ABRISS

DER

PATHOLOGISCHEN ANATOMIE.

ABRISS

DER

PATHOLOGISCHEN ANATOMIE.

NACH

IN DEN JAHREN 1884—1889 ABGEHALTENEN FERIEN-KURSEN.

BEARBEITET VON

DR. GUSTAV FÜTTERER,

VORMALIGEM I. ASSISTENTEN AM PATHOLOG.-ANATOMISCHEN INSTITUT DER UNIVERSITÄT WÜRZBURG, Z. Z. PROFESSOR DER PATHOLOGISCHEN ANATOMIE UND MEDICIN DER CHIGAGO-POLIKLINIK, ARZT AM DEUTSCHEN HOSPITAL UND COUNTY-HOSPITAL IN CHICAGO.

MIT 52 ABBILDUNGEN.

WIESBADEN.

VERLAG VON J. F. BERGMANN.

1890.

SEINEM LIEBEN FREUNDE

DEM PRAKTISCHEN ARZTE

DIETRICH CALLMEYER

GEWIDMET

VOM VERFASSER.

Vorwort.

Eine siebenjährige Thätigkeit als „pathologischer Anatom“ hat den Verfasser in den Stand gesetzt viele pathologische Zustände nach eigenen Beobachtungen schildern zu können und wo die eigenen Erfahrungen nicht aus reichten, da sind die Lehrbücher von Rindfleisch, Orth und Ziegler zu Rathe gezogen worden. Die Angaben aus der normalen Anatomie (aus welcher nur das Nöthigste hervorgehoben ist) wurden den Werken Kölliker's, Toldt's und Stöhr's entnommen.

Das Buch soll dem Studirenden einen Ueberblick über das Gebiet der „speciellen pathologischen Anatomie“ geben, welcher ihn zum Studium der grösseren Lehrbücher besser befähigt und ihn später in den Stand setzt, das auf der Universität Erlernte ohne grosse Mühe in sein Gedächtniss zurückzurufen. Da das Buch seinem Zwecke entsprechend möglichst kurz gehalten werden musste, so sind eingehendere Schilderungen von Zuständen, die sich nach bekannten „allgemein-pathologischen Thatsachen“ von selbst ergeben (Entzündungsvorgänge etc.) und deren Kenntniss vorausgesetzt wird, vermieden worden. Die Zeichnungen sind nach eigenen Präparaten von mir selbst angefertigt.

Für freundliche Mithilfe bei der Korrektur des im December 1889 vor meiner Uebersiedelung nach Chicago im Manuscript abgeschlossenen Buches bin ich Herrn Assistenzarzt Dr. Bickel in Wiesbaden dankbar verpflichtet.

Der Verfasser.

Inhalt.

I. Perikardium.

Normale Anatomie.

Als wichtig für die Deutung pathologischer Veränderungen des Perikards ist zu erwähnen, dass die Endothelschicht desselben einen geschlossenen Raum (Perikardialhöhle) umgrenzt, dass die Grundlage der Endothelschicht aus einem Lager von Bindegewebe, welches mit elastischen Fasern gemischt ist, gebildet wird, und dass letzteres wieder zu den umgebenden Theilen in besondere Beziehungen tritt; so ist z. B. das Herz vom visceralen Blatte des Perikardiums überzogen und fest mit ihm verbunden. Die von dem Herzen ausgehenden Gefässe werden — soweit sie innerhalb der Perikardialhöhle verlaufen — von ihm bekleidet und an den grossen Arterien setzt sich die bindegewebige Schicht des Perikardiums noch eine Strecke lang fort, um die Adventitia bilden zu helfen. An den Venen findet ein solcher Uebergang nicht statt, sondern die äussere Schicht schlägt sich mit der inneren (Endothelschicht) an ihrer Austrittsstelle um. Steht also das Pericardium viscerale in enger Beziehung zu dem Herzen und den grossen Gefässen, so sind bei dem Pericardium parietale wieder die engen räumlichen Beziehungen zum mediastinalen Bindegewebe, zu den Pleurablättern und zum Zwerchfell zu berücksichtigen. In der Pericardialhöhle findet sich unter normalen Verhältnissen eine meist geringe Menge klarer, gelber

Flüssigkeit, Liquor pericardii, in welcher man bei schräger Beleuchtung schleierartige Gebilde erkennt, das nach dem Tode sich bald ablösende Endothel. Trotz dieser Endothelablösung ist die Oberfläche des Perikards stets glänzend und zeigt gewöhnlich ein glänzend weisses Aussehen.

Was die Folgen der Perikardialerkrankungen für das Herz anlangt, so ist zu berücksichtigen, dass Flüssigkeitsergüsse in dem Herzbeutel, wenn sie massenhaft sind, die Ausdehnung des Herzens, die Diastole im hohen Grade beeinträchtigen müssen, was dann natürlich eine entsprechend geringere Füllung der Herzhöhlen und eine geringe Versorgung des arteriellen Systems mit Blut zur Folge hat. Nur so kann man sich auch die Wirkung von Blutungen in den Perikardialsack erklären, welche plötzlichen Tod zur Folge haben, trotzdem sie quantitativ verhältnissmässig gering sind. Während nun bei diesen Zuständen die Diastole beeinträchtigt wird, wird durch Verwachsungen der Perikardialblätter die Systole ungünstig beeinflusst, und zwar um so mehr, je ausgedehnter auch noch Verwachsungen des Pericardium parietale mit den Pleurablättern oder festere Verbindungen mit dem mediastinalen Bindegewebe vorhanden sind.

Erkrankungen des Perikardiums.

Missbildungen.

Dieselben sind von geringer Wichtigkeit. Fehlen des P. bei Acardiacis und auch bei wohlgebildeten Herzen, partielle Defekte, Spaltbildungen und Divertikel.

Cirkulationsstörung.

a) **Stauungshyperämie** wird besonders am Pericardium viscerale beobachtet, und zwar an der Vorderfläche des Herzens. Stärkere Füllungen der Venen an der Hinterfläche des Herzens sind gewöhnlich als Hypostase aufzufassen, treten dieselben jedoch über der Vorderfläche auf, so handelt es sich um Stauungshyperämie, an welche sich auch kleine Blutaustritte anschliessen können. Kommt auch beim Erstickungstode vor.

b) **Oedem.** Das Oedem tritt nicht als ein Oedem der perikardialen Membran, sondern als Höhlenhydrops auf und zwar durchaus nicht immer im Anschlusse an allgemeinen Hydrops. Die Menge des Liquor pericardii kann dabei um ein Bedeutendes vermehrt sein und man schützt sich gegen die Verwechselung mit entzündlichem Ergusse durch die Betrachtung des Perikards, an welchem dann das Fehlen entzündlicher Erscheinungen zu konstatiren ist.

c) **Kongestive Hyperämie.** Dieselbe kann besonders hier gut beobachtet werden. Man beobachtet die kongestive Hyperämie am besten am parietalen Perikard, findet dasselbe geröthet und ist im Stande, innerhalb der rosig gefärbten Stellen strotzend gefüllte kleinste Gefässe zu erkennen, deren feinste Verästelungen man jedoch nicht für Kapillaren zu halten hat, da diese mit blossem Auge nicht zu erkennen sind. Eine Trübung der Membran ist bei reiner kongestiver Hyperämie, welche noch nicht bis zur Entzündung gediehen ist, nicht zu sehen.

Ursachen: Entzündungen der Nachbarschaft, welche auf das Perikard fortzuschreiten beginnen, wobei es sich hauptsächlich um solche handelt, die das Pericardium parietale in Mitleidenschaft ziehen (Pleuritis, Mediastinitis, Peritonitis); ferner aber auch in selteneren Fällen um solche, welche Entzündungsherden des Myokardiums ihre Entstehung verdanken.

d) **Blutungen.** Am Pericardium viscerale zu beobachten.

Ursachen: Stauungshyperämien, septische Infektionen und Blutdyskrasien (Skorbut, Morbus maculosus). Finden sich besonders an der Herzbasis und an der Herzspitze und sind stecknadelkopf- bis erbsengross.

Entzündungen.

A. Serofibrinöse Entzündung.

Makroskopischer Befund. Im Innern des Herzbeutels gewöhnlich vermehrter, flüssiger Inhalt, in welchem Fibrinflocken schwimmen. Bei Entzündungen geringeren Grades ist das Perikard (das parietale Blatt ist besonders zu beachten) getrübt und geröthet. Bei höheren Graden sind mehr oder minder grosse

Stellen des einen oder beider Blätter mit einem gelbweisslichen, fibrinösen Belage bedeckt, welcher über dem Herzen den verschiedenen Abschnitten desselben entsprechend, charakteristische Anordnungen zu zeigen pflegt. Ueber der oberen Hälfte des rechten Herzens ist das Fibrin gewöhnlich in Form quer über das Herz verlaufender Leisten (Reibeleisten), über der Herzspitze und den anstossenden Theilen in Form kleiner Zotten und über der Vorderfläche des linken Herzens in zierlichen Netzen angeordnet. Allmählich füllen sich alle Lücken aus, die Innenfläche beider Perikardialblätter ist mit einem dicken fibrinösen Belage bedeckt (Cor villosum), und es beginnen nun Verklebungen derselben einzutreten, die von der Basis zur Spitze des Herzens fortzuschreiten pflegen.

Mikroskopischer Befund. Derselbe zeigt auf einem senkrechten Durchschnitte, welcher z. B. durch das Exsudat bis in die Herzmuskulatur geführt wurde, Folgendes:

a) das aus elastischen Fasern und Bindegewebe bestehende Perikard ist seines Endothels beraubt, von weiten, strotzend gefüllten Gefässen durchsetzt und rundzellig infiltrirt;

b) eine Fortsetzung der rundzelligen Infiltration in das subepikardiale Fettgewebe resp. das Myokard;

c) das Perikard ist von einer Granulationsschicht bedeckt, welche aus zahlreichen dünnwandigen, weiten, starkgefüllten Blutgefässen besteht, die durch Sprossung der Gefässe des Epikards entstanden sind. Ausserdem feines fibrilläres Bindegewebe mit zahlreichen Rundzellen und grösseren Zellen, die man als Inoblasten zu bezeichnen pflegt;

d) diese Granulationsschicht ist wiederum bedeckt von Fibrinmassen, in welche hie und da die Blutgefässe der ersteren Gefässsprossen hineingeschickt haben und in deren Umgebung sich rundzellige Infiltrationen und Bindegewebsbildung erkennen lassen.

Im weiteren Verlaufe entwickelt sich nun das Bild so, dass die Granulationsschicht sich zu einer bindegewebigen umbildet, die jedoch später noch immer von dem eigentlichen Perikard durch ihren völligen Mangel an elastischen Fasern abzugrenzen ist, dass ferner auch in der Fibrinschicht mehr und mehr Bindegewebe auftritt, welches sich an den verklebten Stellen beider Blätter entgegen

wächst und so entweder eine totale Verwachsung derselben oder auch partielle Verwachsungen herbeiführt.

Bei dieser Entzündungsform kann nun die seröse Exsudation oder auch die fibrinöse mehr oder weniger vorherrschen, und je mehr die seröse zurück- und die fibrinöse hervortritt, um so mehr kann man von einer Pericarditis fibrinosa sicca reden. Es kann ferner zum reichlichen Austritte rother Blutkörperchen kommen, die Entzündung kann einen hämorrhagischen Charakter annehmen.

Ursachen: Fortgeleitete Entzündungen (s. kongestive Hyperämie), ferner Infektionskrankheiten (Pocken, Masern, Scharlach, Gelenkrheumatismus u. s. w.).

B. Die eitrige Entzündung des Herzbeutels kann mit einer rein eitrigen oder auch zum Theil fibrinösen Charakter tragenden Exsudation einhergehen und dementsprechend wird der Inhalt des Perikardialsackes verändert sein.

Die Ursachen dieser Entzündungsform sind im Allgemeinen die gleichen wie die der vorigen.

In Bezug auf das Verhalten des Perikards dabei ist ein Vergleich mit eiternden Schleimhäuten angebracht. Der Ausgang dieser Entzündungsform kann ebenfalls in Verwachsungen bestehen. Ferner aber können sich z. B. im parietalen Blatte Abscesse bilden, welche eine Perforation und eitrige Entzündungen der Nachbarschaft im Gefolge haben, oder aber durch in Mitleidenschaftziehen der Lunge eine Kommunikation mit den Luftwegen bedingen und so zu der Entstehung eines Pyopneumoperikardiums führen können. Der gleiche Zustand kann auch von Oesophagusgeschwülsten oder Magengeschwülsten und -Geschwüren aus erzeugt werden.

Specifische Entzündungen.

A. Hier spielt die **tuberkulöse Entzündung** die Hauptrolle. Dieselbe wird in folgenden Formen beobachtet.

a) Als allgemeine akute disseminirte Miliartuberkulose, eine Theilerscheinung der allgemeinen Miliartuberkulose sämmtlicher Organe. Bei dieser Form der tuberkulösen Entzündungen des Perikards hält man sich behufs der Diagnose am besten an das

viscerale Blatt, an welchem sich die grauen Knötchen, dem Verlauf der Gefässe folgend, am besten erkennen lassen.

b) Die akute partielle Miliartuberkulose, gewöhnlich von anstossenden tuberkulösen Lungenpartien fortgeleitet und in Folge dessen am parietalen Blatte lokalisirt. Bei beiden Formen entwickelt sich gewöhnlich das Bild der serofibrinösen Entzündung und man findet dann die miliaren Tuberkeln in der Granulationsschicht angesiedelt. Hervorzuheben ist dabei, dass diese Entzündungen häufig einen hämorrhagischen Charakter annehmen, weshalb man dem sonstigen Inhalte des Perikardialsackes flüssiges Blut beigemischt findet.

c) Als eine chronisch verlaufende mit ausgedehnter Verkäsung und Verwachsung einhergehende tuberkulöse Entzündung.

B. Ferner ist die **syphilitische Entzündung** zu erwähnen, doch ist ihr Vorkommen noch nicht mit genügender Sicherheit erforscht worden und es gründet sich die Annahme derselben auf zweifelhafte Beobachtungen von Gummabildungen in Synechien der Perikardialblätter.

Atrophie und Hypertrophie.

Eine Atrophie des Perikards ist nicht bekannt und eine Hypertrophie wird in Form lokaler Verdickungen von milchiger Farbe beobachtet, welche sich dadurch von gleichgestalteten und gleichfarbigen entzündlichen Verdickungen unterscheiden, dass sie eine glänzende Oberfläche haben, während die jener trübe erscheint.

Geschwülste.

Das Vorkommen primärer Geschwülste ist jedenfalls nur wenige Male beobachtet worden und auch sekundäre gehören zu den seltenen Vorkommnissen. Unter den letzteren sind besonders die melanotischen Sarkome hervorzuheben. Verfasser sah ein Cancroid der äusseren Schamtheile eines Weibes, das hier Metastasen gemacht hatte und das von W. Rindfleisch, Dissertation, Würzburg 1888, beschrieben wurde.

Parasiten.

Im eigentlichen Perikard sind bis jetzt keine Parasiten beobachtet worden, dagegen in der Perikardialhöhle freie Echinokokken und Trichinen.

Fremdkörper.

Das Vorkommen von Gasen ist bei der eitrigen Entzündung schon erwähnt worden und es sind noch abgeschnürte lokale Wucherungen des Perikards, des subepikardialen Fettgewebes, ferner verschluckte und durch Verwundungen hineingelangte Fremdkörper, wie Nadeln und ähnliche Gegenstände hervorzuheben.

II. Herz.

Normale Anatomie.

Aus der normalen Anatomie des Herzens ist einmal in Bezug auf die Gestalt des Herzens zu bemerken, dass die Spitze vom linken Ventrikel gebildet wird, ein Umstand, der bei Beurtheilung von Hypertrophien in's Gewicht fällt, ferner, dass die unwillkürliche Muskulatur eine quergestreifte ist, dass die einzelnen Muskelfasern Kerne von meist ovaler Form zeigen, in deren Umgebung Pigmentkörnchen vorkommen, dass ferner bis jetzt kein Sarkolemm nachgewiesen ist und die einzelnen Fasern netzartig durch muskuläre Brücken miteinander verbunden sind. Ausserdem ist vom Endokard zu erwähnen, dass dasselbe keine eigenen Gefässe besitzt.

A. Myokardium.

Missbildungen.

Fehlen des Herzens. Transposition des Herzens und der grossen Gefässe. Septumdefekte. Verengerungen der Ostien. Offenbleiben des Foramen ovale und des Ductus Botalli etc. Ein Theil dieser Missbildungen ist auf Entwickelungshemmungen oder falsche Entwickelung, ein anderer Theil und zwar besonders die Veränderungen an den Ostien des rechten Herzens auf im Mutterleibe stattgehabte entzündliche Prozesse, ein anderer wieder auf daraus resultierende funktionelle Störungen zurückzuführen.

Cirkulations-Störungen.

1. Anämie. Dieselbe kann eine allgemeine über das ganze Myokardium verbreitete sein und hat ihre Ursache dann in einer allgemeinen chronischen Anämie, oder aber sie tritt akut auf beim Verblutungstod, oder ferner sie kann bedingt werden durch atheromatöse Prozesse, welche zu einer Verengerung der Ostien der Kranzarterien geführt haben.

Partielle Anämien des Myokards finden sich einmal bedingt durch den Druck grosser perikardialer Exsudate in den unter dem Epikard gelegenen Schichten des Herzmuskels, dann in der Dicke der Muskulatur bei Verengerungen der Gefässe durch Atherom oder Verschluss derselben durch Thromben und Emboli. Es ist nicht immer leicht Anämien des Herzmuskels sicher als solche zu erkennen, besonders auch deshalb nicht, weil ein längeres Vorhandensein dieses Zustandes zur fettigen Degeneration des Herzmuskels zu führen pflegt. Am leichtesten gelingt es noch bei denjenigen allgemeinen Anämien, welche nach grösseren Blutverlusten auftreten und bei welchen, ausser der Blässe des Herzmuskels eine gewisse Trockenheit desselben beobachtet wird.

Die Folgen der Anämien können bei allgemeiner Anämie plötzlichen Tod durch Herzlähmung und bei partieller mit nachfolgender fettiger Degeneration Herzruptur und Hämatoperikard sein.

2. **Hyperämie.** a) **Stauungshyperämie** wird besonders beim Erstickungstode angetroffen, ist häufig mit kleinen Blutaustritten, die sich vornehmlich an der Herzbasis finden, vergesellschaftet und wird an der prallen Füllung der Venen an der Vorderfläche des Herzens mit gleichzeitig tieferer Färbung der Herzmuskulatur erkannt.

b) Die **kongestive Hyperämie** wird besonders im Anschluss an Arbeitshypertrophien des Herzens vorgefunden, ist als deren Vorläufer zu betrachten und geht ebenfalls mit einer stärkeren aber helleren Röthung der Muskulatur einher.

c) **Blutungen.** Als Ursachen von Blutungen sind zu erwähnen: einmal dyskrasische Zustände des Blutkörpers, ferner Vergiftungen, Infektionskrankheiten, Embolien und Verletzungen. Blutungen finden sich bei dyskrasischen Zuständen und Vergiftungsfällen hauptsächlich unter dem Endokard, bei Embolien, die meist septischer Natur sind, im Myokard und unter dem Epikard besonders an der Herzspitze.

Entzündungen.

Die entzündlichen Zustände, welche sich im Herzmuskel abspielen, sind in parenchymatöse an den muskulösen Elementen selbst ablaufende und in interstitielle in dem intermuskulären Bindegewebe sich abspielende zu trennen.

a) Die **parenchymatöse Entzündung des Herzmuskels,** Myocarditis parenchymatosa.

Makroskopisch: trübes Aussehen des Herzmuskels, Brüchigkeit desselben; mikroskopisch: Verbreiterung der Muskelfasern, feine Körnung derselben und ferner findet man auch hier an Zupfpräparaten, welche am besten in physiologischer Kochsalzlösung angefertigt und untersucht werden, häufige Durchtrennung der Fasern in der Querrichtung. Um eine Verwechselung der Körnchen, welche die Trübung der Muskelfasern bedingen, mit Fett zu vermeiden, setze man dem Präparat Essigsäure und verdünnte Alkalien zu, welche ein Schwinden der Körnchen bedingen.

Ursachen: besonders Infektionskrankheiten und zwar am häufigsten der Typhus.

b) **Interstitielle Entzündungen.** α) Die eitrige Entzündung. Die Ursachen der eitrigen Entzündungen sind einmal unbekannte bei den sogenannten idiopathischen Herzabscessen, ferner septische Embolien und ausserdem vom Peri- oder Endokard fortgeleitete Entzündungen, und man findet dementsprechend einmal grössere Abscesse ohne nachweisbare Ursache in der Dicke der Muskulatur, ferner miliare Abscesse gewöhnlich mit kleinen Blutungen, meist an der Herzspitze bei septischen Embolien, kleine Abscesse unter dem Epikard bei fortgeleiteten Entzündungen desselben oder eitrige interstitielle Prozesse, welche mit einem geschwürigen Defekt des Endokardiums in Verbindung stehen (akutes Herzgeschwür); im letzteren Falle handelt es sich um eine Infektion des Endokards, welche von einer an ulceröser Endokarditis erkrankten Klappe erzeugt und von hier auf das intermuskuläre Bindegewebe fortgeleitet wurde. Die sogenannten idiopathischen Abscesse und die durch eine Endocarditis ulcerosa erzeugten pflegen die grösseren zu sein und die Folgen derselben können am besten an einem in der Dicke der Muskulatur liegenden idiopathischen Abscesse erläutert werden. Ein solcher Abscess kann einmal in eine Herzhöhle durchbrechen, worauf sein Inhalt vom Blute ausgespült in die Blutbahn gelangt und von dort aus Embolien in den verschiedensten Organen bedingt. Den Defekt in der Herzwand bezeichnet man als akutes Herzgeschwür. Der stehengebliebene Theil der Herzwand wird nach aussen vorgebuchtet (akutes partielles Herzaneurysma) und kann dann noch durchbrochen werden, worauf natürlich ein Bluterguss in den Perikardialsack zu Stande kommt (Hämatoperikard).

β) Chronisch interstitielle Entzündung, Myocarditis interstitialis chronica fibrosa.

Als Ursachen dieser Entzündungsform sind zu erwähnen produktive Entzündungen des Epikards, welche auf das Myokard übergreifen, ferner Entzündungen, welche vom intermuskulären Gewebe des Myokards selbst ihren Ausgang nehmen, und die sich entweder als sekundäre Vorgänge in der Umgebung nekrotischer Herde entwickeln, oder auch primär meist auf luetischer Basis beruhend auftreten.

Drittens ist dann noch jener fibröser interstitieller Entzündungen zu gedenken, die sich zu gleichartigen Affektionen des Endokards hinzugesellen.

Je nach der Ausbildung des Prozesses findet man röthliche Partien, welche die Anwesenheit eines Granulationsgewebes andeuten; oder aber weissliche, sehnigglänzende, welche das Stadium der Narbenbildung erkennen lassen. Die Folgen der Narbenbildung bestehen in einem Schwunde der muskulösen Elemente im Bereiche der Narbe, woraus unter anderen eine Herabsetzung der Widerstandsfähigkeit der Herzwand an der betreffenden Stelle resultiert, die eine Ausbuchtung derselben zur Folge hat (chronisch-partielles Herzaneurysma). Rupturen selten.

Specifische Entzündungen.

1. **Die Tuberkulose** wird
   a) als akute Miliartuberkulose bei allgemeiner Miliartuberkulose beobachtet und
   b) als lokalisirte Tuberkulose mit Bildung grösserer käsiger Knoten, deren tuberkulöse Natur sich wohl meist durch den Befund von Tuberkelbacillen nachweisen lässt.
2. **Die syphilitische Entzündung** mit Bildung von Granulationsgeweben und Schwielen, in welche käsige Massen eingelagert sein können (Gummata).

Atrophie.

Ursachen: Allgemeine Ernährungsstörungen bei anämischen Zuständen, Kachexien etc. Lokale Ernährungsstörungen besonders bedingt durch atheromatöse Erkrankung der Coronararterien, ferner mit fieberhaften Zuständen einhergehende Infektionskrankheiten und Vergiftungen.

1. Die **einfache** oder **braune Atrophie des Herzmuskels** (Atrophia myocardii fusca). Herz verkleinert, Herzfett im Zustande gallertiger Atrophie, die Gefässe auf der Oberfläche des Herzens infolge der Verkleinerung des Organs geschlängelt. Die Farbe des Myokards ist schon durch das Epikard (viscerales Perikard)

hindurch als eine mehr oder weniger chokoladebraune zu erkennen, noch deutlicher auf den Schnittflächen.

Konsistenz fest, zähe. Das Endokard, welches durch die Verkleinerung des Herzens zusammengeschoben ist, sieht milchich weiss aus.

Verschmälerte Muskelfasern.

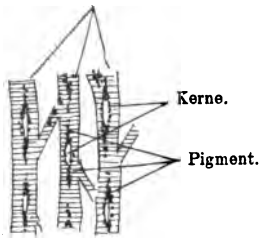

Fig. 1.
Atrophia myocardii fusca.
Verschmälerte Herzmuskelfasern mit braunem körnigem Pigment.

Mikroskopisch findet sich eine Verschmälerung der Muskelfasern, Querstreifung deutlich, Anhäufung von braunem Pigment, besonders in der Umgebung der Kerne. Man untersuche vom frischen Herzmuskel angefertigte Zupfpräparate in physiologischer Kochsalzlösung oder Glycerin.

2. Die **gelbe Atrophie** oder **fettige Degeneration** (Atrophia myocardii flava) wird als allgemeine über den ganzen Herzmuskel verbreitete Degeneration oder herdweise auftretend beobachtet.

Fig. 2.
Fettige Degeneration einer Herzmuskelfaser.

a) Die allgemeine über den ganzen Herzmuskel verbreitete fettige Degeneration. Herzmuskel schlaff, von gelblicher oder graugelber Farbe.

Mikroskopisch: Muskelfasern verbreitert, mit dunklen Körnchen bestäubt, die Querstreifung wenig oder gar nicht sichtbar. Der fettige Charakter der dunklen Körnchen, welche nicht zu Tropfen konfluiren, wird dadurch nachgewiesen, dass man sie in Aether oder Chloroform löst oder mit einer 1% Ueberosmiumsäurelösung schwärzt. Man untersucht am besten Zupfpräparate des frischen Herzmuskels in physiologischer Kochsalzlösung. Präparate in Glycerin geben viel weniger deutliche Bilder.

b) Die partielle Verfettung wird einmal beobachtet bei Dilatation der Herzhöhlen unter dem Endokard und zwar besonders in der rechten Herzkammer und an den Papillarmuskeln. Die fettig degenerirten Herde schimmern mit gelber Farbe durch das Endokard hindurch und verleihen der Herzwand ein getiegertes Aussehen. Ferner beobachtet man sie in den äussersten Lagen des Myokards unter dem Epikard resp. der subepikardialen Fettschicht als Folge des Druckes von Perikardialexsudaten oder Entzündungen des Perikards, welche hier Ernährungsstörungen zur Folge haben. Ausserdem kommen noch insuläre Herde in der Tiefe der Muskulatur vor, bei Ernährungsstörungen, die durch Atherom resp. sich daran anschliessende Thrombose von Aesten der Coronararterien sich auszubilden pflegen. Die letzteren Herde zeigen auch hämorrhagische Beschaffenheit und pflegen zu völliger Nekrose überzugehen, ein Zustand, welcher als Myomalacia cordis bezeichnet wird.

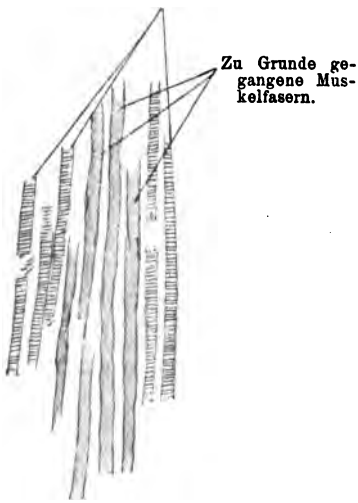

Fig. 3.
Myomalacia cordis.

Diese Vorkommnisse können, da sie die Elasticität der Herzwand an der Stelle ihres Sitzes auf das schwerste beeinträchtigen, Herzrupturen zur Folge haben, welche entsprechend dem häufigsten Vorkommen der Veränderung an der Vorderwand der Spitze des linken Ventrikels zu sitzen pflegen. Die Risse sind dann unregelmässig gezackt, und das Blut, welches durch sie ausgetreten ist, umgiebt das Herz in geronnenem Zustande als Mantel (Hämatoperikard). Als weitere, aber seltene degenerative Vorgänge n e-

krotischen Charakters am Herzen sind zu erwähnen einmal die hyaline Degeneration der Muskelfasern und ferner die amyloide Degeneration des intermuskulären Bindegewebes und der Gefässe.

Hypertrophie.

Hypertrophie des ganzen Herzens oder einzelner Theile desselben werden durch Widerstände erzeugt, welche sich der Herzaktion entgegenstellen; diese können bedingt werden durch sogenannte Klappenfehler, Stenosen der Mitralis oder Aorta oder z. B. durch Verengerung oder zu Grunde gehen des Gefässystems der Nieren im linken Herzen, ferner durch Stenosen der Pulmonalis und Tricuspidalis im rechten Herzen oder durch Prozesse in den Lungen, welche mit Verengerung oder Obliteration von Gefässen in derselben einhergehen (chron. Bronchialkatarrhe, Emphysem, Phthise). So regelmässig beim Emphysem eine Hypertrophie des rechten Ventrikels sich einstellt, so selten wird sie bei der Phtisis pulm. beobachtet, weil hier Hand in Hand gehend mit dem Schwunde von Gefässen gewöhnlich auch die Menge des Blutkörpers abnimmt. Die richtige Beurtheilung einer vorhandenen Hypertrophie des Herzens oder seiner Theile ist durchaus nicht immer leicht und wird oft nur durch die Zusammennahme aller vorhandenen Kriterien ermöglicht.

Für Hypertrophien der Vorhofmuskulatur ist charakteristisch das starke Vorspringen und die Rundung der Musculi pectinati.

a) **Hypertrophie des linken Ventrikels.** Das Herz, welches normal die Grösse der rechten Faust seines Besitzers haben soll, ist vergrössert und zwar nach links. Seine Gestalt ist im Grossen und Ganzen eine ovale. Die Spitze wird mehr als normal vom linken Ventrikel gebildet. Die Farbe der Muskulatur ist, wenn sich noch keine degenerativen Veränderungen eingestellt haben, eine frisch rothe, die Konsistenz fest und es ist das steife Hinstehen der aufgeschnittenen Herzwände bemerkenswerth.

Das Trabekelsystem ist stark entwickelt, die einzelnen Trabekeln springen mit voller Rundung in die Herzhöhle vor, tiefe

Rescessus zwischen sich lassend. Die Dicke der Herzwand, welche an der dicksten Stelle des Ventrikels ohne Trabekeln und subepikardiales Fett gemessen, 7 bis 10 mm beträgt, ist erheblicher.

b) **Hypertrophie des rechten Ventrikels.** Herz nach rechts vergrössert. Die Gestalt eine quadratische, Farbe und Konsistenz die gleiche wie oben. Verhalten des Trabekelsystems ebenfalls. Bei leichteren Graden von Hypertrophie hilft der Ventrikel die Spitze bilden; bei höheren Graden bildet er sie allein, und der linke Ventrikel erscheint als Appendix. Der Durchmesser seiner Wand, welcher an der dicksten Stelle 2—3 mm beträgt, ist ebenfalls grösser geworden. — Nun können Hypertrophien beider Ventrikel zugleich vorkommen, wodurch natürlich die Gestalt je nach der Betheiligung des einen oder des andern modifizirt werden kann.

Ausserdem kommen in Verbindung mit Hypertrophien Dilatationen der Herzhöhlen vor, welche die Beurtheilung einer Hypertrophie wiederum erschweren, da bei stärkerer Ausdehnung der Dickendurchmesser der Muskulatur unter das normale Maass herabsinkt und trotzdem im Verhältniss zur Dilatation eine Zunahme der Muskulatur (Hypertrophie) vorhanden sein kann.

Eine Hypertrophie mit gleichzeitiger Dilatation bezeichnet man als exzentrische H., eine Hypertrophie mit Verkleinerung der Herzhöhle als konzentrische H.

Aetiologisch verschieden, weil ohne nachweisbare Ursache, sind die sogenannten idiopathischen Hypertrophien, welche man auf abnorme nervöse Einflüsse zurückzuführen geneigt ist, und bei denen die Grössenzunahme des Herzens eine allgemeine und besonders hochgradige ist (Bucardie).

Ob die Zunahme der Herzmuskulatur bei diesen hypertrophischen Zuständen durch eine Vergrösserung der einzelnen muskulösen Elemente (Hypertrophie) oder aber durch eine Vermehrung derselben (Hyperplasie) bedingt wird, ist bis jetzt nicht entschieden, doch erscheint das letztere wahrscheinlich.

Als regressive Metamorphose tritt bei länger bestehenden Hypertrophien die fettige Degeneration auf.

Geschwülste.

Primär: Carcinome, Sarkome, Myome, Lipome und sekundär besonders Melanosarkome.

Parasiten.

Cysticercen und Echinokokken.

B. Endokardium.

Cirkulationsstörungen.

Blutungen kommen bei Neugebornen an den freien Rändern der Bicuspidalis vor, werden hier als Klappenhämatome (Albini'sche Knötchen) bezeichnet und haben keine pathologische Bedeutung.

Entzündungen.

Je nach der Lokalisation der Entzündungen des Endokards unterscheidet man eine Endocarditis valvularis, eine Endocarditis chordalis, Endocarditis papillaris, Endocarditis trabecularis und Endocarditis parietalis. Nach Aetiologie und anatomischem Effekt nimmt man folgende Formen an.

1. Endocarditis verrucosa acuta. Diese Erkrankung des Endokards wird bei verschiedenen Infektionskrankheiten und vor Allem beim akuten Gelenkrheumatismus angetroffen. Sie findet sich hauptsächlich im linken Herzen an der Bicuspidalis und an den Aortenklappen. An beiden Klappenapparaten sitzen die ersten Veränderungen an den Schliessungslinien, also an denjenigen Theilen der Klappen, welche beim Klappenschlusse besonders mechanischen Insulten ausgesetzt sind; erst später schreiten die Wucherungen des Klappengewebes, welche das Wesen dieser Erkrankungen bilden, fort. Gewöhnlich präsentirt sich das Bild der Endocarditis verrucosa in der Weise, dass glanzlose, kleinhöckerige und feinkörnige Erhabenheiten an den Schliessungslinien der Klappen entlang laufen, welche mehr weniger röthlich oder gelb-

lich erscheinen und die eine Höhe von mehreren Millimetern erreichen können. Mikroskopisch zeigt es sich, dass diese als Exkrescenzen bezeichneten Hervorragungen an ihrer Basis aus

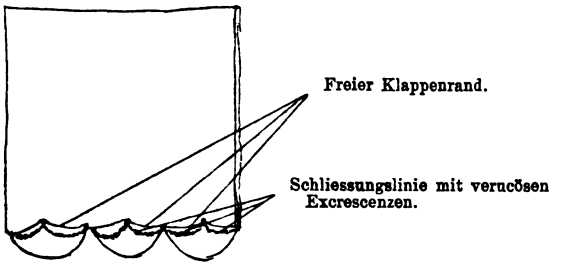

Fig. 4.
Endocarditis verucosa valvularum aortae.

gewuchertem Klappengewebe bestehen, welchem eine Fibrinhaube aufsitzt; ausserdem rundzellige Infiltration und Vaskularisation des Klappengewebes. Die Folgen dieser Klappenerkrankung können darin bestehen, dass einmal stärkere Prominenzen einen völligen Klappenschluss verhindern und dadurch eine Insufficienz des betreffenden Ostiums herbeiführen, oder aber Theile derselben abgerissen und mit dem Blutstrom fortgeführt werden. Sitzt die Affektion im rechten Herzen, so wird es zu einer Embolie von Aesten der Arteria pulmonalis kommen, die zu der Entstehung eines Lungeninfarkts führt; sitzt die Endokarditis links, so können die Emboli einmal in die Hirnarterien gelangen (meist durch die Carotis sinistra in die linke Hirnhälfte) und bei Verstopfung kleinerer Gefässe zur Bildung en-

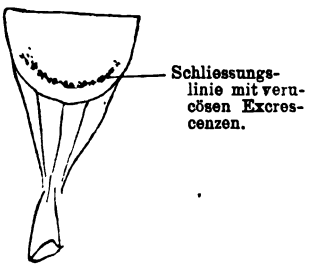

Fig. 5.
Endocarditis verucosa valvulae mitralis.

cephalomalacischer Herde führen, oder aber plötzlichen Tod veranlassen durch Embolie eines grösseren arteriellen Astes (Arteria fossae Sylvii). Gelangen die Embolien in die Milz oder die Nieren, so führen sie in diesen Organen zur Entstehung hämorrhagischer Infarkte.

2. Die **Endocarditis chronica fibrosa atheromatosa deformans** kann auf der Basis einer akuten verrukösen Endokarditis entstehen, oder aber sich, von vornherein chronisch verlaufend, langsam entwickeln. Sie zeichnet sich der anderen Entzündungsform gegenüber dadurch aus, dass sie von der Basis der Klappen ihren Ursprung nehmend allmählich bis zur Schlusslinie und dem freien Rande derselben fortschreitet. Der erste Effekt der Entzündung ist eine Verdickung des Klappengewebes, welche mit Abnahme der Elasticität derselben einhergeht, weiterhin tritt eine Verschmelzung benachbarter Klappen ein und ferner eine Erniedrigung der Klappen.

Die fettigen Metamorphosen und Verkalkung der entzündlichen Produkte, welche ferner beobachtet werden, stellen den Prozess dem Atherom der Arterien gleich und haben ihm die Bezeichnung „atheromatös" eingetragen. Die gebildeten Kalkmassen stellen, wenn sie sich in der Nähe oder am freien Rande der Klappen befinden, gewöhnlich spitze Hervorragungen dar, welche einen völligen Klappenschluss verhindern, respektive dem das Ostium durchströmenden Blute einen Widerstand darbieten, also Stenose und Insufficienz des betreffenden Ostiums erzeugen können. Sehen wir auch von Verkalkung und ihrem eventuellen Effekte ab, so ist die in Rede stehende Entzündungsform auch ohne dieselbe die häufigste und eigentliche Ursache der sog. Herzfehler.

Einmal werden durch Verschmelzung und Erniedrigung der Klappen, Insufficienzen derselben, und ferner durch Verdickung Widerstände für den das Ostium passirenden Blutstrom (Stenosen) geschaffen. Diese Entzündungsform wird besonders an der Valvula bicuspidalis und den Aortenklappen beobachtet, angeboren auch am rechten Herzen (kann sich ausserdem an den Sehnenfäden der Papillarmuskel etabliren, auf die letzteren übergehen, und hierdurch eine Fixirung der Klappen bedingen, die schon an

sich ohne jegliche Klappenveränderung, Stenose und Insufficienz, zur Folge haben kann). Sitzt die Affektion am Endocardium parietale (am eigentlichen Höhlenendokard), so kann es, wie schon oben erwähnt, durch das Fortleiten der Entzündung auf das intermuskuläre Bindegewebe des Endokards zur Schwielenbildung in demselben, lokalisirt sie sich jedoch im Conus aorticus oder Conus pulmonalis zu stenotischen Verengerungen (eigentlichen Herzstenosen) kommen.

3. **Endocarditis ulcerosa acuta maligna**, eine Erkrankung des Endokards, welche im Anschlusse an pyämische und septikämische Affektionen beobachtet wird und mikroparasitären Ursprunges ist. Die Erkrankung lokalisirt sich an den Klappen an der dem Blutstrom entgegen gerichteten Seite und zeigt, sobald der Effekt der Infektion der Klappen in Erscheinung tritt, opake, grauweissliche oder graugelbliche Herdchen, welche nekrotischen Partien des Klappengewebes entsprechen. Zerfallen diese nekrotischen Partien, so werden ihre Zerfallsprodukte mit dem Blutstrom hinweggeschwemmt, und in den Organen, in deren Gefässen sie stecken bleiben, bilden sich nicht einfache Infarkte, sondern der Malignität der Emboli entsprechend im Gehirn, in der Milz, in der Niere embolische Abscesse, im Magen und Darm kann es zur Entwickelung phlegmonöser Prozesse kommen. Ist die eine Hälfte des Klappensegels zerstört (Klappengeschwür), so wird die andere Hälfte ausgebuchtet (akutes Klappenaneurysma), und dann kommt es zu einer Zerstörung auf der anderen Lamelle, zur Perforation der Klappe und damit zur Ausbildung einer Insufficienz. Eine Insufficienz kann fernerhin noch dadurch herbeigeführt werden, dass ohne vorhergegangene ausgedehntere Zerstörung der Klappen selbst, z. B. die Sehnenfäden, die Papillarmuskeln der Bicuspidalis zerstört werden und somit das betreffende Klappensegel oder ein Theil desselben frei im Blutstrome flottirt. Dass von der kranken Klappe aus eine Fortleitung des Prozesses auf das Höhlenendokard stattfinden kann, wodurch fernerhin ein Herzabscess erzeugt werden könnte, ist bei Besprechung der eitrigen Entzündung des intermuskulären Gewebes bereits erwähnt worden.

III. Arterien.

Missbildungen.

Verdoppelungen der Aorta, des Aortenbogens und der Aorta ascendens, abnorme Enge des Isthmus aortae (Stenosis isthmica), ferner Hypoplasie der Aorta.

Cirkulationsstörungen.

Hyperämien und Blutungen in der Adventitia; Thrombose und Embolie, die erstere besonders in der Aorta bei atheromatösen Wandveränderungen oder in Aneurysmen, ferner aber auch an kleineren Arterien bei Entzündungen der Wandungen derselben, besonders nach chirurgischen Eingriffen. — Embolien kommen, da die Emboli doch meist geringen Umfang haben, hauptsächlich in den kleinen und kleinsten Arterien vor, doch können sie auch die grösseren und grössten bis zur Aorta selbst betreffen. Die Folgen der Embolien sind je nach Charakter und Sitz des Embolus verschiedene und werden bei den Erkrankungen der Organe besprochen werden.

Entzündungen.

I. Eitrige Entzündungen. Die eitrige Entzündung (Arteritis purulenta) kann entweder eine aus der Umgebung der Arterie auf deren Wandung fortgeleitete sein, welche zu schweren Ernährungsstörungen der ganzen Gefässwand führend auch die Intima zerstören und die Bildung eines Thrombus im Inneren eines Gefässlumens veranlassen kann, oder aber sie schlägt den umgekehrten Weg ein. Zuerst bildet sich ein Thrombus septischen Charakters (nach chirurgischen Eingriffen), in der Umgebung des Thrombus

Nekrose der Intima mit Fortleitung der im Thrombus vorhandenen Mikroparasiten in Media, Adventitia und die umgebenden Gewebe und im Anschluss daran eine eitrige Entzündung der letzteren.

II. Die fibröse produktive Entzündung tritt besonders als Endarteriitis productiva mit Intimawucherung und Verengerung des Gefässlumens in die Erscheinung, doch sind auch regelmässig an den erkrankten Stellen entzündliche Veränderungen in der Muscularis (Mesarteriitis) und Adventitia (Periarteriitis) zu konstatiren. Diese Erkrankung findet sich besonders an den Arterien der Hirnbasis, wie Heubner gezeigt hat, auf syphilitischer Grundlage, ferner in den übrigen Organen im Anschlusse an chronisch entzündliche Zustände, so z. B. bei der Nephritis interstitialis, Hepatitis interstitialis etc. Je nach ihrem Sitze können die durch die Erkrankungen des Arterienrohres bedingten Erkrankungen in den verschiedenen Organen natürlich verschiedene Folgen haben, so kann z. B. eine durch die in Frage stehende Affektion bedingte Verengerung, welche an dem Hauptaste der Arteria fossae Sylvii sitzt, ausgedehnte Ernährungsstörungen, und daraus resultirende Erweichung des grössten Theiles einer Grosshirnhemisphäre bedingen.

III. Die chronische deformirende oder atheromatöse Entzündung tritt im höheren Alter auf, wird aber auch bei jugendlicheren Individuen beobachtet und als ursächliches Moment scheint chronische Hyperämie der Vasa vasorum die Hauptrolle zu spielen, die wiederum auf den reichlichen Genuss von Gewürzen, geistigen Getränken etc. zurückgeführt wird. Diese Erkrankung findet sich besonders an der Aorta, den Coronararterien, den Arterien der Hirnbasis, Nieren- und Milzarterien. Man findet einmal graue cirkumskripte Erhabenheiten, welche durch eine Quellung der Intimafasern erzeugt werden. Ferner treten Ernährungsstörungen in den verdickten Theilen der Intima auf, die hauptsächlich in fettiger Degeneration der Theile bestehen und sich verschieden lokalisiren; das eine Mal verfetten die der Endothelschicht zunächst liegenden gequollenen Partien, auch die Endothelschicht wird an dieser Stelle zerstört, das vorbeiströmende Blut spült die brüchigen fettigen Detritusmassen aus, trägt sie

fort und es entsteht ein flacher Defekt mit unregelmässig kontourirten Rändern an der inneren Gefässwand, den man als atheromatöse Usur zu bezeichnen pflegt, das andere Mal verfallen die der Media zunächst gelegenen Theile der verdickten Intima der fettigen Degeneration, es bildet sich ein kleiner Hohlraum, welcher mit Fettröpfchen und Cholestearinkrystallen (Atherombrei) gefüllt ist, und der sich gegen das Endothel hin vergrössert, ein atheromatöser Abscess. Wieder kann die Intima zerstört werden, und der Abscessinhalt in die Blutbahn gelangend, eine Quelle für Embolien abgeben; dieser Defekt in der Gefässwand ist ein tiefer gehender, ist ebenfalls zackig kegrenzt aber mit sinuös unterminirten Rändern umgeben (atheromatöses Geschwür). Nach der Bildung eines solchen Geschwürs kann sich das Blut seinen Weg durch die Muscularis hindurch bahnen und die Adventitia auf grosse Strecken von der übrigen Gefässwand abheben, ein Krankheitsbild, welches man als Aneurysma dissecans bezeichnet. Dieser Folgezustand des atheromatösen Prozesses tritt jedoch nur selten ein und pflegt dann an Theilen der Aorta ascendens beobachtet zu werden, welche dicht über dem Austritt derselben aus dem linken Herzen gelegen sind. Von regressiven Metamorphosen kommen ausser der schon erwähnten fettigen Degeneration noch Verkalkungen und Verknöcherungen der entzündeten Theile vor.

Die Folgen der atheromatösen Arterienerkrankung können verschieden sein: Ziemlich ausgedehnte Erkrankungen der Aorta können einmal ohne weitere Folgezustände vorhanden sein, während ein anderes Mal eine Erweiterung des Aortenrohres, eine Ausdehnung seiner Wandbestandtheile eintritt, ein Aneurysma verum sich bildet. Sitzt die Erkrankung an einem mittelgrossen oder kleineren Aste der Arteria coronaria cordis und geht sie einher mit Verengerung des Lumens, so kann einmal eine Beeinträchtigung der Ernährung des Myokardiums in dem betreffenden Gefässbezirke und daraus resultirende fettige Degeneration der Muskelfasern an dieser Stelle zu Stande kommen, oder aber es kann durch Thrombenbildungen ein vollständiges Aufhören der Ernährung der betreffenden Theile des Herzmuskels resultiren, eine Nekrose desselben entstehen (Myomalacia cordis).

Sitzt die das Gefässlumen verengernde Erkrankung an der Ursprungsstelle der Coronararterien, so hat dieselbe eine Ernährungsstörung, Nekrobiose, fettige Degeneration eines oder beider Ventrikel und eventuell Herzlähmung zur Folge, ein Zustand, welcher ziemlich häufig als Todesursache angesprochen werden muss. — An den Hirnarterien findet man sehr häufig ausgedehnte atheromatöse Erkrankung mit gelber Fleckung (Verfettung) oder Starrwandigkeit (Verkalkung) der Arterien der Hirnbasis ohne merkliche Folgen, während ein anderes Mal fettige Usur kleinster Abschnitte von in die Hirnsubstanz eindringenden Arterien Blutergüsse in dieselbe (Apoplexia cerebri) zur Folge haben, welche nur klein oder so massenhaft sein können, dass sie eine ganze Grosshirnhemisphäre zertrümmern.

Weitere Folgen der atheromatösen Erkrankung am Gehirn sind die durch Verengerungen der Gefässe erzeugten Ernährungsstörungen (Encephalomalacia) und ferner Embolien der Hirnarterien. Die Emboli repräsentiren dann Stücke von Thromben, welche sich an der erkrankten Aortenwand gebildet und hier losgelöst hatten, oder Kalkstückchen, welche ebenfalls dorther oder aus der Karotis stammen, oder ferner aus dem ausgespülten Inhalte atheromatöser Geschwüre. Ueberall, wo atheromatöse Erkrankung der Arterien angetroffen wird, welche Verengerungen der Gefässlumina zur Folge hat, werden sich natürlich Ernährungsstörungen in den betreffenden Gebieten geltend machen müssen. Als besonderes Vorkommniss ist noch die Verengerung der Nierenarterien und die dadurch bedingte Schrumpfung der Niere zu erwähnen (arteriosklerotische Schrumpfniere).

Anhang: Aneurysmen.

Man pflegt die Aneurysmen in wahre Aneurysmen, Ausbuchtungen des Arterienrohres und in falsche Aneurysmen einzutheilen. Falsche Aneurysmen (Aneurysmata spuria) entstehen durch Zerreissungen des Arterienrohres mit nachfolgender Blutung durch den Riss in die umgebenden Gewebe hinein, worauf dort die Abkapselung des Blutergusses durch Bindegewebe erfolgt.

Aneurysma verum. Die Erweiterungen des Arterienrohres können cylinderförmige, spindelförmige oder sackförmige sein, sie können nur einen Theil der Cirkumferenz des Arterienrohres oder die ganze betreffen. Eine sackförmige Ausstülpung kann ferner seitlich überhängen (invaginirendes sackförmiges Aneurysma). — Ursachen der wahren Aneurysmen sind einmal Prozesse, welche sich in der Arterienwand abspielen und deren Elasticität herabsetzen, und ferner Drucksteigerung im Innern des Gefässlumens. — Der Sitz dieser aneurysmatischen Erweiterungen ist hauptsächlich am Aortenrohre und hier wiederum nach Rindfleisch an Stellen, welche der Druckwirkung der Blutsäule besonders ausgesetzt sind (Brandungslinie der Aorta). Rindfleisch nimmt im Verlaufe dieser Linie gewisse Punkte an, welche besonders zur Bildung von Aneurysmen benützt werden sollen, und welche wir auch hier als für praktische Verwerthung geeignet besonders in's Auge fassen wollen. Das erste dicht über dem Herzen entstehende Aneurysma bildet sich an der vorderen Wand der Aorta ascendens, wölbt sich gegen die hintere Wand der Arteria pulmonalis, diese komprimirend, vor und bricht in den Herzbeutel durch. Das zweite bildet sich in halber Höhe der Aorta ascendens, drängt gegen das Manubrium sterni, bringt dasselbe zum Schwunde und wölbt sich unter der äusseren Haut vor. Das dritte sitzt an der nach rechts gewendeten Konvexität des Arcus aortae dicht vor dem Abgange der Anonyma dextra, wölbt sich gegen die rechte Lungenspitze vor und bricht in deren Bronchialbaum durch, Hämoptoe bedingend. Das vierte sitzt an der hinteren Wand in der Mitte des Arcus aortae, wölbt sich gegen die dahinter liegende Trachea vor und bricht in dieselbe durch, ebenfalls Tod durch Hämoptoe bedingend. Das fünfte Aneurysma sitzt ebenfalls an der hinteren Wand der Aorta unterhalb der Abgangsstelle der Arteria subclavia sinistra und wölbt sich von links her gegen die Wirbelsäule vor, diese zum Schwunde bringend. Die im weiteren Verlaufe der Aorta sich bildenden Aneurysmen nehmen die hintere Wand derselben ein und dringen gegen die Wirbelsäule vor.

Die Folgen der aneurysmatischen Arterienerweiterung sind: Thrombenbildung, und zwar bilden sich gewöhnlich geschichtete

Thromben, welche aus rothen und gelbweissen Blättern bestehen und die in den seltensten Fällen der Organisation anheimfallen; auch von diesen Thromben können natürlich Stücke abgerissen und dadurch Embolien erzeugt werden. Wenn das Aneurysma eine gewisse Grösse erreicht hat, so pflegen die Fasern der Media soweit auseinanderzuweichen, dass nur noch die Intima und die besonders verdickte Adventitia die Wand der Ausbuchtung bilden. Diese schwielige Aneurysmenwand bringt alles, was sich ihrer weiteren Vergrösserung oder Ausbuchtung in den Weg stellt, selbst den Knochen, zum Schwinden und die Gefahr der Ruptur derselben naht eigentlich erst dann, wenn alle festeren Widerstände geschwunden sind und das Aneurysma sich in eine Höhle, z. B. in die Pleurahöhle hinein vorwölbt.

Aneurysma spurium. Wie schon erwähnt entstehen die falschen Aneurysmen im Anschluss an Arterienverletzungen und ihre Wand wird nicht von Theilen der Arterienwand gebildet. Die Durchtrennung der Arterienwand kann von aussen nach innen oder umgekehrt erfolgen; auf letztere Weise kommen durch Verschleppung von spitzen Kalkstückchen die sogenannten embolischen Aneurysmen (Ponfick) zu Stande.

Specifische Entzündungen.

I. **Die tuberkulöse Entzündung** etablirt sich besonders an den Arterien und Kapillaren der Hirnbasis und zwar in Form von Miliartuberkeln, welche den Lymphscheiden ansitzen; Miliartuberkel werden jedoch, wenn auch selten, an der Intima besonders der Lungenarterien beobachtet.

II. **Die syphilitische Entzündung** tritt nach Heubner an den Hirnarterien unter dem Bilde der schon beschriebenen produktiven Endarteriitis auf, oder aber es werden Gummata beobachtet.

Atrophie.

Atrophische Zustände an den Arterien finden sich bei Anämie und bei Atrophien der Organe.

Degenerative Zustände unter dem Bilde der fettigen Degeneration, der amyloiden und hyalinen Degeneration.

Hypertrophie.

Hypertrophien der arteriellen Gefässe werden hinter verengten Stellen, Aneurysmen und in hypertrophischen Organen beobachtet, ferner giebt es Hypertrophien ganzer Verästelungsbezirke von Arterien, welche man als Aneurysma racemosum oder cirsoideum bezeichnet.

Geschwülste.

Geschwülste können entweder in Arterien hineinwuchern oder es können Geschwulstkeime innerhalb der arteriellen Gefässbahn weiter verschleppt werden und sich in einem entfernteren Organe als sog. Metastasen weiter entwickeln. An den Hirngefässen kommen jedoch auch Geschwülste vor, welche sich von der Intima der Gefässe aus entwickeln und die sich als Endothelioma präsentiren.

Parasiten

werden in den Lungenarterien, in welche sie vom Herzen aus gelangen, jedoch sehr selten beobachtet.

Fremdkörper

können aus dem Oesophagus in die Aorta gelangen.

IV. Venen.

Missbildungen.

Einmündung der Vae. cavae in den linken Vorhof, Verdoppelung der Lungenvenen, Verschluss der Va. hepatica.

Cirkulationsstörungen.

Cirkulationsstörungen an den Venenwänden sind ziemlich häufig. Hyperämie und Blutungen wie bei den Arterien.

Entzündungen.

1. **Einfache Entzündungen.** Die Entzündung der Venen, die Phlebitis, pflegt man als Thrombophlebitis zu bezeichnen, weil fast stets Thrombenbildung an den entzündeten Stellen der Venenwände, wenn der Prozess nur weit genug vorgeschritten ist, beobachtet wird. Man unterscheidet eine primäre und eine sekundäre Thrombophlebitis.

a) **Die primäre Thrombophlebitis** findet ihr ursächliches Moment in dem Hineingelangen von septischen Stoffen in ein Venenlumen. Diese Infektionsstoffe können verschiedenster Herstammung sein. Ein chirurgisches Operationsfeld, ein erkrankter Uterus, Darmerkrankungen, Lungenerkrankungen geben die Quellen ab.

Der Vorgang ist folgender: Im Lumen des Gefässes bildet sich ein Thrombus', welcher seines Gehaltes an Mikroorganismen wegen einem baldigen Zerfall entgegengeht, worauf die Zerfallsmassen je nach dem Sitze der Thrombose zu verschiedenen Organen abgeführt werden, um dort eitrige Entzündungen zu erzeugen. Sitzt der Prozess im Gebiete der Körpervenen, so gerathen die abgelösten Theile in das rechte Herz, in die Lungenarterie, verstopfen deren Aeste, können aber auch durch sie hindurch in die Lungenvenen, das linke Herz und die grosse arterielle Bahn gelangen, um so massenhafte Embolien in allen Organen, Allgemeininfektion zu erzeugen. Die im Gebiete der Pfortader sitzenden Thromben (Dysenterie und Perityphlitis) veranlassen Embolien der Portalvenenäste in der Leber und die Bildung von Leberabscessen. Die weiteren Folgen der septischen Thrombose an der Stelle ihres Sitzes bestehen nun darin, dass einmal eine Einwanderung der im Thrombus vorhandenen Mikroorganismen in die Intima des Gefässes stattfindet, hier eine Nekrose bedingend, und dass sich in den anstossenden Schichten der Media und Adventitia von den Vasa vasorum ausgehend eine eitrige Entzündung

ausbildet, welche auch auf das umgebende Gewebe übergreifen kann. Thromboendo-meso-peri- und paraphlebitis.

b) **Die sekundäre Thrombophlebitis.** Von einem eine Vene umspülenden Eiterherde wird die Entzündung auf die Wandung derselben selbst fortgeleitet, an der erkrankten Stelle bildet sich eine Nekrose der Intima, die trübe und rauh wird. Dann Thrombenbildung, entsprechend der nekrotischen Intima, Eindringen von Mikroorganismen durch die Intima in den Thrombus

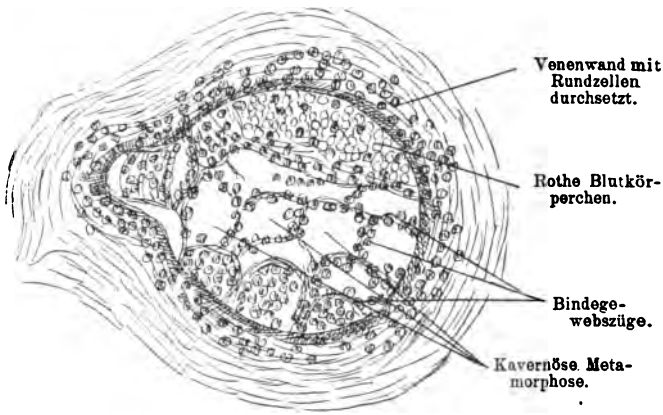

Fig. 6.
Organisirter Venenthrombus.

und wir haben dasselbe Bild wie bei der primären Thrombophlebitis, nur in umgekehrter Reihenfolge entstanden. Para-peri-meso-endo-thrombophlebitis.

2. **Phlebitis productiva.** a) Als solche bezeichnet man das Bild der entzündlichen Vorgänge, welches sich uns bei der Organisation von Thromben darbietet. Hat sich im Innern eines Gefässes ein gutartiger Thrombus gebildet, so gerathen die Endothelien der Intima, resp. auch deren übrigen Bestandtheile in Wucherung, von den Vasa vasorum dringen Gefässsprossen durch

die Gefässwand hindurch in den Thrombus ein, junges Bindegewebe mit sich führend, welches weiter wuchernd an die Stelle der thrombotischen Massen tritt und bei dem später durch narbige Retraktion wieder Hohlräume, Spalten, zwischen seinen Lagern entstehen, die wieder der Cirkulation zugänglich werden können. (Sinusartige Degeneration [Rokitansky], cavernöse Metamorphose [Rindfleisch].)

b) Eine andere Form produktiver Phlebitis ist die, bei welcher in Folge umschriebener Entzündungen meist fleckweise Verdickungen der Intima (Endophlebitis nodosa) entstehen, die später verkalken können. Diese Affektion der Venenwände wird bei Stauungen beobachtet, wie sie sich z. B. bei Erschwerung des Einströmens des Lungenblutes in das linke Herz, im Gebiete der Lungenvenen finden; auch an Stellen, wo Geschwülste Venen komprimiren, sieht man solche Veränderungen.

Specifische Entzündungen.

Phlebitis tuberculosa. Diese Entzündung ist in beiden Formen, unter denen sie beobachtet wird, eine bedenkliche Erkrankung, denn

a) als Miliartuberkulose der Intima ohne tuberkulöse Erkrankung der Umgebung der betreffenden Vene ist sie der Ausdruck einer tuberkulösen Blutinfektion (Allgemeininfektion) und

b) die von Weiggert beschriebene, von der tuberkulösen Lunge auf eine Vene fortgeleitete tuberkulöse Entzündung droht mit dem Durchbruch in das Lumen der Vene und führt so zur Allgemeininfektion.

Auch bei der Syphilis und Lepra sind entzündliche Veränderungen beobachtet worden.

Atrophie.

Atrophien der Venen gehen Hand in Hand mit atrophischen Zuständen der Organe, welchen sie angehören. Degenerationen

werden unter dem Bilde der fettigen, amyloiden, hyalinen und kalkigen Entartung beobachtet.

Hypertrophie.

Hypertrophien findet man als Arbeitshypertrophien mit Erweiterung und Verdickung der Venen und auch die Kav. Angiome gehören hierher.

Geschwülste.

Primär: Sarkome, Leiomyome, Fibrome. Sekundär werden die verschiedensten Geschwülste, welche in die Venen hineinwachsen und in ihrem Lumen fortwuchern gefunden.

Parasiten.

Echinokokken und das Distomum hepaticum.

Veränderungen des Lumens.

Verengerungen in Folge produktiver entzündlicher Prozesse der Gefässwände und Kompression durch Geschwülste etc., ferner durch Thromben.

Erweiterungen, Phlebectasien. Allgemein gesagt bei Stauungen. Anhaltende Stauungen im Venensystem führen, besonders an gewissen Stellen, zu weiteren Veränderungen der Venenwände etc., zur Varicenbildung mit ihren Folgen. Bevorzugte Stellen sind am Unterschenkel (Krampfadern der Beine), am Plexus pampiniformis (Varicocele), am Plexus vesicalis und haemorrhoidalis (Hämorrhoiden) und an den Venen in der Umgebung des Nabels (Caput medusae) bei Pfortaderverschluss.

Von den Aneurysmen der Arterien unterscheiden sich die Phlebektasien ätiologisch dadurch, dass unter den Bedingungen, welche zu ihrer Entstehung nöthig sind, entzündliche Wandveränderungen fehlen und Drucksteigerungen allein genügen. Zu der zuerst eintretenden Erweiterung des Venenrohres gesellen

sich dann Verlängerung und Schlängelung, wozu wiederum sackartige Ausbuchtungen an den Umbeugestellen, fibröse Verdickungen der Venenwände oder Schwund von Wandbestandtheilen, wo Gefäss auf Gefäss liegt, Druckatrophie und Cystenbildung tritt. In den sackartigen Ausbuchtungen und den cystischen Räumen kommt es natürlich leicht zur Stagnation des Blutes, dessen erste Folge Thrombenbildung ist, während sich später durch Verkalkung dieser Thromben sog. Venensteine bilden können. Am Unterschenkel beobachtet man ausserdem in der Umgebung der erweiterten Venen elefantiastische Veränderungen, Geschwürsbildungen (varicöse Geschwüre) und hier sowohl als auch noch besonders am Plexus haemorrhoidalis können leicht tödtlich verlaufende Blutungen autreten.

V. Lymphgefässe.

Normale Anatomie.

Der Ductus thoracicus und die übrigen grösseren Lymphgefässstämme zeigen in Bezug auf die Zusammensetzung ihrer Wände das gleiche Verhalten wie die Arterien, doch sind sie im Verhältnisse zur Weite der Lumina dünnwandiger; ausserdem ist das Vorkommen von Klappen in den Lymphgefässen zu erwähnen, welche durch Falten der Intima und ihres endothelialen Ueberzuges gebildet werden. Die Wurzelgebiete der Lymphgefässe in den Organen treten uns als offene Spalten-Kanäle entgegen, welche in die Lymphkapillaren übergehen; die Wand der letzteren wird von flachen polygonalen Endothelzellen gebildet, während die ersteren nicht immer mit Endothel ausgekleidet sind. Die Kapillaren haben keine Klappen. Von perivaskulären Lymphräumen spricht man da, wo ein Blutgefäss von einer lymphatischen Röhre umfasst ist. Der Lymphstrom in den Geweben kommt dadurch

zu Stande, dass Blutplasma, welches aus den kleinen Arterien und Kapillaren in die Gewebe austritt, in die Lymphspalten, Lymphkapillaren und somit in den Lymphstrom gelangt. Grössere Lymphräume, welche mit dem Lymphgefässystem in Verbindung sind und als Lymphsinus bezeichnet werden, finden sich in der Lunge, dem Diaphragma, der Leber, dem Mesenterium; ferner sind als solche Räume anzusehen die Perikardial-Pleura- und Peritonealhöhle, die subduralen und subrachnoidealen Räume des Centralnervensystems, die Synovialhöhlen, die Höhlen der Sehnenscheiden und die Höhle der Tunica vaginalis testis. Pathologisch wichtig sind auch die durch Stomata offenmündenden Lymphgefässe des Zwerchfelles und der Pleurablätter; die ersteren besonders, weil sie einen Verbindungsweg zwischen Pleura- und Peritonealhöhle darstellen, welcher erfahrungsgemäss oft die Fortpflanzung entzündlicher Vorgänge, die sich in der einen Höhle abspielen, auf die andere ermöglicht. Wichtig ist ferner noch das Verhalten der Lymphgefässe zu den Epithelien der Drüsen und Schleimhäute oder den Endothelien der Lymphhöhlen, insofern, als hier die Lymphgefässwurzeln in der halbflüssigen Kittsubstanz zu suchen sind, welche den Raum zwischen den Zellen ausfüllt; dieses ist also hier der Weg, auf welchem flüssige oder geformte Massen in den Lymphstrom gelangen können. Die Zusammensetzung der Lymphe in den verschiedenen Körperregionen ist verschieden; die Lymphe der Ductus thoracicus enthält ausser körnigen Massen Fett und Lymphkörperchen, welche farblos, kernhaltig, weissen Blutkörperchen ähnlich sind und mehr oder weniger ausgesprochen amöboide Bewegung zeigen. Die normale und pathologische Neubildung von Lymphgefässen geht nach demselben Modus vor sich wie bei den Blutgefässen. Auch die den Nahrungssaft vom Darm abführenden Chylusgefässe gehören zum Lymphgefässystem, welches wiederum ein Anhang des Venensystems ist und in dieses mündet. Hyrtl macht auf einen — seiner Meinung nach nicht genügend gewürdigten — Antagonismus zwischen Lymph- und Chylusgefässsystem aufmerksam, welcher darin besteht, dass bei hungernden Thieren das Lymphgefässystem gefüllt, das Chylusgefässystem leer gefunden wird, während bei verdauenden Thieren das Umgekehrte der Fall ist. Diese geringere Resorptionsthätigkeit der

Lymphgefässe bei guter Ernährung liesse sich vielleicht bei der Behandlung infektiöser Wunden verwerthen!

Die Cysterna Chyli liegt auf dem 2. oder 3. Lendenwirbel rechts hinter der Aorta und der Ductus thoracicus ebenfalls an der rechten hinteren Seite der Aorta abdominalis.

Missbildungen.

Missbildungen, welche im Fehlen einzelner Stämme oder gar des Ductus thoracicus bestehen, haben keine pathologische Bedeutung.

Cirkulationsstörungen.

Hyperämie und Blutungen in der Adventitia.

Entzündungen.

1. **Thrombolymphangoitis.** Die Entzündungen der Lymphgefässe zeigen sich meist unter dem Bilde einer Thrombolymphangoitis, welche wie die Thrombophlebitis verläuft, doch kommen auch Entzündungen der Lymphgefässwände ohne Thrombenbildung vor; das letztere ist bei den einfachen, das erstere bei den eitrigen Entzündungen der Lymphgefässe der Fall. Der Lymphthrombus repräsentirt eine eiterähnliche Masse, welche das Gefässlumen ausfüllend aus körnigen Massen, Fibrin, mehr oder weniger weissen Blutkörperchen und Mikroorganismen bestehen kann. Beimengungen von wirklichem Eiter zum Thrombus kommen einmal dadurch zu Stande, dass derselbe an dem Orte, von welchem die Entzündung fortgeleitet wurde oder aber durch die Gefässwände an Ort und Stelle selbst von einer Para- oder Perilymphangoitis her eindrang. Der Fortführung der Entzündungsursache stehen hier immer grössere Widerstände im Wege als in den Venen, da dem Lymphgefässystem Lymphdrüsen eingeschaltet sind, welche ihr hinderlich sind; doch auch diese Widerstände können durchbrochen werden, die Entzündungserreger gelangen in den Blutkreislauf und die Allgemeininfektion ist da.

2. Die **produktive Lymphangoitis**, eine mit Verdickungen der Wand, Endothelwucherungen, Verengerungen, Verschluss des Lumens einhergehende Entzündung hat Lymphstauung und jene massenhaften Bindegewebswucherungen zur Folge, welche die bekannten unförmigen sog. elefantiastischen Veränderungen der erkrankten Theile — meist Geschlechtstheile oder untere Extremitäten — bedingen. In tropischen Gegenden kommt diese Erkrankung endemisch vor, während sie sich bei uns an Gicht oder Rheumatismus anzuschliessen pflegt.

Specifische Entzündungen.

Die **Tuberkulose der Lymphgefässe** ist ein häufiges Vorkommniss. Makroskopisch beobachtet man die Anreihung miliarer Tuberkeln an die Lymphgefässe bei der tuberkulösen Entzündung des Darmes, dessen Aussenseite dann Linien zeigt, die vom Mesenterialansatz dem freien Rande des Darms in baumartiger Verästelung zustrebend, mit miliaren Knötchen besetzt sind. Mikroskopisch liefert die tuberkulöse Meningitis ein gutes Untersuchungsmaterial, da man sich hier sehr leicht davon überzeugen kann, dass die tuberkulösen Knötchen den Wandungen der perivaskulären Lymphscheiden ansitzen. Auch im Ductus thoracicus werden miliare Tuberkeleruptionen beobachtet. Die syphilitische Entzündung liefert produktive Vorgänge der geschilderten Art und Gummabildung und ausserdem betheiligen sich die Lymphgefässe bei der lupösen und Rotzinfektion.

Regressive Metamorphosen.

Verfettung und Verkalkung.

Hypertrophie.

Hypertrophie der Wandmuskulatur bei Lymphstauungen.

Geschwülste.

Primär: Endotheliome und Lymphangiome. Die Lymphan-

giome besonders unter dem Bilde der Makrocheilie und Makroglossie.

Metastatische Geschwülste häufig.

Parasiten.

Echinococcus multilocularis und Filaria sanguinis.

Verletzungen.

Verwundungen grösserer Lymphgefässe können das Heilen von Wunden verzögern.

VI. Lymphdrüsen.

Normale Anatomie.

Die Lymphdrüsen sind von einer bindegewebigen Kapsel umhüllt, welche einmal in das umgebende Bindegewebe Fortsätze hineinsendet, wodurch eine Befestigung der Drüse erzielt wird und ferner Ausläufer in die Drüse selbst schickt, die man als Trabekeln bezeichnet; dieses System bindegewebiger Trabekeln, welche sich vielfach verästeln, bildet das Gerüst der Drüse, in dessen Maschenräume das eigentliche Drüsenparenchym eingebettet liegt. In dem Trabekelsysteme kommen hin und wieder glatte Muskelfasern vor; gegen den Hilus der Drüse zu verdichtet sich dasselbe, weist keine Parenchym enthaltenden Lücken mehr auf (Hilusstroma), sondern enthält nur die zu- und abführenden Blut- und Lymphgefässe. Das Parenchym, welches aus adenoidem Gewebe besteht, bildet in den peripheren Schichten kugelförmige Anhäufungen, welche mehr oder weniger scharf gegeneinander abgegrenzt sind (Rindenfollikel) und die in Stränge adenoiden Gewebes übergehen, welche sich verästelnd untereinander in Verbindung stehen und dem Centrum der Drüse

zustreben; diese Stränge werden als Markstränge bezeichnet und die centrale Drüsenpartie, in welcher sie liegen, nennt man die Marksubstanz. Zwischen dem adenoiden Gewebe und dem Trabekelsystem finden sich Spalträume, denen an beiden Gewebsenden ein Endothelbelag entspricht, der ihre Wandung bildet und ihnen den Charakter eines Gefässrohres giebt.

Die Blutgefässe zeigen in den Follikeln gewöhnlich einen radiären Verlauf, während sie die Markstränge in der Längsrichtung durchsetzen.

Missbildungen.

Abnormer Drüsenreichthum (Lymphatismus).

Cirkulationsstörungen.

Oedeme. Hyperämie und Blutungen.

Entzündungen.

1. **Lymphadenitis simpl.** Vergrösserung, Röthung, festere Konsistenz. Saftreiche Schnittfläche, manchmal kleine Blutungen. Mikroskopisch: Zunahme der zelligen Bestandtheile.

2. **Lymphadenitis purulenta.**

Ursachen: Weicher Schanker, Leichengift, infizirte Hautwunden, Infektionskrankeiten. Vergrösserung, Röthung, prall gespannte Kapsel, feste Konsistenz. Schnittfläche: zu Anfang Eiterpunkte von hyperämischem Hofe umgeben, später konfluiren diese Eiterpunkte zu grösseren Abscessen, es kann zu völliger Vereiterung der Drüse kommen (Bubonen). Die weiteren Folgen bestehen dann in Aufbruch nach aussen, Fistelbildung, Entleerung, Schrumpfung.

3. **Lymphadenitis chronica fibrosa:** Vermehrung des bindegewebigen Gerüstes, Schwund des adenoiden Gewebes. Häufig auch starke Pigmentirung.

4. Giebt es eine mit **Verkäsung** einhergehende Entzündung, deren Aetiologie noch unklar ist. Die käsigen Massen können erweichen und nach Durchbruch der Kapsel entleert werden.

5. **Lymphadenitis tub.** zeigt ebenfalls Verkäsung, doch lassen sich in der Umgebung der Käseherde miliare Tuberkeln nachweisen.

6. **Lymphadenitis typhosa** hat insofern anatomisch Charakteristisches, als die Schwellung der Drüsen gleich den Veränderungen an den Peyer'schen Haufen einen markigen Charakter aufweist, man findet ferner in den Gefässen der Drüsen die als Erreger des Typhus anzusehenden Eberth-Koch'schen Stäbchen.

7. **Lymphadenitis leucaemica.** Starke Vergrösserung durch Hyperplasie der Drüsenbestandtheile bedingt.

Regressive Metamorphosen.

Einfache Atrophie, Verkalkung, amyloide und hyaline Degeneration.

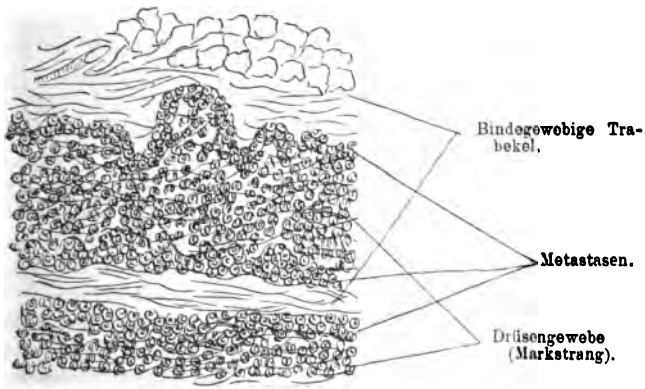

Fig. 7.
Krebsmetastase in einer Lymphdrüse.

Geschwülste.

Lymphadenome, Lymphosarkome, Sarkome. Sekundär können alle möglichen Geschwülste als Metastasen vorkommen.

Parasiten.

Von Parasiten sind ausser kasuistischer Befunde von Trichinen etc. Mikroorganismen, Eiterkokken, Diphtheriekokken, Typhus-, Tuberkelbacillen etc. zu erwähnen.

VII. Milz.

Normale Anatomie.

Das Volumen der normalen Milz beträgt beim Erwachsenen 221,5 ccm, die Länge 12—14 cm, die Breite 8—9 cm, die Dicke 3—4 cm; das Gewicht 150—250 gr. (Orth.) Das Organ ist von einer Kapsel überzogen, die mit dem peritonealen Ueberzuge fest verwachsen ist. Die Kapsel besteht aus einem derben fibrillären Bindegewebe, das zahlreiche feine elastische Fasern enthält und bindegewebige Septa in das Innere des Organes sendet, von denen wieder bindegewebige Fortsätze ausgehen, die ein feines Maschenwerk für die Milzpulpa bilden. Auch die am Hilus in die Milz eintretenden Blutgefässe werden von Fortsetzungen der Kapsel umhüllt und begleitet, wobei Arterien und Venen gesonderte Gefässscheiden erhalten. Die bindegewebige Umhüllung der Arterien enthält jene cirkumskripten Anhäufungen adenoiden Gewebes, welche als Malpighi'sche Körperchen bezeichnet werden; das adenoide Gewebe der Malpighi'schen Körperchen kann nun rings um die Arterie angesammelt sein, oder ihr seitlich ansitzen, so dass das Körperchen also in der Mitte von der Arterie durchbohrt oder aber seitlich von ihr gestreift wird. Die Anordnung der Stränge der Pulpa ist gleich jener der Markstränge in den Lymphdrüsen. Die Pulpa besteht aus einem ausserordentlich feinen bindegewebigen Reticulum (Billroth), zwischen welchem gewöhnliche

lymphoide Zellen, grössere mehrkernige Rundzellen, rothe Blutkörperchen beherbergende Zellen, freie rothe Blutkörperchen und Pigmentkörner eingelagert sind; die Stränge dieses Pulpagewebes durchziehen die Lücken des bindegewebigen Septensystems der Milz und man kann häufig erkennen, dass sie mit den Malpighi'schen Körperchen zusammenhängen.

Ueber die Blutgefässe sagt Toldt, Gewebelehre 1888, pag. 405, Folgendes: „Die Aeste der Milzarterie geben während jener Strecke ihres Verlaufes in welcher sie mit den entsprechenden Venen zusammenliegen, zahlreiche kleinste Zweigchen an die Gefässscheide, respektive an die Malpighi'schen Körperchen ab, welche rasch in enge Kapillaren zerfallen, deren Maschenanordnung eine ziemlich unregelmässige ist. Es scheint, dass innerhalb der Malpighi'schen Körperchen kein Uebergang der Kapillaren in Venen erfolgt, sondern dass die ersteren zum Theil in die Pulpastränge übertreten, zum Theil aber in das die Malpighi'schen Körperchen umgebende Venennetz einmünden."

Die Untersucher sind sich jedoch über die Art des Ueberganges der Arterien zu den Venen noch nicht einig, denn die Einen nehmen einen direkten Uebergang an, Andere glauben an ein zwischen arterielle und venöse Kapillaren eingeschaltetes intermediäres Kanalsystem, Dritte an intermediäre wandungslose Blutbahnen und wieder Andere an einen theilweise direkten Uebergang von Arterien in Venen. Ueber die Lymphgefässe der Milz beim Menschen ist wenig bekannt.

Missbildungen.

Abnorme Lappung, abnorme Lage. Nebenmilzen im Hilusbindegewebe.

Cirkulationsstörungen.

Anämie als Theilerscheinung allgemeiner Anämie.

Hyperämie. Die Stauungshyperämie mit Milzvergrösserung und dunkelrother Färbung des Organes findet sich bei Stau-

ungen im Körpervenensysteme und im Gebiete der Pfortader (Lebercirrhose). Im Gefolge der Stauungshyperämie findet — wenn sie länger besteht — eine Verdickung des Trabekelsystems und der Kapsel statt (cyanotische Induration). Kongestive Hyperämie bei Infektionskrankheiten.

Blutungen. Blutungen bei Milzrissen können tödtlich sein; kleinere punktförmige Blutungen werden bei Infektionskrankheiten und hämorrhagischer Diathese beobachtet.

Embolie. Bleibt ein gutartiger Embolus in einem Milzarterienaste stecken, so findet eine blutige Infarcirung der Gewebe an dieser Stelle statt, welche uns einen keilförmigen dunkelrothen Herd zeigt, dessen unter der Kapsel gelegenen Basis eine Niveauerhebung der Milzoberfläche entspricht und dessen Spitze dem Hilus zugerichtet ist (Infarctus lienis haemorrhagicus), oder es bildet sich ein einfach anämischer Infarkt von gelblicher Farbe mit schmalem rothen Saume. Die hämorrhagischen Infarkte werden durch Zerfall und Resorption ihres Blutfarbstoffes entfärbt. Die nekrotischen Massen der Infarkte erweichen, zerfallen und werden durch eine Narbe ersetzt, welche eine Einziehung der Oberfläche des Organes an dieser Stelle bedingt.

Entzündung.

Wie schon erwähnt, findet sich bei Infektionskrankheiten kongestive Hyperämie der Milz; diese geht über in die entzündliche Hyperämie und hieran schliessen sich **entzündlich hyperplastische Zustände,** bei welchen eine Vermehrung der Pulpazellen und zwar besonders der „grösseren mehrkernigen" und der „blutkörperchentragenden Zellen" (siehe normale Anatomie) statthat, Zustände, welche natürlich eine Vergrösserung des Organes zur Folge haben (akute Milzschwellung). Uebrigens findet sich bei diesen Zuständen, besonders wenn sie in Begleitung von Scharlach auftreten, auch eine Hyperplasie der Malpighi'schen Körperchen. **Eitrige Entzündungen,** wobei das ganze Organ abscediren kann, treten auf nach malignen Embolien und als von der Umgebung fortgeleitete Entzündungen. Bei chronischen

Milzschwellungen, wie wir sie z. B. beim Intermittens beobachten, hat die Entzündung einen **fibröproduktiven** Charakter und bewirkt eine massenhafte Zunahme des bindegewebigen Trabekelsystems auf Kosten der Milzpulpa, welche mehr oder weniger zu Grunde geht.

Eine weitere Form hyperplastischer Entzündung finden wir in jenen stark vergrösserten Milzen, wie sie im Anschluss an Leukämie (**leukämische Milz**), aber auch ohne Leukämie (**aleukämischer Milztumor**), angetroffen werden und bei denen zuerst Hyperplasien der Pulpa, dann gewöhnlich der Malpighi'schen Körperchen beobachtet werden, denen fibröproduktive Vorgänge auf dem Fusse folgen.

Specifische Entzündungen.

Tuberkulose kommt vielleicht primär vor, doch ist das nicht ganz sicher; auch ein vom Verfasser beobachteter Fall ist nicht über jeden Zweifel erhaben, obwohl es wahrscheinlich ist, dass es sich in der That um eine primäre Tuberkulose der Milz handelte.

Als Theilerscheinung der tuberkulösen Allgemeininfektion giebt es auch eine Miliartuberkulose der Milz, von welcher besonders zu bemerken ist, dass die Tuberkel meist ausserordentlich klein sind (submiliar) und dass sie — wie in den Lymphdrüsen — öfter eine fibröse Umwandlung erfahren; ihr Sitz ist im Trabekelsystem, dem Pulpagewebe und den Malpighi'schen Körperchen, von denen sie makroskopisch dadurch unterschieden werden, dass man sie aus dem Milzgewebe herausheben kann; mikroskopisch schützen unter Anderem der Befund von Riesenzellen und Tuberkelbacillen sowie die Gefässlosigkeit der Tuberkeln vor Verwechslungen.

Eine andere Form der Tuberkulose, welche man besonders bei Kindern beobachtet ist die sogenannte grobkörnige Form, bei der das Organ von kleinen und grösseren Käseherden durchsetzt ist, an deren Rändern man hier und da miliare Knötchen entdeckt, welche für ihre Vergrösserung sorgen.

Syphilis. Hyperplastische Milzvergrösserungen und Gummata bei hereditärer und erworbener Syphilis.

Actinomycose. Abscesse.

Atrophie.

Atrophien der Milz kommen als senile Erscheinung vor.

Die amyloide Degeneration, welche an den Gefässen und dem bindegewebigen Reticulum ihren Sitz hat, findet sich einmal an den Malpighi'schen Körperchen, welche dann genau durchscheinend aussehen, festere Konsistenz zeigen und Jodreaktion geben (Sagomilz), oder an dem Reticulum der Pulpa (Schinkenmilz, Speckmilz), oder beide Formen kommen zusammen vor.

Geschwülste.

Primär sind, jedoch selten, Sarkome, Fibrome und Angiome beobachtet.

Parasiten.

Echinokokken, Cysticercen und Pentastomen.

VIII. Nasenhöhle.

Normale Anatomie.

Man theilt die Nasenhöhle in eine Regio olfactoria und in eine Regio respiratoria; die Grenzen beider gegeneinander sind bis jetzt nicht genau festzustellen gewesen, doch scheint es, als ob die Regio olfactoria mit dem unteren Rande der oberen Muschel ihre untere Grenze fände und die unterhalb derselben gelegenen

Theile also der Regio respiratoria angehören. Die Schleimhaut der Regio olfactoria hängt ohne nachweisbare Submucosa mit dem Periost zusammen, hat als Grundlage ein feinfibrilläres Bindegewebe, dessen tiefere Lagen seröse tubulöse Drüsen (Bowmannsche Drüsen), welche beim Menschen mit Cylinderepithel versehen sind, enthalten, während die oberen Schichten von epithelialen Elementen zweierlei Art eingenommen werden. Die eigentliche epitheliale Decke bilden lange Cylinderzellen, deren Protoplasma stark gekörnt, schleimhaltig ist und die einen in ihrem unteren Theile gelegenen ovalen Kern besitzen. Ferner schicken diese Zellen nach unten zur bindegewebigen Grundlage feine, blasse, lange Fortsätze aus; zwischen den unteren Enden der Leiber dieser Zellen liegen die ovalen Riechzellen mit rundem Kern, einem peripheren feinen Fortsatze, welcher zwischen den Epithelzellen hindurch zur Schleimhaut gelangt und einem centralen, der in die Tiefe dringt und wahrscheinlich mit den marklosen Fasern der Regio olfactoria in Verbindung tritt. Die ganze Epithelschicht ist von einer feinen Membran (Membrana limitans externa) bedeckt, die feinste Oeffnungen besitzt, welche von den Härchen der Epithel- und Riechzellen durchsetzt werden. Die Region, welche von den langen Fortsätzen beider Zellenarten eingenommen wird, zeigt zwischen diesen runde Zellen (Basalzellen) und zwischen all' ihren Theilen eine protoplasmaartige Ausfüllungsmasse.

Die Regio respiratoria zeigt ein geschichtetes Flimmerepithel, dessen Härchen den Choanen zuflimmern, ferner acinöse Drüsen, Leukocyten und hie und da adenoides Gewebe.

Der Naseneingang zeigt Papillen und geschichtetes Pflasterepithel. Die Nebenhöhlen der Nase sind mit Ausstülpungen der Schleimhaut der Regio respiratoria ausgekleidet. Die Blutgefässnetze der Schleimhaut sind ausserordentlich dicht und von pathologischer Bedeutung sind hierbei besonders die dichten Venenplexus, welche vor allem auf dem hinteren konvexen Theile der unteren Muschel vorkommen.

Die Lymphgefässe sammeln sich an den Choanen zu grösseren Stämmen, welche den tiefern Nackendrüsen die Lymphe zuführen.

Die markhaltigen sensiblen Fasern des Trigeminus verbreiten sich in der Regio respiratoria.

Missbildungen.

Fehlen der Nase, rüsselförmiges Organ, Verschluss der Choanen, Fehlen von Muscheln, Verbiegungen des Septums, Spalten in den Nasenflügeln und am Boden der Nasenhöhle.

Cirkulationsstörungen.

Blutungen (Epistaxis) per diapedesin und per rhexin; habituel, bei Infektionskrankheiten etc.

Entzündungen.

1. **Akute, schleimige oder schleimig-eitrige Katarrhe** (Coryza), auch kroupöse, diphtheritische, phlegmonöse und ulceröse Entzündungen kommen vor, meist vom Rachen fortgeleitet; sie sind selten.

2. **Chronische mit Hypertrophie** oder **Atrophie** der Schleimhaut einhergehende Entzündungen auf skrofulöser, tuberkulöser und syphilitischer Basis mit stinkendem Ausfluss (Ozäna).

Specifische Entzündungen.

1. **Tuberkulose.** Knötchen und Geschwüre etc. (Ozäna tub)

2. **Syphilis.** Primäraffekte und Gummata mit stinkendem Ausfluss (Ozäna syphilitica).

3. **Rotz.** Infiltrationen, Knötchen, Abscesse, Geschwüre mit eitrigen und blutigen Katarrhen.

4. **Lepra.** Knoten und Geschwüre.

Geschwülste.

Polypen verschiedenen Charakters, Fibrome, Sarkome, Osteome, Chondrome, Carcinome.

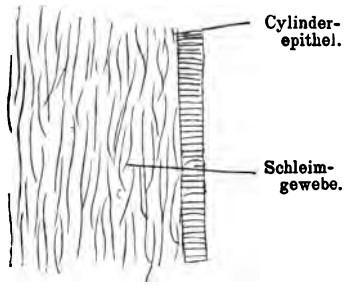

Fig. 8.
Schleimpolyp der Nase.

Parasiten.

Die Parasiten der genannten specifischen Entzündungen, von denen besonders der Rotzbacillus (Bacillus mallei) hier seinen Platz hat und alle möglichen Fäulnissorganismen.

Fremdkörper.

Rhinolithen.

IX. Kehlkopf.

Normale Anatomie.

Das Kehlkopfgerüst wird bekanntlich von folgenden Knorpeln gebildet; Cartilago cricoidea (hyaliner Knorpel), C. thyreoidea (hyaliner Knorpel), C. arytaenoidea (hyaliner Knorpel) bis auf die Procc. vocales, welche aus elastischem Knorpel bestehen, die Santorinischen und Wrisberg'schen Knorpel (beide elastisch) und den Kehldeckel, die Epiglottis (elastischer Knorpel). Den inneren Ueberzug dieses Gerüstes bildet eine Schleimhaut, deren epithelialer Beleg aus geschichtetem, flimmerndem Cylinderepithel besteht, das nur an den wahren Stimmbändern, den Rändern der falschen

Stimmbänder und an der unteren Fläche der Epiglottis mit Pflasterepithel abwechselt; auch Becherzellen werden in den oberen Schichten angetroffen. Unter dem Epithel folgt eine Basalmembran und unter dieser die Schleimhaut, deren Grundlage ein zartes Bindegewebe bildet, das viele Lymphkörperchen und hin und wieder auch Follikel einschliesst; in den oberen Schichten im Bereiche des unteren Larynx finden sich auch elastische Fasern, wodurch diese ein festeres Gefüge erhalten, während die unteren Schichten der Mukosa lockerer sind und einer Submukosa entsprechen. Die unteren Schichten enthalten die Schleimdrüsen, welche ihre Ausführungsgänge durch die Mukosa hindurch zur inneren Oberfläche senden. Die kapillären Endigungen der Blut- und Lymphgefässe, wie auch die Venen, verästeln sich in den subepithelialen Schichten der Mukosa. Ausserdem ist noch das Vorkommen von Papillen an der Epiglottis und den wahren Stimmbändern zu erwähnen.

Missbildungen.

Fehlen des Kehlkopfes oder einzelner Theile desselben, abnorme Kleinheit, gespaltene Epiglottis.

Cirkulationsstörungen.

Stauungshyperämien bei Herz- und Lungenkrankheiten, akute Oedeme, im Anschluss an akute Entzündungen. Bei diesen akuten Oedemen sammelt sich das seröse Transsudat besonders in dem lockeren submukösen Gewebe der Ligg. aryepiglottica, führt eine mächtige Schwellung derselben und durch Verengerung des Kehlkopfeinganges den Tod herbei, ohne merkliche Residuen zu hinterlassen. Bei der Sektion deutet höchstens eine Runzelung der Schleimhaut die vor dem Tode vorhanden gewesene starke Ausdehnung derselben an. Anders ist es mit dem chronischen Oedeme, welches sich im Anschluss an Herz- und Lungenleiden herausbildet; dieses zeigt uns bei der Sektion starke Schwellung der Ligamente und blaurothe Färbung ihrer Schleimhaut. Natürlich betheiligt sich auch die Schleimhaut der umgebenden Theile an den ödematösen Zuständen, doch verhindert dort das anatomi-

sche Verhalten derselben die Ausbildung so augenfälliger Zustände wie hier.

Entzündungen.

Die **akute katarrhalische Entzündung.** Die Schleimhaut zeigt ein mehr seröses oder schleimiges oder mehr schleimig-eitriges Sekret, ist geröthet und geschwellt. Die akute Entzündung kann in eine chronische übergehen und es kann fernerhin zur Bildung von Schleimhautwulstungen, und zur Bildung von Geschwüren kommen. Stellen sich Wucherungsvorgänge an den Schleimdrüsen ein, so gewinnt die Schleimhaut ein granulirtes Aussehen und man spricht von einer Laryngitis granulosa.

Phlegmonöse Entzündungen werden im Anschluss an Erkrankungen der Kehlkopfschleimhaut oder des knorpeligen Gerüstes oder aber als vom Rachen und den übrigen umgebenden Theilen fortgeleitete beobachtet und wir finden bei ihnen submuköse Eiteransammlungen an den vom Oedem bevorzugten Theilen aus gleichen Gründen.

Specifische Entzündungen.

Die **fibrinöse Entzündung** spielt hier eine besondere Rolle und liefert in fortgeschrittenen Fällen folgendes Bild: Betrachtet man den Kehlkopfeingang, so findet man ihn mehr weniger angefüllt mit weissgelblichen Massen und eröffnet man den Kehlkopf, so sieht man, dass seine Schleimhaut mit einem kontinuirlichen Ueberzuge solcher Massen belegt ist, welche sich überall mit Ausnahme an den Stellen, welche Pflasterepithel tragen, leicht ablösen lassen. Nach Ablösung dieser Massen kommt dann eine stark geröthete Schleimhaut zum Vorschein. Den Schleimhautbelag bezeichnet man als fibrinöse Membran oder fibrinöse Pseudomembran und er besteht aus einem dichten Netz von Fibrinfäden, zwischen welchen auch schollige Massen gefunden werden und in deren Netzen mehr oder weniger weisse Blutkörperchen eingeschlossen vorkommen.

Die eigentliche mit Nekrose und Gangrän einhergehende **diphtheritische** Entzündung ist selten.

Typhus. Beim Abdominaltyphus beobachtet man auch im Kehlkopfe Veränderungen, welche in katarrhalischen Zuständen, Infiltrationen und Schwellungen des adenoiden Gewebes und Geschwürsbildung bestehen.

Tuberkulöse Entzündung. Die tuberkulöse Entzündung. welche auf dem Lymphwege, dem Blutwege und vom Lumen des Kehlkopfes her durch Infektion mit tuberkelbacillenhaltigem Sputum erzeugt werden kann, führt auch hier zur Bildung der specifischen Knötchen, welche sich durch eine besondere Fragilität auszeichnen und dadurch leicht zu Geschwürsbildung führen. Die Geschwüre zeigen alle Charakteristika der tuberkulösen, wallartig aufgeworfene geröthete, angefressene, unterminirte Ränder und zum Theil käsigen Grund. Diese Eigenthümlichkeiten des Aussehens tuberkulöser Geschwüre kann man sich durch die Art ihrer Bildung aus zerfallenden Knötchen wohl erklären. Sie sitzen besonders an der hinteren Wand des Kehlkopfes, an den Rändern der Stimmbänder, welche wie angenagt erscheinen, an dem schleimhäutigen Ueberzuge der Cartt. arytaenoideae und an der unteren Fläche des Kehldeckels.

Syphilis. Die syphilitische Erkrankung der Kehlkopfschleimhaut zeigt uns Papeln, Gummata, Geschwüre mit speckigem Grunde und derbe weissliche strahlige Narben. Führt zu ausgedehnten Zerstörungen der erkrankten Theile, welche man besonders an der Epiglottis öfter beobachten kann.

Lepra und **Rotz** erzeugen Knoten und Geschwüre und lässt sich durch mikroskopischen Nachweis der für diese Erkrankungen specifischen Bacillen der ätiologische Charakter der Veränderungen feststellen.

Geschwülste.

Eine grosse Anzahl verschiedener Geschwülste wird am Kehlkopfe beobachtet, doch gehören sie alle mit Ausnahme der zu nennenden zu den selteneren Befunden, Die eigentlich wichtigen Kehlkopfgeschwülste sind das Papillom und das Carcinom, und

beide gehen von den Plattenepithel tragenden Theilen der Schleimhaut aus.

Das Papillom tritt einfach oder multipel auf, sein Aussehen und seine Konsistenz wechseln, je nachdem bei seinem Aufbau mehr bindegewebige oder epitheliale Elemente betheiligt waren. Diese Geschwulst ist nicht zu verwechseln mit jenen papillösen Schleimhautwucherungen, welche hier im Anschluss an chronische Katarrhe und Geschwürsbildung so leicht vorkommen.

Das Carcinom, welches ein Plattenepitheliom darstellt, zeichnet sich dadurch aus, dass es ebenfalls leicht papillöse Formen zeigt.

Parasiten.

Trichinen kommen schon früh in der Kehlkopfmuskulatur vor und von Mikroorganismen werden die Erreger der genannten mikroparasitären Erkrankungen vorgefunden.

Von den **Veränderungen des Lumens** des Kehlkopfes sind die Verengerungen häufiger und mächtiger als die Erweiterungen. Sie werden bedingt durch Fremdkörper, Oedeme, besonders der Ligg. aryepiglottica, Entzündungen mit Schleimhautverdickung, Geschwülste im Innern des Kehlkopfes, oder solche, welche von aussen den Kehlkopf komprimiren (besonders Schilddrüsentumoren), Narben, Lähmung der Glottiserweiterer und spastische Kontraktionen der Glottisverengerer; die letzteren nennt man funktionelle Stenosen.

X. Trachea.

Normale Anatomie.

Das Gerüst der Trachea wird von Knorpelringen gebildet, welche aus hyalinem Knorpel bestehen und hinten nicht völlig ge-

schlossen sind. Die Knorpelenden sind hier durch bindegewebige Membrane und cirkuläre glatte Muskelbündel verbunden. Das Epithel, welches einer Basalmembran aufsitzt, ist ein geschichtetes cylindrisches Flimmerepithel, die Mukosa sehr reich an adenoidem Gewebe; unter ihr findet sich noch eine aus longitudinalen elastischen Fasern bestehende Schicht, darauf folgt eine Submukosa.

Missbildungen.

Atresie, Fehlen der Trachea, Verengerung oder Erweiterung, Trachealfisteln zwischen Oesophagus und Trachea und Trachea und Haut.

Cirkulationsstörungen.

Ueber Anämie und Hyperämie ist nichts Besonderes anzuführen.

Entzündungen.

1. Die **katarrhalische Entzündung** geht mit Schwellung und Röthung der Schleimhaut einher und liefert ein schleimiges, seröses oder eitriges Produkt. Diesen Sekreten sind abgestossene Epithelien beigemischt. Hat das Sekret einen eitrigen Charakter, so spricht man von einer Bronchoblennorrhoe, zersetzt sich das eitrige Sekret faulig, von einer Bronchoblennorrhoea putrida, welche bei Bronchiektasien und gangränösen Prozessen beobachtet wird.

2. Die **fibrinöse Entzündung** ist meist von einer gleichen Erkrankung des Larynx fortgeleitet, kann sich bis in die feinsten Bronchialverästelungen hinab erstrecken und durch Fortleitung auf das respirirende Parenchym der Lunge eine Entzündung desselben, eine Pneumonie erzeugen, die aber dann nicht auch kroupösen Charakter trägt, sondern eine katarrhalische Pneumonie darstellt. Auch durch Aspiration von Fremdkörpern können fibrinöse Entzündungen der Bronchialschleimhaut erzeugt werden.

Specifische Entzündungen.

3. Die **diphtheritische Entzündung** ist selten und wird bedingt durch Aspiration von Fremdkörpern, oder durch Massen, welche von Lungengangränherden herrührend die Bronchien passiren.

4. Die **tuberkulöse Entzündung** geht mit Bildung miliarer Knötchen, Verkäsung und Zerfall derselben einher, wodurch dann Geschwürsbildung eingeleitet wird.

5. Die **syphilitische Entzündung** zeigt auch hier ein ähnliches Verhalten wie beim Larynx.

Geschwülste.

Krebse, Sarkome, Chondrome, Lipome.

Parasiten.

Siehe Larynx.

Veränderungen des Lumens.

Verengerung. Ursachen: Abnormer Inhalt, Schleimhautverdickungen, Geschwülste der Bronchialwand; ferner Kompression von aussen durch Geschwülste, Aneurysmen und am häufigsten durch vergrösserte Bronchialdrüsen.

Die Erweiterungen sind cylindrisch, spindel- oder sackförmig und meist auf Abschnitte (Unterlappen bevorzugt) beschränkt. Ursachen: Drucksteigerungen und Sekretansammlungen im Bronchialbaum z. B. beim Husten, Verminderung der Widerstandsfähigkeit der Bronchialwände durch Erkrankungen oder Lungenschrumpfungen, wobei eine Zugwirkung auf dieselben ausgeübt wird.

Fremdkörper.

Von aussen können Fremdkörper der verschiedensten Art hierhergelangen; an Ort und Stelle bilden sich die sogenannten Bronchialsteine, welche aus eingedicktem Sekret bestehen.

XI. Bronchien.

Die dendritische Verästelungsweise der Bronchien wird als bekannt vorausgesetzt. Das Gerüst des Bronchialbaumes ist auch ein knorpeliges, doch finden wir nicht mehr Knorpelringe, sondern Platten von unregelmässiger Gestalt, welche ziemlich regelmässig vertheilt sind. Der Bau der Schleimhaut ist im Allgemeinen der bei der Trachea geschilderte, doch ist als Besonderes zu erwähnen, einmal eine kontinuirliche Schicht cirkulärer Muskelfasern zwischen Mukosa und Submukosa, bei deren Kontraktion sich die Schleimhaut in Längsfalten legt, ferner grosser Reichthum an Lymphgefässen, von welchen die in der Submukosa verlaufenden mit den eigentlichen pulmonalen Lymphgefässen kommuniziren; ausserdem ist zu bemerken, dass in den Bronchialwänden kleine Ganglien vorkommen, welche mit den dort verlaufenden Nerven in Verbindung stehen. Die feinsten Bronchialverästelungen, die sog. Endbronchien, verhalten sich wieder etwas anders, indem sie keine Schleimdrüsen enthalten, kein Knorpelgerüst haben und unter der sehr dünnen Lage von Cylinderepithel eine Lage kleiner granulirter polyedrischer Zellen auftritt. Einem jeden dieser Endbronchien sitzt am Ende eine Anzahl von Alveolarröhren, auch Infundibula genannt, auf, welche sich wiederum zu gleichartigen Röhren verästeln; auf diesen terminalen Aesten der luftführenden Wege sitzen dann die Lungenbläschen (Alveolen). Die ganze Gruppe von Alveolarröhren und Lungenbläschen, deren Stiel ein Endbronchus bildet, bezeichnet man als Läppchen, (Lobuli), von denen grössere Packete wiederum die Lungenlappen (Lobi) bilden.

In den Alveolarröhren treffen wir das bis hierher verfolgte Cylinderepithel nicht mehr an, sondern Fortsetzungen der bei den Endbronchien erwähnten Schicht granulirter polyedrischer Zellen; aber auch diese bilden keinen kontinuirlichen Beleg, sondern werden unterbrochen durch grosse, blasse, flache, kernhaltige Epithelien; in gleicher Weise findet die epitheliale Auskleidung

der Alveolen statt. Die glatten Muskelfasern der Endbronchien setzen sich auch auf die Alveolarröhren fort, doch enden sie mit ihnen, während die elastischen Fasernetze der Adventitia das eigentliche Gerüst der Lungenbläschen bilden. In den Lücken dieses, die Wand der Bläschen bildenden Netzes finden sich sternförmige Bindegewebszellen. Um auch die Schilderung des Baues der Lungen, soweit hierher gehörig zu erledigen, ist noch anzuführen, dass die grossen Gefässtämme der Art. und V. bronchialis, Art. und V. pulmonalis und die grossen Lymphgefässe den Bronchien entlang im peribronchialen Bindegewebe verlaufen. Die feineren Aeste der Bronchialgefässe dringen in die Bronchialwände ein, während diejenigen der Art. und V. pulmon. als korbartige Geflechte die Lungenbläschen umgeben. Die Lymphgefässe umspinnen die Kapillaren der Pulmonalgefässe und durchsetzen dann das die Räume zwischen den einzelnen Lobulis ausfüllende Bindegewebe in der Art, dass sie entweder zu den grösseren subpleural gelegenen Lymphgefässtämmen gelangen, oder direkt zu den Bronchialdrüsen, welche den Hilus pulmonum umlagern, hinziehen; hierher gelangen zuletzt auch die subpleuralen Lymphgefässe. In Bezug auf die Lymphwege der Lunge ist noch als ganz besonders wichtig hervorzuheben, dass in den Alveolen zwischen deren Epithelien Lymphstomata vorhanden sind, durch welche eine Aufsaugung flüssigen und festen Alveoleninhaltes leicht erfolgen kann, ferner, dass diese Aufsaugung durch die Inspiration begünstigt wird.

In Bezug auf den Bau der Pleura ist zu erwähnen, dass ihr viscerales Blatt reich an elastischen Fasern ist.

XII. Lungen.

Missbildungen.

Fehlen der Lungen oder einzelner Theile derselben und abnorme Lappung.

Cirkulationsstörungen.

Anämie der Lungen ist entweder eine über das ganze Organ ausgedehnte als Theilerscheinung allgemeiner Anämie, oder aber eine partielle, gewöhnlich durch Kompression bedingte (pleuritische Exsudate). Die Lungen sehen dabei je nach dem Alter der Individuen sehr verschieden aus, weil mit zunehmendem Alter reichlicher abgelagerter Kohlenstaub sie dunkler erscheinen lässt. Im Allgemeinen ist die Farbe anämischer Lungentheile grauweiss; neben der helleren Färbung ist noch besonders auf Trockenheit des Parenchyms zu achten.

Hyperämie. Die **kongestive Hyperämie**, welche bei gesteigerter Athmung, Bergsteigen etc. eintritt, kann ferner durch thermische und chemische Reize hervorgerufen, oder im Anschluss an Gehirnläsionen und Entzündungen der Lunge beobachtet werden. Die bei der kongestiven Hyperämie zu Stande kommende starke Füllung und Dehnung der Gefässe kann unter dem Bilde des Lungenschlags (Apoplexia pulmonum) Tod zur Folge haben.

Weitere Formen der Hyperämie sind:

Die kollaterale Hyperämie, welche z. B. in der einen Lunge beobachtet wird, wenn die andere durch Kompression eines Exsudates anämisch ist, ferner die hypostatische Hyperämie, die einen stärkeren Blutreichthum der hinteren unteren Lungenabschnitte zeigt, wenn die Kraft des rechten Herzens erlahmt und das Blut sich — bei Rückenlage des Kranken — in diese Abschnitte hinabsenkt.

Stauungshyperämien treten akut oder chronisch auf, können durch alle diejenigen Momente erzeugt werden, welche den Abfluss des Lungenvenenblutes erschweren und sind gewöhnlich mit Oedem verbunden. Die akuten Formen, welche die häufigeren sind, finden ihre Ursache in einem ungleichen Arbeiten der beiden Ventrikel, das durch ein früheres Erlahmen des linken bedingt wird. Die chronischen Formen werden hauptsächlich durch Stenosen der Mitralis bedingt. Zu Anfang zeigt die Lunge neben Konsistenzvermehrung und geringerem Luftgehalt eine rothe Färbung (rothe Induration), Erweiterung, Schlängelung der Kapillaren

und Diapedese rother Blutkörperchen; später zerfallen die von Bindegewebszellen, Lymphzellen und Alveolarepithelien aufgenommenen rothen Blutkörperchen; die ersteren treten uns als pigmenthaltige Zellen entgegen, die Lunge hat eine braune Färbung angenommen und wir sprechen von brauner Induration, bei welcher übrigens auch eine weitere Konsistenzzunahme in Folge von Vermehrung des Lungengewebes zu verzeichnen ist.

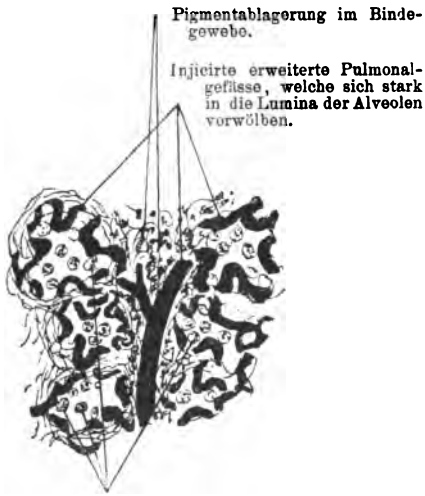

Fig. 9.
Induratio pulmonis fusca.

Oedem. Lungenödeme können allgemeine oder partielle sein, akuten und chronischen Charakter tragen. Die ödematösen Theile sind konsistenter, mehr oder weniger gebläht, luftarm, blutarm oder blutreich und von der Schnittfläche läuft eine seröse oder serösblutige Flüssigkeit, welche mit Luft gemischt ist (prämortales Oedem) oder nicht (agonales Oedem). Eine eiweissreiche Flüssigkeit, welche mehr oder weniger weisse Blutkörperchen, rothe Blutkörperchen, gequollene und abgelöste Alveolarepithelien enthält, füllt die Alveolen aus. Das allgemeine Oedem der Lunge kommt hauptsächlich zu Stande, wenn der linke Ventrikel erlahmt, während der rechte noch eine Zeit lang fortarbeitet oder auch, wenn giftige Gase eingeathmet werden; oder im Anschluss an Stauungshyperämien (Stauungsödeme); die letzteren können auch partiell sein. Par-

tielle Oedeme entstehen in der Umgebung von Entzündungsherden (akute, kollaterale, entzündliche Oedeme) und das Transsudat ist bei diesen Formen besonders reich an weissen Blutkörperchen; ferner giebt es hypostatische und atelectatische Oedeme; bei den letzteren haben wir ein Hinzutreten des Oedems zur Atelectase, die bis dahin etwas eingesunkene atelectatische Stelle hebt sich wieder, wird blutärmer, weil das Blut in den Gefässen durch sich ansammelnde Oedemflüssigkeit verdrängt wird und die dunkele, blaurothe Färbung macht etwas hellerem Farbentone Platz; im Allgemeinen haben solche Stellen ein Aussehen, das an Milzgewebe erinnert (Splenisation). Bei länger bestehenden Oedemen verfetten die im Oedemwasser suspendirten Zellen (inveterirtes Oedem), und wenn solche verfetteten Zellenmassen makroskopisch als gelbe Punkte zu erkennen sind, spricht man von einer chronischen echten Desquamativpneumonie (Buhl).

Blutungen. Blutungen sind häufig. Ursachen: Trauma, Schuss, Stichwunden, gebrochene Rippen, welche sich in die Lungen einbohren, Entzündungen, Gangrän, Tuberkulose, hämorrhagische Diathese, Embolien, Gefässwanderkrankung (Verfettung), Sistirung von Hämorrhoidal- und Menstrualblutungen, Verletzungen von Hirnrinde, Pons und Medulla oblongata. Nur der Blutungen bei Tuberkulose und einer besonderen Gruppe von Blutungen, welche man als Infarkte bezeichnet, sei noch besonders gedacht. Die Blutungen bei Lungentuberkulose scheidet der Kliniker in Frühblutungen und Spätblutungen. Behalten wir diese Bezeichnung bei, so sind die Frühblutungen gewöhnlich quantitativ geringer und stammen aus kleineren Gefässen, welche den Bronchien entlang verlaufen und deren Wandungen gleichzeitig mit denen der ersteren erkrankt und durch Verkäsung der Entzündungsprodukte brüchig geworden sind (die Tuberkelgranulation hat allerdings auch ohne die Verkäsung schon eine brüchige Beschaffenheit!). Bedingen nun die Entzündungsprodukte eine Verengerung des Gefässlumens, so entsteht hinter der verengten Stelle eine Drucksteigerung und die Bedingungen zum Durchbruch sind gegeben. Der Grund der immerhin relativen Seltenheit solcher Blutungen liegt in der sich Hand in Hand mit dem Fortschreiten des Prozesses

einstellenden Abnahme des Blutkörpers. Die Spätblutungen sind massiger, führen oft zum Tode und stammen aus Gefässen, welche Kavernen durchziehen, oder an die Wände von Kavernen herantreten, die entweder aneurysmatisch erweitert waren und dann einrissen, oder obliterirt, wobei dann das den Verschluss bedingende Gewebe einer hyalinen Degeneration anheimfiel, um darauf als hyaliner Pfropf ausgestossen zu werden. Zu bemerken ist noch, dass ein Aneurysma eine ganze Kaverne ausfüllen kann, so dass sich seine Wandung der Kavernenwand dicht anlegt und ferner, dass man die Quellen der fraglichen Blutungen nicht nur in den grösseren, sondern auch in den kleineren Kavernen zu suchen hat.

Unter hämorrhagischen Infarkten der Lunge versteht man keilförmige Blutherde, deren Basis unter der Pleura liegt, während die Spitze dem Hilus der Lunge zugerichtet ist, die mehr oder weniger scharf begrenzt sind und sich — wenn frisch — durch dunkelrothe Farbe, feste Konsistenz und dadurch auszeichnen, dass sie über das Niveau der übrigen Schnittfläche prominiren. Ihre Aetiologie ist eine verschiedene, indem einmal ein aus dem rechten Herzen oder dem Venensystem stammender Embolus einen Pulmonalarterienast verstopfen kann, worauf in dem betreffenden Gefässbezirk ein rückläufiger Venenstrom entsteht, dieser dehnt die Gefässwände aus, bis völlige Stagnation eintritt, wobei rothe Blutkörperchen auf dem Wege der Diapedese oder durch Rhexis die Gefässlumina verlassen, um sich in Alveolen, Alveolarröhren und Bronchiolen anzusammeln. Ferner kann ein Pulmonalarterienast in Folge fettiger Usur zerreissen und durch Blutung in einen Bronchialast dessen Verästelungsbezirk sich mit Blut füllen. Die erstere Art der Infarkte bezeichnet man als embolische, während die letztern rein hämorrhagisch genannt werden. Es ist nicht immer leicht oder gar möglich, beide Arten scharf zu trennen, weil sich der Eruirung des ursächlichen Momentes Schwierigkeiten in den Weg stellen. Findet man in dem Lungenarterienast, welcher an die Spitze des Infarktes heranleitet einen Embolus, so betrachtet man ihn als die Ursache des Infarktes, während man sonst wohl die andere Entstehungsmöglichkeit ins Auge fassen muss.

Weitere Schicksale der Infarkte: Durch Zerfall der rothen Blutkörperchen und Umwandlung ihres Farbstoffes in Pigment kann eine theilweise Entfärbung des Infarktes eintreten, während vom Rande her ein Granulationsgewebe in denselben eindringt, welches ihn organisirt und zuletzt an seine Stelle eine Narbe setzt. Da jedoch die stagnirende Blutmasse einen guten Nährboden für Mikroorganismen abgiebt, welche durch den Bronchialbaum ja stets Zutritt haben, so sind die Bedingungen für ihre Ansiedlung gegeben, deren nächste Folge eine faulige Zersetzung des Infarktes ist. Der Blutkeil wird verflüssigt und kann expectorirt werden. Die erste Reaktion der den Herd begrenzenden Gewebe auf seine faulige Umwandlung ist eine demarkirende Eiterung, welcher die Entstehung einer pyogenen Membran folgt, von der aus Vernarbung eintreten kann; doch ist zu bedenken, dass der faulige Herd an die Pleura heranreicht und zu einer eitrigen Entzündung derselben Veranlassung geben kann. Auch Kalkablagerung in Infarkten ist beobachtet worden.

Embolie und Thrombose. Die meisten Emboli bestehen aus Blutgerinnseln, welche dem rechten Herzen — wo man hauptsächlich in der Auricula und zwischen den Trabekeln ihre Quelle findet — oder dem grossen Körpervenensystem entstammen.

Gutartige Embolien erzeugen die beschriebenen Infarcirungen, oder aber wenn sie einen grösseren Lungenarterienast verstopfen plötzlichen Tod. Septische Emboli sind, da sie Theile zerbröckelter und erweichter Thromben von Amputationsstümpfen etc. — siehe Thrombophlebitis — repräsentiren, gewöhnlich zahlreicher und kleiner und bedingen an dem Orte wo sie stecken bleiben, entzündliche Reaktionen der Gewebe, embolische Pneumonie und Abscessbildung, embolische Abscesse.

Entzündung.

1. Fibrinöse Entzündung.

Das grossartigste Beispiel gesetzmässigen Verlaufes entzündlicher Vorgänge und des Wirksamwerdens reparatorischer Einrichtungen im Körper zeigen das Entstehen, die regelmässigen

Metamorphosen und endlich die völlige Resorption grosser pneumonischer Exsudate.

Anatomischer Verlauf einer regelrechten fibrinösen Pneumonie:

I. Stadium (Anschoppung). Die erste Folge stattgehabter Infektion ist ein ödematöser Zustand des erkrankten Lungentheils, welcher an sich nichts charakteristisches hat und dem wir — wenn sich keine der späteren Stadien der fibrinösen Entzündung vorfinden — nicht ansehen könnten, dass er der Vorläufer solcher ist; finden sich jedoch neben den wohlcharakterisirten anderen Stadien ödematöse Lungenabschnitte, so stehen wir nicht an, sie als im Stadium der Anschoppung begriffen zu bezeichnen. Eine mikroskopische Untersuchung der von der Schnittfläche abgestrichenen Ödemmassen ergiebt gequollene und abgelöste Epithelzellen und Leukocyten.

Fig. 10.
Pneumonia fibrinosa. (Rothe Hepatisation.)

II. Stadium. Rothe Hepatisation. Beim Herausnehmen der Lunge zeigt sich der erkrankte Lungentheil (ein ganzer oder doch ein grosser Theil eines Lappens, Lobus) bedeutend vergrössert,

mit gleichmässig ebener Oberfläche, deren pleuraler Ueberzug mit einem feinen fibrinösen Belage versehen ist, von rother Farbe, fester leberartiger Konsistenz und luftleer. Die Schnittfläche zeigt überall die gleiche Farbe und Konsistenz und wir bemerken, dass die sonst luftführenden Räume (Alveolen, Alveolarröhren und Bronchiolen) mit einer festen röthlichen Masse ausgefüllt sind, welche in Form kleiner Körner der Schnittfläche ein feingranulirtes Aussehen geben (pneumonische Körnung).

Die mikroskopische Untersuchung solcher Theile ergiebt, dass feine Netze von Fibrinfäden die Alveolen von ihren Wänden her durchspannen und dass in die Lücken dieser Netze hauptsächlich rothe Blutkörperchen eingeschlossen sind; diese letzteren sind es, welche dem Exsudate die rothe Färbung geben; neben ihnen finden sich nur spärliche weisse Blutkörperchen und an den Wandungen der Alveolen gequollene oder abgelöste Epithelzellen.

III. Stadium. Graue und gelbe Hepatisation. Die Lunge hat an Grösse noch zugenommen, ihre rothe Färbung aber ist einem weissgrauen Aussehen gewichen, das auf der Schnittfläche durch blauschwarze Linien — die je nach dem Alter des Individuums und der Menge des in der Lunge vorhandenen Kohlenpigments reichlicher vorhanden und breiter sein können — unterbrochen wird. Die Schnittfläche erscheint marmorirt und man vergleicht das Aussehen der Lunge in diesem Stadium sehr passend mit dem des Granit. Die weissgraue Färbung wird einmal dadurch bedingt, dass die rothen Blutkörperchen, welche im Exsudat vorhanden waren, inzwischen zerfielen und ferner dadurch, dass weisse Blutkörperchen sich dem Exsudate beimischten, so dass die Masse desselben eine Zunahme erfuhr, welche eine starke Druckwirkung auf die Blutgefässe des Lungenparenchyms zur Folge hatte. Also präsentirt sich die Lunge im Zustande der Ischämie, doch dürfen wir daraus ohne Weiteres den Schluss ziehen, dass dieselbe intra vitam eine ebenso hochgradige gewesen sei; wir brauchen das umsoweniger, als eine Injektion der Lungengefässe von der Pulmonalarterie aus in diesem Stadium ganz gut gelingt und man muss also annehmen, dass intra vitam das Herz wohl schwere Arbeit hatte, gegen den Exsudatdruck, welcher auf den Gefässen lastete, anzukämpfen, dass es dem Drucke des Ex-

sudates aber erst im Momente des Todes, als der rechte Ventrikel erlahmte, gelang, das Blut aus den Gefässen hinauszudrücken und dadurch eine so hochgradige Blässe der erkrankten Theile — wie wir sie nun vorfinden — zu erzeugen. Nun tritt allmählich eine Verfettung der zelligen Elemente, welche dem fibrinösen Exsudate beigemischt sind, ein und je mehr das der Fall, desto stärker tritt eine gelbliche Färbung des Exsudates in den Vordergrund und desto mehr sind wir geneigt, von einer gelben Hepatisation zu sprechen.

IV. Stadium (Resolution). Die Lunge ist immer noch vergrössert, hat jedoch ihre starrfeste Konsistenz verloren, ihr Ge-

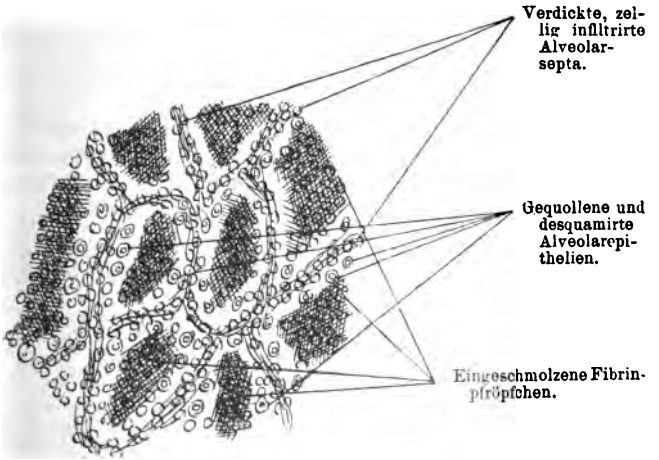

Fig. 11.
Pneumonia fibrinosa. (Stadium der Resolution.)

webe ist brüchig und vor Allem ist charakteristisch, dass von der Schnittfläche eine graue, trübe, schlüpfrige Flüssigkeit abfliesst, welche die metamorphosirten Exsudatbestandtheile enthält. Weisse Blutkörperchen und Epithelzellen sind verfettet und zerfallen, die Fibrinpfröpfe haben eine Einschmelzung erfahren, durch einen Vor-

gang, dessen chemisches Wesen nicht näher bekannt ist, der aber zu einem Kleiner- und Schlüpfrigwerden der Pfröpfe führt, wodurch eine Expektoration derselben möglich wird. Das Exsudat ist und wird noch zum Theil in einen Zustand versetzt, welcher seine Fortschaffung aus den Lungen begünstigt. Die Expektoration spielt hierbei eine immerhin nur geringe Rolle, die Resorption ist es, welche die Hauptarbeit zu besorgen hat und die durch die in den Alveolen offen mündenden Lymphgefässe ermöglicht wird. Ist erst Alles resorbirt, dann wird immerhin noch ein kleiner Zeitraum dazu gehören, bis die in ihrer Ernährung schwer geschädigten Gewebsbestandtheile des Lungenparenchyms wieder völlig zur Norm zurückgekehrt sind. In Bezug auf die Alveolarepithelien möchte Verfasser bezweifeln, dass es bei so ausgedehnten Zerstörungen stets zur völligen Regeneration kommt und vielmehr annehmen, dass gerade bleibende Epitheldefekte die Disposition zu neuen gleichartigen Erkrankungen setzen.

Die fibrinöse Pneumonie ist — wenn sie an die Pleura heranreicht — stets von einer Pleuritis begleitet und wird deshalb gemeinhin Pleuropneumonie genannt.

Abnorme Ausgänge. 1. Herzlähmung. Wenn das Herz schwach ist, seine Muskulatur braunatrophisch, fettigdegenerirt oder durch schwere Fettauflagerungen oder ausgedehnte perikarditische Verwachsungen oder perikarditische Exsudate in seinem Kampfe gegen den Exsudatdruck in der Lunge beeinträchtigt wird, dann erlahmt es. Säufer und ältere Leute sind dieser Gefahr besonders ausgesetzt.

2. Gangrän. Wenn die treibende Kraft des Herzens in einer cirkumskripten Partie der erkrankten Region erlahmt, eine Stasis des Blutes eintritt, wobei auch rothe Blutkörperchen in grösserer Menge sich dem Exsudate beimengen und dasselbe eine hämorrhagische Beschaffenheit annimmt, dann sind die Bedingungen zur Fäulniss gegeben, ein guter Nährboden für Fäulnissorganismen, welche ja durch den Bronchialbaum stets Zutritt haben und sich hier nur anzusiedeln und ihre fauligen Zersetzungen zu beginnen brauchen.

Gangrän kann ferner noch da entstehen, wo mit fauligem Inhalte erfüllte bronchiektatische Hohlräume in den pneumonischen

Theilen vorhanden sind, von denen dann das Exsudat angefault wird.

3. Abscessbildung. Ueber die Entstehung der Abscesse bei fibrinöser Pneumonie sind die Meinungen der Autoren getheilt, indem man meint, es könne eine nekrotische Partie von ihren Rändern her der eitrigen Schmelzung anheimfallen, oder das interstitielle Gewebe könne durch besonders hochgradige Betheiligung bei den entzündlichen Vorgängen zur Abscedirung führen, oder aber das Exsudat könne eine Einschmelzung gleich der bei Herzthromben zu beobachtenden erfahren.

4. Schrumpfung (Carnificatio).

Der Sitz fibrinöspneumonischer Prozesse ist meist im rechten Unterlappen, doch kommen auch Lokalisationen in den Spitzen (Spitzenpneumonien), ferner am Hilus (centrale Pneumonien) vor, und während sonst die fibrinöse Pneumonie meist ganze Lappen ergreift (lobäre Pneumonie), so giebt es auch Lokalisationen in lobulären Herden (Wanderpneumonien). Bei alten Leuten und Kindern werden ferner Pneumonien beobachtet mit weniger Exsudat (schlaffe Pneumonien).

Aetiologie. Die fibrinöse Pneumonie ist als eine Infektionskrankheit anzusehen, dafür spricht ihr Auftreten besonders zu gewissen Jahreszeiten (Frühjahr), das strassen- und häuserweise Vorkommen, das Befallenwerden besonders disponirter Menschen — manche Menschen erkranken bis zu zehnmal in ihrem Leben daran — und ihr cyklischer Verlauf. Ob die fibrinöse Pneumonie eine einheitliche Aetiologie hat, das ist freilich fraglich, denn im Anschluss an andere Infektionskrankheiten treten oft solche Pneumonien auf, von denen man nicht weiss, ob auch sie zu den genuinen fibrinösen Pneumonien zu rechnen sind.

In Bezug auf den Befund von Mikroorganismen wird auf den bakteriologischen Abschnitt verwiesen.

2. Die katarrhalische Pneumonie.

Makroskopisches. Die erkrankten Lungentheile zeigen an ihrer Oberfläche flache grauröthliche lobuläre Erhabenheiten, welche eine festere Konsistenz darbieten, luftleer sind und zwischen denen lufthaltiges Parenchym und blaurothe mehr oder weniger einge-

sunkene atelektatische Partien abwechseln; auch auf der Schnittfläche finden sich gleichbeschaffene Herde, welche ihr je nach Grösse ein mehr oder weniger grobkörniges Aussehen geben und einzelne lobuläre Abschnitte oder kleinere Gruppen solcher repräsentiren. Ausnahmsweise kann der Prozess auch lobär auftreten.

Mikroskopisch findet sich das erkrankte Parenchym hyperämisch und ödematös und die Alveolen der betreffenden Ab-

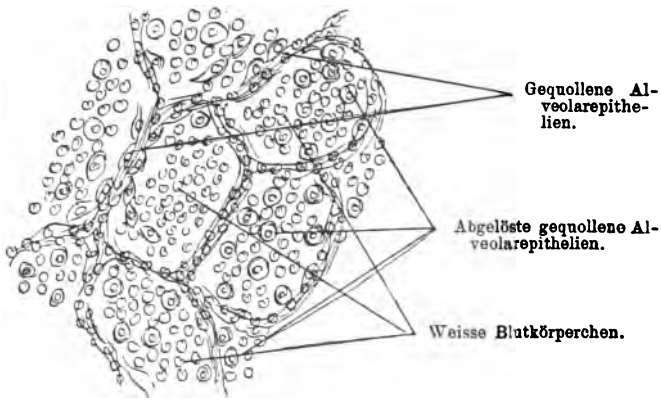

Fig. 12.
Katarrhalische Pneumonie. (Desquamativ-Pneumonie).

schnitte sind angefüllt mit einer eiweissreichen Flüssigkeit, in der weisse Blutkörperchen und abgelöste und gequollene Alveolarepithelien suspendirt sind. Die Desquamation der Alveolarepithelien pflegt besonders bei Kindern „reichlich" zu sein (Desquamativpneumonie).

Diese Entzündungsform wird namentlich bei Kindern und alten Leuten beobachtet, hat ihren Sitz in allen Lungenabschnitten und ist besonders in den Spitzen von Bedeutung, weil hier die Resorption des Exsudates leicht auf Schwierigkeiten stösst und auf dem Luftwege leicht eine tuberkulöse Infektion desselben statt-

haben kann, worauf dann von hier aus die Infektion der Nachbarschaft erfolgt.

Der gewöhnliche Ausgang der katarrhalischen Pneumonie besteht zum Theil in fettigem Zerfall der Exsudatzellen, ferner in Expektoration und Resorption des Exsudates.

Die katarrhalische Pneumonie findet sich meist im Anschluss an Infektionskrankheiten, Masern, Diphtherie, Keuchhusten etc., kann auch durch verschluckte Fremdkörper und Einathmung heisser Dämpfe erzeugt werden und ist eine vom Bronchialbaum auf das Lungenparenchym fortgeleitete Entzündung (Bronchopneumonie). Ueber mikroparasitäre Erreger dieser Entzündung sind wohl schon Beobachtungen gemacht, doch ist noch nichts Sicheres darüber bekannt.

3. Die eitrige Pneumonie.

Eitrige Infiltration und Ansammlung grösserer Eitermassen mit eitriger Schmelzung von Gewebsbestandtheilen der Lunge treten je nach ihren Ursachen in verschiedenen Formen auf. Fährt z. B. ein von einer eitrigen Thrombophlebitis herrührendes Gerinnsel in die Arterie pulmonalis, so wird es in viele kleinste Partikelchen zerschellend eine grosse Anzahl kapillärer Gefässästchen verstopfen und wir werden also eine grosse Anzahl kleiner subpleural gelegener Abscesse bekommen. Bricht ein Leberabscess in die Lunge durch, so wird der rechte Unterlappen eine mehr oder weniger grosse Abscedirung zeigen, werden Fremdkörper aspirirt, so bekommen wir auch meist im rechten Unterlappen lobulär pneumonische Herde eitrigen Charakters, wird eine eitrige Pleuritis auf das interlobuläre Bindegewebe fortgeleitet, so sehen wir varicöse gelbweisse Streifen das Bindegewebe zwischen den Lobulis durchsetzen und bei einer eitrigen Peribronchitis, die im Anschluss an Tuberkulose öfter beobachtet wird, sehen wir die Eiterstreifen den Bronchien entlang verlaufen. Ausserdem kommen Eiterungen an der Grenze von Lungeninfarkten, in der Umgebung käsig-pneumonischer Lungenabschnitte und in Kavernen vor. Durch Zutritt von Fäulnissorganismen, welche durch die Luftwege zugeführt werden, kann eine Verjauchung der Abscesse

veranlasst werden, doch liegt die Hauptgefahr darin, dass über subpleuralen Abscessen die nekrotisch werdende Pleura durchbricht, so der Luft und dem Eiter freien Zutritt zur Pleurahöhle gestattend (Pyopneumothorax).

Die von eitrigen Pleuraentzündungen ausgehenden eitrigen Entzündungen der Lymphgefässe des interlobulären Gewebes können eine völlige eitrige Schmelzung desselben und dadurch eine Ablösung der lobulären Abschnitte der Lunge voneinander bewirken (Pneumonia dissecans). Bei allen diesen Eiterungen werden Mikroorganismen und zwar hauptsächlich Mikrokokken gefunden.

Gangraena pulmonum.

Bei der Lungengangrän zeigen sich die Theile grünlich gefärbt, übelriechend, zunderartig, morsch und manchmal von demarkirender eitriger Entzündung umgeben. Die brandigen Zersetzungen finden sich in hämorrhagischen Infarcten, im Anschluss an Bronchiektasien mit putridem Inhalt, in pneumonischen Theilen, bei Schluckpneumonien und bei Verletzungen der Lungen. Die Gangränherde können durch eine sich an den Grenzen derselben entwickelnde Granulations- und Narbenbildung gegen das Lungenparenchym abgeschlossen und expektorirt werden.

Die tuberkulöse Entzündung.

Das anatomische Bild der Lungentuberkulose ist je nach der Art der Infektion, je nach dem Wege, auf welchem die Tuberkelbacillen in die Lunge gerathen, ein verschiedenes.

Man unterscheidet:

1. Die allgemeine disseminirte akute Miliartuberkulose.

Makroskopisch finden sich beide Lungen ziemlich gleichmässig besetzt mit grauen oder — wenn sie schon älter sind — graugelben Knötchen, welche sowohl auf der Oberfläche der Lungen als auch auf deren Schnittflächen zu erkennen sind.

Mikroskopisch erkennt man diese Knötchen als Miliar tuberkel daran, dass, während die Peripherie bei Färbungen deutliche Kerntinktion annimmt, das Centrum ein mehr homo-

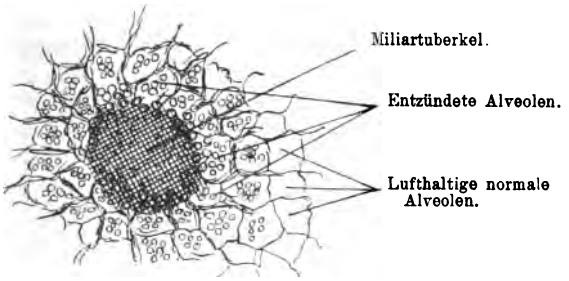

Fig. 13.
Miliartuberkel der Lunge.

genes oder auch körniges Aussehen darbietet. Im Centrum dieser Bildungen sieht man häufig mehrkernige Riesenzellen und färbt man die Schnitte in der Ehrlich'schen Anilin-Fuchsinlösung 24 Stunden, entfärbt man in ungesäuertem Alkohol und untersucht in Zedernöl oder Kanadabalsam, so vermisst man kaum jemals eine grössere Anzahl von Tuberkelbacillen, welche entweder in Häufchen in der Mitte der Knötchen vorgefunden werden oder mehr zerstreut gelagert sind. Auch in den Riesenzellen trifft man die Tuberkelbacillen an und zwar sowohl zwischen den Kernen derselben, als auch in den nichtkernhaltigen Theilen. Charakteristisch für die kleinen Neubildungen ist es ferner, dass keine Gefässneubildung in ihnen statt hat, worin die Ursache des stets innerhalb derselben stattfindenden Zerfalls des zelligen Materials (Koagulationsnekrose) zu suchen ist. Von der Gefässlosigkeit der Knötchen überzeugt man sich leicht an Injektionspräparaten. In der Umgebung der Tuberkelknötchen sind meist kleine alveoläre Entzündungsherde zu erkennen, welche den Charakter der Desquamativpneumonie tragen und Quellung

und Ablösung der Alveolarepithelien zeigen, wie dieses bei der Beschreibung der katarrhalischen Pneumonie geschildert wurde.

Diese Form der Miliartuberkulose ist eine Theilerscheinung der allgemeinen akuten Miliartuberkulose der Organe, wobei entweder die primäre Ursache in einer Invasion der Tuberkelbacillen mit der Athemluft direkt in die Lunge selbst mit nachfolgender Allgemeininfektion oder aber in der primären Erkrankung eines anderen Körpertheiles mit sekundärer Erkrankung der Lungen zu suchen ist.

2. Die akute partielle disseminirte Miliartuberkulose ist charakterisirt durch das Auftreten miliarer Knötchen in der Umgebung anderer tuberkulöser Prozesse, welche sich in den Lungen oder den Bronchialdrüsen abspielen. Verkäste Bronchialdrüsen, von welchen eine Infektion der anstossenden Lungentheile ausgeht, sind häufig Ursachen dieses Krankheitsbildes.

3. Die lokalisirte Lungentuberkulose, welche besonders bei Erwachsenen beobachtet wird, bietet ein viel komplizirteres anatomisches Bild, das uns als augenfälligste Erscheinungen die sogenannten Tuberkelgranulationen, ansgedehnte Verkäsungen und Kavernenbildung zeigt, Bilder, welche sich durch das Auftreten von allerlei Begleitaffekten, Oedem, Blutungen, Pneumonien, schiefrige Induration, Pleuritiden etc. ausserordentlich verschieden gestalten. Haben wir es bei der allgemeinen Miliartuberkulose mit einer Allgemeininfektion der Lungen zu thun, so handelt es sich bei der nun zu besprechenden Affektion um eine lokale Infektion, welche meist in den Lungenspitzen stattzufinden pflegt, weil hier die Bedingungen zur Einnistung der Tuberkelbacillen am günstigsten sind. Sind bei normal gebauten Menschen die Exkursionen der Lungenspitzen bei der In- und Expiration schon geringer als die der übrigen Lungentheile, so ist dieses in um so höherem Grade der Fall bei Personen, in deren Familie die Anlage zur Lungentuberkulose erblich ist; der flache Bau des Brustkorbes, welcher diesen Menschen eigenthümlich ist, die geringere Dehnbarkeit des Thorax, machen sich besonders für die Lungenspitzen, deren Dehnung dadurch sehr eingeschränkt wird, in ungünstiger Weise geltend, und hat ein solcher Mensch einen Bronchialkatarrh, dessen Exsudatmassen sich — durch die Athemluft

dahingelangt — Tuberkelbacillen beigemengt haben, so werden sich diese besonders in den Bronchialverästelungen der Lungenspitzen längere Zeit aufhalten und vermehren können, während die in den übrigen Lungentheilen vorhandenen durch eine kräftigere Expektoration nach aussen befördert werden. Beschäftigen wir uns weiter mit den Verhältnissen im Bronchialbaume der Lungenspitzen, so wird das in demselben befindliche, Tuberkelbacillen enthaltende Exsudat nicht gerade still liegen, sondern, da die Spitzen sich immerhin an den Bewegungen der übrigen Lungentheile — nur in geringerem Maasse — betheiligen, beständig hin- und hergeschoben werden. Hierbei kann ein Einreiben der Tuberkelbacillen, welche keine Eigenbewegung besitzen, in die Wandungen der feinsten Bronchialäste stattfinden, da an deren Verästelungsstellen die Reibung des Inhaltes der Bronchien und Bronchiolen an der Wand der letzteren besonders stark ist. Dieses ist nach Rindfleisch die eine Art des Eindringens der Bacillen, eine andere dürfte darin bestehen, dass weisse Blutkörperchen, welche dem Exsudate angehören, Tuberkelbacillen aufnehmen und mit ihnen in das Lungenparenchym einwandern, an Stellen der Alveolen, wo deren Epithelien desquamirt sind, oder zwischen diese hindurch. Drittens ist dann auch noch zu bedenken, dass die offen in die Alveolen mündenden Lymphgefässe leicht die fraglichen Bacillen aufnehmen und zu den Bronchialdrüsen fortschaffen können.

Nehmen wir für unsere Form der Lungentuberkulose den ersten und zweiten Modus der Infektion an, so ergiebt sich daraus, dass die Infektion des Organes an den peripheren Bronchialverästelungen, den Bronchiolen, den Alveolarröhren und in den Alveolen selbst stattfinden wird und hier auch die ersten Veränderungen zu erwarten sein werden. Sind die Tuberkelbacillen in das Lungenparenchym gelangt, so werden sie von weissen Blutkörperchen aufgenommen und forttransportirt. Was unter der Einwirkung der Tuberkelbacillen aus den Transportzellen wird, ob sie zerfallen oder aber eine epitheloide Umwandlung erfahren, ist nicht sicher bekannt, doch neigen viele Forscher zu der letzteren Annahme, die ja auch die Entstehung des epitheloiden Tuberkels am ehesten erklären würde. Es ist wahr-

scheinlich, dass auch die lokalisirte Lungentuberkulose mit Tuberkelbildung beginnt, doch ist das erste makroskopisch und mikroskopisch zu beobachtende anatomische Substrat die Tuberkelgranulation, welche, im interlobulären Gewebe ihren Sitz habend, allmählich im Verlaufe des Bronchialbaumes im peribronchialen Bindegewebe fortkriecht (Peribronchitis). Später verfällt das zellige Material der Tuberkelgranulation der Verkäsung und wir sehen dann die kleinen Bronchien auf dem Längsschnitte von gelblichen Streifen, auf dem Querschnitte von gelblichen Ringen umgeben (Peribronchitis caseosa). Da nun die Blutgefässe den Bronchien entlang verlaufen, so fallen auch sie in den Bereich der Entzündung und auch ihre Wandungen werden von zelliger Infiltration und Verkäsung in Mitleidenschaft gezogen. Hierdurch wird ihre Widerstandsfähigkeit herabgesetzt und die Gefahr einer Berstung rückt nahe. Tritt eine Zerreissung eines solchen meist kleineren Gefässes ein, so ergiesst sich das Blut in die Bronchien und wird expektorirt (Hämoptoë). Diese Blutungen, welche schon früh aufzutreten pflegen, nennt man deshalb Frühblutungen. Während nun der Prozess in der geschilderten Weise an den Bronchialverästelungen verlief, wurde auch das anstossende Alveolarparenchym in Mitleidenschaft gezogen. Die Alveolarepithelien sind gequollen, abgestossen, der fettigen Degeneration verfallen und erfüllen die Alveolarlumina, ein Zustand, den man als genuine Desquamativpneumonie (Buhl) bezeichnet. Diese meist lobulären zuweilen aber auch lobär ausgebreiteten pneumonischen Produkte verfallen der Verkäsung (Pneumonia caseosa). Die käsig pneumonischen Partien haben eine graugelbliche Farbe und sind meist trocken; untersucht man sie auf Tuberkelbacillen, so findet man meist keine. Wollte man daraus schliessen, dass dieselben hier nicht vorhanden seien, so würde man sehr irren, denn impft man das käsige Material einem Thiere ein, so erweist sich dasselbe als besonders virulent; man muss also annehmen, dass die Bacillen während der Eintrocknung des Käses in einen uns noch unbekannten Sporenzustand übergegangen sind. Tritt später wieder eine Wasseraufnahme im Käse (Digestion), und damit eine Schmelzung der käsigen Massen ein, so sind auch die Bacillen wieder in ungeheuren Mengen vor-

handen. Dieses bacillenhaltige Material wäre nun zur Expektoration fertig und wird manchmal auch völlig expektorirt, worauf eine Höhle (Kaverne) zurückbleibt, an deren Wandungen sich Granulations- und Narbenbildung einstellen können. War nur der eine tuberkulöse Herd vorhanden, so wäre der Prozess dann als geheilt zu betrachten. Meist gelingt die Expektoration jedoch nicht vollständig, sondern der Kaverneninhalt gelangt wohl etwas im Bronchialbaum in die Höhe, senkt sich dann aber, da der Exspirationsdruck zu gering ist, in einem anderen Bronchus nach abwärts, um dessen Bezirk zu infiziren und so findet man denn ein nach abwärts stufenweises Fortschreiten der Erkrankung. Die Unterlappen pflegen zuletzt ergriffen zu werden. Ausser dieser Ausbreitung des Prozesses drohen aber noch andere Gefahren von den Kavernen, die einmal in die Pleurahöhle durchbrechen können (Pyopneumothorax) und in derem Innern es ferner zu Blutungen kommen kann, welche dem Leben des Phtisikers oft ein jähes Ende bereiten. Die Quellen dieser Blutungen sind verschieden, indem sie entweder aus Gefässen stammen, welche das Innere der Kaverne quer durchziehen und die manchmal aneurysmatisch erweitert sind, oder aus Gefässen, welche an die Wand der Kavernen herantreten; diese gewöhnlich grösseren Blutungen werden als Spätblutungen bezeichnet.

Ausheilungen tuberkulöser Prozesse beobachtet man in einer grösseren Sektionspraxis ziemlich häufig unter dem Bilde der schiefrigen Induration, ein Zustand, bei welchem an Stelle der Tuberkelgranulationen ein straffes narbiges Bindegewebe tritt, das wegen seines reichlichen Gehaltes an Kohle und Blutpigment eine blaugraue schiefrige Färbung zeigt. Zum Bilde der Lungentuberkulose gehören auch die Entzündungen der Pleurablätter, welche die tuberkulöse Lungenerkrankung, wo diese an die Oberfläche des Organes herantreten, wie Rindfleisch recht treffend sagt, wie ihr Schatten begleiten. Diese Entzündungen der Pleurablätter können serösen, fibrinösen, adhäsiven und eitrigen Charakter tragen.

Was nun die Aetiologie der besprochenen Erkrankung wie der Tuberkulose überhaupt anlangt, so war dieselbe bis in die zweite Hälfte unseres Jahrhunderts hinein in tiefes Dunkel ge-

hüllt. Schon lange war im Laienpublikum der Glaube an die Ansteckungsgefahr der Tuberkulose verbreitet, während die Aerzte diesem Glauben mehr oder weniger entgegen traten; aber auch hier fand die Meinung, dass die Tuberkulose eine Infektionskrankheit sei, beredte Vertreter. Klencke und Villemin, welche käsige Produkte des krankhaften Prozesses verimpften, erzeugten bei Thieren Impftuberkulose, doch war es Robert Koch vorbehalten, die Aetiologie dieser mörderischen Krankheit völlig aufzuklären. Wohl kaum jemals ist auf medizinischem Gebiete eine Arbeit geliefert, welche ein bis dahin völlig dunkles Gebiet mit solcher Gründlichkeit klarlegte, ein Verdienst, das umsomehr Anerkennung verdient, als Koch nur durch die Anwendung ganz neuer von ihm selbst erst ersonnener Untersuchungsmethoden zum Ziele gelangen konnte. Zur eingehenderen Orientirung über diesen Gegenstand wird auf die Originalarbeit „Ueber die Aetiologie der Tuberkulose" im 2. Bande der „Mittheilungen aus dem kaiserlichen Reichsgesundheitsamte" verwiesen.

Syphilis. Die syphilitischen Erkrankungen der Lunge bedürfen noch genauerer Bearbeitung, sie erscheinen in zwei verschiedenen Formen, nämlich einmal in Form mehr diffuser Entzündung, welche sich besonders in der Umgebung der Bronchien abspielt (Peribronchitis syphil.), dort Schrumpfung und Verengerungen der Bronchien (Bronchostenosis syphil.) veranlassen kann und ferner in Form von Knötchen mit verkäsendem Centrum, die man als Gummiknoten bezeichnet. Beide Formen kommen zusammen bei Erwachsenen und hereditär syphilitischen Neugeborenen vor; bei den letzteren gesellen sich noch pneumonische Vorgänge dazu, welche hauptsächlich in Desquamation und Verfettung der Alveolarepithelien bestehen, wobei die erkrankten Theile ein weissliches Aussehen bekommen (weisse Pneumonie).

Rotz. Auch die Rotzinfektion kann zu diffusen Entzündungen und zur Knötchenbildung führen, Prozesse, bei denen sich die Rotzbacillen (siehe bakteriol. Theil) nachweisen lassen.

Aktinomykose. Gerathen die ursächlichen Erreger der Aktinomykose in die Lungen, so verursachen sie Granulations-

bildung mit Verfettung, Vereiterungen und Schrumpfungen. Vereiterung der Neubildungen kann zur Höhlenbildung führen, der Inhalt der Höhlen kann zur Expektoration gelangen und somit können dann die Pilze im Sputum erscheinen.

Atrophie.

Die **senile Atrophie der Lunge** (Emphysema senile) ist eine Folge von Ernährungsstörungen, welche im höheren Alter

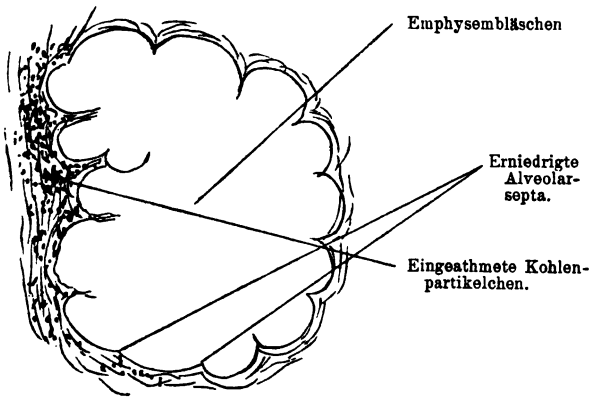

Fig. 14.
Emphysema pulmonum.

in den Organen auftreten. Eröffnet man die Brusthöhle, so sinken die Lungen tief ein und bei Betrachtung derselben finden wir eine hochgradige Rarefikation des Lungengewebes.

Das **eigentliche Emphysema pulmonum** zeigt uns einen ungleichmässigeren Schwund der Lungensubstanz, bei der sich manchmal grosse Blasen bilden (Emphysema bullosum), die hauptsächlich die medialen Lungenränder einnehmen, welch' letzteren das ganze Herz an seiner Vorderfläche überlagern und somit der Perkussion des letzteren Schwierigkeiten bereiten können.

Beim Bronchialkatarrh bewirken die Hustenstösse eine Erhöhung des Exspirationsdruckes; wenn grössere Lungenabschnitte (Lungenentzündungen, Tuberkulose) funktionsunfähig geworden sind und andere Lungenabschnitte gezwungen werden, die Funktionen dieser mit zu übernehmen, so bekommen wir hier eine Erhöhung des Inspirationszuges; beide Momente bedingen Ausweitungen der luftführenden Räume und somit werden die zwischen ihnen liegenden Septa mit ihren Blutgefässen gespannt, die letzteren werden durch die Dehnung verengt und der Cirkulation werden hier erhebliche Schwierigkeiten entgegen gesetzt. Die Gefässe obliteriren, eine Atrophie (fettige Degeneration) der Epithelien der bindegewebigen Septa und ihrer elastischen Fasern schliesst sich an. Die Septa zerreissen, mehrere Alveolen vereinigen sich, es bilden sich makroskopisch sichtbare Emphysembläschen. Immer weitere Fortschritte macht der Schwund des Lungengewebes, immer grösser werden die Hohlräume, welche durch Verschmelzung der kleineren entstehen und die je grösser sie werden desto mehr der Kugelgestalt zustreben. In Folge des Zugrundegehens so vieler Gefässe, nimmt die Spannung in den noch wegsamen zu und der rechte Ventrikel antwortet mit einer Hypertrophie.

Geschwülste.

Primäre Geschwülste sind selten, doch werden beobachtet Krebse, Osteome, Enchondrome und Fibrome.

Sekundäre Geschwülste, Geschwulstmetastasen sind häufiger.

Parasiten.

Ausser den Parasiten, welche die beschriebenen specifischen Erkrankungen erzeugen, ist der wichtigste der Echinococcus.

Staubinhalationen.

Bei Kohlenarbeitern, Eisenarbeitern und Steinhauern gelangen Kohlenpartikelchen (Anthracosis), Eisenoxyd (Siderosis) und Stein-

staub (Chalicosis) in die Lungen. Die Staubpartikelchen werden meist vom Flimmerepithel nach oben befördert und durch Hustenstösse nach aussen geschafft; gelangen sie jedoch bis zum Alveolarparenchym hinunter, so bleiben sie an den Alveolarwänden kleben, bohren sich in das Gewebe ein, werden vielleicht auch durch die Inspiration angesogen oder von den Lymphgefässen aufgenommen. So gelangen sie entweder direkt zu den Lymphdrüsen des Hilus pulmonum oder in das Lungenbindegewebe, wo sie in den Umgebungen der Lymphgefässe und in den Bindegewebszellen deponirt oder von weissen Blutkörperchen forttransportirt werden. Auch hier können die Partikelchen noch von Lymphgefässen aufgenommen und zu den Drüsen fortgeschafft werden.

Die „Kohlenlungen" sind auf der Schnittfläche und auch auf der Aussenfläche blauschwarz gefärbt und auf letzterer sieht man blauschwarze Ringe die lobuläre Eintheilung der Lunge auf das Deutlichste markiren. Die häufigsten Folgen der Staubinhalationen sind: Bronchialkatarrh, Emphysem, Verdickungen des interlobulären Bindegewebes und bindegewebige Schrumpfung und Verödung der Drüsen. Ist Eisenoxyd eingeathmet, so tritt an Stelle der blauschwarzen Färbung eine rothe.

XIII. Pleura.

Cirkulationsstörungen.

Oedeme der Pleura, die im Anschluss an Herz- und Nierenerkrankungen auftreten, führen zur Ansammlung grosser Mengen von Serum in den Pleurahöhlen, welche die Lungen komprimiren.

Blutungen werden als kleine Blutergüsse in das Gewebe der Pleura und in das subpleurale Gewebe im Anschluss an suffoka-

torische Zustände beobachtet, kommen aber auch als grössere Ergüsse in die Pleurahöhlen bei Verletzungen des Thorax und der Lunge bei Zerreissung von Aortenaneurysmen bei tuberkulösen Entzündungen und krebsiger Wucherung vor (Hämothorax).

Entzündungen.

Die **Entzündungen** sind je nach ihren Produkten seröse, fibrinöse, serofibrinöse, adhäsive oder eitrige und angesammelter Eiter kann durch Zutritt von Luft (Pyopneumothorax) der jauchigen Zersetzung anheimfallen.

Meistens sind die Entzündungen fortgeleitet von Entzündungen der Lungen, des Perikards, des Mediastinums, des Peritoneum, und von Erkrankungen der Rippen, der Wirbelsäule und des Oesophagus. Geschwülste erzeugen Entzündungen der Pleurablätter und auch primäre Pleuritiden giebt es, so wird z. B. eine primäre tuberkulöse Pleuritis beobachtet.

Geschwülste.

Primäre: Carcinome, Sarkome, Fibrome, etc.
Sekundäre: Krebse.

Parasiten.

Echinococcus.

XIV. Glandula thyreoidea.

Entzündungen.

Entzündungen kommen als eitrig abscedirende, fibrös produktive, tuberkulöse (Miliartuberkeln und grössere käsige Knoten) und syphilitische (Gummata) vor.

Atrophie.

Im Alter, nach Jodeinwirkung, ferner Druckatrophien, fettige Degeneration und amyloide Degeneration.

Hypertrophie.

Unter den Schilddrüsenerkrankungen spielen die sogenannten **Strumen** die Hauptrolle. Man unterscheidet folgende Formen: Liegt im Wesentlichen eine Hyperplasie der acinösen Bestandtheile der Drüse vor, so nennt man die vergrösserte Drüse eine Struma parenchymatosa, ist das Bindegewebe stark entwickelt, Struma fibrosa, sind viele und weite Gefässe vorhanden, Struma vasculosa, sind die acinösen Hohlräume cystisch erweitert, wobei es zur Konfluenz mehrerer, ja sämmtlicher Cysten zu einer einzigen kommen kann, Struma cystica, haben Blutungen stattgehabt, Struma haemorrhagica, hat der Inhalt der Drüsenbläschen eine kolloide Umwandlung erfahren, Struma colloides, hat in der bindegewebigen Struma Kalkablagerung stattgefunden, Struma petrosa und ist hier — was allerdings sehr selten vorkommt — Knochengewebe vorhanden, Struma ossea. Gewöhnlich sind eine ganze Anzahl dieser verschiedenen Modifikationen in einer Drüse vertreten. An den Gefässen der Strumen kommt auch amyloide Degeneration vor. Durch Kompression der Trachea und Erweichung der Knorpelringe werden die Schilddrüsentumoren gefährlich, ferner bewirken sie Kompression des Oesophagus und Rekurrenslähmungen.

Geschwülste.

Krebse, welche in die Trachea durchbrechen und in die Venen hineinwachsen und Sarkome. Auch metastatische Geschwülste werden beobachtet.

Parasiten.

Echinokokken.

XV. Thymusdrüse.

Die Thymusdrüse, welche bis zum 2. Lebensjahre ihre volle Ausbildung erreicht, bildet sich gewöhnlich bis zur Pubertät völlig zurück, doch kann diese Rückbildung ausbleiben (persistirende Thymusdrüse). Bei erstickten Neugeborenen kommen Blutungen vor und ausserdem werden tuberkulöse Neubildungen, Gummata und Lymphosarkome (Lymphosarcoma thymicum) beobachtet. Im Mediastinum vorgefundene Lymphosarkome, welche von der Thymusdrüse ausgegangen sind, haben eine mehr gleichmässige Oberfläche als die von den mediastinalen Lymphdrüsen ausgegangenen; ferner erkennt man sie an dem Vorhandensein Hassall'scher Körperchen, geschichteten Körperchen, welche wahrscheinlich aus angeschichteten plattgedrückten Epithelzellen bestehen, die auch in der normalen Thymusdrüse vorgefunden werden.

XVI. Verdauungstraktus.

Normale Anatomie.

Mundhöhle.

Die Mundhöhle hat ein geschichtetes Pflasterepithel, dessen Dicke in den verschiedenen Theilen erheblichen Schwankungen unterliegt. Im submukösen Gewebe finden sich Schleimdrüsen an der Hinterfläche der Lippen, an der Wangenschleimhaut, am Gaumen und am Boden der Mundhöhle. Die Blutgefässe bilden zwei Flächennetze, von denen eins in der Submukosa liegt, während

sich das andere in der Tunica propria verästelt und Fortsätze in die Papillen schickt.

Schlundkopf und Speiseröhre.

Geschichtetes Pflasterepithel, papillentragende Tunica propria und lockere Submukosa mit spärlichen Schleimdrüsen, die im oberen Theile des Oesophagus nur vereinzelt vorkommen und im unteren Theile fehlen. In dem Schleimhautbogen, welcher sich über den Tubenmündungen ausspannt, sind Anhäufungen adenoiden Gewebes vorhanden; die Schleimhaut, deren Tunica propria hier mit lymphoiden Zellen durchsetzt ist, trägt in der Nähe der Choanen beim Erwachsenen Flimmerepithel, welches sich verschieden weit nach unten erstreckt, während es beim Kinde die Schleimhaut des ganzen Cavum pharyngonasale überzieht. Durch Anhäufungen adenoiden Gewebes werden zu beiden Seiten die Tonsillen gebildet; die Anhäufungen des adenoiden Gewebes werden von bindegewebigen Scheidewänden durchzogen und die äussere Begrenzung wird durch eine feste Bindegewebsmembran hergestellt. Die Schleimhaut, welche das Ganze überzieht, zeigt buchtige Einsenkungen, welche beim Kinde mehr Regelmässigkeit zeigen als beim Erwachsenen.

Die Blutgefässe haben im Schlundkopf und in der Speiseröhre die gleiche oberflächliche Ausbreitung wie in der Mundhöhle.

Missbildungen.

Atraesia oris, Mikrostomie, Makrostomie = Erweiterung der Mundspalte in normaler Richtung. Mikrocheilie, Makrocheilie = Lymphangiom der Lippen, Lippenspalten = Hasenscharte, Labium leporinum, Cheiloschisis, Kieferspalten, Gnathochisis, Gaumenspalte, Palatoschisis. Gaumen- und Kieferspalte zusammen bezeichnet man als Wolfsrachen (Rictus lupinus). Mikroglossie, Makroglossie = Lymphangiom der Zunge. Diglossie = Verdoppelung der Zunge, so dass eine Zunge über der anderen liegt. Spaltungen der Zunge in der Art der Schlangenzunge werden ebenfalls beobachtet. Spaltung der Uvula, Vermehrung der Gaumenbögen.

Cirkulationsstörungen.

Anämie und Hyperämie und besonders die Stauungshyperämie sind besonders gut an den Lippen und an der Schleimhaut des Mundes und Rachens zu beobachten und von der Stauungshyperämie ist noch speziell zu erwähnen, dass man dieselbe am Rachen bei Sektionen scharf gegen den oberen Theil des Oesophagus abgegrenzt findet.

Entzündungen.

Die Entzündungen der Lippen, der Zunge, der Wangenschleimhaut, der Tonsillen und des Oesophagus haben im Wesentlichen einen desquamativen, die Entzündungen der Rachenschleimhaut leicht einen eitrigen Charakter. Die einfache Entzündung der Mundhöhlenschleimhaut bezeichnet man als **Stomatitis catarrhalis**; nicht selten kommt es bei dieser Affektion zu stärkeren cirkumskripten Epithelabstossungen, zur Bildung katarrhalischer Geschwüre (Stomatitis ulcerosa).

Die **katarrhalische Entzündung der Mandeln** geht mit starker Schwellung derselben einher, bedingt durch Anhäufung desquamirter Epithelien in den Taschen der Tonsillen und durch die Schwellung der abscedirenden Follikel. Zahlreiche Einzelabscesse können konfluiren und zu einer völligen Vereiterung der Drüse führen, worauf dann Granulations- und Narbenbildung an Stelle des Defektes tritt.

Die **katarrhalische Entzündung der Pharynxschleimhaut**, welche leicht einen chronischen Charakter annimmt, wird von einer Schwellung der in der Schleimhaut vorhandenen solitären Follikel begleitet (Pharyngitis granulosa).

Manchmal werden bei Entzündungen der Mundhöhlenschleimhaut kleine, aus Faserstoff bestehende Exsudatflocken gebildet, welche zwischen Bindegewebe und epithelialer Decke liegen oder über die letztere empordringen können und in deren Umgebung sich zuweilen ein schmaler Saum eitriger Entzündung etablirt. (Stomatitis aphtosa.) Eine eigenthümliche mit Gangrän einhergehende Entzündungsform, welche im Kindesalter bei schlecht

genährten Individuen vorkommt, ist der sog. Wangenbrand (Noma). Zuerst tritt an der Wangenschleimhaut eine blauröthliche Schwellung auf, der ein brandiger Zerfall folgt, dann zeigt sich auch eine gleiche Verfärbung der Haut und auch diese zerfällt brandig; meist greift die Zerstörung weiter um sich bis der Tod eintritt oder Granulations- und Narbenbildung setzen dem Prozesse ein Ziel.

Die **eitrige Entzündung**, welche in der Mundhöhle überall vorkommen kann, findet sich besonders in der Zunge (Glossitis purulenta), in der Umgebung cariöser Zähne (Parulis), in den Tonsillen bei der Tonsillitis catarrhalis und hinter der Rachenschleimhaut (retropharyngeale Abscesse) mit Senkung des Eiters im retropharyngealen Bindegewebe.

Specifische Entzündungen.

Soor. Ein grauweisslicher Pilzrasen (S. bakt. Theil), welcher sich an der epithelialen Decke der Mundhöhlenschleimhaut entwickelt, bedeckt die inneren Theile der Lippen, die Zunge, die Pharynxschleimhaut fleckweise oder in grösseren Rasen, die sich auch den ganzen Oesophagus hinab erstrecken und auf den Magen fortsetzen können. Die mikroskopische Untersuchung entnommener Partikelchen sichert die Diagnose und die mikroskopische Untersuchung der Schleimhaut selbst zeigt uns, dass die Pilze in die Tiefe derselben eindringen, wo sie sogar in die Gefässe gerathen und dann Embolien im Gehirn machen können. Die Erkrankung findet sich besonders bei Säuglingen, doch auch bei Erwachsenen im Anschluss an Diabetes, Typhus, Tuberkulose etc.

Die diphtheritische Entzündung

hat ihren Sitz vornehmlich an der Uvula, den Gaumenbögen, den Tonsillen, der Pharynxschleimhaut und kann auf den Larynx und — mit Ueberspringen des Oesophagus — auf den Magen übergreifen. Während hohes Fieber und starkes Unwohlfühlen eine schwere Allgemeininfektion andeuten, kann sich an den genannten Theilen eine Reihe anatomischer Bilder von dem der einfachen katarrhalischen Entzündung, bis zu dem der diphtheritischen

Verschorfung zeigen. Die letztere ist dadurch gekennzeichnet, dass makroskopisch weissliche, grauweisse oder auch wohl bräunliche Flecken die Schleimhaut bedecken, welche in innigem Zusammenhange mit derselben zu sein pflegen und in deren Umgebung sich die Erscheinungen demarkirender Entzündung entwickelt haben. Sind die diphtheritischen Schorfe schon durch demarkirende Eiterung abgestossen worden, so haben wir es mit diphtheritischen Geschwüren zu thun, welche durch Granulationsbildung der Vernarbung entgegengeführt werden können. Doch kann sich, ehe es soweit kommt, auch Gangrän einstellen. Mikroskopisch findet man im Bereiche des diphtheritischen Schorfes eine Homogenisirung der Zellen der Schleimhaut und ihrer Kerne, dieselben haben ein scholliges, glasiges Aussehen angenommen, sind zusammengesintert und zwischen ihnen ist mehr oder weniger fädiges Fibrin vorhanden (Koagulationsnekrose). In der Umgebung der Schorfe ist meist eine kräftige, zellige Infiltration, das Produkt der schon oben erwähnten demarkirenden Entzündung vorhanden, deren nächste Aufgabe es ist, die Ablösung des Schorfes zu bewerkstelligen. Die diphtheritische Entzündung betheiligt in hohem Maasse die regionären Lymphdrüsen und wollen wir es nicht unterlassen auf ein daraufbezügliches Moment hinzuweisen, das für den Arzt von Wichtigkeit ist. Sitzen die diphtheritischen Veränderungen hoch oben an den Choanen, so können sie leicht der Entdeckung entgehen, wenn man nicht weiss, dass die tieferen Nackendrüsen von hier ihre Lymphe beziehen und Schwellung und Schmerzhaftigkeit derselben somit den Weg weisen. (Bezüglich der Aetiologie siehe den bakt. Theil.)

Die tuberkulöse Entzündung

mit Bildung von Miliartuberkeln und tuberkulösen Geschwüren wird in der Zunge, den Tonsillen, den Gaumenbögen und in der Pharynxschleimhaut beobachtet.

Die syphilitische Entzündung

zeigt uns Primäraffekte, welche an Lippen und Mundwinkeln ihren Sitz haben, sekundäre Erscheinungen, bestehend in erythema-

töser Röthung, Bildung weisslicher Erhabenheiten (Plaques opalines) und Geschwürsbildung. Ausserdem werden kondylomartige Bildungen und Gummata gefunden, deren Zerfall geschwürige Zerstörungen der Schleimhaut und sogar der Knochen veranlasst; doch kann auch Granulations- und Narbenbildung folgen.

Die Aktinomykose

findet sich beim Menschen in Form bindegewebiger Knoten, denen sich Granulationsbildungen und Abscesshöhlen zugesellen, am Kiefer, in der Zunge und im retropharyngealen Gewebe. In dem Zerfallsbrei eröffneter Hohlräume weist man leicht die charakteristischen Pilzdrüsen nach. (S. bakt. Theil.)

Geschwülste.

Angiome (bes. Lippe), Lymphangiome (bes. Zunge), Sarkome (bes. Kiefer und Zahnfleisch = Epulis). Unter der Zunge neben

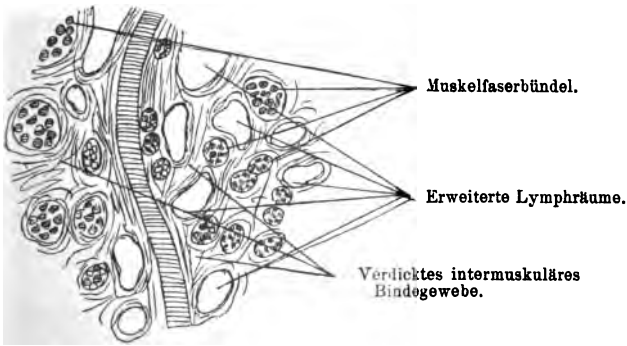

Fig. 15.

Lymphangiom der Zunge (Makroglossie).

dem Frenulum linguae kommt eine Cystengeschwulst vor, welche durch cystische Erweiterung der Ausführungsgänge der Glandula

Nuhnii entsteht und die man als Ranula bezeichnet. Sarkome, Fibrome, Myome, Odontome an den Zähnen, Krebse (bes. Lippen, Zungen, Tonsillen).

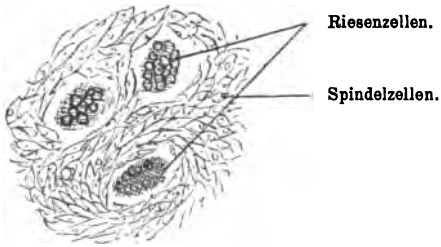

Fig. 16.
Riesenzellensarkom vom Unterkiefer.

Parasiten.

Leptothrix buccalis, Spirochaeta denticola, Saccharomyces albicans, die Eiterkokken, Tuberkelbacillen, die Pilze der diphtheritischen Entzündung etc.

XVII. Speicheldrüsen.

Entzündungen.

Parotitis epidemica, Ziegenpeter, Mumps, eine epidemisch auftretende Entzündung, befällt die Parotis, Submaxillaris und Sublingualdrüsen und geht mit Schwellung, bedingt durch seröse Transsudation, zellige Infiltration und Abscedirung einher.

Als **Angina Ludovici** bezeichnet man eine periglanduläre, phlegmonöse Entzündung in der Umgebung der Glandula submaxillaris.

Fremdkörper und Kanalisationsstörungen.

In den Ausführungsgängen der Drüsen kommen Konkremente, Erweiterungen und nach Verletzungen Kommunikationen nach Aussen (Speichelfisteln) vor.

Geschwülste.

Krebse und histioide Geschwülste, darunter Enchondrome und Rhabdomyome.

XVIII. Oesophagus.

Missbildungen.

Gewisse Erweiterungen des Oesophagus, welche in dessen unterem Theile vorkommen, hält man für angeborene.

Cirkulationsstörungen.

Bei Herzfehlern werden Erweiterungen und Schlängelungen der Venen der Oesophagus-Schleimhaut mit livider Verfärbung derselben beobachtet (Stauungshyperämie).

Entzündungen.

Die Entzündungen tragen einen desquamativen Charakter und auch die Follikel der Schleimhaut betheiligen sich (Oesophagitis follicularis).

Phlegmonöse Entzündungen kommen ebenfalls vor. Besonders wichtig sind die **korrosiven Entzündungen,** welche nach Vergiftungen mit Schwefelsäure (gelber Schorf), Salpetersäure

(brauner Schorf), Salzsäure (grauweisser Schorf), Oxalsäure (weisser Schorf), Tartarus stibiatus (weisse Flecken) und Aetzalkalien (Erweichungen) vorkommen.

Specifische Entzündungen

sind sämmtlich selten.

Geschwülste.

Besonders wichtig sind die Krebse, Plattenepitheliome, welche über der Kardia, hinter der Bifurkation der Trachea und hinter dem Ringknorpel ihren Ausgang nehmen. Die Krebse bedingen Stenosen, durch Zerfall Geschwürsbildung und Perforationen und greifen auf die umliegenden Theile über.

Parasiten.

In der Muscularis wird die Trichina spiralis beobachtet.

Kanalisationsstörungen.

Erweiterungen hinter verengten Stellen. Verengerungen durch steckengebliebene Fremdkörper, Geschwülste der Wand, Narben, Kompression durch Geschwülste und Aneurysmen.

Divertikel: Ein Pulsionsdivertikel an der Grenze von Pharynx und Oesophagus und Traktionsdivertikel hinter der Bifurkationsstelle der Trachea.

Erweichungen des Oesophagus (Oesophageomalacie) mit nachfolgender Erweiterung und Ruptur werden nach Erbrechen beobachtet und glaubt man dieselben auf Einwirkung saueren Magensaftes zurückführen zu müssen.

XIX. Magen.

Normale Anatomie.

Das Epithel ist einfaches Cylinderepithel dessen Elemente Schleim produziren. Man kann an ihnen meist zwei Abschnitte unterscheiden, einen oberen schleimigen und einen unteren protoplasmatischen Abschnitt, welch' letzterer den ovalen oder runden oder selbst platten Kern enthält. Die Ausdehnung des schleimigen Abschnittes ist je nach dem Funktionsstadium eine sehr verschiedene. Epithelzellen, deren Inhalt ausgetreten ist, gewähren das Bild von Becherzellen.

Die Tunica propria besteht aus einer Mischung von fibrillärem und retikulärem Bindegewebe und aus einer sehr wechselnden Menge von Leukocyten, die, zuweilen in dichten Haufen beisammenliegend, Solitärknoten bilden. Die Tunica propria enthält so zahlreiche Drüsen, dass ihr Gewebe nur auf schmale Scheidewände zwischen und eine dünne Schichte unter den Drüsen beschränkt ist. Im Pylorustheil stehen die Drüsen weiter auseinander; die dort ansehnlich entwickelte Tunica propria erhebt sich nicht selten zu faden- oder blattförmigen Zotten.

Man unterscheidet zwei Arten von Magendrüsen: Fundusdrüsen und Pylorusdrüsen. Beide sind einfache oder gabelig getheilte Blindschläuche, welche allein oder zu mehreren in grubige Vertiefungen der Schleimhautoberfläche, in die Magengruben münden; der in diese sich einsenkende Theil der Drüse wird Hals, der darauffolgende Theil Körper, das blinde Ende Grund genannt. Jede Drüse besteht aus einer Membrana propria und aus Drüsenzellen.

Die Fundusdrüsen haben zweierlei Zellen: Hauptzellen und Belegzellen. Erstere sind helle, kubische oder kurzcylindrische Zellen, deren körniges Protoplasma einen kugligen Kern umgiebt. Die Hauptzellen sind sehr vergänglich. Die Belegzellen sind meist bedeutend grösser, dunkler, von rundlich eckiger

Gestalt; ihr feinkörniges Protoplasma umgiebt einen rundlichen Kern. Die Belegzellen sind besonders durch die Fähigkeit, sich mit Anilinfarben intensiv zu färben, ausgezeichnet. Die Vertheilung beider Zellenarten ist keine gleichmässige; die Hauptzellen bilden die Hauptmasse der Drüsenschläuche, die Belegzellen sind unregelmässig vertheilt; in besonders reichlicher Menge finden sie sich an Hals und Körper. Hier liegen sie in einer Reihe mit den Hauptzellen, gegen den Drüsengrund jedoch sind die Belegzellen aus der Reihe der Hauptzellen gegen die Peripherie gedrängt und reichen nur mehr mit einem schmalen Fortsatz bis zum Lumen der Drüse.

Die Pylorusdrüsen haben fast durchaus cylindrische, mit rundlichem, der Zellenbasis nahegerücktem Kerne versehene Zellen, welche in der intermediären Zone (d. i. die Grenzzone zwischen Pylorus und Fundusschleimhaut) so sehr den Hauptzellen gleichen, dass sie mit diesen verglichen worden sind.

Obige Beschreibung bezieht sich auf den hungernden Magen; im Zustande der Verdauung sind die Belegzellen grösser, Hauptzellen sowohl wie Pylorusdrüsenzellen sind dunkler, der Kern letzterer ist mehr in die Mitte der Zelle gerückt. (Stöhr, Histologie 1887, S. 126 und 127.)

Missbildungen.

Fehlen des Magens, abnorme Kleinheit, enger Pylorus, Sanduhrform.

Cirkulationsstörungen.

Anämie als Theilerscheinung allgemeiner Anämie oder bei parenchymatöser Degeneration. Längeres Bestehen der Anämie führt Atrophie des Magens herbei.

Hyperämie. Die funktionelle Hyperämie, welche auch an der Leiche manchmal zu beobachten ist, kennzeichnet sich durch eine gleichmässige, rosige Färbung, während die kongestive Hyperämie eine fleckweise Röthung zeigt.

Die Stauungshyperämie, welche bei Herzfehlern, Lungen- und Lebererkrankungen beobachtet wird, zeigt uns eine blauröth-

liche Färbung der Schleimhaut und stark gefüllte kleine Venenstämmchen, aus denen rothe Blutkörperchen austreten, die im Gewebe zerfallen und so eine Pigmentirung der Schleimhaut bedingen.

Blutungen. Aus Magengeschwüren und Krebsen, bei Phosphorvergiftung, Skorbut, Purpura u. s. w., beim Brechakt, Embolie und Thrombose, bei Erkrankungen des Gehirns und der Medulla oblongata, bei Lebercirrhose, im Klimakterium und beim Aufhören von Hämorrhoidalblutungen.

Es giebt kleine Blutungen auf den Falten deren Bezirk verdaut wird, wodurch flache Defekte entstehen, die man hämorrhagische Erosionen nennt.

Ulcus ventriculi rotundum chronicum perforans. Das runde Magengeschwür zeigt uns runde Defekte der Schleimhaut und der übrigen Magenhäute; die Defekte der tieferen Schichten sind kleiner als die der oberen, weshalb deren Ränder im Geschwüre vorspringen. Ebenso ist zu bemerken, dass die Geschwüre, entsprechend der Art, wie die Arterien die Magenwände durchsetzen, schräg durchdringen. Ihre Ränder zeigen keine Eiterung und sie heilen durch Bildung fester weisser Narben, welche — wenn es sich um den Verschluss grösserer Defekte handelt — starke Deformitäten des Magens bedingen können. Der Sitz des Magengeschwüres ist von grosser Bedeutung, da die Folgen der Erkrankung je nach dem Sitze derselben sehr verschieden sein können. Am häufigsten sitzen die Geschwüre in der Nähe der kleinen Kurvatur der Regio pylorica, wo sie zu Verwachsungen mit Leber und Pankreas, wie auch zum Durchbruch in diese Organe führen können. An der hinteren Wand kann die vorüberziehende Arteria lienalis arrodirt, in der Magenwand selbst können grössere Gefässe eröffnet werden und so können schwere Blutungen den Tod veranlassen. Solche Blutungen und der Durchbruch der Geschwüre in die Bauchhöhle bieten die Hauptgefahren; der letztere wird meist durch eine feste Verlöthung des Geschwürsgrundes mit umliegenden Theilen verhütet, doch bleiben diese Verlöthungen manchmal aus oder sind zu zart und werden wieder zerstört, oder das mit dem Magen verwachsene Organ verfällt an der betreffenden Stelle der Zer-

störung und der Durchbruch kommt durch dieses hindurch noch zu Stande. Am gefährlichsten sind Geschwüre, welche an der Vorderwand des Magens sitzen, da eine Verwachsung mit der vorderen Bauchwand nur selten eintritt und hier also die völlige Zerstörung eines Theiles der Magenwand meist den gefürchteten Durchbruch in die Bauchhöhle nach sich zieht. Narben am Pylorus können hochgradige Stenosen bedingen.

Ursachen: Ernährungsstörungen der Magenschleimhaut, der die Selbstverdauung (Ulcus ex digestione) folgt, bilden die Ursachen der Geschwürsbildung und diese werden wieder bedingt durch Cirkulationsstörungen (siehe das hierüber Gesagte). Man kann da noch hinzufügen, dass abnorm saurer Magensaft, Bleichsucht, das Probiren heisser Speisen von Köchinnen und vielleicht auch das Trauma die Ursachen abgeben können.

Entzündungen.

1. **Gastritis catarrhalis acuta.** Schwellung und starke, fleckige, helle Röthung der Schleimhaut, welche mit zähem, glasigen Schleim bedeckt ist. Setzt sich diese Entzündung auf den Darm fort, so spricht man von einer Gastroenteritis, Cholera nostras. Ursachen: Verdorbene Speisen, Milch, Infektionskrankheiten, Erkältung etc.

2. **Gastritis catarrhalis chronica.** Die meist schiefergrau gefärbte Schleimhaut ist verdünnt (atrophische Form) oder verdickt (hypertrophische Form) und bietet in letzterem Falle eine sehr unebene Oberfläche, welche meist gröbere, wellenartige Wulstungen zeigt, zwischen denen wieder die durch sie abgetheilten Felder kleinere rundliche oder kurze längliche Wulstungen aufweisen (État mamellonné). Ein anderes Mal zeigt die Magenschleimhaut zahlreiche kleine, etwa erbsengrosse oder etwas grössere Geschwülstchen, welche mit breiter Basis fungusartig aufsitzen (Polyposis ventriculi) und deren man eine grosse Anzahl antreffen kann.

Ursachen sind verschleppte akute Katarrhe oder aber vor allem chronische Cirkulationsstörungen, welche durch Herz-, Lungen- und Lebererkrankungen (Cirrhose) bedingt werden.

Die **phlegmonöse Entzündung**, die eitrige Entzündung im submukösen Bindegewebe, welche zu ausgedehnten Abhebungen der Magenschleimhaut und zum Durchbruch derselben mit Ergiessung des Eiters in die Magenhöhle führen kann, wird bei Embolien im Anschluss an Milzbrand und Endocarditis ulcerosa beobachtet, kann jedoch auch durch andere Ursachen hervorgerufen werden.

Fibrinöse und diphtherische Entzündungen sind selten, ebenso die tuberkulöse und typhöse.

Atrophie.

Atrophie: Im Anschluss an chronischen Katarrh, bei Anämie, amyloider Degeneration und Kalkdegeneration.

Hypertrophie.

Hypertrophie: Hinter verengten Stellen.

Geschwülste.

Polypen, Fibrome, Myome und Lipome kommen vor, doch spielt der Krebs die Hauptrolle.

Die Krebse, welche sämmtlich von der Schleimhaut ausgehen, treten in verschiedenen Formen auf.

1. Das Carcinoma medullare zeigt uns tellerartige Defekte, gebildet aus einem Krebsgeschwür und Geschwulstwall, welcher dieses umgiebt.

2. Das Cylinderepitheliom oder destruirende Adenom bietet zu Anfang tuberöse Erhabenheiten und später fungusartige Geschwülste, welche, wenn sie am Pylorus sitzen, denselben verengen können. (Siehe Fig. 17.)

3. Der Scirrhus zeigt uns derbe schwielige Geschwülste, die ebenfalls am Pylorus sitzen und zu den hochgradigsten Stenosen Veranlassung geben können.

4. Der Gallertkrebs kann auch Stenosen bedingen und zeichnet sich besonders dadurch aus, dass er leicht auf das Peritoneum übergreift.

Parasiten.

Sarcina ventriculi (s. bakt. Theil).

Lageveränderungen.

Erhaltenbleiben der senkrechten fötalen Lage und bei Erweiterungen.

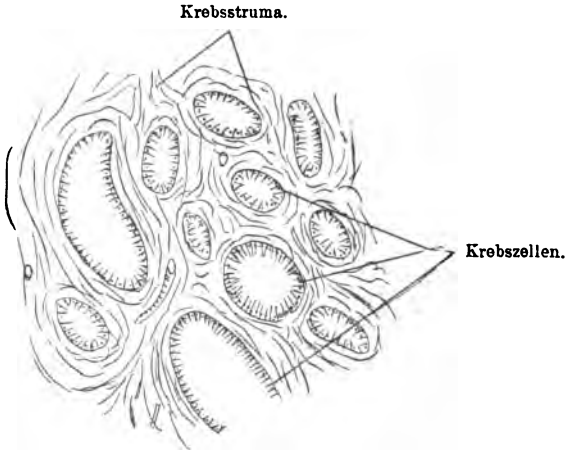

Fig. 17.
Cylinderepitheliom des Magens.

Verengerung und Erweiterung.

Erweiterungen: Nach häufigem Ueberladen des Magens, nach stark schwächenden Infektionskrankheiten (Typhus), hinter Verengerungen.

Verengerungen: Bei Inanition allgemeine Verkleinerung, durch Geschwülste und Narben der Magenwände, durch Aneurysmen und Geschwülste, welche den Magen komprimiren.

XX. Darm.

Normale Anatomie.

Das Epithel ist ein einfaches Cylinderepithel. Die Tunica propria der Schleimhäute enthält wechselnde Mengen von Leukocyten, die entweder diffus vertheilt oder zu umschriebenen Massen zusammengestellt sind. In letzterem Falle bilden sie 0,5—2 mm grosse Knötchen, welche entweder einzeln stehen, Solitärknötchen (solitäre Follikel), theils Gruppen von Knötchen, Peyer'sche Haufen (Plaques) bilden.

Die Solitärknötchen finden sich in sehr wechselnder Menge in der Magenschleimhaut, in grösserer Anzahl noch im Darme. Sie haben meist eine länglichrunde Form und liegen zu Beginn ihrer Entwickelung stets in der Tunica propria; ihre Kuppe reicht bis dicht unter das Epithel, die Basis ist gegen die Muscularis mucosae gerichtet. Mit vorschreitendem Wachsthum durchbrechen sie die Muscularis mucosae und breiten sich in der Submukosa, deren lockeres Gewebe ihnen wenig Widerstand entgegensetzt, aus. Der in der Submukosa gelegene Theil des Knötchens hat eine kugelige Gestalt und wird bald bedeutend grösser als der in der Tunica propria gelegene Abschnitt. Die Gesammtform des fertigen Solitärknötchens gleicht also einer Birne. Der schmale Theil der Birne ist gegen das Epithel gekehrt. Wo die Knötchen stehen, da fehlen die Zellen und sind die Drüsenschläuche zur Seite gedrängt. Hinsichtlich ihres feineren Baues bestehen die Solitärknötchen aus adenoidem Gewebe und enthalten meist ein Keimcentrum. Die daselbst gebildeten Leukocyten gelangen zum Theil in die benachbarten Lymphgefässe, zum Theil wandern sie durch das Epithel in die Darmhöhle. Das die Kuppen der Solitärknötchen überziehende Cylinderepithel enthält stets in Durchwanderung begriffene Leukocyten.

Die Peyer'schen Haufen sind Gruppen von 10—60 Knötchen, die nebeneinander, nie übereinander gelegen sind und

deren jedes wie ein Solitärknötchen beschaffen ist. Nur die Form der einzelnen Knötchen erfährt insofern zuweilen eine Aenderung, als sich die Knötchen an den Seiten durch Druck abplatten. Sie sind vorzugsweise im unteren Theil des Dünndarms gelegen, entweder gut von einander isolirt, oder auch in eine diffuse Masse von Leukocyten verwandelt, in welcher nur die einzelnen Keimcentren sichtbar sind. Letzteres findet sich nicht selten im Proc. vermiformis des Menschen.

Die Blutgefässe des Magens und des Darmes verhalten sich hinsichtlich ihrer Vertheilung bei Magen und Dickdarm ganz gleich, während beim Dünndarm durch die Anwesenheit der Zotten eine Modifikation des Verlaufes eintritt. Im Magen und Dickdarm geben die herantretenden Arterien zuerst feine Aestchen an die Serosa ab, durchsetzen alsdann die Muskularis, welche sie ebenfalls versorgen und bilden darauf in der Submukosa ein der Fläche nach ausgebreitetes Netz. Von diesem steigen feine Zweige durch die Muscularis mucosae auf, um, in der Tunica propria angelangt, am Grunde der Drüsenschläuche abermals ein der Fläche nach ausgebreitetes Netz zu bilden. Aus diesem Netzwerk entwickeln sich feine (4,5—9 μ) Kapillaren, welche die Drüsenschläuche umspinnen und an der Schleimhautoberfläche in noch einmal so weite (9—18 μ) Kapillaren übergehen, welch' letztere kranzförmig um die Mündungen der Drüsen gelegen sind. Aus den weiten Kapillaren gehen Venenstämmchen hervor, welche senkrecht zwischen den Drüsenschläuchen hinabsteigend in ein der Fläche nach ausgebreitetes venöses Netz münden, das in der Tunica propria gelegen ist. Weiterhin verlaufen die Venen neben den Arterien.

Im Dünndarm verhalten sich nur die für die Lieberkühnschen Drüsen bestimmten Arterien, wie diejenigen des Dickdarmes. Die zu den Zotten ziehenden Arterien verlaufen als feine Aestchen bis zur Basis der Zotte und lösen sich dann in ein Kapillarnetz auf, das dicht unter dem Epithel gelegen ist. An der Spitze der Zotten münden die Kapillaren in ein Venenstämmchen, welches in seinem senkrecht absteigenden Verlaufe die die Drüsenmündungen umspinnenden Kapillaren aufnimmt. Weiterhin verhalten sich die Venen wie die des Dickdarmes.

Die Brunner'schen Drüsen werden von einem Kapillarnetz umgeben, welches von den submukösen Blutgefässen gespeist wird.

Die Lymphknötchen (Follikel) sind von einem oberflächlichen Blutkapillarnetz umgeben, aus welchem feine Fortsetzungen in's Innere des Knötchens dringen. Oft erreichen diese das Centrum des Knötchens nicht, dann besteht ein gefässloser Fleck inmitten des Knötchens.

Die Lymph(Chylus)gefässe des Magens und des Darmes beginnen in der Schleimhaut des Magens und des Dickdarmes als oben blinde, zwischen den Drüsenschläuchen herabsteigende, ca. 30 μ weite Kapillaren; in der Schleimhaut des Dünndarmes sind die Anfänge der Lymphgefässe in der Achse der Zotten gelegen und stellen daselbst bei cylindrischen Zotten einfache, bei blattförmigen Zotten mehrfache 27—36 μ weite, am oberen Ende geschlossene Gänge (centrale Zottenräume) dar. Alle diese Gefässe senken sich in ein am Grunde der Drüsenschläuche gelegenes, der Fläche nach ausgebreitetes, engmaschiges Kapillarnetz, das durch viele Anastomosen mit einem in der Submukosa befindlichen, weitmaschigen Flächennetz zusammenhängt; die daraus entspringenden klappenführenden Lymphgefässe durchsetzen die Muskularis und nehmen hier die abführenden Gefässe eines Netzes auf, welches zwischen Rings- und Längsmuskelschicht gelegen ist. Dieses Netz heisst interlaminäres Lymphgefässnetz und nimmt die vielen, in beiden Muskelschichten befindlichen Lymphkapillaren auf. Unter der Serosa laufen die Lymphgefässe (subseröse Lymphgefässe) bis zum Ansatz des Mesenteriums, zwischen dessen Platten sie dann weiter ziehen.

Der eben geschilderte Verlauf erfährt in der Schleimhaut an einzelnen Stellen eine Modifikation. Diese Stellen sind die Peyer'schen Haufen; durch die Knötchen, welche niemals Lymphgefässe enthalten, werden die Kapillaren zur Seite gedrückt und verlaufen zwischen den Interstitien und Knötchen als an Zahl verminderte, an Weite jedoch vergrösserte Kanäle. (Stöhr, Histologie 1887, S. 129—133.)

Missbildungen.

Atresia ani, Divertikel, von denen das Diverticulum Meckelii, ein Rest des Ductus omphalo-mesentericus, der einen Meter oberhalb der Bauhin'schen Klappe sitzt, am bemerkenswerthesten ist.

Cirkulationsstörungen.

Im Allgemeinen wie im Magen, doch wird besonders hochgradige **Anämie** durch Amyloid des Darmes bedingt und kleine Embolien haben in Folge der bogenförmigen Anastomosen der Darmgefässe keine weiteren Folgen.

Blutungen, besonders aus Venen bei Lebercirrhose und aus Geschwüren.

Das **Ulcus rotundum** kommt, wie im Magen, so auch im Dünndarm vor, so weit dessen Inhalt noch sauer reagirt; dasselbe wird u. a. auch bei ausgedehnten Verbrennungen der äusseren Haut beobachtet und kann die Aorta anätzen.

Entzündungen.

Enteritis catarrhalis acuta, Schwellung und Röthung der Schleimhaut, welche mit Rundzellen durchsetzt ist. Vermehrte Schleimproduktion und Desquamation von Epithelien, welch letztere so hohe Grade erreichen kann, dass grosse Fetzen ausgestossen werden (Enteritis membranacea). Kleinere Epitheldefekte regeneriren sich, während grösseren eine Atrophie der Schleimhaut nachfolgt.

Enteritis catarrhalis chronica. Röthung und schiefergraue Färbung der Schleimhaut, welche polypöse Wulstungen und Geschwürsbildungen aufweisen kann; die letzteren kommen durch Vereiterungen von Follikeln, über denen die Schleimhaut zerstört wird, zu Stande.

Ursachen der Darmkatarrhe sind vor Allem schädliche Ingesta, dann Erkältung, vom Magen fortgeleitete Entzündungen und Infektionskrankheiten (Begleitkatarrhe).

Enteritis phlegmonosa entsteht und verläuft wie die gleiche Entzündung des Magens.

Specifische Entzündungen.

Ruhr (Dysenterie). Die Ruhr verläuft akut und chronisch, hat ihren Hauptsitz im Dickdarm und es lassen sich folgende Formen aufstellen:

1. Enteritis catarrhalis follicularis. Die stark geröthete und geschwellte Schleimhaut zeigt follikuläre Abscesse und Geschwüre und ist mit einem eitrig hämorrhagischen Exsudat bedeckt.

2. Enteritis diphtherica. Zu dem vorigen Bilde treten grauweissliche kleienförmige Auflagerungen, welche zuerst lockerer liegend, immer fester haften, sich immer mehr ausbreiten, und welche von Nekrose gefolgt sind. Die nekrotischen Partien sind leicht daran zu erkennen, dass sie von der Galle gründlich gefärbt werden.

3. Enteritis gangraenosa. Sowohl die erste als auch die zweite Form der Entzündung kann so hochgradige Ernährungsstörungen des Darmes bedingen, dass derselbe absterben muss; da nun aber im Darm — wegen des steten Vorhandenseins von Fäulnisserregern — eine reine Nekrose nicht möglich ist, so kommt es zur fauligen Erweichung der abgestorbenen Theile, zur Gangrän.

Aus dem Gesagten ergiebt sich, dass alle drei Entzündungsformen zu gleicher Zeit vorhanden sein können.

Die Aetiologie der Ruhr ist noch unbekannt aber auch jedenfalls eine verschiedene, da es epidemisch auftretende Formen und auch solche giebt, welche sich im Anschluss an Typhus, Cholera, Puerperalfieber etc. entwickeln.

Cholera. Cholera epidemica s. asiatica. Die Cholera asiatica, eine epidemisch auftretende Krankheit, hat kein besonderes anatomisches Bild, welches uns eine sichere anatomische Diagnose ermöglichte, da die Cholera nostras wohl sporadisch auch ganz das gleiche Bild zeigen kann. Der Inhalt des Darmes ist eine alkalische weisse Flüssigkeit, welche mit Epithelfetzen reichlich gemischt ist; die Entleerungen der Kranken bezeichnet man

nach dem Aussehen dieser Flüssigkeit als Reiswasserstühle. Die Schleimhaut ist intensiv geröthet, die Darmwand mit Rundzellen durchsetzt und manchmal finden sich auf der Schleimhaut auch diphtherische Verschorfungen. Als ursächlichen Erreger der Cholera muss man jetzt wohl das von Rob. Koch entdeckte und beschriebene Spirillum cholerae asiaticae annehmen, und demnach ist durch dessen Nachweis die Diagnose zu sichern. (Siehe bakt. Theil.)

Typhus abdominalis. Der Typhus abdominalis erzeugt charakteristische Veränderungen an den lymphatischen Apparaten des Darmes, welche sich etwa wie folgt und zwar meist im unteren Theile des Ileum (Ileotyphus) abspielen.

In der ersten Woche der Erkrankung zeigt uns der Darm eine stark geschwellte und geröthete Schleimhaut, welche mit ebenfalls stark geschwellten und gerötheten Solitärfollikeln und Peyer'schen Plaques besetzt ist. Hyperämie und zellige Infiltration bedingen die Schwellung und die letztere gewinnt an den Solitärfollikeln und Plaques die Oberhand; durch das Infiltrat findet dann ein Druck auf die Gefässe statt, welcher das Blut aus ihnen verdrängt, also Anämie der Theile zur Folge hat (markige Schwellung). Die Schwellung der Plaques bezeichnet man ihrer Form wegen als beetartige Erhebungen. Nun können an Follikeln und Plaques zwei verschiedene Vorgänge eintreten, nämlich einmal Nekrobiose, fettiger Zerfall des zelligen Infiltrates das resorbirt wird (colliquative Relaxation) und ferner Nekrose mit nachfolgender Verschwärung und ihren Gefahren. Die Nekrose der Plaques ist gewöhnlich nur eine partielle und ihr Eintritt ist leicht an der dann vorhandenen galligen Imbibition zu erkennen; in der Umgebung der nekrotischen Schorfe entwickelt sich eine sequestrirende Entzündung, welche den Schorf löst, worauf Granulations- und Narbenbildung für die Schliessung des Defektes sorgen. Die Gefahren, welche von den geschwürigen Prozessen drohen, sind schwere Blutungen und Perforationen der Darmwand.

Regelmässig ist die Betheiligung der Mesenterialdrüsen, die ebenfalls eine markige Schwellung zeigen, der auch (selten) partielle Nekrosen folgen können. Die Milz ist

stets geschwellt und kann auch eine markige Schwellung der Malpighischen Körperchen zeigen; auch Leberschwellung ist vorhanden und in der Leber werden rundliche Anhäufungen lymphoider Zellen beobachtet.

Als Ursache dieser Erkrankung muss man wohl den Eberth-Koch'schen Bacillus typhi abdominalis (s. bakteriol. Theil) ansprechen.

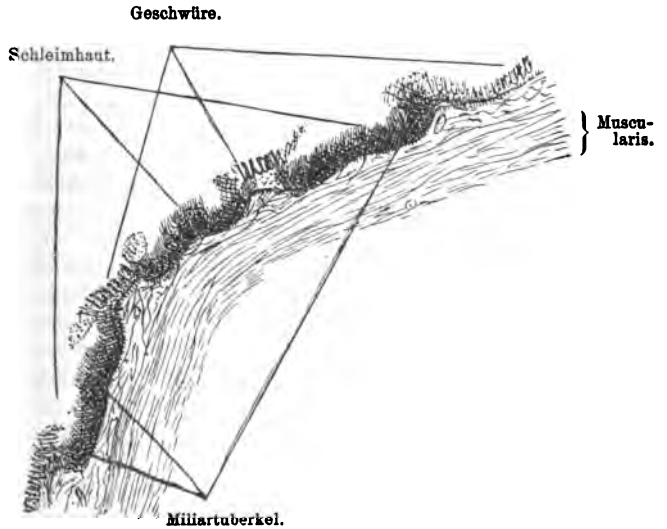

Fig. 18.
Ulcera tuberculosa intestini tenuis.

Tuberkulose. Hyperämisirung der Schleimhaut und Schwellung der Follikel, also ein Enteritis follicularis, leitet das Bild der Darmtuberkulose ein, dessen tuberkulöse Natur makroskopisch daran erkannt wird, dass die geschwellten Follikel ausserordentlich derb sind, eine gelbliche Färbung annehmen, verkäsen und geschwürig zerfallen (Enteritis tuberculosa ulcerosa). Die kleinen Geschwürchen sind dadurch entstanden,

dass sich — nachdem zuerst in den geschlossenen Follikeln (Herxheimer) Tuberkelbacillen angesiedelt hatten — Miliartuberkel in ihnen bildeten, welche der Verkäsung anheim fielen, worauf dann später die Ausstossung des Käses erfolgte. An den Rändern der Geschwürchen geht die Bildung miliarer Tuberkeln und tuberkulös zelliger Infiltrate immer weiter und da Hyperämie vorhanden zu sein pflegt, so bekommen wir Schwellung und Röthung der Geschwürsränder; diese haben eine sinuöse Beschaffenheit, weil der Zerfall in der Tiefe schneller fortschreitet als an der Oberfläche der Schleimhaut. Da ferner der Zerfall der einzelnen tuberkulösen Neubildungen, welche die Geschwürsränder einnehmen, ein zeitlich verschiedener ist, so werden die Geschwürsränder ausgezackt sein und, da die tuberkulöse Entzündung den Lymphgefässen des Darmes folgt, so muss sie sich, deren Verlaufe folgend, in einer Richtung entwickeln, welche senkrecht auf der Längsachse des Darmes steht. Als Charakteristika der tuberkulösen Darmgeschwüre ist also festzuhalten, dass die grösseren ausgebildeten Exemplare mit ihrer Längsachse senkrecht auf der Längsachse des Darmes stehen, dass sie ausgefressene hyperämisch geröthete und geschwellte Ränder haben, dass diese Ränder unterminirt sind, dass sich im Grunde der Geschwüre mehr oder weniger käsiges Material vorfindet und dass mikroskopisch miliare Tuberkeln, tuberkulöszellige Infiltration und Tuberkelbacillen nachgewiesen werden können.

Der Prozess pflegt sich zuerst im untersten Theile des Ileum, dicht vor der Bauhin'schen Klappe zu lokalisiren und hier auch durch besonders zahlreiche und grosse oft ringförmige Geschwüre seine höchste Entwickelung zu zeigen. Die Geschwüre können zu zahlreichen Verwachsungen der Darmschlingen führen, sie können Perforationen in die Bauchhöhle bedingen, zu schweren Blutungen Veranlassung geben und — was allerdings sehr selten ist — vernarben.

Die Infektion geschieht bei Tuberkulösen durch Verschlucken des tuberkelbacillenhaltigen Sputums, bei Nichttuberkulösen durch tuberkelbacillenhaltige Nahrung (Milch), und da der Darminhalt am längsten dicht vor der Bauhin'schen Klappe

verweilt und alkalisch reagirt, so ist es erklärlich, weshalb gerade hier gewöhnlich die Infektion stattfindet. Schwellung der Mesenterialdrüsen, in denen Tuberkelbildung und Verkäsung stattfinden, begleitet regelmässig diese Prozesse im Darm.

Syphilis. Am Rectum kommen besonders bei Weibern syphilitische Primäraffekte vor, scharf umrandete Geschwüre, deren Grund aus derbem fibrösem Bindegewebe besteht. Folgen: Feste strahlige Narben (Stenosen), Fistula rectovaginalis oder Peritonitis. Hereditär syphilitische Veränderungen kommen auch an den übrigen Darmtheilen vor.

Atrophie.

Nach entzündlichen Prozessen des Darmes Atrophien der Schleimhaut.

Amyloide Degeneration an den Zellen und kleinen Arterien des Darmes wird bei Kachexien beobachtet und zwar auch ohne gleichartige Prozesse in anderen Organen, sie geht mit hochgradiger Anämie der Schleimhaut einher und wird durch Aufgiessen einer Jodlösung, welche die degenerirten Theile bräunt, nachgewiesen.

Hypertrophie.

Hypertrophien der Darmwand hinter verengten Stellen.

Geschwülste.

Unter den Geschwülsten spielen die Krebse die Hauptrolle und diese werden am Darm in denselben Formen beobachtet, wie am Magen, am Kolon und Rectum besonders die Gallertkrebse. Ausserdem kommen Adenome, Polypen, Myome, Lipome etc. vor.

Parasiten.

Taenia solium, Taenia mediocanellata, Botriocephalus latus, Ascaris lumbricoides, Anchylostomum duodenale, Trichina spiralis als Muskeltrichine und Darmtrichine, Oxiuris vermicularis.

Von Mikroorganismen werden ausser den Erregern der beschriebenen specifischen Entzündungen eine grosse Anzahl verschiedener Arten von Saprophyten gefunden.

Fremdkörper.

Gallensteine und Kothsteine; die letzteren sind besonders wichtig, wenn sie im Proc. vermiformis sitzen, wo sie Entzündung und Verschwärungen veranlassen (Typhlitis), die sich auch auf das umgebende Gewebe fortsetzen können (Perityphlitis).

Erweiterungen

bei Gasentwickelungen, Kothstauungen, hinter verengten Stellen und bei Darmlähmungen. Divertikel und zwar falsche Divertikel kommen als Pulsions- und Traktionsdivertikel vor.

Verengerungen

bei Kothstauungen, Invaginationen, eingeklemmten Brüchen, Verschlingungen, Narben oder Geschwülsten der Darmwand oder bei Geschwülsten, welche den Darm von aussen komprimiren.

Verlagerungen.

Achsendrehungen der Flexura sigmoidea, Invaginationen, d. h. Einstülpungen eines oberen Darmstückes in ein unteres. Es giebt Invaginationen, welche besonders bei Kindern durch unregelmässige Kontraktionen der Darmmuskulatur entstehen, sie sitzen etwa an der Grenze von Jejunum und Ileum, sind meist zu mehreren vorhanden und werden als agonale daran erkannt, dass keine Zeichen erheblicher Cirkulationsstörungen oder Entzündung vorhanden sind. Intra vitam entstandene Invaginationen zeigen hochgradige Schwellung der eingestülpten Theile, deren Venen an der Umknickungsstelle geknickt und unwegsam geworden sind, während die widerstandsfähigeren Arterien noch eine Zeit lang Blut zuführen konnten; dadurch entsteht eine starke

Schwellung der Theile und völlige Stase, der sich wiederum die Gangrän anzuschliessen pflegt. Ist inzwischen eine Verklebung und Verwachsung der gesund gebliebenen Darmtheile eingetreten, so kann die Ablösung und Ausstossung der brandigen Partien in das Darmlumen und somit nach aussen erfolgen, und man kann von einer Heilung sprechen; ist die Verwachsung nicht eingetreten, so reisst der Darm und Tod ist die Folge.

Wird eine dicht oberhalb des Rektums befindliche Invagination durch den Anus nach aussen vorgestülpt, so nennt man das eine prolabirte Invagination. Eine Vorstülpung des Rektums nach aussen heisst Prolapsus ani.

Als Darmbrüche bezeichnet man das Hervortreten einzelner oder eines Konvolutes von Darmschlingen unter die äussere Haut; die Darmschlingen benutzen präformirte Wege, wie den Canalis inguinalis (Hernia inguinalis), oder unter dem Lig. Poupartii (Hernia cruralis), Foramen obturatorium (Hernia obturatoria), Incissura ischiadica (Hernia ischiadica) oder den Nabelring (Hernia umbilicalis). Die vordrängenden Darmschlingen stülpen das Peritoneum vor sich her (Bruchsack) und die Enge des Zuganges zum Bruchsack nennt man Bruchpforte. Einklemmungen der Brüche haben lokale venöse Stenose zur Folge, aus der sich etwa im Verlaufe von 12 Stunden Gangrän entwickelt.

XXI. Peritoneum.

Das Peritoneum wird von den Erkrankungen des Darmes und der übrigen Baucheingeweide häufig in Mitleidenschaft gezogen und so sind denn Hyperämien und Entzündungen desselben allgemeiner und lokaler Natur etwas Häufiges; die Entzündungen sind seröser, fibrinöser, adhäsiver, eitriger und jauchiger Art und es kommt bei ihnen zu Flüs-

sigkeitsergiessungen in die Bauchhöhle, welche frei oder abgekapselt auftreten können.

Bei Flüssigkeitsansammlungen in der Bauchhöhle spricht man von einem Ascites, der entzündlicher Natur ist, oder aber einer einfachen Stauung (Leber- und Herzerkrankungen) seine Entstehung verdankt.

Die tuberkulöse Entzündung ist mikroskopisch besonders schön am Netz zu beobachten.

Geschwülste.

Von Geschwülsten werden Carcinome, Sarkome etc. beobachtet.

Parasiten.

Cysticerken und Echinokokken.

XXII. Leber.

Normale Anatomie.

Die Leberzellen, vielseitig gestaltet, mit einem oder zwei excentrisch gelagerten Kernen, bilden zusammen mit Blutgefässen und Gallenkapillaren kleinste Läppchen (auch Acini genannt), welche ovale Gestalt, einen Querdurchmesser von 1 mm und einen Längsdurchmesser von etwa 2 mm haben. Denkt man sich drei dieser ovalen Gebilde aufrecht nebeneinanderstehend so, dass sich alle drei berühren, so bleibt mitten zwischen ihnen ein dreieckiger Spalt, welcher bei den Leberläppchen (Menschenleber) durch Bindegewebe der Glisson'schen Kapsel ausgefüllt ist, das die dort verlaufenden Aeste der Pfortader, der Leberarterie und die Gallengänge umhüllt. Die Pfortader, welche sich an den seitlichen

Rändern der Leberläppchen in feinere Aestchen auflöst, sendet von diesen aus kapilläre Verästelungen in die Leberläppchen hinein, die hier vielfach untereinander anastomisirend radiär zum Centrum der Läppchen verlaufend, in die Vena centralis münden, die das Leberläppchen in seiner Mitte im Längsdurchmesser durchsetzt.

In gleicher Weise durchziehen auch die Gallenkapillaren die Leberläppchen, in denen sie entspringen, um darauf in die intralobulären Gallengänge zu münden. Zwischen Gallenkapillaren und Pfortaderkapillaren liegen die Leberzellenbalken, die ebenfalls radiär um das Centrum der Leberläppchen (die Vena centralis) angeordnet sind. Im Bindegewebe der Glisson'schen Kapsel verlaufen nun mit Pfortader und Gallengängen ferner die Lymphgefässe, welche besonders die interlobulären Pfortader- und Leberarterienäste umspinnen, um sich später unter der Leberkapsel, dichte Netze bildend, zu verzweigen und dann in die Ligamente der Leber (Ligamentum suspensorium, L. coronarium, L. hepato-duodenale, L. hepato-renale) überzugehen. Ob die Lymphkapillaren auch eine intralobuläre Ausbreitung haben, ist noch nicht sicher nachgewiesen, aber nicht unwahrscheinlich.

Zu erwähnen ist noch, dass die Venae centrales aus der Basis der Leberläppchen in die Venae sublobulares münden, welche ihr Blut in die Lebervene ergiessen. Wie schon bemerkt, befindet sich das interlobuläre Bindegewebe hauptsächlich in der Umgebung der Gefässe (in den von den Leberläppchen gebildeten Lücken); an den Stellen, wo die Läppchen sich direkt berühren, ist nur sehr wenig vorhanden. Feinste Fortsätze des Bindegewebes finden sich auch im Verlaufe der intralobulären Kapillargefässe. Umhüllt wird die Leber von einer festen fibrösen Kapsel, welche von dichten Netzen der Verzweigungen der Arteria hepatica und der Lymphgefässe durchsetzt ist.

Missbildungen.

Zungenförmige Gestalt des linken Lappens, abnorme Furchen, welche sich von den erworbenen dadurch unterscheiden, dass die sie überziehende Leberkapsel nicht verdickt ist.

Cirkulationsstörungen.

Anämie wird bei Druck durch die Rippen und Geschwülste erzeugt.

Hyperämie. Kongestive Hyperämie bei Infektionskrankheiten, Stauungshyperämie bei verhindertem Abflusse des Lebervenenblutes in das rechte Herz.

Blutungen sind ausserordentlich selten und werden dann nur als kleine punktförmige Ergüsse unter der Kapsel oder als grössere nach Verwundungen der Leber beobachtet.

Thrombose und Embolie. Thrombosen werden im Pfortadergebiete gefunden, ebenso Embolien, deren Quelle in Erkrankungen des Pfortadergebietes (Dysenterie, Perityphlitis) zu suchen ist; ausserdem kommen Embolien der arteriellen Gefässe vor.

Entzündungen.

1. **Die akute parenchymatöse Entzündung.** In ausgeprägten Fällen ist die Leber vergrössert, die Schnittfläche ist trübe, als wäre heisses Wasser darüber gegossen, trocken. Mikroskopisch zeigt sich eine schärfere Gliederung der Acini, die Folge einer kräftigen serösen Durchtränkung des Organes und, was das Wesentlichste ist, die Leberzellen sind geschwellt und dunkel gekörnt.

Die akute parenchymatöse Entzündung findet sich im Anschlusse an Infektionskrankheiten und Phosphorvergiftung.

2. **Hepatitis suppurativa**, der Leberabscess, wird in verschiedenen Formen beobachtet, nämlich einmal als sogenannter idiopathischer Abscess, dessen Aetiologie unbekannt ist, und der sich meist im oberen hinteren Theile des rechten Leberlappens findet; ferner kann die Leber durchsetzt sein von kleineren Abscessen, deren Quelle im Pfortadergebiete zu suchen ist, wo Embolien in die Gefässe gelangten, die in der Leber stecken blieben und hier ihre septischen Eigenschaften zur Geltung brachten. Endlich können septische Embolien, deren Quelle an den Herzklappen oder in Kopfverletzungen zu suchen ist, zur Bildung von Leberabscessen führen. Auch vereiternde Thromben

der Pfortader (Pylephlebitis) können die Bildung von Leberabscessen veranlassen.

3. **Hepatitis interstitialis chronica.** Zu Anfang dieser Erkrankung ist die Leber vergrössert und zwar ist die Grössenzunahme bedingt durch eine rundzellige Infiltration, welche im Gebiete des periportalen Bindegewebes Platz gegriffen hat und auch zwischen die Acini (interacinös) eingedrungen ist. Die Grössenzunahme kann ziemlich erheblich sein und noch zunehmen, wenn der zelligen Infiltration eine mächtige Bindegewebsbildung

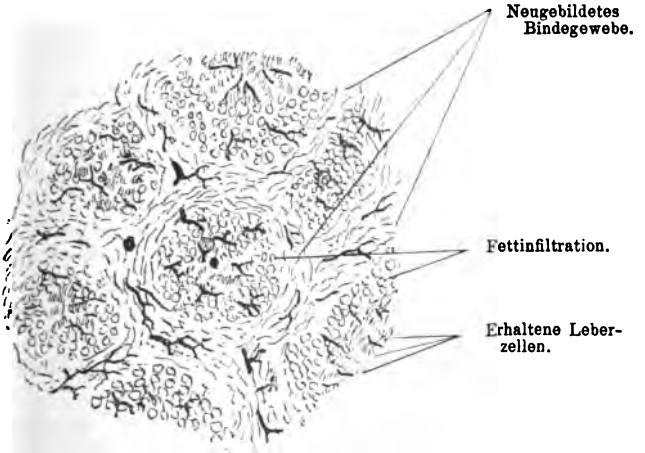

Fig. 19.
Cirrhosis hepatis mit injicirten Blutgefässen.

folgt, diese vermehrt nicht nur das periportale Bindegewebe bedeutend, sondern legt auch breite Bindegewebsringe um die Leberacini und dringt in dieselben selbst ein. Inwieweit bei dieser Bindegewebsbildung die aus den Gefässen ausgetretenen weissen Blutkörperchen, inwieweit die fixen Bindegewebszellen betheiligt sind, ist nicht bekannt. Weiterhin kommt es zur Schrumpfung des neugebildeten Bindegewebes und damit zu einer Atrophie des zusammengeschnürten Leberparenchyms und meist zu einer Verkleinerung der Leber, deren Oberfläche

und Schnittfläche je nach der mehr gleichmässigen oder ungleichmässigen Ausbreitung des Prozesses ein granulirtes oder gelapptes Aussehen hat. Die Granula oder Läppchen, welche unter dem Zuge des Bindegewebes stehend auf der Schnittfläche vorquellen, bestehen aus degenerirtem oder fettiginfiltrirtem, mehr oder weniger gallig gefärbtem Leberparenchym. Diese Form der interstitiellen Leberentzündung bezeichnet man als „atrophische Cirrhose". Von einer hypertrophischen oder hyperplastischen Form spricht man, wenn die Vergrösserung des Organes sich erhält, wobei die Leber auch auf der Oberfläche und Schnittfläche glatt bleibt. Zu erwähnen ist noch, dass sich bei diesen Prozessen auch eine Wucherung der Gallengänge im periportalen Bindegewebe einstellt. Weitere Folgen dieser Lebererkrankung für den Organismus werden dadurch bedingt, dass die Umschnürung der Pfortader durch Bindegewebe sehr leicht eine Störung der Cirkulation in diesem Gefässe zur Folge hat. Hierdurch werden seröse Transsudationen in die Bauchhöhle (Hydrops ascites) veranlasst und Stauungshyperämien mit Oedem und Blutungen in der Schleimhaut des Verdauungstraktus herbeigeführt, die eine beständige Disposition zu Katarrhen daselbst erzeugen. Auch Milzschwellungen treten auf, sind jedoch nicht regelmässig vorhanden.

Aetiologisch werden angeschuldigt: Der Alkohol, kleine Gaben von Phosphor, Gewürze, Wechselfieber und Syphilis.

Tuberkulose. Die Tuberkulose der Leber wird beobachtet als allgemeine Miliartuberkulose des Organs, die eine Theilerscheinung der allgemeinen Miliartuberkulose des Körpers ist, als Tuberkulose der Gallengänge und als lokalisirte Tuberkulose, welche mit Bildung erweichender käsiger Knoten einhergeht und sehr selten vorkommt.

Syphilis. Syphilitische Veränderungen der Leber werden sowohl bei ererbter als bei erworbener Syphilis gefunden und bestehen in diffusen zelligen Infiltrationen des periportalen Gewebes (interstitielle Entzündung), in cirkumskripten Anhäufungen des zelligen Infiltrates (miliare Gummata), in Bindegewebsbildung mit nachfolgender Verkleinerung (atrophische Cirrhose) oder Vergrösserung der Leber (hypertrophische Cirrhose) und

in Gummabildung. Die Gummata, welche im Ligamentum suspensorium oder dessen nächster Umgebung ihren Sitz zu haben pflegen, machen daselbst narbige Einziehungen des Ligamentes oder der Leberoberfläche und haben eine derbfibröse Beschaffenheit mit weisslicher Farbe, wozu sich später eine gelbliche Färbung ihres Centrums, die Verkäsung gesellt.

Lepra. Bei der Lepra findet man grosse Mengen der charakteristischen Bacillen im periportalen Bindegewebe.

Atrophie.

Atrophie der Leberzellen und damit des Organes oder eines Theiles desselben kommt unter sehr verschiedenen Verhältnissen vor.

1. Als **Atrophia hepatis simplex s. fusca** bezeichnet man jenen Zustand, welcher eine Verkleinerung der Leber zeigt, bedingt durch Verkleinerung und Schwund der Leberzellen; dieselbe wird durch mangelhafte Ernährung hervorgerufen, wie wir sie im höheren Alter und besonders auch bei Stenose des Oesophagus und Magenkrebsen finden. Das Parenchym schwindet, der Blutgefäss-Bindegewebsapparat bleibt, Leber klein, Kapsel gerunzelt.

2. Die **cyanotische Atrophie** ist eine Druckatrophie, dadurch bedingt, dass der Abfluss des Lebervenenblutes zum Herzen erschwert ist (Stauungshyperämie). Wenn sich — wie es hier der Fall ist — die Centralvenen und die übrigen Gefässe der Acini erweitern, so kann das hauptsächlich nur auf Kosten des Raumes geschehen, der von dem Leberparenchym, den Leberzellen eingenommen wird, wobei diese selbst zusammengedrückt werden. In den Leberzellen tritt dann ein gelbbraunes körniges Pigment auf und die Leber bekommt ein bräunliches Aussehen. Hier ist nun einer Bezeichnung zu gedenken, welche bei Studirenden viel Verwirrung anrichtet, ich meine das Wort Muskatnussleber, mit welchem nicht etwa ein bestimmter anatomischer Zustand, sondern vielmehr nur eine Reihe von Bildern bezeichnet wird; man will damit nur sagen, dass die Schnittfläche der Leber eine gewisse Aehnlichkeit mit der Schnittfläche der Muskatnuss in Zeichnung und Farbe zeigt, was bei verschiedenen Zuständen der Fall ist. Ist das Centrum der Acini dunkelroth oder braun — wie das

z. B. bei der cyanotischen Atrophie vorkommt — und ist in der Peripherie der Acini eine Fettinfiltration vorhanden, welche sie gelbweis färbt, so hat man das ausgeprägteste Bild einer Muskatnussleber. Man will also den Gegensatz einer hellen Peripherie

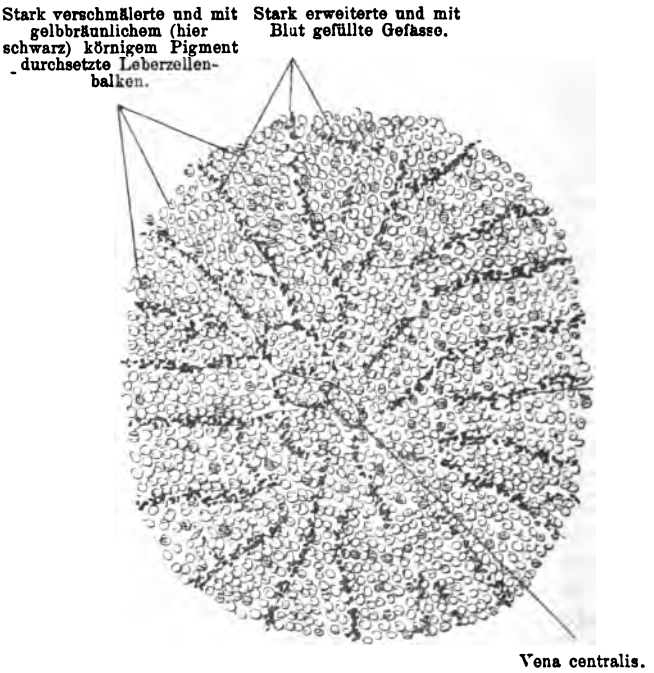

Fig. 20.
Atrophia hepatis cyanotica.

zu einem dunkleren Centrum hervorheben, ein Gegensatz, welcher auch dadurch hervorgerufen werden kann, dass z. B. die Peripherie der Acini sehr hell gefärbt ist, ohne dass das Centrum viel über die Norm dunkler zu sein braucht, oder dass das viel dunklere Centrum gegen eine fast normale Peripherie sich deutlicher abhebt.

Die **melanämische Atrophie** geht mit Verkleinerung des Organs mit schieferigschwärzlicher Verfärbung einher und mikroskopisch findet man schwarze Pigmentkörner im Lumen der Kapillaren.

4. **Die akute gelbe Leberatrophie.** Unter den Erscheinungen eines Icterus gravis tritt binnen kurzer Zeit, manchmal in einigen Tagen eine starke Verkleinerung der Leber ein. Das herausgenommene Organ ist klein, schlaff, Kapsel graugelb und die Schnittfläche zeigt gelbe und rothe Partien. Die gelbgefärbten Theile repräsentiren das in völliger Auflösung (fettige Degeneration) befindliche Leberparenchym, die rothen den bindegewebigen Stützapparat der Leber mit seinen Gefässen und — wie die mikroskopische Untersuchung lehrt — zahlreichen Gallengangswucherungen, welche nach Waldeyer wahrscheinlich zu einer Regeneration des Leberparenchyms führen würden, wenn das nicht durch den eintretenden Tod verhindert würde.

Die akute gelbe Leberatrophie ist wahrscheinlich eine Infektionskrankheit, doch ist Näheres über ihre Aetiologie noch unbekannt.

5. **Die Schnüratrophie der Leber.** Wird beim Schnüren der Brust der untere Rippenrand fest auf die Leber gedrückt, so bildet sich am rechten Leberlappen etwa in dessen unterem Drittheil eine horizontal verlaufende Furche auf der Leberoberfläche, welche das untere von den oberen zwei Drittheilen abgliedert. Diese Abgliederung, welche einer Atrophie des Leberparenchyms entspricht, kann eine so tiefgehende sein, dass nur die verdickte Leberkapsel und Blutgefässe und Bindegewebe den Zusammenhang zwischen der Leber und dem abgeschnürten Theile vermitteln. Druckatrophien können übrigens auch durch andere Ursachen, welche die Leber von aussen komprimiren oder auch durch Geschwülste, die sich im Inneren des Organes entwickeln, bedingt werden.

6. **Die Fettinfiltration** (Hepar adiposum). Zuerst in den peripheren Zellenschichten der Acini treten in den Leberzellen kleinste Fettröpfchen auf, welche zu grösseren Tropfen konfluirend, den Zellenleib mehr und mehr ausfüllen, bis sie zuletzt die ganze

Zelle einnehmen, deren Protoplasma dann völlig geschwunden und deren Kern der äusseren Wand der Zelle — die nun eine völlig runde Gestalt angenommen hat — platt angedrückt ist. Die Fettinfiltration schreitet von der Peripherie zum Centrum der Acini fort und wenn sie das letztere erreicht hat, haben wir eine totale Fettleber. Während wir bei geringeren Graden von Fettinfiltration eine zierliche Zeichnung der Schnittfläche — bedingt durch die gelben Linien der fettig infiltrirten Zone, welche sich mehr oder weniger scharf gegen das dunklere Centrum abhebt — vor uns haben, ist diese bei hochgradigen Fettlebern verwischt und es hat auch die Vergrösserung des Organes zugenommen. Die Schnittfläche hat ein fettigglänzendes gelbliches Aussehen und etwas abgestrichener Saft in Kochsalzlösung untersucht, sichert auch dem weniger Geübten die Diagnose.

Bei Säuglingen findet sich eine physiologische Fettleber nach der Mahlzeit, unter pathologischen Verhältnissen wird sie bei allen denjenigen Zuständen beobachtet, welche eine Verbrennung des Fettes erschweren, bei überschüssiger Fettaufnahme und bei Herz- und Lungenerkrankungen.

7. **Die Amyloidinfiltration,** welche in ganz leichten Graden auftreten kann, wo sie nur durch Jod nachweisbar ist, kann auch die ganze Leber in Anspruch nehmen.

Bei hochgradiger Amyloidinfiltration ist die Leber stark vergrössert, ihre Oberfläche ist glatt und die Konsistenz ist hart. Das Organ ist sehr schwer, seine Ränder sind abgerundet und die Schnittfläche sieht aus wie geräucherter Lachs, speckig, grauröthlich. Die mikroskopische Untersuchung zeigt, dass die kleinen Arterien und intraacinösen Kapillaren den Hauptsitz der Amyloidinfiltration bilden; ihre Wandungen haben eine schollige Quellung erfahren und die zwischen ihnen liegenden Leberzellen — welche sonst nur sehr selten selbst infiltriert werden — komprimirt.

Die Amyloidinfiltration beginnt in der intermediären Zone der Acini, schreitet dann auf die centrale Zone und erst zuletzt auf die Peripherie fort.

Aufgegossene Jodlösung bräunt die Schnittfläche der Amyloidleber, doch ist es gut, zum Nachweise geringerer Grade mit

dem Sektionsmesser eine dünne Scheibe von der Schnittfläche abzutragen, diese auf einen Objektträger, unter welchem sich ein Stück weissen Papieres befindet, zu legen und hier mit Jodlösung zu übergiessen.

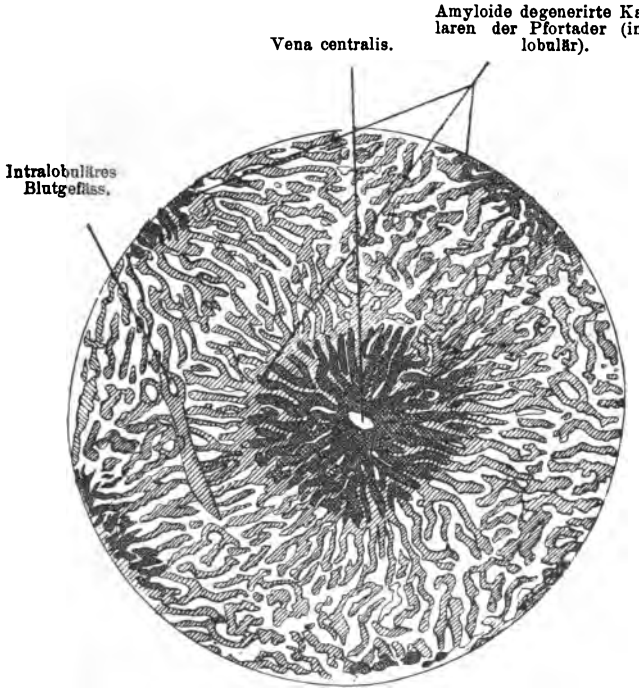

Fig. 21.
Leberamyloid. Schnitt in Jodgummi.

Die Amyloidinfiltration der Leber kommt vor bei Tuberkulose, Syphilis, chronischen Eiterungen und kachektischen Zuständen überhaupt.

8. **Die Pigmentinfiltration** tritt in Begleitung von Krank-

heiten auf, bei denen rothe Blutkörperchen zu Grunde gehen, z. B. bei schweren Intermittensformen. Das dunkle Pigment findet sich in den Leberzellen und häuft sich zuerst in den Zellen der centralen Zone der Acini an, um sich dann zur intermediären und peripheren Zone der Acini weiter zu verbreiten.

Hypertrophie.

Hypertrophien der Leber werden theils derart beobachtet, dass sie das ganze Organ betreffen, in den Tropen, beim Diabetes mellitus, bei Leukämie, theils als partielle vikariirende Hypertrophien, wenn an anderer Stelle Leberparenchym zu Grunde gegangen ist.

Geschwülste.

Gallengangscysten, Leukocytome (cirkumskripte Anhäufungen von Leukocyten bei Leukämie), Lymphangiome, Carcinome, die

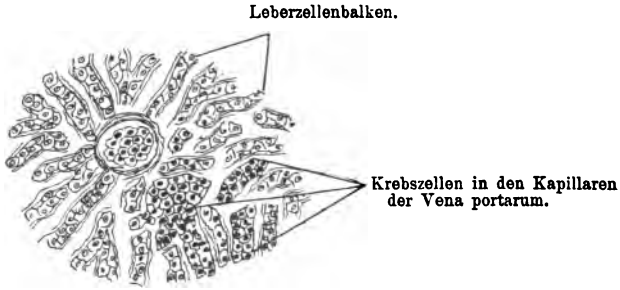

Fig. 22.
Carcinoma hepatis metastaticum.

den Bau der Corpp. cavernosa penis haben, Gallengangscysten, primäre Sarkome, Adenome und Carcinome. Die sekundären Krebse sind von Gallenblase, Magen und Pankreas fortgeleitet oder sie haben sich metastatisch vom Digestionstraktus, vom Uterus, der Mamma etc. aus gebildet.

Parasiten.

Echinokokkus als Echinococcus unilocularis und Echinococcus multilocularis, Distoma hepaticum, Distoma lanceolatum, Distoma haematobium.

XXIII. Gallenblase und Gallengänge.

Normale Anatomie.

Die Wand der Gallenblase wird gebildet aus einer Schleimhaut von gegittertem Aussehen mit einschichtigem Cylinderepithel, worauf eine Lage von Längs- und Quermuskeln folgt, die nach aussen von einer bindegewebigen Hülle umgeben werden.

Entzündungen.

1. Die **akute katarrhalische Entzündung** wird vom Darm auf den Ductus choledochus fortgeleitet und führt zu einer Verstopfung desselben mit abgestossenen Epithelien; in Folge dessen ist der Abfluss der Galle gehindert und es entsteht ein Ikterus, den man als katarrhalischen Ikterus bezeichnet.

2. Die **chronische Entzündung** entsteht in Folge mechanischer Reizung der Schleimhaut der Gallenblase durch Konkremente, Steine und Parasiten.

3. **Eitrige Entzündung** mit Geschwürsbildung.

4. **Diphtherische Entzündung,** die Perforation der Blase zur Folge haben kann.

5. **Phlegmonöse Entzündung.**

Geschwülste.

Destruirende Adenome an der Papille des Ductus choledochus im Duodenum und Krebse.

Verengerungen.

Durch Entzündungen.

Erweiterung.

Verstopft ein Stein den Ductus cysticus, so füllt sich die Gallenblase mit dem Sekret ihrer Schleimhaut und dehnt sich mächtig aus (Hydrops cystidis felleae). Bei allen Gallenstauungen in der Blase ebenfalls Erweiterung.

Gallensteine.

Man unterscheidet Cholesterinsteine, Pigmentsteine, Mischungen von beiden und Steine, die aus phosphorsaurem Kalk oder phosphorsaurer Magnesia bestehen.

XXIV. Pankreas.

Normale Anatomie.

Das Pankreas ist eine acinöse Drüse mit Zellen von cylindrischer oder polyedrischer Gestalt, deren Ausführungsgang Ductus pancreaticus s. Wirsungianus eine Schleimhaut mit Cylinderepithel trägt.

Missbildungen.

Nebenpankreas.

Cirkulationsstörungen.

Blutungen sind selten und sollen durch Druck auf den Plexus solaris tödtlich werden.

Entzündungen.

Beim Typhus soll eine **parenchymatöse Entzündung** vorkommen; auch eine **interstitielle indurative Entzündung** wird beobachtet.

XXV. Nieren.

Normale Anatomie.

Wenn die Nierenarterie an das Organ herantritt, theilt sie sich vielfach und es dringen kleine Aeste in der Umgebung der Basis der Markkegel ein. An der Grenze von Mark und Rinde bilden die kleinen Arterien Bogen, von denen Aeste in geradem Verlaufe die Rinde durchsetzen (Arteriae interlobulares), um hier Seitenästchen (Vasa afferentia) abzugeben, welche in die Glomeruli eintreten. Aus dem Glomerulus tritt das Vas efferens, welches etwas enger als das eintretende Gefäss ist, heraus und strebt der nächsten Markstrahlung zu, um sich hier in ein Kapillarnetz aufzulösen. Die Anfänge der Venen sind zweierlei Art: einmal in der Marksubstanz, und zwar in der Region der Papillen, wo sich aus den langestreckten Kapillaren um die Ductus papillares herum ein weitmaschiges, venöses Netz entwickelt, dessen weite Abzugsröhren längs den geraden Harnkanälchen gegen die Basis der Markpyramide hinziehen und sich in der Grenzschichte büschelförmig zu grösseren Venenstämmchen sammeln.

Die Venen, welche aus den Kapillaren der Rinde hervorgehen, geben den Venae interlobulares den Ursprung, indem sie radienartig diesen zustreben (Stellulae Verheynii, die auf der Oberfläche der Niere zu sehen sind). Die Venen gehen nun mit den Arteriae interlobulares zur Grenze der Marksubstanz und hier zu den Venenbögen.

Die Glomeruli stülpen das blinde Ende der gewundenen Harnkanälchen vor sich her, von dessen Lumen sie die Bowmann'sche Kapsel trennt; dieselbe trägt ein plattes Epithel, das plötzlich in das trübe, undurchsichtige, polyedrische der gewundenen Harnkanälchen übergeht. In den absteigenden Schenkeln erweitert sich das in den Tubulis contortis enge Lumen und platte polygonale oder spindelförmig durchsichtige Epithelien treten auf.

In den aufsteigenden Schenkeln (enges Lumen) sind die Zellen breit, kegelförmig oder polyedrisch, durch zahlreiche feine Körnchen getrübt.

Die Schaltstücke zeigen umschriebene gleichmässige Erweiterungen oder blinde seitliche Ausbuchtungen; ihr Lumen ist weit, ihr Epithel kubisch, hell, aber etwas granulirt. In den feineren Sammelröhren erhält sich die kubische Form der Epithelien, die jedoch heller werden. In den Ductus papillares nimmt das Epithel eine cylindrische Gestalt an.

Die Kenntniss der Lymphgefässe ist noch eine unvollständige.

Das Bindegewebe der Niere stellt eine Art von Gerüst um die Harnkanälchen dar (Stroma der Niere oder interstitielles Bindegewebe); das Bindegewebe steht dem retikulären nahe und besteht aus spindelförmigen Zellen, welche zwei oder mehrere verzweigte Fortsätze aussenden.

Missbildungen.

Fehlen beider Nieren (selten), Fehlen einer Niere (vikariirende Hypertrophie der anderen), Verwachsungen der Nieren (meist am unteren Ende), Hufeisenniere, abnorme Beweglichkeit (meist der linken Niere) = Wanderniere, Cystennieren.

Cirkulationsstörungen.

Anämie ist leicht zu verwechseln mit parenchymatöser Entzündung.

Hyperämie. Kongestive Hyperämie nach Einwirkung von Giften (Canthariden, Terpentin etc.).

Stauungshyperämie: Das Organ ist vergrössert, die Oberfläche glatt, von dunkler blaurother Farbe, die Venensterne (Stellulae Verheynii) sind stark gefüllt, auf dem Durchschnitte ist besonders die Marksubstanz blutreich, von der Schnittfläche läuft oft reichliches Blut ab und wenn die Stauung schon länger bestand, so ist auch Bindegewebsneubildung eingetreten (cyanotische Induration).

Ursachen: Herz- und Lungenerkrankungen.

Blutungen kommen in das Lumen der Harnkanälchen und in das interstitielle Gewebe hinein vor.

Embolie. Die Embolien der Nierenarterien können gutartige sein und erzeugen dann hämorrhagische Infarkte oder bösartige und dann bekommen wir Abscesse. Verstopft ein gutartiger Embolus einen Nierenarterienast, so wird der dahinterliegende Bezirk dieser Arterien vorübergehend anämisch, bis von den seitlich anstossenden Gefässgebieten aus eine Anfüllung der leer gewordenen Gefässe stattfindet; diese werden durch das sich anstauende Blut stark ausgedehnt, zerreissen, und so kommt es zu Blutungen, die — zusammen mit den prallgefüllten Gefässen, in denen das Blut stagnirt — dem Ganzen eine dunkelrothe Farbe geben. Wir haben nun einen keilförmigen Herd von dunkelrother Farbe, dessen Basis an der Nierenoberfläche liegt, während seine Spitze zur Marksubstanz reicht; an der Nierenoberfläche entspricht der Basis des Keiles eine dunkelrothe rundliche Niveauerhebung. Durch Zerfall der rothen Blutkörperchen, deren Farbstoff resorbirt wird, verliert der Herd sein rothes Aussehen und bekommt eine weisslichgelbe Farbe, die zuerst im Centrum aufzutreten pflegt; dann beginnt von den Rändern her eine Verfettung (Nekrobiose), während die centralen nekrotischen Massen zerfallen und resorbirt werden. Von den Rändern des Herdes wächst

darauf Granulationsgewebe in denselben hinein, diesem folgt die Narbenbildung und so wird der Infarkt durch eine feste Narbe ersetzt, der eine tiefe narbige Einziehung der Nierenoberfläche entspricht.

Bösartige Embolien erzeugen, wie gesagt, Abscesse, welche meist klein sind und in grosser Zahl die Rindensubstanz durchsetzen; jeder Abscess zeigt einen gelben Punkt, umgeben von einem hyperämischen Hofe.

Entzündungen.

Eitrige Entzündungen. Wie schon erwähnt, können maligne Embolien embolische Nierenabscesse erzeugen, welche dann — da septische Emboli sehr brüchig sind und in viele kleinste Stücke zu zerschellen pflegen — meist klein und sehr zahlreich in der Rinde vorhanden zu sein pflegen und in denen man durch die mikroskopische Untersuchung Mikrokokken nachweisen kann.

Eine zweite Art von eitriger Nierentzündung wird ebenfalls durch Mikroorganismen verursacht, welche auf dem Blutwege in die Nieren gelangen, aber nicht unter den Erscheinungen der Embolie; auch hier findet man Abscesse und Mikroorganismen, jedoch nicht wie oben hauptsächlich in der Rinde, sondern ebenso in der Marksubstanz und zwar in den Harnkanälchen oder von diesen ausgehend. Ohne Zweifel hat man es hier mit einer Ausscheidung von Mikroorganismen durch die Glomeruli auf dem Wege der Harnkanälchen zu thun, eine Ausscheidung, welche nach unserer Meinung viel häufiger vorkommt, als man bisher annimmt. Unter Flügges Leitung wurden von Wyssokowitsch Untersuchungen über diesen Gegenstand vorgenommen, welche beide Untersucher zu dem Resultate führten, dass die normale Niere für Mikroorganismen unpassirbar sei. Auf Veranlassung des Verfassers wurde diese Frage von Schweizer im Würzburger pathologischen Institute einer eingehenden Prüfung auf experimentellem Wege unterzogen, welche zu dem Schlusse führte, dass die normale unveränderte Niere Mikroorganismen ausscheide. Zahlreiche eigene Experimente, bei denen Thieren Mikroorganismen,

welchen keinerlei pathogene Eigenschaften zukommen, wie auch pathogene Pilze in Reinkultur in die Blutbahn (Vena jugularis, linker Ventrikel) gebracht und nach einigen Stunden aus dem Harn, der mit aller nur möglichen Vorsicht aufgefangen wurde, wieder reingezüchtet wurden, führten uns zu gleichem Resultate, da sich an den mikroskopisch gründlich untersuchten Nieren keinerlei Veränderungen nachweisen liessen. Auch Tuberkelbacillen müssen bei der tuberkulösen Allgemeininfektion des Blutes in den Harn übergehen, dafür spricht eine Beobachtung, welche man in einer grösseren Sektionspraxis sehr oft machen kann, nämlich, dass bei allgemeiner akuter Miliartuberkulose, wenn z. B. Leber und Milz dicht mit miliaren Knötchen besät sind, in den Nieren oft verhältnissmässig wenige vorkommen. Es ist nicht anzunehmen, dass weniger Tuberkelbacillen in die Nieren hineingelangten und man muss in solchen Fällen wohl nothgedrungen daran denken, dass ein grosser Theil derselben sofort — ehe derselbe pathogen wirken konnte — ausgeschieden wurde. Dass der Nachweis der Tuberkelbacillen im Harn grosse Schwierigkeiten bietet, ist ja begreiflich, wenn man bedenkt, dass dieselben nur zur Zeit der Ueberschwemmung der Nieren mit Bacillen in grösseren Mengen in den Harn gelangen werden, dass dieser Moment zur Untersuchung des Harns schwer abzupassen ist und ferner, dass selbst dann die vorhandenen Bacillen meist in einem grösseren Harnquantum vertheilt sein würden. Mit der Untersuchung von Deckglaspräparaten wird man hier nicht weit kommen; am ehesten dürfte man noch zum Ziele gelangen, wenn es gelänge, im richtigen Momente den Harn ohne jegliche Verunreinigung aufzufangen und zur Anlegung zahlreicher Kulturen auf sterilisirtem Blutserum zu benützen.

Eine dritte Form eitriger Nierenentzündung ist die von einer gleichen Entzündung des Nierenbeckens und der Kelche fortgeleitete (Pyelonephritis). Diese Entzündung zeigt uns die Hauptveränderungen an den Papillen und den Markkegeln, in denen Eiterstreifen, welche im Lumen der Abflussröhren verlaufen, den Weg anzeigen, den die Entzündung wandelt. Auch die Rinde pflegt sich durch parenchymatöse Veränderungen, be-

stehend in trüber Schwellung und Verfettung der Epithelien der Harnkanälchen zu betheiligen, bis auch hier die Eiterung beginnt.

Bei allen drei Formen können mehrere Eiterherde konfluiren und so grössere Abscesse bilden, welche in die Uretheren oder durch die Nierenkapsel durchbrechen können (Peri- und Paranephritis). Dem Durchbruche kann eine völlige Vereiterung der ganzen Nierensubstanz vorangehen.

Die nichteiterigen Nierenentzündungen: Die interstitielle Entzündung, welche akut und chronisch auftritt, zeigt bei der akuten Form eine interstitielle Entwickelung von Granulationsgewebe, bei welcher der epitheliale Apparat ganz normal sein kann.

Die chronisch interstitielle Entzündung (Schrumpfniere). Die Niere, welche zuerst vergrössert war, verkleinert sich während der Schrumpfung des Bindegewebes mächtig und die fertige Schrumpfniere zeigt uns ein kleines Organ von grauröthlicher Farbe mit höckeriger Oberfläche, die auch meistens mit einigen kleineren oder grösseren Cysten klaren Inhalts (Retentionscysten) besetzt ist. Auf der Schnittfläche sehen wir, dass die ganze Nierensubstanz und besonders die Rinde stark verschmälert ist. Mikroskopisch ist man erstaunt über den Grad der Verödung des Organes. Betrachtet man einen Schnitt mit schwacher (80facher) Vergrösserung, so fallen zuerst mächtige Lager straffen Bindegewebes auf, in denen die Wandungen sämmtlicher Blutgefässe stark verdickt sind; die Glomeruli sind grossentheils verödet und vergebens sucht man nach Harnkanälchen, wie sie die normale Niere zeigt; breite unregelmässig gestaltete Hohlräume, die einer epithelialen Bekleidung völlig entbehren, sind an ihre Stelle getreten. Wie ist denn die Erweiterung der Kanälchen und wie sind die Epithelverluste zu Stande gekommen? Die Harnkanälchen wurden vom schrumpfenden Binde-

Fig. 23.
Nephritis parenchymatosa. (Trübe Schwellung der Epithelien eines gewundenen Harnkanälchen)

gewebe umschnürt, und oberhalb der umschnürten Stellen bedingte das aus den Glomerulis stammende Harnwasser eine Ausdehnung derselben, welche so weit gehen konnte, dass sie zu kleinen makroskopisch sichtbaren Cysten wurden (Retentionscysten). Die Desquamation der Epithelien ist entweder der interstitiellen Bindegewebsbildung voraufgegangen (Nephritis parenchym.) oder aber eine Folge derselben insofern, als Arterienverengerungen zu Ernährungsstörungen am Epithel führten, die fettige Degeneration, Zerfall und Loslösung der Zellen zur Folge hatten.

Ursachen: Gifte, Infektionskrankheiten, parenchymatöse Entzündung, Arterienverengung und Verstopfung (arteriosklerotische Schrumpfniere). Harnsäurekrystalle, welche bei Gicht in den Harnkanälchen liegen bleiben, können ebenfalls Schrumpfniere erzeugen (Gichtniere).

Die parenchymatösen Entzündungen. Während die interstitiellen Entzündungen sich zwischen den Harnkanälchen ab-

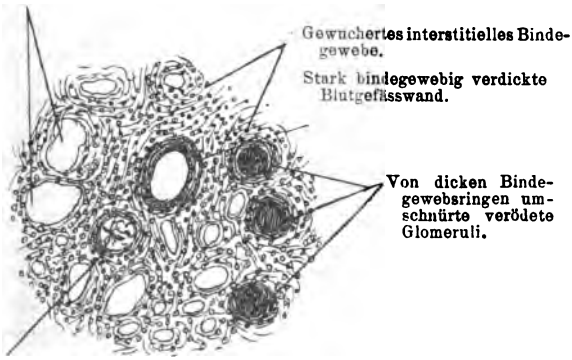

Fig. 21.
Nephritis interstitialis chronica.

spielen, erzeugen die parenchymatösen Entzündungen ihre wesentlichsten Veränderungen an dem epithelialen Apparate der Nieren.

Besonders zur mikroskopischen Beurtheilung dieser Affektionen ist es nöthig, dass man ein gutes normales Bild der Niere und vor Allem des Aussehens ihrer Epithelien vor Augen hat. Der wesentlichste Effekt der parenchymatösen Entzündung besteht in folgenden Veränderungen der Epithelien und Harnkanälchen.

a) Schwellung der Epithelien, welche die Lumina der Harnkanälchen mehr und mehr verlegen und dieselben stellenweise ausbuchten.

b) Trübung der Epithelien, mit der Schwellung Hand in Hand gehend, wird bedingt durch eine dunkle Körnung der Zellen (Eiweisskörnung), welche so stark werden kann, dass die Kerne unsichtbar werden. (Siehe Fig. 24.)

Jetzt ist noch eine Rückbildung möglich.

c) Der trüben Schwellung folgt die Verfettung, dieser der Zerfall und jenem

d) die Abstossung, resp. Loslösung der Zellen von der Unterlage (Tunica propria).

Auch jetzt kann unter günstigen Bedingungen noch eine Regeneration des Epithels eintreten. Diese Veränderungen an den Epithelien verlaufen niemals, ohne dass sich im interstitiellen Gewebe Veränderungen abspielten, welche während der trüben Schwellung meist in einer kräftigen serösen Durchtränkung bestehen, während später der Desquamation der Epithelien eine interstitielle Bindegewebsentwickelung mit Schrumpfung (Ausgang in Schrumpfniere) folgt. Auch die parenchymatöse Nierenentzündung kann akut und chronisch verlaufen und die geschilderten Veränderungen der Epithelien sind nicht über die ganze Niere gleichmässig verbreitet, sondern können sich an verschiedenen Theilen des epithelialen Apparats abspielen. Man unterscheidet zweckmässig folgende Lokalisationen:

a) an den Glomerulis (Glomerulonephritis), wobei das Epithellager, welches den Glomerulus überzieht und das der Bowmann'schen Kapsel in der beschriebenen Weise verändert sind;

b) an den gewundenen Harnkanälchen der Niere (eigentliche parenchymatöse Nierenentzündung);

c) an den geraden Harnkanälchen.

Ist die ganze Niere erkrankt, so ist sie stark vergrössert, die Kapsel trennt sich leicht, die Oberfläche ist glatt, von grauweisslicher Farbe, die Rinde verbreitert, quillt auf der Schnittfläche vor, die Blutgefässe und Glomeruli sind leer, die Harnkanälchen breit, trübe, grau oder, wenn Verfettung vorhanden, gelblich gefärbt.

Ursachen: Gifte und Infektionskrankheiten (Scharlach, Typhus, Diphtherie etc.).

Bei den Nierenentzündungen werden vornehmlich in den Henle'schen Schleifen die sogenannten Fibrincylinder gebildet, welche mit dem Harne entleert werden; dieselben sind entweder glatt (hyaline Cylinder), oder mit Epithelien, Fett und körnigem Detritus besetzt (granulirte Cylinder), oder sie haben eine amyloide Umwandlung erfahren (Amyloidcylinder).

Specifische Entzündungen.

Tuberkulose. 1. Miliartuberkulose der Niere als Theilerscheinung allgemeiner Miliartuberkulose.

2. Lokalisirte Tuberkulose (Phthisis renalis tuberc). Eine primäre Tuberkulose, welche gewöhnlich an den Nierenkelchen beginnend zuerst die Nierenpapillen, dann die Markkegel ergreift und mit Bildung grosser Käseknoten einhergeht; dieselben können zerfallen und so mit dem Harn nach aussen abgeführt werden. Die Verkäsung kann sich über das ganze Organ, das dabei mächtig vergrössert ist, erstrecken.

Syphilis mit Narbenbildung in der Rinde.

Aktinomykose kommt ebenfalls vor.

Atrophie.

Fettige Degeneration der Epithelien bei Cholera asiatica, bei Infektionen und Intoxikationen, Anämie und kachektischen Zuständen.

Hydronephrose (Druckatrophie). Ist der Abfluss des Harns gehemmt, so erweitern sich Nierenbecken und Kelche. Die Papillen werden zuerst abgeplattet, dann schwindet die Mark-

substanz unter dem Drucke mehr und mehr und zuletzt auch die Rinde, so dass am Ende nichts übrig bleibt, als ein mit Harnwasser gefüllter membranöser (Nierenkapsel) Sack. Zahlreiche Untersuchungen über diesen Zustand an Mäusen, denen ich den Urether unterbunden hatte, haben mir gezeigt, dass während der vorsichgehenden Druckatrophie bis zuletzt kräftige Regenerationsbestrebungen von dem noch vorhandenen Nierenparenchym — in dem sich reichlich karyokinetische Vorgänge fanden — gemacht werden, welche den Ersatz des Verlorenen bezwecken, bis endlich auch der letzte schmale Saum von Nierenparenchym an der inneren Kapselwand geschwunden ist.

Eröffnet man durch eine Schnittwunde in der Nierengegend am Rücken den retroperitonealen Raum, in welchem die Nieren liegen, so kann man durch einen Druck auf den Bauch des Thieres leicht ein Vorspringen der Nieren nach aussen veranlassen; hierauf fasste ich den feinen weisslichen Faden, welcher den Urether bildet, mit einem stumpfen feinen Haken, unterband ihn und liess darauf die Nieren zurückschlüpfen. Bei zwanzig operirten Mäusen misslang die Operation nur bei einem Thiere, welches starb, bei allen andern entwickelte sich auf der operirten Seite eine Hydronephrose und auf der anderen eine vikariirende Hypertrophie der Nieren.

Amyloide Degeneration. Nieren vergrössert, blass, hart, speckig glänzend.

Die Arteriolae ascendentes, die Vasa efferentia, die Glomeruli und die Tunicae propriae der Harnkanälchen zeigen vor Allem die Amyloidablagerung, die übrigens auch auf die Vasa efferentia und das Bindegewebe übergeht. Amyloide Degeneration in den Nieren wird bei kachektischen Zuständen und im Anschluss an chronische Entzündungen der Niere beobachtet und zwar in letzteren Fällen vor Allem von den Glomerulis.

Als eigentliche Atrophie muss man jenes Zugrundegehen des Nierenparenchyms bezeichnen, wie es bei der schon erwähnten arteriosklerotischen Schrumpfniere vorkommt.

Glykogene Degeneration. Beim Diabetes mellitus sind die Epithelien, besonders diejenigen der Henle'schen Schleifen,

der Sitz einer glykogenen Degeneration. Das Glykogen tritt in Kügelchen und Schollen auf und wird auf Jodzusatz karminroth.

Hypertrophie.

Bei angeborenem Fehlen einer Niere vergrössert sich die andere um so viel als nöthig ist, damit sie die Funktion der fehlenden mit übernehmen kann; dasselbe tritt ein, wenn während des Lebens eine Niere zu Grunde geht. Auch bei dieser vikariirenden Hypertrophie tritt — wie wir uns bei den erwähnten Untersuchungen überzeugt haben — eine Vermehrung der Epithelien durch Karyokinose ein. Auch bei partieller Zerstörung in einer Niere vergrösserte sich der Rest derselben, um vikariirend die Funktion zu übernehmen,

Geschwülste.

Fibrome, ein Tumor cavernosus, wie in der Leber, Sarkome und Carcinome.

Parasiten.

Echinococus, Distoma haematobium und Eustrongylus gigas.

Konkrementinfarkte.

1. Der Harnsäureinfarkt der Neugeborenen. Röthliche Streifung der Nierenpapillen durch Krystalle von harnsaurem Ammoniak, welche in den abführenden Harnkanälchen liegen und anzeigen, dass das Kind gelebt hat.

2. Der Harnsäureinfarkt bei Erwachsenen (Gichtinfarkt).

3. Bilirubininfarkt (bei Icterus).

4. Hämoglobininfarkt. (Vergiftung durch chlorsaures Kali.)

XXVI. Nierenbecken, Kelche und Uretheren.

Normale Anatomie.

Die Schleimhaut des Nierenbeckens und der Uretheren hat ein mehrschichtiges Plattenepithel, das in seinen obersten Lagen aus linsenförmigen oder stärker abgeplatteten in den mittleren Lagen aus langgestreckten kegel-, spindel- oder kolbenförmigen und in seinen tieferen Lagen aus rundlichen oder ellipsoidischen kleinen Zellen besteht.

Missbildungen.

Angeborene Atresie des Beckens und der Uretheren, Verdoppelung der Uretheren.

Entzündungen.

Die Entzündungen des Nierenbeckens und der Uretheren sind entweder von der Blase oder von den Nieren aus erzeugte; sie sind vielleicht diphtherischer und tuberkulöser Natur.

Steine.

Im Nierenbecken werden Steine beobachtet, welche, aus Harnsäure und harnsaurem Natron bestehend, Korallenform zeigen und als Nierensteine bezeichnet werden.

XXVII. Harnblase.

Normale Anatomie.

Das Epithel gleicht völlig dem der Uretheren und eine Unterscheidung von diesem ist unmöglich (Stöhr, Told).

Missbildungen.

Mangel der Harnblase, Spaltbildung mit einem Spalt der vorderen Bauchwand, Verschluss der Uretherenmündungen und der Mündung der Urethra und Divertikel.

Cirkulationsstörungen.

Hyperämie. Stauungshyperämie am Blasenhalse.
Kongestive Hyperämie, als Vorläuferin der Entzündung.
Blutungen. Bei Steinen und Geschwülsten.
Oedeme. Bei Entzündungen der weiblichen Geschlechtsorgane und der Blase.

Entzündungen.

Die Entzündungen der Harnblase können eitrige, hämorrhagische und diphtherische sein und werden meist von Entzündungen (Gonorrhoea) der Harnröhre fortgeleitet oder durch unreine Katheter oder Blasensteine erzeugt.

Specifische Entzündungen.

Tuberkulose. Die Tuberkulose, welche mit Bildung miliarer Knötchen und mit Geschwürbildung einhergeht, sitzt besonders in der Gegend des Trigonum vesicae und an den Mündungen der Uretheren.

Atrophie.

Im Alter bei Kachexien, Verdünnung der Wände, amyloide und fettige Degeneration der Muskeln.

Hypertrophie.

Bei Erschwerungen des Harnabflusses. Ist Hypertrophie mit Dilatation verbunden, so zeigt die Innenfläche ein gitterartiges Aussehen, stark hypertropische Muskelbündel, welche die Schleimhaut vorwölben, und zwischen ihnen tiefe Recessus, in denen Konkremente sich ablagern, welche durch Reizung der Schleimhaut entzündliche Zustände derselben bedingen.

Geschwülste.

Primär: Gutartige papilläre Fibrome und bösartige papilläre Krebse. Gestielte Polypen.

Sekundär kommen besonders beim Weibe Geschwülste vor, in dem z. B. die Uteruskrebse auf die Blase übergreifen (Fistula vesico-vaginalis).

Parasiten.

Sarcina urinae, Leptothrix und Sacharomyces.

Steine.

Kreidig weissliche Erdsteine, dunkelbraune Oxalatsteine mit rauher Oberfläche, gelbgraue Uratsteine mit glatter Oberfläche, dunkelziegelrothe Harnsäuresteine.

Veränderungen der Form und Lage.

Erweiterung, Verengerung und Invagination (Einstülpung des oberen Blasentheils in den unteren).

XXVIII. Harnröhre.

Normale Anatomie.

Beim Weibe hat die Harnröhre ein geschichtetes Pflasterepithel.

Die Harnröhre des Mannes trägt in der Pars prostatica ein Epithel, das dem der Harnblase ähnlich ist, in der Pars membranacea ein geschichtetes Cylinderepithel, in der Pars cavernosa ein einfaches Cylinderepithel und von der Fossa navicularis an ein geschichtetes Pflasterepithel.

Missbildungen.

Verdoppelungen, abnorme Mündungsstellen oben oder unten am Penis (Epispadie und Hypospadie).

Cirkulationsstörungen.

Beim Weibe kommen im Anschluss an variköse Erweiterungen der Venen des Blasenhalses ebensolche an der Urethra vor, die platzen und bluten können.

Entzündung.

Entzündungen können von den oberen Harnwegen aus erzeugt werden, doch sind die wichtigsten die, welche von aussen veranlasst werden. Die wichtigste Entzündung ist die Gonorrhoea (Tripper), welche beim Manne ihre Hauptlokalisation an der Harnröhre, beim Weibe an der Vulva hat. Sitz in und um die Fossa navicularis oder hinter dem Bulbus. Absonderung eines dicken gelbgrünlichen Eiters in dem die ursächlichen Erreger der Entzündung (Gonokokken siehe bact. Theil) nachgewiesen werden können.

Folgen: Verschwärungen der Schleimhaut, periurethrale Abscesse, Entzündung der Samenblasen, der Vasa deferentia, der Hoden, der Blase, Uretheren, des Nierenbeckens und der Nieren (Cysto-pyelonephritis), Kniegelenksentzündungen, Strikturen der Urethra durch Schwielen- und Narbenbildung (Blasenerweiterung und Hydronephrose).

Die Entzündung kann chronisch werden (Nachtripper, Blennorrhoea).

Spezifische Entzündungen.

Primäre Schanker beim Manne besonders an der Fossa navicularis, weiche und harte; beide auch an der Harnröhre des Weibes.

Tuberkulose. Besonders in der Pars prostatica.

Geschwülste.

Schleimpolypen und spitze Kondylome.

Fremdkörper.

Steine (Harnröhrensteine).

Verengerungen

besonders durch Strikturen und Fremdkörper.

Verwundungen.

Durch Katheter (falsche Wege); hier sind besonders die Harninfiltration der Wunden oder nachfolgende Narbenbildung (Strikturen) gefährlich.

Nebennieren.

Normale Anatomie.

Die Nebennieren sind Blutgefässdrüsen; die Zellen der gelben Rindensubstanz haben ein grobkörniges Protoplasma, welches Fettkörnchen enthält und einen hellen Kern umschliesst. Die Marksubstanz besteht aus vieleckigen Zellen mit feinkörnigem Protoplasma und hellem Kern.

Die Blutgefässe kommen aus der Art. renalis, der Aorta und der Art. phrenica inf.

Die Nerven sind zahlreich, marklos, mit Ganglienzellen untermischt und stammen besonders vom Plexus coeliacus.

Ueber Lymphgefässe ist nichts bekannt.

Missbildungen.

Accessorische Nebennieren.

Cirkulationsstörungen und Entzündungen.

An den Nebennieren werden Blutungen und Entzündungen, worunter auch die Tuberkulose, beobachtet.

Geschwülste.

Carcinome und Sarkome.

Parasiten.

Echinokokken.

XXXI. Männliche Geschlechtsorgane.

Penis.

Normale Anatomie.

Die Kenntniss des normalen Baues des Penis wird vorausgesetzt.

Missbildungen.

Der Penis kann ganz fehlen oder nur rudimentär entwickelt sein. Die Vorhaut kann zu lang und vorne zu eng sein (Phimose). Als Paraphimosis bezeichnet man den Zustand, welcher entsteht, wenn die zu enge Vorhaut mit Gewalt zurückgezogen wird und die Eichel an ihrem hinteren Rande umschnürt.

Entzündung.

Unter der Vorhaut sich anhäufendes und zersetzendes Smegma praeputii ruft eine Entzündung mit katarrhalisch eitrigem Charakter hervor, welche als Balano-posthitis bezeichnet wird.

Entzündungen der Corpora cavernosa werden auch beobachtet.

Specifische Entzündungen.

Der weiche Schanker (Ulcus molle), das nicht syphilitische aber ansteckende Geschwür am Penis entsteht auf der Basis eines Bläschens oder einer Pustel, welche platzt; das Geschwür hat einen gelben speckigen Grund, unter dem zellige Infiltration vorhanden ist. Dieses Geschwür veranlasst eine Lymphangitis und Lymphadenitis der Inguinaldrüsen mit Abscedirung (Bubonen).

Der harte Schanker (Ulcus durum), der syphilitische Primäraffekt, welcher gewöhnlich die Erscheinungen der sekun-

dären Syphilis im Gefolge hat, stellt eine Induration dar, welche sich anfühlt wie z. B. der Ohrknorpel, also sehr fest und bei der wir mikroskopisch eine Infiltration der Gewebe mit Rundzellen und mit Zellen, die einen grösseren Protoplasmahof besitzen, finden. Diese Induration (Initialsklerose) kann sich zurückbilden, oder aber die oberflächlichen Schichten zerfallen und es entsteht ein Substanzverlust, ein Geschwür.

Geschwülste.

Elephantiastische Verdickungen, spitze und breite Kondylome, Plattenepitheliome.

Prostata.

Normale Anatomie.

Die Prostata besteht nur zum kleinen Theil aus acinöser Drüsensubstanz, zum grösseren aus glatten Muskelfasern. Bei alten Leuten finden sich innerhalb der Drüsenbläschen die sog. Prostatasteine, geschichtete Sekretballen.

Entzündung.

Die einfache Entzündung geht zuerst mit Hyperämie und Oedem und später mit Eiterung in den Drüsenkanälchen einher, welche sich nur schwer einen Weg in das straffe fibromuskuläre Gewebe bahnt.

Specifische Entzündungen.

Die tuberkulöse Entzündung mit ausgedehnter Verkäsung kommt von der Nachbarschaft fortgeleitet vor.

Hypertrophie.

Die Prostatahypertrophie kann mehr das fibromyomatöse (interstitielle) Gewebe betreffen und liefert dann eine graue harte

Geschwulst, oder aber es handelt sich hauptsächlich um eine Vermehrung der epithelialen Elemente und wir bekommen eine röthlich graue Geschwulst, eine weiche Hypertrophie. Die Hypertrophien können die Seitenlappen oder den Mittellappen betreffen, sie drücken die Urethra, welche dadurch verengt wird und auch Gestaltsveränderungen erleidet.

Geschwülste.

Carcinome.

Konkremente.

Die Schnittfläche der Prostata sieht manchmal aus, als wäre Schnupftabak darauf gestreut und dieses Aussehen wird bedingt durch gelbbraune konzentrisch geschichtete und radiär gestreifte Niederschläge.

XXX. Hoden und Nebenhoden.

Normale Anatomie.

Die Kanälchen des Nebenhodens tragen ein zweischichtiges Epithel, langgestreckte, mit Flimmerhaaren besetzte Cylinderzellen, zwischen deren Basalenden rundliche oder kolbige Zellen eingefügt sind; diese Zellen sitzen einer dünnen Membrana propria auf, die von einer mehrfachen Schicht cirkulär angeordneter glatter Muskelfasern umgeben ist.

Im Hoden ist das interstitielle Bindegewebe reich an Pigment- und Fettkörnchen führenden Zellen, sog. Zwischenzellen. Die Tubuli contorti werden von einer mehrfachen Schicht Drüsenzellen ausgekleidet, die einer feinen Membrana propria aufsitzt und je nach ihrem Funktionszustande (Samenbildung)

ein verschiedenes Aussehen zeigt. Die Tubuli contorti gehen in die Tubuli recti über und damit ändert sich das Epithel zu einer einfachen Lage niedriger Cylinderzellen, während bei dem Uebergange der Tubuli recti in das Rete testis eine einfache Lage platter Epithelzellen als Ausklcidung der Tubuli auftritt.

Missbildungen.

Doppelseitiges oder einseitiges Fehlen, mangelhafter Descensus testiculi, angeborene Kleinheit.

Entzündungen.

Orchitis acuta. Hoden vergrössert, fest, auf dem Durchschnitte ödematös. Mikroskopisch rundzellige Infiltration des intertubulären Gewebes und Degeneration der Epithelien. So kann der Prozess sich zurückbilden, oder es kommt zur Abscedirung, der ganze Hoden kann vereitern und der Eiter kann nach aussen durchbrechen. Hält die zellige Infiltration des intertubulären Gewebes längere Zeit an, so wuchert das letztere und es entsteht eine Verhärtung des Hodens, bedingt durch neugebildetes schwieliges Bindegewebe, in welchem die Hodenkanälchen grösstentheils zu Grunde gegangen sind (Orchitis chronica).

Chronische Entzündungen der beschriebenen Art sind es auch, welche, da sie partiell sind, kleinere Hodenpartien abschnüren, und zur Degeneration bringen, der zuletzt der ganze Hoden verfällt. Die Albuginea ist stark verdickt und kann sich — wie Verfasser einmal sah — in ihrer ganzen Ausdehnung in eine feste Kalkplatte verwandeln, welche eine Höhle einschliesst, die mit einem schmierigen, bitter riechenden Brei angefüllt ist; derselbe besteht aus fettigem Detritus, zwischen dem sich massenhaft Cholestearinkrystalle befinden.

Specifische Entzündungen.

Tuberkulose kommt als Miliartuberkulose, Theilerscheinung allgemeiner Miliartuberkulose selten vor, dagegen häufig eine

tuberkulöse Entzündung, welche den einzigen tuberkulösen Herd im Körper darstellen kann, die meist am Nebenhoden beginnend, auf den Hoden übergeht und zu Vergrösserungen des Hodens mit ausgedehnten Verkäsungen führt. Die in der Umgebung der Käseherde sitzende tuberkulöse Neubildung hat einen zellig fibrösen Charakter, Miliartuberkel sind schwer nachzuweisen, doch haben wir uns öfter von ihrem Vorhandensein und ebenso vom Vorhandensein von Tuberkelbacillen überzeugen können. Die Neubildung hat ihren Sitz im intratubulären Gewebe und komprimirt die Hodenkanälchen. Oft bilden sich Hodenfisteln, aus denen Käsemassen und mit diesen Samenkanälchen nach aussen entleert werden.

Syphilis. Gewöhnlich entsteht zuerst eine chronisch indurirende interstitielle Entzündung, wie sie schon geschildert wurde, in derem Verlaufe im Inneren des neugebildeten schwieligen Bindegewebes Gummabildung stattfindet.

Atrophie.

Ausser zu früher seniler Involution wird auch eine Inaktivitätsatrophie beobachtet.

Geschwülste.

Enchondrome, Myofibrome, Sarkome, Carcinome.

Vas deferens.

Normale Anatomie.

1. Nicht flimmerndes Cylinderepithel.
2. Bindegewebslage, welche in Tunica propria und submucosa geschieden wird.
3. Innere Ring- und äussere Längslage glatter Muskelfasern.

Cirkulationsstörungen.

Erweiterung und Schlängelung der Venen des Plexus pampiniformis bezeichnet man als Varicocele.

Blutungen. Haematocele, Blutungen in den Sack der Tunica vaginalis propria.

Entzündungen.

Hydrocele vaginalis. Im Anschluss an Entzündungen des Hodens und Nebenhodens und bei Traumen entstehen seröse Ergüsse in den Sack der Tunica vaginalis propria, die man Hydrocelen nennt.

Eitrige und tuberkulöse Entzündungen kommen als fortgeleitete vor.

Spermatocelen sind Cysten, welche sich in Folge von Abschnürungsvorgängen aus den Vasa aberrantia des Nebenhodens entwickeln und die mit Samenfäden angefüllt sind.

XXXI. Samenblasen.

Normale Anatomie.

Das Epithel ist einschichtig und besteht aus breiteren und schmäleren Cylinderzellen. Die Schleimhaut sendet drüsenförmige Ausbuchtungen, welche mit kubischen und kurzcylindrischen Zellen ausgekleidet sind, in die Muskelschicht.

Entzündungen.

Auch hier kommen fortgeleitete Entzündungen (Gonorrhoea) akuter und chronischer Art vor und die letzteren können Verdickungen und Atrophie der Samenblasen zur Folge haben.

Specifische Entzündungen.

Tuberkulose. Tuberkulose mit Ansammlung breiigen Käses in den Samenblasen und Tuberkelbildung in ihren Wandungen.

Erweiterung

wird bei Verschluss der Ductus ejaculatorius beobachtet.

XXXII. Weibliche Geschlechtsorgane.

Ovarien.

Normale Anatomie.

Bezüglich der „normalen Histologie“ des Eierstockes wird auf die einschlägigen Lehrbücher verwiesen.

Missbildungen.

Ueberzählige und gelappte Ovarien.

Cirkulationsstörungen.

Die Ovarien sind funktionellen Blutungen unterworfen und im Anschluss hieran, aber auch in Folge anderer Ursachen treten Blutungen auf.

Entzündungen.

Die akute Oophoritis geht mit starker Schwellung und seröser Durchtränkung des Organes einher, Blutungen können auftreten und Eiteransammlungen entstehen, die durch Zusammenfliessen der Einzelherde eine völlige Vereiterung des Organes zur Folge haben. Die akute Oophoritis entsteht primär im Ovarium selbst, ferner im Anschluss an Peritonitis-Entzündungen des Uterus und der Tuben und besonders in Folge puerperaler Infektion.

Oophoritis chronica entsteht besonders auf der Basis akuter Entzündung und geht mit Neubildung von Bindegewebe, Schrumpfung

und Veränderung des Organes einher. Verwachsungen mit umgebenden Theilen und Lageveränderungen schliessen sich häufig an.

Specifische Entzündungen.

Tuberkulose. Selten und dann hauptsächlich im Anschluss an Tuberkulose der Tuben.

Atrophie.

im Anschluss an chronische Entzündung.

Geschwülste.

Hydrops follicularis. Bleibt die Berstung von Follikeln aus (Ursache: Zu geringe Hyperämie, welche die Berstung veranlassen soll, abnorm dicke Theka folliculi oder Verdickungen der Albuginea) und sammelt sich mehr und mehr Liquor folliculi an, welcher den Follikel stark ausdehnt, so spricht man von einem Hydrops follicularis. Drücken mehrere solcher vergrösserten Follikel gegeneinander, so können ihre Scheidewände schwinden und sie können sich zu einem Tumor vereinigen, der die Grösse eines Kopfes erreichen kann. Die innere Wand dieser Cysten ist mit einem niedrigen Cylinderepithel ausgekleidet.

Die **Kystome** des Ovariums, grosse einkammerige, oder meist mehrkammerige Geschwülste, entwickeln sich aus den Keimschläuchen oder den Follikeln, und sind dadurch ausgezeichnet, dass die kleineren Cysten colloiden Inhalt haben, der umso wässeriger wird, je grösser die Cysten sind; auch desquamirte Epithelien, Blut und fettiger Detritus mischen sich dem Inhalte der letzteren bei. Die epitheliale Auskleidung wird von einem Cylinderepithel besorgt, das sich auch in Flimmerepithel umwandeln kann. Das Epithel schickt in das Innere Fortsätze aus, in denen sich ebenfalls kleine Cysten entwickeln können. Ausser Blutungen und Verfettung kommen auch Eiterung und Verkalkung vor. Die Kystome besitzen einen Stiel, durch welchen sie mit dem Ligamentum latum zusammenhängen und

durch dessen Drehung die Gefässe komprimirt werden. Auch im Parovarium können sich aus den Wolff'schen Schläuchen Kystome entwickeln.

Weitere Primärgeschwülste sind, das Fibrom und das Carcinom.

XXXIII. Tuben.

Normale Anatomie.

1. Dicke Schleimhaut mit Längsfalten und cylindrischen Flimmerepithelien hat eine Tunica propria, eine Muscularis mucosae mit längsverlaufenden glatten Muskelfasern und eine Submucosa.

2. Dickere Schicht cirkulärer und dünnere longitudinaler glatter Muskelfasern.

3. Seröser Ueberzug.

Missbildungen.

Verengerung und Verschluss.

Cirkulationsstörungen.

Hyperämien kommen als Vorläufer fortgeleiteter Entzündungen des Peritoneums und des Uterus vor.

Entzündungen

treten akut und chronisch als katarrhalische und eitrige (Salpingitis purulenta, Pyosalpinx) auf; ist bei der letzteren die Tuba mit Eiter angefüllt, so ist sie meist stark ausgedehnt und ver-

läuft gewunden. Eitrige Tubenentzündungen können auf das Peritoneum übergehen. (Gonorrhoea).

Specifische Entzündungen.

Primäre Tuberkulose mit ausgedehnter Verkäsung und Tuberkelbildung in den Wandungen der Tuba.

Geschwülste.

Cysten an den Fimbrien.

Verengerung und Erweiterung.

Entzündliche Verwachsungen können das Ostium abdominale und das Ostium uterinum verschliessen; füllt sich dann die Tuba mit flüssigem Inhalt, so wird sie ausgedehnt und verläuft geschlängelt. Ist der Inhalt ein wässeriger, so spricht man von einem Hydrops tubae, ist ihm Blut beigemischt, von einem Hydrops tubae sanguinolentus.

XXXIV. Uterus.

Normale Anatomie.

Die Tunica propria der Schleimhaut geht ohne scharfe Grenze in die Muscularis über; sie besitzt einfache und gabelig getheilte Drüsenschläuche, deren Epithel mit Flimmerhaaren besetzt ist. Die Schleimhaut des Cervix trägt vereinzelte Drüsenschläuche und Schleimdrüsen; ihr Epithel ist in den oberen zwei Drittheilen Flimmerepithel, das gegen das Orificium internum in ein geschichtetes Pflasterepithel übergeht; hier trägt die Schleimhaut auch Papillen.

Die Vagina hat ein geschichtetes Pflasterepithel.

Missbildungen.

Uterusdefekt entsteht, wenn beide Müller'schen Gänge verkümmern; Uterus unicornis, wenn sich nur ein Müller'scher Gang entwickelt, Uterus bipartitus, wenn wohl beide Müller'schen Gänge sich entwickeln und aneinanderlegen, aber die Scheidewand zwischen beiden erhalten bleibt, Uterus bicornis, wenn die Verschmelzung beider nur vom Orificium externum zum orificium internum reicht.

Cirkulationsstörungen.

Ausser physiologischen Hyperämien zur Zeit der Menstruation, werden entzündliche und Stauungshyperämien beobachtet, letztere bei Knickungen.

Blutungen. Pathologische Blutungen bei Skorbut, Purpura, Entzündungen, Infektionen und Vergiftungen.

Entzündungen.

Akute Entzündungen der Uterusschleimhaut (Endometritis acuta) entwickeln sich nach Erkältungen zur Zeit der Menses, bei Gonorrhoea und puerperalen Infektionen. Vermehrte Schleimabsonderung mit eitrigen Beimischungen (Flour albus) sind Folge der Entzündung.

Chronische Entzündungen.

Zu den chronischen Entzündungen muss man jene Prozesse der Uterusschleimhaut rechnen, welche zur Abstossung der epithelialen Decke und von Schleimhautbestandtheilen führen, die dann gewöhnlich zur Zeit der Menstruation stattfindet. Die abgestossenen Membrane sind durchlöchert (Drüsenmündungen) und bestehen aus Plattenepithelien, die mehr oder weniger mit Rundzellen besetzt sind. Die normale Uterusschleimhaut hat cylindrische Flimmerepithelien und es geht hier also eine Umwandlung in der Form der Epithelien vor sich.

Die eigentliche chronische Entzündung der Uterusschleim-

haut, die Endometritis chronica, entwickelt sich aus akuten Entzündungen und sie kann zu atrophischen Zuständen, bei denen die Schleimhaut dünn und glatt wird und die Drüsen zu Grunde gehen, führen, oder aber Wucherungsvorgänge sind die Folge. Zellige Infiltration der Schleimhaut, Wulstungen, Bildung kleiner Cystchen, ovula Nabothi (Retentionscysten der Drüsen). Die gewucherte und geröthete Schleimhaut kann sich im Orificium externum vorwölben (Ectropium), ferner entstehen Erosionen und Geschwüre.

Specifische Entzündungen.

Diphtherische Entzündung kommt ausser im Puerperium nur selten vor und schliesst sich dann an Infektionskrankheiten an.

Tuberkulose. Tuberkulöse Geschwüre können die ganze Uterusschleimhaut einnehmen, mit ausgedehnter Verkäsung einhergehen und sind, wie wir öfter sahen, manchmal auffallend reich an Tuberkelbacillen.

Syphilis in Form der Primäraffekte an der portio vaginalis.

Atrophie.

Atrophie der Uterusschleimhaut in Folge chronischer Entzündung.

Hypertrophie.

Ebenfalls als Folgen der chronischen Entzündung der Schleimhaut. Hypertrophie des Cervix bei Lageveränderungen.

Geschwülste.

Polypen, Myofibrome, Sarkome und Carcinome; von letzteren kommen vor ein Plattenepitheliom der Portio vaginalis, ein Drüsenkrebs des Cervix und ein solcher des Uteruskörpers.

Form- und Lageveränderungen.

Verlagerungen des Uterus nach vorn, hinten und nach den

Seiten werden als Ante-, Retro- und Lateroversionen bezeichnet. Flexionen nennt man die Knickungen des Uteruskörpers. Bei Tumoren des Uterus kommt eine Elongatio und Elevatio vor. Als einfache Senkung oder unvollständigen Prolaps bezeichnet man eine Senkung des Uterus, dessen Orificium externum sich noch innerhalb in der Scheide befindet, während man den Vorfall der Gebärmutter nach aussen einen vollständigen Prolaps nennt.

Eine Inversio uteri kann durch Schwangerschaft und Geschwülste bedingt werden.

Retentionen.

Ist der Abfluss von Schleim und Blut durch Atresie verhindert und sammeln sich diese an, so spricht man von Hydrometra und Haematometra, sammelt sich Eiter an, so nennt man das Pyometra.

Peri- und Parametritis.

Bei den Entzündungen der Uterusschleimhaut betheiligen sich häufig auch der Uteruskörper (Metritis) und die umliegenden Theile (Peri- und Parametritis), wobei Bildung von Pseudoligamenten vorkommen, welche den Uterus in abnormen Lagen fixiren.

Erkrankungen des graviden Uterus.

Der frisch entbundene Uterus wird häufig Sitz einer fulminanten eitrigen, diphtherischen Entzündung mit jauchigen Zersetzungen, die durch Infektion von Quetschwunden entsteht, welche die Geburtswege während der Geburt erleiden. Einrisse der Vagina und des äusseren Muttermundes und die Stelle, an welcher die Placenta aufgesessen, bilden die Haupteinbruchspforten für die Mikroorganismen, welche diese verhängnissvolle Krankheit erzeugen. Septische Thrombophlebitis der Uterinvenen mit ihren Folgen (septische Embolien), eitrige Entzündung des

Uteruskörpers und seiner Umgebung, der Tuben, des serösen Ueberzuges des Ligmentum latum und des Beckenbindegewebes.

Verwundungen.

Quetschungen und Zerreissungen, welche ohne Infektion verlaufen oder die geschilderten Folgen haben.

Störungen der Involution.

Die Involutionsvorgänge, bestehend in fettiger Degeneration der Muskelfasern, können das normale Maass überschreiten und zu einer totalen Verfettung des Uterus führen.

Erkrankungen der Eihüllen.

Molen nennt man leere Eier, deren Chorionzotten in Wucherung gerathen sind; dieselben haben einmal fibromatöse Struktur (Mola fibrosa) das andere Mal sind sie mit Cysten durchsetzt (Traubenmole, Mola hydatitosa).

An der Placenta kommen Thrombosen der Sinus maternales und Entzündungen (Syphilis) vor.

XXXV. Vagina.

Normale Anatomie.

1. Die Tunica propria der Schleimhaut trägt auf ihren Hervorragungen Papillen. Follikelartige Ansammlungen adenoiden Gewebes kommen in unregelmässiger Verbreitung und Menge vor. Geschichtetes Pflasterepithel.

2. Die Submukosa enthält reichlich elastische Fasern.

3. Nicht scharf getrennte Rings- und Längsschicht glatter Muskelfasern.

4. Aeussere Faserhaut, welche reich an elastischen Fasern ist und die gröberen Gefäss- und Nervenverästelungen enthält.

Entzündungen.

Die akute Entzündung. Schleimhaut geschwellt, geröthet. Desquamation von Epithel (Kolpitis desquamativa), Eiterabsonderung (K. purulenta), diphtherische Beläge (K. diphtherica), Bläschenbildung (K. vesiculosa).

Ursachen: Infektion (Tripper) von aussen und Infektionskrankheiten.

Die chronische Entzündung. Schleimhaut gewulstet oder glatt, manchmal durch follikelartige Bildungen granulirt (K. granularis).

Schleimigeitriger Ausfluss (Fluor albus).

Ursachen: Chronische, chemische und besonders mechanische Reizung und verschleppte akute Katarrhe (Gonorhoea). Besonders im Anschlusse an chronische, mechanische Reizungen können sich Erosionen und Geschwüre bilden.

Specifische Entzündungen.

Die diphtherischen Entzündungen mit diphtherischen Verschorfungen der Schleimhaut, nach deren Abstossung mehr oder weniger ausgedehnte Verwachsungen gegenüberliegender Theile entstehen, werden im Anschlusse an Infektionskrankheiten, Blasen- oder Mastdarmscheidenfisteln, jauchende Uteruscarcinome etc. beobachtet.

Tuberkulose selten.

Syphilis. Schanker.

Geschwülste.

Fibrome, Myxome, Sarkome.

Parasiten.

Oxyuris vermicularis, Trichomonas vaginalis und Soor.

Lageveränderungen.

Prolapse. Ursachen: Verlängerung, Erweiterung und Erschlaffung der Scheide, Lockerungen des Zusammenhanges der Scheide mit ihrer Umgebung und Vorwölbungen der hinteren Blasen- oder vorderen Rectumwand.

XXXVI. Vulva.

Normale Anatomie.

Der Ueberzug der grossen Schamlippen zeigt die Eigenschaften der äusseren Haut.

Die kleinen Schamlippen zeigen im Allgemeinen die Eigenschaften der Vaginalschleimhaut, doch enthalten ihre tieferen Zellenschichten Pigmentkörnchen und die oberen sind kernlos wie Epidermiszellen; ferner sind Talgdrüsen vorhanden und hier findet also der Uebergang der Schleimhaut in äussere Haut statt.

Die kavernösen Körper der Clitoris zeigen gleichen Bau wie die Corpp. cavernosa penis. An der Glans clitoridis finden sich die sogenannten Genitalnervenkörperchen, Endkolben und Tastkörperchen (Krause).

Entzündungen.

Diphtherische Entzündungen bei puerperalen Einrissen mit Gangrän.

Noma wie an den Wangen (siehe Erkrankungen der Mundhöhle).

Geschwülste.

Hypertrophie der kleinen Labien und der Klitoris; Elephantiastische Veränderungen; spitze und breite Kondylome, Schanker. Atheromcysten, Fibrome, Melanosarkome und Plattenepitheliome.

XXXVII. Mamma.

Normale Anatomie.

Die Lymphgefässe der Mamma breiten sich intra- und interacinös aus; sie sammeln sich zu einem Hauptstamme, welcher zu einer Lymphdrüse der Achselhöhle, die in der Höhe der dritten Rippe gelegen ist, hinziehen.

Missbildungen.

Ueberzählige Drüsen, die in der Achselhöhle, am Bauch und sogar am Schenkel ihren Sitz haben können.

Entzündungen.

Im Puerperium, selten zu anderen Zeiten, werden Entzündungen der Brustdrüsen beobachtet, deren Erreger wohl durch die Ausführungsgänge der Drüsen in das Drüseninnere gelangt und hier Veränderungen an dem Sekrete der Drüsen hervorruft, welchen entzündliche Veränderungen am Epithel folgen. Die eigentliche Entzündung spielt sich dann aber im Bindegewebe der Drüsen ab, wo sich durch zellige Infiltration harte Knoten bilden, welche abscediren und nach aussen durchbrechen, worauf Granulations- und Narbenbildung eintritt.

Specifische Entzündungen.

Tuberkulose und **Syphilis** sind selten.

Hypertrophie.

Hypertrophien der Mamma, bei welchen die Drüse eine Vermehrung ihres Parenchyms und des interstitiellen Bindegewebes erfährt, wodurch eine mächtige Grössenzunahme des Organes bedingt wird, sind selten.

Geschwülste.

Adenofibroma mammae. Eine Geschwulst, welche im Grossen und Ganzen das mikroskopische Bild der Hypertrophie zeigt, doch ist die Entwickelung der Drüsenkanäle reichlicher, ihre Epithelschichten sind stärker gewuchert und die Entstehung der Geschwülste ist eine andere; sie entstehen einseitig und auch da handelt es sich nicht gleich um eine Vergrösserung der ganzen Drüse, sondern Knoten treten auf, zu denen immer neue hinzukommen bis die ganze Drüse von ihnen eingenommen wird. Die Geschwulst hat dann eine höckerige Oberfläche! (Gutartig).

Solche Geschwülste kommen mit Cystenbildung vor (Cystadenome) und wenn sich an den Innenwandungen der Cysten Epithelwucherungen (Excrescenzen) bilden, so spricht man von einem Cystadenoma papilliferum (Gutartig).

Carcinome.

Carcinoma acinosum medullare, eine meist knollige weiche Geschwulst, deren epitheloide Zellen Herde bilden, die an Form den acinösen Drüsen ähnlich sind. Aufbruch nach aussen selten.

Carcinoma simplex, kleinzellig tubulärer Krebs (Billroth). Die häufigste Krebsform der Mamma hat gegenüber der vorerwähnten einen infiltrativen Charakter. Die in den Drüsenkanälchen beginnende Wucherung der Epithelien zwängt die neugebildeten Zellen in die Lymphspalten des umgebenden Binde-

gewebes, in welch' letzterem dann auch rundzellige Infiltrationen stattfinden. Die krebsigen Infiltrationen der Umgebung können eine sehr weite Ausdehnung erfahren. Die Geschwulst metastasirt. Da diese Krebsform sehr derbe Geschwülste erzeugt, so wird für dieselben häufig die Bezeichnung Scirrhus angewandt.

Als eigentlichen Scirrhus Mammae aber bezeichnet man den sogenannten vernarbenden Krebs, welcher durch die lange Zeit seines Bestehens, starke narbige Schrumpfung und derbe Konsistenz ausgezeichnet ist.

Gallertkrebs selten.

Ferner werden Fibrome, Myxome und Sarkome beobachtet, manchmal mit cystischen Erweichungen der normalen Drüsengänge (Cystofibrom, Cystosarkom). Diese Cysten können längliche Spalträume darstellen, die der Schnittfläche ein Gefüge geben, wie es ein durchschnittener Kehlkopf zeigt (Cystosarcoma phyllodes).

XXXVIII. Central-Nervensystem.

Normale Anatomie.

Das Rückenmark wird in seiner grauen Substanz zusammengesetzt aus multipolaren Ganglienzellen, deren Achsencylinderfortsätze mit markhaltigen Nervenfasern in Verbindung stehen und marklosen Nervenfasern. In der Mitte wird die graue Substanz vom Canalis centralis durchzogen, der bei jugendlichen Individuen mit flimmerndem Cylinderepithel ausgekleidet ist, das später seine Flimmerhaare verliert und auch seine Form mehr oder weniger ändert. Bei älteren Individuen findet man es sehr oft, dass der Canalis centralis eines Lumens völlig entbehrt. Um den Centralkanal herum füllt die Neuroglia, ein Kitt epithelialer Abkunft, die Zwischenräume zwischen den genannten nervösen Elementen aus. Die Neuroglia, welche einen

weichen homogenen Kitt darstellt, enthält platte oder sternförmig verästelte Zellen, die Gliazellen.

Die weisse Substanz, welche die graue umgiebt, wird gebildet aus längsverlaufenden markhaltigen Nervenfasern, an denen keine Schwann'sche Scheide nachweisbar ist und aus schräg verlaufenden, welche vor der grauen — die weisse Kommissur bilden; zwischen den Nervenfasern füllt die Neuroglia die Interstitien aus und bindegewebige Scheidewände, welche von der Pia mater stammend, entlang den Blutgefässen eindringen, theilen die Nerven in Bündel ab.

Die weisse Substanz des Gross- und Kleinhirns besteht aus markhaltigen Nervenfasern an denen ebenfalls die Schwann'sche Scheide fehlt.

Grosshirnrinde. Schichten:

1. Aeussere zellenarme Schicht, enthält nur wenige kleine eckige Ganglienzellen, dagegen hauptsächlich markhaltige Nervenfasern, welche ein — meist der Oberfläche paralleles — Netzwerk bilden.

2. Schicht der kleinen Pyramidenzellen, zwischen welchen sich ein Flechtwerk dünner markhaltiger Nervenfasern und unregelmässig gestaltete Ganglienzellen (sog. „Körner") findet.

Zwischen dieser Schicht und der nächsten, ein dichtes Flechtwerk markhaltiger Nervenfasern.

3. a) Schicht der grossen Pyramidenzellen, zwischen denen zahlreiche markhaltige Nervenfasern vorhanden sind, welche, in Bündel vereint, senkrecht in die Höhe steigen.

b) Schicht der kleinen Nervenzellen. Zahlreiche kleine Ganglienzellen („Körner") und ansehnliche Bündel markhaltiger Nervenfasern, welche von der Marksubstanz her, senkrecht in die Höhe steigen.

Ausserdem wird die Rinde noch aufgebaut von dichten Netzen markloser Nervenfasern, Neuroglia und den bindegewebigen Fortsätzen der Pia mater, welche mit den Blutgefässen in die Gehirnrinde eindringen.

Die übrigen Depots grauer Substanz bestehen im Gehirn ungefähr aus den gleichen Elementen wie die graue Substanz des Rückenmarks.

Kleinhirnrinde. Schichten.

1. Aeusserste graue Schicht. Besteht aus einzelnen Zellen (wahrscheinlich nicht nervöser Natur), einem dichten Flechtwerk feiner Nervenfasern, welche aus den Verästelungen der Protoplasmafortsätze der nächsten Schicht hervorgegangen sind und Neuroglia.

2. Mittlere Schicht. Einfache Lage grosser, rundlicher, multipolarer Ganglienzellen (Purkinje'sche Zellen) deren Protoplasmafortsätze sich hirschgeweihartig nach der Kleinhirnoberfläche zu verästeln, während die der inneren Schicht zugekehrte Seite einen Achsencylinderfortsatz ausschickt, welcher in die weisse Substanz des Kleinhirns übergeht. An der Grenze zwischen äusserster und mittlerer Schicht verlaufen in horizontaler Richtung markhaltige Nervenfasern.

3. Die innerste Schicht (rostfarbene oder Körnerschicht) besteht aus kleinen Zellen mit grossem Kern und wenig Protoplasma, welche zum Theil bipolare Ganglienzellen sind, zum Theil wohl der Stützsubstanz angehören.

Hüllen des Centralnervensystems.

Die harte Rückenmarkshaut, (Dura mater spinalis) besteht aus straffem Bindegewebe und elastischen Fasern, ist arm an Blutgefässen und Nerven und ihre innere Oberfläche ist von einer einfachen Endothelzellenlage überzogen.

Die harte Hirnhaut (Dura mater cerebralis) ist zugleich Periost der inneren Schädelfläche und besteht aus zwei Schichten: 1. Innere Schicht, welche der Dura mater spinalis entspricht; 2. äussere Schicht, welche dem Periost des Wirbelkanales entspricht und reich an Blutgefässen ist, die in die Schädelknochen eindringen.

Auf die harte Hirnhaut (resp. Rückenmarkshaut) folgt die weiche, deren äusseres Blatt, die Arachnoidea an seiner äusseren Oberfläche mit Endothel bekleidet ist und mit der Dura in keiner festen Verbindung steht. Das innere Blatt (Pia mater) liegt Hirn und Rückenmark fest auf und schickt gefässhaltige Fortsätze in diese hinein.

Sämmtliche Blutgefässe besitzen noch eine zweite sog.

adventitielle Scheide, welche oft nur aus platten Endothelzellen hergestellt wird.

Lymphbahnen:

1. Der Subduralraum, ein capillarer Spalt zwischen Dura und Arachnoidea, welcher mit den tiefen Lymphgefässen und Lymphknoten des Halses (Kaninchen, Hund), ferner mit den Lymphbahnen der peripherischen Nerven, mit den Lymphgefässen der Nasenschleimhaut, mit feinen Spalten (Saftbahnen) in der Dura und endlich durch die Arachnoidealzotten mit den venösen Durasinus zusammenhängt.

2. Der Subarachnoidealraum, der von Balken und Blättchen durchzogene Raum zwischen beiden Blättern der weichen Hirnhaut. Er hängt zusammen mit den Saftbahnen der peripherischen Nerven, mit den Lymphgefässen der Nasenschleimhaut, mit dem Binnenraum der Hirnventrikel und des Centralkanals. Die im Subarachnoidealraum vorhandene Flüssigkeit ist eine sehr reichliche, sie heisst Liquor cerebrospinalis.

3. Vom Subarachnoidealraum aus lassen sich noch die innerhalb der adventitiellen Scheide der Blutgefässe befindlichen Räume injiziren. Sie heissen adventitielle Lymphräume.

Missbildungen.

Encephalocele (Hirnbruch), Spina bifida. Eine Wasseransammlung im Canalis centralis der Pars lumbalis hat den Verschluss der Hinterwand des Medullarrohres verhindert. Syringomyelie, Hohlgänge im Rückenmark, welche dasselbe im Längsdurchmesser durchziehen und manchmal mit dem Canalis centralis zusammenhängen.

Hydrocephalus internus chronicus congenitus. Eine mächtige Ansammlung von Liquor cerebrospinalis, deren Ursache unbekannt ist, hat zu einer kolossalen Ausweitung besonders der Seitenventrikel geführt und auch der dritte Ventrikel ist stark erweitert, seine seitlichen Wände sind eingedrückt und die ihn überbrückende Commissura media s. mollis hat eine membranöse Beschaffenheit angenommen. Das Ependym der Seitenventrikel ist ziemlich gleichmässig und stark (bei dem Gehirn eines 18jähr.

Jungen mit einem Hydr. congenit. fand ich das Ependym fast 2 mm dick) verdickt, die über ihm liegenden Schichten der Marksubstanz befinden sich oft im Zustande weisser Erweichung; die Marksubstanz ist auf ein Geringes reduzirt (in dem ebenerwähnten Gehirn hatte die Marksubstanz nur noch eine Breite von 3—4 mm, während die Rinde annähernd die normale Breite besass), die Sulci sind fast völlig verstrichen, die Gyri total abgeplattet und alles das wird von der stark gespannten Dura mater eingehüllt. Diese mit Wasser gefüllte Blase, welche die knöcherne Schädelkapsel ausdehnte, vermag bis etwa zum 13ten Lebensjahre eine knöcherne Verbindung der einzelnen Schädelknochen zu verhindern. Der Schädel hat einen kolossalen Umfang, die papierdünnen Schädelknochen sind weit auseinandergedrängt und durch membranöse Brücken verbunden, deren Verknöcherung erst später durch das Auftreten zahlreicher Worms'scher Knochen, welche zusammenfliessen, herbeigeführt wird; dann pflegt der Schädel besonders fest, hart und schwer zu sein. Beim Aussehen eines hydrocephalischen Schädels ist charakteristisch, dass der Gesichtstheil als kleiner dreieckiger Anhang erscheint.

Cirkulationsstörungen.

Anämie. Die Gehirnanämie kann eine allgemeine sein bei Chlorose, perniciöser Anämie, Verblutung, Hitze, Lageveränderung des Körpers (schnelles Aufrichten im Bette), Hunger etc., in Folge starker psychischer Eindrücke (Schreck, Freude), oder aber eine partielle bei Embolie, Thrombose, Druck und Arterienverengerungen durch entzündliche Prozesse (Syphilis, Atherom). Die Folgen sind verschieden: Akute Anämien, welche eine grössere Ausdehnung haben, können Ohnmachten bedingen die in den Tod übergehen können, während chronische, die meist partielle sind, Ernährungsstörungen veranlassen, welche wir unter dem Bilde der gelben Erweichung kennen lernen werden.

An einem anämischen Gehirn fällt besonders die Spärlichkeit der Blutpunkte auf der Schnittfläche und Trockenheit auf.

Hyperämie. Hat man bei der Sektion die Dura mater umschnitten und zu den Mantelkanten der Hemisphären in die

Höhe gezogen, so ist der piale Ueberzug beider Hemisphären freigelegt, und nun ist es Zeit den Füllungsgrad der Piagefässe — womit ja der Blutgehalt der Gehirnrinde Hand in Hand geht — festzustellen. Hat man die Dura mater schon ganz abgezogen so ist ein Urtheil über den Blutgehalt der Piagefässe nicht mehr zu gewinnen, weil dann die grossen Venenstämme an ihrer Eintrittsstelle in den Sinus longitudinalis durchrissen sind und ihr Blut ausgeflossen ist. Nimmt man also zur rechten Zeit die Betrachtung vor und ist eine kongestive Hyperämie der Pia mater vorhanden, so sind deren arterielle Verästelungen bis in die feinsten Ramifikationen prall mit hellrothem Blute gefüllt und der darüber hinstreichende Finger vermag nicht viel Blut aus den feineren Gefässen in die grösseren zu verdrängen. Es sei hier auf einen Fehler aufmerksam gemacht, der häufig gemacht wird und vor dem Virchow eindringlich gewarnt hat. Die ausser ordentlich feine Injektion der Gefässe der Pia mater giebt nämlich öfter Veranlassung von einer kapillären Injektion zu sprechen, deren Annahme nach einfach makroskopischer Betrachtung nicht berechtigt ist, da man Kapillaren mit blossem Auge nicht sehen kann. Ferner ist zu bemerken, dass man die Beurtheilung des Blutgehaltes der Pia mater am besten an den bei der Leiche zu oberstgelegenen Theilen (also meist über den Frontallappen) vornimmt, weil durch Senkung des Blutes in die tiefergelegenen Theile (Occipitallappen) hier häufig eine Gefässfüllung besteht, wie sie während des Lebens nicht vorhanden war. Die Gehirnrinde zeigt eine meist ungleichmässige hortensiarothe Färbung und beim Durchschneiden der Marksubstanz zeigen sich reichliche Blutpunkte, welche häufig auslaufen und die ganze Schnittfläche röthlich färben. Die kongestive Gehirnhyperämie wird veranlasst durch angestrengte geistige Arbeit, reichlichen Alkoholgenuss, psychische Erregungen etc. und spielt eine grosse Rolle bei den Psychosen.

Stauungshyperämie und Oedem. Beim Betrachten der Pia mater fallen uns zuerst breite starkgefüllte Venen auf, welche als dunkelblaue Streifen die Pia durchziehen; daneben hat die Membran ein schwappendes Aussehen, bedingt durch eine reichliche Durchtränkung ihres Maschenwerks mit Oedemwasser, die

Gehirnrinde zeigt fleckige Röthung und die Venen der Marksubstanz sind stark gefüllt. Ist auch das Gehirn ödematös, so hat die Schnittfläche ein feuchtglänzendes Aussehen und die aus den durchschnittenen Gefässen hervorquellenden Blutstropfen halten sich hier nicht (Blutpunkte), sondern laufen aus und überziehen mit ihrem Roth die schlüpfrige Schnittfläche. Die Ansammlung von Oedemwasser im Subarachnoidealraum der Pia mater bezeichnet man als Hydrocephalus externus. Die Folgen dieser Flüssigkeitsansammlungen, die ja auch in den sich in die Sulci der Gehirnoberfläche hineinsenkenden Pialfortsätzen statt haben, bestehen in einer Auseinanderdrängung der Gyri, an denen Druckatrophie eintritt und Erweiterung der Sulci. Eine Veränderung, welche ich stets bei diesen Zuständen — wenn sie schon einige Zeit bestanden hatten und nur mässig ausgesprochen waren — bei mikroskopischer Untersuchung der Gehirnrinde wahrgenommen habe, das war ein mehr oder weniger ausgedehnter — manchmal fast völliger Schwund der Marksubstanz jener Nervenfasernetze, welche sich (siehe normale Anatomie der Hirnrinde) in der äusseren zellenarmen Schicht verbreiten. Ursachen der Stauungshyperämien sind alle jene Zustände, welche den Abfluss des venösen Blutes aus dem Gehirn erschweren, also Geschwülste, welche die Venen komprimiren, Herz- und Lungenleiden etc.

Die Hyperämien und Oedeme können ihrer Ursache entsprechend allgemeine oder partielle sein.

Blutungen. Blutungen im Anschluss an Blutstauung ergiessen sich in den Subarachnoidealraum und in das Ependym der Ventrikel.

Am Gehirn kommen kleine und massige Blutungen vor.

Die kleinen Blutergüsse zeigen uns entweder punktförmige oder etwas grössere Herde, welche meist gruppenweise vorhanden sind und deren kleinste man dadurch von Blutpunkten unterscheidet, dass man versucht sie mit Wasser fortzuspülen; bei Blutpunkten gelingt das, bei Blutungen nicht, denn diese haben die von ihnen zerstörten nervösen Elemente mit ihrem Farbstoffe imbibirt. Der frische Bluterguss komprimirt seine Umgebung umsomehr, je grösser er ist; dieser Druck fällt jedoch fort, wenn

das Blutklümpchen sich zusammenzieht, wenn Gerinnung eintritt, wobei sich ein feines Fibrinnetz im Innern des Blutgefässes ausspannt, während dieses ebenfalls von Fibrin kapselartig umhüllt wird. Später kann eine bindegewebige Organisation von Kapsel und Inhalt eintreten (apoplektische Narbe); bleibt die Organisation des Inhalts aus, so bekommen wir eine apoplektische Cyste. War die Ursache der Blutung entzündlicher Natur, so kann auch Vereiterung des Blutherdes eintreten. Dem Gehirn eigenthümliche Blutungen sind jene, welche im Anschluss an Entzündungen (tuberkulöse und eitrige Meningitis) unter dem Bilde kleinster dissecirender Aneurysmen auftreten und Blutergüsse in die Pialscheiden der Gefässe vorstellen.

Die Ursachen dieser kleinen Blutungen sind Hyperämie, Embolie und Thrombose, Entzündungen, Morbus maculosus etc.

Die grossen Massenblutungen des Gehirns. (Apoplexia cerebri sanguinea gravis.) Meist in Folge fettiger Usur (Atherom), eines von der Arteria fossae Sylvii in die basalen Ganglien (Thalamus opticus, Corpus striatum) aufsteigenden Gefässes ergiesst sich eine Blutung in die Gehirnsubstanz, welche, von der Capsula interna oder deren Nähe ihren Ausgang nehmend, ihren Weg nach zwei Seiten zu lenken pflegt; einmal gelangt dieselbe nach aussen in das Marklager der Hemisphäre, dieses manchmal völlig zertrümmernd und bis zur Gehirnrinde vordringend; ferner zerwühlen die Blutungen nach innen diejenigen Theile der grossen Ganglien, welche sie noch von den Seiten-Ventrikeln trennen und ergiessen sich in die letzteren, entweder einen oder beide ausfüllend. Ein Blutgerinnsel pflegt sich von hier durch den Aquaeductus Sylvii in den vierten Ventrikel hinein fortzusetzen. Die Gyri des Gehirns sind durch den Druck abgeplattet, die Sulci sind mehr oder weniger verstrichen, die Pia mater ist blutarm und trocken und die Dura ist stark gespannt. Diese massigen Blutungen pflegen plötzlich oder nach Stunden den Tod herbeizuführen. Wenn nach der Blutung noch einige Zeit bis zum Tode vergeht, so können die zuerst hochgradigen Drucksymptome etwas nachlassen, was aus der eintretenden Zusammenziehung des Blutklumpens (Gerinnung) zu erklären ist.

Bei kleineren Blutungen können dieselben Ausgänge statthaben, wie sie vorhin bei den punktförmigen Blutungen geschildert wurden.

Die Blutungen können natürlich auch in anderen Gehirntheilen sitzen, so z. B. in den Hirnstielen und im Pons.

Embolie und Thrombose. Die Thrombose der Sinus wird als einfache maranthische Thrombose im Sinus longitudinalis und als eitrige Thrombophlebitis im Sinus transversus im Anschlusse an Caries des Felsenbeines, eitrige Mittelohrentzündung und Erkrankungen des Processus mastoideus gefunden. Embolien der Hirnarterien haben, wenn sie kleine Arterien betreffen, Blutungen, zur Folge; betreffen sie aber grössere Arterien, so tritt gelbe Erweichung der Gehirnsubstanz oder plötzlicher Tod ein.

Entzündungen.

1. **Akute Entzündungen** der Gehirnsubstanz und der Rückenmarksubstanz können von den Gehirn- resp. Rückenmarkshäuten fortgeleitete sein und sich in deren Nähe befinden, oder aber sie sind in der Substanz der nervösen Centralorgane selbst entstanden und ihre Ursache ist dann in septischen Embolien zu suchen oder aber sie entstehen unter Verhältnissen, welche uns noch völlig unbekannt sind (Poliomyelitis anterior). Es handelt sich bei diesen Prozessen zuerst um einen Zustand, den man als rothe Erweichung bezeichnet, bei dem die nervöse Substanz Herde von röthlicher Farbe mit umgebender röthlicher Sprenkelung zeigt. Mikroskopisch besteht rundzellige Infiltration und hämorrhagische Infarcirung, die Herde zerfallen, werden resorbirt und durch eine Narbe ersetzt, oder es tritt Abscessbildung ein. In beiden Fällen gehen natürlich die in den Bereich der Herde kommenden nervösen Elemente (Nervenfasern und Ganglienzellen) zu Grunde. Der Hirnabscess kann durch Hirndruck tödtlich, oder aber durch Granulations- und Narbenbildung abgekapselt werden und lange Jahre bestehen. Nach der Grosshirnsubstanz wird das Marklager des Kleinhirns am meisten befallen, selten das Rückenmark.

Eine besondere Form der akuten Entzündung des Rückenmarks stellt die bei Kindern in den ersten 4 Lebensjahren auftretende meist die Vorderhörner, seltener die anderen Theile der

grauen Substanz befallende Entzündung (Poliomyelitis anterior, spinale Kinderlähmung) dar, welche zu einem Zugrundegehen der Ganglienzellen und Nervenfasern und zur Schrumpfung der erkrankten Theile zu führen pflegt.

Klinisch treten unter Fieber plötzlich spinale Lähmungen auf, welche zum Theil wieder schwinden (wohl Drucksymptome), zum Theil bleiben (die Folge des Zugrundegehens von im Bereiche der Entzündung gelegenen nervösen Elementen.)

Von einer Myelitis transversa spricht man, wenn der ganze Querschnitt des Rückenmarks an irgend einer Stelle von den obenbeschriebenen Veränderungen eingenommen wird. An diese Erkrankung pflegen sich auf- und absteigende Degenerationen anzuschliessen.

Die Abhandlung der akuten Entzündung der Pia mater ist hier insofern am Platze, als eine Betheiligung der Hirnsubstanz in höherem oder geringerem Maasse regelmässig stattfindet, ein Umstand, welcher leicht erklärlich ist, wenn man bedenkt, dass die Pia mater die Hirnrinde mit Blutgefässen versorgt.

Die eitrige Meningitis (Meningitis purulenta). Bei geringereren Graden eitriger Entzündung der Pia mater zeigen sich uns die stark gefüllten dunkelblauen Venen beiderseits von gelben Streifen (Eiter) eingefasst, welche ihrem Verlaufe folgen. Immer weiter greifen Trübungen und darauffolgend makroskopisch deutlich erkennbare Eiterinfiltration der Membran um sich, welche sich auch in die Sulci hinein und entlang der in die Hirnrinde eindringenden Gefässe in die Rinde selbst fortsetzt. Zuletzt ist die ganze Pia mater steif infiltrirt und wenn man sie von der Hirnoberfläche entfernt, so stellt sie gewissermassen einen Abdruck der letzteren dar. Blutungen in der Rinde und Vereiterungen der Rinde können sich anschliessen. Die eitrigen Entzündungen können sowohl allgemeine als partielle sein und ebensowohl die Pia mater spinalis als die Pia cerebralis betreffen. Je nach der Ursache sind Sitz und Ausdehnung des Prozesses verschieden.

Ursachen der eitrigen Meningitis: Schädel- und Wirbelverletzungen, fortgeleitete Nasenentzündungen, entlang der aus dem Schädelinnern austretenden Nerven und Gefässe von unten

(Hals) fortgeleitete Entzündungen, Caries des Felsenbeins, Erkrankungen des Proc. mastoideus, Thrombophlebitis des Sinus longitudinalis und transversus, Fortleitung von Entzündungs-

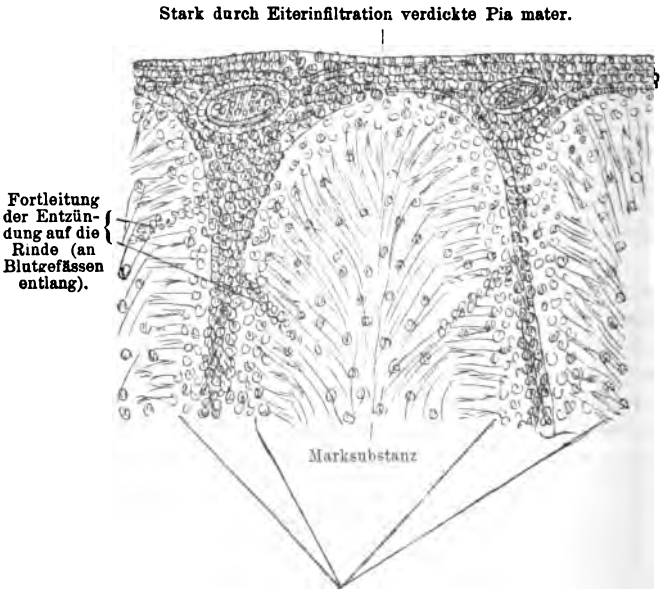

Fig. 25.
Meningitis purulenta.

herden des Gehirns, Fortleitungen von der Pia mater cerebralis auf die Pia mater spinalis und umgekehrt. Infektionen auf dem Blut- und Lymphwege bei Erkrankungen anderer Organe (Typhus Pneumonia crouposa, Scharlach, Pocken, Pleuritis, Thrombophlebitis der Körpervenen). Die letztere Gruppe bezeichnet man wohl als metastatische Entzündungen, aber entschieden mit Unrecht, denn wenn z. B. im Zusammenhange mit einem Typhus abdominalis

eine eitrige Meningitis entsteht und man nennt dieselbe metastatisch, so meint man damit, dass der Typhuspilz zur Pia mater hinverschleppt sei und dort eine eitrige Entzündung erzeugt habe. Das wäre aber eine unrichtige Annahme, denn Typhusbacillen machen keine Eiterung. Noch schlimmer liegt die Sache aber z. B. bei der croupösen Pneumonie, deren Erreger man noch gar nicht sicher kennt. Je mehr und je genauer solche Fälle von eitriger Meningitis einer gründlichen bakteriologischen Prüfung unterzogen werden, desto mehr wird man im Stande sein, festzustellen, dass es sich um Mischinfektionen handelt, welche auf der Basis der typhösen Erkrankung etc. entstehen. Ein vom Verfasser genauer untersuchter Fall, der einen Fingerzeig in dieser Richtung geben dürfte, (Münchener Med. Wochenschr. 1888, No. 19) bot folgende Verhältnisse: Neben einem Typhus abdominalis war eine eitrige Parotitis vorhanden, welche durch Eindringen des Staphylococcus pyogenes aureus erzeugt war; derselbe war von der Mundhöhle her, durch den Ductus Stenonianus in die Parotis gelangt und von hier aus in das Blutgefässsystem eingedrungen, welches sämmtliche Organe damit überschwemmte, denn in Leber, Nieren und Gehirn konnten die Staphylococcen nachgewiesen werden. Es giebt dann noch eitrige Meningitiden, bei denen keine der obengenannten Quellen nachgewiesen werden kann und welche auch nicht in das Kapitel der Mischinfektionen gehören, sondern deren ursächliche Erreger von aussen hereingelangen, ohne dass die Einbruchspforte nachgewiesen werden kann. Dahin gehört z. B. die Meningitis cerebrospinalis epidemica, eine epidemisch auftretende Entzündung der Pia mater, welche sich am pialen Ueberzuge der Medulla oblongata zu etabliren und auf die Hirnbasis überzugehen pflegt (Verfasser secirte kürzlich einen Fall unzweifelhafter M. c. epid., bei welcher die Entzündung sich auch nach unten und zwar bis zur Cauda equina ausgebreitet hatte). Das Exsudat kann eitrig, sulzig sein oder einen mehr fibrinösen Charakter haben. Strümpell und Weigert, welche annehmen, dass die Infektion von der Nase aus geschähe, können wohl Recht mit dieser Annahme haben, da dieselbe durch das (siehe normale Anatomie) über die Lymphbahnen-Verbindungen des subarachnoidealen Raumes Gesagte, wohl gerechtfertigt erscheint.

Specifische Entzündungen.

Die tuberkulöse Meningitis. Die tuberkulöse Meningitis kann sich auch an allen Theilen der Pia mater cerebralis und spinalis lokalisiren, sitzt jedoch meist an der Basis (Meningitis tuberculosa basilaris) und hier wiederum an dem pialen Ueberzuge vom Pons, dem Ueberzuge der Hirnschenkel, in der Umgebung des Chiasma nervorum optic. und in den Sylvischen Gruben. Ein fibrinös sulciges Exsudat pflegt den Pons zu bedecken, das Chiasma zu umhüllen und den Anfangstheil der Fossa Sylvii zu verkleben, während das Exsudat im weiteren Verlaufe der Sylvischen Spalte immer gelber (eitriger) wird, bis uns die feineren Ramifikationen der Arteria fossae Sylvii das zeigen, was bis dahin unter dem Exsudate verborgen lag, eine Kette zahlreicher miliarer grauer Tuberkelknötchen, die den Gefässen aufgereiht sind. In diesen grauen Knötchen sind gewöhnlich viele Tuberkelbacillen vorhanden. Durch den vorderen Hirnspalt kann man dann entlang der Arteria corporis callosi, nach oben den Gang des Prozesses verfolgen, welchen wir durch fibrinöse gelblichweisse Exsudate, die sich an den medialen Seiten und der Konvexität der Hemisphären vorfinden, angedeutet sehen. Eine starke Abplattung der Windungen und ein mehr oder weniger Verstrichensein der Sulci zeigt uns dann auch die Anwesenheit des die Entzündung regelmässig begleitenden Ventrikelergusses (Hydrocephalus internus acutus) an. Von der Pia mater geht der Prozess auf zweierlei Weise auf die Hirnsubstanz über, nämlich einmal in Form einer kontinuirlichen zelligen Infiltration entlang der Gefässe und zweitens sprungweise durch Tuberkelbildung, die ebenfalls im Verlaufe der Gefässe statt hat. Die Tuberkeln verfallen auch hier der Verkäsung und so können sich durch Konfluenz mehrerer Knötchen welche dann verkäsen, Käseknötchen von der Grösse einer Erbse bilden, welche einen Uebergang zu einer anderen tuberkulösen Neubildung (dem sog. Solitärtuberkel) darstellen. Dass auch Blutaustritte aus den Gefässen in Form der Aneurysmata dissecantia häufig vorkommen, ist bei den Hirnblutungen schon erwähnt worden. Auch bei dieser Entzündung geht die Marksubstanz der Nervenfasernetze, welche in der zellen-

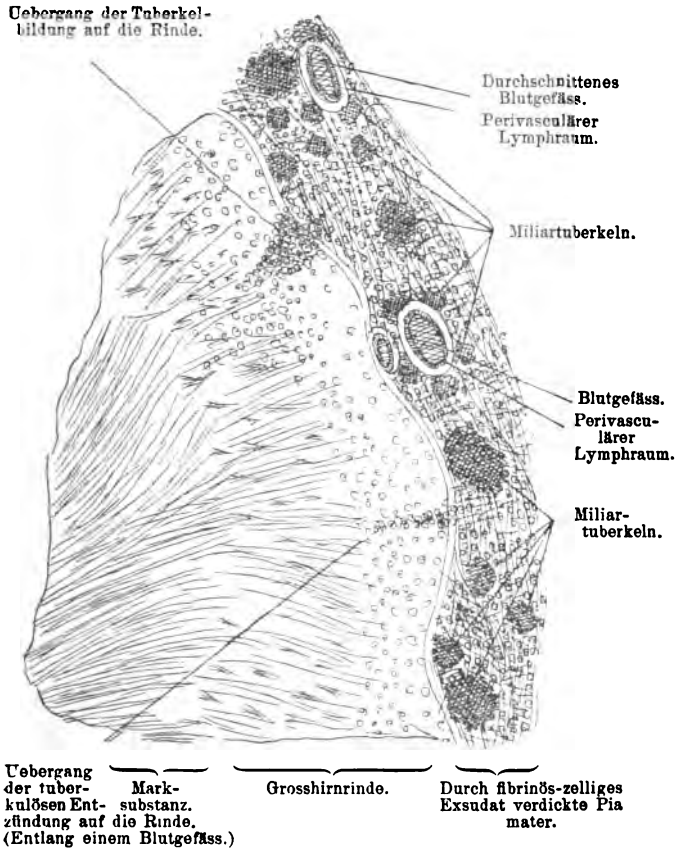

Fig. 26.
Meningitis tuberculosa.

armen Schichte gelegen sind, verloren. Inwieweit die Achsencylinder erhalten und leitungsfähig bleiben, ist schwer zu sagen. In der Umgebung käsiger Knötchen entstehen ferner Cirkulationsstörungen,

welche ebenfalls zu fleckweisen Atrophien der Marksubstanz, die sich manchmal in ziemlicher Entfernung vom Knötchen befinden, führen, wie wir sie schon früher beschrieben haben („Beitrag zur pathologischen Anatomie der Grosshirnrinde" Virchow's Archiv 106. Bd., 1886) und wie wir sie auch bei einer kongestiven Hyperämie des Gehirns bei einer Frau, welche unter dem Bilde eines „Delirium acutum" gestorben war, fanden (Virch. Arch. Bd. 106, 1886). Diese Degenerationen nervöser Substanz in Folge von Cirkulationsstörungen bedürfen noch weiterer Erforschung. Besonders in Fällen, in welchen der Kliniker z. B. die Lokalisation eines krankhaften Prozesses vorgenommen hat, sollte man es nicht bei einer Bestätigung resp. Nichtbestätigung derselben durch den makroskopischen Sektionsbefund bewenden lassen, sondern stets eine genaue mikroskopische Untersuchung vornehmen; zu dieser ist besonders die Weigert'sche Methode, welche die Marksubstanz der Nervenfasern färbt, zu empfehlen, da diese zuerst schwindet und ihr Fehlen in den nach Weigert angefertigten Präparaten leicht zu erkennen ist. Weiterhin muss man dann versuchen über das Verhalten der Achsencylinder Aufschluss zu bekommen, was allerdings grösseren Schwierigkeiten begegnet. Bei der kürzlich vorgenommenen Untersuchung eines Gehirns, dessen einer Frontallappen von einer aus der Nasenhöhle kommenden Geschwulst komprimirt wurde, welche mit der Pia mater verwachsen, aber noch nicht in die Hirnsubstanz eingedrungen war, fanden wir an Präparaten nach Weigert'scher Methode einen Schwund der Marksubstanz der Nervenfasern, der sich bis 6 Centimeter weit in die Marksubstanz hinein erstreckte.

Die tuberkulöse Meningitis ist eine tödliche Krankheit, doch ist es auch möglich, dass Tuberkeln der Pia mater und somit auch die Entzündungen sich zurückbilden können. Von dieser Möglichkeit haben wir uns an der Hand eines Falles überzeugt, bei welchem zwei Jahre vor dem Tode des Patienten von Herrn Professor Dr. Leube eine tuberkulöse Spinalmeningitis diagnostizirt wurde. Die Erscheinungen schwanden und nach zwei Jahren starb das Individuum an einer frischen Meningitis cerebralis. An der nicht frisch erkrankten Pia mater cervicalis fanden wir als Reste der vor zwei Jahren stattgehabten tuberkulösen Entzündung

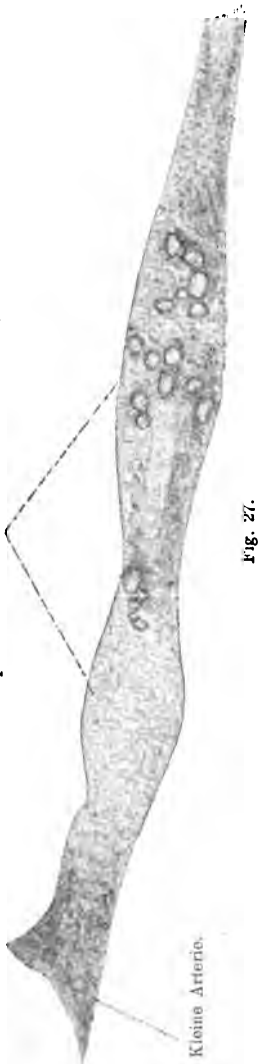

Fig. 27.

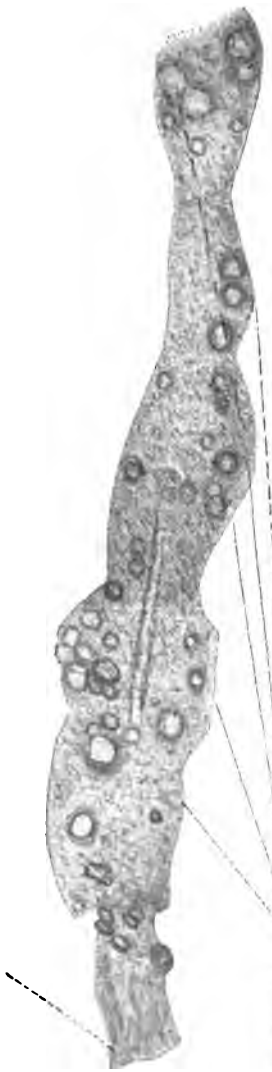

Fig. 28.

Tuberc. mil. piae matris spin. rep.

geschrumpfte Miliartuberkeln, welche den Gefässen aufgereiht waren und Kalkeinsprengungen trugen.

Der Solitärtuberkel. Mit diesem Namen bezeichnet man harte käsige Knoten, die sich im Gross- und Kleinhirn an der Grenze von Marksubstanz und Rinde, besonders auch noch im Thalamus opticus oder im Rückmark entwickeln, die eine rundliche Gestalt haben, deren Hauptmasse aus käsigem Material, welches von fibrösem Gewebe durchzogen ist, bestehen, und die gegen die umgebenden Hirntheile durch eine schmale Granulationsschicht abgegrenzt sind, in welcher hin und wieder Riesenzellen und Tuberkelbacillen angetroffen werden. Die sogenannten Solitärtuberkel sind meistens in der Mehrzahl vorhanden.

Syphilis. Die syphilitische Entzündung tritt an den Blutgefässen als Endarteriitis obliterans (Heubner) auf und kann ausgedehnte encephalomalacische Veränderungen zur Folge haben. Ferner bilden sich im tertiären Stadium Gummata, meist unregelmässige grauröthliche Herde eines Granulationsgewebes, das eine Rückbildung, fibröse Umwandlung oder Verkäsung durchmachen kann. Die Gummata stehen mit der Pia mater im Zusammenhang und unterscheiden sich dadurch, wie durch ihre unregelmässige Gestalt von den runden Solitärtuberkeln; bei den letzteren kann man übrigens durch Nachweis von Tuberkelbacillen die Diagnose ganz sicher stellen.

Chronische Entzündungen.

Encephalitis chronica diffusa. Neben einer diffusen Verdikung der Pia mater (Leptomeningitis chronica fibrosa), welche fester als gewöhnlich der Gehirnoberfläche adhärirt, findet sich eine diffuse Wucherung der Neuroglia und ein ausgedehnter Schwund von Nervenfasern und Ganglienzellen der Rinde, nebst Schwund von Nervenfasern der Marksubstanz.

Die multiple Herdsklerose des Gehirns und Rückenmarks. Im ganzen Verlaufe des Rückenmarks, in Medulla oblongata und Pons, den Hirnstielen, Corpus striatum, Corpus callosum und in den Marklagern der Hemisphären etc. finden wir graue, in der

Hirnrinde grauweissliche Herde, welche manchmal von ausserordentlich fester Konsistenz sind und am Rüchenmarke durch Einziehungen seiner äusseren Oberfläche nicht unerhebliche Deformitäten bedingen können. Mikroskopisch finden wir, dass die nervösen Elemente im Bereiche der Herde gänzlich zu Grunde gegangen sind und dass an ihre Stelle ein gewuchertes festes Gliagewebe getreten ist. Was ist nun das Primäre? Ist zuerst auf entzündlicher Basis eine Gliawucherung eingetreten, welche die in ihren Bereich kommenden nervösen Elemente vernichtete, oder war der Untergang der letzteren das Primäre und ist ihm die Gliawucherung gefolgt. Beides kommt vor, wie aber gerade der Hergang der Sache bei der multiplen Herdsklerose ist, das ist noch nicht sicher gestellt worden.

Durch den Schwund der Marksubstanz der Nervenfasern wird die graue Farbe der Herde bedingt.

Meningitis (Leptomeningitis) chronica fibrosa. Milchige Trübung der Pia mater, welche fellartig verdickt sein kann und festere Verbindung derselben mit der Gehirnrinde ist das makroskopisch wahrnehmbare anatomische Substrat dieser Erkrankung. Mikroskopisch finden wir zellige Infiltration der Pia mater und der Pialscheiden der in die Rinde eindringenden Gefässe, nebst reichlicher Bindegewebsentwickelung in der Pia mater und im Subarachnoidealraume; ferner findet man in der Gehirnrinde Schwund von Ganglienzellen und Schwund der Nervenfasern der zellenarmen Schichte.

Ursachen dieser Entzündung sind vom Schädel, den Wirbelknochen, der Dura mater, dem Gehirn und dem Rückenmarke fortgeleitete Entzündungen, ferner akute Entzündungen, welche einen chronischen Verlauf nehmen, anhaltende kongestive Hyperämien bei Psychosen und beim Alkoholismus.

Atrophie.

Encephalomalacia flava. Die gelbe Hirnerweichung ist eine fettige Degeneration von Theilen des Centralvervensystems, deren Ernährung ungenügend oder völlig unterbrochen ist. An Stelle der nervösen Substanz bekommen wir eine buttergelbe

Flüssigkeit, welche mehr oder minder grosse Hohlräume ausfüllt; dieselbe besteht aus Fetttröpfchen, Körnchenkugeln, Myelintropfen, Achsencylindern etc.

Sie entsteht im Anschluss an Embolie, Thrombose, Entzündung, in der Umgebung von Geschwülsten etc.

Betreffen die Erweichungen den Occipital- und Scheitellappen, so ist die Folge Verlust des Sehvermögens, sind die Centralwindungen degenerirt, so sind die gekreuzten Extremitäten gelähmt (Verfasser fand kürzlich bei der Sektion eines 13jährigen Knaben, welcher eine angeborene Lähmung der oberen und unteren Extremität hatte, ein angeborenes Fehlen beider Centralwindungen auf der gegenüberliegenden Seite). Sitzt die Erweichung (bei rechtshändigen Menschen links und umgekehrt) in der dritten Stirnwindung, so ist eine ataktische Aphasie vorhanden.

Zu den Atrophien muss man für's Erste ferner rechnen:

Die **Tabes dorsalis**, die graue Degeneration des Hinterstranges des Rückenmarks, kann das ganze Rückenmark einnehmen und bis zu den Striae acusticae nach oben reichen. Ist der Sack der Dura eröffnet, so sieht man schon durch die Pia mater hindurch den grauen Hinterstrang schimmern und auf Querschnitten erscheint der Hinterstrang ebenfalls grau. In verschiedenen Rückenmarksabschnitten bleiben gewisse Partien des Hinterstrangs von der grauen Degeneration verschont, so im Lendenmark die vordersten Theile der Hinterstränge, im Halsmark die vorderen seitlichen Theile des Hinterstrangs. Gewöhnlich sind die hinteren Wurzeln degenerirt und manchmal betheiligen sich die Clarke'schen Säulen und Ganglienzellen. Untersucht man die Hinterstränge mikroskopisch, so findet man einen fast völligen Schwund der Nervenfasern resp. ihrer Marksubstanz, und ein kräftig gewuchertes Gliagewebe. Ob der Schwund der Nervenfasern das Primäre und die Wucherung der Neuroglia das Sekundäre ist, ist noch nicht bekannt.

Wird das Rückenmark an irgend einer Stelle im Querschnitt zerstört, was z. B. bei der Caries vertebrarum am häufigsten vorkommt, so treten sekundäre Strangdegenerationen auf, welche nach oben nur die Goll'schen Stränge (dicht über der zerstörten Stelle sämmtliche Stränge), resp. wenn die Zerstör-

ung im oberen Dorsaltheile gelegen ist, auch die Kleinhirnseitenstrangbahnen betreffen. Die absteigenden Degenerationen finden sich hauptsächlich in den Pyramidenseitenstrangbahnen.

Als **amyotrophische Lateralsklerose** bezeichnet man eine Degeneration der Pyramidenseitenstrangbahnen, an welche sich Atrophien in den Vorderhörnern und Atrophien der motorischen, am Boden des vierten Ventrikels gelegenen Kerne und Ernährungsstörungen in den Muskeln anschliessen.

Die Atrophia musculorum progressiva geht nach Charcot einher mit einer Atrophie der Ganglienzellen der Vorderhörner des Rückenmarks.

Bei der progressiven Bulbusparalyse finden wir eine Atrophie der Ganglienzellen der motorischen Kerne (Hypoglossus, Glossopharyngeus, Facialis, Vagus und Accessorius), welche am Boden des vierten Ventrikels gelegen sind.

Hypertrophie.

Vergrösserungen des Gehirns und einzelner Theile durch Wachsthumsexcesse kommen wohl vor, ächte Hypertrophien aber nicht.

Geschwülste.

Das Gliom. Mikroskopisch besteht die Geschwulst aus mehr oder weniger reichlich verästelten Gliazellen und makroskopisch zeichnet sie sich dadurch aus, dass sie, obwohl auch Verdrängung anderer Hirntheile beobachtet wird, doch eigentlich mehr Hirntheile substituirt. Das Gliom hat eine meist grauröthliche Farbe, die aber immer mehr in ein deutliches Roth übergeht, je stärker die Gefässentwickelung vertreten ist (telangiektatische Gliome); diese reichlichere Gefässentwickelung wird häufig beobachtet und daran schliessen sich oft grössere Blutungen (apoplektiforme Anfälle), bei denen Gerhardt beobachtet hat, dass hier die Temperaturerniedrigung, welche bei echten Apoplexien regelmässig eintritt und länger anhält, auszubleiben pflegt. Gerhardt hat auch häufig ein Trauma nachweisen können und man kann jetzt wohl folgendes sagen: Wenn klinisch die Symptome eines

Hirntumors vorhanden sind, der sehr langsam wächst, dem ein Trauma (Kopfverletzung) voraufgegangen ist und in dessen Verlaufe apoplektiforme Anfälle ohne Temperaturerniedrigung auftreten, so handelt es sich um ein Gliom.

Cholesteatom (Perlkrebs) nennt man ein von der Pia mater ausgehendes Plattenepitheliom, das seidenartig glänzende Zellkugeln bildet.

Psammom. Abnorme Vermehrung des Hirnsandes der Zirbeldrüse nennt man Psammom, ebenso nennt man Geschwülste der Dura mater und der Pia mater Psammome, in denen reichliche Kalkablagerungen vorhanden sind.

An den Hirnhäuten und Rückenmarkshäuten kommen Carcinome, Sarkome, Myxome, Fibrome und Lipome vor.

Parasiten.

Echinokokken und Cysticerken.

Dura mater.

Die häufigste Entzündungsform der Dura mater ist die Pachymeningitis interna chronica haemorrhagica. Der Hergang dabei ist folgender: Zuerst findet eine Fibrinausscheidung auf die Innenwand der Dura mater statt, welcher eine bindegewebige Organisation folgt; diese nun entstandene neue Membran ist reich an Blutgefässen, aus denen sehr leicht Blutungen zu Stande kommen können, welche, im Gewebe der neuen Membran liegend, zahlreich und klein sind, oder aber die Membran in grösserer Ausdehnung abheben (Haematoma durae matris internum). Die Membran kann auch zerreissen und die Blutung kann sich in den Subduralraum ergiessen (intermeningeale Blutung).

Ausserdem kommen Entzündungen der äusseren Wand der Dura mater vor (Pachym. ext.), manchmal mit Knochenbildung (Pachym. ossificans ext.), und im Anschlusse an Schädelverletzungen oder Knochenerkrankungen eitrige Entzündung mit Vereiterungen der Membran.

Geschwülste.

Sarkome, Carcinome (metastatische) etc.

XXXIX. Knochen und Gelenke.

Normale Anatomie der Knochen.

Die kompakte Knochensubstanz wird in der Längsrichtung durchzogen von grösseren Kanälchen, den Havers'schen Kanälen, die von Knochenlamellen konzentrisch umgeben werden. Diese konzentrischen Lamellen heissen die Havers'schen oder Spezial-Lamellen und zwischen ihnen liegen die unregelmässiger verlaufenden interstitiellen oder Schalt-Lamellen; die äussere Knochenschicht wird von den äusseren und die innere von den inneren Grundlamellen gebildet. Innerhalb dieses Lamellensystems zerstreut liegen die 15—27 μ langen kürbiskernähnlichen Knochenhöhlen, welche durch zahlreiche feine Knochenkanälchen untereinander zusammenhängen. In den Knochenhöhlen liegen kernhaltige Zellen. Die Blutgefässe des Periost dringen in die Havers'schen Kanälchen des Knochens ein und gelangen bis zur Markhöhle, wo sie mit den Gefässen des Knochenmarkes, das seine Blutzufuhr durch die Arteriae nutritiae erhält, zusammenhängen.

Die Knochenplättchen, aus denen die Substantia spongiosa besteht, enthalten ebenfalls die erwähnten Knochenhöhlen mit ihren Ausläufern, aber keine Gefässe. Das Knochenmark besteht aus einer geringen Menge fibrillären Bindegewebes, Fettzellen, Leukozyten, Riesenzellen (Myeloplaxen), kernhaltigen Zellen mit gelblichem Protoplasma (Hämatoblasten) und gelblichen Pigmentkörnchen.

Missbildungen.

Abnormes Längen- und abnormes Dickenwachsthum der Knochen, fötale Rhachitis, abnorme Grössen- und Formverhältnisse des Schädels, Makro- und Mikrocephalie, brachycephale Schädel (Breitköpfe) und dolichocephale (Langköpfe) etc. Beckendifformitäten mit Verengerung, Kretinismus. Unter Kretinismus versteht man eine abnorme Körperanlage, bei welcher besonders das Skelett und manchmal auch das Gehirn zu mangelhafter Entwickelung gelangen; der Kretinismus wird in gewissen Gegenden, oft mit Idiotie verbunden, endemisch angetroffen. Eine Bildungsanomalie der Knochen stellt ferner die Rhachitis (englische Krankheit) dar. Die histologischen Momente, welche hier beobachtet werden, sind folgende: 1. Abnorme Wucherung der Knorpelzellen, 2. mangelhafte Markraumbildung, 3. mangelhafte Verkalkung und 4. gesteigerte Resorption. Für die Effekte der Rhachitis am Skelett kommt besonders das Weichbleiben derjenigen Partien und ihre Verbreiterung in Betracht, welche in die Verknöcherungszone fallen. Diese weichen Theile werden unter den in Betracht kommenden Druckverhältnissen aufgetrieben (wie sich Auftreibungen bilden, wenn man die Enden zweier Siegellackstangen erwärmt und dann zusammendrückt), und so finden wir an den Röhrenknochen Auftreibungen zwischen Diaphyse und Epiphyse (Zwiewuchs) und an den Rippen zwischen Knorpel und knöcherner Rippe (Rhachitischer Rosenkranz). Am Becken findet eine Verschiebung der Wirbelsäule in der Articulatio sacroiliaca nach vorne und dadurch eine Formveränderung des Beckens statt, welche man als nierenförmige bezeichnet. Die unteren Extremitäten biegen sich nach aussen (Säbelbeine), das Sternum wird nach oben vorgetrieben (Hühnerbrust) und am Hinterhaupte finden sich weiche Stellen (Craniotabes).

Entzündungen.

Periostitis ossificans. Die Periostitis ossificans zeigt uns eine erhöhte physiologische Funktion des Periosts, welche durch Knochenneubildung im ganzen Verlaufe, z. B. des Femur, diesen ver-

dickt (Hyperostosis) oder die Verdickung nimmt einen grösseren Theil des Knochens ein (Periostosis), oder sie ist auf einen ganz cirkumskripten kleineren Abschnitt beschränkt (Exostosis). Ein Produkt der P. o. ist auch bei Frakturen der Callus.

Ostitis ossificans. Die Ostitis ossificans bedingt ein abnormes Längenwachsthum der Knochen und liefert einen festen Abschluss der Markhöhle gegen die Epiphyse.

Rarefizirende Ostitis. Die Entzündungen des Knochens und Knorpels führen auch zum Schwunde desselben; im Gebiete der Entzündungsherde und auch auf grössere Ausdehnung findet man Knochenschwund, welcher hauptsächlich unter Bildung Howship'scher Lacunen, die vielkernige Osteoblasten enthalten, einhergeht.

Frakturen. Hat ein Quer- oder Schrägbruch, z. B. eines Röhrenknochens stattgefunden, so spielen die obenerwähnten Prozesse der Periostitis ossificans, der Ostitis ossificans und der rarefizirenden Ostitis bei der Heilung die Hauptrolle. Ist entweder gar keine oder nur eine geringe Verschiebung der Knochenenden gegeneinander vorhanden, so liegen die Verhältnisse etwa folgendermassen: An der Bruchstelle ist auch das Periost durchrissen und ein Blutcoagulum liegt zwischen den Bruchenden und um diese herum. Zuerst handelt es sich nun um die Resorption des Blutes und die Fortschaffung jener kleinen mortificirten Gewebsfetzen, welche durch Quetschung ihrer Ernährung beraubt und abgestorben sind; zu letzterem Zwecke erscheinen zahlreiche Rundzellen, welche die feinen Gewebstrümmer forttragen. Inzwischen stellen sich Wucherungsvorgänge am Periost ein, zahlreiche Karyomitosen treten auf und es wird eine reichliche Menge osteoiden Gewebes produzirt, das nicht nur die Bruchenden in dicker Schicht umgiebt, sondern sich auch noch eine grössere Strecke weit an beiden Bruchenden fortsetzt und zwischen die Knochenenden eindringt; die letztere Schicht nennt man den intermediären Callus, die erstere den äusseren periostalen Callus. Der periostale Callus wird gewöhnlich in überreichlicher Menge produzirt und erst später, wenn sich sein osteoides Gewebe in Knochen umwandelt, verschwindet das Ueber-

flüssige wieder. Als inneren myelogenen Callus bezeichnet man die Ansammlung osteoiden Gewebes in den Markhöhlen; dasselbe verwandelt sich später ebenfalls in Knochengewebe und führt zu einem völligen Abschluss der Markhöhlen beider Knochenenden, deren Zusammenhang erst nach langer Zeit durch eine rarefizirende Ostitis wieder hergestellt wird.

Findet statt einer knöchernen Verbindung eine ligamentöse statt, so spricht man von pathologischen Syndesmosen, und wenn auch diese nicht eintritt, sondern die von Callusmasse überzogenen Knochenenden sich frei gegeneinander bewegen, so nennt man das Pseudarthrose.

Eitrige Entzündungen.

Die eitrige Osteomyelitis und Periostitis. Die eitrige Entzündung des Knochenmarks, des Knochens und Periosts kann zuerst im Knochenmark entstehen und nach aussen fortschreiten oder den umgekehrten Weg einschlagen und auch auf die Gelenke sich ausdehnen. Diese Entzündungen entstehen im Anschlusse an Infektionskrankheiten, Gelenkrheumatismus, Typhus abdominalis, Typhus recurrens, Pyämie, Scharlach, Masern, Tripper etc., oder auch ohne dass eine Infektion an einer anderen Stelle des Körpers nachweisbar wäre. Als gemeine Form der eitrigen Entzündung bezeichnet man jene akute eitrige Osteomyelitis und Periostitis, welche spontan oder im Anschluss an Typhus abdominalis auftritt und bei der man den Staphylococcus pyogenes aureus und albus anzutreffen pflegt (Rosenbach).

Der Prozess stellt sich etwa folgendermassen dar:

Zu Anfang ist das Knochenmark in mehr oder minder grosser Ausdehnung hyperämisch geschwellt; allmählich treten gelbe Eiterpunkte auf, welche, immer zahlreicher werdend, zu grösseren Eiteransammlungen konfluiren. Die Folgen dieser Eiteransammlungen in der Markhöhle des Knochens sind Ernährungsstörungen der inneren, die Markhöhle begrenzenden Knochenschichten, welche in grosser Ausdehnung absterben und somit eine centrale Nekrose (Sequester) darstellen können. Inzwischen können nun auch reichliche Eiteransammlungen zwischen Periost und Knochen statt-

gefunden haben, welche zu einer Zerreissung der vom Periost zum Knochen ziehenden und dessen äussere Schichten ernährenden Gefässe führte, hier ebenfalls eine Nekrose des Knochens (periphere Nekrose) bedingend. In der Umgebung der abgestorbenen Knochentheile besorgt eine demarkirende Entzündung die Ablösung vom Lebenden, und wenn diese stattgefunden hat, so befindet sich der gelockerte Sequester in einer mit Eiter gefüllten Abscesshöhle, welche meist durch eine oder mehrere Fisteläffnungen mit der Aussenwelt kommunizirt. Die Eiterhöhle ist rings von Granulationen umgeben, an deren Stelle später jedoch durch periostale Knochenbildung eine feste knöcherne Wand (Todtenlade) tritt, welche den Sequester umgiebt.

Arthritis purulenta. Ursachen: Infektionskrankheiten (siehe eitrige Osteomyelitis) und fortgeleitete Entzündungen.

Die eitrigen Gelenksentzündungen zeigen etwa folgendes Bild: Die Synovialmembran befindet sich in eitrig katarrhalischem Zustande, die Gelenkhöhle ist mit eitrig-fibrinösem Exsudate gefüllt und die knorpeligen Ueberzüge der Gelenkenden sind in Vereiterung und Zerfall begriffen. Im Laufe der Zeit kann es zu einem völligen Zerfalle des Knorpels kommen, auch die Synovialmembran kann stellenweise vereitern, die Entzündung setzt sich auf die die Gelenke umgebenden Theile fort (Panarthritis), es bilden sich hier Abscesse, welche die Haut durchbrechen und somit kommunizirt dann die Gelenkhöhle mit der Aussenwelt; der Inhalt verfällt der jauchigen Zersetzung und an den in die Gelenkhöhle hineinragenden Knochenenden findet durch Reibung beider gegeneinander eine molekuläre Zerstörung (Molekularnekrose, Volkmann) der Knochensubstanz statt, ein Vorgang, den man als Caries simplex bezeichnet. Im Laufe der Erkrankung können Heilungsvorgänge eintreten und eine bindegewebige oder knöcherne Ankylose bedingen.

Arthritis urica sicca. Wenn im Verlaufe der Gicht Harnsäureausscheidungen in die Gelenkknorpel, Synovialmembran und die periartikulären Gewebe stattfinden, so schliessen sich daran chronisch entzündliche Prozesse, welche sich in diesen Theilen abspielen und Hyperämie, Schwellung, später Zerfaserung des Knorpels, Verdickungen der Synovialmembran und des periarti-

kulären Gewebes zur Folge haben. Im Knorpel geschieht die Ablagerung der Krystalle in den Zellkapseln und in der Grundsubstanz des Knorpels. Die Krystalle bestehen hauptsächlich aus harnsaurem Kalk und harnsaurem Natron.

Arthritis chronica deformans. Im Verlaufe der chronischen deformirenden Gelenkentzündung treten hochgradige Difformitäten der Gelenkköpfe und ihrer Pfannen auf, welche durch Knorpel- und Knochenschwund an der einen und Knorpel- und Knochenneubildung an der anderen Stelle bedingt werden, Vorgänge, denen sich chronisch hyperplastische Veränderungen an den Gelenkkapseln anschliessen. Während nämlich eine Zerfaserung der oberflächlichsten Lagen des Gelenkknorpels das Erste ist, stellen sich dann auch Knorpelwucherungen ein, die besonders am Pfannenrande und am Rande des Gelenkkopfes — wenn man so sagen darf — ein Ueberfliessen von Knorpelmasse bedingen, und denselben mit einem unregelmässig wulstigen Ringe umgeben. Innerhalb des neugebildeten Knorpels findet oft Knochenbildung statt, während an anderen Stellen, wo der Knochen des Knorpels völlig beraubt ist, ein Knochenschwund durch Abschleifen und Knochenneubildung oberhalb der Schliffflächen vorsichgeht (sklerosirende Ostitis). Die verdickte Synovialmembran kann auf ihrer Innenfläche ein zottiges Aussehen zeigen, und es können sich Knorpelherde entwickeln, welche verknöchern, abgelöst werden und als Corpora libera articulorum in der Gelenkhöhle liegen. Die Erkrankung befällt vor Allem das Hüftgelenk, das Kniegelenk, das Schulter- und Ellenbogengelenk und die Gelenke der Wirbelsäule.

Specifische Entzündungen.

Tuberkulose. Die tuberkulöse Entzündung der Knochen und Gelenke kann — mit Ausnahme des Knorpels — in allen Theilen zuerst auftreten, so im Periost, im Knochenmark und Knochen und in der Synovialmembran. Wo die Entzündung auftritt, da bilden sich fungöse Granulationen mit miliaren Tuberkelknötchen, welche der Verkäsung anheimfallen und Nekrose um sich her erzeugen.

Hat die Entzündung ihren Sitz am Periost, so findet einmal

in der Umgebung der tuberkulösen Neubildung ein Schwund der peripheren Knochenschichten (Caries peripherica) statt, während sich ferner grössere von Granulationsgewebe umschlossene Eiteransammlungen (kalte Abscesse) bilden können, welche sich senken (Kongestionsabscesse). Sitzt die Affektion im Innern des Knochens, im Knochenmarke, so pflegt sie bei den grossen Röhrenknochen die spongiöse Substanz an den Enden der Diaphysen einzunehmen, also in der Nähe des Gelenkknorpels zu sitzen. Auch hier Granulations- und Tuberkelbildung mit Nekrotisirung und Sequestrirung von Knochentheilen, welche dann gelöst in einer von Granulationsgewebe umgebenen Höhle liegen, die mit käsigeitrigen Massen angefüllt ist. Vom Knochen und Periost aus können die tuberkulösen Wucherungen zu den Gelenken vordringen, deren Knorpel sie von unten her durchbrechen, während auch von oben, von der Synovialis her Granulationen vordringen, die gemeinschaftlich mit den vom Knochen kommenden Granulationen den Schwund des Knorpels bedingen, an dessen Stelle sie dann treten. Die Affektion braucht übrigens nicht immer vom Knochen und Periost, sondern sie kann auch von der Synovialmembran selbst ihren Ausgang nehmen. Ausser Granulationen enthalten die Gelenke auch Ergüsse, welche serösen, serösfibrinösen oder eitrigen Charakter haben. In der Umgebung der erkrankten Gelenke bilden sich schwielige Bindegewebsverdickungen (Tumor albus) oder ebenfalls tuberkulöse Granulationen, kalte Abscesse und Fisteln. Die tuberkulöse Entzündung sitzt besonders am Knie- und Hüftgelenke, an den Hand- und Fusswurzelknochen und an der Wirbelsäule; an der letzteren kommen in Folge Zerstörung der Wirbelkörper, Knickungen der Wirbelsäule nach vorne vor (Pott'scher Buckel), häufig mit Kompression des Rückenmarks und Senkungsabscessen, welche unter dem Ligamentum Poupartii zum Vorschein kommen können.

Syphilis. Beim Neugeborenen wird als Zeichen hereditärer Syphilis eine Verbreiterung der zwischen Diaphyse und Epiphyse liegenden Verknöcherungszone der Extremitätenknochen gefunden, deren Gewebe auf Durchschnitten vorquillt und gallertige Beschaffenheit hat.

In Folge der acquirirten Syphilis tritt Gummabildung im Knochenmark oder — was häufiger ist — im Periost und Knochen auf. Die Gummata bedingen an dem Orte, wo sie dem Knochen ansitzen, einen Schwund desselben (Caries) und durch Sequestrirung grösserer Knochenpartien, Nekrose derselben; diese Nekrosen werden besonders am Schädel in grosser Ausdehnung beobachtet.

Auch bei **Rotz** und **Aktinomykose** kommen Knochenerkrankungen vor.

Atrophie.

Osteomalacie. Während bei der Rhachitis der werdende Knochen nicht hart wird, handelt es sich bei der Osteomalacie um das Weichwerden schon hartgewesenen Knochens, welches durch noch unbekannte Ursachen geschieht. Manche behaupten, es sei die Kohlensäure des Blutes, manche, es sei Milchsäure, welche die Kalksalze des Knochens löse; genug, sie werden gelöst, die Knochen werden weich und biegsam, lassen sich leicht schneiden und es entstehen hochgradige Verkrümmungen des Skeletts. Die Wirbelsäule biegt sich nach vorn (Lordosis), nach hinten (Kyphosis) und nach den Seiten (Scoliosis), die Rippen werden übereinander geschoben, der Brustraum wird stark verengt. Die seitlichen Beckentheile werden vom Femurkopfe nach innen gedrängt, die unteren Extremitäten biegen sich nach aussen etc. Mit einer Erweichung des Knochens hat es nicht immer sein Bewenden, sondern es kann zu einer Verflüssigung des Knochenmarks und der Knochengrundsubstanz kommen, zu einer cystischen Entartung der Knochen, wobei das Periost die Cystenwand bildet.

Als **eigentliche Atrophien** kann man folgende bezeichnen:

Die Inaktivitätsatrophie, ein lakunärer Knochenschwund an nicht gebrauchten Gliedern.

Die Druckatrophie findet sich besonders häufig am knöchernen Schädeldach über Pacchionischen Granulationen, welche nicht nur — wie das meist der Fall ist — die innere Knochentafel und die Diploë, sondern auch die äussere Tafel zum Schwunde bringen, also einen Durchbruch des knöchernen Schädels bedingen können.

Ueber die ganze Schädelinnenfläche ausgebreitet kommt eine Atrophie der inneren Tafel vor bei chronischen Blutstauungen.

Zur senilen Atrophie gehören: Das Dünner- und Brüchigwerden sämmtlicher Knochen, besonders der Beckenknochen und jene Einsenkungen der Scheitelbeine, welche durch Atrophie der äusseren Tafel an dieser Stelle bedingt werden.

An den Rippenknorpeln kommen Verkalkungen und an den Gelenkknorpeln Erweichung und Zerfaserung vor, welche sich häufig mit Verdickungen der Gelenkkapsel und der Synovialmembran vergesellschaften (Malum senile).

Hypertrophie.

Hierhin sind jene Produkte der Periostitis ossificans zu rechnen, welche schon früher als Hyperostose, Periostose und Exostose Erwähnung fanden und denen noch die Knochenverdichtungen hinzuzufügen sind, die in Folge sklerosirender Ostitis entstehen.

Geschwülste.

Vom Periost gehen alle Sorten von Sarkomen aus, welche öfters Knochengewebe enthalten und dann als Osteosarkome be-



Fig. 29.
Kleinzelliges Spindelzellensarkom.

zeichnet werden. Ferner kommen Geschwülste vor, wie Osteoidchondrome, welche aus knorplichknöchernem Uebergangsgewebe bestehen, dem manchmal fibromatöses oder sarkomatöses Gewebe beigemischt ist, Osteoidsarkome.

Vom Knochen selbst gehen nur Enchondrome aus, die sich wahrscheinlich auf Grund versprengter Knorpelsubstanz entwickeln.

Vom Knochenmark ausgehend, werden gefunden Carcinome und myelogene Sarkome, welche telangiektatischen Charakter haben können, Enchondrome und Myxome.

Parasiten.

Cysticerkus und Echinokokken.

XL. Muskeln.

Normale Anatomie.

Die willkürliche Skelettmuskulatur zeigt Querstreifung, bedingt durch regelmässige Abwechselung von hellen und dunklen Querbändern, Scheiben (Discs) und Längsstreifung, deren zusammengestellte Einzelelemente, Sarcous elements, die Scheiben bilden. Die ganze kontraktile Substanz ist umfasst von einem strukturlosen Schlauche, an dessen Innenwand in gewissen Abständen Kerne (Muskelkerne) liegen, an deren Polen sich kleine Anhäufungen körnigen Protaplasmas befinden.

Cirkulationsstörungen.

Oedeme nehmen besonders das intermuskuläre Bindegewebe ein.

Blutungen. Blutungen werden nach Traumen und grössere Blutergüsse auch in den Bauchmuskeln, besonders in den Rectis abdominis nach Typhus beobachtet.

Entzündungen.

Myositis parenchymatosa degenerativa. Im Anschluss an eine Reihe von Infektionskrankheiten kommen Degenerationen der kontraktilen Muskelsubstanz vor, denen eine trübe Schwellung derselben, mit Verschwinden der Querstreifung einhergehend, vorausgegangen ist. Man beobachtet hierbei auch meistens entzündliche Erscheinungen im intermuskulären Bindegewebe, die in einer zelligen Infiltration desselben bestehen. Die trübe Schwellung der kontraktilen Substanz kann zu fettiger Degeneration oder zur wachsartigen Metamorphose derselben führen, welch'

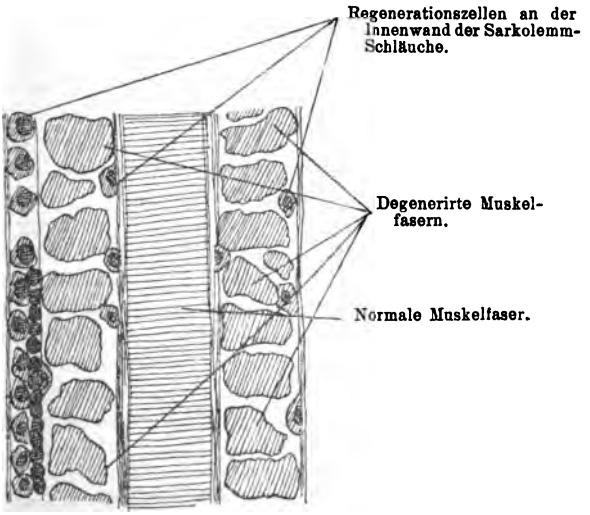

Fig. 30.

Myositis typhosa. (Längsschnitt.)
(Wachsartige Degeneration.)

letztere eine Quellung und grobe Zerklüftung der Muskelsubstanz bedingt; diese wachsartige Degeneration, die von Zenker zuerst beschrieben wurde, findet sich besonders an den Adduktoren des Oberschenkels beim Typhus abdominalis (Myositis typhosa) in Herden, welche weiche Konsistenz und gelbröthliche oder mehr graue Färbung zeigen. Interessant ist es, hier die Regenerationsvorgänge zu beobachten, die von den Sarkolemmkernen ausgehen und zu einem völligen Ersatz der zu Grunde gegangenen Muskelfaser führen. Die erwähnten scholligen Degenerationsprodukte zerklüften sich und zerfallen immer mehr, ihre Zerfallsprodukte werden resorbirt und die neugebildete Muskelsubstanz tritt an ihre Stelle.

Myositis interstitialis apostematosa. Abscessbildung im intermuskulären Bindegewebe bei fortgeleiteten Entzündungen in der Nähe von Knochen- und Gelenkerkrankungen, nach Verletzungen und malignen Embolien, bei welch' letzteren man besonders auch parenchymatös entzündliche Veränderungen der Muskelsubstanz beobachtet.

Myositis interstitialis chronica fibrosa. Interstitielle Bindegewebsbildung kann zum Schwunde der zwischen den Bindegewebszügen liegenden Muskelfasern führen, oder umgekehrt die Folge des Schwundes von Muskelfasern sein. Das Produkt der Entzündung ist eine Schwiele, welche besonders im Anschluss an Rheumatismus (rheumatische Schwiele) gefunden wird.

Myositis interstitialis chronica ossificans. Verknöcherung des intermuskulären Bindegewebes mit nachfolgendem Schwunde der Muskelsubstanz wurde früher häufig am Deltoideus (Exerzierknochen) beobachtet und kommt auch an den Adduktoren bei Reitern (Reitknochen) vor. Die Ursache der seltenen Myositis interstitialis ossificans multiplex progressiva, welche sich allmählich über die ganze Skelettmuskulatur ausbreitet und den Menschen brettsteif macht, ist unbekannt.

Specifische Entzündungen.

Tuberkulose. Bei der allgemeinen Miliartuberkulose sind die Muskeln nicht betheiligt, doch treten vom Knochen und den Gelenken fortgeleitete tuberkulöse Prozesse in ihnen auf.

Syphilis. In schwieliges Bindegewebe eingebettete Gummata werden in der Umgebung syphilitischer Knochenerkrankungen gefunden.

Rotz. Bei der Rotzinfektion bilden sich besonders in den Wadenmuskeln Abscesse, deren Natur durch Nachweis der Rotzbacillen erkannt werden kann.

Aktinomyces. Im Verlaufe der Aktinomykose treten schwielige Neubildungen und Abscesse in den Muskeln auf.

Atrophie.

Atrophia musculorum simplex. Das anatomische Substrat dieser Erkrankung ist eine Verschmälerung der Muskelfasern, deren Querstreifung jedoch lange erhalten bleibt; auch gelbbräunliches Pigment kann in den Fasern auftreten. Der Atrophie kann eine interstitielle Fettbildung auf dem Fusse folgen, oder aber eine interstitielle Fettdurchwachsung kann das Primäre sein und die Atrophie der Muskelfasern deren Folge; bei dem letzteren Zustande haben wir besonders zu Anfang eine bedeutende Grössenzunahme des Muskels, aber eine verringerte Leistungsfähigkeit (Pseudohypertrophia musculorum lipomatosa). Eine einfache Muskelatrophie, welche von Muskelgruppe zu Muskelgruppe fortschreitet, findet sich öfter mit einer Polyomyelitis zusammen, welche dann als Ursache angesehen wird; man nennt sie Atrophia musculorum simplex progressiva und auch bei ihr kann es zu nachfolgender interstitieller Fettbildung kommen.

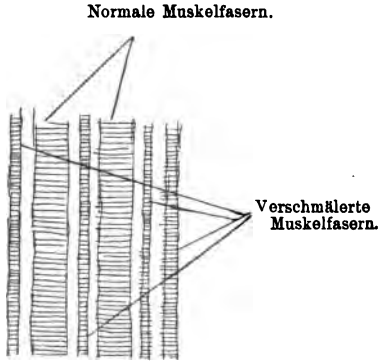

Fig. 31.
Atrophia musculorum simplex.

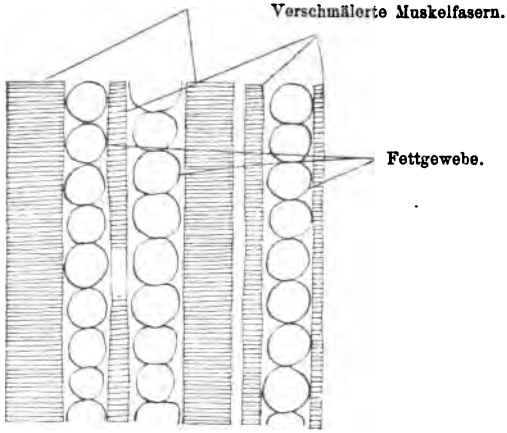

Fig. 32 a.
Atrophia musculorum simplex mit nachfolgender interstitieller Fettbildung.

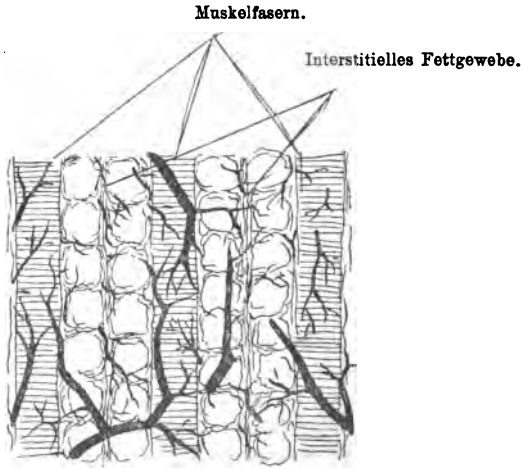

Fig. 32 b.
Pseudohypertrophia musculorum lipomatosa.

Die wachsartige oder hyaline Degeneration ist schon erwähnt worden; ausserdem kommen noch die fettige Degeneration und Verkalkung der kontraktilen Substanz — letztere sehr selten — vor.

Hypertrophie.

Muskelhypertrophien kommen angeboren und erworben vor; letztere in Folge vermehrter Thätigkeit (Firsten).

Geschwülste.

Die häufigste Muskelgeschwulst ist das Sarkom.

Parasiten

Trichina spiralis, Cysticerken und Echinokokken.

XLI. Sehnen, Sehnenscheiden und Schleimbeutel.

Normale Anatomie.

Die Sehnen werden aus straffem Bindegewebe gebildet, das sich zu Bündeln Sehnenfascikeln (sekundäre Bündel, Kölliker) verbindet; zwischen diesen liegt das interfascikuläre Bindegewebe, in welchem die Blutgefässe der Sehnen, deren Fascikel selbst gefässlos sind, verlaufen. Umfasst werden die Sehnen von einer dünnen Bindegewebslage, welche mit dem interfascikulären Bindegewebe zusammenhängt. Umhüllt werden die Sehnen von den Synovia absondernden Sehnenscheiden.

Cirkulationsstörungen.

Blutungen nach Traumen.

Entzündungen.

Tendosynovitis acuta sicca. Beim Gleiten der Sehnen fühlt man ein Reiben, welches durch Faserstoffauflagerungen auf die Oberfläche der Sehne und die Innenfläche der Sehnenscheide bedingt wird, die das Gleiten erschweren. Ursachen sind fortgeleitete Entzündungen und Traumen.

Tendosynovitis acuta purulenta. Eiterung zwischen Sehne und Scheide, an der sich auch das interfascikuläre Gewebe betheiligt, führt häufig zur Nekrose der Sehne, was sich aus der Gefässlosigkeit der Sehnenfascikel wohl erklärt.

Specifische Entzündung.

Tuberkulose im Anschluss an tuberkulöse Prozesse der Nachbarschaft.

Erweiterung der Sehnenscheide.

Erweiterung der Sehnenscheiden durch Flüssigkeitsansammlung, Hygroma tendovaginale. Das Ganglion oder Ueberbein stellt nach Volkmann eine herniöse Ausstülpung der Sehnenscheide dar, welche mit flüssigem, später sich gallertig eindickendem Inhalte gefüllt ist und deren Verbindung mit dem tendovaginalen Raume später obliterirt.

Schleimbeutel.

An den Schleimbeuteln und zwar besonders an der Bursa praepatellaris kommen Blutungen, seröse und eitrige Entzündungen vor und Hygrome, welche sich aus serösen Entzündungen zu entwickeln pflegen; dieselben enthalten sogenannte

Reiskörner, Corpuscula oryzoidea, welche aus scholligem oder geschichtetem Fibrin bestehen.

Tuberkulose, primär und sekundär.

XLII. Haut.

Normale Anatomie.

Die Oberhaut besteht aus geschichtetem Pflasterepithel und man unterscheidet an ihr 2 Schichten, deren tiefere Stratum mucosum (Malpighii) heisst, das aus cylindrischen Zellen und den sogenannten Stachel- und Riffzellen besteht, welche sich nach oben zum Stratum corneum hin mehr und mehr abplatten. In den tieferen Zellenlagen des Stratum mucosum findet sich Pigment, das der Haut ihre Färbung verleiht. Haarbälge und Drüsen sind Produkte der Epidermis; zwischen Stratum corneum und Stratum mucosum liegt das Stratum lucidum. Auf das Stratum mucosum folgt das Corium, welches aus dem oberen Stratum papillare und dem unteren Stratum reticulare besteht; unter dem Corium befindet sich das Stratum subcutaneum.

Missbildungen.

Spaltbildungen (Fissura labii sup., Fissura abdominalis etc.) und Atresien (Atraesia ani, vaginae, urethrae etc.).

Cirkulationsstörungen.

Von **Anämie** und **Hyperämie**, die während des Lebens deutlich erkennbar waren, bleibt für den pathologischen Anatomen gewöhnlich nichts übrig, nur höhere Grade von Anämie und Stauungshyperämien sind nach dem Tode zu erkennen. Länger

bestehende Hyperämien der Haut haben Abschilferungen der Epidermis zur Folge.

Oedeme der Haut und des Unterhautzellgewebes sind auch an der Leiche noch vorhanden und haben ihre Ursachen in Blut- und Lymphstauungen. Eine besondere Art des Oedems ist das sogenannte Myxödem, welches in Begleitung von nervösen und anämischen Erscheinungen im Gesichte auftritt. Die ödemische Flüssigkeit beim Myxödem hat eine schleimige Beschaffenheit.

Blutungen. Die kleineren Hautblutungen treten im Anschluss an Skorbut, Morbus maculosus, Purpura, Flecktyphus etc. auf, sie sind punktförmig (Petechien) oder streifig (Vibices); die grösseren entstehen in Folge von Traumen (Ecchymosen).

Embolie. In Folge maligner Embolien kommen kleine Blutungen und Abcesse vor.

Entzündungen.

Die Entzündungen der Haut bedingen diffuse Röthung und Schwellung. Erythematöses Exanthem: Erythema, Roseola, Morbilli, Scarlatina. Papelbildung (papulöses E.: Lichen scrophulosorum, L. ruber, Prurigo). Quaddelbildung (Quaddelexanthem: Urticaria), Blasenbildung (Blasenexanthem: Pocken), Pustelbildung (pustulöses Exanthem: Impetigo) und Schuppenbildung (squamöses Exanthem: Psoriasis).

Die Ekzeme sind Hautentzündungen, welche mit Bläschenbildung entstehen; die Bläschen platzen und es findet dann Oberflächensekretion statt (E. faciei, capilitii, cruris, intertrigo).

Scarlatina. Scharlach, eine zu den akuten Exanthemen gehörige Infektionskrankheit, zeigt auf der Haut eine Eruption rother stecknadelkopfgrosser Flecken, welche zuerst im Gesichte und am Halse (das Kinn freilassend) auftreten, um sich dann über den ganzen Körper auszubreiten, (Desquamatio membranacea). Von den Komplikationen sind besonders die Scharlachdiphtherie und die Nephritis hervorzuheben.

Morbilli. Masern: Unter hohem Fieber und katarrhalischen Erscheinungen, besonders der Konjunktiva und der Luftwege,

treten rothe Flecken, zuerst über Stirn und Schläfen, dann über dem ganzen Gesichte, Hals und dem übrigen Körper auf, welchen eine Hyperämie und geringe seröse Transsudation zu Grunde liegt und denen eine Desquamatio furfuracea folgt.

Variola. Pocken: Durch die Infektion mit Blatterngift entstehen auf der Haut die sogenannten Pocken. Zuerst bildet sich eine cirkumskripte Hyperämie, dann eine Papel, aus der Papel wird ein mit klarer Flüssigkeit gefülltes Bläschen und dieses wird durch eitrige Beimischungen zu seinem Inhalte zu einer Pustel, welche von einem hyperämischen Hofe umgeben wird. Das Pockenbläschen hat eine Dälle, welche jedoch während der Pustelbildung verschwindet und zwar unter dem Drucke des sich im Bläschen mehrenden entzündlichen Exsudates. Die Ursache dieses ganzen anatomischen Geschehens ist eine Hyperämie des Papillarkörpers, zu welcher sich seröse Transsudation hinzugesellt; diese bedingt ein Aufquellen der Zellen der Schleimschicht und eine Abhebung der Epidermis. Die Zellen der Schleimschicht quellen und lösen sich auf und andere sollen zu den Fäden ausgezogen werden, welche den gefächerten Bau des Pockenbläschens erzeugen. Dann kommt die Eiterbildung und die Septa der Pustel werden eingeschmolzen. Finden Blutungen in die Pocke statt, so spricht man von hämorrhagischen Pocken, findet eine Verschorfung des Papillarkörpers statt, von diphtherischen Pocken; im letzteren Falle erfolgt Heilung durch Narbenbildung, während bei den gewöhnlichen Pocken Regeneration der Epitheldefekte stattfindet.

Eine leichtere Form der Pockeninfektion stellt die Variolois dar, die hauptsächlich bei Geimpften angetroffen wird und bei der die Pocken weniger reichlich auftreten und sich leicht zurückbilden ohne sich in Pusteln umzuwandeln.

Erisypelas. Begleitet von einem Schüttelfrost und hohem Fieber, entwickelt sich — veranlasst durch das Eindringen von Streptokokken in die Haut (Fehleisen) — eine Entzündung, welche sämmtliche Schichten der Haut einnehmend, zu einer starken serösen Durchtränkung und Infiltration derselben mit weissen Blutkörperchen führt. Die Epidermis wird häufig in Blasen abgehoben (Erisypelas bullosum). Die Lymphgefässe enthalten

Streptokokken und sind häufig entzündet, ebenso sind die regionären Lymphdrüsen geschwollen (Desquamatio membranacea oder furfuracea).

Phlegmone. Die phlegmonöse Entzündung des subkutanen Bindegewebes (Pseudoerisypelas) besteht in Eiteransammlungen daselbst, welche sehr massig werden und sich weithin ausbreiten können; gewöhnlich wird die Haut an irgend einer Stelle nach aussen durchbrochen, worauf die Entleerung der Eitermassen nach aussen erfolgt. Hierhin gehört auch das Panaritium subcutaneum. Impft man auf Nährgelatine, so findet man meistens den Staphylococcus aureus und albus.

Chronische Entzündungen.

Die Sclerodermia adultorum erzeugt narbige Schrumpfungen der Haut, bei denen man rundzellige Infiltration der Gefässscheiden findet. Die Entzündung entsteht akut und wird dann chronisch.

Rhinosklerom erzeugt harte Schwellungen der Haut der Nase.

Specifische Entzündungen.

Tuberkulose. Tuberkulose der Haut kann sich an Tuberkulose anliegender Theile (Knochen etc.) anschliessen. Doch giebt es eine Form, welche ganz für sich bestehen kann, den Lupus tuberculosus. Koch und Friedländer haben zuerst die Tuberkelbacillen bei der lupösen Hauterkrankung nachgewiesen, deren tuberkulöser Charakter aber auch durch erfolgreiche Impfungen lupöser Hautstückchen auf Thiere, bei denen Tuberkulose erzeugt wurde, erwiesen ward. Rothe bis rothbraune Knötchen, welche bis tief in das Corium hineinreichen, später zerfallen, zu Abschilferung, Geschwürs- und Narbenbildung führen. Man kann unterscheiden einen L. exfoliatus, exulcerans, hypertrophicus (mit Verdickung der umgebenden Hautpartien), serpiginosus (weiterkriechenden) etc. Verlauf chronisch. Ich glaube, dass auch jene chronischen, mit Bildung von Knötchen einhergehenden Entzündungen der Haut hierher gehören, welche nach Infektionen beim

Seziren entstehen, und die man als Leichentuberkel bezeichnet. Die Gründe, welche mich veranlassen, diese Knötchen für tuberkulöse zu halten, sind folgende: Einmal sind schon häufig Tuberkelbacillen in diesen Neubildungen nachgewiesen und auch ich habe sie gefunden, zweitens findet die Vergrösserung der schon vorhandenen Knötchen stets durch Anbildung neuer Knötchen an deren Peripherie statt, drittens scheinen alle diese Knötchen einen ganz gleichen Bildungs- und Verlaufsmodus zu haben. Verfasser hat diese Meinung nach Beobachtung von etwa zwanzig Leichentuberkeln an den eigenen und einer ganzen Anzahl an den Händen von Sektionsdienern am städtischen Leichenhause zu Würzburg gefasst. Viertens hat Verfasser bei einem der erwähnten Sektionsdiener gesehen, dass sich im Anschluss an solche Prozesse in der Haut des Handrückens eine Tuberkulose der Handwurzelknochen, welche deshalb von Herrn Dr. Rosenberger in Würzburg resezirt wurden, anschloss. Stellen nun aber diese chronischen Leichentuberkeln — was Verfasser aus den oben angeführten Gründen glaubt — eine pathologische Einheit dar und ist ihre tuberkulöse Natur in einer Anzahl von Fällen sicher erwiesen, so wird man sie wohl alle für tuberkulös halten müssen.

Syphilis. Die Erscheinungen, welche die syphilitische Entzündung an der äusseren Haut hervorruft, sind ausserordentlich mannigfaltig und erwähnt werden sollen nur der syphilitische Primäraffekt (Ulcus durum), breite Kondylome, die Roseola syphilitica, das Gumma syphiliticum, syphilitische Narben und bei hereditärer Syphilis an Händen und Füssen der Pemphigus syphiliticus foliaceus), welcher durch einkammerige Blasen, die mit seröser Flüssigkeit angefüllt sind, charakterisirt wird.

Lepra (Aussatz), **Elephantiasis Graecorum.** In Folge des Eindringens von Leprabacillen in die Haut bilden sich dort Flecken (Lepra maculosa) und Knoten (Lepra tuberosa), von welchen die letzteren zu groben Verunstaltungen, besonders des Gesichtes (Facies leonina) führen. In jedem Schnitte dieser Hautknoten kann man ungeheure Mengen von Leprabacillen nachweisen, welche zum Theil in Zellen eingeschlossen sind. Charakteristisch für die leprösen Neubildungen ist ihre geringe Neigung zu regressiven Metamorphosen.

Die Krankheit kommt jetzt besonders vor in Holländisch-Ostindien, am Mittelmeer, in der Türkei, in Schweden und Norwegen, an der Ostsee und auf Island.

Rotz. Die Rotzinfektion erzeugt an der Haut diffuse Entzündung, Knötchen, Geschwüre und Abscesse.

Atrophie.

Atrophien treten im Alter auf, ferner im Anschluss an Nervenkrankheiten und Kachexien (Abschilferungen, Pityriasis simplex).

Hypertrophie.

Schwielenbildung (Callositas, Clavus [Hühnerauge]); ausserdem gehören hierher die Keratosen: die K. diffusa (Ichtyosis) und K. circumscripta (Hauthorn), ferner die Onycho-Gryphosis, bei welcher ein abnormes Längenwachsthum der Nägel stattfindet, die sich dann krallenartig krümmen.

Als Pachydermia simplex bezeichnet man jenen Prozess, welcher zu Verdickungen der Haut führt, die durch Hypertrophie der Kutis und des Bindegewebes bedingt werden; sind Lymphangiektasien dabei, so findet man in den verdickten Theilen Hohlräume, die mit klarer Flüssigkeit gefüllt sind (P. lymphangiectatica).

Geschwülste.

Elephantiastische Veränderungen, Warzen, breite und spitze Kondylome, Epithelialcarcinome, Sarkome, darunter von Narben ausgehende (Keloide), multiple Fibrombildung (Fibroma molluscum), welche von den Nervenscheiden ausgeht.

Parasiten.

Krätzmilbe (Acarus scabiei).

Haarbälge und Talgdrüsen.

Mitesser (Comedo) nennt man jene schwärzlichen Epithelpfröpfe, welche die Ausführungsgänge von Talgdrüsen verstopfen.

Als Milium bezeichnet man Ansammlungen von Epidermiszellen in Talgdrüsen, wodurch diese als kleine Knötchen imponiren.

Häufen sich epidermoidale Massen in den Talgdrüsen und den dazu gehörigen Haarbälgen an, welche diese geschwulstartig ausdehnen, so nennt man diese von einer bindegewebigen Kapsel abgegrenzte Geschwulst ein Balggeschwulst, Atherom.

Acne rosacea. Chronische venöse Hyperämie (mehr bei Potatoren, aber auch bei Enthaltsamen). Verdickungen der Haut und Entzündungen der Talgdrüsen machen das Bild der A. r.

Furunkel. Entzündung einer Talgdrüse mit Entzündung ihrer Umgebung.

Karbunkel. Entzündung mehrerer Drüsen und deren Umgebung, mit Bildung eines nekrotischen Pfropfes.

XLIII. Thierische Parasiten.

Miescher'sche Schläuche bestehen aus dunkelkörnigen ovalen Massen, die von einer durchsichtigen Kapsel umschlossen sind und in das Innere eines Muskelprimitivbündels eingebettet erscheinen, bei dem sie eine leichte Erweiterung veranlassen. Sie sehen manchmal Trichinenkapseln ähnlich, enthalten aber keinen Wurm.

Trichomonas vaginalis. Birnförmiger Körper 0,008 bis 0,018 mm mit 2—3 peitschenförmigen Geisseln, an deren Basis kürzere schwingende Wimperhaare vorkommen. In der Vagina häufig.

Trichomonas intestinalis. Birnförmiger Körper 0,01 bis 0,0016 mm mit 4 Geisseln; zwei Drittel des Körpers mit einem Wimperapparat besetzt. Von Marchand in Typhusstühlen, von Grossi in diarrhöischen Stühlen gefunden.

Taenia solium Linné. Der entwickelte Bandwurm hat einen stecknadelkopfgrossen kugligen Kopf mit vorspringenden

Saugnäpfen und trägt am Scheitel ein Rostellum mit etwa 26 Haken. Auf den Kopf folgt ein fast zolllanger feingegliederter Hals; dann werden die Glieder immer grösser und etwa einen Meter hinter dem Kopfe erreichen sie ihre volle Ausbildung. Die reifen Glieder (Proglottiden) sind länger als breit, zeigen hinter der Mitte die Geschlechtsöffnung und in ihrem Innern sieht man den Uterus mit 7—10 Seitenzweigen, welche sich dendritisch verästeln.

Eier rund, mit dicker Schale, aus radiär angeordneten Stäbchen bestehend.

Die Taenia solium entwickelt sich aus der sogenannten Schweinsfinne (Cysticercus cellulosae), kleinen, weissgelben oder bläulichgrünen, etwa erbsengrossen Bläschen von rundlicher oder ovaler Gestalt, welche beim Schweine in allen Geweben, und ebenfalls beim Hund, beim Reh etc. gefunden werden. Beim Menschen kommt der Cysticerkus am häufigsten im subcutanen und intermuskulären Bindegewebe, Gehirn, Auge, Herz, Lunge, Leber, Milz und Knochen vor. Küchenmeister und Haubner erzeugten beim Menschen durch Zuführung von Cysticercus cellulosae Taenia solium. Die Taenia solium wird hauptsächlich durch den Genuss rohen Schweinefleisches acquirirt, lebt im Dünndarm und kann dort eine Länge von drei Metern erreichen.

Taenia mediocanellata. (Küchenmeister). Der Kopf hat keinen Hakenkranz, aber vier kräftige Saugnäpfe, die meist ein Pigmentsaum umgiebt. Die Glieder sind sehr breit und der Uterus zeigt 20—25 Seitenzweige, welche sich nicht, wie bei Taenia solium dendritisch verästeln, sondern nur dichotomische Spaltung zeigen.

Eier dickschalig, meist oval.

Die Taenia medioc. entwickelt sich aus der Rindsfinne, welche der Schweinsfinne ähnlich, nur etwas länglicher ist.

Die Infektion der Menschen erfolgt durch den Genuss rohen Rindfleisches.

Taenia Echinococcus (v. Siebold). Im Jugendzustande bildet der Echinokokkus Blasen, deren Wand aus einer lamellös geschichteten Kutikula besteht und an deren Innenfläche in besonderen Brutkapseln von Hirsekorngrösse zahlreiche kleine

Köpfchen hervorsprossen; das Köpfchen trägt ein Rostellum mit etwa 40 Haken, Hals länglich, plump, meist drei Glieder, von denen das letzte einen Uterus ohne Mittelstamm trägt.

Die Taenia Echinococcus kommt nur bei Hunden vor, von denen die Eier auf den Menschen übertragen werden.

Der Echinococcus entwickelt sich beim Menschen in fast allen Organen, doch ist sein Lieblingsitz die Leber, wo er auch als E. multilocularis (Virchow) auftritt. Der E. m. bildet eine Anzahl von Bläschen, welche nebeneinander liegen, etwa erbsengross sind und von denen nur wenige Köpfchen enthalten.

Botriocephalus latus (Bremser). Der 2,5 mm lange und 1 mm breite Kopf sitzt als ovale Anschwellung einem fadendünnen Halse auf, der Körper ist dünn und flach wie ein Band, an dem das Mittelfeld der Glieder als Längswulst vorspringt. Länge 5—8 Meter.

Die Eier sind oval haben eine durchsichtige Schale und einen Deckelapparat aus welchem der Emboryo ausschlüpft.

Der B. l. hält sich an Küstenstriche und Niederungen; man findet ihn in der westlichen Schweiz und den anstossenden französischen Distrikten in den nördlichen und nordwestlichen Provinzen Russlands, in Schweden, Deutschland (Ostpreussen, Pommern, Rheinhessen, Hamburg, Berlin), Belgien und Holland.

Distomum hepaticum (Rudolphi). Körper breit, blattförmig, dicker Vorderkörper, platter Hinterleib. Die Kutikula trägt schuppenförmige Stacheln, 2 kleine Saugnäpfe am vorderen Körpertheil und zwischen beiden die Geschlechtsöffnung, aus der häufig ein Penis hervorsieht. Knäuelförmige Uterusmündungen hinter dem Bauchsaugnapf, Hoden und Darmkanal verästelt.

Kommt in den Gallengängen beim Menschen vor.

Distomum lanceolatum (Mehlis). Körper gleichmässiger geformt, Darmschenkel unverästelt.

In Gallengängen und Gallenblase beim Menschen selten.

Distomum haematobium (Bilharz). Getrennte Geschlechter, Körper beim Weibchen langgestreckt und schlank, fast cylindrisch, beim Männchen mit abgeplattetem und röhrenförmig eingerolltem Hinterleib. Geschlechtsöffnung dicht hinter dem Bauchsaugnapf. Männchen 12—14 mm, Weibchen 14 bis

19 mm lang. Das Dist. haem. kommt hauptsächlich in Aegypten vor und wird im Dickdarm, in den Uretheren, der Harnblase, Pfortader, Milzvenen etc. gefunden; im Kaplande soll es die Ursache von Hämaturie sein (Griesinger).

Ascaris lumbricoides. Cylindrischer, beiderseits zugespitzter Körper, Männchen 250 mm lang, 3 mm dick, Weibchen 400 mm lang, 5,5 mm dick. Im Dünndarm, besonders bei Kindern und im Herbst. Zusammengeballte Mengen von Spulwürmern können den Darm stenosiren.

Oxyuris vermicularis L. Fadenförmiger weisser Körper, Männchen 4 mm, Weibchen 10 mm lang. Der gerade Darmkanal verläuft längs im Körper, männliche Geschlechtsöffnung nahe am Schwanzende, weibliche in der vorderen Körperhälfte. Bei Kindern im Mastdarm, erregt Jucken am After und den Genitalien, da sie in die Vagina hinüberwandern.

Strongylus (Eustrongylus) Gigas. Pallisadenwurm. Cylindrischer rother Wurm, Männchen bis 1/2 m lang und 12 mm dick, Weibchen bis 1 m lang, 8—12 mm dick. Körper am Hinterende stumpf, vorn spitz, um den Mund 6 Papillen. Im Nierenbecken des Menschen.

Anchylostomum duodenale. Cylindrischer Körper, nach der Rückenfläche gebogener Kopf mit horniger Mundkapsel, am oberen Rande zwei klauenförmige Haken. Männchen 10 mm lang, 1/3 mm dick, Weibchen 18 mm lang, 1 mm dick. Saugt sich an der Darmschleimhaut fest, nach seinem Abfallen bleibt eine linsengrosse Ecchymose, welche blutet. Erzeugt Anämie. Früher besonders in Aegypten und Italien, jetzt auch in Deutschland bei Ziegelarbeitern, erzeugte die Anämie der Gotthardtunnelarbeiter; bei 20% der am Gotthard verstorbenen Arbeiter wurde das Anchylostomum im Darme gefunden.

Anguillula stercoralis (Normand). Cylindrisch, 1 mm lang, 0,04 mm breit, am Munde 3 Lippen, im Uterus 20—30 Eier (Davoine). Die A. st. wurde bei Soldaten in Cochinchina, welche an endemischer Diarrhoea litten, die mit hochgradiger Abmagerung, Anämie und Stomatitis einherging, gefunden.

Trichocephalus dispar. 2 cm lang, 1 mm dick, 20—25 mm langer haarförmiger Hals und Kopf, beim Männchen spiralig, beim

Weibchen gerade. Schwanzende beim Männchen stumpf, beim Weibchen spitz. Im Coecum und Colon ascendens, wo er sich in die Schleimhaut einbohrt, um sich dort zu befestigen.

Trichina spiralis (Owen). Die Trichina ist besonders bei den Schweinen zu Hause, bei welchen die Weiterverbreitung dadurch geschieht, dass gesunde Schweine den Koth oder das Fleisch trichinenkranker fressen.

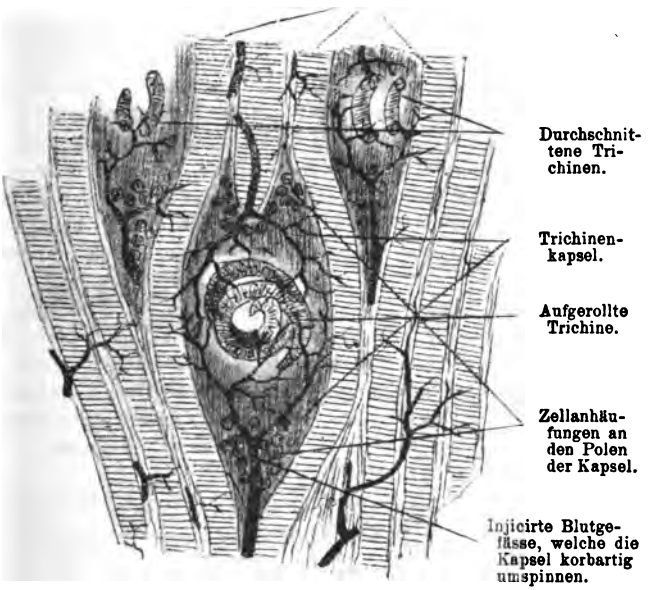

Fig. 33.
Trichina spiralis.

Isst der Mensch trichinenhaltiges Schweinefleisch, so werden die Kapseln der in den Muskeln eingebetteten Trichinen verdaut, wonach diese in etwa 2 Tagen geschlechtsreif werden; sie begatten sich und 6 Tage später gebären die Weibchen eine grosse

Menge lebendiger fadenförmiger Jungen (Darmtrichinen). Etwa am 10. Tage nach dem Genusse des Fleisches durchbohren die Darmtrichinen die Darmwand und begeben sich auf die Wanderschaft zur Rumpfmuskulatur, dringen in das Innere der Muskelbündel und erreichen hier am 14. Tage ihre volle Grösse; sie drängen die Muskelfasern auseinander, veranlassen einen Zerfall derselben und eine Verdickung des Sarkolemms, rollen sich spiralig auf, umgeben sich mit einer Kapsel, die mit einem starken Kapillarnetz (Gefässkörben) versehen wird und veranlassen eine Zellenwucherung, deren Sitzorte besonders die Pole der ovalen Kapsel sind (Muskeltrichinen). Nach $^1/_4$—$^1/_2$ Jahre beginnt die Verkalkung der Kapseln, welche nach etwa $1^1/_2$ Jahren beendet ist. Die Muskeltrichinen können ein Alter von 24 Jahren erreichen (Klopsch).

Die reife Trichine (im Darm) hat ein stumpfes, abgerundetes Schwanzende und ein verdünntes Kopfende, Männchen 1,5 mm, Weibchen 2—3 mm lang. Der Darmkanal geht durch den ganzen Körper. Die weiblichen Geschlechtsorgane sind einfach und liegen hauptsächlich im zweiten Drittel des Körpers, der Hoden im letzten Drittel.

Die unreife Trichine (im Muskel) hat einen haarförmigen 1 mm langen Körper und besitzt ausser dem Darmkanal keine inneren Organe.

Fundorte: Zwerchfellpfeiler, Zwerchfell, Zunge, Kehlkopfmuskeln, Lendenmuskeln, Kaumuskeln, Zwischenrippenmuskeln. Am sichersten findet man die Trichinen zwischen Knochen und Sehnenansätzen der Muskeln.

Filaria sanguinis hominis (Lewis). Länge bis 1 mm, Breite 0,006 mm. Abgerundetes Kopfende, zugespitztes Schwanzende. In Indien im Blute von Kranken mit Chylurie und Hämaturie gefunden.

Pentastomum taenioides. Weibchen 80 mm, Männchen 20 mm lang, platter, geringelter, an den Rändern gezähnelter Leib, Nasenhöhle (Mensch).

Pentastomum denticolatum. 4—6 mm lang, 1—5 mm breit, eingekapselt, halbmondförmig gekrümmt, meist verkalkt. Dünndarm, Magen, Milz, Nieren, Lungen (Mensch).

Acarus follicularum. Komedonenmilbe (Simon). Vier paar kurze dicke Füsse mit vier Krallen, am Kopf ein Rüssel und zwei Taster. 0,2–0,3 mm lang. In den Talgdrüsen.

Acarus scabiei, Sarcoptes hominis, Krätzmilbe. Platt rundlich, weisslich, rothbraun gestreift, Rücken höckerig, Kopf rundlich, mit Borsten besetzt und Mandibeln versehen. Im reifen Zustand 8 Beine. Weibchen 0,5 mm lang, 0,4 mm breit, bohrt sich besonders an der Innenseite der Finger und am Handgelenk in die Haut und gräbt sich kleine, etwas geschlängelte und durch Milbenkoth bräunlich gefärbte Gänge, in welche es seine Eier legt. Eier oval, 0,2 mm lang, in ihnen manchmal eine junge Milbe zu sehen.

Leptus autumnalis (Erntemilbe). Röthlich, 0,55 mm lang, Körper behaart, bohrt sich oft in grossen Mengen in die Haut der Erntearbeiter und erzeugt Jucken, Entzündung und manchmal Fieber.

Pediculus capitis L. Kopflaus. Aschgrau, Hinterleib eirund, Körperringel bräunlich gerandet, bis 1 mm gross.

Pediculus pubis L. Weisslich, mit kaum von dem fast viereckigen Hinterleib geschiedener Brust. Vorstehende Segmente an den Seiten des Hinterleibes, 1/2 mm lang. An stark behaarten Körperstellen.

Pediculus vestimenti. N. Gelblichweiss, schmäler und länger als die Kopflaus, Hinterleibsringel ungefleckt, 1 1/4 mm lang.

Pulex irritans. L. Gemeiner Floh. 1 mm lang, pechbraun, Kopf glänzend, glatt, Beine blasser.

Pulex penetrans. L. Sandfloh. 1/2 mm lang, Saugrüssel von Körperlänge. Im südlichen Amerika. Die des Gefühls beraubten Hautstellen Leprösser zeigen häufig viele vom Sandfloh herrührende Löcher.

XLIV. Pflanzliche Parasiten.

Achorion Schoenleinii (Favuspilz). Ein Mycel, das theils Scheidewände hat, theils nicht, und vielfach verästelt ist. An den Enden der Verästelungen ovale, zuweilen eckige Sporen, welche oft Ketten bilden. Entwickelt sich in den Haarfollikeln und dringt in das Haar ein. Gelbe pilzhaltige Borken.

Mikrosporon furfur (Robin). Verästelte Fäden, welche theils kuglige, starklichtbrechende Sporen enthalten und zwischen denen häufig runde Häufchen solcher Sporen liegen. Ursache der Pityriasis versicolor, einer Hautkrankheit, bei welcher bräunliche Flecken mit feiner Abschuppung auftreten.

Saccharomyces albicans (früher Oidium albicans), der Soorpilz. Zellen kugelig, oval oder cylindrisch, 3,5—5 μ dick, die cylindrischen Zellen bis 20mal so lang als dick, wächst besonders gut auf milch- und zuckerhaltigen Nährboden. Die mikroskopische Untersuchung wird am besten so vorgenommen, dass man den Pilz in physiologischer Kochsalzlösung auf dem Objektträger vertheilt und ihn darauf in ungefärbtem Zustande bei mässig engem Diaphragma betrachtet.

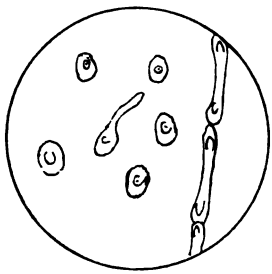

Fig. 34.
Soor.

Der Soorpilz bildet bei Kindern und heruntergekommenen Erwachsenen grauweisse Auflagerungen auf der Rachenschleimhaut, welche aus verzweigten gegliederten Fäden mit ovalen Sporen bestehen; sie können die epitheliale Decke durchwuchern, in die Blutgefässe gelangen und Embolien im Gehirn herbeiführen (Zenker, E. Wagner).

Der **Aktinomycespilz, Actinomyces bovis** (besonders von Israel, Ponfick, Bollinger beschrieben), bildet kleine im Centrum körnige, in der Peripherie radiär gestreift erscheinende Drusen; diese radiäre Streifung ist bedingt durch stark glänzende, keulenförmige, langgestreckte Zellen. Man findet den Pilz in den von ihm veranlassten Bildungen, festen fibrösen Geschwülsten, Granulationsgewebe, Abscessen, wenn man den Saft in Glycerin untersucht, oder wenn man sehr dünne Schnitte mit Orcëin oder Orseille färbt (Israel).



Fig. 35.
Aktinomycesdruse.

Die Erkrankung, welche — wie schon erwähnt — mit Bildung von fibromatösen Geschwülsten, von Granulationsgewebe und Abscessen einhergeht, erzeugt ihre Veränderungen besonders am Kiefer, im retropharyngealen Gewebe, entlang der Wirbelsäule, im Mediastinum, in den Lungen und im Darm. Die Pilze gelangen wahrscheinlich meist in die Mundhöhle mit Aehren, welche sich in das Zahnfleisch einbohren oder an der hinteren Pharynxwand die Schleimhaut oder den Oesophagus durchstechen und so in das Mediastinum gelangen etc. Verfasser beobachtete einen Fall von Intestinalaktinomykose bei einer Frau, welche täglich in einer Mühle verkehrte, und die an einer Darmblutung starb. Magen und Darm waren mit Blut angefüllt und die Quelle der Blutung fand sich in mehreren schüsselförmigen Geschwüren des Dünndarms, welche dem Mesenterialansatze entsprachen und unter denen feste fibröse Geschwülste von etwa 2 cm Durchmesser vorhanden waren. Im Magen fand sich eine Narbe, welcher nach aussen wiederum eine gleichartige Geschwulst ansass, die aber etwa 5mal so gross war als die Darmgeschwülste. Von den Geschwülsten abgestrichener Saft enthielt zahlreiche Aktinomycesdrusen. Auch am Nabel war ein Knötchen vorhanden.

Wir selbst haben solche Untersuchungen gewöhnlich in der

Weise vorgenommen, dass wir den Gewebssaft, welchen wir auf Aktinomycesdruse untersuchen wollten, auf dem Objektträger mit absolutem Alkohol entwässerten und darauf mit Xylol durchsichtig machten und in dieser Flüssigkeit untersuchten; solche Präparate geben dann ausserordentlich scharfe Bilder.

Mikrokokken.

Für den Menschen pathogene Mikrokokken.

Staphylococcus pyogenes aureus (Ogston). Kleine runde Zellen, 0,87 μ Durchmesser (Passet), liegen in unregelmässigen Häufchen oder zu zweien oder in Ketten von 3—4 Gliedern.

Auf Gelatine: Weisser Belag, der sich nach einigen Tagen gelb färbt. Verflüssigung.

Auf Agar-Agar: Keine Verflüssigung, weisser, sich gelb färbender Belag.



Fig. 86.
Staphylococcus pyogenes aureus. (Ogston.)

Auf Kartoffel: Zuerst hellgelber, später goldgelber Ueberzug.

Auf Platten: Punktförmige, hellbräunliche, glattrandige, kreisrunde, im Centrum dunklere Scheiben, die sich dann gelb färben und die Gelatine verflüssigen.

Färben: Schnitte nach Gramscher Methode, Deckglaspräparate mit Fuchsinlösung.

Wird bei eitrigen Entzündungen, besonders beim Menschen, und zwar meist mit dem Staphylococcus pyogenes albus zusammen beobachtet.

Staphylococcus pyogenes albus und **citreus** stimmen mit dem vorigen überein, nur sind die Kulturen des Albus weiss und die des Citreus citronengelb, während die des St. aureus mehr goldgelb sind.

Streptococcus pyogenes (Ogston, Rosenbach, Krause,

Passet). Kugelige Kokken von 1 μ Durchmesser, bilden Ketten von 4—10 Gliedern.

Auf Gelatine: Weisser zarter Belag, keine Verflüssigung.

Auf Agar-Agar: Weisser Belag.

Auf Kartoffel: Kein Wachsthum.

Auf Gelatineplatten: Kleine, runde, feingranulirte Kolonien.

Färben: Schnitte mit Gramscher Methode, Deckglaspräparate mit Fuchsin.

Veranlasst langsamere Eiterung wie die Staphylokokken, dringt aber tiefer in die Gewebe ein.

Streptococcus Erysipelatos (Fehleisen). Von dem vorigen nicht zu unterscheiden, findet sich an den Rändern des Entzündungsbezirkes in Lymphspalten und Lymphgefässen. Färbung etc. wie oben.

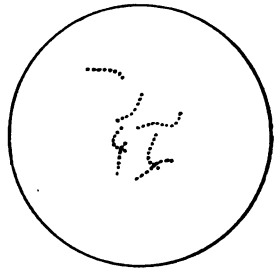

Fig. 37.
Streptococcus Erysipelatos.
(Fehleisen).

Gonococcus (Neisser). Diplokokken von Semmel-Biskuitform. Länge 1,25 μ, 0,6—0,8 μ breit. Die Kokken liegen in unregelmässigen Haufen in Eiterzellen und sie wachsen am besten bei 32° auf mässig erstarrtem Blutserum (Bumm). Färbung der Deckglaspräparate mit Fuchsin. Impfung von Reinkulturen auf die menschliche Urethralschleimhaut erzeugt Gonorrhoee (Bumm).

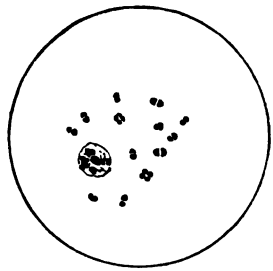

Fig. 38.
Gonococcus (Neisser).

Micrococcus tetragenus. Runde Zellen, welche häufig zu vieren beisammen von einer Gallerthülle umschlossen sind.

Auf Gelatineplatten: Nach 24—48 Stunden kleine weisse Pünktchen, welche stark granulirt sind und einen gezähnelten Rand haben.

Auf Gelatine: Ueber dem Stichkanale bilden sich weisse erhabene Tropfen.

In Lungenkavernen Schwindsüchtiger und im normalen Speichel.

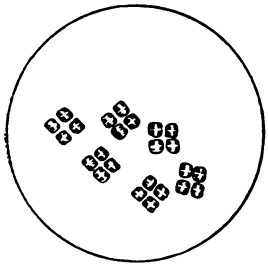

Fig. 39.
Sarcina ventriculi.

Färbung: Im Schnitt nach Gram, Deckglaspräparat mit Fuchsin.

Sarcina ventriculi (Goodsir). Rundliche oder ovale Zellen, welche in Waarenballenform zusammen liegen. Es ist noch fraglich, ob die Magensarcine mit der Luftsarcine (Sarc. lutea) identisch ist. Die Hülle der Sarcinezellen giebt mit Jod und Schwefelsäure Cellulosereaktion. Bei Gährungsvorgängen im Magen, im Erbrochenen.

Bacillen.

Bacillus anthracis, Milzbrandbacillus. Stäbchen von 5—20 μ Länge und 1,0—2,25 μ Breite. Im thierischen Organis-

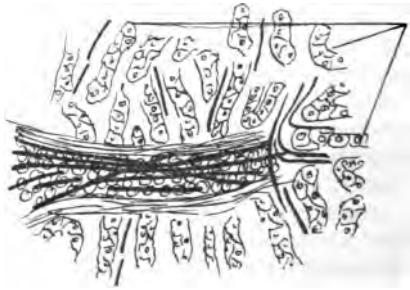

Fig. 40.
Bacillus anthracis in den Blutgefässen der Leber.

mus findet die Vermehrung durch Quertheilung, auf künstlichen Nährsubstraten unter Sporenbildung statt. Bei 36° bilden sich auf Gelatine, Agar-Agar, Kartoffeln etc. lange Fäden, in denen ovale stark lichtbrechende Sporen auftreten, welche zu Stäbchen auswachsen.

Auf Gelatine: Im Impfstich bildet sich ein weisser Faden, von dem strahlige Fortsätze rechtwinklig in die Gelatine dringen. Die Gelatine wird langsam verflüssigt.

Auf Agar: Keine Verflüssigung.

Auf Kartoffeln: Grauweisse schleimige Auflagerungen mit rauher Oberfläche.

Auf Platten: Wellige Kolonien, welche mit dem Aussehen der Haarlocken eines Medusenhauptes verglichen werden.

Durch kurze Einwirkung abnorm hoher Temperaturen verlieren die Milzbrandbacillen ihre pathogenen Eigenschaften (Toussaint, Pasteur), während sich ihr morphologisches und kulturelles Verhalten erhält.

Mit Milzbrand geimpfte Menschen bekommen entweder sogenannte Milzbrandkarbunkel und können am Leben erhalten bleiben, oder aber eine Allgemeininfektion (Septikämie), welcher sie erliegen.

Färbung: Schnitte nach Gram, Deckglaspräparate mit Fuchsin. Sporenfärbung: Das bestrichene Deckglas wird — natürlich mit der Präparatseite nach oben — 10mal kurz durch eine Spiritusflamme gezogen, dann für ½ Stunde in eine kochend erhaltene Anilinfuchsinlösung (bezüglich der Bereitung s. Tuberkelbacillenfärbung) gelegt, und in angesäuertem Alkohol entfärbt (s. Tuberkelbacillenfärbung). Nun sind die Sporen meist leuchtend roth gefärbt, während die Fäden ungefärbt erscheinen; man kann dann die Fäden mit Methylenblau

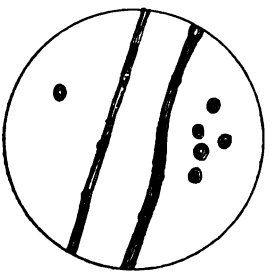

Fig. 41.
Blaugefärbte Milzbrandfäden mit rothen Sporen und daneben freie Sporen.

färben, indem man das Deckglas 1 Minute auf einer konzentrirten alkoholisch-wässrigen Methylenblaulösung schwimmen lässt, dann mit Wasser gut abspült, trocknet und in Kanadabalsam legt.

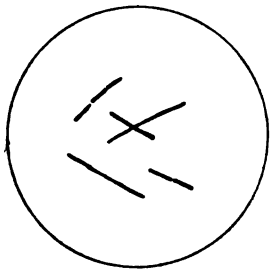

Fig. 42.
Bacillus oedematis maligni (Koch).

Bacillus oedematis maligni (Koch). Stäbchen von 1 bis 3,5 μ Länge und 1—1,1 μ Breite, auch Scheinfäden bis zu 40 μ Länge kommen vor.

Die Oedembacillen wachsen nur bei ziemlich vollständigem Sauerstoffabschluss, sind also Aneroben; sie erzeugen bei Mäusen, Kaninchen und Meerschweinchen eine tödtlich verlaufende Krankheit und kommen auch beim malignen Oedem des Menschen vor.

Bacillus typhi abdominalis (Eberth, Koch). Kurze plumpe Bacillen, in welchen oft runde ungefärbte Parthien sichtbar sind (Sporen), bilden in Kulturen auf künstlichem Nährsubstrat Scheinfäden, nicht aber im thierischen Organismus.

Auf Gelatine: Weisse Pilzmassen füllen den Stichkanal aus und Verflüssigung findet nicht statt.

Auf Agar-Agar: Grauweisse Auflagerungen, keine Verflüssigung.

Auf Kartoffeln: Das Wachsthum auf Kartoffelscheiben ist charakteristisch, dieselben scheinen 2—3 Tage, nachdem sie mit Typhusbacillen bestrichen wurden, mit Ausnahme einer feuchtglänzenden Beschaffenheit, unverändert zu sein; mit der Platinnadel fühlt man aber eine resistente Haut und die mikroskopische Untersuchung zeigt, dass diese aus Typhusbacillen zusammengesetzt ist.

Auf Gelatineplatten erscheinen nach 36 Stunden unregelmässig kontourirte citronen- oder wetzsteinförmige Scheiben von gelblicher Färbung mit plattem Rande und schwacher Granulirung.

Beim Typhus abdominalis findet man die Typhusbacillen im Grunde der Darmgeschwüre, in den Mesenterialdrüsen, der

Milz, der Leber und auch im Gallenblaseninhalt konnte ich sie durch Züchtung stets nachweisen; diese Bacillen werden nur beim Typhus abdominalis gefunden und sind als die ursächlichen Erreger anzusehen.

Färben: Die Typhusbacillen färben sich nicht nach Gram. Schnitte werden in alkalischer Methylenblaulösung (Löffler) 24 Stunden gefärbt, in Wasser abgespült, Alkohol, Cedernöl oder Nelkenöl, Kanadabalsam.

Methylenblaulösung (Löffler). 1 ccm. konz. alkohol. Methylenblaulösung 200 ccm destillirtes Wasser und 0,2 ccm einer 10proc. Kalilauge.

Deckglaspräparate färbt man mit Fuchsin.



Fig. 43.
Bacillus typhi abdominalis (Eberth, Koch).

Bacillus Pneumoniae (Friedländer). Ovale Zellen, welche von Friedländer als Mikrokokken bezeichnet wurden, bei denen aber die Mehrzahl ein solches Ueberwiegen des Längsdurchmessers zeigt, dass man sie Bacillen zu nennen veranlasst wurde. In Saftpräparaten, welche dem thierischen Organismus entnommen sind, findet man jeden Bacillus von einer Kapsel umgeben.

Auf Gelatine füllt eine weisse Pilzmasse den Stichkanal aus und über ihm bildet sich eine knopfartige Auflagerung. Keine Verflüssigung.

Auf Agar-Agar: Weisser Belag.

Auf Gelatineplatten: Nach 24 Stunden scharf kontourirte Scheiben mit tiefdunklem granulirtem Centrum und schmalem olivenfarbenem Randstreifen.

Auf Kartoffeln: Weissgelbliche schleimige Massen, manchmal mit Gas- und Blasenbildung.

Finden sich bei krupöser Pneumonie im Alveolarexsudat.

Färben: Entfärben sich nach Gram. In Schnitten nimmt die Kapsel Farbe an, wenn dieselben (oder auch Deckgläser)

24 Stunden mit folgender Lösung im Wärmekasten behandelt werden: Konz. alkohol. Gentianaviolettlösung 50,0, destillirtes Wasser 100,0, Acid. acetic 10,0. Entfärben in 0,1 proz. Essigsäure, Alkohol, Oel, Kanadabalsam.

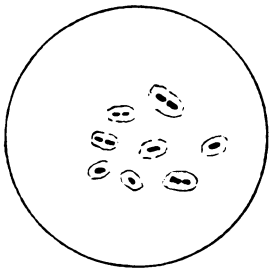

Fig. 44.
Bacillus pneumoniae (Friedländer).

Diplococcus pneumoniae (Fraenkel). Ein Kurzstäbchen von länglich runder Form, welches 5—6gliederige Ketten bildet und von einer Schleimkapsel umgeben ist.

Findet sich nicht nur bei Entzündungen der Lunge, sondern auch in anderen Organen.

Färbung: Schnitte nach Gram, Deckgläser mit Fuchsin.

Bacillus tuberculosis (Koch). Schlanke leicht gebogene Stäbchen von 1,5—3,5 μ Länge.

Der Tuberkelbacillus gedeiht auf Glycerinagar und erstarrtem Blutserum und die Pilze bilden bei 80facher Vergrösserung sichtbare Sförmige Figuren.

Der Tuberkelbacillus wird bei allen im menschlichen Organismus sich abspielenden tuberkulösen Prozessen gefunden, bei frischeren in grösseren und bei älteren Prozessen in geringerer Menge. In verkästen tuberkulösen Produkten pflegen die Tuberkelbacillen zu fehlen, doch hat man — da sich solch käsiges Material bei der Impfung auf Versuchsthiere besonders virulent erweist — Ursache anzuneh-

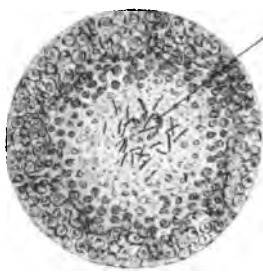

Fig. 45.
Miliartuberkel der Lunge mit einer Gruppe von Tuberkelbacillen (die Bacillen sind grösser eingezeichnet).

men, dass die Bacillen im Käse in einen uns noch unsichtbaren Dauerzustand übergehen. Besonders reichlich sind sie im Kaverneninhalt anzutreffen.

Färben der Tuberkelbacillen:

Schnitte werden nach Ehrlich folgendermassen gefärbt:

1. Färben in Anilinwasser — Fuchsin (oder Gentianaviolett) 20—24 Stunden (Herstellung des Anilinwassers siehe Gram'sche Methode).
2. Entfärben in 20—33½ proz. Salpetersäure, (wenige Sekunden), so dass nicht aller Farbstoff verschwunden ist.
3. Alkohol (70 proz.), bis kein Farbstoff mehr abgegeben wird.
4. Entwässern in absolutem Alkohol.
5. Cedernöl.
6. Kanadabalsam.

Deckglaspräparate werden, nachdem die zu untersuchende Schicht angetrocknet ist, drei mal kurz durch eine Spiritusflamme gezogen und in Anilinwasser-Fuchsinlösung gebracht. Die Farblösung wird dann aufgekocht und das Deckgläschen noch 5 Minuten darin gelassen (Rindfleisch), dann einige Sekunden Entfärben in 20—33½ proz. Salpetersäure, gut Abspülen in Wasser, lufttrocken werden lassen und in Kanadabalsam einbetten. Nachfärbungen der Präparate mit Malachit etc. werden vielfach angewandt und haben bezüglich der Auffindung der Bacillen auch ihre Vortheile, sind aber trotzdem zu vermeiden, da noch grössere Nachtheile daraus entstehen. Aus schwachgefärbten Bacillen verdrängen nämlich diese Farbstoffe die Färbung und da wir nur alle rothgefärbten Stäbchen (wenn mit Fuchsin gefärbt wurde) für Tuberkelbacillen halten, so würde eine Anzahl solcher der Beobachtung entgehen.



Fig. 46.
Bacillus tuberculosis (Koch).

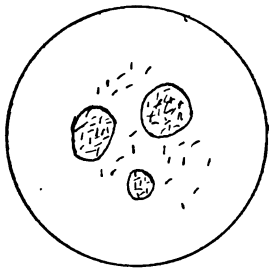

Fig. 47.
Leprabacillen.

Bacillus Leprae (Armauer, Hansen, Neisser). 4 bis 6 μ lange und 1 μ breite Bacillen.

Kulturen sind bis jetzt nicht gelungen. Impfungen leprösser Produkte auf Thiere waren erfolgreich (Damsch).

Färben: Die Leprabacillen sind die einzigen bis jetzt bekannten Mikroorganismen, welche sich wie die Tuberkelbacillen nach der Ehrlich'schen Methode färben.

Bacillus mallei, Rotzbacillus (Löffler, Schütz). Schlanke, den Tuberkelbacillen ähnliche Stäbchen, aber etwas breiter, gleichen an gefärbten Präparaten meist einer Kokkenkette.

Auf Gelatine: In verflüssigter Gelatine fadenziehende weissliche Massen.

Auf Agar-Agar: Tröpfchenartige grauweisse Kolonien.

Auf erstarrtem Blutserum entwickeln sie sich bei 37°.

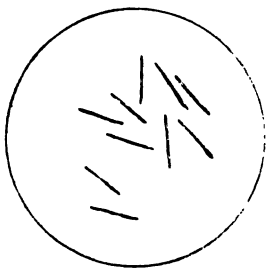

Fig. 48.
Bacillus mallei. Rotz.
(Löffler und Schütz.)

Auf Kartoffeln (gekocht) bildet sich bei 36° in etwa 3 Tagen ein brauner Belag.

Von Weichselbaum wurden die Bacillen im Blute eines Rotzkranken nachgewiesen.

Färben: Schnitte werden mit alkalischem Methylenblau (siehe oben) 24 Stunden gefärbt, dann Entfärben in sehr verdünnter Essigsäure, Alkohol, Cedernöl, Kanadabalsam.

Deckglaspräparat mit Fuchsin.

Bacillus diphtheriae (Löffler). Diese Bacillen sind ungefähr so lang wie die Tuberkelbacillen, aber dicker, häufig ist ein Ende, oder sind beide angeschwollen.

Wachsen auf Gelatine und Agar-Agar und erstarrtem Blutserum (37°).

Auf Kartoffeln kein Wachsthum.

Werden in den diphtherischen Membranen gefunden.

Färben mit Methylenblau.

Rhinosclerombacillen (v. Frisch). 1,5—3,0 μ lange, 0,5—0,8 μ breite Stäbchen mit Kapseln.

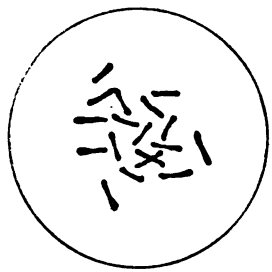

Fig. 49.
Bacillus diphtheriae (Löffler).

Kulturen und Impfungen sind noch nicht gelungen.

Färben: Gram'sche Methode. Nach Härtung der Gewebsstücke in Osmiumsäure färben sich Kapseln und Bacillen mit Hämatoxylin, letztere dunkler.

Spirillum cholerae asiaticae (Koch). Kurze, krumme Stäbchen 0,8—2,0 μ lang, eine Anzahl von Einzelindividuen bilden schraubenförmige Fäden.

Auf Gelatine: Im Impfstiche weisse Pilzmassen, langsame Verflüssigung.

Setzt man einer verflüssigten Gelatinekultur etwas konzentrirte Salzsäure zu, so tritt eine Rosafärbung auf (Choleraroth), die man übrigens — wie ich stets beobachten konnte — durch kurzes Aufkochen im Reagensglas noch bedeutend verstärken kann.

Impft man peptonisirte und neutralisirte Bouillon, welche zugedeckt in einem Spitzglase bei 37° aufbewahrt wird mit Spirillenhaltigem Material, so sieht man nach etwa 24 Stunden ein feines grauweisses Häutchen die Bouillon überziehen, welches — wie die mikroskopische Unter-



Fig. 50.
Spirillum cholerae asiaticae (Koch).

suchung zeigt — aus Choleraspirillen besteht; die Spirillen steigen infolge starken Sauerstoffbedürfnisses zur Oberfläche der Bouillon empor. (Schottelius.)

Auf Agar-Agar: Grauweisser Belag.

Auf Kartoffeln: Bei 35° entsteht eine bräunliche schleimige Auflagerung.

Auf Gelatineplatten: Bei 22° nach 24 Stunden runde, weisslichgelbe Kolonien mit feingezähneltem Rande, die Oberfläche wird mehr und mehr granulirt (wie mit Glassplittern bestreut), dann bildet sich eine dunklere centrale Partie und die Verflüssigung beginnt.

Fig. 51.
Leptothrix buccalis.

Färben: Deckglaspräparate mit Fuchsin.

Leptothrix buccalis bildet lange Fäden von 0,7—1 μ Breite, in der Mundhöhle, färbt sich bei Jod- und Säurezusatz violett (Salzsäure, Essigsäure); die Septa und die Hüllen bleiben ungefärbt, nur der Inhalt färbt sich. Färben mit Fuchsin.



Fig. 52.
Spirochaeta denticola.

Spirillum Obermeieri. Lange wellige Fäden, 16—40 μ lang, mit 10—20 Schraubenwindungen. Im Blute von Kranken mit Febris recurrens. Färben mit Fuchsin.

Spirochaeta denticola. 10 bis 20 μ lange, wellige, an beiden Enden zugespitzte Fäden. Im Zahnschleim. Färben mit Fuchsin.

Plasmodium Malariae. Ein amöbenartiges, in den rothen Blutkörperchen Malariakranker vorkommendes Wesen.

Färbung mit Methylenblau.

Färbung von Deckglaspräparaten.

Zur Färbung von Mikroorganismen, welche Deckgläsern angetrocknet sind, verwendet man die verschiedensten Anilinfarbstoffe, von denen Verfasser dem Fuchsin den Vorzug giebt, das er, wo immer nur möglich, anwendet; der Grund hierfür liegt einmal darin, dass es angenehmer ist, mit einem als mit mehreren Farbstoffen zu hantiren; zweitens geben die Fuchsinfärbungen feinere Bilder, zartere Tinktionen, wobei mehr die natürlichen Grössenverhältnisse erhalten bleiben, während die anderen Farbstoffe die Pilze mehr inkrustiren und dicker erscheinen lassen. Endlich ist es leichter, die Grössen- und Formverhältnisse verschiedener Organismen zu vergleichen, wenn sie stets in gleicher Weise behandelt sind. Immer ist es ja nicht möglich, die Fuchsinfärbung anzuwenden, bei einigen Pilzen muss sie einer speziellen Methode, bei welcher andere Farbstoffe verwendet werden, weichen.

Behandlung der Deckglaspräparate.

1. Alle Deckgläser müssen gut gereinigt werden:
   a) Mit Wasser reinigen.
   b) Eine Minute in Acid. muriatic. conc. legen.
   c) In Wasser abspülen.
   d) Mit Spiritus abspülen.
   e) Mit einem Tuche, dem kein Fett anhaftet, trocken reiben.

So vorbereitete Gläschen kann man sich vorräthig halten, so dass man sie vor dem Gebrauche nur noch einmal kurz abreibt.

2. Das Deckglas wird mit einer dünnen Schicht des zu untersuchenden Materials bestrichen, worauf man diese Schicht lufttrocken werden lässt.

3. Das Deckglas wird (Präparatseite nach oben!) dreimal kurz durch eine Spiritusflamme gezogen.

4. Färben. Ein Uhrschälchen wird 3/4 mit destillirtem Wasser gefüllt, dem 8—12 Tropfen einer konzentrirten alkoholischen Fuchsinlösung (die man stets vorräthig hält und zu der man am besten Diamantfuchsin verwendet) zugesetzt werden. Auf dieser Farbflüssigkeit lässt man das Deckgläschen (natürlich Präparat-

seite nach unten!) schwimmen, während man — wenn zwei zugleich gefärbt werden sollen — das andere untertaucht. Nun kocht man über einer Spiritusflamme eben auf und lässt das Schälchen mit den Präparaten noch 3—5 Minuten stehen.

5. Abspülen in Wasser.

6. Lufttrocken werden lassen. Dieses an der Luft Trocknen stellt häufig die Geduld auf harte Proben und die Deckgläschen werden dann mit der Pincette gefasst und dicht über der Flamme getrocknet, wobei die Präparate zu stark erhitzt werden. Will man schneller trocknen, so schlägt Verfasser vor, die Gläschen (Präparatseite nach oben) mit den Fingern über die Flamme zu halten; wenn es den Fingern zu heiss ist, dann ist es auch für das Präparat zu heiss und die Finger zieht man schon rechtzeitig fort.

7. Einlegen in Kanadabalsam, der mit Xylol gelöst wurde.

Gram'sche Methode.

1. In ein Reagensglas kommen 2 ccm Anilinöl, dann füllt man das Glas zur Hälfte mit destillirtem Wasser, schüttelt kräftig und filtrirt durch ein vorher angefeuchtetes Filter in ein anderes Reagensglas. Das Filtrat muss völlig klar sein und darf keine Oeltropfen enthalten. Zu dem Filtrat setzt man 20 Tropfen einer konzentrirten alkoholischen Gentianaviolettlösung und filtrirt nochmals, worauf die aus Alkohol (Gram) kommenden Schnitte 1—3 Minuten in diese Farblösung (die dunkelblau sein muss) kommen.

2. Abspülen in Wasser.

3. Jodjodkaliumlösung $2^1/_2$—3 Min. (Jod 1,0, Jodjodkalium 2,0, Wasser 300,0).

4. Wiederholtes Auswaschen in 90 proz. Alkohol.

5. Absoluter Alkohol.

6. Nelkenöl.

7. Kanadabalsam.

Anhang.

Sektions-Technik.

Eröffnung.

Man nimmt ein grösseres Sektionsmesser in die volle Hand und beginnt den Eröffnungschnitt dicht unter dem Unterkiefer in der Mittellinie. Ueber dem Kehlkopfe durchschneidet man vorsichtig nur die Haut, ebenso im Jugulum, während man — beim Sternum angelangt — fest bis auf den Knochen schneidet, um an dessen unterem Ende wieder mit etwas leichterer Führung nur die Haut zu durchtrennen. Der Hautschnitt geht auch am Bauche in der Mittellinie bis dicht über den Nabel, welchen man nach links umkreist, um gleich unterhalb desselben wieder in die Mittellinie zu gelangen und hier den Schnitt bis zur Symphyse fortzusetzen. Nachdem man diesen Hautschnitt geführt hat, schneidet man dicht unterhalb des Sternums vorsichtig bis in die Bauchhöhle ein und führt die völlige Durchtrennung der Bauchdecken unter Anspannung der letzteren bis zur Symphyse fort. Nun kann man beiderseits — dicht unter dem Nabel beginnend und seitlich bis zum Darmbeinkamme reichend — einen Querschnitt durch die Bauchdecken machen oder aber, wenn das nicht ausführbar ist (wenn die Leiche z. B. verschickt werden soll), die Ansatzstellen der Recti abdominis beiderseits dicht neben der Symphyse durchtrennen, aber von unten her, ohne die Haut anzuschneiden. Dann geht man zur Freilegung des Brustkorbes, indem man zuerst die häutigen und muskulösen Bedeckungen der rechten, und dann die der linken Seite mit flachen Schnitten ablöst; diese Ablösung muss seitlich von der letzten Rippe aufwärts überall so weit nach aussen gehen, dass sämmtliche Knorpelknochengrenzen der Rippen freiliegen und sie muss so weit

nach oben fortgeführt werden, dass beide Sternoclaviculargelenke zu sehen sind. Dann nimmt man ein schmales Knorpelmesser und eröffnet das rechte Sternoclaviculargelenk, indem man bei steiler Messerhaltung das Köpfchen der Clavicula mit einem nach der Mittellinie der Leiche konvexen Bogen umschneidet; am unteren Rande des Köpfchens angekommen, fühlt man einen Widerstand, senkt den Messergriff etwas zum Gesichte der Leiche und gleitet so fort bis zum äusseren Rande des Gelenkes, wo man die bis jetzt nach aussen gerichtete Messerschneide einfach nach unten dreht, um den Knorpel der ersten Rippe zu durchschneiden. Dasselbe kann man dann auch links thun. Nun ist es für den Anfänger gut, wenn er an beiden Seiten nachsieht, ob überall die Grenze zwischen dem gelbweissen Knorpel und der grauen Rippe deutlich zu erkennen ist.

Der Schnitt soll dann überall im Knorpel geführt werden, und zwar etwa $^1/_4$ cm von der knöchernen Rippe entfernt. Bei der zweiten Rippe rechts beginnend, wird das Knorpelmesser durch die Interkostalmuskulatur hindurch, auf den oberen Knorpelrand aufgesetzt und zwar bei schräger Messerhaltung; denn, würde man es steil halten, so würde man event. die Lunge anschneiden. Die linke Hand auf der das Messer führenden Rechten gleitet man von Knorpel zu Knorpel, diesen und die Interkostalmuskulatur überall völlig bis zur letzten Rippe durchtrennend. Verknöcherungen des Knorpels sind besonders bei alten Leuten häufig und dann muss man die Durchtrennung mit der Knochenscheere vornehmen (meist handelt es sich da um die 1., 5., 6. und 7. Rippe). Dieselbe Prozedur wird dann auch links vorgenommen und, nachdem sie beendet, fasst man den letzten abgetrennten Rippenknorpel links mit der linken Hand und schneidet, mit der Rechten wieder ein grösseres Messer führend, das Zwerchfell dicht am Knochen des ausgelösten Mittelstückes bis zur 12. Rippe rechts ab, um hierauf das mediastinale Bindegewebe ebenfalls dicht am Sternum abtrennend, dieses mit den beiderseits ansitzenden Rippenknorpeln völlig abzulösen.

Perikardium.

Man hebt mit den Fingern der linken Hand etwa über der Mitte des Herzens eine Falte des Parietalperikardialblattes auf, schneidet mit einer mittelgrossen Scheere einen Schlitz in dasselbe, führt dann die stumpfe Branche der Scheere ein und spaltet dasselbe nach oben, sich etwas rechts von der Mittellinie entfernend bis zu einem Uebergang, bezw. einer Umschlagsstelle auf die grossen Gefässe, und darauf von dem ersten Einschnitt bis zur Herzspitze. Nun wird die Scheere weggelegt, das Perikard aber immer noch festgehalten, während man Erhebungen über den Inhalt des Perikardialsackes anstellt. Zu diesem Zwecke ist dann auch das Herz mit der rechten Hand an der Spitze zu fassen und empor zu heben und nun die Quantität und Qualität des Inhaltes zu bestimmen. Eine Aenderung erfährt dieser Sektionsmodus, wenn eine totale oder partielle Verwachsung beider Perikardialblätter vorhanden ist, und in diesen Fällen ist die Herausnahme des Herzens mit dem Perikard in toto zu empfehlen.

Herz.

Man schiebt die flache linke Hand so unter das Herz, dass dasselbe mit seiner Rückseite auf ihre Innenfläche zu liegen kommt; ergreift mit der rechten Hand seine Spitze (4 Finger auf die Spitze, Daumen darunter) und dreht das Organ so weit nach rechts, dass seine rechte Kante nach oben sieht, während die linke in die bis dahin unbeweglich gehaltene linke Hand zu liegen kommt. Nun greift man mit der linken Hand das Organ so, dass 4 Finger auf die nach der linken Seite der Leiche gewandte Vorderfläche des Herzens und der Daumen auf die nach rechts gewandte Hinterfläche zu liegen kommt. Während das Organ in dieser Lage kräftig gehalten wird, nimmt man ein mittelgrosses Messer und eröffnet die Höhlen des rechten Herzens in folgender Weise. Zuerst durchsticht man die Wand des Vorhofes zwischen Cava sup. und inf. und durchtrennt dieselbe mit einem Schnitte bis zur Kante des Ventrikels. Hier setzt man dicht über dem Ostium atrioventriculare dextrum ab, um

dicht unter demselben eine etwa fingerbreite Lücke stehen lassend mit der Durchschneidung der Ventrikelwand zu beginnen. Dieser Ventrikelschnitt verläuft genau auf der Kante des Ventrikels und soll gewöhnlich nicht ganz bis zur Spitze des Herzens reichen, weil die leztere ja normalerweise vom linken Ventrikel gebildet wird. Während man nun das Herz immer noch in der beschriebenen Weise festhält, entnimmt man mit der rechten Hand dem Vorhofe durch den angelegten Schnitt hindurch seinen etwaigen Inhalt, welcher in festen oder lockeren Blutgerinseln zu bestehen pflegt. Dann führt man zwei Finger der rechten Hand vom Vorhofe aus durch das Ostium atrioventriculare in den Ventrikel hinein, die Weite des ersteren prüfend. Nachdem dieses geschehen, lässt man das Herz in seine normale Lage zurückfallen. Um nun auch die Eröffnung des linken Herzens vornehmen zu können, ergreift man mit der linken Hand die Spitze desselben (4 Finger auf die Spitze, Daumen darunter) zieht die Spitze in die Höhe und darauf das ganze Herz etwas zur rechten Seite der Leiche hinüber, worauf die linke Herzkante in ihrer ganzen Ausdehnung sichtbar wird. Jetzt ergreift man mit der rechten Hand wieder das schon vorhin gebrauchte Messer, durchsticht die Wand des linken Vorhofes mitten zwischen den eintretenden Lungenvenen und führt auch hier, wie vorhin rechts einen Schnitt, welcher bis zum oberen Rande der Ventrikelkante reicht, setzt ab, lässt wieder eine etwa fingerbreite Brücke stehen und eröffnet dann durch einen 2. Schnitt, welcher auf der Kante des Ventrikels verlaufend in der Nähe der Spitze sich etwas auf die Vorderfläche des Herzens wendet und bis zur Spitze hinanreicht, die linke Herzkammer. Wieder wird das Messer fortgelegt und während man noch immer das Herz mit der linken Hand in seiner Lage erhält, wird mit der rechten der Vorhof auf seinen Inhalt untersucht und das etwa Vorhandene aus demselben entfernt. Nun folgt auch hier die Prüfung der Weite des Ostium atrioventriculare in gleicher Weise wie rechts, und dann ist die Sektion und Untersuchung des Herzens, soweit dieselbe in der Leiche vorgenommen wird, beendet. Die dasselbe noch immer haltende linke Hand zieht das Organ jetzt gerade in die Höhe und man schreitet zur

Herausnahme desselben, indem man die grossen Gefässe an ihrer Austritts- resp. Eintrittsstelle in den Perikardialsack durchtrennt. Es empfiehlt sich, zuerst die untere sich anspannende Cava inf., darauf links die Lungenvenen und dann die übrigen Gefässe, Aorta, Pulmonalis und Cava sup. zu durchschneiden. Das herausgenommene Herz wird in reinem Wasser abgespült, etwa im Lumen der Aorta und Pulmonalis vorhandene Gerinnsel werden herausgenommen, und darauf wird die Schlussfähigkeit der Klappen dieser beiden grossen Gefässe in der Weise geprüft, dass man zuerst die Aorta und dann die Pulmonalarterie an ihrem Schnittrande fasst, das Organ so frei hält, und in das Lumen dieser Gefässe Wasser füllt. Die Pulmonalklappen pflegen ein Ablaufen des Wassers völlig zu verhindern, während in der Aorta, selbst wenn die Klappen intakt sind, ein langsames Absickern desselben vorkommt. Fliesst das Wasser schneller ab und bekommt man Verdacht auf eine vorhandene Insufficienz, so empfiehlt es sich, noch einen zweiten Versuch zu machen, in der Weise, dass man, um Zerrung zu vermeiden das Herz an den Vorhöfen fasst, und wieder das Aortenlumen mit Wasser füllt. Darauf legt man das Herz mit seiner Hinterfläche auf einen Holzteller und zwar so, dass seine Basis mit den grossen Gefässen dem Sezierenden zugerichtet ist. Die rechte Herzhälfte liegt dann nach rechts gewendet, und nun führt man die stumpfe Branche einer Scheere in den rechten Vorhofschnitt durch das Ostium atrioventriculare hindurch und durchtrennt die vorhin zwischen Vorhof und Ventrikelschnitt stehengebliebene Brücke, hebt den nun beweglichen vorderen Muskellappen in die Höhe und kann die Betrachtung des Vorhofes, der Valvula tricuspidalis und des rechten Ventrikels vornehmen. Nachdem dies geschehen, lässt man den emporgehaltenen Muskellappen wieder in seine Lage zurückfallen, dreht die Spitze des Ventrikels zu sich her, führt nun die stumpfe Scheerenbranche von der Spitze aus in den rechten Ventrikel ein und durchtrennt dessen Muskulatur dicht am Septum ventriculorum bis hinauf in die Arteria pulmonalis, welche ebenfalls ganz aufgeschnitten werden muss. Hält man sich bei dieser

Schnittführung sorgfältig an das Septum, so wird keine der drei Klappen der Pulmonalarterien durchschnitten. Jetzt folgt die Betrachtung des Conus arteriae pulm., der Klappen und der eröffneten Pulmonalarterie selbst. Dann dreht man das Herz wieder so, dass wie bei der Führung des ersten Scheerenschnittes die grossen Gefässe dem Sezierenden zugerichtet sind, durchtrennt links, wie vorhin rechts, die zwischen Vorhof und Ventrikelschnitt stehengelassene Brücke, betrachtet das Innere des linken Vorhofes, der Valvula bicuspidalis, des linken Ventrikels und schneidet darauf wie rechts mit der Scheere die Muskulatur der linken Herzkammer entlang dem Septum ventriculorum durch. Dabei ist zu beachten einmal, dass die die Aorta kreuzende Pulmonalarterie zur rechten Herzseite hinübergezogen werden muss, während man die erstere eröffnet, um ein zweites Durchschneiden der letzteren zu vermeiden; ferner muss sowohl hier, als auch rechts jegliche Verletzung des Herzohres sorgfältig vermieden werden. Darauf folgt die Betrachtung des Conus arteriosus und der eröffneten Aorta und ihrer Klappen selbst.

Lungen.

Sind die Pleurablätter verwachsen, so führt man nahe den durchschnittenen Rippenenden von unten her mit dem Knorpelmesser einen langen kräftigen Schnitt fast senkrecht auf die innere Thoraxwand, so die Pleura costalis durchtrennend, bohrt dann den rechten Zeigefinger und immer mehr Finger der rechten Hand dahinter und löst sie so im ganzen Umfange der Lungen — und damit diese selbst von der Brustwand. Die Herausnahme der Lungen geschieht dann in der Weise, dass man erst die linke Lunge an der Spitze fasst und — indem man diese nach unten zieht — den Hauptbronchus durch einen senkrecht auf den Verlauf der Wirbelsäule gerichteten Schnitt durchtrennt; dann wälzt man die Lunge aus der Brusthöhle in die Mittellinie, zieht sie nach oben und trennt sie durch einen parallel der Wirbelsäule verlaufenden Schnitt, welcher den Oesophagus und

die Aorta thoracica nicht verletzen darf, ab. Darauf geschieht dasselbe mit der linken Lunge.

Ist die herausgenommene Lunge weich (Emphysem), so kann man jeden einzelnen Lappen für sich durchschneiden, ist sie fest und somit besser schnittfähig (Pneumonien, Tuberkulose), so führt man einen grossen Schnitt, welcher in der Axillarlinie der Lunge beginnend und bis zum Hilus verlaufend, das ganze Organ in eine vordere und eine hintere Hälfte trennt. Natürlich wird man durch Herderkrankungen veranlasst, mehrere und verschieden geführte Schnitte anzulegen.

Will man Bronchien oder Gefässe untersuchen, so schneidet man das Organ nicht erst an, sondern setzt dasselbe auf die linke Hand und beginnt mit der Scheere vom Hilus her die Bronchien resp. Gefässe in der Weise aufzuschneiden, dass man die stumpfe, geknöpfte Branche einer langen schmalen Scheere vorsichtig einführt und stets vorsichtig seinen Weg fühlend so weit schneidet, als man kommt; werden die Verästelungen für das Knöpfchen der Scheere zu fein, dann muss man mit der spitzen Scheerenbranche ganz besonders zart weiterfühlen und schneiden, um nicht die Wandungen der zarten Kanälchen zu durchstossen und so event. Alles zu verderben.

Halsorgane.

Der grosse Eröffnungsschnitt hatte auch schon die Haut über dem Kehlkopfe durchtrennt, nun präparirt man — zuerst an der rechten Seite — die häutigen Bedeckungen vom Kehlkopfe und den Halsmuskeln möglichst weit zur Seite hinab und achtet besonders darauf, dass der untere Rand des Unterkiefers in seiner ganzen Ausdehnung freigelegt wird; ist dieses geschehen, so sticht man mit einem mittleren Messer in der Mittellinie hinter dem Unterkiefer ein, so dass die Messerspitze hinter den unteren Schneidezähnen in der Mundhöhle zum Vorschein kommt, um dann mit kurzen sägenden Zügen an der Innenfläche des Unterkiefers entlang bis zum Kieferwinkel (Angulus maxillae

inf.) den Boden der Mundhöhle und alle darunter liegenden Muskeln zu durchtrennen; ist dieses geschehen, dann holt man mit der linken Hand die Zunge herunter und trennt nun von unten her den weichen vom harten Gaumen ab, führt diesen Schnitt bis vor die Tonsillen nach unten, durchschneidet die Carotis oberhalb ihrer Theilung in Carotis interna und externa, führt einen langen Schnitt an der Aussenseite der Carotis communis auf die Wirbelsäule, der bis zum Jugulum hinabreicht und trennt nun das ganze Packet einschliesslich beider Karotiden durch quere Schnitte bis zur Brusthöhle von der Wirbelsäule los. Nachdem man dann durch schräg nach unten und aussen gerichtete Schnitte die Nerven und Gefässe durchtrennt hat, welche zu den oberen Extremitäten gehen, setzt man das Ablösen von der Wirbelsäule, wobei es sich nun um Oesophagus und Aorta thoracica handelt — welche mit den Halsorganen in Zusammenhang bleiben sollen — bis zum Zwerchfell fort, um hier oberhalb desselben Oesophagus und Aorta quer zu durchschneiden und somit das Ganze herauszunehmen.

Darauf legt man die Theile so, dass das untere Ende der Aorta thoracica dem Obducirenden zugerichtet, worauf man diese — von unten nach oben gehend — mit einer Scheere aufschneidet, um darauf auch die vom Arcus aortae abgehenden Gefässe (Karotiden und Subclaviae) aufzuschneiden. Jetzt dreht man die Theile um, so dass die Zunge dem Secirenden zugerichtet ist und mit ihrem Rücken nach oben liegt; darauf fasst man den Gaumenbogen, führt unter diesem eine lange geknöpfte Darmscheere in den Oesophagus ein und schneidet diesen bis an sein unteres Ende an seiner linken Seite (vom Secirenden rechts) auf.

Dann führt man die Scheere in den Kehlkopf ein und schneidet diesen (während man den Oesophagus zur Seite schiebt) sammt der Trachea in der hinteren Mittellinie (wenn in der hinteren Mittellinie Erkrankungen erwartet werden, so schneidet man natürlich in der vorderen Mittellinie) auf.

Nun kann man wohl sagen, dass es fast Regel ist, dass Anfänger nach Eröffnung des Larynx ein oder mehrere Finger in denselben einführen und auf der Schleimhaut hin und herwischen, ein Verfahren, vor dem aus naheliegenden Gründen nicht genug

gewarnt werden kann; statt dessen schiebt man die zusammengelegten vier Finger beider Hände von rechts und links unter den Kehlkopf, legt die beiden Daumen an die Innenseiten der Hörner des Schildknorpels und biegt so die Theile auseinander, wobei man — bei Verknöcherung der Knorpel — ziemliche Gewalt anwenden muss. Dann kann man das Innere des Larynx und der Trachea übersehen.

Milz.

Man sucht die Milz mit der linken Hand auf, schält etwaige abnorme Verbindungen mit derselben los, zieht sie genügend vor und schneidet die Gefässe am Hilus ab. Dann wird das Organ mit seiner Konvexität nach oben gelegt und, wenn keine Gründe vorliegen, davon abzugehen, so wird ein auf die Oberfläche senkrechter Schnitt geführt, welche das Organ im längsten Durchmesser fast durchtrennt.

Nieren.

Man umschneidet zuerst die linke Niere und Nebenniere, schält sie mit der linken Hand los und schneidet sie — wenn keine Nierenerkrankungen zu erwarten sind, welche mit Erkrankungen der Uretheren in Zusammenhang stehen — von den Gefässen am Hilus ab.

Nun nimmt man die Niere so in die linke Hand, dass der Hilus nach unten gerichtet ist und durchtrennt durch einen seichten Schnitt auf dem ganzen Rande der Konvexität die Kapsel, dabei nur leicht in die Nierenrinde eindringend, dann wird die Kapsel nach beiden Seiten bis zum Hilus hinunter gezogen und nun vertieft man den schon am oberen Nierenrande angedeuteten Schnitt so, dass er bis zum Nierenbecken hinabläuft, und das Organ in zwei gleiche Hälften theilt.

Darauf nimmt man die gleichen Manipulationen mit der rechten Niere vor, welche man sich — wenn die Leber noch nicht entfernt wurde — dadurch zugänglich macht, dass man die Leber in die Höhe klappt.

Beckenorgane.

Zuerst durchschneidet man das Peritoneum parietale, indem man einen Schnitt führt, welcher rings um die Vorderwand des Eingangs zum kleinen Becken, senkrecht auf die Linea innominata verläuft; dann löst man mit der linken Hand das Peritoneum hinter der Symphyse ab und dringt darauf mit der linken Hand, deren Rücken nach der linken Beckenwand hingerichtet ist, an dieser hinabgleitend und schälende Bewegungen ausführend, in die Tiefe, bis die Hand zwischen Mastdarm und Wirbelsäule angekommen ist, welch' letzterer sie nun mit dem Rücken aufliegt, während der Mastdarm auf der Vola manus ruht. Nachdem dann der Mastdarm nach oben und unten so weit als möglich von der Wirbelsäule abgelöst worden ist, zieht man die linke Hand heraus, um die gleichen Manipulationen rechts vorzunehmen, wozu man die rechte Hand verwendet, deren Rücken beim Einführen wiederum der Beckenwand anliegt, also hier nach rechts gerichtet ist. Sind die Organe ringsum und auch nach oben so weit als möglich losgeschält, so umfasst man das ganze Packet mit der linken Hand möglichst tief unten, sticht dann mit einem längeren Messer unter der Symphyse durch und schneidet erst nach rechts, dann nach links, schräg nach unten und aussen am absteigenden Schambeinaste entlang alle Weichtheile durch. Sind diese beiden Schnitte gut ausgeführt, so zieht man das Ganze mit der noch immer festhaltenden linken Hand fest nach oben und löst es völlig durch einen tief, hinter dem Anus geführten festen Querschnitt, worauf nur oben noch — falls der Darm noch vorhanden —, die Flexura sigmoidea — nachdem sie doppelt unterbunden — diese und andere Verbindungen durchschnitten werden müssen.

Die herausgenommenen Organe werden so gelegt, dass die Blase nach oben liegt und dass deren oberer Rand dem Obducenten zugerichtet ist; die Blase wird dann mit einer mittelgrossen Scheere am oberen Rande so angeschnitten, dass das Lumen sichtbar wird, worauf man die geknöpfte Branche der Scheere einführt und Blase und Urethra in der vorderen Mittellinie aufschneidet. Nehmen wir an, es handelte sich um die Beckenorgane einer Frau! Nun dreht man die Organe herum,

so dass Vulva und Anus dem Obducenten zugerichtet sind, führt die stumpfe Branche der bei der Blase gebrauchten Scheere in die Vagina ein und schneidet sie bis zur Portio vaginalis uteri an ihrer linken Seite (vom Obducenten rechts) auf, worauf die geknöpfte Branche der Scheere in den Cervikalkanal und die Höhle des Corpus uteri eingeführt wird, dessen linke Wand und — von hier weitergehend — oberer Rand bis zur linken Tuba dann durchschnitten wird. Nun liegen die ganzen Innentheile der Vagina und des Uterus frei! Will man die Ovarien durchschneiden, so trennt man sie durch einen vom konvexen Rande bis zum Hilus gehenden Schnitt in zwei Hälften.

Zuletzt führt man die geknöpfte Branche einer Darmscheere in das Rectum und schneidet den Darm an seiner linken Seite (vom Obducenten rechts) auf.

Handelt es sich um eine männliche Leiche und soll auch der Penis mit untersucht werden, so verlängert man den Hautschnitt des grossen Eröffnungsschnittes über die Symphyse hinweg bis zur Glans penis, schält die Haut rings um den Penis los, durchschneidet (subcutan) die Corpp. cavernosa und das Corpus urethrae dicht hinter der Glans penis, durchtrennt an der Symphyse das Ligamentum suspensorium penis etc., steckt den Penis in das kleine Becken und nimmt ihn mit den Beckenorganen heraus.

Magen und Duodenum.

Man schneidet in den unteren Abschnitt des absteigenden Theils des Duodenum mit der Scheere ein Loch, führt dann die geknöpfte Branche der Darmscheere in das Duodenum ein, schneidet dasselbe an seiner Vorderwand nach oben auf, geht durch den Pylorus in den Magen ein und eröffnet auch diesen an der grossen Kurvatur, bis zu Kardia. Wenn man den Weg vom Duodenum in den Magen nicht recht finden kann, so führe man erst einen Finger und auf diesem die Scheere ein.

Leber.

Man fasst die Leber am linken Lappen, zieht sie kräftig in die Höhe und schneidet mit einem grösseren Messer von oben

nach unten fortschreitend alle Ligamente durch. Ist die rechte Niere noch nicht herausgenommen worden, so fühlt man nach ihr, damit man genau weiss, wo sie liegt und schneidet dann zwischen ihr und Leber weiter.

Das herausgenommene Organ wird so mit seiner Konvexität nach oben gelegt, dass der rechte Leberlappen dem Obducenten zugerichtet ist, worauf im oberen und im unteren Drittheil ein kräftiger Schnitt quer durch beide Lappen geführt wird, der das Organ fast in seiner ganzen Dicke durchtrennt,

Darm.

Von der Flexura sigmoidea, welche zwischen zwei Unterbindungen durchschnitten wurde, nach aufwärts gehend, wird das Colon descendens gelöst, dann das Colon transversum, das Colon ascendens und das Coecum. Hierauf fasst man den Darm mit der linken Hand, zieht fest an (aber besonders bei Kindern nicht zu stark), setzt das rechtwinklig zum Darm gehaltene Messer auf diesen, an die Stelle des Mesenterialansatzes und schneidet nun, indem man das Messer wie einen Violinbogen führt, im ganzen Verlaufe des Dünndarms, bis zum Duodenum ab; hier unterbindet man wieder doppelt, schneidet zwischen den Unterbindungen durch und eröffnet nun den Darm, indem man ihn an der Stelle des Mesenterialansatzes von oben nach unten aufschneidet.

Schädel.

Man durchtrennt die häutigen Bedeckungen des Schädels, indem man vom Processus mastoideus der rechten Seite (dicht hinter dem Ohre) ausgehend, mit einem Knorpelmesser einen festen bis auf den Knochen dringenden Schnitt über die Konvexität des Schädels bis zum Processus mastoideus der anderen Seite führt. Dann werden die Bedeckungen bis zum oberen Orbitalrande nach vorne und bis etwas unter die Protuberantia occipitalis externa nach hinten heruntergezogen, die Musculi temporales werden in ihrer Mitte von vorne nach hinten durchschnitten und von hier

aus mit einem Meisel halb nach oben, halb nach unten geschabt. Folgende Punkte werden dann zum Anzeichnen der Sägelinie mit einem Buntstift fixirt: Vorne die Glabella, an den Seiten die Stelle des Schädels, welche durch den oberen Rand des heraufgezogenen Ohres erreicht wird und hinten die Protuberantia occipitalis externa. Diese Punkte werden durch eine Linie verbunden und dieser folgend wird der Schädel aufgesägt; worauf die Herabnahme der Schädeldecke erfolgt.

Dura mater.

Mit einem Messer schneidet man auf der Höhe der Konvexität in der Mittellinie, den Sinus longitudinalis auf, indem man einfach in die Mittellinie von vorne bis hinten einschneidet, darauf wird die Dura mater in der Höhe der Sägelinie des Schädels, ringsum durchschnitten und beiderseits nach oben gezogen, so dass das Gehirn sichtbar wird; dann schneidet man den Sichelfortsatz zwischen den Frontallappen durch und zieht die ganze Dura mater über dem Gehirn nach hinten.

Herausnahme des Gehirns.

Mit der linken Hand lockert man die Frontallappen, hebt sie leicht von der Basis Cranii auf und durchschneidet alle Nerven und Gefässe möglichst weit vom Gehirn, dicht vor ihrem Aus- resp. Eintritt in die Kanäle und Foramina bis zum Felsenbein, an dessen Firste dann mit kurzen sägenden Zügen von Innen nach Aussen beiderseits das Tentorium cerebelli abgelöst wird. Nun stützt man das schwer nach hinten sinkende Gehirn gut mit der linken Hand, durchtrennt die noch übrigen Nerven in der angegebenen Weise und durchschneidet möglichst tief unten im Rückenmarkskanale die Medulla cervicalis und die beiden Vertebralarterien. Das Gehirn wird dann herausgenommen und nun wird der Sinus cavernosus eröffnet.

Gehirn.

Zur Sektion des Gehirns legt man dasselbe wie das eigene liegt, so dass also die Konvexität nach oben sieht und die Occipital-

lappen nebst Kleingehirn dem Obducenten zugerichtet sind. Indem man den Daumen der rechten Hand von oben her zwischen die Hemisphären einführt und dicht über dem Corpus callosum von vorne nach hinten hin und her führt, macht man sich das Corpus callosum gut sichtbar. Nun werden vier Finger der linken Hand auf die linke Grosshirnhemisphäre gelegt, der Daumen kommt an die Innenseite dieser Hemisphäre, welche leicht nach aussen gezogen wird und ein leichter Schnitt trennt das Corpus callosum in seiner ganzen Länge von vorn nach hinten, von der Hemisphäre gerade an der Grenze zwischen beiden ab. Darauf wird in den vorderen Spalt das Messer flach mit nach aussen gerichteter Schneide eingeführt, worauf die letztere nach oben gedreht und so der Frontallappen nach vorne durchschnitten wird; dann führt man das Messer wiederum flach, die Schneide zur Medianlinie gerichtet — Spitze des Messers dem Obducenten zu — in den hinteren Schnittspalt ein, dreht die Schneide nach oben und durchschneidet so den Occipitallappen.

Nun wird unter Heben und Senken des Messers von vorne nach hinten ein Schnitt geführt, welcher die Hemisphäre vom Corpus striatum und dem Thalamus opticus löst (nicht völlig abtrennt), der sogenannte Entlastungsschnitt und darauf macht man noch drei Schnitte in die Substanz der Hemisphäre, welche sämmtlich von der oberen Kante des Stückes ausgehend, nach unten zur Konvexität hin divergiren, so dass der erste mit medianwärts, der zweite mit senkreeht nach unten und der dritte mit nach aussen gerichteter Klingenfläche, aber alle unter beständigem Heben und Senken des Messers geführt werden.

Jetzt dreht man das Gehirn so, dass die frontalen Theile desselben dem Obducenten zugerichtet sind und nimmt nun an der anderen Seite dieselben Manipulationen (Abtrennen des Corpus callosum, Eröffnung des Seitenventrikels) und Eröffnung des Vorder- und Hinterhorns, Entlastungsschnitt und Hemisphärenschnitte vor. Dann dreht man das Gehirn wieder, damit es wieder liegt wie zu Beginn, hebt das Corpus callosum mit der linken Hand, durchtrennt es in der Gegend des Foramen Monroi quer und schlägt den hinteren Theil nach hinten zurück. Jetzt kann man beide Corpora striata und Thalami optici durch dicht gestellte

tiefe Querschnitte vom vorderen Rande der ersteren bis zum hinteren Rande der letzteren seciren, oder aber man thut das erst auf der einen und dann auf der anderen Seite. Darauf führt man die linke Hand unter Medulla und Kleinhirn, durchtrennt den Wurm des Kleinhirns in der Mittellinie (Eröffnung des 4ten Ventrikels) und führt durch jede Kleinhirnhemisphäre drei Schnitte, welche senkrecht auf dessen Oberfläche fallend von einem Punkte der Gegend des Pedunculus cerebelli ad corpora quadrigemina ausgehend und zum hinteren Rande der Hemisphären hinziehend hier gleich den Branchen eines Fächers auseinanderlaufen.

Nun legt man die Hemisphären des Grosshirns nach der Mitte zusammen, umfasst das Gehirn von rechts und links mit beiden Händen und wirft es vorsichtig so herum, dass die Basis nach oben gerichtet ist; dann wird die linke Hand unter die Medulla geschoben und es werden nun folgende Schnitte geführt: Beide Grosshirnschenkel werden quer (senkrecht auf ihren Faserverlauf) durchschnitten, in den Pons kommen tiefe Querschnitte, einer im oberen Dritttheil, einer in der Mitte und einer im unteren Drittheil, dann folgt ein Querschnitt an der Grenze von Pons und Medulla oblongata, und einer in der Mitte und am unteren Rande der Oliven.

Rückenmark.

Man führt einen Hautschnitt in der hinteren Mittellinie, schneidet beiderseits die Muskeln durch lange Schnitte von den Dornfortsätzen ab, durchsägt die hinteren Wirbelbögen zu beiden Seiten der Dornfortsätze mit einer Doppelsäge, fasst den Duralsack am unteren Rückenmarksende (Cauda equina) mit einer Hakenpincette, schneidet alle abgehenden Spinalnerven mit der Scheere ab und nimmt so das von der Dura mater umhüllte Rückenmark heraus; dann legt man das Rückenmark auf einen Holzteller, schneidet die Dura mater über der Rückseite des Rückenmarkes auf und führt nun mit einem scharfen Rasirmesser in Abständen von 1—2 cm Querschnitte durch die ganze Medulla spinalis.

Druck der Kgl. Universitätsdruckerei von H. Stürtz, Würzburg.

NAME	DATE DUE