



This is a digital copy of a book that was preserved for generations on library shelves before it was carefully scanned by Google as part of a project to make the world's books discoverable online.

It has survived long enough for the copyright to expire and the book to enter the public domain. A public domain book is one that was never subject to copyright or whose legal copyright term has expired. Whether a book is in the public domain may vary country to country. Public domain books are our gateways to the past, representing a wealth of history, culture and knowledge that's often difficult to discover.

Marks, notations and other marginalia present in the original volume will appear in this file - a reminder of this book's long journey from the publisher to a library and finally to you.

Usage guidelines

Google is proud to partner with libraries to digitize public domain materials and make them widely accessible. Public domain books belong to the public and we are merely their custodians. Nevertheless, this work is expensive, so in order to keep providing this resource, we have taken steps to prevent abuse by commercial parties, including placing technical restrictions on automated querying.

We also ask that you:

- + *Make non-commercial use of the files* We designed Google Book Search for use by individuals, and we request that you use these files for personal, non-commercial purposes.
- + *Refrain from automated querying* Do not send automated queries of any sort to Google's system: If you are conducting research on machine translation, optical character recognition or other areas where access to a large amount of text is helpful, please contact us. We encourage the use of public domain materials for these purposes and may be able to help.
- + *Maintain attribution* The Google "watermark" you see on each file is essential for informing people about this project and helping them find additional materials through Google Book Search. Please do not remove it.
- + *Keep it legal* Whatever your use, remember that you are responsible for ensuring that what you are doing is legal. Do not assume that just because we believe a book is in the public domain for users in the United States, that the work is also in the public domain for users in other countries. Whether a book is still in copyright varies from country to country, and we can't offer guidance on whether any specific use of any specific book is allowed. Please do not assume that a book's appearance in Google Book Search means it can be used in any manner anywhere in the world. Copyright infringement liability can be quite severe.

About Google Book Search

Google's mission is to organize the world's information and to make it universally accessible and useful. Google Book Search helps readers discover the world's books while helping authors and publishers reach new audiences. You can search through the full text of this book on the web at <http://books.google.com/>



Über dieses Buch

Dies ist ein digitales Exemplar eines Buches, das seit Generationen in den Regalen der Bibliotheken aufbewahrt wurde, bevor es von Google im Rahmen eines Projekts, mit dem die Bücher dieser Welt online verfügbar gemacht werden sollen, sorgfältig gescannt wurde.

Das Buch hat das Urheberrecht überdauert und kann nun öffentlich zugänglich gemacht werden. Ein öffentlich zugängliches Buch ist ein Buch, das niemals Urheberrechten unterlag oder bei dem die Schutzfrist des Urheberrechts abgelaufen ist. Ob ein Buch öffentlich zugänglich ist, kann von Land zu Land unterschiedlich sein. Öffentlich zugängliche Bücher sind unser Tor zur Vergangenheit und stellen ein geschichtliches, kulturelles und wissenschaftliches Vermögen dar, das häufig nur schwierig zu entdecken ist.

Gebrauchsspuren, Anmerkungen und andere Randbemerkungen, die im Originalband enthalten sind, finden sich auch in dieser Datei – eine Erinnerung an die lange Reise, die das Buch vom Verleger zu einer Bibliothek und weiter zu Ihnen hinter sich gebracht hat.

Nutzungsrichtlinien

Google ist stolz, mit Bibliotheken in partnerschaftlicher Zusammenarbeit öffentlich zugängliches Material zu digitalisieren und einer breiten Masse zugänglich zu machen. Öffentlich zugängliche Bücher gehören der Öffentlichkeit, und wir sind nur ihre Hüter. Nichtsdestotrotz ist diese Arbeit kostspielig. Um diese Ressource weiterhin zur Verfügung stellen zu können, haben wir Schritte unternommen, um den Missbrauch durch kommerzielle Parteien zu verhindern. Dazu gehören technische Einschränkungen für automatisierte Abfragen.

Wir bitten Sie um Einhaltung folgender Richtlinien:

- + *Nutzung der Dateien zu nichtkommerziellen Zwecken* Wir haben Google Buchsuche für Endanwender konzipiert und möchten, dass Sie diese Dateien nur für persönliche, nichtkommerzielle Zwecke verwenden.
- + *Keine automatisierten Abfragen* Senden Sie keine automatisierten Abfragen irgendwelcher Art an das Google-System. Wenn Sie Recherchen über maschinelle Übersetzung, optische Zeichenerkennung oder andere Bereiche durchführen, in denen der Zugang zu Text in großen Mengen nützlich ist, wenden Sie sich bitte an uns. Wir fördern die Nutzung des öffentlich zugänglichen Materials für diese Zwecke und können Ihnen unter Umständen helfen.
- + *Beibehaltung von Google-Markenelementen* Das "Wasserzeichen" von Google, das Sie in jeder Datei finden, ist wichtig zur Information über dieses Projekt und hilft den Anwendern weiteres Material über Google Buchsuche zu finden. Bitte entfernen Sie das Wasserzeichen nicht.
- + *Bewegen Sie sich innerhalb der Legalität* Unabhängig von Ihrem Verwendungszweck müssen Sie sich Ihrer Verantwortung bewusst sein, sicherzustellen, dass Ihre Nutzung legal ist. Gehen Sie nicht davon aus, dass ein Buch, das nach unserem Dafürhalten für Nutzer in den USA öffentlich zugänglich ist, auch für Nutzer in anderen Ländern öffentlich zugänglich ist. Ob ein Buch noch dem Urheberrecht unterliegt, ist von Land zu Land verschieden. Wir können keine Beratung leisten, ob eine bestimmte Nutzung eines bestimmten Buches gesetzlich zulässig ist. Gehen Sie nicht davon aus, dass das Erscheinen eines Buchs in Google Buchsuche bedeutet, dass es in jeder Form und überall auf der Welt verwendet werden kann. Eine Urheberrechtsverletzung kann schwerwiegende Folgen haben.

Über Google Buchsuche

Das Ziel von Google besteht darin, die weltweiten Informationen zu organisieren und allgemein nutzbar und zugänglich zu machen. Google Buchsuche hilft Lesern dabei, die Bücher dieser Welt zu entdecken, und unterstützt Autoren und Verleger dabei, neue Zielgruppen zu erreichen. Den gesamten Buchtext können Sie im Internet unter <http://books.google.com> durchsuchen.

**BOSTON
MEDICAL LIBRARY**



**IN THE
Francis A. Countway
Library of Medicine
BOSTON**



I

7

ARCHIV

FÜR

KLINISCHE CHIRURGIE.

BEGRÜNDET

VON

Dr. B. von LANGENBECK,

weit. Wirklichem Geh. Rath und Professor der Chirurgie.

HERAUSGEGEBEN

VON

E. V. BERGMANN,

Prof. der Chirurgie in Berlin.

DR. E. GURLT,

Prof. der Chirurgie in Berlin.

DR. C. GUSSENBAUER,

Prof. der Chirurgie in Wien.


SIEBENUNDFÜNFZIGSTER BAND.

Mit 4 Tafeln und anderen Abbildungen im Text.

BERLIN, 1898.

VERLAG VON AUGUST HIRSCHWALD.

N.W. Unter den Linden No. 68.



Inhalt.

	Seite
I. Beiträge zur Pathologie und Therapie des Darmverschlusses, zweiter Theil, enthaltend Krankengeschichten mit Bemerkungen. (Aus der chirurg. Klinik zu Greifswald. Prof. Helferich.) Von Professor Dr. L. Heidenhain. (Mit 11 Figuren.) . . .	1
II. Der äussere Schenkelbruch. Von Dr. Ferdinand Bähr. (Mit 4 Figuren.)	59
III. Ueber die Behandlung der Urachusfistel. (Aus der chirurg. Universitäts-Klinik des Herrn Geheimrath von Bergmann.) Von Dr. E. Lexer	73
IV. Ueber Arteriitis obliterans und ihre Folgen. Von Professor A. A. Wwedensky	98
V. Ueber operative Versuche, die pathologische Schulterstellung bei Dystrophia musculorum progrediens zu verbessern. Von Professor Dr. A. Freiherr von Eiselsberg. (Mit 6 Figuren.)	118
VI. Ueber die Dermoide des Beckenbindegewebes. Von Dr. F. de Quervain	129
VII. Experimentelle Untersuchungen über die Entstehung der Erkrankungen der Luftwege nach Aethernarkose. Von Dr. Richard Hölscher	175
VIII. Characteristischer Meteorismus bei Volvulus des S romanum. Von Professor Dr. Carl Bayer. (Mit 4 Figuren.)	233
IX. Ueber die neuesten Bestrebungen, die aseptische Wundbehandlung zu vervollkommen. Von Professor Dr. J. Mikulicz .	243
X. Die Ursachen des Misslingens der Asepsis. Von Professor Dr. Landerer.	280
XI. Die aseptische Versorgung frischer Wunden, unter Mittheilung von Thiersuchen über die Auskeimungszeit von Infectionserregern in frischen Wunden. Von Prof. Dr. P. L. Friedrich. (Mit 2 Figuren.)	188
XII. Ueber peritoneale Resorption und Infection. Von Dr. W. Noetzel.	311
XIII. Ueber Wundsecret und Bacterien bei der Heilung per primam. (Aus der chirurg. Klinik des Professor Wölfler in Prag.) Von Dr. Hermann Schloffer	322

	Seite
XIV. Locale Analgesie bei Operationen. Von Dr. Hackenbruch	345
XV. Gastroenterostomia et Enteroanastomosis, ein neues vereinfachtes Verfahren. Von Professor Dr. A. Podres. (Mit 4 Figuren.)	358
XVI. Experimentelle Untersuchungen und Erfahrungen über Infiltrationsanästhesie. Von Privatdocent Dr. H. Braun. (Mit 2 Figuren.)	370
XVII. Erfahrungen über lokale Anästhesie in der Breslauer chirurg. Klinik. Von Dr. Georg Gottstein.	409
XVIII. Neue Experimente zur Erzeugung von Pankreatitis haemorrhagica und von Fettnekrosen. Von Professor Dr. Hildebrand	435
XIX. Ein neues Verfahren der Blasennaht nach Sectio alta. Von Professor Dr. W. Rasumowsky. (Mit einer Figur.)	438
XX. Ueber die bisherigen Erfahrungen bei der radicalen Operation des Magencarcinoms (der Magenresection und der Magenexstirpation) an der Züricher chirurgischen Klinik. (Aus der chirurgischen Klinik in Zürich.) Von Professor Dr. Krönlein	449
XXI. Ueber Regeneration des Magens nach totaler Resection. Von Professor Dr. Schuchardt. (Mit 2 Figuren.)	449
XXII. Die neueren Magenoperationen in der Czerny'schen Klinik und die bisherigen Dauererfolge. Von Stabsarzt Dr. Steudel. (Mit 3 Figuren.)	454
XXIII. Eine neue Methode der Pylorus- und Darm-Resection. Von Dr. Doyen	460
XXIV. Beitrag zur Anwendung des Murphy-Knopfes. Von Dr. Storp.	465
XXV. Einiges über die Anwendung der Darmknöpfe. Von Professor Dr. Anton Wölfler. (Mit einer Figur.)	475
XXVI. Die anatomischen Veränderungen nach Calot'schem Redressement, mit Demonstration experimentell gewonnener Präparate; Angabe einer schonenderen Methode. (Aus der chirurgischen Universitäts-Klinik zu Halle a. S.). Von Dr. L. Wullstein. (Hierzu Tafel I.)	485
XXVII. Zur Technik des Redressements und des Verbandes an der gibbösen Wirbelsäule. Von Dr. Vulpius	498
XXVIII. Die Calot'sche Behandlung der tuberkulösen Spondylitis. Von Professor Dr. Hoffa	501
XXIX. Ein Vorschlag zur Modification des Calot'schen Verfahrens. Von Professor Dr. Schede. (Mit 4 Figuren.)	507
XXX. Ein Fall von Fractur der Diaphyse des Oberarms mit bisher noch nicht beobachteter Wirkung des Streckverbandes. (Aus der chirurg. Klinik des Herrn Prof. von Bramann zu Halle a. S.) Von Dr. Rammstedt. (Mit 2 Figuren.)	517
XXXI. Beiträge zur Technik der Operation des Magencarcinoms. Von Professor Dr. J. Mikulicz	524

	Seite
XXXII. Ueber die histologischen Vorgänge nach der Implantation von Elfenbein und todtem Knochen in Schädeldefecten. Von Dr. Max David. (Hierzu Tafel II.)	588
XXXIII. Erfahrungen über die Behandlung veralteter Emyeme. (Aus der chirurg. Klinik zu Heidelberg.) Von Professor Dr. Jordan	546
XXXIV. Beiträge zur Chirurgie der Lunge und der Pleura. Von Dr. Karewski	555
XXXV. Ueber den angeborenen Verschluss des Dünndarms und seine Behandlung. Von Dr. Felix Franke	591
XXXVI. Inhumane Kriegsgeschosse. Von Professor Dr. von Bruns .	602
XXXVII. Ueber Schussverletzungen des Gehirns. Von Professor Dr. Tilmann	608
XXXVIII. Die Behandlung des Lupus mit Röntgen-Strahlen und mit concentrirtem Licht. Von Dr. Hermann Kümmell . . .	680
XXXIX. Ueber Peritonitis chronica non tuberculosa und ihre Folgen: Verengerung des Darmes und Dislocation der rechten Niere. Von Professor Dr. Riedel. (Mit einer Figur.)	645
XL. Ueber dauernde Spiritusverbände. Von Dr. Salzwedel . .	685
XLI. Ueber einen Fall von 5 Darmresectionen wegen Schussverletzung. (Aus der chirurg. Klinik zu Giessen.) Von Professor Dr. Poppert.	691
XLII. Neue Methode zur blutigen Einrichtung der angeborenen Hüftgelenksluxation. Von Dr. Doyen	699
XLIII. Zur chirurgischen Behandlung der chronischen Mittelohreiterung. Von Sanitätsrath Dr. Ludewig	708
XLIV. Ueber die operative Entfernung ausgedehnter Gesichtscarcinome. (Aus der Hallenser chirurg. Klinik). Von Dr. med. U. Grosse. (Mit 2 Figuren)	711
XLV. Ueber Oesophagus-Resection und Oesophagoplastik. Von Professor Dr. C. Garrè	719
XLVI. Ueber Rectoscopie und einige kleinere operative Eingriffe im Rectum. Dr. J. v. Fedoroff.	728
XLVII. Ueber Craniectomien nebst einigen Betrachtungen über die Heilung grosser Operationsdefecte am Schädel. Von Dr. J. v. Fedoroff.	727
XLVIII. Operationen an dem Brustabschnitt der Speiseröhre. Von Professor Dr. Rehn.	738
XLIX. Zur Operation des Stirnhöhlenempyems. Von Professor Dr. Barth. (Mit 3 Figuren.)	756
L. Ueber die operative Behandlung der Radialislähmung nebst Bemerkungen über die Sehnenüberflanzung bei spastischen Lähmungen. Von Dr. Felix Franke	763
LI. Der erworbene Hochstand der Scapula. Von Professor Dr. Th. Kölliker.	778

	Seite
LII. Ueber die Beseitigung von Gebärmutterblutungen durch die locale Anwendung des Dampfes (Vaporisation nach Sneguireff). Von Dr. Dührssen	780
LIII. Beiträge zur Serumtherapie bei Diphtherie. Von Dr. Riese	785
LIV. Zur Frage über Bauchwandschnitte bei Laparotomien. Von Privatdocent Dr. Nicolai Wolkowitsch	795
LV. Ueber die traumatische Lösung der Kopfepiphyse des Femur und ihr Verhältniss zur Coxa vara. Von Professor Dr. Sprengel. (Hierzu Tafel III und IV und 5 Abbildungen im Text.)	807
LVI. Die Achsendrehungen des Coecums. Von Dr. von Zoegemanteuffel	841
LVII. Eine neue Methode temporärer Gaumen-Resection. Von Professor Dr. Partsch	847
LVIII. Multiple Knochen- und Knorpelgeschwülste. Von Dr. von Kryger	859
LIX. Ueber die Narkose mit Aethylchlorid. Von Dr. Georg Lotheissen. (Mit 2 Figuren.)	865
LX. Ueber entzündliche Tumoren der Submaxillarspeicheldrüse. Von Dr. Küttner	873
LXI. Mittheilungen über Hirn-Chirurgie. Von Dr. Doyen.	876
LXII. Zur Kenntniss der Streptokokken- und Pneumokokken-Osteomyelitis. (Aus der chirurg. Universitäts-Klinik des Herrn Geheimrath von Bergmann.) Von Dr. E. Lexer. (Mit 3 Figuren.)	879
LXIII. Die Verbreitung der Krebserkrankung, die Häufigkeit ihres Vorkommens an den einzelnen Körpertheilen und ihrer chirurgischen Behandlung. Von Dr. Georg Heimann	911

ARCHIV
FÜR
KLINISCHE CHIRURGIE.

BEGRÜNDET

VON

Dr. B. von LANGENBECK,
weil. Wirklichem Geh. Rath und Professor der Chirurgie.

HERAUSGEGEBEN

VON

Dr. E. v. BERGMANN, **Dr. E. GURLT,** **Dr. C. GUSSENBAUER**
Prof. der Chirurgie in Berlin. Prof. der Chirurgie in Berlin. Prof. der Chirurgie in Wien.

SIEBENUNDFÜNFZIGSTER BAND.

ERSTES HEFT.

Mit 25 Abbildungen im Text.

BERLIN, 1898.

VERLAG VON AUGUST HIRSCHWALD.


N.W. Unter den Linden No. 68.



Inhalt.

	Seite
I. Beiträge zur Pathologie und Therapie des Darmverschlusses, zweiter Theil, enthaltend Krankengeschichten mit Bemerkungen. (Aus der chirurg. Klinik zu Greifswald. Prof. Helferich.) Von Professor Dr. L. Heidenhain. (Mit 11 Figuren.) . . .	1
II. Der äussere Schenkelbruch. Von Dr. Ferdinand Bähr. (Mit 4 Figuren.)	59
III. Ueber die Behandlung der Urachusfistel. (Aus der chirurg. Universitäts-Klinik des Herrn Geheimrath von Bergmann.) Von Dr. E. Lexer.	78
IV. Ueber Arteriitis obliterans und ihre Folgen. Von Professor A. A. Wwedensky	98
V. Ueber operative Versuche, die pathologische Schulterstellung bei Dystrophia musculorum progrediens zu verbessern. Von Professor Dr. A. Freiherr von Eiselsberg. (Mit 6 Figuren.)	118
VI. Ueber die Dermoide des Beckenbindegewebes. Von Dr. F. de Quervain	129
VII. Experimentelle Untersuchungen über die Entstehung der Erkrankungen der Luftwege nach Aethernarkose. Von Dr. Richard Hölscher	175
VIII. Characteristischer Meteorismus bei Volvulus des S romanum. Von Professor Dr. Carl Bayer. (Mit 4 Figuren.)	233

4683



I.

(Aus der chirurg. Klinik zu Greifswald. Prof. Helferich).

**Beiträge zur Pathologie und Therapie des
Darmverschlusses, zweiter Theil, enthaltend
Krankengeschichten mit Bemerkungen¹⁾.**

Von

Professor Dr. L. Heidenhain

in Worms, früherem Secundärarzt obiger Klinik.

(Mit 12 Figuren.)

Leider gestattet es meine Zeit erst jetzt, die nachfolgenden Beobachtungen, welche die Grundlage zu meinen Ausführungen auf dem letzten Chirurgen-Congresse bilden, in extenso mitzuthemen. Ich thue dies, trotzdem Krankengeschichten im Allgemeinen nur von Wenigen gelesen werden, um dem Leser meiner ersten Arbeit eine ausreichende Kritik meiner Darlegungen zu ermöglichen. Und die Kritik sowohl seitens der internen Kliniker, wie auch der Fachgenossen wird wohl nicht auf sich warten lassen. Auf dem Gebiete der Diagnose und Therapie des Darmverschlusses sind noch so viele unklare Punkte, dass meines Erachtens eine Förderung nur zu erreichen ist durch das Studium und die kritische Betrachtung gut beobachteter Krankengeschichten, welche womöglich die Autopsie in vivo vel in mortuo enthalten müssen. Den Hauptgrund der weitgehenden Meinungsverschiedenheiten zwischen den Chirurgen und den internen Klinikern über die Behandlung dieser Erkrankungen glaube ich darin finden zu müssen, dass bisher kein interner Kliniker den Versuch gemacht hat, seine Erfahrungen auf diesem Gebiete zu sammeln und mitzuthemen. Wenigstens findet

¹⁾ Siehe dieses Archiv, Bd. 55, Heft 1.

sich nirgends das Beobachtungsmaterial der internen Kliniker, die über den Ileus sprachen oder schrieben, in extenso mitgetheilt. Von Chirurgen haben ihre gesammten Erfahrungen, und zwar ein grösseres Material, bisher mitgetheilt Kümmell, Lauenstein, Obalinski und L. Rehn. Ich muss sagen, dass ich aus diesen Arbeiten, sowie an prägnanten Beispielen aus der englischen und amerikanischen Literatur ausserordentlich viel gelernt habe, vor Allem zur Stellung der Diagnose, sodann in der Technik der operativen Therapie und Nachbehandlung.

Ich glaube nach einer Erfahrung an nunmehr 38 selbstbeobachteten Fällen¹⁾ nicht, dass im Allgemeinen die Stellung einer für die Entscheidung ausreichenden Diagnose so schwierig ist, wie gewöhnlich zu lesen. Eine genaue Anamnese, sorgfältige Untersuchung mit Inspection, schwacher Percussion und Palpation von aussen, wie *per vaginam* und *per rectum*, sowie schliesslich, und das ist fast der wichtigste Punkt, Vergleichung des vorliegenden Falles in Gedanken mit anderen, die man gesehen oder gelesen, führen in sehr vielen Fällen zu einer ausreichenden Erkenntniss, häufig sogar zu einer nach allen Richtungen zutreffenden Diagnose.

Fast nicht zu verfehlen ist die Diagnose in den Fällen von tiefem Darmverschluss durch ein Carcinom im *S. romanum* oder eine Narbenstrictur daselbst. Der langsame Verlauf über Wochen, die andauernden Stuhlgangsbeschwerden, die der Ausbildung des vollen Verschlusses vorhergehen, das Alter des Kranken schliesslich lassen die Diagnose mit Sicherheit stellen, selbst dann, wenn man den Kranken erst mit einem *ad maximum* ausgedehnten „Fassbauche“ zu sehen bekommt, an welchem der fabelhaften Ueberfüllung der Intestina halber gar nichts mehr zu percutiren und zu fühlen ist, was auf den Sitz des Hindernisses hinweise. Um nicht langweilig zu werden, gebe ich die Krankengeschichten dieser allgemein bekannten Fälle nicht, mit Ausnahme von No. 1, welche aus anderen Gründen beachtenswerth ist, sondern will nur erwähnen, dass es uns gegangen ist, wie Schede: wir haben alle sechs Kranken in extremis bekommen, und alle sind gestorben, entweder im unmittelbaren Anschlusse an die Enterostomie oder im Verlaufe an Erschöpfung, Pneumonie und dergleichen Formen

¹⁾ 33 in Greifswald und 5 in Worms.

des Endes bei todeskranken Leuten, oder an der nachträglichen Resection des Krebses (2 Fälle). Fortgelassen, als des Interesses entbehrend, ist ebenfalls die Geschichte eines Kindes von unter einem Jahre, das mit einer per rectum deutlich fühlbaren Invagination sterbend in die Klinik eingeliefert wurde. Demnach gelangen hier 27 unserer 33 Beobachtungen zum Abdruck.

Die diagnostischen Erwägungen, welche wir anstellten, wie die Gründe, welche uns im einzelnen Falle zur Operation bewogen, sind in den Krankengeschichten so ausführlich wiedergegeben, dass eine besondere Zusammenstellung dieser Punkte wohl nicht nöthig ist.

Voraussichtlich wird meine Angabe, dass rein functionelle Störungen der Darmperistaltik, vor Allem ein Enterospasmus, das Symptomenbild eines acuten Darmverschlusses hervorzurufen vermöchten, lebhaft angegriffen oder wenigstens stark bezweifelt werden. Ich hatte mich bemüht, durch eigene Erfahrungen, wie durch Mittheilung sorgfältig ausgesuchter Fälle aus der Literatur das Interesse für diese merkwürdigen Erkrankungen wachzurufen. Wie ich von vornherein nicht bezweifelt habe, ist man meinen Darlegungen recht ungläubig gegenübergetreten. Das ist kein Wunder, denn bisher sind sichere Anhaltspunkte für die Entstehung eines Darmverschlusses durch Störungen der Peristaltik allein nie zu gewinnen gewesen. Es haben mir z. B. schon auf dem Chirurgen-Congresse die Herren F. König, Gussenbauer, Gersuny und manche Andere gesagt, dass sie sich nach ihren grossen Erfahrungen die Möglichkeit eines spastischen Darmverschlusses nicht vorstellen könnten, und dass sie geneigt seien, an Beobachtungsfehler zu glauben, die bei so complicirten Operationen leicht gemacht werden könnten. Eine Knickung oder Umdrehung des Darmes z. B. könne sich im Augenblicke der Eröffnung des Leibes, che man etwas sehe, lösen, und selbstverständlich habe man dann bei der weiteren Fortsetzung der Operation keinen Befund, welcher den schweren Symptomencomplex, der zur Operation veranlasste, erklären könne. Ich kann derartige Zweifel nicht übel nehmen. Die ganze Frage ist darum besonders schwierig, weil die Physiologen isolirte spastische Contractionen eines bestimmten, umschriebenen Darmabschnittes nicht kennen und bisher experimentell an Thiere nicht haben erzeugen können. Reizung löst beim Thiere

nur Peristaltik aus. Unter diesen Umständen ist es dringend wünschenswerth, dass sichere Beobachtungen am Menschen gesammelt werden. Letzten Sommer hatte John B. Murphy die Freundlichkeit, mir einen Sonderabdruck¹⁾ über Ileus zuzusenden, in welchem ich den folgenden Fall fand, der meine Darstellung auf's beste zu unterstützen geeignet ist. Er folge hier, wörtlich übersetzt, mit Zufügung der Originalabbildung von Murphy.

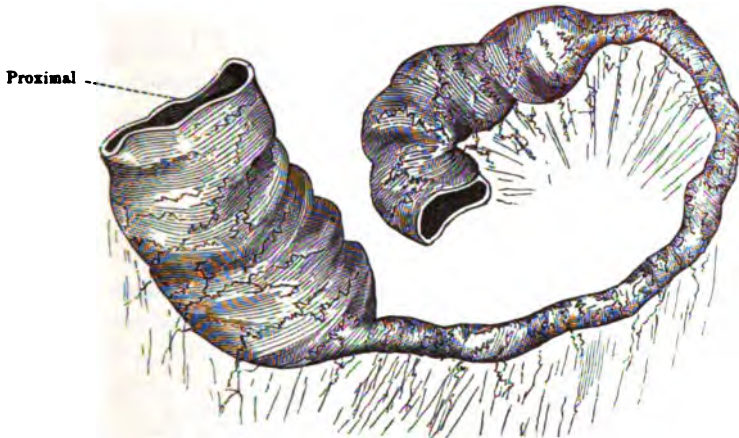
„Mann, 40 Jahre, aufgenommen im Alexian Brothers Hospital am 10. Juni 1894 und mir zur Operation überwiesen durch den inneren Arzt vom Dienst. Der Kranke gab folgende Krankengeschichte: Vor 5 Tagen erlitt er einen Anfall krampfhafter Schmerzen im Bauche, welcher von Erbrechen und der Unmöglichkeit, zu Stuhle zu gehen, gefolgt war. Der Leib dehnte sich stark aus, und diese Symptome hielten an bis zur Aufnahme. Alle Anstrengungen, durch Abführmittel, Magen- und Darmauspülungen Stuhlgang zu erzielen, waren vergeblich. Der innere College, welcher ihn zuvor mehrfach an Anfällen von Bleikolik behandelt hatte, glaubte, dass dieser Anfall sich wesentlich von den früheren unterschiede, besonders durch seine schon fünftägige Dauer und durch den Verfall (degree of depression).

Die physikalische Untersuchung zeigte das Abdomen tympanitisch, und es liess sich eine erweiterte Darmschlinge erkennen, welche zu der Gegend des rechten Rippenbogens aufstieg und dort plötzlich endete. Der Kranke lokalisirte den Schmerz an diesen Punkt.

Wir kamen zu der Entscheidung, dass eine Laparotomie weniger gefährlich sein würde, als Aufschub, da möglicher Weise ein mechanischer Verschluss vorläge. Nach Einschnitt in der Mittellinie und Hervorziehen des Netzes ging die Hand ein nach der Gegend des rechten Rippenbogens, ergriff die erweiterte Darmschlinge und zog sie in die Wunde. Mit ihr kamen 8 Zoll eines contrahirten Darmantheiles zum Vorschein, welcher einem soliden Stricke von $\frac{3}{8}$ Zoll Durchmesser glich und so steif war, wie ein Tau von diesem Durchmesser (siehe Fig. 1).

¹⁾ Journal of the americ. med. association. Jan. 4 und 11, 1896.

Fig. 1.



Zuerst glaubte ich, es sei eine organische Striktur. Der Darm oberhalb mass über $2\frac{1}{2}$ Zoll im Durchmesser und war ausgedehnt durch Gas und flüssige Fäces. Unterhalb war der Darm leer, weich und faltbar. Nachdem der Darm 10 Minuten der Luft ausgesetzt war, begann der Spasmus am proximalen Ende zu weichen und die Dilatation schritt allmählig dem distalen Ende zu. Nach zwanzig Minuten hatte sich der Darm zu einem Durchmesser von ungefähr einem Zoll ausgedehnt, ward zurückgebracht und der Bauch geschlossen. Innerhalb drei Stunden trat Stuhlgang ein. Der Kranke hatte nicht ein unangenehmes Symptom und verliess nach 10 Tagen das Krankenhaus.

Die Theorie der vorgeschrittenen Bleikolik ist, dass sie die Folge einer tonischen Contraction der Darmmuskulatur sei. Aber nach einer oberflächlichen Uebersicht der Literatur über diesen Punkt kann ich keinen Fall mitgetheilt finden, in welchem diese Theorie durch Beobachtung und Prüfung des contrahirten Darmtheiles selbst bestätigt worden wäre, wie es in diesem Fall geschah“.

Die Beobachtung von Murphy beweist, was ich auch behauptete, dass beim Menschen isolirte spastische Contracturen umschriebener Darmabschnitte vorkommen, welche so fest sind, dass ein regelrechter Darmverschluss, den Symptomen nach, durch sie verursacht werden kann. Was alles eine solche Contractur hervor-

rufen kann, bleibt zu erforschen. Im ersten Teile dieser Arbeit wies ich auf verschiedene Möglichkeiten hin. Ich betone, dass anscheinend nicht nur Contracturen, sondern auch Lähmungen umschriebener Darmabschnitte vorkommen, oder lähmungsartige Schwächen, welche die Symptome eines Darmverschlusses zu erzeugen geeignet sind. (Vergl. den Fall von Keen auf S. 14 des ersten Theiles dieser Arbeit.) Ich wäre sehr zufrieden, wenn ich mit diesen Zeilen erreichte, dass den rein functionellen Störungen der Darmperistaltik mehr Beachtung geschenkt wird, als bisher, wenngleich ich vollkommen anerkenne, dass es sehr schwer ist, beweisende Beobachtungen auf diesem Gebiete zu sammeln. Am meisten erhoffe ich noch von der genauen Analyse von Ileuslaparotomien ohne Befund, die sich gewiss gelegentlich ereignen.

Danach mögen unsere Beobachtungen über den Darmverschluss und seine Behandlung folgen.

I. Beobachtungen, welche das gelegentliche Vorkommen eines spastischen Darmverschlusses als wahrscheinlich erscheinen lassen (3 Fälle).

I. Johann Bergwitz, 67 J. Aufgen. 23. 8. Gest. 28. 8. 92. Darmverschluss durch hohe Rectalstricture, Operation, Spasmus eines Theiles des Dünndarms.

Leidet seit 12 Wochen an hartnäckiger Verstopfung: Zunächst auf hohe Einläufe seitens seines Arztes Besserung. Seit 6 Wochen fast vollkommene oder vollkommene Verstopfung: der Leib schwoll zusehends an; ausser etwas Milch und Wein wurde alle Nahrung erbrochen. Wiederholte hohe Einläufe vergeblich. Auf die innere Station aufgenommen am 20. 8. Von dort am 23. 8. auf die chirurgische Station verlegt.

Am 22. 8. Abends wurde ich zu dem Kranken konsultirt und fand das Abdomen fast ad maximum ausgedehnt. In der Oberbauchgegend eine stark gefüllte Darmschlinge etwas deutlicher abgezeichnet; peristaltische Bewegungen weder zu sehen noch durch Reizung der Bauchwand zu erzielen. Abdomen lieferte bei der Palpation keinen abnormen Befund; bei der Percussion überall voll tympanitischer Klang bis auf die beiden gedämpft tympanitisch schallenden Lumbalgebenden. Letzterer Befund wurde auf gefüllte Darmschlingen bezogen, da Ascites sich nicht nachweisen liess. Bei der Untersuchung per Rectum fand sich ein am Vormittag gegebenes Nährklystier noch vollständig im Mastdarm vor. Sonst nichts Abnormes zu fühlen. Zunge sehr trocken. Im Laufe des Tages einmal Erbrechen.

Diagnose: Dickdarmcarcinom zweifelhaft ob in dem S romanum oder an der Klappe, wegen des Alters des Patienten am wahrscheinlichsten. Die dringend angerathene Operation erst für nächsten Morgen zugestanden.

23.8. Temp. Morgens 38,2°. Puls kräftig, Zungetrocken. Keine Peristaltik.

Laparotomie in der Mittellinie unterhalb des Nabels. Abfließen einer geringen Menge seröser Flüssigkeit; vorliegende Dünndarmschlingen sehr stark gebläht und injicirt. Die eingeführte Hand findet weder in der linken, noch in der rechten Bauchseite, noch im Becken einen Tumor. Um womöglich das Hinderniss zu entdecken, wird jetzt die vorliegende Dünndarmschlinge austreten gelassen (Verfahren von G. Smith). Der eine Theil derselben tritt schnell heraus, während der andere Schenkel im Bauche bleibt, anscheinend fixirt ist. Beim Hervorziehen des im Abdomen verbliebenen Schenkels der Schlinge kommen vollkommen leere, kollabirte oder kontrahirte Darmschlingen zum Vorschein, und die genauere Untersuchung ergiebt, dass am Uebergange der stark gefüllten in die völlig leere Schlinge kein mechanisches Hinderniss besteht: die Darmgase lassen sich aus der gefüllten mit Leichtigkeit in die leere Schlinge hinüberdrücken. Die Wand der leeren Schlingen ist unverändert, insbesondere zeigt sich keine stärkere Injection des Peritoneums an ihnen. Reposition der Dünndarmschlingen. Hervorholung einer stark gefüllten Dickdarmschlinge aus der rechten Bauchseite. Anlegung eines Anus praeternaturalis (seitliche Fistel). Für die Enterostomie kein Chloroform mehr gegeben. Verlässt den Tisch mit gutem Puls. (Befund unmittelbar post. ob. dictirt.)

In der Folge reichliche Entleerungen, aber dauerndes Steigen der Temperatur und Auftreten von Lungensymptomen. Gestorben 28. 8. Abends.

Section: Keine Peritonitis. Anus artif. am S romanum! 20 cm oberhalb des Afters eine geschwülig-narbige Strictur des Rectums, wahrscheinlich Koth-Decubitusgeschwür; oberhalb der Strictur noch ein zweites Geschwür. In beiden Lungen multiple bronchopneumonische Herde. In der Mitte des rechten Unterlappens ein kleiner gangränöser Herd. Pleura dieses Lappens mit dicken fibrinös-eiterigen Auflagerungen bedeckt. In den Bronchien schleimig-eiterige Massen bei stark gerötheter Schleimhaut.

Epikritisch ist zu dem Falle noch zu bemerken, dass wir oft, namentlich in mehreren Volvulusfällen, das geblähte S romanum in der rechten Beckenschaukel liegend fanden. Gelegentlich ist die Schlinge an ihrer Form und Verlauf als Flexur zu erkennen (vergl. Volvulus).

2. Eduard Kalnowski, 30 Jahre, Arbeiter. Schlatkow bei Anklam. Aufgen. 22. 9., entl. 29. 10. 96. Volvulus des S romanum mit spastischem Dünndarmverschluss. Laparotomie, Detorsion, Fixation. Geheilt.

Früher stets gesund gewesen, insbesondere kein Typhus, keine Ruhr, keine Quetschung des Bauches, keine Perityphlitis. Schnupft nicht, hat, soviel zu ermitteln, nichts mit Blei zu thun gehabt.

Stuhlgang bisher regelmässig und täglich. War am 19. 9. noch völlig gesund. Hat den Tag über gearbeitet, Nachts gut geschlafen. 20. 9. früh letzter Stuhlgang. Vormittags während der Arbeit wurde ihm übel. Trotzdem hat er noch Mittag gegessen. Mit dem ersten Spatenstich nach dem Mittag-

essen begannen heftige Schmerzen im Leibe, welche seitdem angeblich gleichmässig ohne Unterbrechungen angehalten haben und als Krampf bezeichnet werden. Seitdem kein Stuhl, noch Winde. Nachmittags schon Erbrechen, welches seitdem „immerzu“ dagewesen ist.

Befund 22. 9. Nachmittags 6 $\frac{1}{4}$ Uhr: Mittelgrosser, kräftig gebauter Mann. Frische Gesichtsfarbe, etwas eingefallene Wangen, tiefliegende Augen, starke Kopfschmerzen. Letztes Erbrechen Vormittags. Puls 51!!, ziemlich kräftig. Rectaltemperatur 38,5. Leberdämpfung schneidet mit dem Rippenbogen ab. Bruchpforten frei. Die Mitte des Abdomens und zwar die rechte Seite eine Kleinigkeit mehr als die linke, ist mässig hervorgewölbt. Epigastrium flach muldenförmig vertieft. Die Vorwölbung des Abdomens beginnt in der Mitte zwischen Nabel und Schwertfortsatz, erstreckt sich nach links eine Kleinigkeit über den Rand des Rectus abdom., nach rechts hingegen bis in die Lumbalgegend, welche zweifelsohne ein wenig mehr ausgefüllt ist als die linke, dergestalt, dass der äussere Rand des Rectus abdom., welcher links sich deutlich abhebt, rechts kaum erkenntlich ist. Im Grossen und Ganzen liegt die Hervorwölbung in einem Umkreise von 10—12 cm um den Nabel herum; die stärkste Hervorwölbung liegt rechts auf der Verbindungslinie zwischen Nabel und Spina ant. sup., etwa 3 Finger breit vom Nabel entfernt. Magen im Traube'schen Raum schallt tympanitisch. Auch das Abdomen liefert überall gleichmässigen tympanitischen Schall bis auf die fast völlig gedämpften Lumbalgegenden. Bei Lagerung auf die rechte Seite bleibt der gedämpfte Schall in der linken Lumbalgegend. Bei Lagerung auf die linke Seite hellt sich der Schall in der rechten Lumbalgegend auf. Palpation liefert nichts Besonderes. Per Rectum ist durch die vordere Mastdarmwand links dicht oberhalb der Prostata ein empfindlicher, kleinfingerdicker, runder Strang durchzufühlen, welcher für eine collabirte Dünndarmschlinge angesprochen werden müsste, wenn nicht die Consistenz eine auffallend harte wäre.

Diagnose: Acuter Dünndarmverschluss durch Incarceration (Meckel'sches Divertikel oder dergl.) Die erhöhte Temperatur ist wohl weniger von beginnender Peritonitis, als von der Kothstauung und etwas Ascites abhängig. (Dictat ante op.)

Sofortige Operation war dringend indicirt. In Vertretung von Herrn Prof. Helferich schloss ich sie sofort an. Magenausspülung ante operationem entleert nichts.

Laparotomie in der Mittellinie zwischen Nabel und Symphyse. Nach Eröffnung des Peritoneum drängt sich sofort ziemlich stark geblähter Dickdarm in die Wunde. Dieser wird bei Seite geschoben; ein Griff in das kleine Becken bringt eine leere, sehr fest contrahirte Dünndarmschlinge hervor. Ein Griff nach der Radix mesenterii und an dieser aufwärts orientirt über die Verlaufsrichtung des Dünndarms. Nach Verlängerung des Bauchschnittes aufwärts bis zur Mitte zwischen Schwertfortsatz und Nabel (erwies sich, um Uebersicht zu erlangen und schnell zum Ziele zu kommen, durchaus nöthig) wurde an dem leeren Dünndarm in die Höhe gegangen unter Hervorziehen und sofortigem

Wiederversenken der Darmschlingen. Nach einiger Zeit gelangte ich an gering und noch weiter aufwärts an etwas stärker, aber noch immer schlaff gefüllte Dünndarmschlingen, so dass einen Augenblick die Vermuthung auftauchte, durch das Hervorziehen sei der Dünndarm aus einer Incarceration befreit worden. Allein der Uebergang der ganz fest contrahirten in die gefüllten Schlingen war ein ganz allmäliger, Schnürfurchen waren nicht zu sehen und schliesslich war dafür auch die Füllung des Darms zu gering. Ich kam bis zum Beginne des schlaff gefüllten Jejunum, ohne ein Hinderniss zu finden. Reposition der letzten Dünndarmschlinge. Das Colon transversum war sehr stark gebläht. Darum wurde nun die im unteren Wundwinkel gelegene geblähte Dickdarmschlinge hervorgezogen, und es zeigte sich sofort, dass es sich um einen Volvulus des 50—60 cm langen S romanum handele (Drehung des zuführenden um den abführenden Schenkel, Umdrehungspunkt unmittelbar oberhalb des Promontorium, Fusspunkte der Schlinge 3—4 Finger breit voneinander entfernt, Mesenterium ohne narbige Veränderungen). Rückdrehung der Schlinge. Einlegung eines Darmrohres in das Rectum, worauf das S romanum sich theilweise entleert. Fixation der Convexität der Schlinge mit 8 Seidenknopfnähten an der medianen Peritonealwunde. Catgut-Etagennaht des Bauchschnittes neben einigen starken, durch die ganze Dicke der Bauchwand laufenden Seidennähten. — Operationsdauer 1 Stunde.

Während des Schlusses der Bauchwunde hörte, nachdem sie etwas flacher geworden, die Athmung vollkommen auf, während der Puls nur wenig nachliess und die Lippen anfänglich noch frisch roth waren. Nach etwa 10 Secunden begann cyanotische Färbung des Gesichts und Erweiterung der Pupillen. Etliche Compressionen des Thorax genügten, um wieder spontane Athmung herbei zu führen. Puls am Ende der Operation 60.

Am Abend nach der Operation (22. 9.) Temperatur 36,9, Puls 58. Keine Winde, kein Stuhl. Schwarzer Kaffee mit Ricinusöl gegeben, sowie 0,01 g Morphin wegen Schmerzen.

23. 9. Temperatur 36,7. Puls 60 und 57. Hoher Einlauf mit Ricinus: Einlauf zurück mit wenig Koth. Bauch gleichmässig schmerzhaft, etwas gespannt. Kein Stuhl, keine Flatus. Abends 10g Glycerin per anum ohne Erfolg. 0,01g Morphinum.

24. 9. In der Nacht Patient ziemlich unruhig. Temp. 37,3 und 36,9. Puls voll, kräftig, 56 und 60. Keine Winde. Kein Stuhl. Hoher Einlauf mit kaltem Wasser und Ricinus kommt zurück mit wenig Koth. Dann 0,015g Morphinum, worauf am Nachmittag reichlich Stuhl. Abends Opium pur. 0,04.

25. 9. In der Nacht zweimal reichlich Stuhl. Temp. 37,1. Puls 60 und 56. Keine Bauchschmerzen mehr. Bauch weich. Appetit gering. Zunge belegt: Mundspülungen. Morgens und Abends Opium pur.

26. 9. zweimal Opium: Ein Stuhlgang. 27. 9. Opium. 2 Stuhlgänge. Vom 28. 9. ab regelmässiger Stuhlgang, beschwerdefrei. Opium fortgelassen. Wundheilung per primam. 9. 10. Nähte entfernt. Erst am 29. 10. entlassen, weil die Anfertigung der Bauchbinde sehr lange dauerte.

In der Zeit vom 28. 9. bis 2. 10. schwankte bei Achselhöhlentemperaturen

von 36,1—36,5—36,9 der Puls von 51—54—57. Später war er dauernd auf 60. Pulszählung hört leider vom 4. 10. ab auf.

3. Karl Mann, 30 Jahre, Fischer, Stahlbrode. Aufgen. 25. 2. Entl. 18. 3. 1896. Spastischer Darmverschluss erzeugt durch einen Spulwurm.

Früher nie krank gewesen. Stuhlgang immer normal. Am 16. 2. noch völlig wohl. Am 17. 2. trat Schwindel, Uebelkeit und heftiges Erbrechen ein; das Erbrochene war gelbgrün und roch sehr übel. Appetit war seitdem sehr schlecht (Pat. hat in 5 Tagen nichts zu sich genommen), Stuhlgang und Winde gingen nicht ab; Schmerzen im Leibe waren nicht vorhanden. Seit dem 19. 2. mehrfach Einläufe, welche stets fäculent verfärbt, jedoch ohne eigentliche Kothmassen zurückkamen.

22. 2. Aufnahme in die innere Klinik (Geheimrath Mosler), welcher ich die vorstehende Anamnese und die nachstehende Krankengeschichte bis zur Verlegung in die chirurgische Klinik danke.

Befund am 22. 2. Pat. macht durchaus keinen schwer kranken Eindruck. Herz und Lungen normal. Puls 64, kräftig und voll; etwas Schwindelgefühl; Zunge stark belegt und starker Foetor ex ore; andauernde Uebelkeit und Brechneigung, ohne dass es zum Erbrechen kommt. Leib nicht aufgetrieben, eher noch etwas eingesunken; Bauchdecken stark gespannt; Palpation ergiebt nichts abnormes, namentlich nirgends Schmerzhaftigkeit. Exploratio per anum ergiebt nichts als Druckschmerz links oben. Urin: reichlich Urate, Spuren Eiweiss, kein Zucker, kein Indican.

Zunächst Magenausspülung mit warmem Wasser; bei derselben Erbrechen; das Erbrochene und das Spülwasser sind durch etwas Blut röthlich gefärbt. Hoher Einlauf von 2500 ccm lauwarmer Wassers mit etwas Kochsalz geht nach kurzer Zeit fast ganz klar wieder ab. Mehr wie oben genannt konnte man wegen sehr heftiger Schmerzen nicht einlaufen lassen.

23. 2. Hat wenig geschlafen. Befinden leidlich, Brechneigung etwas geringer. Hoher Einlauf von 800 ccm Oel, welches im Laufe des Abends ohne Kothmassen wieder abgeht. Am Nachmittage und in der Nacht hat Pat. 6 mal erbrochen; Erbrochenes grünlich, enthält keinen Gallenfarbstoff. — 24. 2. Wenig geschlafen. Befinden unverändert schlecht. 10 Uhr Einlauf von 600 ccm Oel. 12 1/2 Uhr Einlauf von 1500 ccm lauen Wassers mit etwas NaCl, worauf etwas Koth entleert wird. Im Laufe des Tages mehrmals Erbrechen brauner, säuerlich riechender Massen. Abends hoher Einlauf von Wasser mit NaCl, kommt fäculent gefärbt ohne Kothmassen zurück. — 25. 2. Befinden nicht gebessert. Schlaf war schlecht, Erbrechen besteht fort, Temp. bisher normal. Wegen zunehmender Schwäche Verlegung nach der chirurgischen Station. —

26. 2. Laparotomie in Chl.-Narkose. Schnitt vom Schwertfortsatz bis etwas unter den Nabel; der in die Bauchhöhle eingeführte Finger gelangt nirgends auf eine geblähte Darmschlinge, einen Tumor, Strang oder irgend eine Abnormalität. Dickdarm mässig mit Gas und flüssigen Massen gefüllt. Absuchung des Dünndarms: derselbe ist völlig leer und zusammengefallen; an einer Stelle findet sich — überaus deutlich durch die Wandung fühlbar — ein Spulwurm in seinem Innern. Schluss der Bauchwunde mit dem Gefühl einer

unnützen und vergeblichen Operation. Im Laufe des Tages kein Erbrechen. Narkosenachwirkungen leicht; Morphin für die Nacht. — 27. 2. 0,01 Morphin, im Laufe des Tages 3 mal Brühe mit Ei und 2 mal Milch. Puls beschleunigt. Temperatur normal. Bei leisem Druck auf den Leib angeblich Schmerzen. Kein Stuhl, keine Winde, kein Erbrechen. — 28. 2. Status unverändert, kein Stuhl, keine Winde. Peptoncacao, Brühe, Milch ohne Erbrechen behalten. Morphin 0,01 für die Nacht wegen Schlaflosigkeit. — 29. 2. Befinden wie gestern; fieberfrei, Puls 112; Abends Morphin.

In der Nacht zum 1. 3. erster spontaner Stuhlgang, am 4. 3. der zweite, seitdem glatte Genesung. Abgang des Spulwurms hier nicht beobachtet. Gewichtszunahme vom 7.—14. 3. von 123 auf 131 Pf. Geheilt entl. 18. 3. 1896.

Pat. stellte sich am 16. 1. 1897 in blühendem Gesundheitszustande vor; er ist seit der Entlassung aus der Klinik stets gesund gewesen und hat nicht die geringsten Störungen seitens der Verdauung gehabt. Dass ihm ein Eingeweidewurm abgegangen sei, hat er nicht bemerkt.

II. 6 Fälle von Einklemmung:

4 innere Einklemmungen, davon 3 geheilt, 1 gestorben; 2 verborgene Hernien, davon 1 geheilt, 1 gestorben.

Die Beobachtungen sind hier, wie in der Folge, chronologisch angeordnet.

4. König, Amalie, 34 J., Anklam. Aufgen. 1. 5. Entl. 13. 6. 1891.

Hernia femor. dext. incarcerata. Laparotomie wegen Annahme inneren Darmverschlusses. Heilung.

Vor 2 Tagen beim Spaziergange plötzlich innerlicher Schmerz, Unvermögen, sich weiterhin aufrecht zu erhalten. Im Laufe des heutigen Tages wiederholt Kothbrechen. Heute Abend Aufnahme in die Klinik.

Befund 1. 5. Abends: Korpulente Frau von wenig kollabirtem Aussehen, klagt über Schmerzen im Abdomen und lokalisiert dieselben ganz bestimmt auf eine Stelle zwischen Nabel und Spina ant. sup. sin. Hier ist in der Tiefe und undeutlich ein Tumor zu fühlen, bei dessen Palpation Pat. intensive Schmerzen angibt. Durch eine sofortige Magenausspülung werden reichliche Fäkalmassen entleert. Nach der Entleerung fühlt Pat. sich bedeutend wohler; der schmerzhafteste Tumor ist verschwunden, die Gegend desselben auf Druck nicht mehr schmerzhaft. Von weiterem Eingreifen wird in Folge dessen Abstand genommen. — 2. 5. Ueber Nacht leidliches Befinden, etwas Aufstossen, kein Erbrechen. Morgens 9 Uhr Erbrechen kothiger Massen; wiederum Lokalisation von Schmerzen an der bekannten Stelle; Tumor in der Tiefe nicht so deutlich wie gestern.

Laparotomie (Helferich) sofort ausgeführt. Schnitt median in Nabelhöhe. Nach Eröffnung der Bauchhöhle quillt stark geblähter Dünndarm hervor. Bei Verfolgung dieses kommt man schliesslich an ganz kollabirten Darm. In der rechten Leistengegend fühlt man von innen her den Darm in die Pforte

einer äusseren Hernie eintreten. Provisorischer Schluss der Bauchwunde. Bruchschnitt über einer ganz geringen flachen Resistenz an der rechten Schenkelbruchpforte. Hier findet sich eine kleine Darmschlinge eingeklemmt, glücklicher Weise noch lebensfähig. Radikaloperation des Bruches und Schluss der Bauchwunde. Heilung afebril und glatt.

Epikrise von Prof. Helferich: „Der Fall bestätigt die alte Regel, dass zunächst nach incarcerirten Hernien geforscht und der Bruchschnitt gemacht werden muss, wenn nur die geringsten Zeichen auf eine solche deuten. Hier war eine ganz geringe, flache Resistenz rechts an der Schenkelbruchpforte (etwa wie ein Stückchen Netz) aber ohne allen Schmerz, sowohl spontanen, wie bei Berührung. Es erschien eine feine und gut gesicherte Diagnose eine innere, intraperitoneale Ursache des Ileus anzunehmen. Aber die Sache entpuppte sich als einfacher Schenkelbruch!“

Die Beobachtung ist auch noch dadurch von Interesse, dass sie zeigt, wie geblähter Dünndarm durch eine Magenausspülung völlig entleert werden kann. Die schmerzhaft Schwellung in der linken Bauchseite, welche am Abend der Aufnahme zu fühlen war, entsprach doch sicher dem geblähten zuführenden Dünndarm. Nach der Magenspülung, welche reichliche fäculente Massen entleerte, waren Schwellung und Schmerz verschwunden; für ca. 12 Stunden trat ziemliches Wohlbefinden ein.

5. Johann Walter, 54 J., Arbeiter, Wieck bei Gützkow, aufgenommen am 16. 5., gestorben 18. 5. 94.

Acute innere Einklemmung, Laparotomie und Enterostomie. Tod.

Ist früher stets gesund gewesen, hat insbesondere nie Bauchfellentzündung oder irgend eine Unterleibserkrankung gehabt. Seit 18 Jahren besteht eine rechtsseitige Leistenhernie, die durch Bruchband zurückgehalten wurde und nie Beschwerden machte. Stuhlgang war stets regelmässig. Am 13. 5. Abends erkrankte Pat. plötzlich mit heftigen Leibscherzen und dem Gefühl schwerer Erkrankung. Es gingen keine Winde noch Stuhl ab; beim Versuche zu essen erbrach er. Am folgenden Tage Erbrechen häufiger, soll auch kothig gewesen sein. Aufnahme 16. 5. Abends gegen 10 Uhr; vor dem Transport hatte Pat. eine Morphiumeinspritzung erhalten.

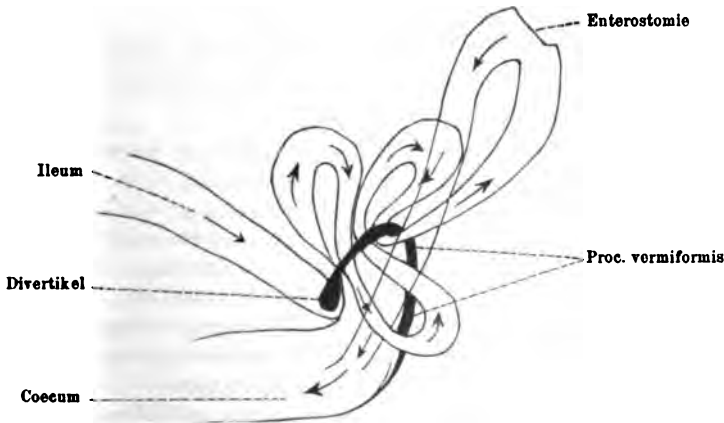
Befund bei der Aufnahme: Leib ziemlich stark aufgetrieben, Leberdämpfung etwas verkleinert. Ueber der Symphyse und in beiden Lumbalgebenden gedämpfter Schall. Kräftigeres Klopfen ist über dem ganzen Leibe schmerzhaft, besonders in der rechten Bauchseite etwas unterhalb der Nabelhöhe. In derselben Gegend über die Mittellinie hin sich verlierend, besteht leichtes Hautödem, sodass Fingereindrücke eben noch als bleibende Delle zu sehen sind. Rechter Leistenring für eine Fingerkuppe durchgängig, frei; beim

Husten, welches keine Schmerzen macht, fühlt man in ihm das Anprallen von Bauchinhalt. Allgemeinbefinden gut, Puls kräftig und voll, 94. Nachtwache.

17. 5. War während der ganzen Nacht ruhig, hat etwas geschlafen, kein Erbrechen gehabt. Erst Morgens 5 Uhr auf einen Schluck Wasser heftiges kothiges Erbrechen; 10 Uhr dasselbe nochmals. Um 9 Uhr waren auf einen Einlauf etwas Stuhl und einige Winde, ohne wesentliche Erleichterung zu bringen, abgegangen. Nochmalige Untersuchung Vormittags ergibt den gleichen Befund wie Abends vorher; per rectum fühlt man nach links hin eine geblähte Darmschlinge, nach rechts einige leere Schlingen. Bis 4 Uhr noch zweimal Erbrechen, deshalb 4 Uhr bei dauernd gutem Pulse (zwischen 80 und 90) Laparotomie (Heidenhain).

Aethernarkose. Medianschnitt unter dem Nabel. Nach Eröffnung der Bauchhöhle fließt ziemlich viel röthliche seröse Flüssigkeit ab. Die eingeführte Hand fühlt kein Hinderniss. Beim Absuchen des Bauches findet sich in der rechten Bauchseite etwas unter Nabelhöhe eine stark sugillirte, etwas blau-röthlich verfärbte, 15 cm lange Dünndarmschlinge mit zahlreichen Ecchymosen unter der Serosa. Ein Schnürring findet sich nicht. Die Schlinge erscheint lebensfähig. Offenbar ist dennoch die Schlinge eingeklemmt gewesen. Um den Eingriff schnell zu beenden, wird nach dem Hinderniss nicht weiter gesucht. Wegen der ziemlich starken Blähung des Leibes wird der Dünndarm dicht oberhalb der eingeklemmt gewesenen Schlinge an die Bauchwand angenäht und nach Schluss der Bauchwunde eröffnet; es fließt nur etwas flüssiger Koth und wenig Luft ab.

Fig. 2.



Unter Fortdauer der Einklemmungserscheinungen und ohne dass aus der Enterostomiewunde genügende Mengen Darminhalt entleert werden, geht Pat. am Abend des folgenden Tages zu Grunde.

Die Section wies nach, dass ein Dünndarmdivertikel und der Wurmfortsatz durch einen dünnen peritonitischen Strang zu einem Ring verbunden

waren, in welchen 3 Dünndarmschlingen hineingeschlüpft waren. Dieselben fanden sich gangränös. Eine vierte, tiefste Schlinge, welche direct in das Coecum abführte, trug die Enterostomiewunde. Auch sie war zum Theil nekrotisch; offenbar war auch sie eingeklemmt gewesen und bei der Operation durch irgend welchen Zug befreit worden. Vergl. Bild 2.

Die Krankengeschichte zeigt, dass man Lotterie spielt, wenn man bei leidlichem Pulse, die wegen acuten Darmverschlusses eröffnete Bauchhöhle wieder schliesst, ohne sich mit aller Sicherheit überzeugt zu haben, dass die Einklemmung gelöst ist. Ich hatte bei der Operation angenommen, dass in der That die Einklemmung durch einen zufälligen Zug an der eingeklemmten Schlinge gelöst sei und nach dem Sitze der Einklemmung nur darum nicht mehr forschen wollen, weil ich den Kranken gern so schnell wie möglich in das Bett bringen wollte. Wie leicht wäre es gewesen, die noch fortbestehende, unmittelbar benachbarte Einklemmung zu finden! Die Enterostomie am Dünndarm nach anscheinend gelöster Einklemmung geschah, um den überfüllten Darm möglichst schnell zu entleeren. Denn schon damals hatte ich die Ueberzeugung, dass ein sehr grosser Theil der an Darmverschluss operirten Kranken an nichts anderem, als der ungenügenden Entleerung des Darmes mit ihren Folgen zu Grunde geht. Im Verlaufe der practischen Erfahrung bin ich dann zur Entleerung des Darmes auf dem Tische und zur baldigen Verabreichung eines Laxans nach der Operation übergegangen. Gerade die Enterostomirten sind mir alle gestorben — allerdings wohl ein Zufall.

6. Grimm, 54 J., Eigenthümerfrau, Teterin bei Anklam, aufgenommen am 3. 3. entlassen am 6. 4. 95. Innere Einklemmung durch Strang.

Vor 9 Jahren, angeblich beim Uebersteigen eines Grabens, entstand ein wallnussgrosser Schenkelbruch, der sich stets zurückbringen liess. Bruchband nicht getragen. 1. 3. Abends, als sie sich zu Bette legte, bemerkte sie den Bruch nicht mehr. Ueber Nacht schon stellten sich Leibscherzen und Erbrechen ein. Zur Klinik gesendet von Dr. Brüning-Anklam.

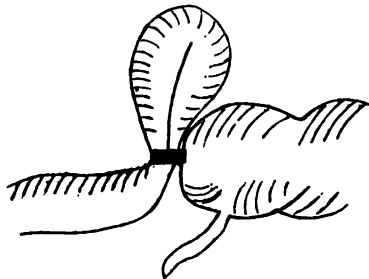
Befund am 3. 3.: Kann unter Schmerzen noch gehen, sieht verfallen und elend aus; Puls schwach, Herz und Lungen normal.

Rechterseits ein offener, für einen Finger durchgängiger Cruralkanal; keine Hernie fühlbar. Abdomen ungleichmässig gefüllt. In seiner rechten Seite lagert ein grösseres Packet von Darmschlingen, welche die Bauchwandung etwas hervorwölben. Hier sind auch stark gefüllte Schlingen durchastbar.

Bei dem klaren Befund unmittelbar in Aethernarkose Eröffnung des Leibes am rechten Rectusrande (Helferich). Hinderniss schnell gefunden:

die unterste 15 cm lange Ileumschlinge ist durch einen peritonitischen Strang eingeklemmt und um 180° gedreht. Vergl. Bild 3. Rückdrehung, Trennung des Stranges. Abführender Schenkel geht direct in das Coecum über. Kothpassage erfolgt sofort. Verlauf glatt: erste Flatus am folgenden Tage; spontaner Stuhlgang am 4. Tage post op. Geheilt entlassen am 6. 4. 95.

Fig. 3.



7. Alwine Müller, 45 J., Usedom, aufgenommen am 7. 9., gestorben am 8. 9. 95. Ileus durch gangränösen interstitiellen Leistenbruch (Darmwandbruch). Tod.

Nie krank gewesen. Am 2. 9. Nachmittags Leibschmerzen, die keinen bevorzugten Sitz hatten. Von da ab Stuhl und Flatus angehalten. Erbrechen schon in der folgenden Nacht; andauernde Steigerung desselben; 6. 9. Koth-erbrechen. Vom Hausarzt wiederholt verordnete Abführmittel riefen nur grössere Schmerzen hervor und wirkten nicht. 7. 9. zur Klinik gesandt.

Befund 7. 9.: Grosse, fettleibige, kräftige Frau. Gesichtsausdruck sehr leidend, Augen tiefliedend, Stimme klanglos; Pat. ist sehr matt; Puls 100, mässig kräftig; Kothbrechen. Leib aufgetrieben, links etwas mehr, als rechts, giebt lauten tympanitischen Schall; Lebergrenze am Rippenbogen; Spannung des Leibes noch nicht trommelartig. Ileocoecalgegend nicht besonders druckempfindlich. Alle Bruchpforten, auch obturatoria, frei. In der Ileocoecalgegend hört man Darmgeräusche, die auf Reiben des Leibes deutlicher und zahlreicher werden.

Diagnose: Innere Einklemmung, Sitz ganz unsicher.

Bei der Laparotomie (Heidenhain) drängen sich mit Eröffnung des Leibes sofort einige weit aufgeblähte Dünndarmschlingen hervor, neben welchen eng contrahirte, hundedarmähnliche sichtbar sind. Der geblähte Darm zieht nach der rechten Leistengegend und ist in der Nähe der Leistenbruchpforte, anscheinend spitzwinkelig, abgекnickt, fest an die Bauchwand geheftet. Bei näherem Zusehen und Zufühlen ergiebt sich eine Hernie, welche durch eine noch nicht bleistiftstarke Bruchöffnung ausgetreten ist; von aussen lässt sich wegen der Dicke der sehr fetten Bauchdecken nichts von der Hernie fühlen. Umstopfung der Bruchpforte von innen und Incision des eingeklemmenden Ringes. Entwicklung eines brandigen Darmwandbruches, Eröffnung des interstitiell gelegenen Bruchsackes von aussen her und Durchziehen eines

Jodoformmullstreifens durch ihn (Drainage) von innen her; (Bruchsack ebenfalls nekrotisch). Schluss der Bauchwunde unter Anheftung der nekrotischen Schlinge an die Bauchwand und Enterostomie, um den Darminhalt möglichst zu entleeren. Trotz baldiger Verabreichung von schwarzem Caffee mit Ricinus entleert sich aus der Enterostomie nur wenig Koth; die Herzschwäche nimmt trotz starker Excitation immer mehr zu. Tod 8 Stunden nach Beendigung der Operation.

Diese Beobachtung ist ohne weiteres als innere Einklemmung, wenigstens vom praktischen Standpunkte aus zu rechnen. Einen eingeklemmten interstitiellen Darmwandbruch bei einer fetten Frau kann wohl Niemand diagnosticiren. Fünftägige Einklemmung, behandelt mit Abführmitteln, Darm brandig, allgemeiner Verfall: die Kranke war nicht zu retten. Narkose und Operation waren nicht die Todesursache. Leute mit brandigen Hernien im Spätstadium sterben, wenn man sie ohne Narkose operirt, auch meist. Die Operation ging schnell. Wir setzten die Hoffnung auf schleunige Entleerung des Darmes, allein derselbe war schon paralytisch; es entleerte sich durch die Enterostomie wenig mehr.

Der folgende Fall von innerer Einklemmung mit Achsendrehung des Darmes nach Dickdarmresection wegen Carcinoma coeci, ist schon im Centralblatt für Chirurgie, 1896, No. 46, mitgetheilt.

8. Der 43jährige Arbeiter Wilhelm Schröder aus Verchen wurde am 11. 6. 96 durch Herrn Kreisphysikus Dr. Dieterich wegen eines Tumors in der Coecalgegend der chirurgischen Klinik zugesendet. Bei der am 15. 6. vorgenommenen Operation (Prof. Helferich) ergab sich derselbe als ein Carcinom des Coecums. Coecum und Colon asc. bis zur Flexura coli hepatica mussten entfernt werden. Das Colon transversum wurde blind vernäht und das getrennte Ileum seitlich in das Colon implantirt. Jodoformmulltampon auf die Nahtstelle, im Uebrigen primärer Schluss der Bauchwunde. Darmnaht hielt; glatte Heilung. Entlassen nach vollkommener Vernarbung der Wunde und ohne Bauchbruch am 1. 8. 96.

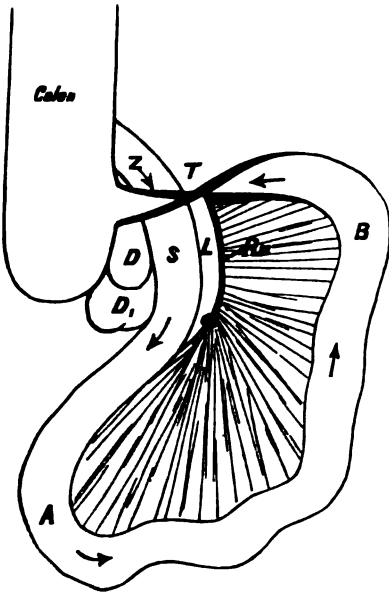
Sonntag, 9. 8. 96 Morgens, bekam Pat. plötzlich heftige stechende und schneidende Schmerzen im Leibe, und zwar um den Nabel herum und links unterhalb desselben. Er musste sich zu Bett legen. Stuhl und Winde waren angehalten, es trat Erbrechen ein. Pat. konnte gar nichts geniessen. Dieser Zustand dauerte bis Mittwoch, an welchem Tage einige Flatus und wenig Stuhl abgingen. Allein die Schmerzen dauerten nur wenig abgeschwächt fort. Appetitlosigkeit hielt an; von Zeit zu Zeit wurden noch geringe schleimige Massen erbrochen. Letzter spärlicher Stuhl Sonnabend 15. 8., Morgens. Am Abend dieses Tages Aufnahme in die Klinik. Hier wurde sofort ein hoher Einlauf gemacht, aber ohne Erfolg.

Status vom 16. 8. Morgens 10¹/₂ Uhr: Mitteltrosser Mann mit gut ent-

wickelter Muskulatur und gutem Fettpolster, mit gutem, nur wenig beschleunigtem Pulse. An der rechten Seite des Abdomens zieht ungefähr in der Mammillarlinie vom Rippenbogen bis zur Spina ant. sup. die Narbe der ersten Operation. Etwa alle 5 Minuten, gelegentlich auch nach längerer Pause, treten lebhaft Kolikschmerzen ein. Die gesammte untere Hälfte des Abdomens vom Nabel

Fig. 4.

I. Die Incarceration.



Z = zuführender Dünndarm, verschwindet in der Tiefe in einem Konvolut verwachsener Dünndarmschlingen.

DD, = adhärenente Dünndarmschlingen.

L = Mesenterialsplatt zwischen Ra, dem freien Rande des Mesenteriums, und S, dem zuführenden fixirten Schlingenschenkel.

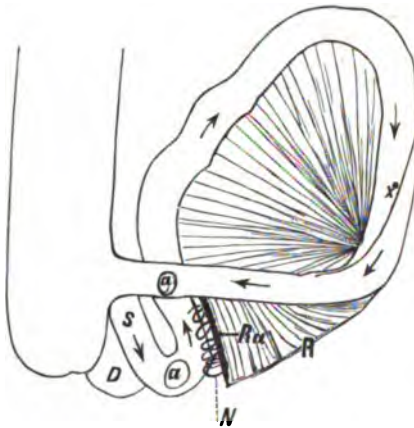
AB = die incarcerirte durch L hindurchgeschleppte Schlinge.

T = die Torsionsstelle.

Ra ist durch die Umdrehung einmal um seine Längsachse gedreht.

Fig. 5.

II. Nach Lösung der Incarceration.



Die ganze Schlinge ist ca. 75 cm lang. Die noch bestehende Drehung der Schlinge um ihre Längsachse (r) verläuft über einen so grossen Theil der Schlinge, dass dadurch keine Verengung des Lumens mehr entsteht.

Bezeichnungen wie vorher.

R = Radix mesenterii.

N = die Naht, welche den Splatt schloss.

α = Murphy-Anastomose.

an abwärts ist stark halbkugelig hervorgewölbt, ohne dass besondere Einzelheiten an dieser Hervorgewölbung zu bemerken sind. Gelegentlich sieht man hier und da sich lebhaft bewegende Darmschlingen. Das Epigastrium bis zum Nabel herunter ist flach: unterer Rand der Leberdämpfung am Rippenbogen. In beiden Lendengegenden fast völlig gedämpfter Schall, der bei Seitenlage sich aufhellt, also Ascites. Palpation des Abdomens ergibt nichts Besonderes; Rectaluntersuchung verabsäumt. Unmittelbar nach der Untersuchung reichliches kothiges Erbrechen.

Bei der schon 8 Tage langen Dauer der Erkrankung war nicht anzunehmen, dass ohne Operation Heilung eintreten werde, zumal da der hohe Einlauf völlig erfolglos gewesen. Im Gegentheil wies der Ascites darauf hin, dass die Prognose sich schon ernst gestalte. Ich nahm an, dass an der Operationsstelle sich ein Dünndarmverschluss irgend welcher Art finden werde und führte in Vertretung von Prof. Helferich die Operation sofort aus.

11 $\frac{1}{2}$ Uhr nach Magenausspülung Chloroformnarkose, welche nach Eintreten der Anästhesie durch Aether fortgesetzt wird. Hautschnitt parallel der Narbe und 2 Finger breit medial von dieser. Die Eröffnung der freien Peritonealhöhle macht etliche Schwierigkeiten, da von der medialen Seite her Netz und von der lateralen her Dünndarmschlingen der Bauchwand adhären sind. Es drängen sich sofort etliche stark geblähte Dünndarmschlingen in die Wunde und um einige Uebersicht zu erlangen, muss der Bauchschnitt bis zum Rippenbogen und zum Lig. Pouparti verlängert werden. Im oberen Wundwinkel liegt jetzt der Stumpf des Colon transversum, in welchen der Dünndarm einmündet. Ungefähr 4 cm vor der Einmündung in das Colon ist der Dünndarm bis zum Verschwinden des Lumens um seine eigene Längsachse gedreht. Von diesem Umdrehungspunkte aus zieht nach abwärts, rückwärts und medialwärts ein stark gespannter Strang, welcher sich beim näheren Zusehen als der freie Rand des Mesenterium erweist. (Trennungsstelle des Mesenterium bei der Darmresection.) Diesseits, d. i. central von der Torsionsstelle, sind die Dünndarmschlingen stark gebläht. Diese nächstgelegenen starken Dünndarmschlingen werden aus dem Bauche hervorgezogen, und es zeigt sich nun, dass eine etwa 75 cm lange Darmschlinge durch einen zwischen dem freien Mesenterialrande und dem Colonstumpf verbliebenen Spalt hindurchgeschlüpft ist, wodurch die oben geschilderte Torsion entstand (vergl. Bild 4)¹⁾. Die hindurchgeschlüpfte Schlinge ist im Uebrigen nicht oder nur ausserordentlich wenig in dem Spalt comprimirt, so dass der Darmverschluss allein durch die Torsion hervorgerufen wurde. Circulationsstörungen bestehen trotzdem: die vorliegenden Dünndarmschlingen sind geröthet; die Bauchhöhle enthält nicht unbeträchtliche Mengen blutigen Ascites. Lösung der Torsion von etwa 270° durch Hervorziehen der Schlinge aus dem Spalt. Ante reductionem lag die Schlinge lateral vom Mesenterium, zwischen diesem und der seitlichen Bauchwand und obenauf, bedeckte den übrigen Dünndarm. Eine vollkommene Reduction der Schlinge ist nicht möglich, da ihr zuführender Schenkel gleichzeitig mit einem 2 faustgrossen Convolut geblähter Dünndarmschlingen durch untrennbare Verwachsungen an der seitlichen Bauchwand fixirt ist. (Eine Lösung dieser würde jedenfalls den Fortgang der Operation ungebührlich aufgehalten haben.) Es entspricht diese Stelle ungefähr der Wundfläche, welche durch Exstirpation des obersten Theiles des Colon asc. entstand (vergl. Bild 5). Es wird nun zunächst der freie Mesenterialrand mit einer fortlaufenden Catgutnaht an die Wand des zuführenden fixirten Schlingenschenkels der Länge lang festgenäht, um den Mesenterialspalt zu schliessen. Demnächst Eröffnung des zuführenden

¹⁾ Diese Skizzen sind stark schematisch; sie mussten Dinge darstellen, die nicht zu sehen, sondern nur zu fühlen waren, wie die Radix mesenterii.

fixirten Schlingenschenkels durch einen Querschnitt an der Convexität, um die stark gefüllten, deshalb auch kaum reponirbaren Dünndarmschlingen zu entleeren: Abfliessen einer Menge Gase und eines Eiterbeckens flüssigen Darminhaltes; Reposition der grossen eventrirten Schlinge. Wegen Gefahr einer demnächstigen Compression des zuführenden fixirten Schlingenschenkels durch sich entwickelnde Narbenmassen wird mit dem Murphy knopf unter Benutzung des schon vorhandenen Einschnittes eine laterale Anastomose zwischen dem zuführenden fixirten Schlingenschenkel und der abführenden Schlinge dicht oberhalb der Einmündung in das Colon hergestellt. Die Verwendung des Knopfes war zur Aufrechterhaltung der Asepsis dringend nothwendig. Es ragte nämlich (s. Bild 5) von der zuführenden Schlinge nur die Kuppe hervor, und aus dem Einschnitt entleerte sich fortdauernd Darminhalt, da es unmöglich war, die zuführende Schlinge durch Digitalcompression oder gar anders sicher abzuschliessen. Durch Einführung einer vorläufig verstopften Knopfhälfte wurde der Darminhalt zurückgehalten. Leider zeigte sich nach Schluss des Murphy, dass ein stecknadelkopfgrosses Stückchen Schleimhaut noch nach aussen hervorragte; zudem war die laterale Wand des zuführenden fixirten Schlingenschenkels durch einen ziemlich tiefen Einriss beschädigt. Die begonnene Uebernähung der beiden gefährdeten Stellen musste ich aufgeben, weil dadurch das Darmlumen um den Knopf herum zu völligem Verschwinden gebracht worden wäre. Doch wiesen diese Stellen nach aussen; ringsum war die Anastomose sicher. — Jodoformmulltampon gegen die gefährdete Stelle. Schluss der übrigen Bauchwunde durch Etagennähte. Operationsdauer 2 Stunden, Ende 1 $\frac{1}{2}$ Uhr. Befinden am Schlusse gut.

2 Stunden nach dem Erwachen schwarzer Kaffee mit Ricinusöl gegeben; Abends 6 Uhr Magenausspülung zur Entlastung des Darmes, da noch kein Flatus abgegangen.

Auch am folgenden Tage, 17. August, noch keine Flatus bei gutem Befinden ohne Erbrechen; deswegen eine Magenausspülung. Es war sicher, dass der Murphy die Passage wesentlich hemmte. (Vergl. Fall 15.)

18. August erste Flatus. Nachmittags mehrfach Stuhlgang.

In den folgenden Tagen Durchfall. Bei fieberlosem Verlaufe entwickelte sich die erwartete Darmfistel, durch welche am 26. 8. der Knopf extrahirt wird.

Schluss der Darmfistel durch Naht in 2 Etagen am 28. Sept. in Narkose.

31. October geheilt in vortrefflichem Ernährungszustande entlassen.

Ein analoger Fall von Darmeinklemmung in dem Mesenterialspalte ist kurz nach dem meinen von Braun-Göttingen mitgetheilt worden. Es ist zweifelsohne nöthig, dass in jedem Falle von Darmresection der entstandene Mesenterialsplatt geschlossen wird, um so unangenehmen Ereignissen zuvorzukommen. Die bei Resection des Coecum und Colon asc. entstandene, recht breite Spalte lässt sich, wie ich neulich in praxi nach Resection einer chronischen Invagination erprobt habe, sehr leicht und gut durch Einnähung eines Theiles des dicht anliegenden grossen Netzes verschliessen.

9. Johanna Parow, 69 J., Wieck a. D. Aufgen. 23. 9. Entl. 14. 10. 1896.
Innere Einklemmung in eine abnorme Peritonealtasche an der rechten Seite der Harnblase. Laparotomie; Heilung.

Geschicht von Herrn Dr. Reinecke-Prerow a. D. Rechtsseitiger Leistenbruch besteht seit 2 Jahren, war bisher nie eingeklemmt. Stuhl bisher immer regelmässig; nie krank gewesen, insbesondere keine Bauchfellentzündungen, kein Kindbettfieber. Am 21. 9. 96 Mittags klemmte sich der Leistenbruch angeblich ein; Pat. hatte ihn jedoch bei Ankunft des Collegen schon selbst reponirt; Schmerzen und Einklemmungserscheinungen fehlten vollständig. In der Nacht zum 22. 9. viel Schmerzen, mehrmals Erbrechen, keine Winde. Seit dem 22. 9. besteht auch Urindrang; es kann dabei nur wenig gelassen werden und gleichzeitig treten Schmerzen in der rechten Leistengegend auf. Wider den dringenden Rath des Herrn Collegen wurde die Ueberführung in die Klinik noch einen ganzen Tag verzögert.

Befund am 23. 9. Nachmittags: alte Frau, mässig kollabirt. Puls 80 und schwach gespannt, Bronchitis, jammert viel über Leibscherzen. Leib nicht aufgetrieben, einzelne Darmschlingen zeichnen sich äusserlich nicht ab; öfters Kollern und dabei Kolikschmerzen; Erbrechen; Stuhl und Winde völlig angehalten. Rechte Leistenbruchpforte für eine Zeigefingerspitze durchgängig und frei. Bei Husten und Pressen drängt sich eine Darmschlinge mit der Kuppe in den Leistenkanal, geht aber leicht zurück, ebenso ein rundes, in die Bauchhöhle sich fortsetzendes Gebilde von weicher Consistenz. Letzteres bleibt aber auch nach Reposition im Grunde der Bruchpforte eben fühlbar; es ist nicht druckempfindlich. Per vaginam fühlt man im Abdomen in der Gegend der rechten Leistenbruchpforte eine pralle, druckempfindliche Resistenz: bei bimanueller Untersuchung kommt man hier mit den Fingerspitzen nicht zusammen. Ob dies eine gespannte, ev. eingeklemmte Darmschlinge sei, ist durch das Gefühl nicht zu entscheiden. Urin wird unter Drang und Schmerzen nur ganz wenig auf einmal gelassen.

Diagnose: Reposition en bloc oder *Hernia praeperitonealis*.

Operation sofort (Heidenhain) in Chloroformnarkose. Schnitt am äusseren Rande des rechten Rectus, endend am Lig. Poupartii. Nach Eröffnung des Peritoneums fühlt man an der vorderen Wand des Beckens zur rechten Seite der Blase einen fast faustgrossen Tumor. Bei näherem Zusehen zeigt sich, dass durch eine ungefähr in der Höhe des Lig. Poupartii oder etwas unter ihm liegende ca. zweimarkgrosse Oeffnung eine Darmschlinge in eine anscheinend präperitoneal gelegene Tasche eintritt und in dieser Oeffnung fest eingeklemmt ist. Abschiessung der freien Bauchhöhle durch Tücher. Einkerbung des einklemmenden Ringes nach oben, worauf sofort Bruchwasser hervorstürzt. Bei ausgiebiger Erweiterung der Bruchpforte wird die Art. epigastrica, welche aussen und oben am einschnürenden Ringe verläuft, durchschnitten. Es wird eine 10 cm lange, stark sugillirte Dünndarmschlinge mit mässigen Schnürfurchen entwickelt, deren Peristaltik schnell wiederkehrt. Die Untersuchung des abnormen Bruchsackes zeigt Folgendes: er verläuft nach medial und abwärts und ist der rechten Wand der Harn-

blase, welche nach rechts lateral verlagert und in Form eines grossen Divertikels ausgezogen ist, angelagert. Die Tasche liegt anscheinend intraperitoneal und zwar ist sie gebildet medial durch das Peritoneum der Blase, nach vorn durch das Peritoneum parietale des Beckens, nach rückwärts und nach lateralwärts durch eine Peritonealduplicatur. Der Grund der Tasche liegt tief im kleinen Becken, ca. 15 cm von der Oberfläche entfernt. Leistenbruchpforte frei. Leider ist über die genaue Lage dieser zu der abnormen Tasche keine Notiz gemacht. Doch ist ganz sicher, dass der Eingang in die letztere medial von der Epigastrica lag. Der untere Rand des einschnürenden Ringes (obere Rand der Peritonealduplicatur) war scharf halbmondförmig und narbig weiss.

Die eingeklemmte Schlinge konnte versenkt werden. Die Peritonealwunde wurde ganz geschlossen, die Umrandung des Bruchsackes in den unteren Wandwinkel eingenäht und der Sack drainirt, die Bauchwunde bis auf den unteren Winkel, durch welchen das Drain herausging, mit Etagennähten geschlossen. Glatter afebriler Verlauf. Da bei sonst gutem Befinden keine Winde abgingen, am Tage post op. Mittags Ol. Ricini; darauf Nachts zahlreiche Stühle. Vernerbt entl. 14. 10. 1896.

Diese Krankengeschichte ist schon in der Dissertation von Otto Kaufmann¹⁾ „Ueber abnorme Bauchfelltaschen und einen Fall von Hernia interna paravesicalis incarcerationata“ mitgetheilt. Ueber die anatomischen Verhältnisse dieser abnormen Taschen ist dort eine recht gute, wenn auch kurze Uebersicht gegeben. Ich möchte hier noch darauf aufmerksam machen, dass die gründliche Untersuchung per vaginam und per rectum uns häufig sehr wesentliche Aufschlüsse gegeben hat. Bald fühlt man durch die vordere Wand des Mastdarms leere, hart contrahirte Dünndarmschlingen, als ein Zeichen, dass der Verschluss im Dünndarm liegt, bald ein Convolut stark druckempfindlicher Darmschlingen, welche ganz fest liegen und offenbar die eingeklemmten selbst sind, wie in diesem Falle, oder deneingeklemmten unmittelbar benachbart. Wir haben bei solchem positiven Befunde das sofortige Eingreifen nie zu bereuen gehabt.

III. 8 Fälle von Darmstenosen

durch verschiedenartige peritoneale Bänder und Stränge.

4 geheilt, 4 gestorben.

Der erste der nachfolgenden Fälle ist im ersten Theile meiner Arbeit fälschlich unter die „Darmhlähmungen“ gerechnet. Es ist bei genauerer Betrachtung des Sectionsbefundes wohl kein Zweifel,

¹⁾ Greifswald 1897.

dass eine winklige Abknickung des Darms durch Adhäsion die Ursache der Erkrankung gewesen ist.

In den ersten drei Fällen begann die Erkrankung acut mit heftigen und andauernden Schmerzen, ganz wie bei einer Incarceration. Ich glaube, dass, wenn unter innerer Therapie eine vermeintliche innere Einklemmung zur Heilung kommt, und dass dies möglich sei, wird ja vielfach behauptet, es sich allemal um eine Darmstenose mit acutem Einsetzen der Verschlusssymptome gehandelt hat. Im vierten Falle (No. 13) waren die Symptome ähnlich, jedoch die Stenose im Gegensatze zur Einklemmung schon mit aller Sicherheit zu erkennen. Bei No. 14 fehlt eine genauere, zur Diagnose gut verwerthbare Anamnese, in den Fällen 15—17 war die Darmstenose unverkennbar. Der Kranke Erdmann (No. 11) hatte 5 Jahre vor der tödtlichen Erkrankung schon einmal eine ähnliche, ebenfalls acut beginnende, aber in Genesung ausgehende, durchgemacht. In der Zwischenzeit zwischen den beiden Erkrankungen war er völlig gesund. Wer den inneren Einklemmungen nachspürt, die er durch innere Therapie geheilt hat, wird in vielen Fällen finden, dass die Kranken an einem Recidiv zu Grunde gegangen sind. Davon bin ich fest überzeugt.

Sehr bemerkenswerth ist, dass in nur zwei unserer 8 Fälle von Darmstenose durch chronische Peritonitis (No. 14, Hernie und No. 17, Peritonitis tuberculosa) sich die Ursache der chronischen Bauchfellentzündung ermitteln liess. Die Kranken hatten weder Perityphlitis, noch Verletzungen des Bauches, Typhus, Ruhr oder eine ähnliche Erkrankung durchgemacht. Es ist also bei Stellung der Diagnose auf einen negativen Ausfall dieses Theiles der Anamnese kein Werth zu legen. Beachtenswerth ist schliesslich die Häufigkeit dieser Form von Darmstenosen: wir haben sie 8 Mal unter dreissig operirten Fällen gesehen.

10. Wilhelmine Gärtner, 74 J., aufgenommen 28. 5., gestorben 30. 5. 91. Acuter Darmverschluss zweifelhafter Genese.

Pat. wurde in hiesiger Augenklinik an Kerato-Iritis sin. behandelt. Gestern Morgen plötzlich heftige Schmerzen im Leibe und Erbrechen; heute Morgen Erbrechen von Koth.

Aufnahmebefund 28. 5. Mittags: Senile schwächliche Frau von kollabirtem Aussehen. Abdomen mässig aufgetrieben; ein intensives Schmerzgefühl wird angegeben bei Palpation eines Punktes zwischen Nabel und Spina ant. sup. sin., ohne dass daselbst etwas Abnormes zu fühlen wäre. In der rechten

Schenkelbeuge ist ein länglicher, derber, schmerzloser Wulst zu fühlen, der schräg über die Gefässe verläuft und unterhalb des Lig. Poupartii ziemlich verschieblich ist. Er scheint sich in die Bauchhöhle fortzusetzen und ist in der That per rectum deutlich zu fühlen.

Sofortige Magenausspülung fördert gelblich-grünliche Massen; hoher Darmeinlauf fördert nichts. Patient fühlt sich hiernach bedeutend besser; die Schmerzhaftigkeit des Abdomens ist geschwunden. Abends wiederum Schmerzen im Abdomen und Aufstossen gefolgt von kothigem Erbrechen. Narkose, Laparotomie in der Mittellinie (Helferich). Nach Eröffnung des Peritoneums wölbt sich stark aufgetriebener Dünndarm hervor, der hervorgezogen und abgesucht wird; die Dünndarmschlingen zeigen an verschiedenen Stellen Auflagerungen und Verklebungen. Allmählig werden sie immer dünner und gehen in blasse, kollabirte Schlingen über, ohne dass ein Hinderniss erschienen wäre. Bei der Palpation der rechten Leistenöffnung ergiebt sich, dass ein Zipfel Netz nach aussen durchgeht: Herniotomie, Lösung dieses adhärenenden Netzstranges; derselbe wird abgebunden. Mit ihm zugleich wird in der Herniotomiewunde ein weisslicher, platter, solider, federkielicker Strang isolirt, der auch in die Bauchhöhle verläuft. Durchtrennung desselben nach doppelter Unterbindung. Schluss der Wunden. 29. 5. Morgens leidliches Wohlbefinden; kein Erbrechen über Nacht, jedoch Schmerzen im Bauch. Keine Flatus, trotz hoch in den Mastdarm vorgeschobenen Darmrohres. Leib etwas aufgetrieben. Verband muss Mittags etwas gelockert werden. Abends 6 Uhr Schmerzen im Leib, Erbrechen missfarbiger, nicht fäculent riechender Massen. Dabei keine Flatus. In der Vorstellung, dass ein Hinderniss übersehen sein könne, wird der Leib nochmals eröffnet. Der Darm zeigt an seiner Oberfläche deutliche Zeichen von Peritonitis, ist bis zum Colon asc. mit Koth gefüllt und aufgebläht, von da ab bis zum Mastdarm leer, ohne irgend ein Zeichen von Unwegsamkeit. Schluss der Bauchwunde. Unter Zunahme der peritonitischen Erscheinungen Nachts $\frac{1}{2}$ 2 Uhr Tod.

Section (Dr. Kruse): Magere weibliche Leiche mit dürtiger Muskulatur und mässiger Totenstarre. Das Abdomen ist aufgetrieben. Vom Schwertfortsatz abwärts ist eine durch Nähte geschlossene Laparotomiewunde sichtbar. Die Wundränder zeigen nach Lösung der Nähte eine verwaschen röthliche Färbung. Das parietale Peritoneum ist an der vorderen Bauchwand von Hämorrhagien durchsetzt. Nach Eröffnung der Bauchhöhle sieht man stark ausgedehnte Dünndarmschlingen, welche unter einander durch zarte Fibrinmassen verklebt sind. Netz stark geröthet, gleichfalls am Dünndarm festgelöthet, am rechten Rande mit zwei Ligaturen versorgt. Die Verklebungen des Dünndarms lassen sich leicht lösen. Die Farbe der Darmschlingen ist grauroth bis röthlich, ihre Oberfläche an vielen Stellen mit einem zarten Fibrinbelage versehen. Beim Loslösen des Darmes vom Mesenterium zeigt sich, dass der Dünndarm in seiner ganzen Ausdehnung bis auf die letzten zwei Centimeter des Ileum durch Gas und flüssigen Inhalt stark erweitert ist. Auf dem Boden des kleinen Beckens finden sich einige ccm. trüber, röthlicher Flüssigkeit. Das Cöcum, Colon asc. und der grösste Theil des Colon transversum sind stark erweitert. S romanum und Rectum retrahirt und leer. Stand des Zwerchfells rechts vierte, links fünfte

Rippe. Im Colon asc. einige kleine Kothballen. $2\frac{1}{2}$ Meter oberhalb der Bauhini'schen Klappe, etwa 2 cm vom Mesenterialansatze entfernt findet sich auf der Aussenfläche des Darmes ein mit Catgutligatur versorgter Stumpf umgeben von stark gefüllten kleinsten Blutgefässen. Die weitere Umgebung dieser Stelle zeigt eine verwaschen grauröthliche Farbe. Die Basis des Stumpfes selbst sieht opak grau aus. Die Serosa ist matt mit einem zarten Fibrinbelag, die Schleimhaut an der entsprechenden Stelle lebhaft geröthet. In der rechten Inguinalgegend eine durch Nähte verschlossene Operationswunde von gutem Aussehen. Ihr entspricht innen eine gleichfalls gut aussehende Nahtstelle im Peritoneum, aus deren Grunde ein Stück fetthaltiges Gewebe herausragt.

Das Rectum ist leer. Ungefähr 10 cm. oberhalb des Anus befindet sich eine 16 Mm. lange, ungefähr 7 Mm. breite Oeffnung, durch welche man in eine kleine Höhle gelangt, in der ein halbes Fingerglied reichlich Platz hat. Beim Aufguss von Wasser flottiren die Ränder. Am oberen und unteren Ende sieht man in der Tiefe zarte, weisse, querverlaufende Streifen. Der Grund der Höhle ist von grauröthlichem Blut und gelblichem Fettgewebe gebildet, in welchem man Blutgefässe verlaufen sieht. Die Schleimhaut der Umgebung zeigt einen schwachen Grad von Röthung. Die übrige Schleimhaut ist grau. Auf der Aussenfläche des Rectums entspricht der Höhle eine Stelle der Vorderwand, im Douglas, 5 cm. über dessen tiefstem Punkte gelegen. Man sieht hier in einem Kreise von etwa einem Centimeter Durchmesser zarte, mit Blut gefüllte Gefässchen, sonst keine Veränderung der Serosa.

Anatomische Diagnose. Laparotomia, Peritonitis fibrinosa, Nekrosis circumscripta intestini, Resectio omenti maj., Oedema pulmonum, Bronchopneumonia pulmon. d. inf., Haemorrhagiae subpleurales et subpericardiales, Endocarditis chron. deformans, Hypertrophia ventriculi sin. cordis, Cicatrices et ulcera ventriculi, Endocarditis coronaria, Cicatrices renum, Atrophia fusca hepatis.

II. Wilhelm Erdmann, 39 J. Alt-Plestlin, aufgen. 8. 10. gest. 9. 10. 91.

Darmverschluss durch alte peritonitische Stränge. Laparotomie. Tod an Lungenoedem.

Ist bis vor 5 Jahren nie krank gewesen. Damals erkrankte er an Magenschmerzen (der Pommer bezeichnet mit „Magen“ das gesammte Abdomen!) und Erbrechen; der Stuhlgang blieb acht Tage aus und erfolgte erst auf Verabreichung einer Medicin. Danach besserte sich sein Befinden sehr schnell. Die folgenden 5 Jahre war Pat. gesund. Am 23. 9., also vor 15 Tagen, erkrankte er plötzlich unter heftigen Leibscherzen mit Erbrechen, der Leib schwoll in den nächsten Tagen an, Stuhlgang erfolgte trotz Einnahme von Abführmitteln nicht bis zum 4. 10., an welchem Tage er in die medicinische Klinik aufgenommen wurde. 4. 10. Einlauf, kein Stuhlgang; 5. 10. Einlauf, wenig Stuhl; 7. 10. wenig Stuhl unter starken Schmerzen im Leibe. Oleum ricini mit Ol. crotonis ohne Erfolg. Wegen Steigerung der Schmerzen auf die chirurgische Klinik verlegt. (Die letzte Medication war in Abwesenheit des Directors der med. Klinik durch einen jungen Assistenten auf eigene Faust eingeschlagen).

8. 10. Abends 7 Uhr liegt Pat. wegen Koliken andauernd stöhnend im

Bette. Temp. 36, Puls ca. 80, mässig kräftig. Auf dem Bettischchen stehen ca. 500 ccm dünner fäculenter Flüssigkeit, die eben erbrochen wurde. Bauch stark aufgetrieben; die Umrisse einzelner Darmschlingen zeichnen sich durch die Bauchdecken deutlich ab, hier und da sind peristaltische Bewegungen an ihnen zu erkennen. Oberhalb des Nabels läuft quer durch den Bauch eine stark gespannte, sich hervorwölbende Darmschlinge, welche das Quercolon zu sein scheint. Perkutorisch in der oberen und der linken Hälfte des Bauches hoch tympanitischer Schall, während in dem rechten unteren Viertel sich stark gedämpft tympanitischer Ton findet. Per Rectum fühlt man im Douglas ein Packet ziemlich prall gespannter, auf Druck sehr empfindlicher Darmschlingen von anscheinend stark Faustgrösse. Diffuse Schmerzhaftigkeit des Bauches besteht nicht. Pat. kann sich nicht entsinnen, dass ihm in den letzten Tagen Winde abgegangen seien.

Der Verlauf im Verein mit der Anamnese sprach ziemlich deutlich für eine Darmstenose. In Anbetracht der schon 15 tägigen Dauer des Ileus, des Untersuchungsbefundes per Rectum, des noch guten Pulses, der fehlenden Peritonitis wird sofortige Laparotomie beschlossen.

8 Uhr nach Bad und Magenausspülung, die nur wenig entleerte, in Morphium-Chloroformnarkose bei Beckenhochlagerung Bauchschnitt (Heidenhain) in der Mittellinie von der Symphyse bis etwas über den Nabel. Nach Eröffnung des Leibes drängten sich sofort einige bis zu einem Durchmesser von drei Fingerbreiten aufgetriebene Darmschlingen hervor. Die Untersuchung mit der eingeführten Hand zeigte, dass die rechte Seite des ganzen grossen und der Eingang des kleinen Beckens mit geblähten Dünndarmschlingen erfüllt war. Dieselben wurden rasch eventriert. In der Tiefe des kleinen Beckens lagen leere Dünndarmschlingen. Die erste sich präsentirende dieser wurde hervorgezogen und mit ihr kam der Uebergang des gefüllten in den leeren Darm zum Vorschein. Es erschien zweifellos, dass die erste, oberhalb der Stenose liegende Darmschlinge sich um das Mesenterium gedreht und so einen Volvulus gebildet hatte. Dieser löste sich, sowie die betreffende Schlinge aus dem Bauche hervorgezogen wurde. Die stenosirte Schlinge wurde fixirt, die übrigen eventrierten Schlingen rasch reponirt. Die weitere Untersuchung ergab einen sehr complicirten Befund, den zu entwirren rechte Schwierigkeit machte. Es fand sich der Uebergang von der gefüllten in die leere Darmschlinge von zahlreichen peritonitischen Bändern und Strängen umgeben. Ein ziemlich starkes Band, welches nach der Gegend des rechten inneren Leistenringes zog, fixirte die Schlinge so stark an der Bauchwand, dass sie nur wenig aus der Bauchwunde hervorgezogen werden konnte. Es schien, dass diese Fixation den Drehpunkt für den Volvulus abgegeben hatte. Nach Trennung des Stranges zwischen zwei Ligaturen liess sich die Schlinge weiter hervorziehen, und es zeigte sich nun das Darmrohr comprimirt durch einen starken Strang, welcher vom Mesenterium in der Gegend des Ansatzes an den Darm ausgehend rund um das Darmrohr herum wieder zum Mesenterium zog und das Darmlumen auf höchstens Bleistiftstärke verengert hatte. Zudem war der comprimirte Theil des Darmrohrs und ein Theil der abführenden Schlinge durch den Zug alter peritonitischer Ad-

häsionen so um seine Längsachse rotirt, dass der dem Mesenterialansatze gegenüberliegende Theil des Darmrohres an die Seitenfläche des Mesenteriums fixirt war. Die Blutung nach Trennung der Stränge und Adhäsionen war minimal. An 8 Stellen wurde sie durch Uebernähung gestillt. Der Darm zeigte eine tiefe Schnürfurche, doch trat sofort Darminhalt in den leeren Schlingentheil über. Kurze Revision der Umgebung zeigte keine weiteren Stränge und lehrte, dass die Stenose etwa 30 cm. über der Bauhinschen Klappe gelegen hatte. Schluss der Bauchwunde mit Nähten durch die ganze Dicke der Bauchwand, da der starken Spannung wegen eine gesonderte Vernähung mit Catgutetagen nicht möglich war.

Operationsdauer bis zum Beginn der Bauchnaht $\frac{3}{4}$ Stunde, von da an kein Chloroform mehr. Während der Naht erbrach Pat. sehr reichliche Mengen faulenter Flüssigkeit, die bei der Beckenhochlage unschädlich abflossen. Pat. kam wenig abgekühlt mit kräftigem Pulse ins Bett, erwachte schnell. Morgens gegen 4 Uhr ging flüssiger Stuhl ab. Etwas später stellten sich Erscheinungen von Lungenödem ein. Morgens 8 Uhr bestand schon hochgradige Athemnoth und trotz energischer Anwendung von Analepticois ging Pat. um 12 Uhr Mittags zu Grunde.

Section: Vorliegende Dünndarmschlingen mit einem dünnen Fibrinschleier bedeckt und etwas mit einander verklebt. Stelle der Stenose äusserlich nur noch an einer Ligatur zu erkennen. Dünndarm oberhalb stark dilatirt, seine Muscularis hypertrophisch. Auf der Schleimhaut an der Stelle der Stenose eine kleine Verschorfung. Mässiger, etwas getrübler Erguss in der rechten Pleurahöhle. Schweres Lungenödem mit etwas Hypostase. Myocard grauroth mit trüben Stellen.

Die Art der hier vorliegenden Stenose, Umschnürung des Darms durch ein mesenteriales Band nebst Rotation des Darms um seine Längsachse war sehr merkwürdig. Wir haben eine fast identische Darmstenose gleichfalls mit Volvulus noch einmal, im Falle P. (No. 13) gesehen. Es war dies meine erste oder zweite Ileusoperation. Dass der Kranke trotz schneller Beendigung derselben an Erlahmung des Herzens zu Grunde ging, hat mir einen tiefen Eindruck gemacht. Ich hatte damals schon den Eindruck, dass der Kranke nicht an der Operation, sondern an der ungenügenden Entleerung des Darmes zu Grunde gegangen sei. Die Spannung bei Schluss des Bauchschnittes war recht stark. Der andauernd hohe intraabdominale Druck hat wohl das Herz erlahmen lassen. Von meinem jetzigen Standpunkte muss ich sagen, dass die Operation zunächst nicht hätte in Beckenhochlagerung gemacht werden dürfen. Die geblauten und gefüllten Darmschlingen, welche auf dem Zwerchfell lasten, erschweren die Herzarbeit ungebührlich. Ich habe darum auch die Trendelenburg'sche Lage seitdem bei Ileusoperationen

nicht wieder verwendet, so sehr sie auch die Arbeit erleichtert; Herr Prof. Helferich hat sie dabei überhaupt nie angewandt. Zum zweiten musste bei einem so lange bestehenden Darmverschlusse schon auf dem Operationstische der Darm entleert werden. Das zweckmässigste wäre gewesen, entweder nach Lösung der Stränge den Darm einzuschneiden, zu entleeren, wieder zu nähen und zu versenken, oder nach Lösung eine Enterostomie oberhalb der Stenose anzulegen. Die Enterostomie zu machen und die Lösung der Stenose auf eine zweite Operation zu verschieben, ist darum nicht recht zweckmässig, weil die geblähten, injicirten, entzündeten Darmschlingen oberhalb der Stenose schon innerhalb 14 Tagen unter einander und mit der Bauchwand so fest verwachsen können, dass eine Lösung des Knäuels fast unmöglich ist. Umgehung der Stenose durch Enteroanastomose hätte in diesem Falle länger gedauert, als eine Lösung der Adhäsionen, welche sich schnell bewerkstelligen liess. Sie hätte bei der Erlahmung der Triebkraft des Darmes denselben auch nicht schnell genug entleert. Der Kranke wäre trotz der 15 tägigen Dauer der Erkrankung zu retten gewesen. Er war in keinem schlechteren Zustand, als mancher andere, den wir seitdem durchbrachten.

12. Schröder, 19 J., aufgenommen am 26. 3., gestorben am 27. 3. 94. Dünndarmverschluss durch peritonitische Bänder. Laparotomie. Tod.

Pat. wird am 26. 3. von der inneren Klinik auf die chirurgische verlegt. Die von dem Assistenzarzt der inneren Klinik gegebene Anamnese lautet dahin, dass Pat. am 17. 3. im Anschluss an eine Hochzeitsfeier acut mit Schmerzen in der rechten Unterbauchgegend erkrankt ist. Stuhlgang ist seitdem nicht eingetreten. Am 18. oder 19. trat Erbrechen auf. Der zu Rathe gezogene Colleague gab ein Laxans, welches das Erbrechen nur verstärkte, aber keinen Stuhl brachte. Darauf gab er am 21. 3. Opium und sandte den Kranken der medicinischen Klinik zu. Pat. hat in den letzten 5 Tagen täglich drei hohe Einläufe in Knieellenbogenlage erhalten, ohne dass Stuhl zu erzielen war mit Ausnahme einer ganz unbedeutenden Menge heute früh. Seit Pat. auf der Klinik beobachtet wird, hat er alle 5—10 Minuten einen Schmerzanfall gehabt, welcher von der rechten Unterbauchgegend ausging. Erbrechen war häufig. Der Puls, bis dahin gut, liess gestern Abend etwas nach, hob sich aber auf Kampfer wieder. Temperatur anfangs normal, gestern früh 37,6°, Abends 38,1°, heute früh 37,7°.

Aufnahmebefund 26. 3. Morgens 10 Uhr. Nicht sehr kräftig gebauter, etwas magerer 19jähriger Bursche, welcher entschieden nicht den Eindruck eines Schwerkranken macht. Gesichtsfarbe frisch roth, Augen nicht eingefallen, Puls ruhig und ziemlich kräftig. Abdomen flach; in beiden Lumbargegenden Dämpfung: wahrscheinlich ist das eben gegebene hohe Clysmas noch

nicht ganz abgeflossen. Sonst über dem Abdomen normaler tympanitischer Schall bis auf einen der Lage des Wurmfortsatzes genau entsprechenden Punkt auf der Verbindungslinie zwischen Spina ant. sup. und Nabel, etwa 50 mm einwärts von der Spina, an welchem Punkte sich ausgeprägter Metallklang findet. Nach Angabe des Kranken gehen von diesem Punkte die regelmässigen Schmerzanfälle aus. Bei der Palpation zeigt sich keine nennenswerthe Empfindlichkeit dieser Gegend. Durch die Percussion und Palpation wurde indessen ein Schmerzanfall ausgelöst, während dessen die betreffende Gegend sich etwas stärker hervorzuwölben scheint. Darauf ergiebt die Percussion hier und in der nächsten Umgebung nicht mehr Metallklang, sondern fast völlige Dämpfung mit einer Spur von tympanitischem Beiklange. Es wird die Dämpfung darauf bezogen, dass im Schmerzanfalle eine gefüllte Darmschlinge sich der Bauchwand anlege und jene metallklingende Gegend überlagere. Im Uebrigen ergab die Palpation der ganzen rechten Unterbauchgegend keine Besonderheiten.

Laparotomie nach den üblichen Vorbereitungen sofort angeschlossen. Bauchschnitt am äusseren Rande des rechten Rectus abdom. (Heidenhain). Einige mässig gefüllte Dünndarmschlingen zeigen sich. Die eingeführte Hand fühlt weder in der Gegend des Wurmfortsatzes, noch in der des aufsteigenden Dickdarmes, noch medial nach dem Nabel zu etwas Abnormes. Darauf wurde nach Greig Smith die vorliegende Dünndarmschlinge austreten gelassen. Ihr nach aufwärts gelagerter Schenkel entwickelt sich schnell, der untere verbleibt im Abdomen. Indem man diesem fixirten Schlingenschenkel nachgeht, gelangt man ca. 10 cm abwärts auf einen peritonealen Strang, der von dem Mesenterium einer benachbarten Schlinge kommend sich ungefähr an der Convexität der Schlinge ansetzt, sie fixirt und mässig comprimirt. Er wird zwischen 2 Ligaturen getrennt. Bei Verfolgung des Darmes nach der einen Richtung wird die Füllung und Injection der Schlingen geringer, doch findet sich ca. 50 cm von dem ersten Strange entfernt ein zweiter, welcher vom Mesenterium des Darmes ausgeht, um den Darm herum läuft, sich wieder an das Mesenterium ansetzt und den Darm ein wenig comprimirt, doch nicht so stark, dass hierdurch eine Behinderung des Laufes des Darminhaltes hätte stattfinden können. Das Band ist ziemlich fein, wird ebenfalls getrennt¹⁾. Demnächst wird, da der Darm nach dieser Richtung hin entschieden an Füllung abnimmt, wieder nach der entgegengesetzten Richtung am Darm entlang gegangen. Es kommen immer stärker gefüllte Schlingen zum Vorschein, schliesslich solche, die beinahe die Stärke eines leidlich gefüllten Dickdarmes haben. Zugleich erweist es sich, will man einige Uebersicht behalten, als unmöglich, die stark gefüllten Schlingen zu reponiren. Es lag ungefähr 1 m Darm vor, als die letzte Schlinge, nach der Mittellinie etwas unterhalb des Nabels verlaufend und sehr stark gefüllt, sich nur mit einiger Mühe herausholen liess. Es zeigte sich, dass diese unmittelbar in ein vollkommen leeres Darmstück übergang, dessen Caliber so gering war, dass man versucht sein konnte, es als Wurmfortsatz

¹⁾ Ganz wie im vorigen Falle. Diese Form der Darmstenose muss häufig sein; ich habe sie auch schon als Küster'scher Assistent in Berlin einmal gesehen.

anzusprechen. Die genauere Betrachtung zeigte jedoch, dass die leere und die volle Schlinge demselben Mesenterium angeheftet waren, d. i. unmittelbar in einander übergingen. An der Uebergangsstelle fand sich eine Art Schnürfurche; ein Darmlumen war dort nicht mehr vorhanden. Die Schnürfurche sah schwärzlich verfärbt aus, wie geschwürig; minimale frische Adhäsionen hefteten die beiden ungleichen Theile der Schlinge an einander. Beim weiteren Hervorziehen der Schlinge riss die Schnürfurche ein und trotz sofortiger Compression der beiden Darmtheile lief aus der gefüllten Schlinge etwas dünner Darminhalt aus und zwar dem Mesenterium entlang in die Bauchhöhle hinein. Säuberung des Mesenteriums und der Schlinge. Verschluss der beiden Lumina durch 2 am Mesenterialansätze hindurchgeführte Fäden. Der Darm war an der Schnürstelle quer völlig durchrissen. Nach Lage der Verhältnisse konnte zunächst nur von der Anlegung eines künstlichen Afters zur Entleerung des Darmes die Rede sein. Resection hätte zu lange gedauert, wäre bei der sehr ungleichen Weite der Darmlumina sehr schwierig und wegen der starken Füllung des zuführenden Darmes sehr gefährlich gewesen. Unter Fixirung der Trennungsstelle ausserhalb wurde die Reposition der vorliegenden geblähten, einstweilen von warmen Handtüchern umhüllten Därme versucht, sie erwies sich jedoch auch mit dem Kümmell'schen Handgriff unmöglich. So wurden denn die Schlingen wieder eingehüllt, die Bauchhöhle durch eingestopften sterilen Mull und übergelegte aseptische Tücher fest abgeschlossen und durch Eröffnung des geblähten Darmes dicht an der Durchreisungsstelle der Darminhalt entleert. Ein Liter flüssiger Inhalt mochte abgeflossen sein, dann gelang die Reposition. Fixation der beiden Darmenden ausserhalb der Bauchhöhle durch ein mit Jodoformmull umwickeltes Drain, welches durch das Mesenterium gezogen wurde; Umstopfung der Darmrohre mit etwas Jodoformmull; Verkleinerung der Bauchwunde durch etliche Nähte; dickes Gummirohr in den zuführenden Darm; Verband. Operationsdauer ca. 1 $\frac{1}{2}$ Stunde; verliess den Tisch mit frisch rother Gesichtsfarbe und recht leidlichem Pulse.

Der Operationsbefund liess es am wahrscheinlichsten erscheinen, dass es sich um eine stark stricturirende Tuberculose gehandelt hatte, die einerseits an einer Stelle das Darmlumen fast ganz verschloss, andererseits dicht daneben im zuführenden Theil durch fortschreitende Ulceration die Darmwand durchbrach. Für eine länger dauernde Entzündung des Darmes sprachen auch die peritonealen Bänder und Adhäsionen, die im Beginne der Operation gefunden werden. Für Tuberculose sprach, dass in der Serosa der zuerst zu Tage tretenden Darmschlingen sich zwei hanfkorn-grosse Knötchen fanden, die ganz den Eindruck verkalkter Tuberkel machten. Die Nachmittags vom Vater aufgenommene Anamnese ergab keine hereditäre Belastung; Pat. war stets gesund; Stuhlgang sei stets regelmässig gewesen; seit einem Jahre habe er gelegentlich über Schmerzen im Leibe geklagt. In der Folge floss aus dem eingelegten Drain kein Darminhalt ab. Pat. verfiel allmählich und starb 18 Stunden post operationem.

Section (Dr. Busse): Schlanke, männliche jugendliche Leiche mit zartem Knochenbau, guter Musculatur und reichlichem Fettpolster. In der

rechten Ileocoecalgegend ein etwa 15 cm lange Schnittwunde, deren Enden genäht sind. Aus deren Mitte ragen zwei freie Darmenden heraus, von deren Lumen das eine sehr weit, ca. 7 cm. im Durchschnitt, das andere sehr eng, etwa 3 cm, ist; sie sind mit flüssigem Koth bedeckt. Die Serosa beider ist mit zarten, fibrinoiden Auflagerungen bedeckt. Beim Schneiden vom Kinn zur Symphyse zeigt sich, dass das Peritoneum parietale mit dem P. viscerale überall in leicht lösbarer Weise verklebt ist. Ein Darmabschnitt wird angeschnitten; aus ihm entleert sich gallig gefärbter, flüssiger Koth. Nach weiterer, vorsichtiger Ablösung des Peritoneum parietale zeigt sich, dass überall bis tief ins kleine Becken hinein die Darmschlingen mit einander verklebt sind; doch sind die Adhäsionen sehr leicht löslich. Im Becken befinden sich 100 ccm trüber röthlich-gelber Flüssigkeit.

Es werden nun die weit aufgeblähten Dünndarmschlingen vorsichtig von einander gelöst und abgetrennt. Hierbei zeigt sich, dass das Ende des Dünndarms, welches in die Wunde eingelagert ist, ungefähr 15 cm oberhalb des Coecum liegt. Die Serosa ist überall matt, mit leicht löslichen Fibrinniederschlägen bedeckt. An einzelnen Stellen sind bis linsengrosse weisse Knötchen unter der Serosa sichtbar, die beim Durchschneiden mit dem Messer knirschen. (Mikroskopisch: total verkalkte Drüsen). An anderen Stellen trifft man weissliche Verdickungen des Bindegewebes der Serosa, an deren einer eine Catgutunterbindung befestigt ist; missfarbige Verfärbung sieht man an diesen Stellen nicht. Wohl aber läuft ein solcher missfarbener Streifen unterhalb des künstlichen Afters um den Darm herum und in diesem befindet sich eine etwa 1 cm im Durchmesser betragende Perforation. Die Oeffnung senkt sich kraterförmig von der Serosa in die Schleimhaut. — Der unterste Theil des Ileum, sowie der Dickdarm sind fast ohne jeden Inhalt, eng contrahirt und ohne krankhafte Veränderungen in ihrem Innern. Die Schleimhaut ist grauweiss. Anders die des höher gelegenen Theiles des Dünndarmes. Hier ist die Schleimhaut durchweg intensiv dunkelroth und ödematös geschwollen. Im ganzen Ileum zeichnen sich die Peyer'schen Haufen als ganz umschriebene hellrothe Gebilde ab, die im Ganzen etwas über die Schleimhaut hervorragten, aber einige linsengrosse Vertiefungen mit missfarbenem Grunde zeigen. 15 cm oberhalb des künstlichen Afters nimmt die dunkle Färbung des Darmes noch zu. Die Schleimhaut sieht aus, wie mit Kleie bestreut: zahlreiche matte weisse Pünktchen heben sich darin ab. An drei Stellen dieser Gegend ist die Oberfläche in etwas grösserem Bezirke graugrün gefärbt. — Im Magen sind reichliche Längsfalten, auf deren Höhe sich Hämorrhagieen finden. In der Nähe der Cardia findet sich eine 7 cm messende runde Stelle mit grösseren, unregelmässig gestellten Hämorrhagieen. Die Schleimhaut ist mit zähem Schleim bedeckt. — Magen, wie der ganze Dünndarm sind mit reichlichem flüssigem Inhalt erfüllt. Lungen, Herz, Leber, Nieren normal.

Anatomische Diagnose: Peritonitis universalis fibrinosa et purulenta; gangränä et perforatio intestini; ulcera diphtherica ilei etc.

Dieser Fall bietet das typische Bild des acuten Darmverschlusses bei chronischer Dünndarmstenose. Die Anamnese ergibt

zunächst nichts über vorausgegangene Verdauungsstörungen, Koliken etc. Erst nach der Operation giebt der Vater an, sein Sohn habe gelegentlich im letzten Jahre über Leibscherzen geklagt. Die Compensation ist also sehr gut gewesen. Die Erkrankung setzt acut ein nach reichlicher Mahlzeit (vergl. Fall 13) und zwar mit Erbrechen und Kolikschmerzen. Letztere halten, anfallsweise alle 5—10 Minuten wiederkehrend, durch 9 Tage an, bis der Kranke endlich zur Operation gebracht wird! Befund vor der Operation ermöglicht eine sichere Diagnose des Sitzes des Hindernisses. Befund bei derselben: multiple Bänder und Stränge, Nekrose des umschnürten Dünndarmes. (Section: nach abwärts von der circulären Nekrose eine Darmperforation.) Tod durch Peritonitis, weil aus dem zerreisenden Darne bei der Operation Koth auslief. Sehr beachtenswerth sind die mächtigen hämorrhagischen Infiltrationen, welche sich oberhalb des Verschlusses in der gesammten Schleimhaut des Magen-Darmkanales fanden und stellenweise schon zur Geschwürsbildung geführt hatten. Diese Veränderungen des zuführenden Darmes sind ein weiterer Grund, operirte Darmverschlüsse mit Abfuhrmitteln zu behandeln.

Der folgende Fall ist schon von F. Jacoby (Dissert. Greifswald 1895) mitgetheilt. Er ist ebenfalls sehr charakteristisch durch Art der Entstehung der Erkrankung und Verlauf derselben.

13. R. P., 28 Jahre, Inspector aus P. 26. 10.—7. 12. 94. Dünndarmvolvulus, veranlasst durch peritonitische Adhäsionen des Darmes am Mesenterium.

Früher gesund gewesen, wurde in diesem Sommer 6 Wochen lang und zwar mit gutem subjectivem Erfolge an einem Magenkatarrhe diätetisch behandelt. Am 24. 10. hat er tüchtig gekneipt; am folgenden Tage ass er unter anderem Kohl, welchen er erfahrungsgemäss nur schwer verdauen konnte. Er bekam Aufstossen und, nachdem er sich sonst den Tag über wohl gefühlt hatte, am Abend Krämpfe im Bauch, besonders in der Nabelgegend. Diese wurden in der Nacht sehr stark. Am folgenden Tage hatte er etwas Stuhlgang, auch Abgang von Flatus; die Schmerzen liessen etwas nach. Am 27. stellte sich Verhaltung von Stuhl, Winden und Urin ein; er bekam Schmerzen in der Blasenegend. Aufnahme am 28. 10. 94.

Aufnahmebefund: Gesunder, kräftiger Mann, Herz und Lungen ohne Befund. Gonorrhoe mit geringem Ausfluss, zwei Urethralstricturen, die noch passirbar sind; Urin nur 40 ccm entleert, ist stark eiweisshaltig. Bauch etwas aufgetrieben, ohne besonderen Befund, Stuhl und Winde angehalten, Brechneigung. Bruchpforten frei. — Abwartendes Verhalten.

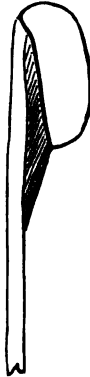2. 11. Die Auftreibung des Leibes hat etwas zugenommen, obgleich in

der Nacht etwas Fäces, allerdings keine Winde abgegangen sind. Urin muss durch Katheter entleert werden, gewonnen 400 ccm, stark eiweisshaltig.

3. 11. Die Auftreibung des Leibes ist noch weiter vorgeschritten; Winde und Stuhl sind nicht abgegangen; fäculentes Erbrechen, namentlich nach der Aufnahme von Nahrungsmitteln, dabei starke Kolikschmerzen. Gesamte Bauchfläche gleichmässig schmerzhaft. Palpatorisch nichts Besonderes am Abdomen festzustellen.

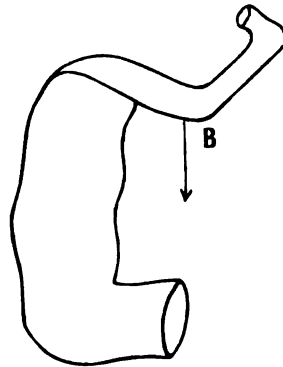
Laparotomie (Helferich) wegen der andauernden Verschlechterung am 3. 11. Medianschnitt über dem Nabel. In die Wunde drängen sich stark geblähte Dünndarmschlingen. Da der tastende Finger nichts fühlt, Verlängerung des Bauchschnittes vom Schwertfortsatz bis zur Symphyse. Eventration der gesamten geblähten Dünndarmschlingen. Es zeigt sich sofort die Uebergangsstelle der gefüllten in leere Schlingen. An der Grenze beider besteht eine Fixation des Dünndarmes an seinem eigenen Mesenterium durch etliche peritonitische Adhäsionen: der Darm hat sich gleichsam auf seinem Mesenterium aufgerollt und ist in dieser Stellung durch Verwachsungen fixirt. Dazu ist noch eine Umdrehung der Schlinge gekommen, welche sich bei der Er-

Fig. 6.



Fixation des Dünndarmes an seinem eigenen Mesenterium, wodurch eine Drehung um die Längsachse des Darmes und damit eine Verengerung entsteht.

Fig. 7.



Die gefüllte zuführende Schlinge ist um die fixirte und verengte Stelle B nach abwärts geklappt, so dass vollkommener Verschluss eingetreten ist.

öffnung der Bauchhöhle spontan wieder löste. Der Darm wird an der Adhäsionsstelle abgelöst und zur Verhütung der Rückkehr in die falsche Lage an der entgegengesetzten Seite des Mesenteriums durch zwei Knopfnähte fixirt. Schluss der Bauchhöhle.

4. 11. Heute Winde abgegangen. Temperatur normal, Urinmenge 1275 ccm, Eiweissgehalt desselben geringer. 5. 11. Reichlicher Stuhl und zwar etwas diarrhoisch. Urin 1600 ccm, eiweissfrei. 8. 11. Opium wegen noch bestehenden Durchfalles. Durchfall hörte am 8. 11. auf; von da an glatte Genesung. 7. 12. entlassen.

Die Beobachtung ist wiederum recht charakteristisch: Dünndarmstenose bei einem Menschen, der nie an Stuhlgangsstörungen, aber an „Magenkatarrh“ gelitten, acute Erscheinungen nach einem Excesse in Alkohol, dem am folgenden Tage eine Kohlmahlzeit folgt. Plötzliches Einsetzen mit Koliken, Verschluss nicht vollständig im Anfange, wird aber vollkommen. Post operationem einige Tage Durchfälle, eine Folge der durch die Stauung entstandenen Enteritis, bei der dann Opium natürlich unwirksam bleibt.

Technisch war bei der starken Füllung der Dünndärme ohne Eventration das Hinderniss gewiss nicht so im Nu zu finden, wie das hier vor sich ging. Der Fall ist uns immer ein besonderer Beweis für die Vorzüglichkeit des Kümmell'schen Verfahrens gewesen.

Herr F. Jacobi hat Versuche über den ursächlichen Zusammenhang zwischen der hier gefundenen Fixation des Darmes an seinem eigenen Mesenterium und der gleichzeitig bestehenden Achsendrehung gemacht. Fixirte er an der Leiche den Darm so an seinem eigenen Mesenterium, wie es hier am Lebenden der Fall gewesen und füllte dann die zuführende Schlinge mit Wasser an, so klappte diese Schlinge über die durch die Verkürzung des Mesenteriums eingeknickte und fixirte Stelle hinweg und es entstand ein völliger Verschluss. Einen fast genau gleichen Fall von Dünndarmvolvulus haben wir in dem Falle 11 gesehen.

14. S., Johann, 60 Jahre. Vorbein. Aufgenommen 7. 12. 94, gestorben am selben Tage. Darmverschluss durch Knickung und Verwachsung des Dünndarms.

Anamnestisch ist von dem sehr kranken und schwachen Patienten wenig zu erfahren. Er will seit 8 Tagen krank sein und Schmerzen im Bauche gehabt haben. Winde sind abgegangen, auch Stuhlgang bis vor etwa 2 Tagen; seitdem kein Stuhl, keine Winde und Auftreten von Erbrechen, welches bis jetzt nicht aufgehört hat.

7. 12. 94. Aufnahmebefund: Schwacher, alter, abgemagerter Kranker; Erbrechen; Bauch trommelartig aufgetrieben; Puls kaum zu fühlen. Links eine fast kindskopfgrosse, rechts eine etwa hühnereigrosse Leistenhernie, beide leicht reponibel. Kirschengrosse reponible Hernia lineae albae fingerbreit unter dem Nabel. Katheterisirter Urin eiweissfrei.

Ohne Narkose Einschnitt am Aussenrande des linken M. rectus abd. (Helferich). Die den Bauch abtastende Hand findet von hier aus keine Erklärung für den Darmverschluss, insbesondere nicht an der linken Bruchpforte. Zweiter Einschnitt an der symmetrischen Stelle rechts: von hier aus findet der tastende Finger ein gut faustgrosses Convolut verwachsener Dünndarmschlingen.

Da dieses durch keinen der bestehenden Einschnitte aus dem Bauche herausgebracht werden kann, dritter Einschnitt in der Mittellinie; es zeigt sich nun, dass die in das Convolut eintretende Dünndarmschlinge roth und gebläht ist, die abführende leer. Es kandelt sich um drei unter einander und mit ihrem Mesenterium verwachsene Dünndarmschlingen, welche alle drei durch Schrumpfung des Mesenteriums eine theils stärkere, theils leichtere Einknickung nach dem Fusspunkte des Mesenteriums zu erfahren haben. Lösung der Verwachsungen unmöglich und nicht versucht. Enteroanastomose durch Naht und Schluss der Bauchwunde.

Patient hatte sich während der Operation besser befunden, als nach seinem fast moribunden Zustand erwartet werden konnte, collapsirte aber gegen Ende der Operation plötzlich und starb bald nach Schluss derselben.

Section: Arteriosklerose, braune Herz- und Leberatrophy, Lungenemphysem mit katarrhalischer Bronchitis.

15. G., Wilhelm, 42 Jahre, Birkenwerder. 23. 7. — 26. 8. 96. Ileus durch Abknickung einer adhärenen Dünndarmschlinge. Enteroanastomose mit Knopf. Geheilt.

Allgemeine Anamnese ohne Bedeutung. Leidet seit Mitte Mai d. J. an Schmerzen im Leibe, Druckschmerz und Koliken, dazu unregelmässigem Stuhlgang. Zunahme der Beschwerden. Aertzliche Behandlung beseitigte dieselben, allein da die strenge Diät nicht befolgt wurde, kehrten die Beschwerden wieder, worauf Herr Dr. Bergansky-Massow i. P. die Aufnahme in die Klinik veranlasste.

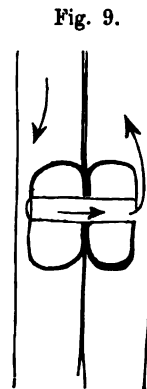
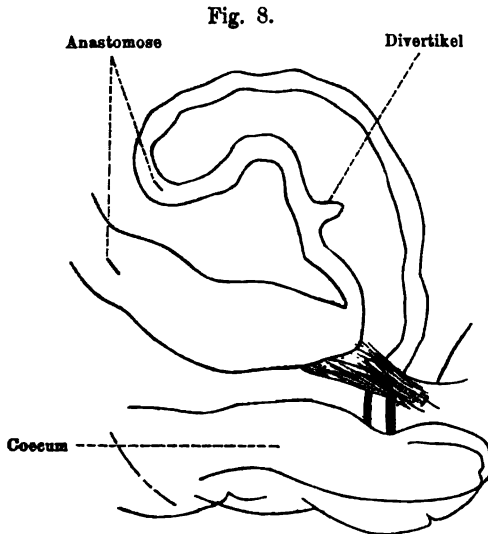
Befund 24. 7. 96: Stark abgemagerter Mann; Haut feucht, normal gefärbt, keine Oedeme. Herz, Lungen, Urin normal. Puls ziemlich kräftig, 96. Zunge mässig belegt. Appetit gering, kein Stuhl, keine Flatus, kein Erbrechen, noch Aufstossen. Abdomen durch Gasansammlung im Darm aufgetrieben. Kein Ascites. Milz nicht zu percutiren; untere Lebergrenze in die Höhe gerückt. Im Gebiete des ganzen Abdomens sieht man von Zeit zu Zeit peristaltische Bewegungen der Därme durch die Bauchdecken hindurch, dabei Bauchkneifen. Percussion und Palpation ergeben nirgends Dämpfung oder stärkere Resistenz. Tiefer Druck wird in der linken Unterbauchgegend dicht neben der Mittellinie schmerzhaft empfunden; sonst ist der Leib nicht druckempfindlich.

Auf Ricinus kein Stuhlgang. Das Bild der chronischen Darmstenose war hier so klar, dass man ein Abführmittel wohl versuchen konnte. Einlauf geht mit wenig Koth wieder ab. Bad.

25. 7. Ueber Nacht reichliches Erbrechen übelriechender Massen. Morgens 5 Uhr Einlauf, wird mit wenig Koth wieder entleert. 7 Uhr Bad, 10 Tropfen Tct. opii. 8 Uhr Kochsalzinfusion von 600 ccm, Magenausspülung.

9 Uhr Laparotomie (Helferich): Schnitt median unterhalb des Nabels. Es drängen sich zunächst einige ausserordentlich erweiterte Dünndarmschlingen hervor. Nach einiger Orientirung findet man rechts unter und hinter diesen einige ganz zusammengefallene Dünndarmschlingen. Die erweiterten Schlingen sind intensiv gefärbt, etwas livid, haben 6—8 cm Durchmesser; die leeren, völlig collapsirten Schlingen sind ganz blass. Verlänge-

zung des Bauchschnittes bis zum Schwertfortsatz. Es zeigt sich nun, dass eine der erweiterten Dünndarmschlingen in die Coecalgegend zieht und dort medial vom Coecum an der Linea innominata durch alte peritonitische Adhäsionen fixirt ist. Es besteht hier eine spitzwinklige Abknickung des Darms: die Fortsetzung bildet eine der collabirten Schlingen.



Bei den weiteren Manipulationen füllen sich die völlig leeren Schlingen zu einem Theile wieder mit Inhalt, welcher aus den erweiterten in sie übertritt. Durch die Ricinusgabe ist wahrscheinlich das obere Darmstück noch weiter gedehnt und eine völlige Abknickung an der Verwachsungsstelle zu Stande gekommen. Ausserdem findet sich noch an dem dünneren Darmabschnitt, dicht an der Abknickungsstelle, ein Meckel'sches Divertikel. Die letztere liegt nicht weit oberhalb der Klappe im unteren Ileum.

Wegen der starken Verwachsung wird zur schnelleren Beendigung des Eingriffs mit dem Murphyknopf eine Enteroanastomose am Dünndarm ca. 15 cm ober- und unterhalb der Abknickung ausgeführt (vergl. Bild 8). Dabei wird zunächst der geblähte Dünndarm aufgeschnitten und so weit als möglich entleert, dann erst die Anastomose angeschlossen. Darauf Bauchnaht in Etagen, Collodiumverband; Heisswasserkissen. Wärmflaschen.

Die theilweise Entleerung der überfüllten Därme auf dem Operationstische hat mit Wahrscheinlichkeit dem Kranken das Leben gerettet, denn im weiteren Verlaufe zeigte es sich, dass der Murphyknopf die Passage stark hemmte, wie wir das kurz darauf in noch einem zweiten

Fälle gesehen haben (vergl. No. 8). Wie sehr bei mangelnder Triebkraft von oben der Knopf die Passage hemmt, zeigt Bild 9.

Am Abend des Operationstages Temperatur normal, keine Flatus; leichter Schmerz auf Druck. Nährklysm. 0,01 Morphium zur Nacht.

26. 7. Allgemeinbefinden gut. Keine Flatus, hier und da Bauchkneifen ohne Erfolg. Ricinus ohne Erfolg. Kleiner Einlauf ohne Erfolg. 3 Nährklysmen; per os Getränke (schwarzer Kaffee mit Ei, Wein, Cacao).

27. 7. Status idem. Einlauf ohne Erfolg. 2 g Glycerin ohne Erfolg.

28. 7. 10 g Glycerin. 3 Flatus. Sonst Status idem. 29. 7. 10 g Glycerin, keine Winde, kein Stuhlgang. 30. 7. Flatus, kein Stuhl. Nachmittags Einlauf, danach Stuhlgang. 31. 7. Nachts zwei reichliche Stühle.

Von da an glatte Genesung. Der gesammte Verlauf war afebril. Wundheilung p. pr.; Knopf am 15. 8. abgegangen. 26. 8. geheilt entlassen.

Diese Beobachtung ist ein recht deutlicher Beweis dafür, wie ungünstig Abführmittel bei Darmverschlüssen wirken. Es handelte sich bei der Aufnahme des Kranken sicher um eine chronische Stenose, und die Beschwerden waren nur mässige. Auf Ricinusöl trat reichliches Erbrechen ein und der Verschluss wurde vollständig.

Der nachfolgende Fall chronischer Dickdarmpstenose durch einen Strang hatte im Laufe einiger Wochen zu vollkommenem Verschlusse geführt. Wenn auch im Augenblicke der Operation keine unmittelbar bedrohlichen Zeichen, namentlich kein Erbrechen, bestanden, so gehört der Fall vom practischen Standpunkte aus betrachtet, doch hierher.

16. Luise Verchow, 36 J., Eigenthümersfrau, Torgelow, aufgenommen am 4. 9., entlassen am 9. 10. 96. Darmverschluss bei mässiger Compression des Quercolon durch einen Strang und ausgesprochener Darmatonie.

Ist Mutter von 10 Kindern, deren 7 leben; früher niemals krank gewesen. Das jetzige Leiden begann Anfang Juli 96 mit heftigen Schmerzen in der rechten Bauchseite, die gegen den Nabel und das Brustbein hin ausstrahlten. Auf dem Höhepunkte der anfallweise kommenden Schmerzen trat heftiges Erbrechen ein. Entleerung harter, schwarz aussehender Massen und Durchfälle wechselten mit 3-5 Tage anhaltender Verstopfung. Seit etwa 4 Wochen besteht fast völlige Verstopfung; nur 3mal ist auf reichliche Gaben von Olivenöl innerlich (zweistündlich 5 Esslöffel) Stuhlgang eingetreten. Häufige und sehr starke, täglich vielfach auftretende kolikartige Schmerzanfälle zwangen zur Darreichung grosser Gaben Morphium (3-4mal täglich 3 cg). Seit 8-10 Tagen ist die Kranke etwas gelb. Der behandelnde Arzt überweist sie der Klinik, weil kein Stuhlgang mehr zu erzielen war und er die Ueberzeugung eines baldigen schlechten Ausganges hat, wenn nicht operativ eingegriffen werde.

Die Kranke verneint aufs entschiedenste je einen Typhus, Ruhr, Bauchfellentzündung, Magengeschwür, Gelbsucht gehabt zu haben.

Aufnahmebefund am 4. 9. 96: Kräftig gebaute, korpulente Frau. Herz und Lungen ohne Befund. Leichter Icterus der Haut und sichtbaren Schleimhäute. Leib stark aufgetrieben, grosse Rectusdiastase. Es zeichnen sich deutlich einige geblähte Darmschlingen ab, indessen etwas genaueres lässt sich durch Palpation nicht ermitteln, da der ganze Leib ein gleichmässig weiches Gefühl darbietet. Die Stauung ist nicht sehr hochgradig. Der Percussionsschall ist auf der Höhe des Abdomens überall tief tympanitisch, in den abhängigsten Theilen gedämpft mit tympanitischem Beiklang. Lagewechsel ändert die Dämpfungsgrenzen nicht. Bei Betasten und Beklopfen des Leibes ist mehrfach Kollern hörbar; dabei treten Schmerzen auf, Peristaltik wird sichtbar und die Spannung des Leibes nimmt zu. Einlauf erfolglos.

Operation am selben Tage (Heidenhain). In Aether-Chloroformnarkose Bauchschnitt in der Mittellinie und Nabelhöhe. Nach Eröffnung des Peritoneums liegt stark geblähtes Colon transversum vor, während die Dünndärme nur mässig gefüllt sind. Das Colon descendens ist vollkommen leer und contractirt bis zur Flexura lienalis hinauf. An dieser Stelle sind in der Umgebung des leeren Darmes einige harte Knoten fühlbar. Die Uebergangsstelle des leeren in den gefüllten Darm ist nicht zu fühlen. Colon transvers. ascend. und Coecum sind bis zur Breite von 4 Querfingern gebläht.

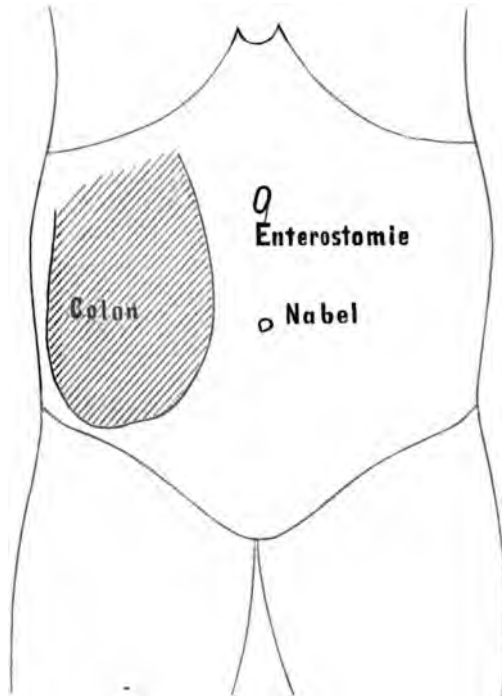
Diagnose: Carcinom des Colon in der Gegend der Flexura lienalis. Deshalb Enterostomie in der Mitte des Quercolon.

Sehr auffallend war in den folgenden Tagen, dass aus der Enterostomiewunde sich trotz aller erdenklichen Bemühungen weder Flatus, noch Koth in auch nur einigermaassen genügender Menge entleeren wollten. Es dauerte eigentlich eine vollkommene Verhaltung weiter an. Dabei bestand eine sehr starke Aufblähung des Coecum und Colon asc., welche unter häufigen heftigen Kolikanfällen eine starke Spannung annahmen. Der Abdominalbefund war derartig, dass ich vermuthete, in der Gegend der Flexura hepatica bestehe eine zweite Stenose und sehr überlegte, ob ich nicht an dem Colon asc. eine zweite Enterostomie anlegen solle. Diese Erwägungen wurden erst am 4. Tage post operationem durch einen spontanen Stuhl per anum hinfällig. Im einzelnen war der Verlauf wie folgt:

5. 9. Bisher noch kein Koth aus der Enterostomiewunde abgeflossen, auch nur spärlich Winde. Mehrfache Morphiuminjectionen wegen Schmerzanfällen. Morgens einmal Erbrechen. Ausspülung des Darmes von der Wunde aus fördert nur krümelige Kothbröckel; darauf Oeleinlauf durch den künstlichen Anus. Mittags einmal Erbrechen reinen Mageninhaltes. Da der Oeleinlauf nicht gewirkt hat, Faradisation und Erschütterungsmassage des Bauches, worauf unter deutlichem Eintreten von Peristaltik einige Blähungen und etwas Koth abgehen. Darauf subjective Erleichterung. Kein weiteres Erbrechen. Nahrungsaufnahme Tags über befriedigend. 6. 9. Schlaf Nachts mit Morphium gut. Darmausspülung vom Anus praeternat. aus ergibt nur wenig Koth, fast

nur gefärbtes Wasser, dazu einzelne Gasblasen. Allgemeinbefinden gut, Nahrung behalten, kein Erbrechen. Gasfüllung des Colon asc. unverändert. Nachmittags einige Flatus spontan. 7. 9. Allgemeinbefinden leidlich. Etliche Flatus, kein Koth, kein Erbrechen. Gasfüllung des Coecum und Colon asc. noch immer sehr stark: das beistehende Bild 10 zeigt den Percussionsbefund.

Fig. 10.



Frau Verchow: Percussionsbefund vom 3. Tage post enterostomiam: enorme Blähung des Coecum und Colon ascendens.

8. 9. Leidliches Allgemeinbefinden, verschiedentlich Flatus aus der Enterostomiewunde und per anum. Mittags spontan reichlich Stuhl per anum, später reichliche Entleerung aus der Fistel und damit Nachlass der Schmerzen. 14. 9. Seit dem 8. 9. ist täglich Stuhl auf natürlichem Wege erfolgt, theils spontan, theils auf Einlauf oder Oleum Ricini per os. Aus der Fistel hat sich nur wenig Gas entleert. Es bestehen noch dauernd mässige Kolikschmerzen, vornehmlich in der rechten Bauchseite. Wenn der Schmerz-anfall auf der Höhe ist, erfolgt eine Entleerung von Gas durch die Fistel. Der Icterus ist seit dem 10. 9. verschwunden. Naht verheilt.

16. 9. Laparotomie zur Beseitigung der Hindernisse (Heidenhain). Zunächst Bauchschnitt am Aussenrande des linken Rectus

abd.: Colon leer, Flexura lienalis gesund. Keine Veränderung der Darmwand. Mesenterium stark fetthaltig, starke Appendices; letztere sind bei der ersten Operation wohl für einen Tumor gehalten worden. Colon transversum ebenfalls leer. Am Uebergange dieses in die Flexura lienalis zieht ein Strang von der Dicke eines starken Bleistiftes, der von einem Appendix zum Netz verläuft quer über das Colon hinweg. Dieser Strang liegt dem Colon so lose auf, dass der jetzt leere Darm durch ihn garnicht comprimirt wird. Auch bei gefültem Darm kann er nur eine sehr mässige Behinderung geschaffen haben. Darmwand daselbst normal. Ein weiteres Hinderniss ist in dieser Bauchhälfte nicht zu finden. Trennung des Stranges und Uebernähung der Stümpfe. Schluss der Bauchwunde.

Darauf Bauchschnitt am Aussenrande des rechten Rectus: Trennung einiger feiner Adhäsionen zwischen Colon transversum und Leber. Gallenblase gesund und ohne Adhäsionen. Federkielicker Strang, der von dem Colon transv. zur grossen Curvatur des Magens verläuft, getrennt und die Stümpfe übernäht. Bauchnaht.

Schliesslich Schluss des Anus praeternaturalis durch Ablösung der Schleimhaut und genaue Naht. In der Folge hat die chronische Obstipation und Darmatonie mit Verhaltung von Winden und lebhaften Kolikschmerzen noch manche Mühe gemacht. Erst vom 29. 9. ab erfolgte täglich spontaner Stuhl.

9. 10. 96. Entlassen in gutem Allgemeinbefinden. Alle Wunden vernarbt bis auf eine Fünfpennigstückgrosse Granulationsfläche an der Stelle der Enterostomie. Spontaner Stuhl hat angehalten. Der gesammte Krankheitsverlauf war afebril.

Die Beobachtung hat eine wesentliche Bedeutung dadurch, dass sie zeigt, wie bei atonischem Darm (Obstructio alvi chron.) schon geringfügige Hindernisse die schwersten Erscheinungen auslösen können.

17. Alma Sehlke, 10 $\frac{1}{2}$ J., Candelin, aufgenommen am 11. 9., entlassen am 10. 10. 96. Darmverschluss durch Bänder und Stränge bei Mesenterialdrüsentuberculose und Peritonitis tuberculosa. Laparotomie. Heilung.

Herr Dr. Palleske-Loitz schrieb uns bei der Uebersendung der Kranken: Pat. ist am 1. 9. unter heftigem Erbrechen und Leibschmerzen erkrankt, seit etwa 8 Tagen in meiner Behandlung. Eltern gesund. Status im Wesentlichen: Ascites, Obstructio alvi, Erbrechen mit zeitweise fäculentem Geruch, kein Fieber. Ich fasse das Leiden als Mesenterialtuberculose auf. Das Kind ist an dem gleichen Zustande, wie jetzt, schon im vorigen Sommer von meinem verstorbenen Vorgänger R. behandelt worden. Als Residuen der damals überstandenen Peritonitis fand ich vor Entstehung des Ascites um den Nabel herum einen flachen handtellergrossen Tumor. Stuhlgang habe ich weder durch innere Mittel, noch durch Eingiessungen von Wasser oder Oel erzielen können. — Ich halte die Laparotomie für geboten. — Von einer Punction versprach ich mir nichts, habe sie unterlassen.

11. 9. Aufnahmebefund: Blasses, ihrem Alter entsprechend aussehendes Kind. Lungen und Herz ohne Befund. Puls 120, mässig gespannt. Leib stark und gleichmässig aufgetrieben, subcutane Venen ausgedehnt. Nabel etwas vorgetrieben. Um den Nabel herum eine spindelförmige, weissliche, narbenartige Stelle, ca. 5 cm lang und $2\frac{1}{2}$ cm breit, deutlicher Rand einer Bruchpforte daselbst nicht fühlbar; beim Husten Andrängen von Eingeweiden. Beim längeren Zusehen sieht man, namentlich nach Betasten des Bauches, peristaltische Wellen; dabei zieht sich der rechte untere Quadrant der beschriebenen narbenähnlichen Stelle ein. Einzelne stärker geblähte Darmschlingen nicht sichtbar.

Percussion: Gasgefüllte Därme auf der Höhe des Abdomens. Rechts in dem Bezirk zwischen Mittellinie und verlängerter Mammillarlinie, der Horizontalen durch den Nabel und der Verbindungslinie zwischen Spina ant. sup. und Nabel absolute Dämpfung, die bei Lagerung auf die linke Seite den Ort nicht wechselt. Links seitlich tympanitischer Schall bis in die abhängigsten Theile. — Knollen und Stränge bei der starken Spannung der Bauchdecken nicht fühlbar. — Fäculentes Erbrechen.

Laparotomie (Heidenhain) bei der klaren Indication nach den nöthigen Vorbereitungen unmittelbar angeschlossen. Eröffnung des Bauches in der Mittellinie und Nabelhöhe. Keine Adhärenz des Dünndarms an der Bauchwand, wie wegen der oben beschriebenen Einziehung bei Peristaltik eigentlich vermuthet. Abfluss von blutigem Ascites. Dünndarm auf Breite von drei Querfingern gebläht, drängt sich in die Wunde. Da ohne weiteres ein begrenztes Hinderniss hier nicht zu finden ist, Eventration der vorliegenden stark geblähten Dünndarmschlingen (ca. 1 m). Es zeigen sich sofort zwei dünne von der Seitenfläche des Darms zu seinem Mesenterium ziehende Stränge, welche eine gewisse Knickung des Darmes hervorgerufen haben mögen. Trennung der Stränge. Weiteres Hinderniss an dem vorgelagerten, sehr beträchtlichen Dünndarmantheil nicht zu finden. Mesenterium stark geschrumpft, enthält zahlreiche, meist verkalkte, tuberculöse Drüsen. Auf der Darmserosa zahlreiche Tuberkel, theilweise erbsengrosse gestielte Solitär tuberkel. Theilweise Reposition der Därme, Abschluss der Bauchhöhle durch Tücher, Entleerung der stärkst geblähten Schlinge durch Einschnitt: es fliessen etwa $1\frac{1}{2}$ l dünnflüssigen, asshaft stinkenden Kothes ab. Doppelreihige Naht der Incision. Reposition aller noch vorliegenden Schlingen; Schluss der Bauchwunde unter Fixation der Kuppe der nächstliegenden geblähten Dünndarmschlinge in der Bauchwunde (Quadratcentimetergrosser Theil der Darmwand mit etlichen Nähten angenäht), um im Nothfalle noch nachträglich ohne Wiedereröffnung der Bauchhöhle eine Enterostomie machen zu können. Es war doch sehr möglich, dass weiter abwärts noch eine weitere Behinderung der Passage durch Bänder und Stränge bestand. Die incidirte und genähte Schlinge war in die Tiefe der Bauchhöhle versenkt; sie war bei der Reposition entschunden. Zwei Stunden post operat. kein Erbrechen. Leib weich, völlig schmerzfrei.

Am folgenden Tage auf einen Esslöffel Ricinusöl drei reichliche,

stinkende Stühle; Allgemeinbefinden gut, Puls kräftig, Leib völlig weich, schmerzlos.

Der weitere Verlauf war wie nach einer normalen Geburt oder einer glatten Ovariectomie: Leib weich, stets vergnügtes Gesicht, Appetit gut; unter Fortgebrauch von Ol. Ricini oder Emulsio ricinosa täglich in der ersten Woche 1—3 Stühle; auffallend waren dabei Abendtemperaturen die zwischen 37,6 und 38,5, einmal sogar 39,3 schwankten; sie wurden auf eine noch bestehende Enteritis, Folge der Inhaltsstauung im Darm, geschoben, bis am 10. Tage post op. ein kleiner Bauchdeckenabscess durchbrach, der durch Eröffnung einiger Nähte völlig entleert wurde. Koth kam nie durch. Die Darmnaht hat sicher gehalten.

Weitere Heilung glatt. 10. 10. 96 entlassen: kleine oberflächliche Granulationsfläche im unteren Wundwinkel, Leib weich, in der Umgebung des Nabels in der Tiefe noch einige harte Knoten zu fühlen, kein Ascites mehr, Stuhlgang spontan und regelmässig.

Der Vater des Kindes suchte mich am 16. 1. 97 auf und berichtete, dass dasselbe seit der Entlassung wohl und munter sei und an Gewicht zugenommen habe; der Stuhlgang sei regelmässig.

IV. 6 Fälle von Volvulus S romani,

4 geheilt und 2 gestorben.

Eine der hierher gehörigen Beobachtungen ist schon unter No. 2 mitgeteilt wegen des begleitenden und die Lösung des Hindernisses überdauernden Spasmus eines grossen Theiles des Dünndarmes. Die übrigen 5 folgen hier.

Zweimal begann die Erkrankung ganz acut, gleichwie bei einer Incarceration, mitten aus voller Gesundheit, (No. 2 und 22). Dreimal waren seit kürzerer oder längerer Zeit Stuhlgangsbeschwerden vorangegangen, worauf der Darmverschluss acut einsetzte (Fall 19, 20 und 21). Bemerkenswerth ist der acute Beginn des Darmverschlusses in Fall 21 auf eine Dosis Ricinusöl, welche zur Beseitigung der Verstopfung gegeben wurde. Vielleicht hat in dem einen oder anderen der Fälle schon seit einiger Zeit eine Drehung um 180° oder noch weniger bestanden. Im Falle 18 hatte sich ein chronischer Darmverschluss entwickelt, dessen Ursache ein Volvulus um 190° war.

Im Falle 19 füllte nach 8tägiger Dauer der Erkrankung die geblähte Flexur fast den ganzen Bauchraum aus; sie war, wie die Operation erwies, dicht vor dem Platzen. Bei den Kranken No. 2, 18, 20, 21 lag der Volvulus in der rechten Beckenschaufel,

bei No. 22 zwar in der linken Seite des Abdomens, aber mit einer Neigung nach rechts hinüber (vergl. Zeichnung). Mit Ausnahme der Fälle No. 2, welcher sehr früh und No. 19, welcher sehr spät zur Operation kam, war die stark geblähte Schlinge schon vor der Operation mit aller Sicherheit als Dickdarm anzusprechen. Besonders charakteristisch erscheint mir das Gefühl eines mässig gefüllten Luftkissens, welches solch' stark geblähter Volvulus liefert. Percussion und Palpation liessen immer erkennen, dass es sich um eine einzige, stark geblähte Dickdarmschlinge handele.

Die Ergebnisse unserer Operationen zeigen, dass die Operation eines Volvulus der Flexur eine durchaus günstige Prognose liefert. Unsere genesenen 4 Kranken befanden sich im Alter von 30, 55, 66, 70 Jahren. Fall 19, welcher erst nach 8tägiger Dauer der Erkrankung zur Operation kam, war nicht mehr zu retten. Sein Tod muss auf das Conto der inneren Medicin, nicht der Chirurgie gesetzt werden. In Fall 22 hat die Operation ihre Schuldigkeit gethan: der späte Tod an Pneumonie war nicht zu hindern und steht sicher ebenfalls im Zusammenhange mit der „Spätoperation“.

Der operative Eingriff selbst bei diesen Erkrankungen ist sehr einfach, um so mehr, da sich bei früher Operation der Sitz des Hindernisses ante operationem meist sicher bestimmen lässt, und die Operation giebt, wenn die Schlinge mit einigen Nähten an dem Peritoneum parietale fixirt wird, eine sichere Garantie gegen die Wiederkehr der Drehung, denn die geblähte und entzündete Schlinge verwächst natürlich in voller Länge mit dem Peritoneum parietale. Wenn man in der Nachbehandlung regelmässig abführen lässt, so wird sie sich wahrscheinlich stets so lagern, dass die Adhäsionen keine Passagestörungen hervorrufen. Zur Resection des Volvulus haben wir in unseren Fällen kein Bedürfniss empfunden.

Eine Entdrehung eines vollen Volvulus von mehr wie 270° durch hohe Eingiessungen halte ich, das betone ich hier nochmals, für völlig unmöglich, einmal weil der abführende Darmschenkel durch den um ihn gewickelten zuführenden vollkommen verschlossen ist, sodann, weil die geblähte Schlinge so fest im Bauche fixirt liegt, dass sie sich unmöglich drehen kann. Muss man doch bei der Operation zur Entdrehung ausnahmslos die

Schlinge ganz aus dem Abdomen herausziehen, weil sie sich sonst nicht drehen lässt.

18. Johann Gaede, 55 J., aufgenommen am 14. 5., entlassen am 4. 6. 91. Darmverschluss durch Volvulus S romanum um 180°. Laparotomie. Heilung.

Klinische Krankengeschichte mit Anamnese, Befund und Operationsbericht nach meinem Dictat ist leider verloren. Ich gebe nachfolgend die wesentlichsten Züge, deren ich mich noch entsinne. (Heidenhain). Ich wurde zu dem Kranken, einem Stadtarmen, älteren Manne, durch Herrn Prof. Peiper von hier consultirt. Colleague P. erzählte mir, dass schon einmal im Laufe der letzten 8 (oder 14?) Tage ein vollkommener Darmverschluss mit Erbrechen dagewesen sei, der innerer Behandlung mit Eingiessungen wesentlich, wich. Jetzt bestünde wieder Brechneigung bei angehaltenem Stuhl und Flatus. Bei dem elenden, abgemagerten, stark senilen Kranken fand sich in der rechten Unterbauchgegend zwischen Mittellinie und Darmbeinschaukel eine stark geblähte Darmschlinge, die ihren Ort nicht änderte.

Noch am selben Vormittag wurde Pat. in die Klinik aufgenommen und von Prof. Helferich operirt. Die geblähte Schlinge erwies sich als ein S romanum mit sehr langem Mesenterium, welches sich um 180° gedreht hatte. Entdrehung des Volvulus, Bauchnaht. Glatte Heilung. Pat. ist im Sommer 1894 an Hirnerweichung gestorben.

Die auffällige Thatsache eines Darmverschlusses durch einen Volvulus des S romanum von nur 180° erklärten wir uns durch eine Insufficienz des Darmes bei dem stark senilen Manne. (Vergl. Fall 16 mit epikritischer Bemerkung.)

19. V., E., 34 Jahre, Maurer, Pasewalk. Aufgenommen und gestorben am 14. 7. 95. Volvulus des S romanum. Laparotomie. Tod.

Der früher ganz gesunde Mann hat im letzten Frühjahr immer schwere Arbeit zu verrichten gehabt und schwer heben müssen. Ende Mai 95 hatte er dadurch heftige Schmerzen im Unterleib, die mehrere Wochen anhielten, doch konnte er dabei seine Arbeit verrichten. Seit derselben Zeit hatte er auch viel über Stuhlverstopfung zu klagen, die den ganzen Sommer anhielt, während er früher nie daran gelitten hatte. Am 6. 7. 95 erkrankte nun Patient mit heftigen Schmerzen im Unterleib, besonders in der linken Seite. Die Schmerzen nahmen in den nächsten Tagen rasch bedeutend zu. Der Leib wurde von Tag zu Tag mehr aufgetrieben und gingen keine Winde mehr ab. Dagegen soll noch Stuhlgang erfolgt sein, allerdings nur in ganz geringen Mengen; der Stuhl soll blutig verfärbt ausgesehen und zum grössten Theil aus Schleim bestanden haben. Da am 9. 7. zu den Beschwerden noch Erbrechen hinzukam, consultirte Patient einen Arzt, der Opiumtinctur und Klystiere verordnete. Da trotz dieser Therapie keine Besserung eintrat, liess sich Patient am 13. 7. in die hiesige medicinische Universitätsklinik aufnehmen. Hier wurde die Diagnose auf Ileus gestellt. Patient erhielt sogleich einen hohen Einlauf von

250 g Oleum olivarium, ohne jedoch darauf Stuhlgang zu bekommen. Die Nacht verbrachte Patient trotz grösserer Dosen Opium und Morphinum sehr unruhig. Die Auftreibung des Leibes, auf den eine Eisblase gelegt wurde, war jetzt enorm geworden. Die Schmerzen steigerten sich. Das Allgemeinbefinden des Patienten wurde zusehends schlechter. Patient wird deshalb am 14. 7. Morgens zwecks einer Operation auf die hiesige chirurgische Abtheilung verlegt.

Status praesens. Patient hat mässig kräftige Musculatur und starken Knochenbau, frequente, kurze Athmung, noch leidlichen Puls und gutes Bewusstsein. Das ganze Abdomen ist prall aufgetrieben, die Bauchdecken sind aufs straffste gespannt. Die Leberdämpfung ist zum grössten Theil verschwunden. Der ganze Bauch mit Ausnahme einer etwa handtellergrossen Stelle dorsalwärts verlaufend gegen die Lendengegend, die gedämpften Schall giebt, zeigt tympanitischen Schall. Die Auftreibung des Bauches ist links etwas stärker als rechts. Die Blase ist fast leer, der Urin zeigt keine pathologischen Bestandtheile. Im Magen, der einer Ausspülung unterworfen wird, befindet sich wenig Inhalt.

Operationsgeschichte. Es wird sofort zur Operation in Aether-narkose geschritten. Nach gründlicher Desinfection wird ein Schnitt von etwa 8 cm Länge, circa 3 cm unterhalb des Nabels anfangend, gemacht. Nach Eröffnung des Peritoneums drängt sich eine stark geblähte Darmschlinge in die Wunde. Der palpierende Finger fühlt in der Bauchhöhle eine stark aufgeblähte, grosse Schlinge, offenbar dem Dickdarm angehörend, die von links unten nach rechts oben verläuft. Da von diesem Schnitt aus bei dem starken Meteorismus unmöglich Klarheit über die Lage und Art des Darmverschlusses geschafft werden kann, wird die Bauchhöhle durch einen Schnitt von der Symphyse bis zum Processus ensiformis eröffnet. Es quellen aus dem Abdomen stark geblähte Darmschlingen hervor. Nun erkennt man, dass der lebhaft injicirte und noch geringe Peristaltik zeigende Dickdarm in der Höhe der Flexura sigmoidea gedreht ist und zwar, wie die Rückdrehung zeigt, um volle 360°, dass der Darm also zweimal gedreht ist. Es wird nun eine stark geblähte Dickdarmschlinge ausserhalb des Bauches gelagert, nachdem die übrigen Darmpartien durch feuchtwarme aseptische Tücher geschützt sind, und incidirt. Sofort entweicht Gas und eine beträchtliche Menge dünnflüssigen, stinkenden Kothes. Nachdem durch diese Oeffnung so viel Inhalt entfernt ist, dass eine Reposition der Darmschlingen möglich erscheint, wird die Darmwunde nach vorheriger peinlicher Reinigung der Umgebung genäht. An zwei Stellen ist die Serosa des Dickdarms in Folge der Spannung geplatzt: auch diese Stellen werden durch Nähte vereinigt. Dann werden die Intestina in die Bauchhöhle zurückgelagert. Um vor einer Wiederkehr der Drehung sicher zu sein, werden dann der zu- und abführende Theil der Flexura sigmoidea je durch eine Naht an die vordere Bauchwand angeheftet. Darauf erfolgt die Naht der Bauchdecken in Etagen (Peritoneum, Muskel und Fascien, Hautdecken). Collodiumverband. Patient befindet sich nach der Operation relativ wohl. Am Nachmittag jedoch treten heftige, erschöpfende Durchfälle auf. Gegen Abend ziemlich rasch eintretender Collaps, den Excitantien nicht mehr zu heben vermochten. Exitus letalis um 8 Uhr Abends.

Sectionsprotokoll. Kräftig gebaute männliche Leiche mit starken Knochenformen. Die Haut ist schmutzig graugelb. Das Abdomen ist sehr stark aufgetrieben, leicht grünlich gefärbt. In der Mitte des Bauches verläuft eine ca. 30 cm lange Schnittwunde, welche durch Nähte geschlossen ist und von einem schmalen hellrothen Saume eingefasst wird. Die Wundränder sind verklebt. Nach Eröffnung des Bauches drängen sich durch die Schnittwunde die excessiv erweiterten Darmschlingen, besonders der ad maximum gedehnte Dickdarm. An verschiedenen Stellen des Dickdarmes ist die Serosa eingerissen, so dass die Muscularis auf grössere Strecken hin blossliegt. Drei dieser Serosarisse sind durch mehrere Catgutnähte geschlossen. Um zu constatiren, ob die durch die Operation geschaffene normale Lagerung der Flexur auch bei noch grösserer Ausdehnung des Darmes erhalten bleibt, wird per rectum Luft in den Darm geblasen. Hierbei lässt sich zunächst nun feststellen, dass der Darm in allen Theilen durchgängig ist. Bei stärkerer Füllung des Dickdarms reissen nun alsbald die genähten Serosarisse wieder auf und bald darauf platzt an verschiedenen Stellen die Darmwand. Im Bauchraum befinden sich etwa 50 ccm einer trüben, schmutzig-gelbgrauen Flüssigkeit. Der Peritonealüberzug der in der linken Bauchhälfte gelegenen Darmschlingen ist trocken, von mattem Aussehen, theilweise mit weissen, weichen Massen bedeckt. Die Darmschlingen sind theils unter sich, theils mit der Bauchwunde leicht verklebt. Es wird nunmehr der Dickdarm herausgenommen, doch so, dass an der Flexur die Radix des angehörigen Mesenteriums mit ausgelöst wird, so dass auf diese Weise die Configuration der Schlinge, wie sie in situ war, erhalten bleibt. Zum Zweck der Auslösung müssen zwei Catgutnähte, die die Flexur mit der Bauchwand verbinden, durchtrennt werden. Bei der Herausnahme der Flexur wird eine weissliche sehnige Verdickung am Ansatz des Mesenteriums sichtbar, die allmählig gegen die Peripherie der Schlinge hin abnimmt, doch derart, dass auch die Serosa der Schlinge nicht zart und graudurchscheinend wie normale Serosa ist. In Folge dieser Narbenbildung (als solche müssen wir sie bezeichnen) im Mesenterium der Flexur sind die beiden Ansatzpunkte der Flexur einander beträchtlich genähert. Der Abstand zwischen beiden Fusspunkten beträgt nur $2\frac{1}{2}$ cm. Ferner bemerkt man, dass die Serosa des Ileum etwa 10 cm oberhalb der Bauhin'schen Klappe auf einer etwa 5 cm betragenden Strecke diffus verdickt ist. Diese Stelle befindet sich in unmittelbarer Nähe des fibrös verdickten Theiles der Flexur. Von dieser Dünndarmschlinge zieht ein derber bindegewebiger Strang ins Becken gegen das Promontorium hin, wo er verbreitert inserirt. Das Duodenum enthält flüssigen, fäcal riechenden Inhalt, der gelblich gefärbt ist. Die Gallengangspapille ist durchgängig. Die Schleimhaut von gelblich rother Farbe enthält auf der Höhe der Falten zahlreiche punktförmige Hämorrhagien. Auch der Magen ist mit kothig riechendem Inhalt von ungefähr 500 ccm Menge erfüllt. Die Mucosa ist mit Schleim bedeckt. Auf der Höhe der Falten befinden sich zahlreiche Hämorrhagien in der graurothen Schleimhaut. Der ganze Dünndarm ist mit fäcalriechendem, reichlichem, flüssigem Inhalt erfüllt. Die Serosa fast überall trocken, matt, aber mit Ausnahme der oben beschriebenen Stelle im Ileum zart. Die Schleimhaut zeigt an verschiedenen Stellen umfangreiche Blutungen, an anderen Stellen

ist sie grauroth, aber von etwa gallertiger Beschaffenheit. Im Dickdarm befindet sich eine grosse Menge gelblichen, flüssigen, stark übelriechenden Inhalts. Die Schleimhaut ist stark ödematös. Im ganzen Dickdarm bis zur Flexur hin finden sich massenhafte, schwarzroth aussehende Blutungen in der Mucosa und Submucosa, Blutungen, welche entweder unregelmässig grosse Partien des Darmes einnehmen, so besonders im Coecum und im Colon descendens, oder aber in ihrer Ausbreitung dem Verlauf der Tänien und der Septen zwischen den Haustra coli folgen und somit in diesen Theilen ganz das Bild darbieten, wie man es im ersten Stadium der Ruhr findet. In der Mitte dieser, also „strickleiterartig“ angeordneten Blutungen trifft man gelblich opak, wie necrotisch aussehende Schleimhautfelder. Auch oberhalb der grösseren, zusammenhängenden Blutungen trifft man ähnliche, nur entsprechend grössere Abschnitte nekrotischer Schleimhaut. Distal am unteren Ende der Flexur hört diese starke Veränderung der Schleimhaut plötzlich in einer scharfen Linie auf. Unterhalb dieser Linie ist der Dickdarm contrahirt, mit wenig Inhalt erfüllt. Die Schleimhaut grauweiss und mit mässigem Blutgehalt in den Gefässen.

Diagnose: Peritonitis fibrinosa. Dilatatio coli, ilei, jejuni. Discisiones serosae coli. Colitis haemorrhagica et gangraenosa. Cicatrix mesenterii. Peritonitis chronica fibrosa flexurae et ilei. Dilatatio ventriculi cordis sinistri. Atelectasis lobi inferioris pulmonis utriusque. Pleuritis adhaesiva. Bronchitis catarrhalis.

Die Beobachtung ist schon in der Dissertation von Reimers¹⁾ veröffentlicht. Ich habe sie hier vollkommen, namentlich mit dem ausführlichen Sectionsprotokoll wiedergegeben, weil dieses letztere zeigt, wie enorme Veränderungen nach durch so lange andauernden Darmverschluss in den zuführenden Darmtheilen entstehen. Die Schleimhaut des ganzen Dickdarmes war mit Blutungen durchsetzt wie in den ersten Stadien der Ruhr; dazu fanden sich Nekrosen der Schleimhaut. Blutungen fanden sich noch im Ileum. Der ganze Dünndarm war mit gestautem Inhalt erfüllt. Angesichts solcher schweren anatomischen Veränderungen der Darmwand ist doch wahrlich post operationem die gründliche Entleerung des Darmes durch Abführmittel angezeigt. Es müssen, geschieht dies nicht, ja mit Nothwendigkeit die schwersten geschwürigen Prozesse in der Schleimhaut und mit diesen allgemein septicämische Zustände entstehen! Dass von solchen schweren Schleimhautveränderungen sehr leicht eine secundäre Peritonitis ausgehen kann, braucht kaum bemerkt zu werden (vergl. Fall 12 und 22).

¹⁾ Beitrag zur Lehre des Volvulus der Flexura sigmoidea. Greifswald 1896.

20¹⁾. Der 66jährige Arbeiter W. W. gab an, seit mehreren Jahren an unregelmässigem Stuhlgang und öfteren Kolikschmerzen, welche dem Stuhlgang voraufgingen, gelitten zu haben. Seit 14 Tagen habe er 3--4 mal 2 oder 3 Tage keinen Stuhl und dabei Schmerzen im Leibe gehabt; der Stuhl sei von selbst wiedergekommen. Bauchfellentzündung, Typhus, Ruhr, Quetschung des Bauches nicht durchgemacht. Am 17. 8. 95 habe er Morgens vor Beginn der Arbeit heftige Leibscherzen bekommen; Stuhl und Winde seien seitdem völlig ausgeblieben, anfallsweise Leibscherzen hätten angehalten. Erbrechen sei nicht dagewesen, doch habe er absolut nichts zu sich nehmen können.

Aufgenommen am 24. 8. 95. Kräftiger Mann, leidlicher Ernährungszustand, Lungen gesund, Puls gut, kein Fieber.

Starke Hervorwölbung der Bauchwand in der rechten Beckenhälfte durch eine mächtig aufgetriebene Darmschlinge, welche bis zur Mittellinie reicht. Des weiteren starke Hervorwölbung, mit ebenfalls hoch tympanitischem Schalle, über dem Colon desc., transv. und ascend.; Epigastrium durch das Colon stark hervorgewölbt; in der Mitte des Bauches, um den Nabel herum, eine schüsselförmige Vertiefung in Folge mangelnder Auftreibung des Dünndarmes. Palpation erregt schmerzhaft peristaltische Wellen im Dickdarm, welche zu noch stärkerer Hervorwölbung dieses führen. Keine diffuse Druckempfindlichkeit; Bruchpforten frei; per rectum fühlt man durch die vordere Mastdarmwand ein Bündel schlaffer, wenig gefüllter Dünndarmschlingen.

Die stark geblähte Darmschlinge in der rechten Beckenschaukel wird als S Romanum angesprochen. Diagnose: tiefer Dickdarmverschluss (Narbenstricturen, Bänder und Stränge bildende Peritonitis, Carcinom oder Volvulus; letzteres möglich wegen der sehr starken Blähung der Flexur).

Bei dem guten Kräftezustande und der Sicherheit über den Sitz des Hindernisses war die Laparotomie dringend angezeigt, da die Vorgeschichte des Kranken eine spontane Lösung des Hindernisses nicht erwarten liess.

Operation 2 Stunden nach der Aufnahme: Aethernarkose. Nach Eröffnung des Leibes in der Mittellinie drängt sich sofort eine stark geblähte Dickdarmschlinge in die Wunde. Ich lasse dieselbe nach dem Vorschlage von Greig Smith theilweise austreten; ihr einer Schenkel entwickelt sich schnell, der andere scheint im Bauchraum fixirt. Entlang dem fixirten Schenkel, der in der Richtung nach dem Promotorium verläuft, gelangt die Hand, ungefähr an dem Uebergange des grossen in das kleine Becken, an einen vollkommen leeren, nur etwa zwei Finger starken Abschnitt der Schlinge. An dem Uebergange des geblähten in den leeren Abschnitt der Schlinge ist irgend ein Band oder Strang um den Dickdarm geschlungen. Weitere Orientirung war unmöglich ohne ein Hervorziehen der geblähten Dickdarmschlinge, welche wenigstens die Dicke des Vorderarmes eines sehr starken Mannes hatte. Dabei zeigte sich, dass dieselbe das sehr lange und an seinem Fusspunkte um 360°, oder fast so viel gedrehte S Romanum war. Am Fusspunkte der Schlinge starke narbige

¹⁾ Aus: L. Heidenhain, Ueber Darmlähmung nach Darmeinklemmung, Deutsche Zeitschrift für Chirurgie, Bd. 48, S. 201, abgedruckt.

Schrumpfung des Mesenteriums derart, dass die beiden Schenkel der Schlinge sich fast berührten; ausserdem peritonitische, dünne, strangartige Adhäsionen der beiden Schenkel an einander. Trennung der letzteren; Entfaltung des Mesenteriums unmöglich. Quere Incision der Flexur an der Convexität, Entleerung von Gasen und 400—500 ccm flüssigem Darminhalt durch Druck auf die Schlinge und den Bauch; Darmnaht; Fixirung der Convexität der nun leicht reponirten Schlinge durch zwei Seidennähte am Peritoneum parietale; Schluss der Bauchwunde. Operationsdauer 1 Stunde, beendet 6 Uhr Nachmittags. Nach Erwachen aus der Narkose zur Anregung der Peristaltik schwarzer Kaffee verabreicht. Abgang von Flatus; Nachts 3 Uhr Stuhl.

25. 8. Afebril. Wohlbefinden. 26. 8. Seit gestern Abend weder Stuhl noch Flatus; Dickdarm in ganzer Länge aufgetrieben, fast so stark, wie vor der Operation. Glycerinklysma schafft nur wenig flüssigen Stuhl, untermischt mit etlichen härteren Bröckeln, darum Einlauf von 1 Liter Wasser. Stuhlgang, Auftreibung geringer. 27. 8. Trotz mehrfachen Abgangs von Flatus Dickdarm wieder stark aufgetrieben; auf Ricinus Stuhlgang mit Weichwerden des Leibes. Unter Fortgebrauch von Ricinus und gelegentlichen Gaben von Bismuth. subnit. glatte Genesung. Bis zum 8. 9. gelegentlich Störungen durch Blähung des Dickdarmes.

Geheilt entlassen am 9. 9.

21. K., Joachim, 70 Jahre, Arbeiter, Heidenhof. Aufgenommen am 12. 8., entlassen am 29. 8. 96. Volvulus des S Romanum, Laparotomie, Heilung.

Hat nie Typhus, Bauchfell- oder Blinddarmentzündung gehabt. Bauchverletzung nicht dagewesen. Stuhlgang bisher regelmässig täglich. 7. 8. letzter Stuhlgang und zwar etwas weniger als gewöhnlich. 10. 8. Abends der andauernden Verstopfung halber Dr. Hecke-Jarmen um Rath gefragt: Ricinusöl und Klystiere blieben erfolglos, erregten aber heftige Schmerzen, die seitdem anhalten. Erbrechen nicht dagewesen.

Befund 12. 8. Mittags: auffallend jugendlich und rüstig aussehender Mann, frischrothe Lippen, kräftiger, langsamer Puls, geschlängelte Radialis, ängstlicher Gesichtsausdruck; Musculatur und Fettpolster mässig.

Abdomen mässig vorgewölbt; die ganze Unterbauchgegend vom Nabel abwärts weich, eindrückbar; die obere Bauchgegend vom Schwertfortsatz bis Nabel weist etwas stärkere Resistenz auf. Der Schwertfortsatz liegt in einer tiefen Grube. Leberdämpfung ist auf der Vorderseite nicht vorhanden. Im 5. Intercostalraum — Mammillarlinie — geht der Lungenschall in stark tympanitischen Schall über. Keine absolute Herzdämpfung, Spitzenstoss unfühelbar, aber sichtbar an normaler Stelle.

Die genauere Betrachtung des Abdomen zeigt Folgendes: In der Höhe des Nabels zieht querüber eine seichte Furche, durch welche der etwas stärker gewölbte untere Theil des Bauches von dem oberen abgegrenzt ist. Am stärksten und zwar flächenkugelig ist die Gegend zwischen Spina ant. sup. dext. und der Medianlinie hervorgewölbt. Wenn ein Kolikanfall eintritt, was fast alle 4 Minuten der Fall ist, so wird aus der flach kugeligen Hervorwölbung eine halbkugelige und dabei zieht über diese etwa in der Rich-

tung von der Symphyse zur Mitte der Lendengegend eine ganz seichte Furche. Im Uebrigen wird bei jedem Kolikanfalle das gesammte Abdomen stärker hervorgewölbt, als im Ruhezustande. Hier und da, insbesondere beim Beginn der Koliken, sieht man Darmbewegungen durch die dünnen Bauchdecken. Bei der Palpation weist die geblähte Darmschlinge in der Fossa iliaca dext. das charakteristische weiche Polsterkissengefühl auf. Man hat entschieden den Eindruck, als ob die ganze handflächengrosse, hoch tympanitisch schallende Prominenz in der rechten Unterbauchgegend durch eine einzige geblähte Darmschlinge gebildet würde. Demnächst ist in der linken Bauchseite mit ziemlicher Sicherheit eine mindestens 3 Querfinger breite, geblähte Darmschlinge durchzufühlen, welche etwa von der Symphyse her schräg nach links aufwärts und aussen zieht und etwa dem Schnittpunkt der linken Mammillarlinie mit dem Rippenbogen zusteuert, jedoch 2 Querfinger untermhalb des Rippenbogens in der Tiefe verschwindet. Das Epigastrium ist, namentlich bei Kolikwellen, von einem querverlaufenden, tympanitisch schallenden Wulste eingenommen, der offenbar dem Quercolon entspricht.

Die vorderen Theile des Abdomens weisen überall tympanitischen Schall auf, die linke Lendengegend bis zur Mammillarlinie stark gedämpft tympanitischen, die rechte Lendengegend fast leeren Schall bis zur Axillarlinie. In der Blasengegend ist der Schall etwas gedämpft. Die stark gefüllte Darmschlinge in der rechten Unterbauchgegend verändert ihren Platz durchaus nicht, auch nicht bei Kolikanfällen, ebenso wenig die schräg verlaufende in der linken Bauchseite.

Beiderseits eine kleine, leicht reponible Inguinalhernie, deren Bruchpforten für 2 Finger bequem durchgängig sind. An den Innenseiten der Bruchpforten nichts Abnormes. Bei der Rectaluntersuchung fühlt man mit der Spitze des Fingers durch die Vorderwand des Mastdarms eine stark hühnereigrösse, prall gefüllte Darmschlinge, sonst nichts Besonderes.

Diagnose ante operationem: Der Befund lässt mit fast voller Sicherheit einen tiefen Verschluss des Dickdarms annehmen. Die in der rechten Fossa iliaca gelegenen Darmschlingen mitsammt der Schlinge, welche von der Symphysengegend nach dem linken Rippenbogen zieht, wird als geblähtes S Romanum angesprochen. Diese Lagerung der Flexur ist so charakteristisch für Volvulus flexurae, dass ein solcher als wahrscheinlich vorliegend angenommen wird. Diese Annahme scheint dadurch unterstützt zu werden, dass bei dem hoch tympanitischen Schalle der obenaufliegenden, mächtig geblähten Darmschlinge beide Lendengegenden einen stark tympanitisch gedämpften Schall aufweisen, welcher auf eine Füllung des auf- und absteigenden Colon hinzuweisen scheint. (Da die Operation einen geringen Ascites nachwies, so ist dieser ante operationem festgelegte Schluss hinfällig.) Gegen Volvulus scheint zu sprechen, dass die Krankheit allmählig einsetzte (Freitag Stuhl, Sonnabend wenig, Sonntag gar keiner; Koliken erst seit dem am Sonnabend Abend gegebenen Abführmittel). Doch wäre es möglich, dass schon seit längerer Zeit ein noch durchgängiger Volvulus von etwa 180⁰ bestanden hat, der sich erst von Sonnabend zu Sonntag oder Montag vollkommen zudrehte. —

Bei dem Alter des Patienten ist ein tief sitzendes Dickdarmcarcinom ebenfalls möglich, doch spricht dagegen einigermaassen die Angabe, dass niemals Obstipation bestanden haben soll. Dass die oben aufliegende, mächtig geblähte Schlinge Dünndarm sei und ein Dünndarmverschluss bestehe, ist selbstverständlich nicht vollkommen auszuschliessen.

Zunächst 3 Uhr hoher Einlauf von 500 ccm Olivenöl, geht ohne Widerstand glatt in den Darm hinein. $\frac{3}{4}$ Stunden später, nachdem ein grosser Theil des Oels abgelaufen, hoher Einlauf von 1 Liter Wasser. Um 4 $\frac{1}{2}$ Uhr ist nur kotig gefärbtes Wasser abgegangen, daher

Operation (Heidenhain) in Narkose (Chloroform bis zum Schwinden des Bewusstseins, dann Aether in Schüttelmaske): Schnitt vom Nabel bis 2 Finger breit oberhalb der Symphyse. Nach Eröffnung des Peritoneums drängt sich sofort weit aufgeblähter Dickdarm hervor. Die an diesem nach der Tiefe in das Becken dringende Hand fühlt sofort in der Höhe des Promontoriums eine Ueberdrehung. Die geblähte Dickdarmschlinge wird ganz hervorgezogen und erweist sich als ein zum grossen Theile in der rechten Beckenhälfte liegendes S romanum, Drehung um 360° nach links. Rückdrehung, Mesenterium der Flexur sehr lang, Darmrohr am Fusspunkte 3 Finger breit von einander entfernt, Mesenterium ohne narbige Veränderungen, Darm sehr weichtüchlich verfärbt, zeigt bald Peristaltik. Durchmesser des Darms ca. 4 Finger breit. Darmrohr in den Anus handbreit eingeführt; es entweichen unter Zusammenfallen des S romanum eine Menge Gase und etwas Flüssigkeit. Reposition der Flexur darauf leicht. Fixation derselben an der Peritonealwunde des Bauchschnittes durch drei Seidenknopfnähte zur Vermeidung einer Wiederkehr des Volvulus. Etagen- naht der Bauchwunde.

Operation gut überstanden. Puls am Ende 72, kräftig. Abends 9 Uhr schwarzer Kaffee mit 1 Esslöffel Ricinus, dazu Darmrohr in den Anus.

13. 8. Nachts drei Stühle, heute über Tag vier solche. Wohlbe finden.

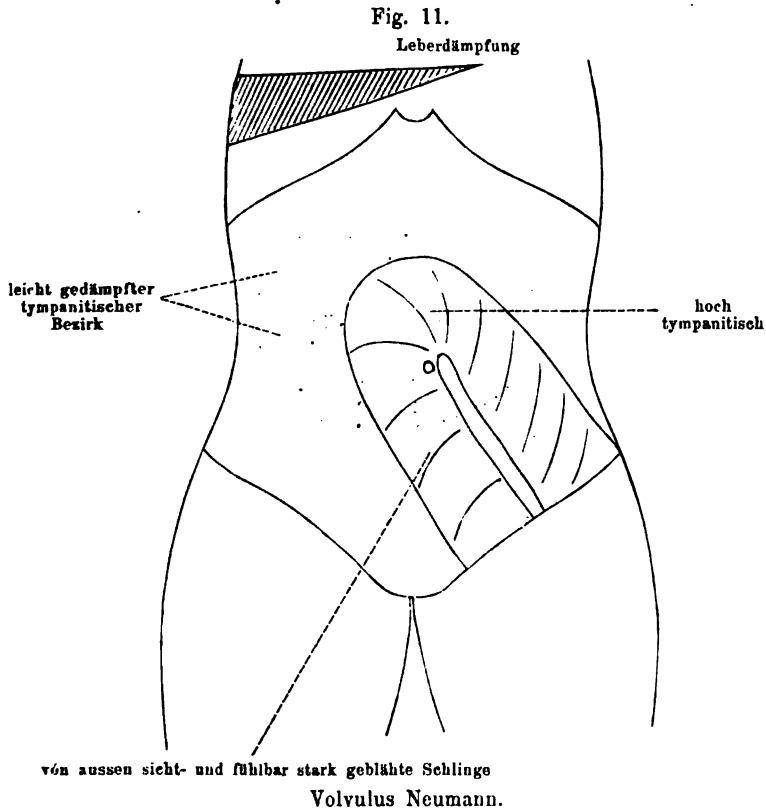
Verlauf glatt bis auf eine umschriebene pneumonisch-pleuritische Störung vom 20.—24. 8. Geheilt entlassen in völligem Wohlbe finden am 29. 8. 96.

22. Carl Neumann, 63 J., Kutscher aus Ruhhof. Aufgenommen am 13. 1., gestorben am 27. 1. 97. Volvulus des S romanum, Laparotomie und Detorsion. Tod an Pneumonie.

Bisher stets gesund gewesen. Am 9. 1. Nachmittags kam der N. von einer längeren Fahrt nach Hause, eine Viertelstunde später begannen heftige, anfallsweise auftretende Schmerzen im Unterleibe begleitet von Erbrechen. Seitdem ist kein Erbrechen mehr da gewesen, allein die Schmerzen hielten unverändert bis heute an. Stuhl und Blähungen waren völlig angehalten; nur heut (13. 1.) früh soll eine Blähung abgegangen sein und während der Fahrt hierher etwas Stuhl. Der Stuhlgang ist übrigens früher stets regelmässig gewesen.

Aufnahmebefund am 13. 1. 97 Abends: Mittलगrosser, magerer Mann, schwache Musculatur, Gesichtsausdruck leidend, tief liegende Augen. Herz und Lungen ohne abnormen Befund. Geringe Atheromatose der Gefässe. Puls

kräftig, ca. 100, oft aussetzend. Temperatur normal. Abdomen mässig aufgetrieben, mittelstark gespannt, bei starkem Drucke in der Nabelgegend etwas empfindlich. Eine stark geblähte und fixirte Darmschlinge liegt in der linken Bauchseite und ragt ein wenig nach der rechten Seite hinüber. Sie zieht (vergl. Bild 11) von unten und links nach oben und rechts von der Mittellinie bis fast zum Leberrande aufwärts, biegt dann um und steigt wieder in der Richtung nach der Spina ant. sup. sin. abwärts. Gesicht und Gefühl lassen deutlich erkennen, dass es sich um eine sehr stark geblähte Darm-



schlinge handelt. Der Schall über derselben ist hoch tympanitisch, während über den übrigen Theilen des Abdomens der Schall gedämpft tympanitisch ist. Peristaltische Bewegungen des Darmes sind nicht sichtbar. Leberdämpfung in der Mamillarlinie zwei Finger breit über dem Rippenbogen, in der Mittellinie am Schwertfortsatz. Faustgrosse, leicht reponible Skrotalhernie.

Bei einem hohen Einlauf laufen nur ca. $\frac{3}{4}$ l ein und gehen sofort wieder ab, so dass auf ein tief sitzendes Hinderniss geschlossen wird.

Die Lage der mächtig geblähten fixirten Darmschlinge entsprach nach

unseren Erfahrungen dem *S romanum*. Dessen gewaltige Blähung und der acute Beginn sprach für einen *Volvulus des S romanum*. Für einen chronischen Verschluss sprach dagegen das gute Allgemeinbefinden und der angeblich zeitweilige Abgang von etwas Stuhl und vereinzelt Blähungen, auch das Alter des Kranken und das etwas kachektische Aussehen. Doch erschien ein *Volvulus* noch wahrscheinlicher, als ein *Carcinom*. Operation, weil der Kranke sich erst etwas von der weiten Eisenbahnfahrt erholen soll, auf den folgenden Tag verschoben.

14. 1. Vormittags Laparotomie. Medianschnitt handbreit oberhalb des Nabels beginnend, bis fast zur Symphyse (Helferich). Bei Eröffnung der Bauchhöhle wird die stark hervorgewölbte Darmschlinge angeschnitten, und es entleert sich im Strahle eine grosse Masse von Koth und Gasen, deren Einfließen in die Bauchhöhle durch schnelles Anziehen der eröffneten Schlinge leicht verhindert wird. Die Schlinge wird theilweise aus der Bauchhöhle hervorgezogen und vollkommen entleert, darauf ausgespült. Naht der Darmwunde in drei Etagen. Darauf völlige Entwicklung der Schlinge aus dem Bauche. Sie erweist sich als das vollkommen um seine Achse gedrehte *S romanum*. Die beiden Schenkel der Flexur sind in ihrer ganzen Länge mit einander verwachsen, so dass sie neben einander liegen, wie die beiden Rohre einer Doppelflinte. Die Drehung sitzt, wie gewöhnlich, am Fusspunkte und beträgt 360° oder fast so viel. Der absteigende Schenkel ist dicht oberhalb des Promontoriums mit Dünndarmschlingen verwachsen und von ihnen überlagert, so dass eine volle Orientirung erst gelingt, nachdem der gesammte Dünndarm aus dem Bauche herausgehoben und nach rechts hinübergeschlagen ist. Detorsion, Reposition, Fixation der Flexur in richtiger Lage durch eine Catgutnaht, Jodoformmull in den unteren Wundwinkel. Bauchaht. — Abends Befinden gut, schmerzfrei. Nach einem Löffel Ricinusöl massenhaft Stuhlgang mit Blähungen. Puls ca. 100, alle 8 bis 9 Schläge aussetzend, jedoch kräftig und voll; kein Erbrechen. -- 15. 1. Gutes subjectives Befinden; Puls gut und kräftig. Andauernder Abgang von Stuhl und Winden, kein Erbrechen, Leib nicht schmerzhaft, Temperatur normal. -- 17. 1. Fieber Abends bis $38,8$. Rechts hinten unten abgeschwächtes Athmen, Pfeifen und Rasseln. — Trotz grösster Anstrengungen entwickelte sich bei gutem Appetit und normalen Darmfunctionen die Pneumonie weiter und am 27. Abends erfolgte der Tod.

Die Section zeigte eine Pneumonie des rechten Unterlappens und allgemeine Bronchitis. Im Bauch fanden sich nur geringe Verklebungen der gedrehten Schlinge, sonst nichts Abnormes. Die Darmwunde war gut verheilt. Im unteren Theile des Dickdarmes war die Schleimhaut an vielen Stellen nekrotisch, zeigte zahlreiche schmutzig graue Fetzen und mehrere flache Substanzverluste mit zackigen Rändern, an einer Stelle einen Zehnpfennigstück grossen Defect bis in die Muscularis mit geschwürigem Grunde.

Der Befund bei der Section zeigt wiederum deutlich, wie wichtig es ist bei derartigen Erkrankungen lange Zeit abführen zu lassen.

V. 2 Fälle von Darmlähmung nach Reposition einer eingeklemmten Hernie.

1 geheilt, 1 gestorben.

Die beiden Beobachtungen gleichen sich in den wesentlichen Zügen vollkommen. Die zweite habe ich schon in meinem Aufsätze über „Darmlähmung nach Darmeinklemmung“ (Deutsche Zeitschr. f. Chir. Bd. 43) mitgetheilt und daran eine kritische Darstellung geknüpft, auf welche ich zurückverweisen muss. Auch die erste Kranke wäre wohl zu retten gewesen, wenn wir sie nach der ersten Operation hätten gründlich abführen lassen; allein damals hatten wir die entsprechenden Erfahrungen noch nicht gemacht.

23. Frau Fasten, 57 J., aufgenommen am 6. 5., gestorben am 7. 5. 94. Darmverschluss durch Darmlähmung nach Brucheinklemmung.

Einklemmung einer linksseitigen Schenkelhernie am 29. 4.; Reposition derselben am 3. 5. durch Herrn Dr. Kutzner. Wegen Fortdauer der Einklemmungserscheinungen Aufnahme in die Klinik am 6. 5.

Aufnahmebefund: Ueber ihre Jahre hinaus gealterte, hagere Frau, klagt über Bauchschmerzen, Stuhldrang und unstillbares Erbrechen. Puls ziemlich kräftig, 85. Athmung etwas beschleunigt. In der linken Schenkelbruchgegend fühlt man eine etwa taubeneigrosse, nicht fluctuirende Geschwulst, die sich unter das Poupart'sche Band verfolgen lässt. Daneben geschwollene Lymphdrüsen. Auf Druck zeigt die Geschwulst geringe Schmerzhaftigkeit. Rechts in derselben Gegend eine geschwollene Lymphdrüse. Das Abdomen ist aufgetrieben, giebt überall exquisit tympanitischen Percussionsschall, zeigt nirgends locale Schmerzhaftigkeit. Es besteht Stuhlverhaltung und Koth-Erbrechen. Magenausspülung fördert eine Menge stinkenden, galligen Inhalts zu Tage.

Darauf unmittelbar Operation (Helferich) in Aethernarkose. Zunächst Eröffnung des linksseitigen Schenkelbruchsackes: es findet sich hier ein dem Sacke adhärenter Netzstrang, der abgetragen wird; der Netzstumpf wird versenkt. Da dieser Befund zur Erklärung der Symptome nicht ausreicht und die Palpation der Bauchhöhle durch die Bruchpforte auch nur ein negatives Ergebniss liefert, so wird auch die rechte Cruralbruchpforte freigelegt. Hier findet sich ein kleiner leerer Bruchsack. Jetzt werden hier durch die Bruchpforte einige Darmschlingen hervorgeholt, die sich alle als normal erweisen. Wiederversenkung dieser in den Bauch, worauf durch die linke Bruchpforte einige Darmschlingen hervorgeholt werden. Unter diesen findet sich eine Dünndarmschlinge, die auf einer Länge von fast 4 cm und fast circular (bis auf eine eine Lücke von etwa einem halben Centimeter) matt dunkelroth verfärbt ist. In der Mitte dieses verfärbten Darmtheiles ist die Serosa eingerissen. Wundfläche nicht ganz von der Grösse eines Pfennigstückes. Die Serosa des ver-

färbten Theiles zeigt eine dünne Auflagerung. Offenbar ist diese Schlinge eingeklemmt gewesen. Naht des Serosarisses, Versenkung der Schlinge, Naht der Bruchpforte, Tamponnade der Wunde. Abtragung des rechtsseitigen Bruchsackes, ebenfalls Tamponnade.

Pat. war während des Eingriffes sehr elend, fast moribund. Campher und Wein. In der Nacht ist sie sehr unruhig, der Puls wird schlechter, Athmung beschleunigt; kein Abgang von Flatus oder Stuhl.

7. 5. Morgens: Keine Winde, noch Stuhl. Da um Mittag der Puls etwas besser ist, so wird in der Annahme, dass doch noch ein Hinderniss bestehen müsse, zur Laparotomie geschnitten. Schnitt in der Mittellinie, Palpation lässt nichts Abnormes finden. Schleunige Absuchung des Dünndarmes von einer fixirten Stelle aus. Es findet sich bald die nach der Annahme eingeklemmt gewesene Schlinge; ihr centrales Ende ist etwas aufgebläht, das periphere noch contrahirt und etwas dünner. Da sich nichts Abnormes weiter findet, Schluss der Bauchwunde. Darauf Einlauf; Nachmittags Stuhlgang und Abgang von Winden, dabei Verlangen nach Nahrung ohne Vomitus. Abends gegen 9 Uhr Collaps und Tod trotz Excitantien Nachts 2 Uhr.

Section (Dr. Fränkel): Stark abgemagerte, ältere weibliche Leiche. Im unteren Theile des Leibes in der Mittellinie eine 6 cm lange Schnittwunde, welche durch 6 Nähte völlig geschlossen ist, desgleichen in beiden Leisten-gruben je eine 7 cm lange, lineäre, 2 cm tiefe Schnittwunde, durch je eine Naht geschlossen, deren Ränder und Grund beiderseits eine rothe, granulirende Beschaffenheit zeigen. Nach Eröffnung der Bauchhöhle zeigt sich das fettreiche Netz retrahirt zwischen Magen und Dickdarm liegend. Die vorliegenden Darmschlingen ziemlich meteoristisch aufgetrieben. Die Rückseite der medianen geröthet, sonst intact. An einer der vorliegenden Darmschlingen sieht man in der ganzen Circumferenz eine 6 cm lange Stelle, welche eine schwarz-rothe Farbe hat, in deren Mitte sich eine $2\frac{1}{2}$ cm lange Stelle befindet, die mit einem graugelblichen, zähen, aber abnehmbaren Belage versehen ist; auf ihr vier Nähte. Etwa 10 cm von dieser Stelle entfernt wird der Darm plötzlich ausserordentlich dünn, etwa kleinfingerdick und setzt sich in dieser Stärke noch eine grosse Strecke weit fort. Im kleinen Becken ca. 5 ccm einer trüben roth gefärbten Flüssigkeit. Am grossen Netz ein Stumpf desselben von einer Ligatur umschnürt. . . .

Anatomische Diagnose: Peritonitis recens fibrinosa purulenta, Atrophia cordis fusca, Oedema pulmonum, Nephritis parenchymatosa et interstitialis, Gastrectasia chronica, Ileitis circumscripta haemorrhagica.

24. Wilhelm Krause, 51 Jahre alt, besitzt seit 18 Jahren einen grossen rechtsseitigen, reponiblen Scrotalbruch, der nie Beschwerden machte. Vor 8 Tagen links ein Bruch bemerkt. Einklemmung dieses am 21. 8. 95 bei der Arbeit; sehr heftige Schmerzen, Erbrechen; Reposition der Hernie durch Herrn Dr. Siebert, Prenzlau; Pat. giebt an, dass damit die Schmerzen wie mit einem Schläge aufgehört hätten; trotzdem dauerte das Erbrechen an und wurde kothig. Von Dr. Siebert, Prenzlau, in die Klinik gesandt, aufgenommen am 25. 9. 95 Nachmittags gegen 6 Uhr.

Kräftiger Mann; Kotherbrechen. Rechts eine grosse reponible Scrotalhernie. Linke Seite des Scrotums leer; Abdomen ohne Besonderheiten, Füllung der Därme gering; Temperatur 37,5°. Oberhalb des linken Poupart'schen Bandes kein Tumor zu fühlen; Palpation daselbst nur wenig empfindlich. Uebrigter Leib schmerzlos.

Diagnose: Massenreduction auszuschliessen, weil mit der Taxis die Schmerzen sofort gehoben waren und nicht wiederkehrten. Wahrscheinlich leichtere Peritonitis in der Umgebung der incarcerirten Schlinge (vielleicht beginnende fleckweise Gangrän) oder Abknickung der reponirten Schlinge, etwa durch einen an der Bruchpforte adhärenenten Netzstrang.

Nach gründlicher Magenausspülung (die hier übrigens bei jeder eingeklemmten Hernie und bei jedem Ileusfalle ante op. ausgeführt wird) Eröffnung des Leibes oberhalb der linken Annulus inguin. int.: Bruchsack leer, wird mit leichter Mühe wie ein Handschuhfinger nach dem Bauchraume zu umgestülpt, an der Basis abgebunden, abgeschnitten, der Stumpf am Peritoneum parietale fixirt. Kein adhärenender Netzstrang. Nach Beiseiteschieben einer etwas geblähten Dünndarmschlinge findet sich unmittelbar am Annulus inguin. int. eine mit fibrinösen Beschlägen bedeckte schlaaffe Dünndarmschlinge, welche nicht die geringste Bewegung zeigt. Sie wird hervorgezogen, ist ca. 30 cm lang, um 180° um ihr Mesenterium gedreht und ausserdem umgeklappt, so dass sie der linken Seite des Mesenteriums aufliegt. Richtiglagerung der Schlinge; an der rechten Bruchpforte nichts Abnormes. Schluss der Bauchwunde. Nach Erholung von der Narkose erhält Pat. starken schwarzen Kaffee mit Ricinusöl. Baldiger Stuhlgang.

Glatte Reconvalescenz quod abdomen. Leider traten sehr bald Störungen Seitens eines alten Herzleidens auf. Am 19. 10. ging Pat. unter dem Bilde eines apoplektischen Anfalles zu Grunde.

Section: Hypertrophie cordis cum dilatatione; Myocarditis parenchymatosa; Nephritis chron.; fibröse Verdickung des Peritoneums der eingeklemmt gewesenen Schlinge nebst leichten Verwachsungen. Hirnsection nicht gestattet.

VI. 3 Fälle von Darmverschluss, welche durch hohe Eingiessungen geheilt wurden.

In allen 3 Fällen ist es mir zweifelhaft geblieben, ob es sich um reine und einfache Koprostaten gehandelt hat.

25. Marie Breese, 56 J., Greifswald, aufgenommen am 14. 3., entlassen am 16. 3. 91. Darmverschluss durch Koprostatose.

Ist seit Sonntag (Datum?) bettlägerig, klagt über Schmerzen im Bauch, Verstopfung und zeitweiliges Erbrechen; Karlsbader Salz vergeblich angewendet. Sie giebt ferner an, dass seit Sonntag in Folge Anstrengungen und Pressen beim Stuhlgang Hämorrhoiden entstanden seien, welche bluteten. Wegen ähnlichen Leidens ist Pat. vor 4 Jahren in der hiesigen chir. Klinik mit Pillen und Darmrohr behandelt.

Aufnahmebefund am 14. 3.: Leib stark aufgetrieben, aber wenig schmerzhaft. Percussionsschall tympanitisch, überall gleichmässige Resistenz. In der linken Leistenbeuge eine hühnereigrosse, fluctuirende, mässig gespannte Geschwulst von leerem Percussionsschall. Rectum leer. Magenausspülung; darauf Einlauf unter mässigem Druck; Wasser fliesst rein ab. Einführung eines langen Darmrohres; es entleert sich sofort reichlich flüssiger Koth und Flatus. Der Leib wird weich und nimmt sichtlich an Volumen ab. Ueber Nacht mehrmals reichlicher dünner Stuhl. 16. 3. Morgens nochmals normaler Stuhl. Auf Wunsch entlassen.

Die Kranke ist 4 Jahre nach ihrer Entlassung aus dem Krankenhause ganz acut an „heftigen Magenkrämpfen“ zu Grunde gegangen. Ein Arzt ist erst 12 Stunden vor dem Tode zu Rathe gezogen (Dr. Kutzner-Greifswald) und hat keine Diagnose stellen können. Section wurde verweigert. Was liegt näher, als an eine Darmperforation oberhalb einer Stenose zu denken?

26. August Haacker, 48 J., Crenzow b. Anklam, aufgenommen am 6. 10., entlassen am 12. 10. 92. Koprostase mit Erscheinungen von Darmverschluss. Chronische Darmstenose?

Allgemeine Anamnese ohne Belang. Hat in diesem Sommer 3—4 mal nach dem Genuss von kaltem Wasser im linken Hypochondrium krampfartige Schmerzen verspürt, auf die alsbald Stuhl erfolgte, mit welchem letzteren die Schmerzen verschwanden. Stuhlgang war sonst regelmässig. Letzter Stuhlgang am 2. 10. 4. 10. Morgens empfand Pat. Schmerzen im linken Hypochondrium, die sich bei der Arbeit so steigerten, dass Pat. das Bett aufsuchte. Der am 4. Morgens gerufene Arzt gab erst 2 mal Bittersalz, das erbrochen wurde, darauf 2 Einläufe in Folge deren Koth und Winde abgingen. Die Einläufe wiederholte Pat. selbst mehrmals. Nur einmal noch ging hierbei etwas Koth ab. Erbrechen ist nicht dagewesen.

Aufnahmebefund am 6. 10. 92: Untersetzter, kräftiger, gut genährter Mann mit etwas geröthetem und schweissbedecktem Gesicht ohne verfallene Züge. Puls voll und kräftig, 92; Temp. (Abends 6 Uhr) 38,4°, Respiration ziemlich oberflächlich, 22. Zunge ziemlich trocken und an den Rändern belegt. Abdomen mässig und ziemlich gleichmässig aufgetrieben. Seine Seitengenden treten etwas stärker hervor. Es hat den Anschein, als ob rechts vom Nabel eine ganz flache undeutlich begrenzte Prominenz vorhanden wäre. Unter dem linken Rippenbogen etwa drei Finger breit von der Mittellinie entfernt ist eine seichte Delle vorhanden, in deren Bereich Pat. auf Druck etwas Schmerz empfindet. Palpation des Abdomens ergiebt nirgends eine deutliche Resistenz, aber diffuse, indessen nicht starke Schmerzhaftigkeit. Percussion: absolute Dämpfung in der rechten Seitenpartie bis zur vorderen Axillarlinie, in der linken bis fast zur verlängerten Mammillarlinie. Bei Lagerung auf die entgegengesetzte Seite macht beiderseits die Dämpfung tympanitischen Schalle Platz. -- Ueber dem übrigen Abdomen tympanitischer Schall; Leberdämpfung stark in die Höhe gedrängt und auf einen schmalen Bezirk eingeeengt. 6. 10. noch Abends hoher Einlauf ohne Effect. 7. 10. Auf einen hohen Einlauf

Morgens erfolgt Stuhlgang. Glatte Genesung. 12. 10. 92. Entlassen. Soll sich in etlichen Wochen wieder zu genauerer Untersuchung auf eine ev. Darmstenose vorstellen.

Auf unsere Anfrage nach dem jetzigen Ergehen des Kranken erhielten wir die folgende Antwort:

„Auf Ihre Anfrage den Schmiedemeister Herrn H. betreffend theile ich Ihnen im Auftrage der Wittve desselben Folgendes mit: Nachdem H. im Herbst 92 aus der Klinik zurückgekehrt war, ohne seine Gesundheit wieder erlangt zu haben, gab sich derselbe bei Herrn Dr. D. in A. in Behandlung. Durch Verabreichung von Medicamenten fand sich allmählich mehr Stuhlgang und gingen oft schwarze, zähe Stücken, wie Theer, ab, bis sich denn schliesslich wieder normaler Stuhlgang einstellte. Ueber Schmerzen in der Seite hat H. seit vielen Jahren geklagt, und haben die Aerzte die Diagnose auf Ischias gestellt. Vor einigen Jahren stellten sich Lähmungserscheinungen der ganzen rechten Seite ein, denen er am 21. 7. 96 erlag. Ergebenst W., Förster.“

Danach ist zweifelhaft, ob eine reine Koprostase vorgelegen hat. Dr. D. konnte sich des Falles nicht mehr entsinnen.

27. August Stordel, 59 J., Triebsees, aufgenommen am 7. 2., entlassen am 17. 2. 96. Darmverschluss. Koprostase?? Geheilt unter hohen Einläufen.

Hat im 25. Jahre Typhus gehabt, ist vor 10 Jahren an einer Krankheit ärztlich behandelt, über deren Symptome er keine Angabe machen kann. Leidet seit längerer Zeit an Hartleibigkeit, die er auf sitzende Lebensweise zurückführt; Stuhlgang im Allgemeinen einmal täglich; hier und da auch ein Tag ohne Stuhl. War bis gestern vollkommen wohl, hat insbesondere nichts von Abmagerung bemerkt. Gestern Nachmittag gegen 2 Uhr hatte er einen festen Stuhlgang; ungefähr eine Viertelstunde darauf wurde er von so heftigen Schmerzen in der linken Lenden- und Weichengegend befallen, dass er laut aufschreien musste. Einmal trat Erbrechen auf; dann blieb Uebelkeit, Singultus, Verhaltung von Stuhl, Blähungen und Urin bestehen. Herr Dr. Hensel verordnete Opium und Priessnitz und sendete den Kranken sofort zur Klinik.

Aufnahmebefund am 7. 2. Morgens 4 Uhr: Kräftiger, wohlgenährter Mann, Gesicht leicht geröthet; Puls voll, ziemlich kräftig, 54 in der Minute. Klagt über Unruhe, Völle des Bauches, Schmerzen in der Regio lumbaris et iliaca sin. — Abdomen mässig gespannt, auf Druck nur an den bezeichneten Stellen mässig schmerzhaft, zeigt überall tympanitischen Schall, der nur über den schmerzenden Stellen etwas verkürzt ist. Eine deutliche Resistenz ist nirgends, auch nicht an den schmerzhaften Punkten zu constatiren. Bruchpforten frei. Urin seit dem ersten Schmerzanfall noch nicht entleert. Zunge mässig belegt; Uebelkeit und etwas Singultus besteht noch. Im Rectum nur einige kleine harte Kothbröckchen zu fühlen.

Bei einem angeschlossenen hohen Einlauf fliessen 2 l lauen Wassers leicht ein; dann treten Spannung des Leibes, Schmerzen und vermehrter Singultus auf. Ein Theil der Flüssigkeit wird mit einigen harten Kothbrocken wieder entleert. Priessnitz, Morphin 0,01.

7. 2. Tags über Zustand nicht wesentlich verändert. Weder Stuhl noch Winde. Puls voll, ziemlich kräftig, 52, Temp. 37,6 in axilla. Pat. klagt über Schmerzen entsprechend den Ansatzpunkten des Zwerchfells. 12 Uhr Einlauf von 500 ccm lauwarmen Olivenöls. Nach 2 Stunden ein Theil des Oels mit wenigen harten Kothbröckeln wieder entleert. 4 Uhr hoher Einlauf von 2 l kalten Wassers; ein Theil desselben mit etwas Oel gemischt und wenigen Bröckeln nach 2 Stunden wieder entleert. Urin spontan entleert, sauer, gelbroth; enthält ganz vereinzelte rothe Blutkörperchen, aber kein Eiweiss. 8. 2. Zustand wenig verändert. Im Urin geringe Mengen Indican. Hoher Einlauf (3 l lauwarm Wasser) kommt etwas kothig gefärbt zurück. Abends 0,01 Morph. 9. 2. Allgemeinbefinden gut; Puls voll 72. Abdomen wenig aufgetrieben, wenig schmerzhaft. Keine Flatus; geringerer Singultus. 9 Uhr hoher Einlauf von 3 l, 10 Uhr der grösste Theil mit Koth gemengt wieder entleert. Abends Status idem, Temp. 38,0, Puls 60. 10. 2. Status idem. Einlauf am Morgen. Ein Flatus. In der Nacht zum 11. 2. ein reichlicher, theils fester, theils breiiger Stuhlgang. 11. 2. Allgemeinbefinden gut, keine Schmerzen, kein Singultus mehr; reichliche Flatus. — Genesung von da an ununterbrochen.

Ob die Erkrankung als einfache Koprostase aufzufassen sei, ist Angesichts des ganz acuten Beginnes mit heftigsten Schmerzen mehr als zweifelhaft, Gegen eine Incarceration sprach die unbedeutende Schmerzhaftigkeit im weiteren Verlaufe und der verlangsamte Puls, von 52—54 bei 37,6° Achselhöhlentemperatur. Für die Annahme einer Invagination lagen gar keine Anhaltspunkte vor. Die Besserung des Allgemeinbefindens trat ein am 4. Erkrankungstage bei einem Pulse von 72 Morgens; am Abend dieses Tages noch einmal Puls 60 bei 38,0 Achseltemperatur. In der folgenden Nacht reichlicher Stuhl. Leider ist in der Folge die Pulszahl nicht mehr notirt. Der niedrige Puls ist entschieden auffallend und erinnert an den einen Fall von Darmverschluss durch Enterospasmus (Kalnowski, No. 2).

Herr Dr. Hensel-Triebsees hatte die Freundlichkeit mir am 29. 1. 97, also nach einem Jahre, zu berichten, dass der Kranke sich seit seiner Entlassung aus der Klinik einer ungestörten Gesundheit erfreue; er habe vortrefflichen Appetit, regelmässig täglich Stuhlgang und wenn dieser einmal einen Tag aussetze, so habe er am folgenden Tage zwei Entleerungen; die Pulszahl sei durchschnittlich 72—76 in der Minute.

II. Der äussere Schenkelbruch.

Von

Dr. Ferdinand Bähr

in Hannover.

(Mit 4 Figuren.)

Die *Hernia cruralis externa*, im extremsten Sinne der Bezeichnung, die Hernie, welche ihren Durchtritt unter dem Ligamentum Poupartii durch die *Lacuna muscularis* nimmt, ist ausführlich von A. K. Hesselbach¹⁾ im Jahre 1829 beschrieben. Gleich hier will ich den gelegentlich wohl unter dieser Bezeichnung angeführten Fall von Zeis aus der *Casuistik* ausschliessen. In diesem (*Herniae cruralis externae historia cum epicrisi. Lipsiae 1832*) fand sich in einer Abscessshöhle unter dem Ligamentum Poupartii ohne Bruchsack der *Processus vermiformis*. Aehnliche Vorgänge werden heute aus der Geschichte der *Perityphlitis* bekannt sein, ohne dass wir deshalb die Diagnose auf eine *Hernia cruralis externa* stellen.

Die Geschichte dieser Hernie ist, nachdem sie durch Linhart zu Grabe getragen worden, knapp beieinander. Mac Ilwain will unter mehreren tausend Schenkelbrüchen, welche er als Mitglied der Gesellschaft für Verabreichung von Bruchbändern untersucht hat, nur sechs gesehen haben, welche auf der Aussenseite der Gefässe

¹⁾ A. K. Hesselbach, Die Lehre von den Eingeweidebrüchen. Würzburg 1829—1830. Dieser Hesselbach ist nicht zu verwechseln mit F. C. Hesselbach, welcher sich ebenfalls um die Herniologie verdient gemacht und den durch die *Fascia cribriformis* parzellirten Bruch beschrieben hat (Neueste anatomisch-pathologische Untersuchungen über den Ursprung und das Fortschreiten der Leisten- und Schenkelbrüche, Würzburg 1814, S. 49 und Tafel XIII), welchen Le Gendre in seinem *Mémoire sur quelques variétés rares de la Hernie crurale*, Paris 1858, Hesselbach'sche Hernie genannt hat.

herabstiegen (Vergl. Hölder, Lehrbuch der Unterleibsbrüche nach Teale's Practical Treatise on Abdominal-Hernia etc. bearbeitet. Stuttgart 1848). Lawrence hat an der Richtigkeit resp. Zuverlässigkeit dieser Beobachtung Zweifel geäußert, weil kein Fall nach dem Tode untersucht war. Es handelte sich hier zunächst um sechs und nicht um einen Fall, wie Benno Schmidt¹⁾ schreibt. Zu den äusseren Schenkelbrüchen wird man nicht, wie Benno Schmidt und Andere, die Stanley'schen Beobachtungen rechnen dürfen. Er fand bei zwei Leichen den Bruchsack mit weiter Mündung leer, gerade über den Schenkelgefässen (Hölder l. c.).

Von neueren Schriftstellern, welche sich über die *Hernia cruralis externa* auslassen, will ich einige citiren.

„Als *Hernia femoralis externa* bezeichnet Hesselbach einen Bruch, welcher auf der äusseren Seite der Schenkelgefässe seinen Austritt nahm.“ (Graser, die Unterleibsbrüche. Wiesbaden 1891.) Das kann dem Wortlaut nach immer noch ein Bruch durch die *Lacuna vasorum* sein, also keine eigentliche Hesselbach'sche *Hernia f. externa*. Von einem Specialwerk dürfte man billigerweise verlangen, dass es sich mit diesen Dingen etwas eingehender beschäftigte.

Tillmanns (Lehrbuch der speciellen Chirurgie. 1894) spricht von einer Hesselbach'schen Hernie, welche in der Psoasscheide dem Nervus cruralis entlang sich vorstülpt. (?)

„Für die sogenannte *Hernia cruralis externa*, welche bald in die *Lacuna muscularis* (Hesselbach), bald in die Gefässscheide am äusseren Rande der Arterie eintreten soll, habe ich keinen sicheren Fall in der Literatur finden können (Stanley, Mackellar)“. (König, Lehrbuch der speciellen Chirurgie. Berlin, 1893.) Neben dem „Druckfehler“ (Mac Ilwain) ist hier die Bemerkung über Stanley unrichtig (vergl. oben).

Knappe Bemerkungen befinden sich wohl noch da und dort, aber im Wesentlichen hat man das Krankheitsbild der *Hernia cruralis externa* vergessen. Wir sind fast bei dem Standpunkt stehen geblieben: „*Hernia cruralis solummodo per anulum cruralem, sive, quod eodem redit, per illud spatium sub arcu crurali, quod inter marginem eius posteriorem et inferiorem atque venam iliacam re-*

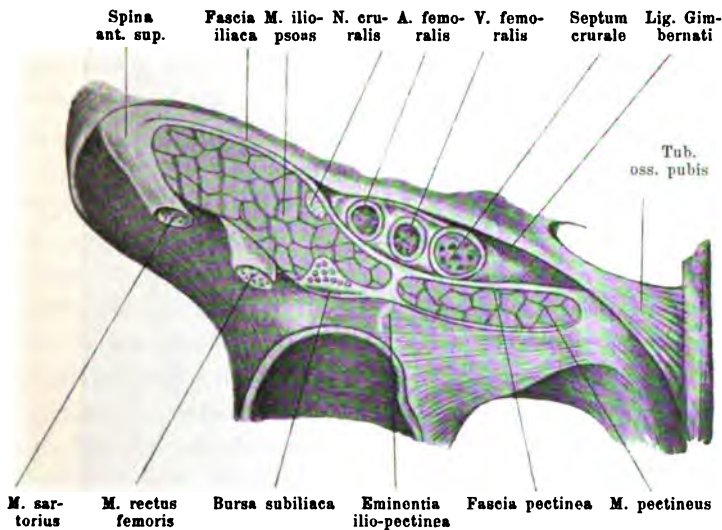
¹⁾ Benno Schmidt, Die Unterleibsbrüche. Deutsche Chirurgie. Lieferung 47. Stuttgart 1896.

manet, potest descendere“ (Commentatio anatomico-chirurgica de Hernia crurali von C. G. Walther. Leipzig, 1820.)

Ehe ich weitergehe, verweise ich bezüglich der topographischen Verhältnisse auf das beigegebene Bild nach Vogt, reproducirt aus Tillmanns erwähntem Lehrbuch. Aus anatomischen Lehrbüchern wird man leicht eine übersichtliche Darstellung der Regio inguinalis sich verschaffen können.

Ich komme jetzt zu Hesselbach's auch heute noch muster-gültigen Ausführungen über die Hernia cruralis externa nach seinem späteren Werke: Die Erkenntniss und Behandlung der Eingeweide-brüche. Nürnberg, 1840. S. 68. Die auf der Tafel XVI gegebene Abbildung habe ich photographisch reproducirt.

Fig. 1.

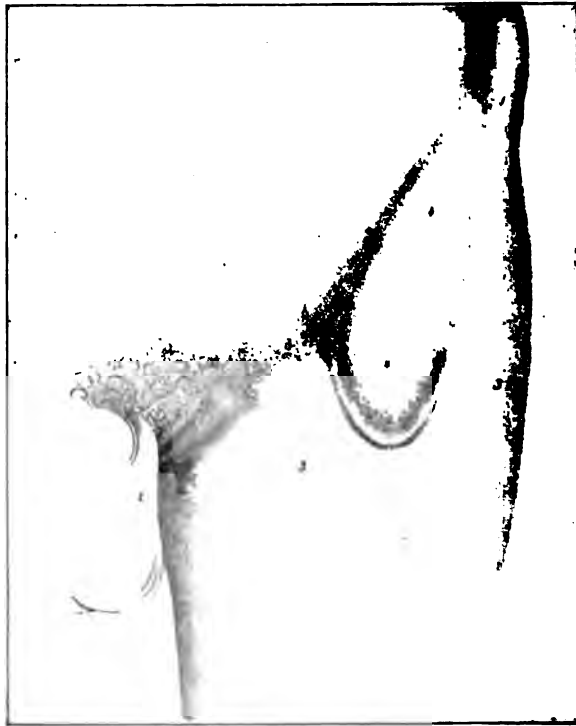

Querschnitt durch die Weichtheile unter dem Lig. Poupart (nach Volz).

„Der äussere Schenkelbruch (Hernia cruralis externa) entspringt neben den grossen Schenkelgefässen nach aussen, zwischen diesen und dem Darmbeinkamme, und wird eben dieses Ursprungs wegen und weil er von der Mittellinie des Körpers weiter entfernt ist, der äussere genannt. Er entsteht, wenn der obere schwächere Theil der Fascia iliaca posterior mit dem darauf liegenden Bauchfell durch die Gewalt der Eingeweide unter die halbmondförmige Brücke hinuntergeschoben wird.

Überschreitet das vordrängende Eingeweide das vordere Leistenband nicht, sondern bleibt unter der Brücke verborgen, so ist der äussere Schenkelbruch unvollkommen (*Hernia crur. ext. imperfecta*). Dieser Bruch kommt häufiger vor, bleibt aber unserer Beobachtung verborgen, weil er keine sichtbare Geschwulst bildet.

Fig. 2.



Soll der Bruch vollkommen werden, so muss das Eingeweide das vordere Leistenband überschreiten und sich in die Höhle der Fascia iliaca anterior hineinsenken. Jetzt erst wird der Bruch sichtbar, indem das aus der Bauchhöhle hervorgedrängte Eingeweide die ganze vordere Wand der Fascie mit der daraufliegenden Schenkelhaut in eine Geschwulst erhebt (*Hernia crur. ext. perfecta*).

Der vollkommene äussere Schenkelbruch ist äusserst selten, und nur einige Beispiele sind uns bis jetzt bekannt geworden.

Seine Entstehung wird begünstigt durch schwache Körperconstitution, und man findet beinahe an jeder Leiche, welche schlaffe Muskeln und Sehnen hat, auch zugleich die Anlage zu diesem Bruche. Wenn der Psoas minor vorhanden ist, so tritt die halbmondförmige Brücke der Fascia iliaca post. mit ihrem ausgehöhlten Rand in der Regel stark hervor, wodurch eine taschenförmige Vertiefung entsteht, indem der obere, schwächere Theil der Aponeurose an dem Rande der Brücke hinuntersinkt. Eingeweide, welche über diese Gegend hinuntergleiten, nach dem Becken, können sich in der taschenförmigen Grube fangen, und dann weiter unter die Brücke geschoben werden.“

Eigenartig ist nach Hesselbach dieser Hernie das sehr allmähliche Entstehen, die Lage zwischen Spina ilei ant. sup. und den Schenkelgefässen, die breite Basis und die stumpfe Spitze. Lässt man den Schenkel der kranken Seite nach hinten strecken, so spannt sich das Ligamentum Poup. durch die Fascia lata und die obere Grenze wird deutlicher. Die Bruchgeschwulst ist nur mässig erhöht, so dass man nicht unter die Ränder kommen kann. Nach weiteren Bemerkungen über Differentialdiagnose bezüglich des Psoasabscesses sagt Hesselbach: „Wird hier der Bruchschnitt nöthig, dann zeigt sich die Nothwendigkeit der schichtenweisen Trennung der einschnürenden Theile von vorn nach hinten unbedingt, weil auf keine andere Weise die gefährliche Verletzung der Arteria circumflexa ilei, welche jedes Mal vor dem Bruchsackhalse liegt, vermieden werden kann“. Ich komme hierauf noch einmal zurück.

Linhart hat seinem Zweifel mit den Worten Ausdruck verliehen: „Die Arteria circumflexa ilei soll an der „oberen“ Seite des Bruchsackhalses verlaufen sein (dies ist mir unbegreiflich!)“. (Linhart, Ueber die Schenkelhernie. Erlangen, 1852.) Linhart ist hier einem Irrthum verfallen, er scheint allerdings die Hesselbach'schen Arbeiten nur aus Hölder gekannt zu haben, und das mag ihn entschuldigen. Eine Kenntniss von der Hesselbach'schen Publication 1840 scheint Linhart überhaupt nicht gehabt zu haben, wie auch Benno Schmidt annimmt. Dass die Arteria circumflexa ilei vor oder wenn man in horizontaler Lage von oben her präparirt, auf der oberen Seite des Bruchsackhalses liegt, darüber kann kein Zweifel sein.

Ich komme zu meinen eigenen Beobachtungen.

I. G. Z., 40jähriger Dienstknecht, ist am 1. 10. 94 überfahren worden. Er hatte einen Bruch des Acromion und einiger Rippen links vorne davongetragen, leidet jetzt viel an Herzklopfen und Engigkeit. Der von mir am 8. 11. 97 untersuchte Patient zeigte einen Thorax mit überwiegendem Längendurchmesser. Er hatte eine Lungenaffection. Interessant war ausserdem an ihm eine Verbildung des Acromion beiderseits derart, dass dasselbe an seinem Ansatz nach unten sank, dann den Humerus von aussen wie eine Spange umfasste, nach vorn wieder anstieg und in einer nach oben gelegenen Gelenkfläche die Clavicula aufnahm. Ich übergehe die Verletzungsfolgen.

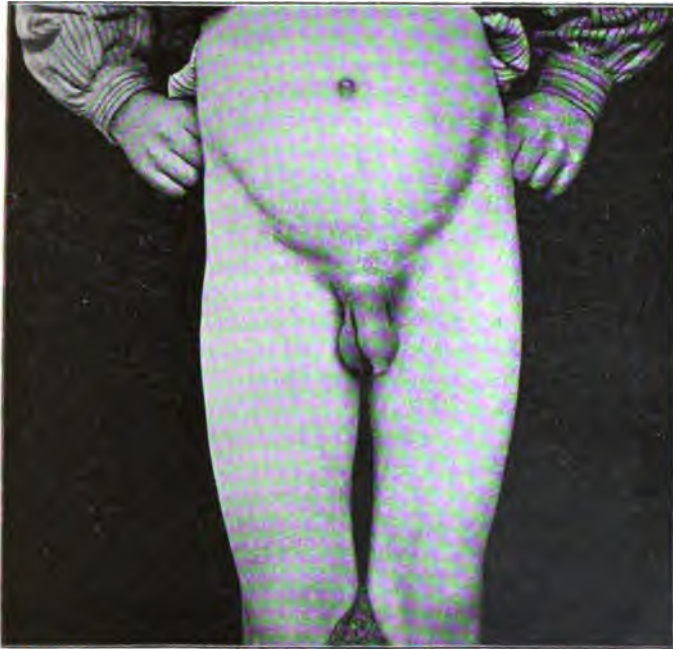Patient leidet an Kryptorchismus ohne nachweisbare Lage derselben. Der Penis ist dürftig entwickelt, die Schamgegend ist weiblich behaart, das Becken ein feminales mit breit ausladenden Darmbeinen und kurzem Höhendurchmesser. Zwischen Spina il. ant. superior dextra und der Arteria femoralis fand sich unterhalb des Lig. Poup., nicht genau von diesem abzugrenzen, eine druckempfindliche, fast knochenharte Resistenz. Das Bein konnte im Hüftgelenk nur bis zu 90° gebeugt werden, weitere Beugung wurde als schmerzhaft bezeichnet. Die Geschwulst machte einen derartig harten Eindruck, dass ich zunächst an eine Auftreibung des Beckenknochens an dieser Stelle dachte, zumal der Pat. über die Art des Ueberfahrenwerdens sehr unbestimmte Angaben machte, so dass eine directe Verletzung nicht auszuschliessen war. Für einen Psoasabscess fehlte jeglicher Hintergrund, das Becken war ein exquisit weibliches, die betreffende Beckenpartie lag der Oberfläche näher. Ich sprach in meinem Attest die Vermuthung einer Beckenverletzung aus. Für eine Entzündung des subiliacalen Schleimbeutels konnte ich mich nicht recht entschliessen. Der Gedanke hieran lag aber immerhin vor nach der Hoffa'schen Publication und ich bestellte Pat. auf den übernächsten Tag, um eventuell die Bursitis im hiesigen ärztlichen Verein zu demonstrieren. Bei der kurz vorher unternommenen Untersuchung stellte sich heraus, dass die Geschwulst verschwunden war. Jetzt gab Pat. auf genauere Erkundigungen an, dass die Stelle ihm bisweilen anschwellt, die Schwellung aber spontan wieder zurückginge.

Dies Verhalten, das wir ja bei Leistenbrüchen reichlich zu beobachten Gelegenheit haben, liess mir als einzige Möglichkeit die Existenz einer Hernia cruralis externa durch die Lacuna muscularis erscheinen.

II. C. B., 14 Jahre alt, Gärtnerlehrling, stürzte am 1. 9. 97 aus einer Höhe von circa 20 Fuss auf seine linke Seite und zwar traf der Hauptstoss die linke Hüftgelenksgegend. (Der Bericht stammt von dem behandelnden Collegen.) „Einige Stunden nach dem Unfall traf ich die Vorderseite des linken Hüftgelenkes und die Schambeingegend mässig geschwollen und sehr druckempfindlich. Der linke Oberschenkel war unverletzt und im Hüftgelenk passiv frei beweglich, auch in gewöhnlicher Haltung. Crepitation sowie Verkürzung waren nicht nachzuweisen. Es konnte mit einiger Sicherheit auf einen Querbruch des horizontalen linken Schambeinastes geschlossen werden. B. konnte nach 3 Wochen mit Hülfe eines Stockes umhergehen und später leichte Arbeiten wieder verrichten. In der Folge kam es zu einem bedeutsamen Muskelschwunde des linken Beines. Der augenblickliche Stand der Dinge ist

folgender: B. klagt über Schmerzen beim Gehen und besonders an der Vorderseite des linken Beines. Die Streckmuskeln des Oberschenkels und die Muskeln des Gesässes sind merklich dünn und weicher, wie rechts und auch druckempfindlicher. Die Gesässfurche ist links seichter und anscheinend tiefer herabgehend wie rechts. Der Umfang des Beines dicht unterhalb der Gesässfurche beträgt rechts 41, links nur 38,5 cm, der Umfang in der Mitte des Oberschenkels rechts 39, links 37 cm. Der Schambeinast ist verdickt, aber schmerzfrei. Das Gefühl ist auf der ganzen Vorderseite des linken Beins (soll wohl

Fig. 3.



heissen Oberschenkels) herabgesetzt, die Sehnenreflexe beiderseits gleich. Nervöse Störungen fehlen sonst. Die activen Bewegungen in allen Gelenken sind frei und nicht schmerzhaft (vom 30. 11. 97). Aufnahme am 24. 12. 97. Der später vervollständigte Status ergab: die linke Spina il. ant. sup. steht höher. Pat. hält beim Stehen und Gehen das Bein in ziemlich starker Aussenrotation. Er tritt mehr mit der Fusspitze auf und stützt sich stark auf den Stock. Im Liegen ist eine ausgeprägte Lendenlordose vorhanden, welche sich aber ausgleichen lässt ohne Flexion im Hüftgelenk. Femur für Rotation vollständig frei. Beugung über 90° wird als schmerzhaft bezeichnet. Unbedeutende Atrophie der Oberschenkel-Muskulatur. Gesässmuskulatur zeigt bei richtigem Stehen normale Verhältnisse. Flexion im Knie fehlt. Antreiben des Beines gegen die Hüftpfanne nicht schmerzhaft. Pat. klagt über vage Schmerzen in

der linken Leistenbeuge, welche herab bis zum Knie ziehen. In der Gegend zwischen Spina il. ant. sup. und den Schenkelgefäßen ist ausserhalb des Lig. Poup. vermehrte Resistenz zu fühlen. Keine Sensibilitätsstörung an der Vorderseite des Oberschenkels.

Wahrscheinlichkeitsdiagnose: Fractura colli femoris sin. event. Pfannenverletzung. Die sehr gut gelungene Röntgenaufnahme ergab keinerlei Abnormität am Becken oder Femur.

Wahrscheinlichkeitsdiagnose: Coxitis. Pat. sollte einen Extensionsverband erhalten, obwohl das Krankheitsbild nicht so ganz hierfür passte. Bei den wiederholt vorher noch vorgenommenen Untersuchungen ergab sich nun: Flachheit der Leistenbeuge im äusseren Abschnitt (vergl. Photographie, auf welcher leider solche Differenzen nicht immer gut zum Ausdruck kommen). Unterhalb des Leistenbandes ist bisweilen eine weich elastische Geschwulst zu fühlen, welche sich bei sachtem Drücken von der Peripherie verkleinern lässt. Die Geschwulst hat ihre breite Basis an der Aussenhälfte des Lig. Poup., ihre sehr abgerundete Spitze 4—5 cm unterhalb derselben.

Diagnose: Hernia cruralis externa.

III. H. W., 55 Jahre, Maurer, hat sich vor etwa 8 Jahren durch Sturz aus 6 m Höhe das linke Fersenbein gebrochen.

Am 28. 7. 97 fiel er aus 4 m Höhe auf die linke Seite und erlitt beträchtliche Contusionen der unteren Hälfte des Brustkorbes, der Beckenknochen und des Oberschenkels in seiner ganzen Länge. Die Contusionen trafen ebenso Weichtheile wie Knochen. Allenthalben fanden sich Schrammen und blutunterlaufene Stellen. Am 29. 11. 97 waren Zeichen der äusseren Verletzung nicht mehr nachzuweisen.

Aufnahme am 30. XII. Das linke Bein ist 1—2 cm verkürzt als Folge des zusammengequetschten Fersenbeines. Das Bein wird leicht einwärts rotirt gehalten. In der äussersten Hälfte der Leistenbeuge fühlt man eine druckempfindliche Resistenz. Flexion in der Hüfte etwas beschränkt, ebenso Rotation und Abduction.

Scoliosis lumbalis sin., dorsalis dextra, auffallend die starke Lendenlordose.

Das linke Fersenbein ist im Querdurchmesser verbreitert, in seiner Höhe reducirt, der Fuss ist ein Pes plano-valgus.

Diagnose: Fractura colli femoris sin. Das Röntgenbild ergibt völlig normale Knochen.

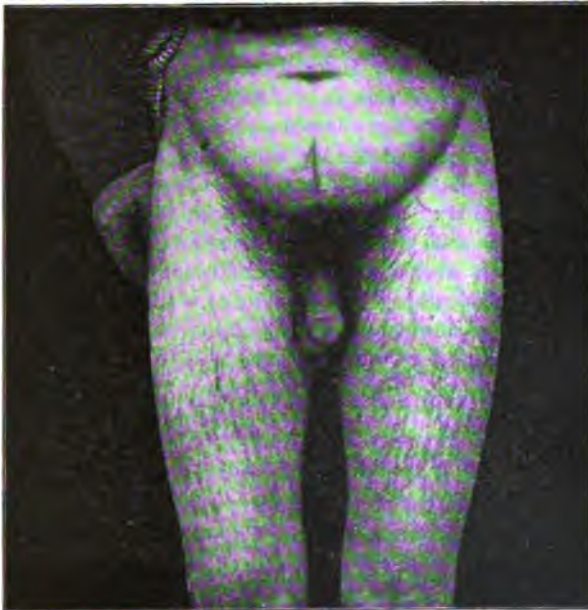Weitere Untersuchungen ergaben nun: die linke Leistenbeuge ist im äusseren Abschnitt abgeflacht. Unter dem Lig. Poup. wölbt sich der Oberschenkel etwas vor. Die Vertiefung nach aussen vom Sartorius ist verschwunden. Bei Druck auf die Partie unter der Leistenbeuge war gelegentlich lebhaftes Darmgurren zu vernehmen. Der Tumor, von sehr wechselnder Resistenz, lässt sich mehr und mehr als ein ungefähr halbmondförmiges Gebilde unterhalb des Lig. Poup. abgrenzen. Bei weniger straffer Resistenz gelingt es auch den Tumor durch sanften Druck von unten zu verkleinern. Zu vermerken ist bei diesem Patienten ebenfalls das Ausladen der Darmbeine.

Diagnose: Hernia cruralis externa.

Die specielle Veranlassung zum Studium dieser Frage war ein von Hoffa publicirter Fall, den ich theils im Original, theils im Auszug wiedergebe.

Ein 42jähriger Arbeiter verunglückte Ende 1894 beim Aufwinden von Blöchern dadurch, dass er mit dem rechten Bein zwischen diese eingeklemmt wurde. Eine ärztliche Untersuchung constatirt ein Jahr später scheinbare Verlängerung des Beines um 5,5 cm. Beim Stehen wird das Knie leicht flectirt.

Fig. 4.



H. sah den Patienten am 30. 7. 95. Das rechte Bein wird im Hüftgelenk abducirt und auswärts rotirt gehalten, der grosse Rollhügel befindet sich an normaler Stelle. Das Hüftgelenk kann activ und passiv bewegt werden, und zwar sind alle Bewegungen frei bis auf die Adduction, Beugung und Einwärtsrollung, welche etwas beschränkt sind.

In der rechten Leistengegend findet sich unterhalb des Leistenbandes sichtbar und fühlbar eine Geschwulst, welche zwischen dem *Musc. pectineus* und *Psoas major* aus der Tiefe heraustritt. Diagnose: Bursitis.

Ein Gutachten des Aerzte-Collegiums für Unfallangelegenheiten vom 26. 6. 96 gab folgenden Befund: Pat. steht mit im Kniegelenk gebeugtem Bein.

¹⁾ Monatsschrift für Unfallheilkunde. 1897. No. 7. Chronische Entzündung der Bursa subiliaca oder Schenkelhalsfractur als Folge eines Betriebsunfalles?

Zugleich ist dasselbe im Hüftgelenk stark nach aussen rotirt sowie abducirt. Pat. kann ohne Stock hinkend gehen.

Liegt Pat. auf dem Boden, bei neben einander gelegten Beinen, so ergibt sich folgende Stellung: Rechtes Bein ziemlich stark nach aussen rotirt, so dass die äussere Fusskante mit dem Boden einen Winkel von 45° bildet. Rechtes Bein scheinbar verlängert um 4,5 cm. Tiefstand der Spina il. ant. sup., Lendenlordose, so dass man die Hand gut unterführen kann. Aussenrotation vollständig möglich, Innenrotation activ und passiv aufgehoben. Bei Abduction und Adduction geht das Becken mit, ebenso bei Beugung, wenn dieselbe wenige Grade übersteigt (Was?). Bei Ausgleich der Lendenlordose und Tiefstand der rechten oberen Spina il. ant. pathologische Stellung: Beugung 50° , Abduction $25-30^{\circ}$, starre fast völlige Aussenrotation.

Die Pulsation der Arteria femoralis deutlicher als links. Zwischen ihr und dem grossen Rollhügel eine in die Augen fallende aus der Tiefe kommende Hervorwölbung. Die Haut derselben zeigt leicht gedehnte Venennetze, ist im übrigen normal. Die Wölbung ist druckempfindlich, knochenhart, an der Oberfläche leicht höckerig und sitzt dem Schenkelhals unbeweglich auf, gehört demselben also an. Die Verdickung setzt sich nicht auf das Becken fort. Der innere Rand setzt sich scharf ab, ebenso der untere, der obere flacht sich allmählig ab. Es ist leicht die Darmbeingrube abzutasten. Es findet sich dort nicht die Andeutung einer Geschwulst.

Diagnose: Eingekeilte Schenkelhalsfractur.

Die Begründung mag im Original nachgelesen werden. Hoffa hält die Diagnose einer Fractur für falsch unter Aufrechterhaltung der Beinigen. Er hält die Knochengeschwulst des Collegiums für einen prall gefüllten Schleimbeutel und verweist auf das ähnliche Verhalten straffgespannter cystischer Geschwülste, wie Ganglien. Er vermisst Alles, was eine Fractur wahrscheinlich machen könnte, namentlich in der Genese des Unfalles.

Das Urtheil des Collegiums erscheint mir unrichtig; ob aber dasjenige Hoffa's richtiger ist? Die Analogie dieses Falles mit meinen Beobachtungen ist doch geradezu frappant.

Entzündungen der Bursa subiliaca (eigentlich superior, weil es auch eine inferior am Trochanter minor giebt) sind fast nur im Zusammenhang mit Erkrankungen des Hüftgelenks beobachtet. Hoffa hat sich l. c. auf einen von Ehrle mitgetheilten Fall berufen, den ich im Original folgen lasse¹⁾.

„Derselbe betraf einen kräftigen Fassbinder von 33 Jahren, der, im Uebrigen stets gesund, seit 13 Jahren an einem Schmerz entlang der inneren Seite der rechten unteren Extremität leidet. Der Schmerz geht von einer

¹⁾ Medicinisches Korrespondenz-Blatt des württembergischen ärztlichen Vereines. 1868. No. 34.

Stelle unter der Leistenfalte aus, an der Patient vor 4 Monaten zum ersten Male eine hühnereigrosse Geschwulst bemerkte. Bei gewissen Bewegungen exacerbirt der Schmerz entlang dem inneren Rande des Gliedes (Beines) ausstrahlend; manchmal localisirt er sich mehr im Knie, er ist mit einem gewissen Grade von Functionsstörung in Bewegung des Gliedes verbunden. An der Stelle der Geschwulst trat nie Entzündung auf, noch waren Zeichen von Betheiligung des Hüftgelenkes vorhanden.

In Ausübung seines Handwerkes behindert, verlangt Patient nach vergeblichem Gebrauche innerlicher und örtlicher ableitender Mittel eine operative Entfernung der sich seit längerer Zeit gleichbleibenden Geschwulst, von der er selbst die genannten Störungen ableitet. Status praesens: In der äusseren Partie der rechten Leistengegend etwas unterhalb des Poupert'schen Bandes, gegen Aussen von der Arteria femoralis befindet sich eine längsovale Geschwulst, die in ihrer Längsachse dem Verlauf des inneren Psoasrandes folgt. Die Haut über dem Tumor ist nicht geröthet, ihre Temperatur ist nicht erhöht, sie ist mit dem Unterhautzellgewebe über der Geschwulst leicht zu verschieben.

Bringt man den Schenkel in Extensionsstellung d. h. erschläft man den Ileopectus, so ist die Geschwulst hart, in der Beugstellung, in der sich der Ileopectus contrahirt, ist dieselbe weich und selbst Fluctuation wahrzunehmen. Man fühlte hierbei, dass der Psoas abgehoben ist und die Geschwulst seinen inneren Rand überschreitet; sie ist in dieser Stelle mehr circumscript und namentlich gegen die Fossa iliaca und den Schenkelbogen hin nicht abgrenzbar.

Der Kranke empfindet den Schmerz besonders bei Extension und Rotation des Gliedes nach aussen. Durch Beugung und Adduction wird der Schmerz zum Schweigen gebracht, spontan strahlt er manchmal sehr heftig gegen das Knie hin aus. Das Hüftgelenk lässt keine Erkrankung erkennen.

M. Richet machte die Punktion der Geschwulst mit einem gewöhnlichen Trocart. Es ergoss sich durch die Canüle eine helle, fadenziehende Flüssigkeit, in der einzelne albuminös-fibröse Concretionen suspendirt waren. Nach der Entleerung wurde wie bei Hydrocele eine Jodinjektion vorgenommen. In den Tagen nach der Operation traten leichte Erscheinungen einer reactiven Entzündung ein, die bald verschwanden und Patient verliess geheilt das Spital⁴.

Ehrle führt noch einen Fall von Bursitis an, wo Communication mit dem Hüftgelenk bei Coxitis bestand und eine mündliche Mittheilung von Luschka, ein Mädchen betreffend, das nach Strumaxstirpation an Pyämie einging. Vor dem Tode war schmerzhaftes Oedem des linken Beines aufgetreten. Die Section ergab neben anderen pyämischen Herden einen Eitererguss im rechten Ellenbogengelenk, alle übrigen Gelenke waren frei. Es fand sich eine eitrige Entzündung der Bursa subiliaca.

Man kann bei der Dürftigkeit der Ehrle'schen Krankengeschichte wohl mit Recht zweifeln, ob hier der Beweis für die Existenz einer Bursitis erbracht ist. Man wird die Möglichkeit nicht von

der Hand weisen können, es sei vielleicht auch ein Bruchsack punktirt worden. Wenn also Hoffa seine Diagnose auf diese Beobachtung gründet, so dürfte die Basis eine unsichere sein.

Hesselbach sind nur wenige Beispiele einer *Hernia cruralis externa* bekannt geworden. Die *Casuistik* ist bislang vertreten in seinen, Mac Ilwains und meinen Beobachtungen. Ich bin überzeugt, dass sie nach dieser Anregung in nächster Zeit in fruchtbarer Weise bereichert wird.

„Wie der Leistenbruch häufiger beim männlichen Geschlecht, ist der Schenkelbruch häufiger bei Frauen. Beim Manne ist nämlich wegen der steiler gestellten Darmbeinschaukeln das Poupert'sche Band ebenfalls steiler gerichtet.“ (Busch, Lehrbuch der topographischen Chirurgie. Berlin, 1869.) Vergleicht man ein weibliches Becken mit einem männlichen, so stehen die *Spinae ilei ant. sup.* sowohl absolut als relativ weiter auseinander. Das männliche Becken stellt einen steileren Trichter dar und die Eingeweide werden immer mehr auf die Pforten in nächster Nähe der Mittellinie drängen. Darin liegt neben anderen Gründen das Ueberwiegen der Schenkelbrüche beim weiblichen Geschlecht, bei dem sie nach Graser drei Mal so oft vorkommen. Es ist deshalb gewiss kein Zufall, wenn ich in zwei Fällen ein für die *Hernie* disponirendes Becken constatiren konnte.

Die Art der Bruchhüllen bedarf vielleicht noch einiger Aufklärung. A. K. Hesselbach findet dieselben als Haut, *Fascia lata*, Fettgewebe, vordere Wand der *Fascia iliaca anterior*, deren äussere grössere Hälfte aus viel stärkeren Sehnenfasern besteht als die innere kleinere. Unter dieser starken Decke liegt eine sehr starke Membran, welche den Bruchsack durchschimmern lässt, nämlich der mitverschobene obere, schwächere Theil der *Fascia iliaca posterior*; unter ihr liegt der Bruchsack.

Ueber die Entstehung dieser Hernien gelten wohl die sonst gebräuchlichen Anschauungen. In meinen Fällen II und III, wo die Beschwerden im Anschluss an einen Unfall unmittelbar vorhanden waren, wo die betroffene Seite zudem verletzt worden war, direct nach der Verletzung sogar Anschwellung bemerkt wurde, habe ich den Unfall als Ursache anerkannt. Ob mit Recht, lehren vielleicht weitere Studien, wenn sich solche Fragen überhaupt immer mit einem Ja oder Nein entscheiden lassen.

Abgesehen von den für Hernien charakteristischen Merkmalen, sei hier noch Folgendes hervorgehoben. Bei dem ersten Andrängen des Darmes werden wohl selten Beschwerden existiren. Tritt er aber unter dem Leistenband hervor, so wird bei der abwechselnden Raumgrösse beim Gehen ein spannendes Gefühl nicht ausbleiben. Der Patient wird vermeiden, sobald der Druck durch Bewegungen gesteigert, der Darm gepresst wird, seinem Beine Stellungen zu geben, welche den Raum beschränken, er wird das Bein einwärts rotiren und beugen in der Hüfte mit einer kompensatorischen Lendenlordose. Aber die Beinhaltung hat, wie wir sehen, nichts absolut typisches; sie hängt eben davon ab, wie es der einzelne Patient am Besten versteht, die äussere Leistengegend zu entspannen. Hier werden auch noch andere individuelle Verhältnisse massgebend sein, wie Verhalten der Fascien etc. Man wird hier auch berücksichtigen müssen, dass es sich in meinen Fällen um Unfallverletzte handelt, welche in ihren Angaben leider so oft unzuverlässig sind, so dass es nicht immer leicht ist, den eigentlichen Kern der subjectiven Beschwerden herauszuschälen.

Bei genügender Entwicklung der Hernie wird die Leistenbeuge flacher im äusseren Abschnitt, während sie gleichzeitig im inneren Abschnitt deutlicher wird durch die Zunahme des Femur. Ebenso verstreicht eine nach aussen vom Sartorius unter der Spina gelegene meist vorhandene Einsenkung. Die Palpation ergiebt oberflächliche Resistenz unter dem Leistenband, man kann nicht so gut in die Tiefe dringen, namentlich vom Ligamentum Poup. her, wenn so die Evacuation des Darmes verhindert wird. Bei der straffen Decke und einem prall gefüllten Bruchsack kann ein knochenharter Tumor vorgetäuscht werden. Drückt man von unten her, so gelingt es, wenn keine Verwachsungen bestehen, den Tumor zu verkleinern, wohl auch zum Verschwinden zu bringen. Bezeichnend für die Geschwulst ist überhaupt der Wechsel in der Consistenz und in der Grösse, auch kann sie spontan verschwinden.

Die Bruchgeschwulst ist naturgemäss eine sehr flache, wahrscheinlich mit zugespitztem Rande, ihre Basis ist eine breite, so dass dieselbe anfangs den Längendurchmesser bei Weitem überwiegt. Bisweilen können wohl auch leichtere Drucksymptome seitens des Nervus cruralis ausgelöst werden.

Die Einklemmung bei dieser Hernie ist sehr erschwert, und

es ist mir kein diesbezüglicher Fall bekannt geworden. Das liegt an der breiten Ausdehnung des Bruchsackhalses. Koth kann wegen der Spannung der Fascie nur in mässigen Mengen eintreten. Axendrehung ist ebenfalls schwer zu denken, da durch die flache Bruchpforte die Darmschenkel auseinander gehalten werden. Schiebt sich aber der Bruch nach seinem Durchtritt durch eine seiner Hüllen näher an die Oberfläche, indem er durch die wenigen Fasern, die zwischen ihm und dem vorderen Leistenbande liegen, gegen dieses Band hindurchtritt (A. K. Hesselbach, Lehre von den Eingeweidebrüchen. II. Bd., S. 191), dann ist die Einklemmung möglich. Gerade für diese Eventualität war die Warnung Hesselbach's vor der Arteria circumflexa, welche jetzt am vorderen Bruchring liegt und bei einer Lösung der Einschnürung von hinten leicht getroffen werden kann, berechnet. Man muss sich nur erinnern, welche Rolle Gefässverletzungen in jener Zeit in der Herniotomie spielten. Die Arteria circumflexa ilei ist hier das Pendant zur Corona mortis.

Differentialdiagnostisch kommen in Frage Tumoren in der äusseren Hälfte der Leistenbeuge selten, Fractura colli femoris oder des Beckens, — Aufschluss durch Röntgenbild — Bursitis, Psoasabscess und Coxitis, vielleicht auch Exostosen. Bei der oberflächlichen Lage der Hernie und sonstigen Eigenthümlichkeiten der letzteren wird man bei sorgfältiger Beobachtung und Untersuchung die Diagnose sicher stellen können.

„Das äussere Schenkelbruchband erhält einen noch viel längeren Hals, als das innere und eine grosse dreieckige schiefe Peilotte, welche der Form des Bruches genau entspricht und über die Ränder desselben hinausreicht. Sie ist flach gewölbt und elastisch, damit sie nicht zu schmerzhaft auf das Hüftgelenk drückt und wird durch einen Schenkelriemen unverrückt festgehalten“ (Hesselbach).

Ob es sich empfiehlt ein Bruchband tragen zu lassen? Wenn es nützen soll, bedarf es eines sehr starken Druckes, das wird atrophische Veränderungen an der gedrückten Stelle absetzen. Und selbst wenn es stark drückt, wird es bei der eigenthümlichen Constellation das Eindringen des Darmes nicht hintanhaltend.

Operative Erfahrungen auf diesem Gebiet stehen noch aus.

III.

(Aus der chirurg. Universitäts-Klinik des Herrn Geheimrath
von Bergmann.)

Ueber die Behandlung der Urachusfistel.

Von

Dr. E. Lexer,

Privatdocent in Berlin.

Eine dauernde Heilung der sogenannten Urachusfistel, dieses offengebliebenen oder im späteren Alter wieder aufgebrochenen, foetalen Epithelganges, ist erst dann zu erwarten, wenn sich die Behandlung an allererster Stelle gegen die Ursachen richtet, welche im betreffenden Falle bei der congenitalen Fistel das Persistiren des Ganges, bei der acquirirten den Durchbruch durch den geschlossenen Nabel veranlasst oder begünstigt haben können. Diese Ursachen aber sind verschieden und mannigfaltig, und oft schwer zu entdecken.

Für die Entstehung der congenitalen Urachusfistel ist als ein solches Hauptmoment schon lange, wenn auch in vielen Fällen nicht mehr nachzuweisen, sondern nur als Ursache zu vermuthen, die Stauung des Urins in der Harnblase durch weiter abwärts gelegene Hindernisse für den Abfluss des Urins bekannt; es giebt sich dies am besten in jenen Fällen zu erkennen, in denen ausser diesem Leiden noch eine angeborene, die Urinentleerung hindernde Phimose oder ein vollständiger Verschluss der Harnröhre (Cabrol, Rose, Förster¹⁾ beobachtet wurde, besonders aber in dem Falle von Stadfeldt¹⁾, bei dem neben der angeborenen Phimose alle Zeichen der Stauung im Harnsystem in Gestalt

¹⁾ Literaturangaben bei Ledderhose: Deutsche Chirurgie, Die Erkrankungen der Bauchdecken.

von Erweiterung der Harnröhre, der Blase, der Ureteren und von beiderseitiger Hydronephrose vorhanden waren. Da auch angeborene Faltenbildungen und Verengerungen, besonders bei der männlichen Harnröhre (Englisch¹⁾) die Ursache für Erschwerung des Harnabflusses bilden können, so ist im gegebenen Falle auch diese Möglichkeit zu berücksichtigen. Allerdings fanden sich solche Hindernisse für die Urinentleerung nur in wenigen Fällen von angeborener Urachusfistel, ja selbst in dem als Unicum dastehenden Falle von Froriep und Gusserow²⁾, wo die ungespaltene Blase durch den sehr stark erweiterten Urachus prolabirte, fand sich kein Anhaltspunkt für die Entstehung dieser hochgradigen Missbildung in dem angedeuteten Sinne; man kann in solchen Fällen nur mit Klebs Hindernisse annehmen, die in utero bestanden, nach der Geburt aber verschwunden sind (Ledderhose).

Es ist selbstverständlich, dass die Beseitigung selbst des geringsten Hindernisses für die Harnentleerung auf normalem Wege günstig für den Verschluss des Fistelganges wirken muss. So gelang es denn auch, sei es, dass ein derartiges Hinderniss zuerst beseitigt werden musste oder nicht, in einer Reihe von Fällen die Fistel nur mit Hilfe ganz einfacher Verfahren zur Heilung zu bringen, wie durch Aetzen, Kauterisiren oder Comprimiren der Fistelmündung. Am günstigsten liegen hierzu die Chancen möglichst bald nach dem Abfalle der Nabelschnur, da dann die Bildung der Nabelnarbe noch das Ihrige zum Verschluss der Fistel thut. Es erreichte Lugeol nach Ledderhose durch fortgesetzte, leichte Compression, Jacoby³⁾ durch Cauterisation mit nachfolgender Compression einen dauernden Verschluss in Fällen, die sehr früh nach der Geburt zur Behandlung kamen. Die gleichzeitige Anwendung eines Dauerkatheters neben diesen Verfahren hat nach Delagénère nie günstige Erfolge gehabt. So verführerisch es auch ist, den Urin beständig abzuleiten, damit er nicht mehr in den Urachus hineindringt, so kann sich doch bei der sehr leicht eintretenden Cystitis die Entzündung in den Harnstrang fortsetzen und den Verschluss des Ganges unmöglich machen. Ist dagegen der Nabel schon fertig gebildet, ist

¹⁾ Englisch, Archiv für Kinderheilkunde. II.

²⁾ Nach v. Ammon, Die angeborenen chirurgischen Krankheiten des Menschen.

³⁾ Jacoby, Berliner klin. Wochenschrift. 1877. No. 15.

eine lippenförmige Vereinigung zwischen Haut und Urachusshleimhaut entstanden oder prolabirt die letztere an der Fistelmündung als kleiner Tumor, so ist je nach den vorgefundenen Verhältnissen die Ligatur dieses oft gestielten Tumors oder die Anfrischung der Fistelumgebung mit nachfolgender Naht mit Erfolg geübt worden. Allerdings entstanden bald darauf in den Fällen von Guéniot und Paget Nabelhernien durch Vernachlässigung des Nabelringes, wie Delagénière hervorhebt. Ja, es berichtet Guéniot sogar über die Heilung einer Erwachsenen, einen oft citirten Fall von Cabrol aus dem Jahre 1550, der ein etwa 20jähriges Mädchen, die allen Urin aus dem Nabel entleerte, in kurzer Zeit von ihrem Leiden dadurch befreite, dass er die verschlossene Harnröhre durchgängig machte und um den in die Länge gezogenen Nabel eine Ligatur legte. Angesichts dieser oft schon erwiesenen Thatsache, dass die angeborene Urachusfistel besonders in frühester Jugend lediglich unter Anwendung ganz einfacher Methoden der Fistelbehandlung zum Verschluss kommen kann, (Guéniot, Stadfeldt u. A., siehe auch Ledderhose) sind eingreifende Operationen, die auf die gänzliche oder theilweise Ausrottung des Epithelganges abzielen, wie z. B. das Verfahren von Delagénière, erst dann am Platze, wenn mit der einfachsten Behandlungsweise keine Dauererfolge erzielt worden sind. Denn man darf aus den geheilten Fällen wohl den Schluss ziehen, dass unter günstigen Umständen im frühen Alter das offen gebliebene Urachuscanälchen wenigstens zum grossen Theil noch einer verspäteten Obliteration anheimfallen kann, wenn sich der Urin auf normalem Wege ungehindert entleert und die Fistelmündung in der Nabelnarbe zum Verschluss kommt.

In anderen Fällen jedoch bleibt trotz aller Bemühungen die Fistel bestehen. Als Hauptursache hiefür sind wohl die anatomischen Verhältnisse anzusehen, wie sie sich bei hartnäckigen Fisteln als starke Erweiterung des offengebliebenen Harnstranges meist zusammen mit abnormer Kleinheit und schlauchartiger Beschaffenheit der Blase oder als cystische Ausbuchtungen der Wandung des Ganges fanden. Ferner ist das längere Bestehen eines wenn auch nur geringen Hindernisses für die Harnentleerung zu beschuldigen, z. B. eine Phimose, die übersehen oder zu spät operirt wird, oder es kann der Urachus selbst mit der Zeit Veränderungen erleiden, die einer spontanen Obliteration trotz Herstellung eines normalen und ge-

nügenden Urinabflusses und dem Verschlusse der äusseren Mündung entgegenstehen, indem nach Infection der Urachussehnhaut von aussen eine entzündliche Absonderung eintritt und Incrustationen oder abscessartige Erweiterungen der Wand entstehen.

Ein solches Hinderniss für die Heilung der letzteren Art lag in einem Falle von Delagénère vor. Bei dem 5 $\frac{1}{2}$ jährigen Knaben bestand die Fistel seit frühester Jugend; im 6. Lebensmonat hatte sie sich auf der Höhe eines kleinen im Nabel liegenden Tumors geöffnet. Delagénère umschnitt die Fistel, gelangte dann hinter dem Nabel in eine mit Granulationen gefüllte buchtige Tasche, deren unterste Ausbuchtung in den an der Schleimhaut deutlich erkennbaren Urachuscanal überging. Bei der darauf folgenden Umschneidung und Excision dieser Tasche, die ihrer Lage nach wohl durch eine frühere Entzündung im subumbilicalen Raume entstanden war, wenn es sich nicht um eine zerfallene Cyste handelte, wurde das Peritoneum weit geöffnet. Danach fühlte man von der Bauchhöhle aus den Strang des Urachus sich zur Blase fortsetzen. Derselbe wurde noch 3 cm weit isolirt und dann durchschnitten. Das Lumen des Ganges wurde mit Einstülpung der Wandung durch Nähte umschlossen. Die Fistel heilte nach diesem Eingriffe, den Delagénère als partielle Resection des Urachus bezeichnete; der Knabe blieb gesund.

Neuerdings operirte Stierlin¹⁾ bei einem 12jährigen Mädchen eine angeborene Fistel mit ziemlich weitem Caliber — sie war für ein elastisches Bougie, Charrière No. 9 leicht durchgängig. Der Befund einer die Harnröhrenmündung verdeckenden Schleimhautfalte, sowie eines steil nach hinten gerichteten Verlaufes der Urethra ist nach Stierlin vielleicht von Wichtigkeit für die Genese. Es wurde nach genauer Präparation der Nabelmündung die Schleimhaut des Urachus angetrischt und mit fortlaufender Naht das Lumen geschlossen, worauf die Naht der Hautwunde folgte. Nach 10 Tagen konnte die Patientin als vollständig geheilt entlassen werden.

Der Erfolg dieser beiden Operationsverfahren war also ein guter. Ob es rationell ist bei älteren Kindern mit angeborener Fistel sich mit dem äusseren Verschluss des Ganges zu begnügen, ist eine Frage, auf die ich später bei Besprechung eines Falles von acquirirter Fistel eingehen werde.

¹⁾ Stierlin, Deutsche med. Wochenschrift. 1897. No. 12.

Weit grössere Schwierigkeiten stehen der Heilung der erst im späteren Alter aufgetretenen, sog. *acquirirten* oder *angeboren secundären*¹⁾ Urachusfistel entgegen.

Bricht die Fistel schon in den ersten Lebensjahren auf, dann kommt sie der congenitalen Form insofern sehr nahe, als man wohl annehmen darf, dass in solchen Fällen nur das äusserste Ende des Harnstranges in der Nabelnarbe verschlossen und obliterirt war. Harnstauungen in der Blase spielen auch hier eine grosse Rolle.

Für die Erklärung des Wiederaufbruches des Urachus beim Erwachsenen sind Untersuchungen von grosser Bedeutung, welche die Thatsache feststellten, dass ein grösserer vom Blasenscheitel aus zugänglicher Abschnitt des Epithelganges nicht nur in den ersten Lebensjahren oft sehr ausgeprägt vorhanden ist, sondern auch im späteren Alter bis zu einem gewissen Grade als Norm gefunden wird. Dies haben, nachdem schon Walther, Portal und Meckel sich gegen die frühere Ansicht von der schon bei der Geburt erfolgten vollständigen Obliteration des Urachus ausgesprochen, die Untersuchungen von Luschka, Suchannek und besonders Wutz erwiesen. Letzterer fand nicht nur an der Mehrzahl²⁾ der untersuchten Leichen verschiedenen Alters, dass das Ligamentum vesicae medium in seinem untersten Abschnitte einen sondirbaren Epithelschlauch als Rest des Urachus enthält, der am Blasenscheitel durch eine trichterförmige Einziehung und einen klappenartigen Verschluss kenntlich ist, sondern stellte auch ein extrauterines Wachstum dieses Epithelganges fest, der beim Erwachsenen in der Regel etwa ein Drittel des Abstandes des Blasenscheitels vom Nabel einnimmt.

Bei dem nicht häufigen Vorkommen der sogenannten *acquirirten* Urachusfistel ist es wahrscheinlich, dass der nach Wutz als fast normal anzusehende Ueberrest des Urachus erst dann zum Angriffspunkt jener Momente wird, welche schliesslich zum Durchbruch des Urins am Nabel führen, wenn er in ungewöhnlicher Weite und Ausdehnung vorhanden und die ventilartige Schleimhautfalte an seiner Blasenmündung *insufficient* ist (v. Bramann³⁾). Wirken doch die Ursachen, die den Wiederaufbruch des Urachus herbeizuführen im

¹⁾ Letendu-Voillemier nach Güterbock, Die chirurgischen Krankheiten der Harnorgane.

²⁾ Wutz, Ueber Urachus und Urachussystem. Virchow's Archiv. 92. 1883.

³⁾ v. Bramann, Archiv für klin. Chirurgie. Bd. 36. S. 996

Stande sind, bei so enorm vielen Fällen von Erkrankungen der Blase, ohne dass eine Urachusfistel entsteht.

Ebenso, wie für die Entstehung der congenitalen Fistel, spielt bei der später entstandenen die Stauung des Urins, mehr aber noch die von der Blase aus fortgesetzte Entzündung der Schleimhaut eine Rolle. Durch das Hand in Handgehen dieser beiden Momente ist es nach von Bramann zu verstehen, wie allmähig, auch beim Erwachsenen, der Rest des Urachus am Blasenscheitel erweitert wird und dann durch Weitergreifen der Entzündung auf den soliden Theil des Ligaments schliesslich der gestaute Urin auf dem von der eitrigen Entzündung gebahnten Weg am Nabel durchbricht. Die Urinstauung erklärt sich in den einen Fällen allein durch die vorhandene Cystitis, in anderen durch impermeable Stricturen der Harnröhre (Jacoby's Fall) oder Prostatahypertrophie.

Den besten Beweis für das Uebergreifen der Eiterung von der Blase auf Urachusreste ergaben 2 Fälle von Wutz¹⁾; in dem ersten, einem alten Prostatiker, waren 2 dem Urachus angehörende cystische Erweiterungen infolge ihrer Communication mit der entzündeten Blase durch das durchgängige Urachuscanälchen vereitert, in dem zweiten Falle handelte es sich um einen 20jährigen, an Perityphlitis verstorbenen Mann, bei dem in einer Urachuscyste, die ebenfalls durch ein feines Canälchen mit der Blase in Verbindung stand, der Beginn einer von der Blase aus fortgeleiteten Entzündung sich nachweisen liess.

Das Mitspielen der Entzündung bei der Entstehung der Fistel, was sich ja schon klinisch dadurch äussert, dass vor dem Durchbruch des Urins am Nabel in der Regel die Bildung eines entzündlichen Infiltrates, eines Abscesses und die Entleerung von Eitermassen beobachtet wird, bildet natürlich für die Heilung das grösste Hinderniss. Es ist daher das erste Erforderniss, die Entzündung der Blase, die in geringerem oder stärkerem Grade stets dem Wiederaufbruch des Urachus vorangeht, zum Abschluss zu bringen und bestehende Hindernisse für die Urinentleerung zu beseitigen, bevor man mit Aussicht auf Erfolg an die Behandlung der Fistel herangehen kann. Oft aber trotz die Eiterung der Blase und somit auch die Fistel jeder Behandlung. Es sind dies diejenigen Fälle, in denen sich

¹⁾ l. c. S. 403.

die Eiterung von der Blase schon weiter hinauf erstreckt hat, in denen schon Nierenbecken und Nierenparenchym ergriffen sind, so dass schliesslich die Blasennabelfistel nur einen ganz unwesentlichen Nebenfund in dem schweren Bild der ganzen Erkrankung darstellt. So gelang es z. B. in dem Worster'schen Falle¹⁾, in welchem ein 11jähriges Mädchen nach 2jährigem Bestehen einer Cystitis eine Urinfistel am Nabel bekam, erst nach 10 Jahren die Fistel, die sich inzwischen nach Verheilen der Stelle am Nabel weiter unten in der Linea alba gebildet hatte, durch Anfrischen und Naht zur Heilung zu bringen. Dagegen endete der Fall von Cadell²⁾, ein 8jähriges Mädchen, bei welchem ebenfalls nach längerem Bestehen einer Cystitis eine Blasennabelfistel entstanden war, schon nach 5 Monaten in Folge der eingetretenen Niereneiterung tödtlich. Ein ähnlich trauriges Beispiel ergibt in seinem weiteren Verlaufe auch der v. Bramann'sche Fall, der gleichzeitig den ersten Versuch einer radicalen operativen Behandlung darstellt.

v. Bramann ging nämlich von der richtigen Voraussetzung aus, dass die epitheliale Auskleidung des erweiterten Urachus das Haupthinderniss für den Verschluss der Fistel bildete. So suchte er an seiner Patientin, einem 12jährigen Mädchen, bei dem sich vor Kurzem eine Blasennabelfistel im Anschluss an eine seit dem 9. Jahre bestehende Cystitis entwickelt hatte, durch Spaltung des ganzen Ganges unter Leitung einer Sonde und Entfernung der Auskleidung desselben bis zur Blase herab eine Heilung der Fistel zu erzielen, nachdem eine erhebliche Besserung der Cystitis durch Einlegen eines Dauerkatheters und häufige Blasenspülungen erreicht worden war.

Bei der Entfernung der nahe der Blase sehr festhaftenden Urachussehnhaut mit dem scharfen Löffel entstand hier ein kleiner Riss in der hinteren Wandung mit Verletzung des Peritoneums in geringer Ausdehnung. — Die in ihrem oberen Abschnitte vernähte Wunde heilte, doch schloss sich nur vorübergehend trotz weiterer plastischer Operationen und Kauterisation die Blasen-

¹⁾ Worster, Virchow-Hirsch Jahresbericht 1877. II. S. 408. New York, Med. Record. 1877.

²⁾ Cadell, Virchow-Hirsch Jahresbericht 1878. II. S. 416. Edinburgh med. Journ. 1878, pag. 221.

fistel, die schliesslich nur vom Nabel bis zur Symphyse verlagert worden war.

Ueber den weiteren Verlauf des Falles nach der Veröffentlichung von v. Bramann ergibt die Krankengeschichte, dass die Patientin ein Jahr später an Urämie in der Klinik starb. Die Fistel über der Symphyse hatte sich nicht geschlossen, die Eiterung der Blase nahm in hohem Maasse zu, auch der Dauerkatheter bewährte sich wenig, indem trotz desselben, wahrscheinlich weil er sich leicht verstopfte, fast aller Urin zeitweise zur Fistel herauskam. Bei der Section fand man beide Nieren vollständig vereitert, zerfallen, beide Ureteren erweitert, den einen durch Concremente verschlossen; die Blase selbst, deren Schleimhaut die Zeichen schwerster Entzündung bot, bestand nur aus einem schmalen, 10 cm langen Schlauch.

Durch die vollständige Ausrottung der Epithelbekleidung und Spaltung der Fistel vom Nabel bis zum Blasenscheitel war wohl ein Verschluss des Urachusganges erreicht worden, doch blieb seine Mündung in der Blase offen und damit eine Fistel oberhalb der Symphyse bestehen. Dass diese letztere trotz plastischer Operationen nicht zum Verschluss kam, liegt an der hartnäckigen, seit Jahren bestehenden Cystitis und diese wiederum konnte nicht zur Ausheilung kommen, nachdem schon die Ureteren und Nieren von der fortgepflanzten, eitrigen Entzündung ergriffen waren.

Ausserdem aber möchte ich für das Misslingen noch einen weiteren Umstand verantwortlich machen, wie ich ihn erst bei der Operation eines anderen Falles kennen lernte, nämlich das anatomische Verhalten des Blasenscheitels, dessen abnorme, spitz zulaufende Gestalt in den meisten zur Obduction gekommenen Fällen kurz erwähnt wird und höchstwahrscheinlich auch in dem v. Bramann'schen Falle, in welchem bei der Section die schlauchförmige Gestalt der Blase auffiel, vorhanden war. Durch die Längsspaltung der vorderen Urachuswand bis zu dessen Mündung am Blasenscheitel war hier ein für den Finger durchgängiges Loch in der Blase entstanden. Wenn man bedenkt, dass durch diesen Schnitt nur die vordere Wand des in den offenen Urachus übergehenden Vertex betroffen wurde, so hatte die Wunde in der Blase wenig günstige Verhältnisse für eine Heilung, sei es mit oder ohne Naht, da ja die hintere Blasenwand sich in die hintere, nur der

Schleimhaut beraubte Wand des Urachus fortsetzte. v. Bramann versuchte zunächst den Verschluss dieser Blasenwunde durch Tamponnade unter Mitwirkung des Dauerkatheters herbeizuführen, später durch Anfrischung der Fistel oberhalb der Symphyse mit nachfolgender Hautplastik.

Wie sehr eine abnorme Gestaltung des Blasenscheitels bei der Operation der Urachusfistel für die Heilung ihrer Blasenmündung von Wichtigkeit sein kann, trat in dem folgenden Falle sehr deutlich hervor.

Es handelte sich um einen schwächlich gebauten jungen Mann von 20 Jahren, der bestimmt angeben konnte, dass früher niemals am Nabel Abnormitäten bemerkt worden waren. Erst vor $1\frac{1}{2}$ Jahren traten, nachdem schon mehrere Wochen vorher Beschwerden in der Entleerung des gleichzeitig sehr trüb aussehenden Urines bestanden hatten, Schmerzen in der Gegend des Nabels auf, dessen Umgebung anschwell und sich röthete. Bald darauf soll sich eines Tages eine Menge eitriges Flüssigkeit aus dem Nabel entleert haben. Von Zeit zu Zeit hörte diese Absonderung aus dem Nabel auf, um dann auf einmal wieder aufzutreten, während die Blasenbeschwerden immer heftiger wurden, häufig Fieber und Schüttelfrost sich hinzugesellten und der Patient, der bisher seine Leiden verheimlicht hatte, sehr stark herunterkam. Ausser einer hochgradigen Cystitis bestand eine sehr vernachlässigte Blennorrhoe der Harnröhre, in deren eitrigem Secret massenhaft Gonokokken nachgewiesen werden konnten. Ueber den Zeitpunkt der Entstehung der Gonorrhoe vermied der Patient jede genauere Angabe. Die Fistelöffnung am Nabel war wegen der Schwellung und entzündlichen Infiltration desselben nicht sichtbar, doch füllte sich der Nabeltrichter beim Pressen des Patienten, sobald heftiger Harndrang sich einstellte, sofort mit schleimigem Eiter und übelriechendem Urin, ebenso bei Druck auf die Blasengegend, wobei sehr heftige Schmerzen auftraten.

Die Behandlung bezog sich vor allen Dingen auf die Cystitis. Bei den häufig vorgenommenen Blasenspülungen entleerten sich jedesmal, sobald die Blase etwas gefüllt war, aus der Nabelfistel zuerst eitriges Flocken, dann die Spülflüssigkeit, so dass schliesslich die ganze eingelassene Menge durch den Nabel abfloss. Trotzdem ist es uns nicht gelungen, eine dünne Sonde tiefer als höchstens 2 cm in die Fistel einzuführen. Nach 3 Wochen hatte sich der Patient erholt, es bestand kein Fieber mehr, der Urin, der ohne schmerzhaften Drang entleert wurde, sah beinahe normal aus, auch die Entleerung von Eiter aus der Nabelfistel hatte aufgehört. Aus der letzteren sickerte beständig der Urin heraus, sobald die Blase wenig gefüllt war, weshalb der Patient in kurzen Zeiträumen Urin liess. Einen Dauerkatheter einzulegen, unterliessen wir schon aus dem nahe liegenden Grunde, da die gonorrhoeische Entzündung der Harnröhrenschleimhaut noch im Abheilen begriffen war. Die Bauchdecken waren nicht mehr druckempfindlich, so dass man jetzt sehr deutlich einen harten, über fingerdicken Strang in der Mittellinie durchföhlte, der sich vom Nabel bis

in die Blasengegend verfolgen liess und in seinem oberen Abschnitte, entsprechend dem subumbilicalen Raume, etwas verbreitert, durch die weichen Bauchdecken fast zu umgreifen war.

Nach Ablauf der Cystitis konnte an den Verschluss der Blasenabelfistel gedacht werden. Leitend war dabei das Vorgehen v. Bramann's, das darauf hinausging, die innere Auskleidung des Ganges resp. Harnstranges zu entfernen. Dass sich jedoch unsere Operation von Anfang an etwas anders gestaltete, erklärt sich aus den vorgefundenen Verhältnissen. Da keine Sonde einzuführen und ferner die obere Hälfte des Stranges deutlich zu umgreifen war, wurde die Excision desselben, zunächst in seinem oberen Abschnitte, versucht. Nach Umschneidung des Nabels liess sich unschwer in Zusammenhang mit diesem aus der schwierigen Umgebung ein kleinfingerdicker Bindegewebsstrang umschneiden, von dem ich annehmen durfte, dass er den nicht sondirbaren, wahrscheinlich also etwas gewundenen Gang enthielt. Eine Eiteransammlung oder ein Granulationsherd war in dem durchschnittenen schwierigen Gewebe nicht vorhanden, doch muss wohl angenommen werden, dass das letztere einer früheren Eiterung im sogenannten subumbilicalen Raume seine Entstehung verdankte. Etwa 2 cm unterhalb des umschnittenen Nabels war an dem freipräparirten Strang der Fistelgang geöffnet worden. Es erschien hier ein kleines Lumen, von dem aus sich eine dünne Sonde ohne Schwierigkeit bis in die Gegend der Blase einführen liess. Das weitere Präpariren des Stranges nach der Verlängerung des Schnittes bis zur Symphyse wurde hierdurch sehr erleichtert und liess sich noch bis zur Mitte zwischen Nabel und Symphyse ohne Verletzung des Peritoneums ausführen. Hier jedoch war dieselbe nicht mehr zu vermeiden, da die unter dem Nabel noch sehr starke Schwielen allmählig in ein fast normales Peritoneum überging. Von dem Schlitz des Bauchfells aus konnten die Verhältnisse an der Blase sehr gut übersehen werden. Die Fortsetzung des bisher freipräparirten Stranges, des Ligamentum vesicae medium verbreiterte sich kegelförmig und ging ohne sichtbare Grenze, ganz ähnlich wie dies beim Embryo der Fall ist, in den sehr hoch stehenden Blasenscheitel über. Um nun das Bauchfell nicht weiter bis zur Blase zu öffnen, wurde es von der hinteren Fläche des sehr dicken Ligaments, beziehungsweise mit einer dünnen Schicht desselben scharf abpräparirt und

dann der erwähnte Schlitz durch Naht geschlossen. Zuletzt hing der vollständig freipräparirte Urachusstrang nur noch an dem zipfelförmigen Blasenscheitel, der seine Fortsetzung bildete. Durch diese eigenthümliche Form und Lage des Vertex, der mehr als 2 Finger breit trotz leerer Blase die Symphyse überragte und der Bauchwand dicht anlag, setzte sich das Bauchfell ohne die gewöhnliche Umschlagsfalte von der hinteren Fläche der Blase auf die Bauchwand fort. Mit der queren Durchtrennung des Stranges an der Blase war die totale Excision des Fistelganges sammt seinen beiden Mündungen vollendet. Da die Amputationsstelle in den Bereich dieses Zipfels der Blase fiel, der ebenso gut einer trichterförmigen Zuspitzung der Blase, als einer Erweiterung der Urachusmündung entsprechen konnte, klaffte die Schleimhaut in einer Ausdehnung von etwa $1\frac{1}{2}$ cm. Das Betasten des Blaseninnern von hier aus ergab, dass die Blase einen langen, dickwandigen Schlauch darstellte, ähnlich wie nach dem Sectionsbericht in dem v. Bramann'schen Falle; es liegt nahe, diese zum Theil auch anderweitig (z. B. Stadfeldt, Wutz) aufgefallene abnorme Gestalt der Blase mit dem sehr hoch heraufreichenden, trichterförmig zulaufenden Vertex wegen der Aehnlichkeit mit den Verhältnissen beim Embryo mit der Persistenz des Urachus am Blasenscheitel in Zusammenhang zu bringen.

Das Loch im Blasenscheitel einem spontanen Verschluss wie in dem v. Bramann'schen Falle zu überlassen, schien hier schon wegen der Nähe der Peritonealnaht nicht rathsam; auch musste die Anwendung eines Dauerkatheters vermieden werden, um nicht die kaum abgelaufene Urethritis und Cystitis wieder zu entfachen. Vor allen Dingen aber waren durch das quere Abtrennen der Urachusmündung am Blasenscheitel sehr günstige Wundränder für die Naht entstanden, welche durch den Hochstand des Organes sehr erleichtert wurde. Durch den Verschluss der Blasenwunde hatte sich eine dem normalen Vertex mehr entsprechende gewölbte Blasenkupe gebildet. Auf die Stelle der Blasenahnt kam dann zur Sicherheit ein kleiner Tampon, während die ganze übrige Wunde geschlossen wurde.

Der Verlauf war im Allgemeinen günstig. Die Wunde heilte schnell, nur der untere Wundwinkel, der tamponnirt worden war, brauchte 4 Wochen bis er vernarbt war. Doch kaum hatte er

sich geschlossen, so entstand hier in der Narbe ein kleiner Abscess, der geöffnet wurde. Nach einem Jahre wiederholte sich die Abscessbildung noch einmal an derselben Stelle. Durch leichte Auslöffelung wurden einige Seidenligaturen zu Tage befördert. Bis jetzt — es sind 2½ Jahre seit der Operation verflossen — ist die Urinfistel nie wieder aufgebrochen. Der Patient ist vollständig gesund geworden, nur ist er noch genöthigt, ziemlich häufig Urin zu lassen. Da eine Cystitis nicht wieder aufgetreten ist, kann diese Erscheinung wohl nur durch die geringe Capacität der Blase bedingt sein. Der gute Erfolg ist in diesem Falle in erster Linie dem Umstande zu danken, dass die Cystitis sich vor der Operation beseitigen liess und zweitens, dass durch das quere Abschneiden der erweiterten Fistelmündung am Blasenscheitel eine mit günstigen Rändern für die Naht ausgestattete Wunde in der Blase entstanden war.

War aber der hier excidirte Fistelgang auch wirklich eine Urachusfistel?

Ich muss hier diese Frage etwas eingehender berühren, da gerade bei den unter Entzündungserscheinungen entstandenen Blasenabelfisteln die Entscheidung sehr schwer ist, ob ein partiell offener Urachusrest an der Fistelbildung betheiligt ist oder diese andere Ursachen hat. Ledderhose betont, dass die Betheiligung des Urachus in solchen Fällen sehr zweifelhaft ist, bei welchen heftige entzündliche Erscheinungen und besonders Entleerung von Eiter durch den Nabel dem Ausfliessen von Urin vorangingen; es liegt hier nach Ledderhose die Annahme näher, dass sich der Urin unabhängig vom Urachus nach vorhergehender Ulceration und Perforation der Blasenwand mit subperitonealer Urinfiltration seinen Weg zum Nabel gebahnt hat. „Allerdings ist ein strenger anatomischer Beweis für diese Möglichkeit, wie es scheint, bisher nicht geliefert worden.“ Bekannt ist jedoch, dass Blasensteine diese Complication hervorrufen können (cf. Tillmanns)¹⁾. Es wäre ferner möglich, -- und diese Annahme gewinnt viel Boden durch die Untersuchungen von Gerota²⁾ über die anatomischen Verhältnisse der Lymphbahnen und Lymphdrüsen

¹⁾ Tillmanns, Deutsche Zeitschrift für Chirurgie. Bd. 18. S. 198.

²⁾ Gerota, Anatomischer Anzeiger. XII. 1896. S. 89.

der Harnblase und der Nabelgegend¹⁾, dass sich unabhängig vom Urachus eine Entzündung von der Blase bis zum Nabel fortpflanzen und den Weg für einen etwaigen Durchbruch des Urins vorbereiten kann. Auch H. Fischer²⁾ zieht als Ursache der subumbilicalen Phlegmone die Fortleitung der Entzündung von der Blase aus in Betracht, allerdings weist er dabei, zumal er in 2 Fällen Plattenepithelien im Eiter fand, auf die Möglichkeit hin, dass Urachusreste mitbetheiligt waren, dass also die Entzündung der Blase, ähnlich wie bei den oben erwähnten Fällen von Wutz auf dem Wege des am Blasenscheitel offenen Urachuskanälchens zuerst eine Eiterung in Urachuscysten verursachte und von hier aus, vielleicht durch Ruptur einer solchen vereiterten Cyste der Abscess im subumbilicalen Raume zur Entstehung kam.

Auf der anderen Seite hat sich Wutz, was die Rolle betrifft, die dem Urachus bei den acquirirten Blasennabelfisteln zukommt, in seiner Arbeit dahin ausgesprochen, dass dies durch keine anatomische Untersuchung klargelegt sei. Zwar ist er nicht der Meinung, dass unter normalen Verhältnissen ein Eindringen von Urin in den durch eine kleine Querfalte meist verschlossenen Urachusrest stattfinden könne; denn es war selbst in Fällen hochgradigster Blasendilatation bei Prostatahypertrophie eine Erweiterung des Canälchens niemals zu beobachten; doch gelang ihm, wie schon erwähnt in anderen Fällen der Nachweis, dass sich von der erkrankten Blase aus die eitrige Entzündung durch den sondirbaren Urachusgang hindurch auf einige demselben anliegende Cysten erstreckt hatte. Es wäre nun leicht denkbar, dass unter Umständen, wenn der Urachusrest am Blasenscheitel abnorm weit und zugänglich ist oder in dieser Weise durch die Eiterung verändert wurde, auch der Urin denselben Weg betritt, den die Entzündung genommen. Deshalb liegt schon in dem Befunde von Wutz ein gewisser Beweis dafür, dass der Urachusrest bei der Entstehung von Blasennabelfisteln im späteren Alter sehr wohl betheiligt sein kann.

¹⁾ Lymphdrüsen und -Gefäße entlang der Art. umbilicalis, der Vasa epigastrica inf. und seitlich der Blase. Lymphoglandula umbilicalis hinter dem Nabelring im subperitonealen Bindegewebe. Lymphoglandulae vesicales ant. im prävesicalen Fettgewebe.

²⁾ H. Fischer, Sammlung klin. Vorträge von Volkmann. Neue Folge 89. Die Eiterungen im subumbilicalen Raume. 1894.

Die Entscheidung jedoch, ob in dem betreffenden Falle ein wiederaufgebrochener Urachus oder der Fistelgang eines durchgebrochenen Harnabscesses vorliegt, ist ohne den mikroskopischen Nachweis von Urachusepithel, wie er in dem v. Bramann'schen und meinem Falle (s. Seite 90) gelungen ist, kaum mit Bestimmtheit zu treffen; denn die klinischen Symptome, die den Aufbruch der Fistel am Nabel begleiten, sind zur Beantwortung der Frage, ob ein Urachusrest den Ausgangspunkt bildet oder nicht, nur wenig zu verwerthen. Als Anhaltspunkte für die Diagnose geben Ledderhose, v. Bramann, Güterbock schnell auftretende, heftige Entzündungserscheinungen, ausgedehnte Infiltration und Schwellung der Bauchdecken an, was für Urininfiltration nach Perforation der Harnblase sprechen würde, während das mehr symptomlose Entstehen der Urachusfistel zukommt. Die letztere aber entsteht nur bei entzündlichen Störungen der Blase, die sich in den Rest des Epithelschlauches fortsetzen, nachdem davon auch der solide Theil des Ligamentum med. und mit ihm der subumbilicale Raum ergriffen ist. Wie aus der Entleerung von Eiter aus dem Nabel vor dem Durchbruch des Urins zu ersehen ist, können jene Abschnitte stark durch Entzündung betheilt sein und es wäre nicht unmöglich, dass sich auch hier bei dem Wiederaufbruch des Harnstranges Erscheinungen einstellen, wie sie für den Durchbruch der Urininfiltrate oder perivesiculären Abscesse am Nabel gelten. Ferner ist noch zu bedenken, dass sich ohne stürmische Erscheinungen bei vorhandener Cystitis die Entzündung sowohl auf lymphatischem Wege, als durch ein theilweise offengebliebenes Urachuscanälchen hindurch ganz allmählig bis hinter den Nabel fortpflanzen kann, bis eine weitere Ursache, vielleicht eine lang dauernde Stauung des Urins, denselben auf der nämlichen Bahn zum Durchbruch am Nabel führt. Auch hierbei würden uns die genannten Symptome zur Beurtheilung der vorliegenden Fistel im Stiche lassen. Ich glaube daher, dass Fälle, deren Deutung als Urachusfistel sich allein auf das Fehlen dieser klinischen Erscheinungen stützt, nicht als unzweideutig betrachtet werden dürfen.

So wurde der von Goldschmidt¹⁾ operirte Fall, ein 10jähriger Knabe, wegen der allmählichen Entstehung der Fistel ohne Ent-

¹⁾ Verhandlungen der Deutschen Gesellschaft für Chirurgie. 20. Congress 1890. S. 179. I.

zündungserscheinungen und wegen des Fehlens phlegmonöser Prozesse der Bauchdecken als Urachusfistel angesehen, obgleich der Autor selbst beifügte, dass erst die mikroskopische Untersuchung, die nicht gemacht werden konnte, einen sicheren Stützpunkt für die Diagnose abgegeben hätte. Als Ursache des Aufbruchs fand sich ein grosser Blasenstein, der durch Sectio alta entfernt wurde. Die Fistel, deren eine abscessartige Erweiterung unterhalb des Nabels schon vorher incidirt worden war — die andere fand sich beim Steinschnitt hinter dem l. M. rectus. — heilte nach diesen Eingriffen und dem Ablauf der Cystitis und ist, wie Herr Goldschmidt die Güte hatte mir mitzutheilen, geschlossen geblieben.

Aber selbst dann, wenn eine eingehende Untersuchung möglich ist, sind manchmal nicht alle Zweifel gehoben, wie der folgende Fall beweist, bei welchem ebenfalls heftigere Entzündungserscheinungen fehlen.

Ein 67jähriger Mann besuchte seit 3 Jahren wegen seiner durch Prostat hypertrophie und Cystitis hervorgerufenen Blasenbeschwerden mehrmals die Poliklinik, da er zu einer stationären Behandlung sich nicht entschliessen konnte. Er kam nur, wenn Retentio urinae eingetreten war. Der Urin wurde mit einem weichen Katheter entleert und die Blase jedesmal ausgespült. Ende Juni 1897 meldete der Pat., dass der Urin, nachdem wieder Verhaltung seit etwa 24 Stunden eingetreten war, in der Nacht durch den Nabel ausgeflossen sei. Der Erscheinung gingen, wie Pat. ausdrücklich betonte, abgesehen von den gewöhnlichen Schmerzen bei der Harnverhaltung, keine besonderen Beschwerden voraus. Entzündet war die Gegend des Nabels nicht. Der sämtliche eitrig-schleimige Urin floss durch den Nabel ab. Der ziemlich weite und tief eingezogene Nabeltrichter füllte sich stets mit Urin, von dem nichts auf normalem Wege von selbst abging.

Die Untersuchung ergab eine ziemlich stark vergrösserte Prostata; eine Sonde war am Nabel in der Richtung nach der Blase nur etwa 6 cm weit einzuführen. Vom Nabel bis gegen die Symphyse fühlte man in der Mittellinie durch die weichen und dünnen Bauchdecken hindurch eine zweifingerbreite strangartige Verhärtung. Ein dicker Silberkatheter lässt sich ohne besondere Schwierigkeit in der Pars prostatica so weit in die Blase einführen, dass sein äusseres Ende am Orificium urethrae steht; dabei bemerkt und fühlt man durch die Bauchdecken etwa 3 Finger breit oberhalb der Symphyse die Spitze des Katheters. Dies konnte erklärt werden durch eine stark dilatirte, schlaffe Blasenwand, durch eine abnorme, mehr schlauchartige Gestalt der Blase mit hochliegendem Vertex, durch ein Divertikel oder dadurch, dass der Katheter in den Fistelgang gerathen war.

Das fast völlig symptomlose Auftreten der Fistel sprach am wenigsten für eine Perforation der Blase mit Urininfiltration, auch

wenn man einen mehr chronischen Verlauf derselben in Betracht zog; deshalb wies die Lage des Fistelganges, der genau in der Mittellinie dem Lig. ves. med. folgte, soweit man dies aus der hier fühlbaren, strangartigen Verhärtung schliessen durfte, viel eher auf eine Urachusfistel hin. Dazu kam die Vermuthung, dass eine Abnormität der Blase vorhanden war, wie sie ja öfters bei Urachusfisteln beobachtet wurde; und dann sind gerade hier bei Prostatahypertrophie mit Cystitis die Ursachen, die für den Wiederaufbruch des Urachus von Bedeutung sind, die Stauung des Urins in der Harnblase und die Entzündung derselben sehr ausgeprägt vorhanden.

Im übrigen ist der Durchbruch des Urins durch den Urachus bei Prostatahypertrophie nach mehrjähriger Dysurie schon beobachtet worden und zwar von Levié¹⁾ an einem 79jährigen Manne, bei dessen Section sich die Annahme bestätigte, dass der Urachus durchgängig war; seine 1—1,5 mm weite Mündung im Blasenscheitel war von einem wulstförmigen Rand umgeben.

Bei dem Alter und der Gebrechlichkeit unseres Patienten, sowie in Rücksicht auf die erhebliche Vergrößerung der Prostata und die vorhandene Cystitis konnte man als Ziel der Behandlung nicht die Heilung der Fistel, sondern nur eine Besserung des Zustandes auf dem einfachsten Wege ins Auge fassen. Da es nun nicht möglich war, durch Einlegen eines Dauerkatheters die Urinabsonderung aus der Nabelfistel zu beseitigen und sich auch schubweise in grösseren Zeiträumen bis zu 2 Tagen aus derselben eine Menge von Eiter entleerte, so dass man an das Vorhandensein von Ausbuchtungen des Fistelganges denken musste, welche die Eiterung unterhielten und Ansammlungen gestatteten, so schien mir das Verfahren von v. Bramann, wodurch die ganze Fistel mit ihren Buchten geöffnet und die Fistelmündung vom Nabel zur Symphyse verlagert wurde, am besten den Anforderungen dieses Falles zu genügen. Abgesehen davon, dass es wegen der Entzündung der Blase und der Hypertrophie der Prostata unmöglich gewesen wäre, die Fistelmündung am Blasenscheitel zum Verschluss zu bringen, konnte die zur Symphyse verlagerte Fistel bei dem vorhandenen Leiden nur die Maassnahmen zu dessen Besserung unterstützen.

¹⁾ Levié, nach Jahresbericht von Virchow-Hirsch 1873, II, S. 416 und Ledderhose l. c.

Ich spaltete also unter Leitung einer Sonde den Fistelgang, dessen Wandung allseitig von enorm festem schwierigen Gewebe gebildet wurde. Etwa 5 cm oberhalb der Symphyse begann eine wallnuss-grosse mit dickem eitrigem Urin ausgefüllte und mit schmierigen Granulationen ausgekleidete Höhle, die hinter der Bauchwand liegend bis zur Symphyse reichte. Nachdem die Wandung dieses Hohlraumes ebenso wie die ganze Fistel mit Löffel und Tupfer gereinigt war, wobei das Bauchfell nirgends verletzt wurde, sah man an der tiefsten Stelle der Abscesshöhle ein für einen Bleistift durchgängiges Loch, durch welches die Fistel, beziehungsweise ihre Ausbuchtung mit der Blase communicirte. Die ganze Wunde wurde mit Jodoformgaze tamponnirt und ein Dauerkatheter eingelegt. Nach 14 Tagen starb der Patient unter urämischen Erscheinungen und hohem Fieber. Bei der Section, die vor allem eine beiderseitige hochgradige Pyelonephritis feststellte, fanden sich an dem gewonnenen Präparate, das die Harnblase im Zusammenhange mit dem mittleren Theil der Bauchdecken bis zum Nabel enthielt, folgende Veränderungen, die besonders klar nach dem Sagittalschnitt durch die Mitte des ganzen Präparates zu Tage treten.

Die kleine dickwandige, von ulcerativer Entzündung befallene Blase spitzt sich dicht an der Umschlagsstelle des Peritoneums genau in der Mittellinie zu einem kleinen Trichter zu, der mit der erwähnten Oeffnung in die Abscesshöhle mündet. Auf der Innenseite der Bauchdecken springt das Ligamentum vesicae medium als ein 2 cm breiter Wulst vor. Auf der Schnittfläche sieht man, dass die 1 cm dicke hintere Wand der Fistel von dem sehr derben Gewebe des Ligaments gebildet wird. Die Schleimhaut der Blase setzt sich in den erwähnten Trichter eine Strecke weit, bis zu der Communicationsstelle fort.

Nach dem Befunde bei der Operation und an dem Präparate ist vor allem klar, dass die Blasennabelfistel genau in der Mittellinie und zwar in dem sehr stark verdickten Lig. ves. med. verläuft. Die Mündung in der Blase hat ihren Sitz ebenfalls genau in der Mitte des Vertex vor dem Peritoneum am Ansatz des Lig. med. Es fanden sich jedoch in dem bei der Operation aus dem Fistelgange entfernten Gewebe keine Epithelien, ebenso wenig konnten in Querschnitten von der Fistelwand Reste einer epithelialen

Auskleidung nachgewiesen werden. Wohl lässt sich vermuthen, dass bei der starken Eiterung in der Fistel das Epithel zu Grunde gegangen war, oder dass kleine Reste uns bei der Untersuchung der ausgeschabten Massen entgangen sind, doch könnte man für die Annahme einer Urachusfistel nur die anatomische Lage des Fistelganges im Ligament. med. und seiner Mündung am Blasescheitel verwerthen. Was diese letztere betrifft, so weist ihre trichterförmige Gestalt im Hinblick auf den spitzzulaufenden Blasescheitel in unserem ersten Falle und auf die von Wutz¹⁾ beobachtete Einziehung der Blasenschleimhaut an der Mündungsstelle des Urachuscanälchens zusammen mit ihrer Lage am Ansatz des Lig. med. mit grosser Wahrscheinlichkeit darauf hin, dass bei der Entstehung der Fistel ein Urachusrest am Blasescheitel mit im Spiele war, vielleicht nur insofern, als der kleine Trichter seiner Mündung einen besonders günstigen Angriffspunkt für die Eiterung der Blase abgab, so dass es gerade hier bei der oft eintretenden Urinstauung schliesslich zur Perforation kam. Die Verziehung der Schleimhaut an dieser Stelle würde ohne Bedenken durch Vernarbung zu erklären sein, wenn der Durchbruch nicht gerade da, wo man die Einmündung eines Urachusrestes vermuthen muss, erfolgt wäre. Dass die Entzündung von der Blase bis zum Nabel nur langsam fortgeschritten, also der Aufbruch des Nabels längere Zeit vorbereitet war, dafür spricht die sehr starke Verdickung der ganzen Umgebung des Fistelganges, ebenso wie das fast erscheinungslose Auftreten.

Was also die Betheiligung des Urachus resp. eines Urachusrestes an der Bildung der Blasennabelfistel in diesem Falle betrifft, so konnte man trotz genauer Untersuchung des Präparates zu keiner unzweideutigen Entscheidung gelangen.

Eine bestimmtere Antwort gab dagegen die mikroskopische Untersuchung in unserem 1. Falle (S. 81). Das Präparat besteht aus einem kleinfingerdicken fibrösen Strang, der die ganze Blasennabelfistel sammt ihrer Mündung am Nabel und ihrer Communication mit der Blase enthält. Von seiner Blasenmündung aus

¹⁾ l. c. Nach Wutz ist in den meisten Fällen an der Innenfläche der Blase an der Stelle, wo der Urachus seinen Anfang nimmt, beim Anspannen der Schleimhaut eine kleine trichterförmige Einziehung wahrzunehmen, deren Spitze die Oeffnung enthält.

kann der Fistelgang bis zu der erwähnten, bei der Operation entstandenen Oeffnung in der Mitte des Nabels sondirt werden. Der Nabelantheil des Ganges ist ein unregelmässiger Trichter, in welchen sich die Haut des Nabels noch bis etwa 1 cm weit hinein erstreckt. Darauf schliessen sich gegen die Blase zu kleine, mit Granulationen gefüllte Ausbuchtungen an, die sich bald zu dem Fistellumen verengen, das von hier aus mit einem Durchmesser von 1—2 mm vollkommen gestreckt bis zur Blase verläuft. Die Frage nach der Auskleidung des Ganges war nicht leicht zu beantworten. Im mittleren Drittel fand sich nirgends Epithel, überall Granulationen, zerfallene Zellmassen bei noch stark entzündeter Umgebung. Weiter zur Blase entdeckte ich nach langem Suchen im Lumen des unteren Drittels der Fistel mehrere deutlich 2—3 schichtige Epithelinseln (ovale und kubische Zellen) innerhalb von Entzündungsproducten und Granulationsgewebe als Reste einer epithelialen Auskleidung des Ganges. Da, wo dieser sich erweiterte, begann ein regelmässiges, mehrfach geschichtetes Uebergangsepithel, das jedoch allein eine bestimmte Entscheidung darüber nicht zulässt, ob die trichterförmige Spitze der Blase zum grössten Theile der letzteren oder einer erweiterten Urachusmündung angehört. Nur die Muskelbündel der Umgebung, die hier nicht in geordneten Lagen verlaufen, sondern hauptsächlich nur eine unregelmässige Längsfaserung erkennen lassen, würden für die Angehörigkeit dieses Abschnittes zum Urachus sprechen, der nach Wutz nur von einer vorwiegend longitudinalen Schicht umgeben ist. Da auch äusserlich bei der Operation keine Grenze zwischen Blasescheitel und Urachus zu erkennen war, so glaube ich annehmen zu dürfen, dass hier die Blase mit dem angrenzenden Theil des Urachus embryonale Verhältnisse zurückbehalten hat, dass also der zugespitzte Blasescheitel ohne Begrenzung in die vergrösserte Urachusmündung übergeht; denn wäre die Erweiterung der letzteren erst später erfolgt, so müsste doch wenigstens eine Grenze angedeutet sein. Für diese Annahme spricht auch die schlauchartige Gestalt der Blase und der hohe Stand ihres oberen Endes.

Diese erweiterte Urachusmündung, wie sie sich hier und in anderen Fällen vorfand¹⁾, ist mit der spitz zulaufenden Form des

¹⁾ z. B. in dem Falle von Cadell, wo der Eingang des offenen Urachus am vorderen oberen Ende des Vertex für den kleinen Finger durchgängig ist.

Blasenscheitels sicherlich nicht nur ein wesentliches Hinderniss für die Heilung der Blasennabelfistel, sondern auch ein Hauptmoment für den sog. Wiederaufbruch des Urachus; denn ebenso wie in anderen Ausbuchtungen der Blase werden gerade an dieser Stelle bei Entzündungen der Schleimhaut die schwersten Processe entstehen, die von hier aus sehr leicht auf den soliden Abschnitt des Ligament. med. übergreifen können.

Es hat demnach dieser Befund auch für die einzuschlagende Behandlung hartnäckiger Urachusfisteln seine Bedeutung, da man bei solchen annehmen darf, dass ungewöhnlich grosse Urachusreste am Blasenscheitel, vielleicht mit abnormer Gestalt desselben, die erste Ursache zum Durchbruch des Urins am Nabel abgegeben haben. Man wird deshalb in solchen Fällen mit einfachen Mitteln, wie sie bei angeborenen Fisteln sehr bald nach der Geburt in Gestalt von Kauterisiren oder Aetzen der Fistelmündung mit Erfolg angewandt wurden, keinen Dauererfolg erzielen, sondern nur dadurch, dass der epitheltragende Theil des Ganges mit seiner Blasenmündung entfernt wird, ähnlich wie wir die Kiemen-gangfistel bis zu ihrer inneren Mündung und den persistirenden Dottergang bis zum Darm verfolgen. Ob man nun die äussere Fistelöffnung am Nabel nur aufsucht und vernäht, oder von hier aus ein Stück der Fistel excidirt, das bleibt sich bezüglich des Werthes der Operation ziemlich gleich, denn in jedem Falle ist die anatomische Ursache der Fistelbildung, der mit der Blase communicirende Urachusrest, als Hauptfactor für weitere Recidive bestehen geblieben.

Von diesem Gesichtspunkte aus ist meines Erachtens auch die von Delagènière einmal mit Glück an einem 5 jährigen Knaben ausgeführte partielle Resection des Urachus zu beurtheilen, die er zur Heilung der Urachusfistel für ausreichend hält und empfiehlt. Wie oben, S. 76 ausgeführt, versteht der Autor unter dieser Operation die Excision der Nabelmündung im Zusammenhange mit einem kleinen Abschnitte des Ganges, worauf die Naht des Fistellumens folgt, ein Verfahren, das sich nur für die angeborene Fistel eignen dürfte, da die im späteren Alter entstandene wohl selten in ihrem Nabelabschnitte eine Schleimhautauskleidung trägt. Der Umstand, dass bei dieser Operation eine Eröffnung der Bauchhöhle nicht vermieden wird, spricht bei der Abschätzung

der partiellen und totalen Resection des Urachus zu Gunsten der letzteren. Einen gefährlicheren Eingriff bedeutet die totale Entfernung nicht, wohl aber beseitigt sie jede Möglichkeit eines Recidives. Stierlin dagegen hat in seinem Falle die Verletzung des Peritoneums gescheut und dadurch vermieden, dass er nur die Schleimhaut an der Fistelmündung anfrischte und das Lumen vernähte. Bei dem Alter seiner Patientin und der vorgefundenen Weite des Urachuskanales müssen wir auch für diesen Fall betonen, dass abnorme, für den Wiederaufbruch des Urachus äusserst günstige Verhältnisse zurückgeblieben sind: der Blasen-scheitel läuft hier in ein weites Rohr aus, dessen geschlossenes Ende im Nabelring liegt.

Aus dem Bisherigen ergibt sich, dass man bei der congenitalen Fistel schon möglichst bald nach der Geburt die einfachsten Methoden versuchen soll, nachdem vorhandene Hindernisse für die normale Urinentleerung beseitigt sind. Zu diesem Verfahren rechnen wir auch die Anfrischung der Fistelmündung mit Naht, wobei auch der Nabelring zur Verhütung von Hernien geschlossen werden soll. Hat diese Behandlung keinen oder nur vorübergehend einen Erfolg erzielt, so darf man nach Ablauf der ersten beiden Lebensjahre wohl als ganz bestimmt annehmen, dass das Offenbleiben des Urachus durch die grosse Weite seines Lumens oder eine cystische Ausbuchtung und sonstige namentlich entzündliche Veränderungen seiner Wandung bedingt ist. Mit einem grösseren Eingriffe, der für solche Fälle in Frage käme, empfiehlt Delagénère bis über ein Jahr zu warten. In Anbetracht der Verletzung des Peritoneums, die bei der Resection des Ganges nicht zu vermeiden ist, wäre diese Altersgrenze nach unserem Dafürhalten noch um einige Jahre zu verschieben. Grosse Reinlichkeit zur Verhütung der Entzündung der Urachus-schleimhaut und der Blase, ferner das Tragen einer Druckpelotte über einem aseptischen Gazebausch können den Zustand des Kindes erträglich machen und vor Complicationen schützen. Zwingt dann schliesslich die Hartnäckigkeit der Fistel zur Operation, so hat sich diese, falls jede Möglichkeit eines Wiederaufbruchs beseitigt werden soll, als Radicaloperation zu gestalten.

Bei der sog. acquirirten Urachusfistel würde ich für den Anfangstheil des Ganges dem Verfahren von von Bramann den

Vorzug geben, da es am sichersten eine Verletzung des Peritoneums vermeidet, die bei der oft vorhandenen Entzündung in der Umgebung der Fistel nicht ohne Gefahr ist. Erst bei dem epitheltragenden Abschnitte, der sich erweiternd in den meist abnorm geformten Blasenscheitel übergeht, ist der ganze Schleimhautschlauch womöglich mitsammt einer genügenden Schicht der fibrösen, wahrscheinlich immer verdickten Wandung als Strang zu präpariren, damit nach quерem Durchschneiden desselben am Blasenscheitel eine für die Naht und Heilung günstige Wunde entsteht.

Nachtrag.

Ein anfangs als congenitale Urachusfistel gedeuteter Fall, den ich vor kurzem operirte, führte erst bei der mikroskopischen Untersuchung des gewonnenen Präparates zu der richtigen Diagnose. Die Einzelheiten des interessanten Falles sind folgende:

Die Mutter des jetzt 1 $\frac{1}{2}$ jährigen Knaben bemerkte schon bald nach der Geburt, als am 5. Tage die Nabelschnur abfiel, das Aussickern von klarer Flüssigkeit aus dem Nabel. Demselben soll zuerst eine rothe Geschwulst von der Grösse einer Kleinfingerkuppe aufgesessen haben, die sich von selbst allmählig verkleinerte und schliesslich verschwand. Als das Kind $\frac{1}{2}$ Jahr alt war, gelang es dem behandelnden Arzte mit Salben- und Heftpflasterverbänden einen Verschluss der Fistel zu erzielen. Doch angeblich nur für 2 Wochen, während welcher Zeit grosse Unruhe und Störungen des Allgemeinbefindens auffallend waren. Erst als die Fistelmündung am Nabel wieder aufgebrochen war und eine grosse Menge wässriger Flüssigkeit sich daraus entleerte, besserte sich der Zustand. Gelegentlich soll auch einmal etwas Eiter aus der Mündung herausgekommen sein.

Bei der Untersuchung des ziemlich schwächlichen und blassaussehenden Kindes fiel vor allen Dingen auf, dass die etwa $\frac{1}{2}$ cm unterhalb des Nabels liegende, von leicht entzündeter Haut umgebene Fistelöffnung, die für gewöhnlich einen klaren Flüssigkeitstropfen enthielt, bei jeder Urinentleerung eine grosse Menge dieses Secretes ausfliessen liess.

Aus der Harnröhre aber konnte sich der Urin nicht in normalem Strahl entleeren, sondern floss fast nur tropfenweise ab, denn es bestand eine hochgradige angeborene Phimose mit ganz feiner Oeffnung im Præputium. Diese Erschwerung des Urinabflusses durch ein angeborenes Hinderniss, ferner das Aussickern des Secretes aus der Nabelfistel besonders beim Urinlassen und der etwas urinöse Geruch der aus dem Nabel entleerten Flüssigkeit deuteten auf das Vorhandensein einer angeborenen Urachusfistel. In dieser Diagnose wurde man, abgesehen von der ganzen Anamnese, noch bestärkt durch die Menge des aus der Fistel geflossenen Secretes, das dünnflüssig und klar aussehend, weder einen faeculenten Geruch besass, noch irgendwelche

festen Bestandtheile aufwies. Durch ein am Nabel befestigtes Glasgefäss wurde bestimmt, dass die während eines Nachmittags entleerte Flüssigkeit etwa $\frac{1}{4}$ — $\frac{1}{3}$ des in dieser Zeit gelassenen Urines entsprach. Die Sonde konnte nur eine kleine Ausbuchtung unter der Haut feststellen, in den Fistelcanal drang sie nicht ein. Der Plan der Behandlung bestand zunächst in Operation der Phimose und mehrmaligem Aetzen und Zusammenziehen der Fistelmündung durch Heftpflaster.

4 Wochen nach Spaltung des Praeputiums und Herstellung eines normalen Urinabflusses entleerte sich aus der inzwischen noch etwas verkleinerten Fistelmündung nur noch sehr wenig Flüssigkeit, besonders fehlte jene frühere Erscheinung, dass sich der Ausfluss beim Uriniren vermehrte. Doch die Fistel blieb offen, ihre Mündung feucht und auf Druck in die Blasen-egend sickerten regelmässig mehrere Tropfen heraus. Da mit der Sonde eine Unterminirung der Haut in geringer Ausdehnung festgestellt war, sollte diese Tasche, die ihre Entstehung wahrscheinlich einer früheren Abscessbildung verdankte, gespalten werden, um nach Freilegung des einmündenden Fistellumens direct auf dasselbe mit dem Aetzmittel einwirken zu können.

Nach Incision der Haut, 1 cm nach oben und unten von der Fistelöffnung, lag am Grunde einer kaum haselnussgrossen, mit Granulationen ausgekleideten Vertiefung das gesuchte Fistellumen mit einem überquellenden Schleimhautrande, das ihm das Aussehen einer kleinen Warze verlieh. Von dieser Fistelmündung aus drang eine Sonde genau in der Mittellinie des Abdomens ziemlich tief und leicht nach unten bis in die Gegend der Blase vor; leider musste der Versuch, einen in die Blase eingeführten Katheter mit dieser Sonde zu fühlen, bald aufgegeben werden, um die Chloroformnarkose des sehr blass aussehenden Kindes nicht zu sehr zu verlängern. Als die Schleimhaut der Fistelmündung mit der Pincette gefasst und etwas angezogen wurde, liess sich aus dem Nabelring ohne jede Schwierigkeit ein etwa 5 mm dicker schlauchartiger Strang mehrere Centimeter weit hervorziehen.

Ein dünnes mit diesem Strang sehr locker verbundenes und mit einigen Fetträubchen versehenes Bindegewebsblatt an dessen oberer, d. h. der Brust zugekehrten Seite löste sich leicht beim Anziehen des Stranges und wurde wegen seiner Aehnlichkeit mit dem Peritoneum noch weiter mit einem Tupfer zurückgeschoben. Als das ganze Gebilde 7 cm weit vor dem Nabel freilag, konnte man sehen und mit der Sonde feststellen, dass sich das Lumen des Schlauches allmählig erweiterte, die Wand desselben dicker wurde und die deutliche Streifung einer Längsmuskellage aufwies. Die Sonde war nur in der Richtung gegen die Blase weiter einzuführen.

Der bisherige Befund bei der Operation schien die Annahme noch mehr zu stützen, dass es sich um einen offen gebliebenen Harnstrang handelte. Bei dem Hochstand des Blasen-scheitels im Alter unseres Patienten (siehe Disse. Die Lage der menschlichen Harnblase. Merkel und Bonnet, Anatomische Hefte I.) und besonders bei vorhandenen Anomalien des Urachus konnte die mit dicker Muskulatur versehene Erweiterung des freipräparirten Stranges

nicht mehr weit von dem hervorgezogenen Blasenscheitel sein. Es erfolgte deshalb hier die Querdurchtrennung und Naht des darauf etwa $1\frac{1}{2}$ cm weit klaffenden mit Schleimhaut ausgekleideten Lumens, worauf sich die Nahtstelle durch den Nabelring zurückzog und dieser, ebenso wie die kleine Hautwunde, durch einige Nähte geschlossen wurde. Die Heilung erfolgte glatt in wenig Tagen.

Die mikroskopische Untersuchung des ganzen 7 cm langen Schlauches ergab, dass nicht ein offener Urachus, sondern ein persistirender Dottergang extirpiert worden war; denn die Querschnitte, die wir aus den verschiedensten Abschnitten des Stranges anfertigten, zeigten vor allen Dingen ein mit sehr gut entwickelter Darmschleimhaut versehenes, allmählig nach dem inneren Ende zu sich vergrößerndes Lumen. Radiärstehende, mit einfachem Cylinderepithel ausgestattete Einsenkungen in eine Schicht reticulären Bindegewebes geben mit ihren zahlreichen Becherzellen und basalliegenden Kernen das Bild der Lieberkühn'schen Drüsen wieder, nur sind sie mitunter verästelt und an ihrem peripheren Ende stark ausgebuchtet. Die überall deutliche und nirgends durch Drüsen oder Follikel durchbrochene Muscularis mucosae mit ihrer Rings- und Längsmuskellage erstreckt sich mit Ausläufern in einzelne gut ausgebildete Zotten hinein, deren im mittleren Abschnitte der Fistel 2, im inneren 4—5 zu sehen sind. Kleine Solitärknötchen mit Keimzentren sitzen, in einzelnen Querschnitten bis zu 5, zwischen den Epithelschläuchen und der Musc. mucosae, die letztere leicht nach aussen ausbuchtend. Darauf folgt die Submucosa, dann eine ziemlich regelmässige, nach der inneren Mündung des Präparates an Stärke zunehmende Muscularis mit Rings- und Längslage. Nur die letztere ist an einzelnen Stellen lückenhaft. Es ist wahrscheinlich, dass ein Theil von ihr mit der im Präparate fehlenden Serosa bei der Operation abgestreift worden ist. Nur im äusseren Viertel des Präparates findet sich deutliche Serosa bei unverletzter Muscularis, und ferner, ähnlich wie es Kern (Beiträge zur klin. Chirurgie, XIX, S. 360) erwähnt, in einem durch das Auseinanderweichen der Serosablätter gebildeten Raume, von lockerem Bindegewebe und Fett umgeben, mehrere zum Theil obliterirte Gefässlumina, die möglicherweise den Vasa omphalo-mesenterica entsprechen.

Nach dem geschilderten mikroskopischen Befunde ist es klar, dass wir es mit einem Meckel'schen Divertikel zu thun hatten; die Merkmale, die zu der falschen Annahme eines offenen Urachus verleiteten, und nun nach der Untersuchung ganz anders zu erklären sind, kann ich kurz zusammenfassen. Das wichtigste Symptom, die erschwerte Urinentleerung durch die angeborene Phimose, so dass der Harn nur tropfenweise, unter gleichzeitigem Ausfliessen von urinähnlichem Sekret aus der Nabelfistel abfloss, ist nur so zu deuten, dass durch die in Folge der Phimose nothwendige Anstrengung der Bauchpresse, ebenso wie beim Eindrücken des Abdomens in der Blasengegend der Inhalt eines oberhalb der Symphyse liegenden Divertikels durch seine Oeffnung am Nabel entleert wurde. Der urinöse Geruch dieser schon wegen des eben genannten Symptomes für Urin gehaltenen Flüssigkeit konnte nur Täuschung sein, die bei der beständigen Benetzung der Haut des Kindes mit Urin leicht

erklärlich ist. Nur eine chemische Untersuchung des Sekretes hätte hier zur richtigen Diagnose führen können. Das klare Aussehen und die verhältnissmässig grosse Menge desselben deutet darauf hin, dass es von einem nach dem Darm zu verschlossenen, wahrscheinlich cystisch erweiterten Divertikel stammt. Die Täuschung wurde vervollständigt durch den gerade nach unten gerichteten Verlauf des Schleimhautrohres und dessen Uebergang in einen dickwandigen, muskulösen, sich stark erweiternden Abschnitt, welcher der vorderen Bauchwand dicht anlag.

Für den weiteren Verlauf des Falles, bei welchem bis jetzt keinerlei Störungen aufgetreten sind, ist es wichtig, dass der präparirte Strang unmöglich am Darm abgetragen sein kann; denn abgesehen davon, dass bei der niemals fäculenten Absonderung aus der Fistel eine Communication mit dem Darm ausgeschlossen erscheint, ist auch beim Durchtrennen des Schlauches an seiner erweiterten Stelle kein Darminhalt bemerkt worden. Es bleibt also nur die Annahme, dass es sich um eine zum Darm abgeschlossene, oberhalb der Blase liegende Erweiterung eines durch den Nabel mit einer schlauchartigen Fortsetzung offenen Meckel'schen Divertikels handelte, von welchem der wahrscheinlich grössere Theil nicht entfernt wurde, so dass die Möglichkeit der Entwicklung eines Enterokystoms eine sehr grosse ist. Das Kind bleibt selbstverständlich unter diesen Umständen in ärztlicher Behandlung.

IV.

Ueber Arteriitis obliterans und ihre Folgen.

Von

Professor A. A. Wwedensky

in Tomsk (Sibirien).

Fälle von obliterirender Entzündung der Gefässe, namentlich der Arterien, sind nicht sehr häufig. Oefter begegnet der Kliniker, sowohl der Therapeut, als auch der Chirurg, anderen Erkrankungen des Gefässsystems, der sog. Sclerose und der fettigen Degeneration, die in der weitaus grössten Mehrzahl der Fälle als für das höhere Alter charakteristisch erscheinen. Sie sind, obgleich therapeutischen und chirurgischen Massnahmen am wenigsten zugänglich, leicht diagnosticirbar. Nicht von diesen soll jedoch hier die Rede sein. Viel seltener sind anderer Art chronische Erkrankungen der Gefässe. Dieselben vertheilen sich auf alle Altersstufen, bevorzugen aber die jugendliche und mittlere. Die Entzündung trägt hier keinen destruierenden Character, befällt zwei, drei kleine Gefässstämmchen der Extremitäten oder erstreckt sich auf eine ganze Reihe von Gefässen, sich nicht auf eine Extremität beschränkend; gewöhnlich führt diese Entzündung zu einer Verengerung des Gefässlumens, oder aber zu einem vollständigen Verschluss desselben, was seinerseits Störungen in der Ernährung und Function der betr. Organe und Gewebe bedingt. Die vorliegende Krankheit ist sowohl in Bezug auf ihre Aetiologie, als auch ihren Verlauf noch vielfach in Dunkel gehüllt; auch die Frage nach der Therapie, ja selbst nach dem pathologisch-anatomischen Character der Erkrankung kann noch nicht als abgeschlossen gelten. Die Einen sehen die Arteriitis ob-

literans als selbstständigen Entzündungsprocess an, der sich primär in den feineren oder gröberen Gefässstämmen localisirt, während Andere eine Sclerose der Nervenstämmе als primär betrachten, entstanden auf Grund einer bestehenden oder früheren Infection, die Erkrankung der Gefässe jedoch als secundäre Erscheinung auffassen. Wie dem auch sei, jedenfalls ist in der Literatur nur eine geringe Zahl von Arteriitis obliterans beschrieben worden. Hauptsächlich kommt russischen Aerzten die Ehre zu, viele Fragen bezüglich dieser Krankheit geklärt zu haben; die casuistischen Mittheilungen Jaesche's (1) (1864), die mikroskopischen Untersuchungen über das Verhalten der Blutgefässe von Zoege-Manteuffel (3, 4) (1891), Wolkowitsch (2) (1890), Nikolsky, Lawrowsky (5) (1892), Fedorow (6) und Weiss (7), ferner die mikroskopischen Untersuchungen der Nerven von Rachmaninoff (8) und Murawjeff (9) (1895) trugen viel zur Klärung der Pathogenese dieser Krankheit bei, deren klinisches Bild von Charcot (10) (1858) und seinen Schülern Detil und Lamy (11) (1893) das pathologisch-anatomische aber von C. Friedländer (12) (1876) und F. v. Winiwarter (13) (1878) gegeben ist. Immerhin sind Fälle von Arteriitis obliterans nicht besonders häufig, der Verlauf recht unbestimmt, bald rapid, bald langsam, bald beide Extremitäten oder Theile derselben gleichzeitig befallend, wie in den von mir beschriebenen Fällen, (1889, 1891) (14, 15) bald erst nach Verlauf mehrerer Jahre von einer Extremität auf die andere übergehend. Die Verschiedenartigkeit im Auftreten und im Verlauf der Krankheit kann zu diagnostischen Irrthümern Veranlassung geben. Genaue Kenntniss der Symptome und des Verlaufes und rechtzeitige Diagnose der Krankheit sind aber äusserst wichtig für die Therapie und zur Verhütung der traurigen Folgen derselben. Daher hat auch entschieden die Mittheilung einzelner Fälle kein geringes Interesse.

Fall I. Im Juni 1895 trat in das Moskauer Marienhospital der 28jährige Geistliche J. S. ein. Er klagte über Schmerzen in den Zehen des rechten Fusses, eine nicht heilende Wunde an der unteren Seite der Endphalange der 3. Zehe, ein oberflächliches Geschwür auf dem Rücken desselben Fusses, Schmerzen in der rechten Ferse und Schlaflosigkeit.

Anamnese. Im Alter von 14—15 Jahren überstand Pat., nach seinen Worten, einen acuten Gelenkrheumatismus, der sich besonders auf die linke Seite erstreckten, d. h. es schmerzte der linke Arm und das linke Bein. Im Juni 1890 sprang Pat. ungeschickt aus einem Eisenbahnwagen, während der

Zug noch in vollem Gange war und beschädigte sich beim Fall den rechten Vorderarm, das rechte Knie und den Unterschenkel, die linke Handwurzel und in geringem Grade die linke Seite. An den angeführten Stellen fühlte er etwa 14 Tage hindurch geringen Schmerz. Im Januar 1891 durchfror J. S. gründlich; bald darauf empfand er Schmerz in der Gegend des rechten Handgelenkes und im rechten Fusse, wobei, nach seiner Angabe, am Fussrücken Knötchen sich bildeten. Locale Anwendung von Pflaster, Vollbäder und innerliche Darreichung von Jodkali übten einen günstigen Einfluss aus. Das Frostgefühl, das im Arm und im Bein bestanden, schwand, die Schmerzen liessen nach und nach 14 Tagen verliess Pat. das Zimmer, das er bis dahin gehütet. Alsbald jedoch traten andere Erscheinungen auf: Schwäche in den Beinen, Pat. konnte nicht lange gehen, ohne zu ermüden; die Ermüdung gab sich sehr bald durch Schmerzen im rechten Beine zu erkennen; Ruhe brachte die Schmerzen zum Schwinden, aber selbst mässiges Gehen rief sie sehr bald wieder hervor. Aehnlich ging es mit dem rechten Arm; Pat. konnte nicht lange arbeiten, z. B. schreiben, alsbald traten Ermüdung und Schmerzen im Handgelenk und in den Fingern ein; ausserdem beobachtete Pat. seit Beginn der Krankheit d. h. seit dem Januar 1891 von Zeit zu Zeit gesteigerte Schweisssecretion in der Gegend des rechten Handgelenkes und ein Gefühl, als ob dem Arme von innen nach aussen Stiche versetzt wurden.

Im Sommer verminderten sich die Schmerzen. Im Winter 1892 fingen der rechte Arm und das rechte Bein an kühl und von Frostgefühl befallen zu werden, in der Kälte wurden Handwurzel und Finger sehr schnell blau, die Schmerzen wurden stärker, die Schweisssecretion nahm ab, an der Spitze des Zeigefingers, dann auch des Goldfingers traten nicht sehr schmerzhaft Geschwüre auf. Innerliche Darreichung von Arsen, Handbäder, abwechselnd mit Massage der Hand trugen zur Heilung der Panaritien bei, die übrigen Erscheinungen jedoch blieben unverändert. 1893 wandte Pat. Electricität, Massage und aromatische Bäder an. Letztere riefen Jucken hervor; in Folge von Kratzen sei auf dem Fussrücken das nicht heilende Geschwür entstanden. 1895, im Januar, entstanden, nachdem die Finger erst blau geworden, gangränöse Geschwüre, zunächst eines an der unteren Seite der 4. Zehe, dann auch der 3. Zehe des rechten Fusses. Nach 3monatiger Behandlung heilte das Geschwür an der 4. Zehe, während das an der 3. Zehe Tendenz zur Ausbreitung, sowohl in die Tiefe, als auch der Oberfläche nach, zeigte. Mit diesem gangränösen Geschwür trat Pat. ins Hospital ein.

Status praesens. Pat. ist anämisch. Von Seiten der Brust- und Bauchorgane, als auch der Urogenitalorgane nichts Abnormes. Der Harn enthält weder Eiweiss noch Zucker. Der rechte Vorderarm und die Handwurzel erscheinen magerer und kühler, als auf der linken Seite. Keine Pulsation in Art. radialis und ulnaris wahrzunehmen; unbedeutend in der Art. brachialis in der Gegend des Ellenbogens, dagegen sehr deutlich ausgesprochen in der Axilla. In der linken Handwurzelgegend empfindet Pat. bald Frostgefühl, bald Neigung zum Schwitzen. Die Hautsensibilität ist wenig verändert, die electricische Muskelregbarkeit ist normal. Periodische Schmerzen im Arm, wie früher, hat Pat. jetzt nicht.

Der rechte Unterschenkel ein wenig magerer, als der linke. Der Sehnenreflex erhöht. Sensibilität — normal. Pat. klagt über periodisch auftretende Schmerzen im unteren Theil des rechten Unterschenkels, in der Ferse und in den Zehenspitzen. Pulsation weder in der Art. tibial. ant. resp. Art. dorsalis pedis, noch in der Art. tibial. post. Die Art. poplitea pulsirt sehr schwach im Vergleich zu derselben Arterie des linken Beines. Die Pulsation in der Art. femoralis ist deutlich.

Am Fussrücken befindet sich ein rundes, oberflächliches Geschwür von der Grösse eines 10 Pfennigstückes, das nicht tiefer als in die oberflächliche Fascie dringt; der Boden des Geschwürs ist mit schlaffen, schmerzhaften Granulationen bedeckt; an den Rändern ist keine Narbenbildung zu bemerken. An der unteren Fläche der Nagelphalanx der 4. Zehe befindet sich die Narbe eines ausgeheilten Geschwüres; an der correspondirenden Stelle der 3. Zehe sieht man ein rundes gangränöses Geschwür, von etwa $1\frac{1}{4}$ cm im Durchmesser, die Ränder des Geschwürs sind bläulich, am Boden gangränöser Zerfall; die Umgebung des Geschwürs weist ödematöse Schwellung auf, die auf Berührung schmerzhaft ist; übrigens empfindet zu Zeiten Pat. an dieser Stelle auch ohne Berührung Schmerzen. Weniger empfindlich sind die 2. und die kleine Zehe.

Im Marienhospital befand Pat. sich vom 20. 6. bis zum 7. 8. unter Beobachtung. Trotz antiseptischer warmer Verbände vergrösserte sich das Geschwür an der 3. Zehe der Oberfläche nach und der gangränöse Zerfall ergreift auch die tiefer liegenden Gewebe. Am 7. 7. schabte Dr. Serenin unter Narkose die gangränösen Theile des Geschwüres aus und entfernte mit der Luer'schen Zange einen Theil des Knochens der Nagelphalanx. Nach dieser geringfügigen Operation litt Pat. 2—3 Tage an den quälendsten Schmerzen, so dass mehrfach zu Morphiuminjectionen geschritten werden musste. Die Schmerzen strahlten aus der Zehe in den Fuss und in den Unterschenkel aus. Zwecks Verminderung des Schmerzes und schnellerer Heilung des Geschwürs wurde Electrization des rechten Beines mit constantem Strome ausgeführt. Das Geschwür zeigte jedoch nicht die geringste Neigung zur Heilung, sondern breitete sich immer mehr aus. Auf eine Amputation des Unterschenkels ging Pat. nicht ein, sondern gestattete nur Enucleation der 3. Zehe, welche am 27. 7. ausgeführt wurde. Blutung war fast gar nicht, nicht eine einzige Ligatur war nöthig. Die Schmerzen im Fuss, namentlich in der Gegend des Knöpfchens des 3. Metatarsalknochen hörten nach der Operation nicht auf; die Wundränder verbackten nicht, sondern starben stellenweise ab und sehr bald wurde die ganze Wundfläche gangränös. Die Schmerzen steigerten sich so sehr, dass ein Verbandwechsel ohne Befeuchten des Verbandzeuges mit Cocainlösung nicht möglich war.

Zur pathologisch-anatomischen Untersuchung kam leider nur die enucleirte 3. Zehe. Wie schon oben erwähnt, konnte Pat. sich nicht zur Amputation des Unter- oder Oberschenkels entschliessen und benahm uns daher die Möglichkeit ein grösseres Material auszunutzen, ich meine vor Allem die veränderten Gefässe und Nerven des Unterschenkels.

Die enucleirte Zehe wies, mit Ausnahme des gangränösen Geschwüres an der oberen Seite der 2. Phalanx und eines ebensolchen an der unteren Seite der Nagelphalanx, nichts Besonderes auf. Die Haut war blass, weder ödematöse, noch inflammatorische Schwellung war zu beobachten; auch waren keine trophischen Störungen zu bemerken. Auf Querschnitten an der Basis der ersten Phalanx sieht man an den Stellen, die den beiden Art. digit. plant. und den beiden Art. digit. dors. und den gleichnamigen Venen entsprechen, kleine leicht röthlich gefärbte Kreise sclerosirten Gewebes, in dem das Lumen der verengten und wenig Blutkörperchen enthaltenden Venen nur schwer zu unterscheiden ist. Die Art. digit. plant. sind undurchgängig in Folge von Bildung organisirten Gewebes. Was die Art. digit. dorsales anlangt, so ist nur bei der einen, nämlich der äusseren, das stark verengte, nur für ein Pferdehaar durchgängige Lumen.

Zur mikroskopischen Untersuchung wurde der übrige Theil der 3. Zehe auf 2×24 Stunden in Müller'sche Flüssigkeit gelegt und alsdann auf ebensolange Zeit in Spiritus. Das gehärtete und entwässerte Präparat wurde mittelst Mikrotom in Schnitte zerlegt und die mit Picrocarmin gefärbten Schnitte bei schwacher und starker Vergrößerung (Mikroskop Hartnack) durchgesehen.

Bei schwacher Vergrößerung erscheinen die quer durchschnittenen, kleinen Gefässbündelchen als Cylinder von unbedeutender Grösse; das Lumen der 3 Arterienstämme ist vollständig von organisirtem Gewebe ausgefüllt; nach aussen von diesem gut gefärbten Gewebe sieht man die glänzende, wenig tingirte elastische Schicht, die an einzelnen Stellen von Canälchen, Oeffnungen, durch die zum ursprünglichen Lumen neugebildete Blutgefässe ziehen unterbrochen ist. Die Muskelschicht der Gefässe ist verdickt; auch in ihr finden sich Oeffnungen — vasa vasorum. Die Adventitia ist ebenfalls hypertrophisch. Das Bindegewebe ist in quer gelagerten Bündeln um das Gefäss gelegen. An einigen Schnitten sieht man dieses Gewebe in die Adventitia der seitlichen Venen übergehen.

Die Adventitia der Arterien und das sie umgebende Bindegewebe wird von kleinen Gefässchen mit verdickten Wänden durchzogen, die zum Theil obliterirt sind. Und so erscheinen als charakteristische anatomische Veränderungen, die an dieser Zehe zu beobachten sind: die Hypertrophie der äusseren und mittleren Membran der Arterien, eine Verdickung und Verhärtung des Gewebes des Gefässbündels, Vermehrung der Vasa vasorum in der mittleren und äusseren Schicht der Arterien, Entzündungsprocesse in der Intima, die mit vollständiger Obliteration des Gefässes enden.

Starke Vergrößerung gab folgendes Bild: der obliterirende Pfropf besteht aus jungem Bindegewebe, flachen und spindelförmigen Zellen und dünnen Fasern. Sich an einander lagernd bilden diese Zellen Lumina zum Durchtritt der neugebildeten oder noch in Bildung begriffenen Gefässchen. Die Wände dieser Gefässchen bestehen einzig aus Endothelzellen, mit einem Worte, eine vollkommen differenzirte Wandung der neugebildeten Gefässchen konnte an keinem Präparat beobachtet werden. An einigen Präparaten konnten im Parenchym des obliterirenden Gewebes überhaupt keine neugebildeten Gefässe ge-

gefunden werden. Solche Schnitte gaben das Bild eines Gefäßes mit seinen Wänden: Adventitia, Muscularis und eine so stark verdickte Intima, dass dadurch das Lumen des Gefäßes zum Schwund gebracht war. Die Hypertrophie des Muscularis, die bei schwacher Vergrößerung zu beobachten war, hängt von einer Wucherung des Bindegewebes, welches die concentrischen Lagen der glatten Muskelfasern trennt, und von einer Wucherung des vasculären Netzes, welches bis zur Intima reicht, ab. Die Verdickung der Adventitia erklärt sich durch Massenentwicklung des Bindegewebes, des vasculären Gewebes und durch chronische Entzündung der kleinsten Arterien; diese Entzündung kennzeichnet sich hier durch Infiltration der Gefäßwände mit Rundzellen, Verdickung des Endothels, die zu vollständigem Verschluss des Gefäßlumens führt. Die Gefäße des Unterhautzellgewebes der 3. Zehe sind ebenfalls in ihrem Bau verändert; sie haben gleichsam ihre eigene Wandung verloren und stellen Canäle im umgebenden sclerosirten Bindegewebe vor; ihr Endothel ist geschwunden. Hautpapillen fehlen zum Theil.

Untersuchung der angeführten Gefäße an Schnitten, die mit Osmiumsäure behandelt waren, zeigte, dass von fettiger Degeneration der Gefäßwände nicht die Rede sei; es handelte sich nicht um Atheromatose.

Die seitlichen Venen der Zehe zeigen bei schwacher, wie starker Vergrößerung das Bild einer chronischen Entzündung; die Adventitia, Media und Intima erscheinen verdickt, z. Th. durch Bindegewebswucherung, z. Th. Vascularisation. Das Lumen ist verkleinert, doch ist nirgends vollständiger Verschluss zu beobachten.

Zur Untersuchung der Nerven der amputirten Zehe wurden einige Querschnitte in Osmiumsäure (1:100) und Müller'scher Flüssigkeit gehärtet. Bei der mikroskopischen Untersuchung dieser Schnitte beobachtete man eine Verdickung der Wände der Gefäßchen, welche zur Ernährung der Nerven dienen. Die Veränderungen bestanden hauptsächlich in einer Verdickung der Intima bis zum Verschluss des Gefäßlumens und gleichzeitiger Verdickung der Adventitia. Weiter zeigte sich bei Untersuchung der Aeste des N. plant. int., dass die Nervenfibrillen zum grossen Theil geschwunden sind; man fand nur das leere Neurilemma ohne Axencylinder und Myelin und nur sehr wenige gesunde Nervenfibrillen — man konnte sie leicht zählen. Ähnliche Veränderungen sind auch an den dorsalen Nervenästen der Zehe zu finden, die vom N. peron. superfic. et prof. kommen. Im Allgemeinen stellen die Nerven der Zehe Bündelchen fibrösen Gewebes vor, das concentrisch gelagert ist und in dem man hin und wieder Fibrillen durch Osmiumsäure dunkel gefärbten Myelins sieht.

Ich wende mich nunmehr zur kurzen Wiedergabe des zweiten Falles von Gangrän beider Füße, den ich schon in dem „Jahresb. der Moskauer chirurg. Gesellschaft, 1890,“ (russisch) genau beschrieben. Die mikroskopischen Befunde dieses Falles sind von J. M. Rachenaninoff in der „Medicinskoje Obosrenie, 1891, No. 10“ niedergelegt.

Bei einem 17jährigen Bauern, Tischler seines Zeichens, entwickelte sich in 3 Tagen eine Gangrän beider Füße und des unteren Theiles der Unterschenkel. Syphilis war ausgeschlossen. 2 Jahre vorher hatte Pat. Flecktyphus durchgemacht. Darauf empfand er Frostgefühl in den Händen und Füßen, von Zeit zu Zeit vertaubten die Finger und Zehen. Die Vertaubung währte 3 bis 5 Min., worauf krampfartige Zuckungen, verbunden mit Schmerzen in den Muskeln der Hand- resp. Fusswurzel und dem Vorderarm resp. Unterschenkel folgten. Solche Anfälle wiederholten sich bald mehrmals am Tage, bald seltener — einmal in der Woche. 3 Tage vor Eintritt ins Krankenhaus litt Pat. an schmerzhaftem Frostgefühl in den unteren Extremitäten und starken ziehenden Schmerzen; alsdann folgte Hitzegefühl in den Füßen, beide Fussrücken rötheten sich von den Zehen beginnend. Die objektive Untersuchung ergab Folgendes: Beide Füße und der untere Abschnitt der Unterschenkel waren blauroth verfärbt; die Zehenspitzen schwarz. Nach 9 Tagen bildete sich eine Demarcationslinie. Am 30. 11. wurde der Unterschenkel amputirt (P. Nikolsky und N. W. Wassilljew) an der Grenze zwischen dem oberen und mittleren Drittel. Obgleich die Operationswunde gut heilte, stellte sich am 4. 12. starkes Fieber ein mit Husten und Schmerzen in der rechten Seite, darauf comatöser Zustand. Am 16. 12. starb Pat. unter allgemeinem Kräfteverfall. Die von J. M. Rachmaninoff ausgeführte pathologisch-anatomische Untersuchung der Nerven und Gefässe zeigte in diesem acut verlaufenen Falle symmetrischer Gangrän hauptsächlich multiple, oder nach Roth disseminirte Neuritis in ziemlich gleicher Intensität an den Nn. tibiales ant. et post. beider Beine. „An Querschnitten der Nerven stellen die Nervenbündel nicht das normale Bild dar d. h. regelmässig gelagerte von Osmiumsäure dunkel gefärbte Kreise, entsprechend den querdurchschnittenen Markfasern, sondern es zeigen sich vielmehr die mit dem gegebenen Reactiv gefärbten unveränderten Nervenfasern in unregelmässigen Gruppen zerstreut; die Zwischenräume zwischen ihnen erscheinen als blasse Inselchen, die mit Zellen, Kernen und Myelinkügelchen ausgefüllt sind. Was das verschiedene Bindegewebe anlangt, das zur Zusammensetzung der Nerven gehört, so springt im Epineurium (tissu perifascul. Ranvier) eine ungeheure Menge in den Spalträumen eingelagerter Zellen in die Augen, die ein braungelbes, körniges Pigment enthalten. Die Gesamtmenge des Bindegewebes erscheint der Norm gegenüber vermehrt, die Wände der kleineren Gefässe sind verdickt, um einige sieht man eine kleinzellige Infiltration, während die Stämme der Aa. tibiales ant. et post. und ihre grösseren Aeste unverändert sind. Das Perineurium ist deutlich verdickt. In den kleineren Bündeln sieht man eine mässige Wucherung der inneren Schicht des Perineuriums. In den grösseren Nervenbündeln sieht man keine derartige beschränkte Wucherung der inneren Perineuriumschicht. Hier beobachtet man Folgendes: An jenen Knotenpunkten, wo sich von der Innenseite des Perineurium schmale Streifen Bindegewebe abtrennen, die in das Innere des Gewebes gehen und das Gewebe in weitere Bündelchen theilen, bemerkt man hin und wieder eine cirumscrippte Wucherung dieses Gewebes, welches sich keilförmig zwischen zwei Bündelchen vorschiebt, und im Centrum desselben ein

kleines Gefässchen mit concentrisch geschichteter Wand und gewöhnlich sehr engem Lumen. In der Regel beobachtet man ausser dem beschriebenen peripheren, dickwandigen Gefässchen an den genannten Stellen auch Inselchen von Bindegewebe, die ein Gefässchen umgeben, dass das Bild eines, im Vergleich zu normalen Capillaren, recht dickwandigen Ringes aufweist, der an der Innenseite mit Kernen versehen ist. Nur selten hat man statt des beschriebenen peripheren Gefässes ein dickwandiges, zuweilen beinahe obliterirtes Gefäss grösseren Calibers ausserhalb des Perineuriums.“

Was die Aetiologie dieses Falles betrifft, so stimmt Rachmaninoff der Ansicht bei, die auch ich auf den IV. Congress russischer Aerzte ausgesprochen, d. h. dass es sich um eine Neuritis infectiosa handelt, bedingt durch den vorangegangenen Typhus: „Dass die Neuritis und Gangrän nicht zufällig zusammenfallen, sondern sich zu einander wie Ursache und Folge verhalten — das ist zweifellos; welcher nähere Zusammenhang jedoch zwischen diesen beiden Processen vorliegt — diese Frage haben frühere Forscher ebensowenig lösen können, wie auch ich“, sagt Rachmaninoff. „Bemerkenswerth“, sagt er weiter, „ist das, dass in meinen beiden letzten Fällen (Alkoholneuritis), wo die Degeneration der Nerven des Beines bedeutend stärker ausgeprägt war, als im ersten Falle (symmetrische Gangrän), ausserdem Degeneration der Ganglienzellen des Rückenmarks, allgemeine Arteriosklerose, Schwächung der Herzmuskulatur und endlich, wie natürlich, auch andere, theils nachweisbare, theils nicht nachweisbare Symptome der Alkoholdyskrasie vorlagen, sich doch keine Gangrän entwickelte. Das ist eine bemerkenswerthe, wenngleich bislang nicht erklärliche Thatsache.“

Das Auftreten der Gangrän in unserem Falle erscheint um so auffallender, als in den 3 von genanntem Autor untersuchten Fällen die Gefässveränderungen die gleichen waren, d. h. diese Veränderungen bezogen sich in gleichem Maasse auf die kleinen Arterienästchen, die unter das Epineurium gehen, als auch auf die an der äusseren Seite desselben verlaufenden. Die Veränderungen äusserten sich in einer bis zum Lumenverschluss führenden Wucherung der Intima und Adventitia der Gefässe; die Verdickung der Capillarwände hing wahrscheinlich sowohl von einer Quellung der die Wand bildenden Zellen ab, als auch von einer Wucherung des umgebenden Bindegewebes. . . . „Das Vorhandensein von Gefässveränderungen in dem Falle von symmetrischer Gangrän bei einem 17jährigen Jünglinge schien mir“, sagt Rachmaninoff, „einer besonderen Würdigung werth, und der Gedanke, die Nerven Degeneration durch Veränderung der Wandungen der die Nerven ernährenden Gefässe — sehr naheliegend, um so mehr, als es durch eine solche Hypothese vielleicht leicht wäre, die Pathogenese

der verschiedensten Neuritiden nicht traumatischen Ursprungs, namentlich des toxischen und infectiösen, zu erklären. Es ist ja noch nie darauf hingewiesen worden, dass die Wirkung der verschiedenartigsten toxischen Substanzen sich in erster Linie und hauptsächlich an den Wandungen der kleinsten Gefässe äussert, mit denen sie in Berührung kommen“. Rachmaninoff entschliesst sich jedoch nicht, auf Grund der pathologisch-anatomischen Daten allein, in Fällen von Gangrän, die Frage zu entscheiden, „ob der Process mit der Veränderung der Gefässwände und Bindegewebswucherung beginnt, die consecutiv eine Degeneration der Nervenfasern nach sich zieht, oder, umgekehrt, die Letztere primär ist, die Sklerose der Gefässe mit Bindegewebswucherung aber secundär.“ Ich glaube, dass die Lösung der Frage Aufgabe der Experimentalpathologie ist. —

Das sind die pathologisch-anatomischen Daten in den beiden von mir zu verschiedenen Zeiten beobachteten diesbezüglichen Fällen. Im ersten ist das Bild einer obliterirenden Gefässentzündung scharf ausgesprochen und schien sich nicht nur auf die kleinen, die 3. Zehe versorgenden Gefässstämmchen zu erstrecken, sondern auch auf die Aa. tibiales ant. et post., da an denselben ein Puls nicht fühlbar war. Gleichzeitig mit der obliterirenden Gefässentzündung lag Degeneration der Aeste des N. plant. int. und Dorsal. digit. und N. peroneus superfic. et prof. vor. Im 2. Falle war multiple Neuritis ausgesprochen; die grösseren Gefässe waren nicht verändert, sondern nur die Vasa nervorum und Vasa vasorum obliterirt.

Bei der Darstellung des klinischen Bildes dieser Krankheit, werde ich nicht die einzelnen Fälle aus der Literatur wiedergeben, sondern verweise auf die eingehenden Arbeiten von Wolkowitsch, Koudratsky und Weiss. An der Hand der eigenen Fälle und analoger aus der Literatur können wir folgendes Krankheitsbild aufstellen.

Die Arteriitis obliterans der unteren Extremitäten ist eine hauptsächlich Russland eigene Krankheit und kommt namentlich in Gegenden mit rauhem Klima vor. Sie wird fast ausschliesslich bei Männern im Alter von 15—60 Jahren beobachtet. Der von Studensky beschriebene Fall, der sich auf ein 80jähriges Individuum bezieht, steht ganz vereinzelt da; ausserdem kann dieser Fall nicht als ein reiner aufgefasst werden: Es lagen hier gleichzeitig

mit der obliterirenden Entzündung, fettige Degeneration und Kalkablagerung in den Gefässwänden vor.

Als Vorläufer der Krankheit treten vorübergehende Schmerzen in den Extremitäten auf; diese Schmerzen werden weder von Fieber, noch Schwellung der Gelenke, noch Veränderung an Haut, Muskeln und Knochen begleitet; Gelenkrheumatismus ist somit ausgeschlossen. Die Schmerzen treten periodisch auf und neuralgischen Schmerzen ähnlich. An den unteren Extremitäten sind sie namentlich am Fuss und Unterschenkel, an den oberen — an den Fingern, der Handwurzel und dem Vorderarm. Sie entstehen durch Bewegung (z. B. Gehen) und verschwinden während der Ruhe. Blaufärbung, Krämpfe und Frostgefühl an den Extremitäten sind die natürlichen Begleiter dieser Schmerzen. Alle diese Erscheinungen sind in der kalten, rauhen Jahreszeit stärker ausgeprägt, als in den Sommermonaten. Diese Anfälle, die zu Beginn der Erkrankung durch zufällige Umstände auftreten, sind vorübergehend und beunruhigen den Kranken nicht, da er geneigt ist anzunehmen, es handle sich um „Rheumatismus“. Mit der Zeit, wo die Gangrän zu beginnen droht, werden die Schmerzen sehr hochgradig und beständig; zugleich fällt die Temperatur der Extremitäten, die natürliche Färbung der Haut ändert sich; die Pulsation der Arterien der erkrankten Extremität wird kaum fühlbar und schwindet endlich ganz — ein deutliches Zeichen, dass die Gangrän bald eintreten wird. In der That, sehr bald zeigen sich auf der Dorsal- (häufiger) und Volar- resp. Plantarfläche der Finger resp. Zehen dunkelblaue Flecke, die Epidermis hebt sich an diesen Stellen ab durch Ansammlung blutigseröser Flüssigkeit und es entstehen Blasen. Wird die Extremität unter günstige Bedingungen gestellt, den Kranken Ruhe gegönnt und Wärme zugeführt, so kann sich der Process auf die beschriebenen trophischen Störungen der Haut beschränken. Im entgegengesetzten Falle schreitet die Gangrän vorwärts sowohl der Fläche, als auch der Tiefe nach und nach einiger Zeit sterben eine oder mehrere Zehen resp. Finger ab. Von hier kann die Gangrän in kürzerer oder längerer Zeit auf den Fuss und den Unterschenkel übergehen.

Die Gangrän tritt vorzüglich an den unteren Extremitäten oder tritt wenigstens an diesen gewöhnlich zuerst auf. Zuweilen jedoch treten die ersten Erscheinungen der Gangrän auch an den

oberen Extremitäten auf und die Krankheit kann auch auf diese beschränkt bleiben, wie z. B. in den Fällen von Hadden (27), Wischnewsky (16), Will (30), Widenmann (32), Gould, Walsham (cit. nach Galizky) und Heydenreich. Nicht immer tritt die Krankheit symmetrisch auf und solche Fälle, wie mein zweiter, sind nur selten; Rachmaninoff fand in der Literatur nur 6 Fälle symmetrischer Gangrän. In der Mehrzahl der Fälle geht die Krankheit, nachdem sie z. B. am rechten Bein begonnen und einen schwächeren oder stärkeren Grad der Entwicklung erreicht, nach einem gewissen Zeitraum, der sich auf 5—10 Jahre erstrecken kann, auf das linke Bein über. In einzelnen Fällen kommen langdauernde lichte Perioden vor, die frei von Schmerzen und anderen Symptomen der obliterirenden Entzündung sind; im Falle von Dutil und Lamy erstreckte sich eine solche Periode auf 5 Jahre.

Bei der Amputation, die natürlich oberhalb der afficirten Stelle ausgeführt wird, ist die Blutung aus den Arterien entweder geringfügig, oder sie fehlt auch vollständig. Nicht selten werden die Ränder der Amputationswunde theilweise oder vollkommen nekrotisch, was selbstverständlich die Narbenbildung hemmt oder gar eine höhere Amputation nothwendig macht.

Vor oder nach der Amputation werden zuweilen für den Kranken sehr nachtheilige Complicationen beobachtet, so z. B. im Charcot'schen Falle — Embolie der Art. centr. retinae, im Heydenreich'schen — Asthmaanfalle und Embolie der Lungen.

Nach den publicirten Fällen zu urtheilen, kann man annehmen, dass vollkommene Heilung entweder nie, oder nur äusserst selten beobachtet worden ist. Was das Letztere anlangt, so darf man nicht ausser Acht lassen, dass eben sehr lange Remissionen der Krankheitserscheinungen vorkommen.

Ein diagnostisch sehr wichtiges Symptom der Arteriitis obliterans, das schon lange vor Beginn der Gangraen auftritt, ist das periodische Hinken. Auf dieses Symptom wies ich schon bei Besprechung der Anamnese meines ersten Falles hin. Dasselbe ist auch in den Fällen von Weiss, Lamy und Dutil und vielen Anderen angeführt. Nach den Worten von Lamy und Dutil hat Charcot auf Grund dieses Symptomes schon ein Jahr vor Auftreten der Gangraen auf die Möglichkeit desselben hingewiesen.

Das periodisch auftretende Lahmen ist ein Symptom, das zuerst im Jahre 1831 von Bouley an Thieren beobachtet worden und auf dessen Bedeutung für die Medicin Charcot im Jahre 1858 aufmerksam machte. Dasselbe hat so viele charakteristische Züge, dass man auf Grund desselben den Beginn einer Arteriitis obliterans diagnosticiren kann. Die Anfälle werden während der Ruhe nicht beobachtet; Bewegung der unteren Extremitäten ruft zunächst kein Unbehagen hervor. Fängt der Pat. an zu gehen, so fühlt er anfangs nichts besonderes; nach einiger Zeit (2—5—10 Minuten) treten jedoch mehr oder weniger heftige Schmerzen bald in einem, bald in beiden Beinen auf. Diese Schmerzen, die andauernd und zunehmend sind, haben gewisse Eigenthümlichkeiten und sind in verschiedenen Fällen verschieden; in einigen Fällen haben die Kranken ein unangenehmes Gefühl von Blutandrang zu den unteren Extremitäten, haben das Gefühl von Schwere und Ameisenkriechen, in anderen Frostgefühl in den unteren Extremitäten. Die Schmerzen concentriren sich auf verschiedenen Stellen, wie im Gesäss, in den Waden, am Oberschenkel. In den Charcot'schen Fällen irradiirten die Schmerzen von den Füßen zum Penis. Wird das Gehen fortgesetzt, so werden die Schmerzen äusserst heftig, es treten schmerzhafte Krämpfe in den Muskeln auf, und Pat. ist gezwungen, sich zu setzen, auszuruhen. Der Arzt findet unter diesen Umständen bei der Untersuchung des Kranken Folgendes: Die Muskeln der Extremitäten befinden sich im Zustande hochgradiger Contractur, sind gespannt, treten hervor; die willkürliche Bewegung der erkrankten Extremität ist in der Gegend des Fuss- und Kniegelenkes beschränkt und ziemlich empfindlich. Die Haut des Fusses ist blass, blutarm; zu anderen Zeiten erscheinen die Extremitäten mehr oder weniger cyanotisch; die Pulsation im Gebiete der Art. tibialis ant. resp. Art. dorsalis pedis und der Art. tibial. post. hinter dem Malleolus int. ist sehr schwer, zuweilen kaum fühlbar; die Temperatur des betreffenden Gliedes ist deutlich herabgesetzt. Die Sensibilität der Zehen, des Fusses und zuweilen der ganzen Extremität, sogar des Gefässes, ist gleichfalls herabgesetzt, wobei in einzelnen Fällen nur eine leichte Anaesthesia, in anderen eine vollkommene Analgesie beobachtet wird. 2—3 Minuten Ruhe genügen jedoch, um diese Erscheinungen zum Schwund zu bringen. Schmerzen, Krämpfe und Kältegefühl schwinden und Pat. kann von Neuem

anfangen zu gehen. Nach einigem Gehen treten aber alle Erscheinungen von Neuem auf, und zwar in verstärktem Maasse, so dass der Kranke sogar gezwungen wird, Gehversuche für einige Zeit vollständig aufzugeben.

Dieses sind die Eigenthümlichkeiten des periodischen Hinkens. Jedoch nicht immer erscheint die Arteriitis oblit. unter den eben beschriebenen Symptomen. In einigen Fällen empfinden die Kranken während des Gehens nur Schmerzen, die auf Ruhe verschwinden, es kommt nicht zu schmerzhaften Muskelcontractionen und Krämpfen. Ja, auch die Schmerzen erscheinen nicht immer unter dem gleichen Bilde. Manche empfinden solche erst nach andauerndem Gehen, bei Anderen treten sie schon nach wenigen Schritten auf. In dem einen, wie in dem anderen Falle werden sie durch Ruhe gehoben. Niemals klagen die Kranken über absolute Bewegungsunmöglichkeit. In anderen Fällen treten zu den Schmerzen quälende Muskelkrämpfe in den Extremitäten hinzu, besonders wenn die Kranken trotz auftretender Schmerzen das Gehen fortsetzen.

Zu Beginn der Erkrankung wird das periodische Lahmen selten als ständiges Symptom beobachtet; es kommen sehr lange Intervalle vor, in denen dasselbe scheinbar vollständig geschwunden ist. In den späteren Stadien der Arteriitis obliterans wird es jedoch mehr oder weniger beständig. Schon nach kurzdauerndem Gehen treten alle beschriebenen Erscheinungen — Schmerzen und Krämpfe — auf und die Patienten sind gezwungen, Ruhe zu suchen; zuweilen können sie kaum noch 2—3 Minuten gehen. Ausser den Schmerzen und Krämpfen treten Bläuung der grossen Zehe oder gar des ganzen Fusses, starke Schmerzen und Sensibilitätsstörungen auf. Alsdann werden die Bewegungen erschwert und sogar unmöglich. Mit einem Worte, man kann sagen, das periodische Lahmen, als solches, schwindet, um einem anderen Symptom der Arteriitis obliterans, der Gangrän, den Platz zu räumen. Pat. tritt in eine Periode nicht enden wollender Gangrän und Amputationen.

Bisweilen erscheint das periodische Lahmen sehr lange (5 Jahre) vor Beginn der Gangrän als wesentliches Symptom der obliterirenden Gefässentzündung der unteren Extremitäten und stellt ein sehr wichtiges Zeichen zur frühen Diagnose der Arterienerkrankung vor. Zu Anfang der Erkrankung sind die Anfälle nicht sehr ausgeprägt und es kann daher nicht Wunder nehmen, dass diese Periode der

Arteriitis obliterans in klinischer Beziehung zu manchen diagnostischen Irrthümern Veranlassung geben kann. Bezugnehmend auf den Ort der Schmerzen, ihren irradiirenden Character, werden sie häufig irrthümlicher Weise für rheumatische, gichtische oder neuralgische (Ischias) angesehen; auf Grund dessen werden die Kranken mit Electricität, Massage und innerer Darreichung meist nutzloser Arzneimittel behandelt und wird damit so lange fortgeföhren, bis deutliche Zeichen des periodischen Lahmens auf den richtigen Weg föhren. Leider wird dieses Zeichen jedoch von den Aerzten vielfach übersehen und der Kranke daraufhin nur selten befragt. Dem Rathe Charcot's folgend mag hier darauf hingewiesen werden, dass mehr oder weniger absolute und andauernde Ruhe in einigen Fällen das einzige Mittel zur Abschwächung der Anfälle des Lahmens und zur Verhinderung der Gangrän ist.

Bis jetzt haben wir das pathologisch-anatomische und klinische Bild des Leidens betrachtet. Nun noch einige Worte über die Aetiologie, Diagnose und Behandlung der Arteriitis obliterans.

Die Ursache der obliterirenden Gefässenzündung ist bisher noch nicht ergründet. Einige (Heubner, Nikolsky) glaubten, dieselbe in der Syphilis finden zu müssen, jedoch die meisten Autoren, angefangen mit Friedländer bis auf die neueste Zeit, negiren den Einfluss des Lues. Letztere sehen in Erkältung, häufigem Abkühlen und Durchnässen der unteren Extremitäten fast die einzige Ursache der Arteriitis obliterans. In der That zwingen die Fälle von Wolkowitsch, Fedorow, Koudratsky, die Beobachtungen von Braun(33), die Fälle von Galitzky(39), Michailow(40) und endlich die meinigen, zu der Annahme, dass unser rauhes Klima zur genannten Krankheit die Veranlassung gebe. Dem ist aber nicht so, Erkältung der unteren Extremitäten ruft an sich noch nicht Gefässerkrankung mit drauffolgender Gangrän hervor. In meinem ersten Fall kam zur Erkältung noch erhebliche Verletzung hinzu. Pat. war, während der Zug in Bewegung war, aus dem Eisenbahnwagen gefallen. Im 2. Falle hatte der Kranke 2 Jahre vor Auftreten der Gangrän einen schweren Flecktyphus durchgemacht. Dass ein Trauma nicht nur der Extremitäten, wie in unserem Falle, sondern auch des centralen Nervensystems, in der That Gangrän bedingen kann, zeigen die Fälle von Wischnewsky und Sutkewitsch(17). Im Falle Wischnewsky's handelte es sich

um Fractur des Schläfenbeins, auf welche symmetrische Gangrän folgte, die an den Fingerspitzen ihren Anfang nahm und von da auf die Handwurzel und den Vorderarm bis zum Ellenbogen fortschritt. Sutkewitsch giebt einen von Billroth beschriebenen Fall wieder, in dem ein Arbeiter sich eine Fractur eines Halswirbel zugezogen; nach einigen Tagen stellte sich symmetrische Gangrän der Zehen ein. Dass Flecktyphus zuweilen Gangrän der Extremitäten nach sich ziehen kann, zeigen die Untersuchungen von Winogradow (18) aus dem Jahre 1878. Während des türkischen Krieges herrschte eine Flecktyphusepidemie, zum Schluss derselben wurde häufig Gangrän, namentlich der unteren Extremitäten, angetroffen. Bei der mikroskopischen Untersuchung der amputirten Glieder fand Winogradow Veränderungen am Endothel der kleinen Gefässe und Capillaren, welche sich als Hyperplasie kundgaben und Undurchgängigkeit der Gefässe und in Folge dessen Störungen in der Ernährung bedingten. Im Jahre 1887 beschrieb Tandow 2 Fälle von Gangrän nach Typhus. Ortheschko beobachtete häufig Fälle von Gangrän der Extremitäten während einer Flecktyphusepidemie im Gefängnisshospital in Tomsk.

Ich glaube kaum, dass Verletzung der Extremitäten, ihre Abkühlung und Erkältung für die hauptsächlichsten ätiologischen Momente dieser Erkrankung angesehen werden können; sie dürften eher als Anstoss zur schnellen Entwicklung einer schon lange vorher vorbereiteten Störung des Nerven- und Gefässsystems der Extremitäten aufgefasst werden. Wenigstens muss man auf Grund eingehenderen Studiums der Fälle aus der Literatur und meiner Fälle auf diesen Gedanken kommen. In meinen beiden Fällen ging der Gangrän Infection voraus. Rheumatismus in dem einen, Typhus in dem anderen Falle. In einigen Fällen aus der Literatur finden wir dasselbe. Freilich trat die Gangrän nicht in allen Fällen in gleicher Weise auf; zuweilen stellte sie sich unmittelbar nach der Infection ein und die Nerven- und Gefässentzündung verlief rapid, wie ein acuter Process; zuweilen hingegen wurde ein grosser Zeitraum zwischen Infection und Entwicklung der Gangrän beobachtet, der sich über Jahre erstreckte, mit anderen Worten, der Process trug einen chronischen Character. In diesem Falle handelt es sich nicht nur um eine Arteriitis obliterans der Vasa vasorum und überhaupt der kleinen Gefässe und Capillaren

(Heubner, Winogradow und Rachmaninoff), sondern auch der mittleren und grösseren Arterien- und Venenstämme (Friedländer, Winiwarter).

Auf Grund des Angeführten glaube ich, dass in der Aetiologie der Gangrän in der Mehrzahl der Fälle verschiedenen Einflüssen, vor Allem einer Mischinfection: Erkältung der Extremitäten, ihre häufige Abkühlung, Durchnässung der Füße — das sind die Ursachen der Erkrankung der Gefässe, die z. Th. schon durch die vorangegangene Infection (Malaria, Typhus, Rheumatismus) verändert worden sind.

Ich wende mich nun zu der Frage, ob nur die obliterirende Gefässentzündung die Gangrän der Extremitäten bedingt oder ob an letzterer sich auch andere Organe, wie das Nervensystem, betheiligen. Auf Grund meiner und der Fälle anderer Autoren, glaube ich die Antwort in bejahendem Sinne geben zu müssen; auf Grund der mikroskopischen Untersuchung der Gefässe und Nerven in meinen beiden Fällen und der gleichen Untersuchungen in den Fällen von Dutil und Lamy, Murawjew und Fedorow, Nikolsky und Lawkowsky, Pitres und Vaillard (37), behaupte ich, dass zum Entstehen der Gangrän unbedingt eine Affection der Gefässe, als auch des nervösen Apparates der Extremitäten zugestanden werden muss und dass es Fälle giebt, in denen die Erkrankung der Nerven in den Vordergrund tritt, während die Arteriitis obliterans nur an den kleinsten Gefässen und Capillaren beobachtet wird. Das Studium solcher Fälle führt uns unwillkürlich zu dem Gedanken, dass an dem Entstehen der Gangrän weniger die Arteriitis obliterans, als die Neuritis degenerativa Schuld trage, wie ich schon auf dem Congress russischer Aerzte in Moskau 1891 betont habe.

Freilich fällt es dem Arzte nicht leicht sich von einer eingewurzelten Anschauung loszumachen, namentlich wenn sie durch eine Reihe von Beobachtungen unterstützt wird. Heubner, Friedländer, Winiwarter, Winogradow u. A. fanden bei der mikroskopischen Untersuchung stets deutliche Veränderungen an den Gefässen und schrieben diesen natürlich die Hauptrolle bei der Entwicklung der Gangrän zu. Die Beobachter nach ihnen suchten und fanden natürlich dasselbe. Daher bürgerte sich natürlicher Weise die Ansicht von der Entstehung der Gangrän

auf Grund der Gefäßveränderung vollkommen ein. Die Anschauung von der Entstehung der Gangrän auf nervöser Grundlage hingegen kam entweder Niemandem in den Sinn oder aber wurde für unwahrscheinlich erachtet. Die meisten Autoren, die sich mit der Untersuchung der Gangrän befassten, hielten es nicht der Mühe werth, gleichzeitig mit der mikroskopischen Untersuchung der Gefäße, auch die der Nerven vorzunehmen.

So ist in den ausführlichen und fleissigen Arbeiten von Wolkowitsch, Koudratsky, Zoega von Manteuffel, Weiss der Betheiligung der Nerven nur nebenbei oder auch gar nicht Erwähnung gethan. Und doch bin ich fest davon überzeugt, dass es keinen Fall von Gangrän giebt, wo nicht neben der Arteriitis obliterans gleichzeitig auch Veränderungen an den Nerven der betr. Extremität vorlägen. Nur unter der Annahme einer gleichzeitigen Erkrankung der Gefäße und Nerven können wir uns die verschiedenen klinischen Symptome bei dieser Krankheit erklären, wie z. B. die bald mehr, bald weniger deutlich hervortretenden Schmerzen, die ständige oder vorübergehende Cyanose und Vertaubung der Extremitäten, die Muskelkrämpfe und die verschiedenen trophischen Störungen der Haut. Endlich kann man auch nur unter der Annahme einer nervösen Störung die auffallenden Resultate verstehen, die im Beginn der Erkrankung durch electriche Behandlung erzielt wurden. In dieser Beziehung sind folgende Fälle von Morosow (43), Spischarsky (22) und Djakokow (42) sehr lehrreich. —

In dem Falle Morosow's handelte es sich um einen 40jährigen Obristen, der sich im russisch-türkischen Kriege die 2., 3. und 4. Zehe des rechten Fusses erfroren hatte. Alles verging ohne weitere Folgen, nur an der 4. Zehe blieb eine besondere Empfindlichkeit gegen Kälte zurück. 15 Jahre hindurch fühlte sich Patient vollkommen gesund. Im October 1892 trat ihm ein Pferd auf den rechten Fuss; darauf entwickelte sich an der 4. Zehe ein Geschwür und es traten sehr starke Schmerzen auf. Es wurde Eндarteriitis diagnosticirt. Jegliche Behandlung erwies sich als erfolglos. Morosow exarticulirte die 4. Zehe. Die Schmerzen bestanden fort, die Gangrän schritt weiter. Es wurde Amputation des Unter- resp. Oberschenkels vorgeschlagen. Zu einer Operation kam es jedoch nicht. Nach Consultation mit Sikorsky entschloss man sich zur

Anwendung electricischer Wannen. Alsbald liessen die Schmerzen nach und nach 60 Sitzungen bedeckte sich die Wunde mit einem Schorf. Patient genas.

Im Falle von Spischarsky handelte es sich um eine 52jährige Frau, bei der ohne greifbare Ursache vor 3 Jahren an der Basis der Mittelzehe am Fussrücken des rechten Fusses ein Geschwür entstanden war. An dieser Stelle waren dem Geschwür etliche Wochen Schmerzen vorangegangen, die auf Morphinumgebrauch nicht schwanden. Trotz der verschiedenartigsten Behandlung nahm das Geschwür an Umfang und Tiefe zu. Energische antisypilitische Behandlung (Pjatigorsk) blieb erfolglos, ebenso Auskratzen des Geschwürs. Nach Consultation mit Scherwinsky und Roth wurden electricische Wannen, darauf Massage verordnet. Nach 60 Sitzungen begann Vernarbung des Geschwürs und in 3 Monaten heilte das Geschwür vollständig. Patient ist bis jetzt gesund. Die zu Beginn der Electrisation kaum pulsirende Art. dorsal. pedis pulsirte nach Beendigung der Behandlung gut.

Der Fall Djakokow's behandelt einen 60jährigen Gymnasiallehrer mit deutlich ausgesprochener Arteriosclerose und beginnender Gangrän an der grossen Zehe des linken Fusses. Oedem des Unter- und Oberschenkels. Patient litt an sehr starken Schmerzen, die ihm den Schlaf raubten. Der Allgemeinzustand war schlecht. Die Krankheit dauert schon einige Monate und weicht keiner Behandlung. Djakokow verordnete electricische Bäder. Die Behandlung war entschieden nutzbringend; freilich war eine grosse Zahl von Sitzungen erforderlich. Die Gangrän beschränkte sich auf einen kleinen Theil der Zehe. Das Oedem wurde geringer und die quälenden Schmerzen liessen vollkommen nach. Der Patient konnte seiner Beschäftigung wieder nachgehen.

Bobrow (41) nimmt an, dass die Gangrän sowohl von einer Nerven- als auch einer Gefässveränderung ausgehen kann. „Es giebt“, sagt er, „Fälle von Gangrän auf rein nervöser Grundlage. Ich hatte einen Fall von Gangrän nach Verletzung des N. ischiadicus durch einen Erdsturz; das grosse Geschwür am Fussrücken war schmerzlos, die Arterien waren normal.“ Wie mir scheinen will, giebt es keine Fälle von Gangrän, in denen nicht neben der Arteriitis obliterans auch eine Affection der Nerven zu Tage tritt. Anders liegt jedoch die Frage danach, ob die Nerven oder die

Gefäße zuerst erkranken und es ist schon möglich, dass sie nicht gleichzeitig afficirt werden.

Das Mikroskop giebt uns in Bezug hierauf bis jetzt noch keine sichere Antwort. Ob das Experiment diese Frage lösen wird, muss die Zukunft entscheiden. Jedenfalls ist die Frage höchst wichtig und interessant.

Bei der Diagnose der Arteriitis obliterans muss man stets Rheumatismus im Auge haben, da dieser am häufigsten zur Verwechslung Anlass giebt. In Anbetracht des periodischen Lahmens, des Kältegefühles in den Zehen resp. Fingern, der Vertaubung der Extremitäten, des fieberhaften Verlaufs, der ausgesprochenen Schmerzen in den Extremitäten ohne Affection der Knochen und Gelenke, der abgeschwächten Pulse an den entsprechenden Extremitäten und der beginnenden Gangränescenz an den Zehen resp. Fingern, namentlich dieses letzten Symptomes, darf die Diagnose jedoch keine Schwierigkeiten bieten. Ich werde mich nicht bei der Differentialdiagnose aufhalten, das würde uns zu weit führen, da eine ganze Reihe chronischer Krankheiten aufgeführt werden müsste, wie Syphilis, gonorrhöischer Rheumatismus, chronische Muskel- und Knochenerkrankungen, Neuralgien verschiedener Art u. s. w.

Bezüglich der Behandlung nur noch einige Worte. Mit Charcot muss den Kranken Ruhe empfohlen werden. In der Electricität, in Form von electrischen Wannen angewandt, haben wir, nach den Versuchen von Morosow, Spischarsky und Djakokow zu urtheilen, ein mächtiges Mittel, welches nicht nur, nach den angeführten Beobachtungen, den Process zum Stillstand bringen, sondern auch vollständige Heilung erzielen kann, namentlich, wenn die Krankheit noch nicht weit vorgeschritten ist. Natürlich, wenn die Gangrän schon grössere Abschnitte des Fusses und des Unterschenkels ergriffen hat und Demarkationslinien sich bemerkbar machen, ist entschieden die Amputation in verschiedener Höhe in Abhängigkeit vom einzelnen Falle am Platze.

L i t e r a t u r.

- 1) Jaesche, G. Archiv f. klin. Chirurg. Bd. 6. 1864. S. 694—711.
 — 2) Wolkowitsch, N. M. Chirurg. Westnik. 1890. S. 411—447. — 3) Zoege v. Manteuffel, Arch. f. klin. Chirurg. Bd. XLII. 1891. S. 567—574.
 — 4) Derselbe. Ebendas. Bd. XLV. 1892. S. 221—226. — 5) Nikolsky, N., und Laurowsky, V. Chirurg. Letopisz. Buch 5. 1892. S. 637—652.
 — 6) Fedoroff, S. P. Ibidem. Buch 6. 1894. p. 957—966. — 7) Weiss, Deutsche Zeitschrift f. Chirurgie. 1894. S. 1—42. — 8) Rachmaninoff, J. M., Medic. Rundschau. 1891. No. 10. S. 918—947. — 9) Murawieff, Ebendaselbst. 1895. No. 16. S. 315—324. — 10) Charcot, Societé de biologie. 1858. Cit. nach Dutil et Lamy. p. 114. — 11) Dutil, A., et Lamy, H., Archives de médecine expérimentale. T. V. 1893. p. 102—120. — 12) Friedländer, Carl, Centralbl. f. d. medicin. Wissenschaft. 1876. No. 4. S. 64—70. — 13) v. Winiwarter, Felix. Arch. f. klin. Chirurg. Bd. XXIII. 1878. S. 201—226. — 14) Wwedensky, A. A. Letopisz d. chirurg. Gesellschaft in Moskau. 1890. Bd. IX. S. 178—201. — 15) Derselbe, Die Arbeit. d. IV. Congresses russisch. Aerzte in Moskau, Chirurg. Abtheil. 1892. — 16) Wischnewsky. Ebendaselbst. S. 495. — 17) Sutkewitsch. Ebendaselbst. S. 497. — 18) Winogradow, Med. Westnik. 1878. No. 43, 44. — 19) Tandoff. Die Arbeiten d. IV. Congr. russisch. Aerzte in Moskau. 1892. S. 495. — 20) Studensky, Botkin's klin. Zeitung. 1882. No. 1, 2. — 21) Kondaratzky. Letopisz russ. Chirurg. Buch 6. 1896. — 22) Spischarny, J. K. Ibidem. S. 1066. — 23) Sinitzin, F. J. Die Arbeiten d. IV. Congr. russ. Aerzte in Moskau. 1892. S. 495. — 24) Sklifassowsky, Ebendaselbst. — 25) Trojanoff, A. A. Ebendaselbst. — 26) Morosoff, P. J., Cit. nach Spischarny. — 27) Hadden. Lancet. 1888. S. 268. — 28) Burow jun. Berlin. klin. Wochenschr. 1883. S. 507. — 29) Baumgarten, Ebendaselbst. — 30) Will, Ebendaselbst. 1886. S. 268. — 31) Riedel. Centr. f. Chirurg. 1888. S. 554. — 32) Widenmann, Beiträge zur klin. Chirurgie. Bd. IX. Heft 1. 1892. S. 218. — 33) Bram, Verhandlungen d. deutsch. Gesellschaft f. Chirurg. Bd. XX. S. 166. — 34) Israel. Berl. klin. Wochenschr. 1882. S. 705. — 35) Heubner, Dieluetische Erkrankung der Hirnarterien. Leipzig. 1874. — 36) Lotin, Bolnitschas gazeta Botkina. 1895. 24. Octob. — 37) Pitres et Vaillard, Arch. de physiologie. 1885. p. 106. — 38) Joffroy et Achard, Arch. de méd. expérim. 1889. p. 229. — 39) Galitzky, J. P. Wratschebnia sapisky. 1895. No. 9. — 40) Michajloff, N. A. Ibid. No. 12. — 41) Bobrow, A. A., Letopisz d. chirurg. Gesellschaft in Moskau. 1896. Bd. XV. No. 4. S. 269. — 42) Djakonoff, P. J. Ebendaselbst. S. 219—220. — 43) Morosoff, P. J. Die Arbeiten d. V. Congresses d. Aerzte in Petersburg. — 44) Podwisotzky, W. W. Die Grundlage d. chirurg. Pathologie. 1894. S. 425—434. — 45) Tillmanns, Die allgemeine chirurg. Pathologie und Therapie.

V.

Ueber operative Versuche, die pathologische Schulterstellung bei *Dystrophia musculorum progrediens* zu verbessern.

Von

Prof. Dr. A. Freiherr von Eiselsberg,

(Königsberg in Pr.)

(Mit 6 Figuren.)

Unter den zahlreichen Beschwerden, welche die *Dystrophia muscul. progred.* mit sich bringt, ist die pathologische Stellung der Schulter dann besonders lästig, wenn in Folge von Lähmung des *Musc. cucullaris* die beiden *Scapulae* flügelartig vom Thorax abstehen. Da es völlig unmöglich ist, durch irgend ein therapeutisches Verfahren den Zustand der Muskeln zu verbessern und auch eine Muskeltransplantation (*Nicoladoni*) kaum durchführbar sein wird, kann von einer Heilung dieser Krankheit keine Rede sein.

Verbesserung der gestörten Function kann höchstens durch einen Verband oder ein Mieder erzielt werden, wodurch die beiden abstehenden *Scapulae* an den Thorax angedrückt und ausserdem ihre äusseren Ränder gehoben werden. Derartige Verbände wurden schon wiederholt empfohlen und mit Erfolg angewendet; doch kommt dieselbe Schwierigkeit in Betracht, die so häufig der Application von Bandagen und Prothesen hinderlich ist: der Verband hält nur einige Zeit hindurch gut und muss bald durch einen neuen ersetzt werden. Bei armen Patienten spielt der Kostenpunkt aller Apparate eine wesentliche Rolle. Weiter ist ein nur einigermaassen fester Verband auch schwer, wodurch die an und für sich schon geschädigten Muskeln zu stark in Anspruch genommen werden.

Es lag daher nahe, auf operativem Wege eine Fixation der Scapula in richtiger Stellung zu versuchen. Natürlich schien von vornherein nur ein solcher Fall zu einem operativen Eingriffe geeignet, in welchem der Process langsam fortschreitet.

Ueber zwei einschlägige Fälle und die durch verschiedene Eingriffe dabei erzielten Erfolge resp. Misserfolge soll im Nachfolgenden kurz berichtet werden, da ich glaube, dass die dabei gemachten Erfahrungen in ähnlichen Fällen verwerthet werden können.

Fall I. 20jährige Kaufmannstochter aus Kowno in Russland hatte in frühester Jugend Scharlach und Masern durchgemacht und erkrankte im 8. Lebensjahr zum ersten, im 14. Jahre zum zweiten Male an Typhus. Die zweite Erkrankung war eine sehr milde und dauerte nur kurze Zeit; nach 3 Wochen war das Mädchen fast ganz hergestellt. Im Laufe der 2. Krankheitswoche bemerkte die Pat., als sie eines Morgens erwachte, eine Schwäche der rechten Schulter, so dass sie ihren Arm nicht mehr wie sonst heben, wohl aber mit der Hand alle Bewegungen ausführen konnte. Bald zeigte sich eine gleiche Schwäche links. Die Schultergegend und die beiden Oberarme magerten ab, beide Schultern sanken herab und konnten activ nur mit Mühe bis zur Horizontalen gehoben werden.

Pat. war im Jahre 1891 zum ersten Male und dann noch wiederholt in der medicinischen Klinik in Behandlung. Ich verdanke der Freundlichkeit des Collegen Lichtheim die Einsicht in die klinischen Krankenprotocolle.

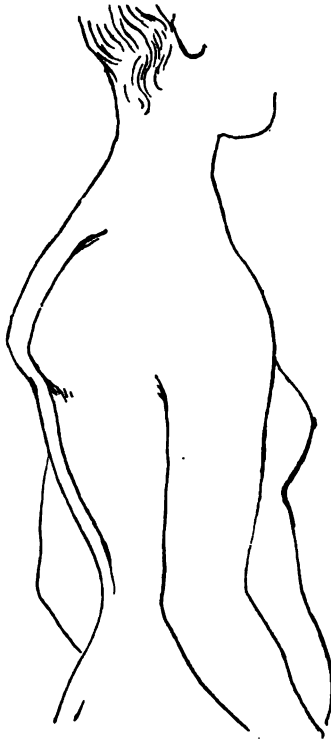
Beim Aufenthalt an der medicinischen Klinik im Jahre 1891 fällt bei der Pat. ein eigenthümlicher Gesichtsausdruck auf (hebetudo visus). Die Lippen sind dick, beim Versuch zu pfeifen contrahirt sich die Musculatur in perverser Weise (lèvre du tapir). Der Lidschluss ist unvollkommen. Beide Scapulae, besonders die rechte, stehen flügelartig vom Thorax ab. Bei Bewegungsversuchen zeigt sich, dass der Cucullaris rechts defect sein muss; besonders die mittlere Portion desselben, welche die Scapula an die Wirbelsäule heftet, functionirt nur wenig, während der obere Theil, der das Heben der Schulter bewirkt, ziemlich intact ist. Dadurch stehen die Scapulae tief und vom Thorax ab. Vor allem sind sie um eine sagittale Axe gedreht, in der Art, dass die unteren Scapulawinkel sich einander nähern (mouvement du bascule). Auf der linken Seite ist die Erkrankung weniger ausgeprägt. Die M. serratus anticus, supraspinatus, cucullaris, pectoralis major, triceps sind leicht atrophisch. Bei der electricischen Prüfung erweist es sich, dass diese Muskeln prompt reagiren und nirgends Entartungsreaction besteht. Die Sensibilität ist normal. — Obwohl die Angabe der Pat. dahin ging, die Störung sei plötzlich während des Typhus aufgetreten, wurde doch von Prof. Lichtheim mit Rücksicht auf die typische Localisation der Muskelatrophie auf die Schulter und die mimische Musculatur eine juvenile Form der progressiven Muskelatrophie (Type Déjérine-Landouzy) diagnosticirt.

Als die Pat. 4 Jahre später mit Diphtheritis zum zweiten Male in die

medizinische Klinik kam, konnte nur eine geringe Zunahme der Schwäche im linken Arme wahrgenommen werden. Damit stimmte eine stärkere Atrophie der betreffenden Schultermuskeln überein.

Derselbe Befund wurde bei der Aufnahme ein Jahr später constatirt; wiederum hatte die Atrophie nur um etwas wenig zugenommen. Speciell die Erkrankung der linken Schulter schien keine Fortschritte gemacht zu haben, während die bei der letzten Aufnahme noch leichte Erkrankung der rechten Schulter sich verschlimmert hatte, so dass der Unterschied zwischen rechter

Fig. 1.



und linker Schulter fast verwischt war. Um die Stellung der Schulter zu verbessern, wurde die Kranke der chirurgischen Klinik überwiesen (Mai 1896). Bei der im Mai 1896 an der chirurgischen Klinik erfolgten Aufnahme fiel nebst der oben erwähnten Steifheit des Mundes am meisten die Stellung der beiden Schulterblätter auf, welche flügelartig vom Thorax abstanden, wie es einer Cucullarislähmung entspricht (Fig. 1). Aufgefordert die Arme zu heben, machte die Pat. starke Lordose und erhob die Sternoclavicular-Gelenke, während die

active Hebung im Schultergelenke nicht über 10° möglich war. Beide Schultergelenke schienen fast gleich von diesem Uebel befallen zu sein. Fixirte man die Schulter in der Weise, dass die inneren Ränder der Scapulae sich berührten, dann konnten sie activ bis zur Horizontalen gehoben werden; doch die Arme ermüdeten bald und sanken herab. Die Pat., welche durch die Schwäche und die Unfähigkeit, den Arm in den Schultern zu heben, besonders belästigt war, wünschte dringend eine Abhülfe gegen dieses Leiden.

Es wurde zunächst am 4. 5. 96 ein Gipscorset zwecks Fixation der Scapulae angelegt, so dass sich die inneren Ränder derselben berührten. Die Pat. konnte wohl activ den Oberarm in der Schulter bis fast zur Horizontalen heben, doch behauptete sie, das Corset nicht vertragen zu können, weshalb eine Vernähung der beiden medialen Scapularänder geplant wurde.

Operation am 10. 5. 96 in Narkose (Billroth'sche Mischung). Durch einen zungenförmigen Lappen mit oberer Basis wurden beide unteren Hälften der medialen Scapularänder freigemacht, hierauf angefrischt und mittelst 4 Silbernähten exact genäht.

Die Operation, welche bei Leichenversuchen keinerlei Schwierigkeiten dargeboten hatte, erwies sich als recht mühsam, leider musste wegen zu starker Spannung auf eine Vernähung der oberen Hälften der Scapula-Ränder verzichtet werden. Die tiefe Wunde wurde zur Vorsicht drainirt.

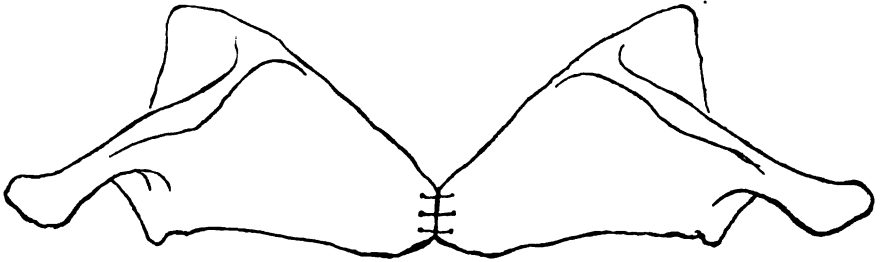
Der Wundverlauf war nicht reactionslos, insofern, als unter Fieber eine starke Eiterung aus dem Drain auftrat. Auch eine Angina, sowie ein hartnäckiges Ekzem complicirten den Verlauf. Endlich kam es zu einer festen, fast knöchernen Vereinigung. Die Heilung erfolgte nun sehr langsam. Die Kranke konnte bei ihrer am 30. 7. erfolgten Entlassung den Oberarm activ bis ca. 65° im Schultergelenk abducirten und war mit ihrem Zustande entschieden zufriedener als zuvor.

Da jedoch die Wunde nicht ganz heilen wollte, kam die Pat. im October 1896 abermals an die Klinik. Sie konnte activ beide Arme in der Schulter auf 65° eleviren. Ein weiteres Heben scheiterte an dem Umstande, dass die beiden Scapulae bloss entsprechend ihrer untersten Hälften an einander fixirt waren, also ihre Axen nach unten zu convergirten. Drückte man mittelst beider aufgelegten Hände die mediale obere Hälfte ihrer Ränder an einander, wobei man das Gefühl hatte, dass die beiden Scapulae sich an ihrer Verwachungsstelle federnd gegen einander verschoben, so war sofort active Elevation bis zu einem rechten Winkel möglich. Immer wieder bedauerte ich, dass es bei der Operation nicht möglich gewesen war, die oberen Scapulahälften zu vereinigen. Am Rücken zeigte sich in der Mitte der strahligen Narbe eine zehnpfennigstückgrosse Ulceration. Als Ursache derselben musste ein Silberdraht angenommen werden, und in der That fand sich bei der daraufhin in Narkose unternommenen Operation (17. 10. 96) in der Tiefe des Decubitus eine Silberdrahtnaht vor. Dieselbe wurde entfernt. Eine fast knochenharte Brücke war zwischen beiden Scapulae vorhanden. Durch Entspannungsschnitte wurde die Hautwunde zur Vereinigung gebracht. Die Heilung erfolgte per granulationem.

Am 25. 5. 97 wurde die Pat. wieder aufgenommen, da sie über Schmerzen

in der linken Schulter klagte. Die Clavicula war immer mehr und mehr nach hinten zu gedrängt worden, so dass Compressionserscheinungen von Seiten des Plexus (Cyanose), ferner Kaltsein der Hände, Ameisenlaufen und Herabsetzung der rohen Kraft sich einstellten. Diese Erscheinungen wechselten in der letzten Zeit. Das Aussehen war schlechter als das letzte Mal. Die Atrophie hatte keine Fortschritte gemacht. Electricischer Status unverändert. Hingegen war die Stellung der Schultern insofern verschlimmert, als der ursprünglich spitze Winkel, welchen beide Medialränder der Scapulae mit einander bildeten, in einen stumpfen umgewandelt war (Figur 2), so dass die beiden Scapulae noch mehr um eine anteroposteriore Axe gesunken erschienen, und ihre äusseren Ränder fast horizontal zu liegen kamen. Dadurch schien der Schultergürtel nach hinten und unten gesunken. Gleichzeitig waren aber die Scapulae in dieser Stellung vom Thorax abgehoben, und um eine frontale Axe derart gedreht, dass oberhalb der festen Brücke, welche die beiden Scapulae verband, eine tiefe Hauttasche entstand. Diese Verschlimmerung der Stellung war wohl durch die Wirkung der Schwere und die Fixation der Sca-

Fig. 2.



pulaspitzen bedingt, indem die geschwächten Muskeln nicht mehr im Stande waren, die heruntersinkenden Schulterblätter aufzuhalten. Die Arme hingen etwas vom Thorax ab. Ein versuchsshalber angelegter Heftpflasterverband verbesserte die Function etwas.

Da durch die bisherige Operation nur eine geringe Verbesserung erzielt war, ja sogar Schmerzen in der Narbe hinzugekommen waren, wurde noch einmal dem Drängen der Pat., durch eine Operation eine Verbesserung zu versuchen, nachgegeben, und dies um so leichter, als es klar geworden war, dass seinerzeit die Vereinigung der beiden oberen Hälften entschieden zweckmässiger gewesen wäre.

Am 21. 6. 97 wurde in Narkose durch einen Lappenschnitt mit oberer Basis der obere innere Rand der Scapulae frei präparirt und mittelst Messer angefrischt. Hierauf wurden 3 Paar Bohrlöcher am Rande angelegt und durch dieselben je ein starker Silberdraht gelegt (Fig. 3). Die feste Brücke wurde mittelst Bajonettsschnittes durchtrennt. Die Nähte wurden geknüpft. Die alten Silberdrähte zeigten sich reactionslos und wurden entfernt. Die beiden durch den Bajonettsschnitt gebildeten Knochenlappen, entsprechend der Spitze der

Scapulae wurden an ihrer Basis eingeknickt und mit ihrer Wundfläche an einander gelegt, so dass nunmehr die beiden Scapulae aufgerichtet waren und ihrem ganzen medialen Rande entsprechend exact an einander lagen (Fig. 4).

Nachdem die Haut ohne Drainage vernäht war, wurde ein Gipsverband angelegt. Der Wundverlauf war reactionslos. Anfangs bereitete der Gipsverband viel Unbehagen. Nach 14 Tagen erwies sich die Wunde verheilt, auch die Scapulae schienen knöchern verwachsen. Nach Abnahme des Verbandes trat bald Ameisenlaufen und Schmerzen im rechten Arme von der Schulter ab-

Fig. 3.

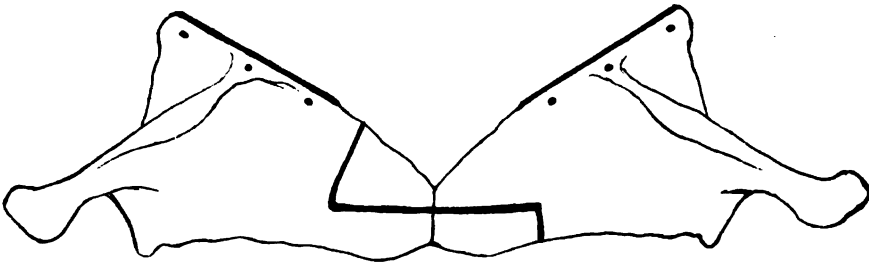
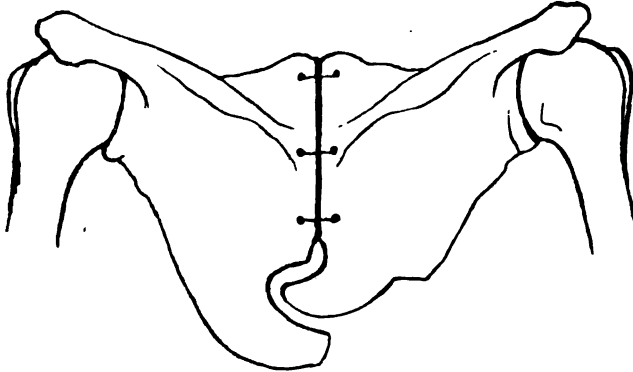


Fig. 4.



wärts ein, welches besonders im rechten Arm stärker wurde, so dass die Hand kalt und blau ward; die rechte Clavicula war durch die jetzige Fixation der Scapula ganz sagittal gestellt und drückte Arterie und Plexus gegen die erste Rippe, wodurch der Radialpuls rechts unfühbar wurde. Durch Abheben der Clavicula wurde er fühlbar, um mit dem Nachlassen des Zuges gleich wieder zu verschwinden. Der Schultergürtel war asymmetrisch gedreht: links drückte die Clavicula nicht auf die erste Rippe. Mit der linken Hand konnte Pat. den Kopf erreichen und in der Schulter bis zum rechten Winkel erheben. Durch einen Velpeau'schen Verband waren alle Beschwerden der rechten Seite zu

beheben, — sobald er abgenommen wurde, stellten sie sich wieder ein. Deshalb wurde eine Verlängerung der Clavicula geplant.

Am 28. 7. 97 wurde die 4. Operation in Narkose ausgeführt; Längsschnitt über die rechte Clavicula, bajonettartiges Durchsägen mit der electrischen Säge (Fig. 5). Es wurde die Clavicula um 2 cm verlängert und in dieser Stellung durch Aluminiumbronce draht fixirt (Fig. 6). Exacte Hautnaht. Sofortiges Wiederauftreten des Pulses.

Fig. 5.

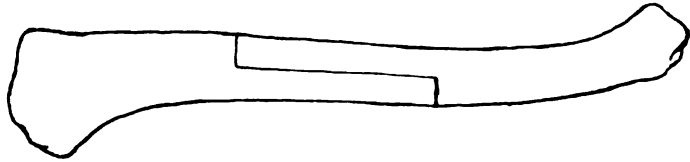
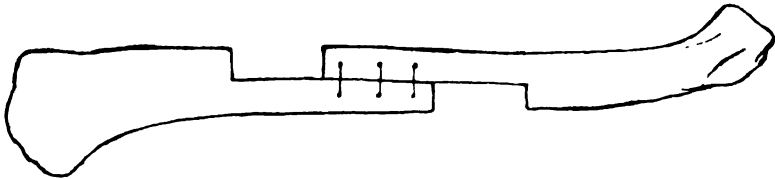


Fig. 6.



Reactionsloser Verlauf. Heilung per primam. Es trat eine wesentliche Besserung, sowohl objectiv, als subjectiv auf. Pat. konnte die Arme beiderseits bis zur Horizontalen erheben.

Am 8. 10. wurden noch in Bromäthylnarkose die Clavicularnähte, welche unter der dünnen Haut sichtbar wurden, entfernt und gleichzeitig das scharfe Ende der verschobenen Schlüsselbeinränder abgekniffen. Am 25. 11. wurden die Silberdrahtnähte aus der Scapula entfernt, da die Pat. von dem Vorhandensein derselben wusste und davon belästigt zu sein angab. Beide Male heilte die Wunde reactionslos.

• Die Kranke war durch diese vielfachen Eingriffe soweit gebessert, dass sie im Stande war, wieder durch Handarbeit (als Cigarettenarbeiterin) ihr Brot zu verdienen. Da nunmehr ab und zu auch in der linken Hand Beschwerden auftraten, wurde auch auf dieser Seite eine Verlängerung der Clavicula in Aussicht genommen, jedoch diese Idee wieder aufgegeben, da die Symptome bei weitem nicht so hochgradig waren, als seinerzeit auf der anderen Seite. Bei ihrer im Februar 98 an der Klinik erfolgten Vorstellung war sie in der Lage, beide Arme activ seitwärts bis zur Horizontalen zu erheben, so dass sie mit

beiden Händen gleichzeitig sowie einzeln auf ihren Scheitel fassen konnte. Nach vorwärts konnte sie bis auf 45° eleviren. Die Scapulae erweisen sich durch festes Narbengewebe an einander gewachsen, Druck auf die Nahtstelle derselben ist etwas druckempfindlich. Beide Hände fühlen sich kalt an und sind blauroth verfärbt, der Puls ist beiderseits gleich gut und kräftig fühlbar. Die Fingerbewegung und Sensibilität ist normal. Die Pat. klagt nur über leichtes Ameisenlaufen in der linken Hand. Ende Mai 1898 ist der Zustand befriedigend.

Fall II. 20jähriger Schuhmachergeselle erkrankte im Jahre 93 plötzlich an Kreuzschmerzen, worauf er 13 Wochen in einem Krankenhause zubrachte. 8 Tage nach Beginn der Erkrankung konnte sich der Kranke nicht mehr gut aufrichten und fühlte Schwäche in beiden Oberschenkeln, besonders in dem rechten. Hierauf trat eine Schwäche beider Arme auf, hauptsächlich des linken und nahm so zu, dass der Pat. schliesslich nicht mehr die Hand zum Munde führen konnte. Auf Umschläge und durch Medicinen besserten sich die Beschwerden, doch bemerkte der Pat., dass er beim Verlassen des Spitals nicht mehr so gut gehen konnte als zuvor und seine Schultern auffallend nach hinten zu vorsprangen.

Bei seiner am 23. 2. 97 in der medicinischen Klinik zu Königsberg erfolgten Aufnahme zeigt der Pat.: eine starke Lordose des ganzen Rumpfes; die Schultern stehen noch weiter nach rückwärts vor als das Gesäss. Beide Scapulae stehen flügelartig ab und zeigen jene charakteristische Stellung, welche der Atrophie der mittleren Portion des Cucullaris entspricht (mouvement de bascule). Der Pat. kann die Arme nur bis zur Horizontalen erheben. Der Pectoralis major und Latissimus dorsi sind ganz erheblich an Volumen reducirt, auf der linken Seite noch mehr als rechts. Cucullaris und Serratus sind ganz atrophisch. Musc. biceps fehlt fast ganz, triceps ist normal. Auch die Bewegungen der Hand sind normal. Die Oberschenkelmuskeln sind beiderseits in ihrem Volumen reducirt, besonders an der Beugeseite. Der Gang ist pendelnd (Lähmung der Glut. med.). Pat. stürzt bei Druck auf die Bauchmuskeln sofort in Folge hochgradiger Schwäche seiner Rückenmuskeln zusammen, und kann sich nicht aufrichten, noch die beiden Beine heben. Die Muskeln der Unterschenkel sind kräftiger. Die electricische Erregbarkeit ist überall normal, nur dem veränderten Volumen der Muskeln entsprechend schwach.

Auf Grund dieses Befundes wurde von Prof. Lichtheim die Diagnose auf eine juvenile Form der progressiven Dystrophia muscul. gestellt, und da gerade die Verschlimmerung der Schulter in den letzten Jahren nur sehr geringfügig gewesen war, also anscheinend eine langsam fortschreitende Atrophie vorlag, wurde der Kranke zwecks Besserung der besonders schwer geschädigten Function der Schultern nach der chirurgischen Klinik transferirt. Die active Abduction beider Oberarme war bloss auf 30° ausführbar. Wenn man dem Pat. mittelst der aufgelegten Hände die Schultern so nach hinten staute, dass sich die medialen Ränder der Scapulae berührten, — ein Manöver, welches leicht gelang, — konnte er sich sofort viel besser bewegen und vor allem beide Oberarme bis über die Horizontale erheben. Alle Versuche,

durch Heftpflasterstreifen oder ein leichtes Gipsmieder eine Fixation der Scapulae und damit Verbesserung der Function zu erzielen, schlugen fehl; es wurde daher ein operativer Eingriff in Aussicht genommen.

Da damals der erste Versuch der Naht der Scapulaeränder in Fall I kein günstiges Resultat erzielt hatte, wurde nach vorherigen Leichenversuchen, in Narkose eine Anheftung des Randes der rechten Scapula mittelst Silberdraht an die 6. und 7. Rippe ausgeführt (16. 6. 97).

Entsprechend dem untersten Drittel wurde der Aussenrand der Scapula frei gemacht und angefrischt und hierauf die 6. Rippe dort, wo die Scapula bei äusserster Abduction des untersten Winkels dieselbe berührte, blossgelegt.

Das Periost der Rippe wurde vorsichtig abgehobelt und ein dicker Silberdraht um die Rippe herum geführt, am äusseren Rand der Scapula ein Bohrloch angelegt, das eine Ende des Silberdrahtes durch dasselbe durchgeführt und geknüpft. Um die Fixirung noch fester zu gestalten, wurde der innere Rand der Scapula in derselben Weise an die 7. Rippe befestigt. Drainage der Wunde und Hautnaht. Der Wundverlauf war bis auf eine vorübergehende Pyocyaneus-Infektion reactionslos. Der Erfolg der Operation bestand darin, dass der rechte Oberarm viel weiter activ gehoben werden konnte, als auf der anderen Seite. Leider begann aber der Pat. im selben Maasse, als er sich mehr bewegte, über Schmerzen entsprechend der Stelle der Nähte zu klagen, so dass seinem Drängen nachgegeben wurde und einen Monat nach der Operation die Silberdrähte in Narkose entfernt wurden. Beide waren offenbar durch die Bewegung gelockert und in Granulationsgewebe eingebettet.

Die Scapula war, wie in Anbetracht der kurzen Zeit zu erwarten, noch nicht knöchern mit der Rippe verschmolzen, doch durch festes Narbengewebe daselbst fixirt und somit ein geringer Erfolg erzielt.

Das Resultat erschien jedoch noch sehr verbesserungsfähig. Die durch die Fixation erzeugten Schmerzen liessen eine analoge Operation für die andere Scapula nicht wünschenswerth erscheinen; zudem liess das mittlerweile gewonnene günstige Resultat der Vernähung der medialen Scapularänder im Falle I diesen Eingriff zweckmässig erscheinen, weshalb dieser am 29. 7. in Narkose versucht wurde. Ein Lappenschnitt, ganz analog wie in Fall I, legte die Medianränder der Scapulae bloss; rasch waren 4 Bohrlöcher (jederseits einige Millimeter vom angefrischten Rande entfernt) mit Hilfe des electricischen Drillbohrers angelegt und vier dicke Silberdrähte durchgezogen. Beim Versuch, dieselben zu knüpfen, ergab sich jedoch die unliebsame Ueberraschung, dass trotz alles Zusammenschiebens und Rückwärtsstauens der beiden Scapulae die beiden medialen Ränder nicht ganz an einander gebracht werden konnten, sondern eine $1\frac{1}{2}$ cm breite Spalte zwischen ihnen offen blieb.

Da vor der ersten Operation dieses Zusammenschieben leicht vor sich gegangen war, mussten die durch diesen Eingriff gesetzten bändrigen Verwachsungen zwischen Scapula und Rippe als die Ursache dieses Hindernisses angesehen werden und dies um so mehr, als der innere Rand der linken Scapula mit Leichtigkeit bis über die Medianlinie nach rechts zu gezogen werden konnte.

Obwohl nun diese Silberdrahtnaht ziemlich aussichtslos erschien, sah

ich doch von einem Lösen der Adhäsionen zwischen rechter Scapula und Rippe ab und knüpfte die Silberfäden. Die Haut wurde vernäht. Trotzdem von der Haut nichts weggeschnitten war, gelang die Hautnaht nur unter starker Spannung; dies war auch die Ursache, warum ein Theil der Wunde oberflächlich nekrotisch wurde. Trotz des unbefriedigenden Verlaufes der Operation war auch hier ein deutlicher Erfolg zu verzeichnen, insofern als der Pat. die beiden Schultern activ entschieden höher heben konnte, als zuvor; jedoch schmerzten die Silberdrähte, und waren die Schmerzen genau auf die Stelle derselben localisirt, dass ich mich am 6. 10. entschloss, dieselben zu entfernen. Die linke Scapula kehrte bald nach der Operation in ihre alte, pathologische Lage zurück, die rechte blieb, dank ihrer ursprünglichen Fixation an der Rippe, in der etwas verbesserten Stellung stehen.

Damit stimmte auch die Function der Schultern überein, indem die rechte um etwa 15° activ höher gehoben werden konnte, als die linke.

Pat. verliess anfangs December, nachdem er im Laufe der letzten Wochen constant Phosphor bekommen hatte, die Klinik. Linke Schulter war nicht verbessert, rechte Schulter etwas. Als Pat. im Mai 1897 an die Klinik kam, war diese geringe Besserung geschwunden, die Muskelatrophie hatte keine Fortschritte gemacht.

In beiden Fällen handelte es sich um langsam verlaufende Formen von progressiver Muskelatrophie, bei welcher besonders die typische Schulterstellung (Lähmung des Cucullaris) und das dadurch bedingte Mouvement du bascule die starke Funktionsstörung verursacht hatte. In beiden Fällen wurde versucht, den Patienten durch einen operativen Eingriff unabhängig von einem immerhin complicirten und kostspieligen Fixationsapparat zu machen. Der Eingriff sollte analog der Arthrodesse bei gelähmten Gelenken in der Naht der beiden Scapularränder an einander, resp. der Scapula an die Rippe bestehen.

Im ersten Falle zeigte es sich, dass vor Allem die obere Portion der Scapula genäht werden muss, indem das durch die erste Operation erzielte Resultat für die Patienten belästigender war, als der ursprüngliche Zustand. Erst als eine exacte knöcherne Verwachsung zwischen den oberen Hälften zu Stande gekommen war, wurde ein Erfolg erzielt. Derselbe wurde durch den Druck der in Folge der Fixation ganz sagittal gestellten Clavicula fast aufgehoben, ja die Drucksymptome von Seiten dieses Knochens auf die Gefässe erforderten eine neuerliche Operation. Sollte nun bei derselben nicht etwa durch eine Lösung der Naht auf das bisher erzielte Resultat verzichtet

werden — so blieb nur die Verlängerung der Clavicula übrig. Der Bajonetschnitt in die Clavicula gelang überraschend gut und leicht, und der Erfolg war ein durchaus befriedigender¹⁾.

Das Befinden der Patientin kann durch die Operation als wesentlich gebessert bezeichnet werden. Da es sich hier um einen Fall von bloss sehr langsamer, wenn überhaupt merkbarer Progression des Leidens handelt, ist zu hoffen, dass diese Besserung durch längere Zeit anhält.

Im zweiten Fall war zuerst der Versuch gemacht worden, die Scapula in einer für die Function günstigen Stellung an die Rippe zu fixiren. Der Versuch schlug insofern fehl, als wegen Schmerzen diese Fixation wieder gelöst werden musste, wobei sich ohnedies schon (wahrscheinlich in Folge des permanenten Zuges) die Drähte gelockert erwiesen. Trotzdem war eine ziemlich gute Fixation durch Narbengewebe erzielt. Diese Fixation bewirkte es offenbar, dass der folgende Versuch, die medialen Ränder zu nähen, wegen Unmöglichkeit einer exacten Adaptirung fehl schlug und die angefrischten Ränder klaffend blieben. Immerhin erscheint mir diese Art von Fixation jeder Scapula für sich an eine resp. mehrere Rippen gegenüber der im Fall I befolgten Methode die physiologisch richtigere.

Da gerade bei der progressiven Muskelatrophie ein so langsames Fortschreiten, wie es im Fall I beobachtet wurde, nicht häufig vorkommt, werden diese Operationen nur selten zur Ausführung gelangen und ausschliesslich zur Bekämpfung des Mouvement du bascule dienen.

Dass in einem progredienten Falle jede ähnliche Operation zwecklos wäre, braucht nicht hervorgehoben zu werden.

¹⁾ Ich bemerke hierzu, dass ein ähnlicher Schnitt für die Durchtrennung der Achillessehne, analog der künstlichen Verlängerung der Vorderarm-Sehnen (Guldenarm) sich schon wiederholt bewährt hat und ich schon seit Jahren fast jede Tenotomie der Achillessehne in dieser Weise ausführe, wie dies auch Bayer kürzlich empfohlen hat.

VI.

Ueber die Dermoide des Beckenbindegewebes.

Von

Dr. F. de Quervain,

Chaux-de-Fonds.

Die tägliche Erfahrung bringt es mit sich, dass man bei einem nach Jahre langen Harnbeschwerden von völliger Harnverhaltung befallenen Patienten in erster Linie und fast ausschliesslich an Stricture und Prostatahypertrophie denkt und alle übrigen noch möglichen Vorkommnisse bei der Beurtheilung des Falles in den Hintergrund treten lässt. Blasen- und Prostatatuberculose veranlassen nicht häufig völlige Harnverhaltung und bieten in Anamnese und Aussehen des Patienten meist genügend charakteristische Merkmale. Blasensteine sind vielerorts, so bei uns, überhaupt schon recht selten und verrathen, auch wenn sie einmal ausnahmsweise die Harnentleerung völlig verhindern, ihre Gegenwart meist durch eine nicht zu missdeutende Vorgeschichte. Bei bösartigen Geschwülsten der Blase und ihrer Umgebung berichten die Patienten nicht von jahrelanger Dauer des Uebels, und gutartige Neubildungen der Blase und Harnröhre veranlassen nicht häufig Harnverhaltung. Bleiben noch gutartige Geschwülste des kleinen Beckens. Dieselben sind besonders beim männlichen Geschlecht nicht häufig und dies ist auch der Grund, warum man nicht leicht an sie denkt. Unter den am häufigsten erwähnten dürften, ausser den vom Beckenskelett ausgehenden Neubildungen, wie Osteomen und Chondromen, die Echinokokken zu erwähnen sein. Freilich liegt die Annahme einer solchen nicht besonders nahe in Gegenden, wie die unserige, wo

der uniloculäre Echinococcus sozusagen nicht vorkommt, er sei denn von Aussen hereingebracht. Seröse Retroperitonealcysten könnten beim Manne auch gelegentlich Harnbeschwerden und schliesslich Harnverhaltung verursachen, doch ist uns kein derartiger Fall bekannt. Schliesslich spricht König (1) von Dermoidcysten, welche man in sehr seltenen Fällen in dem Bindegewebe zwischen Blase und Mastdarm beobachtet habe.

Dieses letztere Vorkommniss, die Dermoidcysten des kleinen Beckens beim männlichen Geschlecht, auf Grund der bisherigen Beobachtungen und des unten mitzutheilenden Falles, eingehender zu bearbeiten, war die Aufgabe, die ich mir zuvörderst stellte. Bei näherem Umsehen in der Literatur gelang es mir jedoch zu meinem Erstaunen nicht, einen einzigen derartigen Fall aufzufinden. Alle bisher mitgetheilten Beobachtungen von Dermoidcysten des kleinen Beckens betrafen das weibliche Geschlecht. Ich entschloss mich daher, meine Arbeit auch auf die Beckendermoide des weiblichen Geschlechtes auszudehnen und so die von Sänger (2) angefangene Sammlung dieser Fälle bis auf das Jahr 1897 fortzusetzen.

Bevor ich jedoch auf meine eigene Beobachtung und auf die in der Literatur mitgetheilten Fälle näher eingehe, möchte ich kurz die Grenzen besprechen, welche ich der Arbeit gesteckt habe, um nicht klinisch zu verschiedenartige Fälle unter einander zu werfen.

Dermoidcysten kommen bekanntlich im Gebiet des ganzen Rumpfes vor, vom Kopf bis zu der Dammgegend, wenn sie schon gewisse Lieblingsstellen zeigen, typische Fundorte, wie die verschiedenen Oeffnungen des Gesichts, die tiefen Halsorgane, die Ovarien, die Analgegend. Die Gruppe, mit der wir uns in dieser Arbeit beschäftigen werden und der wir mit Sänger ebenfalls den Rang einer selbstständigen Gruppe zuerkennen möchten, betrifft die im Bindegewebe des kleinen Beckens entstandenen Dermoide, soweit sie weder von den Genitalorganen, noch von der Blase ausgehen. Ausgeschlossen sind also erstlich alle Dermoidgeschwülste, welche erst secundär in das kleine Becken gelangen, zum Beispiel von der Bauchhöhle her, wie in dem Falle von Zweifel (3), oder von aussen her, wie in dem Falle von Bryk (4) (über den man immerhin verschiedener Meinung sein kann, wie wir

später ausführen werden). Ausgeschlossen sind ferner alle Dermoidgeschwülste des weiblichen Geschlechts, bei denen der extraperitoneale und von den Genitalien unabhängige Sitz nicht durch die Operation oder die Autopsie nachgewiesen ist. Nicht berücksichtigt werden ferner die zahlreicheren Dermoidgeschwülste, welche oberflächlich in der Steissgegend, meist zwischen Steissbein und After gefunden werden. Diese Fälle sind, um nur einige Autoren zu nennen, von Wölfler (5), v. Bergmann (6), Gussenbauer (7), Nicaise (8), Hansen (9) und A. so eingehend besprochen worden, dass ihr Vorkommen wohl allgemein bekannt sein dürfte. Wenn sie schon genetisch einen gewissen Zusammenhang mit den Dermoiden des Beckeninnern zeigen können, so sind sie doch klinisch völlig von denselben zu trennen, da sie meist Dank ihrer Entwicklung nach aussen nur ein unbequemes Anhängsel, nicht aber ein für die Function der Beckenorgane hinderlich werdendes Gebilde darstellen.

Wir kommen nun zur Mittheilung unserer eigenen Beobachtung.

Am 13. December 1897 wurde mir Abends in das Spital in Chaux-de-Fonds der 58jährige Tagelöhner C. Th. zugeführt, zu dem ich zwei Tage vorher von einem Collegen in ein mehrere Stunden von hier entferntes Dorf gerufen worden war. Patient hatte sich in der Nacht vom 10. auf den 11. Dec. mit einem zerbrochenen englischen Katheter einen falschen Weg gebohrt und darauf hin nach seiner Angabe ein halbes Nachtgeschirr voll Blut verloren. Da mir der Katheterismus mit keinem der mir zu Gebote stehenden Katheter gelungen war, so hatte ich damals die in Nabelhöhe stehende Blase punctirt und dabei einen Liter klaren Urins entleert. Es wurde darauf unverzüglicher Transport des Kranken in das Spital verordnet.

Die am 13. Dec.¹⁾, Abends spät noch vorgenommene Untersuchung des Patienten ergab folgenden Status:

Patient sieht anämisch und überhaupt eher schwächlich aus. Puls regelmässig, 92 in der Minute. Radialis arteriosklerotisch. Temperatur 36,3⁰. Das Abdomen ist, besonders in seiner unteren Hälfte, und zwar am stärksten nach rechts hin, abnorm ausgedehnt. Die Palpation ergiebt das Vorhandensein von zwei prall elastischen, unendlich getrennten Resistenzen, von denen die grössere besonders die rechte Seite der Unterbauchgegend einnimmt und etwa einen Querfinger breit die Nabelhöhe überragt. Die kleinere Resistenz liegt etwas mehr in der Tiefe und nach links und reicht bis etwa einen Querfinger unter den Nabel. Patient leidet unter beständigem, anfallweise verstärktem Harndrang, kann aber nicht uriniren. Bei der Rectaluntersuchung fühlt man,

¹⁾ Der Patient, durch die Blasenpunction am Abend des 11. Dec. erleichtert, konnte sich erst am 13. Dec. entschliessen, das Spital aufzusuchen.

wie schon vor zwei Tagen, eine das kleine Becken einnehmende, diffuse Resistenz, welche für die prall gespannte Blase gehalten wird. Die Prostata, deren untere Begrenzung im Gegensatz zur oberen deutlich gefühlt werden kann, scheint etwas breit, aber nicht abnorm vorragend. Es wird nun versucht, die Blase mit dem Katheter zu entleeren, was aber trotz aller Bemühungen nicht gelingt; die Katheter verirren sich sämtlich, wie die gleichzeitige Rectaluntersuchung ergibt, in einen falschen Weg, der einige Centimeter hoch, unmittelbar an der Mastdarmwand, hinter der Prostata in die Höhe geht.

Es wird unter diesen Umständen wieder die Blasenpunction ausgeführt, und zwar erweist sich, wie erwartet, der mehr nach rechts hin entwickelte Tumor als Blase. Die Harnmenge beträgt wieder circa einen Liter. Durch diese Punction wird die pralle Spannung des mehr nach links gefühlten Tumors nicht vermindert; es handelt sich also um gesonderte Gebilde. Die Probe-punction ergibt denn auch im linksseitigen Tumor eine geruchlose, hell graubraune, eiterähnliche Flüssigkeit (deren sofortige mikroskopische Untersuchung aus äusseren Gründen nicht stattfinden konnte).

Bezüglich der Anamnese liess sich, wie auch schon vor zwei Tagen, aus dem beständig stöhnenden Patienten nur so viel herausbringen, dass er seit 19 Jahren sich ab und zu katheterisiren müsse und dazu stets einen ziemlich grossen, weichen Katheter benutzt habe. Als dieser in der Nacht vom 10./11. Dec. nicht zum Ziele führen wollte, habe er versucht, einen festeren (englischen) Katheter einzuführen, worauf Blut gekommen sei. Gonorrhoe wurde in Abrede gestellt; auch war eine Stricture unter genannten Umständen von vorn herein nicht anzunehmen. Für eine Prostatahypertrophie war der frühe Beginn der Harnbeschwerden auffallend, obschon im Uebrigen die subjectiven Symptome völlig mit dieser Annahme übereingestimmt hätten. Was die Resistenz in der linken Unterbauchgegend betrifft, so hätte man an eine in Folge des falschen Weges eingetretene Harninfiltration mit beginnender Vereiterung denken können. Doch stimmte damit weder die Fieberlosigkeit des Patienten, noch die Geruchlosigkeit der trüben Flüssigkeit, noch die scharfe Begrenzung und die Ausdehnung der Geschwulst —, abgesehen von anderen Gegenständen. Auch an das Vorhandensein eines grossen, nach oben abgekapselten Beckenabscesses konnte gedacht werden, doch stimmte die lange Dauer des Leidens damit nicht überein und für einen primären tuberculösen Knochenherd lagen keine Anzeichen vor. Die Annahme einer vereiterten Echinokokkencyste lag deshalb nicht nahe, weil in der Schweiz der uniloculäre Echinokokkus ausserordentlich selten ist. Auch die Möglichkeit eines vereiterten soliden Tumors hätte in Erwägung gezogen werden können, sowie schliesslich das Vorhandensein eines Beckendermoids. Dass sich uns die letztere Eventualität, welche die Symptome am ehesten erklärte, ohne die mikroskopische Untersuchung nicht von vorn herein aufdrängte, liegt in ihrer grossen Seltenheit beim männlichen Geschlecht.

Am 14. Dec. musste, da sich die Blase wieder gefüllt hatte und Patient keinen Tropfen spontan uriniren konnte, zur Beseitigung des Hindernisses geschritten werden. Nachdem die Blase wieder punctirt worden war, wurde in

Aethernarkose von einem drei Querfinger breit über dem linken Poupart'schen Bande gelegenen queren Hautschnitte aus auf den Tumor eingegangen. Nach links hin wurde das Bauchfell auf einen Centimeter geöffnet, aber gleich durch eine Naht wieder geschlossen. Dann wurde der Tumor extraperitoneal freigelegt und nach rechts die mit ihm verwachsene Blase stumpf abgelöst. Eine neue, von der Wunde her ausgeführte Punction zeigte eine Flüssigkeit, die uns nun mit Bestimmtheit die Diagnose auf ein Dermoid stellen liess. Die Cyste wurde so weit eröffnet, dass sie mit dem Finger ausgetastet werden konnte. Dabei ergab sich, dass dieselbe das ganze kleine Becken auskleidete. Nach hinten reichte sie ziemlich tief in die Kreuzbeinschaukel, nach den Seiten liessen sich die Foramina ischiadica abtasten und vorn fühlte man unter der Cystenwand die Samenblasen und den oberen Theil der Prostata. Ueber den Verlauf des Rectums ergab die Palpation keine Sicherheit. Der Grund der Cyste lag zu tief, als dass er von oben mit dem Finger hätte erreicht werden können. Unter diesen Umständen erschien die Ausschälung des Balges als eine eingreifende Operation. Was uns aber von vorn herein veranlasste, auf eine primäre Exstirpation des Dermoids zu verzichten, das war das Vorhandensein eines aller Wahrscheinlichkeit nach bis auf die Cyste gehenden falschen Weges. Wir liefen Gefahr, die Wundverhältnisse durch Infiltration von Harn complicirt zu sehen, was um so mehr zu vermeiden war, als wir nicht sicher waren, die Cyste ohne Eröffnung der Peritoneums entfernen zu können und wir andererseits nicht wussten, ob die Gegend des Blasengrundes nicht schon durch den unreinen Katheterismus des Patienten inficirt war. Ueberdies war Patient durch den erlittenen Blutverlust und die Harnverhaltung der letzten drei Tage so heruntergekommen, dass wir ihm einen so grossen Eingriff nicht glaubten zumuthen zu dürfen. Wir beschränkten uns deshalb auf das Annähen der Cystenwand an die Haut, auf Entleerung des Dermoids und ausgiebige Drainage desselben.

Vom Moment der Operation weg urinirte Patient wieder spontan, ohne jegliche Schwierigkeit. Es wurde uns nun auch möglich, eine genaue Anamnese aufzunehmen, die Folgendes ergab:

Im Alter von 39 Jahren begann Patient Schwierigkeiten bei der Harnentleerung zu verspüren, ohne dass irgend welche Erkrankung vorhergegangen wären. Die Beschwerden steigerten sich schon im ersten Jahre einmal zu völliger Harnverhaltung. Der damals berathene Arzt katheterisirte den Patienten und leitete ihn an, das in Zukunft selbst zu thun. Während zwei Jahren machte derselbe von seinem Katheter nie Gebrauch. Von da an aber musste er in der Regel zwei- bis dreimal wöchentlich zu demselben greifen. Es bestand fast anhaltender Harndrang mit jeweilen nur geringen Entleerungen; der Harn war dabei stets klar. Zu diesen Harnbeschwerden trat in den letzten fünf bis sechs Jahren eine hartnäckige Verstopfung. Die Stühle waren dabei, wie Patient sich ausdrückt: „plattgedrückt und dünn wie Carton.“ Dabei bestanden häufig Kolikschmerzen. Der Appetit war mässig. In der letzten Zeit wurde es ferner dem Patienten immer schwerer, sich zu bücken und er konnte nur noch mit Mühe seine Tagelöhnerarbeit besorgen. Im Bett fiel ihm auf, dass er nicht mehr auf der linken Seite liegen konnte.

Es stellten sich im weiteren Verlauf keine Folgeerscheinungen von der Harnröhrenperforation ein; der Harn blieb im Gegentheil klar und wurde mit Leichtigkeit entleert.

Am 8. 1. 98 wurde nun zur Ausschälung der bisher durch Salicylspülungen reingehaltenen Cyste geschritten. In Aethernarkose wurde der Hautschnitt erweitert, der mit der Haut verwachsene Balg ringsum abgetrennt und erst schneidend, dann stumpf von seinen Verbindungen abgelöst. Besondere Vorsicht war links nöthig, wo die Vasa iliaca dicht unter der die Cyste umhüllenden Bindegewebsschicht lagen, sowie vorn, wo der Balg an Blase und Samenblasen grenzte. Die Ablösung gelang ohne wesentliche Schwierigkeiten bis in eine Tiefe von ca. 15 cm, also etwa bis in der Mitte der Kreuzbeinschaukel. Weiter reichte der Finger nicht, wenn man nicht die Abdominalöffnung so weit anlegen wollte, dass die ganze Hand eingeführt werden konnte. Ein derartiger Versuch zeigte, dass dabei die Peritonealhöhle eröffnet werden musste — und das war, wenn irgend möglich, zu vermeiden, da das Operationsgebiet in Folge der Drainage der Cyste trotz bisher reizlosen Verlaufs eben doch nicht mehr aseptisch war. Es blieb also nur noch die Auslösung der unteren Hälfte des Balges von der Dammgegend her. So rationell es gewesen wäre, die Operation gleich von unten her zu Ende zu führen, so hielten wir es doch für vorsichtiger, in Anbetracht des Alters und des Allgemeinzustandes des Pat., diesen letzten Act etwas später auszuführen, um die Operation nicht zu sehr zu verlängern. Die Wunde wurde tamponnirt und drainirt. Der weitere Verlauf bot nichts Besonderes. Der Balg stiess sich, soweit er abgelöst war, nach einigen Tagen ab. Die Wundhöhle wurde in den ersten Tagen mit Jodoformgazetampons und dann mit Salicylspülungen behandelt. Am 31. 1. wurde zur Auslösung des Dermoids von unten her geschritten, nach Ausstopfung des Cystengrundes mit steriler Gaze. Aethernarkose. Seitenlagerung des Pat. Parasacraler Schnitt, 1 cm hinter dem After beginnend und bis an das untere Ende der linken Articulatio sacro-iliaca hinaufreichend. Es zeigte sich beim Eindringen in die Tiefe gleich, dass das untere Ende des Schnittes, vom After bis zum unteren Sacralende für die Auslösung der Cyste nicht genügte. Es wurde deshalb das Lig. sacrotuberosum und sacrospinusum durchtrennt und von da in die Kreuzbeinschaukel eingedrungen. Die mit Gaze gefüllte Cyste liess sich nach Durchtrennung einer fibrösen Bindegewebskapsel ohne Schwierigkeit erreichen und in ihrem unteren Umfang stumpf auslösen. Weiter hinauf war die Ablösung weniger leicht, da der Balg sich bis zur rechten Incisura ischiadica major ausdehnte und also in diesem Theil von links her nur mit Mühe zu erreichen war, trotz des ausgedehnten Hautschnittes. Der oberste noch bestehende Theil der Cyste wurde so ausgelöst, dass eine Hand von der Abdominal-, die andere von der Parasacralöffnung her arbeitete. Eine Verletzung des dem Balg nach rechts und vorn anliegenden Rectum wurde dadurch zu vermeiden gesucht, dass ein Assistent den Finger so hoch wie möglich in dasselbe einführte. Auf diese Weise gelang es, die den ganzen Umfang des kleinen Beckens bis in die Höhe des verletzten Sacralloches einnehmende Cyste ohne Nebenverletzung und ohne irgend erhebliche Blutung auszuschälen. Es ergibt sich aus dem Gesagten, dass man am Ende der

Operation von der Sacralwunde nach der Abdominalöffnung und umgekehrt durch den Pat. direct durchsehen und sich von der totalen Entfernung des Balges de visu überzeugen konnte. Es wurden schliesslich von oben und von unten je ein Jodoformgazestreifen und zwei Drainrohre eingeführt und dann die parasacrale Wunde bis auf die Durchtrittsstelle von Drain und Gaze durch Naht geschlossen.

Der weitere Verlauf bot nichts Bemerkenswerthes und war, abgesehen von einer vorübergehenden Temperaturerhöhung auf 39,0, am Tage nach der Operation, völlig normal. Die Naht der parasacralen Wunde vereinigte sich bis auf die Drainstelle per primam intentionem, so dass Pat. am 7. Tag nach der Operation das Bett verlassen konnte. Von obenher wurde täglich mit steriler Gaze tamponnirt und überdies die Wunde mit Salicyllösung ausgespült. Im Verlauf der 4. Woche wurden sämtliche Drains entfernt, da die beiden Wunden bis auf zwei kleine oberflächliche granulirende Stellen völlig vernarbt waren.

Am 5. 3. wurde Pat. entlassen und bot folgenden Status: Allgemeinbefinden vorzüglich. Stuhl regelmässig, gut geformt. Harn klar. Harnentleerung normal, Strahl kräftig. In der Kreuzbeingegend eine lineäre Narbe, nur in der Mitte, wo die Drains gelegen, etwas breiter. Am Abdomen eine rechts lineäre, links etwas breitere, eingezogene Narbe. Die Rectaluntersuchung ergibt völlig normale Verhältnisse.

Mikroskopische Untersuchung des Cysteninhalts: Die eiterähnliche, bei der Entleerung der Cyste gewonnene Flüssigkeit zeigt schon makroskopisch die für das Vorhandensein von Cholestearincristallen charakteristischen glänzenden Punkte. Unter dem Mikroskop findet man in derselben zahlreiche Cholestearincristalle, ferner Detritus und Körnchenkugeln. Die Flüssigkeit enthält ferner weissliche Flocken von ca. $\frac{1}{2}$ cm. Ausdehnung, die sich bei der mikroskopischen Untersuchung als aus Plattenepithelien bestehend darstellen, deren Kern nicht mehr färbbar ist.

Untersuchung des Balges: Die Cystenwand zeigt makroskopisch eine glatte, weissliche Innenfläche, auf der weder Haare, noch sonstige, in Dermoiden gelegentlich beobachtete Gebilde zu sehen sind.

Die Untersuchung der in Alcohol gehärteten und in Celloidin geschnittenen Stücke, die verschiedenen Theilen des Balges entnommen sind, ergibt bei Haematoxylin-Eosinfärbung folgendes Resultat:

Die Innenfläche des Balges ist von einer 70—300 μ dicken Epithelschicht ausgekleidet, deren Aussehen ziemlich genau demjenigen der Epidermis entspricht. Die dem Hohlraum zunächst liegenden Zellen sind abgeplattet, aber noch mit färbbarem Kern versehen. Die Schicht der abgeplatteten Zellen nimmt die Eosinfärbung sehr stark an. Die nächstliegenden Zellen zeigen eine mehr rundliche Form, um schliesslich völlig den Character der Zellen des Rete Malpighi anzunehmen. Was die Papillen betrifft, so fehlt stellenweise jede Andeutung von solchen, während an anderen Stellen deutliche, regelmässig angeordnete Erhebungen des Bindegewebes in die Epithelschicht vorhanden sind. Die Höhe derselben beträgt bis zu 150 μ . Sie sind an vielen Stellen mit einer deutlichen Capillarschlinge versehen. Der Epidermiesschicht anliegend findet sich eine 450—1000 μ dicke Schicht ziemlich zell- und blutgefässreichen

Bindegewebes, gegen die Epithelschicht hin mit einer Zone stark entwickelter elastischer Fasern versehen (Färbung nach Tänzer).

An diese Bindegewebsschicht schliesst sich eine 1—5 mm dicke Schicht lockeren Bindegewebes mit Einlagerung von etwas Fettgewebe und hauptsächlich von Zügen von glatten Muskelfasern an. Dieselben, sich in verschiedenen Richtungen durchkreuzend, sind zu scharf abgegrenzten Bündeln geordnet, deren kleinste aus einigen wenigen Muskelfasern bestehen, während die grösseren, mehr in der Tiefe liegenden bis 1 mm dick sind.

An verschiedenen Stellen, ausnahmsweise in oder an der Epithelschicht, bisweilen in der darauffolgenden Bindegewebsschicht, am häufigsten aber in der die glatten Muskelfasern enthaltenden Schicht, mehrfach in der Umgebung von Blutgefässen, finden sich Herde von Rundzellinfiltration, die, besonders in der tiefsten Schicht, stellenweise so ausgesprochen sind, dass man an lymphadenoides Gewebe denken könnte, wie solches in der Wand eines Halsdermoides gefunden worden ist (Dehler)¹⁾. Immerhin fehlt die Anordnung des Gewebes in Lymphfollikel, und von Keimcentra ist nichts zu sehen. Es handelt sich deshalb wohl eher um die Folgen der zwischen der Eröffnung der Cyste und der völligen Exstirpation des Balges in letzterem aufgetretenen Entzündungsvorgänge. Diese letztere Ansicht wird auch dadurch gestützt, dass in dem schon bei der Eröffnung der Cyste herausgeschnittenen Probestückchen die besprochenen Infiltrationsherde fehlen.

In keinem der Schnitte konnte eine Andeutung von Schweiss- oder Talgdrüsen, von Haarbälgen oder von irgend welchen Nervenendapparaten gefunden werden. Ebenso wenig waren Knochengewebe, Knorpel, quergestreifte Muskelfasern vorhanden.

Epikrise: Es handelt sich in dem vorliegenden Fall um ein retrorectales Dermoid, dessen Vorhandensein die klinischen Symptome so einfach erklärt, dass es unnöthig ist, auf Einzelheiten einzugehen. Was den genauen anatomischen Sitz betrifft, so lag die Cyste, wie hauptsächlich die letzte Operation ergab, ursprünglich in dem retrorectalen Bindegewebe, also in der Kreuzbeinschaukel. Die festesten Verwachsungen bestanden denn auch, wie schon die Palpation bei der ersten Operation gezeigt hatte, am hinteren Umfang der Cyste, gegen die Innenfläche des Sacrum hin, und der Balg zog sich nach der mehrwöchigen Entleerung von dem vorderen Umfang des kleinen Beckens weg etwas nach hinten zurück, freilich immer noch zu beiden Seiten im Gebiet der Incisura ischiadica major adhaerent. Das Rectum war nach rechts vorne verlagert, aber erst von dem oberhalb der Ampulle liegenden Theil weg, so dass die Rectaluntersuchung über diesen Punkt keine Aus-

¹⁾ Dehler, Beitrag zur Kenntniss der sog. tiefen Atheromcysten am Halse. Beitr. zur klin. Chirurgie. XX. 2. S. 547. 1898.

kunft geben konnte. Nach vorn nahm die Cyste vor der Entleerung den ganzen Umfang des kleinen Beckens ein und drängte den Blasengrund so sehr an die Symphyse, dass die spontane Harnentleerung unmöglich wurde und dass sich die gefüllte Blase stark nach oben und rechts vorschieben musste. Es erklärt dieses Emporgehobensein der Blase den Umstand, dass man den Blasenscheitel am Nabel fühlte und doch nicht mehr als einen Liter Urin entleeren konnte.

Was die Behandlung betrifft, so könnte unser Vorgehen — Operation in 3 Zeiten — zu zögernd erscheinen, gegenüber einer Entfernung der Cyste in einer einzigen Sitzung, mit primärem Schluss der Wunde auf der ganzen Linie. Wir hätten zweifellos den letzteren Weg gewählt, wenn uns nicht das Bestehen eines frischen falschen Weges mit völliger Unmöglichkeit des Katheterismus gezwungen hätte, die Cyste zu entleeren in einem Moment, wo die Exstirpation wegen des bestehenden falschen Weges und des Allgemeinbefindens des Pat. durchaus unangebracht war.

Was schliesslich die Exstirpation von oben und von unten in zwei Zeiten betrifft, so war unser durch den Kräftezustand des Pat. bedingtes Zögern vielleicht nicht genügend gerechtfertigt, und es wäre zweckmässiger gewesen, die völlige Ausschälung durch den parasacralen Schnitt gleich der Exstirpation der oberen Hälfte vom Abdomen her anzuschliessen.

Wir geben nun im Folgenden eine Uebersicht über die bisher veröffentlichten Fälle von Dermoidcysten des Beckenbindegewebes. Derselben sei die Bemerkung vorausgeschickt, dass die Arbeit von Sängner (2), der wir einige Beobachtungen entlehnen, bisher die einzige eingehende Behandlung des in Frage stehenden Gegenstandes enthält, auf welche die späteren Mittheilungen von Schulze (10), Hoefler (11) und Colonna (12) sämtlich zurückgreifen, Hoefler erwähnt die nach Sängner veröffentlichten Fälle von Page (13) und Schulze nicht, und ersterer Fall ist auch Schulze und Colonna entgangen.

Den von Sängner unter No. 7 angeführten Fall Küster's (29), den nach ihm auch Schulze und Hoefler citiren, haben wir weggelassen, weil er entschieden mehr zu den oberflächlichen, anococcygealen Dermoiden gehört, als zu den Beckendermoiden. Dagegen geben wir als Anhang eine Uebersicht über einige schon

von Sanger angefuhrte sogenannte Mastdarmdermoide, da wir dieselben mit Sanger zum Theil wenigstens fur ursprungliche Dermoides des Beckenbindegewebes halten.

1. Birkett (14), cit. nach Deahna, 1859. — 25jahr. W. — Geschwulst seit 2 Jahren bemerkt. — Symptome: Schmerzen in der Geschwulst. — Wallnussgrosse, fibrose Cyste, nach rechts in der Afterkerbe vorragend, der Hauptsache nach zwischen Rectum und Steissbein sitzend. Inhalt: atheromatoser Brei. — Exstirpation. — Heilung.

2. Mannel (15), cit. nach Sanger, 1864. — Weiblich. — Taubeneigrosse Balggeschwulst mit atheromatosem Inhalt, links von der Medianlinie in lockeorem Zellgewebe zwischen Bauchfell und Musculus levator ani gelegen (Sectionsbefund).

3. Derselbe. — Weiblich. — Reichlich huhnereigrosse Balggeschwulst mit dermoidahnlichem Inhalt. Sitz am gleichen Orte wie im vorigen Falle (Sectionsbefund).

4. Deahna (aus Czerny's Klinik), 1875. — 18jahr. W. — Plotzlicher Beginn der Beschwerden. — Symptome: Heftige Leibscherzen, Erbrechen. Stuhl und Harnverhaltung. Meteorismus. — Retrorectale Geschwulst, nach unten bis nahe zum After, nach oben bis in die Mitte zwischen Nabel und Symphyse reichend, mehr links gelegen. Rectum und Vagina stark comprimirt. Inhalt: gelbliche Flussigkeit, Epidermiszellen enthaltend. — Punction vom Rectum aus. Verjauchung und in Folge davon rasche Ausdehnung der Geschwulst. Gangranoser Decubitus der Scheiden- und Harnrohrenwand mit spaterer Cysten-Scheiden- und Scheiden-Harnrohrenfistel. Eroffnung der Cyste durch einen 4 cm langen Schnitt zwischen Sacrum und Anus. — Eiterung der verjauchten Cyste nach Mastdarm und Scheide hin, nach 10 Monaten noch fort-dauernd. Plastischer Schluss der Harnrohren-Scheidenfistel.

5. Walzberg (17) (Klinik von Konig), 1875, cit. nach Trzebicky. — 26jahr. W. — Angeborene Geschwulst. — Drei pflaumen- bis zweifaustgrosse Tumoren zwischen Steissbein und After, mehr nach links gelagert. Tief in das Becken reichender Fortsatz. Inhalt: dicke, erbsensuppenartige Flussigkeit mit Fetttropfen und degenerirten Epithelzellen und ein Knochenstuckchen. Wand mit einschichtigem Platten- und Cylinderepithel bedeckt. — Exstirpation mit Zurucklassung des in das Becken reichenden Fortsatzes. — Eiterung, Patientin mit Fistel entlassen.

6. Weinlechner (18), 1877 (war nicht im Original zuganglich). — Zwei Dermoidcysten, von der vorderen Flache des Steissbeins ausgegangen. — Theils Exstirpation, theils Zerstorung mit rauchender Salpetersaure.

7. Solowjew (19), 1883. — 29jahr. W. — Abortus. Symptome: Unregelmassigkeit in der Menstruation, Appetitlosigkeit. Schmerzen in den Beinen, Nervositat. — Tumor hinter dem Rectum, nach links das kleine Becken ausfullend. Inhalt: Graugelbe Flussigkeit, mit Cholestealinkrystallen und Fetttropfen. — Punction von der Vagina aus. Nach 3 Tagen bogenformiger Schnitt 1 1/2 cm nach links von der Analoffnung. Abpraparirung der Cyste.

Aus Furcht vor Verletzung des Peritoneums nur theilweise Entfernung des Sackes. Drainage. — Schluss der Höhle nach ca. 2 Monaten.

8. Emmet (20), cit. nach Sängcr, 1884. — 22jähr. W. — Wiederholte Pelvipcritonitis. Dysmenorrhoe. — Sitz der Geschwulst: Unterhalb des Bauchfells des Douglas'schen Raumes. Diagnose: Ovarialcyste. — Laparotomie. Es findet sich eine subperitoneal sitzende Dermoidcyste. Ausschälung. Linker Eileiter mit entfernt. Eierstock wegen Verwachsungen nicht aufgefunden.

9. Trzebicky (21) (Klinik von Miculicz), 1884. — 35jähr. W. — Geschwulst seit $1\frac{1}{2}$ Jahren beobachtet. — Symptome: Hindert am Sitzen. Vergrößerung der Geschwulst beim Pressen (zum Stuhlgang). Stuhl und Harnentleerung normal. — Ueber kindskopfgrosse Geschwulst in der linken Gesässgegend, durch eine seichte Querfurchc in zwei Theile geschieden. Uterus nach rechts verschoben. Per rectum fühlt man einen fast die ganze linke Hälfte des kleinen Beckens ausfüllenden Fortsatz der Geschwulst. Diagnose: Senkungsabscess. Inhalt: gelbliche, eiterähnliche Flüssigkeit, weisse Klümpchen, Haare, Cholestealinkrystalle, Epithelzellen. Wandbekleidung: geschichtetes Pflaster- und Plattenepithel. — Incision und Drainage. Nach 6 Wochen Ausschälung des Balges, wobei es sich zeigt, dass es sich um zwei getrennte Cysten handelt, von denen die eine einen hoch ins Becken ragenden Abschnitt besass. Entblössung des Rectums auf $\frac{3}{4}$ seines Umfanges. Zwei-faustgrosse Wundhöhle. Naht, Drainage. — Heilung unter Eiterung, etwa 2 Monate nach der Exstirpation.

10. Biernacki (22) (Klinik von Gusserow), 1887. — 28jähr. W. — Tumor erst bei der Entbindung bemerkt. — Die Geschwulst bildet ein Geburtshinderniss. Perforation. Kranioklasie. — Sitz der Geschwulst zwischen Kreuzbein und Rectum, nach unten bis 4 cm oberhalb der Analöffnung herabreichend. Obere Grenze per rectum nicht palpabel. Hintere Scheidewand vorgewölbt. Inhalt: Eiterähnliche Flüssigkeit und Haare. — Punction per rectum während der Geburt. Vereiterung. Fistelbildung nach dem Scheideneingang hin. Mehrfache Incisionen. Eindringen auf den Eiterherd durch Ablösen der Scheide vom Mastdarm, ohne Erfolg. Schliesslich Incision des Dermoids vom Rectum her. — Nach 59 Tagen anscheinend geheilt entlassen. Nach 2 Monaten Schwellung der r. Nates. Incision. Kein Eiter. Pat. wieder (wenigstens anscheinend) geheilt entlassen.

11. Sängcr (2), 1890. — 42jähr. W. — Die Geschwulst bei den 3 letzten von 9 Geburten als Geburtshinderniss constatirt. — Abgesehen von dem Einfluss auf die Entbindung wurde Erschwerung des Stuhlganges und Druckgefühl im Becken angegeben. — Kindskopfgrosse, prall elastische Geschwulst, die sich ein wenig heben und senken lässt, sonst aber unverschieblich ist. Vorwiegend in der rechten Beckenhälfte gelegen, das rechte Scheidengewölbe nach unten vorbuchtend, den Uterus nach links vorn oben vordrängend. Scheide und Mastdarm durch die Geschwulst nach links verdrängt und platt gedrückt. Inhalt: Bräunliche Flüssigkeit mit Plattenepithelien, Fettdetritus und Cholestearin. — Erst Punction vom Rectum aus. 9 Monate später völlige Ausschälung durch Perineotomie. Einzelne Fetzen der Cyste

sitzen gelassen. Tamponnade. — Abstossung der Fetzen, Heilung in 3 Wochen, bis auf eine granulirende Einziehung am Damm.

12. Page (13), 1891. — 47jähr. W. — 7 mühsame Geburten. Bei der 5. Geburt, vor 20 Jahren, wurde die Geschwulst zum erstenmal bemerkt; langsames stetiges Wachsthum. 6. Geburt schwerer als die bisherigen, 7. Geburt durch Kraniotomie beendet. — In den letzten 4 Jahren Fluor albus und zunehmende Harn- und Stuhlbeschwerden. — Nach unten vom Nabel eine Criketballgrosse, seitlich bewegliche Geschwulst. Dahinter ein grösserer, nach oben bis zum Nabel reichender, nach unten das Becken einnehmender Tumor. Bei der Vaginaluntersuchung zeigt es sich, dass die kleine, kugelige Geschwulst den nach vorn oben verdrängten Uterus darstellt. Vagina stark verlängert. Bei der Rectaluntersuchung findet man eine das Rectum und die Vagina nach vorn vordrängende Geschwulst. Punction vom Rectum aus ergab eine breiige Masse und ein Haar, welches die Canüle verstopfte. — 2 Tage nach der Probe-punction Fieber, dann Erbrechen und Auftreten einer Phlegmone am Damm. Halbmondförmiger Querschnitt am Damm, mitten zwischen After und Steissbein. Eröffnung der Cyste. Entleerung durch Druck von oben. Ausschälung mit der Hand, unter geringer Blutung. Drainage. Naht. — Heilung in ungefähr 6 Wochen. Fieber bis Ende der 3. Woche.

13. Schulze (10), 1894. — 33jähr. W. — Die Geschwulst wurde zum ersten Mal bei einer Entbindung von der Hebamme bemerkt. Subj. Symptome traten erst mehrere Jahre später auf. — Bei der letzten, vor 2 Jahren stattgefundenen Geburt bedingte die Geschwulst eine erhebliche Verzögerung der Austreibung. Seit einigen Monaten Stuhlbeschwerden und Schwierigkeiten beim Sitzen. — Vorbuchtung zwischen Steiss und After. Sitz der Geschwulst zwischen Mastdarm und hinterer Beckenwand, von der Analgegend bis zur linken Kreuzdarmbeinfuge reichend, vom Rectum schalenförmig umfasst. Ovarien normal, Uterus beweglich, retroflectirt. Inhalt: bräunliche, geruchlose Flüssigkeit. — Punction von der Analgegend aus. Nach 2 Monaten Exstirpation von einem vom Steissbein zum After reichenden Schnitt aus. Es zeigt sich dabei, dass zwei getrennte Cysten vorhanden sind, die eine über die andere unter dem M. levator ani sitzend. Naht, Drainage. — Reactionsloser Verlauf. Heilung.

14. Hoefler (11), 1896, (Klinik von Fehling). — 37jähr. W. — Erste Beobachtung der Geschwulst vor 6 Jahren. — Stechende Schmerzen im Tumor bei schwerer Arbeit. Defäcation und Miction normal. Geburten normal. — Gut kindskopfgrosse Geschwulst in der linken Gesässgegend, in Knieellenbogenlage etwas zurückdrängbar. Rima ani und Schamspalte nach rechts verschoben. Der Tumor reicht bis über den Beckeneingang. Beide Ovarien in Narkose fühlbar. Rectum nach rechts verdrängt. Inhalt: gelbliche Flüssigkeit mit Cholestearin, Plattenepithelien und Detritus. Auskleidung: geschichtetes Plattenepithel. — Ausschälung der Cyste durch Perineotomie. Das Dermoid ragt in die auseinandergefalteten Blätter des Lig. latum. Catgutnähte in der Tiefe. Drainage. Hautnaht. 1 Monat später vordere und hintere Colporrhaphie. Eiterung. Vollständiger Schluss der Wunde 7 Wochen nach der Operation.

15. Colonna (12), 1896. — 28jähr. W. — Vor 6 Jahren normale Geburt. Seit 5 Monaten Stuhlbeschwerden. — Druckgefühl in der Sacralgegend. Blut im Stuhl. Seit 1 Monat Stuhl drang und Schleimabgang aus dem Rectum. Häufiger Harndrang bei normalem Urin. Abdom. in der Fossa iliaca sinistra etwas empfindlich. — 4 cm über der Analöffnung findet sich ein kugelförmiger Tumor, der das Rectum nach rechts vorne verdrängt. Dasselbe ist comprimirt. Der obere Pol der Geschwulst ist mit dem Finger nicht erreichbar. Bei Rectaluntersuchung hat man an der Hinterwand das Gefühl einer kleinen, oberflächlichen Ulceration. Tumor weich, elastisch. Uterus nach rechts oben verdrängt. Diagnose: gutartige Geschwulst, wahrscheinlich Cyste. — Exstirpation von einem parasacralen Schnitt nach Zuckerkandl-Wölfler aus. Es zeigt sich, dass es sich um ein Dermoid handelt. — Heilung nach 26 Tagen.

16. de Quervain, 1898. — 58jähr. M. — Seit 18—19 Jahren Harnbeschwerden, die sich allmählich steigern. — Erst Harnbeschwerden, wie ein Prostatiker. In den letzten Jahren auch Stuhlbeschwerden. Schliesslich völlige Harnverhaltung. Falscher Weg. — Dermoidcyste, das ganze kleine Becken nach unten bis in die Höhe des 3. Sacralwirbels ausfüllend, nach oben bis ca. 1 Querfinger unter den Nabel reichend. Rectum nach rechts vorn verdrängt. Inhalt: bräunliche, eiterähnliche Flüssigkeit mit Körnchenkugeln, Detritus, Epithelzellen, Cholestearin. Wandauskleidung: Geschichtetes Platten- und Pflasterepithel. Keine Haare. — Eröffnung und Drainage der Cyste als Nothoperation. Nach 3 Wochen Exstirpation der oberen Hälfte vom Abdomen her. Nach weiteren 3 Wochen Exstirpation der unteren Hälfte von einem Parasacralchnitt aus. — Glatter Verlauf. Heilung 1 Monat nach der totalen Exstirpation der Cyste.

Anhangsweise seien hier noch 4 Fälle von Dermoid des Rectums zusammengestellt, über deren Beziehungen zum perirectalen Bindegewebe wir uns noch im Einzelnen aussprechen werden.

1. Snyers (23). — 35jähr. W. — Drei mühsame Geburten. 5 Jahre später wieder sehr mühsame Geburt. Beim Anlegen der Zange trat aus dem Anus eine Gänseeigrosse, gestielte Geschwulst hervor. — Sitz der Geschwulst an der hinteren Wand des Mastdarmes. Dieselbe bestand aus 2 Hohlräumen, von denen der grössere seröse Flüssigkeit und schweinefettartige Substanz enthielt, sowie ein Büschel Haare. Die kleinere Höhle enthielt 3 Zähne. Die Wand enthielt ein einem halben Unterkiefer ähnliches Knochenstück. Bei der Nachuntersuchung zeigte sich der Stielrest von einem sich allmählich verkleinernden Wulst umgeben. — Abtragung der Geschwulst nach Unterbindung des Stiels. — Heilung nach anhaltender, starker Eiterung aus dem Rectum.

2. Danzel (24). — 25jähr. W. — Vom 11. Jahre war Haarauswuchs aus dem After bemerkt, als einziges Symptom ca. 2 1/2 Zoll hoch im Rectum sitzt an dessen Vorderwand ein Kleinapfelgrosser Tumor, ziemlich beweglich. Derselbe trägt an seiner, völlig der Cutis entsprechenden Bedeckung lange, blonde Haare und einen Zahn. Im Innern des (soliden) Tumors: Binde-

gewebe, Knochensubstanz, rudimentäre Gehirnanlage, Nerven, Fettgewebe. — Entfernung mit der Polypenscheere vom Rectum aus. — Starb nach 3 Monaten an einer chronisch verlaufenden Beckenperitonitis.

3. Gelstrom (25). — 24jähr. W. — Bei der 2. Geburt, vor 4 Jahren, Austritt einer kleinen Geschwulst vor den Genitalien. Dieselbe verschwand spontan wieder. — Befund: Flaschenförmiger, an seinem unteren Ende gangränöser Tumor, der nach einer Geburt aus der Schamspalte vortrat. Fehlen des Dammes (früherer, durchgehender Dammriss). Die an der Vorderwand des Rectum inserirende Geschwulst enthält Haare in einer fettartigen Schmiere, sowie zwei Knochenstücke. — Abbinden des Stiels. Durchschneiden der Ligatur. Frische Unterbindung. — Glatter Verlauf. Heilung.

4. Börniger, cit. von Sänger (2). — Abgang von eiterähnlichen Massen und von Haaren aus dem Rectum. — Es liess sich die Einbruchsstelle an der hinteren Mastdarmwand deutlich fühlen.

Zu erwähnen wäre hier noch der Fall von Barker (26), ein Mastdarmdermoïd betreffend. Derselbe war mir aber im Originale nicht zugänglich.

Der pathologisch-anatomischen und klinischen Besprechung der Dermoïde des Beckenbindegewebes seien noch einige anatomische Bemerkungen vorausgeschickt.

Wenn wir von Beckenbindegewebe sprechen, so verlangt dieser Ausdruck eine genauere Bestimmung und eine gewisse Einschränkung. In erster Linie sei gesagt, dass wir nur das kleine Becken im Auge haben. Der Raum des grossen Beckens gehört so sehr zur Abdominalhöhle, dass wir ihn hier ausschliessen müssen.

Zum Bindegewebe des kleinen Beckens gehört nun streng genommen alles Bindegewebe, welches die Blase sammt Prostata und Samenblasen beim männlichen Geschlecht, sammt Uterus und Vagina beim weiblichen Geschlecht einschliesst. Dieses Bindegewebe wird durch das Diaphragma pelvis in ein oberes und ein unteres Stockwerk getrennt, von denen das letztere räumlich das kleinere ist, weil der das genannte Diaphragma hauptsächlich darstellende Musculus levator ani trichterförmig nach unten verläuft, und so den grössten Theil des verfügbaren Raumes der oberen Hälfte des Beckenraumes zutheilt. Das untere Stockwerk besteht demnach eigentlich nur aus den beiden Fossae recto-ischiadicae, die nach innen begrenzt sind von dem dünnen, äussern, dem Levator aufliegenden Blatt der Beckenfascie und nach aussen vom M. obturator internus und seiner Fascie. Nach unten wird dieser Raum durch die oberflächliche Damnfascie und die Haut abgeschlossen. Der obere

Raum schliesst in sich: erstlich das peri- und hauptsächlich retro-rectale Bindegewebe, zweitens das zwischen dem Levator ani und dem Peritoneum des Douglas liegende Bindegewebe, drittens das die Blase umgebende Bindegewebe. Beim weiblichen Geschlecht kommt noch als vierter Bestandtheil des Beckenbindegewebes das als quere Leiste den Raum des kleinen Beckens durchsetzende Gewebe der breiten Mutterbänder hinzu. Es ist selbstverständlich, dass diese drei bezw. vier Bestandtheile des oberen Raumes des Beckenbindegewebes nicht an allen Punkten scharf getrennt werden können. Es schien uns aber nichtsdestoweniger nützlich im Interesse der Klarheit des folgenden Capitels, diese allgemein bekannten Dinge kurz, wenn auch etwas schematisch, voranzustellen.

Wir kommen zur pathologischen Anatomie der Dermoide des kleinen Beckens und beginnen mit der anatomischen Lage derselben.

Es sind schon in allen oben genannten Theilen des Beckenbindegewebes Dermoide gefunden worden. Dieselben haben jedoch nicht alle die gleiche klinische Bedeutung und wir wollen gleich zwei Gruppen von der Betrachtung ausscheiden, nämlich die mit der Blase und mit dem Uterus in Beziehung stehenden Dermoide. Was die ersteren betrifft, so handelt es sich in der Regel um in die Blase durchgebrochene Eierstock-Dermoide, und es ist in den meisten Fällen dieser Ursprung nicht mit Sicherheit auszuschliessen, es sei denn, dass die Laparotomie Intactsein beider Ovarien ergeben habe. In einigen, von Sängler citirten Fällen (Winship, Charcot, Küster) hatten allerdings an oder in der Blasenwand sitzende Dermoide nichts mit den Ovarien zu thun und dasselbe ist selbstverständlich in der von Martini (35) mitgetheilten Beobachtung der Fall, wo ein nach der Blase hin offenes Dermoid bei einem neugeborenen Knaben bei Gelegenheit der Autopsie gefunden wurde. Da die in die Blase durchgebrochenen Dermoide, seien sie ovariellen Ursprungs oder nicht, ein eigenartiges Krankheitsbild bedingen, das völlig von dem bei den übrigen Dermoiden des Beckenbindegewebes beobachteten abweicht¹⁾ (Pili-miction, cystitische Beschwerden), so schliessen wir sie hier, wie gesagt, von der Betrachtung aus.

Die zweite Gruppe, welche wir ausschliessen, betrifft die an-

¹⁾ Vergleiche u. A. den neulich mitgetheilten Fall von Le Gendre, Gaz. des hôpitaux. 1896, No. 136. 26. Nov.

geblichen Uterusdermoide. Wie Sanger annimmt, handelt es sich in diesen Fallen eher um Dermoides des Beckenbindegewebes, die z. B. bei Anlass einer Zangenentbindung durch Verletzung der Geburtswege aus dem Beckenbindegewebe ausgequetscht wurden. Es ergibt sich aus dem eben Gesagten, dass diese Falle zu unbestimmt sind, alsdass wir sie verwerthen konnten. Dasselbe gilt auch von retrouterinen, von der Scheide her eroffneten Dermoidcysten wie sie von Makris (27), Barette (28) mitgetheilt sind, und bei denen die Unabhangigkeit von den Ovarien nur durch Laparotomie mit Sicherheit erwiesen werden konnte. Es bleiben uns also noch die im Gebiete des Rectum und der Ligamenta lata entstandenen, sicher extraperitonealen Dermoides. Wenn wir dieselben weiter eintheilen wollen, so bietet sich als naturlichstes Gruppierungsprincip die Lage der Cyste zum Diaphragma pelvis. Bei den oberhalb des Levator ani sitzenden Dermoiden ware weiter zu unterscheiden zwischen retrorectalen, seitlichen (subseros liegenden), und im Ligamentum latum eingeschlossenen Geschwulsten. Die nach unten vom Levator ani gelegenen Dermoides liessen sich unterscheiden, je nachdem sie rein medial, nach vorn vom Steissbein, oder mehr seitlich, im Cavum recto-ischiadicum entwickelt sind.

Wir konnen uns demnach mit der von Hoefler vorgeschlagenen Entheilung nicht befreunden, nach welcher zwei Gruppen aufgestellt wurden, von denen die eine die im Ligamentum latum entwickelten Dermoidcysten (d. h. einzig den Hoefler'schen Fall), die andere die im Cavum pelvis subperitoneale und subcutaneum sitzenden Cysten, d. h. mit andern Worten alle ubrigen Dermoides des Beckenbindegewebes enthalten sollte.

Es sei bei diesem Anlass noch bemerkt, dass wir den Ausdruck Sanger's: „Cavum pelvis subperitoneale“ lieber vermeiden mochten, so bequem derselbe sein mag, um den oberhalb des Diaphragma pelvis gelegenen Theil des Beckenbindegewebes zu bezeichnen. Es handelt sich eben normalerweise nicht um ein Cavum, sondern um das subserose, der Innenflache des Levator ani anliegende Bindegewebe, und das Cavum wird erst durch die Geschwulst, oder besser gesagt durch die Exstirpation derselben gebildet. Das: „Cavum pelvis subcutaneum“, synonym mit der Fossa ischio-rectalis oder dem Cavum recto-ischiadicum verdient schon eher den Namen: „Cavum“, insofern

es sich um einen von Fett ausgefüllten Raum handelt der in Folge der mehr oder weniger fixen Stellung seiner Wände stets ein gewisses Volumen aufweist und nie auf eine einfache Bindegewebspalte reducirt ist.

Sehen wir nun, wie sich in Wirklichkeit die Localisation der in Frage stehenden Cysten verhält und inwiefern sich unsere anatomische Eintheilung festhalten lässt.

Wir beginnen mit den unterhalb des Levator gelegenen Dermoiden. Soweit dieselben ganz oberflächlich liegen, zwischen Steissbein und Afteröffnung, wie in den Fällen von v. Bergmann (6), Gussenbauer (7), Küster (29) u. s. w. haben wir sie aus dem Kreis unserer Betrachtung ausgeschlossen, weil sie streng genommen nicht mehr zur Beckenhöhle gehören. Von den in vorstehender Tabelle aufgeführten 16 Fällen dürfte nur derjenige von Birkett ausschliesslich unterhalb des Levator gelegen gewesen sein. Im Falle Schulz fanden sich zwei Cysten vor, von denen die eine unterhalb, die andere oberhalb des Levator sass. Ob es sich im Fall Weinlechner ebenso verhalten hat, kann ich nicht entscheiden, da mir das Original nicht zur Verfügung stand. In den Fällen von Walzberg, Trzebicky und Hoefler wölbte der Tumor die Haut in der Gesässgegend zwar mehr oder weniger vor, reichte aber andererseits soweit in das Becken hinein, dass der ursprünglicher Sitz nicht unterhalb des Levator, sondern oberhalb zu suchen ist, denn es kann nicht angenommen werden, dass eine unterhalb des Levator entstandene Cyste sich in der Richtung des grössern Widerstandes, d. h. nach dem Beckenraum hin entwickeln sollte.

Der Levator ani wurde in diesen Fällen entweder von oben her durchbrochen, oder hochgradig verdünnt und nach unten geschoben.

Von Verdrängung der Nachbarorgane kann man bei den unterhalb sitzenden Dermoiden nicht sprechen. Das einzige verdrängte Organ ist die Haut in der Dammgegend, die z. B. in dem Fall von Schulze soweit vorgewölbt wurde, dass der Abstand zwischen Steissbeinspitze und Anus 10 cm betrug. Bei den Patientinnen von Walzberg, Trzebicky und Hoefler war die, stets etwas seitlich sitzende, Vorwölbung noch erheblich etwas grösser, mindestens kindskopfgross. Wir werden auf diese Fälle weiter unten noch zurückkommen.

Wir haben oben bemerkt, dass die unterhalb des Levator ani gelegenen Dermoiden sich theoretisch in mediane und seitliche eintheilen lassen. In Wirklichkeit scheinen, wie sich aus den Fällen von Birkett, Küster und Schulze ergibt, und wie auch Hansen auf Grund einer grösseren Zahl von ano-coccygealen Dermoiden hervorhebt, diese Cysten stets median zu liegen. Andererseits muss daran erinnert werden, dass z. B. Gussenbauer in Verbindung mit solchen medianen Dermoiden seitliche Nebenhöhlen gefunden hat.

Unser Hauptinteresse nehmen die oberhalb des Levator entstandenen Dermoiden in Anspruch. Es ist selbstverständlich, dass ihr ursprünglicher Sitz sich nicht immer leicht bestimmen lässt, wenn sie einmal eine gewisse Ausdehnung erlangt haben. Die besten Anhaltspunkte gewinnen wir in dieser Beziehung aus der Verdrängungsweise der benachbarten Organe, im Besonderen des Mastdarmes. Wenn wir die bisher veröffentlichten Beobachtungen mit Rücksicht auf diesen Umstand durchgehen, so finden wir, dass in 10 Fällen die Geschwulst hinter dem Mastdarm lag. Derselbe war entweder direct nach vorn, oder häufiger nach rechts, ausnahmsweise (Sänger) nach links verdrängt. Es ergibt sich daraus, dass die Geschwulst sich mit Vorliebe (in den Fällen von Walzberg, Trzebicky, Deahna, Solowjew, Schulze, Colonna, de Quervain) in dem linken retrorectalen Bindegewebe entwickelt hat. Nur in dem Fall von Sänger sass sie mehr nach rechts. In den Beobachtungen von Biernacki und Page sass das Dermoid rein median, also völlig retrorectal.

In 3 Fällen (zwei von Mannel, Fall von Emmet) sass die Cyste unter dem Bauchfell des Douglas'schen Raumes (bei Mannel: „zwischen Bauchfell und Levator ani“).

In dem von Hoefer mitgetheilten Falle endlich hatte sich die Geschwulst im linken Ligamentum latum entwickelt, von da bis in die Gesässgegend vordringend.

Anhangsweise könnten wir hier erstlich noch den Fall von Bryk erwähnen, bei dem ein aus 3 Dermoidcysten bestehendes Gebilde anscheinend vom Trochanter major her durch die Incisura ischiadica major in das kleine Becken wucherte. Wir glauben mit Trzebicky, dass sich die Sache vielleicht auch umgekehrt verhalten könnte und dass es nicht ausgeschlossen ist, dass der

ursprüngliche Sitz der Geschwulst im kleinen Becken zu suchen ist. Ferner seien hier noch die Fälle von sog. Dermoiden des Rectum kurz berührt. Wir haben dieselben am Schluss unserer Tabelle aufgeführt, weil wir mit Sanger der Ansicht sind, dass es sich wahrscheinlich — zum Theil wenigstens — um perirectale, secundar in das Mastdarmlumen vorgebuchtete und Polypenform annehmende, oder um in das Rectum durchgebrochene Dermoide handelt.

Im Fall von Snyers sehen wir eine ganseeigrossen Dermoidgeschwulst wahrend einer Zangenapplication aus dem Rectum vortreten, welche von Snyers mit einer die foetale Seite prasentirenden, von Eihauten zuruckgehaltenen embryonalen Placenta verglichen wird. Es scheint aus dieser Beschreibung schon mit ziemlicher Sicherheit hervorzugehen, dass die Geschwulst nicht mit Mucosa uberkleidet war und also nicht einen richtigen Polypen darstellte. Der platte, mehr als 1 cm breite, $\frac{1}{2}$ cm dicke Stiel schien an die Hinterwand des Mastdarms zu gehen. Die 25 Tage nach der Abtragung des Dermoids ausgefuhrte Nachuntersuchung liess nach der Kreuzbeinaushohlhung hin den Stiel sammt Ligatur fuhlen, der sich innerhalb eines mehrere Centimeter im Durchmesser haltenden, offenbar von der Wand des Rectum gebildeten Walles frei bewegen lasst und sich nach dem oberen Theil des Kreuzbeines hin zu verlieren scheint. Eine 14 Tage spater ausgefuhrte Untersuchung zeigte, dass sich der beschriebene Wall verkleinert hatte und den Stiel nun eng umgab, zum Theil mit demselben verklebt.

Snyers schliesst mit Recht aus diesen Befunden, sowie aus dem Umstand, dass die Abtragung der Geschwulst von einer fur den blossen Stiel viel zu reichlichen Eiterung gefolgt war, dass es sich um ein retrorectales Dermoid gehandelt hatte, welches durch den Druck des Kopfes gegen die Rectalwand gedrangt, diese zerrissen habe und durch den Riss in das Lumen des Mastdarms durchgetreten sei. Diese Erklarung, welche wohl keinen Zweifel zulasst, giebt auch den Schlussel zu der wahrscheinlich richtigen Auffassung der von Gelstrom mitgetheilten Beobachtung. Der Hauptunterschied bestand wohl darin, dass hier die Geschwulst von der vorderen Mastdarmwand her sich einstulpte. Ob es sich, wie Sanger anzunehmen scheint, um einen Riss in der Rectalwand mit Austreten der Geschwulst bei der letzten Geburt gehandelt — analog dem Fall von Snyers —, oder ob dieses

Ereigniss schon bei der zweiten Geburt eingetreten war, wo schon, 4 Jahre früher, der vorübergehende Austritt einer kleinen Geschwulst aus den Genitalien bemerkt worden war, das lässt sich nach der Beschreibung Gelstroms nicht sicher entscheiden. Wie genau sich übrigens die Patientin beobachtete, das dürfte schon aus dem Umstande hervorgehen, dass ein durchgehender Dammriss mit Zerstörung des grössten Theils des Septum recto-vaginale von ihr, wie es scheint, in keiner Weise als Unannehmlichkeit empfunden wurde.

In dem Falle Danzels wurde das Eindringen des Dermoids in den Mastdarm nicht durch einen Geburtstraumatismus bedingt. Der Durchbruch der Mastdarmwand musste vielmehr spontan erfolgt sein. Da das Dermoid seine Innenfläche dem Rectallumen zuwandte, so nimmt Sängler an, dass dasselbe erst in den Mastdarm perforirte und sich dann in denselben umstülpte. Da der Haarabgang aus dem Anus erst mit dem 11. Jahre begann, so ist nach Sängler ein primär gegen das Rectum offenes Dermoid, wie es Martini (34) bei der Untersuchung dieses Falles vermuthet, nicht wahrscheinlich. Es muss aber immerhin bemerkt werden, dass der auffallend teratoide Bau in diesem Fall die Annahme eines im Rectum inserirten Teratoms nicht abweisen lässt. Dass der Haarwuchs erst im 11. Jahr bemerkt wurde, ist wohl kein absoluter Gegengrund. Klarer als in den beiden, liegen die Verhältnisse in dem von Sängler angeführten Falle Börningers. Hier kann kein Zweifel darüber bestehen, dass es sich um ein retrorectales, in den Mastdarm perforirtes Dermoid handelte.

In Fällen, wo eine einfache Perforation in den Mastdarm vorliegt, kann freilich ein Ovarialdermoid nur dann ausgeschlossen werden, wenn sich die Perforationsöffnung an der Hinterwand des Mastdarmes befindet, während bei vollständig in denselben eingestülpten oder polypös eingewachsenen Dermoiden, auch wenn sie von vorne her kommen, ein ovarialer Ursprung weniger wahrscheinlich sein dürfte. Völlig auszuschliessen ist er freilich im Falle Danzels nicht.

Es ergibt sich, um auf die Dermoide des Beckenbindegewebes überhaupt zurückzukommen, aus dem Gesagten, dass die bisher gemachten Erfahrungen die oben gegebene anatomische Eintheilung

in ihren wesentlichen Punkten rechtfertigen und dass wir berechtigt sind, folgende Gruppen aufzustellen:

A. Dermoide, die unterhalb des Levator ani entstanden sind. Dieselben sitzen in der Regel median, zwischen Mastdarm und Steissbein.

B. Dermoide, die oberhalb des Levator entstanden sind, denselben aber bisweilen nach unten durchbrechen. Dieselben können sitzen:

1. im retrorectalen Bindegewebe, entweder rein median oder, häufiger, etwas nach links, oder, selten, mehr nach rechts.
2. im subserösen Bindegewebe zwischen dem Peritoneum des Douglas und dem M. levator ani.
3. im Ligamentum latum (seltenstes Vorkommniss).

Wir haben der Verdrängungserscheinungen schon kurz gedacht, soweit dieselben wenigstens den Mastdarm betreffen. Zur Vervollständigung sei nur noch gesagt, dass auch im Fall Hoefler der Mastdarm nach rechts verschoben war. Die Verdrängung der übrigen Organe erfolgt in entsprechender Weise. Die Scheide wird in der Regel im gleichen Sinne verschoben, wie das Rectum. Bei erheblicher Entwicklung der Cyste wird das Lumen der verdrängten Gebilde natürlich plattgedrückt, so dass sie schalenartig die Geschwulst bedecken. Page hebt ferner in seinem Fall eine erhebliche Verlängerung der Scheide hervor. Der Uterus wird meist nach oben verschoben, entweder rein median, im Fall Page bis nahe an den Nabel, oder etwas seitlich, entsprechend der Verschiebung von Mastdarm und Scheide. Wenn Sänger hervorhebt, dass die Gebärmutter bloss nach oben gedrängt werde, ohne Entfaltung der breiten Bänder, so hat dies gewiss für die Mehrzahl der Fälle Geltung. Immerhin macht der Fall Hoefler mit seiner Entwicklung des Dermoids im linken Ligamentum latum eine Ausnahme. Bei bedeutendem Volumen des Dermoids wird schliesslich noch die Blase in Mitleidenschaft gezogen, und zwar handelt es sich um ein Andrängen des Blasenhalbes an die Symphyse und — in unserem Fall — um eine Verdrängung der ganzen Blase nach oben. Ueber die Lage der Ureteren sind in keinem Falle Beobachtungen gemacht worden.

Die Grösse der Dermoiden des Beckenbindegewebes ist recht verschieden. Als kleinstes Exemplar könnte das von Marchand (30) bei der Autopsie eines kleinen Mädchens gefundene Gebilde aufgefasst werden. Es handelte sich um ein dicht unter dem linken Ovarium, aber vollständig von ihm getrennt an der hinteren Fläche des Ligamentum latum sitzendes Knötchen von der Grösse eines Stecknadelkopfes. Dasselbe bestand, wie die mikroskopische Untersuchung ergab, aus den Elementen der Epidermis, eingehüllt von einer feinen Bindegewebsschicht. Marchand fasst das Gebilde als „kleinstes Dermoid im breiten Mutterbande“ auf. Wir haben den Fall nicht in die Tabelle aufgenommen, weil es sich noch nicht um ein ausgebildetes Dermoid, sondern nur erst um die Anlage zu einem solchen handelte. Es lag uns aber immerhin daran, diese interessante und seltene Beobachtung nicht unerwähnt zu lassen. Um von diesem Miniaturdermoid wieder auf die ausgebildeten Cysten zu kommen, so sind die kleinsten in der Tabelle erwähnten Geschwülste taubenei- bis hühnereigross. Als grösste Exemplare dürften andererseits der Fall von Page und der unserer bezeichnet werden. Im letzten Fall reichte die Geschwulst bis ca. 1 Querfinger unter den Nabel, im ersteren sogar bis in Nabelhöhe. Von mehreren Beobachtern wird die obere Grenze gar nicht angegeben, doch scheint dieselbe die Symphyse in der Regel nicht erheblich überschritten zu haben. Ueber die Ausdehnung nach unten haben wir uns schon ausgesprochen; es sei hier nur noch beigefügt, dass der in das Becken reichende Fortsatz im Falle Walzberg, der viel weniger voluminös war, als der subcutane Theil der Geschwulst, vielleicht doch die ursprüngliche Dermoidcyste darstellen könnte, deren perinealer Theil in Folge des geringen Widerstandes der umliegenden Theile eine grössere Ausdehnung angenommen hätte.

Bei der Besprechung des grobanatomischen Verhaltens der Beckendermoide ist noch eine Frage zu berücksichtigen, über welche ich in der oben angeführten Literatur keine genauen Angaben gefunden habe, und die doch für die operative Technik von Wichtigkeit ist. Ich habe die Reaction des Beckenbindegewebes auf das Vorhandensein des Dermoids im Auge. Nur Sängert heilt mit, dass die Cystenwand von einer feinen bindegewebigen Kapsel bedeckt gewesen sei. In meinem eigenen Fall handelte

es sich nicht nur um eine feine Kapsel, sondern um eine verhältnissmässig starke Schicht straffen Bindegewebes, die ich am ehesten mit der verdickten *Tunica communis* vergleichen möchte, welche so oft alte Bruchsäcke einhüllt.

Wenn es gestattet ist, aus diesen beiden Beobachtungen einen Schluss zu ziehen — unter Mitberücksichtigung dessen, was bei gutartigen Geschwülsten überhaupt beobachtet wird — so dürften sich die Dinge wohl folgendermassen verhalten:

In der Umgebung jedes wachsenden Dermoides bildet sich¹⁾ eine Vermehrung des Bindegewebes aus, die zu einer gewissen Abkapselung der Neubildung führt. Dass diese Bindegewebskapsel nicht mit dem bindegewebigen Theile der Dermoid-Wand zu verwechseln ist, welcher dem Dermoid selbst angehört, das braucht wohl nicht betont zu werden. In Fällen, bei denen die Dermoidcyste ein gewisses Alter erlangt, bevor sie der operativen Behandlung anheimfällt — wie in unserem Fall — hat die genannte Kapsel Zeit, eine gewisse Dicke zu erreichen. Es liegen also wohl die Verhältnisse ungefähr wie bei den schon oben zum Vergleich herbeigezogenen Hernien. In einer grossen Zahl derselben liegt der Bruchsack einfach im lockern Zellgewebe des Samenstrangs, ohne dass irgend welche Verdickung der umhüllenden Fascien zu bemerken wäre. Bei ältern Hernien dagegen bildet sich die *Tunica communis* zu einer derben, bindegewebigen Fläche aus, die an Dicke den Bruchsack oft weit übertrifft.

Das Fehlen diesbezüglicher Angaben in der Mehrzahl der Arbeiten möchte ich immerhin nicht ohne weiteres aus dem Fehlen der Bindegewebskapsel erklären. Die verhältnissmässige Leichtigkeit, mit der in der Mehrzahl der Fälle die Ausschälung gelang, ohne Nebenverletzungen und ohne erhebliche Blutungen, trotz des Fehlens der Controle des Auges, lässt es als nicht unwahrscheinlich erscheinen, dass in der Regel eine mehr oder weniger deutliche bindegewebige Hülle vorhanden war, wenn schon nicht immer in dem ausgesprochenen Grade, wie bei unserem Falle.

Ich komme endlich zur pathologischen Anatomie der Dermoide selbst. Dieselben gehörten in der Mehrzahl der Fälle der einfachen Form der Dermoidcysten an. Der Inhalt, in der

¹⁾ Ziegler, Lehrbuch der allgemeinen pathologischen Anatomie. VI. Aufl. S. 306.

Regel eine bräunliche, milchkaffeefarbene Flüssigkeit darstellend, zeigte unter dem Mikroskop meist Detritus, Cholestearinkrystalle und Platten-Epithelzellen, bisweilen auch grössere Schollen und Flocken von Epidermiszellen, die schon makroskopisch sichtbar waren. Haare fanden sich nur in den Fällen von Trzebicky, Biernacki und Page, Knochen nur bei Walzberg und Zähne in keinem Fall. Einzig die Beobachtungen von Snyers, Danzel und Gelstrom, sogenannte Dermoides des Rectum betreffend, wiesen einen complicirteren, mehr teratoiden Bau auf. Dieser Umstand ist zu auffallend, um nicht einen Erklärungsversuch zu verlangen. Die Lebenseigenschaften der verschiedenen Dermoidformen sind uns freilich noch zu wenig bekannt, als dass die Deutung, die wir in Folgendem geben werden, absolute Gültigkeit beanspruchen könnte. Immerhin glauben wir, ihr einen gewissen Grad von Wahrscheinlichkeit zuerkennen zu dürfen.

Es ist von vorn herein selbstverständlich, dass nur kleine und bis zu einem gewissen Grad resistente Dermoides durch die Mastdarmwand hindurch in diesen hineingedrückt werden können. Diese Bedingungen treffen nun bei den complicirteren Dermoiden eher zu, als bei den einfachen, nur aus einem cutisähnlichen Balg mit flüssigem Inhalt bestehenden Dermoidcysten. Diese letzteren, welche meist keine, oder nur kurze Haare enthalten, scheinen, wenn sie einmal in's Wachsen kommen, schneller an Umfang zuzunehmen, als die complicirten Cysten, und also weniger lang auf dem Volumen zu verharren, bei dem ein Eindringen in das Rectum noch möglich ist. Ueberdies schmiegen sie sich mehr, als die complicirten, mit Knochen etc. versehenen Gebilde dem verfügbaren Raum an und weichen also vielleicht bei einer Geburt besser aus, als die festeren, complicirten Dermoides. Wenn sie dagegen einmal eine gewisse Ausdehnung erreicht, sich aber trotzdem noch kein Ventil nach der Dammgegend hin geschaffen haben, so bedingen sie ein schwereres Geburtshinderniss, als die ersteren, indem sie zu gross sind, um in das Rectum oder in die Scheide gedrückt und von da aus ausgestossen zu werden.

Was die äussere Gestalt betrifft, so ist dieselbe bei kleineren Dermoiden meist mehr oder weniger kugel- oder eiförmig, während sie bei ausgedehnten Cysten unregelmässig wird und sich innig dem verfügbaren Raume anschmiegt. So konnte ich in meinem Falle mit

Leichtigkeit die Contouren des Beckens vom Lumen der Cyste aus abtasten.

Was das mikroskopische Verhalten der Cystenwand betrifft, so enthalten nicht alle Fälle diesbezügliche Angaben. Der Balg bestand in den untersuchten Fällen aus einer Epithelschicht und einer Bindegewebsschicht. Die erstere ahmt meistens in mehr oder weniger vollkommener Weise die Verhältnisse der Epidermis nach und lässt, wenigstens andeutungsweise, die beiden Hauptschichten derselben, das Statum corneum und das Statum Malpighi erkennen. Nur im Falle Walzberg wird (nach Trzebicky) von einschichtigem Platten- und Cylinderepithel berichtet, wenn dabei nicht irgendwo ein Irrthum mit untergelaufen ist. Der bindegewebige Theil der Cystenwand enthält bei Höfer keine Papillen, während solche bei Trzebicky und in unserm Falle mehr oder weniger erkennbar angedeutet waren. Wie schon oben bemerkt, ist übrigens in dieser Beziehung der Befund bei unserm Fall nicht an allen Stellen der Cyste derselbe. Abgesehen davon weist die Bindegewebsschicht in unserm Falle deutlich die Differenzirung von Corium und Statum subcutaneum auf. Ersteres enthält eine starke Schicht elastischer Fasern, letzteres, was in keinem der bisherigen Fälle beobachtet worden war, eine Schicht sich in verschiedenen Richtungen durchkreuzender Bündel von glatten Muskelfasern.

Wenn ich nun auf die Aetiologie zu sprechen komme, so sei gleich Anfangs bemerkt, dass dieses Capitel das dürftigste in der ganzen Frage der Beckenbindegewebsdermoide ist. Während man früher glaubte, dieselben von den Ovarien ableiten zu können, (Walzberg, Biernacki) so ist seit Sängers Arbeit wohl der nichtovarielle Ursprung derselben genügend erwiesen — und wäre er es nicht, so würde unser Fall genügen, um zu beweisen, dass die typischen Becken-Bindegewebsdermoide mit den Ovarien nichts zu thun haben. Es giebt ja freilich Ovarialdermoide, die mit der Serosa des Douglas innig verwachsen können, wie es auch solche giebt, welche ihren ovariellen Ursprung verlassen und sich von ihrem Stiel abtrennen. Dieses letztere Vorkommniss ist seit Rokitsansky mehrfach beschrieben worden und ich habe selbst kürzlich Gelegenheit gehabt, einen derartigen Fall zu operiren. Die secundär im Douglas festgewachsenen Ovarialdermoide haben aber das Rectum hinter sich, nicht vor sich, wie die meisten Beckenbindegewebs-

dermoide, und sie gelangen nicht in der Gesässgegend zu Tage. Es ist übrigens völlig überflüssig, näher auf diese Streitfrage einzugehen, da dieselbe entschieden ist, und wir insbesondere in unserm Falle keinen Grund haben, ein Ovarium als Ursprung der Cyste anzuschuldigen. Auch die Steissdrüse wollen wir in Ruhe lassen, der man trotz ihres Mangels an epithelialen Elementen die Bildung von Dermoiden hat zuschreiben wollen.

Sänger leitet (nach His) die höher oben im Beckenbindegewebe gelegenen Dermoiden sowie die complicirteren Formen vom Achsenstrang ab, während er in den einkammerigen, glatten, haarlosen oder spärlich haartragenden Dermoiden besonders der tieferen und seitlichen Abschnitte des Beckenbindegewebes embryonale Einstülpungen des Ektoderms sieht.

Diese an sich völlig plausible Erklärung hat immerhin noch ihre Schwierigkeiten. Soll man z. B. im Fall Schulze, wo das eine Dermoid unter, das andere über dem Levator ani sass, einen doppelten Ursprung annehmen? Wohl kaum. — Es sei überdies bemerkt, dass sozusagen alle — auch die hochliegenden Beckenbindegewebsdermoide jenen einfachen Bau zeigen, der nach Sänger eher für eine Einstülpung des Ektoderms spricht. Wir wären deshalb versucht, im Gegensatz zu Schulze, alle, auch die verhältnissmässig hoch hinaufreichenden Beckenbindegewebsdermoide der alten Lücke'schen Anschauung gemäss als Einstülpungsproducte anzusehen, soweit sie den beschriebenen einfachen Bau zeigen. Für die viel selteneren zusammengesetzten Dermoiden mit deutlicher Knochen- und Zahnbildung muss freilich die Einstülpungstheorie ganz fallen gelassen werden. Die Fränkel'sche (35) Annahme, dass bei diesen letzteren Dermoidformen eine Einstülpung des äusseren Keimblattes in das mittlere, mit gleichzeitig erfolgten Einschlüssen von osteogenetischen Elementen der Urwirbelmasse aus der Umgebung der eingestülpten Partien stattgefunden habe, scheint uns nicht genügend zu sein, um die Schwierigkeiten aufzuheben. Woher sollten z. B. bei einer Einstülpung in der Gegend des Sacrum Zahnkeime herkommen? Nebenbei gesagt, handelt es sich nicht einfach, wie oft, auch von Fränkel gesagt wird, um Einstülpung des äusseren Keimblattes in das mittlere und noch viel weniger um Einstülpung nur im Bereich des äusseren Keimblattes (nach Fränkel bei oberflächlichen Dermoiden), da ja schon

in der Wand jeder Dermoidcyste die beiden Keimblätter, äusseres (Epidermis) und mittleres (Corium) vertreten sind und also stets ein Theil mittleres Keimblatt mit eingestülpt wird. Wir langen also für die zusammengesetzten Dermoidcysten wieder bei der Frage der *Inclusio foetalis* und der Keimverirrungen an, ohne bis jetzt irgendwelche Anhaltspunkte zu haben, um einen sicheren Entscheid treffen zu können. Der Umstand freilich, dass sich z. B. in dem Präparate Danzel's die meisten Gewebsformen des Organismus vereinigt fanden, scheint doch recht für ein wirkliches Teratom zu sprechen, im Sinne einer Doppelmissbildung.

Dass in der Analgegend Einstülpungen nicht selten sind, ist begreiflich, und es wäre, wie Trzebicky mit Recht sagt, wohl merkwürdiger, wenn sie dort nicht vorkämen.

Warum sie aber im einzelnen Falle vorkommen, das wissen wir so wenig, wie wir überhaupt die Ursache der meisten congenitalen Anomalien kennen. Der erste Schritt zur Erkenntniss der Aetiologie der Dermoidcysten bestünde in einer scharfen Abgrenzung von einfachen und teratoiden Dermoiden, Teratomen und eigentlichen foetalen Inclusionen. Diese verschiedenen Formen sollten nicht nur morphologisch, sondern auch genetisch unterschieden werden können. Vorläufig sind wir mit der Aetiologie der uns interessirenden Geschwülste, wie aus Vorstehendem hervorgeht, noch nicht weiter gekommen, als es Trzebicky vor 15 Jahren war, und der Hauptgewinn der letzten Jahre war einzig die Erkenntniss, dass die in Frage stehenden Dermoidcysten mit dem Ovarium nichts zu thun haben. Wir enthalten uns weiterer ätiologischer Speculationen und gehen auf das klinische Verhalten der besagten Geschwülste über.

Wir werden zuerst einige gemeinsame Charactere besprechen, um sodann auf die Symptomatologie bei beiden Geschlechtern im Besonderen einzugehen.

Was den allgemeinen Verlauf betrifft, so sei zuerst das Alter der Patienten besprochen. Wie die Tabelle ergibt, schwankt dasselbe zwischen 18 und 58 Jahren. Dieser weite Spielraum schränkt sich jedoch erheblich ein, wenn man den Moment berücksichtigt, wo die Geschwulst begann, sich bemerklich zu machen. Wir finden auf diese Weise einen Spielraum, der vom 18. bis zum 38. Jahre geht, also von der Pubertät bis auf die Höhe der körperlichen

Entwicklung. Da es sich um angeborene Anlagen handelt, so müssen wir annehmen, dass die Cyste Jahre lang latent blieb, um sich während oder etwas nach der Zeit der geschlechtlichen Entwicklung zu vergrössern und durch allerlei Verdrängungserscheinungen bemerklich zu machen.

Bezüglich des Geschlechts haben wir schon Eingangs bemerkt, dass alle bisherigen Veröffentlichungen über Dermoide des Beckenbindegewebes sich auf das weibliche Geschlecht bezogen, während das männliche Geschlecht ausschliesslich durch sacrococcygeale, also nicht mehr dem eigentlichen Beckenbindegewebe angehörige Dermoidcysten vertreten war. Unser Fall scheint also bisher einzig in seiner Art zu sein. Die oben angeführte Bemerkung von König: „Die Unterscheidung von Dermoidcysten und Echinococcusgeschwülsten, welche man in dem Bindegewebe zwischen Blase und Mastdarm in sehr seltenen Fällen beobachtet hat, wird ausser durch die Consistenz durch eine Probepunction zu machen sein,“ bezieht sich freilich auf das männliche Geschlecht, da es sich um die Diagnose der Prostatahypertrophie handelt. Da mir aber trotz genauer Durchsichtung der Literatur kein Beckendermoidfall beim Manne zu Gesichte kam, so nehme ich an, dass sich entweder König auf nicht veröffentlichte Beobachtungen stützt, oder dass sowohl Sängler, wie mir der von König seiner Bemerkung zu Grunde gelegte Fall, entgangen ist. Vielleicht wurde schliesslich der erwähnte Passus durch die auch von König selbst (Fall Walzberg) beobachteten Dermoide des Beckenbindegewebes beim weiblichen Geschlecht veranlasst.

Wie dem auch sei, so besteht ein auffallender Unterschied zwischen der Beteiligung der beiden Geschlechter. Derselbe erschien als ganz selbstverständlich, so lange man die in Frage stehenden Geschwülste dem Ovarium zuteilte. Da dies nun aber nicht mehr angeht, so muss nach einer Erklärung gesucht werden. Die bequemste wäre wohl die von Latte (39) für die Retroperitonealcysten überhaupt gegebene, dass beim Mann ein Theil der Geschwülste, weil kein Geburtshinderniss bildend, nicht beachtet werde. Dieser Auffassung ist insofern beizustimmen, als freilich der Geburtsact in mehreren Fällen Anlass gab, das Vorhandensein der Geschwulst zu bemerken. Es muss aber andererseits bemerkt werden, dass in mindestens 9 von 12 Fällen von Beckenbinde-

gewebsdermoid bei Frauen (Fall 2 und 3 als Leichenbefunde und Fall 6 als zu unvollständig, werden nicht mitgerechnet) das Vorhandensein der Neubildung sich durch Symptome zu erkennen gab, welche von den weiblichen Geschlechtsfunctionen völlig unabhängig waren. Das Vorwiegen des weiblichen Geschlechts kann demnach nicht wesentlich auf dem Uebersehenwerden der Geschwulst beim männlichen Geschlecht beruhen.

Es liesse sich nun in erster Linie die Frage aufwerfen, ob die extragenitalen Dermoide vielleicht überhaupt beim weiblichen Geschlechte häufiger sind, als beim männlichen. Eine diesbezügliche Statistik besteht meines Wissens nicht, so dass die Antwort noch aussteht. Man könnte ferner vermuthen, dass die Entwicklung der weiblichen Becken und Dammgebilde mit ihrer verhältnissmässig ausgiebigeren Verbindung zwischen der Körperoberfläche und den Hohlorganen der Bauchhöhle eine reichere Gelegenheit zur Einstülpung von Hautbestandtheilen geben. Eine zuverlässige Bestätigung für diese Vermuthung können wir freilich in dem Entwicklungsgang der weiblichen Geschlechtsorgane nicht finden. Der Grund des Ueberwiegens des weiblichen Geschlechts bleibt also vorläufig noch so unbekannt, wie der Ursprung der Dermoidgeschwülste überhaupt.

Wir gehen nun auf die beim weiblichen Geschlecht beobachteten Symptome der Beckenbindegewebsdermoide ein.

Es lässt sich aus der Entwicklung dieser Cysten vermuthen, dass der Beginn der Symptome ein mehr oder weniger schleichender sein muss. In der That ist dies in der Regel der Fall. Nichtsdestoweniger berichtet Deahna von plötzlichem Beginne mit heftigen Leibschmerzen, Erbrechen, Stuhl und Harnverhaltung, Meteorismus. Diese Symptome würden sich leicht erklären, wenn es sich um eine Verjauchung der Cyste gehandelt hätte. Dieselbe trat aber in dem Falle Deahna's erst 9 Tage später auf, nach Punction der Cyste vom Rectum aus. Es bleibt uns also nur übrig, anzunehmen, dass die Beschwerden von dem Moment an bemerkt wurden, wo die Harnentleerung völlig unmöglich wurde. Die gefüllte Blase im Verein mit der Geschwulst genügte dann, um auch die Mastdarmfunctionen zu hindern, und die vielleicht bei der Patientin etwas lebhaftere Reflexthätigkeit that das ihre, um das anscheinend schwere Krankheitsbild hervorzubringen. Die Plötzlich-

keit des Auftretens ist wohl nicht anders aufzufassen, als die bisweilen ebenfalls plötzlich eintretende Harnverhaltung bei Prostatikern, deren Prostata schon lange zu gross war, ohne dass sie es merkten.

In den übrigen Fällen war, wie gesagt, der Beginn ein allmählicher. Mehrmals wurde die Geschwulst zufällig bei Anlass einer Entbindung bemerkt, lange bevor sie anfang, subjective Erscheinungen zu machen.

Die in den verschiedenen Krankengeschichten mitgetheilten Symptome beruhen theils auf der Entwicklung der Geschwulst nach der Gesässgegend hin, theils auf Compression und Verdrängung der Organe des kleinen Beckens durch dieselbe, theils auf Verlegung der Geburtswege, theils endlich auf Circulationsstörungen im Gebiet des kleinen Beckens.

Die Entwicklung nach der Gesässgegend hin bedingt Schwierigkeiten beim Sitzen (so in den Fällen Trzebicky und Schulz.)

Der Druck auf die Beckenorgane kommt in erster Linie an Blase und Mastdarm zur Geltung und äussert sich in verschieden hohem Grade je nach der Ausdehnung der Cyste und wohl auch je nach dem Vorhandensein oder Fehlen einer sozusagen als Sicherheitsventil dienenden Entwicklung der Geschwulst unter die Haut der Perineal- oder Glutaealgegend. So waren bei den zu letzterer Kategorie gehörigen Patientinnen von Trzebicky und Hoefler Harnentleerung und Stuhlgang normal, während in den Fällen von Deahna, Sänger, Page, Colonna, bei denen die Geschwülste im Becken eingeschlossen waren, sich Harn- und Stuhlbeschwerden geltend machten. Wir beginnen mit den ersteren: Während im Fall Colonna nur von häufigem Harndrang berichtet wird, so spricht Page von Erschwerung der Harnentleerung und bei Deahna haben wir schliesslich die völlige Harnverhaltung. Es kommt also die ganze Tonleiter der bei mechanischer Erschwerung der Harnentleerung beobachteten Symptome vor. Dasselbe gilt von der Stuhlentleerung. Die Kranke von Colonna litt unter Stuhldrang, diejenigen von Page, Schulze, Sänger unter Erschwerung der Stuhlentleerung und bei der Patientin von Deahna kommt es zu völligen Ileuserscheinungen.

Die Verlegung der Geburtswege gehört, wenigstens in ihren Einzelheiten, nicht mehr in den Bereich der chirurgischen Be-

sprechung. Immerhin sei erwähnt, dass auch hier die gleichen Beziehungen zwischen Beschwerden und glutäaler Entwicklung der Geschwulst bestehen, wie wir sie für die Druckerscheinungen erwähnt haben. Im Falle Hoefler wird ausdrücklich erwähnt, dass die Geburten normal verlaufen seien, und bei Trzebicky wird von Geburtsstörungen nichts berichtet. Dasselbe gilt zwar auch vom Falle Colonna, jedoch muss bemerkt werden, dass hier die einzige Geburt mehr als 5 Jahre vor dem ersten Auftreten von Erscheinungen von Seiten der Geschwulst stattgefunden hatte. In den Fällen von Biernacky, Sängler, Page, Schulze dagegen übte das Vorhandensein der Cyste einen merklichen Einfluss auf den Geburtsverlauf aus, so dass in drei Fällen (Biernacki, Sängler und Page) die Kraniotomie nöthig wurde. Die zunehmende Erschwerung der Geburt mit der stetigen Vergrößerung der Geschwulst ergibt sich am auffallendsten aus den Fällen von Sängler und Page. Im ersteren folgte auf vier normale Geburten eine Kraniotomie, dann ein Abortus im 6. Monat, dann wieder, nach Punction der Geschwulst, ein lebendes Kind mittelst Zange. Im Fall von Page folgte auf fünf schon mühsame Geburten eine noch viel schwierigere sechste, und die siebente endlich musste durch Kraniotomie beendet werden.

Als letzte Folge des Vorhandenseins eines Beckendermoides haben wir Circulationsstörungen im Bereich der Beckenorgane genannt. Wir betreten damit ein etwas hypothetisches Gebiet, glauben aber immerhin, dass sich die zu nennenden Symptome am ehesten auf Circulationsstörungen im weitesten Sinne des Wortes zurückführen lassen. In erster Linie muss hier der von Colonna erwähnte Mastdarmkatarrh angeführt werden, der durch Schleimabgang, Blutungen und eine oberflächliche Ulceration der Mastdarmschleimhaut characterisirt war. Dahin gehört vielleicht auch der von Page erwähnte Fluor albus und endlich die im Falle von Solowjew mitgetheilten Symptome: Unregelmässigkeit der Menstruation, Appetitlosigkeit, Schmerzen in den Beinen, Nervosität — alles vielleicht Erscheinungen einer durch Circulationsstörungen bedingten Metritis, der auch der Abortus zugeschrieben werden könnte. Es ist aber selbstverständlich sehr wohl möglich, dass trotz des zeitlichen Zusammentreffens diese Symptome mit dem Dermoid nichts zu thun hatten; es liegt uns fern, das Dermoid,

weil es nun einmal da war, ohne Weiteres für Alles verantwortlich machen zu wollen, was an der Pat. bemerkt wurde.

Was endlich noch die spontane Schmerzhaftigkeit der Dermoidcysten betrifft, so wird solche von Birkett angegeben. Bei Hoefers Patientin finden wir Schmerzen bei schwerer Arbeit. Sanger und Colonna geben Druckgefuhl im Becken an.

Damit hatzen wir die Symptomatologie der Beckenbindegewebsdermoide des weiblichen Geschlechts so ziemlich erschopft. Das Symptomenbild dieser Geschwulst beim mannlichen Geschlecht zu zeichnen, wollen wir auf Grund einer einzigen Beobachtung nicht versuchen. Es genuge daher, wenn wir die in der Krankengeschichte eingehender mitgetheilten Erscheinungen hier im Hinblick auf die fur das weibliche Geschlecht aufgestellten Gesichtspunkte noch einmal kurz zusammenfassen:

Storungen durch Hervortreten der Geschwulst in der Gesassgegend fehlten bei unserm Patienten, weil die Cyste nicht so weit herunterreichte. Dagegen war ein anderes Symptom vorhanden, das bei keinem der bisherigen Falle erwahnt wird, namlich die mehr und mehr zunehmende Schwierigkeit, sich zu bucken. Dieselbe war die Folge des Hinaufwachsens der Geschwulst in das grosse Becken. Der Druck auf den Blasengrund, welcher wahrend 19 Jahren die Symptome einer Prostatahypertrophie gemacht hatte, fuhrte schliesslich zu volliger Harnverhaltung. Die Compression des Mastdarms hatte nicht nur eine Erschwerung der Stuhlentleerung zur Folge, sondern auch eine charakteristische Formung der Faeces: Dieselben sahen nach Angabe des Patienten abgeplattet, wie Carton, aus.

Weitere Symptome waren nicht vorhanden. Auf Circulationsstorungen im kleinen Becken deutete nichts hin.

Wir kommen nun zur Diagnose und Differentialdiagnose der Beckenbindegewebsdermoide. Auch hier ist es unerlasslich, die beiden Geschlechter getrennt zu besprechen.

Sobald beim weiblichen Geschlecht das Vorhandensein einer das kleine Becken einnehmenden Geschwulst erwiesen ist, so handelt es sich in erster Linie darum, zu bestimmen, ob sie beweglich ist, oder nicht. Ist sie es in ausgesprochener Weise, dann gehort sie nicht zu den Dermoiden des Beckenbindegewebes. Im andern Fall, bei mehr oder weniger unbeweglicher Geschwulst,

handelt es sich sodann darum, ihre Lage zur Scheide und zum Mastdarm zu bestimmen. Liegt die Geschwulst vor dem Mastdarm, also im Douglas, so ist die Differentialdiagnose nicht leicht. Es kann eine Haematocele retrouterina, ein im Douglas verwachsener Ovarialtumor — vielleicht gerade ein Dermoid —, ein Exsudat, und vielleicht gar ein eingeklemmter, retroflectirter, schwangerer Uterus vorliegen. Wir unterlassen es, die Differentialdiagnose dieser verschiedenen Möglichkeiten hier durchzugehen, von denen übrigens einzelne schon durch eine genaue Anamnese ausgeschlossen oder umgekehrt mit Wahrscheinlichkeit diagnosticirt werden können und bemerken nur, dass bei einem vor dem Rectum liegenden Tumor überhaupt ohne Operation nicht mit Sicherheit festgestellt werden kann, ob er vom Beckenbindegewebe, oder von einem Ovarium ausgeht, auch wenn die Punction die Diagnose eines Dermoides gesichert hat. Erst der directe, durch die Operation ermöglichte Nachweis des Vorhandenseins beider Ovarien berechtigt in einem solchen Fall zur Annahme eines Beckenbindegewebsdermoides. Liegt die Geschwulst dagegen hinter dem Rectum, oder hat sie dasselbe wenigstens stark seitlich oder nach vorn und seitwärts verschoben, so ist entweder an einen vom Becken (Sacrum, Articulatio sacroiliaca, höhere Theile der Wirbelsäule) ausgehenden kalten Abscess oder an eine Geschwulst des Beckens oder Beckenbindegewebes zu denken. Erstere Möglichkeit wird durch eine genaue Untersuchung von Wirbelsäule und Becken zu bestätigen oder auszuschliessen gesucht. Wir erwähnen hier, dass im Fall von Trzebicky die Diagnose auf einen Senkungsabscess gestellt worden war. Bei der Palpation wird die mehr oder weniger scharfe Abgrenzung, die Druckempfindlichkeit und die relative Beweglichkeit der Geschwulst eine gewisse Wegleitung geben. Ist ein Abscess ausgeschlossen, so handelt es sich um eine Neubildung. Wir schliessen die festen Becken- und Retroperitonealtumoren gleich von der Besprechung aus, um uns mit den cystischen Gebilden zu beschäftigen, welche hier hauptsächlich in Frage kommen. Ist durch den Nachweis von Fluctuation das Vorhandensein von Flüssigkeit nachgewiesen, oder durch prall elastische Consistenz wenigstens wahrscheinlich gemacht, so kommen noch Echinococcusgeschwülste, seröse Cysten und Dermoides in Frage. Wenn nicht eine bei letzterer Geschwulst ausnahmsweise

beobachtete Eindrückbarkeit auf Dermoid, ausgesprochenes Hydatidenschwirren, oder unmotivirte Urticaria auf Echinococcus hinweisen, so bleibt nur noch die Probepunction übrig, um die Diagnose festzustellen. Ueber die Gefahren und die Ausführung derselben werden wir weiter unten sprechen.

Beim männlichen Geschlecht fallen bei der Differentialdiagnose einmal alle mit den Geschlechtsorganen in Zusammenhang stehenden Tumoren des Douglas hinweg. Dagegen kommen zwei alltägliche Affectionen in Frage, ob denen in der Regel alle anderen Formen mechanischer Verlegung der Harnwege in den Hintergrund gestellt werden, nämlich die Stricture und die Prostatahypertrophie. Erstere wird sich meist durch Anamnese und Katheterismus ausschliessen lassen. Anders die Prostatahypertrophie. Bei ihr gelingt der Katheterismus mit dicken Nummern, die sich der Patient oft selbst mit Leichtigkeit einführt. Dasselbe war während 19 Jahren bei unserem Patienten der Fall, so dass er von den Aerzten als Prostaticus behandelt wurde. Eine bei leerer Blase ausgeführte Rectaluntersuchung hätte freilich schon Jahre früher die Diagnose aufgeklärt, oder wenigstens gezeigt, dass etwas anderes als Prostatahypertrophie vorlag. Es sei hier noch bemerkt, dass beim männlichen Geschlecht, wo der Beckenboden nicht so leicht wie bei der Frau emporgedrängt werden kann, die Rectaluntersuchung ohne Narkose ein weniger vollständiges Resultat giebt, als beim weiblichen Geschlecht. Insbesondere kann es seine Schwierigkeit haben, zu bestimmen, ob der Tumor vor, neben oder hinter dem Rectum liegt, falls er nicht über die Mitte des Sacrums herunterreicht, da in diesem Falle der unterste Theil des Rectums seine normale Lage besitzt.

Ist ein cystischer, retrorectaler Tumor nachgewiesen, so handelt es sich wieder um die Differentialdiagnose zwischen seröser Cyste, Echinococcus und Dermoid, für welche wir auf das oben Gesagte verweisen. Der Gedanke an ein Beckenbindegewebsdermoid ist freilich dem chirurgischen Bewusstsein gegenwärtig noch so fernliegend, dass De Lavigne (31) in seiner Monographie über die Echinococcen des kleinen Beckens bei der Besprechung der Differentialdiagnose die Dermoide überhaupt nicht erwähnt. Routier (32) sagt bei der Besprechung der fluctuirenden Geschwülste des kleinen Beckens beim Manne, es komme so zu sagen nur die abgessackte

Peritonitis und der Echinococcus in Betracht. Die Möglichkeit einer Dermoidcyste wird ebenso wenig erwähnt, wie bei De Lavigne.

Dass ebenso gut wie beim weiblichen Geschlecht die Senkungsabscesse in Betracht gezogen werden müssen, ist selbstverständlich. Gegen sie kann die lange Dauer des Bestehens von Symptomen verwerthet werden, während dieselbe nicht gegen Echinococcen spricht. (De Lavigne führt solche von 13- und 19jähriger Dauer an.)

Es ist, wie schon Sanger hervorhebt, nicht ausgeschlossen, dass retrorectale Dermoide mehrfach fur einen gewohnlichen peri-proctalen Abscess gehalten und als solcher behandelt wurden, wie dies mit fistulosen anococcygealen Dermoiden mehrfach der Fall war.

Aus dieser diagnostischen und differentialdiagnostischen Betrachtung ergibt sich als Hauptresultat die alte Regel, dass man jeden an Harnbeschwerden leidenden Patienten per rectum untersuchen soll und zwar wenn moglich bei leerer Blase. Als wichtigste Vervollstandigung der Untersuchung — ausser dem Katheterismus — sollte die bimanuelle Untersuchung ausgefuhrt werden. So sehr dieselbe beim weiblichen Geschlecht Regel geworden ist, so wenig ist sie es beim mannlichen. Wird man auch hunderte von Malen nichts Besonderes finden, so wird man doch andererseits in einigen wenigen Ausnahmefallen nicht die Hauptsache ubersehen, sondern wird das Hinderniss der Harnentleerung in etwas anderem finden, als in einer Stricture oder Prostatahypertrophie.

Die Prognose quoad vitam der Beckenbindegewebsdermoide ist durchaus gut und es ist bis jetzt noch kein auf ein solches zuruckzufuhrender Todesfall bekannt, abgesehen von dem nicht mit Sicherheit hierher gehorigen Falle Danzel. Freilich ist es wohl denkbar, dass einmal die Verjauchung der Cyste todtlich werden konnte, doch kommt Verjauchung in der Regel blos nach unzuweckmassiger Behandlung vor. Durchbruch der Cyste in die Beckenorgane, besonders in den Darm, kann zwar auch zur Vereiterung des Balges fuhren, doch machen sich nach den bisherigen Erfahrungen die meisten Cysten durch Druckerscheinungen bemerkbar, bevor es zur Perforation kommt, und konnen also entfernt werden, bevor sie irgend welche gefahrlichen Complicationen veranlassen. Auf die Prognose der verschiedenen Behandlungsmethoden bezug-

lich der Radicalheilung werde ich bei Besprechung derselben eingehen.

Unter den bisher in diagnostischer und therapeutischer Absicht ausgeführten Eingriffen sei zuerst die Punction besprochen, anscheinend der harmloseste und doch bei weitem der gefährlichste. Es ist nicht ohne Interesse, einen Blick auf die verschiedenen punctirten Fälle zu werfen, unter Berücksichtigung der Jahreszahl (Antisepsis!), der Punctionsstelle und des Ergebnisses:

Deahna.	1875.	Vom Rectum aus.	Acute Verjauchung.
Solowjew.	1883.	Von der Vagina aus.	Nach 3 Tagen Exstirpation.
Trzebicky.	1884.	? (wahrscheinlich von d. Gesässgegend aus).	Von breiter Eröffnung gefolgt.
Biernacki.	1887.	Vom Rectum her (während der Geburt).	Acute Verjauchung.
Sänger.	1886.	Vom Rectum her (während der Geburt).	Keine Reaction.
	1888.	Vom Rectum her.	Keine Reaction, jedoch ist 9 Monate später der Inhalt d. Cyste „höchst übelriechend“.
Page.	1891.	Vom Rectum aus.	Acute Vereiterung.
Schulze.	1894.	Von der Analgegend aus.	Keine Reaction.
Hofer.	1896.	Wahrscheinlich von der Gesässgegend her.	Keine Reaction.
de Quervain.	1897.	Vom l. Hypogastrium her.	Keine Reaction (am folgenden Tage breite Eröffnung).

Diese kleine Uebersicht zeigt, dass in drei der vier vom Rectum her punctirten Fällen eine acute Vereiterung der Cyste eintrat. In dem vierten Falle trat keine Reaction auf. Nichtsdestoweniger lässt der 9 Monate später „höchst übelriechende“ Cysteninhalt die Vermuthung aufkommen, dass eben doch eine wenn auch harmlose Infection des Dermoids stattgefunden habe. Die im Falle Schulze von der Analgegend aus ausgeführte Punction hatte keinerlei üble Folgen. In den übrigen Fällen war die Probepunction so nahe von der breiten Eröffnung, resp. Exstirpation gefolgt, dass dieselben nicht ohne weiteres zum Vergleich herbeigezogen werden können, wenn die Punction schon keinerlei Reaction zur Folge hatte.

Wenn wir aus dem Vorstehenden einen Schluss ziehen wollen, so ist es der, dass die Punction vom Rectum aus zu verwerfen ist. Trotz aller Vorsichtsmaassregeln ist im Rectum von Asepsis keine Rede und wenn auch das eine oder andere Mal die Punction ungestraft verlauft, so ist man nicht sicher, stets nur mit einem ubelriechenden Dermoidinhalt, ohne schwerere Erscheinungen, wegzukommen. Da nun aber die Probepunction fur die Diagnose und Therapie doch von Bedeutung ist, so gilt es einfach, eine andere Stelle zu wahlen. Ergiebt die Rectaluntersuchung, dass die Geschwulst weit nach unten reicht, so ist es gewiss zweckmassiger, die Nadel neben dem Steissbein einzustechen, also in einer Gegend, welche einer grundlichen Desinfection zuganglicher ist, als das des Rectum.

Sitzt umgekehrt die Geschwulst hoch, so dass sie aus dem kleinen Becken nach oben heraustritt, so kann es, wie in unserem Falle, leicht sein, dieselbe ohne Nebenverletzungen von der Unterbauchgegend her zu erreichen. Im Falle von Page hatte eine Punction vom Bauche her die Vereiterung der Cyste vermeiden lassen. Gleichgultiger ist naturlich die Wahl der Punctionsstelle, wenn man in der Lage ist, sofort die Exstirpation, oder wenigstens die breite Eroffnung der Geschwulst anzuschliessen und es empfiehlt sich von vorne herein, wie schon Sanger betont, die Probepunction erst unmittelbar vor der Operation auszufuhren. In welchem Moment man aber auch punctire, so wird man doch stets eine desinficirbare einer undesinficirbaren Einstichstelle vorziehen.

Wir kommen zu den eigentlichen Behandlungsmethoden. Als solche wurden angewendet:

1. Die Kauterisation mit Salpetersaure, von Weinlechner. Erfolg?

2. Die Incision mit nachfolgender Drainage und antiseptischer Ausspulung, in den Fallen von Deahna und Biernacki. Von Miculicz (Trzebicky) wurde dieses Verfahren versucht, fuhrte aber nicht zum Ziel. In unserem Falle wurde es als Nothoperation angewendet, in Voraussicht der Exstirpation des Balges.

Was den Erfolg betrifft, so blieb im Falle Deahna nach schwerer Infection eine Fistel zuruck. In dem ebenfalls schwer inficirten Falle Biernacki's kam es zu anscheinender Heilung,

nach zwei Monaten wurde aber eine sich nach einer resultatlosen Incision zurückbildende phlegmonöse Schwellung der rechten Nates beobachtet. Die Heilung der Patientin erscheint denn auch etwas problematisch. Im Falle von Trzebicky wurde die Drainage während 6 Wochen aufrecht erhalten, ohne dass die Höhle sich obliteriert hätte.

Es lässt sich aus dem Gesagten schliessen, dass die Incision mit Drainage ein völlig ungenügendes Verfahren ist. Wenn es in den Fällen von Deahna und Biernacki zu einem gewissen Grade von Heilung kam, so beruht das darauf, dass in Folge einer schweren Infection die Wand der Cyste nekrotisch wurde und sich abstiess. Im Falle von Trzebicky, wo die Verjauchung durch eine sorgfältige antiseptische Behandlung verhindert wurde, blieb die Abstossung der Wand aus und damit die Verwachsung.

Herman (36) behauptet freilich, nach langer Eiterung modificire sich die Cystenwand derart, dass Obliteration eintreten könne. Thornton (36) hält dem entgegen daran fest, dass Verödung der Cyste nur dann eintrete, wenn die Innenmembran zerstört sei. Die von Herman angeführten Fälle verdanken denn wohl ihre Heilung einer Abstossung der Epithelialschicht. Wie dem auch sei, so wird Niemand seine Patienten heutzutage „gesund eitern“ lassen, wenn es anders sein kann.

3. Die Exstirpation des Balges, die einzige gegenwärtig berechnete Behandlungsmethode, wurde von Birkett, König (Walzberg), Solowjew, Emmet, Mikulicz (Trzebicky), Sängner, Page, Krevet (Schulze), Fehling (Hoefler), Colonna und de Quervain ausgeführt. In den Fällen von Walzberg und Solowjew war die Exstirpation nicht radical, insofern als im Falle Walzberg ein ins Becken reichender Fortsatz, im Falle von Solowjew der obere Theil des Balges sitzen gelassen wurde. Während sich der letztere durch Eiterung abstiess und die Heilung nicht wesentlich beeinträchtigte, blieb im ersten Falle eine Fistel zurück. Im Falle Sängner schliesslich war trotz der noch sitzen gebliebenen Balgfetzen die Wunde nach drei Wochen bis auf eine granulirende Stelle geschlossen.

Das Hauptinteresse nimmt die Operationsmethode in Anspruch. Wir unterscheiden bei der Besprechung derselben drei Categorien von Fällen:

1. Fälle mit hauptsächlich perinealer Entwicklung der Geschwulst.
2. Fälle mit hauptsächlich abdominaler Entwicklung.
3. Fälle mit wesentlicher Entwicklung des Dermoids in dem kleinen Becken.

In den Fällen der ersten Gruppe ist es selbstverständlich, dass vom Damm aus operirt wird. Die einfachsten Verhältnisse bieten die unter dem Levator ani sitzenden Dermoide. Die zu wählende Schnittrichtung ist ziemlich gleichgültig und richtet sich im Einzelnen nach der Form und Lage der Geschwulst. Bei den weiter hinaufreichenden Geschwülsten, wie sie in den Fällen von Trzebicky und Hoefler vorlagen, wird die Schnittrichtung zwar auch von den Verhältnissen des perinealen Theils der Geschwulst bedingt, muss aber darauf Rücksicht nehmen, ebenfalls die höher gelegenen Theile des Dermoids zugänglich zu machen. Welche Schnitte hierfür in Betracht kommen, das wird bei Besprechung der dritten Gruppe erörtert werden.

Die zweite Gruppe ist einzig durch den von Emmet operirten Fall vertreten. Bei demselben war die Diagnose auf Ovarialtumor gestellt worden und es wurde durch Laparotomie ein unter dem Peritoneum des Douglas liegendes Dermoid entfernt.

Dies führt uns auf die Verwerthbarkeit des Bauchschnittes für die Exstirpation der Beckenbindegewebsgeschwülste. Die an unserem Falle gemachte Erfahrung veranlasst uns, die Laparotomie für solche Geschwülste nicht zu empfehlen, welche zum Theil retrorectal entwickelt sind und bis in die untere Hälfte des kleinen Beckens reichen. Sucht man die Geschwulst rein extraperitoneal zu entfernen, wozu man unter Umständen durch das starke Emporgedrängtsein des Peritoneums versucht werden könnte, so hat man unter Umständen nicht genügenden Raum, um in der Tiefe zu arbeiten und bei intraperitonealer Operation, welche eine ausgedehnte Spaltung der Kapsel der Geschwulst verlangt, läuft man Gefahr, mit der Gefäßversorgung des Rectums in Conflict zu kommen und überdies bei allfälligem und schwer zu vermeidendem Platzen der Cyste die Bauchhöhle mit Dermoidinhalt zu überschwemmen. Dies ist an sich kein schweres Unglück, sollte aber doch vermieden werden, wenn es möglich ist.

Als Hilfsoperation kann dagegen die extraperitoneale Aus-

schälung der oberen Geschwulsthälfte recht nützlich sein, in Fällen, wo das Dermoid mit Verschiebung des Peritoneums nach oben weit in das grosse Becken, resp. in die Bauchhöhle hinaufreicht. Page berichtet, dass er bei der perinealen Exstirpation des in seinem Falle bis in Nabelhöhe reichenden Beckenbindegewebsdermoides den grössten Theil des Vorderarms in die Wunde einführen musste. Wenn die Verwachsungen, wie im Falle Page's, nicht bedeutend sind, so lässt sich freilich in dieser Tiefe noch schonend und sorgfältig enucleiren. Bestehen aber, wie in anderen Fällen, stärkere Verwachsungen, so würde ein Schnitt im Hypogastrium die Operation wesentlich erleichtern, gefahrloser gestalten und vielleicht auch abkürzen, ohne die Wundverhältniss zu compliciren.

Wir kommen zur dritten und wichtigsten Gruppe. Da die derselben angehörenden Dermoide die Dammgegend nicht vorwölben, so war der perineale resp. sacrale Weg nicht von vorne herein gegeben und er wurde, zuerst von Solowjew zu einer unvollständigen Exstirpation, dann von Sänger zu einer fast vollständigen Ausschälung gewählt, weil jeder andere Weg sich als ungeeignet erwies. Das Verdienst Sänger's war es dann, diesen Weg in systematischer Weise ausgebildet zu haben. In gleicher Weise operirte später Fehling in dem Hoefler'schen Falle. Page dagegen ging von einem halbmondförmigen Querschnitt zwischen After und Steissbein aus und Colonna bediente sich endlich des Parasacralschnittes, der auch in unserem Falle zur Anwendung gekommen ist.

Wir haben also drei mit einander in Concurrenz tretende Schnitte für die perineo-sacrale Exstirpation der Beckenbindegewebsgeschwülste, nämlich die Sänger'sche seitliche Perineotomie, den queren retroanalen Dammschnitt und endlich den von E. Zuckerkandl und Wölfler eingeführten Parasacralschnitt.

Schulze schlägt noch den in seinem Falle zur Verwendung gekommenen Schnitt von der Steissbeinspitze bis an oder neben den Anus vor, um den Levator ani zu schonen. Dieser Schnitt war in Schulze's Fall ganz angezeigt, da die genannte Distanz durch die Vorwölbung der Geschwulst auf 10 cm ausgedehnt war. In der Mehrzahl der anderen Fälle, besonders wenn der untere Pol der Geschwulst nicht bis zum Steissbein herunterreicht, wird

er nicht genügenden Zugang geben. Schulze schlägt denn auch für grössere oder seitliche Dermoide den Sänger'schen Schnitt vor. Von der sacralen und parasacralen Methode kann man seiner Ansicht nach wohl ausnahmslos absehen. Sänger selbst verzichtete darauf, die Perineotomie und ihre Concurrentoperationen, den Parasacralschnitt und die Kreuzbeinresectionen, gegen einander abzuwägen, da ein genügend grosses Vergleichsmaterial ihm (anno 1890) noch vollständig fehlte. Auch Schulze hat noch keine sacral oder parasacral operirter Fall zum Vergleich vorgelegen. Sein nichtsdestoweniger absprechendes Urtheil gründet er darauf, dass von 10 retrorectalen Dermoidcysten 6 „durch einfachen Hautschnitt von aussen“ aufgesucht worden seien und dass sich unter diesen 6 gerade die Fälle befunden haben, deren Heilung die kürzeste Zeit in Anspruch genommen habe. Die Erfahrung spreche somit entschieden dafür, bei der Operation von retrorectalen Dermoidcysten eingreifende Voroperationen mit Wegnahme von Knochen und Durchschneidung von Bändern zu vermeiden. Die Oberflächlichkeit dieses Urtheils geht schon daraus hervor, dass unter den genannten 6 Fällen sich z. B. diejenigen von Birkett und Küster befinden, in welchen es sich um kleine, zwischen Steissbein und After liegende Cysten handelte, für deren Entfernung der Parasacralschnitt gar nicht in Frage kommen konnte. Dass diese kleinen Cysten von einem beliebigen Hautschnitt aus mit kurzer Heilungsdauer entfernt werden können, ist selbstverständlich und hat nichts mit der Frage zu thun, ob für hochsitzende, grosse Cysten die Sänger'sche laterale Perineotomie, oder der Parasacralschnitt vorzuziehen sei.

Bevor wir die genannten Methoden vergleichen, wollen wir noch kurz das Vorgehen Sänger's beschreiben.

„In Steissrückenlage — die Seitenlage bietet vielleicht noch grössere Raumvortheile — ist durch einen 8 cm langen Hautschnitt vom hinteren Drittel des Labium majus nach hinten, etwa 2 cm über den After hinaus, und zwar in der Mitte zwischen Tuber ischii und letzterem, das Cavum ischio-rectale eröffnet. Man sieht im hinteren Wundwinkel die Bündel des Glutaeus maximus, nach aussen das Tuber ischii, nach innen den Mastdarm sammt Scheide, nach oben das Diaphragma pelvis. Noch vor dem Durchtrennen desselben ist die derart freigelegte Höhle des Cavum ischio-rectale durch die halbe Hand bequem auszutasten. Nach sagittaler Durch-

trennung des Levator ani lässt sich die ganze Hand einführen, bis hinauf zum Bauchfelle. Mit grösseren Gefässen und Nerven, mit den Harnleitern stösst man nicht zusammen. Verletzungen der Scheide und des Mastdarmes sind ausgeschlossen.“

Der quere, zwischen Anus und Steissbein gelegte Dammschnitt bedarf keiner besonderen Beschreibung, ebensowenig der von der Aftergegend zur Articulatio sacro-iliaca verlaufende Parasacral-schnitt. Wenn man diese drei Schnitte mit einander vergleichen will — von der Kreuzbeinresection sehen wir ab, weil sie, für unsere Fälle wenigstens, durch den Parasacral-schnitt genügend ersetzt sein dürfte —, so fällt zu Gunsten der Sänger'schen lateralen, sagittalen Perineotomie der Umstand in die Wagschale, dass dieser Schnitt als einzige Nebenverletzung einen Levator ani durchschneidet. Der quere Dammschnitt durchtrennt beide Levatores und der Parasacral-schnitt opfert die Ligg. sacrospinosa und sacrotuberosa. Dass die einseitige Durchtrennung dieser Bänder für den Patienten einen schweren Nachtheil bedeutet, ist nicht anzunehmen. Jedenfalls ist man dazu berechtigt, sobald die Operation dadurch wesentlich erleichtert wird. Bei der Wahl der Methode ist schliesslich noch das Geschlecht des Patienten zu berücksichtigen. Alle bisherigen Operationen wurden beim weiblichen Geschlecht ausgeführt, dessen Beckenboden sich für den Sänger'schen Schnitt gewiss besser eignet, als derjenige des männlichen Geschlechts. Beim Manne würde der Schnitt nach vorn in die blutreiche Gegend des Bulbus urethrae reichen, was schon an sich nicht als ein Vortheil angesehen werden kann. Was nun die Hauptsache, nämlich den Zugang zum Operationsgebiet betrifft, so hat zweifellos jeder der drei Schnitte seine Vorzüge. Für die selteneren, rein medianen retrorectalen Dermoiden schlägt Sänger selbst den queren Dammschnitt vor und empfiehlt, den beiderseitig durchtrennten Levator ani zu nähen. Vielleicht liesse sich auch nach quere Hautschnitt eine sagittale Trennung der beiden Levatores vornehmen, so dass die Schädigung auf ein Minimum vermindert würde.

Für verhältnissmässig weit nach unten reichende Dermoiden, und ganz besonders beim weiblichen Geschlecht, dürfte, sobald der Tumor seitlich sitzt, die Sänger'sche Perineotomie den besten Zugang geben. Steht dagegen der untere Pol des Dermoids höher, so wird sich der Parasacral-schnitt durch keine andere, die Skelett-

theile schonende Schnittführung ersetzen lassen. Es wurde mir dies deutlich bei der Operation meines Patienten. Ich ging zuerst von der analen Hälfte des Parasacralschnittes aus in die Tiefe —, also in der Gegend, welche der hinteren Hälfte des Sänger'schen Schnittes entsprechen würde —, kam aber nicht auf den Tumor, der freilich trotz Ausstopfung mit Gaze bei weitem nicht mehr sein ursprüngliches Volumen hatte. Dann führte ich den Schnitt durch die Bänder hinauf bis an die *Articulatio sacro-iliaca*. Nun gelang es mit Leichtigkeit, die Geschwulst freizulegen und den Balg auch aus der entgegengesetzten Beckenhälfte auszuschälen. Der Unterschied im Zugang durch den Parasacralschnitt im Vergleich zu demjenigen mit der Sänger'schen Perineotomie schien mir dadurch klar gelegt. Ich würde demnach, soweit es wenigstens berechtigt ist, nach einer einzigen Erfahrung zu urtheilen, für alle hochsitzenden Geschwülste der Kreuzbeinaushöhlung dem Parasacralschnitt den Vorzug geben.

Es erübrigt nun noch, kurz im Allgemeinen die therapeutischen Indicationen bei Beckenbindegewebsdermoiden zu berühren. Beim weiblichen Geschlecht besteht ein principieller Unterschied darin, ob man die Geschwulst ohne oder mit Schwangersehaft resp. Geburt vor sich hat. Ist die Patientin nicht schwanger, so giebt es nur eine Indication: die völlige Ausschälung des Balges, sobald mit Hülfe einer womöglich nicht vom Rectum aus ausgeführten Probepunction die Diagnose festgestellt ist. Bei der Wahl des Verfahrens wird man sich in der oben angegebenen Weise nach den localen Verhältnissen richten. Sollte die Cyste bauchwärts sehr ausgedehnt sein, so würde eine Combination der perinealen resp. parasacralen mit der abdominalen, aber extraperitonealen Methode in Frage kommen. Die Operation sollte aber immer vom Damme her begonnen werden, da es eher möglich ist, dieselbe allein von da aus zu Ende zu bringen, als ausschliesslich von einem Bauchschnitte aus. Beim Eingehen auf den Tumor vergesse man nicht, dass derselbe von einer mehr oder weniger deutlichen Bindegewebskapsel umgeben sein kann, innerhalb welcher die Ausschälung vorzunehmen ist, wenn man Blutungen und Nebenverletzungen möglichst vermeiden will. Das die Cyste bedeckende Bindegewebe muss also Schicht für Schicht sorgfältig durchtrennt werden, bis man auf den eigentlichen, mehr oder weniger schwartigen, meist gelb-

lich weissen Balg kommt, zwischen dem und der Bindegewebshülle die Ausschälung stumpf an den meisten Stellen ohne Schwierigkeit gelingt. Ist die Cyste geplatzt, so kann es von Nutzen sein, sie gleich ganz zu entleeren und dann mit Gaze auszustopfen, um sich die Ausschälung und besonders die Orientirung in der Tiefe zu erleichtern. Ist die Exstirpation beendet, so wird die Wunde genäht und drainirt. Die Tamponnade wird bei primärer Exstirpation besser vermieden. Der Patient ist trotz der Wunde in der Gesässgegend auf den Rücken zu lagern, damit der Druck der Eingeweide die Wundflächen möglichst in Contact erhält.

Findet man eine solche Cyste intra partum als Geburtshinderniss, so könnte man freilich mit Säger daran denken, dieselbe gleich vom Damm aus zu entfernen. Da man aber nicht immer in der Lage ist, während einer Geburt dieser Anforderung gerecht zu werden, so wird man sich in manchen Fällen mit der Entleerung der Geschwulst begnügen müssen. Am besten wäre die breite Eröffnung von der zugänglichsten Stelle — aber weder von der Scheide, noch vom Rectum aus — und ausgiebige Drainage. Daran müsste sich sobald wie möglich die Exstirpation als einzig rationelle Behandlung anschliessen. Sollten es die Verhältnisse nicht einmal gestatten, die sofortige breite Eröffnung auszuführen, so wird man freilich im Nothfalle zur blossen Punction greifen müssen. Doch sollte dieselbe unter keinen Umständen vom Rectum aus ausgeführt werden. Wenn eine Cyste vom Innern des Mastdarmes her zu erreichen ist, so ist sie es gewiss auch von der Steiss- und Kreuzbeingegend her, und es giebt keinen Grund, um die Entleerung nicht von dieser Stelle aus vorzunehmen, die doch wenigstens der Bürste zugänglich ist. Nach der Entbindung ist natürlich die Ausschälung des Cystenbalges so rasch als möglich auszuführen.

Beim Manne, scheint es, sollte eine Nothlage, wie diejenige einer durch den Tumor behinderten Geburt nicht vorkommen, in der man zu einer Nothoperation gedrängt werden könnte. Und doch war dies bei unserm Patienten der Fall, wie oben auseinandergesetzt wurde, indem völlige Harnverhaltung, falscher Weg mit starker Blutung und nicht auszuschliessender Infection ein zweizeitiges Verfahren vorziehen liessen. Als Regel wird man dagegen

diese keineswegs wünschenswerthe Verzögerung der Behandlung zu vermeiden suchen und die Geschwulst primär entfernen.

Zum Schluss dürfte es nicht überflüssig sein, noch einmal, wie es schon Trzebicky und besonders Sänger gethan, in Anbetracht der sich mehrenden Beobachtungen darauf hinzuweisen, dass die Dermoide des Beckenbindegewebes eine eigene, gut characterisirte Gruppe von Dermoiden darstellen, welche in klinischer Beziehung mehr gewürdigt zu werden verdient, als das bisher der Fall war.

L i t e r a t u r.

- 1) König, Lehrbuch der spec. Chirurgie. VI. Aufl. 1893. II. 813. —
- 2) Sänger, Ueber Dermoidcysten des Beckenbindegewebes und Operation von Beckengeschwülsten durch Perineotomie. Arch. f. Gynäk. XXXVII. S. 100. 1890. — 3) Zweifel, Verhandl. der Gesellsch. für Geburtshilfe zu Leipzig. Centralbl. für Gynäk. 1888. S. 439. — 4) Bryk, Dieses Archiv. Bd. XXV. S. 805. — 5) Woelfler, Wiener med. Wochenschr. 1885. No. 43. — 6) von Bergmann, Deutsche med. Wochenschr. 1884. No. 45. — 7) Gussenbauer, Ueber sacrale Dermoide. Prager med. Wochenschr. 1893. No. 36. — 8) Nicaise, Des kystes dermoides et des fistules congénitales de la région sacrococcygienne. Tribune médicale. 1893. p. 327. — 9) Hansen, Des kystes dermoides et des fistules congénitales de la région sacrococcygienne. Thèse de Paris. 1893. — 10) Schulze, Retrorectale Dermoidcysten und ihre Exstirpation. Deutsche med. Wochenschr. 1895. No. 22. — 11) Hoefler, Ueber Dermoidcysten des Beckenbindegewebes. Inaug.-Diss. Halle. 1896. — 12) Colonna, Uno caso di cisti dermoide retrorettale. Gazz. med. di Torino. 1896. p. 200. — 13) Page, Large extraperitoneal dermoid cyst, successfully removed through an incision across the perineum, midway between the anus and the coccyx. Brit. med. Journ. 1891. I. p. 406. — 14) Birkett, Guy's Hospital reports. 1859. Vol. V. p. 252. Cit. nach Deahna. — 15) Manuel, Ueber die Tumoren des Douglas'schen Raumes. Marburg. 1864. S. 63. — 16) Deahna, Retrorectale Dermoidcyste. Beitrag zur Casuistik der Tumoren des Unterleibes. Arch. für Gynäk. VII. S. 305. 1875. — 17) Walzberg, Die chirurgische Klinik in Göttingen. Jahresber. 1875—1879. S. 121. (Nach Trzebicky). — 18) Weinlechner, Zwei Dermoidcysten, von der vorderen Fläche des Steissbeines ausgegangen etc. Ber. d. k. k. Krankenanst. Rudolph-Stiftung in Wien. 1877. S. 298. — 19) Solowjew, Ein Fall von Atheromcyste hinter dem Rectum und deren operative Behandlung. Medizinskoje Obosrenje. 1883. Sept. und Centralbl. für Chirurgie. 1884. No. 6. — 20) Emmet, Americ. Journ. of obstetrics etc. 1884. p. 852. Cit. nach Sänger.

- 21) Trzebicky, Ein Beitrag zur Localisation der Dermoideysten. Wiener med. Wochenschr. 1885. No. 13 und 14. — 22) Biernacki, Eine retro-rectale Dermoidcyste als Geburtshinderniss. Inaug.-Diss. Berlin. 1887. — 23) Snyers, Observation d'un kyste dermoïde pédiculé évacué par le rectum pendant l'accouchement. France méd. Paris. 1864. II. p. 872. — 24) Danzel, Geschwulst mit Haaren im Rectum. Dieses Arch. Bd. XVII. S. 442. — 25) Gelstrom, Vorfal einer Dermoidcyste per rectum während der Geburt. Centralbl. für Gynäk. 1889. No. 44. — 26) Barker, Cit. in Duplay et Reclus, Traité de Chirurg. VII. p. 66. — 27) Makris, Kyste dermoïde alvéolaire pilograisieux rétroutérin. Traitement par punctation et plus tard par incision du côté du vagin. Guérison complète. Gazette méd. de l'Orient. Constantinople. 1885/86. XXVIII. p. 326. — 28) Barette, Tumeur dermoïde du cul-de-sac du Douglas. Congrès de gynécologie etc. Tenu à Bordeaux. Semaine médicale. 1895. p. 343. — 29) Küster, Verhandlungen d. deutsch. Chirurgencongresses 1884. — 30) Marchand, 22. Bericht der Oberhess. Gesellschaft für Natur- und Heilkunde. (Cit. nach Hoefler.) — 31) Latte, Ueber ein primär im Retroperitonealraum entstandenes Adenomyoma myxosarcomatodes. Inaug.-Diss. Erlangen. 1897. — 32) De Lavigne Sainte-Suzanne, Etude des kystes hydatiques du petit bassin. Thèse de Bordeaux. 1893. — 33) Routier, Kyste hydatique du petit bassin chez l'homme. Kyste du cul-de-sac vésico-rectal. Semaine médicale. 1894. p. 137. — 34) Martini, Ueber Trichiasis vesicae. Dieses Archiv. XVII. S. 449. — 35) Fränkel, Ueber Dermoidcysten der Ovarien und gleichzeitige Dermoide (mit Haaren) im Peritoneum. Wiener med. Wochenschrift. 1883. No. 28, 29 und 30. — 36) Herman, On the suppuration and discharge into mucous cavities of dermoid cysts of the pelvis. Lancet. 1885. II. p. 953.
-

VII.

Experimentelle Untersuchungen über die Entstehung der Erkrankungen der Luftwege nach Aethernarkose.

Von

Dr. Richard Hölscher,

Oberärzte an der Kgl. chirurg. Klinik zu Kiel.

Seitdem im letzten Jahrzehnt der Aether nicht nur im Auslande, wo er sich ja eigentlich nie durch das Chloroform ganz verdrängen liess, sondern auch in Deutschland als Narcoticum wieder mehr in Aufnahme gekommen ist, in der Weise, dass jetzt an sehr vielen Kliniken unseres Vaterlandes der Aether als fast ausschliessliches Betäubungsmittel, das Chloroform nur in Ausnahmefällen angewandt wird, seit dieser Zeit ist in einer grossen Menge von Veröffentlichungen die Streitfrage, welches der beiden Mittel das bessere, das ungefährlichere sei, in der mannigfachsten Weise erörtert worden (vergl. Garrè, Körte, Mikulicz, Bruns, Vogel, Tschmarke, Grossmann, Witzel, Silex, Riedel, Poppert, Gurlt's Narkotisirungsstatistiken). Während im Allgemeinen anerkannt wird, auch von Denjenigen, welche dem Chloroform den Vorzug geben, dass der Aether während der Narkose selbst bei weitem weniger Gefahr bringt, da er das Herz nicht schädige, wird andererseits auch von den „Aetherfreunden“ — wenn ich sie so nennen darf — zugegeben, dass seine Anwendung insofern Nachtheile habe, als sich häufig üble Nachwirkungen nach der Narkose einstellen, Nachwirkungen, welche bei der Chloroformnarkose in der Regel fehlen, und die in einer mehr oder weniger hochgradigen Affection der Luftwege, einer Bronchitis, manchmal

auch Bronchopneumonie bestehen, welch' letztere unter Umständen zum Tode führen kann und auch häufig geführt hat. Poppert, welcher auch das Lungenödem, welches nicht selten bei der Autopsie in oder nach der Narkose Gestorbener gefunden wurde, auf die Einwirkung des Aethers zurückführt, formulirt seine Ansicht über den Werth des Chloroforms und des Aethers als Narcotica folgendermaassen: Beim Aether ist der Tod während der Narkose seltener, als beim Chloroform, umgekehrt treten nachträglich, oft noch lange Zeit nach beendigter Narkose beim Aether üble Zufälle mit und ohne tödtlichen Ausgang ungleich häufiger auf, als beim Chloroform. Die meisten Beobachter stimmen darin überein, dass die Ursache der so häufig nach der Aethernarkose entstehenden Affectionen der Luftwege, die man deshalb auch kurzweg Aetherbronchitis und -pneumonie nannte, darin zu suchen sei, dass die Aetherdämpfe einen specifischen Reiz auf die Schleimhaut des Respirationstractus ausüben und dadurch eine vermehrte Secretion und eine Entzündung derselben zur Folge haben. Nach Bruns beruht diese Reizung der Bronchialschleimhaut nicht auf der Wirkung der Aetherdämpfe an und für sich, sondern auf der Wirkung verunreinigten Aethers; nach ihm „bilden sich im Aether durch einfachen Luftzutritt schädliche Verunreinigungen durch Oxydationsproducte, von denen zweifellos starke Reizungen der Schleimhäute beim Einathmen ausgehen können“.

Im Laufe der letzten Jahre wurden nun von verschiedener Seite (Bruns, Körte, Riedel, Gurli's Statistiken) Beobachtungen mitgetheilt, welche geeignet waren, einen Zweifel an der auch jetzt noch fast allgemein anerkannten Ansicht über die Ursachen der nach Aethernarkose entstehenden Lungenaffectionen aufkommen zu lassen. Es wurden Fälle beobachtet, bei denen auch nach Chloroformnarkose, ja sogar nach unter Localanaesthesie ausgeführten Operationen Bronchitiden und Pneumonien schwerster Art auftraten, welche unbedingt, wenn Aether zur Narkose benutzt worden wäre, diesem in die Schuhe geschoben sein würden. Derartige Fälle kamen auch an unserer Klinik, an der bis vor ca. 1 Jahre vorwiegend Chloroform angewandt wurde, vor, auch hier wurden sogar nach Operationen unter Schleich'scher Localanaesthesie verschiedentlich schwere Bronchitiden beobachtet.

Diese Beobachtungen lehren uns, dass man, wie Bruns sagt,

das „post hoc ergo propter hoc nicht verallgemeinern darf“, dass man nicht in allen Fällen dem Aether für etwaige nach seiner Anwendung entstandene Lungenaffectionen die Schuld beimessen darf. Trotzdem bleibt nach den übereinstimmenden Angaben fast aller Autoren die Thatsache bestehen, dass nach der Aethernarkose ungleich viel häufiger Erkrankungen der Luftwege vorkommen, als nach der Anwendung von Chloroform oder von anderen Narkotisirungsmitteln, eine Thatsache, welche bis jetzt noch eine grosse Anzahl Chirurgen Deutschlands von der allgemeinen Anwendung des Aethers zurückgehalten hat.

Nauwerck und Grossmann fanden für diese unbestrittene Thatsache eine andere Erklärung. Ersterer kam auf Grund zweier Sectionen von Leuten, die an sogenannter Aetherpneumonie zu Grunde gegangen waren, zu der Anschauung, „dass es sich in diesen Fällen lediglich um eine Autoinfection gehandelt habe“. Er glaubt, „dass die Aetherpneumonie, wenn nicht immer, so doch häufig, in diesem Sinne zu deuten ist“. Als Quelle dieser Autoinfection sieht Nauwerck die Mundhöhle an, „die ja gerade die Bacterien häufig beherbergt, welche bei der Entstehung der akuten Pneumonien die Hauptrolle spielen“. Die Art und Weise der Infection erklärt er in folgender Weise: „Zwei Momente kommen in Betracht, einmal, dass die Aetherdämpfe durch directe Einwirkung eine Anaesthesie resp. Lähmung von Gaumensegel, Zungenbasis und Kehldeckel erzeugen, so dass reichlich Schleim und Speichel in die Luftwege fliessen kann. Sodann die vermehrte Schleim- und Speichelabsonderung, die in meinen beiden Fällen während der Operation sich durch Röcheln und Rasseln bemerkbar machte, und welche, in verschiedenem Grade freilich, die Aethernarkose häufig zu begleiten scheint. Es ist anzunehmen, dass hierbei die Grenze zwischen der infectiösen Mundrachenhöhle und den im allgemeinen wohl sterilen Luftwegen aufgehoben wird, indem das beiderseitige Secret, bei der Athmung hin und her bewegt, sich mischt“.

Auf Grund klinischer Beobachtungen kam Grossmann zu einer ganz ähnlichen Anschauung über die Entstehung der Lungenaffectionen nach der Aethernarkose. Nach ihm sind „die üblen Symptome des Schleimrasselns in Trachea und Bronchien, verbunden mit mühsamer Respiration, Erscheinungen, welche immer als

charakteristisch für die Aethernarkose angegeben werden, nicht sowohl eine Folge des Aethers an und für sich, als vielmehr die Folge einer falschen Technik in der Anwendung des Aethers. Sorgt man, so meint Grossmann, während der Narkose dafür, dass aller in Nase, Mund und Rachen sich bildender Schleim sofort abfliessen kann und zwar, noch ehe er durch die bei der Aethernarkose meist etwas erregte Respirationsthätigkeit aspirirt wird, dann beobachtet man niemals, weder während noch nach der Narkose, auch nur die geringsten Rasselgeräusche, welche auf eine Secretion in Trachea und Bronchien hinweisen könnten. Entstehen also bei der Aethernarkose Rasselgeräusche in der Trachea und den Bronchien, so stammen sie ausschliesslich daher, dass der in Nase, Rachen und Mund manchmal recht reichlich entstehende Schleim und Speichel aspirirt wird. Wenn man nun bedenkt, wie reichlich der Nasen- und Rachenschleim, besonders bei den mit Foetor ex ore behafteten Personen, an Mikroorganismen ist, so wird man es begreiflich finden, dass solcher Schleim, wenn aspirirt, Lungenaffectionen verursacht“.

Es stehen sich also über die Ursache der im Gefolge der Aethernarkose sich entwickelnden Lungenerkrankungen zwei Ansichten gegenüber, die eine auch jetzt noch fast allgemein herrschende, dass die erwähnten Erkrankungen auf einer durch die Aetherdämpfe direct hervorgerufenen Reizung der Schleimhaut der Luftwege beruhen, die andere von Nauwerck und Grossmann vertretene, dass in vielen Fällen (Nauwerck), oder gar lediglich (Grossmann) der Aspiration des bei der Aethernarkose reichlich secretirten Mundspeichels und Schleims die eventuell entstehende Bronchialaffection zuzuschreiben sei. Einen directen Beweis für die Richtigkeit ihrer Anschauungen bleiben uns aber sowohl die Vertreter der ersten, als auch der Hauptvertreter der anderen Ansicht, Grossmann, schuldig. Während die ersteren aus dem laut hörbaren Tracheal- und Bronchialrasseln auf eine vermehrte Secretion in diesen Luftwegen schliessen zu müssen glauben, zieht G. daraus, dass kein Rasseln entsteht, wenn für guten Abfluss des Mundinhalts nach aussen während der Narkose gesorgt wird, den Schluss, dass in den Luftwegen überhaupt keine vermehrte Secretion statthabe. Bei der ungeheueren Wichtigkeit dieser Streit-

frage beschloss ich, einer experimentellen Prüfung derselben näher zu treten.

Bei jeder Narkose findet in der Mundhöhle eine Ansammlung von Flüssigkeit statt, die aus einer Mischung von Speichel und Schleim besteht, und die, abgesehen von individuellen Verschiedenheiten, bei der Chloroformnarkose in der Regel in verschwindend geringer Menge, bei der Aethernarkose dagegen meist in ganz ausserordentlich hohem Grade abgesondert wird. Es ist ohne Weiteres klar und verständlich, dass diese sich im Munde und im Rachen ansammelnde Flüssigkeit unter Umständen in die Luftwege gerathen kann, sobald bei der Narkose das Toleranzstadium erreicht, sobald Lähmung der Gaumenmuskulatur und Insensibilität des Kehlkopfs eingetreten ist. Da nach Grossmann das bei der Aethernarkose entstehende Schleimrasseln in Trachea und Bronchien auf Aspiration dieses Mundinhaltes beruhen, da die letztere durch mangelhafte Technik während der Narkose herbeigeführt sein soll, so war es zunächst wichtig, zu wissen, unter welchen Bedingungen eine solche Aspiration während der Narkose erfolgt. Dies suchte ich in einer Reihe von Versuchen zu ergründen, zu denen ich zum grössten Theil Hunde und Kaninchen verwandte. Die Hunde narkotisirte ich bald mit Chloroform, bald mit Aether, die übrigen Thiere wegen ihrer geringen Widerstandsfähigkeit gegen das Chloroform nur mit Aether. Nach dem Vorgange von Sehrwald, welcher ausgedehnte Versuche über die Flüssigkeitsvertheilung in den Lungen nach intratrachealer Injection angestellt hat, färbte ich in den meisten Fällen, um sicher zu sein, ob etwaige bei der Autopsie in den Bronchien gefundene Flüssigkeit aus der Mundhöhle stamme oder nicht, die letztere mit Gentianaviolett, welches ich nach Beginn des Toleranzstadiums entweder in Substanz, d. h. in etwa hanfkorngrosser, durch geringen Wasserzusatz breiig gemachten Klümpchen auf Zunge und Gaumen brachte und durch Auf- und Zuklappen des Unterkiefers, durch Hin- und Herwälzen der Zunge im Maule vertheilte, oder in einer concentrirten Lösung zu 1 oder 2—3 ccm im Verlauf der Narkose in die Mundhöhle injicirte und auf dieselbe Weise hier vertheilte. In der Regel liess ich dann die Thiere, vom Beginn der tiefen Narkose an gerechnet, eine Stunde in derselben und suchte mich nun über den Einfluss,

welchen die Lagerung des narkotisirten Thieres auf das Hinabgelangen der im Munde befindlichen Flüssigkeit in die Luftwege ausübte, zu orientiren, indem ich die Thiere während der einstündigen Narkose entweder in Horizontallage, oder in Schräglage, letztere einmal mit hoch, ein anderes Mal mit tief gelagertem Kopf liegen liess, sie dann tödtete und die Respirationsorgane sofort auf etwa hineingelangte Mundflüssigkeit hin untersuchte. In der eben beschriebenen Weise wurden mit geringen Modificationen folgende Versuche angestellt:

I. Horizontale Lagerung des Körpers und Kopfes.

Versuch 1: Schwarzbrauner Pinscher. Aethernarkose 70 Min. Mässige Speichelsecretion. Bei Beginn der tiefen Narkose Injection von 1 ccm concentrirter wässriger Gentianaviolettfröbung, im weiteren Verlauf der Narkose werden noch weitere 3 ccm Farblösung im Maule vertheilt. Starkes Rasseln im Schlunde, Kehlkopf und Trachea hörbar. Schaumiger blauer Schleim fliesst, wenn man den Kopf des Thieres auf die Seite dreht, ab. Tödtung durch Verblutung. Sofort Hals- und Brusteingeweide unter Vorsichtsmaassregeln, so dass eine Lageveränderung des in den Luftwegen befindlichen Secretes ausgeschlossen ist, herausgenommen. Befund: Larynx, Trachea, sämmtliche Bronchien, grosse sowohl wie kleine und kleinste, zeigen dunkelviolettblau imbibirte Schleimhaut. Ueberall ist der Farbstoff mehr oder weniger weit in das Lungengewebe vorgedrungen, an vielen Stellen sogar bis an die Pleura, wo er deutlich sichtbare, stechnadelkopfgrosse und grössere confluirende Flecken hervorgebracht hat. Sämmliche Lappen sind ohne grosse Unterschiede befallen, die unteren etwas mehr als die übrigen.

Versuch 2: Ausgewachsenes Kaninchen. Aethernarkose 35 Min. lang. Keine Salivation bemerkbar, tropfenweise 2 ccm Farblösung im Maule vertheilt. Rasseln. Spontaner Tod. Befund: Trachea und Bronchien von schaumigblauem Schleim angefüllt; Lungen stark emphysematös, zahlreiche blaue Flecken an der Oberfläche, besonders stark beide Oberlappen gefärbt, der rechte mehr als der linke.

Versuch 3: Grosses braunes Kaninchen. Aethernarkose eine Stunde. 2 ccm Farblösung tropfenweise im Maule vertheilt. Starke Speichelsecretion, der Speichel fliesst bei Seitwärtsdrehung des Kopfes, blau gefärbt ab. Trachealrasseln ziemlich stark. Tod durch Verblutung. Befund: Auf der Schleimhaut der Trachea und der Bronchien überall blau gefärbter schaumiger Schleim. In der linken Lunge sind überall, besonders aber im Unterlappen, die Bronchien, selbst die kleinsten, intensiv gefärbt, in der rechten Lunge sind die kleineren Bronchien nur schwach gefärbt. Beide Lungen hellroth, lufthaltig, an manchen Stellen emphysematös.

Versuch 4: Hund. Chloroformnarkose 1 Stunde lang. 5 Tropfen Farb-

lösung im Maule vertheilt, später noch ein hanfkorngrosser Klumpen von Gentianaviolettbrei. Sehr geringe Speichelsecretion, nur ab und zu Rasseln hörbar im Schlunde. Tod durch Verblutung. Befund: Kehlkopf und Trachea bis zur Bifurcation in allmählig abnehmendem Maasse blau gefärbt. Bronchien und Lungen völlig frei von Färbung.

Versuch 5: Hund. Chloroformnarkose 1 Stunde lang. Der Kopf wird nur die erste Viertelstunde in Rückenlage gehalten, die übrigen 3 Viertelstunden auf die linke Seite gelagert. Geringe Speichelsecretion, Gentianaviolettbrei im Maule vertheilt. Tod durch Verblutung. Befund: Kehlkopf intensiv blau, Trachea allmählig abnehmend bis 10 cm unterhalb des Ringknorpels (Gesamtlänge der Trachea = 14 cm) blau gefärbt. Uebrige Trachea, Bronchien, Lungen ohne jede Färbung.

Versuch 6: Hund. Kopf theilweise in Rücken-, theils in linker Seitenlage gehalten, ebenso der übrige Körper. Chloroformnarkose 1 Stunde lang. Starke Schleimabsonderung, meist starkes Trachealrasseln hörbar. Gentianaviolettbrei im Maule vertheilt. Tod durch Verblutung. Befund: Kehlkopf, Trachea und grosse Bronchien mit schaumigem blauem Schleim bedeckt; in den Bronchien des rechten Lungenlappens ist die Färbung nur schwach, am stärksten noch in dem obersten rechten Hauptbronchus. Die linken Bronchien viel intensiver gefärbt, selbst die kleineren Bronchien zeigen deutliche blaue Färbung.

Versuch 7: Grosser Hund. Rumpf in rechter Seiten-, Kopf in Rückenlage. Aethernarkose 1 Stunde lang. Gentianaviolettbrei im Maule vertheilt. Starke Salivation, starkes Rasseln. Tod durch Verblutung. Befund: Kehlkopf gleichmässig schwach blau gefärbt, in der Trachea ist die Blaufärbung nur auf die rechte Hälfte des Trachealumfanges beschränkt. Die ganze Trachea hinab zieht sich in ihrer rechten Hälfte liegend ein Streifen zähen, schaumigen Schaumes, der blau gefärbt ist, mit scharfer Linie die linke Trachealhälfte frei lässt, sich an der Bifurcation in den rechten Hauptbronchus hineinbiegt und sich von hier aus in sämtliche von Letzterem abgehenden Bronchien vertheilt, während er den linken Hauptbronchus völlig unberührt lässt.

Versuch 8: Hund. Rumpf und Kopf in rechter Seitenlage. Aethernarkose 1 Stunde lang. Starke Salivation, Gentianaviolettbrei im Maule vertheilt, Rasseln im Schlunde, sehr viel blauer Schleim entleert sich aus dem rechten Mundwinkel. Tod durch Verblutung. Befund: Kehlkopf und Trachea bis zu den obersten 5 Knorpelringen an beiden Seiten ziemlich gleichmässig blau gefärbt und mit schaumigem Schleim bedeckt. Sonst Trachea und Bronchien ohne Färbung und Secret.

Versuch 9. Meerschweinchen. Rumpf und Kopf in Rückenlage. Aethernarkose $1\frac{1}{2}$ Stunde lang. Mässige Salivation, als deren Folge man manchmal klaren Schleim aus dem Munde hervorkommen sieht; starkes Rasseln. Tödtung durch Nackenstich, nachdem vorher der Kehlkopf herauspräparirt ist, um Aspiration während der Agone zu verhüten. Befund: Kehlkopf mit grünlich gelbem, schaumigem Schleim gefüllt, die Trachealwand ebenfalls hinab bis zu den grossen Brochien mit einer Schicht ähnlichen Schleimes bedeckt. Im Maule

besonders hinten der nämliche grünlich gelbe Schleim. Mikroskopisch erweist sich der der Trachea aufliegende Schleim als aus zahlreichen Pflanzenfasern, Plattenepithelien, spärlichen Leucocyten und Mikrokokkenhaufen bestehend. Der gelbliche Mundinhalt hat dieselbe Zusammensetzung: In den grösseren und kleineren Bronchien lassen sich ebenfalls Pflanzenfasern mikroskopisch nachweisen.

Versuch 10: Dachshund. Rückenlage. Chloroformnarkose 1 Stunde lang. Geringe Speichelabsonderung. Gentianaviolettbrei im Maule vertheilt. Im Rachen manchmal Rasseln hörbar, mehrfaches Aufwachen aus der tiefen Narkose, wobei Schluckbewegungen gemacht werden. Tod durch Verblutung. Befund: Gefärbt ist nur Kehlkopf und oberster Trachealring, die übrige Trachea und die Bronchien ohne Färbung und Secret.

Versuch 11: Hund. Seitwärtslagerung des Kopfes und des Rumpfes. Aethernarkose 1 Stunde lang. Gentianaviolettbrei im Maule vertheilt. Starke Salivation, der blau gefärbte Schleim fliesst in grossen Mengen seitlich aus dem Maule ab. Nur ab und zu Rasseln im Schlunde. Tod durch Verblutung. Befund: Vorn Kehlkopf ist nur die obere Hälfte, die oberhalb der Stimmbänder liegt, blau gefärbt. Trachea und Bronchien ohne jegliche Färbung.

Versuch 12: Jagdhund. Linke Seitenlage des Körpers, Kopf links gedreht. Aethernarkose $1\frac{1}{2}$ Stunde lang. Ziemlich starke Salivation. Gentianaviolettbrei im Maule vertheilt. Athmung meist frei, nur vereinzelt Rasseln im Schlunde hörbar. Tod durch Verblutung. Befund: Kehlkopfeingang etwas blau gefärbt, sonst sind die Luftwege völlig frei von Färbung und Secret.

Bei allen Thieren also, bei denen sich während der Narkose reichlich Flüssigkeit im Maule befand, die entweder als concentrirte Farblösung tropfenweise injicirt war, oder sich durch reichliche Speichel- und Schleimsecretion gebildet hatte, bei denen sich ferner diese Flüssigkeit nicht ohne Weiteres aus dem Maule nach aussen entleeren konnte (Versuch 1, 2, 3, 6, 7, 9) finden wir sämtliche Luftwege, meist sogar bis zu den kleinsten Bronchien hinab, bedeckt von dem schaumigen Schleim, von dem uns die blaue Färbung, oder das makro- und mikroskopische Aussehen (Versuch 9) bewies, dass er aus der Mundhöhle stammte. In den Fällen dagegen, wo keine Farblösung (oder wie in Fall 4 nur wenige Tropfen derselben), sondern Farbstoff in Substanz im Maule vertheilt war, wo gleichzeitig keine reichliche Speichel- und Schleimabsonderung stattfand, wie in Fall 4, 5 und 10, in diesen Fällen beschränkte sich die Färbung auf Kehlkopf und die Trachea, in letzterer mehr oder weniger weit hinabreichend. In Versuch 8 erstreckte sich die Färbung nur auf den Kehlkopf und die obersten 5 Ringe der Trachea, in Versuch 11 und 12 gar nur auf den

Kehlkopfeingang, während der übrige Kehlkopf, die Trachea und die Bronchien völlig frei geblieben waren; hier war eben durch die während der Narkose dem Thiere gegebene Seitwärtsdrehung des Kopfes die Möglichkeit gegeben, dass der secernirte Mundspeichel zum grössten Theil oder sogar vollständig nach aussen abfliessen konnte.

Aus dieser Versuchsreihe geht hervor, dass bei horizontaler Lagerung der Thiere während der Narkose allein die Kraft des inspiratorischen Luftstroms genügt, etwaige im Rachen befindliche Flüssigkeit mit sich fort und in die Luftwege hinein zu reissen. Die Flüssigkeit dringt um so tiefer in die Luftwege hinein, je grösser die Menge ist, in welcher sie sich vor dem Kehlkopfeingange angesammelt hat, je grösser also die Speichelsecretion ist, und je weniger der secernirte Speichel nach aussen abfliessen kann. Hat sich vor dem Kehlkopfeingange eine gewisse Menge Speichel angesammelt, so wird diese Flüssigkeit, welche allmähig durch die ein- und austretende und durch sie hindurchstreichende Athmungsluft in eine zähe, schaumige Masse verwandelt wird, bald zu einem gewissen Hinderniss für die Athmung, sie beengt den Luftstrom. In Folge dessen muss das narkotisirte Thier tiefere und kraftvollere Inspirationen machen, als es für gewöhnlich zu machen nöthig hat, um genügend Luft zu bekommen; durch diesen verstärkten Inspirationsstrom wird natürlicher Weise mehr von der vor dem Kehlkopf befindlichen Schleimmenge mitgerissen, als es bei ruhiger Athmung der Fall sein würde. Bei der Vertheilung der aspirirten Schleimmassen in den Lungen wirkt als zweiter Factor in hervorragendem Maasse die eigene Schwere des hineingelangten Schleimes mit. Diese Einwirkung der Schwerkraft, welche Scherwald für die Vertheilung intratracheal injicirter Flüssigkeiten in den Lungen als besonders wichtig hervorhob, tritt bei den Versuchen, bei denen sich die Thiere in horizontaler Rückenlage während der Narkose befanden, natürlich nicht hervor, wohl aber bei denen, wo den Thieren eine seitliche Lagerung gegeben worden war. In Versuch 6 lag der Körper des Hundes ein wenig nach links geneigt, als Folge davon sehen wir, dass der gefärbte Mundinhalt am stärksten in die linken, nur ganz wenig in die rechten Lungenlappen hineingelangt war. In Versuch 7 nahm der Hund rechte Seitenlage ein; der

aspirirte Mundschleim fand sich als zäher, blau gefärbter Streifen in der rechten Trachealhälfte liegend und von da aus allein in den rechten Hauptbronchus hineingedrungen, von hier aus die einzelnen Lungenlappen anfüllend, die linken Lungenlappen waren völlig frei geblieben.

II. Schräglagerung des Thieres mit hoch liegendem Kopf.

Versuch 13: Grosser Jagdhund. Rückenlage. Gentianaviolettbrei im Maule vertheilt. Chloroformnarkose 1 Stunde lang. Keine Spur einer Salivation. Schleimhaut des Maules, der Zunge, des Gaumens wird allmählig im Laufe der Narkose trocken. Tod in Narkose. Befund: Weder im Kehlkopf, noch in Trachea und Bronchien Färbung oder Secretanhäufung.

Versuch 14: Kaninchen. Rückenlage. Aethernarkose 40 Minuten lang. $1\frac{1}{2}$ ccm Gentianaviolettlösung tropfenweise im Maule vertheilt. Starkes Rasseln im Schlunde und in der Trachea; allmählig immer mühsamer werdende Athmung. Tod in Narkose. Befund: Beide Lungen stark emphysematös, fallen nach Eröffnung der Pleuren nicht zusammen. Kehlkopf, Trachea und Bronchien von grossblasigem blauen Schleim völlig angefüllt. In sämtlichen Lungenlappen, beiden Unterlappen am stärksten, sind selbst die kleinen Bronchien mit demselben Schleim angefüllt; das Lungengewebe selbst hat in den Unterlappen theilweise blaue Färbung angenommen, und entleert bei Druck den nämlichen blauen Schleim aus allen Bronchien.

Versuch 15: Kräftiger Hund. Chloroformnarkose 1 Stunde lang. Sehr starke Speichelabsonderung, Gentianaviolettbrei im Maule vertheilt. Starkes Rasseln. Zuerst Rücken- dann rechte Seitenlage. Tödtung durch Nackenstich (vorher wie bei allen Versuchen Trachea freigelegt und sofort nach dem Nackenstich unterbunden.) Befund: Kehlkopf, Trachea und Bronchien angefüllt mit schaumigem, zähen Schleim, besonders stark die Bronchien der rechten Lungenlappen gefärbt, und hier wieder am intensivsten der Unterlappen, wo selbst die kleinsten Bronchien blaue Färbung aufweisen. Die linken Lungenlappen sind im Ganzen viel weniger gefärbt, als die rechten, relativ am stärksten die Unterlappen.

Versuch 16: Kaninchen. Aethernarkose 20 Minuten lang. 1 ccm Gentianaviolettlösung tropfenweise im Maule vertheilt. Rechte Seitenlage. Tod in Narkose. Befund: Sämtliche Lungenlappen, am stärksten die der rechten Seite blau gefärbt, auf jeder Seite relativ am stärksten der Unterlappen.

Versuch 17: Kaninchen. Rückenlage. Aethernarkose 20 Minuten lang. Starke Salivation; nichts in das Maul hinein gebracht. Starkes Rasseln im Schlunde, allmählig wird die Athmung mühsam, um nach 20 Minuten ganz aufzuhören. Befund: Kehlkopf, Trachea und Bronchien mit schaumigem Schleim angefüllt. Sämtliche Lungenlappen sind sehr stark emphysematös, ballonartig aufgetrieben, auf dem Durchschnitt entleert sich aus den Bronchien schaumiger Schleim.

Trotz der geringeren Anzahl dieser Versuche geht aus ihnen hervor, dass in den Fällen, in welchen sich im Rachen Flüssigkeit während der Narkose ansammelte, eine viel ausgedehntere Ueberschwemmung der Luftwege mit den aus dem Munde herabgekommenen Schleimmengen eintrat, als sie bei horizontaler Lagerung der Thiere stattfinden konnte. Diese Anfüllung der Luftwege war in mehreren Fällen so gross, dass sie direct durch Verlegung des für die Passage des Luftstroms nothwendigen Raumes den Tod der Thiere durch Erstickung herbeiführte. Auch hier sehen wir die Angaben Sehrwald's über die Flüssigkeitsvertheilung in den Lungen wieder bestätigt. Zunächst sehen wir, dass die Unterlappen in der Regel am meisten befallen sind. Sehrwald erklärt diese Bevorzugung der Unterlappen durch die in die Luftwege gelangte Flüssigkeit dadurch, dass einmal die eigne Schwere, sodann die Richtung des inspiratorischen Luftstromes die in die Trachea gelangte Flüssigkeit gerade in diese Theile der Lungen zu bringen geeignet sei. Ferner sehen wir in den Fällen, wo die Thiere Seitenlage einnahmen, die Lungenlappen der dem Brette aufliegenden Körperseite viel intensiver mit dem aspirirten gefärbten Schleim angefüllt, als die der anderen Seite.

III. Schräglagerung mit tief liegendem oder frei hängendem Kopf.

Versuch 18: Hund. Kopf liegt tief. Aethernarkose 1 Stunde lang. Starke Speichelsecretion. Gentianaviolettbrei im Maule vertheilt. Ab und zu Rasseln im Schlunde hörbar. Tödtung durch Nackenstich. Befund: Während die ganze Mundhöhle blau gefärbt, ihre Wandungen mit zähem blauen Schleim bedeckt ist, ist Kehlkopf, Trachea und Bronchien ohne jede Färbung und Inhalt. Lungen grauroth, lufthaltig.

Versuch 19: Kaninchen. Freihängender Kopf. Aethernarkose 1 Stunde lang. Gentianaviolettbrei im Maule vertheilt. Geringe Speichelsecretion. Tödtung durch Nackenstich. Befund: Ganze Mundhöhle intensiv blau gefärbt. Kehlkopf, Trachea und Bronchien völlig frei von jeglicher Färbung.

Versuch 20: Kaninchen. Kopf tief liegend. Aethernarkose 1 Stunde lang. Kein Farbstoff im Maule verrieben. Geringe Speichelsecretion; einige Tropfen zähen Schleimes fliessen aus dem Maule ab. Manchmal Rasseln im Schlunde hörbar. Tödtung durch Nackenstich. Befund: Im Rachen sowie am Kehlkopfeingang schaumiger Schleim. Kehlkopf, Trachea und Bronchien blass, ohne jeden Inhalt. Lungen rosaroth, lufthaltig.

Aehnliche Versuche wie die letzten 3 stellte ich noch an einer grossen Anzahl von Thieren, Kaninchen, Hunden und Katzen, genau in derselben Anordnung an, mit oder ohne Farbstoffvertheilung im Maule während der Narkose. Häufig trat bei auf geneigtem Brette tiefliegendem Kopfe Rasseln im Schlunde auf, welches stets fehlte in den Versuchen, wo der Kopf frei herabhing. Immer war der Befund an den Luftwegen, wie in den Versuchen 18—20 ein negativer, weshalb ich darauf verzichte, die Versuche im einzelnen weiter anzuführen.

In allen diesen Fällen genügte die Tieflagerung des Kopfes, um zu bewirken, dass kein Mundinhalt in die Luftwege hineingelangte. Bei völlig frei hängendem Kopfe war der Abfluss des secernirten Speichels ein so vollkommener, dass nie Rasseln im Schlunde auftrat, er war nicht so vollständig, wie das ab und zu auftretende Rasseln bewies, wenn die Thiere nur mit tief gelagertem Kopfe schräg geneigte Lage einnahmen; immerhin konnte sich aber auch hier nie so viel Speichel ansammeln, dass eine Aspiration desselben hätte zu Stande kommen können.

Unter Umständen kommt es nun aber doch, allerdings nicht bei hängendem Kopf, wohl aber bei einfacher Tieflagerung des Kopfes auf nur leicht ($\approx 20^\circ$) geneigter Ebene zu einer Aspiration von Mundinhalt, wie die folgenden beiden Versuche zeigen:

Versuch 21: Kaninchen. Schräge Rückenlage mit tiefliegendem Kopfe auf einem im $\approx 15^\circ$ geneigten Brette. Der Kopf wird so gehalten, dass er mit dem Hinterhaupt dem Brette aufliegt, die Schnauze des Thieres nach oben gerichtet ist. Aethernarkose 1 Stunde lang. Einträufelung von $\frac{1}{2}$ ccm Gentianaviolettlösung und Vertheilung derselben im Maule. Die erste halbe Stunde der Narkose tritt kein Rasseln im Schlunde auf, man sieht ab und zu einen Tropfen blau gefärbten Schleims aus dem Maule abfliessen. Jetzt wird Trachea und Kehlkopf leicht mit dem Finger comprimirt, es folgen tiefe, mühsame Inspirationen, und zugleich tritt Rasseln im Schlunde auf. Bei Nachlass des Druckes wird das Rasseln zwar geringer, bleibt jedoch während der ganzen Dauer der Narkose bestehen, wird bei dem von Zeit zu Zeit wiederholten Druck auf die Trachea stärker, um bei Nachlassen des Druckes sich wieder zu vermindern. Stärker wird das Rasseln auch, wenn man den Unterkiefer des Thieres nach hinten drückt. Tod nach einer Stunde durch Verblutung. Befund: Beide Lungen lufthaltig, ohne Secret, Bronchien ohne Injection und Inhalt. Trachea hinab bis zur Bifurcation, in allmählig abnehmendem Maasse blau gefärbt und mit etwas schaumigem, blauen Schleim spärlich bedeckt.

Versuch 22: Hund. Schräge Rückenlage mit tiefliegendem Kopf, der gleichzeitig mit dem Hinterhaupt aufliegt. Aethernarkose 1 Stunde lang.

Mässige Speichelsecretion. Im Maule $\frac{1}{2}$ ccm Gentianaviolettflösung vertheilt. Es tritt kein Rasseln auf, trotzdem der Kopf etwas aufgerichtet wird, so dass die Schnauze etwas steiler liegt. Jetzt Compression der Trachea durch Fingerdruck, sofort tritt Rasseln auf. Die Compression der Trachea wird $\frac{3}{4}$ Stunden lang fortgesetzt, fortwährend Rasseln bei mühsamen Athembewegungen. Tödtung durch Nackenstich 1 Stunde nach Beginn der Narkose. Befund: Kehlkopf und Trachea bis zu 10 cm unterhalb des Kehlkopfs blau gefärbt, die Hinterseite der Trachea mit schaumigem, blauem Schleim bedeckt. Die übrige Trachea und die Bronchien ohne Färbung und Secret.

Wenn also bei einfacher Tieflagerung des Kopfes während der Narkose die blosse Anwesenheit von Mundinhalt vor dem Kehlkopfeingang nicht dazu ausreicht, eine Aspiration desselben eintreten zu lassen, so wird dies, wie die beiden letzten Versuche zeigen, herbeigeführt durch eine künstliche Verstärkung des inspiratorischen Luftstroms. In beiden Fällen wurde durch Compression der Trachea ein bedeutendes Hinderniss für die Athmung geschaffen, die Athemzüge wurden in Folge dessen tiefer und gewaltsamer, und bekamen dadurch die Kraft, die vor dem Kehlkopfeingang befindliche Mundflüssigkeit in die Trachea hinauf anzusaugen; allerdings genühten sie immer noch nicht, um auch in die Bronchien die Flüssigkeit gelangen zu lassen. Wahrscheinlich aber würde dies eingetreten sein, wenn die Narkose und die während derselben künstlich hervorgebrachte Verengerung der Trachea noch längere Zeit fortbestanden hätte.

Fassen wir die Resultate der bisher gemachten Versuche zusammen, so sehen wir, dass das Hineindringen von Mundinhalt in die Luftwege während der Narkose von mehreren Factoren abhängig ist.

- 1. Während der Narkose muss überhaupt Speichel und Schleim abgesondert werden. Das ist mit verschwindenden Ausnahmen bei der Aethernarkose in der Regel der Fall; bei der Chloroformnarkose fehlt die Speichelsecretion meist ganz, oder ist doch nur sehr unbedeutend.

2. Der secernirte Speichel muss sich vor dem Kehlkopfeingange in grösserer oder geringerer Menge ansammeln. Es muss also dieser Theil der Mund- und Rachenhöhle entweder der tiefste Punkt sein, wohin der gesammte abgesonderte Speichel zusammenfliesst, oder er muss doch so liegen, dass der Speichel, ehe er anders wohin abfliessen kann,

sich theilweise hier eine Zeit lang aufgehalten hat. Die blosse Ueberlegung lehrt uns, dass der Pharynx dann den tiefsten Punkt der Mund-Nasen-Rachenhöhle darstellt, wenn das Thier während der Narkose entweder horizontale oder mit erhöhtem Kopf schräge Rückenlage einnimmt, und wenn gleichzeitig dabei der Kopf mit dem Hinterhaupte aufliegt. Ist dies der Fall, so wird sämmtliche in der Mund-Nasen-Rachenhöhle secernirte Flüssigkeit sich im Schlunde ansammeln und den Kehlkopfeingang verlegen.

Legt man bei schräger Rückenlage des übrigen Körpers den erhöhten Kopf seitlich, so wird zwar die im vorderen Theile der Mund- und Nasenhöhle secernirte Flüssigkeit nach aussen abfließen können, für das im hinteren Theil dieser Höhlen, sowie im Nasenrachenraum gebildete Secret wird als tiefster Punkt auch hier der Raum vor dem Kehlkopfeingange den Sammelpunkt bilden. Anders liegen die Verhältnisse, wenn bei horizontal liegendem übrigen Körper der Kopf auf die Seite gedreht wird. Bei dieser Lagerung fliesst der grösste Theil des Mundinhalts aus dem Maule seitlich ab, der im Nasenrachenraum und am Zungengrunde abgesonderte Schleim wird zwar erst an der dem Tische aufliegenden Pharynxwand zusammenfliessen, dann aber, besonders wenn der Kopf etwas seitlich überdreht wird, so dass der dem Tisch aufliegende Mundwinkel noch tiefer zu liegen kommt, als die gleichseitige Pharynxwand, bald seitlich über Gaumensegel und Backen hinweg sich nach aussen begeben. Immerhin wird sich bei dieser Lagerung eine geringe Menge Secretes eine Zeit lang vor dem Kehlkopfeingange aufhalten, ehe sie nach aussen abfließen kann. Aehnliches ist der Fall, wenn die Thiere auf einem (im Winkel von 15—20°) geneigten Brette schräge Rückenlage mit tiefliegendem Kopfe einnehmen. Auch hierbei wird sich, wie es das in manchen Fällen aufgetretene Rasseln im Schlunde bewies, der Mundinhalt, allerdings nur in geringer Menge, vor dem Kehlkopf ansammeln können. Das hat darin seinen Grund, dass bei der nur geringen Schräglagerung des Thieres der Kopf mit seiner vorderen Partie nicht so weit nach hintenüber sinken kann, dass die Längsachse der Mund- und Nasenhöhle die Horizontale erreicht oder sich gar unter dieselbe hinabneigt. Es wird daher der Speichel nur ganz langsam aus dem Munde abfließen können, das im Nasenrachenraum gebildete Secret wird sich immer eine Zeit lang hier befinden, den

hinteren Theil des Kehlkopfeinganges umgeben und erst allmählig über das Rachendach, durch die Choanen und Nasengänge sich nach aussen begaben.

Werden dagegen die Thiere mit noch mehr abwärts geneigtem oder gar hängendem Kopfe narkotisirt, so kommt es überhaupt nicht, nicht einmal vorübergehend, zu einer Ansammlung von Secret vor dem Kehlkopfe. Bei dieser Lage wird natürlich der sich bildende Schleim sofort bei den steil abfallenden Wänden des Nasenrachenraumes, der Mund- und Nasenhöhle herunterfliessen und auf diese Weise auf dem schnellsten Wege nach aussen befördert. In der That trat bei dieser Lagerung der narkotisirten Thiere nie eine Spur von Rasseln auf.

3. Hat sich der Mundinhalt vor dem Kehlkopfeingange in grösserer oder geringerer Menge angesammelt, so spielen für seine Weiterbeförderung in die Luftwege die Ausschlag gebende Rolle einmal die Kraft des inspiratorischen Luftstroms, sodann die eigne Schwere der vor dem Kehlkopf befindlichen Flüssigkeit.

Bei Schräglagerung des Körpers mit hochliegendem Kopfe wirken diese beiden Kräfte in gleichem Sinne; wie von vorn herein zu erwarten ist, und wie die Versuche bestätigt haben, findet daher bei dieser Lagerung des narkotisirten Thieres eine ausgedehnte Ueberschwemmung der Luftwege mit dem hinabgeflossenen und aspirirten Inhalt der Mundhöhle statt. Weniger stark, aber immerhin doch noch recht bedeutend ist diese Ueberschwemmung bei Horizontallagerung. Hier wirkt die Schwerkraft weder im günstigen, noch im ungünstigen Sinne, der inspiratorische Luftstrom, dessen Kraft noch verstärkt wird durch das in Gestalt der Flüssigkeitsansammlung vor dem Kehlkopfe gegebene Athmungshinderniss, ist hier der allein maassgebende Factor. Bei Tief- lagerung des Kopfes wirkt Schwerkraft und Inspirationsstrom gerade in entgegengesetzter Richtung. Die Kraft des letzteren kann erst dann die erstere überwinden, und auch dann nur bis zu einem gewissen Grade, wenn sie, wie das in den Versuchen 21 und 22 geschah, künstlich ganz ausserordentlich verstärkt wird. Die durch die blosse Flüssigkeitsversammlung vor dem Kehlkopf bedingte geringere Verstärkung ist dazu nicht ausreichend. Wo also die Schwerkraft ihre Mitwirkung versagt, oder gar direct entgegen-

gesetzten Einfluss ausübt, kommt als weiterer wichtiger Factor für die Aspiration von Mundinhalt in die Luftwege die Entstehung eines Respirationshindernisses in Betracht, durch welches die Kraft des Inspirationsstromes mehr oder weniger erhöht wird.

Neben der Schwerkraft und der Kraft des normalen oder des verstärkten Inspirationsstromes spielen die anderen in Betracht kommenden Momente nur eine untergeordnete Rolle. Wenn wir zunächst die Expiration in Erwägung ziehen, so sollte man eigentlich denken, dass mit derselben Kraft, mit welcher die Inspiration den vor dem Kehlkopf befindlichen Mundinhalt ansaugt, durch den Expirationsstrom das Aspirirte wieder herausgeschleudert wird. Wie eine nähere Betrachtung lehrt, kann dies nur theilweise der Fall sein. Bei jeder Aspiration wird zwar ein Theil der aspirirten Flüssigkeit wieder aus den Luftwegen hinaus befördert, ein anderer Theil aber bleibt vermöge der Adhäsionskraft, welche gerade bei der zähen Beschaffenheit des Mundsecretes sehr gross ist, an der Wand der Luftröhre hängen. Bei jeder folgenden Inspiration wird nun der wieder aspirirte Mundinhalt auf dem durch die vorhergegangene Inspiration gebahnten und schlüpfrig gemachten Wege immer etwas weiter vordringen, jede folgende Expiration wird zwar einen Theil desselben wieder zurückdrängen, einen Theil jedoch, der um so geringfügiger sein wird, je tiefer in die Luftwege hinein die Aspiration bereits stattgefunden hat.

Ebenso wenig wie der Expiration vermag der Inspiration der derselben gleichfalls entgegengesetzt wirkende Strom der Flimmerung des Tracheal- und Bronchialepithels hemmend entgegenzutreten. Trotzdem die Flimmerbewegung während der Narkose erhalten bleibt, worauf ich später noch zurückkommen werde, ist ihre Kraftentfaltung nicht dazu ausreichend, das einmal Aspirirte noch während der Narkose wieder nach aussen zu befördern.

Haben wir so die Bedingungen kennen gelernt, unter welchen bei narkotisirten Thieren eine Aspiration von Mundinhalt stattfindet, so können wir umgekehrt aus den Versuchen und den angeschlossenen Erörterungen die Schlussfolgerung ziehen, dass man während der Narkose nur dann eine solche Aspiration verhüten kann, wenn man erstens eine Ansammlung von Flüssigkeit vor dem Kehlkopfeingange verhindert. Dies gelingt vollständig nur bei stark abwärts gencigtem oder bei frei hängendem

Kopfe, nahezu vollständig bei nur geringer Tiéflagerung des Kopfes, sowie bei horizontaler Lagerung desselben mit Seitwärtsdrehung. Da bei den beiden letztgenannten Lagerungsarten eine, wenn auch nur geringfügige Ansammlung von Flüssigkeit vor dem Kehlkopf stattfinden kann, so muss man zweitens, um eine Aspiration zu verhüten, sorgfältig darauf achten, dass kein Respirationshinderniss durch Knickung der Trachea, Zurückfallen des Unterkiefers oder des Zungengrundes entsteht, wodurch die Kraft des Inspirationsstromes ganz bedeutend gesteigert werden könnte.

Es entsteht nun die Frage: Gelten die bei den Thierversuchen gemachten Erfahrungen auch für die Narkose des Menschen, sind die Bedingungen, unter welchen eine Aspiration von Mundinhalt während der Narkose stattfindet, oder unter welchen man sie verhindern kann, dieselben oder doch ähnliche, wie wir sie für die betreffenden Thiere experimentell festgestellt haben? Wenn man die einschlägigen Verhältnisse bei der Narkose des Menschen einer näheren Betrachtung unterzieht, so glaube ich, wird man diese Frage im Wesentlichen bejahen dürfen.

Zunächst ist es Thatsache, dass bei der Aethernarkose des Menschen ebenso wie beim Thiere in der Regel eine sehr reichliche Sekretion von Speichel und Schleim stattfindet.

Sodann ist gerade der Bau und die Lage der menschlichen Mund- und Rachenhöhle dazu geeignet, während der Narkose eine ausgiebige Ansammlung der Mundflüssigkeit vor dem Kehlkopfe geschehen zu lassen.

Die Mundöffnung des Menschen besitzt im Vergleich zu der der Thiere, speciell der meist zu den Versuchen verwandten Hunde, eine relativ geringe Weite, die Backentaschen sind viel mehr seitlich ausgebuchtet, die Mundwinkel reichen bedeutend weiter an der Zahnreihe beiderseits nach vorn, als dies bei Hunden der Fall ist. In Folge dessen wird selbst bei der für einen Abfluss der in der Mundhöhle befindlichen Flüssigkeit günstigsten Lagerung, d. h. derjenigen, bei welcher der Kopf auf eine Seite gedreht ist, der Speichel nicht sofort nach aussen abfließen, sondern zunächst in der Concavität der Wange, mit welcher der Narkotisirte aufliegt, einen kleinen See bilden, welcher sich erst, wenn er die

Höhe des betreffenden Mundwinkels erreicht hat, über diesen hinweg nach aussen entleeren kann. Beschleunigt und erleichtert kann diese Entleerung werden, wenn man den Kopf seitlich überdreht, so dass der Mundwinkel eine noch tiefere Lage erhält, oder wenn man fortwährend, oder doch von Zeit zu Zeit den Mundwinkel mit Finger oder Spatel niederdrückt und lüftet, wie dies von Grossmann empfohlen worden ist. Jeder, der viel Narkosen geleitet hat, weiss, wie ermüdend es ist, wenn man andauernd, oder doch längere Zeit zur Erzielung freier Athmung den Unterkiefer vorschieben muss; gerade so schwierig und anstrengend für den Narkotisirenden ist es, den Kopf des Narkotisirten andauernd auf die eine Seite gedreht zu halten, besonders wenn es sich um Individuen mit kurzem und steifem Halse handelt. Diese Schwierigkeit, das Hauptforderniss zu erfüllen, welches dem Mundspeichel Abfluss verschaffen soll, bringt es naturgemäss mit sich, dass bei Erlahmung der Kraft oder der Aufmerksamkeit des Narkotisirenden nicht selten der Kopf des Patienten die gehörige Seitenlage verlässt. Die Folge davon wird sein, dass für die in der Backetasche befindliche Flüssigkeit es noch schwieriger ist, sich nach aussen aus dem Munde zu entleeren, dass sie vielmehr über die seitliche Gaumenwand nach dem Rachen zu fliessen wird, um hier den Kehlkopfcingang mehr oder weniger zu verlegen. Aber auch wenn durch die erwähnten Handgriffe in denkbar günstigster Weise dem im Munde befindlichen Speichel Abfluss verschafft wird — dabei wird gleichzeitig auch die in der Nasenhöhle etwa abgesonderte Flüssigkeit aus den Nasenlöchern abfliessen —, wird gerade so wie beim Thiere, das im Nasenrachenraum und im Rachen selbst gebildete Sekret sich an der dem Tische aufliegenden Pharynxwand ansammeln, eine geraume Zeit hier verweilen, ehe es durch Mund und Nase nach aussen abfliessen kann, und dadurch, durch seine geringe Menge allerdings nur in unbedeutendem Maasse, ein Hinderniss für den den Kehlkopf passirenden Luftstrom abgeben.

Bietet so der Bau der menschlichen Mundhöhle erheblich mehr Schwierigkeiten, dem speciell im Munde befindlichen Speichel Abfluss zu gestatten, als dies beim Hunde der Fall ist, so begünstigt andererseits beim Menschen die Lage des Rachens und Nasenrachenraumes im Verhältniss zu Mund und Nase ungemein gerade ein Zusammenfliessen sämmtlicher, in diesen Höhlen gebildeter

Flüssigkeit im Rachen. Während bei den Versuchsthiere schon an und für sich die Längsachse der Mund- und Nasenhöhle mit der der Trachea und des Rachens einen stumpfen Winkel bildet, welcher sich bei Rückenlage des Thieres während der Narkose in Folge des Hintenübersinkens der Schnauze noch vergrößert, ist der Winkel, welchen beim Menschen die beiden betreffenden Achsen mit einander bilden, ein spitzer, der bei einfacher Rückenlage unveränderlich bleibt und nur bei Tieflagerung des Kopfes zu einem rechten und stumpfen wird, nie aber die Grösse erreicht, wie das bei den Thieren der Fall war. Daher wird bei aufliegendem Hinterhaupte der Rachen immer den tiefsten Punkt aller übrigen Hohlräume, und als solcher den Sammelplatz für das in ihnen gebildete Sekret bilden, nur bei sehr starker Tieflagerung des Kopfes oder bei direct frei hängendem Kopfe wird die Achse der Mund- und Nasenhöhle sich unter die Horizontale hinabneigen und so einen directen Abfluss des Speichels und Schleimes nach aussen veranlassen können.

Als wichtigen Factor für die Aspiration von Mundinhalt hatten wir bei unseren Versuchen die Entstehung eines Respirationshindernisses kennen gelernt, wie ich es durch Compression der Trachea künstlich erzeugen konnte, und welches selbst bei einer Lagerung des Kopfes, die nur vorübergehendes Verweilen geringer Sekretmengen vor dem Kehlkopfe zur Folge hat, eine Aspiration der letzteren zu Stande kommen lässt. Beim Menschen entstehen nun ähnliche Respirationshindernisse während der Narkose ungemein häufig; sie sind, wie bekannt, in der Regel dadurch bedingt, dass der Unterkiefer sammt der Zunge nach hinten sinkt, und auf diese Weise der Kehlkopf durch den Kehldeckel theilweise verschlossen wird. Dies kommt, wie ich an meinen Versuchsthiere beobachten konnte, bei diesen während der Narkose spontan fast nie vor, und das hat wieder darin seinen Grund, dass bei Rückenlage des Thieres mit horizontal oder tief gelagertem Kopfe die Schnauze, ihrer Schwere folgend, nach hinten über sinkt. In Folge davon nimmt der Unterkiefer in seiner Längsrichtung eine mehr horizontale Lage ein; seine eigene Schwere wird ihn nicht nach hinten gegen den Rachen und Kehlkopf zu sinken lassen, sondern gegen die Zahnreihe des Oberkiefers andrücken; je mehr er in seinem vorderen Theile nach rückwärts hinübersinkt, desto mehr wird er

sich in seinem hinteren Abschnitt heben und den Kehlkopf vor jedem Druck und jeder Verengung geschützt halten. Anders ist dies beim Menschen: hier hat der Unterkiefer bei Horizontal- und selbst bei mässiger Tief Lagerung des mit dem Hinterhaupt aufliegenden Kopfes eine völlig, oder doch nahezu völlig vertikale Richtung, erst bei starker Tief Lagerung oder bei hängendem Kopfe erreicht er die Horizontale, oder überschreitet sie nach abwärts. Wenn daher im Stadium der Muskellerschlaffung der Unterkiefer seiner eigenen Schwere folgt, so wird er nothwendig den Zungengrund sammt Kehledeckel nach hinten drücken müssen, wie wir es bei ungefähr $\frac{2}{3}$ aller menschlichen Narkosen beobachten; nur bei starker Tief Lagerung oder freiem Herabhängen des Kopfes wird er, ähnlich wie beim Thiere, diese Wirkung nicht ausüben, sondern eine Streckung der oberen Luftwege und freie Athmung herbeiführen.

Aus diesen Betrachtungen geht hervor, dass beim Menschen eine Aspiration von Mundinhalt während der Narkose sehr viel leichter eintreten kann, als beim Thiere, dass wir beim Menschen mit noch viel grösserer Sorgfalt diejenigen Maassregeln beachten müssen, welche diesen Uebelstand zu verhindern im Stande sind. Diese Maassregeln bestehen, wie beim Thiere, darin, dass wir einmal dafür sorgen, dass eine Ansammlung von Speichel und Schleim vor dem Kehlkopfe möglichst vermieden wird, und dass weiter kein Hinderniss für die Athmung entsteht.

Wenn auch an der Kieler chirurgischen Klinik noch immer vorzugsweise Chloroform als Narcoticum verwandt wird, so wurden doch im Laufe des letzten Jahres verhältnissmässig häufig reine Aethernarkosen ausgeführt, und zwar sämmtlich mit der von Grossmann modificirten Wansch'er'schen Maske. Zur Vermeidung der Aspiration von Mundinhalt am geeignetsten, für Narkotisirenden und Narkotisirten am bequemsten fanden wir dabei folgende Maassnahmen: Bei dem horizontal auf dem Rücken liegenden Kranken wird die Kopfplatte des Operationstisches tief gestellt, sodass Kopf und Hals abwärts geneigt liegen; gleichzeitig wird der Kopf, so gut es geht, seitlich gedreht, und durch Lüften des Mundwinkels mittelst Fingers oder Kornzange dem Speichel alle paar Minuten, oder bei starker Salivation fortwährend Abfluss verschafft.

Weiter wird peinlichst darauf geachtet, dass der Unterkiefer nicht zurücksinkt. In allen Fällen, in denen sich sorgfältig nach diesen Regeln gerichtet wurde, trat nie, oder doch nur vorübergehend Rasseln im Schlunde auf trotz manchmal recht reichlicher Speichelsecretion. Umgekehrt konnte letzteres Symptom in der Regel sofort hervorgerufen werden, wenn man den Unterkiefer nach hinten sinken liess, oder für einige Augenblicke künstlich nach hinten drückte, um wieder zu verschwinden, wenn durch Hebung des Unterkiefers die Athmung wieder frei geworden war. Wo vom Anfang der Narkose an, oder im Verlaufe der letzteren nicht so sorgfältig die bezeichnete Lagerung eingehalten, die erwähnten Handgriffe angewandt wurden, war regelmässig reichliches Schleimrasseln im Schlunde hörbar.

Nach den Ergebnissen meiner an ätherisirten Thieren und Menschen gemachten Beobachtungen kann ich demnach nur Grossmann beistimmen, wenn er sagt, dass das bei der Aethernarkose so unangenehm auffallende Schleimrasseln im Schlunde und in der Trachea auf Anwesenheit von Mundinhalt beruht, dessen Abfluss nach aussen durch mangelhafte Technik der Narkose mehr oder weniger unmöglich gemacht wird.

Wenden wir uns nun zu der Frage der Einwirkung der Aetherdämpfe auf die Schleimhäute der Trachea und der Bronchien.

Von einer ganzen Anzahl von Gasen, so z. B. vom Chlor-, vom Ammoniakgas, von Säuredämpfen etc. ist es bekannt, dass sie, eingeathmet, auf die Schleimhaut des Respirationstractus einen chemischen Reiz ausüben, der zu mehr oder minder starker Bronchitis, unter Umständen zu catarrhalischer Pneumonie und zum Tode führen kann. Eine ähnliche Reizung der Schleimhaut der Trachea und der Bronchien schreibt man der Einwirkung inhalirter Aetherdämpfe zu und sieht wie schon erwähnt, den Haupteffect dieser Reizung in der vermehrten Secretion der auf diesen Schleimhäuten befindlichen absondernden Zellen und Drüsen. Wenn man die Reizwirkung von Aetherdämpfen auf die Schleimhaut der Mund- und Nasenhöhle, auf die Conjunctiva an sich selbst prüft, wenn man sie ferner bei mit Aether narkotisirten Kranken an den dem Auge zugänglichen Schleimhäuten zu beobachten Gelegenheit hat, so wird man von vornherein zugeben müssen, dass diese Annahme der

durch Aetherinhalation entstehenden Hypersecretion von Schleim in den Luftwegen nicht von der Hand zu weisen ist, sondern im Gegentheil die grösste Wahrscheinlichkeit für sich hat, zumal da die Schleimhaut der Mund- und Nasenhöhle in ihrem Verhalten gegen die Einwirkung mancher Schädlichkeiten — ich erinnere nur an die Wirkung des Atropins und Pilocarpins — mit der Schleimhaut des Respirationstractus eine grosse Analogie zeigt.

Wie verhält es sich nun aber mit den Thatfachen, welche dieser Annahme zu Grunde liegen? Das am meisten im Vergleich zur Chloroformnarkose in die Augen fallende Symptom bildet bei der Aethernarkose neben der ausserordentlich vermehrten Speichelabsonderung das sich alsbald im Schlunde und in der Trachea einstellende Rasseln, welches durch das Vorbeipassiren des Luftstromes neben und durch die in Trachea und Schlund befindlichen Secretmassen bedingt ist, und häufig einen sehr hohen Grad annimmt. Diese klinische Erscheinung des Trachealrasseln wird in den meisten zahlreichen Arbeiten, welche wir über die Aethernarkose besitzen, ohne Weiteres als Beweis dafür angesehen, dass eine Hypersecretion der Bronchial- und Trachealschleimhaut durch die Aetherdämpfe hervorgerufen werde, wodurch die Anwesenheit des Secretes in der Trachea bedingt sei. Andere Autoren führen als Beweis für die Secretion in den Luftwegen hervorrufende Wirkung der Aetherdämpfe die durch Auscultation festgestellte Veränderung des Athmungsgeräusches während der Aethernarkose an. So fand Bouisson (nach Perrin et Lallemand): *Les bruits respiratoires sont changés pendant l'éthérisation. Au début râles sibilants attribués à juste titre à l'action irritante locale de l'éther; affaiblissement vésiculaire dominé par le bruit respiratoire bronchique; sitôt que l'excitation est passée, que l'anesthésie commence disparition du bruit vésiculaire, remplacé par un bruit respiratoire bronchique, quelquefois trachéal quand la torpeur devient profonde.* Selbstverständlich können diese Begleiterscheinungen der Aethernarkose nicht als vollkommener Beweis für das Bestehen einer durch den Aether bedingten Hypersecretion in den Bronchien und der Trachea gelten; denn wenn man bedenkt, welch' einen hohen Grad die Schleim- und Speichelsecretion in der Mundhöhle bei der Aethernarkose meist annimmt, und wie schwer es ist, gerade beim Menschen die Aspiration der in der Mundhöhle angesammelten

Flüssigkeit zu verhüten, so hat die Annahme, dass das Tracheal- und Bronchialrasseln allein der Aspiration vom Mundinhalt seinen Ursprung verdanke, gerade so viel Berechtigung.

Ebenso wenig Beweiskraft, wie den erwähnten klinischen Symptomen, kann man aus dem nämlichen Grunde den nicht selten bei Sectionen vorgekommener Aethertodesfälle gemachten Beobachtungen zuerkennen, bei denen sich Schleim in den Luftwegen fand. Da in allen diesen, in der Literatur aufgefundenen Fällen über den Verlauf der Narkose, über etwaige zur Verhütung von Aspiration getroffene Maassregeln keine näheren Angaben gemacht sind, so kann man auch hier absolut nicht sicher sagen, ob nicht für die Anwesenheit des Schleimes in den Luftwegen die Mitwirkung oder gar alleinige Wirkung der Aspiration von Mundinhalt in Anspruch zu nehmen ist. Ueberhaupt lässt, so lange nicht mit Sicherheit ein Hinabfliessen und Aspiriren von Speichel auszuschliessen ist, der positive Befund von Schleim in den Luftwegen bei den Sectionen in Aethernarkose Gestorbener durchaus keine Entscheidung darüber zu, ob das Secret aus den Luftwegen selbst, oder aus der Mund- und Rachenhöhle stammt. Uebrigens scheint die Schleimanfüllung von Trachea und Bronchien nur in einer verhältnissmässig geringen Anzahl der bisher veröffentlichten Aethertodesfälle bei der Autopsie sich vorgefunden zu haben; zu dieser Annahme glaube ich deshalb berechtigt zu sein, da meistens über den Befund an Trachea und Bronchien überhaupt nichts erwähnt ist, so dass diese also jedenfalls in normalem Zustande gewesen sein müssen. Ganz normale Verhältnisse konnten auch an den Luftwegen in Aethernarkose gestorbener Thiere constatirt werden. So fanden Lallemand, Perrin et Duroy bei Hunden, welche in Aethernarkose verendet waren: *La muqueuse de la trachée et des bronches est pâle ou rose, le calibre de ces conduits n'est obstrué par aucune sécrétion apparente.* Aus diesem Fehlen irgend welcher sichtbaren Secretion, wie es die genannten französischen Forscher bei Thieren beobachteten, und wie es nach den Sectionsberichten auch bei vielen der in Aethernarkose gestorbenen Menschen als wahrscheinlich vorhanden gewesen angenommen werden muss, könnte man, den Schluss zu ziehen, geneigt sein, dass die Aetherdämpfe überhaupt keine erhöhte Absonderung in den Luftwegen verursachen. Dieser Schluss hat zwar eine gewisse Berechtigung,

ist aber doch bei näherer Ueberlegung nicht richtig, da noch eine andere Erklärung zulässig ist. Es kann nämlich sehr wohl während der Narkose eine Hypersecretion in den Luftwegen stattgefunden haben; der abgesonderte Schleim kann aber durch Einwirkung besonderer Umstände, auf die ich später noch zurückkommen werde, Gelegenheit gefunden haben, nach aussen abzufließen, so dass bei der Autopsie nichts mehr, oder doch wenigstens keine abnormen Mengen Schleimes in den Bronchien angetroffen werden.

Um mir Aufklärung über die Frage zu verschaffen, ob in Folge von Inhalation von Aetherdämpfen eine vermehrte Absonderung auf der Tracheo-Bronchialschleimhaut stattfindet, oder nicht, stellte ich zunächst Versuche in folgender Weise an: Ich ätherisirte Kaninchen, Hunde und Katzen verschieden lange Zeit, mindestens aber eine Stunde lang; während der Narkose suchte ich jede Aspiration von etwa abgesondertem Mundinhalt dadurch zu vermeiden, dass ich den Kopf der Thiere frei hängen, oder zur Seite gewendet halten liess. Gleichzeitig suchte ich aber ein etwa zu befürchtendes Abfließen des sich eventuell bildenden Bronchialsekrets nach aussen dadurch zu verhindern, dass ich mit Ausnahme des Kopfes und des oberen Theiles des Halses, welche eine nach unten geneigte Lage einnehmen, dem übrigen Körper des Thieres eine horizontale, in einigen Fällen auch eine in der Weise schräg geneigte Lagerung gab, dass der Hals höher als der Thorax zu liegen kam. Nach Rossbach, dem wir eine höchst interessante Arbeit über die Schleimbildung in den Luftwegen verdanken, ist die normale Schleimabsonderung keine continuirliche. Nach seinen Beobachtungen, welche er sämmtlich bei der Trachea an Katzen machte, sammelt sich auffallender Weise auch bei stundenlanger Beobachtung in normalem Zustande nie so viel Schleim an, dass er in Klümpchenform an verschiedenen Stellen auftritt, oder dass man überhaupt eine allmälige, weitere Zunahme desselben wahrnehmen kann. R. zieht daraus den Schluss, dass unter normalen Verhältnissen immer nur so viel Flüssigkeit von den Schleimdrüsen producirt wird, als gerade zur Feuchterhaltung der Schleimhaut dient. Bei seiner weiteren Untersuchung fand er dann, dass „gänzliches Versiegen der Schleimsecretion sich durch dauernde Trockenheit der Schleimhaut, Hypersecretion durch Zusammenfließen grosser Schleimmassen manifestirte.“ Wenn ich demnach

die Versuchsthiere 1 Stunde lang oder noch länger der Inhalation von Aetherdämpfen aussetzte, so müsste ich nach den Angaben Rossbach's, falls durch den Aether eine Hypersecretion in den Bronchien und der Trachea hervorgerufen wird, erwarten bei sofort nach Beendigung der Narkose angeschlossener Autopsie den Schleim noch in grösserer Menge in den Luftwegen anzutreffen. Lassen wir die Versuche darauf antworten.

Versuch 1: Hund. Horizontallage, Kopf hängend, $2\frac{1}{2}$ Stunde Aethernarkose. Ziemlich starke Speichelsecretion. Tod durch Verblutung. Befund: Tracheal- und Bronchialschleimhaut blass, ohne Injection, feucht glänzend, eine Auflagerung von Schleim nirgends sichtbar. Lungen lufthaltig überall, grau-roth aussehend.

Versuch 2: Grosser Hund. Horizontallage mit hängendem Kopfe. $2\frac{1}{2}$ Stunde Aethernarkose. Starke Speichelsecretion. Tod in Narkose. Befund: Schleimhaut des Kehlkopfs und der Trachea in den Zwischenknorpelringen, in letzteren auch am häutigen Theil mässig injicirt; Bronchialschleimhaut blass. Kehlkopf, Trachea sowohl wie Bronchien ohne jegliches Secret, überall die Schleimhaut feucht glänzend, Lungen lufthaltig, grau-roth.

Versuch 3. Grosser Jagdhund. Horizontale Lage, hängender Kopf. Starke Speichelsecretion. $2\frac{3}{4}$ Stunde Aethernarkose. Tod durch Stich in die Medulla oblongata. Befund: Tracheal- u. Bronchialschleimhaut feucht glänzend, makroskopisch, ausser ganz vereinzelt am häutigen Theil der Trachea liegenden stecknadelkopfgrossen Schleimbläschen kein Schleimbelag auf der Oberfläche sichtbar. Mit dem Messer lässt sich von der Schleimhaut der Trachea und den Bronchien etwas zähes gelblich durchscheinendes Secret abstreifen, welches zum grössten Theil aus Cylinderepithelien und aus hellen, mit durchscheinenden Kügelchen angefüllten grossen Zellen besteht. Die Zwischenknorpelräume der Bronchien zeigen geringe Gefässinjection, die Bronchien sind blass. Lungen sind grau-roth, überall lufthaltig.

Versuch 4: Grosser Hund. Horizontale Lage des Körpers, Kopf theils hängend, theils horizontal, aber auf die Seite gedreht während der $2\frac{1}{2}$ stündigen Aethernarkose. Sehr starke Salivation. Tod durch Verblutung. Befund: Im Kehlkopfeingang etwas schaumiger, die Innenfläche der Epiglottis spärlich, die Sinus Morgagni völlig anfüllender Schleim, der übrige Kehlkopf, sowie die Trachea und die Bronchien völlig frei von Schleim, glatt, feucht glänzend; nur an der Pars membranacea einige kleinste Schleimbläschen. Keine Injection der Gefässe.

Versuch 5: Kleiner, alter Hund. Horizontallage des Körpers, Seitenlage des Kopfes. Aethernarkose $2\frac{1}{2}$ Stunde lang. Geringe Salivation. Tod in Narkose. Befund, $\frac{1}{2}$ Stunde nach dem Tode aufgenommen: Im Schlunde und Kehlkopfeingange etwas zäher Schleim. Trachea und Bronchien ohne jegliches Secret. Schleimhaut feucht glänzend. Zwischenknorpelräume der Trachea erscheinen etwas injicirt, Bronchialschleimhaut blass, Lungen lufthaltig, rosaroth.

Versuch 6: Kleiner Dachshund. Aethernarkose $1\frac{1}{2}$ Stunde. Horizontallage des Körpers, Seitenlage des Kopfes. Keine Spur von sichtbarer Salivation. Tod durch Verblutung. Befund: Am Zungengrunde etwas zäher Schleim, sonst Gaumen und Mundschleimhaut trocken. Trachea und Bronchien feucht glänzend, ohne sichtbares Secret. Abstreifen lässt sich jedoch etwas mit dem Messer, das Abgestreifte besteht wieder grösstentheils aus Epithelien. Zwischenknorpelräume mässig injicirt; Bronchien blass. Lungen lufthaltig, rosaroth.

Versuch 7. Grosser Jagdhund. Aethernarkose 2 St. Horizontallage des Körpers, Seitenlage des Kopfes. Sehr starke Speichelsecretion. Tod durch Nackenstich. Befund: Trachea und Bronchien feucht glänzend, ohne Secret. Etwas gelblicher zäher Schleim lässt sich von der Schleimhaut der Trachea und Bronchien abstreifen, er besteht zum grössten Theil aus Cylinder-epithelien und Schleimzellen. Eine Injection der Zwischenknorpelräume der Trachea, oder der Bronchialschleimhaut nicht auffallend.

Versuch 8. Grosser Jagdhund. Aethernarkose $2\frac{3}{4}$ Stunde lang. Horizontallage des Körpers, hängender Kopf. Sehr reichliche Salivation. Tod durch Verblutung. Befund: Zwischenknorpelräume der Trachea und der Bronchien erscheinen etwas injicirt, Schleimhaut derselben von feuchtem Glanze. Vereinzelte stechnadelkopfgrosse Schleimbläschen auf dem membranösen Theile der Trachea; das einzige, was als Secret makroskopisch sichtbar ist, sind kleine lange und zähe Schleimfädchen, die an der Bifurcation der Trachea liegen. Lungen lufthaltig, grau-roth aussehend.

Versuch 9: Kaninchen. Aethernarkose 1 Stunde. Horizontallage des Körpers, Kopf hängend, keine sichtbare Salivation. Tod durch Verblutung. Befund: Am Kehlkopfeingange etwas Schleim, Schleimhaut der Trachea und der Bronchien blass, ohne jede Injection. Schleim auf der Schleimhaut nirgends sichtbar, letztere ist feucht glänzend, wie bei normalem Thiere auch.

Versuch 10: Kaninchen. Aethernarkose $\frac{1}{2}$ Stunde lang. Körper schräg geneigt, Hals am höchsten, Kopf hängt über die Kante des Brettes hinab. Tod in Narkose, keine auffallende Salivation während derselben. Befund: Am Kehlkopfeingang etwas Schleim; sonst weder in Trachea und Bronchien etwas von demselben zu entdecken. Gefässe der Trachea und Bronchien sind etwas injicirt. Lungen hell rosaroth, lufthaltig.

Versuch 11: Kaninchen. Aethernarkose 1 Stunde. Mässige Salivation. Vor der Tödtung durch Nackenschlag wird der Kehlkopf herauspräparirt und während des Nackenschlages mit der Oeffnung nach oben gehalten, um ein Abfliessen etwaiger Secrete und Luftwege nach aussen zu verhindern. Befund: Trachea und Bronchien ohne jede Schleimauflagerung. Die linke Hälfte der Trachealwand ist etwas injicirt, sonst ist die Trachea ebenso wie die Bronchien blass. Lunge hellroth, lufthaltig.

Versuch 12: Kaninchen. Aethernarkose 1 Stunde. Horizontallage des Körpers, Tieflagerung des Kopfes. Tödtung durch Nackenschlag. Befund: Trachea und Bronchien ohne Röthung, frei von irgend welcher makroskopisch sichtbaren Schleimauflagerung. Am Kehlkopfeingang noch Spuren von Schleim sichtbar. Lungen hellroth, lufthaltig.

Versuch 13: Kaninchen. Aethernarkose 1 Stunde. Horizontallage mit tiefliegendem Kopf. Ziemlich starke Speichelsecretion. Tödtung durch Nackenschlag. Befund: Kehlkopf- und Trachealschleimhaut ziemlich stark hyperaemisch, die Hyperaemie nimmt nach unten zu ab, ist in den Hauptbronchien noch vorhanden, hört aber auf an den Eintrittsstellen der grossen Bronchien in das Lungengewebe. Innerhalb der letzteren ist die Schleimhaut der Bronchien ganz blass. Die Schleimhaut von Trachea und Bronchien spiegelt überall glatt, eine Schleimauflagerung ist nirgends nachweisbar. Lungen hellrosaroth und lufthaltig.

Versuch 14: Katze. Aethernarkose $\frac{3}{4}$ Stunde. Horizontale Lage des Körpers, Kopf tief gelagert. Ziemlich starke Salivation. Tod durch Verblutung. Befund: Tracheal- und Bronchialschleimhaut feucht glänzend, ohne Schleimauflagerung. Keine Injection der Gefässe bemerkbar. Lungen hellroth und lufthaltig.

Versuch 15: Katze. Athernarkose $1\frac{1}{2}$ Stunden. Horizontale Lage des Körpers, tiefe des Kopfes. Spärliche Speichelsecretion. Tod in Narkose. Befund: Trachea und Bronchien ohne Injection und Inhalt. Von der Schleimhaut derselben lässt sich etwas Schleim abstreifen, der makroskopisch ohne Abstreifen nicht sichtbar war. Lungen rosaroth, lufthaltig.

In allen diesen Versuchen fand sich also gleichmässig bei der Autopsie die Schleimhaut der Trachea und der Bronchien von feuchtem Glanze, nirgends eine auffallende Schleimauflagerung auf derselben, während die Speichelsecretion wechselnd, bald spärlich, bald in ausserordentlich hohem Grade vorhanden gewesen war. Das einzige, was vielleicht als Zeichen einer Hypersecretion in den Luftwegen angesehen werden konnte, war der Umstand, dass in manchen Fällen kleinste Schleimbläschen auf der Oberfläche, allerdings immer nur sehr vereinzelt, angetroffen wurden. Um dies nach der Aethernarkose gefundene Verhalten der Tracheal- und Bronchialschleimhaut besser beurtheilen zu können, tödtete ich zum Vergleich mehrere Kaninchen ohne vorangegangene Narkose durch Nackenschlag, mehrere Katzen und Hunde durch Chloroform, da ich von diesem Narkoticum nach den allgemein mit ihm gemachten Erfahrungen keine Hypersecretion erwarten durfte. Auch hier hatte ich bei der Autopsie denselben Befund, wie nach der Aethernarkose. Die Schleimhaut der Bronchien und der Trachea feucht glänzend, ohne sichtbare Schleimauflagerung, bei manchen Thieren dieselben kleinsten Schleimbläschen, wie nach Aetherwirkung. Die Schleimhaut hatte meist blasse Farbe, manchmal waren jedoch die Zwischenknorpelräume der Trachea und ihre hintere membranöse Partie etwas injicirt.

Ich glaube demnach, aus den mit der Aethernarkose gemachten Versuchen schliessen zu dürfen, dass bei den benutzten Thieren keine merkliche Hypersecretion in den Luftwegen durch den Aether hervorgerufen würde. Nun hatte ich aber einen Umstand ganz ausser Acht gelassen, ich hatte den Einfluss der Flimmerbewegung des Bronchial- und Trachealepithels, durch welche etwa abgesonderte Schleimmengen nach aussen befördert sein konnten, gar nicht in Rechnung gezogen. Dazu glaubte ich allerdings nach dem Ergebniss der Untersuchungen Cl. Bernard's, Huizinga's und Engelmann's über die Flimmerbewegung berechtigt zu sein.

Ersterer untersuchte an einem unter eine Glasglocke gebrachten Oesophagus des Frosches den Einfluss der Dämpfe von Chloroform und Aether, und fand Folgendes: *Le vapeur d'éther ou de chloroforme fait cesser l'agitation et tomber les cils au repos; on constate alors que le transport de petits corps à la surface de la membrane oesophagienne s'arrête pour reprendre quand ou a fait disparaître l'éthérisation.*

Huizinga berichtet über die Einwirkung der beiden Narkotica auf die Flimmerbewegung von *Opalina ranarum*, dass Chloroform und Aether, der überströmenden Luft beigemischt, die Flimmerbewegung sistirt, Chloroform in 10—15 Secunden, Aether oft erst nach 20 Minuten, dass Zufuhr reiner Luft zu chloroformirten oder ätherisirten Opalinen keine Flimmerung mehr bewirkt.

Engelmann machte seine eingehenden Studien über diesen Gegenstand an der Rachenschleimhaut frisch getödteter Frösche; er brachte dieselbe in eine eigens von ihm zu diesen Untersuchungen construirte „Gaskammer“, und beobachtete die Einwirkung der Dämpfe von Aether und Chloroform mit dem Mikroskope. Das Resultat der Beobachtung war folgendes: „War die Flimmerbewegung in Serum- oder indifferenten Kochsalzlösung langsamer geworden, so erwacht sie beim Zutritt von Aetherdämpfen und kann zuweilen die normale Höhe wieder erreichen. Bringt man mehr Aether ein, so dass die Gaskammer beständig mit Aetherdampf gefüllt ist, so verlangsamt sich die Bewegung bald wieder und schon nach 2—3 Minuten kann Stillstand im ganzen Präparate sein. Je langsamer der Aetherstillstand eingetreten ist, und je kürzere Zeit er angedauert hat, um so leichter ist es, ihn zu beseitigen. Man braucht dazu nur einen starken Strom atmosphärischer Luft durch die Kammer

zu jagen, allmählig fangen dann die meisten Wimpern wieder an zu schlagen, erst sehr langsam, dann schneller. Durch neue Aetherzufuhr kann dann wieder Stillstand der Flimmerung hervorgerufen werden, der durch Luft wieder beseitigt wird. Diesen Wechsel von Stillstand durch Aether, Wiedererregung durch Luftzufuhr kann man mehrmals wiederholen, allmählig aber erreichen die durch Luftzufuhr erzielten Bewegungen keine grossen Höhen mehr und stehen schliesslich für immer still. War die Aetherwirkung so stark, dass Durchsaugen von Luft durch die Kammer die Bewegung nicht wieder erweckt, oder hatte der Aetherstillstand zu lange gedauert, so stehn die Zellen für immer still. Weder Säuren, noch Alkalien, weder reines Wasser, noch Salzlösungen beleben sie wieder. In der Einwirkung des Chloroforms auf die Flimmerung fand Engelmann einen Unterschied von der Aetherwirkung, der darin bestand, dass bei Zufuhr von Chloroformdämpfen keine anfängliche Erregung der Flimmerung, wie sie bei Aetherzufuhr vorhanden war, sondern unter allen Umständen sofort eine Verlangsamung eintrat, die selbst bei vorher äusserst lebhafter Bewegung bald völliger Ruhe Platz machte. Dieser Chloroformstillstand konnte aber, auch wenn er längere Zeit, selbst bis zu 20 Minuten gedauert hatte, durch atmosphärische Luft schnell wieder beseitigt werden, und selbst 5—6 Mal wiederholtes „Chloroformiren“ und „Erwecken“ der Wimperung hatte keine dauernde Schwächung oder Stillstand derselben zur Folge, während dies bei der Aethereinwirkung die Regel war.

Wenn man nun auch die Ergebnisse dieser Versuche, die ja an einer vom übrigen Körper völlig losgelösten Membran gemacht wurden, nicht so ohne Weiteres auf die Verhältnisse des lebenden Körpers übertragen kann, so glaube ich doch, daraus schliessen zu müssen, dass die Flimmerung des Tracheal- und Bronchialepithels bei der Narkose, bei der ja die Dämpfe des Narkoticums einen ebenso directen Einfluss auf die Flimmerzellen ausüben, wie bei den Versuchen Engelmann's, in einer ähnlichen Weise beeinflusst werden würde. Wenn in den Versuchen Engelmann's die Flimmerbewegung durch Aetherdämpfe zunächst angeregt, dann verlangsamt und zum Stillstand gebracht, durch Luftzufuhr wieder hervorgerufen wurde, wenn längere Einwirkung von Aetherdämpfen, oder die öfters wiederholte abwechselnde Einwirkung von Luft und

Aether einen vollkommenen, durch keine Mittel wieder zu beseitigenden Stillstand der Flimmerzellen zu Stande brachte, so sollte man denken, dass nach einer länger dauernden Aethernarkose durch die lange Einwirkung der Aetherdämpfe, sowie durch den häufig wiederholten Wechsel der Einathmung von Aether und Luft die Flimmerbewegung des Epithels so geschädigt wäre, dass ein völliger Stillstand eingetreten wäre, der nur nach vollständigem Aufhören der Einwirkung der Aetherdämpfe, also, da der Aether durch die Lungen hauptsächlich den Körper wieder verlässt, erst nach völliger Ausscheidung des Narcoticums sich wieder rückbilden würde. Nach dieser Ueberlegung musste ich erwarten, wenn ich die Thiere einer Aethernarkose von ein- und mehrstündiger Dauer aussetzte, an den in der Narkose getödteten oder gestorbenen Thieren keine Flimmerung des Tracheal- und Bronchialepithels mehr beobachten zu können.

Um mir darüber Klarheit zu verschaffen, schnitt ich sofort nach dem Tode kleinste Stückchen des Tracheal- und Bronchialepithels mit der Scheere heraus und untersuchte dieselben unter dem Mikroskope frisch in physiologischer Kochsalzlösung. In allen Fällen, bei denen ich diese Untersuchung anstellte, bei Kaninchen, Katzen und Hunden sah ich selbst nach 2- und 3stündiger Aethernarkose die Cilien in lebhafter Bewegung und die rothen Blutkörperchen, welche in ihre Nähe kamen, mit grosser Schnelligkeit an dem flimmernden Saume des Epithels sich fortbewegen. Aehnliches konnte ich beobachten, wenn ich das Epithel nicht in Kochsalzlösung, sondern in dem eigenen Secret der Tracheal- und Bronchialschleimhaut untersuchte. Um dies zu können, musste ich, da, wie erwähnt, makroskopisch sich nie Schleim auf der Schleimhaut befand, mit dem Messer Secret abschaben und fand in diesem an den zahlreichen Flimmerzellen, die es enthielt, regelmässig die Bewegung der Geisseln ebenso erhalten, wie ich es bei Zusatz von Kochsalzlösung gesehen hatte. Aus diesem Verhalten der Flimmerzellen, das ich nach der Narkose feststellen konnte, lässt sich aber kein völlig einwandfreier Schluss auf ihr Verhalten während der Narkose selbst ziehen. Die Flimmerung konnte sehr wohl während der Narkose sich im Aetherstillstande befinden, es wäre aber denkbar, dass dieselbe durch den Zusatz von Kochsalzlösung zum Epithel, oder durch die nach dem Tode des Thieres wieder

frei auf die Schleimhaut der Luftwege einwirkende atmosphärische Luft wieder zu neuem Leben angeregt worden wäre. Allerdings ist dies von vorn herein unwahrscheinlich; denn wenn nach den Untersuchungen Engelmann's eine längere Athemwirkung irreparablen Stillstand hervorruft, so sollte man annehmen, dass dann auch nach einer längeren Narkose ein Stillstand eingetreten wäre, der weder durch Kochsalzlösung, noch auch atmosphärische Luft wieder hätte beseitigt werden können. Trotzdem aber musste ich, um diesen Einwand hinfällig zu machen, die Flimmerbewegung des Tracheo-Bronchialepithels an Ort und Stelle einer näheren Untersuchung unterziehen.

Ich ätherisirte zunächst Katzen und Hunde 1, 1½ und 2 Stunden lang, legte dann, ohne die Thiere zu tödten, noch während der Narkose die Trachea frei und öffnete sie mit einem Galvanokauter. Sodann brachte ich feine Kohlepartikelchen auf die feucht glänzende Schleimhaut und beobachtete dieselben, ob sie durch die Flimmerung fortgetrieben wurden. Dabei fand sich denn, dass feinste, eben noch mit blossem Auge sichtbare Kohlepartikelchen sich sofort, grössere, erst nachdem sie sich mit dem der Schleimhaut aufliegenden Secret imbibirt hatten, schnell nach dem Kehlkopf zu fortbewegten. Um die Schnelligkeit zu messen, mit der diese Fortbewegung stattfand, grenzte ich mit einem Zirkel einen Theil der Trachea von 1 cm Länge ab und bestimmte die Zeit, welche die Kohlepartikelchen gebrauchten, um diesen Raum von 1 cm Länge zu durchlaufen. Hatte die Trachea noch nicht längere Zeit geöffnet frei gelegen, so durchheilten feinere und auch gröbere Kohlepartikelchen, sowohl bei Katzen, als bei Hunden, einerlei, ob die Narkose 1, 1½ oder 2 Stunden und noch länger angedauert hatte, diesen Raum von 1 cm Länge mit einer Geschwindigkeit, die zwischen 1 und 1½ Minuten schwankte, wenn die Thiere, die in tiefer Aethernarkose lagen, atmosphärische Luft einathmeten; grössere und in Haufen zusammengeballte Kohletheilchen gebrauchten längere Zeit, etwa 3—5 Minuten. Die Schnelligkeit der Fortbewegung blieb unberührt davon, welche Lage die Trachea einnahm, sie blieb dieselbe, einerlei, ob die Trachea horizontal oder vertical gehalten wurde, obgleich in letzterem Falle die Bewegung steil bergan von Statten gehen musste. Liess ich nun durch die Trachealwunde, innerhalb welcher die Kohlepartikelchen auf der

Schleimhaut sichtbar waren, neue Aetherdämpfe längere Zeit hindurch inhaliren, so blieb, trotzdem dieselben direct über die Schleimhaut strichen, die Flimmerung, oder vielmehr der sich in der Fortbewegung der Kohletheilchen äussernde Effect der Flimmerung in unverändertem Maasse bestehen. Eine Abnahme oder einen Stillstand in der Bewegung der Kohlepartikelchen sowohl bei Luft- als bei Aethereinathmung konnte ich dann wahrnehmen, wenn die Trachea lange Zeit offen gelegen hatte und die frei vorliegende Schleimhaut etwas trocken geworden war, was ich besonders bei länger dauernder Aethernarkose an Hunden beobachten konnte. Oeffnete ich dann aber die Trachea mittelst des Galvanokauters noch etwas weiter nach unten hin und streute auf die jetzt frei liegende, feuchte Schleimhaut neue Kohletheilchen, so konnte ich auch hier wieder ihre durch die Flimmerbewegung hervorgerufene Fortbewegung bemerken. Um nun auch zum Vergleich die Flimmerung in ihrer Wirkung an gesunder, durch keine Aetherdämpfe gereizt gewesener Trachealschleimhaut zu studiren, legte ich an einem mit dem Rücken aufliegenden Hunde unter Schleich'scher Localanästhesie, wobei der Hund auch nicht eine Schmerzäußerung von sich gab, die Trachea frei, öffnete sie wie bei den übrigen Versuchen mit dem Galvanokauter und verfuhr dann zur Prüfung der Flimmerbewegung in der nämlichen Weise, wie oben beschrieben ist. Ich kam dabei zu demselben Resultate: 1 cm Lunge wurde auf der normalen Trache in ca. 1 Minute von den Kohletheilchen durchlaufen. Leitete ich nun durch die Trachealwunde die Aethernarkose ein und prüfte dann, nachdem das Toleranzstadium eingetreten war und bereits längere Zeit gedauert hatte, wieder die Flimmerbewegung mittelst aufgestreuter Kohletheilchen, so fand ich ungefähr dieselben Werthe für die Zeit, in welcher der 1 cm von den Kohletheilchen durchlaufen wurde.

Beiläufig will ich erwähnen, dass ich auch die Einwirkung der Chloroformnarkose auf die Flimmerzellen der Luftwege prüfte und hierbei zu ganz ähnlichen Resultaten kam, weshalb ich nicht näher darauf eingehen will.

Wenn nun auch die gefundenen Werthe für die Schnelligkeit der durch die Flimmerung erzeugten Bewegung der Kohletheilchen durchaus keinen Anspruch auf Genauigkeit machen können, da sie mittelst einer rohen und unvollkommenen Methode erlangt sind,

soviel zeigen sie doch, dass die Flimmerung sowohl während der Aether-, als auch während der Chloroformnarkose ihren ungestörten Fortgang nimmt. Diesen scheinbaren Widerspruch mit den Angaben Cl. Bernard's und Engelmann's erkläre ich mir daraus, dass erstere an einem völlig aus dem Zusammenhange mit dem übrigen Organismus gelösten Körpertheile eines Frosches ihre Versuche anstellten, während die von mir untersuchte flimmernde Schleimhaut an Hund und Katze in völligem Contact mit ihrer normalen Umgebung gelassen worden war. Es müssen doch vom Organismus aus, vielleicht auf dem Wege der Blutbahn, Einwirkungen auf die Flimmerzellen statthaben, welche den von Cl. Bernard und Engelmann nachgewiesenen schädlichen Einfluss der Narcotica wieder auszugleichen im Stande sind.

Wenn ich nach dieser Abschweifung mich wieder zu meinen Versuchen über den Einfluss des Aethers auf die secretorische Thätigkeit der Schleimhaut der Luftwege zurückwende, so war in allen bisherigen über diese Frage von mir gemachten Versuchen nicht auszuschliessen, dass die etwa während der Narkose gebildeten Schleimmengen allein durch die Kraft der Flimmerbewegung die Trachea und den Kehlkopf hinauf in die Nasenhöhle und von hier durch die Tief- oder Seitwärtslagerung des Kopfes in Folge der eigenen Schwere nach aussen befördert waren. Dass die Kraft der Flimmerung eine ziemlich bedeutende ist, dass durch sie selbst übermässig gebildete Schleimmengen fortbewegt werden können, davon konnte ich mich bei einem Hunde überzeugen, bei dessen Autopsie sich eine auf zwei Lungenlappen der einen Seite beschränkte eitrig Bronchitis und Pneumonie vorfand; hier sah ich auf der geöffneten Trachea während der Aethernarkose wiederholt grössere, umschriebene gelbliche Schleimballen, die offenbar aus den afficirten Lungenabschnitten stammten und manchmal in einer Dicke von mehreren mm der Schleimhaut auflagen, in gleichmässiger stetiger Bewegung die Trachea von unten herauf kommen, sich über die offenliegenden Partien der Trachealschleimhaut fortbewegen, um allmählig nach dem Kehlkopfe zu verschwinden.

Wenn ich mir daher ein Bild über die Menge des während der Narkose secernirten Schleimes machen wollte, so musste ich in den neu anzustellenden Versuchen ein Abfliessen des etwa durch

Flimmerung heraufbewegten Secretes nach der Mundhöhle hin verhindern, das letztere vielmehr, ehe es den Kehlkopf verlassen hatte, aufsaugen. Zu diesem Zwecke verfuhr ich in folgender Weise: Bei Hunden legte ich unter Schleich'scher Localanästhesie die Trachea frei, schnitt die letztere mehr oder weniger weit unterhalb des Kehlkopfs mit dem Galvanokauter quer ab und band in das Trachealende eine Glascanüle so fest ein, dass zwischen ihr und Trachealwand weder Luft noch Flüssigkeit vorbeipassiren konnte. Bei allen derartig behandelten Hunden der verschiedensten Race und Grösse, die theilweise während der ein oder mehrere Stunden dauernden Aethernarkose zu anderen Versuchen verwandt wurden, fand ich bei der Autopsie, die dem in Narkose erfolgten gewaltsamen oder spontanen Tode sich sofort anschloss, übereinstimmend: die Bronchial- und Trachealschleimhaut feucht glänzend, ohne makroskopisch sichtbares Secret, nur ganz vereinzelt kleinste Schleimbläschen, ab und zu sehr feine, lange Fädchen zähes Secretes, die, der Längsrichtung der Trachea und der Bronchien parallel, in manchen Fällen der Schleimhaut auflagen; in der Regel war ein dünner Belag abstreifbar, derselbe war überall von ziemlich gleichmässiger Dicke sowohl an dem Theile der Trachea, durch welchen die Aetherdämpfe während der Narkose hindurchgegangen waren, als auch an der oberen, vom Zusammenhang mit der übrigen Trachea und den Bronchien getrennten Partie. Die Canüle war auch nach mehrstündiger Narkose stets frei von makroskopisch sichtbarem Secret, zwischen Trachealwand und der Wandung der Canüle hatte sich nur in einem Falle etwas zähes, gelbliches Secret angesammelt, als einziges Zeichen einer etwa durch die Narkose hervorgerufenen Secretion, deren Product durch die Flimmerung nach oben geschafft war.

Die Versuche sind im Einzelnen folgende:

Versuch 1: Junger, aber ausgewachsener Schäferhund. Horizontale Lage des Körpers, tiefe des Kopfes. $2\frac{1}{4}$ Stunden lang Aethernarkose. Starker Speichelfluss. Tod durch Verblutung.

Befund: Schleimhaut der Trachea unterhalb der Canüle feuchtglänzend, im oberen Theile an der Hinterseite kleinste Schleimbläschen und geringe, nur mit dem Messer abstreifbare, sonst nicht sichtbare Schleimauflagerung; an der Bifurcationsstelle der Trachea ebenfalls vereinzelt kleine Schleimbläschen. In der Glascanüle keine Schleimsammlung, ebenfalls keine zwischen Canüle und Trachealwand. Bronchien sämmtlich ohne sichtbare Schleimauflagerung.

Eine Hyperämie zeigt sich an der Trachea nur dort, wo die Canüle eingebunden war, sonst nirgends, in den Bronchien ebenfalls nicht. Lungen hell-grauroth. Der obere Theil der Trachea, der von Aetherdämpfen nicht berührt war, zeigt dasselbe Verhalten, wie die tiefer gelegenen Partien: kein Schleim, keine Injection.

Versuch 2: Grosser Jagdhund. Dieselbe Lagerung. Aethernarkose $2\frac{1}{2}$ Stunden lang. Sehr starker Speichelfluss während der ganzen Narkose. Tod durch Verblutung.

Befund: Ausser kleinen Schleimbläschen am membranösen Theil der Trachea keine sichtbare Schleimauflagerung, weder in der Trachea, noch in den Bronchien. Abstreifen lässt sich ein dünner, in langen, zähen Fäden ausziehbarer Belag. Geringe Injection der Zwischenknorpelräume, sowohl in der Trachea, als auch in den Bronchien. Dort, wo die Canüle sass, ist die Schleimhaut sehr stark injicirt; Secret in auffälliger Menge weder an noch in der Canüle. Die oberhalb der Canüle gelegene Partie der Trachea und der Kehlkopf zeigt den nämlichen feuchten Glanz, wie die untere, die Schleimhaut scheint einen Ton blasser zu sein, als die der übrigen Trachea. Lungen grauroth, lufthaltig.

Versuch 3: Kleiner, junger Wachtelhund. Dieselbe Lagerung. Aethernarkose 2 Stunden lang. Keine Spur von Speichelfluss. Tod in Narkose.

Befund: Trachea erscheint etwas injicirt; starke Hyperämie am Sitz der Glascanüle. Keine Spur sichtbaren Secretes, keine Schleimbläschen, weder auf der Trachea, noch auf den Bronchien. Oberhalb der Canüle dasselbe Verhalten der Trachea. Lungen grauroth und lufthaltig.

Versuch 4: Kleiner schwarzer, junger Hund. Dieselbe Lagerung. Aethernarkose 2 Stunden lang. Während derselben ausserordentlich starker Speichelfluss. Tod in Narkose.

Befund: Trachea oberhalb wie unterhalb der Canüle gleichmässig feucht glänzend, ohne eine Spur von Secret; auch an der Canüle keine Secretanhäufung. Geringe Injection der Zwischenknorpelräume, die sich aber kaum unterscheidet von der Injection, welche sich oberhalb der Canüle in der Trachea befindet. Stärker ist dagegen wieder die Injection der Trachealschleimhaut am Sitz der Canüle. Lungen lufthaltig.

Versuch 5: Brauner, grosser Hund. Dieselbe Lagerung. Aethernarkose 3 Stunden lang; während derselben beständiger, ziemlich starker Speichelfluss. Tod in Narkose.

Befund: Keine Spur von Secret auf der feucht glänzenden Trachea sowohl unter- wie oberhalb der Canüle; auch im Bereich der letzteren keine Secretanhäufung bemerkbar. Die Bronchien ebenfalls ohne merkliche Auflagerung. An der Trachea geringe Injection der Zwischenknorpelräume; an den Bronchien nichts dergleichen nachweisbar. Mässige Injection der Trachea am Sitz der Canüle. Lungen lufthaltig.

Versuch 6: Grosser Jagdhund, dasselbe Verfahren. Aethernarkose $\frac{3}{4}$ Stunden lang. Geringe Speichelsecretion. Tod in Narkose.

Befund: Ausser zarten, dünnen Fädchen von zähem Secret, die an der

Bifurcation der Trachea sich finden, keine Schleimauflagerung, weder in den Bronchien, noch in der Trachea bemerkbar. Kein Secret an der Canüle. Zwischenknorpelräume der Trachea und der Bronchien scheinen etwas stärker gefüllte Gefässe zu besitzen, als normal der Fall sein sollte. Lungen hellroth, lufthaltig.

Versuch 7: Kleiner Mops. Dieselbe Lagerung. Aethernarkose $3\frac{1}{2}$ Std. lang. Starke Salivation während der ganzen Dauer derselben. Tod durch Verblutung.

Befund: Kein Secret auf der Schleimhaut der Trachea und Bronchien bemerkbar, überall feuchter Glanz; nur dort, wo die Glascanüle eingebunden war, befindet sich auf der stark injicirten Schleimhaut der Trachea eine Spur durch spärliches Blut bräunlich gefärbten Schleimes. Die Zwischenknorpelräume der Trachea und der Bronchien scheinen etwas stärker als normal injicirt zu sein, jedoch zeigen die Zwischenknorpelräume der Trachea oberhalb der Canüle dieselbe Injection. Lungen lufthaltig, graurosa gefärbt.

Versuch 8: Grosser Schlächterhund. Dieselbe Lagerung. Aethernarkose $1\frac{3}{4}$ Stunden lang; während derselben starke Salivation. Tod in Narkose.

Befund: Trachea und Bronchien ohne jegliches Secret, feucht glänzend. Kein Secret an der Canüle bemerkbar. Zwischenknorpelräume der Trachea unterhalb der Canüle und die der Bronchien zeigen nicht mehr Injection der Gefässe, als die oberhalb der Canüle befindlichen Theile der Trachea. Lungen grauroth und lufthaltig.

Das Ergebniss dieser Versuche war also im Wesentlichen dasselbe. Der Schluss, den ich aus ihnen ziehen kann, ist der, dass bei Hunden in Folge der Inhalation von Aetherdämpfen, trotzdem diese bei ihnen in der Regel eine mehr oder minder hochgradige Salivation hervorrufen, die Schleimhaut der Luftwege überhaupt nicht, oder doch nicht zu makroskopisch erkennbar erhöhter Secretion angeregt wird.

In der Tracheal- und Bronchialschleimhaut sind neben den Becherzellen die hauptsächlich Schleim producirenden Elemente die Schleimdrüsen; da diese nach den Untersuchungen Frankenhäuser's bei Hunden nur in geringer Anzahl vorhanden sind, in viel geringerer Menge, als wir sie beim Menschen vorfinden, so musste ich die Versuche, wenn ich einigermaassen die Berechtigung erlangen wollte, die Resultate derselben auf den Menschen zu übertragen, auch noch an solchen Thieren wiederholen, bei denen der Reichthum der Schleimhaut an Schleimdrüsen ebenso, oder doch annähernd so gross ist, wie beim Menschen. Unter den uns zu unseren Versuchen zur Verfügung stehenden

Thieren besitzen wir in den Katzen eine Thierart, bei welcher die Schleimhaut der Trachea und der Bronchien diese erforderliche Bedingung des grossen Reichthums an Schleimdrüsen am besten erfüllt. Ich stellte daher auch an Katzen die Versuche an, modificirte dieselben aber etwas: Nachdem das Thier in einem Sacke mit Aether annarcotisirt war, wurde es auf dem Brett aufgebunden in horizontaler Rückenlage des Körpers und Tieflage des Kopfes; darauf wurde bis zum Stadium der Toleranz weiter aetherisirt, und nun die Trachea frei gelegt und mit Galvanokauter unterhalb des Kehlkopfes geöffnet. Jetzt wurde der ganze Kehlkopf unter sorgfältiger Vermeidung von Bluteinfluss in denselben ringsum freigelegt, aus seiner Verbindung mit Pharynx und Oesophagus befreit und das offene, obere Ende durch dichte Nähte fest verschlossen. Das Thier erhielt nun die Aetherdämpfe durch die unterhalb des Kehlkopfes gebildete Trachealwunde, etwa während der Narkose gebildetes Secret konnte, da der Kehlkopf verschlossen war, nicht durch die Flimmerbewegung in die Rachenhöhle befördert werden, sondern musste sich im oberen Theile der Trachea und im Kehlkopfe ansammeln. In dieser eben beschriebenen Weise behandelte ich vier ausgewachsene Katzen von verschiedener Grösse, zum Theil dieselben, an denen ich den Effect der Flimmerbewegung des Epithels der Luftwege beobachtete. Die Thiere wurden 1—2³/₄ Stunden der Inhalation von Aetherdämpfen ausgesetzt und nach Beendigung der Narkose und nach dem Tode des Thieres wurde nachgesehen, ob sich im oberen Theile der Trachea und im Kehlkopfe Secret angesammelt hatte. Bei 3 von diesen 4 Katzen konnte ich nun am Schlusse der 1¹/₂—2³/₄ Stunden dauernden Narkose deutlich wahrnehmen, dass, während die Trachea und die Bronchien sonst überall denselben feuchten Glanz darboten, wie er in allen übrigen Versuchen angetroffen wurde, die Hinterwand des Kehlkopfes und der oberen 1¹/₂—2 cm von der Trachea bedeckt war von einer Schicht klaren, zähen Secretes, die in einem Falle wohl 1—1¹/₂ mm dick war. Gelangten die auf die Schleimhaut der Trachea gebrachten Kohlepartikelchen in Folge der Flimmerung auf diese Schicht, so hörte die Weiterbewegung derselben auf, da ihr Contact mit dem flimmernden Epithel durch die dicke Secretschicht gehindert war. Bei der vierten Katze konnte ich keine irgendwie wahrnehmbare abnorme Schleimanhäufung fest-

stellen, trotzdem bei ihr wie bei den übrigen Katzen die Speichelsecretion einen ziemlich gleichmässig hohen Grad erreicht hatte. Zum Vergleich verfuhr ich in derselben Weise mit 2 anderen Katzen, nur nahm ich statt Aether Chloroform zur Narkose. Bei beiden war keine sichtbare Secretanhäufung, weder im oberen, noch im unteren Theile der Trachea, noch in den Bronchien zu bemerken. Dasselbe fand ich bei einem ebenso behandelten Hunde, der die eine Hälfte der Narkose mit Aether, die andere mit Chloroform narkotisirt war.

Während man also bei Hunden in keinem Falle ausser ab und zu auftretenden Schleimbläschen und kleinen Schleimfädchen irgend ein Zeichen einer erhöhten Schleimsecretion constatiren konnte, war bei Katzen in einigen Fällen eine Hypersecretion in der Trachea und den Bronchien als Folge der Aethernarkose nachzuweisen. Dieselbe war allerdings so gering, dass sich selbst nach mehrstündiger Einwirkung der Aetherdämpfe im oberen Abschnitte der Trachea und im Kehlkopfe nur eine verhältnissmässig geringfügige Auflagerung von Secret befand; sie muss aber doch wohl als abnorm, allein durch die Aetherdämpfe hervorgerufen, angesehen werden, da nach Rossbach die Schleimhaut der Trachea und der Bronchien in normalem Zustande immer nur soviel Schleim producirt, als zur Feuchterhaltung derselben gerade nothwendig ist.

Konnte so makroskopisch nur bei Katzen, und auch dann nur, wenn besondere Vorsichtsmassregeln getroffen waren, eine vermehrte Schleimanhäufung in den Luftwegen nachgewiesen werden, so blieb mir noch übrig, mikroskopisch die Schleimhaut der Trachea und der Bronchien auf eine etwaige vermehrte Schleimsecretion zu prüfen. Um das Epithel möglichst in dem Zustande, wie es ihn während der Narkose darbot, zu fixiren, schnitt ich sofort nach dem in Narkose erfolgten Tode des Thieres kleine Stückchen aus Lunge, Bronchien und Trachea heraus, fixirte sie in Flemmingscher Lösung und untersuchte nachher die in Celloidineinbettung hergestellten Schnitte mit Saffranin- oder Haematoxylin-Eosinfärbung. In der Mehrzahl aller Fälle nicht nur bei Katzen, sondern auch bei Hunden und Kaninchen fand ich die Becherzellen weniger an der Trachea, mehr an den kleinen und mittleren Bronchien gequollen und an ihrer dem Lumen zugekehrten Seite mit hellglänzenden Massen angefüllt; häufig fand sich auch ein

solch hellglänzender Tropfen gerade im Begriff, sich von der Zelle loszulösen, um sich in das Innere des Bronchiallumens hineinzu-begeben. Das Epithel der Bronchien war in der Regel bedeckt von einer gleichmässigen Schicht einer homogenen, körnigen Masse, welche helle Schleimtropfen in sich schloss, und welche die ebenfalls mit Schleimtropfen angefüllten Zwischenräume zwischen den Schleimhautfalten überbrückte. Vereinzelt waren, besonders bei Katzen, kleine Bronchien mit ihrem Durchschnitt mit Schleimtropfen angefüllt. Im Innern der Schleimdrüsendurchschnitte fanden sich ebenfalls ab und zu zahlreiche Schleimtropfen, die Drüsenzellen selbst waren manchmal klein und kubisch, lagen, ein weites Lumen umschliessend, der Drüsenwand mit ihrem Kern dicht an; in anderen Fällen waren die Zellen mehr von cylindrischer Form, hatten ein weit in das Lumen hineinragendes Protoplasma.

Obgleich sich nun auch bei der mikroskopischen Prüfung der Secretionsverhältnisse die Grenze zwischen normal und abnorm schwer ziehen lässt, zumal da ich auch an nicht narkotisirten Kaninchen- und chloroformirten Katzen- und Hundelungen ähnliche Bilder fand, so möchte ich doch aus den erwähnten Befunden schliessen, dass eine vermehrte Secretion während der Aethernarkose in den Luftwegen stattfindet. Diese Secretion ist aber höchst geringfügig, erreicht selbst bei Katzen nie einen so hohen Grad, dass sich irgendwie makroskopisch erkennbare Schleimmassen in den Bronchien ansammeln können; das gebildete Secret wird vielmehr immer schon während der Narkose durch die Flimmerung des Epithels mit Leichtigkeit wieder nach aussen geschafft.

Da die Tracheal- und Bronchialschleimhaut der Katzen in ihrem Reichthum an Schleimdrüsen der des Menschen sehr nahe steht, so glaube ich zu der Annahme berechtigt zu sein, dass auch beim Menschen eine Zunahme der Secretion durch die Aetherdämpfe in den Luftwegen hervorgerufen wird, die aber wahrscheinlich ebenfalls nur gering ist, so dass die gebildeten geringfügigen Secretmengen durch die Flimmerbewegung ebenso leicht nach aussen befördert werden, wie es bei Katzen geschieht. Für die Richtigkeit dieser Annahme sprechen die von Grossmann gemachten Erfahrungen, die auch von uns, wie schon erwähnt ist,

im Wesentlichen bestätigt werden konnten, und die dahin gehen, dass nie Rasseln im Schlunde oder in der Trachea während der Aethernarkose auftritt, wenn auf das Genaueste für einen guten und ungehinderten Abfluss der im Munde befindlichen oder dahin gelangten Secretmassen Sorge getragen ist.

Neben einer vermehrten Schleimproduction in der Trachea und den Bronchien wird den Aetherdämpfen auch eine direct auf toxischem Reiz derselben beruhende entzündungserregende Eigenschaft zugeschrieben, welche nach Poppert sogar zur Entstehung eines acuten Lungenödems führen kann. Wenn diese Ansicht richtig wäre, so müsste man nach der Narkose, besonders wenn sie längere Zeit gedauert hätte, die Anfangsstadien einer Entzündung an der Tracheo-Bronchialschleimhaut zu sehen erwarten. Man sollte glauben, dass nach 2—3stündiger Aethernarkose eine starke Hyperaemie der Schleimhaut vorhanden wäre, dass mikroskopisch die Epithelien als verändert, und ein Austritt von Leucocyten in die Umgebung der Bronchien und in die Alveolarwände nachzuweisen wäre. Die an menschlichen Aethertodesfällen gewonnenen Sectionsergebnisse geben uns über diese Frage nur geringe Auskunft. In den Statistiken Perrin et Lallemand's, Kappeler's und Hankel's finden wir ab und zu im Obductionsbefunde die Angabe: Bronchitis, Röthung und Congestion der Trachea und Bronchien, Congestion der Lungen; dieselben Befunde werden aber auch in verhältnissmässig ebenso grosser Menge bei den von den genannten Autoren zusammengestellten Chloroformtodesfällen angegeben, so dass sie für die Aethernarkose nichts Characteristisches haben. An ihren in Aethernarkose gestorbenen Hunden fanden Perrin, Lallemand et Duroy immer die Schleimhaut der Trachea und der Bronchien von einer blassen oder rosigen Farbe, dasselbe konnte auch ich an meinen in Aethernarkose gestorbenen Versuchsthiere, Kaninchen, Hunden und Katzen beobachten. Manchmal waren die Zwischenknorpelräume der Trachea, sowie ihre hintere Wand etwas hyperämisch; diese Hyperämie war aber immer so gering, dass ich sie nicht als über das Maass des Normalen hinausgehend bezeichnen konnte, um so mehr, da ich häufig in der Trachea getödteter nicht narkotisirter oder nur chloroformirter Thiere dieselbe Injection der Gefässe vorfand. Auch erreicht diese Hyperaemie nicht annähernd den Grad, welchen in den

Fällen, wo die Thiere durch eine Glaskanüle ätherisirt wurden, die Trachea an der Stelle aufwies, wo die Kanüle die Schleimhaut längere Zeit berührt hatte. Hatte ich bei narkotisirten Hunden, Kaninchen oder Katzen die Trachea mit Galvanokauter vorn in der Längsrichtung geöffnet, so blieb die Luftröhrenschleimhaut lange Zeit von unverändert blasser Farbe, nur die Zwischenknorpelräume und der membranöse Theil der Trachea hatte ein leicht rosiges Aussehen. Leitete ich nun concentrirte Aetherdämpfe, die ich in einer, mit einem Ansatzschlauch verbundenen Flasche im warmen Wasserbade entwickelte, oder auf dieselbe Weise erzeugte Chloroformdämpfe in gleichmässigem Strome auf die Trachealschleimhaut, so konnte ich, auch wenn ich längere Zeit dies fortsetzte, keine Röthung bemerken, vielmehr blieb die Färbung genau so wie die der übrige Trachea. Liess ich aber die Thiere mit weit eröffneter Trachea stundenlang liegen, so konnte ich in der Regel eine allmähliche Röthung der der freien Luft ausgesetzten Schleimhaut wahrnehmen, die von der Farbe der übrigen Schleimhaut, wenn auch nicht erheblich, so doch immerhin deutlich sichtbar abstach. In den Fällen, in denen ich die Hunde von Anfang an durch die Trachea ätherisirte (vergl. die angeführten Versuche), konnte ich bei der Autopsie einen Unterschied der Gefässfüllung zwischen dem unterhalb der Canüle gelegenen Trachealtheile, welcher direct der Einwirkung der Aetherdämpfe ausgesetzt war, und dem oberhalb der Canüle gelegenen, wo die Schleimhaut vom Aether überhaupt nicht berührt war, niemals constatiren. Das mikroskopische Verhalten, welches ich an Präparaten studirte, die theils mit Flemming'scher Lösung, theils nur mit Alcoholhärtung vorbehandelt, und mit Saffranin oder mit Haematoxylin-Eosin gefärbt waren, bot nichts, was man zu einer etwaigen Entzündung der Schleimhaut hätte in Beziehung bringen können. Die Epithelien waren sämmtlich gut erhalten, Kerntheilungsfiguren nirgends zu erblicken; eine Rundzellenanhäufung in oder unter der Epithelschicht war in keinem Falle, abgesehen von den in der Umgebung jedes Bronchus liegenden Lymphfollikeln, erkennbar.

Ein Lungenödem, wie es Poppert in seinem Falle von Aethertod gesehen, und von dem er noch weitere 6 Fälle aus der Literatur als nach Aethernarkose vorgekommen anführt, konnte ich bei keiner einzigen meiner sehr zahlreichen Autopsieen ätherisirter

Thiere, deren Zahl sich auf weit über 100 beläuft, nachweisen, immer waren die Lungen hellroth, bei Hunden meist grauroth, immer lufthaltig, nie hyperämisch. Die Gleichmässigkeit dieser Befunde spricht dafür, dass, wie Nauwerck hervorhebt, die Wirkung des Aethers in Gasform auf die Luftwege durchaus nicht zu vergleichen ist mit der des Aethers in flüssigem Zustande, dass also auch die Versuche Löwit's, welcher durch Aufbringen von flüssigem Aether auf die Trachea Lungenödem hervorbrachte, durchaus nicht, wie es Poppert will, als Beweis für die Möglichkeit einer Entstehung von Lungenödem nach Aethernarkose herangezogen werden können. Vielmehr möchte ich, da in keinem meiner Versuche eine entzündliche Reizung der Tracheo-Bronchialschleimhaut, oder des Lungengewebes selbst, nachgewiesen werden konnte, mit Nauwerck glauben, dass, wenn sich einmal Lungenödem nach Aethernarkose vorfindet, dieses in den meisten Fällen auf andere Ursachen zurückzuführen ist.

Wenn ich noch einmal das Resultat der Versuche, welche ich über die Frage der Reizwirkung des Aethers auf die Luftwege angestellt habe, zusammenfasse, so ist es kurz Folgendes:

Ausser einer geringfügigen, makroskopisch kaum erkennbaren Hypersecretion von Schleim findet bei gesunden Lungen keine irgendwie nachweisbare Reizung der Trachea, Bronchien und Lungen durch Inhalation von Aetherdämpfen statt.

Mit diesem aus den Obductionsbefunden an Versuchsthieren gewonnenem Resultate lässt sich meiner Ansicht nach sehr gut folgende Beobachtung in Einklang bringen, die ich an einer Anzahl von Hunden machte. Letztere waren unter Schleich'scher Localanästhesie tracheotomirt und wurden dann durch einen an die Canüle angesetzten langen Schlauch ätherisirt. Während ich bei den Thieren, welche durch Mund und Nase narkotisirt wurden, stets ein äusserst heftiges Sträuben gegen die Einathmung des Aethers wahrnehmen konnte, so dass die Thiere sich ungestüm mit dem Körper hin und her warfen, fiel mir hier auf, wie die Hunde — allerdings nicht alle, aber doch die meisten — ruhig und still dalagen, bis die allgemeine Intoxication mit dem Excitationsstadium einsetzte. Leider hatte ich keine Gelegenheit, an

tracheotomirten Menschen zu prüfen, ob diese an Hunden gemachte Beobachtung auch für sie zutrifft.

Wenn ein Mittel, wie der Aether, welcher durch seine reizende Wirkung auf die Schleimhaut des Mundes und der Nase bei Hunden den heftigsten Widerstand gegen seine Application hervorruft, in Berührung mit der Tracheal- und Bronchialschleimhaut keine Reaction auslöst, so muss man doch annehmen, dass, wenn überhaupt, so doch jedenfalls nur ein sehr geringer Reiz auf den betreffenden Schleimhäuten durch dasselbe ausgeübt wird.

Aus alledem geht hervor, dass in dem Verhalten der Schleimhaut der Mund-, Nasen- und Rachenhöhle zu dem der Tracheo-Bronchialschleimhaut gegen die Einwirkung von Aetherdämpfen ein auffallender Gegensatz besteht, der sowohl klinisch, als anatomisch nachweisbar ist. Hier geduldiges Einathmen der Aetherdämpfe, dort der heftigste Widerstand gegen dieselben, hier keine oder doch nur höchst geringfügige Zeichen einer Hypersecretion, dort die ausgedehnteste Speichel- und Schleimabsonderung. Dieser Gegensatz der betreffenden Schleimhäute fiel auch Rossbach in manchen Fällen bei seinen Versuchen auf. Er sah, wenn er die Trachealschleimhaut mit 4proc. Argent. nitric.-Lösung bepinselte, keine, dagegen sehr starke Schleimsecretion auftreten, wenn er die Schleimhaut des Nasenrachenraumes mit derselben Lösung bepinselte, und kommt auf Grund dieser Beobachtung zu dem Schluss, dass „sich die Schleimdrüsen der Trachea und des Kehlkopfes ganz anders verhalten müssen, wie die Schleimhäute anderer Theile des Respirations- und Verdauungstractus.“

Dieses Verhalten der Tracheo-Bronchialschleimhaut gegen die Aetherdämpfe beruht jedenfalls auf einer geringeren Empfindlichkeit derselben gegen locale Reize. Früher (Henle, rationale Pathologie 1853 und andere, vergl. Nothnagel) wurde der Tracheal- und Bronchialschleimhaut so wenig Empfindlichkeit zugeschrieben, dass die Möglichkeit der Erzeugung von Hustenstößen durch ihre Reizung überhaupt in Abrede gestellt wurde; wenn nun auch durch die Versuche Nothnagel's, die später von Schrwald bestätigt werden konnten, nachgewiesen ist, dass Trachea und Bronchien, erstere an der Bifurcation, Reizbarkeit besitzen, so bleibt doch die Thatsache bestehen, dass stärkere mechanische

Reize dazu gehören, eine Reaction hervorzubringen, und dass diese Reizbarkeit in gar keinem Verhältnisse steht zu der, wie sie z. B. die Schleimhaut des Kehlkopfes besitzt.

Vom teleologischen Standpunkte aus erscheint diese Annahme einer geringeren Empfindlichkeit der Trachealschleimhaut gegen locale Reize auch sehr plausibel. Die tägliche chirurgische Erfahrung lehrt, dass die Baueingeweide nicht die Fähigkeit haben, zu fühlen und Schmerz zu empfinden, dass man an ihnen bei Operationen ohne Schmerzensäusserungen seitens der Patienten stechen, brennen, schneiden und nähen kann; sie besitzen diese Fähigkeit nicht, da sie im Innern des Körpers, gedeckt und geschützt durch die Bauchdecken, nicht die Möglichkeit haben, dieselbe auszuüben, sie haben diese Fähigkeit nicht nöthig. Gerade so steht es mit der Tracheo-Bronchialschleimhaut; sie hat es ebenfalls nicht nöthig, zu fühlen, oder auf Reize zu reagiren, da ihr die äusserst empfindliche Schleimhaut der Mund-, Nasen- und Rachenhöhle diese Arbeit abnimmt, sie dadurch gleichsam verwöhnt, so dass sie, falls einmal Reize auf sie einwirken sollten, gar nicht die Fähigkeit hat, dieselben zu empfinden.

Beiläufig will ich noch einige Beobachtungen über die Einwirkung des Aethers auf die Speichelproduction erwähnen. Zunächst konnte ich auch bei meinen Versuchsthiere, ebenso wie beim Menschen, feststellen, dass der Grad der Salivation individuell ungemein verschieden ist; hier profuser Speichelfluss, — und das in den meisten Fällen — da nur ein sehr geringfügiger, oder überhaupt keiner zu erkennen. Nach Bruns soll, wie erwähnt, die Reizwirkung des Aethers auf die Schleimhäute um so stärker sein, je unreiner der zur Narkose verwandte Aether ist; er empfiehlt daher zur Narkose nur absolut reinen Aether. Solchen Aether absolutus pro narkosi (von Kahlbaum bezogen) wenden wir für die Narkose beim Menschen ausschliesslich an. Bei den Versuchsthiere wechselte ich nun absichtlich, nahm bald absoluten Aether, bald solchen, der in hellen Flaschen wochenlang im Laboratorium dem Sonnenlicht ausgesetzt gewesen war. Ich muss nun sagen, ebensowenig, wie ich an den Luftwegen irgend einen Unterschied in der Einwirkung beider Aethersorten entdecken konnte, konnte ich einen Unterschied im Grade der Speichelsecretion bemerken. Bald war bei unreinem Aether der Speichelfluss sehr gering, bald

bei Anwendung des absoluten ganz enorm. Sehr auffällig trat der Gegensatz von dem, was man eigentlich erwarten sollte, zu dem, was eintrat, bei einer Katze hervor, die ich zweimal in einem Zwischenraum von 3 Tagen ätherisirte. Bei der ersten Narkose wurde unreiner Aether benutzt: Die Speichelsecretion war sehr gering, nur geringes Rasseln im Schlunde hörbar, im Maule selbst nur geringe Mengen zähen Schleimes. Nach 3 Tagen wurde dasselbe Thier mit absolutem Aether narkotisirt: sehr starke Speichelsecretion, der Speichel quoll nur so aus dem Maule hervor.

Auch die Methoden der Aetherisirung fand ich bei den Versuchsthieren als ziemlich belanglos für den Grad der Speichelsecretion; einerlei, ob ich die sogenannte asphyxirende Genfer, oder die einschleichende Wansch'er'sche Methode anwandte, einen wesentlichen Unterschied konnte ich nicht entdecken, bald war der Speichelfluss bei der einen grösser, bald bei der anderen, Verschiedenheiten, die sich sehr gut durch individuelle Unterschiede der Thiere erklären lassen.

Nach Claude Bernard beruht die Speichelsecretion auf einer directen localen Reizung der Endigungen des N. lingualis durch die Chloroform- oder Aetherdämpfe, sie tritt nicht auf, wenn man direct durch die Trachea narkotisirt. Es musste mir daher auffallen, dass, als ich einem Hunde unter Schleich'scher Anästhesie die Trachea geöffnet hatte und ihn durch diese Wunde ätherisirte, eine reichliche Speichelsecretion auftrat. Ich beschloss daher, die Frage einer näheren Untersuchung zu unterziehen. Ich ätherisirte zunächst 2 Hunde auf natürlichem Wege, je 1 Stunde lang, der secernirte Mundinhalt wurde aufgefangen (bei Tieflagerung des Kopfes) und gemessen. Die Menge betrug bei dem einen 35 ccm, bei dem andern 30 ccm. Nach 18 resp. 30 Tagen ätherisirte ich dieselben Thiere; vorher machte ich aber unter Schleich'scher Localanästhesie die Tracheotomie, steckte eine Pressschwammcanüle ein und tamponnirte ausserdem den Kehlkopf fest aus, damit nicht etwa doch ätherhaltige Respirationsluft neben der Canüle vorbei und durch den Kehlkopf in das Maul gelangen konnte. Während der einstündigen Aethernarkose wurden von dem ersten Hunde 6 ccm, von dem andern 8 ccm Speichel aufgefangen. Nun sind diese Versuche nicht einwandfrei; die Aetherhaltige Maske war bei beiden Hunden direct auf die Trachealwunde gelegt

worden; es konnten daher doch Aetherdämpfe in den nabeliegenden Mund und die Nase gelangen, und auf diese Weise durch localen Reiz doch die Speichelsecretion bewirken, daher modificirte ich die Versuche in der Weise, dass ich nach vorheriger Tracheotomie unter Schleich'scher Anästhesie eine Glascanüle luftdicht in die Trachealöffnung einband, an der Glascanüle einen 1 m langen Schlauch befestigte, und das Ende dieses Schlauches unter den Tisch zu der mit Aether getränkten Maske leitete. Auf diese Weise war jede Möglichkeit, dass Aetherdämpfe mit dem Maule oder der Nase des Hundes in Berührung kamen, ausgeschlossen; der verdunstende Aether musste, soweit er nicht inspirirt wurde, seiner Schwere nach zu Boden sinken, und die ätherhaltige Expirationsluft konnte nur durch das tiefliegende Schlauchende nach aussen entweichen. In dieser Weise ätherisirte ich 9 Hunde verschiedener Grösse und gebrauchte noch die Vorsichtsmassregel, nach Aufhören des Excitationsstadiums das Maul sorgfältig auszuwischen und erst von diesem Zeitpunkte an die Speichelsecretion zu beobachten, damit ich etwa während der Excitation durch die Bewegungen der Zunge und der Kiefer hervorgerufene Speichelsecretion von meiner Berechnung ausschliessen konnte. In allen Fällen fand sich nun eine mehr oder weniger reichliche Salivation, die manchmal während der ganzen, oft mehrere Stunden dauernden Narkose anhielt, in den meisten Fällen jedoch gegen Schluss derselben aufhörte. Nur in einem Falle, in dem es sich um ein kleines junges Hündchen handelte, war keine Spur einer Speichelsecretion bemerkbar, sonst schwankte die Menge des zähen, fadenziehenden leicht getrübbten Speichels zwischen 5 und 40 ccm. Es findet demnach, auch wenn jede locale Wirkung des Aethers vollständig ausgeschlossen ist, trotzdem in Narkose eine Secretion von Speichel statt, die allerdings, wie die Versuche an den beiden ersten Hunden zeigen, bedeutend geringer ist, als wenn auf natürlichem Wege narkotisirt wird. Die Speichelsecretion kann also, wenn auch zum grössten Theil, so doch nicht allein auf einer localen Reizwirkung des Aethers auf der Schleimhaut des Mundes beruhen; hier müssen centrale Beeinflussungen mitspielen, vielleicht wird auch der Aether auf der Schleimhaut des Mundes während der Narkose wieder ausgeschieden und kann so doch noch eine locale Wirkung entfalten. Jedenfalls aber ist die Angabe Cl. Bernard's

nicht ganz richtig, sie mag wohl für die Glandula submaxillaris des Hundes, an der er seine Versuche anstellte, Gültigkeit haben; für die Gesamtheit der in die Mund-, Nasen- und Rachenhöhle secernirenden Drüsen, auf deren Thätigkeit es ja in klinischer Beziehung ankommt, gilt sie nicht.

Wenden wir uns nun wieder zu unserer ursprünglichen Frage: Welchen Schädlichkeiten verdankt die sogenannte Aether-Bronchitis und -Pneumonie ihre Entstehung?

Da aus meinen Versuchen hervorgeht, dass die Aetherdämpfe ausser einer kaum merklichen Vermehrung der Schleimsecretion überhaupt keine Reizung auf die Tracheo-Bronchialschleimhaut ausüben, so ist nach meiner Ansicht auch ausgeschlossen, dass bei gesunden Lungen, wie bisher fast allgemein angenommen wurde, auf diesem Wege die erwähnten Erkrankungen entstehen. Dass es bei kranken Lungen der Fall sein sollte, halte ich auch für wenig wahrscheinlich, obgleich mir dahin gehende Versuche die zur Entscheidung nothwendige Klarheit nicht verschaffen konnten. Diese Versuche waren folgende: Nachdem ich mich an 3 Kaninchen durch die Autopsie überzeugt hatte, dass intratracheale Injectionen von 1—3proc. Chromsäurelösung in kürzester Zeit heftige eitrige Tracheitis, Bronchitis und Pneumonie verursachte, spritzte ich 6 anderen Kaninchen gleiche Mengen Chromsäurelösung per tracheam ein, ätherisirte 4 von ihnen einen Tag später bei hängendem Kopf, um Aspiration von Mundinhalt auszuschliessen, eine Stunde lang, und tödtete alle 6 wieder einen Tag später durch Nackenschlag. Wie zu erwarten war, fanden sich bei allen die vorher erwähnten Erkrankungen der Respirationsorgane in ausgedehntem Grade vor, eine stärkere Erkrankung der ätherisirten Thiere war nicht nachweisbar, hätte allerdings, auch wenn sie vorhanden gewesen wäre, nicht ohne Weiteres der Aethereinwirkung zugeschrieben werden können, da sie gerade so gut auf Zufall beruhen konnte. Ihr Fehlen spricht aber jedenfalls dafür, dass selbst bei acuten Lungenerkrankungen, wie sie die künstlich erzeugten, doch waren, der Aether keine besonders auffallende Verschlimmerungen hervorruft. Für letztere Annahme lässt sich vielleicht auch die Beobachtung ins Feld führen, dass von 3 Kaninchen, bei denen ich dieselbe Erkrankung durch Chromsäure hervorbrachte, 2, die ich 1 Tag später in der nämlichen Weise 1 Stunde ätherisirt hatte,

am Leben blieben, die Pneumonie gut überstanden, das dritte dagegen, welches ich zur Controlle nicht narkotisirt hatte, 4 Tage nachher an seiner Pneumonie zu Grunde ging. Wie gesagt, die Versuche haben keine genügende Beweiskraft, da ihre Zahl viel zu gering ist, und da ihre Ergebnisse auch keine bestimmte Erklärung zulassen.

Wenn demnach die Aetherdämpfe an und für sich nicht für eine nach der Narkose entstehende Bronchitis oder Pneumonie verantwortlich gemacht werden können, so müssen andere Ursachen vorhanden sein, welche diese Nachkrankheiten hervorrufen können. Zunächst ist es natürlich, dass gerade so gut, wie Gesunde ohne auffindbaren Grund an Bronchitis und Pneumonie erkranken können, diese Krankheiten auch nach der Narkose auftreten, ohne dass man der Narkose einen Vorwurf machen kann. Die Aspiration von Mageninhalt, welcher während der Narkose erbrochen wird, oder von Blut, welches sich bei Operation in die Mund- und Rachenhöhle ergiesst, gilt allgemein als eine der Hauptursachen der nach der Narkose entstehenden Lungenaffectionen. Pietrzikowski fand experimentell für die so häufig nach der Operation eingeklemmter Brüche auftretenden Pneumonien als Ursache eine Embolie in den Lungen, die nach seiner Ansicht durch Verschleppung von Thromben aus der venös durchtränkten abgeklemmten Darmschlinge und zugehörigem Mesenterium bedingt ist. Von jeher hat bei der Erklärung für die Entstehung der Erkrankungen der Luftwege die Erkältung eine grosse Rolle gespielt, namentlich seitdem uns Rosenthal ihre Wirkungsweise näher erklärt hat. Rossbach hat den Einfluss der Erkältung direct an der Katzentrachea studirt und ihn in Hyperämie und Schleimabsonderung bestehend gefunden, in neuester Zeit hat Dürk allein durch Erkältung bei Versuchsthieren Pneumonie erzeugen können. Diese Erkältung ist jedenfalls auch für manche Fälle von Lungenkrankungen nach der Aethernarkose als Ursache in Anspruch zu nehmen; lässt es sich doch, besonders an viel besuchten Kliniken, häufig gar nicht vermeiden, dass die Kranken vor, während oder nach der Narkose, während des Transportes über Corridore, durch verschiedene Zimmer u. s. w. schroffem Temperaturwechsel, Zugluft etc. ausgesetzt werden. Von der Erkältung zu unterscheiden ist die durch die Narkose an und für sich, durch die Operation

selbst und durch die Vorbereitungen zu derselben bedingte Abkühlung des Patienten. Es ist bekannt, dass sowohl bei der Chloroform- als bei der Aethernarkose eine Abnahme der Körpertemperatur eintritt, die nach Comte einmal durch die Herabsetzung der Oxydation im Körper (beim Aether auch durch vermehrte Wärmeabgabe von der Haut), dann durch die ruhige Lage, oder durch Liegen ohne warme Bedeckung, durch Abwaschungen, Spülungen zur Desinfection etc. verursacht ist. Nach meinen Erfahrungen, die ich im letzten Halbjahr an einer grossen Zahl von Kranken der chirurgischen Klinik durch rectale Messungen vor Beginn und nach Beendigung der Narkose gewann, ist dieser Temperaturabfall seinem Grade noch ungefähr der gleiche bei der Aether- wie bei der Chloroformnarkose; er schwankt bei beiden sehr, zwischen $0,1$ und $3,0^{\circ}$ C., nach der Dauer der Narkose, nach der Anfangstemperatur, (ist z. B. bei hoch Fiebernden bedeutend stärker als bei Fieberfreien) und nach dem Kräftezustande (ist stärker bei schwachen, heruntergekommenen Individuen, als bei kräftigen). Im Gegensatz dazu fand ich — das will ich nebenbei erwähnen — unter Leuten, die bei Schleich'scher Localanästhesie operirt wurden, nur bei wenigen einen Temperaturabfall, bei vielen ein Gleichbleiben der Temperatur, bei den meisten sogar einen Temperaturanstig um $0,1$ — $0,3^{\circ}$ C., welch' letzterer wohl durch die Aufregung zu erklären ist, in welche die Patienten durch die vorzunehmende Operation versetzt wurden.

Wenn es auch, soweit mir bekannt ist, nach künstlich hervorbrachten Abkühlungen bei Thieren noch nicht gelungen ist, Lungenerkrankungen hervorzurufen, was ich ebenfalls an einer Anzahl von Kaninchen bestätigen konnte, die ich durch kalte Waschungen in ruhiger Rückenlage, oder durch kalte Waschungen während Aethernarkose um 6 — 8° C. abkühlte, so halte ich es doch bei der auch jetzt noch wenig geklärten Frage der Wirkung der Abkühlung nicht für ausgeschlossen, dass die letztere für manche Fälle von Lungenaffectionen, die nach der Aethernarkose vorkommen, verantwortlich gemacht werden kann.

Alle diese im Bereiche der Möglichkeit liegenden Ursachen für die nach Operationen auftretenden Lungenaffectionen haben nun durchaus nichts Charakteristisches für die Aethernarkose, sie sind in demselben Grade bei der Chloroformnarkose vorhanden

und kommen auch bei Operationen unter Lokalanästhesie in Betracht; das hat die klinische Erfahrung besonders der letzten Jahre vollauf bestätigt. Es muss daher immer ein Theil der nach der Aethernarkose einsetzenden Bronchitiden und Pneumonien auf ihre Einwirkung zurückgeführt werden; darin unterscheidet sich also die Aethernarkose durchaus nicht von der Chloroformnarkose. Das aber, was am meisten als Unterschied zwischen Chloroform- und Aethernarkose äusserlich auffällt, das ist die bei der letzteren in so ausserordentlich hohem Grade sich bemerkbar machende Speichel- und Schleimsecretion in der Mundhöhle. In dieser Thatsache liegt nach meiner Ansicht, in Uebereinstimmung mit der von Grossmann vertretenen, die Erklärung für die Entstehung des Plus an Lungenaffectionen, das im Vergleich zu anderen Narkosen nach der Aethernarkose auftritt.

In dem ersten Abschnitte meiner Arbeit habe ich den Nachweis zu bringen gesucht, dass eine Aspiration des während der Narkose sich im Munde ansammelnden Speichels bei Thieren leicht möglich ist, dass sie aber beim Menschen mit noch viel grösserer Leichtigkeit eintritt, da die Abflussverhältnisse für den secernirten Speichel hier noch viel ungünstiger liegen.

Seitdem uns Traube gezeigt hat, dass die nach Vagusdurchschneidung auftretende Bronchopneumonie lediglich durch das Eindringen von Mundflüssigkeit in die Luftwege bedingt ist, seitdem diese Angaben von zahlreichen anderen Forschern bestätigt sind, besteht hinsichtlich der Gefahr einer solchen Aspiration von Mundinhalt nirgends mehr ein Zweifel. Allerdings wäre es aber durchaus nicht richtig, daraus nun den Schluss zu ziehen, dass in jedem Falle, wo eine Aspiration zu Stande kommt, auch mit Sicherheit eine Lungenaffection zu erwarten sei. Wie experimentell festgestellt ist, sind die Lungen gegen schädigende Substanzen, die in die Luftwege eingebracht sind, zum Theil sehr widerstandsfähig. So konnten Perl und Lipmann bei Thieren, denen sie von demselben Thiere entnommenes Blut durch eine Tracheotomiewunde in die Lungen fliessen liessen, nie eine krankhafte Veränderung der letzteren nachweisen. Im Gegensatz dazu fand Sommerbrodt „constant neben anderen Begleiterscheinungen katarrhalische Pneumonie als Folge eines Blutergusses in die Alveolen, welche allerdings bei den vorher gesunden Thieren stets in Heilung überging,

wenn die dazu nöthige Zeit abgewartet wurde.“ Hohenhausen zeigte, dass Injectionen von Sand, Fett und Wasser in die Luftwege keine Reaction von Seiten der letzteren hervorrief, dass nach Injectionen von defibrirtem, dem Thiere selbst entnommenen Blute Trachea wie Bronchien und Lungen gesund blieben. Dagegen riefen nur wenige Tropfen faulenden Blutes, fauliger Fischjauche stets septische Pneumonie und Pleuritis hervor. Nach Schottelius ist die Einblasung selbst grösserer Quantitäten unorganischer, rein mechanisch wirkender Substanzen nicht im Stande, tiefer greifende Zerstörungen in den Lungen herbeizuführen, dagegen führt die Einblasung organischer, in den Lungen zersetzbarer Staubarten jedes Mal zu entzündlichen Processen. Corning erzeugte bei Hunden durch Inhalation zerstäubten Sputums verschiedener Art Bronchitis und miliare akute Pneumonien. In neuester Zeit gelang es Dürk, durch Einbringung von aus Pneumonien isolirten Bacterienkulturen in die Luftwege nur dann bronchopneumonische Herde hervorzurufen, wenn er gleichzeitig scharfen feinen Staub einathmen liess.

Ich konnte mich daher nicht wundern, wenn ich bei Versuchen, in denen ich einmal durch intratracheale Injection von Mundspeichel oder kothigem Mageninhalt, dann durch Einbringen solcher Flüssigkeiten in die Mundhöhle während der Aethernarkose, zwar meistens, aber doch nicht in jedem Falle Pneumonien entstehen sah. Die Versuche, die ich in dieser Hinsicht anstellte, sind kurz folgende:

I. Injection von Flüssigkeiten durch die freigelegte Trachea mittelst Pravaz'scher Spritze:

1. Kaninchen. 1 ccm normalen menschlichen Mundspeichels injicirt. Schräge Rückenlage, hochgelagerter Kopf. Tödtung nach 1 Tage. Befund: Lungen rosaroth, lufthaltig, in linken unteren Bronchien etwas schaumige Flüssigkeit. Mikroskopisch nichts Abnormes.

2. Kaninchen. Dieselbe Anordnung des Versuchs, derselbe negative Befund.

3. Kaninchen. 2 ccm normalen menschlichen Speichels injicirt. Schräge Rückenlage, hochgelagerter Kopf. Tödtung nach 26 Stunden. Befund: Trachea mit schaumigem Schleim bedeckt, oben weniger, an der Bifurcation stärker geröthet. Aus den Bronchien quillt schaumiger Schleim hervor. Lungen lufthaltig, rosaroth. Mikroskopisch: Zahlreiche kleine pneumonische Herde im linken Ober- und Unter- sowie im rechten Unterlappen. Kleinzellige Infiltration in der Umgebung der Bronchien. Epithel der letzteren theilweise abgestossen.

4. Kaninchen. Dieselbe Versuchsanordnung. Tödtung nach 52 Stunden. Befund: Kehlkopf- und Trachealschleimhaut stark vergrössert und mit Schleim bedeckt. Lungen lufthaltig, rosaroth. Keine Verdichtungen sicht- und fühlbar. Mikroskopisch: Im rechten Unterlappen ein etwa 10 Alveolen umfassender pneumonischer Herd. Kleinzellige Infiltration in der Umgebung der Tracheal- und Bronchialschleimhaut, starke Quellung der Epithelien, zahlreiche Schleimtropfen in und auf dem Epithel.

5. Kaninchen. Dieselbe Versuchsanordnung wie bei 3 und 4. Tödtung nach 72 Stunden. Befund: An den Lungen, die zur mikroskopischen Untersuchung ganzeingelegt wurden, makroskopisch nichts Abnormes. Mikroskopisch finden sich im rechten und linken Unterlappen zahlreiche kleine pneumonische Herde, an den kleinen Bronchien ausgesprochene kleinzellige Infiltration und Abstossung der Epithelien.

6. Kaninchen. 2 ccm normalen menschlichen Speichels injicirt. Schräge rechte Seitenlage, Kopf hochgelagert. Tödtung nach 2 Tagen. Befund: Beide Lungen bis auf den rechten Ober- und die Wurzel des rechten Mittellappens rosaroth und lufthaltig. Rechter Oberlappen dagegen fast völlig bis auf kleine weisslichrothe, emphysematöse Randpartieen derb infiltrirt, grauroth gefärbt; auf der Oberfläche der Lunge stecknadelkopfgrosse gelbliche Höcker, die über das Niveau der Pleura hervorragten. Auf der Schnittfläche ebensolche gelblich graue Hervorragungen. Dasselbe, nur nicht so stark ausgeprägt, findet sich im rechten Mittellappen. Mikroskopisch: Ausgesprochene katarrhalische Pneumonie in diesen Abschnitten.

7. Kaninchen. 2 ccm Speichel. Kopf hochgelagert, Körper schräg und auf die rechte Seite. Tödtung nach 2 Tagen. Befund: Im rechten Ober-, Mittel- und Unterlappen finden sich dem Verlaufe der grossen Bronchien folgend graurothe, derbe streifenförmige Verdichtungen, die an manchen Stellen kleine gelbliche, höckerige subpleurale Hervorragungen zeigen. Linke Lunge überall lufthaltig und rosaroth. Mikroskopisch: rechts ausgesprochene katarrhalische Pneumonie und Bronchitis, links alles normal.

8. Kaninchen. Dasselbe wie bei 6 und 7. Tod nach 8 Stunden. Autopsie erst 16 Stunden nach dem Tode. Befund: Rechte Lunge in allen Lappen dunkelblauroth gefärbt, sehr blutreich, subpleurale Blutungen. Linke Lunge kleiner als die rechte, weissrosa gefärbt, lufthaltig. Unterlappen mässig emphysematös, nur in der Umgebung des Hilus dunkle Röthe. Trachea und Bronchien dunkelblauroth verfärbt. Mikroskopisch: Im rechten Unterlappen zahlreiche Blutungen in die Alveolen; starke kleinzellige Infiltration in der Umgebung der Bronchien, vereinzelt sieht man in den Alveolen grosse gequollene runde Zellen.

9. Kaninchen. 3 ccm kothige, von einem Ileuskranken erbrochene Flüssigkeit. Schräglagerung des Körpers auf der rechten Seite, Kopf hochgelagert. Tödtung nach 3 Tagen. Befund: Rechter Mittellappen völlig pneumonisch infiltrirt, stark vergrössert, ebenso die angrenzenden Theile des rechten Unterlappens. Rechter Oberlappen ebenfalls in seiner mittleren Hälfte luftleer und derb. Eitrige Pleuritis des rechten Mittellappens. Linke Lunge

völlig lufthaltig, rosaroth. Mikroskopisch: ausgesprochene katarrhalische Pneumonie der rechten Lungenlappen.

II. Während einstündiger Aethernarkose wird in's Maul künstlich hineingebrachte, oder durch Salivation hier entstandene Flüssigkeit durch mehr oder weniger grosse Schräglage des Körpers mit erhöhtem Kopfe zur Aspiration gebracht.

10. Kaninchen. Rechte Seitenlage. In Pausen werden allmählig 2 ccm normalen menschlichen Speichels in das Maul gebracht. Tödtung nach 3 Tagen. Befund: Beide Lungen gleichmässig rosaroth, lufthaltig. Keine Infiltrationen. Mikroskopisch nichts Abnormes.

11. Kaninchen, ebenso behandelt wie 10. Befund derselbe.

12. Kaninchen, ebenso behandelt wie 10 und 11. Tödtung nach 2 Tagen. Befund: Lungen beiderseits lufthaltig, rosaroth, beide Unterlappen der Hinterseite etwas hyperämisch, nirgends Infiltrate.

13. Katze. Rechte Seitenlage. Zuerst starke Speichelsecretion, die später aufhört. Injection von 2 ccm menschlichen Speichels in Pausen. Tödtung nach 3 Tagen. Befund: Rechte Lunge in allen ihren Lappen blauroth verfärbt, die verfärbten Partien fühlen sich derb an, haben mit dem Durchschnitt grauröthliches Aussehen. Die linke Lunge zeigt nur in der untersten Spitze des Unterlappens eine derartige Verdichtung, ist sonst überall lufthaltig und hellrosaroth. Mikroskopisch: Starke katarrhalische Pneumonie der rechten Lunge und des linken Unterlappens.

14. Kaninchen. Rückenlage. Ziemlich starke Salivation. Tödtung nach 1 Tage. Befund: Lungen rosaroth, lufthaltig, ma- und mikroskopisch nichts Abnormes.

15. Hund. Linke Seitenlage. Mässige Salivation. 1½ stündige Narkose. Tödtung nach 4 Tagen. Befund: Rechte Lunge überall lufthaltig, grauroth. Bronchien ohne Inhalt. Linke Lunge: Mittellappen völlig verdichtet, derb, dunkelblauroth, vergrössert, auf dem Durchschnitt heben sich graurothe Herde von der hyperämischen Umgebung ab. Ein solcher Herd ist in einen etwa erbsengrossen Abscess umgewandelt. Der linke Unterlappen ist grösstentheils lufthaltig, in seiner Substanz fühlt man 3 derbe, linsen- bis erbsengrosse Verdichtungen, die sich auf dem Durchschnitt als obensolche Herde erweisen. Mikroskopisch: Katarrhalische Pneumonie.

16. Katze. Rechte Seitenlage. Starke Salivation. Tödtung nach 5 Tagen. Befund: Ma- und Mikroskopisch nichts Abnormes.

17. Katze. Linke Seitenlage. Mässige Salivation. Tödtung nach 3 Tagen. Befund: Lungen lufthaltig, rosaroth, nur am linken Unterlappen ist der untere Rand derb infiltrirt, blauroth verfärbt; in der Substanz des linken Unterlappens fühlt man zahlreiche etwa hanfkorn- bis linsengrosse Verdichtungen, die sich sehr derb anfühlen und auf dem Durchschnitt sich als graurothe Knoten erweisen; wo sie die Pleura erreichen, ragen sie über das Niveau derselben hervor. Der Rand des linken Mittellappens ist ebenfalls etwas verdichtet. Makroskopisch: Pneumonie. Sonst die ganze Lunge gesund.

18. Kaninchen. Rückenlage. In's Maul werden 2 ccm von der kothigen erbrochenen Masse eines Ileuskranken während der Narkose allmählig gebracht. Tödtung 1 Tag später. Befund: Lunge hellroth, lufthaltig, nichts Abnormes mikroskopisch nachweisbar.

19. Kaninchen. Rechte Seitenlage. 2 ccm kothigen Mageninhalts eines anderen Ileuskranken (als Fall 18) werden während der Narkose allmählig im Maule vertheilt. Tödtung nach 3 Tagen. Befund: Die linke Lunge in allen ihren Lappen hellroth und lufthaltig; die rechte zeigt in ihren oberen und mittleren Lappen völlige pneumonische Verdichtung, im Unterlappen nur linsens- bis erbsengrosse Herde. Mikroskopisch: Katarrhalische Pneumonie.

Dass zunächst in allen Fällen, wo eine Lungenaffection auftrat, diese ohne Zweifel auf die Einwirkung des aspirirten Mundinhalts zurückzuführen ist, darüber lässt wohl die Thatsache keinen Zweifel entstehen, dass in den Fällen, in welchen den Thieren eine Seitenlagerung des Körpers gegeben worden war, immer nur die Lungenlappen der Körperhälfte erkrankten, mit welcher die Thiere dem Brette auflagen (vergl. Versuch 6—9, 13, 15, 17, 19). Nach den von Sehrwald festgestellten Regeln über die Flüssigkeitsvertheilung in den Lungen musste der aspirirte Mundinhalt, wenn nicht ausschliesslich, so doch hauptsächlich, in die Lungentheile eingedrungen sein, welche sich bei der Autopsie als erkrankt herausstellten.

Während aber die intratracheale Injection der erwähnten Flüssigkeit nur in 2 Fällen nicht von dem erwarteten Erfolge begleitet war, sehen wir in der zweiten Versuchsreihe eine viel grössere Anzahl von Misserfolgen. Das erklärt sich daraus, dass offenbar die Menge der in die Lungen hineingerathenden infectiösen Flüssigkeit eine grosse Rolle bei der Entstehung der Lungenaffectionen spielt. Während bei der trachealen Injection die Gesamtmenge der Flüssigkeit in die Bronchien hineingelangt, bleibt der künstlich in den Mund hineingebrachte oder dort von selbst durch Secretion der Speichel- und Schleimdrüsen befindliche Mundinhalt zum Theil an den Wandungen der Mund- und Rachenhöhle hängen, fliesst theilweise in den Oesophagus hinein, und nur der Rest gelangt in die Luftwege, um hier bei genügender Menge Lungenaffectionen hervorzurufen. Mit Recht betont Frey nach den Erfahrungen, die er an seinen Versuchen über Aspirationspneumonie machte, dass „das continuirliche, oder, richtiger gesagt, öfters wiederholte

Hineindringen von Mundflüssigkeit schliesslich die Entzündung bedingt.“ Für die Entstehung der Lungenaffection kommen aber neben der Menge des hineingedrungenen Mundinhalts jedenfalls auch noch andre Momente in Betracht; weshalb sollte sonst bei im übrigen völlig gleichen Verhältnissen dieselbe Schädlichkeit das eine Thier verschont lassen, während sie bei dem anderen ausgesprochene Pneumonie erzeugt, wie die Vergleiche zwischen Versuch 16 und 17, 18 und 19 lehren? Es spielen hier eben dieselben Verhältnisse mit, über die wir, mögen wir sie individuelle Disposition oder durch irgend welche Umstände bedingte geringere Widerstandskraft nennen, auch jetzt noch völlig im Unklaren sind, die wir aber bei der Entstehung der Aspirationspneumonie ebenso wie bei jeder Infectionskrankheit in Erwägung ziehen müssen. In diesen Thatsachen liegt meines Erachtens auch der Grund, weshalb nach der Aethernarkose nicht noch bedeutend mehr Bronchitiden und Pneumonien beobachtet werden, als es wirklich geschieht. Wie Nauwerck hervorhebt, wird in den meisten Berichten über die Aethernarkose das Schleimrasseln in Trachea und Schlund als etwas ganz Selbstverständliches angenommen, manchen Autoren, wie Krecke, ist „das laute Rasseln des Narkotisirten geradezu eine Beruhigung.“ Es ist daher Grossmann als Verdienst anzurechnen, wenn er darauf hingewiesen hat, dass dieses Trachealrasseln durchaus nicht als etwas Nothwendiges zu der Aethernarkose zugehört, dass dasselbe vielmehr ein Zeichen beginnender oder bereits stattgehabter Aspiration von Mundinhalt darstellt, und bei richtiger Technik sehr gut zu vermeiden ist. Diese Angabe haben wir, wie bereits erwähnt, bei unseren Aethernarkosen im Wesentlichen vollauf bestätigt gefunden. Allerdings ist die Technik der Aethernarkose eine äusserst schwierige, viel schwieriger als die der Chloroformnarkose; und wenn für letztere der Satz gilt, dass der Leiter der Narkose sich nur mit dieser beschäftigen soll, seine Aufmerksamkeit in keiner Weise durch die Operation ablenken lassen darf, so gilt dies in noch höherem Grade von der Aethernarkose. Wird aber erst die Thatsache allgemein anerkannt werden, dass die Mehrzahl der nach Aether entstehenden Luftaffectionen auf eine Aspiration des infectiösen Mundinhalts zurückzuführen ist, dass diese letztere jedoch durch geeignete Maassnahmen sehr wohl verhütet

werden kann, dann wird die bis jetzt noch bestehende Furcht vor der „Aetherbronchitis und -pneumonie“ ihre Schrecken verlieren, dann werden die Worte Riedel's: „Stände nicht die Bronchitis hinter dem Aether, so würde ich ihn für ein ideales Anaestheticum halten“ ohne diese Einschränkung Geltung haben können, und die Anwendung der Aethernarkose nur bei solchen Operationen als contraindicirt erscheinen, bei welchen durch besondere, in der Art der Operation liegende Verhältnisse bedingt, ein ungehinderter Abfluss des gebildeten Mundinhalts unmöglich ist, oder bei welchen die Gefahr einer Entzündung der Aetherdämpfe nahe liegt.

Die Schlüsse, welche ich aus meinen Versuchen und den daran geknüpften Erörterungen zu ziehen mich berechtigt halte, sind in kurzer Zusammenfassung folgende:

1. Ausser einer geringfügigen vermehrten Schleimabsonderung üben die Aetherdämpfe keinerlei Reizwirkung auf die Tracheo-Bronchialschleimhaut aus.

2. Das bei der Aethernarkose vorkommende Trachealrasseln beruht immer auf Aspiration von Mundinhalt, und ist bei richtiger Technik (Sorge für guten Abfluss des secernirten Mundinhalts durch Tieflagerung und Seitwärtsdrehung des Kopfes und Lüftung des Mundwinkels, Sorge für andauernd freie Athmung durch Vorziehen des Unterkiefers) wohl zu vermeiden.

3. Die nach der Aethernarkose vorkommenden Affectionen der Luftwege sind meist die Folgen einer solchen Aspiration des infectiösen Mundinhalts.

4. Die Flimmerung des Tracheal- und Bronchialepithels ist während der Narkose nicht gestört.

5. Der Speichelfluss beruht bei der Aethernarkose wenn auch zum grössten Theil, so doch nicht allein auf einer localen Reizwirkung der Aetherdämpfe, vielmehr spielen hierbei auch centrale Einflüsse eine Rolle.

Literatur.

- Garrè, Die Aethernarkose. Tübingen 1893. — Körte, Zum Vergleiche der Chloroform- und Aethernarkose. Berl. klin. Wochenschr. 1894. No. 9 u. 10. — Mikulicz, Chloroform oder Aether? Berl. klin. Wochenschr. 1894. No. 46. — Bruns, Zur Aethernarkose. Berl. klin. Wochenschr. 1894. No. 51. — Vogel, Zur Aethernarkose. Berl. klin. Wochenschr. 1894. No. 17. — Tschmarke, Die bisherigen Erfahrungen bei Aethernarkosen. Deutsche med. Wochenschr. 1894. No. 21. — Grossmann, Die Aethernarkose. Deutsche med. Wochenschr. 1894. No. 3 u. 4. — Derselbe, Eine neue Aethermaske. Deutsche med. Wochenschr. 1894. No. 21. — Derselbe, Die Bronchitiden und Pneumonien bei der Aethernarkose. Deutsche med. Wochenschr. 1895. No. 29. — Witzel, Praktische Erwägungen über das Operiren unter Anwendung der Narkose. Deutsche med. Wochenschr. 1894. No. 30 u. 31. — Sie x, Ueber die Aethernarkose. Berl. klin. Wochenschr. 1890. S. 169. — Riedel, Die Morphium-Aethernarkose. Berl. klin. Wochenschr. 1896. No. 33. — Poppert, Ueber einen Fall von Aethertod in Folge von Lungenoedem nebst Bemerkungen zur Narkosenstatistik. Deutsche med. Wochenschr. 1894. No. 37. — Gurli's Narkotisirungstatistiken. Verhandl. d. deutschen Gesellschaft f. Chirurgie. — Nauwerck, Aethernarkose und Pneumonie. Deutsche med. Wochenschr. 1895. No. 8. — Sehrwald, Ueber die percutane Injection von Flüssigkeiten in die Trachea, deren Verbreitung in den Lungen etc. Deutsches Archiv für klin. Medicin. 39. Bd. — Perrin et Lallemand, Traité d'anesthésie. Paris 1863. — Lallemand, Perrin et Duroy, Du Rôle de l'alcool et des anesthésiques dans l'organisme. Paris 1860. — Rossbach, Ueber Schleimbildung und Behandlung der Schleimhautkrankheiten in den Luftwegen. Festschrift zur III. Saecularfeier der Universität Würzburg. Bd. I. Leipzig 1882. — Cl. Bernard, Leçons sur les anesthésiques. Paris 1875. — Derselbe, Leçons sur les phénomènes de la vie communes aux animaux et aux vegetaux. Paris 1878. — Huizinga, Ueber die Einwirkung einiger Gase auf Flimmer-, Blut- und Eiterzellen. Centralblatt f. d. med. Wiss. 25. I. 1868. — Engelmann, Ueber die Flimmerbewegung. Jenaische Zeitschr. f. Medicin und Naturwissenschaft. Leipzig 1868. — Derselbe, Physiologie der Protoplasma- und Flimmerbewegung. Hermann's Handbuch der Physiologie. 1879. 1. Theil. — Frankenhäuser, Untersuchungen über den Bau der Tracheo-Bronchialschleimhaut. Dissert. Dorpat 1879. — Kappel, Anaesthetica. Deutsche Chirurgie, Lief. 20. 1880. — Hankel, Handbuch der Inhalations-Anaesthetica. Leipzig 1891. — Löwit, Ueber die Entstehung des Lungenoedems. Ziegler's Beitr. z. pathol. Anat. XIV. 3. Hft. — Nothnagel, Zur Lehre vom Husten. Virchow's Archiv. Bd. 44. S. 95. — Pietrzikowski, Ueber die Beziehung der Lungenentzündung zum eingeklemmten Bruch. Zeitschr. für Heilkunde. X. 1889. — Rosenthal, Ueber Erkältungen. Berl. klin. Wochenschr. 1872. No. 38. — Dürk, Studien über Aetiologie und Histologie der Pneumonie. Deutsches Archiv f. klin. Med. 58 Bd. 4. u. 5. Hft. — Comte, De l'emploi

de l'éther sulfurique à la clinique chirurgicale de Genève. Dissert. 1862. — Traube, Gesammelte Beiträge zur Pathologie und Physiologie. Berlin 1871. Bd. 1. — Perl und Lipmann, Experimenteller Beitrag zur Lehre von der Lungenblutung. Virchow's Archiv. Bd. 51. S. 552. — Sommerbrodt, Hat das in die Luftwege ergossene Blut ätiologische Bedeutung für die Lungenschwindsucht. Virchow's Archiv. Bd. 55. S. 166. — Hohenhausen, Ein experimenteller Beitrag zur Aetiologie der septischen Pneumonie. Deutsche Zeitschr. f. Chirurgie. Leipzig 1875. V. 601. — Schottelius, Experimentelle Untersuchungen über die Wirkung inhalirter Substanzen. Virchow's Archiv. 73. Bd. — Corning, Ueber miliare katarrhalische Inhalationspneumonien. 2 Arbeiten aus dem pathol. anat. Institut zu Würzburg. Wiesbaden 1878. — Frey, Die patholog. Lungenveränderungen nach Lähmung der Nervi vagi. Leipzig 1877. — Krecke, Beitrag zur Narkotisierungsfrage. Münch. med. Wochenschr. 1894. No. 39, 40, 41.

VIII.
**Characteristischer Meteorismus bei Volvulus
des S romanum.**

Von
Professor Dr. Carl Bayer

in Prag.

(Mit 4 Figuren.)

Bei genauer Berücksichtigung der Form eines meteoristisch geblähten Unterleibes ist es im Allgemeinen nicht schwer, den Sitz eines bestehenden Hindernisses für die Fortbewegung des Darminhalts beiläufig zu bestimmen, solange der Darm noch nicht vollständig paralytisch geworden. Gewisse Meteorismus-Formen sind ja bekanntlich ganz charakteristisch und als diagnostische Symptome ganz verlässlich. Das aufgetriebene Epigastrium bei sonst eingesunkenem Unterleibe spricht für ein Hinderniss hoch oben im Dünndarme; die über den ganzen Unterleib ausgedehnte Aufblähung, besonders ausgesprochen als starke Ausdehnung der Weichen, deutet auf eine Absperrung des Dickdarms hin; eine halbkugelige Prominenz um den Nabel herum, gleichmässig nach allen Seiten abfallend, bei eingesunkenen Flanken, bekundet den Sitz einer Unwegsamkeit im unteren Ileum resp. im Coecum. Namentlich ist diese letztgenannte Form des „Dünndarm-Meteorismus Kat'exochen“ in ihrer Aehnlichkeit mit der ad maximum ausgedehnten Harnblase (Besnier)¹⁾ geläufig. Entsprechende Combinationen ergeben ceteris paribus auch complicirtere Schlüsse, namentlich, wenn auch unbedeutend scheinende Momente, wie circumscriphte kleine Formveränderungen, an- und abschwellende

¹⁾ Cf. Uhde, Chirurgische Behandlung innerer Einklemmungen.

Prominenzen im Sinne v. Wahl's „circumscripiten Meteorismus“ berücksichtigt werden. Ist die Darmbewegung noch nicht erlahmt, so leitet das plötzliche Stocken der pathologisch erhöhten oder künstlich durch Reiben erzeugten Peristaltik und das sich Aufbäumen des unmittelbar vor der Stenose gelegenen Darmabschnittes auf den Sitz der Verengerung. Unter Umständen erleichtert auch die Harnuntersuchung (Indican), Sondeneinführung, Infusion etc. die Diagnose. —

Viel schwieriger ist es, aus der Form des Meteorismus das Quale des Hindernisses zu bestimmen. Am leichtesten sind noch die charakteristischen Wülste der Intussusception zu erkennen, namentlich wenn sie weiter wandernd zugleich sich verlängern.

Mit Zuhülfenahme der Anamnese wird es mitunter auch gelingen zwischen einer Narbe, einem eingekleiteten Fremdkörper oder Gallenstein und einem stenosirenden Tumor bei einer tastbaren circumscripiten Härte zu unterscheiden, wenn auch bei genauer Berücksichtigung aller Momente Irrungen mannigfacher Art möglich sind. So fand ich bei der Operation einer localisirbaren Stenose und tastbaren umschriebenen Härte bei bestehendem Dünndarmmeteorismus mit Ileus einer 65jährigen marastischen Frau einen kastaniengrossen Gallenstein, der sich vor der Bauhini'schen Klappe festgekleit hatte; laut Anamnese, welche für die Annahme einer Cholelithiasis keine charakteristischen Daten ergab, laut Status und Krankheitsverlauf hatte ich Carcinom angenommen¹⁾. In einem andern Falle, einen 35 Jahre alten Tapezirer betreffend, konnte ich dagegen in Würdigung der seit einigen Monaten öfter wiederkehrenden, in den letzten 14 Tagen rasch zunehmenden Stenose

¹⁾ Der noch nicht veröffentlichte Fall möge hier kurz mitgeteilt werden: Eine 65 Jahre alte Frau litt angeblich vorher nur ab und zu an Coprostase; vor 12 Tagen Erbrechen nach einem Diätfehler (Wurst gegessen und viel Wasser darauf getrunken); zugleich Stuhlverstopfung. Nach einem Abführmittel und nach Irrigationen ging noch etwas Koth ab, nachher vollständige Darmocclusion. Seit 3 Tagen Ileus. Nach der Operation giebt die Frau auf eindringliches Befragen zu, dass sie häufig auch an „Magenkrämpfen“ gelitten und vor einem Jahre eine Blinddarmentzündung (?) überstanden habe. Bei der Operation (20. September 1896) fanden sich ausser dem oben erwähnten Befund zahlreiche narbige Darmadhäsionen und zwar am Coecum, an der Flexura coli lienalis und zwischen einzelnen Dünndarmschlingen — vielleicht Folgen früher schon abgegangener Gallensteine. — Entfernung des Gallensteins durch Einschnitt; Darmnaht. Coecalwärts sah man im Inneren des letzten Ileum derbe Narben an der Schleimhaut. Tod in der Nacht nach der Operation, nachdem viele Stühle abgegangen waren. Perforation? Die Section wurde nicht gemacht.

und des rapiden Kräfteverfalls, im Zusammenhang mit dem Nachweis eines sich stetig steigernden partiellen Dünndarmmeteorismus die Diagnose „Tumor intestini tenuis“ durch die Laparotomie verificiren, obschon eine Geschwulst nicht zu tasten war¹⁾. In einem dritten Falle war die Diagnose einer narbigen Verengung des Coecums sowohl aus dem localen Befund als auch aus der Anamnese mit Sicherheit anzunehmen²⁾. Bei tastbarem, höckerigem Tumor ist die Diagnose: Coecum-Carcinom nicht schwer; es ist aber auch hier oft schon Tuberculose statt des supponirten Tumors bei der Operation gefunden worden; dasselbe gilt von hohem Sigma-Carcinom, wenn auch gerade hier eine Verwechslung mit chronischer Colitis, wobei die tastbare Darmwandverdickung mit Krypten und Kothpröpfen einen Tumor nicht selten vortäuscht, möglich ist. In solchen zweifelhaften Fällen kann nur eine längere Beobachtung des Kranken Klarheit bringen. Nur dann, wenn ein Carcinom der unteren Partien der S-schlinge, vom Rectum aus sowohl als von oben durch die Bauchdecken dem Tastsinne unerreichbar vorliegt, ergeben sich gewisse Schwierigkeiten; doch wird hier die Sondenuntersuchung Aufschluss geben.

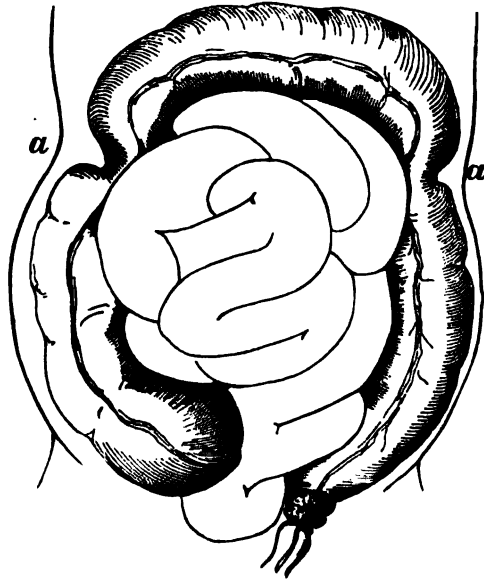
Auf ein Moment erlaube ich mir, hier speciell aufmerksam zu machen, das mir im Allgemeinen nicht genügend gewürdigt zu werden scheint; es ist dies das regelmässige Vorkommen der grössten Spannung und Wölbung der Coecalgegend bei sonst deutlichem Dickdarmmeteorismus in Fällen, wo erst tief im Rectum das Hinderniss steckt. Ich fand dieses Symptom bei einer narbigen Rectumstenose eines Säuglings, bei dem es sich um einen mächtigen Tumor des Coecums und Colon ascendens gehandelt hat, welcher einer Nierengeschwulst täuschend ähnlich sah, doch bei genauerer Untersuchung — Eindrückbarkeit, Luftblasenknittern, Volumsänderung — schliesslich mit Sicherheit als Kothtumor erkannt werden konnte. Ich sah ferner dieses selbe Symptom erst vor Kurzem in einem Falle von Darmimpermeabilität, welche durch ein tiefsitzendes Sigmacarcinom bedingt war und

¹⁾ Der Fall ist mitgetheilt im Anhang zum Jahresberichte des Spitales der Barmherzigen Brüder in Prag 1898. Der Tumor sass so ziemlich am Uebergange des Jejunum ins Ileum und erwies sich histologisch als Adeno-Carcinom (Chiari). Resection. Circuläre Darmnaht. Heilung.

²⁾ Cf. „Zur Laparotomie bei Ileus im Kindesalter“. Prager medicinische Wochenschrift. 1895. No. 34 und 35.

früher schon einmal in einem gleichen Falle, wo es aber in Folge dieser maximalen Blähung sogar zu Gangrän des Coecums gekommen war, obwohl die Darmabsperrung weit weg davon im S Romanum ihren Sitz hatte. Die Erklärung dieser Erscheinung ergibt sich aus der Rückstauung des Darminhalts durch den gleichmässig erweiterten Dickdarm bis zur nächsten Uebergangsstelle in's engere Lumen und dies ist eben die Einmündung des Dünndarms in's Coecum. Zur Veranschaulichung des Gesagten diene Fig. 1.

Fig. 1.



Sie giebt das Bild wieder, wie man es nach Eröffnung der Bauchhöhle bei impermeablen Sigmacarcinomen in der Regel vorfindet; interessant sind auch die Abknickungen des Colon an seinen Umbiegungsstellen (Flexura hepatica und lienalis) und die bei einem gewissen Grade der Spannung regelmässig vor diesen Knickungen wahrzunehmende blindsackartige Auftreibung des Colon, die sich auch aussen am Unterleibe deutlich als Wellenberg- und thal markirt (a—a). Ich füge hier die Abbildung an, weil mir die Vergegenwärtigung der Verhältnisse zum Vergleich mit dem für Volvulus charakteristischen Bilde von Wichtigkeit zu sein scheint.

Verwechslungen der soeben kurz berücksichtigten, häufigsten Ursachen der Darm-Impermeabilität (Narben, Stränge, Geschwülste, Fremdkörper, Koth-Gallensteine) mit inneren Hernien werden kaum leicht unterlaufen, schon mit Rücksicht auf die charakteristische Form der letzteren, abgesehen von dem wesentlich abweichenden klinischen Bilde.

Es giebt aber noch eine Absperrungsart des Darmes, deren Diagnose Schwierigkeiten bereiten kann; ich meine den Volvulus. Gerade hier können am leichtesten Täuschungen vorkommen wegen der Umlegung des gedrehten Darmabschnitts in Folge seiner Blähung von der einen Seite auf die andere; und leichter ist schon die Deutung, wenn einmal der gedrehte Darmabschnitt als „Geschwulst“ tastbar geworden ist, wenn auch dann viele Täuschungen möglich sind. Solange keine deutliche Volvulus-Geschwulst vorliegt, wird die Diagnose in den meisten Fällen unmöglich sein oder höchstens per exclusionem mit Rücksicht auf die Anamnese: „Rasche Körperbewegung — plötzlicher Schmerz;“ „Angestrenzter Stuhlgang — heftiger Colikanfall“ Vermuthung bleiben, bis weitere Beobachtung mit Laparotomie oder Obduction Aufklärung schaffen wird. Selbst der erfahrene Uhd e weiss über den localen Befund bei Volvulus nicht mehr zu sagen als folgt: „Bauch gering, oder erheblich, und zwar gleichmässig aufgetrieben, besonders aber in der rechten oder linken Fossa iliaca; bei Druck beträchtliche Schmerzhaftigkeit oder kein Schmerz, zuweilen Kollern in den Gedärmen wahrnehmbar. — Sitz meistens im Dickdarne. Geschwulst: keine, oder eine nicht gehörig umgrenzte, von der Schambeinverbindung nach dem Nabel und dem vorderen Darmbeinstachel hin sich erstreckende, bei einem Kranken.“ (l. c. pag. 30.) —

Es ist somit im Beginne dieses Leidens die Diagnose mit Sicherheit kaum zu stellen, im vorgeschrittenen Stadium durch den alles verdeckenden allgemeinen Meteorismus unmöglich. Nachdem nun die Mehrzahl der Fälle von sogenanntem „innerem Darmverschluss“ zu spät oder mindestens immer im vorgerückten Stadium demjenigen vorgeführt zu werden pflegen, der eben handelnd helfen soll, so müsste eigentlich der Chirurg an der Möglichkeit verzweifeln, je einmal die Diagnose „Volvulus“ stellen zu können. Und doch ist die Diagnose wiederholt schon vor der Operation gestellt worden und — glaube ich — hätte auch ich dies können,

wenn ich in dem eben mitzutheilenden Falle alle vorhandenen localen Erscheinungen richtig taxirt hätte, ganz abgesehen von der Beihilfe der Anamnese.

Wohl nahm ich zufolge der Form des Meteorismus an, es müsse sich um ein Hinderniss unterhalb des S Romanum handeln; die wahre Natur aber dieses Hindernisses zeigte mir erst der geöffnete Unterleib, und dabei sagte mir die Congruenz der Form des blossgelegten Darmes mit den Umrissen des Meteorismus, wie er am uneröffneten Unterleibe constatirt worden war, dass eine präcisere Deutung — und nur eine Deutung möglich war.

Eben dieser Umstand veranlasst mich, auf die wahrgenommenen Einzelheiten bis in's kleinste Detail einzugehen, weil ich glaube, dass ihnen ein gewisser differenzial-diagnostischer Werth zukommt; und oft schon ist es auch in der Chirurgie so gewesen, dass einmal Gesehenes leicht und gleich nachher wieder gesehen worden ist; der letzte Satz möge daher die etwas langathmige Einleitung zur eigentlichen Sache entschuldigen.

Am 13. December v. J. hatte ich den Zustand eines 50 J. alten Mannes zu beurtheilen, der am Abend zuvor in's Spital der Barmherzigen Brüder aufgenommen war. Laut Anamnese litt der Kranke in den letzten Jahren wiederholt an vollständiger Undurchgängigkeit des Darmes, welche sich jedoch binnen wenigen Tagen immer spontan löste. Fünf Tage vor der Spitalsaufnahme trat nach einem Stuhlgang unter heftigen Schmerzen derselbe Zustand wieder ein und hielt unter zunehmender Aufblähung des Unterleibes an.

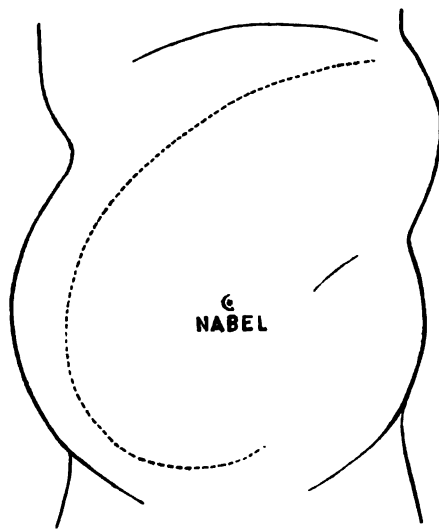
Ich übergehe die Schilderung der bei totaler Darmimpermeabilität geläufigen Allgemeinerscheinungen, welche auch hier alle vorhanden waren, will nur hervorheben, dass der Kranke ganz das Bild einer inneren Incarceration darbot.

Eine ganz eigenthümliche Form zeigte der enorme Meteorismus, so dass er schon auf den ersten Blick von den Erinnerungsbildern jener, die ich bislang gesehen hatte, wesentlich abwich. Der Bauch des Kranken schien in seiner oberen Hälfte nach links, in der unteren nach rechts verschoben. Der Gesamteindruck war der eines S-förmigen Wulstes. (Fig. 2a.) veranschaulicht den äusseren Aspect.

Es war klar, dass die Form des Meteorismus einzig und

allein auf ein Hinderniss unterhalb des S-Romanum hindeutete; dafür sprach schon der ausgesprochene „Dickdarm-Meteorismus“, dessen epigastrischer Querwulst mit Bestimmtheit als Colon transversum zu deuten war. Unklar war mir nur der schräg von links oben nach rechts unten verlaufende, im rechten Hypogastrium nach links wieder umbiegende Schrägwulst, der rechts unten in der Coecalgegend zum Platzen gespannt und halbkugelrund, wie ein gebogenes Knie abzutasten war, und der sattelförmige Einbug links an der Grenze

Fig. 2a.



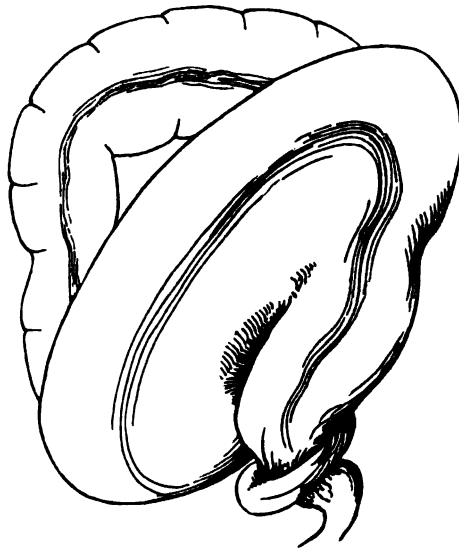zwischen Epi- und Hypogastrium, wo bei ausgesprochenem Dickdarmmeteorismus sonst die grösste Vorwölbung vorzukommen pflegt, ganz conform der gleichen Vorwölbung der entgegengesetzten Bauchgegend. Es war also die Asymmetrie und die schräge Gesamtform des Meteorismus das Abweichende von dem gewöhnlichen Typus¹⁾.

¹⁾ Als characteristisch für die Torsio flexurae sigm. wird die „viereckige Form des aufgetriebenen Unterleibes“ für gewöhnlich angenommen, so z. B. auch von Obalinski (Langenbeck's Archiv f. klin. Chirurgie, Bd. 38, Heft 2); dieses Symptom allein scheint mir nicht zureichend genug zu sein.

Ich deutete diesen Befund dahin, dass der untere Theil des Colon descendens mit dem Anfangstheil des S-Romanum, oder dieses letztere allein infolge des absoluten Hindernisses und der maximalen Darmblähung aus dem retroabdominalen Raum hervorgetreten und über den Dünndarm nach rechts hinüber sich umgelegt hätte.

Nach Eröffnung des Unterleibes, welche sofort vorgenommen wurde, sah ich, dass der innere Befund an den äusseren Umrissen des Meteorismus viel genauer hätte abgelesen werden können,

Fig. 2b.



als es mir möglich geschienen. Fig. 2b sagt alles und man muss, die Skizze des Meteorismus und das Bild des inneren Befundes nebeneinander betrachtend, sagen, dass das letztere in der ersteren förmlich hindurchschimmert.

Es wäre somit im Wiederholungsfalle dieser charakteristischen Meteorismusform — einen ähnlichen Zustand der Bauchdecken- und Darmspannung vorausgesetzt — die praecise Diagnose: „Volvulus des S-Romanum“ möglich.

In unserem Falle war die S-Schlinge zweimal links gedreht (verkehrter Uhrzeiger); nach Herausholung des oberen Poles unter

dem linken Rippenbogen drehte sie sich spontan einmal rechts um; eine zweite Rechtsdrehung vollendete die Detorsion. Ob aus einer Rechtsdrehung mit Nothwendigkeit eine Umkehr der Obliquität des Meteorismus — ein schräger Wulst von rechts oben nach links unten — resultiren würde, bin ich ausser Stande zu entscheiden. —

Ergänzend zum örtlichen Befund an der gedrehten Schlinge sei noch die geringe Breite des Mesosigma bei relativer Länge, also eine gewisse abnorme Nähe der Fusspunkte der S-Schlinge erwähnt, ein Vorkommniß, welches gewöhnlich als Gelegenheitsursache des Volvulus angeführt wird und im mitgetheilten Falle auch von uns gesehen wurde.

Der Kranke starb 4 Tage nach der Operation bei durchgängigem Darne an Gangrän der Drehungsstelle; allgemeine Peritonitis war nicht vorhanden (Herr Dr. Zaufal). —

Die Spätoperationen bei Volvulus geben im Allgemeinen ungünstige Resultate, sei es wegen vorgeschrittener Herzschwäche, sei es infolge schon bestehender schwerer Circulationsstörungen am Darne.

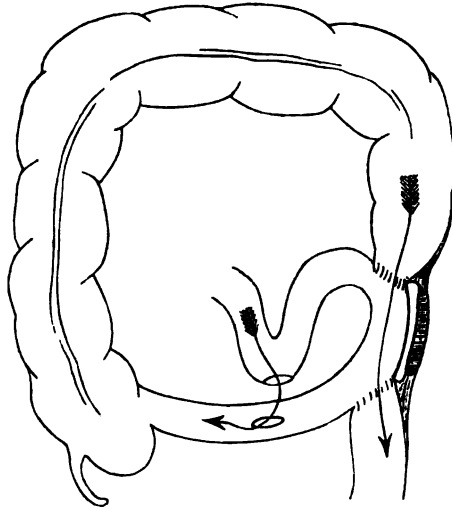
Es wäre zu erwägen, ob nicht der seinerzeit von Nicoladoni für das gangränbedrohte Quercolon nach Magenresection gemachte academische Vorschlag, eine Dünndarmschlinge in den Tractus des Dickdarms einzuschalten, in Spätfällen praktischer Verwirklichung werth wäre, zumal die directe Vereinigung der Darmenden nach Resection des S-Romanum, wenn auch unter Umständen ausführbar, immer schwierig und unsicher, ein Anus im Colon descendens und Exstirpation des Volvulus ein kläglicher Nothbehelf bleibt, ein provisorisches Herausleiten der ganzen Schlinge wegen der tiefen Lage und Fixation der am meisten gefährdeten Stelle unmöglich ist.

In Fällen deutlicher Circulationsstörung, namentlich wenn der Darm durch die Blähung auch gelitten, bei ausgesprochener Herzschwäche, — wie leider nur zu oft, — dürfte bis auf Weiteres Exstirpation und Anus trotz allen diesem Verfahren anhaftenden Mängeln das Richtige sein. Die Anlegung des Anus artificialis könnte in diesen Fällen immerhin so stattfinden, dass auf eine eventuelle spätere Schliessung Rücksicht genommen würde.

Ist der Kräftezustand des Kranken gerade kein verzweifelter, so kann der Anus allenfalls durch Ausschaltung des Dickdarmes in der Art umgangen werden, dass nach Resection des S-Romanum sein Colonende vernäht und sein rectales Ende in eine Lateral-

öffnung des letzten Ileum eingepflanzt wird. (Einpflanzung des rectalen Querschnitts in einen Schlitz der Ileumschlinge und Vernähung des Colon descendens.) Nach den exacten Untersuchungen von Eiselsberg's¹⁾ erscheint die Ausschaltung des Dickdarmes immerhin zulässig, wenn Sorge für Abfuhr der darin stagnirenden Secrete getragen wird²⁾. Die Anastomose zwischen Ileum und Rest des Enddarmes erfüllt dann auch diese Indication.

Fig. 3.



Wollte man auf die Dickdarmverdauung nicht ganz verzichten, so bliebe als Ausweg noch die Anlage im Sinne Fig. 3, mit oder ohne separate Ileoanastomose übrig; doch ist dieser Vorgang schon viel complicirter und zeitraubender.

¹⁾ Nederl. Tijdschr. vor Geneeskunde. 1896, No. 8. — Centralbl. für Chirurgie. 1896, No. 22.

²⁾ Dies lehren die Fälle von Anus praeternaturalis im letzten Ileum und besonders der von Ciechowski und Jakowski (Langenbeck's Archiv f. klin. Chirurgie, Bd. 48, Heft 1, S. 136) mitgetheilte Fall, in welchem ein wahrscheinlich aus tuberculösen Ulcerationen hervorgegangener Anus praeternaturalis im letzten Ileum 35 Jahre lang (!) ohne Nachtheil für den Organismus getragen wurde.

ARCHIV
FÜR
KLINISCHE CHIRURGIE.

BEGRÜNDET

VON

Dr. B. von LANGENBECK,
weil. Wirklichem Geh. Rath und Professor der Chirurgie.

HERAUSGEGEBEN

VON

DR. E. V. BERGMANN, **DR. E. GURLT,** **DR. C. GUSSENBAUER**
Prof. der Chirurgie in Berlin. Prof. der Chirurgie in Berlin. Prof. der Chirurgie in Wien.

SIEBENUNDFÜNFZIGSTER BAND.

ZWEITES HEFT.

Mit 15 Abbildungen im Text.

BERLIN, 1898.

VERLAG VON AUGUST HIRSCHWALD.

N.W. Unter den Linden No. 68.



Inhalt.

	Seite
IX. Ueber die neuesten Bestrebungen, die aseptische Wundbehandlung zu vervollkommen. Von Professor Dr. J. Mikulicz	243
X. Die Ursachen des Misslingens der Asepsis. Von Professor Dr. Landerer	280
XI. Die aseptische Versorgung frischer Wunden, unter Mittheilung von Thierversuchen über die Auskeimungszeit von Infectionserregern in frischen Wunden. Von Prof. Dr. P. L. Friedrich. (Mit 2 Figuren.)	288
XII. Ueber peritoneale Resorption und Infection. Von Dr. W. Noetzel.	311
XIII. Ueber Wundsecret und Bacterien bei der Heilung per primam. (Aus der chirurg. Klinik des Professor Wölfler in Prag.) Von Dr. Hermann Schloffer	322
XIV. Locale Analgesie bei Operationen. Von Dr. Hackenbruch	345
XV. Gastroenterostomia et Enteroanastomosis, ein neues vereinfachtes Verfahren. Von Professor Dr. A. Podres. (Mit 4 Figuren.)	358
XVI. Experimentelle Untersuchungen und Erfahrungen über Infiltrationsanästhesie. Von Privatdocent Dr. H. Braun. (Mit 2 Figuren.)	370
XVII. Erfahrungen über lokale Anästhesie in der Breslauer chirurg. Klinik. Von Dr. Georg Gottstein	409
XVIII. Neue Experimente zur Erzeugung von Pankreatitis haemorrhagica und von Fettnekrosen. Von Professor Dr. Hildebrand	435
XIX. Ein neues Verfahren der Blasennaht nach Sectio alta. Von Professor Dr. W. J. Rasumowsky. (Mit einer Figur.)	438
XX. Ueber die bisherigen Erfahrungen bei der radicalen Operation des Magencarcinoms (der Magenresection und der Magenextirpation) an der Züricher chirurgischen Klinik. (Aus der chirurgischen Klinik in Zürich.) Von Professor Dr. Krönlein	449
XXI. Ueber Regeneration des Magens nach totaler Resection. Von Professor Dr. Schuchardt. (Mit 2 Figuren.)	454
XXII. Die neueren Magenoperationen in der Czerny'schen Klinik und die bisherigen Dauererfolge. Von Stabsarzt Dr. Steudel. (Mit 3 Figuren.)	459
XXIII. Eine neue Methode der Pylorus- und Darm-Resection. Von Dr. Doyen	465
XXIV. Beitrag zur Anwendung des Murphy-Knopfes. Von Dr. Storp.	470
XXV. Einiges über die Anwendung der Darmknöpfe. Von Professor Dr. Anton Wölfler. (Mit einer Figur.)	475



IX.

Ueber die neuesten Bestrebungen, die aseptische Wundbehandlung zu vervollkommenen.

Von

Professor Dr. J. Mikulicz

in Breslau¹⁾.

M. H.! Es waren vor wenigen Tagen 24 Jahre vergangen, seit Richard von Volkmann in unserer Gesellschaft seinen Vortrag²⁾ über die Lister'sche Wundbehandlungsmethode hielt und damit das neue Verfahren dauernd in Deutschland einbürgerte. Inzwischen hat das Verfahren mannigfache Wandlungen erfahren. Wenn wir diese Wandlungen nach ihrer wesentlichsten Tendenz kennzeichnen wollen, so können wir 4 Perioden unterscheiden. In der ersten Periode galt es, der neuen Idee in Form der unveränderten Lister'schen Methode allgemeine Anerkennung zu erkämpfen. In der zweiten Periode wurden die unwesentlichen Bestandtheile des Lister'schen Verfahrens allmähig beseitigt; man strebte nach möglichster Vereinfachung der Methode — aber immer unter Beibehaltung des Principis der Antiseptik.

Inzwischen brachte uns die Bacteriologie die Erkenntniss, dass die theoretischen Voraussetzungen der Lister'schen Methode irrig waren: sie wirkte in ihren einzelnen Bestandtheilen gar nicht oder

¹⁾ Abgekürzt vorgetragen am 1. Sitzungstage des XXVII. Congresses der Deutschen Gesellschaft für Chirurgie zu Berlin, 13. April 1898.

²⁾ Ueber den Einfluss der Lister'schen Methode auf den Gang des Wundheilungsprocesses. III. Congress. 3. Sitzungstag, Freitag, den 10. April 1874. — Der Vortrag ist später ausführlich erschienen in den Beiträgen zur Chirurgie und in der Sammlung klinischer Vorträge, No. 96, 1875. (Beide in Leipzig, bei Breitkopf und Härtel.)

nur sehr unsicher bacterientödtend; ihre Hauptwirkung auf die Wundbakterien beruhte vielmehr auf Entwicklungshemmung. Es lag nahe, an Stelle dieser unzulänglichen, mit vielen Nachtheilen für Patienten und Arzt verbundenen Methode eine andere zu construiren, in der die neuen, wissenschaftlich erprobten Sterilisierungsmethoden die Hauptrolle spielten; die dahin zielenden Arbeiten fallen in die dritte Periode. So entstand die aseptische Wundbehandlung, deren erste Anfänge wir in der Kieler Klinik finden, woselbst sich unter Esmarch's Leitung Neuber bemühte, die alten antiseptischen Maassregeln durch aseptische Maassnahmen im Sinne der Keimfreiheit zu ersetzen. Den weiteren Ausbau und die Vervollkommnung des aseptischen Verfahrens zu einer practisch allgemein verwerthbaren Methode verdanken wir bekanntlich neben zahlreichen anderen Chirurgen, die auf diesem Gebiete gleichzeitig thätig waren, vor allem Bergmann und seinem leider zu früh verstorbenen Schüler Schimmelbusch.

Mit der Ausbildung der aseptischen Wundbehandlung, wie sie vor 6 Jahren durch das vortreffliche Büchlein von Schimmelbusch¹⁾ dargestellt wurde, schien zunächst ein gewisser Abschluss erreicht worden zu sein. In den allerletzten Jahren regt es sich indessen wieder von den verschiedensten Seiten. Man gesteht kleinere oder grössere Misserfolge zu, die zum Glück selten sind, aber doch ein unheimliches Gefühl der Unsicherheit erzeugen und jedenfalls darthun, dass die Methode nicht absolut verlässlich ist; denn sie giebt uns kein Gewähr dafür, dass unsere Operationswunden ausnahmslos keimfrei bleiben, dass sie immer so heilen wie subcutane Verletzungen. Und das zu erreichen, muss doch unser letztes Ziel bleiben. Dass die aseptische Wundbehandlung in der heut noch fast allgemein geübten Form noch weit von diesem Ziel entfernt ist, dafür spricht am besten der Umstand, dass die Drainirung aller grösseren und complicirten Wunden immer noch als das Normalverfahren gilt, und dass viele Operateure es bei besonders gefährdeten Wunden selbst vorziehen, auf die primäre Heilung zu verzichten und die Wunde zu tamponniren, um sie im besten Fall erst nach einigen Tagen zu vernähen. Während wir das in Folge einer subcutanen Verletzung z. B. Fractur ange-

¹⁾ Anleitung zur aseptischen Wundbehandlung. Von Dr. C. Schimmelbusch. Berlin 1892 (I. Aufl.). August Hirschwald. (II. Aufl. 1893.)

- sammelte Blut und sonstige Exsudat ruhig seinem Schicksal überlassen, wird es beim aseptischen Verfahren als günstiger Nährboden für Bacterien möglichst sorgfältig nach aussen geleitet. In der schon citirten Anleitung zur aseptischen Wundbehandlung sagt Schimmelbusch Seite 76 ausdrücklich: „Sowie eine Wunde auch nur mässig Flüssigkeit absondert, wird das Zukleben illusorisch, ja gefährlich“. Die selbst kleinen Fehler des sog. aseptischen Verfahrens sind heute um so störender, als sich die Anforderungen an die operative Technik immer mehr steigern und selbst kleine, früher kaum beachtete Störungen z. B. Fadeneiterungen bei manchen Operationen fast Misserfolge bedeuten.

So ist es verständlich, dass von den verschiedensten Seiten nach den Fehlerquellen der heute geübten Wundbehandlung eifrig geforscht und so das ganze Verfahren einer gründlichen Revision unterzogen wird. Die jüngsten Bestrebungen auf diesem Gebiet gehören einer vierten Periode an, deren Aufgabe es ist, das ideale Ziel der vollkommenen Keimfreiheit beim Operiren zu erreichen oder ihm wenigstens möglichst nahe zu kommen. Wir werden später sehen, dass wir uns bei diesen Bestrebungen von dem einseitigen Princip der Asepsik insofern emancipiren müssen, als wir die Sterilisierungsmethoden dort, wo sie überhaupt anwendbar sind, beibehalten, im Uebrigen aber, namentlich bei der Desinfection der Haut, die entwicklungshemmenden Desinfectionsmittel im Sinne der Antiseptik bis zu einem gewissen Grade wieder zur Geltung bringen. Ich selbst bin seit 2 Jahren bemüht, mich unter Mitwirkung meiner Assistenten an dieser Arbeit zu betheiligen; ich hätte mich nicht an eine so schwierige Aufgabe gewagt, wenn ich nicht die ausgiebigste Unterstützung bei meinem hochverehrten Collegen Prof. Flügge gefunden hätte, in dessen Laboratorium und unter dessen Controlle ein Theil der einschlägigen Arbeiten ausgeführt worden ist.

Ich hatte schon im Juni vorigen Jahres in der Deutschen med. Wochenschrift (No. 26) einen kurzen vorläufigen Vorbericht über unsere Versuche erstattet. Heute sei es mir gestattet, über die weiteren Ergebnisse unserer Arbeiten auf diesem Gebiete zu berichten.

Als Endziel unserer Versuche haben wir uns, wie schon erwähnt, die Aufgabe gestellt, die Methoden derart zu vervollkommen, dass eine von Hause aus nicht inficirte Operationswunde soweit

keimfrei erhalten bleibt, dass sie nach vollkommenem Verschluss ebenso wie eine subcutane Verletzung reactionslos heilt. Wenn wir von diesem Gesichtspunkte aus die durch die Bergmann'sche Schule ausgebildete aseptische Wundbehandlung revidiren, so müssen wir zunächst hervorheben, dass dieselbe, soweit es sich um die Sterilisirung des Tupf- und Verbandmaterials, sowie der Instrumente handelt, ihre Aufgabe mit absoluter Sicherheit erfüllt. Die zu diesem Zwecke von Schimmelbusch construirten oder modificirten Apparate werden auch heute als muster-giltig beibehalten werden können.

So sicher nun die Sterilisirung des todten Materials, sei es durch kochendes Wasser, sei es durch heissen Dampf, sei es durch entsprechende trockene Hitze, erfolgt, so fehlt es uns doch unter Umständen an einem sicheren Erkennungszeichen, dass das uns vorgelegte Material: Tupfer, Compressen, Verbandstücke, kurz alle die Dinge, die während der Operation mit der Wunde in innige Berührung kommen, auch thatsächlich und in ausreichender Weise dem Desinfectionsverfahren unterworfen waren. Auf die Ueberzeugung, dass die genannten Gegenstände thatsächlich keimfrei sind, bauen wir ja unser ganzes Verfahren, ein Versehen in dieser Richtung kann verhängnissvoll für unsern Kranken werden. Aber auch abgesehen davon ist es für denjenigen, der den meist kleinen und oft schwer zu eruirenden Fehlern der heutigen Wundbehandlung nachforscht, unerlässlich, in diesem einen Punkt absolute Gewissheit zu haben, weil ja bei jedem Misserfolg der Verdacht nicht ganz ausgeschlossen werden kann, dass gelegentlich einmal auch eine ungenügende Sterilisirung dieser Gegenstände Schuld an der Wundstörung trägt. Es ist deshalb gerade für uns eine wichtige Aufgabe gewesen, brauchbare Controllvorrichtungen in dieser Richtung zu finden¹⁾. In Bezug auf die Instrumente, die nach der Schimmelbusch'schen Vorschrift in kochender Sodalösung sterilisirt werden, ist ein Controllapparat nicht unbedingt erforderlich.

¹⁾ Ich muss ausdrücklich bemerken, dass das Personal meiner Klinik, sowohl was die Aerzte als auch die untergeordneten Hilfspersonen betrifft, so gut organisirt ist, dass ich selbst bisher nie Grund hatte, gegen dieselben Misstrauen zu hegen. Aber es sind ja auch nur Menschen, die einmal fehlen können. Wenn man darauf ausgeht, Fehlerquellen nachzuforschen, so muss man auch dieses, wenn wir wollen mehr psychologische Moment, mit Sicherheit auszuschalten suchen.

Die Instrumente werden ja unmittelbar vor der Operation gewissermaassen vor unsern Augen gekocht; eine Nachlässigkeit und selbst ein Versehen in dieser Richtung ist bei selbst oberflächlicher Aufmerksamkeit des Personals kaum möglich¹⁾.

Um so nothwendiger ist eine Controllvorrichtung bei den im heissen Dampfe sterilisirten Gegenständen. Viele Operateure haben, um in dieser Richtung ein Versehen ganz auszuschliessen, die Dampfapparate in den Operationssaal selbst verlegt oder wenigstens so angelegt, dass die Tupfer, Verbandstoffe u. s. w. durch eine Oeffnung in der Wand des Operationssaales dem Apparat vor den Augen des Arztes entnommen werden können. Die Dampfsterilisation muss, wenn diese Einrichtung ihren Zweck erfüllen soll, unmittelbar vor der Operation geschehen. Diese Einrichtung ist aber mit mannigfachen Nachtheilen verbunden, die ich hier nicht weiter ausführen will. Es ist jedenfalls viel bequemer, wenn das Tupf- und Verbandmaterial wenigstens mehrere Stunden vor der Operation sterilisirt und schon abgekühlt und möglichst trocken gereicht werden kann.

Die Idee, Controllvorrichtungen nach dieser Richtung zu construiren, ist nicht neu. Soviel ich weiss, benützt Quénu in Paris schon seit Jahren Glasröhrchen, die mit einer Substanz gefüllt sind, die bei 100° oder darüber schmilzt (Wismutlegirungen), und erkennen lässt, dass der Verbandkorb thatsächlich einer bestimmten Temperatur ausgesetzt war. Ueber die Dauer der Erhitzung giebt ein derartiger Apparat keinen genügenden Aufschluss, noch weniger

¹⁾ Nur in einer Richtung wäre hier allerdings eine Sicherheitsmaassregel erwünscht, nämlich beim Kochen von Instrumenten, die bei einer Operation inficirt worden sind und bald darauf bei einer zweiten verwendet werden sollen. Selbstverständlich wird jeder Operateur, wenn eine Reihe von Operationen nacheinander folgen, dieselben so ordnen, dass die absolut aseptischen vorangehen, und die in zweifelhaften oder inficirten Geweben vorzunehmenden erst den Schluss bilden. Aber auch bei dieser Anordnung kann man unversehens auch einmal mit den Instrumenten ein inficirtes Gebiet in- und ausserhalb der Wunde berühren, so dass eine abermalige Sterilisirung der Instrumente oft unerlässlich ist. In der Eile kann es da leicht geschehen, dass die Instrumente nicht lange genug gekocht, also wieder in Gebrauch genommen werden, bevor sie noch vollständig sterilisirt sind. Zu diesem Zweck hat Herr Dr. Matthias eine Vorrichtung construirt, die den einmal geschlossenen Kochapparat erst nach Ablauf der erforderlichen Zeit von 5 resp. 10 Minuten wieder zu öffnen gestattet. Der wesentlichste Bestandtheil dieses Apparates ist ein nach dem Princip der Sanduhr construirtes, aber mit Quecksilber gefülltes Glasrohr, dass nach 5 resp. 10 Minuten in Folge des verlegten Schwerpunktes den das Gefäss verschliessenden Riegel automatisch öffnet.

darüber — und das ist bei der Dampfsterilisation ausserordentlich wichtig —, ob der heisse Dampf den Verbandkorb durchdrungen hat. Auch anderwärts wurden nach diesen oder andern Principien construirte Vorrichtungen angewendet, von denen aber meines Wissens keine allgemeine Verbreitung gefunden hat. Es würde zu weit führen, hier auf dieselben einzugehn. Herr Dr. Matthias, welcher sich mit der Sache in meiner Klinik beschäftigt hat, wird bei anderer Gelegenheit über die anderwärts gemachten Versuche berichten und gleichzeitig auch ausführlich mittheilen, in welcher Weise wir das Problem zu lösen gesucht haben. Hier sei nur das Resultat unserer Versuche kurz mitgetheilt.

Als eine äusserst einfache und für den practischen Gebrauch sehr empfehlenswerthe Vorrichtung kann ich Ihnen folgende empfehlen: Ein Streifen nicht geleimten Papiers wird an passender Stelle mit der Aufschrift: „sterilisirt“ bedruckt. Der bedruckte Theil oder auch der ganze Streifen wird mit 3 pCt. Stärkekleister dick bestrichen und halb trocken durch eine Jod-Jodkali-Lösung (Jod. 1,0 Kal. jodat. 2,0 Aq. dest. 100) gezogen. Der Papierstreifen nimmt eine dunkelbläulich-schwarze Farbe an, die die Aufschrift vollständig verdeckt. Im strömenden Dampf entfärbt sich der Papierstreifen vollständig oder wenigstens so weit, dass die Schrift wieder klar sichtbar wird, und auch bleibt, wenn der Streifen erkaltet. Trockene Hitze, selbst 180—190°, entfärbt den Streifen nicht. In dem bei uns verwandten Dampfsterilisirapparat von Lautenschläger, welcher eine Temperatur von 106—107° entwickelt, tritt die Entfärbung des frei hängenden Streifens innerhalb 10 Minuten ein; der im Innern eines Verbandkorbes liegende Streifen braucht zur Entfärbung 20 Minuten und darüber. Erreicht die Temperatur des Dampfes weniger als 100°, dann bedarf es einer mehr als einstündigen Einwirkung desselben zur genügenden Entfärbung.

Die Entfärbung des Jod-Kleisterstreifens zeigt uns somit an: 1. dass heisser Dampf und nicht heisse Luft auf denselben gewirkt hat. Dementsprechend kann er auch dazu benutzt werden, uns todte Räume im Sterilisirapparat, welche der heisse Dampf nicht zu erreichen vermag, anzugeben; 2. dass der Dampf ein bestimmtes Minimum von Temperatur erreicht hat, und 3. dass die Einwirkung ein gewisses Minimum an Zeit gedauert hat. Ich

glaube, dass die Entfärbung des Jod-Kleisterpapiers eine intensivere Einwirkung des Dampfes erfordert, als die Abtödtung der uns interessirenden Bakterien. Die bisher im Flügge'schen Laboratorium angestellten Versuche haben ergeben, dass selbst die resistantesten Bakterien (Milzbrandsporen, Keime der Gartenerde) früher abgetödtet werden, als der Streifen vollkommen entfärbt ist. Weitere Untersuchungen darüber sind noch im Gange. Nebenbei sei erwähnt, dass bei uns der Jod-Kleisterstreifen derart in dem Verbandkorb befestigt wird, dass ein Theil innerhalb desselben zu liegen kommt; ein Bindfaden befestigt sowohl den Streifen als auch den Deckel an der Wand des Korbes und wird durch eine kleine Plombe gesichert; die letztere wird erst unmittelbar vor dem Gebrauch abgeschnitten¹⁾.

Herr Dr. Matthias hat noch einen zweiten, weit exakteren Apparat konstruirt, der ganz genau die Höhe der Temperatur und die Dauer der Einwirkung registriert. Die Grundlage des Apparates bildet eine gewöhnliche Taschenuhr (Ankeruhr), deren Kompensationsunruhe bekanntlich aus 2 verschiedenen Metallen (Eisen und Bronze) zusammengefügt ist, und deshalb bei verschiedenen Temperaturen ihre Gestalt ändert; bei höherer Temperatur wird ihr Krümmungsradius kleiner. Am Uhrdeckel wird nun ein feiner Zapfen angebracht, der bei gewöhnlicher Temperatur die an die Unruhe befestigten Ballastschraubchen festhält und damit die Uhr arretirt. Erst bei einer bestimmten, empirisch festzustellenden Temperatur entfernt sich die Unruhe in Folge der vermehrten Krümmung so weit vom Zäpfchen, dass die Uhr in Gang kommt. Sowie die Temperatur sinkt, hört die Uhr wieder auf zu gehen. Durch einen mit dem Zapfen verbundenen langen Hebel kann die Uhr auf die gewünschte höhere oder niederere Temperatur eingestellt werden. Der Apparat ist selbstverständlich nicht dazu zu verwenden, um zu erkennen, ob das betreffende Object heissem Dampf oder nur heisser Luft ausgesetzt war. Er ist auch vorläufig zu kostspielig, um für gewöhnliche praktische Zwecke verwendet zu werden. Ich

¹⁾ Erst nachträglich wurde mir bekannt, dass vor 5 Jahren Hochenegg (s. Wiener klin. Wochenschrift, 1893, S. 421) als Controlobject einen Farbstoff zu demselben Zwecke verwendet hat. Es ist eine gelbbraune Alizarinverbindung, welche beim Erhitzen auf 107° intensiv roth wird. Soviel mir bekannt ist, bewirkt aber nicht nur der heisse Dampf, sondern auch trockene heisse Luft die Aenderung der Farbe.

glaube aber, dass er sich sehr wohl als eine Art von Aichinstrument für Desinfectionsapparate eignen wird.

Eine dritte Kontrollvorrichtung ist von Herrn Dr. Sticher im Breslauer Hygienischen Institut konstruirt worden. Derselbe verwendet auch Körper, die bei hoher Temperatur schmelzen, und zwar das Phenanthren (Schm.-P. 98^o) und das Brenzcatechin (Schm.P. 101—102^o). Da diese Körper bei Hitzeeinwirkung, selbst wenn sie in ein Glasröhrchen gefüllt sind, rasch schmelzen, somit in Bezug auf die Zeit der Hitzeeinwirkung keinen Aufschluss geben wurde das betreffende Röhrchen von einem zweiten, grösseren umhüllt, derart, dass zwischen beiden Glaswänden eine isolirende Luftschicht übrig bleibt, die die Einwirkung der Hitze auf den im Innern befindlichen Körper verzögert. Durch Vergrösserung dieser Luftschicht kann man die Verzögerung so weit treiben, dass die für einen bestimmten Zweck gewünschte Zeit vergehen muss, bevor der im Innern befindliche Körper schmilzt. Jeder Apparat muss natürlich empirisch erst gewissermaassen geacht werden. Praktische Versuche mit diesem Apparat sind in meiner Klinik bisher noch nicht gemacht worden.

In Bezug auf die Sterilisirung des Naht- und Unterbindungsmaterials sind heute die Akten im wesentlichen als geschlossen anzusehen. Dabei soll zunächst die Frage unberührt bleiben, ob wir nicht gut thun, neben der Sterilisirung die Seide und das Katgut mit einem entwicklungshemmenden Antisepticum, z. B. Jodoform, zu imprägniren. Die Frage soll noch später gestreift werden. Im übrigen kann es sich höchstens darum handeln, ob bei dem einen Verfahren das Katgut fester und haltbarer bleibt als bei dem anderen. Ich verwende in der letzten Zeit das Hofmeister'sche Formalin-Katgut und bin mit demselben in jeder Richtung ausserordentlich zufrieden. Dass das Katgut Ausgangspunkt von Eiterungen wäre, dafür habe ich nie einen Anhaltspunkt gefunden. Bekanntlich hat Poppert¹⁾ in der letzten Zeit darauf aufmerksam gemacht, dass sowohl Katgut- als auch versenkte Seidensuturen ohne Hinzutreten von Bakterien Eiterung erzeugen können. Im ersteren Falle sollen es die dem Katgut anhaftenden,

¹⁾ Ueber Eiterung durch keimfreies Catgut. Deutsche Medicin. Wochenschrift. 1896, No. 48. — Ueber Seidenfadeneiterung nebst Bemerkungen zur aseptischen Wundbehandlung. Deutsche Medicin. Wochenschrift. 1897, No. 49.

wahrscheinlich vom Rohkatgut herstammenden toxischen Substanzen sein, die eine echte chemische Eiterung erzeugen; im zweiten Fall sollen die durch die versenkten Nähte gequetschten und mortificirten Gewebe es sein, die auch eine Art von chemischer Eiterung hervorrufen. Die Untersuchungen von Poppert sind gewiss sehr bemerkenswerth, und der von ihm gegebene Rath, versenkte Nähte, z. B. bei der Radicaloperation der Hernien, nicht all zu fest zuzuschnüren, verdient gewiss Beachtung, ich will auch die Möglichkeit einer derartigen Eiterung durchaus nicht ganz in Abrede stellen. Jedenfalls ist sie recht selten; sie hat für den Wundheilungsprocess wenig Bedeutung und wir thun am besten, sie, da wir uns hier nur mit der bakteriellen Eiterung beschäftigen, zunächst ganz aus dem Spiele zu lassen¹⁾.

Während die bisher erwähnten todtten Materialien leicht und sicher zu sterilisiren sind, bleiben uns 3 Infectionsquellen übrig, deren absolute Eliminirung ausserordentliche Schwierigkeiten bereitet: die Luft, die Haut des Operationsfeldes und endlich die Haut unserer Hände.

Die Bedeutung der Luftinfection wurde bekanntlich anfänglich ausserordentlich überschätzt. Der Spray des Lister'schen Verfahrens sowie andere antiseptische Maassregeln waren dagegen gerichtet und sind mit Recht als überflüssig und unzureichend aufgegeben worden. Man fiel dann aber in das andere Extrem, indem man die Möglichkeit der Infection einer Wunde durch die Luft für so unwahrscheinlich erklärte, dass diese Infectionsquelle vollständig unberücksichtigt bleiben dürfte. In der That werden wir auch heute sagen müssen, dass die von Seiten der Luft einer Wunde drohende Gefahr sehr gering ist. Aber sie besteht doch und sie steigert sich mit der Dauer der Operation. Wollen wir uns bestreben, wirklich möglichst keimfrei zu operiren, so dürfen wir die Luftinfection nicht ganz ausser Acht lassen.

Bei der Uebertragung von Bakterien durch die Luft müssen

¹⁾ In meiner Klinik wurde auch etliche Mal bei ganz geringfügigen subcutanen Eiterungen — wenn ich nicht irre, immer im Anschluss an versenkte Nähte — bacterienfreier Eiter gefunden. Es ist aber nicht undenkbar, dass diese Eiterungen durch sehr wenig virulente Bacterien hervorgerufen wurden, die sehr bald im Eiter abstarben und deshalb in der Kultur nicht zum Ausdruck kommen konnten.

wir zweierlei Arten von Luftkeimen unterscheiden: die trockenen, in Staubform suspendirten und die in feinsten Flüssigkeitströpfchen, also in feuchtem Zustande in der Luft suspendirten und fortbewegten Keime, durch welche nach den neuesten Untersuchungen von Flügge¹⁾ pathogene und voll virulente Bakterien verbreitet werden können.

Bekanntlich sind die in Staubform in der Luft suspendirten Bakterien von sehr geringer Bedeutung. Die meisten Vegetationsformen, namentlich der uns interessirenden Wundbakterien, gehen durch Austrocknung allmählich zu Grunde. Unter gewöhnlichen Verhältnissen, d. h. bei den von der Strasse eindringenden Staubpartikelchen, in gewöhnlichen Wohnräumen, wird man die Bedeutung dieser Art der Luftinfection in der That gleich Null setzen können.

Anders verhält sich die Sache, wo die örtlichen Verhältnisse eine starke Anhäufung von pathogenen Bakterien in der Luft verursachen können, wie in Krankenhäusern. Es kommt hier in Betracht, dass nach den neuesten Untersuchungen von Max Neisser²⁾ und Germano³⁾ die uns interessirenden Wundbakterien, insbesondere *Staphylococcus aureus* und wie es scheint, selbst *Streptococci* das Austrocknen längere Zeit überdauern, also auch in Staubform noch übertragbar sind. Der hierin liegenden Gefahr werden wir nur dadurch begegnen, dass wir die Gelegenheit zur Verstäubung derartiger Theile in unseren Operationssälen möglichst verringern, indem wir die aseptischen Operationsräume von den andern Räumen der Klinik streng trennen, die Zahl der anwesenden Personen möglichst beschränken und dafür Sorge tragen, dass dieselben nur unter entsprechenden Cautelen den Operationsaal betreten.

Die vergleichende Untersuchung der Luft in grösseren Hörsälen einerseits und in kleineren geschlossenen Räumen andererseits hat das übereinstimmende Resultat ergeben, dass in

¹⁾ Ueber Infection durch Luftkeime in Tröpfchen. Vortrag, gehalten in der hygienischen Section der Schlesischen Gesellschaft für vaterländische Kultur am 28. Juli 1897. (Allgemeine Med. Central-Zeitung, 1897, No. 66, und Zeitschrift für Hygiene, 1897, Bd. 25.)

²⁾ Ueber Luftstaub-Infection. Zeitschrift für Hygiene und Infectionskrankheiten. Bd. 27.

³⁾ Dieselbe Zeitschrift. Bd. 26, Heft 1.

ersteren der Keimgehalt der Luft stets grösser ist als in letzteren, und dass er sich in dem Maasse steigert, als durch das Eintreten der Zuhörer die Aufwirbelung von Staub im Raum begünstigt wird. Ich kann die an verschiedenen Stellen in dieser Richtung ange-stellten Versuche als bekannt voraussetzen, und will nur kurz an-führen, dass auch in der neuen Breslauer chirurgischen Klinik Herr Dr. Gottstein eine Reihe von einschlägigen Untersuchungen vorgenommen hat. Aus diesen ergibt sich erstens, dass unter allen Umständen der Keimgehalt der Luft im grossen Hörsaal er-heblich grösser ist als im aseptischen Operationssaal; in beiden Räumen bestehen jedoch enorme Unterschiede, je nachdem der Raum vorher stundenlang von keiner Person betreten worden war oder ob er eine grössere Zahl von Zuschauern oder den bei der Operation beschäftigten Personen beherbergt. Am höchsten steigt die Keimzahl vor Beginn der Operation; offenbar ist der Grund dafür im Hin- und Hergehen und den sonstigen Bewegungen der mit der Vorbereitung zur Operation beschäftigten Personen zu suchen. Das Durchschnittsverhältniss des Keimgehalts der Luft im grossen Hörsaal zu jenem im aseptischen Operationssaal ist an vorlesungsfreien und operationsfreien Tagen 37 : 3 zur Zeit der Vor-lesungen resp. Operationen dagegen 155 : 60¹⁾. Wir sehen also, dass auch im aseptischen Operationssaal trotz Verringerung der Zuschauerzahl der Gehalt der Luft an Trockenkeimen noch immer relativ hoch ist; ob es gelingt, ihn durch andere Maassnahmen, die den Betrieb nicht allzu sehr compliciren, noch mehr herunter-zudrücken, ist mir zweifelhaft.

Wenn wir uns ein Urtheil darüber bilden wollen, welche Be-deutung die trotz aller Vorsichtsmaassregeln noch vorhandenen trockenen Luftkeime haben, so kann selbstverständlich nicht die absolute Zahl berücksichtigt werden, sondern die Zahl der etwa aufgefundenen pathogenen Keime, speciell Eitererreger. Denn be-kanntermaassen besteht auch in Operations- und Krankensälen die Hauptmasse der Luftkeime aus Saprophyten oder wenigstens Bakterienarten, die für unsere Wunden keine Bedeutung haben. Es haben sich aber zweifellos bei unseren Untersuchungen auch Bakterien gefunden, die wenigstens morphologisch den pathogenen

¹⁾ Die Zahlen bedeuten die während einer Stunde auf 10 cm im Durch-messer betragende Petri'sche Schalen (Agar) auffallenden Keime.

Staphylococcusarten nahe stehen. Der Versuch, durch Virulenzprüfung die Bedeutung dieser Keime festzustellen, hat vorläufig wegen der technischen Schwierigkeiten nicht vorgenommen werden können.

Da wir doch nicht im Stande sind, den Uebertritt von Luftkeimen in die Luft unserer Operationssäle vollständig zu verhindern, so müssen wir uns darauf beschränken, die Möglichkeit des Ueberganges von pathogenen, speciell für unsere Wunden gefährlichen Trockenkeimen möglichst einzuschränken. In dieser Richtung kämen die am Fussboden, den Wänden, den Tischen und andern Geräthen haftenden Trockenkeime in erster Linie in Betracht. Durch die heute allgemein eingeführten Einrichtungen in aseptischen Operationssälen (Isolirung der Räume, gründliche Reinigung der Gegenstände u. s. w.) ist diese Infectionsquelle bei genügender Sorgfalt wohl sicher auf Null zu reduciren. Nur schwer lässt sich dagegen die Schwängerung der Luft mit Keimen verhindern, die durch die anwesenden Personen eingeschleppt werden. Es sind deshalb alle Maassregeln gerechtfertigt, welche die Infectionsgefahr von dieser Seite möglichst verhindern. Neben der Einschränkung der Zuschauerzahl kann man zweifellos noch dadurch wirken, dass man den eintretenden Personen eine Art Schutzkleidung vorschreibt. Ich habe in meiner Klinik die Einrichtung getroffen, dass die den aseptischen Operationssaal betretenden Aerzte und Studirenden — dieselben werden nur in beschränkter Zahl zugelassen — sterilisirte bis über die Kniee reichende Leinenröcke anziehen; ausserdem muss jede den Operationssaal betretende Person Gummischuhe anziehen, die in grösserer Zahl auf einer mit Sublimatlösung durchtränkten Filzplatte bereit stehen. Dadurch soll die Möglichkeit aufgehoben werden, dass die betreffenden Personen aus anderen, infectirten Räumen (z. B. Studirende aus dem pathologischen Institut) infectiöses Material mit den Füssen hereinschleppen und verstäuben. Welche enorme Mengen von Schmutz gerade mit den Füssen in den Operationssaal geschleppt werden können, davon kann man sich überzeugen, wenn man die deutlich sichtbaren Fusstapfen betrachtet, die ein von aussen Eintretender auf den angefeuchteten weissen Fliessen des Operationssaales zurücklässt.

Eine ungleich grössere Bedeutung hat die Verschleppung von Bakterien in Form feinsten Tröpfchen durch die Luft. Wie schon

erwähnt, hat Flügge auf diese Art der Uebertragung von Krankheitskeimen vor kurzem erst aufmerksam gemacht. Wenn wir die Flügge'schen Untersuchungen für unsere Verhältnisse verwerthen, so kommen beim aseptischen Operiren fast nur jene Bakterien in Betracht, die dem Mund und den Respirationsorganen des Operateurs, seiner Assistenten, des Kranken selbst und seiner weiteren Umgebung entstammen. Die Expirationsluft ist, wie wir seit den Untersuchungen von Tyndall wissen, keimfrei. Das gilt aber nur beim ruhigen Athmen; schon beim ruhigen, viel mehr aber bei lautem Sprechen, und in erhöhtem Maasse beim Räuspern und Husten werden grössere oder kleinere Flüssigkeitspartikelchen nach aussen geworfen, und können, wie Flügge nachgewiesen hat, auf grosse Distanzen verschleppt werden. Dass beim Niesen selbst grössere Schleimmassen ausgeworfen werden, ist ja allgemein bekannt. Am meisten gefährdet ist selbstverständlich das unmittelbar vor dem Sprechenden oder Hustenden befindliche Terrain, also ungefähr in der Entfernung, in der das Operationsfeld vom Operateur und seinen Assistenten sich befindet. Spielt sich in der Mundhöhle des Betreffenden ein pathologischer Process ab, bei dem Bakterien an die Oberfläche gelangen, so kann das Auswerfen derselben schon bei ruhigem Sprechen in ungeahnter Zahl vor sich gehen. Versuche an Lepra-Kranken in der Neisser'schen Klinik in Breslau haben u. a. ergeben, dass bei 10 Minuten langem Zählen 88170 Leprabacillen auf die vorliegenden Objectträger ausgeschleudert wurden.

Es muss somit a priori zugegeben werden, dass von der Mund-Rachenhöhle des Operateurs und seiner Assistenten die Wunde inficirt werden kann. Wenn man bedenkt, dass manche, besonders lebhaft Operateure die Gewohnheit haben, während der Operation zu sprechen, dass manche es nicht unterdrücken können, sich zu räuspern oder gelegentlich auch zu husten, so wird man diese Gefahr nicht unterschätzen dürfen. Die beste prophylaktische Maassregel in dieser Richtung ist zweifellos, bei der Operation möglichst wenig zu sprechen. Dies war schon lange vor den Flügge'schen Untersuchungen auch meine Gewohnheit. Wir sind darauf eingerichtet, uns fast ausschliesslich durch stumme Zeichen während der Operation zu verständigen. Aber schliesslich muss

doch gelegentlich ein Wort gesprochen werden. Bei kurz dauernden Operationen wird die damit verbundene Infectionsgefahr allerdings ausserordentlich gering sein; sie kann füglich vernachlässigt werden. Bei länger dauernden Operationen summiren sich aber die Schädlichkeiten, und gewinnen dann zweifellos eine praktische Bedeutung. Durch die bekannten Untersuchungen von Miller¹⁾ ist festgestellt, dass in der Mundhöhle des Gesunden neben zahlreichen Saprophyten sich auch eine Reihe von pathogenen Bakterien finden. Es ist aber die Virulenz dieser Bakterien nicht festgestellt worden, so dass für unsere Frage die Miller'schen Untersuchungen noch einer Ergänzung bedurften. In dieser Richtung hat im Flügge'schen Laboratorium Herr Dr. Mieczkowski eine Reihe von Untersuchungen angestellt, deren Resultat ich Ihnen kurz mittheilen will. Es wurden die Mundhöhlen von 48 gesunden Personen untersucht, und zwar nur auf die uns interessirenden Bakterien, *Staphylococcus aureus*, *Streptococcus longus* und *brevis*. 22 mal wurde *Staph. aur.*, 29 mal *Strept. long.* und 4 mal *Strept. brev.* gefunden. Die Virulenzversuche ergaben beim *Staph. aur.* in 9 von 13 untersuchten Fällen ein positives Resultat, d. h., auf die gesamte Zahl der Untersuchungen berechnet, ungefähr in $\frac{1}{3}$ der gesunden Mundhöhlen virulenter *Staph. pyog. aur.* Viel geringere Bedeutung hat bei gesunden Personen offenbar der *Streptococcus*. Bei 17 Virulenzversuchen fiel nur 1 positiv, 16 negativ aus. Von Bedeutung ist es aber, dass es bei 3 der avirulenten *Streptococccen* dieser Herkunft gelungen ist, bei bestimmter Versuchsanordnung im Thierkörper eine Virulenz hervorzurufen. Eine Ergänzung zu diesen Untersuchungen bildeten andere, bei denen die Mundbakterien bei gutartigen Anginen untersucht wurden. Es fanden sich hier bei 40 Untersuchungen 30 mal *Strept. long.*, 1 mal *Strept. brev.*, 17 mal *Staph. aur.* Von 10 untersuchten *Staphylococccen* erwiesen sich 8 als virulent, von 11 untersuchten *Streptococccen* waren 4 hochgradig virulent, 3 mässig virulent, und nur 4 avirulent. Es geht daraus hervor, dass die Virulenz der Mundbakterien sich bei localen Erkrankungen ausserordentlich steigert, und dass unter diesen Umständen die Gefahr der Verbreitung von Wundbakterien durch die Mundhöhle wesent-

¹⁾ Die Mikroorganismen der Mundhöhle. Leipzig 1889.

lich erhöht wird. Es ist wahrscheinlich, dass diese Virulenz auch längere Zeit nach Ablauf der localen Erkrankung anhält¹⁾).

Aus diesen Untersuchungen geht zur Genüge hervor, dass die Mundhöhle gesunder Menschen relativ häufig virulente Wundbakterien beherbergt und dass diese schon beim einfachen Sprechen auf ihre Umgebung ausgeschleudert werden können. Eine Schutzmassregel dagegen ist demnach geboten. Man könnte daran denken, die Mundhöhle vor der Operation durch Ausspülungen möglichst zu reinigen. Versuche in dieser Richtung wären noch anzustellen²⁾. Wer aber weiss, wie wenig erfolgreich Desinfectionsmittel bei der Reinigung von Schleimhäuten sind, wird sich von Mundspülungen von vornherein wenig Erfolg versprechen. Ich habe deshalb schon vor einem Jahre in meiner Klinik eine Art von Mundbinde eingeführt, welche Mund- und Nasenhöhle und eventuell gleichzeitig den Bart umschliesst. Herr Dr. Hübener hat dann eingehend die Frage studirt und sich bemüht, herauszufinden, in welcher Weise man in zweckmässiger und doch nicht allzu lästiger Weise die aus dem Munde ausgeworfenen Bakterien aufhalten könne. Es hat sich dabei herausgestellt, dass eine einfache Mundbinde nicht genügt; erst eine doppelte Lage von sterilisirter Gaze ist im Stande, fast alle Tröpfchen, die beim Sprechen aus dem Munde geschleudert werden, aufzuhalten. Da eine doppelte Gazelage über das halbe Gesicht gebunden zu unbequem ist und zu warm macht, so hat Herr Dr. Hübener eine Art Maske construirt, die die Nasen- und Mundöffnung so weit umschliesst, dass beim gewöhnlichen Sprechen in der Regel alle ausgeworfenen Flüssigkeittheilchen aufgefangen werden. Die Versuche wurden so angestellt, dass zunächst der Mund mit einer Aufschwemmung von *Prodigosusculturen* ausgespült und dann 10 Minuten lang³⁾ gezählt wurde, während vor dem Sprechenden 4 Agarplatten aufgestellt waren.

¹⁾ Nach Untersuchungen von Hugenschmidt (*Annales de l'Institut Pasteur*, Vol. X, 10) wirkt der Speichel nicht bactericid. Es ist indessen nach den oben angeführten Untersuchungen von Mieczkowski wahrscheinlich, dass viele Bacterien in normalem Speichel wenigstens zum Theil ihre Virulenz einbüssen.

²⁾ Manche Operateure pflegen vor der Operation ihren Mund mit milden Antiseptics oder mit Alkohol, resp. Cognac, auszuspülen.

³⁾ Ein 10 Minuten langes Sprechen giebt selbstverständlich nicht dieselben Verhältnisse, wie sie bei einer etwa 10 Minuten lang dauernden Operation bestehen. Wenn man aber die bei einer 1 bis 1½ Stunden dauernden schwie-

Bezeichnung der Versuchsperson.	Schlecht			Gut			Hübener'sche Maske.										
	sitzende Schleier.													3—4 mal Husten.		1maliges Niesen.	
	Sprechversuche, d. h. Zählen 10 Minuten lang.																
	H	H	H	H	H	H	M	S	G	H	H	H	H	H	H		
Ohne	119	119	581	362	679	233	1507	389	101	423	527	265	223	∞	∞		
Mit einfach liegendem Mull	27	3	17	20	42	10	686	156	74	14	24	180		vacat.			
Mit doppelt liegendem Mull	24	0	1	0	0	1	72	10	2	0	0	0	0	506	325		
Controllen	vacat		∞	∞	∞	∞	∞	∞	∞	∞	∞	∞	∞	∞	∞		

Die Ziffern bedeuten die Gesamtzahl der Prodigiosuscolonien auf 4 Agarplatten.
∞ = Unzählbar.

Aus beiliegender Tabelle können Sie, m. H., die Wirksamkeit der Hübener'schen Maske in einfacher und doppelter Mulllage ersehen. Aus den Versuchen ergibt sich, dass diese Maske mit doppelter Mulllage bei der grossen Mehrzahl der Personen¹⁾ bei ruhigem Sprechen einen absoluten Schutz gewährt. Beim Husten und Räuspern ist der Schutz kein absoluter, aber gerade hier wird es von Werth sein, dass, wenn dem Operateur oder einem Assistenten unversehens eine derartige Bewegung passirt, doch nur ein kleiner Bruchtheil der ausgeworfenen Menge nach aussen gelangen kann. Beim Niesen schützt auch diese Maske relativ wenig. Wir operiren mit dieser Maske schon seit $\frac{1}{2}$ Jahre und haben

rigen Operation gesprochenen Worte summirt, so kommt leicht eine noch grössere Wörterzahl heraus, als bei diesen Versuchen, und gerade bei den lang dauernden schwierigen Operationen bedürfen wir ungleich mehr als bei den glatten, kurz dauernden, der Keimfreiheit; denn hier ist die Gefahr der Infection ungleich grösser, die Folgen derselben ungleich verhängnissvoller.

¹⁾ Eine Ausnahme hat bei den Versuchen nur ein junger Kollege gemacht, der sich durch eine stark gutturale Sprache auszeichnete. Er hatte überdies bei dem Versuch einen so argen Ekel vor der Prodigiosus-Cultur, dass ihm, wie er nachträglich gestand, der Speichel im Munde zusammenfloss, den er aber selbstverständlich nicht verschluckte, sondern beim Sprechen successive ausspritzte. So ist die grosse Zahl der trotzdem durchgetretenen Keime zu verstehen. Der ganze Versuch kann deshalb auch nicht gegen die Wirksamkeit der Hübener'schen Maske sprechen.

uns so daran gewöhnt, dass wir davon keine Belästigung verspüren¹⁾.

Während auf diese Weise, wie ich glaube, die Frage der Luftinfection für die Wundbehandlung in annähernd befriedigender Weise für die Praxis gelöst ist, steht die Sache ungleich schwieriger bei dem Versuche, die Haut sowohl an unsern Händen als auch in der Umgebung des Operationsfeldes keimfrei zu machen. Ich kann die zahlroichen Arbeiten, die von den verschiedensten Seiten angestellt wurden, als bekannt voraussetzen. Neben den älteren Untersuchungen von Forster, Kümmell, Fürbringer interessiren uns besonders die neuesten Arbeiten von Krönig, Lauenstein, Lockwood und Samter. In meiner Klinik hat sich mit der Frage der Desinfection der Haut sowohl des Operationsfeldes als auch der Hände des Operateurs und seiner Gehülfen seit fast 2 Jahren Herr Dr. Gottstein sehr eingehend beschäftigt. Von der Desinfection der Hände wollen wir zunächst absehen, und uns jetzt ausschliesslich mit der Frage beschäftigen: wie weit kann die Haut des Operationsfeldes keimfrei gemacht werden? Die Untersuchungen sind hier dadurch erleichtert, dass wir Stückchen der zur Operation regelrecht desinficirten Haut excidiren und nun nach den verschiedensten Methoden bis in die tiefsten Hautschichten bacteriologisch untersuchen können. Lauenstein hat seine Untersuchungen in der Weise angestellt, dass er kleine Hautstückchen excidirte und dieselben auf den Nährboden übertrug. Die Untersuchungsmethode Samter's war mit kleinen Abänderungen ebenfalls so, dass erbsengrosse Hautstückchen auf den Nährboden gebracht wurden. Nur in einigen Versuchen nahm er auch ein vorsichtiges Zerkleinern der Hautstückchen in kleinste Partikelchen vor. Nach Samter's Untersuchungen hat diese Methode

¹⁾ Operateure und Assistenten mit längerem Bart können selbstverständlich durch diesen Keime — wohl meist in Trockenform — auf die Wunde übertragen. Dass die Barthaare pathogene Keime enthalten können, die schon durch leichte Bewegungen herabfallen können, hat früher schon Garrè und neuerdings Dr. Hübener in meiner Klinik nachgewiesen. Ich habe deshalb früher bei Operationen einfache Bartbinden gebraucht, wie ich sie vor mehreren Jahren bei Herrn Prof. Bardenheuer in Köln gesehen hatte. Neuerdings combiniren wir die Hübener'sche Maske mit einer ähnlichen Bartbinde. Ueber das Nähere wird Herr Dr. Hübener s. Z. berichten.

die Resultate nicht im geringsten verändert. Nebenbei brachte Samter auch erbsengrosse Hautstückchen in Bouillon. In meiner Klinik sind von Herrn Dr. Gottstein die Versuche in der Weise angestellt worden, dass die Haut durch sterile Messer in feinste Partikelchen zerschabt wurde; es war dazu nothwendig, Hautstückchen von mindestens 1—3 qcm Grösse zu entnehmen. Die Schabung wurde in 3 Schichten mit 3 verschiedenen sterilen Messern ausgeführt; es wurde eine oberflächliche, eine mittlere und eine tiefe Schicht unterschieden. Es konnte nicht davon die Rede sein, bei dieser Untersuchungsmethode genau die einzelnen Schichten von einander zu trennen, da es nicht absolut zu vermeiden war, dass bei der Schabung der höher oben gelegenen Schicht auch Partikelchen in die tieferen Schichten hineingedrückt wurden oder vom Rande übrig blieben; aber man konnte durch diese Methode einigermaassen wenigstens die in den tiefern Schichten gelegene Bacterien von den oberflächlichen sondern. Zum Vergleich mit diesen Untersuchungen wurde die Untersuchungsmethode von Lauenstein und die zweite Methode von Samter bei einer grossen Anzahl der Fälle ausgeführt. Nach der Schabungsmethode wurden 112 Fälle, mehr als die Hälfte der Fälle ausserdem auch nach der Lauenstein'schen und Samter'schen Methode untersucht. Zu bemerken wäre noch, dass, während diese Versuche im Gang waren, zur Desinfection in der allerersten Zeit Carbolsäure und Sublimat¹⁾, in der folgenden Alcohol (90 pCt.) und Sublimat angewandt wurden²⁾. Ferner muss ich hervorheben, dass die Resultate der Hautdesinfection sich im Laufe dieser Untersuchungen bedeutend verbessert haben; denn wir haben erst durch dieselben gelernt, in welcher Weise und wie weit wir die Desinfection vervollkommen können.

Die Untersuchungen ergaben in Uebereinstimmung mit jenen von Lauenstein und Samter, dass nur in der Minderzahl der Fälle die Haut wirklich steril war³⁾. Es fanden sich 78mal

¹⁾ Vergl. F. Boll, Desinfection der Hände. Deutsche Med. Wochenschr. 1890. No. 17.

²⁾ Seit mehr als einem Vierteljahr verwende ich Alcohol (70—80 procent.) und Lysol (1 procent.).

³⁾ Nach den Lauenstein'schen Untersuchungen fand sich die Haut in ca. 43 pCt. der Fälle keimfrei, nach den Untersuchungen von Samter und Lockwood nur in ca. $\frac{1}{3}$ der Fälle. Die Untersuchungen von Gottstein ergaben nur in $\frac{1}{6}$ der Fälle völlige Keimfreiheit.

(unter 79 nicht sterilen Hautstückchen) Staphylococcus albus, 10mal Staph. aureus, 5mal Streptococcus, 1mal Pyocyaneus u. s. w. In einer Anzahl von Fällen (15) wurden die in den excidirten Hautstückchen gefundenen Staph. albi auf ihre Pyogenität im Breslauer hygienischen Institut durch Herrn Stabsarzt Dr. Bischoff untersucht, der darüber in einer demnächst in der Zeitschrift für Hygiene erscheinenden Arbeit berichten wird. Diese Untersuchungen haben ergeben, dass die in der Haut nistenden Staph. albi in ca. 75 pCt. der Fälle pyogen waren (in 11 Fällen).

Wenn wir die verschiedenen, bei den Gottstein'schen Untersuchungen angewandten Methoden mit einander vergleichen, so finden wir, dass bei der Schabungsmethode Sterilität erreicht wurde in 16 Fällen, bei der Methode von Lauenstein in 34, bei der Samter'schen in 28 Fällen, dass also am öftesten Sterilität beobachtet wurde nach der Lauenstein'schen Methode, mehr als doppelt so oft als nach der Schabungsmethode. Es ist sehr wahrscheinlich, dass letztere uns den Keimgehalt der Haut viel genauer angiebt, als die Lauenstein'sche und auch die Samter'sche. Natürlich erfordert die Schabung mehr Zeit als das blosses Einbringen von grösseren Partikelchen in Agarschalen¹⁾. Während nun die früheren Untersuchungen sich darauf beschränkten, festzustellen, dass überhaupt Keime in der Haut vorhanden sind, kam es uns besonders auf die Feststellung derjenigen Partien der Haut an, in welchen sich die Bacterien fanden. Die eigentliche Cutis wurde in unseren Fällen nicht mituntersucht, nur die Epithelschichten. Es zeigte sich nun, dass nicht nur in den obersten und mittleren, sondern auch in den tiefen Schichten sich Bacterien fanden, u. z. recht oft gerade hier in grösserer Zahl als in den oberflächlichen Schichten. Dies würde den Schluss zulassen, dass unsere Desinfectionsmethoden resp. die Reinigungsmethode, der wir die Haut unterziehen, ausreicht, um die Oberfläche keimfrei resp. keimarm zu halten, dass aber eine Wirkung in die tieferen Partien der Haut durch unsere Desinfectionsmittel nur selten zu erreichen ist. Ein durchgreifender Unterschied in den Desinfectionserfolgen zwischen der Carbol-Sublimat- und Alcohol-Sublimatdesinfection

¹⁾ Um das Hineinfallen von zufälligen Keimen soweit als möglich zu vermeiden, wurden die Untersuchungen in einem abgeschlossenen Zimmer mit ruhiger Luft vorgenommen.

war nicht zu finden. Wenn wir aber die geringen Unterschiede deuten wollen, so sprechen sie doch zu Gunsten der Alcohol-Sublimatdesinfection. Während nämlich bei ersterer die tiefere Schicht in 59 pCt. inficirt blieb, erwies sie sich bei der Alcohol-Sublimatdesinfection nur in 47 pCt. als inficirt.

Jedenfalls geht aus diesen Untersuchungen hervor, dass wir nur in einem kleineren Bruchtheil der Fälle darauf rechnen können, dass die Haut in der Umgebung der Wunde wirklich keimfrei ist. Bekanntlich ist die Haut an vielen Körperstellen, namentlich in der Damm- und Leistengegend besonders reich an Bacterien. Glücklicher Weise droht von Seiten der umgebenden Haut der Wunde während der Operation selbst relativ wenig Gefahr, sobald sie nur oberflächlich möglichst keimfrei ist. Voraussetzung ist natürlich, dass die Haut mit den besten uns heute zur Verfügung stehenden Mitteln desinfectirt ist; welches aber die beste und verlässlichste Methode ist, darüber sind die Akten noch immer nicht geschlossen. Die Alcoholdesinfection nach vorausgehender Reinigung mit Seife und Wasser thut hier — das steht wohl heute fest — die Hauptsache, während es zweifelhaft ist, ob noch eine weitere vorübergehende Desinfection mit einem der bisher gebräuchlichen antiseptischen Mittel die Keimarmuth steigert.

Eine directe Berührung der Haut des Operationsfeldes mit der Wundfläche selbst ist naturgemäss fast ausgeschlossen; es kann sich also nur um eine indirecte Uebertragung handeln, deren Gefahr, wenn nur die Haut wenigstens oberflächlich steril ist, nicht hoch anzuschlagen ist, wenigstens sprechen alle practischen Erfahrungen dafür. Immerhin wird man aber diese Gefahr nicht ganz ausser Acht lassen dürfen. Versuchen, aus diesem Grunde die Haut des Operationsfeldes mit einem undurchlässigen aseptischen Stoff zu bedecken, der während der ganzen Operation die Haut bekleidet, ist daher nicht alle Berechtigung abzustreiten. Kuhn hat vor kurzem einen derartigen aus Seidenpapier hergestellten Stoff, Protectin genannt, empfohlen. Die in meiner Klinik damit gemachten Versuche haben jedoch nicht befriedigt. Das Protectin ist zu leicht zerreisslich und haftet doch nicht genügend fest auf der Haut.

Besonders wünschenswerth wäre ein derartiger Deckstoff in Fällen, in welchen die Haut im Operationsgebiete durch Acne,

Eczeme oder gar durch Pusteln verunreinigt und somit mit meist hochvirulenten Bacterien besiedelt ist. Man wird in solchen Fällen eine aseptische Operation am besten aufschieben, bis die Haut wieder ihre normale Beschaffenheit angenommen hat. Ist man aber doch genöthigt, eine unaufschiebliche Operation auszuführen, so gehe ich in solchen Fällen so vor, dass zunächst nur die Haut und das Unterhautfettgewebe durchtrennt wird; dann wird eine gelochte Compressse mit langen scharf gezähnten Klemmzangen derart an die Wundränder (ohne dass jedoch die Haut gefasst wird) befestigt, dass durch das Loch der Compressse nur die Wunde selbst zum Vorschein kommt, die Haut jedoch vollständig bedeckt bleibt. Die Compressse ist natürlich nicht undurchlässig; sie giebt nur einen relativen Schutz; es wäre deshalb zu wünschen, für solche Zwecke einen ganz undurchlässigen, aber doch schmiegsamen und leicht sterilisirbaren Stoff zu besitzen.¹⁾

Wenn nun auch eine nicht völlig keimfreie, aber sonst doch normale Haut während der Operation selbst nur geringe Infectionsgefahr der Wunde bringt, so kann sie doch während der Wundheilung als Infectionsquelle wirken und zwar überall da, wo eine offene Communication der Wunde mit der Haut besteht, vor Allem an den Stichcanälen. Viele der Stichcanaleiterungen sind so zu erklären, dass die in der Tiefe der Epidermis verborgenen Bacterien allmählig in den Stichcanal eindringen und ihn inficiren. Bei tiefgreifenden Nähten kann die Eiterung auf diesem Wege bis in die eigentliche Wundhöhle fortschreiten. Je fester die Nähte zusammengezogen, je stärker das Gewebe gequetscht wird, je mehr davon zu Grunde geht, desto günstiger werden die Wachstumsbedingungen für die betreffenden Bacterien sein. Es folgt daraus, dass die Gefahr der Stichcanaleiterungen um so geringer sein wird, je feiner die Stichcanäle, je weniger gespannt die Nähte sind. Ich lege deshalb schon seit längerer Zeit dort, wo eine stärkere Spannung zu überwinden ist, z. B. bei der Vereinigung der Bauchdecken, versenkte Nähte bis ans Unterhautfettgewebe an. Darüber kommt dann eine ganz feine, möglichst lose, aber doch sehr exact schliessende fortlaufende Seidennaht.

Während des abgelaufenen Jahres wurden von Herrn Dr. Gott-

¹⁾ In der letzten Zeit habe ich zu diesem Zweck den sog. Moseitigbattist verwendet, der sich durch Kochen sicher sterilisiren lässt und undurchlässig ist.

stein in einer grösseren Zahl von Fällen die beim ersten Verbandwechsel entfernten Hautnähte auf ihren Keimgehalt untersucht, ebenso das im Stichcanal etwa vorhandene Secret. Selbstverständlich handelte es sich nur um von Hause aus aseptische Operationswunden. Der Verbandwechsel wurde zwischen dem 4. und 11. Tage vorgenommen: nur in einzelnen Fällen (Osteotomien, Gelenkresectionen) blieb der Verband unberührt bis zu 3 Wochen liegen¹⁾.

Die bacteriologische Untersuchung der Nähte hat nun ergeben, dass sich unter 93 untersuchten Fällen nur 13 vorfanden, in denen alle Nähte, die zur Untersuchung verimpft wurden, vollständig steril waren. In allen anderen 80 Fällen fand sich stets Staph. albus vor, bald nur an einem der untersuchten Fäden, bald an mehreren, bald an allen. In 14 von den 80 Fällen war albus mit aureus combinirt.

Stichcanaleiterung wurde dabei trotzdem nur 12 Mal constatirt, helle klare Secret-Tröpfchen in 20 Fällen. Das Auffallende ist nun, dass sowohl die Eitertröpfchen, als auch das helle klare Secret nicht immer durch albus oder aureus inficirt war; in einer Anzahl von Fällen erwies es sich als steril. Noch merkwürdiger ist, dass in sechs Fällen sich aureus vorfand, obwohl die tadelloseste Prima intentio und weder Stichcanaleiterung noch Stichcanalröthung vorlag. Die Prüfung auf Pyogenität des Staph. albus, die durch Herrn Stabsarzt Dr. Bischoff im hygienischen Institut vorgenommen wurde, hat den Staph. albus bis auf einen Fall unter 16 als pyogen erwiesen. Bemerkte sei noch, dass wir Gelegenheit hatten, einen sicheren Fall von schwerer Infection, verursacht durch Staph. albus, zu beobachten.

Die Gefahr der Secundärinfection durch die Haut steigert sich zweifellos, wenn die Wundhöhle längere Zeit, mehrere Tage, drainirt ist; namentlich in bacterienreichen Gegenden, in der Nähe der Körperöffnungen, kann von hier aus die ursprünglich keimfreie

¹⁾ Es sei besonders hervorgehoben, dass Secretion im Stichkanal und Secretion in der eigentlichen Wunde durchaus nicht immer nebeneinander einhergingen. Da es uns daran lag, bei Störungen der Wundheilung, und sei es auch bei einfacher Stichkanalröthung, die Art der vorhandenen Bacterien zu eruiren, so wurden diese Fälle viel regelmässiger untersucht, während bei reactionsloser Heilung die Untersuchung namentlich in der ersten Zeit unterlassen wurde. Dadurch erklärt es sich wohl zum Theil, dass in der grösseren Zahl der Fälle der Befund ein positiver war.

Wunde inficirt werden. Gegen diese Art von Secundärinfection giebt es nur ein sicheres Mittel: von der Drainirung ganz abzusehen und die Wunde in toto möglichst exact zu verschliessen. Selbstverständlich ist das nur zulässig, wenn man ganz sicher ist, dass in der Wunde keine keimfähigen virulenten Bacterien zurückgeblieben sind. Ich unterlasse schon seit längerer Zeit principiell bei jeder aseptischen Wunde mit wenigen Ausnahmen jede Art von Drainage und Secretableitung; davon soll noch später die Rede sein.

Können wir nun nicht doch etwas unternehmen, um die trotz der genannten Vorsichtsmaassregeln bestehende geringe Infectionsgefahr noch weiter zu verringern oder ganz zu beseitigen? Es ist klar, dass wir hier mit dem Princip der sogenannten Aseptik, d. h. mit der Anwendung von sicher wirkenden Sterilisirungsmaassregeln, nicht weiter kommen; wir müssen auf entwicklungshemmende Mittel im Sinne der Antiseptik zurückgreifen. Vor allem ist es wünschenswerth, dass der Stichkanal mit einer entwicklungshemmenden Substanz versehen wird. Wir imprägniren zu diesem Zweck schon seit längerer Zeit die Nahtfäden mit Jodoform. Eine zweite Maassregel, die wir in der letzten Zeit consequent durchführen, ist die, dass wir unmittelbar vor der Operation die Haut in der nächsten Umgebung des Schnittes ganz oberflächlich mit Jodtinctur bestreichen, eine Maassregel, die wir in ausgedehntem Maasse ausserdem zur Desinfection unserer Fingerspitzen gebrauchen. Es ist möglich, dass das angewendete Jod, das bekanntlich zu den kräftigsten Desinfectionsmitteln gehört, auch eine gewisse bacterientödtende Kraft bis in die tieferen Epidermisschichten entfaltet; wahrscheinlich aber kommt hier mehr noch eine protrahirte Entwicklungshemmung zur Geltung. Eine dritte, nicht minder wirksame Maassregel ist ein fest anliegender, unverrückbarer Deckverband, der namentlich in so gefährlichen Gegenden, wie es die Inguinalgegend ist, das Eindringen von Bacterien aus der weiteren Umgebung verhindert. Bruns hat zu diesem Zweck vor kurzem die Airolpaste empfohlen, mit der die ganze Nahtlinie bedeckt wird. Ich habe zuerst auch die Bruns'sche Paste angewandt, später aber an ihre Stelle die ungleich billigere Zinkpaste gesetzt, die in ähnlicher Weise wie die Bruns'sche Airolpaste zusammengesetzt ist und genau denselben Dienst thut. Es ist vielleicht übertrieben, diese 3 Maassregeln zu der schon voraus-

gegangenen Desinfection der Haut hinzuzufügen; sie bringen aber nach unseren Erfahrungen keinen Schaden und sichern ein so ideales Aussehen der Stichkanäle, wie wir es früher in dieser Regelmässigkeit nicht erlebt haben. Selbst nach den grössten Operationen resultirt eine feine lineare Narbe mit kaum sichtbaren Stichkanälen.

Ungleich schwieriger ist das Problem der Desinfection unserer Hände zu lösen. Dasselbe hat eine um so grössere Bedeutung, als die Berührung unserer Finger mit der Operationswunde eine directe, viel innigere ist, sodass selbst geringfügige Reste von pathogenen Keimen bei den energischen Manipulationen während der Operation in die Gewebe hineingerieben werden. Dazu kommt, dass die Hand des Chirurgen naturgemäss allen möglichen Infectionen ausgesetzt ist. Es handelt sich hier somit nicht nur um die zum Theil harmlosen Epiphyten der Haut, wie sie meist das Operationsfeld verunreinigen, sondern um oft hochvirulente Wundbacterien, die zweifellos an unseren Fingern, besonders in den Subungualräumen, einen günstigen Nährboden finden, und hier trotz sorgfältiger Reinigung in verborgenen Nestern fortvegetiren können. Es ist deshalb verständlich, dass gerade der Händedesinfection in den letzten Jahren die grösste Aufmerksamkeit geschenkt wurde und dieses Thema von den verschiedensten Seiten bearbeitet wurde. Eine methodische Bearbeitung der Frage der Händedesinfection datirt eigentlich erst seit den Arbeiten von Kümmell¹⁾ und namentlich Fürbringer²⁾, welchem wir bekanntlich die Einführung der Alkoholdesinfection in die chirurgische Praxis verdanken. Die Resultate dieser Forscher, sowie der späteren hier nicht erwähnten Arbeiten, darf ich wohl auch als bekannt voraussetzen. Ich beschränke mich darauf, kurz über die einschlägigen Untersuchungen zu berichten, welche in meiner Klinik auch Herr Dr. Gottstein angestellt hat.

¹⁾ Wie soll der Arzt seine Hände desinficiren? Centralbl. f. Chirurgie. 1885, No. 17. — Die Bedeutung der Luft- und Contactinfection für die practische Chirurgie. XIV. Chirurgen-Congress u. Langenbeck's Archiv. Bd. 33. Seite 531.

²⁾ Untersuchungen und Vorschriften über Desinfection der Hände, nebst Bemerkungen über den bacteriologischen Character des Nagelschmutzes. Wiesbaden 1838.

Hierbei müssen die Untersuchungen getrennt werden, die im ersten Jahre vorgenommen wurden von den im folgenden Jahre angestellten. Denn im Laufe der Zeit hatte sich durch die ersten Untersuchungen die Nothwendigkeit herausgestellt, unsere Desinfectionsmaassregeln zu verschärfen, da die Resultate zu schlechte waren¹⁾.

Im Winter-Semester 1896/97 wurde die Desinfection so ausgeführt, dass zunächst Waschung mit Wasser und Seife mittelst Holzfaserbündel ca. 3—5 Minuten, Desinfection mit Alkohol 1—2 Minuten und dann Waschung mit 1 prom. Sublimatlösung ca. 2—3 Minuten ausgeführt wurde. In der späteren Zeit wurde die Desinfection insofern verbessert, als die Waschung mit Wasser und Seife bedeutend verlängert und besonderer Werth auf eine häufige Wechselung des Holzfaserbündels gelegt wurde, von dem Gedanken ausgehend, dass man ja sonst die von der Hand durch das Holzfaserbündel abzuwaschenden Bacterien immer wieder von neuem durch dasselbe in die Hand hineinreibe, dass dies aber durch einen häufigen Wechsel des Tupfers vermieden werden kann. Auch wurde bei der Waschung mit Seife später neben dem Holzfaserbündel auch noch die sterile Bürste verwendet. Seit 1 Jahre stehen eine so grosse Zahl von in Dampf sterilisirten Bürsten zur Verfügung, dass für jede Person und zu jeder einzelnen Procedur der Waschung eine neue Bürste verwendet wird²⁾.

¹⁾ Die folgenden Untersuchungen beziehen sich ausschliesslich auf die von uns vor den Operationen thatsächlich geübte Desinfection. Es kam mir darauf an, nicht allein durch die bacteriologischen Untersuchungen, sondern ebenso durch die Erfolge der Wundheilung zu controlliren, wie weit das geübte Verfahren dem praktischen Bedürfniss entsprach. Der ganze Reinigungs- und Desinfectionsprocess der Hände nahm entsprechend der anderwärts geübten Praxis im Durchschnitt ca. 10—12 Minuten, selten mehr in Anspruch. Dies muss Denjenigen gegenüber hervorgehoben werden, die ad hoc das Desinfectionsverfahren noch viel intensiver gestalteten und bis auf $\frac{1}{2}$ Stunde und darüber ausdehnten. Dass dadurch abweichende Resultate erzielt werden können, ist leicht möglich; es hat aber, glaube ich, wenig Werth, ein Verfahren in einer Form zu prüfen, die sich in der Praxis kaum durchführen lässt.

²⁾ Der Gang der mechanischen Reinigung ist somit folgender: Erstens: Waschung mit Seife und fliessendem, heissem Wasser, mittelst steriler Holzfaserbündel. Zweitens: mechanische Reinigung der Subungualräume mit sterilisirtem und in 5 pCt. Carbolsäure aufbewahrten Nagelreiniger resp. Nagelschere. Drittens: abermalige Reinigung mit fliessendem, heissem Wasser und Seife mittelst sterilisirter Bürste. Viertens: Reinigung mit Alkohol (in der jüngsten Zeit 70 proc.) mittelst neuer sterilisirter Bürste. Fünftens: Reinigung mit einem Desinfectionsmittel (früher 1 pro Mille Sublimat, in der letzten Zeit 1 pCt. Lysol; eine Zeit lang wurde auch $2\frac{1}{2}$ proc. Solveollösung gebraucht.) Sowohl der

Es wurden bei den ersten Untersuchungen im Winter-Semester 1896/97 im ganzen 72 Untersuchungen angestellt, wobei sich fast $\frac{2}{3}$ aller Hände als inficirt erwiesen. (Eine Untersuchung bezieht sich immer auf beide Hände.) In der Hälfte der inficirten Fälle war die Zahl der gefundenen Keime eine ausserordentlich grosse. Was die Ausführung der Untersuchungen anbetrifft, so wurden in einem Theil, nämlich 28 pCt. der Fälle, das Sublimat durch Schwefelammonium ausgefällt. Es zeigte sich aber, dass es ziemlich gleichgültig ist, ob man das Sublimat durch Schwefelammonium ausfällt oder nicht; für unsere practischen Untersuchungen wenigstens war es von geringer Bedeutung, da die Zahl der auf die Schalen übertragenen Keime ungefähr dieselbe blieb, gleichgültig, ob man das Sublimat ausfällt oder nicht.

Was nun die Desinfectionsfähigkeit der einzelnen Operateure und Assistenten betrifft, so zeigte sich bald, dass hierbei grosse Unterschiede vorhanden sind, dass es Hände giebt, die sich ausserordentlich schwer desinficiren lassen, während wieder andere nach verhältnissmässig kurzer Zeit keimfrei resp. keimarm gemacht werden konnten. Es war von besonderem Interesse, die einzelnen Herren nach ihrer speciellen Beschäftigung in der Klinik zu scheidern. Es war nicht gleichgültig, ob ein Assistent oder Operateur nur mit aseptischen oder nur mit septischen oder mit aseptischen und septischen Wunden durch einander zu thun hatte. Es mögen nur die Gegensätze herausgenommen werden. Derjenige Operateur, der sowohl zahlreiche aseptische wie septische Operationen durch einander ausgeführt hatte, zeigte sich in 92 pCt. der Fälle inficirt. Interessant war hierbei, dass niemals eine leichte Infection vorlag; vielmehr waren in $\frac{3}{4}$ der Fälle die Hände intensiv inficirt. Ganz besonders interessant ist, dass hiervon in fast der Hälfte der Untersuchungen die Hände mit *Staphylococcus aureus* inficirt waren. Den Gegensatz dazu bildet der Operationsdiener, der mit septischen Operationen nichts zu thun hat und überhaupt mit

Alkohol als auch das Antiseptikum werden nach einmaliger Benutzung ausgeleert, so dass die betreffende Flüssigkeit nie zweimal zur Benutzung kommt. Der benutzte Alkohol wird durch eine von Dr. Henle angegebene Vorrichtung gesammelt und vom Apotheker überdestillirt. Sechstens: Seit Ende Januar werden die Fingerspitzen in Jodtinctur getaucht und darauf sofort in Lysol abgespült.

keinen Kranken in directe Berührung kommen darf. Er ist nur beschäftigt beim Zureichen der Instrumente bei aseptischen Operationen und leicht infectiösen Fällen, z. B. Magen- und Darmoperationen. Er erwies sich nur in $\frac{1}{3}$ der Fälle als infectirt und hiervon in $\frac{4}{5}$ ganz leicht, und auch im letzten Fünftel niemals intensiv, niemals durch *Staphylococcus aureus*. Von grossem Interesse ist auch, dass einer der Assistenten, der Leiter einer septischen Station, sich zwar in Folge der Beschaffenheit seiner Hände verhältnissmässig leicht seine Hände keimfrei resp. keimarm erhalten konnte; er war nur in $\frac{1}{3}$ der Fälle infectirt. War es ihm aber nicht gelungen, seine Hände zu desinficiren, so fand sich stets *Staphylococcus aureus*.

Eine wesentliche Ergänzung erfahren die angeführten Beobachtungen durch systematische Untersuchungen, welche an behandschuhten und unbehandschuhten Händen im Laufe des letzten Jahres vorgenommen wurden. Diese Untersuchungen geben gleichzeitig Aufschluss darüber, wie weit die von mir empfohlenen Zwirnhandschuhe die Keimarmuth der Hand während der Operation steigern.

Theoretische Vorversuche ergaben für uns von vorn herein, dass die Handschuhe, so lange sie trocken sind, Keime nur durchlassen, wenn eine enorm starke Infection der Hände vorher stattgefunden hatte und auch dann nur in den seltensten Fällen. In dem Augenblick aber, wo Flüssigkeit an die Handschuhe gebracht wurde, traten die Bacterien mit ausserordentlicher Leichtigkeit durch dieselben hindurch. Quantitative Untersuchungen, ob die Zahl der Keime an den Handschuhen geringer ist als an den blossen Fingern, sind nicht angestellt worden. Jedenfalls war auch an den Handschuhen die Zahl der Keime eine enorm grosse, so dass bei der groben Art unserer Untersuchungsmethode ein nachweisbarer Unterschied nicht gesehen werden konnte.

Die Untersuchungen wurden so angestellt, dass die blossen resp. behandschuhten Finger in ca. 1; cm hohe Agarschalen so tief als möglich eingetaucht wurden, und zwar so, dass besonders der Unternagelraum und der Nagelfalz sich im Agar abdrückte; von genaueren Untersuchungen jedes einzelnen Fingers in Bouillon und Aussäung in Platten wurde wegen der Umständlichkeit der Methode

Abstand genommen¹⁾. Zur Infection der Finger wurden bei den theoretischen Versuchen Prodigiosus-Culturen benutzt. Es zeigte sich aber bald, wie ausserordentlich schwierig theoretische Untersuchungen nach dieser Richtung sind. Denn bat man auch die betreffenden Assistenten ihre Desinfection nicht länger auszuführen als es im Operationssaale geschieht, so liess es sich doch nicht vermeiden, dass ein grosser Theil derselben die Zeit bedeutend verlängerte oder durch viel energischeres Reiben die Hände so gründlich als möglich zu desinficiren suchte. Es stellte sich auch bei der grossen Zahl der theoretischen Untersuchungen heraus, dass der Prodigiosus nicht das geeignete Bakterium für solche Untersuchungen ist, weil es zu leicht gelingt, ihn von den Händen fortzuschaffen resp. durch die Desinfectionsmittel abzutöden. Versuche mit andern, resistenten Bacterien, wie mit resistentem *Staphylococcus aureus* und *Pyocyanus* konnten in der Klinik nicht vorgenommen werden, um nicht bei diesen Manipulationen durch die vielleicht zurückbleibenden Keime die Hände dauernd zu verunreinigen. Theoretische Untersuchungen darüber müssten von anderer Seite ausgeführt werden. Um so werthvoller waren deshalb unsere practischen Handschuhuntersuchungen vor und nach der Operation, nicht minder aber auch bei dem häufigen Handschuhwechsel während der Operation. Zunächst wurden die Hände undesinficirt, dann nach Waschung mit Wasser und Seife, nach der Waschung mit Alkohol, nach der Waschung mit Sublimat (resp. Lysol oder Solveol), nach dem Eintauchen der Fingerspitzen in Jodtinktur, in trockenen Handschuhen und schliesslich während und am

¹⁾ Betont muss noch werden, dass die Untersuchungen uns keine absoluten Werthe geben können in Folge der Art und Weise, in der sie angestellt werden. Denn wir haben dieselben nicht in der Weise gemacht, wie Fürbringer, der aus dem Unternagelraum und Nagelfalz soviel als möglich von dem noch nach der Desinfection vorhandenen Schmutz herausschabte und dann auf Platten ausgoss, um die einzelnen Keime genau prüfen und isoliren zu können; zu solchen umständlichen Untersuchungen ist bei einem grossen chirurgischen Betrieb die Zeit nicht vorhanden. Wir haben uns deshalb damit begnügt, die desinficirten Finger in die Schalen abzudrücken. Hierdurch gelangen natürlich nicht die gesammten Keime, die sich an den Fingerspitzen finden, auf die Schalen, aber doch immerhin ein grosser Theil derselben, und wenn wir auch kein absolutes Maass haben, so haben wir doch ein relatives, genügend, um für die practischen Verhältnisse gültige Schlussfolgerungen zu ziehen. Es kommt bei diesen Versuchen ja nicht darauf an, zu wissen, wieviel Keime die Finger noch in verborgenen Nischen unter den Nägeln enthalten, sondern wieviel sie thatsächlich an die von ihnen berührten Objecte abgeben.

Schluss der Operation sowohl mit als auch ohne Handschuhe gesondert untersucht.

Was zunächst die Untersuchung der undesinficirten Hände betrifft, so ergab sich, wie ja zu erwarten war, dass die Hände stets inficirt gefunden wurden, und zwar waren sie in 80 pCt. der Fälle auf das aller intensivste inficirt mit allen möglichen Arten von Bakterien. Nach der Waschung mit Wasser und Seife hatte sich das Verhältniss in Betreff der Keimfreiheit nicht verändert; es waren nach der Wasserwaschung in allen Fällen die Hände inficirt; allein der Grad der Infection hatte sich vermindert; die Zahl der Keime war in einem Theil der Fälle ungefähr um die Hälfte geringer geworden. Nach der Waschung mit 96 proc. Alcohol, welcher in einem Theil der Fälle angewandt wurde¹⁾, war in 78 pCt. Keimfreiheit erreicht; bei 50 proc. Alcohol dagegen nur in 59 pCt. Was die Schwere der Infection betrifft, so ist dieselbe nach der Alcoholwaschung stets sehr gering, nie wurde unmittelbar nach der Alcoholdesinfection eine sehr intensive Infection gefunden.

Nunmehr folgte die Untersuchung der Hände nach der Sublimat- resp. Lysol- oder Solyeol-Desinfection. Dabei ergab sich dass ausserordentlich merkwürdige Resultat, dass nach der Sublimatdesinfection nur in 47 pCt. der Fälle Keimfreiheit erreicht wurde. Da nun aber stets die Alcoholdesinfection, die, wie erwähnt, eine Keimfreiheit von 59—78 pCt. erzielte, vorausgegangen war, so beweist dies, dass die Resultate, die wir nach der Alcohol-Desinfection erzielt haben, nicht die wahren Werthe angeben, da sonst die Zahl der Keime nach der Alcoholdesinfection und nach der Sublimatdesinfection sich mindestens gleich bleiben müssten; zu erwarten wäre es sogar, dass sie noch besser würden; derselbe Schluss lässt sich bei der Lysol- und Solyeol-Desinfection ziehen. Es ergibt sich daraus, dass die Alcoholdesinfection, wie ja schon nach Untersuchungen anderer Forscher zu erwarten war, eine Art Gerbung der Haut erzielt, die Keime aber nicht vollständig abtödtet. Sobald nun aber der Alcohol wieder von den Fingern entfernt wird, ist auch die Möglichkeit vorhanden, dass die Bakterien aus den tiefen Epidermisschichten wieder an die

¹⁾ Wie erwähnt, verwenden wir in letzter Zeit 70 proc. Alcohol.

Oberfläche kommen. Die Alcoholdesinfection muss man daher bis zu einem gewissen Grade als eine Art Scheindesinfection bezeichnen. Trotzdem sind wir weit entfernt davon, den Alcohol auf Grund dieser Untersuchungen etwa aus unserer Desinfectionspraxis verbannen zu wollen, er hat als Reinigungs- und Desinfectionsmittel der Haut wohl ganz bedeutenden Werth.

Die Untersuchungen nach dem Eintauchen der Finger in Jodtinctur haben in 80 pCt. Keimfreiheit ergeben, und in den 20 pCt., wo überhaupt Keime gefunden wurden, war die Intensität der Infection stets nur eine ganz geringe.

In trocknen Handschuhen wurden in einigen Fällen (in 4 pCt.) ebenfalls Keime gefunden; woher diese Keime stammen, hat sich nicht feststellen lassen. Es zeigte sich übrigens schon bei unseren ersten Vorversuchen, dass, wenn wir die Handschuhe mit unseren Fingern anziehen, leicht von letzteren Keime an die äussere Fläche der Handschuhe herankommen. Dies veranlasste die Einführung von Handschuhzangen, sodass die aus dem sterilen Korbe genommenen Handschuhe, wie dies von Dr. Gottstein bei seinem Vortrage auf der Braunschweiger Naturforscherversammlung auseinandergesetzt wurde, von einer Wärterin gehalten werden und die Hände, ohne mit der Aussenfläche der Handschuhe in Berührung zu kommen, in dieselben hineinfahren.

Von ausserordentlicher Wichtigkeit sind die Untersuchungen während und am Schluss der Operation mit und ohne Handschuhe. Ich muss hier hervorheben, dass wir unsere Handschuhe während einer Operation des öftern wechseln. Die trockenen Handschuhe werden im Laufe der Operation mit Blut und anderen Flüssigkeiten imbibirt. Infolge dessen werden ausserordentlich leicht Bakterien, die von aussen z. B. der Haut des Operationsfeldes an den Handschuh herankommen, festhaften resp. nach innen dringen können. Aber ebenso leicht können die an der Fingerhaut befindlichen Bakterien durch den Handschuh nach aussen gelangen. In der That finden sich im Verlaufe der Operation in den Handschuhen meist sehr bald Bakterien. Welchen Weg nun die grössere Anzahl derselben nimmt, lässt sich durch diese Versuche nicht feststellen. Die früher angeführten Versuche haben ergeben, dass nur in etwa der Hälfte der Fälle zu Beginn der Operation die

Hände selbst (ohne Handschuhe) oberflächlich keimfrei sind. Wenn wir aber die Art unserer Untersuchungsmethode (Eintauchen in Agar) berücksichtigen, welche nur einen Rückschluss auf die oberflächlichen Partien der Finger gestattet, so ist diese Schätzung sicher noch zu hoch gegriffen. Schon aus diesem Grunde ist es sehr wahrscheinlich, dass die Hauptmasse der in den Handschuhen vorgefundenen Bakterien von der Haut der Finger stammt, natürlich unter der Voraussetzung, dass wir in absolut aseptischen Geweben operiren¹⁾.

Nun haben unsere Versuche weiterhin ergeben, dass im allgemeinen an den Handschuhen die Menge der Bakterien eine geringere war als nach Abziehen der Handschuhe an der Hand. Es ist somit anzunehmen, dass die Hauptsumme der Bakterien an den Fingern sitzt und von dort durch die Handschuhe nach aussen dringt. Eine Bestätigung dieser Ansicht ist wohl noch darin zu finden, dass die Hauptsumme der an der Hand gefundenen Bakterien im allgemeinen immer wieder die Epiphyten der normalen Haut sind. Unsere Versuche haben ergeben, dass der Procentgehalt der inficirten Hände während der Operation mit Handschuhen insgesamt 69 pCt. beträgt; ohne Handschuhe ist die Procentzahl bedeutend höher, nämlich 89 pCt. Am Schluss einer langdauernden Operation ohne häufigen Handschuhwechsel beträgt sie mit Handschuhen 84 pCt., ohne Handschuhe 100 pCt.: je länger die Operation dauert, desto mehr sind die Hände inficirt. Der Keimreichthum der Hände und Handschuhe am Schluss der Operation ist zum Theil vielleicht darauf zurückzuführen, dass beim Nähen der Wunde die operirende Hand in eine intensivere Berührung mit der Haut des Patienten kommt. Die Möglichkeit, dass bei dieser Gelegenheit eine grössere Menge von Hautbakterien des Patienten von den Handschuhen aufgenommen und festgehalten wird, muss gewiss zugegeben werden. Auffallend ist, dass am Schluss der Operation die Intensität der Infection der Hände geringer ist, als während der Operation, so-

¹⁾ Nachträgliche Bemerkung: Wenn ich Doederlein richtig verstanden habe, so beziehen sich seine Versuche auch vielfach auf Operationen am Damm und in der Vagina, also in einem bacterienreichen Gebiet. Dass bei dieser Gelegenheit massenhaft Bacterien in die Handschuhe eindringen und von diesen festgehalten werden, ist selbstverständlich. Die hierbei gemachten Beobachtungen sind natürlich für die hier ventilirte Frage nicht beweisend.

wohl mit als ohne Handschuhe. Auch hieraus wird man schliessen dürfen, dass wohl die grössere Summe der Bakterien von der Hand in den Handschuh kommt, und nicht von aussen, sonst müsste aus den früher angegebenen Gründen gerade am Schluss der Operation die Bakterienzahl grösser sein als während derselben.

Fassen wir das Resultat der angeführten Untersuchungen,¹⁾ von denen ich nur einige wesentliche Punkte herausgehoben habe, zusammen, so ergibt sich zunächst in Bezug auf die Desinfection der Hände, dass die zur Zeit empfohlenen und geübten Methoden nicht im Stande sind, die Hände mit Sicherheit keimfrei zu machen. Wenn es auch in einem grossen Procentsatz der Fälle gelingt, vor Beginn der Operation die Hände oberflächlich von Keimen zu befreien, so hält dies nicht lange vor; im Laufe der Operation kommen die in der Tiefe der Epidermislagen verborgenen Bakterien immer reichlicher an die Oberfläche. Daraus folgt, dass auch von Seiten der Hände die Infectionsgefahr für die Wunde um so grösser wird, je länger die Operation dauert.

Was die Zwirnhandschuhe betrifft, so war, wie ich schon in meiner ersten Mittheilung ausdrücklich betont habe, von vorn herein nicht zu erwarten, dass sie einen absoluten Schutz gewähren; denn sie sind in hohem Grade durchlässig. Ihr Schutz kann nur ein relativer sein. Ich muss aber offen gestehen, dass ich den Grad des Schutzes früher doch höher taxirt habe, als es durch die vorliegenden Untersuchungen und klinischen Beobachtungen sich herausgestellt hat. Ich will auch nicht verschweigen, dass ich im vorigen Herbst trotz Zwirnhandschuhe in der Klinik einige tiefere Wundinfectionen erlebt habe, die zwar unschwer von den Operirten überwunden wurden, mich aber doch davon überzeugten, dass wir uns auf den Schutz der Handschuhe nicht allzusehr verlassen und namentlich die peinliche Desinfection der Hände nicht versäumen dürfen. In den erwähnten Fällen von Infection stellte sich durch die bakteriologische Untersuchung stets ein Zusammenhang zwischen der Infection der Hände und der Operationswunde heraus.

Dass die Gesamtergebnisse bei unseren aseptischen Opera-

¹⁾ Die ausführliche Publication erfolgt an anderer Stelle.

tionen seit Benutzung der Handschuhe ungleich besser geworden sind, kann ich auch heute noch ebenso behaupten, wie in meiner ersten Mittheilung. Die Zahl der ganz reactionslosen Heilungen hat sich von ca. 83 pCt. auf ca. 94 pCt. erhöht; in ähnlichem Verhältniss hat sich die Zahl der Stichcanaleitungen resp. -Röthungen vermindert. Allerdings ist es schwer, zu beweisen, dass die Besserung unserer Resultate ausschliesslich der Anwendung der Zwirnhandschuhe zuzuschreiben ist, denn wie aus den früheren Auseinandersetzungen hervorgeht, haben wir im Laufe der Zeit eben auf Grund unserer Untersuchungen unser ganzes Verfahren, insbesondere auch die Händedesinfection, erheblich zu vervollkommen gesucht. Auch ist nicht zu vergessen, dass bei uns seit 10 Monaten, die aseptischen Operationen im neu erbauten, auf das Vollkommenste eingerichteten aseptischen Operationssaale ausgeführt werden. Allerdings wurden die ersten Handschuhoperationen während zweier Monate noch im alten Operationssaale ausgeführt und hier war gerade der Unterschied ein ganz auffallender. Auch darf ich meine Erfahrungen aus der Privatpraxis mit heranziehen, die dieselbe auffällige Besserung der Wundheilungsergebnisse ergeben haben, wie in der Universitätsklinik, obwohl hier in den äusseren Verhältnissen keine Aenderung eingetreten ist. Eine detaillirte Statistik der Operationsergebnisse anzugeben, hat, glaube ich, keinen Werth. Die derselben zu Grunde liegende Zahl von 435 aseptischen Operationen ist doch nicht genügend, um Irrthümer und Fehlschlüsse ganz auszuschliessen.

Sie sehen, m. H., dass ich auch heute nicht daran zweifle, dass wir durch die Anwendung der Zwirnhandschuhe die Gefahr der Infection bei aseptischen Wunden verringern, dass ich aber weit davon entfernt bin, dieselben als ein ganz verlässliches Schutzmittel hinzustellen. Ich werde, so lange kein brauchbarer Ersatz dafür geschaffen ist, die Zwirnhandschuhe beibehalten. Es muss unser Streben sein, falls es doch nicht gelingen sollte, unsere Hände sicher keimfrei zu machen, Operationshandschuhe ausfindig zu machen, die einen absolut sichern Schutz gewähren. Das können natürlich nur undurchlässige Handschuhe sein. Was bisher in dieser Richtung empfohlen worden ist, scheint mir aber noch nicht den Anforderungen der Praxis zu entsprechen. Wölfler, der bekanntlich auch schon längere Zeit in Handschuhen operirt, hat bald nach meiner

ersten Mittheilung die Eigenschaften aufgezählt, die ein guter Operationshandschuh haben muss: er muss undurchlässig, weich und geschmeidig und so dünn sein, dass er das Tastgefühl der Finger nicht wesentlich beeinträchtigt; er soll sich leicht sterilisiren lassen und endlich — darf er auch nicht zu theuer sein. Ein Handschuh, der allen diesen Anforderungen entspricht, ist meines Wissens noch nicht gefunden worden. Vielleicht hören wir heute brauchbare Vorschläge. Ich werde der Erste sein, der sie mit Dank acceptirt¹⁾.

Vorläufig müssen wir uns, so gut es geht, mit den uns zur Verfügung stehenden Mitteln zu behelfen suchen. Ich brauche nicht hervorzuheben, welche Bedeutung die prophylaktische Reinhaltung, die Fernhaltung jeder schweren Infection von den Händen desjenigen Arztes hat, der viel aseptische Operationen auszuführen berufen ist. Dass die sorgfältigste Desinfection mit heissem Wasser und Seife, mit Alkohol und einem Desinfectionsmittel immer noch die erste Rolle bei der Aseptik spielt, geht aus den früheren Auseinandersetzungen auch hervor. Am meisten ist die Wunde zweifellos durch die Fingerspitzen und Nägel gefährdet. Um in dieser Richtung die Infectionsgefahr zu verringern, bediene ich mich seit Anfang Januar eines Mittels, das ich bei Roux in Lausanne kennen gelernt habe. Dieser bestreicht vor der Operation den Nagelfalz und die Unternägelräume mit reiner Jodtinctur. Ich gehe so vor, dass ich, wie früher schon angeführt, die Fingerspitzen in Jodtinctur tauche, dann die Hände in Lysol abspüle und nun erst die Zwirnhandschuhe anziehe. Ich habe schon erwähnt, dass die Jodtinctur hierbei wahrscheinlich hauptsächlich als kräftiges entwicklungshemmendes Mittel wirkt. Untersuchungen darüber sind in meiner Klinik im Gange. Wir haben damit abermals das Princip der reinen Aseptik durchbrochen; wenn das Mittel aber nur zum Ziele führt, ohne einen Schaden zu bringen, so wollen wir es ohne Rücksicht auf das Princip acceptiren. Wenn ich über den Nutzen

¹⁾ Ich habe erst nachträglich erfahren, dass schon 1889 William S. Halstead Kautschukhandschuhe zu aseptischen Operationen gebraucht hat und sie auch heute noch verwendet. (John Hopkins Reports, Vol. III, No. 5, March 1891.) Er verwendet sie nur bei gewissen Gelegenheiten, z. B. Patellar-naht, Operationen der Gelenkmaus, Hernien oder kleinen einfachen Operationen, „die ohne feineres Gefühl oder Geschicklichkeit zu machen sind und bei welchen Eiterungen von schweren Folgen begleitet wären“. (Nach W. W. Keen, Ann. of surgery, 1898, Febr. 224.)

der Jodtinctur etwas sagen soll, so kann ich bei der noch geringen Zahl von damit ausgeführten aseptischen Operationen — es sind jetzt etwas über 100 — auch nur nach persönlichen Eindrücken urtheilen. Zunächst haben wir für unsere Finger keinen Schaden bemerkt. Die Braunfärbung der Fingerspitzen verliert sich am Schluss der Operation so weit, dass sie nachher kaum bemerkt wird. Die Haut unserer Finger hat die Jodtinctur in dieser Anwendung bisher ohne den geringsten Schaden vertragen. Was die Heilung der Wunden betrifft, so ist sie in dem letzten Vierteljahr selbst nach den complicirtesten und schwierigsten Eingriffen so tadellos gewesen, dass ich in dieser Richtung nichts mehr zu wünschen übrig habe¹⁾. Noch einmal sei hier darauf hingewiesen, dass wir die Zwirnhandschuhe mit Rücksicht auf die früher angeführten Gottstein'schen Untersuchungen bei lang dauernden Operationen häufig wechseln und zwar um so häufiger, je mehr die Handschuhe von Blut durchtränkt sind.

Zum Schluss möchte ich noch einen Punkt erwähnen. Ich habe früher angeführt, dass ich immer mehr und mehr bestrebt bin, von der Drainage und Ableitung des Wundsecretes abzusehen und die Wunde ganz zu verschliessen. Viele von Ihnen werden wahrscheinlich ähnliche Versuche auch schon gemacht und erfahren haben, dass in manchen Fällen trotz des absolut aseptischen Wundverlaufes dem Kranken damit nicht der Nutzen gewährt wird, den wir anstreben. Bei gewissen Wunden — nach unseren Beobachtungen in etwa 10 pCt. der Fälle — bilden sich nämlich Hämatome, die nicht gerinnen und somit nur ganz langsam resorbirt werden, wodurch die endgiltige Heilung der Wunde, wenn auch nicht erheblich, verzögert wird. Wir haben uns in diesen Fällen

¹⁾ In Bezug auf die Resultate der Wundheilung dürfen wir nicht vergessen, dass durchaus nicht alle sogenannten aseptischen Operationswunden gleichwerthig sind. Insbesondere dürfen die einfachen Laparotomien der Gynäkologen nicht als Maassstab für die Leistungsfähigkeit einer Wundbehandlungsmethode angeführt werden. Denn das Peritoneum verträgt bekanntermaassen eine relativ beträchtliche Menge von pathogenen Bacterien, während grosse Weichtheil-, besonders aber Knochen- und Gelenkwunden oft durch die geringsten Bacterienmengen inficirt werden können. Von Laparotomien können nur diejenigen in Betracht kommen, bei welchen grosse Wundflächen im Peritoneum zurückbleiben, die zur Bildung der von mir so genannten „todten Räume“ führen. Nach ausgedehnten Operationen am Magen und Darm bleiben solche todten Räume nicht selten in grosser Ausdehnung zurück; ich habe sie früher immer mit Jodoformgaze tamponnirt. Seit einem Jahre schliesse ich aber auch in diesen Fällen principiell die Bauchhöhle vollständig.

so geholfen, dass wir die Hämatome mit einer feinen Spritze durch Aspiration entleert haben. Sie haben sich immer als steril erwiesen. Die Hämatombildung ist nur dann störend, wenn das nachträglich ergossene Blut und sonstige Secret nicht gerinnt, also nicht in einen organisationsfähigen Zustand geräth. Worin der Grund dieses Mangels an Gerinnungsfähigkeit liegt, ist noch nicht festgestellt. Herr Dr. Anschütz beschäftigt sich mit der Untersuchung dieser Hämatome. Es hat sich bisher herausgestellt, dass in den nach 6—8 Tagen entnommenen aber auch in ganz frischen Hämatomen die fibrinogene Substanz vollständig fehlt. Vielleicht gelingt es, ein Mittel zu finden, um die Gerinnung des bald nach der Operation nachsickernden Blutes zu erzwingen. Dann würde ein wesentliches Hinderniss fortfallen, alle Wunden ausnahmslos zu schliessen¹⁾. So lange das nicht der Fall ist, thun wir besser, einzelne Wunden trotzdem noch zu drainiren, das Drain aber nach 24 Stunden zu entfernen. Ich habe die Drainage z. B. für jene Kropfresectionen beibehalten, bei welchen aus dem zurückgebliebenen Rest der Schilddrüse eine starke Secretion zu erwarten ist.

M. H.! Meine Auseinandersetzungen werden Sie nicht in jeder Richtung befriedigt haben. Es wird ein complicirter Apparat in Bewegung gesetzt, ohne dass Ihnen klare, unzweideutige Resultate vorgeführt werden können. Ich werde es Niemandem übel nehmen, wenn er an den neuesten Bestrebungen in der Wundbehandlung nicht Theil nimmt und mit Ruhe abwartet, wie sich die Sache weiter entwickelt. Sie müssen aber bedenken, dass es sich um eine noch lange nicht abgeschlossene, erst in voller Entwicklung begriffene Angelegenheit handelt. Viele der bisher vorgeschlagenen Maassregeln mögen übertrieben sein und werden vielleicht später wieder fallen gelassen werden. Manches Mittel ist — das kann man schon jetzt sagen — verfehlt und wird durch ein besseres zu ersetzen sein. Das Ziel, das aber allen diesen Bestrebungen zu Grunde liegt, dürfen wir nicht aus den Augen lassen, auch wenn wir auf Umwegen dahin gelangen. Manchem von Ihnen wird es überhaupt fraglich erscheinen, ob es je gelingen könne, vollkommen

¹⁾ Die angeführten Hämatome haben je nach ihrem Alter (5—20 Tagen) eine dunkelbraunrothe bis rothgelbe Farbe und sind von fadenziehender Consistenz. Sie scheinen mit jenen Hämatomen verwandt zu sein, die sich gelegentlich auch nach subcutanen Traumen entwickeln, zumal nach den „tangentialen Verletzungen“ Gussenbauer's.

keimfrei zu operiren. Ich möchte dieses Problem mit einem anderen Ihnen wohl bekannten vergleichen: mit der Quadratur des Kreises. Die Theorie hat dieses Problem nicht gelöst und kann es auch nie lösen. Für die Praxis ist es aber durch die Ausrechnung der Ludolf'schen Zahl längst gelöst. Man kann beliebig viel Decimalstellen dieser Zahl entwickeln und der Lösung des Problems so nahe kommen, als es das practische Erforderniss erheischt. Auch das Problem der Keimfreiheit unserer Operationswunden ist einer irrationalen Zahl zu vergleichen. Es kommt nur darauf an, dass wir uns die Mühe nicht verdriessen lassen, recht viele Decimalen von dieser Zahl zu entwickeln und so dem idealen Ziel möglichst nahe zu kommen. Es kommt uns ja bei unseren Bestrebungen glücklicher Weise die Natur zu Hilfe, die unsere Gewebe mit Schutzvorrichtungen versehen hat und sie befähigt, ein gewisses Minimum von Infection zu überwinden. Aber diese Kraft der Gewebe ist eine beschränkte; je weniger wir ihr zumuthen, desto sicherer können wir des Erfolges sein, desto leistungsfähiger wird die operative Chirurgie. In diesem Sinne sind alle Bestrebungen auf unserem Gebiete willkommen zu heissen und in diesem Sinne bitte ich Sie, auch meine Ausführungen aufnehmen zu wollen.

X.

Die Ursachen des Misslingens der Asepsis.

Von

Professor Dr. Landerer

in Stuttgart¹⁾.

Die Ausführungen meines Herrn Vorredners sind für mich die Veranlassung, im Wesentlichen nur auf diejenigen Punkte meines Vortrags einzugehen, die er nicht oder nur flüchtig berührt hat.

In den letzten Jahren hat sich in der deutschen Chirurgie — eigentlich ziemlich unerwarteter Weise — eine gewisse Unsicherheit in der Frage der Wundbehandlung und damit eine gewisse Nervosität bemerkbar gemacht. Daraus sind Bestrebungen hervorgegangen, die Wundbehandlung zu modificiren. Dieser Bewegung gegenüber halte ich es in erster Linie für meine Pflicht, darauf hinzuweisen, dass es sich hierbei keineswegs um eine Erschütterung der grundlegenden Ideen, der Principien der Wundbehandlung handelt. Diese Modificationen sind nur das Zeichen erhöhter Ansprüche, die wir an unsere Wundbehandlung stellen. Wir verlangen heute, dass jede Wunde, mag sie einer noch so schweren Operation entstammen, mag noch so lange darin gearbeitet worden sein, binnen 8 Tagen p. p. i. heilt, ohne einen Tropfen Eiter. Wir sind unzufrieden, wenn wir über unsere Abtheilungen gehen und nicht ganze Serien tadelloser aseptischer Heilungen ohne Spur von Röthung, ohne jede Temperatursteigerung antreffen.

Es ist vielleicht nicht unangebracht, die Wundstörungen von heute zu vergleichen mit den Wundstörungen in der Jugendzeit der

¹⁾ Auszugsweise vorgetragen am 1. Sitzungstage des XXVII. Congresses der Deutschen Gesellschaft für Chirurgie zu Berlin, 13. April 1898.

Antisepsis, in der Zeit der Lister'schen Antisepsis, jener Zeit, wo Aerzte und Laien mit frischer Bewunderung auf die grossartigen Erfolge der neuen Wundbehandlungsmethode blickten. Wir Alle, die wir diese Zeiten noch mit erlebt haben, wissen, dass Sepsis damals — besonders bei Bauchoperationen — kein seltener Gast in den chirurgischen Anstalten war, dass Pyämie — z. B. nach Schädelverletzungen — immer dann und wann gesehen wurde, dass das Erysipel unter der Carbolantisepsis geradezu häufig war, dass es erst unter der v. Bergmann-Schede'schen Sublimantisepsis verschwand, dass Tetanus auch nach Operationen mitunter noch vorkam. Auch die gewöhnliche Wundentzündung s. v. v. trug einen anderen, sehr viel schwereren Character. Meist schon nach 24—36 Stunden ging die Temperatur steil in die Höhe, die Wunde entzündete sich in toto, die Wunde musste geöffnet werden, Eiter-senkungen mussten drainirt werden; kurz, es handelte sich um schwere Störungen, denen mancher weniger kräftige Patient schliesslich erlag.

Dem gegenüber nehmen sich unsere heutigen Wundstörungen doch recht bescheiden und ungefährlich aus. — Die Temperatur bleibt normal, oder erhebt sich auf 38° — $38,5^{\circ}$. Sieht man nach, so findet man vielleicht eine Naht entzündet, einen Draincanal geröthet. Nach Entfernung der Naht oder der Drainröhre geht die Sache entweder zur Norm zurück, oder man bekommt einen kleinen Nahtabscess, eine Fadenfistel und dergl. Unbequem werden solche Vorkommnisse nur dann, wenn sich Monate lang absondernde Fisteln bilden, aus denen schliesslich mit oder ohne Nachhilfe Ligaturknoten herauskommen. Diese Störungen sind also wohl unbequem; sie stellen aber den Erfolg der Operation in keiner Weise in Frage. Sepsis nach Peritonealoperationen kommt heute nur noch ganz ausnahmsweise, beim Zusammentreffen besonders ungünstiger Umstände vor; Pyämie nach Operationen und Verletzungen sieht man in Jahren nicht und selbst in grossen Krankenanstalten kann es ein Jahr und länger dauern, bis einmal ein Erysipel im Hause entsteht. Wenn wir dies bedenken, so scheint eigentlich kein genügender Grund vorhanden, uns — und unsere Klienten wegen der Misserfolge unserer Wundbehandlung ernstlich zu beunruhigen. Trotzdem müssen wir bestrebt sein, die Ursachen dieser Störungen zu ergründen und diese zu vermeiden.

Dass sie nicht nur durch eine einzige Ursache bedingt sind, ist im Voraus anzunehmen. Nur einen einzigen Punkt als Ursache herauszugreifen, muss als verkehrt erscheinen. Um die Ursache zu finden, ist es mir als nothwendig erschienen, den ganzen antiseptischen Apparat von Zeit zu Zeit bakteriologisch durchzuprüfen. Die Ergebnisse dieser zahlreichen bakteriologischen Untersuchungen möchte ich Ihnen kurz mittheilen. Ich kann natürlich nur einige Hauptpunkte herausgreifen.

Zunächst möchte ich — in Uebereinstimmung mit verschiedenen neueren Autoren — darauf hinweisen, dass die Luftinfection gegenüber der Contactinfection doch nicht so sehr zu vernachlässigen ist, wie man dies eine Zeit lang gewohnt war. Ich möchte hierfür eine Beobachtung an meinem aseptischen Operationsaal heranziehen. Durch bauliche Veränderungen war ich genöthigt, in demselben gelegentlich auch nicht aseptische Operationen und zahlreiche Verbandwechsel vorzunehmen. Schon nach 8—10 Tagen fingen die Wundheilungen an, weniger gut zu werden, fast in keinem Falle erfolgte tadellose prima reunio. Die bakteriologische Untersuchung der Luft ergab Staphylokokken. Nach der Räumung und gründlichen Reinigung des Saales wurden auch — ohne jede Aenderung im aseptischen Apparat oder im Personal — die Ergebnisse wieder gut. Die Luft enthielt keine Staphylokokken mehr, sondern nur Schimmelpilze in geringer Zahl.

Nebenbei bemerkt, erscheint mir die Einrichtung besonderer Verbandzimmer für die Verbandwechsel zweckmässig zu sein. Die Luft der Krankenzimmer wird so frei von Bakterien und in dem Verbandraum lässt sich durch Reinlichkeit und Formalindesinfection die Luft gleichfalls rein halten.

Die Instrumente können wir seit Einführung der v. Bergmann-Schimmelbusch'schen Sodasterilisation als Infectionsträger ohne Weiteres ausschliessen.

Ein sehr schwieriges Capitel ist die Desinfection der Hände. Um diese Frage dreht sich der Streit der letzten Jahre in erster Linie. Ich möchte dringend davor warnen, wie es in gewissen Kreisen Sitte zu sein scheint, jeden Misserfolg in der Asepsis ohne Weiteres und ohne jede Prüfung lediglich einer mangelnden Desinfection der Hände zuzuschreiben. Ich habe so ziemlich in jedem Fall einer Störung die Ursache anderswo finden können und mich

deshalb bis jetzt nicht dazu entschlossen, Handschuhe zur Operation anzuziehen. — Die bakteriologische Prüfung der Sterilität der Hände scheint mir ungenügend zu sein, da wir die Hände nie in so innige und dauernde Berührung mit einem Nährboden bringen können wie bei der Operation, wo die Hände Stunden lang mit der Wunde in innigster Berührung sind. Mir hat die Kümmell-Fürbringer'sche Methode bis jetzt genügt. Allerdings scheure ich die Hände vor der Operation 10 Minuten lang in möglichst heissem Wasser ab; ebenso wasche ich mir während länger dauernder Operationen die Hände mehrmals in gründlichster Weise mit heissem Wasser, Seife und Alkohol.

Einen überaus wichtigen Punkt macht aber auch die peinliche persönliche Prophylaxe aus. Sie ist nach meiner Ansicht unter grossen und kleinen Verhältnissen möglich. Vor Allem ist die Berührung eiternder Wunden aufs sorgfältigste zu vermeiden; zu Scheiden- und Mastdarmuntersuchungen sind Gummifinger zu verwenden. Nach jeder muthmasslichen Infection hat sofort eine gründliche Desinfection zu folgen.

Dasjenige Gebiet, von dem nach meinen Erfahrungen auch heute noch die meisten Infectionen ausgehen, das z. Z. viel zu wenig beachtet wird, ist das Operationsfeld. Es ist Ihnen aus früheren Untersuchungen bekannt, — ich führe hier namentlich die Untersuchungen Lauenstein's an — dass es trotz langdauernder und mühsamer Desinfectionsmaassregeln nur in einem Bruchtheil der Fälle — etwa 40 pCt. — gelingt, die Haut des Operationsfeldes steril zu gestalten. Die Schwierigkeiten sind hier besonderer Art. Die am meisten gebräuchlichen Desinfectionsverfahren haben alle den Fehler, dass sie nur eine Oberflächenwirkung haben. Mit den üblichen Seifenabscheuerungen, dem Abrasiren und Abreiben mit Aetherwatte vermag man zweifellos die in den Hautfetten suspendirten Mikroorganismen mechanisch zu entfernen, um so mehr als man durch diese Proceduren die obersten Epidermisschichten überhaupt entfernt. Ob den darauf folgenden kurzdauernden Behandlungen mit einem Antisepticum noch ein wirklicher Werth beizumessen ist, steht dahin.

Die in den Tiefen der Haut, in den drüsigen Organen verhaltenen Mikroorganismen trifft man damit nicht. Auf die Bedeutung dieser in den tiefen Hautschichten, den Talgdrüsen, Haar-

follikeln und auch z. Th. in den Lymphspalten der Haut enthaltenen Bacterien ist besonders in der ausländischen Literatur, u. A. von Magrassi und Marcy hingewiesen worden. Aus der fast regelmässigen Anwesenheit von Mikroorganismen in den tiefen Hautschichten erklärt sich auch die Beobachtung Schimmbusch's, dass selbst bei tadelloser Desinfection etc. doch von den am Wundrand abgetragenen Hautstückchen meist Mikroorganismen, selbst Staphylokokken auskeimten. Dass diese tiefen Hautbacterien auf verschiedenen Wegen zu einer Infection der Wunde führen können, ist selbstverständlich. Sie können während der Operation in die Wunde hereingestreift werden, und so eine primäre, eine Frühinfection der Wunde veranlassen, sie können auch Anlass zu Spätinfectionen werden. Wohl keine Naht streift nicht an irgend einer Stelle einen Drüsengang oder Haarbalg — die häufigste secundäre Wundstörung, der Nahtabscess, dürfte so entstehen. Die Acnepustelchen etc., die man oft unter feuchten Verbänden findet, weisen auf dieselbe Ursache hin. Die Möglichkeit, dass von der ungenügend desinficirten Haut des Operationsfeldes aus die Fäden, selbst die Ligaturfäden inficirt werden, muss ebenfalls zugegeben werden. Ich hatte den Eindruck, als ob dies der Fall wäre, besonders in der Zeit, da ich die Seidenfäden rein aseptisch behandelte und nur in Alkohol, ohne Zusatz von Desinficientien aufbewahrte. — Die Möglichkeit, dass die Hände während der Operation von hier aus inficirt werden, liegt ebenfalls nahe. Am günstigsten ist die Gelegenheit zu Secundärinfectionen bei feuchten Verbänden. Hier kann von kleinen offenen Stellen, Hautnekrosen, auch von den Drainstellen aus die Infection beginnen. Die Bemühungen, die Hautinfection und die Spätinfection von der Haut auszuschliessen, treten u. A. auch in dem Vorschlag von Bruns zu Tage, die genährte Wunde mit Airolpaste zu bestreichen. Man verschmiert so die Ausgänge der drüsigen Organe und hindert ihre Mikroorganismen am Auskeimen. Die Versuche, durch länger dauernde Umschläge mit Sublimat-, Carbollösungen etc. das Operationsfeld zu sterilisiren, haben keine durchschlagenden Erfolge aufzuweisen. In schwacher Lösung wirken sie nicht, in starken Lösungen machen sie Eczeme. Die in den Drüsen und Haarbälgen der Haut enthaltenen Mikroorganismen können nur getroffen werden durch ein auch in Gasform wirkendes Desinficiens. Deshalb wende

ich seit August 1897 zur präliminaren Desinfection der Haut 1—2 proc. Formalinlösung an. Die Umschläge werden, wie ich dies schon im Centralblatt für Chirurgie 1898 mitgetheilt habe, 24—48 Stunden als Priesnitz'sche Umschläge, mehrmals gewechselt, angewandt, nachdem die Patienten gebadet und mit Seife abgescheuert sind. Vor der Operation erfolgt die übliche Desinfection — Seifenabscheuerung, Rasiren, Abreiben mit Aether, Abwaschen mit Sublimatlösung. Es ist so gelungen, die Haut des Operationsfeldes in etwa 85 pCt. steril zu gestalten. Zu beachten ist, dass, wo Störung der Wundheilung eintrat, fast ausnahmslos auch die Platten nicht steril blieben — ein Beweis, dass die Störung von der Haut des Operationsfeldes, nicht von den Händen ausging. Es blieb übrigens auch der Wundverlauf z. Th. aseptisch, wo die Haut nicht steril gefunden war.

Vom Unterbindungs- und Nahtmaterial möchte ich zunächst Einiges über die Seide erwähnen. Es steht für mich völlig fest, dass das Auskochen der Seide in Sodalösung und das Aufbewahren in wässriger Sublimatlösung volle Keimfreiheit gewährt. Die Nahtabscesse, die Fadenfisteln lassen sich in anderer Weise erklären, besonders aus der Infection mit den tiefen Hautbakterien. Bei dieser Gelegenheit möchte ich übrigens noch einen weiteren Vorwurf, der der Seide, besonders von gynäkologischer Seite oft gemacht wird, zu entkräften suchen. Man sagt, die Seidenschlinge „drainire“ Infectionsstoffe von der Haut in die Wunde. Meine Untersuchungen vermögen diese Annahme nicht zu unterstützen. Trägt man ein Stückchen von der äusseren, und ein Stückchen von der inneren Schlinge in Nährflüssigkeiten ein, so ergibt es sich, dass die innere Schlinge sehr viel häufiger steril ist, als die äussere. Drainirte die Seide von aussen nach innen, so müsste bei oft beträchtlichem Keimgehalt der äusseren Schlinge die innere gleichfalls öfters inficirt sein. In seltenen Fällen war — bei trockenen Verbänden — die innere Schlinge inficirt, die äussere steril. Da diese Beobachtungen aus der Zeit vor dem Formalin stammen, möchte ich auch hier Infection durch die Mikroorganismen der Hautdrüsen annehmen. Von Catgut und Silber dürfte ungefähr dasselbe gelten, da ich — wie gesagt — annehme, dass die Fadeninfectionen weniger im Material bedingt sind, als in Infectionen von anderen Punkten aus. Ueber Catgut kann ich

nicht mitreden, da ich seit 15 Jahren keinen Faden Catgut verwandt habe.

Die Drainage betrachte ich als ein nothwendiges Uebel, dem man in einzelnen Fällen — bei grossen buchtigen Wunden — nicht entgehen kann. Ich wende sie so selten als möglich an, seit ich, selbst bei tadelloser Prima reunio, im Innern von Drainröhren und am innern Ende derselben Staphylokokken gefunden habe. Der Draincanal kann zweifellos eine Pforte für die Secundärinfection werden, besonders bei Herniotomien.

Was schliesslich die Verbände betrifft, so habe ich gefunden, dass die trockenen Verbände in überwiegender Mehrzahl steril sind oder wenigstens keine Eiterkokken halten.

Die feuchten Verbände, d. h. die Verbände mit so lebhafter Secretion, dass das Secret nicht im Verband austrocknen konnte, waren alle inficirt. Wie sehr dadurch Spätinfectionen begünstigt werden, durch Eindringen von Mikroorganismen in Stichcanäle, Draincanäle, klaffende Nahtstellen, ectropionirte Stückchen von Unterhautzellgewebe u. dgl., ist selbstverständlich.

Was ich oben über die Desinfection des Operationsfeldes gesagt habe, ist für mich überzeugend, dass die Infection nicht von aussen kommt durch Hereinwachsen von Luftkeimen in den Verband, sondern dass die Infection von innen, von der ungenügend desinficirten Haut kommt. Es schien auch — diese Untersuchungen sind nicht abgeschlossen und nicht zahlreich, — als ob der Keimgehalt der Verbände von den inneren Schichten derselben nach den äusseren zunimmt. Diese Beobachtungen haben auch ihre praktische Bedeutung. Das Decken der Verbände, wenn sie durchgeschlagen haben — die alte Lister'sche Vorschrift, scheint mir keinen Werth zu haben. Es ist im Gegentheil angezeigt, jeden feuchten Verband sofort abzunehmen und durch einen neuen trockenen zu ersetzen. Ueberhaupt scheint es mir zweckmässiger, den ersten Verband nicht zu lang liegen zu lassen, sondern nach 24—48 Stunden zu wechseln. Hierbei kann man überflüssige Drains wegnehmen und dann den zweiten, wenn es sein muss, als Dauerverband liegen lassen.

Auf die zweite Hauptregel, um Misslingen der Asepsis zu vermeiden, die Nothwendigkeit, die natürlichen Schutzvorrich-

tungen des Organismus nicht zu schädigen und zu hindern, will ich nicht weiter eingehen.

Die Gewebe dürfen keiner Verätzung durch scharfe Antiseptica, keiner Quellung durch differente Flüssigkeiten, keiner Vertrocknung ausgesetzt werden. Ausserdem sollen in der Wunde keine „toten Winkel“ zurückgelassen werden — Fremdkörper, Blutgerinnsel, necrotische Gewebe etc., Räume, in denen sich die phagocytäre und baktericide Fähigkeit der Gewebszellen und Gewebssäfte nicht sofort in genügendem Maasse geltend machen kann. Hierzu gehört selbstverständlich auch eine sorgfältige Blutstillung. Man kann die Zahl der nöthigen Unterbindungen und der in die Wunde versenkten Fremdkörper wesentlich herabsetzen durch zeitweiliges Abklemmen der kleineren Gefässe und durch Torsion der mittleren.

Ein methodisches Durchuntersuchen des ganzen Apparatus antisepticus soll die klinische Beobachtung unterstützen und vervollständigen. Auf diese Weise wird man am Besten vor der Ueberschätzung einzelner Punkte und der Vernachlässigung anderer vielleicht ebenso wichtiger bewahrt.

XI.

Die aseptische Versorgung frischer Wunden, unter Mittheilung von Thier-Versuchen über die Auskeimungs- zeit von Infectionserregern in frischen Wunden¹⁾.

Von

Professor Dr. P. L. Friedrich,

Director des chirurgisch-poliklinischen Instituts der Universität Leipzig.

(Mit 2 Figuren.)

Bei der Behandlung frischer Verletzungen werden wir im Wesentlichen geleitet von den anatomischen Verhältnissen der betroffenen Gewebe und von unserer Einsicht in die Vorgänge der Wundinfection.

Nur den auf die Verhütung der letzteren hinielenden Maassnahmen mögen die nachfolgenden Mittheilungen von Versuchen am Thierkörper und Beobachtungen am verletzten Menschen gelten.

Die alltägliche ärztliche Erfahrung lehrt, dass die einer Verletzung gelegentlich folgende Infection sich zunächst als eine rein örtliche Erkrankung zu erkennen giebt; dieses gilt ebenso von den Staphylo- und Streptokokken-, als Tetanus-, Anthrax-, malignes Oedem- und anderen Infectionen; eine grosse Zahl von Wundinfectionen läuft in dieser rein örtlichen Beschränkung ab und gelangt zur Heilung; in einer anderen Zahl von Fällen zieht der Infectionsinsult weitere Kreise: schon nach einer Reihe von Stunden signalisirt die Steigerung der Körperwärme, die Mobilmachung im Kreislauf und der Gesamtorganismus nimmt an der Erkrankung nachweisbaren Antheil; oder auch es vergehen Tage, bis objectiv hervortretende Erscheinungen das Mitergriffensein des übrigen

¹⁾ Auszugsweise vorgetragen am 1. Sitzungstage des XXVII. Congresses der Deutschen Gesellschaft für Chirurgie zu Berlin, 13. April 1898.

Organismus darthun. Endlich geht ein beträchtlicher Theil der Verletzungen in reactionslose Heilung über, ohne dass das in die Wunde gelangte infectionsverdächtige Material örtlich oder allgemein schädigende Wirkungen entfaltet hat.

Bis auf den heutigen Tag ist die einmal erfolgte Allgemein-infection für uns nur Gegenstand palliativer Maassnahmen; die Infectionserreger dann noch direct treffende Angriffsmittel besitzen wir nicht; die bisher in dieser Richtung sich bewegenden Versuche sind nicht als unzweideutig zu betrachten.

Unsere Hauptaufgabe gipfelt daher immer noch in der örtlichen Bekämpfung der Wundinfection. Hier spielt sich auch noch so recht eigentlich der Kampf um die Frage ab: Anti- oder Asepsis? Während die Werthschätzung der Asepsis für die Behandlung operativ gesetzter Verletzungen zur Zeit wohl eine allgemein anerkannte ist, erheben sich Stimmen namhafter Vertreter unseres Faches, welche auf dem Gebiete der nicht operativen Verletzungen die Asepsis als unzulänglich brandmarken und für die chemischen Behandlungsmethoden erneut eintreten.

Die auf die örtliche Bekämpfung der Infectionsgefahr gerichteten Bestrebungen gliedern sich nach zweierlei Richtung; sie bestehen

1. in der Verhütung des Ausbruchs der Infection;
2. in der Bekämpfung der eingetretenen Infection.

Es ist vielfach klinischer Sprachgebrauch, bei einer stattgehabten, nicht vom Messer des Chirurgen gesetzten Gewebsverletzung schlechthin als von einer inficirten zu sprechen; es ist das eine willkürliche Anticipation. Diese Wunden sind nur infectionsverdächtig. Vor der Hand sind sie durch eingedrungene Fremdkörper für die Heilung ungünstiger gestellte, durch muthmasslich hineingelangte Infectionserreger in ihrem Heilverlaufe unsichere Verletzungen.

Es ist nothwendig, auf die Scheidung dieser Begriffe zu dringen. Hiernach ergibt sich für uns unmittelbar die Frage: Wie lange bleibt eine nicht operative Verletzungswunde in dem **noch nicht inficirten sondern nur infectionsverdächtigen Zustande**? In praxi lässt sich diese Frage von Fall zu Fall entscheiden, wobei wir von der Symptomatik der Infection uns leiten lassen, die nicht behandelte Verletzungen bieten; wir werden jedoch für die Beurtheilung dieser

wichtigen Frage eine schärfere Präcisirung allgemeiner Art fordern müssen, als sie erst im Einzelfall der eingetretenen Infection sich gewinnen lässt.

Der Theil der Symptomatik der erfolgten Infection, wie sie sich beim Eintritt von Bacterien oder deren Toxinen in den Kreislauf durch Ansteigen der Körperwärme zu erkennen giebt, trägt uns insofern, als dieses Phänomen nicht zeitlich unmittelbar mit jenen Ereignissen zusammenfällt, sondern erst ihnen folgt, daher das Zeitmaass bis zum Eintritt der Temperatursteigerung zum Theil schon dem Resorptions-, also Generalisirungsstadium der infectiösen und toxischen Massen zugehört. Der Temperaturanstieg ist für den Beginn der Resorption kein Gradmesser. Einen Beitrag zur Erhärtung dieser an sich beinahe selbstverständlichen Thatsache habe ich in einer kleinen Mittheilung¹⁾ ehemals zu erbringen versucht. In zweiter Linie ist ein Trugschluss aus dem Verhalten der Körpertemperatur dadurch möglich, dass bei Gift- und Keimresorption die Temperatur in seltenen Fällen unverändert bleiben, nicht so gar selten fallen kann. Das Gesagte gilt zum Mindesten von Streptokokken- und sacrophytischen²⁾ Intoxicationen.

Kommen wir zurück auf die Zeit des Infectionseintrittes, wie sie durch Versuche festgestellt worden ist. Französische und deutsche Autoren (Renault und Boulay, Colin, Niessen) zeigten mit mehr oder weniger Uebereinstimmung, dass das Aufbringen frischen von animalischen Infectionsherden gewonnenen Infectionsstoffes (Rotz und Schafpocken bei Pferd und Hammel) oder Reinculturmateriale (Milzbrand beim Kaninchen) innerhalb kurzer Zeit zur Allgemeininfection führt und weder tiefgehende Verschorfungen noch Abnahme der inficirten Gliedmaassen nach wechselnden, kurzen Zeitabschnitten im Stande sind, die inficirten Versuchsthiere vor der Allgemeininfection zu schützen und am Leben zu erhalten.

In eindrucksvollster und geradezu classischer Weise stützte Schimmelbusch³⁾ experimentell die durch solche Versuche mehr

¹⁾ P. L. Friedrich, Beobachtungen über die Virulenz von subcutan einverleibten Streptokokken- und Saprophytentoxinen auf den menschlichen Organismus, insbesondere auf die Körpertemperatur, nebst Bemerkungen über Intoxications-Herpes. Berliner klin. Wochenschrift 1895, No. 49.

²⁾ Hierunter rechne ich u. A. Coli-, Proteus-Bacterien und Prodigiosus.

³⁾ Verhandlungen der Deutschen Gesellschaft für Chirurgie 1893, und Ueber Desinfection septisch inficirter Wunden. Fortschritte der Medicin 1895, No. 1 und 2.

und mehr sich Anerkennung verschaffende Vorstellung von der schnellen resorptiven Verbreitung der Infectionserreger bei der Wundinfection. Uns allen sind die Versuche geläufig, in denen er Mäusen am Schwanz eine Verletzung beibrachte, diese mit Milzbrand inficirte und nach verschiedenen Zeiten den Schwanz höher oben amputirte; es zeigte sich, dass bei dem Verstreichen von 10 Minuten eine Erhaltung des Thieres nicht mehr möglich war; alle Thiere gingen an Milzbrand zu Grunde und eine weitere geradezu bestechende Ergänzung erfuhren diese Experimente durch die später mitgetheilten Versuchsreihen¹⁾, bei welchen er innerhalb kurzer Zeit die Organüberschwemmung mit Keimen nachweisen konnte. Die Versuche wurden von verschiedener Seite²⁾, auch im Koch'schen Institut, wiederholt und ihre Ergebnisse bestätigt³⁾. Ich selbst führe sie alljährlich in meiner Vorlesung über allgemeine Chirurgie den Studirenden vor.

Was war und musste die Folge dieser Versuchsergebnisse sein? Die Auffassung, dass wir, gegenüber der enorm raschen Resorbirbarkeit der Bacterien von frischen Wunden aus, mit den Mitteln zu einer örtlichen Bekämpfung zumeist zu spät kommen werden und gegenüber der Infection machtlos sind.

Seltsamer Weise erfuhren diese, unserer practischen Erfahrung bei den nicht operativen Verletzungen nicht entsprechenden⁴⁾ Versuchsergebnisse, abgesehen von einer beiläufigen Bemerkung Schimmelbusch's selbst, nicht die nothwendige Einschränkung; so zwingend schien die Beweiskraft der technisch schön angelegten und in das Schema der Koch'schen Infectionstheorien passenden Versuche zu sein. Im Gegentheil, sie inauguirten, wie nunmehr zu erwarten war, eine Zeit der Unsicherheit oder des Fatalismus für die Theorie der Behandlung frischer Verletzungen. Erst all-

¹⁾ Schimmelbusch und Ricker, Ueber Bacterienresorption frischer Wunden. Fortschritte der Medicin 1895, 7, 8 und 9, und Deutsche medicin. Wochenschrift 1894.

²⁾ Henle, Chirurgen-Congress 1894.

³⁾ E. v. Bergmann, Discussion zu den Verhandl. der Deutschen Gesellschaft für Chirurgie, 1894, S. 135, sowie Goldberg, Beitrag zur Frage der aseptischen Wundbehandlung. Diss. Basel 1896.

⁴⁾ In dem Autoreferate dieses Vortrages für das Centralblatt für Chirurgie habe ich mich noch etwas schroffer ausgedrückt, und zwar mit Rücksicht darauf, dass ich in vielen Köpfen zu lesen Gelegenheit gehabt habe, welche Verwirrung der Vorstellungen die Schimmelbusch'schen Versuche bei bacteriologisch nicht Geübten angerichtet haben.

mällig ward der Kampf gegen die Verallgemeinerung der Consequenzen dieser Versuche aufgenommen, aber: vielmehr ex juvantibus, als ex nocentibus!

Mit mehr weniger modificirter Versuchstechnik (Verwendung von bacterienhaltigem Eiter, von Gelatineculturen des *Staphylococcus aureus*, mit Streptokokkenculturen) wurden Thiere inficirt und danach desinficirt und aus der Wirkung der Desinfectionsmaassnahmen der Rückschluss auf den Werth oder Unwerth von Wunddesinfection, auf die Beweiskraft der Schimmelbusch'schen Versuche zu machen gesucht. Bald standen sich wieder neue, von verschiedenen Autoren ausgeführte Versuchsreihen gegenüber; im Lager der einen Reichel¹⁾ und Hänel²⁾, im Lager der anderen Messner³⁾ und Henle⁴⁾; alle diese Experimentatoren verdienen unser Vertrauen und doch gelangten sie zu gegentheiligen Schlüssen, und eine allgemein anerkannte Förderung unserer Frage „anti- oder aseptisch“ ward eigentlich nicht gewonnen. Warum? Die zur Entscheidung gewählte Versuchstechnik war keine einheitliche, und auch die genannten Autoren bewegten sich in der, für die Beantwortung der vorliegenden Frage irreleitenden, Richtung Schimmelbusch's: sie experimentirten mit künstlich gezüchtetem oder unmittelbar aus menschlichen Infectionsherden entnommenem, also dem Vegetationszustand in der Aussenwelt bereits entfremdetem, mehr weniger angepasstem und vor Allem von den bacteriellen Daseinsconcurrenten freiem Infectionsmateriale. Sie glaubten mit Reincultur oder hoher, der Menscheninfection adäquater Virulenz die Lösung des Problems zu gewinnen, während wir am Menschen nie Reincultur- und wohl selten Eiterinfectionen bei den traumatischen Verletzungen voraussetzen dürfen.

Sie experimentirten endlich mit Material, das in ganz ungleichmässigen Infectionsbedingungen unter sich (Staphylokokken und Streptokokken bei Kaninchen) und zum parallelen Infectionsmodus des Menschen (insbesondere Streptokokken) sich befindet. Die über Allem stehende brennende Frage

1. Wie lange Zeit bedarf das infectionsverdächtige

¹⁾ Langenbeck's Archiv. 1895, Bd. 49.

²⁾ Deutsche medicin. Wochenschrift. 1895, No. 8.

³⁾ XXIII. Congress der Deutschen Gesellschaft für Chirurgie.

⁴⁾ Langenbeck's Archiv. 1895, Bd. 49.

in die Wunde gelangte Material bis zur **Entwicklung** der in demselben enthaltenen Keime und damit bis zum **wirklichen Ausbruch** der bacteriellen Infection und

2. Wie lange bleibt diese Wundinfection ein **örtlicher Process**? ermangelt bis zum heutigen Tage einer experimentellen Beantwortung.

Henle, dem diese Fragstellung offenbar immer vorgeschwebt hat, gelangte bei Streptokokken-Eiterinfectionen des Kaninchens zu Resultaten, die hinsichtlich dieser Zeitbestimmung zu Schlüssen verleiten könnten, wenn nicht auch sie von der Fehlerquelle eines schon angezüchteten Infectionsmaterials ausgingen. Wir wollen im Folgenden versuchen, einen Beitrag zur Lösung zu liefern.

Für uns stellt die erste der obigen Fragen den Schwerpunkt für weitere experimentelle Prüfung dar und sie formulirt sich sonach folgendermaassen:

Wie lange Zeit benöthigen die Bacterien, um in einem frischen Wundgebiet aus dem Infectionsmaterial, wie es direct aus der Aussenwelt durch die Verletzung in die Wunde gebracht wird, Schmutz, Erde etc. in einen resorptionsfähigen und damit erst inficirenden Zustand zu gelangen?

Denn, meine Herren, es ist ein grosser, immer wieder zu betonender, nicht selten zu sehr ignorirter Unterschied in der Wirkung und Resorptionstüchtigkeit rein cultivirter Bacterien, gegenüber derjenigen, wie sie die unmittelbar aus der Aussenwelt (in anderem vitalen Zustande, im Gemisch mit anderen Keimen, gedeckt und verdeckt von anorganischen und organischen Massen) in die Wunde gelangenden Bacterien besitzen. Die Forschung stösst auf bis jetzt nicht überwundene Schwierigkeiten bei der Ergründung der in der Aussenwelt gewählten Lebensform der meisten Bacterien; als feststehend darf betrachtet werden, dass die Anpassungs-, Auskeimungs- (Incubations-) Zeit, oder wie wir diese Phase der Infection sonst nennen wollen, auf dem Warmblüter eine wesentlich verschiedene ist, je nachdem die Keime schon vorher günstigen Anpassungsbedingungen unterlegen hatten oder nicht.

Greifen wir zuvörderst einmal zu dem zurück, was wir überhaupt von dem zeitlichen Ablauf der Bacterienvermehrung wissen, ehe wir dieser Frage in ihrer Beziehung zur Vermehrung in einem Wundgebiet näher treten. Wir müssen leider bekennen, dass der

Schatz unseres Wissens auf diesem Gebiete ein bedauerlich spärlicher ist; für die sogenannten pyogenen Kokken fehlt es so gut wie ganz an zuverlässigen und exacten entsprechenden Vorarbeiten¹⁾.

Brefeld²⁾ stellte für den Heubacillus fest, dass bei 24° R. Lufttemperatur alle halbe, bei 20° alle $\frac{3}{4}$, bei 15° alle 1½ Stunde, bei 10° alle 4—5 Stunden eine Theilung der Stäbchen stattfindet. Die Sporenbildung nahm bei 24° etwa 12 Stunden, bei 18° einen Tag, bei 15° 2 Tage, bei 10° mehrere Tage in Anspruch. Der Kreislauf der Entwicklung eines Bacillus kann sich bei 24° in 24—30 Stunden vollziehen, erfordert bei 20° schon 2 Tage, und bei 15° 4—5 Tage.

Alfred Koch³⁾ fand, dass die Fäden des Bacillus Carottarum, um ihre Länge zu verdoppeln, im Mittel

	bei 30—33° C	43 Minuten,	
"	40° C	18	"
"	45° C	22	"

brauchen. Buchner, Longard und Riedlin⁴⁾ wollen die Ver-

¹⁾ Herrn Geheimrath Pfeffer, der mich bei dieser Suche in lebenswürdigster Weise unterstützt und berathen hat, möchte ich auch hier nochmals meinen verbindlichsten Dank aussprechen.

²⁾ Brefeld, Untersuchungen über Schimmelpilze. 1881. Heft 4. S. 46.

³⁾ Botanische Zeitung. 1888. S. 294.

⁴⁾ Centralblatt für Bacteriologie und Parasitenkunde. Bd. II. — Sie verfahren folgendermassen:

Eine Platinöse einer Bouillonreincultur von Cholera bacillen wurde in 50 ccm keimfreie 0,6 proc. NaCl-Lösung übertragen, tüchtig geschüttelt und nun von dieser Bacillenverdünnung 1 ccm in 50 ccm Bouillon übertragen. Daraus wurden sofort 3 Platten culturen mit je 1 ccm der Bouillon angelegt: aus dem auf diesen Platten erfolgenden Coloniewachstum liess sich die Grösse der Aussaat ermitteln. Hiernach wurde die Nährlösung (Reincultur auf gleichem Nährboden wie vor dem Versuchsbeginn) bei 37° C. 2—3 Stunden belassen; darnach wieder 1 ccm der inzwischen ausgekeimten Lösung zu Plattenaussaaten verwandt, wodurch die bei Schluss des Versuchs vorhandene Keimernte sich feststellen liess.

Die Grösse der Generationsdauer, bezw. die Vermehrungsgeschwindigkeit (n) der Aussaat (a) bis zur Entwicklung der Keimernte (b) ergab die Formel:

$$a \times 2^n = b; 2^n = \frac{b}{a}; n = \frac{\log b - \log a}{\log 2};$$

Sie ermittelten so eine Generationsdauer von 20 Minuten, wobei jedoch vorausgesetzt wurde, dass immer aus einer Zelle 2 neue, niemals mehr oder weniger hervorgingen. Diese Berechnung übersah, dass auch das Zeitverhältniss nicht von Anfang an ein gleichmässiges, sondern in Progression sich von Generation zu Generation verkürzendes sein kann. (In Beziehung zu unserer Frage handelte es sich aber auch in diesen Versuchen um schon vorbereitetes Reinculturmaterial bei 37° C., welches auf gleichen Nährböden geprüft ward, so dass die erste Anpassungs- und Keimzeit für diese Versuche naturgemäss überhaupt garnicht Gegenstand der Prüfung war.)

mehrung der Cholera bacillen in Reincultur auf flüssigen Nährmedien schon nach 20 Minuten beobachtet haben. Ihre Berechnung ist nicht ganz einwandfrei. Gottschlich erwähnt die Zeiten der Keimvermehrung in dem von ihm bearbeiteten Abschnitte („Fortpflanzung der Mikroorganismen“) in Flügge's „Mikroorganismen“¹⁾ ebenfalls nur für Reinculturen von Typhusbacillus und Cholera. In seiner grundlegenden Arbeit über den Milzbrandbacillus²⁾ macht R. Koch folgende Angaben: Die unmittelbare Beobachtung unter dem Mikroskop bei 40° zeigt, dass Milzbrandbacillen in Humor aquens „in den ersten beiden Stunden kaum merklich sich ändern. Dann beginnt ihr Wachsthum. Schon nach 3—4 Stunden haben sie die 10 bis 20fache Länge erreicht; nach einigen weiteren Stunden sind die einzelnen Fäden schon so lang, dass sie durch mehrere Gesichtsfelder reichen“; nach 10 bis 15 Stunden erscheint der Inhalt der Fäden fein granulirt (Sporenbildung). „Eine Entwicklung der Sporen zu Bacillen war nach 3—4 Stunden zu beobachten.“

Diese Beobachtungen beziehen sich sonach ebenfalls auf schon reingezüchtetes Material. Die Entwicklungsbedingungen beim Verlauf der Vorgänge unter dem Mikroskop können gleichwohl nicht als günstige bezeichnet werden. Ich habe in ähnlicher Weise mit dazu eigens construirtem Thermostatmikroskop vor einer Reihe von Jahren im Kaiserlichen Gesundheitsamte Studien am Cholera bacillus³⁾ angestellt und würde nicht wagen, die Uebertragung der so gewonnenen Resultate auf die Entscheidung der uns beschäftigenden Frage für zulässig zu halten.

Geradezu werthlos sind vollends die grob makroskopischen Beobachtungen von Keimentwicklungsvorgängen im Reagenzglase, und wir werden gut thun, ganz von ihnen abzusehen.

Präcise Experimentalbeobachtungen über Auskeimungszeiten von Bacterienmaterial aus den Zustandsformen der Aussenwelt, aus

¹⁾ Flügge, Mikroorganismen. 3. Aufl. Leipzig 1896.

²⁾ R. Koch, Untersuchungen über Bacterien. V. Die Aetiologie der Milzbrandkrankheit, begründet auf die Entwicklungsgeschichte des Bacillus Anthracis. — Cohus, Beiträge zur Biologie der Pflanzen. Bd. 2, S. 277 ff.

³⁾ P. L. Friedrich, Eine Heizvorrichtung des Mikroskops zu bacteriologischen Untersuchungen. Arbeiten aus dem kaiserlichen Gesundheitsamte. Bd. VIII, S. 87, und Vergleichende Untersuchungen über den Vibrio Cholerae asiaticae (Kommabacillus Koch), mit besonderer Berücksichtigung der diagnostischen Merkmale desselben. Ebendasselbst.

dem diesen anhaftenden organischen und anorganischen Massen liegen nicht vor. Und nur sie könnten uns zu Analogieschlüssen die Basis liefern.

Bei dem Mangel anderweitiger Unterlagen bin ich nun, schon vor nahezu 4 Jahren, noch als Thiersch'scher Assistent, im unmittelbaren Anschluss an die Mittheilungen Schimmelbusch's auf dem Chirurgen-Congress der experimentellen Prüfung der Auskeimungszeiten der Bacterien in frischen Wundgebieten nachgegangen, und zwar, wie sich des Weiteren zeigen wird, unter Zuhilfenahme einer Technik, wie wir sie in praxi an Thiersch's Klinik bereits mit ausgezeichnetem Erfolge übten. Die Ergebnisse waren so schlagende, dass ich es für selbstverständlich hielt, dass solche Versuche von anderer Seite in gleicher Weise unternommen werden würden. Ich habe seit jener Zeit vielfach im theoretischen und practischen Unterricht der Chirurgie auf sie hingewiesen, später in einem Vortrag¹⁾ Gebrauch von ihnen gemacht, einmal in der medicinischen Gesellschaft zu Leipzig²⁾ in kurzen Zügen über sie berichtet und möchte heute, nachdem diese experimentell gesicherten Principien eine nahezu 4jährige Prüfungszeit bei der Behandlung des verletzten Menschen bestanden haben, einem Kreise berufener Kritiker dieselben unterbreiten.

Will man zunächst möglichst die bei der Wundinfection vorliegenden Infectionsbedingungen nachahmen, so muss:

Erstens ein Infectionsmaterial gewählt werden, welches gleichmässig zur Allgemeininfection eines Thierkörpers führt;

es muss zweitens dieses Infectionsmaterial nicht den Character einer sorgsam gepflegten Reinkultur, mit unter Umständen künstlich gesteigerter Virulenz, besitzen, darf nicht der Züchtung im Brutofen entstammen, sondern muss noch die Bedingungen, wie sie in der Aussenwelt gegeben sind³⁾, an sich tragen;

drittens muss eine Thierspecies gewählt werden, welche eine gleichmässige Empfänglichkeit für das betreffende Virus zeigt.

¹⁾ P. L. Friedrich, Das Verhältniss der experimentellen Bacteriologie zur Chirurgie. Antrittsvorlesung. Leipzig 1897, Engelmann.

²⁾ S. Berichte der Verhandl. der medicin. Gesellschaft zu Leipzig 1897.

³⁾ Eine schärfere Formulierung dieses Begriffs vermögen wir zur Zeit noch nicht zu geben, wenn anders nicht Worte den Mangel einer klaren Vorstellung verschleiern sollen.

Diese Voraussetzungen schienen mir zuzutreffen für die Infection mit malignem Oedem, wie wir sie durch Einbringen kleiner Partikelchen von Zimmerstaub oder Gartenerde beim Meerschweinchen mit einer fast mathematischen Gesetzmässigkeit zu Stande kommen und ablaufen sehen. Sie ist, wie wir alle wissen, von Koch¹⁾ im Anschluss an die Arbeiten Pasteur's mit dem *Vibrio septique* eingehend studirt und beschrieben worden. Es entsteht im Anschluss an die Infection mit den bezeichneten Substanzen die Entwicklung eines *Bacterien-Gemisches*, welches vom Orte der Infection aus zu ödematös-jauchigen Veränderungen der proximalen Gewebsabschnitte führt und die Thiere dem Zusammenwirken vom Allgemein-Intoxication und -Infection innerhalb kurzer Zeit erliegen lässt. Die Milz der verendeten Thiere zeigt sich dann zunächst vergrössert, sehr blutreich, die Lunge grauroth, ab und zu von einzelnen Blutungen durchsetzt, die ganze Blutbahn weist die *Bakterien* des malignen Oedems in wechselnder Menge auf; die *Bakterien* fehlen niemals an den Oberflächen der Organe der Brust- und Bauchhöhle, und sind auf und in deren serösem Ueberzug in Massen nachzuweisen. Bei Mäusen ist das Obductionsbild makroskopisch von dem des Milzbrandes nicht zu unterscheiden; die Keime finden sich namentlich in grossen Mengen in den Blutgefässen, und in Lunge und Milz.

Bereits Koch stellte fest, dass auch sehr kleine Impfmengen bei Meerschweinchen und Mäusen fast ausnahmslos tödtlich wirken. Er ermittelte weiter, dass selbst dann in der Leiche einer Maus, wenn sie bei Eintritt der ersten Krankheitssymptome getödtet und sofort untersucht wird, sich schon zahlreiche *Bakterien* in der Lunge finden, und dass diese, unter die Rückenhaut einer gesunden Maus gebracht, dieselbe innerhalb eines Tages unter den schon bekannten Symptomen tödtet.

Dieses für die Nager somit sehr infectiöse, rasch zur Generalisirung der Infectionskeime und zum Tode führende, ohne Anpassungskünste leicht zu gewinnende, den natürlichen Infectionsinsulten daher viel gleichartigere Material schien mir sonach

¹⁾ Koch, Zur Aetiologie des Milzbrandes. Mittheilungen aus dem kaiserlichen Gesundheitsamt. Bd. I. Berlin 1884.

geeignet, die zeitliche Grenzbestimmung des Oertlichbleibens einer Wundinfection vorzunehmen.

Es ist mir nicht thunlich erschienen, parallel gehende Versuche mit steriler Watte oder sterilisirtem Staub oder sterilisirter Erde, welchen Reinkulturen von Staphylo- oder Streptokokken zugeführt waren, in grösserer Ausdehnung auszuführen; entsprechend eingeleitete Versuche bestätigten nur erneut unsere allgemeine Erfahrung, dass erstens die Bedingung eines sorgfältig präparirten und rein kultivirten Infectionsmaterials, zweitens aber, das Zusammenmischen von Keimen und sterilisirtem Fremdkörpermaterial nach kürzerer oder längerer Zeit durch Veränderung der Virulenz der fraglichen Bakterienarten, endlich die ungleichmässige Empfänglichkeit des Thierkörpers gegen die gedachten Infectionserreger die Gleichmässigkeit der Versuchsanlage und die Zuverlässigkeit und Verwerthbarkeit des Versuchsausfalls zu sehr beeinträchtigt. Die technischen Einzelheiten der von mir angestellten Versuche gestalteten sich daher kurz folgendermaassen: Bei dem auf den Rücken gelegten und mit den Extremitäten fixirten Thiere wurde nach sorgfältigen, aseptischen Vorkehrungen am Operationsgebiet unter allen sonstigen Cautelen des Experimentirenden durch einen scharfen Längsschnitt der rechte *Musculus triceps brachii* (Fig. 1) freigelegt. Er stellt beim Meerschweinchen einen unmittelbar aus dem Hautschnitt vorspringenden Muskelwulst von meist $1-1\frac{1}{2}$ cm Breite und $3\frac{1}{2}-4$ cm Länge dar. In diesen Muskel wurde ein Längsschnitt gemacht, sodass eine Blutung dabei überhaupt nur ganz ausnahmsweise entstand; in diesen Längsschnitt wurde Gartenerde oder Treppenstaub in der Menge eingebracht, als auf eine Platinöse von 3 mm Durchmesser aufzuladen ist. Die Muskelwunde wurde darüber durch 3 Seidennähte geschlossen, darnach die Hautnaht angelegt.

Es wurde zunächst die Infectionstüchtigkeit meines Infectionsmaterials, Gartenerde und Treppenstaub, ermittelt; Infectionsform und Erkrankungsablauf entsprachen den von den Koch'schen Versuchen her bekannten Erscheinungen: die Thiere erlagen der Erdinfection innerhalb 48—73 Stunden, durchschnittlich 54 Stunden; der Staubinfection innerhalb 30—51 Stunden, durchschnittlich 45 Stunden. Die Infection verlief bei beiden Infections-

formen unter dem Bilde des malignen Oedems, ausgehend vom Impforte, stinkender Verjauchung der der Impfstelle benachbarten Gewebspartien; bereits nach 10 und 12 Stunden konnten gelegentlich, meist erst um die 16. Stunde, Bakterien an inneren Organen nachgewiesen werden. Fast ausnahmslos handelte es sich um das Stäbchen des malignen Oedems; die Infection vollzieht sich stets unter der Mitwirkung anderer, meist mehr weniger auf den Ort des Eintritts beschränkter kleinerer Stäbchen und Kokken. Keines der Erd- oder Staubinfectirten Thiere blieb am Leben; ganz vereinzelt fielen Tetanusthiere dazwischen (etwa im Verhältniss

Fig. 1.



von 1 : 15—1 : 30). Diese wurden für alle Versuchsreihen ausgeschaltet.

Hiernach wurde ermittelt, innerhalb welcher Zeiten in der Nachbarschaft des Infectionsherdes (s. I und II in Fig. 1) Bacterien im Schnitt und kulturell nachweisbar sind. In wechselnden Zeiträumen nach ausgeführter Erdinfection des Muskels ward derselbe erneut freigelegt, seine proximale Hälfte, in einer Entfernung von 2 mm vom Wundgebiet beginnend, in 2 Querscheiben abgetragen, je die Hälfte einer Querscheibe zum Schnittpräparat, die andere zum kulturellen Nachweis der Keime verwendet. Die hier eingefügte Tabelle zeigt das Ergebniss der Versuche.

Tabelle 1.

Staubinfection des *M. triceps brachii*. Untersuchung der proximalen Muskelpartien in verschiedenen Zeitabschnitten auf Keime in Schnitten und kulturell. Sämmtliche Thiere wurden, nach Abtragung der proximalen Muskelpartien zwecks Untersuchung, dem weiteren Gange der Infection überlassen und erlagen derselben.

Zeitdauer bis zur Untersuchung der proximalen Muskeltheile in Stunden.	erste	zweite	dritte		Ausgang.
	Thierreihe.				
2	○	○			†
3	○	○			†
4	○	○			†
6	○	○	×	○	† † †
8	×	×	×	×	† †
10	×	×	×	×	† †

○ = negativer Befund von Bakterien.
 × = positiver Befund von Bakterien.
 † = Tod.

Sonach gelang es nur einmal und zwar kulturell und im Schnitt bereits nach 6 Stunden im proximalen Muskeltheil Bakterienentwicklung nachzuweisen; sonst ausnahmslos erst von der 8. Stunde an. Der positive unzweideutige Nachweis im Schnitt gelang durchweg schwieriger oder zuweilen erst später als der kulturelle Nachweis, was beweist, dass von einer Contiguitätsinfection in grossem Stile um die 6. Stunde noch nicht die Rede ist, sondern nur vereinzelte Keime hin und wieder in den Lymphbahnen erscheinen können.

Die Auskeimung ist sonach zwischen der 6. und 8. Stunde im Infectionsgebiete als dem Abschluss nahe oder abgeschlossen zu betrachten; die Keimaufnahme in die Lymphbahnen und damit ihre Generalisirung im Organismus beginnt, oder kann beginnen. Die sogleich folgende Versuchsreihe bestätigt auf das sicherste die so gewonnene Thatsache.

Sämmtliche Versuchsthiere dieser ersten Reihe erlagen in derselben Weise, wie die früheren Staubinfectionscontrolthiere der Allgemeininfection. Hieraus folgerte sich naturgemäss die zweite Fragestellung des Versuchs: Gelingt es irgendwie bis zur 6. Stunde nach der Verletzung (und dem Hineingelangen von Infections-

material) in das Verletzungsgebiet, das Thier gegen die Allgemeininfektion an malignem Oedem zu schützen? Die Antwort lautet: ja; aber nur durch das grobmechanische Mittel der allseitigen exacten Anfrischung des Wundgebietes 1—2 mm im Gesunden (s. Tabelle 2).

Tabelle 2.

Nach verschiedenen Zeiten nach erfolgter Verletzung und Staub- oder Erdinfektion wurde das Verletzungsgebiet im Gesunden in 1—2 mm Entfernung angefrischt.

Nummer des Thieres.	Zwischen inficirender Verletzung u. nachfolgend. Anfrischung d. Wundgebiets verstrichener Zeitraum in Stunden.	Staub	Erde	Ausgang.
1	2		"	Gesund.
2	2	"	"	"
3	2	"	"	"
4	2	"	"	"
5	4	"	"	"
6	4	"	"	"
7	5 ¹ / ₂	"	"	"
8	6	"	"	"
9	6	"	"	"
10	6	"	"	"
11	7	"	"	2 Tage lang nachweisbare Schwellung am Infectionsorte; danach erholt und gesund.
12	8	"	"	Gesund.
13	8	"	"	Klaffen eines Theils der Wunde durch mehrere Tage hindurch; kränkelt etwa 10 Tage, bleibt am Leben.
14	8	"	"	Oertliche Schwellung. Thier matt, trisst schlecht, bleibt am Leben.
15	8 ¹ / ₃	"	"	Klaffen der Wunde mit Belag durch mehrere Tage; kränkelt längere Zeit, bleibt am Leben.
16	8 ¹ / ₂	"	"	† nach 30 Stunden.
17	10	"	"	† nach 44 Stunden 15 Min.
18	10	"	"	† nach 48 Stunden.
19	10	"	"	† nach 81 Stunden.
20	16	"	"	† nach 38 Stunden 50 Min.
21	16	"	"	† nach 38 Stunden 20 Min.

Diese Uebersicht (Tabelle 2) zeigt, dass bis zur 6. Stunde mit Sicherheit, bis zur 8. Stunde in ungleichmässiger Weise, eine Anfrischung und damit Abtragung des Infectionsherdes die Thiere vor der Infection mit malignem Oedem bewahrt und dieselben gesund, ohne Krankheitszeichen bleiben. Wir haben es hier mit einem biologischen Gesetz von nur annähernd möglicher zeitlicher Grenzbestimmung zu thun, weil, wie bei allem Lebenden, wechselnde, hier nicht zu erörternde Factoren einen zum Theil noch unberechenbaren Einfluss haben können.

Jedenfalls war hiermit die Auskeimungszeit des das Wundgebiet inficirenden Materials (für Staub und Erde im Thierversuch) für die nachfolgende practische Prüfung der Frage annähernd ermittelt.

Vielfältige Beobachtung des Infectionseintritts beim verletzten Menschen zeigt nunmehr, dass hier hinsichtlich der Staphylokokken- und Streptokokken-Infectionen die Verhältnisse der Zeit nach zumeist mindestens ebenso günstig, wenn nicht noch günstiger liegen.

Ich verschone Sie mit einer Statistik behandelter Verletzungen; darf doch wohl eine allgemeine Uebereinstimmung darüber vorausgesetzt werden, dass man ein sicheres Urtheil über eine Verletzung, ohne sie selbst gesehen zu haben, besonders mit Rücksicht auf die vorliegende Frage nur schwer gewinnen kann und alle entsprechenden Statistiken von fraglichem Werthe sein müssen.

Für die chirurgische Praxis darf aber, in Anlehnung an die gegebenen Ausführungen und gestützt auf die Erfahrung am verletzten Menschen, gefolgert werden:

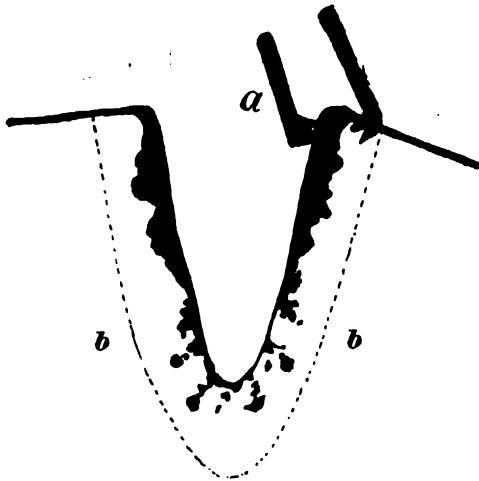
Wenn durchführbar, — nach äusseren Umständen (aseptischer Apparat, Narkose oder örtliche Anästhesie) oder nach Zeit, Art und Umfang der Verletzung, — muss eine bis zur 6. Stunde bei frischen, nicht operativen Verletzungen noch bewerkstelligte Anfrischung jegliche Infectionsgefahr für den Träger beseitigen. Ich brauche nicht vor Fachmännern darauf hinzuweisen, dass die Technik der Anfrischung sich in subtiler Weise zu vollziehen hat, dass jegliche vorherige erneute Finger- oder Sondenläsion im Verletzungsbereich das Werk der Anfrischung fruchtlos machen kann; dass nicht die aus infectionsverdächtigem in gesundes und aus diesem wieder in infectionsverdächtiges Terrain schlagende Scheere zur Anfrischung benutzt werden darf, sondern ausschliesslich das Messer; dass die Pincettenbranche der Schmutzseite (a der Fig. 2)

nicht aus Versehen wieder zurückgleiten darf in die angefrischte gesunde Fläche und ähnliche Einzelheiten mehr.

Für den Erfolg in der Verhütung der Infection ist aber nun noch ein anderes ebenso wichtiges, gleich zu erörterndes klinisch und experimentell erweisbares Moment maassgebend.

Ehe ich mich seiner Besprechung zuwende, möchte ich, in Ergänzung des oben über die Schimmelbusch'sche Resorptions-

Fig. 2.
(Grobes Wundscheema).



a = „infectirter“ Pincettenarm, *b* = idealer Anfrischungsschnitt.

theorie Gesagten, gegenüber der von mir betonten Localisations-
theorie, eine lehrreiche Versuchsreihe einfügen. Ueberträgt man
nämlich Infectionsmaterial während der Zeit der Auskeimung
aus der Wunde eines 1. Versuchstieres unmittelbar in diejenige
eines zweiten, so gestaltet sich die Gesetzmässigkeit des Bakterien-
nachweises in der Nachbarschaft des neuen Wundherdes wesentlich
anders: die nunmehr schon in ihrer Auskeimung geförderten und
partiell an den neuen thierischen Nährboden angepassten Keime
sind jetzt innerhalb viel kürzerer Zeiten in der Nachbarschaft
nachweisbar und die Thiere erliegen viel früher der Allgemein-
infection. Es wird hiermit die Brücke von meinen Versuchen zu
denjenigen Schimmelbusch's geschlagen: je angezüchteter und

reiner das Impfmateriale, um so grösser ist im allgemeinen¹⁾ sein Resorptions- und Infectionscoefficient, nur eine neue Bestätigung alter Davaine-, Pasteur-, Koch'scher Experimentalerfahrungen (s. die Tabelle 3).

Tabelle 3.

Es wurde der *M. triceps* eines Meerschweinchens mit Staub inficirt; hiernach nach verschiedenen Zeiten (Col. 2) der Infectionsherd ausgeschnitten und einem 2. Thiere (Col. 1) in den Triceps eingebracht; danach erneut nach verschiedenen Zeiten (Col. 3) von diesem 2. Thiere proximale Muskelstücke in Präparaten und culturell auf Keiminvasion untersucht (Col. 4).

1.	2.	3.	4.	5.	6.
Nummer des Versuchstieres.	Keimzeit im ersten (nicht in die Tabelle eingebrachten Vor-)Thiere.	Keimzeit im Versuchsthiere der Tabelle.	1. Versuch.	2. Versuch.	Ausgang.
1	4	1	○	×	† nach 23 ¹ / ₂ Stunden.
2	4 ¹ / ₂	1 ¹ / ₂	×	×	† nach 23 Stunden.
3	6	2	×	×	†*)
4	6	1	×	×	† nach 28 Stunden.
5	7 ¹ / ₂	2	×	×	†*)
6	8	1 ¹ / ₂	×	×	† nach 19 Stunden.
7	8	1	×	×	† nach 24 Stunden.

○ = negativer Keimbefund.

× = positiver Keimbefund.

† = Tod.

†*) = es ist versäumt worden, die Stundenzahl, innerhalb deren der Tod erfolgte, in die Tabelle einzutragen.

Diese Tabelle lehrt, dass nach theilweise erfolgter Auskeimung des Infectionsmateriales in einem ersten (Vor-)Thiere die Auskeimung, bei Ueberimpfung des Keimherdes auf ein zweites Thier, in der Nachbarschaft des Infectionsherdes (proximale Muskelpartie) des zweiten (Nach-)Thieres weit früher vor sich geht, bezw. der Keimnachweis viel früher zu erbringen ist, als bei den Erst-Infektionen, wie sie die Tabelle 1 vorführte.

Sie zeigt ausser der rascheren Auskeimung, bezw. dem rascheren Keimaufreten in der Nachbarschaft eine viel heftigere Infectionswirkung in Bezug auf den zeitlichen Eintritt des Ver-

¹⁾ Die gelegentliche Bedeutung der Symbiose von Keimen für das Zustandekommen der Infection wird hier zunächst absichtlich ausser Betracht gelassen.

endens des Versuchstieres: sonst durchschnittliches Verenden bei Staubinfection nach 45 Stunden, hier durchschnittlich nach 23 Stunden.

Besonders wirkungsvoll gestaltet sich das hier bewiesene Verhältniss der Bedeutung der Erst- und Zweit-Infektion (ich vermeide aus naheliegenden Gründen die Worte primär und secundär) in den beiden folgenden Versuchsreihen (Tabelle 4).

Tabelle 4.

Es wurde 2 Thieren (I und II) je in deren rechten und linken M. triceps br. Staub eingebracht. Nach verschiedenen Zeiten (4 und 6 $\frac{1}{2}$ St. bei I, 6 und 8 $\frac{1}{2}$ St. bei II) wurden proximale Muskeltheile auf Keimgehalt untersucht; die inficirten Muskelgebiete ausgeschnitten und je 2 anderen Thieren (I r. und II., II r. und III.) in einen M. triceps gebracht; die proximalen Muskeltheile dieser Thiere wieder nach verschiedenen Zeiten auf Keimgehalt geprüft. Die erstmaligen Keimzeiten sind **halbfett**, die nachmaligen (zweiten) in den 2. Thieren **cursov** gesetzt. Sonstige Bezeichnungen wie oben.

Thiere		Infections- material.	Keim- zeiten.	Versuchs- ergebniss.	Ausgang.	
erstinfic.	zweitinfic.					
I. (Vor-) Thier dessen Triceps		} Staub.	4	○ ○	Lebt.	
rechts	links		6	○ ○		
↓	↓		1. (Nach-) Thier I r.	1	○ ×	† nach 23 $\frac{1}{2}$ Stunden.
	↓		2. (Nach-) Thier II.	1	× ×	† nach 28 Stunden.
II. (Vor-) Thier dessen Triceps		} Staub	6	○ ○	† nach 30 Stunden.	
rechts	links		8 $\frac{1}{2}$	× ×		
↓	↓		1. (Nach-) Thier II r.	1	× ×	† nach 28 Stunden.
	↓		2. (Nach-) Thier III.	30Min.	× ×	† nach 19 Stunden.

Entsprechend dieser Tabelle blieb das in beide Triceps inficirte Thier, wo nach 4 bzw. 6 Stunden die Anfrischung erfolgte, am Leben; in seinen proximalen Muskeltheilen waren Keime nicht nachweisbar. Das nach 6 bzw. 8 $\frac{1}{2}$ Stunden angefrischte Thier verendete nach

30 Stunden; in den proximalen Muskeltheilen bei Anfrischung nach 8 $\frac{1}{2}$ Stunden waren reichlich Keime vorhanden.

Die mit den excidirten inficirten Muskeltheilen der Erst-Thiere inficirten Zweit-Thiere verendeten insgesamt zwischen 19 und 28 Stunden und zeigten bereits nach 30 Minuten bis 1 Stunde Keiminvasion in der Nachbarschaft des Infectionsherdes.

Es hängt sonach die Nachweisbarkeit der Keime in der Nachbarschaft des Infectionsgebietes ganz von den vorherigen Anpassungs- (Keimungs-) Bedingungen ab und diese sind eben in hohem Grade different bei Infection mit Materialien, die aus der Aussenwelt stammen und solchen, die schon auf dem Warmblüter bezw. künstlich vorgezüchtet sind.

Ich komme nun zur Besprechung des zweiten Theiles meiner Aufgabe, welcher sich folgendermaassen präcisiren lässt:

1. Ist es möglich, während der Auskeimungszeit, durch Behandlungsmaassnahmen, **nicht blutiger Art, physicalisch** oder **chemisch** die Auskeimung in einer für den Träger der Verletzung günstigen Weise zu beeinflussen, bezw. die Infection aufzuhalten und

2. Welche örtlichen Mittel sind hierzu oder bei schon erfolgter Infection, zu deren Bekämpfung erforderlich?

Es sind dies die beiden Punkte, wo bisher die Wunddesinfection practisch einzusetzen bestrebt gewesen ist. Diese Betrachtungen berühren sich daher mit den Experimentaluntersuchungen der oben genannten anderen Autoren.

Die von mir in dieser Richtung angestellten Thierversuche können einen Anspruch auf Vollständigkeit nicht erheben. Ich habe viele der landläufigen oder neuerdings empfohlenen Substanzen im Experiment geprüft, möchte Ihnen aber die Zeit zu ihrer Durchsicht, dem Papier den Raum sparen und verzichte daher darauf, sie alle hier aufzuzählen und die entsprechenden Versuchsreihen abzudrucken. Meine diesbezüglichen Versuche umfassen im Ganzen 73 Thiere. Alle solche Versuche tragen schon deswegen zumeist den Stempel der Unverlässlichkeit an sich, als für sie gefordert werden müsste, dass jedes Desinfectionsmittel in erschöpfender Weise und womöglich in Beziehung auf die verschiedenen Keimspecies für sich, als für Keimgemische einer Prüfung zu

unterziehen sei. Die Bedeutung des Kampfes der verschiedenen in das Wundgebiet eingedrungenen Bakterienarten gegeneinander, deren Endresultat für den Menschen meist das Vorwiegen von Staphylo- und Streptokokken ist, wird nur zu häufig ignorirt. Die Wirkung aller jener Mittel ist zwar eine oft unter sich verwandte, aber keineswegs gleichmässige. Schon ihr Chemismus zu dem der Organzelle, ihr Diffusionscoefficient, die osmotischen Widerstände des Infectionsmaterials sind Factoren, die eine klare Einsicht in den Complex der Vorgänge überaus erschweren. Mit dem einfachen Aufträufeln, Einstreuen oder Injiciren solcher Substanzen ist eine einwandfreie Entscheidung nicht zu erzielen. Alle meine darauf gerichteten eigenen Versuche lassen sich nur dahin zusammenfassen, dass bei sorgfältiger Ausräumung des Infectionsmaterials aus dem Wundgebiet nach verschiedenen Zeiten kein chemisches Verfahren mehr, ja die meisten nicht das gleiche leisten, als die Einleitung einer mehr weniger das Wundgebiet offenhaltenden Wundbehandlung, ich sage absichtlich nicht, um Missverständnissen aus dem Wege zu gehen, „offenen“ Behandlung. Sie ist die Kunst in der Vorbeugung und Behandlung der Infectionen und Sie werden mir beipflichten, wenn ich sage, dass es von der Erfahrung des betreffenden Chirurgen zeugt, von Fall zu Fall zu entscheiden, ob, wann und in welchem Umfange man aus der geschlossenen zur mehr oder weniger offenhaltenden Behandlung übergehen soll.

Eine grosse Menge experimenteller und klinischer Desinfectionserfolge erledigt sich mit der Klarstellung des Umstandes, dass bei ihnen mit der Desinfection die partielle oder totale offene Behandlung eingeleitet wurde.

Von Reichel¹⁾ ist dieses Moment mit Bezugnahme auf das Experiment bereits in zutreffender Weise hervorgehoben worden. Und immer wieder bestätigt das Experiment den von Ihnen Allen gewiss gewürdigten Erfahrungssatz der practischen Chirurgie, dass jegliche Wundinfection an Heftigkeit verliert, sobald es uns gelingt, das geschlossene Infectionsgebiet in ein offenes umzuwandeln. Es gilt das sogar von der verhängnissvollen Meerschweinchen-Infection mit malignem

¹⁾ a. a. O.

Oedem, insofern als Thiere, bei welchen man selbst sämtliches Staubinfectionsmaterial in der Wunde belässt, bei sofort eingeleiteter offener Behandlung mindestens noch einmal so lange, meist länger am Leben zu erhalten sind, als solche, wo der Schluss der Wunde bewerkstelligt wird.

In wie weit diese offenhaltende Behandlung Platz greife, das kann nicht mit Buchstabe oder Zahl normirt werden. Die Individualisirung tritt auch hier ihre souveränen Rechte an, gegenüber dem Streben nach Schematismus.

In einem Falle genügt, wie bekannt, von vornherein statt vollen Nahtschlusses weit von einander liegende Situationsnaht, mit oder ohne Drainage; im zweiten die nachträgliche Entfernung einer Naht; im dritten ein Auseinanderdrängen der Hautwundränder; im vierten ist ein Aufgeben jeglichen Schlusses des Wundgebietes von Nöthen. Wer den Muth besitzt, bei Zeiten dem grösseren Erfolge zu entsagen, der wird mit dem kleineren wenigstens dem totalen Misserfolge aus dem Wege gehen.

Es würde mir nur eine grosse Befriedigung gewähren, wenn ich Ihnen mittheilen könnte, die oder die Desinfection der Wunde beugt der Infection vor. Denn ich lebe der Ueberzeugung, dass es doch noch den vereinten Kräften des Chemikers, Bakteriologen und Arztes gelingen muss, solche Mittel ausfindig zu machen und darum wird auch noch nicht heute oder morgen die Suche nach Desinfectionsmitteln erledigt sein. Nur soviel müssen wir ehrlich eingestehen, dass die bisher uns zu Gebote stehenden unseren idealen Forderungen sammt und sonders nicht entsprechen und dass wir die bisher in Gebrauch gesetzten bei richtiger Würdigung der Gedanken der obigen Ausführungen nicht brauchen. Gleichwohl mag zugegeben werden, dass bei frischen Verletzungen im Stadium der Auskeimungszeit der inficirenden Keime und bei voller Zugänglichkeit des Wundgebiets mit mehreren der gepriesenen Desinfectionsstoffe (insbesondere dem Jodoform) entwicklungs-hemmende und damit heilsame Wirkungen erzielt werden können, obschon es, wie oben ausgeführt wurde, schwierig ist, den Werth der jeweilig applicirten Substanz im Einzelfalle abzuschätzen und abzugrenzen. Es mag ferner zugegeben werden, dass mit den gleichen Substanzen nach einmal erfolgter Demarcation infectiöser Processe, Dank der oft zu

intensiver Gewebsreaktion anregenden chemischen Differenz der sogenannten Desinfectionsmittel, diese auf den Charakter der Granulationen von günstigem Einflusse sein können; dieses gilt namentlich gegenüber saprophytischen Secundärinfectionen an oder in der Nähe der Schleimhäute. Ich übergehe hier in einem Kreise von Fachgenossen selbstredend die Erörterung der Wundverlaufsweisen, wo ein unseliges Vertrauen auf die Desinfectionskraft eingebrachter Stoffe zur Ignorirung der für Offenhalten und Abfluss sorgenden Maassnahmen führt und wo dann die antiseptische Wundbehandlung geradezu für einen verhängnissvolleren Ablauf der Infection verantwortlich gemacht werden könnte.

Wir werden es nach dem Gesagten begreiflich finden, wenn die Einen, die mehr in Berührung mit nur kleinen Verletzungen kommen an der Verwendung desinficirender Substanzen Sicherheit und Einfachheit der Technik rühmen, während die Andern, welche viel mit grossen und unregelmässig gestalteten Verletzungen es zu thun haben, sich von der Verwendung jeglicher Desinfectionsmittel abwenden und ausschliesslich sich von den oben präcisirten Grundsätzen leiten lassen.

Einem Fortschreiten der Infection vermag jedenfalls keine der uns bisher bekannt gewordenen chemischen Substanzen Halt zu gebieten: sowohl weiterreichende chemische Contact- als erfolgreiche chemische Fernwirkungen sind für die Wundinfectionsprocesse noch nicht ermittelt. Und in vielen solcher Fälle dürfte das Hinzutreten der chemischen Wirkung nicht selten eher von Nachtheil als von Vortheil für den Kranken sein.

Wenn ich am Schlusse meiner Ausführungen die Hauptsätze derselben als das Ergebniss meiner experimentellen und klinischen Erfahrungen nochmals herausheben darf, so sind es die Folgenden:

1. Jegliche durch nicht operative Verletzungen, bez. durch sogenannte Spontaninfection gesetzte Wundinfection ist zunächst ein örtlicher Process. Für seine therapeutische und prognostische Beurtheilung ist es von Wichtigkeit, damit zu rechnen, dass er in der weitaus grössten Zahl der Fälle bis mindestens zur 6. Stunde, oft länger, oder dauernd ein solcher bleibt. Dieser Zeitraum stellt gewissermaassen die Auskeimungszeit des Infec-

tionsmaterials (Latenzzeit der Infection, Incubationszeit) dar.

2. Von den in dieser Zeit angreifenden Heilverfahren ist die exakte Anfrischung des Verletzungsgebietes im Gesunden und in ganzer Ausdehnung des Verletzungsgebietes das zuverlässigste Verfahren zur Erzielung einer infectionslosen Heilung.
3. Wo Umstände dieses Verfahren verbieten oder nicht angezeigt erscheinen lassen (Zeit, Umfang der Verletzung, Assistenz, künstliche Anästhesie, aseptischer Apparat) ist eine mehr weniger offenhaltende Behandlung das beste Präservativ gegen schwere Infectionen.
4. Die Anwendung antiseptischer Stoffe hat nur Sinn, wenn das Wundgebiet für das Anbringen derselben hinreichend zugänglich ist, wenn sie in der bezeichneten Auskeimungszeit, oder nach der vom Organismus und nicht von chemischen Substanzen geleisteten Demarcation des Infectionsprocesses erfolgt. Auf progrediente oder Allgemeininfectionen ist sie einflusslos, manchmal nachtheilig. Sie leistet insgesamt kaum mehr, als die von Fall zu Fall geschickt verwerthete Einleitung einer mehr weniger offenhaltenden Behandlung.

Das Gesagte bezieht sich nur auf die Behandlung der nicht operativen Verletzungswunden. Welche Schlüsse hieraus ev. für den Verwundetentransport, für die erste Versorgung des Verletzten unter ungünstigen und günstigen Umständen im Frieden und im Kriege zu ziehen sein dürften, überlasse ich Ihrem eigenen Urtheil.

XII.

Ueber peritoneale Resorption und Infection¹⁾.

Von

Dr. W. Noetzel,

Volontärarzt an der chirurg. Klinik in Königsberg.

M. H.! Die Frage nach den Bedingungen des Zustandekommens der Peritonitis hat seit den grundlegenden Untersuchungen Wegner's so viel neue klinische und experimentelle Arbeiten gezeitigt²⁾, dass ich einer Rechtfertigung bedarf, wenn ich mir erlaube, Ihnen hier über eigene Experimente zu berichten, um so mehr als, wie ich gleich vorausschicken will, gerade die eigenen Versuche mich gelehrt haben, wie eng auf diesem Gebiet die Grenzen für die experimentelle Forschung überhaupt gesteckt sind. In einer Zeitperiode aber, in welcher die Chirurgie der Bauchhöhle nicht nur überhaupt im Vordergrund des Interesses steht, sondern sich auch bereits mit steigendem Erfolg der Behandlung der eitrigen Peritonitis bemächtigt hat, beansprucht auch die aetiologische Forschung wieder erhöhtes Interesse. Daher glaubte ich auch einen kleinen Beitrag zu der letzteren an dieser Stelle für mittheilenswerth halten zu dürfen, der wesentlich zwei bisher noch strittige Punkte behandelt. Das ist einmal die Bedeutung der peritonealen Resorption für die Resistenz des Perito-

¹⁾ Vortrag, gehalten am 1. Sitzungstage des XXVII. Congresses der Deutschen Gesellschaft für Chirurgie zu Berlin, 13. April 1898.

²⁾ Die Literaturangaben konnten der gedrängten Form des Vortrags wegen hier nicht vollständig gemacht werden, aus dem gleichen Grunde wurde auf die Wiedergabe der Versuchsprotocolle verzichtet. Bezüglich beider Punkte und aller Details muss ich auf die bevorstehende ausführliche Publication der Arbeit verweisen.

neums gegen Infection, zweitens die eng hiermit verknüpfte Frage, ob eine Entzündung des vorher intacten Bauchfells herbeigeführt werden kann durch Infectionserreger allein, wie Baumgarten, Al. Fraenkel und Pawlowsky behaupten, oder ob hierfür irgend welche die Ansiedelung der Mikroorganismen begünstigende Schädigungen des Bauchfells Bedingung sind. Den letzteren Standpunkt vertritt die grosse Mehrzahl der bisherigen Untersucher, vor allem Grawitz, dann Reichel, Orth, Kraft, Waterhouse, Tavel, Walthard, Wieland, Silberschmidt u. a.

Die relativ hohe Resistenz des intacten Peritoneums gegen Bacterien ist aber nicht nur durch diese Untersuchungen über die Entstehung der eitrigen Peritonitis in ein helles Licht gerückt worden, sondern sie ergibt sich noch evidentener aus Beobachtungen der neueren bacteriologischen Forschung auf dem Gebiet der allgemeinen Infectionslehre, vor allem aus den Untersuchungen Kruse's. Durch dieselben ist es erwiesen, dass Versuchsthiere die intraperitoneale Impfung mit grossen Mengen derselben Erreger unbeschadet ertragen, welche in viel kleinerer Dosis subcutan bzw. in irgend ein Gewebe injicirt sie krank machen und tödten. Diese Thatsachen waren mir ein Fingerzeig, dass eine neue experimentelle Arbeit über die peritoneale Infection und speciell über die Ursachen der Resistenz des Peritoneums sich nicht beschränken darf auf die eitrigen Peritonitiden, sondern auch andere Infectionskrankheiten zu berücksichtigen hat, die sowohl von der Peritonealhöhle, als von andern Stellen aus experimentell erzeugt werden können, gleichgiltig, ob der Ausgang derselben von der Peritonealhöhle auch unter natürlichen Verhältnissen vorkommt oder besonders charakteristisch ist. Experimente der letzteren Art geben auch darum eine erwünschte Controle ab für diejenigen mit eigentlichen Eitererregern, weil es ja genugsam bekannt ist, wie unzuverlässig die letzteren beim Thierexperiment sich häufig erweisen. Für eine grosse Anzahl von Versuchen dienten mir Streptococcen von verschiedener Herkunft und verschiedener Virulenz als Infectionsmaterial, hauptsächlich, weil dieser Mikroorganismus als häufigster Erreger der operativen, peritonealen Sepsis hier das grösste Interesse beansprucht, dann auch, weil er von den Eitererregern bei einiger Uebung der Cultivirung meiner Meinung nach immer noch am

sichersten dem Versuchsthier gegenüber virulent zu erhalten ist. Daneben benutzte ich Reinculturen von *Proteus vulgaris*, *B. Coli*, *B. Friedländer*, *Pyocyaneus* und bediente mich für den allgemeineren Theil der Versuche auch hier wieder mit Vortheil des Milzbrandreggers, den ich seiner bei aller Leichtigkeit der Cultivirung unbedingt zuverlässigen für die gebräuchlichen Versuchsthiere sehr hohen Virulenz wegen als geradezu unentbehrliches Testobject für alle Untersuchungen über Infectionsmöglichkeiten bezeichnen möchte. Meine Versuchsthiere waren ausgewachsene, grosse Kaninchen, in einigen besonderen Fällen Meerschweinchen. Auf die vollkommen gleichmässige und von allen sichtbaren Culturpartikelchen und Bacterienconglomeraten freie Beschaffenheit des Impfmaterials wurde der grösste Werth gelegt.

Die überlegene Resistenz des Peritoneums in prägnantester Weise zu demonstriren, gelang mir durch die Versuche mit Milzbrand. Bei der hohen Virulenz dieses Materials, das von einer milzbrandkranken Kuh stammt, waren ausserordentliche Verdünnungen nöthig, welche durch Zählplatten controlirt wurden. Die subcutane Impfung mit 50 Keimen rief eine typische, wenn auch etwas langsamere, innerhalb 5—6 Tagen, zum Tode führende Milzbrandkrankung hervor, während die intraperitoneale Einverleibung von 1000 Keimen reactionslos vertragen wurde, ebenso wie die intravenöse. Die Technik der intraperitonealen und intravenösen Impfung muss hier eine andere sein, als sonst üblich, da sie zugleich die Bedingung erfüllen muss, die Infection der Umgebung sicher zu verhüten; das soll an anderer Stelle genauer besprochen werden. Eine noch so kleine Laparotomie- ja auch eine etwas zu gross ausgefallene Einstichwunde, die sich nicht sofort wieder geschlossen hatte, wurde unfehlbar von der Bauchhöhle aus mit Milzbrand inficirt und der Ausgangspunkt allgemeiner Infection. Das ist verständlich durch die natürliche Haltung der Thiere, bei welcher die Bauchdeckenwunde zu den tiefsten Punkten der Bauchwand gehört und sicher mit dem Infectionsmaterial in Berührung kommt. Ebenso ausgeführte Experimente mit andern virulenten Mikroorganismen geben analoge Resultate. Die Erklärung für diese müsste nach der jetzt am meisten vorherrschenden Anschauung in der raschen Resorption der in die Bauchhöhle gebrachten Keime ins Blut gesucht werden,

welche dadurch in derselben Weise im Körper vertheilt und vernichtet werden, wie bei der intravenösen Impfung selbst. Da es nun auch durch die Arbeiten v. Recklinghausen's u. a. bekannt ist, dass durch den Theil der Lymphbahnen des Zwerchfells, der ohne eingeschaltete Lymphdrüsen in den Ductus thoracicus einmündet, eine unmittelbare Communication der Stomata des Centrum tendineum, also der Bauchhöhle, mit dem Blutgefässsystem besteht, so wäre nach einer solchen Auffassung die intraperitoneale Impfung der intravenösen direct gleichzusetzen, als eine auf dem Umwege durch die Bauchhöhle ausgeführte intravenöse Impfung aufzufassen. Weitere Versuche zur Ermittlung der Schnelligkeit der Bacterienresorption aus der Bauchhöhle ergaben, dass 10 Minuten nach der intraperitonealen Infection mit Milzbrand-Bacillen diese im Blut nachgewiesen werden können, in derselben Weise, wie nach der Infection blutender Wunden dies zum ersten Mal durch Schimmelbusch geschehen ist. Dieser Nachweis bedarf aber auch hier sehr subtiler Untersuchung nach reichlicher Impfung und ist auch dann ein relativ spärlicher. Nun ist es zwar mit Rücksicht auf die an anderer Stelle hervorgehobenen Schwierigkeiten dieser Untersuchungen nicht ohne Weiteres erlaubt, daraus zu schliessen, dass auch die Bacterienresorption von der Bauchhöhle aus nur eine relativ spärliche ist. Aber die vorher (S. 313) festgestellte Thatsache, dass auch nach einer spärlichen und für das Thier indifferenten, intraperitonealen Impfung die Bacterien lange genug in der Bauchhöhle verweilen, um nachträglich die Bauchdeckenwunde retrograd zu inficiren, scheint mir anzudeuten, dass nicht rasch genug eine vollkommene bzw. zur Verhütung der Erkrankung genügende Resorption des Infectionsmaterials in der Bauchhöhle stattfindet, mit andern Worten, dass die peritoneale Resorption nicht genügt, die Erkrankung zu verhüten, also auch nicht die Ursache der überlegenen Resistenz des Peritoneums sein kann. In der bisher vorhandenen Litteratur sind es meines Wissens nur Schnitzler und Ewald, welche gegen die allgemein verbreitete Anschauung auftreten, dass in der raschen Resorption ins Blut die Ursache der Resistenz des Peritoneums liege, und die letztere vielmehr in antibacteriellen Vorgängen in der inficirten Bauchhöhle selbst suchen, Vorgängen, die sie denjenigen in der Bauchhöhle künstlich immunisirter Thiere

(Pfeiffer, Gruber) sich analog zu denken scheinen. Diese Auffassung erhält eine beweiskräftige Stütze durch die Thatsache, dass das intacte und mit normalem Resorptionsvermögen begabte Peritoneum durch genügend virulente Infectionserreger allein, auch wenn sie nur in kleinen Mengen eindringen, in den Zustand der Entzündung versetzt werden kann. Damit ist zugleich die zweite der von mir eingangs aufgeworfenen Fragen im Sinne von Baumgarten, Al. Fränkel und Pawlowsky beantwortet. Meine diesbezüglichen Experimente sind ausserordentlich zahlreich und ihre Resultate stimmen überein: nicht nur die Menge der eingeführten Infectionserreger bestimmt das Schicksal des vorher intacten Peritoneums, sondern auch die Virulenz. In dem letzteren Punkt liegt das Beweisende für die in der Resorptionsfrage vertretene Anschauung. Denn es ist wohl denkbar, dass eine geimpfte Bacterienmenge zu gross sein kann, um schnell genug resorbirt zu werden, aber der Umstand, dass die Virulenz ausschlaggebend ist, zeigt klar, dass der Kampf in der Bauchhöhle selbst sich abspielt, die genügend virulenten Bacterien bleiben Sieger und vermehren sich. Für die Resorption kann die Virulenz keine Rolle spielen, sondern nur die mechanische Beschaffenheit des Materials und, wie gesagt, die Menge. Die minimalen Dosen, die von virulenten Streptokokken und Milzbrandsporen zur Infection genügen, müssten demnach auch resorbirt werden und also event. eine Septicaemie ohne peritonitischen Anfang erregen. Das Experiment zeigt, dass das Gegentheil der Fall ist, auch wenn sehr kleine Mengen, $\frac{1}{2}$ Oese etc., verwendet und in feinsten Vertheilung applicirt werden. Dass es aber gewisse kleinste Mengen geben muss, die in toto resorbirt werden, ehe eine Vermehrung möglich ist, ist ja a priori zuzugeben, ebenso dass diese auch unter Umständen virulent genug sein können, um eine Septicaemie ohne Peritonitis zu erregen. Dies im Experimente zu demonstrieren, dürfte aber besonders schwierig sein deshalb, weil ja sicher anzunehmen ist, dass die vollkommene oder unvollkommene Resorption von unberechenbaren Zufälligkeiten abhängen kann. Nach diesen Ueberlegungen kann also der Resorption für die Resistenz des Peritoneums nur die Bedeutung eines unterstützenden Vorgangs zuerkannt werden, die Fortschaffung eines Theiles der Bacterien. Das steht in Einklang

mit den anatomischen Verhältnissen, dieser rasche Uebergang in's Blut findet nur in dem im Verhältniss zur ganzen Oberfläche des Peritoneums kleinen Gebiete der Stomata des Centrum tendineum statt.

Die Beeinflussung der Infection durch Störungen der Resorption zu zeigen war der Zweck einer grossen Zahl weiterer Experimente. Dabei lebte ich mich zum Theil an die Untersuchungen Schnitzler's und Ewald's an, durch welche die resorptionshemmenden Momente genau festgestellt sind. Ueber diese Versuche kann ich mich um so kürzer fassen, als sie sich zum grossen Theil mit denjenigen früherer Untersucher mehr oder weniger decken und auch in dem Resultat übereinstimmen, dass durch alle Momente, welche die Resorption verzögern, die Infection befördert wird. In der Deutung weiche ich insofern ab, als ich hier das „post hoc, ergo propter hoc“ nicht anerkennen kann. Die kritische Prüfung zeigt, dass dieselben schädigenden Momente auch die Bacterienvernichtung in der Bauchhöhle selbst ungünstig beeinflussen, durch Verhinderung der innigen Berührung der Bacterien mit dem Peritoneum, der Einwirkung der peritonealen Flüssigkeit; das soll an anderem Orte noch genauer angegeben werden. Auf die verhängnissvolle Wirkung von noch so kleinen Läsionen des Peritoneums habe ich schon bei Wiedergabe der Milzbrandversuche hingewiesen. Nur auf eine Reihe von Versuchen will ich hier eingehen, die vorher meines Wissens noch nicht ausgeführt waren, in welchen ich durch Opiumgaben die Peristaltik der Versuchsthiere lähmte. Dadurch wird nach Schnitzler und Ewald eine bedeutende Verzögerung der Resorption bewirkt. Diese Thiere erlagen in der That an Peritonitis nach Impfungen, welche die Controllthiere reactionslos vertrugen, sowohl von Streptokokken, als von den anderen geprüften Infectionserregern. Den Grund dafür möchte ich aber auch hier nicht sowohl in der verzögerten Resorption erblicken, als darin, dass durch die Aufhebung der Peristaltik die Peritonealhöhle des wichtigsten Factors ihrer Resistenz beraubt wird, das ist die ausserordentlich grosse Oberfläche des Peritoneums, auf welche unter normalen Verhältnissen die Bacterien vertheilt werden. In Folge des Mangels der Darmbewegungen aber bleibt das Infectionsmaterial da liegen, wo es gerade hingerieth, an der tiefsten Stelle vermuthlich, jedenfalls auf eine beschränkte Ober-

fläche concentrirt. Damit sind dann Verhältnisse geschaffen; die denen bei der subcutanen Impfung genau analog sind, und es ist daher nicht wunderbar, dass das Versuchsthier auch analog darauf reagirt. Dass es nicht eine Herabsetzung der allgemeinen Resistenz der Thiere durch die Opiumvergiftung ist, welche sie der Impfung kleinerer Mengen erliegen lässt, ergeben die Controlversuche, nach welchen die Resistenz der Thiere gegen subcutane oder intravenöse Impfungen nach Opiumbehandlung nicht herabgesetzt ist. Die Wirkung allgemeiner Schwächungen gelangt im Uebrigen selbstverständlich auch in einer geringeren Resistenz des Peritoneums zum Ausdruck, die Bedeutung der Vergiftung durch die Narkose hierfür hat Bunge dargethan; das Endresultat ist das gleiche, wie es durch grössere Virulenz der Erreger einem normal resistenten Individuum gegenüber erreicht wird.

Nun kam es mir noch darauf an, die Resistenz des Peritoneums zu prüfen von Thieren, bei denen ich durch die Abbindung des Ductus thoracicus (an seiner Mündung sammt den Venen, mit denen er communicirt) die directe Communication der Bauchhöhle mit dem Blutgefässsystem aufgehoben hatte. Diesen Eingriff überstehen die Thiere, da ja nicht die ganze Resorption damit aufgehoben ist und offenbar durch vicariirendes Eintreten der andern Lymphstämme und Entwicklung von Collateralen allmählig eine Anpassung stattfindet. Es ist derjenige Theil der Resorption aufgehoben, der die Resistenz des Peritoneums bedingen sollte. Das Missliche bei diesen Versuchen ist, dass die intraperitonealen Impfungen ausgeführt werden müssen, ehe sich eine ausreichende Compensation für die aufgehobenen Lymphbahnen gebildet haben kann, also sehr bald nach dem immerhin für die Thiere schweren Eingriff. Auf die in Folge der letzteren noch herabgesetzte allgemeine Resistenz ist der Tod eines Theiles der Thiere an Peritonitis zurückzuführen. Es ist aber auch verständlich, dass durch eine derartige Unterbrechung der normalen Resorption die Ernährung des Peritoneums selbst und die regelmässige Secretion der Peritonealflüssigkeit leidet und hierdurch auch eine Herabsetzung der localen antibacteriellen Kräfte bedingt wird. Wesentlich ist aber, dass der grössere Theil dieser Versuchsthiere die Impfung mit den maximalen sonst vertragenen Mengen virulenter Streptokokken- und

Pyocyaneuscultur ebenso reactionslos überstand, wie die Controllthiere. Interessant ist bei den gestorbenen der Befund schwerer Vereiterung des ganzen Gebietes der Unterbindungen in Folge der Resorption der Bakterien aus der Bauchhöhle, welche hier an einem locus minoris resistentiae, dem Operationsgebiet, Halt machen musste. Ein dritter Theil der Thiere endlich ging nach längerer Zeit (bis zu 14 Tagen) zu Grunde und zeigte bei der Autopsie keine Peritonitis und nur die durch die geimpften Erreger bedingte ausgedehnte Vereiterung, die vom Operationsgebiet ausgehend zu beiderseitiger eitriger Pleuritis, Pericarditis und Mediastinitis geführt hatte. Der chronische Verlauf spricht in diesem Fall für die geringe Menge des hierhin resorbirten Materiales. Dieser Ausgang ist lehrreich, er zeigt die überlegene Resistenz des Peritoneums recht prägnant, dasselbe war gesund geblieben und hatte die geimpften Erreger überwunden. Letztere documentirten aber deutlich ihre Virulenz an einer weniger resistenten Stelle, trotzdem sie hier nur in viel geringerer Menge vorhanden sein konnten.

Es bleiben nun noch folgende zwei Fragen zu beantworten:

1. wodurch ist nun die grosse Resistenz der Peritonealhöhle gegenüber andern Geweben wirklich bedingt?
2. weshalb erlischt diese Resistenz offenbar sehr schnell einer grösseren Bakterienmenge gegenüber?

Was zunächst die erste Frage angeht, so muss man die Bakterienvernichtung bzw. Entwicklungshemmung in loco analog andern Erfahrungen der Peritonealflüssigkeit zuschreiben, vielleicht auch dem unmittelbaren Einfluss der Endothelzellen. Dass hier die reichlich durch das Endothel durchwandernden Leukocyten durch Abscheidung von Alexinen eine Rolle spielen, ist sehr wahrscheinlich. Man braucht nun das baktericide Vermögen der Peritonealflüssigkeit garnicht höher anzuschlagen, als dasjenige des Blutserums, um zu dem Schluss zu gelangen, dass die Bedingungen für eine Ansiedelung und Vermehrung der Bakterien in der Bauchhöhle viel ungünstiger sind, als in irgend einer Gewebswunde. Dabei kommt schon in Betracht, dass von der im Verhältniss doch kleinen Eingangspforte abgesehen in dem intacten Bauch-

fell eine normale Oberfläche, keine Wunde, sondern gesundes Gewebe den Bakterien gegenübersteht. Ferner ist durch die regelmässige Erneuerung und die gleichmässige Vertheilung der serösen Flüssigkeit überall gleichmässig die Einwirkung bactericider Kräfte ermöglicht und zwar, und das halte ich für das wesentlichste, auf einer ganz ausserordentlich grossen Oberfläche. Durch die peristaltische Bewegung der Därme ist die Ausnützung dieser ganzen Oberfläche in der denkbar vollkommensten Weise gegeben. Es ist also auch ohne die Resorption ins Blut hier dasselbe Prinzip, wie bei der letzteren, das den Thierkörper gegen die Infection schützt, die Vertheilung der Erreger auf eine so grosse Oberfläche, dass überall nur einzelne, jedenfalls sehr wenige Individuen den Kampf mit den Schutzkräften der thierischen Gewebe aufzunehmen haben und deshalb in demselben unterliegen. Es kommt aber noch hinzu, dass in der That auch die bactericiden Kräfte der Bauchhöhlenflüssigkeit grösser zu sein scheinen, als die des Blutserums bzw. der anderen Gewebs-säfte. Dafür sprechen die Beobachtungen verschiedener Autoren, und auch eine Reihe von Versuchen, in denen ich die Abtödtung von *B.coli* in der Bauchhöhlenflüssigkeit des Kaninchens mit derjenigen im Serum desselben Thieres verglich. Darüber behalte ich mir ausführliche Mittheilungen vor.

Die zweite der noch aufgeworfenen Schlussfragen drängt sich auf aus der Beobachtung, dass einmal im scheinbaren Gegensatz zu der hier vertretenen Anschauung von der Resistenz des Peritoneums, diejenigen experimentellen Infectionen, welche mit den gewöhnlich üblichen grossen Bakterienmengen ausgeführt werden, vom Peritoneum aus viel stürmischer verlaufen, als von subcutanen Herden aus, sowie auch, dass, wenn einmal eine Vermehrung der Bakterien in der Bauchhöhle über einen gewissen Grad hinaus stattgefunden hat, die Erkrankung rapide auf das ganze Bauchfell sich ausbreitet. Hier ist dann die grosse Oberfläche, auf welcher die Erkrankung angreift, gerade verhängnissvoll für den erkrankten Organismus, ebenso wie die permanente Resorption, die auch, wenn die Erkrankung einmal da ist, bald nicht mehr zur Vernichtung der Bakterien, sondern zu der des erschöpften Thierkörpers führen kann.

Es bleibt da meiner Meinung nach keine andere Erklärung, als die, dass eben durch die Bakterienvermehrung selbst, durch den Stoffwechsel der Bakterien, das Gewebe sowie seine Secretion und Resorption sehr rasch so verändert wird, dass es seine bakterientödtenden Eigenschaften verliert. Dafür sprechen auch schon frühere Untersuchungen, vor allem aber die bekannte Thatsache, dass das Peritoneum von allen auch ganz leichten Reizen mechanischer, chemischer oder thermischer Natur ja sehr rasch und intensiv geschädigt wird. Aus einigen Reihen zur Demonstration dieser Vorgänge von mir ausgeführter Experimente ergibt sich, dass sonst vom Thierkörper intraperitoneal reactionslos vertragene Streptococcenmengen dann zu tödtlicher Peritonitis führen, wenn man gleichzeitig sterile Toxine mit einführt. Ebenso werden Streptococcenmengen aus Agarcultur, in sterilem Wasser ausgeschwemmt, vertragen von Thieren, die von einer noch etwas kleineren Menge der vom gleichen Stamm gezüchteten Bouillencultur getödtet werden. Es sind also hier die Toxine, die das Peritoneum zunächst in der Weise verändern, dass es der weiteren Vermehrung der Streptokokken nicht mehr Widerstand leisten kann.

M. H.! Wenn ich mir erlauben darf, am Schlusse einer experimentellen Untersuchung etwaige Analogien mit der Praxis zu streifen, so glaube ich, dass bei kritischer Prüfung die Thatsachen der letzteren der Auffassung Recht geben, dass nicht Resorptionsstörungen es sind, welche die Entstehung z. B. operativer Peritonitiden herbeiführen, sondern das für den Körper ungünstige Verhältniss zwischen der eigenen Resistenz und der Virulenz der Infectionserreger. Ich verweise hier als auf ein Beispiel nur auf die Verschiedenheit der Virulenz des Darminhaltes. Häufig kommt es da nicht zur Peritonitis, wo eine reichlichere Bespülung des Peritoneums damit stattgefunden hat, während kleinste Mengen virulenteren Darminhaltes verderblich werden, obgleich die Ernährungs- und Resorptionsverhältnisse des Peritoneums in beiden Fällen gleich sind. Noch ganz neuerdings hat v. Eiselsberg in seiner Casuistik von Operationen am Magen-Darmkanal auf diesen Punkt die Aufmerksamkeit gelenkt. Die Bestrebungen, immer mehr die Vermeidung der Infection zu vervollkommen, sind dadurch als wich-

tiger gekennzeichnet, als diejenigen, durch günstige Wundverhältnisse die Vermehrung der Erreger zu erschweren, deren Virulenz ja unberechenbar ist.

Die Experimente mit Opiumbehandlung rechtfertigen einleuchtend den modernen Standpunkt, nach Laparotomien den Stillstand der Peristaltik zu vermeiden, den auch Reichel in seinem Lehrbuch in trefflicher Weise klarlegt. Meine Versuche, durch Anregung der Peristaltik die raschere Vertheilung und Vernichtung der Bakterien in der Bauchhöhle anzustreben, scheiterten bisher an der Herabsetzung der allgemeinen Resistenz der Versuchsthiere durch die zu stürmische Wirkung der betreffenden Mittel. Ich hoffe aber, durch eine geeigneteren Versuchsanordnung auch hier zu klaren Resultaten zu kommen.

Ich möchte nur noch eine Reihe von Versuchen erwähnen, in welchen es mir gelang, mit Streptococcen intraperitoneal infectirte Kaninchen durch 24 Stunden später ausgeführte Laparotomie und vorsichtige Toilette des Peritoneums am Leben zu erhalten, während die Controlthiere nach 48 Stunden an Peritonitis zu Grunde gingen. Es kommt dabei darauf an, die Manipulationen am Peritoneum auf das Nothwendigste zu beschränken und möglichst zart auszuführen, um nicht durch Laesionen das Fortschreiten der Infection zu begünstigen. Ich weiss, dass diese Versuche für die Praxis keinen Werth beanspruchen können, die ihnen lange voraus geeilt ist, deshalb ist es aber doch bemerkenswerth, dass auch Thiere, welche auf die betreffenden Infectionen in so ausserordentlich viel höherem Grade septicaemisch reagiren, als der Mensch, zu retten sind durch einen Eingriff, der hier nur eine Verminderung der Keime und ihrer Stoffwechselproducte — grössere Exsudatmassen waren nicht vorhanden — erreichen kann. Dann gelingt es unter sonst günstigen Verhältnissen den Abwehrrichtungen des Thierkörpers die noch vorhandenen Infectionserreger zu überwinden, obgleich es aus technischen Gründen in diesen Versuchen nicht möglich war, durch Tamponade oder Drainage der Bauchhöhle auch für reicheren Abfluss der Entzündungsproducte zu sorgen, wie man es nach operativen Eingriffen wegen eitriger Peritonitis am Menschen vermag.

XIII.

(Aus der chirurg. Klinik des Professor Wölfler in Prag.)
**Ueber Wundsecret und Bacterien bei der
Heilung per primam¹⁾.**

Von

Dr. Hermann Schloffer,

Assistenten der Klinik.

M. H.! Wenn ich mir erlaube, Ihnen über eine Reihe von Wundsecret-Untersuchungen zu berichten, die ich im Verlaufe der letzten 3 Jahre an den chirurgischen Kliniken in Graz und Prag auf Veranlassung des Herrn Prof. Wölfler vorgenommen habe, so geschieht dies deshalb, weil die Fragen, welche diesen Untersuchungen zu Grunde gelegen sind, zum Theil andere waren, als diejenigen, welche den Ausgangspunkt für die einschlägigen bisher bekannt gewordenen Untersuchungen gebildet haben.

Schon zur Zeit des Lister-Verbandes hat man sich mit dem Studium des Bakteriengehaltes unter demselben bei primär heilenden Wunden befasst, und es ist schon damals die Meinung vertreten worden, dass auch bei tadellos primärer Heilung der Wunden doch Formen von *Coccobacteria septica* im Secrete derselben vorkommen können.

Als sich die Technik unserer Antiseptik und Aseptik immer mehr vervollkommnete, und als dadurch die Bedingungen für das Keimfrei bleiben der Wunden sich günstiger gestalteten, hat eine Reihe von Wundsecret-Untersuchungen, die von verschiedenen Autoren vorgenommen wurden, neuerlich zur Klärung dieser Frage beigetragen.

¹⁾ Vorgetragen am 1. Sitzungstage des XXVII. Congresses der Deutschen Gesellschaft für Chirurgie zu Berlin, 13. April 1898.

Schon Staeheli¹⁾, der im Jahre 1886 an Socin's Klinik seine Untersuchungen vornahm und sich hiebei als Erster des Plattenverfahrens bediente, kam zur Ueberzeugung, dass eine Wunde, ohne dass dies von Nachtheil für die Heilung wäre, nichtpathogene sowie pathogene Mikroorganismen enthalten könne. Von den letzteren, welche störend wirken können, komme besonders häufig *Staphylococcus pyogenus albus* und *aureus* vor. In ähnlicher Weise sprach sich Bossowski²⁾ aus, der zur selben Zeit auf Anregung Mikulicz' diese Frage studirte. Er fand unter dem antiseptischen Jodoformverband $\frac{1}{5}$ der Wunden keimfrei, ungefähr die Hälfte seiner Wunden war mit *Staphylococcus albus* verunreinigt, aber nur $\frac{2}{3}$ der ausschliesslich mit diesem Coccus verunreinigten Wunden heilte trotzdem per primam intentionem. Wenn der *Staphylococcus pyogenus aureus* gefunden wurde, dann trat unbedingt Eiterung ein.

Bloch³⁾ hat unter 39 Fällen primärer Heilung 33 mal *Staphylococci* in seinen Wunden gefunden; meistens den *Staphylococcus albus*, aber mehrmals auch den *aureus*. Der letztere erzeugte keine Eiterung. Nach Welch⁴⁾ ist bei weitem der häufigste Mikroorganismus in Wunden mit aseptischem Verlaufe der *Staphylococcus epidermidis albus*, der, wie er meint, ausser bei der Anwesenheit einer Drainröhre oder anderer Fremdkörper nur selten Eiterung verursacht. Bezüglich der Anwesenheit des *Staphylococcus pyogenus aureus* ist aber auch er der Ansicht, dass sie von Eiterung begleitet sein müsse. Die ziemlich gleichzeitig erschienenen Arbeiten von Büdinger⁵⁾ und Tavel⁶⁾ haben sich in ihrem Ergebniss insofern unterschieden, als Büdinger in 20 Fällen durchwegs *Staphylococci*, 8 mal sogar den *aureus* fand, ohne dass Eiterung

¹⁾ Ueber Mikroorganismen unter dem antiseptischen Zinkverbannde. St. Gallen 1886. Centralbl. für Chirurgie. 1887. S. 5. Ref.

²⁾ Ueber das Vorkommen von Mikroorganismen in Operationswunden unter dem antiseptischen Verbannde. Wiener medicinische Wochenschrift. 1887. No. 8 und 9.

³⁾ Bemerkninger om Behandling of dar. Nordiskt Med. Arkiv, Band 21 Referat: Baumgarten Jahresberichte 1890. S. 599.

⁴⁾ Conditions underlying the infection of wounds. The americ. Journ. of the medic. sciences 1891. p. 439.

⁵⁾ Ueber die relative Virulenz pyogener Mikroorganismen in per primam geheilten Wunden. Wiener klinische Wochenschr. 1892. No. 22, 24, 25.

⁶⁾ Die Sterilität der antiseptisch behandelten Wunden unter dem antiseptischen Verbannde. Correspondenzbl. für Schweizer Aerzte. XXII. Jahrgang. 1892. No. 13 und 14.

hinzukam, während Tavel in 94 primär verheilenden Wunden bei beiläufig $\frac{1}{3}$ der Fälle keimfreies Secret und in Secreten mit positivem Bakterien-Befunde meist nur den *Staphylococcus cereus albus* oder *albus* fand. Während er aber diesem nur ausnahmsweise infectiöse Eigenschaften zuspricht, hat er bei der Gegenwart von *Staphylococcus aureus* stets Eiterung beobachtet. Die letzte mir bekannte Arbeit über denselben Gegenstand stammt von Boginski¹⁾. Er betrachtet die volle Keimfreiheit der Wunde zwar als das Ziel der modernen Chirurgie, hält aber dafür, dass unsere jetzigen Methoden der Wundbehandlung die Erreichung dieses Zieles nicht mit Sicherheit möglich machen, und dass auch pyogene Mikroben bei Wunden, welche per primam heilen, angetroffen werden können.

Von Interesse ist es auch, dass kürzlich Riggenbach²⁾ auch in accidentellen Wunden den *Staph. alb.* häufig, 15 mal in 24 Fällen, antraf und hiebei 10 mal die Heilung ungestört verlaufen sah.

Darin also stimmen alle angeführten Ergebnisse von Wundsecret-Untersuchungen überein, dass trotz der Anwesenheit pyogener Coccen eine primäre Heilung möglich sei. Es hat diese Thatsache begreiflicherweise die Frage nahe gelegt, warum und unter welchen Umständen die Eiterung in solchen Fällen ausbleibt, und den Bedingungen nachzugehen, die das Zustandekommen der prima intentio verbürgen.

Es hat deshalb Herr Prof. Wölfler³⁾ alle jene Momente einer eingehenden Kritik unterzogen, welche wir als Schutzkräfte und Abwehrmaassregeln des Organismus und der Wunde gegen die Infection in Betracht ziehen müssen und hiebei auch dem Wundsecrete besondere Aufmerksamkeit geschenkt. Denn dass wir die bekannten bacteriociden Eigenschaften des Blutes auch im Wundsecrete vorfinden werden, war eine naheliegende Annahme. Und so durften wir auch erwarten, in dem Wundsecrete eine mehr oder minder erfolgreiche Abwehrmaassregel gegen die Infection der Wunde zu finden. Einige Versuche der unten mitzutheilenden

¹⁾ Bacteriologische Beschaffenheit der Wunden bei aseptischer und anti-septischer Ausführung der Operationen. Chirurgie. 1897. No. 8 (russisch). Referat: Centralblatt für Chirurgie. 1897. S. 1174.

²⁾ Ueber den Keimgehalt accidenteller Wunden. Deutsche Zeitschr. für Chirurgie. Band 47. H. 1.

³⁾ Ueber die Bedingungen der Wundheilung, Antrittsrede 5. Mai 1895. Prager med. Wochenschr. 1895. No. 20, 21.

Serien, die Herr Prof. Wölfler damals schon mittheilen konnte, schienen diese Erwartungen zu bestätigen.

Inzwischen habe ich durch Erweiterung meiner Versuchsreihen ein Material gesammelt, das schon ziemlich sichere Schlüsse über die in Rede stehenden Fragen gestattet.

Die Ausgangspunkte zu diesen Untersuchungen lassen sich in folgenden Fragen zusammenfassen:

1. Kommen im Wundsecret von per primam heilenden Wunden Bacterien vor und sind namentlich die gewöhnlichen Eitererreger darin anzutreffen?
2. Hat das Wundsecret baktericide Eigenschaften?
3. Wie äussern sich diese baktericiden Eigenschaften gegenüber den im Secrete bereits vorhandenen Keimen und gegenüber den gewöhnlichen Eitercoccen?

Versuchsordnung.

Die Secretuntersuchungen betrafen durchwegs Operationswunden. Die Operationen wurden streng aseptisch ausgeführt und abgesehen von der Hautdesinfection alle Desinfectionsmittel strenge vermieden. Die Instrumente lagen in gekochtem Wasser oder solcher Sodalösung; auch die Hände wurden nach der Desinfection in gekochtem Wasser ab gespült. Zum Verband wurde lediglich aseptische Gaze ohne Imprägnirung verwendet. Nur bei den Fällen I—XV wurde zum Theil auch Jodoformgaze zum Verband gebraucht, weil diese Fälle lediglich dem Studium der Art und Virulenz der Wundsecretkeime dienen sollten.

Bei den Fällen XVI—XXXI aber, die daneben auch noch einer Prüfung über die Baktericidität des Wundsecretetes unterzogen werden sollten, wurde auch die Jodoform-Gaze weggelassen und überdies vorher eine möglichst exakte Blutstillung vorgenommen. Zu bemerken ist noch, dass die Fälle XVI—XIX in einem allen modernen Anforderungen entsprechenden Operationssaale der Grazer Klinik ausgeführt wurden, und dass mehrere in diesem Operationssaale vorgenommene Luft-Untersuchungen nur ganz ausnahmsweise das Vorhandensein von weissen Staphylococcen, nie von gelben Staphylococcen oder Streptococcen ergeben haben.

Die Entnahme des Secretetes erfolgte bei den Fällen I—XV nur einmal und zwar bei Entfernung des Drainrohres am 2. bis 4. Tage

Es wurde hierbei eine möglichst grosse Menge von flüssigem oder coagulirtem Wundsecret auf Agarschalen gebracht und verstrichen.

Bei den Versuchen XVI—XXXI wurde das Secret in anderer Weise aufgefangen. Das in die Wunde eingelegte Drainrohr wurde durch den Verband nach aussen geleitet und an das freie Ende desselben ein ausgekochtes Glasfläschchen von ca. 40—50 ccm Rauminhalt fest angesteckt. Durch einen zweiten aseptischen Verband wurde das Fläschchen geschützt. Nach Ablauf einer gewissen Zeit wurde dieser zweite Verband abgenommen, das Fläschchen unter strengen aseptischen Cautelen abgezogen¹⁾ und in sterile Gaze gehüllt in das Laboratorium gebracht (sein Inhalt entspricht dem W₁ der Tabellen). An das Gummirohr wurde inzwischen ein neues ausgekochtes Glaskölbchen angesteckt, um später mehrmals in derselben Weise gewechselt zu werden. (W₂, W₃ u. s. w. der Tabellen.) Die Untersuchung der auf diese Art gewonnenen Secretproben, geschah nun nach mehreren Richtungen hin:

1. Wurde jede Secretprobe auf ihren Bakteriengehalt geprüft: Sogleich nach der Abnahme des Fläschchens wurde dieses kräftig geschüttelt und hierauf mittelst steriler Pipette $\frac{1}{4}$ ccm vom Secrete aufgesogen und mit verflüssigtem Agar in eine Petri'sche Schale mit ebenen Boden ausgegossen (Brutofen). Die spätere Untersuchung ergab die Art und Anzahl der Keime, die in $\frac{1}{4}$ ccm jeder Secretprobe enthalten waren, und der Vergleich der Platten von den verschiedenen Secretproben eines und desselben Falles ein Bild über die Veränderung des Keimgehaltes während der Wundheilung.

2. Wurde eine grosse Anzahl von Secretproben auch auf ihre bactericiden Eigenschaften gegenüber den im Secret schon vorhandenen Keimen hin geprüft. Das nach der Entnahme von $\frac{1}{4}$ ccm zurückgebliebene Secret wurde ganz oder zum Theil in eine sterile Eprouvette übergefüllt und hierauf in den Brutschrank gestellt. In gewissen Zeitabschnitten, die aus der Tabelle jedesmal ersichtlich sind, wurde dann abermals stets $\frac{1}{4}$ ccm aus der wieder ge-

¹⁾ Die Ausbeute an Wundsecret war fast stets recht ergiebig, namentlich die erst abgenommenen Fläschchen waren meist ganz gefüllt. Besonders grosse Quantitäten liessen sich dadurch erzielen, dass entweder ein dickes Drainrohr oder der Hals des Glasfläschchens selbst in die Wunde gelegt und dadurch für die erste Zeit eine Verklebung der Wundflächen hintangehalten wurde.

schüttelten Eprouvette entnommen und mit Agar ausgegossen. Die so gewonnenen Platten verglichen mit der aus 1. resultirenden gaben die Veränderungen im Keimgehalt an, die das Secret während seines Aufenthaltes im Brutofen durchzumachen hatte.

3. In vielen Fällen wurde eine Partie des Secretes mit Staphylokokken, eine andere mit Streptokokken versetzt, gut geschüttelt und hierauf von $\frac{1}{4}$ ccm des Gemisches eine Agarplatte gegossen; dann kam die Mischung in den Brutschrank, um durch mehrmalige Abnahme und Ausgiessung mit Agar von $\frac{1}{4}$ ccm während der nächsten Stunden auf die Veränderungen seines künstlich geschaffenen Keimgehaltes hin untersucht zu werden. Die hier in Verwendung gekommenen Staphylokokken- und Streptokokken-Culturen waren stets frische Bouillon-Culturen junger Generation, aus frischen eitrigen Processen gewonnen.

Die Zählung der Colonien geschah mittelst der modificirten Brunner-Zawadski'schen Zählplatte¹⁾. Auf Genauigkeit wurde bei hohen Colonienzahlen natürlich kein Werth gelegt und deshalb in den Protocollen häufig nur beiläufige Angaben eingetragen:

Was den Wundverlauf bei den in die Tabellen aufgenommenen Operationswunden anbetrifft, so war derselbe durchwegs ein primärer und wurden alle jene Fälle, bei denen Störungen der Wundheilung beobachtet wurden, aus meiner Versuchsreihe ausgeschieden. Nur habe ich absichtlich einige solche Fälle doch beibehalten, weil sie mir gerade im Hinblick auf die relative Virulenz des Staphylococcus albus Aufschluss zu geben schienen. Es sind das die Fälle 1, 2 und 23. In dem Falle 31 trat zwar Prima ein, aber eine vorübergehende Röthung und Schwellung der Wundränder gaben von nicht tadellosem Verlaufe Zeugniß.

Die Tabelle III enthält die Zusammenstellung der mit Wundsecretstaphylokokken vorgenommenen Thierversuche. Die Details sind aus den Rubriken zu erschen und es sei hier nur bemerkt, dass bei den Kaninchen die Impfung in der Weise vorgenommen wurde, dass zuerst mit der Canüle in die Randvene eines wohl desinficirten Ohres eingestochen²⁾ und hierauf ein kleiner Theil der Flüssigkeit intravenös, der übrige subcutan injicirt wurde. Bei

¹⁾ Beitr. z. klin. Chir. Bd. 14. S. 829.

²⁾ Da hierdurch unter Umständen Thrombose der Vene hervorgerufen wurde und diese die Eiterung zu begünstigen schien.

einigen solchen Experimenten wurde ausserdem noch der Versuch gemacht, die Wirkung der injicirten Staphylokokken durch vorher angelegte elastische Ligatur des Ohres (Pawlowsky, Büdinger), durch Verweilen des Thieres im Eis- oder Brutschranke¹⁾ oder durch gleichzeitige Injection einer Proteusculture (Trombetta)²⁾ zu verstärken. Im Anschluss bringt Tabelle IV einige Thierversuche mit Hautstaphylokokken, von deren Bedeutung unten die Rede sein wird.

¹⁾ Nach Analogie der Versuche Filehne's bei Erysipelimpfungen. Ref. Centralbl. f. Bacteriol. etc. Bd. XVII. S. 477.

²⁾ Centralbl. f. Bacteriol. etc. Bd. XII. S. 121.

Tabelle I. Bakterienbefunde im Wundsecret.

a) Secret vom Drainrohr entnommen.

Fall No.	Indication zur Operation.	Secret entnommen nach ? Tagen.	Ergiebt in der Strichcultur.	Anmerkung.
1.	Freie Leistenhernie.	4 Tagen.	Neben ca. 80 Col. Saprophyten 4 Col. Staph. alb.	Stichcanaleiterg. enth. Staph. alb.
2.	Freie Leistenhernie.	3 „	Ca. 50 Col. Staph. alb.	In einem Nahtabscess Staph. alb.
3.	Struma cystic.	2 „	Zahlreiche Colonien Staph. alb.	
4.	Lymphadenit. colli.	4 „	3 Col. (0. Staph.)	
5.	Hygroma praepatellare.	3 „	Einzelne Colonien Staphyl. alb. Fast rein.	
6.	Carcinoma mammae.	4 „	Staph. alb. fast rein.	
7.	Carcinoma mammae.	4 „	Reincultum von Staph. alb. (1 Col. aureus?)*)	* Ist nicht sicher gestellt.
8.	Freie Leistenhernie.	3 „	Fast Reincultur von grossen Diplokokken, keine Eiterkokken.	
9.	Freie Leistenhernie.	3 „	Einzelne Colonien grossentheils Staph. alb.	
10.	Tuberculosis testis (Castratio).	2 „	0	
11.	Lymphadenit. colli.	3 „	U. A. zahlreiche Col. weisser Staph.	
12.	Hernia inguin. libera.	3 „	0	
13.	Carcinoma mammae.	3 „	Vornehmlich grosse Diplokokken.	
14.	Tuberculosis testis (Castratio).	3 „	Vornehmlich Staph. alb.	
15.	Lymphadenit. colli.	4 „	Zahlreiche Colonien, keine Staph.	

b) Secret in Fläschchen aufgefangen und mehrmals untersucht.

Fall No.	Indication zur Operation.	Wundsecret entnommen nach ? Stunden.	Ergiebt culturell nach Verimpfung von 1/4 ccm.	Anmerkung.
16.	Freie Crural-Hernie.	W ₁ nach 4 St. W ₂ " 16 "	3 Col. (davon 1 Staph. alb.) 3 " (" 0 " ")	
17.	Freie Leisten-Hernie.	W ₁ " 6 " W ₂ " 22 " W ₃ " 48 "	3 " (0 Staph. alb.) 10 " (3 " ") 2800 " (Staph. alb.)	
18.	Osteoplastische Amputation.	W ₁ " 6 " W ₂ " 22 " W ₃ " 30 " W ₄ " 54 " W ₅ " 71 " W ₆ " 92 "	5 " (davon 1 Staph. alb.) 3 " (" 0 " ") 5 " (" 0 " ") 1 " (" 0 " ") 14 " (" 0 " ") 900 " (" 0 " ")	
19.	Sarcoma funiculi spermatici.	W ₁ " 30 " W ₂ " 54 " W ₃ " 78 " W ₄ " 95 "	50 " Staph. alb. 10 " " " 10000 " " " 1500* " " "	* 1 Oese verimpft, da nicht mehr vorhanden.
20.	Carcinoma mammae.	W ₁ " 11 " W ₂ " 23 " W ₃ " 4 Tg.	92 " " " 3 " (keine Staph.) ∞ " Stäbchen.	
21.	Carcinoma mammae.	W ₁ " 3 St. W ₂ " 17 " W ₃ " 22 " W ₄ " 39 " W ₅ " 63 "	250 " vorwiegend Stäbchen. 30 " (5 Col. Staph. alb.) 9 " grosse Kokken. 1800 " Stäbchen. 600 " "	
22.	Struma cystica.	W ₁ " 5 " W ₂ " 22 " W ₃ " 30 " W ₄ " 46 " W ₅ " 67 "	250 " Stäbchen ca. 1/10 Staph. alb. 39 " keine Eiterkokken. Platte verdorben. 0 135 Col. Staph. alb.	
23.	Carcinoma mammae.	W ₁ " 22 " W ₂ " 46 " W ₃ " 70 " W ₄ " 94 " W ₅ " 120 "	16 " (davon 7 Staph. alb.) 700 " Staph. alb. 9500 " " " Dichte Platte, Staph. alb. " " " "	Am 4. Tage p. op. Fieber bis 38,8 wegen Secretretention; im rethinerten Secret Staph. alb. in R.-C.
24.	Lymphadenit. colli.	W ₁ " 22 " W ₂ " 46 " W ₃ " 60 " W ₄ " 81 " W ₅ " 106 "	2 Col. 1 Staph. alb. 190 " Staph. alb. 1100 " " " 1100 " " " 600 " " " in e. paar Tropf.*)	*) Weil nicht mehr Secret vorhand.
25.	Fungus pedis (Amputation).	W ₁ " 24 " W ₂ " 48 " W ₃ " 69 " W ₄ " 98 " W ₅ " 120 "	3 Col. (2 Staph.) 1100 " Staph. 8000 " Sporenbildende Stäbchen. ∞ " " " ∞ " " " und Kokken.	

Fall No.	Indication zur Operation.	Wundsecret entnommen nach ? Stunden.	Ergiebt culturell nach Verimpfung von $\frac{1}{4}$ ccm.	Anmerkung.
26.	Carcinoma mammae.	W ₁ " 30 St.	3 Col. (0 Staph.)	
		W ₂ " 50 "	10 " (2 ")	
		W ₃ " 70 "	250 " Staph.	
		W ₃ " 91 "	900 " "	
27.	Carcinoma mammae.	W ₁ " 6 "	19 " (5 Staph. alb.)	
		W ₂ " 22 "	44 " (fast ausschl. Staph. alb.)	
		W ₃ " 46 "	4 " Staph. alb.	
		W ₄ " 70 "	40000 " grösstentheils Staph. alb.)	
		W ₅ " 94 "	4 " (2 Staph. alb.)	
28.	Lymphadenitis colli.	W ₁ " 18 "	∞ "	
		W ₂ " 42 "	∞ " darunter auch Staph. alb.	
		W ₃ " 66 "	" " " " " "	
		W ₄ " 90 "	" " " " " "	
29.	Fungus pedis.	W ₁ " 23 "	0	
		W ₂ " 47 "	0	
		W ₃ " 71 "	4 Col. (davon 3 Staph.)	
		W ₄ " 96 "	5 " 0 Staphyl.	
30.	Ulcus cruris (Amputation).	W ₁ " 22 "	1400 " [fast nur Staph.	
		W ₂ " 46 "	700 " Staph. alb.	
		W ₃ " 72 "	3100 " " "	
		W ₄ " 93 "	∞ " " "	
31.	Lipoma dorsi.	W ₁ " 22 "	8 " Staph. aureus.	Nach d. Operation Verband abgerissen, Schwellung u. Röthung der Wundränder. Heilung p. p.
		W ₂ " 46 "	1200 " Staph. (alb. u. aur.?)	
		W ₃ " 69 "	∞ " Staph.	
		W ₄ " 92 "	∞ " "	

Tabelle II. Prüfung der bakterieiden Eigenschaften des Wundsecretes.

A. Gegenüber den im Wundsecret bereits vorhandenen Keimen.

No.	Verwendetes Secret.	Anzahl der Colonien in $\frac{1}{4}$ ccm gleich nach der Entnahme.	Anzahl der Colonien in $\frac{1}{4}$ ccm nach ? Stunden Aufenthaltes im Brutofen.					Anmerkung.
			16 St.	20 St.	23 St.	27 St.	48 St.	
1.	F. 16, W ₁ .	3 (1 Staph.)	16 St. 2 (0 Staph.)	20 St. 64	23 St. 310	27 St. ∞	48 St. ∞	Von 16 St. an keine Staph.
2.	F. 16, W ₂ .	3	4 St. 0	7 St. 0	11 St. 0	27 St. 0	—	Keine Staph.
3.	F. 18, W ₄ .	1	18 St. 3	21 St. 1	25 St. 1	28 St. 19	—	do.
4.	F. 18, W ₅ .	14	3 St. 110	7 St. 1300	10 St. 11000	—	—	do.
5.	F. 18, W ₆ .	900	17 St. ∞	—	—	—	—	do.

No.	Verwendetes Secret.	Anzahl der Colonien in $\frac{1}{4}$ ccm gleich nach der Entnahme.	Anzahl der Colonien in $\frac{1}{4}$ ccm nach ? Stunden Aufenthaltes im Brutofen.				Anmerkung.	
6.	F. 20, W ₁ .	92	12 St. 500	—	—	—	—	Staphylokokken.
7.	F. 20, W ₂ .	3	3 St. 3	—	—	—	—	Keine Staphyl.
8.	F. 21, W ₄ .	1800	8 St. 13	—	—	—	—	Stäbchen.
9.	F. 22, W ₁ .	250	4 St. 250	18 St. 800	—	—	—	z. Th. Staphyl.
10.	F. 22, W ₂ .	39	4 St. 8	7 St. 7	—	—	—	Keine Eiterkock.
11.	F. 23, W ₁ .	16 (7 Staph.)	24 St. 600*)	—	—	—	—	*) Fast nur Staph.
12.	F. 23, W ₂ .	700	3 St. 160	7 St. 36	11 St. 20	—	—	Staphyl.
13.	F. 24, W ₁ .	2 (1 Staph.)	3 St. 4	7 St. 3	22 St. 1	—	—	Von 3 St. an keine Staphyl.
14.	F. 24, W ₂ .	190	5 St. 140	11 St. 125	21 St. 1900	—	—	Staphyl.
15.	F. 25, W ₂ .	1100	4 St. 1800	9 St. 4600	20 St. 10000	—	—	Staphyl.
16.	F. 27, W ₄ .	40000	3 St. 30000	6 St. 12000	9 St. 7000	—	—	Grossentheils Staphyl.
17.	F. 29, W ₃ .	4 (3 Staph.)	3 St. 3 (1Staph.)	9 St. 3 (1Staph.)	—	—	—	
18.	F. 30, W ₁ .	1400	8 St. 15000	—	—	—	—	Fast nur Staph. alb.
19.	F. 30, W ₂ .	700	6 St. 130	—	—	—	—	Staph. alb.
20.	F. 30, W ₃ .	3100	4 St. 800	7 St. ∞	—	—	—	do.
21.	F. 31, W ₁ .	8	2 St. 20	6 St. 9	9 St. 6	—	—	Staph. aureus.
22.	F. 31, W ₂ .	1200	2 St. 600	3 St. 135	—	—	—	
23.	F. 31, W ₃ .	Dichte Platte.	2 St. vermehrt.	5 St. vermehrt.	—	—	—	

B. Gegenüber künstlich eingebrachten Keimen.

a) *Staphylococcus pyogenes aureus*.

No.	Verwendetes Secret.	Anzahl der Keime in $\frac{1}{4}$ ccm nach d. Entnahme.	Dasselbe nach d. Beschickung m. aureus.	Dasselbe nach ? Stunden Aufenthaltes des Gemisches im Brutofen.				Anmerkung.
24.	F. 16, W ₁ .	3	82 (25)	16 St. 8 (4)	20 St. 200 (42)	23 St. 1300 ∞	27 St. ∞	—

No.	Verwendetes Secret.	Anzahl der Keime in $\frac{1}{4}$ cem nach d. Entnahme.	Dasselbe nach d. Beschickung m. aureus.	Dasselbe nach ? Stunden Aufenthaltes des Gemisches im Brutofen.					Anmerkung.
25.	F. 16, W ₂ .	3	4*)	4 St. 1	7 St. 0	11 St. 0	27 St. 0	—	*) Ob aureus dabei war ist nicht sicher gestellt.
26.	F. 16, W ₂ .	3	14	4 St. 4	7 St. 3	11 St. 792	27 St. ∞	—	
27.	F. 17, W ₂ .	10	20000	3 St. 4000	6 St. 8000	10 St. 40000	19 St. ∞	23 St. ∞	Nicht aureus, sondern saproph. Coccus verwendet.
28.	F. 21, W ₂ .	30	4500	3 St. 400	6 St. 220	9 St. 140	24 St. 5000	—	
29.	F. 22, W ₁ .	250	3300	4 St. 900	18 St. ∞	—	—	—	Die gleichzeitig untersuchte Bactericidität des Blutes ergibt ein ähnliches Resultat.
30.	F. 22, W ₂ .	39	12000	4 St. 1900	7 St. 1600	—	—	—	
31.	F. 23, W ₂ .	700	6500	3 St. 2200	7 St. 700	11 St. 3000	24 St. ∞	—	Von 5 St. an lediglich Staphylokokken.
32.	F. 23, W ₃ .	9500	Dichte Platte.	vermehrt.	vermehrt.	—	—	—	
33.	F. 24, W ₁ .	2	1100	3 St. 104	7 St. 96	12 St. 118	22 St. 2200	—	
34.	F. 25, W ₁ .	3	10	5 St. 4	11 St. 1800	21 St. ∞	—	—	
35.	F. 25, W ₂ .	1100	4800	4 St. vermehrt.	9 St. vermehrt.	20 St. ∞	—	—	
36.	F. 26, W ₂ .	10	5000	5 St. 4000	14 St. 20000	—	—	—	
37.	F. 26, W ₄ .	900	5000	3 St. 3000	8 St. 8000	—	—	—	
38.	F. 27, W ₃ .	4	2200	3 St. 350	24 St. ∞	—	—	—	
39.	F. 29, W ₂ .	0	14	6 St. 16	9 St. 3	—	—	—	
40.	F. 29, W ₃ .	4	Dichte Platte.	vermehrt.	vermehrt.	—	—	—	
41.	F. 30, W ₂ .	700	900	6 St. 180	—	—	—	—	
42.	F. 30, W ₃ .	3100	20000	4 St. vermehrt.	7 St. vermehrt.	—	—	—	
43.	F. 31, W ₂ .	1200	5500	3 St. 1000	8 St. 350	—	—	—	Wundsecert - Staphylococc. verwendet.

β) Streptococcus pyogenes.

No.	Verwendetes Secret.	Anzahl der Keime in 1/4 ccm nach d. Entnahme.	Dasselbe nach d. Beschickung m. aureus.	Dasselbe nach ? Stunden Aufenthaltes des Gemisches im Brutofen.				Anmerkung.
				7 St.	6 St.	9 St.	24 St.	
44.	F. 18, W ₃ .	5	25000	7 St. 18000	—	—	—	
45.	F. 21, W ₂ .	30	100	3 St. 110	6 St. 200	9 St. 1800	24 St. ∞	
46.	F. 21, W ₂ .	30	75	3 St. 50	6 St. 40	9 St. 42	24 St. ∞	Eine and. Streptococc.-Art wie im vorigen Versuche.
47.	F. 22, W ₁ .	250	300	4 St. 300	18 St. ∞	24 St. ∞	—	
48.	F. 22, W ₂ .	39	200	4 St. 85	7 St. 500	—	—	Streptoc. anderer Provenienz wie im vorigen Versuch.
49.	F. 22, W ₂ .	39	350	4 St. 26	7 St. 22	24 St. ∞	—	
50.	F. 24, W ₁ .	2	108	3 St. 17 *)	7 St. 98	12 St. dichte Platte.	22 St. ∞	*) Davon 14 Streptococc. Blut desselben Pat. zeigt ähnl. bactericide Eigensch. gegen Streptokokk.
51.	F. 26, W ₂ .	10	180	5 St. 1900	14 St. dichte Platte.	—	—	
52.	F. 27, W ₃ .	4	600	3 St. 300	24 St. ∞	—	—	

Tabelle III.

Tierversuche mit Wundsecret-Staphylokokken.

No.	Staph. alb. vom Secret des Falles:	Alter und Quantität d. verimpften Bouilloncult.	Thiergattung.	Resultat des Versuches.	Anmerkung.
1.	5.	24 St. 5 ccm.	Kaninchen.	Röthung u. Schwellung, kein Abscess.	*) Culturen weiter verwendet bei No. 3.
2.	7.	24 St. 5 ccm.	Kaninchen, 500 g.	† Nachts nach d. Impfung (Fractur d. Wirbelsäule) in Leber, Milz, Herzblut, Staph. alb. *) ¹⁾	
3.	7, gewonnen vom Versuche No. 2.	2 Tg. 2 1/2 ccm St. alb. gem. mit ebensoviel Proteusbouill.	Kaninchen, 3 Woch. alt.	† nach 3 Tagen, parenchymatöse Degeneration d. Organe in denselben. Staph. alb. rein. *) ¹⁾	*) Culturen bei No. 4, 5, 6 weiter verwendet.

¹⁾ Nach den Protocollen des Herrn Dr. Imhofer, der die Sectionen in meiner Verbindung vornahm.

No.	Staph. alb. vom Secret des Falles:	Alter und Quantität d. verimpften Bouillonecult.	Thiergattung.	Resultat des Versuches.	Anmerkung.
4.	7, gewonnen vom Versuche No. 3.	24 St. 5 ccm von No. 3.	Kaninchen, 3 Woch. alt.	† nach 1 Tag. In den Organen Staph. alb. rein. ¹⁾	
5.	7, gewonnen vom Versuche No. 3.	24 St. 2½ ccm Staph. mit 2½ ccm Proteus-Bouillon.	Kaninchen, 8 Woch. alt.	Nach 3 Tagen Gangrän des ganzen Ohres.	
6.	7, gewonnen vom Versuche No. 3.	24 St. 3 ccm.	Kaninchen, 8 Woch. alt.	Die ersten 3 Tage starke Schwellung u. Röthung. 4. Tag kleine Abscesse. Staph. alb. in R.-C.	
7.	11.	24 St. 2½ ccm zusammen mit 2½ ccm Proteusbouill.	Kaninchen, 1000 g.	† nach 1 Tage, keine Veränderung am Ohre, innere Organe enthalten Staph. alb. rein.	
8.	14.	24 St. 1 ccm.	Kaninchen.	Durch mehrere Tage Schwellung, Röthung,	Vor d. Injection wird ½ ccm 5 proc. Carb. injicirt.
9.	14.	24 St. 3 ccm.	do.	wie bei No. 8.	
10.	19, W ₁ .	2 Tg. 1 ccm.	do.	Röthung des Ohres, die bald verschwindet.	Subcutan am Ohre geimpft.
11.	19, W ₁ .	do.	do.	Keine Reaction.	do.
12.	19, W ₂ .	2 Tg. 1½ ccm.	do.	do.	do.
13.	19, W ₂ .	2 ccm.	do.	do.	do.
14.	20, W ₂ .	2 Tg. 4 ccm.	Kaninchen. 900 g.	Nach 2 Tagen beträchtliches Oedem, keine Eiterung.	Vor d. Injection mehrstündiges Verweilen des Thieres im Eisschrank.
15.	21, W ₂ .	20 St. 4 ccm.	Kaninchen, 1500 g.	Starke Schwellung; am 3. Tage kleiner Abscess mit weissem dickem Eiter, enthaltend Staph. alb. rein.	3 St. vorher elast. Ligatur des Ohres u. Verweilen im Eisschrank. Nach der Impfung 12 St. Eisschrank.
16.	22, W ₁ .	20 St. 3 ccm.	Kaninchen, 800 g.	Schwellung, am 3. Tage klein. Abscess; im Eiter. Staph. alb. rein.	Nachher kommt das Thier 12 St. in den Eisschrank.
17.	22, W ₁ .	2 Tg. 15 ccm.	Mittelgrosser schwarzer Hund.	Nach 2 Tagen ausgebreitetes Oedem, geringes Infiltrat, 4 Tagen stärkeres Infiltrat, nach 6 Tagen grosser subcut. Abscess mit ca. 50 ccm rahmigen Eiters. Cult.: Staph. alb. rein.	Subcutan am Bauche geimpft.

¹⁾ Nach den Protocollen des Herrn Dr. Imhöfer, der die Sectionen in meiner Verhinderung vornahm.

No.	Staph. alb. vom Secret des Falles:	Alter und Quantität d. verimpften Bouilloncult.	Thiergattung.	Resultat des Versuches.	Anmerkung.
18.	23, W ₁ .	20 St. 4 ccm.	Kaninchen, 900 g.	Nach 3 Tagen kleiner Abscess, der Staph. alb. in R.-C. enthält.	Nach der Injection 24 St. im Brutkasten.
19.	23, W ₁ .	20 St. 5 ccm.	Kaninchen, 1000 g.	Geringe Schwellung, die bald zurückgeht.	Nach der Injection mehrere Stunden im Eiskasten.
20.	24, W ₁ .	24 St. 5 ccm.	Kaninchen, 1340 g.	2. Tag: Vene m. eitrig. Thromb. erfüllt, 3. Tag ein klein. Abscess nebenan. Eiter enthält jedesmal Staph. alb. rein.	Zum Theil intravenös injicirt.
21.	24, W ₂ .	2 Tg. 6 ccm.	Kaninchen, 800 g.	Starke Schwellung am 4. Tage kleiner Abscess mit serös-eitrig. Inhalt. Staph. alb. rein.	Vor der Injection elastische Ligatur d. Ohres.
22.	24, W ₃ .	2 Tg. 4 ccm.	Kaninchen, 1400 g.	2. Tag: Hochgrad. Oedem. Incision. Oedemflüssigkeit enthält Staph. alb. in R.-C.	
23.	24, W ₂ .	2 Tg. 20 ccm.	Hund (mittelgross. Rattler).	In d. erst. Tagen schmerzhaftige Schwellung, die zurückgeht. Autopsie am 7. Tage: Geringe Haemorrhagie an d. Injectionsstelle.	Injection am Oberschenkel. Canüle wird bis an d. Knochen vorgestossen.
24.	25, W ₂ .	24 St. 5 ccm.	Kaninchen, 1400 g.	Schwellung 4. Tag: Klein. Abscess, der Staph. alb. rein enthält.	Vor d. Injection sitzt das Thier 2 St. im Eisschrank.
25.	25, W ₁ .	2 Tg. 6 ccm.	Kaninchen, 1800 g.	Röthung u. Schwellung d. Ohres, kein Abscess.	do.
26.	25, W ₃ .	2 Tg. 30 ccm.	Wachtelhund.	Keine Krankheitserscheinungen.	Intraperitoneal. (Stumpfe Canüle).
27.	27, W ₃ .	2 Tg. 3 ccm.	Kaninchen.	Leichte Schwellung.	
28.	27, W ₃ .	2 Tg. 5 ccm.	do.	Leichte Schwellung.	
29.	29, W ₃ .	1½ Tg. 5 ccm.	do.	Am 3. Tage enthält das seröseitrigige Secret unter einer Borke Staph. alb.	

Tabelle IV.

Thierversuche mit Staphylococcus albus von streng desinficirter Haut.

No.	Alter und Quantität d. verwendeten Bouilloncult.	Thiergattung.	Resultat des Versuches.	Anmerkung.
30.	2 Tg. 4 ccm.	Kaninchen.	Nach 4 Tagen zwei kleine Abscesse, die Staphyl. alb. enthalten.	

No.	Alter und Quantität d. verwendeten Bouilloncult.	Thier- gattung.	Resultat des Versuches.	Anmerkung.
31.	2 Tg. 5 ccm.	Kaninchen.	Sehr geringe Schwellung.	
32.	24 St. 3 ccm.	Kaninchen.	Geringe Schwellung.	
33.	24 St. 6 ccm.	Kaninchen.	Eine Spur eitrig-seröse Flüssigkeit unter einer Borke (5. Tag). Staph. alb.	
34.	2 Tg. 4 ccm.	Kaninchen.	Schwellung und Röthung.	
35.	2 Tg. 3 ccm.	Kaninchen.	Geringe Reaction, keine Eiterung.	
36.	24 St. 6 ccm.	Kaninchen.	Nach 4 Tagen kleiner Abscess. Eiter nicht untersucht.	

Resultate.

Keimgehalt des Secretes, Art und Anzahl der Bacterien.

Die Tabelle I bringt den Bericht über 31 Fälle, bei denen das Wundsecret 83 Mal untersucht wurde; bloß 5 Mal (6 pCt.) wurde es völlig steril befunden. Zwei dieser Befunde von keimfreiem Secret gehören zu den Fällen mit nur einmaliger Secretuntersuchung (X und XII), die anderen betreffen das Secret nach 23 und 47 Stunden des F. XXIX. und das Secret nach 46 Stunden des F. XXII. Diese letztgenannten 3 sterilen Wundsecrete sind also auch die einzigen derartigen Befunde bei allen 16 mehrmals im Verlaufe der Wundheilung untersuchten Fällen, bei welchen alle anderen Secretproben, auch jene, die nur wenige Stunden nach der Operation entnommen wurden, stets Bacterien enthalten haben (nach 3 Stunden bei Fall XXI, nach 4 Stunden bei Fall XVI, nach 5 Stunden bei Fall XXII, nach 6 Stunden bei Fall XVII, XVIII, XXVII). Es handelte sich hierbei um wechselnde Mengen verschiedener Saprophyten, deren nähere Identificierung nur zum Theile vorgenommen, in den Tabellen aber nie vermerkt worden ist, weil sie mir nebensächlich zu sein schien. In der weitaus grössten Mehrzahl der Fälle fand sich entweder allein oder mit nicht pathogenen Keimen vereinigt der Staphylococcus albus vor; bloß bei 4 (14 pCt.) von den 29 Fällen mit positivem Bacterienbefund fehlte er (IV, VIII, XIII, XV). Bei denjenigen Fällen aber, bei denen das Wundsecret mehrmals im Verlaufe der Wundheilung

zur Untersuchung kam (F. XVI—XXXI), wurde er durchwegs gefunden, allerdings nicht in jeder Secretprobe, aber wenigstens in einer solchen. So hat sich im F. XVI lediglich aus dem nach 4 Stunden abgenommenen Secret und im F. XVIII aus dem Secret nach 6 Stunden eine Colonie von *Staphylococcus albus* züchten lassen, während beim F. XXIX erst nach 71 Stunden sich 3 von den 4 aufgegangenen Colonien als *Staph. alb.* herausstellten, während in diesen Fällen alle übrigen früher oder später entnommenen Secretproben keine Staphylokokken enthielten. Gelbe Eiterstaphylokokken konnten nur in einem einzigen Falle von primärer Heilung (F. XXXI) nachgewiesen werden. Hierbei war aber der Verlauf durch eine, wenn auch vorübergehende entzündliche Schwellung der Wundränder gestört, nachdem sich der Kranke kurz nach der Operation den Verband zum Theile abgerissen hatte. Streptokokken wurden nie gefunden. —

Die Anzahl der Keime im Secrete war inconstant, sie schwankte von wenigen bis zu mehreren Tausenden in $\frac{1}{4}$ ccm.

Bactericide Eigenschaften des Wundsecretes.

a) im Eprovettenversuche.

Das Wundsecret, das während der ersten zwei Tage der Wundheilung entnommen wurde, hat im Eprovettenversuche entwicklungs-hemmende oder bacterientödtende Eigenschaften gezeigt. Diese äusserten sich zunächst gegenüber den im Secrete bereits vorhandenen Keimen (No. 1—23 der Tabelle II) am häufigsten darin, dass sich bei den hierher gehörigen Versuchen eine erhebliche Vermehrung der Keime in den ersten Stunden nach der Entnahme des Secretes nicht nachweisen liess, wie dies in besonders deutlicher Weise die Versuche No. 1, 3, 7, 9, 13, 17, 21 zeigen, bei denen während dieser Zeit sich überhaupt eine nennenswerthe Veränderung des Keimgehalts nicht einstellte.

Bei 8 anderen Versuchen dieser Reihe hat die Keimzahl des Secretes im Brutofen abgenommen (No. 8, 10, 12, 14, 16, 19, 20, 22), mehrmals sogar recht erheblich: von 1800 in 8 Stunden auf 13 (No. 8), von 700 in 11 Stunden auf 20 (No. 12) u. s. w. In einem einzigen Versuche (No. 2) sind sämmtliche Keime aus dem Secrete verschwunden; nach der Entnahme enthielt es 3 Keime in $\frac{1}{4}$ ccm, nach 4 Stunden war es steril.

Gegenüber künstlich in das Secret eingebrachten Staphylokokken (aus Eiter gezüchtet) ergaben die Versuche No. 24—43 ähnliche Resultate. Auch hier fand während der ersten Stunden fast nie eine erhebliche Vermehrung der Keime statt, sondern es war im Gegentheil fast durchwegs (in 16 von 20 Versuchen) eine Verminderung derselben zu constatiren, die in einigen Fällen sogar recht erheblich war. Eine Selbststerilisierung des Secretes ist hier allerdings nicht beobachtet worden, wohl deshalb, weil der anfängliche Keimgehalt naturgemäß stets ein höherer war, als bei den Versuchen No. 1—23.

Auch bei den analogen Versuchen mit Streptokokken (No. 44—52) haben sich diese öfters im Secrete durch mehrere Stunden hindurch nicht vermehren können und in einzelnen Versuchen haben wir auch wieder eine Verminderung derselben zu verzeichnen. Doch war diese Verminderung durchschnittlich nicht so erheblich wie bei den entsprechenden Versuchen mit Staphylokokken.

Bei allen Versuchen der Tabelle II war die Beobachtung zu machen, dass, wenn das Secret durch mehrere Stunden bactericide Eigenschaften entwickelt hatte, ein Zeitpunkt eintrat, in dem wieder eine Vermehrung und zwar oft eine sehr abundante Vermehrung der Keime stattfand. Dieser Zeitpunkt ist in einzelnen Fällen erst in der 21.—28. Stunde nach der Entnahme des Secretes eingetreten (No. 1, 3, 14 etc.), in anderen Versuchen schon viel früher. Es ergibt eine diesbezügliche beiläufige Zusammenfassung, dass öfters schon nach ca. 5 Stunden, im Durchschnitt nach 10 Stunden, manchmal auch später, die bactericide Kraft des Secretes in der Eprouvette erlischt, um einer unter Umständen üppigen Vermehrung der Bacterien Raum zu geben.

b) in der Wunde.

Auch das Verhalten der Keimzahlen in den verschiedenen Secretproben eines und desselben Falles, die im Laufe der Wundheilung entnommen wurden, gestattet einen Schluss auf die Entfaltung bactericider Kräfte im Wundsecrete. Wenn wir nämlich die Tabelle I, Fall XVI—XXXI in dieser Hinsicht prüfen, so fällt auf, dass fast durchwegs während der ersten 48 (seltener bloss während der ersten 24) Stunden sich nur eine verhältnissmässig geringe Zahl von Keimen im Secret nachweisen liess und dass während dieser Zeit eine erhebliche Vermehrung der Keime im Secret fast nie

eintrat. Es hat sich vielmehr in 7 von diesen Fällen eine Verminderung des Keimgehalts im Laufe der ersten Tage der Wundheilung eingestellt. In einem dieser Fälle (F. XXII) konnten sogar nach einem anfänglichen Keimgehalte von 250 (z. Th. Staphylokokken) nach 22 Stunden nunmehr 39, nach 46 Stunden gar keine Keime mehr nachgewiesen werden.

Zu bemerken ist noch, dass in einzelnen Fällen, in denen zwar die Keimzahl als solche nicht abnahm, doch der Gehalt an Staphylokokken geringer wurde, dass also bei der Abnahme der Keimzahl die Staphylokokken hiervon in erster Linie betroffen wurden (F. XVI, XVIII, XX—XXIII, XXV, XXIX).

Identität und Pathogenität der weissen Wund-Secret-Staphylococcen.

Es ist natürlich die Frage aufzuwerfen, ob die im Wundsecret gefundenen Staphylococcen wirklich zu der Gruppe der pyogenen Staphylococcen gehören oder nicht. Auf dem Boden der Auffassung von Kocher und Tavel¹⁾ über diesen Gegenstand muss ich diese Frage unbedingt bejahen und zwar aus folgenden Gründen:

Es wurden die gefundenen Staphylococcen fast durchwegs einer genauen Prüfung unterzogen, die darin bestand, dass die Färbbarkeit nach Gram, das Wachsthum auf Gelatine, in Milch, auf Agar, in Fleischbrühe, manchmal Züchtung unter Sauerstoff-Abschluss und häufig auch die Virulenz im Thierexperimente untersucht wurde. Nur in vereinzelt Fällen wurde nebst dem Wachsthum auf Agar nur noch das Deckglaspräparat zur Diagnose herangezogen. Was das letztere betrifft, so ist zu bemerken, dass sämtliche als Staphylococcen agnoscirte Culturen im Deckglaspräparat, genau so, wie das bei allen aus Eiterungen gewonnenen Staphylococcenculturen der Fall ist, bei aller Unregelmässigkeit der Anordnung in Gruppen und Häufchen, in einer Hinsicht doch eine gewisse Regelmässigkeit aufwies: in dünner Schicht legen sie sich nämlich nicht in Klumpen, sondern flächenhaft nebeneinander und die einzelnen Individuen gruppieren sich wenigstens stellenweise so, wie etwa die Zellen einer Honigwabe.

¹⁾ Vorlesungen über chirurg. Infectionskrankheiten Basel und Leipzig 1895.
Archiv für klin. Chirurgie. 57. Bd. Heft 2.

Alle Culturen färbten sich nach Gram. Die Milch gerann, allerdings oft erst nach 8 Tagen und später; die Gelatine wurde meist verflüssigt, selten geschah dies schon in den ersten Tagen, meist später, bei einzelnen Culturen begann die Verflüssigung sogar erst zu Ende der ersten Woche, nur wenige Culturen verflüssigten nicht. Es dürfte sich dabei um eine Abart, den *Staphylococcus cereus albus* handeln. So oft Anaërobie versucht wurde, gelang sie. — Wachsthum auf Agar und Fleischbrühe war typisch. Agarculturen zeigten den bekannten säuerlichen Geruch.

Da der Nachweis der Virulenz der Staphylococcen, namentlich der schwach virulenten Culturen bekanntlich im Thierversuche oft ausserordentlich schwer gelingt und ich ausserdem zu Beginn meiner Untersuchungen nach Injection von kleinen Mengen Fleischbrüheculturen mehrere Misserfolge zu verzeichnen hatte, bin ich bald zur Verwendung grösserer Culturmengen übergegangen und habe hierbei thatsächlich in einem Theil der 29 Versuche Eiterung erregt, in einem anderen Theile kam es entweder zu keiner Reaction, oder nur zu vorübergehendem, entzündlichem Oedem. Die beobachteten Eiterungen (8 an der Zahl), die zum Theile wohl eine Folge der verschiedenen Versuche zur Verstärkung der Virulenz darstellen, hatten allerdings nie einen progredienten Character.

Nach Injection von mehreren ccm. Fleischbrühecultur kam es bei 7 Kaninchen meist in 3—4 Tagen zu ganz kleinen oft gerade stecknadelkopfgrossen Abscessen, die manchmal erst nach genauer Untersuchung des Ohres, namentlich in der Umgebung der Injectionsstelle gefunden werden konnten. Bei der geringen Empfänglichkeit des Kaninchens für Staphylococcen konnte dieses Ergebniss nicht Wunder nehmen. Dafür ist es aber bei einem Hunde nach Injection von 15 ccm. gelungen, einen grossen, subcutanen Abscess von ca. 50 ccm. eitrigem Inhalt zu erzielen, der am sechsten Tage eröffnet den *Staphylococcus albus* in Reinculturen aufwies.

Aber auch ohne diese Thierversuche scheint mir die Pathogenität des Wundsecretstaphylococcus durch einige Beobachtungen am Menschen erwiesen zu sein, auf die später noch zurückgekommen werden soll. Aber hier sei noch hinzugefügt, dass es mir nicht ohne Interesse schien, auch eine Reihe von weissen Staphylococcen, wie sie aus der desinficirten Haut gezüchtet werden konnten, culturell und auf ihre Thier-Pathogenität hin zu prüfen.

Wie die beigegebene Tabelle IV zeigt, sind die Resultate ganz conform jenen, welche wir bei den Wundsecret-Staphylococcen zu verzeichnen hatten.

Vergleicht man diese Ergebnisse meiner Versuche mit den früher besprochenen anderer Autoren, so ist zunächst eine Uebereinstimmung insofern festzustellen, als auch ich in der überwiegenden Mehrzahl der Fälle Bakterien in per primam heilenden Wunden vorgefunden habe, und dass unter diesen Bakterien der *Staphylococcus albus* die erste Stelle einnahm. Eine Differenz hat sich aber insofern, wenigstens gegenüber einzelnen Untersuchern, bemerkbar gemacht, als ich namentlich bei den Fällen mit mehrmaliger Secretuntersuchung im Verlaufe der Heilung nur ausserordentlich selten (3 mal) steriles Secret beobachten konnte. Es scheint mir dieser Umstand aber dadurch erklärt, dass ich bei meinen Untersuchungen stets eine ziemlich grosse Menge vom Secret verimpft habe ($\frac{1}{4}$ ccm), was vordem nie geschehen ist, und dass ich auch bei der Entnahme des Secretes in den Fällen, bei denen das Secret aus dem Drainrohr stammte (I—XV), mich bemühte, jedesmal eine möglichst grosse Menge von Secret auf die Platte zu bringen.

Auch der häufige Befund von *Staphylococcen* steht im Einklang mit den einschlägigen Untersuchungen Anderer, wengleich auch hier in Bezug auf die Häufigkeit seines Vorkommens kleine Abweichungen bestehen. Aber auch dafür mag wieder der geänderte Modus der Untersuchungsmethoden, namentlich bei den Fällen XVI—XXXI herangezogen werden, denn es ist klar, dass in denjenigen Fällen, wo nur in einer Secretprobe einer oder wenige *Staphylococcen* nachgewiesen werden konnten, diese der Beobachtung entgangen wären, falls ich, wie dies von anderer Seite geschehen ist, geringere Secretmengen zur Verimpfung gebracht hätte; und es ist deshalb sehr die Frage, ob wir nicht bei Verwendung noch grösserer Mengen des Wundsecretes zum Plattenguss wenigstens einzelne Keime in jeder Probe fänden, und ob dann nicht der *Staphylococcus albus* als eine beständige Verunreinigung der Wunden gefunden werden würde. Ich möchte hier auch noch hinweisen auf eine Trennung in den verschiedenen Arten der Wundsecret-*Staphylococcen*, die Tavel s. o. vorgenommen hat, und welche ich unterlassen habe. Tavel verbucht beispielsweise den *Staphylo-*

coccus cereus albus in seinen Tabellen speciell als *Coccus epiderm. albus non liquefaciens*; wenn man aber in Betracht zieht, dass Tavel selbst auch diesen *Coccus* Eiterung hervorbringen sah und er ihm sonach die Pathogenität nicht abspricht, so scheint mir eine solche Trennung für die Präcision der Versuchsergebnisse nicht unbedingt nothwendig zu sein.

Prüfungen über die Baktericidität des Wundsecretes sind vordem nicht angestellt worden. Es hat im Gegentheil Stäheli die Meinung verfochten, dass sich nicht nur im stagnirenden, sondern im Wundsecrete überhaupt die Bakterien aufs Beste vermehren können. Dass diese Meinung eine irrige ist und dass wenigstens für die ersten Tage der Wundheilung das Wundsecret keineswegs als ein guter Nährboden für die Bakterien angesehen werden kann, ist nach meinen Untersuchungen nicht zu bezweifeln.

Es erübrigt nun noch der Frage nachzugehen, ob und unter welchen Umständen der Wundsecret - *Staphylococcus* für den Menschen pathogen werden kann und die Ursachen zu prüfen, warum trotz der fast constanten Anwesenheit von *Staphylococci* in der Wunde eine primäre Heilung eintritt. Es hat darüber schon zur Zeit des Lister'schen Verfahrens Buchner¹⁾ sich dahin geäußert, dass es ausreiche, wenn die Antiseptik die Lebensthätigkeit der in der Wunde vorhandenen Pilze herabsetze, wenn sie dieselben auch nicht tödte, und auch Bloch hat bei der Beantwortung derselben Frage die Möglichkeit verfochten, dass die Antiseptik eine Abschwächung der Virulenz der im Secrete vorhandenen *Staphylococci* hervorrufe. Ich glaube dieser Auffassung entgegen treten zu müssen, denn es hat sich gezeigt, dass bei aseptisch, nicht antiseptisch behandelten Wunden, bei denen die Anzahl der *Staphylococci* im Secrete keineswegs abnimmt, die Virulenz derselben doch ebenso wie bei antiseptischer Behandlung eine so geringe ist, dass fast ausnahmslos Heilung per primam eintritt.

Aber auch noch ein anderer Umstand spricht gegen die erwähnte Auffassung. Es kann nämlich heute kaum mehr einem Zweifel unterliegen, dass die in der Wunde befindlichen *Staphylococci* zum grössten Theil der Haut des Kranken entstammen.

¹⁾ Ueber die Theorie der antiseptischen Wundbehandlung. Deutsche Zeitschrift für Chirurgie. Bd. 10, S. 91.

Aber eben diese Staphylococcen der Haut haben ja bekanntlich, soweit man das am Thierversuche controlliren kann, gleichfalls eine sehr geringe Virulenz, gewiss keine grössere als die Wundsecret-Staphylococcen. Es entfällt somit die Nothwendigkeit, die geringe Virulenz der Wundsecret-Staphylococcen durch eine künstliche Abschwächung derselben zu erklären.

Dass aber auch diese schwach virulenten Coccen gelegentlich Störungen der Wundheilung hervorrufen können, erhellt zunächst aus denjenigen Beobachtungen, in denen durch Vermittlung solcher Coccen verhältnissmässig gutartige, nicht progrediente Eiterungen zustande kommen, und es sind hier namentlich jene Fälle von Interesse, bei denen zuerst die Bakterienuntersuchung des Wundsecretes *Staphylococcus albus* erweisen konnte und bei denen sich später derselbe Coccus als die Ursache der gestörten Wundheilung herausstellte. Ich verweise hier namentlich auf den Fall II, bei welchem das Wundsecret am 3. Tage Staphylococcen enthielt und bei dem gegen das Ende der Wundheilung ein subcutaner Abscess in der Umgebung von versenkten Nähten sich einstellte, aus welchem sich wieder der *Staphylococcus albus* rein züchten liess. Es scheint mir durch diesen Fall mit Sicherheit der Beweis erbracht, dass durch den im Wundsecret vorkommenden *Staphylococcus albus* jene an sich nicht seltenen Abscesse bedingt werden können, die wir mit dem Namen Nahtabscesse zu bezeichnen pflegen und aus denen sich oft der *Staphylococcus albus* rein züchten lässt. Selbverständlich bleiben hiebei jene Fälle ausser Frage, bei denen es sich um inficirtes Nahtmaterial gehandelt hat.

Eine andere Art der Störung in der Wundheilung, bedingt durch den Wundsecret-*Staphylococcus*, repräsentirt der Fall XXIII. In ähnlicher Weise, wie bei manchen anderen Fällen, welche tadellose Prima aufwiesen, fand sich hier nach 22 Stunden eine geringe Zahl (7) *Staphylococcen*, nach 46 Stunden 700 und nach 70 Stunden mehrere 1000 *Staphylococcen* vor. Während dieser Zeit war auch die Prima vom klinischen Standpunkte aus nicht gestört. Am 4. Tage trat aber Fieber bis 38,8 auf und als Ursache dieses Fiebers fand sich eine Secretretention in einer Nische der nach der Ausräumung der Achselhöhle zurückgebliebenen Wunde. In diesem retinirten Secret liess sich nun abermals *Staphylococcus albus* in Reinkulturen nachweisen. Nach endgültiger Entleerung

des eitrigen Secretes ging die Temperatur zur Norm zurück, die Wundflächen verklebten bald und die Heilungsdauer war eigentlich nicht verzögert.

Es lässt sich dieser Fall nur so erklären, dass das durch mechanische Einflüsse retinirte Secret im Laufe der Zeit genau so wie im Eprovetten Versuche seine baktericiden Eigenschaften verlor, dass dann eine erhebliche Vermehrung der Staphylococcen Platz greifen konnte, und dass nun diese vermehrten Staphylococcen im retinirten Secrete auch für den Menschen pathogene Eigenschaften entwickelten, insofern als eine eitrige Trübung des Wundsecretes und Fieber eintrat.

Dies führt uns aber wiederum auf den richtigen Weg bei der Beantwortung der Frage, warum de norma der *Staphylococcus albus* für unsere Operationswunden bedeutungslos bleibt. Zum Theil ja gewiss deshalb, weil er wenig virulent ist, dann aber auch, weil die baktericiden Eigenschaften des Wundsecretes seiner Vermehrung im Wege stehen und schliesslich, weil in der Regel Verhältnisse, wie sie im Eprovetten-Versuche und in den eben geschilderten Fällen eintraten, bei Operationswunden nicht Platz greifen. Natürlicherweise lässt es sich nicht in Abrede stellen, dass bei dem Zustandekommen der primären Heilung auch noch andere Vorgänge eine wesentliche Rolle spielen. Jedenfalls aber sind die schwache Virulenz der Wundsecret-Staphylokokken und die kräftigen baktericiden Eigenschaften des Secretes gegen dieselben zwei wichtige Faktoren, die hier in Betracht zu ziehen sind.

Es leitet uns diese Erkenntniss aber auch zu der praktisch längst bekannten Folgerung hin, dass wir für einen möglichst freien Abfluss der Wundsecrete Sorge zu tragen haben, und dass versetzte Nähte auch bei lokalster aseptischer Behandlung doch unter Umständen die Ursache für, wenn auch geringfügige, Störungen der Wundheilung abgeben können.

XIV.
Locale Analgesie bei Operationen¹⁾.

Von
Dr. Hackenbruch
in Wiesbaden.

M. H.! Die von Gurlt mit recht dankenswerthem Aufwand von Zeit und Mühe so energisch durchgeführte Narkosenstatistik hat wohl nicht wenig dazu beigetragen, dass man sich von vielen Seiten zu dem Streben einigte, die allgemeine Narkose in dazu geeigneten Fällen durch die locale Analgesie zu ersetzen. Ich gebrauche absichtlich den Ausdruck locale Analgesie d. h. örtliche Schmerzlosigkeit und sage nicht locale Anaesthesia d. h. örtliche Unempfindlichkeit, weil ja bekanntlich bei den Operationen unter örtlicher Schmerzlosigkeit die tactile Empfindung, die Wahrnehmung der Berührung mehr oder weniger erhalten bleibt und nicht völlig verloren geht. In dieser Anschauung können wir Szumann (1888) völlig Recht geben in der Behauptung, dass das Wort „Anaesthesia“ bei der örtlich schmerzlosen Operation „zu viel bedeute,“ da ja die Anaesthesia nur in der allgemeinen Narkose mit Aufhebung des Bewusstseins zu Stande kommt, während die unter localer Analgesie operirten Kranken stets dessen bewusst sind und fühlen, dass an ihrem Körper etwas gemacht wird.

Da ich Ihre Aufmerksamkeit nicht zu lange in Anspruch nehmen darf und auch die Zeit zu kostbar ist, möchte ich, ohne deshalb der grossen Verdienste um die locale Analgesie, an welche

¹⁾ Auszugsweise vorgetragen am 1. Sitzungstage des XXVII. Congresses der Deutschen Gesellschaft für Chirurgie zu Berlin am 13. April 1898.

sich Ihnen wohl bekannte Namen knüpfen, uneingedenk zu sein, gleich zur Sache selbst schreiten.

Nur gestatten Sie mir zu bemerken, dass ich, als ich im Juli 1893 meine erste local analgische Operation, welche einen Fremdkörperabscess am linken Daumenballen eines 21jährigen Schreinergehülfen betraf, ausführte, leider nur äusserst dürftige Kenntnisse über die subcutane Cocainapplication besass. Ich wusste aus der Zeit der pharmakologischen Vorlesungen seitens des Herrn Geheimrath Binz in Bonn nur, dass das salzsaure Cocain um einen blossgelegten, sensiblen Nervenstamm am Thiere gewickelt, im Stande sei, in dem Endbezirke dieses Nerven Aufhebung des Schmerzgefühls zu bewirken und dass die Maximaldosis für Cocain 0,05 beträgt.

Als weiteres Hülfsmittel zur Erzeugung localer Analgesie kannte ich von meiner Assistentenzeit an der Bonner chirurgischen Klinik her, welche zu dieser Zeit unter Leitung meines hochverehrten Lehrers Herrn Geheimrath Trendelenburg stand, ausser dem Richardson'schen Spray noch das Aethylchlorid.

Da nun der ängstliche Kranke mit dem Abscess am linken Daumenballen sich nicht narkotisiren lassen wollte und mir die alleinige Verwendung des Aethylchlorids in diesem Falle nicht ausreichend zur Erzeugung einer genügenden Schmerzlosigkeit erschien, so beschloss ich in Erinnerung des eben erwähnten Thierexperimentes und im Hinblick auf die Unmöglichkeit, die Cocainlösung in die gerötheten und gespannten, selbst für leisen Druck sehr empfindlichen Hautdecken einzuspritzen, ohne heftige Schmerzen hervorzurufen, die analgesirende Flüssigkeit rings herum um den Abscess im gesunden Gewebe zu injiciren, um möglichst alle Nervenästchen, welche mit dem Entzündungsherd in schmerzleitender Beziehung standen, mit dem Cocain in Contact zu bringen, nachdem behufs besseren Sehens zur Blutabsperzung eine Nicaï'se'sche Binde am Oberarm des Patienten angelegt worden war. Nach circulärer subcutaner Cocaininjection um den Abscess in rautenförmiger Zeichnung mit zwei Einstichpunkten für die Nadel sowie nach Aufstäubung des Aethylchlorids in der Richtung der beabsichtigten Incision, hatte ich das Glück und die grosse Freude, die Spaltung des Abscesses sowie die Extraction des denselben verursachenden Holzsplitters so schmerzlos verlaufen zu sehen.

wie ich dies früher nur bei Verwendung der allgemeinen Narkose zu sehen gewohnt war; der erreichte Grad absoluter Analgesie bei dieser Operation war für mich die treibende Veranlassung, in diesem Sinne der localen Analgesie weitere Versuche zu machen, während gleichzeitig die Art und Weise der Cocainapplication mir zum Muster späterer local analgischer Operationen wurde.

Die ein Jahr später im Centralblatt für Chirurgie 1894 erfolgte Veröffentlichung von Krogius bestärkte mich nur noch mehr, auf diesem von mir unabhängig und mit grossem Glück betretenen Wege der Cocainapplication weiter zu schreiten, ohne meine auf demselben Princip beruhende Technik zu Gunsten der von Krogius beschriebenen zu ändern.

Als ich im Winter 1896 zwecks Niederlegung meiner persönlichen Erfahrungen über die Cocainanalgesie die mir zugängliche Literatur studirte, fand ich, dass auch schon Oberst einer Veröffentlichung von Pernice zufolge in gleicher Weise wie Krogius an Fingern und Zehen local analgisch operirt hatte. Dass diese Arbeit von Pernice, welche im Jahre 1890 in der Deutschen medicinischen Wochenschrift erschienen war, so wenig bekannt geworden ist, dürfte wohl darin einige Erklärung finden, dass im gleichen Jahre die Veröffentlichung von Robert Koch über ein neues Heilmittel der Tuberculose erschien, wodurch für die nächste Zeit die ganze medicinische Welt in hoher Spannung gehalten wurde. Auch die von Schleich erfundene Methode der localen Analgesie wurde mir in ihren Details erst genauer bekannt im Winter 1896. Da ich über die Schleich'sche Pressionsinfiltration — wenn ich dieselbe zum Unterschiede gegen die Reclus'sche Infiltration so nennen darf — keine ausreichende persönliche Erfahrung besitze, so möchte ich die Besprechung dieser Analgesiemethode einem hierzu mehr berechtigteren Herrn einräumen, während ich die von Reclus zuerst in einer grösseren Monographie „La cocaine en Chirurgie“ beschriebene Art der Cocainapplication, welche in einer successive erfolgenden Durchtränkung resp. Infiltration der einzelnen Gewebsschichten mit einer 1% Cocainlösung vor ihrem Durchschneiden ohne wesentliche Veränderung der anatomischen Fügung der Gewebe besteht, als bekannt voraussetze.

Einige Berechtigung für den in meiner erwähnten kleinen Monographie gebrauchten Ausdruck der „circulären Analgesirung“ glaubte

ich in der Klarheit dieses Begriffes sowie in der Möglichkeit der Verallgemeinerung dieser Art und Weise der Cocainisirung zu finden, zu welcher das vorher erwähnte Thierexperiment sowie die anatomischen Verhältnisse meiner ersten, zufällig glücklich gelungenen, local analgischen Operation mich zwangen. Da nun nichts entgegensteht, einen Abscess auch als Tumor zu betrachten, den man in toto zu extirpiren gedenkt, so musste auch für die Exstirpation der für gewöhnlich vorkommenden kleinen Geschwülste die gleiche Anwendungsweise des Cocains zweckmässig erscheinen. Betrachtet man nun Abscess und Tumor mehr von dem Gesichtspunkte ihres Hervortretens aus der Körperoberfläche und denkt man sich insbesondere den Tumor mehr oder weniger kegelförmig in die Höhe gewachsen, so gelangt man logischer Weise zu der Vorstellung, dass die gleiche Weise der Cocainisirung auch bei Operationen an Fingern und Zehen, sowie am Penis mit grossem Vortheil in Anwendung gezogen werden kann. Dieser einfache Gedankengang war in der Folge auch die Veranlassung, bei den so häufig vorkommenden Operationen an Fingern die Cocainlösung circular dicht oberhalb der Operationszone zu injiciren und zwar ebenfalls von zwei diametral sich gegenüberliegenden Einstichstellen aus. Da nun sowohl für die local analgische Operation des mehr oder weniger acuten umschriebenen Abscesses, als auch für die Exstirpation der kleineren Tumoren und ferner für die operativen Eingriffe an Fingern und Zehen die Analgesierungsflüssigkeit circular injicirt wurde, so hielt ich die Bezeichnung „circuläre Analgesirung“ für nicht unpassend.

Ehe wir nun zur Beschreibung der von uns geübten und vielfach erprobten Methode der „circulären Analgesirung“ — wenn sie jetzt so genannt werden darf — übergehen, scheint es angebracht zu sein, auf einige zur Erzielung einer ausreichenden localen Analgesie nöthige Vorbedingungen unser Augenmerk zu richten.

Von zahlreicher Seite wird mit Recht besonders darauf aufmerksam gemacht, dass man sich zur Erzeugung örtlicher Schmerzlosigkeit nur frisch zubereiteter Cocainlösungen bedienen solle, da sich das Cocain in Lösung bald zersetzt und dann zur Hervorrufung localer Analgesie untauglich wird. Zur bequemeren Herstellung der von mir benutzten und empfohlenen Cocain-Eucainlösung habe ich beide Substanzen zu je 0,05 in Tablettenform ohne jedwedes Bindemittel

zusammenpressen lassen. Eine solche Cocain-Eucain-Tablette wird in einem sauberen, weithalsigen Fläschchen mit 10 gr destillirten Wassers, was kurz vorher in einem Reagensgläschen aufgeköcht wurde, übergossen und nach Verschluss des Fläschchens unter Schütteln schnell zur Lösung gebracht, wodurch man eine $\frac{1}{2}$ proc. Cocain-Eucainlösung erhält. Zuweilen habe ich auch bei Exstirpation grösserer Geschwülste, bei der Trendelenburg'schen Varicenoperation, wenn es sich dabei um Unterbindung nicht entzündlich gereizter Venenstücke handelte und ferner bei mehreren Radicaloperationen von Eingeweidebrüchen eine nur $\frac{1}{4}$ proc. Cocain-Eucainlösung — also eine Cocain-Eucain-Tablette in 20 g Wasser gelöst — mit grossem Vortheil in Anwendung gebracht, indem ich dabei der von Tito Costa vorgeschlagenen Neuerung folgte, die Cocainlösung recht warm zu injiciren, da dadurch die Analgesie sehr viel schneller und relativ ergiebiger eintritt. Zu diesem Zwecke habe ich die frisch zubereitete noch warme Cocain-Eucainlösung in ein Gefäss mit heissem Wasser gestellt.

An dieser Stelle möge auch noch die Frage erledigt werden, warum ich zur localen Analgesie eine Combination von Cocain und Eucain verwende. Nachdem mir vor gut 2 Jahren (im Februar 1896) von der Direction der chemischen Fabrik (vorm. E. Schering) ein Versuchsquantum Eucain, welches Mittel auf Grund vieler Untersuchungen weniger toxisch wirkt als Cocain, zur Verfügung gestellt worden war, benutzte ich dieses Eucain in 2 und 5 proc. Lösung beziehentlich der erreichten Analgesie mit ziemlich befriedigendem Erfolge; jedoch klagten die betreffenden Kranken alle mehr oder weniger über einen brennenden Schmerz bei der Injection selbst. Um nun einerseits dem Eucain das Hervorrufen einer brennenden Empfindung bei der Einspritzung zu nehmen und andererseits die Lösung selber weniger toxisch bei gleicher Analgesirkraft zu gestalten, combinirte ich beide Mittel zu gleichen Theilen und war mit dieser combinirten Cocain-Eucainlösung sowohl beziehentlich der Empfindung bei der Einspritzung als auch der erzeugten Analgesie zufrieden. Da nun das Eucain in der benutzten $\frac{1}{2}$ resp. $\frac{1}{4}$ proc. Lösung beider Mittel in solcher Verdünnung gar nicht zu fürchten ist, so kann es bei Berechnung der injicirten Menge der Analgesirungsflüssigkeit in Bezug auf seine toxische Wirkung kaum in Betracht kommen.

Dass zur Erzielung einer ausreichenden Analgesie auch die zu verwendende Subcutanspritze eine bedeutende Rolle spielt, leuchtet von selbst ein. Während ich mich früher bei den Injektionen einer gewöhnlichen Pravaz'schen Spritze bediente, zu der nöthigenfalls mehr oder weniger gekrümmte, selbst bajonettförmig gestaltete Hohnadeln gebraucht wurden, benütze ich seit Sommer 1896 ausschliesslich eine Spritze, deren Abflusszapfen schräg abgebogen ist, während gleichzeitig durch einen Bajonettverschluss am Nadelkopf resp. Ausflusszapfen die Injectionsnadel fest angepresst wird.

Was nun zuerst die Vorbereitung zu einer Operation unter localer Analgesie durch Cocain im allgemeinen seitens des Patienten selbst anbelangt, so ist es im Gegensatze zu einem im allgemeiner Narkose stattfindenden chirurgischem Eingriffe unbedingt nöthig, dass der betreffende Patient vorher für genügende Nahrungsaufnahme gesorgt hat. Stets ist es ferner von Wichtigkeit, dass man die Patienten in liegender oder mindestens bequem halb-sitzender Stellung operirt; auch nach der Operation ist es, wie viele Autoren mit vollem Rechte behaupten, zweckmässig, die Kranken noch einige Minuten bis zu einer Viertelstunde liegen zu lassen; bleibt dann der Puls gut und treten keine Erscheinungen von Aufgeregtheit ein, so kann man den Patienten ruhig sich selbst überlassen.

Die Technik der Cocainisirung zwecks Ausführung einer local analgischen Operation, wie selbe in meiner Monographie am Beispiel einer Trendelenburg'schen Varicenunterbindung beschrieben ist, hat im Laufe der Zeit eine kleine Veränderung erfahren. Während früher bei dieser Operation von der Verwendung des Aethylchlorids ausgiebiger Gebrauch gemacht wurde, benütze ich dieses Kältemittel jetzt nur bei ängstlichen und sehr empfindlichen Patienten, um damit punktförmige Schmerzlosigkeit für den ersten Einstich der Injectionsnadel zu erzielen. Die betreffende Operation verläuft nunmehr folgendermaassen: Nach punktförmig erzeugter Schmerzlosigkeit mittels Aethylchlorid an einer über der zu unterbindenden Vene gelegenen Hautstelle wird die Injectionsnadel der gefüllten Spritze flach in die Haut bis zum Verschwinden des Canülenschlitzes rasch eingestochen, worauf einige Tropfen in die Haut injicirt werden, sodass eine Quaddel nach Schleich entsteht; dann wird unter gleichzeitigem leisen Druck auf den Spritzen-

stempel die Spitze der Nadel durch die Haut gestossen bis ins lockere Unterhautzellgewebe und die Nadel selbst in einem zum Verlauf der Vene spitzen Winkel subcutan weiter geführt, während die warme $\frac{1}{2}$ proc. Cocain-Eucainlösung langsam injicirt wird. Nachdem die Nadel bis zu ihrem Kopfende unter der Haut vorgeschoben worden ist, wird sie zurückgezogen, ohne dass jedoch die Spitze die Haut verlässt, also intracutan verbleibt, und dann nach der andern Seite der Vene zu ebenfalls subcutan eingespritzt. Dann wird die Nadel völlig entfernt und nach Aethylchloridbestäubung am anderen Endpunkte der beabsichtigten Incision wieder in die Haut eingestochen und in gleicher Weise wie vorher die Cocain-Eucainlösung injicirt, sodass eine rautenförmige Figur entsteht. Sodann wird die Nadel zurückgezogen, aber nur soweit, dass ihre Spitze intracutan verbleibt, worauf in der Richtung des zu machenden Einschnittes nach der Methode von Reclus intracutan nach der zuerst angelegten Quaddel zu die Einspritzung gemacht wird, sodass ein bandförmiger weisser Streifen entsteht. Dies in die Hautinjiciren geht leichter als man erwarten sollte. Nach nochmaliger Abreibung des Operationsfeldes mit desinficirender Lösung wird dann sofort die Operation in der von Trendelenburg angegebenen Weise ausgeführt, ohne dass es nöthig ist, nochmals zur Injectionspritze zu greifen. Der Hautschnitt sowie die Freilegung der Vene, deren doppelte Unterbindung nebst Resection des Zwischenstückes sind unter Beobachtung der angegebenen Injectionsweise absolut schmerzlos; der Patient behält allerdings tactile Empfindung, er spürt, dass an seinem Beine etwas gemacht wird; eine völlige Anaesthesie, d. h. eine Aufhebung des Gefühls und Tastsinnes wird niemals erreicht.

Der Verbrauch der Analgesirungsflüssigkeit beträgt für gewöhnlich bei dieser Operation 1 bis 2 Spritzen (die Spritze zu 2 g Inhalt), was einer Cocainmenge von 0,01 bis 0,02 g entspricht.

In den seltenen Fällen, wo die zu unterbindende Vene unter einer breiten Fettschicht liegt, sodass man sie nicht sehen kann, sondern nur in stehender Position des Kranken als resistenten Strang fühlt, habe ich unter Anwendung des Reclus'schen Verfahrens die Vene freigelegt und dann vor der Unterbindung und Resection zu beiden Seiten Analgesirungsflüssigkeit injicirt, was jedoch nicht in allen Fällen dieser Art nöthig war.

Der Grund, weshalb ich für gewöhnlich in der vorher angegebenen Weise die Cocainisirung bei der Trendelenburg'schen Varicenoperation vornehme, liegt darin, dass dadurch ein Anstechen der stets sichtbaren Vene leicht und sicher vermieden werden kann, da man ja im Unterhautzellgewebe zu beiden Seiten der Vene injicirt.

Analog der Eingangs beschriebenen Abscessspaltung am Daumenballen unter circulärer Analgesirung gestaltet sich auch die Erzeugung localer Analgesie bei den so schmerzhaften, entzündlichen Affectionen der Haut selbst: ich meine die Furunkel, Carbunkel resp. furunkulösen Abscesse. Auch hier lässt sich durch circuläre Injection der recht warmen $\frac{1}{2}$ proc. Cocain-Eucainlösung meist ausreichende Schmerzlosigkeit erzeugen; oft bedarf man hiebei mehrerer Einstichpunkte für die Nadel, die jedoch stets in der angrenzenden gesunden Haut liegen müssen.

Bei der Exstirpation der so häufig vorkommenden kleineren Tumoren (Fibrome, Atherome, Ganglien, Lipome, Cancroide etc.) verläuft die Cocainisirung in ähnlicher rautenförmiger oder mehr circulärer Weise.

Vortheilhafte Verwendung kann das in Rede stehende Verfahren ferner finden bei der keilförmigen Excision der Lippe, z. B. wegen eines Cancroids, wobei der Tumor mitten in der durch die Cocain-Eucain-Injection gebildeten Gabel zu liegen kommt; die Schleimhautseite der Lippe wird nach trockener Abwischung mit einem in 5 oder 10 proc. Eucainlösung getränkten Mullläppchen analgisch gemacht, indem dasselbe leicht angedrückt einige Minuten gehalten wird.

In gleicher Weise verläuft auch die submucöse Analgesirung der Haemorrhoidalknoten zwecks deren Excision oder Cauterisation, während für die Spaltung des Sphinkters selbst oder für die Operation der Fisteln in dieser Körpergegend die Reclus'sche Analgesirung resp. die Schleich'sche Pressionsinfiltration zweckmässiger erscheint.

Zur schmerzlosen Herausnahme des Augapfels aus der Orbita eignet sich die circuläre Analgesirung auf Grund gemachter persönlicher Erfahrungen vorzüglich.

Gestatten Sie, dass ich die erste Enucleation, welche bei einer 85jährigen Dame ausgeführt wurde, kurz illustrire. Nach

Ansicht des behandelnden Augenarztes musste das erblindete, acut glaucomatös erkrankte, äusserst schmerzhaftes linke Auge entfernt werden, um das gesunde rechte Auge zu retten. Zwei Tage vorher hatte der Augenarzt Herr Dr. Kempner zu Wiesbaden versucht, in Chloroformnarkose der Patientin die Enucleation zu machen; doch gelang es nicht wegen der excessiven Schmerzhaftigkeit des Bulbus und weil man angesichts des hohen Alters der etwas schwächlichen Dame es nicht wagte, eine tiefe Narkose einzuleiten. Herr Dr. Kempner ermunterte daher mich zu einem Versuche, die Entfernung unter Cocainanalgesie zu ermöglichen, obwohl ich ihm sagen musste, dass ich in solchem Falle keine Erfahrung besässe. Nach Cocainisirung des äusseren Auges machte ich in rautenförmiger Weise eine circuläre Cocain-Eucain-Injection hinter den Bulbus, worauf Herr Dr. Kempner unter Assistenz von Herrn Oberstabsarzt Dr. Spieseke und mir die Enucleation des Bulbus zu unser aller Erstaunen glatt ausführte, während die Patientin selbst während des Operationsverlaufes absolut keine Schmerzen zu verspüren spontan angab und in wahrhaft rührender Weise wiederholt ihren Dank äusserte. Die verbrauchte eingespritzte Cocainmenge betrug 0,025 g.

Da es zu weit führen würde, die Möglichkeit der ungefährlichen Anwendung der Reclus'schen Infiltration resp. der circulären Analgesirung für eine ganze Reihe anderer Operationen darzuthun, so möchte ich nur noch bemerken, dass die Verwendung der genannten Arten der cutanen resp. subcutanen Cocaineinverleibung zwecks Erzeugung localer Analgesie ihre natürliche Grenze findet in der Erreichung der Maximaldosis des Cocains selbst. In solchen räumlich ausgedehnteren Operationsfällen, wobei man von vornherein mit einiger Bestimmtheit sagen kann, dass man zur Erzielung einer ausreichenden Schmerzlosigkeit die Maximaldosis des Cocains wird überschreiten müssen, tritt die von Schleich erfundene Pressionsinfiltration in ihr Recht, wobei wir allerdings die zuweilen als störend befundene Alteration der anatomischen Verhältnisse mit in Kauf nehmen müssen, wenn man nicht eventuell die Verwendung des als ungefährlich angepriesenen Anesons oder die allgemeine Narkose für angezeigt hält.

Bei der Verwendung von reiner Cocain resp. Cocain-Eucain-Analgesie in den vorher erwähnten Operationsfällen bin ich jedoch

trotz der von Schleich empfohlenen Pressionsinfiltration geblieben, erstens weil ich stets gute Analgesie erreicht und niemals Intoxicationerscheinungen erlebt habe, zweitens weil das Operationsgebiet durch die Injection in seiner anatomischen Fügung nicht verändert wird, sodass die Operation gerade so verläuft, als würde sie in Chloroformnarkose des Patienten ausgeführt und ferner drittens, weil ich nach der Aufstellung von Hofmeister z. B. bei der Krampfadoperation nicht mehr an Cocain gebrauche, als zu der gleichen Operation unter der Anwendung der Schleich'schen Methode erforderlich ist.

Die günstigen Erfahrungen, welche Reclus bei Infiltration von puren Cocainlösungen gemacht hat, stützen sich übrigens auf die stattliche Zahl von weit über 3000 Operationen, während ich bei meinen annähernd 500 local analgischen Operationen niemals auch nur die geringsten unangenehmen Erscheinungen erlebt habe.

Dass die reine Cocain- resp. Cocain-Eucain-Analgesie insbesondere bei operativen Eingriffen an Fingern und Zehen, im Sinne des Principis der circulären Analgesirung angewendet, besonders grosse Vorzüge bietet, liegt klar zu Tage. Die Injections-technik bei local analgischen Operationen dieser Körpertheile hat keine wesentliche Veränderung gegen die in meiner erwähnten kleinen Monographie beschriebene erfahren; doch brauche ich auch bei diesen Eingriffen das Aethylchlorid nur bei sehr empfindlichen Patienten, um den ersten Einstich der Nadel schmerzlos zu machen. Zwecks Analgesirung eines Fingers resp. einer Zehe wird also dicht oberhalb der Zone des Gliedes, an dem die Operation stattfinden soll, von zwei diametral gegenüber liegenden Punkten aus eine circuläre Injection einer warmen $\frac{1}{2}$ pCt. Coc.-Euc.-Lösung subcutan um die betreffende Phalanx herum gemacht, nachdem vorher am Grundgliede ein dünner Gummischlauch, welcher durch eine gewöhnliche Schieberpincette zusammengehalten wird, zur Blut-abspernung angelegt worden ist. Nach der Einspritzung ist es ganz zweckmässig, die Gegend der Injectionsebene etwas massirend zu reiben, um die Coc-Eucain-Lösung mit allen passirenden Nerventämmchen in Contact zu bringen.

Besonders möchte ich noch erwähnen, dass die Injection, wenn der Eingriff z. B. an der Fingerkuppe vorgenommen werden soll, gemäss der Analgesirung bei der Tumorexstirpation zweck-

mässig dicht oberhalb der Fingerspitze gemacht wird und nicht an dem Grundgliede; soll die Operation aber am letzteren selber vorgenommen werden, so muss die quere Injectionsebene natürlich centripetal verschoben werden, während eine Nicaise'sche Gummibinde am Oberarm die Blutleere erzeugt.

In analoger Weise können natürlich auch am Penis operative Eingriffe vorgenommen werden. Für eine einfache Phimosenspaltung durch dorsale Incision genügt aber auch eine gabelförmige Coc.-Euc.-Injection zur Erreichung der nöthigen Schmerzlosigkeit oder auch die Reclus'sche Analgesirung. Desgleichen kann auch bei der Operation des eingewachsenen Nagels, wenn man auf besonderen Wunsch des Patienten nur die eingewachsene Nagelhälfte entfernen will, ein ausreichender Grad von Analgesie ebenfalls durch eine gabelförmige Injection erreicht werden, doch muss man die Analgesierungsflüssigkeit bis auf den Knochen spritzen.

Die zur circulären Analgesirung der soeben genannten Körperteile erforderliche Cocainmenge beträgt bei Verwendung der $\frac{1}{2}$ proc. warmen Coc.-Euc.-Lösung 0,01—0,02 g.

Die circuläre Analgesirung an Fingern und Zehen tritt nun durch ihre Genese in enge Beziehung zu einer Art der örtlichen Schmerzlosigkeit, welche als „regionäre Analgesie“ bezeichnet wird und die auf der von Corning am Menschen und gleichzeitig von Feinberg am Thiere festgestellten Thatsache beruht, dass der Cocainisirung eines grösseren glatten Nervenstammes nach einiger Zeit Abwartens und besonders bei gleichzeitiger Blutabspernung eine deutlich nachweisbare Analgesie in dessen Endbezirk folgt. Auch für die local-analgetischen Operationen an Fingern und Zehen glaubte ich jedoch die Bezeichnung „circuläre Analgesirung“ beibehalten zu können, da ich besonderes Gewicht darauf lege, dass die analgetisirenden Einspritzungen zweckmässig dicht an der Operationsstelle gemacht werden, ja in vielen Fällen in das Operationsgebiet selbst hineinfallen können.

Da ich über die durch Analgesirung grösserer Nervenstämme erzeugte „regionäre Analgesie“ keine persönlichen Erfahrungen besitze, so möchte ich nunmehr auf die Frage eingehen, ob den erwähnten Formen der reinen Cocain- resp. Cocain-Eucain-Analgesie eventuell Nachtheile oder Gefahren für das Leben der betreffenden Kranken anhaften. Die Antwort hierauf lässt sich kurz dahin geben, dass kein Grund vorhanden ist, welcher für das Leben des

betreffenden Kranken gefahrbringend werden könnte, so lange wir unter Beobachtung der früher geschilderten Maassnahmen die Maximaldosis des Cocains nicht überschreiten.

Die in der Literatur beschriebenen, selbst auf Application von relativ geringen Cocaindosen zuweilen beobachteten Collapszustände dürften wohl ohne Zwang entweder auf die Einverleibung eines unreinen Präparates — was besonders für die Anfangszeit der Verwendung von subcutanen Cocaininjectionen gelten dürfte — oder auch auf den Zustand des Patienten selbst zurückzuführen sein, welcher vielleicht nüchternen Magens und zudem noch in sitzender oder gar stehender Position operirt wurde. Zudem wäre es auch noch denkbar, dass in solchen Fällen, wo es sich zumeist um Verwendung von 3, 5 bis 10 proc. Cocainlösungen handelte, die betreffende Lösung in irgend eine kleine Vene zufällig injicirt wurde.

Der Heilverlauf der unter Anwendung der Cocain- resp. Cocain-Eucain-Analgesie gesetzten Wunden bot gar keine Verschiedenheiten dar gegenüber demjenigen, wie wir ihn unter allgemeiner Narkose oder ohne letztere zu sehen gewohnt sind.

Bei den nunmehr 491 Operationen unter örtlicher Schmerzlosigkeit mittels Cocain- resp. Cocain-Eucain-Lösungen schwankte die gebrauchte Cocainmenge zwischen 0,005—0,06 g; bei keinem einzigen Patienten, deren Lebensalter sich innerhalb der Grenzen von 1³/₄ bis 85 Jahren bewegte, wurden auch nur die geringsten Anzeichen einer unangenehmen Wirkung beobachtet, ein überaus günstiges Resultat, das wohl nicht allein einer glücklichen Fügung zu verdanken ist, sondern sich auch auf strenge Innehaltung der früher angegebenen Maassnahmen gründet. Die Operationen waren kurz zusammengefasst folgende:

- 48 Abscessspaltungen (acute, subacute und Congestionsabscesse, Furunkel etc.).
- 26 Punctionen (von Gelenken, Ascites, Pleuritis exsudativa).
- 117 Tumorexstirpationen (Atherome, Fibrome, Lipome, Cancroide, Ganglien u. dergl.).
- 20 Fremdkörperextractionen (Holz-, Glas-, Porzellansplitter, Nadeln, Schrotkörner).
- 9 Spaltungen von Cysten, Hydroccelen u. dergl.
- 52 Panaritien resp. eingewachsener Nagel.

272

- 2 Fingerexarticulationen.
- 144 Varicenunterbindungen nach Trendelenburg.
- 8 Phimosenoperationen.
- 3 Herniotomien.
- 12 Radicaloperationen von Hernien (eine unter Schleich'scher Pressionsinfiltration).
- 4 Sehnennähte.
- 4 Nekrosenoperationen.
- 1 Transplantation nach Thiersch.
- 15 Hämorrhoidalexcisionen resp. Fistelspaltungen.
- 3 Nervenresectionen.
- 3 Tenotomien.
- 14 Zahnextractionen.
- 1 Castration (einseitig).
- 1 Probelaparotomie.
- 1 Hoher Blasenschnitt mit Steinentfernung.
- 3 Enucleationen des Bulbus.
- 491 Operationen unter localer Analgesie.

— — — — —

Literatur.

Szumann (Thorn), Ein Fall von Cocainintoxication nebst kritischen Betrachtungen über die zulässige Cocaindosis bei subcutanen Injectionen des Mittels. *Therapeut. Monatshefte.* 1888. S. 393. — A. Wölfler, Ueber die anästhesirende Wirkung der subcutanen Cocaininjectionen. *Wiener medicin. Wochenschrift.* 1885. S. 1531. — Derselbe, Zur lokalen Cocainanästhesie. *Wiener medicin. Wochenschrift.* 1887. S. 33. — Derselbe, Zur toxischen Wirkung des Cocains. *Wiener med. Wochenschrift.* 1889. S. 673. — A. Landerer, Lokale Anästhesie mit subcutanen Cocaininjectionen. *Centralbl. f. Chirurgie.* 1885. S. 841. — Alex Fränkel, Cocainanästhesie bei chirurgischen Eingriffen. *Wiener med. Wochenschrift.* 1887. S. 125. — P. Røclus, La cocaine en chirurgie. Paris. — Krogius, Zur Frage von der Cocainanalgesie. *Centralbl. f. Chirurgie.* 1894. S. 241. — Pernice (aus der Poliklinik des Prof. Oberst), Ueber Cocainanästhesie. *Deutsche med. Wochenschrift.* 1890. S. 287. — Schleich, Schmerzlose Operationen. Berlin 1894. — Tito Costa, Eine Neuerung in der Technik der Cocainanästhesie. *Ref. Deutsche Medicinal-Zeitung.* 1897. — Hackenbruch, Oertliche Schmerzlosigkeit bei Operationen. Wiesbaden 1897. — Corning, New York *Medic. Journal.* 1887. Bd. XLII. Heft 12. — Feinberg, Weitere Mittheilungen zur physiologischen Cocainwirkung. *Berliner klin. Wochenschrift.* 1887. S. 166.

XV.
**Gastroenterostomia et Enteroanastomosis,
ein neues vereinfachtes Verfahren.**

Von

Professor A. Podres

in Charkow.

(Mit 4 Figuren.)

Das Streben, eine künstliche Anastomose zwischen verschiedenen Theilen des Magendarmcanals zu bilden, ist in unserer Zeit so gross, dass die Operation der Gastroenterostomie heute von den Chirurgen für eine gewöhnliche Operation gehalten wird. Da solche Operationen in den meisten Fällen bei *Indicatio vitalis* ausgeführt werden, d. h. bei solchen Kranken, welche in Folge von Durchgängigkeit eines gewissen Abschnittes des Verdauungscanals zu Grunde gehen, so sollten dieselben in die Reihe der sogenannten obligatorischen Operationen, wie *Herniotomia*, *Tracheotomia* u. s. w. eingesetzt werden. Nichtsdestoweniger wird die Operation der Gastroenterostomie noch jetzt als eine Seltenheit betrachtet, besonders in Russland, wo dieselbe von den Universitätskliniken, so zu sagen, monopolisirt wird, trotzdem sie seit mehr als 15 Jahren in der Praxis anerkannt worden und sehr oft indicirt ist.

Wenn wir uns fragen, warum die Operationen dieser Art unter den practischen Aerzten so wenig verbreitet sind, so kann man kaum antworten, dass die Ursache in der Nichtanerkennung des Nutzens derselben liegt, denn wir wissen ja, dass in der alltäglichen Praxis solche Operationen, wie *Abrasiren* eines *Neoplasma* mit Löffel, oder *Rectotomia linealis*, nach *Verneuil* geübt werden,

die das Schicksal der Kranken etwas erleichtern, obgleich deren Leben dabei verkürzt wird.

Was die Magendarmanastomosen anbelangt, so ist bekannt, dass dieselben, sogar bei carcinomatösen Processen, nicht nur das Leben der Kranken verlängern, indem die Gefahr einer Stenose ausgeschlossen wird, sondern auch das Wachsthum der Neubildung hemmen, da der afficirte Theil ausgeschlossen wird; in anderen Fällen, wo keine Carcinomatose vorliegt, kann die in Rede stehende Operation von radicaler Bedeutung werden, da der Kranke nachher noch lange leben kann, wobei keine Functionstörungen stattfinden.

Wir sehen also, dass die Anastomosenoperationen im Verdauungscanal aus ganz anderen Gründen als die Nichtanerkennung des Nutzens derselben selten geübt werden. Nach unserer Meinung handelt es sich hier um die ziemlich schwere Technik und auch um die verhältnissmässig grosse Sterblichkeit bei dieser Operation, welche nach Guinard 41,4 pCt. und nach Dreydorff 43,3 pCt. erreicht. Es ist selbsverständlich, dass ein junger Chirurg selten so eine riscante Operation unternehmen wird; gewöhnlich werden solche Kranke in die Universitätsstädte geschickt und dieselben sterben unterwegs, oder sie kommen in einem solchen Zustande an, dass an keine Operation zu denken ist.

Es bleibt demnach zu wünschen, dass die Operationen der Bildung einer Magendarmmitmündung von allen practischen Aerzten ausgeführt werden kann. Um das Ziel zu erreichen, muss ein Verfahren gefunden werden, die Operation rasch und leicht für den Kranken, sowie für den Arzt zu machen.

Ich bin auf Grund der Erlernung der modernen Gastroenterostomie zu der Ueberzeugung gelangt, dass die Ursache der erwähnten grossen Sterblichkeit in der Technik der Operation liegt, denn dieselbe ist fast so complicirt und lang dauernd wie bei der radicalen Pylorotomie oder Pyloroplastik, weshalb auch das Sterblichkeitsprocent bei diesen drei Operationen fast dasselbe ist. Sie fordern eine langdauernde Narkose, Eröffnung der Organcavitäten und Eventration, was unmittelbar den Shock und Collaps hervorrufen kann. Was die Folgen betrifft, so werden durch das Eintreten von Organinhalt in das Operationsfeld schlechte Vernarbung, Auseinanderweichen der Nähte und alle möglichen Folgen

von Secretaustritt in die Bauchhöhle beobachtet. Sogar die moderne Literatur, welche, wie bekannt, mehr geneigt ist, die erfolgreichen als die unglücklichen Fälle zu veröffentlichen, betont den grossen Einfluss der angeführten Umstände auf die Sterblichkeitsstatistik. Die nachfolgende Beschreibung meines Verfahrens der Anastomosenoperation im Magendarmcanale hat zum Ziel: a) die Vereinfachung dieser Operation; b) die Verkürzung der Operationszeit, wobei die Kräfte des Kranken am wenigsten erschöpft werden und die Organe nicht eröffnet werden, damit die Wunde und die Bauchhöhle nicht die Gefahr einer Ansteckung laufen; c) die Ernährung des Kranken durch den Magen unmittelbar nachdem die Operation ausgeführt worden ist.

Die stärkeren Kranken werden vorzüglich mit Aether narkotisiert, die sehr erschöpften bekommen eine locale Cocainanästhesie, wobei eine $\frac{1}{2}$ proc. Lösung von 4—6 Spritzen Cocainum muraticum längs der Schnittlinie eingespritzt wird. Bei der Freilegung der Bauchhöhle werden die zu manipulirenden Organe wiederholt mit derselben Lösung betupft. Die Erfahrung zeigte, dass bei dieser Anästhesie ein fast schmerzloses Operiren behufs Magendarmanastomose erreicht werden kann.

Die Operation beginnt mit einem Schnitt in der Linea alba, 6—9 cm lang, dessen Mittelpunkt in der Mitte zwischen dem Nabel und dem Ende von Processus xyphoideus sterni liegt. Nachdem man sich über die Lage der Organe in der Bauchhöhle orientirt hat, werden der Magengrund und die vom Anfange an am entferntesten gelegene Dünndarmschlinge in die Oeffnung der Wunde herausgeführt: die Darmschlinge wird an der hinteren Wandung des Magens, unweit der Curvatura major des letzteren fixirt, wobei die Fixirung entweder oberhalb des Colon transversum oder unter demselben stattfindet, je nach den Umständen des Falles und dem Zustande dieser Organe; im letzteren Falle wird in die Oeffnung der Wunde auch ein Theil des horizontalen Grimmdarmes herausgezogen, dessen Mesocolon gespalten wird, damit die Schlinge durchgeführt und an derselben Seite des Ventrikels fixirt werden kann. Endlich folgen die Nähte, welche eine spontane Bildung der Mitmündung während der nächsten Tage nach der Operation hervorrufen sollen. Als Grund der beschriebenen Methode diente die folgende Erfahrung: Jedem Chirurgen ist die Thatsache be-

kannt, dass die Magen- oder Darmnaht, bei welcher die Nadel die ganze Dicke des Organes durchdrungen hat, unbedingt eine Fistel bildet, deren Grösse bei Weitem die Stichöffnung übertrifft; es ist weiter bekannt, dass eine solche Fistelöffnung nicht spontan vernarbt; es ist dagegen eine sehr complicirte Operation erforderlich, um dieselbe zu schliessen. Ich habe nun diese Thatsache benutzt, um eine künstliche Anastomosis zu bilden. Nachdem die betreffenden Theile des Magens und des Darmes zu freier Berührung zusammengebracht sind, nähe ich dieselben mit einer perforirenden gekreuzten Naht folgendermaassen zusammen: Eine ziemlich dicke Nadel, mit dickem Seidenfaden versehen, wird durch alle Schichten der Magenwand von aussen nach innen in die Höhle des Organs geführt und dann wieder nach aussen, 2 cm weit von dem ersten Punkte, herausgeführt; nachher wird dieselbe Nadel in die Dicke des betreffenden Darmtheiles gestochen, entsprechend dem Herausführungspunkte der Nadel aus dem Magen, nach wie vor in die Höhle des Darms geführt und endlich aus dem letzteren, dem ersten Stichpunkte am Magen gegenüber, herausgeführt. Auf solche Weise werden zwei perforirende Nähte durch die betreffenden Organe erhalten. Wenn diese zwei Nähte nun stark zusammengezogen werden, so findet eine Einklemmung statt, welche die Perforation der beiden betreffenden Wände und somit die Bildung der gewünschten Mitmündung zwischen den Organen hervorrufen wird. Wenn die beschriebene Naht in horizontaler Ebene angelegt ist, wird eine andere Naht nach denselben Regeln in verticaler Ebene geführt; auf solche Weise entsteht eine perforirende Kreuznaht und die eingeklemmten Wände der Organe erleiden nach einigen Tagen eine Perforation, wobei eine regelmässige Mitmündung rhombischer Form gebildet wird.

Wir haben eine ganze Reihe von Experimenten bei Thieren angestellt und Beobachtungen an Menschen gemacht, um die Zeit der Bildung einer Anastomose unter den oben beschriebenen Umständen zu erfahren und sind zu dem Schlusse gelangt, dass 2 bis 4 Tage, bei sehr erschöpften Subjecten 1—2 Tage mehr, dazu genügen.

Unsere Untersuchungen haben auch gezeigt, dass die erwähnten zwei perforirenden Kreuznähte nicht nur zur Bildung einer Anastomose genügen (bei 9 Experimenten erhielten wir keinen einzigen

Misserfolg), sondern auch vor der Infection des Peritoneums ganz sicher schützen, da, bevor der Organinhalt durch die Perforation eindringt, ein festes Zusammenwachsen der serösen Oberflächen rings um die Nähte stattfindet. Nichtsdestoweniger legen wir, der sichereren Garantie wegen, bei unseren Kranken noch 4 Lembertsche Nähte an, wobei jede von diesen 4 Nähten in jedem von den 4 Zwischenräumen, welche sich zwischen den perforirenden Kreuznähten finden, angelegt wird und zwar in den Theilen, wo die serösen Häute sich am wenigsten berühren. Damit die Speise nicht in die auszuschliessende Leerdarmschlinge eintrete, wird die letztere vor dem Nähen um eine halbe Tour so umgewendet (um ihre Achse herum), dass ihre rechte Seite zur linken wird und das abführende Ende nach oben geht (Wölfler).

Endlich werden die herausgezogenen Baueingeweide nach vorläufiger Toilette zurückgebracht und die Wunde mit hermetischen Nähten geschlossen.

Wenn bei der oben beschriebenen Operation der Leerdarm unter dem Colon transversum durch den gespaltenen Theil des Mesocolon gebracht wird, erscheint die Operation complicirter, da die Anastomose auf der Höhe der Spalte im Mesocolon stattfindet, wo dieselbe mit 2—4 Nähten an den Rändern der Mesocolonspalte des Dickdarms fixirt wird.

Die letzte Methode ist zwar technisch complicirter und länger dauernd, aber dieselbe bietet auch den Vortheil, dass hier das Gekröse als supplementäres Präservativmittel dient, falls eine frühzeitige Perforation stattfindet; ausserdem bekommen dabei die Kranken mehr Ruhe in den operirten Organen.

Die Experimente an Hunden, welche unter meiner Anleitung von Dr. Arnstein angestellt wurden, haben gezeigt, dass die Thiere auf das die in Rede stehende Operation begleitende Trauma fast nicht reagieren; dieselben nehmen nur am ersten Tage keine Nahrung zu sich, die Temperatur wird nicht erhöht, am zweiten Tage tressen sie mit Lust, nach 3—4 Tagen sind sie vollkommen gesund und die Ernährung verhält sich normal, trotz der Verengerung des Pylorus, welche neben der Anastomosenbildung fast in allen Experimenten durchgeführt worden ist. Im Ganzen sind 9 Experimente an Hunden angestellt worden; fast alle Thiere haben ohne Reaction die Operation ertragen und bei allen bildete sich

eine Mitmündung; nur ein Hund, der nach 48 Stunden getödtet wurde, zeigte eine spaltenförmige Durchlöcherung im Bereiche der Kreuznähte; gewöhnlich aber bildet sich eine volle Anastomose schon am Ende des 3. oder am Anfange des 4. Tages. Zuerst bildet sich eine längliche Spalte mit geschnittenen Winkeln, dann bekommt die Spalte die Form eines Rhombus mit halbrunden convexen Wänden, weiter werden die Ränder des Rhombus glatter und der Rhombus bekommt eine mehr regelmässige Form; endlich, nach einigen Wochen, wenn die Vernarbung zu Ende gekommen ist, erhalten wir eine ovale Oeffnung, deren Längsachse parallel der Darmachse liegt; wir bekommen also fast dieselbe Figur, welche man bei Anlegung einer Anastomose, mit Ausschneidung der Wandungen des Organs, bildet.

Von den 9 erwähnten Hunden wurde der eine am 2. Tage obducirt, zwei getödtet und untersucht am 4. Tage, einer am 6., einer am 8., einer am 10., einer am 15., endlich sind zwei Hunde für eine mehrmonatliche Untersuchung ihres Ernährungszustandes zurückgeblieben.

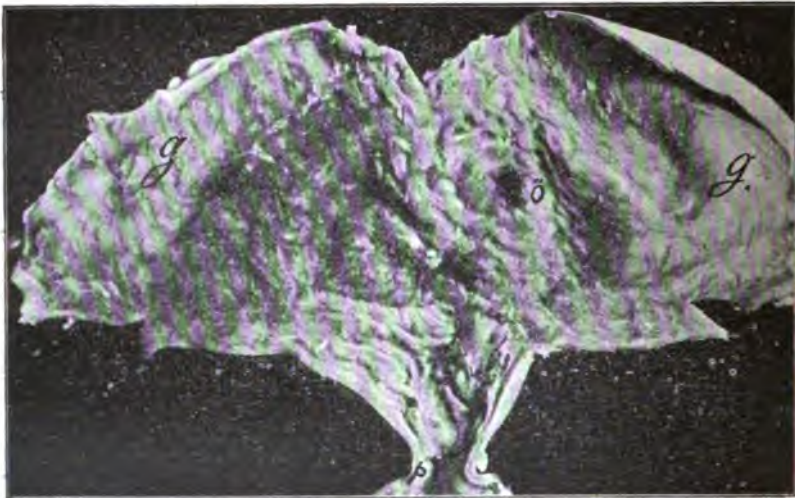Unten folgt die Beschreibung von zwei Experimenten mit photographischen Abbildungen.

Exper. No. 3. Schwarze Hündin von mittlerem Wuchse, einfacher Race, wohlgenährt, wurde nach vorläufiger aseptischer Bearbeitung des Operationsfeldes chloroformirt und operirt. Zwischen der zweiten Schlinge des Leerdarmes und der hinteren Wand des Magens, unweit des Fundus desselben (oberhalb des Colon transversum), wurden Nähte für die Anastomose aufgelegt. Die Operation dauerte 12 Minuten, die Vereinigung der Ueberdeckung, sowie die Bildung einer Verengung in Pars pylorica ventriculi inbegriffen. Die Verengung wurde durch seitliche Invagination einer Falte bei der Pars pylorica, mit nachfolgender Vernähung dieser Falte mit Nähten, ausgeführt. Am folgenden Tage nach der Operation wollte das Thier nicht fressen und schien nicht, wie sonst, munter; die Bewegungen waren jedoch activ und schmerzlos, denn es riss nicht den Verband ab. — Am 24. December trinkt es Wasser und bekommt Appetit; es erhält ein Glas Milch, in zwei Portionen; Temperatur 38,3, läuft munter herum. — 25. December. Das Thier ist munter nach wie vor, hat ungefähr 2 Glas Bouillon, in zwei Portionen, getrunken; die Temperatur ist nicht erhöht. — 26. December. Die Temperatur verhält sich normal; Befinden und Appetit gut; hat während 24 Stunden 2 Glas Bouillon und 1 Glas Milch ausgetrunken. — 27. December. Gesundheitszustand vollständig normal; wird in getheilten Portionen ernährt. — 1. Januar. Gesundheitszustand normal, wird mit Flüssigkeit in mässigen Portionen gefüttert. Defäcation täglich, etwas flüssiger Consistenz. Von diesem Tage an

bekommt das Thier die gewöhnliche Fütterung: Hirsebrei mit feingeschnittenem Fleisch.

Am 15. Tage wird die Hündin getödtet, das erhaltene Präparat ist in Fig. 1 dargestellt, welche den Zustand und die Form der Anastomosenöffnung Seitens des Magens demonstirt. Man sieht hier, dass die Mitmündung ihre rhombische Form verliert, an den Winkeln abgerundet wird und allmählig in die ovale Form übergeht.

Fig. 1.



g = Magen, p = Pylorus mit künstlicher Stenose (laterale Invagination),
 δ = Öffnung — Anastomose Seitens des Magen.

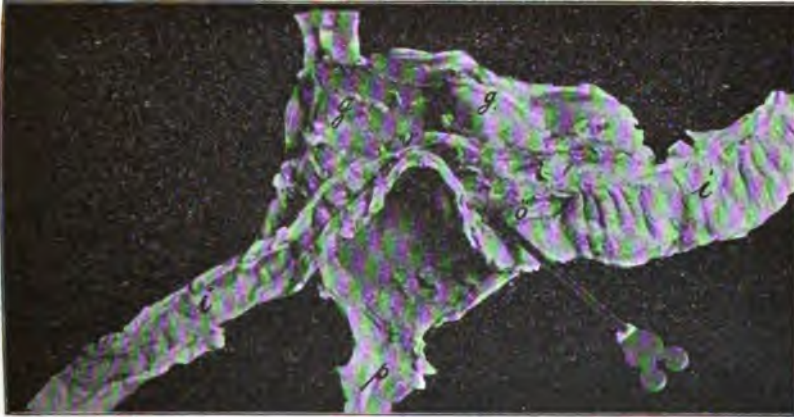
Gastroenterostomie bei Hunden.

Wir richten auch die Aufmerksamkeit auf die Erhöhung im vorliegenden Präparate, welche, unseres Wissens nicht selten durch reactive Hyperplasie rings um die Oeffnung formirt wird, wobei eine Art von Klappe oder Klemme um den neugebildeten Ausgang des Magens gebildet wird, was vielleicht eine gewisse Bedeutung für den Process der Magenverdauung haben kann.

Exper. No. 6. Am 12. December wurde ein Hund nach den oben erwähnten Regeln operirt, wobei eine Anastomose oberhalb des Colon transversum gebildet und der Magenausgang durch seitliche Invagination geschlossen wurde. Der Hund erholte sich schnell; am Tage nach der Operation bekam er Milch, am 3. Tage nahm der Appetit zu, vom 5. Tage an fast tägliche Defäcation normaler Consistenz. Das Thier wurde am 8. Tage getödtet, die Fig. 2 illustirt den Anastomosenzustand Seitens des Leerdarms:

die schon ganz erweiterte rhombische Oeffnung mit atrophirten klappenartigen Wandungen führt direct in das abführende Ende des Leerdarms, während das zuführende Ende, welches, wie man aus dem Photogramm ersieht, eine Umwendung bildet, in Folge der gemachten Demitour des Darmes um die Achse des Mesenteriums sich gegenüber der Bewegung der Nahrungsmassen in einer Lage befindet, die den Eintritt der letzteren in den oberen ausgeschlossenen Abschnitt des Leerdarms fast nicht erlaubt.

Fig. 2.



g = Magen, p = Pylorus, i = Intestinum jejunum, v = künstlicher Volvulus des abführenden Endes des Jejunum.

Gastroenterostomie.

Ich erwähne die anderen unserer Experimente nicht, da sie nichts Neues zu dem schon Gesagten hinzufügen würden und gehe direkt zu den Beobachtungen über, welche ich am Krankenbett gemacht habe. Ich hatte Gelegenheit bei zwei Kranken die beschriebene Operation auszuführen, wobei in einem Falle Exitus letalis eintrat.

Fall 1. Michael M., 37 Jahre alt, Kaufmann aus Pawlograd, leidet der Aussage des Patienten nach seit lange an Magenkatarrh. Bei der Aufnahme in die Klinik, welche er am 30. December 1897 wegen eines umfangreichen Geschwürs im Bereiche des Subscrobiculus cordis, eines krankhaften, etwas beweglichen, harten und höckerigen Tumors nachsuchte, war der Patient durch langdauerndes Hungern und beständiges Erbrechen stark erschöpft und geschwächt. Aus der Anamnese erfahren wir: Der Patient stammt aus einer gesunden Familie, litt selbst lange an Magenkatarrhen, beging keine Excesse, war in der Kindheit scrophulös, ist verheirathet und hat gesunde Kinder. Ungefähr ein Jahr vorher fingen die Katharranfälle an, stärker zu werden, wo-

bei Schmerzen und Erbrechen erschienen, welche einige Zeit nach dem Essen stattfanden¹⁾. Das Geschwür bemerkte der Patient zum ersten Male vor einem halben Jahre. Beim Erbrechen erschien nie Blut. Im Anfange trat das Erbrechen nur bei unvorsichtigem Essen ein, jetzt aber erscheint dasselbe sogar nachdem etwas Flüssigkeit in den Magen eingeführt worden ist. Der Patient leidet seit ungefähr zwei Jahren an Verstopfung.

Die äussere Untersuchung ergab: Hohe Statur, stark ausgeprägte Kachexie, Gelbfärbung der Hautdecke. Das Herz und die Lungen verhalten sich normal, Absonderung und Beschaffenheit des Urins sind normal, die Menge desselben etwas vermindert, Temperatur 36,4, Puls schwach und leer, bis 86 in der Minute. Im Bereich des Epigastrium, 3 Querfinger unter dem Processus xyphoideus, etwas nach rechts, ein harter, höckeriger, gänseeigrosser Tumor; der ein wenig verschiebbar und beim Betasten sehr empfindlich ist und bei den Respirationsbewegungen mitbewegt wird. Die Percussion des betreffenden Bereichs zeigte, dass die Dämpfung weit über die Grenzen des fühlbaren Tumors ausgedehnt ist, hauptsächlich nach der Leber hin. Der Magen ist aufgebläht, nach unten links verschoben, seine untere Grenze erreicht den Nabel. Die Bauchhöhle ist, ausser der Tumorgegend, eingezogen und zeigte keine Anomalien; die Milz ist nicht vergrössert; die lymphatischen Hals- und Inguinaldrüsen sind etwas geschwollen.

Da das Erbrechen trotz aller angewandten Mittel nicht aufhörte, so wurde ein mechanisches Verfahren eingeschlagen, d. h. eine Anastomose zwischen dem Magen und dem Darm hergestellt, weil die Ursache des Erbrechens zweifellos von der Undurchgängigkeit des Pylorus abhing. Der Kranke war so erschöpft, dass keines von den vorhandenen Operationsverfahren angewandt werden konnte, weshalb ich eine Anastomose nach dem oben beschriebenen Verfahren herzustellen mich entschloss. Am 2. Januar wurde der Kranke fast ohne Narkose operirt, indem er am Anfange der Operation nur ein wenig Aether einathmete. Operation: Schnitt längs der Linea alba von der Mitte des Subscrobiculus cordis bis etwa 2 Querfinger oberhalb des Nabels, Ausziehung des Magengrundes und der zweiten Schlinge des Leerdarms aus der Wunde, Anlegung von zwei Kreuznähten, nach vorläufiger Demitour dieser Schlinge nach Wölfler, zwischen dem Magen und der Schlinge, um den Ort der Anastomose herum werden in den Winkeln 4 Lembert'sche Nähte angelegt.

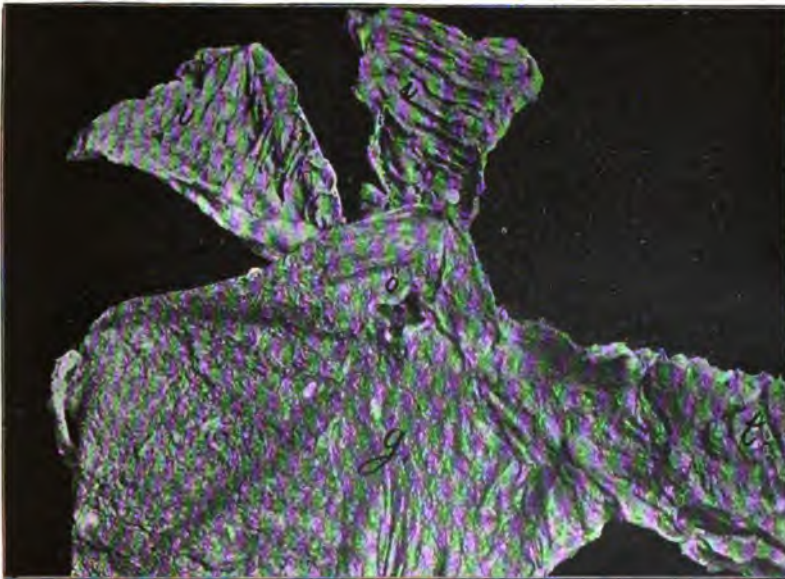
Die Operation dauerte im Ganzen 15 Minuten, wobei ziemlich viel Zeit auf die Erkennung der Affection verwendet wurde; afficirt waren nicht nur die Pars pylorica ventriculi, sondern auch der Bänderapparat des Magens, die Leber, der Kopf des Pankreas und ein ziemlich grosser Theil des Duodenum.

Nach entsprechender Behandlung der blossgelegten Organe wurden dieselben in die Bauchhöhle zurückgeführt und die Wunde hermetisch geschlossen.

¹⁾ Das Erbrochene enthielt immer wenig oder gar nicht veränderte Nahrungbestandtheile. Fast gleichzeitig mit den beschriebenen Symptomen erschienen starke Schmerzhaftigkeit, Sodbrennen und Aufstossen nach dem Genuss der Speisen.

3. Januar. Der Kranke klagt ein wenig über Schmerzen; das Erbrechen existirt immer, trotz Cocain und anderer Narcotica innerlich; Temperatur 36,7, schwacher Puls. — 4. Januar. Temperatur etwas erhöht, 38,2, Puls 72, Schmerzen und Aufblähung des Magens etwas vermindert, kein Erbrechen. Der Kranke trank allmählig ungefähr ein Glas Bouillon aus. — 5. Januar. Der Bauch schmerzlos, Aufblähung vermindert, Erbrechen einmal nach Genuss der Speise. Temperatur 36,7, Puls 76; der Kranke schief ein wenig bei Nacht. — 6. Januar. Erbrechen zweimal ohne Uebelkeit und Schmerzen nach Genuss von mehr als einem Glase Bouillon. — 7. Januar. Status idem. Der Kranke

Fig. 3.



G = Magen, i = Intestinum jejunum, s = Oeffnung der Anastomose von der Seite des Magens.

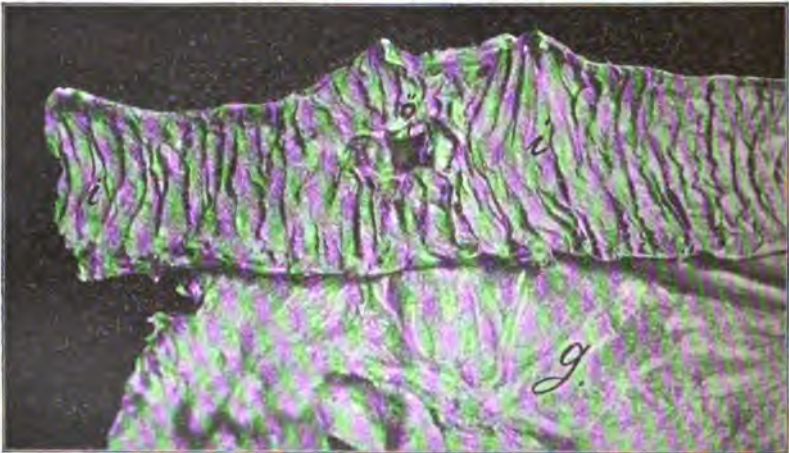
Gastroenterostomie bei einem Manne.

trank ein wenig Bouillon, Erbrechen einmal ohne frühere Intention, Temperatur 36,6, Puls 78. — 8. Januar. Der Zustand des Kranken ist im Allgemeinen unverändert; Appetit, Schmerzen und Erbrechen fehlen. — 9. Januar. Stuhl ohne Klysma, bestehend aus ziemlich harten Massen, kein Erbrechen, Temperatur 36,7. Puls 80, schwächer. — Bis zum 18. Januar kein Erbrechen, der Kranke konnte ohne Schwierigkeit essen, es waren überhaupt keine Kennzeichen von Undurchgängigkeit vorhanden; nichtsdestoweniger nahm die Erschöpfung zu und am 18. Januar Nachts verstarb der Kranke, durch den Grndprocess ganz erschöpft.

Die Obduction (vom Professor der pathologischen Anatomie) ergab:

Höchste Erschöpfung, die, wie oben erwähnt, als unmittelbare Ursache des Exitus letalis betrachtet werden muss, einige alte tuberculöse, zum Theil vernarbte Herde; die Leber ist vergrößert und enthält, wie auch die Bauchspeicheldrüse, der Pylorus ventriculi und das Duodenum eine ausgedehnte lymphomatöse Geschwulst, welche den Pylorus ganz undurchgängig gemacht hatte. Die hintere Wandung des Magens ist in ihrem mittleren Theile, unweit der Curvatura major, mit einer Leerdarmschlinge verwachsen; an diesem Orte sieht man eine rhombische Oeffnung, 2 cm breit, von Seiten des Magens ist diese Oeffnung etwas schmaler, während von Seiten des Leerdarms dieselbe die Form eines Vierwinkels hat. Die unten folgenden Photogramme 3 und 4 zeigen die Figur dieser Anastomose von Seiten des Magens und des Leerdarms.

Fig. 4.



g = Magen, i = Intestin. jejunum, o = Oeffnung, Anastomose von der Seite des Jejunum.
Gastroenterostomie bei einem Manne.

Der Fall ist in der Hinsicht interessant, dass er die Thierexperimente ergänzt, indem er das erklärt, was auf experimentellem Wege nicht erfahren werden konnte.

Ich erlaube mir nun, auf Grund des Obenangeführten, folgende Schlüsse zu ziehen:

1. Die Magen- und Darmanastomoseoperation mit perforirender Kreuznaht ist eine leichte, schnelle und fast gefahrlose Methode, welche bei den schwächsten Kranken von jedem Chirurgen angewandt werden kann.

2. Bei diesem Verfahren ist die Bildung einer Anastomose nach 2—5 Tagen vollkommen garantiert.

3. Es ist zu wünschen, dass diese Operation einige Tage früher, als die Bildung einer Fistel nach anderen Methoden gemacht wird.

4. Die Fistel hat eine ringförmig ovale Form, wobei die Grösse von derjenigen des genähten Gewebes abhängt.

5. Der Kranke läuft nicht die Gefahr des Shock's oder Collapses, da die Operation im Ganzen nur einige Minuten dauert und keine langdauernde Narkose erfordert, oder sogar nur mit Cocain ausgeführt werden kann, wie ich es in meinem zweiten Falle gethan habe, der jetzt nicht mitgetheilt werden kann, da die Beobachtungen über den Verlauf der Nachoperation noch nicht zu Ende sind.

6. Endlich ist die beschriebene Operation auch in der Hinsicht vorzuziehen, dass die Kranken während der ersten 2-3 Tage auf normalem Wege ernährt werden können; nur vom 5. bis zum 9. Tage muss diese Ernährung vorsichtig unternommen werden.

XVI.
**Experimentelle Untersuchungen und Er-
fahrungen über Infiltrationsanästhesie.¹⁾**

Von
Privatdocent Dr. H. Braun
in Leipzig.

(Mit 2 Figuren.)

I. Begriffsbestimmung.

Um über das Princip der älteren und modernen local-anästhetischen Methoden eine Verständigung zu ermöglichen, bedarf es einer Begriffsbestimmung, welche am Besten an der Hand bestehender schematischer Zeichnung (Fig. 1) zu bewerkstelligen sein wird.

Dieselbe zeigt einen Querschnitt durch Haut und Subcutis, N_1 und N_2 sind zwei sensible Nervenstämme, die im subcutanen Zellgewebe verlaufen und in der Cutis sich verästeln. Ihre Verbreitungsbezirke greifen, entsprechend den Verhältnissen, wie sie in der Haut des ganzen Körpers gefunden werden, in einander über.

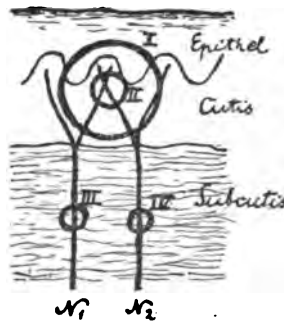
Wir stellen uns nun die Aufgabe, in dem von Kreis I begrenzten Bezirk durch Einspritzung einer wässrigen Flüssigkeit in die Gewebe eine locale Anästhesie hervorzurufen. Das kann auf dreierlei Weise geschehen.

In dem einen Fall kann der erwähnte Bezirk völlig durchtränkt, angefüllt werden mit einer Flüssigkeit, welche die Nervenfunction lähmende Factors enthält. Diese Factors können chemischer Natur sein, und es giebt überhaupt nur wenige Stoffe, welche in dieser Form selbst in den niedrigsten, an der unteren Grenze ihrer specifischen Wirksamkeit stehenden Concentrationen angewendet,

¹⁾ Auszugsweise vorgetragen am 1. Sitzungstage des XXVII. Congresses der Deutschen Gesellschaft für Chirurgie zu Berlin, 13. April 1898.

die Sensibilität intact lassen; die meisten reizen und lähmen die sensiblen Nerven, oft einfach der Ausdruck einer schweren Gewebsschädigung oder Gewebszerstörung, wenige lähmen, ohne zu reizen. Aber auch einige physikalische Eigenschaften wässriger Lösungen vermögen auf diese Weise Anästhesie zu erzeugen. In jedem Fall pflegt die Beeinträchtigung der Nervenfunction dem Einspritzen der Flüssigkeit unmittelbar zu folgen, und in dem ganzen von der fremdartigen Flüssigkeit durchtränkten Gebiet gleich stark und von gleicher Dauer zu sein. Ihre practische Verwendung findet diese Methode als Schleich'sche Infiltrationsanästhesie.

Fig. 1.



Der Bezirk I kann aber noch auf eine andere Weise anästhetisch gemacht werden. Es gibt einige Stoffe, welche, wie das Cocain, noch in enormer Verdünnung die sensiblen Nervenendigungen specifisch lähmen, wenn sie mit ihnen in Berührung kommen. Wird in den kleinen von Kreis II umschriebenen Bezirk die Lösung eines solchen Stoffs gespritzt von einer Concentration, die um das vielfache stärker ist als diejenige, welche bei unmittelbarem Contact die Nervensubstanz noch lähmt, z. B. eine 1 proc. Cocainlösung, so diffundiren geringe Cocainmengen in die Nachbarschaft, welche aber genügen, um auch in dem ganzen Bezirk I Anästhesie oder Analgesie hervorzurufen. Aber es vergehen einige Minuten, bis das geschehen ist, und die Intensität und Dauer der Sensibilitätsstörung nimmt nach der Peripherie zu ab, wir beobachten um ein anästhetisches Centrum, das unter dem Einfluss der directen Infiltration steht, eine hemianästhetische, analgetische Zone. Die Ausdehnung dieser Zone hängt von der Concentration der Cocain-

lösung ab und kann bedeutend erweitert werden, wenn durch Unterbrechung der Blutzufuhr die Resorption der Cocainlösung verhindert wird. Ihr Paradigma findet diese zweite Methode in derjenigen Form der Cocainanästhesie, welche von fast allen Aerzten, die sich ihrer vor Schleich überhaupt bedienen, angewendet wurde und welche in Reclus ihren modernen Hauptvertreter gefunden hat. Sie unterscheidet sich von der Schleich'schen Infiltrationsanästhesie dadurch, dass durch kleinere Flüssigkeitsmengen grössere Gewebsbezirke anästetisch gemacht werden können, ist aber sonst weder in ihrem Wesen, noch in ihrer Technik principiell von ihr verschieden, hier, wie dort ist die Anästhesie oder Analgesie beschränkt auf das Gebiet, in welchem lähmende Factoren durch den unmittelbaren Contact mit den sensiblen Nervenendigungen in Wirksamkeit treten. Ich möchte daher vorschlagen, diese Form der localen Anästhesie als Reclus'sche oder indirecte Infiltrationsanästhesie zu bezeichnen.

Eine dritte Form der localen Anästhesie beruht auf dem Umstand, dass chemisch oder physikalisch different wirkende Flüssigkeiten, auf einen Nervenstamm applicirt, seine Leitungsfähigkeit unterbrechen. Praktisch brauchbar sind auch hier nur Stoffe, welche, gleich dem Cocain, höchst intensiv specifisch lähmen. Wird in die mit III. und IV. bezeichneten Bezirke nach Unterbrechung der Blutzufuhr eine $\frac{1}{2}$ —1 proc. Cocainlösung gespritzt, so entsteht daselbst sofort eine locale Infiltrationsanästhesie, bald aber dringt ein Theil des Cocains in die Nervenstämme N_1 und N_2 ein, die Leitung in ihnen wird unterbrochen und dadurch der Bezirk I und II aus der sensiblen Sphäre ausgeschaltet. Wäre nur an einem der Nervenstämme diese Procedur vorgenommen worden, so wäre die erzielte Anästhesie eine unvollkommene.

Ich möchte vorschlagen, allein diese Form der localen Anästhesie, von Grund aus verschieden in ihrem Wesen und in ihrer Technik von der Infiltrationsanästhesie, als regionäre Anästhesie zu bezeichnen.

II. Experimentelle Untersuchungen über die Infiltrationsanaesthesiae.

Ich habe in Gemeinschaft mit Herrn Dr. Heinze experimentelle Untersuchungen über die theoretischen Grundlagen der Infiltrationsanaesthesiae angestellt. Einen Theil der Ergebnisse derselben hat

Heinze veröffentlicht,¹⁾ ein anderer Theil bildet den Inhalt dieser Arbeit. Wiederholungen dessen, worüber auch Heinze berichtet, lassen sich nicht immer vermeiden, es ist aber auch von Wichtigkeit, dass Beobachtungen von naturgemäss subjectivem Character von zwei Personen geprüft werden.

Die Wirkung, welche wässerige Lösungen von Salzen und anderen Stoffen bei der Einspritzung in die Gewebe speciell auf die sensiblen Nerven äussern, setzt sich zusammen aus einer Anzahl von Componenten. Die Temperatur der Lösung, die mit der Einverleibung derselben verbundene mechanische Zerrung und Anaemie der Gewebe, osmotische Vorgänge, d. h. Quellung und Wasserentziehung, endlich chemische Umsetzungen, alle diese Factoren, wie zunächst angenommen werden soll, wirken zusammen, um die sensiblen Nerven zu reizen, zu lähmen oder zu tödten.

Es war vor allen Dingen nothwendig, die Wirkung dieser Factoren von einander zu trennen.

Die Untersuchungsmethode, der wir uns bedienten, war die von Schleich²⁾ angegebene, d. h. wir spritzten die zu prüfenden Flüssigkeiten auf Körpertemperatur erwärmt in unsere eigene Cutis und beobachteten an den für das Auge sichtbaren entstehenden Quaddeln etwaige Sensibilitätsstörungen oder sonstige Veränderungen. Es ist das in der That die einzige Methode, welche feinere Differenzen in der Wirkung verschiedener Lösungen erkennen lässt. Nur ist zu beachten, dass vergleichende Untersuchungen nur möglich sind an dicht neben einander gestellten Quaddeln, und zur gleichen Zeit, weil die Sensibilität der Haut nach Ort und Tageszeit variabel ist. Exacte Versuche konnte ich nur früh Morgens anstellen. In späteren Tagesstunden, namentlich aber nach Alkoholenuss ist die Sensibilität der Haut beträchtlich herabgesetzt. Ferner müssen die Quaddeln ungefähr gleiche Grösse haben, da die Intensität und Dauer etwaiger Sensibilitätsstörungen steigt und sinkt mit der Menge der auf einen Gewebsabschnitt vertheilten Versuchsflüssigkeit und mit der Ausdehnung des infiltrirten Gebietes.

Als wichtigste hier in Frage kommende, allen wässerigen Lösungen gemeinsame Eigenschaft fanden wir deren osmotische

¹⁾ Die Arbeit soll in Virchow's Archiv erscheinen.

²⁾ Schmerzlose Operationen. III. Auf. Berlin 1898.

Spannung. Sie äussert sich darin, dass die Lösungen an die Gewebe Wasser abgeben oder ihnen Wasser entziehen. Eine bestimmte Concentration einer jeden Lösung aber ist osmotisch indifferent. Lösungen mit der gleichen osmotischen Spannung nennt man isotonisch oder isosmotisch.

Die ausserordentliche Bedeutung, welche osmotische Vorgänge bei fast allen Lebensprocessen im Pflanzen- und Thierreich haben, macht es leicht verständlich, dass Botaniker und Physiologen es zuerst unternommen haben, die osmotische Spannung von Lösungen verschiedener Salze experimentell zu bestimmen und die isotonischen Concentrationen solcher Salze zu finden. Der erste, der, allerdings nicht mit ausgesprochener Absicht, in dieser Richtung Versuche gemacht hat, war Nasse¹⁾. Er legte nämlich Froschmuskeln in Salzlösungen und untersuchte, in welchen Concentrationen dieselben ihre Erregbarkeit am besten und längsten bewahren. Er fand z. B., dass sie dies in einer Chlornatriumlösung von 0,6pCt., einer Jodnatriumlösung von 1,75pCt., einer Natronsalpeterlösung von 1 pCt. thun. Diese Lösungen sind annähernd isotonisch. Wir wollen uns im weiteren Verlauf unserer Untersuchungen wieder daran erinnern, dass gerade isotonische Lösungen von Natriumsalzen es gewesen sind, die gegenüber den Nerven-elementen der quergestreiften Muskeln sich gleich verhielten, während die Lösungen der meisten anderen Salze, welche Nasse prüfte, einen gesetzmässigen Zusammenhang zwischen osmotischer Spannung und Wirkung auf die Nerven-elemente nicht erkennen liessen.

Mit Hülfe einer physiologischen Methode hat später De Vries²⁾ eine grosse Anzahl isosmotische Concentrationen verschiedener organischer und anorganischer Verbindungen bestimmt. Als Merkmal der Isotonie diente ihm der Umstand, dass Lösungen von einer bestimmten Concentration einer jeden Verbindung gewisse durch Wasserentziehung zu erklärende Erscheinungen an Pflanzenzellen (Plasmolyse) und jungen Pflanzensprossen hervorrufen. Die niedrigst concentrirten Lösungen, welche eben noch wasserentziehend wirkten, sind isotonisch. In ähnlicher Weise benutzten Hamburger³⁾, Köppe⁴⁾ und Hedin⁵⁾ die rothen Blutkörperchen verschiedener Thiere und des Menschen dazu, um mit Hülfe der an ihnen zu beobachtenden Erscheinungen der Quellung und Wasserentziehung die isotonischen Concentrationen wässriger Salzlösungen zu finden. Hamburger prüfte, bei welcher Concentration die rothen Blutkörperchen rasch und vollständig zu Boden sinken, und bei welcher niedrigsten Concentration sie eben Farbstoff abgeben, das Mittel aus beiden Werthen ergab die mit den de Vries'schen Untersuchungen im allgemeinen übereinstimmenden isotonischen

¹⁾ Pflüger's Archiv, Bd. II (1869) und Bd. XI (1875).

²⁾ Pringsheim's Jahrbücher der wissenschaftlichen Botanik, Bd. 14, 1884, und Zeitschrift für physikal. Chemie, Bd. 2.

³⁾ Hamburger, Archiv f. Anat. und Physiol. Physiol. Abth. 1886 u. 1887, Supplement-Band. — Zeitschrift für physikal. Chemie. Bd. VI. 1890.

⁴⁾ Köppe, Zeitschrift für physikal. Chemie. Bd. 16, S. 261.

⁵⁾ Hedin, Skand. Archiv f. Physiologie. Bd. 2, S. 134 u. 160. — Zeitschrift f. physikal. Chemie. Bd. 17.

Concentrationen der Salze. Köppe und Hed in verwendeten das durch besondere Methoden zu bestimmende Volumen der rothen Blutkörperchen, das sich bei Einwirkung quellender Lösungen vergrößert, bei Anwendung wasserentziehender Lösungen vermindert, als Prüfstein für die Isotonie der Lösungen.

Die moderne physikalische Chemie aber hat gelehrt, dass die osmotische Spannung wässriger Lösungen einzig und allein abhängig ist von dem Grad der Dissociation, in dem sich die Moleküle der gelösten Verbindung befinden, hat gelehrt, sie aus den Bestimmungen der elektrischen Leitungsfähigkeit der Lösungen zu berechnen, und hat gezeigt, dass die durch Lösung von Salzen in Wasser bewirkten Gefrierpunkterniedrigungen ein sicheres Maass für die osmotische Spannung abgeben. Es war das ja auch schon de Vries bekannt, die Technik der Gefrierpunktsbestimmung aber ist durch Anwendung moderner Instrumente namentlich des Beckmann'schen¹⁾ Gefrierpunktapparates, so bequem und einfach geworden, dass man wohl kaum noch auf jene an sich so interessanten physiologischen Methoden der Bestimmung isotonischer Concentrationen zurückgreifen wird. Die für unsere Untersuchungen nothwendigen Gefrierpunktsbestimmungen sind sämmtlich von mir mit Hilfe des Beckmann'schen Apparates ausgeführt.

Alle wässrigen Lösungen, welche den gleichen Gefrierpunkt haben, sind isosmotisch, d. h. sie geben entweder mit der gleichen Kraft Wasser an die Gewebe ab und bringen sie zur Quellung, oder sie entziehen ihnen mit gleicher Intensität Wasser, oder sie sind osmotisch indifferent.

Die Wirkung osmotischer Spannungsdifferenzen, nämlich Reiz und Lähmung sensibler Nerven, kann ganz rein beobachtet werden bei Injection von auf Körpertemperatur erwärmtem, reinem Wasser und wässrigen Lösungen eines chemisch indifferenten Salzes, z. B. des Kochsalzes in die Cutis.

Osmotisch indifferent sind solche Lösungen, welche den gleichen Gefrierpunkt haben, wie die normalen Körperflüssigkeiten. Gefrierpunktsbestimmungen des menschlichen Blutes, der Lymphe, ferner von Exsudaten und Transsudaten des menschlichen Körpers sind zuerst von Dreser²⁾, dann von Koranyi und Tauszk³⁾ und von mir selbst vorgenommen worden. Sie zeigen, dass der Gefrierpunkt dieser Flüssigkeiten mit geringen Schwankungen nach oben und unten stets — $0,55^{\circ}$ sehr nahe liegt. Den gleichen Gefrierpunkt hat eine Kochsalzlösung von $0,9\%$, diese ist also osmotisch indifferent,

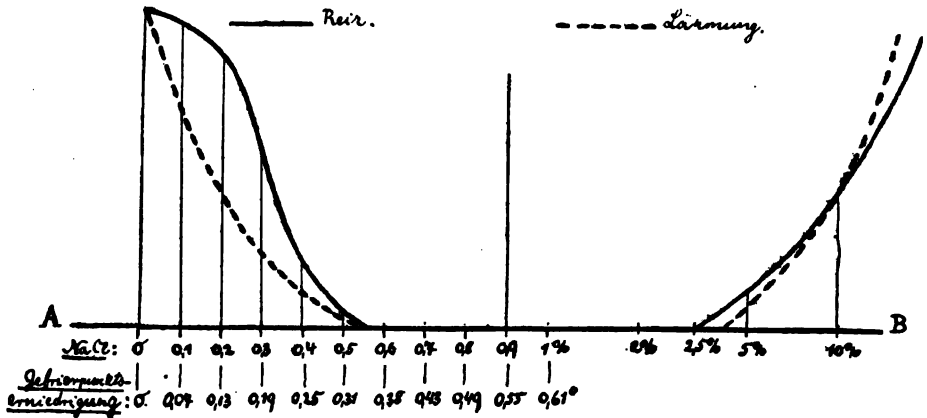
¹⁾ Zeitschrift für physikalische Chemie. Bd. II.

²⁾ Archiv für experimentelle Pathologie. Bd. 29.

³⁾ Zeitschrift für klinische Medicin. Bd. 33.

alle stärker concentrirten Kochsalzlösungen entziehen dem Gewebe Wasser, alle verdünnteren bringen die Gewebe zur Quellung, um so mehr, je näher sie dem reinen Wasser stehen. Ich habe versucht, die physiologischen Wirkungen der Quellung und Wasserentziehung auf Fig. 2 durch zwei Curven zu veranschaulichen.

Fig. 2.



Auf der horizontalen Linie A B sind aufgetragen die Concentrationen von Kochsalzlösungen von 0%, also Wasser, bis 10%, von einem Theil dieser Kochsalzlösungen sind auch die Gefrierpunkte angegeben. Die ausgezogene Curve bedeutet den sensiblen Reiz, welcher bei Einspritzung der Lösungen in die Cutis entsteht, die punktirte Curve die diesem Reiz folgende sensible Lähmung. Der Abstand der Curvenpunkte von der Horizontalen entspricht, natürlich nicht mathematisch genau, sondern ungefähr, der Intensität des Reizes und der Lähmung. In der Mitte steht die osmotisch indifferente 0,9% Kochsalzlösung. Sie erzeugt, erwärmt und in die Cutis eingespritzt, weder einen Reiz, noch eine Lähmung, sie wird sehr schnell resorbirt, ohne dass die geringste Gewebsveränderung zurückbleibt. Werden Kochsalzlösungen in die normale Haut des Vorderarms oder Oberarms gespritzt, wie das bei den Experimenten am eigenen Körper geschieht, so fanden wir eine scheinbar indifferente Zone von 0,55% bis etwa 2%, auch da entstand weder ein Injectionschmerz noch eine deutliche Veränderung der Sensibilität. Werden aber dieselben Lösungen gelegentlich in hyperästhetische, namentlich

entzündete Gewebe injicirt, so ergibt sich, dass die den sensiblen Nerven gegenüber indifferenten Concentrationen nur in der nächsten Nachbarschaft der 0,9 proc. Kochsalzlösung zu finden sind. Bei abnorm sensiblen Menschen werden also die beiden Curven so verlaufen, dass sie die Horizontale näher dem Mittelpunkt erreichen.

In der normalen Cutis bewirkt die ersten Quellungssymptome eine Kochsalzlösung von 0,5 pCt., einen leichten, sehr charakteristischen Quellungsschmerz und ihm rasch folgend eine geringe Herabsetzung der Sensibilität. Wird weiter verdünnt, so steigert sich der Injectionsschmerz langsam bis 0,4 pCt, dann rasch bis 0,2 pCt. um endlich beim Wasser seine grösste Heftigkeit zu erreichen. Stets folgt dem Reiz die Lähmung, deren Intensität derjenigen des Reizes ungefähr parallel geht. Eine Quellungsanästhesie ohne Quellungsreiz giebt es nicht, die 0,2 proc. Kochsalzlösung erregt bei der Injection sehr heftigen Quellungsschmerz und eine kurzdauernde Analgesie ohne Parästhesien¹⁾. Beim reinen Wasser folgt dem höchst intensiven Reiz eine Quellungsanästhesie der Gewebe, die ebenso lange anhält, wie die, welche durch specifisch wirkende Anästhetica hervorgerufen werden kann. Ein practisch sehr wichtiges weiteres physiologisches Symptom der Quellung aber ist eine unverkennbare Gewebsschädigung. Das reine Wasser erzeugt nicht selten Quellungsnekrosen, jedenfalls hinterlassen stark quellende Lösungen stets lange bestehende schmerzhaft infiltrirte in den Geweben. Auch bei 0,2 proc. Kochsalzlösungen ist dies Symptom noch angedeutet.

An Lösungen, welche mehr als 0,9 pCt. Kochsalz enthalten, beobachten wir die physiologischen Wirkungen der Wasserentziehung. Sie bestehen gleichfalls in Reiz und Lähmung der sensiblen Nerven, doch wird der Reiz in ganz anderer Weise empfunden als der Quellungsschmerz, er folgt der an sich wenig schmerzhaften Injection und hält mehrere Minuten an, während deren die Quaddel stark hyperästhetisch ist. Hierauf tritt Anästhesie ein. Gleichzeitig macht die Quaddel sehr eigenthümliche Formveränderungen durch. Wenn das Stadium der Hyperästhesie erreicht ist, der brennende Schmerz nachlässt und die Anästhesie beginnt, sinkt schnell das Centrum der Quaddel in Form einer Delle ein, während

¹⁾ Schleich (l. c. S. 148) behauptet, sie verursache „ein sehr geringes Gefühl leichter Spannung, auch wohl etwas Jucken (Parästhesie)“ und Anästhesie. Dem hat übrigens auch schon Custer widersprochen.

ihr Rand einen circulär erhabenen Wall bildet; der anaemische Wall und das anaemische Centrum sind meist durch einen schmalen stärker gerötheten Ring getrennt. Nach etwa 15 Minuten wird die Quaddel wieder gleichmässig flach, und vergrössert sich nach der Peripherie, während die Sensibilität wiederkehrt. Bald darauf verschwindet sie, ohne dass eine Gewebsveränderung zurückbleibt. Den Symptomen der Wasserentziehung kommt eine praktische Bedeutung nicht zu, da, wenigstens zur localen Anästhesie, wasserentziehende Lösungen niemals verwendet werden.

Ich habe nunmehr den Beweis zu erbringen, dass die geschilderten Vorgänge und Empfindungen wirklich allein Folgen osmotischer Vorgänge sind.

Schleich (l. c. pg. 151) hat geglaubt, dass die mit der Infiltration verbundene Anämie der Gewebe und mechanische Irritation der sensiblen Nervenendigungen von wesentlicher Bedeutung für das Zustandekommen der Infiltrationsanästhesie sei. Dass diese Faktoren aber ganz irrelevant sind, ergibt sich einfach daraus, dass mit einer auf Körpertemperatur erwärmten 0,9 proc. Kochsalzlösung umfangreiche Gewebsbezirke, wie wir wiederholt an uns selbst konstatarnten, prall infiltrirt werden können, ohne dass auch nur die geringsten Sensibilitätsveränderungen entstehen. Gegen Anämie besonders sind die sensiblen Nerven ausserordentlich lange tolerant. Schnürt man sich den eignen Finger mit einem Gummischlauch ab, so treten zwar sehr bald Parästhesien auf, welche wohl als Folge der directen Compression der Nervenstämmе angesehen werden müssen, die Empfindlichkeit der Fingerhaut aber gegen Berührung und Nadelstiche ist noch nach einer Stunde kaum herabgesetzt. In der kurzen Zeit, in welcher unsere künstlichen Oedeme bestehen, beeinflusst also die nicht einmal vollständige Anämie keinesfalls die Sensibilität¹⁾.

¹⁾ Möglich ist es, dass die Herabsetzung der Sensibilität, welche an chronisch ödematösen Geweben bei Kranken beobachtet wird, eine Folge der lange Zeit anhaltenden Anämie ist, wie Schleich annimmt. Sehr wahrscheinlich aber ist es, dass auch osmotische Spannungsdifferenzen der Gewebsflüssigkeiten bei diesen Sensibilitätsstörungen eine Rolle spielen; denn Koranyi (l. c.) hat gezeigt, dass der Gefrierpunkt der Gewebsflüssigkeiten bei Herz- und Nierenkranken Abweichungen von der Norm zeigt. Schleich (l. c. S. 151) meint ferner, die Bedeutung der Anämie sei dadurch erwiesen, dass in anämischen Geweben das Cocain wirksamer sei, als in hyperämischen. Ja, meines Erachtens liegt das lediglich daran, dass in letzteren das Cocain weit rascher weggeschwenmt wird.

Verschieden temperirte 0,9 proc. Kochsalzlösung, in die Cutis injicirt, lässt daher die Einwirkung der Temperatur wässriger Lösungen auf die sensiblen Nervenendigungen erkennen. Es zeigt sich hierbei, dass jede stärkere Abweichung der Temperatur der Lösung von der Körpertemperatur einen Reiz auslöst, um so intensiver, je kälter die Lösung ist. Abkühlung der Lösung auf 0° und darunter macht im Anschluss an den Reiz Anästhesie, die aber in Folge rascher Erwärmung der Lösungen im Körper von so kurzer Dauer ist, dass ihr jede praktische Bedeutung abgesprochen werden muss. Ein Quellungsschmerz kann niemals, wie Schleich (pg. 151) meint, durch Abkühlung der Lösung vermindert oder aufgehoben, sondern nur verstärkt werden, weil sich zu dem Quellungsreiz noch der Temperaturreiz gesellt. Auf 50 bis 55° erwärmte Lösungen schädigen zweifellos die Gewebe, hinterlassen schmerzhaft Infiltrate, ohne die Sensibilität zu verändern.

Der strikte Beweis aber, dass die Quellung allein reizt, lähmt und die Gewebe schädigt, dass ferner auch die Wasserentziehung charakteristische, objektiv und subjektiv wahrnehmbare Veränderungen an der Quaddel bewirkt, wird dadurch geliefert, dass es ausser dem Kochsalz noch eine Anzahl von anderen chemisch indifferenten Stoffen gibt, deren Lösungen bei der Einspritzung in die Gewebe genau die gleichen Symptome machen, wie Kochsalzlösungen mit demselben Gefrierpunkt. Hierzu gehören viele Natriumsalze und Zuckerarten. Auf Tabelle II ist eine Reihe solcher Stoffe zusammengestellt:

Tabelle I. Wässrige Lösungen bei 35°.

I. Verbindung	II. Molekular- Gewicht	III. Quellungs- schmerz noch bei:	IV. Kein Quellungsschmerz mehr bei:
Chlornatrium, NaCl.	58,5	0,5 pCt.	0,55 pCt. Gefrierpunkt = - 0,35°.
Natrium bicarbonic., CO ₂ NaH.	84	0,75 "	0,8 " " = - 0,37°.
Natrium nitricum, NO ₂ Na.	85	0,75 "	0,8 " " = - 0,35°.
Bromnatrium, NaBr.	103	0,95 "	1 " " = - 0,34°.
Jodnatrium, NaJ. . . .	150	1,20 "	1,25 " " = - 0,32°.
Natrium biboricum, Na ₂ B ₄ O ₇ + 5H ₂ O. . .	292	1,80 "	1,35 " " = - 0,35°.

I.	II.	III.	IV.		
Verbindung	Molekular- Gewicht	Quellungs- schmerz noch bei:	Kein Quellungsschmerz mehr bei:		
Natrium sulfuricum, $\text{SO}_4\text{Na}_2 + 10\text{H}_2\text{O}$. . .	322	2,1 „	2,2 „	„	= - 0,33°.
Natrium phosphoric., $\text{PO}_4\text{Na}_2 + 12\text{H}_2\text{O}$. . .	358	2,3 „	2,4 „	„	= - 0,345°.
Rohrzucker, $\text{C}_{12}\text{H}_{22}\text{O}_{11}$	342	5,6 „	5,8 „	„	= - 0,35°.
Milchzucker, $\text{C}_{12}\text{H}_{22}\text{O}_{11} + \text{H}_2\text{O}$. . .	360	5,7 „	5,9 „	„	= - 0,345°.

In Spalte I findet man die betreffenden Verbindungen, in Spalte II die Molekulargewichte, in Spalte III diejenige stärkste Concentration der Lösungen in Procenten, bei welchen die Injection noch eben einen leisen Schmerz verursacht. Niedrigere Concentrationen als diese rufen stets, wie beim Kochsalz, einen um so intensiveren, bei allen Verbindungen gleichartigen Schmerz und ihm folgend, um so vollständigere Anästhesie hervor, je näher die Lösung dem reinen Wasser steht. Bei weiterer Erhöhung der Concentration aber gelangt man bei allen diesen Stoffen in eine indifferente Zone, innerhalb deren ihre Lösungen weder reizen noch sonst die Sensibilität verändern. In Spalte IV sind diejenigen niedrigsten Concentrationen angegeben, welche noch innerhalb dieser für die normale Haut indifferenten Zone liegen. Es ergibt sich also, dass Differenzen von $\frac{1}{20}$ pCt. in der Concentration der Lösungen von den sensiblen Nerven empfunden werden können¹⁾. Nachdem diese Versuche längst fertig gestellt waren, machte ich Gefrierpunktsbestimmungen, und fand, dass die in Spalte IV genannten Lösungen annähernd den gleichen Gefrierpunkt haben, entsprechend einer Kochsalzlösung von 0,55 pCt. Geringe Differenzen ergaben sich aus unvermeidlichen Versuchsfehlern. Diese Lösungen sind also isosmotisch, und wirken sämmtlich gerade noch so wenig quellend, dass die normale Haut keinen Quellungsschmerz empfindet. Unsere Untersuchungsmethode hat demnach geradezu dazu geführt,

¹⁾ NB. bei genügender Uebung. Beim Zucker werden nur grössere Differenzen unterschieden, weil die gleiche Menge Zucker die osmotische Spannung des Wassers viel weniger verändert, als z. B. die gleiche Menge von Chlornatrium. Alle Zahlen sind Mittelwerthe aus einer grossen Zahl von Versuchen.

von einer Reihe von Salzen die isosmotischen Concentrationen festzustellen. Die obere Grenze der indifferenten Zone ist nur annähernd zu bestimmen, auch ergeben sich für sie keine aus der osmotischen Spannung abzuleitenden Gesetze, weil in stärker concentrirten Lösungen einige dieser Salze sehr bald spezifische Reizwirkungen äussern. Wenn sie als chemisch indifferent bezeichnet werden, so gilt dies eben nur für niedrige Concentrationen.

Offenbar ganz indifferent und auch in starken Concentrationen der isotonischen Kochsalzlösungen durchaus gleichartig wirkend erwiesen sich aber namentlich die Zuckerarten. Verfolgen wir den Rohrzucker noch einmal genauer. Eine Kochsalzlösung von 0,55 pCt. hat die gleiche osmotische Spannung wie eine Zuckerlösung von 5,8 pCt., letztere bewirkt also auf 35° erwärmt wie jene, bei der Einspritzung in die Cutis keinen Reiz und lässt die Sensibilität unverändert. 3 proc. Zuckerlösung entspricht einer etwa 0,3 proc. Kochsalzlösung, macht also wie diese mässigen Injectionsschmerz und Herabsetzung der Sensibilität. Wird aber durch Zusatz von 0,6 pCt. Kochsalz die quellende Wirkung der 3 proc. Zuckerlösung beseitigt, so erzeugt diese Mischung nunmehr weder Schmerz noch Anästhesie¹⁾. Bei ungefähr 20—50 proc. Zuckerlösung, entsprechend einer 2—5 proc. Kochsalzlösung ist die Injection hier wie dort so gut wie schmerzlos, dann folgt mehr oder weniger heftiges Brennen, Anästhesie und jene beim Kochsalz genauer beschriebene eigenthümliche Dellenbildung an der Quaddel. Dieselben Erscheinungen können mit den entsprechenden isosmotischen Lösungen von phosphorsaurem, schwefelsaurem, doppelt-kohlensaurem Natron und Borax beobachtet werden, Borax schädigt aber bereits in 10 proc. Lösungen die Gewebe, die übrigen Salze lassen schon in Lösungen mit einem Gefrierpunkte von wenig unter — 0,35° stärkere spezifische Reizwirkungen erkennen. Mit Salzen von stark alkalischer Reaction, wie das kohlensaure Natron, mögen etwaige Nachuntersucher vorsichtig sein, auch dieses Salz hat eine für die sensiblen Nerven zunächst völlig indifferente Zone, macht aber bereits in niedriger Concentration (3—5 pCt.) Gangrän der Quaddel.

Die von Physiologen oft discutirte Frage, ob nicht sehr hoch

¹⁾ Schleich (l. c. S. 149) hat 3 proc. Zuckerlösung als ein reines Anästheticum bezeichnet.

concentrirte Kochsalzlösungen auch noch andre, als rein physikalische Veränderungen der Gewebe hervorrufen, soll hier nicht discutirt werden, soviel aber steht fest, dass Kochsalzlösungen von 0 pCt. bis 10 pCt. uns bei der Einspritzung in die Gewebe die physiologischen Symptome der Quellung und Wasserentziehung zeigen. Daraus folgt, dass jede beliebige wässrige Lösung, abgesehen von specifischen Einflüssen des gelösten Körpers, die gleiche Wirkung auf die sensiblen Nerven äussern muss, wie eine Kochsalzlösung mit dem gleichen Gefrierpunkt. Die Reiz- und Lähmungscurven der Fig. 2 sind also gültig für alle wässrigen Lösungen und es bedarf nur einer Gefrierpunktsbestimmung, um zu wissen, wie eine Lösung die sensiblen Nerven physicalisch beeinflusst.

Wir sind nun weiter daran gegangen, eine grosse Anzahl von chemischen Körpern in Bezug auf ihre specifische, namentlich localanaesthetische Wirkung bei der Einspritzung ihrer Lösungen in die Gewebe zu prüfen. Es ist klar, dass eine exakte Untersuchung in dieser Richtung überhaupt erst ermöglicht wird durch die Kenntniss der physiologischen Wirkung der Quellung und Wasserentziehung und die Bestimmung der osmotischen Spannung der zu prüfenden Flüssigkeiten. Der Gefrierpunkt derselben muss stets in die osmotisch indifferente Zone fallen, darf sich also nicht weiter als $-0,35^{\circ}$ dem Nullpunkt nähern. Lösungen mit einer geringeren Gefrierpunkterniedrigung aber bedürfen eines Kochsalzzusatzes, am einfachsten stets 0,6 pCt., um ihre specifischen Wirkungen auf die sensiblen Nerven erkennen zu können. Die Quellung kann für die normale Cutis dann als ausgeschaltet gelten. Statt des Kochsalzes kann man sich natürlich auch jedes anderen indifferenten Salzes in einer Menge bedienen, welche die gleiche Veränderung der osmotischen Spannung hervorruft, wie ein Zusatz von 0,6 pCt. Kochsalz.

Im Gegensatz zu den, in niedrigen Concentrationen wenigstens, chemisch indifferenten Stoffen ist eine zweite Gruppe chemischer Verbindungen, zu der die Mehrzahl aller in Wasser löslichen Körper gehört, dadurch charakterisirt, dass ihre Lösungen keine indifferente Concentrationszone besitzen, sondern stets in Folge von specifisch chemischen Wirkungen reizen. Dem Reiz folgt fast ausnahmslos Lähmung der sensiblen Nerven, sehr oft Schädigung und bei

stärkeren Concentrationen Tod des Gewebes. Für diese Gruppe passt am besten Liebreich's Bezeichnung „Anaesthetica dolorosa“.

Tabelle II.

	Concentration	Gefrierpunkt
Magnesium sulfuricum .	3,6 pCt.	— 0,35
Chlorcalcium	1,3 „	— 0,34
Kalium nitricum	1,0 „	— 0,375
Bromkalium	1,1 „	— 0,35
Jodkalium	1,6 „	— 0,365
Kalium sulfuricum	1,3 „	— 0,36
Chlorbaryum	1,8 „	— 0,36

Auf Tabelle II findet man eine Anzahl isosmotischer Lösungen von Alkali- und Erdalkalisalzen zusammengestellt, deren Gefrierpunkt — 0,35° ist oder wenig tiefer liegt. Dies sind also Lösungen, in denen die Quellung die sensiblen Nerven nicht mehr erkennbar reizt und lähmt. Trotzdem erzeugt jede dieser Lösungen bei der Einspritzung in die Cutis Reiz, dem ausgenommen bei Magnesium sulfuricum eine langanhaltende Anästhesie folgt. Zusatz von 0,6 pCt. Kochsalz zu den Lösungen verändert daran natürlich nichts. Werden die Lösungen weiter mit Wasser verdünnt, so gesellt sich nun zu der chemischen Einwirkung die Quellung, welche ebenfalls Reiz und Anästhesie macht. Wird aber jetzt zu diesen dünnen Lösungen 0,6 pCt. Kochsalz hinzugefügt, so kann man beobachten, dass der Reiz geringer und geringer wird, je nach dem Grad der Verdünnung des zu prüfenden Stoffs, bis endlich eine Concentration erreicht wird, bei welcher Kochsalzzusatz die Lösung völlig indifferent macht. Damit ist die untere Grenze der chemischen Wirksamkeit des geprüften Stoffs erreicht, der Reiz, den diese Lösung ohne Kochsalzzusatz auslöste, war nur noch ein physikalischer. Auf diese Weise, durch die Bestimmung der unteren Reizgrenze, lässt sich vielleicht am leichtesten und besser als auf dem von Grützner¹⁾ betretenen Wege, ermitteln, ob und welche Beziehungen zwischen der Intensität der Reizwirkung und dem Molekulargewicht chemischer Verbindungen bestehen. Ich fand, dass nächst den

¹⁾ Pflüger's Archiv. Bd. 58, S. 69.

Natriumsalzen die Magnesium- und Calciumsalze sehr wenig, die Kalisalze weit stärker, am stärksten die Baryumsalze reizen. Weiter bin ich dieser Frage nicht nachgegangen.

Heinze hat noch eine ganze Anzahl in diese Gruppe gehörige Stoffe genauer geprüft, ausser Bromkali noch Antifebrin, Antipyrin, Formanilid, Methylviolett, Methylenblau, Coffein und Morphiun. Alle diese Stoffe sind gelegentlich zur localen Anästhesie empfohlen worden. Ich verweise, namentlich auch bezüglich der vorhandenen Litteratur auf Heinze's Arbeit und will hier nur erwähnen, dass die Angabe Schleich's (l. c. pg. 149) Lösungen von 3 proc. Bromkali, 2 proc. Coffein, 1 proc. Methylviolett seien reine Anästhetica, völlig in der Luft schwebt, wir vermögen nicht zu sagen, wie er zu ihr kommt. Nur auf ein Alkaloid, mit dem sich auch Schleich besonders beschäftigt hat, das Morphiun: sei mir gestattet, näher einzugehen.

Unsere Beobachtungen sind auf Tabelle III zusammengestellt.

Tabelle III. *Morphium hydrochloricum*.

I. Concentration	II. Gefrierpunkt	III. Lösungsmittel bei 35°	IV. Injections- schmerz	V. Sensibilität	
4 pCt.	— 0,35°	Wasser	} mittelstark	} starkes Brennen und Hyper- ästhesie, dann Anästhesie.	} Par- ästhesien u. starke Vergrös- serung der Quad- deln.
3 pCt.	— 0,275°	Wasser			
2 pCt.	—	Wasser 0,6 pCt. Na Cl			
1 pCt.	—	Wasser 0,6 pCt. Na Cl	} stärker gering	} herabgesetzt	
0,5 pCt.	—	Wasser 0,6 pCt. Na Cl	} stärker geringer	} Anästhesie etwaserabgesetzt	
0,25 pCt.	—	Wasser 0,6 pCt. Na Cl	} heftig sehr gering	} Anästhesie wenigherabgesetzt	
0,1 pCt.	—	Wasser 0,6 pCt. Na Cl	} sehr heftig keiner	} Anästhesie nicht verändert	

Die osmotische Spannung der Morphinlösungen ist eine sehr geringe, wie die aller von Heinze und mir untersuchten Alkaloide. Erst eine 4 proc. Lösung hat einen Gefrierpunkt von — 0,35°, entspricht also einer 0,55 proc. Kochsalzlösung. Bei allen niedriger concentrirten Lösungen haben wir demnach Quellung und ihre Folgen

zu erwarten. Das spricht sich deutlich in unserer Tabelle aus. 2—4 proc. Lösungen erregen mittelstarken Injectionsschmerz, der theils als spezifische Morphinwirkung, theils als Quellungssymptom zu deuten ist, desgleichen die darauf folgende Anästhesie. Bei 1 proc. Lösung tritt die Quellung in den Vordergrund, die locale Morphinwirkung ist nur noch gering. Denn die wässrige Lösung macht stärkeren, bei Zusatz von 0,6 pCt. Kochsalz geringeren Injectionsschmerz, beide Lösungen erzeugen nur eine geringe Herabsetzung der Sensibilität. Bei weiterer Verdünnung der wässrigen Lösungen auf 0,5 pCt. und 0,25 pCt. wird der Injectionsschmerz immer heftiger, und es tritt wiederum volle Anästhesie der Quaddel ein. Das ist fast ausschliesslich eine Folge der Quellung, da die gleichprocentigen Lösungen mit Zusatz von 0,6 proc. Kochsalz nur noch sehr wenig reizen und eine kaum merkliche Veränderung der Sensibilität hervorrufen. Bei 0,1 pCt. verhalten sich die sensiblen Nerven so, wie bei reinem Wasser und reiner physiologischer Kochsalzlösung.

Allen Lösungen von Morphinsalzen in Wasser oder physiologischer Kochsalzlösung ist eine eigenthümliche locale Wirkung auf die Gefässe eigen. Kurze Zeit nachdem eine Quaddel gebildet worden ist, beginnt sie sich in der Höhe und Fläche zu vergrössern, röthet sich und nimmt schliesslich einen unregelmässig gestalteten Raum ein, der meist das 4—5fache der ursprünglichen Quaddel überschreitet, bei Verwendung stärkerer (1 pro Mille) Morphinlösungen entsteht geradezu ein umfangreiches Oedem in der Umgebung der Einstichstelle. Diese Erscheinung ist durchaus gleichartig den durch Stiche von Insekten verursachten Quaddeln und Oedemen der Cutis und ist, wie diese, stets von starkem Jucken begleitet. Sie entsteht bei geradezu unglaublichen Verdünnungen, wenn andere locale Wirkungen des Morphin längst nicht mehr nachzuweisen sind, bei einer Lösung von 1 : 100,000 sind sie noch sehr intensiv und die Spritze, mit der man morphiumhaltige Lösungen injicirt hat, kann für andere Versuche garnicht benutzt werden. Dabei ist zu bemerken, dass die etwa der Injection folgende Anästhesie oder Herabsetzung der Sensibilität genau auf das Gebiet der ursprünglichen primären Quaddel beschränkt bleibt, die ödematöse Umgebung ist eher hyperästhetisch. Es ist das also eine eigenartige spezifische locale Giftwirkung des Morphiums, die

Gefäße in der Umgebung der Injectionsstelle zu lähmen und einen Flüssigkeitsaustritt aus denselben zu veranlassen. Wir haben die gleiche Wirkung, und zwar noch intensiver, bei einem anderen Opiumalkaloid, dem Codein beobachtet, sonst bei keinem anderen Körper. Bei experimenteller Prüfung der localanästhetischen Wirkungen des Morphioms ist sehr zu berücksichtigen, dass schon geringe Morphiomdosen die Sensibilität des ganzen Körpers erheblich herabsetzen, eine Morphiomquaddel machte uns oft für Stunden untauglich, weitere Untersuchungen vorzunehmen. Die Nichtbeachtung dieses Umstandes hat vielleicht Schleich (l. c. pg. 149) zu der wunderlichen Angabe veranlasst, 0,1 proc. Morphiomlösung sei ein reines Anästheticum. Diese Lösung wirkt ja, entsprechend ihrem vom Nullpunkt kaum noch messbar abweichenden Gefrierpunkt, auf die sensiblen Nerven local rein physikalisch, genau wie reines Wasser. Specificisch ist nur die secundäre Beeinflussung der Gefäße. Wenn Jemand eine wässrige Morphiomlösung von 0,1 pCt. bei der Injection in die Cutis als reines Anästheticum empfindet, so kann das nur die Folge einer schon vorher vorhandenen, gänzlich abnormen Sensibilität sein. Unsere Untersuchungen zeigen, dass die localanästhetischen Wirkungen des Morphiom von ganz untergeordneter Bedeutung sind, und erst in 3—4 proc. Lösungen, welche gleichzeitig reizen, deutlicher werden. Das Morphiom ist also alles andere als ein locales Anästheticum.

In eine dritte Gruppe chemischer Körper gehören solche, die wir mit Recht als locale Anästhetica bezeichnen können, insofern als bei ihnen specificisch lähmende Wirkungen über den Reiz überwiegen, oder der Reiz selbst ganz fehlt. Auch dadurch zeichnen sie sich aus, dass geringe Mengen, welche den Gefrierpunkt des Wassers nur wenig verändern, im Stande sind, den Schmerz des Quellungsreizes zu verdecken, oder wenigstens zu vermindern.

Drei Werthe sind es, deren Kenntniss uns über die specificische localanästhetische Wirkung eines Mittels orientirt:

1. Diejenige geringste Menge, welche noch den Quellungsreiz der wässrigen Lösung in Folge ihrer lähmenden Wirkung unfühlbar macht.

2. Der Gefrierpunkt dieser Lösung, welcher den Grad ihrer quellenden Potenz anzeigt.

3. Die untere Grenze der Wirksamkeit des Mittels.

Untersuchen wir ferner, ob das Mittel spezifische Reizwirkungen auf die sensiblen Nerven ausübt, und wie lange Zeit es im Stande ist, sie zu lähmen, ob es endlich die Gewebe schädigt, so wissen wir, ob es überhaupt sich lohnt, dasselbe praktisch zu versuchen. Wenn alle diese Punkte geprüft und beachtet worden wären, so würde die Empfehlung der meisten sogenannten Ersatzmittel für das Cocain unterlassen worden sein.

In die Gruppe der Localanästhetica gehört zunächst die Carbol-säure (Tab. IV).

Tabelle IV. Acidum carbolicum.

I.	II.	III.	IV.	V.	
crystalli- satum, Gewichts- procente	Gefrier- punkt	lique- factum, Volum- procente annähernd	Lösungs- mittel bei 35°	Injections- schmerz	Sensibilität
5 pCt.	— 0,93°	—	} Wasser	} sehr stark	Anästhesie
2,5 pCt.	— 0,505°	5 pCt.			Anästhesie
1 pCt.	— 0,2°	3 pCt.			sehr kurze An- ästhesie
0,5 pCt.	—	2 pCt.	Wasser 0,6 pCt. Na Cl	geringer geringer	Anästhesie (Dauer 10 Min.) Anästhesie (Dauer 1—2 Min.)
0,3 pCt.	— 0,075°	1 pCt.	Wasser 0,6 pCt. Na Cl	fast keiner fast keiner	lange } Anästhesie kurze }
0,2 pCt.	—	0,5 pCt.	Wasser 0,6 pCt. Na Cl	stärker keiner	lange } Anästhesie kurze }
0,1 pCt.	—	0,25 pCt.	Wasser 0,6 pCt. Na Cl	heftig keiner	lange Anästhesie kurze Herab- setzung
0,05 pCt.	—	—	Wasser 0,6 pCt. Na Cl	sehr heftig keiner	lange Anästhesie keine Verände- rung

Die Lösungen der Carbolsäure wirken von etwa 2 pCt. abwärts stark quellend. In einer wässrigen Lösung von 0,3 pCt. (Gewichtsprocente des reinen Phenols), deren Gefrierpunkt — 0,075° einer 0,1 proc. Kochsalzlösung entspricht, wird der Quellungsschmerz verdeckt; der geringe Reiz, den diese Lösung verursacht, ist ein

specifischer Reiz, denn er wird durch Zusatz von 0,6 pCt. Kochsalz zur Lösung nicht verändert. Die dem Reiz folgende, lang anhaltende Anästhesie ist zum grössten Theil Quellungsanästhesie, erst nach Zusatz von 0,6 pCt. Kochsalz erhalten wir die reine Carbolwirkung, eine Anästhesie von ausserordentlich kurzer Dauer. 0,1 pCt. ist die niedrigste noch wirksame Concentration, 0,05 pCt. in Wasser wirkt wie reines Wasser, mit Zusatz von 0,6 pCt. Kochsalz wie reine 0,6 proc. Kochsalzlösung.

Lösungen von 1 pCt. aufwärts reizen sehr heftig und machen oft Gangrän der Quaddeln. Wegen der kurzen Dauer der Carbolanästhesie, wegen der reizenden und die Gewebe schädigenden Wirkungen ihrer Lösungen ist die Carbolsäure völlig ungeeignet zur localen Anästhesie.

Stärkeren localanästhetischen Wirkungen begegnen wir bei den Chininsalzen (Tab. V).

Tabelle V. Chininum hydrochloricum.

I. Concentration	II. Gefrierpunkt	III. Lösungsmittel bei 35°	IV. Injections- schmerz	V. Sensibilität
5 pCt.	—	} Wasser	gering	} Anästhesie
2 pCt.	— 0,15 (=0,2 pCt. NaCl)			
1 pCt.	— 0,1	} Wasser 0,6 pCt. Na Cl	sehr gering	
0,5 pCt.	—			
0,3 pCt.	—	} Wasser 0,6 pCt. Na Cl	fast keiner	
0,1 pCt.	—			
0,05 pCt.	—	} Wasser 0,6 pCt. Na Cl	stärker fast keiner	

Der Gefrierpunkt einer 2 proc. Lösung des Chininum hydrochlor. ist $-0,15^{\circ}$, der einer 1 proc. Lösung $-0,1^{\circ}$. Diese Lösungen wirken also bereits stark quellend. Bis herab zu 0,05 pCt. entfaltet aber das Chininsalz ausgesprochene localanästhetische Wirkungen, welche den Quellungsschmerz noch bei 0,3 pCt. unter-

drücken. Ein wenn auch geringer specifischer Reiz aber geht der sensiblen Lähmung stets voran.

Heinze hat nun weiter eine Anzahl von Stoffen geprüft, die neuerdings als Localanästhesie empfohlen worden sind und die auch wirklich mit mehr oder weniger Recht in diese Gruppe gehören: Guajakol, Guajaryl, Aneson, Orthoform und Eucain-A. Ich will hier nur erwähnen, dass sie alle Nachteile haben, sie reizen sämmtlich, schädigen zum Theil die Gewebe und können, wenigstens für die Infiltrationsanästhesie, entbehrt werden. Einen Körper, der, wie das Guajakol, in Wasser unlöslich ist, der sehr intensiv reizt und schädigt, zu localanästhetischen Gewebsinjectionen zu benutzen (Lannelongue), muss ich als eine unbegreifliche Verirrung bezeichnen.

Keine von den bisher erwähnten chemischen Verbindungen mit Ausnahme des Eucain A vermag, aus noch zu erörternden Gründen, eine über die Grenzen der directen Infiltration hinausgehende, oder eine practisch brauchbare regionäre Anästhesie zu erzeugen, keine kann in Betreff der Intensität der localanästhetischen Wirkung bei Abwesenheit eines specifischen Reizes verglichen werden mit äusserst verdünnten Cocainlösungen.

Die Ergebnisse einer systematischen Prüfung des Cocainum muriaticum zeigt Tabelle VI (s. umstehend).

Die osmotische Spannung der Cocainlösungen ist eine sehr geringe, eine 5,8 proc. Lösung entspricht einer Kochsalzlösung von 0,92 pCt., eine 3,7 proc. Lösung einer Kochsalzlösung von 0,6 pCt. Also etwa von 3,5 pCt. an abwärts müssen Quellungserscheinungen entstehen.

Die Gefrierpunktserniedrigung einer 0,1 proc. wässerigen Cocainlösung beträgt 0,02°, deren quellende Potenz unterscheidet sich also kaum von reinem Wasser. Alle wässerigen Cocainlösungen von 0,1 pCt. abwärts bis zum reinen Wasser erzeugen daher die lang anhaltende Quellungsanästhesie des Wassers, welche die reine Cocainwirkung unkenntlich macht. Der Quellungsreiz wird noch durch einen Cocainzusatz von 0,04 pCt. verdeckt.

Die schädigenden Wirkungen der Quellung machen sich schon bei 1 proc. wässerigen Cocainlösungen (Gefrierpunkt — 0,115°) geltend, die 0,1 proc. Lösung hinterlässt stets lange Zeit schmerzende Infiltrate in der Haut, an denen sich sogar, wie beim Wasser, bis-

Tabelle VI. Cocainum muriaticum.

I.	II.	III.	IV.	V.	VI.	
Concentration	Gefrierpunkt.	Lösungsmittel bei 35°	Injectionsschmerz	Sensibilität	Dauer der Anästhesie	
10 pCt.	—	Wasser	gering	Anästhesie, die Quaddelgrenzen überschreitend	1/2—1 Stunde	
6 pCt.	— 0,58°					
5,8 pCt.	— 0,565°					
4 pCt.	— 0,410°					
3,7 pCt.	— 0,38°					
3 pCt.	— 0,305°					
2 pCt.	— 0,23°					
1 pCt.	— 0,115°	—	keiner	Anästhesie, die Quaddelgrenzen wenig überschreit.	25 Minuten	
0,1 pCt.	— 0,02°	Wasser 0,6 pCt. Na Cl		Anästhesie, auf d. Quaddel beschränkt	} ca. 15 Min.	
0,04 pCt.	—	Wasser 0,2 pCt. Na Cl 0,6 pCt. Na Cl		Anästhesie		
0,02 pCt.	—	Wasser 0,2 pCt. Na Cl 0,6 pCt. Na Cl		gering	Anästhesie	15 Minuten
				gering		6 Minuten
0,01 pCt.	—	Wasser 0,2 pCt. Na Cl 0,6 pCt. Na Cl		keiner	Anästhesie Anästhesie Analgesie	6 Minuten
			stark	kurz		
0,005 pCt.	—	Wasser 0,2 pCt. Na Cl 0,6 pCt. Na Cl	sehr heftig	Anästhesie Analgesie Geringe Herabsetzung der Sensibilität	15 Minuten	
			stark		6 Minuten	
0,0025 pCt.	—	Wasser 0,2 pCt. Na Cl 0,6 pCt. Na Cl	keiner	Anästhesie Analgesie Keine Veränderung.	sehr kurz	
			sehr heftig		15 Minuten	
			stark		6 Minuten	
			keiner		—	

weilern dauernde Gewebsschädigungen erkennen lassen. Die reinen Cocainwirkungen zeigen uns auf Körpertemperatur erwärmte Lösungen, welche durch Zusatz von 0,6 pCt. bis 0,8 pCt. Kochsalz osmotisch indifferent gemacht wurden. Solche Lösungen verur-

sachen keinen Reiz, sie werden rasch resorbirt, ohne eine Gewebsveränderung, oder einen Nachschmerz zu hinterlassen.

Die untere Grenze der erkennbaren localen Wirksamkeit des Cocainum muriaticum liegt ganz erstaunlich tief, kein anderer der bisher erwähnten Stoffe kann in dieser Beziehung mit dem Cocain verglichen werden. Ein Zusatz von 0,005 pCt. (1 : 20,000) zu einer indifferenten Flüssigkeit ruft innerhalb der Quaddel noch eine mehrere Minuten anhaltende Herabsetzung der Sensibilität hervor, welche sehr deutlich erkennbar wird, wenn zum Vergleich neben die Cocainquaddel eine solche mit reiner 0,6 proc. Kochsalzlösung gesetzt wird. War die quellende Wirkung des Wassers zum Theil ausgeschaltet durch Zusatz von 0,2 pCt. Kochsalz, so zeigt sich Folgendes. 0,2 pCt. Kochsalz allein macht starken Quellungsschmerz und eine kurzdauernde Analgesie der Quaddel. Auch dieser Quellungsschmerz wird noch durch 0,04 pCt. Cocainzusatz verdeckt. Stärkere Gewebsschädigungen finden nicht statt, wengleich die Quaddeln in Folge der Quellung stundenlang bestehen bleiben. Die erste Cocainwirkung beobachten wir bei Zusatz von 0,01 Cocain zu einer 0,2 proc. Kochsalzlösung, aus der Analgesie wird eine wenige Minuten anhaltende Anästhesie, von 0,02 pCt. aufwärts ist eine Differenz gegenüber der reinen Cocainwirkung ohne Quellung nicht mehr vorhanden, die geringe quellende Potenz des Lösungsmittels ist irrelevant. Eine Summation der Quellung und Cocainwirkung kann einzig und allein bei einem Cocaingehalt der Lösung von 0,01 pCt. beobachtet werden. Cocain und 0,2 pCt. Kochsalz veranlassen jedes allein eine kurzdauernde Analgesie, beide zusammen eine kurzdauernde Anästhesie. Die Injection dieser Lösung ist aber von starkem Quellungsschmerz begleitet.

Mit der Eigenschaft des Cocains, noch in so enormer Verdünnung die sensiblen Nerven zu lähmen, hängt eng zusammen die Eigenschaft stärker concentrirter Lösungen, von etwa 1 pCt. aufwärts, über das direct infiltrirte Gebiet hinaus eine Anästhesie oder Analgesie zu erzeugen. Eine 1 proc. Lösung enthält das Cocain in einer Menge, 200mal grösser als diejenige, welche bei directem Contact die sensiblen Nerven noch lähmt. Daher diffundiren aus einer 1 proc. Lösung genügende Mengen Cocain in die Nachbarschaft des infiltrirten Gebietes, um auch da zu lähmen. Eine Lösung, 200mal

stärker als die niedrigste noch wirksame Concentration, lässt sich mit den bisher untersuchten Stoffen entweder gar nicht herstellen, oder sie reizt und schädigt so stark, dass sie nicht in die Gewebe injicirt werden kann. Bei Verwendung 10 proc. Cocainlösung, 2000mal stärker als die niedrigste wirksame Concentration, überschreitet die Anästhesie die Quaddel um das Vielfache ihres Durchmessers und im Umkreis um die anästhetische Zone beobachtet man einen schon von Wölfler beschriebenen hemianästhetischen Ring, in welchem wohl Analgesie, aber nicht Anästhesie der Cutis vorhanden ist. Sicherlich hat diese Erscheinung nichts mit der regionären Anästhesie zu schaffen, sondern ist eine einfache Folge der Diffusion, vergleichbar mit der Wirkung starker auf Schleimhäute applicirter Cocainlösungen. Daher nimmt die secundäre hemianästhetische Zone mit der Concentration an Umfang rasch ab, ist bei Verwendung 1 proc. Cocainlösungen nur noch klein. Von ungefähr 0,5 pCt. abwärts ist die Anästhesie auf die Quaddeln beschränkt. Wird die Blutzufuhr abgeschnitten, lässt man dadurch dem Cocain Zeit, in die Umgebung zu diffundiren, ehe es resorbirt wird, so können mit Hülfe einer kleinen Menge stärkerer Cocainlösungen umfangreiche Gewebsbezirke anästhetisch gemacht werden. Specifisch reizende Eigenschaften bietet das Cocain in niedrigeren Concentrationen nicht, erst Lösungen von 3 pCt. aufwärts bewirken einen sehr kurzen, specifischen Reiz, welcher unmittelbar nach der Injection verschwindet.

Die Dauer der Cocainanästhesie steigt mit der Concentration, beträgt bei 0,02 pCt. 6 Minuten, bei 0,1 pCt. 15 Minuten, bei 1 pCt. 25 Minuten, bei 10 pCt. bis zu $\frac{3}{4}$ Stunden und länger. Ich brauche wohl kaum zu erwähnen, dass diese Zeitangaben nicht absolute, sondern nur relative Werthe darstellen.

Mit Rücksicht auf practische Zwecke möge erwähnt werden, dass Cocainlösungen ein Abkochen nur in sehr engen Grenzen vertragen, weil sich bei Siedehitze das Cocain unter Bildung von Ecgonin zersetzt. Eine solche abgekochte Lösung erzeugt zwar im Bereich der infiltrirten Gewebspartie Anästhesie, um so mehr, je weniger die Quellung ausgeschaltet war, aber das Ecgonin ist durchaus kein Anästheticum, es vermag den Quellungsschmerz nicht zu compensiren. Ein einmaliges rasches Aufkochen vertragen Cocainlösungen. Hierüber geben folgende Versuche Aufschluss, welche mit einer 0,04 proc., den Quellungsreiz noch eben compensirenden wässrigen Cocainlösung angestellt wurden. Wird die Lösung frisch bereitet injicirt, so wird kein Quellungs-

schmerz empfunden, wird eine kleine Menge im Reagensglas bis zum Kochen erwärmt, so ergibt sich dasselbe. Wird dieselbe Lösung $\frac{1}{4}$ Stunde gekocht, so erregt sie dann starken Injectionschmerz, der beim wiederholten Kochen immer heftiger wird. Es darf also die Sterilisation von Cocainlösungen durch Hitze nur mit grosser Vorsicht vorgenommen werden, am Besten ist sie zu vermeiden.

Es ist weiter von Interesse, mit dem Cocain einmal ein neuerdings viel empfohlenes Mittel, das Anesin oder Aneson, eine wässrige Lösung des Acetonchloroforms, zu vergleichen. Dasselbe kommt als eine wässrige Flüssigkeit mit einem Gefrierpunkt von $-0,18^{\circ}$ in den Handel, erfordert also zum Ausgleich der Quellung einen Kochsalzzusatz von 0,6 pCt. Die Injection ist stets mit einem spezifischen Reiz vorhanden, während ein Quellungsschmerz nicht fühlbar ist. Die entstandene Quaddel wird für mehrere Minuten anästhetisch und hinterlässt auch nach Kochsalzzusatz zur Lösung schmerzhaft und geröthete Infiltrate. Zur Hälfte verdünnt, macht die Lösung ohne Kochsalzzusatz bereits heftigen Quellungsschmerz, verdünnt man sie mit 3 Theilen Wasser und macht sie durch Kochsalzzusatz osmotisch indifferent, so zeigt sich, dass man bereits die untere Grenze der Wirksamkeit des Mittels erreicht hat. Das käufliche Aneson enthält also das Acetonchloroform in einer Concentration etwa 4mal stärker als die niedrigste noch wirksame Concentration. Die untere Grenze der Cocainwirkung fanden wir bei 0,005 pCt., das käufliche Aneson entspricht also in seiner localanästhetischen Potenz einer etwa 4mal stärkeren, d. h. 0,02—0,05 proc., und nicht, wie Vamossy¹⁾ glaubt, einer $2-2\frac{1}{2}$ proc. Cocainlösung. Dementsprechend ist auch das Aneson nicht im Stande, eine über die Grenze der Quaddel hinausgehende indirecte Infiltrationsanästhesie oder eine regionäre Anästhesie hervorzurufen, oder bei Application auf Schleimhäute ausreichend zu wirken. Hierzu wären 100mal stärkere Concentrationen des Acetonchloroforms nothwendig. Als besonderer Vorzug des Anesons wird dessen angebliche Ungiftigkeit hervorgehoben, die Reclame des Fabrikanten bezeichne das Aneson als „einzig ungiftiges locales Anästheticum“. Will man es nun in dieser Beziehung mit dem Cocain vergleichen, so muss man es natürlich vergleichen mit einer 0,05 proc. Cocainlösung, welche die gleiche localanästhetische Potenz besitzt, aber ohne zu reizen und die Gewebe zu schädigen. Werden 100 ccm Aneson (Kostenpunkt im Engrospreis 3 Mk. 50 Pf.) einem Kaninchen von 2700 g Gewicht subcutan injicirt, so verfällt dasselbe für volle 24 Stunden in einen tiefen, todtähnlichen Schlaf, Puls und Respiration sind stundenlang kaum noch erkennbar, dann erholt sich das Thier allmählig. 100 ccm einer 0,05 proc. Cocainlösung (Kostenpunkt wenige Pfennige) einem gleich grossen Thiere injicirt, bewirken niemals Allgemeinerscheinungen. Aus allen den genannten Gründen halte ich das Aneson für völlig obsolet.

Die Autoren, welche das Aneson angewendet haben, sind sich offenbar nicht bewusst, dass sie das nur in Form der Schleich'schen Infiltrationsanästhesie thun können, da ja nur das direct mit dem Mittel infiltrirte Gebiet

¹⁾ Deutsche med. Wochenschrift. 1897. No. 36.

anästhetisch wird. Es sind also sehr reichliche Mengen nöthig, wenn man auch nur über die allerkleinsten und oberflächlichsten Operationen hinausgeht. Die betreffenden Autoren mögen getrost zum Cocain zurückkehren, welchem — falls es in richtiger Weise, d. h. in zweckentsprechend niedrigen Concentrationen angewendet wird — das Epitheton „ungiftig“ in weit höherem Maasse zukommt, als dem Aneson.

Es bleibt uns nun noch ein Mittel zu prüfen, das dem Cocain sehr nahe stehende, von Vinci¹⁾ dargestellte Eucain B. Ich darf auf die von Heinze mitgetheilten Versuche hinweisen, welche ergeben, dass beide Mittel in Bezug auf ihre anästhesirende Wirkung bei directer Infiltration der Gewebe absolut gleichartig sind. Die Uebereinstimmung geht soweit, dass meine Tabelle VI bis auf einen Punkt wörtlich genommen auch für das Eucain B gültig ist. Ein Zusatz von 0,04 pCt. Eucain B zum Wasser verdeckt den Quellungsreiz, die nachweisliche untere Grenze der Wirksamkeit des Mittels liegt bei 0,005 pCt. und Eucain-B-Lösungen haben annähernd die gleichen Gefrierpunkte, wie gleichprocentige Cocainlösungen:

Cocainum muriaticum. Eucainum muriaticum B.

Gefrierpunkt:	Gefrierpunkt:
1 pCt. = 0,115°	1 pCt. = 0,125°
2 „ = 0,23°	2 „ = 0,245°
3 „ = 0,305°	3 „ = 0,36°
4 „ = 0,410°	4 „ = 0,45°

Einen specifischen Reiz löst Eucain B noch weniger als Cocain aus, da selbst (durch Erwärmung herzustellende) 10 proc. Lösungen bei der Injection in die Cutis keinen Schmerz verursachen. Die Intensität und Dauer der durch Eucain-B-Lösungen erzielten directen Infiltrationsanästhesie ist die gleiche, wie beim Gebrauch gleichprocentiger Cocainlösungen. Die Ausbreitung der Anästhesie über die Grenzen des direct infiltrirten Gebiets wird ebenfalls bei 1 proc. Eucain-B-Lösungen beobachtet, erfolgt aber etwas weniger rasch als beim Cocain. Gewebsschädigungen fehlen. Es kann also zunächst darüber kein Zweifel obwalten, dass das Cocain und Eucain B in der That die beiden einzigen Stoffe sind, welche bei der Wahl eines für die Infiltrationsanästhesie geeigneten Mittels in Betracht zu ziehen sind, sie allein lähmen ohne Reiz, ohne Gewebs-

¹⁾ Virchow Archiv. Bd. 149.

schädigung und bewirkten noch in ausserordentlicher Verdünnung eine für practische Zwecke genügend lange andauernde Anästhesie der infiltrirten Gewebe. Von den Vorzügen des Eucain B vor dem Cocain und den toxischen Wirkungen beider Mittel wird weiter unten noch die Rede sein.¹⁾

III. Folgerungen.

Die Ergebnisse der vorstehenden Untersuchungen haben zunächst ein theoretisches Interesse, insofern sie dazu geführt haben, die Wirkung der allen wässrigen Lösungen gemeinsamen physikalischen Eigenschaften auf die Gewebe, speciell die sensiblen Nerven trennen zu können von den specifisch-chemischen Wirkungen der in den Lösungen enthaltenen Stoffe, und gezeigt haben, wie sehr die physiologischen Wirkungen der Quellung und Wasserentziehung in Betracht gezogen werden müssen, ja dass ohne deren Kenntniss ein Verständniss der localen Wirkungen wässriger Lösungen auf die sensiblen Nerven ganz unmöglich ist.

Dann aber gestattet die systematische Prüfung der localanästhetischen Eigenschaften von Lösungen die sichere Wahl eines für praktische Zwecke brauchbaren Mittels, und zeigt, in welcher Form dasselbe angewendet werden muss.

Es ist ein grosses Verdienst von Schleich, gezeigt zu haben, dass Cocainlösungen noch in Concentrationen zweckmässig zur Infiltrationsanästhesie verwendet werden können, welche der unteren Grenze der Wirksamkeit des Mittels nahe stehen, wenn man verzichtet auf eine Ausbreitung der Anästhesie über das Gebiet der directen Infiltration. Ebenso ist es von grosser Wichtigkeit, dass er Kochsalz diesen Lösungen zusetzte, welche ohne diesen Zusatz die schäd-

¹⁾ Anmerkung bei der Correctur. Nach Abschluss unserer Untersuchungen hat das Tropacocain eine erhöhte practische Bedeutung erlangt, weil es von der Merck'schen chemischen Fabrik seit Kurzem billig hergestellt wird. Ich habe es daher geprüft und gebe hier die betreffenden Daten. Osmotisch indifferente Concentration: 4 pCt. (Gefrierpunkt $-0,54^{\circ}$). Niedrigste wirksame Concentration: 0,01 pCt. (Cocain 0,005 pCt.). Quellungsschmerz fehlt bis 0,08 pCt. Specifischer Reiz schon von 2 pCt. aufwärts, wesentlich stärker als bei Cocain. Keine Gewebsschädigung. Bezüglich seiner toxischen Wirkungen scheint es zwischen Cocain und Eucain B zu stehen. In durch 0,6—0,8 proc. Kochsalzzusatz osmotisch indifferent gemachten Lösungen von 0,1—1,0 pCt. ist das Tropacocain ein ausgezeichnetes locales Anästheticum, welches vor dem Cocain den Vorzug der Haltbarkeit und Sterilisirbarkeit seiner Lösungen besitzt, gegenüber dem Eucain B aber nur Nachteile (geringere localanästhetische Potenz, grössere Toxicität, stärkere Reizwirkungen) aufzuweisen hat.

lichen Wirkungen des Wassers zeigen müssen. Denn der Gefrierpunkt und damit die quellende Potenz einer 0,1 proc. wässrigen Cocainlösung ist kaum von reinem Wasser unterschieden, eine Lösung mit diesem Gefrierpunkt erzeugt also auch ohne die spezifische Wirkung des gelösten Körpers eine Schädigung der Gewebe und eine langanhaltende Quellungsanästhesie. Ueber die Bedeutung aber der Quellung und des Kochsalzzusatzes und darüber, dass durch ihn derjenige Factor, der in einer wässrigen Lösung ausser dem Cocain noch Anästhesie macht, zum grossen Theil aufgehoben, die Wirkung der Lösung der reinen Cocainwirkung genähert, practisch gleich gemacht wird, darüber ist sich Schleich nicht klar geworden. Ein Kochsalzzusatz von 0,2 pCt., wie ihn Schleich empfiehlt, genügt nicht zur Beseitigung der Quellung, selbst eine Cocainlösung von 1 pCt. erfordert noch einen Kochsalzzusatz von 0,6 pCt., um sie osmotisch indifferent zu machen. Der Rest der Quellung, der in den Schleich'schen Lösungen enthalten ist, bewirkt, dass die schwächste von ihnen, mit 0,01 pCt. Cocaingehalt, stets, die stärkeren mit 0,1 und 0,2 pCt. Cocain in hypersensiblen, entzündeten Geweben einen mehr oder weniger heftigen Reiz bei der Infiltration verursachen¹⁾, dass sie ferner ohne Morphiniumzusatz häufig sehr heftigen Nachschmerz machen, Wirkungen, die weder durch weiteren Zusatz von Cocain, das eben die osmotische Spannung der Lösung wenig verändert, noch durch Abkühlung der Lösungen beseitigt werden können, wohl aber durch Ausschaltung der Quellung durch weiteren Kochsalzzusatz und, was sehr wichtig ist, des Temperaturreizes.

Zu Gewebsinjectionen, speciell für die Infiltrationsanästhesie, dürfen nur osmotisch indifferente Lösungen verwendet werden, welche die spezifische Wirkung des in ihnen enthaltenen Anästheticums rein zum Ausdruck bringen. Es sind das Lösungen mit einem Gefrierpunkt von annähernd $0,55^{\circ}$ unter Null = 0,9 pCt. NaCl, während selbst die der normalen Cutis gegenüber scheinbar indifferente, daher für unsere experimentellen Untersuchungen wohl brauchbare Kochsalzlösung

¹⁾ Der Gefrierpunkt der Schleich'schen Lösung I ist = $0,155^{\circ}$, der der Lösung II = $0,145^{\circ}$, die quellende Wirkung dieser Flüssigkeiten ist also geringer als die der reinen 0,2 proc. Kochsalzlösung, die dritte Lösung Schleich's hat annähernd den gleichen Gefrierpunkt wie 0,2 proc. Kochsalzlösung.

von 0,6 pCt. in hyperästhetischen Geweben Quellungsschmerz verursacht¹⁾. Werden solche osmotisch indifferente Lösungen, z. B. eine Lösung von 0,1 Cocain in 0,8 proc. Kochsalzlösung auf Körpertemperatur erwärmt, so geben sie in der That die reine Cocainwirkung und lähmen ohne jeden Reiz. Also nicht die Benutzung, wie Schleich meint, sondern die Ausschaltung aller physikalisch wirkenden Eigenschaften der Lösungen ist es, worauf es bei der Infiltrationsanästhesie ankommt. Niemals werden wir uns hierbei der specifischen local anästhetisch wirkenden Gifte entziehen können; sie allein vermögen die sensiblen Nerven ohne Reiz zu lähmen.

Der Zusatz von 0,02 und 0,005 pCt. Morphinum mur., den Schleich seinen Lösungen hinzugibt, kann nach den Ergebnissen unserer Prüfung des Alkaloids keinerlei specifische locale Wirkung auf die sensiblen Nerven haben, diese geringen Morphinmengen vermögen an sich weder den Quellungsschmerz erkennbar zu vermindern, noch die Cocainanästhesie zu beeinflussen, auch verändern sie den Gefrierpunkt der Lösungen und ihre quellende Wirkung nur unmerklich. Das einzige locale Symptom, was sie machen, sind die oben erwähnten Parästhesien und Oedeme, die sich an manchen Körpertheilen mit sehr lockerem Gewebe recht unangenehm bemerkbar machen, z. B. am Präputium. Ich habe selbst gesehen und vielfach darüber klagen gehört, dass nach Phimosenoperationen unter Infiltrationsanästhesie ganz abnorm starke Oedeme entstehen; sie sind lediglich eine Morphinwirkung und fehlen, wenn der Injectionsflüssigkeit kein Morphin zugesetzt wird. Aehnliche Morphin-oedeme werden nach Injection Schleich'scher Lösungen in das Zahnfleisch beobachtet (Mehler)²⁾ und Korsch³⁾ beschreibt sie sehr charakteristisch und vergleicht sie, ohne zu wissen, dass es sich um eine Morphinwirkung handelt, mit der Wirkung eines Bienenstichs, nachdem er sich mit Schleich'schen Lösungen selbst Quaddeln am eigenen Handrücken gemacht hatte.

Die von Schleich gerühmte Herabsetzung des Nachschmerzes, welchen der Morphinzusatz bewirken soll und auch sicher bewirkt, kann nur eine Allgemeinwirkung des Morphiums sein. Es ist also

¹⁾ Die quellende Wirkung der sogenannten physiologischen Kochsalzlösung von 0,6 pCt. ist schon von Hamburger (Centralbl. für Physiologie, Bd. VII, S. 193) nachgewiesen.

²⁾ Münchener med. Wochenschrift. 1896, No. 45.

³⁾ Militärärztliche Zeitschrift. 1896, S. 114.

besser, das Morphinum, wenn nöthig, an einer anderen Stelle, als gerade in dem Operationsgebiet zu injiciren.

Wir fanden, dass als Ersatzmittel für das Cocain nur das ihm für die Erzielung einer directen Infiltrationsanaesthesia völlig gleichwerthige Eucain-B¹⁾ in Betracht gazogen werden konnte. Dasselbe bildet jedoch nicht nur einen Ersatz, sondern ist dem Cocain unbedingt vorzuziehen, weil es viel weniger giftig ist und noch weniger specifisch reizt, als dieses, und weil alle seine Lösungen haltbar sind und beliebig oft ausgekocht werden können. Ich empfehle daher zur Infiltrationsanaesthesia folgende Lösung:

1,0 Eucain-B.

8,0 Kochsalz.

1000,0 Wasser.

Ihr Gefrierpunkt ist 0,535°, sie ist annähernd osmotisch indifferent und erzeugt in jedem Gewebe, das einer directen Infiltration zugänglich ist, eine Anaesthesia ohne Reiz von 10 Minuten bis zu 1 Stunde und mehr Dauer.

Die Dauer der Anaesthesia ist bei jeder Art von Infiltration abhängig von dem Umfang des infiltrirten Gewebsabschnittes und der Menge der in denselben hineingespritzten Flüssigkeit, von der Art der Gewebe und der grösseren und geringeren Lebhaftigkeit des sie durchkreisenden Blutstroms. Daher verschwindet die Anaesthesia am schnellsten im hyperaemischen entzündeten Gewebe, am langsamsten in sehr lockeren Geweben, wo Oedeme lange bestehen bleiben. Bei sehr umfangreicher und praller Infiltration beträgt ihre Dauer das vielfache der von uns an einzelnen Quaddeln beobachteten Zeit. Durch Unterbrechung der Blutzufuhr kann sie beliebig verlängert werden. Die Temperatur der Lösung ist für das Zustandekommen dieser Anaesthesia ganz gleichgiltig, wenn aber entzündete hypersensible Gewebe infiltrirt werden sollen, so ist die Ausschaltung des Temperaturreizes durch Erwärmung der Lösung auf Körpertemperatur durchaus nothwendig;

¹⁾ Es kommen vielfach Verwechselungen des Eucain-A und Eucain-B vor, es ist daher sehr erfreulich, dass die chemische Fabrik (vorm. E. Schering) in Berlin, welche die Eucainpräparate zuerst darstellte, die Absicht hat, das unbrauchbare Eucain-A nicht mehr herzustellen, und von nun an unter der Bezeichnung Eucain nur noch Eucain-B in den Handel zu bringen. Einstweilen muss ich empfehlen, nur das Eucain-B der genannten Fabrik anzuwenden, da mir verschiedentlich minderwerthige Präparate unter die Hände gekommen sind.

dann, aber auch nur dann, kann die Infiltration auch solcher Gewebe schmerzlos bewerkstelligt werden.

Die practische Brauchbarkeit der 0,1 proc. osmotisch indifferenten Eucain-B-Lösung ist von mir seit Monaten an einer grösseren Zahl klinischer und poliklinischer Operationen erprobt worden. In der Regel brauchen wir nur diese einzige Lösung. Denn es ist nicht anzunehmen, dass man bei Verwendung 1 prom. Eucain-B-Lösungen toxischen Wirkungen begegnen wird.

Ich habe zwei Mal bei einer Operation bis fast 300 cbcm der gedachten Lösung verbraucht, ein Mal bei der Exstirpation eines grossen Lymphdrüsentumors am Halse, das andere Mal bei der Radicaloperation einer Leisten- und Schenkelhernie in einer Sitzung. Mehr wird wohl kaum je nothwendig sein. Schwerlich aber ist damit bereits die Nähe einer gefährlichen Dosis erreicht, denn die gleiche Menge, 300 cbcm einer 0,1 proc. Eucain-B-Lösung, kann man einem Kaninchen subcutan injiciren, man kann also das Thier sozusagen mit Flüssigkeit aufblähen, ohne dass es sein Verhalten äusserlich verändert. Von der osmotisch indifferenten Lösung kann man auch intravenös Thieren grosse Mengen ohne Schaden einspritzen, es dürfte deshalb auch beim Menschen eine unbeabsichtigte intravenöse Injection kaum von üblen Folgen begleitet sein. 0,3 Eucain-B in 10 proc. Lösung erzeugt bei Kaninchen leichte, rasch vorübergehende Intoxication, 0,3 Cocain in 10 proc. Lösung tödtet das Thier in wenigen Minuten. Das Eucain-B ist also, wie wir schon durch Vinci¹⁾ wissen, viel weniger gefährlich, als das Cocain, es scheint von Nebenwirkungen frei zu sein und nur zu lähmen. Mit stärker concentrirten Eucain-B-Lösungen aber wird man ebenso vorsichtig sein müssen, wie mit Cocainlösungen, wie überhaupt mit hochconcentrirten Lösungen eines jeden Körpers, welcher noch in grösster Verdünnung bei localer Application lähmend wirkt. Für eine ganz vergebliche Mühe halte ich das Suchen nach einem „ungiftigen“ localen Anaestheticum. Denn ein Stoff mit denjenigen Eigenschaften, welche uns das Cocain und Eucain-B werthvoll machen, muss in Concentrationen angewendet, die die untere Grenze seiner Wirksamkeit weit übersteigen, ganz unabhängig von der benutzten Dosis nothwendig gefährlich werden können, weil dann gelegentlich kleine Mengen des Stoffs, in die Gewebe injicirt, relativ wenig verdünn, an die nervösen Centralorgane gelangen und sie lähmen können. Bei Verwendung von Lösungen, welche lähmende Körper in der unteren Grenze ihrer Wirksamkeit nahe stehenden geringen Concentrationen enthalten, fällt begreiflicher Weise diese Gefahr fort, unerwünschte und andere als rein locale Wirkungen kann man hier erst erwarten, wenn die auf den ganzen Körper vertheilte, toxisch wirkende Maximaldosis erreicht ist. In dem soeben Ausgeführten liegt offenbar auch die Erklärung der sogenannten Cocain-Idiosynkrasie, deren Existenz durch nichts bewiesen ist, wenigstens nicht in der Häufigkeit, wie

¹⁾ Virchow's Archiv. Bd. 149.

Tabelle VI. Cocainum muriaticum.

I. Concentration	II. Gefrierpunkt.	III. Lösungsmittel bei 35°	IV. Injections- schmerz	V. Sensibilität	VI. Dauer der Anästhesie	
10 pCt.	—	Wasser	gering	Anästhesie, die Quaddel- grenzen über- schreitend	1/2—1 Stunde	
6 pCt.	— 0,58°					
5,8 pCt.	— 0,565°					
4 pCt.	— 0,410°					
3,7 pCt.	— 0,38°					
3 pCt.	— 0,305°					
2 pCt.	— 0,23°					
1 pCt.	— 0,115°	—	keiner	Anästhesie, die Quaddel- grenzen wenig überschreit.	25 Minuten	
0,1 pCt.	— 0,02°	Wasser 0,6 pCt. Na Cl		Anästhesie, auf d. Quaddel beschränkt	} ca. 15 Min.	
0,04 pCt.	—	Wasser 0,2 pCt. Na Cl 0,6 pCt. Na Cl		Anästhesie		15 Minuten 8 Minuten 8 Minuten
0,02 pCt.	—	Wasser 0,2 pCt. Na Cl 0,6 pCt. Na Cl		gering gering keiner	Anästhesie	15 Minuten 6 Minuten 6 Minuten
0,01 pCt.	—	Wasser 0,2 pCt. Na Cl 0,6 pCt. Na Cl		stark stark keiner	Anästhesie Anästhesie Analgesie	15 Minuten 6 Minuten kurz
0,005 pCt.	—	Wasser 0,2 pCt. Na Cl 0,6 pCt. Na Cl		sehr heftig stark keiner	Anästhesie Analgesie Geringe Her- absetzung der Sensibilität	15 Minuten 6 Minuten sehr kurz
0,0025 pCt.	—	Wasser 0,2 pCt. Na Cl 0,6 pCt. Na Cl		sehr heftig stark keiner	Anästhesie Analgesie Keine Verän- derung.	15 Minuten 6 Minuten —

weilen dauernde Gewebsschädigungen erkennen lassen. Die reinen Cocainwirkungen zeigen uns auf Körpertemperatur erwärmte Lösungen, welche durch Zusatz von 0,6 pCt. bis 0,8 pCt. Kochsalz osmotisch indifferent gemacht wurden. Solche Lösungen verur-

sachen keinen Reiz, sie werden rasch resorbirt, ohne eine Gewebsveränderung, oder einen Nachschmerz zu hinterlassen.

Die untere Grenze der erkennbaren localen Wirksamkeit des Cocainum muriaticum liegt ganz erstaunlich tief, kein anderer der bisher erwähnten Stoffe kann in dieser Beziehung mit dem Cocain verglichen werden. Ein Zusatz von 0,005 pCt. (1 : 20,000) zu einer indifferenten Flüssigkeit ruft innerhalb der Quaddel noch eine mehrere Minuten anhaltende Herabsetzung der Sensibilität hervor, welche sehr deutlich erkennbar wird, wenn zum Vergleich neben die Cocainquaddel eine solche mit reiner 0,6 proc. Kochsalzlösung gesetzt wird. War die quellende Wirkung des Wassers zum Theil ausgeschaltet durch Zusatz von 0,2 pCt. Kochsalz, so zeigt sich Folgendes. 0,2 pCt. Kochsalz allein macht starken Quellungsschmerz und eine kurzdauernde Analgesie der Quaddel. Auch dieser Quellungsschmerz wird noch durch 0,04 pCt. Cocainzusatz verdeckt. Stärkere Gewebsschädigungen finden nicht statt, wengleich die Quaddeln in Folge der Quellung stundenlang bestehen bleiben. Die erste Cocainwirkung beobachten wir bei Zusatz von 0,01 Cocain zu einer 0,2 proc. Kochsalzlösung, aus der Analgesie wird eine wenige Minuten anhaltende Anästhesie, von 0,02 pCt. aufwärts ist eine Differenz gegenüber der reinen Cocainwirkung ohne Quellung nicht mehr vorhanden, die geringe quellende Potenz des Lösungsmittels ist irrelevant. Eine Summation der Quellung und Cocainwirkung kann einzig und allein bei einem Cocaingehalt der Lösung von 0,01 pCt. beobachtet werden. Cocain und 0,2 pCt. Kochsalz veranlassen jedes allein eine kurzdauernde Analgesie, beide zusammen eine kurzdauernde Anästhesie. Die Injection dieser Lösung ist aber von starkem Quellungsschmerz begleitet.

Mit der Eigenschaft des Cocains, noch in so enormer Verdünnung die sensiblen Nerven zu lähmen, hängt eng zusammen die Eigenschaft stärker concentrirter Lösungen, von etwa 1 pCt. aufwärts, über das direct infiltrirte Gebiet hinaus eine Anästhesie oder Analgesie zu erzeugen. Eine 1 proc. Lösung enthält das Cocain in einer Menge, 200mal grösser als diejenige, welche bei directem Contact die sensiblen Nerven noch lähmt. Daher diffundiren aus einer 1 proc. Lösung genügende Mengen Cocain in die Nachbarschaft des infiltrirten Gebietes, um auch da zu lähmen. Eine Lösung, 200mal

stärker als die niedrigste noch wirksame Concentration, lässt sich mit den bisher untersuchten Stoffen entweder gar nicht herstellen, oder sie reizt und schädigt so stark, dass sie nicht in die Gewebe injicirt werden kann. Bei Verwendung 10 proc. Cocainlösung, 2000mal stärker als die niedrigste wirksame Concentration, überschreitet die Anästhesie die Quaddel um das Vielfache ihres Durchmessers und im Umkreis um die anästhetische Zone beobachtet man einen schon von Wölfler beschriebenen hemianästhetischen Ring, in welchem wohl Analgesie, aber nicht Anästhesie der Cutis vorhanden ist. Sicherlich hat diese Erscheinung nichts mit der regionären Anästhesie zu schaffen, sondern ist eine einfache Folge der Diffusion, vergleichbar mit der Wirkung starker auf Schleimhäute applicirter Cocainlösungen. Daher nimmt die secundäre hemianästhetische Zone mit der Concentration an Umfang rasch ab, ist bei Verwendung 1 proc. Cocainlösungen nur noch klein. Von ungefähr 0,5 pCt. abwärts ist die Anästhesie auf die Quaddeln beschränkt. Wird die Blutzufuhr abgeschnitten, lässt man dadurch dem Cocain Zeit, in die Umgebung zu diffundiren, ehe es resorbirt wird, so können mit Hülfe einer kleinen Menge stärkerer Cocainlösungen umfangreiche Gewebsbezirke anästhetisch gemacht werden. Specifisch reizende Eigenschaften bietet das Cocain in niedrigeren Concentrationen nicht, erst Lösungen von 3 pCt. aufwärts bewirken einen sehr kurzen, specifischen Reiz, welcher unmittelbar nach der Injection verschwindet.

Die Dauer der Cocainanästhesie steigt mit der Concentration, beträgt bei 0,02 pCt. 6 Minuten, bei 0,1 pCt. 15 Minuten, bei 1 pCt. 25 Minuten, bei 10 pCt. bis zu $\frac{3}{4}$ Stunden und länger. Ich brauche wohl kaum zu erwähnen, dass diese Zeitangaben nicht absolute, sondern nur relative Werthe darstellen.

Mit Rücksicht auf practische Zwecke möge erwähnt werden, dass Cocainlösungen ein Abkochen nur in sehr engen Grenzen vertragen, weil sich bei Siedehitze das Cocain unter Bildung von Ecgonin zersetzt. Eine solche abgekochte Lösung erzeugt zwar im Bereich der infiltrirten Gewebspartie Anästhesie, um so mehr, je weniger die Quellung ausgeschaltet war, aber das Ecgonin ist durchaus kein Anästheticum, es vermag den Quellungsschmerz nicht zu compensiren. Ein einmaliges rasches Aufkochen vertragen Cocainlösungen. Hierüber geben folgende Versuche Aufschluss, welche mit einer 0,04 proc., den Quellungreiz noch eben compensirenden wässrigen Cocainlösung angestellt wurden. Wird die Lösung frisch bereitet injicirt, so wird kein Quellungs-

schmerz empfunden, wird eine kleine Menge im Reagensglas bis zum Kochen erwärmt, so ergibt sich dasselbe. Wird dieselbe Lösung $\frac{1}{4}$ Stunde gekocht, so erregt sie dann starken Injectionsschmerz, der beim wiederholten Kochen immer heftiger wird. Es darf also die Sterilisation von Cocainlösungen durch Hitze nur mit grosser Vorsicht vorgenommen werden, am Besten ist sie zu vermeiden.

Es ist weiter von Interesse, mit dem Cocain einmal ein neuerdings viel empfohlenes Mittel, das Anesin oder Aneson, eine wässrige Lösung des Acetonchloroforms, zu vergleichen. Dasselbe kommt als eine wässrige Flüssigkeit mit einem Gefrierpunkt von $-0,18^{\circ}$ in den Handel, erfordert also zum Ausgleich der Quellung einen Kochsalzzusatz von 0,6 pCt. Die Injection ist stets mit einem spezifischen Reiz vorhanden, während ein Quellungsschmerz nicht fühlbar ist. Die entstandene Quaddel wird für mehrere Minuten anästhetisch und hinterlässt auch nach Kochsalzzusatz zur Lösung schmerzhaft und geröthete Infiltrate. Zur Hälfte verdünnt, macht die Lösung ohne Kochsalzzusatz bereits heftigen Quellungsschmerz, verdünnt man sie mit 3 Theilen Wasser und macht sie durch Kochsalzzusatz osmotisch indifferent, so zeigt sich, dass man bereits die untere Grenze der Wirksamkeit des Mittels erreicht hat. Das käufliche Aneson enthält also das Acetonchloroform in einer Concentration etwa 4 mal stärker als die niedrigste noch wirksame Concentration. Die untere Grenze der Cocainwirkung fanden wir bei 0,005 pCt., das käufliche Aneson entspricht also in seiner localanästhetischen Potenz einer etwa 4 mal stärkeren, d. h. 0,02—0,05 proc., und nicht, wie Vamossy¹⁾ glaubt, einer 2—2 $\frac{1}{2}$ proc. Cocainlösung. Dementsprechend ist auch das Aneson nicht im Stande, eine über die Grenze der Quaddel hinausgehende indirecte Infiltrationsanästhesie oder eine regionäre Anästhesie hervorzurufen, oder bei Application auf Schleimhäute ausreichend zu wirken. Hierzu wären 100 mal stärkere Concentrationen des Acetonchloroforms nothwendig. Als besonderer Vorzug des Anesons wird dessen angebliche Ungiftigkeit hervorgehoben, die Reclame des Fabrikanten bezeichne das Aneson als „einzig ungiftiges locales Anestheticum“. Will man es nun in dieser Beziehung mit dem Cocain vergleichen, so muss man es natürlich vergleichen mit einer 0,05 proc. Cocainlösung, welche die gleiche localanästhetische Potenz besitzt, aber ohne zu reizen und die Gewebe zu schädigen. Werden 100 ccm Aneson (Kostenpunkt im Engrospreis 3 Mk. 50 Pf.) einem Kaninchen von 2700 g Gewicht subcutan injicirt, so verfällt dasselbe für volle 24 Stunden in einen tiefen, todtähnlichen Schlaf, Puls und Respiration sind stundenlang kaum noch erkennbar, dann erholt sich das Thier allmähig. 100 ccm einer 0,05 proc. Cocainlösung (Kostenpunkt wenige Pfennige) einem gleich grossen Thiere injicirt, bewirken niemals Allgemeinerscheinungen. Aus allen den genannten Gründen halte ich das Aneson für völlig obsolet.

Die Autoren, welche das Aneson angewendet haben, sind sich offenbar nicht bewusst, dass sie das nur in Form der Schleich'schen Infiltrationsanästhesie thun können, da ja nur das direct mit dem Mittel infiltrirte Gebiet

¹⁾ Deutsche med. Wochenschrift. 1897. No. 36.

stämme in absehbarer Zeit nur dann unempfindlich machen, wenn sie in die Nervenscheide injicirt werden, wenn also der Nerv direkt infiltrirt wird. Ich zweifle aber nicht daran, dass die Möglichkeit, grosse Amputationen unter Infiltrationsanästhesie eventuell unter Zuhilfenahme einer ganz kurzen Narkose ausführen zu können, einem Menschen das Leben erhalten kann, der eine längere Narkose nicht mehr verträgt.

Das psychische Verhalten der Kranken macht, besonders bei Kindern, oft jegliche Art einer localen Anästhesie unausführbar, um so mehr, als die gelegentliche Auslösung einer geringen Schmerzempfindung bei ausgedehnteren Operationen nicht immer zu vermeiden ist, auch bei vollendeter technischer Uebung des Operateurs. In anderen Fällen ist selbst bei technischer Ausführbarkeit der localen Anästhesie aus psychischen Gründen die Narkose wünschenswerth. Wo Muskeler schlaffung nothwendig ist, ist die Infiltrationsanästhesie unbrauchbar.

Das mit der Infiltration verbundene Oedem der Gewebe ist keineswegs oft, aber doch bei manchen Operationen eine unangenehme Beigabe. Es erschwert zweifellos die Orientirung bei technisch complicirten Operationen, es erschwert die Unterscheidung gesunder von kranken Geweben und hindert vor allem die durch nichts zu ersetzende palpatorische Untersuchung der Umgebung des Operationsterrains nach Ausführung des Hautschnitts. Deshalb ist die Infiltrationsanästhesie für die Exstirpation von malignen Geschwülsten, falls sie nicht klein und leicht zugänglich, ohne jede Schwierigkeit und sicher radikal zu entfernen sind, durchaus zu verwerfen. Ich erinnere nur an die Ausräumung der Achselhöhle wegen carcinomatöser Drüsenerkrankung. Sie ist ja von Schleich und Anderen ausgeführt worden und ich bezweifle nicht, dass sie technisch möglich ist, wengleich sie nicht darin bestehen darf, die Drüsen einzeln aus dem Fettgewebe der Achselhöhle zu holen, wie das Schleich¹⁾ in seinem Buch beschreibt. Aber auf die technische Ausführbarkeit der Infiltrationsanästhesie und die etwas grössere Gefahr der Narkose kommt es hier gar nicht an, sondern lediglich auf die Sicherheit, welche eine Operationsmethode bezüglich der Radikalheilung gewährt. Hier ist jedes Verfahren, welches die

¹⁾ l. c. S. 232.

Orientirung und die rücksichtsloseste Entfernung des der Erkrankung verdächtigen Gewebes erschwert, und das thut die Infiltrationsanästhesie, zu vermeiden.

Auch die Exstirpation von Lymphdrüsengeschwülsten anderer Art erfordert die allgemeine Narkose, wenn sie nicht ganz umschrieben und leicht zugänglich sind, weil bei mehr diffuser Erkrankung, theils wegen der Aufschwemmung der Gewebe, theils in Folge der von Schleich wiederholt betonten Nothwendigkeit eines vorsichtigen „tastenden“ Operirens sehr leicht Drüsen übersehen und zurückgelassen werden. Diese Nothwendigkeit dürfte überhaupt ein Grund sein, die locale Anästhesie bei Operationen, welche ein rasches und rücksichtsloses Vorgehen erfordern, welche bei technischen Schwierigkeiten auch die Möglichkeit unerwarteter Ereignisse nicht ausschliessen, zu vermeiden, falls nicht die Narkose direkt contraindicirt erscheint. Mangelhaft ernährte Gewebe zu infiltriren ist bedenklich: ich beobachtete an einem gestielten Stirnlappen, den ich zur Deckung eines Defekts am inneren Augwinkel abgelöst hatte, Gangrän, welche ich nur auf die Infiltration beziehen kann. Ich benutzte aber damals noch nicht osmotisch indifferente Lösungen und kannte nicht die schädigenden Wirkungen der Quellung, es ist daher möglich und wahrscheinlich, dass man bei Verwendung osmotisch indifferenter Lösungen in dieser Beziehung weniger vorsichtig zu sein braucht.

Eine andere, nicht unwichtige Beobachtung finde ich in den bisherigen Publicationen über Infiltrationsanästhesie nicht genügend hervorgehoben¹⁾ Es hat nämlich Reclus²⁾ mit Recht darauf aufmerksam gemacht, dass die Cocainanästhesie sehr schnell verschwindet unter dem Einfluss der Glühhitze, welche das Cocain zerstört. Dasselbe geschieht auch bei der Eucainanästhesie. Deshalb lassen sich z. B. Hämorrhoidaloperationen mit dem Thermokauter, wie ich wiederholt beobachtete, nach anfänglicher völliger Unempfindlichkeit bei der Dehnung des Afters schlecht zu Ende führen, während die meist längere Zeit beanspruchenden Excisionen von Hämorrhoidalknoten sich wie alle anderen uncomplicirten

¹⁾ Nur Korsch (Militärärztl. Zeitschrift 1896) sagt, dass die Anwendung des Thermocauters bei Hämorrhoidaloperationen nicht angängig sei, und Dippe (Deutsche med. Wochenschr. 1896) erwähnt, dass sich das Ausbrennen einer Mastdarmfistel nicht habe schmerzlos machen lassen.

²⁾ La cocaine en chirurgie. Paris 1895.

Operationen am After, vortrefflich unter Infiltrationsanästhesie machen lassen und dabei die Anästhesie weit länger anhält, als man ihrer bedarf.

Ganz ungeeignet für die Infiltrationsanästhesie sind ferner diffuse entzündliche Processe, nicht bloss deshalb, weil man ihre Ausdehnung nicht im Voraus bestimmen kann, sondern auch, weil man Gefahr läuft, bei der Infiltration gesunde Gewebe zu inficiren.

Um aber scharf begrenzte acute und chronische Eiterungen zu eröffnen, ist die Schleich'sche Infiltrationsanästhesie mit osmotisch indifferenten, erwärmten Cocain- oder Eucain B-Lösungen eine sehr vorzügliche Methode. Bei Verwendung der von Schleich selbst angegebenen Lösungen ist hier die Infiltration oft schmerzhaft und wenn durch Abkochen derselben, wie es von verschiedenen Seiten empfohlen wird, gar noch ein Theil des Cocain zerstört wird, kann man bei Operationen in entzündeten Geweben unmöglich befriedigende Resultate erwarten.

Endlich ist die zuerst von Oberst und Pernice¹⁾ schon vor langer Zeit in der Volkmann'schen Klinik praktisch erprobte regionäre Anästhesie, d. h. also die Leitungsunterbrechung von Nervenstämmen, — an den Fingern und Zehen, wo sie durch $\frac{1}{2}$ —1 proc. Cocainlösungen oder 1 proc. Eucain-B-Lösungen leicht und einfach hervorgerufen werden kann,²⁾ der Infiltrationsanästhesie weit überlegen, und ist hier überhaupt eine praktisch wichtige und ideale Methode. Ob und wie weit sie an anderen Körperstellen mit der Infiltrationsanästhesie concurriren kann, will ich noch dahingestellt sein lassen. Gelegentlich wird man sich der von Hackenbruch³⁾ empfohlenen Methode, das Operationsterrain durch Umspritzen mit $\frac{1}{2}$ —1 proc. Cocainlösungen aus der sensiblen Sphäre auszuschalten, mit Vortheil bedienen können. Ein ähnliches Verfahren hat auch Schmitt⁴⁾ angewendet. Um die theoretischen Grundlagen der unter ganz anderen Bedingungen wie die Infiltrationsanästhesie zu Stande kommenden regionären Anästhesie festzustellen und ihr eine sichere wissenschaftliche Basis zu geben, sind ganz andere Untersuchungsmethoden

¹⁾ Deutsche med. Wochenschrift. 1890, No. 14.

²⁾ cf. Braun, Centralbl. für Chirurgie. 1897, No. 17.

³⁾ Oertliche Schmerzlosigkeit bei Operationen, Wiesbaden 1897, und die Verhandlungen dieses Congresses.

⁴⁾ Münchener med. Wochenschrift. 1896, No. 24.

nothwendig; nichts von dem, was wir für die Infiltrationsanästhesie fanden, lässt sich ohne Weiteres auf die regionäre Anästhesie übertragen. Selbstverständlich sollen auch hier quellende Flüssigkeiten nicht verwendet werden. $\frac{1}{2}$ —1 proc. Cocain- oder Eucainlösungen erfordern daher einen Kochsalzzusatz von mindestens 0,6 pCt. Unsere diesbezüglichen experimentellen Untersuchungen sind noch nicht abgeschlossen, ich will daher nicht weiter darauf eingehen.

Ich erwähnte im Eingang dieser Arbeit, dass ich die Schleichsche Cocainanästhesie unmöglich in einen principiellen Gegensatz zu bringen vermag mit derjenigen Form der älteren Cocainanästhesie, deren Technik von Reclus¹⁾ in meisterhafter Weise ausgebildet wurde. Bei letzterer werden die Gewebe, welche durchtrennt werden sollen, systematisch, Schicht für Schicht, durchtränkt mit geringen Mengen stärkerer, bei der Schleich'schen Anästhesie mit grossen Mengen sehr verdünnter Cocainlösungen: also eine Infiltrationsanästhesie hier wie dort. Reclus' Technik ist daher durchaus nicht grundverschieden von derjenigen Schleich's, sie ist ihr vielmehr im Princip und in der Praxis überaus ähnlich.

Vor der Reclus'schen hat aber die Schleich'sche Infiltrationsanästhesie den Vorzug absoluter Ungefährlichkeit, auch in der Hand des weniger Geübten, und an elenden, geschwächten Personen.

Wenn daher auch in manchen Fällen, bei weniger ausgedehnten Operationen, die indirekte Infiltrationsanästhesie mittelst geringer Mengen stärkerer Cocain- oder Eucain-B-Lösungen offenkundige Vortheile besitzt vor der prallen Anfüllung der Gewebe mit grossen Mengen sehr verdünnter Lösungen, welche ja garnicht immer möglich ist, so kann ich doch nicht einsehen, warum für gewöhnlich concentrirte Lösungen eines Anæstheticums gebraucht werden sollen, wo mit verdünnten vortreffliche Resultate erzielt werden. Jedenfalls wird es gut sein bei Verwendung $\frac{1}{2}$ —1 proc. Cocain- oder Eucain-B-Lösungen, — stärkere Concentrationen sollten von Gewebsinjectionen überhaupt ausgeschlossen sein — Wölfler's Maximaldosis für das Cocain (0,05) inne zu halten, welche für das Eucain B mindestens um das Doppelte erhöht werden kann. In sehr verdünnten Lösungen aber (1:1000) dürften von 0,1 g Cocain oder von 0,3 g Eucain-B keine schädlichen Wirkungen zu erwarten sein.

¹⁾ La cocaine en chirurgie. Paris 1895.

In der Ausdehnung, wie Reclus seine Methode anwendet, vermag ich sie nicht für ganz ungefährlich zu halten, auch bei Beobachtung aller von ihm vorgeschriebenen Vorsichtsmassregeln. Das werden, abgesehen von allen Einzelheiten, in der Hauptsache diejenigen Grundsätze sein, welche bei der Auswahl der für die Schleich'sche Infiltrationsanästhesie geeigneten Fälle in Betracht gezogen werden müssen. Sie wird mit Recht stets mit dem Namen ihres Erfinders verbunden bleiben, wenn auch die Vorstellungen, die derselbe über ihr Zustandekommen und ihre theoretischen Grundlagen geäussert hat, einer umfangreichen Correctur bedürfen, und wenn auch die Zusammensetzung der Infiltrationsflüssigkeiten zweckmässig geändert wird. Schleich's Infiltrationsanästhesie ist trotz aller Einschränkungen bis jetzt diejenige Form der Lokalanästhesie, welcher, bei absoluter Ungefährlichkeit, das weiteste Feld offen steht; sie ist deshalb werth, Gemeingut aller Aerzte zu werden. Uebrigens stehen wir nicht am Ende, sondern am Anfang einer systematischen Ausbildung der localanästhetischen Methoden.

XVII.

Erfahrungen über lokale Anästhesie in der Breslauer chirurgischen Klinik.¹⁾

Von

Dr. Georg Gottstein,

Volonärarzt der Klinik.

Seitdem durch Morton und Jackson im Jahre 1846 der Aether und ein Jahr später durch Simpson das Chloroform als Anästheticum eingeführt war, wurden diese Mittel jahrzehntlang fast ausschliesslich in der Chirurgie zur Schmerzbetäubung verwandt; erst den letzten Jahren ist es vorbehalten gewesen, neben die Allgemeinnarkose in ausgedehntem Maasse die locale zu setzen. Reclus²⁾ war der Erste, der die Bedeutung des Cocains für die die locale Anästhesie erkannte. Seine Methode hat sich aber nicht den erwarteten Eingang in die Chirurgie verschafft, weil auch sie gewisse Gefahren in sich birgt. Wenn auch die Zahl der Todesfälle, die nach Cocain-Intoxicationen im Anschluss an die Reclus'sche Methode beobachtet worden sind, keine sehr grosse ist³⁾ und in keinem Verhältniss steht zu den Todesfällen nach Chloroform, so waren sie doch hinreichend, das Vertrauen in die Methode zu erschüttern. Es war demnach begreiflich, dass man die Vortheile, die die Allgemeinnarkose hat, nicht zu Gunsten der auch nicht ungefährlichen Reclus'schen Methode aufgeben wollte.

Ausser Cocain wurden bekanntlich schon früher andere Localanästhetica verwandt. Ich erinnere an den Aether-Spray, an das

¹⁾ Abgekürzt vorgetragen am 1. Sitzungstage des XXVII. Congresses der Deutschen Gesellschaft für Chirurgie zu Berlin, 13. April 1898.

²⁾ La cocaine en chirurgie. Paris 1895.

³⁾ P. Hackenbruch, Oertliche Schmerzlosigkeit bei Operationen. Wiesbaden, 1887. S. 56—58.

Aethylchlorid. Sie verschafften sich zwar Eingang in der kleinen Chirurgie, aber wegen der Nachschmerzen, die sie verursachten, und der nur oberflächlichen Wirkung erlangten sie auch auf diesem kleinen Gebiete eine nur geringe practische Bedeutung.

Erst die Schleich'sche Infiltrations-Anästhesie¹⁾, die mit minimalsten Mengen von Cocain rechnet, und die es niemals, auch nicht bei den grössten Operationen, nothwendig macht, über die Maximaldosis des Cocains hinauszugehen, war geeignet, die Allgemeinnarkose aus ihrer Alleinherrschaft zu verdrängen. Wenn auch die hohen Erwartungen, die der Entdecker der Methode an sie knüpfte, sich in der Folgezeit nicht in ganzem Umfange bestätigten, so wusste sie sich doch in relativ kurzer Zeit ein so grosses Gebiet zu erobern, dass sie als eine der wichtigsten Neuerungen der allgemeinen Chirurgie angesehen werden darf.

Wenn die Schleich'sche Methode allein schon einen enormen Fortschritt bedeutete, so wurde das Feld für die Chloroformnarkose durch die Reclus'sche Methode in ihrer modificirten Form, nach dem Verfahren von Oberst, noch weiter eingeengt. Dass trotzdem die Chloroform- resp. Aethernarkose niemals gänzlich verdrängt wird, braucht kaum erst gesagt zu werden. Wir werden über die Abgrenzung der beiden Hauptverfahren: localer und Inhalations-Anästhesie noch später zu sprechen Gelegenheit haben.

Vor 1 1/2 Jahren hatte ich Gelegenheit, aus der Breslauer chirurgischen Klinik eine Statistik der unter Schleich'scher Infiltrations-Anästhesie operirten Fälle zu veröffentlichen²⁾. Die Zeit der Anwendung der Methode war in unserer Klinik damals noch eine so kurze, dass wir die Grenzen der Verwendbarkeit noch nicht völlig übersehen konnten. In den der Statistik beigegebenen Erläuterungen sagte ich, „dass die eigentliche Domaine der Infiltrations-Anästhesie die Poliklinik sei, in der diejenigen Operationen ausgeführt werden, die meistens auch der practische Arzt in seiner Sprechstunde machen kann.“ Es zeigte sich indessen schon nach kurzer Zeit, dass, während für die grossen klinischen Operationen die Schleich'sche Methode immer mehr an Bedeutung gewann, für den poliklinischen Gebrauch doch eine gewisse Einschränkung

¹⁾ Schleich, Schmerzlose Operationen. Berlin 1894.

²⁾ Berliner klin. Wochenschrift. 1896. No. 41.

nothwendig wurde, zumal ja inzwischen andere Methoden localer Anästhesie vorhanden waren, die viel grössere Vortheile boten.

Die Schleich'sche Methode lässt sich nämlich für entzündetes Gewebe schlecht verwenden, einerseits weil schon Nadelstiche in entzündetes Gewebe ausserordentlich schmerzhaft sind, andererseits auch eine gewisse Gefahr darin besteht, dass durch die Injection die Keime, die die Entzündung hervorgerufen haben, direct hinein in das gesunde Gewebe gepresst werden.

Einen ausserordentlich guten Ersatz für diese Fälle bietet die Oberst'sche Methode. Wenn man in der Blutleere die sensiblen Nervenstämmen, die zu einem Körpergliede führen, durch geringe Mengen von 1 pCt. Cocainlösung imbibirt, so wird das umschnürte Glied schmerzlos. Die Operationen im entzündeten Gewebe, die man unter der Oberst'schen Methode ausführen kann, sind besonders die Eingriffe an Finger und Zehen. Ein anderer Vortheil, den diese Methode vor der Schleich'schen Infiltrations-Anästhesie hat, besteht darin, dass, hat man erst einmal die sensiblen Stämme an ihren Wurzeln unempfindlich gemacht, man nicht mehr nach und nach die Lösung in die Tiefe zu injiciren braucht, wie bei der Schleich'schen Methode, sondern in die Tiefe vordringen kann, bis in den Knochen hinein, dass man selbst die Gelenke eröffnen kann, ohne eine Spur eines Schmerzes zu verursachen. Ein weiterer, nicht zu unterschätzender Vortheil der Oberst'schen Methode ist schliesslich der, dass die Differenzirung der Gewebe nicht wie bei der Schleich'schen Infiltration in Folge des künstlichen Oedems erschwert wird.

In den letzten beiden Monaten wurden in der Poliklinik mit der Methode von Oberst ca. 30 Spaltungen von Panaritien ausgeführt. Stets erwies sich die Methode als ausserordentlich wirksam. Niemals wurden auch nur die geringsten Schmerzen bei der Incision und selbst der Entfernung von Knochenstücken geäussert. Ich möchte hier noch einige Fälle aus der Klinik anführen. Bei einem jungen Manne wurde die Resection eines Metacarpus vorgenommen, ebenfalls absolut schmerzlos. Dieser Fall war für die Beurtheilung der Methode besonders interessant, weil einige Wochen vorher demselben Pat. unter Schleich'scher Anästhesie ein Metacarpus resecirt worden war. Dieser Patient konnte am Besten beurtheilen, welche Methode für seinen Fall die geeignetere war. Er meinte,

dass die Oberst'sche Methode ihm gar keine Schmerzen verursacht habe, während er bei der Schleich'schen Injection doch Schmerzen gefühlt hätte. Ferner wurde einem jungen Mediciner in der Klinik eine Zehe absolut schmerzlos exarticulirt. Am interessantesten ist aber ein dritter Fall, bei dem die Pirogoff'sche Amputation des Fusses unter Oberst'scher Localanästhesie fast gänzlich schmerzlos ausgeführt wurde. Die Operation dauerte fast eine Stunde. (Die Drüsen in der Leistengegend wurden unter Schleich'scher Anästhesie entfernt.)

So hat uns die Oberst'sche Methode einen Ersatz gegeben für einen grossen Theil der Fälle, wo die Schleich'sche Anästhesie nicht angebracht ist. Es darf hier nicht unerwähnt bleiben, dass es ein Verdienst von Braun-Leipzig¹⁾, Honigmann-Breslau²⁾ und Manz-Freiburg³⁾ war, auf die grossen Vortheile der von Oberst ausgebildeten Methode der Anästhesirung für Operationen an den Extremitäten hingewiesen zu haben. Wenigstens wurde erst seit diesen Veröffentlichungen diese Methode in geeigneten Fällen in unsrer Klinik und Poliklinik angewendet.

In Betreff der Technik der Oberst'schen Methode verweise ich auf die Arbeiten von Pernice⁴⁾ und der oben genannten Autoren. Ich möchte nur betonen, dass es von grosser Wichtigkeit, die Umschnürung des betreffenden Gliedes durch die Esmarch-Binde der Cocaininjection voranzuschicken und zwar bei Operationen an Fingern und Zehen ca. 10 Minuten, bei grösseren Operationen $\frac{1}{4}$ Stunde und länger vorher. Sonst kann man nicht auf einen vollen Erfolg rechnen.

An dieser Stelle möchte ich noch erwähnen, dass im Sommersemester 1897 in der Poliklinik durch Herrn Dr. Hoffmann Versuche mit der von Hakenbruch angegebenen Methode gemacht worden sind⁵⁾. Was ihre Technik anbetrifft, so ist uns von dem Erfinder selbst auf das Ausführlichste darüber berichtet worden, so dass es sich erübrigt, dieselbe zu besprechen. Es wurden bei uns im Ganzen 9 Patienten in dieser Weise operirt und zwar:

¹⁾ Centralblatt für Chirurgie, 1897, No. 17 (s. auch Krogius, Centralblatt für Chirurgie, 1894, S. 241, und Schlatter, Correspondenzblatt für Schweizer Aerzte, 1896, No. 10).

²⁾ Centralblatt für Chirurgie. 1897, No. 51.

³⁾ Centralblatt für Chirurgie. 1898. Seite 177 ff.

⁴⁾ Deutsche med. Wochenschrift. 1890, No. 14.

⁵⁾ P. Hakenbruch, Oertliche Schmerzlosigkeit bei Operationen. Wiesbaden 1897.

2 Fälle von Atheromen, eine Entfernung einer Nadel aus der Planta pedis, eine aus einem Finger, ferner eine Exstirpation mehrfacher Verrucae der Hände, ein Fall von Papillom des Nackens, drei Unterlippen-Carcinome mit anschliessender Exstirpation der Submaxillardrüsen. Die Methode hat sich als ganz brauchbar erwiesen, wurde aber nicht weiter geübt, weil die inzwischen versuchte Oberst'sche Methode uns grössere Vortheile zu bieten schien.

Wenn nun auch die Schleich'sche Methode von einem Theil ihres Wirkungskreises verdrängt worden ist, so hat sie doch nach anderer Richtung hin sich ein weiteres grösseres Feld erobert. Schon vor 1 $\frac{1}{2}$ Jahren konnten wir über einige grössere Operationen berichten, die unter Schleich'scher Anästhesie gemacht waren. Wir sprachen auch damals die Vermuthung aus, dass diese Methode in der grossen Chirurgie vielleicht in Zukunft ausgedehnter Anwendung verdiene, doch konnten wir noch nicht über practische Erfahrungen berichten. In den letzten 1 $\frac{1}{2}$ Jahren ist nun eine grosse Anzahl der eingreifendsten Operationen unter dieser Methode ausgeführt worden. Speciell wurde ein Theil der wegen Erkrankung des Intestinaltractus zur Operation kommenden Patienten in dieser Weise anästhesirt. Als der grösste Eingriff, unter localer Anästhesie ausgeführt, ist die Magenresection zu nennen. Von 10 Magencarcinomen wurden nicht weniger als 8 im letzten Jahr in dieser Weise resecirt. Die Dauer dieser Operationen schwankt zwischen 1 $\frac{3}{4}$ bis 5 $\frac{1}{4}$ Stunden¹⁾.

Die Patienten vertragen diese schweren Operationen, wenn sie unter localer Anästhesie ausgeführt werden, bedeutend leichter, als unter der Allgemeinnarkose. Es ist ja leicht erklärlich, dass die Allgemeinnarkose, die den ganzen Körper in einen Vergiftungszustand versetzt, gewisse schädliche Wirkungen haben muss, die ein sonst gesunder und widerstandsfähiger Organismus im Allgemeinen verhältnissmässig leicht überwinden wird, die der decrepide

¹⁾ Dass die eine der Resectionen 5 $\frac{1}{4}$ Std. in Anspruch nahm, erklärt sich daraus, dass eine sehr ausgedehnte Drüsenräumung vorgenommen werden musste, die allein über 1 $\frac{1}{2}$ Std. dauerte. In Folge des sehr kurzen Lig. gastrocolicum trat noch während der Operation Gangraen des Col. transvers. in ausgedehntem Maasse ein. Dieses musste deshalb resecirt werden. Ferner wurde noch die Gastroenterostomie mittelst Knopf ausgeführt und Enteroanastomose zwischen den beiden Dünndarmschlingen durch Naht hergestellt. Unter Chloroformnarkose hätte man dem Patienten eine derartige eingreifende Operation wohl nicht zumuthen können.

an Magencarcinom leidende Patient aber viel schlechter verträgt. Irgend welche Intoxications-Erscheinungen nach der Schleich'schen Methode haben wir in den letzten 1 $\frac{1}{2}$ Jahren nicht mehr beobachtet, abgesehen davon, dass es uns in einer Anzahl von Fällen aufgefallen ist, dass die Patienten 1—2 Tage nach der Operation über ein gewisses Mattigkeitsgefühl, ein Gefühl der allgemeinen Abgeschlagenheit, geklagt haben.

Ausser den Magenresectionen wurden in den letzten beiden Jahren noch ausgeführt: 4 Pyloroplastiken wegen Ulcus ventriculi, 17 Gastroenterostomien wegen Carc. oder Ulcus ventriculi, 9 Probelaparotomien, 2 Jejunostomien, 4 Darmresectionen, 50 Gastrostomien 20 Hernien, darunter 17 incarcerirte, 5 Ileusfälle, 5 Fälle von Anus praeternat., 1 Fall von Ascites, sowie eine grosse Zahl anderer Operationen. Von diesen nicht das Abdomen betreffenden Operationen sind besonders 6 Strumaresectionen hervorzuheben, eine Operation, die sich durch Schleich'sche Anaesthesie nicht schwieriger gestaltet. Ferner 30 Resectionen des Vas deferens bei Prostatahypertrophien, 15 Rippenresectionen bei Empyema pleurae, Caries costarum u. Bronchiectasie, 7 Fälle von Ligat. ven. saph. nach Trendelenburg, 2 Fälle von Exstirpation von Varicen, 2 Tracheotomien bei Pharynxtumoren, 2 Fälle von Lymph. colli tbc. et carc., eine Probeexcision bei zweifelhaftem Lymph. colli. Ein Carc. palpebr. inf. (Excision und Plastik) 1 Unterlippencarcinom mit Ausräumung der Submaxillardrüse, ein Carc. linguae, ferner Fälle von Radicaloperation der Hydrocele, Castrationen aus verschiedenen Indicationen, Exstirpation der Bursa präpatellar., Exstirpation verschiedener Geschwülste, (Sarcoma femoris, Sarc. reg. sacral., sehr grossem Fibroma pendul., Lipoma dorsi, Hygroma manus, 1 Aneurysma der Arteria temp.), ferner Entfernung von Fremdkörpern. Die Dauer dieser Operation schwankte zwischen 10 Minuten und 1 $\frac{1}{2}$ Std.

Aus dieser Aufzählung kann man ersehen, in welch' ausgedehnter Weise die Schleich'sche Methode Anwendung in der Breslauer Chirurgischen Klinik gefunden hat. Es hat sich dies auch sehr deutlich zu erkennen gegeben in der Abnahme der Operationen unter Chloroformnarkosen. Im Jahre 1895—96 betrug die Zahl der Chloroformnarkosen in der Klinik 815. Diese Zahl ist in den folgenden Jahren 1896—98 auf 547 (pro Jahr be-

rechnet) heruntergegangen, wozu noch pro Jahr 20 Aethernarkosen kommen, während die Zahl der Operationen selbst ungefähr gleich geblieben ist. Ein ähnliches Verhältniss zeigt sich in der Poliklinik, wo die Zahl der Narkosen von 280 auf 155 zurückgegangen ist. Unter localer Anästhesie wurden 1896—97 81 Fälle, 1897—98 151 Fälle operirt.

Wie jedoch schon oben angedeutet wurde, wäre es falsch, wenn man etwa glauben wollte, dass die locale Anaesthesia im Stande sei, die Allgemeinnarkose zu verdrängen. Der Arzt ist verpflichtet, auf die Individualität des Menschen Rücksicht zu nehmen, und es ist nicht Jedermanns Sache, sich den Bauch bei vollem Bewusstsein aufschneiden zu lassen. Wir müssen hierbei auf den psychischen Eindruck eine gewisse Rücksicht nehmen. Diese Fälle sind vor allem auszuschneiden. Ferner werden gewisse Operationen wohl stets nur unter allgemeiner Narkose ausgeführt werden können, weil die rein mechanischen Erschütterungen, die bei der Operation gesetzt werden, zu grosse sind. Ich meine speciell die Trepanationen, Oberkieferresectionen etc.

Erwähnt sei hier noch, dass die Infiltrationsmethode für Operationen an den Schleimhäuten nur mit sehr grosser Vorsicht zu gebrauchen ist. Dies zeigt ein Fall, wo Herr Geheimrath Mikulicz unter Schleich'scher Anästhesie ein kleines Zungencarcinom operirte und im Anschluss daran eine Glossitis und eine ausgedehnte Phlegmone des Mundbodens erlebte, die glücklicher Weise nach ausgiebigen Incisionen heilte. Ohne Zweifel sind in dem Falle durch die Einstiche in die Zungenschleimhaut virulente Bacterien in das Gewebe hineingepresst worden. In einigen Fällen wurde die Operation unter Schleich'scher Methode begonnen, aber mit Allgemeinnarkose, meistens nur einer Halbnarkose, fortgesetzt, weil die Schmerzbetäubung eine zu ungenügende war. Die Schmerzempfindung ist bei den verschiedenen Menschen offenbar sehr verschieden; der eine erträgt einen Schmerz ohne Zucken, während der andere sehr jammert. So erklären sich die grossen individuellen Verschiedenheiten, die wir beobachten konnten. — Was die Technik betrifft, so weise ich auf meine frühere Veröffentlichung hin. Das von Herrn Geheimrath Mikulicz geübte Verfahren der Injection von einer einzigen Einstichstelle aus hat sich auch fernerhin bewährt. Zum Schluss möchte ich noch auf einen Punkt eingehen, der

mir der ganz besonderen Erwähnung werth erscheint. Wir hofften, als wir die locale Anästhesie einführten, dass man die Späterkrankungen der Lungen, wie wir sie nach Chloroform, ganz besonders aber nach Aethernarkosen beobachten, würden vermeiden können. Es hat aber die klinische Beobachtung und die nachfolgende Zusammenstellung unserer Fälle diese Hoffnung, wenigstens für die Abdominaloperationen, nicht bestätigt.

Es war uns aufgefallen, dass wir auch nach localer Anästhesie eine recht grosse Zahl von Pneumonien und Bronchitiden in den ersten Tagen nach der Operation und auch in den späteren auftraten sahen. Die Zusammenstellung der Fälle hat uns gezeigt, dass diese Lungenerkrankungen nur bei Fällen beobachtet wurden, die am Abdomen operirt worden waren.

Im Ganzen wurden in der Klinik und Privatklinik des Herrn Geheimrath Mikulicz 234 Operationen an 212 Patienten unter localer Anästhesie ausgeführt. Von diesen 212 Patienten wurden 138 am Bauch operirt, 74 an anderen Körpertheilen. Unter diesen 74 wurde im Ganzen ein einziger Fall von Lungenerkrankung beobachtet: bei einem Mann mit Prostata-Hypertrophie und Cystitis purulenta, an der derselbe zu Grunde ging. In diesem Falle scheint es sich um eine metastatische Pneumonie gehandelt zu haben.¹⁾

Bei den 114 in der Klinik am Bauch operirten Patienten wurden 27mal Lungenerkrankungen beobachtet, das ist in 24 pCt.; hiervon muss jedoch ein bedeutender Theil ausgeschaltet werden, nämlich die Fälle von lymphatischer Pneumonie bei Peritonitis, sowie diejenigen, bei denen nach der Operation noch Erbrechen stattgefunden hat. In diesen Fällen scheint es berechtigt, eine Aspirations-Pneumonie durch Hineinfallen von Speisetheilchen in die Bronchien anzunehmen. Es müssen demnach abgezogen werden im Ganzen 4 Fälle von lymphatischer Pneumonie und 7 Fälle mit Erbrechen nach der Operation, wovon ich allerdings 3 Fälle besonders notiren möchte, bei denen nur am Tage der Operation gang geringfügiges Erbrechen aufgetreten war. Es sind dies zusammen 11 von 27 Fällen, also

¹⁾ Abgerechnet sind bei den Zusammenstellungen die am Hals operirten Fälle, wie Strumen, Pharynx- und Larynxtumoren, Lymphomata colli, weil bei diesen Fällen fast mit Regelmässigkeit Bronchitiden auftraten, die sich zum grössten Theile durch directe Läsion der beim Schluckakt beteiligten Gebilde erklären lassen.

9,8 pCt. von der Gesamtzahl der Operationen. Es bleiben dann noch immer 14,2 pCt. übrig.

Es ist freilich schwierig, nach dieser Richtung hin eine ganz verlässliche Statistik aufzustellen, weil wir keine Kriterien dafür haben, wann man berechtigt ist, eine Pneumonie als eine Folge der Narkose aufzufassen. Weder klinisch noch pathologisch-anatomisch können wir diese Pneumonien, die bisher ganz allgemein als Chloroform- oder Aether-Pneumonien bezeichnet worden sind, von anderen Bronchopneumonien unterscheiden. Von einigen Autoren ist betont worden, dass die Pneumonien, die innerhalb der ersten 3 Tage nach der Operation auftreten, wohl auf die Narkose bezogen werden müssen. Aus diesem Grunde allein wollen auch wir aus unsrer Statistik die Fälle ausschalten, wo noch nach länger als 3×24 Stunden Pneumonie aufgetreten ist. Es fällt dadurch im Ganzen 1 Fall fort. Es bleiben aber immer noch 15 Fälle, somit 13 pCt.

Ich stellte nun diese Zahl der Lungenerkrankungen nach Bauchoperationen, die unter localer Anästhesie ausgeführt worden waren, denen unter Chloroformnarkose gegenüber und wählte zum Vergleich das Jahr 1895/96, in dem die Schleich'sche Infiltration-Anästhesie noch nicht angewandt worden war.

Es wurden im Jahre 1895/96 unter Chloroformnarkose 119 Bauchoperationen vorgenommen, im Anschluss daran wurden 7 Lungenerkrankungen beobachtet, die mit Erbrechen nicht in Beziehung gebracht werden konnten. Das sind 5,8 pCt. In den Jahren 1896/97 und 1897/98 wurden zusammen 207 Bauchoperationen in Chloroformnarkose vorgenommen, wovon 6 nachträglich Lungenerscheinungen zeigten. (Wie oben, wurden die Fälle, bei denen nach der Operation noch Erbrechen stattgefunden hat, ausgeschaltet.) Hiervon traten jedoch 3 erst spät auf und in einem von diesen bestand auch schon vorher Bronchitis. Es bleiben dann nur 3 Fälle von Lungenerkrankungen übrig. Dies ergibt nur 1,8 pCt. Diese Abnahme von 5,8 pCt. des Jahres 1895/96 auf 1,8 pCt. bei Chloroformoperationen der beiden folgenden Jahre ist aber leicht erklärlich, denn es wurden ja gerade diejenigen Fälle unter Localanästhesie operirt, von denen von vornherein anzunehmen war, dass sie eine Narkose schlecht ertragen werden. Es sind also die 207 in den Jahren 1896—98 unter Chloroform operirten Patienten die relativ widerstandsfähigsten gewesen.

Stellen wir die Procentzahl bei Chloroformnarkosen 5,8 pCt. und 1,8 pCt. der Procentzahl der Lungenerkrankungen nach Localanästhesie 13 pCt. gegenüber, so ist die Zahl der Lungenerkrankungen bei localer Anästhesie eine so auffallend hohe, dass man sich nicht des Eindruckes erwehren kann, dass die Schleich'sche Anästhesie hier das Zustandekommen der Pneumonie fördert. Wir müssen aber immer wieder in Betracht ziehen, dass die Bauchoperationen, die unter Schleich'scher Anästhesie ausgeführt worden sind, die allerschwersten Fälle betreffen, und dass dadurch die Zahl der Lungenerkrankungen ungewöhnlich in die Höhe getrieben wird. In den letzten Jahren sind unter der Schleich'schen Anästhesie viele Patienten zur Operation gekommen, die früher überhaupt nicht operirt worden wären, weil man ihnen die allgemeine Narkose nicht zugetraut hätte. Deshalb wäre es falsch, wenn man, wie man von einer Narkosen-Pneumonie, ganz besonders Aether-Pneumonie, spricht, ohne Weiteres von einer Pneumonie infolge localer Anästhesie, also einer Cocain-Pneumonie sprechen wollte. Es müsste erst nachgewiesen werden, dass das Cocain eine eigenartige Wirkung auf die Lungen auszuüben im Stande ist. Das erscheint mir jedoch wegen der geringen Mengen Cocain, die wir gebrauchen, unwahrscheinlich. Jedenfalls wären in dieser Richtung noch Untersuchungen anzustellen. Wir haben bisher keinen positiven Anhaltspunkt dafür, dass der Organismus und speciell die Lungen durch das Cocain, selbst wenn wir die Maximaldosis erreichen, was ja manchmal geschieht, durch Tage in ungünstiger Weise beeinflusst werde. Aber nehmen wir dies selbst an, so wird damit noch nicht erklärt, warum grade bei den Bauchoperationen eine so grosse Anzahl von Pneumonien als Nachwirkung beobachtet wird.

Nur Eins ist fast allen diesen Patienten gemeinsam; es sind alles ältere Leute, die an und für sich schon zu Erkrankungen des Respirationstraktus neigen, ganz besonders aber bei dem decrepiden Zustand, in dem sich dieselben infolge ihres Leidens, meistens maligner Natur, befinden.

Sie alle haben Wunden an der Bauchwand, die beim Husten, wobei die Bauchmuskulatur angespannt wird, gezerrt werden. Infolge dessen empfinden sie heftige Schmerzen. Um diese Schmerzen zu vermeiden, unterdrücken sie so viel als möglich den Hustenreiz.

Die Folge davon ist, dass die Schleimpartikelchen aus dem Mund und der Trachea, die in die Bronchien und Bronchiolen hinabfließen, nicht expectorirt werden und leicht eine Infection verursachen können.

Herr Geheimrath Mikulicz hebt seit Langem in seinen klinischen Vorlesungen auf das Nachdrücklichste hervor, dass bei jedem älteren Menschen zumal mit bestehender Bronchitis, aber auch bei jüngeren heruntergekommenen Personen jede Art von Bauchschnitt und sei es die kleinste Probeincision trotz Asepsik kein ganz ungefährlicher Eingriff sei, wie vielfach behauptet wird. Die Gefahr liegt lediglich in der Möglichkeit des Auftretens einer Pneumonie. Die Ursache der Pneumonien ist im Wesentlichen die vorher auseinandergesetzte: Jeder Hustenstoss, selbst jede tiefe Inspiration ist infolge der Bauchdeckenwunde in den ersten Tagen schmerzhaft; infolge dessen beschränkt sich der Patient auf ganz oberflächliches Athmen, und damit ist die Aspirationspneumonie eingeleitet¹⁾. Aus denselben Gründen hält Herr Geheimrath Mikulicz z. B. bei älteren Leuten die Radicaloperation einer Hernie, solange keine Incarcerationserklärungen vorliegen, im allgemeinen für kontraindicirt.

Ob nun diese Retention von Secret in den Bronchiolen allein schon genügt, um die schweren Lungenerkrankungen hervorzurufen, oder ob noch andere Ursachen prädisponirend mitwirken, um die Bakterien in Wirksamkeit treten zu lassen, will ich dahingestellt sein lassen. Nur möchte ich hier an die Untersuchungen von Gussenbauer-Pietrzikowski²⁾ erinnern, die die Behauptung aufstellen, dass die im Anschluss an incarcerirte Hernien auftretenden Lungenentzündungen embolischer Natur sind. Gussenbauer nimmt auf Grund seiner klinischen und pathologisch-anatomischen Beobachtungen an³⁾, „dass in einem incarcerirten Darmstück, das durch längere Zeit eingeklemmt war, das Blut in den kleinen Capillaren und Venen stagnire und sich deshalb capilläre Thromben bilden. Wenn nun nach Reposition einer solchen Darm-

¹⁾ Aus diesem Grunde wird bei uns nach jeder Laparotomie zur Erleichterung der Expectoration Morphium verabreicht.

²⁾ Pietrzikowski, Beziehungen der Lungenentzündung zum eingeklemmten Bruch. Verhandlungen der Deutschen Gesellschaft für Chirurgie zu Berlin. XVIII. Congress.

³⁾ c. I. Verhandlungen. II, S. 218.

schlinge, die sich ja bei den Operationen sehr häufig blauroth erweist, die arterielle Circulation nach Hebung des Hindernisses sich wieder in vollen Gang setzt, so müssten derlei gedachte capilläre Thromben wieder in die Circulation gelangen und zu Embolien Veranlassung geben können. Solange diese Thromben von der Darmwand aus nicht inficirt seien, könnten sie wohl Embolien erzeugen, sie würden aber relativ bedeutungslos sein, weil sie nur zu vorübergehenden kleinen Infarcten führen könnten. Wenn hingegen derlei Thromben von der Darmwand aus inficirt sind, und dies dürfte bei einer länger bestehenden Incarceration wohl als wahrscheinlich angenommen werden können, so müssten die daraus resultirenden embolischen Herde nothwendigerweise zur Entzündung des Lungenparenchyms führen.“

Wie nun Pietrzikowski richtig sagt, ist es nur schwierig zu entscheiden, auf welchem Wege diese Emboli in die Lunge gelangen¹⁾.

„Sollten diese Thromben das Capillarsystem der Leber passiren können, dann in die untere Hohlvene und das rechte Herz gelangend, erst in der Lunge, als einem Organ mit Eндarterien zu Embolien Veranlassung geben? Oder giebt es direkte Communicationen zwischen den Mesenterialgefässen und den unteren Hohlvenen, so dass der Leberkreislauf umgangen werden kann? Für sehr kleine Thromben wird wohl die erstere Möglichkeit nicht ganz von der Hand zu weisen sein, in Bezug auf die zweite Frage will ich hier nur kurz erwähnen, dass nach den in den meisten Lehrbüchern der Anatomie verzeichneten Angaben, nach den Untersuchungen von Stahl und Walter, Retzius, Hyrtl, Sappey und Anderen Anastomosen zwischen dem Pfortadersystem und den unteren Hohlvenen auf verschiedenen Gefässbahnen, wenigstens für den Menschen, ausser Frage stehen.“

Es erscheint mir nicht ausgeschlossen, dass das, was Gussenbauer und Pietrzikowski für incarcerirte Hernien als Ursache der Lungenerkrankungen annimmt, für alle Bauchoperationen Geltung haben könnte. Es ist nicht nothwendig, dass die Thromben inficirt sein müssen, es genügt schon, dass in den Lungen durch die Emboli Circulationsstörungen gesetzt werden; ist erst eine

¹⁾ c. I. Verhandlungen, II, S. 230.

Schädigung des Lungenparenchyms erfolgt, so tritt das aus der Mundhöhle herabgeflossene Secret mit seinen zahllosen virulenten Bakterien in Wirksamkeit und ruft eine Entzündung des Gewebes hervor. Bei fast allen Bauchoperationen wird nun oft eine sehr grosse Zahl von Gefässen unterbunden; an all den Ligaturstellen bilden sich bald grössere, bald kleinere Thromben, die sich bei der geringsten Erschütterung, bei einem einzigen Hustenstoss loslösen und in den Kreislauf gelangen können. Hierzu tritt die Unmöglichkeit, den in den Bronchien sitzenden Schleim fortschaffen zu können, und so sind alle Bedingungen gegeben, um eine Lungenentzündung entstehen zu lassen.

Ich halte mich noch nicht für berechtigt, dieses letztere Moment mit Sicherheit auch als eine der Ursachen der Pneumonien nach Bauchoperationen hinzustellen, ich wollte nur die Aufmerksamkeit auf diesen Punkt lenken. Erst genaue Beobachtungen klinischer und experimenteller Natur können darüber Aufschluss geben; so lange müssen wir annehmen, dass es sich um Retentions-Aspirationspneumonie im Sinne Czerny's¹⁾ handelt.

Es seien mir an dieser Stelle noch einige Bemerkungen gestattet, zu denen mir zwei Fälle Anlass gaben. Sie beziehen sich auf das Auftreten von Bronchitiden nach Gastrostomien in solchen Fällen, wo vorher noch keine Bronchitis vorhanden war; das ist eine recht auffallende Thatsache, denn so lange die Patienten Speisen per os zu sich genommen haben, haben sie keine Bronchitis acquirirt; nachdem aber auf diesem Wege jegliche Speisozufuhr aufgehört hat und jegliche Nahrung nur durch den Gastrostomic-Schlauch zugeführt wird, treten Lungenerkrankungen auf. Hier kann man nicht daran denken, dass etwa Speisetheilchen die Erkrankung hervorgerufen haben.

Sehr auffallend ist auch folgender Fall. Ein Patient Herr G., Gastroenterostomie 1896/97, erbricht jeden Tag vor der Operation. Es können bei ihm nicht die geringsten Veränderungen an den Lungen nachgewiesen werden. Am 7. Tage nach der Operation acquirirt er eine Bronchopneumonie. — Es ist recht merkwürdig, dass eine so grosse Anzahl von Patienten, speciell Magenpatienten, oft täglich ein- oder mehrmals erbricht und sich doch keine

¹⁾ Gurlt, Narkotisirungsstatistik. v. Langenbeck's Archiv. Bd. 55.

Lungenerkrankungen daran anschliessen, und dass andererseits so viele Patienten, die täglich erbrochen haben, nach der Operation auch noch weiter brechen, und doch nicht an den Lungen erkranken, trotzdem sie sehr decrepide sind. Diesen Lungenerkrankungen liegen Ursachen zu Grunde, die noch nicht völlig klar gestellt sind.

Es hat mir gänzlich fern gelegen, durch die Mittheilung dieser Beobachtung etwa vor dem Gebrauch der localen Anästhesie zu warnen, weil auch nach ihr Pneumonien beobachtet werden. Der erste Theil meiner Ausführungen hat ja zur Genüge gezeigt, wie warm von unserer Seite aus die Methode empfohlen werden kann. Nur das eine habe ich zeigen wollen: Wir werden niemals einen Theil der nach Operationen am Bauch auftretenden Lungenerkrankungen vermeiden können, seien die Operationen in Aethernarkose, seien sie in Chloroformnarkose, seien sie unter localer Anästhesie ausgeführt.

Tabelle I.

Bauchoperationen unter Chloroformnarkose. Klinik.

	1895/96	1896/97	1897/98
1. Gastrostomie	11	1	0
2a. Hernien	7	13	22
2b. Hern. incarcerated	30	8	11
3. Pylorusresection	5	1	2
4. Pyloroplastik	3	10	2
5. Gastroenterostomie	10	17	17
6. Laparotom. probator.	11	11	12
7. Jejunostomie	0	1	1
8. Darmoperationen	9	13	21
9. Perityphlitis	16	5	8
10. Ileus	4	8	5
11. Niere	2	4	8
12. Leber und Gallenblase	11	4	2
	119	96	111

1895/96.

Im Jahre 1895/96 kamen vor unter 119 Fällen, die chloroformirt waren, 9 Lungenerkrankungen.¹⁾ Das ergibt 7,5 pCt.

Hiervon 0,8 pCt. Bronchitis,
 3,3 " Pneumonie ohne Erbrechen,
 1,7 " " vor der Operation Erbrechen
 1,7 " " nach " "

1896/97.

Im Jahre 1896/97 sind unter 96 Chloroformfällen vorgekommen 4 Fälle von Lungenerkrankungen, im Ganzen also 4,2 pCt.

Hiervon 1,1 pCt. ohne Erbrechen,
 1,1 " vor der Operation Erbrechen,
 2,0 " nach " "

1897/98.

Unter 111 Chloroformfällen sind 4 Lungenerkrankungen vorgekommen, d. h. 3,6 pCt.

Hiervon 0,9 pCt. Bronchitis,
 1,8 " Pneumonie ohne Erbrechen,
 0,9 " " vor der Operation Erbrechen.

Tabelle II.

Bauchoperationen unter Schleich, Klinik und Privat-Klinik.

	1896/97	1897/98	Sa. in Klinik	Sa. in Privat-Klinik	Sa. im Ganzen
1. Gastrostomien	24 + 0 = 24	26 + 0 = 26	50	0	50
2a. Hernien	0 + 2 = 2	0 + 1 = 1	0	3	3
2b. Hern. incarcerated.....	2 + 1 = 3	14 + 0 = 14	16	1	17
3. Pylorusresection	1 + 0 = 1	8 + 0 = 8	9	0	9
4. Pyloroplastik	0 + 0 = 0	4 + 0 = 4	4	0	4
5. Gastroenterostom.	1 + 0 = 1	11 + 5 = 16	12	5	17
6. Laparotom. probator....	1 + 2 = 3	3 + 3 = 6	4	5	9
7. Jejunostom.	0 + 0 = 0	2 + 0 = 2	2	0	2
Latus	29 + 5 = 34	68 + 9 = 77	97	14	111

¹⁾ Siehe die Tabellen im Anhang.

	1896/97	1897/98	Sa. in Klinik	Sa. in Privat- Klinik	Sa. im Ganzen
Transport.....	29 + 5 = 34	68 + 9 = 77	97	14	111
8. Darmoperationen.....	0 + 0 = 0	3 + 1 = 4	3	1	4
9. Perityphlitis.....	1 + 2 = 3	2 + 4 = 6	3	6	9
10. Ileus, Anus praeternat.	3 + 0 = 3	8 + 0 = 8	11	0	11
11. Niere.....	0 + 0 = 0	0 + 1 = 1	0	1	1
12. Leber und Galle u. s. w.	0 + 1 = 1	0 + 1 = 1	0	2	2
	33 + 8 = 41	81 + 16 = 97	114	24	138

1896/97.

Unter 33 Operationen unter Schleich aus der Klinik kamen 5 Lungenerkrankungen vor, also 15 pCt.

Hiervon fallen 3 pCt. auf Bronchitis,

6 „ vor der Operation Erbrechen,

6 „ Lymphatische Pneumonie.

1897/98.

Unter Schleich wurden 81 Fälle operirt mit 22 Lungenerkrankungen.¹⁾ Das ergibt 27,1²⁾ pCt. Lungenerkrankungen.

Hiervon kommen

6,2 pCt. auf Bronchitis,

9,8 „ Pneumonie vor der Operation Erbrechen,

8,6 „ „ nach „ „

2,5 „ „ Lymphatische Pneumonien.

Tabelle III.

Schleich- und Chloroformoperationen zusammen (am Abdomen).

	1895/96	1896/97	1897/98
1. Gastrostomie.....	11 + 0 = 11	1 + 24 = 25	0 + 26 = 26
2a. Hernien.....	7 + 0 = 7	13 + 0 = 13	22 + 0 = 22
Latus.....	18 + 0 = 18	14 + 24 = 38	22 + 26 = 48

¹⁾ Siehe die Tabellen im Anhang.

²⁾ Fall 45 des Anhanges ist nicht mit berücksichtigt, weil Perforation vom Oesophagus in die Trachea eintrat.

	1895/96	1896/97	1897/98
Transport.....	18 + 0 = 18	14 + 24 = 38	22 + 26 = 48
2b. Hernia incarcerated.....	30 + 0 = 30	8 + 2 = 10	11 + 14 = 25
3. Pylorusresection.....	5 + 0 = 5	1 + 1 = 2	2 + 8 = 10
4. Pyloroplastik.....	3 + 0 = 3	10 + 0 = 10	2 + 4 = 6
5. Gastroenterostomie.....	10 + 0 = 10	17 + 1 = 18	17 + 11 = 28
6. Laparotom. probat.....	11 + 0 = 11	11 + 1 = 12	12 + 3 = 15
7. Jejunostomie.....	0 + 0 = 0	1 + 0 = 1	1 + 2 = 3
8. Darmoperationen.....	9 + 0 = 9	13 + 0 = 13	21 + 3 = 24
9. Perityphlitis.....	16 + 0 = 16	5 + 1 = 6	8 + 2 = 10
10. Ileus et Anus praet.....	4 + 0 = 4	8 + 3 = 11	5 + 8 = 13
11. Niere.....	2 + 0 = 2	4 + 0 = 4	8 + 0 = 8
12. Leber und Gallenblase.....	11 + 0 = 11	4 + 0 = 4	2 + 0 = 2
	119 + 0 = 119	96 + 33 = 129	111 + 81 = 192

Im Jahre 1896/97 kamen zusammen 129 Fälle, wovon 9 Lungenerkrankungen waren. Das sind 7,0 pCt.

Unter 192 Fällen also sind 26 Lungenerkrankungen vorgekommen, d. h. 13 pCt. Unter den 114 Fällen der Jahre 1896/97 und 1897/98, die in der Klinik unter Schleich operiert worden sind, sind 27 Lungenerkrankungen vorgekommen, d. h. ca. 24 pCt.

Wenn wir die Fälle von lymphatischer Pneumonie, sowie diejenigen, die mit Erbrechen nach der Operation einhergegangen sind, abziehen, so erhalten wir

1895/96 (nur in Chloroformnarkose)

5,8 pCt. Lungenerkrankungen,

wovon 5,0 " Pneumonie.

1896/97.

Chloroform 2,2 pCt. (alles Pneumonien),

Schleich 9 " Lungenerkrankungen, wovon 6 pCt. Pneum.

1897/98.

Chloroform 3,6 pCt. Lungenerkrankungen, wovon 2,7 pCt. Pneum.

Schleich 16,0 " " " 9,8 " "

Anhang.

Die in den Jahren 1895—1898 nach Bauchoperationen unter Chloroformnarkose und unter Schleich'scher Anästhesie aufgetretenen Lungenerkrankungen.

Lungenerkrankungen bei Chloroformnarkose. 1895/96.

No.	Name, Alter.	Datum der Operation.	Diagnose.	Operation.	Bemerkungen.
-----	-----------------	----------------------------	-----------	------------	--------------

I. Ueberhaupt kein Erbrechen.

a) Bronchitis.

1.	Franz B., 22 J.	25. 3. 95.	Perityphlitis.	Exstirp. des Proc. vermiform.	Nach 36 St. R. H. U. Bronchitis, Lungenbefund v. d. Operat. normal.
----	--------------------	------------	----------------	----------------------------------	--

b) Pneumonie.

2.	Adolf Sch., 56 J.	4. 2. 96.	Carc. oesophagi.	Gastrostomie.	Vor d. Operat. Lungenbefund normal. hat niemals Erbrechen gehabt, nach 3 mal 24 St. †. Section ergiebt als Todesursache doppelseitige Bron- chopneumonie.
3.	Wilh. N., 54 J.	17. 7. 95.	do.	do.	Nach 3 mal 24 St. †. Section ergiebt Bronchopneum. als Todesursache.
4.	Selma H., 11 J.	21. 6. 95.	Tumor in abdom.	Laparotomie probat.	Nach 72 St. Pneumonie. Kein Er- brechen v. d. Operat. Lungenbefund normal. Nach 36 St. Temperatur- steigung, am 5. Tage nach Einsetzen d. Pneumon. Dämpfung aufgehellt, am 19. Tage geheilt entlassen.
5.	Paul H., 6 J.	27. 3. 96.	Hydronephrosis sin.	Exstirpatio renis.	Nach 48 St. doppelseit. Pneumonie. Nach 24 St. Temperatursteigung. Nach 6 mal 24 St. Dämpfung beiderseits aufgehellt.

II. Nur vor der Operation Erbrechen.

b) Pneumonie.

6.	Marie M., 31 J.	18. 10. 95.	Carc. ventric.	Gastroenterost.	Nach 60 St. R. H. U. Pneumonie. Häufiges Erbrechen v. d. Operat. Lungenbefund normal. Nach d. Operat. kein Erbrech. 4 mal 24 St. nach Einsetzen der Pneumonie Dämpfung aufgehellt. Am 17. Tage geheilt entlassen.
7.	Frau Fr., 48 J.	17. 6. 95.	Carc. pylori.	Resectio pylori.	Nach 36 St. Temperatursteigung, am 7. Tage Pneumonie nachgewiesen, Uebergang in chron. Pneumonie, damit entlassen.

No.	Name, Alter.	Datum der Operation.	Diagnose.	Operation.	Bemerkungen.
-----	-----------------	----------------------------	-----------	------------	--------------

III. Auch nach der Operation Erbrechen.

b) Pneumonie.

8.	Frau R., 55 J.	23. 7. 95.	Carc. pylori.	Resectio nach Billroth.	Am 13. Tage Bronchitis, am 32. Tage beiderseits Unterlappenpneumonie, am 35. Tage †. Section ergibt als Todesursache beiderseitige lobuläre Pneumonie.
9.	H. W., 54 J.	27. 12. 95.	Carc. ventric.	Gastroenterost.	† am 31. 12. 95. Vor d. Operat. an der rechten Spitze Dämpfung mit feucht. Rasselgeräusch, Section er- giebt als Todesursache doppel- seitige Bronchopneumonie.

1896/97.

I. Ueberhaupt kein Erbrechen.

b) Pneumonie (schon vor der Operation Bronchitis).

10.	Frau M., 57 J.	20. 7. 96.	Echinococcus lienis.	Laparotomia et Incisio.	Vor d. Operat. Bronchit. Am 11. Tage beiders. Bronchopneumonie. Nach 5 Tagen Temperaturabfall. Nach 10 Tagen Dämpfung aufgehellt.
-----	-------------------	------------	-------------------------	----------------------------	--

II. Nur vor der Operation Erbrechen.

b) Pneumonie.

11.	Otto Sch., 2 J.	19. 6. 96.	Invagination.	Laparotomie.	Nach 72 St. Bronchit. Am 15. Tage Pneumonie L. H. U. Nach 8 Tagen aufgehellt. Bis 2 Tage vor der Operat. Erbrechen. Nach d. Operat. kein Erbrechen mehr.
-----	--------------------	------------	---------------	--------------	--

III. Auch nach der Operation Erbrechen.

b) Pneumonie.

12.	Pauline K., 61 J.	18. 1. 97.	Carc. ventric.	Gastroenterost.	Vor d. Operat. Lungen normal. Nach d. Operat. 2 mal Erbrechen. Vom 6. Tage an Temperatursteigerung. Vom 15. Tag an Pneumonie R. H. U. nachweisbar. Mit chron. Pneumonie entlassen.
13.	Gottfr. J., 56 J.	31. 3. 97.	do.	do.	† bei d. Section Pneumonie. Vor u. nach d. Operat. häufiges Erbrechen.

1897/98.

I. Ueberhaupt kein Erbrechen.

a) Bronchitis.

14.	Franz P., 57 J.	29. 6. 97.	Fistula stercoral.	Resectio der Darmschlinge.	Nach 36 St. Bronchit. Temperatur- steigerung. Emphysem vor der Operat. Bronchit. nach 6 mal 24 St. Sehr diffus.
-----	--------------------	------------	--------------------	-------------------------------	--

No.	Name, Alter.	Datum der Operation.	Diagnose.	Operation.	Bemerkungen.
b) Pneumonie.					
15.	Joseph G., 42 J.	18. 10. 97.	Ulc. ventric.	Laparotomie probat.	Nach 3 Tagen L. H. U. Pneumonie. Lungen normal. Vor d. Operat. kein Erbrechen. Am Tage d. Operation Erbrechen. Nach 36 St. Temperatursteigerung. Nach weiteren 7 Tagen aufgeheilt.
Schon vorher Bronchitis.					
16.	Johann U., 54 J.	1. 9. 97.	Hern. incarc. inguin. dext.	Herniotomie. Radicaloperation nach Bassini.	† Vor d. Operat. Bronchit., kein Erbrechen. Am 5. Tage Pneum. links. Nach 48 St. Temperatursteigerung. Lungenuntersuchung ergiebt verstärkte Bronchit. Am 12. Tage an Pneumonie gestorben.
II. Nur vor der Operation Erbrechen.					
17.	Valentin R., 57 J.	18. 6. 97.	Carc. ventric.	Gastroenterost.	Am 8. Tage L. H. U. Pneumonie. Vor der Operat. Erbrechen, nach der Operat. kein Erbrechen. Am 8. Tage Temperatursteig., am 11. an doppelseitiger Pneumonie gestorben.

Lungenerkrankungen bei Schleich'scher Anästhesie. 1896/97.

II. Nur vor der Operation Erbrechen.

a) Bronchitis.					
18.	Ernst Br., 63 J.	18. 1. 97.	Stricture oesophag.	Gastrostomie.	Vor d. Operat. Bronchitis, nachher verstärkt.
b) Pneumonie.					
19.	Jettel Zw., 76 J.	23. 7. 96.	Hern. crur. incarc.	Herniotomie.	48 St. nach d. Operat. doppelseitige Pneumonie. 6 Tage später Temperaturabfall. Am 18. Tage geheilt entlassen. Die letzten beiden Tage vor d. Operat. Erbrechen. Nach d. Operat. kein Erbrechen.
20.	Heinr. Z., 56 J.	15. 2. 97.	Hern. inguin. incarc. dext.	do.	Vorher Bronchitis. 48 St. nach d. Operat. R. H. U. Pneumonie (Pat. stand sofort nach d. Operat. auf). Nach 6 mal 24 St. aufgeheilt. Am 18. Tage geheilt entlassen. Am Tage vor d. Operat. einmal Erbrechen. Nach d. Operat. kein Erbrechen.

No.	Name, Alter.	Datum der Operation.	Diagnose.	Operation.	Bemerkungen.
c) Pleuropneumonie (Lymphatische).					
21.	Joseph P., 52 J.	8. 12. 96.	Strict. oesophag.	Gastrostomie.	3 Tage nach d. Operat. L. H. U. Pneumonie. Am 10. Tage †. Section ergibt als Todesursache Peritonitis, beiderseits lymphatische Pneumon.
22.	Johann St., 56 J.	10. 4. 96.	Hern. crur. incarc. dext.	Herniotomie, Darmsection, En- terooanastomose.	Vor d. Operat. mehrmals gebrochen. Untersuchung d. Lungen ergibt: normal. Nach d. Operat. kein Erbrechen. Am 14. Tage †. Section ergibt als Todesursache Peritonit., rechte Lunge lymphatische Pleuropneumonie.

1897/98.

II. Nur vor der Operation Erbrechen.

a) Bronchitis.

23.	Luise K., 56 J.	29. 7. 97.	Hern. crur. incarc. sinist.	Herniotomie, Re- sectio part. Ilei, Enteroanastom.	48 St. nach d. Operat. Bronchitis. 24 St. vor d. Operat. Erbrechen. Lungenbefund normal.
24.	Wolf B., 58 J.	12. 11. 97.	Strict. oesophag.	Gastrostomie.	Vorher Emphysem, sonst normal. 48 St. nach d. Operat. Bronchitis.
25.	Joseph R., 50 J.	4. 1. 97.	do.	do.	Schon vorher Bronchitis, nach der Operation verstärkt.
26.	Ernst W., 56 J.	11. 12. 97.	do.	do.	48 St. nach d. Operat. Bronchitis, vor d. Operat. Erbrechen, Lungen normal. Nach 48 St. Temperat. 38,2.
27.	Gottlieb, 49 J.	7. 12. 97.	do.	do.	Vor der Operat. Lungen normal. 48 St. Temperatursteig. Diffuse Bronchitis.

b) Pneumonie.

28.	Gustav E., 46 J.	19. 2. 98.	Strict. oesophag.	Gastrostomie.	Linksseitige Recurrens-Lähmung. Bronchitis R. H. U. Abgeschwächt. Athmen u. gedämpft. Pat. sofort nach d. Operat. aus d. Bett gebracht. Nach 4 mal 24 St. deutliche Pncu- monie, nach 8 mal 24 St. Pneumo- thorax. Am 10. †. Todesursache Pyopneumothorax lat. dext. As- pirationspneumonie links.
29.	Gottfried J., 58 J.	24. 5. 97.	do.	do.	Nach 36 St. ausgesproch. Pneumonie R. H. U. Lungen bis auf mässiges Emphysem normal. 8 Tage später Dämpfung aufgehellt, Temperatur- abfall 96 St. nach d. ersten Tem- peratursteig. Pat. am 12. Tage geheilt entlassen.

No.	Name, Alter.	Datum der Operation.	Diagnose.	Operation.	Bemerkungen.
30.	Johann B., 55 J.	26. 6. 97.	Carc.col. ascend.	Enteroanastom. durch Nath, Anus praeternat.	Am 16. Tage diffuse Bronchitis Pneumonie. Am 15. Tage die gangränöse Darmschlinge aufge- schnitten u. abgetragen. Tempera- tursteig. 38,7. L.H.U. Pneumonie. Am 18. 8. geheilt entlassen.
31.	Albert H., 64 J.	22. 1. 98.	Strict. oesophag.	Gastrostomic.	Nach 48 St. L.H.U. Pneumon. Nach 36 St. Temperatursteig. 38,4. Nach 6mal 24 St. R.H.U. Pneumonie. Am 26. Tage beiderseits aufgeheilt. Am 28. 7. geheilt entlassen.
32.	Wilh. G., 39 J.	9. 2. 97.	Carc. ventric.	Gastroenterost. durch Naht.	Vor d. Operat. Erbrechen täglich. Pneumonie am 7. Tage. Kein Er- brechen vorhergegangen. Am 14. 5. geheilt entlassen.
33.	Marie L., 38 J.	13. 10. 97.	do.	Gastroenterost. m. Murphyknopf.	Nach 48 St. Pneumonie. Vor der Operat. Erbrechen. Nach 36 St. Temperatur 39. Von d. Operat. an kein Erbrechen mehr. Am 36. Tage mit den Erscheinungen einer chron. Pneumonie entlassen.
34.	Frau H., 44 J.	20. 12. 97.	do.	Resectio pylor.	Nach 48 St. Pneumonie. 24 St. nach der Operation R.H.U. Dämpfung. Temperatursteigerung. Am 7. Tage Dämpfung aufgeheilt.
35.	Reinh. F., 53 J.	28. 12. 97.	do.	Gastroenterost. m. Murphyknopf.	Vor d. Operat. Erbrechen, nach d. Oper. nicht mehr, nur nach 6mal 24 St. Auf- stossen, Erbrechen fäculenter Massen. Doch Herunterschlucken derselben. Nach 7 mal 24 St. Exitus. Section er- giebt Bronchopneumonie d. linken Unterlappens u. d. ganzen recht. Lunge, Gangrän d. recht. Lunge.

III. Auch nach der Operation Erbrechen.

1. Nur einmalig am Tage der Operation.

36.	Eleonore Sch., 57 J.	9. 12. 97.	Carc. ventric.	Gastroenterost. m. Murphyknopf.	Nach 72 St. R. H. U. Pneumon., nach 6mal 24 St. auch L. H. U. Am Tage d. Operat. Erbrechen, dann nicht mehr. Am 22. Tage †. Broncho- pneumonie beider Unterlappen.
37.	Joseph W., 46 J.	22. 2. 98.	do.	Gastroenterost. mit Chlumsky- knopf 2. Relaparatomie m. Murphyknopf.	† nach 72 St. Pneumonie. L. H. U. Vor d. Operat. Erbrechen. Lungen normal. Nach d. Operat. kein Er- brechen bis zum 4. Tage. Nach 12 St. Temperatur 38,1. Gangrän der rechten Lunge.
38.	Julius Z., 55 J.	—	do.	Jejunostomie.	Nach 24 St. Erbrechen, nach 48 St. Temperat. 38,8, nach 72 St. R. H. U. Pneumonie. Am 10. Tage aufge- heilt. Am 17. Tage entlassen.

No.	Name, Alter.	Datum der Operation.	Diagnose.	Operation.	Bemerkungen.
2. Häufiges Erbrechen nach der Operation.					
39.	Nathan Sz., 58 J.	6. 11. 97.	Carc. pylor.	Gastroenterost. m. Murphyknopf.	Vor d. Operat. häufiges Erbrechen. Nach d. Operat. täglich Erbrechen. Am 20. Tage †. Am 13. Tage R. H. U. Pneumon., am 17. L. H. U. Pneumon. Todesursache Bronchopneumonie d. l. Unter- u. Mittellappen u. d. r. Unterlappen.
40.	Anna Th., 25 J.	6. 1. 98.	Ileus, Parotitis.	Laparotomie. Anus praeternat.	† am 3. Tage Pneumonie, vor der Operat. Erbrechen, nach d. Operat. Erbrechen an d. ersten zwei Tagen. Section: Bronchopneumonie per aspir. d. l. Unterlappen u. r. Unter- u. Mittellappen, Gangrän in d. r. Lunge.
41.	Julie S., 69 J.	15. 2. 98.	Hern. crur. incarcerated.	Herniotomie. Re- sectio part. Ilei.	Nach 48 St. †. Section: Broncho- pneumonie in beiden Oberlappen.
42.	Hulda Gl., 32 J.	3. 3. 98.	Hern. crur. in car. dext.	Herniotomie. Enteroanastom.	† am 15. Tage. Seit 8 Tagen vor d. Operat. Erbrechen. Nach 48 St. Er- brechen. Ueber Lungenbefund keine Bemerkungen. Section: Broncho- pneumonie per aspir. Todesursache Inanition.
c) Pleuropneumonie (Lymphatische).					
43.	Joseph F., 51 J.	14. 12. 97.	Carc. ventric.	Resectio pylor.	† Pneumonie. Section: Peritonitis circumscript. et pneumon. hypost. lob. inf. pulm. dext. Pleuritis fibrin.
44.	Julius T., 38 J.	3. 2. 98.	do.	do.	† 11. 2. 98. Todesursache: Peritonit. circumscripta. Pleurit. fibropurul.
d) Perforation vom Oesophagus in die Trachea.					
45.	Johann St.	22. 3. 98.	Strict. oesophag.	Gastrostomie.	† Todesursache: Bronchopneumon. et gangraen. pulmon. Perforation in die Lunge.

Nachtrag.

Bald nach Pfingsten hatten wir Gelegenheit, einen Fall zu beobachten, der die Möglichkeit eines Zusammenhanges des Auftretens von Pneumonie mit embolischen Processen wahrscheinlich macht.

Es folgt nachstehend die Krankengeschichte dieses Falles,

sowie das Sectionsprotokoll, insoweit es für unser Thema von Interesse ist.

August H., 58 Jahre alt, aus Freiburg i. S., stets gesund gewesen, nur soll er während seiner Militärdienstzeit eine linksseitige Pleuritis durchgemacht haben, es wurde 3 Mal punctirt, ohne dass sich Flüssigkeit entleerte.

Seit $1\frac{1}{2}$ Jahren Magenbeschwerden, seit $\frac{3}{4}$ Jahr fühlt Pat. einen harten Knoten oberhalb des Nabels. Seit $\frac{1}{4}$ Jahr Erbrechen einige Stunden nach der Nahrungsaufnahme.

Status praesens. Lunge und Herz nichts Pathologisches nachzuweisen. Geringe Arteriosclerose. Deutlicher Tumor zwischen Nabel und rechten Rippenbogen. Chemische Untersuchung des Magensaftes ergibt Salzsäure positiv, Milchsäure negativ.

Operation unter Schleich'scher Infiltrationsanästhesie begonnen und in Chloroformnarkose zu Ende geführt, weil zu schmerzhaft infolge zahlreicher Verwachsungen des Tumors mit der vorderen Bauchwand und der Gallenblase. Es wird Resection eines grossen Theils des Magens nach Mikulicz mit Verwähnung des Duodenalstumpfes (Schnürnaht nach Doyen) ausgeführt.

Nach der Operation, die ca. 2 Stunden gedauert hat, erwachte Pat. bald. Kein Erbrechen während der absolut ruhigen Chloroformnarkose. Abends Temp. 36,8, Puls 72. Pat. ist ganz ruhig, klagt über nur ganz geringfügige Schmerzen in der Wunde. 3 Mal täglich 0,01 Morphium. Kein Erbrechen, kein Aufstossen. — 25. 5. Abends Temp. 37,5, Puls 76. Respiration 28. Kein Erbrechen, kein Aufstossen. Pat. befindet sich ganz wohl. — 26. 5. Abends Temp. 37,4, Puls 90. Resp. 24. Kein Erbrechen, kein Aufstossen. Allgemeinbefinden gut, keine Schmerzen, keine Druckempfindlichkeit im Abdomen. — 27. 5. Nachts ist die Temperatur auf 38,2 gestiegen. Eine Ursache dafür ist nicht aufzufinden. Am Morgen sind die ersten Flatus abgegangen. — 28. 5. Temp. 37,8, Puls 84. Resp. 32. Pat. fühlt sich ganz wohl. Kein Erbrechen, kein Aufstossen. — 29. 5. Temp. 38,6, Puls 100. Resp. 36. Pat. wird heute zum ersten Mal aufgesetzt behufs Untersuchung der Lungen.

Lungenbefund: R. H. U. bis zum Angulus scapulae Dämpfung, Bronchialathmen, L. H. U. verschärftes Vesiculärathmen. Kein Aufstossen, kein Erbrechen. Pat. hustet ziemlich viel.

31. 5. 1. Verbandwechsel. Die Nähte werden entfernt. Tadelloseste prima intentio. Der Auswurf ist heute etwas geringer. — 1. 6. Temp. 38,6, Puls 92. Resp. 26. Husten heute bedeutend stärker, eitrig klumpige Ballen ohne Blutbeimischung, niemals rostfarben. Dämpfungsbezirk unverändert, Bronchialathmen. — 2. 6. Temp. 39,2, Puls 100. Resp. 36. Pat. hustet grosse Mengen eines leicht grünlich verfärbten Sputums aus. Das Allgemeinbefinden ist bedeutend schlechter geworden. — 4. 6. Temp. 39,6, Puls 100. Athmung 52. Der Zustand des Pat. hat sich sehr verschlimmert. R. H. U. hat sich die Dämpfung bis zur Mitte der Scapulae verbreitert. Bronchialathmen, Mittelgrossblasige feuchte Rasselgeräusche. R. V. Dämpfung bis zur V. Rippe

reichend, Bronchialathmen und zahlreiche Rasselgeräusche. L. H. U. verschärftes Vesiculärathmen. Zahlreiche Rasselgeräusche. Sputum grünlich verfärbt, sehr übelriechend (microscopisch keine elastischen Fasern zu finden). — 5. 6. Pat. ist nicht mehr bei vollem Bewusstsein, derselbe erbricht heute öfters. Unter zunehmender Schwäche tritt Vormittag, am 13. Tage, post op. Exitus ein. — 6. 6. Section (Herr Dr. Henke).

Todesursache: Gangränä pulmonum, Pleuritis acuta duplex.

Diagnose: Pleuritis acuta fibrinosa dupl. Cavern. gangränosa multiplic. pulmonum. Caverna gangränosa magna talis in lob. dext. inf. Bronchitis purulenta. Thrombosis in ramis majoribus art. pulmonal. — Cicatrix vetus lienis. Gastroenterostomie.

Herz und Lungenbefund.

Herz: von entsprechender Grösse, anämisch, im Ganzen etwas dilatirt. Klappenapparat normal.

Linke Lunge: gross, die Pleura des Unterlappens diffus getrübt, besonders an der Basis, mit feinen fibrinösen Auflagerungen bedeckt. Ueber die ganze Lunge zerstreut finden sich kleinere und grössere disseminirte Erweichungshohlräume mit missfarbig-eiterigem Inhalt. Die meisten sind klein-kirschgross, einer derselben bis kleinapfelgross. Der Inhalt besteht aus zundrigen, missfarbenen, übelriechenden Massen.

In einem mittleren Pulmonalast findet sich ein der Wand fest ansitzender, kleiner, graurother Thrombus.

Rechte Lunge: gross, ödematös durchtränkt. Pleura des Unterlappens diffus getrübt und mit reichlich fibrinösen Auflagerungen bedeckt. Im Unterlappen findet sich eine von aussen sich schwappend anfühlende, fast faust-grosse Erweichungshöhle, mit übelriechenden, missfarbenen Massen erfüllt. Es finden sich noch mehrere kleine Gangränhöhlen in der übrigen Lunge.

In einem der Hauptäste der Art. pulmonalis findet sich ein etwa erbsengrosser, der Wand fest ansitzender Embolus, an den sich rothe thrombotische Massen nach auf- und abwärts fortsetzen.

Bronchien schmutzig verfärbt, zum Theil stark hyperämisch. Der übrige Sectionsbefund ist für uns ohne Belang.

Der hier in der rechten Art. pulmonalis gefundene Thrombus war ca. 8 Tage alt. Die ersten Erscheinungen an den Lungen wurden am 6. Tage nachgewiesen. Vermuthlich ist hier der Embolus ein oder mehrere Tage vorher in die Lunge gerathen. Woher derselbe stammt, lässt sich nicht mit Sicherheit feststellen. Das Herz war jedenfalls ganz gesund.

Unsere in der obigen Arbeit mitgetheilten Erfahrungen über das Auftreten von Pneumonie nach Operationen am Bauch sind auch in den letzten 3 Monaten bestätigt worden, wo unter 18 Bauchoperationen unter Schleich'scher Anästhesie 3 an capillärer

Bronchitis und 4 an Pneumonie erkrankt sind, ebenso sind unter 32 Bauchoperationen unter Chloroform 2 Pneumonien aufgetreten; die oben ausführlich mitgetheilte gehört hierher. Auch unter sechs unter Aethernarkose operirten Hernien trat einmal Pneumonie auf.

Die hohe Zahl der Lungenerkrankungen bei der Operation unter Schleich'scher Anästhesie erklärt sich auch hier zur Genüge daraus, dass die schwersten Fälle in dieser Weise operirt wurden und dass an diesen Fällen auch die umfangreichsten Operationen ausgeführt wurden.

XVIII.

Neue Experimente zur Erzeugung von Pankreatitis haemorrhagica und von Fett- nekrosen.¹⁾

Von

Professor Dr. Hildebrand

in Berlin.

Die Frage nach der Entstehung der haemorrhagischen Pankreatitis und den dabei beobachteten Fettnekrosen hat noch immer keine genügende Beantwortung erfahren. Auch die experimentelle Forschung ist keineswegs zu einem abschliessenden Urtheil gelangt. Vor 3 Jahren habe ich hier über Experimente am Pankreas vorgetragen. Es war mir gelungen, durch verschiedene Eingriffe am Pankreas zu zeigen, dass durch Pankreassecret Fettnekrosen erzeugt werden, und ferner ebenso wie Rosenbach, dass Trypsin Haemorrhagien macht. Auf Grund dieser Experimente kam ich zu der Anschauung, dass die Pancreatitis haemorrhagica und die Fettnekrosen Folgen der Einwirkung von Pankreassecret, des Fettferments und des Trypsines seien, welches sich in Folge einer cartarrhalischen Schwellung der Schleimhaut des Darmes nicht entleeren könne und stauet. Von verschiedenen Seiten, von Körte, Williams, wurden meine damaligen Versuche der Hauptsache nach bestätigt, ebenso durch Experimente, die ich selbst noch einmal anstellen liess.

Nun hat aber im vorigen Jahre Hlava auf dem Moskauer Congress andre Experimente mitgetheilt, die er über diese Frage

¹⁾ Vorgetragen am 1. Sitzungstage des XXVII. Congresses der Deutschen Gesellschaft für Chirurgie zu Berlin, 13. April 1898.

gemacht hat. Er ging von einem andren Gesichtspunkt aus. Da die betr. Patienten öfters vorher Attaquen von Störungen der Magenfunction gehabt haben, kam er auf die Idee, ob nicht etwa Magensaft und zwar hyperacider in das Pankreas übertreten und die haemorrhagische Pankreatitis sowie die Fettnekrose hervorrufen könne. Im Verfolg dieser Idee injicirte er in das Pankreas Magensaft, der etwa 2—6 pro mille Salzsäure enthielt, und auch gleichstarke Salzsäurelösung allein, und erhielt darauf haemorrhagische Entzündung und Fettnekrosen. Als den schuldigen Theil spricht er die Salzsäure an. Ich habe nun ebenfalls nach dieser Richtung Versuche gemacht. Ich injicirte erst Salzsäure in das Netz, Salzsäure in die Substanz des Pankreas, erreichte aber mit 2—6 promilliger Lösung nichts. Erfolge hatte ich erst, als ich 1 pCt. Salzsäure in den Ausführungsgang des Pankreas einspritzte und den Ductus abband. Dann trat endlich eine ausgesprochene sog. haemorrhagische Pankreasnekrose, starke Schwellung, Derbheit und partielle Nekrose des Organs mit ausgedehnten Blutungen in der Substanz auf, wie ich es hier demonstrieren kann, Fettnekrosen waren nur vereinzelt zu finden. Versuche mit Pepsin dagegen führten bis jetzt zu keinem Resultat, doch bin ich damit noch nicht am Ende. Mit den Lösungen, deren sich Hlava bediente, gelang es mir nicht, ein positives Resultat zu erzielen, sie mussten concentrirter sein; ausserdem wurde von mir viel injicirt und dies durch Abbinden des Ductus alles in dem Pankreas theil zurückgehalten. Eine 1 proc. Lösung ätzt gewiss nicht ohne Weiteres die Gewebe an, aber dadurch, dass viel Flüssigkeit injicirt wurde, wurde der Innendruck stark und infolge dessen entstand wohl eine Anaemie, die natürlich die Anätzung sehr begünstigte, um so mehr als es sich um ein Organ handelt, das selbst nur alkalisches Secret producirt, also doch nicht abgehärtet gleichsam dagegen ist.

Zweifellos kann auf diese Weise eine hämorrhagische Pankreasnekrose erzeugt werden. Ist es nun aber wahrscheinlich, dass sie beim Menschen auf ähnliche Weise entsteht? Ist es wahrscheinlich, dass Magensaft in grösserer Menge vom Darm aus in den Ausführungsgang des Pankreas eintritt, dass der Magensaft trotz alkalischer Galle und Pankreassekret so sauer bleibt, dass er jene Wirkung entfalten kann?

Um den Eintritt einer grösseren Menge Magensaftes in das Pankreas zu erklären, müsste man doch einen Druck, ein Abfluss-Hinderniss im Duodenum annehmen. Wie das zu Stande kommen soll ohne ganz besondere Verhältnisse ist gewiss nicht leicht vorzustellen.

Andererseits ist es doch nicht unplausibel, dass analog den Vorgängen beim catarrhalischen Icterus ein Katarrh der Darm-schleimhaut sich auf den Ausführungsgang des Pankreas fortsetzt, die Schleimhaut hier zum Schwellen bringt, sodass das Secret nicht mehr abfliessen kann, sich staut und so gleichsam eine Selbstverdauung des Pankreas zu Stande kommt, wie sie z. B. Chiari bei Sectionen fand.

Diese Auffassung der Verhältnisse scheint mir vorläufig immer noch die natürlichere, die ungezwungenere zu sein.

XIX.

Ein neues Verfahren der Blasennaht nach Sectio alta.

Von

Professor W. J. Rasumowsky

in Kasan.

(Mit einer Figur.)

Vor etwa 4 Jahren veröffentlichte ich¹⁾ eine Methode der Vernähung der Harnblase nach dem hohen Steinschnitt; diese Methode war von mir in der chirurgischen Hospitalklinik ausgearbeitet und in 10 Fällen angewandt worden. Die Besonderheit meiner Methode bestand darin, dass, abgesehen von der sorgfältigen Vernähung der Blasenwunde (durch zwei Reihen von Nähten), die Nahtstelle der Blase an die vordere Bauchwand fixirt, mithin die sogen. Cystopexie ausgeführt wurde. Die Bedeutung dieses Handgriffes erklärte ich in folgender Weise: eine der Hauptursachen des Misslingens der Blasennaht, des Auseinanderweichens der Nähte, beruht meines Erachtens darauf, dass die Blase ein bewegliches Organ ist, dessen Volum je nach der Harnmenge, dem Drucke der Bauchpresse, dem Spiele der Blasenmuskeln u. s. w. sich ändert. Wenn es uns gelänge, diese Beweglichkeit zu beseitigen, so würde die Blasenwunde stets per primam heilen, wie auch eine jede andere Wunde. Allerdings vermögen wir nicht, die Blase in toto unbeweglich zu machen, dagegen können wir die Stelle der Blasennaht bis zu einem gewissen Grade immobilisiren, d. h. mit Hülfe der Cystopexie, wie sie von mir angewandt wurde, ihre Beweglichkeit einschränken. Die

¹⁾ v. Langenbeck's Archiv. Bd. 48.

Cystopexie bietet ferner noch einen anderen Vortheil. Bei der einfachen Vernähung der Blase, ohne Fixirung derselben, kommen die vernähte Blasenwunde und die Wunde der Bauchwand in verschiedener Höhe zu liegen: erstere — hinter der Schambeinfuge, letztere aber oberhalb derselben. Bei solchen Bedingungen wird der Urin, sobald die Naht auseinandergeht, in das lockere prä-vesicale Zellgewebe eindringen. Leicht entsteht dann eine Harninfiltration, — die allergefährlichste Complication bei dem hohen Steinschnitt. Anders verhält es sich aber, wenn die Lockerung der Blasennaht bei Fixirung der Blase an die vordere Bauchwand eintritt. Dann liegen die Blasen- und die Hautdeckenwunde in einer Höhe: die eine hinter der anderen — und der Harn wird natürlich leichter seinen Ausfluss nach aussen finden.

Schon damals hatte ich, in meinem oben citirten Aufsätze, die Frage vorgelegt, ob nicht die Cystopexie in der Folgezeit auf den Akt des Urinirens nachtheilig einwirken könne? Auf diese Frage konnte natürlich nur die klinische Erfahrung eine Antwort geben. Meine Erfahrung, die sich damals auf 10 Fällen gründete, erlaubte mir schon zu der Zeit, die dort gestellte Frage verneinend zu beantworten: es kamen bei meinen Kranken keinerlei Störungen im Uriniren zur Beobachtung.

Die zweite Besonderheit meiner Lithotomie bestand darin, dass ich die Nachbehandlung ohne Anwendung des Verweilkatheters durchführte.

Nachdem ich die Facultätsklinik übernommen, woselbst sich mir öfter die Gelegenheit zur Steinoperation bot, konnte ich meine Methode an einer grossen Anzahl von Fällen prüfen. Meine klinischen Beobachtungen, die sich gegenwärtig auf einem viel grösseren Material (etwa 40 Fälle) gründen, berechtigen mich zu dem Ausspruche, dass die Blasennaht in Verbindung mit der Cystopexie: 1. die beste der gegenwärtig bekannten Behandlungsmethoden der Blasenwunde ist; 2. dass sie in der Mehrzahl der Fälle eine Nachbehandlung ohne Verweilkatheter ermöglicht, und dass sie 3. die Function der Harnblase in der Folgezeit durchaus nicht beeinträchtigt. Einige meiner Kranken sah ich nach Ablauf von 1—2 Jahren nach der Operation wieder und keiner von ihnen klagte über Störungen im Uriniren. Ich glaube sogar, dass die, durch unser Verfahren verursachte unbedeutende Dislocation der

Blase nur eine temporäre ist, und keineswegs für das ganze Leben bestehen bleibt. Nachträglich, nach Eintritt der regelmässigen Function der Harnblase werden die normalen anatomischen Beziehungen des Organs zum Bauchfelle und zur vorderen Bauchwand wahrscheinlich wiederhergestellt. Diese Ansicht erlaube ich mir auf Grund eines Falles auszusprechen, in welchem ich etwa ein Jahr nach vollführtem Steinschnitte, denselben Kranken wegen Recidives der Steinkrankheit zum zweiten Male operiren musste. Die bei der ersten Operation an die vordere Bauchwand fixirte Harnblase fand ich nicht über der Symphyse, sondern hinter derselben und nur das vor der Blase liegende Zellgewebe erschien etwas verdichtet.

Meine Methode der Blasennaht hat auch seitens einiger anderer Chirurgen Beifall erworben. Zu Gunsten der Cystopexie haben sich Zuckerkandl,¹⁾ Kukula,²⁾ Stierlin³⁾ u. A. ausgesprochen.

Ich umgehe im Vorliegenden die Fragen über Indicationen und Contraindicationen zur Anlegung der Blasennaht, sowie die andere, höchst wichtige Frage — darüber, in welchen Fällen man ohne Catheter à demeure auskommen kann und wo namentlich letzterer unbedingt angewandt werden muss. Das Material, welches gegenwärtig meiner Klinik hierüber zur Verfügung steht, wird binnen kurzer Zeit von einem meiner Assistenten veröffentlicht werden. Hier will ich mich nur auf die Beschreibung der vervollkommeneten Methode der Vernähung der Blasenwunde beschränken, — einer Methode, wie sie von mir letzter Zeit ausgearbeitet worden ist.

Eines der erheblichen Nachtheile der Blasennaht, gleichviel welche Methode der Blasenvernähung auch angewandt worden sei, besteht darin, dass die Fäden Veranlassung geben, zur Bildung von Concrementen, von secundären Steinen. Diese Steine entstehen nicht nur in dem prävesicalen Raume, sondern auch in der Harnblase selbst, woraus zu erschliessen ist, dass die Blasennähte mitunter in das Lumen der Harnblase durchfallen. G. F. Zeidler⁴⁾

1) Allgemeine Wiener med. Zeitschrift. 1895, No. 2.

2) Wiener klin. Wochenschrift. 1895.

3) Deutsche Zeitschrift f. Chirurgie. Bd. 44.

4) Arbeiten der chirurg. Gesellschaft v. Pirogoff, 1894—95 (russisch).

hat 7 derartige Fälle in der Literatur gesammelt. Solche Fälle sind auch späterhin mitgeteilt worden: so von Stierlin¹⁾, von Brown²⁾. Ein derartiger Fall ist mir ferner nach mündlicher Mittheilung eines unserer russischen Chirurgen bekannt. Augenscheinlich kommt diese unerwünschte Complication der Blasennaht nicht besonders selten vor. Ein anderer, zwar minder wichtiger, doch häufiger sich geltend machender Mangel der Blasennähte, besteht darin, dass sie mitunter Veranlassung geben, entweder zur Bildung sehr langsam heilender Fisteln oder zu secundären Abscessen mit Fistelbildung. Solche Fälle sind keine seltene Erscheinung, die gewiss einem jeden Chirurgen begegnet sind, welcher viel in diesem Gebiete operirt hat.

Diese Mängel der Blasennaht bewogen mich, eine solche Methode der Vernähung auszuarbeiten, bei welcher 1. gleichzeitig und mittelst einer und derselben Nahte sowohl die Vernähung der Blase als auch die Cystopexie ausgeführt werde und 2. sämtliche Fäden nachträglich entfernt werden können, damit weder in der Blase noch im prävesicalen Raume Fäden zurückblieben. Die von mir ausgearbeitete und in 4 Fällen mit Erfolg angewandte Methode besteht in Folgendem.

Nach Entfernung des Steins, Ausspülung der Blase u. s. w., nehme ich einen nicht sehr dünnen Metallfaden (Silberdraht), der mit 2 Nadeln versehen ist. Diesen Faden führe ich durch die Blasenwand (ausgenommen die Schleimhaut, welche natürlich nicht verletzt werden darf) hindurch; Ein- und Ausstich der Nadel an der rechten Seite und nahe der Blasenwunde. Darauf werden beide Fadenenden mit den Nadeln quer über die Blasenwunde auf die linke Seite hinübergelegt und unter den linken Rand der Bauchdeckenwunde eingeführt, die letztere (Muskeln und Hautdecken) von innen nach aussen durchstoßen, so dass beide Fadenenden nahe bei einander durch die Haut nach aussen hervorgezogen werden. In ganz ähnlicher Weise und in derselben Höhe, jedoch von der gegenüber liegenden Seite aus und daher gewissermaassen in umgekehrter Reihenfolge wird nun ein ebenfalls mit 2 Nadeln bewaffneter Faden angelegt: Ein- und Ausstich durch die Blasenwand am linken Wundsaume, Uebertragung der Fadenenden über

¹⁾ l. c.

²⁾ The Lancet 1896, Febr.

die Blasenwunde hinüber auf die rechte Seite und Durchführung des Fadens von innen nach aussen durch die Dicke der Bauchdecken an dem rechten Wundrande.



Auf besagte Weise erhält man 2 Schlingen: eine rechte, deren Scheitel links in der Blasenwand liegt und deren Enden rechterseits die Dicke der Bauchwand von innen nach aussen durchsetzen und eine zweite, linke Schlinge, deren Scheitel am rechten Wundsaume die Blasenwand umfasst, um mit ihren Enden die Bauchdecken linkerseits zu durchsetzen. Beide Schleifen greifen gegenseitig in einander, wie etwa ein in eine Schlinge eingehängter Haken (vergl. die Figur).

Wenn man nun beide Schlingen an ihren durch die Haut hindurchgehenden Enden anspannt, so vereinigen sich zunächst die Blasenwundränder, wobei dieselben sich gleichzeitig nach innen

umschlagen, wie z. B. bei der Lembert'schen Darmnaht und danach fügen sich auch die Ränder der Bauchdeckenwunde an einander.

Diese Naht kann man eine doppelte Matratzennaht nennen.

Je nach der Grösse der Blasenwunde müssen 3—4 solcher paariger Schlingennähte angelegt werden, bis die Blasenwunde hermetisch geschlossen werden kann.

Ich möchte jetzt auf einige technische Details hinweisen, welche die Anlegung der Naht erleichtern. Zuvörderst werden die Schlingen nur durch die Blasenwand hindurchgeleitet und erst nachdem sämtliche Schlingen an ihrem Orte sind, schreiten wir zur Durchführung der Fadenenden an den entsprechenden Stellen der Bauchwand. Bei Anziehung der Schlingen beginnt man mit dem unteren Paare und geht in strenger Reihenfolge von unten nach aufwärts weiter. Jedes Endenpaar einer und derselben Schlinge wird über einem kleinen Gazestreifen geknotet, wie dies bei der Matratzennaht üblich ist.

Ausser diesen Matratzennähten werden die Ränder der Bauchwunde noch durch einige einfache Knopfnähte vereinigt; letztere umfassen die Haut und die Muskeln, welche früher schon bei Anziehung der Matratzennähte einander genähert worden waren. Uebrigens bringe ich die Bauchwunde gegenwärtig nicht so wie früher zu völligem Schlusse, sondern lege in dem unteren Wundwinkel einen kleinen Tampon hinein, der mit seinem Ende bis hinter die Symphyse herabreicht.

Mit Hülfe der beschriebenen doppelten Matratzennähte wird gleichzeitig sowohl die Blase geschlossen, als auch die Cystopexie gemacht: die durch die Naht geschlossene Blasenwunde liegt dicht der hinteren Fläche der gleichfalls vernähten Musculi recti an und wird solcher Weise immobilisirt und zweitens besitzt sie jetzt anstatt des lockeren Zellgewebes an ihrer Vorderseite eine feste Schutzwand. Meines Erachtens bedarf es der Beweise nicht, dass diese beiden Momente den Erfolg der Blasennaht hinreichend sichern.

Die Nähte werden bis zur festen Verwachsung sowohl der Blasen- als auch der Bauchdeckenwunde an Ort und Stelle gelassen: für 8—10 Tage. Sodann werden die Knopfnähte, sowie auch die Matratzennähte entfernt; mit den letzteren verfährt man folgender Weise: eines der Schlingenden wird nahe am Knoten, an

der Hautoberfläche durchschnitten, und die Schlinge herausgezogen — beispielsweise die rechte; darauf wird nun auch die ihr entsprechende linke Schlinge entfernt. Ebenso wird das zweite, dann das dritte Schleifenpaar entfernt u. s. w. Das Herausziehen der Metalldrähte geht erfahrungsgemäss recht leicht und ohne jede Gewaltanwendung von Statten.

Nach Herausnahme der Fäden bleiben weder an der Harnblase noch in dem prävesicalen Raume Nähte zurück, und derart erhält man die ideale Wundheilung, nach der wir jederorts streben müssen, nämlich: wir erhalten eine Heilung per primam an einem tief gelegenen Organe, ohne dass an demselben sogenannte verlorene Nähte nachbleiben.

Es fragt sich nun, ob dieses Verfahren überall anwendbar ist?

Zunächst ist es in allen jenen Fällen unanwendbar, in denen eine Vernähung der Blase überhaupt contraindicirt erscheint. Aber abgesehen von dieser, so zu sagen, allgemeinen Contraindication, giebt es auch eine specielle. Bei sehr beleibten Subjecten mit reichlich entwickeltem Fettpolster der Bauchdecken ist, glaube ich, diese Naht deshalb kaum anwendbar, weil es wohl schwer sein wird, mit Hilfe der durch die sehr dicke Bauchwand hindurch geleiteten Fäden eine gute Aneinanderfügung der Blasenwundränder zu erreichen. Bei solchen Subjecten wird, meiner Meinung nach, die gewöhnliche, früher von mir angewandte Blasennaht mit nachfolgender Cystopexie mehr am Platze sein.

In technischer Beziehung kann die von mir vorgeschlagene Methode keine leichte genannt werden und dies ist allerdings ein Mangel der Methode. Aber die Blasennaht ist überhaupt keine leichte Sache. Ich hatte bereits in Dutzenden von Fällen die Blasennaht angelegt und war bisweilen nach beendeter Operation mit meiner Naht dennoch nicht zufrieden. Am schwierigsten ist die Vernähung des unteren Winkels der Blasenwunde, besonders wenn letztere bis tief hinter die Symphyse reicht. Aus diesem Grunde namentlich empfahl ich in meiner früheren Arbeit, den Schnitt durch die Blase möglichst hoch anzulegen. Bei einem solchen Schnitt ist es viel leichter, die Blasennaht anzulegen. Für die Cystopexie erscheint ein solcher Schnitt gleichfalls vortheilhafter: die Blase wird bei ihrer Fixirung an die vordere Bauchwand weniger dislocirt.

Als einen Mangel der Methode muss ich ferner noch den Umstand anführen, dass unter den Gazestreifen, über welchen die Schleifennähte geknotet sind, ein circumscripter und oberflächlicher Druckbrand entsteht. Immerhin vergehen einige überzählige Tage bis zu dessen Verheilung.

Die Zukunft wird zeigen, welche pathologisch-anatomischen Veränderungen in der vernähten und an die vordere Bauchwand fixirten Blasenwunde vor sich gehen, ob diese Fixirung sich zu einer constanten, so zu sagen, fürs ganze Leben bleibenden gestaltet, oder ob nach Entfernung der Nähte und nach Wiedereintritt der normalen Function der Blase auch das normale anatomische Verhalten derselben sich herstellt. Jedenfalls betone ich nochmals die Thatsache, dass sowohl bei der früheren, als auch bei der hier beschriebenen neuen Methode der Vernähung und Fixirung der Blase bei keinem meiner Kranken irgend eine Störung im Uriniren beobachtet worden ist. Einer der Kranken (s. Krankengeschichte No. 2), welchem, abgesehen von dem hohen Steinschnitt, wegen Nierenkoliken auch noch die Nephrotomie und Ureterotomie gemacht wurde, blieb mehrere Monate lang unter meiner Beobachtung: die ganze Zeit war das Uriniren völlig regelrecht, sowohl in den ersten Tagen nach der Operation, als auch in der späteren Zeit.

Ich führe in Kürze die Krankengeschichten an:

No. 1. Th. J. K., 22jähriger Bauer. Innere Organe unverändert. Ernährungszustand befriedigend. Symptome der Steinkrankheit von Kindheit auf: starke Beschwerden aber verursachte der Stein dem Kranken erst im Laufe des letzten Jahres.

Tagesmenge des (schwach sauer reagirenden) Harns ca. 2000 ccm. Erscheinungen einer katarrhalischen Cystitis. Der Harn trübe, der Niederschlag enthält Eiterkörperchen, rothe Blutkörperchen, Zellen der oberflächlichen Schichten des Blasenepithels, häufiges (bis 20mal täglich) und schmerzhaftes Uriniren.

Operation 25. 11. 97. Entfernung des Steines (harnsaure Salze und Phosphate); Grösse: $\frac{3\frac{1}{2}}{3}$ cm. Vernähung der Blase in oben beschriebener Weise. Airolpaste und ein kleiner Verband über die Wunde. Kein Verweilkatheter. Bis zum Abend urinirte Patient mehrmals, der Harn anfangs bluthaltig, darauf aber mehr und mehr rein. In den ersten Tagen eine geringe Temperaturerhöhung (bis 38°), weiterhin aber normal. Selbstgefühl die ganze Zeit gut.

1. 12. Tampon aus dem unteren Wundwinkel entfernt. 5. 12. Sämtliche Nähte entfernt (am 11. Tage nach der Operation). 9. 12., d. h. 15 Tage nach der Operation, vollkommen geheilt aus der Klinik entlassen.

No. 2. J. N. E., Dorfschreiber, 37 Jahre alt. Sieht etwas decrepid aus. Lungenschall über den Lungenspitzen gedämpft, besonders links nach hinten, bei der Auscultation hört man hier Bronchialathmen. Klage über Husten und Schmerz in der linken Seite. Prästolisches Geräusch an der Herzspitze.

Leidet seit 15 Jahren an Harnstörungen und Nierenkoliken. Zeitweise traten starke Blutungen aus der Harnblase auf. Seit 2 Jahren gehen kleine Steine durch die Urethra ab. Tagesmenge des Urins ist bis 4000 ccm vermehrt, der Harn schwach alkalisch, giebt reichlichen Niederschlag (Eiterkörperchen, Epithel, Tripelphosphatkrystalle). Die Nieren empfindlich gegen Druck, besonders die linke, welche zugleich auch vergrößert erscheint. Der linke Harnleiter lässt sich als verdickter Strang durchfühlen. Vor der Operation nahm der Kranke ca. 2 Wochen lang Guayakol ein.

Operation (Sectio alta) 31. 1. 98. Aus der Blase wurde ein harnsaurer Stein von unregelmässiger Form herausgenommen, der an der Oberfläche gleichsam mit Fortsätzen bedeckt ist. Blasenvernähung nach derselben Methode. Wundverband wie in dem vorhergehenden Falle. Kein Verweilkatheter. 4 Tage nach der Operation urinirt Patient spontan: der Harn ist blutig gefärbt, kleine Coagula. Bei den darauf folgenden Harnentleerungen wird der Urin immer klarer und klarer. 2 Tage darauf starker Anfall von Nierenkolik: der Kranke liegt nicht ruhig, sondern wechselt häufig seine Lage. Dieser Anfall dauerte mit kurzen Remissionen 4 Tage lang. Morphium subcutan mehrere Male. Temperatur und Puls die ganze Zeit normal. Nach 5 Tagen wird der Tampon herausgenommen. 8. 2. Alle Nähte entfernt. 11. 2. Im Harn Blut, welches aber bald schwindet. Das Uriniren ist die ganze Zeit regelrecht und schmerzlos. 14. 2. Die Wunde ist geheilt und Patient wird entlassen.

Nach Verlauf einiger Zeit, 1. 3., wird der Kranke behufs einer Nephrotomie aufs Neue in die Klinik aufgenommen. Ich hatte dem Kranken die Nephrotomie vorgeschlagen, weil er öfter an lange dauernden und qualvollen Nierenkolikanfällen litt. Als Locus morbi wurde auf Grund der Localisation des Schmerzes und der objectiven Daten (s. höher oben) die linke Niere betrachtet. 10. 3. Lumbalschnitt nach Tuffier. Die Niere wurde blossgelegt, bis zum Hilus isolirt und bis an das Niveau der Hautwunde hervorgezogen. 4 Finger langer, pathologisch-anatomischer Schnitt am convexen Rande der Niere; hierbei wurden die Blutgefässe von dem Assistenten gefasst. — Mit dem in das Nierenbecken eingeführten Finger — wobei eine trübe Flüssigkeit herausfloss — konnte ich keinen Stein durchfühlen. Daher eröffnete ich den Ureter durch einen Längsschnitt, etwa 2 Finger weit von dem Nierenbecken. Die Wände des Harnleiters sind stark verdickt. Ich katheterisirte den Ureter zuerst in centraler Richtung, gegen das Nierenbecken, in welchem ich, wie auch zuvor, nichts fand. Ein in peripherischer Richtung — nach der Blase zu — eingeführter Katheter stiess in dem Beckentheile des Harnleiters auf ein Hinderniss (Strictur). Durch sondirende Bewegungen gelang es mir, dies

Hinderniss zu passiren, anfangs mit einer sehr dünnen, dann aber auch mit dickeren Bougies (No. 7—8 der Charrière'schen Scala). Steine fand ich weder in der Niere, noch im Ureter. Schliesslich machte ich einen Schnitt durch die Nierencapsel längs des ganzen convexen Nierenrandes, vernähte den Ureter mit feinem Catgut (nach Jefferson bereitet) und tamponirte die Nierenwunde mittelst Jodoformgaze. Die Niere wurde an ihre Stelle zurückgebracht. Etagennaht durch die Bauchwunde, ausgenommen die beiden Wundwinkel, in welchen die Tampons lagen. In den ersten Tagen Schmerzen in der Lumbalgegend und Blut im Harn; am 3. Tage bedeutender Meteorismus. Eine Compression des Colon descendens durch den Tampon voraussetzend — wie dies in einem Falle von Israel stattgefunden hatte —, entfernte ich den Tampon aus dem retroperitonealen Raume und aus der Niere. Einführung eines Drains; darauf schwand der Meteorismus. Der weitere Verlauf war ohne alle Complicationen. Temperatur und Puls sind die ganze Zeit normal. Kein Harnsickern durch die Lumbalwunde, mithin war die Naht des Harnleiters gelungen. In den ersten Tagen des April wurde der Kranke aus der Klinik entlassen. Während seines Aufenthaltes in der Klinik hatte er keine Anfälle von Nierenkolik gehabt. Das Uriniren ist die ganze Zeit hindurch regelrecht, schmerzlos.

No. 3. E. P. M., Bauer von 19½ Jahren. Ernährungszustand genügend gut, keine Veränderungen in den inneren Organen. Anfälle der Steinkrankheit seit seinem 5. Lebensjahre. Tägliche Harnmenge ca. 1500 ccm; geringer Niederschlag, saure Reaction.

Operation am 12. 3. 98. Es wurde ein harnsauer Stein entfernt; Durchmesser $\frac{3\frac{1}{2}}{4}$ cm. Vernähung der Blase nach der nämlichen Methode; der gleiche Verband. Kein Verweilkatheter. 1 Stunde nach der Operation urinirt der Kranke spontan; der Harn enthält Blut. Um 7 Uhr Abends urinirte er zum zweiten Male; der Harn ist jetzt nur schwach vom Blut gefärbt. In den ersten paar Tagen Husten und Temperaturerhöhung, der weitere Verlauf ohne Complicationen.

18. 3. Tampon aus dem unteren Wundwinkel entfernt. 23. 3. Alle Nähte herausgenommen. 3. 4. Aus der Klinik entlassen. Uriniren normal, schmerzlos.

No. 4. J. S. G., Bauer von 21 Jahren. Ernährungszustand genügend, innere Organe ohne Veränderungen. Symptome der Steinkrankheit von Kindheit an. Harnquantum täglich 2400 ccm. Reaction alkalisch; beträchtliches Sediment (Eiterkörperchen, Epithel, Tripelphosphatkrystalle). Beständiger Harndrang, starke Schmerzhaftigkeit.

Operation 21. 3. 98. Es wurde ein grosser Stein entfernt; im Centrum Urate, an der Oberfläche Phosphate. Durchmesser $\frac{4\frac{1}{2}}{4}$ cm; Umfang 11 cm.

Bei Herausnahme des Steines wurde der untere Wundwinkel der Blasenwunde eingerissen. Die Wände der Harnblase stark hypertrophirt. Angesichts dieses Umstandes, sowie auch der alkalischen Harngährung und des Risses in der Blasenwunde, war ich etwas in Unschlüssigkeit, ob die Blasennaht anzulegen,

oder die Nachbehandlung mit Hilfe des Drains durchzuführen sei. Das sagte ich auch dem als Lithotomist in Russland bekannten Dr. Assendelft, welcher der Operation beiwohnte. Nach einigem Schwanken entschloss ich mich dennoch zu Gunsten der Blasennaht. Anlegung derselben nach dem oben beschriebenen Verfahren; Verband wie in den vorhergehenden Fällen. Kein Verweilkatheter. Vom Ende der Operation (12 Uhr Mittags) an bis 5 Uhr Abends hatte Patient nicht urinirt, daher wurde ein Katheter eingeführt; es floss ein etwas bluthaltiger Harn ab. Der Katheter wurde für die Nacht in der Blase liegen gelassen, gegen Morgen verstopfte sich der Katheter und wurde dann durch den Harndruck herausgestossen. Danach bis zum Abend (des 2. Tages) urinirte der Kranke spontan (ungefähr 10mal). Am 3. und 4. Tage spontane Urinentleerung; am 5. Tage wurde der Harn wieder mehrmals mittelst des Katheters entleert. Das spontane Uriniren ist schmerzhaft, der Harn enthält beträchtlichen Niederschlag. In den ersten Tagen hatte der Patient starken Husten, bei Temperaturerhöhung, jedoch ist das Selbstbefinden, abgesehen von der schmerzhaften Harnentleerung, genügend gut.

27. 3. Entfernung der Knopfnähte und des Tampons aus dem unteren Wundwinkel. Bis zum Abend desselben Tages entleerte der Kranke seinen Urin selbst; am Abend, während eines starken Hustenanfalles, fing der Harn an, durch den unteren Winkel aus der Wunde durchzusickern. Dieses Durchsickern des Harnes durch die Wunde war etwa 4 Tage lang bemerkbar; für diese Zeit wurde ein Verweilkatheter benutzt.

31. 3. Alle Nähte entfernt. 7. 4. Die Wunde verheilt, am 17. Tage nach der Operation. Die Erscheinungen der Cystitis dauerten einige Zeit lang, schwanden aber darauf allmählig unter wiederholten Ausspülungen der Blase mit Arg. nitricum (1 : 1000). 17. 4. Der Kranke befindet sich gut, urinirt nicht oft, die letzten Portionen des Urins sind kaum getrübt.

XX.

(Aus der chirurgischen Klinik in Zürich.)

Ueber die bisherigen Erfahrungen bei der radicalen Operation des Magencarcinoms (der Magenresection und der Magenexstirpation) an der Züricher chirurgischen Klinik.

Von

Professor Dr. Krönlein

in Zürich¹⁾.

Kr. will zunächst Mittheilung machen über den weiteren Verlauf jenes Falles von Magencarcinom, bei welchem Herr Dr. med. C. Schlatter, Secundararzt der chirurgischen Klinik, im vergangenen Jahre die totale Magenexstirpation mit nachfolgender Oesophago-Enterostomie ausgeführt hat.

Dr. Schlatter hat seine Beobachtung und Operation, die vollständig neu ist, im Corresp.-Blatt für Schweizer Aerzte (1897) und ferner in den Beiträgen zur klinischen Chirurgie Bd. XIX. 1897 beschrieben und es darf daher das Detail der Operationstechnik und des Heilungsverlaufs als bekannt vorausgesetzt werden. —

Hier sei nur erwähnt, dass die Patientin 56 Jahre alt war,

¹⁾ Vorgetragen am 2. Sitzungstage des XXVII. Congresses der Deutschen Gesellschaft für Chirurgie zu Berlin, 14. April 1898.

Anmerkung während der Correctur: Seit der Zeit des Vortrages habe ich weitere 3 Magenresectionen wegen Carcinom ausgeführt, die alle reactionslos geheilt sind; ich reihe sie als No. 22, 23 und 24 meiner am Congress gegebenen Statistik an; dadurch werden die im Vortrage früher angeführten Zahlen etwas verändert, d. h. entsprechend vergrößert.

Zürich, 7. Juli 1898.

Krönlein.

als sie am 6. September 1897 von Dr. Schlatter operirt wurde und dass sie sich laut Schlatter's Originalberichten im November 1897 noch vollständig wohl befand. — Seither ist der Verlauf folgender gewesen:

Die völlig „magenlose“ Patientin befindet sich gegenwärtig d. h. 7 Monate nach der Operation¹⁾ vollständig gesund und bietet das Bild eines gut conservirten Menschen von 57 Jahren, wie aus der letzte Woche aufgenommenen Photographie zu entnehmen ist. — Sie weilt in der Klinik, so zu sagen, als Ehrengast, weil sie die Freundlichkeit hatte, den Wunsch des Operateurs, durch eine neue Operation ihr Leben zu retten, zu erfüllen; sie fühlt sich aber durchaus wohl und ist ohne jede Erinnerung an ihr früheres Leiden. Sie isst und trinkt wie ein Gesunder und verdaut wie ein Gesunder. Beispielsweise sei ihr Speisezettell vom 2. April 1898, den sie vollständig erschöpfte, hier angeführt:

Frühstück 7 Uhr: Milch-Caffee 340,0 g, dazu 1—2 Semmel.

Vormittags 10 Uhr: Milch 320,0 g mit einem Ei und 1 Semmel.

Mittagessen 12 Uhr: Suppe 260,0 g, Fleisch 120,0 g, Kartoffeln 220,0 g, Apfelmus 400,0 g.

Nachmittags 3 Uhr: Milch-Caffee 420,0 g, dazu 1 Semmel.

Abends 6 Uhr: Milch 320,0 g, event. was Pat. vom Mittagessen noch etwa übrig gelassen hat.

Ausserdem trinkt Pat. täglich 1 Glas Bordeaux-Wein.

Was ihr Körpergewicht betrifft, so hatte Pat. seit der Operation bis Anfang October 1897 um 2 Kilo zugenommen. Von da ab bis heute ist eine weitere Zunahme des Körpergewichtes um 4,5 Kilo zu constatiren, so dass die Pat. seit der Operation im Ganzen um 6,5 Kilo oder 13 Pfd. zugenommen hat; sie wiegt jetzt 39 Kilo. --

Das Interesse an diesem ungewöhnlichen Falle ist damit natürlich noch nicht erschöpft; denn es ist wissenschaftlich von höchstem Werthe, zu untersuchen, wie bei dem Menschen bei vollständigem Ausschluss des Magens das Verdauungsgeschäft auf die Dauer

¹⁾ Anmerkung während der Correctur: Auch heute noch (7. Juli 1898), d. h. genau 10 Monate p. op., ist Pat. gesund und rüstig.

sich vollziehe. Ist auch für die grobe Untersuchung durch das 8 Monate lang genau beobachtete Wohlergehen der Patientin genügend festgestellt, dass der Mensch ohne Magen gut leben kann, so verlangt die Wissenschaft doch genauere Belege. Diese Belege werden demnächst in einigen Arbeiten aus der chirurgischen Klinik geliefert werden und will Kr. nur ein kurzes Resumé hier noch aus einer dieser Arbeiten mittheilen, welches er dem Autor direkt verdankt. Es lautet:

„Die Ergebnisse der Untersuchungen, die ausführlicher und mit Zahlenbelegen voraussichtlich noch im Laufe des April in der „Münchener Medic. Wochenschrift“ veröffentlicht werden, lassen sich in kurzen Worten dahin zusammenfassen:

„Der Koth zeigte stets normale Beschaffenheit und passirte in $1\frac{1}{2}$ —2 Tagen den Darmcanal.

Der Ausfall der Magenverdauung, von dem nur bezüglich der Ausnutzung der Eiweisskörper der Nahrung eine erheblichere Schädigung erwartet werden konnte, war ohne Belang. In einer 6 tägigen Versuchsreihe mit ausschliesslicher Milch- und Semmelkost, so wie einer späteren 9 tägigen mit gemischter Kost (Suppe, Milch, Wurst, Griesbrei, Semmel) war die Ausnutzung der Albuminstoffe eine vorzügliche und entsprach vollkommen normalen Verhältnissen. — Auch die Fettresorption in der II. Versuchsreihe war die normale. In der I. Versuchsreihe kam es noch nicht zum Stickstoffgleichgewicht, sondern täglich wurden kleine Mengen N zurückbehalten, ohne dass es zu einer dauernden Gewichtszunahme kam. Das Körpergewicht hielt sich nach anfänglicher rascher Steigerung um circa 9 Pfd. in letzter Zeit annähernd derselben Höhe. Die Stickstoffretention deutet daher auf eine Regeneration des Blutes und ist als eine Vermehrung des circulirenden Eiweisses im Blutplasma zu betrachten, worauf auch die tägliche NaCl-Retention im Organismus hinweist.

Eine 15 tägige Versuchsreihe zeigte, dass eine Beeinflussung der Darmfäulniss durch den HCl-haltigen Magensaft nicht statt hat, da die gefundenen Werthe der Aetherschweifelsäuren meist noch unter der Norm lagen.

Die physiologischen Aciditätsschwankungen des normalen Harns zu verschiedenen Tageszeiten fehlten. Pepsinferment fehlte im Harn.“—

Zusammenstellung aller Fälle von Magencarcinom,
welche in der chirurgischen Klinik Zürich durch Resection oder Exstirpation des Magens vom Jahre 1881—1898 (Juni)
radical operirt wurden.

	Alter	Operateur	A. Todesfälle in Folge der Operation.			B. Geheilte Fälle.		
1	Marie K.	Krönlein	Op. 4.	6. 81	+	5. 6. 81	Collaps.	
2	Johannes B.	Krönlein	Op. 4.	2. 84	+	5. 2. 84	Collaps, Peritonitis (?).	
3	Katharina Sob.	Krönlein	Op. 15.	2. 88	+	19. 2. 88	Beiderseitige Bronchopneumonie.	
4	Josef K.	Krönlein	Op. 18.	9. 95	+	2. 10. 95	Gangraena pulmon. und Bronchiectasia, Peritonitis.	
5	Anna Sp.	Krönlein	Op. 6.	11. 95	+	9. 11. 95	Peritonitis.	
A. Todesfälle in Folge der Operation.								
6	Barbara G.	Krönlein	Op. 9.	11. 87	+	12. 1. 90	Recidiv. — Tod 794 Tage post op.	
7	Johann F.	Krönlein	Op. 7.	6. 88	+	8. 10. 89	Recidiv. — Tod 488 Tage post op.	
8	Katharina B.	Krönlein	Op. 18.	1. 90	+	11. 6. 91	Recidiv. — Tod 509 Tage post op.	
9	Caspar S.	Krönlein	Op. 30.	6. 90	+	16. 2. 92	Recidiv. — Tod 596 Tage post op.	
10	Marie B.	Krönlein	Op. 13.	6. 94	+	11. 7. 96	Recidiv. — Tod 759 Tage post op.	
11	Edwin G.	Krönlein	Op. 22.	6. 95	+	29. 12. 95	Recidiv. — Tod 190 Tage post op.	
12	Bertha R.	Krönlein	Op. 25.	7. 95	+	19. 8. 96	Recidiv. — Tod 391 Tage post op.	
13	Elise W.	Krönlein	Op. 6.	2. 97	+	30. 12. 97	Recidiv. — Tod 327 Tage post op.	
14	Elisabeth H.	Krönlein	Op. 5.	2. 90	+	16. 2. 90	Herzparalyse. Operationswunde geheilt; 12 Tage p. op.	
15	Huldreich H.	Krönlein	Op. 31.	10. 94	+	13. 3. 95	Influenza-Pneumonie; 126 Tage post. op.	
16	August D.	Krönlein	Op. 13.	11. 94	lebt gesund		3 Jahre 4 1/2 Monate post op.	
17	Caroline S.	Krönlein	Op. 10.	11. 97	lebt gesund		5 Monate post op.	
18	Pauline L.	Schlatter	Op. 6.	9. 97	lebt gesund		8 Monate post op. (totale Magenexstirpation).	
19	Anna L.	Krönlein	Op. 16.	2. 98	lebt gesund			
20	Georg St.	Krönlein	Op. 4.	4. 98	lebt gesund			
21	Marie S.	Krönlein	Op. 22.	4. 98	lebt gesund			
22	Jacob R.	Krönlein	Op. 12.	5. 98	lebt gesund			
23	Johann W.	Krönlein	Op. 15.	6. 98	lebt gesund			
24	Raimund von A.	Krönlein						

Nach Mittheilung über diesen Schlatter'schen Fall von totaler Magenexstirpation giebt Kr. noch einen kurzen Ueberblick über die bis jetzt in seiner Klinik gemachten Erfahrungen über Magenresection wegen Carcinom. Das Wesentliche wird durch vorstehende Tabelle veranschaulicht.

Résumé.

Von den 24 Fällen von Magenresection resp. Magenexstirpation starben 5 an den Folgen der Operation (1 bis 14 Tage post op.); die Todesfälle vertheilen sich aber sehr ungleich auf die Anfangs- und die späteren Operationen, so zwar, dass von den ersten 4 Magenresectionen 3 starben (1881—1888), von den folgenden 20 Magenresectionen dagegen nur 2 (1888 bis 1898). (Mortalität 20 pCt.; seit 1888 nur 10 pCt.)

Das weitere Schicksal der 19 geheilten Operationsfälle ist folgendes:

2 Fälle starben an intercurrenten Krankheiten (Herzparalyse, Pneumonie) innerhalb des 1.—4. Monats post op. ohne Recidiv.

8 Fälle starben an Carcinomrecidiv, und zwar

2 im 3. Jahre post op.

4 " 2. " " "

2 " 1. " " "

Das Mittel der Lebensdauer bei allen 8 an Recidiv Gestorbenen betrug von der Operation bis zum Tode: 507 Tage, d. i. 1 Jahr und 5 Monate p. p.

8 Fälle leben zur Zeit (Juli 1898) noch ohne Recidiv.

2 Fälle stehen im 4. Jahre post op.

6 " " noch " 1. " " "

1 Fall lebt zur Zeit mit Recidiv.

Die totale Magenexstirpation von Dr. Schlatter betreffend, so erfreut sich Pat. heute, d. h. 10 Monate nach der Operation, einer ungetrübten Gesundheit.

Daran schliesst K. noch kurze Bemerkungen über die Technik der Operation, im Uebrigen auf seine früheren Mittheilungen (s. Beiträge zur klin. Chirurgie, Bd. XV) verweisen.

XXI.

Ueber Regeneration des Magens nach totaler Resection.¹⁾

Von

Professor Dr. Schuchardt

in Stettin.

(Mit 2 Figuren.)

In der Mehrzahl der Fälle von Magenkrebs, die zur operativen Radicalbehandlung kommen, handelt es sich um diejenige Form des Schleimhautkrebses, wo die Ulceration und der Zerfall überwiegt und an der freien inneren Fläche verhältnissmässig keine erhebliche Geschwulst entsteht, wohl aber eine krebsige Infiltration der Magenwand, die sich weit über die Grenzen des Geschwüres erstrecken kann. Diese Form des Magenkrebses führt frühzeitig zu Drüsenschwellungen und krebsigen Verwachsungen der Umgebung und lässt sich daher nur im Anfangsstadium, etwa bis zu einem halben Jahre nach dem Beginne des Leidens, noch radical operiren. Hat das Krebsgeschwür bereits einen solchen Umfang erreicht, dass man genöthigt sein würde, mehr als die Hälfte oder höchstens zwei Drittel des Magens zu entfernen, so sind gewöhnlich die übrigen technischen Bedingungen so ungünstig, dass die Operation nicht mehr ausführbar ist.

Dagegen giebt es eine mehr infiltrirende diffuse Form des Magenkrebses, die mit verhältnissmässig geringer innerer Ulceration der Schleimhaut, jedoch mit ausgebreiteter starrer, oft knotiger Verdickung der ganzen Magenwand und gewöhnlich mit beträchtlicher Schrumpfung des Magens einhergeht. Solche

¹⁾ Vorgetragen am 2. Sitzungstage des XXVII. Congresses der Deutschen Gesellschaft für Chirurgie zu Berlin, 14. April 1898.

Fälle zeichnen sich nicht selten dadurch aus, dass selbst nach längerem Bestande des Leidens zwar Ascites, aber nur geringe Drüsenschwellungen eintreten und die Beweglichkeit des stark verkleinerten Magens nicht leidet, im Gegentheile durch den mechanischen Zug des verdickten und schwerer gewordenen Organs oft erheblich grösser wird als normal.

Aehnliche Verhältnisse bieten auch diejenigen Formen des Magenkrebses dar, bei denen es sich um umfangreiche Geschwulstbildungen handelt, die an schmalem Stiele oder breitbasig von der Schleimhaut entspringend als blumenkohlähnliche oder kuglige Gewächse in das Innere des Magens hineinreichen. Klinisch zeichnen sich diese Formen oft durch sehr grosse Beweglichkeit der fühlbaren Geschwulst aus, die sich von einer Seite des Bauches leicht auf die andere schieben lässt.

Während die Exstirpation selbst kleiner Krebsgeschwüre der ersten Kategorie, namentlich wenn sie an der hinteren Magenwand sitzen, oft die grössten technischen Schwierigkeiten darbieten, lässt sich bei den beiden zuletzt geschilderten Formen des Magenkrebses der grösste Theil des Magens, ja selbst das ganze Organ zuweilen mit grosser Leichtigkeit entfernen.

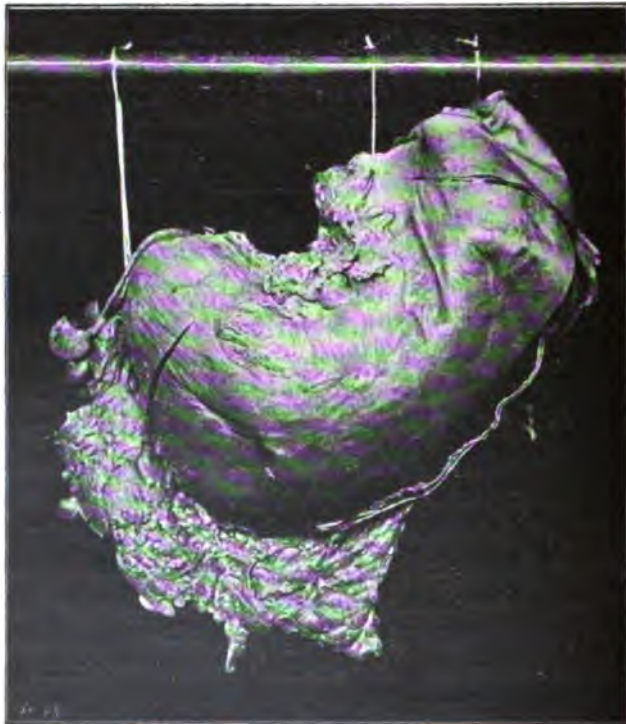Unter etwa 60 Operationen, die ich in den letzten Jahren am krebsigen Magen auszuführen Gelegenheit hatte, habe ich so günstige Verhältnisse freilich nur etwa 5 Mal angetroffen, am Ausgebildetsten in dem Falle, dessen Präparate ich Ihnen heute vorzulegen die Ehre habe und bei dem sich die fast gänzliche Entfernung des Magens vom ersten Hautschnitte an gerechnet, in einer Viertelstunde ausführen liess. Ich komme heute auf diesen Fall, den ich schon vor 3 Jahren hier kurz erwähnt habe, deshalb ausführlich zurück, weil ich in der Lage bin, über seinen weiteren Verlauf und Ausgang berichten zu können.

Ferdinand Thiede, 58 Jahre, Steueraufseher, will ausser rheumatischen Beschwerden früher immer gesund gewesen sein. Der Anfang seines Magenleidens ist nicht mit Bestimmtheit zu ermitteln, ist aber wahrscheinlich schon einige Jahre zurückliegend. Seit einem halben Jahre nahmen die Magenbeschwerden erheblich zu. Auffallende Abmagerung und fahle Gesichtsfarbe. Appetit meist schlecht. Niemals Erbrechen. Viel Schmerzen in der Magenegend. Uebelkeit und Wasserfluss im Munde. Stuhl meist angehalten. Seit einem Jahre zeitweise Anschwellung beider Beine, auch der linken Hand.

5. 2. 95. Sehr cachektisches Aussehen. Starke allgemeine Abmagerung.

Beine ödematös geschwollen. Bauch schlaff. In der Regio epi- und hypogastrica sin. ein grosser beweglicher Tumor fühlbar. Der ausgeheberte Magensaft enthält keine freie Salzsäure. Körpergewicht 118 Pfund. Urin eiweissfrei. Bei der am 8. 2. 95. ausgeführten Operation ergab sich die Nothwendigkeit, fast den ganzen Magen, sowie einen Theil des Duodenum und Theile des krebsig infiltrirten grossen und kleinen Netzes zu entfernen. Von der Cardia blieb etwa noch ein Zwickel von 2—3 Querfingern bis zum Oesophagus übrig, der übrigens ohne besondere Mühe, wenn es erforderlich gewesen wäre, auch

Fig. A.

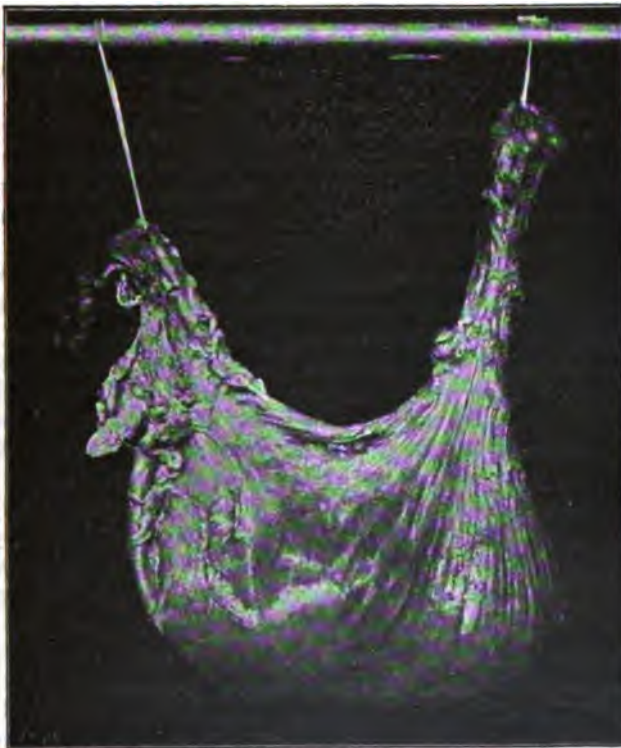


noch hätte entfernt werden können. Auch die Vereinigung der beiden so weit auseinanderliegenden Schnittflächen des Duodenum und der Cardia bot in Folge der ausserordentlichen Lockerheit der Magenbefestigung gar keine besonderen Schwierigkeiten und war um so leichter, als die beiden Querschnitte der Cardia und des Oesophagus sich einander fast vollständig entsprachen und nur ein ganz kleiner Zwickel gebildet zu werden brauchte.

Aus dem Präparato (Fig. A) ist ersichtlich, welch' grosser Umfang der Resection hier gegeben wurde. Der Magen ist im Ganzen von normaler Grösse,

die vordere Magenwand ziemlich intact, abgesehen von miliaren Krebsknoten auf der Serosa in der Pars pylorica. Die Geschwulst geht im Wesentlichen von der hinteren Magenwand aus und bildet hier einen nur unbedeutend ulcerirten knolligen, weit über faustgrossen, länglich runden, breitbasig entspringenden Tumor, der von der Cardia bis über die Pylorusgegend sich erstreckt. Das grosse und kleine Netz sind stark geschrumpft und krebsig infiltrirt. Auch das parietale Bauchfell zeigt mehrfach kleine, offenbar krebsige Knötchenbildungen von dem Aussehen der Knötchen auf der

Fig. B.



Magensesera. Mikroskopisch zeigte die Geschwulst das Bild einer Adenocarcinoma cylindro-cellulare.

Aehnlich wie die Operation verlief auch die Reconvalescenz des Kranken ungewöhnlich glatt. In der Bauchwunde bildete sich eine kleine Fistel, die sich bald wieder schloss. Am 23. 3. konnte der Kranke mit einem Körpergewicht von 117 Pfund entlassen werden, bei ausgezeichnetem Wohlbefinden. Die Oedeme der Beine sind grösstentheils verschwunden. Patient ist völlig schmerzfrei und hat eine frischere Gesichtsfarbe bekommen.

In der nun folgenden Zeit hielt sich der Kranke auf einem Gewicht von 122 Pfund und fühlte sich so wohl und leistungsfähig, dass er seinen schweren Beruf als wachhabender Steuerbeamter mit einem Tages- und Nachtdienste von 8 Stunden wieder volle 2 Jahre versehen konnte. Nur ab und zu wurde er durch sein altes rheumatisches Leiden gequält und musste deshalb vorübergehend den Dienst auf kurze Zeit aussetzen. Was seine Magenfunctionen in dieser Zeit anbetraf, so konnte er in der ersten Zeit nach der Operation nur sehr kleine Mengen Speise auf einmal zu sich nehmen, allmählig vergrösserte sich aber die Capacität seines Magens, so dass er schon nach einem Jahre an allen Mahlzeiten in seiner Familie wie ein Gesunder theilnahm. Eine Prüfung des ausgeheberten Mageninhaltes am 9. 4. 95 ergab keine freie Salzsäure, aber viel Milchsäure. Zu weiteren Prüfungen war der Kranke leider nicht zu bewegen, da ihm das Aushebern zu grosse Unbequemlichkeiten verursachte.

Im Sommer 1897 fing der bis dahin ganz rüstige Kranke unter Lungenerscheinungen an zu kränkeln, während sein Magen bis zu seinem Tode vollkommen normal functionirte. Es bildete sich ein pleuritisches Exsudat, welches von dem behandelnden Arzte punctirt wurde, sich aber bald wieder einstellte und Ende October den Tod herbeiführte.

Die im Hause des Kranken von einem meiner Assistenzärzte vorgenommene Section ergab auffallender Weise im Bauchfell nichts von den Krebsknötchen, die wir bei der Operation wahrgenommen hatten, so dass man eine spontane Rückbildung derselben nicht von der Hand weisen kann. Auch von Ascites war keine Spur vorhanden. In den Lungen fanden sich eine spärliche Anzahl hanfkorngrosser weisslicher Knötchen, die sich bei mikroskopischer Untersuchung als krebsig erwiesen. Eine deutliche Carcinose der Pleura lag nicht vor, ebenso wenig wie Metastasen in anderen Organen. Das Skelet hatte nicht untersucht werden können. Das Hauptinteresse concentrirte sich natürlich auf den neugebildeten Magen, dessen Präparat ich Ihnen vorlege (Fig. B). Die Grösse des neugebildeten Blindsackes erreicht fast diejenige des extirpirten Organs; seine Capacität betrug 590 g. An seiner unteren Seite, der grossen Curvatur entsprechend, setzt sich ein sehr stark verdünnter und auseinander gezogener Rest des grossen Netzes an, in welchen nur 3 stärkere Gefässe hineinziehen. Der duodenale Abschnitt des Magens ist frei von Netz. Die Magenwand selbst ist hochgradig verdünnt und beträgt kaum $\frac{1}{3}$ von der normalen Stärke. Die Operationsnarbe am duodenalen Theile kann man nur mit Mühe erkennen, doch zeigt sich unzweifelhaft, dass ein ziemlich beträchtlicher Abschnitt des Duodenum durch allmähliche Ausdehnung an der Bildung des neuen Magenblindsackes theilgenommen hat. Dieser Theil hat etwa eine Längenausdehnung von 5—6 cm, also über $\frac{1}{3}$ des ganzen neugebildeten Magens. Von einem Recidiv des Krebses am Magen ist nichts zu bemerken.

Die neueren Magenoperationen in der Czerny'schen Klinik und die bisherigen Dauererfolge.¹⁾

Von

Stabsarzt Dr. Stendel.

Commandirt zur Heidelberger chirurgischen Klinik.

(Mit 3 Figuren.)

M. H.!) Die folgende Tabelle zeigt Ihnen die Gesamtzahl der Magenoperationen an der Czerny'schen Klinik bis Ende des Jahres 1897, ausgenommen die Gastrostomien. Insgesamt sind es 192 Operationen mit 29 pCt. Mortalität. Die Zahl der Operationen hat sich mit den Jahren so gesteigert, dass auf die 9 ersten Jahre 1881—89 ungefähr ebenso viel Operationen fallen, wie auf die folgenden 4 Jahre, oder wie auf eines der beiden letzten Jahre 1896 und 97. Sie sehen auf der Tabelle unten die Mortalität der einzelnen Operationen, welche nach der Zahl der in den ersten 30 Tagen nach der Operationen Gestorbenen berechnet ist. Der Zeit nach ist die Mortalität von anfänglich 45 pCt. auf 16 pCt. im Jahre 1897 gefallen, in den Jahren 1895 und 96 ist die Mortalität wegen zahlreicher Pneumonien eine höhere. Die Anzahl der Operationen hat bei der Gastroenterostomie bei weitem am meisten zugenommen. Die Zahl der Pylorectomien ist relativ kleiner geworden, weil die

¹⁾ Vorgetragen am 2. Sitzungstage des XXVII. Congresses der Deutschen Gesellschaft für Chirurgie zu Berlin, 14. April 1898.

²⁾ Eine ausführliche Mittheilung wird in Bruns, Beiträge zur klinischen Chirurgie, erscheinen.

Magenoperationen an der Czerny'schen Klinik.
(Ausgenommen Gastrostomie.)

Jahre	Pylorectomie	Gastroenterostomie	Pyloroplastik	Probepylorotomie	Andere Magenoperationen	Summa	Mortalität
1881—89	13 (5)	14 (9)	—	11 (2)	4 (2)	42 (19)	45 pCt.
1890—93	7 (3)	17 (2)	3	5 (1)	2	34 (6)	18 „
1894—95	2	23 (8)	7 (1)	8 (2)	4 (1)	44 (12)	27 „
1896	4 (2)	28 (10)	1	2	—	35 (12)	34 „
1897	3 (1)	28 (4)	—	4 (1)	2	37 (6)	16 „
1881—97	29 (11)	110 (33)	11 (1)	30 (6)	12 (3)	192 (55)	29 „
Mortalität	38 pCt.	30 pCt.	9 pCt.	20 pCt.	25 pCt.	29 pCt.	—

gutartigen Stenosen, welche im Anfang der Pylorectomie verfallen waren, an die Gastroenterostomie übergegangen sind. Die Pyloroplastik wurde seit Anfang 1896 nicht mehr ausgeführt und auch die Zahl der Probepylorotomien hat abgenommen, weil besonders durch die Einführung des Murphyknopfes an der Heidelberger Klinik die Indicationen für Gastroenterostomie wesentlich erweitert werden konnten.

Die letzte zusammenfassende Mittheilung aus der Heidelberger Klinik ist im Frühjahr 1895 erfolgt, etwa die Hälfte aller in obiger Tabelle aufgeführten Fälle ist noch nicht veröffentlicht. Auf diesen letzten Zeitraum fallen 8 Pylorectomien mit 3 Todesfällen. 4mal mit 1 Todesfall wurde typisch nach Kocher operirt und 4mal wurde die Pylorectomie verbunden mit einer Gastroenterostomie mit Murphyknopf, davon 3mal mit einer hinteren, 1mal mit vorderer Gastroenterostomie. Ein einheitliches Verfahren hat sich an der Czerny'schen Klinik noch nicht ausgebildet, technisch am leichtesten und raschesten ausführbar erscheint die Gastroenterostomie mit nachfolgender Pylorectomie und Vernähung der resecurten Enden. Das Kocher'sche Verfahren ist deshalb schwieriger, weil man öfters die Einpflanzung des Duodenums in der Tiefe der Bauchhöhle vornehmen muss, jedoch stellt es der Norm mehr entspre-

chende anatomische Verhältnisse her und deshalb scheint die Reconvalescenz glatter und leichter zu sein.

Geheimrath Czerny versuchte in den letzten Jahren bei Kranken, deren Pyloruscarcinom technisch noch exstirpabel war, deren Allgemeinbefinden aber eine Contraindication gegen die Pylorectomie bildete, zweizeitig zu operiren, zuerst die Gastroenterostomie zu machen und einige Wochen später die Pylorectomie. 3 solche Fälle haben zu einem negativen Resultate geführt. Die Schwierigkeit liegt hauptsächlich darin, dass die Kranken, wenn sie sich von der ersten Operation erholt haben und geheilt glauben, sich nicht oder erst zu spät zu einer zweiten Operation entschliessen können. Da auch von anderer Seite, so von Kummel, ähnliche Erfahrungen gemacht wurden, dürfte dieses Verfahren für die Zukunft nicht viel Aussicht bieten.

Bezüglich der Dauerresultate der Pylorectomie führe ich an, dass der älteste Carcinomfall 7 Jahre, der nächste $3\frac{1}{2}$ Jahre nach der Operation noch am Leben ist, ein Fall von Pylorectomie wegen gutartiger Stenose lebt 15 Jahre nach der Operation und ein Fall von keilförmiger Excision eines Sarcoms ist nahezu 8 Jahre geheilt.

Von den 11 Pyloroplastiken müssen zur Beurtheilung des Endresultates der Todesfall und 1 Fall, der sich später als Carcinom entpuppte, ausscheiden. Von den übrigen 9 Fällen sind nur diejenigen zwei als gut zu bezeichnen, bei welchen zugleich das Grundleiden in Angriff genommen werden konnte, das einermal Gallensteine, welche das Duodenum stenosirten, das anderemal eine Adhäsion mit der Leber, welche eine Knickung des Magens bewirkte. Weitere 2 Kranke erfreuen sich bei Diät und vorsichtiger Lebensweise einer leidlichen Gesundheit. Eine Frau ist gelegentlich ihres Magenleidens in Morphinismus verfallen, ein Mann musste wegen Recidiv 2 Jahre nach der Pyloroplastik gastroenterostomirt werden und ein anderer hat sich wegen seines wieder unerträglichen Zustandes in den letzten Tagen dazu bereit erklärt. Die letzten 2 Fälle sind gestorben, einer 7 Monate nach der Operation an Perforation eines duodenalen Ulcus und der andere 20 Monate nach der Operation, nachdem schon 3 Monate nachher sein Leiden wieder aufgetreten war. Angesichts dieser schlechten Dauerresultate wurde

in der Czerny'schen Klinik seit Anfang 1896 keine Pyloroplastik mehr ausgeführt, an ihre Stelle ist die Gastroenterostomie getreten.

Bei der Gastroenterostomie hat sich in der Heidelberger Klinik der Murphyknopf immer mehr bewährt, so dass seit Juni 96 die Naht überhaupt nicht mehr zur Anwendung kam. 53 Gastroenterostomien mit Murphyknopf ergaben eine Mortalität von 24,5 pCt., 57 mit Naht eine solche von 36,8 pCt. Bei den 25 Gastroenterostomien des letzten Jahres ist die Sterblichkeit auf 14 pCt. gesunken. Die Hauptvortheile sind die Abkürzung der Operation auf etwa 20 Minuten und die feste Vereinigung, welche eine Ernährung durch den Magen schon in den ersten Tagen gestattet. Todesfälle oder nennenswerthe Störungen in Folge des Knopfes wurden nie beobachtet; einmal wurde der Murphyknopf bei der Section im rückführenden Schenkel des Jejunum gefunden, ohne dass er im Leben Erscheinungen gemacht hätte, im Magen fand er sich nie. In der grösseren Hälfte der Fälle wurde der Abgang des Knopfes auf natürlichem Wege festgestellt. Regurgitation wurde sehr selten beobachtet, unter den letzten 65 Gastroenterostomien findet sich nur ein reiner Fall, bei dem mit Glück die Enteroanastomose gemacht wurde, ein anderer ist zu Grunde gegangen, bei dem es zweifelhaft ist, ob Blutung aus dem Carcinom, oder Regurgitation mit Kotherbrechen die Todesursache war. Der erstere Fall ist nach Wölfler operirt, während sonst immer, wenn es die Verhältnisse erlaubten, die von Hacker'sche Gastroenterostomie vorgezogen wurde. Vielleicht ist das seltene Vorkommen von Regurgitation ausser dieser Operationsmethode dem Murphyknopf zu verdanken, welcher wenigstens in den ersten Tagen die Spornbildung unmöglich macht.

Bei frischem Ulcus ventriculi wurde 2mal die Gastroenterostomie gemacht, einmal wegen sich häufender Magenblutungen und einmal wegen unstillbaren Erbrechens; in dem letzteren Falle wurde zugleich eine Leberadhäsion gelöst und das sehr grosse Ulcus zum Theil excidirt. Beide Fälle zeigten eine auffallend rasche Heilung und vollständige Herstellung der Arbeitsfähigkeit. In einem anderen Falle von Magenblutungen wurde Gastroenterostomie und später, um das vermuthete Ulcus zu suchen, noch eine Gastrotomie

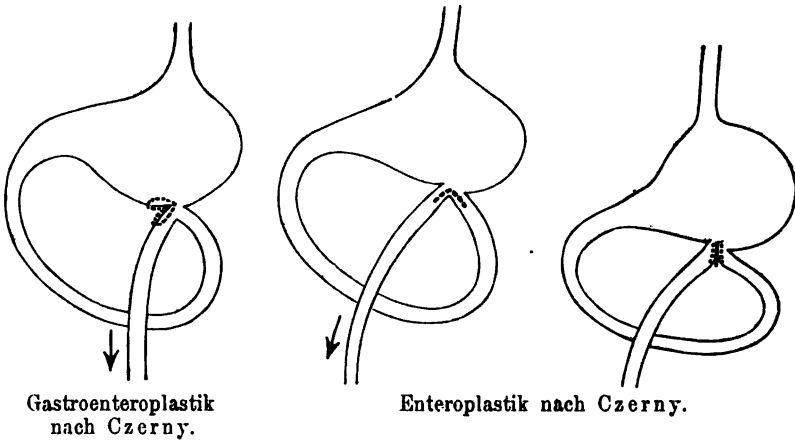
ausgeführt; nach jeder Operation sistirte das Blutbrechen etwa einen Monat. Nach dem Verlaufe der Krankheit könnte es sich um parenchymatöse Magenblutungen gehandelt haben; vielleicht wird man in Zukunft solche Fälle noch häufiger finden.

Auffallend ist die lange Lebensdauer einzelner Fälle, bei denen sich die klinische Diagnose „Carcinom“ bei der Operation anscheinend bestätigt hat. 4 solche Kranke, bei welchen der Tumor wegen Verwachsung mit dem Pankreas, oder wegen Drüstenmetastasen inoperabel schien, leben noch jetzt in bester Gesundheit 2 $\frac{1}{2}$, 4, 5 und 5 $\frac{1}{2}$ Jahre nach der Operation. Da auch sonst solche Fälle in der Literatur beschrieben sind und einer davon von Ahlsfeld nach 3 $\frac{1}{2}$ Jahren durch die Autopsie Bestätigung fand, wird man kaum mehr daran zweifeln können, dass einzelne Fälle von Carcinom, ähnlich wie die Peritonealtuberculose, nach Laparotomie im Wachsthum stillstehen, oder sogar regressive Veränderungen erleiden. Es ist dies ein Punkt, der unser volles Interesse verdient; seine Erforschung könnte vielleicht dadurch gefördert werden, dass bei Probepaparotomien oder Gastroenterostomien ein Stückchen des Tumors, oder eine Metastase zur mikroskopischen Untersuchung excidirt wird. Die durchschnittliche Lebendauer der Carcinomkranken nach überstandener Gastroenterostomie beträgt 8, oder bei Mitrechnung obiger Fälle 13 Monate.

Das Endresultat der Gastroenterostomie bei gutartigen Stenosen ist bei der überwiegenden Mehrheit: vollständige Befreiung von den Beschwerden und Wiederherstellung der Arbeitsfähigkeit. Doch haben bei 2 Fällen nach 3jähriger Gesundheit wieder Magenbeschwerden begonnen. Bei der Nachuntersuchung der gut geheilten Fälle fand sich durchweg rasche Entleerung nach der Mahlzeit und Herabsetzung der Salzsäuremenge und der Gesamtsäureacidität. Bei der Ausspülung wurde häufig Galle mit ausgehebert. Die Magendilatation war in der Regel nicht ganz zurückgegangen. Die raschere Entleerung des Magens und die Herabsetzung der Acidität geben für die Heilung des Ulcus ventriculi sehr günstige Bedingungen, so dass die Gastroenterostomie bessere Dauernerfolge zu geben scheint, als die Excision des Ulcus.

Schliesslich möchte ich noch 1 Fall von Enteroplastik und 2 Fälle von Gastroenteroplastik anführen, welche Geheimrath

Czerny in letzter Zeit ausgeführt hat, um eine Spornbildung zu heilen, beziehungsweise die Magenöffnung des abführenden Jejunumschenkels zu erweitern. Sie sehen an der Abbildung rechts den Längsschnitt an der Darmwand für die Enteroplastik, er wird



analog der Pyroplastik quer vereinigt. Die Gastroenteroplastik wurde an demselben Kranken später ausgeführt, da die erste Operation keinen Erfolg hatte und noch bei einem anderen, bei welchem offenbar der andrängende Rand des Mesocolonschlitzes zur Verengerung der abführenden Schlinge Veranlassung gegeben hatte. Soweit die Kürze der Zeit dies beurtheilen lässt, ist das Resultat in beiden Fällen gut.

XXIII.

Eine neue Methode der Pylorus- und Darm-Resection.¹⁾

Von

Dr. Doyen

in Paris.

M. H., ich möchte mir erlauben, Ihnen meine neue Methode der Darm-Resection, der Pylorus-Resection und der Gastroenterostomie hier kurz zu schildern. Dieselbe hat vor den bisherigen Methoden einen doppelten Vorzug:

- 1) Vollkommenste Asepsis des Operationsfeldes ohne die geringste Gefahr der Infection durch Darminhalt,
- 2) Bedeutende Abkürzung der Operationsdauer.

Das Verfahren selbst gestaltet sich folgendermassen:

I. Pylorectomie.

Die typische Pylorusresection führe ich seit 1892 nicht mehr aus, sondern ziehe in allen Fällen, in denen die Pylorusresection indicirt ist, den gesonderten Verschluss des Duodenum und des Magens mit nachfolgender Gastroenterostomie vor. — Dieses Verfahren, welches Billroth ausnahmsweise nur für Fälle von weit vorgeschrittenem Pylorus-Carcinom angewandt hat, scheint mir ausserordentlich werthvoll in den Fällen von begrenztem Carcinom, weil es dessen Exstirpation in denkbar weitester Ausdehnung gestattet.

¹⁾ Vorgetragen am 2. Sitzungstage des XXVII. Congresses der Deutschen Gesellschaft für Chirurgie zu Berlin, 14. April 1898.

Allerdings hat man diesem Verfahren mit Recht den Vorwurf einer sehr langdauernden eingreifenden Operation gemacht.

Diesen Uebelstand habe ich durch meine Modification beseitigt und jetzt stellt die ganze Pylorusresection nur eine kleine Erweiterung der Gastroenterostomie dar.

Mein Verfahren beruht auf der Anwendung meiner Hebelpince, die ich in Moscau zuerst demonstirt habe.

Ursprünglich construiert zur Compression der Gefässe des Ligamentum latum, hat sie sich als ein ausgezeichnetes Hilfsmittel in der gastro-intestinalen Chirurgie bewährt.

Zunächst wird der Tumor mit den Fingern stumpf vom Netz losgelöst und, wenn nöthig, Blutung aus kleinen Arterien gestillt, dann lege ich meine Hebelpince in möglichst weiter Entfernung von den Tumorgrenzen am Duodenum an, zerquetsche die Darmwand langsam und vorsichtig, ohne sie vollständig zu durchtrennen; die Darmserosa bleibt dabei intact. In die durch die Pince entstandene Compressionsfurchen lege ich dann um das ganze Darmrohr eine starke Seidenligatur. — Eine gewöhnliche Klemme liegt auf der Seite des Tumors etwa 15 mm von der Ligatur entfernt am Pylorus. Dann wird das Duodenum auf einer Comresse völlig durchtrennt.

Kleinere Schleimhautreste werden mit der Scheere abgetragen und der Stumpf mit dem Paquelin kauterisirt. Eine Tabaksbeutelnaht mit Seide überkleidet die Ligatur und verschliesst gleichzeitig das Duodenum. Zur besseren Sicherheit lege ich über dieser ersten noch eine zweite Tabaksbeutelnaht an.

Das Magenende ist in eine sterilisirte Comresse gehüllt, nach links gelegt. Jetzt werden 2 starke Klemmzangen unmittelbar hinter dem Tumor und zwei elastische Magenklappen in einer Entfernung von 25—30 mm an die intacte Magenwand angelegt. Dann wird mit meiner Hebelpince die Magenwand zwischen den Pincen von oben und von unten her zerquetscht, indem man darauf Bedacht nimmt, bei sehr stark hypertrophischer Muscularis die Pince nicht vollständig zu schliessen, um nicht die an der Muscularis adhärente Serosa zu zerreißen. Ein starker Seidenfaden wird als Massensligatur in die entstandene Druckfurchen gelegt und allmählich zusammengezogen, indem gleichzeitig die 4 angelegten Klappen wieder abgenommen werden, um einen sicheren Schluss der Ligaturen zu

ermöglichen. Eine solche Ligatur ist selbst möglich bei einer Breite des Magens von 12—15 cm. Dann werden wieder 2 starke Klemmzangen neben dem Tumor angelegt um Austritt von Mageninhalt zu vermeiden, und der Magen 10 mm von der Ligatur entfernt durchschnitten. Der Stumpf wird kauterisirt und der Magen durch 2 Serosa-Tabaksbeutelnähte geschlossen.

Die Blutstillung der Coronargefäße ist gesichert durch die Massenligatur.

Nunmehr bleibt nur noch eine hintere Gastroenterostomie übrig, die absolut aseptisch ausgeführt werden kann, Dank meiner elastischen Pincen.

Die Gastroenterostomie gestaltet sich folgendermaassen:

1. Hintere Nähte erste Etage.
2. Hintere Nähte zweite Etage.
3. Anlegen der Pincen an Magen und Darm.
4. Incision des Magens und des Darmes, entweder nach Zerquetschung oder mit Thermokauter.
5. Ringnaht um die Magendarmöffnung.
6. Anlegen der vorderen Naht.

Der obere Schlitz im Mesocolon wird an die Magenwand genäht und dann mache ich noch eine Enteroanastomose für den directen Abfluss der Galle.

Die ganze Operation: Isolation und Resection des Pylorus, Verschluss des Duodenum und des Magens, Gastroenterostomie und Enteroanastomose dauert 55 Minuten bis 1 $\frac{1}{4}$ Stunde.

Fällt die Enteroanastomose fort, so wird natürlich die Operationsdauer abgekürzt. Die eigentliche Gastroenterostomie dauert 12 bis 15 Minuten.

II. Gastroenterostomie ohne Pylorus-Resection.

Die hintere Y-förmige Gastroenterostomie, wobei das obere Ende des Jejunums die Verlängerung des Ductus choledochus bildet, ist von allen Verfahren dasjenige, welches in Bezug auf Funktion des neuen Pylorus die besten Resultate ergibt. —

Ich hatte indessen Bedenken, die doppelte Anastomose nach Roux auszuführen, welche mit Rücksicht auf die Infection der tiefen Nähte dieselben Gefahren hat, wie die typische Pylorectomie.

Diesem Uebelstand hilft nun meine Hebelpinze ab. —

Ich führe 25—30 cm unterhalb des Lig. Treitz eine hintere Gastroenterostomie in der Längsrichtung aus, dann lege ich zwischen den zwei Jejunalschlingen eine Enteroanastomose an, sodass keine nachträgliche Verzerrung stattfinden kann.

Dann zerquetsche ich die aufsteigende Jejunalschlinge zwischen den beiden Anastomosen mit meiner Hebelpinze, lege eine Massenligatur an, zerquetsche nochmals etwas weiter oben, lege eine zweite Massenligatur an, und durchtrenne den Darm zwischen den beiden Seidenligaturen. Mittelst 2 Seiden-Tabaksbeutelnähten werden die beiden Stümpfe überkleidet.

Dieses Operationsverfahren giebt sehr befriedigende Resultate und sichert die Heilung auch veralteter Fälle von Magengeschwür und Gastritis mit Hyperacidität.

Ich habe im ganzen 148 Laparotomien wegen Magenaffectionen gemacht, davon sind 32 Pat. gestorben. 66 Fälle betrafen Carcinome, wovon einige vollkommen inoperabel waren; im ganzen sind von den Carcinomfällen 20 gestorben. 82 mal habe ich wegen nicht krebsiger Erkrankung operirt (wegen Ulcus, schwerer Dyspepsie und gutartiger Stenose) und habe 12 Kranke verloren. Von den letzten 57 Operationen habe ich nur noch 5 Todesfälle zu verzeichnen.

III. Darm-Resectionen.

Zunächst gehe ich mit dem Finger oberhalb und unterhalb des Tumors durch das Mesenterium; dann wird der Darm an beiden Stellen zerquetscht und abgebunden. Oberhalb und unterhalb des Neoplasmas verschliesse ich den Darm mit einer Pince und durchtrenne ihn auf beiden Seiten zwischen Ligatur und Klemme. Das Mesenterium wird ebenfalls, wenn nöthig, in der Hebelpinze comprimirt und partienweise oder en masse abgebunden. Es bleibt dann noch die Vereinigung der beiden Darmenden übrig.

Man kann diese Vereinigung nach 3 Methoden vornehmen:

1. Seitliche Anastomose nach Verschluss der beiden Darmenden mit Tabaksbeutelnaht.
2. Verschluss des abführenden Endes und Implantation des zuführenden Endes nach Art des Coecum.
3. Circulärnaht. Dabei vernähe ich von hinten anfangend die beiden verschlossenen Darmenden in $\frac{3}{4}$ der Circumferenz mit

2 Nahtreihen, einer durchgreifenden und einer sero-serösen. Das Darmlumen wird hinter den Ligaturen abgeklemmt; die Massenligaturen werden herausgezogen und aufgeschnitten, so dass die freie Communication wiederhergestellt ist. Dann wird die Naht beendet. — Bei der Coecumnaht habe ich nur eine Massenligatur aufzuschneiden, den unteren Darmtheil zu incidiren und die vordere Naht zu beendigen.

IV. Dasselbe Verfahren mittelst Zerquetschung und Ligatur gestattet auch die Exstirpation und Resection des Rectum nach Kraske aseptisch auszuführen.

V. Die Resection des Processus vermiformis lässt sich nach derselben Methode ausführen. Es genügt eine starke gewöhnliche Klemmzange zur Zerquetschung der Mucosa des Processus vermiformis. Dann wird eine Massen-Ligatur um den Processus vermiformis gelegt, derselbe reseziert und kauterisirt und der Stumpf mit Tabaksbeutelnaht überkleidet.

VI. Der Ductus cysticus wird vortheilhaft ebenfalls nach dieser Methode behandelt, wenn man die Exstirpation der Gallenblase gemacht hat.

Selbst der Oesophagus könnte auf diese Weise reseziert und die Enden wieder vereinigt werden, wenn die Strictur keine ausgehende ist.

XXIV.

Beitrag zur Anwendung des Murphy-Knopfes.¹⁾

Von

Dr. Storp

in Königsberg.

M. H.! Die Vortheile und Nachtheile bei der Anwendung des Murphy-Knopfes zum Zwecke der Darm-Vereinigung sind bereits mehrmals Gegenstand der Erörterung an dieser Stelle gewesen. Ich erinnere nur an die ausführlichen Mittheilungen, welche Herr Geh.-Rath Czerny und Herr Kümmell über diesen Gegenstand hier vor 2 Jahren gemacht haben.

Im Allgemeinen sind die Erfahrungen bezüglich der Anwendung des Murphy-Knopfes wohl günstiger Natur, wie dies ja auch heute noch durch die Mittheilungen von Herrn Geh.-Rath Mikulicz und Herrn Steudel aufs Neue bestätigt worden ist, wemgleich es andererseits nicht geleugnet werden kann, dass das Einbringen eines nicht resorbirbaren metallischen Fremdkörpers von dieser Grösse und Schwere in den Darmtractus immerhin eine Reihe von Gefahren bedingt, welche vor allen Dingen in der aus verschiedenen Gründen verhinderten oder erschwerten, späteren Passage des Knopfes durch den Darmtractus gegeben sind. Dies ist ja auch der Grund für die in der letzten Zeit mehrfach zu Tage getretenen Versuche, einen zweckmässigen, resorbirbaren Ersatz für den Murphy-Knopf zu finden.

Im Nachfolgenden möchte ich mir erlauben, Ihnen über einen Fall zu berichten, welcher, wie ich glaube, für die Anwendung des Murphy-Knopfes eine gewisse principielle Bedeutung hat.

¹⁾ Abgekürzt vorgetragen am 2. Sitzungstage des XXVII. Congresses der Deutschen Gesellschaft für Chirurgie zu Berlin, 14. April 1898.

Es handelte sich um einen 54jährigen Mann, welcher seit mehreren Jahren vielfach an Magen-Darbeschwerden, besonders an hartnäckiger Obstipation gelitten hatte. Im letzten halben Jahre soll die Obstipation noch erheblich zugenommen, gleichzeitig des Allgemeinbefindens sich verschlechtert und das Körpergewicht abgenommen haben. Am 24. XII. 97 erkrankte er nach einer reichlichen Mahlzeit ganz plötzlich unter heftigen, nach dem Nabel hin ausstrahlenden Schmerzen in der rechten Seite. Stuhl und Winde waren angehalten. Nach reichlichen Abführmitteln und wiederholt applicirten Clysmen kam es nach mehrmaliger Stuhlentleerung zu einer vorübergehenden Besserung. Als ich den Pat. vier Tage danach zum ersten Mal sah, klagte er wieder über anfallsweise auftretende Schmerzen im Leibe, besonders rechts vom Nabel.

Die Untersuchung des blassen, schlecht genährten Mannes ergab eine mässige Auftreibung des Leibes besonders auf der rechten Seite, hier fühlte man deutlich das wurstförmig geblähte Colon ascendens in seiner ganzen Ausdehnung bis in die Gegend der Flexura coli hepatica. Das Colon transversum war nicht palpabel, dagegen fühlte man in der rechten Unterbauchgegend einzelne, geblähte Dünndarm-Schlingen besonders dann deutlich, wenn spontan oder in Folge des durch die Palpation gesetzten Reizes vermehrte Peristaltik einsetzte.

Es wurde danach die Diagnose auf Darmverengung durch einen Darmtumor wahrscheinlich Carcinom in der Gegend der Flexura coli hepatica gestellt. Pat. verweigerte zunächst die vorgeschlagene operative Behandlung und verschaffte sich durch Drastica und Clysmen mühsam etwas Stuhlentleerung und subjective Erleichterung.

Erst am 16. I. 98, als seit 3 Tagen aller Medikationen ungeachtet weder Stuhl noch Winde abgegangen waren und demgemäss Spannung und Auftreibung des Abdomen erheblich zugenommen hatten und es bereits zu Kothbrechen gekommen war, entschloss Pat. sich endlich zur Operation. Dieselbe wurde am 17. I. vorgenommen: Nach vorheriger Magenausspülung wurde in Narcose mit Billroth'scher Mischung das Abdomen in der Linea alba durch einen 15 cm langen Schnitt eröffnet. Nachdem die stark aufgetriebenen Dünndarmschlingen zur Seite geschoben, zeigte sich das Colon transversum im oberen Wundwinkel ganz leer und kollabirt. Die längs desselben eingeführte Hand gelangte an der Unterfläche der Leber, etwa der Gegend der Porta hepatis entsprechend, an einen Mannsfaustgrossen harten, höckerigen Tumor: derselbe umgriff circulär den Anfangstheil des Colon transversum und war durch eine breite ca. 6 cm lange strangförmige Adhäsion rechts neben der Wirbelsäule fixirt, so dass er sich absolut nicht vorziehen und zu Gesicht bringen liess. Da keine Metastasen oder ausgedehnte Verwachsungen mit den Nachbarorganen nachzuweisen waren, so erschien eine Exstirpation des Tumor noch ausführbar, doch war bei dem elenden Allgemeinzustande zur Zeit an eine derartige eingreifende Operation nicht zu denken und so entschloss ich mich daher zunächst zur Anlegung einer lateralen Anastomose zwischen Colon transversum und unterem Ileum und zwar mit Rücksicht auf die wünschenswerthe schnelle Beendigung der Operation mittelst eines Murphy-Knopfes. Zu diesem Zweck wurde die unterste Ileum-Schlinge vorgezogen und etwa 25 cm von der Ileo-

coecal-Klappe entfernt ohne Spannung und mit gleich gerichteter Peristaltik durch einen Knopf grössten Kalibers mit dem Colon transversum in gewöhnlicher Weise vereinigt und dann noch eine fortlaufende die Serosa in weiterer Ausdehnung fassende Naht angelegt. Schluss der Bauchwände durch Etagen-Nähte. Der Erfolg der Operation war zunächst ein recht günstiger. Schon am nächsten Tage erfolgten mehrere copiöse Stuhllentleerungen und es besserte sich der Allgemeinzustand dann relativ rasch.

Am 12. Tage nach der Operation begann der Kranke jedoch wieder über zeitweise auftretende, colikartige Schmerzen in der rechten Unterbauchgegend der Lage des Colon ascendens entsprechend zu klagen, ohne dass im Uebrigen Appetit und Stuhl irgend welche Störungen zeigten. Als nach 3 Wochen der Knopf noch nicht abgegangen war, nahm ich eine Durchleuchtung mit Röntgen-Strahlen vor und constatirte zu meiner grossen Ueberraschung den Knopf im Colon ascendens vor der Stenose resp. dem Tumor liegend. Derselbe war also anstatt dem Kothstrom folgend in den Dickdarm zu fallen, im distalen Ileum weiter abwärts gegliitten, hatte die Valvula Bauhini passirt und sass jetzt zwischen dieser und stenosirendem Tumor gefangen im Colon ascendens. Eine Entleerung desselben per vias naturales war damit also völlig ausgeschlossen. Da, wie schon erwähnt, eine radicale Exstirpation des Tumor noch ausführbar erschien und der Allgemeinzustand sich erheblich gebessert hatte, so wurde 26 Tage nach der ersten Operation ein zweiter Eingriff vorgenommen: Nach den üblichen Vorbereitungen wurde die Bauchhöhle durch einen 18 cm langen Schnitt eröffnet, welcher vom Aussenrande des rechten M. rectus beginnend, 2 Fingerbreit unterhalb des Rippenbogens diesem parallel schräg nach unten aussen verlief. Nachdem die Dünndärme nach Durchtrennung mehrerer lockerer Verwachsungen mit einer Mull-Compressenach unten geschoben und der vordere Leberrand in die Höhe geklappt war, lag in der Tiefe rechts neben der Wirbelsäule der schon beschriebene Darmtumor frei durch mehrfache narbige Stränge und Adhäsionen mit der hinteren Bauchwand beziehungsweise Pancreas und Duodenum fixirt. Nach Durchtrennung dieser Adhäsionen wurde zunächst das Colon transversum 4 cm vom Tumor entfernt querdurchtrennt und das abführende Ende durch Doppelreihige Naht blindgeschlossen. Die darauf folgende Exstirpation des Tumor resp. der Flexura coli hepatica gestaltete sich wegen der noch vorhandenen narbigen Stränge und Verwachsungen recht schwierig, gelang indessen doch ohne erheblichen Blutverlust. Da es sich bei der Operation zeigte, dass das stark geblähte Colon ascendens auffallend kurz — kaum 15 cm lang incl. Coecum — war, so entschloss ich mich, um keinen Blindsack an dieser Stelle zurückzulassen, dasselbe in toto nebst einem 5 cm langen Stück des einmündenden Ileum ebenfalls zu extirpiren. Zu diesem Zwecke wurde ein zweiter 10 cm langer Hautschnitt vom äusseren Ende des ersten rechtwinklig nach unten geführt. Die Exstirpation gelang relativ leicht, das zuführende Ileum wurde ebenfalls blind geschlossen. Schluss der Bauchwunde durch Etagennähte, bis auf den unteren Wundwinkel, durch welchen ein Jodoformgazetampon eingeführt wurde. Der extirpirte Tumor erwies sich als ein Cylinderepithel-Carcinom, welches den Darm circular in 6—9 cm Länge umgriff

und denselben so absolut verschloss, dass sich nicht einmal ein Tropfen Wasser selbst unter hohen Druck durchpressen liess. Der Murphy-Knopf lag frei beweglich in dem im übrigen fast leeren Colon ascendens. Dasselbe war ebenso wie das Coecum auffallend kurz und stark ausgedehnt, die Wandungen desselben sehr verdickt, besonders die Muskulatur stark hypertrophisch. Die Mucosa war nicht verändert und waren speciell irgend welche Ulcerationen oder sonstige durch das längere Verweilen des Knopfes bedingte Veränderungen derselben nicht zu constatiren.

Der Patient hat die zweite Operation nicht überstanden, sondern ist am 4. Tage unter peritonitischen Erscheinungen zu Grunde gegangen.

Die Section ergab eine diffuse eitrige Peritonitis. Die gebildete Anastomose zeigte eine breite, feste Vereinigung der einander anliegenden Serosaflächen ohne sonstige Adhäsionen und Pseudomembranen. Die geschaffene Communicationsöffnung war fast für 3 Finger durchgängig und zeigte an der Uebergangs-Stelle vollkommen glatte Ränder, über welche die Mucosa ohne sichtbare Narbe gleichmässig hinzog. Das distalwärts von der Vereinigungsstelle noch restirende Stück des Ileum war 11 cm lang. Die Darmverschlussnähte sowohl des Ileum als des Colon transversum waren selbst bei hohem Druck völlig sufficient.

Die Gelegenheit, resp. Nothwendigkeit, eine Anastomose zwischen Ileum und Colon transversum anlegen zu müssen, ist öfter gegeben, sowohl in Folge von Darmverschluss durch bösartige inoperable Tumoren, für welche die Flexura coli hepatica eine der Praedilectionsstellen ist, als auch in Folge von gutartigen Stenosen im Bereich des Colon ascendens und der Flexura hepatica, bedingt durch Ulcerationen, Intussusceptionen etc.

Nun ist ja im vorstehend beschriebenen Falle der Exitus letalis keineswegs der Anwendung des Murphy-Knopfes zur Last zu legen. Es ist vielmehr anzunehmen, dass ein derartiges abnormes Verhalten des Knopfes wohl zu den Ausnahmen zu zählen ist, und es muss auch zugegeben werden, dass ein derartig eingeschlossener Knopf, so lange er wenigstens seine glatte Oberfläche behält und nicht von Niederschlägen incrustirt wird, keine erheblichen Beschwerden und Gefahren bedingen wird, indessen wird man doch andererseits in ähnlichen Fällen mit der Möglichkeit rechnen müssen, dass der Knopf unter Umständen in den falschen Darmabschnitt hineinfällt — bei Gastroenteroanastomosen ist dies ja schon des öfteren beobachtet worden — und dass derselbe dann dauernd eingeschlossen im Laufe der Zeit ev. zu Ulcerationen der Darmwandung mit allen ihren Consequenzen führen kann.

Ich bin weit davon entfernt, die Anwendung des Murphy-Knopfes, dessen Vorzüge für die Darmvereinigung ich durchaus nicht verkenne, damit discreditiren zu wollen, aber ich glaube doch, dass es in ähnlichen Fällen, wie dem vorstehenden, zweckmässiger ist, von der Anwendung des Knopfes abzusehen und die einfache laterale Anastomose durch die Naht zu machen in der Weise, wie es zuerst von meinem verehrten früheren Lehrer Herrn Geh.-Rath Braun angegeben und vielfach mit bestem Erfolg ausgeführt worden ist.

XXV.

Einiges über die Anwendung der Darmknöpfe.¹⁾

Von

Professor Dr. Anton Wölfler

in Prag.

(Mit einer Figur.)

M. H.! Die Frage, welche Vereinigungsmethode der Darmränder die beste sei, steht durch die neuerdings in Anwendung gekommenen Darmknöpfe wieder im Vordergrund des Interesses und harret mehr denn je der Entscheidung. Eine Lösung dieser Frage dürfte bei dem heutigen Standpunkte überhaupt noch nicht gelingen, doch erscheint es mir Pflicht jedes Einzelnen, Beiträge zur Lösung derselben zu liefern, und deshalb sei es auch mir gestattet, auf Grund der Erfahrungen über 40 Fälle, in welchen an meiner Klinik von mir und meinen Assistenten Darmknöpfe angelegt wurden, einige Bemerkungen zu machen. Man kann mir vielleicht gleich von vornherein einwenden, dass der Nutzen des Darmknopfes durch die neuen Arbeiten von Murphy, Hahn etc. bereits sattsam erwiesen und über allem Zweifel erhaben sei. — Bezüglich des Nutzens gebe ich dies gerne zu, aber nicht bezüglich des Schadens. Die Unfallstatistik des Murphyknopfes ist noch nicht in gleicher Weise und mit gleicher Gründlichkeit durchgeführt wie die Statistik der Vortheile desselben.

Aber selbst für den Fall, als die Statistik den grossen Nutzen und den geringen Schaden des Murphyknopfes erwiesen

¹⁾ Vorgetragen am 2. Sitzungstage des XXVII. Congresses der Deutschen Gesellschaft für Chirurgie zu Berlin, 14. April 1898.

hätte, so ist die Methode noch nicht so gut, dass sie nicht verbesserungsfähig erschiene.

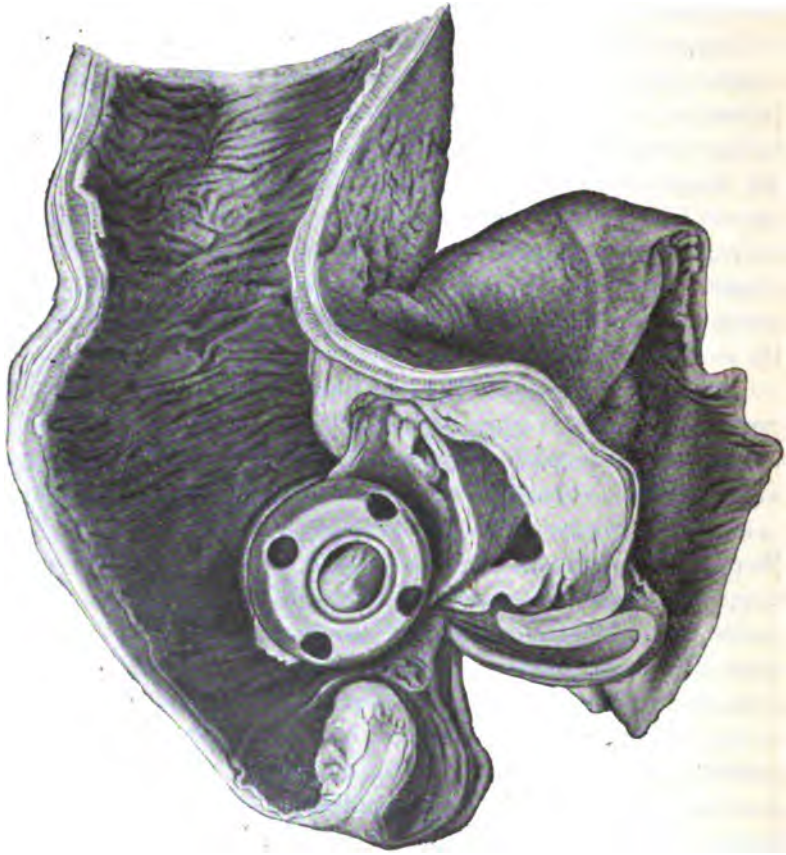
Wir haben ja auch zu der Zeit, als die Darmnaht allgemeine Verbreitung fand, uns nicht gescheut, ihre Nachtheile zu bekennen, und solange verbessert, bis sie eine brauchbare Methode geworden ist, der nur der eine Fehler anhängt, dass sie verhältnissmässig langwierig ist. Haben wir daher chronische Fälle vor uns, bei welchen keine Gefahr im Verzuge ist, dann ist nach meiner Meinung auch heute noch die Darmnaht allen anderen Methoden vorzuziehen, und unter den verschiedenen Arten der Darmvereinigung ist ohne Zweifel als das sicherste Verfahren dasjenige zu bezeichnen, welches die Darmenden durch seitliche Anastomose (from side to side) vereinigt. Diese Sicherheit, welche eine breite Vereinigung der Darmoberfläche gewährt, ist auch der Grund, warum beim Vergleich der Darmvereinigungsmethoden die seitliche Anastomose nicht herangezogen werden kann, weil dieses Verfahren an und für sich eine Gewähr darbietet und sich unabhängig macht von der Art der technischen Durchführung. Dies ist auch der Grund, warum wir gerade bei der Gastro-Enterostomie mit dem Murphyknopf gute Resultate erzielen, weil hier nur der Vortheil des Knopfes — das ist die rasche Vollendung der Operation — in die Erscheinung tritt, während die Nachtheile weniger schädlich wirken, weil der Inhalt flüssig ist und es als kein Unglück angesehen werden kann, wenn der Darmknopf im Magen verweilt. Ich selbst hatte ebenfalls keinen Grund, über den Murphyknopf bei den Gastro-Enterostomien zu klagen. In meiner Klinik wurden neun Gastro-Enterostomien von mir und meinen Assistenten ausgeführt. Davon kamen 7 mit dem Leben davon, 2 starben ohne Zusammenhang mit der Technik: Der Eine an Lungengangrän, der Andere nach einer Verblutung aus dem Carcinomgeschwür. Aber es wäre verfehlt, daraus den Schluss zu ziehen, dass der Murphyknopf im Allgemeinen eine tadellose Vereinigungsmethode darstellt, denn es kann mit der Verwendung des Murphyknopfes nur verglichen werden die circuläre Darmnaht bei chronischen und acuten Fällen. Da ich bei den chronischen Darmstenosen die Anwendung des Murphyknopfes nicht anerkenne, so wurde an meiner Klinik die Anwendung desselben nur bei den acuten, an und für sich lebensgefährlichen Fällen von Darmstenosen in

Rechnung gezogen, von dem Grundsatz ausgehend, dass die durch das Leiden bedingte Lebensgefahr noch grösser ist als die Gefahr, welche der Knopf bringen kann.

Nehmen wir unter diesen Fällen der Gleichartigkeit der Beobachtungen wegen die Resection des Darmes beim eingeklemmten Bruch, so gebe ich Hahn vollständig recht, wenn er sagt, dass bei keiner Operation die Wohlthat des Murphyknopfes sich so bewähre als gerade bei den Darmresectionen wegen gangränöser Hernie — aber nur unter der Voraussetzung, dass man Gelegenheit hat, an einem vollständig beweglichen und gesunden Darmantheile den Knopf anzulegen. Ist dies der Fall, dann kann man in einer ganzen Reihe von Fällen schöne Heilungen erzielen. Unter 13 solcher Darmresectionen wurde fünfmal ein ausgezeichnete und glatter Verlauf bei Anwendung des Murphyknopfes erzielt. Die meisten dieser Operationen führten meine Assistenten, die Herren Dr. Schloffer und Dr. Mannaberg aus.

Aber man täuscht sich, wenn man glaubt, dass die mit incarcerirten Hernien einhergehenden Pneumonien durch den Knopf vermieden werden oder dem bereits bestehenden Collaps vorgebeugt werden kann. Unter 13 Fällen sind uns an bereits bestehenden Collaps oder Pneumonie 6 gestorben und in 2 Fällen kam es beim Murphyknopf zu Darmfisteln. Diese beiden Fälle zeigten in eclatanter Weise den einen Fehler des Murphyknopfes, dass er wochenlang als Fremdkörper im Darm verweilen kann und zwar nicht schadlos. In einem Falle von Darmresection wegen eines incarcerirten Nabelbruches verweilte der Knopf 4 Wochen lang in der vereinigten Darmschlinge. Dann erzeugte er einen Anus praeternaturalis, der später durch Anwendung neuerlicher Resection und Anlegung eines Frank'schen Darmknopfes zur Heilung gebracht wurde. Im zweiten Falle entstand ebenfalls nach Anwendung des Murphyknopfes ein Anus praeternaturalis, und als später nach etwa 14 Tagen zur Anlegung der Naht geschritten wurde, da lag der Knopf etwa 10—12 cm von dem Anus entfernt im Darne. Dieser war also nicht im Stande, den Fremdkörper aus der Fistel zu eliminiren. Die Ursache lag meines Erachtens darin, dass in beiden Fällen — wie ich mich bei den Operationen überzeugen konnte — die Därme adhärent waren. Ein solcher angewachsener Darm büsst offenbar an peristaltischer Kraft ein.

Sie werden sagen: daran ist der Darm schuld und nicht der Knopf. — M. H.! Das ist richtig. Aber wir müssen mit dieser Thatsache rechnen, weil sie häufig vorkommt. Aber unter solchen Verhältnissen sind zweifellos die Bedingungen ohne Anwendung des



Der Murphy-Knopf liegt noch an der Stelle der Vereinigung; sein Rohr ist durch einen Kirschkern verstopft; das zuführende Darmstück ist beträchtlich erweitert, seine Wand verdickt und zeigt an einer oberhalb des Knopfes befindlichen Stelle eine Perforation. Die Operation wurde acht Tage früher ausgeführt.

Murphyknopfes viel günstiger als bei Anwendung desselben, denn die Bedingungen für die Heilung werden durch den Murphyknopf erschwert. In einem dritten Falle trat durch den Murphyknopf selbst der Tod ein. Bei einer narbigen Darmstenose, welche nach Reposition eines eingeklemmten Bruches entstanden war,

wurde die Darmresection ausgeführt und ein Murphyknopf eingelegt. Die Patientin starb nach 8 Tagen. Bei der Section fand man das zuführende Ende erweitert und eine Perforationslücke an der Stelle der Darmvereinigung. Die Ursache hierfür musste darin gefunden werden, dass das Rohr des Murphyknopfes durch einen Kirschkern vollständig obliterirt war.

Dass hier nicht der Kern, sondern der Knopf schuld sei, ist klar. Denn es ist wohl als ein wesentlicher Fehler des Murphyknopfes zu verzeichnen, dass das Rohr desselben viel zu eng ist. Das ist ja auch der Grund, warum wir den Murphyknopf beim Dickdarm nicht verwenden können, weil das Rohr nur zu leicht durch den festen Koth verstopft wird. Wollte man dagegen einwenden, dass ja ein jeder Murphyknopf den Dickdarm passiren müsse, so ist dagegen zu sagen, dass an der Vereinigungsstelle der Darminhalt nicht zwischen Knopf und Darmwand passiren kann, was an den normalen Stellen des Darmes leicht möglich ist. In der Einschränkung einer Operationsmethode für eine bestimmte Reihe von Fällen liegt aber schon ein schwerer Nachtheil eines Verfahrens. Aus Alldem geht hervor, dass die Idee der Darmvereinigung durch den Murphyknopf ebenso neu als vorzüglich ist, dass aber das Instrument, mit welchem diese Idee verwirklicht wird, Fehler an sich trägt. Der Murphyknopf ist nämlich der erste Knopf, welcher gewissermaassen selbst die Vereinigung besorgt. Er ist ein Darmschliesser, während die übrigen Knöpfe mehr weniger Prothesen darstellen, auf welchen von uns die Vereinigung vorgenommen werden muss.

Schon seit Jahren beschäftigten sich auf meine Anregung meine Assistenten, Dr. von Frey und Dr. Schloffer mit der Anfertigung von resorbirbaren Knöpfen. Sie wurden aus Elfenbein hergestellt und dann entkalkt. Aber bezüglich des Mechanismus der Darmvereinigung ging es nicht recht vorwärts. — Da kam Frank und demonstirte uns seinen resorbirbaren Knopf. Dieser erschien beachtenswerth, denn er brachte gerade die 2 Vortheile mit sich auf die Welt, welche dem Murphyknopf abgehen. Er ist nur kurze Zeit ein Fremdkörper und hat ein grosses Lumen. Deshalb wurde er an meiner Klinik am Thier und beim Menschen verwendet, bei Letzterem in 9 Fällen¹⁾, und zwar bei 6 Darm-

¹⁾ Hier müssen auch die Gastroenterostomien herangezogen werden.

resectionen; 3 davon wurden geheilt, 2 starben an Pneumonie bei vollständig undurchlässigem Darne. So hatte also in 5 Fällen der Frank'sche Knopf seine Schuldigkeit gethan. Aber im 6. Fall waren die Darmenden am 3. Tag vollständig auseinander gegangen und bedingten den Tod des Individuums. Die Darmenden waren nicht gangränös. Bei 3 Gastro-Enterostomieen mit dem Frank'schen Knopfe verliefen 2 sehr schön. Im 3. Falle heilte ebenfalls die Gastro-jejunostomie tadellos. Aber der Kranke starb plötzlich am 8. Tage. Bei der Section zeigte es sich, dass die Enteroanastomose, welche ich zwischen zuführendem und abführendem Darm angelegt hatte, vollständig auseinander gegangen war, obwohl Lembert'sche Nähte darüber angelegt worden waren — ich hatte bis dahin weder bei der Darznaht noch beim Murphyknopf ein solches vollständiges Auseinandergehen der Darmenden wie in diesen zwei geschilderten Fällen gesehen.

Welche Gründe sind für diesen Misserfolg anzuführen?

1. Der Frank'sche Knopf ist nicht wie der Murphyknopf ein Darmschliesser. Er ist vielmehr eine Prothese, höchstens ein Darmnäherer. Das Drainrohr, welches die beiden Knopfhälften aneinanderbringt, ist nämlich leicht dehnbar, und dann klaffen die beiden Knopfhälften. Das scheint aber von Wichtigkeit zu sein, denn ein Jeder von Ihnen wird sich schon beim Murphyknopfe die Frage vorgelegt haben, wieso es kommt, dass beim Murphyknopfe eine so schöne Vereinigung stattfindet, trotzdem Gangrän der Darmwand auftritt. Die Antwort darauf ist eben die, dass durch den Murphyknopf die Darmenden scharf abgequetscht werden, während man beim Frank'schen Knopf immer fürchten muss, dass die Gangrän eine nur unvollkommene sei, die dann leicht mit ihren Folgeerscheinungen — Trombose der Gefäße — auf die Umgebung übergehen kann. Ist doch nur jene Gangrän für die Umgebung ungefährlich, bei welcher das Gewebe durch eine starke und eine allseitige Einschnürung von der Umgebung abgegrenzt wird. Es ist deshalb als eine wichtige Bedingung auch für den resorbirbaren Knopf aufzustellen, dass derselbe ein Darmschliesser sei.

Was ferner die Resorbirbarkeit dieser Darmknöpfe anbelangt, so muss die Forderung gestellt werden, dass der Knopf nicht zu früh zerfalle. Er muss wenigstens 5—6 Tage lang seinen Mechanismus

beibehalten. Die jetzigen Knöpfe scheinen mir zu früh resorbirt zu werden. Auch ist eine Constanz dieser Erscheinung noch nicht erzielt. Bei einem Menschen und bei einem Hunde war der Knopf schon nach 5 Tagen ziemlich stark zerfallen. Hier werden noch weitere Verbesserungen sich als nothwendig erweisen, sei es, dass der Knopf nicht vollkommen dekalcinirt wird, oder dass der dekalcinirte Knopf nachträglich noch stärker gehärtet wird, als dies bisher der Fall war. Wenn aber der Knopf durch 5—6 Tage lang functioniren soll, dann müssen wir von ihm verlangen, dass sein Lumen möglichst gross sei, damit derselbe auch beim Dickdarm angewendet werden könne. Als ein Fehler des Frank'schen Knopfes ist es ferner anzusehen, dass man die Darmenden auf dem Drainrohre knüpfen muss. Dieses leistet aber bei den jetzigen verkäuflichen Knöpfen keinen genügenden Widerstand, so dass bei dem starken Zusammenziehen des Darmendes über dem Drainrohre das Rohr leicht verlegt wird. Davon habe ich mich in mehreren Fällen auf das Bestimmteste überzeugen können. Unter solchen Verhältnissen muss man dann wünschen, dass der Knopf recht rasch resorbirt werde. Diesem Uebelstande habe ich dadurch abgeholfen, dass ich über das Drainrohr ein dekalcinirtes Elfenbeinrohr legen liess, so dass beim Knüpfen das Lumen nicht mehr beeinträchtigt wird.

Was sollte aber für den Augenblick unternommen werden, um zu verhüten, dass die Darmenden nicht zwanglos auseinander gehen? An dem System des Frank-Knopfes konnten nicht ohne Weiteres Veränderungen angebracht werden, auch konnte nicht ohne Vorversuche die Resorbirbarkeit des Knopfes verzögert werden. Ich ging deshalb daran, die Intensität der Verklebung der Serosafächen zu erhöhen. Dies lässt sich dadurch erreichen, dass die Serosa der miteinander zu vereinigenden Darmenden mit dem Scalpell abgeschabt wird.

Gestatten Sie, dass ich für einen Augenblick bei diesem Punkte verweile: Es hat schon vor mehreren Jahren Greigh-Smith den scheinbar absurden Satz ausgesprochen, dass es keine schlechtere Verwachsungsfläche gebe, als die Serosa. In der That verkleben Därme niemals miteinander, wenn keine Verletzung oder Entzündung vorausgegangen ist.

Bei Prolaps des Rectum, bei der Inversio uteri sehen

wir es ja auch, dass trotz jahrelangen Bestandes keine Verklebung der einander zugekehrten Serosafächen eintritt. Nur dadurch, dass wir bei der Darmvereinigung Nähte anlegen, wird die Verwachsungsfähigkeit der Darms Oberfläche bedingt. Erhöht wird sie noch dadurch, dass man die Serosafäche zuvor wund macht. Man kann sich hiervon durch einige Experimente überzeugen. Wenn man an einer Darmschlinge beim Hunde ein Stück ohne Anfrischung der Serosa vereinigt und ein zweites Stück der Schlinge mit Anfrischung der Serosa, so sieht man, dass schon nach 7—8 Tagen die Adhäsion am angefrischtem Darmstück sich nur dadurch lösen lasse, dass die Serosa von der Muscularis abgerissen wird. Es war also die Verwachsung der Serosafächen eine intensivere als die physiologische Vereinigung der Serosa mit der Muscularis. An den nicht angefrischtem Darmpartien lassen sich die adhärennten Flächen schon bei einer geringeren Gewalt auseinander reißen. Diese Thatsache habe ich erst vor Kurzem auch bei einer Gastro-Enterostomie bestätigt gefunden bei einer Kranken, welche an Embolie nach 12 Tagen zu Grunde gegangen war. Bei dieser Kranken wurde die Gastroenterostomia anterior ausgeführt, und das zuführende Darmende in der Weise vertical gestellt, wie ich es schon vor mehreren Jahren angegeben habe. Damit nun diese Stellung des zuführenden Darmendes in späterer Zeit nicht etwa verschwinde, wurde, wie dies auch schon von mir vor mehreren Jahren empfohlen wurde, die Serosafäche des Magens und die Serosafäche des zuführenden Darmrohres mit dem Scalpell abgeschabt. Es war nun von Interesse, zu sehen, wie nach 12 Tagen diese Verwachsungen stattgefunden haben. Das vertical gestellte Rohr war unverändert in dieser Stellung verblieben und die Verklebung erwies sich so fest, dass von dem pathologischen Anatomen die Serosafächen nicht auseinandergebracht werden konnten. Bei dem Versuche, dies auszuführen, riss die Serosa von der Muscularis, aber nicht die Serosa des Darmes von der Serosa des Magens. Diese Anfrischung der Serosa wurde in den letzten Fällen, in welchen Darmvereinigungen ausgeführt wurden, regelmässig mit befriedigendem Erfolg ausgeführt. Es ist mir unverständlich, dass wir uns bei allen unseren Darmnähten bisher dieses Vortheiles ent schlagen haben. Ich empfehle es deshalb auf das angelegentlichste, bei den verschiedensten Arten von Darmnähten, selbstverständlich auch bei den Darmanastomosen,

die miteinander zu vereinigenden Serosaf Flächen mit dem Messer zuerst abzuschaben.

Als einen weiteren Nachtheil des Frank'schen Knopfes muss ich hervorheben, dass derselbe schwieriger anzulegen ist als der Murphyknopf. Besonders die zweite Hälfte des Frank'schen Knopfes ist schwieriger einzuführen. Man kann sich diese Manipulation jedoch dadurch erleichtern, dass man die Darmenden mit von Bergmann'schen Pincetten an ihrem äussersten Rande fasst und dadurch das Lumen zum Klaffen bringt. Sowie der Darmknopf in den Darm eingeschoben ist, werden die von Bergmann'schen Pincetten rasch abgenommen und die Schnürnaht wird zusammengezogen. Ferner möchte ich davor warnen, keine zu grossen Knöpfe anzulegen, weil die Darmwände dadurch gespannt und verdünnt und das Anlegen der Lembert'schen Nähte erschwert wird.

Man thut überhaupt gut, wenn man zur Anwendung der Lembert'schen Naht die Darmwand in circulärer Richtung etwas zusammenschiebt.

Fassen wir jetzt die Anforderungen zusammen, welche an einen Knopf nach unseren heutigen Erfahrungen gestellt werden müssen, so sind diese:

1. Er soll zum grössten Theil resorbirbar sein, soll aber vor 5—6 Tagen seinen Mechanismus nicht ändern.
2. Er darf keine einfache Prothese sein, auf der vereinigt wird, sondern er soll ein Darmschliesser sein.
3. Er sollte womöglich aus 2 Theilen bestehen, damit er bequem in den Darm eingeführt werden kann.
4. Das Lumen des Knopfes soll möglichst gross sein.
5. Jene Partie des Knopfes, über welcher die Darmwand zusammengeschnürt wird, muss hart sein.
6. Wenn möglich, sollen die Knöpfe keine Lembert'schen Nähte in Anspruch nehmen müssen.

Letztere Bedingung wird, wie ich glaube, wenigstens vorläufig noch als ein frommer Wunsch angesehen werden müssen.

Um diesen Anforderungen zu entsprechen, habe ich mich bemüht, einen Knopf anfertigen zu lassen, der nach vielen Aenderungen soweit fertig gestellt ist, dass ich es wagen darf, denselben der geehrten Gesellschaft zu demonstrieren. Die Vortheile liegen darin, dass er

1. ein resorbirbarer Knopf ist,
2. ein Darmschliesser,
3. dass er ein weites Lumen hat.

Seine Nachtheile kenne ich noch nicht, weil ich noch nicht genügend Gelegenheit hatte, seinen Werth experimentell zu prüfen.

Solange dies nicht geschehen ist, bitte ich, denselben beim Menschen noch nicht anzuwenden, weil ich hierfür keine Verantwortung übernehmen kann. Für den Augenblick soll er bloss zeigen, nach welchen Richtungen hin Verbesserungen in der Construction der Darmknöpfe anzustreben sind (Demonstration des Knopfes).

ARCHIV
FÜR
KLINISCHE CHIRURGIE.

BEGRÜNDET

VON

Dr. B. von LANGENBECK,
weil. Wirklichem Geh. Rath und Professor der Chirurgie.

HERAUSGEGEBEN

VON

DR. E. V. BERGMANN, **DR. E. GURLT,** **DR. C. GUSSENBAUER**
Prof. der Chirurgie in Berlin. Prof. der Chirurgie in Berlin. Prof. der Chirurgie in Wien.

SIEBENUNDFÜNFZIGSTER BAND.

DRITTES HEFT.

Mit 2 Tafeln und anderen Abbildungen im Text.

BERLIN, 1898.

VERLAG VON AUGUST HIRSCHWALD.

N.W. Unter den Linden No. 68.



Inhalt.

	Seite
XXVI. Die anatomischen Veränderungen nach Calot'schem Redressement, mit Demonstration experimentell gewonnener Präparate; Angabe einer schonenderen Methode. (Aus der chirurgischen Universitäts-Klinik zu Halle a. S.). Von Dr. L. Wullstein. (Hierzu Tafel I.)	485
XXVII. Zur Technik des Redressements und des Verbandes an der gibbösen Wirbelsäule. Von Dr. Vulpius	498
XXVIII. Die Calot'sche Behandlung der tuberculösen Spondylitis. Von Professor Dr. Hoffa	501
XXIX. Ein Vorschlag zur Modification des Calot'schen Verfahrens. Von Professor Dr. Schede. (Mit 4 Figuren.)	507
XXX. Ein Fall von Fractur der Diaphyse des Oberarms mit bisher noch nicht beobachteter Wirkung des Streckverbandes. (Aus der chirurg. Klinik des Herrn Prof. von Bramann zu Halle a. S.) Von Dr. Rammstedt. (Mit 2 Figuren.)	517
XXXI. Beiträge zur Technik der Operation des Magencarcinoms. Von Professor Dr. J. Mikulicz	524
XXXII. Ueber die histologischen Vorgänge nach der Implantation von Elfenbein und todtem Knochen in Schädeldefecten. Von Dr. Max David. (Hierzu Tafel II.)	538
XXXIII. Erfahrungen über die Behandlung veralteter Empyeme. (Aus der chirurg. Klinik zu Heidelberg.) Von Professor Dr. Jordan	546
XXXIV. Beiträge zur Chirurgie der Lunge und der Pleura. Von Dr. Karewski	555
XXXV. Ueber den angeborenen Verschluss des Dünndarms und seine Behandlung. Von Dr. Felix Franke	591
XXXVI. Inhumane Kriegsgeschosse. Von Professor Dr. von Bruns	602
XXXVII. Ueber Schussverletzungen des Gehirns. Von Professor Dr. Tilmann	608
XXXVIII. Die Behandlung des Lupus mit Röntgen-Strahlen und mit concentrirtem Licht. Von Dr. Hermann Kümmell	630
XXXIX. Ueber Peritonitis chronica non tuberculosa und ihre Folgen: Verengerung des Darmes und Dislocation der rechten Niere. Von Professor Dr. Riedel. (Mit einer Figur.)	645
XL. Ueber dauernde Spiritusverbände. Von Dr. Salzwedel	685
XLI. Ueber einen Fall von 5 Darmresectionen wegen Schussverletzung. (Aus der chirurg. Klinik zu Giessen.) Von Professor Dr. Poppert	691
XLII. Neue Methode zur blutigen Einrichtung der angeborenen Hüftgelenkluxation. Von Dr. Doyen	699
XLIII. Zur chirurgischen Behandlung der chronischen Mittelohreiterung. Von Sanitätsrath Dr. Ludwig	703
XLIV. Ueber die operative Entfernung ausgedehnter Gesichtscarcinome. (Aus der Hallenser chirurg. Klinik). Von Dr. med. U. Grosse. (Mit 2 Figuren)	711
XLV. Ueber Oesophagus-Resection und Oesophagoplastik. Von Professor Dr. C. Garré	719
XLVI. Ueber Rectoscopie und einige kleinere operative Eingriffe im Rectum. Dr J. v. Fedoroff	723
XLVII. Ueber Craniectomien nebst einigen Betrachtungen über die Heilung grosser Operationsdefecte am Schädel. Von Dr. J. v. Fedoroff.	727

XXVI.

(Aus der chirurg. Universitäts-Klinik zu Halle a. S.)

Die anatomischen Veränderungen nach Calot'schem Redressement, mit Demonstration experimentell gewonnener Präparate; Angabe einer schonenderen Methode.¹⁾

Von

Dr. L. Wullstein,

Assistenzarzt der Klinik.

(Hierzu Tafel I.)

M. H.! Ueberraschend waren die überaus günstigen, vorläufigen Resultate, welche Calot²⁾ bei seinem so kühnen Vorgehen gegen den Pott'schen Buckel hatte. Schon aber jetzt, nachdem das Verfahren von verschiedenen Seiten geübt und geprüft ist, mehren sich die Nachrichten, wo bei diesem forcirten Vorgehen Todesfälle oder vorübergehende, schwere Complicationen eingetreten sind, und voraussichtlich werden wir auf noch weitere Enttäuschungen in Bezug auf das Endresultat nach der für diese Erkrankung und diese neue Methode ihrer Behandlung unerlässlichen Controllzeit gefasst sein müssen.

Ménard³⁾ hat uns durch drei an Leichen vorgenommene Experimente gezeigt, welches die unmittelbaren Folgen des forcirten Redressement sein können, und ich möchte diesen Bericht vervollständigen und über weitere derartige Versuche, welche ich

¹⁾ Abgekürzt vorgetragen am 2. Sitzungstage des XXVII. Congresses der Deutschen Gesellschaft für Chirurgie zu Berlin, 14. April 1898.

²⁾ Calot, Arch. provinc. de chirurg. 1897, No. 2.

³⁾ Ménard, Gazette hebdomadaire. 1897. No. 43.

in der Klinik des Herrn Professor v. Bramann anstellen durfte, berichten.

Ménard fand nach dem Redressement zwischen dem oberen und unteren Segment der Wirbelsäule einen Zwischenraum von 3,6, ja sogar 8 cm; in einem dieser Fälle war ein Abscess geplatzt und stand in Communication mit den Bindegewebsinterstitien des Mediastinum; eine Verletzung der Meningen oder des Markes kam bei Ménard's Versuchen nicht zu Stande. Ein in gleicher Weise von Brun¹⁾ angestellter Cadaverversuch ergab auch eine Lücke von reichlich 8 cm. Vulpus²⁾ konnte ebenfalls bei einem Kinde, welches 48 Stunden nach dem Redressement zum Exitus kam „eine mehrere Centimeter breit klaffende Lücke in der Wirbelkörperreihe an Stelle des grossentheils zerstörten 10. und 11. Brustwirbels“ constatiren.

Wir haben das forcirte Redressement an den Leichen genau nach den von Calot veröffentlichten Vorschriften gemacht und, wie wir glauben, damit unter Verhältnissen, welche denen am narkotisirten, lebenden Patienten analog sind.

In dem ersten Falle handelte es sich um ein 23jähriges Individuum. Die Erkrankung sollte bereits im 4. Lebensjahre begonnen haben, vor 6 Jahren traten schon vorübergehende Lähmungen der unteren Extremitäten, der Blase und des Mastdarms auf, welche durch eine mehrere Wochen währende Behandlung in der Hallenser chirurgischen Klinik behoben wurden; jetzt lag Patient wegen einer sehr schweren, eiterigen Pyelonephritis, welche sich an wieder aufgetretene Blasenbeschwerden angeschlossen hatte, in der medicinischen Klinik und kam daselbst zum Exitus.

In den Buckel hineingezogen war die grössere Hälfte der Brust- und Lendenwirbel; die höchste Prominenz (s. Taf. I, Fig. 1) wurde gebildet durch die Dornfortsätze des 9. und 10. Brustwirbels.

Unter gleichmässigem und sich allmählig steigendem Zuge der fünf am Kopf resp. den Extremitäten ziehenden Assistenten schwand unter mehrmaligem, krachendem Geräusch der grössere Theil des Buckels; der übrige Theil konnte jedoch erst durch sehr starken Druck, wobei ich fast meine ganze Körperlast auflegte, zum fast vollständigen Schwinden gebracht werden. Diese nach Fortnahme der vorderen Brustwand angefertigte Röntgenaufnahme³⁾ veranschaulicht die nach dem Redressement vorgefundenen Verhältnisse an den Knochen. Die Diastase beträgt hier nur 7 cm; die Aufnahme wurde absichtlich nicht unter vollständigem Redressement gemacht, da bei der grossen Kraft-

1) Brun, Discussion der Soc. de Chirurgie. II. V. 1897.

2) Vulpus, Centralblatt für Chirurgie. 1897. No. 49.

3) Die Röntgen-Aufnahme wird demonstriert.

anstrengung, welche das vollständige Redressement erforderte, die Assistenten selbst während der kurzen Dauer der Aufnahme nicht vollständig still hätten halten können. Aber eins zeigt die Aufnahme, was an dem Präparat nicht mehr zu sehen ist, nämlich einige vollständig aus ihrem Zusammenhange mit der Wirbelsäule gelöste Sequester. Ein anderer ca. Wallnussgrosser Sequester findet sich an dem Präparat nur noch an einem dünnen Periostfetzen hängend in der Diastase zwischen den beiden Wirbelsäulen-Segmenten (s. Taf. I, Fig. 2c). Die Diastase betrug bei vollständig redressirtem Buckel reichlich 9 cm. (siehe Taf. I, Fig. 2a—b). In den Pleurahöhlen war zwar kein freies Blut, dagegen waren im hinteren Mediastinum und zu beiden Seiten der Wirbelsäule in der Gegend der Articulationes costovertebrales in weiterem Bezirke unter den parietalen Pleurablättern grössere Blutungen. Die Pleura parietalis war rechts in dem der höchsten Convexität des Buckels entsprechenden Intercostalraum von der Wirbelsäule bis ungefähr 11 cm nach rechts durch den starken Zug gerissen. Von den Wirbelkörpern war im Bereich der Diastase fast nichts mehr vorhanden; es fehlten die Körper des V. Brust- bis I. Lendenwirbels fast vollständig; überall kam hier der palpierende Finger sofort auf die stark verdickte, z. Th. verkalkete, äusserst rigide Dura. Im unteren Bereich der Diastase war auch die Dura in ihrer vorderen Hälfte quer durchrissen und das Rückenmark lag — allerdings vollständig intact — frei. Zwischen dem 9. und 10. Dornfortsatz ist die Wirbelsäule vollständig fracturirt (s. Fig. 2d). Die an der Stelle der höchsten Prominenz an beiden Seiten ansetzenden Rippen standen mit den z. Th. auch tuberkulös erkrankten Wirbelbögen nur noch in lockerer, bindegewebiger Verbindung. Auch in den Wirbelsäulentheilen oberhalb und unterhalb der Diastase sind frische und alte tuberkulöse Herde sowohl in den Wirbeln als auch in den Zwischenbandscheiben vom 1. Brustwirbel bis zum 4. Lendenwirbel. Ein grosser Abscess befindet sich oberhalb der Diastase in der Muskulatur an der vorderen Seite der Wirbelkörper, ein anderer nachher bei der weiteren Section eröffneter Abscess lag unterhalb der Diastase vorn und seitlich von den Wirbelkörpern (s. Fig. 1 u. 2e u. f.); beide Abscesse, so gross sie auch waren, waren bei dem Redressement nicht geplatzt.

Bei der Erwähnung der Abscesse darf ich wohl schon eine Bemerkung einflechten, welche eigentlich in die Discussion gehört. Herr Hoffa hat in seinem Vortrage als dritte Contraindication beim Calot'schen Redressement das Vorhandensein von Abscessen genannt, da diese bei dem forcirten Vorgehen leicht platzen und dadurch eine allgemeine miliare Tuberculose herbeiführen können. Nun, m. H., wollten wir diese Contraindication all' insgesamt gelten lassen, dann wäre die Debatte über die Zulässigkeit oder Unzulässigkeit des forcirten Redressements überhaupt schon geschlossen, dann dürfte das forcirte Redressement überhaupt nicht ausgeführt werden, denn erstens giebt es Spondylitiden ohne Abscesse nur sehr wenige und zweitens können wir einen grossen

Theil derselben, da sie Symptome überhaupt nicht machen, durch die klinische Untersuchung nicht feststellen; die letzteren ergeben sich uns erst bei den Sectionen und jetzt noch zum Theil — wenigstens bei bestimmter Beschaffenheit des Inhalts und bei gewisser Lage der Abscesse — bei der Untersuchung mit Röntgen-Strahlen. Alle vier Abscesse, welche an den von uns experimentell gewonnenen Präparaten vorhanden waren, waren klinisch nicht vorher diagnosticirt; zum weiteren Beweise reiche ich Ihnen unter anderen die Röntgen-Photographie¹⁾ der Wirbelsäule eines 18jährigen, jungen Mädchens, welches seit Jahren in der Behandlung des Herrn Professor v. Bramann war und schon lange Zeit für vollständig geheilt gehalten wurde, gleichwohl zeigte uns die Röntgen-Aufnahme zu unserer Ueberraschung einen grossen Abscess zu beiden Seiten der Wirbelsäule im Bereich der früher kranken Wirbelsäulenpartie.

Wenn nun auch in dem zuvor besprochenen Falle wohl Niemand mehr das forcirte Redressement vorgenommen hätte, so lagen die Verhältnisse in dem zweiten doch bei Weitem anders.

Die Erkrankung der Wirbelsäule sollte hier, bei der 6jährigen Patientin, vor $\frac{5}{4}$ Jahren im Anschluss an einen Fall entstanden sein. Kurz vor Weihnachten war das Kind wegen kurz zuvor aufgetretener Lähmungen der unteren Extremitäten einige Wochen in der medicinischen Klinik gestreckt und war dann, als die Lähmungen vollständig behoben waren, von der medicinischen Poliklinik weiter behandelt wegen Lungentuberkulose, an der es schliesslich ein Vierteljahr später starb. Die Photographie²⁾, welche von der uneröffneten Leiche vor dem Redressement gemacht wurde, zeigt nun aber zwei Buckel: einen spitzwinkligen, sich nur sehr wenig erhebenden in der Mitte der Brustwirbelsäule im Bereich des 5. und 6. Brustwirbels von ausgesprochen tuberkulösem Charakter und einen zweiten, der sich im Bereich des 3. und 4. Lendenwirbels nur ganz flach bogenförmig über das Niveau seiner Umgebung erhebt (s. auch die Aufnahme der Wirbelsäule, Taf. I, Fig. 3 a u. b). Das Redressement war äusserst leicht; schon unter mässigem Zug ohne jeden Druck verschwanden beide Buckel, und als Folge dieses Verfahrens sehen sie an dieser Röntgen-Aufnahme³⁾ und an dem Präparat (s. Fig. 4 a u. b) oben eine Diastase von fast 4 cm und unten eine solche von fast 3 cm; die letztere geht trichterförmig nach hinten und in der oberen liegt die Dura vollkommen intact, aber äusserst prall gespannt vor. Von der oberen Diastase setzte sich nach links ein uneröffneter Abscess ungefähr 5 cm weit auf die Rippen fort (siehe Fig. 3c). Im rechten Psoas fand sich ein reichlich gänseeigrosser, ebenfalls nicht geplatztter Abscess. An der oberen Diastase sehen Sie noch Reste der

1) Die Röntgen-Aufnahme wird demonstrirt.

2) Die Photographie wird demonstrirt.

3) Die Röntgen-Aufnahme wird demonstrirt.

Abscess-Kapsel, welche bei der Präparation durchschnitten werden musste (s. Fig. 4c). An dem oberen Buckel ist der 4. und 7. Brustwirbel theilweis, der 5. und 6. ganz verloren gegangen, an dem unteren Buckel fehlen der 3. und 4. theilweise und der 5. ist in seiner linken Hälfte zusammen gesunken. Die Wirbelsäule ist zwischen den Dornfortsätzen des 5. und 6. Brustwirbels auch in ihrer hinteren Hälfte vollständig fracturirt, und etwas tiefer, zwischen dem 6. und 7. Wirbelbogen, war, wie sich nach dem Aufschneiden der äusserst prall gespannten Dura zeigte, das sehr weiche Rückenmark derartig gezerzt und gedehnt, dass es nur mit grosser Mühe vor dem vollständigen Zerreißen bewahrt werden konnte; durch die Schrumpfung bei der weiteren Conservirung riss es denn auch noch an dieser Stelle durch. Aus der eben eröffneten, verdickten Dura floss eine relativ grosse Menge seröser Flüssigkeit unter starkem Druck heraus; die subdurale, ödematöse Flüssigkeit aber hatte, da sie in der durch das Redressement stark gespannten Dura voraussichtlich nicht schnell genug nach oben und unten ausweichen konnte, den noch jetzt recht wohl sichtbaren, dellenartigen Eindruck an dem Rückenmark bewirkt.

Fassen wir noch einmal kurz die anatomischen Veränderungen, welche sich für Ménard, Brun und uns bei der allerdings bisher kleinen Zahl experimenteller Redressements ergeben haben, zusammen, so waren es ausser den sehr grossen Diastasen von 3 bis reichlich 9 cm Zerreißen der Pleura, subpleurale und mediastinale Hämorrhagieen, geplatzte Abscesse, vollständige Lösung tuberculöser Knochenstücke aus der Continuität, Zerreißen der Dura und Dehnung und Zerrung des Rückenmarks; dazu werden die veränderten Druckverhältnisse im Thorax vor Allem, sowie die Zerrung und Dehnung, denen die Brust- und Bauchorgane bei dem plötzlichen, forcirten Redressement ausgesetzt sind, sicherlich nicht immer gleichgültig für dieselben sein. Es werden sicherlich ausser den subpleuralen und mediastinalen Hämorrhagieen zuweilen auch, worauf schon Monod¹⁾ hingewiesen hat, Hämorrhagieen im Wirbelkanal und im Mark vorkommen. Dazu kommen die Gefahren, welche die Narkose in Bauchlage — und sei es selbst im Nebel'schen²⁾ Schwebelagerungsapparat oder auf den Lange'schen³⁾ Gurten —, in Suspension am Kopf oder an den Beinen sowie der einschnürende, die Functionen der Athmungsorgane tuberculöser Kinder stark hindernde Verband, in dem die Kinder mehrere Monate lang liegen müssen, mit sich bringen.

1) Monod, Académie de médecine, Paris, Sitzung vom 11. V. u. 8. VI. 1897.

2) Nebel, Sammlung klinischer Vorträge. Neue Folge No. 191.

3) Lange, Münchener medicin. Wochenschrift. 1897. No. 16.

Bei den 12 bisher veröffentlichten Todesfällen waren 3 Mal die Narkose, 3 Mal eine sehr bald nach der Operation aufgetretene Bronchopneumonie, 1 Mal Meningitis und in dem von Malherbe¹⁾ berichteten Falle, wie Hoffa annimmt, Lungenzerreissung die Ursache, während in den übrigen vier Fällen die Todesursache sich nicht hatte feststellen lassen; dazu kommen mehrere von Malherbe¹⁾, Vulpius²⁾, Lorenz³⁾ und Anderen berichtete, übele Zufälle wie Benommenheit, cerebrale Reizung, Lähmungen, welche tage- und wochenlang das Leben gefährdeten.

Nun aber zu der Hauptfrage: Was wird aus der Diastase?

Gerade hierauf lässt sich aber eine bestimmte Antwort noch nicht geben. Wenngleich auch eine Ausfüllung einer so grossen Lücke an der Wirbelsäule innerhalb von vielen Monaten bei sonst gesunden Knochen und sonst gesunden Menschen wohl möglich ist, so ist sie bei einem so destruierenden Process wie der Tuberculose, welche durch den gewaltsamen Act eher noch in ein florideres Stadium versetzt wird, nicht wahrscheinlich. Und von wo auch soll eine derartige ungeheuere Knochenneubildung ausgehen? Das Periost fehlt regelmässig in der ganzen Ausdehnung der Diastase; die untere und obere Begrenzung wird in frischeren Fällen zumeist nur von den mit flockigem, zuweilen rahmigem, schmierigem Eiter durchsetzten, in ihren Structurverhältnissen kaum noch erkennbaren Spongiosabälkchen der anstossenden Wirbelreste gebildet; und nach hinten finden wir die erhaltene oder zerrissene, entzündlich verdickte Dura mit dem normalen oder gezerzten Rückenmark von allen Seiten umgeben von den häufig mehr oder weniger in den Krankheitsprocess hineingezogenen und durch das gewaltsame Brisement immer in ihrer Verbindung gelockerten, seitlichen und hinteren Fortsätzen und Wirbelbögen. — Und das Alles bei einem zumeist elenden, tuberculösen, in dem einschnürenden, circulären Gipsverbande allmählig abmagernden Kinde!

Aus allen diesen Gründen finden wir nun auch, wenn wir die Literatur durchgehen, schon einen Rückgang auf der ganzen Linie; die Einen wollen schon nur noch eine paragibbare Correction⁴⁾

1) Malherbe, *Annales de chirurgie et d'orthopédie*. 1897, No. 7.

2) Vulpius, *Centralblatt für Chirurgie*. 1897, No. 49.

3) Lorenz, *Deutsche medicin. Wochenschrift*. 1897, No. 35.

4) Lange, *Münchener medicin. Wochenschrift*. 1897, No. 16.

erzielen, die Anderen wollen etappenweise¹⁾ vorgehen und die Dritten²⁾ wollen unter scharfer Indicationsstellung schon nur noch die leichteren Fälle nach der Calot'schen Art behandeln und sich da eventuell sogar mit einem nur theilweisen Resultat begnügen. Wir meinen, dass wir uns auf die paragibbare Correction nur bei den ganz alten, mit grosser Deformität und knöcherner Ankylose geheilten Fällen beschränken sollen; bei allen anderen Fällen aber müssen wir das uns von Calot gesetzte Ziel stets im Auge haben, die vollständige Beseitigung der Deformität und der tuberculösen Entzündung gleichzeitig anzustreben unter möglichst günstigen hygienischen Bedingungen und Ernährungsverhältnissen, aber — im Gegensatz zu Calot — bei vollständiger Continuitätserhaltung der erkrankten Wirbelsäule.

Soll aber diese letzte Bedingung erfüllt werden, so ist jedes Redressement ausgeschlossen, ob vollständig oder partiell, durch welches in einem einzigen kurzen Acte überhaupt eine sichtbare Correction der Deformität bezweckt und erreicht wird, da jede derartige Correction Diastasen und damit auch alle oben geschilderten Gefahren mit sich bringt. Wir müssen bei vollständig freien Functionsverhältnissen der Bauch- und Brustorgane unter ständiger Immobilisirung und Entlastung d. h. den für die Ausheilung der Tuberculose günstigsten Bedingungen ganz allmählig durch eine ständig controllirbare, dosirbare und damit die Continuitätserhaltung der Wirbelsäule und des Rückenmarks garantirende Dehnung der contrahirten Weichtheile und der Wirbelsäule eine Transformation der Wirbel und eventuell des Thorax zu erreichen suchen. Wir müssen, falls Complicationen auftreten, jeder Zeit, ohne das Individuum zu gefährden, im Stande sein, die Behandlung zu unterbrechen und die jeweilige Correction durch ein Corsett etc. zu fixiren.

Diese Bedingungen können aber nur erfüllt werden durch einen Lagerungsapparat; der beste bisherige Lagerungsapparat für Spondylitis ist wohl das Lorenz'sche Reclinationsbett; doch es ist für diese Zwecke in seiner Form nicht zu gebrauchen, da es nicht allen genannten Forderungen gerecht wird. Ich habe daher

1) Wolff, Berliner klin. Wochenschrift. 1898, No. 7 und 8.

2) Helferich, Zeitschrift für praktische Aerzte. 1897, No. 16.

einen Lagerungsapparat anfertigen lassen, bei dessen Construction alle oben genannten Punkte berücksichtigt worden sind. Der Grundgedanke dabei ist auch hier natürlich wie bei allen seit Jahrhunderten gegen den Gibbus angewandten Mitteln Extension, Contraextension combinirt mit Reclination und Druck gegen die Spitze des Gibbus, aber bei ununterbrochener, fast absoluter Immobilisirung und Entlastung der erkrankten Parteen.

Der Lagerungsapparat¹⁾ stellt sowohl ein Redressionsbett als auch gleichzeitig eine Redressionsschwebe dar; die Schwebe werden wir, wie wir später sehen werden, nur ausnahmsweise benutzen, in dem Redressionsbett dagegen, welches nach einem genauen Abdruck von dem Körper des betreffenden Individuum — in dem vorliegenden Falle (s. Fig. 5) aus Holz — gearbeitet ist, soll der Patient sonst immer liegen.

Bei der Herstellung des Abdruckes liegt das Kind auf dem Bauch und ist, damit das spätere Bett genügenden Raum für eine sorgfältige Polsterung gewährt, mit einer bis zur Kniegegend herabreichenden, dicken Tafel Watte, über der ein Nesseltuch ausgebreitet ist, bedeckt. Ueber der Hinterhauptsschuppe muss die Watte in doppelter Lage liegen, denn hier muss, da auf der Hinterhauptsschuppe zumeist allein der Zug der Contraextension lastet, die Polsterung eine besonders gute sein. Eine Correction des Gibbus wird bei der Anfertigung des Abdruckes absolut nicht bezweckt, das Kind hat bei vollständig uncorrigirter Wirbelsäule den Kopf leicht reclinirt und die Oberschenkel bei eben angelegter Hyperextension gespreizt im Winkel von ungefähr 30 bis 40°. Das Bett reicht fast bis zur Kniegelenksgegend herunter und umfasst den Rumpf bis zur vorderen Axillarlinie, sodass eine vollständige seitliche Fixation des Rumpfes ausgeübt wird. In der Analgegend hat das Bett einen an Charnieren herabklappbaren Ausschnitt, durch welchen die Defäcation stattfindet (s. Fig. 6). Das Bett ruht mit zwei auf jeder Seite befindlichen, in das Bett mittels Schraubengewinde eingelassenen, eisernen Zapfen, welche in Fig. 6 vor dem herabgenommenen Bett liegend sichtbar sind, auf einem

¹⁾ Der Lagerungsapparat ist von dem Bandagisten Friedrich Baumgartel in Halle a./S. zum Preise von 70 M. angefertigt; davon entfallen 12 M. auf das Bett, den einzigen Theil, der für jeden Patienten neu hergestellt werden muss. Der Rahmen etc. passt für alle Individuen innerhalb einer gewissen Altersgrenze — 5 bis 8 Jahre.

mit Füßen versehenen, eisernen Rahmen; die Länge der Zapfen muss mindestens 10 cm betragen, damit nachher, wenn das Bett entfernt ist und aus dem Redressionsbett eine Redressionsschwebe (s. Fig. 6) gemacht ist, zwischen Rahmen und Körper so viel Spielraum ist, dass z. B. Gypsbinden bequem hindurchgeführt oder Abwaschungen bequem vorgenommen werden können. Das Bett muss so dem Rahmen aufliegen, dass die *Tubera parietalia*, die Trochanteren und die vorderen Ränder der Malleolen ungefähr in eine horizontale Ebene fallen.

Die Extension wird bewirkt durch eine am Fussende des Rahmens befindliche Flügelschraube, welche nach dem Patienten hin in einen Haken endigt. An diesem Haken eingehängt ist ein Dynamometer, welches auf seiner anderen Seite mit einem eisernen Bügel verbunden ist; an dem letzteren sind entweder die Spreizbretter der an die unteren Extremitäten angelegten Heftpflaster-Streckverbände befestigt, oder es werden an ihn mit Riemen die Gamaschen eingeschnallt, mit welchen an den unteren Extremitäten extendirt wird. Die Gamaschen sind äusserst exakt nach Abdrücken von den Extremitäten gearbeitet und speciell an den Malleolen und an den Condylen des Femur sind Polsterungen eingelegt, so dass sie sich hier an den Hauptangriffspunkten für die Zugkraft den Formen besonders gut adaptiren. Die Unterschenkel ruhen auf einem in dem entsprechenden Theil des Rahmens ausgespannten Segeltuch, auf dem die Fersen jedoch nicht mehr aufliegen. Die Füsse werden durch seitlich am Rahmen befestigte Steigbügel in rechtwinkliger Stellung zu den Unterschenkeln gehalten und so vor den Einwirkungen der drückenden Decke bewahrt.

Zur Entlastung der Hinterhauptsschuppe kann die Contraextension, falls der Gibbus nicht in der Halswirbelsäule oder in der oberen Hälfte der Brustwirbelsäule ist, auch noch an den Schultern ausgeübt werden. Von zwei an den Rahmen befestigten Haken verlaufen dann von der hinteren oberen Schultergegend durch die Achselhöhlen hindurch über die vordere Schulterpartie nach dem oberen Querbalken des Rahmens zwei mit runder Polsterung versehene Riemen; die Arme selbst ruhen auf zwei an dem Rahmen befestigten Brettchen, welche zur Vermeidung von Decubitus auch am besten gepolstert sind. Die Contraextension am Kopfe wird nicht wie sonst gewöhnlich durch eine Sayre'sche Schlinge bewirkt,

sondern der Kopf wird durch ein an den beiden Seiten des Bettes angeknöpftes Stirnband in der ihm schon bei der Anfertigung des Abdruckes gegebenen, leicht reclinirten Lage fixirt und so ein Hinübergleiten der Hinterhauptsschuppe über den besonders gut ausgearbeiteten und gepolsterten Hals- und Hinterhauptstheil des Bettes verhindert. Bei dieser Art der Fixirung des Kopfes bleibt der Unterkiefer und das Kinn für die Nahrungsaufnahme vollständig frei und es fallen alle die Belästigungen, welche gerade der vordere Theil der Sayre'schen Schlinge verursacht, vollständig fort; es braucht nicht während der Nahrungsaufnahme die Extension am Kopfe abgenommen zu werden, sondern sie kann unter allen Verhältnissen bei Tag und bei Nacht eine stetige bleiben.

Neben der Extension und Contraextension wird nun eine Reclination der Wirbelsäule und damit auch gleichzeitig ein Druck gegen die Spitze des Gibbus ausgeübt durch einen elastischen Zug, welcher gerade unter dem Buckel liegt und von hier durch zwei der Ausdehnung des Buckels entsprechende Ausschnitte der Seitenwände des Bettes zu seiner Befestigungsstelle an dem eisernen Rahmen resp. zu zwei an diesen Stellen dem Rahmen aufgenieteten Galgen verläuft. Diese aufgesetzten Galgen müssen so hoch sein, resp. die Seitenwände des Bettes müssen an diesen Stellen so tief ausgeschnitten sein, dass der elastische Zug in seinem Verlauf von den beiderseitigen Befestigungsstellen nach dem Buckel an den Stellen der Ausschnitte dem Bette nicht aufliegt, da sonst bei Wegnahme des Bettes an dem elastischen Zuge eine Aenderung des Dehnungscoefficienten eintreten würde.

Erscheint es nun aber wünschenswerth, dass im Laufe der Behandlung Reinigungen und Abwaschungen zur besseren Hautpflege vorgenommen werden, so kann das Bett entfernt werden (s. Fig. 6) ohne Unterbrechung der Extension und ohne eine Bewegung und Erschütterung des Patienten. Zu diesem Zwecke liegt etwas unterhalb der Trochanterengegend, wo die Seitentheile des Bettes wiederum fehlen, ein sonst nicht angezogener unelastischer Gurt, welchem dann durch Anknöpfen an den Rahmen eine gewisse Spannung gegeben wird. Unter der Hinterhauptsschuppe liegt fernerhin die hintere Hälfte einer aus weichem Flanell gearbeiteten Sayre'schen Schlinge, welche für gewöhnlich zur weiteren Polsterung dieses Theiles des Bettes beiträgt, bei der

Entfernung des Bettes aber nach Hinzufügung des Kinntheiles der Sayre'schen Schlinge den Kopf in seiner Lage erhält. Die Schlinge wird an dem oberen Bügel des Rahmens befestigt und das Stirnband zuvor entfernt. Das Bett fällt, nachdem die Zapfen, mit denen es auf dem Rahmen ruht, ausgeschraubt sind, nach hinten herunter, ohne dass die Extension, die Reclination der Wirbelsäule und der Druck auf den Gibbus sich irgendwie ändern und ohne dass eine Bewegung oder Erschütterung des Patienten veranlasst wird. Alle Manipulationen wie Abwaschen etc. können jetzt ohne Weiteres vorgenommen werden; ebenso kann das erreichte Resultat der Redression jeder Zeit, ohne dass eine Lagerungsänderung vorgenommen wird, durch einen circulären Gypsverband oder durch ein Corsett fixirt werden; es würde dabei dann der elastische Zug und bei einem in der Halswirbelsäule oder oberen Hälfte der Brustwirbelsäule befindlichen Gibbus auch die Sayre'sche Schlinge mit eingegypst und nachträglich abgeschnitten.

Es braucht wohl nicht weiter hervorgehoben zu werden, dass, falls der Gibbus und damit auch der elastische Zug sehr hoch, vielleicht in Höhe der obersten Brustwirbel ist, unter der Lendenwirbelsäule noch ein zweiter unelastischer Gurt liegen muss, welcher durch zwei entsprechende Ausschnitte im Bett nach dem Rahmen hin verläuft und vor Wegnahme des Bettes ebenfalls gespannt werden muss.

Die aus den verschiedenen redressirenden Factoren resultirende Wirkung gerade bei diesem hier vor Ihnen im Bett liegenden Kinde veranschaulichen diese drei Röntgen-Aufnahmen¹⁾, von denen die erste vor der Behandlung, die andern beiden im Redressionsbett resp. in der Redressionsschwebe bei einer Extensionskraft von 10 kg angefertigt wurden. Während die letzten beiden unter sich keine Verschiedenheiten zeigen, so unterscheiden sie sich von der ersteren doch wesentlich, denn bei den im Redressionsbett resp. in der Redressionsschwebe angefertigten Aufnahmen sehen Sie selbst an der Stelle des Gibbus schon eine deutliche Differenzirung der einzelnen Theile der Wirbelsäule, während die vor der Behandlung angefertigte Röntgen-Aufnahme hier nur einen dunklen Fleck erscheinen lässt, wie er bei den Röntgenbildern überall da vorkommt, wo mehrfache Knochentheile angehäuft über einander liegen.

¹⁾ Die Röntgen-Aufnahmen werden demonstriert.

Ein anderer allerdings nur bis zu einem gewissen Grade verwerthbarer Maassstab ist das Verhalten des Kindes. Ist nämlich im Verlaufe von einigen Stunden nach Ausschaltung des Muskelspasmus eine gewisse Stetigkeit in die Kraft der immer nur gelinden Extension gekommen und die letztere nur gerade so stark, wie sie das Kind ohne Schmerzen ertragen kann, so genügt schon eine halbe, ja schon eine Viertelumdrehung der Flügelschraube resp. die damit verbundene Extensionszunahme eines Bruchtheils eines Kilogramms, um das Kind zu lauten Schmerzensäusserungen zu verlassen — als Zeichen dafür, eine wie grosse Dehnung und Zerrung an der Stelle der Erkrankung stattfindet.

Wie stark aber der Muskelspasmus ist und wie lange es währt, bis er vollständig überwunden ist, zeigt uns das Dynamometer. Denn sobald das Kind in das Bett gelegt wird und z. B. mit einer Kraft von 10 kg gezogen wird, so sinkt verhältnissmässig bald entsprechend der Erschlaffung der Muskeln der Zeiger des Dynamometer herab auf 8, 6, ja 4 kg und erst nach mehreren Stunden, ja zuweilen erst nach einem halben Tage kommt eine gewisse Stetigkeit in die Extension; wir haben nun mit einer Kraft zu rechnen, welche nach Ausschaltung der Muskelcontraction das Lageverhältniss der erkrankten Knochen beeinflusst. Deshalb meinen wir, sollten auch diejenigen, welche es vorziehen, die mit Spondylitis behafteten Individuen während der ganzen Dauer der Behandlung in einem portativen Apparat umherlaufen zu lassen, dieselben wenigstens einen halben bis ganzen Tag in einer derartigen Redressionsschwebe extendiren, dadurch den Muskelspasmus ausschalten und dann, ohne die Extension zu unterbrechen und die Lage zu verändern, den circulären Gypsverband anlegen oder den Abdruck für das Corsett anfertigen, denn niemals wird das kurze Aufhängen in der Glisson'schen Schwebe weder bei der Spondylitis noch bei der Scoliose die sehr wesentliche und nicht zu unterschätzende Muskelcontraction genügend beseitigen.

Der Einwurf aber, welcher gegen jeden Lagerungsapparat wohl gar mit einer scheinbaren Berechtigung erhoben werden kann, dass die Patienten gezwungen seien, Wochen und Monate in Rückenlage zu verharren, ist nicht stichhaltig, da ja bei dem forcirten Redressement die Patienten neben all' den Gefahren, welche sie umschweben, auch Wochen und Monate hindurch sogar in dem

unheimlichen Verbande liegen müssen. Aber nicht nur das forcirte, nein, selbst das geringste in einem einzigen kurzen Acte vorgenommene, partielle Redressement mit oder ohne Narkose macht Diastasen in der Wirbelsäule, und daher ist es nach unserer Ansicht auch hier unmöglich, die Patienten in einem womöglich nur bis zu den Schultern heraufreichenden Corsett oder circulären Gypsverbande umherlaufen zu lassen und das an der Stelle der Diastase seiner knöchernen Hülle beraubte Rückenmark derartiger Individuen den niemals fehlenden Erschütterungen beim Gange auszusetzen. In dem Redressionsbett dagegen wird im Gegensatz zu allen anderen Verfahren bei voller Garantie der Continuitätserhaltung der Wirbelsäule eine ständige Immobilisirung und Entlastung der erkrankten Partien und eine geringe Dehnung der Spongiosabälkchen stattfinden und dadurch eine lebhaftere Entwicklung und Transformation der letzteren angeregt werden.

Erklärung der Abbildungen auf Tafel I.

- Fig. 1. e und f Abscesse in der Muskulatur an der Vorderseite der Wirbelkörper, von diesen wurde der untere Abscess f bei der nachherigen Section angeschnitten.
- Fig. 2. a Oberes Ende, b unteres Ende der durch das Redressement erzeugten Diastase.
c Sequester, nur noch an einem dünnen Periostfetzen hängend.
d Vollständige Fractur der Wirbelsäule.
e und f Abscesse in der Muskulatur an der Vorderseite der Wirbelkörper, von diesen wurde der untere Abscess f bei der nachherigen Section angeschnitten.
- Fig. 3. a Spitzwinkliger Gibbus.
b Flach bogenförmiger Buckel.
c Abscess an der vorderen und linken Seite der Wirbelkörper.
- Fig. 4. a Obere Diastase.
b Untere Diastase.
c Kapsel des Abscesses, der bei der Präparation durchschnitten werden musste.
- Fig. 5. Redressionsbett. Am Boden liegt der bei dem Redressionsbett nicht nothwendige, vordere Theil der Sayre'schen Schlinge.
- Fig. 6. Redressionsschwebe. Am Boden liegt das bei der Redressionsschwebe nicht nothwendige Stirnband, ferner das herabgenommene Bett und vor diesem die eisernen Zapfen und der zu dem Eindrehen der Zapfen in die Schraubengewinde nöthige Schlüssel.
-

XXVII.

Zur Technik des Redressements und des Verbandes an der gibbösen Wirbelsäule.¹⁾

Von

Dr. Vulpius

in Heidelberg.

Die Thatsache häufiger Todesfälle nach dem Redressement der spondylitisch-deformirten Wirbelsäule hat die Angaben Calot's, dass der Eingriff nicht gefährlich sei, modificirt. Die Betrachtung von Leichenpräparaten lässt Zweifel aufkommen, ob eine solide Ausheilung der klaffenden Lücke in der Wirbelkörperreihe möglich sei. Und doch sind wir meines Erachtens verpflichtet, unsere Versuche mit dem Verfahren vorsichtig fortzusetzen. Deshalb muss vor allem die ursprüngliche Technik verbessert werden.

Zum Zweck des Redressements ist die manuelle Extension unzulänglich, weil ungleichmässig und anstrengend. Sie ist gefährlich, weil die vielen Hände den Narkotiseur stören und auch den Operateur, insbesondere bei der Verbandanlegung.

Es ist deshalb die horizontale Schraubenextension in irgend welcher Weise herzustellen, am einfachsten wohl in der Form, wie ich sie bereits andernorts beschrieben habe, mit Hülfe einer modificirten Lorenz'schen Schraube²⁾.

In dieser horizontalen Schwebe bei unterstütztem Becken und Manubrium sterni kann die Extension, die Impression der Wirbel-

¹⁾ Auszugsweise vorgetragen am 2. Sitzungstage des XXVII. Congresses der Deutschen Gesellschaft für Chirurgie zu Berlin, 14. April 1898.

²⁾ Münchener med. Wochenschrift. 1897, No. 36.

säule, die Resection der Darmfortsätze, der Verband bequem bewerkstelligt werden.

Immerhin hat die verticale Suspension behufs Anlegung des Verbandes Vorzüge. Das Aufhängen an den Füßen, so sehr es zunächst abschreckt, ist nicht so übel, es hat sich uns diese Methode bei etwa 20 Verbänden gut bewährt und keine Uebelstände gezeigt. Vorzüge dieser Position sind die freie Zugänglichkeit des ganzen Rumpfes, die Entfernung des Narkotiseurs aus dem Arbeitsgebiet, die Möglichkeit direct an der Wirbelsäule und mit dorsirbarer Kraft eine Gewichtsextension anbringen zu können. Der Verband muss den extendirten Kopf mitfassen, wenn ein dauerndes Bestehen der Correctur gesichert sein soll. Indem der Verband sich einerseits am Becken, andererseits auf den Schultern, am Hinterhaupt und Kinn fest aufstemmt, wird die Extension garantirt und Decubitus an den Dornfortsätzen vermieden.

Dass mittelst dieses Verfahrens auch ungünstig scheinende Fälle erstaunlich gebessert werden können, möge durch die Beobachtung an einem 9jährigen Jungen bewiesen werden. Seit 5 Jahren bestand Spondylitis und Gibbus, der mächtige Dimensionen annahm, einen grossen Theil der Wirbelsäule umfasste. In letzter Zeit erschienen grosse Senkungsabscesse beiderseits. Das Befinden des anämischen Knaben war sehr schlecht, er konnte kaum gehen und stehen. Die Abscesse wurden entleert, mit Jodoform gefüllt und heilten glatt.

Nach 14 Tagen wurde redressirt, 2 Verbände wurden 8 Monate getragen, dann durch ein Corset ersetzt. Die Configuration der Wirbelsäule ist fast normal, letztere schmerzlos und anscheinend consolidirt. Der Knabe hat sich prächtig erholt, ist rothbackig und munter.

Also es hat den Anschein, als ob die Spondylitis, die Deformität, der Allgemeinzustand durch das Verfahren ausserordentlich günstig beeinflusst worden seien.

Günstiger noch könnten die Verhältnisse und Heilungsaussichten bei nicht entzündlichen Deformitäten der Wirbelsäule, namentlich bei der rachitischen Kyphose sich gestalten. Es ist wohl denkbar, dass nach Correctur der Belastung die Wirbel sich umformen. Freilich ist der Entschluss zum gewaltsamen Redressement in solchen Fällen, wo es sich nicht um ein lebensgefährliches Leiden

handelt, schwerer. Erfolge habe ich indessen gesehen, unter Anderem bei einem 5jährigen Mädchen, dessen sehr erhebliche Kyphose durch das Verfahren mittelst 3 Verbänden in $7\frac{1}{2}$ Monaten in einen mässig runden Rücken verwandelt werden konnte, der fixirt zu sein schien.

Derartige Beobachtungen ermuthigen zur weiteren Erprobung des Calot'schen Verfahrens so lange, bis wir ein durch Erfahrung gesichertes Urtheil fällen können.

XXVIII.

Die Calot'sche Behandlung der tuberkulösen Spondylitis.¹⁾

Von

Professor Dr. Hoffa

in Würzburg.

M. H.! Sie alle kennen das grosse Aufsehen, welches die erste Publication Calot's unter den Aerzten und dem Publicum hervorrief, und Sie alle wissen, dass Calot seine ersten kühnen Erwartungen nicht hat in Erfüllung gehen sehen. Er erlebte Enttäuschungen, die ihn bewogen, sein erstes gewaltsames Vorgehen völlig aufzugeben, so dass er zur Zeit die Buckelredression sehr eingeschränkt hat. Hiermit hat Calot meiner Meinung nach sehr richtig gehandelt.

Die Frage, die sich jeder von uns wohl vorgelegt hat, ehe er an die Redression eines Buckels heranging, ist die, ob das Verfahren überhaupt Berechtigung hat. Ist die Redression des Buckels nicht unmittelbar lebensgefährlich, werden sich nicht im Anschluss an das gewaltsame Verfahren Abscesse entwickeln, wird sich nicht die locale Tuberculose generalisiren, droht uns nicht der Ausbruch einer tuberculösen Meningitis? Und wenn diese Gefahren alle glücklich vermieden sind, wird nach der Redression die entstandene grosse Lücke sich wieder mit festem Gewebe füllen, oder wird nicht vielmehr die Wirbelsäule wieder zusammensinken, sobald der stützende Verband entfernt ist? Calot hat diese Fragen mit **kühnem Muth** zu Gunsten seines Verfahrens beantwortet, und es

¹⁾ Abgekürzt vorgetragen am 2. Sitzungstage des XXVII. Congresses der Deutschen Gesellschaft für Chirurgie zu Berlin, 14. April 1898.

muss sich nun zeigen, ob dieser optimistische Standpunkt einer objectiven Kritik gegenüber eingehalten werden kann. Von vielen Seiten aus, in Frankreich, England und bei uns in Deutschland sind Erfahrungen gesammelt worden, und ich möchte ganz kurz jetzt den Standpunkt skizziren, den wir heute meiner Ansicht nach dem Calot'schen Verfahren gegenüber einnehmen müssen.

Es hat sich zunächst gezeigt, dass das Redressement eine ganze Reihe von Todesfällen zur Folge gehabt hat. Diese Todesfälle sind theils der Narkose zugeschrieben worden, theils sind sie durch Pneumonie, durch Shock, durch Meningitis tuberculosa erfolgt. Ich kenne aus der Literatur jetzt 14 dieser Todesfälle; doch habe ich bei der Besprechung mit verschiedenen Kollegen noch von einer Reihe von Todesfällen gehört, die noch nicht publicirt sind. Meist war es die tuberculöse Meningitis, der die Patienten erlagen. Analysirt man diese Todesfälle, so hat es sich in der Regel um schon viele Jahre bestehende Buckel gehandelt, die mit Gewalt eingebrochen waren. In anderen Fällen handelte es sich um elende Kinder mit Abscessen, Lähmungen und anderen Complicationen namentlich von Seiten der Lungen. Ereigneten sich nun auch einige Todesfälle bei noch jüngeren Kindern, so bestand bei diesen der Buckel doch schon längere Zeit, und müssen wir daher als erste Contraindication gegen das Verfahren das Alter des Buckels bezeichnen. Hat ein Gibbus länger als 3—4 Jahre bestanden, so ist er in der Mehrzahl der Fälle in Ruhe zu lassen, da sich mit aller Wahrscheinlichkeit eine feste Verwachsung der Wirbel entwickelt hat. Man hat meiner Erfahrung nach in der Extension der Wirbelsäule ein gutes Mittel, um zu entscheiden, ob ein vorsichtiges Redressement gestattet ist oder nicht. Lässt man ohne Narkose an Kopf und Füßen eine gelinde Extension ausüben, und sieht man dabei den Buckel sich abflachen, so ist das ein Zeichen, dass die Theile noch nachgiebig sind. Dann kann man, wie gesagt, in gleich zu beschreibender Weise noch einen weiteren Ausgleich des Gibbus vornehmen. Flacht sich aber der Buckel nicht ab, so ist vor jeder stärkeren Gewaltanwendung dringend zu warnen. Ich will gleich hier erwähnen, dass man auch diesen Patienten noch viel nützen kann, wenn man sie richtig eingipst, indem man die oberhalb und unterhalb des Gibbus gelegenen Particen der Wirbelsäule gerade richtet.

Es ist nun aber nicht allein das Alter des Buckels, welches eine Contraindication gegen das Verfahren giebt. Eine solche wird vielmehr auch durch den Grad der Buckelbildung gegeben. An der Zahl der Dornfortsätze, die in der Bildung des Gibbus einbegriffen sind, kann man sich über die Zahl der betheiligten Wirbel ein ungefähres Bild machen. Stellt man sich nun den bei der Redression des Buckels vor sich gehenden Process an der Wirbelsäule vor, so ist es klar, dass bei der Eindrückung des Buckels ein Klaffen der vorderen Partie der Wirbelsäule zu Stande kommen wird. Nach den Versuchen von Ménard entsteht bei Befallensein von 1—2 Wirbeln eine Lücke schon von 3—4 cm, bei Befallensein von 3 Wirbeln eine solche von 5, ja von 8 cm, und wir müssen es für unmöglich halten, dass bei solchen Defecten in der Wirbelsäule später eine genügende Tragfähigkeit derselben zu Stande kommen kann.

Da Herr College Wullstein über diese Frage nachher noch weiter sprechen wird, will ich weiter nicht auf dieselbe eingehen, und will nur erwähnen, dass Calot und sein Assistent Ducroquet behaupten, an Röntgenbildern nachgewiesen zu haben, dass die nach der Redression des Buckels am Lebenden entstehenden Lücken in der Wirbelsäule im allgemeinen kleiner sind, als man dies nach den Leichenbefunden annehmen sollte, indem sich die stehen gebliebenen Theile der erkrankten Wirbel gewissermassen in einander einkleiden. Ob diese Behauptung der Wirklichkeit thatsächlich entspricht, muss erst noch von anderer Seite bestätigt werden.

In den Präparaten, die von den nach der Redression gestorbenen Patienten stammen, — und solcher Präparate kennen wir jetzt schon eine ganze Anzahl, — ist von einer derartigen Einkeilung nichts zu sehen. Könnten wir uns nun vom pathologisch-anatomischen Standpunkte aus vorstellen, dass kleinere Defecte in der Wirbelsäule so reparirt werden können, dass die Wirbelsäule wieder tragfähig wird, so müssen grössere Lücken die Trag- und Stützfähigkeit der Wirbelsäule unbedingt herabsetzen, und bilden daher hochgradige Buckel, wie gesagt, eine absolute Contraindication gegen das Verfahren.

Eine weitere Contraindication gegen irgend ein stärkeres redressirendes Verfahren bilden Abscesse. Bei den meisten

Todesfällen, die an tuberculöser Meningitis erfolgten, ergab die Section das Vorhandensein von Abscessen, und es ist leicht zu verstehen, dass bei dem Redressement die Eiterhöhlen eröffnet und die tuberculösen Massen in die Blutbahnen fortgeschwemmt werden. Man hat in der Messung der Temperatur nach dem Redressement ein fast sicheres Mittel, um sich von dem Vorhandensein vorher nicht diagnosticirbarer Abscesse zu überzeugen. Sind solche Abscesse vorhanden, so stellen sich unmittelbar nach dem Redressement Temperatursteigerungen ein, die man sonst nicht beobachtet.

Lähmungen der Beine, der Blase und des Mastdarmes bilden im allgemeinen keine Contraindication gegen das Verfahren; im Gegentheil haben eine ganze Reihe von Autoren, zu denen ich auch selbst gehöre, bestehende stärkere Lähmungen unmittelbar nach dem Redressement zurückgehen sehen.

Fasse ich das Gesagte nochmals kurz zusammen, so warne ich dringend vor der gewaltsamen Redression älterer und hochgradigerer Fälle. Ebenso warne ich vor einer gewaltsamen Redression auch geringgradiger Buckel bei jüngeren Kindern, halte dagegen für erlaubt einen vorsichtigen Ausgleich nicht zu lange, d. h. nicht länger als 2—3 Jahre bestehender Buckel bei jüngeren Individuen. Ich empfehle in solchen Fällen eine vorsichtige Extension am Kopf und den Füßen des Patienten vorzunehmen, einen Druck auf den Gibbus möglichst ganz zu vermeiden und die Correction der Deformität vor der Eingipsung der Eigenschwere des Körpers zu überlassen. Eine Narkose ist dabei nicht nothwendig. Die Eigenschwere kommt in der Weise zur Geltung, dass bei horizontaler Haltung des frei an Kopf und Füßen extendirten Patienten die Wirbelsäule sich lordotisch ausbiegt. Diese Lordose verstärkt man dann während der Anlegung des Gipsverbandes durch sanften Händedruck. Da später noch des Näheren von anderen Herren Collegen über die Technik gesprochen werden wird, so will ich mich darauf beschränken, zu sagen, dass mir das Ihnen bekannte ursprüngliche Calot'sche Verfahren die besten Resultate geliefert hat, wobei ich aber nicht unerwähnt lassen will, dass das Mithereinbeziehen des Kopfes in den fixirenden Verband zuerst von Schönborn und seinem Schüler Falkson empfohlen und practisch geübt worden ist. Man

kann, wenn man Calot's Vorschriften genau befolgt, den Decubitus sicher vermeiden.

Was nun meine eigenen Erfahrungen anbetrifft, so habe ich das ursprüngliche Calot'sche Verfahren mit Resection der Dornfortsätze viermal geübt. Das vorsichtige Redressement dagegen, wie es Calot jetzt auch selbst empfiehlt, 19 mal. Ich habe also im ganzen 23 Fälle behandelt.

Ich kann nicht anders sagen, als dass ich mit meinen Resultaten bisher recht zufrieden bin. Bei zwei Patienten entstanden nach dem Redressement Abscesse, die vorher nicht nachweisbar waren. Diese Abscesse habe ich in üblicher Weise mit Punction und Jodoforminjection behandelt. Von zwei Patienten mit Lähmungen ging in dem einen Falle die Lähmung vollständig zurück, schon wenige Tage nach der Redression, in dem anderen Falle war die Redression ohne Einfluss auf die Lähmung. Was nun die Beschränkung der Buckelbildung betrifft, so habe ich in allen Fällen eine oft recht erhebliche Abflachung des Buckels erzielt. Mein ältester Fall datirt jetzt 1 Jahr und 4 Monate zurück, und es kann daher selbstverständlich von einem definitiven Resultate nicht die Rede sein. Man darf nicht vergessen, dass es sich neben der Deformität doch noch um eine tuberculöse Erkrankung der Wirbel handelt, und dass eine Ausheilung einer solchen Erkrankung mindestens 2—3 Jahre beansprucht. Dadurch aber nun, dass man die Wirbelsäule extendirt, dass man durch lordotische Ausbiegung der Wirbelsäule in toto die Wirbelkörper entlastet, und dass man dann die entlastete Wirbelsäule möglichst exact immobilisirt, stellt man diejenigen Bedingungen her, welche neben der Herstellung möglichst günstiger Lebensbedingungen die Ausheilung einer Knochen- oder Gelenktuberculose auf conservativem Wege am günstigsten beeinflussen.

Ich will Sie nicht länger aufhalten, m. H. Zeit und Erfahrungen müssen lehren, ob die erzielten Besserungen Bestand halten werden, ob die Wirbelsäule später nicht doch wieder die kyphotische Haltung einnehmen wird. Jedenfalls wird es nöthig sein, die Behandlung nach Abnahme des typischen Verbandes durch exact angelegte Stützcorsette noch Jahre lang fortzuführen.

Es wäre aber ein Segen, wenn es uns gelingen würde, den armen Buckligen, welche unter ihrer Deformität oft so sehr leiden, helfen zu können. Für unsere Hauptaufgabe müssen wir es in Zukunft jedenfalls ansehen, nicht die Buckel zu redressiren, sondern der Buckelbildung überhaupt nach Kräften frühzeitig vorzubeugen. Hatte uns das Lorenz'sche Reclinationsgipsbett in dieser Beziehung schon einen grossen Fortschritt gebracht, so wird uns das Calot'sche Verfahren auf diesem Wege hoffentlich noch einen guten Schritt weiter bringen.

XXIX.

Ein Vorschlag zur Modification des Calot- schen Verfahrens.¹⁾

Von

Professor Dr. Schede,

Geh. Med.-Rath in Bonn.

(Mit 4 Figuren.)

M. H.! Nach den bereits gehörten Vorträgen kann ich mich kurz fassen und constatire zunächst mit Genugthuung die aus den gesammten Verhandlungen hervorgehende Ueberzeugung der deutschen Chirurgen, dass die Indicationsstellung für das Calot'sche Verfahren gegenüber den Vorschriften des Erfinders wesentlich eingeschränkt und seine Handhabung eine sehr viel vorsichtiger werden müsse. Ich stehe in dieser Richtung ganz auf dem Standpunkt des Herrn Hoffa und kann also lediglich unterschreiben, was er gesagt hat. In der That glaube ich, ist wohl einen Jeden von uns ein Grauen überkommen, als wir zuerst von dem Calot'schen ausserordentlich brüskten, ja, man darf wohl sagen, rohen Verfahren hörten, und ich selbst habe mich niemals entschliessen können, mit seinen Mitteln, mit der uncontrolirbaren Kraft von 6 Assistenten und noch mehr zu arbeiten oder gar, wie es Calot vorschreibt, unter Anwendung eines sehr beträchtlichen Druckes auf den Gibbus diesen auszugleichen. Indessen glaube ich, muss man doch dankbar anerkennen, dass Calot uns gezeigt hat, dass man den Gibbus wesentlich derber anfassen kann und darf als wir es bisher zu dürfen geglaubt haben, dass man mit grösserer Kraft das herbeiführen darf, was auch wir ja durch alle unsere früheren

¹⁾ Vorgetragen am 2. Sitzungstage des XXVII. Congresses der Deutschen Gesellschaft für Chirurgie zu Berlin, 14. April 1898.

Behandlungsmethoden, die ja im wesentlichen Distractionsmethoden waren, erstrebten, nämlich dass wir den Druck der kranken Wirbelkörper aufeinander aufzuheben suchten. Wenn wir mit etwas grösserer Kraft als bisher und mit grösserer Sicherheit ein leichtes Klaffen der kranken Wirbelkörper von einander herbeiführen, dem ulcerösen Decubitus der Knochen, wie Volkmann es so treffend nannte, sicherer vorbeugen können, so werden wir die kranke Wirbelsäule unter bessere Verhältnisse bringen, als es bisher möglich war. Darüber hinauszugehen, den Gibbus noch weiter zu strecken, die kranken Wirbelkörper so weit auseinander zu reissen, dass auf der vorderen Seite zwischen ihnen weit klaffende Lücken entstehen, das hat, auch abgesehen von den Gefahren, die dadurch heraufbeschworen werden, schon deswegen gar keinen Sinn, weil man sich gar keine Vorstellung davon machen kann, wodurch denn diese Lücken ausgefüllt werden sollen. Im allerbesten Falle doch höchstens durch Granulationen, die sich in Narbengewebe umwandeln, schrumpfen und dabei den Gibbus wieder herstellen müssen. Will man das dann durch Verbände hindern, so wird man auch die Ausheilung hindern, in vielen Fällen aber an den Stützpunkten des Gipsverbandes, Hinterhaupt und Becken, namentlich aber an ersterem, Decubitus bekommen und dann die ganze Behandlung aufgeben müssen. Aber wie gering ist bei diesen tuberculösen Processen selbst die Aussicht auf eine gesunde Granulationsentwicklung! Und welche Gefahren bei einer zu starken Streckung drohen, darüber brauche ich nach dem, was Sie heute gehört haben, kein Wort mehr zu verlieren.

Es ist nun natürlich einfach eine Frage der Technik, wie wir am besten unser oben bezeichnetes Ziel erreichen. Wir wollen mit einer mässigen, genau controlirbaren Kraft eine gewisse Distraction der kranken Wirbelsäule herbeiführen und sicher durch längere Zeit hindurch aufrecht erhalten, um den Druck der kranken Wirbelkörper aufeinander ganz aufzuheben. Dazu brauchen wir allerdings eine mässige Abflachung des Gibbus und können damit wohl sicher etwas weiter gehen, als es bisher durch die Rauchs-fuss'sche Schwebel, die Extension an der Glisson'schen Schwinde, den Sayre'schen Juremast und die übrigen zu seinem Ersatz erfundenen Stützapparate für den Kopf geschehen ist.

In welcher Weise ich durch eine Modification des Calot'schen


Verfahrens dieses Ziel zu erreichen versucht habe, möchte ich Ihnen jetzt kurz demonstrieren.

Der Patient (hier durch das Phantom eines Kindes dargestellt, bei welchem der Buckel durch eine Stahlfeder nachgeahmt ist) liegt mit der Bauchseite auf einem Gestell (Fig. 1) dessen mittlerer Theil einem kurzen und schmalen Tisch ähnelt. Die Platte desselben ist in mehrere quere, bankartige Stücke zerlegt, die beliebig entfernt oder auf- und abwärts verschoben werden können. (Die Figur zeigt bei a einen stehengebliebenen, bei b den bei Seite gesetzten Theil.) Die Stirn des Kindes ruht auf einem 5 cm breiten Lederstreifen (c), welcher je nach der Grösse des Patienten an seinen seitlichen Tragstangen in weiten Grenzen auf- und abwärts verschoben werden kann. Das Gesicht ist also völlig frei zugänglich, so dass eine Narkose, wo sie nothwendig sein sollte, leicht ausführbar ist.

Die Querstange (e) des am Kopfe des Apparates in horizontaler Richtung vorspringenden Rahmens (d e f) dient als Befestigungsort für die Extensionsschnüre der Arme und des Kopfes. (Erstere hängen in der Figur senkrecht herab, um auf dem Bild die Art der Construction nicht zu undeutlich zu machen. Soll der Apparat in Thätigkeit treten, werden sie natürlich über den Kopf erhoben.) Die Extensionsschnüre für den Arm greifen an gut anliegenden Ledermanschetten an, welche fest um die Handgelenke geschnallt werden.

Eine besonders wichtige Aufgabe schien es mir, die Extension am Kopf so zu gestalten, dass das Anbringen des bleibenden, den Kopf stützenden und hebenden Verbandstückes dadurch nicht erschwert wird. Die Anfügung des Gipsverbandes für Hals und Kopf an den Rumpfteil des Verbandes bildet bekanntlich durch seine Schwierigkeit, die durch den Uebergang zur verticalen Suspension nur theilweise gehoben wird, und durch die Zeit, die er in Anspruch nimmt, einen besonders schwachen Theil der Calot'schen Technik, und das Product aller Mühen, der plumpe, ungefüge, starre Gipsverband bringt zudem dem Patienten in ganz hervorragender Weise die Gefahr eines ausgedehnten Decubitus am Hinterkopfe, der um so leichter eintritt, als der starke, auf den ganzen Hinterkopf wirkende Druck offenbar sehr bald eine allgemeine Anästhesie der Haut herbeiführt, welche bewirkt, dass auch sehr

Fig. 1.



empfindliche Kinder trotz des Decubitus über keine Schmerzen klagen.

Zu der schon genannten Aufgabe trat also als zweite die, die

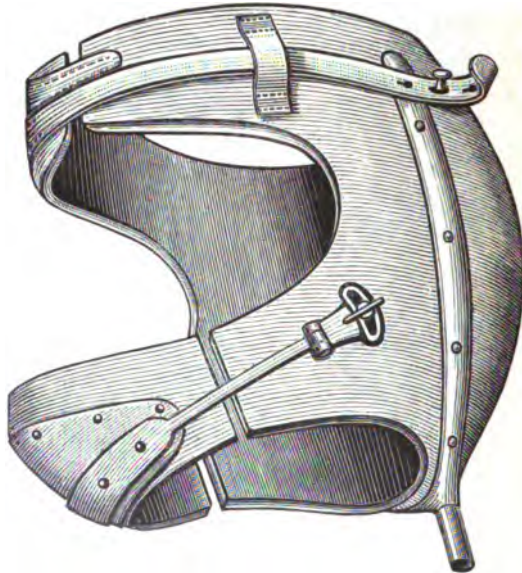
Fig. 2.



Technik so zu modificiren, dass das Kopfstück des Verbandes ohne jeden Stellungswechsel, also ohne Uebergang aus der Dis-traction in horizontaler Richtung zur verticalen Suspension und

ohne jede Aenderung der distrahirenden Kraft angefügt werden und als dritte die, das Kopfstück so mit dem übrigen Verband zu verbinden, dass es jeden Augenblick entfernt und nach Gefallen wieder in Benutzung gezogen werden konnte, um so die nöthige Ueberwachung der gedrückten Theile des Hinterhauptes zu gestatten.

Fig. 3.



Diese Aufgaben habe ich sämmtlich dadurch zu lösen gesucht, dass ich den Kopftheil des Verbandes über einem genauen Gipsabguss in festem Leder herstellen liess. (Man kann das Gipsnegativ ohne Schwierigkeiten herstellen, wenn man den Kopf vorher mit einem Gummibeutel oder auch einfach mit einem Tricot-schlauch überzieht, in welchem nach Art einer Maske für Augen und Nase Löcher geschnitten sind.) Der Haupttheil dieser Lederhülse (s. Fig. 3), welcher der Hinterhauptsschuppe entspricht, geht nach vorn in den Stirntheil über, welcher in der Mitte getheilt ist und nach dem Anlegen durch Riemen und Knöpfe zusammengehalten wird. Der ganze Apparat ist sehr sorgfältig mit einer dicken Lage weichen Filzes ausgekleidet und somit so gleichmässig glatt gepolstert, wie es durch Watte niemals erreicht werden kann.

Der den Unterkiefer und das Kinn umgreifende Theil kann für sich entfernt werden. Eine verstärkende Stahlspange umgreift in einem nach dem Halse zu absteigenden Bogen den Hinterhauptstheil und endet hier in einem, dem Zahn des Epistropheus entsprechenden kurzen, cylindrischen Zapfen. An der Hinterhauptspange und an der Spange, welche dem Kinntheil seine Festigkeit verleiht, sind je zwei Oesen eingeschraubt. Durch diese werden feste Schnüre gezogen, und mit deren Hülfe kann nun, nachdem das Kopfstück angelegt ist, an diesem selbst die Kopfextension angebracht werden. Das Kopfstück des Verbandes ist also schon fertig, ehe die ganze Procedur beginnt.

Dem Fussende des Gestelles sind 2 Stangen angefügt, welche an ihren Enden je einen Kurbelapparat tragen, ganz ebenso, wie ich dieselben für meinen Apparat für die Einrenkung der angeborenen Hüftluxation verwende.

Das Verfahren gestaltet sich nun sehr einfach folgendermaassen:

Zuerst wird der lederne Kopftheil angelegt, von dessen genauem Passen man sich selbstverständlich vorher überzeugt haben muss. Denn legt man das Kind auf den Tisch und befestigt die Contraextensionsschnüre für den Kopf und für die Arme an der Querstange (e). Die Extensionsschnüre, welche durch Umdrehung der Kurbeln (k) angespannt werden sollen, greifen an ledernen Knöchelgurten an. Dynamometer (gg) sind beiderseits in den Extensionszug eingefügt, welche den Grad der verwendeten Kraft jeden Augenblick abzulesen gestatten. Jetzt beginnen die Umdrehungen der Kurbeln und damit die Streckung des ganzen Körpers, und es ist nun im höchsten Grade überraschend, zu sehen, welche geringe Kraft genügt, um in frischeren Fällen (ich habe bisher niemals mehr als 2 Jahre alte dem Verfahren unterworfen) eine ganz beträchtliche Abflachung des Gibbus zu erreichen. Eine Zugkraft von 15—20 Kilo auf jeder Seite habe ich bisher nie überschritten. Und das wird so leicht ertragen, dass es absolut überflüssig zu sein scheint, die Kinder zu narkotisieren. Ich habe es in den ersten Fällen noch gethan. Als ich mich aber überzeugte, wie spielend leicht eine genügende Streckung der Wirbelsäule erreicht wird, habe ich die Narkose weggelassen

und mich jetzt schon in drei Fällen überzeugt, dass das ganz gut geht. Die Kinder geben kaum einen Laut der Klage von sich, und begreiflicher Weise liegt auch darin ein nicht zu unterschätzender Vortheil.

Man braucht sich nur die Lage vorzustellen, in welcher ich einmal war, dass eine schwere Chloroformasphyxie eintritt, wenn man eben mit dem Gipsverband fertig ist, und nun, um künstliche Athembewegungen und die König'sche Herzmassage ausführen zu können, diesen erst wieder entfernen muss, um denselben ganz zu würdigen. In meinem Falle lief die Sache noch gut ab, aber ich kann wohl sagen, dass die Situation zu den unangenehmsten und aufregendsten gehörte, die ich je erlebt habe.

Hat man den gewünschten mässigen Grad von Abflachung des Gibbus erreicht (es kostet immer eine gewisse Ueberwindung, sich auf dieses Maass zu beschränken und nicht die volle Streckung herbeizuführen, so leicht arbeitet der Apparat), so entfernt man zunächst die eine der beiden Stützen a und b und rückt die andere so, dass nur die Oberschenkel noch unterstützt sind. Das Kind liegt also jetzt nur auf Stirn und Oberschenkeln, Brust, Bauch und Becken sind völlig frei. Nun wird der Körper von den Trochanteren bis zur Axelhöhle mit einem grossen Stück dicken, weichen Filzes umgeben, der sich unter geeigneter Dehnung den Körperformen ganz faltenlos und glatt anschliesst und in diesen eingenäht, allenfalls kann aber auch dieser Theil des Verfahrens schon vor der Extension besorgt werden. Zwei doppelte Streifen Filz werden dann noch zu beiden Seiten der Process spinosi mit einigen Stichen befestigt, um diese ganz sicher vor Druck zu schützen und endlich auch um Darmbeinkämme und Spinae noch eine zweite Lage Filz gelegt. Nun kann in wenigen Minuten der Gipsverband um den Thorax angelegt werden.

Um nun die Verbindung zwischen Gipsverband und Kopfkappe herzustellen, benutze ich ganz einfach die hufeisenförmige, in ihrem oberen Theil gehärtete, in ihrem unteren weiche Eisenspange, die Ihnen allen von dem Sayre'schen Jury'mast her bekannt ist, nur mit der Modification, dass dieselbe an ihrem oberen Ende eine Hülse trägt, welche den nach abwärts gerichteten cylindrischen Zapfen der Hinterhauptsspange aufnimmt (Fig. 4, H). Man hat also nichts weiter zu thun, als diese Hülse über den Zapfen zu schieben,

den unteren Theil der Spange den Körperformen gut anzupassen und diesen dann mit 2—3 Gipsbinden am Thorax zu befestigen. Damit ist der ganze Verband fertig — in einer viel kürzeren Zeit, als zur Beschreibung des Verfahrens erforderlich ist. Sie werden ohne Weiteres zugeben; die Erhaltung des beabsichtigten Grades der Wirbelsäulenstreckung ist völlig eben so sicher, wie im Calot'schen Gipsverband, aber nicht nur das Anlegen des Verbandes un-



endlich viel weniger mühsam und gefährvoll, sondern auch die Existenz des Patienten in demselben eine ungleich behaglichere und angenehmere. Bei voller Extensionswirkung gestattet der Apparat nicht nur Drehbewegungen des Kopfes, sondern es wird auch, wenigstens für die Spondylitis der tieferen Wirbelsäulen-

abschnitte, kaum einen Anstand haben, eine gewisse Nickbewegung zu gestatten. Zu diesem Zweck ist dicht unterhalb des Drehgelenks ein Charnier (Ch, Fig. 4) mit querer Axe angebracht, dessen Excursionen durch eine Schraube (S) regulirt und event. ganz gehindert werden können.

Fig. 2 zeigt einen Patienten in dem fertigen Verband. Um das Kopfstück abzunehmen, hat man nur den Schraubenstift St, Fig. 4, herauszuziehen, welcher das Charnier Ch zusammenhält. Das obere Stück der Spange, welches die cylindrische Hülse H trägt, kann nun leicht entfernt werden, womit die Verbindung zwischen Kopftheil und Thoraxtheil des Verbandes ohne Weiteres gelöst ist.

Gestatten Sie mir noch zwei Bemerkungen zur Discussion. Wenn ich Herrn Lorenz richtig verstanden habe, so verzichtet er vollständig auf eine Stütze für den Kopf. Das würde ich nicht einmal für die Erkrankungen der Lendenwirbelsäule für richtig halten — meiner Meinung nach hört jede Sicherheit, eine gewisse Distraction aufrecht zu erhalten, mit dem Weglassen der Kopfstütze auf.

Gegenüber dem Vorschlag des Herrn Wullstein aber muss ich doch sagen, dass ich die Rückkehr zu einer Behandlung der Spondylitis in dauernder Rückenlage für einen grossen Rückschritt halten würde. Und darin liegt meines Erachtens in meiner Modification ein weiterer grosser Vorzug vor dem ursprünglichen Calot'schen Verfahren. Der Verband wird so leicht, dass die Patienten damit ohne Weiteres herumgehen können, ganz ebenso, wie sie es im Sayre'schen Jurymast oder ähnlichen Apparaten thun. Aber die Erhaltung der gewünschten Streckstellung ist eine wesentlich sicherere geworden, als bei diesen älteren Methoden.

XXX.

(Aus der chirurg. Klinik des Herrn Prof. von Bramann
zu Halle a. S.)

Ein Fall von Fractur der Diaphyse des Oberarms mit bisher noch nicht beobachteter Wirkung des Streckverbandes.

Von

Dr. Rammstedt,

Assistenzarzt der Klinik.

(Mit 2 Figuren.)

Bei allen Oberarmbrüchen, des Kopfes und Halses sowohl, als auch des obersten Drittels des Schaftes wird neben dem unter Distraction der Bruchenden angelegten Gypsverbande oder anderen fixirenden Verbänden, ebenso häufig der Streckverband mittelst Heftpflasterstreifen angewandt. Besonders Bardenheuer bediente sich früher der Heftpflasterstreckverbände auch an den oberen Extremitäten in der ausgiebigsten und sinnreichsten Weise, mit guten Resultaten, allerdings waren die Kranken durch die oft complicirten Streckvorrichtungen während der ersten Wochen der Behandlung dauernd an das Bett gefesselt; die Gewichtsextension bei ambulanter Behandlung an den oberen Extremitäten, speciell am Oberarme schätzte Bardenheuer im Allgemeinen nicht, weil das Glied und die Gelenke, um eine gute Streckwirkung zu erzielen, ruhig gestellt werden müssen durch Anwicklung mittelst Binden an den Thorax, und weil ferner nur eine Längsextension der Fragmente, eine Zugwirkung auf dieselben nach der Seite aber nur unvollkommen ausgeführt werden kann. Diesem Nachtheil glaubt Bardenheuer durch die Anwendung seiner Extensionsmaschinen für die oberen Extremitäten abgeholfen zu haben. Wir haben in

der hiesigen Klinik bei Oberarmbrüchen neben der Extensionsbehandlung im Bett ebenso häufig zur ambulanten Behandlung den Gypsverband und in geeigneten Fällen auch den Heftpflasterstreckverband bei rechtwinklig gebeugtem Vorderarm unter Fixation des ganzen Gliedes an den Thorax durch einige Bindentouren angewandt und konnten mit den Erfolgen dabei durchaus zufrieden sein. Um so auffallender war uns der Misserfolg bei der Extension eines ambulant behandelten Oberarmbruches, ein Misserfolg, der uns besonders ins Auge fiel, ausser durch den objectiven Befund an der Patientin, durch die mehrfach angefertigten, vergleichenden Röntgen-Aufnahmen, welche seiner Zeit bereits auf der Naturforscher-Versammlung des Jahres 1897 zu Braunschweig ausgestellt waren und Interesse erweckten. Die nähere Beschreibung dieses Falles glaubte mein Chef, Herr Professor von Bramann, nicht schuldig bleiben zu dürfen, dem ich für die Ueberlassung desselben an dieser Stelle meinen Dank ausspreche.


Es handelte sich um ein 15jähriges Mädchen, Martha K. aus Halle, welches am 27. Juni 1897 in der Dunkelheit in eine 1 $\frac{1}{2}$ m tiefe Müllgrube gefallen war, angeblich auf den rechten Oberarm. Sie empfand sofort heftige Schmerzen in demselben und vermochte ihn nicht mehr zu bewegen, doch wurde erst am anderen Tage, als der Oberarm bis zur Schulter stark angeschwollen war, ein Arzt consultirt, welcher einen Oberarmbruch constatirte und das Mädchen der chirurgischen Klinik überwies.

Hier untersuchte ich dasselbe zuerst Nachmittags am 28. Juni und machte folgende Wahrnehmungen:

„Für sein Alter wenig gut entwickeltes anämisches Mädchen, von sehr gracilem Knochenbau, schlecht entwickelter Musculatur und entsprechend geringem Fettpolster, mit allen Zeichen der Chlorose. Der rechte Oberarm im oberen Drittel hinauf bis zur Schulter ist stark angeschwollen, die Haut darüber gespannt und am vorderen und seitlichen Umfange des Schultergelenks braun-gelb verfärbt. Der rechte Arm hängt schlaff herab und vermag ohne Schmerzäusserung nicht bewegt zu werden. Die manuelle Untersuchung ergiebt direct unter dem Collum chirurgicum erhöhten Druckschmerz, abnorme Beweglichkeit und Crepitation; es liess sich leicht ein Querbruch des Humerusschaftes feststellen mit seitlicher und geringer Längsverschiebung der Fragmente zu einander, das obere Fragment stand etwas nach aussen und oben, der Humeruskopf dicht unter dem Acromion in der Gelenkpfanne. — Da Aufnahme in die Klinik nicht nöthig erschien und ausserdem wegen des Kostenpunktes von der Mutter verweigert wurde, beschloss ich die Patientin ambulant

mit einem Heftpflasterstreckverbande zu behandeln. Um jedoch die Wirkung desselben genau controlliren zu können, machte ich vor Anlegung desselben eine Röntgenaufnahme, welche in Figur 1 wiedergegeben ist und die Diagnose bestätigte.

Fig. 1.

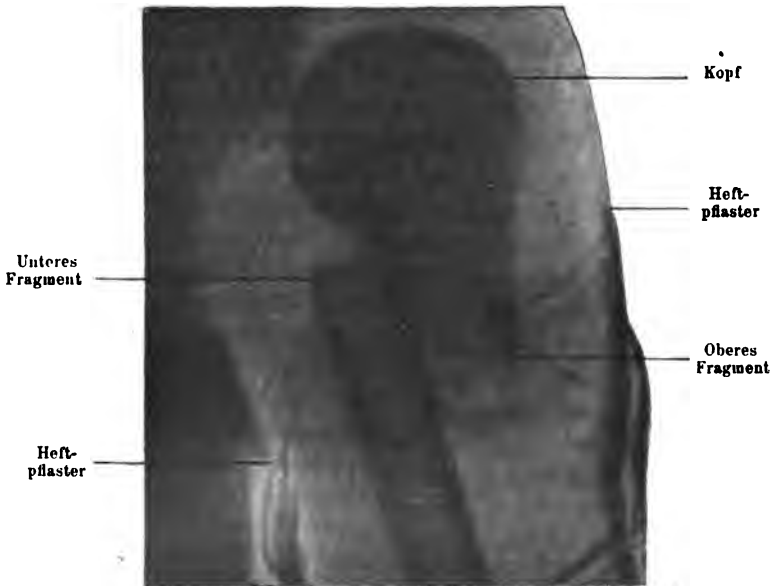

Figur 1 zeigt eine winklige Stellung der Fragmente zu einander mit der Spitze des Winkels nach aussen. Das obere Fragment ist durch den Zug des Deltoideus nach aussen und oben, das untere durch den Zug des Triceps nach hinten und oben dislocirt, so dass eine Verkürzung des Humerus durch die Längsverschiebung der Fragmente zu einander von ungefähr nur 1 cm vorhanden war. Der Kopf steht vollkommen in der Gelenkpfanne.

Der Heftpflasterstreckverband wurde in der üblichen Weise angelegt in Form der das Ellenbogengelenk umgreifenden Heftpflasteransa. Die Streifen begannen dicht unter der Bruchstelle, um bei dem schwachen Gliede eine möglichst grosse Angriffsfläche zu gewinnen, zumal dieselben dicht oberhalb der Condylen des Ellenbogengelenks, welche durch Watteeinwicklung geschützt waren, aufhörten, anzugreifen. Da das obere Fragment nach aussen und oben dislocirt war, wurde in die Achselhöhle, um ein Aufeinanderliegen der Haut zu vermeiden, ein nur dünnes Watterpolster eingeschoben. Der Oberarm und rechtwinklig flectirte Unterarm wurden durch Desaulttouren an den Thorax fixirt, wobei durch einige festere Touren Sorge getragen wurde, das nach aussen und oben abgewichene obere Fragment möglichst nach innen zu leiten. Das Extensionsbrettchen wurde mit einem Gewicht von nur 4 Pfund belastet, welches ich bei dem schwächlichen Körperbau der Patientin für ausreichend zur Distraction der Fragmente halten durfte. Nach 2 Tagen sollte dieselbe zur Durchleuchtung wieder kommen. -- Durch ein Missverständniss jedoch wurde die Patientin, da der Verband anscheinend gut lag und nicht über Schmerzen geklagt wurde in der poliklinischen Sprechstunde fortgeschickt und in 3 Tagen wieder bestellt, so dass ich sie erst nach 5 Tagen wieder zu

Gesicht bekam. Sie gab auf Befragen an, das Gewicht habe tüchtig gezogen, auch während der Nacht habe sie es zum Bett heraushängen lassen. Wir konnten danach hoffen, dass die Streckung des Armes von Erfolg begleitet war. Um so grösser war unser Erstaunen, als die Röntgenaufnahme unseren gehegten Erwartungen direct widersprach.

Fig. 2.



Figur 2 zeigt, dass die winklige Stellung der Fragmente zu einander nicht mehr vorhanden ist, vielmehr stehen beide parallel neben einander, doch ist die Verschiebung *ad longitudinem* der Bruchenden zu einander noch grösser geworden, fast 3 cm und zwar dadurch, dass das obere Fragment nach unten gesunken ist. Der Kopf des Humerus steht fast unterhalb des Tuberculum infraglenoidale, beinahe subluxirt. Am seitlichen Umfange des Gelenks fehlt die sonst durch den Kopf hervorgerufene Rundung, der Raum unterhalb des Arcromion ist leer. — Nach Abnahme des Verbandes mit Ausnahme der Heftpflasterstreifen entsprach der objective Befund dem Röntgenbilde.

Die Rundung der Schulter am vorderen und seitlichen Umfange fehlte, die Pfanne war leer und konnte man mit dem Finger unterhalb des Acromion nach der Pfanne hin eindringen. Am unteren Rande derselben war der Kopf zu fühlen. Wie wir uns an der Patientin und auch am Röntgenphotogramm überzeugen konnten, lagen die Heftpflasterstreifen genau in der Höhe, an der Innenseite sogar noch unterhalb der Fracturstelle, konnten also nicht zu hoch angelegt sein und vielleicht einen Zug auf das obere Fragment ausgeübt haben,

ganz abgesehen davon, dass, wie Bardenheuer nachgewiesen hat, die Heftpflasterstreifen zur longitudinalen Extension unbeschadet der Wirkung bis über die Bruchstelle hinaus geführt werden können.

Um so auffallender blieb dieser Befund. Eine Erklärung dafür scheint uns in dem schwächlichen Körperbau und speciell in der schlaffen, den Knochen umgebenden Musculatur der Patientin zu finden zu sein. Die dauernde Belastung von 4 Pfd. hatte einen solchen Zug an der Schulter ausgeübt, dass eine Erschlaffung und Dehnung der Gelenkkapsel eintrat. Das obere Fragment sank infolge dessen nach unten, einmal vermöge seiner eigenen Schwere, sodann aber auch durch den Zug der kurzen Theile des Musculus Triceps, welcher am hinteren Umfange des Humerus direct unter dem Kopfe zu inseriren beginnt. Nur so müssen wir die Vergrößerung der Längsverschiebung der Bruchenden zu einander erklären, da die anderen Muskeln, welche am oberen Fragmente noch ansetzen, einen Zug nach unten nicht ausüben können. — Der weitere Verlauf dieses Falles war folgender:

Durch Unterstützung am Ellenbogen gelang es leicht den Kopf wieder in die Pfanne dicht unter das Acromion zu heben. Da die Fragmente mit einander seitlich bereits leichte Verwachsungen eingegangen waren, wurden sie wieder beweglich gemacht und versucht die Bruchflächen in Contact zu bringen und zugleich den Kopf in der Pfanne zu halten. Während letzteres leicht gelang durch Unterstützung am Ellenbogen, war es nicht möglich durch geeignete Maassnahmen, Zug und Gegenzug etc. die Bruchflächen an einander zu halten. Wir mussten uns deshalb zunächst damit begnügen die Capseldehnung zu beseitigen und den Kopf wieder in die Pfanne zu gewöhnen und legten deshalb ohne Rücksicht auf die Stellung der Fragmente einen Desaultverband an mit Unterstützung des Ellenbogens.

Abnahme dieses Verbandes nach 8 Tagen. Die Schulter hatte wieder ihre normale Rundung, der Kopf stand auch ohne Unterstützung fest im Gelenk, doch war die Verschiebung der Fragmente zu einander ungefähr dieselbe, wie nach Abnahme des Streckverbandes geblieben, wie wir mittelst Röntgenaufnahme controlliren konnten. Durch erneute Versuche die Bruchflächen in Contact zu bringen, und durch geeignete Verbände in demselben zu halten, mussten wir befürchten, die beseitigte Capselerschlaffung wieder zu schaffen; Herr Prof. von Bramann entschloss sich deshalb nach 8tägigem Zuwarten, in welcher Zeit die Gelenkkapsel sich noch mehr festigte, die Knochennaht auszuführen, da die messbare Verkürzung des verletzten Oberarms doch $2\frac{1}{2}$ cm betrug und die Callusbildung und die, durch die deforme Stellung der Fragmente bedingte, Umformung des Knochens dicht unterhalb des Kopfes keine günstige gewesen wäre.

Operation am 19. Juli. 10 cm langer Schnitt, 2 querfingerbreit unter

dem Processus coracoideus beginnend, am vorderen Rande des Deltoideus im Längsverlaufe des Gliedes bis auf den Knochen, Freilegung der Bruchstelle, Ablösung des Periosts rings um dieselbe. Die Fragmente sind seitlich mit einander durch jungen Callus verwachsen, lassen sich jedoch leicht von einander trennen. — Das obere Fragment wird durch einen Resectionsstaken aus der Wunde nach oben gehoben, das untere durch geringen Zug und Druck am Ellenbogen. Die quer verlaufenden Bruchflächen sind durch junges Bindegewebe bereits geglättet und werden deshalb mit der Säge angefrischt, doch so, dass kaum $\frac{1}{2}$ cm der Länge des Humerus fortfällt. Genaue Adaption und Fixation der Bruchflächen mittelst einer Silbernaht. Vernähung des Periost. Naht der Weichtheile ohne Drainage. Gipsverband mit Schulterkappe. Reactionsloser Wundverlauf.

3. 8. 1. Verbandwechsel. Primäre Heilung. Entfernung der Nähte. Fragmente liegen gut aneinander, sind fast consolidirt, federn aber noch. Neuer Gipsverband. 3. 9. 2. Verbandwechsel. Wunde vernarbt. Bruchstelle fest. Massage. Medico-mechan. Uebungen. 10. 10. Pat. mit vollkommen normaler Function im rechten Schultergelenk entlassen.

Eine andere Erklärung für die seltsame Wirkung des Streckverbandes in diesem Falle, als die oben bereits angeführte, scheint uns nicht geboten. Kapseldehnungen der Gelenke nach Extensionsverbänden, besonders am Schultergelenk, sind schon seit längerer Zeit vielfach beobachtet und bekannt, eine derartige aber, wie in unserem Falle, dass das obere Fragment heruntersinkt und die Distraction der Bruchenden vollkommen vereitelt wird, war bisher unseres Wissens noch nicht beobachtet. Bekanntlich ist bei anämischen Zuständen, speciell Chlorose oft eine allgemeine motorische Schwäche vorhanden, welche sich in raschem Ermüden der willkürlich innervirten Muskeln und beständigem Mattigkeitsgefühl äussert. Um so wahrscheinlicher ist es, dass die an sich schon schlaffen Weichtheile, und besonders die Gelenkkapsel eines anämischen jungen Mädchens, durch den angelegten Streckverband noch mehr gedehnt wurde, als dies bei einem ganz gesunden Menschen der Fall sein würde. In einem ähnlichen Falle dürfte es sich deshalb empfehlen, den Streckverband überhaupt nicht, oder nur unter dauernder Controlle, das heisst, im Bette anzuwenden.

Im Uebrigen zeigt unser Fall zur Evidenz, wie werthvoll bei der Behandlung von Fracturen controllirende Röntgen-Aufnahmen derselben im Verbande sind. —

L i t e r a t u r.

1. Bardenheuer, Die Verletzungen der oberen Extremitäten. Deutsche Chirurgie. B. 63 ab.
 2. Derselbe, Die permanente Extension. Stuttgart, Enke 1889.
 3. Derselbe, Leitfaden der Behandlung von Fracturen und Luxationen der Extremitäten mittelst Feder- resp. Gewichtsextension. Ebendasselbst 1890.
-

XXXI.

Beiträge zur Technik der Operation des Magencarcinoms.¹⁾

Von

Professor Dr. J. Mikulicz

in Breslau.

M. H.! Die Enderfolge der Resection des carcinomatösen Magens lassen, wenn auch eine stattliche Zahl von dauernd geheilten Fällen bekannt ist, doch noch viel zu wünschen übrig, besonders wenn man sie mit den stetig besser werdenden Resultaten bei anderer Localisation des Carcinoms, namentlich bei Brust- und Gebärmutterkrebs vergleicht. Freilich liegen die Verhältnisse beim Magencarcinom für den Chirurgen ungleich schwieriger als bei den eben genannten Localisationen. In der Mehrzahl der Fälle bekommt der Chirurg den Kranken erst in einem Stadium zu Gesicht, in welchem eine radicale Operation unausführbar erscheint, und man gezwungen ist, sich auf die palliative Operation — die Gastroenterostomie — zu beschränken. Die Schuld an diesen Verhältnissen wird vielfach dem innern Arzt beigemessen, ich glaube aber, in den meisten Fällen mit Unrecht. Der Kranke wird dem Chirurgen zu spät überwiesen, weil sich die Krankheit selbst zu spät bemerkbar macht; nur die am Pylorus sitzenden stenosirenden Carcinome, die alsbald zu schweren funktionellen Störungen führen, können rechtzeitig diagnosticirt und in einem relativ frühen Stadium dem Operateur überwiesen werden. Die meisten anderen Formen, namentlich die gar nicht seltenen Carcinome der kleinen Curvatur

¹⁾ Auszugsweise vorgetragen am 2. Sitzungstage des XXVII. Congresses der Deutschen Gesellschaft für Chirurgie zu Berlin, 14. April 1898.

verlaufen Monate lang latent und machen sich erst in einem Stadium bemerkbar, wenn bereits ein grösserer Theil der Magenwand infiltrirt, die Lymphdrüsen in weiter Ausdehnung angeschwollen und vielleicht gar schon Metastasen im Peritoneum und in entfernteren Organen sich entwickelt haben.

Es ist gewiss nicht zu bezweifeln, dass die innere Medicin durch weitere Ausbildung der Diagnostik des Magencarcinoms zur Besserung der Sachlage noch beitragen wird; aber auch der Chirurg muss bemüht sein, unter den gegebenen schwierigen Verhältnissen durch Verbesserung der Technik die Enderfolge im Sinne einer radikalen Heilung zu verbessern. Beim Gebärmutter- und Brustkrebs haben wir erst durch eingehendes Studium der Verbreitungswege der Krankheit gelernt, in welcher Weise wir derselben operativ radikal beikommen können; in derselben Richtung müssen wir auch beim Magencarcinom die operative Technik zu verbessern trachten. Es muss unser Bestreben sein, nicht nur in den bisher als günstig angesehenen Fällen von kleinen Magentumoren radikaler vorzugehen, sondern auch bei grösseren, zur Zeit als nicht extirpirbar geltenden Carcinomen durch eine ausgedehnte Operation doch noch den Versuch einer radikalen Exstirpation des Tumors zu machen. Wie weit wir in dieser Richtung werden vorgehen dürfen, wird wesentlich von der Kenntniss der Verbreitungswege des Magencarcinoms abhängen.

Obwohl das Magencarcinom die Chirurgen schon seit zwei Decennien eingehend beschäftigt, scheint es, als ob man diesem Punkt bisher zu wenig Aufmerksamkeit gewidmet hätte. Die einzige eingehende Bearbeitung der Frage findet sich in der bekannten grundlegenden Arbeit von Gussenbauer und Winiwarter¹⁾ (aus dem Jahre 1876), die auf Grund von 903 Obduktionsbefunden aus dem Wiener pathologisch-anatomischen Institut eine Statistik der Lokalisation des Magencarcinoms sowie der Verbreitung desselben auf entfernte Organe enthält. Gussenbauer und Winiwarter haben bekanntlich durch diese Arbeit zuerst den wissenschaftlichen Nachweis erbracht, dass das Magencarcinom ein sehr dankbares Object für die chirurgische Behandlung abgeben könne. Die auf dem Sectionstisch gefundenen Verhältnisse sind

¹⁾ Die partielle Magenresection. v. Langenbeck's Archiv. Bd. 19. Seite 347.

allerdings für den Chirurgen noch nicht ausreichend; sie müssen durch die bei den Operationen gefundenen Befunde noch vervollständigt werden. Wenn ich auf Grund meiner eigenen Erfahrungen die wichtigsten Momente hervorhebe, so sind es folgende.

Das Magencarcinom verbreitet sich im Wesentlichen auf vier Wegen. 1. Continuirlich in der Magenwand selbst. 2. Durch die grösseren Lymphbahnen und Lymphdrüsen ausserhalb der Magenwand. 3. Transperitoneal, das ist, durch Vermittelung des vom Carcinom ergriffenen Peritoneums auf benachbarte und entferntere Abschnitte des Peritoneums und die von ihm eingeschlossenen Organe. 4. Auf dem Wege der Blutbahn durch Bildung von Metastasen in entfernteren Körpergegenden.

Die letztgenannten zwei Verbreitungswege haben für den Chirurgen nur in so fern eine Bedeutung, als sie in den meisten Fällen eine Contraindication gegen die radikale Operation abgeben werden. Bei ausgesprochener Carcinose des Peritoneums mit Ascites, bei nachgewiesenen Metastasen in der Leber oder anderen Organen werden wir uns beim Magencarcinom, falls eine Stenose des Pylorus vorliegt, nach wie vor auf die Gastroenterostomie eventuell die Jejunostomie zu beschränken haben.

Von ungleich grösserer praktischer Bedeutung sind die zwei erstgenannten Verbreitungswege. Was die Verbreitung in der Continuität der Magenwand betrifft, so bin ich überzeugt, dass wir dieselbe bisher zu wenig berücksichtigt haben, dass in der Regel zu wenig von der Magenwand reseziert worden ist. Das geht schon daraus hervor, dass ein grosser Theil der Recidive nach der Magenresektion in der Magenwand selbst auftreten. Bei der Verbreitung des Carcinoms in der Continuität verhalten sich die Mucosa und die Submucosa sammt Muscularis wesentlich verschieden. In der Mucosa schreitet das Carcinom langsam gleichmässig weiter, ohne in den makroskopisch unverändert erscheinenden Partien Veränderungen zu setzen; anders dagegen in der Submucosa und Muscularis. Hier werden Carcinomkeime weithin über die makroskopisch sichtbaren Grenzen des Tumors verschleppt. Hier kommt es auch in beträchtlicher Entfernung, selbst viele Centimeter vom Haupttumor entfernt, zur sprungweisen Entwicklung von kleinen Herden, die zunächst latent in der Submucosa liegen und erst später die Schleimhaut in Form von linsen- bis erbsengrossen

Knötchen vorwölben. Von grösster Bedeutung ist dabei der Umstand, dass sich das Magencarcinom fast ausnahmslos nur in der Richtung gegen die Cardia zu ausbreitet, während es gegen das Duodenum zu am Pylorusringe Halt macht. Man findet wohl häufig eine transperitoneale Infection des Duodenum, dagegen kaum je eine Ausbreitung in der Continuität der Duodenalwand. Die praktische Schlussfolgerung daraus ist, dass wir bei der Resection des Magencarcinoms uns damit begnügen können, vom Duodenum einen 5—10 mm breiten Saum gesund ausschender Darmwand fortzunehmen, während wir beim Magen ebenso viel in Centimetern mitresequiren sollen. Bei Carcinomen der kleinen Curvatur, die bis in die Nähe der Cardia reichen, wird meist, wenn überhaupt noch radikal operirt werden soll, die totale Resection des Magens in Frage kommen.

Wir müssen übrigens in Bezug auf die Verbreitung des Carcinoms in der Continuität verschiedene Formen unterscheiden. Die günstigste, offenbar ausserordentlich seltene Form ist das breitbasig aufsitzende, scharf begrenzte, nur von der Mucosa ausgehende Carcinom, das in das Lumen des Magens vorspringt, ohne jedoch eine Schrumpfung der Magenwand herbeizuführen. (Ein typischer Fall dieser Art ist der bekannte Fall von Schuchardt. In der Sammlung des Breslauer pathologischen Institutes konnte ich nur einen Fall dieser Art finden.) Bei dieser seltenen Form des Carcinoms wird es meist genügen, auch gegen die Cardia hin einen 1—2 cm breiten Saum gesund ausschender Magenschleimhaut mit zu entfernen. Diese Fälle sind prognostisch ungleich ungünstiger als die anderen. Denselben steht als Extrem jene Form gegenüber, bei welcher von vorn herein die Magenwand, namentlich die Submucosa und Muscularis, diffus infiltrirt ist. Liegt die Infiltration im Bereich des Pylorus und setzt sie eine schwere Stenose, die die Erkrankung alsbald verräth, so wird der Chirurg durch eine ausgiebige Resection vielleicht noch einen radicalen Erfolg erzielen können. Wird der Pylorus dagegen erst spät und secundär in Mitleidenschaft gezogen, so kommt der Chirurg wohl meist zu spät. Diese Fälle geben somit von vorn herein eine äusserst böse Prognose. Zwischen diesen beiden Extremen liegen die Uebergangsformen, der die Mehrzahl der Magencarcinome anzugehören scheinen.

Von grösster Bedeutung ist für den Chirurgen selbstverständlich

die Ausbreitung des Magencarcinoms durch die Lymphbahnen. Wir können im Wesentlichen 4 Hauptzüge von Lymphgefässen und Lymphdrüsen unterscheiden, die vom Magen ausgehen. Eine sehr anschauliche Darstellung der Lymphgefässe und Lymphdrüsen des Magens findet sich in dem bekannten Sappey'schen¹⁾ Atlas. Wir müssen unterscheiden:

a) Die Drüsen der kleinen Curvatur; diese bilden eine dichte Gruppe, die vom Pylorus bis zur Cardia hinaufzieht: Man findet sie bei den meisten Magencarcinomen schon infiltrirt; ohne Zweifel spielen sie bei der Weiterverbreitung des Magencarcinoms eine Hauptrolle. Ich exstirpire deshalb principiell alle an der kleinen Curvatur bis an's Zwerchfell herauf palpibaren Lymphdrüsen.

b) Die Drüsen der grossen Curvatur; sie sind nur in spärlicher Zahl vorhanden, am reichlichsten in der Pylorusgegend. Gegen den Fundus zu findet man sie nur ganz vereinzelt.

c) Die Drüsen des Ligamentum gastro-colicum. Diese sind ebenso wenig wie die sub b genannten zu übersehen; sie bieten auch der Exstirpation keine Schwierigkeiten, wenn sie nicht bis dicht an das Colon heranreichen und zu Verwachsungen mit dem Mesocolon führen. Dann kann es leicht geschehen, dass die Arteria colica media unterbunden wird, was bekanntlich zur Gangrän des Querecolons führt und die Resection dieses Darmabschnittes nothwendig macht.

d) Die grössten technischen Schwierigkeiten bieten dem Chirurgen zweifellos die pankreatischen Lymphdrüsen, die, hinter dem Pylorus gelegen, dem Pankreas dicht anliegen, zum Theil auch in dasselbe eingebettet sind und sich in manchen Fällen bis an die Porta hepatis hin erstrecken. Die gründliche Ausrottung dieser Drüsen kann häufig nur so geschehen, dass man Theile des Pankreas mitreseziert, wobei die durch das Pankreas verlaufenden Gefässe und anderweitigen Gebilde leicht Verletzungen ausgesetzt sind. Ich habe einmal die Arteria lienalis unterbunden, ohne nachtheilige Folgen zu beobachten. In einem andern Fall wurde der einer Lymphdrüse adhärente und stark nach der linken Seite verzogene Ductus choledochus für ein Gefäss gehalten und unterbunden. Ich erlaube mir, an einer nach der Natur gezeichneten,

¹⁾ Anatomie, Physiologie, Pathologie des Vaisseaux lymphatiques. Paris 1874.

halb schematischen Abbildung Ihnen die hier in Betracht kommenden topographischen Verhältnisse zu demonstrieren. (Demonstration.)

Die Forderung, bei Magencarcinomen radicaler als bisher vorzugehen, bringt es mit sich, dass die Operation sich nach jeder Richtung hin eingreifender gestaltet und dass die Technik, namentlich für die vorgeschritteneren Fälle eine Aenderung erfährt. Zur Verringerung der dadurch gesteigerten Gefahren tragen heute wesentlich zwei Mittel bei. Erstens die Schleich'sche Anästhesie, welche es gestattet, selbst bei heruntergekommenen Individuen noch eine ausgedehnte Operation auszuführen. Es kommt bei diesem Verfahren ja gar nicht darauf an, ob die Operation etwas länger oder kürzer dauert. Zweitens sind die Chancen dieser eingreifenden Operationen erheblich besser geworden mit der Vervollkommnung unserer Wundbehandlung. So war früher z. B. ein Resectionsstumpf des Pankreas ausserordentlich leicht Ausgangspunkt einer Peritonitis, während ich, seitdem ich mit verbesserter Antiseptik operire, von dieser Seite nie mehr eine Störung des Wundverlaufes beobachtet habe. Trotzdem haften den Operationen immer noch genügend Gefahren an. Unter diesen sind besonders die Pneumonien hervorzuheben, welche auch bei solchen Patienten beobachtet werden, die gar nicht erbrochen haben. Ich habe mehrere, sonst ausserordentlich glatt verlaufende Fälle an Pneumonie verloren. Die Obductionsbefunde machen es sehr wahrscheinlich, dass es sich um embolische Processe handelt, die, wie es scheint, gerade bei Magenoperationen häufiger sich entwickeln als nach andern Bauchoperationen. Die Sache bedarf aber erst noch einer weiteren Aufklärung.

In Bezug auf die Operationstechnik ist hervorzuheben, dass es vor Allem nothwendig ist, bei der Resection des Magencarcinoms einen ausgiebigen Bauchschnitt bis an den Processus ensiformis zu machen, um sicher die Verhältnisse zu übersehen und bis an die Cardia hin die Lymphdrüsen verfolgen zu können. Was die Versorgung des übrig gebliebenen Magenstumpfes betrifft, so ist bei ausgedehnter Resection die erste Billroth'sche Methode, d. i. die Vereinigung von Magenstumpf und Duodenum, meist unmöglich. Ich gehe daher in den meisten Fällen nach dem Princip der zweiten Billroth'schen Methode vor, die bekanntlich darin besteht, dass Duodenum und Magenlumen vollständig verschlossen,

der Magenstumpf aber durch eine typische Gastroenterostomie mit dem Jejunum verbunden wird. Ich verschliesse das Duodenum auch vollständig, — in der letzten Zeit mit einer doppelten Schnürnaht, da die einfache fortlaufende Naht nicht sicher genug ist, — das Lumen des Magenstumpfes wird aber nicht vollständig geschlossen; der unterste Winkel bleibt offen und wird direct in eine Jejunumschlinge implantirt. Diese Form der Gastrojejunostomie vereinfacht das Verfahren ohne Zweifel; es ist auch rationeller mit Rücksicht auf die Stellung und die Verlaufsrichtung des Magenstumpfes. Ich habe mich in der letzten Zeit mit Vorliebe zu diesem Zwecke des Murphy-Knopfes bedient; dadurch wird die Operation auch noch vereinfacht; ob sie aber dadurch an Sicherheit gewinnt, möchte ich vorläufig noch nicht behaupten. Nach einer Reihe günstig verlaufender Fälle habe ich es einmal erlebt, dass nach 9 Tagen eines absolut reactionslosen Verlaufs, ohne eine Spur von vorangegangener Peritonitis, die durch den Murphy-Knopf gebildete Verbindung nachgab und eine rasch tödtliche Perforations-Peritonitis sich entwickelte.

Häufig bekommen wir Patienten mit stenosirendem Pylorus-carcinom in so verhungertem Zustande zur Operation, dass wir nicht den Muth haben, sie der eingreifenden Magenresection zu unterziehen, selbst wenn die Verhältnisse technisch durchaus günstig liegen. Es wurde mehrfach der Vorschlag gemacht, in solchen Fällen zunächst eine Gastroenterostomie auszuführen und erst später, wenn die Patienten wieder zu Kräften gekommen sind, die Magenresection auszuführen. Dieser Vorschlag ist an und für sich gewiss berechtigt; ich glaube aber, dass er practisch nur in den seltensten Fällen auszuführen sein wird. Ich selbst habe schon etliche Male in dieser Absicht zuerst die Gastroenterostomie ausgeführt; als aber die Kranken nach mehreren Wochen in wohlgenährtem Zustande wiederkamen, wiesen sie, was leicht begreiflich ist, den Vorschlag einer zweiten eingreifenden Operation entrüsted zurück, da sie sich ja wieder vollkommen gesund fühlten. Da ich mich nicht für berechtigt halte, in solchen Fällen den Kranken über die Natur seines Leidens aufzuklären, so unterblieb natürlich die Operation. Nur einmal hatte ich dem Kranken noch während des ersten Eingriffs (unter Schleich'scher Anästhesie) auseinandergesetzt, die Operation könne nicht auf einmal gemacht werden,

sondern müsse auf zwei Zeiten vertheilt werden, weil seine Kräfte für einen grösseren Eingriff nicht ausreichten. Der Patient hielt Wort und kam nach 6 Wochen in gekräftigtem Zustand wieder zur Operation. Diese gestaltete sich aber ausserordentlich schwer, nicht nur wegen mannigfacher Verwachsungen des Magens, sondern auch besonders darum, weil das Carcinom inzwischen ganz rapide sich vergrössert hatte. Ich bin überzeugt, dass die Magenresection in einer Sitzung trotz des schlechten Ernährungszustandes für den Kranken einen geringeren Eingriff dargestellt hätte als die zwei Operationen.

Zum Schluss möchte ich noch kurz erwähnen, dass ich vor 2 Jahren es einmal versucht habe, ein primäres Cardiacarcinom sammt einem 3—4 cm langen Stück des Oesophagus zu reseciren. Die Operation gestaltete sich wegen der weiten Ausbreitung des Carcinoms auf das Pankreas und die retroperitonealen Lymphdrüsen ausserordentlich schwierig und Patient erlag einer Peritonitis. Vielleicht ist aber der von mir betretene Weg geeignet, um in andern günstiger gelegenen Fällen den Cardiacarcinomen, noch mehr vielleicht den tiefsitzenden Oesophaguscarcinomen beizukommen.

Das Verfahren ist im Wesentlichen folgendes:

1. Längsschnitt in der Linea alba vom Schwertfortsatz bis zum Nabel.

2. Querschnitt vom Nabel bis zur vorderen Axillarlinie der linken Seite (der Schnitt endigt 2—3 cm unterhalb des Rippenbogens).

3. Vom Endpunkt dieses Schnittes wird in der vorderen Axillarlinie ein über die Thoraxwand senkrecht bis in die Höhe des Schwertfortsatzes verlaufender Schnitt geführt. Während die ersten zwei Schnitte durch die ganze Bauchwand gehen und somit die Bauchhöhle eröffnen, durchtrennt der dritte Schnitt, soweit er im Bereich des Thorax liegt, zunächst nur die Haut bis an die Rippen und Intercostalmuskeln. Nun wird mit stumpfspitzen gestielten Nadeln von der Peritonealseite aus durch das Zwerchfell und den untersten Intercostalraum ein starker Faden gezogen und damit die unterste der blossgelegten Rippen sammt dem Zwerchfellrande fest umschnürt; dies geschieht zweimal und zwar sowohl lateralwärts als medialwärts neben den auseinander gezogenen Haut-

rändern. Beide Umschnürungsfäden liegen ca. 2 cm von einander entfernt. Darauf wird ein ebenso starker Faden von der Hautseite durch den letzten Intercostalraum und das Zwerchfell hindurchgeführt und von der Peritonealseite durch den nächstfolgenden, d. i. den vorletzten Intercostalraum, nach aussen geleitet; nun wird die vorletzte Rippe mit dem anliegenden Zwerchfell durch den herumgeschlungenen Seidenfaden fest verbunden. Es folgt in der gleichen Weise die Umschnürung der drittletzten und viertletzten Rippe sammt dem anliegenden Zwerchfell, bis man in der Höhe des Processus xyphoideus angelangt ist. Schliesslich wird noch im viertletzten, d. i. dem VI. Intercostalraum die Intercostalmusculatur mit dem dazu gehörigen Zwerchfell durch einen durchgezogenen Seidenfaden verbunden. In dieser Weise wird im Bereich des lateralen Schnittes das Zwerchfell mit den untersten Rippen in einer 2 cm breiten Zone so fest verbunden, dass der zwischen den Schnürfäden liegende Complementärraum von dem Rest der Pleurahöhle dicht abgeschlossen ist. Nun durchtrennt man in dieser Zone zwischen den beiden Reihen von Schnürfäden die vier untersten Rippen, sammt Zwerchfell und Intercostalmuskeln. So wird ein ca. 15 cm langer, ca. 12 cm breiter viereckiger Lappen mit oberer Basis gebildet, der zum Theil aus der Bauchwand, zum Theil aus der Thoraxwand inclusive Zwerchfell besteht. Dieser Lappen lässt sich nun leicht in die Höhe schlagen. Man gewinnt einen sichern und bequemen Zugang zur Cardia und zum Foramen oesophageum des Zwerchfells; indem man die den Oesophagus umschlingenden Muskelfasern des Zwerchfells stumpf auseinanderdrängt, kann man das unterste Ende des Oesophagus auf mehrere Centimeter blosslegen; übt man auf den blossgelegten Oesophagus einen nur mässigen Zug aus, so kann man ihn noch um einige Centimeter mehr aus dem Foramen oesophageum hervorziehen. Man kann auf diese Weise ohne übermässige Schwierigkeit ein 4—5 cm langes Stück des unteren Oesophagusendes reseciren. Das Verfahren ist, wie schon erwähnt, vielleicht zur Resection tiefsitzender Oesophaguscarcinome zu verwerthen.

XXXII.

Ueber die histologischen Vorgänge nach der Implantation von Elfenbein und todttem Knochen in Schädeldefecten.

Von

Dr. Max David

in Berlin.

(Hierzu Tafel II.)

In meiner früheren Mittheilung (1), in der ich die histologischen Vorgänge schilderte, welche nach Replantation überlebender Knochenstücke am Schädel des Hundes zu beobachten sind, war ich zu Resultaten gekommen, die mit denen, welche Barth²⁾ bei ähnlichen Untersuchungen erhalten hatte, in directem Widerspruche standen. Während Barth behauptet hatte, dass auch der lebende replantirte Knochen unter allen Umständen zu Grunde ginge, konnte ich nachweisen, dass lebende Knochensubstanz als solche einheilt, dass also von einem Zugrundegehen und einem Ersatz derselben durch neugebildeten Knochen keine Rede sein könne. Da Barth in seiner interessanten Arbeit das, was man nach Replantation überlebenden Knochens mikroskopisch feststellen kann, in directe Parallele gebracht hatte mit dem, was bei Implantation macerirten Knochens, Elfenbeins u. s. w., also todtten Materials, zu beobachten ist, — heisst es doch l. c. pg. 107: „Nichts konnte die Ergebnisse des ersten Theiles dieser Untersuchungen so sehr stützen, als der Nachweis, dass todtte z. B. macerirte Knochen-

¹⁾ David, Ueber die histologischen Befunde nach Replantation trepanirter Knochenstücke des Schädels. Archiv f. klin. Chirurgie. 53. Bd. H. 4.

²⁾ Barth, Histologische Untersuchungen über Knochenimplantationen. (Abdruck aus „Beiträge zur pathologischen Anatomie und zur allgemeinen Pathologie“, Bd. XVII.)

stücke unter den nämlichen histologischen Vorgängen in Knochen-defecten einheilen wie lebende“—, so erwuchs für mich die wissenschaftliche Verpflichtung, zu prüfen, ob in der That ein solcher Parallelismus vorhanden ist.

Zu den Versuchen, die ich dieserhalb ausführte, stellte mir Herr Professor Herm. Munk in liebenswürdigster Weise die Mittel seines Instituts wiederum zur Verfügung. Ihm an dieser Stelle öffentlich dafür danken zu können, ist mir eine angenehme Pflicht.

Die Versuche wurden ausschliesslich am Schädel von Hunden angestellt und zwar in der Weise, dass ich in den mit einem Handtrepan, selbstverständlich unter allen aseptischen Cautelen hergestellten Knochen defect entweder Elfenbeinplättchen einlegte, welche genau der Grösse des Defects entsprachen, oder das ich das heraus trepanirte Stück 15 Minuten lang auskochte und dann implantirte. Durch das Kochen wurde das Stück sicher abgetödtet und aseptisch erhalten. Ich füge noch hinzu, dass bei allen meinen Versuchsthieren der Heilungsprocess ohne irgend welchen störenden Zwischenfall verlief.

In den folgenden Auseinandersetzungen werde ich mich in erster Reihe an die Ergebnisse der Elfenbeinversuche halten. Für die mikroskopische Untersuchung bietet Elfenbein vor todttem Knochen den grossen Vortheil dar, dass es infolge seiner eigenartigen Structur sich scharf von der Umgebung abhebt. Todter Knochen dagegen zeigt immerhin die gleichen Texturverhältnisse wie der lebende, und darum sind die Bilder, die man erhält, weniger klar und weniger eindeutig als beim Elfenbein. Erst durch den Vergleich der Resultate der Elfenbeinversuche mit denen mit todttem Knochenmaterial werden die letzteren verständlich.

Bezüglich der angewendeten Technik sei erwähnt, dass ich in der gleichen Weise verfahren bin, wie früher, also in Pikrinsalpetersäure fixirt und die von celloidinirtem Material hergestellten Schnitte in Rawitz'schem Glycerin-Alaun-Hämatein gefärbt habe.

A. Elfenbeinversuche.

Die ausserordentliche Resistenzfähigkeit des Elfenbeins bedingt es, dass die Veränderungen, die bei seiner Einheilung mit ihm vorgehen, ausserordentlich langsam verlaufen. Nach 4, ja noch nach 8 Wochen sind nur ganz undeutliche Spuren einer

Veränderung, nämlich Arrosionen der Randzone des implantirten Stückes wahrzunehmen, aus denen histologisch nichts zu machen ist. Erst nach der 26. Woche habe ich bei meinen Versuchsthieren deutliche, wenn auch noch sehr geringe Veränderungen angetroffen. An der duralen, an der cranialen und an der Narbenseite sieht man, dass von dem umgebenden Bindegewebe her durch Neubildung von Gefässen und durch Zellwucherungen das Elfenbeinstück leicht usurirt wird (Fig. 1). Es sind, wie dies Figur 1, die bei schwacher Vergrösserung angefertigt ist, deutlich zeigt, geringe Ausbuchtungen in dem Elfenbeinplättchen zu erkennen, welche den ursprünglich glatten Contour zu einem zackigen gemacht haben. In Figur 2 sind nur die Zellwucherungen (bei stärkerer Vergrösserung) gezeichnet, und hier tritt schon andeutungsweise das auf, was in späteren Stadien als charakteristisch für diesen Einheilungsprocess bezeichnet werden muss. Man erkennt nämlich (Fig. 2 K), dass in der Nähe der Zellwucherungen neue Knochensubstanz sich bildet. Zwar ist in diesem Stadium die Neubildung nur eine sehr geringe, aber deutlich unterscheidet sich, wie ein Blick auf Figur 2 bei K lehrt, die Elfenbeinsubstanz von dem neugebildeten Knochen. Erstere nämlich färbt sich in dem angewendeten Hämatein intensiv veilchenblau, während die Knochengrundsubstanz nur einen sehr blassen Farbenton annimmt. Schon diese Differenz würde zur Unterscheidung der beiden Substanzen ausreichen; dazu kommt noch der fundamentale Unterschied: das Vorhandensein von deutlichen Knochenzellen. Für letztere ist offenbar die Matrix in den Bindegewebszellen der Umgebung zu suchen.

Noch in einer anderen Beziehung ist dieses Stadium von grossem Interesse. Man sieht nämlich, dass der Schädelknochen in der Umgebung der Narbe stark verdickt ist. Das Einzige, was bei Hunden, die 4 bzw. 8 Wochen nach der Operation getödtet wurden, auffiel, war ebenfalls diese Verdickung. Im mikroskopischen Bilde erkennt man, dass an dieser Stelle Dura und Pericranium stärker als in der Norm sind. Im Innern der Substanz des Schädelknochens sind die Haversischen Kanäle stark erweitert, confluiren stellenweise und bilden dadurch grössere und kleinere unregelmässig geformte Hohlräume. In die Canäle gehen Blutgefässe oder stärkere Bindegewebszüge, beide von der Narbe entspringend, hinein und erstrecken sich bis in die Hohlräume. Die

Wände der letzteren sind zum Theil von Riesenzellen, zum Theil von mehrschichtigen Lagern unregelmässig geformter Zellen bekleidet. Alle diese Erscheinungen sind an der Narbengrenze am stärksten und nehmen allmählich nach dem stehengebliebenen Theil des Schädeldachs hin an Intensität ab.

Die Deutung dieses Befundes ist nicht schwer. Die beschriebenen Erscheinungen sind als die Zeichen einer reactiven Knochenentzündung aufzufassen, durch die der lebende Knochen sich gegen den implantirten Fremdkörper, das Elfenbeinplättchen, abzugrenzen bemüht ist. Es gleichen also die am Schädel zu beobachtenden Verhältnisse insofern denen, die nach Bidder¹⁾ am Röhrenknochen vorkommen, als auch hier offenbar eine „condensirende Ostitis“ auftritt.

Das nächste Versuchsthier tödtete ich genau ein Jahr nach vorgenommener Operation. Das Thier, ein kräftiger, etwa 1½ Jahr alter Mops, hatte sich während der ganzen Zeit vollkommen normal gezeigt. Vor allen Dingen waren niemals an ihm Erscheinungen wahrzunehmen gewesen, die auf Beschwerden hinwiesen, welche von dem Elfenbeinstückchen etwa veranlasst sein konnten. Die mikroskopische Untersuchung dieses Präparates giebt nun meines Erachtens einen definitiven Aufschluss über das Schicksal aseptisch eingeeilter Elfenbeinstücke. Meine Untersuchungen bestätigen, was v. Bergmann²⁾ in seiner Mittheilung über Knochenimplantation hierüber sagt: „Dagegen verfallen todter Knochen und Elfenbeinstifte der lacunären Resorption, können aber, wenn sie nur klein sind, einer organischen Knochenbildung als Conductor dienen.“ Thatsächlich wird das Elfenbein durch „lacunäre Resorption“ beseitigt, und an seine Stelle tritt neugebildeter Knochen. Gleich vorweg sei bemerkt, das in diesem Präparat das Elfenbein noch nicht vollständig resorbirt ist, aber der Versuch lehrt, dass, würde man die Thiere genügend lange Zeit (vielleicht 2 oder mehr Jahre) nach der Operation am Leben erhalten, das Elfenbein spurlos verschwinden müsste.

Betrachtet man ein mikroskopisches Präparat aus diesem

¹⁾ Bidder, Neue Experimente über die Bedingungen des krankhaften Längenwachsthums von Röhrenknochen. Archiv f. klin. Chir. Bd. 18. 1875.

²⁾ v. Bergmann, Ueber Knochenimplantation. (Berl. klin. Wochenschrift, 24. Aug. 1891).

Stadium bei schwacher Vergrößerung, so findet man selbst im Centrum des Elfenbeinstückes (Fig. 3) eine ganz beträchtliche Veränderung. Zu beiden Seiten der Narbe, auf der cranialen und duralen Fläche sind relativ grosse Löcher vorhanden, die sich durch ihre helle Färbung von dem dunkelblau tingierten Elfenbeine auf das Allerschärfste abheben. In denjenigen Abschnitten des implantirten Stückes, die der Narbe benachbart sind, also in der Peripherie des Plättchens, ist die Elfenbeinsubstanz in hohem Grade rareficirt, (Fig. 6), so dass die neugebildete Knochensubstanz ihr an Masse etwa gleichkommt.

Im Speciellen ergeben sich folgende Resultate:

Der Process der Resorption des Elfenbeins verläuft offenbar so, dass sowohl vom Pericranium, wie von der Dura und von der Narbengegend her Riesenzellennester (Fig. 4 u. 5 r) an das Elfenbein sich anlagern und als Osteoklasten wirken. Die Zellen legen offenbar Bresche in die harte Masse des Elfenbeins und ermöglichen es den von den sehr erweiterten Blutgefässen der Umgebung abstammenden Gefässschlingen, ihnen nachzudringen (Fig. 4—7 g). Hierdurch entsteht eine Usur und in dieser liegt zunächst die Gefässschlinge (Fig. 4—6 g). Die Zellen der Adventitia derselben verwandeln dann ihre Form und werden, soweit sich dies an den Schnitten erkennen lässt, zu typischen Knochenzellen: die ganze Adventitia verknöchert. Dies tritt weniger deutlich an Querschnitten, deutlicher dagegen an Schräg- und Längsschnitten durch die Gefässe hervor, wie ein Blick auf die Figuren 4 und 6 zeigt. Dieser jugendlichen Knochensubstanz ermangelt zunächst noch der lamellöse Bau, der erst später klar in die Erscheinung tritt. Unter „später“ ist zu verstehen, dass in der Umgebung derjenigen Gefässe der lamellöse Bau des Knochens deutlich ist, welche mehr oder weniger tief im Innern der Elfenbeinsubstanz liegen, von denen also anzunehmen ist, dass sie im Vergleich zu den Gefässschlingen, die in der Peripherie des Plättchens sich finden, die älteren sind. (cf. Fig. 4).

Es ist ganz selbstverständlich, dass zur Beobachtung dieser Thatsachen das Studium grösserer Schnittserien erforderlich ist; denn auf dem einzelnen Schnitte findet man immer nur Bruchtheile des Processes. Nicht in jedem Schnitte sind die Riesenzellennester zu erkennen, ebenso ist nicht in jedem Schnitte der

Zusammenhang der vordringenden Gefässschlingen mit den Gefässen des Pericraniums etc. ein deutlicher. Bilder, wie ich eins in Figur 7 wiedergegeben habe, sind nicht überall zu sehen; man muss sie vielmehr suchen. Daher findet man in den einzelnen Präparaten bald ein Ueberwiegen der Quer-, bald ein Ueberwiegen der Schräg- oder Längsschnitte durch die Gefässe, und erst durch die Combination der verschiedenen Schnittbilder gelangt man zu einem Verständniss des eigentlichen Processes.

In der Nähe der Narbe sind natürlich die Veränderungen am intensivsten (Fig. 6); das Elfenbein ist daher hier am dünnsten und, wie dies Figur 6 deutlich zeigt, ist auch hier am meisten neugebildeter Knochen vorhanden, während im Centrum des Plättchens die Verhältnisse grade umgekehrt liegen.

Sehr deutlich tritt auch noch in Figur 6 der beachtenswerthe Umstand hervor, dass der neugebildete Knochen oft eine cavernöse Beschaffenheit annimmt, die fast an das Aussehen der Diploë erinnert.

Aus den mitgetheilten Thatsachen geht also hervor, dass Elfenbeinsubstanz in einem Schädeldefect einheilen kann, ohne irgend welche krankhaften Symptome hervorzurufen. Ferner wird in unanfechtbarer Weise dargethan, dass diese Elfenbeinsubstanz allmählich, allerdings erst nach sehr langer Zeit durch Knochen vollkommen ersetzt wird, und endlich, dass bei der Neubildung dieses Knochens ausschliesslich betheiligt sind Pericranium, Dura, Bindegewebe der Narbe, während der stehengebliebene Schädelknochen zwar eine (nur anfänglich vorhandene) reactive Entzündung erkennen lässt, mit der Knochenneubildung aber Nichts zu thun hat.

In der von Barth mit Recht als vortrefflich bezeichneten Arbeit von Bidder (l. c.) werden die Veränderungen von Elfenbeinzapfen geschildert, die in Röhrenknochen (Tibia) von Kaninchen eingekeilt wurden. Bidder sagt, dass Knochenbalken, die sich in der Markhöhle gebildet, stellenweise dicht an den Elfenbeinstift heranträten und sich ihm anschmiegeten. Daneben sollen die Markzellen tiefe Löcher und Gänge in die Elfenbeinmasse bohren, so dass letztere ein badeschwammartiges Aussehen erreichen könnte. Man fände oft mitten im Elfenbein Markräume von jungem Knochen-

gewebe umlagert. An der Peripherie dieser Räume seien deutliche Osteoblasten zu sehen. Mit dem Markgewebe drängen Blutgefäße in die Löcher des Elfenbeingewebes hinein.

Ein Vergleich dieser referirten Angaben mit meinen hier gegebenen Schilderungen zeigt, dass zwischen Bidder's und meinen Befunden eine Differenz besteht, die jedoch nur beruht auf der Verschiedenartigkeit der von uns beiden untersuchten Knochen. Alle Einzelheiten, die Bidder angiebt, sind offenbar charakteristisch für die Röhrenknochen, aber treffen in dieser Weise nicht zu für das Schädeldach. Vordringende Markzellen, wie Bidder sie erwähnt, kann es hier nicht geben; vordringende in einer Markhöhle gebildete Knochenblättchen, die sich dem Elfenbein anschmiegen, sind am Schädeldach ebenfalls eine Unmöglichkeit. Es sollte eine solche Differenz zur Vorsicht mahnen bei der Verwerthung und Beurtheilung der Resultate anderer Forscher. Es geht eben nicht an, das, was man am Schädel gefunden hat, ohne Weiteres in directe Beziehung zu bringen zu dem, was ein Anderer am Röhrenknochen gefunden, und umgekehrt. Die Processe mögen in ihren Endresultaten übereinstimmen — und das ist bei Bidder's und meinen Untersuchungen der Fall —, in den Einzelheiten braucht aber ein vollkommener Parallelismus nicht vorhanden zu sein.

B. Todter Knochen.

In ähnlicher Weise wie bei meinen Untersuchungen über die Einheilung replantirten überlebenden Knochens habe ich auch in den Versuchen, in welchen das ausgekochte Fragment, also todt Material, zur Einheilung zu bringen war, in ganz bestimmten Zwischenräumen die Versuchsthiere getödtet, und zwar wurde 1, 2, 3, 4, 6, 8, 12 und 26 Wochen post operationem die mikroskopische Untersuchung vorgenommen.

Am Ende der ersten Woche sind das implantirte Stück und der angrenzende Schädel durch bindegewebige Narbe mit einander verbunden. Man sieht dabei, wie schon beim Elfenbein bemerkt wurde, häufig eine Auftreibung des normalen Schädelknochens, die hier wie dort zu deuten ist als eine „condensirende Ostitis“ (cf. Bidder l. c.). Mitunter findet man auch im Schnitt eine Ungleich-

heit der das implantirte Stück begrenzenden Theile des normalen Knochens, derart, dass die eine Seite stärker verdickt ist, als die andere. An die stärker verdickte Partie hat sich das Fragment dicht angelagert, so dass hier die Narbe ausserordentlich schmal ist, während es an der entgegengesetzten Seite vom Schädel relativ weit entfernt ist. Es hat also wahrscheinlich durch einen bei Anlegung der Naht ausgeübten äusseren Druck eine Verschiebung des implantirten Knochenstückes stattgefunden. Das ist leicht verständlich, wenn man bedenkt, dass das heraustrepanirte Stück (und dieses wurde immer zu den Versuchen benutzt) nie ganz genau in die Trepanwunde passen kann, sondern immer um die Dicke der Trepanwand kleiner sein muss, als der hervorgerufene Defect. Im Uebrigen findet sich das natürlich durch alle Stadien hindurch.

Die Narbe selber bietet wenig besonders Bemerkenswerthes dar. Im Allgemeinen sind die Befunde hier die gleichen, wie bei den Versuchen mit Einheilung überlebenden Knochens¹⁾.

Vom Ende der zweiten Woche ab beginnt vom Pericranium von der duralen Seite und von der Narbe aus ganz wie bei der Einheilung von Elfenbeinstückchen, eine Zertrümmerung des todten Knochens und ein Ersatz desselben durch neugebildeten lebenden. Noch ist (bis zur 8. Woche) die Unterscheidung zwischen todtem und lebendem Knochen keine ganz leichte. Man findet nämlich in den Knochenkörperchen des ausgekochten Stückes mitunter die wohl erhaltenen Zellen, die sich häufig genau so färben, wie die Zellen des angrenzenden Schädeldachs. Das darf nicht Wunder nehmen. Durch das Kochen wird ja die Substanz der Zellen nicht zerstört, sondern vielmehr fixirt — die alten Histologen haben bekanntlich sehr häufig an gekochtem Material ihre Untersuchungen angestellt —; es ist also erklärlich, dass diejenigen Zellen, die noch nicht der Resorption verfallen sind, sich genau so färben, wie die aus der normalen Nachbarschaft.

Doch fahren wir in der Schilderung des eigentlichen Processes fort!

Zuweilen, und es müssen hier individuelle Differenzen zwischen den Versuchsthiere vorliegen, ist der Heilungsvorgang ein ausserordentlich langsamer. Wie Fig. 8 zeigt, die nach einem Präparat,

¹⁾ David l. c.

das der zwölften Woche entstammt, angefertigt ist, ist nur dicht an der cranialen Seite (Fig. 8^o) das Hineinwuchern von Gefässen, und die Neubildung jungen Knochens unmittelbar am Pericranium zu beobachten (Fig. 8^o), während im Uebrigen im Innern des todten Knochenstückes nur wenig Veränderungen, und diese nur in der Umgebung erweiterter Gefässe, anzutreffen sind. In anderen Fällen verläuft der Process schneller, und man sieht bereits nach derselben Zeit innerhalb des todten Knochens grosse Particen neugebildeter Knochensubstanz. Hier wie da unterscheidet sich der neugebildete Knochen von dem todten dadurch, dass im Letzteren die Knochenkörperchen vollständig leer sind, höchstens noch Zelltrümmer beherbergen, während in Ersterem die Knochenzellen durch ihre Färbung in Hämatein deutlich hervortreten.

Im Allgemeinen verläuft der Heilungsvorgang in derselben Weise wie beim Elfenbein. Es treten aus der Umgebung, also von der Narbe, vom Pericranium und von der Dura Osteoklasten auf, die den vordringenden Gefässschlingen den Weg bahnen. Durch diese wird der todte Knochen usurirt. In ihrer Adventitia bildet sich die neue Knochensubstanz, und so findet allmählich eine Resorption des todten und ein Ersatz durch neugebildeten Knochen statt. Färberisch tritt namentlich die Grenze zwischen beiden sehr scharf hervor. Immer stärker wird die Resorption des todten und immer beträchtlicher die Masse des neugebildeten Knochens, so dass mit der 26. Woche, mit der ich meine Versuche beendete, das Fragment zum grössten Theile resorbirt war. Es zeigten sich wohl noch hier und da Inseln von todter in der neugebildeten Knochensubstanz, doch sind sie nur spärlich vorhanden. Daher ist das Bild das gerade Gegentheil zu dem, welches man z. B. nach der achten oder zwölften Woche erhält, in welchen Stadien man nur Inseln lebender Knochensubstanz in der todten Masse beobachten kann.

Erwähnenswerth ist noch das Verhalten des an die Narbe angrenzenden Schädelknochens. Auch hier finden sich Veränderungen oft nicht unbeträchtlicher Art, die namentlich in einer sehr starken Erweiterung der Haversischen Canäle und in dem Auftreten kleiner circumscripiter todter Stellen bestehen. Das sind rein reactive Entzündungserscheinungen, für die als ursächliches Moment der mechanische Insult beim Trepaniren zu betrachten ist.

Endlich sei noch die Thatsache erwähnt, dass zuweilen die Narbe verknöchern kann. Es ist dies der Fall in denjenigen Versuchen, in welchen eine seitliche Verschiebung des implantirten Stückes stattgefunden hatte. An der Stelle, wo tochter und lebender Knochen dicht an einander lagen, trat sehr bald eine vom lebenden Knochen ausgehende Verknöcherung der Narbe auf.

Nachdem ich somit die Ergebnisse meiner Versuche mit Elfenbein und todtem Knochen mitgetheilt, erwächst mir die Pflicht, nunmehr dieselben in Beziehung zu setzen zu der Darstellung, die Barth giebt, und zu dem, was ich selbst in meiner früheren Arbeit mitgetheilt habe.

Ein näheres Eingehen auf die ziemlich umfangreiche Literatur¹⁾ erscheint mir um so weniger nothwendig, als dies bereits seitens Barth's in erschöpfender Weise geschehen ist. Nur aus einer Arbeit von Ochotin²⁾ sei eine Stelle angeführt, weil die Ergebnisse, welche dieser Forscher bei seinen Versuchen erhalten hat, geeignet erscheinen, die von mir in meiner früheren Arbeit vertretene, mit der bis Barth allgemein herrschenden übereinstimmende Auffassung zu unterstützen. Es heisst nämlich bei Ochotin (l. c. S. 107) wörtlich: „Während der transplantierte Knochen, indem er von Bindegewebe umgeben ist, mit diesem in eine organische Verbindung tritt, wird der todtte Knochen durch dasselbe vom lebenden Gewebe nur isolirt, und wenn es denselben wirklich fixirt, so geschieht dies nur mechanisch. Ferner, sobald der lebende transplantierte Knochen sich mittelst der neugebildeten Knochensubstanz mit dem Mutterboden verbunden hat, so participirt er ohne Weiteres an dem Leben und den Functionen des Gesamtknochens, während dagegen der todtte Knochen von diesem Zeitpunkt an nur schneller resorbirt und durch neugebildete Knochensubstanz ersetzt wird. Das Endresultat ist in beiden Fällen dasselbe: Ausfüllung des Knochendefects.“

Es ergänzen die Ochotin'schen Angaben über die Einheilung

¹⁾ Da ich hier lediglich die histologischen Veränderungen schildere, so glaube ich davon Abstand nehmen zu können, derjenigen Arbeiten zu gedenken, in welchen ausschliesslich das grob wahrnehmbare Verhalten geschildert wird. Ich gebe mich der Hoffnung hin, dass mir diese Beschränkung nicht als ein Mangel an wissenschaftlicher Rücksicht und Achtung von den betreffenden Autoren ausgelegt wird.

²⁾ S. Ochotin, Beiträge zur Lehre von der Transplantation todtter Knochentheile. — Virchow's Archiv, Bd. 124, S. 97.

totden Knochens jene Angaben von Adamkiewicz über die Einheilung lebenden Knochens, die mir leider nur aus dem Citat von Ochotin bekannt geworden sind, da mir das Original nicht zugänglich war. Von Adamkiewicz ist der histologische Nachweis erbracht worden, dass lebender Knochen als solcher einheilt, wenn auch die Einzelheiten seiner Ergebnisse in Folge seiner offenbar wesentlich anderen Versuchsanordnung sich mit den meinigen nicht in allen Punkten decken. Ochotin hat in unzweideutiger Weise dargethan, dass die histologischen Vorgänge, welche in Röhrenknochen nach Einbringung totten Materials zu beobachten sind, toto coelo verschieden sind von denen nach Einbringung überlebenden Knochens.

Hinsichtlich des Verhaltens replantirten überlebenden Knochens decken sich im Wesentlichen — und das Wesentliche liegt im Erhaltenbleiben des replantirten Stückes — meine Resultate mit denen von Adamkiewicz. Die histologischen Schicksale implantirten Elfenbeins resp. totten Knochens sind in meinen Versuchen der Hauptsache nach die gleichen wie in den Versuchen von Bidder und Ochotin. Nur die Differenz findet zwischen jenen Autoren und mir statt, die bedingt ist durch die Verschiedenartigkeit der Untersuchungsobjecte. Noch einmal sei hervorgehoben, dass, wenn auch die schliesslichen Resultate am Röhrenknochen und am Schädel identisch sind, die Einzelheiten des Processes durchaus nicht in Uebereinstimmung zu sein brauchen.

Es ist mir nach alle dem nicht verständlich, wie Barth behaupten konnte, dass implantirte todte Knochenstücke unter denselben histologischen Vorgängen in Knochendefecten einheilen, wie replantirte überlebende. Vergleicht man z. B. das von mir in meiner früheren Arbeit nach einem Photogramm auf Taf. X Fig. 9 gegebene Bild, welches die Mitte des replantirten Stückes aus der 11. Woche p. op. darstellt, mit meiner dieser Arbeit beigegebenen Fig. 8, die die Mitte des totten Knochens aus der 12. Woche wiedergibt, so ist der Unterschied ganz augenfällig. Hier, in Fig. 8, überall leere Knochenkörperchen, keine Spur von Zellen, dort, in Fig. 9, überall wohlhaltene, lebensfähige, weil normal gefärbte Knochenzellen. Hier haben wir todttes Material, dort aber lebendiges vor uns. Und gerade der Vergleich, so muss ich im

Gegensatz zu Barth sagen, der Untersuchungsergebnisse an implantirtem todttem Materiale mit denen am replantirten lebenden lehrt uns unzweideutig, dass die beiden Processe in allen ihren Einzelheiten von Grund aus verschieden sind.

Glaubte Barth durch seine Versuche die alte Lehre, dass von ihrem Mutterboden vollständig losgelöste, aber überlebende Knochenstücke mit Erhaltung ihrer Vitalität einheilen können, umgestürzt zu haben, so muss ich im Gegentheil sagen, dass eine auch mit allen Hilfsmitteln der modernen histologischen Technik ausgeführte Untersuchung die alte Lehre in ihrem vollen Umfange stützt.

Todter Knochen, fremdes Material werden resorbirt und durch neugebildeten Knochen ersetzt; überlebend zur Einheilung gebrachter Knochen wird von der Umgebung aus neu vascularisirt und somit lebend erhalten.

Erklärung der Abbildungen auf Tafel II.

Alle Figuren nach Präparaten vom Schädel des Hundes.

In allen Figuren bedeutet:

- c = craniale Seite,
- d = durale Seite,
- g = Gefäss.

Figur 1—7 beziehen sich auf die Elfenbeinversuche. Das Elfenbein ist durch seine dunklere Färbung sofort zu erkennen.

Fig. 8—9 beziehen sich auf das todtte Knochenmaterial.

Fig. 1. 26 Wochen p. op. Theil des Schnittes aus der Mitte des implantirten Stückes. Schwache Vergrösserung.

m = Muskelbündel.

Fig. 2. Ein Theil des vorigen Stückes bei stärkerer Vergrösserung. Man sieht die vordringenden Gefässschlingen. Bei k = neugebildete Knochensubstanz.

Fig. 3. 1 Jahr p. op. Uebersichtsbild.

Fig. 4. Ein Theil des vorigen Schnittes in der Nähe des cranialen Randes bei stärkerer Vergrösserung.

k = neugebildeter Knochen,

r = Riesenzellennest.

Fig. 5. r. = Riesenzellennest, } ca. 200fache Vergrösserung.
g = nachdringende Gefässschlinge

Fig. 6. Rand des implantirten Stückes bei mittelstarker Vergrösserung. Die Rarefaction der Elfenbeinsubstanz, die Neubildung des Knochens in

der Umgebung der Gefäße und die an Diploë erinnernde Stelle sind hier sehr deutlich.

m = Muskelbündel.

Fig. 7. Vom Pericranium eindringende Gefäßschlinge, an deren rechter Seite der neue Knochen sehr deutlich zu erkennen ist.

Fig. 8. 0 und $^0'$ neugebildeter Knochen (cf. Text) vom toten Knochenmaterial scharf unterschieden.

12 Wochen p. op.

Fig. 9. Der Unterschied des neugebildeten Knochens vom toten sehr deutlich.

26 Wochen p. op.

XXXIII.

(Aus der chirurgischen Klinik zu Heidelberg.)

Erfahrungen über die Behandlung veralteter Empyeme.¹⁾

Von

Professor Dr. Jordan

in Heidelberg.

Einer kurzen Besprechung der Hauptpunkte, die bei der Therapie chronischer Empyemfisteln in Frage kommen, möchte ich die Erfahrungen zu Grunde legen, welche wir an 20 in der Heidelberger Klinik nach Schede's Methode operirten Fällen in den letzten 7 Jahren gemacht haben. Wie dieses relativ grosse Material illustriert, kommen, trotz aller Fortschritte, die in der Behandlung der acuten Empyeme im vergangenen Decennium erzielt worden sind, noch immer Fälle von veralteten Empyemen zur Beobachtung. Ewalds Ausspruch, dass das Bestehen einer Fistel dem behandelnden Arzte den Vorwurf eines Kunstfehlers zuziehen müsse, trifft wohl für die meisten, aber nicht für alle Fälle zu, denn 2 unserer Patienten, welche im acuten Stadium der Erkrankung in die Klinik eintraten, trugen, obwohl sofort eine ausgiebige Drainage der Brusthöhle mittelst Rippenresection vorgenommen wurde, und eine dauernde klinische Nachbehandlung stattfand, eine zur Thoracoplastik nöthigende Fistel davon. In dem einen dieser Fälle musste man als Ursache des Misserfolges eine Erkrankung der Lungen (Emphysem und Bronchitis) beschuldigen. Der Erfolg des primären Eingriffes ist also auch abhängig

¹⁾ Nach einem am 3. Sitzungstage des XXVII. Congresses der Deutschen Gesellschaft für Chirurgie zu Berlin am 15. April 1898 gehaltenen Vortrage.

von dem Zustand der Lunge des von Empyem befallenen Kranken, eine Thatsache, der bis jetzt kaum Beachtung geschenkt worden ist und die um so wichtiger erscheint, als sie die zeitliche Indication zur Vornahme der Thoracoplastik wesentlich beeinflussen muss.

Ist aus dem einen oder anderen Grunde die Empyemfistel etablirt, sind die natürlichen Heilkräfte (Verkleinerung der betreffenden Thoraxhälfte durch Zusammenrücken der Rippen und Heranziehung benachbarter Organe) erschöpft, dann treten bekanntlich innerhalb der Empyemhöhle Veränderungen ein, die die Heilung immer mehr erschweren, es bildet sich ein immer grösser werdender Circulus vitiosus. Durch Bindegewebsneubildung und Schrumpfung wird die Pleura in eine, an Dicke stetig zunehmende gefässlose Schwarte verwandelt, die zum Eingehen von Verwachsungen immer weniger geeignet wird. Die retrahirte Lunge wird durch die viscerele Schwarte comprimirt, gleichsam ummauert und in ihrer Fähigkeit der Wiederausdehnung mehr und mehr beeinträchtigt. In solchen Fällen kann eine Heilung nur auf operativem Wege herbeigeführt werden und zwar entweder durch Verkleinerung der Brustwand und Anpassung derselben an die zurückgesunkene Lunge oder dadurch, dass man der geschrumpften Lunge die Wiederausdehnung und Adaptirung an den Thorax ermöglicht.

Den ersten Weg schlugen Simon, Esthlander und Schede ein, den zweiten hat neuerdings Délorme erfolgreich betreten. Esthlander, an dessen Namen sich die Thoracoplastik insofern mit Unrecht knüpft, als Simon schon 8 Jahre vor ihm den Vorschlag ausgiebiger Rippenentfernung machte, empfahl die subperiostale Resection von Rippenstücken in der ganzen Ausdehnung der Empyemhöhle von horizontalen, im Intercostalraum angelegten Hautschnitten aus, ohne die Pleurahöhle selbst zu eröffnen. Esthlander's eigene Erfolge waren dürftige, denn von 8 Fällen wurden nur 2 geheilt. Im Gegensatz zu Esthlander, welcher die Schrumpfung der costalen Pleura für den Hauptfactor der Heilung, ihre Erhaltung daher für unumgänglich nothwendig hielt, kam Schede schon 1878 zu der Ueberzeugung, dass die Pleuraschwarte ein Haupthinderniss für die Heilung sei und dass man dieselbe nebst den Zwischenrippentheilen ebenfalls entfernen müsse. Beide Operationsmethoden zeigen also eine prin-

cipielle Verschiedenheit und wir können bei dem jetzigen Stand der Lehre sagen, dass die Schede'sche Anschauung durch die praktischen Erfahrungen als die richtige bestätigt worden ist. Die Indicationen zur Anwendung des Esthlander'schen Verfahrens sind heutzutage sehr beschränkt, Aussicht auf Erfolg bieten nur Fälle mit circumscripiter kleiner Höhle, nachgiebigem, elastischem Brustkorb (d. h. Patienten jugendlichen Alters) und geringer Dicke der Pleura (also relativ frische Fälle). Unter solchen Voraussetzungen kann man, wie u. A. Karewski's günstige Heilresultate bei Kindern beweisen, durch diesen schonenden Eingriff in der That Verschluss der Empyemfisteln erzielen. Bei dem Gros der wirklich veralteten Empyeme, besonders Erwachsener, aber giebt nur die Schede'sche radicale Methode die Möglichkeit der Verödung des Pleuraraumes, Esthlander's Methode ist bei diesen auch schon aus dem Grunde unzulänglich, weil man ohne breite Eröffnung der Eiterhöhle überhaupt nicht im Stande ist, die Grenzen der Letzteren mit Sicherheit zu bestimmen.

Die Bildung des Haut-Muskellappens mit oberer Basis nach der Vorschrift Schede's scheint mir den Vorzug vor den von anderer Seite vorgeschlagenen Modificationen, speciell den seitlichen Lappenbildungen zu verdienen, und zwar aus 2 Gründen, einmal weil der Schede'sche Lappen die vollständige Freilegung aller Ausbuchtungen und Fistelgänge am sichersten garantirt und zweitens deshalb weil der, später der Lunge adhärente Lappen unter dem directen Einfluss der Armbewegungen steht, welche auf die Wiederentfaltung der collabirten Lunge günstig einzuwirken vermögen. Die Grösse des Weichtheillappens wird man im Einzelfalle in Anpassung an die Empyemhöhle modificiren, so z. B. bei vorderer oder seitlich gelagerter Höhle den hinteren Schenkel vor den vorderen Rand der Scapula enden lassen, indessen ist in der Mehrzahl der Fälle die Schede'sche Schnittführung, welche das Schulterblatt in den Lappen einbezieht, deshalb zweckmässiger, weil nach meinen Beobachtungen die Ausheilung der Fistel gerade durch Höhlenbildungen der Hinterseite, durch hinter der Scapula nach oben verlaufende Gänge sehr häufig verhindert wird. Die grössere Starrheit und Festigkeit der vertebrealen Rippenabschnitte und die dadurch erschwerte Einsenkung der Brustwand begünstigt die Entwicklung resp. das Zu-

rückbleiben von Recessus im hinteren Pleuraraum. Die Eröffnung derselben wird nur durch das Emporklappen der Scapula ermöglicht.

Da die genauere Bestimmung der Grösse und Ausdehnung der Hohlräume nur durch die directe Inspection oder Palpation möglich ist, empfiehlt es sich die Operation mit einer ausgiebigen Erweiterung der Fistelöffnung durch Resection der 2 oder 3 angrenzenden Rippen zu beginnen und auf Grund der Exploration sodann die Form und Grösse des abzulösenden Weichtheillappens festzusetzen. Um dem letzteren die Möglichkeit der vollständigen Einsenkung in die spätere Mulde und damit der Lunge eine ausreichende Deckung zu ermöglichen, halte ich es für zweckmässig, den Lappen etwas grösser zu nehmen, als den Grenzen des späteren Knochendefectes entspricht. Nach Ablösung der Weichtheile kann die Resection der Brustwand entweder in einem Zuge mittelst einer starken, schneidenden Zange (Helferich) oder nach Schede's Vorschlag in 2 Absätzen (erst subperiostale Rippenresection, dann Durchtrennung der Zwischenrippentheile nebst Pleuraschwarte) vorgenommen werden. Ich habe nach beiden Methoden gearbeitet und kam zu dem Resultat, dass für die Wahl der einen oder anderen der Allgemeinzustand des Patienten, besonders der Zustand des Herzens und der Lungen entscheidend sein muss, da bei der Resection in einem Tempo Blutverlust und Shock grösser, die Narkose aber kürzer, bei dem milderen Vorgehen Schede's letztere länger, Blutung und Shock dagegen geringer sind.

Nach Beendigung der Resection wird die Mulde locker tamponnirt (keine Jodoformgaze!), der Lappen reponirt und durch einen, den Arm mitfassenden Compressionsverband der Lungenoberfläche adaptirt. Auf Grund unserer Erfahrungen muss ich die vollständig offene Wundbehandlung als die sicherste bezeichnen; eine Vernähung des Lappens birgt die Gefahr des Zurückbleibens unerwünschter Hohlräume in sich. Die durch die Einziehung und das Zurückweichen des Hautlappens entstehende oft handgrosse Wundfläche wird hinterher durch Thiersch'sche Lappchen zur Ueberhäutung gebracht.

Bei starker Retraction der Lunge ist eine Heilung nur dann zu erwarten, wenn die Höhle von jeglicher Knochenüberdachung befreit wird. Partielle Eingriffe sind in Folge dessen durchaus zwecklos, das Zurücklassen eines einzigen, eine

Hohlraumbildung ermöglichenden Rippenstückes kann den Erfolg selbst des grössten Eingriffes vereiteln. Diese Thatsache spricht für die Vornahme radicaler Operationen und für das Bestreben möglichst in einer Sitzung die Bedingungen für die Ausheilung zu schaffen. Der zur Vornahme solcher gewaltigen Eingriffe nöthige Muth und die Sicherheit bei der Ausführung müssen vom einzelnen Operateur durch eigene Erfahrung und Uebung allmählich erworben werden. Diesen Satz illustriren unsere Krankengeschichten, aus denen hervorgeht, dass die ersten Patienten wegen zu milder Eingriffe sich meist mehreren (bis 8) Operationen unterwerfen mussten, während bei den letzten mehrfach die Heilung durch eine einzige Operation erreicht wurde.

Wie steht es nun mit der Gefahr der Operation? Von unseren 20 Kranken starb nur einer und zwar ein 8jähriger Knabe an den unmittelbaren Erfolgen der Operation; die übrigen 19 überstanden den Eingriff gut. Gleichwohl ist der persönliche Eindruck in jedem Falle der gewesen, dass es sich um eine recht gefährvolle Operation handelt. Mehrfach musste der drohende Collaps durch intravenöse Kochsalzinfusion und starke Excitantien bekämpft werden. Bei eintretender Pulsschwäche empfiehlt es sich daher die Operation abubrechen und die Beendigung der Resection auf eine zweite, ev. auch dritte in kurzen Intervallen folgende Sitzung zu verschieben.¹⁾

Was die Endresultate betrifft so sind von unseren 20, ausschliesslich nach Schede operirten Fällen, 9 vollständig geheilt, 6 gebessert, 1 ungeheilt geblieben und 4 gestorben. Von den 9 geheilten sind 5 wieder vollständig arbeitsfähig. Von den 6 gebesserten Patienten sind 3 sozusagen als geheilt zu bezeichnen, denn sie haben nur noch eine kleine, kaum scernirende Fistel und sind dabei vollständig arbeitsfähig; 1 im Herbst 1897 operirter Patient befindet sich noch in Behandlung und hat die besten Aussichten auf vollständige Genesung; von 2 gebessert aus der Klinik Entlassenen ist das Endergebniss unbekannt. Von den 4 Todesfällen war der eine durch Collaps post. operat. veranlasst, die anderen 3 wurden durch Miliartuberculose einige Wochen nach gut überstandener Operation herbeigeführt. Sondert man die

¹⁾ Ein Vorschlag, den bereits Schede selbst gemacht hat.

Empyeme nach ihrer Aetiologie, so haben wir 16 Fälle von pyogenem Empyem mit 8 Heilungen, 6 Besserungen, 1 Todesfall und 1 Nichtheilung und 4 tuberculöse Empyeme mit 1 Heilung — es handelte sich um eine *circumscripte* Höhle — und 3 Todesfällen. Was das functionelle Resultat bei den Geheilten betrifft, so glich sich in mehreren Fällen die Einsenkung der Brustwand im Laufe der Jahre allmählich fast vollständig aus und die früher retrahirte Lunge betheiligte sich wieder ausgiebig an der Athmung. Mehrfach wurde ferner ein vollständiges Verschwinden der vor der Operation beträchtlichen Skoliose constatirt. Unsere Beobachtungen in functioneller Hinsicht stimmen mit denen Schede's, Karewski, Körte's überein.

5 der Patienten gehörten dem Kindesalter an (3.—13. Jahr). Bei der milderen Form der Empyeme — es handelt sich meistens um Pneumokokkeninfection — und der grösseren Elasticität des Brustkorbes sind Empyemfisteln bei Kindern im Ganzen selten. Ist aber durch eine Fistel die Indication zur Thoracoplastik vorliegend, so kann man letztere, bei allerdings grösserer Vorsicht um so eher vornehmen, als die Bedingungen zum Ausgleich nach der Heilung weit günstigere sind wie beim Erwachsenen. Noch rascher und sicherer als bei Letzterem geht beim Kinde die oft beträchtliche Verkrümmung der Wirbelsäule zurück, die Wiederausdehnung der Lunge kann eine fast vollständige werden, ja es kann sogar, wie wir es zweimal beobachteten, zu einer vollkommenen Regeneration der resecirten Thoraxpartie kommen. Zur Illustration dieser Verhältnisse stelle ich Ihnen diesen jetzt 11jährigen Knaben vor, bei dem vor 7 Jahren wegen eines veralteten, linksseitigen Empyems 6 Rippen (die 5.—10. incl.) in der Länge von je 8—10 cm sammt Pleuraschwarte entfernt worden sind. Bei der Nachuntersuchung vor einigen Monaten war ich erstaunt zu constatiren, dass die frühere beträchtliche Einsenkung des Thorax nahezu ganz gehoben, und dass der knöcherne Defect vollständig knöchern und zwar durch einzelne Rippen ersetzt und die Haut auf der Unterlage verschieblich geworden ist. Von Skoliose der Wirbelsäule ist nichts mehr zu bemerken. Der Junge ist ganz gesund und in keiner körperlichen Anstrengung behindert. Eine ähnliche günstige Erfahrung machten wir bei einem 23 j. Manne, bei dem i. J. 1893 eine abgegrenzte kleinere Empyem-

höhle durch die Resection von 5 Rippen nebst Pleura zur Heilung gebracht wurde. Auch bei diesem Patienten ist der Defect durch Knochenneubildung ausgefüllt, ohne dass sich aber einzelne Rippen nachweisen lassen. Der Mann ist völlig gesund und arbeitsfähig und hat sich seit seiner Heilung 7 Ehrenpreise als Turner erworben.

Unsere Operationserfolge bei tuberculösen Empyemen sind, den Erfahrungen anderer Chirurgen entsprechend, schlechte gewesen, denn von 4 Fällen wurde nur 1 geheilt, während die 3 übrigen einige Wochen nach der Operation an Allgemeintuberculose zu Grunde gingen. Wenn die Tuberculose im Hinblick auf den einen geheilten Fall auch nicht eine absolute Contraindication gegen die Thoracoplastik bildet, so muss doch im Einzelfalle die Chance eines Eingriffes unter Berücksichtigung des Allgemeinzustandes und des Lungenbefundes genau erwogen werden. Denn die Bedingungen zur Ausheilung der Empyemhöhle sind an und für sich viel ungünstiger als bei den durch pyogene Infection verursachten Empyemen, weil die Widerstandskraft in Folge der constitutionellen Erkrankung erheblich herabgesetzt ist und die Lunge gerade bei den tuberculösen Formen häufig die hochgradigste Retraction aufweist.

Physiologischer als die Schede'sche Methode der Thoracoplastik ist zweifellos das Verfahren von Délorme, die sogenannte *Décortication pulmonaire*, da dasselbe die Wiederausdehnung der verkleinerten Lunge und ihre Adaptirung an die unverändert bleibende Brustwand erstrebt. Die Berechtigung auf diesem Wege vorzugehen gründet sich auf die sowohl durch Sectionsbefunde, wie durch operative Erfahrung festgestellte Thatsache, dass die retrahirte Lunge unter der sie umhüllenden Pleuraschwarte ihre Ausdehnungsfähigkeit während mehrerer Jahre bewahren kann. Durch temporäre Resection der Brustwand in Form eines Thürflügellappens wird die Empyemhöhle breit eröffnet, durch Auswischen und Ausschabung gründlich gereinigt, die verdickte Lungenpleura sodann vorsichtig bis zur Lungenoberfläche gespalten und stumpf mit Hohlsonde oder Fingern möglichst in der ganzen Ausdehnung des betreffenden Lungenlappens abgelöst. Diese Ablösung ist in günstigen Fällen von einer oft mächtigen Entfaltung der Lunge gefolgt, so dass der Thoraxraum rasch vollständig aus-

gefüllt wird. Der Brustwandlappen wird sodann reponirt und vernäht. Délorme konnte auf dem französischen Chirurgencongress von 1896 bereits über 18 derartige Operationen berichten, mit 5 vollständigen Heilungen, 2 Besserungen, 3 Todesfällen und 8 Misserfolgen. Céstan konnte diesen kürzlich noch 9 weitere aus der Litteratur gesammelte Beobachtungen hinzufügen, so dass die Casuistik der Délorme'schen Operation jetzt 27 Fälle umfasst, von denen angeblich 11 vollständig geheilt (= 40,7 pCt.) und 3 gebessert wurden, während 9 ungebessert blieben und 4 starben; die Todesfälle kamen auf Rechnung der Tuberkulose. Von Seiten der deutschen Chirurgen scheinen noch keine diesbezüglichen Erfahrungen vorzuliegen. Ich selbst versuchte das Verfahren in Combination mit der Schede'schen Thoracoplastik bei einem Kranken, der abgesehen von dem chronischen Empyem an starkem Emphysem und Asthma litt und bei dem daher die möglichste Wiederherstellung der Lungenfunktion fast eine *Indicatio vitalis* war. Nach Vornahme einer ausgedehnten Thoraxresection spaltete ich die schwartig verdickte Lungenpleura in ganzer Länge. Es erfolgte nach diesem einzigen Eingriff innerhalb 10 Wochen vollständige Ausheilung und die eingesunkene Thoraxhälfte hob sich späterhin auffallend rasch und gut, so dass eine günstige Wirkung der Pleuraspaltung mit grosser Wahrscheinlichkeit angenommen werden durfte. Die Verbindung der Schede'schen und Délorme'schen Operation scheint mir daher weiterer Versuche werth zu sein und den Vorzug vor der Décortication allein schon deshalb zu verdienen, weil man im Einzelfalle über den Zustand der Lunge im Voraus nie Bestimmtes wissen kann und die hinsichtlich der Wiederausdehnungsfähigkeit der Lunge günstigen Fälle doch nicht all zu häufig angetroffen werden dürften.

Der Patient, den ich Ihnen nun zum Schluss demonstrieren möchte, erweckt besonders Interesse durch einen Folgezustand der gelungenen Thoracoplastik, nämlich das Freiliegen des Herzens im Bereich des Thoraxdefectes. Der jetzt 24 jähr. junge Mann wurde im Dez. 95 wegen einer seit Febr. 95 bestehenden Empyemfistel operirt und zwar wurden die 2. bis 9. Rippe in der Länge von je 10—15 cm nebst Pleuraschwarte entfernt. Die Heilung erfolgte nach dem einmaligen Eingriff, war aber erst

April 97 beendet. Patient ist seitdem andauernd gesund, ist zwar zu schwerer körperlicher Arbeit nicht fähig, vermag aber als Hausirer den ganzen Tag über auf den Beinen zu sein. Gefühl von Herzklopfen stellt sich nur beim Treppensteigen oder sonstigen körperlichen Anstrengungen ein. Das Herz ist nach unten und links verzogen und liegt dem tiefmuldenförmig zwischen den Resectionsenden eingezogenen dünnen Hautlappen dicht an. Bei seitlicher Betrachtung kann man deutlich Vorhof- und Kammercontraction unterscheiden. Die Pulsation des Herzens ist eine über Erwarten mächtige. Die Herztöne sind rein. Die Lunge hegt der Thoraxwand allseits an und dehnt sich, wie ein Blick auf die starke inspiratorische Vorwölbung der Axilla zeigt, vorzüglich aus. II. ist bis zur 10. Rippe, V bis zur 4. Rippe voller Lungenschall und Vesiculärathmen vorhanden. Zur Abhaltung äusserer Gewaltwirkung, welche bei der exponirten Lage des Herzens verhängnissvoll werden könnte, trägt Patient eine geeignete Bandage.

XXXIV.

Beiträge zur Chirurgie der Lunge und der Pleura.¹⁾

Von

Dr. Karewski

in Berlin.

Operative Eingriffe am Thorax zur Beseitigung von Pleura-Eiterungen sind jetzt so zum Allgemeingut der Aerzte geworden, dass sie kaum noch einer Besprechung in wissenschaftlichen Gesellschaften bedürfen. Auch die Resectionen grosser Stücke der Thoraxwand nach dem Vorgange Esthlander's und Schedes zur Heilung von alten Empyemfisteln haben sich seit langer Zeit das Bürgerrecht in der Chirurgie erworben. Der Schritt weiter, die Lunge selbst anzugreifen, ist zwar auch schon von Alters her versucht worden, aber doch in so seltenen Ausnahmen und mit so geringen Erfolgen, dass selbst in der neuesten Epoche der Chirurgie die Zahl derartiger, glücklich ausgeführter Operationen noch keine sehr beträchtliche ist. Indessen hat das letzte Jahrzehnt eine nicht geringe Zahl von Publicationen gebracht, welche zeigen, dass wir dank der Aseptik, der feineren Diagnostik und der besseren Operationstechnik auf dem Wege sind, eine Chirurgie der Lungen zu etabliren, und es ist ein besonders erfreuliches Zeichen, dass auch von den inneren Medicinern die Initiative ergriffen wird, für eine grosse Zahl von Lungenaffectionen die Hilfe der Chirurgie in Anspruch zu nehmen. Nichtsdestoweniger zeigen die Arbeiten von Runeberg, Quinke, Richerolle, Tuffier,

¹⁾ Auszugsweise vorgetragen am 3. Sitzungstage des XXVII. Congresses der Deutschen Gesellschaft für Chirurgie zu Berlin, 15. April 1898.

Sonnenburg, Freihan u. v. A., dass wir bisher nur immer erst über eine Casuistik auf diesem Gebiete verfügen, welche noch durchaus kein abschliessendes Urtheil über unsere Maassnahmen, Indicationen und Erfolge gestattet. Wir sehen, dass bei einzelnen Autoren Affectionen als unantastbar für das Messer gehalten werden, welche ganz kurze Zeit hinterher als auf blutigem Wege geheilt berichtet werden.

So ist denn auch das Resultat aller Arbeiten auf diesem Gebiete dieses, dass die Autoren es für nothwendig halten, jeden einzelnen Fall zu publiciren und von ihm aus neue Schlüsse für die Zukunft zu machen. Eines ist nun bisher als sicheres Ergebniss festgestellt worden, dass nämlich für infectiöse Affectionen nur dann auf Erfolg durch die Operation zu rechnen ist, wenn man vor dem Berühren der Lunge selbst Adhaesionen der Pleurablätter vorher gehabt oder künstlich hergestellt hat. Es scheint aber, dass die Zahl der Fälle, wo solche Adhäsionen bestehen, sehr häufig ist, und dass die Befürchtung des Operators, bei eitrigen Lungenprocessen auf intacte Pleura zu stossen, nur in einer verhältnissmässig geringen Zahl von Fällen begründet ist. Die Verletzung der jungfräulichen Pleura, welche man bei Entfernung von Tumoren des Brustkorbes gemacht hat, haben sich als ebenso harmlos erwiesen wie sich diejenigen bei eitrigen Lungenprocessen als deletär gezeigt haben. Mit dem Augenblick, wo Pleura-Adhäsionen vorhanden sind, scheint der Eingriff an der Lunge nicht viel erheblicher zu sein als der, welchen man vornimmt, um alte Pleura-Eiterungen zu beseitigen. Es besteht dann nur noch die Gefahr einer Blutung, welche aber nach der Statistik von Tuffier keine sehr grosse ist, und die andere Gefahr, dass der gemachte Eingriff nicht den Krankheitsherd vollkommen beseitigt hat, also der gewollte Zweck nicht erreicht ist, und der Kranke trotz der Operation am Grundleiden stirbt.

Die grossen Resectionen der Thoraxwand sind ja immer un gefährlicher geworden. Ich selbst habe grosse Thoraxoperationen im Ganzen 18 Mal ausgeführt und nur einen Fall an acuter Nephritis verloren, welche ich auf den Gebrauch von Jodoformgaze beziehen möchte. Von den 18 Fällen betrafen 13 Empyeme, resp.

Empyemfisteln, 5 primäre oder secundäre entzündliche Affectionen der Lunge.

Ich möchte zunächst einige Worte über 2 Fälle von secundärer Lungenaffection sprechen, weil diese fast am besten zeigen, wie erfolgreich man mit Eingriffen an der Lunge sein kann. Den ersten dieser Kranken habe ich bereits früher einmal in der Berl. med. Gesellschaft gezeigt.

I, Chronische Pyaemie in Folge von in die Lunge durchgebrochenen Empyems.

Der 38 Jahre alte Herr G. war bis zum Februar 1885 immer gesund. Damals entstanden beim Gehen zuerst in der rechten Brustseite Schmerzen, die auf Pleuritis gedeutet wurden. Er lag mehrere Monate zu Bett. Vom April bis November 1888 konnte Patient wieder seinem Beruf nachgehen. Dann kamen von Neuem die alten Beschwerden, Fieber, Schweisse, rechtsseitige Brustschmerzen. Er liess sich November 1888 in das Augusta-Hospital aufnehmen. Es sollen ihm dort auf der rechten Brustseite grosse Mengen grünen Eiters durch die Punction abgezapft worden sein. Im Januar 1889 wurde die Punction wiederholt, ergab aber nur etwas Blut; er wurde dann als geheilt entlassen; December 1892 bekam er eine Geschwulst an der rechten Brustseite, die sich nach Anwendung von Schröpfköpfen verkleinerte. April 1893 kehrte die Geschwulst wieder, damals consultirte er mich zum ersten Male. Es wurde eine über mannsfaustgrosse, fluctuirende Geschwulst hinten über der 8. Rippe festgestellt, keine Dämpfung im Pleuraraum, sondern nur im Bereich dieser Schwellung. Bei dem herabgekommenen, aber in Bezug auf die Lunge gesunden Manne stellte ich die Diagnose auf einen Congestionsabscess infolge Rippencaries. Bei der Operation zeigte sich, dass die Eiterung nicht von den Rippen ausging, sondern mit einem Gang oberhalb der achten Rippe sich medianwärts zur Wirbelsäule fortsetzte und in einer mannsfaustgrossen Höhle vor der Wirbelsäule endete. Der sechste Brustwirbelkörper war rau, und in dem Eiter fand sich Knochengruss. Die Spaltung, Auskratzung und Tamponade beseitigte zwar zunächst die Beschwerden des Kranken, es blieb aber eine Fistel zurück, die verschieden reichlich secernirte. Jedesmal wenn die Fistel sich schloss, bekam der Kranke Fieber, Hustenreiz, allgemeines Krankheitsgefühl. Einmal soll sogar Eiter ausgehustet worden sein und danach der Zustand sich gebessert haben. Im Februar 1894 acquirirte Patient einen Gelenkrheumatismus, der von nun an häufig recidivirte, und zwar dann am meisten, wenn die Fistel verschlossen war. Im August 1894 habe ich deswegen von Neuem den Kranken operirt, ihm zwei Rippen in grosser Ausdehnung resecirt; die Fistel wurde gespalten, ausgekratzt, ein Wirbelkörper nach Möglichkeit evidirt und nun durch Tamponade die Wunde zur Heilung zu bringen gesucht. Leider kam mir der Patient persönlich aus den Augen, die Tamponade wurde nicht lange genug fortgesetzt, die Wunde schloss sich sehr

schnell, es entstand von Neuem Verhaltung, Gelenkrheumatismus und Husten, Patient kam sehr herunter und liess sich Mai 1895 in desolatem Zustand wieder in meine Behandlung aufnehmen. Ich constatirte damals in der rechten hinteren Axillarlinie in der Höhe der achten Rippe eine tief eingezogene, stark secernirende Fistel; eine lange Sonde ging 15 cm zur Wirbelsäule hin und traf auf rauhen Knochen. In der unmittelbaren Umgebung der Fistel bestand Dämpfung und fehlte das Athemgeräusch, sonst war in der Lunge nichts nachweisbar, alle anderen Organe gesund. Bei der Operation wurde nun die achte, siebente, sechste, fünfte und vierte Rippe in einer Ausdehnung von 18, 13^{1/2}, 13, 11 cm resecirt. Die Zwischenrippenmuskeln wurden nach Durchstechung durchtrennt, eine vorliegende dicke Schwarte zum grossen Theil exstirpirt, von neuem ausgekratzt, der Knochen, soweit es anging, ausgelöffelt, und nun tamponirt. Der Wundverlauf wurde gestört durch ein vier Wochen lang dauerndes Erysipel. Nichtsdestoweniger wurde mit aller Sorgfalt darauf geachtet, dass nicht von Neuem eine spontane Heilung der Wunde mit Verschluss der Höhle zustande kam. Als dieselbe gut granulirte, wurde sie in meiner Abwesenheit von meinem Assistenten durch Thiersch'sche Lämpchen transplantirt und so die ganze Höhle mit einem Epidermisüberzug versehen. Zehn Wochen nach der Operation konnte der Patient bis auf eine Fistel geheilt entlassen werden.

2^{1/2} Jahre sind es jetzt her, dass der Patient von mir in der Berl. med. Ges. geheilt vorgestellt worden ist. Der Zustand hat sich seit jener Zeit nicht verschlechtert, G. ist dauernd erwerbsfähig und gesund gewesen. Jene Zeichen einer chronischen Pyämie, die vorher ihn dauernd krank machte, sind nicht wiedergekehrt. Aber die restirende Fistel hat sich mit Sicherheit als eine Lungenfistel erwiesen, und da jetzt keinerlei Zustände von Spondylitis vorhanden sind, scheint es mir möglich, dass eine solche überhaupt nicht bestanden hat, vielmehr ein Empyem, das bis zur Wirbelsäule hin gereicht hat, diese arrodirt, wie es späterhin in die Lunge durchbrach. Zum mindesten wäre es sehr auffällig, wenn selbst eine circumscripote Caries eines Wirbelkörpers so glücklichen Ausgang genommen hätte. Ich habe vor wenigen Tagen bei dem Kranken folgenden Befund aufgenommen:

Befund im April 1898.

Pat. hat seit der letzten Zeit nicht wieder an Rheumatismus gelitten, auch nicht an Husten. Seine allgemeine Gesundheit ist dauernd eine gute geblieben, sein Ernährungszustand ein vorzüglicher, wenn auch im Sommer bei geringerer Arbeit besser als jetzt, wo er bei schwerer körperlicher Arbeit (Pat. thut den Dienst eines Packetfahrtbeamten von 24 Std. alternirend mit einem freien Tag und hat grosse Lasten zu tragen) etwas an Gewicht verloren hat.

Von Zeit zu Zeit schliesst sich die feine, secretirende Fistel und dann bekommt der Pat. Beklemmungsgefühl.

Status vom 8. April 1898: Blühend aussehend, wohlgenährt. Keine Haltungsanomalie, höchstens wird die rechte Schulter etwas höher gehalten als die linke. An der Wirbelsäule kein Gibbus, keine Skoliose, keine schmerzhaften Druckpunkte.

Bei der Respiration hat man den Eindruck, als ob die rechte Thoraxhälfte etwas zurücktritt, und das rechte Hypochondrium stärker eingezogen wird als das linke, auch giebt der Kranke an, dass er das Gefühl hat, als ob die rechte Thoraxhälfte nicht so hoch gezogen würde als die linke. Unzweifelhaft besteht auch eine gewisse Abflachung, namentlich der unteren Partien des rechten Thoraxumfanges. Von hinten gesehen fällt vor allen Dingen die sehr tief eingezogene Narbe der alten Resectionsstelle auf, welche bei Elevation des Armes sich in einem 24 cm langen, 4 cm breiten und 4 cm tiefen Defect verwandelt.

Perkussion: Auf den Lungenspitzen beiderseits gleicher voller tiefer Lungenschall, ebenso auf der ganzen vorderen Thoraxpartie rechts und links. Herz in normalen Grenzen. An der Seitenwand des Thorax Schall kürzer und weniger laut als links. Hinten Gleichheit bis zur Narbe, von der Narbe an abwärts rechts complete Dämpfung.

Auskultation: Vorne rechts und links reines vesikuläres Athmen ohne Nebengeräusche, auch an beiden Seitenwänden reines vesikuläres Athmen. Hinten bis zur Narbe beiderseits reines vesikuläres gleichmässiges Athmen ohne Nebengeräusche. Von dort abwärts auf der rechten Seite sehr stark abgeschwächtes Athmen. In der tiefsten Stelle der Narbe findet man eine feine Oeffnung, aus welcher sich spärlicher Eiter entleert. Derselbe soll öfters hämorrhagisch sein, besonders nach Körperanstrengungen. Wenn man den Patienten stark husten lässt, so entleert sich Eiter mit Luftblasen gemischt. Dieses Secret enthält ausser Eiterkörperchen zahlreiche multiforme Plattenepithelien einzeln und in Lagen mit gut erhaltenem Kern und ohne Zeichen von Verhornung oder Degeneration, muss also als Bronchialsecret angesprochen werden.

Die übrigen Organe sind gesund.

Sie werden sich gleich an dem Pat. selbst überzeugen können, dass er zwar eine Lungenfistel hat, im Uebrigen aber ein durchaus gesunder Mann ist, und an der Röntgenphotographie, welche ich Ihnen herumschicke, werden sie auch ohne Weiteres den Defect, welchen ich durch meine Operation gesetzt habe, erkennen können, gleichzeitig auch, dass eine Thoraxschrumpfung vorhanden ist. Es ist also in diesem Fall möglich gewesen, eine prävertebrale Eiterung, welche in die Lunge perforirt war und die Zeichen einer chronischen Pyämie gemacht hatte, abgesehen davon, dass sie schwere Lungenerkrankungen verursacht hatte, durch einen

radicalen Eingriff am Thorax mit Freilegung der erkrankten Lunge zur Heilung zu bringen war. Dieser Fall wird aber gleichzeitig ein Beispiel sein für die Möglichkeit, am hinteren Thoraxumfang gelegenen Affectionen der Lungen beizukommen.

Dass man nun nicht immer so glücklich ist, intrathorakale Eiterungen, welche die Lunge arrodirrt haben und zu chronischer Pyämie geführt haben, zu beseitigen, zeigt ein anderer Fall, welcher gleichzeitig auch sonst ein sehr hervorragendes Interesse hat.

II. Metastasirende Pyämie in Folge von eitriger Strumitis substernalis mit Arrosion der Lunge.

Der achtjährige F. G., der immer ein gesundes Kind gewesen war, sich aber stets durch laute, tönende Respiration und leicht auftretende Athemnoth bei Körperanstrengung bemerkbar gemacht hatte, war im Februar 97 zunächst von leichten Windpocken, acht Tage später von Influenza befallen worden. Im Verlauf dieser Krankheit traten heftige Schmerzen in der oberen rechten Thoraxgegend auf, ohne dass man etwas wahrnehmen konnte. Stets fiel während der ganzen Krankheit die grosse Athmungsfrequenz auf. Erst im März 97 fand man eine Dämpfung an der betreffenden Stelle, und seit dieser Zeit hat immer ohne Pause bis zum August ein hektisches Fieber bestanden, welches Abends bis zu sehr hohen Temperaturen anstieg, während Morgens recht niedrige sich zeigten. Am 23. April hatte ein Kollege empfohlen den Dämpfungsbezirk an der linken oberen Thoraxwand, welcher sehr schmerzhaft war, durch Operation freizulegen, eine Autorität der inneren Medicin hatte aber davon abgerathen, weil er eine Punktion wegen der Gefährlichkeit der Nachbarschaft für unausführbar hielt. Es bildete sich eine Krankheit aus, welche multiple Abscesse in der Haut, aber auch eine Ophthalmie des rechten Auges zeitigte. Auf diese letztere weiter einzugehen, interessirt hier nicht, indessen ist zu erwähnen, dass sie für tuberculös gehalten worden ist, und deswegen die Diagnose auf multiple Tuberkulose gestellt wurde. Das Kind stammt zwar aus einer tuberculösen Familie, es fehlten jedoch ausser der Irisaffection alle Anzeichen dafür, dass das Kind selbst irgendwie tuberculös war: Dass es sich hier jedoch nicht um Tuberculose gehandelt hat, erhellt daraus, dass gerade die Augenaffektion zur Heilung gekommen ist. Vielmehr trug das ganze Krankheitsbild den Character der metastasirenden Pyämie.

Am 27. August wurde nun eine starke Schmerzhaftigkeit im linken Kniegelenk bemerkt, dasselbe schwellte an, und man berief mich, um diese zu beseitigen. Ich fand ein äusserst abgemagertes Kind vor, das hoch fieberte (39,8), Respiration betrug 48, Puls 120 pro Min. Am Körper finden sich eine sehr grosse Anzahl von Incisionsnarben, welche aber ausschliesslich Hautnarben sind ohne Adhärenzen der Tiefe. Rechtes Auge: Cornea besonders

im unteren Quadranten stark getrübt, im unteren Theil der vorderen Augenkammer befinden sich eitrige Massen, auf der Iris feinste Knötchen, grosse Lichtscheu, es bestehen kleine Synechien. Lunge: Die Grenzen sind allerseits leicht verschieblich. Ueberall voller Lungenschall mit Ausnahme der nachher zu beschreibenden Stelle, scharfes Vesiculärathmen, nirgends katarrhalische Erscheinungen. Beide Thoraxhälften von gleicher Ausdehnung und gleicher Athmungsweite. Ueber der 3. und 4. Rippe, nahe am Sternalrand, oberhalb der Herzdämpfung eine circumscribte Dämpfung und Schmerzhaftigkeit, aber keinerlei Vorwölbung und Schwellung, am Herzen nichts Pathologisches, Urin enthält kein Eiweiss, keine anderen pathologischen Bestandtheile. Am ganzen Körper fehlen Drüsenschwellungen, sind nur noch die schon genannten Narben vorhanden. Das linke Kniegelenk hat die normale Konfiguration verloren, dasselbe ist diffus geschwollen, die Haut ist gespannt, heiss, Patella ballotirend, das Gelenk steht in Flexionsstellung, bei Berührung äusserst schmerzhaft, die linken Inguinaldrüsen sind geschwollen. Die Operation wurde noch am selben Abend vorgenommen. Mit einem äussern Bogenschnitt wurde das Knie eröffnet, es findet sich in demselben dünner Eiter, die Synovialis ist stark geschwollen und geröthet, sie wird mit Rücksicht auf die vorhandene Idee der Tuberculose gänzlich herausgenommen, dann das Gelenk mit Jodoformgaze austamponirt und verbunden. Es wird nun auch an den Herd in der Lunge gegangen, indem mit einer Pravaz'schen Spritze eine Probepunction gemacht wird, welche positiven Befund von Eiter hatte. Vom linken Sternalrand aus wird die 3. Rippe freigelegt und in einer Ausdehnung von 5 cm reseziert. Man kommt auf eine Schwarte. Als man mit der Spritze wieder Eiter entleert, wird unter Führung der Nadel mit dem Paquelin eine Eröffnung des Abscesses gemacht. Schon dicht an der Punctionsöffnung liegt die anscheinend normale Pleura vor, so dass eine grössere Incision nicht thunlich erscheint, sondern die mit dem Paquelin gemachte Oeffnung vorsichtig dilatirt und mit Jodoformgaze ausgefüllt wird. Die mediane Seite der Oeffnung der Wunde pulsirt.

Das Kind war bereits am andern Tage entfiebert, aus der Lungenhöhle entleerte sich ziemlich viel Eiter, sein Befinden bessert sich täglich, am 6. 11. wird in die Lungenhöhle ein Drain eingeführt.

10. IX. Erster Verband des Kniegelenks, Entfernung der Tamponade, geringe Secretion aus dem Gelenk, gutes Allgemeinbefinden, kein Fieber. Tägliche Untersuchung der Secrete auf Tubercelbacillen negativ!

16. IX. Heute wieder etwas stärkere Secretion aus der Caverne, am Grunde der Wundhöhle sieht man Pulsationen. Abendtemperaturen 38,2^o, leichter Bronchialkatarrh, Urin eiweissfrei.

18. IX. Kein Fieber, Temperatur dauernd unter 37.

22. IX. Die Secretion aus der Lungenwundhöhle sistirt, dieselbe hat aber keine Tendenz sich zu verkleinern, die Gelenkwunde des Kniegelenks ist beinahe zugeheilt.

24. IX. Abendtemperatur 37,8^o. Im Grunde der Lungenhöhle einige Tropfen Eiter, dieselbe wird deshalb mit Jodoformgaze austamponirt, da dies

die einzige Methode zu sein scheint, um einen dauernden Abfluss zu ermöglichen. Es zeigt sich in der Folge, dass immer dann, wenn die Lungenhöhle tamponirt ist, völlige Fieberfreiheit besteht, bei andern Methoden aber Eiterretentionen mit Fieber stattfinden. Niemals konnte nachgewiesen werden, dass in diese Lungenhöhle Luft aspirirt oder exspirirt wurde. Indessen macht jede Berührung der Höhlenwand starken Hustenreiz. Der Augenbefund hat sich in der letzten Zeit dahin geändert, dass die Lichtscheu völlig verschwunden ist, nach wie vor jedoch sieht das Auge eitrig infiltrirt aus, aber auch dieser Zustand nimmt ab. Wiederholte Untersuchungen auf T.-B. immer negativ.

29. IX. Es besteht nur noch eine ganz kleine granulirende Stelle am Kniegelenk. Pat. kann das Knie sogar bewegen, so dass der Versuch gemacht wird, den Kranken ohne Contentivverband zu lassen. Die Knötchen am Auge und das Infiltrat desselben verringern sich, sowie sich das Allgemeinbefinden des Knaben bessert, indessen hört man an der linken hinteren Thoraxwand, entsprechend der vorderen Wundhöhle, knarrende und reibende Geräusche, während auf der übrigen Lunge bronchitische Zustände zu bestehen scheinen. Die Befreiung vom Contentivverband bewährt sich nicht, sondern man muss, da der Knabe doch wieder Schmerzen bekommt, am 2. October von Neuem einen Gipsverband mit Fensterung anlegen. Die Untersuchung der exstirpirten Gelenkkapsel hatte keine Zeichen von Tuberculose ergeben.

Es macht sich am Halse eine Anschwellung bemerkbar über dem Iugulum, die wie ein Struma aussieht, nicht fluctuirt und nicht schmerzhaft ist. Pat. hat seit 3 Tagen Diarrhoe. Es beginnt nun eine Periode abendlicher Temperaturen, für welche zunächst die Diarrhoeen beschuldigt werden, am 5. October aber bemerkt man starke Secretion in der Lungenhöhle.

7. X. Fieber und Diarrhoe sind geschwunden, die Lungenhöhle ist jetzt breit offen gehalten worden, indem man immer stärkere Drains eingeführt hat, so dass schliesslich ein Loch von 2 cm Durchmesser vorhanden ist. Es besteht zwar keine Retention, jedoch eine sehr starke Secretion, der Verband ist jedesmal mit Eiter durchtränkt, und die Entleerung desselben geschieht mittels Tamponade.

9. X. — 11. X. Neue Temperatursteigerungen von 38,2° und 38,6°. Bei einer heut vorgenommenen Untersuchung wird eine vorsichtige Sondirung des Abscesses gemacht, man ist imstande mit einer Sonde von der Oeffnung her, in einem starken Bogen nach hinten — unzweifelhaft am Heizen entlang, da die Sonde dauernd von dessen Pulsation erschüttelt wird — wohl 8 cm tief nach unten zu gelangen. Es entleert sich darauf eine grosse Quantität Eiter. Die vor 8 Tagen bemerkte Schwellung am Jugulum hat sich vergrößert und fluctuirt, sie wird incidirt, eine Communication derselben mit der Lungenhöhle scheint zu bestehen, ist aber nicht mit Sicherheit nachzuweisen. Der Urin ist eiweissfrei, Allgemeinzustand wesentlich verschlechtert. Es wird nun täglich durch Auskippen des Knaben versucht, den Eiter aus der Brusthöhle total zu entleeren, und das hat auch den Effect, dass in den nächsten 3 Tagen wieder Fieberfreiheit herrscht.

14. 10. Nachmittags 5 Uhr. Krämpfe. Das Kind wird mitten aus vollem Wohlbefinden plötzlich besinnungslos, starrt vor sich hin, erkennt seinen Vater und die übrige Umgebung nicht mehr und fängt an mit einer eigenthümlichen dem Cheyne-Stokes'schen Typus ähnlichen Weise zu athmen, reagirt nicht mehr auf Anrufen, bleibt aber weiter aufrecht im Bett sitzen. Die linke Pupille ist sehr dilatirt. Dieser Zustand ist auch durch flaches Hinlegen des Kranken und Hautreize nicht zu ändern. Ungefähr 10 Minuten nach Beginn des Anfalles bemerkt man beim Aufdecken des Kindes eine Erectio penis. Alsbald danach entstehen Zuckungen im rechten Facialis, anfangs in geringem Umfange, dann immer heftiger werdend, in immer rasenderer Folge sich erneuernd. Dabei wird die Athmung eigenthümlich klingend, wie schluchzend. Man applicirt dem Kind ein Glycerinklystier, das schnell dünnen Stuhlgang befördert. Indessen hat auch das keinen Einfluss, vielmehr beginnen jetzt auch Zuckungen im rechten Arm, und zwar sieht man zuerst Bewegungen im Daumen, Streckung, Beugung, Ab- und Adduction, dann machen die Finger Greifbewegungen, das Handgelenk wird geschüttelt, das Ellenbogengelenk gebeugt und gestreckt, der gesammte Arm im Schultergelenk gehoben und gesenkt. Es dauert nicht lange, und dieselben Bewegungen stellen sich im rechten Bein ein, allerdings weniger heftig als im Arm, ohne dass es möglich wäre zu constatiren, in welchem Abschnitt die Krämpfe beginnen. Zuckungen werden immer stärker, die Augen bleiben krampfhaft nach rechts oben gedreht, die linke Pupille immer ad maximum erweitert. Man lässt das Kind etwas Aether einathmen und hat auch den Eindruck, dass die Krampferscheinungen nachlassen, die Zwangsstellung der Augen hört auf, die Pupille verengt sich, die Facialis Krämpfe sistiren. Aber auch als für ganz kurze Zeit der Anfall vorübergeht, bleibt die schluchzende Athmung übrig. Es erscheint so, als wenn ein Kind, welches heftig geweint hat, sich allmählich unter Schluchzen beruhigt. Der Anfall kehrt bald wieder und zwar immer in derselben Reihenfolge, wie oben beschrieben. Neue Aetherisirung macht ihn wieder verschwinden, aber nur für kurze Zeit. Die Krämpfe wiederholen sich zum 3. Male mit grosser Vehemenz. Morphiuminjection von 3 mg beruhigt. Das Kind athmet noch einige Male tief auf und liegt dann für wenige Minuten wie schlafend da. Bald jedoch beginnen die Anfälle von Neuem, und zwar diesmal auf der linken Seite, Krämpfe in beiden Körperhälften gleichzeitig kommen nur ganz vorübergehend vor. Der Puls ist während der ganzen Zeit äusserst frequent, aber von guter Spannung. Das Gesicht erscheint dauernd überaus blass von greisenhaftem Ausdruck. Zeitweise ist deutlich Cheyne-Stokes'scher Athemtypus vorhanden, und man hat den Eindruck, dass das Kind moribund sei. Dieser Zustand dauert bis gegen 11 Uhr Abends.

Es ist zu bemerken, dass während der ganzen Zeit keine Lähmungen zu constatiren sind; dass in der Nacht furibunde Delirien bestehen. Am andern Tage hat das sonst äusserst intelligente Kind keine Erinnerung an den Vorfall, nur wird es von der Vorstellung beherrscht, dass es seinem Vater eine ihm jetzt nicht mehr erinnerliche Mittheilung habe machen wollen. Ferner erkennt das Kind zeitweise seine Umgebung nicht, es wird ihm schwer an ihn gerichtete complicirtere Fragen zu verstehen und zu beantworten. Bis zum Nach-

mittag hat sich auch in dieser Beziehung schon eine wesentliche Besserung eingestellt, und am 20. 10. kann man wohl sagen, dass die Intelligenz des Kindes die alte, der Gesichtsausdruck wieder ein natürlicher geworden ist, die allgemeine Schwäche jedoch noch äusserst hochgradig. Eine Paresc ist auch heute nicht zu constatiren, im Urin findet sich Eiweiss.

Bis zum 26. 10. keine wesentliche Veränderung im Befinden des Kranken, dauerndes Fieber, Retentionszustände in der Lungenhöhle, die durch Umkippen des Knaben von Zeit zu Zeit verringert werden. Aeusserst elender Allgemeinzustand, weinerliche Stimmung, Klagen über Schmerzen im linken Knie. Die Abnahme des Gipsverbandes zeigt objectiv nichts, es wird ein leichter Spahnverband gemacht.

Nachdem wiederholt festgestellt war, dass man von der Scapulaspitze nach unten hin zur Axillarlinie nach unten bis zur 11. Rippe gedämpft tympanitischen Schall vor sich hat, soll am 26. trotz des überaus elenden Zustandes des Kindes der Versuch gemacht werden, die Eiterhöhle nach unten zu drainiren. Zu diesem Eingriff drängte nicht nur der zunehmende Verfall des Kindes, sondern auch die von einem hervorragenden Nervenarzt aufgestellte Meinung, dass jene Krampfanfälle nicht, wie wir glaubten, durch einen Hirnabscess verursacht sei, sondern als toxische aufgefasst werden müssten. Es hatte sich inzwischen wieder hektisches Fieber eingestellt, die nervösen Anfälle hatten sich nicht wiederholt, die Psyche des Knaben war wieder normal geworden, es bestanden keine Lähmungen oder auch nur lähmungsartige Schwäche.

26. 10. Zweite Operation am Thorax.

Verschiedene Probepunctionen im 10. und 11. Intercostalraum, da wo matter Schall ist, ergeben keinen Eiter. Man kann nur feststellen, dass die Nadel zunächst schwartiges Gewebe passirt, und dann, wenn sie lang genug ist, in einen luftgefüllten Hohlraum kommt (die Spritze füllt sich mit Luft, während sie an anderen Stellen entweder luftleer wird beim Ansaugen oder Blut aspirirt). Nach Resection der 10. Rippe in der Scapularlinie wird constatirt, dass die Pleura costalis mit der Pleura pulmonalis verwachsen ist, aber nicht schwartig verdickt ist. Nachdem sie zwischen zwei Pincetten gespalten ist, legt man die Lunge frei: sie retrahirt sich nicht. Es wird von hier aus nach vorn oben wiederholt punctirt, nichts gefunden. Es wird noch einmal die Lungenhöhle sondirt und sicher festgestellt, dass sie nach hinten unten geht. Und da nun angenommen werden muss, dass nur das Herz ihr die Richtung bestimmt, die hinteren Lungenpartien an sich wahrscheinlich gar nicht von der Eiterung ergriffen, sondern comprimirt sind, soll der Versuch gemacht werden, von vorne der Sache beizukommen.

In der Mammillarlinie wird die sechste Rippe resecirt, genau derselbe Zustand der Lunge und der Pleura vorgefunden, Punction negativ. Bei Druck auf die Lunge von unten nach oben entleert sich viel Eiter aus der Fistel, die Sonde aber kann nicht nach den freigelegten Lungenpartien soweit vorgeschoben werden, dass man sie fühlt; dieselbe bleibt vielmehr stets von Er-

schütterungen des Herzens hin und her bewegt, und zwar medianwärts davon. Die Rippe wird nun bis zum Sternalrand entfernt, man hat dann folgenden Situs:

Medianwärts die sicht- und fühlbar pulsirende Herzspitze, bedeckt von einer dicken, häutigen Schicht, lateralwärts die mit ihr adhärende vordere Lungengrenze, welche sich hier gleichfalls nicht retrahirt aber freie Beweglichkeit zeigt.

Mit aller Vorsicht wird noch einmal versucht, das untere Sondenende vorzuschieben, und man fühlt dasselbe da, wo Lunge und Herz sich begrenzen. Auf die Gefahr hin, den Herzbeutel zu eröffnen, wird auf die Sonde eingeschritten. Es ist das nur möglich, indem man sie ziemlich stark gegen die vordere Brustwand andrängt, was eine vorübergehende Synkope zur Folge hat; zwei Campherinjectionen, vorübergehende Unterbrechung der Operation bringen dieselbe zum Verschwinden; sie ist offenbar auf Compression des Herzens zu beziehen. Der Sack wird nun an der Stelle, wo man ihn mit der Sonde vordrängen kann, mit der Pincette gefasst und incidirt. Er ist ca. 1 mm dick und auf dem Durchschnitt mit gelben Einsprengungen versehen. Es ist sehr schwer, die Sonde zu Gesicht zu bringen; schliesslich aber entleert sich aus der unteren Oeffnung Eiter, und der Sondenknopf kommt zum Vorschein. Es wird nun der Sack an die äussere Wunde angenäht, ein Jodoformgazestreifen in ihn so hoch wie möglich hinaufgeschoben; im übrigen Verband wie bisher.

29. 10. Die Folgen der Operation sind spurlos an dem Knaben vorübergegangen, er ist entfiebert, ohne abnorm niedrige Temperatur. Die hintere Operationswunde ist gänzlich reactionslos, die Lunge liegt flach an. Die vordere Wunde: In der Lunge eine tiefe Delle, von der Tamponade herrührend, neben derselben die präsumptive Eiterhöhle tief eingezogen, trocken. Es entleert sich aus ihr kein Eiter, hingegen fliesst bei Druck der Eiter wieder oben aus. Erst bei sehr tiefen Inspirationen profuser Erguss der zähen Eitermassen nach unten. Man hat den Eindruck, dass es nicht gelungen ist, bei der Operation den eigentlichen Sack genügend an die Oberfläche zu bringen.

Es wird nun die Sonde von oben her auf dem alten Wege vorgeschoben und kommt nicht zum Vorschein. Gleichzeitige Sondirung von unten giebt nicht die Möglichkeit, die Sonde zu palpieren. Erst als man mit dem electrischen Scheinwerfer die Höhle observirt, entdeckt man am hinteren Umfang der künstlich geschaffenen Höhle ein kleines Loch, aus dem Eiter hervorquillt. Dieses führt in den eigentlichen Abscess, hier treffen sich die Sonden. Es ist also der Sack zwar angenäht worden, es hat sich aber seine innere Schicht, die den Abscess direct begrenzt, retrahirt; die Tamponade ist auch nicht in den eigentlichen Abscess gegangen, sondern hat die Abscesswand vor sich hergeschoben. Der ausfliessende Eiter ist reichlich mit Luftblasen untermischt, bei der Respiration hört man das charakteristische Geräusch der Luftansaugung und -auspressung. Unter Leitung des electrischen Lichtes wird die feine Oeffnung mit der schlanken Kornzange zu dilatiren gesucht und diesmal mit Sicherheit ein Jodoformgazestreifen eingeführt.

31. 10. Die Wundhöhle ist vollkommen übersichtlich, der Eiter hat nach

unten freien Abfluss; zwischen der oberen Abscessöffnung und der unteren besteht eine freie Communication; Einlegung von Drains. Pat. ist noch immer äusserst elend, jedoch vollkommen fieberfrei.

3. 11. Bei der heutigen Untersuchung war es nicht möglich, eine freie Communication zwischen den beiden Wunden nachzuweisen. Jedoch findet keine Retention statt. Pat. hat ständig Diarrhöen. — 15. 11. Es wird festgestellt, dass der Eiter sich oben und unten entleert. Trotzdem sind in den letzten Tagen wieder Fieberbewegungen, gestern Abend 38,8. Die Macies des Kindes nimmt andauernd zu. Es klagt über Schmerzen im linken Oberschenkel. Man stellt daselbst einen Abscess fest, welcher die Aussenseite einnimmt. Der Verband wird entfernt, das Kniegelenk ist vollkommen ausgeheilt. Zu erwähnen ist noch, dass bei dem Kind wiederholt die Erscheinungen einer rechtsseitigen Facialislähmung auftreten, und dass am 12. Nachmittags wiederum ein kleiner Insult eintrat, darin bestehend, dass Pat. unbesinnlich war, Aphasie auftrat, und er fortwährend weinte.

20. 11. Facialislähmung immer mehr ausgeprägt, Lähmungen der Extremitäten fehlen. Pat. ist vollkommen theilnahmslos und lässt Stuhl und Urin unter sich. Die Wundhöhle der Brust secernirt nur wenig. — 22. 11. Ausgesprochene Parese der ganzen rechten Körperhälfte. Pat. reagirt gut auf Fragen, Bewusstsein frei. Fieber. Die vorgeschlagene Operation wird verweigert. — 25. 11. Rechte Pupille ad maximum dilatirt, die linke eng. Die linke Scheitelgegend ist auf Beklopfen mit dem Finger äusserst schmerzhaft. Pat. kann nur unarticulirte Laute von sich geben, Worte fehlen gänzlich. Bewusstsein vollkommen erhalten. — 5. 12. Pat. klagt über heftigste Kopfschmerzen in der Stirngegend: weint viel und fährt beständig mit der Hand nach der Stirn links, hierselbst sind die Hautvenen stark dilatirt. Seit heute reagirt er auf Fragen wieder besser. Seit 3 Tagen hat sich in der Vorderarmmuskulatur links ein Abscess etablirt, der durch eine kleine Oeffnung stinkenden Eiter entleert. — 11. 12. Da der Abscess nicht zur Verheilung kommt, wird heute Incision gemacht: Zwischen den Muskeln reichlich Eiter. Nekrosenbildung. Die Facialislähmung geht etwas zurück. Puls ständig 140—160. Dauernd abendliche Fiebertemperaturen bis zu 40, während Morgens immer unter 36 C. — 15. 12. Exitus.

Sectionsbefund: Aeusserst abgemärgerte Leiche, in der Gegend der dritten Rippe, zwei Finger breit links vom Sternum eine runde Wundöffnung, ca. 1 cm Durchmesser, von welcher man mit der Sonde im Bogen nach hinten unten gelangt. In der Höhe der achten Rippe, in der vorderen Axillarlínie eine etwa 1/2 abergrosse Granulationsfläche, von der aus man nicht in die Tiefe gelangen kann. Am linken Oberschenkel ein 5 cm langer schmaler Granulationsstreifen, unterhalb des Kniees eine fibrinös belegte Wundfläche.

Am Scapulael ist eine stärkere Aufreibung der linken Hälfte auffällig, sowie eine starke Aufhebung der linken Hautvenen. Die rechte Gesichtshälfte ist mehr atrophisch als die linke.

Das Abdomen ist kaltnormale eingezogen.

Nach Entfernung des Brustheiles sieht man die obere

Thoraxapertur eingenommen von einer an der Oberfläche glatten Geschwulst von grauer Farbe, mit der rechten Lungenspitze verwachsen, nach unten sieht man beide Lungen mit dem Herzbeutel fest verwachsen, so dass eine Grenze zwischen ihnen nicht nachweisbar ist. Zwerchfellstand links 6. Rippe, rechts 5.; in der linken Pleurahöhle findet sich in reichlicher Menge serös sanguinolente Flüssigkeit, die beiden Pleurablätter beiderseits leicht verwachsen. Entfernung sämtlicher Brust- und Halsorgane in toto. Bei Entfernung der Leber findet sich zwischen ihrem linken Lappen und dem Zwerchfell etwa zwei Esslöffel dicken rahmig-grünen Eiters, welcher sich bis hinter den Magen abwärts verfolgen lässt. Die Leber ist auf ihrem Durchschnitt trüb, grau, Abscesse fehlen jedoch. Die Milzkapsel wird an ihrem medialen Pol von dem Eiter des subphronischen Abscesses bedeckt, ist verdickt und zeigt käsige Auflagerungen. Die linke Niere ist vergrößert, auf der Oberfläche von graugelblicher Farbe, mit kleinen Abscessen von krümliger Beschaffenheit, die rechte Niere von gleicher Grösse zeigt einen wallnussgrossen Abscess in der Rindensubstanz. Der Ureter ist beiderseits frei von Eiter. Das Schädeldach ist links mit der Dura fest verwachsen, welche ihrerseits mit der Hirnsubstanz innig Verwachsung eingegangen ist. Bei der gewaltsamen Entfernung der Dura finden sich über die ganze linke Hemisphäre verbreitet zahlreiche Eiteraustritte mit reichlichem, rahmigem, dickem Eiter, welcher an den meisten Stellen in die weisse Substanz eingedrungen ist. Die Hirnkerne sind frei von Eiter, ebenso wie die Ventrikel, dagegen bildet der Pes hippocampi und der Calcar avis wallnussgrosse dünnwandige Abscesse. Rechte Hemisphäre und Kleinhirn sind stark ödematös, ebenso die Medulla oblongata, an der Sella turcica ebenfalls dicker, rahmiger Eiter.

Brustorgane: Hinter der 3. Rippe eine Fistelöffnung, die der Beginn eines zwischen hinterem Herzbeutel und linker Lungenwand, welche übrigens beide innig verwachsen sind, verlaufenden Canals ist, der an der Basis des Herzens endigt. Bei der Präparation der Bronchien und der grossen Gefässe quillt überall gelber dicker Eiter hervor. Jedoch ist die Intima der Gefässe und die Schleimhaut der Bronchien vollkommen frei. Nur an der Innenfläche der Vena cava sup. findet man eine linsengrosso Auflagerung, durch welche man hindurch in den das ganze obere Mediastinum ant. einnehmenden Abscess gelangt. Die Vorderfläche des Pericards, welches beiderseits mit den Lungen eng verwachsen sind, ist ziemlich glatt, seine Innenfläche ist mit dem visceralen Blatt des Pericards innig verwachsen. Bei der gewaltsamen Lösung beider Blätter war eine Verletzung des Herzmuskels nicht zu vermeiden. In der Gegend der Herzspitze findet sich nicht nur eine Nekrose des Pericards, sondern auch ein krümliger Zerfall der im Uebrigen äusserst dünnen Musculatur des rechten Herzens. Die Musculatur des Herzens ist atrophisch und von gelblich-bräunlicher Färbung. Die Klappen sind frei von Auflagerungen, nur zeigt die Intima der Aorta im Anfangstheil leicht atheromatöse Beschaffenheit. Das Herz ist nach oben

begrenzt von der gut apfelgrossen, mit Abscessen durchsetzten, zum grössten Theil aus nekrotischen, krümligen Massen bestehenden vorher genannten Geschwulst (Thymus?), die nach oben bis zum Schildknorpel reicht und nach rechts mit der Lungenspitze verwachsen ist, woselbst sie einen über wallnussgrossen Contactherd bewirkt hat; ein ähnlicher Herd findet sich an der Grenze zwischen Mittel- und Unterlappen der rechten Lunge, ebenfalls durch Contact entstanden, nach links besteht eine Verwachsung der Thymus (?) mit dem oberen Rand des Unterlappens. Medial davon findet sich die Oeffnung des erwähnten Canals. Die Glandula thyreoidea ist im Ganzen vergrössert, links nekrotisch mit grünlich käsigen Massen durchsetzt, rechts hyperämisch, überall mit dem Mediastinaltumor verwachsen. In der Umgebung beider Bronchien sowie im Mediastinum post., das mit den in ihnen gelegenen Organen eitrig infiltrirt ist, finden sich eine Anzahl geschwollener hyperämischer Drüsen, vollständig frei von Nekrose und Eiter.

Die mikroskopische Untersuchung des Eitersackes, welche man bei der Section als Thymus angesprochen hatte, ergab überraschender Weise, dass seine Wand nicht aus Thymus, sondern aus typischem Strumagewebe bestand, ganz conform demjenigen, welches die hypertrophische Schilddrüse aufwies. Nirgends Spuren von Tuberculose.

Wenn wir diese Krankengeschichte und das Resultat der Section in unser Gedächtniss zurückrufen, so hat man den Fall aufzufassen als eine chronische Pyämie, hervorgegangen aus einer acuten Strumitis substernalis, welche infolge von Influenza entstanden war. Es kann keinem Zweifel unterliegen, dass die vor der Krankheit beobachteten eigenthümlichen Respirationserscheinungen hervorgerufen waren durch die Struma substernalis, und dass die nach der Influenza aufgetretene Dämpfung im oberen linken Thoraxabschnitt nichts anderes bedeuteten als Schwellung und Vereiterung dieser Schilddrüsenhypertrophie.

Man darf wohl annehmen, dass es möglich gewesen wäre, als im März 1897 die ersten Erscheinungen der Pyämie und die Dämpfung im 3. Intercostalraum auftrat, durch Probepunction den Eiter festzustellen und durch einen entsprechenden Eingriff die ganze Krankheit zu coupiren. Auch wäre wohl zu jener Zeit diese Probe-

punction nicht so gefährlich gewesen, dass man sie aus diesem Grunde unterlassen musste. Nachdem sie aber erst einmal verabsäumt worden war, hat die Eiterung die Grenzen der Schilddrüse überschritten und nun durch Weiterwandern per continuitatem nicht nur die nächstgelegenen Lungenpartien, sondern auch das ganze vordere und hintere Mediastinum ergriffen. Eine adhäsive Pericarditis brachte den Herzbeutel zur Verödung, aber gleichzeitig propagirte die Vereiterung und durchbrach den Herzbeutel an der rechten Basis, hier auch das Herzfleisch angreifend, wanderte weiter an die V. cava heran und wölbte einen Abscess in dieselbe vor. So war natürlich Thür und Thor für die metastasirende Pyämie geöffnet. Nicht nur in der äusseren Haut und im Auge kam es zur Eiterung, sondern auch in inneren Organen etablirten sich Metastasen, die zunächst völlig latent verliefen. Die Vorstellung, dass es sich um eine multiple Tuberculose handelte, verhinderte auch jetzt noch einen radicalen Eingriff, und erst als eine acute Gonitis auftrat, unerträgliche Schmerzen die Hülfe des Chirurgen erheischten, wurde, allerdings nunmehr zu spät, der Eingriff vorgenommen. Als ich den angeblichen Lungenherd an der III. Rippe eröffnete, war es nicht mehr möglich, den Krankheitsverlauf noch günstig zu beeinflussen. Zu jener Zeit bestand bereits die eiterige Mediastinitis, wahrscheinlich auch schon die Affection des Gehirns, welche ja so oft ohne auffällige Zeichen Monate lang existiren kann. Erst im weiteren Verlauf meiner Beobachtung gelang es nachzuweisen, dass der scheinbare Lungenabscess eine zwischen Lunge und Herz liegende Eiterung war. Dieser noch beizukommen, war unmöglich, wenngleich es gelang, an der Herzspitze den Sack zu drainiren. Auch in dieser Beziehung ermangelt dieser Fall nicht des Interesses, weil er zeigt, dass es unter Umständen möglich ist, unter günstigen Bedingungen einer eiterigen hinteren Mediastinitis beizukommen durch Drainage nach vorn. Wenn also dieser Fall auch einen unglücklichen Verlauf genommen hat, so ist doch auch er beweisend dafür, dass mit rechtzeitigen Eingriffen in die Thoraxhöhle deletären Processen allerschlimmster Natur beigegeben werden kann.

Auf die übrigen höchst bemerkenswerthen Vorgänge in diesem Falle einzugehen ist hier nicht der Ort. Wir unterlassen aber

nicht, darauf hinzuweisen, dass eine subphrenische Eiterung und ein Nierenabscess völlig symptomlos verliefen, dass ein Hirnabscess seine ersten wahrnehmbaren Erscheinungen in Gestalt eines Anfalls von Jackson'scher Epilepsie machte, welcher sich nicht wiederholte, während der Exitus erst viele Wochen später unter fortschreitender halbseitiger Lähmung erfolgte. Auch die Thatsache, dass eine angeborene Struma substernalis im Gefolge einer acuten Infectionskrankheit zur Vereiterung gekommen ist, bietet des Ungewöhnlichen genug, um diese Beobachtung noch besonders hervorzuheben.

. Haben wir bisher von Fällen gesprochen, welche secundär von der Pleura auf die Lunge übergewandert sind und diese vernichtet haben, so habe ich jetzt von 3 Fällen zu berichten, in denen die primäre Erkrankung die Lunge betraf, die secundäre die Pleura, und in welchen die letztere die Indication gegeben hat, nicht nur zur Behandlung der Pleura, sondern auch der Lunge selbst.

Der erste von ihnen betrifft eine tuberculöse Peripleuritis, ausgegangen von einer kleinen Caverne im linken unteren Lungelappen. Ich habe die Pat. vor einem Jahr als geheilt der Berl. chirurg. Vereinigung vorgestellt, habe sie aber nicht veranlassen können, sich heute hier Ihnen zu zeigen, und so beschränke ich mich darauf, Ihnen eine vor 3 Tagen aufgenommene Photographie der linken Thoraxwand zu zeigen.

III. Peripleuritis tuberculosa in Folge Durchbruch einer Caverne der Lunge.

Es handelt sich um eine Dame von ca. 30 Jahren, welche äusserst hysterisch und zur Uebertreibung ihrer Krankheitszustände geneigt, wiederholt von mir an Blasencatarrhen und dergleichen behandelt worden war, mir dann aber lange Zeit aus dem Gesicht kam, bis sie eines Tages wieder mich consultirte wegen einer heftigen linksseitigen Intercostalisneuralgie. Zunächst musste ich sie lange Zeit behandeln, ohne dass sie sich bereit finden liess, eine Untersuchung vornehmen zu lassen, weil sie sich scheute, den profanen Blicken eines Mannes ihren Körper zu zeigen. Schliesslich liess sie sich eines Tages zu einer Untersuchung bereit finden, ich konnte aber nichts weiter als einen linksseitigen Spitzencatarrh nachweisen, und nahm nun an, dass dieser die Ursache der Neuralgie war.

Im December 1895 kam sie wieder einmal zu mir; bei einer damals vorgenommenen Untersuchung zeigte sich, dass sie ein pleuritiches Exsudat

der ganzen linken Thoraxwand hatte. Sie wurde der inneren Behandlung eines befreundeten Collegen überwiesen, und nach mehrwöchentlichem Krankenzug von ihrer Pleuritis geheilt. Es bestand jedoch nach wie vor heftige Intercostal neuralgie, und als ich im Februar 1896 die Kranke wiedersah, konnte ich feststellen, dass die Dämpfung von der alten Pleuritis nicht vollkommen beseitigt war, sondern dass in den abhängigen Partien des Thorax von der 6.—9. Rippe kürzerer und etwas gedämpfter Schall bestand. Da gleichzeitig Temperatursteigerung vorhanden war, war ich zunächst der Meinung, dass es sich um ein abgesacktes Empyem handelte, konnte aber bei wiederholten Probepunctionen keinen Eiter finden. So zog sich die Sache mehrere Monate hin, bis endlich im April am vorderen linken Rippenbogen eine kleine Anschwellung auftrat, die äusserst schmerzhaft war, und diese nun natürlich mit ganzer Sicherheit auf eine intrathoracische Eiterung hinwies. Nach langem Deliberiren entschloss sich die Kranke zur Operation. Es wurde nun festgestellt, dass ausser einem doppelseitigen Spitzencatarrh auch catarrhalische Geräusche über der ganzen linken hinteren Thoraxwand bestanden, ferner eine Dämpfung von der 6. Rippe abwärts, von hinten nach vorn sich herum erstreckend, von der Mammilla bis zum Rippenbogen; am Rippenbogen, und zwar da, wo die Mammillarlinie denselben streift, eine fluctuirende äusserst schmerzhaftige Schwellung; sonst keinerlei Erkrankung, aber ausserordentliche Macies und Anaemie bei hectischen Temperaturen, die Abends bis 39° C. gingen.

Die Operation, 25. 4., beginnt mit Freilegung und Incision des Abscesses, von demselben aus lässt sich eine gebogene Sonde nach hinten bis fast herum zur Wirbelsäule bringen. Es wird daher mit einem grossen, nach unten convexen Bogenschnitt, der von dem Rippenbogen bis nach hinten fast an die Wirbelsäule reicht, die ganze untere vordere und hintere Thoraxapertur freigelegt. Nach Resection der 9. Rippe, welche der Oeffnung in der Pleura entspricht, kommt man in eine ganz flache Höhle, welche ausgefüllt ist mit käsigen Granulationen, nach oben sich bis zur 7., nach unten zur 11. Rippe erstreckt, eine grössere Tiefenausdehnung an keiner Stelle hat, nirgends flüssigen Eiter aufweist, sondern überall nur käsige krümelige Massen enthält. Um sie völlig freizulegen, wird die 8., 10. und 11. Rippe in grosser Ausdehnung, von der 7. ein kleines Stück resecirt. Die Rippen sind überall noch vom Periost bedeckt, nirgends arrodirt, oder gar selbst der Herd tuberculöser Processe. Nachdem mit dem scharfen Löffel alles Käsige entfernt ist, hat man die Lungenoberfläche vor sich, und an einer Stelle der Axillarlinie, in Höhe der 7. Rippe, quellen aus der Lunge käsige Massen hervor. Es werden mit dem scharfen Löffel auch diese aus der Lunge entfernt, so dass schliesslich in letzterer eine walnussgrosse Oeffnung entsteht. Das umgebende Lungengewebe ist derb, aber ohne Härten. Nach oben hin, an der Grenze der pleuritischen Höhle, fühlt man gesunde Lungenpartien und sieht, dass die beiden Pleurablätter durch succulente Adhäsionen miteinander verklebt sind.

Wir hatten es also in diesem Falle zu thun mit einem tuberculösen Herd der Lunge, welcher peripleurisch durchgebrochen

war. Jene Pleuritis serosa ist wohl nur als eine secundäre von der Peripleuritis hergeleitete aufzufassen. Sie war abgelaufen, der tuberculöse Process aber war bestehen geblieben, und hatte, wie er wohl früher jene hartnäckige Intercostalischneuralgien veranlasst hatte, auch nach Heilung der Pleuritis die Schmerzen unterhalten. Erst als das Empyema necessitatis sich zeigte, war es möglich gewesen, den operativen Eingriff vorzunehmen.

Nach dem bei diesem vorhandenen Befunde schien die Prognose des Processes eine recht schlechte zu sein. Aber dieser Fall hat sich weiterhin ganz günstig gemacht. Die ganze Wunde wurde offen gelassen und mit Jodoformgaze angefüllt. Unter dauernder Tamponnade kam zunächst eine Verkleinerung derselben zu Stande durch Auftreten von Granulationen. Aber sehr bald zerfielen diese von Neuem, und es traten wieder hectische Temperaturen auf. Es musste deshalb Anfangs Juli wiederum eine ausgedehnte Auslöfflung der ganzen Wunde vorgenommen werden, der scharfe Löffel gelangte von Neuem zu dem Lungenherd, dieser wurde dieses Mal nicht nur ausgekratzt, sondern auch ausgebrannt, und nach diesem Eingriff kam schliesslich die Patientin Ende September zur completen Heilung.

Es sind nicht nur die Neuralgien dauernd verschwunden, auch die Wunde ist nicht wieder aufgebrochen, die Lungenerscheinungen sind jedenfalls nicht schlimmer als vor der Operation, und wir können mit dem jetzt seit 2 Jahren bestehenden Resultat wohl überaus zufrieden sein. Man wird den Erfolg um so höher schätzen müssen, als erfahrungsgemäss die Operation tuberculöser Herde in der Lunge die allerschlimmste Prognose giebt, so dass man im Allgemeinen dieselbe verlassen hat. Dieser Fall aber, wie ähnliche, weist darauf hin, dass, wenn erst einmal die Pleurahöhle zur Verödung gekommen ist, dann man auch mit Aussicht auf Erfolg an die käsigen Zustände der Lunge herangehen kann.

Der nächste Fall hat insofern eine gewisse Aehnlichkeit mit dem eben beschriebenen als auch bei diesem die pleuritischen Zustände hingewiesen haben auf die Erkrankung der Lungen und einen glücklichen Eingriff ermöglicht haben.

IV. Lungenabscess nach Pneumonie.

Die 35jährige Frau war im Januar 1891 unter nicht ganz prägnanten Lungenerscheinungen erkrankt, welche zunächst für eine Pneumonie erklärt worden waren. Rostbraunes Sputum soll einige Tage beobachtet worden sein,

eine typische Art der Erkrankung aber oder des Verlaufs wie sonst bei Pneumonie war von vornherein nicht in die Erscheinung getreten.

14 Tage nach der Erkrankung wurde eine Pleuritis sinistra erwiesen, welche, mit hohem Fieber verlaufend, starke Dyspnoe machte, punctirt wurde, sero-fibrinöses Exsudat zeigte, dann aber zur Resorption gekommen sein soll. Nichtsdestoweniger aber bestanden dauernd Schmerzen der linken Thoraxhälfte, welche bis zum Nabel ausstrahlten, fortwährender, quälender Husten, ohne dass etwas ausgeworfen werden konnte, und eine circumscribte Dämpfung von der Schulterblattspitze abwärts. Wiederholte Punctionen an dieser Stelle mit den gewöhnlichen Pravaznadeln hatten zu keinem Ergebniss geführt. Der Verlauf der Krankheit war derart, dass Wochen der Erleichterung kamen und dann wieder schlechtere Zustände auftraten. Man hatte sich begnügt anzunehmen, dass es sich um eine Pneumonie handelte, welche in Verkäsung ausging und der Kranken das Leben kosten musste. Anfang Mai war von Neuem eine Exsudation im linken Thoraxraum nachgewiesen worden, und man zog mich hinzu, um die Punction vorzunehmen. Als man mir mittheilte, dass das Exsudat nur die oberen Partien des Thorax einnahm, während unten, wo auch complete Dämpfung bestand, kein Exsudat sich befand, kam ich auf die Vorstellung, dass es sich um einen Process handeln musste, der grosse Schwartenbildung an der Stelle der Dämpfung unten gemacht habe. Der Zustand der Patientin war ein sehr schlechter, sie hatte Abends immer Temperaturen bis 39° C., Morgens häufig subnormale, sie klagte fortwährend über Schmerzen in der linken Brusthälfte bis zum Nabel, konnte Nachts wegen starken Hustens nicht schlafen. Der Befund am Thorax ergab keinerlei Zeichen eines Spitzen-catarrhs oder einer sonstigen diffusen Erkrankung der Lungen, abgesehen von jener Dämpfung, die damals von der Spina scapulae bis zur unteren Thoraxgrenze reichte und an dem in diesem Bereich theils abgeschwächten, theils aufgehobenen Athmungsgeräusch konnte nichts Pathologisches gefunden werden. Das spärliche schleimig-eitrige Sputum war wiederholt auf Tuberkelbacillen und elastische Fasern untersucht worden, hatte jedoch nichts desgleichen gezeigt, auch meine eigenen Untersuchungen ergaben keinen positiven Befund.

Ich vermuthete, dass es sich in diesem Falle, vielleicht analog einem anderen früher beobachteten Falle, um einen praeventralen Abscess handeln konnte, welcher Schwartenbildung nach links hinüber gemacht hatte. Sonst aber war nichts nachweisbar, sie war nicht mit Tuberculose behaftet und Mutter gesunder Kinder. Auffällig war nur, dass die Dämpfung im Pleuraraum abschnitt, in der Axillarlinie und nach vorn hin nichts mehr nachzuweisen war. Die von mir vorgenommene Probepunction ergab oberhalb der Spitze der Scapula seröses Exsudat, unterhalb aber, als ich mit starken und langen Nadeln wohl 6 cm tief einging, dicken rahmigen Eiter. Indem ich nun annahm, dass es sich um ein

abgesacktes Empyem handelte, welches durch Schwarten eingeschlossen war, rieth ich zur Operation.

Bei der Operation am 5. Mai wurde die 7. Rippe in einer Ausdehnung von 5 cm reseziert, und zwar mit Rücksicht auf die Lage der Eiterung ziemlich nahe der Wirbelsäule. Man gelangte nach deren Fortnahme auf eine harte Schwarte, deren Punction erst in einer Tiefe von 3 cm auf Eiter führte. Die freie Incision derselben zeigte, dass hinter ihr eine fast apfelgrosse Höhle sich befand, welche direct in die Lunge hineinführte, glatte Wände hatte und einen dicken, zähen, fast schleimigen Eiter enthielt. Um diese Höhle, die ganz starre Wände hatte und deshalb gar keine Aussicht auf spontane Verkleinerung gab, ganz freizulegen, wurde auch von der oberen und unteren Rippe je ein entsprechendes Stück fortgenommen, und dann die rückwärtige Schwarte in der Grösse eines 3 Markstückes frei excidirt; auf dem Durchschnitt schon zeigte sich, dass es sich nicht um eine rein fibrinöse Pleuraschwarte handelte, da mitten in ihrem weissen festen Gefüge auf dem Durchschnitt sich schwarze Einsprengungen zeigten. Es war also ganz klar, dass man es mit einer Lungenhöhle zu thun habe, und diese Annahme wurde noch bestätigt durch die mikroskopische Untersuchung des Stückes, in welchem alveolärer Bau, elastische Fasern und schwarzes Pigment nachgewiesen werden konnten. Es war keine Communication mit einem Bronchus bemerkbar. Im Gegentheil hattè man den Eindruck, als ob eine pyogene Membran die Lungenhöhle auskleidete. Die letztere wurde zunächst mit Gaze tamponnirt und später mit einer Drainage versehen. Im weiteren Verlauf, der im Uebrigen vollkommen reizlos war, hatte man zeitweise den Eindruck, dass bei der Respiration Luft aspirirt und expirirt wurde, aber eine Bronchienöffnung wurde niemals nachgewiesen.

Der Fall ist mir später aus den Augen gekommen, von der Wunde ist er geheilt worden, das Pleuraexsudat kam zur Resorption. Was aber aus ihm geworden ist, kann ich nicht sagen. Man wird diesen Fall auffassen müssen als einen aus lobulärer Pneumonie hervorgegangenen Lungenabscess von sehr schleichendem Verlauf, sein besonderes Interesse liegt darin, dass die pleuritischen Erscheinungen in den Vordergrund der Erscheinungen traten, während die Lungensymptome selbst weniger auf die schweren Veränderungen, die doch notorisch vorhanden waren, hinwiesen. Die Actiologie dieses Falles ist unklar, aber nicht mehr als die vieler anderer Lungenabscesse nach Pneumonie.

Bei keiner Lungenaffection machen sich die pleuritischen Zustände auffallender bemerkbar, als bei der allerdings seltenen, aber um so bedrohlicheren Erkrankung der Lungen an Aktinomykose.

Wir wissen seit den grundlegenden Untersuchungen J. Israels, welche von allen Autoren ausnahmslos bestätigt worden sind, dass der latente Verlauf dieser Krankheit erst dann unterbrochen wird, wenn die Propagation des Zerstörungsprocesses an die Lungenoberfläche gekommen ist, das Brustfell ergreift und nun hier in sehr charakteristischer Weise adhäsive und exsudative Prozesse nebeneinander verursacht. In der Regel verläuft die Krankheit so, dass sogar erst das Auftreten der Brustfellentzündung den Kranken, welcher bis dahin an ihm selbst dunklen und von ihm wenig empfundenen bronchitischen oder anderen Lungen-Erscheinungen gelitten hat, veranlasst zum Arzt zu gehen. Dieser findet eine Pleuritis, oder aber eine Dämpfung, welche als Pleuritis imponirt, und welche bei Probepunction sich häufig nicht als eine Exsudation erweist. In der Regel ist schon um diese Zeit der Lungenprocess soweit vorgeschritten, dass Lungenschrumpfung vorhanden ist. Man kann fast sagen, dass die gleichzeitig mit pleuritischen Symptomen bestehenden Lungenschrumpfungen beim Mangeln von Erscheinungen, die auf Tuberculose hindeuten, mit einiger Sicherheit die Diagnose Aktinomykose zulassen, selbst wenn weder im Sputum noch bei Probepunctionen Aktinomyces gefunden wird. Sicherer wird die Diagnose dann, wenn der Kranke in jenes Stadium tritt, wo die Aktinomykose auf die Thoraxoberfläche überwandert, sich die Symptome eines Empyema necessitatis oder eines Brusttumors zeigen. Dieses Stadium ist ja dasjenige, in welchem in der Regel der Kranke erst zum Chirurgen gebracht wird. Es ist nicht meine Aufgabe, mich hier des Weiteren über Lungenaktinomykose zu verbreiten, es ist Ihnen aber allen bekannt, dass diese Krankheit bisher für unheilbar und zum Tode führend gehalten worden ist, und dass an dieser Thatsache auch die 2 Heilungen nichts haben ändern können, welche aus der v. Bergmann'schen Klinik berichtet wurden, weil diese Fälle einige Besonderheiten hatten, welche in der Regel bei Lungenaktinomykose nicht vorhanden sind, und welche die beiden Fälle als ausnehmend günstige hinstellen.

Ausser den beiden von v. Bergmann behandelten Fällen war bisher, wie gesagt, keine Heilung bekannt, und in der schönen Arbeit von Tuffier über Lungenchirurgie finden wir die Notiz,

dass die Lungenaktinomykose ein „Noli me tangere“ für die chirurgische Therapie sein müsse.

In der That haben ja auch die vielen Fälle von Incision der Lungenaktinomykose, die Auslöffelungen, Aetzungen etc. keinen Erfolg gehabt, und auch die Behandlung mit Jod hat bisher keine nennenswerthen Heilungen gezeitigt.

Nichtsdestoweniger glaube ich Ihnen beweisen zu können, dass auch diese Affection, rechtzeitig erkannt und rechtzeitig in Angriff genommen, in einer gewissen Zahl von Fällen geheilt werden kann, da es mir selbst gelungen ist, einen bereits ziemlich vorgeschrittenen Fall zur Genesung zu bringen. Im Uebrigen hat vor einiger Zeit, wie ich aus dem „Centralblatt für Chirurgie“ ersehe, auch Jankowsky einen, wie es allerdings scheint, sehr günstig liegenden Fall von Aktinomykose hergestellt.

V. Aktinomykose der Lunge und der Thoraxwand.

Anamnese: Patient ist früher stets gesund gewesen, stammt aus einer gesunden Familie. in der keine Lungenkrankheiten vorgekommen sind, erinnert sich nicht irgend welcher schweren Erkrankungen aus früherer Zeit, nur hat er zeitweise an Erkältungen gelitten, während seine Lungen stets intakt gewesen sind. Derselbe hat nie mit Getreide oder Vieh zu thun gehabt, hat insbesondere auch nicht die Gewohnheit gehabt, rohes Getreide zu essen und Getreideähren in den Mund zu nehmen. Er lebt seit 1883 in Berlin als Bureauvorsteher eines Rechtsanwalts. Am 22. August 1897 erkrankte Herr T. plötzlich mit Stichen in der rechten Seite. Sein Arzt, Dr. Rosenthal, constatirte eine Pleuritis. Der Patient hustete wenig, hatte sehr geringen Auswurf, der übrigens nie blutig gewesen ist. Nach 6tägiger Besserung verschlimmerten sich die Krankheitserscheinungen von Neuem: heftige Schmerzen, Schüttelfrost und hohes Fieber. Auch jetzt kein bräunlich-blutiger Auswurf. Indess wurde die Diagnose auf Pneumonie gestellt. Ende September war der Pat. genesen und begann seine Thätigkeit von Neuem wieder. Aber er hatte dauernd etwas Husten. Schon Ende October traten wiederum heftige Schmerzen in der rechten Seite auf, und der Husten nahm stark zu. Dabei magerte der Kranke ab. Wenn auch zeitweise Besserung der Beschwerden eintrat, so war er doch dauernd kränklich. Vor etwa 4 Wochen bemerkte er in der rechten Brustseite eine Geschwulst, die sich schnell vergrösserte. Seit Anfang seiner Krankheit bis zum Tage, wo ich den Pat. sah, hatte er 40 Pfd. an Gewicht abgenommen. Er wurde mir zur Begutachtung mit der von autoritativer Seite gestellter Diagnose eines Sarkoms zugeführt. Bei der am 11. XII 97 vorgenommenen Untersuchung wurde ausser den später zu schildernden physikalischen Erscheinungen festgestellt, dass die Geschwulst, welche für ein Sarkom erklärt worden war, aus weichen und harten Partieen zusammengesetzt war. Auf

ihrer Kuppe war die Haut, welche überall mit dem Tumor fest zusammenhing, geröthet. Auch bestanden einzelne kleinere Einziehungen. Das Auffallendste aber war eine brettharte Beschaffenheit der die Geschwulst unmittelbar umgrenzenden Weichtheile, welche sich zugleich in einem Zustand von Retraktion befanden. Es wurde daher mit Rücksicht auf den klinischen Verlauf und den localen Befund die Diagnose auf Aktinomykose der Lunge gestellt, welche den Thorax durchbrochen hatte. Eine sofort vorgenommene Probepunction mit starker Pravaznadel ergab positiven Befund. (Erst nachdem die Diagnose sicher gestellt war, wurde mir mitgetheilt, dass bereits 2 Tage vorher Prof. A. Fränkel die Vermutung der Aktinomykose ausgesprochen hatte, aber bei der Probepunction keine Körnchen gefunden worden waren).

Status bei der Aufnahme: Mittelgrosser, in seiner allgemeinen Ernährung herabgekommener Mann, von allgemeiner Blässe, mit Cyanose der sichtbaren Schleimhäute. Derselbe fühlt sich so schwach, dass er nicht lange stehen kann, klagt über Husten, Schmerzen in der rechten Seite, Gefühl schwerer Krankheit und Beschwerden bei Bewegung des rechten Armes. Oedeme bestehen nicht. In der rechten Axillargegend findet sich eine grosse Geschwulst, welche von längsovaler Form ist, von kugeligter Oberfläche, aber mit Einziehungen an derselben, und von entzündlich gerötheter Haut überzogen ist. Die Grösse derselben lässt sich dahin bestimmen, dass sie etwa 2 Querfinger breit rechts vom Sternum beginnt, nach hinten bis zur Axillarlinie und über dieselbe hinaus zum Rücken zieht, oben beginnt sie in der Axilla und geht nach unten etwa bis zum unteren Rand der 6. Rippe. Sie erhebt sich über den Thorax etwa 3 cm hoch (schätzungsweise). Druck auf die Geschwulst ist überall schmerzhaft. Ihre Consistenz ist im allgemeinen prall elastisch, aber an einzelnen Stellen, besonders da, wo die Einziehungen bestehen, hat man das Gefühl der Fluctuation. Unmittelbar an die Geschwulst schliessen sich harte Weichtheile an, welche den Eindruck von Narbengewebe machen. Die Haut ist hier etwas eingezogen und mit erweiterten Venen durchsetzt. Im Uebrigen besteht eine deutliche Umfangsverminderung der rechten Thoraxhälfte. Die Respiration ist im Wesentlichen abdominal, die rechte Thoraxhälfte bleibt stark bei der Athmung zurück, auch bei tiefster Inspiration, so dass sie kaum zu athmen scheint. Nur die unteren Thoraxpartieen dehnen sich aus. Die Mammilla ist nach rechts und oben verzogen, die rechte Supraviculargrube ist erheblich flacher als die linke, die Infraclaviculargegend ebenfalls eingesunken, was um so auffälliger ist, als die daselbst schon beginnende Geschwulst den Thoraxumfang vermehrt. Von hinten gesehen prominirt der Achseltumor nicht so stark, wie von vorne, aber es ist auch hier die Thoraxwand ebenso wie die Schultergegend erheblich flacher als die der gesunden Seite. Die Entfernung der Seitenwände des Thorax zur Wirbelsäule ist rechts geringer als links. Die Messung ergibt, dass die Entfernung der Achselfalte zur Wirbelsäule links 21 cm, rechts 19 cm trotz des Vorhandenseins der Geschwulst beträgt. Sehr auffallend ist die Abflachung der Schulterwölbung und der Scapulargegend; auf letzterer steht die Spina scapulae scharf heraus, die Supra- und Infra-

scapularregion ist direkt concav. Der rechte Arm wird dauernd etwas elevirt und abducirt gehalten, weil die Geschwulst sein Herabsinken verhindert, auch kann er kaum bis zur Horizontalen erhoben werden, weil sich dann heftige zuckende Schmerzen einstellen. Die Geschwulst selbst schmerzt dabei nicht.

Perkussion: Rechts in der Supraclaviculargrube leicht gedämpfter Schall, in der Infraclaviculargrube gleichfalls kurzer, wenn auch Lungenschall. Von der Höhe der 3. Rippe an wird die Perkussion äusserst schmerzhaft und der Schall complet gedämpft (Schenkelschall). Ueberall auf der Geschwulst vollkommene Dämpfung. Diese Dämpfung geht unmittelbar über in die Leberdämpfung. Dieselbe reicht nach unten bis zur 9. Rippe in der Axillarlinie und überragt nicht den Rippenbogen. Hinten auf der rechten Seite beginnt unmittelbar an der Scapula complete Dämpfung, welche nach vorne übergeht in die Dämpfung des Tumors und der Leber. Auf der linken Seite überall voller Lungenschall, die Herzgrenze ist normal. — Auskultation: ergiebt rechts überall abgeschwächtes, aber vesiculäres Athmen bis zur 4. Rippe. Von dort an ist das Athmungsgeräusch überhaupt kaum mehr zu hören. Dasselbe ist da, wo man es hört, mit Reibegeräuschen und Knisterrasseln untermischt. Namentlich hinten ist das Athmungsgeräusch abgeschwächt und reichlich mit Knarren und Rasseln versehen. Links besteht überall sehr rauhes, vesiculäres Athmen. Die Leber und Milz sind nicht palpabel, die Nieren ebensowenig. Im Urin weder Eiweiss noch Zucker, noch körperliche Elemente; im Abdomen nichts Besonderes.

Die Zähne sind in gutem Zustande; nur 1 Zahn fehlt, der vor 10 Jahren extrahirt worden ist, aber die Ränder des Zahnfleisches sind mit einer weissen Masse bedeckt, welche mikroskopisch fast nur aus Leptothrix besteht.

Wir hatten es also zu thun mit einem Kranken, der seit 4 Monaten lungenleidend war, bei dem sich unter den Erscheinungen einer chronischen Lungenentzündung eine auffallend starke Retraction der rechten Thoraxwand entwickelt hatte, und gleichzeitig ein Tumor, welcher aus weichen und harten Partien bestehend bei der Probepunction den vermutheten Befund von Aktinomykose ergeben hatte. Es konnte keinem Zweifel unterliegen, dass die Aktinomykose in der Lunge begonnen hatte und nach dem Durchbruch in die Weichtheile der Thoraxwand in der auch sonst bei der Aktinomykose des Thorax üblichen Weise übergegangen war. Da derartige Erkrankungen erfahrungsgemäss zum Tode führen, der Allgemeinzustand des Kranken immerhin noch einen Eingriff gestattete, so schlug ich den Angehörigen unter voller Würdigung der vorliegenden Verhältnisse und der schlechten Prognose des Falles die Operation vor. Dieselbe wurde acceptirt und von mir am 15. 7. 97 in folgender Weise ausgeführt:

Chloroformmorphiumnarkose. Grosser Bogenschnitt, der die Geschwulst unten umkreisend vom Sternum bis zum linken Rand der Achselhöhle geführt wird. Derselbe durchtrennt Haut und Muskeln im Gesunden, fällt aber in den tieferen Schichten in bereits verändertes schwartiges Gewebe und trifft den Abscess, welcher sich unter den mit ziemlich starkem Druck angezogenen Haken entleert. Allmählich wird nun möglichst stumpf die ganze Bedeckung des Abscesses: Haut, Muskeln und Fascien, bis auf die Rippen extirpirt. Es zeigt sich, dass die Eiterung bis tief in die Achselhöhle geht und die charakteristischen aktinomykotischen Granulationen die ganze vordere Thoraxwand bedecken, von der 3. bis zur 8. Rippe hin. Im 6. Intercostalraum findet sich eine Fistel, aus welcher die Aktinomykose vom peripleuralen Raum her zur Oberfläche des Thorax gewandert ist. Die beiden Musculi pectorales sind diffuse durchsetzt von kleinen Körnchen und goldgelben Granulationen. Sie werden bis zur 2. Rippe hin nach oben, bis zum Sternalrand nach links, und nach hinten bis in die Axillarlinie extirpirt, wobei auch noch ein Theil des Serratus anticus entfernt werden muss. Ebenso muss der Latissimus dorsi theilweise resecirt werden. Alsdann wird zunächst die 6. Rippe von der Achselhöhle bis hart zum Sternum resecirt. Die untere periostale Schicht ist mit goldgelben Granulationen besetzt, und man gelangt von jener Fistel aus in eine fast die ganze Vorderwand des Thorax in der beschriebenen Weise einnehmende flache Höhle, welche angefüllt ist mit aktinomykotischen Granulationen, Eiter und Körnchen. Die Erkrankung geht nach vorne bis zum rechten Sternalrand, nach hinten bis zur hinteren Axillarlinie, nach oben bis zur 3., nach unten bis zur 7. Rippe. Zu ihrer Freilegung werden noch die 3., 4. und 5. Rippe in grosser Länge resecirt. Nach Abschabung des so gewonnenen Raumes zeigt sich Folgendes: Von der ursprünglichen Fistel aufwärts gehen 2 flache Rinnen in das Lungengewebe hinein, so dass dieses wie angenagt aussieht, deren eine nach vorne, deren andre nach hinten zieht. Sie befinden sich in einer Lungenpartie, welche von der Pleura nicht mehr bedeckt erscheint, da diese bei der Abschabung mit fortgenommen worden ist, aber in der Umgebung davon sieht man die allerdings verdickte, jedoch noch durchscheinende Pleura, anscheinend gesunde Lunge bedeckend, welche sich unter der Pleura bewegt. Aus den Rinnen, welche mit dem scharfen Löffel tief ausgekratzt werden, entleeren sich unzweifelhaft Körnchen, welche in schiefrig indurirtem Lungengewebe, und goldgelben, in die Lunge hineingehenden Granulationen liegen.

Von dem veränderten Lungengewebe werden 2 kleine Stückchen zur mikroskopischen Untersuchung excidirt, alsdann zunächst mit dem spitzen Paquelin tiefe Löcher in die Lunge gebrannt, um zu sehen, ob ein Abscess vorhanden, aber es wird keiner gefunden. Nun werden die beiden Rinnen mit dem Kuppelbrenner tief ausgebrannt, das zwischen ihnen liegende Lungengewebe mit dem Brenner total entfernt und erst als sich nirgends mehr Eiter findet, von weiteren Eingriffen abgesehen. Es besteht nunmehr eine wohl faustgrosse Lungenhöhle, welche mit Jodoformgaze tamponirt wird, ebenso wie die ganze übrige Wundhöhle mit Gaze angefüllt wird. Nach der Operation

sehr kleiner, kaum fühlbarer Puls, tiefer Collaps, Campherinjectionen. Schon Abends ist der Kräftezustand etwas besser, Temperatur 35,4, Puls 120. Es ist zu bemerken, dass die zweite Hälfte der Operation, d. h. vom Zeitpunkt der vollendeten Rippenresection ab, mit Rücksicht auf den schlechten Puls ohne Narkose ausgeführt wird. Der Pat. ist bei vollem Bewusstsein, als die Lunge mit dem Paquelin gebrannt wird. Das Ausbrennen des Lungengewebes, welches eine geraume Zeit einnimmt, wird weder schmerzhaft empfunden, noch reizt es zum Husten.

Am 16. XII., den ganzen Tag nach der Operation befindet sich Pat. in schwerem Collaps, der Puls ist sehr klein und frequent, kaum zu fühlen. Der Kranke klagt viel über Athemnoth und Hustenreiz, hustet aber nicht. Temperatur 36,6, 37,2. Pat. bekommt viel Reizmittel.

17. XII. Befinden etwas besser, dauernd Hustenreiz. Verbandwechsel. Wunde trocken und reizlos. T. 37,2, 37,2. 18. XII. Die Klagen über Oppression und Bedürfniss zu husten, das nicht befriedigt werden kann, dauern fort; die Kräfte des Pat. heben sich aber, seine Respirationsfrequenz, die vorher sehr erheblich gewesen ist, nimmt ab. T. 36,2, 37,4. 20. XII. Abends T. 39,0°, ohne wesentlichen Befund, nur vermehrter Hustenreiz. Täglich Verbandwechsel. Am 21. XII. Morgens 37,4°, Wohlbefinden, Verbandwechsel Abends 36,8°. Die folgenden Tage bis zum 24. XII. tägliche Verbände, bei welchen sich Pat. in jeder Beziehung wohler fühlt, Temperaturen unter 38°. Der Kranke klagt nicht mehr über Oppression, er wird täglich auf den Stuhl gesetzt und fühlt sich dabei behaglich, bekommt aber kolossale Oedeme der Beine. Ferner besteht unterhalb des Verbandes starkes Rücken-oedem. Ebenso ist der rechte Vorderarm teigig angeschwollen. Dabei ist der Urin frei von Eiweiss und sonstigen Bestandtheilen. Der Brandschorf an der Lunge beginnt sich abzustossen, es entwickelt sich eine ziemlich profuse Secretion schleimigen Eiters, in dem vergeblich nach Körnchen gesucht wird, der aber zahlreiche elastische Fasern und Lungenfetzen enthält. Die Peripherie der Lungenwunde ist in üppiger Granulation, die Lungenwunde selbst sieht grau-schmierig, mit schwarzen Fetzen bedeckt, aus. Vom 25. XII. — 27. XII. werden Verbände mit schwacher Jodlösung gemacht, dieselben müssen aber wegen starken Hustenreizes fortgelassen werden. Vom 28.—30. XII. täglich trockene Jodoformverbände; Pat. bekommt Appetit, fühlt sich wohl, tägliche Untersuchungen auf Körnchen negativ. Am 30. XII. werden in der Tiefe der Lungenwunde drei kleine Löcher entdeckt, welche wohl stecknadelkopfgross sind und welche ebenso viel Oeffnungen von Bronchien entsprechen, was daraus hervorgeht, dass Luft von ihnen eingesogen und ausgestossen wird, und Hustenstösse sich an ihnen in derselben Weise markiren. Neue Untersuchungen auf Körnchen und zwar gerade aus der Umgebung dieser Löcher sind negativ. Sehr interessant zu sehen ist, dass die Ränder der Wunde, welche bereits zu granuliren anfangen, bei der Inspiration anaemisch werden, bei der Exstirpation hyperaemisch. Pat. klagt dauernd über Schmerzen in der rechten Schulter, dabei ist die passive Bewegung des Gelenks ziemlich frei, aber die Atrophie

der Muskulatur nimmt rapide zu. Aktive Bewegungen in der Schulter kann Pat. überhaupt nicht ausführen. Die Ellbogengegend bis fast zum Handgelenk hin ist dauernd ödematös, und zwar steigert sich das Oedem dann, wenn die Achselhöhle durch recht dicken Verband comprimirt wird.

Vom 1. Januar an täglich Creolinverbände. Die grosse Wundhöhle fängt an, sich zu reinigen. Im Bereich der Lungenpartieen fehlen Granulationen; jedoch verkleinert sich die Wundhöhle als Ganzes ziemlich schnell. Im Sputum findet man Lungengewebe, mit Eiterkörperchen erfüllt. Aktinomyceskörnchen sind weder im Sputum noch im Wundsecrete nachweisbar. Pat. klagt über Schmerzen in den Beinen, welche sich beim Sitzen und Herabhängen der Beine steigern sollen, objectiv ist ausser starkem Oedem nichts nachweisbar. Nachts feuchtwarme Einwicklung der Beine. Am 7. I: In der Wunde liegen jetzt 4 grosse Bronchienöffnungen und eine Unzahl kleinerer frei. Man kann die grösseren Oeffnungen sondiren und hat das Gefühl dabei, in grössere Hohlräume zu kommen. Sobald man etwa 1 cm weit eingedrungen ist, muss der Patient heftig husten. Secretproben von den verschiedensten Stellen der Wunde her erweisen sich frei von Aktinomykose, während überall ausser elastischen Fasern und ganzen Lungenalveolen auch zahlreiche Leptothrixmassen nachweisbar sind. — Der Allgemeinzustand erhebt sich dauernd. Gewicht: 134 Pfund. 14. I. Wundverhältnisse sind dauernd dieselben, nur verkleinert sich die Wunde fortwährend. Tägliche Untersuchung auf Aktinomykose ergibt nichts, dagegen finden sich jetzt immer Leptothrixmassen, besonders an den Bronchialöffnungen. Die gleichen Massen sind im Munde vorhanden. 15. I. Die Zahl der Bronchialöffnungen vermehrt sich, und zwar vollzieht sich der Process in folgender Weise: In dem schiefrig indurirten Lungengewebe markiren sich deutlich gelb-weiße peribronchitische Herde. Diese zerfallen, und an ihre Stelle treten dann die Oeffnungen von Bronchien. 22. I. In den letzten Tagen sind wiederholt Versuche gemacht worden, mit Argent. nitr. und Wasserstoffsperoxyd auf die Lungenfläche einzuwirken. Indess hat der Pat. jedesmal heftige Reizerscheinungen danach bekommen, stundenlang dauernden Husten. Es wird dabei unzweifelhaft festgestellt, dass der Reiz sich dann am heftigsten einstellt, wenn die Chemikalien in die Bronchienöffnungen hineinlaufen. Dabei hat die Wunde keine rechte Tendenz, sich mehr zu verkleinern, immerhin hat man den Eindruck, als ob die Lunge sich immer mehr retrahirt und die von aussen herantretenden Granulationen einen immer grösseren Raum einnehmen. Es wird von heute an die Wunde mit einem in 2 proc. Arg. nitr. Lösung getauchten Lappen bedeckt. 25. I. Die Lungenoberfläche hat jetzt eine mehr rosige Farbe, sieht aus, als ob sich eine dünne Granulationsschicht darüber bildet, auch kommen Granulationen von oben her, die an den Pulmonaldefect heranziehen. Die Achselhaut hat sich stark eingestülpt, die Secretion der Wunde ist sehr geringfügig, enthält nicht mehr so viel Leptothrix, der Pat. ist jetzt im Stande zu gehen. 1. II. Die Haut über dem oberen Wundrand ist stark in die Wunde hineingezogen, die sichtbare

Lungenwunde verkleinert sich zwar, hat aber immer dasselbe Aussehen. Von allen Wundverbänden bekommen dem Kranken am besten trockene oder solche mit Creolingaze. Der Pat. kann durch die Bronchienöffnungen in der Wunde frei athmen, wenn ihm Mund und Nase fest zugehalten werden. 4. II. Transplantation nach Thiersch: Vom rechten Oberarm auf die Granulationen der Wunde, einige Lappchen werden auch auf die Lungenfläche gelegt; Verband mit Kochsalz. 12. II. Die Lappchen sind angeheilt mit Ausnahme derjenigen, welche auf die Lunge selbst gelegt worden sind. Diese sind direct heruntergeblasen worden. — Der Pat. wiegt jetzt 140 Pfund. 24. II. Erneute Transplantation der noch restirenden Granulationsfläche. 5. März Entlassung.

5. 3. 98. Entlassungsbefund: Wohl aussehend, in gutem Ernährungszustande, hat seit der Operation 5 kg zugenommen, kann den rechten Arm schon zum Schreiben benutzen, wenn auch nicht anhaltend, hat keinen Husten. Wenn aber das Bedürfniss vorhanden ist, Schleim auszuwerfen, so fällt dies schwer wegen der Bronchienöffnungen in der Achselhöhle. Eigentliche Beschwerden sind nicht vorhanden, nur ist die Beweglichkeit des rechten Armes eine ausserordentlich beschränkte, besonders ist die Elevation nur in sehr geringem Umfang möglich, und jeder Versuch, dieselben passiv vorzunehmen, ausserordentlich schmerzhaft.

Bei der Besichtigung von vorn fällt auf: ausserordentliche Abflachung der rechten Schulter und Halsgegend. Es sieht aus, als ob der Kopf nach rechts hinübersetzt ist (auch giebt der Kranke an, dass er stets das Bedürfniss hat, den Kopf nach rechts hinüberzulegen). Die Supraclaviculargegend, welche links geradezu hervorgewölbt ist, ist rechts abgeflacht. Der rechte Arm hängt um mehrere Centimeter herab. Die rechte Thoraxhälfte flacher als die linke und nach hinten gezerrt. Von der rechten Achselhöhle an beginnt der durch die Operation gesetzte Defect. Die linke Mamilla ist zwar etwas in diesen Defect hineingezogen, steht aber nichtsdestoweniger der Mittellinie des Sternums bedeutend näher als die linke, 11 : 14 cm. Auch die rechte Oberbauchgegend tritt etwas zurück in den Defect hinein. Noch viel auffälliger ist die Retraction der rechten Thoraxhälfte von hinten gesehen. Während links der Thorax hinten gut gewölbt ist, ist er rechts flach, eingezogen, wie bei einer sehr hochgradigen Scoliose. Dabei besteht ein geringer Grad von Linkscoliose (jedoch giebt der Kranke an, schon früher schief gewesen zu sein). Die Musculatur der rechten Schulter und des rechten Schulterblatts ist zwar geringer als die der linken Seite, aber stärker wie zur Zeit der Aufnahme.

Percussion. Hinten rechts von der Spitze an abwärts bis querfingerbreit unterhalb der Scapula heller Lungenschall, wenn auch kürzer wie auf der linken Seite. Ein Querfinger breit unterhalb der Scapula beginnt gedämpfter Schall, der sich bei tiefer Inspiration etwas aufhellt. Auf der linken Seite kann man vollen, tiefen, sonoren Lungenschall bis zur 11. Rippe nachweisen, nach vorne hin markirt sich sehr auffällig die Milzdämpfung.

Percussion vorn: Bis zum Defect rechts kurzer, aber voller Lungenschall, etwas oberhalb der Mamilla parasternal beginnt die absolute Leberdämpfung und setzt sich dann direct in den Defect hinein, so dass bereits die trans-

plantirte Stelle des Defectes Dämpfung zeigt. Nach unten reicht die Leberdämpfung parasternal und in der Mittellinie des Bauches einen querfingerbreit unter den Rippenbogen bezüglich Processus xiphoideus. Die Herzdämpfung beginnt rechts am Sternalrand und reicht nach links hinüber bis zwei Querfinger breit vor die Mamilla, daselbst auch der Ictus cordis zu fühlen.

Auscultatorisch vorn und hinten rechts im Bereich der angegebenen percutorischen Lungengrenzen abgeschwächtes, aber reines vesiculäres Athmen, links sehr scharfes, rechts reines vesiculäres Athmen, beiderseits ohne Nebengeräusche. Herztöne rein. Milz und Leber nicht palpabel.

Befund an der Resectionsstelle. Der in die Thoraxwand gesetzte Defect hat die Form eines schiefen Trichters. Der Rand wird gebildet unten durch das vermittelt Transplantation übernarbte Zwerchfell, an welches sich dann anschliesst die freiliegende Lunge. Der Umfang der letzteren ist wohl noch reichlich fünfmarkstückgross. Sie wird von zahlreichen Bronchienöffnungen durchbohrt, deren Lumina um so grösser sind, je höher hinauf man kommt. An der Spitze des Trichters ist die grösste Bronchienöffnung. Der obere Umfang des Trichters wird gebildet durch die in den Defect hineingezogene Achselhaut. Der Uebergang von Achselhaut zur Lunge geschieht durch einen schmalen Granulationsstreifen. Der obere Umfang des so gebildeten Trichters ist wesentlich kleiner als der untere. Der Cylinder des Trichters wird gebildet durch einen starken Bronchus.

Im Secret der Lunge *Leptothrix* nicht mehr nachweisbar. Im Urin keine fremden Bestandtheile. — Jodkali.

Ich halte mich für berechtigt, diesen Fall für geheilt zu erklären, trotzdem er noch nicht völlig abgelaufen ist¹⁾. Es besteht ja noch die Lungenfistel, und es dürfte fraglich sein, ob weitere operative Eingriffe sie zum Schluss bringen werden. Ich habe bisher meine guten Gründe gehabt, nichts an derselben vorzunehmen, erstens weil ich glaubte, dass es besser wäre, wenn doch noch eventuell vorhandene Körnchen den natürlichsten und kürzesten Weg nach aussen finden, zweitens aber, weil ich den Kranken nicht von Neuem operativen Eingriffen aussetzen wollte, bevor er sich völlig erholt hat, und weil es dem Kranken vor allen Dingen darauf ankommt, nach einem 4 monatlichen Krankenlager wieder seinem Beruf nachzugehen, schliesslich weil die Fistel dauernd an Umfang abgenommen hat, so dass man vielleicht auch auf gänzlichen Schluss derselben rechnen kann. Jedenfalls sind alle Erscheinungen der Aktinomykose beseitigt. Die Eiterung ist versiegt, die Infiltration der

¹⁾ Anmerkung bei der Correctur. 1. August: Die Lungenwunde ist jetzt nur noch Markstückgross; Allgemeinbefinden dauernd gut. Keine Aktinomykose nachweisbar.

Weichtheile vollkommen geschwunden. Die Lunge ist ausserordentlich geschrumpft, aber ohne physikalisch nachweisbare Krankheitssymptome; die linke Lunge befindet sich im Zustand des vicariirenden Emphysems, das Herz ist nach rechts verzogen, aber gesund. Actinomyceskörnchen sind seit der Operation, trotz der sorgfältigsten Untersuchung, nicht mehr gefunden worden. Die lange Zeit regelmässigen Erscheinungen von Leptothrixmassen sind auf ein Minimum reducirt. Der Allgemeinzustand ist ein vortrefflicher geworden. Aus dem blassen, überaus schwächlichen Mann ist ein kräftiger, blühender, seinen Beruf wieder ausfüllender hervorgegangen, sein Gewicht hat um 10 Pfund zugenommen, und so glaube ich denn, dass der Patient Chancen hat, auf eine Dauerheilung zu rechnen.

Von grossem Interesse ist die Frage, inwieweit in diesem Falle exceptionell günstige Umstände, unter denen er sich befunden, die Heilung ermöglichten, ob er also als ein Unikum zu betrachten, oder ob man darauf rechnen kann, des öfteren mit grossen operativen Eingriffen die Lungenactinomyose im vorgeschrittenem Stadium zu heilen. Aus dem genaueren Studium der bisher publicirten Krankengeschichten scheint hervorzugehen, dass erstens oft genug die Actinomyose früher hätte erkannt werden können, als dies thatsächlich geschah und zweitens, dass sie nicht selten zu einer Zeit diagnosticirt worden ist, in der erfolgreiche Eingriffe hätten unternommen werden können. An einer anderen Stelle habe ich diese Dinge ausführlicher auseinandergesetzt und begnüge mich daher an dieser Stelle mit dem einfachen Hinweis darauf, dass in der That die Hoffnung, die Actinomyose mit dem Messer und Glüheisen heilen zu können, keine trügerische sein wird.

Dieser Fall ist aber ausserdem geeignet, ein Ausgangspunkt für die Erörterung einiger anderer für die Lungenchirurgie sehr wichtiger Fragen zu dienen. Es ist in erster Linie ein klassisches Beispiel für die ausserordentliche Toleranz der Lunge gegenüber schweren operativen Eingriffen und äusseren Einflüssen.

Diese erstaunliche Toleranz eines Organes, von dem wir gewöhnt sind, es als ausserordentlich empfindlich für krank machende

Einflüsse anzusehen, ist schon oft von den Operateuren bewundert worden. Wir haben in unserem letzten Fall gesehen, dass Bearbeiten mit dem scharfen Löffel und Glüheisen während der Operation nicht empfunden wurden, ja den nicht narcotisirten Kranken nicht einmal zu Husten reizten. Ebensowenig scheinen Lungenwunden zu pneumonischen Verdichtungen zu disponiren. Wenn je, so hätte man in dieser grossen gebrannten Höhle, die zu langwieriger Eiterung Anlass gab, eine Ursache für Pneumonie erwarten sollen. Wenn nun auch anzunehmen ist, dass die Lunge bereits weitgehend fibrös degenerirt war, und aus diesem Grunde resistenter, so geben doch andere Fälle den Beweis, dass tiefe Punctionen und Probeincisionen ebensowenig Entzündungsursachen sind, selbst dann, wenn Asepsis derselben nicht garantirt ist. So sahen wir in unserem zweiten Falle, dass zahlreiche Punctionen der, wie sich bei der Section ergab, an diesen Stellen ganz gesunden Lunge, gar keine Veränderungen zur Folge hatte. Man wird wohl nicht irren in der Annahme, dass der Eitererreger in zwei Fällen nur der Lunge gefährlich wird, 1. als embolischer Herd und 2. als Secundärinfection einer bereits anderweitig erkrankten, also widerstandsunfähigen Lunge (Phthisis, Abscess nach Pneumonie). Diese Thatsache ist von grosser Bedeutung insofern sie zeigt, dass man grosse Lungenwunden anlegen darf, ohne befürchten zu müssen, dass während ihrer so überaus langsamen Vernarbung grosse Gefahr für eitrigte Infection vorhanden ist. So sehen wir denn auch, dass jetzt seit sechs Monaten eine grosse Lungenwunde frei der Luft und allen Schädlichkeiten der unmöglich keimfrei zu haltenden Umgebung ausgesetzt sein kann, unbeschadet der guten Function und Beschaffenheit des Organs.

Diese Thatsache ist um so auffallender, als sich nicht etwa die Lungenwunde mit einer Schicht von Granulationen bedeckt hat, die als Wall gegen die Eitererreger dienen, sondern scheinbar unverändert geblieben ist seit der ganzen Zeit, in welcher sich die Abstossung des Brandschorfes vollzogen hat. Sie hat dauernd das Aussehen frisch durchschnittenen, im Zustand fibröser Degeneration befindlichen Lungengewebes. Alle Versuche, Granulationsbildung zu erzeugen, die ja für die Retraction und Vernarbung der Wunde von grosser Bedeutung wären, sind fehl-

geschlagen. Genau so wie bei grossen Empyemwunden geht die Verkleinerung und Epidermisirung von aussen her vor sich, indem die Granulationen von der Thoraxwunde sich auf die Lunge vorschieben und ihre bindegewebige Umbildung die Verkleinerung der Lungenfistel, allerdings ausserordentlich langsam, besorgt.

Dass übrigens keine schützende Granulationsschicht, die etwa dem unbewaffneten Auge nicht bemerkbar ist, auf der Lunge liegt, wird noch durch eine andere sehr bemerkenswerthe Thatsache bewiesen. Die Wunde resorbirt alle auf sie gebrachten chemischen Substanzen momentan. In dem Augenblick, wo man mit dem Höllensteinstift, dem Jodpinsel, eine Lösung von Wasserstoffsperoxyd u. a. m. über die Wundfläche hinwegfährt, selbst bei sorgfältigster Vermeidung der jetzt nicht mehr zahlreichen Bronchialöffnungen, empfindet der Kranke nicht nur einen Hustenreiz im Kehlkopf, sondern er hat den entsprechenden Geschmack im Munde. Diese Thatsache der auch sonst auf physiologischem Wege erprobten excessiven Resorptionsfähigkeit der Lunge giebt uns wohl die Erklärung dafür, warum alle Antiseptica bei grossen Thoraxwunden so deletären Einfluss auf den Patienten haben. Wahrscheinlich hat selbst die durch langwierige Eiterung veränderte Pleura, die ja selbst niemals zu Granulationsbildung kommt, dieselbe Fähigkeit, alle Chemikalien aufzusaugen, oder sie giebt wenigstens keine die Osmose der Lunge hindernde Schicht ab. So angenehm also häufig in der Lungen- und Pleura-chirurgie die Anwendung antiseptisch wirkender Mittel sein dürfte, so müssen wir doch ein für alle Mal auf dieselbe verzichten.

Was nun die Methodik der Eingriffe an der Lunge betrifft, so geht auch aus meinen Beobachtungen hervor, was sich aus allen über die Lungenchirurgie gemachten Mittheilungen ergibt. Alle meine Fälle hatten einen operativ glücklichen Erfolg, weil sie ausgedehnte Pleuraverwachsungen hatten, und in allen gingen diese Verwachsungen über viel grössere Flächen hinweg, als man nach der physikalischen Untersuchung und der klinischen Beobachtung annehmen durfte. Die Adhäsion der Pleura pulmonalis an der Pleura costalis ist absolute Vorbedingung für Heilerfolge bei infectiösen Processen. Sie ist aber bei ihnen so häufig vorhanden, dass man nur ausnahmsweise künstliche Er-

zeugung von Verwachsungen nöthig haben wird. Wenn diese Nothwendigkeit an uns herantritt, so ist ganz gewiss die Vernähung die sicherste Methode, sie allein giebt die Garantie, dass die Lunge sich nicht wieder ablösen kann. Um die Vernähung sehr gut vornehmen zu können, aber ist es nöthig, grosse Thoraxwunden anzulegen, von vornherein eine grosse Zahl Rippen zu reseciren, die Thoraxwand so beweglich zu machen, dass sie flottirend sich an der Lunge anlegen kann. Sollte dabei selbst ein Pneumothorax passiren, so wissen wir ja von derartigen Zufällen bei Resectionen von Tumoren der Thoraxwand, dass ein traumatischer Pneumothorax unter aseptischen Verhältnissen keine grosse Gefahren hat. Wenn man also nur im Stande ist, die Vernähung der Lunge mit der Thoraxwand ausserhalb des eiterigen Lungenherdes, d. h. so, dass dieser zunächst nicht eröffnet wird, vorzunehmen, so dürfte es in den meisten Fällen gelingen, ohne Gefahr die Verklebung der Pleurablätter herbeizuführen, bevor man den Herd incidirt. Ich glaube also, dass in erster Linie die grosse Thoraxresection von Nutzen ist, selbst da, wo der Lungenherd nur ein kleiner ist. Sie giebt auch eine grosse Erleichterung für die Orientirung und die Möglichkeit der definitiven Heilung in den Fällen, wo der Abscess oder die sonstige Affection der Lunge in starrer Umgebung liegt, welche einen Verschluss der Höhle durch Ausdehnung der benachbarten Lungenpartien nicht erlaubt. Gerade so wie bei alten Empyemen die künstlich herbeigeführte Nachgiebigkeit der Thoraxwand die Ausdehnungsfähigkeit der Lunge ersetzen muss, muss bei ausgedehnteren, längere Zeit bestehenden Lungeneiterungen die Chance gegeben werden, dass die Weichtheile sich in den Thorax hineinziehen können.

Aus diesem Grunde scheint auch in jedem Falle eine primäre oder secundäre Verkleinerung der Wunde durch Naht zu verwerfen zu sein. Sie giebt gar zu leicht die Möglichkeit ab zur Bildung von Buchten und Höhlen, in denen sich Secret staut, so dass eine Radicalheilung ausbleibt. Nur ein Mal habe ich einen Misserfolg von einer Thoracoplastik gehabt, und das war, als mein Assistent in meiner Abwesenheit die allerdings colossale Wundhöhle durch die Naht zu verschliessen versuchte. Dauert die Heilung zu lange, so giebt uns die Transplantation der granu-

lirenden Flächen ein vorzügliches Mittel, dieselbe zu beschleunigen. Sie versagt fast nie und hat auch noch den Vortheil, dass die häufig gefährdete Beweglichkeit des zugehörigen Armes besser erhalten bleibt.

Wenn aber wirklich mal eine feine Bronchialfistel restirt, so hat sie so lange keinen Schaden, als sie direct nach aussen mündet, d. h. so lange die Möglichkeit für directen Secretabfluss und die Verhinderung von Secretansammlung gegeben ist. Das beweist in eklatanter Weise unser Fall 1, der nunmehr seit 3 Jahren bei immer sich bessernder Gesundheit und Arbeitsfähigkeit mit einer feinen Bronchialfistel existirt. Im Uebrigen hat Friedrich den Beweis erbracht, dass der Paquelin ein gutes Mittel ist, die Fisteln zur Verödung zu bringen. Sobald also keine bestimmten Ursachen vorliegen, die Fistel absichtlich persistiren zu lassen, wie bei unserem Kranken mit Lungenaktinomykose, kann man zum Paquelin seine Zuflucht nehmen — um so mehr, als gebrannte Lungen- und Bronchialwunden ganz harmlos zu sein scheinen.

Vielfach ist die Frage erörtert worden; ob man an der Lunge selbst mit dem Paquelin oder mit dem Messer operiren darf, und die Beantwortung ist verschiedenartig ausgefallen. Indessen wird man wohl keine für alle Fälle zutreffende Anweisung geben können, sondern muss sich nach den im Einzelfall vorliegenden Verhältnissen richten. Ungefährlicher in Bezug auf Blutung und Infectionsgefahr ist jedenfalls der Paquelin; übersichtlicher das Operiren mit dem Messer. Eine Combination des Gebrauchs beider Instrumente nach den jeweiligen Verhältnissen dürfte das Entsprechendste sein.

Wichtiger ist, darüber zu entscheiden, ob man die Narkose entbehren kann. Nach meinen Erfahrungen glaube ich, dass, wenn man erst den Weichtheilschnitt gemacht und die Rippen reseziert hat, zwei Eingriffe, die wohl mit localer Anästhesie gemacht werden können, man eine weitere Narkose sehr oft entbehren kann. Ich kann das besonders deshalb behaupten, weil ich einmal in der Lage war, bei einem Collegen, dem man weder allgemeine noch locale Anästhesie zutrauen konnte, die ganze Operation ohne Narkose zu machen, und von dem Patienten hörte, dass die Schmerzen nicht gerade übermäßige gewesen sind.

Im Grossen und Ganzen wird man wohl sagen können, dass die Eingriffe an der Lunge sich technisch nicht wesentlich unterscheiden von denjenigen, welche zur Beseitigung alter Empyeme und Lungenfisteln gemacht werden, und dass auch die Lungenoperation keine grösseren Gefahren hat als die eben genannten. Aus diesem Grunde auch soll man sich nicht scheuen vor möglichst weitgehenden Entfernungen der Thoraxwand, da in diesen die Garantie des Erfolges liegt. Die Operation wird nicht wesentlich gefährlicher.

Was aber schliesslich die durch den Eingriff verursachten Entstellungen des Kranken betrifft, so sollte diese zwar bei einem so schwer wiegenden Leiden überhaupt nicht in Frage kommen, ich halte aber überhaupt die Ansicht für falsch, dass die Thoraxresection an sich eine irgendwie beträchtliche Deformirung verursacht. Vielmehr hängt der Grad der Entstellung ausschliesslich ab von dem Mass der Veränderungen im Thoraxraum selbst. Nicht die Entfernung des äusseren Brustumfanges, sondern die Schrumpfung seines Inhaltes bedingt die Entstellung. Das wird bewiesen durch solche Fälle, wie der Ihnen vorhin zeigte mit jetzt noch bestehender Lungenfistel, der fast gar keine Schrumpfung des Thoraxumfanges hat, ferner durch Fälle von sehr ausgedehnter Rippenresection bei Caries, die, wie ich bei früherer Gelegenheit zeigte, selbst bei kleinen Kindern keine Skoliose oder dergleichen herbeiführt, das wird auf der andern Seite bewiesen durch die Thoraxschrumpfung, ohne dass man überhaupt Rippen resecirt hat, wenn sonst nur retrahirende Prozesse im Brustkorb stattgefunden haben. Dies möchte ich Ihnen aber auch beweisen, indem ich Ihnen hier drei jugendliche Patienten vorstelle. Dem jüngsten von ihnen, einem kleinen Mädchen (jetzt 6 Jahre alt), habe ich vor 3 Jahren eine grosse Brustwandresection wegen alten Empyems gemacht. Bei dem nächst älteren (12 Jahre) ist eine eiterige Empyemfistel von mir auf conservativem Wege zur Heilung gebracht worden, das Empyem war nur mit Incision und Contraincision behandelt worden. Und der dritte Fall ist ein junger Mann (18 Jahre), bei dem eine Pleuritis überhaupt ohne jeden operativen Eingriff, auch ohne Punction geheilt worden ist. Dieser

hat die schlimmste Deformirung, während den geringsten Grad die grosse Thoraxresection aufweist. Die Thoraxform richtet sich eben nach ihrem Inhalt. Ja, ich habe sogar den Eindruck, als ob ein grosses Loch im Thoraxraum die Heilung des Empyems beschleunigt, und dass man, wenn man schon einmal Empyem- oder Lungenoperationen macht, nicht zu sparsam mit Rippenresectionen sein soll. Ich habe fernerhin gesehen, dass bei jungen Individuen die Lunge sich, wenn sie erst einmal wieder mit der Thoraxwand verwachsen ist, schnell und gut ausdehnt, und dann auch den Thoraxumfang selbst wieder vermehrt, so dass die Entfernung der knöchernen Theile gar keinen Einfluss haben kann.

Nichtsdestoweniger wird man alle Bestrebungen, auch das Empyem durch verbesserte Punktionsdrainage oder Aspiration nach Thoracotomie zur Heilung zu bringen, mit Freude begrüßen. Die Thoraxresection ist eben für diejenigen Fälle das Normalverfahren, welche auf dem conservativen Wege nicht zur Ausheilung kommen.

XXXV.

Ueber den angeborenen Verschluss des Dünndarms und seine Behandlung.¹⁾

Von

Dr. Felix Franke,

Oberarzt des Diakonissenhauses Marienstift zu Braunschweig.

M. H.! Wenn angeborener Verschluss des Mastdarms namentlich in der Aftergegend gar nicht so selten beobachtet wird, so ist das verhältnissmässig leicht zu erklären an der Hand unserer Kenntnisse über den regen Umbildungsprocess, der während des intrauterinen Lebens an der Kloake vor sich geht. Dass dabei auch einmal fehlerhafte Bildungen entstehen können, entweder ein Offenbleiben einer Oeffnung, die sich eigentlich schliessen müsste, oder ein Wiederzuwachsen einer für das extrauterine Leben angelegten Oeffnung, kann nicht wunderbar erscheinen, zumal nach den klaren Ausführungen Frank's²⁾, die bekanntlich letzteren Vorgang als die Hauptursache des angeborenen Mastdarmverschlusses wahrscheinlich machten. In grössere Verlegenheit kommen wir, wenn wir die Ursachen und Vorgänge, welche bei der Entstehung eines höher oben sitzenden Darmverschlusses mitspielen, nachweisen sollen. Und insbesondere dürfte das zutreffen für den Verschluss des Dünndarms. Es ist dieser im Verhältniss zur Atresia ani bisher nur selten beobachtet worden, soweit wenigstens die Literatur Aufschluss giebt. Noch seltener ist er Gegenstand chirurgischen Eingreifens geworden. So finde ich ihn z. B. bei

¹⁾ Abgekürzt vorgetragen am 3. Sitzungstage des XXVII. Congresses der Deutschen Gesellschaft für Chirurgie zu Berlin, 15. April 1898.

²⁾ R. Frank, Ueber die angeborenen Verschlüssungen des Mastdarms. Wien 1892.

Karewski, Die chirurgischen Krankheiten des Kindesalters, 1894, überhaupt nicht erwähnt. Baginski geht in der neuesten (5.) Auflage seines Lehrbuchs der Kinderkrankheiten (1896) ganz kurz über ihn hinweg mit der Bemerkung, dass er zumeist die Folge peritonitischer Processe sei, während Marchand in seinem vor Kurzem erschienenen ausgezeichneten Artikel über Missbildungen in der 3. Auflage von Eulenburg's Realencyclopädie sagt: „jedenfalls haben sie (die Stenose und Atresie) nichts mit peritonitischen Processen zu thun, welche in späteren Stadien des Fötallebens als Ursache krankhafter Verengerungen in Frage kommen können (Syphilis)“⁴. Die Lehrbücher der pathologischen Anatomie, sowie die einzelnen in der Literatur verstreuten Mittheilungen geben uns wohl Kenntniss über das Vorkommen der angeborenen Atresie des Dünndarms, aber über seine Ursache liefern sie auch keinen bestimmten Aufschluss. Meist wird er ganz zufällig bei Sectionen von Neugeborenen gefunden, die todt geboren sind oder bald nach der Geburt, nach 1 oder 2 oder 3 Tagen starben, ohne dass bestimmte Erscheinungen die Aufmerksamkeit der Hebamme oder des Arztes auf das Leiden hingelenkt hätten.

Die vorliegenden Berichte und die Angaben der Lehrbücher, auf die im Einzelnen einzugehen sich hier kaum verlohnen dürfte, zeigen wohl, dass die Atresie bezw. Stenose des Dünndarms an allen Stellen desselben vorkommen kann, lassen dabei aber doch erkennen, dass sie an einigen Punkten mit einer gewissen Vorliebe stattfindet, nämlich an der Einnündungsstelle des Ductus choledochus in den Darm, sodann in der Blinddarmgegend und am Pylorus. Erst in letzter Zeit ist die angeborene Pylorusstenose Gegenstand grösserer ärztlicher Aufmerksamkeit geworden, wie eine Mittheilung aus der Kinderklinik der Charité beweist¹). Ich selbst auch habe einen derartigen Fall beobachtet bei einem zweijährigen Knaben.

Der Verschluss oder die Stenose kann einfach oder mehrfach auftreten, die betroffene Stelle kann verschiedene Länge besitzen, der Darm kann mehr oder weniger geschwunden sein. Bisweilen findet sich an Stelle des Darms im Bereich der obliterirten Stelle nur noch ein ganz dünner Strang, es kann aber auch jede An-

¹) Finkelnstein, Ueber angeborene Pylorusstenose im Säuglingsalter. Jahrb. für Kinderkrankheiten. Bd. XLIII, Heft 1. 1896. S. 105.

deutung eines Darms fehlen, wie der eine der unten mitzutheilen- den Fälle zeigt¹⁾. Dann sind die beiden frei neben einander lagernden, blindendigen Darmenden nur durch das Mesenterium mit einander verbunden. Das obere Darmende ist natürlich, sobald das Kind auch nur einen oder gar einige Tage gelebt hat, mehr oder weniger stark aufgetrieben, das untere dagegen ganz dünn, wie zusammengeschrumpft.

Die meisten der an solchem Darmverschluss leidenden Säuglinge sind gestorben, ehe eine ärztliche Behandlung Platz griff, oder ehe ein Entschluss zur Operation gefasst war. Der Tod erfolgte entweder einfach an Schwäche oder infolge von Perforationsperitonitis. Es ist bisher, soweit ich aus der Literatur ersehe, nur drei Mal der Versuch gemacht worden, das kindliche Leben mit Hilfe einer Operation zu erhalten. Auf diese drei Fälle will ich im Folgenden kurz eingehen.

Im Jahre 1887 zeigte von Tischendorf²⁾ auf dem 16. Chirurgencongress das Darmpräparat von einem Kinde, bei dem er am 6. Lebenstage wegen vermutheter hochsitzender Atresia an den Bauchschnitt mit folgender Enterostomie gemacht hatte. Das Kind war fast 3 Wochen später bei gut functionirender Darmfistel, nachdem es sich anfangs erholt hatte, an Darmstörungen und Soor zu Grunde gegangen. Der Darmverschluss sass 25 cm oberhalb der Ileocöcalklappe. Der ganze unterhalb gelegene Darmabschnitt war bindfadendünn (ob noch eine Lichtung weiter unten vorhanden war, ist aus dem Bericht nicht deutlich ersichtlich), der oberhalb gelegene Theil auf etwa 20 cm Länge zu einem sehr weiten, mit Meconium prall gefüllten Sack ausgedehnt.

Ueber einen an derselben Stelle sitzenden Darmverschluss berichtet J. Bland Sutton³⁾. Er sass 18 Zoll von der Ileocöcalklappe entfernt, bot dieselben Erscheinungen wie im vorigen Falle und wurde ebenfalls mit Enterostomie behandelt. Der Tod erfolgte 6 Stunden später, obgleich schon am 2. Tage operirt wurde.

¹⁾ Vergl. auch Carini, Ueber einen Fall von congenitalem Darmverschluss, bedingt durch eine seltene Bildungsanomalie des Darmes. Internation. klin. Rundschau, 1890, No. 5.

²⁾ von Tischendorf, Enterostomie bei angeborener Atresie des Ileum. Selbstbericht im Centralbl. f. Chirurgie, 1887, No. 29. Die Verhandlungsberichte enthalten keine genaueren Angaben.

³⁾ Bland Sutton, Imperforate Ileum. Amer. journal for the med. science. 1889. S. Centralbl. f. Chir. 1890, No. 9.

Ueber die näheren Umstände, sowie über den genaueren pathologisch-anatomischen Befund enthält das kurze Referat nichts (das Original war mir nicht zugänglich).

Der 3. Fall ist genau untersucht und veröffentlicht worden¹⁾. Es war bei dem betreffenden Neugeborenen am 3. Lebenstage wegen der Annahme eines hochsitzenden Mastdarmverschlusses die Proktoplastik vom Damm aus versucht und, als diese nicht zum Ziele führte, die Laparotomie mit folgender Enterostomie gemacht worden. Das Kind war am nächsten Tage gestorben an beginnender acuter Peritonitis. Bei der Section fand sich der Darm vom Magen an auf die Länge von 97 cm stark gebläht, um dann plötzlich dem Beckeneingang gegenüber blind zu endigen. Die Fortsetzung war ein dünner, harter, federkiel-dicker Strang, der unter dem rechten Leberlappen seitlich von der Gallenblase als zusammengeballter Knäuel beginnend, sich bis zum After hinstreckte und, wie der Befund des deutlich erkennbaren hochsitzenden Blinddarms mit 4 cm langem Wurmfortsatz bewies, aus dem unteren Theil des Jejunum, dem Ileum und dem ganzen Dickdarm bestand. Der Strang besass ein Lumen, welches Schleim und Detritusmassen enthielt. Sonst war aus zahlreichen alten Verwachsungen der Bauchorgane und fibrösen Strängen noch der Beweis dafür zu entnehmen, dass früher sich eine Bauchfellentzündung abgespielt hatte. Die Frage, ob die Ursache des Darmverschlusses diese Bauchfellentzündung gewesen ist oder eine Aehsendrehung, auf die der Befund am ehesten sich anwenden lässt, bleibt nach Hecker unentschieden. Ganz ungewöhnlich ist die Thatsache, dass die beiden auf einander folgenden, aber jetzt durchtrennten Darmtheile sich so weit von einander entfernt hatten. Dieses Voneinanderweichen erklärt Hecker damit, dass der obere Theil des Dünndarms, der anfangs auch oben an der Leber in der Nähe des folgenden Darmtheils lag, durch die Füllung mit Meconium und später mit Speise schwerer wurde und infolgedessen nach unten sank. Auch die Aufblähung mit Luft bzw. Gas mag, weil sie geeignet war, den Darm zu strecken, an der Verlagerung mitgewirkt haben.

¹⁾ Th. Hecker, Zur Frage über congenitale Darmocclusion (Aus dem Elisabeth-Kinderhospital z. St. Petersburg. St. Petersburger med. Wochenschr. 1896, No. 115. S. Centralblatt f. Kinderheilkunde. 1897, No. 6.

Der Fall, den ich zu beobachten und zu operiren Gelegenheit hatte, war folgender:

Im November 1896 wurde ich eines Abends zu einem 2 Tage alten Neugeborenen geholt, weil er alle Nahrung wieder von sich gab, zuletzt auch Kindspech gebrochen hatte, wie die Hebamme angab, auch trotz öfterer Klystire noch keinen Stuhlgang gehabt hatte. Ich fand bei dem kräftigen fieberlosen Kinde den Leib in der linken Seite etwas aufgetrieben, nicht empfindlich; ein Tumor oder eine bestimmte Darmschlinge liess sich nicht tasten; der Schall war hell. Der After liess den Ansatz des Irrigators leicht passiren; von dem eingesandten warmen Wasser floss ungefähr die Menge von 50—60 g ein, um dann sofort wieder abzufließen. Als ich am nächsten Morgen denselben Zustand fand, von Hernie nichts zu entdecken war, machte ich unter Chloroformnarkose den Bauchschnitt in der linken Seite unten, weil ich annahm, dass es sich um einen Verschluss des Colon descendens oder der Flexura sigmoidea, eventuell einen Volvulus der letzteren handle. Sofort nach dem Einschneiden des Bauchfells drängte sich eine stark aufgeblähte, mässig geröthete Darmschlinge hervor, die aber nicht das erwartete Colon, sondern Dünndarm war. Dieser aufgeblähte Theil endete blind, kolbig, das Ende hatte die Form und Grösse der dicken Hälfte eines grossen Hühnereies. Dann folgte auf die Strecke eines Centimeters nur Mesenterium, dessen freier Rand sich weiterhin allmählich verdickte bis zu einem bleistiftdicken, grauen, runden Strange, der sich bis nach der Blinddarmgegend zu mit dem Finger verfolgen liess und dort offenbar in das Colon descendens überging. Der Strang war nicht solide, sondern hatte eine Lichtung, wie sich deutlich fühlen liess, wenn ich ihn zwischen zwei Finger nahm. Was jetzt thun? Eine Enterostomie, an die ja zuerst zu denken war; um die Operation möglichst schnell zu beendigen und der Indicatio vitalis zu genügen, erschien mir zu gefährlich bezüglich ihrer Folgen, da ich glaubte, dass die Ernährung des Kindes bei vollständigem Wegfall des unterhalb liegenden Darmtheils auf die Dauer nicht ausreichend sein werde. Nach kurzem Besinnen entschloss ich mich zur Enteroanastomose; eine Resection mit folgender circulärer Vereinigung der Darmenden verbot sich von selbst wegen der grossen Ungleichheit in der Dicke der beiden Darmtheile. Nach Entleerung des oberen geblähten

Theils von seinem grünlichen, flüssigen Inhalt und Gas durch einen fast 2 cm langen Schnitt und Ausspülung mit Kochsalzwasser nähte ich den absteigenden Theil mit feinsten Seide in zwei Etagen auf die Länge von etwa 3 cm so an, dass das dann durch Einschnitt in den Strang gebildete, über 1 cm lange Loch etwa 10 cm von der Verschlussstelle entfernt war: Die erste Naht diente zur Vereinigung der Serosaffächen, die zweite fasste die ganze Muskularis mit. Als ich dann aber auf der andern Seite nach Anlegung der Muscularisnaht die Serosanaht vornehmen wollte, fand ich, dass Gefahr vorlag, dass dann der doch ziemlich dünne Strang so zugeschnürt würde, dass die Lichtung zum grössten Theil oder sogar ganz verloren ging. Um nun diese einreihige Nahtlinie etwas zu sichern, legte ich den grössten Theil des überschüssigen Strangstücks nach Durchtrennung zwischen zwei fest abschnürenden Catgutfäden herum und befestigte ihn über der Nahtlinie mit feinen Catgutfäden. Sodann versenkte ich den gereinigten Darm, machte die Bauchnaht und pinselte Jodoformcollodium auf. Das Kind hatte die bei der Schwierigkeit der Nahtanlegung doch etwas zeitraubende, im Ganzen fast eine Stunde dauernde Operation gut überstanden. Trotz des ziemlich guten Pulses während der Narkose hatte ich aber doch, um Zeit zu sparen, den überschüssigen Strangtheil nur doppelt abgebunden und durchtrennt, ohne die Enden einzustülpen und zu vernähen. Ich glaubte mich zu diesem Vorgehen berechtigt, weil der an dem aufgeblähten Darmende hängende Theil doch früher aseptisch war, der andere aber an seinem freien Ende höchst wahrscheinlich aseptisch bleiben würde, da wegen der Umknickung Darminhalt in ihn nicht gut übertreten konnte, er ausserdem von dem sich nun wahrscheinlich weitenden Darm nur noch mehr zusammengepresst würde. Ausserdem nahm ich an, dass die Abschnürungsstelle bald verheilen würde.

Das Kind nahm gierig die Brust und bekam schon wenige Stunden später Stuhlgang, der sich in den nächsten beiden Tagen mehrmals wiederholte. Das Erbrechen blieb aus. Als ich am Morgen des 3. Tages nach der Operation nachsah, fand ich das Kind elend, collabirt mit kaum fühlbarem, nicht zu zählendem Pulse, aufgetriebenem Leibe; wenige Stunden später war es todt. Der Vater gab an, dass es am Abend vorher im Leibe des Kindes

„geknallt“ habe, wobei dasselbe aufgeschrieen habe. Danach habe es gebrochen, nichts von der Nahrung mehr bei sich behalten, auch keinen Stuhlgang wieder gehabt; es sei aber nicht übermässig unruhig gewesen.

Es wurde mir nur die Oeffnung des Leibes und Herausnahme des erkrankten Darmstückes erlaubt. Ich fand die Zeichen einer acuten allgemeinen Peritonitis; an der Stelle der Enteroanastomose, wo das über die einreihige Naht herübergenähte Strangstück endete, war eine kleine offene Stelle, aus der Darminhalt herausgetreten war. Der Darm enthielt dicken käsigen Brei. Reste einer alten abgelaufenen Peritonitis fand ich nirgends, auch sonst keinen Anhalt, der mir zur sicheren Erklärung des Darmverschlusses hätte dienen können, kein Band, keinen Strang, kein Divertikel. Auch im Uebrigen war das Kind nach dem Ergebniss meiner Untersuchung frei von Abnormitäten. Wie Sie an dem Präparate noch sehen können, befindet sich die Verschlussstelle ungefähr 23—25 cm vom Blinddarm entfernt. Der früher so stark aufgeblähte Dünndarm ist noch immer ziemlich stark aufgetrieben, der absteigende Theil und das Colon ist ziemlich dünn. Der 3½ cm lange Wurmfortsatz mündet von unten her in den Blinddarm.

Ueber die Ursache des Todes im vorliegenden Falle gestatten Sie mir einige Worte. Dass ein Nichthalten der Naht die Schuld trägt, unterliegt wohl keinem Zweifel. Ich glaube aber, sie nicht allein. Meiner Meinung nach dürfte die Nahrung des Kindes nicht unbetheiligt sein an dem unglücklichen Ausgange. Der Darminhalt des ausgeschnittenen Stücks war, wie Sie jetzt noch bemerken können, dickbreiig und etwas bröcklig, flockig, der stenosirte bzw. geschrumpfte Darm aber war an der vernähten Stelle durch die Naht noch mehr stenosirt. Es ist begreiflich, dass irgendwie dicker Darminhalt diese verengte Stelle nicht mit Leichtigkeit passiren konnte. Kam nun noch, wie in diesem Falle, die Wirkung einer lebhaften Peristaltik hinzu, so konnte die doch etwas mangelhafte Naht den an sie gestellten Anforderungen auf die Dauer nicht genügen.

Die von mir vorgenommene Section der Bauchhöhle des Kindes hat leider wie in den meisten derartigen Fällen die Ursache des Darmverschlusses fast ganz im Dunkeln gelassen. So viel aber hat sie doch bewiesen, dass eine frühere Peritonitis mit

grösster Wahrscheinlichkeit nicht bestanden hat, wenigstens keine, die schwere Veränderungen, Verwachsungen, Strangbildungen u. s. w. zur Folge gehabt hat, dass also einer Peritonitis nicht wohl die Schuld an der Atresie zugemessen werden kann. Von Tischendorf sowohl wie Sutton bringen in ihrem Falle die Missbildung mit dem Ductus ophalomesaraicus in Verbindung. Und in der That hat diese Deutung viel für sich, auch für meinen Fall. Mindestens ist es doch auffallend, dass sowohl in diesen beiden wie in meinem Falle die Stelle des Darmverschlusses sich ungefähr gleich weit vom Blinddarm befand (25 cm bzw. 18 Zoll). Der Ductus aber geht im Mittel ungefähr von dieser Stelle ab, wie mir die Berechnung aus einer Reihe von Veröffentlichungen über das Meckel'sche Divertikel ergab. Die Abgangsstelle wird bisweilen näher am Blinddarm, bisweilen weiter oben, ja selbst über 1 m weit vom Blinddarm entfernt angegeben. Die Berechnung kann keine ganz genaue sein, sondern kann nur auf Schätzung beruhen, da das Meckel'sche Divertikel in jedem Lebensalter beobachtet wurde, und es natürlich schwer ist, ja unmöglich sein dürfte, die Maasse am Darne verschieden alter Menschen genau auf die des Säuglingsdarmes, noch dazu eines krankhaft veränderten zu reduciren. Wie nun das Meckel'sche Divertikel oder vielmehr der Ductus omphalomesaraicus gewirkt haben mag, diese Frage kann nur vermuthungsweise beantwortet werden. Sollte man eine Abschnürung der Darmschlinge durch den Ductus annehmen, so müsste er freilich nach geschehener Abschnürung — und die Atresie scheint erst im späteren Fötalleben eingetreten zu sein — seinen Rückbildungsprocess wie unter normalen Verhältnissen durchgemacht haben, da ja bei den Kindern keine Spur mehr von ihm nachzuweisen war. Näher liegt es aber auf die eben geschehenen Auseinandersetzungen des Herrn Collegen Walzberg¹⁾ zurückzugreifen, wonach es infolge von Zerrungen am Darm zur Abknickung desselben, ausserdem aber zur Gangrän an der Abgangsstelle des Ductus kommt, deren Folge dann beim Fötus die Atresie ist. Doch sind die Möglichkeiten der Entstehung der Atresie noch nicht erschöpft. Neuerdings hat Cawardine²⁾

¹⁾ Walzberg, Ueber den Ductus omphalo-mesaraicus als Ursache von Darmeinklemmung. Vortrag, gehalten am 2. Sitzungstage des XXVII. Congresses der Deutschen Gesellschaft für Chirurgie zu Berlin, 14. April 1898.

²⁾ Cawardine, Volvulus of Meckel's diverticulum. Brit. med. journ. December 1897.

bei einem Neugeborenen Darmverschluss beobachtet, der durch einen Volvulus des Meckel'schen Divertikels erzeugt war. Wäre der Volvulus schon einige Zeit vor der Geburt aufgetreten und hätte er zur Nekrose geführt, so wäre bei der Geburt einfach eine Dünndarmatresie gefunden worden. Sucht man die Ursache des Verschlusses in anderer Richtung, so kommt hauptsächlich eine innere Einklemmung in einer der Fossae coecales in einem Mesenterialschlitz oder -Loch u. dgl. in Betracht. Doch es hat keinen besonderen Zweck an dieser Stelle solchen und ähnlichen Vermuthungen und theoretischen Erörterungen weiter nachzugehen.

Wichtiger ist für uns die Behandlung des Leidens. Sollen wir uns mit einer Enterostomie begnügen oder sollen wir die Resection oder die Enteroanastomose vornehmen und wie? Und wie soll die Nachbehandlung sein?

Es wird sich das alles zu richten haben in erster Linie nach dem Kräftezustande des Kindes. Selbstverständlich muss zuerst die richtige oder wenigstens annähernd richtige Diagnose gestellt sein, nämlich die, dass es sich um einen höher oben am Darm sitzenden Verschluss handelt. Man wird sehr selten mit der Annahme dieses Leidens fehlgehen, wenn man einem Neugeborenen, der alle Nahrung und schliesslich auch Meconium erbricht, keinen Stuhlgang hat, fieberlos ist, und bei dem keine Hernie und keine Mastdarmatresie und keine Bauchgeschwulst nachgewiesen werden kann, wenn man diesem wohl ein Klystir geben kann, dieses aber, ohne eine entleerende Wirkung gehabt zu haben, wieder abfließt. Jedenfalls soll man mit Rücksicht auf die grosse Wahrscheinlichkeit der Richtigkeit dieser Annahme nicht mit der Operation zögern. Ich unterlasse es, genauer auf die klinischen Erscheinungen des Leidens einzugehen, da ihre Aufzählung weniger praktischen Werth hat, als die eben gegebene Zusammenstellung der für die Diagnose wichtigen Momente. Erwähnen möchte ich nur noch, dass der Leib nicht stark aufgetrieben zu sein braucht, sondern auch weich und leicht eindrückbar gefunden wurde, wie z. B. in dem oben mitgetheilten Falle von Carini.

Die Eröffnung des Leibes wird man am praktischsten an der Stelle der stärksten Auftreibung, und wenn eine Auftreibung fehlt, in der Mittellinie vornehmen. Wird nun eine Atresie des Ileum gefunden, so würde ich bei grosser Schwäche des Kindes die En-

terostomie für geboten halten, weil in solchem Falle erst die *Indicatio vitalis* zu erfüllen ist und von der Enterostomie am sichersten erfüllt wird. Bei kräftigen Kindern darf man aber, ja muss man einen Schritt weiter gehen, denn die Enterostomie ist doch nur ein trauriger Nothbehelf und unter Umständen, wenn die Atresie sehr hoch sitzt, sogar ein recht mangelhafter, ja selbst ganz ungenügender. Denn im letzteren Falle, die Atresie sitze etwa im obersten Ileum oder gar im Jejunum, lässt der angelegte Kunststifter den Speisebrei wieder zu zeitig austreten, sodass das Kind infolge von mangelhafter oder ungenügender Ernährung zu Grunde geht. Aus diesem Grunde muss man sich über den ungefähren Sitz der kranken Stelle zu vergewissern suchen und muss bei hochsitzender Atresie unter allen Umständen die Enterostomie durch ein besseres Verfahren zu ersetzen suchen.

Die Resection mit folgender circulärer Darmnaht wird wohl kaum jemals auszuführen sein, da ja die Lichtungen der beiden Darmtheile stets so ungeheuer ungleich sind. Man könnte allenfalls daran denken, ob sich eine Vereinigung nicht leidlich bequem würde dadurch herstellen lassen, dass man das untere Darmende nach der queren Durchtrennung noch der Länge nach etwas aufschlitzt und die so entstandenen Ecken abrundet, darauf aber an dem oberen Darmtheil über seinen Pol weg einen Schnitt so lang führt, dass jene beiden Lippen mit denen dieses Darmtheils sich glatt vereinigen lassen.

Richtiger ist es aber wohl, diese Künsteleien zu lassen und lieber die Enteroanastomose vorzunehmen. Sie lässt sich freilich auch nicht leicht ausführen, da man mit den feinsten Nadeln und der feinsten Seide arbeiten muss und man es an dem absteigenden Darmtheil wegen seiner geringen Dicke mit einem nur eine geringe Vereinigungsfläche bietenden Organe zu thun hat. Eine zweireihige Naht wird sich nur selten auf beiden Seiten der Anastomose anbringen lassen. Dann aber dürfte für die eine Seite, welche nur eine einreihige Naht besitzt, das von mir angewendete Verfahren Nachahmung verdienen, Herumschlagen und Aufnähen des freien Endes des Zwischenstrangs. Die Anastomosenöffnung am absteigenden Darmtheil soll mindestens 10 cm weit von der Strictur sitzen.

Dann bleibt von dem Strang genug übrig für den beabsich-

tigten Zweck. Die Uebernähung, überhaupt die ganze Naht muss mit der peinlichsten Sorgfalt ausgeführt werden.

Soll nun der anastomosirte Darm versenkt und die Bauchhöhle geschlossen werden? Ich möchte davon mit Rücksicht auf die von mir gemachte Erfahrung abrathen. Hätte ich durch die z. Th. offen gelassene Bauchwunde einen Jodoformdocht an die Anastomosenstelle geführt und womöglich diese Stelle durch eine das Mesenterium fassende Naht an die innere Bauchwandfläche angeheftet, so hätte das Kind mit grosser Wahrscheinlichkeit keine Peritonitis, sondern nur eine Darmfistel bekommen, die allmählich von selbst geheilt wäre oder später mit grösserer Sicherheit hätte geschlossen werden können. Eine offene Bauchwunde aber lässt sich bei einem so kleinen Kinde mit grosser Sicherheit aseptisch erhalten.

Doch nicht nur die Operation und Wundversorgung, auch die Nachbehandlung ist für das Leben des Kindes von grosser Bedeutung. Auch in dieser Beziehung hat mein Fall mir eine wichtige Lehre erteilt, wie ich oben schon angedeutet habe. Selbst bei tief unten in der Nähe des Blinddarms sitzender Dünndarmatresie kann bei reichlichem Milchgenuss dicker, noch unverdauter Käsebrei gerade in den ersten Tagen nach der Operation an die operirte Stelle gelangen, weil das Kind mit grosser Gier trinkt, der Magen infolge dessen leicht überladen wird und sich vielleicht leichter und eher nach dem Dünndarm hin entleert, weil aber ausserdem in den ersten Tagen nach der Operation eine lebhafteste Peristaltik besteht, die den Speisebrei schnell nach unten schafft. Dieser dicke Brei kann die Anastomosenstelle verstopfen und, vorgedrängt durch die lebhafteste Peristaltik, die Naht bzw. die Darmvereinigung zum Platzen bringen. Ich würde es daher für richtig halten, dass das betr. Kind in den ersten 4—6 Tagen nur Schleimsuppen bekommt event. mit geringem Milchzusatz.

Ich habe diese Mittheilung gemacht, weil ich sie nicht für ganz unnütz halte, da nach den Veröffentlichungen der letzten Jahre die angeborenen Stenosen und Atresien des Darms, auch des Dünndarms, doch nicht so selten zu sein scheinen, als der Einblick in die frühere Litteratur es erwarten lässt, und ihre Behandlung noch der Besprechung bedarf.

XXXVI.

Inhumane Kriegsgeschosse.¹⁾

Von

Professor Dr. von Bruns

in Tübingen.

Vor Kurzem ist von dem englischen Chirurgen Davis in der verbreiteten Wochenschrift „British medical Journal“ (17. Dec. 1897) eine Mittheilung über die neuesten Gewehrprojectile erschienen, wie sie von den englischen Truppen in ihrem jüngsten indischen Grenzkriege im Tschitral in Anwendung gezogen worden sind. Die englischen Soldaten führen das Lee-Metfordgewehr, das unserem deutschen Ordonnanzgewehr M. 88 im Ganzen ähnlich ist. Das Geschoss, von 7,7 mm Caliber, hat Bleikern und Nickelmantel. Wie Davis berichtet, konnten die englischen Truppen mit diesen Geschossen die Feinde in ihrem wilden Ansturm nicht aufhalten, und so kamen die Soldaten auf das „practische und ingenüose“ Verfahren, die Spitze des Nickelmantels durch Reiben mit scharfen Steinen abzufeilen, um den weichen Bleikern hervortreten zu lassen. Nun hatten diese Geschosse, welche sie „Weichnasen“ nannten, den gewünschten Effect. Denn beim Durchdringen des Körpers staucht sich der Bleikern pilzförmig und sprengt den Mantel oder zerspritzt und bewirkt „wahrhaft grausame Verwundungen.“

Nach diesem Vorgange wurden seither in der Munitionsfabrik Dum-Dum derartige Geschosse hergestellt, welche den berüchtigten Namen „Dum-Dumkugeln“ erhalten haben. Sie haben einen dünneren Nickelmantel und kurze Bleispitze und erzeugen so schreckliche

¹⁾ Abgekürzt vorgetragen am 4. Sitzungstage des XXVII. Congresses der Deutschen Gesellschaft für Chirurgie zu Berlin, 16. April 1898.

Wunden, dass sie, wie Davis meint, in einem europäischen Kriege wahrscheinlich verboten würden. Vorerst sind sie „im Truppenversuch gegen die Grenzstämme.“

So weit der englische Berichterstatter. Bisher war nur bekannt, dass bei der Jagd auf Hochwild gelegentlich solche Mantelgeschosse mit Bleispitze (Halbmantelgeschosse) verwendet werden. An ihre Verwendung im Kriegsfall hatte man bisher offenbar noch nicht gedacht.

Die Wirkung dieser Geschosse kann ich Ihnen an einer Reihe von Schusspräparaten vor Augen führen. Sie stammen von Schiessversuchen, die ich gemeinsam mit meinem Assistenzarzt, Herrn Dr. Wendel, angestellt habe. Wir verwendeten Mantelgeschosse mit kurzer Bleispitze (von 5 mm Länge). Mit diesen wurde auf 25—50 m Entfernung aus dem Ordonnanzgewehr M. 88 mit voller Ladung geschossen.

Diese Nahschüsse sind kaum mehr als Gewehrswunden zu erkennen, sondern gleichen denen durch grobes Geschütz. Haut, Weichtheile und Knochen sind in weiter Strecke zerrissen, zerfetzt und zersplittert, dazu noch ganze Stücke herausgeschlagen, so dass die Glieder oft nur noch durch Hautstreifen und einzelne Sehnen zusammenhängen.

Ausserordentlich schwer sind schon die einfachen Weichtheilschüsse. Erinnern wir uns, dass bei den Mantelgeschossen der Einschuss in der Haut durchschnittlich 7—8, der Ausschuss 9—10, höchstens 15 mm beträgt, sowie, dass der Schusscanal in den Muskeln eine cylindrische Röhre von etwas grösserem Durchmesser als das Geschoss caliber bildet.

Dagegen lässt ein Schuss quer durch die Musculatur an der Innenseite des Oberarms gar keinen Ein- und Ausschuss erkennen, vielmehr ist die Haut in der ganzen Länge des Schusses quer geplatzt und zugleich durch mehrere Längsrisse in schmale Streifen und Fetzen zertheilt, so dass ein handbreiter Defect besteht. Die Musculatur ist mehrere Finger breit zertrümmert, die Gefässe und Nervenstämme zerrissen, die Wunde klafft 11 cm breit bis auf den unversehrten Knochen.

Bei einem Schuss quer durch die Musculatur an der Hinterseite des Oberschenkels ist ein runder Hauteinschuss von 11 mm Durchmesser vorhanden, der Ausschuss bildet einen stark klaffenden

Längs- und Querriss von 12 und 13 cm Länge, wie nach einem Kreuzschnitt, und der Schusscanal in den Muskeln zeigt eine gänseeigrosse Zertrümmerungshöhle.

Ein anderer Schuss traf den Oberschenkel bei knieender Stellung in der Längsachse. Der Schusscanal verläuft 46 cm lang in den Weichtheilen der Aussenfläche: seine untere Hälfte bildet eine handbreit klaffende Platzwunde der Haut und Musculatur, in deren Grund der Knochen entblösst, aber unversehrt daliegt. Die obere Hälfte des Schusscanals ist für 3 Finger durchgängig, das Geschoss ist pilzförmig gestaucht.

So kommt also schon bei den einfachen Weichtheilschüssen eine kolossale Sprengwirkung zur Geltung, während die Mantelgeschosse aus demselben Gewehr fast gar keine Sprengwirkung in der Haut und den Muskeln entfalten. Die Haut platzt in mehreren parallelen Längsrissen und wird hierdurch in schmale Streifen gespalten, welche zum Theil noch quer zerrissen sind und dann als Fetzen in die Wunde hängen. In den Muskeln entstehen kleinfaustgrosse Zertrümmerungshöhlen und weite Canäle, welche für 3 Finger durchgängig sind.

Noch weit verheerender ist aber die Sprengwirkung bei den Knochenschüssen. Ein Schuss drang durch das obere Ende der Diaphyse beider Unterschenkelknochen von vorne nach hinten. An der Vorderseite neben der äusseren Tibiakante ist ein runder Einschuss, an der hinteren Seite ein mehr als mannsfaustgrosses Loch in der Haut und den Muskeln, mit Weichtheilfetzen, Knochensplintern und feinen Geschossfragmenten austapezirt. Die Haut ist in einer Strecke von 20 cm in Streifen zerrissen und defect, in derselben Ausdehnung sind die Muskeln zerfetzt. Beide Knochen sind zersplittert, die Tibia nur durch einen Streifschuss.

Ein anderer Schuss durchdrang den Oberschenkelknochen von vorne nach hinten oberhalb der Condylen. Am Einschuss zeigt die Haut einen 13 cm langen Riss, am Ausschuss mehrfache Risse bis 22 cm Länge. Der Ausschuss bildet einen faustgrossen Defect in Haut, Muskeln und Knochen, die Gefässstämme sind zerrissen, nur der Nervenstamm ist in seiner Continuität erhalten, der Knochen in zahllose feine Splitter zerschmettert.

Bei einem Schuss auf den Fussrücken ist von Ein- und Ausschuss nichts zu erkennen, sondern im Bereich der Fusswurzel ein

enormer Defect: die Haut fehlt in der Länge von 10 cm bis auf einen Streifen an der Innenseite und nur einige Sehnen spannen sich über den Defect hinüber. Die Fusswurzelknochen sind in feinste Splitter zertrümmert und zum grössten Theil nach aussen geschleudert, die ganze Ferse hängt lose nach abwärts.

Bei einem Schuss durch das untere Ende des Oberarms ist an der Hinterseite ein runder Einschuss, an der Vorderseite ein enormer Defect, so dass der untere Theil des Glieds nur durch eine 8 cm breite Brücke von Haut und einigen Muskeln zusammenhängt. Die Haut ist durch zahlreiche Längsrisse von 7—12 cm Länge gespalten und fehlt in Handbreite über dem ganzen Defect. In den Muskeln ist ein Zertrümmerungsherd von 4 Finger Breite und fast in derselben Ausdehnung fehlt der Knochen.

Bei einem Schuss quer durch den Vorderarm hängt der untere Theil des Gliedes nur noch an einigen schmalen Hautstreifen und Sehnen, da in der Breite von 3 Fingern die übrigen Weichtheile und die Knochen vollständig zertrümmert und herausgeschlagen sind. In der Haut sind mehrere bis 15 cm lange Risse, die Wunde ist mit Haut-, Muskel- und Sehnenfetzen sowie mit zahllosen Knochensplittern ausgekleidet.

Diese Ergebnisse unserer Schiessversuche übertreffen noch die schlimmsten Befürchtungen und zeigen mit erschreckender Augenfälligkeit, welche gewaltige Wirkung die einfache Entfernung der Mantelspitze erzeugt. In der That, die Verletzungen sind ohne jeden Vergleich schwerer als alle bisherigen Gewehrschusswunden.

Die Ursache liegt auf der Hand: zu der enormen Anfangsgeschwindigkeit der kleincalibrigen Geschosse gesellt sich die Weichheit derselben. Das Blei deformirt sich im höchsten Grade und zerspritzt — daher die furchtbare Sprengwirkung in den harten und ganz besonders in den weichen Körpergeweben. Sind doch schon die einfachen Fleischschüsse grosse Platzwunden der Haut mit Zertrümmerungshöhlen der Muskeln, weil sich schon beim Durchdringen der Muskeln das Blei staucht.

Diese Deformirung des Geschosses erfolgt in ganz regelmässiger Weise: Die Bleispitze staucht sich und sprengt den Mantel von vorne her in 2—3 mm breite Streifen, welche an

ihrem hinteren Ende im Zusammenhang bleiben und sich nach hinten umrollen. Beim Auftreffen auf harte Knochen zerspritzt das Blei und zerschellt der Mantel in kleine und kleinste Fragmente, die im Röntgen-Bild über die ganze Wunde zerstreut sind. Diese Deformirung des Geschosses beeinträchtigt natürlich in hohem Grade die Durchschlagskraft: sie ist bei Nahschüssen in Holz um das Vierfache geringer als bei den Mantelgeschossen. Bei Fernschüssen nimmt daher die Wirkung erheblich ab und ist den Mantelgeschossen unterlegen.

Die Ergebnisse unserer Schiessversuche lehren aber auch zur Evidenz, welche hohe Bedeutung den Mantelgeschossen in humanitärem Sinne zukommt. Dürfen wir uns auch nicht verhehlen, dass ihre Einführung mit dem Kleinaliber nur aus rein technischen Gründen erfolgt ist, so hat doch die Härte und geringe Deformirbarkeit des Stahlmantels die Nachtheile der gesteigerten Geschwindigkeit so weit auszugleichen vermocht, dass zwar nicht in den Knochen, wohl aber in den Weichtheilen die Zerstörung durch Sprengwirkung entschieden herabgemindert worden ist. In diesem Sinne habe ich die viel angefochtene Bezeichnung „humane“ Geschosse gebraucht — sie ist heute mehr als je gerechtfertigt, denn den englischen Soldaten sind sie ja allzu human und diese haben wieder die alten Bleigeschosse verlangt, um den Feind sicher niederzustrecken. Vollends gerechtfertigt ist aber die Bezeichnung „human“ gegenüber den neuesten Geschossen, welche sogar entgegen den technischen Rücksichten und auf Kosten der Durchschlagskraft lediglich zu dem Zwecke construirt sind, um die Verletzungen schwerer zu gestalten. Das sind inhumane Geschosse, welche wahrhaft grausame Wunden erzeugen!

Wir sind damit zu dem wichtigsten Punkte unseres Gegenstandes gekommen, nämlich zu der Frage des völkerrechtlichen Schutzes gegen die Verwendung kleinalibriger Geschosse mit Bleispitze. Es liegt ja die Befürchtung nahe, dass in einem künftigen Kriege solche Geschosse mitgeführt oder von den Soldaten hergestellt werden, und gegen die Verwendung von soliden Bleiprojectilen hat noch niemals ein Verdict bestanden. Die einzige auf die Gewehrprojectile bezügliche internationale Vereinbarung ist die Convention von St. Petersburg aus dem Jahre 1868, welche zwischen sämmtlichen europäischen Mächten abgeschlossen worden

ist. Sie verbietet in einem Kriege zwischen diesen Mächten Geschosse von weniger als 400 g Gewicht zu verwenden, welche explosibel oder mit entzündlichen und brennbaren Stoffen versehen sind¹⁾. Wie konnte man aber damals die Fortschritte in der Gewehrconstruction voraussehen, welche eine so enorme Vermehrung der Anfangsgeschwindigkeit herbeigeführt haben, dass die soliden Bleigeschosse selbst zu Explosivgeschossen wurden.

M. H.! Ich bin Ihrer Zustimmung gewiss, wenn ich an dieser Stelle dem Wunsche Ausdruck gebe, es möchten von der Deutschen Heeresleitung die Schritte ausgehen, um durch internationale Vereinbarung eine Ergänzung der Petersburger Convention in dem Sinne zu bewirken, dass nur solche kleincalibrige Bleigeschosse verwendet werden dürfen, welche entweder ganz oder mindestens an der Spitze mit einem Mantel aus hartem Metall versehen sind. Allen civilisirten Staaten gilt es ja als ein Gebot der Menschlichkeit: Die Kugel soll den getroffenen Gegner kampfunfähig machen, aber nicht immer verstümmeln und tödten.

¹⁾ Der Wortlaut ist: „Les parties contractantes s'engagent à renoncer mutuellement, en cas de guerre entre elles, à l'emploi par leur troupes, de terre ou de mer, de tout projectile d'un poids inférieur à 400 grammes, que serait ou explosible ou chargé de matières fulminantes ou inflammables“.

XXXVII.

Ueber Schussverletzungen des Gehirns.¹⁾

Von

Professor Dr. Tilmann,

Oberarzt an der chirurg. Klinik in Greifswald.

Bei allen Untersuchungen über Schussverletzungen haben von jeher die Schädelchussverletzungen ein besonderes Interesse beansprucht, einerseits wegen der Dignität des von dem Schädelknochen eingeschlossenen Organs, andererseits weil die Schädelchüsse der theoretischen Erklärung gewisse Schwierigkeiten boten. Der Schädel ist gewissermassen das Paradigma der Hohlorgane des Körpers, und fassten alle Erklärungen an dieser Eigenschaft desselben an. Seitdem durch zahlreiche Schiessversuche bewiesen ist, dass der enthirnte Schädel beim Beschuss nur Lochschüsse aufweist, während der Vollschädel in derselben Distanz beschossen völlig zersprengt wird, weiss man, dass das Gehirn, der Inhalt des Schädels, dasjenige ist, was die grosse Zerstörung des knöchernen Schädels bedingt. Die theoretische Erklärung dieses Vorganges steht nun schon seit Jahren auf der wissenschaftlichen Tagesordnung. Am meisten Anklang hat wohl die Theorie des hydraulischen Druckes gefunden, die in dem Sinne ja bestehen bleiben muss, dass die Gesetze der Fortpflanzung des Druckes in Flüssigkeiten anwendbar bleiben auf die Zerstörungen des Schädels durch den Schuss; war aber diese Theorie im Sinne der hydraulischen Presse gemeint, so muss sie fallen, da der Schädel kein abgeschlossener Hohlraum ist, und die Zerstörung des Schädels selbst

¹⁾ Auszugsweise vorgetragen am 4. Sitzungstage des XXVII. Congresses der Deutschen Gesellschaft für Chirurgie zu Berlin, 16. April 1898.

Zeichen darbietet, die eine derartige Erklärung nicht zulassen. In dem neuesten grösseren Werke der Medicinal-Abtheilung des preussischen Kriegsministeriums wurde dann die Theorie des hydrodynamischen Druckes, und endlich in dem neuesten Werke des Prof. Köhler¹⁾ wird die Theorie aufgestellt, dass die Explosiverscheinungen bei Schädelschüssen auf keilförmiger Zerstörung desselben beruhe; dieser Vorgang werde dadurch ermöglicht, „dass gegenüber der Geschwindigkeit des Geschossfluges die Wassertheilchen des Schädelinhalts ihre Labilität nicht bethätigen können“.

Aber nicht nur theoretisches, auch ein hervorragend praktisches Interesse haben die Schädelschussverletzungen. Diese beiden Seiten des Interesses ergänzen sich sogar gewissermassen. Während die Theorie sich vorwiegend mit der Erklärung der sog. Explosivschüsse befasst, würdigt die Praxis gerade die leichtesten Verletzungen, die, welche in ärztliche Behandlung kommen, die Friedensschussverletzungen, welche meist durch Revolver bei Selbstmordversuchen gesetzt sind. Diese wiederum sind nicht wesentlich verschieden von den Schädelschüssen, die im Feldzug in ärztliche Behandlung kommen werden. Wir wissen, dass bis über 2000 m alle durch unser Infanteriegewehr gesetzten Schädelschüsse wohl tödten werden, und erst bei 2500 m, wo auch das Infanteriegeschoss im Schädel stecken bleibt, kann man hoffen, den Verletzten in ärztliche Behandlung zu bekommen, und die Verletzung, die der Schädel dann zeigt, ist im Grossen und Ganzen dieselbe, wie sie durch ein Revolvergeschoss hervorgerufen wird. Nun ist man ja, durch klinische Erfahrung geschult, in der Lage, aus den Symptomen die Prognose und Therapie im Allgemeinen herzuleiten, es fehlt aber bis jetzt doch eine klare sichere Vorstellung von der anatomischen Läsion, die wir uns am Gehirn vorzustellen haben. Während Klebs²⁾ vollkommen glatte, nicht mit Blut verunreinigte Schusscanalwandungen sah, constatirte von Bergmann in den Wandungen des collabirten Schusscanals zahlreiche kleine Extravasate. Letztere Beobachtung ist auch andererseits vielfach bestätigt. Namentlich der letztere Punkt, die Zerstörung des Gehirns selbst, ist nun gegenüber dem Studium der Knochenzerstörungen zu sehr in den Hintergrund getreten, deshalb habe ich, um über

¹⁾ Die modernen Kriegswaffen. Berlin, Verlag von Enslin 1897.

²⁾ Klebs cit. nach v. Bergmann, Kopfverletzungen 1880.

diese Punkte Klarheit zu erhalten, schon seit Jahren Schiessversuche angestellt. Von dem Studium der ausgedehnten Hirnzerschmetterungen musste füglich abgesehen werden, und wählte ich gerade die geringgradigsten Zerstörungen des Hirns zum Studium. Alle Versuche wurden angestellt mit einem 9 mm calibrigen Revolver, der, wie ein Vorversuch lehrte, beim Beschuss des menschlichen Schädels die erste Knochenwand durchbohrte, das Hirn durchdrang und gegen die gegenüberliegende Knochenwand anschlug, ohne sie noch durchbohren zu können. Bohrte ich ein Trepanationsloch, und schoss durch dieses, so war das Geschoss auch noch in der Lage; die Ausschusswand des Schädels durchbohren zu können. Vor Allem kam es mir darauf an, sicher zu sein, dass das Gehirn in ganzer Länge vom Geschoss durchbohrt würde. Beschoss ich nun mit diesem Revolver das aus dem Schädel herausgenommene Gehirn, so flog dasselbe vollkommen auseinander, ganze Hirntheile, einzelne Spritzer flogen nach allen Seiten, und es war mir nicht möglich, das Gehirn wieder vollkommen zu reconstituieren. Um dies zu vermeiden, wickelte ich nun das Hirn in ein Tuch, und beschoss es nun wieder. Ein einfaches Leintuch genügte nun, um das Explodiren des Gehirns zu hindern; dieses Tuch zeigte nun aber an der Stelle, mit der es in 2 Lagen die Ausschussstelle bedeckte, in beiden Lagen Risse, die sich kreuzten und je 10 cm lang waren. Nahm ich nun ein stärkeres Tuch, das für die Kugel kein nennenswerther Widerstand war, so fehlten auch diese Risse im Tuch. Nun bedeckte ich das Gehirn mit einem abgesägten Schädeldach. Dieses wurde beim Beschuss vom Gehirn abgehoben, was klar daraus hervorging, dass der Einschuss im Knochen sich nicht mit dem Einschuss im Hirn deckte, sondern etwa 2 cm höher stand. Noch ausgesprochener war dieses Symptom des Abhebens des bedeckenden Schädeldachs, wenn der Schuss durch ein in diesem schon vorhandenes Trepanationsloch hineingesandt wurde. In letzterem Falle traten auch Risse bis zur Hirnrinde im Gehirn auf, entsprechend der Richtung des Schusses, sonst fand aber keine Zersprengung des Gehirns statt. Da nun aber die Möglichkeit vorlag, dass das an der Ausschussseite gegen das deckende Schädeldach anschlagende Geschoss diese Hebung veranlasst habe, so bedeckte ich nunmehr nur eine Hälfte des Gehirns mit einem halben Schädeldach, so dass das

Geschoss nach Durchbohrung des Gehirns den Knochen nicht mehr traf. Aber auch hier dasselbe Bild. Der Knochen wurde abgehoben, sodass der Knocheneinschuss dem Hirneinschuss nicht mehr entsprach. Legte ich die Knochenschale auf die Ausschussseite und schoss direct in das Gehirn, so explodirte das Gehirn wiederum, indem seine Theile nach allen Seiten flogen. Hier entsteht die Frage, wo bleibt die Kraft, die das Gehirn ohne Umhüllung auseinander sprengt, wenn dasselbe durch eine Umhüllung oder Bedeckung daran gehindert wird. Die Risse im Tuch, vor Allem aber das Abheben der Knochenschalen, deuten darauf hin, dass das Gehirn beim Beschuss gedehnt wird, dass vorübergehend in der auf die Geschossaxe senkrecht stehenden Ebene das Gehirn ein grösseres Volumen einnimmt; dass also mit andern Worten die Hirntheile radiär vom Schusscanal geschleudert werden, aber durch die Umhüllung bezw. durch die Bedeckung gehindert, wieder zurückfliegen. Um nun zu beweisen, dass thatsächlich eine solche vorübergehende Dehnung stattfindet, bediente ich mich der Electricität. Senkrecht zur Richtung des Schusses brachte ich zwei Electroden einer starken galvanischen Batterie an, in welche ich ein sehr empfindliches Galvanometer einschaltete; die Electroden wurden in verschiedener Entfernung vom Gehirn gehalten. Dieses selbst war in ein dünnes feuchtes Leintuch gehüllt. Die Versuche hatten nun das interessante Resultat, dass thatsächlich bei einem Abstand von je 4 mm ein Ausschlag der Nadel erfolgte. Damit war der Beweis geliefert, dass thatsächlich beim Beschuss das Gehirn vorübergehend radiär vom Schusscanal gedehnt und auseinander gesprengt wird. Die Gewalt, mit der diese Explosion — denn so kann man es doch nennen — stattfindet, ist indess eine so geringe, dass schon eine Umhüllung mit einem Tuch genügt, um die Theile zusammen zu halten. Das Bestreben derselben, auseinander zu fliegen, äussert sich aber in einer Dehnung des Hirns, deren Grösse abhängig ist von der Festigkeit des Tuches und der lebendigen Kraft der Theilchen des Gehirns.

Diese Veränderungen bezw. Einwirkungen auf das Gehirn beim Beschuss sind nun mehr grob anatomisch, die nächste Frage ist natürlich die, wie sieht es im Inneren des Gehirns aus. Die Untersuchung der durchschossenen Gehirne hat in allen Fällen nicht frisch, sondern nach Härtung in 5—10proc. Formollösung

stattgefunden, eine Methode, die ich sehr empfehlen kann, da die Organe schon wenige Tage nach dem Beschuss bequem untersucht werden können.

Das explodirte Gehirn zeigte einen klaffenden breiten Spalt vom Hinterhaupt bis zur Stirn, der der Schussrichtung entsprach; derselbe war nach der Convexität zu offen, nach der Basis, mit der das Gehirn aufgelegt hatte, geschlossen. Die freiliegenden Hirntheile waren oberflächlich zertrümmert, sonst nichts Besonderes. Alle übrigen Schusscanäle theilen sich in 2 Klassen, 1. diejenigen, die von Gehirnen herrühren, bei denen das Geschoss, bevor es in das Hirn drang, erst noch einen Knochen durchbohrt hat, 2. die, bei denen das Geschoss mit ungemilderter Kraft das Gehirn traf.

Die Resultate, die ich erhielt, sind, da ich stets mit demselben Revolver und den gleichen Patronen schoss, und auch fast stets die gleiche Schussrichtung wählte, so identisch, dass es hier wohl genügt, wenn ich einige Protocolle mittheile.

Schuss aus 10 cm Entfernung auf ein in ein Tuch eingewickelttes Gehirn. Schussrichtung quer vom linken zum rechten Scheitelbein.

Einschuss im Tuch stellt einen runden Defect mit zerfasertem Rande, etwa 9 mm gross, dar. Die Fasern ragen in die Schussöffnung des Gehirns hinein. Der Ausschuss ist ein 10 mm grosser Defect, dessen Ränder von innen nach aussen umgeschlagen sind.

Die Pia mater ist am Einschuss unregelmässig zerrissen, und zeigt einen Defect von 20—30 mm Durchmesser. Am Hirnausschuss ist die Pia in einer Ausdehnung von 30—40 mm zerrissen.

Die Untersuchung des Schusscanals ergiebt zunächst, dass ein klaffender Schusscanal mit einem bestimmten Lumen nicht vorliegt, sondern dass es sich im vorliegenden Falle um einen röhrenförmigen Defect handelt, der mit krümliger Hirnsubstanz angefüllt ist. Der Einschuss ins Gehirn stellt einen 25 mm im Durchmesser betragenden unregelmässigen Defect dar.

In 2 cm Tiefe ist der Schusscanal 28×25 mm weit, die Wandung zeigt etwa 4—5 mm tief eine verminderte Festigkeit des Gewebes, sowie zahlreiche radiär gestellte streifige Risse in die Hirnsubstanz, die sich etwa 3—4 cm weit fortsetzen.

In 3 cm Tiefe ist der Befund im Allgemeinen derselbe. Der Zertrümmerungsbezirk beträgt 25×40 mm.

In 6 cm: 40×30 mm grosser Zertrümmerungsbezirk. 5 mm tiefe Zerklüftung und Auflockerung des Gewebes, dann noch 2—3 cm lange Risse in die Hirnsubstanz, die nicht klaffen.

In 9 cm: 20×25 mm grosser Defect mit krümeliger Hirnsubstanz gefüllt. Einzelne (2 deutliche) Risse in der Hirnsubstanz.

In 11 cm: dasselbe Bild wie bei 9 cm.

In 13 cm: Zertrümmerungsbezirk 10×15 mm. Keine sichtbaren Einrisse in die Hirnsubstanz. Außerst geringe oberflächliche Zermalmung.

In 15 cm: Schusscanal 10 mm im Durchmesser.

In 16 cm: Ausschuss.

Das zweite Gehirn wurde beschossen, im Vollschädel an der Leiche.

Kräftige männliche Leiche. Einschuss an der linken Stirn, Ausschuss am linken Hinterhaupt.

Der Knocheneinschuss stellt eine kreisrunde Oeffnung dar, von 10 mm im Durchmesser, die in der Lamina interna 15 mm beträgt. Am linken Hinterhaupt sieht man einen schwarzen Punkt auf der Dura mater, der der Stelle entspricht, wo das Geschoss das Gehirn verlassen hat. Die Kugel selbst aber liegt 3 cm tiefer auf dem Tentorium cerebelli, muss also an der bezeichneten Stelle abgeprallt sein.

Die Pia mater ist am Einschuss in 23×27 mm Ausdehnung zerrissen, am Ausschuss in $20/25$ mm.

Hirneinschuss 15 mm hoher, 10 mm breiter Zertrümmerungsherd, in welchem Knochensand und Knochensplinter eingesprengt sind. Der Ausschuss stellt ein kleines, 9 mm im Durchmesser betragendes Loch vor, mit drei seitlichen, 12, 5 und 7 mm langen Einrissen in die Hirnsubstanz.

Der Schusscanal selbst ist gefüllt mit Hirnkrümel, seine Wandungen sind oberflächlich gequetscht, bis 6 cm Tiefe ist Knochensand eingesprengt. Die Weite des Schusscanals beträgt:

in	2 cm	Tiefe	15/20	mm
	"	5 "	"	17/19 "
	"	8 "	"	20/15 "
	"	10 "	"	21/25 "

bis hierher etwa 2—5 mm tiefe, oberflächliche Quetschung der Wände des Schusscanals, sowie zahlreiche, bis zu 20—40 mm weit zu verfolgende Einrisse in die Substanz des Hirns.

In	12 cm	Tiefe	15/18	mm
	"	15 "	"	12 "
	"	16 "	"	Ausschuss.

Von besonderem Interesse ist noch folgender Schuss, dessen Protocoll ich noch hinzufüge.

Schuss aus 20 cm Entfernung auf ein mit einem Schädeldach bedecktes Gehirn.

Schussrichtung vom linken Hinterhauptshöcker zum Stirnhöcker.

Die Pia mater ist am Einschuss in einer Ausdehnung von $5/7$ cm zerrissen. Oberhalb des Einschusses ist die Pia in 7 cm Breite von der Hirnoberfläche abgehoben. Diese Abhebung setzt sich fort an die mediale Fläche der linken Hirnhälfte bis zum Corpus striatum, in einer Breite von etwa 2 cm. Auch an der rechten Hirnhälfte ist der den Schusscanal deckende Theil der Hirnoberfläche in 1,5 cm Breite von der Pia mater entblösst.

Am Ausschuss zeigt die Pia einen Defect von 3 cm Höhe und 2,5 cm Breite.

Am Gehirn ist die Einschussöffnung 20 mm lang, 15 mm breit. In einer Tiefe von 1 cm vom Einschuss finden sich folgende Veränderungen: Der Schusscanal hat eine Weite von 10/7 mm. Die Wandung wird durch krümelige Hirnmasse gebildet. Ein Einschnitt in die Wand zeigt zunächst einen etwa 3—4 mm breiten Saum auf der Schnittfläche, der von aufgelockerter Hirnsubstanz gebildet wird.

In 5 cm Tiefe hat der Schusscanal eine horizontale Ausdehnung von 12 mm, während die verticale 8 mm beträgt. An dem Schusscanal befindet sich ein Bezirk von zertrümmerter Hirnmasse von 20/25 mm, und zwar ist diese Zertrümmerung besonders stark ausgesprochen in den grauen Hirnknoten am Boden des Seitenventrikels, welche das Geschoss seitlich gestreift hatte. In der weissen Hirnsubstanz ist diese Zerstörung weniger stark ausgesprochen.

In 7 cm Tiefe: In der Richtung nach oben vom Schusscanal ziehen zahlreiche radiär gestellte kleine Spalten etwa 3—4 cm weit. Nach unten reicht diese Zertrümmerung nur bis zur nächsten Furche, die benachbarte Hirnwindung ist unversehrt. Der Zertrümmerungsherd hat eine Ausdehnung von 15/12 mm.

In 8 cm Tiefe ein Knochensplitter. Schusscanal 10/8 mm.

In 12 cm: Schusscanal 11/7 mm, auch hier lässt ein Einschnitt in die Wand eine Auflockerung des Hirngewebes erkennen, jedoch nur sehr schmal und wenig ausgesprochen. Risse und Sprünge ins Gewebe fehlen.

In 15 cm verläuft der Schusscanal nur in der weissen Substanz, seine Weite beträgt 4/8 mm. In der Umgebung vereinzelte Risse.

In 16 cm Tiefe 5/2 mm, ebenfalls einzelne Risse.

Das Bild, das wir von dem Hirnschusscanal durch die vorstehenden Protocolle bekommen, ist ein im Allgemeinen einheitliches. Durchweg ist bemerkenswerth eine Zunahme der zerstörten Hirnpartien vom Einschuss bis etwa zur Mitte des Schusscanals, dann eine Abnahme bis zum Ausschuss derart, dass der Hirnausschuss kleiner ist, wie der Hirneinschuss. Danach würde der Schusscanal etwa die Form einer Spindel haben. Der Canal selbst war erfüllt mit krümeliger Hirnmasse, die Wand des Canals war zerklüftet, mit Hirnkrümeln bedeckt. Besonders bemerkenswerth war indess die Bethheiligung der benachbarten Hirnpartien bei der Zerstörung. War die Wandung von weisser Hirnmasse gebildet, so umgab den Schusscanal mantelförmig eine Zone aufgelockerter Hirnmasse, die sich durch quere und schräge Streifung deutlich von der sonstigen weissen Hirnmasse unterschied. An anderer Stelle war diese Auflockerung gesteigert zu einer Zerstörung des Zusammenhanges des Hirngewebes, zu einer Zertrümmerung, und

hier trat das auffällige Symptom hervor, dass die grauen Kerne, wenn sie vom Geschoss durchbohrt waren oder dem Schusscanal benachbart lagen, mehr und in grösserer Ausdehnung zertrümmert waren als die weisse Substanz, die an derselben Stelle des Schusscanals vielleicht nur eine leichte Auflockerung zeigte. So kam es, dass man den Eindruck erhielt, als ob inmitten sonst unzerstörter Hirntheile plötzlich ein Zertrümmerungsherd läge. Ausserdem fanden sich zahlreiche, meist radiär zum Schusscanal verlaufende Risse in der Hirnsubstanz, die ja meist nur sehr schwer, oft erst mit der Lupe zu erkennen waren, aber doch deutlich vorhanden waren. Man konnte dieselben mehrere Centimeter weit in das Hirngewebe verfolgen; sie endeten meist in einer Hirnfurche, sprangen nie über eine solche auf die anliegende Hirnwindung über.

Bedenkt man, dass das Caliber des Geschosses 9 mm betrug, so übertrifft das Volumen des Canals ersteres stets in ganzer Länge, nur in den letzten Abschnitten desselben entspricht der Defect dem Caliber oder ist sogar noch etwas kleiner. Die Härtung des Gehirns durch Formalin kann höchstens in der Weise auf die Gestalt des Schusscanals eingewirkt haben, dass derselbe enger und kleiner erscheint, da das Gehirn bei der Härtung immerhin etwas schrumpft. Wir können uns also die wirkliche Zerstörung noch ausgedehnter vorstellen. Die Hirnmasse ist vom Geschoss nicht bei Seite geschoben, sondern zerstört und zertrümmert, und diese Zertrümmerung betrifft nicht nur die direct vom Geschoss betroffenen Theile, sondern auch die dicht anliegenden benachbarten Theilchen, die ebenfalls zerstört und zertrümmert sind. Die Wand des Schusscanals ist nicht die glatte Wand eines Rohres, sondern in ihr fest eingesprengt oder aufliegend sind kleine Hirnkrümel deutlich sichtbar. Im ersten Theil des Schusscanals, in der Einschussstrecke, ist die Zerstörung der Hirnsubstanz am ausgesprochensten, sie nimmt an Umfang und Ausdehnung sogar noch zu, so dass der Durchmesser der zerstörten Hirnpartie bis zu 50 mm beträgt, also das 5—6fache des Geschosscalibers. Diese Zunahme des Lumens des Schusscanals ist keine absolut gleichmässige, sondern oft sieht man plötzlich Ausbuchtungen des Canals, für die ein directer Grund nicht zu finden. Im Allgemeinen beträgt der Einschussdefect 10—25 mm. Der Canal zeigt im Beginn dieselbe Weite, nimmt dann bis etwa zur Mitte an Durchmesser

zu, bis 30—50 mm, dann bemerkt man eine Abnahme des Durchmessers bis zum Ausschuss, der 9—15 mm beträgt.

Dieser Schusskanal stellt nun die Hirntheile dar, die durch das Geschoss direct oder indirect völlig zerstört werden, so dass nur Hirnkrümel, oder richtiger gesagt, am ungehärteten Gehirn „Hirnbrei“ übrig bleibt.

Nun ist aber noch eine zweite Zone, oder besser gesagt, ein zweiter Grad der Zerstörung deutlich vorhanden. Das sind die den Schusskanal umgebenden oder in seiner nächsten Nähe liegenden Hirntheile, die eine Auflockerung ihres Gewebes oder sogar eine geringgradige Zertrümmerung zeigen, die man wohl als Quetschungs-herde auffassen könnte, und die vorwiegend der grauen Hirnsubstanz, dem Hirnknoten angehören, in der weissen dagegen weniger deutlich ausgesprochen sind. Man kann diese Zone der Geschosseinwirkung nicht bestimmt abgrenzen und beschränken, da die Uebergänge in die unveränderten Hirntheile ganz allmähliche sind und bestimmte Merkmale fehlen. Sie erstreckt sich bis zu 2—3 cm in das um den Schusskanal liegende Gewebe hinein.

Damit ist nun aber die Geschosseinwirkung auf das Gehirn noch nicht erschöpft. In der weiteren Umgebung des Schusskanals sieht man im Hirngewebe zahlreiche Risse und Sprünge, die an den Stellen, wo die Formalinflüssigkeit hat eindringen können, als deutliche feine Striche erscheinen, die unregelmässig, aber meist radiär vom Schusskanal verlaufen in das Hirngewebe hinein. Sie sind am deutlichsten zu sehen bei Schnitten senkrecht auf die Axe des Schusskanals. Sie verlaufen bis zu 5 cm in das Hirngewebe hinein, endigen entweder blind, oder an der Oberfläche einer Hirnwindung, ohne indess jemals auf die jenseits der Hirnfurche liegende Windung überzuspringen. Besieht man die Schnittfläche mit einer Lupe, so sieht man noch mehrere feinere Sprunglinien im zarten Hirngewebe, die ebenso verlaufen, wie eben beschrieben. Es lag nahe, anzunehmen, dass in diesen weiter vom Schusskanal abliegenden Regionen am lebend beschossenen Gehirn sich durch Gefässzerreissungen und Blutungen noch handgreiflichere Symptome finden liessen. Die bisher bei Obductionen erhobenen Befunde haben nun darin zweifelsfreie Befunde nicht ergeben. Entweder waren die Zerstörungen so kolossale, dass von einem Studium der einzelnen Zerstörungen Abstand genommen werden

musste, oder die vitale Reaction, die Entzündung, das Oedem, die nachträgliche Blutung, sowie endlich die cadaverösen Veränderungen zwischen Tod und Obduction hatten das Bild so verwischt und verändert, dass eine Feststellung von Einzelheiten schwer war. Deshalb griff ich zu dem Mittel, möglichst grosse Hunde durch Schuss mit meinem beschriebenen Revolver zu tödten, sofort nachher das Gehirn zu entnehmen und nach Härtung in Formalin zu untersuchen.

Eins der gewonnenen Protocolle lautet:

Der Hund wurde durch einen Schuss quer durch den Kopf getödtet; der Schädel wird sofort geöffnet, das Gehirn herausgenommen und gehärtet. Bei der Besichtigung und Section ergab sich Folgendes:

Der Hauteinschuss stellt einen $\frac{7}{9}$ mm grossen Defect dar. Im M. temporalis ein etwa 10 mm im Durchmesser betragender Defect, die Umgebung der Musculatur ist in 3 cm Länge und 2,5 cm Breite blutig durchtränkt.

Der Knocheneinschuss in der linken Schläfenschuppe ist ein 10 mm im Durchmesser betragendes Loch. Von ihm geht eine Fissur nach vorne, eine zweite nach der Basis, eine dritte nach hinten. Auf der rechten Schläfenbeinschuppe liegt der $\frac{15}{20}$ mm grosse Ausschussdefect. Von ihm verlaufen fünf radiäre Fissuren nach allen Richtungen des Schädeldaches. Hinter dem Ausschuss in der Musculatur ein $\frac{20}{40}$ mm im Durchmesser haltender Schusskanal, in dem Hirntheile und Knochensplitter eingesprengt sind. Die Musculatur ist in 2 cm Umgebung blutig imbibirt.

Am Hirneinschuss ist die Pia in $\frac{15}{35}$ mm Ausdehnung abgelöst, die oberflächliche Hirnschicht ist zertrümmert.

In 1 cm Tiefe besteht in der Hirnsubstanz ein 10 mm im Durchmesser betragender Defect, der mit Hirnkrümel angefüllt ist. Die Wandung ist braunschwarz, enthält ebenfalls viele Hirnkrümel. In der nächsten Umgebung des Schusskanals sieht man zunächst eine Auflockerung und blutige Durchtränkung des Gewebes, dann einzelne Sprünge in das Gewebe.

In 3 cm Tiefe ein 12 mm betragender Defect. Der Kanal stroift und eröffnet noch den Seitenventrikel. Im Boden desselben eine 3 cm hohe und 2 cm breite Zone, die eine feste Consistenz zeigt, aber durch zahlreiche Blutpunkte braun gesprenkelt erscheint. Nach oben zu sind 4 Spalten im Hirngewebe zu erkennen.

In 5 cm Tiefe: im Pons ein 17 mm breiter, 10 mm hoher Defect. Nach hinten zu in die Medulla oblongata hinein zahlreiche grössere und kleinere Blutergüsse in die Substanz der Medulla.

In 7 cm Tiefe: Ein $\frac{12}{19}$ mm grosser Defect in der ganzen Umgebung in einer Ausdehnung von 3—4 cm zahlreiche Blutpunkte, ohne dass, abgesehen von einer schmalen Zone zerstörter Hirnsubstanz in directer Umgebung des Schusskanals sonstige Zerstörungen im Gewebe nachweisbar wären. Nur ein feiner Spalt ist mit der Lupe zu erkennen.

In 8 cm ist der Ausschuss, der einen $20/40$ mm grossen Defect darstellt. Die Pia ist in 50 mm Ausdehnung abgehoben.

Nachträglich wurde der auf gleiche Weise behandelte Querschnitt eines frischen Hundehirns mit dem beschossenen verglichen und fand sich, dass in den Partien, die am durchschossenen Gehirn noch als fast normale gegolten hatten, bedeutend mehr Blutpunkte nachweisbar waren, als in dem normalen Hirn; und zwar namentlich in der Nähe des Schusskanals abnehmend bis zur Rinde. Beide Kleinhirne vom durchschossenen und nicht erschossenen Hunde zeigten keinen wesentlichen Unterschied in der Anzahl und Grösse der Blutpunkte.

Die Obduction der durch Erschiessen von Hunden gewonnenen Gehirne hat demnach im Wesentlichen dasselbe ergeben, wie die Untersuchung der menschlichen Gehirne. Der Schusskanal stellt ebenfalls einen Defect, der mit Hirndetritus gefüllt ist, dar. Die Zone der directen Hirnzerstörung ist grösser, als die vom Geschoss unmittelbar getroffenen Theile. In der nächsten Umgebung finden sich noch Gewebsquetschungen, die sich durch zahlreiche Blutaustritte in das Gewebe deutlich markiren. Darüber hinaus aber ist die dritte Zone deutlicher, die sich objectiv durch Vermehrung der Blutpunkte, namentlich in directer Umgebung des Schusskanals markirt, die nach der weiteren Peripherie zu, der Hirnrinde, allmählig abnimmt.

Hiernach liegt also die Berechtigung vor, 3 Grade der Einwirkung auf das Hirn als Folge der Durchschiesung festzustellen. Zunächst die Zermalmung des Gehirns im Schusskanal, die Quetschung der nächsten Umgebung desselben, und endlich eine Art von Erschütterung, die in der Vermehrung der Blutpunkte, und in feinsten Zerreibungen im Hirngewebe ihren Ausdruck findet.

Um nun die Art der Schädigung dieser einzelnen Hirnthteile zu verstehen, muss man sich ihr Zustandekommen klar zu machen suchen. Das unbedeckt beschossene Gehirn explodirt, d. h. grosse Hirnthteile werden aus dem Zusammenhange herausgeschleudert und zwar aus der directen Umgebung des Schusskanals. Dies kann nur dadurch zu Stande kommen, dass das Geschoss den von ihm getroffenen Hirnthteilen Geschwindigkeit mittheilt. Die sehr labilen Hirnththeilchen fliegen zur Seite und treffen dort die ihnen benachbarten an, die sie ebenfalls aus ihrem Zusammenhange

reissen, um ihnen ebenfalls Geschwindigkeit mitzuthemen. Die erste Wirkung ist eine Zertrümmerung auch des nächstliegenden, zunächst von dem Geschoss nicht getroffenen Hirngewebes. Diese mitgetheilte und übertragene Kraft kann nun nicht mehr so gross sein, wie die, welche den zuerst getroffenen Hirntheilchen mitgetheilt war, deshalb zeigt die zweite Zone nur eine Auflockerung des Gewebes. Die Kraft der Hirntheilchen ist noch nicht erschöpft, sie pflanzt sich weiter fort, und da der Zusammenhang der einzelnen Hirntheile ein sehr labiler ist, so fliegt das Hirn auseinander. Die Hirntheilchen fliegen 2 m weit. Trotzdem ist die Kraft, mit der die einzelnen Theile geschleudert sind, keine sehr grosse, denn schon die Umhüllung des Hirns mit einem Leinwandtuch genügt, um die Explosion zu hindern, um die Hirntheile zusammen zu halten. Hieraus geht ohne Weiteres hervor, dass das ganze Gehirn bei einem Durchschuss direct afficirt und in seinen kleinsten Molekülen gezerrt wird. Denn ob das Gehirn bedeckt ist oder nicht, die Schusswirkung auf die einzelnen Theile muss doch in beiden Fällen gleich sein; sie kommt nur nicht zur Kenntniss bei dem umhüllten Gehirn. Das Bestreben, das Hirn zu zersprengen, hat eben auch bestanden, d. h. die Hirntheile sind gegen die Umhüllung angestürmt, prallten aber zurück, da die Festigkeit des Tuches grösser war, als ihre Kraft. Dieses Anstürmen ist natürlich nur möglich mit einer gewissen Dehnung des Gehirns, oder besser gesagt einer gewissen Aufblähung, in einer ungefähr senkrecht zum Schusskanal stehenden Richtung. Nun giebt ja das Tuch etwas nach, war auch nicht absolut fest umwickelt, kurz diese Dehnung findet statt, und ihre Existenz ist bewiesen durch den Versuch mit den electrischen Drähten. Diese Verschiebung der Hirntheile ist nur möglich durch eine mechanische Störung der Hirnmoleküle bezw. ihres Zusammenhanges. Man muss sich dieselbe wohl vorstellen als eine im Sinne der Zerrung stattfindende Störung, die anatomisch ihren Ausdruck in den kapillaren Blutungen am Hundehirn findet. Diese Zerrung ergreift das ganze Gehirn, verläuft radiär vom Schusskanal nach der Peripherie, ist in der Nähe des Schusskanals am stärksten und nimmt nach der Peripherie zu ab. Die Kraft, die einwirkt, hat das Bestreben, die Hirntheile radiär vom Schusskanal und nach dem Ausschuss zu gerichtet aus ihrem Zusammenhang zu reissen, hat also, wie ich

nochmals betone, eine bestimmte Richtung. Natürlich findet dabei auch ein Anpressen der Hirnoberfläche gegen den sie umhüllenden Gegenstand, bezw. gegen das Schädeldach statt, das auch als anatomische Läsion aufzufassen sein dürfte.

Einige weitere Fragen betreffend die Beschaffenheit des Schusskanals sind noch zu lösen. Dass die graue Hirnsubstanz grössere Zerstörungen zeigt, findet seine Erklärung zunächst in dem grösseren Blut- und Gefässreichthum derselben, dann in der geringeren Festigkeit der grauen gegenüber der weissen Hirnmasse. Danilewski¹⁾ fand, dass die graue Substanz eine Festigkeit von 1038 gegenüber 1043 der weissen hat.

Weiterhin ist es entschieden auffallend, dass der Hirnschusskanal sich vom Einschuss bis etwa zur Mitte erweitert, dann aber bis zum Ausschuss sich wieder verengert. Zunächst liegt es nahe, an die eingesprengten Knochensplitter zu denken, und diese als Ursache der Erweiterung des Schusskanals bis zur Mitte etwa aufzufassen. Sie mögen gewiss dabei mitwirken, aber als alleinige Ursache können sie nicht angesehen werden, da ja an den Gehirnen, die ohne vorherige Durchbohrung eines Knochens getroffen sind, der Schusskanal dieselbe Gestalt zeigt. Man muss deshalb nach einer anderen Erklärung suchen. Das Geschoss giebt an die einzelnen getroffenen Hirntheilchen Kraft ab, verliert aber selbst bei seinem Vordringen in feuchten Medien viel Kraft, so z. B. fliegt ein unter Wasser mit voller Pulverladung abgefeuertes Geschoss unseres Infanteriegewehres nur 1,83 m weit. Anfangs war also die Kraft des Geschosses am grössten und dem entsprechend auch die Hirnzerstörung, nahm dann allmählig ab, konnte also in dem letzten Theil des Schusskanals den Hirntheilchen keine Kraft mehr abgeben; je mehr Kraft aber dem einzelnen Hirntheilchen übertragen wurde, um so grösser ist die Wahrscheinlichkeit, dass das umliegende Gewebe zerrissen wird, und umgekehrt, je weniger Kraft übertragen wird, um so mehr wird der Schusskanal dem Caliber des Geschosses entsprechen, und um so geringer wird die Zerstörung des umliegenden Gewebes sein.

Diese Erklärung stimmt vollkommen überein mit der hydrodynamischen Druckwirkung, wie sie von der Medicinal-Abtheilung

¹⁾ Poirier, *Traité d'anatomie*. Paris, pag. 735.

des Preussischen Kriegsministeriums aufgestellt ist, und ergeben die vorstehenden Untersuchungen einen neuen Beweis für die Richtigkeit dieser Theorie, die für die Schädelschüsse ein vollkommen klares und zutreffendes Bild giebt.

Die Versuche, wie sie angestellt sind, stellen die geringgradigsten eben möglichen Zerstörungen des Gehirns bei einem Durchschuss dar. Stellt man sich die Gewalt des Geschosses gesteigert vor, so muss auch die den Hirntheilchen übertragene Gewalt gesteigert sein, und diese stürmen dann mit einer lebendigen Kraft gegen den Schädel an, der dieser nicht mehr Stand halten kann. Jedenfalls kann kein Grund eingesehen werden, warum bei den sogenannten Explosivschüssen des Schädels besondere physikalische Vorgänge angenommen werden sollen, wie es R. Köhler thut. Sind denn die Explosivschüsse Schüsse, die zur Erklärung ihrer Wirkung besonderer Gesetze bedürfen?

Das Platzen des Gehirns bei einem so geringen Schuss, wie in unsern Versuchen, das ist auch ein Explosivschuss, aber schon das Umhüllen des Gehirns mit einem Tuch hindert die Explosion, und wir haben nur einen Ein- und Ausschuss und einen Schusskanal. Was heisst überhaupt ein Explosivschuss? Man spricht von Sprengschüssen, Explosivschüssen u. s. w. und verbindet dabei die Vorstellung, als ob es sich dabei um etwas Besonderes handeln müsse, während es sich thatsächlich doch nur um eine stärkere Geschosswirkung handelt, ohne dass sonst irgend was Besonderes hinzukommt.

Wie ich oben gezeigt habe, werden die Hirntheilchen thatsächlich mit einer gewissen Gewalt gegen ihre Umhüllung geschleudert. Stellen wir uns diese Gewalt durch erhöhte Geschwindigkeit und Arbeitsleistung des Geschosses erheblich gesteigert vor, so wird die Umhüllung nicht halten; übertragen wir dasselbe auf den Vollschädel, so ist das Bild *mutatis mutandis* dasselbe. Die Dura und der Knochen werden den andrängenden Hirntheilchen nicht Stand halten, sie reissen, sobald ihre Festigkeit überwunden ist; dann kommt die äussere Bedeckung in Betracht, durch die anstürmenden Massen wird die Haut, die hoch elastisch ist, zunächst gedehnt bis zum höchsten Grad ihrer Elasticität; ist dieser erreicht, dann reisst die Haut ein. Nun reisst aber eine elastische Haut, deren Elasticität übermässig in Anspruch ge-

nommen ist, nicht an einer kleinen Stelle, sondern gleich in grosser Ausdehnung. Daher kommt es, dass bei Explosivschüssen die Haut von der Stirn bis zum Hinterhaupt einriss. Sonst liegt nur ein Einschuss- und ein Ausschussloch vor. Auf diese Weise entstehen allerdings Sprünge in der Geschosswirkung, die aber nur durch die Eigenschaft der Elasticität der Schädelhaut bedingt sind. Also nur das Platzen der Schädelhaut bedingt den Eindruck des Explosivschusses, und ist derselbe weiter nichts, als eben die Folge gesteigerter Geschosswirkung. Dass dem so ist, kann man durch einen einfachen Versuch zeigen. Füllt man einen kleinen Gummisack prall mit Wasser, so dass seine Wand gespannt ist, und durchschiesst ihn, so wird derselbe vollkommen entzwei gerissen. Füllt man dasselbe Wasserquantum in einen grösseren Gummisack, dessen Wand keinerlei Spannung auszuhalten hat, so platzt der Sack beim Durchschiesen nicht, er hat nur zwei Schusslöcher. Der Grund, warum der zweite nicht reisst, ist der, dass seine Elasticität beim Beschuss noch gar nicht in Anspruch genommen war, und deshalb eine starke Dehnung vertragen konnte, während im ersten Fall die Elasticität schon in Anspruch genommen war. Bei der dann erfolgenden Dehnung über die Elasticitätsgrenze hinaus, riss er gleich völlig entzwei. Man muss sich den Vorgang also wohl so vorstellen, dass der Kopf beim Beschuss vorübergehend das Aussehen eines Wasserkopfes hat. Nur so kann man auch die Thatsache erklären, dass die Schädelhaut nur an der Mitte der Knochensplitter haftet, in die der Schädel zertrümmert ist, während sie an den peripheren Theilen sich zurückgezogen hat. Der Bogen, den das Schädeldach beschreibt, ist erhöht und weiter geworden. Der Knochen kann sich nicht dehnen, er zerbricht. Die Schädelhaut aber wird gedehnt und muss sich deshalb von den Rändern der Knochensplitter abziehen. Zieht man weiterhin in Betracht, dass das Geschoss bei Explosivschüssen den Schädel schon verlassen haben muss, ehe der Schädel springt¹⁾, so hat man in der Entstehung der Zerstörung des Schädels durch einen Schuss eine gewisse Reihe von Ereignissen, die sich ja in äusserst kurzer Zeit abspielen, die aber doch eine gewisse Reihenfolge

1) Wirkung und kriegschirurgische Bedeutung der neueren Handfeuerwaffen. Berlin 1893, S. 363.

haben müssen. Zuerst fliegt das Geschoss durch den Schädel, dann wird derselbe gedehnt, dann platzt er, dann erst fliegen die Knochen- und Hirntheile nach allen Seiten. In neuerer Zeit ist es nun durch die Fortschritte der Technik ermöglicht durch eine rasch aufeinander folgende Reihe von photographischen Aufnahmen, die einzelnen Phasen einer Bewegung zu fixiren und zu reproduciren. Diese Apparate arbeiten zur Zeit so schnell, dass über 50 Aufnahmen in der Secunde gemacht werden können. Von vorne herein mag es scheinen, als ob Aufnahmen nicht genügten, da das Geschoss in einer Secunde 600 m zurücklegt, und der ganze Vorgang am Schädel nicht länger als $\frac{1}{50}$ Secunde in Anspruch nimmt. Ein Versuch versprach indess doch gute Erfolge, und wurde auf folgende Weise angestellt.

Auf dem Terrain der Deutschen Versuchsanstalt für Handfeuerwaffen, das mir Dank der Freundlichkeit des Herrn Major Thiel zur Verfügung stand, wurden 2 Vollschädel aufgestellt, und hinter denselben 2 Pappscheiben, die erste dicht hinter dem Schädel, die zweite etwa 20 cm weiter ab. In 5 m Entfernung lagerten zwei Schützen mit dem Infanterie-Gewehr No. 88 bewaffnet. Seitlich von diesen stand der Apparat der Firma Ad. Messter, Berlin, Friedrichstr. 94, welche die kinemographischen Aufnahmen freundlichst übernommen hatte. Herr Dr. Kurlbaum von der physicalisch-technischen Reichsanstalt hat mich bei den Arrangements freundlichst unterstützt. Während der Apparat spielte, gaben die Schützen mit einem Zwischenraum von 1 Secunde Feuer. Der eine Schädel flog nun vollkommen auseinander, die Knochensplitter und Hirntheilchen spritzten 10—15 m weit, schliesslich brach der Schädel in 2 Stücke auseinander, von denen eines zur Erde rollte, während das andere auf dem Tisch liegen blieb. Der zweite Schädel zeigte vom Hinterhaupt zur Stirn einen klaffenden Sprung, und am Ausschuss einen handtellergrossen zerfetzten Defect, flog aber nicht auseinander. Dass der zweite Schädel nicht explodirte, hatte zunächst seinen Grund in der grösseren Festigkeit desselben. Die Knochen waren fest und dick, bestanden fast nur aus compacter Knochensubstanz, während die des ersten Schädels dünn spongiös waren, und der Leiche eines wenig kräftigen Weibes angehörten. Ein zweiter Grund ist der, dass das Geschoss den Schädel nicht im grössten Durchmesser

traf, sondern ziemlich dicht unter der Schädeldecke verlief, und deshalb nicht so viele Hirntheile in Bewegung setzen konnte, da es eine geringere Strecke durch das Gehirn verlief.

Wie stellte sich nun dieser Vorgang auf den photographischen Aufnahmen dar. Der Beschuss, also der Moment, in dem der erste Schädel getroffen wurde, ist in das Intervall zwischen zwei Aufnahmen gefallen. Während auf dem Vorbild noch Alles in Ruhe ist, sieht man auf dem nächsten schon bedeutende Veränderungen. Beide Pappschirme sind bereits nach hinten umgebogen, der erste ganz zertrümmert, im zweiten Pappschirm sieht man den Durchschuss des Geschosses deutlich 3 cm unterhalb des oberen Randes. Die Wand muss also noch gestanden haben, als das Geschoss ankam, und kann noch nicht so umgebogen gewesen sein, wie man es auf dem Bilde sieht, da die Kugel sonst darüber hinweg geflogen wäre. Dieses Umbiegen muss also erst nachher durch die nachstürmenden Hirntheilchen geschehen sein. Die erste Wirkung des Geschosses ist nun sehr deutlich auf dem Bilde zu sehen. Nach dem Ausschuss zu und über diesen hinaus fliegen die Hirntheilchen, ausserdem aber sieht man aus der Mitte des Schädels senkrecht zur Geschossaxe nach oben und nach den Seiten einen Strahl, oder besser gesagt eine ganze Garbe von Hirntheilchen fliegen, jedoch nicht nach dem Einschuss zu. Die ganze Einschusswand, der Hintertheil des Schädels steht vollkommen intact und fest und ist das Einschussloch noch deutlich zu erkennen. Auf dem nächsten Bilde fehlt auch die Einschusswand, und sieht man jetzt nach allen Richtungen, nur nicht nach vorne, die Hirntheile fliegen. Auf dieser zweiten Aufnahme nimmt die Explosion noch zu, da die zweite Pappwand noch mehr umgebogen ist als auf der ersten. Auf dem dritten Bilde fängt sie an sich wieder zu heben und hat auf dem siebenten Bilde ihre frühere Höhe wieder erreicht. Auf dem zweiten bis achten Bilde sieht man noch Hirntheile in der Luft fliegen, jedoch sind die einzelnen Vorgänge am Schädel nicht mehr zu erkennen. Die Schusswirkung dauert aber noch fort. Auf dem zwölften Bilde sieht man, dass sich der Schädelbasisrest in 2 Hälften spaltet, von denen eine vom Tisch auf die Erde fällt. Erst auf dem 27. Bilde gelangt er auf dem Erdboden an. Lässt man dieses

Herunterfallen ausser Betracht, so umfasst die Wirkung des Geschosses auf den Schädel 12 Aufnahmen, also, da 50 Aufnahmen in der Secunde gemacht sind $\frac{12}{50}$, als etwa $\frac{1}{4}$ Secunde. Die Absprennung des Schädeldaches dauert 2 Aufnahmen lang = $\frac{2}{50} = \frac{1}{25}$ Secunde. Hirntheilchen sieht man am stärksten auf der zweiten und dritten Aufnahme, dann abnehmend bis zur achten fliegen, also in $\frac{8}{50} = \frac{1}{6}$ Secunde.

Der Beschuss des zweiten Schädels ergab folgende Bilder: Auf dem Bilde, das dem nachher mitgetheiltem voranging, waren noch keine Aenderungen zu erkennen. Auf dem ersten Bilde sieht man im zweiten Schirm einen grösseren, dem Längsschnitt des Geschosses entsprechenden Durchschuss; am Kopf selbst sieht man zunächst vom Scheitel desselben ein lappenförmiges Gebilde in die Luft hinein ragen. Besonders wichtig ist indess das Verhalten des Schädels als Ganzes. Vergleicht man sein Verhalten zu dem direct hinter ihm stehenden Pappschirm, so ragt auf allen früheren Bildern der obere Rand desselben über das Niveau des Schädels hinaus, während auf dem eben erwähnten Bilde der Scheitel des Schädels über den oberen Rand der Pappplatte sich erhebt. Noch deutlicher ist das auf dem nächsten Bild, auf dem noch eine Steigerung dieser Erhebung zu constatiren ist. Auf dem dritten Bilde hingegen senkt sich der Scheitel des Schädels wieder, um auf dem oberen Bilde wieder in die vor dem Beschuss eingenommene Lage zurückzukehren; die Pappplatte überragt jetzt wieder das höchste Niveau des Schädels. Da der Schädel selbst sich nicht vom Tisch gehoben hat, sondern nachher noch in derselben Lage sich befand, wie vorher, so ist diese Hebung nur möglich durch eine Dehnung bezw. Aufblähung der Schädelhöhle. Die ganze Wirkung des Beschusses erstreckt sich auf 6 Bilder, hat also $\frac{6}{50} = \frac{1}{8}$ Sekunden gedauert.

Wenn man nun durch einen Projectionsapparat die gewonnenen Bilder auf einem Schirm entwirft¹⁾, und die Bilder zunächst langsam hintereinander folgen lässt, so werden die im Vorstehenden erörterten Vorgänge besonders deutlich. Lässt man nach Art der kinematographischen Vorführungen die Bilder so schnell sich folgen, dass man den Gesamteindruck des sich abspielenden Vorgangs

¹⁾ Demonstration auf dem Chirurgen-Congress.

hat, so sieht man deutlich den ersten Schädel platzen und die Hirntheile nach allen Seiten fliegen: Bei dem zweiten Schädel sieht man nur, dass derselbe gedehnt bezw. aufgebläht wird und wieder zusammenfällt. Deutlicher giebt sich indess der ganze Vorgang kund, wenn man die einzelnen Photographien studirt.

Die Untersuchung der Schädel selbst hat nichts Besonderes ergeben. Der erste war ja in einzelne Fetzen zerrissen, und waren keine Vorkkehrungen getroffen, um die einzelnen Splitter aufzufangen. Der zweite zeigte auf der Höhe des Schädels einen handtellergrossen Defect, das ganze Gehirn war in Brei verwandelt. Unter der erhaltenen Haut war das ganze Schädeldach in Splitter verwandelt, die in der Mitte noch mit dem Periost und der Haut zusammenhängen, während am Rande beides abgezogen war.

Die Versuche haben wohl gezeigt, dass auf diesem Wege etwas zu erreichen ist, dass es indess wünschenswerth ist, die Zahl der Aufnahmen noch mehr zu erhöhen etwa bis auf 100, um noch mehr Einzelheiten zur Fixirung zu bringen. Es könnte sich auch empfehlen mehrere Apparate aufzustellen, von denen der zweite das, was bei dem ersten in das Intervall zwischen zwei Aufnahmen fällt, fixiren könnte.

Auf diese Art könnte man in der Lehre von den Schusswirkungen viele belehrende Aufklärungen erhalten durch kinematographische Aufnahmen. So z. B. könnte man bei einem Extremitätenknochenschuss mit grossem zerfetztem Ausschuss gewiss die vorherige Aufblähung der ganzen Gegend des betreffenden Gliedes zur Anschauung bringen u. s. w.

Was kann man nun aus den kinematographischen Aufnahmen der Schädelschüsse schliessen? Sie bestätigen vollkommen und in allen Stücken die im Vorstehenden erörterte Theorie der Entstehung der Schädelschussverletzungen, welche mit der von der Medicinal-Abtheilung des Kgl. preussischen Kriegsministeriums zuerst aufgestellten hydrodynamischen Druckwirkung identisch ist. Sie zeigen, dass der Schädel durch eine von innen nach aussen wirkende Gewalt aufgebläht wird, und dann wieder zusammenfällt, oder vollkommen auseinander fliegt. Dass Geschoss kommt an einem 25 cm hinter dem Schädel angebrachten Schirm früher an, als die Hirntheile. Der

Vorgang am zersprengten Schädel ist keine Explosion nach allen Seiten; die Hirntheile werden in einem Streukugel zunächst nach dem Ausschuss zu, sowie nach den Seiten geschleudert, die Einschusswand bleibt zunächst stehen und fällt erst später. Damit ist denn durch die Photographie direct bewiesen, dass von hydraulischem Druck im Sinne der hydraulischen Presse absolut keine Rede sein kann. Ferner geht aus den Bildern deutlich hervor, dass die Köhler'sche Theorie nicht richtig sein kann. Die einzelnen Hirntheilchen behalten ihre Labilität, die nach Köhler bei starken einwirkenden Gewalten verloren gehen soll. Zunächst erfolgt ein Sprühregen feinsten Hirntheilchen, die nach hinten und radiär vom Schusscanal geschleudert werden. Auf der Photographie markiren sich dieselben durch feine lineare Striche, die wie ein Strahlenkranz nach den Seiten und nach hinten verlaufen. Erst nach späteren Bildern folgen gröbere Hirn- und Knochentheile, die als dickere Punkte sich auf dem Bild markiren. Es findet also kein Auseinanderschieben des Gehirns gewissermassen als Ganzes statt. Auch das Stehenbleiben der Einschusswand, sowie der Umstand, dass das Geschoss früher den hinter dem Schädel aufgestellten Pappschild erreicht, wie die folgenden Hirntheilchen, ist mit der Köhler'schen Theorie unvereinbar. Endlich haben die Aufnahmen gezeigt, dass die sogenannten Explosivschüsse nichts weiter sind, als der Ausdruck einer gesteigerten Geschosswirkung, die nur in Folge der Elasticität der menschlichen Haut besonders hochgradige Zerstörungen aufweisen. Es ist deshalb kein Grund vorhanden, für die Explosivschüsse besondere physikalische Erklärungen und Theorien heranzuziehen.

Für die Frage nun, die den Gegenstand meiner Untersuchungen bilden sollte, die Pathologie der Hirnschüsse, haben die Kinetogramme den Beweis erbracht, dass die Erklärung, die ich den von mir festgestellten Veränderungen des Gehirns beim Beschuss zu Grunde legte, richtig ist. Wir haben also gesehen, dass selbst bei den Schüssen mit der enormen Gewalt des Infanterie-Geschosses unter Umständen ein Aufblähen des gesammten Schädels stattfindet. Dieser Umstand beweist theoretisch die Wichtigkeit meiner Ausführungen. Uebertragen wir nun die an den Leichen und anatomischen Präparaten gewonnenen Resultate auf den Lebenden,

so kommt noch die Blutung hinzu, die durch Anfüllung der Ventrikel, durch Bildung von Hämatomen besondere Symptome machen könnte. Klinisch ist ja der durch derartige Blutergüsse bedingte Hirndruck oft der Diagnose zugänglich. Schwieriger ist es schon, sich ein Bild von der Hirnzerstörung und Hirnquetschung zu machen, da die direct getroffenen und verletzten Hirntheile und demnach auch die Symptome je nach dem Bild der Hirnverletzung erheblich variiren. Kaum möglich wird es sein, von diesen Symptomenkomplexen dann noch einen besonderen zu differenziren für die beim Beschuss stattfindende Zerrung des gesammten Gehirns. Diese Läsion hat ja Aehnlichkeit mit dem Bild, das wir uns von der Hirnerschütterung zu machen gewöhnt sind, die das Hirn in toto betrifft, oft die Medulla oblongata ergreift, und auch einzelne Quetschungsheerde setzen kann. Sie entspricht demselben aber nicht, insofern bei Schüssen vorwiegend die Markmasse und erst in letzter Linie die Rinde betroffen wird. Dann ist die Gewaltwirkung eine ganz andere. Bei der Gehirnerschütterung wird das ganze Gehirn in toto gleichmässig erschüttert, beim Beschuss wirkt eine Gewalt von innen nach aussen, welche die Hirntheile aus ihrem Zusammenhang zu reissen bestrebt ist, und gleichzeitig das Hirn gegen seine Umhüllung drückt, die Zerrung der Hirntheilchen nimmt vom Schusscanal bis zur Peripherie an Intensität ab, und ist an der Rinde am geringsten, betrifft also die centrale Hirnmasse mehr, als die graue Rinde. Letztere ist nur in so fern betheiligt, — natürlich abgesehen von den Rinnenschüssen — als in ihr sich Defecte finden für den Ein- und Ausschuss.

Diese Hirnzerrung nun möchte ich als besonders characteristisch für die Schusswirkung auf das Gehirn reclamiren, da sie bei keiner anderen, auf das Gehirn einwirkenden Gewalt zum Ausdruck kommt. Zu dem Gesamtbild der Schusswirkung auf das Gehirn tritt dann noch die Hirnzerstörung bezw. Quetschung und die Blutung hinzu.

Diese in ihren Ursachen verschiedenen Hirnläsionen lassen sich nun in ihren Symptomen unmöglich trennen, sondern combiniren sich beim Beschuss zu einem Gesamtbild, denn sie sind bei jeder Schussverletzung vorhanden und fehlen nie. Deshalb müssen auch alle vorhandenen Symptome klinisch auf die Gesamtheit der für die Hirnschussverletzung charac-

teristischen Läsionen bezogen werden. Dann wird man vielleicht ein klareres klinisches Bild erhalten. Es ist dagegen unmöglich zu sagen, hier ist Hirndruck, hier Erschütterung, hier Contusion, sondern es kann nur Gradunterschiede geben für den einen Begriff „Schussverletzung des Gehirns.“

Dieses Bild ist mehr oder weniger in allen Fällen vorhanden, bei denen das Geschoss in die Hirnsubstanz eintritt, und durch Uebertragung von Geschwindigkeit an die einzelnen Hirntheilchen das Bild der Schussverletzung erzeugt, also auch, wenn das Geschoss z. B. nur wenige Centimeter in das Hirn eintritt. Es fehlt dagegen, wenn z. B. das Geschoss nur die Knochenwand eindrückt, dann im Niveau stecken bleibt, höchstens einzelne Splitter ins Gehirn treibt, oder selbst vielleicht die Dura noch eben durchbohrt. Die Fälle haben eigentlich für Schusswirkung nichts Charakteristisches, sie unterscheiden sich in Bezug auf das Trauma in nichts von einer durch stumpfe Gewalt bedingten Impressionsfractur des Schädeldachs und sollten aus der Rubrik „Schussverletzung des Gehirns“ ausscheiden. Diese Fälle sind ja durch nachweisbare Rindenläsion oft der Diagnose, und damit einer event. aggressiven Therapie zugänglich.

Bezüglich der Behandlung der wirklich durchbohrenden Schädel-schüsse haben diese Auseinandersetzungen ergeben, dass die expectative Therapie die einzig richtige ist. Die beschriebene Hirn-läsion ist nicht zu beeinflussen, Knochensplitter sind bis 6 ja 8 cm eingesprenzt und können doch nicht extrahirt werden, und das Suchen nach der Kugel, das namentlich im Ausland noch immer betrieben wird, sollte nun endlich aufhören, nachdem wiederum festgestellt ist, dass die im Schädel stecken gebliebene Kugel meist nicht in directer Verlängerung des Schussescanals steckt, sondern entweder sich gesenkt hat, oder winklig vom Schädeldach re-cohettirt ist.

XXXVIII.

Die Behandlung des Lupus mit Röntgen-
Strahlen und mit concentrirtem Licht.¹⁾

Von

Dr. Hermann Kümmell,

I. chirurg. Oberarzt des Neuen Allgemeinen Krankenhauses zu Hamburg-Eppendorf.

M. H.! Als ich auf dem letzten Chirurgencongress die Ehre hatte, vor Ihnen „Ueber die Bedeutung der Röntgen'schen Strahlen“ für die Chirurgie zu sprechen, erwähnte ich kurz, dass wir einen Fall von Lupus des Gesichts günstig durch die Einwirkung der X-Strahlen beeinflusst hätten, dass allerdings dieser Erfolg anfangs von einer ausgedehnten Zerstörung der Haut begleitet gewesen wäre. Wir haben im Laufe des Jahres unsere Versuche fortgesetzt, die lästigen, nicht nothwendigen Nebenerscheinungen nach Möglichkeit beseitigt und bei ausgedehnter lupöser Erkrankung Erfolge erzielt, welche mir eine weitere Verwendung des neuen Verfahrens empfehlenswerth erscheinen lassen.

Die Anregung, welche nach dieser Richtung hin eine Mittheilung von unserer Abtheilung durch Dr. Gocht „Ueber die therapeutische Verwendung der Röntgen-Strahlen²⁾“ geben sollte, scheint nicht von weitem Erfolg begleitet gewesen zu sein; denn nur wenige Fälle von Lupus sind bisher mit Röntgenstrahlen geheilt oder behandelt. Schiff berichtete auf der Naturforscher-Versammlung zu Braunschweig über zwei mit dieser Methode erfolgreich behandelte Fälle und Albers-Schönberg stellte im

¹⁾ Abgekürzt vorgetragen am 4. Sitzungstage des XXVII. Congresses der Deutschen Gesellschaft für Chirurgie zu Berlin, 16. April 1898.

²⁾ Fortschritte auf dem Gebiete der Röntgen-Strahlen. Heft I.

ärztlichen Verein zu Hamburg zwei Patienten vor, bei denen der Lupus des Gesichts in zwei Fällen, und einmal der der Hand durch Einwirkung der Röntgenstrahlen geheilt waren¹⁾. Weitere Bestätigungen der in unserem Krankenhause gewonnenen Resultate konnte ich in der Litteratur des letzten Jahres nicht auffinden.

Was die heilende Wirkung der Röntgenstrahlen auf den Lupus anbetrifft, so beruht dieselbe nicht auf einer Zerstörung oder Verbrennung der Haut, wie wir sie durch Cauterisation mit heisser Luft oder dem Thermo- und Galvanokauter hervorrufen: Eine tiefgehende arteficielle Dermatitis ist zur Erzielung eines günstigen Erfolges nicht nothwendig und lässt sich in den meisten Fällen bei genauer Beobachtung und vorsichtiger Handhabung des Verfahrens vermeiden. Eine leichte Röthung der Haut, wie wir sie zuweilen bei Einwirkung der Sonne auf eine empfindliche Gesichtshaut sehen, ist nicht ganz auszuschliessen und ist das Zeichen, dass die Behandlung kurze Zeit einzustellen ist. Bei einiger Uebung bemerkt man schon vor dem Auftreten dieses Erythems nach mehr oder weniger langer Bestrahlung als erste Veränderung eine leichte gelbliche Verfärbung der Haut etwa so, wie wir sie von längerem Aufenthalt an der See oder im Gebirge infolge der Einwirkung der Sonne auf unsere Haut kennen. Ihr folgt dann sehr bald die in Röthung der Haut und leichtem Brennen bestehende erwähnte Dermatitis. Diese wird selten grössere Dimensionen annehmen oder in die Tiefe gehen, wenn man sofort beim ersten Auftreten der Pigmentirung der Haut, der gelblichen Verfärbung, die Bestrahlung einstellt. Einfache Bleiwasserumschläge beseitigen am schnellsten die Dermatitis und gestatten bald eine Fortsetzung der Behandlung. Anfangs glaubten wir durch eine möglichst energische Einwirkung der Strahlen auf die Haut am schnellsten und sichersten Heilung des Lupus zu erzielen, es entstanden dann ausgedehnte, die erkrankte Partie weit überschreitende Zerstörungen der Haut, welche nur sehr langsam heilten, sodass oft der Lupus früher vernarbt war, als die grossen granulirenden Flächen der früher gesunden Haut. Sehr bald haben wir dann gelernt, die gesunde Haut gegen die Einwirkung der Strahlen zu schützen und auch den oft erheblichen Ausfall der Haare, welche

¹⁾ Fortschritte auf dem Gebiete der Röntgen-Strahlen. Bd. I, H. 2 u. 3.

sehr langsam oder gar nicht wieder wuchsen, zu vermeiden. Wir behandelten die zu bestrahlenden Körpertheile mit dünnem Bleiblech oder mit Masken aus dünnem Staniol, welches sich den Formen des Kopfes und Gesichts leicht anschmiegt und schnitten aus dieser schützenden Bedeckung so grosse Oeffnungen heraus, als die erkrankte Partie erforderte. Bei ausgedehntem, das ganze Gesicht einnehmendem Lupus wurden nur die Haare event. die Augen geschützt. Diese Vorsichtsmaassregeln erweisen sich als vollkommen ausreichend, um die gesunden Partien der Haut mit Sicherheit gegen die unerwünschte Einwirkung der Strahlen zu schützen.

Früher näherten wir die zu bestrahlenden erkrankten Körperpartien der Röntgenröhre bis auf 10—6 cm, wodurch oft eine sehr heftige Reaction nach relativ kurzer Zeit eintrat. Um diese zu vermeiden, haben wir den Abstand der Röhre wesentlich vergrössert und wählen anfangs die bei den röntgographischen Aufnahmen übliche Distanz von ca. 40 cm und verringern erst allmählich, wenn keine Reaction eintritt, die Entfernung des Objects von der Röhre auf ca. 20 cm. Auch hier ist ein Individualisiren nothwendig, und eine empfindliche, leicht reagirende Haut muss selbstverständlich vorsichtiger und mit grösserem Röhrenabstand behandelt werden als eine torpidere auf die Strahlen wenig reagirende. Wichtig ist es ferner, die Intensität und Wirksamkeit der zu verwendenden Röhre zu kennen, um nicht bei etwa demselben Abstand und derselben Sitzungsdauer bei vorheriger Anwendung einer anderen Lichtquelle schwere Reactionen und Verbrennungen der Haut beobachten zu müssen. Bei einer Patientin mit schwerem, ausgedehntem Lupus des ganzen Gesichts und des Halses war bereits eine schöne glatte Vernarbung der früher mit dicken Borken und tiefen Ulcerationen bedeckten Haut bei sehr geringer Reaction eingetreten, als wir zur Fortsetzung der Behandlung und zur Beseitigung einer verdächtigen Stelle eine Volt-Ohm-Röhre verwandten. Unter denselben Bedingungen der Anwendung trat nach wenigen Sitzungen eine ziemlich ausgedehnte Verbrennung am Kinn ein, welche zur Aussetzung der Behandlung nöthigte und so die Heilung wesentlich verzögerte.

Was die Dauer der einzelnen Sitzungen anbetrifft, so haben wir die Patienten meist zweimal täglich $\frac{1}{4}$ Stunde, höchstens $\frac{1}{2}$

den Röntgenstrahlen ausgesetzt. Ist eine grössere Anzahl Patienten vorhanden, welche täglich bestrahlt werden müssen, so sind die Anforderungen, welche an den Apparat gestellt werden, sehr grosse; derselbe ist bei uns zuweilen fast den ganzen Tag in Thätigkeit. Um Ruhepausen eintreten zu lassen und die Leistungsfähigkeit nicht herabzusetzen, arbeiten wir gewöhnlich mit zwei grossen Inductionsapparaten, von denen der eine im Wesentlichen therapeutischen Zwecken dient, der andere zu Aufnahmen verwandt wird. Die Funkenlänge beträgt 40 resp. 50 cm, jedoch sind kleinere Apparate nicht weniger wirksam. Die Behandlung des Lupus mit Röntgenstrahlen, eine unblutige und schmerzlose Methode, verlangt zu ihrer Durchführung bis zur Heilung längere Zeit. Die Dauer der Behandlung schwankt zwischen circa 4 Wochen und mehreren Monaten. Je mehr wir gelernt haben die anfänglich starke Reaction zu vermeiden und durch die zur Heilung einer tiefgehenden acuten Dermatitis nothwendigen Pausen die Behandlung wesentlich abzukürzen, um so schneller sind wir zum Ziele gekommen. Wie ich bereits erwähnte, war in einzelnen Fällen der Lupus schon beseitigt, keine Knötchen mehr aufzuweisen, und immer befanden sich die Patienten noch in Behandlung, um eine oft schlaaffe, wenig gut granulirende Hautpartie zur Heilung bringen zu lassen. Bei der nöthigen Vorsicht sind diese die Heilung verzögernden und den Patienten Unbequemlichkeit und womöglich Schmerzen bereitende Erscheinungen mit wenig Ausnahmen zu vermeiden, oder auf ein Minimum zu reduciren.

Um die oft langsam eintretende Wirkung der Bestrahlung zu beschleunigen, haben wir eine Zeit lang die Patienten durch unter die Stühle gestellte Glasuntersätze isolirt. Trotzdem der Organismus auf diese Weise in keiner directen Berührung mit einem electrischen Körper steht, ist er mit Electricität geladen, sodass man überall aus dem isolirten Patienten Funken hervorspringen lassen kann und zwar um so stärker, je näher er der Röhre sitzt. Durch diese Isolirungen wurden sehr starke und unberechenbare, nicht vorauszusehende Reactionen hervorgerufen, sodass wir bald wieder von diesem Verfahren Abstand nehmen mussten. — Als Beispiel der intensiven Wirkung auf die Haut möchte ich kurz den Fall eines mit einem angeborenen Naevus behafteten Knaben erwähnen. Das $3\frac{1}{2}$ Jahre alte Kind hatte auf der Rückseite der linken Hand-

gelenksgegend einen mit Haaren besetzten, über die Haut etwas prominirenden Naevus von $6\frac{1}{2}$ zu 5 cm Ausdehnung. Er war von braungelber Farbe, die Epidermis etwas verdickt; die Haare waren in letzter Zeit besonders lang geworden und von dunkler, fast schwarzer Farbe; in letzter Zeit deutliche Vergrößerung des Naevus. Da wir mehrfach bei Anwendung der Röntgenstrahlen Haarausfall beobachtet und dieselbe auch zur Decapilierung mit Erfolg ohne schädliche Nebenwirkungen verwandt hatten, so wurde die Hand des kleinen Knaben, um zunächst eine Beseitigung der Haare zu erreichen, täglich den Röntgenstrahlen $\frac{1}{2}$ Stunde ausgesetzt. Der Knabe sass auf dem Isolirstuhl, die gesunde Haut war durch Bleiblech geschützt, Abstand von der Röhre 10–6 cm. Trotz dieser intensiven Bestrahlung trat in den ersten 14 Tagen keine Reaction ein, einzelne Haare liessen sich leicht entfernen. Dann trat eine leichte Röthung der Haut des Naevus und der ihn umgebenden Randpartie ein. Da die Haare noch nicht ausfielen und eine starke Reaction sich nicht zeigte, wurde die Bestrahlung noch etwa 10 Tage fortgesetzt und dann als leichte Blasenbildung eintrat unterbrochen.

In den nächsten Tagen hatte der entzündliche Process bedeutend zugenommen, die Oberhaut hatte sich im ganzen Gebiet des Naevus in einer derben Blase losgelöst, die Haare klebten zum grössten Theil an dem aufgelegten Verband. Das Corium war ödematös geschwollen, mässiger Juckreiz und Schmerzhaftigkeit. Die Röthung umgriff den ganzen Vorderarm und führte zu einer ringförmigen Granulationsfläche. Haare und Pigment waren vollständig verschwunden. Die Heilung ging sehr langsam von statten, besonders die den Strahlen am intensivsten ausgesetzte Stelle des Naevus. Dieselbe war dauernd mit einem fibrinösen, an Wundercroup erinnernden Belag bodeckt. Nur selten gelang es die Membran mit der Pincette theilweise zu entfernen; stets fand sich am folgenden Tag derselbe Belag wieder vor. Erst nach Ablauf eines halbes Jahres war die Wunde fest vernarbt.

Die Narbe ist flach, leicht braun pigmentirt. Die beiden Bilder, vor und nach der Operation aufgenommen, mögen zur Illustration des Gesagten dienen.

Was nun die mit Röntgenstrahlen behandelten Lupusfälle anbetrifft, so wurden im Ganzen 16 Patienten behandelt. Zwei sind

erst zu kurze Zeit in Behandlung, um, obwohl deutliche Fortschritte bereits zu constatiren sind, näher darauf einzugehen. Zwei Patienten mit verhältnissmässig wenig ausgedehnter Erkrankung konnten nur kurze Zeit mit Röntgenstrahlen behandelt werden. Ein an ausgedehntem Lupus des Fingers leidender junger Mann wurde längere Zeit den Strahlen ausgesetzt und vollständige Heilung des Lupus erzielt. Später wurde der Finger, da er wegen vorangegangener cariöser Zerstörung der Knochen, welche operativ zur Heilung gebracht waren, absolut unbrauchbar war, von Herrn Dr. Sick entfernt.

Bei einem Patienten, bei dem Anfangs ein Lupus der Nase und der Mundschleimhaut angenommen wurde, blieb eine vierwöchentliche Bestrahlung ohne jeden Erfolg. Der einzige Fall, bei welchem wir keine Aenderung zum Bessern constatirten. Wie sich bei weiterer Untersuchung herausstellte, handelte es sich nicht um Lupus, sondern um eine luetische Affection, welche unter antisypilitischer Behandlung rasch heilte. —

Was die übrigen 10 Patienten anbetrifft, so bin ich in der Lage Ihnen den zuerst behandelten Patienten vorzustellen.

Sch., 19 Jahre alt, leidet seit 13 Jahren an Lupus der Wange, welcher mehrfach mit Auskratzung und Cauterisation behandelt wurde. Wie Sie noch auf der Photographie sehen können, ist die ganze rechte Wange mit zahlreichen Knötchen bedeckt, in der Mitte mit ausgedehntem geschwürigem Zerfall, Wange und Nase stark geschwollen und geröthet, ebenso die Gegend unterhalb der Nase und Oberlippe afficirt.

Behandlung mit Röntgen'schen Strahlen 24/10 96. Entfernung von der Röhre 10—6 cm, täglich $\frac{1}{2}$ Stunde. Nach einer Woche deutliche Besserung, beginnende Ausheilung des Geschwürs nach 16 Tagen, starke Dermatitis und Haarausfall in der rechten Schläfengegend.

Die Haut intensiv geröthet, löste sich in Bläschen ab, auch die rechten Cilien, Augenbrauen und Barthaare fielen aus. Die Heilung geht langsam von statten, der Lupus vollständig beseitigt. Da sich Anfang März noch eine verdächtige Stelle an der rechten Nasenseite zeigte, wurden nunmehr mit grosser Vorsicht und unter dem Schutz einer Bleimaske weitere Bestrahlungen vorgenommen, und sofort aufgehört, wenn sich eine Reaction zu zeigen begann. Die Knötchen schwanden bald und Anfang Juli war auch die Dermatitis geheilt und Patient wurde mit zarter weisser Narbe entlassen. Wie Sie sehen, ist jetzt eine gleichmässige, feste, schöne, nicht entstellende Narbe von weisslicher Farbe vorhanden. Spuren von Knotenbildung nirgends zu entdecken. Seit $\frac{3}{4}$ Jahr ist Patient vollkommen geheilt, die Haare sind nur sehr spärlich wieder gewachsen.

Fall II. Otto M. 16, tuberculös belastet. Seit dem 4. Lebensjahre an Lupus leidend. Beide Wangen, Nase, Ohren, Hals bis zum Sternum herabreichend sind theils mit dicken Borken, theils mit deutlichen Knötchen und ausgebreiteten Ulcerationen bedeckt, welche üblen Geruch verbreiteten. Linkes Knie fungös erkrankt. Nach vergeblicher conservativer Behandlung von Herrn Dr. Sick reseziert und geheilt. Am 1. 8. 97 wird Patient, nachdem Tuberculin-injection starke Reaction, jedoch keine Besserung hervorgebracht, die Behandlung mit Röntgen'schen Strahlen begonnen. Schon nach wenigen Sitzungen fielen die Borken ab, und einzelne Geschwürsstellen vernarbten. Eine nennenswerthe Reaction, welche zum Aussetzen der Behandlung nöthigte, ist nicht eingetreten, die Heilung macht rasche Fortschritte. Anfang Januar ist der Lupus des Gesichts, der Nase, Lippe und des Halses vollkommen geheilt. Am rechten Ohr läppchen noch eine kleine mit Borken bedeckte Stelle, welche noch weiter bestrahlt wird, und rasch ausheilt. Wie Sie jetzt sehen, ist die grosse lupöse Fläche vollkommen verheilt mit einer glatten, nicht entstellenden Narbe. Am Unterkiefer noch eine kleine Drüse. Allgemeinbefinden sehr gut.

Fall III. Martha G. 7 Jahre alt. Multiple Knochentuberculose am Ellenbogengelenk und Fuss. Lupus der rechten Wange, Kinn und rechte Nasenhälfte. Nach operativer Behandlung der Knochentuberculose, Einwirkung der Röntgenstrahlen auf den Lupus vom 1. 2. 98 ab. Trotz vorsichtiger Behandlung in der Mitte der Wange eine starke Reaction. Lupus Ende März vollkommen geheilt bis auf eine 10 Pfennigstück grosse gut granulirende Stelle, den Rest der acuten Dermatitis; Lupusknötchen oder kranke Stelle nirgends zu constatiren.

Fall IV. Bertha S. 16 Jahre, tuberculös belastet. Seit 6 Jahren am Lupus des Gesichts und der Nase. Vor zwei Jahren von mir operirt. Jetzt Recidiv an Wange und Nase. Behandlung mit Röntgenstrahlen 30. 9. Keine irgendwie störende Reaction, vorhandenen Borken und Schorfe abgefallen, keine Knötchen zu sehen. Patient wird 25. 10. entlassen und noch einige Zeit ambulant mit Röntgenstrahlen behandelt. Seit Anfang December geheilt. Dieser Fall zeigte keine grosse Ausdehnung der lupösen Erkrankung.

Fall V. Bertha S. 16 Jahre. Tuberculös belastet. Seit 6 Jahren an Lupus des Gesichts leidend, vordere Partie der Nase zerstört, das ganze Gesicht gedunsen mit dicken Borken und lupösen Geschwüren bedeckt. Beide Lippen ulcerirt geschwollen, borkig belegt. Inframaxillardrüsen geschwollen. Das ganze Gesicht eine entstellte geschwürige Fläche, auf der nur wenige gesunde Hautpartien zu sehen sind. Patientin wird mit Tuberculininjection vom 1. 4. ab behandelt, während eine andere, zu derselben Zeit aufgenommene Patientin (Fall 6), welche ungefähr die gleich schwere Zerstörung des ganzen Gesichts darbot, von vornherein den Röntgenstrahlen ausgesetzt wird. Unter vorsichtiger Tuberculinbehandlung stossen sich die Borken ab und verringert sich die Geschwürsfläche; da jedoch keine Neigung zur Vernarbung eintritt und mehrere Wochen kein Fortschritt zu bemerken ist, wird mit Röntgenstrahlen begonnen Mitte Juli. Rasch fortschreitende Vernarbung, keine störende Reaction. Am 21. 9. noch eine kleine Geschwürsfläche an der Nase und eine linsengrosse an der Oberlippe. Aus pecuniären Gründen wird Patientin zur

ambulanten Behandlung entlassen. Die letzten Ulcera vernarben rasch. Patientin hat jetzt ein vollkommen glattes Gesicht mit blasser Narbe, Lippe von normaler Form. Nirgends Knötchen oder Ulceration zu entdecken.

Fall VI. Alma Gr. 17 Jahre. Tuberculös belastet. Seit 4 Jahren an Lupus leidend. Mehrfach mit Tuberculin, Milchsäureätzung, Auskratzung und Cauterisation behandelt. Der Lupus ulcerans hat jetzt die ganze Umgebung des rechten Auges ergriffen, Nase, Lippen, Wange, den ganzen Hals bis zum Sternum; Spitze und Flügel der Nase vollständig zerstört, Cornea des rechten Auges getrübt. Auch an der Schulter ulcerirte Stellen. Gesicht an vielen Stellen mit dicken Borken bedeckt. Beide Spitzen erkrankt, Stimme stark heiser. Am 22. 3. 2 Mal täglich $\frac{1}{4}$ Stunde bestrahlt. Bei Eintritt der geringsten Reaction Aussetzen der Bestrahlung. Gleichzeitig wird ein lupös erkrankter Zehen und Arm mit Röntgenstrahlen behandelt. Am 14. 8. sind ohne wesentliche Reaction die Ulceration im Gesicht völlig verheilt und vernarbt. Einzelne Knötchen am Halse und hinter dem Ohr werden weiter bestrahlt. Anfang des Jahres ist das ganze Gesicht in eine glatte blasse Narbe verwandelt; eine verdächtige Stelle am Kinn wird mit einer Volt-Ohmröhre bestrahlt, wodurch eine starke, thalergrosse Vernarbung eintritt, welche sehr langsam heilt. Ausser dieser arteficiellen Ulceration vollständige Heilung der ausgedehnten lupösen Zerstörung. Diese Patientin wurde eben zu gleicher Zeit mit Fall V (Tuberculininjection) behandelt. Die Fortschritte in der Heilung bei der Bestrahlung waren viel rascher und führten früher zum Ziel, während die andern Patienten später erst nach Erfolglosigkeit der Tuberculinbehandlung mit Röntgenstrahlen geheilt wurden.

Fall VII. Frau K. 56 Jahre. Tuberculös belastet. Mit 15 Jahren Lupus der Nase. Spitze der Nase und linke Seite, sowie beide Gesichtsseiten derb infiltrirt und mit zahlreichen Knötchen und Ulcerationen bedeckt. Typische Behandlung mit Röntgenstrahlen. Geringe Reaction; Pause von wenigen Tagen. Dreimonatliche Behandlung; vollständige Heilung. Die Spuren der früheren Erkrankung kaum noch zu sehen.

Fall VIII. Frau D. 28 Jahre. Seit 10 Jahren Lupus der Nase, seit 5 Jahren in ärztlicher Behandlung. Ganze Nase mit Knötchen, Ulceration und Borken bedeckt, Nasenflügel z. Th. zerstört. Typische Behandlung mit Röntgenstrahlen 2 Mal täglich $\frac{1}{4}$ Stunde 29. 11 97. Am 13. 1. Ulcerationen vernarbt, Borken beseitigt, keine Knötchen mehr, Nase nicht geröthet. Wird ambulant weiter behandelt. Beginnendes Abblassen der rothen Hautfarbe.

Fall IX. Elise M. 29 Jahre wurde wegen ausgedehnten Lupus des Gesichts 1894 und 95 mit Auskratzung, Cauterisation und Tuberculininjection behandelt. Letztere wurden 5 Monate lang ohne örtliche Reaction fortgesetzt und wurden 60 g verbraucht. Patientin wurde gebessert entlassen. Ausgedehnter Lupus des ganzen Gesichts bis auf die Stirn übergehend und bis zur rechten Schulter sich erstreckend. Zwischen den einzelnen Knötchen ausgedehnte Ulcerationen. Um die Wirkung einer andern Methode mit den Röntgenstrahlen vergleichen zu können, wurde bei der gleichen Ausdehnung der langjährigen Zerstörung über beide Gesichtshälften die rechte Seite mit Heissluft-

Cauterisation behandelt. Dr. Holländer nahm sehr freundlich die Operation vor und demonstrierte uns dabei seine Methode 13. 2. Die ganze rechte Gesichtseite und ein Theil des Halses waren in einen derben, lederartigen Schorf verwandelt; derselbe stieß sich bald ab und frische Granulationen traten zu Tage. In überraschend schneller Zeit war die Vernarbung eingetreten. Ausser einem durch Narbenzug hervorgerufenen Ectropium des rechten äusseren Augenlids eine glatte mit Epidermis überkleidete Fläche ohne narbige Schrumpfung. Sobald es der Zustand der Patientin gestattete, wurde die rechte Seite mit Röntgen'schen Strahlen behandelt 1. 3. Geringe Reaction. Aussetzen während einiger Tage. Rasch fortschreitende Vernarbung. Heilung der Ulceration und Verschwinden der Knötchen. Anfang dieses Monats ist die linke Seite geheilt, eine glatte rothe Hautfläche. An einzelnen Stellen beginnt schon ein Blasswerden der Haut. Auf der cauterisirten Seite werden einzelne Lupusknötchen fühlbar.

Fall X. Emma E. 23 Jahre. Seit längeren Jahren Lupus des Gesichts vielfach behandelt, multiple Nasentuberculose. Ausgedehnter Lupus der Nase und beider Wangen, Nasenspitze zerstört. Seit 4. 8. Anwendung der Röntgenstrahlen. Bei der zarten Haut stärkere Reaction, welche zum Aussetzen nöthigt. Dieselbe tritt nicht wieder ein, nachdem Patientin weit von der Röhre entfernt ist. Am 22. 12. wird Patientin für einige Zeit entlassen. An der Nasenspitze glatte weisse Narbe, Heilung der Oberlippe, Knötchen nehmen ab; jetzt noch einige auf der Wange zu sehen.

Die vorgelegte Photographie illustriert nur sehr mangelhaft die einzelnen Resultate. Sommersprossen und einige Pigmentflecken imponiren darauf leicht als Lupusknötchen.

In allen behandelten Fällen ist stets ein Erfolg eingetreten und bei genügend langer Anwendung auch Heilung, die bis jetzt wenigstens anhält. Es ist nicht zu leugnen, dass die Dauer der Behandlung oft eine recht lange ist und mehr Zeit erfordert als bei andern Methoden; dafür ist dieselbe auch bei richtiger Handhabung schmerzlos, ohne Narkose und oft eingreifende Maassnahmen auszuführen. Was mir das Wesentliche an der Methode zu sein scheint, ist das gute Endresultat. Es entstehen glatte Narben, die der normalen Haut so nahe kommen, wie sie nach meinem Dafürhalten durch keine andere Methode der Behandlung erzielt wurden. Die Heilung vollzieht sich im Ganzen in derselben äusserlich sichtbaren Weise. Die Geschwüre reinigen sich und vernarben, die Borsten trocknen ein und fallen ab, die Knötchen schrumpfen, die Haut schuppt ab, die Röthung der Haut schwindet allmählig und macht einer weissen Narbe Platz. Für kleinere circumscripte lupöse Herde wird man gewiss der Excision mit

nachfolgender Naht oder Transplantation den Vorzug geben, weil dadurch im Grossen und Ganzen der Heilungsverlauf abgekürzt wird. Für die ausgedehnten Fälle von Lupus, welche das ganze Gesicht einnehmen, Nase, Augenlider, Lippen bereits in Mitleidenschaft gezogen haben und auf den Hals bis zum Sternum reichen, wie es in den meisten unserer Fälle war, kann ich mir keine schonendere Methode denken, welche alles Gewebe erhält, welches zu erhalten ist, die Geschwüre rasch zur Vernarbung bringt und mit einer glatten blassen Narbe abschliesst; von tiefergehender Narbenschumpfung ist nichts zu sehen, Ectropium der Augenlider, wie man sie bei chirurgischen Methoden so häufig entstehen sieht, haben wir nie gesehen.

Nachdem wir jetzt gelernt haben, die schwere Zerstörung der Haut zu vermeiden und mit minimaler Reaction oder ohne eine solche zum Ziel kommen, behandeln wir die Patienten meist so lange, bis der Schorf abgestossen, die Geschwüre verheilt und die Knötchen zum grössten Theil verschwunden sind. Alsdann könnten die Kranken, wo es ihre Verhältnisse erlauben oder es gewünscht wird, zur ambulanten Behandlung entlassen werden. Sie werden dann ohne Störung des Berufs täglich $\frac{1}{4}$ — $\frac{1}{2}$ Stunde der Bestrahlung ausgesetzt. Bei der geringsten Reaction Aussetzen der Behandlung und wenn nöthig, Bleiwasserumschläge, welche sich uns am Besten zur Beseitigung der acuten Dermatitis bewährt haben. Dass es sich in unsern Fällen zunächst nur um zeitweilige Heilungen handelt, ist selbstverständlich. Die Zeit ist bis jetzt zu kurz, um von Dauerresultaten sprechen zu können.

Worauf beruht nun die Wirkung der Röntgenstrahlen auf das lupöse Gewebe. Sind es spezifische Wirkungen der in ihrem Wesen unbekanntem X-Strahlen oder die Wirkungen des Lichts oder speciell des electricen. Finsen in Kopenhagen hat in ausgedehntem Maasse Versuche mit concentrirtem Sonnen- und electricem Licht angestellt, die Wirkung desselben auf die verschiedensten Bacterienarten beobachtet und dasselbe zu therapeutischen Zwecken verwandt. Da man das Sonnenlicht nicht immer zur Verfügung hat, ist es für regelmässige therapeutische Maassnahmen nicht zu gebrauchen. Finsen verwandte deshalb ein System von Sammellinsen und eine Bogenlampe von 25 Ampère und erzielte damit sehr günstige Heilerfolge bei Lupus.

Circa 50 Patienten wurden behandelt, ein grosser Theil ist noch in Behandlung, 20 wurden geheilt. Aus der interessanten Arbeit geht hervor, dass Lupus auch durch concentrirtes Sonnenlicht, vor Allem durch concentrirtes electricisches Licht zu heilen ist. Eine specifische Wirkung der Röntgen-Strahlen ist hiernach auszuschliessen. Ebenso ist die Wirkung der Wärme und die durch diese hervorgerufene Verbrennung auszuschliessen, da wir, wie ich mittheilte, ohne solche Verbrennung seit längerer Zeit gute Erfolge erzielten und in dem Finsen'schen Apparat ebenfalls die Wärmestrahlen ausgeschaltet wurde. Um die interessanten Finsen'schen Versuche nachprüfen und die Wirkung des concentrirten Lichtes auf den Lupus beobachten zu können, haben wir in unserem Krankenhause den Finsen'schen Apparat aufstellen lassen. Der Einfachheit halber möchte ich Ihnen den Haupttheil des Apparates, das Linsensystem vorführen, die Anordnung des Ganzen werden Sie aus der Photographie ersehen. Die Lichtquelle bildet eine von Siemens und Halske hergestellte Bogenlampe von 25 Ampère und 65 Volt. Der Brennpunkt muss ein absolut fester sein, um eine richtige Einstellung des Linsensystems zu ermöglichen; auch das letzte muss feststehen und keinen Schwankungen unterworfen sein; um dies zu ermöglichen, ist Lampen- und Linsensystem an einem festen Eisengestell angebracht; oben befindet sich die Bogenlampe mit festem Brennpunkt, in einem Abstand von 10 mit 12 Ampère von der Lichtquelle werden die Linsen eingestellt. Die fernrohrähnliche Messinghülse, welche die Linse enthält, ist an einem seitlichen, in einem Winkel von genau 130 pCt. befestigten Eisenstab verschieblich angebracht. Das Linsensystem besteht aus 4 Bergkrystalllinsen in zwei getrennten Röhren, welche in einander verschieblich sind. In dem vorderen Theil befindet sich ein grosser Behälter zur Aufnahme von Wasser zur Ausschaltung von Wärmestrahlen oder von Methylenblaulösung zur Erzielung der chemisch wirksamsten concentrirten blauen Strahlen. Ohne Wasser wird durch das Linsensystem natürlich eine sehr starke Wärme erzeugt, welche die Haut sofort verbrennen würde und welche Papier sofort verkohlt. Nach Einschaltung des Wassers macht sich nur die Wirkung des electricischen Lichtes geltend, eine Wärmeentwicklung findet absolut

nicht statt. Um das chemisch indifferente rothe Licht, welches durch das Blut der Hautgefässe abgegeben wird, auszuschalten, presst Finsen auf die zu bestrahlenden lupösen Partien etwa thalergrosse Glasplatten auf, um dieselben anämisch zu machen. Diese Druckgläser bestehen aus zwei einen Hohlraum bildenden Glasplatten, zwischen denen zur sicheren Ausschaltung aller Wärmestrahlen, wenn nöthig, noch kaltes Wasser circuliren kann. Durch das Aufpressen dieser Glasplatten treten die einzelnen Lupusknötchen mit grösserer Deutlichkeit zu Tage, wenn der Lichtkegel auf sie fällt. Die zur Zeit beleuchtete Fläche ist nur eben Zehnpennig-Stück gross und muss eine Stelle nach der andern der Beleuchtung unterworfen werden. Die Behandlung zieht sich wie bei Anwendung der Röntgen-Strahlen über Wochen und Monate hin. Einige Lupusknötchen können zuweilen in einer Sitzung von etwa 20 Minuten Dauer beseitigt werden. Diese sehr wirksame Methode mit concentrirtem electricischem Licht hat, wie es scheint, den Röntgen-Strahlen gegenüber den Nachtheil, dass zur Zeit nur kleine Partien bestrahlt werden können, während bei den letzteren sofort die gesammte erkrankte Fläche in Behandlung genommen wird. Es scheint mir nicht unpraktisch event. eine Combination beider Methoden eintreten zu lassen, indem die grossen lupösen Flächen mit Röntgen-Strahlen in Behandlung genommen werden und einzelne noch zurückbleibende Knötchen mit dem concentrirten Licht des Finsen'schen Apparats beseitigt werden.

Die weitere Frage, ob die heilende Wirkung der Röntgen-Strahlen etwa auf einer Vernichtung der Bacterien beruhe, musste unsererseits im negativen Sinne beantwortet werden. Es war von vornherein anzunehmen, dass die Kathodenstrahlen, welche nach den Untersuchungen von Wiedemann und Ebert eine grössere Energie der Schwingungen besitzen, als die Strahlen des hellsten Sonnenlichts, auch gleich diesen die Eigenschaft haben würden, pathogene oder sonstige Bacterien zu vernichten.

Die Versuche von Mink, welcher Typhusbacillen 2—8 Stunden der Einwirkung von Röntgenstrahlen aussetzte, blieben negativ.

Beck und Schultz haben ebenfalls bei Einwirkung von 20 Minuten bis $2\frac{1}{2}$ Stunden und bei 25 cm Röhrenabstand negative Resultate.

Berton hatte bei 64 stündiger Exposition, Sabrazès und

Rivière bei 20stündiger bei Diphtheriebacillen resp. bei Bacill. prodigiosus nur negative Resultate; die Culturen wuchsen ebenso üppig wie die nicht behandelten.

Herlet und Genoud befassten sich mit der Wirkung der Röntgenstrahlen auf Tuberculose, indem sie in der Leistengegend Kaninchen mittuberculöser Milzaufschwemmung impften. Die Controllthiere zeigten an der geimpften Stelle Geschwüre, mit reichlicher eitriger Secretion und Schwellung der Leistendrüsen, während die an der geimpften Stelle mit Röntgenstrahlen behandelten Thiere keine Absonderung zeigten und in gutem Ernährungszustande blieben. Ebenso glaubte Fiorentini und Linaschi bei Thierexperimenten durch Einwirkung der Röntgenstrahlen die Entwicklung von Tuberculoseinfection zu verzögern.

Rieder¹⁾ ist der erste, welcher positive Resultate erzielte. Der Inductor hatte 30 cm Funkenlänge, Röhrenabstand 10 cm, Expositionszeit 1—3 Stunden. Bei Tuberculosebacillen glaubte er eine Beeinträchtigung des Wachsthums der Bacterien annehmen zu müssen.

In Agar-Blutserum oder Gelatineplatten suspendirte Bacterien gehen sicher zu Grunde schon bei ca. 1 Stunde dauernder Einwirkung der Röntgenstrahlen. Auch Bouillonculturen z. B. der Cholera können durch länger dauernde Bestrahlung abgeschwächt werden, dagegen gelang der Versuch, andere Colonien in ihrer weiteren Entwicklung aufzuhalten, z. B. in Gelatineculturen nach 24stündigem Wachstum nur theilweise.

Unsere Versuche lieferten ein absolut negatives Resultat. Zur Verwendung kamen Bacterium coli, Staphylococcus aureus, Streptococcus und Microc. prodigiosus. Selbst nach 12stündiger Einwirkung wuchsen die in Petri'sche Schälchen untersuchten Colonieen ebenso üppig, wie die Controlculturen. Bei 3 mit Tuberkelbacillen angestellten Versuchsreihen, bei denen die Culturen täglich $\frac{1}{2}$ Stunde den Strahlen ausgesetzt waren, wuchsen selbst nach Fortsetzung der Bestrahlung während 24 Tagen, die behandelten Culturen ebenso üppig, wie die nicht bestrahlten.

Worauf die Verschiedenheit der Resultate Rieder's und der

¹⁾ Münchener med. Wochenschrift. 1898. No. 4.

anderen Beobachter beruht, ist schwer zu sagen. Was die Einwirkung des concentrirten Lichts auf Bacterien anbelangt, so erzielte Finsen in relativ kurzer Zeit positive Resultate.

Benutzt wurden Culturen von *Microc. prodigios.*, *Bact. fluorescens*, *Bact. coli*, Typhus und Milzbrand, in der Hauptsache *Microc. prodigosus*. Die Versuche wurden so angestellt, dass zwei Parallelculturen, die eine mit dem concentrirten blauen Licht, die andere mit directem Bogenlicht, bei 75 cm Abstand beleuchtet wurden. Das unconcentrirte Licht schwächte die Wachsthumfähigkeit nach 1½ Stunden ab und tödtete nach 8—9 Stunden, während das concentrirte blaue Licht nach 4—5 Minuten abschwächte und nach 15—20 Minuten tödtete.

Wie wir sehen, ist auch die Bacterienwirkung der Röntgenstrahlen als wirksamer Factor in der Heilung des Lupus wohl mit ziemlicher Sicherheit auszuschliessen, nicht so beim concentrirten Licht. Es handelt sich um bis jetzt noch nicht gekannte Einwirkung auf das Gewebe, vielleicht trophoneurotischer oder chemisch-electrischer Art.

Fassen wir unsere Erfahrung über die Wirkung der Röntgenstrahlen und des concentrirten Lichtes auf den Lupus kurz zusammen, so möchte ich folgende Punkte besonders hervorheben:

1. Die Röntgenstrahlen bilden ein sehr werthvolles therapeutisches Mittel zur Behandlung resp. zur Heilung des Lupus.
2. Die Heilung geht um so sicherer und schneller von Statten, je mehr die eine längere Unterbrechung erfordernde schwere Verletzung der Haut vermieden wurde.
3. Eine specifische Wirkung ist den Röntgenstrahlen bei der günstigen Wirkung auf den Lupus nicht zuzuschreiben.
4. Die Heilung des Lupus durch die Röntgenstrahlen beruht nicht auf der durch zu starke Ströme oder zu geringe Entfernung des Objects von der Röhre veranlassten acuten Dermatitis, sondern auf einer in seiner Eigenart noch nicht näher bekannten Beeinflussung des lupösen Gewebes; vielleicht handelt es sich um einen electro-chemischen Prozess (Jankau) oder um eine trophoneurotische Einwirkung (Barthélemy).

5. Dasselbe gilt von der Wirkung des concentrirten Lichtes (Finsen), wodurch der Lupus ebenfalls günstig beeinflusst resp. geheilt wird.
 6. Die durch Anwendung der Röntgenstrahlen entstandenen Narben sind weit glatter und schöner als die durch andere Behandlung entstandenen. Narbencontractionen mit ihren verunstaltenden Nebenwirkungen, haben wir bis jetzt nicht beobachtet.
 7. Für Behandlung grosser lupöser Flächen ist die Röntgenstrahlung der mit concentrirtem Licht vorzuziehen.
-

XXXIX.

Ueber Peritonitis chronica non tuberculosa
und ihre Folgen: Verengerung des Darmes
und Dislocation der rechten Niere.¹⁾

Von

Professor Dr. Biedel

in Jena.

(Mit einer Figur.)

M. H.! In weitaus den meisten Fällen entstehen Verwachsungen in der Bauchhöhle dadurch, dass secundär entzündete seröse Flächen mit einander verkleben; der primäre entzündliche Process spielt gewöhnlich in der Schleimhaut der Intestina resp. im Parenchym der Unterleibsdrüsen; von dort setzt er sich auf den serösen Ueberzug der genannten Organe fort, veranlasst die Verklebung und sodann die Lageveränderung derselben. Derartig entstandene Adhaesionen sind im Laufe der letzten Jahre vielfach Gegenstand operativer Behandlung gewesen.

Heute möchte ich die Aufmerksamkeit auf diejenigen Lageveränderungen der Baueingeweide lenken, die umgekehrt vorwiegend durch primäre Entzündung der serösen Flächen entstehen bei intacten Schleimhäuten resp. Parenchymenten der unterliegenden Organe.

Diese chronische partielle Peritonitis ist längst bekannt und oft beschrieben worden. Virchow²⁾ hat sich schon 1853 ausführlich über dieselbe ausgesprochen, auch über die Entwicklung des Leidens genauere Angaben gemacht: „Auf der Oberfläche des Bauchfelles bilden sich flache faserstoffige Exsudatschichten, welche mehr

¹⁾ Abgekürzt vorgetragen am 1. Sitzungstage des XXVII. Congresses der Deutschen Gesellschaft für Chirurgie zu Berlin, 13. April 1898.

²⁾ Virchow's Archiv. V, S. 335.

oder weniger grosse Stellen bedecken und, ohne Verklebungen von Baueingeweidern hervorzubringen, gewöhnlich sehr bald zur Bindegewebsbildung schreiten. Wie fast alles neugebildete Bindegewebe geht auch dieses sehr bald eine Volumsreduction ein, es contrahirt sich, die Peripherie des weisslichen Sehnenfleckes zieht sich strahlig ein, die Mitte erhebt sich als sternförmige Narbe, und die Oberfläche der befallenen Stelle muss nothwendig dieser Einziehung folgen. Das Mesenterium verkürzt sich in gewissen Richtungen, es faltet sich ein und bekommt eine harte callöse Beschaffenheit. An der Flexura sigmoidea wird durch diese Contraction zuweilen eine Art Abschnürung ihres Gekröses hervorgebracht, der nicht selten eine Achsendrehung und eine vollständige Umdrehung folgt.“ Virchow citirt schon damals zahlreiche Arbeiten über diese Krankheit; sie wird von allen Autoren erwähnt, welche die Anomalien der Bauchhöhle eingehender studirt haben; in neuester Zeit ist sie von Curschmann¹⁾ in ihren Consequenzen ausführlich geschildert worden.

Die Chirurgen haben sich besonders mit einer, schon von Virchow erwähnten Consequenz des Leidens beschäftigt, nämlich mit der Annäherung der Fusspunkte des S-romanum, wodurch die Prädisposition für die Achsendrehung gegeben ist; es unterliegt keinem Zweifel, dass durch Schrumpfung des Mesenterium vom S-romanum die günstigsten Bedingungen für das Umschlagen der Flexur geschaffen werden.

Weniger ist berücksichtigt worden, dass die Schrumpfung des Mesenterium vom S. romanum an sich schon, bevor es also zur Achsendrehung kommt, zu Ileus resp. zu ileusartigen Erscheinungen führen kann, dass der gleiche Schrumpfungsprocess auch an anderen Theilen des Mesenterium resp. im Peritoneum der hinteren Bauchwand spielen, zu Verlagerungen und Verengerungen besonders des Dickdarmes und zur Dislocation der Niere führen kann. In Betreff der Darmverengerungen habe ich²⁾ kürzlich diese Lücke auszufüllen gesucht, und an der Hand von 8 Fällen ausgeführt, dass diese Schrumpfung als wahrscheinlich primäre Krankheit im Gebiete des Coecum und des unteren Ileumendes vorkommt, dort zu Verwachsungen der genannten Darmabschnitte führt, so dass

¹⁾ Deutsches Archiv für klin. Medicin. Bd. LIII.

²⁾ Mittheilungen aus den Grenzgebieten. II. Bd., S. 529.

Ileus entstehen kann (3 Fälle). Bei der Besprechung der Schrumpfung des Mesenterium vom S romanum (5 Fälle) wurde hervorgehoben, dass die bekannten Vorläufer der Achsendrehung (ileusartige Erscheinungen, die durch Wassereinflüsse beseitigt werden) wahrscheinlich auf Passagestörungen zurückzuführen seien, die durch jene Schrumpfungen entständen; es sei auch anzunehmen, dass in einzelnen Fällen die Beseitigung eines solchen durch Schrumpfung hervorgerufenen Hindernisses als spontane oder durch Wassereinflüsse herbeigeführte Rückdrehung des um seine Achse gedrehten S romanum gedeutet worden sei.

Ueber die Genese dieses Schrumpfungprocesses habe ich mich sehr vorsichtig ausgedrückt. Sicher ist, dass derselbe schon angeboren als primäres Leiden des Mesenterium beobachtet ist; es erscheint also durchaus wahrscheinlich, dass er auch im späteren Leben als primär chronische Entzündung auftreten kann. Da er aber gerade da am häufigsten vorkommt, wo relativ oft Kothmassen stagniren, so könnte man auch annehmen, dass die Schrumpfung ein secundärer Process sei: Zuerst wiederholte Anhäufung von Kothmassen im Coecum resp. in der Flexura sigmoidea, dadurch intensiver Zug besonders am Mesenterium des S romanum, multiple Rupturen im Bindegewebe des Mesenterium, reactive Narbenbildung. Gegen diese Annahme spricht aber der Umstand, dass die Narbenbildung immer am intensivsten an der Radix des Mesenterium vom S romanum zu sein pflegt, während sie nach der Peripherie, d. h. also nach dem Darne zu, immer geringfügiger wird, sehr selten auf letzteren selbst sich fortsetzt.

In allerneuester Zeit habe ich aber erst Gelegenheit gehabt, diese anatomischen Verhältnisse an einem ganz einwandfreien Falle genau feststellen zu können, so dass ich jetzt wohl ziemlich sicher den Beweis führen kann, dass das Leiden in den meisten Fällen — weiter möchte ich auch jetzt noch nicht geben — primär im Mesenterium auftritt. Das Gleiche gilt für die erwähnte Verschiebung der rechten Niere nach links; auch dort konnte man im Zweifel sein, ob erst die Niere nach links wanderte und dann das der Niere aufliegende Peritoneum sich secundär entzündete und verdickte, oder ob umgekehrt die Schrumpfung des Peritoneum das primäre sei. Die nachfolgende Darstellung wird keinen Zweifel lassen, dass in vielen Fällen die Narbenbildung im Peritoneum

Ursache der Nierenverschiebung ist, während man in anderen Fällen in der That unsicher darüber sein kann, ob die Narben nicht etwa secundär entstanden sind.

I. Narbenbildung in den Mesenterien.

Seit dem Abschlusse meiner oben erwähnten Arbeit (Juli 1897) sind 4 weitere Fälle zur Operation gekommen, in toto also 12; von ihnen fallen 10 in die letzten 1½ Jahre, eine höchst auffallende Cumulation, die nur dadurch erklärt werden kann, dass überhaupt in hiesiger Klinik in neuester Zeit die Zahl der Laparotomien eine verhältnissmässig sehr grosse ist. Gesehen habe ich speciell die Schrumpfung des Mesenterium vom S romanum noch in einem 13. Falle bei Gelegenheit einer Gallensteinoperation; bei 2 weiteren Kranken mit Beschwerden in der linken Bauchseite (einmal oft sich wiederholende Bildung eines rundlichen Tumors in der linken Unterbauchgegend, krampfartige Schmerzen daselbst, Obstipation, Tumor verschwindet innerhalb 8—14 Tagen) wurde die Diagnose auf Schrumpfung des genannten Mesenterium gestellt, aber nicht operirt, so dass diese Fälle nicht als sicher bezeichnet werden können. Dasselbe gilt von einem 4. Kranken mit chronischer Peritonitis im Bereiche des Coecum, den ich in neuester Zeit gesehen habe; er demonstirte eine fast typische Erscheinung: den vor meinen Augen auftretenden, mit Luft gefüllten, harten wurstförmigen Tumor oberhalb des rechten Lig. Poup., der nach wenigen Minuten wieder verschwand. Er entsteht durch krampfartige peristaltische Bewegungen im unteren Theile des Ileum resp. im Coecum. Patient litt seit vielen Jahren an Beschwerden von Seiten des Magens und des Darmes, ohne je acut erkrankt gewesen zu sein, so dass die Diagnose auf chronische Peritonitis höchst wahrscheinlich zutrifft; operirt habe ich ihn vorläufig nicht.

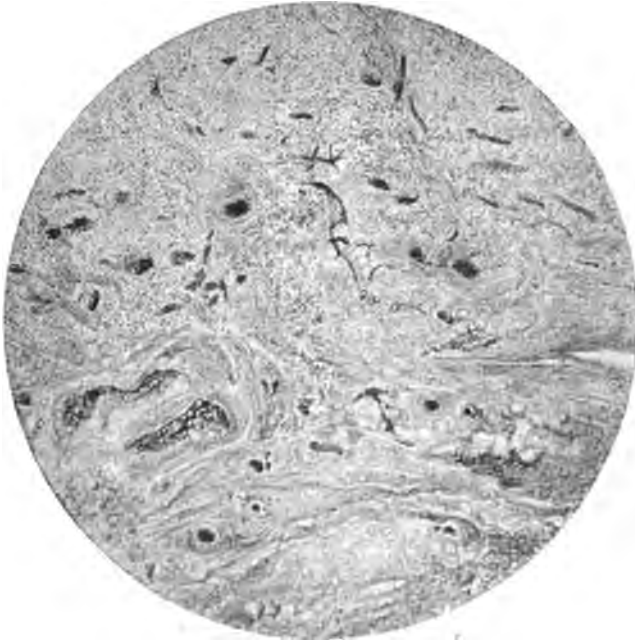Bei den 4 operirten Kranken handelt es sich 2 Mal vorwiegend um Schrumpfungen im Gebiete des Mesenterium vom S-romanum, doch waren auch die Mesenterien der übrigen Abschnitte des Dickdarmes mehr oder weniger betheilt; 2 Mal war fast ausschliesslich das Mesenterium der Flexura lienalis ergriffen. Ich theile zunächst die Leidensgeschichte eines Kranken mit, der die beschriebenen Narbenbildungen am intensivsten und zwar an der Radix mesenterii S-romani zeigte (vergl. Fig. 1).

No. I. Adam Kessler, 66 Jahre alt, aufgenommen 11. 10. 97.

Im letzten Winter mehrfach Abgang von Schleim und Blut mit dem Stuhlgange, sonst stets gesund.

Pat. hat sich vor 6 Tagen angeblich eine rechtsseitige Hernie zurückgebracht; seitdem kein Stuhlgang mehr, kein Abgang von Winden; kein Erbrechen. St.pr.: Bauch nur relativ wenig aufgetrieben, deutliche peristaltische Bewegungen in grossen Wülsten bemerkbar; Mastdarm frei; es laufen nur

Fig. 1.



Schnitt durch den dicksten Theil der Narbe. Schwache Vergrösserung. Junges Bindegewebe mit vielen Gefässen und eingelagerten Fetttrübchen.

600,0 Wasser in den Darm ein; sie werden mit grosser Gewalt wieder entleert. Puls 82, voll. Bruchpforten frei. Sofort Narkose.

11. 10. 97. Schnitt in der Mittellinie legt gewaltiges S romanum frei, Darm enorm aufgebläht. Narben im Mesenterium desselben, nach der Radix zu immer dichter werdend. Ganz in der Tiefe läuft ein derber Balken zum Duodenum hinüber, so, dass er die oberste Kante eines vorspringenden Dreieckes bildet, was sich mit dieser Kante weit von der hinteren Bauchwand entfernt; Fusspunkte des S romanum sind circa 8—10 cm von einander entfernt, also nicht sehr zusammengezerrt. Die Flexur ist mehr dadurch vorgängig geworden, dass ihre Radix durch die Bildung des Dreieckes nach vorne ge-

knickt ist. Vordere Kante und Seitentheile dieses Dreieckes sind mit 2 mm dicken Pseudomembranen bedeckt, grauweiss, sammtartig, leicht abziehbar; weiter nach dem Darne zu werden sie dünner, glänzend weiss, sie liegen in continuirlicher Schicht; noch weiter distalwärts fahren sie in einzelnen Zacken auseinander; nirgends erreichen sie den Darm selbst. Alles dieses übersieht man erst genau, nachdem ein derber Troicart ins S romanum eingestochen und viel Luft entleert ist, wodurch auch Colon transversum (von Anfang an gefüllt) und Flexura lienalis (bei Beginn der Operation leer, später vom Colon transversum aus mit Luft gefüllt) zusammengesunken sind.

Es werden die ganz dicken, theilweise auch die flachen Narbenmassen abgetragen, wodurch ein tiefer Raum zwischen Rad. mes. S r. und Duodenum geschaffen wird.

Typhlon gleichfalls aufgetrieben; der vollständig obliterirte Wurmfortsatz hat sich, in Adhaesionen gehüllt, um das Colon und das untere Ende des Ileum herumgeschlagen; er wird entfernt. Bruchpforten frei. Schluss der Bauchwunde.

Verlauf: 12. 10. 72 P. gut. Temp. 37,0; kein Abgang von Winden, deshalb Klysmata. — 13. 10. Morgens 38, Abends 38,6. Bronchitis. Es können immer nur 600,0 Flüssigkeit in den Darm eingeführt werden. — 15. 10. Puls und Temp. normal. Darmschlingen noch immer in Gestalt von grossen Wülsten sichtbar, dabei aber Abgang von Winden; Allgemeinbefinden gut. — 18. 10. Reichlicher Stuhlgang nach Abführmitteln. — 31. 10. Dauerndes Wohlbefinden, Husten geringer. Wunde fast verheilt.

2. 11. Seitgestern Abend Erbrechen, kein Abgang von Winden mehr. Puls 120, gut. Temp. normal. Leib so gespannt, dass man nur undeutlich peristaltische Bewegungen sieht; 1500,0 Wasser laufen per rectum ein, so dass also das S romanum frei sein muss. In Narkose deutliche peristaltische Bewegungen sichtbar.

Schnitt neben dem früheren. Es findet sich die Spitze der Schleife vom S romanum fest verwachsen mit dem oberen Ende der Bauchwandnarbe; hinter dem Dickdarm sind Jejunumschlingen durchgerutscht und stark aufgebläht, gleichzeitig sind sie lose mit einander und mit Netzmassen verwachsen. Letztere sind auch am Col. transv. adhaerent; dasselbe ist dadurch umgekippt, alles ein Wirrwarr. Weiter unten ist auch das Ileum in 10 Pfennigstück grosser Ausdehnung mit der Bauchwandnarbe verwachsen; bei der Ablösung desselben entsteht ein grosser Substanzverlust in der Musculatur des Darmes, so dass Catgutnaht erforderlich ist. Jetzt wird vom Duodenum an der ganze Dünndarm abgesucht und gelöst, sodann das S romanum nochmals geglättet. Schluss der Bauchwunde.

3. 11. Morgens Temp. 37,3, Puls 120, klein. Kein Abgang von Winden. — 4. 11. Abends 38,1, Puls 118, sehr klein. Schmerzen im Abdomen, letzteres in toto aufgetrieben. — 5. 11. Abends Temp. 38,6, Puls 140, minimal. Pat. ganz klar, fühlt, dass er sterben wird. Athemnoth. — 6. 11. Mittags 12 Uhr †.

Obduction: Pleuropneumonia duplex. Herz gesund. Diffuse Peritonitis. Gallenblase mit dem Duodenum, der rechte Leberlappen mit der Flexura hep.

coli fest verwachsen. An der Wurzel des Mesenterium vom Ileum ein dreieckiger Defect, grössere Wundflächen in der Serosa der Flexur, desgleichen in der Mesoflexur. Die Serosa längs des Colon desc. stellenweise verdickt, schiefergrau, mit strahligen Narbeneinlagerungen versehen.

Bei diesem Kranken kann es sich in der That nur um primäre Erkrankung des Mesenterium gehandelt haben; die am weitesten vom Darne entfernten Theile des Mesenterium, also die Radix desselben war am intensivsten erkrankt. Es war nicht das „flache faserstoffige Exsudat“, was Virchow beschreibt, sondern vielleicht das nächste Entwicklungsstadium desselben, eine sammetartige, in dicken Schichten leicht abstreifbare Membran, die sich auf der in Form eines Dreiecks emporgezerrten Radix mesenterii entwickelt hatte; letztere lief direct auf das Duodenum zu; die vordere Kante der Radix näherte sich in erheblichem Maasse der vorderen Bauchwand.

Durch diese Winkelbildung, die sich weit nach dem Darne hin fortsetzte, muss die Durchgängigkeit des Darmes geschädigt sein; die Annäherung der Fusspunkte der Schlinge war keine übermässig grosse, wenn das Spatium von 8—10 cm auch immerhin ein bedenkliches ist.

Die Diagnose war nicht auf Achsendrehung gestellt; in gewaltigen Wülsten sah man den Darm sich bewegen, aber der Leib war nicht extrem aufgetrieben. Dass ein Hinderniss im Dickdarme existirte, das war evident; kein Erbrechen, obwohl die Stuhlverstopfung schon 6 Tage dauerte, dazu die mächtigen Darm-schlingen; sie konnten voraussichtlich nur dem Dickdarme angehören.

Leider täuschte die „Wasserprobe“; das Wasser wurde stets mit grosser Gewalt wieder entleert; man musste an Carcinom im S romanum denken, bei dem Alter des Patienten immerhin das wahrscheinlichste, zumal Blut und Schleim mit dem Stuhlgange abgegangen sein sollten. Hätte man die Wassereinläufe in Narcose fortgesetzt, so wäre man ins Klare gekommen; durch die Narcose hätte man die schmerzhaften Empfindungen beseitigt, die stets entstehen werden, wenn bei prall gespanntem Bauche Wasser per rectum injicirt wird. Der Schmerz verhindert das Einlaufen von grösseren Mengen Wasser, er zwingt die Kranken, geringe Massen alsbald wieder heraus zu pressen.

Hätte ich die Wassereinfläufe in Narkose fortgesetzt und dadurch die Diagnose gestellt, so würde ich sicherlich nicht operirt haben, eben weil sich das Leiden hätte durch die Wassereinfläufe beseitigen lassen, wenn auch nur vorübergehend. Damit war aber viel gewonnen; die Chancen für das Gelingen der Operation stiegen erheblich, wenn man einen zusammengesunkenen Darm blosslegte, während man jetzt auf dilatirte entzündete Intestina traf. Sie hatten 6 Tage lang unter dem Drucke des angehäuften Kothes gestanden, waren dementsprechend hyperaemisch, die Wand derselben erschien etwas ödematös. Die Neigung zu Verwachsungen musste dadurch erheblich vergrössert werden.

Drei Wochen lang spürte man nichts von neuen Verwachsungen, dann setzte der Sturm ein, wahrscheinlich deshalb, weil Jejunumschlingen über das in der Bauchnarbe adhaerente S romanum hinübergerathen waren; bis dahin hatte Patient die verschiedenen, oben erwähnten Verwachsungen ganz gut ertragen. Die zweite Operation brachte gar keinen Nutzen mehr, aus der Bronchitis wurde rasch eine Pleuropneumonie, Peritonitis gesellte sich dazu und Patient ging unter endlosen Qualen zu Grunde. Etwas besser, aber auch nicht ganz nach Wunsch ging es dem zweiten Falle:

No. II. Luise Richter, 62 J., Neuengonna. Aufgenommen am 4. 3. 98, operirt am 16. 3., entlassen am 10. 4.

Pat. stammt aus gesunder Familie: Mutter mit 81 J., Vater an Halsbräune gestorben. Pat. selbst ist ebenfalls immer gesund gewesen. 4mal geboren; 4 gesunde Kinder.

Ihre jetzige Erkrankung begann vor 3 Jahren langsam: Aufstossen, besonders nach dem Essen, träger Stuhlgang, dabei aber immer reger Appetit. Neben diesen allgemeineren Beschwerden, denen Pat. keinen allzu grossen Werth beimass, hatte Pat. häufig, zuletzt fast stets Schmerzen in der linken Unterbauchgegend, die zwar nicht sehr heftig waren, Pat. aber doch wegen ihrer Constanz sehr genirten und besonders lästig beim Liegen sich erwiesen. Die Beschwerden blieben andauernd dieselben, ohne dass Pat. in ihrem Allgemeinzustande sich erheblich verändert hätte. Sie wurde wiederholt auf „Magenleiden“ behandelt, ohne jeden Erfolg. Zuletzt glaubte ein Arzt in der bestehenden Diastase der Recti einen Angriffspunkt gefunden zu haben und schickte Pat. behufs Operation zur Klinik.

Status praesens: Cachectische Frau; 76 Pfund. Emphysema pulm., Bronchitis. Diastase der Recti mit Bildung eines flachen Bauchbruches; letzterer wölbt sich beim Husten stark vor, ist aber vollständig reponibel.

Mit Rücksicht auf die Bronchitis wird zunächst abgewartet. Da Pat. aber beständig über Leibschmerzen klagt und auf der Operation besteht, so

wird am 16. 3. in der Mittellinie eingeschnitten. Bruchsack frei, dagegen findet sich ausserordentlich stark entwickelte Mesenterialperitonitis im Gebiete des S. Romanum. Die Schenkel der Schlinge sind durch weiche Narbenmassen in toto dicht an einander herangezerrt, dabei hat sich die Schlinge mit ihrer Kuppe nach oben gewandt, ist dort mit dem lienalen Theile des Col. transv. verwachsen; letzteres ist stark aufgebläht, während das S-romanum gänzlich collabirt ist. Weiterhin ist das Col. transv. mit der Gallenblase und mit dem Magen verwachsen unter gleichzeitiger Drehung um seine Längsachse. Gallenblase weich, Duct. choled. aber weit, so dass doch wohl einst Steine vorhanden gewesen sind. Rechterseits ist die Flexura hepatica coli durch einen derben Strang am Periton. parietale fixirt, endlich besteht noch rechtsseitige Wander- niere; das Coecum liegt auf der Niere, steht relativ hoch. Alle die genannten Verwachsungen werden gelöst, die Narbenmassen durchtrennt; die Wander- niere bleibt unberührt. Schluss der Bauchwunde. 17. 3. Keine Reaction, nur Leibschmerzen werden geklagt. 23. 3. Fieberloser Verlauf. Durch wiederholte Wassereinläufe ist reichlicher Abgang von Flatus und Koth erzielt worden. Leib weich und flach, doch klagt Pat. unverändert weiter über Schmerzen in der linken Seite. 2. 4. Wunde geheilt. 9. 4. entlassen, 80 Pfund. Es bestehen noch immer Schmerzen in der linken Seite; Stuhlgang träge; vielfaches Auf- stossen. Laut Brief des behandelnden Arztes vom 15. 6. ist der Allgemein- zustand der Kranken ein leidlicher, doch klagt sie andauernd über die linke Bauchseite.

Erst nach langem Zögern und nur auf dringenden Wunsch der Kranken entschloss ich mich zur Operation. Die Diagnose war ziemlich sicher auf Verwachsungen im Gebiete des S-romanum zu stellen; die lange Dauer des Leidens, die mehr oder weniger beständigen Schmerzen in der linken Seite des Leibes, die chronische Obstipation, alles dieses sprach für Verwachsungen, also für ein relativ benignes Leiden; ein Carcinom würde ja Patientin nicht 3 Jahre lang am Leben gelassen haben. Gerade weil die Diagnose ziemlich sicher war, lehnte ich die Operation bei der alten, an Emphysem leidenden Frau ab; konnte man sich schon vorher sagen, dass die Verwachsungen wahrscheinlich weit ausgedehnt, dem- nach Recidive höchst wahrscheinlich sein würden. Da Patientin auch jetzt noch über linksseitige Leibschmerzen klagt, so zweifle ich nicht, dass ihr Dickdarm abermals ausgedehnt verwachsen ist. Sie kam glatt mit der Operation durch, weil sie zu einer günstigen Zeit, bei leerem Darm operirt wurde, aber dauernden Nutzen hat sie nicht von derselben gehabt. Unseren chirurgischen Eingriffen sind eben die Grenzen gezogen; so dankbar und nutzbringend die Beseitigung circumscripter Verwachsungen, die Entfernung von

isolirten Strängen u. s. w. ist, so wenig erfolgreich sind Angriffe auf weit verbreitete Adhäsionen; zuweilen erreicht man ja auch da Unglaubliches, doch hängt das von Zufälligkeiten ab, die wir nicht beherrschen.

Sind die Narben im Mesent. vom S-romanum, um zunächst bei diesem zu bleiben, wenig ausgedehnt, so kann man sie noch mit Erfolg beseitigen; zweimal ist mir das recht gut gelungen (vergl. No. 4 und 5 in Abschnitt A der oben citirten Arbeit); sind aber die Narben diffus, ist obendrein noch, wie in No. 2 die Kuppe des S-romanum secundär mit dem Col. transv. verwachsen — was wohl nicht durch primäre Mesenterialperitonitis zustande gekommen ist, sondern durch Kothstauung und Entzündung im S-romanum — so wird man auf wenig Erfolg zu rechnen haben. Ich habe mich deshalb auch bei den beiden oben erwähnten Kranken lediglich mit der Diagnose begnügt, keinen operativen Eingriff vorgeschlagen, weil sie voraussichtlich diffuse Narben im Mes. vom S-romanum haben. Sollte ihr Zustand unerträglich werden, so wäre es wohl besser, dem Vorschlage Curschmann's entsprechend das ganze S-romanum zu reseciren, als lediglich die Narben zu lösen.

Bekommen diese Kranken aber gelegentlich Ileus durch Retention von Koth im S-roman., so wird man, falls die Diagnose gestellt ist, sich lediglich auf hohe Eingiessungen event. in Narkose beschränken. Durch letztere wird meist die Diagnose möglich sein, wenn man überhaupt an die chronische Mesenterialperitonitis denkt und das ist die Hauptsache. Nachdem sich herausgestellt hat, dass das Leiden gewiss nicht selten ist, muss man aber in jedem unklaren Falle an dasselbe denken und dementsprechend vorgehen; der practische Arzt hat gewiss manchen Ileus unbewusster Weise mit diesem Remedium kurirt. Erst wenn der acute Ileus beseitigt, kann man an die weiteren, oben erwähnten Eingriffe denken, aber auch da nur mit grösster Vorsicht.

Entwickelt sich die chronische Mesenterialperitonitis im nächst oberen Abschnitte des Dickdarmes, in dem Mesent. der Flexura lienalis, so sind ebenfalls sehr ernste Störungen zu erwarten; die Situation ist sogar noch bedenklicher als bei Schrumpfung im Gebiete des Mes. vom S-romanum, weil die Flexura lienalis, versteckt

unter dem linken Rippenbogen gelegen, chirurgischen Eingriffen weniger gut zugänglich ist. Der Darm muss herunter geholt werden; oft ist man im Zweifel, wo die normale Fixation desselben aufhört und die pathologische beginnt:

No. III. Hans K., 20 Jahre, aufgenommen am 29. 10. 97, operirt am 31. 10., gestorben am 10. 11. 97. Vater leidet an Gallensteinen; Mutter lebt, ist gesund, ebenso die Geschwister.

Als Kind war Pat. zwar stets schwächlich. Vom 8.—12. Lebensjahre hatte er öfter Schmerzen links oben im Leibe. Mit 14 Jahren längere Zeit Schmerzen und Schwellung des rechten Kniegelenkes, angeblich Tuberculose, was sicher nicht zutrifft. Seit ca. 2 Jahren hat Pat. eigenthümliche Erscheinungen von Seiten des Darmes. Während für gewöhnlich der Stuhl ziemlich regelmässig ist, tritt in ungleichen Zwischenräumen von mehreren Wochen ohne bekannte Ursache Verstopfung ein, es entstehen Schmerzen in der linken Oberbauchgegend und dort bildet sich eine deutliche, circumscripte Auftreibung; es gehen keine Winde ab; dagegen tritt Aufstossen, öfter auch Erbrechen auf, letzteres nie fäculente Massen zu Tage fördernd. Dieser Zustand, in dem sich Pat. äusserst elend fühlt, dauert 1—2 Tage; dann verschwindet unter Entleerung grosser Mengen von Blähungen die Auftreibung, es erfolgt Stuhlgang; das Befinden wird wieder vollkommen normal; in der Zwischenzeit keinerlei Beschwerden. Ausdrücklich giebt Pat. an, dass er nie vor und während der Anfälle eine auffällige Abnahme des Urins, nie beim Verschwinden eine auffällige Vermehrung desselben bemerkt habe. Die Anfälle treten in letzter Zeit häufiger, alle 3—4 Wochen auf; die Schmerzen sind besonders während der letzten Anfälle sehr heftig gewesen. Seit vorgestern wieder ein Anfall: sehr heftige Schmerzen, so dass die Reise hierher um einen Tag verschoben werden musste, öfter erbrochen; vollständige Stuhl- und Gasverhaltung.

Status praesens. 29. 10. Mannskopfgrosser Tumor, prall gespannt; beim Aufblasen des Darmes legt sich letzterer vor die Geschwulst, so dass zunächst eine linksseitige Nierengeschwulst (Hydrocele) diagnosticirt wird. Abführmittel. 30. 10. Tumor ist verschwunden. Beim Einblasen von Luft per rectum zeigt sich, dass dieselbe unter gurrenden, flüsternden Geräuschen eindringt, dann treten deutlich sichtbare peristaltische Bewegungen auf und mit ihnen entleert sich jedes Mal Luft per anum. Diagnose muss also wieder auf Darmaffection gestellt werden.

31. 10. Incision ergibt Col. transv. ziemlich prall mit Luft gefüllt; im Mesenterium desselben einzelne weisse Plaques. Dann kommt links oben in der Ecke narbiges Netz zum Vorschein, an der sehr beweglichen Milz adhärent; an der Milz gleichfalls narbige Stränge; Flexura lienalis stark geschlängelt, die einzelnen Windungen derselben durch weiss glänzendes Narbengewebe an einander fixirt. Nach Lösung der Narben im Mesenterium dehnt sich der Darm mehr und mehr aus, so dass man die fixirt gewesenen Partien der Flexura lienalis bis zur Mittellinie verschieben kann; man übersieht in ganzer

Länge den normal weiten Darm. Milz lässt sich ziemlich leicht nach oben reponiren. Naht der Längswunde im Rectus abdominis mit derbem Catgut, Hautnaht (Seide).

Verlauf: Abends 37,2. Am nächsten Tage heftige Bronchitis (Aether) bei 38,0 M. T. und 100 guten Pulsschlägen. Grosses Hämatom unter der Hautwunde, so dass alle Hautnähte entfernt werden müssen. Abends 38,5. In den nächsten Tagen beständig 38,4 und 5 Abends bei starkem Auswurfe von eitrigen Massen. Erst am 6. 11. ist die Temperatur Abends normal, doch bleibt der Husten bestehen. 8. 11. Wunde blutig zerrissen durch den permanent andauernden Husten, deshalb derbe Heftpflasterstreifen über den kleinen, direct der Wunde aufliegenden Verband. 10. 11. Heftiger Husten Nachts 2 Uhr, aber keine besonderen Klagen. Morgens 8 $\frac{1}{2}$ Uhr finden sich beim Verbandwechsel Dünndarmschlingen frei unter dem Verbande, mit Heftpflastermasse beschmiert, unter einander verklebt. In Narkose wird nachgewiesen, dass Flexura lienalis und Col. desc. fest mit der vorderen Bauchwand im oberen Wundwinkel verwachsen sind. Col. transv. aufgetrieben, wird zunächst punctirt, dann werden die Dünndarmschlingen gereinigt und reponirt, Col. transv. wird dicht vor der Verwachsung der Flexura lienalis mit vorderer Bauchwand in die Wunde eingenäht, weil voraussichtlich das Colon sich alsbald wieder mit Luft füllen wird, da Lösung der Flexura lienalis unmöglich ist. Es gelang mir das gleichfalls in der Wunde adhärente Col. desc. abzulösen; oberflächlicher Defect im Darne durch Catgutnaht geschlossen. Abends 38,6 Temp. und 140 P., klein. 11. 11. Morgens 37,5 und 140 P. Zunehmende Symptome von Peritonitis, Mittags †.

Die Obduction ergab beiderseits eitrige Bronchitis und circumscriphte pneumonische Herde in den Unterlappen der Lunge. Herz etwas gross (97 : 116). Bicuspidalis längs des Randes mit einer fest zusammenhängenden Reihe graugelber leicht trüber papillärer Excrescenzen besetzt. Magen und Quercolon stark von Gas aufgetrieben. Zwischen der Flexura lienalis coli und den anliegenden Dünndarmschlingen braugelber mit Gasblasen untermischter Eiter. Die in der unteren Hälfte des Bauches gelegenen Dünndarmschlingen fein injicirt, matt glänzend, unter einander und mit der Bauchwunde mehrfach durch fibrinöse Belege verklebt. Substanzverlust von 8 mm Länge im Colon desc., Reste von Catgut neben demselben. Medianwärts von der linken Niere ein faustgrosser, fluctuirender grauweisser Sack. Linke Niere (152 : 46) fötal gelappt. Becken und Kelche sehr erweitert, ihre Schleimhaut glatt, mässig verdickt, grauweiss. Der Eingang in den Ureter klappenförmig. Ureter selbst für die Sonde unschwer passirbar, 12 mm im Umfange; 24 mm hinter der Abgangsstelle etwas verengt. Rechte Niere (132 : 46) leicht fötal gelappt, Becken und Kelche etwas weit.

Die Causa mortis war in diesem Falle die Aetherbronchitis. Pat. hatte, wie viele junge Leute, die Tendenz, sich für vollständig gesund zu erklären; er wollte Officier werden, wollte nicht krank sein. Deswegen verschwieg er sorgfältig, dass er wiederholt an

Bronchitis gelitten hatte, so oft er auch befragt wurde. Die Aetherbronchitis setzte mit excessiver Heftigkeit ein; bald gab es ein Haematom unter der Hautwunde, so dass die Nähte entfernt, das Blut ausgeräumt werden musste. Die Bauchmuskeln und Fascien waren mit sehr starkem Catgut vernäht, letzteres hielt, aber die Muskelsubstanz gab nach unter dem Drucke der Hustenstösse, zumal Pat. augenscheinlich von der Lunge aus inficirt war, sogar schon Endocarditis acquirirt hatte; es kam nächtlicher Weile zum Prolaps der Darmschlingen, was Patient gar nicht merkte; erst 6 Stunden später wurden die vorgefallenen Darmschlingen entdeckt. Wäre aber der Kranke auch von allen diesen Complicationen verschont geblieben, wäre er vorläufig mit dem Leben davon gekommen, wer weiss, wie sich dann die Verhältnisse in der Bauchhöhle gestaltet hätten. Es ist ja nicht sicher, dass bei ungestörtem Verlaufe Flexura lienalis und Col. desc. mit der Wunde in der vorderen Bauchwand verwachsen wären, wie das jetzt der Fall war, aber rechnen muss man doch mit dieser Möglichkeit; trat diese Verwachsung ein, so war Patient wahrscheinlich nicht besser daran, als früher. Mit besserem Erfolge wurde Fall IV operirt:

No. IV. Frf. P., 53 Jahre alt, aufgenommen am 12. 7. 97.

Pat. wurde im März 1895 operirt wegen gewaltiger Gallensteine, dergleichen wurde damals die sehr mobile rechte Niere fixirt; Verlauf vollkommen reactionslos, trotzdem erholte Pat. sich nicht so, wie andere wegen Gallensteine und Wanderniere operirte Kranke. Sie klagte weiter über Magenbeschwerden, dazu kamen Schmerzen linkerseits im Bauche; Pat. hatte unregelmässigen Stuhlgang, litt an Flatulenz. Die Untersuchung ergab im Allgemeinen negative Resultate, nur wurde Dilatatio ventriculi festgestellt, weil beim Aufblasen des Magens die grosse Curvatur zwischen Nabel und Symphyse stand. Freie Salzsäure vorhanden.

18. 7. Schnitt in der Mittellinie: Magen ganz unverändert; Pylorus, dergleichen Duodenum mit Gallenblase, weithin fast bis zum Fundus verwachsen; letzterer in einer Ausdehnung von 2 □ cm an der vorderen Bauchwand adhärent. Ablösung des Pylorus und des Duodenum von der Gallenblase gelingt leicht. Nun wird links von der Mittellinie weiter gesucht; es findet sich das Col. transv. 7 Ctm. jenseits der Linea alba, sowohl direct (an 20pfennigstückgrosser Stelle) als indirect mittelst des Netzes mit der vorderen Bauchwand verwachsen. Netz enthält weisse, zarte Narben. Die gleichen Narben im Mesenterium der Flexura lienalis: letztere ist ebenso zusammengeschnürt, als das Netz; es gelingt alle Narben zu trennen, Netz und Flexur zu entfalten, so dass man diesen Darmabschnitt vollständig übersehen kann. Linke Niere etwas zu beweglich, rechte früher fixirte liegt fest an normaler Stelle.

Verlauf vollständig reactionslos, nur einmal am 5. Tage 38,1. Trotzdem sehr langsame Reconvalescenz, so dass Pat. erst am 4. 9. entlassen werden konnte. Seitdem dauerndes Wohlbefinden, noch im Juli 1898 constatirt.

Die hier bestehenden Narben waren nicht so ausgedehnt, wie im Falle III; ihre Beseitigung machte keine Schwierigkeiten. Die Aethernarkose wurde gut ertragen, so dass der Verlauf post op. völlig ungestört war. Dadurch erklärt sich das gute Endresultat der Operation, doch ist die Beobachtung noch zu kurz, als dass man ein definitives Urtheil abgeben könnte.

Im Allgemeinen wird auch bei den geschilderten Anomalien der Flexur abwartendes Verfahren angezeigt sein; die beim Lösen der Adhäsionen entstehenden Wunden sind zu ausgedehnt; stets müssen wir mit Wiederverwachsungen rechnen, und ob die nun sich bildenden Adhäsionen an günstigen oder an ungünstigen Stellen liegen, darüber entscheidet lediglich der Zufall. Werden die Beschwerden unerträglich, so wird man auch hier an Resection des betreffenden Darmabschnittes zu denken haben. Finden sich gleichzeitig Verwachsungen der Flexura hepatica mit der Leber und der Gallenblase, des Colon ascendens mit der vorderen Bauchwand und dem Colon transv., ist also fast der ganze Dickdarm durch Adhäsionen geknickt und verzerrt, so bleibt schliesslich nur Enterostomie zwischen unterem Ileumende und S-romanum übrig. Ich werde diese Operation wahrscheinlich in den nächsten Tagen bei einer 65 jährigen Dame machen. Sie leidet an diffusen Verwachsungen fast des ganzen Dickdarmes; warum Col. asc. und Flexura hepatica verwachsen sind, das ist unklar; die Flexura lienalis ist in einen entzündlichen Process hineingezogen, der sich in der Magenwand entwickelt hat (fast ringförmiges Ulcus ventriculi, durch die aufgelagerte Flex. lien. an der Perforation in die freie Bauchhöhle verhindert). Der grösste Theil des Magens ist am 30. 7. 98 mit Glück entfernt worden; jetzt tritt aber die Stenose im Bereiche des Dickdarmes so in den Vordergrund, dass der erwähnte Eingriff nöthig werden wird, wenn beständig zu wiederholende hohe Einläufe nicht zum Ziele führen.

Bekommen die Kranken schliesslich gelegentlich Ileus, so werden auch hier hohe Eingiessungen am Platze sein aus den oben erwähnten Gründen; erreicht man mit ihnen sein Ziel nicht, so

dürfte es immer noch richtiger sein, einen Anus praeternaturalis oberhalb des Hindernisses anzulegen, als frei und weit die Bauchhöhle zu eröffnen. Ich habe mich einmal vor einer Reihe von Jahren, als ich diese Zustände noch gar nicht kannte, verführen lassen, einem circa 50jährigen Kranken, der schon wiederholt schwere Attaquen von Ileus gehabt hatte, linkerseits das Abdomen zu öffnen; ich fand dort Verwachsungen, konnte mich aber über die Ursache derselben bei dem mangelhaften Lichte — die Op. fand auswärts in einem Privathause statt — nicht orientiren; ich glaube, dass ich chronische Mesenterialperitonitis vor mir gehabt habe, doch ist der Fall unsicher, weil keine Section gemacht wurde. Jedenfalls war die Operation ohne jeden Erfolg, der Kranke ging 4 Tage später zu Grunde; möglich, dass die Operation den Tod desselben beschleunigt hat, möglich, dass man durch Fortsetzung der hohen Eingiessungen doch noch Hülfe gebracht hätte, obwohl Fieber und Pulsbeschleunigung (120) bestanden und grosse Mengen freier Flüssigkeit in der Bauchhöhle bei der Op. nachgewiesen wurden.

Alle Individuen mit Ileus zu retten, ist unmöglich; man soll die Laparotomie da vermeiden, wo sie voraussichtlich nicht zum Ziele führt, weil durch Misserfolge günstige Fälle abgeschreckt werden. Das ist allerdings leichter gesagt, als gethan; wer will die Diagnose auf chronische Mesenterialperitonitis mit Sicherheit stellen? Ein einfacher, rasch zu beseitigender Netzstrang, um den sich das Colon desc. lose herumgeschlungen hat, wird genau dieselben Erscheinungen machen können, als die Schrumpfung der Mesenterien, dort wäre es ein Fehler nicht zu operiren, hier ist es umgekehrt; nach der Operation weiss man das ganz genau, vor der Operation weiss man es leider für gewöhnlich nicht. Wir werden immer wieder, falls hohe Eingiessungen in Narkose nicht zum Ziele führen, bei Ileus operiren auch auf die Gefahr hin, dass wir gelegentlich Niederlagen erleiden; von Erfolg wird die Operation meist sein bei secundär entstandenen Adhäsionen, falls letztere nicht allzusehr ausgedehnt sind; zum Misserfolg wird sie meist dann führen, wenn primär chronische Peritonitis vorliegt, weil letztere gewöhnlich flächenhaft ausgebreitet ist.

II. Die Narbenbildung im Peritoneum praerenale.

Wie der Darm, so kann auch die Niere durch Schrumpfung des ihr aufliegenden Peritoneum verschoben resp. an abnormer Stelle fixirt werden; hier wie dort ist dieser Schrumpfungsprocess entweder ein primärer oder ein secundärer; der letztere ist längst bekannt; in jeder genaueren Darstellung der Lehre von der Wanderniere (Ebstein, Küster, Prior u. s. w.) findet sich die Angabe, dass eine Wanderniere secundär durch entzündliche Processe an abnormer Stelle festgelegt werden könne, doch wird dieser Vorgang als relativ selten bezeichnet. Nicht erwähnt ist bis jetzt, dass auch primäre Schrumpfung des Peritoneums zu Dislocation und zu Fixation der Niere führen kann. Nur das hat man gewusst, dass entzündliche Processe in der Gallenblase sich zuweilen auf das Peritoneum der hinteren Bauchwand fortsetzen und dadurch die Niere nach oben und medianwärts verzerren. Ich selbst habe diesen Vorgang wiederholt beobachtet; entweder handelte es sich um zartere Narben oder um derbe speckige Infiltrate im Peritoneum, durch welche die Niere mit grosser Gewalt nach oben gezogen und festgelegt wurde. Diese Beobachtungen liefern zunächst den Beweis, dass die Niere dem Zuge des ihr aufliegenden Peritoneum folgen kann resp. folgt.

Ganz analog verhält sich die Niere gegenüber dem Zuge, der durch primäre chronische Peritonitis hervorgebracht wird; sie verlässt ihren normalen Standort, rückt nach innen und wird bald weiter oben, bald weiter unten fixirt; fast regelmässig wird das Duodenum durch den gleichen Schrumpfungsprocess beeinflusst; während die Niere nach links verzogen wird, macht das Duodenum eine Wanderung nach rechts vor der dislocirten Niere vorbei; mehr oder weniger heftige Störungen seitens des Magens sind die Consequenzen dieser Verzerrung des Duodenum.

Wie oft nun dieser Schrumpfungsprocess im Peritoneum wirklich das primäre Leiden ist, wie oft er secundär dadurch zu Stande kommt, dass eine ursprünglich echte Wanderniere secundär entzündliche Processe im praerenalen Peritoneum erregt, das ist schwer nach dem mir vorliegenden Materiale zu entscheiden. Als charakteristisch für die primäre Peritonitis betrachte ich die Bildung von weissglänzenden, dreizipfeligen Narben; ich gestehe zu,

dass ich sie in den zuerst operirten Fällen nicht gesehen, resp. auch nicht beachtet habe, was recht wohl möglich ist. Stand ich doch unter dem deprimirenden Eindrücke vollständig falscher Diagnosen, als ich diese auffallende Verschiebung der Niere zuerst vor mir hatte. Erst später gelang es, an einem ganz besonders typischen Falle (No. 8) den sicheren Nachweis zu führen, dass die primäre chronische Peritonitis die Verzerrung der Niere verursacht habe. Möglich ist auch, dass die Bindegewebswucherungen, die mir in den zuerst operirten Fällen zu Gesicht kamen, die Vorstadien jener dreieckigen Narben repräsentiren.

Für den Patienten ist es übrigens ziemlich gleichgiltig, ob der Schrumpfungprocess primär oder secundär im praerenalen Peritoneum auftritt; die klinischen Folgen sind immer dieselben: Fixation der nach links verlagerten Niere an abnormer Stelle, Wanderung des Duodenum nach rechts und dadurch bedingte mehr oder weniger starke Symptome von Verengung des Duodenum resp. des Pylorus. Wichtiger für den Kranken ist es, ob auch die Einmündungsstelle des D. choledochus in das Duodenum durch die Verschiebung der genannten Organe beeinflusst wird, ob also Icterus auftritt oder nicht.

Mit der Gelbsucht entsteht ein gefährliches Allgemeinleiden, während es sich bis dahin um eine zwar sehr störende, aber immerhin nicht zum Tode führende, local beschränkte Affection handelt.

Von dieser soll zuerst die Rede sein:

No. I. Hulda Kraft, 25 J., aufgenommen 23. 2. 97, entlassen 2. 5. 97. Vater an Lungenentzündung gestorben. 3 Geschwister leben, 5 sind gestorben.

Pat. ist seit 12 J. krank. Anfangs litt sie an Bleichsucht mit Magenbeschwerden. Gefühl von Vollsein, Appetitlosigkeit. Mit 15 Jahren Rippenfellentzündung (13 Wochen). Pat. war dann weiter nicht recht gesund und auch nicht recht krank. Ernster erkrankte sie im Jahre 93; sie wurde vom Mai bis Juni wegen Magengeschwür und Magenerweiterung in der med. Klinik behandelt. Blutbrechen nie vorhanden gewesen, einige Blutfäserchen beim Magen ausspülen. Die Schmerzen bestanden damals andauernd und traten nicht anfallsweise auf. Sept. bis Dec. 93 nochmals in der med. Klinik, desgl. Aug. 94. Damals wurde zuerst undeutlich eine Geschwulst unterhalb der Leber entdeckt. Seit dieser Zeit hatte Pat. immer leise Schmerzen, seit 95 aber richtige Anfälle: Würgen (nie Erbrechen), Auftreibung des Leibes, Schmerzen in der Gallenblasengegend, ausstrahlend nach Rücken und Schulter, so heftig, dass Pat. hätte schreien mögen. Diese Anfälle waren unregelmässig, setzten

plötzlich ein, dauerten einige Tage, pausierten dann wieder wochenlang. Von Icterus weiss Pat. nichts. Starke Gewichtsabnahme.

Befund. Schlanke, sehr blasse Frau, Leib weich, Leber überragt den Rippenbogen um 2 Finger. In der Gallenblasengegend ein derber, schmerzhafter Tumor, der sich bis über die Medianlinie, aber nicht nach hinten schieben lässt. Urin klar, frei von Eiweiss und Zucker.

27. 2. Schnitt durch den M. rect. abd. d. Der gefühlte Tumor erweist sich als eine sehr hochstehende Niere; sie hängt mit dem Duodenum durch sehr derbes Bindegewebe zusammen, besonders ein, allerdings sehr feiner Strang ist ausserordentlich fest. Das Duodenum erscheint etwas nach oben dislocirt, noch höher steht der Pylorus; letzterer ist spitzwinklig abgknickt; der nach links vom Pylorus gelegene Theil des Magens hat sich direct ans Duodenum angelegt; Magen nicht dilatirt. Die Niere wird vom Duodenum abgelöst und nach hinten geschoben; darauf lässt sich das Duodenum ebenfalls nach unten verschieben, wodurch die Knickung am Pylorus beseitigt wird. Gallenblase klein, weich, ohne Steine. Schluss der Bauchwunde.

Sodann Schnitt von hinten auf die Nierengegend; Niere fehlt dort, das Messer fällt durch das Peritoneum hindurch, so dass die Leber frei liegt; Catgutnaht. Weiter unten liegt die Niere; sie lässt sich nach oben drücken. Kapsel anfangs schwer, dann leicht abziehbar, lässt sich in gewohnter Weise am Quadrat. lumb. fixiren. Drei Tampons.

Reactionsloser Verlauf; Tampons 14 Tage post operationem entfernt.

9. 5. 97 mit 4 Pfd. Gewichtszunahme völlig frei von Beschwerden entlassen.

15. 6. 98 vorgestellt. Dauernd gesund geblieben, Pat. kann alle Speisen vertragen; sie arbeitet Tag für Tag in der Fabrik, sieht dementsprechend bleich aus.

No. II. Frau Scheidt, 29 J., aufgenommen 8. 3. 97, entlassen 27. 5. 97. Eltern leben und sind gesund, Geschwister desgl.

3 Wochen nach der ersten Entbindung im Januar 91, bekam Pat. bei dem ersten Ausgange sehr heftige Schmerzen in der rechten Seite; sie zogen sich nach hinten und unten; die Kranke musste gähnen, sie konnte die Augen nicht recht öffnen, da der Schmerz gleichsam die Augen zuzerrte. Als bald (1 Stunde nach Beginn des Anfalls) trat heftiges Erbrechen auf, nachdem Pat. sich ins Bett gelegt hatte. Sie kauerte in letzterem zusammen, weil die Schmerzen dann etwas nachliessen. Das Erbrechen hörte am ersten Abende auf, die Schmerzen wurden aber immer heftiger, hielten sich am nächsten Tage auf gleicher Höhe; während der Nacht wurden sie geringer und am nächsten Tage verloren sie sich langsam. Ob Fieber bestanden hat, lässt sich nicht mehr entscheiden, doch hatte Pat. Hitze im Kopfe. 6 Wochen lang hatte Pat. jetzt vollständig Ruhe, sie fühlte sich ganz gesund; da trat nach heftiger Bewegung des Armes bei der Arbeit (Wirkerei) der zweite Anfall ein. Dieses und die nächsten Male setzte der Schmerz leise ein, wurde dann heftiger; wenn der Schmerz seinen Höhepunkt erreicht hatte (circa 5—6 Stunden nach Beginn des Anfalles), kam es zu lebhaftem Erbrechen; die Schmerzen hielten noch einige Stunden lang in gleicher Stärke an und verschwanden dann leise nach 2—3 Tagen.

Derartige Anfälle wiederholten sich in den ersten Jahren circa alle 6 Wochen, später alle 4 Wochen. Wiederholte Graviditäten (6 Kinder) waren ohne Einfluss auf das Leiden. 6 Wochen vor der Aufnahme traten die Anfälle häufiger auf, alle 2 Tage, so dass jetzt schmerzfreie Pausen fast gänzlich aufhörten.

Die Diagnose der Aerzte schwankte zwischen Blinddarmentzündung, Gallensteinkoliken und Magenkrämpfen; eine Geschwulst war von ihnen nie gefühlt worden. Von Seiten der Urinentleerung waren keine Störungen vorhanden, nur einmal (1 Jahr nach Beginn der Anfälle) hatte Pat. 8 Tage lang Urinzwang; später wurde nichts Abnormes mehr wahrgenommen.

Status praesens. Kräftige Frau, im 3. Monate grävda. Deutlich palpabler faustgrosser Tumor unterhalb der Leber in der Gegend der Gallenblase, mässig verschiebbar, auf Druck empfindlich.

12. 3. Narkose. Tumor lässt sich auch jetzt nicht von der Leber trennen, deshalb Schnitt durch den Rect. abdom. Die gefühlte Geschwulst erweist sich als eine ausserordentlich derb ans Duodenum fixirte Niere; sie liegt dicht an, zum Theil vor der Wirbelsäule, das Duodenum ist nach rechts und vorne verzogen und in ganzer Ausdehnung mit der kleinen weichen Gallenblase verwachsen; es bestehen auch Verbindungen zwischen Quercolon und Niere; alle genannten Organe hängen dort eng zusammen.

Nach Ablösung des Col. transv. und des Duodenum von der Niere resp. der Gallenblase lässt sich der Zwölffingerdarm nach rechts hin schieben, dagegen folgt die Niere einem Zuge nach links nur in mässigem Grade; ein quer zur Mittellinie verlaufender Strang, die deutlich pulsirende Art. renalis, leistet Widerstand. Schluss der Bauchwunde; Schnitt von hinten auf die Nierengegend. Niere lässt sich, weil die Arteria renalis nicht genügend nachgiebt, nur so weit nach oben drängen, dass kaum das obere Dritttheil derselben unter dem Rippenbogen verschwindet. Festlegung in gewohnter Weise.

Reactionsloser Verlauf; Schmerzen vollständig beseitigt.

Schon im Laufe des April erholt Pat. sich trotz der Gravidität in erfreulichster Weise; sie wird dick und rund im Bette.

27. 5. geheilt entlassen.

Mitte April 98 stellte Pat. sich wieder vor; sie war eine gesunde blühende Frau geworden; von der Niere nichts zu fühlen; Beschwerden dauernd beseitigt.

Diese beiden Fälle sind am längsten beobachtet, haben also klinisch den grössten Werth.

In beiden Fällen war die Diagnose auf Gallensteine gestellt; diese Diagnose wurde auch noch bei der Untersuchung in Narcose festgehalten, weil der Tumor absolut nicht von der Leber zu trennen war. Dazu sprach der ganze Verlauf des Leidens fast mit völliger Sicherheit für Gallensteine: bei No. I zuerst das „Magenleiden“, das so oft dem Steine in der weichen Gallenblase seinen

Ursprung verdankt, dann die meist gar nicht existirende „Magen-dilatation“, die gleichfalls oft auf dasselbe Leiden zurückzuführen ist; es folgt der mehr continuirliche Schmerz, d. h. die Gallenblasenwand verdickt sich, der D. cysticus verschwillt und jetzt folgt der erste entzündliche Schub, die acute seröse Gallenblasenentzündung. Mit letzterer setzte das Leiden anscheinend bei No. II ein; sie erkrankte sofort unter heftigen Schmerzen und intensivem Erbrechen. Diese Anfälle wiederholten sich in so typischer Weise, zwischen denselben herrschte so vollständige Ruhe, dass man wieder mit voller Sicherheit auf Gallensteine schliessen musste.

Wodurch erklären sich nun die Anfälle? Von einer Achsendrehung des Organes mit nachfolgender Abknickung der venösen Gefässe kann doch nicht die Rede sein, ebenso wenig von Harnstauung. Die Nieren lagen ja vollständig fest, konnten sich gar nicht drehen. Diese acuten Attaquen, die sehr an die Zustände erinnern, welche als Folgen von Niereneinklemmung u. s. w. bei veritabler Wanderniere beschrieben werden — gesehen habe ich leider eine solche Niereneinklemmung nie — gleichen am meisten den durch Adhäsionen zwischen Gallenblase, Duodenum und Quercolon hervorgerufenen Schmerzanfällen; sie verlaufen wohl durchweg ohne Temperaturerhöhung, treten hier wie dort bald spontan, bald nach körperlichen Anstrengungen ein, sind vorläufig überhaupt nicht zu erklären, so viel wir auch über dieses Thema debattiren mögen. Vorhanden sind die Adhäsionen Jahr und Tag; warum machen sie oft nur vorübergehende Beschwerden, warum liegen Monate lange, völlig schmerzfreie Pausen zwischen den Anfällen? warum häufen sie sich gelegentlich? Nescimus.

Im Falle II spielte wahrscheinlich die Verwachsung von Niere und Duodenum mit der Gallenblase noch eine Rolle; es kam zu excessivem Erbrechen, während No. I nur an Würgen litt, doch haben andere Kranke, ohne dass die Gallenblase adhärent gewesen wäre, gleichfalls an heftigem Erbrechen gelitten (vergl. Fall 5).

Die Fälle beweisen, dass nicht bloss die an abnormer Stelle fixirte Niere excessive Beschwerden verursachen kann, sondern dass die Nieren auf ihrer sogenannten Wanderung bis zu jener Stelle hin Störenfriede I. Ranges sein können.

Bei No. I hatte man 1893 noch keine Geschwulst gefühlt, obwohl damals das Magenleiden bereits 7 Jahre lang bestand;

die Diagnose war auf Dilatatio ventriculi infolge von Ulc. Pylor. sanat. gestellt worden. Erst im August 1894 entdeckte man einen undeutlichen Tumor unterhalb der Leber; diese Geschwulst wurde allmählich — Pat. blieb dauernd unter Controle der hiesigen Poliklinik — immer deutlicher, bis sie sich im Februar 1897 als derber, wenig verschiebbarer Tumor in der Gegend der Gallenblase präsentirte. Es wurde also die Niere auf ihrer Reise von hinten rechts nach vorne links genau verfolgt; die Beschwerden wurden allmählich stärker, vorhanden waren sie aber vom Beginn der Reise an.

Bei No. II wurde die Geschwulst erst hier entdeckt; die früher behandelnden, sehr erfahrenen Aerzte hatten sie nicht gefühlt. Daraus ist zu schliessen, dass auch hier die Niere langsam denselben Weg genommen hat, wie die Niere von No. 1; auch hier steigerten sich die Beschwerden allmählich entsprechend der weiteren Verschiebung der Niere; vorhanden waren sie aber stets.

Ich glaube nun nicht, dass die Dislocation der Nieren als solche die ausserordentlich starken Beschwerden hervorgerufen hat, die hier geklagt wurden, sondern dass die Verwachsungen die Hauptschuld tragen, da frei bewegliche Nieren kaum jemals so schwere Störungen verursachen. Sie verhalten sich ja sehr verschieden, verursachen bald wenig, bald viel Beschwerden; individuelle Empfindlichkeit spielt eine grosse Rolle, so dass ein Vergleich mit der Retroflexio uteri zulässig ist.

Wiederholt habe ich bei Gallensteinoperationen bewegliche Nieren zu Gesicht bekommen; sie glitten unter einem intacten prärenalen Peritoneum auf und nieder; ich habe mich gar nicht um die Niere gekümmert, sie einfach an Ort und Stelle belassen; Klagen von Seiten der Kranken sind mir bisher nur einmal — es wurde $\frac{3}{4}$ Jahr nach Entfernung der Gallensteine Fixatio renis nöthig — zu Ohren gekommen, was doch wohl der Fall gewesen wäre, wenn die Patientinnen häufig Beschwerden behalten hätten. Eine vor circa 7 Jahren operirte Dame mit Gallensteinen und Wanderniere gleichzeitig ist lediglich von ihren Gallensteinen befreit worden; die Wanderniere liess ich in Ruhe, trotzdem fährt, reitet, schwimmt die sehr lebenslustige Grossgrundbesitzerin, erfreut sich dauernd des besten Wohlseins; anderen mit Wanderniere ist

es ebenso gegangen. Noch ganz kürzlich habe ich wieder einen mit Gallensteinen complicirten Fall von Wanderniere genauer untersuchen können.

No. 231. Frau Flechtner, 33 J., aufgenommen 21. 6. 98.

Seit 3 Jahren magenkrank, seit 1 $\frac{1}{2}$ Jahren an deutlichen Gallensteinkoliken leidend, 3 mal mit Erbrechen in letzter Zeit, einmal soll Icterus vorhanden gewesen sein.

Status praesens. Blasse, weinerliche Frau. Deutlicher grosser, mit der Athmung sich stark verschiebender Tumor in der Gallenblasengegend; Druck daselbst schmerzhaft.

26. 6. Incision ergibt Wanderniere, keine Spur von chronischer Peritonitis oder von Gewebsverdickung vor der Niere. Duodenum liegt medianwärts von derselben, es steht in keiner festen Verbindung mit der Niere; man kann es leicht etwas aufheben und weiter nach links hinüberlegen; die Niere gleitet hinter dem intacten Peritoneum auf und ab, lässt sich weithin verschieben, ohne dass das Duodenum irgendwie beeinflusst wird. Gallenblase klein, weich, unverwachsen, enthält zahlreiche Steine von Stecknadelkopfgrösse und schwarze, zähe Galle. D. choled. augenscheinlich dilatirt, aber frei von Steinen. Gallensteine entfernt; zum Schlusse der Operation fliesst bereits normale Galle.

Verlauf: 29. 6. kein Fieber, viel Galle im Verbande. 20. 7. Gallenfistel geschlossen.

Die weitere Beobachtung wird lehren, ob Patientin nach Entfernung ihrer Steine noch Beschwerden von ihrer Wanderniere haben wird; vorläufig ist sie seit der Operation, also 3 Wochen lang, vollkommen schmerzfrei; dies kann sich ja ändern, wenn sie das Bett verlässt; sehr wahrscheinlich ist es mir nicht, dass sie ernstere Störungen erleben wird. Die Niere bewegte sich leicht und glatt hinter dem Peritoneum, sie übte kaum irgend einen Zug auf das Duodenum aus.

Dass also in manchen Fällen eine bewegliche Niere wenig oder gar keine Störungen macht, das lässt sich nicht leugnen; manche Autoren gehen so weit, dass sie überhaupt jede schlimme Folge der Wanderniere bestreiten, dass sie in jedem Falle mit einer Bandage aus zu kommen glauben; andere halten die Wanderniere für ein ernstes, der Operation bedürftiges Leiden. Wie erklären sich diese Widersprüche? Zum grösseren Theile natürlich durch Zu- und Abneigung für Operationen, zum kleineren Theile vielleicht — ich sage ausdrücklich „vielleicht“ — auch dadurch, dass jenen Autoren vorwiegend Fälle von veritablen beweglichen Nieren ohne jede Tendenz zu Verwachsungen zuzingen, während diese — und

das werden voraussichtlich meist die Chirurgen gewesen sein — Kranke beobachteten, deren bewegliche Nieren Tendenz zu Verwachsungen hatten und dass diese Nieren, auch wenn sie noch leidlich beweglich sind, erhebliche Beschwerden machen können, das mögen die jetzt folgenden Fälle beweisen:

No. III. Fr. Auguste Hennicke, 50 J., Weimar; aufgenommen 6. 1. 98, operirt 11. 1. 98, entlassen 3. 4. 98. Vater mit 73 Jahren an Influenza gestorben, Mutter an Uteruskrebs. Sonst weiss Pat. nichts von Krankheiten in ihrer Familie anzugeben.

Pat. selbst nach 10jähriger Ehe seit 18 Jahren Wittwe; 3 Partus, vor dem 1. Partus ein Abort. 1 Sohn im 23. Jahre an Schwindsucht gestorben. Pat. machte mit 25 Jahren ein schweres Nervenfieber durch, war bis dahin immer gesund.

Seit 24 Jahren leidet sie am Magen: ab und zu traten Anfälle von Magenkrämpfen auf, die etwa 12 Stunden dauerten und in Pausen von 6—12 Monaten wiederkehrten. Als vor 24 Jahren der erste Anfall auftrat, musste sie deswegen ihr Kind entwöhnen. Nach den Krämpfen trat in der Regel ein mehrstündiger Schüttelfrost auf. Erbrechen, Icterus, Stuhlgangsveränderungen hat Pat. damals nie bemerkt, auch hat Pat. in ihrem Allgemeinzustande wenig gelitten.

Vor 4 Monaten etwa traten auch Schmerzen weiter nach der Seite zu auf, Pat. will dabei eine etwa taubeneigrosse Geschwulst in der R. V. Axillarlilie unter dem Rippenbogen bemerkt haben. Seit 4 Monaten etwa hat Pat. fast ununterbrochen krampfartige Schmerzen, die ins Kreuz hineinstrahlen; kein Erbrechen, dagegen neuerdings sehr heftiges morgendliches Würgen; auch will Pat. in den 4 Monaten sehr elend geworden sein. Sie wird mit der Diagnose „Gallensteine“ der Klinik überwiesen, zumal auch die Schmerzen in beide Schultern ausstrahlen.

Status praesens: Kümmerlich genährte Frau; objectiver Befund negativ, zumal Pat. bei jeder Berührung die Bauchdecken ausserordentlich stark spannt. In Narkose (11. 1. 98) fühlt man in der Gallenblasengegend einen ziemlich verschiebbaren Tumor.

Inc. durch den Rect. abd. legt eine ganz normale Gallenblase und eine dislocirte Niere frei. Vor derselben sieht man derbe Stränge, die vom Duodenum auf die Leber lateralwärts von der Gallenblase zulaufen. Duodenum liegt ganz vorne, dicht hinter der vorderen Bauchwand, vor dem medialen Theile resp. dem Hilus der Niere. Letztere ist durch die erwähnten Stränge sowie durch weitere Bindegewebsmassen, die sich in dem vor der Niere gelegenen Peritoneum entwickelt haben, so weit medianwärts verzerrt, dass der Hilus der Niere resp. der Ureter unmittelbar an der seitlichen Fläche der Wirbelkörper liegen; weisse glänzende Narben fehlen. Nierenvene läuft deutlich sichtbar steil nach oben, so dass also die Niere stark nach abwärts gewandert ist; Nierenarterie wird nicht gesehen; es spannt sich bei der jetzt vorgenommenen Reposition der Niere kein derber Strang an. Nach Lösung aller Stränge

wird die Bauchwunde geschlossen, sodann von hinten auf die Niere eingeschnitten. Es gelingt, dieselbe durch etwas energischeren Zug an ihren normalen Standort zu bringen und dort zu fixiren; Tamponade in gewohnter Weise.

Verlauf: Vielfache Störungen infolge von Erbrechen und Durchfall, sodann rechtsseitige centrale Pneumonie mit geringfügigem pleuritischen Exsudate. Anfang Februar normaler Verlauf, aber sehr langsame Reconvalescenz. 3. 4. entlassen mit 11 Pfund Gewichtszunahme, frei von Beschwerden. Laut Brief vom 7. 8. 98 ist das Befinden dauernd ein gutes. Die Frau besorgt ohne Mühe 2 Aufwartestellen, befindet sich vollkommen wohl.

No. IV. Bertha Seiler, 27 Jahre. Aufgenommen 31. 3. 98, entlassen 8. 5. 98. Pat. stammt aus einer angeblich gesunden Familie, nur die Mutter (70 Jahre) und eine Schwester (33 Jahre) sollen „magenleidend“ sein. Pat. selbst will immer ganz gesund gewesen sein. 8 Tage vor Weihnachten 97 traten ganz plötzlich, ohne dass Pat. eine Ursache anzugeben wusste, krampfartige Schmerzen in der Gegend der Magengrube auf. Diese Schmerzen stellten sich ganz unabhängig von den Mahlzeiten anfallsweise 4—5 mal am Tage ein und dauerten jedesmal etwa eine Viertelstunde. Dazwischen waren ganz schmerzfreie Intervalle. Während der Attaquen Auftreibung des Leibes, aber kein Uebelsein, kein Erbrechen. Die Schmerzen waren stärker im Liegen wie im Umhergehen. Diese Schmerzanfälle haben sich bis jetzt immer wiederholt, nur haben sie an Intensität verloren, dagegen an Zeitdauer zugenommen (Anfälle von 2 stündiger Dauer in der letzten Zeit). Stuhlgang soll immer regelmässig gewesen sein, Appetit dagegen sehr gering; auch in den schmerzfreien Zeiten getraute sich Pat. nur wenig zu essen, so dass ihr Körpergewicht von 144 Pfund auf 119 sank. Mitte März war Pat. nicht mehr im Stande, ihre Arbeit als Dienstmädchen zu verrichten; sie ging deshalb in ein Krankenhaus; von dort wurde sie wegen Verdachtes auf Gallensteine in die hiesige Klinik verlegt.

Status praesens: Grosses, kräftiges, nicht krank aussehendes Mädchen. Negativer Befund, nur leichte Empfindlichkeit auf Druck rechts unterhalb der Leber.

4. 4. 98. Incision ergiebt, dass weiche Gallenblase mit dem Duodenum verwachsen ist; keine Steine in derselben. Dagegen ist die rechte Niere ganz nach der Mittellinie zu verzogen; ihr liegt das Duodenum auf, es folgt dem Zuge an der Niere. Narben dort nicht sichtbar, wohl aber unten in der Gegend des Processus vermiformis; letzterer, an der Aussenseite des Typhlon gelegen, ist in Adhäsionen eingeschlossen, die an ihrer Oberfläche weissglänzende Narben tragen. Processus selbst verdickt, augenscheinlich chronisch entzündet, wird entfernt. Es gelingt sodann leicht, das Duodenum von der Niere zu trennen, worauf letztere nach hinten sinkt. Schluss der Bauchwunde, keine Fixation der Niere.

Reactionsloser Verlauf, nur Störung infolge von Durchfall; Bauchdeckenwunde heilt per primam. Beschwerden Seitens der Niere fehlen gänzlich während der ruhigen Lage im Bette.

Pat. wurde am 8. 5. in ein auswärtiges Krankenhaus translocirt, weil sie hier auf Freibett lag. Auch dort befand sie sich zunächst gut; als sie aber später aufstand, traten die alten Schmerzanfälle wieder auf. Sie tendirt abermals in die hiesige Klinik, um nun die Fixation der Wanderniere vornehmen zu lassen.

No. V. Frl. U., 51 Jahre alt, aufgenommen 12. 6. 98. Vater (Arzt) gestorben an Kehlkopfschwindsucht, Mutter leidet an Morbus Basedowii; ein Bruder magenleidend. Schon im Alter von 5—8 Jahren bestand oft heftiges Erbrechen von galligen Massen mit Anflug von Icterus; diese Anfälle wiederholten sich in der Entwicklungsperiode. Dann gesund bis zum Alter von 29 Jahren. Nach heftiger Gemüthsbewegung ein 8 Stunden lang dauernder Anfall von Gallensteinkolik mit starkem Erbrechen und heftigen Schmerzen in der Lebergegend; im Stuhlgange fand sich ein bräunlicher Stein, bohnenförmig, mit rauher Aussenseite. Diese Anfälle, die oft nur 4—6 Stunden dauerten und von heftigen Kopfschmerzen in der Stirngegend begleitet waren, wiederholten sich in unregelmässigen Zwischenräumen; sie endeten meist mit Durchfällen. Man fand keine Steine, wohl aber kiesartige Substanzen im Stuhlgange. Im Jahre 83 ein besonders schwerer Anfall von Gallensteinkolik (48 Stunden dauernd, 41° Temperatur, Icterus), Stuhlgang nicht untersucht. 5 maliger Besuch von Karlsbad, stets mit gutem Erfolge. Seit 7 Jahren keine heftigen Kolikanfälle mehr, aber von Zeit zu Zeit heftiges Erbrechen von Galle, stets hinterher Diarrhoe, worauf Uebelkeit und Kopfschmerzen schwanden; in neuester Zeit erhebliche Abmagerung.

Status praesens: Mangelhaft ernährt, aber geistig frisch. Schmerzpunkt in der Gallenblasengegend, Tumor nicht mit Sicherheit fühlbar; kein Icterus. U. s. A.

16. 6. Narkose. Jetzt deutlich fühlbarer Tumor weit rechts im Abdomen. Incision: Kleine Gallenblase ohne Steine, nur ganz unten etwas verwachsen, der gefühlte Tumor erweist sich als dislocirte Niere. Leber in der Ausdehnung von 10cm Länge und 2cm Breite zunächst mit dem der dislocirten Niere aufliegenden Peritoneum und dann mit der Vena cava inferior verwachsen. Nach Lösung dieser Adhäsionen sinkt die Niere etwas, aber nicht erheblich nach rechts; man kann sie nicht an ihren richtigen Platz schieben, weil die Arteria renalis sich stark anspannt; sie verläuft medianwärts und nach oben. Das Duodenum ist nicht sehr erheblich nach rechts verzerrt, wohl aber ist das Quercolon nach oben verlagert bis zum Magen; an letzteren (Pylorustheil) hat sich das Duodenum ca. 2—3cm weit fest angelegt, beiden liegt das Quercolon auf. Nach Ablösung des Quercolon gelingt es auch, den Magen vom Duodenum zu trennen, so dass die spitzwinklige Knickung des Pylorus beseitigt ist. Weiterhin bestehen noch Adhäsionen zwischen Colon ascendens und Flexura coli hepatica, sie werden gelöst. Processus vermiformis am distalen Ende obliterirt, hängt tief ins kleine Becken hinein, ist dort adhärent; er wird abgelöst, aber nicht entfernt. Schluss der Bauchwunde; doppelreihige Catgutnaht durch Muskeln und subcutanes Fettgewebe.

Verlauf reactionslos.

14. 7. Schnitt auf die Niere; letztere liegt fast an normaler Stelle. Geringfügiger Bluterguss unter die Capsula fibrosa noch jetzt vorhanden. Kapsel schwer abziehbar, Nierensubstanz sehr weich, reißt hier und da etwas ein. Niere lässt sich leicht nach oben schieben; sie wird in gewohnter Weise fixirt. 20. 7. Ungestörter fieberloser Verlauf. 28. 7. Tampons entfernt. 15. 8. fast geheilt entlassen.

Diese drei Patientinnen wurden mit der Diagnose: „Gallensteine“ der Klinik überwiesen, so intensiv waren die Beschwerden derselben; No. V hatte sicherlich auch einst Gallensteine gehabt, doch waren die letzten Steine augenscheinlich im Jahre 1883 bei dem letzten schweren Anfalle durch die Papille hindurchgetrieben worden. No. III und IV hatten nie Steine gehabt; erstere litt seit 24 Jahren an Schmerzanfällen, die in den letzten 4 Monaten eine excessive Höhe erreicht hatten, so dass Patientin rapide abgemagert war; der gleiche rasche Gewichtsverlust wurde bei No. IV und V beobachtet. In allen drei Fällen glaubten die behandelnden Aerzte ein schweres Leiden vor sich zu haben und in allen dreien lag lediglich eine nur leicht fixirte, also noch ziemlich verschiebbare Wanderniere vor. Dies wurde stets ante operationem, aber erst in Narkose bei völlig schlaffen Bauchdecken constatirt, die Diagnose konnte also wenigstens im letzten Momente gestellt werden, was in Fall I und II wegen völliger Fixation der Nieren ganz unmöglich war.

Zwei Mal (No. III und V) waren die Nieren medianwärts und gleichzeitig nach unten verschoben; die Nierengefäße liefen steil nach oben. Mit den Nieren war auch das Duodenum anscheinend etwas nach unten gezerrt worden; No. 4 hatte lediglich Verschiebung der Niere nach der Mittellinie zu erlebt.

Ob in diesen Fällen primäre chronische Peritonitis als Causa morbi vorliegt oder ob die Veränderungen im Peritoneum secundärer Natur sind, das wage ich nicht mit Sicherheit zu entscheiden; für wahrscheinlicher halte ich ersteres. Besonders die Verwachsungen des Peritoneum praerenale mit der Leber und der Vena cava inferior, die Adhäsionen zwischen Quercolon und Magen im Falle V lassen sich nicht wohl anders erklären.

Leider ist erst Fall III abgeschlossen; Patientin ist vollständig hergestellt. No. IV bedarf noch der Fixatio renis, bei No. V ist letztere erst vor 4 Wochen vorgenommen. Ich erwarte dauernde

Heilung, obwohl die Ablösungen in der Bauchhöhle ziemlich ausgedehnt waren; bis jetzt arbeiten Magen und Dickdarm trotz dieser Ablösungen ganz vortrefflich.

In den geschilderten 5 Fällen glich das Krankheitsbild also am meisten dem einer Gallenblasenentzündung infolge von Stein, doch waren auch Dilatatio ventriculi resp. Ulcus ventriculi sanatum und andere Magenleiden in Frage gekommen. Drei Mal hatte erst die Untersuchung in Narkose Klarheit gebracht. Diesen fünf Fällen steht ziemlich schroff No. VI gegenüber; bei ihr war die Diagnose auswärts auf Appendicitis gestellt worden, während hier Wanderniere, complicirt mit Appendicitis, angenommen wurde:

No. VI. Elise Seeber, 29 Jahre, Ilmenau. Aufgenommen 21. 1. 98, operirt 26. 1. 98 und 19. 3. 98. Vater mit 46 Jahren an einer Rückenmarkserkrankung gestorben, Mutter lebt und ist gesund. Von Krankheiten in der Familie ist Pat. nichts bekannt. Sie selbst von 93 bis 97 verheirathet, 2 Partus, kein Abortus. Pat. will früher ganz gesund gewesen sein. In ihrem 19. oder 20. Lebensjahre bemerkte Pat., als sie eine Bürste von einem ziemlich hohen Kleiderschranke herabholen wollte, plötzlich einen „Knax“ in der rechten Seite. Seitdem hatte sie stets einen ziehenden Schmerz an dieser Stelle, besonders beim Gehen. Im Laufe der Zeit haben sich diese Schmerzen immer mehr nach vorn, nach dem Bauche zu gezogen, auch bemerkte Pat. in den letzten 2 Jahren, dass sich etwas im Bauche hin und her bewegte; sie selbst konnte dabei von aussen auch einen „Klumpen“ fühlen. Beim Liegen verschwanden die Beschwerden. Kurz vor Weihnachten 97 bekam Pat. starken Hustenreiz bei vollständig negativem Befunde an der Lunge, gleichzeitig traten, ohne dass eine Ursache zu finden gewesen wäre, auch Schmerzen in der Ileocöcalgegend auf. Pat. empfand es doppelt schmerzhaft, wenn der bewegliche Klumpen gegen diese schmerzhafteste Stelle stiess. Ab und zu trat Erbrechen auf, Pat. hatte über Hitze im Leib und unregelmässigen Stuhlgang zu klagen und wurde wegen „Appendicitis“ der Klinik überwiesen.

Status praesens: Ziemlich kümmerlich genährte Frau; undeutlich wird rechterseits eine Resistenz gefühlt, die als Wanderniere imponirt. Wegen Unsicherheit der Diagnose expectatives Verhalten. Da traten am 26. 1. morgens, bei 37,7° Temperatur, heftige Schmerzen in der Ileocöcalgegend auf; man sieht dort eine leichte Vorwölbung, glaubt geringfügige peristaltische Bewegungen zu erkennen, so dass jetzt die Diagnose auf Appendicitis gestellt und alsbald die Narkose eingeleitet wird. In derselben fühlt man wieder deutlich den Tumor, der früher als Wanderniere gedeutet wurde. Trotzdem Schnitt auf die Ileocöcalgegend. Dort wird nur ein Strang entdeckt, der vom Cöcum hinauf zum Colon transversum geht. Wurmfortsatz an seinem distalen Ende atrophirt, jedenfalls nicht entzündet. Oben ist das Netz an der Leber mit einzelnen Strängen adhärent. Weiter unten liegt, gleichzeitig ziemlich

stark medianwärts verzerrt, die Niere hinter dem nach rechts verschobenen Duodenum; sie wird von letzterem abgelöst und reponirt. Schluss der Bauchwunde; vorläufig keine Fixatio renis, weil verhältnissmässig viel Blut in die Bauchhöhle geflossen ist.

Verlauf: reactionslos; Wunde heilt per primam. Pat. klagt aber dauernd über unbestimmte Empfindungen in der rechten Seite, deshalb am 19. 3. Schnitt von hinten auf die Niere. Letztere liegt fast an normaler Stelle, ist nur noch sehr verschiebbar. Fixation.

Verlauf: einige Tage lang 38,0—38,4⁰ bei 120 Pulsschlägen, sodann fieberfrei bis 16. 4. Bei gut granulirender Wunde zunächst Angina, später Erysipelas faciei, wodurch Pat. stark herunterkommt. Sie konnte erst 18. 5. geheilt und frei von Beschwerden entlassen werden. Gewichtszunahme erst 4 Pfund. 25. 7. Befinden gut. Narbe noch etwas schmerzhaft auf Druck.

Die Operation hat den Fall klar gestellt; der Strang zwischen Coecum und Col. transv. hatte die Appendicitis vorgetäuscht. Der Strang repräsentirte eine Complication, die ganz unabhängig von der dislocirten Niere war. Letztere erwies sich als noch in erheblichem Grade verschiebbar, dementsprechend fehlten auch derbere Stränge im Peritoneum praerenale, die Niere verhielt sich mehr als veritabele Wanderniere, sie verursachte auch nur geringfügige Beschwerden, bis jene Complication hinzutrat. Augenscheinlich wurde der Strang durch die sich bewegende Niere gezerrt, wodurch schmerzhaft empfindungen, schliesslich sogar Erbrechen entstand.

Wir haben einen „Ausnahmefall“ vor uns; als solcher hat er kein allgemeines Interesse; man wird nicht leicht Appendicitis mit Ren mobile fixatum verwechseln; letztere wird immer am häufigsten mit dem Gallensteinleiden verwechselt werden. Das wird besonders dann der Fall sein können, wenn die fixirte Wanderniere sehr hoch unter der Leber steht und wenn sie bei Männern zur Ausbildung kommt, also überhaupt nicht fühlbar ist:

No. 7. Herr Dr. med. F., 32 Jahre alt, aufgenommen 13. 7. 98. Vater † an einem Lungenleiden. Mutter lebt, soll Spitzencatarrh gehabt haben. Pat. stets schwächlich und nervös, erkrankte im 14. Lebensjahre an Scharlach mit Nephritis; es bestanden Symptome von Urämie, Erbrechen u. s. w. Winter 81/82 traten die ersten Erscheinungen des jetzigen Leidens auf: Pat. ging rasch nach dem Mittagessen zum Schlittschuhlaufen, er bekam dabei Schmerzen dicht unter dem Rippenbogen am äusseren Rande des Rect. abd., so dass er bald nach Hause gehen und sich hinlegen musste; die Schmerzen hörten nach 1—2 Stunden wieder auf. Etwa 1/2 Jahr später kam eine heftige Attaque; sie

dauerte 2—3 Tage. Ungefähr in Pausen von $\frac{1}{2}$ —1 Jahr wiederholten sich dann die Anfälle, meist im Anschlusse an starke körperliche Bewegungen oder an Genuss von schwer verdaulichen Speisen oder von Alcoholica; die Schmerzen traten meist erst mehrere Stunden nach der Einwirkung der genannten Schädlichkeiten auf, oft erst am nächsten Tage; sie waren dumpf und sehr quälend. Mehrere Male brach kalter Schweiß aus, auch wurde Pulsverlangsamung bis auf 50 Schläge gegen 70—100 in der Norm beobachtet. In der Zwischenzeit war Pat. frei von Beschwerden, nur musste er schwere Speisen vermeiden.

Mai 89 gab eine Angina diphtheritica den Anstoss zum Ausbruche einer hochgradigen nervösen Erschöpfung; im rechten Hypochondrium wurde jetzt permanentes Druckgefühl gespürt, dasselbe steigerte sich beim geringsten Diätfehler oder bei körperlicher Anstrengung zu schmerzhaften Empfindungen. Dieser Zustand besteht jetzt seit 9 Jahren, kaum ein Tag ist ungestört. Die Diagnose der behandelnden Aerzte schwankte zwischen Gallensteinen und Pylorusgeschwür; man verordnete strenge Diät, so dass Pat. Jahre lang nur von leichten Speisen lebte. Eine Kur in Karlsbad im Frühling 1898 verschlimmerte das Leiden, dagegen besserte sich der Zustand in Königsborn bei Unna (Dr. Wegele); das Gewicht stieg von 116 auf $119\frac{1}{2}$ Pfund, aber der Appetit blieb gering. Die Untersuchung des Magensaftes ergab Hyperacidität; die verdauende Kraft des Magens war gut: $\frac{1}{2}$ Stunde nach Einnahme eines Probefrühstückes war durch die Magensonde nur noch wenig Schleim zu gewinnen; von einer reichlichen Mittagsmahlzeit war Abends nicht das geringste im Magen zurückgeblieben. Ich bin, so schreibt Pat., am Schlusse seines Berichtes, in meinem gegenwärtigen Zustande nahezu ganz leistungsunfähig. Nach jeder grösseren körperlichen Anstrengung treten die erwähnten Schmerzen auf, die mich meist zum Liegen zwingen. Geringfügige Diätfehler, Gemüthsbewegung sowie auch angestrengte geistige Arbeit haben denselben Einfluss. Ich würde mein Leiden für ein vorwiegend nervöses halten, wenn nicht die strenge Localisation bestände und nicht die betreffende Stelle während der Anfälle auf Druck äusserst empfindlich wäre. Auch jede stärkere palpatorische Untersuchung ruft eine Verschlimmerung des Zustandes hervor, indem danach stärkere Schmerzen auftreten. Dieselben strahlen übrigens oft nach hinten sowie in die Gegend des Blinddarmes aus. Ein von mir consultirter hervorragender Nervenarzt ist gleichfalls der Ansicht, dass meine Nervosität ihren Ursprung in einem localen Leiden habe.

St. pr.: Magerer blasser, auffallend jugendlich aussehender Mann. Rechtes Hypochondrium durch Senfteige u. s. w. dunkel verfärbt, auf Druck sehr empfindlich; kein Tumor nachweisbar.

In der Blinddarmgegend anscheinend kleiner auf Druck schmerzhafter Knoten. Brustorgane gesund. Urin ohne Albumen.

17.7. Schnitt durch den M. rect. abd. d.; Leber klein, Gallenblase desgleichen, nicht verwachsen. R. Niere steht hoch und dicht an der Wirbelsäule, Duod. ist etwas nach rechts verzogen, vollständig abgeplattet; Veränderungen im Peritoneum praerenale sind kaum nachweisbar; das Gewebe ist durchweg zart. Ablösung des Duod. von der Niere gelingt leicht; Duod. entfaltet sich

darauf nach vorne. Magen mit Duod. durch eine einzige schmale weissglänzende Narbe verlöthet, so dass der Pylorus etwas, aber nur in minimalster Weise abgeknickt ist; Trennung der Narbe. Appendix ganz gesund; Dickdarm voll Skybala, obwohl reichliche Abführmittel gegeben waren. Bauchhöhle lässt sich vom Schnitte aus übersehen, Netz liegt ganz normal, nirgends werden weitere Anomalien im Bauche entdeckt; Schluss der Bauchwunde. 21. 7. Reactionsloser Verlauf, nur dadurch gestört, dass Pat. in liegender Stellung keinen Urin lassen kann. $\frac{7}{8}$ fast geheilt.

Wenn sich ein Arzt zur Laparotomie entschliesst, dann muss er sehr erhebliche Beschwerden haben; von „Nervosität“ kann man hier nicht sprechen; Patient macht gar keinen nervösen Eindruck, er ist ein ruhiger, entschlossener Mann, der ganz genau weiss, dass er Grund hat, sich operiren zu lassen. Bei ihm fand man selbst in Narkose gar nichts; die Niere lag aber hoch oben unter der Leber, letztere war klein, verschwand unter dem Rippenbogen; es war nach der Oeffnung der Bauchhöhle ganz klar, dass man diese Niere hätte nimmermehr ante operationem fühlen können.

Der Fall ist wichtig, besonders im Hinblick auf No. 9; möglich, dass noch öfter „nervöse Magenbeschwerden“ durch derartig versteckt liegende dislocirte Nieren verursacht werden. Leider ist die Sache noch nicht spruchreif; erst wenn nach Fixatio renis alle Beschwerden beseitigt sind, wird man zu sicheren Schlüssen berechtigt sein.

Alle die bisher erwähnten Patienten hatten Beschwerden, die einen mehr, die anderen weniger, aber das Leben war nicht bedroht; ernster wird das Leiden, wenn Icterus sich hinzugesellt. In der Literatur ist mehrfach intermittirender Icterus bei Wanderniere erwähnt; sehr ausführlich schildert Litten (Charité-Annal. V. 1878, S. 193) einen einschlägigen Fall (zweimal sich wiederholender Icterus, die zweite Attaque ganz schmerzlos auftretend), doch ist meines Wissens noch kein Fall durch Incision verificirt worden; ich theile deshalb zwei durch Obductio in vivo klar gestellte Beobachtungen mit; die erste Kranke bot ein leichtes, der zweite ein ausserordentlich schweres absolut undurchsichtiges Krankheitsbild:

No. 8. Alwine Walther, 33 J., Lauscha. Aufgenommen 28. 3. 98, operirt 31. 3. 98.

Mutter mit 58 Jahren an Gehirnleiden gestorben. Vater hat eine Zeit lang Gallensteine gehabt, die aber von selbst abgegangen sind, zur Zeit ist er ganz gesund. Sonst weiss Pat. von Krankheiten in der Familie nichts anzugeben. Sie selbst ist bis auf ein geringfügiges Mutterleiden vor der ersten Geburt immer ganz gesund gewesen. 3 Partus, 3 starke gesunde kräftige Kinder.

Die jetzige Erkrankung begann Weihnachten 1896 plötzlich mit kolikartigen Schmerzen in der Magengrube, als deren Ursache sie viel Aerger und Sorge in jener Zeit annimmt. Diese Schmerzanfälle dauerten damals einige Stunden und waren begleitet von Uebelsein (kein Erbrechen), Aufstossen und Auftreibung des Leibes. Nach einigen Tagen trat ein leichter Icterus auf von etwa dreiwöchentlicher Dauer. Bis Ostern 1897 hatte Pat. in der Woche 2 bis 3 Anfälle, durch die sie sehr herunter kam. Im Sommer sistirten die Anfälle, so dass Pat. wieder arbeiten konnte. Im November aber begannen sie wieder, zuerst ganz selten, traten aber gegen Weihnachten wieder häufiger und heftiger auf. Der letzte Anfall von etwa einstündiger Dauer am 21. 3. 98.

Befund: Grazile, kleine, entschieden herunter gekommene Frau, sehr weinerlich und aufgeregt. Gelbgraue Färbung der fettarmen Haut, Icterus im Gesichte nicht ausgesprochen, vielleicht ein kleiner Stich ins gelbliche in den Conjunctivon. Brustorgane gesund. Abdomen flach, überall weich, Druck in der Rep. epig. und in der Gallenblasengegend auffallend schmerzhaft. Leberdämpfung beginnt am unteren Rande der 5. Rippe und überragt den Rippenbogen in der Mamillarlinie. Die Leber ist sehr deutlich zu fühlen, desgleichen die anscheinend prall gefüllte Gallenblase, besonders wenn man von der Nierengegend her einen Gegendruck ausübt. Stuhlgang von normaler Farbe und Beschaffenheit. Urin frei von Eiweiss und Zucker, Gallenfarbstoff nicht nachweisbar. Es besteht Retroflexio Uteri fixati. Puls regelmässig, 96. Temperatur: 36,0 bezw. 37,0.

1. 4. Incision ergiebt, dass die gefühlte, als prall gespannte Gallenblase angesprochene Geschwulst eine dislocirte und an abnormer Stelle fixirte Niere ist. Quercolon und Duodenum durch weiss schimmerndes, über die dislocirte Niere hinweglaufendes Narbengewebe mit der unteren Fläche des rechten Leberlappens verwachsen. Diese Verwachsung beginnt 3 cm nach rechts vom Halse der ganz intacten kleinen Gallenblase, 6 cm hinter dem vorderen Rande des rechten etwas nach unten ausgezogenen Leberlappens. Die nach Ablösung der Adhäsionen auf der Leber, speciell auf einem kleinen Extralappen derselben zurückbleibende dreieckige Wundfläche ist ca. Thalergröss. Jetzt steht die Niere mit ihrem Hilus seitlich dicht vor der Wirbelsäule; ein dünnes vom Hilus nach der Wirbelsäule zu laufendes Gefäss spannt sich so stark an, dass eine Verschiebung lateralwärts kaum möglich ist; der Ureter dagegen spannt sich nicht an. Colon ascendens mit Colon transversum durch weisse Narbenmassen verwachsen, ersteres an der vorderen seitlichen Bauchwand adhärent. Das stark nach rechts verzerrt gewesene Duodenum wird nach der Mittellinie zu verschoben, die Verwachsungen der verschiedenen Abschnitte des Colon werden

gelöst, während die Niere unberührt an Ort und Stelle bleibt. Schluss der Bauchwunde. Reactionsloser Verlauf, nur am dritten Abende stieg die Temperatur auf 38,1; später war der Verlauf völlig fieberlos; die zuerst noch vorhandene Spur von Icterus verschwindet im Laufe der nächsten Wochen gänzlich. 10. 4. Schnitt von hinten auf die Niere; letztere liegt noch immer weit medianwärts, so dass sogar versehentlich das Bauchfell geöffnet wird (sofort durch Catgutnaht geschlossen). Niere von Kapsel entblösst, wird allmählig vorgezogen, was ohne erheblichen Widerstand gelingt; Fixation an normaler Stelle. Verlauf ungestört; höchste Temperatur 37,5. 20. 6. geheilt und frei von Beschwerden entlassen. 14. 8. vorgestellt. Keine Leibscherzen mehr; alle Speisen werden vertragen. Blasenkatarrh in Folge der Retrofl. Uteri.

Diese Kranke bot am deutlichsten das Bild der primären chronischen Peritonitis; weiss glänzende Narben zogen von Duodenum und Quercolon über das Peritoneum praerenale hinüber zur Leber, dort in der Ausdehnung von ca. Thalergrösse langgestreckt endigend. Auch weiterhin am Colon ascendens und transversum fanden sich die gleichen Narben, ohne dass die genannten Darmabschnitte jemals nachweisbar erkrankt gewesen wären; die Bildung secundärer Adhäsionen war somit ziemlich ausgeschlossen.

Mit Rücksicht darauf, dass der Vater der Patientin an Gallensteinen gelitten, dass früher einmal Icterus vorhanden und jetzt abermals aufgetreten war, dass ein Tumor unterhalb der Leber gefunden wurde — lautete die Diagnose mit Sicherheit auf Gallensteine. Die Ueberraschung war gross, als die Gallenblase sich als ganz unverändert, frei von Adhäsionen, also wohl von jeher gesund erwies; diese Gallenblase konnte schwerlich jemals Steine beherbergen; der einstige wie der jetzige Icterus waren darauf zurückzuführen, dass die dislocirte Niere an dem Duodenum zertrte und wohl gelegentlich den intraduodenalen Theil des Duct. choled. beeinflusste. Ich hätte aber doch noch Zweifel gehegt, wenn ich nicht $\frac{1}{2}$ Jahr zuvor einen völlig beweisenden Fall von Icterus gravis nach Dislocatio renis operirt gehabt hätte:

No. 9. Herr von C., 42 Jahre alt, aufgenommen am 10. 10. 97.

Vater starb im 65. Lebensjahre an Ulcus duodeni (durch Obduction verificirt; Diagnose war auf Carcinoma ventriculi gestellt). Pat. selbst bot mit 22 Jahren Erscheinungen, die auf Ulcus ventriculi hindeuteten; er musste sich stets etwas schonen, konnte nicht alle Speisen vertragen. Er war und blieb mager, sah besonders im letzten Jahre oft sehr angegriffen aus, obwohl er in sehr behaglichen Verhältnissen lebte und wenig zu thun hatte. Vor 5 Wochen erkrankte Pat. nach leichtem Schüttelfrost **vollkommen schmerzlos**

an Gelbsucht; die Temperatur wurde zu Anfang nicht gemessen, später fehlte nachweislich jegliches Fieber. Bald wurde der Icterus ausserordentlich stark, der Stuhlgang thonfarbig, Pat. verlor vollständig den Appetit, magerte rapide ab, hatte aber absolut keine Schmerzen.

Status praesens: Icterus gravis; Stuhlgang zur Zeit wieder etwas gefärbt. Objectiver Befund **vollständig negativ**. Urin dunkel, fast wie Tinte, enthält viel Gallenfarbstoff, aber kein Eiweiss. Gewicht 132 Pfund. Vom 10.—16. 10. kein Fieber. 16. 10. Schnitt durch den Rect. abd. dextr.: Netz nach oben geschlagen, mit der Leber verwachsen, letztere an der vorderen Bauchwand adhären. Alle Organe icterisch; Leber gleichmässig dunkel icterisch; nirgends Geschwülste nachweisbar. Duodenum mit rechter Niere verwachsen, nach rechts verzogen und völlig platt gezerzt. Niere liegt weit vorne rechts neben der Wirbelsäule; nach Ablösung des Duodenum von der Niere rückt ersteres nach vorne und links, während die Niere weit zurück nach rechts in die Tiefe sinkt. Schluss der Bauchwunde.

Verlauf. Ab. T. 36,7, P. 70, gut. 17. 10. T. 37,3. Ab. 38,9. P. 90 resp. 120, gut. 18. 10. T. M. 38,9, P. 110. Verbandwechsel, auffallend viel Secret im oberen Wundwinkel. Leib flach. Urin enthält jetzt neben Gallenfarbstoff sehr viel Eiweiss. 21. 10. Temperatur bleibt hoch (38—39,0); Entfernung der Nähte; viel Secret im oberen Wundwinkel, offenbar aus der Tiefe der Bauchhöhle stammend, intensiv gelb gefärbt; Wunde wird oben erweitert. 23. 10. Temperatur abgefallen (37,5, P. 90). Ein Drainrohr lässt sich 8 cm tief unter die Leber einführen. Urin enthält weniger Gallenfarbstoff und weniger Eiweiss; I. Stuhlgang, gefärbt. 1. 11. Weiterhin fieberloser Verlauf. Sehr starke Secretion aus dem Drainrohre, so dass Tag für Tag Verbandwechsel nöthig ist. Weder Eiweiss noch Gallenfarbstoff im Urin. 5. 11. Gestern Abend Frösteln bei 39,5 Temp. Grosse Mengen von Secret hinter den Bauchdecken angehäuft. 10. 11. Verband noch immer gefärbt, Temperatur normal. Icterus geringer. 19. 11. Gestern Abend wieder Frösteln bei 38,9 T. Secretverhaltung beseitigt durch Einführung eines längeren Rohres. 1. 12. Fieberloser Verlauf, gelegentlich 37,6 Abends; Secretion nimmt beträchtlich ab. Wunde klafft nur noch im oberen Winkel. Pflasterverband. 14. 12. Dauernd reactionsloser Verlauf; Gewicht am 6. 12. noch 129 $\frac{1}{2}$ Pfund, ist jetzt auf 136 gestiegen; kaum noch Gelbsucht. 3. 1. Gewicht 142 Pfund. Pat. hat das Bett verlassen. Icterus vollständig verschwunden. Appetit und Verdauung sehr gut. 23. 1. Geheilt und vollständig gesund entlassen. 7. 2. 155 Pfund. 15. 7. In gleichem Zustande bei 152 Pfund Gewicht vorgestellt. Niere nicht zu fühlen. Zuweilen bemerkt Pat. jetzt wieder dieselbe Erscheinung, die er in früheren Jahren an sich beobachtete. Zuerst läuft der Speichel im Munde zusammen, dann folgt allgemeines Unbehagen, sodann Zusammenziehen des Magens mit wenig Schmerzen — nach 10—15 Minuten ist alles vorüber.

Meine Diagnose lautete in diesem Falle: Carcinoma duodeni mit fast vollständigem Abschlusse des Ductus choled. Der Vater des Patienten hatte an Ulc. duod. gelitten, Pat. selbst schien

20 Jahre zuvor gleichfalls ein Geschwür daselbst gehabt zu haben. Stets etwas „magenleidend“, war er jetzt schleichend, schmerz- und fieberlos erkrankt, binnen 5 Wochen skelettartig abgemagert, im höchsten Grade hinfällig, graugelb — was konnte das anderes sein, als eine maligne Geschwulst entweder im Duodenum oder im Duct. choled. oder im Pankreas. Meine Absicht war, den Fundus der Gallenblase abzulösen und ihn mit dem Duodenum in Verbindung zu bringen, um das Leben des Kranken noch um einige Monate zu verlängern. Aber das Carcinom war nicht zu finden, auch die chronische Entzündung des Pankreas¹⁾, die mich einst in grosse Verlegenheit gebracht hatte, fehlte; ich sah lediglich das Duodenum ganz nach rechts verzerrt und platt gedrückt durch die nach links dislocirte Niere. Derbere Narben fehlten anscheinend gänzlich; möglich, dass sie bei dem starken Icterus nicht sichtbar waren; die Verwachsungen des Netzes mit der Leber, der Leber mit der vorderen Bauchwand deuten aber darauf hin, dass auch hier primäre chronische Peritonitis gespielt hat.

Dass der Ductus choled. direct verzerrt gewesen sei, das habe ich nicht eruiren können; so weit er frei lag, schien er ganz normal zu sein; wahrscheinlich ist der intraduodenale Theil desselben verlegt gewesen.

Die Operation wurde abgeschlossen mit dem unbefriedigenden Gefühle, dass der Fall nicht klargestellt, dass doch noch ein Carcinom übersehen worden sei. Dies war um so fataler, als Patient eine sehr bekannte und gleichzeitig sehr beliebte Persönlichkeit war. Am Tage nach der Operation liefen 53 Telegramme ein mit der Anfrage nach dem Befinden des Patienten. Was sollte man antworten? Wanderniere? Von dieser war bisher noch nie die Rede gewesen, und nun sollte sie mit einem Male die Causa morbi gewesen sein. Die Situation wurde noch peinlicher, als Patient am 2. Tage zu fiebern anfang, der Urin eiweisshaltig wurde. Es wurde das Vorhandensein eines primären Leberleidens erwogen, einer unbekanntem Infection; nichts wollte stimmen. Nach einigen Tagen fand sich die Causa febris; augenscheinlich hatte sich, begünstigt resp. verursacht durch den Icterus, eine erhebliche Menge von Serum im oberen Theile der Bauchhöhle angehäuft. Dieses intensiv gelb gefärbte Serum verschaffte sich allmählich Abfluss

¹⁾ Berliner klin. Wochenschrift. 1896, No. 1.

durch den oberen Theil der Wunde; man konnte ein Drainrohr tief unter die Leber führen, worauf die Temperatur abfiel, doch kam es trotz der Drainage noch wiederholt zu Retention von Secret.

Der Ausgang des Falles beweist, dass das schwere Leiden ausschliesslich durch die Dislocation der Niere resp. des Duodenum bedingt war. Diese dislocirte Niere hat niemals Schmerzanfälle verursacht, sie hat sich also nicht anders verhalten, als diejenigen dislocirten Nieren, die ich oben als zufällige Nebenfunde bei den Gallensteinoperationen erwähnt habe. Sie machte sich erst dann geltend, als das Duodenum heran- und plattgezerrt wurde; daran war die chronische Peritonitis, nicht die Wanderiere Schuld, letztere folgte einfach dem Zuge des sich retrahirenden Peritoneum. Es liegt auf der Hand, dass, falls Vorstehendes richtig ist, gelegentlich auch chronische Peritonitis allein, also ohne Dislocation der Niere, eine Verzerrung des Duodenum mit Abknickung des intraduodenalen Theiles vom Ductus choled. zu Stande bringen muss.

Ein einschlägiger Fall steht mir zur Disposition; ich führe ihn hier an, weil er beweist, wie gefährlich die chronische Peritonitis in dieser Gegend der Bauchhöhle werden kann:

Herr P., 46 Jahre alt, aufgenommen 22. 5. 98. Der früher stets gesunde, in guten Verhältnissen lebende Mann erkrankte Pfingsten 97 ohne jede Veranlassung an schwerem Icterus, ohne dabei Schmerzen zu verspüren. Seit jener Zeit blieb Pat. dauernd icterisch; er litt viel an Erbrechen und an Obstipation, magerte infolge dessen mehr und mehr ab; seit Weihnachten 97 lag er beständig im Bette, zuweilen fieberte er Abends bis 38°. Die Diagnose wurde von den verschiedensten Aerzten auf maligne Geschwulst gestellt, doch war man sich über den Ausgangspunkt derselben nicht klar.

Status praesens: Cachektischer, dunkelgelb gefärbter Mann. Objectiver Befund vollständig negativ. Mageninhalt enthält freie Salzsäure. Temperatur 38,0°. Urin. s. alb. Mit Rücksicht auf die Unsicherheit des Falles und weil Pat. einmal in seiner Jugend einen 3 Wochen lang dauernden Tripper gehabt hatte, Versuch mit Jodkali.

31. 5. Zunehmende Verschlechterung des Allgemeinzustandes, fast täglich Erbrechen. Seit vorgestern unvernünftig, Urin zu entleeren, so dass katheterisirt werden muss; retardirter Stuhlgang. Nachdem seit der Aufnahme Temperatur normal gewesen war, gestern Abend 38,0°, deshalb als letzter Versuch Incision rechts von der Mittellinie. Grosse Gallenblase adhärent an dem stark nach rechts verzogenen Duodenum, weiterhin laufen Bindegewebsstränge von letzterem zur Leber hinüber; unterhalb des Duodenum und des Pylorus sieht man die weisslichen Narben der chronischen Peritonitis. Von

der unteren Fläche der Leber hängt eine ca. wallnussgrosse Nebenleber an dünnem Stiele nach Art eines Polypen herab, sie drückt gerade auf den Ductus choledochus mit ihrer unteren Fläche. Nach Ablösung des Duodenum von der Gallenblase lässt sich dasselbe nach links verschieben; die Nebenleber wird entfernt. Niere liegt an normaler Stelle, hier relativ weit vom Duodenum entfernt. Naht der Bauchwunde. Abends noch leidlich gutes Befinden, am nächsten Morgen, 5 Uhr, ziemlich plötzlicher Collapsus und Exitus.

Obduction: Oedema pulmonum in mässigem Grade. Herz gesund, abgesehen von einzelnen kleinen Verkalkungen in der Kranzader. Bauchhöhle frei von Entzündung. Einzelne gezackte Verdickungen und Verkürzungen in der Mesoflexur. Magen-Darmcanal intact, bis man dicht oberhalb der Valvula Bauhini auf ein 40 mm langes und 14 mm breites, flaches Geschwür kommt. Weiterhin in der hinteren Wand des Coecum und im Colon ascendens ausge dehnte graugelbe Ulcerationen; die zwischenliegende Schleimhaut theils blau-roth, theils flach sugillirt, theils völlig bleich und glatt. Im Quercolon die ganze Schleimhaut theils blauroth, theils schiefegrau, überall bald mehr lose, bald fest haftend graugelb bis grünlichgelb belegt. Im Colon descendens Schleimhaut mässig ödematös, bleich und glatt. Colon ascendens 136, Quercolon 114 mm Umfang, also erheblich dilatirt.

Das schwere, endlich zum Tode führende Leiden des einst ausserordentlich kräftigen Mannes lässt sich meiner Ansicht nach nur durch die chronische Peritonitis mit Verzerrung des Duct. choled. erklären; ob die kleine Nebenleber eine Rolle gespielt hat, das bleibe dahingestellt; jedenfalls kam sie erst indirekt zur Geltung; nachdem der chronisch entzündliche Process das Duodenum an die Gallenblase herangezogen hatte, mag die Nebenleber auch noch weiteren Druck auf den Duct. choled. ausgeübt haben. Letzterer erwies sich bei der Obduction als vollständig intact und durchgängig; er muss lediglich abgeknickt gewesen sein.

Eine primäre Leberkrankheit, wodurch der Icterus gravis zu erklären gewesen wäre, bestand nicht; Embolien der Vena port., event. ausgehend von den Geschwüren im Darne, wurden auch nicht nachgewiesen; die Ulcera hatten den Charakter von Druckgeschwüren, bedingt durch Kotstauung bei einem cachectischen Menschen; ein primäres Darmleiden bestand sicherlich nicht. So bleibt nur die oben erwähnte Causa morbi übrig; und diese an sich unbedeutende Krankheit vernichtete hier langsam und schmerzlos — letzteres ist besonders mit Rücksicht auf Fall 9 (v. C.) zu erwähnen — ein blühendes Menschenleben, wie unzweifelhaft auch Fall 9 zu Grunde gegangen wäre, wenn man nicht rechtzeitig eingegriffen hätte. Letzterer bedarf wohl noch der Fixation seiner

Wanderniere, da ohne dieselbe Recidiv zu fürchten ist (vergl. oben Fall 4); bis jetzt hat Patient sich nicht dazu entschliessen können; hoffen wir, dass seine Niere lediglich in Folge der Ablösung und der Reposition an die normale Stelle, durch die darauf folgende fast dreimonatliche Lage in gestreckter Stelle dort fest geworden ist, wohin sie gehört; ich bin froh, dass vorläufig eine 2. Operation nicht nöthig zu sein scheint.

Nun noch ein Wort über die Operationen. Alle 9¹⁾ Patienten sind zunächst mittelst Bauchschnittes operirt worden; bei 6 Kranken ist die Niere entweder sofort oder später fixirt worden. Die Laparotomie ist gemacht worden entweder weil eine falsche, eine unsichere oder weil gar keine Diagnose gemacht war oder weil Complicationen zum Bauchschnitte zwangen. So sehr ich mich auch besonders über die falschen Diagnosen in Fall 1 und 2 alterirt habe, so zufrieden bin ich doch, dass ich diese Kranken sowie alle übrigen mittelst Laparotomie behandelt habe. Einmal sind Beobachtungen gemacht worden, die bei dem bekannten oft beklagten Mangel von Obductionsbefunden bei Wanderniere von besonderem Interesse sind, und zweitens sind die Kranken z. Theil nur durch dieses eingreifende Verfahren wirklich geheilt worden.

Zur Behandlung einer völlig beweglichen Niere genügt der Schnitt von hinten mit nachfolgender Fixation der Niere; hier hat es sich durchweg um Wandernieren gehandelt, die mehr oder weniger fest an abnormer Stelle fixirt waren, und ob bei diesen immer die einfache Fixation an normaler Stelle genügt, das ist wohl etwas zweifelhaft. In den meisten Fällen wird sie ein brauchbares Resultat geben, weil stets die Fettkapsel der Niere abgelöst wird; dadurch wird es wohl dem Duodenum möglich sein, sich nach links hin zu retrahiren. Manche Operateure lösen auch die Capsula fibrosa ab; das wird dem Duodenum weiteren Spielraum gewähren.

Bestehen aber, wie in den Fällen 2, 3, 4 gleichzeitig mehr oder weniger ausgedehnte Verwachsungen des Duodenum mit der Gallenblase resp. der Leber oder ist das praerenale Peritoneum

¹⁾ Anmerk. während der Correctur. Am 17. 8. wurde No. X operirt. Niere ausserordentlich fest mit der Leber verwachsen; wahrscheinlich secundäre Fixation einer durch Trauma entstandenen veritabellen Wanderniere.

besonders stark geschrumpft, so wird das Duodenum in seiner abnormen Lage verharren, die Erscheinungen von Seiten des Magens werden bleiben, weil die Passage der Speisen durch das Duodenum gestört ist. Mehrfach (Fälle 2, 5 und 8) fanden sich auch gleichzeitig Adhäsionen zwischen Magen und Duodenum resp. Quercolon, die einer Lösung bedurften, endlich wurden die Fälle No. 7 und No. 9 überhaupt erst durch die Laparotomie aufgeklärt; sie wird bei Männern immer nöthig sein, weil man bei den stark entwickelten Rectis eine hoch unter der Leber stehende Niere niemals fühlen kann.

In den ersten drei Fällen folgte der Laparotomie sofort die Fixatio renis, später habe ich zweizeitig operirt, die Niere erst 4 Wochen nach der Operation festgelegt, weil die Kranken zu angegriffen waren, um zwei Operationen gleichzeitig aushalten zu können. Man sollte immer zweizeitig operiren, wenn auch die Behandlung sich dadurch etwas in die Länge zieht. Nicht auf die Dauer des Krankenlagers, sondern auf den endgültigen günstigen Erfolg der Behandlung kommt es an.

Was endlich die Fixatio renis anlangt, so bin ich durchaus dem Operationsverfahren treu geblieben, das ich im Jahre 1892 (Berl. Kl. Woch. 1892. No. 28) publicirt habe; es liegt für mich kein Grund vor, von demselben abzuweichen, da ich mit den erzielten Resultaten sehr zufrieden bin¹⁾.

Die erste Kranke, die ich 16. 9. 90 nach dieser Methode operirt habe, befindet sich noch heute vortrefflich, desgl. eine zweite (5. 2. 91 op.); die anderen drei habe ich aus dem Gesichte verloren. Seit jener Zeit sind eine grosse Anzahl von Wandernieren operirt worden; von Misserfolgen ist mir nichts bekannt geworden, doch werde ich gelegentlich eine Generalmusterung meiner Fälle veranstalten; möglich, dass noch einzelne Kranke klagen; das werden voraussichtlich solche sein, die nicht an reiner Wanderniere, sondern an einer mehr oder weniger fixirten Wanderniere litten, die also ev. Adhäsionen zwischen prärenalem Peritoneum, Gallenblase und Duodenum zurückbehalten haben.

¹⁾ Reineboth (Ueber die Annäherung der Wanderniere, Inaug.-Diss. Jena 1892) hat 55,9 pCt. guter Erfolge an den von mir operirten Kranken herausgerechnet; diese Zahl ist in die Litteratur übergegangen. Ich bemerke, dass ich damals überhaupt erst 5 Kranke (eine doppelseitig) nach dieser Methode operirt hatte; eine Statistik auf Grund von 5 Fällen hat ausserordentlich wenig Werth, zumal 2 von diesen Kranken noch an anderweitigen Anomalien litten.

Eine am 15. 8. 95 wegen rechtseitiger Wanderniere operirte Dame ist am 13. 6. 96 an einer acut von einem kleinen Herde aus sich entwickelnden Tuberculosis pulm. gestorben; die Section ergab laut Protokoll die Niere wie eingemauert etwas mehr seitwärts von der Wirbelsäule, zwei Finger breit tiefer stehend als die linke; Narbe circa 4--5 cm lang, 2 cm breit, nicht abziehbar. Es ist somit die Sicherheit des Verfahrens auch durch die Obduction bewiesen. Einige unwesentliche Modificationen sind im Laufe der Zeit erfolgt:

1. Ich spalte die Tunica propria nicht mehr in ganzer Ausdehnung von der lateralen Seite der Niere her, sondern erhalte den untersten Theil derselben, um mittelst dieses Theiles des derben Sackes die Niere nach oben unter das Zwerchfell zu schieben. Die hintere Partie dieses Sackes wird sodann mittelst 2 oder 3 derber Catgutnähte mit der vorderen Fläche des Quadratus lumborum, unter sorgfältiger Schonung des dem Muskel aufliegenden Nerven vereinigt; weitere Nähte werden vermieden.

2. Alle drei Tampons (der oberste flache zwischen obere Nierenhälfte und Zwerchfell geschobene, der unterste grösste in das frühere Lager der Niere geführte, der mittlere kleine direct auf die untere hintere Fläche der Niere, so weit sie lateralwärts vom Quadratus heraussehend, applicirte, mit schwarzem Faden versehene) werden zum oberen Muskelwundwinkel herausgeleitet; der untere, weitaus grösste Theil des Muskelschnittes wird mittelst derber Catgutnaht vereinigt.

3. Die Tampons bleiben statt 4 nur noch 2 Wochen liegen, da ich mich davon überzeugt habe, dass 14tägige Tamponade genügt; die Heilung der Wunden erfolgt dementsprechend rascher.

4. Jegliches Antisepticum wird vermieden.

Diese Verbesserungen sind, wie gesagt, unwesentlich; das Princip des Verfahrens: „Narbenbildung zwischen hinterer oberer Nierenfläche und Zwerchfell durch flachen aber breiten Tampon“ ist geblieben. Ich halte an demselben fest; weil das Nierenparenchym selbst durch keinerlei Naht verletzt wird; es blättert zuweilen beim Ablösen der Tunica propria oberflächlich ab, das ist aber auch die einzige Schädigung desselben, die gelegentlich vorkommt; derartige oberflächliche Nierenwunden heilen rasch und anstandslos. Die Niere kommt bei diesem Verfahren gleichzeitig hoch unter dem Zwerchfell und tief (in der Richtung von hinten

nach vorne) auf dem Quadratus lumborum zu liegen. Man fühlt nach der Heilung der Wunde die Niere nicht mehr, ebenso wie man niemals eine gesunde, an normaler Stelle liegende Niere fühlen kann¹⁾. Bei Fixation des unteren Poles der Niere an die 12. Rippe habe ich wenigstens die Niere stets in der Narbe gefühlt, weil dieser untere Pol zu weit nach hinten rückt (der obere entsprechend zu weit nach vorne); man soll aber den unteren Pol einer gut fixirten Niere nicht in der Narbe fühlen; ist das doch der Fall, so liegt sie eben zu flach, nicht in normaler Tiefe. Nach wie vor vermeide ich jede Hautnaht, weil es zu Retention von Secret kommen kann; wenn in Folge mangelnder Hautnaht die Heilung der Wunde etwas länger dauert, so schadet das nicht; die Narben in der Tiefe werden fester; Recidive habe ich noch nie gesehen. Ich will auch durch das Offenlassen der Hautwunde das Verfahren absolut ungefährlich gestalten; wegen der Fixation einer einfachen Wanderniere darf Niemand zu Grunde gehen, und ist mir auch noch Niemand zu Grunde gegangen. Ist aus der Ren mobile eine Ren mobile fixatum geworden, ist von vorn herein Ren mobile fixatum infolge von primärer chronischer Peritonitis vorhanden, ist also event. Laparotomie nöthig, so wird es gelegentlich — bei heruntergekommenen anämischen Menschen; dieselben vertragen Laparotomie nicht immer — einen Unglücksfall geben; dann aber stirbt der Kranke an den Folgen des Bauchschnittes; an den Folgen der Fixatio renis von hinten stirbt und darf Niemand sterben. Dass diese Operation aber in sehr vielen, besonders aber in den mit Tendenz zu Verwachsungen einhergehenden Fällen nöthig ist, davon werden sich, wie ich hoffe, im Laufe der Zeit auch die ausgesprochensten Gegner der Nierenfixation überzeugen. Wenn man einen Menschen durch eine ungefährliche Operation, die höchstens 25 Minuten dauert, von seinen Qualen befreien kann, so ist es Unrecht, ihm diese Wohlthat vorzuenthalten, ganz abgesehen davon, dass das Leiden ja auch gelegentlich recht gefährlich werden kann.

¹⁾ Bei manchen Menschen ist ja die rechte Niere fühlbar, ohne dass Beschwerden geklagt werden (vergl. Becker und Leunhof. D. med. Woch. 1898. No. 32). Diese Nieren liegen eben nicht ganz an normaler Stelle.

XL.

Ueber dauernde Spiritusverbände.¹⁾

Von

Dr. Salzwedel

in Berlin.

M. H. Bisher habe ich gezögert, vor dieser hervorragendsten Versammlung deutscher Chirurgen über die Erfolge zu berichten, welche ich seit fast 12 Jahren durch die Anwendung dauernder Spiritusverbände bei der Behandlung der Entzündungen erzielt habe. Ich fürchtete, dass mein Beobachtungsmaterial Ihnen zu klein erscheinen würde, um durch dasselbe die Behauptungen zu stützen und zu belegen, welche ich in Folge meiner Erfahrungen aufstellen musste, Erfahrungen, welche von dem Hergebrachten in vielen Dingen abweichen. Deshalb habe ich vorgezogen, meine Beobachtungen zunächst in kleineren Kreisen und durch die Fachpresse zu veröffentlichen. Eine grössere Anzahl von Fachgenossen hat jetzt meine Beobachtungen geprüft, und es sind mir zum Theil direct, zum Theil durch literarische Veröffentlichungen vielfache Bestätigungen meiner Behauptungen zugegangen. Ich darf in erster Reihe dankend die Mittheilungen erwähnen, welche Herr Geheimrath Bardenheuer durch seinen Assistenten, Herrn Stabsarzt Loew, hat veröffentlichen lassen (Berl. klin. Wochenschr., 1897, No. 36, Mittheilungen über die Salzwedel'sche Spiritusbehandlung), und ich nehme Gelegenheit an dieser Stelle Sr. Excellenz dem Generalstabsarzt der Armee, Herrn von Coler dafür zu

¹⁾ Abgekürzt vorgetragen am 4. Sitzungstage des XXVII. Congresses der Deutschen Gesellschaft für Chirurgie zu Berlin, 16. April 1898.

danken, dass er mein Verfahren in mehreren grossen Lazarethen hat prüfen lassen. Es ist mir mitgetheilt worden, dass diese Prüfung meine Behauptungen im Allgemeinen bestätigt hat, und dass die Absicht besteht, die Versuche in erweitertem Maasse fortzusetzen. — Die sonach von verschiedenen und ernstern Beobachtern gewonnenen günstigen Erfahrungen dürften sich jetzt auf viele Hunderte einschlägiger Krankheitsfälle beziehen und so glaube ich die Berechtigung wie die Verpflichtung zu haben, auch die Mitglieder dieser Versammlung um Anstellung weiterer Versuche zu bitten.

Ich habe zu meinem Bedauern erfahren, dass einzelne Herren Kliniker Abstand genommen hätten, das Verfahren zu prüfen, bezw. zu lehren, weil ich von den Incisionen bei Panaritien und Phlegmonen abgerathen hatte. Dies kann nur auf einem Missverständniss beruhen. Ich habe ausdrücklich gesagt, dass ich keines der sonst zur Behandlung der Phlegmonen u. s. w. gebräuchlichen Mittel, wie Ruhigstellung, Hochlagerung, Stichelung und am wenigsten das Messer entbehren möchte. Ich habe ausdrücklich ausgesprochen, dass Jeder incidiren solle, wo er nach seinen Erfahrungen den Einschnitt für indicirt hält. Aber ich bin nach wie vor überzeugt, wer die Verbände systematisch anwendet, wird die Indication seltener zu stellen haben. Das dürfte doch kein Vorwurf für das Verfahren sein.

Ich kann wohl annehmen, dass in Folge meiner voraufgegangenen Veröffentlichungen (Deutsche militärärztliche Zeitschrift, 1894, Heft 7 und Berl. klinische Wochenschrift, 1896, No. 46 und 47) die Technik des Verfahrens, sowie das über die Theorie der Wirkungsweise zu Sagende bekannt sind. Nur wenig Neues habe ich hinzuzufügen. Herr Loew hat darauf aufmerksam gemacht, dass eine Anätzung der Haut durch den Spiritus leicht da auf-trete, wo die Haut vorher durch Anwendung feuchter Verbände erweicht war. Ich kann Dies bestätigen und hinzufügen, dass dieser Uebelstand gelegentlich auch da eintritt, wo die Haut durch ihre eigene Schweissabsonderung stark durchfeuchtet ist, z. B. in der Achselhöhle, am Handteller, bei Schweissfüssen u. s. w. Hier kommt es wohl auch zu Schmerzen. Erklären könnte man den Vorgang auf folgende Weise. Wo der Spiritus auf trockene Haut kommt, erhärtet er schnell das Stratum corneum und verschliesst

sich so selbst den Weg für das Eindringen als Flüssigkeit. Er kann nur gasförmig in die tieferen Epithel- und Hautschichten gelangen. Ist das Epithel aber stark gequollen und wasserhaltig, so erhärtet es nicht schnell genug um dem Spiritus das Eindringen durch Osmose zu versperren. Die ätzende Flüssigkeit gelangt in das Stratum Malpighii und an den empfindlichen Papillarkörper. — Werden die Verbände regelrecht angelegt, d. h. wird durch eine genügend dicke Watteschicht, in der sich der Spiritus vertheilen kann und durch eine langsame Verdunstung von der Oberfläche des Verbandes, wie sie der perforirte Gummistoff zulässt, dafür gesorgt, dass der Alcohol die Haut nicht zu lange als ätzende Flüssigkeit benetzt, so kann man sicher sein, dass der erwähnte Missstand höchstens Unbequemlichkeiten, aber keinerlei ernstere Schädigung hervorruft. Es ist mir meist gelungen, auch die Unbequemlichkeiten zu vermeiden. An den erwähnten Stellen lasse ich den durchlöcherten Stoff so lange aus dem Verbande fort bis die Haut völlig trocken erscheint, oder ich bepudere die Haut dick mit Bismuthum subnitricum. Das an sich sehr wirksame Bestreichen der Stellen mit Fetten darf da, wo eine directe Einwirkung des Spiritus stattfinden soll, nicht vorgenommen werden, weil es jedes Eindringen des Alcohols in die Haut verhindert.

M. H. Das Bedürfniss nach einer zuverlässigen und dabei einfachen Methode für die Behandlung frischer inficirter, bzw. infectionsverdächtiger Wunden wird wohl allgemein empfunden. Das zeigt die häufige Erörterung dieses Themas auf den Congressen. Die Schwierigkeit, den in die Gewebe einmal eingedrungenen Infectionskeimen mit den bekannten antiseptischen Mitteln nachzukommen, hat uns Herr Friedrich am ersten Tage dieses Congresses illustriert. Die vorhandenen Mittel und besonders ihre wässerigen Lösungen wirken eben alle nur superficiell. Jedenfalls können sie weder von der Wunde, noch von der Hautoberfläche her schnell genug und in einer für die Desinfection genügenden Concentration in die Gewebe eindringen. — Daneben ist die Durchsetzung der tieferen Epithelschichten mit Infectionskeimen, auf die Herr Schloffer hinwies, wohl nicht zu selten und sehr zu beachten.

Der Vorschlag, den Herr Friedrich gemacht hat, inficirte Wunden dadurch zu schützen und aseptisch zu machen, dass man

die Wundoberfläche mit dem Messer abträgt, leuchtet ein und er hat ja nach den Ausführungen seines Autors die practische Bestätigung gefunden. Aber seine Anwendung dürfte zu beschränkt sein, weil man, wie Herr Friedrich selbst ausspricht, seiner Wirksamkeit nur in den ersten Stunden nach der Verletzung sicher ist. Bei schon bestehender Entzündung ist von dem technisch schwierigen und doch sehr eingreifenden Verfahren wohl nicht allzuviel zu erwarten. Jedenfalls dürften bei Massenverletzungen im Kriege und im Frieden Zeit, Mittel und geeignete Kräfte fehlen, um es durchzuführen. M. H. Die in ihrer Anwendung so einfache Spiritusbehandlung hat sich mir bei solchen Wunden auch in neuerer Zeit als ein so wirksames und sicheres Verfahren erwiesen, dass ich begründete Hoffnung habe, sie werde diese empfindliche Lücke in der Wundbehandlung grösstentheils ausfüllen können. Wenn die Spiritusbehandlung im Stande ist, der Entzündung noch bei so schweren Erkrankungen, wie bei den Phlegmonen, nach Loew sogar bei den septischen Formen derselben, Schranken zu setzen, so war von vorn herein anzunehmen, sie werde noch sicherer die beginnende Entzündung günstig beeinflussen und infectionsverdächtige Wunden entzündungsfrei halten können. Der Erfolg hat bisher meine Erwartungen übertroffen. Ich sah heftige Entzündungen, welche mehrere Tage bestanden hatten, in unmittelbarem Anschluss an die Anlegung der Verbände zurückgehen. In 2—3 Tagen war die Entzündung soweit beseitigt, dass ich meist wagen konnte, die Wunden durch Nähte zu vereinigen, und ich habe bisher stets gute Heilungen gesehen. Ich habe die Wunden weder ausgeschabt noch ausgewaschen. Nur sichtbaren Schmutz habe ich möglichst peinlich mit der Pincette und durch Abwischen mit stark ausgedrückten Aetherbäuschen entfernt. Ebenso habe ich die Haut der Wundumgebung durch Abwischen mit Aetherbäuschen so gut wie möglich gesäubert und entfettet. Auf entzündete Wunden habe ich wenige Körnchen Jodoform aufgestreut oder sie mit einer dünnen Schicht Jodoformmull bedeckt. — Ich halte es weder für nöthig noch für wünschenswerth, dass die Wundfläche von dem flüssigen Spiritus direct berührt werde. Ich suche sie vielmehr durch dicke Lagen trockenen Mulls vor der Benetzung mit dem Medicament möglichst zu schützen und bemühe mich, den Alcohol nur gasförmig auf die Wunde wirken zu lassen.

Je vollständiger man Dies erreicht, um so weniger werden die Gewebe in ihrem physiologischen Verhalten beeinträchtigt, denn das Alcoholgas dürfte sie kaum verändern. Gelänge es, den Alcohol rein gasförmig einwirken zu lassen, so würden für die Gewebe Verhältnisse geschaffen, die denen beim aseptischen Verfahren nicht unähnlich sind.

Was die Naht solcher entzündet gewesenen Wunden betrifft, so habe ich stets nur vereinzelte Knopfnähte mit dünner, frisch in physiologischer Kochsalzlösung ausgekochter Seide angelegt. Die Wundränder wurden nur leise einander genähert, nicht aneinandergepresst. Ich würde die Nähte nie in kleineren Abständen als 1,5, höchstens 1,2 cm von einander anlegen, glaube dann aber, wenigstens wenn die Wunden nicht allzu tief sind, einer Drainage entbehren zu können. Ich war stets bereit, beim Eintreten der geringsten Schmerzhaftigkeit, Schwellung, Fieber oder sonst eines Zeichens von Verhaltung die Nähte zu lösen, habe es aber nie nöthig gehabt. Die Stichkanäle haben niemals die leiseste Entzündung oder Eiterung gezeigt. — Ich theile Dies jedoch unter der Reserve mit, dass mein Beobachtungsmaterial weder der Zahl noch der Schwere der Verletzungen nach genügt, um ein abschliessendes Urtheil zu gewinnen oder um die Grenzen der Zuverlässigkeit des Verfahrens zu bestimmen. Es war aber genügend um weitere Versuche berechtigt und angezeigt erscheinen zu lassen.

M. H. Da ich glaube annehmen zu dürfen, dass der Spiritus durch den längeren Contact, welcher durch die Verbände ermöglicht wird, nicht nur die Hautoberfläche gründlich desinficirt, sondern dass er auch die tieferen Gewebsschichten, in denen sich die Entzündung verbreiten könnte, in gasförmigem Zustande mit desinficirender Kraft durchdringt, so halte ich mich, zugleich auf Grund der practischen Erfahrungen, für berechtigt, die Verbände als einen technisch sehr einfachen und doch zuverlässigen Nothverband besonders da zu empfehlen, wo eine ausgiebige Desinfection frischer Wunden nach den bisherigen Regeln nicht stattfinden kann, oder wo die Haut so verschmutzt ist, dass sie sich trotz sorgfältiger Reinigung nicht sicher desinficiren lässt. Um die Einführung dieser Nothverbände zu erleichtern, habe ich durch

die Verbandstofffabrik von Pech in Berlin Verbandpäckchen zusammenstellen lassen, welche in sehr handlicher Form alles zur Anlegung eines Spiritusverbandes Nöthige enthalten: 1. Einen (Jodoform-) Mullbausch; 2. die mit Spiritus stark getränkte Mullcompresse; 3. die Watteschicht; 4. den perforirten Gummistoff; 5. Aetherbäusche zur Reinigung der Haut; 6. Eine Mullbinde.

M. H. Ich hoffe, dass das Verfahren Ihre Prüfung weiter gut bestehen wird, und ich hoffe und bitte, dass Sie es prüfen, obgleich Manches in meinen Ausführungen neu und ungewohnt erscheinen mag.

XLI.

(Aus der chirurg. Klinik zu Giessen.)

Ueber einen Fall von 5 Darmresectionen wegen Schussverletzung.¹⁾

Von

Professor Dr. Poppert

in Giessen.

Seitdem wir uns daran gewöhnt haben, bei penetrirenden Bauchwunden thatkräftiger vorzugehen und schon bei blossem Verdacht auf eine Verletzung wichtiger innerer Organe zur Laparotomie schreiten, ohne erst auf die Zeichen der drohenden Peritonitis zu warten, sind in der Literatur bereits eine grössere Reihe operativer Heilungen schwerer Verletzungen des Magendarmkanals bekannt geworden. Vor einigen Monaten war ich in der Lage, wegen zahlreicher Darmperforationen in Folge eines Pistolenschusses einen sehr schweren Eingriff vornehmen zu müssen, der in der Resection von 5 Darmstücken bestand. Mit Rücksicht auf die ungewöhnliche Ausdehnung und Schwere des Eingriffes möge es erlaubt sein, den Fall mitzutheilen.

Ein Student der Giessener Hochschule, der als Einjährig-Freiwilliger diente, hatte am 15. 9. 97 in einem Pistolenduell beim zweiten Kugelwechsel einen Schuss in den Unterleib erhalten, nachdem im ersten Gang das Geschoss am Beckenknochen abgeprallt war. Obwohl der Verwundete alsbald nach der Klinik verbracht wurde, gingen doch 4 Stunden verloren, bis zur Operation geschritten werden konnte, weil man seinem Duellgegner, der ebenfalls einen Bauchschuss davongetragen hatte, zuerst ärztliche Hülfe angedeihen liess.

¹⁾ Vorgetragen am 2. Sitzungstage des XXVII. Congresses der Deutschen Gesellschaft für Chirurgie zu Berlin, 14. April 1898.

Bei seiner Ankunft in der Klinik bot der Verletzte keine bedenklichen Erscheinungen dar; nach einiger Zeit aber klagte er über heftige Leibscherzen, es stellte sich starkes Durstgefühl ein und mehrmaliges Erbrechen; die anfänglich mässige Blutung aus der Schusswunde wurde sehr reichlich und schliesslich entwickelte sich das Bild einer bedrohlichen Anämie. Die Untersuchung der Wunde ergab nun, dass die Kugel, die ein Caliber von 10,5 mm hatte, rechterseits 2 Querfinger nach innen von dem vorderen oberen Darmbeinstachel in die Bauchhöhle eingedrungen war, eine Ausschussöffnung war nicht vorhanden. Ausserdem fand sich noch eine unbedeutende Hautquetschung etwas unterhalb des rechten Darmbeinkamms, die von der ersten abgeprallten Kugel herrührte. Nachdem die Narkose eingeleitet und die Bauchschusswunde erweitert worden war, quoll ein starker Blutstrom aus ihr hervor, so dass wir die Verletzung eines grösseren Gefässes annehmen zu müssen glaubten. Um die Blutungsquelle freizulegen, wurde die Bauchhöhle durch einen am äusseren Rectusrande geführten Schnitt breit eröffnet, das Zurechtfinden in der Bauchhöhle war aber gleichwohl sehr erschwert, weil allorts zwischen den Darmschlingen das Blut massenhaft hervordrang. Schliesslich konnten wir uns aber überzeugen, dass die grossen Gefässe unversehrt waren und dass das in der Bauchhöhle befindliche, unter hohem Drucke stehende Blut aus den verletzten Gefässen des Darms und besonders des Mesenteriums stammte.

Schon bei diesen Manipulationen waren uns Darmschlingen zu Gesicht gekommen, die Schusslöcher aufwiesen; bei genauem Zusehen wurden schliesslich im Dünndarm, der nach und nach fast in ganzer Ausdehnung vor die Bauchwunde gebracht worden war, nicht weniger wie 12 Perforationen und 1 Streifschuss im Mesenterialansatz entdeckt, ausserdem wurden noch 5 stark blutende Löcher im Mesenterium gefunden.

Unsere erste Aufgabe bestand natürlich in der Stillung der Blutung aus den Mesenterialgefässen, was theils durch die Unterbindung, theils durch die Umstechung erreicht wurde. Die eigentliche Darmverletzung bot jedoch für unser therapeutisches Handeln die denkbar ungünstigsten Verhältnisse dar. Abgesehen von der grossen Zahl der Perforationen hatten diese, entsprechend dem Geschosskaliber von 10,5 mm, einen solchen Durchmesser, dass eine einfache Verschliessung derselben durch eine Lembert'sche Naht nicht angängig erschien, somit blieb nur die Darmresection übrig. Ungünstiger Weise aber war die Mehrzahl der Schusslöcher so weit von einander entfernt, dass man genöthigt gewesen wäre, den grössten Theil des Dünndarms zu reseciren, wenn man etwa versucht hätte, mit nur einer oder zwei Resectionen auszukommen. Unter diesen Umständen blieb kein anderer Ausweg, als an 5 verschiedenen Stellen mehr oder weniger grosse Stücke aus dem Darm herauszuschneiden.

War die Prognose schon durch die Aussicht auf einen so schweren Eingriff von vorn herein eine sehr ernste, so wurde sie noch bedeutend verschlimmert durch den stattgefundenen Blutverlust, der mittlerweile zu einem bedenklichen Grade von Anämie geführt hatte. Der Radialpuls, der im Beginn der Operation noch gefühlt werden konnte, setzte bald aus, das Gesicht

war marmorblass und mit kaltem Schweiss bedeckt, die Extremitäten waren kühl und die Athmung leicht dyspnoisch.

Als weiteres ungünstiges Moment kam hinzu, dass die Entwicklung einer Peritonitis in sicherer Aussicht zu stehen schien, durch die grösseren Perforationsöffnungen hatte sich zweifellos reichlich Darminhalt in die Bauchhöhle ergossen, auch konnte bereits bei der Eröffnung des Bauches eine lebhaftere Röthung der Serosa festgestellt werden.

Die Lage war also eine recht verzweifelte, sie schien so gut wie völlig hoffnungslos zu sein. Wenn man trotzdem einen ernstlichen Versuch der Rettung unternehmen wollte, so konnte dieser nur dann eine gewisse Aussicht auf Erfolg bieten, wenn es gelang, den erforderlichen chirurgischen Eingriff möglichst rasch und ohne Zuhilfenahme einer längeren Narkose auszuführen. Deshalb wurde vor allem die Narkose ausgesetzt und die Operation bei wachem Zustande des Verletzten zu Ende geführt, was übrigens auch ausführbar war, ohne dass der Verwundete beim Durchschneiden des Darmes und bei der Darmnaht erhebliche Schmerzen empfunden hätte. Nur das Berühren des Peritoneums mit dem Tupfer und Zerrungen am Darm riefen lebhaftere Schmerzáusserungen hervor. Während ich nun mit der Operation am Darm beschäftigt war, liess ich zur Bekämpfung der Anämie von einem Assistenten eine intravenöse Transfusion von 1 Liter Kochsalzlösung in die Vena mediana vornehmen, die auch augenscheinlich von günstigem Erfolge war. Bei der Ausführung der Darmresektionen kam es mir auf möglichste Eile an, es wurde deshalb die fortlaufende Seidennaht benutzt. Die beiden ersten Darmresektionen wurden zweireihig genäht, bei den 3 letzten Resektionen begnügte ich mich mit einer einzigen fortlaufenden Lembertnaht.

Bei diesem Vorgehen war es möglich, die 5 Darmresektionen in verhältnissmässig kurzer Zeit, in etwas über einer Stunde zu Ende zu führen. Nuncmehr blieb noch übrig, den vorliegenden Dünndarm wieder in die Bauchhöhle zurückzubringen. Hierzu war aber nochmals die Narkose erforderlich, weil der Verletzte, der unterdessen ungeduldig und ungeberdig geworden war, bei dem Versuch der Reposition stark presste und die lebhaftesten Schmerzen äusserte. Nach gelungener Rücklagerung fand sich noch ziemlich viel Blut in der Bauchhöhle, von einer sorgfältigen Reinigung der letzteren von Blut und Darminhalt musste jedoch mit Rücksicht auf den bedrohlichen Zustand des Verwundeten, der jeden Augenblick zu collabiren drohte, Abstand genommen werden, ebenso wenig konnte von einem genauen Absuchen der Bauchhöhle nach weiteren Verletzungen wichtiger innerer Organe die Rede sein. Auch über den Verbleib der Kugel vermochten wir uns unter diesen Umständen keinen Aufschluss zu verschaffen. — Schliesslich wurden 4 lange Gummiröhren und einige Jodoformgazestreifen nach verschiedenen Richtungen zwischen die Darmschlingen vorgeschoben und die Bauchwunde bis auf eine 4 cm lange Lücke durch Seidennähte geschlossen. — Der Eingriff hatte im ganzen etwas über 2 Stunden gedauert.

Von den resecirten Darmtheilen haben 3 eine Länge von 4 cm und zeigen je 2 Perforationen (Ein- und Ausschuss), ein Darmstück ist 9 cm lang und be-

sitzt 2 Perforationen und 1 Streifschuss am Mesenterialansatz ohne Verletzung der Schleimhaut, das 5. Darmstück hat eine Länge von 24 cm und weist vier Perforationen auf. Der Darm war also an 12 verschiedenen Stellen von der Kugel durchbohrt und einmal gestreift worden. Das Aussehen und die Grösse der Schusslöcher war sehr verschieden, ein Theil der Perforationen zeigte glattwandige Ränder, bei anderen waren die Ränder unregelmässig, stark gequetscht und die Schleimhaut stark nach aussen evertirt; auch der Durchmesser der Schusslöcher zeigte grosse Schwankungen, je nachdem die Schlinge senkrecht oder tangential getroffen war.

Der Verwundete war während der ersten Stunden nach der Operation ausserordentlich angegriffen und unruhig, der Radialpuls war überhaupt nicht zu fühlen, er stellte sich erst gegen Abend wieder ein. Auch am nächsten Tage fühlte sich der Kranke sehr hinfällig und zeigte grosse Unruhe, die Anämie war noch sehr ausgeprägt, der Puls aber deutlich zu fühlen. Der Kranke wurde jetzt von häufigem Erbrechen und Aufstossen geplagt, was sich am darauffolgenden Tage noch steigerte. Daneben stellte sich leichter Meteorismus und mässige Druckempfindlichkeit in der oberen Bauchgegend ein. Fieber blieb jedoch aus. Am 18. 9. war der Zustand unverändert, erst am 19. 9., also am 4. Tage nach der Operation, trat eine Wendung zum Besseren ein, es gingen zum ersten Mal Darmgase ab und Abends erfolgte der erste Stuhl. Gleichwohl erschien der Kranke noch immer in Gefahr, Aufstossen und Erbrechen bestanden, wenn auch in geringerer Heftigkeit, fort, der Kranke war noch immer sehr bleich und elend, litt an Schlaflosigkeit und zeigte andauernd grosse Unruhe. Erst allmählig besserte sich das Aussehen und kehrten die Kräfte wieder, die Wegsamkeit des Darms erlitt keine Störung, Fieber trat auch während des weiteren Verlaufs nicht ein, das Aufstossen wurde nach und nach seltener und vom 9. Tage an blieb das Erbrechen ganz aus. Von nun an schien die Gefahr der Peritonitis beseitigt und der Verletzte machte in der Folge eine ungestörte Genesung durch. Die Wunde, aus der sich die ersten 24 Stunden eine reichliche Menge blutiger Flüssigkeit entleerte, blieb reizlos, die Gummiröhren wurden am zweiten, die Gazestreifen vom 5.—7. Tage entfernt. Der Rest der Bauchwunde, auf deren Grund Darmschlingen sichtbar waren, wurde am 8. 10. durch mehrere versenkte Silberdrahtnähte verschlossen. Gegen Ende der 4. Woche stand der Verletzte auf und am 22. 10. verliess er völlig geheilt das Krankenhaus. — Bisher haben sich von Seiten des Darms keinerlei Beschwerden geltend gemacht, der Stuhl ist regelmässig, Schmerzen im Leib sind nie aufgetreten, der Verwundete fühlt sich wieder vollkommen gesund und ist so leistungsfähig wie früher.

Bei dem mitgetheilten Fall muss uns am meisten die Widerstandsfähigkeit des Verwundeten in Erstaunen setzen, der einen so schwerwiegenden Eingriff glücklich überwand, obwohl er nahezu verblutet war. Zu diesem günstigen Ausgang haben meiner Ueberzeugung nach 2 Umstände wesentlich beigetragen: einmal die Ver-

meidung einer längeren Narkose und dann die rasche Ausführung der Operation. Wäre zu dem Blutverlust der schädliche Einfluss einer längeren Narkose hinzugekommen, dann würde der Verletzte den ohnehin mehrere Stunden andauernden Collaps kaum überwunden haben. Ein Ersatz der allgemeinen Narkose durch die zeitraubende örtliche Anästhesie war im vorliegenden Falle nicht in Betracht gezogen worden. Denn die Verblutungsgefahr machte vor allem rasches Handeln nöthig, es galt deshalb, beim Absuchen der Bauchhöhle, beim Vorziehen und Reponiren der Schlingen nicht durch die Rücksicht auf die Schmerzempfindungen des Verwundeten behindert zu sein. Dagegen war es möglich, bei dem Eingriff am Darm selbst, beim Durchtrennen und Nähen der Darmwand, die Narkose ganz zu entbehren.

Die durch die Pistolenkugel hervorgerufene Verletzung des Darmkanals war im vorliegenden Falle eine sehr schwere. Es wurden, wie schon erwähnt, 12 Perforationen aufgefunden. Nun gehören ja mehrfache Durchlöcherungen des Magendarmkanals bei Schussverletzungen keineswegs zu den Seltenheiten, es hängt dies ganz von der Richtung der Kugel ab und von der Stelle, wo jene in die Bauchhöhle eindringt. So haben wir in einem vor mehreren Jahren beobachteten Fall von Schussverletzung durch ein Flaubertgeschoss 13 Darmperforationen gezählt, ja es sind Fälle bekannt, wo 17 Löcher¹⁾ aufgefunden wurden. Sind die Oeffnungen klein, so lassen sie sich auf einfache Weise durch Lembert-Nähte schliessen, ohne dass man Gefahr läuft, die Wegsamkeit des Darms zu beeinträchtigen. Im vorliegenden Falle aber, wo das Geschosskaliber 10,5 mm betrug, liess sich auf so einfache Weise ein sicherer Verschluss nicht erreichen, weil die nahe zusammenliegenden Ein- und Ausschussöffnungen mehr wie die Hälfte des Darmumfangs einnahmen. Es blieb somit keine andere Wahl, als zur Resection zu schreiten, die aber ungünstiger Weise aus den oben angeführten Gründen an 5 verschiedenen Stellen vorgenommen werden musste. Nun gehört die Darmresection bekanntlich zu den längere Zeit in Anspruch nehmenden Operationen, bei denen es vor allem auf grosse Sorgfalt in der Ausführung der Naht ankommt. Hätte man indess in unserem Falle die übliche Naht in

¹⁾ S. Mannaberg, Zur Casuistik der vielfachen Schussverletzungen des Dünndarms. Beitr. z. klin. Chirurgie. 20. Bd., 2. Heft.

2 oder gar in 3 Schichten anlegen wollen, dann würde die ganze Operation statt 2 Stunden vielleicht die doppelte Zeit in Anspruch genommen haben; und dann wäre der Verletzte mit Sicherheit verloren gewesen. Ich habe deshalb statt der Knopfnahet die fortlaufende Naht benutzt und habe mich ferner, allerdings nur bei den 3 letzten Resectionen mit nur einer Nahtreihe begnügt. Der Erfolg hat bewiesen, dass die einreihige Serosanaht bei gesundem und nicht überfülltem Darm ausreicht, bei vorhandener Kothstauung aber und bei entzündlicher Infiltration der Darmwandung, z. B. bei einer Bruchgangrän, müsste natürlich eine solche Naht für ganz unzuverlässig erachtet werden. — Die Anwendung des Murphy-Knopfes zur Abkürzung der Operationsdauer war in unserem Falle ausgeschlossen, die erforderlichen 5 Knöpfe würden bei den zu erwartenden Adhäsionen den Darm wohl kaum passirt haben, ohne zu den bedenklichsten Störungen Anlass zu geben.

Sehr auffallend ist bei unserem Verletzten das Ausbleiben der Peritonitis, obwohl eine auch nur halbwegs gründliche Reinigung der Bauchhöhle von dem ergossenen Blut und dem Dünndarminhalt nicht durchgeführt werden konnte. Es kam im weiteren Verlauf nur zu einer leichten peritonitischen Reizung, die sich in den ersten Tagen durch Brechreiz und Druckempfindlichkeit der oberen Bauchgegend kenntlich machte. Warum nun kam es hier nicht zur Entwicklung einer schweren Peritonitis? In erster Linie müssen wir wohl annehmen, dass die im Dünndarminhalt befindlichen Bacterien von geringer Virulenz waren, dann aber ist vielleicht auch in dem Bestehen der acuten Anämie ein günstiges Moment zu erblicken, insofern hierbei durch die gewaltig gesteigerte Resorption der Peritonealraum rasch trocken gelegt wurde, so dass den etwa vorhandenen Organismen die Bedingungen für ihre Fortentwicklung fehlten. In gleichem Sinne muss wohl auch der im vorliegenden Falle zur Durchführung gekommenen ausgiebigen Drainage der Bauchhöhle durch Gummiröhren und Jodoformgaze ein günstiger Einfluss auf den Ausgang zugeschrieben werden.

So wenig wie wir in diesem Fall einen glücklichen Verlauf erwartet hatten, ebenso unvermuthet kam uns der tödtliche Ausgang bei dem anderen Duellanten, der ebenfalls eine Darmverletzung, und zwar des Dickdarms, davongetragen hatte. Da auch dieser Fall eines gewissen, allgemeineren Interesses nicht ent-

behrt, so möge er hier anhangweise noch kurz Erwähnung finden. Bei diesem Verwundeten war die Kugel unter dem rechten Rippenbogen eingedrungen und hatte das Colon transversum getroffen, an dessen Mesocolonansatz sich ein etwa 2 cm im Durchmesser haltendes Loch vorfand. Da die Laparotomie hier schon sehr frühzeitig, 1½ Stunden nach der Verwundung, vorgenommen worden war und da ausser der Dickdarmperforation keine anderweitigen Verletzungen vorhanden waren, glaubten wir einen günstigen Verlauf in Aussicht stellen zu dürfen, um so mehr, als der nur spärlich ausgetretene, allerdings höchst übelriechende Darminhalt durch Tupfer sorgfältig entfernt worden war. Zur Sicherheit hatten wir noch die Vorsicht gebraucht, die Umgebung der Darmwunde mit Jodoformgaze und Gummiröhren ausgiebig zu drainiren, um für den Fall des Eintritts einer Eiterung diese zu localisiren. Gegen Erwarten stellte sich indess schon nach 12 Stunden eine Verschlechterung des Pulses ein, er wurde auffallend frequent und klein, mehrfach traten Collapsanfalle auf, am folgenden Tage wurden die Erscheinungen einer acuten Nephritis festgestellt, der Verletzte klagte über starke Schmerzen in der Nierengegend, die Harnabsonderung war nahezu aufgehoben, der Urin enthielt Eiweiss, gekörnte Cylinder und andere Formelemente. Am Beginn des 3. Krankheitstages erfolgte der Tod, ohne dass Zeichen von diffuser Peritonitis oder Fieber sich eingestellt hätten. Bei der Section fand sich in der Umgebung der Darmwunde eine abgegrenzte Peritonitis, die übrige Bauchhöhle aber war vollkommen frei. Ausserdem wurde eine hochgradige Nephritis mit Nekrose fast sämtlicher Glomeruli und der Harnkanälchen festgestellt, ferner Milzschwellung und doppelseitige Bronchopneumonie.

Trotzdem die Darmverletzung also eine verhältnissmässig einfache und der Verwundete durch keinen erschöpfenden Blutverlust geschwächt war, ging dieser doch zu Grunde und zwar, wie nach dem Sectionsbefund geschlossen werden muss, an acuter Sepsis. Da es uns gelungen war, mit Hülfe der Jodoformtamponnade die Eiterung auf einen verhältnissmässig kleinen Herd zu beschränken und eine diffuse Bauchfellentzündung zu vermeiden, so müssen wir nothgedrungen annehmen, dass die Virulenz der aus dem Darm stammenden Bacterien eine ungewöhnlich grosse war. Möglicher Weise hat die vor dem Duell bestandene zweitägige Stuhlverhaltung

dazu beigetragen, die Virulenz des Darminhalts zu steigern, jedenfalls aber darf man annehmen, dass der Ausgang nicht so verhängnissvoll gewesen wäre, wenn der Dickdarm zur Zeit der Verwundung zufällig leer gewesen wäre.

Bekanntlich wird allgemein die Anschauung vertreten, dass die Schussverletzungen des Dickdarms eine bessere Prognose wie die des Dünndarms gäben, weil bei ersteren Spontanheilungen häufiger sind. Diese geringere Gefährlichkeit hängt zweifellos mit den anatomischen Verhältnissen zusammen, insofern als der Dickdarm nicht überall von Peritoneum umgeben ist und der Bauchwand dicht anliegt, so dass also der austretende Koth durch die Bauchwunde nach aussen gelangen kann. Deshalb ist auch die Prognose bei einer Verletzung des Colon ascendens und des Colon descendens besser, wie bei einer Verletzung des Colon transversum¹⁾, in welchem letzterem Falle der Koth ebenso leicht in die Bauchhöhle treten kann wie bei einem Dünndarmschuss. Ist dieses Ereigniss eingetreten, so ist die Gefahr der septischen Peritonitis aber ungleich grösser, wie bei einem Erguss von Dünndarminhalt, der, wie zahlreiche Beobachtungen beweisen, in grösserer Menge in die Bauchhöhle gelangen kann, ohne nothwendiger Weise Peritonitis zu erzeugen.

¹⁾ Vergl. Kocher, Zur Lehre von den Schusswunden durch Kleinkalibergeschosse. Biblioth. medica.

XLII.

Neue Methode zur blutigen Einrichtung der angeborenen Hüftgelenksluxation.¹⁾

Von

Dr. Doyen

in Paris.

Ich habe die Ehre, Ihnen eine neue Methode der blutigen Reduction der angeborenen Hüftgelenksluxation mitzuthemen, welche bei Fällen bis zum 18. oder 20. Lebensjahre und darüber anwendbar ist.

Die Operation umfasst drei Acte:

1. Die Loslösung des Femurkopfes,
2. Die Wiederherstellung der Pfanne,
3. Die Einrenkung.

I. Die Loslösung des Schenkelkopfes.

Die Pseudarthrose wird freigelegt durch einen senkrecht auf den innern Rand des Musculus tensor fasciae latae geführten Schnitt, welcher, im Bogen nach hinten verlaufend, unter der Spina anterior superior bis in die Nähe des Schenkelkopfes geht. — Nach Durchtrennung des Muskels und seiner Aponeurose wird die Kapsel eröffnet, reseziert und der Schenkelkopf im ganzen Umfange des Halses freigelegt.

Die wahre Gelenkpfanne wird jetzt mit Hilfe eines Wundhakens unter der Sehne des Musculus rectus femoris sichtbar gemacht.

¹⁾ Vorgetragen am 4. Sitzungstage des XXVII. Congresses der Deutschen Gesellschaft für Chirurgie zu Berlin, 16. April 1898.

II. Wiederherstellung der Pfanne.

Ich setze jetzt auf die Stelle der Pfanne einen dieser schneidenden Hohlcyylinder, an dessen unterem Ende sich vier gekrümmte Zähne befinden, die so arbeiten, dass sie das die Gelenkpfanne ausfüllende Gewebe in schmalen Spänen heraushobeln. Wird jetzt die Röhre in der gegebenen Richtung gedreht, so wird der Knochen entsprechend ausgehöhlt und die Späne steigen aufwärts in das Rohr. Man fühlt bald einen Widerstand: die Schabfläche des Instruments hat die harte Knochenlamelle erreicht, welche die Wand der Beckenhöhle bildet. — Die Oberfläche der Pfanne wird jetzt polirt, indem man den Tubus in umgekehrter Richtung dreht. —

III. Einrenkung des Femurkopfes.

Die Einrichtung ist sehr leicht bei kleinen Kindern. — Ich mache sie in der folgenden Weise: Mein Assistent zieht an der unteren Extremität; ich drücke mit meinen beiden Daumen zugleich auf den grossen Trochanter und den Schenkelkopf und befördere den letzteren in die Pfanne. —

Wenn die Reposition nicht beim ersten Versuche gelingt, führe ich sie mit dem Ihnen hier vorliegenden Apparate aus. — Ebenso verfähre ich immer bei älteren Patienten.

Dieser Apparat, der direct auf das obere Femurende wirkt und welcher den Maximaleffect der angewendeten Kraft zu erzielen gestattet, besteht aus einer, nur um die senkrechte Achse drehbare Hauptstütze, an deren oberem Ende ein horizontal gestellter Arm gleitet. Dieser Arm, der sich nicht drehen kann, endet in einer quergestellten cylindrischen Manchette. Durch diese hindurch geht ein starkes Schraubengewinde, dessen eines Ende den senkrecht verschiebbaren Repositions-Stab aufnimmt, welcher unten löffelförmig endigt.

Mit diesem Löffel wirkt man auf den Schenkelkopf oder den grossen Trochanter.

An dem oberen Ende des Repositions-Stabs setzt sich ein Hebel an, am hinteren Ende des Schraubengewindes ein kräftiges Schraubenrad.

Der Patient wird nun horizontal gelagert, die Symphysis oss. pub. mit der Hauptstütze des Apparats in Contact gebracht.

Das Becken wird auf einem mit zahlreichen symmetrisch angeordneten Löchern durchbohrten Brette fixirt mit Hülfe von 6--8 Holzstäbchen, welche die Beckenschaukeln umrahmen. — Der Arm des Apparates, welcher das Schraubengewinde trägt, wird auf die gewünschte Länge ausgezogen und der Löffel an den grossen Trochanter oder den Femurkopf angelegt. Man dreht jetzt den ganzen Apparat 15—25 Grade um seine Achse und stellt das Schraubengewinde so, dass es den Femurkopf nach der Pfanne dirigirt.

Dann drehe ich langsam das Rad, welches das Schraubengewinde anzieht. — Wenn der Schenkelkopf hierdurch genügend herabgedrückt ist, führe ich am Hebel des Repositionsstabes eine Rotationsbewegung nach innen aus, der Kopf gleitet leicht in die Pfanne und der Repositionsapparat wird in toto herausgehoben.

Das Operationsfeld wird mit schwacher Carbollösung gewaschen, ausgetupft und die Wunde genäht.

Ein Glasdrain wird in den unteren hintern Wundwinkel eingelegt und die Naht mit sterilisirten Compressen bedeckt.

Für die Anlegung der Binden und die Anfertigung des Gypsverbandes wird der Patient auf einen allseitig zugänglichen Metallrahmen aus beweglichen Stäben gehoben. Bis der Verband trocken ist, bleibt der Patient auf der Bahre, nur mit Stützen unter Schultern und Füssen. — Der Gypsverband muss vom Thorax bis unter das Kniegelenk gehen. — Das operirte Glied wird in leichte Abductionsstellung gebracht.

Dieser Verband wird am nächsten Tage vorne, mittelst zweier eingegypster Metallstäbe verstärkt und für den Verbandwechsel wird ein Fenster eingeschnitten. Passive Bewegungen werden um die 3. oder 4. Woche begonnen.

Dieser Einrichtungsmodus der angeborenen Hüftgelenksluxation ist den bisher angewandten Methoden weit überlegen:

1) Durch die Art der Wiederherstellung der Gelenkpfanne, welche bisher die Anwendung von Meisseln, scharfen Löffeln und anderen schwer und mühsam hantierbaren Instrumenten erforderte.

2) Mit meinem mechanischen Repositionsapparat können schwere Fälle, selbst bei Erwachsenen, operirt werden.

Ausserdem kann die Wunde primär vernäht werden, da die Operation von kurzer Dauer ist, und glatte Wundverhältnisse schafft.

Die primäre Vernähung ist für die Erreichung einer guten Beweglichkeit im Gelenk bedeutend günstiger als die Tamponnade.

Die bei meinen Operationen entfernten Kapselreste waren 5—6 mm dick, die Knochenmasse, die ich zur Bildung der neuen Pfanne entfernen musste, war fast so gross als der Femurkopf.

Ich kann deshalb nicht verstehen, wie man auf unblutigem Wege die Reposition ausführen will.

Selbst wenn es möglich wäre, den Schenkelkopf genügend herabzuziehen, kann man ihn doch nicht in eine Pfanne bringen, die gar nicht existirt, sondern vollständig obliterirt ist.

Die blutige Einrichtung ist deshalb das einzige wirksame Verfahren bei der angeborenen Hüftgelenksluxation.

Die neue Methode, welche ich mir erlaube, Ihnen vorzuschlagen, ermöglicht, diese Operation mit einer bisher nicht erreichten Sicherheit und Vollkommenheit auszuführen.

XLIII.

Zur chirurgischen Behandlung der chronischen Mittelohreiterung.¹⁾

Von

Sanitätsrath Dr. Ludewig,

Ohrenarzt in Hamburg.

M. H.! Bevor ich beginne, erlaube ich mir, Ihnen einige Präparate herumzureichen, zunächst als das Punctum saliens meines heutigen Vortrags eine Anzahl Gehörknöchelchen, an welchen Sie die beginnende, wie die weit fortgeschrittene Zerstörung derselben durch Caries leicht ersehen können. Alle diese Präparate sind durch Operation am Lebenden gewonnen, aber als die charakteristischsten aus meiner Sammlung paarweise ausgewählt. Zur besseren Orientirung habe ich jeder Tafel ein Paar normaler Knöchelchen, Hammer und Ambos, vorangesetzt.

Sodann gebe ich Ihnen hier ein Paar Schläfenbeine, welche derartig aufgesägt sind, dass der durch das Ambos-Steigbügelgelenk gelegte Schnitt alle Räume des Mittelohrs zeigt: die Paukenhöhle, den Attic, das Antrum mastoideum und die lufthaltigen Zellen des Warzenfortsatzes. Dieselben Verhältnisse veranschaulichen hier diese stereoscopischen Bilder, welche ich der schönen Sammlung des Herrn Dr. Katz entnommen habe und schliesslich diese Photographie.

Früher, meine Herren, war die Augenheilkunde gerade so ein untergeordneter Theil der Chirurgie, wie es die Ohrenheilkunde

¹⁾ Abgekürzt vorgetragen am 4. Sitzungstage des XXVII. Congresses der Deutschen Gesellschaft für Chirurgie zu Berlin, 16. April 1898.

noch ist. Aber während sich jene längst losgemacht hat von ihrer Mutter und heute selbstständig dasteht — denn welcher Chirurg macht heute wohl noch eine Staaroperation? — ist es ihrer Schwester, der Otiatrie, noch nicht im ganzen Umfange gelungen, sich die Anerkennung zu verschaffen, welche ihr gebührt, weder bei den Aerzten noch bei den Patienten.

Die Gründe hierfür sind auf der Hand liegend.

Die chronische Mittelohreiterung, oder richtiger gesagt, ihre Folgezustände, werden heute sowohl von dem Vertreter der Allgemeinen Chirurgie als auch von dem Ohrenarzt, der auf chirurgischem Standpunkt steht, operirt. Und da scheint es mir angebracht und an der Zeit zu sein, wenn diese Beiden, der Chirurg und der Ohrenarzt, die gemeinsame Arbeit besprechen und ihre Erfahrungen und Beobachtungen austauschen.

Es sollte mir eine aufrichtige Freude sein, wenn Sie, meine Herren Chirurgen, meine Anregung so auffassen möchten, wie ich sie gebe, wenn Sie durch eine Discussion meines Themas der Wichtigkeit der Sache und meinem guten Willen, zu derselben ein bescheidenes Körnlein beizutragen, Ihre Anerkennung nicht versagen möchten!

Ich will mich zunächst der möglichsten Kürze befeissigen, um zu sehen, in welchem Grade es mir gelingen wird, Ihr Interesse zu erregen, werde aber zu weiterer Ausführung der einzelnen Punkte sofort bereitwilligst zur Verfügung stehen.

Der Chirurg bekommt eine Ohreiterung erst in die Hand — sei es vom Hausarzt oder von einem Ohrenarzt, dessen Thätigkeit sich auf Spritzen und Pusten beschränkt — wenn dieselbe den Raum der Paukenhöhle überschritten und Entzündungserscheinungen in den Nebenräumen hervorgerufen hat mit Fieber und Schmerzen. Und was thut er nun? Er meisselt den Knochen hinter dem Ohr auf. Ist er bis auf den Eiterherd im Knochen vorgedrungen, so ist seine Thätigkeit meist erschöpft, der Erfolg ein zufriedenstellender: das Fieber fällt ab und die Schmerzen hören auf. Ich habe gesagt „meist“. Ganz selbstverständlich giebt es eine Anzahl hervorragender Chirurgen, die sich mit solchem Eingriff nicht begnügen, sondern bestrebt sind, gründlicher vorzugehen. Diese Operateure, welche ein specielles Interesse für die chirurgischen

Erkrankungen des Ohres an den Tag gelegt haben, wie besonders von Bergmann und Küster, sind sich über den einen Punkt, glaube ich, einig mit dem Ohrenarzt, dass es bei der Aufmeisslung der Mittelohrräume wegen chronischer Eiterung allein darauf ankommen muss, aus Gehörgang, Paukenhöhle, Attic, Antrum mastoideum und den lufthaltigen Zellen des Warzenfortsatzes eine einzige grosse Höhle zu machen.

Wie das erreicht wird, ob die Operation von vorn nach hinten ausgeführt wird, wie Koerner das vorzieht, welcher mit Wegnahme der hinteren Gehörgangswand beginnt, oder von hinten nach vorn, nach Schwartz, der zunächst das Antrum mastoideum aufmeisselt, dann den Atticus und dann die hintere Gehörgangswand wegnimmt, erscheint irrelevant.

Ausser den Genannten haben eine ganze Reihe von Ohrenärzten sich um diese „Radical-Operation“ verdient gemacht und eigene Methoden oder Modificationen des ursprünglichen Schwartzeschen Verfahrens angegeben, wie z. B. Betzold, Hessler, Kretschmann, Reinhard, Wegener und ganz besonders Jansen, Panse und Stacke. Eine Eigenart hat die Operationsweise Zaufal's, welcher allein viel mit der Knochenzange arbeitet, während alle Anderen dem Meissel den Vorzug geben.

Ich möchte auf diese Operation, die „Aufmeisslung“ vorläufig nicht des Näheren eingehen, sondern die Aufmerksamkeit der Versammlung auf ein anderes Operationsverfahren lenken, welches gerade in Chirurgenkreisen noch weniger bekannt sein dürfte und von welchem ich doch behaupten muss, dass es die grösste Würdigung verdient, dass es im Stande ist, in vielen Fällen die Aufmeisslung zu ersparen.

Dieses Verfahren besteht in der Extraction von Hammer und Ambos, in der Ausräumung der Paukenhöhle vom Gehörgang aus und ist besonders geübt worden von Ferrer, Grunert, Gomperz, Kessel, Kretschmann, Panse, Reinhard, Sexton u. A.

Nichts liegt mir ferner, als diese Operation für eine Panacee ausgeben zu wollen für alle chronischen Mittelohreiterungen; im Gegenteil: es ist ganz selbstverständlich, dass dieselbe für die Fälle nicht ausreichend sein kann, in welchen die Caries das Schläfenbein selbst schon in weiterem Umfange ergriffen hat, so

z. B. dass die hintere Gehörgangswand schon von Granulationen durchbrochen ist, oder in welchem ein Cholesteatom im Knochen sicher nachgewiesen ist.

Aber für eine ganze Reihe von Fällen chronischer Mittelohreiterung genügt die Hammer-Ambosextraction, so lange die Caries auf die Gehörknöchelchen beschränkt ist, oder die Eiterung in abgekapselten Räumen meist der oberen Partie der Paukenhöhle sitzt, welche durch hintere Synechien, neugebildete, theils bindegewebige, theils verknöcherte oder verkalkte Stränge häufig gebildet werden.

Ich werde die Indication für diese Operation später noch weiter stecken, wie das auch Kessel schon vor mir gethan hat. Heute will ich nur andeuten, dass ich dieselbe auch für durchaus nothwendig halte bei Residuen einer abgelaufenen Mittelohreiterung, bei welchen das Trommelfell oder der Rest desselben und die Kette der Gehörknöchelchen stark retrahirt (letztere ankylosirt) und unbeweglich geworden sind. Denn hier wird die Stapesplatte in das ovale Fenster hineingedrückt, die Endungen des Acusticus stehen unter erhöhtem Druck und verfallen allmählich der Atrophie.

Vorläufig halte ich mich an mein Thema.

Die chronische Mittelohreiterung, welche mit Caries an den Gehörknöchelchen einhergeht, oder ihren Sitz hauptsächlich im Atticus hat, zeigt meist charakteristische Trommelfellbilder. Bei der Caries am Hammerkopf findet sich oft eine Fistel in der Membrana Shrapnelli über dem Processus brevis, (Kretschmann, Walb), bei der Amboscaries sehen wir eine Ablösung des Trommelfells hinten oben, beide Beispiele bei sonst intactem, d. h. vorhandenem Trommelfell. Sehr häufig bietet sich aber auch das Bild eines Totalverlustes des Trommelfells mit Ausnahme eines Restes der Membrana Shrapnelli, welcher den Hammerrest enthält.

Was nun das Operationsverfahren anbetrifft, so ist das kurz Folgendes:

Nehmen wir an, wir haben ein Trommelfell vor uns, welches nur eine Fistel in der Membrana flaccida über dem Processus brevis oder eine Ablösung im hinteren, oberen Quadranten aufweist: so schneidet man mit dem geknöpftem Messer, nachdem man eine Paracentese gemacht hat, vor und hinter dem Hammergriff in die Höhe bis zum Knochenrand, geht dann mit dem Tenotom in den hinteren Schnitt ein und durchschneidet die Sehne

des Tensor tympani, welche ungefähr in der Höhe des von aussen sichtbaren Processus brevis inserirt, und dreht dann das Tenotom um 180° nach hinten, um event. das Ambossteigbügelgelenk zu lösen.

Dann durchtrennt man die Brücke, welche das Hammergriffende mit dem unteren Knochenrande noch verbindet, fasst den Hammergriff mit der Wilde'schen Schlinge möglichst hoch, über dem Processus brevis und extrahirt ihn, indem man den Kopf unter dem Knochenrand hervorhebelt. Darauf geht man mit dem Amboshaken ein in den Atticus da, wo der Hammerkopf gesessen hat, und bringt den Ambos durch eine Drehung des Instrumentes um 90° nach hinten in das Gesichtsfeld, resp. gleich an das Tageslicht.

Ist die Caries auf die beiden ersten Gehörknöchelchen beschränkt, so ist damit genug geschehen, ist aber der Atticus oder der hintere Theil der Pauke noch mit Granulationen oder Detritusmassen ausgefüllt, so werden diese ausgelöffelt, event. alle Rauigkeiten am Knochenrande ausgekratzt.

Ich will Sie, meine Herren, mit der Schilderung der Nachbehandlung, welche nicht selten nur einige Tage oder Wochen in Anspruch nimmt — geheilt nenne ich nur einen Fall, der mindestens ein Jahr lang trocken geblieben ist — nicht aufhalten, sondern nur kurz hinzufügen, dass die Eiterung jetzt ausheilt entweder mit Neubildung eines Trommelfells, welches von der Peripherie aus nach der Mitte zu wächst und sich völlig wieder schliessen kann; oder aber der Defect bleibt bestehen. In diesem Fall epidermisirt sich allmählich die Paukenschleimhaut und wird mit der Zeit widerstandsfähig gegen von aussen in das Ohr eindringende Schädlichkeiten, wie gegen die durch die Tube vom Nasenrachenraum aus sich verbreitenden Entzündungen.

Ich möchte mir nur erlauben, in aller Kürze — mit Hinweglassung der Krankengeschichten — Zahlen vorzulegen, und zwar über die ersten Hundert meiner 250 Hamburger Operationen, welche ich, soweit es überhaupt möglich ist, bis in die neueste Zeit verfolgt und im Auge behalten habe. Ich betone ausdrücklich, dass ich nicht etwa eine Auswahl getroffen, sondern dass ich die Fälle von 1 bis 100 genommen und keinen Fall ausgelassen habe, selbst solche nicht, bei denen es von vornherein zweifelhaft erschien, ob

die Caries auf die Gehörknöchelchen noch beschränkt war. Von diesen Fällen will ich Ihnen heute das Resultat der Operation vorlegen in Bezug auf

1. den Befund an den Gehörknöchelchen,
2. das Verhalten der Eiterung und
3. das des Hörvermögens nach der Operation.

Der Hammer war gesund bei carösem Ambos	in 33 pCt. der Fälle,
der Hammer cariös bei gesundem Ambos	„ 8 „ „ „
beide Knöchelchen waren cariös	„ 48 „ „ „
beide gesund	„ 4 „ „ „
Hammer cariös, vom Ambos nichts gefunden	„ 4 „ „ „
Hammer gesund, vom Ambos nichts gefunden	„ 1 „ „ „
die Operation wurde wegen zu starker Blutung ab- gebrochen und nicht ausgeführt	„ 2 „ „ „
Hammer-Ambos-Ankylose fand sich darunter 4 mal.	

Ich habe hier die fünf Fälle, in welchen vom Ambos nichts aufgefunden wurde, besonders aufgeführt, obgleich ich die Ueberzeugung habe, dass in vier derselben der Ambos durch Caries gänzlich zerstört war. Lassen wir aber auch diese fünf Ambose ausser Betracht, so bleibt die Amboscaries immer noch erwiesen in 81 pCt. der Fälle (cf. F. Kretschmann's Festschrift zur Feier des 50jährigen Bestehens der Magdeburger Med. Gesellschaft, und Grunert A. f. C. Bd. 33 pag. 207).

Was den Erfolg der Operation in Bezug auf die Eiterung anbelangt, so ist zu verzeichnen:

Eiterung geheilt	80mal
„ nicht geheilt	8 „
Erfolg unbekannt	9 „
„ zweifelhaft	3 „

Als zweifelhaft führe ich hier drei Fälle auf, in welchen die Epidermisirung der Paukenschleimhaut wohl vollständig eingetreten ist, aber die Patienten kamen in den letzten Jahren wieder mit einer schnell vorübergehenden, schleimigen Secretion, welche aus der Tube stammte.

Rechnen wir nun auch die weggebliebenen Fälle, deren Erfolg unbekannt ist, und die zweifelhaften zu den ungeheilten, so haben wir immerhin 80 pCt. Heilung gegen 20 pCt. Nichtheilung. —

Das Hörvermögen wurde durch die Operation

gebessert	75 mal
blieb dasselbe	13 „
wurde verschlechtert	2 „
ist nach der Operation unbekannt	9 „
Die Hörprüfung war vor und nach der Operation unmöglich.	1 „

Die Hörverbesserung war in vielen Fällen eine ganz beträchtliche.

Um z. B. die dreissig Patienten herauszugreifen, welche vor der Operation Flüsterzahlen nur direct ins Ohr gesprochen, oder das nicht einmal mehr, hörten, so wurden von diesen Flüsterzahlen nach der Operation gehört:

13mal bis 2 m
6 „ „ 3 „
3 „ „ 4 „
4 „ „ 5 „
1 „ „ 6 „
3 „ „ 8 „

Die beiden Hörverschlechterungen sind folgende: in dem einen Falle hörte das Ohr vor der Operation Flüsterzahlen auf 2 m, nach der Operation nur auf 1 m. Die Eiterung ist mit Neubildung einer Membran geheilt, der Schaden in Bezug auf das Gehör ein dauernder. In dem anderen Falle hörte das Ohr vor der Operation normal, nach der Operation, wiederum nach Neubildung eines Trommelfells, welches zum grössten Theil verkalkte, auf 1 m. Durch Massage mit der Wegener'schen Vibrationsmaschine ist in der letzten Zeit das Hörvermögen dieses Ohres auf 3—4 m für Flüsterzahlen nachträglich gebessert worden.

M. H.! Durch meine heutige Mittheilung hoffe ich, wenn nicht mehr, so doch mindestens die Berechtigung der Hammer-Ambossextraction als ein Heilmittel der chronischen Mittelohreiterung bewiesen zu haben. Es bleibt mir noch übrig, hinzuzufügen, dass ich unter den angezogenen Fällen üble Folgen der Operation, wie Facialislähmung, beträchtlichen oder erwähnenswerth andauernden Schwindel oder Kopfschmerzen nicht zu beobachten hatte.

Zum Schluss, meine Herren, will ich Ihnen auch eine gegnerische Ansicht nicht vorenthalten, welche mir in diesen Tagen zu Gesicht gekommen ist. „Die Indicationen zur operativen Behand-

lung der Mittelohreiterungen“ betitelt sich eine Arbeit des Herrn Stabsarzt Dr. Richard Müller aus der Trautmann'schen Ohren-Abtheilung der Kgl. Charité zu Berlin, welche in No. 13 der Deutschen med. Wochenschrift vom 31. März d. J. veröffentlicht ist und der Aufmeisslung unter allen Umständen das Wort redet, selbst bei einfachen Schleimhauteiterungen!

Was die chronische Mittelohreiterung anbetrifft, so urtheilt Herr Stabsarzt Dr. Richard Müller über die von mir heute dringend empfohlene Hammer-Ambos extraction, wie folgt:

„Bei blosser Caries der Gehörknöchelchen ist die Radicaloperation nicht ohne Weiteres indicirt. Man kann sich zunächst auf die Extraction von Hammer und Ambos beschränken.

Aber erstlich ist die Diagnose einer isolirten Caries dieser Knöchelchen überaus schwierig, und zweitens kommt erfahrungsgemäss, selbst wenn nur Hammer und Ambos cariös waren, die Mittelohreiterung mit ihrer Extraction meist doch nicht zur Heilung, so dass man sich, nachdem man Zeit verloren, schliesslich doch zur Radicaloperation u. s. w. veranlasst sieht.“ — —

Interessant wäre es, zu erfahren, auf wie viele Fälle von Hammer-Ambos extraction sich dieses erfahrungsgemäss des Herrn Stabsarzt Dr. Richard Müller bezieht.

Aber es kommt noch schöner:

Die Indication des Herrn Müller für die Aufmeisslung bei der acuten Mittelohreiterung lautet wiederum wörtlich:

„Jede acute Mittelohreiterung, die trotz sachgemässer Behandlung vierzehn Tage lang in unveränderter Stärke ohne Wendung zum Besseren erkennen zu lassen besteht, ist mit der Eröffnung des Antrum mastoideum zu behandeln, auch wenn bedrohliche Erscheinungen noch nicht vorhanden sind.“

M. H.! Eine solche Indicationsstellung muss als entschieden zu weit gehend und durchaus willkürlich energisch zurückgewiesen werden!

XLIV.

(Aus der Hallenser chirurgischen Klinik.)

Ueber die operative Entfernung ausgedehnter Gesichtscarcinome.¹⁾

Von

Dr. med. U. Grosse,

Assistent der Klinik.

(Mit 2 Figuren.)

M. H.! In den letzten fünf Jahren sind in der Klinik des Herrn Professor v. Bramann eine Reihe von ausgedehnten Carcinomen der Gesichtshaut — solche der Nase und der Lippen kommen dabei nicht in Betracht — zur Behandlung und Operation gekommen. Einen Theil derselben würde gewiss mancher schon zu den inoperablen Tumoren gerechnet haben und daher sich garnicht oder nur ungern zu einem operativen Eingriff haben entschliessen können.

Die Resultate, welche bei uns durch allerdings sehr ausgiebige Entfernung auch der benachbarten knöchernen Theile des Schädels erzielt sind, geben mir Veranlassung, Ihnen einen kurzen Ueberblick über die operirten Fälle zu geben und Ihnen die eine Patientin, bei der das Carcinom ganz besonders ausgedehnt war, hier vorzustellen.

In allen operirten Fällen, die hier in Betracht kommen, handelte es sich um flächenhaft ausgedehnte Carcinome, die mehr oder weniger in die Tiefe griffen, oder in benachbarte Höhlen hineingewuchert waren; um Tumoren, die in den Knochen hinein-

¹⁾ Auszugsweise vorgetragen am 4. Sitzungstage des XXVII. Congresses der Deutschen Gesellschaft für Chirurgie zu Berlin, 16. April 1898.

gewachsen waren, ihn usurirt hatten oder mit demselben doch in innigem Zusammenhange standen.

Es sind im Ganzen 24 solcher Carcinome operirt worden, wobei ich nochmals betone, dass Carcinome der Lippen oder der Haut der Nase völlig ausser Acht gelassen sind. In 6 dieser Fälle war eine Betheiligung des Bulbus selbst oder doch der die Orbita füllenden Weichtheile vorhanden, so dass eine Enucleatio bulbi gleichzeitig erfolgen musste. Bei allen 24 Fällen sind die in Betracht kommenden regionären Lymphdrüsen sorgfältig entfernt worden, auch wenn sie keine durch das Gefühl oder das unbewaffnete Auge nachweisbaren Zeichen der Erkrankung aufwiesen.

Der entstandene Defect wurde fast stets sofort plastisch gedeckt, nur in 2 Fällen, wo eine solche Deckung nicht gleich indicirt war und andererseits mit grossen Schwierigkeiten bezüglich der Lappenbildung verknüpft gewesen wäre, wurde erst später der gut granulirende Defect durch Thiersch'sche Lappchen gedeckt.

Gehe ich jetzt kurz auf die Resultate ein, so glaube ich diese Ihnen am besten durch eine tabellarische Zusammenstellung erläutern zu können.

No.	Alter und Geschlecht	Sitz der Geschwulst	Datum der Operation	Operation	Datum der Entlassung	Erfolg
1	60 J. m.	L. Schläfe, auf das obere Augenlid übergreifend.	17. 3. 93	Entfernung beider Augenlider zur Hälfte und Abmesselung des Knochens der Schläfe mit Wegnahme der äusseren Orbitalwand. Plastik.	30. 3. 93	Recidiv nach 3 Jahren, cf. No. 13.
2	57 J. m.	R. Schläfe, Augenlider und Bulbus, auf die Backe noch übergreifend.	30. 8. 93	Entfernung nebst Bulbus, ganzer äusserer und unterer Wand der Orbita, oberer Wand des Antr. Highmori des Nasenbeins, der Muscheln, Theil des Stirnbeins. Plastik.	26. 10. 93	Starb im Jahre 1897 an intercurrenter Krankheit. Kein Recidiv.
3	52 J. w. ¹⁾	R. Schläfe, Wange, Augenlider u. Bulbus.	21. 6. 93	Cf. später, wie Anmerkung besagt.	31. 7. 93	Recidivfrei u. geheilt bis heute.

¹⁾ Cf. später die genaue Krankengeschichte, da dies der vorgestellte Fall ist.

No.	Alter und Geschlecht	Sitz der Geschwulst	Datum der Operation	Operation	Datum der Entlassung	Erfolg
4	40 J. m.	R. Wange.	6. 1. 94	Entfernung der Geschwulst und der vorderen Wand des Antrum Highmori. Plastik.	10. 2. 94	Recidivfrei n. 4 Jahren.
5	59 J. w.	R. Augenwinkel, beide Augenlider ergriffen, auf Wange und Nase u. etwas auf die Stirn übergreifend.	9. 5. 94	Entfernung der Geschwulst, wobei die beiden Augenlider zur Hälfte fortfallen. Entfernung von Nasenbein, Stirnbein, etwas von der Wand des Antrum. Plastik.	29. 5. 94	Recidivfrei u. gesund nach 4 Jahren.
6	63 J. w.	L. Augenwinkel und Schläfe.	25. 7. 94	Entfernung der Geschwulst mit äusserer Orbitalwand und Jochbein, Abmeisselung des Schläfenbeins. Plastik.	16. 8. 94	Recidivfrei u. gesund bis heute (also 4 Jahre).
7	46 J. w.	L. Schläfe u. Augenwinkel.	25. 8. 94	Entfernung der Geschwulst mit äusserem Orbitalrand und Theilen des Stirn- u. Schläfenbeins. Plastik.	12. 9. 94	Recidivfrei u. gesund bis heute (also 4 Jahre).
8	50 J. w.	R. Nasolabialfalte u. Wange bis auf d. untere Augenlid.	1. 9. 94	Entfernung der Geschwulst mit vorderer Wand des Antr. Highmori, Abmeisselung des Oberkiefers. Entfernung d. grössten Theils der rechten Nasenhälfte. Plastik.	21. 9. 94	Recidivfrei u. gesund bis heute (3 ³ / ₄ Jahre).
9	77 J. w.	R. Schläfe, beide Augenlider, Bulbus betheilig, Wange, Stirn.	10. 1. 95	Entfernung der Geschwulst mit Bulbus, Theile des Os frontis, sowie fast die ganze Orbita kommen in Fortfall.	16. 2. 95	Gesund und recidivfrei bis heute (also 3 ¹ / ₄ Jahre).
10	48 J. m.	R. Schläfe.	12. 5. 95	Entfernung mit äusserer Orbitalwand. Plastik.	30. 5. 95	Gesund und recivfrei (also 3 Jahre).
11	73 J. w.	Stirn, bis an die Nasenwurzel, Knochen stellenweise usurirt und freiliegend.	27. 7. 95	Entfernung der Geschwulst nebst Nasenwurzel und vorderer Wand des Sinus front. Plastik.	28. 8. 95	Ohne Nachricht.
12	48 J. m.	R. Schläfengegend u. Wange.	4. 2. 96	Entfernung der Geschwulst, des Jochbeins und eines Theils der äusseren und unter. Orbitalwand. Plastik.	5. 3. 96	Gesund und recidivfrei (also 2 ¹ / ₄ Jahre).

No.	Alter und Geschlecht	Sitz der Geschwulst	Datum der Operation	Operation	Datum der Entlassung	Erfolg
13	63 J. m.	R. Augenlider und Bulbus, bes. am inneren Augenwinkel. Recidiv. Cf. No. 1.	6. 2. 96	Entfernung der Lider, des Bulbus, des Stirnbeins im unteren Theil, der äusseren, inneren und unteren Orbitalwand, des Nasenbeins. Plastik.	10. 3. 96	Bisher recidiv frei.
14	60 J. w.	Stirn und Nasenwurzel.	30. 4. 96	Entfernung der Geschwulst und der oberflächlichen Knochenpartien. Plastik.	26. 4. 96	† unter den Erscheinung der Herzschwäche.
15	45 J. m.	R. Schläfe, Orbita und Bulbus nebst unterem Augenlid.	30. 6. 96	Entfernung der Geschwulst, des Bulbus der vorderen Wand des Antr. Highmori, des Jochbeins und der oberflächlichen Theile des Schläfenbeins. Plastik.	21. 7. 96	Gesund und ohne Recidiv (also 2 Jahre).
16	27 J. m.	Link. Ohr, Schläfe, Wange, Hals. (Recidiv nach einer vor 2 Jahren in einem ander. Krankenhaus stattgehabten Operation.)	11. 2. 97 und 15. 5. 97	Entfernung von Ohr, hinterem Theil der Wange, Jochbein, Muscul. temporal., aufsteigendem Kieferast bis zum Tricuspis, Resection der Arteria carot. ext. u. Vena jugul., d. Proc. mastoideus. Transplantation.	5. 7. 97	Geheilt, gesd. und ohne Recidiv b. heute.
17	35 J. m.	R. Ohr und Haut des Scheitelbeins.	12. 2. 97	Entfernung der Geschwulst und der Ohrmuschel, sowie der oberflächlichen Knochenschichten. Plastik.	5. 3. 97	Gesund und recidivfrei (also 1 Jahr).
18	72 J. m.	L. Wange u. Schläfengegend, vordere Wand des Antr. Highmori an einer Stelle zerstört.	23. 2. 97	Entfernung mit Jochbein und vorderer Wand des Antr. Plastik.	12. 3. 97	Starb im December 97 an Pneumonie.
19	65 J. m.	R. Schläfe mit Knochenur.	11. 3. 97	Entfernung mit Knochenplatte vom Stirn- und Schläfenbein, äusserem Orbitalrand. Plastik.	19. 3. 97	† Pneumonie.
20	65 J. m.	R. Schläfengegend u. Stirn mit oberem Augenlid.	2. 4. 97	Entfernung nebst Jochbein, äusserer Orbitalwand und oberflächlichen Schichten von Stirn- und Schläfenbein. Plastik.	27. 4. 97	Gesund und ohne Recidiv (1 Jahr).
21	65 J. m.	Vor d. r. Ohr, auf dasselbe übergreifend bis in den Gehörgang.	22. 5. 97	Entfernung mit Ohr und Gehörgang sammt Trommelfell, Ausräumung der Paukenhöhle und Entfernung des Proc. mastoideus. Plastik.	3. 8. 97	Gesund und ohne Recidiv.

No.	Alter und Geschlecht	Sitz der Geschwulst	Datum der Operation	Operation	Datum der Entlassung	Erfolg
22	62 J. m.	R. Augenlider, Bulbus, Stirn, Wange.	31. 5. 97	Entfernung mit Bulbus, Stirnbein, Orbita, vorderer Wand des Antrum, Jochbein. Plastik.	2. 7. 97	Gesund und ohne Recidiv (Complicat.: Pneumonie).
23	45 J. w.	L. untere Augenlid, Wange und Nasolabialfalte, Knochen freiliegend.	2. 9. 97	Entfernung mit Jochbein, unterem Augenhöhlenrand und vorderer Wand des Antr. Highmori. Plastik.	20. 10. 97	Gesund und ohne Recidiv (musste noch Lidplastik folgen).
24	58 J. m.	Oberes r. Augenlid, Stirn und Schläfe (Bulbus noch frei beweglich u. ophthalmoskopisch normal).	13. 1. 98	Entfernung mit einem Theil des Stirnbeins, der äusseren Orbitalwand und des Os zygomatic. Plastik.	10. 2. 98	Bisher gesund (Recid. eventuell zu erwarten, da Pat. sich den Bulbus nicht fortnehmen liess).

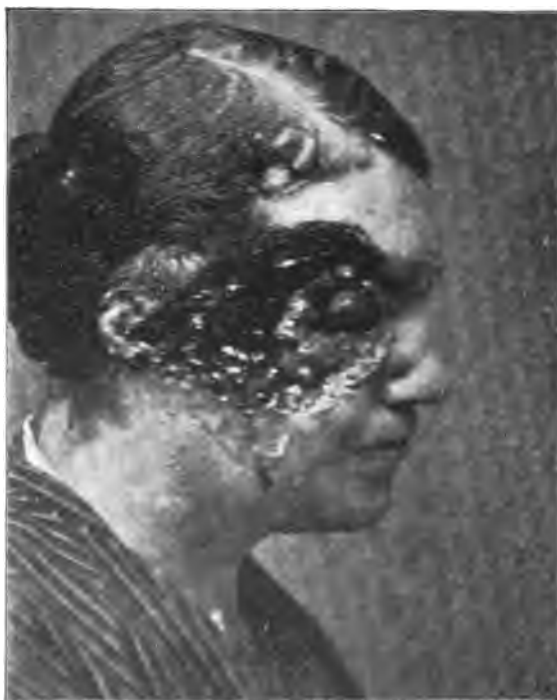Von diesen 24 Fällen starben unmittelbar nach der Operation, d. h. im Verlauf der ersten 8 Tage, 2 Patienten; beide über 60 Jahre alt. Die übrigen wurden geheilt entlassen und sind bis auf 4 weitere noch heute gesund und ohne Recidiv. Von den letzten 4 ist der eine vor 1 Jahr gestorben, er hatte ein locales Recidiv; zwei sind an intercurrenten Krankheiten verstorben und von der einen Patientin habe ich keine Nachricht erhalten können. Die übrigen 18, von denen 6 ganz besonders ausgedehnte Tumoren hatten, die gerade die grössten Operationen durchgemacht haben, leben und sind recidivfrei. Bei den meisten von diesen 6 liegt die Operation 4—5 Jahre zurück, wie bei der einen Patientin, die ich Ihnen jetzt zeigen möchte.

Aus der Anamnese ist folgendes hervorzuheben:

Die damals 52jährige Frau, — sie wurde im Juni 93 von Herrn Prof. v. Bramann operirt — war hereditär nicht belastet und im Wesentlichen gesund gewesen. Seit ihrem 15. Lebensjahre hatte sie „eine Flechte“ auf der rechten Backe und vor dem rechten Ohre, die ganz langsam an Grösse zunahm und bis zum 30. Jahre etwa die Grösse eines Markstückes erreicht hatte. Bisher war die Flechte völlig trocken gewesen, jetzt fing sie an zu nässen. Die Frau begab sich in Behandlung verschiedener

Aerzte, die theils mit Salben, theils mit innerlichen Mitteln die Flechte zu beseitigen suchten. Doch halfen alle diese Verordnungen nichts, die Flechte wuchs langsam weiter. Seit 4 Jahren, also seit dem 48. Lebensjahre, hatte Patientin ein rascheres Wachstum der Flechte bemerkt, die jetzt Wülste und Erhabenheiten bildete, stinkendes Secret absonderte und zeitweise Schmerzen verursachte. Seit 1 Jahr sind die Bewegungen des rechten Auges behindert, und vor kurzer Zeit war Blindheit eingetreten.

Fig. 1.



So kam die Frau endlich nach der Klinik.

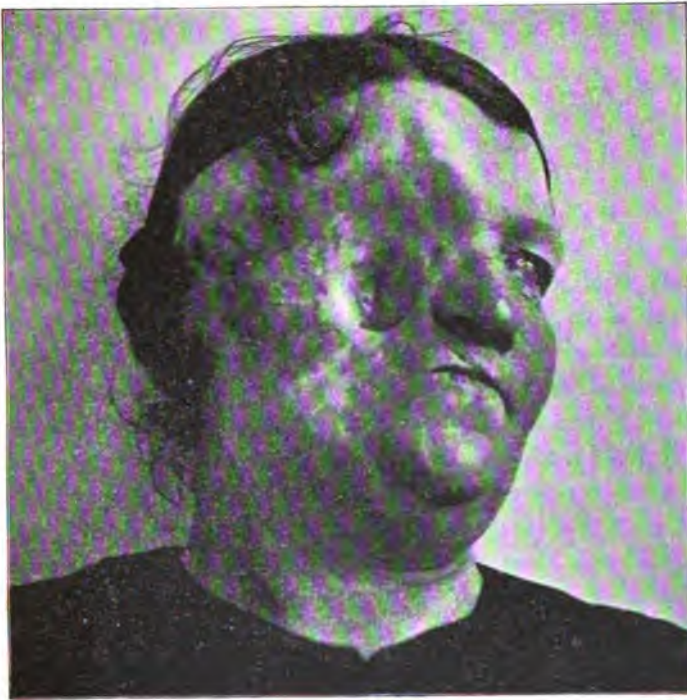Den Status geben Ihnen einige Photographien¹⁾. Sie ersehen daraus, dass es sich um einen handtellergrossen, flächenhaft ausgebreiteten, unregelmässig höckerigen Tumor handelte, der fast die ganze rechte Gesichtshälfte einnahm. Es war ein Carcinom,

¹⁾ Die Bilder zeigen das Aussehen der Patientin vor und nach der Operation.

das entstanden war auf einem Lupus und das das rechte Ohr völlig zerstört und auf das rechte Auge übergegriffen hatte.

Am 21. Juni 1893 wurde die Entfernung des Tumors vorgenommen: Dabei Ausräumung der Orbita nach Eucleatio bulbi. Fortnahme des Jochbogens, der vorderen und seitlichen Wand des Antr. Highmori, der untern und äussern Wand der Orbita, sowie eines Theils der obern, Entfernung des Sinus frontalis bis auf die

Fig. 2.



hintere Wand; Fortfall des äussern Ohres nebst den umgebenden Knochenpartien, so dass das Trommelfell in's Niveau der Wunde kommt, Fortnahme des Proc. mastoideus und der angrenzenden Knoenthcile bis auf das Kiefergelenk. Die Dura wird an zwei Stellen bloss gelegt. Implantation von Knochenstückchen, die durch Zusammenziehen der Wundränder bedeckt werden und auf diese Weise Verkleinerung des Defectes, der später transplantiert

wird. Sorgfältige Entfernung aller Drüsen am und unter dem Kiefer.

Am Rande der ehemaligen Wunde finden sich einige Jahre später noch Lupusknötchen, die noch mehrmals durch Kauterisation entfernt werden — zum letzten Mal vor 8 Monaten.

Seit 5 Jahren ist die Patientin ihr Leiden los und hat sich sehr erholt.

Im Anschluss an diesen vorgestellten Fall wurden noch einige weitere besprochen, von denen Photographien herumgezeigt wurden, auf die des Näheren einzugehen ich mir noch vorbehalte.

XLV.

Ueber Oesophagus-Resection und Oesophagoplastik.¹⁾

Von

Professor Dr. C. Garré

in Rostock.

Nach einer im verflossenen Jahre erschienenen Arbeit von Narath ist bisher in der Literatur nicht mehr als über 10 Fälle von Oesophagusresection berichtet. In all' den Fällen hat aber weniger die Wegnahme des erkrankten Theiles des Oesophagus, als vielmehr die nachherige Wiederherstellung des Schlundrohres den Operateuren Schwierigkeiten bereitet. Ausnahmslos wurde die Halshaut zur Plastik benutzt, sei es, dass gestielte Lappen einen Theil der exstirpirten hinteren Schlundwand ersetzen mussten — oder dass Halshautlappen von beiden Seiten her thürflügelförmig umschlagen wurden zur Bildung des Oesophagus. Nur in einem Falle gelang es, die resecirten Theile so weit zu mobilisiren (Narath), dass sie durch die Naht vereinigt werden konnten; aber auch hier musste die vordere Speiseröhrenwand durch Lappen aus der Halshaut gebildet werden.

Ich hatte dreimal Gelegenheit, grössere Theile des Oesophagus zu reseciren. In allen Fällen handelte es sich um Carcinom, und alle drei Fälle haben den operativen Eingriff gut überstanden.

Beim ersten Patienten (52 jährige Frau) sass ein ringförmig stricturirendes Carcinom am Eingang in den Oesophagus. Nach

¹⁾ Abgekürzt vorgetragen am 4. Sitzungstage des XXVII. Congresses der Deutschen Gesellschaft für Chirurgie zu Berlin, 16. April 1898. — Ausführliche Arbeit s. Beiträge zur klinischen Chirurgie.

der vorausgeschickten Oesophagotomie gelang es, durch Verlängerung des Schnittes am Rande des M. sterno-cleido das Carcinom, unter Erhaltung des Kehlkopfes zu exstirpiren. Eine schmale Schleimhautbrücke blieb an der Resectionsstelle noch stehen. Nachdem die Wundverhältnisse durch gute Granulation sich consolidirt hatten, wurde ein Theil der hinteren Oesophaguswand durch einen gestielten Lappen aus der Halshaut gebildet, ähnlich wie es Mikulicz in einem Falle gemacht hat. Recidiv trat nach einigen Monaten auf, dem der Patient ca. 1 Jahr nach der Operation erlag.

Beim nächsten Falle war das Speiseröhrencarcinom in die Platte des Ringknorpels hineingewuchert, der Kehlkopf musste mit exstirpirt werden, aber vom Oesophagus konnte ein 2 cm breiter Streifen der Hinterwand stehen bleiben, während der Rest auf eine Länge von 5 cm reseccirt wurde. Durch Vernarbung der tamponirten Wundflächen legte sich die Halshaut zu beiden Seiten an die schmale Schleimhautbrücke an und so entstand eine Halbrinne, die plastisch bis auf eine Lücke zur Einführung der Schlundsonde 10 Wochen nach der Resection durch Thürflügellappen aus der Halshaut und Verschiebung von Halshautlappen über dieselben geschlossen wurde (Methode Hochenegg).

Im letzten Falle, den ich vor einigen Monaten operirt habe, bin ich in der Weise vorgegangen, dass ich die gesunde Kehlkopfschleimhaut ausschälte, um sie zur Bildung des neuen Schlundrohres zu benutzen. Dieser Schleimhauttubus ist und blieb sehr gut vascularisirt; er erwies sich als ein vorzügliches Material zur Plastik, so dass ich in entsprechenden Fällen wieder dasselbe verwenden würde. Ich will im Folgenden in aller Kürze die betreffende Kranken- und Operationsgeschichte skizziren.

Janker, Minna, 28 Jahre alt, leidet seit Anfang September 1897 an Schluckbeschwerden, sie vermochte feste Kost nicht so gut zu schlingen wie früher. Nach einem Wochenbett Ende September nahmen die Schlingbeschwerden erheblich zu — sie konnte fast nur flüssige Kost zu sich nehmen; eingeweichtes Brod musste sie fest mit der Zunge anpressen, sonst blieb es stecken. Kein Erbrechen, keine Schmerzen beim Schlucken, zunehmende Abmagerung. Beim Sondirungsversuch stösst man 12 cm hinter der Zahnreihe (also hinter dem Kehlkopf) auf ein unüberwindliches Hinderniss; selbst die dünnsten Urethralbougies lassen sich nicht einführen. Beim Touchiren, mit Gegendrängen des Kehlkopfs stösst der Finger auf eine derbe Resistenz, die

dem Anfangstheil des Oesophagus angehört. Laryngoskopisch ausser leicht angeschwollenem Aryknorpel nichts; kein Tumor sichtbar. Palpation von aussen ist ergebnisslos.

Diagnose: ringförmiges hartes Carcinom im Anfangstheil des Oesophagus.

13. Jan. 98. Oesophagotomie dicht oberhalb des Jugulum an der linken Halsseite. Vom Oesophagus aus ist ein harter kleiner Tumor zu fühlen, der für eine Sonde No. 6 durchgängig ist. Oesophagusfistel angelegt. — Unter guter Ernährung mit der Schlundsonde durch die Oesophagusfistel nimmt die Patientin zu.

2. Febr. Resection des Oesophagus. Exstirpation des Larynx mit 5 Trachealringen. Längsschnitt am vorderen Rande des Sterno-
kleido. Grosse Gefässe nach aussen gezogen; Oesophagus von der Wirbelsäule stumpf abgelöst; quere Abtrennung des Oesophagus vom Pharynx. Beim Versuch, den Oesophagus von der Trachea und der Cartilago cricoidea abzulösen, zeigt sich die hintere Trachealwand vom Carcinom auf eine Länge von ca. 5 cm durchwachsen. Die Trachea muss also reseziert werden. Nach vorgängiger tiefer Tracheotomie wird unterhalb des 4. Ringes die Luftröhre abgetrennt und sogleich in ihrem Querschnitt dicht oberhalb der eingelegten Canüle durch die Naht fest verschlossen nach submucöser Ausschälung des 5. Trachealringes. Der rechte Schilddrüsenlappen ist carcinomatös infiltrirt, er wird mit der Trachea weggenommen. Da eine Wiederherstellung der Continuität der Trachea bei so grossem Defect unmöglich ist, wird der Kehlkopf für die Kranke dauernd ausser Function bleiben. Er ist nutzlos und wird mit exstirpirt. Die Schleimhaut des ganzen Kehlkopfs bleibt mit der Epiglottis in Continuität erhalten und wird zur plastischen Deckung des Oesophagusdefectes verwendet und zwar so, dass die Schleimhaut der Gegend der Aryknorpel durch Nähte mit dem Pharynxende (obere Resectionsstelle) vereinigt und der Oesophagusstumpf mit der ausgeschälten subglottischen Schleimhaut vernäht wird. [Die nähere Erklärung geschieht an der Hand einer schematischen Tafelzeichnung.]

Nun wird die ursprünglich röhrenförmige Kehlkopfschleimhaut vorn bis zur Basis der Epiglottis geschlitzt, so dass nach deren Fixirung durch die Naht am Oesophagus die neugebildete Speiseröhre vorn offen bleibt. Der Rest der Wunde wird tamponnirt.

Trotzdem am 10. Tage die unteren Fixationsnähte durchschnitten, wich der transplantierte Schleimhautlappen nur $2\frac{1}{2}$ cm weit zurück. Die Lücke wurde später leicht durch Thiersch'sche Hautlappchen gedeckt.

Im Uebrigen heilte, abgesehen von einer mehrtägigen Fieberperiode, in Folge mediastinaler Eitersenkung die mächtige Wunde gut. 2 Monate nach der Exstirpation konnte die tiefe, mit Kehlkopfschleimhaut ausgekleidete Rinne in einfachster Weise zum Canal geschlossen werden, durch den eine fingerdicke Sonde leicht passirte.

Die Kehlkopfschleimhaut blieb auch an ihrem neuen Bestimmungsort, da der Nerv. laryng. sup. bei der Operation geschont worden war, normal empfindlich, selbst Berührungen lösten Hustenreiz und Hustenparoxysmen aus. So blieb es nur zunächst fraglich, ob beim Schlucken, wenn Flüssigkeiten

oder Speisen diese Theile passiren, nicht auch ein schwer zu bekämpfender Hustenreiz auftreten würde und event. die nachträgliche Aufsichtung und Durchschneidung des N. laryng. sup. nothwendig machen würde. Die Sorge war unbegründet. Die Kranke schluckt Flüssigkeiten, ohne dass Hustenreiz ausgelöst wird und die Schlundsonde wird ebenfalls ganz gut vertragen.

Dieser Fall von gelungener Plastik beweist, dass die Kehlkopfschleimhaut sehr wohl zum plastischen Ersatz eines Theiles des Oesophagus verwendbar ist; selbst in den Fällen, wo nur die Seitentheile der Larynxschleimhaut noch verwendbar sind, lassen sich dieselben sehr wohl zum mindesten zur Bildung der hinteren Speiseröhrenwand gebrauchen.

XLVI.

Ueber Rectoscopie und einige kleinere operative Eingriffe im Rectum.¹⁾

Von

Dr. J. v. Fedoroff,

I. Assistent an der chirurgischen Fakultätsklinik von Prof. Bobrow-Moskau.

M. H.! Im Jahre 1895 war die Arbeit von Kelly über die Rectoscopie erschienen, eine neue Untersuchungsmethode, auf deren Möglichkeit vielleicht schon im Jahre 1889 von Otis hingewiesen wurde. Meine eigenen Erfahrungen über diese Untersuchungsmethode die im Anfange 1896 beendet waren, sind aber ohne Berücksichtigung der Kelly'schen Arbeit gemacht worden, weil mir dieselbe damals noch nicht bekannt war.

Die Rectoscopie als Untersuchungsmethode beruht auf der Möglichkeit, gerade, unbiegsame, bis 40 cm lange Tuben ins Rectum und noch höher in die Flexura sigmoidea einzuschieben. Wie es mir aber meine Leichenexperimente zeigten, ist es bis jetzt nicht gelungen ein gerades Rohr, ob es noch ein leicht federndes oder ein unbiegsames Ende besitzt, über den unteren Theil der Flexura zu schieben. Das Instrument passirt nie die Flexur, und die Länge des eingeschobenen Theiles des Tubus hängt nur von der Beweglichkeit derselben, also von der Länge des Mesosigmoideums, ab. Auf der Abbildung, die einen Frontalschnitt durch eine gefrorene Leiche darstellt, kann man die Verhältnisse des bis in die Gegend des linken Epigastriums eingeführten 40 cm langen Rectoscops zu den Bauchorganen sehen.

¹⁾ Abgekürzt vorgetragen am 8. Sitzungstage des XXVII. Congresses der Deutschen Gesellschaft für Chirurgie zu Berlin, 15. April 1898.

Meine Rectoscopes bestehen aus 4 Röhren von Metall von verschiedener Länge und Stärke, von denen eins photographischen Aufnahmen im Rectum angepasst ist. Die Obturatoren zu den Tuben sind jetzt auch aus Metall angefertigt. Das Anbringen eines Handgriffes zu den rectoscopischen Tuben, wie es zum Beispiel bei den Rectoscopen von Herzstein gemacht ist, hat keinen Zweck und macht das Instrument nur schwerer und zu plump.

Die Tuben werden durch besondere Zwischenstücke mit dem Casper'schen Panelectroscop verbunden, welche an ihrer ganzen unteren Peripherie einen Ausschnitt besitzen. Dadurch ist die Möglichkeit gegeben, das Innere des Darmes auszuspülen oder auszutupfen ohne die Besichtigung selbst zu unterbrechen. Das abfließende Wasser benetzt auch nicht die Hände des Operators, selbstverständlich, wenn nur nicht zu ungestüm gespült wird.

Eine schräge Oeffnung am Ende des Rectoscops ist meiner Ansicht nach auch ganz überflüssig. Zum Operiren benutze ich lange galvanokaustisch Schlingen, Brenner und Zangen. Die Zangen sind derart construiert, dass sie zerlegbar sind und eine jede Branche derselben dann auch als scharfer Löffel dienen kann.

Nach vorläufigem Klysma und Einführung des Rectoscopes wird die Höhle des Rectums mit Tupfern nochmals gereinigt und dann mit electricischer Stirn- oder Handlampe beleuchtet. Die Bilder im Rectum und der Flexura, die kaum an Klarheit noch etwas zu wünschen übrig lassen, können uns, wie diese Abbildungen hier zeigen, ganz gut über die Natur der Erkrankung im Darne informiren.

Ausserdem giebt die Rectoscopie, worüber ich auch etwas ausführlicher sprechen will, die Möglichkeit, den Sitz und die Ausdehnung des pathologischen Processes im Darne zu bestimmen, Stücke zur mikroskopischen Diagnose von den höchsten Partieen des Rectums und der Flexura zu nehmen, endlich kleinere Operationen, wie Auslöffelungen oder Abtragungen von Polypen u. s. w. vorzunehmen.

So konnte bei einem 45jährigen Mann, der ein noch operirbares Carcinom des Afters hatte, ein kleines Geschwür auf einer Höhe von 25 cm vom Orificium ani entfernt, bei völlig intacter Schleimhaut der anderen Partieen des Darmes mittelst des Rectoscops nachgewiesen und darum von der Exstirpation der Geschwulst

Abstand genommen werden. Ein zur mikroskopischen Untersuchung genommenes Stückchen des Geschwürs bestätigte seine carcinomatöse Natur.

In zwei anderen Fällen bei einem 30jährigen Mann und einer 22jährigen Frau konnten die oberen Grenzen der Geschwülste (Carcinome), die dem Finger unzugänglich waren, sowie auch die Grösse resp. Ausdehnung der letzteren genau mit dem Rectoscop bestimmt werden.

In noch anderen Fällen konnten bei mässig ausgeprägten polypösen Catarrhen in Rectum und Flexura, kleine polypöse Wucherungen, auf verschiedene, bis 30 cm, Entfernung ab orificio ani, geätzt, abgequetscht oder abgebrannt werden.

Auch grössere Tumoren können mit Hilfe des Rectoscops unter fortwährender Controle des Auges leicht operirt werden.

Ein Mann von 28 Jahren klagt über schweren Stuhl seit ein Paar Jahren und von Zeit zu Zeit aus dem Rectum hervortretende mässige Blutungen. Hat auch ein Gefühl von Drängen und Schwere im Kreuzbein. War schon bei einigen Aerzten, die innere Hämorrhoiden constatirten und verschiedene adstringirende Clysmata vorschrieben. Aber alle solche Maassnahmen halfen wenig.

Bei der Rectoscopie konnte ich einen Pflaumengrossen Schleimhautpolyp constatiren, der auf einer Höhe von etwa 10 cm entfernt ab orificio ani gestielt aufsass und mit einer galvanokaustischen Schlinge sofort entfernt wurde; dabei kleine Blutung. Da ausser dem Polypen ein ziemlich ausgeprägter Catarrh der Rectalschleimhaut gefunden war, wurden dem Kranken Dermatoclysmata verordnet. Nach etwa 1¹/₂ Monaten konnte der Kranke für gesund erklärt worden.

Im zweiten Falle, bei einem 23jährigen Fräulein, das über Tenesmen und Blutverlust bei der Defäcation klagte und mit der Diagnose eines Polypus recti zu mir kam, konnte auch ein solcher, 6 cm vom Orificium ani entfernt mit dem Rectoscop nachgewiesen werden. Der Tumor, der etwa Mandelgross war, sass auf einem kurzen Stiel und wurde ebenso wie im ersten Falle mit der galvanokaustischen Schlinge entfernt. Die Blutung etwas stärker. Bei mikroskopischer Untersuchung erwies sich der entfernte Polyp sarcomatös. Ich selber sah die Kranke nicht mehr nach der Operation, habe aber noch nach 4 Monaten Nachricht bekommen, dass die Kranke sich von ihrem früheren Leiden für ganz befreit hält.

In einem noch interessanteren Falle, den ich vor einem Jahre zu beobachten Gelegenheit hatte, handelte es sich um einen 36jährigen, gut gebauten Mann, der vor etwa 2 Monaten bei sich Blut im Stuhle bemerkte und dadurch auf kleine schleimig-eitrig Klumpen, die sich fast bei jedem Stuhle entleerten, aufmerksam gemacht wurde. Bei der Rectoscopie fand ich auf einer Höhe von

15 cm, also etwa am Uebergang des Rectums in die Flexura ein Markgrosses Geschwür mit flachem mit Eiter bedecktem und schlecht granulirendem Grunde und flachem und unregelmässigen Rändern. Irgend eine stärker ausgeprägte Infiltration in der Nähe des Geschwürs oder noch andere Geschwüre konnte ich nirgends constatiren. Die Schleimhaut des Darmes, soviel ich sie sehen konnte, war geröthet, aufgelockert, hier und da etwas erodirt und mit wenigen schleimig-eitrigen Klumpen bedeckt. Weil in der Anamnese keine Syphilis oder irgend welche vorhergegangene stärkere Entzündung der Darmes constatirt werden konnte, blieb ich bei der Diagnose eines tuberculösen Geschwürs im Rectum obwohl weder in der Anamnese irgend welche Anhaltspunkte dazu waren, noch nachher Tuberkelbacillen im Secret des Geschwürs gefunden wurden.

Nach Reinigung des Rectums mittelst Clysmata, schabte ich das Geschwür mit scharfem Löffel aus, ohne beim Kranken zu grosse Schmerzen hervorzurufen. Die ziemlich starke Blutung wurde durch Compression mit Wattebäuschen gestillt und die Wunde danach mit Jodoformpulver bestreut.

Die folgende Therapie bestand aus Spülungen des Rectums mit warmem Wasser und Dermatoclysmata. Das Geschwür selbst wurde zwei- bis dreimal wöchentlich mit Hülfe des Rectoscops mit Tupfern gut gereinigt und mit etwas Jodoform bestreut. Es wurden auch Aetzungen mit Arg. nitricum in Substanz ebenfalls durch das Rectoscop vorgenommen. Das Geschwür fing an gut zu granuliren und verkleinerte sich in 3 Wochen fast bis zu einem 20-Pfennig-grossen Stück. Leider verlor ich den Kranken aus dem Gesicht, weil er wegen Geschäfte die Stadt verlassen musste.

Schon aus dieser kleinen Zahl der von mir aufgeführten That-sachen, können Sie sich, m. H., über die Nützlichkeit der Recto-scopie, nicht nur zur Stellung in verschiedenen Richtungen exacter Diagnose, sondern auch für einige kleinere Operationen im Rectum, die anders schwer oder sogar unmöglich auszuführen sein würden, ein richtiges Urtheil machen.

Noch will ich darauf aufmerksam machen, dass die Unter-suchungen des Rectums mit den Rectoscopen von den Kranken entschieden besser, als mit verschiedenen Arten von Specula ver-tragen werden.

XLVII.

Ueber Craniectomieen nebst einigen
Betrachtungen über die Heilung grosser
Operationsdefecte am Schädel.¹⁾

Von

Dr. J. v. Fedoroff,

I. Assistent an der chirurgischen Fakultätsklinik von Prof. Bobrow-Moskau.

M. H.! Es ist eine alte Sache, die Trepanation, die doch immer noch neu bleibt und der in den letzten Jahren besonders grosse Aufmerksamkeit von den Chirurgen gewidmet wird. Alt bleibt das Bohren eines Loches im Schädel, neu sind aber die Kenntnisse in der Pathologie der Schädelkrankheiten, die Maassnahmen um die letzteren zu beseitigen, endlich die Technik und die Indicationen zur Trepanation, oder, besser gesagt, zu der Schädelresection.

Die moderne Chirurgie muss schon jetzt zwei ganz verschiedene Operationsverfahren an den Schädelknochen, als zwei besondere Typen auffassen: erstens, die ausgedehnten temporären Resectionen am Schädel, die einen breiten Weg in's Cavum cranii gestatten und von denen ein Theil, als Probecraniotomien analog den Probelaparotomien aufgefasst werden kann, zweitens — alle Resectionen wo Theile von erkrankten Schädelknochen mitgenommen werden müssen — die Craniectomien.

Wenn nun die ersteren, die Craniotomien, an sich selbst, ein verhältnissmässig einfacheres und für den Kranken weniger gefährliches Verfahren darstellen, sind schon die Craniectomien, be-

¹⁾ Abgekürzt vorgetragen am 4. Sitzungstage des XXVII. Congresses der Deutschen Gesellschaft für Chirurgie zu Berlin, 16. April 1898.

sonders wo grosse Stücke des Schädeldaches entfernt werden müssen, eine für das Leben des Patienten ernste Operation.

Die meisten der Craniectomien, die in der antiseptischen Aera ausgeführt wurden, hatten das Ziel, irgend eine bösartige, innig mit dem Knochen verwachsene Geschwulst zu entfernen und was die Literatur anbetrifft, so konnte ich nur gegen 30 Fälle, wo die Exstirpation des Tumors beendet war und der Knochen-defect dabei mindestens 6 cm im Diameter hatte, mit einer Mortalität von etwa 28 pCt., auffinden. Darum scheint es mir auch nicht überflüssig zu sein, meine Fälle von ausgedehnten Craniectomien der geehrten Versammlung vorzuführen.

Der erste Fall betrifft einen 18jährigen jungen Mann, bei welchem in etwa 5 Monaten ein faustgrosser Tumor in der Gegend des rechten Scheitelbeins ohne irgend welche Hirnsymptome gewachsen war. Es wurde die Diagnose eines Knochensarcoms gestellt und, während der Operation, nach Freilegung des Tumors, derselbe in Grenzen des gesunden Knochens mit der Dahlgren'schen Knochenzange und ein Paar Meisselschlägen in etwa zehn Minuten entfernt. Die ziemlich starke Blutung durch Tamponnade gestillt. Da die Geschwulst auch mit der Dura etwas verwachsen war, so excidirte man ein etwa 20Pfenniggrosses Stück derselben. Naht der Dura und der Haut. Prima intentio. Nach 3 Wochen gesund nach Hause entlassen. Der Defect des Schädeldaches betrug 10×12 cm.

Nach 6 Monaten Recidiv an der Stelle der ersten Operation. Der Tumor war noch grösser, als früher, war aber auch dieses Mal ohne irgendwelche Hirnsymptome gewachsen.

Zweite Operation: Der Tumor wurde mit zwei bogenförmigen Schnitten bis auf den gesunden Knochen umschnitten, und derselbe, theils mit Kreissäge, theils mit Meissel durchtrennt. Die Geschwulst war dieses Mal fast auf ihrer ganzen inneren Peripherie mit der Dura und im Bezirke der Präcentralwindung mit dem Gehirn verwachsen, so dass sie in grosser Ausdehnung mit excidirt werden musste. Die Operation dauerte etwa 35 Minuten unter fortwährender starker Blutung, die zuletzt gerade enorm wurde. Nach einer halben Stunde nach der Operation konnte der Kranke noch einige Worte sprechen, — dann Bewusstlosigkeit und Tod 3 Stunden nach der Operation. Grosse Anämie der inneren Organe. Die Grösse des Schädeldefectes nach der Operation war 15×14 cm.

Zweiter Fall: Priester, 25 Jahre alt, kommt wegen eines pflaumengrossen Tumors in der Gegend der rechten Stirnhöhle, welcher nach einem Trauma in etwa 3 Monaten herangewachsen war. Diagnose: Sarcom, wahrscheinlich der rechten Stirnhöhle.

Operation: Nach dem Anlegen von 4 Bohrlöchern an den Ecken des zum Reseciren bestimmten Knochenstückes, Heraussägen mit der electricischen Kreissäge. Sehr starke Blutung. Der Knochen wird aber schnell entfernt und dann

die Blutung leicht mit Hakenpincetten gestillt. Die Dura mater völlig intact. Die Grösse des resecirten Knochens 6×6 cm. Glatte Heilung per primam.

M. H., bei allen solchen Fällen von ausgedehnten Craniectomieen werfen sich hauptsächlich folgende Fragen auf, die sich theils an die Operation selbst, theils an die Postoperationsperiode knüpfen.

Wie gross die Resectionsdefecte am Schädeldach und, wenn nöthig, auch an der Dura sein können; wie dieselben heilen und ob sie nachher später durchaus geschlossen werden müssen.

Was die Grösse der Resectionsdefecte anbetrifft, so scheint der erste von meinen Fällen bis jetzt in dieser Hinsicht der Einzige zu sein, da bei der zweiten Operation fast die ganze rechte Hälfte des Schädeldaches weggenommen werden musste. Leider starb der Kranke in Folge starker Blutung während der Operation. Der nächste nach der Grösse des resecirten Knochen kommt der Fall von Delagénière, wo ein Stück Knochen von 10×8 cm mit einem grossen Theil der Dura entfernt wurde. Der Kranke blieb am Leben. Die Grösse der von anderen Operateuren resecirten Knochen schwankt zwischen 6—9 cm im Diameter.

Wie schon von mir erwähnt wurde, ist die Mortalität bei solchen Resectionen eine ziemlich beträchtliche, besonders wenn man darauf achtet, dass der Tod in Folge der Operation selbst und wegen starker Blutung eintritt. Viele namhafte Chirurgen verloren Kranke, oder konnten wegen Blutung die Resection bei der Entfernung von viel kleineren Tumoren, als die hier erwähnten, nicht zu Ende führen.

Es ist also die Blutung während der Operation die erste Lebensgefahr für den Kranken, der wir vorzubeugen haben. Hier, mehr als irgendwo, muss man schnell und sicher operiren und ein dazu geeignetes Instrumentarium besitzen. So lange der Knochen noch nicht entfernt ist, ist die Blutung sehr stark, noch stärker wird sie beim Abheben des Knochens mit der Geschwulstmasse von der Dura und wird bei der Umschneidung der letzten in manchen Fällen geradezu enorm. Auch hier ist es nöthig, die Dura möglichst schnell mit der Scheere herauszuschneiden. Ist nun der Knochen entfernt, und wenn nöthig, auch die Dura herausgeschnitten, so wird man der Blutung bald Herr durch Anlegung, am besten von breiten (besonders dazu geeigneten) Haken-

pincetten und Compression der blutenden Diploë mit Gaze. Das Tamponniren der beim Durchtrennen des Knochens gemachten Schlitzte mit Gaze während der Operation sehe ich als eine nur palliative und unsichere Blutstillung an. Selbstverständlich sind also bei solchen Operationen alle langsam arbeitenden Knocheninstrumente, wie Meissel oder Trepane zu verwerfen, und das beste, was uns jetzt bleibt, sind die Kreissägen, die von einem Electromotor getrieben werden. Es ist zwar dabei Gelegenheit gegeben, bei schneller Arbeit die Dura hier und da mit der Kreissäge etwas zu schädigen, aber das bleibt eigentlich ohne Nachtheil für den Patienten.

Bei 22 Resectionen des ganzen oder des grössten Theiles des Schädeldaches bei Hunden, habe ich nur zwei Thiere verloren: beide in Folge starker Blutung in einigen Stunden nach der Operation, und gerade diese zwei wurden mit Meissel und Dahlgren'scher Knochenscheere operirt, während alle anderen, die am Leben blieben — mit der Kreissäge. Selbstverständlich ist der Blutverlust grösser bei den ausgedehnten Schädelresectionen als bei den kleineren, wenn auch verschiedene Blutversorgung des Tumors und Circulationsstörungen in seiner Nähe im Knochen und der Dura nicht ohne Bedeutung sind. Die momentane Entblössung des Gehirns von der Dura, auf eine grosse Strecke, ist wegen des dadurch plötzlich verschwindenden Gehirndruckes auch als gefährliches Unternehmen anzusehen, obwohl in der Literatur mehrere Fälle bekannt sind, wo Stücke von der Dura ohne Nachtheil für den Patienten von 3—5 cm im Diameter und sogar handtellergross, excidirt waren.

Was meine Experimente darüber anbetrifft, so resecirte ich, wie man es aus den photographischen Aufnahmen sehen kann, in 16 Fällen bei Hunden das ganze Schädeldach, oder die beiden Hälften des letzteren und excidirt sofort die Dura in den Grenzen des Knochendefectes bei einigen Thieren auch mit dem Sinus longitudinalis zusammen. Dann wurden Muskeln und Haut über dem entblösten Gehirn mit Naht vereinigt. Die Thiere vertrugen die Operation ganz gut und konnten nach 6—7 Tagen als gesund anerkannt werden. Nach 3—4 Monaten wurden dieselben getödtet und die gewonnenen Präparate untersucht.

Makroskopisch wurden überall lockerere oder derberere Verwachsungen des Gehirns mit den Muskeln oder der Haut gefunden.

Mikroskopisch fand sich immer eine Schicht von lockerem Bindegewebe zwischen dem Gehirn und den dasselbe bedeckenden Weichtheilen; die subarachnoidealen Räume sahen meistens sehr erweitert aus und waren von grösserer Anzahl; die Oberfläche der Gehirnrinde schien etwas degenerirt. Wenn die Dura nicht excidirt wurde, so fanden Verwachsungen nur zwischen derselben und der Haut statt. Zwischen Gehirn und Dura konnte man in solchen Fällen niemals Verwachsungen oder sogar Verklebungen constatiren.

Anderes war es, wenn die Dura irgendwie verletzt wurde oder Ligaturen oder Nähte an derselben angelegt wurden. Es entstanden dabei immer stärkere oder schwächere Verwachsungen des Gehirns mit der Dura, die besonders stark waren dort, wo Nähte oder Ligaturen angelegt waren.

Nach allen Schädelresectionen ist es auch von Wichtigkeit, den Schädeldefect, wenn möglich auch osteoplastisch, zu decken. Aber eine solche, sich sofort an die Operation anschliessende osteoplastische Deckung des Defectes bei Exstirpation maligner Tumoren ist als frühzeitig anzusehen, weil man während gewisser Zeit immer an ein Recidiv denken muss. Darum bleibt uns eine Deckung der entblössten Dura oder sogar des Gehirnes nur mit Weichtheilen übrig. Nun ist ein solches Verfahren, wie es meine und in der Literatur schon bekannte Fälle zeigen, ohne Bedenken vorzunehmen. Der erste junge Mann konnte während etwa vier Monaten nach der Operation alle seine schweren Bauerarbeiten ganz gut verrichten. Der zweite, der Priester, kann jetzt auch seinen Dienst verrichten, ohne irgend welches Unbehagen wegen des grossen Defectes im rechten Stirnbein zu fühlen.

Ich erinnere mich auch an einen Bauer, der wegen eines Trauma am Schädel vor etwa 22 Jahren von Prof. Nowatzky-Moskau operirt war, wobei nach der Operation ein mehr als handtellergrosser Defect nachblieb, der fast den ganzen linken Stirnknochen und den grössten Theil des Scheitelbeins einnahm. Diesen Kranken sah ich also 22 Jahre nach der Operation. Während dieser Zeit trug er niemals eine Prothese, arbeitete bis zu den

letzten Jahren, wo er schon älter und schwächer geworden war, alles Dasselbe wie die Anderen, und klagte nur zeitweilig, während schlechten Wetters über Kopfschmerzen. Die Pulsation des Gehirns war deutlich an der Stelle des grossen Schädeldefectes zu bemerken. Meine Experimente endlich, wo bei Hunden das ganze Schädeldach mit der Dura zusammen ohne irgendwelche Störungen im folgenden Leben der Thiere entfernt wurde, stimmen mit den oben erwähnten klinischen Erfahrungen vollkommen überein.

Wenn ich nun die klinischen und experimentellen Erfahrungen über die Schädelresectionen bei malignen Tumoren zusammenfasse, so komme ich zu folgenden Schlussfolgerungen:

1. Die malignen Geschwülste des Schädeldaches müssen möglichst weit im noch völlig gesunden Knochen extirpirt werden, wobei auch die Dura, wenn sie auch nur verdächtig erscheint, mit fortgenommen werden muss.

2. Die Grösse des dabei entstandenen Schädeldefectes und der Dura kann, wenn nöthig, die Hälfte und vielleicht noch mehr, des Schädeldaches betragen.

3. Solche grosse Defecte können lange Zeit nur mit Haut bedeckt bleiben, ohne dem Kranken grosse Gefahren für sein Leben zu verursachen und ihn in seiner gewöhnlichen Arbeit zu beeinträchtigen.

4. Muss bei der Operation dem Blutverluste die grösste Aufmerksamkeit geschenkt werden und darum so schnell wie möglich und mit dazu geeigneten Instrumenten operirt werden, denn ich bin fest überzeugt, dass der erste Kranke auch nach der zweiten Operation am Leben geblieben wäre, wenn die Dauer der Operation noch hätte verkürzt werden können und der Kranke dadurch weniger Blut verloren hätte.

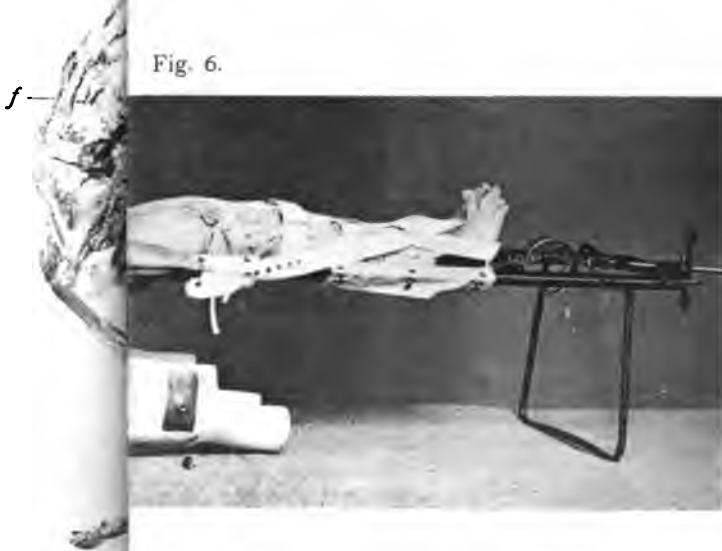Taf. I.

Fig.

Fig. 5.






Fig. 6.







d.
v. Lange



XLVIII.
Operationen an dem Brustabschnitt der
Speiseröhre.¹⁾

Von
Professor Dr. Rehn,
Frankfurt a. M.

Vor einiger Zeit sahen wir uns vor die Frage gestellt, ob es möglich sei, den Oesophagus in seinem Verlaufe durch das hintere Mediastinum ohne Verletzung lebenswichtiger Organe freizulegen, und zwar derart, dass mit hinreichender Sicherheit unter Leitung des Auges ein Eingriff an demselben vorgenommen werden konnte. Veranlassung zu diesen Erwägungen und den sich daran anschließenden Thier- und Leichenversuchen boten zwei verzweifelte Fälle der chirurgischen Abtheilung des städtischen Krankenhauses zu Frankfurt a. M. Bei dem einen an sich rettungslos verlorenen Kranken, welcher an einem Oesophagus-Carcinom litt, dessen in den Magen hinabfließende Zerfallsproducte die Verdauung und Ausnutzung der durch Magenfistel zugeführten Nahrung und durch Resorption von Toxinen das Allgemeinbefinden in hohem Maasse beeinträchtigten, schwebte der Gedanke vor, dem Jaucheherd nach Freilegung des Carcinoms und eventueller Unterbindung des unterhalb belegenen Oesophagusabschnittes Abfluss nach aussen zu verschaffen, während der zweite wichtigere Fall einen gesunden, jungen, 22 jährigen Patienten betraf, bei dem sich im Anschluss an ein Conamen suicidii durch Trinken von Schwefelsäure eine durch keinerlei Mittel zu überwindende Strictur der Speiseröhre heraus-

¹⁾ Abgekürzt vorgetragen am 4. Sitzungstage des XXVII. Congresses der Deutschen Gesellschaft für Chirurgie zu Berlin, 16. April 1898.

gebildet hatte, und bei dem es sich darum handelte, die Verengung aufzusuchen, zu spalten, und so die normale Passage in den Magen wiederherzustellen.

Obschon, namentlich in den letzten Jahren, besonders durch die Arbeiten von Mikulicz, Rosenheim, v. Hacker und Anderen die Diagnostik der pathologischen Veränderungen im Oesophagus mittelst Oesophagoskopie in vorzüglichster Weise gefördert und ausgebildet ist, und auch durch Ersinnen neuer Methoden und Verbesserung der Sondirungs-Technik (v. Hacker) die Behandlung selbst sehr enger, im Brusttheil des Oesophagus belegener Stricturen erfreuliche Fortschritte und günstige Resultate gezeitigt hat, so ist doch für eine grosse Anzahl von Fällen mit Erkrankungen der Speiseröhre, mögen dieselben nun gutartiger oder maligner Natur sein, von den bisher geübten Verfahren therapeutisch oft nicht viel oder gar nichts zu erwarten: es sind lediglich Palliativa oder, wie Czerny sich ausdrückt, „nothwendige Uebel“, die den Arzt in keiner Weise zu befriedigen vermögen, und durch welche auch „der Kranke niemals die Empfindung einer, wenn auch nur temporären, Heilung von seinem Uebel erhält und nur zeitweise vor den Qualen des Hungertodes geschützt wird“. Bei dieser Ohnmacht des ärztlichen Könnens gegenüber den im Brust- und Bauchtheil des Oesophagus localisirten Krankheitsprocessen kann es nicht wunderbar erscheinen, wenn Hand in Hand mit dem Fortschreiten der Technik das Bedürfniss und Verlangen nach einer Methode, auch dieses so versteckt im Körperinnern belegene Organ dem chirurgischen Messer zugänglich zu machen, laut wurde und seinen Ausdruck fand in mannigfaltigen Operationen und Leichenversuchen, die zur Erreichung dieses Zieles unternommen und beschrieben wurden.

Die ersten Versuche, operativ in das Innere des Brustraumes vorzudringen, liegen freilich auf anderem Gebiete. Die vielfachen und grossen Gefahren, welche bei tuberculöser Erkrankung der Wirbelsäule den Patienten in Gestalt der Senkungsabscesse und Wirbelverschiebungen drohen, leiteten den Engländer Treves auf den Gedanken, die Proc. transversi und Vorderflächen der Wirbelkörper im Bereich der erkrankten Partie freizulegen und hier die Krankheitsherde selbst anzugreifen, eine Methode, die ursprünglich nur für die Lenden- und den 12. Brustwirbel angegeben, später

von Schaeffer, Auffret und Vincent weiter ausgebildet und in ihrer Anwendung auf die gesammte Wirbelsäule ausgedehnt wurde. Waren die Bestrebungen der genannten Autoren nur darauf gerichtet, tuberculöse Herde in den Wirbelkörpern aufzusuchen und zu entfernen, so ging Nasiloff einen Schritt weiter und theilte im Jahre 1888 eine aus Leichenversuchen gewonnene Methode mit zur Freilegung des hinteren Mediastinums und der in demselben verlaufenden Gebilde, besonders des Oesophagus. Zu diesem Zwecke bildet er ungefähr männerhandbreit von den Dornfortsätzen entfernt einen viereckigen Weichtheillappen, dessen Basis gegen die Wirbelsäule sieht, und der direct bis auf die Rippen durchdringt. Je nachdem er den oberen Theil des Oesophagus in seinem Verlaufe durch das hintere Mediastinum erreichen will oder den unteren Abschnitt, legt er den Lappen links oben oder rechts unten am Rücken, reseziert dann eine Anzahl von Rippen und drängt die Pleura costalis stumpf von der Brustwand ab, bis er an die Vorderfläche der Wirbelkörper gelangt, wo es dann leicht ist, den Oesophagus von den Nachbarorganen zu isoliren. In ähnlicher Weise wie Nasiloff gingen Quenu und Hartmann vor. Sie machen 4 Querfinger breit von der Wirbelsäule entfernt, parallel zu derselben, einen Längsschnitt durch die Haut; die Muskeln werden theils zur Seite gezogen, theils durchschnitten, bis man auf die Rippen gelangt, von denen man 2 cm breit reseziert, so dass vom unteren Rand der II. bis zum oberen der VI. Rippe eine 10—12 cm grosse Oeffnung in der Brustwand entsteht, durch die man bequem mit der Hand einzugehen und die Pleura abzulösen vermag. Im Gegensatz zu Nasiloff bevorzugen Quenu und Hartmann unter allen Umständen die linke Rückenhälfte, um zum Oesophagus zu gelangen, und führen zu Gunsten ihres Vorgehens das Verhalten der rechten Pleura an, welche sich zwischen Wirbelkörper und Oesophagus einstülpt, die Medianlinie überschreitet und gegen die rechte Seite der Aorta hin einen Blindsack bildet, welcher der linken Pleura nahe liegt. Unter diesen Umständen gelange man bei der Ablösung der linken Pleura, von einem linksseitigen Schnitt ausgehend, leichter und gefahrloser direct auf den Oesophagus, als von der rechten Seite her. Bryant, der ebenfalls an der Leiche operirt hat, geht für die oberhalb des Aortenbogens belegenen Theile des Oesophagus sowohl links wie

rechts von der Wirbelsäule ein, lieber links, weil angeblich leichter, während er für alle tieferen Abschnitte ausschliesslich die Eröffnung des Thorax auf der rechten Seite empfiehlt. Theils genau nach den Vorschriften Quenu's und Hartmann's, theils mit unwesentlichen Veränderungen ist Zimbicki vorgegangen, dessen Fall von retrooesophagealer Phlegmone, noch bevor er zur Operation schreiten konnte, zum Exitus kam, so dass er die Operation nur an der Leiche ausführen konnte. Ueber Erfahrungen am Lebenden, bei denen es sich zumeist um Erkrankung der Brustwirbel handelte, berichtet Obalinski, der mit den Erfolgen der Operation, trotz mehrmaligem artificiellen Pneumothorax, sehr zufrieden war, und erwähnt in seiner Publication noch einen Fall von praeventraler Phlegmone aus der Rydygier'schen Klinik, der demjenigen Zimbicki's sehr ähnlich ist.

Der Vollständigkeit wegen erwähnen wir zum Schluss aus der einschlägigen Literatur noch die Mittheilungen Biondi's auf dem italienischen Chirurgen-Congress 1895, die lediglich auf die Resection der Cardia und die Pars abdominalis oesophagi Bezug haben, und endlich die in neuester Zeit publicirten „Versuche über die Resection der Speiseröhre“ von Levy, welcher eine Anzahl von Operationen an lebenden Hunden ausführte und eine Methode herausbildete, die nach seinen eigenen Worten „auf den Menschen zu übertragen unmöglich ist“.

Nach diesen kurzen literarischen Mittheilungen mögen einige Worte über die Anatomie des Oesophagus Platz finden, in denen wir, abgesehen von eigenen Beobachtungen an der Leiche und am Lebenden, im Wesentlichen der Darstellung Joessel's folgen.

Der Oesophagus beginnt als unmittelbare Fortsetzung des Pharynx in Höhe des VI. Halswirbels, hinter dem unteren Rande der Cartilago cricoidea, und steigt an der Vorderfläche der Wirbelsäule zusammen mit den Gebilden des hinteren Mediastinums durch die Länge der Brusthöhle und das Foramen oesophageum in die Bauchhöhle hinab, um dort entsprechend der Lage des X. und XI. Brustwirbels, ohne sichtbare äussere, jedoch durch den Wechsel des Schleimhautepithels scharf charakterisirte Grenze, in den Cardiatheil des Magens überzugehen. Die Gesamtlänge des Organes, welches 15 cm hinter den oberen Schneidezähnen seinen Anfang nimmt, beträgt im Durchschnitt 25—26 cm, wovon 7—8

auf die Strecke bis zu seinem Eintritt in den Brustraum, 17 bis 18 cm auf den übrigen Theil bis zur Cardia entfallen, so dass die Entfernung des Magenmundes von den oberen Schneidezähnen rund 40 cm ausmacht. Der Oesophagus stellt sich in situ als ein von vorn nach hinten abgeplatteter, in seinem Caliber an den verschiedenen Stellen seines Verlaufes wechselnder Canal dar, welcher in seinem Halstheil, durch den Druck der Nachbarorgane zusammengepresst, stets ein geschlossenes Lumen aufweist, während er im Brusttheil bald als ein offenes, bald als ein geschlossenes Rohr erscheint, wie aus Leichendurchschnitten, sowie aus der Beobachtung Mikulicz's hervorgeht, welcher mit Hilfe eines bis zum Manubrium sterni eingeführten Oesophagoskops bis zur Cardia herabzusehen vermochte. Wie schon oben angedeutet, ist der Oesophagus in seinem Verlaufe nicht überall von gleichmässiger Weite, sondern es wechseln ziemlich constant mehr oder weniger ausgedehnte weitere Strecken mit Verengerungen ab, von denen die erste gleich hinter der Uebergangsstelle vom Pharynx, die zweite in Höhe des 3. und 4. Brustwirbels an der Kreuzung mit dem linken Bronchus, und die dritte endlich an der Durchtrittsstelle durch das Foramen oesophageum belegen ist. An seinem Ursprung liegt der Oesophagus genau in der Mittellinie des Körpers, zwischen Trachea und Wirbelkörper, weicht aber bald von dieser medianen Lage ab und beschreibt Curven in frontaler und sagittaler Richtung, wodurch eine langgezogene Schraubenlinie zu Stande kommt, in der er sich um die Aorta herumzieht. Was nun im Einzelnen seine anatomische Lage und seine Beziehungen zu den Nachbarorganen betrifft, so wird der Halstheil des Oesophagus an seiner vorderen Fläche von der Trachea, und zwar der Pars membranacea bedeckt, mit welcher er ebenso wie mit der unmittelbar hinter ihm liegenden Reihe der Wirbelkörper durch eine Schicht lockeren Bindegewebes verbunden ist, die, je weiter er nach unten bis zur Bifurcation gelangt, um so verschieblicher wird. Liegt der Oesophagus an seinem Anfang unmittelbar hinter der Luftröhre, so verschiebt er sich im weiteren Verlaufe bald nach links und ragt hier etwas über den freien Rand der Trachea hervor, so dass infolge dieser Verlagerung der Raum zwischen ihm und den grossen Gefässstämmen des Halses auf dieser Seite geringer erscheint als rechts. Zu beiden Seiten, links nach vorn

noch begrenzt vom linken Schilddrüsenlappen, der hier den überstehenden Theil der Speiseröhre bedeckt, verläuft in der Furche zwischen Oesophagus und Trachea der Ramus recurrens vagi, welcher sich von unten her um den Arcus aortae herum zur Innervation des Kehlkopfes nach oben schlägt.

Die einmal zur Trachea eingenommene Richtung nach links behält der Oesophagus im Bereich des übrigen Hals- und Beginn des Brusttheiles bis zu seinem Eintritt in das hintere Mediastinum etwa in Höhe des 2. Brustwirbels bei. Hier läuft er immer noch links von der Medianlinie dicht an der hinteren Fläche des Aortenbogens zwischen diesem und der Wirbelsäule entlang und kreuzt gleich neben der Theilungsstelle der Trachea unterhalb des Aortenbogens den linken Bronchus, welcher unmittelbar vor ihm, und in der Regel durch einzelne kleinere Muskelbündel (*Musculus bronchooesophageus*) mit dem Oesophagus verbunden, zur linken Lunge hinübergeht. Nach seiner Kreuzung mit dem linken Bronchus schlägt sich der Oesophagus unter Zunahme des zwischen ihm und den Wirbelkörpern befindlichen Zellgewebes allmählich nach rechts herüber, so dass er in Höhe des 7.—8. Brustwirbels fast ganz dem rechten Rand der einzelnen Wirbelkörper anliegt. Dies kommt dadurch zu Stande, dass die Aorta descendens aus ihrer anfänglich durchaus linksseitigen Lage immer mehr und mehr in die Mittellinie des Körpers rückt und so den Oesophagus nach rechts hinüberdrängt. In diesem Theile, von der Bifurcation der Trachea nach abwärts, grenzt der Oesophagus in ziemlicher Ausdehnung direct an die hintere Wand des Pericards, soweit dasselbe oberhalb des Herzens selbst noch die Pulmonalis und dann weiter nach unten die hintere Wand des linken Vorhofes überkleidet.

In diesem auch Pars pericardiaca benannten Abschnitt treten die beiden Vagi, nachdem sie, der rechte direct, der linke vorbei an der Vorderwand des Aortenbogens, auf die hintere Seite der beiden Bronchi gelangt sind, in unmittelbare Nähe zum Oesophagus und begleiten denselben unter Bildung eines vielzweigigen Rete oesophageum nach abwärts bis zur Cardia des Magens, indem der linke mehr die vordere, der rechte mehr die hintere Speiseröhrenfläche versorgt. Ausser diesen beiden Nn. vagi sind in diesem Bereiche des Oesophagus auch noch die Beziehungen desselben zu den übrigen Gebilden des hinteren Mediastinums

wichtig. So findet sich unmittelbar hinter ihm in der Mitte vor der Wirbelsäule verlaufend der Ductus thoracicus, und zur Seite der Wirbelkörper dicht neben ihm rechts die stärkere Vena azygos, welche die quer über den 8. Wirbelkörper verlaufende und von links kommende Vena hemiazygos aufnimmt, und sich, vor dem Oesophagus hinziehend und nach vorne wendend, über dem rechten Bronchus, unmittelbar über der Umschlagsstelle des Pericards, in die hintere Wand der Vena cava ergiesst. Abwärts vom 8. Brustwirbel wendet sich der Oesophagus, unter Kreuzung der nunmehr fast ganz in die Medianlinie und hinter ihn getretenen Aorta, in scharfer Biegung mit Entfernung von der Wirbelsäule nach vorn, und gleichzeitig wieder nach links herüber, so dass er bereits am unteren Rand' des 9. Brustwirbels, bevor er, begleitet von beiden Vagi, durch den Hiatus oesophageus des Zwerchfelles in die Bauchhöhle gelangt, mehr links als rechts von der Aorta gelegen ist, eine Lage, welche während des Durchtrittes durch das Zwerchfell noch ausgesprochener wird. Etwa 2—3 cm tiefer, ganz zur linken Seite der Wirbelsäule, geht der Oesophagus unter trichterförmiger Erweiterung seines Lumens in Höhe des 9. Brustwirbels in den Cardiatheil des Magens über.

Fragt man nun unter Berücksichtigung dieser anatomischen Verhältnisse, von welcher Seite man am leichtesten ohne Verletzung wichtiger Organe zu dem intrathoracalen Theil des Oesophagus vom Rücken her vordringen kann, so ergiebt sich, dass dies, entsprechend den Angaben von Nasiloff und Bryant, für die im Bereich des 4.—8. Brustwirbels belegene Partie zweckmässig von rechts her auszuführen ist. Bildet man nämlich einen mit der Basis nach der Wirbelsäule zu liegenden grossen Haut-Muskellappen, welcher vom Proc. spinosus des 3. Halswirbels bis zum 9. Brustwirbel im Bogen nach aussen bis zum medialen Scapularrand sich erstreckt und bis auf die Rippen geht, so kann man, wie wir uns am Lebenden und zu wiederholten Malen an Leichenversuchen zu überzeugen Gelegenheit hatten, nach ausgiebiger Resection der freigelegten Rippen ohne Schwierigkeit die Pleura costalis von der Fascia endothoracica bis zu den Wirbelkörpern loslösen und durch eingeführte lange Haken mitsammt der Lunge nach vorn ziehen, wodurch unmittelbar der den rechten Wirbelkörper an dieser Stelle überragende und leicht durch eine

eingeführte starre Sonde besser erkenntlich zu machende Oesophagus sichtbar wird. Die einzige Aufgabe ist es, bei der Rippen-Resection die Pleura nicht zu verletzen, eine Complication, die leicht vermieden werden kann, wenn man zunächst mit äusserster Vorsicht eine der unteren Rippen in einer Ausdehnung von mehreren Centimetern reseziert und nun, in die Rippenöffnung mit dem Finger eingehend, Schritt für Schritt von jeder nächsten zu resezierenden Rippe erst die Pleura abdrängt und dann reseziert. Ist man auf diese Weise vorgegangen, so spielt die Pleurafalte, welche sich nach den Darstellungen von Braune gerade im Bereich des 6.—8. Brustwirbels nach hinten vom Oesophagus zwischen diesem und den Wirbelkörpern einschieben soll, und deren Verletzung von Quenu und Hartmann so sehr gefürchtet wird, keine Rolle mehr, da sie durch die zuvor schon vorgenommene Ablösung der Pleura bereits hinter dem Oesophagus mithervorgezogen und ausgeglichen ist. Wenigstens haben wir bei unseren Leichenversuchen und Operationen am Lebenden an dieser Stelle, wenn sonst ein Pneumothorax vermieden war, nie das Zustandekommen einer Pleuraverletzung beobachten können. Unter den übrigen Gebilden, die bei einem derartigen Vorgehen eventuell beschädigt werden können, ist zunächst der Grenzstrang des Sympathicus zu nennen, doch bleibt derselbe an seiner normalen Stelle, entsprechend der Lage der Rippenköpfchen-Gelenke infolge fester Verwachsungen daselbst mit der Fascia endothoracica, trotz gewaltsamer Abdrängung der Pleura ruhig liegen. Ebenso wenig kommt die Vena azygos in Gefahr oder genirt irgendwie bei der Freilegung. Infolge der Befestigung des Oesophagus nach vorn und hinten mittelst einer mehr oder weniger stark entwickelten Schicht lockeren Bindegewebes ist auch die vollständige Isolirung des Organes ohne Schwierigkeiten unter Schonung der Vagi und der übrigen benachbarten Gebilde auszuführen, und hat man erst an einer Stelle die Loslösung circulär fertig, so lässt sich mit einem Haken der Oesophagus unter Ausgleichung seines schraubenförmigen Verlaufes leicht aus seiner ursprünglichen Lage herausheben und dem Niveau der äusseren Wunde um ein Beträchtliches nähern. Diese Verschiebbarkeit des Oesophagus lässt sich aber nicht allein durch directen Zug am Organ nach Freilegung desselben vom Rücken aus wahrnehmen, sondern auch beim Anziehen des Magens durch

die Zwerchfellöffnung hindurch unter Verlängerung des in der Bauchhöhle belegenen Oesophagustheiles fortleiten, wie Schlatte schon gelegentlich seiner Totalexstirpation des Magens und Ver-nähung des Oesophagus mit einer Dünndarmschlinge beobachtet und berichtet hat. Hat man den Oesophagus in seinem Brusttheil eine Strecke weit isolirt, so sinkt er, sich selbst überlassen, bei linker Seitenlage des Patienten erheblich nach links herüber, eine Verlagerung, die bei erschwelter Respiration noch ausgeprägter wird, so dass er, infolge Aspiration von Seiten der Lunge, ganz dem Auge entschwinden kann. Die Aspirationskraft, welche die Lunge auf den ebenfalls unter dem negativen Thoraxdruck stehenden Oesophagus ausübt, kommt auch schon ohne Freilegung des Organes bei normalem Situs zur Geltung und äussert sich in eigen-thümlichen regelmässigen Bewegungen seiner Wände derart, dass dieselben bei der Inspiration auseinanderweichen, bei der Exspira-tion sich einander nähern. Ausser diesen respiratorischen Be-wegungen, welche man bei jeder Oesophagoskopie im Bereiche des Brusttheiles der Speiseröhre zu beobachten Gelegenheit hat, sind noch die in der Gegend des Aortenbogens und der Pars pericar-diacae des Oesophagus am deutlichsten wahrnehmbaren pulsatori-schen und die über die ganze Länge des Organes sich erstrecken-den peristaltischen Bewegungen von Wichtigkeit. Namentlich die letzteren, welche bei Schluck-, Würg- und Brechbewegungen des Patienten auftreten, dürften unter Umständen auch nach Freilegung des Organes von der Wunde aus zu Gesicht kommen und für die Unterscheidung des Oesophagus von den anderen Gebilden des hinteren Mediastinums verwerthet werden können, besonders wenn die Einführung einer Sonde zur leichteren Orientirung aus irgend welchen Gründen contraindicirt oder unmöglich ist.

Im Hinblick auf gewisse pathologische Veränderungen, sowie auf eine Operation am Brusttheil des Oesophagus haben wir den Vorgängen unsere Aufmerksamkeit zu schenken, welche beim Erbrechen stattfinden. Infolge Contraction des Zwerchfelles wird beim Erbrechen des Erwachsenen der Oesophagus gestreckt und Mageninhalt unter stossweiser Anstrengung der Bauchpresse durch die Cardia in die Speiseröhre getrieben. Hierbei ist der Pylorus fest geschlossen, in gleicher Weise, wie sich die Cardia durch re-flectorische Contraction der longitudinalen Muskelfasern, welche

gegen die Einmündungsstelle der Speiseröhre hinziehen, weit öffnet. Es ist klar, dass im Moment des Erbrechens der Druck innerhalb der Speiseröhre positiv wird und unter Umständen sogar eine nicht unbeträchtliche Höhe erreichen kann. Wenn der Inhalt eines stark gefüllten Magens mit der enormen Kraft der Bauchpresse in den Oesophagus geschleudert wird, und weiter aus irgend einem Grunde der Oesophagus-Inhalt nicht so rasch nach oben entleert wird, wie stossweise vom Magen neue Massen nachgepresst werden, so ist die Anforderung, welche an die Widerstandsfähigkeit des unteren Abschnittes gestellt wird, keine unbeträchtliche, und werden die Sprengwirkungen begreiflich, welche als Rupturen des Oesophagus mitsammt der Pleura oder gar des Zwerchfelles in der Literatur beschrieben sind. Alle sicheren Fälle von Rupturen der Speiseröhre sind bei heftigem Brechact zu Stande gekommen, und es ist einleuchtend, dass dieses unglückliche Ereigniss durch verminderte Widerstandsfähigkeit, wie sie u. a. bei den verschiedenen Ulcerationsprocessen der Oesophaguswand und auch beim inneren Stric-turschnitt an einer oder mehreren Stellen vorhanden ist, sehr begünstigt wird, und durch Entstehung einer mediastinalen Phlegmone verhängnissvoll werden kann.

Bezüglich der Entstehung des perioesophagealen Emphysems nach penetrirenden Verletzungen der Speiseröhre hat Fischer behauptet, dass dasselbe inspiratorischer Natur sei. Für gewöhnlich ist, wie wir durch die Untersuchungen von Mikulicz wissen, der Eingang in die Speiseröhre durch den Musculus constrictor pharyngis inferior sphincterartig abgeschlossen, wodurch eine Aspiration von Luft in den Oesophagus und Magen unmöglich ist. Das Emphysem kann also nur durch Luftschlucken und directen Eintritt der Luft in das mediastinale Gewebe durch die Verletzungsstelle erfolgen, oder es wird beim Würgen und Brechen Luft aus dem Magen durch die Wunde getrieben und dadurch ein Emphysem hervorgerufen, so dass hierbei nur von einem expiratorischen Zustandekommen die Rede sein kann.

Als Beispiel für die Grösse des mitunter auftretenden intraoesophagealen Druckes sei folgende Erfahrung mitgetheilt, welche vor einiger Zeit gelegentlich einer Strumectomie gemacht wurde und welche für jede Operation am Brusttheil der Speiseröhre von grosser Bedeutung ist. Es handelte sich um einen riesigen Kropf,

der wegen hochgradiger Athem- und Schlingbeschwerden entfernt werden sollte. Die Operation fand in zwei Zeiten statt, so dass zuerst die rechts gelegene Kropfgeschwulst operirt wurde. Vierzehn Tage nach der ersten Operation sollte der Rest resecirt werden. Es stellte sich heraus, dass in der Zwischenzeit durch Verlagerung der stehen gebliebenen Kropfpartie eine starke Verschiebung der Halsweichtheile eingetreten, so dass Kehlkopf und Luft-röhre mitsammt der Speiseröhre extrem nach rechts dislocirt waren. Nach einer mühsamen Operation war endlich der Kropf bis auf eine Mittellappenpartie entfernt, Trachea und Oesophagus lagen in grosser Ausdehnung frei. Plötzlich sah man, wie bei einer heftigen Brechbewegung der Patientin der Oesophagus von der Tiefe der Brust stark gebläht wurde, so wie etwa der Bulbus jugularis bei starker Expiration anschwillt. Zu unserer unangenehmen Ueberraschung bemerkten wir weiter, dass aus einer kleinen Oeffnung der ad maximum aufgetriebenen Speiseröhre, etwa in Höhe der Art. thyreoidea inferior, Luft und Schleim austraten. Die Aufblähung der Speiseröhre setzte sich etwa bis zur Höhe des Ringknorpels fort und nahm von der Brustapertur bis zum Kehlkopf spindelförmig ab. Mit dem Nachlassen der Brech- und Würgebewegungen des Patienten klappte der Oesophagus wieder zusammen. Wir bemerken, dass der Patient keinerlei Speisen im Magen hatte und für die Operation mit rückwärts gebogenem Kopfe gelagert war. Im weiteren Verlaufe des Eingriffes hatten wir Gelegenheit, diese Erscheinungen des Aufblähens und Wiederzusammenfallens der Speiseröhre sich mehrere Male wiederholen zu sehen. Diese Beobachtung zeigte, dass schon durch die im Magen befindliche Luft eine immerhin recht erhebliche Auftreibung der Speiseröhre bis zu ihrem Anfangstheil bei Brechbewegungen hervorgerufen werden kann, welche besonders bei Ulcerationsprocessen und Verletzungen der Wand der Speiseröhre, sowie nach Anlegung des inneren Stricturschnittes leicht zur Perforation des Organes führen kann. Schon aus diesem Grunde, abgesehen von einer gesicherten Ernährung des Patienten, muss einer jeden Operation am Brusttheil des Oesophagus die Anlegung einer Magenfistel vorangehen, welche bei derartigen Vorfällen, wie der mitgetheilte, gewissermaassen als Sicherheitsventil zu wirken und die im Magen befindliche Luft resp. Speisereste herauszulassen im Stande ist.

Nach diesen theoretischen Erörterungen, welche uns für die Vornahme einer Operation am Brusttheil des Oesophagus wichtig erschienen, gehen wir zur Mittheilung der Krankengeschichten unserer beiden Fälle über.

I. F. B., 22jähriger Pat. Familienanamnese ohne Belang. Pat. will in seiner Jugend stets gesund gewesen sein, bis er sich im Jahre 1894 als Soldat durch Sturz vom Pferd ein Unterleibsleiden zuzog, das ihn militäruntauglich machte. Seitdem sollen sich bei ihm auch „krampfartige Anfälle“ eingestellt haben, die in unbestimmten Zwischenräumen, oft im Anschluss an kleine Aufregungen ausgebrochen sein sollen.

Im Jahre 1896 acquirirte Pat. eine Appendicitis, wurde laparotomirt und geheilt aus dem Krankenhaus entlassen. Schon am Abend seines Entlassungstages am 28. 1. 97 wurde Pat. wiederum ins Krankenhaus eingeliefert in einem so aufgeregten und tobenden Zustand, dass seine Verlegung auf die Deliranten-Abtheilung der städtischen Irrenanstalt nöthig wurde. Nach einigen Wochen wurde Pat. dort geheilt entlassen, vermochte aber keine Arbeit zu finden, und machte einige Tage darauf in einem Anfall von Verzweiflung und Unzurechnungsfähigkeit — genaueres weiss er selber nicht darüber anzugeben — einen Selbstmordversuch durch Trinken von Schwefelsäure. In schwerkrankem Zustande wurde er ins Heilige Geist-Hospital verbracht und dort bis gegen Ende April 1897 verpflegt. Nach Entlassung aus dem Hospital stellten sich bald Schluckbeschwerden ein, Pat. hatte das Gefühl, als ob ihm etwas im Halse stecken bliebe, weswegen er um Aufnahme im städtischen Krankenhaus nachsuchte (27. 5. 97).

Bei der Sondenuntersuchung fand sich 32 cm hinter der oberen Zahnreihe ein Hinderniss im Oesophagus, das für mittelstarke Sonden leicht zu überwinden war. Beim weiteren Vordringen gegen den Magen hin spürte man unmittelbar vor dem Passiren der Cardia eine zweite Stricture, die bedeutend geringfügiger war, als die erste. Im Uebrigen zeigte Pat. damals abgesehen von alten Laparotomiewunden völlig normale Verhältnisse und leidlichen Ernährungszustand. Von Speisen vermochte Pat. Brei und Nahrung von ähnlicher Consistenz ohne Schwierigkeit zu schlucken. Trotz fortgesetzter Sondirung verengte sich die obere Stricture des Oesophagus immer mehr und mehr, so dass bald Griesbrei auch nicht mehr geschluckt werden konnte, und nur Flüssigkeiten noch langsam hinunterflossen mit deutlich wahrnehmbarem Durchspritzgeräusch in der Gegend des 5.—7. Proc. spin. der Brustwirbel. Es wurde nunmehr, zumal da das Körpergewicht beständig abnahm, die Gastrostomie nach Witzel beschlossen und am 12. 7. in Chloroformnarkose ausgeführt. Wundverlauf reactionslos, die Fistel functionirte gut. Nach einigen Wochen völliger Ausschaltung des Oesophagus für die Speiseaufnahme unter erfreulicher Zunahme des Körpergewichts, wurde die Sondirung wiederum aufgenommen, zunächst mit ganz feinen Bougies, und allmählig zu stärkeren Nummern ansteigend. Von diesen Versuchen durch Sondiren die Passage wiederherzustellen, musste nach einiger Zeit wieder abgestanden werden, da

nach jedesmaliger Einführung der Instrumente Fieber bis über 39° auftrat und die Kräfte des Pat. rasch consumirte. Nach Aussetzen der Sondirungen blieb die Temperatur dauernd normal. Ein Versuch, die Sonde im Oesophagoscop unter Leitung des Auges einzuführen, misslang, und man versuchte wiederum mit feinsten Bougies beginnend und dann allmähig zu stärkeren ansteigend die Verengung zu erweitern. Dies gelang bei täglichem Einführen bis zu Sonden von der Stärke eines Gänsekiels, alle Versuche dickere Nummern anzuwenden schlugen fehl, Pat. bekam nach jedesmaliger Behandlung immer die heftigsten bis in die Herzgegend ausstrahlenden Schmerzen, auch traten kleine Blutungen auf, die zu einem Aussetzen der Sondirung zwangen. Nach einem Pausiren in der Behandlung über 3 Tage hinaus wegen heftigster Schmerzen und kleinen Blutbeimengungen im Speichel ungefähr Ende August 1897 gelang es seitdem auf keine Weise mehr selbst mit den dünnsten Sonden die Stricture zu passiren. Der Speichel sammelte sich in dem oberhalb der Stricture befindlichen Oesophagustheil wie in einem Steigrohr an und wurde von Zeit zu Zeit unter würgartigen Bewegungen in reichlicher Menge entleert. Noch oftmals wiederholte Versuche, die 32 cm hinter der Zahnreihe beginnende Undurchlässigkeit des Oesophaguslumens zu passiren, führten sämmtlich nicht zum Ziele, ebenso wenig die mehrmals, auch in Narkose vorgenommenen Sondirungen von der Magenfistel aus.

Am 8. 11. 97 wurde Pat. unmittelbar über der Clavicula oesophagotomirt, der Oesophagus in das Niveau der äusseren Haut gezogen und mit dieser vernäht. Wundverlauf ohne Besonderheiten, nach Heilung der Wunde wurde wiederholt versucht, die Stricture von der Speiseröhrenfistel aus zu sondiren. Man kam von der Fistel nach 15 cm auf die Stricture. Starke Speichelsecretion aus der Oesophagusfistel heraus. Auch auf diese Weise gelang es nicht durch die Verengung durchzukommen. In Folge dieses Zustandes wurde Pat. fast von Tag zu Tag aufgeregter, vermochte nur unter Morphinum in ziemlichen Dosen zu schlafen und erklärte wiederholt, dass er, wenn ihm nicht geholfen werden würde, sobald als möglich einen neuen Selbstmordversuch, diesmal aber mit sicherem Erfolge, ausführen werde.

Am 1. 12. 97 wurde in Narkose versucht von hinten her nach Resection einiger Rippen auf den Oesophagus zu kommen, um eventuell das Hinderniss zu beseitigen.

Operateur: Prof. Dr. Rehn. Chloroformnarkose nach 0,02 Morph. subcutan. Narkose äusserst unruhig. Schnitt auf der rechten Seite des Rückens beginnend am Proc. spin. thor. IV, von dort in grossem nach aussen rechts verlaufenden Bogen bis 10 cm Distanz ungefähr von der Wirbelsäule entfernt zum Proc. spin. thor. VIII verlaufend. Der Schnitt durchtrennt sämmtliche Weichtheile bis auf die Rippen. Zurückpräparation des Hautweichtheillappens bis fast zu seiner Basis an der Wirbelsäule und Zurückklappen desselben. Nunmehr Abhebelung des Periostes an den einzelnen Rippen und Resection derselben, beginnend an der 8. und schrittweise bis zur 4. aufsteigend, ungefähr ebenfalls 10 cm vom vertebralen Ende entfernt. Nach Durchtrennung der Rippen werden die Fragmente nach rechts und nach links zurückgezogen,

wodurch die Thoraxöffnung zum breiten Klaffen gebracht wird. Bei diesem Zurückziehen brechen die 7. und 8. Rippe nahe der Wirbelsäule ab und werden, da sich die ziemlich spitzen und scharfrandigen Fracturstellen gegen die bisher unverletzte Pleura vordrängen und Gefahr einer Brustfellverletzung vorliegt, vollständig entfernt. Es wird nunmehr die Pleura costalis dextra stumpf von den zurückgeschlagenen Rippen und dem vorderen Theil der Wirbelsäule zurückgedrängt, was sehr leicht ohne Verletzung derselben gelingt. Mittelst breiter und langer Haken wird die abgelöste Pleura costalis mitsammt der rechten Lunge zurückgehalten und dadurch eine grosse Höhle gebildet, welche sich bis zum vorderen Rand der Wirbelkörper erstreckt, und die im hinteren Mediastinum liegenden Organe mit Deutlichkeit überschauen lässt. Ein in die Oesophagusfistel bis zur Strictur eingeführtes Schlundrohr fühlt man aufs genaueste von der Wunde aus durch die frei zu Tage liegende Oesophaguswand hindurch im Bereich des oberen Theiles der Wundhöhle an der Vorderfläche der Wirbelkörper.

Inzwischen ist die Narkose sehr unruhig geworden, Pat. athmet sehr schwer und unregelmässig. Bei jeder Respiration presst sich die Pleura stark aus der äusseren Wunde hervor und reisst plötzlich in Folge Hängenbleibens an einem Rippenstumpf ein. Unter zischendem Geräusch collabirt die Lunge: Die Athmung wird immer schwieriger und oberflächlicher, der Puls wird ebenfalls geringer, so dass man nach Anlegung einiger Nähte durch die Pleurawunde die Operation abzubrechen gezwungen ist. Die Höhle wird mit Jodoformgaze tamponnirt, der zurückgehaltene Lappen in seine ursprüngliche Lage auf den Tampon zurückgeklappt und mit einigen Nähten fixirt. Verband.

Nach der Operation erholt sich Pat. relativ rasch, klagt nur über sehr heftige Schmerzen in der Brust und über Luftmangel. Puls beschleunigt und klein, aber regelmässig. Athmung ziemlich oberflächlich. — 2. 12. Verbandwechsel, da der Verband durchfeuchtet. Tampon bleibt liegen. Es besteht vollständiger rechtsseitiger Pneumothorax. Klagen über Schmerzen heftiger Art in der Brust und Luftmangel. — 3. 12. Puls Morgens sehr frequent und klein. Schmerzen und Luftmangel stärker wie zuvor. Reichliche Narcotica, worauf Athmung freier und Puls besser wird. — 6. 12. Nachdem Pat. sich Tags zuvor sehr elend befunden hatte, stets über heftige Schmerzen und grossen Luftmangel geklagt, auch mehrmals Erbrechen gehabt hatte, sind heute die Schmerzen im Allgemeinen geringer, nur strahlen dieselben noch in alter Intensivität in den rechten Arm aus. Athmung immer noch beschleunigt, auffallend ruhiger im Schlaf, Puls kräftiger, aber immer noch beschleunigt. Nahrungsaufnahme durch die Magenfistel ohne Brechreiz genügend. — Verbandwechsel, da leichte Temperatursteigerung zu verzeichnen, und Entfernung der Tampons aus der Wundhöhle. Die Tampons sind von Secret sehr durchtränkt, jedoch findet sich keine Retention vor. Aussehen der Wunde selbst reactionslos. Rechtsseitig noch immer completer Pneumothorax, man hört die Luft nach Entfernung der Tampons laut in die Pleurahöhle ein- und ausstreichen. Kleinere Tamponade der Höhle. — Nach dem Tamponwechsel ist die Athmung ruhiger, auch haben die heftigen Schmerzen nachgelassen, nur

von Zeit zu Zeit schreit Pat. laut auf und klagt über lebhaft durchschliessende Schmerzen im Rücken, die von der Operationsgegend bis in das rechte Bein ausstrahlen sollen. — 8. 12. Wunde vollkommen reactionslos. Pneumothorax besteht fort. Es legt sich der zurückpräparirte Hautlappen immer mehr und mehr in die Wundhöhle hinein. Gegen Abend Temperatursteigerung bis über 38° . — 9. 12. Allgemeiner Zustand leidlich, Pat. hat noch immer Schmerzen im Rücken, besonders beim Liegen und bringt daher den Tag und die Nacht meist in halb oder ganz sitzender Stellung zu. Wunde sieht gut aus, geringe Secretion vorhanden. Rechts besteht noch immer Pneumothorax, nirgends Athmungsgeräusch wahrnehmbar. Ab und zu Anfälle von stärkerer Athemnoth, besonders nach kleinen Aufregungen, die entweder spontan oder auf Morphium zurückgehen. Pat. ist überhaupt Nachts sehr unruhig. — 12. 12. Pat. hat besonders Abends immer Temperatursteigerungen, ohne dass eine Secretretention oder Infection der Wunde nachzuweisen ist. Es wird eine Probepunction der abhängigsten Partien der rechten Pleura von der Wunde aus vorgenommen mit negativem Erfolg. Athmungsgeräusch rechts noch nicht wahrzunehmen, Percussion ergiebt rechts überall vorn und seitlich hellen tympanitischen Schall. Auf der linken Lunge normale Verhältnisse. — 14. 12. In der Wundhöhle der abgelösten Pleura aufsitzend leichte fibrinöse Beläge, keine abnorme Secretion der Wunde. Allgemeinbefinden bedeutend besser, Athmung ausgiebiger und Puls kräftig und regelmässig. Die Wundhöhle wird mit Borlösung ausgespült. — 17. 12. Allmäliger Rückgang der Fiebertemperaturen, trotzdem die fibrinösen Beläge der Wundhöhle reichlicher geworden sind, und die Anfangs nur in geringem Maasse vorhandene Secretion erheblich zugenommen hat. Es sind zeitweise stärkere Schmerzen vorhanden, die jedoch meist wieder nach kurzer Dauer vorüberzugehen pflegen. Der Hautweichtheillappen legt sich, trotz reichlicher Unterpolssterung mittelst eingeführter Tampons immer mehr in die Wundhöhle hinein, wodurch ein freier Ueberblick über die gesammte Wunde allmäligen unmöglich geworden ist. Man vermag von der Wunde aus nicht mehr die Bewegungen des Oesophagus zu erkennen, welche durch ein in die Halsfistel bis auf die Stricture geführtes Bougie hervorgerufen werden können. — 19. 12. Es wird mit einem Catheter, an demselben luftdicht angebunden, ein kleiner Gummiballon durch die Oesophagusfistel bis auf die Stricture hinab eingeführt und im Oesophagus aufgeblasen. Auch hierbei kann man keinerlei Auftreibung der Speiseröhre oder irgend welche Bewegungen in der Tiefe der Wundhöhle wahrnehmen. Die Wundhöhle ist nunmehr mit dicken fibrinösen Belägen vollständig austapezirt, Secretion ziemlich reichlich. Allgemeinbefinden unverändert, nur Nachts immer grosse Unruhe und Aufregungszustände, die die Anwendung von Morphium und dergleichen erforderlich machen.

24. 12. Täglicher Verbandwechsel und Neu-Tamponnade der Wundhöhle durch den in Folge Einziehung des Hautweichtheillappens immer mehr verkleinerten Zugang. Die Wunde secernirt eitrig mit fibrinösen Felzen durchsetzte Flüssigkeit. Kein Fieber. Versuche, den Oesophagus von unten durch die gut functionirende Magenfistel zu sondiren, misslingen; ebenso die vom

Magen aus versuchte Aufreibung des unter der Fistel belegenen Oesophagusabschnittes. Pat. hat in der letzten Zeit wieder mehrmals durch die Magen fistel erbrochen, sieht seit einigen Tagen viel elender aus als zuvor, fühlt sich auch im höchsten Grade schwach und abgespannt. Häufige Einführungen nur kleiner Speisemengen. Bism. subnit. pro die 4 g mit gutem Erfolge. — 27. 12. Magenbeschwerden haben nachgelassen. Nahrungsaufnahme und Verdauung geht, nach Aussetzen jeglicher Versuche durch die Magen fistel in den Oesophagus zu gelangen, wieder normal vor sich. Aussehen und Allgemeinbefinden des Pat. besser. Zustand der Wunde unverändert, Secretion eitrig-Flüssigkeit aus der Wunde dauert fort, kein Fieber. Die rechte Lunge hat sich zum Theil wieder ausgedehnt, Pneumothorax vorn nicht mehr nachweisbar. Pat. klagt über starke Schmerzen im rechten Arm, Fixationsverband des Armes, worauf die Beschwerden nachlassen. — 3. 1. 98. Im Allgemeinen keine Aenderung im Zustand, ab und zu starke Schmerzen in der Brust, die meist spontan wieder nachlassen. — 5. 1. Pat. befindet sich im Allgemeinen leidlich wohl, bringt einige Stunden des Tags ausser Bett zu. Secretion der Wunde gering. Der Zugang zur Wundhöhle hat sich immer mehr verkleinert, so dass die Tampon-einführungsstelle nur noch etwa daumengross ist. Der Einblick ist dadurch nur noch in sehr geringem Grade möglich, die Vorderfläche der Wirbelkörper ist nicht mehr zu erkennen. Die rechte Lunge hat sich immer mehr ausgedehnt. Athmungsgeräusch rechts deutlich und ohne Nebengeräusche wahrnehmbar. — 9. 1. Keine Aenderung, nur hat sich der Kräftezustand des Pat. unter reichlicher Nahrungszufuhr noch gehoben. Aussehen des Pat. gut. Die nochmals verschiedentlich vorgenommenen Sondirungsversuche, sowohl von oben als von unten her, scheitern sämmtlich. — 10. 1. Operation in Chloroformnarkose nach 0,02 Morphium subcutan, unmittelbar zuvor 1 Glas griech. Wein. Operateur: Prof. Dr. Rehn.

Verlauf der Narkose leidlich ruhig, nur ab und zu stärkeres Spannen. Pat. liegt auf der linken Seite auf einem grossen Nierenoperationskissen.

Schnittführung in der alten Narbe, um den bei der ersten Operation gebildeten Hautmuskellappen mitsammt den Rippen wieder zurückzuschlagen. Es zeigt sich, dass die früher durchtrennten Rippen durch ziemlich beträchtliche Callusmassen wiederum fest verwachsen sind, so dass oben und unten eine Mobilisirung der Rippen erst nach einer neuen Resection erzielt werden kann. Hierauf wird der Lappen mit den Rippenstümpfen zurückgeklappt, wodurch der Eingang zur alten Wundhöhle frei zugänglich wird. Die Höhle ist rings an ihren Wänden bedeckt von dicken fibrinös belegten Schwarten und Granulationen, vor denen nach vorn zu die rechte Lunge vollkommen abgeschlossen sich bei der Athmung bewegt; es ist unmöglich von der Wundhöhle aus den Oesophagus und die übrigen Organe des hinteren Mediastinums zu sehen, oder auch blos durch die Schwarten hindurch in der Tiefe eine bis auf die Strictur in den Oesophagus eingeführte Sonde zu fühlen. Auch gelingt dies nicht nach Wegnahme der Granulationen mit dem scharfen Löffel. Es wird nunmehr gegen die Ursprungstheile der Rippen und peripheren Enden der Wirbelquerfortsätze, mit einem Scalpell die dicke aufsitzende Schwarte in

Ausdehnung der Wunde von oben nach unten gespalten, und von diesem Schnitt aus analog nach der Ablösung der Pleura costalis bei der 1. Operation, die Schwarte von den Rippen und Wirbelkörpern relativ leicht und ohne erhebliche Blutung abgedrängt, und mit einem stumpfen Haken gegen das Lumen der alten Wundhöhle zusammen mit der rechten Lunge nach vorn gezogen. Hierbei reißt in der Tiefe die stark verdickte Pleura ein, doch sinkt die Lunge in Folge breiter Verwachsung beider Pleurablätter nicht zurück. Nach Ablösung der Schwarten gelingt es mit dem tastenden Finger bis auf die Gegend des Oesophagus vorzudringen, der an der Vorderfläche der Wirbelkörper etwa in der Mitte des Operationsgebietes, also der 6.—7. Rippe entsprechend, auf der rechten Seite liegt. Man fühlt deutlich durch die Oesophaguswand hindurch die in die Fistel von oben eingeführte Sonde. Unter ganz unwesentlicher Blutung wird theils stumpf, theils präparatorisch mit feinem Messerchen die Isolirung und Mobilisirung unter genauer Beobachtung des N. vagus vorgenommen, zunächst nach vorn, wobei man bis zum Herzbeutel und weiter nach links bis zur Aorta vordringt und deutlich die Pulsation derselben und des Herzens zu fühlen im Stande ist. Bei dieser Mobilisirung des Oesophagus kommt auch die Vena azygos zu Gesicht, die geschont wird. Auch von hinten her wird versucht, den Oesophagus aus seiner Umgebung loszulösen, um ihn aus der grossen Tiefe der Wunde mehr in das Niveau der äusseren Haut zu ziehen. Um den ganzen Oesophagus läuft das feine Vagusgeflecht herum, welches nach Möglichkeit erhalten und mit dem Nervenhauptstamm nach vorn stumpf abgelöst wird. Auf diese Weise gelingt es relativ leicht, den Oesophagus an dem Beginn der Stricture zu mobilisiren und mittelst der eingeführten starren Sonde gegen den Operateur und das Hautniveau emporzuheben. Ein Weiterführen der Sonde über 15 cm von der Oesophagusfistel aus, ist unmöglich. Es wird nun mit der Loslösung des Oesophagus aus seiner Umgebung nach unten zu fortgefahren, es zeigt sich, dass hier die Adhäsionen bedeutend stärker werden, und durch dieselben der Oesophagus mehr nach links zu fixirt wird. Beim Fortschreiten der Isolirung des Oesophagus dringt die Sonde plötzlich einige Centimeter tiefer, was auf der Ausgleichung der vorher erwähnten Dislocirung und Fixirung nach links beruhte (Perioesophagitis). Ein weiteres Vorschieben der Sonde ist nicht ausführbar. Die Wand des Oesophagus an dieser Stelle, wo er zugleich von rechts über die Aorta nach links und vorn zum Foramen oesophagum verläuft, ist stark verdickt. Es wird jetzt etwa in der Höhe des 7. oder 8. Brustwirbels in den Oesophagus quer zu seiner Achse verlaufend eine Incision gemacht von ungefähr 1 cm Länge. Die Wand ist sehr derb, etwa 4—5 mm dick, die Blutung aus der Wand ist unerheblich. Durch die Incisionsöffnung wird in das Oesophaguslumen eine dünne Sonde eingeführt, welche ohne weiteres 10—15 cm tiefer gegen den Magen vorgeschoben werden kann, der Versuch ein stärkeres Bougie durchzubringen misslingt, weshalb der Schnitt mittelst einer Längsincision nach unten vergrössert wird. Jetzt passirt ein stärkeres kleinfingerdickes Bougie ohne Schwierigkeit, besonders nachdem die unmittelbar hinter der Eröffnung des Oesophagus liegende Partie noch mit der Kornzange gedehnt ist. An dieser

Stelle befand sich nämlich die hochgradige Verengerung des Oesophaguslumens, welche besonders, da durch perioesophageale Verwachsungen noch eine Drehung des Speiserohres zu Stande gekommen war, für das Passiren der Sonden stets ein unüberwindliches Hinderniss abgegeben hatte. Es wurden nunmehr noch Sonden bis zur Fingerstärke hindurch bis in den Magen geführt, und mit einer durch die Fistel in den Magen geleiteten Kornzange zu fassen versucht. Nach verschiedenen Misserfolgen dieser Art gelang es schliesslich unter Einführung eines Fingers durch die Fistel das Sondenende zu fühlen, auf dem Finger mit der Zange zu fassen und durch die Fistel herauszuziehen. An dem Sondenknopf wird ein starker Seidenfaden befestigt, und derselbe durch die Oesophaguswunde und weiter zur Halsfistel herausgeleitet. Mittelst dieses Seidenfadens wird jetzt eine an ihm befestigte mittelstarke Schlundsonde von der Oesophagusfistel zum Magen und von hier zur Gastrostomiewunde herausgezogen. Die Eröffnung des Oesophaguslumens in seinem Brusttheil wird über der Schlundsonde mittelst Naht quer geschlossen. Um den Oesophagus herum wird ein Jodoformgazetampon gelegt, ein zweiter grosser direct auf die Naht des Oesophagus und aus der Wunde herausgeleitet; darauf der zurückgeschlagene Hautweichtheillappen wieder in seine ursprüngliche Lage zurückgebracht und mit einigen Situationsnähten fixirt. Nach dem Erwachen aus der Narkose klagt der Pat. über heftige Schmerzen in der Brust und Athemnoth. Puls leidlich kräftig und regelmässig. Aussehen collabirt, Temp. 35,0, im Laufe des Tages allmählig zur Norm ansteigend.

Pat. ist im Allgemeinen sehr unruhig, klagt Abends über unerträglichste Schmerzen in der Brust und heftige Athemnoth, weswegen er Morphium subcutan bekommt, worauf er ruhiger wird. Es besteht Brechreiz und mehrmaliges Erbrechen aus der Magenfistel. Puls gegen Abend kräftig und regelmässig, etwas beschleunigt. Aussehen des Pat. besser als unmittelbar nach der Operation. — 11. 1. In der Nacht wird der Puls allmählig immer lebhafter, Pat. ist sehr unruhig, klagt über Schmerzen in der Brust und Athemnoth. Gegen Morgen Puls kaum fühlbar, ca. 200 Schläge per Minute. Dabei kalter Schweissausbruch, Athmung nicht sehr beschleunigt. Klagen über Athemnoth und Beklemmungsgefühl über der Brust. Reichlich Campherinjectionen und Wein per Fistel, worauf sich der Puls langsam bessert, ebenso wie das Allgemeinbefinden. — 11 Uhr Vorm. Verbandwechsel. Puls immer noch sehr frequent und klein, 150 pro Minute. Entfernung der Situationsnähte und Herausnahme des Tampons aus der Wundhöhle, worauf sich hinter den Tampons eine kleine Menge Secretes entleert. Einführung zweier Drains und leichter Occlusivverband, ohne Tamponnade der Höhle. Nach dem Verbandwechsel bessert sich der Zustand zunächst etwas. Die Athmung wird freier, das Beklemmungsgefühl über der Brust und die Schmerzen lassen angeblich nach. Puls jedoch immer noch stark beschleunigt (160) und unregelmässig. Starker heisser Kaffee per Fistel, Campherinjection. — 12 Uhr. Puls immer noch stark beschleunigt und unregelmässig, Athmung jetzt vollkommen frei, ruhig und tief, Nachlassen der Schmerzen. Allmählig wird der Puls immer kleiner und unregelmässiger bis zur Unfühbarkeit, Extremitäten und Nasenspitze kalt.

Athmung wird beschleunigter und oberflächlicher. Leichte Cyanose, allmählicher Schwund des Bewusstseins. Um 1,55 Minuten unter weiterem Fortschreiten der Herzschwäche, Exitus letalis.

Der zweite Fall, in welchem eine Freilegung des Oesophagus von hinten erfolgte, betraf einen 49jährigen Bauern, M. W., welcher an einem Oesophaguscarcinom litt. Patient, der sonst immer gesund gewesen sein will, bemerkte im Juli 1897 Schluckbeschwerden, namentlich für festere Speisen. Allmählig verschlechterte sich der Zustand unter gleichzeitiger Kräfteabnahme so sehr, dass seit Anfang December feste Speisen überhaupt nicht mehr genossen werden konnten, weswegen Patient verschiedene Autoritäten consultirte, die ihm Aufnahme in ein Krankenhaus anriethen. Bei der Untersuchung ergab sich, dass 28 cm von den oberen Schneidezähnen entfernt die Sonde auf ein Hinderniss im Oesophagus stiess, welches für dickere Nummern nicht zu überwinden war. Durchleuchtung mit Röntgenstrahlen zeigte, dass eine Metallsonde bis zur Höhe des IV. Brustwirbels vordringen konnte und deutlich auf der linken Seite des Wirbelkörpers mit ihrem Ende lag. Die Diagnose konnte nicht zweifelhaft sein, es handelte sich um ein Oesophaguscarcinom. Am 28. Jan. wurde eine Gastroenterostomie angelegt und seitdem die Ernährung durch die Fistel ausgeführt. Trotz reichlicher Nahrungszufuhr in concentrirtester Form hob sich der Kräftezustand des Patienten nur wenig, im Gegentheil, die schon bei der Aufnahme etwas cachektische Gesichtsfarbe nahm zu, ebenso klagte Patient nach längerem Zubringen ausser Bett immer über grosse Mattigkeit. Zugleich wurde bemerkt, dass der Auswurf des Patienten einen stark fauligen Geruch annahm, der sich trotz Gurgeln mit desinficirenden Lösungen nur wenig einschränken liess. Denselben Foetor wie im Sputum nahm man in der Umgebung der Magenfistel, besonders am Morgen und beim Wechseln des Magenrohres wahr, so dass es auf der Hand lag, dass das Carcinom im jauchigen Zerfall begriffen war und die Zerfallsproducte theils nach oben mit dem Sputum entleert wurden, theils nach unten in den Magen hinabflossen. Aus diesem Grunde wurden täglich Ausspülungen des Magens durch die Fistel vorgenommen und durch dieselbe in Zersetzung begriffene Speisereste in grosser Menge entfernt. Nachdem diese Magenspülungen einige Zeit lang fortgesetzt waren, hob sich mit einem Male der Körperzustand, Patient fühlte sich kräftiger und nahm trotz der gleichen Ernährung an Körpergewicht zu. Die früher häufig auftretenden Fiebertemperaturen bis 38,6 wurden im Anfang nach dem Einführen der Magenspülungen seltener und verschwanden schliesslich ganz und gar. Durch diese Beobachtungen wurde man darauf hingeleitet, dass durch das ewige Hinabfliessen der Carcinomjauche und Beimengung derselben zu der Nahrung eine völlige Ausnutzung derselben nicht vor sich ging, und dass man bestrebt sein musste, die Zerfallsproducte nach Möglichkeit auszuschliessen, wenn man den Patienten noch einige Zeit am Leben erhalten wollte. Unter solchen Erwägungen reifte der Plan, ähnlich wie bei dem erst geschilderten Fall vorzugehen und von hinten den Oesophagus freizulegen, um eventuell unterhalb des Carcinoms den Oesophagus zu reseciren und mittelst Occlusivnaht zu verschliessen, oder direct das Carcinom nach

aussen zu drainiren, da eine Totalexstirpation des aller Wahrscheinlichkeit nach schon weit vorgeschrittenen Carcinoms nicht mehr ausführbar zu sein schien. Die Operation wurde am 25. März vorgenommen. Bildung eines grossen Hautmuskellappens auf der rechten Rückenseite, vom 3. Hals- bis 8. Brustwirbel, genau wie bei der ersten Operation. Freilegung einer Rippe und Resection derselben, wobei in Folge Verwachsungen zwischen Fascie endothoracica und Pleura costalis die Pleurahöhle verletzt wurde. Die Lunge collapsirte nicht, da jedenfalls anderweitige Verwachsungen zwischen beiden Pleura- blättern noch bestanden. Es wurden von der Resectionsstelle sowohl nach oben als nach unten, unter mehrfacher Verletzung der Pleura, noch mehrere Rippen (III.—VI.) resecirt, worauf man nach Auseinanderziehen der Rippen- stümpfe einen Einblick in die Brusthöhle bekam. Es wurde nunmehr die Pleura gegen die Vorderfläche der Wirbelkörper abgelöst, was ganz leicht gelang. In der Tiefe, entsprechend der normalen Oesophaguslage, fanden sich starke Verwachsungen. Man fühlte etwas unterhalb der Bifurcation eine derbe Tumormasse, die theils stumpf, theils scharfem Lospräpariren energischen Widerstand entgegensetzte. Eine genaue Orientirung durch das Gesicht war ebenso wenig wie durch Palpation möglich. Die ganze freiliegende Partie des hinteren Mediastinums pulsirte lebhaft, ohne dass eine genaue Grenze zwischen der Aorta, dem Herzbeutel und den übrigen Organen zu erkennen war. Unter diesen Umständen wurde die Operation abgebrochen, ein Jodoformgazetampon in die Tiefe gelegt, mittelst zweier grösserer steriler Tampons die Rippen- stümpfe geschützt. Darauf die Weichtheilwunde durch einige Nähte ver- schlossen.

Patient erholte sich von der Operation verhältnissmässig sehr rasch, klagte nicht viel über Schmerzen, Puls und Athmung waren ruhig, die Wund- höhle secretirte sehr stark, so dass täglich ein- bis zweimal der vollständig durchfeuchtete Verband gewechselt werden musste. Beim Verbandwechsel häufig, in den letzten Tagen mehr als in den ersten, Collapszustände, welche reichlich Camphor erforderlich machten. Aber auch ohne Verbandwechsel traten in der letzten Zeit, besonders Nachts, derartige Schwächeanfalle auf, welche unter Verabreichung von Camphor und starkem Kaffee oder Wein- klystieren überwunden wurden. Im Allgemeinen wurden die Kräfte aber schwächer, und als noch in den letzten Tagen Fiebertemperaturen in den Abendstunden auftraten, erfolgte am 31. März, Nachts, in einem neuen Collaps der Exitus letalis.

So weit die Kranken- und Operationsgeschichten unserer beiden Patienten, aus denen hervorgeht, dass es technisch sehr wohl durchführbar ist, den Oesophagus in seinem Brusttheile freizulegen und etwaige Eingriffe an demselben vorzunehmen. In dem zuletzt mitgetheilten Falle veranlasste der äusserst schlechte Zustand des Patienten zu einem Eingriff, dessen Folgen der Kräftezustand nicht gewachsen war, was um so betrübender war, als dem Kranken

durch die Operation nichts genützt war. Immerhin lebte der Patient noch sechs Tage und würde ohne seine alte Pericarditis, welche die Section ergab, vielleicht die Freilegung des Oesophagus überstanden haben. Anders lag die Situation im ersten Falle, der einen jungen sonst vollkommen gesunden Menschen betraf und bei dem sich alles darum handelte, die normale Passage in den Magen wieder herzustellen, nachdem alle Sondirungsversuche sowohl von oben als vom Magen aus fehlgeschlagen waren.

Was die Operation selbst betrifft, so ist es klar, dass der Zugang zu dem eigentlichen Operationsgebiet, dem im hinteren Mediastinum verlaufenden Oesophagus, nur durch eine ausgiebige Durchtrennung der Rippen mit nachfolgender Resection grösserer resp. kleinerer Partien aus denselben zu erzielen ist, was an der Leiche bei einiger Uebung in kurzer Zeit geschehen ist. Wesentlich schwieriger liegen jedoch die Verhältnisse bei der Operation am Lebenden, welcher Athemzüge macht und öfter noch recht stürmische bei einer unruhigen Narcose. Hier ist es, wie auch andere Autoren gelegentlich ihrer Mittheilungen über Operationen an cariösen Wirbelkörpern mittheilen, oft unvermeidbar, die Pleura costalis von den Rippen ohne Entstehung eines Pneumothorax abzulösen. Jedenfalls steht fest, dass bei Vermeidung einer Pleuraverletzung eine grosse Gefahr und Complication der Operation geschwunden ist. Geringer ist der Umstand zu veranschlagen, dass wir genöthigt sind, während der Operation durch Zurücktamponniren der rechten Lunge die athmende Fläche derselben zu verkleinern. Die Respiration wird vollkommen genügend von der linken Lunge allein ausgeführt und nach der Operation dehnt sich trotz Tamponnade die zurückgedrängte Lunge ziemlich rasch wieder aus, wie wir uns bei der ersten Operation unseres ersten Falles, sowie bei den Autopsien zu überzeugen Gelegenheit hatten. Eine grosse Erleichterung bei unserem Vorgehen bieten schon vor der Operation bestehende Verwachsungen beider Pleurablätter mit einander, wodurch das Zustandekommen eines Pneumothorax mit Collaps der Lunge sicher vermieden wird. Eine weitere Frage, die sich uns bei Behandlung des Stoffes aufdrängte, war die, ob sich durch Verlegung des Haut- und Rippenschnittes mehr nach der Wirbelsäule hin und Ablösung der Pleura costalis von der Fascia endothoracica in medialer lateraler Richtung anstatt lateral medial, wie

wir es gethan hatten, leichter eine Pleuraverletzung umgehen liesse? In einem Falle von artificieller Ruptur des Oesophagus mittelst Sonde, der zu einem Lungenabscesse und secundärer Sepsis geführt hatte, wurde, um dem im rechten Oberlappen localisirten Abscess Abfluss zu verschaffen, so vorgegangen, dass in einem langen parallel zur Wirbelsäule verlaufenden Schnitt die Gegend der Rippenköpfchen der 2.—5. Rippe freigelegt wurde und nach vorsichtiger Ablösung der Pleura von zunächst einer Rippe diese reseziert wurde, worauf erst die Durchtrennung der anderen folgte. Nach Entfernung der drei genannten Rippen unmittelbar neben der Wirbelsäule in einer Ausdehnung von 3—4 cm war genügend Raum vorhanden, um mit der Hand einzugehen und von der Resectionsstelle aus die Pleura lateralwärts in grosser Ausdehnung abzu drängen, was in dieser Richtung ungleich leichter als in lateral medialer, wie wir es bei den ersten Operationen gethan hatten, vor sich ging. Auf diese Weise wurde ein grösserer Bezirk der Pleuraoberfläche ohne Verletzung derselben freigelegt und nach einigem Suchen der jauchige gangranöse Lungenabscess gefunden und nach aussen entleert. Der Patient, der sehr elend auf den Operationstisch kam, überstand die Operation recht gut, leider war jedoch die Sepsis schon so weit vorgeschritten, dass er ihr einen Tag später erlag.

Fragt man nun unter Berücksichtigung aller erwähnten Momente, unter welchen Umständen man wohl eine immerhin sehr eingreifende Operation, wie die geschilderte, vorzunehmen berechtigt wäre — denn die Ausführbarkeit eines Eingriffes ohne Verletzung lebenswichtiger Organe beweist noch lange nicht, dass die Operation selbst eine zweckentsprechende ist —, so möchten wir schon jetzt nach unseren geringen Erfahrungen behaupten, dass die Freilegung des hinteren Mediastinum, speciell des Oesophagus, unbedingt indicirt ist bei allen periösophagealen Phlegmonen, um direct dem Eiter nach aussen Abfluss zu verschaffen und so den Versuch zu machen, ein sonst sicher verlorenes Leben zu retten. In zweiter Linie käme die Operation in Betracht bei Fremdkörpern, welche im Brusttheil des Oesophagus stecken geblieben sind und auf keine andere Weise, weder nach oben noch nach unten, entfernt werden können. Die Gefahr, eine spontane Befreiung der Fremdkörper in diesen Fällen abzuwarten, welche meist

erst nach mehr oder weniger ausgedehnter Druckangrän in der Umgebung mit unmittelbar oder später folgendem Eintritt einer tödtlichen periösophagealen Phlegmone stattfindet, scheint uns zum mindesten ebenso gross, wie eine zum Zwecke der directen Entfernung von hinten her vorgenommene Operation. Dass es endlich gutartige Stricturen der Speiseröhre giebt, welche jedem Versuch der Erweiterung mittelst Sonden trotzen und bei denen einzig und allein Freilegung, Spaltung und wieder Nahtvereinigung des Oesophagus in querer Richtung Aussicht auf Erfolg und Befreiung von dem unglücklichen und qualvollen Dasein selbst mit einer gut functionirenden Magenfistel bietet, beweist unser erster Fall. „Bei der allerhäufigsten Erkrankung der Speiseröhre, dem Carcinom, hat, um mit v. Hacker zu reden, die Klarstellung der Diagnose namentlich in den Anfangsstadien in vielen Fällen eine grosse klinische Bedeutung. Die Frühdiagnose in solchen Fällen würde auch in therapeutischer Beziehung einen hohen Werth gewinnen, wenn es in Zukunft gelänge, durch operative Methoden, wenigstens an bestimmten Stellen, durch Entfernung des Carcinoms ähnliche Erfolge zu erzielen, wie dies bei manchen Darmcarcinomen der Fall ist.“ Ob und in wie weit dieses hohe Ziel sich erfüllen wird, muss die Zukunft lehren.

XLIX.

Zur Operation des Stirnhöhlenempyems.¹⁾

Von

Professor Dr. Barth,

Oberarzt in Danzig.

(Mit 3 Figuren.)

Die operative Behandlung des Empyems der Stirnhöhle hat fast ebenso viele Methoden als Autoren, welche über diesen Gegenstand geschrieben haben. Zur Heilung sind diese Empyeme, wie es scheint, nach allen Methoden gebracht worden, aber das Klageglied von einer langen Heilungsdauer mit einer die Geduld erschöpfenden Nachbehandlung, von Fistelbildung und Nachoperationen, und von entstellenden Narben klingt durch viele dieser Veröffentlichungen durch.

Die osteoplastischen Trepanationen der Stirnhöhle nach Czerny²⁾ und nach Küster³⁾ mit nachfolgender Drainage nach der Nasenhöhle haben wohl die wesentlichsten Nachteile, welche früheren Methoden anhafteten, beseitigt, und sie dürften wohl heute von vielen Chirurgen geübt werden. So ganz schnell erfolgt aber auch hier die Heilung nicht, nach meinen Erfahrungen deswegen, weil die Drainage nach der Nasenhöhle nicht immer gut functionirt. Das dünne Drain, welches man durch die künstlich angelegte Perforationsöffnung nach der Nasenhöhle hindurchzieht, verstopft

¹⁾ Abgekürzt vorgetragen am 4. Sitzungstage des XXVII. Congresses der Deutschen Gesellschaft für Chirurgie zu Berlin, 16. April 1898.

²⁾ V. Czerny, Osteoplastische Eröffnung der Stirnhöhle. Verhandl. der Deutschen Gesellschaft f. Chirurgie zu Berlin. 1895, II, S. 211.

³⁾ Mitgetheilt in der Inaug.-Dissert. von Gustav Hupperz, Die Erkrankungen der Stirnhöhlen und ihre Behandlung. Marburg 1896.

sich gar zu leicht, und man ist dann für längere Zeit auf Drainage durch die Operationswunde und Ausspülungen angewiesen. Das dürfte wohl auch der innere Grund sein, dass eine Reihe von Operateuren wie Herzfeld¹⁾, Kuhnt²⁾ u. A. bei der Trepanation der Stirnhöhle auf die hergebrachte Drainage nach der Nasenhöhle überhaupt keinen Werth legen und die Heilung durch adstringirende Behandlung der Schleimhaut und breite Tamponnade der ganzen Höhle, oder aber durch Entfernung der Schleimhaut und der ganzen vorderen Sinuswand herbeizuführen suchen, was entweder sehr geraume Zeit beansprucht oder aber zu nicht unerheblichen Entstellungen führt³⁾.

Mir scheint, dass das Küster'sche Princip⁴⁾, bei Eiterungen in starrwandigen Höhlen den Abfluss am tiefsten Punkt der Höhle zu sichern, für das Empyem der Stirnhöhle um so weniger vernachlässigt werden darf, als dasselbe ja in einer Verlegung des natürlichen Abzugskanals nach unten seine eigentliche Ursache hat und ich glaube, dass die anscheinend recht häufigen Misserfolge der künstlich angelegten Drainage nach der Nasenhöhle durch eine rationellere Technik zu vermeiden sind.

Ich bin zu diesem Zweck in zwei Fällen so vorgegangen, dass ich die Gegend des Ausführungsganges osteoplastisch freilegte, indem ich von einem etwa 2½ cm langen, nahe dem Seitenrande der Nasenwurzel geführten Längsschnitt aus (s. Fig. 1) das Nasenbein und den Processus nasalis des Stirnbeins durchmeisselte und seitlich aufklappte.⁵⁾

¹⁾ J. Herzfeld, Zur Behandlung der Stirnhöhlenempyeme. Deutsche med. Wochenschrift. 1895, S. 195.

²⁾ H. Kuhnt, Ueber die entzündlichen Erkrankungen der Stirnhöhlen und ihre Folgezustände. Wiesbaden 1895.

³⁾ Besonders drastisch werden die Schwierigkeiten, eine leistungsfähige Drainage nach der Nasenhöhle zu erreichen, in der kürzlich aus der chirurg. Klinik zu Jena erschienenen interessanten Dissertation von Heinrich Schenke (Ueber die Stirnhöhlen und ihre Erkrankungen) dargestellt, welche mir nachträglich von Herrn Geheimrath Riedel zuging. In 10 Fällen ist Riedel mit einer einfachen Trepanation und Drainage nach der Nase nicht ein einziges Mal zum Ziele gekommen, sondern war stets zu einer „Radicaloperation“ genöthigt, welche in der Fortnahme der ganzen vorderen und unteren Wand der Stirnhöhle bestand. Die Entstellung durch eingezogene Narben war nach dieser Operation meist eine bedeutende.

⁴⁾ Küster, Ueber die Grundsätze der Behandlung von Eiterungen in starrwandigen Höhlen. Deutsche med. Wochenschrift. 1889, No. 10—13.

⁵⁾ Aehnliche Ziele verfolgen die Methoden von Killian und von Winckler, die mir erst nachträglich bekannt wurden. Siehe Winckler, Arch. f. Laryngologie. Bd. 7, Heft 1.

Seitliche Hülffsschnitte durch die Haut waren hierzu nicht nöthig, sondern es wurde nur das Periost von den Endpunkten der Knochenwunde aus seitlich durchtrennt und der Knochenlappen mit einem schmalen Meissel in derselben Linie Γ förmig (nach Art der osteoplastischen Schädelresectionen) umschnitten, so dass er mit dem als Hebel dienenden Meissel mühelos nach aussen umgelegt werden konnte. Die untere Wand des Sinus frontalis wird dabei im Bereich des Knochenlappens durchbrochen resp. mit dem Meissel durchtrennt. Der ganze Act ist einfach und leicht zu bewerkstelligen.

Fig. 1.



Im oberen Theil der Wunde wölbt sich alsdann die Schleimhaut der Stirnhöhle vor und wird eröffnet, und nach Entleerung des Eiters und provisorischer Tamponnade der Stirnhöhle wird mit Meissel, Knochenzange, Scheere und Pincette der obere Theil der Nasenhöhle völlig frei gemacht, so dass eine breite Communication zwischen Stirnhöhle und Nasenhöhle hergestellt ist. Die Methode hat den Vortheil, dass eine Erkrankung der Siebbeinzellen, welche bekanntlich eine häufige Complication der Stirnhöhleneiterung darstellt, der Untersuchung nicht entgehen kann, da dieselben in der Wunde zu Tage liegen. Man kann von ihnen dann soviel entnehmen, dass eine Eiterverhaltung unmöglich ist. Ein weiterer Vortheil ist der, dass man in der Eröffnung der Stirnhöhle, deren seitliche Ausdehnung bekanntlich individuell sehr schwankt, nicht fehl gehen kann, und auch eine Eröffnung der anderen Stirnhöhle, falls sie erforderlich ist, hat von der Wunde aus keine Schwierigkeit.

1) Vergl. Kuhnt, l. c. Fall XIII, S. 250.

Nach Reinigung event. Ausschabung der Stirnhöhle wird ein Drain von der Nasenhöhle aus in die Stirnhöhle gelegt, der Periostknochenlappen zurückgelagert und die äussere Wunde geschlossen. In meinem ersten Fall glaubte ich auf die hergebrachte Drainage durch die äussere Wunde nicht verzichten zu können und die völlige Heilung dauerte hier immerhin noch 5 Wochen. Im nächsten Fall — es handelte sich um ein 1 Jahr zurückdatirendes Influenzaempyem, in dessen Eiter Influenzabacillen nachgewiesen wurden — schloss ich die Wunde in der beschriebenen Weise ganz und es erfolgte die völlige Vernarbung in 14 Tagen, so dass Patient am 15. Tage seine Arbeit als Tagelöhner in vollem Umfange wieder aufnehmen konnte. Auch die Eiterung nach der Nase war bei beiden Patienten in der angegebenen Frist versiegt, wenigstens war bei der rhinoskopischen Untersuchung kein Eiter nachweisbar. Die andauernde Heilung wurde bei beiden Patienten nach 9 resp. 4 Monaten festgestellt.

Fig. 2.



In kosmetischer Beziehung lässt die Methode nichts zu wünschen übrig, wie die beigegebene Figur 2 des zweiten Falles, welche 4 Monate nach der Operation aufgenommen ist, darthut. Das Wesentliche aber bleibt, dass diese Operation das Uebel gewissermaassen an der Wurzel angreift, indem sie die schwierigen Verhältnisse des Secretabflusses in den oberen Partieen der Nasenhöhle in übersichtlicher und zuverlässiger Weise regelt, und sie

dürfte deshalb auch in anderen Fällen am schnellsten zur Heilung führen und genügend vor Recidiven schützen.

Ich verkenne nicht, dass die Empyeme der Stirnhöhle nicht alle gleichwerthig sind, und dass namentlich secundäre Erkrankungen der knöchernen Sinuswand grössere Eingriffe erfordern. Es hiesse jedoch weit über das Ziel hinausschiessen, wenn man sich in jedem Fall von Stirnhöhlenempyem die Verödung der ganzen knöchernen Höhle nach den Methoden Kuhnt's und Riedel's zur Aufgabe setzen wollte. Ich bin der Ueberzeugung, dass diese Eingriffe, welche stets grosse und meist entstellende Narben hinterlassen, nur in den seltensten Fällen unumgänglich nöthig sind, und darf unsere Beobachtungen als Beweis hierfür ansehen.

Die Krankengeschichten meiner beiden Fälle erlaube ich mir anhangsweise in extenso mitzutheilen.

Fall 1. Ed. Pioch, 28 Jahre alt, Arbeiter aus Ohra, hatte bei Gelegenheit der Centenarfeier am 22. 3. 97 einen Messerstich gegen die rechte Stirnseite erhalten. Aus der $1\frac{1}{2}$ cm langen, oberhalb der rechten Augenbraue befindlichen Wunde hatte es stark geblutet, ebenso aus der Nase, da er jedoch keine Beschwerden hatte, war er am folgenden Tage, ohne ärztliche Hülfe in Anspruch zu nehmen, der Arbeit nachgegangen. Erst am 24. 3. liess er sich in das Stadtlazareth aufnehmen, weil er von Zeugen der Messeraffaire gehört hatte, dass die Messerklinge abgebrochen sei und in seinem Schädel zurückgeblieben sein müsse. Die Wunde war verklebt und völlig aseptisch, Temperatur normal, von Seiten des Gehirns und der Stirnhöhle nicht die geringsten Erscheinungen. Die Angaben des Pat. schienen mir unter diesen Umständen

Fig. 3.



nicht beweisend genug, um die aseptische Wunde zu öffnen und ich beschränkte mich auf Verband und sorgfältige Beobachtung des Verletzten. Am 26. 3., ohne dass eine Aenderung in dem Befunde eingetreten wäre, entschloss ich mich indess auf Drängen des Pat. zur Operation. Ich öffnete und erweiterte die Wunde und fand in der That einen Splitterbruch des Schädels, der die Stirnhöhle betheiligte. Nach Entfernung eines Knochenfragments quoll Gehirnmasse aus der Tiefe der Wunde und der untersuchende Finger fühlte die Bruchfläche einer eingekeilten Messerklinge, welche alsbald nach Erweiterung der Knochenwunde extrahirt wurde. Die 7 cm lange Klinge, welche ich in natürlicher Grösse obenstehend abbilde, war rostig und im vordersten Theil der

Schneide schartig. Sie lag fast in ganzer Ausdehnung im Stirnhirn. Ich tamponierte die Wunde und der Verlauf der Heilung war günstig, von Seiten des Gehirns traten nicht die geringsten Erscheinungen ein. Dagegen zwangen vorübergehende Secretstauungen, welche unter Kopfschmerzen und hohen Temperaturen am 3. und 10. April sich einstellten, zum erneuten Einführen eines Drains, und bei der am 15. 5. erfolgten Entlassung des Pat. aus der Anstalt bestand noch eine, wenn auch wenig secernirende Fistel.

Vorübergehend schloss sich diese Fistel, um alsbald unter starken Kopfschmerzen, Schwindel und Fieber wieder aufzubrechen. Am 17. 7. 97 kam Pat. dieserhalb nochmals zur Aufnahme, nachdem er sich bis dahin unserer Behandlung entzogen hatte. Die Sonde führte in die rechte Stirnhöhle, die Eitersecretion war reichlich. In Chloroformnarkose wurde die osteoplastische Freilegung der Stirn- und Nasenhöhle in der oben beschriebenen Weise bewerkstelligt und nach Herstellung einer breiten Communication zwischen beiden Höhlen ein Drain durch den oberen Theil der Wunde, Stirn- und Nasenhöhle quer hindurchgelegt. Reposition des Knochenlappens und theilweise Naht der Wunde. Definitive Entfernung des Drains am 17. 8., völlige Vernarbung der äusseren Wunde und Entlassung am 23. 8. 97.

Am 9. 4. 98 habe ich den Pat. wieder untersucht und völlige Heilung festgestellt. Pat. ist andauernd völlig frei von Beschwerden. Die Trepanationsnarbe, welche nicht genäht war, ist breit und etwas wulstig, die Narbe der Empyemoperation dagegen zart und ohne Entstellung. Rhinoskopisch sind keine Veränderungen in der Nasenhöhle wahrzunehmen.

Fall 2. Franz Walter, 28 Jahre, Arbeiter aus Ohra. Erkrankte vor einem Jahre an Influenza, deren Hauptbeschwerden in Kopfschmerzen und starkem Schnupfen bestanden. Nach 5 Wochen war er wieder gesund und arbeitsfähig. Vor einigen Wochen stellten sich von neuem Kopfschmerzen oberhalb des rechten Auges ein, die sich bisweilen so steigerten, dass er fast ohnmächtig wurde. Hierzu kamen in den letzten Tagen stechende Schmerzen im rechten Augapfel, Fieber mit Schüttelfrost und Uebelkeit. Er liess sich deshalb am 8. 12. 97 in das Stadtlazareth aufnehmen. Temperatursteigerungen bestanden bei der Aufnahme nicht.

Die Gegend der Stirn oberhalb der rechten Orbita war erheblich vorgerieben und ausserordentlich druckempfindlich, die Haut darüber etwas geröthet. Die Orbita selbst war frei, Bulbus nicht vorgetrieben, Bewegungen desselben frei, Sehvermögen ungestört, keine Gesichtsfelddefecte. Augenhintergrund ohne pathologischen Befund. Die rechte Nasenhöhle für die Athmung verlogt. Rhinoskopisch: Schwellung der Schleimhaut, kein Eiter, keine Borkenbildung. Sondirung der Stirnhöhle misslingt. Sensorium frei. Puls beschleunigt. 9. 12. Chloroformnarkose bei steiler Lagerung des Kranken und bei Tamponnade der rechten Nasenhöhle. Osteoplastische Freilegung der oberen Nasenhöhle und des unteren Theils der rechten Stirnhöhle in der beschriebenen Weise (s. Fig. 1). Die Schleimhaut der Stirnhöhle wölbt sich vor und wird eröffnet, es fliesst reichlich dicker Eiter aus, in welchem von Herrn Dr. Petruschky Influenzabacillen fast in Reincultur nachgewiesen wurden.

Ausschabung der verdickten Schleimhaut. Stirnhöhle sehr gross, Ausräumung des oberen Theils der Nasenhöhle, so dass eine breite, glattwandige Communication zwischen Stirn- und Nasenhöhle entsteht. Drainage der Stirnhöhle nach der Nase. Rücklagerung des Knochenlappens und völliger Verschluss der Wunde. Fieberloser Verlauf. Entfernung des Drains am 17. 12., völlige Vernarbung der Wunde bis zum 23. 12. Keinerlei Beschwerden seit der Operation. Rechte Nasenhöhle für die Athmung frei; rhinoskopisch ist bei der Entlassung am 24. 12. kein Eiter nachweisbar. Dieselben Verhältnisse wurden am 10. 4. 98 bei einer Nachuntersuchung festgestellt. W. hat seit der Entlassung aus dem Lazareth in vollem Umfange gearbeitet und ist frei von allen Beschwerden. Die Vorbuchtung der rechten vorderen Stirnhöhlenwand hat sich etwas zurückgebildet, die Nasenwurzel zeigt eine symmetrische Configuration, die Operationsnarbe ist zart und auf Zimmerweite nicht zu erkennen (s. Fig. 2).

L.

Ueber die operative Behandlung der Radialislähmung nebst Bemerkungen über die Sehnenüberpflanzung bei spas- tischen Lähmungen.¹⁾

Von

Dr. Felix Franke,

Oberarzt des Diakonissenhauses Marienstift zu Braunschweig.

M. H.! Im vorigen Jahre erlaubte ich mir durch Vorführung eines Knaben, dem ich durch Sehnenüberpflanzung vor jetzt 3 Jahren die in Folge paralytischen Klumpfusses ausserordentlich beeinträchtigte Gehfähigkeit wieder verschafft hatte, Ihre Aufmerksamkeit auf ein Operationsverfahren zu lenken, das, obgleich eins der segensreichsten auf dem Gebiete der orthopädischen Chirurgie, noch wenig bekannt, aber noch weniger angewandt worden war. Zu meiner Freude kann ich feststellen, sowohl aus den in der Literatur enthaltenen Berichten, als aus privaten Mittheilungen, die ich von Verschiedenen von Ihnen in diesen Tagen erhalten habe, dass die Anwendung der Methode sich mehr und mehr ausbreitet. Dass sie noch viel zu wenig angewandt wird, können Sie aus dem eben gehaltenen Vortrage des Herrn Collegen Vulpius entnehmen. Wenn dieser seit vorigem Jahre in 25 Fällen, im Ganzen bisher in 28 Fällen paralytische Deformitäten der unteren Extremitäten mittels Sehnenüberpflanzung behandelt und beseitigt hat, wenn Drobnick, der wohl nicht über das Material verfügt,

¹⁾ Abgekürzt vorgetragen am 4. Sitzungstage des XXVII. Congresses der Deutschen Gesellschaft für Chirurgie zu Berlin, 16. April 1898.

das Herrn Collegen Vulpius zu Gebote steht, schon im vorigen Jahre über 16 Kranke, bei denen er mit Erfolg die Sehnenüberpflanzung angewendet hat, berichten konnte, wenn Sie dagegen erfahren, dass nur ganz wenige Chirurgen und dann nur in vereinzelt Fällen von dem Verfahren bisher Gebrauch gemacht haben, so werden Sie sich sagen müssen, dass noch unzählige Kranke und Krüppel herumlaufen oder vielmehr „hinken,“ denen mit der Sehnenüberpflanzung ein Nutzen erwiesen werden könnte, der nicht hoch genug anzuschlagen ist. Wie die bisherigen Berichte zeigen, und Herr Colloge Vulpius eben auch erwähnte, ist die Operation fast nur bei paralytischen Deformitäten der unteren Extremitäten benutzt worden. Seinem Ausspruch, dass sie vielleicht von noch grösserer Tragweite bei ihrer Anwendung auf die oberen Gliedmassen zu werden verspreche, muss ich beipflichten. Ich habe diesen Ausspruch schon im vorigen Jahre gethan und unterdessen bereits in die That umgesetzt. Sie erinnern sich vielleicht, dass ich im Anschluss an meine damalige Demonstration bemerkte, dass die Methode sich unter anderem wahrscheinlich auch zur Behandlung der Radialislähmung verwerthen liesse, und dass ich mit einer Patientin in dieser Hinsicht einen Versuch gemacht habe, der erfreuliche Hoffnungen erwecke. Es hat sich in der Folge herausgestellt, dass die erzielte Heilung zum grossen Theil auf Rechnung eines andern Factors gesetzt werden muss. Die an der betreffenden Kranken gemachten Erfahrungen haben mich aber in den Stand gesetzt, in einem andern Falle die Radialislähmung in anderer Weise mit gutem Erfolge in Angriff zu nehmen und ein Verfahren auszusinnen und anzuwenden, das vielleicht als typisch für die operative Behandlung der Radialislähmung bezeichnet werden kann. Es besteht aus einer Verbindung der Sehnenüberpflanzung mit Sehnenverkürzung.

Es sind an der oberen Extremität sonst schon Sehnenüberpflanzungen vorgenommen worden. Dabei handelte es sich fast stets nur um Ersatz des Ausfalls einer Sehne, eines Muskeltheils oder eines ganzen Muskels; nur einmal waren mehrere Muskeln gelähmt, aber es war nur der Ersatz eines Muskels dringend nöthig und die entsprechende Operation ausgeführt worden. Drobnik, der den Fall behandelt hatte, fügte später noch eine zweite Operation

hinzu¹⁾. Ich habe die Fälle in einer eben erschienenen Arbeit²⁾ zusammengestellt, auf die ich wohl verweisen darf, und dort auch eine derartige, von mir selbst vorgenommene Sehnenüberpflanzung mitgeteilt. Die Verhältnisse lagen, ausser in dem Falle von Drobnik, sehr einfach und demnach war auch das Verfahren ein sehr einfaches. Durch eine Verletzung war stets nur eine Sehne so geschädigt, dass die durchtrennten Enden sich nicht wieder vereinigen liessen. Deshalb wurde das periphere Ende der verletzten Sehne in übercorrigirter Stellung an eine Nachbarsehne angenäht und dadurch ein guter Erfolg erzielt. Bei der Kranken Drobnik's war die Sache schon etwas verwickelter. Es bestand in Folge einer essentiellen Kinderlähmung eine theilweise Lähmung im Radialisgebiet. Ausser den Supinatores und Extensores carpi radiales waren sämtliche anderen vom N. radialis versorgten Muskeln des Vorderarms und der Hand gelähmt: Es waren dies der Extensor digitorum communis longus, Extensor carpi ulnaris, Abductores (und Extensor) pollicis. Ausserdem waren die Mm. interossei gelähmt. Drobnik übertrug die Function des M. extensor radialis longus auf den M. extensor digitorum communis longus dadurch, dass er nach Durchschneidung der Sehne des ersteren deren centralen Theil mit der Sehne des letzteren vernähte, wodurch er die Streckung der Finger erzielte, soweit sie bei der Lähmung der Mm. interossei überhaupt zu erreichen war, und überwies mit gutem Erfolge die Aufgabe, den Daumen zu strecken, einem Theile des M. extensor carpi radialis brevis, indem er den Muskel und die Sehne halbirt und den unten quer abgeschnittenen centralen Sehnentheil mit der Sehne des Daumenstreckers vernähte.

Bei weitem verwickelter als in allen diesen Fällen liegen die Verhältnisse bei der vollständigen Radialislähmung. Dort sind stets noch einige Muskeln derselben Seite kräftig und in Thätigkeit, hier auch nicht ein einziger. Drobnik hatte noch zwei Muskeln derselben Seite, zwei Strecker zur Verfügung, deren Function er

¹⁾ Drobnik. Ueber die Behandlung der Kinderlähmung mit Functionstheilung und Functionsübertragung der Muskeln. Deutsche Zeitschr. f. Chir. Bd. 43. S. 273 ff.

²⁾ F. Franke, Functionelle Heilung der Radialislähmung durch Sehnenplastik. Mittheilungen aus den Grenzgebieten der Medicin und Chirurgie. 3. Bd. Heft 1. S. 60 und 61.

anderen gelähmten Streckern zuweisen konnte. Die Verhältnisse sind *ceteris paribus* am Arm auch ungünstiger als am Beine. Denn an diesem lassen sich manche Beuger und Strecker leichter mit einander verbinden als an jenem. Zum Beispiel ist es ein leichtes, die Function der Wadenmuskulatur ganz oder theilweise auf die Peronei oder den *M. tibialis posticus* zu übertragen. Derartige ist am Vorderarm fast ganz unmöglich wegen der etwas anderen Anordnung der Beuge- und Streckmuskeln. Man muss sich deshalb in anderer Weise zu helfen suchen. Es geschieht das in der oben von mir angedeuteten und in einem Falle von Radialislähmung mit gutem Erfolge angewandten Weise. Ich gehe hier noch einmal genauer auf diese Frage ein, weil ich einige Punkte noch besprechen möchte, die ich in meiner oben erwähnten Arbeit garnicht oder nur kurz abgehandelt habe, z. Th. aber noch garnicht erledigen konnte.

Bei der Radialislähmung haben wir bekanntlich mit einer der in ihren Folgen schwersten Lähmungen zu thun. Von besonderer Bedeutung ist die Lähmung der die Hand- und Fingerbewegung vermittelnden Strecker. Die betreffenden Kranken können, da sie die Hand auch nicht eine Spur strecken können, und in Folge dessen die Beuger, die nur bei Streckstellung der Hand eine wirksame Thätigkeit auszuüben vermögen, dieser ihrer Aufgabe ohnmächtig gegenüber stehen, oft auch nicht den leichtesten Gegenstand, selbst wenn er ihnen in die Hand gelegt wird, bei den verschiedenen Stellungen der Hand und des Armes festhalten. Es muss deshalb das erste Bestreben sein den Fingerbeugern die Möglichkeit, sich wirksam zusammenzuziehen, zu geben, d. h. der Hand die Streckfähigkeit zu verschaffen. Diese Absicht aber lässt sich nicht erreichen durch eine Sehnenüberpflanzung. Man könnte sich ja versucht fühlen einen der Handbeugemuskeln, den der Radial- oder der Ulnarseite, diesem Zwecke zu opfern. Aber bei genauerer Ueberlegung sieht man ein, dass dieses Opfer ein vergebliches ist. Ich habe diese Einsicht überdies durch die Erfahrung aus einem derartigen fehlgeschlagenen Versuche gewonnen. Schlägt man nach Ablösung der Sehne eines der Beuger (am Handgelenk oder in dessen Nähe) diese nach dem Rücken des Handgelenks herüber und vernäht sie daselbst mit der Sehne des entsprechenden Streckers der Hand, so kann der Beuger nur

nach dem Gesetze des Parallelogramms der Kräfte wirken, d. h. die Hand wird nicht gestreckt, sondern höchstens wagerecht gehalten werden können. Treten nun die Hand- und Fingerbeuger in Thätigkeit, so ist ihre Kraft genügend, die Hand aus dieser wagerechten Stellung in die Beugestellung zu führen und — der geplante Zweck ist also nicht erreicht. Ich hatte in meinem ersten Falle dem Flexor carpi ulnaris die Aufgabe der Streckung der Hand zugewiesen durch Vernähung des centralen Theils seiner in der Nähe des Handgelenks durchtrennten Sehne mit dem Extensor carpi ulnaris. Der Erfolg war, wie schon angedeutet, ein sehr mangelhafter. Das Ergebniss wäre das gleiche gewesen, wenn ich den Flexor carpi radialis mit dem Extensor carpi radialis verbunden hätte. Ich kam deshalb auf den einzig richtigen Gedanken, die Hand mechanisch in Streckstellung zu halten. Dass diese Absicht sich nicht oder nur wenig genügend durch Apparate erzielen lässt, ist sattsam bekannt. Das Handgelenk und der zur Verfügung stehende Theil der Hand bieten nicht genug Angriffsfläche für einen derartigen Apparat. Zudem sind solche Apparate doch meist zu schwer, zu complicirt, zu störend, zu theuer u. s. w. Das einfachste Mittel, derartige Apparate zu ersetzen, ist eine Verkürzung der Sehne eines oder beider Streckmuskeln der Hand. Wenn ich zu diesem Zwecke den M. extensor carpi radialis gewählt habe, so that ich das aus dem Grunde, weil, wenn auch die Hand nach der Seite des verkürzten Muskels verzogen wird, eine in Adduction stehende Hand doch leistungsfähiger ist als eine etwa durch Sehnenverkürzung des Extensor ulnaris abducirte Hand. Uebrigens steht es ja dem Operateur frei, nachträglich auch noch den Extensor ulnaris oder im Anfang gleich beide Handstrecker zu verkürzen. Die Verkürzung geschieht durch Durchtrennung der Sehne und Vernähen der bei Ueberstreckstellung der Hand übereinander gelegten Sehnenenden. Dass die Hand nach dieser Operation die Beugefähigkeit so gut wie vollkommen für immer verloren hat, ist freilich ein Nachtheil, aber doch nur ein mässiger Nachtheil, der von dem erzielten Vortheil bei weitem aufgewogen wird.

In zweiter Linie muss man dafür sorgen, dass die Finger wieder die Fähigkeit, sich zu strecken, erhalten. Für diesen Zweck eignet sich kein Muskel besser als der Flexor carpi ulnaris. Denn seine Sehne lässt sich ziemlich bequem nach der Streckseite

herüber schlagen und dort mit der des Extensor digitorum communis vereinigen. Ausserdem ist er am ehesten sonst zu entbehren. Die Ausübung seiner Thätigkeit ist ja durch die mechanische Feststellung der Hand in Streckstellung überflüssig geworden. Ausserdem wirkt er trotz seiner neuen Bestimmung immer noch etwas abducirend und dadurch der starken Adductionsstellung der Hand entgegen. Die Ueberpflanzung seiner Sehne wird so vorgenommen, dass sie zuerst dicht an ihrem Ansatz am Handgelenk getrennt wird, nachdem sie durch einen etwa 8 cm langen Hautschnitt zugänglich gemacht ist, der mehr nach der Streckseite des Vorderarms zu entlang der Ulna geführt ist, bis auf diese eindringend und deren unteres Ende um 1—2 cm überschreitend. Von diesem Schnitte aus kann man unter Hautverziehung leicht an die Sehne des Flexor carpi ulnaris einerseits und die des Extensor digitorum andererseits herankommen. Erstere wird nun über den äusseren Rand der Ulna und die Sehne des Extensor carpi ulnaris herübergeschlagen und, während die Hand in starker Streckstellung von dem Assistenten gehalten wird, unter starker Spannung an die Sehne des Extensor digitorum communis angenäht, entweder an die noch ungetheilte Sehne oder dort, wo sie sich fächerförmig theilt. Sie sammt dem Muskel in 4 Theile zu theilen und die einzelnen Sehnenstränge an die 4 Strecksehnen der Finger anzunähen dürfte wohl eine Künstelei sein, die man besser unterlässt. Denn diese einzelnen Stränge würden doch bei der mässigen Dicke, die sowohl der Muskelbauch als die Sehne des Flexor carpi ulnaris besitzt, zu zart werden, als dass man sie ohne Gefahr des Zerreisens der grossen Spannung, unter der sie vernäht werden müssen, aussetzen könnte. Unterlässt man aber diese Spannung, so wird das Ergebniss der Sehnenüberpflanzung ein sehr mangelhaftes. Denn der Flexor ulnaris giebt selbst bei anfänglich sehr starker Spannung dem starken Zuge der kräftigen Fingerbeuger etwas nach, indem er sich dehnt, wie ich in meinem Falle nachträglich erfahren musste. Die anfangs ganz ausgezeichnete Streckfähigkeit der Finger hat mit der Zeit wieder etwas nachgelassen. Weiter würde es eine recht überflüssige Künstelei sein, wenn man, woran ich auch im Anfang gedacht habe, die Sehne des Flexor ulnaris von der Beuge-seite her durch das Spatium interosseum zwischen Ulna und Radius

durchstecken und dann mit der Sehne des Fingerstreckers vereinigen wollte. Der Erfolg wäre mindestens ein recht zweifelhafter.

Für die Vernähung der beiden Sehnen gebe ich den Rath, das Ende der Sehne des Flexor ulnaris abzuschragen und auf die Sehne des Fingerstreckers aufzunähen. Man vermeidet auf diese Weise einen scharf abgesetzten Wulst, der dem Gleiten der Sehne etwas hinderlich sein könnte.

Die active Streckbarkeit des Daumens erzielt man am besten durch Benutzung des Flexor carpi radialis. Man hat nicht den ganzen Muskel nöthig, es genügt, die Sehne und den Muskelbauch zu halbiren und diesen Sehnentheil an die Sehne des Daumenstreckers anzunähen, wie ja schon der von Drobnik in seinem Falle erreichte schöne Erfolg beweist. Dass auch hier bei der Vereinigung der Daumen möglichst gestreckt und der Flexor carpi radialis möglichst straff gespannt wird, habe ich wohl kaum noch nöthig hervorzuheben.

Die übrigen Streckmuskeln der Finger, der Indicator und Extensor digiti minimi, lassen sich, da kein entsprechender Muskel zur Verfügung steht, nicht ersetzen. Doch besitzen sie gegenüber den besprochenen Streckmuskeln einen so geringen practischen Werth, dass ihr Verlust kaum gefühlt wird, und die Mühe, die man auf ihren Ersatz verwenden wollte, auch nicht in irgend einem Verhältnisse stände zu dem etwa zu erreichenden Erfolge.

Wichtiger ist dagegen der Ersatz der in Folge der Lähmung des M. supinator brevis ausgefallenen Möglichkeit den Vorderarm zu supiniren, die Hand zu drehen. Denn sie steht fortwährend in Pronationsstellung, die für manche Zwecke doch hinderlich ist. In meiner oben erwähnten Abhandlung hatte ich den Gedanken ausgesprochen, dass es sich vielleicht verlohnen würde, die Sehne des Supinator brevis ähnlich wie die des Extensor carpi radialis für die Streckstellung der Hand, so für die Supinationsstellung der Hand zu verkürzen und dadurch die Hand in dauernde Supinationsstellung zu bringen. Ausserdem hatte ich geplant, den Pronator teres vom Radius abzulösen, um die Pronationsfähigkeit möglichst zu schwächen. Dass die Ausführung beider Pläne ein nicht unbeträchtliches Uebel sein würde, habe ich mir nicht verhehlt und darum die entsprechenden

operativen Eingriffe, z. Th. auch durch äussere Verhältnisse genöthigt, immer wieder hinausgeschoben. Dass das Uebel aber nicht einmal ein nothwendiges war, davon habe ich mich überzeugt durch Versuche mit einer Schiene mit Spiralzug, der oben von der Ulnarseite über die Streckseite des Vorderarms nach unten radialwärts herübergelegt supinirend wirkt. Die Schiene, aus Celluloid gefertigt und daher sehr leicht, umfasst den untern Theil des Oberarms und obern Theil des Vorderarms und besitzt ein Gelenk für die Ellenbogengelenksgegend. Der erwähnte Supinationszug wird bewirkt durch eine Stahldrahtspirale, die unterhalb des Olecranon an der Schiene befestigt ist und dicht oberhalb des Handgelenks auf der Radialseite an einem festzuschnallenden Armband aus Celluloid angehakt wird. Die Hand wird nun passiv in Supinationsstellung gebracht durch diesen Spiralzug, hat aber die Möglichkeit behalten activ die Pronationsstellung einzunehmen. Zu diesem Zweck darf man natürlich weder eine zu starke, noch zu schwache Drahtspirale wählen.

Bezüglich des Nahtmaterials bei der Sehnenvernahtung möchte ich die Bemerkung nicht unterdrücken, dass ich Seide empfehlen muss, da ich in einem Falle, in dem ich Catgut verwendet hatte, erlebte, dass in Folge frühzeitiger Resorption nach der ersten Abnahme des Verbandes am 9. Tage die ganze Hautwunde klappte. Zwar waren die Sehnen vereinigt geblieben, doch habe ich von da an zur Sehnennaht nie wieder Catgut benutzt, da ich ja nie die Gewissheit hatte, ob nicht auch einmal die Sehnennaht zu zeitig resorbirt werden könnte.

Ich bin gefragt worden, ob der überpflanzte Muskel sich bald seiner neuen Bestimmung anbequemt habe. Diese sehr berechtigte Frage kann ich dahin beantworten, dass, wie ich und andere Operateure wissen, merkwürdigerweise die Muskeln der unteren Extremität nach der Sehnenüberpflanzung sehr schnell, oft schon nach der ersten Verbandabnahme ihrer neuen Aufgabe entsprechend arbeiten, und dass das auch der Fall gewesen ist bei der kleinen Kranken, die ich Ihnen vorgestellt habe. Schon nach der ersten Verbandabnahme war bei vorsichtigen activen Streckversuchen der Finger zu sehen, dass sie gelangen.

Natürlich muss bei der Nachbehandlung das Augenmerk besonders auf eine Uebung der überpflanzten Muskeln gerichtet sein.

Diese kräftigen sich durch sorgsame, abgestufte, nur ganz allmählich von leichteren zu schwereren übergehende Uebungen ganz ausserordentlich. Was man überhaupt durch solche Uebungen erreichen kann, war bis jetzt noch wenig bekannt. Thilo gebührt das Verdienst¹⁾, nachdem er selbst wunderbare Erfolge auf diesem Gebiete durch seine grosse Beharrlichkeit und Sorgsamkeit erzielt hat, in zusammenfassender und wissenschaftlicher Weise den Werth lange fortgesetzter, vorsichtig abgestufter Uebungen bei den verschiedensten Lähmungszuständen dargelegt zu haben. Hat er doch bewiesen, dass durch diese Uebungen scheinbar unheilbare, Jahre lang bestehende Lähmungen, namentlich solche nach der cerebralen oder spinalen Kinderlähmung, wieder vollständig beseitigt werden können.

Ich erlaube mir nun im Folgenden das Wesentliche aus der Krankengeschichte der einen der beiden vorgestellten Mädchen, bei dem ich die Operation fast genau in der oben von mir vorgeschlagenen Weise ausgeführt habe, zu erwähnen:

Hildegard Jensen, acht Jahre alt, erblich nicht belastet, hat nach einer im 2. Lebensjahre durchgemachten, fieberhaften, aber kurz anhaltenden Erkrankung eine Lähmung fast der gesamten Armmusculatur rechterseits zurückbehalten, die trotz aller möglichen therapeutischen Bemühungen bis jetzt sich nicht gebessert hat.

Bei dem mittelkräftigen, geistig normal entwickelten, auch sonst gesunden Mädchen sieht man auf den ersten Blick, dass der rechte Arm sammt Schulter, aber abgesehen von der Hand, die an Aussehen und Grösse annähernd der linken gleicht, sehr atrophisch ist. Das ganze Glied ist aber nicht blos bedeutend magerer, sondern auch kürzer als das linke. Es hängt schlaff herab mit solcher Innendrehung, dass der Handrücken gegen den Oberschenkel sieht. Active Bewegungen in der Schulter und im Ellenbogengelenk sind unmöglich, passive dagegen sehr ausgiebig auszuführen, das Schulterblatt kann nur wenig nach oben und vorn gezogen werden. Die Hand zeigt die typischen Erscheinungen der Radialislähmung: Unmöglichkeit activ die Hand (und die erste Phalanx der Finger) zu strecken, sie zu supiniren und kräftig adduciren; der ulnare Beuger der Hand ist kräftiger als der radiale: bei Beugungsversuchen wird die Hand ulnarwärts verzogen, die Endphalangen der Finger können gestreckt werden, ebenso mit mässiger Kraft der Daumen. Bei erhobenem Arm hängt die Hand schlaff herab, eine Contractur besteht nicht. Die Hand steht in Pronationsstellung.

Streckt man die Hand passiv, so kann das Kind mit einiger Kraft die Finger beugen und nicht zu schwere Gegenstände fest halten, unterlässt man

¹⁾ Thilo, Uebungen. Volkmann's klin. Vorträge. Neue Folge. No. 176.

diese passive Streckung, so kann nicht einmal ein Bleistift gefasst und festgehalten werden.

Die Haut hat normale Farbe. Gefühlsstörungen sind nicht vorhanden. Sehnenreflexe fehlen. Die elektrische Erregbarkeit ist nur bei den Hand- und Fingerbeugern normal erhalten, bei allen andern Muskeln des ganzen Armes erloschen.

Das Kind, welches ohne jeden Erfolg schon vielen Aerzten, auch anerkannten chirurgischen Autoritäten zugeführt worden war, trug, als es zu mir kam, einen Apparat, der die Einwärtsdrehung des Arms verhindern sollte, dies aber nur höchst mangelhaft that, dagegen das Kind durch seine Schwere und durch den zu seinem Halt um den Brustkorb laufenden Gurt sehr belästigte.

Das Hauptziel der Behandlung war in erster Linie die Brauchbarmachung der Hand. Ich erreichte es durch die im Vorhergehenden beschriebenen Eingriffe.

Am 27. Juli 1897 nahm ich die Verkürzung der Sehne des Extensor carpi radialis longus vor. Darauf durchschnitt ich nach äusserem, vom Proc. styloideus ulnae etwa 9 cm weit nach aufwärts gehenden und bis auf die Ulna dringenden Längsschnitt die Sehne des Extensor und Flexor carpi ulnaris, erstere, um für diese gewissermassen eine Rinne zu schaffen, und nähte nun das centrale Ende der Beugesehne, nachdem ich diese nach dem Handrücken zu herübergeführt hatte, an die Sehne des Extensor digitorum communis an, dort wo sie sich fächerförmig theilt, indem ich es dabei breit für die einzelnen Fächertheile verzog. Selbstverständlich zog ich den Flexor ulnaris stark an und liess die Hand in starker Streckstellung halten. Da der Daumen, wenn auch schwach, gestreckt werden konnte, nahm ich an ihm keine Operation vor. Gypsverband.

Nach Abnahme desselben am 10. August war Heilung per primam erfolgt. Das Kind konnte die Finger activ vollständig strecken und beugen; die Hand stand in radialwärts gestreckter Stellung.

Es wurde kein neuer Verband angelegt, sondern sofort mit vorsichtigen Uebungen, Massage und Elektrisieren begonnen.

Am 16. August nahm ich noch von einem oberen Querschnitt aus die Arthrodese des Schultergelenks vor, um die Einwärtsdrehung des Arms zu verhindern und dem Arme die, wenn auch nur schwachen Bewegungen des Schulterblatts zu übermitteln. Nach Entfernung der Kapsel und der oberflächlichen Knorpelschicht an Kopf und Pfanne des Gelenks nähte ich den Kopf mit zwei Silberdrähten an das Akromion an und nagelte ihn von der Seite her mit einem Stahlnagel an die Pfanne fest an. Gypsverband bei Abduktionsstellung des Arms mit leichter Richtung nach vorne.

Die Heilung erfolgte nur langsam, wenn ich darunter das Festwachsen in der Pfanne verstehen soll.

In der Folge erlitt der Flexor carpi ulnaris sowie der Extensor carpi radialis eine leichte Verlängerung, offenbar durch Dehnung, sodass, zumal da auch wegen mehrmonatlicher schwerer Erkrankung der Mutter, die schon

längere Zeit die Uebungen controlirt hatte, diese nicht mehr vorgenommen worden waren, die active Streckfähigkeit der Finger etwas verloren hat.

Der Zustand ist trotz alledem jetzt ein verhältnissmässig sehr günstiger, wie die Herren selbst sehen konnten.

Das Kind kann jetzt den Arm ein wenig nach vorn und seitwärts heben, es kann die Finger activ bis über die Horizontale hinaus mit einiger Kraft strecken, kann aber auch die Hand, die bis etwas unter die Horizontale gebeugt werden kann, wieder zurück strecken. Diese Streckung der Hand scheint mit vom überpflanzten Flexor ulnaris besorgt zu werden. Natürlich kann das Kind jetzt nicht allzu schwere Gegenstände greifen und festhalten und kann überhaupt eine Menge von Leistungen verrichten, an die früher nicht zu denken war. Das Kind hat sogar gelernt, sich Brust, Hals und linke Schulter zu waschen; zu diesem Zwecke wirft es mit einem Ruck des Körpers und der rechten Schulter den im Ellenbogengelenk ja schlotternden Arm nach der linken Seite hinüber und beugt sich dann etwas zurück.

Die Untersuchung mit dem faradischen Apparat ergibt nach wie vor das Fehlen jeder Erregbarkeit der gesammten Streckmuskulatur und des N. radialis.

Im Hinblick nun auf diesen schönen Erfolg der operativen Behandlung der Radialislähmung kann ich mit Recht behaupten, es giebt keine unheilbare Radialislähmung mehr, so lange wenigstens nicht der N. medianus bezw. ulnaris gelähmt ist. Die Radialislähmung ist operativ, wenigstens in functioneller Beziehung, heilbar.

Es gilt das natürlich für jede Radialislähmung, mag sie spinaler oder cerebraler, mag sie neuritischer Art, durch Verletzung entstanden sein u. s. w.

Dieser Erfolg muss nun aber ein Sporn sein, die Sehnenüberpflanzung in noch ausgedehnterem Maasse nicht nur bei Lähmungen der unteren, sondern gerade auch der oberen Gliedmaassen anzuwenden. Es ist ja keine Frage, dass die Lösung der Frage nach der functionellen Heilung der Radialislähmung ohne den glücklichen Kunstgriff der Sehnenverkürzung noch ihrer practischen Erledigung harren würde, aber eben so wenig zweifelhaft ist es, dass die vollständige Lösung jener Aufgabe erst durch das Verfahren der Sehnenverpflanzung ermöglicht ist.

Und meine Mittheilung hat in der Hauptsache den Zweck, die Herren Collegen zum Nachdenken anzuregen, ob man in diesem oder jenem Falle, in dem man mit der nun schon bekannt gewordenen Sehnenüberpflanzung allein nicht zum Ziele gelangt, das

erstrebenswerthe Ziel nicht vielleicht durch ein combinirtes Verfahren erreichen könne.

Dass die Sehnenüberpflanzung sich aber nicht allein auf das Gebiet der einfachen Lähmungen oder der gewöhnlichen paralytischen Contracturen bisher beschränkt hat, sondern auch schon auf Nachbargebiete übergreifen hat, kann ich zeigen an einem Falle von spastisch-paretischem Klumpfuß, bei dem es sich weniger um Lähmungszustände, als vielmehr um schwere Spasmen handelte.

Der betr. Kranke, ein Knabe Karl Tackmann aus Mecklenburg, 9 Jahre alt, hatte sein Leiden, einen rechtsseitigen Klumpfuß, seit seiner ersten Kindheit. Die Untersuchung ergab kurz gefasst vollständige Unversehrtheit der Beugemuskeln bezüglich ihrer Kraft, aber starke Spasmen in denselben, ferner Parese der Zehenstrecker und der Peronei. Beide letzteren reagirten schwach auf den faradischen Strom, die ersteren sehr lebhaft. Ausserdem litt der Knabe an athetotischen Bewegungen der rechten Hand, die aber sehr unbestimmt und ungleichmässig waren, sodass ich es ablehnen musste, operativ gegen sie einzuschreiten.

An dem Fusse glaubte ich durch Verlängerung der Achillessehne in der von Bayer angegebenen Weise mittels eines Zickzackchnitts und Ueberpflanzung eines Theils der Sehne auf die Peroneussehne einen gewissen Erfolg erzielen zu können. Durch eine sehr ausgiebige Verlängerung der Achillessehne sollte nicht nur die 'Pesequinus-Stellung' bequem beseitigt werden, sondern wollte ich auch die Spannung im Muskel herabsetzen und damit dessen Reizbarkeit bzw. dessen Fähigkeit, sich auf irgend welche Reize hin noch stark zu verkürzen. Der Erfolg des am 11. Nov. v. J. gemachten Eingriffs war nur ein theilweiser. Die Klumpfußstellung war zwar beseitigt und blieb auch beseitigt, nachdem der Knabe, vom Gypsverband befreit, Gehversuche gemacht hatte, aber es blieben immer noch Spasmen der Zehen zurück, die beim Gehen sehr hinderlich waren. Deshalb nahm ich am 2. Dec. die Tenotomie der Sehne des Flexor digitorum longus vor. Doch auch nach diesem Eingriff blieben die Beugerspasmus der Zehen zurück, ein anfangs mich einigermassen verblüffender Umstand. Da erinnerte ich mich, dass ziemlich oft eine Verbindung der Sehne des Flexor hallucis longus mit der des Flexor digitorum longus

in der Fusssohle bestehen soll, und hatte nun den Verdacht, dass vielleicht Spasmen im ersteren Muskel sich durch diese Verbindung auf letzteren übertragen. Mein Verdacht wurde gerechtfertigt durch die Beobachtung, dass, als ich an der Sehne des Flexor hallucis nach ihrer Freilegung hinter dem inneren Knöchel einen Zug ausübte, sich sämtliche Zehen beugten, und vollständig bestätigt durch die Thatsache, dass nach Durchtrennung der Sehne die Spasmen in den Zehen auch nach erfolgter Heilung fast ganz geschwunden waren. Dann aber zeigte sich auf einmal wieder, dass durch Ueberpflanzung der Achillessehne auf die Peroneussehne des Guten zu viel erreicht war: der Fuss stand in zu starker Abductionsstellung, bei der es sich zugleich um leichte Spasmen zu handeln schien. Nachdem am 23. Dec. noch die Tenotomie der Peroneussehne ausgeführt und der Fuss in corrigirter Stellung eingegypst war, wurde endlich ein Ergebniss erzielt, das mich einigermassen, den Vater des Knaben dagegen sehr befriedigte. Als der Knabe am 9. Januar auf Wunsch des Vaters entlassen wurde, stand der Fuss in normaler Stellung; der Gang war bedeutend gebessert, immerhin bestanden noch, wenn auch ganz leichte Spasmen in den Zehen. Diese bewirkten, dass das Abwickeln der Fusssohle vom Boden zuletzt mit einem leisen Ruck geschah. Weitere Eingriffe wünschte der Vater des Knaben nicht, deshalb konnte diese noch bestehende leichte Störung nicht beseitigt werden. Vor der Entlassung des Knaben wurde noch ein Gehgypsverband angelegt.

In dem eben beschriebenen Falle gebührt nun zwar der Sehnenüberpflanzung nicht das Hauptverdienst an der erreichten Besserung, aber er lässt doch erkennen, was die Sehnenüberpflanzung in Verbindung mit anderen Methoden, hier der Sehnenverlängerung bezw. der Sehnedurchschneidung, zu leisten vermag. Der Knabe war früher auch von einer Autorität auf dem Gebiete der Chirurgie untersucht, aber als nicht besserungsfähig abgewiesen worden.

Noch erstaunlicher als in diesem und ähnlichen Fällen ist der Erfolg, dessen neuerdings Eulenburg durch Sonnenburg an einem Kinde sich erfreuen konnte¹⁾, das an der Diplegia spastica

¹⁾ Eulenburg, Zur Therapie der Kinderlähmungen. Sehnenüberpflanzung in einem Falle von spastischer Paraplegie. Deutsche med. Wochenschr. 7. April 1898.

infantilis (Little'sche Krankheit) litt. Die eigenthümlichen, contracturähnlichen Zwangsstellungen, durch die sich diese Krankheit in einer die Kranken ausserordentlich belästigenden Weise auszeichnet, die in vorliegendem Falle das Gehen so gut wie unmöglich machten, wurden durch die mittels der Methode der Sehnenüberpflanzung bewirkten Functionstheilung und Functionsübertragung der Muskeln so günstig beeinflusst, dass das Gehen wieder ermöglicht wurde. Die Einzelheiten der Technik, die in diesem Falle angewandt wurde, sowie die bemerkenswerthen Ausführungen und Erörterungen, die Eulenburg an den Bericht über seinen Fall anschliesst, verdienen im Original nachgelesen zu werden. Ich erlaube mir daher, die Herren Collegen auf die Lectüre desselben zu verweisen.

Es freut mich aber, feststellen zu können, dass Eulenburg zu ganz denselben Schlussfolgerungen gelangt ist, die ich schon früher aus meinen Erfahrungen gezogen habe, die mich ja auch bewogen haben, den von mir operirten Knaben in Behandlung zu nehmen.

Eulenburg ist wie ich der nun wohl begründeten Meinung, dass die bei paralytischen Deformitäten bewährte Sehnenüberpflanzung sich auch für die Behandlung der spastischen (zunächst) Fussdeformitäten eignen wird. So ist es gar nicht unwahrscheinlich, dass manchem Hemiplegiker, der an theilweisen Lähmungen, an Contracturen oder Spasmen leidet, unter Benutzung der Sehnenüberpflanzung, event. in Verbindung mit Sehnendurchschneidung, Sehnenverlängerung und Sehnenverkürzung noch häufig ein recht erheblicher Nutzen geleistet werden kann. Gerade durch die Verbindung der erwähnten Operationsverfahren lässt sich, wie ich durch meine Behandlung der Radialislähmung bewiesen zu haben glaube, noch manches erreichen, was zu erzielen eins der Verfahren allein nicht erlaubt. Ich habe den Wunsch und die Ansicht Eulenburg's am Ende seines Aufsatzes, dass man die Sehnenüberpflanzung auch in schweren, veralteten und aussichtslos erscheinenden Fällen peripherischer Partiallähmungen z. B. einzelner Armnervestämme versuchen solle, schon verwirklicht, ja ich glaube, durch mein combinirtes Verfahren bereits überholt, wenn ich so sagen darf.

Ich bin am Schlusse meiner Ausführungen. Wenn ich das Bewusstsein haben darf, dass meine vorjährige Mittheilung und

Demonstration diesen und jenen der Herren Collegen angeregt hat, in einem geeigneten Falle die Methode der Sehnenüberpflanzung zu versuchen, so würde es mir grosse Befriedigung gewähren, wenn mein diesjähriger Bericht zur weiteren Verbreitung der Methode beitrüge und den Herren die Ueberzeugung verschaffte, dass das Verfahren berufen ist, namentlich auch in Verbindung mit anderen Methoden gewisse Gebiete von Nerven- und Muskelleiden der operativen Chirurgie zum Nutzen der leidenden Menschheit zu erschliessen.

LI.

Der erworbene Hochstand der Scapula.¹⁾

Von

Professor Dr. Th. Kölliker

in Leipzig.

M. H.! Während bis jetzt schon etwa 20 Fälle von angeborenem Hochstand des Schulterblattes bekannt sind — ich selbst habe drei Fälle beobachtet und beschrieben und den einen mit Resection des oberen, inneren Schulterblattwinkels behandelt — ist mir aus der Literatur kein Fall von erworbenem Hochstand des Schulterblattes zur Kenntniss gekommen. Ich sehe dabei natürlich von dem höheren Stand der einen Scapula bei oberen Dorsal- und bei Cervicodorsalskoliosen ab.

Nun war ich kürzlich in der Lage, einen Fall von erworbenem Hochstand des Schulterblattes zu behandeln und besitze zugleich ein Präparat, das geeignet ist, über die anatomischen Verhältnisse dieser Deformität Aufschluss zu geben. Das Präparat stammt von einer 57 Jahre alten schwer rachitischen Frau; meine Patientin ist ein Mädchen von 14 Jahren, das die Deformität erst nach dem sechsten Lebensjahre erworben hat.

Der erworbene Hochstand des Schulterblattes, der einseitig, aber auch doppelseitig beobachtet wird, ist eine rachitische Deformität und besteht in einer Umkrümmung des Schulterblattes nach vorn, verbunden mit Verlängerung und Verbreiterung des Rabenschnabelfortsatzes und Aenderung der Stellung der Gelenk-

¹⁾ Vorgetragen am 4. Sitzungstage des XXVII. Congresses der Deutschen Gesellschaft für Chirurgie zu Berlin, 16. April 1898.

pfanne, die mehr nach vorn hin gerichtet ist. An dem vorliegenden Präparate sieht man sowohl die Krümmung des Schulterblattes, als auch die Veränderungen, die die Pfanne und der Rabenschnabelfortsatz erlitten hat, dieser ist verbreitert und stark in die Länge gezogen.

Die klinischen Erscheinungen der Deformität sind folgende:

Die Scapula steht abnorm hoch, der untere Schulterblattwinkel steht stark ab, die Schulter ist nach vorn, innen und besonders nach unten gesunken, der laterale Cucullarisrand springt stark vor, die untere Halsgegend ist verbreitert, die Supraclaviculargrube vertieft, — ist die Deformität doppelseitig, dann erscheint die ganze Brust tief eingesunken, während die sternalen Enden der Claviculae stark vorspringen —, der Rabenschnabelfortsatz lässt sich als breiter, langer Knochen leicht abtasten, der obere, innere Schulterblattwinkel steht hart oberhalb des Schlüsselbeines.

Störung der Function besteht in so fern, als der Arm im Schultergelenke nur bis zur Horizontalen erhoben werden kann.

Was die Behandlung anbelangt, so ist bei leichtern Fällen ein Apparat zu empfehlen, der das Schulterblatt durch elastische Züge nach hinten und unten zieht. Bei schwereren Fällen ist der Apparat-Behandlung die Resection des Processus coracoideus vorzuschicken.

Ueber die Beseitigung von Gebärmutterblutungen durch die locale Anwendung des Dampfes (Vaporisation nach Sneguireff).¹⁾

Von

Dr. Dürrsen

in Berlin.

M. H.! Indem ich Sie an den denkwürdigen Vortrag von Herrn v. Esmarch auf dem 25. Congress unserer Gesellschaft „Ueber künstliche Blutleere“ erinnere, erbitte ich mir Ihre Aufmerksamkeit für eine Methode, welche ebenfalls bezweckt, kranken Frauen Blut zu sparen, — zwar nicht bei Gelegenheit von Operationen, sondern bei den menstruellen Blutungen, die so oft ins Pathologische übergehend, die Gesundheit der Frau untergraben, ja sogar den vorzeitigen Tod herbeiführen können. Diese Methode ist die locale Anwendung des Dampfes, die Vaporisation nach Sneguireff. Die Anregung zu seiner ersten Publication gab Sneguireff ein chirurgischer Fall im engeren Sinne, nämlich eine Leberblutung bei Exstirpation eines Echinococcussackes, die schwer zu stillen war. Die auf Grund dieses Falles von Sneguireff ausgeführten Thierexperimente ergaben, dass man unter Beihülfe des Dampfes beliebig grosse Stücke der Leber ohne den geringsten Blutverlust reseciren und ferner die Blutung aus der durchschnittlichen A. femoralis des Hundes durch Vaporisation stillen kann. Ich habe diese Experimente an 2 Kaninchen wiederholt. Sie sehen hier das von mir resecirte Stück der Leber und hier die später herausgenommene Leber, deren starke Blutung durch Vaporisation

¹⁾ Abgekürzt vorgetragen am 4. Sitzungstage des XXVII. Congresses der Deutschen Gesellschaft für Chirurgie zu Berlin, 16. April 1898.

beseitigt wurde. Bei der späteren Section fand sich kein Tropfen Blut in der Bauchhöhle. Auch zeige ich Ihnen hier noch 2 Präparate von Femoralarterien, bei denen die Blutung aus der durch- resp. angeschnittenen Arterie des Kaninchens durch Vaporisation gestillt wurde.

Der hierzu benutzte Apparat ist ein sehr einfacher. Er besteht aus einem Spirituskocher, welcher durch einen Schlauch mit einem dünnen Metallrohr in Verbindung steht. Bei der uterinen Vaporisation wird dieses Rohr, sobald der Dampf aus demselben ausströmt, in einen vorher in den Uterus eingeführten gefensternten Katheter eingeschoben. Den im Cervix liegenden Abschnitt des Katheters umgebe ich mit einem schlechten Wärmeleiter, einem Drainrohr, um den Cervix vor jeder Einwirkung des heissen Katheterrohrs zu bewahren. Sie sehen hier einen aus anderen Gründen vaginal exstirpirten Uterus, den ich vorher experimenti causa vaporisirt habe. Während die Corpushöhle gleichmässig verschorft ist, sieht man, dass die Cervixschleimhaut in Folge des überzogenen Drains keine Spur der Hitzewirkung zeigt. Der von mir benutzte Apparat ist ein Originalapparat von Sneguireff, doch zeige ich Ihnen hier einen von Pincus construirten und von dem medicinischen Waarenhaus gelieferten Apparat, welcher durchaus zweckentsprechend construirte ist.

Um die Wirksamkeit des Verfahrens zu erproben, wandte ich dasselbe zunächst in 2 ganz verzweifelten Fällen an, die mir zur Vornahme der Totalexstirpation zugeschiedt waren. In dem einen Falle handelte es sich um eine 37jährige Bluterin, die durch langjährige, profuse Menstruationen ausserordentlich heruntergekommen war. Patientin konnte vor Schwäche nicht mehr gehen, der Puls war kaum zu fühlen. Unter diesen Umständen war die Prognose der scheinbar unumgänglich nothwendigen Totalexstirpation eine sehr schlechte.

Versuchsweise nahm ich daher am 23. October 1897 bei der Patientin eine Vaporisation von 2 Minuten Dauer vor, wodurch die Blutung sofort gestillt und 9 Tage später ein röhrenförmiges, 9 cm langes Gebilde ausgestossen wurde. Die mikroskopische Untersuchung desselben ergab, dass es sich um die necrotische Uterusschleimhaut nebst den angrenzenden Partien der Uterusmusculatur handelte.

Mit diesem Befund, den weder Sneguireff, noch die anderen Autoren erwähnen, die über Vaporisation berichtet haben, war für mich die sichere pathologisch-anatomische Basis gewonnen, um die Erfolge des Verfahrens beurtheilen zu können: Nachdem die ganze Uterusschleimhaut exfoliirt war, musste es nothwendiger Weise zu einer Verwachsung der ganzen Uterushöhle kommen. So geschah es auch! 14 Tage später hatte die Patientin noch eine Blutung, die durch eine Vaporisation von 1½ Minuten Dauer beseitigt wurde. Seitdem erfolgte keine Blutung mehr, es trat eine völlige Obliteration der Uterushöhle und Atrophie des Uterus ein. In Folge der 6monatlichen Cessatio mensium ist die Patientin mittlerweile schon zu einem lebensfrohen Individuum wieder herangeblüht.

Bei der Kürze der Zeit will ich auf den zweiten und einen dritten, nicht ganz so schweren Fall nicht näher eingehen. Jedenfalls beweisen diese Fälle, dass man es in Folge der durch die Vaporisation erzeugten Exfoliation der Uterusschleimhaut in der Hand hat, ohne Narkose, ohne operativen Eingriff, ohne der Patientin Schmerzen zu machen — denn das Verfahren ist nur sehr wenig schmerzhaft — lebensgefährliche uterine Blutungen zu heilen und hierdurch den Patientinnen grosse, unter diesen Umständen bei der Anämie lebensgefährliche Eingriffe, wie die Uterusexstirpation, zu ersparen.

Das Verfahren ist natürlich ausgeschlossen bei malignen Neubildungen, bei Retention von Eiresten; in diesen Fällen ist der Uterus mit Laminaria zu dilatiren, auszutasten und eventuell behufs mikroskopischer Untersuchung zu curettiren. Die Dilatation ist sowieso für die Einführung des mit dem Drain überzogenen Katheters nothwendig. Contraindicirt ist ferner jugendliches Alter. Somit findet das Verfahren seine Anwendung bei den erschöpfenden Blutungen der 40ger Lebensjahre, die durch Metritis chronica mit oder ohne gleichzeitige Wucherung der Körperschleimhaut, durch abnorme Brüchigkeit der Uterusgefässe, durch interstitielle Myome bedingt sind. Diese pathologischen Blutungen werden von den meisten Frauen gleichmüthig bis zur völligen Erschöpfung ertragen, weil der unglückselige Glaube, auch bei vielen Aerzten, besteht, dass diese Blutungen regelmässige Begleiterscheinungen der Wechseljahre sind.

Einen Fall möchte ich noch kurz deswegen anführen, weil in ihm die Blutungen durch ein apfelgrosses interstitielles Myom erzeugt waren. Es handelte sich um eine 47jährige Nullipara, bei welcher ich Ostern 97 die stark gewucherte Uterusschleimhaut durch Curettement entfernt hatte. Hierdurch wurde aber die Stärke der Blutung nur vorübergehend herabgesetzt, besonders Weihnachten 97 trat die Menstruation wieder ausserordentlich stark ein und dauerte, als ich die Patientin zum ersten Male wiedersah, bereits 25 Tage. Die Patientin war ausserordentlich hilfällig, ihr Puls nur zeitweise ganz schwach zu fühlen.

Am 20. Jan. 98 vaporisirte ich die Patientin 1 Minute lang, wodurch die Blutung sofort stand und erst am 30. März 98 in Form einer ganz schwachen und nur 1tägigen Menstruation wieder auftrat. Patientin hat sich ganz ausserordentlich wieder erholt.

Dieser Fall bildet schon den Uebergang zu denjenigen Fällen, wo man zwar abnorme Uterusblutungen beseitigen, aber keine Verödung der Uterushöhle herbeiführen will —, Fälle also, in denen es sich um jugendliche Individuen handelt. In diesen Fällen halte ich eine Vaporisation über $\frac{1}{4}$ Minute Dauer für zu lang. Ich sah nämlich nach Vaporisationen von nur $\frac{1}{2}$ Minute Dauer mehrmonatliche Amenorrhoe eintreten —, ein Beweis, dass die Einwirkung in diesen Fällen eine zu energische gewesen war.

Bei der Harmlosigkeit der ganzen Procedur wird man leicht verleitet, die Vaporisation länger auszudehnen. Ich kann ferner nur dringend davon abrathen, sie, wie Sneguireff es empfiehlt, schon nach 4 Tagen zu wiederholen, vielmehr warte man den Verlauf der nächsten Menstruation ab. — In einigen Fällen sah ich beginnende Stenosen, die durch Dilatation rasch beseitigt wurden. Sie waren bedingt durch die zu starke Einwirkung des erhitzten Katheterrohrs auf die Cervicalschleimhaut und lassen sich in der schon geschilderten Weise leicht verhüten.

Zum Schluss erwähne ich noch, dass die Vaporisation anscheinend mit Erfolg auch bei Puerperalfieber, speciell der septischen und putriden Endometritis angewandt worden ist. Sie scheint mir auch bei der Behandlung der acuten Uterusgonorrhoe, als sicherstes Abtödtungsmittel der Gonokokken, Erfolge zu versprechen.

So kann ich nach meinen Erfahrungen die Vaporisation als

ein sicheres blutstillendes Mittel bezeichnen, welches unter Beobachtung der mitgetheilten Cautelen frei von Nachtheilen ist und mir berufen scheint, die operative Behandlung lebensgefährlicher, utoriner Blutungen, speciell der durch Myome erzeugten Blutungen, bedeutend einzuschränken! In dem berichteten Falle von Myom habe ich eine deutliche Verkleinerung nicht nur des Uterus, sondern auch des Myoms constatiren können, so dass möglicher Weise die Vaporisation bei Myomen nicht nur eine palliative Behandlungsmethode, sondern auch eine radicale dadurch darstellt, dass sie in Folge der erzeugten Amenorrhoe zu einer Schrumpfung kleinerer interstitieller Myome führt.

Ich glaube daher, die Vaporisation als eine wirkliche Bereicherung der gynäkologischen Therapie warm empfehlen zu können.

LIII.

Beiträge zur Serumtherapie bei Diphtherie.¹⁾

Von

Dr. Riese

in Britz bei Berlin.

M. H.! Wenn ich mir erlaube, nach dem Vortrage des Herrn Kroenlein das Wort über die Serumtherapie zu ergreifen, so geschieht es deshalb, weil es hier, wie ich aus persönlicher Erfahrung weiss, und wie auch die Durchsicht der Literatur zeigt, immer noch eine grössere Zahl von Aerzten giebt, die sich den Erfolgen der Serumtherapie gegenüber ganz skeptisch verhalten und behaupten, ohne dieselbe könnten die Erfolge ebenso gute, wenn nicht bessere sein, falls man nur die Behandlung frühzeitig beginne und nach richtigen Principien leite. Schriftstellerisch ist für diese Ansicht namentlich Hennig (Königsberg) eingetreten, der mit seiner Behandlungsmethode, die hauptsächlich in Antiphlogose und Medication von Ferrum sesquichloratum und Jodkali, sowie der Benutzung von Gargarismen mit Kalkwasser besteht, unter fast 2000 Fällen von Diphtherie nur 3 pCt. Todesfälle gehabt habe. Das ist allerdings ein fabelhaftes Resultat, nach dem die Diphtherie aus der Zahl der besonders gefährlichen Infectiouskrankheiten überhaupt zu streichen wäre, nur kann der nüchterne Beobachter ein gewisses Misstrauen gegen eine solche Zahl nicht ganz überwinden, zumal genauere Belege für dieselbe fehlen. Und doch sind wir zur evidenten Nachweisung der Nützlichkeit der

¹⁾ Dieser für den Congress angemeldete Vortrag konnte wegen Mangel an Zeit nicht erledigt werden.

Serumbehandlung an die Statistiken gebunden; ich möchte aber der Meinung Ausdruck geben, dass, wenn man diesen Standpunkt als richtig anerkennt, nur die Statistiken einen entscheidenden Werth haben, die aus der bakteriologischen und klinischen Beobachtung gewonnen werden, vor allem die Statistiken aus Krankenhäusern, in denen möglichst jeder Fall bakteriologisch untersucht wird. Derartige Statistiken bestehen nun in grösserer Anzahl und ergeben als kaum noch bestreitbares Resultat, dass sich die allgemeine Sterblichkeit bei Diphtherie durch die Serumbehandlung sehr beträchtlich vermindert hat; dass auch zweifellos schwere Fälle von Diphtherie nach der Seruminjection leichter verlaufen, als wir es früher bei anderen Behandlungsmethoden zu sehen gewohnt waren, dass die Beläge sich rascher abstossen, und dass Tracheotomien seltener nothwendig werden und einen sehr viel günstigeren Verlauf nehmen, als früher. Ich glaube, dass Jeder, der sich mit der Serumtherapie der Diphtherie eingehender beschäftigt hat, eine günstige Wirkung derselben unmöglich mehr ableugnen kann. Immerhin scheint aber auch aus den Statistiken hervorzugehen, dass die ganz schweren septischen Fälle von Diphtherie auch durch das Serum nur zu einem geringen Bruchtheil zu retten gewesen sind, und gerade dieser Punkt verleiht immer noch den Gegnern der Serumtherapie den Muth, auf ihrer Opposition zu beharren. Ich glaube daher, dass wir jetzt besonders die Frage zu entscheiden suchen müssen, ob das Serum nur bei den reinen Diphtheriefällen, d. h. den Fällen von Bretonneau'scher Krankheit, die lediglich durch die Löffler'schen Bacillen hervorgerufen sind, seine Wirkung entfaltet, oder ob auch die schweren septischen Fälle von Diphtherie durch das Serum günstig beeinflusst werden, die durch eine Mischinfection mit Diphtheriebacillen und Streptokokken zu Stande kommen. Weiterhin muss entschieden werden, ob Fälle von ganz besonders schwerer Diphtherie, bei denen sich bakteriologisch zwar nur Löfflerbacillen nachweisen lassen, die aber wohl infolge besonders starker Giftigkeit der wirksamen Toxine bisher trotz Serumbehandlung meist tödtlichen Ausgang hatten, etwa durch Verstärkung der Serumdosen zum grössten Theile gerettet werden können. Schliesslich muss noch genau präcisirt werden, wie lange wir mit der Injection warten können, ohne dass der günstige Erfolg derselben aufge-

hoben wird, da in der Praxis die Forderung, am ersten Tage zu spritzen, sich selten erfüllen lässt.

Die Annahme, die von Seiten der Bakteriologen gemacht und deren Richtigkeit durch Experimente zu erhärten gesucht worden ist, dass die Virulenz der Streptokokken durch die gleichzeitige Anwesenheit von Diphtheriebacillen erhöht, und dass durch Vernichtung der Toxine der letzteren auch die Virulenz der ersteren, herabgesetzt wird, ist wohl noch nicht als thatsächlich richtig sicher bewiesen. Wäre sie es, so müsste theoretisch die Heilseruminjection auch die durch die vereinte Wirkung beider Mikrobenarten hervorgerufenen schweren Fälle von Diphtherie zu heilen im Stande sein. Bevor diese Frage theoretisch sicher entschieden ist, können wir sie klinisch zu entscheiden versuchen.

In den Statistiken müssen zur Entscheidung aller dieser Fragen die Fälle von reiner Diphtherie von den bakteriologisch als durch Mischinfection zu Stande gekommenen scharf geschieden werden; es muss untersucht werden, ob diese Fälle und die von Anfang an schwer toxisch erscheinenden Fälle von reiner Diphtherie durch grosse Serum Dosen in der Mehrzahl gerettet werden können; es muss genau ermittelt werden, an welchem Krankheitsstage die Einspritzung vorgenommen worden ist.

Selbstverständlich dürfen auch die anderen bisher berücksichtigten Fragen: Auftreten von Albuminurie, Lähmungen, Zeit der Abstossung der Beläge, Verhältnisszahl der nothwendig werdenden Tracheotomien, Angabe des Tages der Entfernung der Canüle, Heilungsdauer etc. nicht unberücksichtigt bleiben. In der Erwartung, dass erst durch grosse Statistiken diese Fragen zur sicheren klinischen Entscheidung kommen werden, erlaube ich mir als kleinen Beitrag hierzu einen Bericht über die relativ kleine Anzahl von 100 Fällen anatomisch und klinisch zweifelloser Diphtherien vorzulegen, die im Britzer Krankenhause mit Serum behandelt wurden.

82 der Fälle wurden bakteriologisch untersucht: Das Ergebniss war 11 mal negativ, ohne dass die klinische Diagnose: „Diphtherie“ irgendwie zweifelhaft sein konnte, da in der Mehrzahl dieser Fälle tracheotomirt werden musste und lange Membranen ausgeworfen wurden. In 64 Fällen wurden so gut wie Reinculturen von Löffler-Bacillen gewonnen. In 3 Fällen diese ungefähr zur

Hälfte mit Staphylokokken gemischt, in 9 Fällen Löffler-Bacillen mit Streptokokken, in 4 Fällen Staphylokokken, in einem Fall Strepto- und Staphylokokken, in einem nur Streptokokken. Möglich, dass in den letzten Fällen trotz fehlenden Nachweises Diphtheriebacillen vorhanden waren, da auch hier bei einem Theil derselben tracheotomirt werden musste und Membranen zu Tage gefördert wurden.

17 von den 64 reinen Diphtherien wiesen ganz besonders schwere Erscheinungen auf, die Zeichen für eine Wirkung besonders giftiger Toxine waren bei ihnen so stark ausgesprochen, dass die Prognose als durchaus schlecht erscheinen musste. Von diesen 17 starben 5, also fast 30 pCt., und zwar:

Ein einjähriges Kind, dem am 3. Krankheitstage 600 I.-E. eingespritzt wurden und das gleich tracheotomirt werden musste.

Ein zweijähriges Kind, dem erst am 8. Krankheitstage 1000 I.-E. injicirt wurden, sehr bald nach der sogleich vorgenommenen Tracheotomie.

Ein fünfjähriger Knabe mit schwerster gangränöser Nasen- und Rachen-diphtherie, der am 3. und 5. Krankheitstage je 1000 I.-E. einverleibt bekam und am 6. Krankheitstage starb.

Ein sechsjähriges Kind, das am 7. Tage mit 1000 I.-E. gespritzt wurde und noch am selben Tage starb.

Schliesslich ein siebenjähriges Mädchen, Schwester des fünfjährigen Knaben, das die gleichen Erscheinungen darbot wie dieser, und an denselben Krankheitstagen mit gleich grossen Dosen von Serum behandelt wurde. Es starb am 11. Tage nach der ersten Injection.

Bei dreien dieser Kinder wurde bei der Section absteigender Croup gefunden, bei den beiden Geschwistern war die Diphtherie nicht über den Rachen nach unten fortgeschritten, bei beiden wurden aber Petechien im Pericard und Pleura und braune Atrophie des Herzmuskels nachgewiesen. 2000 I.-E., allerdings erst am 3. und 5. Krankheitstage in zwei Einzeldosen einverleibt (hier wurde sofort nach der Aufnahme injicirt), hatten also nicht genügt, um den Tod abzuwenden, obgleich die Diphtherie sich nicht weiter ausgedehnt hatte, bei dem Mädchen die Beläge vielmehr bereits abgestossen waren, und obgleich eine Tracheotomie nicht nöthig wurde. Von den 12 durchgekommenen Patienten waren: 2 einjährige Kinder am 2. resp. 3. Tage mit 1000 I.-E. behandelt worden, eins davon musste am 2. Tage nach der Injection tracheotomirt werden.

Ein 2 jähriges Kind hatte 1750 I.-E. am 5. und 6. Tage (erst 750, dann 1000) bekommen und musste einige Stunden nach der ersten Einspritzung tracheotomirt werden. Bei einem 12 jähr. Knaben, der am 6. Tage 1500 I.-E. injicirt bekam, musste ebenfalls nach kurzer Zeit der Kehlkopfschnitt gemacht werden.

Allen übrigen 8 Patienten, sämmtlich Kinder unter 10 Jahren, wurden am 2. resp. 3. Tage 1000 I.-E. eingespritzt, und 7 von ihnen mussten tracheotomirt werden. Es sind also nur die am 2. oder 3. Tage mit mindestens 1000 I.-E. Behandelten zum grössten Theile, wenn auch erst nach Tracheotomien, durchgekommen, während bei den später zur Injection Gekommenen in allen ausser einem Falle mehr Serum gebraucht wurde, und nur 2 davon mit dem Leben davorkamen. Ich halte es für nicht unwahrscheinlich, dass auch von den Gestorbenen ein Theil hätte durchkommen können, wenn ich gleich grosse Einzeldosen von 2000—3000 I.-E. angewandt hätte. Vielleicht wäre auch noch ein Theil der durchgekommenen Patienten durch diese energischere Behandlung vor der Tracheotomie bewahrt geblieben.

Die 9 Patienten mit Mischinfection von Diphtheriebacillen und Streptokokken zeigten bis auf drei, die mittelschwer verliefen, besonders schwere Symptome; es starb aber nur ein dreijähriges Kind, dessen Krankheitsgeschichte besonderes Interesse darbietet. Dasselbe war nämlich 38 Tage vor seinem Tode an Diphtherie erkrankt, damals am 2. Krankheitstage mit 1000 I.-E. gespritzt worden, am 3. Tage danach wegen Stenosenerscheinungen tracheotomirt worden, nachdem aus dem Belag eine Reincultur von Löffler-Bacillen gezüchtet worden war, und konnte 13 Tage vor seiner Wiederaufnahme absolut gesund entlassen werden. Bei dieser war das Allgemeinbefinden ein sehr schlechtes, es bestanden Cyanose, Somnolenz, hohes Fieber, aber keine beträchtlicheren Stenosenerscheinungen und kein Belag auf den Tonsillen. Die Krankheit sollte 4 Tage vorher begonnen haben. Ich spritzte zuerst sofort 750 I.-E., so wenig, weil es mir zweifelhaft schien, ob es sich um Diphtherie oder um schwere capilläre Bronchitis handle, aber schon nach 14 Stunden starb das Kind im Collaps trotz Campher und Alkohol. Die bakteriologische Untersuchung des Schleims förderte zahlreiche Streptokokken und Diphtheriebacillen zu Tage. Die Section ergab absteigenden Croup. Möglich, dass auch dieser Fall durch eine hohe Serumdosis zu retten gewesen

wäre. Jedenfalls zeigt er wieder, dass eine Immunität durch das Behring'sche Serum auf längere Zeit nicht erzielt wird, da nicht etwa eine fortgesetzte, sondern eine ganz neue Infection nach dem ganzen Verlauf mit Sicherheit anzunehmen ist. Bei den übrigen Fällen von Mischinfection handelte es sich 3 mal um schwere Nasen- und Rachendiphtherie. Bei einem von diesen 3 Patienten konnte erst am 9. Tage injicirt werden (1000 I.-E.). Am 10. Tage liess ich wegen der Schwere der Symptome eine 2. Einspritzung von 1000 I.-E. machen. Der Belag stiess sich zwar am 5. Tage danach ab, es kam aber zu einer Gaumenlähmung und einer Nephritis: 30 Tage lang wurde viel Albumen ausgeschieden. Bei den beiden anderen Patienten mit Nasendiphtherie, bei denen am 3. Tage 1000 resp. 1500 I.-E. eingespritzt wurden, verlief die Krankheit ebenfalls schwer, in dem einen Falle kam es zu einer Halsdrüsenphlegmone, bei deren Incision Eiter zu Tage gefördert wurde, der Streptokokken in Reincultur enthielt.

Die beiden noch übrig bleibenden Fälle von Mischinfection mit schwerem Verlauf betrafen erstens:

Ein 2 jähriges Kind, dem am 3. und 5. Tage je 1000 I.-E. eingespritzt wurden, und bei dem die Tracheotomie einige Stunden nach der Aufnahme ausgeführt werden musste, und Eiweiss im Urin nachgewiesen wurde; zweitens:

Ein 3 jähriges Kind, bei dem 1000 I.-E., am 3. Tage einverleibt, genügten, um es zu retten, ohne dass jedoch der Kehlkopfschnitt vermieden werden konnte.

Von den 3 Patienten, bei denen der Verlauf als mittelschwer bezeichnet werden konnte, mussten 2 tracheotomirt werden, nachdem ihnen am 3. Tage 1000 I.-E. eingespritzt waren, der dritte kam nach Injection von 1200 I.-E. am 3. Tage ohne Tracheotomie davon, doch trat eine Gaumenlähmung auf.

Die nähere Betrachtung dieser Fälle von Mischinfection lässt die Serumbehandlung in sehr günstigem Lichte erscheinen, und ich glaube, dass grössere Statistiken die zweifellose Wirksamkeit des Serums auch bei diesen Formen der Diphtherie so sicher, als es überhaupt möglich ist, erweisen werden. Aber auch für diese Form der Bretonneau'schen Krankheit dürfte es am richtigsten sein, grosse Dosen von Serum möglichst früh und auf einmal zu injiciren, da die Injection an sich sicherlich wenig schädlich ist,

jedenfalls kaum schädlicher, als eine Localbehandlung der Beläge mit Carbolätzungen, Aetzungen mit Ferrum sesquichloratum und eine Allgemeinbehandlung mit Jodkali und Quecksilberverbindungen. Dass es besonders wichtig ist, früh mit der Serumbehandlung zu beginnen, das wird nicht nur durch die schon erwähnten Fälle von schwerer toxischer Diphtherie bewiesen, auch die genauere Analyse der übrigen, zur Hälfte mit ganz schweren Stenosenerscheinungen verlaufenden Fälle ergibt dies Resultat in eklatanter Weise. Ein Ueberblick über die sämtlichen 100 Fälle ergibt folgendes:

Es starben von den 100 Patienten 8. Diese Gesamtmortalität von 8 pCt. ist ein so günstiges Ergebniss der Serumtherapie, dass ich nicht umhin kann, anzunehmen, dass sich das Endresultat von einer grösseren Anzahl von Fällen, unter denen sich vielleicht noch ein grösserer Procentsatz von ganz schweren Diphtherien finden wird, eher verschlechtern als verbessern wird. Immerhin halte ich es nicht für ausgeschlossen, dass mir die Serumbehandlung in dem nächsten Hundert von Diphtheriefällen ein ähnlich günstiges Ergebniss liefern wird.

Von den 100 Fällen mussten wegen hochgradiger Stenosenerscheinungen 56 tracheotomirt werden, wobei ich bemerke, dass ich ohne strenge Indication nicht operirt habe, wie schon daraus hervorgeht, dass ich mehrere Fälle, die mir von Collegen zur sofortigen Tracheotomie zugeschickt wurden, nach sofort vorgenommener Injection vor jener habe bewahren können. Immerhin hoffe ich, in der Zukunft im sicheren Vertrauen auf die Wirksamkeit des Serums noch einen grösseren Procentsatz von Diphtherien mit schwerer Larynxstenose ohne Tracheotomie durchzubekommen.

Von den 56 Tracheotomirten sind 4 gestorben; von diesen 4 Todesfällen habe ich 2 bereits erwähnt, den dritten erlebte ich bei einem Kinde, das erst am 10. Tage von mir gespritzt werden konnte, am 8. Tage post operationem. Die Section ergab absteigenden Croup. Der vierte kam durch einen Unglücksfall zu Stande:

Das Kind verblutete sich nämlich am 3. Tage post operationem, als eine in der Pflege von Diphtheriekranken noch ungewandte Schwester gegen die Instruction die ganze Canüle behufs Reinigung entfernte und dann die Canüle wieder in die Trachea

hineinzubohren versuchte. Als der Stationsarzt hinzukam, war das Kind bereits in extremis.

Für die tracheotomirten Fälle ergibt sich also eine Mortalität von 7 pCt. resp. von 5,3 pCt., wenn man den letztgenannten Unglücksfall nicht mitzählen will.

Von den 44 nicht tracheotomirten Patienten starben 4, über die ich näheres bereits berichtet habe, also 9 pCt. Es findet sich somit das höchst auffallende Resultat, dass die tracheotomirten einen günstigeren Verlauf nahmen, als die nicht tracheotomirten Fälle.

Von den 100 Patienten konnten nur 3 am ersten Tage der Krankheit gleich mit Serum behandelt werden, einer von ihnen, ein 4 jähriges Kind, bekam nur 600 I.-E., am 3. Tage entstand eine so hochgradige Stenose, dass noch einmal 1500 I.-E. eingespritzt wurden, erst dann besserte sich das Befinden so, dass nach einigen Stunden an die schon vorbereitete Tracheotomie nicht mehr gedacht zu werden brauchte. Alle 3 Fälle verliefen gut. Am 2. Tage konnten in 20 Fällen die Einspritzungen gemacht werden. Bei 9 von diesen musste tracheotomirt werden, also in 45 pCt., und zwar bei 3 Patienten gleich, bei einem nach 12 Stunden, bei vieren nach 24 Stunden, bei einem nach 48 Stunden. Alle zwanzig Patienten genasen, obwohl zwei Drittel schwer erkrankt waren. Am 3. Tage wurde mit der Serumbehandlung bei 55 Patienten begonnen; von ihnen mussten bereits 31, d. h. 56,5 pCt., tracheotomirt werden, und es starben 4, resp., wenn man den Verblutungstod ausser Rechnung lässt, 3, d. h. 5,4 pCt. Von den Gestorbenen war das erste ein 1 jähriges Kind, das nur 500 I.-E. bekommen hatte, das zweite und dritte waren die schon erwähnten zwei Geschwister mit schwer septischer Nasen-Rachendiphtherie. Nur das erste Kind war tracheotomirt worden.

Am 4. Tage wurde die Injection in 9 Fällen gemacht. Von diesen starb 1, mithin 11,5 pCt., ohne Tracheotomie (es war das bereits erwähnte, über 1 Monat vorher schon tracheotomirte, aber geheilt entlassene Kind); 6, d. h. 66,6 pCt., mussten tracheotomirt werden, kamen aber alle durch.

Am 5. Tage wurde bei 3 Patienten gespritzt, davon mussten 2 gleich tracheotomirt werden, also ebenfalls 66,6 pCt., bei den 3 trat eine postdiphtheritische Lähmung auf. Die Fälle waren mittel-schwer und kamen durch.

Am 6. Tage wurde einmal gespritzt, Tracheotomie wurde nothwendig, und es trat Lähmung auf.

Erst am 7. Tage wurde bei 3 Patienten Serum injicirt, von ihnen starb 1 ohne Tracheotomie, 2 mussten operirt werden, der Krankheitsverlauf war bei beiden sehr schwer, beide Male kam es zur Lähmung und zu Eiweissausscheidung.

Bei je einem Patienten wurde am 8., am 9. und 10., und am 10. Tage gespritzt. Der erste und letzte starben, der zweimal gespritzte kam schliesslich durch, nachdem eine Lähmung aufgetreten und durch 30 Tage Albuminurie bestanden hatte.

Es ergibt sich aus dieser Zusammenstellung, dass diejenigen, bei denen die Serumbehandlung bis zum 2. Tage einsetzte, am besten daran waren, dass aber auch die am 3. Tage in Behandlung Gekommenen noch relativ gut wegkamen. Bei ihnen wäre der Krankheitsverlauf vielleicht noch leichter gewesen, wenn ich sogleich grössere Dosen, ca. 2000 ccm bei Kindern, hätte injiciren lassen, wie ich es zukünftig thun werde.

Bei den später zur Injection kommenden wird man natürlich erst recht grössere Mengen nehmen müssen, um besseren Erfolg zu haben. Dass bei den früh mit Serum Behandelten auch das Decanulement frühzeitig vorgenommen werden konnte, falls die Tracheotomie nöthig wurde, geht ebenfalls aus meinen Beobachtungen hervor, doch gebe ich der Kürze halber keine genaueren Zahlen. Im Allgemeinen wurde die Canüle am 5. Tage entfernt.

Diphtherie der Wunde trat nur einmal auf. Was schliesslich die Allgemeinwirkung der Injectionen betrifft, so fand sich niemals ein Gelenkerguss, kein Exanthem. Nur in 25 pCt. der Fälle trat Albuminurie auf, doch bestand dieselbe meist schon vor der Injection und schien durch dieselbe eher geringer zu werden. Einmal fanden sich ausser Eiweiss granulirte Cylinder im Urin, die Diphtheriebacillen enthielten, mikroskopisch und durch Culturverfahren bewiesen. Von Lähmungen wurden ausschliesslich Gaumensegel- und Schlundmuskellähmungen, sowie Lähmung der Stimmbänder beobachtet, im Ganzen in 11 Fällen. Ich schliesse mit folgenden Sätzen:

Die Serumbehandlung ist unschädlich; je früher mit derselben begonnen wird, desto günstiger ist der Krankheitsverlauf, am besten bei Einspritzung am 1. oder 2. Tage. Im Allgemeinen

sollen sogleich grosse Dosen von Serum einverleibt werden, vor Allem aber soll dies geschehen, wenn die Einspritzung erst am 3. Tage oder später vorgenommen werden kann; ebenso in Fällen von Mischinfection und von schwerer toxischer Diphtherie. In den beiden letzteren Fällen scheint das Serum ebenfalls günstig zu wirken, Sicherheit in dieser Beziehung werden aber erst weitere Beobachtungen bringen. Ebenso muss durch solche die Menge von Serum, die in den einzelnen Fällen am geeignetsten ist, noch genauer festgesetzt werden.

LIV.

Zur Frage über Bauchwandschnitte bei Laparotomien.

Von

Privatdocent Dr. Nicolai Wolkowitsch,

Vorstand der chirurg. Abtheilung des Alexander-Stadthospitals zu Kiew.

Zu den Schattenseiten der in letzter Zeit so in Aufnahme gekommenen Laparotomien gehören ohne Zweifel die an der Bauchwandnarbe sich nachträglich bildenden Hernien. Wir beobachten dieselben sowohl in dem Falle, wenn der Schnitt längs der Linea alba geführt wird, als auch besonders bei Operationen in den seitlich gelegenen Partien, so z. B. bei dem jetzt so häufigen operativen Eingriff, der die Entfernung des Wurmfortsatzes zum Zwecke hat. Zu den Maassregeln, die einer derartigen Complication vorbeugen sollen, gehört das Tragen eines Bauchgürtels, welcher eine Dehnung der Narbe durch die unter dem Drucke der Bauchpresse stehenden Abdominalorgane verhüten soll, ferner eine sorgfältig angelegte Naht der Bauchdeckenwunde, mit anderen Worten die sogenannte Etagnennaht. Wenn auch die Beobachtung aller dieser Vorsichtsmassregeln die Häufigkeit der post laparotomiam beobachteten Hernien herabgesetzt hat, so bietet sie uns doch keine vollständige Garantie, umsomehr als einerseits bei vielen Patienten nach überstandener Operation, in Folge ihrer Berufsart die Bauchpresse häufig in Anwendung kommt, dann aber auch oft an ein Vernähen der Bauchwunde nicht gedacht werden kann, so z. B. in dem Falle, wenn die Nothwendigkeit eines Einführens von Tampons in die Bauchhöhle vorliegt.

Alles dieses zwingt uns, der Sache näher auf den Grund zu gehen und vor Allem die Ursache der nachträglichen Hernienbildung in der Art und Weise zu suchen, wie wir den Bauchdeckschnitt ausführen, d. h. die einzelnen Schichten der Bauchwand passiren. Dass bei dem gewöhnlichen Operationsverfahren ungünstige Verhältnisse geschaffen werden für eine Haltbarkeit der vernarbten Schnittstelle, ersieht man aus dem anatomischen Verhalten der Bauchwand. Fassen wir z. B. den am häufigsten angewandten Schnitt längs der Linea alba in's Auge. Anatomisch ist letztere die Vereinigungsstelle aller Aponeurosen, sowohl der *Musc. recti*, als auch der breiten Seitenbauchmuskeln, deren Aponeurosen, wie bekannt, in die Scheide der geraden Bauchmuskeln übergehen und dort inseriren; die Seitenbauchmuskeln contrahiren sich in einer fast vertical zur Linea alba verlaufenden Richtung; ihre Wirkung wird paralysirt einerseits durch die Contraction der geraden Bauchmuskeln, dann aber hauptsächlich Dank der Festigkeit der Linea alba, wo die Scheiden der geraden Bauchmuskeln sich treffen; kommt es hier zu einer Narbe, deren Resistenzfähigkeit bedeutend geringer ist, so bietet die Linea alba den Contractionen der Seitenmuskeln, welche die Muskelscheiden der *Mm. recti* auseinander zu ziehen suchen, bedeutend geringeren Widerstand und die beide Muskelscheiden zusammenhaltende Narbe wird auseinander gezerzt. Zu diesem Umstand kommt noch hinzu, dass die Narbe sich an einer Stelle befindet, wo im Gegensatz zu der übrigen Bauchwand nur Bindegewebe vorhanden ist und wo von Hause aus Hernienbildung beobachtet wird (namentlich in dem breiteren, über dem Nabel befindlichen Theile der Linea alba).

Wird der Laparotomieschnitt in einem seitlich gelegenen Theile der Bauchwand ausgeführt, so werden doch die einzelnen Aponeurosen- und Muskelschichten, welche an dieser Stelle in verschiedener, ja mitunter entgegengesetzter Richtung verlaufen, derart getrennt, dass die Schnittfläche im besten Falle mit der Verlaufsrichtung nur einer Schicht zusammenfallen kann, während die übrigen Muskeln und Aponeurosen quer oder annähernd quer zerschnitten werden. Bei einem derartigen Vorgange kann auch die sorgfältigst angelegte Naht die Bauchwandungen nicht vollständig restituiren, da ein wesentlicher Theil der durch den Schnitt getrennten Muskelbündeln, wie man sich davon bei der Operation

selbst überzeugen kann, von der Schnittfläche sich zurückzieht. Auch wird eine Narbe, sofern sie nicht parallel der Verlaufsrichtung der Muskelfasern zu liegen kommt, bei Contractionen derselben allmählig gedehnt, und wie günstig sind die Aussichten für eine nachträgliche Bruchbildung in dem Falle, wenn eine solche Wunde nicht geschlossen werden kann, weil durch dieselbe Tampons in die Bauchhöhle eingeführt werden müssen!

Daher bin ich in letzter Zeit von dem allgemein üblichen Laparotomieschnitt abgekommen und suche derart durch die Bauchdecken zu gelangen, dass die Continuität aller Muskel- und Aponeurosen-schichten geschont wird. — Statt längs der Medianlinie einzuschneiden, pflege ich, wie das schon öfters empfohlen wurde, einen Längsschnitt durch einen der geraden Bauchmuskeln zu machen. Ohne auf eine nähere Beschreibung dieses Verfahrens einzugehen, das von mir nach bekannter Weise geübt wird, möchte ich bloss erwähnen, dass ich die Naht derart anlege, dass das Peritoneum und die hinteré Muskelscheide durch eine Reihe von Knopfnähten (Seide) geschlossen wird, während alle übrigen Bauchwandschichten durch eine weitere Reihe von Knopfnähten in Contact gebracht werden (bloss die Haut wird apart mit fortlaufender Naht vernäht). Wenn ich auch nicht bestreite, dass es vielleicht besser wäre, Muskel und vorderes Fascienblatt gesondert zu vernähen, so bin ich von der Nothwendigkeit desselben nicht überzeugt, da der Muskel doch in seiner Längsrichtung getrennt wird und eine jede Naht unausbleiblich einen, wenn auch geringen Substanzverlust von Muskelgewebe nach sich zieht und daher im Resultat zu einer Schwächung des Muskels führt, welcher doch Dank seinem Tonus einem Auseinandergehen der Wundränder vorbeugen soll, was diesem Schnitt auch den Vorzug vor dem Schnitt längs der Medianlinie giebt. Freilich bietet der Schnitt durch den geraden Bauchmuskel noch den Vortheil, dass die sich bildende Narbe von bedeutend grösserer Breite in der Richtung von vorne nach hinten ist und Dank dem Umstande, dass sie durch verschiedene, wenig fest mit einander verbundene Schichten verläuft, ist sie verzerrt, d. h. kommt nicht in ein und derselben sagittalen Ebene zu liegen.

Bei Operationen in den lateral gelegenen Partien der Bauchwand gelange ich in die Bauchhöhle, indem ich die Aponeurosen

und Muskelschichten nicht quer durchschneide, sondern sie entsprechend ihrer Verlaufsrichtung trenne. In den seitwärts und unten gelegenen Partien führe ich den Schnitt durch die Hautdecken gewöhnlich in der Richtung schräg von aussen und oben nach innen und abwärts, d. h. parallel der Verlaufsrichtung der ersten Muskelschicht (M. obl. ext.). Die Länge des Schnittes soll im Allgemeinen grösser als bei dem gewöhnlichen Operationsverfahren sein, da Zwecks einer ausreichenden Blosslegung der tiefer gelegenen Schichten die oberste Muskelschicht entsprechend weiter getrennt werden muss, wozu ein grösserer Hautschnitt nöthig ist. Muss die Bauchhöhle mehr oberhalb eröffnet werden, so führe ich den Schnitt von einer höher und weiter nach hinten gelegenen Stelle, wo der M. obl. ext. beginnt, schräg nach innen und abwärts (ungefähr so, wie es v. Bergmann bei Nierenoperationen zu thun pflegt). Der äussere schiefe Bauchmuskel wird parallel seiner Verlaufsrichtung auseinander getrennt, stumpf, wo man auf den Muskelbauch trifft, wie bei höher gelegenen Schnitten, mit dem Messer resp. Scheere — die Aponeurose. Mit breiten Haken wird der Muskel auseinander gezogen und von der folgenden Schicht getrennt (mit der er durch lockeres Bindegewebe verbunden ist), man gelangt zum inneren schiefen Bauchmuskel, welcher stellenweise eine fast entgegengesetzte Verlaufsrichtung aufweist. Er wird in seiner ganzen Länge stumpf getrennt, d. h. von der Spina resp. Crista ossis ilei bis zur Scheide des geraden Bauchmuskels und mit Haken auseinander gezogen, worauf wir zur dritten Schicht gelangen — M. abd. transv. — welcher mit der vorhergehenden fester verbunden ist, als diese mit der obersten, und in den mehr abwärts gelegenen Partien eine ähnliche Verlaufsrichtung zeigt (bei dieser Gelegenheit können die zwischen diesen Schichten verlaufenden, für die Bauchmuskeln bestimmten Nerven in Sicht kommen und geschont werden). Da dieser Muskel bald in eine Aponeurose (Spigellii) übergeht, so wird letztere bis zum geraden Bauchmuskel mit dem Messer resp. Scheere incidirt; somit hat der Schnitt der dritten Schicht eine vollständig quere, dem M. rectus perpendicularäre Richtung bekommen, in welcher Richtung auch das Peritoneum incidirt wird. Da das Peritoneum die Neigung hat, hinter dem Muskelrande von der Wundfläche sich zurückzuziehen, so wird es provisorisch durch ein paar Nähte an

die Muskelränder fixirt. Wird kein Tampon in die Bauchhöhle eingeführt, so wird die Wunde durch schichtenweise angelegte Nähte geschlossen, und zwar in der Weise, dass mit einer Reihe von Knopfnähten Peritoneum und *M. transv.* zusammengebracht werden, mit einer zweiten Reihe vernäht man *Musc. obl. int.*, dann *Musc. obl. ext.* und schliesslich vereinigt die Hautdecken noch eine fortlaufende Naht. Auch hier ist es nicht rathsam, viele Muskelnähte anzulegen, da Spalten in Muskelschichten ohnehin eine verschiedene Neigung sich zusammenzuziehen besitzen.

Freilich hat bei dieser Methode die Schnittwunde gewisse feste Grenzen, und wenn dieselben Zwecks Erweiterung der Wunde überschritten werden, so verletzen wir die Grundprincipien der Methode. Der oben beschriebene Schnitt, welcher, wie gesagt, dem *v. Bergmann'schen* Schnitt bei Nierenoperationen ähnlich ist, giebt einen grösseren Operationsraum (*Vischer* empfiehlt, wie wir weiter unten sehen werden, ebenfalls einen ähnlichen Schnitt auch bei Operationen am Wurmfortsatze). Wird der Schnitt weiter unten ausgeführt, wie das im Allgemeinen bei Operationen der Appendicitis gebräuchlich ist, so ist die Gesamtlänge der Schnittwunde, von der *Spina ant. sup. ossis ilei* bis zum Aussenrande des geraden Bauchmuskels, vier Querfinger breit. Nicht immer erweist sich die Wunde genügend weit für die ihr folgenden operativen Eingriffe, besonders wenn man die Rigidität der Wundränder in Betracht zieht. Daher wird erstens, wie erwähnt, der *M. obl. ext.* möglichst weit eingeschnitten und auseinander geschoben, zweitens muss die Trennung der Muskelfasern der zweiten und dritten Schicht womöglich von der *Spina* oder *Crista ilei* beginnen und drittens setzte ich, wenn nöthig, den Schnitt in der queren Richtung, in welcher er durch die letzte Muskelschicht und das Bauchfell geht, bis zur Scheide des geraden Bauchmuskels fort und schneide selbst den letzteren ein. Selbst eine unbedeutende Verlängerung des Schnittes nach dieser Seite hin gab schon bedeutende Raumerweiterung, was sich dadurch erklären lässt, dass auf diese Weise die sehr feste und daher das Auseinanderschieben der Wundränder stark hindernde Aponeurose, gebildet durch Vereinigung der Aponeurose der *Mm. obliqui et transv.* mit der Scheide des *M. rectus*, zerschnitten wird. Ein derartiges Einschneiden der Aponeurose beeinträchtigt in bedeutender Weise, vom oben erwähnten

Standpunkte aus, weder die Function des geraden Bauchmuskels, noch die der queren Muskeln, eben weil die Schnittrichtung eine quere ist, mit anderen Worten mit der Zugrichtung der hier inserirenden breiten Bauchmuskeln zusammenfällt. Ich führe dieses hier an, im Gegensatz zu der, wie wir weiter unten sehen werden, von einigen Chirurgen vorgeschlagenen Erweiterung der Wunde durch einen längs dem Aussenrande des *M. rectus* gemachten Schnitt.

Ein derartiges Vorgehen kann, meiner Meinung nach, nicht ohne bedeutenden Nachtheil für die Function der breiten Bauchmuskeln bleiben, da wir dieselben von ihrer Insertionsstelle auf diese Weise trennen. Was das Einschneiden des geraden Bauchmuskels selbst anbelangt, so ist dasselbe in Betracht der geringen Grösse des Schnittes nicht von Belang. In den beiden letzten Fällen, wo ich Zwecks Entfernung des Wurmfortsatzes operirte, blieb der gerade Bauchmuskel von einer Incision verschont und ich beschränkte mich darauf, dass ich bloss das vordere und hintere Blatt der Muskelscheide einschnitt, wodurch allein mehr Raum geschafft wurde, da auf diese Weise der gerade Bauchmuskel genügend weit nach innen gezogen werden konnte. Wird eine Laparotomie in den höher gelegenen Partien gemacht, so führt man den Schnitt vom Rippenrande abwärts, parallel der Verlaufsrichtung des *M. obl. ext.*, obgleich ich in einem Falle vorzog, im linken Hypochondrium einen Doppelschnitt zu machen, zuerst parallel dem *M. obl. ext.*, dann fast unter einem rechten Winkel den ersten Schnitt kreuzend, parallel dem Rippenbogen. Dieser zweite Schnitt entsprach ungefähr der Verlaufsrichtung des *M. obl. int.* und gab uns die Möglichkeit, denselben und den darunter liegenden *M. transv.* gehörig freizulegen und zu zertrennen, ohne den ersten Schnitt durch den *M. obl. ext.* unnöthigerweise zu verlängern. In solchen Fällen kommt die Wunde eigentlich mehr in den seitlich resp. abwärts gelegenen Theilen des Hypochondrium zu liegen, da man in den oberen Partien desselben den geraden Bauchmuskel antrifft, der hier eine Breite von vier Querfingern erreicht. Daher ist es manchmal practischer, statt durch die breiten Muskeln in die Bauchhöhle zu gelangen, sich zu den betreffenden Organen (Leber oder Magen z. B.) durch den entsprechenden geraden Bauchmuskel einen Weg zu bahnen; da sowohl der *M. rectus* als auch die

Linea alba sich hier durch grosse Breite auszeichnen, so kann der Schnitt stark seitwärts von der Medianlinie durch oben erwähnten Muskel gemacht werden; sollte er sich als ungenügend weit erweisen, so empfiehlt Abbe¹⁾, ihn durch einen vom oberen Ende nach aussen geführten Querschnitt zu erweitern. Ein derartiges Verfahren kann nach Abbe keine nachtheiligen Folgen haben, da der höher gelegene Theil der Bauchwand, Dank dem Umstande, dass die Bauchorgane sich nach unten zu lagern suchen, geringe Neigung zur Hernienbildung zeigt. Nach eben beschriebener Art operirte ich in folgenden Fällen (die Laparotomien, wo der Schnitt statt längs der Linea alba durch den Rectus geführt wurde, zählen nicht mit): Entfernung eines Tumors des grossen Netzes am Fundus ventriculi gelegen, Eröffnung eines lienalen Haematoms, Abtragung des Wurmfortsatzes (3 Fälle), totale Ausschaltung des an Tuberculose stark erkrankten Blinddarms und Colon ascendens (1 Fall), in zwei Fällen von Enteroanastomose bei Kothfistel nach Hernia cruralis, Anlegung eines Anus praeternaturalis an der Flex. sigmoidea bei Mastdarmkrebs, auch operirte ich einen Leberabscess unter Beobachtung dieser Regeln. Ein derartiges Operationsverfahren gilt, wie ich mich an Leichen überzeugte, auch für extraperitoneal ausgeführte Nierenoperationen (ganz zu geschweigen von dem intraperitonealen Vorgehen); sehr brauchbar ist hierbei der dem v. Bergmann'schen ähnliche Schnitt, angefangen von den letzten Rippen, nicht weit vom Aussenrande des M. erector trunci quer nach unten und medianwärts, die Spina ant. sup. ausserhalb liegen lassend. Wird noch ein Kissen unter die gegenüberliegende Seite geschoben, so gewinnt man genügend Raum, um leicht zur Niere resp. zum Harnleiter zu gelangen. Man kann denselben Schnitt machen, um zum rechten Leberlappen zu gelangen, obgleich in diesem Falle und bei Operationen an der Gallenblase der Schnitt weiter medianwärts practischer erscheint. Dieselben Regeln befolge ich bei Operationen in der Lendengegend (z. B. bei mehreren Fällen von tiefliegenden paranephritischen Abscessen), d. h. die Muskeln werden längs ihrer Verlaufsrichtung gespalten und höchstens wird in den Rand des M. latissimus dorsi eingeschnitten. Uebrigens wird in solchen Fällen am besten der

¹⁾ Annals of surgery. 1896. Vol. XXIII, pag. 287.

Schnitt längs dem Aussenrande des *M. erector trunci* geführt und beim Darmbein jäh nach vorne abgelenkt. Dabei erhalten wir genügend Raum, um im Nothfalle die hier inserirenden breiten Bauchmuskeln zu spalten. Schliesslich lasse ich mich von denselben Erwägungen leiten bei der Operation der Leistenbrüche, indem ich der Methode den Vorzug gebe, wo die Continuität der Aponeurosen und Muskeln geschont wird, so z. B. ziehe ich der Methode von Bassini die von Kocher vor (besonders seine letzte Modification, Umstülpung und Einführung des Herniensackes durch die künstlich in der Bauchwand hergestellte Oeffnung¹⁾). Operire ich nach dieser Methode, so mache ich die Oeffnung für den einzuführenden Bruchsack in der Weise, dass ich nicht die Bauchwand in toto durchschneide, sondern die einzelnen Schichten derselben parallel ihrer Verlaufsrichtung zu spalten suche.

Bei Beobachtung dieser Operationsregeln konnte ich in der That in den Fällen, wo der Operation die Genesung folgte, einen grossen Unterschied in der Narbenbildung constatiren, im Vergleich mit nach gewöhnlicher Weise operirten Fällen. Die Operationsstelle unterschied sich in keiner Weise, mit Ausnahme der Hautnarbe, von den übrigen Bauchwandpartien, weder beim Befühlen, noch bei Hustenstössen zeigte sie eine geringere Widerstandsfähigkeit, auch bemerkten wir, dass die Operationsstelle bei Contraction der Bauchmuskulatur nicht nachbleibt und keine Ausbuchtung bildet. In dieser Hinsicht war ein grosser Unterschied im Verhalten der Narbe auch in dem Falle nicht zu bemerken, wenn die Wunde wegen Einführung eines Tampons nicht vollständig geschlossen wurde. Nach Herausnahme desselben näherten sich die Wundränder sehr bald, die Wunde verheilte rasch, ohne an der Operationsstelle besondere Veränderungen der Bauchwandungen zu hinterlassen. Dieses alles wird begreiflich, wenn wir in Betracht ziehen, dass 1. bei dieser Methode eine Continuitätstrennung der Muskelschichten und Aponeurosen vermieden wird und die auf diese Weise erhaltenen Spalten in denselben keine Neigung zum Klaffen zeigen, 2. dass Dank der verschiedenen, mitunter entgegengesetzten Verlaufsrichtung der Muskelschichten, die Spalten in verschiedenen, manchmal unter einem rechten Winkel zu einander stehenden

¹⁾ Centralblatt f. Chirurgie. 1897. No. 19.

Ebenen liegen. Selbst in dem Fall, wenn die unter gewissem Drucke befindlichen Bauchorgane eine Spalte zu durchdringen im Stande sind, so finden sie an der nächsten Schicht, deren Verlaufsrichtung schon eine andere ist, genügenden Widerstand.

Ist der Schnitt durch den geraden Bauchmuskel, wie erwähnt, schon öfters empfohlen worden, so kam ich auf den Gedanken, unter oben beschriebenen Gesichtspunkten in den seitlich gelegenen Bauchwandpartien zu operiren, von selbst, und die Idee schien mir neu zu sein, bis ich Hinweise auf diese Operationsmethode in der amerikanischen Literatur fand. So empfahl McBurney im Jahre 1894¹⁾ bei Operationen am Wurmfortsatze die Bauchwand nicht zu durchschneiden, sondern die Muskeln derselben in ihrer Längsrichtung zu trennen und dieser Gedanke fand Anklang unter anderen amerikanischen Chirurgen, wie Stimson²⁾, Abbe³⁾, Meyer³⁾; Vischer⁴⁾ andererseits, wie oben erwähnt, schlug einen anderen Schnitt vor, welcher im Vergleich mit dem üblichen mehr nach hinten und oben zu liegen kommt; seiner Meinung nach ist der Wurmfortsatz auf diese Weise bequemer zu erreichen und auch die Bedingungen für den Abfluss der Wundsecrete sind Dank der Lage des Schnittes mehr nach hinten zu günstiger. Schliesslich hat auch Roux⁵⁾ darauf Acht gegeben, dass bei Operationen am Wurmfortsatze die Bauchmuskulatur längs ihrer Verlaufsrichtung incidirt wird.

Aus der angeführten Literatur ist zu ersehen, dass nach dieser Methode der Wurmfortsatz nicht nur in den anfallsfreien Intervallen entfernt wurde, wie es McBurney nur für solche Fälle vorschlug, sondern auch in complicirten Fällen, wo mit anderen Worten es auf einen recht freigelegten Operationsraum ankam; da aber nun der Zutritt zum Proc. vermicularis durch die Oeffnung, welche wir beim Spalten der Muskelschichten in ihrer Längsrichtung erhalten, ein beschränkter ist und mitunter ungenügend weit erscheint, so schlugen Stimson⁶⁾ und Meyer⁷⁾ vor, noch einen

¹⁾ Annals of surgery. Vol. XX, pag. 38.

²⁾ Ibidem 1897. März-Heft pag. 364.

³⁾ Annals of Surgery. 1887. August-Heft pag. 227.

⁴⁾ Annals of Surgery. 1897. November-Heft pag. 625.

⁵⁾ Semaine médicale. 1897. No. 41. Siehe Bericht über die Verhandl. der chir. Section des Moskauer internationalen Aerzte-Congresses.

⁶⁾ l. c.

⁷⁾ l. c.

Schnitt längs dem Aussenrand des geraden Bauchmuskels hinzuzufügen (ein Längsschnitt wie ihn Kammerer¹⁾ empfahl bei Operationen am erkrankten Wurmfortsatze; ähnlich ist gleichfalls der Jalaguier'sche Schnitt²⁾. Doch ich erwähnte schon oben, warum in solchen Fällen, meiner Meinung nach, gerade ein querer Einschnitt in die Scheide des geraden Bauchmuskels gemacht werden sollte.

¹⁾ *Annals of Surgery*. 1897. August-Heft pag. 226.

²⁾ *Presse médicale*. 1897. No. 10.

LV.

Ueber die traumatische Lösung der Kopf- epiphyse des Femur und ihr Verhältniss zur Coxa vara.¹⁾

Von

Professor Dr. Sprengel,

Oberarzt am Herzoglichen Krankenhause zu Braunschweig, chirurg. Abtheilung.

(Hierzu Tafel III und IV und 5 Abbildungen im Text.)

M. H.! Die Zahl der sicher beobachteten und anatomisch festgestellten Fälle von traumatischer Trennung der Schenkelkopf-epiphyse ist eine sehr geringe. Ob thatsächlich so gering, wie man nach Angabe der meisten Lehrbücher annehmen möchte, denke ich weiterhin zu erörtern; jedenfalls darf es als ein ungewöhnlicher Zufall bezeichnet werden, dass ich im Laufe eines Jahres in kurzem Zwischenraume 2 einschlägige Fälle beobachten und durch anatomische Untersuchung analysiren konnte.

Ich lasse zunächst die beiden Krankengeschichten folgen:

I. Br., Dienstknecht, 17 Jahre alt, aufgenommen 14. April 97.

Patient stammt aus gesunder Familie, war selbst bis auf eine Diphtherie, die er vor 6 Jahren durchmachte, gesund. Ueber die Entstehung seines Leidens sagte er bei seiner Aufnahme (im Gegensatz zu späteren, weiter unten zu besprechenden Angaben) aus, dass er vor 3 Wochen plötzlich beim Gehen Schmerzen in der linken Hüfte ohne traumatische Veranlassung und ohne Zeichen sonstiger Erkrankung bekommen habe. Von dem Augenblick an will er gehinkt haben und bemerkte, dass das linke Bein kürzer sei. Bis vor 3 Tagen ist er noch umhergegangen, dann musste er sich, da die Schmerzen heftiger wurden, auf Veranlassung seines Dienstherrn legen. Auf besonderes

¹⁾ Auszugsweise vorgetragen am 4. Sitzungstage des XXVII. Congresses der Deutschen Gesellschaft für Chirurgie zu Berlin, 16. April 1898.

Befragen bemerkt Patient, dass er bereits im ganzen letzten Winter zuweilen Schmerzen im Hüftgelenk gehabt und dass er das Bein immer etwas nachgezogen habe.

Status praesens. Patient ist im Stande, mühsam und äusserst kümmerlich am Stock sich zu bewegen. Linkes Bein steht, wie auch das Photogramm sehr gut wiedergibt, in starker Adduction (linke Beckenseite um ca. 5 cm nach oben verschoben) und Aussonrotation, so dass der äussere Fussrand dem Lager aufliegt.

Fig. 1.



Vor der Operation.

Fig. 2.



Nach der Operation.

Functionelle Verkürzung des linken Beines

(aus der Differenz der Malleolen gemessen) = 7 cm,

scheinbare Verkürzung = 5 "

reelle Verkürzung = 2 "

Roser-Nélaton'sche Linie ist nicht festzustellen, weil das Bein nicht zum

rechten Winkel gebeugt werden kann; doch lässt sich in der Streckstellung constatiren, dass der Abstand des Trochanters vom Darmbeinkamm links deutlich geringer ist als rechts und dass eine von der Trochanterspitze nach der Sp. a. s. gezogene und über letzteren Punkt nach oben verlängerte Linie, rechts, der Norm entsprechend, durch den Nabel verläuft, links unterhalb desselben vorbeigeht.

Die Gegend des Hüftgelenks ist links etwas voller, nicht schmerzhaft; Trochantergegend nicht verändert; weder bei der äusseren Betastung der Darmbeinschaukel, noch bei der Untersuchung der Innenfläche des Beckens per rectum lässt sich etwas Abnormes nachweisen. Umfang des Oberschenkels (12 cm über dem oberen Patellarrand) links 32 cm, rechts 35 cm.

Die passive Beweglichkeit des Hüftgelenks ist in jeder Richtung äusserst beeinträchtigt; in Narkose lässt sich der Oberschenkel um 60° beugen, gut nach innen rotiren, dagegen nicht abduciren. Keine abnorme Beweglichkeit bei dem Versuch, das Bein nach oben oder unten zu verschieben. Bei Rotationsbewegungen geringes weiches Reiben im Gelenk.

4. 5. Im Anschluss an die Untersuchung Freilegung des Hüftgelenks durch einen Schrägschnitt am hinteren Rande des Tensor fasciae latae, zwischen ihm und Gluteus medius verlaufend, und einen an das obere Ende dieses Schnittes sich anschliessenden, dem Beckenrand entlang gehenden Schnitt (cf. Sprengel, „Zur operativen Nachbehandlung alter Hüftresektionen“. Beiträge zur wissenschaftlichen Medicin. Festschrift der 69. Vers. deutscher Naturforscher und Aerzte. Braunschweig 1897, bei Harald Bruhn). Die Veränderungen am Schenkelhals lassen sich erst nach Eröffnung der stark verdickten Kapsel übersehen. Es zeigt sich jetzt, dass der Schenkelhals stark verbogen, resp. dicht am Kopf so abgeknickt ist, dass eine nach oben gerichtete starke Convexität erscheint. Die Luxation des Kopfes gelingt sehr leicht; Pfanne zum Theil von Wucherungen der Synovialhaut überzogen. Absägen des Halses dicht an seinem Ansatz am Schenkelhals. Der Trochanter wird etwas verkleinert, so dass er in Abductionsstellung in die Pfanne gestellt werden kann. Partielle Naht der Wunde, Tamponnade des mittleren Theils derselben. Beckengipsverband in abducirter Stellung.

Verlauf anfangs leicht fieberhaft. Am 11. 5. erster Verband. Neuer Gipsverband. 14. 5. Verband. Stärkere Secretion; Extensionsverband. An der tamponnirten Stelle bleibt noch Monate lang eine kleine Fistel zurück, die am 11. 10. eine partielle Spaltung der Narbe nothwendig macht. Entfernung zweier kleiner Sequester am oberen Femurende. Danach schnelle Heilung. Am 15. 1. 98 wird Patient entlassen. Er geht am Stock im Stiefel mit erhöhter Sohle sehr gut, das linke Bein ein wenig nachschleppend und hat dabei keine Schmerzen; ohne Stock kinkt er stark. Stehen auf dem linken Bein ist nicht möglich, angeblich wegen Schmerzen in der Hüfte.

Untersuchung Anfang April 98.

Functionelle Verkürzung	= 5 cm,
Beckensenkung	= 1 "
reelle Verkürzung	= 6 "

Parallelstellung der Beine; keine Contractur; keine Andeutung von

Lordose. Einwärts- und Auswärtsrotation frei, auch activ gut möglich. Abduction ohne Mitbewegung des Beckens um 15° . Flexion ohne Mitbewegung bis 125° . Heben des Beins im Liegen nur momentan möglich. Festigkeit des Gelenks vollkommen.

2. v. H., 18 Jahre alt, aufgenommen 17. Nov. 97. Hatte schon im Sommer öfter Schmerzen in der rechten Hüfte, so dass er das Bein etwas nachzog. Bei der Aufnahme wurde trotz mehrfachen Befragens ein Trauma zunächst in Abrede gestellt, vielmehr behauptet, dass vor 6 Wochen beim Spazierengehen heftigere Schmerzen und danach Hinken aufgetreten sei. Später, als die traumatische Entstehung für uns ausser Zweifel lag, ergab nochmaliges dringendes Nachfragen, dass Patient beim Spielen vom Knie eines anderen jungen Mannes auf die Erde und zwar auf Fliesenfussboden gefallen sei. Er hatte heftigen Schmerz und konnte nicht wieder aufstehen, musste mit Unterstützung ins Bett gebracht werden. Die am nächsten Tage von Neuem angestellten Gehversuche waren wieder vergeblich, wurden aber fortgesetzt, weil der Arzt angeblich eine „Sehnenentzündung“ annahm und Bewegungen empfahl. Patient hinkte unter ziemlich heftigen Schmerzen am Stock umher. Dieser Zustand blieb bis zur Aufnahme unverändert.

Status praesens. Etwas lang aufgeschossener, im Uebrigen aber gesund aussehender junger Mann. Rechtes Bein steht in starker Aussenrotation, leichter Flexion und Abduction. Obwohl die rechte Beckenhälfte um etwa 2 cm tiefer steht als die linke, beträgt die functionelle Verkürzung immer noch 2 cm, die reelle also etwa 4 cm. Trochanterspitze ragt rechts deutlich abnorm weit nach oben und hinten; Trochanter selbst nicht verbreitert. Vordere Gelenksgegend rechts deutlich voller als links, etwas druckempfindlich. Patient geht sehr schlecht, nur mit Unterstützung und unter Schmerzen.

Da es sich nach vorstehendem Befunde nur um eine schwere Veränderung am Schenkelhals handeln kann, die wir — aus weiter unten zu erörternden Gründen — als eine solche im Sinne der Coxa vara betrachten, wird die Freilegung des Schenkelhalses und je nach Befund Osteotomie oder Resection beschlossen.

Die Untersuchung in der zum Zwecke der Operation eingeleiteten Narkose — 22. 11. — bestätigt im Wesentlichen den obigen Befund. Die Flexionsstellung lässt sich zum Theil ausgleichen; Bewegungen in jeder Richtung sehr beschränkt.

Schnitt zwischen Tensor fasciae und Gluteus medius mit daraufgesetztem Beckenrandschnitt. Nach Ablösung des Hautmuskel-Periostlappens sieht man zunächst nur den Schenkelhals, der, während der Trochanter weit nach hinten steht, stark nach vorn prominirt und scharf mit einer etwas rauhen Kante absetzt, so dass man den Eindruck einer Fractur bekommt. Pfannenrand und Kopf sind zunächst nicht zu übersehen. Durch starke Aussenrotation wird der Kopf luxirt und mit der Gigli'schen Säge der Schenkelhals dicht am Schaft abgetragen. In der Pfanne einige schwammige, aber sicher nicht tuberculöse Wucherungen. Vom Lig. teres kaum noch Spuren vorhanden. Die Wunde wird bis auf eine vordere Lücke, durch die ein Drain in die Pfanne

gelegt wird, durch tiefe und oberflächliche Nähte geschlossen. Extensionsverband, durch welchen die Abductionsstellung mit Leichtigkeit erzielt wird.

Verlauf günstig. Nur die Drainstelle bedarf etwas längerer Zeit zu völligem Verschluss. 4. 11. Beckengipsverband in stark abducirter Stellung. Patient fängt an, am Gehbänkchen sich zu bewegen.

Febr. Neuer Gipsverband bis zum Knie reichend; mit Verband entlassen.

März. Wieder aufgenommen zu Uebungen im med. mech. Institut.

Status. 6. 5. 98. Gang an zwei Stöcken gut, an einem Stock leidlich, ohne Stock schwierig, aber zur Noth möglich. Stehen auf dem operirten Bein unmöglich¹⁾.

Functionelle Verkürzung = 4 cm,

Beckensenkung = 1 „

reelle Verkürzung = 5 „

Roser-Nélaton nicht zu bestimmen, weil Beugung nicht bis zum R. gelingt. Trochanter-Spinallinie geht unterhalb des Nabels vorüber. Keine Lordose. Beugung bis 45°; Abduction 15--20°. Rotation relativ sehr ausgiebig.

Die beiden durch die Operation gewonnenen Präparate wurden von dem Prosector des herzogl. Krankenhauses, Herrn Dr. Bencke, genau untersucht. Ich gebe die von ihm niedergelegten ausführlichen makro- und mikroskopischen Befunde nachstehend wieder und zwar in extenso, weil eine gleich genaue anatomische Untersuchung einschlägiger Präparate bisher nicht existirt. Der an zweiter Stelle beschriebene Fall (v. H.) hat, als der in mancher Hinsicht ausgeprägtere, eine etwas ausführlichere Darstellung gefunden.

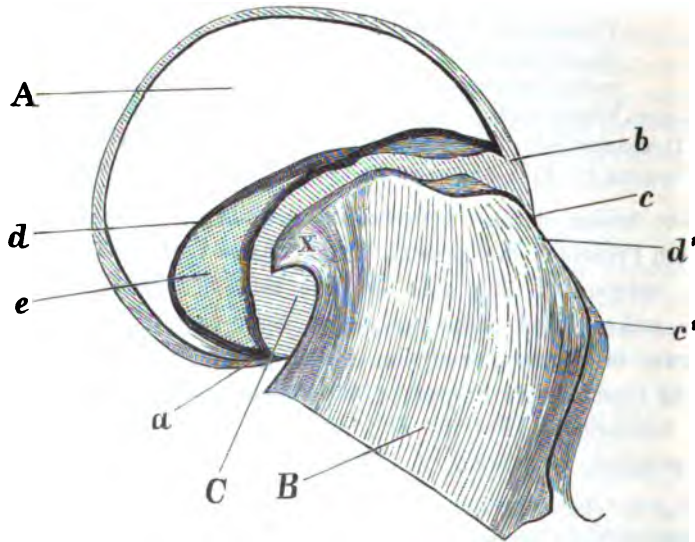
Fall 1. (Br.) Der Gelenkkopf zeigt im Ganzen normale Configuration. Seine Oberfläche ist von weissem, ziemlich rauhem Knorpel überzogen, welchem überall ein als dünnes Häutchen abziehbares Perichondrium aufliegt. An zwei Stellen zeigt der Knorpel flache, breite Gruben; doch liegt der Knochen nicht frei, sondern wird noch durch eine weisse, dünne Knorpelschicht bedeckt, so dass die Herde den Eindruck vernarbter Defecte machen. Die Form derselben zeigt insofern etwas Auffallendes, als sie mehrfach in lange Spitzen auslaufen, als ob die Knorpelfläche geplatzt und auseinander gewichen wäre.

Am oberen hinteren Knorpelrand findet sich ein deutlicher, 2 $\frac{1}{2}$ cm breiter Rissdefect; derselbe setzt sich mit stark zerfetzten Rändern 2 cm weit nach hinten fort, wo dann ein dem Knorpelriss entsprechender hinterer Rissrand angedeutet ist. Hier sind durch die Operation erzeugte Defecte im Bindegewebe und andererseits liegen bereits vorgeschrittene Narbenbildungen vor, so dass eine genauere Verfolgung der Linie nicht mehr möglich ist. Immerhin ist die Natur der breitklaffenden Lücke als Risswunde unverkennbar. Den Boden der Risswunde bildet spongiöses Gewebe der Diaphyse, welches vielfach kleine, hyaline, nicht weisse Knorpelinseln trägt. An den beiden seit-

¹⁾ Anm. während d. Correctur. Function seitdem wesentlich gebessert.

lichen Rändern sitzt ein lappiges dichtes Fettgewebe. Die Diaphyse liegt dem Gelenkkopf derartig an, dass die untere Fläche des Halses der Epiphysenlinie zunächst parallel verläuft. Auf dem Sägeschnitt zeigt sich, dass sie dann weiterhin, etwa in der Mitte der Epiphysenlinie, mit dieser in spitzem Winkel zusammentrifft. Das Periost ist theilweise zwischen den Gelenkkopf und den Hals hineingepresst. Der oberste Theil der Peripherie der unteren Fläche des Femurhalses ist durch Knochengewebe fest mit der Epiphyse verbunden.

Fig. 3.



Die Sägefläche des Durchschnittes (s. Fig. 3) zeigt eine normale Structur der Epiphyse (A), die Epiphysenlinie (d) ist etwas unregelmässig gestaltet, verbreitert, streckenweise stark hyperämisch. Der unterste Theil derselben, welcher eine ziemlich starke Krümmung, parallel dem äusseren Gelenkknorpel bildet, ist ganz intact und von beiden Seiten von intacter Spongiosa begrenzt. Auf der Diaphysenseite bildet die letztere ein dreieckiges Feld (e), dessen Grenze gegen die Diaphyse durch knorpelig knöchernes Callusgewebe gebildet wird, welches die Fortsetzung des gleichen Gewebes darstellt, mit dem die Verbindung des gegen die Epiphysenlinie vorgetriebenen Diaphysenstückes mit der letzteren in ihren übrigen Abschnitten hergestellt wird. Dieses Callusgewebe (c) ist ausserordentlich schmal (durchschnittlich 2—3 mm) und völlig unverschieblich. Die anliegende Diaphyse zeigt im Wesentlichen noch die alten Architectursysteme, doch sind diese zum Theil anscheinend in Resorption begriffen und andererseits finden sich auch neue dichte Bälkchensysteme in unmittelbarer Nähe der Callusbildung; zu letzterer gehört wohl auch ein Theil des scharf gebogenen Sporns. Blutungsreste sind nicht erkennbar. In der

Hauptsache bildet die Calluslinie einen flachen Bogen zwischen der Rissstelle des oberen Knorpelrandes (b) und dem unteren Knorpelrand (a).

Mikroskopisch erscheinen der Gelenkknorpel und die von ihm ausgehende Knochenbildung der Epiphyse in der Hauptsache vollkommen normal, namentlich findet sich keine Andeutung von Rachitis. Die Knochenbälkchen der Epiphyse enthalten nur für kleine Strecken unterhalb des Knorpels Reste von Knorpelgewebe, das Knochenmark ist fast vollständig von Fettgewebe gebildet und enthält relativ wenig Lymphoidzellen, aber viele Blutgefäße. Die Rissstelle des Knorpels (b) zeigt einen ziemlich scharfen Rand, welcher aber überall unmittelbar in ein ausserordentlich zellenreiches Fibroblastengewebe übergeht, dessen junge Gefässsprossen vielfach in die Knorpelmasse eindringen.

Der Epiphysenknorpel ist vielfach in physiologischer Weise bereits von Knochenbälkchen durchbrochen. Seine Knorpelzellen sind verschieden getaut. Streckenweise finden sich lange Knorpelzellensäulen, welche an Rachitis erinnern; an anderen Stellen fehlen derartige Säulen; sonstige Andeutungen rachitischen Knochenwachsthums sind nicht erkennbar, namentlich fehlt in der Nähe des Knorpels eine Osteoidzone. Die Färbung und die sonstige Structur des Epiphysenknorpels lassen auf keine besonderen Störungen schliessen.

Wo das Callusgewebe der Epiphysenlinie sich anlegt, sind die Verhältnisse verschieden, je nachdem diese Knorpelinseln enthält oder nicht; wo letzteres der Fall ist, findet sich zwischen der Markmasse des diaphysären und epiphysären Knochens directe fibröse Callusverbindung von geringer Ausdehnung und derber Resistenz; von beiden Seiten dringen in diesen, an weiten Bluträumen reichen Callus dicht mit Osteoblasten besetzte junge Knochenbälkchen vor. Hauptsächlich liefert die Diaphyse solche Bälkchen; dieselben stützen sich theilweise auf alte Diaphysenbalken; letztere sind in der Nähe des Callus theilweise stark mit Osteoblasten und neuen Knochenlagen bedeckt, theilweise werden sie lacunär resorbirt, letzteres in geringem Grade; perforirende Canäle finden sich nicht, wohl aber bisweilen Gruppen von Riesenzellen. Wo andererseits der Knorpel in Callus übergeht, finden sich theilweise dichte, junge Knorpelwucherungen, theilweise allmäliger unmittelbarer Uebergang des Knorpelgewebes in ein fibröses, derbfaseriges Gewebe, welches die für die sogenannte primäre Verkalkung charakteristische feinkörnige Punctirung in langen Strecken aufweist und dann weiterhin in gewöhnliches Callusgewebe übergeht. Die Gesamtmasse des Callus ist sehr gering, namentlich sind besonders zellreiche Partien nur klein und selten. Auf Seiten der Epiphyse sitzen zum Theil auch noch an anderen Stellen als in dem Gebiete e ältere, Knorpelreste umschliessende Knochenbälkchen; ein Beweis dafür, dass die Fractur zum grossen Theil im Spongiosagewebe der Diaphyse erfolgte.

Andererseits zeigt die in der Knorpelkapselwunde frei vorliegende Fläche der Spongiosa (d'), also das untere Fracturstück, die erwähnten Knorpelinseln als unzweifelhaft der Epiphysenlinie angehörig. Dieselben sind hier zum Theil in Quellung und Degeneration, zum Theil werden sie von dem umgebenden Fibroblastengewebe allmäligen durchwuchert; vielfach zeigen sie auch deutliche Wucherungen ihrer Zellen innerhalb erweiterter Kapselräume. Jene freie

Knochenoberfläche zeigt ausserdem kleine zertrümmerte Reste von Knochen und ganz necrotischem Knorpel, welche in riesenzellreichem Granulationsgewebe eingeschlossen sind. Diese Zone ist nur ganz oberflächlich; stärkere Markquetschungen fehlen fast vollständig.

Wo das Periost des Halses gegen die Epiphyse vorgezerrt, beziehungsweise der oberen Fracturfläche der Diaphyse angepresst ist (bei a), zeigt dasselbe starke Verdickung, lebhaftige Zellwucherung, Bildung von Knorpel und Osteoidbälkchen. Mit der Fracturfläche ist dasselbe bereits vollständig fest verwachsen. Die Structur jenes 3eckigen Spongiosastückes (e) im Winkel zwischen Epiphysen- und Gelenkknorpel einerseits und Calluslinie andererseits zeigt nichts Besonderes. Sehr deutlich ist streckenweise zwischen der Periostwucherung und der Fracturlinie der Epiphyse im Gebiet von e noch eine schmale, besonders gefässreiche Calluszone zu erkennen, welche versprengte, meist necrotische Knorpelkeime enthält. Offenbar handelt es sich um die Narbe einer organisirten Blutung, in welcher Partikelchen vielleicht verrieben worden waren.

Epikrise. In allen wesentlichen Punkten stimmt der Fall I (Br.) so genau mit Fall II (v. H.) überein, dass auch auf dieselbe dort zu besprechende mechanische Entstehungsart der Fractur geschlossen werden kann. Offenbar ist nur im Falle I (Br.) die Pressung der Fracturenden gegen einander noch viel dichter und die Diastase durch Blutungen wohl nur an beschränkten Stellen von einiger Ausdehnung gewesen. Hiermit stimmt das Auftreten neugebildeter Knorpellagen im Callusgewebe insofern überein, als solche Bildungen nach den neuesten durch Kapsammer¹⁾ bestätigten Befunden Koller's²⁾ nur dann im Callus vorkommen, wenn die Fracturenden sich während der Heilungsperiode häufig an einander verschieben, sodass die elastische polsterartige Beschaffenheit eines Knorpelzwischenlagers functionell beansprucht wird.

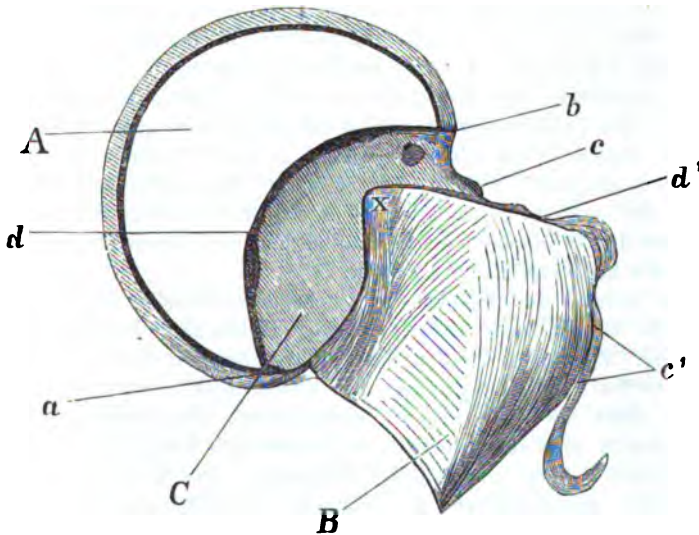
Fall II. v. II. Oberschenkelkopf von normaler Configuration. Der Knorpel zeigt streckenweise einige flache Rauigkeiten, an einer Stelle in der Art einer Abschürfung. Am Ligamentum teres quillt aus der Fovea heraus ein mehrlappiger Fettgewebewulst stark über die Knorpeloberfläche vor. Das Fettgewebe geht direct in die Scheide des Ligamentum über; letzteres zeigt nichts Besonderes. Unmittelbar neben dem Kopf am unteren Rand liegen zwei gleichfalls auffallend dicke myxomartig pralle Fettgewebekugeln, der grössere von der Grösse einer Zwetsche. Beide verdecken seitlich die Spalte zwischen dem Kopf und dem angepressten Halstheil und scheinen sich aus dem streckenweise etwas bräunlich pigmentirten Periost zu entwickeln. Der Knorpel des Kopfes endigt an der oberen hinteren Fläche mit einem scharfen, unregelmässig ge-

¹⁾ Virchow's Archiv, Bd. 152. Heft 1. 1898.

²⁾ Archiv für Entwicklungsmechanik, Bd. 3, Heft 4. 1896.

rissenen Rand, welchem einige weiche kleine Knochenbröckel leicht verschieblich anliegen. An beiden Seiten dieses freien Randes, dessen Breite $4\frac{1}{2}$ cm beträgt, geht das Perichondrium des Kopfes in Fasergewebe über, welches weiter nach hinten abermals einen freien, sehr stark fetzigen, knorpeligen Rand bildet, und zwar in der Art, dass zwischen beiden freien Rändern eine annähernd quadratische Lücke von 4 cm Länge und Breite vorliegt. Unzweifelhaft sind die beiden freien Ränder ursprünglich zusammengehörig gewesen und nunmehr auseinander geplatzt. In das Loch zwischen den beiden Rändern drängt sich eine fetzige, rauhe Knochenoberfläche vor, an welcher stellenweis kleine Inseln von Knorpelgewebe, welches viel durchscheinender als der Kopfknorpel und daher wohl als Epiphysenknorpel zu deuten ist, festsitzen. Die äusserste Kante dieses Knochens bildet einen etwa rechten Winkel,

Fig. 4.



so dass er also 2 Facetten zeigt; die hintere steht in unmittelbarer Verbindung mit der hinteren Grenzlinie des Knorpelrisses und wird streckenweise von dieser aus bereits mit Fasergewebe überzogen. Auf der entgegengesetzten unteren Fläche des Präparates findet sich die Sägefläche der Resektion, welche den Femurhals schräg durchschneidet; dieselbe zeigt, dass der untere Rand des Halses etwas verdickt und dem Knorpelkopf derartig dicht angepresst ist, dass nur eine schmale Periostmasse, welche oben beiderseits in das oben beschriebene myxomatöse Fettgewebe übergeht, die Spalte ausfüllt.

Der Sägeschnitt durch die Längsaxe (s. Fig. 4) ergibt, dass der Kopf (a) bis zur Epiphysenlinie (d) normal ist. Von letzterer sind hier und da deutlich kleine Knorpelinseln zu erkennen. Unmittelbar an die sanft gebogene Epi-

physenlinie schliesst sich eine in der Mitte 12 mm breite, nach der Peripherie zu sich verschmälernde Bindegewebsmasse (C) von gleicher Richtung, welche mit der Epiphysenlinie durch ein dichtes, etwa 2 mm breites, sehr zartes Knochenbälkchennetz verbunden ist, dessen Bälkchen im Allgemeinen auf der Epiphysenlinie senkrecht stehen. Genau in gleicher Weise verbindet sich die Bindegewebsmasse auf der entgegengesetzten Fläche mit der der Epiphysenlinie annähernd parallel verlaufenden unteren Halsfläche, letztere biegt sich etwas spornförmig gegen den oberen Theil der Epiphysenlinie vor (bei x) und bricht dann plötzlich ab, um senkrecht nach aussen in die freie, höckerige Knochenfläche (d¹), welche in der Knorpelrisswunde vorspringt, überzugehen. Der Schnitt beweist schon klar, dass die letztere Knochenfläche dem oberen Rande der Diaphyse entspricht, und dass die Verbindungsmasse zwischen Hals und Epiphyse nur eine Wucherung des Halsperiostes darstellt. Dieselbe entspricht durchaus einem fibrösen Callus, zeigt mehrfach blutgefüllte kleine Cavernen und geht am unteren Rande (bei a) direct in die Umschlagsstelle des Gelenkknorpels über. Die Structur des Halstheiles und des Kopfes (vergl. das Röntgenbild Taf. III, Fig. 4) zeigt annähernd normalen Typus, nur ist die äusserste Randfläche des dem Callus anliegenden Halstheiles offenbar etwas rareficirt. Der Callus gestattet eine deutliche Verschiebung des Kopfes am Halstheil, wenn auch nur mit einem Ausschlag von 1—2 mm.

Mikroskopischer Befund. Eine dünne flache Scheibe des Knochens wird mit der Laubsäge entnommen und in Salpetersäure-Formalin entkalkt ¹⁾, hierauf mit dem Gefriermicrotom geschnitten und mit Hämatoxylin und Pikrinsäure, sowie nach van Gieson gefärbt.

Der Knorpel des Gelenkkopfes erscheint vollständig normal, an der Innenfläche besteht keine Andeutung einer rachitisähnlichen Knorpelzellenwucherung. Ebenso ist der Bau des Epiphysenknorpels vollständig normal. Die den beiden Knorpelarten anliegenden Knochenbalken enthalten nur in der nächsten Nähe des Knorpels noch Knorpelkerne. Das Perichondrium des Gelenkknorpels zeigt streckenweise ungleichmässige Verdickungen aus zellreichem Gewebe (Folge traumatischer Reizung?). Das Markgewebe der Epiphyse besteht aus Fettgewebe mit relativ normalem lymphocytärem Gewebe. Nach dem Callus zu findet sich zunächst am Epiphysenknorpel streckenweise normales Knochen- und Markgewebe, welches weiterhin in ein jüngeres, osteoblastenreiches Knochenbälkchensystem übergeht. An anderen Stellen schliesst letzteres sich direct an den Epiphysenknorpel an, oder es zeigen auch die von letzterem entspringenden, offenbar älteren Knochenbälkchen, einen dichten Belag von Osteoblasten und junge, sie verbindende Zwischenpfeiler. Die neugebildeten Knochenbälkchen sind zellreich und wegen starker Hämatoxylinfärbung der Zellausläufer dunkel. Das sie umgebende Markgewebe wird in raschem Uebergang aus dem Fettmark dicht fibrös, sehr spindelzellreich und gefässarm. Die Knochenbälkchen enden sämmtlich in annähernd gleicher Höhe.

¹⁾ s. Bencke, Spondylitis deformans, in den Beiträgen zur wissenschaftlichen Medicin. Braunschweig. Festschrift zur Naturforscherversammlung 1897.

Das Markgewebe geht dann über in das Spindelzellgewebe des Callus, dessen Faserzüge, Zellen und Gefässe in der Hauptsache sämmtlich die gleiche Richtung wie die jungen Knochenbälkchen haben, nämlich senkrecht zur Epiphysenlinie. Die Blutgefässe in dem sehr zellenreichen Callus nehmen von der oberen bisher beschriebenen Grenze nach unten gegen den Femurhals (B) zu an Zahl und Weite rasch zu, sodass in den tieferen Lagen, namentlich an den unteren Knochengrenzlinien stellenweise ein fast cavernöses Gewebe besteht — ein deutlicher Beweis dafür, dass die Vascularisation des Callus von der Diaphyse bezw. deren Periost her erfolgt ist. Um die Blutgefässe des Callus herum liegen spärliche einkernige Lymphocyten, fast gar keine gelapptkernige Leukocyten. Die tieferen Lagen des Callus zeigen derbere Fibrillen und spärlichere Zellen als die oberen, nach der Epiphyse zu gelegenen. Das Gewebe macht hier stellenweise durchaus einen sehnenartigen Eindruck, die Zellen zeigen vielfach Verbindungen ihres Protoplasmas durch zarte oder plumpere Fortsätze.

In dies derbe Gewebe reichen nun auch von der Diaphysengrenze her reichliche, dicht gedrängte junge Knochen- bezw. Osteoidbälkchen hinein, welche von sehr dichten Lagern grosser Osteoblasten umgeben sind. Sie stehen in directer Verbindung mit knorpelhaltigen, offenbar alten Knochenbälkchen von erheblicher Dicke, deren ehemalige mehr räumliche Beziehung zum Epiphysenknorpel aus den eingeschlossenen Knorpelresten sicher zu erschliessen ist. Diese alten Knochenbälkchen sind in der Gegend von x grösstentheils nekrotisch, zeigen hier und auch sonst streckenweise reichliche Howship'sche Lacunen, ferner vielfach Ueberkleidung mit jungem, kernreichem Knochengewebe (Osteoidgewebe?). Die Bälkchen der Diaphyse werden von einander getrennt durch derbfibröses Mark, mit reichlichen jungen Spindelzellen, und sind im Allgemeinen in normaler Entfernung von einander; stellenweise aber, namentlich bei x und in der Linie d¹, stehen sie auch auffallend dicht, dann erscheint das Knochenmark zwischen ihnen zertrümmert, nekrotisch, von Leukocyten durchsetzt und enthält neben den nekrotischen Resten des Fettgewebes auch Trümmer von Knochenbälkchen, welche stellenweise dicht zusammengepresst liegen und von Zonen von Lymphoidzellen abgeschlossen werden. Riesenzellbildung findet sich an diesen Trümmern nicht. Diese Gruppen repräsentiren unzweifelhaft zertrümmertes Knochengerüstgewebe. Stellenweise finden sich Reste von rothen Blutkörperchen diffus zerstreut; aber nirgends Pigment.

Am äusseren Rand des Knochens geht das Callusgewebe direct in das Periost, bezw. das Perichondrium über; auch streckenweise in den anstossenden Gelenknorpel, welcher hier ganz local eine kleine Wucherung bildet, indem seine vergrösserten Kapseln übermässig viel Zellen enthalten.

An den breitesten Stellen des Callus (Mitte) zeigt derselbe zahlreiche Einsprengungen sehr kleiner Gewebstrümmerchen, sowohl Knochen- als Knorpelstückchen; dieselben erscheinen meist nekrotisch und bilden jedesmal den Mittelpunkt einer kleinen organisirenden Zellwucherung. Einzelne Knorpelstückchen zeigen von aussen eindringende Zellstränge sowie Wucherungen

der Knorpelzellennester. Ferner finden sich hier grössere und kleinere Haufen abgestorbener rother Blutkörperchen, welche von dichteren Fibroblastenhaufen umringt und durch reichlich vordringende Zellen organisirt werden; auch hier fehlen Pigmentzellen. Jene Gewebstrümmer können ihrer Lage nach nur durch Verreibung in einer Flüssigkeit (Blut) die beschriebene Anordnung erhalten haben. Wo das Callusgewebe sich seitlich aus dem Periost des Femurhalses entwickelt, gleicht dasselbe durchaus einem gewöhnlichen Fracturcallus, seine Bälkchen stehen im Ganzen senkrecht auf der Richtung der alten Knochenbälkchen des Femurhalses, ein deutlicher Beweis für die Abhängigkeit der Richtung neuer Callusbälkchen von der veränderten Beanspruchungsrichtung, eventuell selbst im Gegensatz zu der ursprünglichen Anordnung der Periostfasern.

Das Knochengewebe des Femurhalses zeigt im Uebrigen keine Besonderheiten, namentlich ist auch die Resorption durch Lacunen zwar überall nachweisbar, aber nicht auffallend stark. Um einige grössere versprengte Knochenbälkchen, im Innern des Callus, welche nekrotisch zu sein scheinen, haben sich junge Osteoblastenlager gebildet, von denen auch kleine Knochenspiculae ausgehen.

In Präparaten mit Giesonfärbung ist die Richtung und derbe Beschaffenheit der Callusfibrillen sehr deutlich. Um die Gefässe herum besteht gewöhnlich ein etwas faserärmerer Raum; sehr scharf sind die massenhaft in die jungen Knochenbälkchen eindringenden Sharpey'schen Fasern zu erkennen. Den alten Knochenbälkchen fehlen solche Fasern vollkommen.

Der Gelenkknorpel erscheint an einer Stelle unmittelbar neben dem Abgang des Epiphysenknorpels (bei a) aus einander gesprengt. Die Lücke ist hier ausgefüllt mit einem schmalen Zug von Spindelzellen, jungen Knorpelzellen, welche viel kleiner als die alten sind und osteoblastenreichen Osteoidbälkchen, im Ganzen also typischem Callusgewebe, welches sich auch direct in das anstossende Callusgewebe fortsetzt.

Epikrise. Aus den vorliegenden Befunden ergibt sich, dass durch plötzliche einmalige Gewalt die Epiphysenlinie gebrochen und die Diaphyse aus derselben heraus luxirt ist. Den Beweis hierfür liefert, abgesehen von der aus der Fig. 4 ersichtlichen Verschiebung der Diaphyse, der breite Riss des Gelenkknorpels an seinem Uebergang auf den Femurhals; ferner die Zertrümmerung des spongösen Gewebes der Diaphyse in unmittelbarer Nähe der Risspalte und die Versprengung zahlreicher kleiner der Epiphysenlinie und ihrer Nachbarschaft entstammenden Gewebereste innerhalb des Callusgewebes. Diese Versprengung kann in der eigenthümlichen Form nur aus einer Verreibung der Trümmer in Flüssigkeit, also offenbar einer Blutung, erklärt werden. Reste einer solchen Blutung sind mehrfach erkennbar, indessen meistens in

starker Organisation begriffen; der Uebergang dieses Organisationsgewebes in das Callusgewebe deutet mit Sicherheit darauf hin, dass letzteres wohl mindestens grösstentheils sich durch die Organisation eines ehemals grösseren Blutcoagulums entwickelt hat. Diese Organisation ist unzweifelhaft, wie die Anordnung der Blutgefässe beweist, ganz vorwiegend gegen die Epiphyse vorgedrungen. Gleichzeitig ist von dem Periostgewebe der ersteren, welches die Blutgefässe lieferte, sowie von der zerrissenen Epiphysenlinie der Epiphyse eine typische Knochencallusbildung unter Benutzung der älteren Knochenbälkchen als Stützpunkt ausgegangen. Alle diese Bilder entsprechen durchaus den gewöhnlichen Callusbildungen bei Fracturen u. a.

Von Interesse ist die Thatsache, dass in dem Organisationsgewebe blutpigmenthaltige Zellen fehlen; der Blutfarbstoff war vermuthlich schon zur Zeit der Operation, d. h. in den zur Beobachtung gelangten Organisationsstadien aus dem längst abgestorbenen Blutcoagulum ausgelaut. Ferner sind jene Knochenbälkchen, welche im Callusgewebe versprengt den Mittelpunkt kleiner Osteoblastenwucherung darbieten, histologisch von Interesse. Da nirgends sonst im Callusgewebe ausser an ihnen — abgesehen von den aus der Spongiosa sich entwickelnden Knochenwucherungen — Osteoblasten sich finden, so ist es klar, dass die Knochentrümmer diese Osteoblasten mitgeschleppt hatten; resp. das Material zu ihrer Entwicklung lieferten.

In beiden Fällen ist es auffallend, wie wenig die Structur der Spongiosa in unmittelbarer Nähe der Fractur verändert worden ist. Hieraus scheint hervorzugehen, dass es sich bei dem Trauma vielmehr um eine plötzliche Verschiebung der Fracturenden, eine Torsion in der Epiphysenlinie als um eine Einkeilung der Fracturflächen in einander gehandelt hat. Irgendwelche anatomische Befunde, auf welche die Annahme einer erhöhten Nachgiebigkeit der Knochen gegründet werden könnte (sogenannte Spätrachitis o. ä.) wurden in beiden Fällen nicht erhoben. Das Eigenartige dieser Fracturform scheint demnach nicht in einer allgemeinen besonderen Schwäche (Disposition) des Knochengewebes, sondern darin zu liegen, dass eine physiologisch nachgiebigere Stelle, nämlich die noch nicht vollkommen consolidirte Epiphysenlinie, bezw. die ihr unmittelbar anliegenden Zonen jungen Knochengewebes durch ein Trauma ganz specifischer Richtung betroffen werden,

nämlich derart, dass die Fracturenden wie bei einer Torsion an einander verschoben werden. Weiterhin ist dann dafür, dass die Fracturenden nicht auseinander weichen, sondern im Bilde einer Coxa vara zusammengehalten werden, das Verhältniss ausschlaggebend, dass die derbe, fibrös-knorpelige Bandmasse, welche vom Gelenkknorpel auf den Hals übergeht, nur zum Theil geplatzt ist, an den Seitenflächen aber noch ausreicht, um die Fracturenden fest an einander zu ketten; so lange diese seitlichen Bänder noch festhalten, kann sich die Diaphyse vielleicht an der Epiphyse in der Art eines einachsigen, durch Seitenbänder fixirten Gelenkes in geringem Maasse hin- und herschieben, während indessen eine völlige Trennung der Fracturflächen von einander ausbleibt. Die Breite des Risses in dem geplatzen Band muss auch dafür maassgebend sein, wie weit die Fracturfläche der Diaphyse aus dem Risse herausragt.

Zu vorstehendem Bericht des Herrn Prosector Beneke möchte ich bemerken, dass die Untersuchung der beiden Knochenpräparate gleichzeitig, d. h. erst nach Gewinnung des letzteren (Fall v. H.) erfolgte. Auch die Durchsägung des Knochens unterblieb bis dahin. Das war practisch ohne Belang, vom wissenschaftlichen Standpunkt bedauerlich, weil dadurch das Resultat der anatomischen Untersuchung, das erst nach Durchsägung des Schenkelhalses und Kopfes klar zu Tage trat, für den zweiten Fall nicht mehr diagnostisch verwendet werden konnte. Nach der äusseren Configuration des resecirten Knochens nahm ich an, dass meine in beiden Fällen auf Coxa vara lautende Diagnose durch die gewonnenen Präparate bestätigt sei.

Um für die Demonstration eine schnelle Orientirung zu ermöglichen, habe ich von dem oberen Femurende der Leiche eines ungefähr gleichaltrigen Individuums den Kopf und soviel vom Schenkelhals abgetragen, wie bei unseren Fällen durch die Operation geschehen war, und nun die durch die Operation gewonnenen Präparate in der Stellung, die sie im Leben eingenommen hatten, eingefügt. Man wird mir zugeben, dass das Bild (cf. Tafel III und IV, Fig. 1, 2 und 5) der Coxa vara durchaus gleicht, und dass man nothwendig auf den Gedanken kommen musste, es handle sich um diese neuerdings so viel besprochene Deformität. Man hat thatsächlich das Bild eines von oben nach unten ver-

bogenen Schenkelhalses vor sich, nur dass in unseren Fällen die Abbiegung zu einer Art Einknickung geführt zu haben scheint.

Auf dem Sägeschnitt macht sich die Sache freilich wesentlich anders. Man erkennt hier ohne Weiteres, dass eine Lösung in der subcapitalen Epiphyse und eine Verschiebung des Kopfes nach unten, resp. des Halses nach oben stattgefunden hat. Die Lösung ist in beiden Fällen eine vollkommene, die Verschiebung aber verschieden. In Fall I (Br.) (cf. Tafel III, Fig. 3, 4 und 6) war sie relativ geringfügig, sodass die Epiphyse gewissermaassen nur ein Stück weit an der oberen Fläche der Diaphyse herabgeglitten ist und zu ihrem grösseren Theil noch der Diaphyse anliegt, nur dass sich nicht mehr die ursprünglich entsprechenden Stellen berühren; in Fall II (v. H.) (cf. Tafel IV, Fig. 3, 4 und 6) dagegen war die Verschiebung so beträchtlich, dass nur noch die untere Kante der Diaphyse dem oberen Winkel der Epiphyse gegenübersteht.

Ich betrachte es als einen besonders glücklichen Umstand, dass mir zwei offenbar nur graduell verschiedene Fälle zur Beobachtung vorliegen. Denn wenn in Fall I allenfalls noch ein Zweifel auftauchen könnte, und thatsächlich anfangs auch bei mir¹⁾ entstand, ob die angenommene Lösung in der Epiphysenlinie thatsächlich stattgefunden hat, so muss, meines Erachtens, ein genauer Vergleich beider Präparate und namentlich der Röntgenbilder Tafel III und IV, Fig. 4 jeden Zweifel beheben. Dieselben wurden nach einem von Prosector Dr. Beneke in der Festschrift für die 69. Versammlung deutscher Naturforscher und Aerzte beschriebenen, vielleicht auch schon anderwärts versuchten Verfahren in der Weise gewonnen, dass mit der Säge dünne Scheiben in frontaler Richtung aus den Resectionspräparaten ausgeschnitten und nach Roentgen photographirt wurden. Man sieht bei beiden, dass die Epiphyse die untere Kante der Diaphyse eigenthümlich pilzförmig überragt, dass beide Epiphysen an sich ihre charakteristische Gestalt behalten haben, dass in beiden Fällen Epiphyse und Diaphyse durch ein eigenthümliches, weissliches, opakes, fast gallertartig erscheinendes Zwischengewebe (C) an einander befestigt sind. Dass dieses Zwischengewebe im Fall I (Br.) Tafel III, Fig. 4 etwas

¹⁾ Ebenso wie bei Hoffmeister, der bei Gelegenheit des Chirurgencongresses die Güte hatte, meine Präparate zu studiren.

schmäler, in Fall II (v. H.) Tafel IV, Fig. 4 etwas breiter ist, kann offenbar einen wesentlichen Unterschied nicht ausmachen. Ebenso wenig darf es unsere Auffassung beeinflussen, dass in Fall I die obere Kante der Diaphyse etwas abgerundeter erscheint, während sie in Fall II ihre normale scharfkantige Gestalt bewahrt hat, und dass die untere Kante in Fall I etwas mehr, in Fall II etwas weniger spornartig ausgezogen ist. Diese letzteren Veränderungen der Diaphyse sind meines Erachtens als secundäre, nicht durch die Verletzung an sich, sondern durch die veränderte Function des Knochens bedingte, gewissermaassen als Anpassungsvorgänge aufzufassen, und ihre graduelle Verschiedenheit findet darin eine ausreichende Erklärung, dass in dem Fall I der Patient beinahe 3 Monate, in dem Fall II aber nur etwa 6 Wochen mit der verletzten Extremität umhergehinkt war. Naturgemäss mussten in ersterem Falle die secundären Veränderungen ungleich hochgradiger sein.

Dass in Fall I die Lösung nicht ganz genau in der Epiphyse erfolgt ist, sondern an der Epiphyse ein kleines, dreieckiges Stück der Diaphyse hängen geblieben ist, wird man kaum gegen unsere Auffassung zu verwerthen versuchen. Im Grunde ist es sogar eine weitere Stütze für dieselbe, da es einerseits nur durch die Annahme eines Trauma zwanglos erklärt werden kann, und andererseits mit der auch sonst bekannten Thatsache übereinstimmt, dass die sogenannten traumatischen Epiphysenlösungen nicht immer genau im Epiphysenknorpel selbst, sondern meist in dem angrenzenden Theil der Diaphyse erfolgen. Für die Auffassung einer Verletzung als Epiphysenlösung genügt der Nachweis, dass die Trennung in der unmittelbaren Nähe der Epiphyse auftritt und dem Verlauf derselben im Wesentlichen folgt.

Endlich aber möchte ich für die Annahme, dass es sich thatsächlich um eine traumatische Epiphysenlösung handelt, auf das Resultat der genauen mikroskopischen Untersuchung von Dr. Beneke hinweisen, und aus derselben namentlich zweierlei hervorheben:

1. Die erwähnte Zwischensubstanz (C in den Textfiguren 3 und 4 und in Figur 4 und 6 der Tafeln) ist nicht etwa verbreiteter Epiphysenknorpel, sondern echtes Callusgewebe, die Reste des Epiphysenknorpels finden sich vielmehr theils an der dunkel

contourirten Linie (d), theils an den Stellen (d¹), wo die Diaphyse gewissermaassen durch den fibrösknorpeligen Uebergang an der Grenze zwischen Kopf und Hals durchgeplatzt ist.

2. In beiden Fällen lassen sich im Callusgewebe mikroskopisch „grössere und kleinere Haufen abgestorbener rother Blutkörperchen“ und „zahlreiche Einsprengungen sehr kleiner nekrotischer Knochen- und Knorpeltrümmer nachweisen, die ihrer Lage nach nur durch Verreibung in einer Flüssigkeit (Blut), die hier zu beobachtende Anordnung erhalten haben können.“

Diese beiden Momente, d. h. einerseits das sicher nachgewiesene echte Callusgewebe und andererseits das Vorhandensein von Blutresten und abgesprengten, mit dem Bluterguss fortgespülten Knorpel- und Knochenpartikelchen, lassen sich überhaupt auf keine andere Weise als durch die Annahme eines Trauma erklären. Im Verein mit den oben beschriebenen makroskopischen und aus den Abbildungen ohne Weiteres abzulesenden Veränderungen des Knochens machen sie unsere Auffassung, wie ich glaube, völlig einwandfrei. Es handelt sich in beiden Fällen um traumatische Lösung der Kopfepiphyse des Femur, Verschiebung derselben nach unten und Wiedervereinigung mit dem Schenkelhals an abnormer Stelle.

Bevor ich daran gehe, meine Fälle epikritisch zu beleuchten, muss ich bezüglich der Anamnese folgendes hervorheben. Es fehlte in derselben jeder Hinweis auf ein erlittenes Trauma. Von dem ersten Kranken (Br.) wurde Anfangs ein Trauma überhaupt in Abrede gestellt. Die Schmerzen traten angeblich „3 Wochen vor der Aufnahme in das Krankenhaus plötzlich auf,“ ohne jegliche traumatische Veranlassung, und gleichzeitig bemerkte Patient, „dass das linke Bein kürzer sei.“ So lauteten damals seine Angaben. Nach Untersuchung des durchsägten Präparates hielt ich es für meine Pflicht, den Kranken nochmals kommen zu lassen und die Berufsgenossenschaft, auf deren Veranlassung er zu uns gebracht war, zu bitten, mein anfänglich abgegebenes Urtheil (das auf statische Coxa vara gelautet hatte) nach nochmaliger Erhebung der Anamnese modificiren zu dürfen. Der Kranke hatte zuerst, wie er sagte, aus Furcht vor seinem Vater, Scheu gehabt, einen Unfall als Ursache seines Leidens anzugeben. Nachdem er inzwischen -- wohl nicht ohne Beeinflussung von derselben Seite --

die wohlthätige Wirkung eines Trauma für die berufsgenossenschaftliche Abschätzung in Erfahrung gebracht hatte, gab er die Scheu auf und theilte uns Folgendes über den Unfall mit: Er sei — etwa im Januar, d. h. 3 Monate vor der Aufnahme — eines Tages beschäftigt gewesen, eine Bahre zu tragen. Beim Abwerfen der Last habe er sich mit einem kräftigen Ruck nach der linken Seite über gebeugt und dabei einen plötzlichen Schmerz in der linken Hüfte verspürt. Er konnte nicht weiter arbeiten, war aber im Stande, am nächsten Tage den mindestens eine Stunde weiten Weg zum Arzt, wenn auch am Stock stark hinkend, zurückzulegen und sich weiterhin, dem Rath des Arztes folgend, mit leichter Hofarbeit zu beschäftigen.

Bei dem zweiten Kranken wurde zunächst ebenfalls jedes Trauma geleugnet, vielmehr angegeben, dass er vor 6 Wochen beim Spaziergehen plötzlich heftigere Schmerzen bekommen habe, sodass er nicht weiter gehen konnte. Erst nachträglich erfahren wir etwas von dem in der Krankengeschichte beschriebenen Unfall, als uns die Untersuchung des Resectionspräparates zu nochmaliger dringender Nachforschung veranlasste.

In beiden Fällen waren dem Eintritt der mehr acuten Erscheinungen, welche das Gehen sehr beschwerlich machten, Schmerzen in der betreffenden Hüfte vorausgegangen. Wir hatten also für die Diagnose folgende Momente:

Es handelte sich um 17- und 18jährige junge Männer, die nach vorangegangener Schmerzhaftigkeit in der Hüftgelenksgegend, angeblich ohne traumatische Veranlassung, heftigere Beschwerden bekommen hatten, durch welche der Gang zwar schwierig, aber nicht unmöglich geworden war. Die Untersuchung ergab in dem ersten Fall Hochstand des Trochanters, Adduction und Aussenrotation, in dem zweiten Fall Aussenrotation mit leichter Flexions- und Abductionsstellung des Oberschenkels; in beiden Fällen reelle Verkürzung der Extremität. Aeussere Zeichen einer vorangegangenen Knochenverletzung — Crepitation, Bluterguss etc. — fehlten. Die Beweglichkeit war beide Male in jeder Richtung herabgesetzt.

Man hatte nach Anamnese und Untersuchungsbefund in dem ersten Fall ein beinahe klassisches Beispiel einer Coxa vara vor sich und auch in dem zweiten Falle sprach die Anamnese vollkommen für diese Annahme; die Stellung des Beins sprach

wenigstens nicht dagegen, da nach Ansicht derjenigen Autoren, welche über das grösste Material auf diesem Gebiete verfügen, speciell nach Hofmeister (Coxa vara, eine typische Form der Schenkelhalsverbiegung. Beitr. zur klin. Chirurgie, Bd. XI, S. 269, Tabelle No. 9) bei Schenkelhalsverbiegung auch ausnahmsweise Flexion und Abduction bei gleichzeitiger Aussenrotation vorkommen kann.

Wenn ich bei meinen Fällen so vollkommene Uebereinstimmung mit den in der Literatur beschriebenen Symptomen fand, um die Diagnose auf Coxa vara zu stellen, und trotzdem beide Male einer Täuschung unterlag, so muss ich mir bei einer epikritischen Betrachtung derselben naturgemäss folgende Fragen vorlegen:

1. Sind die bisherigen diagnostischen Hülfsmittel überhaupt nicht ausreichend, um zwischen traumatischer Epiphysenlösung und Coxa vara sicher zu unterscheiden?

2. Lassen sich unsere Fälle von unvollkommener traumatischer Epiphysenlösung unter den Begriff der Coxa vara, wie er bis heute verstanden wurde, subsummiren, oder sind sie klinisch und anatomisch abzusondern?

3. Sind die Erfahrungen, die man aus unseren Fällen herleiten darf, für zukünftige Fälle diagnostisch zu verwerthen?

Zu der Frage 1 muss ich bemerken, dass Kocher in seinem ausgezeichneten Werke (Beiträge zur Kenntniss einiger practisch wichtigen Fracturformen. Carl Sallmann. Basel und Leipzig. 1896) S. 269 auf die Schwierigkeit der Diagnose traumatischer Epiphysenlösungen hinweist, und dass ferner Hofmeister (l. c. S. 274) ausdrücklich hervorhebt: „Die einzige Abnormität, der gegenüber eine objective Unterscheidung (von Coxa vara) unmöglich sein dürfte, wäre eine mit Dislocation geheilte Schenkelhalsfractur oder Epiphysenlösung. Aber das ist schliesslich im anatomischen Effect auch nichts Anderes, und hier muss ausschliesslich die Anamnese entscheiden.“ Schon Müller in seiner bekannten ersten Publication über Coxa vara (Beitr. zur klin. Chir., Bd. IV, S. 137 ff.) bespricht die diagnostische Abgrenzung der Coxa vara gegenüber der Epiphysenlösung. Er meint eine solche deshalb ausschliessen zu können, weil „bei den allerdings beschränkten Rotationsbewegungen der Trochanter einen dem Grad

der Rotation entsprechend grossen Kreisbogen beschreibt.“ In neuester Zeit hat de Quervain (*Semaine médicale*, 1898, No. 6) in einem sehr vollständigen kritischen Referat über die bisher in Angelegenheit der Coxa vara veröffentlichten Arbeiten auf die Schwierigkeit hingewiesen, die Coxa vara mit Sicherheit von einer alten Schenkelhalsfractur zu unterscheiden, und Charpentier (*De l'incurvation du col fémoral, attribuée au rachitisme, ou coxa vara. Thèse de Paris, 1897. Ref. Centr. f. Chir. 1898, No. 11*) beschliesst seine Arbeit, in der er eine sehr weit gehende Kritik an den bisher veröffentlichten Fällen von Coxa vara übt, mit dem Hinweis auf die von Royal Whitman veröffentlichten Fälle von Schenkelhalsfracturen jugendlicher Individuen. Auch er vertritt die Ansicht, dass man manche in der Literatur als Coxa vara beschriebenen Fälle mit dem gleichen Recht als traumatische Schenkelhalsfracturen wird bezeichnen dürfen.

Die vorstehenden Citate, die ich leicht noch um einige vermehren könnte, werden genügen, um die Schwierigkeit der Differentialdiagnose zwischen Coxa vara und veralteten Epiphysenlösungen resp. Schenkelhalsfracturen jugendlicher Individuen zu erhärten.

Leider sind die Rathschläge, welche gegeben werden, um diesen Schwierigkeiten zu begegnen, nur sehr spärlich.

Wenn Hofmeister (l. c.) sagt, „ausschliesslich die Anamnese muss entscheiden,“ so kann man diesem Satz für alle diejenigen Fälle zustimmen, in denen das Trauma ein sehr prägnantes war und auch in der Anschauung des Kranken das ganze Krankheitsbild beherrschte. War das Trauma aber so geringfügig, dass es den Kranken und ihren Angehörigen nicht als solches imponirte, oder aber waren dieselben aus irgend welchen Gründen veranlasst, dasselbe zu verheimlichen, so würde mit der unvollständigen Anamnese auch im Sinne Hofmeister's das letzte differentiell diagnostisch verwertbare Moment wegfallen. Leider muss man heut zu Tage, wo die Rücksicht auf gesetzliche Entschädigungsansprüche die Aussagen der Kranken aus den arbeitenden Klassen so vielfach beeinflusst, nicht bloß doppelt vorsichtig, sondern bezüglich der Anamnese geradezu misstrauisch sein. Unser erster Fall bietet in dieser Hinsicht ein klassisches Beispiel. Als wir den Kranken zuerst gründlich und sorgfältig examinirten, gab er

an, dass er ohne jeglichen traumatischen Anlass Schmerzen in der Hüfte bekommen und die Verkürzung des Beins bemerkt habe, nachdem schon längere Zeit Schmerzen bestanden. Später behauptete er, keine vorhergehenden Schmerzen gehabt, dagegen den oben erwähnten Unfall erlitten zu haben. Damals war angeblich die Furcht vor seinem Vater, jetzt die Rücksicht auf die erhoffte Entschädigung maassgebend. Läge nicht das entscheidende Präparat vor, so müsste man sich an seine erste Aussage halten und ihn demnach mit seinen Entschädigungsansprüchen abweisen. Damit soll selbstverständlich der Werth der Anamnese, sobald sie einen positiven und sicheren Anhalt ergibt, nicht geleugnet werden.

Der Hinweis von Müller, dass bei Lösungen in der Epiphysenlinie der Trochanter bei Rotationsbewegungen einen kleineren Kreisbogen beschreibt, als man nach dem Grad der Rotationsbewegungen erwarten sollte, ist wohl nur für frische Fälle zu verwerthen. Aeltere Fälle von Epiphysenlösung könnten mindestens von denjenigen Fällen von Coxa vara, welche schmerzhaft und in ihrer Beweglichkeit beeinträchtigt sind, nach diesem Gesichtspunkt nicht unterschieden werden.

Kocher (Beitr. zur Kenntn. etc., S. 243) hat auch in einem veralteten Fall von traumatischer Epiphysenlösung bei einem 14 jährigen Mädchen mit grosser Sicherheit die richtige, durch die spätere Resection bestätigte Diagnose gestellt. Er schreibt: „Während links die Trochanterspitze $6\frac{1}{2}$ cm unter der horizontalen Spinalinie sich befindet, ist dieselbe rechts 2 cm über derselben. Der Trochanter lässt sich leichter umgreifen, als auf der gesunden Seite. Bei Rotationen fühlt man, der Stelle des Schenkelhalses entsprechend, eine deutliche Resistenz, welche bei der Auswärtsrotation vorn einen Vorsprung bildet, der aber nicht knorpelig ist, sondern etwas unregelmässig und in seiner Form dem Schenkelhals entspricht. Der Kopf an der normalen Stelle bewegt sich nicht mit.“

Hier kamen also die durch die Epiphysenlösung bedingte secundäre Wachstumsstörung und die Fühlbarkeit eines scharfen Knochenfragments in Betracht. Günstig für die Möglichkeit einer präcisen Diagnose war die feststehende Thatsache eines vorangegangenen schweren Traumas.

Uebereinstimmend wird von mehreren Seiten der Werth der Röntgen-Photographie betont. Royal Whitmann (*Further observations on fracture of the neck of the femur in childhood, with especial reference to its diagnosis and to its more remote results. Annals of surgery. June 1897*) will mit Hülfe der Durchleuchtung die Richtigkeit seiner Diagnosen auf Schenkelhalsinfractio haben bestätigen können, und Hofmeister (*Ueber Coxa vara nach Röntgen-Aufnahme. Verhandlungen der deutschen Ges. f. Chir. 1897*) theilte auf dem letzten Chirurgencongress mit, dass er in einer Anzahl einschlägiger Fälle die Röntgen-Photographie angewandt und mit Hülfe derselben die auf Coxa vara gestellte Diagnose habe bestätigen resp. modificiren können. Hofmeister hat die Aufnahmen in Bauchlage der Kranken gemacht. Auch in unseren beiden Fällen wurde das Röntgen-Verfahren, allerdings in Rückenlage der Kranken, angewendet. Es hat — in unseren Fällen — nicht genügt, um die Fehldiagnose zu verhüten; wir konnten durch dasselbe nur feststellen, dass der Trochanter mehr als normal dem Kopf genähert war; über Art und Form der Schenkelhalsveränderung konnten wir nichts Bestimmtes eruiren, waren aber der Ansicht, dass das gewonnene Bild der Diagnose von Coxa vara zum mindesten nicht widerspräche. Diese Erfahrungen sind natürlich zu gering, um gegenüber den grösseren Beobachtungsreihen, wie sie z. B. Hofmeister aufzuweisen hat, entscheidend in Betracht zu kommen. Wenn ich aber in der von ihm gegebenen Beschreibung den Passus lese: „Von den verschiedenen Krümmungen, welche in der Coxa vara vereinigt sein können, der Abwärts-, Rückwärts und Torsionskrümmung, ist es naturgemäss fast allein die erste, welche bei der sagittalen Projection zur klaren Wiedergabe gelangt. Sie finden wir in der That in allen 6 Fällen ausgesprochen, im Einzelnen freilich oft die Form recht wechselnd, bald einem platt gewölbten Bogen gleichend, bald mehr oder weniger winklig eingeknickt. Eine exacte Bestimmung des Schenkelhalswinkels ist nicht möglich, da die Achse des Halses keine gerade, sondern eine nach oben convexe, krumme Linie bildet. Praktisch viel bedeutungsvoller als die Beschaffenheit der oberen Schenkelhalscontour erscheint, wie in meinen Bildern, das Verhalten seiner unteren Begrenzungslinie. Eine hochgradige Verkürzung und Concavität dieser letzteren ist das gemeinsame

Characteristicum aller Fälle. Man kann bei manchen Becken geradezu von einer Einrollung des Schenkelhalses nach unten sprechen, welche zuweilen so stark wird, dass der untere Rand des Kopfes die Pfanne verlässt und sich filzhutartig über den Hals zurückstülpt. Daraus resultirt eine ganz ausserordentliche Annäherung des Kopfes an den Trochanter minor“ — so kann ich nicht umhin, in dieser Beschreibung eine ganz ausserordentliche Uebereinstimmung mit meinen Fällen zu sehen. Wenn man sich ein Röntgenbild denkt, das die Contouren derselben in idealer Weise wiedergäbe, so müssten sich auf demselben die „winklige Einknickung“ an der oberen Umrandung des Schenkelhalses, die „hochgradige Verkürzung und Concavität“ seiner unteren Begrenzungslinie wiederfinden. Ja, man müsste — eine richtige Wiedergabe durch die Photographie vorausgesetzt — „geradezu von einer Einrollung des Schenkelhalses nach unten, welche so stark wird, dass der untere Rand des Kopfes die Pfanne verlässt und sich filzhutartig über den Hals zurückstülpt“, sprechen, wenn man das supponirte Röntgenbild beschreiben wollte.

Nach der Uebereinstimmung der von Hofmeister beschriebenen Röntgenbilder, aus denen er selbst (l. c) den Schluss zieht, dass „gerade das filzhutförmige Ueberwuchern des Kopfes entschieden auf die Knorpelfuge als Ursprungsherd der Deformität hinweist“, mit meinen Präparaten von Lösung und Verschiebung des Kopfes in der Epiphysenlinie kann ich — wenigstens auf Grund der bisherigen Erfahrungen — nicht zugeben, dass die Röntgen-Photographie eine sichere Unterscheidung zwischen beiden Affectionen erbracht hat, muss vielmehr für die Fälle, in denen ein anatomischer Nachweis nicht vorliegt, die Möglichkeit, dass es sich in den als Coxa vara gedeuteten Fällen — rein anatomisch gedacht — auch um Epiphyseolyse gehandelt haben kann, offen halten.

Schwieriger ist die zweite der von mir aufgestellten Fragen zu beantworten; auch dürfte es mir nicht zustehen, sie definitiv zu entscheiden. Indessen gebe ich Folgendes zur Erwägung. Es ist für mich zweifellos, dass eine grosse Uebereinstimmung zwischen meinen Präparaten und einigen der von Kocher in seinen verschiedenen Arbeiten über Coxa vara gebrachten Abbildungen besteht, obwohl diese Aehnlichkeit auf den ersten Blick deshalb

nicht ohne Weiteres erhellen mag, weil die Kocher'schen Präparate durch Resection unterhalb des grossen Trochanters gewonnen wurden, während in meinen Fällen die Resection im Schenkelhals erfolgte. Für mich steht aber, wie gesagt, die Aehnlichkeit zwischen meinen Fällen und dem von Kocher in seiner ersten Publication über Coxa vara abgebildeten Präparate (D. Z. f. Chir., 38, S. 536, Fig. 5 u. 6), ganz besonders aber mit der schematischen Figur in seiner dritten, denselben Gegenstand betreffenden Publication (D. Z. f. Ch., 42, S. 510) unumstösslich fest. Kocher hat nun bekanntlich schon in seiner ersten Arbeit hervorgehoben, dass er „als Sitz der Verbiegung die zwischen Hals und Kopf verlaufende Epiphysenlinie und nicht eine entfernt von dieser Linie befindliche Stelle zwischen Hals und Schaft“ betrachtet (l. c., S. 545). In seiner zweiten Arbeit (l. c., S. 422) sagt er: „Während sowohl bei Müller als bei Hofmeister die Abknickung und Verkleinerung des Winkels zwischen Hals und Schaft mehrfach betont ist, haben wir ausdrücklich hervorgehoben, dass es der Kopf, d. h. die eigentliche Epiphyse im engeren Sinne ist, welche gegen den Schenkelhals verschoben und gedreht ist: abwärts, rückwärts und hinten abwärts.“ In seiner dritten Arbeit endlich (D. Z. f. Ch., Bd. 42, S. 509) hebt er den Unterschied zwischen seinen und den Anschauungen von Müller-Hofmeister durch folgenden Satz hervor: „Wir müssen uns nämlich je mehr und mehr überzeugen, dass die echten typischen Fälle von Coxa vara dann entstehen, wenn die mechanischen Momente (Ueberbelastung) bei Nachgiebigkeit speciell in der Epiphysenlinie die Hauptrolle spielen, während die abweichenden Formen, namentlich die als geringster Grad der Coxa vara aufgefasste Gruppe I von Hofmeister, unsere Coxa adducta, dann zu Stande kommen, wenn intensivere, ausgedehntere oder anders localisirte Störungen in der Resistenz des oberen Femurendes bestehen.“

Der springende Punkt in diesen Sätzen ist der Hinweis auf die Epiphysenlinie als Sitz der Entstehung der Coxa vara (im Kocher'schen Sinne). Auch in meinen Fällen war die Epiphysenlinie Sitz der Erkrankung, auch bei ihnen handelt es sich um eine Verschiebung im Sinne der Adduction und Auswärtsrotation, nur dass nicht das mechanische Moment der Ueberbelastung, sondern das des Trauma das ursächliche war. Es wäre deshalb meines

Erachtens nicht widersinnig, auf Grund unserer Fälle von einer traumatischen Coxa vara zu sprechen; denn nach meiner Vorstellung kann unter Umständen ein einzelnes Trauma dieselbe Wirkung ausüben, wie sie vom Gesichtspunkt der Belastungsdeformität durch die Belastung, d. h. durch eine Reihe sich wiederholender Traumen erfolgt. Auch würden für eine solche Benennung die Analogia nicht fehlen. Will man trotzdem den von mir hiermit vorgeschlagenen Namen der Coxa vara traumatica nicht ohne Weiteres acceptiren, so wird man doch, wie ich hoffe, folgende Schlussfolgerungen zugeben:

Wenn feststeht, dass

1. das durch Anamnese und klinische Untersuchung fixirte Bild meiner Fälle von dem typischen Bild der Coxa vara nicht zu unterscheiden war,

2. die von mir abgebildeten Präparate einerseits den von Hofmeister beschriebenen Röntgenaufnahmen ausserordentlich ähnlich, andererseits den von Kocher als Typen der Coxa vara (in dem speciell Kocher'schen Sinne) gegebenen Abbildungen mindestens sehr nahe standen,

3. es sich in meinen Fällen um echte (traumatische) Lösung und nachträgliche deforme Wiederverwachsung in der Kopfepiphyse des Femur handelt,

so darf man behaupten:

1. die Lehre Kocher's, dass das Bild der echten statischen Coxa vara durch Verbiegung in der Region der Kopfepiphyse zu Stande kommt, erhält durch meine Fälle eine weitere Stütze.

2. das Bild der echten Coxa vara (im Kocher'schen Sinne) kann nicht blos durch Verbiegung im Bereich der Epiphysenlinie, sondern auch durch echte Epiphysenlösung und nachfolgende Wiederverwachsung in deformer Stellung zu Stande kommen.

3. es ist wahrscheinlich, dass zwischen der traumatischen vollkommenen Epiphyseolyse und der durch Trauma bedingten Verschiebung des Schenkelkopfes eine Reihe von Uebergangsstufen vorkommen. Je unvollkommener die Epiphyseolyse ist, um so mehr wird sie sich klinisch und anatomisch dem Bild der statischen Coxa vara (im Kocher'schen Sinne) nähern.

Die oft erörterte und auch in unseren Fällen naheliegende Vermuthung, dass ein relativ geringfügiges Trauma einen erkrankten

Knochen betroffen und dadurch an demselben die Epiphysenlösung herbeigeführt habe, hat in der genauen mikroskopischen Untersuchung keine Bestätigung gefunden. Weder deutliche Spuren von Rachitis, noch Veränderungen im Sinne der v. Recklinghausenschen juvenilen Osteomalacie liessen sich nachweisen. Die in beiden Fällen längere Zeit vor dem Trauma beobachteten Schmerzen an dem später betroffenen Gelenk können demnach in keiner bestimmten Richtung gedeutet werden. Bis auf Weiteres müssen wir uns mit der Annahme begnügen, dass die Epiphysenlinie bis an das Ende des Knochenwachsthums eine Region geringeren Widerstandes bildet, die eventuell auch schon einem geringen oder in besonders günstiger Richtung auftreffenden Trauma nachgeben kann. Vielleicht wird gerade das Ende der Wachstumsperiode als relativ günstig für das Zustandekommen der statischen oder traumatischen Coxa vara zu betrachten sein, weil dem noch nicht völlig ausgebildeten Skelett nach Form und Dauer ungewöhnliche Belastungen oder aber durch die Wucht des Körpergewichts verstärkte Traumen zugemuthet werden.

Die eben gemachten Bemerkungen haben, obwohl sie sich auf die Pathologie der Coxa vara beziehen, doch auch für die Diagnostik praktische Bedeutung und leiten zu der Beantwortung der dritten von mir aufgeworfenen Frage nach der diagnostischen Verwerthung unserer Fälle über.

Meines Erachtens lehren oder bestätigen sie in erster Linie, dass die traumatische Lösung der Kopfepiphyse des Femur doch wohl nicht ganz so selten ist, wie man noch bis vor Kurzem annahm. In der oft citirten Zusammenstellung von Bruns (Ueber traumatische Epiphysentrennung, v. Langenbeck's Arch., Bd. 27, S. 240, und Lehre von den Knochenbrüchen, Deutsche Chirurgie, S. 117) aus dem Jahre 1886 konnte unter einer Gesammtmasse von 81 Epiphysenabspaltungen nur ein von Bousseau beschriebener Fall aufgeführt werden, der bei einem 15 jährigen Knaben durch Ueberfahren zu Stande kam. Neuerdings stellte Tubby (Annals of Surgery, März 1894, ref. Centralbl. f. Chir., 1894, S. 556) im Ganzen 14 Fälle aus der Literatur zusammen; er betrachtet aber selbst nur 9 Fälle als zweifellos und von diesen 9 Fällen ist wiederum nur ein einziger durch die Autopsie sichergestellt. In diesem einzigen Fall findet man aber bei genauerer Betrachtung den

alten Bekannten aus der Bruns'schen Monographie wieder. Bis dahin hatten also die Lehrbücher Recht, wenn sie die fragliche Verletzung als Rarität ziemlich nebensächlich behandelten.

König sagt in seinem Lehrbuch, VI. Auflage, 1894, bei Besprechung der Schenkelhalsbrüche: „Ja, man hat sogar eine Anzahl von Fällen berichtet (Hamilton, Hutchinson), welche als Lösung der Schenkelepiphyse aufgefasst wurden, freilich ohne bis jetzt einen anatomischen Nachweis dafür erbringen zu können, da sie sämtlich rasch und gut heilten.“

Hoffa (Lehrbuch der Fracturen und Luxationen, Würzburg, 1896) giebt das von mir erwähnte Referat über die Tubby'sche Arbeit wieder; eigene Beobachtungen standen ihm anscheinend nicht zur Verfügung. Helferich (Atlas und Grundriss der traumatischen Fracturen und Luxationen, München 1897) nennt die traumatische Epiphysentrennung am oberen Femurende „eine ganz ausserordentlich seltene Verletzung“. Er betont, dass „hier der grösste Unterschied zwischen Femur und Humerus besteht; denn am oberen Humerusende sind Epiphysentrennungen relativ häufig“. In manchen anderen Lehrbüchern werden die traumatischen Epiphysentrennungen am oberen Femurende überhaupt nicht erwähnt.

In neuester Zeit hat zunächst Royal Whitman die Schenkelhalsfracturen des jugendlichen Alters zum Gegenstand eines speciellen Studiums gemacht. In seiner oben citirten Arbeit, die ich sowohl bei Kocher (Beitr. zur Kenntniss einiger praktisch wichtigen Fracturformen) als bei Charpentier (l. c.) erwähnt finde, hat er sämtliche von ihm beobachtete, zum Theil schon früher veröffentlichte Fälle von Schenkelhalsverletzungen des jugendlichen Alters zusammengestellt. Es sind im Ganzen 10 Beobachtungen, welche Kinder im Alter von $2\frac{1}{2}$ bis zu 8 Jahren betreffen. R. Whitman vertritt die Anschauung, dass es sich in seinen Fällen ausnahmslos um Brüche des Schenkelhalses — also nicht um traumatische Lösung der Kopfepiphyse — gehandelt hat. Allerdings sollen sich diese Brüche dadurch von den Altersfracturen unterscheiden, dass sie keine vollkommene Continuitätstrennungen, sondern Einknickungen oder blosse Biegungen darstellen, „green stick fractures“, wie W., oder „fractures en bois vert“, wie Charpentier (l. c.) sie nennt. Einen anatomischen Beweis für die Richtigkeit seiner Annahme kann R. W. nicht beibringen, denn

in keinem seiner Fälle war eine anatomische Untersuchung bei Gelegenheit der Operation oder Autopsie möglich; die Röntgen-Aufnahmen wurden nur in 2 der Fälle ausgeführt. Ich habe mich schon oben über den relativ geringen Werth der Röntgen-Photographie für die Entscheidung der hier in Betracht kommenden diffcilen anatomischen Unterscheidungen geäußert; wenn vollends die Aufnahmen erst 4 Jahre resp. 13 Monate nach erlittenem Unfall erfolgen, wie das bei den Fällen von R. W. geschah, so können sie meines Erachtens, zumal die Kinder zur Zeit des Unfalls erst $2\frac{1}{2}$ und $3\frac{1}{2}$ Jahr alt gewesen sein sollen, also einen noch sehr kurzen Schenkelhals hatten, keinerlei Bedeutung beanspruchen. Von den Gründen, welche R. W. für die Diagnose Schenkelhalsbruch und gegen die Epiphysenlösung vorbringt, ist der eine beachtenswerth. R. W. betont, dass er in seinen Fällen meist nur eine sehr geringe Functionsstörung bei relativ starker Verschiebung des Trochanters nach oben beobachtet habe. Das sei mit der Annahme einer Epiphysenlösung nicht wohl verträglich, weil eine solche, da sie intraarticulär gelegen sei, nothwendig eine erhebliche Functionsstörung hervorrufen müsse. Ich lege selbst bei meinen Fällen auf diese Functionsstörung, wie ich gleich noch erörtern werde, diagnostisches Gewicht, möchte aber bezweifeln, ob dies Symptom bei Kindern denselben Werth beanspruchen kann, wie in einem späteren Alter, zumal wenn dieselben, wie es bei R. W. der Fall war, fast ausnahmslos nicht frisch, sondern erst zu einer Zeit in Behandlung kamen, wo sich die Störungen am Gelenk schon einigermaassen ausgeglichen haben konnten.

Noch weniger beweisend ist die zweite Behauptung R. W.'s. Er sagt, die meisten Epiphysenlösungen kämen durch Hebelwirkung, welche mittels der Gelenkbänder auf die Epiphyse ausgeübt wird, zu Stande. Da nun die Hebelkraft an der Kopfepiphyse des Femur als an dem besonders geschützten Knochenheil einen sehr ungünstigen Angriffspunkt finde, so sei a priori ein Bruch am Schenkelhals viel eher zu erwarten, als eine Epiphysenlösung. Thatsächlich seien auch die meisten beobachteten Epiphysenlösungen durch extreme Gewalten zu Stande gekommen.

Abgesehen davon, dass ich nicht zugeben kann, dass die Kopfepiphyse des Femur sich in einer anatomisch ungünstigeren Situation für das Eingreifen einer hebelartig wirkenden Gewalt be-

findet, als andere Epiphysen des Körpers, kann ich einfach auf meine Fälle hinweisen, bei denen die anatomisch nachgewiesenen Epiphysenlösungen unter Einwirkung eines geradezu erstaunlich geringen Traumas erfolgten. Der einzige, von R. W. und auch von mir (S. 830) citirte Fall von Bousseau ist nicht beweisend, da bei ihm die Epiphysenlösung lediglich Theilerscheinung mehrfacher, sehr complicirter Beckenverletzungen war. Selbstverständlich können Epiphysenlösungen auch bei schweren Gewalteinwirkungen vorkommen — die von Kocher angeführten und anatomisch untersuchten Fälle beweisen das zur Genüge —; dass aber *ceteris paribus* der Schenkelhals jugendlicher Individuen leichter in der Epiphysenlinie nachgeben wird, als an einer anderen Stelle, ist ein Axiom, das durch R. W.'s Deductionen in keiner Weise erschüttert wird. Höchstens könnte man sagen, dass die Kranken R. W.'s für eine Epiphysenlösung zu jung waren, und diesen Umstand für die Annahme einer „Fracture en bois vert“ verwerthen. Denn es ist auffallend und auch von Tubby (l. c.) hervorgehoben worden, dass die Kranken mit Epiphysenlösung gewöhnlich am Ende der Wachstumsperiode sich befanden, wo der Femurkopf nicht mehr im Wesentlichen aus Knorpel besteht, sondern nahezu verknöchert und deshalb unfähig ist, wie Tubby sagt, „of accomodating itself to sudden shocks“.

Indessen will ich mich hier nicht in anatomische Streitfragen verlieren, die meines Erachtens in manchen Fällen nicht einmal durch den blossen Anblick des resecirten Knochenstücks, sondern sicher und überzeugend nur dadurch entschieden werden können, dass man frontale Sägeschnitte anlegt und diese nach dem oben erwähnten Verfahren mit Hülfe der Röntgen-Strahlen photographirt. Was ich an dieser Stelle hervorheben möchte, ist der Satz: Neuere Untersuchungen haben gelehrt, dass die traumatischen Continuitätstrennungen im Schenkelhals auch bei jugendlichen Individuen keineswegs so selten sind, wie man bisher annahm, und dass unter ihnen die Lösungen der Kopfepiphyse wahrscheinlich eine ziemlich wichtige Rolle spielen. Es ist wohl kein Zufall, dass unter den 23 Fällen — 9 Fälle Tubby, 10 Fälle Royal Whitman, 2 Fälle Kocher, 2 Fälle Sprengel — von Continuitätstrennungen im Schenkelhals jugendlicher Individuen, welche sich in der neueren

Literatur verzeichnet finden, sämtliche 5 Fälle, welche Gegenstand genauer anatomischer Untersuchung wurden, Trennungen in der Kopfepiphyse darstellten.

Für die Diagnose wird man aus dieser Thatsache die Regel entnehmen dürfen, dass man in jedem, ein jugendliches Individuum betreffenden Fall, dessen Anamnese und objective Symptome die Annahme einer Continuitätstrennung im Schenkelhals nahe legen, in erster Linie mit der Möglichkeit einer Trennung in der Kopfepiphyse rechnen muss.

Die eben erwähnte Thatsache hat aber auch für die Unterscheidung der traumatischen Trennung der Kopfepiphyse von der Coxa vara eine augenscheinliche Bedeutung. Man wird unter Berücksichtigung derselben bei der Diagnose der Coxa vara einem vorangegangenen Trauma, auch wenn es anscheinend nur gering ist, eine wesentlich grössere Bedeutung beilegen müssen, als es bisher üblich war, ja, man wird in der Anamnese geradezu nach einem solchen forschen müssen. Ich glaube nicht zu viel zu sagen, wenn ich behaupte, dass, unter diesem Gesichtspunkt betrachtet, manche der in neuerer Zeit unter der Diagnose Coxa vara veröffentlichten Fälle eine andere Auffassung zulassen möchten. So bin ich, um nur Einiges zu erwähnen, nicht in Uebereinstimmung mit Borchard, wenn er in seiner Arbeit „Zur Symptomatologie und Therapie der Coxa vara“ (Centr. f. Chir. 1897. p. 689.) den von ihm beschriebenen interessanten Fall als Belastungsdeformität auffasst und das zweifellose, wenn auch vielleicht nicht sehr heftige Trauma nur nebensächlich in Betracht zieht, jedenfalls nicht für die Aetiologie des Leidens verantwortlich macht. Borchard fasst das Trauma nur als Ursache der Verschlimmerung einer schon bestehenden Coxa vara auf und erinnert zur Stütze seiner Annahme an die plötzlichen Beschwerden, die ein „schon länger symptomlos bestehender pes planus“ nach einem Trauma verursacht. Vom Standpunkt der Belastungsdeformität gewiss eine berechtigte Analogie. Aber sollte es nicht ebenso berechtigt sein, dem Trauma in der Aetiologie des ganzen Falles eine wichtige, resp. die einzige Rolle zuzuweisen? Ein Vergleich des Falles mit den unserigen ergibt nach Anamnese und Untersuchungsbefund eine so auffallende Uebereinstimmung, dass ich keinen Grund sehe, ihn anders zu beurtheilen als jene. - Auch der von Leusser (Münchn med.

Wochenschrift 1895. No. 30.) als Coxa vara beschriebene Fall lässt zwanglos die Auffassung einer traumatischen Epiphysentrennung zu; die Diagnose „Infraktion des Schenkelhalses“ war auch tatsächlich anfangs gestellt worden. Ich sehe, wenigstens aus dem Referat, keinen Grund, warum diese Diagnose späterhin eine Abänderung erfuhr. Endlich dürften auch manche der von Hofmeister in seiner Tabelle angeführten Fälle — zum Mindesten in dieser summarischen Form — nicht über allem Zweifel stehen.

In zweiter Linie möchte ich die in meinen Fällen beobachtete Funktionsstörung für die Differentialdiagnose auf traumatische Trennung der Kopfepiphyse resp. Verbiegung in der Epiphysenlinie in Betracht gezogen wissen. Wenn man sich (der Kocher'schen Auffassung folgend) die beiden Formen der Schenkelhalsverbiegung vergegenwärtigt, welche den Gegenstand der neuesten Untersuchungen gebildet haben, so begreift man, dass die Störung für das Hüftgelenk um so grösser sein wird, je mehr die Verbiegung des Schenkelhalses medialwärts liegt. Die Verkürzung der unteren Fläche des Schenkelhalses (durch den etwas überstehenden Kopf), das Vorstehen einer starken Convexität der oberen Fläche (cf. auch unsere Bilder) müssen unter Umständen schon durch Anstossen an den Pfannenrand ein directes mechanisches Hinderniss abgeben. Kommt dazu, was Kocher für die Fälle von Coxa vara als typisch betrachtet, und was auch für unsere Fälle zutrif, dass der Schenkelkopf nicht bloß nach unten, sondern auch nach hinten gewendet ist, so müssen weitere schwer wiegende Bewegungshemmnisse entstehen, und zwar müssen diese Hemmnisse, worauf ich Gewicht legen möchte, schon bei relativ geringfügigen Formveränderungen eintreten. Handelt es sich dagegen um eine Verbiegung des gesammten Schenkelhalses, so wird das Moment der unmittelbaren mechanischen Bewegungshemmung zurücktreten oder wenigstens zurücktreten können. — Natürlich werden diese functionellen Störungen um so ausgeprägter sein, je schneller sich das Leiden entwickelt, am ausgeprägtesten, wenn es — wie ich es für manche Fälle von Coxa vara supponire — traumatisch entsteht. Ceteris paribus wird man also bei sehr ausgesprochener Funktionsstörung an eine Verbiegung in unmittelbarer Nähe des Gelenks, — d. h. an Verbiegung (Kocher) oder Lösung (Sprengel) in der Knorpelfuge —, bei relativ geringfügiger Funktionsstörung an die Coxa vara im

Sinne von Müller-Hofmeister denken müssen. Dass für die Entstehung der erwähnten functionellen Störungen nicht blos das mechanische Moment der Knochenverbiegung resp. Verschiebung, sondern auch Veränderungen der Synovialis, die in unseren Fällen als starke, wulstige Auflockerungen erschienen, von Bedeutung sind, geht aus der Beschreibung unserer Präparate ohne Weiteres hervor.

Der Vollständigkeit wegen mag noch betont werden, dass in unseren Fällen die Erkrankung einseitig war, dass rachitische Symptome fehlten, und dass die Kranken dem Ende der Wachstumsperiode nahestanden. Man sollte in jedem einschlägigen Fall auch diese Momente bei der Differentialdiagnose zwischen traumatischer Epiphysenlösung und Coxa vara in Betracht ziehen; auch unter voller Berücksichtigung derselben wird sie noch schwierig genug sein.

Ich möchte meine Arbeit nicht schliessen, ohne zu der Frage der Therapie Stellung genommen zu haben, zumal dieselbe auch bezüglich der Coxa vara keineswegs als abgeschlossen gelten kann. Zunächst ist zu betonen, dass die Entscheidung, ob bei der Coxa vara (und verwandten Affectionen) konservativ behandelt oder operirt werden soll, nicht principiell, sondern von Fall zu Fall getroffen werden muss. Sicher wird man, schon weil es sich nicht um gleichgültige Eingriffe handelt, bestrebt sein, zunächst auf nicht operativem Wege so viel zu erreichen, wie irgend möglich ist. Sind die Aussichten auf Besserung aber abgeschlossen, oder ist die bestehende Deformität und die sie begleitende Functionstörung von vorn herein so gross, dass die Herstellung erträglicher Verhältnisse nicht erwartet werden darf, so ist der Versuch, auf operativem Wege zu diesem Ziel zu gelangen, durchaus berechtigt. Dieser Weg ist denn auch von verschiedenen Autoren empfohlen und beschritten worden. Die drei konkurrierenden Methoden, die Osteotomie unter dem grossen Trochanter (Hofmeister), die lineäre oder Keil-Osteotomie im Schenkelhals, (Büdingen und Kraske) und die Resection (meist unterhalb des Trochanters ausgeführt) haben auf dem Chirurgencongress von 1897 (Verhandlungen u. s. w. p. 56 ff.) eine eingehende kritische Besprechung durch Hofmeister und Nasse erfahren. Man wird aus derselben vor Allem beherzigen müssen, dass die Osteotomia subtrochanterica

bisher wenig Anklang gefunden hat, und dass die theoretisch am besten begründete Operation, nämlich die Osteotomie im Schenkelhals, weil sie jedenfalls nicht in allen Fällen, wahrscheinlich nur ausnahmsweise ohne Eröffnung des Gelenks ausgeführt werden kann, als gefährliche Operation angesehen werden muss. Ein Patient ist gestorben, ein zweiter schwabte zur Zeit der Besprechung in dringender Lebensgefahr. Man wird daher zur Osteotomie im Schenkelhals, so rationell sie zweifellos ist, doch nur in besonders günstigen, d. h. in denjenigen Fällen sich entschliessen dürfen, bei denen der Schenkelhals sich verlängert findet. Nach meinem Dafürhalten wird das eher bei der Coxa adducta (Müller-Hofmeister) als bei der Coxa vara (Kocher) zu erwarten sein, weil bei ersterer die Form des ganzen Schenkelhalses, bei letzterer der Schenkelhals an sich normal und nur das Verhältniss von Schenkelkopf zu Schenkelhals verändert ist.

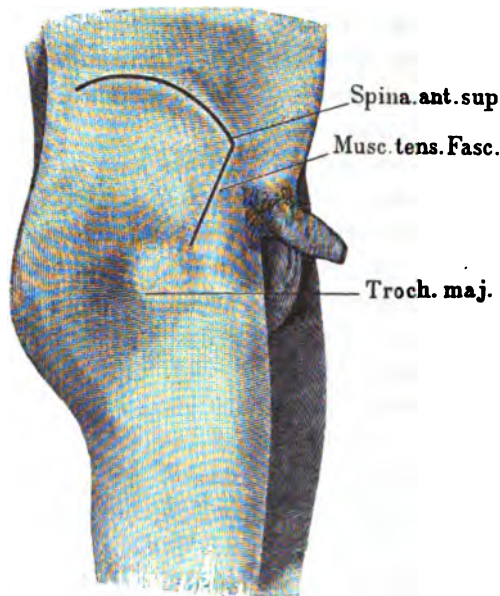
Leider ist es aber mit den uns bis jetzt zu Gebote stehenden Hilfsmitteln schwerlich möglich, durch äussere Untersuchung die Form der Schenkelhalsverbiegung so genau festzustellen, um danach eine bestimmte Entscheidung zu treffen, wenn auch die Röntgenphotographie wohl einen gewissen Anhalt a priori geben mag. Erst die übersichtliche Freilegung des Schenkelhalses kann unser Handeln definitiv entscheiden.

Von diesem Gesichtspunkt aus glaube ich ein Operationsverfahren empfehlen zu dürfen, das ich in der Festschrift zur 69. Versammlung deutscher Naturforscher und Aerzte, Braunschweig 1897, Harald Bruhn, veröffentlicht habe, (Sprengel: „Zur operativen Nachbehandlung alter Hüftresektionen“) und das ursprünglich dazu bestimmt war, bei alter fistulöser Hüftgelenksciterung eine möglichst übersichtliche Freilegung des gesammten Hüftgelenks und der angrenzenden Parteen des Beckens zu erzielen. Die dort beschriebene und ausführlich motivirte Schnittführung hat nicht nur in den genannten chronischen und völlig desolaten Fällen Ausheilungen ergeben, wie sie nach anderen Methoden völlig unerreichbar schienen, sondern hat sich mir auch bei acuten Eiterungen unter der Glutaealmusculatur, bei Nekrotomien am Becken und endlich auch in den beiden Fällen, welche dieser Arbeit zu Grunde liegen, auf das Beste bewährt.

Der Schnitt (cf. Fig. 5 im Text) verläuft zunächst entlang

dem hinteren Rand des Tensor fasciae, zwischen ihm und Glutaeus medius, entspricht also insoweit der Operation, wie sie Lorenz für die blutige Reposition der kongenitalen Hüftluxation und Kraske für die Osteotomie im Schenkelhals angegeben hat; dann aber biegt er winkelig ab (cf. Fig. 6 im Text) und folgt dem äusseren Rande der Crista ilei bis in die Gegend der Spina posterior superior. Führt man den Schnitt, soweit er am Beckenrand verläuft, gleich bis auf den Knochen, so gelingt es jetzt leicht und ohne jede Blutung, den durch den Schnitt umschriebenen grossen

Fig. 5.



Haut-Muskel-Periostlappen nach unten und hinten umzuklappen und damit äussere Beckenfläche und Hüftgelenksgegend in geradezu beliebiger Ausdehnung dem freiesten Einblick zugänglich zu machen. Nach vollendeter Knochenoperation pflege ich einen grösseren oder geringeren Theil der grossen Wunde — je nach Lage des Falles — durch versenkte und oberflächliche Nähte zu schliessen und nur vorn so viel offen zu lassen, um einen Tampon an den tiefsten Theil der Wunde einzuführen.

Es liegt auf der Hand und ist durch Operation an der Leiche leicht zu erweisen, dass man von diesem Schnitt aus die Schenkelhalsgegend frei übersieht, und man wird daher auch im Fall einer Coxa vara die vorliegenden Verhältnisse auf das Sicherste beurtheilen und bestimmen können, wie man weiter verfahren will. Die Entscheidung kann nach meiner Meinung nicht schwer fallen. Ist der Schenkelhals verlängert, also hinlänglich Platz vorhanden, so ist die Osteotomie als nicht oder sehr wenig verstümmelnde Operation indicirt; bei Verkürzung des Schenkelhalses (Coxa vara im Sinne Kocher's oder unserer Coxa vara traumatica) wird die Resection auszuführen sein.

Ich habe mich in meinen Fällen begnügt, die Resection im Schenkelhals vorzunehmen, den Trochanter und einen Theil des Schenkelhalses also zurückzulassen. Nach den obigen Auseinandersetzungen ist das ohne Weiteres verständlich; der Sitz der Erkrankung war die Gegend der Epiphysenlinie, eine Abtragung unmittelbar unterhalb derselben musste also ausreichen, um die Störung zu beseitigen. Das functionelle Resultat war, wie man aus dem Schlussbericht meiner Krankengeschichten ersehen mag, durchaus befriedigend und verspricht nach dem bisherigen Erfolg noch weitere Besserung. Kocher hat in seinen Fällen die Resection unterhalb des grossen Trochanters vorgezogen. Sie mag in den Fällen von starker Verbiegung des gesammten Schenkelhalses ihre Vorzüge haben; doch würde ich auch hier einen Versuch mit der weniger ausgiebigen Resection des Kopfes empfehlen. Ich betrachte es als einen Vorzug der von mir empfohlenen Schnittführung, dass sie den Schenkelhals in voller Ausdehnung freilegt und gewissermassen dazu auffordert, an dem Sitz der Deformität selbst, sei es die Osteotomie, sei es die Resection, vorzunehmen. —

Erklärung der Abbildungen auf Tafel III und IV.

Tafel III.

- Fig. 1. Photogramm von Fall I (Br.) von vorn. Dem Resectionspräparat ist der Knochen der Leiche eines gleichaltrigen Individuums angefügt.
- Fig. 2. Photogramm von Fall I (Br.) von hinten.
- Fig. 3. Photogramm desselben Präparates, durchsägt und aufgeklappt. Auf der rechten Hälfte ist ein Stück zur Herstellung des Röntgenbildes ausgesägt.
- Fig. 4. Röntgenbild der aus dem Resectionspräparat ausgesägten frontalen Scheibe.
- Fig. 5. Zeichnung nach dem Präparat. Fall I.
- Fig. 6. Zeichnung nach dem Präparat. Sägeschnitt. Fall I.

Tafel IV.

- Fig. 1 -6. Dieselben Photogramme und Abbildungen von Fall II (v. H.).
-

LVI.

Die Achsendrehungen des Coecums.¹⁾

Von

Dr. von Zoega-Manteuffel

in Dorpat.

Eine Achsendrehung des Coecums kann nur zu Stande kommen bei bestehendem Mesenterium commune ileo-coeci. Diese Hemmungsbildung entsteht dadurch, dass die Verklebung der Mesenterialplatte dieses Darmabschnittes mit der hinteren Leibeswand ausbleibt. Mir scheint diese Missbildung nicht selten zu sein, da sowohl von Seiten der Anatomen eine Reihe einschlägiger Fälle beschrieben werden (Gruber, Toldt), als auch Leichtenstern die Invaginatio ileocecalis, bei der die Valvula Bauhini an der Spitze des Invaginatums sich befindet, zu den häufigsten zählt. Es kann nun wohl füglich diese Invagination nicht zu Stande kommen, wenn nicht ein freies Mesenterium coeci besteht. Auf meine Veranlassung hat Dreike im Moskauer Findelhaus Untersuchungen angestellt und sehr häufig ein Mesenterium commune gefunden. Dagegen habe ich in der Literatur nicht mehr als circa 20 Fälle von Drehungen dieses beweglichen Coecum ausfindig machen können. Es mag sein, dass bisher noch zu wenig auf die Anatomie geachtet wurde, obgleich Curschmann schon einmal vor nicht langer Zeit auf diese Dinge aufmerksam gemacht hat, Leichtenstern sie erwähnt und Treves sie beschreibt und 4 Fälle anführt. Den bereits bekannten 20 Fällen kann ich 4 weitere

¹⁾ Abgekürzt vorgetragen am 3. Sitzungstage des XXVII. Congresses der Deutschen Gesellschaft für Chirurgie zu Berlin, 15. April 1898.

hinzufügen, die ich in den letzten 2 Jahren zu beobachten Gelegenheit hatte, und die mir über den Mechanismus dieses interessanten Volvulus einen genügenden Aufschluss zu geben scheinen, um die aus diesen Beobachtungen gezogenen Schlüsse dieser hochgeehrten Versammlung vorlegen zu dürfen.

Wir können 2 Formen von Drehungen des Coecums unterscheiden:

1. Drehung um die Darmachse,
2. Drehung um die Mesenterialachse.

Die Drehungen um die Darmachse führen blos zum Verschluss der Darmlichtung ohne die Ernährung des ganzen Darmtheils vorab zu schädigen. Sie kommen zu Stande an der Stelle, wo das freie Colon ins fixirte übergeht. Der völlig freie Dünndarm wird dabei nicht geknickt oder gedreht. Recidivirende derartige Drehungen können zu Narbenstenosen an der Uebergangsstelle führen. Die Drehung wird naturgemäss 90° meist nicht viel überschreiten, kann aber auch bis 180° gehen, wobei, je nach den anatomischen Verhältnissen, auch schon Mesenterium resp. Dünndarm mit herumgewickelt werden kann. Hiermit ist der Fall schon der 2. Kategorie hinzuzählen, der Drehung um die Mesenterialachse. Hierbei leidet nicht blos die Kothpassage, sondern die Ernährung des gesammten gedrehten Darmstückes durch Compression der Mesenterialgefässe. —

Die Drehung erfolgt stets, wie es scheint, in rechts gewundener Spirale. Leider ist die Ausdrucksweise in den bisher publicirten Fällen zu allermeist so wenig klar, dass ich mich bei dieser Angabe wesentlich auf eigene Beobachtungen stützen muss und auf die Ueberlegung, dass eine links gewundene Spirale füglich nicht zu Stande kommen kann, da hier die Bauchwand einerseits — der am Coecum hängende Dünndarm andererseits die Drehung hindert. Ich schlage vor für die Darmdrehungen ausschliesslich die Bezeichnungen: rechts gewundene und links gewundene Spirale (von den Gynäkologen) zu acceptiren, da sie einzig fraglos und unzweideutig sind.

Wie kommt es nun aber zur Drehung des freien Coecum-Ileum? Die Ueberfüllung des pendelnden Coecums giebt ihm ein grösseres Gewicht, Traumen verschiedener Art können es hinaufschleudern. Am neuen Ort wird es dann durch Blähung und

Andrängen gegen die Bauchwand fixirt oder durch Umlagerung verdrängten Dünndarms verhindert an die alte Stelle zurückzukehren. Diesen Mechanismus illustriren Ihnen Fall Herrmann (IV) und Fall v. Wahl (III); namentlich in letzterem Falle ist die Anamnese so klar, dass ich es mir nicht versagen kann sie Ihnen vorzulegen. Ueberstreckung des Rumpfes bei hoch erhobenem rechten Arm, um einen hochkommenden Lawn-Tennis-Ball zurückzuschlagen, der aber gefehlt wird, bedingen hier ein so heftiges Hintenüberwerfen des Rumpfes bei angespannter Bauchpresse, dass der voluminöse bewegliche Darmtheil nach oben geschleudert wird und unter den Rippenbogen sich einkleilt. Aehnliche Momente spielen ja auch dieselbe Rolle, wenn es sich um Verlagerung des Netzes über die Leber handelt. Auch bei Fall 4 handelt es sich augenscheinlich um ganz ähnliche Vorgänge. Der Knabe hatte sich erst herumgebalgt, danach schon Schmerzen bekommen und dann im niedrigen Schlitten ohne Lehne eine Fahrt von circa 100 Werst bei aussergewöhnlich grubigem Wege zurückgelegt, wobei sein Rumpf fortwährend hintenüber und wieder nach vorne geschleudert wurde.

Wenn ich somit dem Trauma eine erhebliche Rolle bei der Entstehung der Achsendrehungen des Coecums zumesse, so kann ich doch nicht verhehlen, dass dieses Moment in anderen Fällen in der Anamnese vermisst wurde. —

Die klinischen Symptome der Drehung des Coecums zeigen ein recht wechselndes Bild. Dennoch aber konnte ich nach von Wahl ungezwungen 2 Formen auch hier von einander unterscheiden: Den Obturationsileus und den Strangulationsileus. Das Bild des Obturationsileus zeigt uns bald acuten, bald allmäligen Beginn — eine geblähte Schlinge an der Stelle des Colon transversum, doch weiter unten quer über den Bauch ziehend, zeigt deutliche Peristaltik; als Ursache fanden wir Drehung um die Darmachse — wenn Attaquen vorausgingen, Narbenstenose. Der Strangulationsileus zeigt uns durchweg acuten Beginn und das von Wahl'sche Symptom einer geblähten, der Bauchwand anliegenden Schlinge, an der keine Peristaltik zu sehen ist. — Ich habe schon oben angeführt, dass die Drehung um die Darmachse sich nicht scharf von der Drehung um die Mesenterialachse trennen lässt. Dementsprechend werden wir auch wohl hier Fälle haben, in denen anfangs eine kurze Zeit die Peristaltik vorhanden ist,

um erst nachher zu erlöschen, wodurch wir dann erkennen, dass es sich um Mesenterialstrangulation handelt. In ganz complicirten Darmdrehungen, wo viel Dünndarm betheiligt ist, kann wohl auch das v. Wahl'sche Symptom fehlen, worauf zuerst v. Samson (Dünndarmdrehung) hingewiesen hat.

Die topographische Lage der Geschwulst des Tumors hat meist völlig irre geführt. Man hat die Geschwulst für Colon transversum, Flexura sigmoidea etc. gehalten. Statistische Erhebungen werden vielleicht erweisen, dass Stenosen und Drehungen an der Flexura lienalis noch seltener sind und auf diese Weise einen Rückschluss gestatten. Auf einen Umstand möchte ich jedoch noch ihre Aufmerksamkeit lenken: Wenn wir einen als geblähtes Colon transversum imponirenden sichtbaren Tumor haben, der Peristaltik zeigt — so muss die Peristaltik am Quercolon von rechts nach links, am verlagerten Coecum von links nach rechts gehen. Bei dünnen Bauchdecken kann dieses Symptom vielleicht mal Aufschluss geben. — Im Fall III schliesslich stellte ich anfangs die Diagnose auf Coecumdrehung in Mesenterium commune i. c., verwarf aber diese Diagnose zu Gunsten eines Verschlusses am Duodenum, weil kein Erbrechen trotz stürmischer Erscheinungen statt hatte. In der That fand sich Coecumtorsion und Compression des Duodenum durch das unter den Rippenbogen verlagerte gangränöse Coecum. — Die Diagnose ist also schwer und Irrthümer sehr leicht möglich.

Viel günstiger lauten die Berichte über die Therapie, wenigstens die operative. Die expectative Therapie hat gar keine Erfolge zu verzeichnen. Sämmtliche 13 Fälle sind gestorben. 2 Mal ist Anus praeternaturalis angelegt worden, einmal nach Laparotomie, einmal direct, beide Kranke sind gestorben. 5 Mal ist laparotomirt worden, davon sind blos 2 gestorben. Hierzu kommen meine 4 Fälle. In einem Falle von Drehung um die Darmachse (II) legte ich nach Laparotomie und Rücklagerung einen Anus praeternaturalis an, der nicht functionirte, da die Patientin schon Peritonitis hatte, an der sie denn auch zu Grunde ging. In allen anderen 3 Fällen, von denen einen mein Assistent Dr. Fick operirte, trat Heilung ein. Und zwar handelte es sich im Fall 1 um eine Drehung um 180° und Verschluss der Mesenterialgefässe und drohende Gangrän (im Fall 2 um Drehung um

die Darmachse 180° und Narbenstenose). Im Fall 3 um Drehung um die Mesenterialachse und Gangrän, im Fall 4 um Drehung um die Darmachse 100° und Abschnürung durch Dünndarm. In allen Fällen fand ich Injection und fibrinöse Auflagerung an den anliegenden Darmschlingen und Exsudat.

Was die Technik anlangt, so ist die einfache Reposition, der ich in Zukunft wohl die Fixation durch die Naht folgen lassen würde, nur erlaubt, wo noch bei offener Bauchhöhle der Darm seine physiologische Arbeit wieder beginnt. Alle anderen Fälle sind wohl besser sofort zu reseciren, d. h. sowohl die chronischen Stenosen und die Drehungen um die Darmachse, die zu Veränderungen der Wand geführt haben, als auch die Drehungen um die Mesenterialachse, bei denen die Ernährung des Darms direct gefährdet ist. — Ueber die Technik der Resection gestatten sie mir meine Herren noch eine kurze Bemerkung. Es ist natürlich wünschenswerth die Operation namentlich bei gangränösem Darm extraperitoneal zu machen. Zu dem Zweck wird ein Querschnitt durch die Bauchdecken wohl unvermeidlich sein. Trotzdem gelingt es nicht immer die präsumptive Resectionsstelle vor die Bauchwand zu bringen. Ich half mir in einem Falle so, dass ich, da das Mesenterium zu kurz war, den Darm so lange vom Mesenterium löste, bis geunder Darm vor der Bauchhöhle lag. Hier schnitt ich dann ab, vernähte beide Enden blind und stülpte sie so lange ein bis ich mit der definitiven Serosanaht in den Bereich des am Mesenterium hängenden Darms kam. Eine seitliche Enteroanastomose stellte die Continuität des Darmrohrs wieder her. Es hatte dieser Modus procedendi den Vortheil, dass ich ganz extraperitoneal operirte, jedoch den Nachtheil, dass ich 2 Blindsäcke nachliess. Es kann sein, dass ein Abscess, der nach 2 Monaten ins Rectum durchbrach, auf diese Blindsackbildung zurückzuführen war. In allen Fällen Dauertamponnade excl. Fall IV.

Ich kann mir nicht versagen zum Schluss auf die Indicationsstellung noch einmal zurückzukommen. Ich habe hier vor 9 Jahren den Standpunkt vertreten, dass das Wahl'sche Symptom direct zur Laparotomie auffordere und zwar bedingt bei bestehender Peristaltik — unbedingt bei erloschener, wenn nur ein sicht- und fühlbarer Tumor unsere Hand leitet. Mir wurde damals widersprochen und darauf hingewiesen, dass, wo die Peristaltik

erloschen sei, auch von einer Laparotomie nichts zu hoffen sei, da hier schon Peritonitis bestände. Ich habe damals schon diesen Einwand zurückgewiesen und mich bemüht zu zeigen, dass damit alle Hoffnung auf operative Heilung der Achsendrehungen um die Mesenterialachse abgeschnitten wäre. Ich gehe jetzt noch einen Schritt weiter. Nicht die beginnende Peritonitis lähmt den Darm zuerst, sondern die Abschnürung des Darmgekröses. Aber auch die Peritonitis bildet keine Contraindication, da sie im Anfang durch die Dauertamponnade sehr wohl mit Erfolg bekämpft werden kann. —

Die Prognose der Coecumdrehungen müssen wir schliesslich als eine günstige ansehen, wenn wir noch rechtzeitig operiren. Ohne Operation sind die Kranken wohl rettungslos verfallen, da hohe Eingiessungen etc. hier nichts nützen können. Als einziges Verfahren, das Aussicht auf Erfolg hat kann nur die Laparotomie angesehen werden. —

Ich hoffe durch meine Mittheilung weitere Publicationen zu veranlassen. Was ich jetzt nur vermuthungsweise aussprechen durfte, bedarf noch der Bestätigung oder Widerlegung durch weitere Erfahrungen.

LVII.

Eine neue Methode temporärer Gaumen- Resection.¹⁾

Von

Professor Dr. Partsch,

dirig. Arzt des Hospitals der Barmherzigen Brüder zu Breslau.

Die Frage, wie man die von der Schädelbasis herunter kommenden Geschwülste der Nase und des Nasenrachenraumes am besten angreift, scheint immer noch nicht endgiltig gelöst. Den facialem Methoden, von der Spaltung des Nasenflügels an bis zur osteoplastischen Resection Langenbeck's haftet sämtlich der Fehler kosmetischer Entstellung an, um so mehr, je tiefer bei ihrer Ausführung das Knochengerüst des Gesichtsschädels in Mitleidenschaft gezogen wird. Dabei genügen sie, selbst wenn man den Oberkiefer zurückklappt, nicht, um das Operationsfeld, den Ursprungsort des Tumors in genügender Weise frei zu legen und mit Sicherheit die leider unvermeidlichen schweren Blutungen zu beherrschen.

Deshalb haben sie im Wesentlichen den oralen Methoden — der Ausdruck buccal wie ihn Gussenbauer gewählt hat, scheint mir nicht ganz zutreffend zu sein — weichen müssen und alle neueren Vorschläge, wie sie von Kocher, Lanz und in jüngster Zeit von Habs gemacht worden sind, bewegen sich nach dieser Richtung hin.

¹⁾ Vorgetragen am 4. Sitzungstage des XXVII. Congresses der Deutschen Gesellschaft für Chirurgie zu Berlin, 16. April 1898.

Es bleibt das grosse Verdienst Gussenbauer's, in Deutschland zuerst auf diese Art der Hilfsoperationen hingewiesen zu haben, welche bei hinlänglich freiem Zugang Entstellung und Functionsstörungen nicht im Gefolge haben. Die in gleicher Absicht von Maisonneuve ausgeführte partielle Resection des harten Gaumens tauschte gegenüber dem eigentlichen Vortheil eines bequemen Zuganges zum Krankheitsherd die dauernde Communication der Mund- und Nasenhöhle ein, ein Nachtheil, der so schwer ist, dass man wohl kaum mehr von der Operation Gebrauch macht. Ebenso wenig hat sich die spätere Boutonnière palatine Maisonneuve's oder Nélaton's Resection der Gaumenbeine Bürgerrecht in der Chirurgie erwerben können.

Gussenbauer¹⁾ schlug eine Spaltung des mucös-periostalen Ueberzugs des harten Gaumens in der Medianlinie in der ganzen Länge vor, ferner Ablösung der Schleimhaut nach beiden Seiten bis in die Nähe der Alveolarfortsätze, Entfernung der Processus palatini und Gaumenbeine mit Meissel und Hammer und nach Exstirpation der Geschwulst mit Messer und Scheere und Blutstillung mit dem Thermocauter Wiedervereinigung des harten Gaumenüberzuges.

Wenngleich in dem von Gussenbauer zuerst so operirten Falle vorübergehend in der Nahtlinie Fisteln auftraten, welche Secundärnaht, oder Lapisatzung erforderlich machten, war doch das Endresultat so gut, dass es Wunder nimmt, dass nach der Litteratur zu urtheilen diese Operationsmethode nicht umfangreicher geübt wurde. O. Riegner²⁾ hat auf die Vorzüge derselben neuerdings wieder aufmerksam gemacht und sie bei Exstirpation eines ziemlich grossen Nasenrachenfibroids bewährt gefunden.

Daneben sind in den letzten Jahren neue Vorschläge gekommen, die in anderer Weise vom Gaumen her zur Schädelbasis Zugang zu gewinnen bezweckten. So veröffentlichte Lanz³⁾ die von Kocher ersonnene Methode, nach totaler Spaltung der Oberlippe

¹⁾ Gussenbauer, Ueber die buccale Exstirpation der basilaren Rachengeschwülste. v. Langenbeck's Archiv. Bd. 24, S. 265. 1879.

²⁾ O. Riegner, Exstirpation eines basilaren Rachentumors nach Resection des harten Gaumens (Methode von Gussenbauer). Deutsche med. Wochenschrift. 1894. No. 33, S. 660.

³⁾ Lanz, Osteoplastische Resection beider Oberkiefer nach Kocher. Eine neue Methode zur Freilegung der Schädelbasis und des Pharyngealnasalraumes. Deutsche Zeitschrift für Chirurgie. 35. Bd. Leipzig 1893.

vom betreffenden Nasenloche aus die Schleimhaut über dem Alveolarrande an der Umschlagstelle zu trennen und beide Oberkiefer über dem Alveolarrande zu durchmeißeln. Dann soll der harte Gaumen in der Medianlinie mit dem Meißel durchgeschlagen, und beide horizontalen Hälften des Oberkiefers kräftig auseinander geklappt werden. Damit ist ein freier Ueberblick über die Nasenhöhle von vorn nach hinten geschaffen und auch der Rachenrecessus für etwaige Eingriffe zugänglich. Die Umständlichkeit der Operation, ihre beträchtliche Blutungsgefahr, die Nothwendigkeit, durch die Schleimhaut des ganzen Gaumens hindurch eine Naht anlegen zu müssen, scheinen Grund gewesen zu sein, dass die Methode noch nicht viel Nachahmer gefunden, trotzdem sie von Kocher in seiner Operationslehre warm empfohlen wird.

Habs¹⁾ hat neuerdings ein bereits 1886 von Chalot angegebene Verfahren zur Entfernung eines stark blutenden Angiomyxofibroms des Nasenrachenraumes wieder aufgenommen. Es besteht darin, dass an dem sitzenden Patienten die Oberlippe und der Nasenansatz abgelöst und in die Höhe gedrängt wird; dann wird an der Uebergangsfalte die Schleimhaut durch einen queren Schnitt getrennt, von einem ersten Backzahn bis zum andern reichend. Von diesem bis zum Knochen geführten Schnitt aus werden die Weichtheile mit dem Elevatorium bis zur Spina nasalis ant. inf. und dem Boden beider Nasenhöhlen abgelöst. Die Schleimhaut des Bodens der Nasenhöhle wird beiderseits von unten her mit dem Scalpell durchstossen und durch diese Wunde ein Nélatonkatheter jederseits durch den unteren Nasengang durch den Rachen in die Wundhöhle geführt. Die Enden der beiden Katheter werden mit denen einer Gigli'schen Säge verbunden, an ihnen die Säge durch die Nasengänge schleifenartig um den Vomer gezogen und mit der Säge das Septum von hinten nach vorn durchsägt. Nachdem beiderseits die Eckzähne entfernt, wird von den Zahnlücken aus jederseits der harte Gaumen längs des Alveolarrandes bis zum Ansatz des weichen Gaumens mit dem Meißel durchtrennt, wobei eine starke Blutung erfolgt. Nach rascher Durchtrennung des Alveolarfortsatzes zwischen Eckzahnalveole und Nasenhöhle, wird

¹⁾ Habs, Exstirpation eines von der Schädelbasis ausgehenden Angiomyxofibroms des Nasenrachenraums mittelst temporärer Resection des harten Gaumens (Chalot). Deutsche Zeitschrift für Chirurgie. Bd. 47. S. 100.

der harte, nur noch am weichen Gaumen inserirende Gaumen fallthürartig auf die Zunge heruntergeklappt. Wenngleich eine bequeme Uebersicht über das Operationsfeld durch diesen künstlichen Wolfsrachen gegeben war, musste der hintere Theil des Septums doch noch resecirt werden, um die Tumorbasis gut entfernen zu können. Nach Entfernung des Tumors wird das Mittelstück des harten Gaumens wieder aufwärts geschlagen und rechts und links mit Silbersuturen befestigt. Zwischen ihnen werden noch Catgumnähte zur Vereinigung der Schleimhäute und des Periosts geführt. Die Heilung verlief ohne Complication; 18 Tage nach der Operation konnte die Patientin entlassen werden. Vier Monate nach der Operation federt der Alveolarfortsatz mit den in ihm sitzenden Schneidezähnen noch etwas. Die Nahtlinien sind gut verheilt. Die Athmung ist ungestört, die Sprache normal. Die eine Entstellung nicht hinterlassende Operation war ohne praeliminare Tracheotomie ausführbar.

Es ist nicht zu leugnen, dass alle diese Methoden noch einen complicirten Weg verfolgen, um freies Feld für die operative Inangriffnahme des Geschwulstbodens zu gewinnen, und sich den Zugang erzwingen unter nicht unerheblicher Vermehrung der ohnehin beträchtlichen Blutungsgefahr. Jede Verlängerung der Operation, wie sie selbst in der geschultesten Hand die complicirten Nähte an dem weichen und harten Gaumen unweigerlich bedingen, fällt gerade bei diesen blutigen Operationen schwer ins Gewicht. Ob es dabei immer möglich sein wird, die Naht in der Hast des Augenblicks so sorgfältig zu machen, dass überall eine feste Verlöthung erfolgt und nicht da und dort eine Fistel eintritt, welche mindestens den Heilungsverlauf aufhält, wenn nicht zu dem erheblichen Nachtheil einer dauernden Verbindung zwischen Nase und Mundhöhle führt, bleibt auch noch fraglich und bei dem Entschluss zu einer solchen Operation zu erwägen.

Als ich mich im Januar d. J. vor die Frage gestellt sah, bei einem 17jährigen Knaben das umfangreiche, breit aufsitzende Recidiv eines Nasenrachentumors zu operiren, kam mir eine Erfahrung in Erinnerung, welche ich nicht allzu lange vorher zu machen Gelegenheit gehabt hatte.

Im October 1897 wurde ein 20jähriger Arbeiter Max F. in das Hospital der Barmh. Brüder aufgenommen, der in einer Oelfabrik mit dem Beladen eines Fahrstuhls beschäftigt, von diesem, als er vorsichtig nach unten in Bewegung gesetzt worden war, erfasst und mit dem Gesicht so gegen den Fussboden gedrückt wurde, dass ihm mehrere Zähne ausgebrochen wurden und er dem Fahrstuhl nach in die untere Etage fiel. Bald verlor er das Bewusstsein und erlangte es erst wieder, als er bereits in die Krankenanstalt überführt war. Bei dem Kranken waren beide Augenlider so stark durch Blutunterlaufungen geschwollen, dass eine Oeffnung des Auges unmöglich war. Die Nase erschien nach rechts gerichtet, aus dem rechten Nasenloch entleerte sich blutig schleimige Absonderung.

Nasenflügel und Nasenrücken zeigten eine grosse Anzahl oberflächlicher Hautabschürfungen. Die Sprache hatte einen nasalen Beiklang, und beim Sprechen konnte man deutlich wahrnehmen, wie Patient vermied, die Zunge an die obere Zahnreihe oder den Gaumen zu legen.

Während am Oberkiefer keine besondere Blutunterlaufung der Schleimhaut vorhanden war, waren am Unterkiefer die Zähne vom 1. seitlichen Schneidezahn bis Eckzahn so zertrümmert, das Zahnfleisch in diesem Bereich so zerquetscht, dass die Wurzelreste mit der Zange entfernt und die Schleimhautfetzen mit Scheere und Pincette abgetragen werden mussten.

Die Palpation des Gesichtsschädels ergab ausser einer seitlichen abnormen Beweglichkeit der Nasenbeine eine vollkommene Verschieblichkeit des harten Gaumens und der Alveolarfortsätze des Oberkiefers. Ohne dass die Dentur des Oberkiefers Schaden gelitten hatte, konnte man die Zahnreihen fassend den Gaumentheil sammt den Alveolarfortsätzen leicht hin und her verschieben, soweit es die unversehrte Schleimhaut des Alveolarfortsatzes zuließ. Trotzdem eine Zerrossung der Schleimhaut der Nasengänge nicht nachzuweisen, musste doch ein Bruch des Vomer erfolgt sein, da eine vollkommene seitliche Verschiebung, nicht bloss ein Wippen des Gaumens auf dem unversehrten Vomer möglich war. Die Blutung aus der Nase schien nach Reinigung derselben lediglich von den Brüchen der Nasenbeine herzurühren; aus den unteren Nasengängen oder den Kieferhöhlen kam kein Blut.

Am Hinterkopf und der Halswirbelsäule waren keine Verletzungen vorhanden.

Da der bezahnte Oberkiefer durch den Unterkiefer in richtiger Stellung gehalten wurde, erwies sich eine besondere Befestigung desselben durch einen Schienenapparat nicht erforderlich. Auch machte die starke Schwellung der Gesichtswichtheile namentlich die der Augenlider die Ausschaltung jedes Druckes auf diese Theile wünschenswerth. Bei Behandlung in sitzender Stellung, sorgfältiger Reinigung der Mund- und Nasenhöhle bildeten sich die Blutaustritte rasch zurück, die unförmige Schwellung nahm ab, die Augen konnten wieder geöffnet werden, das Gesicht nahm wieder ein menschliches Aussehen an. Dabei fiel auf, dass die Heilung des Oberkieferbruchs ohne jede Schmerzhaftigkeit, ohne stärkere Schwellung, ohne Lockerung oder Empfindlichkeit der Zähne erfolgte; so rasch trat die Verlöthung ein, dass schon am

Ende der ersten Woche Patient ohne jede Mühe breiige, festweiche Speisen zu geniessen vermochte. Schon in der 3. Woche stand der Kiefer wieder so fest, dass Fleisch und Brot ohne Schwierigkeit genossen und gut gekaut werden konnte. Auffällig war, dass kein Zahn gelockert oder empfindlich erschien, noch auffälliger, dass bei einer Sensibilitätsprüfung derselben der Patient auf's Bestimmteste genau zu localisiren vermochte.

Es war der Abbruch des Horizontaltheils des Oberkiefers ohne die geringste Schädigung des Gebisses in kurzer Zeit fest und ohne Störung einer Function zur Heilung gekommen.

Diese Erfahrung legte mir den Gedanken nahe, in dem vorliegenden Falle eines umfangreichen, schwer erreichbaren Nasenrachentumors mir den Zugang zum Ausgangspunkt der Geschwulst zu bahnen auf dem Wege der Abtrennung des Gaumentheils der Oberkiefer, in operativer Nachahmung der Verletzung, deren rasche, leichte und sichere Heilung der Verlauf des oben geschilderten Krankheitsfalles erwiesen hatte.

Ich fühlte mich umso mehr dazu veranlasst, als ich bei dem durch wiederholte starke Blutungen aus dem Tumor anämisch gewordenen Knaben auf möglichste Blutspargung bedacht sein musste. Die schwer stillbaren Blutungen aus den Art. palatinae, wie sie sowohl die Kocher'sche, als auch die Habs'sche Operation begleiten müssen, waren auf dem von mir in Aussicht genommenen Wege vermeidbar, weil diese Gefässe ja vollkommen unversehrt bleiben und im Gegentheil auf ihre Erhaltung besonders Bedacht genommen werden muss, da sie ja den ernährenden Stiel des nach unten zu klappenden Gaumens bilden sollen.

Auch schien mir die Abkürzung der Operationszeit bei einem jedenfalls mit starkem Blutverlust verknüpften Eingriff nicht bedeutungslos. Die complicirte, selbst bei bester Technik zeitraubende Naht durch harten und weichen Gaumen fiel bei dem von mir in Aussicht genommenen Verfahren weg. Es machte lediglich eine rasch ausführbare Schleimhautnaht im Mundvorhof erforderlich.

So entschloss ich mich denn im Januar d. J. das Verfahren praktisch anzuwenden in folgendem Falle.

Der 15jährige Bauergutsbesitzerssohn Kurt G. aus Buchitz wurde von Herrn Dr. Kayser, Specialarzt für Nasen- und Ohrenkrankheiten, im September 1897 dem Klosterhospital der Barmh. Brüder zu Breslau wegen eines grossen Nasenrachentumors überwiesen, der seit $1\frac{1}{2}$ Jahren bestehend, jetzt solche Dimensionen angenommen hatte, dass er nicht nur den ganzen Nasenrachenraum sondern auch den linken Nasengang ausfüllte und zum linken

Nasenloch herauswuchs. Der weiche Gaumen wurde vom Tumor so stark nach unten gedrängt, dass der Patient kaum vernehmlich sprechen konnte und besonders Nachts oft zu ersticken drohte.

In meiner Abwesenheit entfernte der Assistent des Hospitals, Herr Dr. Dirbach durch Spaltung des linken Nasenflügels den Tumor nach Möglichkeit. Da sich eine Erasion mit dem scharfen Löffel wegen der festen Structur des Tumors nicht bewerkstelligen liess, sondern der Tumor nur stückweise mit Pincette und Scheere abzutragen war, gelang bei der umfangreichen Verbreitung des Tumors, der bereits in die linke Kieferhöhle eingebrochen war, und bei dem relativ schmalen Zugang, der durch die Spaltung der Nase gewonnen worden, die Beseitigung des fast kindskopfgrossen Tumors nicht vollkommen. Jedoch hatte Patient durch das Freiwerden der Nasenathmung grosse Erleichterung; die vorher sehr häufig wiederkehrenden starken Blutungen traten nur sehr vereinzelt und rasch vorübergehend auf. Trotzdem wuchs die Geschwulst wieder, behinderte allmählich die Athmung stark, verschlechterte die Sprache, so dass der Patient wieder das Hospital aufsuchen musste. Der für sein Alter kräftig entwickelte Knabe sah sehr blass aus. Die linke Wangenhälfte schien vorgetrieben; links von der Mittellinie zog eine lineäre, weisse Narbe über den Nasenflügel abwärts. Die rechte Nasenhälfte erwies sich für den Luftstrom völlig durchgängig; links war der Luftstrom behindert. Linkerseits sieht hinter dem weichen Gaumen ein Abschnitt des Tumors hervor; die linke Choane ist bei der Palpation vollkommen durch eine von links von der Schädelbasis herunterkommende, der Lamina pterygoidea folgende Geschwulst, die sich sehr hart und derb anfühlte, ausgefüllt. Bei der Untersuchung mit dem Nasenspiegel erwies sich die linke Nasenhälfte vorn erweitert; die Muscheln fehlen. Die linke Kieferhöhle wird von einem röhlichen, zum Theil geschwürig zerfallenen, sonst aber ziemlich glatten Tumor eingenommen.

Da die mikroskopische Untersuchung der zuerst entfernten Geschwulst ergeben hatte, dass es sich um ein mit Gefässen reich durchzogenes Fibrom, ohne sacromalöse Veränderungen handelte, wurde am 22. Januar 1898 zur Operation geschritten.

Bei Morphium-Chloroformnarkose wird zunächst in sitzender Stellung ein vom 2. Mahlzahn rechts bis 2. Mahlzahn links reichender Schnitt durch die Schleimhaut des Vestibulum oris hoch oben an der Umschlagsfalte oberhalb der Zahnreihe des Oberkiefers geführt, und von ihm aus durch Zurück-schieben der Weichtheile mit dem Elevatorium der Knochen rasch freigelegt. Nachdem die Nasenhöhle von vorn unten aus durch Abtrennen der Schleimhaut von der Apertura pyriformis eröffnet worden, wird, während die Weichtheile mit stumpfem Haken kräftig nach oben und aussen gezogen werden, ein sehr breiter Meissel so in die Wunde eingesetzt, dass er oberhalb der Schleimhaut des Bodens der Nasenhöhle das Septum narium, und oberhalb der Schleimhaut der Kieferhöhlen die Vorder- und Aussenwände der Kieferhöhlen durchtrennt bis an die Tubera maxillaria. Mit mässigem Druck gelingt es, den ganzen Gaumen, um eine quer durch die hinteren Enden des Oberkieferkörpers gelegt gedachte Axe fallthürartig nach unten zu klappen und so einen Raum zu

gewinnen, in welchem der zu entfernende Tumor ausgiebig frei blossliegt. Nun wird die Stellung des Patienten geändert, er wird mit herabhängendem Kopfe gelagert; der Gaumentheil wird mit einem starken Resectionsbaken so weit als möglich von dem oberen Abschnitt entfernt gehalten, die Weichtheile mit Haken weit bei Seite gezogen. Nun sieht man den Tumor die linke Choane ausfüllen, die linke Kieferhöhle durchsetzen bis an die Orbita hin. Andererseits zieht er sich hoch hinauf nach der Schädelbasis. Da die Geschwulst so derb ist, dass sie dem Zuge des scharfen Löffels nicht folgt, muss sie mit Pincette und Scheere stückweise entfernt werden. Die beträchtliche Blutung wird durch intermediäre Tamponnade immer wieder zum Stillstand gebracht. So wird die Geschwulst sorgfältig bis zur Schädelbasis fortgenommen. Die beträchtliche Blutung macht Injection von Aether und Eingiessungen von Kochsalzlösung in den Mastdarm nothwendig.

Sobald das Operationsfeld rein erscheint, wird ein langer Jodoformgaze-streifen an die Stelle, welche durch Entfernung des Tumors verursacht ist, geführt, und mit weiteren Streifen die ganze Höhle so ausgefüllt, dass das Ende des Streifens aus dem linken Nasenloch herausgeleitet werden kann. Ohne Mühe gelingt es, mit leichtem Druck den Gaumen in seine normale Lage hineinzudrängen und in derselben durch eine die Incisionswunde im Mundhöhlenvorhof vereinigende fortlaufende Schleimhautnaht festzuhalten.

Zufuhr von Wärme, warmes Getränk, subcutane Injectionen von Campheröl bewirken eine rasche Erholung des collabirten Patienten. Der anfangs frequente Puls geht in den Tagen nach der Operation langsam herunter. Am linken Auge macht sich eine blutige Verfärbung bei mässiger Schwellung des Gesichts bemerkbar. Die anfangs lebhaften Schmerzen schwinden rasch. Am 2. Tage schon geniesst Patient mit gutem Appetit flüssige Speisen. Die Stellung des Kiefers ist gut; das Schlucken ist nicht behindert. Durch Mundspülungen und Abreibungen der Schleimhaut mit Thymollösungen gelingt es, die katarrhalische Stomatitis fern zu halten.

Am 31. Januar wird der Tampon aus der Nasenhöhle, sowie die Naht im Vestibulum entfernt; die Nasenhöhle mit Borsäurelösung ausgespült. Ein neuer Tampon wird nicht mehr eingelegt. Die blutige Verfärbung am linken Auge ist im Verschwinden. Der Patient verlangt nach gekochten Eiern, die er mit den Zähnen zu bearbeiten vermag. Er nimmt geschabtes rohes Rindfleisch und Semmel in Milch erweicht.

Am 8. Februar ist der rechte Oberkiefer schon deutlich befestigt, der linke ist noch loser. Patient bekommt schon andere weiche Speisen.

Am 13. Februar stösst sich oberhalb des linken mittleren Schneidezahns ein 3 mm langes, 1 mm breites Knochenstückchen ab. Am 25. Februar ist der Kiefer bereits so fest, dass Pat. alle Speisen zu essen vermag. Die linke Wange erscheint immer noch etwas vorgetrieben; der Alveolarfortsatz ist bereits rechterseits so fest, dass nur sehr starker Druck ihn noch zu bewegen vermag; der linke, der anscheinend in der Mittellinie gegenüber dem rechten etwas beweglich geworden, weicht beim Druck noch immer etwas aus. Durch Mangel der mittleren Wand der Kieferhöhle, wie durch Blähung der äusseren

Wand durch den andrängenden Tumor sind die Befestigungsmittel viel geringer als rechts.

Die linke Nasenhöhle borkt stark und muss durch häufige Spülungen rein gehalten werden. Patient hat sich sonst sichtlich erholt; bei gutem Appetit hat er bereits 2 Pfd. an Körpergewicht zugenommen. Er wird Mitte Mai aus der Anstalt geheilt entlassen.

Als ich den Patienten dem diesjährigen Chirurgencongress vorstellen durfte, war er kräftig und gesund. Im Gesicht war keinerlei Zeichen einer Entstellung wahrnehmbar, bis auf die feine lineäre Narbe im linken Nasenflügel, die von der ersten Operation herrührte. Die linke Gesichtseite, insbesondere die linke Oberkiefergegend erwies sich durch die Blähung, welche der Tumor hervorgerufen hatte, immer noch etwas stärker als die rechte. Beim Einblick in den Mund war von der vorgenommenen Operation kaum etwas wahrnehmbar. Die Zahnreihen articuliren gut. Von der Narbe im Vestibulum war nur bei besonderer Mühe etwas zu sehen. Die Zähne des rechten Oberkiefers stehen vollkommen fest, klingen bei Percussion; keiner ist gelockert oder schmerzhaft. Bei Prüfung der Empfindungsfähigkeit giebt Patient genau jede Berührung am Zahn an. Linkerseits ist noch ein geringer Grad von elastischer Nachgiebigkeit vorhanden, aber doch so wenig, dass Patient in keiner Weise in seiner Nahrungsaufnahme oder beim Kauen behindert ist.

Die Sprache ist noch nasal, weil einerseits der früher durch den Tumor gedehnte Gaumen immer noch nicht vollkommen die hintere Rachenwand bei der Phonation erreicht, andererseits die linke Nasenhöhle durch Fortfall der mesialen und hinteren Wand der Kieferhöhle und der Muscheln beträchtlich erweitert erscheint: Die schleimige Absonderung aus der Höhle, sowie die Neigung zur Borkenbildung hat sich bereits vermindert; von irgend einem Recidiv ist nirgends etwas zu erkennen.

Das Allgemeinbefinden des Patienten lässt nichts zu wünschen übrig.

Somit darf die Operation als gut gelungen bezeichnet werden.

Als Vorzüge derselben möchte ich den Mangel jeder Entstellung bezeichnen. Selbst bei der Gussenbauer'schen Methode bleibt, auch wenn die Vereinigung der Schleimhaut durch primäre Heilung geglückt ist, immer noch an der Stelle des Gaumendefectes eine trichterförmige Einziehung der Schleimhaut zurück. Hier kann man nur mit Mühe die Nahtlinie hoch oben im Vestibulum nachweisen. Sie liegt an einer Stelle, an welcher innerhalb der Mundhöhle die geringste Gefahr einer Beeinträchtigung der Heilung vorliegt. Denn hierher pflegen sich Speisereste kaum zu verirren. Der Wangendruck begünstigt die Annäherung der Wundränder; die Naht ist den mechanischen Einwirkungen beim Schlingen und Schlucken nicht ausgesetzt; die Gegend der Wunde ist mit

Leichtigkeit sauber zu halten. Die rasche und mühelose Anlegung der Naht trägt zur Verkürzung der Operationsdauer erheblich bei.

Eine Störung des Zahnsystems wird durch die Operation nicht herbeigeführt. Alle Zähne haben ohne jede Veränderung den Eingriff ausgehalten, sie sind in ihrer Vitalität in keiner Weise beeinträchtigt worden; ihre Empfindungsfähigkeit ist unverändert geblieben. Ja während der Heilung sind keinerlei entzündliche Reizungserscheinungen an denselben aufgetreten.

Will man der Gefahr entgehen, event. Wurzeln hoch hinauf ragender Eckzähne zu verletzen, muss man mit dem Meisselschlage hoch über dem Alveolarfortsatz bleiben, was keinerlei Mühe macht. Aber etwaigen Bedenken möchte ich mit der Erfahrung begegnen, die ich bei der von mir geübten Wurzelresection gemacht habe¹⁾, dass auch nach Entfernung der Wurzelspitze die Zähne fest und funktionsfähig im Kiefer bleiben.

Absichtlich habe ich die Durchtrennung der Wände der Kieferhöhle oberhalb des Bodens der Höhlen und oberhalb der Schleimhaut der Nasenhöhle ausgeführt, und nicht submucös nach Ablösung der Schleimhaut vorgenommen. Einerseits wird die entstehende Wundfläche erheblich kleiner. Man erhält mit dem Meisselschlage nicht eine breite, sondern fünf schmale Wundflächen, die, in der Schleimhaut gelegen, viel günstigere Heilungsbedingungen haben. Die Ernährung des Knochens, und damit die Heilung der gesetzten Wunden ist ganz anders gesichert, wenn die Schleimhaut in ganzer Ausdehnung mit der Unterlage erhalten bleibt. Darauf ist wohl auch die rasche und gute Heilung ohne jede Nekrose zurückzuführen. Der kleine, am Ende der 2. Woche entfernte Knochensplitter war wohl ein von der Operation her zurückgebliebener Splitter. Sollte Jemand bei der Heilung ein Empyem der Kieferhöhle fürchten, so wäre es ein Leichtes, durch Auswickeln eines Stückes aus der mesialen Wand der Kieferhöhle einer Eiteransammlung in derselben vorzubeugen. Ich habe weder in dem ersten Falle einer Fractur noch in dem operirten Falle ein Empyem entstehen sehen.

¹⁾ Partsch, Ueber Wurzelresection. Monatsschrift für Zahnheilkunde. Jahrgang 1898. S. 80.

Die Blutung ist bei der Durchtrennung der Knochen gering. Nur aus der Naso-palatina blutet es etwas stärker; aber ein kurzer Druck lässt schnell die Blutung zum Stillstand kommen. Die beträchtliche Blutung aus dem Tumor wird natürlich nur schwer zu vermeiden sein; aber vielleicht gelingt es auch hier, wo man auf dem von mir gezeigten Wege den Tumor freier übersichtlich und umfangreicher vor sich hat, durch zweckmässige Methoden, Ligatur, Umstechung u. s. w., die Blutung mindestens einzuschränken. Jedenfalls braucht man nicht in Sorge zu sein wegen etwaiger Aspiration; die Lage bei herabhängendem Kopf gestattet dem Operateur, seine ganze Aufmerksamkeit auf die Beseitigung der Geschwulst und auf die Blutstillung zu verwenden; er braucht nicht ängstlich auf die Narkose zu achten.

Der Zugang zum Schädelgrunde von der Keilbeinhöhle bis zum Siebbein ist durch die Operation so übersichtlich geschaffen, dass man sorgfältig, fein, mit subtilster Technik operiren kann. Das bequeme Beiseiteziehen der Wangenweichtheile schafft so viel Licht, dass man Alles genau zu übersehen vermag. Denen, welche die Operation an der Leiche prüfen wollen, möchte ich rathen, recht auf vollständige Beseitigung der Todtenstarre der kräftigen Kaumusculatur zu achten. Ist sie nicht vollkommen überwunden, so hindert sie die weite Eröffnung des Kiefers. Am Lebenden ist die Uebersichtlichkeit leicht durch weites Herabziehen des Gaumens und Beiseiteziehen der Gesichtsweichtheile zu schaffen.

Trotzdem gelingt die Annäherung des Gaumens an die Kiefer nach Beendigung des Vorgehens an der Schädelbasis mühelos. Die Vereinigung der Schleimhaut hat mir genügt, um die Gaumen an jeder seitlichen Verschiebung zu hindern und in richtiger Position zu halten. Eine besondere Schiene, wie sie von Kingsley oder Angle für die Fixation bei Oberkieferbrüchen angegeben ist, erwies sich als überflüssig. Schon nach wenigen Tagen wird der Kiefer so weit fest, dass eine erhebliche Dislocation ausgeschlossen ist.

Die Befestigung nimmt viel rascher zu, als ich ursprünglich bei der Dünne der Wände erwartet hatte.

Wenn sie in dem vorgestellten Falle links nicht ganz vollkommen erreicht worden ist, lag das an der durch die frühere

Operation und den Tumor angerichteten Zerstörung der Knochenpartieen und dem die äussere Wand bereits betreffenden Druckschwunde.

So glaube ich diese neue Methode der temporären Gaumenresection als einfach und bequem ausführbar, als zweckmässig zur Erreichung von Krankheitsprocessen, welche die oberen Abschnitte der Nasenhöhle, den Schädelgrund vom Siebbein bis Keilbeinhöhle betreffen, zur Nachprüfung den Herren Collegen empfehlen zu dürfen. Sie hat den Mangel jeder Entstellung vor allen facialem Methoden, die leichte und blutsparende Ausführbarkeit vor den anderen oralen Methoden voraus.

LVIII.

Multiple Knochen- und Knorpelgeschwülste.¹⁾

Von

Dr. v. Kryger,

Privatdocent in Erlangen.

Eines jener bekannten und wunderbaren Zusammentreffen von seltneren Erkrankungen gleichen oder ähnlichen Characters gab mir im letzten Winter Gelegenheit, fast neben einander drei interessante Fälle multipler Knochen- bezw. Knorpelgeschwülste zu beobachten. Es handelte sich um Myositis ossificans progressiva, multiple cartilaginäre Exostosen und multiple Euehondrome. Ich sehe davon ab, ausführliche Beschreibungen zu geben und will nur das Characteristische jedes einzelnen Bildes herausheben.

Der erste Fall bot das, man darf wohl sagen, typische Bild einer Myositis ossificans, wie es in den Arbeiten von Münchmeyer, Mays, Helferich und Cahen beschrieben ist. Bei dem 4¹/₂jährigen gut genährten Mädchen setzte das Leiden vor 2 Jahren acut ein. Unter stark entzündlichen Erscheinungen bildete sich zuerst am Rücken etwas links von den untersten Rückenwirbeln ein blaurother, schmerzhafter Knoten, die Haut darüber war sehr gespannt, so dass man meinte, die Geschwulst würde aufbrechen. Die Schwellung ging aber grösstentheils zurück und an ihrer Stelle wurde nun ein rundlicher Knochenvorsprung bemerkt. In mehrfachen Schüben breitete sich der Process dieser Art häufig unter Fieber, fast immer mit Entzündungserscheinungen weiter aus über den Rücken, den Nacken, die Arme, den Unterleib und die Hüften, zuletzt wurden Hals und Gesicht befallen. Jetzt ist die Wirbelsäule ein fester Stab, von dem lange, unregelmässige Knochenriffe ausgehen, die Schultern sind emporgezogen, die Oberarme stehen abducirt unbeweglich, die Unterarme rechtwinklig gebeugt, wenig beweglich, die Hände

¹⁾ Abgekürzt vorgetragen am 4. Sitzungstage des XXVII. Congresses der Deutschen Gesellschaft für Chirurgie zu Berlin, 16. April 1898.

liegen gekreuzt auf dem Leib, die Beine sind in der Hüfte leicht gebeugt, das rechte abducirt unbeweglich. Der Kopf ist nach vorn und links geneigt, das Gesicht etwas nach rechts gedreht. Die Wangen- und Mundmuskulatur ist sehr hart, der Mund kann nur noch bis zu einer $\frac{1}{2}$ cm breiten Spalte geöffnet werden, das Essen ist nur durch seitliche Verschiebungen des Unterkiefers möglich. Ueberall in den Muskeln fühlt man derbe Stränge oder Knochen- spangen, die theils in Verbindung mit dem Skelett stehen, theils frei im Ge- webe zu liegen scheinen, fast immer dem Faserverlauf folgen, nur hin und wieder denselben kreuzen. An den Rippen, den Wirbeln und am Becken springen wirkliche Exostosen senkrecht zur Haut hervor. Es fehlt auch nicht die von Helferich zuerst gewürdigte Microdactylie der beiden grossen Zehen. Dieselben zeigen anscheinend nur ein Glied, das in Valgusstellung dem Meta- tarsus aufsitzt.

Der Verlauf des Processes hält die von Münchmeyer genau gekennzeichneten drei Stadien inne. Auf eine teigige, fluctuirende Schwellung mit Oedem der weiteren Umgebung folgt eine derbe fibröse Verdichtung des Gewebes, auf dieser Stufe macht die Ent- wicklung zuweilen Halt, dafür sprechen hier die Stränge im Sternocleidomastoideus und Obliquus abdominis. Die Höhe des Processes ist durch die Verknöcherung des Gewebes ausgezeichnet.

In der so strittigen Frage nach der Entstehung der Myositis ossificans neigt man in neuerer Zeit immer mehr zu der Ansicht, dass es sich um eine Geschwulstbildung handelt, wie dies zuerst von Mays klargelegt wurde. In unserm Fall zeigt das mikro- skopische Bild eines Schnittes aus einer wie eine Finger-Phalange geformten Wucherung am Becken in grösster Deutlichkeit den Ueber- gang des intermusculären Bindegewebes in kleinzelligen Knorpel, aus dem sich dann eine Schicht voll ausgebildeten Knorpels ent- wickelt. Mit scharfer geradliniger Grenze setzen sich daran Knochenbälkchen, die grössere Markräume einschliessen. Mit Cahen, der dasselbe bei durch Trauma entstandenen Verknöcherungen sah, halte ich diese endochondrale Entstehung bezeichnend für Geschwulstbildung.

Als Ausgangspunkt muss man neben dem Knochensystem Sehnen, Fascien und das Bindegewebe innerhalb des Muskels an- sehen. Ein Theil der Wucherungen geht unzweifelhaft vom Skelett aus in Form von Exostosen; so sind wohl die Geschwülste am Kopf und an den Wirbeln aufzufassen und die Vorsprünge am Becken, die sich nicht in der Richtung eines Muskels entwickeln. Ein anderer Theil entsteht in den Weichtheilen, dafür sprechen

die ganz isolirt vom Skelett angetroffenen Spangen. Von den Spangen, die im Verlauf eines Muskels von Skelett zu Skelett gehen, ist es schwer zu sagen, ob zwei dem Muskel folgende aus dem Knochen entstandene Zacken sich vereinigt haben oder ob der Beginn in den Weichtheilen lag und dann nach beiden Seiten hin die Verbindung mit den Knochen erfolgt ist.

Der zweite Fall betrifft ein 15-jähriges Mädchen, das angeblich im 10. Lebensjahre zuerst einen kleinen Knochenhöcker auf der rechten Schulter bemerkte und jetzt nun zahlreiche Exostosen trägt. Dieselben haben vornehmlich in der Nähe der Gelenke an den langen Knochen ihren Sitz, dort wo die Epiphysenlinie zieht; sie sind theils pilz- und stachelartig vorspringend, theils breit, massig, in Form von dicken Leisten, in letzterem Falle erstrecken sie sich noch eine Strecke weit über die Diaphyse und verzüngen sich nach der Mitte des Knochens zu. An den Rippen ist ihr Sitz am Uebergang von Knorpel zu Knochen, am Becken sitzen sie kranzartig dem Rande auf. Eine Vererbung liegt nicht vor, da, soweit man nachforschen konnte, kein anderes Familienmitglied Aehnliches aufweist. Von Rachitis sind keinerlei Zeichen nachzuweisen. Die zuerst von Volkmann beschriebenen und als rachitische Kennzeichen angesehenen, später dann von Helferich und seinen Schülern, besonders eingehend von Bessel-Hagen ihrer Bedeutung gemäss gewürdigten Wachstumsstörungen der mit Exostosen besetzten Knochen finden sich bei dem Mädchen in ausgedehntem Maasse. Die Messungen ergaben kaum bei einem Knochen für beide Seiten gleiche Zahlen. Im Ganzen bleiben die Knochen der rechten Körperhälfte in der Länge gegen die andere Seite zurück, während in den meisten Fällen von Bessel-Hagen dieses Missverhältniss gekreuzt erschien. Die Körperproportionen zeigen ein gleiches Missverhältniss. Die ganze Körperhöhe beträgt nur 145 cm, sicher weniger als dem Alter des Mädchens im Durchschnitt entspricht. Der obere Symphysenrand steht 71 cm über dem Boden, also etwas unter der Mitte des Körpers, während er nach Quetelet in der Mitte liegen sollte.

Verkrümmungen sind nur an den beiden Vorderarmknochen der rechten Seite vorhanden, Radius und Ulna sind dorsal- und radialwärts convex gebogen. Die häufig beobachtete Regel, dass der Grad der Wachstumsstörung von der Grösse und der Zeit der Entwicklung der Exostosen abhängig ist, trifft hier am rechten Vorderarm zu, da am linken Arm nur am distalen Ende kleine Knöpfe sitzen, während sich rechts frühzeitig eine wallnussgrosse Exostose am Radius dicht unter dem Köpfchen entwickelt hatte. Der Radius ist auch um 2 cm kürzer als die Ulna. An den unteren Extremitäten trifft die Regel aber nicht zu, die Exostosen sind auf beiden Seiten so ziemlich gleich an Zahl und Grösse, links am unteren Femur- und oberen Tibiaende sogar zahlreicher und trotzdem sind rechts alle Knochen kürzer. Näherliegend ist es wohl mit Rubinstein und Reich anzunehmen, dass Exostosen sowohl wie diese Störungen an den Knochen beide gleichwerthige Zeichen einer Entwicklungsanomalie des intermediären Knorpels sind.

Die so häufig als Folge der ungleichmässigen Entwicklung beobachtete Gelenkanomalie, die Subluxation des Radius sehen wir in unserem Fall am rechten Ellbogen, ohne dass aber die abnorme Kürze der Ulna die Schuld trüge, sondern wahrscheinlich bedingt durch die Knickung des Radius dicht unterhalb des Köpfchens und Lockerung des Gelenkapparates in Folge der Exostose. Genu valgum ist besonders ausgeprägt am rechten Knie, aber nach Bessel-Hagen wohl nicht abhängig von der Exostosenentwicklung, da diese ganz vornehmlich an der Innenseite besteht. Dagegen kann es kaum einem Zweifel unterliegen, dass der Pes valgus rechterseits durch die besondere Verkürzung der Fibula hervorgerufen ist.

Eine von der linken Tibia entnommene Exostose zeigte auf dem Schnitt das bekannte Bild im Bau und Anordnung von Knorpel und Knochen, eigenthümlich war ihr eine bis auf die Basis herabreichende grosse Bursa, die aber streng geschieden war vom Kniegelenk.

Was die Genese der Exostosen betrifft, so sind dieselben als Geschwülste anzusehen, die mit Vorliebe im jugendlichen Alter durch Wucherung aus dem intermediären Knorpel der langen Knochen und nachfolgender Ossification entstehen, seltener an den platten Knochen aus den Theilen, die länger knorpelig persistiren.

Recht eigenartig erscheint der dritte Fall von multiplen Enchondromen. Bei einer jetzt 54jährigen Frau hatten sich im 7. Lebensjahre Knorpelwucherungen an der rechten Hand entwickelt, später auch an der linken Hand und am rechten Fuss, im 20. Jahre gesellten sich dazu kirschgrosse Beulen an der Radialseite des rechten Zeigefingers und volar zwischen den Köpfen der Metacarpalknochen, erst in den letzten 10 Jahren traten weitere Geschwülste am Daumen hinzu. An den Fingern beider Hände, an den Zehen beider Füße, aber auch an den Köpfen der Mittelhand- und Mittelfussknochen sitzen die Knorpelgeschwülste stets an der Epiphyse, nie in der Diaphyse. Ausserdem finden sich nun an der rechten Hand eine Anzahl weicher, gut umschriebener Knoten, die sich etwas verschieben lassen, dicht unter der verdünnten und gespannten Haut liegen, einige bläulich durchschimmernd, hier und da fühlt man beim Zusammendrücken der Geschwulst kleine harte Theile im Innern. Ihren Platz haben sie in der Handfläche zwischen den Köpfen der Mittelhandknochen und in Form einer Schnur grosser Perlen am ganzen Daumen entlang durch den Ballen hindurch bis auf die Beugeseite des Vorderarms. In dieser letzteren Anordnung treffen wir sie wieder am äusseren rechten Fussrand, vereinzelt auch am Mittelfuss.

Der rechte Fuss ist ausserdem unförmig durch eine kokosnussgrosse Geschwulst um den I. Metatarsus herum, die Haut über demselben ist gespannt, glänzend roth, die Consistenz prall elastisch, der Druck schmerzhaft. Dies Gebilde sollte sich in den letzten drei Wochen aus einer flachen Schwellung am innern Fussrande gebildet haben, die angeblich auch nur vier Wochen bestand.

Bei der Operation dieser Geschwulst wurden auch eine Reihe der weichen Knoten am Fuss und rechten Daumenballen entfernt. Man konnte die bläulich und braun schimmernden Knoten gut herauschälen, sie hatten eigene Hüllen, die allerdings stets innig mit einer Vene zusammenhingen. Man sah peripher ganz gut den Zutritt des Gefässes, konnte dasselbe am andern Ende leider nicht verfolgen. Zu dem übrigen Gewebe bestand keine besondere Beziehung, die kleinsten Gebilde schmiegt sich innig in die Lücken zwischen Sehnen bezw. Muskeln hinein, reichten auch bis auf den Knochen, liessen sich aber überall gut lösen. Wurde ein oder das andere Bläschen eröffnet, so sprang ein hirsekorngrosses, gelbliches, knorpelhartes Körnchen heraus, daneben floss etwas venöses Blut ab. Schnitte aus diesen Gebilden zeigten deutlich das Bild eines cavernösen Angioms, nach dem Befunde bei der Operation offenbar aus den Venen entstanden. In den kleinen gelblichen harten Körpern findet sich kein Knorpel, nur ringförmig geschichtetes zellooses oder sehr zellarmes fibröses Gewebe. Ich wäre am ehesten geneigt, das Ganze als übereinstimmend mit dem in den Fällen von Kast und v. Recklinghausen und Steudel erhobenen Befund zu erklären, es bestand dort auch die Combination von Enchondromen mit phlebogenen cavernösen Angiomen.

v. Recklinghausen schildert die harten Körnchen, sowie wir sie gesehen haben, auch ähnlich ihre Zusammensetzung und erklärt sie für Phlebolithen. Ob die Analogie eine vollständige ist und welcher Art die Beziehungen zwischen Angiomen und Enchondromen sind, das zu untersuchen soll einer besonderen Bearbeitung vorbehalten bleiben.

Mit dem bisher Geschilderten sind jedoch die Veränderungen noch nicht erschöpft. Auch bei diesem Falle haben wir erhebliche Wachstumsstörungen an den Knochen des rechten Beins und des rechten Arms. Das rechte Bein ist 5 cm kürzer als das linke, Femur, Humerus, Radius, Ulna, Tibia und Fibula sind wesentlich kürzer als dieselben Theile der linken Seite, der Humerus ausserdem verkrümmt, nach der Brust und nach hinten convex, Femur und Tibia im unteren, bezw. oberen Drittel nach hinten und aussen convex. An letzteren beiden Knochen bestehen an der Epiphysengrenze vielzackige, massige Exostosen. Im rechten Knie ist ferner noch der Unterschenkel etwas nach hinten und oben verschoben, Subluxation der Tibia.

Recht auffällig ist das Missverhältniss der Körperproportionen, bei einer Höhe von 144 cm, die weit unter dem Mittelmaass bleibt, beträgt der Abstand des oberen Symphysenrandes vom Boden nur 66 cm, während er die Hälfte der Körperlänge, 72 cm haben sollte.

Die gleichzeitige Beobachtung dieser Geschwulstbilder legte den Gedanken nahe, nach bestimmten Beziehungen derselben zu einander zu forschen. Dass solche zwischen Exostosen und Enchon-

dromen bestehen, hat Nasse bereits nachgewiesen und fand sich dies auch in unsern Fällen bestätigt, namentlich soweit es sich um Wachstumsstörungen und Combination beider bei demselben Individuum handelt. Die Myositis ossificans stellt allerdings in dieser Hinsicht etwas ganz Eigenartiges dar. Vergleicht man aber alle drei Geschwulstarten rücksichtlich ihrer Entstehung, so ergibt sich doch eine gewisse Uebereinstimmung. In den drei besprochenen Fällen begann das Leiden in den Jahren, in denen das Knochenwachstum am lebhaftesten vor sich geht, man darf daraus den Schluss ziehen, dass es sich bei der Entstehung der Wucherungen um Störungen in der Knochenbildung handelt. Für Exostosen und Enchondrome folgt man jetzt wohl allgemein der Ansicht Virchow's, dass beide Formen durch Abnormitäten in der Umwandlung des transitorischen Knorpels zu Knochen bedingt sind. Für einen Theil der Geschwülste bei der Myositis ossificans scheint dies ebenfalls zuzutreffen, nämlich für die vollkommen nach dem Typus der Exostosen gebauten Auswüchse. Dazu kommen nun hier allerdings noch Reizzustände in all den Geweben des Bewegungsapparates, die wir auch sonst als knochenbildende kennen.

Eine offene Frage ist es, welche Momente zu diesen Störungen im Knochenwachstum führen, ob die Rachitis eine Disposition schafft oder ob die Ursachen sich weiter zurück in der embryonalen Anlage finden. Für unsere Fälle von Exostosen und Enchondromen lässt sich die Rachitis als prädisponirendes Moment abweisen, da die Verkrümmungen der Knochen die eine Körperhälfte so besonders auszeichnen und sonst alle Zeichen überstandener Rachitis fehlen; viel mehr Wahrscheinlichkeit hat die Annahme, dass der Grund in einer abnormen Anlage der Knochen zu suchen ist. Auf die gleiche Ursache dürfte auch die Entwicklung der Myositis ossificans zurückzuführen sein, dafür spricht in hohem Grade der Umstand, dass sich fast regelmässig bei den davon befallenen Kranken noch ein anderes Zeichen einer angeborenen Abnormität der Knochen findet, die symmetrische Mikrodactylie an den grossen Zehen. So scheinen in der That die drei in ihren ausgebildeten Formen verschiedenen Geschwulstarten durch dieselbe Anomalie bedingt zu sein, durch Störungen in der embryonalen Anlage des Knochen-systems.

LIX.

Ueber die Narkose mit Aethylchlorid.¹⁾

Von

Dr. Georg Lothelssen,

Assistenten an Prof. v. Hacker's Klinik in Innsbruck.

(Mit 2 Figuren.)

Zur Localanästhesie wird Aethylchlorid schon lange Zeit ziemlich allgemein angewandt, weniger gebräuchlich ist seine Verwendung zur Inhalationsanästhesie. Im Sommer 1896 wurde in der Münchener medicin. Wochenschrift (No. 27) ein kurzer Bericht des Bulletin médical (No. 35) abgedruckt, in dem Aethylchlorid zur Narkose empfohlen wird²⁾. Auf Anregung Prof. Soulier's waren damals schon in den Spitälern Lyon's 8417 Narkosen mit Aethylchlorid, dem sogenannten „Kelen“ der Firma Gilliard, Monnet und Cartier ausgeführt worden. Niemals sollten sich üble Zufälle ereignet haben. Da nun bisher kaum ein Inhalationsanästheticum bei einer so grossen Zahl von Narkosen ohne Todesfall geblieben war, wagte ich es im August 1896, als ich in Vertretung Prof. v. Hacker's die Klinik zu leiten hatte, eine solche Kelen-Narkose auszuführen.

Da uns damals die Wirkungsweise des Mittels aus eigener Anschauung noch nicht bekannt war, verwendete ich vorsichtshalber die Tropfmethode, oder wie man hier richtiger sagen muss die Spritzmethode, sowie die Esmarch'sche Maske. Soulier hatte zwar gesagt, dass man damit schwer oder gar nicht zum Ziel komme, in diesem Fall war der Erfolg aber überraschend.

Es handelte sich um ein junges Mädchen mit einem Panaritium.

¹⁾ Der obige für den Congress angemeldete Vortrag konnte wegen Mangel an Zeit nicht zur Erledigung gelangen.

²⁾ Schon vorher hatte Dr. Henning (Berlin) es empfohlen auf Grund der Thiersversuche Schleich's (Schmerzlose Operationen, 2. Aufl. Berlin 1897) ohne Anklang zu finden.

Die leiseste Bewegung des Fingers entlockte ihr lebhaftes Schmerzáusserungen. Wie erstaunten wir nun, als nach 1 Minute, ohne dass auch nur die Spur einer Excitation vorausgegangen wäre, vollkommene Anästhesie eingetreten war und man nun die Operation anstandslos ausführen konnte. Kaum war der Korb entfernt, so schlug die Patientin die Augen auf, nach wenigen Sekunden war sie ganz bei sich und wollte nicht glauben, dass sie schon operirt worden wäre.

Dieser günstige Erfolg veranlasste Herrn Prof. v. Hacker auch weiterhin auf seiner Klinik Narkosen mit Aethylechlorid vornehmen zu lassen. In den Beiträgen zur klinischen Chirurgie¹⁾ berichtete Ludwig über 66 Fälle, inzwischen ist die Zahl unserer Kelen-Narkosen auf 170 angewachsen. Diese Zahl mag wohl relativ klein erscheinen, erklärt sich aber leicht damit, dass wir, wenn es irgend anging, lieber die allgemeine Anästhesie vermieden haben und die Infiltrationsanästhesie nach Schleich anwandten. Da wir niemals bei der Kelen-Narkose üble Zufälle bemerkt haben, möchte ich mir erlauben, Ihnen in Kürze Einiges über unsere Erfahrungen mitzuthemen.

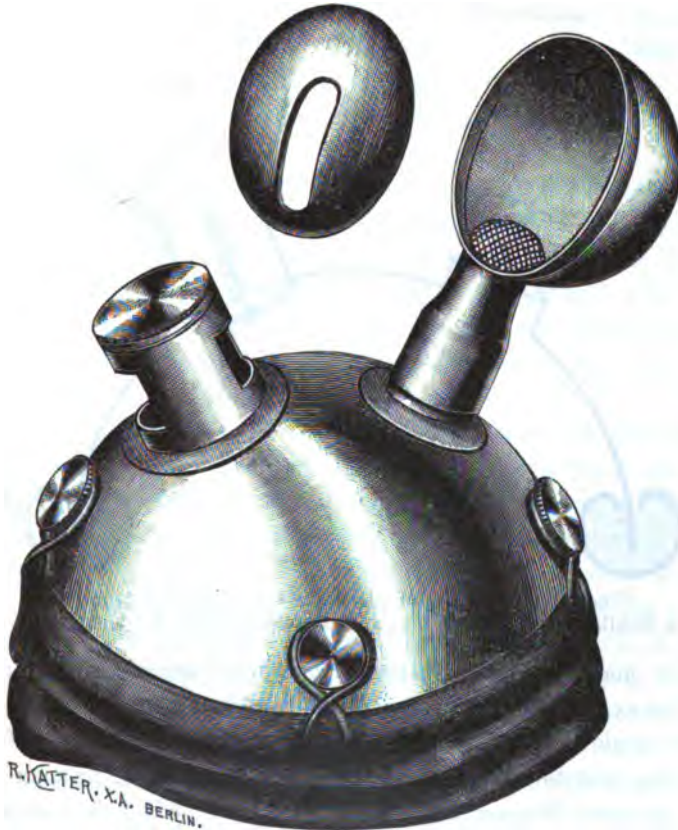
Was zunächst die Technik der Kelen-Narkose betrifft, so hat sich gezeigt, dass man eine luftdicht dem Gesicht aufsitzende Maske braucht, um in allen Fällen sichere Anästhesie zu erreichen. Wir verwendeten darum eine Zeit lang die Julliard'sche Aethermaske. Da es aber gewiss nicht gleichgültig ist, wenn der Patient stets die Exspirationsgase wieder einathmen muss, sind wir von dieser Maske abgegangen und verwenden nur mehr den Breuer'schen Korb (bis jetzt in 125 Fällen²⁾). Dieser ist eine Modification der Clover'schen Maske. Er besteht aus einem Metallhelm, der mit einem Gummiring armirt ist, welcher ermöglicht, dass man ihn fest an das Gesicht anpasst, so dass Mund und Nase vom Helm gedeckt sind. Er hat ein Inspirations- und ein Expirationsventil. Auf ersteres lässt sich eine Hohlkugel aufstecken. Diese besteht aus zwei Hälften, die gut in einander passen, man kann sie also öffnen und nun ein Stück entfetteten Mull hineinlegen als Träger des Narkoticums. Eine Oeffnung in der Kugel ermöglicht das Aufgessen von aussen, ohne den Korb zu lüften

¹⁾ Band XIX, Heft 8.

²⁾ Zu beziehen von L. Schulmeister, Mechaniker, Wien IX, Spitalgasse 6.

(vgl. Fig. 1 und 2). Breuer hat seinerzeit¹⁾ diesen Korb angegeben, um damit an der chirurgischen Abtheilung Prof. v. Hacker's im Sophienspital zu Wien die Pental-Narkosen durchzuführen.

Fig. 1.



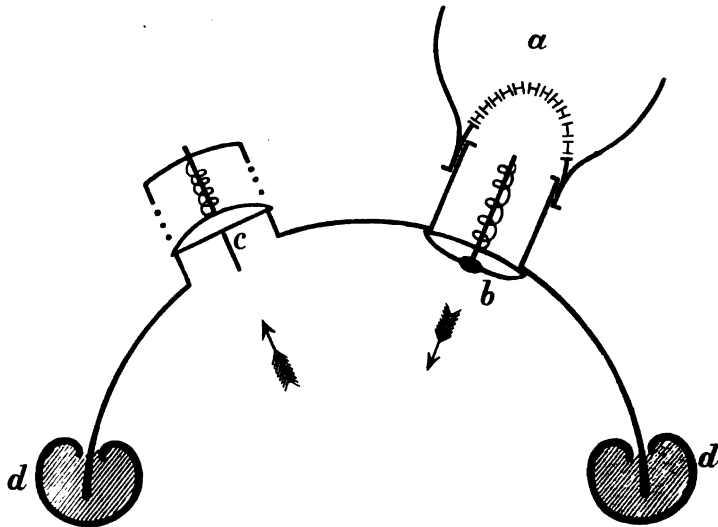
Die Vorbereitung ist die gleiche, wie für die Chloroform-Narkose. Der Patient soll also wenn möglich nüchtern sein; doch haben wir auch einige Patienten der Ambulanz, wenn die Operation dringend war, narkotisiert, obwohl sie gegessen hatten. Herz und Lunge wurden stets genau geprüft, ebenso der Harn untersucht. Puls und Athmung wurden während der ganzen Dauer der Narkose controlirt.

Da die Narkose schnell eintritt und auch schnell vorübergeht

¹⁾ Siehe Wiener klinische Wochenschrift, 1892, No. 3 und 4.

ist es gut, Instrumente, Verbandstoffe etc. vorher vollständig vorzurichten, damit sofort mit der Operation begonnen werden könne. Es ist darum auch empfehlenswerth, dass zu Anfang im Operationsraum völlige Ruhe herrsche, da sich sonst der Eintritt der Narkose verzögert, und man grössere Mengen von Aethylchlorid verbraucht.

Fig. 2.



Schematischer Durchschnitt des Breuer'schen Korbes.
a Hohlkugel, *b* Inspirations-, *c* Expirationsventil, *d* Gummiring.

Wir machen unsere Narkosen mit dem französischen Präparat von Monnet. Die bisher im Handel vorkommenden Tuben sind für die locale Anästhesie und daher mit haarfeiner Ausflussöffnung construirt, was für die Narkose bisweilen störend ist, da man doch etwas grössere Mengen auf einmal braucht. Wir haben aber bei der Fabrik in Anregung gebracht, graduirte Tuben mit grösserer Oeffnung zu Narkosezwecken anzufertigen und hoffen diesen Wunsch bald erfüllt zu sehen¹⁾. Man spritzt circa 3 bis 5 g. Aethylchlorid auf den Mull. Nun fordert man den Kranken auf ruhig zu athmen und bringt die Maske vor das Gesicht des Patienten, indem

¹⁾ Anm. während der Correctur: Die Versuche mit derartigen Tuben haben inzwischen ergeben, dass es nicht gut ist, die Ausflussöffnung zu vergrössern, da dann das Aethylchlorid nicht gefriert, und deshalb zuviel davon auf einmal inhalirt wird. Es tritt sehr heftige Excitation auf und zugleich starke Cyanose. Wir sind daher zu den alten Tuben zurückgekehrt.

man sie leicht andrückt, damit sie luftdicht schliesse. Diese Aethylchloridmenge reicht aus für etwa 3 bis 4 Minuten; soll die Narkose länger dauern, so muss man vor Ablauf der genannten Zeit auf's Neue aufspritzen.

Charakteristisch ist der rasche Eintritt der Anästhesie; etwa 1 bis 1 $\frac{1}{2}$ Minuten nach dem Aufsetzen der Maske (bei Kindern schon nach $\frac{1}{2}$ bis 1 Minute) kann man die Operation beginnen¹⁾. Ein Excitationsstadium fehlt meist oder ist sehr gering, nur bei etwa 13 pCt. der Kelenisirten war eine nennenswerthe Excitation zu verzeichnen.

Ist die Narkose eingetreten, so besteht wohl vollkommene Analgesie, doch sind die Corneal- und Pupillarreflexe meist vollkommen erhalten, ja es kommt vor, dass der Patient die Augäpfel bewegt, sozusagen „herumsieht.“ Da wir niemals eine tiefere Narkose brauchten, lüfteten wir in den wenigen Fällen, in denen diese Reflexe verschwunden waren, sofort die Maske bis Pupille und Cornea wieder prompt reagierten.

Die Qualität des Pulses ändert sich während der Narkose nicht, die Frequenz wechselt ein wenig, in der Regel nimmt sie etwas ab. Die Zahl der Respirationen wird meist etwas gesteigert, doch ohne irgendwie beunruhigend zu werden, speciell fehlt fast immer die Cyanose; nur in 3 Fällen konnten wir sie beobachten.

Das Erwachen aus der Narkose geht im Vergleich zu anderen Narkoticis sehr rasch; das Bewusstsein kehrt aber nicht so schnell wieder, als es bei Einleitung der Narkose schwand; wie ein Colleague uns schilderte, der wegen eines Panaritiums operirt wurde und Narkose wünschte. Erbrechen sollte nach Soulier's Angaben stets ausbleiben. Wir konnten es in einigen (18) Fällen beobachten, doch dauerte es nur kurz. Manche Patienten fühlten sich aber nach der Narkose so wohl, dass sie mit Appetit essen konnten. Jedenfalls hinterlässt die Kelen-Narkose keinen derartigen Widerwillen, kein Ekelgefühl wie die Chloroform-Narkose; wie der Umstand beweist, dass einige Patienten (und nicht bloss Erwachsene sondern auch Kinder) selbst eine zweite Kelen-Narkose wünschten, als abermals ein operativer Eingriff vorzunehmen war.

¹⁾ Nur wenn die Narkose anfangs nicht regelrecht ausgeführt wurde, wenn z. B. die Maske dem Gesicht nicht fest anlag, trat die Analgesie nach 3 bis 4 Minuten ein.

Ebenso wie der Corneal- und Pupillarreflex erhalten bleiben, erhält sich auch der Muskeltonus; völlige Muskeler schlaffung fehlt meistens. Dieser Umstand einerseits, sowie andererseits das leichte Erwachen aus der Narkose, welches eintritt, wenn man nicht rechtzeitig nachgiesst, lassen wohl die Narcose mit Aethylchlorid für länger dauernde Operationen und für Eingriffe, bei denen Muskeler schlaffung unbedingt nöthig ist, ungeeignet erscheinen. Wir gebrauchen sie darum hauptsächlich bei eitrigen Processen, speciell ausgedehnten Phlegmonen, wo locale Anaesthesie nur schwer anzuwenden wäre; ferner auch bei Auskratzungen wegen Knochencaries, bei vereiterten Lymphdrüsen; ferner zur Einrichtung von Knochenbrüchen und Luxationen (besonders veralteten), die ohne Narkose nicht gelangen, weil die Kranken zu heftigen Schmerz äusserten und ihre Muskeln geradezu krampfhaft anspannten. Hier wurde stets ein für die Einrichtung eben hinreichender Grad von Muskeler schlaffung erzielt. Auch zum Redressement bei Contracturstellungen und bei Pes varus, zur Dilatation der weiblichen Harnröhre, um die Ureteren zu sondiren, erwies sich die Kelenarkose sehr geeignet. Dazu kämen noch jene Operationen, wie z. B. die Exstirpation kleiner Tumoren, welche sich leicht mit Infiltrationsanästhesie hätten ausführen lassen, wo aber die Kranken selbst eine Narkose verlangten.

Die Aufzählung dieser operativen Eingriffe zeigt schon an, dass wir dazu niemals lange dauernder Narkosen bedurften. Für gewöhnlich dauerte die Narkose 5 bis 10 Minuten, nur 18 Mal währte sie bis zu 15 Minuten, in 2 Fällen hatten wir Narkosen von 20 und 25 Minuten zu verzeichnen. Die Menge des Narcoticums, die für gewöhnlich zu den Kelenarkosen benöthigt wird, schwankt zwischen 8 bis 10 Gramm, ist jedoch individuell verschieden. Das Minimum verbrauchten wir bei einem 1 $\frac{1}{2}$ jährigen Kind, nämlich 3 Gramm. Dies war das jüngste Individuum, dass wir kelenisirten, das älteste war ein Mann von 72 Jahren. In der Art der Narkose zeigte sich bei allen Lebensaltern kein Unterschied.

Unangenehme Zufälle konnten wir nie bemerken; niemals traten Erscheinungen der Herzschwäche, gestörter Respiration auf, noch weniger also eine wirkliche Asphyxie. Trotzdem muss man auch beim Aethylchlorid zu steter Vorsicht mahnen, denn nach einer brieflichen Mittheilung Soulier's ist in letzter Zeit in Lyon

ein Todesfall vorgekommen und in einer Abhandlung über „Fussgelenk- und Fusswurzeltuberculose“ aus Prof. Kocher's Klinik¹⁾ erwähnt J. Spengler unter dem Kapitel: „Todesursachen der resecirten Fälle“ einen Mann von 27 Jahren, der „nach der Operation gestorben ist an den Folgen der Cloraethylnarkose“²⁾. Leider konnten wir über beide Fälle keine nähere Auskunft erhalten.

Eine schädigende Wirkung auf die Nieren war auch nicht zu beobachten; wir fanden, obwohl fast in jedem Fall der Harn auch nach der Narcose untersucht wurde, niemals Albuminurie; ja bei einem Mädchen, welches schon hochgradige Albuminurie hatte (Allgemeintuberculose, Amyloidose der Nieren), war die Eiweissmenge nach der Narkose nicht gesteigert, obwohl wir das hier erwartet hatten und darum die genauesten Messungen anstellten.

Interessant ist es nun, dass unsere Erfahrungen am Menschen zum Theil in Widerspruch stehen mit jenen, die Schleich³⁾ auf Grund von Thierexperimenten gewonnen hat; während sie andererseits theilweise damit übereinstimmen. Schleich hat gefunden, dass ein Narcoticum um so schneller wirke, je weiter sein Siedepunkt von der Körpertemperatur entfernt liegt. Da nun das französische Aethylchlorid bei $+ 10^{\circ}$ C. siedet (andere Präparate bei $+ 15$ C.), wäre die rasche Wirkung begreiflich. Da das Aethylchlorid nach Schleich in den Lungen in Form gespannten Dampfes enthalten sein muss wegen des starken Temperaturunterschiedes, wird es natürlich auch rasch wieder abgegeben. Daher das schnelle Erwachen nach der Narkose.

Schleich folgert aber daraus, dass das Aethylchlorid in dieser Form die Lungen passirt, dass es zu schweren Schädigungen des Respirationstractus kommen müsse⁴⁾. Wir konnten das beim Menschen niemals beobachten. Wir haben Patienten, die zuvor nach wiederholten Narkosen mit Billroth-Mischung jedesmal heftige Bronchitiden durchgemacht hatten, mit Aethylchlorid nar-

1) Deutsche Zeitschrift für Chirurgie. Bd. 44. 1896.

2) In der Tabelle (S. 68) heisst es dann freilich, dass er „bei der Narkose“ starb an „Chloraethylvergiftung“.

3) l. c.

4) l. c. S. 48). „Es kommt zu ganz turbulenten Respirationsstörungen, zu deutlicher Orthopnoë, Galopprrhythmus der Athmung, unter gleichzeitiger Cyanose, wenn der Siedepunkt tiefer liegt als die Körpertemperatur. Diese Störungen lösen sich am heftigsten aus, je weiter sich der Siedepunkt nach unten von der Körpertemperatur entfernt“.

kotisirt und danach gar keine Alteration der Lunge bemerken können. Ja, wir haben gerade deshalb bei einigen Patienten, die an hochgradigen Lungenaffectionen litten, die Kelen-Narkose ausgeführt. Hier combinirten wir mit grossem Vortheil die Infiltrationsanästhesie mit der Narkose. Phthisiker, ja selbst ein Patient mit Pneumonie, bei denen wegen hochgradiger Caries oder septischer Eiterungen eine Amputation vorgenommen werden musste, wurden zur Ablösung des Periostes und zum Durchsägen der Knochen kelenisirt, nachdem die Weichtheile unter Infiltrationsanästhesie durchtrennt waren. Freilich haben diese Narkosen nur sehr kurz gedauert, aber nicht einmal zeigte sich nachher eine Verschlimmerung der Lungenerkrankung.

Schleich meint auch, dass von einem Körper mit so niedrigem Siedepunkt in der Zeiteinheit viel mehr in die Lunge gelangen müsse als von einem höher siedenden Aether. Das dürfte wohl beim Aethylchlorid bei unserer Applicationsweise nicht der Fall sein. Es gelangen keineswegs z. B. die auf einmal aufgespritzten 5 g in die Lunge, obwohl die Zimmertemperatur höher ist als der Siedepunkt des Aethylchlorids. Die erste Menge verdunstet rasch auf dem Mull und erregt hier solche Kälte, dass die weiteren Mengen Aethylchlorid zu einer weissen Kruste gefrieren, die nur sehr langsam wieder sich in Gas umwandelt.

All dies zusammen genommen drängt mich zu der Annahme, dass die Wirkungsweise eines Narcoticums, wie es das Aethylchlorid ist, nicht bloss vom Siedepunkt und dessen Verhältniss zur Körpertemperatur abhängig sein kann, sondern dass die chemische Zusammensetzung auch einen Einfluss haben muss, wie ja Schleich selbst¹⁾ für das Bromäthyl zugiebt.

Wenn wir darum die Narkose mit Aethylchlorid zu weiterer Prüfung empfehlen, so soll damit noch nicht gesagt sein, dass es ungefährlich ist; denn ein gefahrloses Narcoticum giebt es wohl gar nicht. Da man aber nicht in allen Fällen ohne Narkose auskommt, und mancher Patient sogar die Narkose verlangt, ist es gewiss nicht ohne Vortheil, ein Mittel zu kennen, das vielleicht weniger gefährlich ist als die andern.

¹⁾ l. c. S. 33.

LX.

Ueber entzündliche Tumoren der Submaxillarspeicheldrüse.¹⁾

Von

Dr. Küttner

in Tübingen.

M. H.! Vor zwei Jahren habe ich auf Grund zweier Beobachtungen eine Affection der Submaxillarspeicheldrüse beschrieben, die ich als „entzündlichen Tumor“ dieser Drüse bezeichnet habe. Seit der damaligen Publication sind an der Bruns'schen Klinik drei weitere Fälle zur Beobachtung gekommen, und es scheint demnach das Leiden nicht so besonders selten zu sein. Da ausserdem gar nichts über ähnliche Vorkommnisse aus der Litteratur bekannt geworden ist, so ist es vielleicht nicht überflüssig, mit einigen Worten auf die genannte Speicheldrüsenaffection zurückzukommen.

Die entzündlichen Tumoren der Submaxillaris entsprechen in vielen Punkten den von Riedel bei Gallensteinen beobachteten chronischen Entzündungen des Pankreaskopfes. Bei diesen wie bei jenen ist das Wesentliche, dass die Geschwülste ganz den Eindruck echter maligner Tumoren machen und dass, wenigstens in in den ausgesprochenen Fällen, nur das Mikroskop Aufklärung zu geben vermag über den wahren Charakter der scheinbaren Neubildung. In solchen Fällen findet man bei der Untersuchung eine hühnerei- bis apfelgrosse Geschwulst in der Submaxillargegend, die längliche Gestalt hat und sich derb anfühlt. In der Tiefe ist die Geschwulst in Folge ausgedehnter Adhäsionen wenig verschieblich, man fühlt sie gut vom Munde aus und kann mitunter Verwachsungen mit der Mundschleimhaut nach-

¹⁾ Der Vortrag wurde am 4. Sitzungstage des XXVII. Congresses der Deutschen Gesellschaft für Chirurgie zu Berlin zu Protocoll gegeben.

weisen. Nur in frischen Fällen besteht Druckempfindlichkeit, bei längerem Bestehen ist die Geschwulst schmerzlos und macht, da auch die Lymphdrüsen gewöhnlich vergrößert sind, ganz den Eindruck einer malignen Neubildung. Die Kranken klagen über Behinderung des Schlingactes, vielleicht auch des Sprechens, Gähnens, doch sind diese Beschwerden meist gering, und es ist mehr die Furcht, dass es sich um etwas Krebsartiges handeln könne, welche die Patienten zum Arzt führt.

Die Exstirpation des Tumors ist nicht immer ganz einfach, man findet innige Verwachsungen mit der Nachbarschaft und muss gewöhnlich die ganze Geschwulst scharf mit dem Messer auslösen. Um alle Theile des scheinbar malignen Tumors zu entfernen, musste in einem Falle ein Stück der Mundschleimhaut und des Unterkieferperiostes mitabgetragen und tief in die Substanz der Zunge vorgedrungen werden; die Art. lingualis und der Nerv. hypoglossus, welche beide in Geschwulstmassen eingebettet waren, fielen zum Opfer. Zu der solche Eingriffe bedingenden Annahme eines malignen Tumors wird man verleitet durch das rasche Wachsthum der Geschwulst, durch das Fehlen entzündlicher Erscheinungen bei einem grossen, derben, in der Tiefe wenig oder garnicht verschieblichen Tumor und in ausgesprochenen Fällen auch durch das Aussehen desselben auf der Schnittfläche. Man glaubt bestimmt, ein Sarcom oder bösartiges Endotheliom vor sich zu haben, und ist erstaunt, wenn man mikroskopisch keine Spur einer malignen Degeneration findet, sondern nur eine Vermehrung des Bindegewebes und eine hochgradige kleinzellige Infiltration, die stellenweis so erheblich ist, dass die eigentlichen Speicheldrüsenelemente von ihr ganz verdeckt werden. Das makroskopisch gleichartige Aussehen der aus verschiedenen Geweben zusammengesetzten Geschwulstmasse erklärt sich daraus, dass die hochgradigen entzündlichen Veränderungen nicht auf die Submaxillaris beschränkt bleiben, sondern auf alle die Drüse umgebenden Gewebe übergehen.

Es handelt sich also um eine durch chronische interstitielle Entzündung bedingte tumorartige Vergrößerung der Submaxillarspeicheldrüse, um ganz etwas Aehnliches, wie es Riedel an der Bauchspeicheldrüse und neuerdings an der Thyreoidea beobachtet hat, und wie es wohl gelegentlich auch an der Sublingualis und Parotis vorkommt.

Die Entstehung der Geschwülste hat mit Tuberculose und Syphilis nichts zu thun, sie ist wahrscheinlich auf Entzündungsprocesse zurückzuführen, die von der Mundhöhle ihren Ausgang nehmen und sich ascendirend durch den Ausführungsgang auf die Speicheldrüse fortsetzen. Bei einer Patientin hatte sich der Tumor im Anschluss an eine Angina entwickelt; die Entstehung von infectirten Lymphdrüsen aus konnte in allen Fällen mit Sicherheit ausgeschlossen werden. Im Innern der Geschwulst fand sich einmal ein ganz kleiner Abscess, das andere Mal ein kleiner Granulationsherd, der bakteriologisch steril befunden wurde. In einem dritten Falle enthielt die ebenfalls erkrankte Sublingualspeicheldrüse einen kirsch kerngrossen Stein, der nicht als die Ursache, sondern als ein Product der Entzündung angesehen werden muss.

Eine Rückbildung der Geschwulst, wie sie Ricdél bei seinen Pankreastumoren festgestellt hat, wurde in unseren Fällen nicht beobachtet, doch muss nach dem mikroskopischen Befund zugegeben werden, dass es durch Schrumpfungsvorgänge zu einer Verkleinerung des Tumors kommen könnte, allerdings unter Zugrundegehen des Drüsenparenchyms. Uebrigens scheint es nicht rathsam, sich auf diesen Ausgang zu verlassen, denn in unseren Fällen haben die Geschwülste sich stetig vergrössert und vor allem immer ausgedehntere Bezirke der Umgebung in Mitleidenschaft gezogen.

Was die klinische Seite der Frage anbelangt, so ist nur in einem von unseren 5 Fällen die richtige Diagnose gestellt worden. In einem zweiten Falle, bei dem noch entzündliche Symptome vorhanden waren, wurde eine chronisch verlaufende Lymphadenitis und zwar einer tiefen cervicalen Drüse angenommen, weil die im hinteren Ende der Speicheldrüse entwickelte Geschwulst sich nicht in der Submaxillargegend vorfand, sondern am vorderen Rande des Sternocleidomastoideus unterhalb des Kieferwinkels. In allen anderen Fällen wurde die Diagnose auf einen malignen Tumor gestellt, und darin beruht das klinische Interesse dieser eigenthümlichen Geschwulstform, denn, um die scheinbar bösartige Neubildung radical zu entfernen, wurden mehrfach grössere, in einem Falle sogar ein sehr erheblicher Eingriff vorgenommen, der der Operation eines grossen Mundboden-Zungencarcinoms an Gefährlichkeit nichts nachgab.

LXI.
Mittheilungen über Hirn-Chirurgie.¹⁾

Von
Dr. Doyen
in Paris.

M. H.! Ich möchte mir gestatten, Ihnen mein vervollkommnetes Instrumentarium zu zeigen, wie ich es zur Craniectomie benütze. Seit der Construction der Kneipzangen und meiner Knochen-scheeren, welche ich anlässlich des Congresses vom Jahr 1895 die Ehre hatte, Ihnen demonstrieren zu dürfen, habe ich das Instrumentarium verbessert und vervollständigt. Die Operation kann mit der Hand allein ausgeführt werden oder mit Zuhilfenahme eines Elektromotors von etwa einer Pferdekraft.

Instrumentarium für manuelle Operation:

Auf einen Collin'schen Trepan in Drillbohrerform setze ich einen Bohrer und mache damit 5—6 Löcher in das Schädelgewölbe. Dann ersetze ich den Bohrer durch einen besonders construirten kugelförmigen Rasselbohrer, mit dessen Hilfe man mit ein wenig Geschicklichkeit die Dura erreicht, ohne Gefahr zu laufen, dieselbe zu verletzen. Die Tabula externa durchschneide ich von Loch zu Loch mit meiner kleinen Handsäge, wobei ich nur die Basis meines Haut-Periost-Lappens stehen lasse und dann vollende ich die Durchtrennung mit meiner Kneipzange. Die Tabula interna spalte ich mit meinem gedeckten Meissel, zuerst zwischen den beiden obersten Oeffnungen, dann entlang der Basis des Lappens und schlage zuletzt den Haut-Knochenlappen zurück.

¹⁾ Dieser Vortrag konnte wegen Mangel an Zeit nicht erledigt werden.

Elektrisches Instrumentarium.

Ich bevorzuge das elektrische Instrumentarium, weil es glattere Wundflächen schafft. Ich setze auf meinen Instrumententräger, der durch eine biegsame von mir construirte Leitungsschnur mit dem Elektromotor in Verbindung steht, einen Raspelbohrer, wie ich ihn auch bei der manuellen Methode anwende, und bohre mir 3 Löcher bis zur Dura mater. Die Dura selbst schiebe ich ab und durchsäge die Schädelwölbung fast in der ganzen Ausdehnung des Hautschnitts. Die Säge durchtrennt mittelst einer besonderen Vorrichtung zuerst die ganze Dicke des Knochens, ehe sie horizontal weitersägt. Die Säge, welche ich dazu benütze, ist nach dem Gehirn zu gedeckt durch eine auf der Dura gleitende Metallrinne. Die letzte Brücke durchtrennt man nur bis zur Tabula interna: hierzu verwende ich eine feine Säge, welche eine kleine Scheibe über den Zähnen trägt und in Folge dessen nur bis zu einer gewissen Tiefe eindringen kann. Die Tabula interna selbst und die Basis des Lappens werden mit dem schon beschriebenen gedeckten Meissel durchtrennt und sodann der ganze Lappen zurückgeschlagen. Die Operation dauert bei der Anlegung einer grossen Oeffnung, mit der Hand zehn bis fünfzehn Minuten, mit dem elektrischen Apparat nur fünf bis zehn Minuten.

Für die Eröffnung des Processus mastoideus — Freilegung des Antrum und des Sinus — ist es besser, manuell vorzugehen. Ich benütze dazu einen längeren cylindrischen Raspelbohrer von vierzehn mm Durchmesser.

Mein elektrischer Apparat in Verbindung mit grösseren Sägen, einfachen und Raspelbohrern ermöglicht es mir, in wenigen Augenblicken die grössten osteomyelitischen Herde an Diaphysen und Epiphysen blosszulegen.

Operative Resultate.

Die Hemi-Craniectomy ist selbst kaum mit einer Gefahr verbunden; nur die Schwere der Gehirnlaesion, die wir aufsuchen wollen, kommt in Betracht.

Falls es aus dem Knochen stark blutet, ist es am besten, die Haut darüber zu vernähen und die Dura erst sechs bis sieben Tage später zu eröffnen. Wenn die Dura durch starken intracraniellen Druck sehr gespannt ist, so bewirkt eine blossse Incision

derselben sofortigen Nachlass der Symptome und der Puls steigt z. B. manchmal rasch von fünfundvierzig auf achtzig Schläge in der Minute. — Augenblicklich habe ich eine ganze Anzahl von Idioten und Mikrocephalen in Beobachtung, deren Besserung nach der Operation ausser Zweifel steht. Bei der ersten Patientin, einer Idiotin mit Morbus Basedowii, die ich operirt habe, hat sich vier Tage nach einer doppelseitigen Craniectomie der Exophthalmus und die Struma zurückgebildet. Vor der Operation konnte sie kaum sprechen und erkannte ihre nächsten Angehörigen nicht mehr. Jetzt ist sie wieder arbeitsfähig und vermag ordentlich zu sprechen und zu zählen. Auch einige Epileptiker mit deutlicher Besserung nach der Operation habe ich in Beobachtung. Ein Fall ist jetzt 5, ein anderer 6 Monate frei von Anfällen geblieben. In Fällen von Jackson'scher Epilepsie, bei denen ich keine Läsion der Hirnrinde sehe, suche ich mir das epileptogene Centrum durch elektrische Reizung der Gehirnoberfläche auf und mache dann die Excision dieser Partie. Bei zwei Fällen habe ich damit einmal guten Erfolg gehabt. Der zweite Fall ist erst vor Kurzem operirt und noch in Beobachtung.

Ganz hervorragende Erfolge habe ich erzielt bei der Exstirpation eines grossen tuberculösen subcortical gelegenen Tumors und bei der Eröffnung mehrerer tiefgelegener Abscesse, deren Auffindung überhaupt erst nach einer ausgedehnten Craniectomie möglich war. Von weiteren Fällen habe ich noch zu erwähnen eine Cyste an dem rechten motorischen Rindencentrum mit linksseitiger Parese und dann einen Fall von Meningitis occipitalis bei einer Erwachsenen. Ich habe bei dieser die Craniectomie fast in extremis gemacht; die Patientin ist genesen.

Augenblicklich beschäftige ich mich damit, auch Tumoren der Basis cranii zugänglich zu machen; verschiedentlich gelang es mir ohne Schwierigkeit, das Chiasma zu erreichen. Mehrere Kranke haben durch die Operation nur vorübergehende Besserung erlangt, die wohl auf die ausgiebige Druckverminderung zurückzuführen ist. Es handelte sich in diesen Fällen, wie einige Monate später bei der Autopsie festgestellt wurde, um Geschwülste am dritten Ventrikel und der Vorderfläche des Kleinhirns, wohin ich nicht hatte gelangen können.

Es ist aber zu hoffen, dass auch diese bisher ganz unzugänglichen Regionen in das Bereich der Gehirnchirurgie einbezogen werden.

LXII.

(Aus der chirurg. Universitäts-Klinik des Herrn Geheimrath
von Bergmann.)

Zur Kenntniss der Streptokokken- und Pneumokokken-Osteomyelitis.

Von

Dr. E. Lexer,

Privatdocent.

(Mit 3 Figuren.)

Die bisherigen Beobachtungen von Fällen acuter Osteomyelitis in Folge Infection mit dem *Streptococcus pyogenes* sind nicht sehr zahlreich. Es ist deshalb sowohl das klinische, als auch das pathologisch-anatomische Bild der Erkrankung, wie ich es in dem Vortrage „die Aetiologie und die Mikroorganismen der acuten Osteomyelitis“¹⁾ auf Grund von wenigen in der Literatur beschriebenen und einigen selbst beobachteten Fällen zu entwerfen versuchte, noch in vieler Beziehung zu vervollkommen. Hierzu dürften einige Fälle zu verwerthen sein, die in den letzten zwei Jahren in der von Bergmann'schen Klinik zur Beobachtung gelangten.

Es ist vorauszuschicken, dass die bisher publicirten Fälle — nach genauer Sichtung derselben konnte ich nur 10 einwandfreie und genügend beschriebene und 3 eigene verwerthen — in erster Linie dazu berechtigten, die Streptokokkeneiterung am Knochensystem, wie dies bekanntlich zuerst Lannelongue that, dem grossen Gebiete der acuten Osteomyelitis einzuröhen. Denn nicht allein um periostale oder ganz oberflächliche

¹⁾ Sammlung klinischer Vorträge. v. Bergmann, Erb und Winkel. No. 173; mit Angabe der hier nicht eigens erwähnten Literatur.

Eiterungen handelte es sich in diesen Fällen, sondern es gelangten auch eitrige Infiltrationen der Diaphysenspongiosa (Metaphyse) und intraossale Abscesse zur Beobachtung. Allerdings waren die periostalen resp. corticalen Prozesse vorherrschend und fanden sich nur kleine Sequester von der Oberfläche des Knochens, während die wichtigste und gefährlichste Erscheinung in dem verschieden gestalteten Bilde der acuten Osteomyelitis noch fehlte: die fortschreitende Markphlegmone, die Osteomyelitis im eigentlichen Sinne des Wortes. Das Fehlen grösserer Sequestrationen glaubte ich ebenso wie Lannelongue mit der Thatsache in Einklang bringen zu müssen, dass ausgedehnte Eiterungen des Knochenmarkes nicht beobachtet worden waren, während mir das Thierexperiment gerade bei Streptokokkeninfektionen einige Male die ausgedehnteste Mark-eiterung und Sequesterbildung lieferte¹⁾. Doch ist auch beim Menschen die Knochenmarkeiterung schon beobachtet. Lubarsch sagt in seinem Aufsätze über Streptokokken²⁾, indem er sich gegen die von K. Müller vertretene Auffassung der einheitlichen Genese der acuten Osteomyelitis als Werk der Staphylokokken wendet, er habe selbst reine Streptokokken-Osteomyelitis gesehen. Herr Professor Lubarsch hatte die Liebenswürdigkeit mir kurze Notizen über zwei Fälle mitzutheilen, auf welche er sich an der citirten Stelle bezogen hat. Während es sich in dem einen Falle um eine ganz typische acute Osteomyelitis eines 10jährigen Knaben handelte, lag im zweiten Falle bei einem ca. 20jährigen Manne eine mehr chronische Form vor, welche unter dem Bilde der Pyämie in ein acutes Stadium übergegangen war. Die Veränderung der befallenen Knochen waren hier derartig, dass fast nur das Knochenmark betroffen war, stellenweise aber auch eine Periostitis fibrino-purulenta bestand. Im Knochenmark des amputirten Oberschenkels fanden sich nur Streptokokken, auch bei der Section der übrigen erkrankten Knochen, ebenso in den vorhandenen Nierenabscessen. Dagegen war auch der Staph. p. albus in Lungenabscessen vorhanden.

Da in der bisherigen Casuistik der Streptokokken-Osteomyelitis von einer Markphlegmone nicht die Rede ist, so wird das

¹⁾ Archiv für klin. Chirurgie. 53. Bd. Taf. II. Fig. 11.

²⁾ Ergebnisse der allgemeinen Pathologie und pathologischen Anatomie des Menschen und der Thiere. Lubarsch und Ostertag. III. Jahr 1896.

Fehlen dieser Erscheinung auch neuerdings von Klemm¹⁾ als besonderes Merkmal der Streptomykose des Knochens angeführt. In der That sind nun die folgenden Fälle, die ich in der von Bergmann'schen Klinik beobachtete und untersuchte, im Stande, diese Lücke im Bilde der Streptokokken-Osteomyelitis des Menschen auszufüllen, indem sie zeigen, dass auch ausgedehnte Phlegmonen des Knochenmarkes und grössere Sequestrationsprocesse durch diesen Mikroben hervorgerufen werden können.

1) Gertrud P., 1 Jahr alt. Seit 24 Stunden will die Mutter bemerken, dass der linke Oberschenkel etwas angeschwollen ist, und dass Berührung und Bewegung desselben schmerzhaft sind. Vor 3 Tagen ist das Kind vom Sopha heruntergefallen, doch sind der Mutter nach diesem Falle keinerlei Schmerzensäusserungen bei Bewegungen des linken Beines aufgefallen. Das Kind befindet sich in einem ausgezeichneten Ernährungszustande, so dass man nur mit Mühe am Oberschenkel durch die dicken Weichtheile hindurch den Knochen palpieren kann. Oberhalb des Condylus internus ist die Haut etwas geröthet und heiss, die ganze Umgebung des Condylus fühlt sich verdickt an, zeigt jedoch keine Fluctuation, sondern nur leichtes Oedem. Positive Anhaltspunkte über die wahrscheinliche Eingangspforte der Entzündungserreger ergeben sich nicht, da weder Hautverletzungen, noch Entzündungszustände des Rachens, der Lunge oder des Darmtractus vorhanden sind. Die Abendtemperatur beträgt 39,5°.

Durch einen Schnitt, der, die entzündete Gegend trennend, sich nach dem Verlaufe der grossen Adductorsehne richtet und diese innerhalb eines serös durchtränkten Gewebes freilegt, wird hinter dieser Sehne der Knochen erreicht, dessen Periost sich hier oberhalb des inneren Condylus gelblich verfärbt und stark verdickt praesentirt. Nach Incision dieses veränderten Periostes ist zu sehen, dass es durch seröse Flüssigkeit vom Knochen abgedrängt ist, der dicht oberhalb der Gegend der Knorpelfuge ein kleines unregelmässiges Loch erkennen lässt. Auch hier ist noch kein Eiter wahrzunehmen. Als aber mit einem scharfen Löffel die Umgebung dieses kleinen Corticalisdefectes herausgehoben wird, zeigt sich die nächstliegende Spongiosa in ganz geringer Ausdehnung eitrig infiltrirt. Die mikroskopische Untersuchung von dieser Stelle ergibt zahlreiche Diplokokken, hier und da auch 3—5gliedrige Ketten; die Impfung weisser Mäuse von den angelegten Culturen wirkt schon in geringer Dosis tödtlich. Herzblut und Organe enthalten kurze Streptokokkenreihen, meist in Diplokokkenform.

Die Wunde, die locker tamponirt worden war, secernirte in den nächsten

¹⁾ Von der Abhandlung Klemm's: Ueber Streptomykose der Knochen; Osteomyelitis streptomycotica, Sammlg. klin. Vorträge, Neue Folge, Chir. No. 65, war mir nach Fertigstellung meiner Arbeit (Anfangs August) durch die Güte meines Chefs ein Correcturbogen zugänglich, sodass es möglich war, noch auf einzelne interessante Punkte des Klemm'schen Vortrags einzugehen und seine beiden Fälle zu verwerthen.

Tagen fast nichts, sie sieht trocken und missfarben aus, während die Temperatur sich auf 40,9° erhebt und höchstens bis 39° heruntergeht. Auch nach Erweiterung des Loches in der Corticalis erfolgt keine locale und allgemeine Besserung. Die Untersuchung des Blutes am 5. Tage post. operat. ergibt durch Impfung auf weisse Mäuse Streptokokken. Der Exitus erfolgt nach 10 tägigem, hohem Fieber.

0,3 des Herzblutes wenige Stunden post. mortem. tödten subcutan eine weisse Maus in 24 Stunden.

Bei der Section zeigte sich das Mark des ganzen Femur in eine zerfliessliche graugrüne Masse verwandelt, die, wie durch Impfung nachgewiesen wurde, Streptokokken enthielt. Innerhalb dieser verfärbten Markmasse sah man vereinzelt noch grössere Gefässchen und mehrere kleine Blutungen hervortreten. Die dünne Corticalis der vorderen Seite ist gegenüber der Stelle, wo die Markhöhle oberhalb der Condylen geöffnet worden war, infracturirt, das Periost des ganzen Knochens ist sehr stark verdickt, aber nicht durch entzündliches Exsudat abgehoben. Die übrigen grossen Röhrenknochen, welche herausgenommen und der Länge nach gespalten werden konnten (beide Humeri und Tibiae und das rechte Femur) enthielten normales Mark und liessen keine Herde an den Knorpelfugen erkennen.

Entzündliche Veränderungen der Gelenke, auch des benachbarten Kniegelenkes und der Organe fehlten, ebenso wie eine Eingangspforte für die Infection nicht nachgewiesen werden konnte.

Der Fall verlief lethal in Folge der Allgemeininfection mit Streptokokken, deren einzige nachweisbare Localisation das eine Femur betraf und hier erstens in der Nähe der unteren Knorpelfuge eine kleine herdförmige Eiterung mit entzündlicher Infiltration der Weichtheile, dann zweitens eine diffuse Entzündung der Markhöhle verursacht hatte.

In dem folgenden 2. Falle ist eine schwere Osteomyelitis mehrerer Knochen zur Heilung gelangt.

Das 1 Jahr alte Mädchen Gertrud S. wurde wegen einer entzündlichen Anschwellung in der linken Achselhöhle am 19. Juli v. J. in die Universitäts-Poliklinik gebracht. Die Impfpusteln am linken Oberarm, vom 3. Juni her rührend waren offen und in weitem Umkreis die Haut entzündlich infiltrirt. In der Achselhöhle befindet sich ein Abscess dem Durchbruch nahe. Derselbe wird sofort incidirt und aus seiner Höhle einige zerfallene Drüsenmassen entfernt. In 2 Wochen ist die Wunde geheilt und die Entzündung am Oberarm vollkommen zurückgegangen, so dass das Kind aus der Behandlung entlassen werden kann.

Am 20. August bringt die Mutter das Kind wieder mit der Mittheilung, seit gestern sei das rechte Handgelenk etwas angeschwollen und schmerzhaft. Trotz Fixation des Armes mit Schienenverbänden schreitet in den nächsten Tagen die Anschwellung über den Vorderarm fort, es tritt hohes Fieber auf

und die Haut über der Ulna erscheint leicht geröthet. Eine Incision im mittleren und unteren Drittel der Ulna zeigt die Weichtheile stark oedematös, das Periost ist verdickt, und wie die weitere Incision ergibt, durch eine geringe Schicht dünnflüssigen Eiters vom Knochen abgehoben. Nach Eröffnung der Markhöhle sieht man dieselbe gefüllt mit schmierigem Mark von fast gleichmässiger grünlich grauer Farbe, die nur gegen die untere Epiphyse zu einzelne kleine gelbliche Eiterherde erkennen lässt. Der Knochen wird nach Verlängerung des Weichtheilschnittes bis zu seiner oberen Epiphyse aufgemeisselt und enthält bis zu dieser verändertes Mark, das möglichst vollständig mittelst Löffel und Tupfer entfernt wird. Darauf lockere Jodoformgaze-Tamponnade und Fixation des Armes.

Während der Operation sind Culturimpfungen von dem periostalen Eiter und dem Knochenmark angelegt worden. In dem letzteren gelang es schon mikroskopisch Streptokokken nachzuweisen.

Die Temperatur blieb Morgens und Abends in den nächsten 3 Tagen um 39. Beim 2. Verbandwechsel am 4. Tage zeigte sich eine erhebliche Verschlimmerung. Die Eiterung aus der grossen Wunde ist sehr reichlich, die Ulna, die missfarben, zum Theil auch schwärzlich verfärbt aussieht, liegt vollständig gelockert in der Tiefe der Wunde, an beiden Epiphysen gelöst, und lässt sich ohne Schwierigkeit herausnehmen. Die Gegend des Ellenbogengelenks fluctuirt, es wird hier durch eine Incision in der Verlängerung der Wunde eine grosse paraarticuläre Eiteransammlung entleert, sodann das ebenfalls vereiterte Gelenk eröffnet. Der Vorderarm erscheint im unteren Drittel des Radius geröthet und geschwollen. Eine Incision ergibt hier die nämlichen Verhältnisse wie vor einigen Tagen an der Ulna: das Periost durch Eiter abgehoben und das Knochenmark in einen gelblich grauen Brei verwandelt. Nach der Mitte des Knochens erscheint normales Knochenmark, so dass nur seine untere Hälfte aufgemeisselt und ausgeräumt wird. Zur Culturenanlage wurde der Gelenkeiter und das Knochenmark des Radius verwendet. In den nächsten 5 Tagen bleibt die Temperatur um 38', nachdem sie sofort nach der Operation abgefallen war.

Eine erneute Steigerung der Temperatur über 39° muss auf den sehr ungenügenden Abfluss des reichlichen Eiters aus dem Ellenbogengelenk zurückgeführt werden, weshalb von der Humerusopiphyse ein Theil resecirt wird. Die übrigen Wunden sehen verhältnissmässig gut aus, der Radius erholt sich allmähig nach Abstossung kleiner Sequesterchen; der weitere betrefFs der Wundheilung jetzt gute und fieberlose Verlauf wird nach 2 $\frac{1}{2}$ Wochen gestört durch den Ausbruch einer Rachendiphtherie, die unter Anwendung des Behring'schen Serums in einer Woche verschwindet. Die Wunden heilten langsam ohne Fistelbildung.

Es war in diesem Falle bei der ersten Operation aus dem Periosteiter und dem Knochenmark der Ulna geimpft worden, ferner aus dem Radius- und dem Gelenkeiter des Ellenbogens. Sämtliche Impfungen führten zu Reinculturen des *Streptococcus pyogenes*. 0,2 des Ellenbogengelenkeiters

tötete eine weisse Maus nach subcutaner Injection in 2 Tagen. Bei der 2. Operation wurde aus einer Vene des gesunden Armes 3,0 Blut entnommen und zur subcutanen Injection bei 3 weissen Mäusen verwerthet. 2 starben nach 2×24 Stunden, und zwar konnten aus ihrem Herzblute wieder Streptokokken in Reinculturen gezüchtet werden.

Durch diese Untersuchungen steht fest, dass es sich hier um eine vom Streptococcus pyogenes hervorgerufene, mit Gelenkeiterung und Epiphysenlösung complicirte Osteomyelitis des Radius und der Ulna handelte, die in Heilung überging, trotzdem während des Höhepunktes des Processes Streptokokken im Blute kreisten.

Einen Unterschied in den klinischen Erscheinungen gegenüber dem typischen Bilde der acuten Osteomyelitis fanden wir nicht, dagegen fiel Einiges schon bei der Operation auf, das vielleicht als Characteristicum der Streptokokkeninfection verwerthet werden kann. Erstens nämlich, was ich schon früher hervorhob, die helle, etwas grünliche Farbe des dünnflüssigen Eiters, dann die fast gleichmässig schmutzige Verfärbung des entzündeten Knochenmarkes.

Der Zustand des Kindes im August 1898 ist im Allgemeinen ein sehr guter; an dem operirten Arme zeigt sich folgendes: das untere Drittel des Radius ist im Bereiche der kaum sichtbaren Narbe ziemlich stark verdickt, eine scharfe dünne Knochenleiste liegt dicht unter der grossen beweglichen Narbe am Ulnarrande des nur wenig verkürzten Vorderarmes als Ersatz der zerstörten Ulnadiaphyse. Die Hand hat normale Stellung zum Vorderarme. Am Humerus ist eine Verkürzung gegen den anderen Arm nicht zu bemerken. Die einzige nachtheilige Störung, die von der Erkrankung und Operation zurückblieb, ist das Schlottergelenk im Ellenbogen. Trotz desselben gebraucht das Kind seinen Arm wie den gesunden.

Der folgende dritte Fall bietet nicht nur durch die beginnende Sequestration der erkrankten Diaphyse, sondern auch durch die nicht eitrig Form der Entzündung grosses Interesse:

Der 9 Wochen alte Erich W. erkrankte nach Aussage der Mutter schon vor 3 Wochen mit einer Anschwellung der rechten Kniegelenksgegend, die anscheinend sehr schmerzhaft war. Auf Rath eines Arztes wurden warme Umschläge gemacht, worauf sich nach wenigen Tagen an der Innenseite des Kniegelenkes eine Vortreibung der Haut bildete, welche von selbst unter Entleerung einer mässigen Menge Eiter aufbrach. Der Arzt erweiterte mit dem Messer die Fistel etwas, da das Kind hohes Fieber bekam und der Allgemeinzustand schlechter wurde. Während der darauffolgenden 2 Wochen trat zuerst Besserung ein, es entleerte sich genügend Eiter aus der Fistelöffnung, die fast

täglich mit aseptischen Verbänden versehen wurde; allmählich liess die Eitersecretion nach, die Temperatur stieg wieder und die Anschwellung nahm zu.

Bei der Aufnahme des Kindes in die Klinik war vor Allem der schlechte Ernährungszustand auffallend. Fieber bestand nicht. Das rechte Bein wurde im Knie gebeugt gehalten, die Streckung und Berührung des Beines schien Schmerzen hervorzurufen. Infolge der hochgradigen Abmagerung war es leicht die Veränderungen am Knochen zu palpieren und festzustellen, dass das Kniegelenk vollkommen frei von einem Erguss war, und dass das untere und mittlere Femurdrittel eine bedeutende Verdickung aufwies, die sich in der Mitte des Oberschenkels allmählich verlor. An der medialen Seite des Oberschenkels dicht über dem Condylus internus befindet sich vor der Sehne des Adductor magnus die von dem Spontanaufbruch herrührende Fistelmündung, aus der sich auf Druck in die Umgebung und die Kniekehle etwas Eitor entleert. Die Lymphdrüsen der rechten Leistenbeuge waren etwas angeschwollen.

Von einer bacteriologischen Untersuchung des Fistelsecretes nahm ich Abstand.

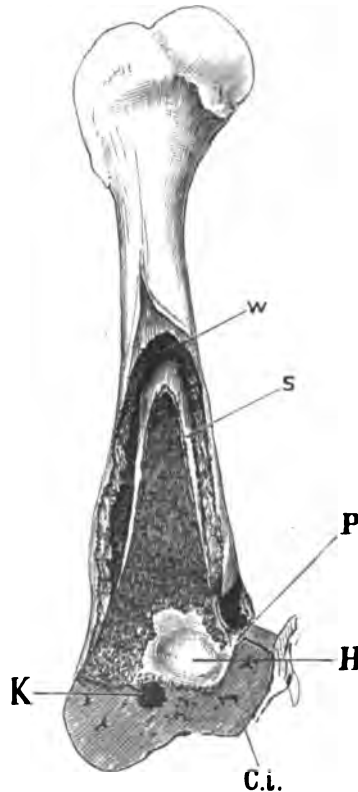
Bei der Auftreibung des Knochens in der Nähe der unteren Epiphyse und bei dem Durchbruche oberhalb des Condylus dürfte als sicher angenommen werden, dass es sich um einen osteomyelitischen Herd nahe der unteren Knorpelfuge handelte, der an einer ganz typischen Stelle dicht oberhalb der Epiphysenlinie, also auch des Condylus, nach hinten extracapsulär durchgebrochen war. In der That zeigte sich, als der Knochen vor der Sehne des grossen Adductor erreicht war, genau oberhalb des Condylus internus zwischen der medialen und hinteren Begrenzung des Femur eine kleine Oeffnung in der Corticalis, deren Umgebung sehr stark verdicktes Periost aufwies und mit der Hautöffnung der Fistel communicirte. Vorsichtig wurde dann mit einem scharfen Löffel die Fistelöffnung im Knochen mit der allernächsten Umgebung entfernt. Der herausbeförderte Knochen war eitrig infiltrirte Spongiosa. Von einem radicalen Eingriff am Knochen musste man wegen des sehr schlechten Zustandes des Kindes absehen. Dann wurde die kleine im Knochen entstandene Höhle leicht tamponnirt ebenso wie die ganze Wunde, und das mit Schienen fixirte Bein suspendirt.

In der ersten Woche nach der Operation trat bei vollkommen normaler Temperatur eine allgemeine Besserung ein, die drainirte Wunde secernirte nicht viel Eiter und bedeckte sich bald mit guten Granulationen. Dann entstanden Durchfälle und Erbrechen, begleitet von leichtem Fieber, und unter zunehmender Schwäche starb das Kind zwei Wochen nach der Operation.

In Anbetracht des Umstandes, dass wir gerade bei Kindern in so frühem Alter Eiterungen am Knochensystem durch Streptokokken beobachtet haben, suchte ich noch bei der Section Klarheit über die hier vorliegende Infection zu gewinnen. Unter allen aseptischen Vorsichtsmaassregeln wurde das ganze Femur herauspräparirt und dann die untere Hälfte der Länge nach gespalten und aus verschiedenen Abschnitten Impfungen gemacht. Das Präparat, das sofort noch in frischem Zustande abgezeichnet wurde, ergab folgende Veränderungen (Fig. 1). Zunächst sieht man, dass die ziemlich erhebliche Ver-

dickung der ganzen unteren Diaphysenhälfte herrührt von einer entzündlichen Verdickung des Periostes und einer 4 mm dicken Schicht sehr gefässreichen Knochengewebes, das als Sequesterlade allseitig den Knochen umgiebt und ihm zum Theil innig aufliegt, zum Theil von der Corticalis durch eine Schicht schmieriger Granulationen getrennt ist. Die Corticalis unterscheidet sich deutlich durch ihre weiss-gelbliche Farbe von der tiefrothen der Knochen-

Fig. 1.



Rechtes Femur. P = Perforation. H = Herd. S = beginnende Schaftnecrose. W = periostale Knochenwucherung. C.i. = Condyl. int. K = Knochenkern.

auflagerung. Das Knochenmark sieht schmutzig graugelblich aus mit nicht scharf begrenzten helleren Inseln. Die Spongiosa des unteren Diaphysenendes wird auf dem Schnitte zu fast 2 Dritteln zerstört vorgefunden. Sie ist hier (s. Fig. 1) ersetzt durch eine von leicht rötlicher Zone umgebene, glasig aussehende schleimige Masse, die der Epiphysenlinie dicht anliegt. Oberhalb des Condylus int. findet sich die kleine, durch den Löffel bei der Operation vergrößerte Perforation der Corticalis, die hier dicht oberhalb der Knorpel-

fuge mit jener durch schleimige Ansammlung ausgefüllten Knochenhöhle communicirt. Der mediale Abschnitt der Epiphyse steht höher als der laterale; doch liegt diese Erscheinung nicht an einer Verkümmernng des Condylus int., sondern ist dadurch bedingt, dass die ganze Epiphyse nur noch mit einer kleinen Partie am Condylus ext. in fester Verbindung steht und durch diese fast vollkommene Lockerung in ihrem medialen Bereiche nach oben verschoben ist.

Die anatomische Untersuchung ergibt demnach:

1. Knochenabcess mit schleimigem Inhalt in der unteren Diaphysenspongiosa mit Durchbruch nach aussen oberhalb des Condylus internus und theilweiser Lösung der Epiphyse.
2. Diffuse Entzündung des Knochenmarkes.
3. Beginnende Schaftnecrose und Bildung einer Sequesterlade.

Bei der bacteriologischen Untersuchung ergab die Impfung: aus dem schleimigen Herde, dem missfarbenen Knochenmark und den Granulationen zwischen Corticalis und Knochenauflagerung das alleinige Vorhandensein des *Streptococcus pyogenes*, der in mässig langen Ketten wuchs.

Nur die Impfung aus der vergrösserten, mit der Wunde communicirenden Perforationsöffnung hatte ein anderes Resultat, indem der *Bacillus pyocaneus* und nur wenige, aber mikroskopisch festgestellte Streptokokkencolonien aufgingen. Eine Blutimpfung post mortem blieb negativ.

Nach diesem Befunde glaube ich annehmen zu dürfen, dass die Erkrankung auch hier durch Streptokokken verursacht war. Das pathologische Bild ist das einer mehr chronischen Form und spricht für eine wenig virulente Infection, da es zu einer eigentlichen Eiterung im Knochen nicht gekommen ist; eine Eiterung war nur, wie die Anamnese ergab, in den Weichtheilen entstanden und spontan durchgebrochen. Der schleimige Herd, das diffus entzündete Knochenmark, das Fehlen von Eiter zwischen Corticalis und periostaler Auflagerung sind der Grund zu der Annahme einer schwachen Virulenz der Erreger, ebenso wie der fast fieberlose Verlauf der Erkrankung während unserer Beobachtung.

Das Interessanteste dieses Falls aber liegt darin, dass sich der *Streptococcus pyog.* befähigt erwies, auch grössere Sequestrationen zu bilden, noch dazu unter dem Bilde einer nicht eitrigen, serösen Entzündung. Bei einer Parulis ist von Garrè constatirt worden, dass Streptokokken, wie er mikroskopisch nachwies, Urheber eines serösen Abcesses sein können. Für die Frage, ob die albuminöse Form der Osteomyelitis ihre Entstehung einem von vornherein wenig intensiven Entzündungs-

process verdanke (Schlange), oder durch Degeneration eines eitrigen Exsudates entstehe (Vollert, Garré), bringt unser Fall keine Aufklärung. Nur soviel geht aus dem Verlaufe und Befunde hervor, dass es sich um eine weniger virulente Infection handelte, und die Annahme einer solchen ist als Grundlage beider Ansichten nothwendig.

Auf das Vorkommen einer chronischen Entzündungsform am Knochen durch Streptokokken wies Kocher hin mit einem sehr merkwürdigen Falle, einem 13 jährigen Knaben, bei dem sich unter Schmerzen in etwa einem halben Jahre eine hühnereigrosse, breit aufsitzende Exostose hinten über dem Condylus externus entwickelt hatte. Der Tumor hatte eine 1 mm dicke Schale, sonst bestand er zumeist aus weichen mark- oder granulationsähnlichen Massen. 3 Tage nach der Operation eiterte die Wunde. Die Impfung aus den Granulationsmassen ergab Streptokokken, weshalb Kocher annimmt, dass hier auf Grund einer Streptokokken-Localisation ein Granulationsherd entstanden war, der mit einer periostalen Knochenschale umgeben und abgekapselt wurde.

Zu den mehr chronisch verlaufenden Erscheinungsformen gehört auch der von Lanz¹⁾ mitgetheilte, seit mehreren Monaten bestehende Knochenabscess im Femur. Der Virulenzgrad der Erreger documentirte sich hier sehr deutlich, da nach der Incision und Aufmeisselung ein typisches Erysipel sich entwickelte. Durch Impfung aus dem Knochenherd wurde der Streptococcus in Reinzucht gewonnen, so dass an der Aetiologie dieser Eiterung nicht zu zweifeln ist.

Während also auf der einen Seite ausgedehnte Eiterung des befallenen Knochens, auf der anderen Seite die verschiedensten Formen chronischer Entzündung zur Beobachtung gelangten, erfährt das Bild der Erscheinungsformen durch den folgenden, von Herrn Professor Nasse untersuchten Fall insofern eine weitere Ergänzung, als dieser zeigt, dass eine unter den Symptomen einer Pyämie verlaufende Streptokokkeninfection, ebenso wie dies häufig bei der Staphylomykosis vorkommt, neben anderen Metastasen auch Localisationen am Knochensystem, besonders vor Abschluss der Wachstumsperiode hervorrufen kann.

Es handelte sich um einen 20jährigen Studenten, der Ende Februar einen Schlägerhieb erhalten hatte. Als die Nähte entfernt wurden, fand man

¹⁾ Lanz, Correspondenzblatt für Schweizer Aerzte. 1897. No. 13.

eine kleine Eiteransammlung, weshalb die Wunde wieder geöffnet und tamponnirt wurde. 4 Wochen später trat eine schmerzhaftc Anschwellung des linken Kniegelenkes ein, die auf Natr. salicyl. zurückging. Mitte April musste ein acut entstandener Abscess unterhalb des linken Kniegelenkes geöffnet werden. Gleichzeitig traten unter hohem Fieber Störungen des Allgemeinbefindens auf und schwoU die Gegend des rechten Schultergelenkes unter Schmerzen bei Bewegungen an.

Als Ende April Aufnahme in die Klinik erfolgte, zeigte der kräftig gebaute, aber sehr blass aussehende, hochfiebernde Patient über dem linken Scheitelbeine innerhalb einer Reihe von Narben eine auf den Knochen führende Fistel, einen geringen Erguss im rechten Schultergelenk und eine starke Füllung des linken Kniegelenks, an dessen Innenseite sich eine entzündliche Röthung der Haut bis zur vorderen Tibiakante erstreckte, wo aus einer kleinen Incisionswunde auf Druck Eiter hervorquoll. Mit einem grossen Schnitte über die Innenseite der Kniegelenkgegend werden eine Reihe von grösseren und kleineren, zum Theil miteinander communicirenden paraartikulären Abscessc geöffnet und eine Menge von Eiter entleert. Darauf wird das prall gefüllte Kniegelenk mit einem dicken Troikart punktiert und eine trübe, röthliche, fibrinöseitricge, flockenenthaltende Flüssigkeit zum Abfluss gebracht.

Nach Spaltung der fistulösen Narbe findet sich ein kleiner Sequester der Tabula ext. umgeben von Granulationen und eitrig infiltrirter Diploë. Die Tabula int. ist intact.

Nachdem sich in den nächsten Wochen das Allgemeinbefinden unter allmählich eingetretenen normalen Temperaturen sehr gebessert hatte, kam es Ende Mai plötzlich wieder zu hohen Abendtemperaturen und Verschlechterung des Befindens. Die Wunde am Schädel war geheilt, die Schwellung des rechten Schultergelenkes war verschwunden und hatte nur geringe Steifigkeit zurückgelassen. Dagegen nahmen die Schmerzen im linken Kniegelenke zu und im unteren Wundwinkel hatte sich über der Tibia eine auf rauhen Knochen führende Fistel gebildet, so dass man die Gelenkentzündung oder einen Herd im Knochen als Ursache des Fiebers vermuthen musste. Von der früheren Incisionswunde aus wird daher das Kniegelenk an der Innenseite geöffnet (Anfangs Juni). Es enthält nur wenig Eiter. Die Synovialis ist geröthet und geschwoUen. Zum Theil beginnt schon die Verödung des Gelenkes durch Adhäsionen. Der Knorpel der Tibia ist zerstört; der Defect führt in einen grossen Eiterherd in der Epiphyse, welcher sich nach abwärts fast bis zur Mitte der Diaphyse erstreckt, wohin auch die oben erwähnte Fistel der alten Wunde mündet. Nach Aufmeisslung der oberen Tibiahälfte wird das eitrig infiltrirte Knochenmark ausgekratzt und ein periostaler Abscess an der Innenseite der Tibia geöffnet. Durch diesen Eingriff, dem eine lockere Tamponnade des aufgemesselten Knochens und ausgiebige Drainage des Gelenkes nach Anlegen einer Gegenincision folgte, trat wieder Besserung ein, die Ende Juni abermals durch das Auftreten von Fieber und einem Erguss im linken Hüftgelenk gestört wurde. Unter fixirendem Verbande schwanden die Schmerzen und der Erguss allmählich.

Ende Juli kam es wiederum zu Temperaturen über 39. Die Granulationen der Wunde an der Tibia sahen belegt aus und die Narbe am Schädel schmerzte. An der Tibia fand sich nach Entfernen der Granulationen ein schmaler Sequester, ebenso unter der Narbe am Kopf in Eiter eingebettet ein kleines losgelöstes Knochenstück.

Ein neuer Fieberanfall trat nicht wieder ein, die Wunden heilten langsam, der Patient konnte anfangs November das Bett verlassen. Nach einer späteren Mittheilung des Hausarztes ist das linke Hüft- und Kniegelenk vollkommen ankylotisch geworden, während die Beweglichkeit des rechten Schultergelenkes nur wenig beschränkt ist.

Aus dem Knochenmarkeiter der Tibia und dem Kniegelenkerguss sind Streptokokken in Reinkulturen gewonnen worden, während dieselben mikroskopisch in dem Eiter der Schädelwunde nachgewiesen wurden. Nach diesem Befunde darf man wohl annehmen, dass von den letzteren aus, wo sich ja der Infectionsstoff sehr lange Zeit erhielt, Metastasen entstanden sind. Klinisch trat am frühesten der entzündliche Erguss im Kniegelenk und ein parostaler Abscess an der Tuberosit. tibiae in Erscheinung, beide möglicherweise schon abhängig von einer Localisation an der oberen Knorpelfuge der Tibia. Der Befund bei der letzten Operation spricht sehr dafür, dass an dieser typischen Stelle der erste Knochenherd angelegt war und von da aus durch die Epiphyse ins Gelenk und nach abwärts ins Knochenmark sich verbreitet hatte. Die metastatische Entzündung des Schulter- und Hüftgelenkes hatte einen günstigen Verlauf, doch nicht ohne im letzteren beträchtliche Störungen zu hinterlassen.

Eine Reihe von weiteren Fällen lässt sich als eine Gruppe zusammenfassen unter der Bezeichnung einer Streptokokken-Osteomyelitis der Gelenkgebiete, bei welcher die Gelenkeiterung im Vordergrund der klinischen und auch der pathologischen Erscheinungen steht¹⁾.

Ueber die beiden früher²⁾ mitgetheilten Fälle, die hierher gehören, kann ich nur berichten, dass sowohl der damals 1jährige Knabe mit dem corticalen Herde oberhalb des Condylus ext. femoris

¹⁾ Der Name „Epiphysitis“, den Herzog und Kreutwig (Münchener med. Wochenschrift 1893, No. 14) unter Hinweis auf englische Autoren für solche Fälle empfehlen und bei einem Falle von Epiphysenlösung und Gelenkeiterung anwenden, kann nur dann auch den pathologischen Veränderungen entsprechen, wenn es sich um primär in der Epiphyse localisirte und durchbrochene Eiterherde handelt.

²⁾ Sammlung klin. Vorträge. No. 173. S. 675.

und der Kniegelenkeiterung, als das 7 monatliche Kind mit einem primären ins Gelenk perforirten Eiterherd in der oberen Humerusepiphysc eine fast vollkommene Beweglichkeit in den betreffenden Gelenken ohne nachzuweisende Wachstumsstörung erlangt haben.

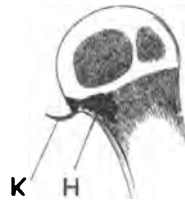
1. Fritz B., ein kräftiges 2jähriges Kind, das vor einem Vierteljahr Masern und vor 4 Wochen einen Lungenkatarrh überstanden hatte, soll vor 5 Tagen eine leichte Anschwellung des rechten Schultergelenkes bekommen haben. Der Mutter fiel es auf, dass das Kind das Aermchen nicht bewegte und auf Berühren der angeschwollenen Partie Schmerzen äusserte. Der hinzugezogene Arzt vermutete eine Gelenkentzündung und sandte das Kind zur Klinik (29. II. 1897).

Es zeigte sich erstens, dass das Kind die ausgeprägten Merkmale der Rachitis aufwies: Verdickung der Knorpelknochengrenzen an den Rippen, Auftreibung verschiedener Epiphysengegenden, ferner Verkrümmung der Beine, rechts genu varum, links genu valgum. Zweitens war die vordere Partie des Schultergelenkes mässig angeschwollen, die Haut nicht geröthet, aber heiss, und die subcutanen Venen sehr deutlich durchscheinend. Die Temperaturmessung ergab nur 38,2°. Durch Punction konnte etwa 0,5 einer eitrig getrübbten serösen Flüssigkeit aus dem Schultergelenk entnommen werden, welche sofort zur Impfung auf Agar-Agar und zur subcutanen Injection bei einer weissen Maus verwendet wurde. Die letztere starb nach 24 Stunden. Im Herzblut derselben waren schon mikroskopisch Streptokokken, meist in diplokokkenform nachzuweisen. Die Agarculturen stimmten mit den aus dem Thierblut gewonnenen überein.

Nach Vornahme der Punction wurde der Arm am Thorax fixirt und die Wirkung der Ruhigstellung des kranken Gelenkes die nächsten 2 Tage abgewartet. Als dann die Abendtemperatur etwas höher, auf 38,5, stieg und sich nach Abnahme des Verbandes eine mässig vermehrte Anschwellung der Schulter und eine entzündliche Röthe der Haut vorne über den Caput hum. vorfand, wurde die entzündete Gelenkgegend mit einem Längsschnitt blossgelegt, der zunächst nur Haut und Muskel über dem Sulcus intertubercularis durchtrennte. Die Weichtheile waren nur etwas ödematös durchtränkt; als dann aber durch Innenrotation des Armes das Tuberculum maius in die Wunde eingestellt wurde, fand sich oberhalb desselben dicht an der Epiphysenlinie und dem Kapselansatze eine kleine, kaum erbsengrosse Stelle gelblich aussehenden Periostes. Als dasselbe incidirt war, entquoll eine geringe Menge dünnflüssigen Eiters dem gleichzeitig durch den Schnitt geöffneten Gelenke. Die Gelenkkapsel wurde dann breit geöffnet und durch Abhebeln des Periostes und Kapselansatzes ein kleiner Eiterherd freigelegt, der dicht an der Knorpelfuge liegend den Durchbruch eines in der Diaphysenspongiosa angelegten Herdes ins Gelenk darstellte. Denn als ich zur Feststellung der pathologisch-anatomischen Verhältnisse den corticalen Herd mit spitzem Messer umschnitt und im Zusammenhange mit der darunter liegenden Spongiosa auslöste, zeigte sich deutlich ein mit Eiter gefüllter Canal, der vom Kapselansatze dicht an der

Knorpelfuge in eine erbsengrosse, eitrig infiltrirte Stelle der Spongiosa führte. Diese Verhältnisse suchte ich in Fig. 2 wiederzugeben. Mit dem herausgeschnittenen Stück Spongiosa war wahrscheinlich nicht die ganze eitrig Partie aus derselben entfernt worden, da aus der Knochenwunde noch etwas Eiter herausquoll. Die Menge desselben war jedoch so gering, dass das im Knochen entstandene Loch für den Abfluss des Eiters hinreichend erschien. Eine lockere Jodoformgazetamponnade der Knochen- und Weichtheilwunde folgte der Operation.

Fig. 2.



Obere Humerusepiphysc. K = Kapsel. H = Eiterherd.

Die Temperatur fiel in den nächsten Tagen zur Norm. Als der inzwischen gelockerte Tampon am 3. Tage vollkommen entfernt wurde, zeigte sich nur wenig Eiter in der Tiefe der Wunde, dem ein dünnes Drainrohr Abfluss schaffte. Schon nach einer Woche konnte das Letztere weggelassen werden, worauf in weiteren 2 Wochen ein vollkommener Verschluss der Wunde erfolgte. Die Bewegungen des Armes im Schultergelenk schienen nicht schmerzhaft zu sein, als der Fixationsverband entfernt wurde. Nach 1 Monat hatte das Kind eine anscheinend gute Beweglichkeit des Armes in der Schulter.

Der jetzige Befund, 1½ Jahr nach der Entlassung ist folgender:

Das Kind sieht gesund und kräftig aus, hat aber noch deutliche Auftreibungen der Epiphysen. Am rechten Bein hat die Genu varum-Stellung zugenommen, es besteht unterhalb der Tuberositas tibiae ein deutlicher Knick. Am linken Bein ist die Genu-valgum-Stellung fast verschwunden, doch besteht ein hochgradiger Plattfuss.

Was den früher erkrankten Oberarm und die Schulter betrifft, so ist eine vollkommen normale Beweglichkeit activ wie passiv vorhanden, die Gegend des Tuberculum maius fühlt sich ein wenig verdickt an, eine Wachstumsstörung des Humerus ist nicht nachzuweisen.

Durch eine Röntgenaufnahme wurde eine ganz geringe Verdickung des oberen Humerusdrittels festgestellt.

Das ganze Krankheitsbild dieses Falles lässt sich kurz zusammenfassen als acute eitrig Schultergelenkentzündung infolge einer nach dem Gelenke perforirten osteomyelitischen Localisation an der oberen Knorpelfuge. Eine Eingangspforte für die Infection liess sich nicht nachweisen. Vom Verlaufe ist bemerkenswerth,

dass die Eiterung im Knochen und Gelenke nach Freilegung des entzündeten Gebietes keine Progredienz zeigte, sondern sofort abnahm, obgleich besonders für den Knochenherd nur eine kleine Stelle zum Abfluss geschaffen wurde, und ferner, dass eine vollkommen freie Beweglichkeit des Armes im Schultergelenke eintrat.

2. Gretchen M. Das sehr schwächliche und sehr schlecht ernährte 8 Monate alte Mädchen wurde mit der Angabe zur Klinik gebracht, dass seit 2 Tagen die Gegend des rechten Fussgelenkes angeschwollen sei. Seit 2 Wochen bestünde Lungenkatarrh und Husten.

Am rechten Fuss, der in Plantarflexion gehalten wird, ist die Gegend des Fussgelenkes erheblich angeschwollen. Die Schwellung verliert sich oberhalb der Malleolen, reicht unten bis zum Mittelfuss und ist am stärksten auf der Innenseite ausgeprägt, wo die Haut unterhalb des Knöchels stark geröthet, glänzend und verdünnt erscheint und wo deutliche Fluctuation ebenso wie aussen unterhalb des Malleolus ext. nachzuweisen ist, während am Fussrücken nur Oedem besteht. Die Berührung des entzündeten Gebietes und Bewegungen des Fusses sind ausserordentlich schmerzhaft. Die Temperatur ist 39,8. Die unteren Partieen der rechten Lunge lassen Rasselgeräusche erkennen, die Rachenschleimhaut ist etwas geröthet, die Tonsille der rechten Seite stark geschwollen.

Eine Incision von der Mitte des Malleolus internus schräg nach vorn über die entzündete Partie hinweg zur Fusssohle öffnet zuerst einen grossen von dünnem Eiter gebildeten Abscess, in dessen Grund die Plantarfascie freiliegt. Die Abscesshöhle setzt sich von der Achillessehne nach dem äusseren Knöchel fort, wo eine Gegenincision angelegt wird. Aus dem Fussgelenk entleert sich Eiter, weshalb dasselbe möglichst weit geöffnet wird. Ein Eiterherd am Knochen ist nicht zu entdecken.

Impfungen aus dem Eiter ergeben Streptokokken in Reinculturen.

Während aus den Wunden ein guter Abfluss des Eiters stattfindet, verfällt das Kind unter hohen Temperaturen immer mehr, es treten starke Diarrhoeen ein und entwickelt sich rechts eine Bronchopneumonie. 3 $\frac{1}{2}$ Wochen nach Beginn der Erkrankung erfolgt der Exitus.

Soweit das Knochensystem nachgesehen werden konnte, sind keine weiteren Gelenk- und Knochenlocalisationen vorhanden, nur am Mall. int. des rechten Fusses zeigt sich Folgendes: An der unteren Knorpelfuge der Tibia ist die Diaphysenspongiosa eitrig infiltrirt und enthält einen kirschkerngrossen Knochenabscess, in dessen Bereiche die Epiphysenfuge zerstört ist, so dass der kleine Abscess mit den ebenfalls eitrig infiltrirten Räumen der Epiphyse communicirt. Eine kleine, tiefe Usur des Gelenkknorpels zeigt, dass auch eine Verbindung der vereiterten Epiphyse mit dem Gelenk besteht.

Nach diesem Befunde ist ein an der unteren Knorpelfuge angelegter Eiterherd durch die Wachstumszone und Epiphyse ins Gelenk durchgebrochen. Bei der Incision des Gelenkes blieben

diese Verhältnisse verborgen. Auffallend ist die geringe Zerstörung des eitrig infiltrirten Gelenkendes, da doch der ganze Process schon über 3 Wochen angehalten hatte. Als Eingangspforte der Infection ist die entzündete Lunge ebenso wie die angeschwollene Tonsille zu verwerthen.

3. Erna B. Das 6 Monate alte, sehr schwächliche Kind soll schon längere Zeit krank sein. Im Alter von 4 Wochen traten am Damm, an den Schamlippen und am Rücken kleine harte, röthlich gefärbte Knoten in der Haut auf, die langsam von selbst verschwanden und an anderen Stellen wiederkehrten. Der Aufbruch eines solchen Knotens und die Entleerung von Eiter wurde nie beobachtet. Zu diesem Leiden gesellte sich vor 2 Wochen ein plötzlich auftretender, über den ganzen Körper wandernder Ausschlag, der unter allgemeinen Störungen und Fieber in 8 Tagen verlief. Zuerst war nur Bauch und Brust, später auch der Rücken, die Beine und das Gesicht befallen. Es sollen grosse rothe Flecken gewesen sein (Erythema exsudativum?). Nach Ablauf dieser Erkrankung, die das Kind sehr in seinem Ernährungszustande schädigte, trat vor 4 Tagen eine Anschwellung des rechten Schultergelenkes auf, wogegen Einpinseln mit Jodtinctur angewendet wurde.

Es fand sich eine sehr erhebliche Anschwellung der rechten Schultergelenkgegend mit gespannter, entzündlich gerötheter Haut und Fluctuation. Sehr grosse Schmerzhaftigkeit bei Bewegung des Armes. Ausserdem sind in der Umgebung des Afters mehrere kleine furunkulöse Abscesse vorhanden. Die Morgentemperatur bei der Aufnahme des Kindes ist 38.5. Durch Punction zur bakteriologischen Untersuchung wurde eine Pravaz'sche Spritze voll dünnflüssigen Eiters aus dem Schultergelenk entnommen und davon auf verschiedene Nährböden verimpft, die alle Reinkulturen von Streptokokken ergaben. Im Eiter waren Streptokokken in 5—6 gliedrigen Ketten zu sehen. Eine weisse Maus, welche 0,5 von dem Eiter subcutan bekommen hatte, starb nach 48 Stunden; aus ihrem Herzblute liessen sich wiederum Reinculturen von Streptokokken züchten. Wenige Stunden nach Vornahme der Punction wurde das Gelenk mit dem gewöhnlichen Resectionsschnitt incidirt. Nach Durchtrennung des Deldoides wird eine grosse, die Gelenkgegend vorne, hinten und unten umspülende Eiteransammlung geöffnet. Nach Entfernung derselben mit Tupfern sieht man, dass aus der noch unberührten Gelenkkapsel nahe am Tuberkulum minus aus einer feinen Oeffnung dünner Eiter hervorquillt. Die Kapsel, deren Ansatz hier etwas gelöst ist, wird darauf breit gespalten und auseinandergezogen. Der Gelenkknorpel ist normal, aberer ist weich, lässt sich eindrücken, als ob der ganze Humeruskopf aus einer Blase mit einer dünnen knorpeligen Wandung bestände. Eine Perforationsstelle des Gelenkknorpels ist, soweit derselbe sichtbar wird, nicht zu bemerken. Trotzdem musste man annehmen, dass das Innere der Epiphyse zerfallen sei und ein kleiner Einschnitt durch den Gelenkknorpel zeigte, dass der Humeruskopf in der That fast nur aus dem Gelenkknorpel bestand, der eine gelblich gesprengelte Granulationsmasse enthielt. Nachdem dieselbe vorsichtig entfernt

war, sah man die epiphysäre Seite der Wachsthumzone durch den Wundspalt des Gelenkknorpels hindurch vor sich. Sie ist glatt und von rother Farbe. Nur gegen die hintere Peripherie zu entdeckt man eine gelblich verfärbte Stelle, die sich nach leichtem Betupfen als erbsengrosser vollkommen loser Spongiosa-Sequester zu erkennen giebt, nach dessen Entfernung ein tiefes Loch in der Knorpelfuge vorhanden ist. Es ist deutlich zu sehen, dass die Epiphysenfuge an dieser Stelle perforirt ist und der Sequester aus dem spongiösen Theile der Diaphyse resp. Metaphyse stammt. Wahrscheinlich war hier der primäre Sitz der Kokkenlocalisation, von dem aus nach Perforation der Knorpelfuge der Knochenkern der Epiphyse zerfiel; da der Herd dicht unter der Corticalis liegt, so ist wohl anzunehmen, dass die Perforation ins Gelenk dicht über ihm, an der hinteren Seite des Humerus erfolgt war.

Betreffs der Eingangspforte wurde kein Anhaltspunkt gefunden, da die als solche vermutheten furunkulösen Abscesse am Damm etc. nur den Staph. p. aureus enthielten.

Die in der Epiphyse entstandene Höhle wurde mit Jodoformgaze locker gefüllt, der Tampon nach 2 Tagen herausgenommen. Die Weichtheilwunde füllte sich schon nach 1 Woche bei fieberlosem Verlaufe mit guten Granulationen, da die Eiterung aus der Gelenkhöhle vollkommen aufhörte, und war nach einer weiteren Woche geschlossen.

$\frac{3}{4}$ Jahr nach der Operation hatte das Kind vollständig freie active Beweglichkeit in dem erkrankten Gelenk; es gebrauchte den Arm wie den andern und zeigte nicht die geringste Wachsthumstörung gegenüber dem gesunden Oberarm.

4. Paul B. Der 1 Jahr alte, vorher stets gesunde, kräftig entwickelte Knabe soll ohne äussere Veranlassung vor 2 Wochen erkrankt sein und fortgesetzt gefiebert haben. Husten oder Schluckbeschwerden sind nach Aussage der Mutter nicht vorhanden gewesen, doch fiel derselben schon wenige Tage nach Beginn der Erkrankung auf, dass das Kind bei Berührung oder Bewegung des linken Beines Schmerzen haben müsse.

Ueber die mögliche Eingangspforte für die bei der Aufnahme des Kindes deutliche Kniegelenkentzündung ist absolut kein Anhaltspunkt zu gewinnen. Die Hautdecken zeigen keine Verletzungen, die Rachenorgane keine Röthung, die Untersuchung der Lunge ergiebt normale Befunde und auch die Verdauung des Kindes ist in Ordnung.

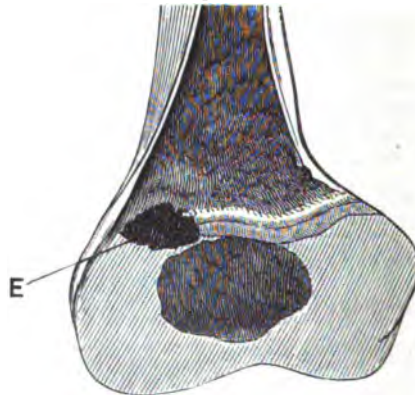
Die ganze Gegend des linken Kniegelenks ist leicht geröthet und diffus geschwollen; die Bursa subcutanea prall gefüllt, fluctuirend, die Patella tanzend. Temperatur 38,8. Durch Punction wurde kein Gelenkinhalt entleert, da sich die Canüle mit Fibringerinnseln verstopfte. Das Bein wird zunächst mit Schienenverband versehen und suspendirt und damit ein Sinken der Temperatur unter 38 in den nächsten 2 Tagen erzielt. Dann trat jedoch wieder 38,8 auf und zeigte sich beim Abnehmen des Verbandes nicht nur eine Zunahme des Kniegelenkergusses, sondern auch eine fluctuirende Partie vor der grossen Adductorsehne. Vor dieser wird incidirt und eine paraarticuläre Eiteransamm-

lung entleert, sodann von demselben Schnitt aus das Gelenk an der Innenseite eröffnet, worauf sich dünnes, fast seröses Exsudat mit dicken eiterigen Flocken entleerte.

Aus dem Gelenkeiter wuchs der *Streptococcus pyogenes* in Reinzucht. Von einer 24 stündigen Bouilloncultur tödtet eine Dosis von 0,4, subcutan einer weissen Maus eingespritzt, dieselbe nach 24 Stunden.

Unter entsprechender Behandlung (Offenhalten und Drainage des Gelenkes und des oberen Recessus) fällt die Temperatur zur Norm, die anfangs sehr starke Eiterabsonderung lässt allmählich nach und die Wunde beginnt gut zu granuliren, als sich am 11. Tage nach der Operation unter hohem Fieber eine Pneumonie entwickelt, der das Kind in 3 Tagen erliegt.

Fig. 3.



E = Eiterherd in der unteren Knorpelfuge des linken Femur.

Da die Obduction erst nach 36 Stunden vorgenommen werden kann, sind Impfungen aus dem Blut und der infiltrirten Lunge ohne Werth. In dem erkrankten Kniegelenk ist der Gelenkknorpel intact, nur am Condylus int. dicht oben am Knorpelrande ist eine feine Oeffnung, aus der bei Druck auf den umgebenden Knorpel Eiter hervorquillt. Durch Abtragen einer $\frac{1}{2}$ cm dicken frontalen Knochenscheibe (s. Fig.) wird ein kleiner Eiterherd in der Knorpelfuge und der anliegenden Diaphysenspongiosa entdeckt, der durch einen feinen sondirbaren Canal mit dem Gelenk communicirt. Der Eiterherd enthält mikroskopisch nachzuweisende Streptokokken.

5. Robert P. Bei dem 3 wöchentlichen Kinde soll schon 3 Tage nach der Geburt eine Anschwellung des rechten Handgelenkes bemerkt worden sein. Der Arzt punctirte ohne Resultat. Vor einigen Tagen stellte sich auch am linken Bein eine Anschwellung des Oberschenkels und der Kniegelenksgegend ein, weshalb Massage angewendet wurde, welcher aber nur eine Verschlimmerung folgte.

Bei der Aufnahme findet sich ein grosser Abscess am linken Oberschen-

kel in der Umgebung des Trochanter major. Eine zweite Anschwellung besteht an der Bogen- und Vorderarmseite des rechten Vorderarmes, dicht oberhalb des Handgelenkes, hauptsächlich auf der radialen Seite. Temperaturen subnormal.

Die Incision des Abscesses am Oberschenkel ergiebt eine Menge von hellem, rahmigen Eiter, der auch an einer Stelle aus der Gelenkkapsel herausquillt. Letztere wird geöffnet. Ein Herd am Knochen wird nicht entdeckt. Am Handgelenk ist der Abscess am Radiusende, auf dessen radialer Seite, subperiostal. Im Eiter der beiden Abscesse finden sich sehr lange Streptokokkenreihen. Culturell wird der Strept. pyog. in Reinzucht erhalten.

Nach einer Woche stirbt das Kind unter zunehmendem Verfall und stärkerem Sinken der Temperatur bis auf 35,0°.

Bei der Obduction finden sich in der linken Tonsille kleine, mikroskopisch Streptokokken enthaltende Abscesse und Lymphdrüsenanschwellungen an der linken Seite des Halses. In der linken Hüftgegend eine grosse zusammengefallene Abscesshöhle, in welcher das ganze Hüftgelenk und seine Umgebung freiliegt. Das durchschnittene obere Femurdrittel zeigt an der Knorpelfuge, innerhalb der Diaphysenspongiosa, einen kirsch kerngrossen Abscess mit Durchbruch ins Gelenk. Ein etwas kleinerer Eiterherd sitzt an der Diaphysenseite der unteren Epiphysenlinie des rechten Radius mit Durchbruch nach aussen unter das Periost.

Das Bemerkenswerthe dieser 7 beobachteten Fälle, mit Einschluss der beiden früher beschriebenen, ist erstens das frühe Alter der Patienten, zwischen 3 Wochen und 2 Jahren, zweitens der günstige Verlauf der allgemeinen wie localen Erkrankung bei kräftigen Kindern. Der lethale Ausgang bezieht sich auf zwei sehr schwächliche, schlecht entwickelte Kinder von 3 Wochen und acht Monaten, bei denen der Eintritt der Infection einen schnell zum Tode führenden Kräfteverfall hervorrief. Der sehr kräftige, 1 Jahr alte Paul B. starb an einer katarrhalischen Pneumonie, die dem sonst sehr guten Verlaufe eine Ziel setzte. Was den localen Process betrifft, so sehen wir in allen Fällen einen kleinen Eiterherd im Knochen an typischer Stelle, d. h. an der Diaphysenseite der Knorpelfuge, als Ursache einer Gelenkeiterung und einer paraarticulären Phlegmone.

Der Herd im Knochen scheint weniger häufig, als dies bei Staphylokokken der Fall ist, die Tendenz zur Ausbreitung der Entzündung entlang der Knorpelfugenscheibe und zur Lösung der Epiphyse zu haben; denn in den erwähnten Fällen zerfiel nur der dem Herde benachbarte Abschnitt der Corticalis und Knorpelfuge,

so dass dadurch Communicationen mit dem Gelenkraume entstanden. Die Gelenkeiterung liess den Knorpel intact, obgleich nach dem Entfernen des Knochenherdes der entstandene Defect einen guten Angriffspunkt gegeben hätte; die spätere Function des Gelenkes ist auch durch eine Schrumpfung der Gelenkkapsel in den geheilten Fällen nicht beeinträchtigt worden. Dem Fortschreiten des Entzündungsprocesses wurde stets durch die Incision ein Ziel gesetzt, Gelenk- und Weichtheileiterungen hörten in wenigen Tagen nach der Spaltung auf, sodass niemals ein weiterer Eingriff nöthig wurde.

Wichtig scheint die Entfernung des Knochenherdes zu sein, denn in denjenigen Fällen, in denen erst bei der Section ein nach dem Gelenk perforirter Knochenherd gefunden wurde, blieb die eitrige Secretion aus der Gelenkwunde bis zum Tode sehr reichlich. In dieser Beziehung ist auch der 1. Fall von Klemm sehr lehrreich.

Als bei dem 6 Wochen alten Kinde ein acut entstandener Abscess an der Aussenseite des Oberschenkels geöffnet wurde, fand sich eine kleine rauhe, von Periost entblösste Stelle im unteren Drittel des Femur. 3 Wochen später, nachdem auch ein Parotisabscess incidirt worden war, entsteht über dem oberen Drittel des rechten Radius ein Abscess, bei dessen Spaltung eine $\frac{1}{4}$ cm im Durchmesser haltende Rauigkeit am Radius an dessen oberstem, dorsalen, epiphysären Diaphysenende bemerkt wird. Fast gleichzeitig bildet sich ein Abscess an der rechten Schulter. Hier fühlt man nach Entleerung des Eiters, der übrigens das Gelenk freigelassen hatte, eine kleine Knochenusur zwischen Epiphyse und Diaphyse. Die Incisionswunden heilten, doch am Femur sowohl wie am Humerus, hier nach 7 Monaten, dort nach 2 Jahren, entstehen an denselben Stellen Abscesse, bei deren Incision auch dieselbe Knochenpartie wie früher rau und usurirt vorgefunden wird. Es erfolgte darauf Heilung.

Die abermalige Abscedirung an den früher erkrankten Knochenstellen legt hier den Verdacht nahe, dass die oberflächlichen Usuren mit tiefer im Knochen gelegenen Herden (ähnlich wie z. B. in Fig. 2 und 3) im Zusammenhange standen und aus diesem Grunde sich so lange Zeit erhielten. Kommt es auch nicht zu wiederholtem Aufbruch, so könnte doch ein bei der Eröffnung des Gelenkes verborgen gebliebener ossaler Herd durch spätere Verdickung des Knochens, vielleicht auch wegen der häufigen Localisation an der Knorpelfuge, durch Wachsthumsstörung sich bemerkbar machen.

So wurde in einem der von Volkmann'schen¹⁾ Fälle, den auch Klemm citirt, 6 Jahre nach der Incision des vereiterten Kniegelenks wohl gute Beweglichkeit, aber eine eigenthümliche Formveränderung und Verbreiterung der Femurepiphyse, constatirt.

Im Falle Anna K. der folgenden Gruppe (Seite 901), in welchem wegen einer durchgebrochenen Hüftgelenkeiterung incidirt worden war, ergab die Untersuchung nach 2 Jahren, dass wohl bald nach der Operation eine Lösung der oberen Femurepiphyse eingetreten und übersehen sein musste, denn der stark verbreiterte Trochanter war nach oben verschoben und das Bein verkürzt.

Aehnliche Veränderungen am Knochen sahen wir in unseren Fällen nicht, wo die kleinen ins Gelenk perforirten Herde sorgsam ausgekratzt oder umschnitten worden waren.

Zu einer weiteren Gruppe lassen sich diejenigen Fälle von Gelenkeiterungen zusammenfassen, bei denen eine primäre Erkrankung des Knochens nicht besteht oder nicht nachgewiesen werden kann. Durch die Aehnlichkeit des klinischen Verlaufes reihen sich diese Fälle den früheren an.

Es sind dies Gelenkentzündungen, die ebenfalls nur bei kleinen Kindern zur Beobachtung gelangten, und zwar nicht immer mit mehr oder weniger schleimigem Charakter des Exsudates, wie bei der v. Volkmann'schen katarrhalischen Arthritis, sondern auch reine Eiterungen mit Durchbruch in die Weichtheile.

Von den früher²⁾ erwähnten Fällen dieser Art war der interessanteste eine acute Gelenkeiterung im Ellbogen bei einem acht Monate alten Mädchen, Gertrud B., bei welcher das einer Armvene vor der Operation entnommene Blut Streptokokken enthielt, wie das Mäuseexperiment zeigte. Der Fall heilte nach der Incision. Die Function ist z. Z., fast 3 Jahre nach der Erkrankung, in jeder Beziehung vollkommen normal.

Es ist eine längst bekannte Thatsache, dass die Gelenkeiterungen bei kleinen Kindern nach der Incision mit oft guter Function ausheilen; nach König haben die mono- und polyarticulären Entzündungen im Säuglingsalter (häufig das Kniegelenk betreffend) selten destruirenden Charakter. Da wir in der Klinik nicht gerade

¹⁾ von Volkmann, Beiträge zur Chirurgie. 1875. S. 171.

²⁾ Sammlung klinischer Vorträge. 173. S. 678.

selten solche Fälle zur Behandlung bekamen, die nach einfacher Incision des Gelenkes in verhältnissmässig kurzer Zeit, und zwar mit meist guter Beweglichkeit heilten, so suchte ich seit einigen Jahren durch bakteriologische Impfungen aus solchen acuten Gelenkergüssen Anhaltspunkte über die vorliegenden Infectionen zu erhalten.

Da zu diesen Untersuchungen alle bei kleinen Kindern acut aufgetretenen Gelenkentzündungen verwerthet wurden, so erstreckt sich die Beobachtung auf einige Fälle von acuten Kniegelenktuberculosen, die sich einmal durch den negativen Ausfall der Impfung aus der Punctionsflüssigkeit, zweitens durch den weiteren klinischen Verlauf als solche zu erkennen gaben, und ferner auf mehrere durch Staphylokokken, aureus und albus, hervorgerufene Gelenkeiterungen. Bei diesen Staphylokokkenentzündungen war nicht nur der Process in dem betreffenden Gelenke ein schwerer, sondern auch die allgemeine Erkrankung. Meist erkrankten mehrere Gelenke. Fast immer fanden sich bei einer ziemlichen Anzahl solcher Patienten osteomyelitische Herde im Bereiche der Gelenke. Ich habe die Fälle nicht eigens gesammelt, es sind ungefähr 20, nur so viel will ich hier hervorheben, dass die wenigen Kinder, welche davorkamen, nach langwierigem Verlaufe mehr oder weniger steife Gelenke davontrugen.

Und doch steht an der Heftigkeit des Auftretens und der schnellen Verbreitung ins paraarticuläre Gewebe die Streptokokkeninfection dem Bilde der Staphylokokkeneiterung im Gelenk nicht nach. Krause hat bekanntlich zuerst darauf aufmerksam gemacht, dass die acute eitrige Synovitis, die acute katarrhalische Gelenkentzündung Volkmann's bei kleinen Kindern das Werk einer Streptokokkeninfection ist. In früh incidirten Gelenken, sagt er, finde sich Synovia von der Consistenz dicken Nasenschleims, glasig hell, mit dicken gelben Eiterstreifen untermischt, später ein mehr oder minder schleimiger Eiter. Nach Lannelongue sind, wie Mauclaire¹⁾ mittheilt, diese von Krause beschriebenen Fälle als Gelenkentzündungen nach Osteomyelitis zu betrachten, deren Stelle im Knochen verborgen bleibt. Auch Townsend²⁾, Ars-

¹⁾ Mauclaire in: *Traité de Chirurgie. Le Dentu et Delbet. T. II.* 1896. p. 542.

²⁾ Townsend, *American Journal of the medical sciences.* Jan. 1890.

dale und Koplik⁴⁾ vertreten diese Ansicht, ersterer wohl mit Recht, da sich seine Beobachtungen nur auf Staphylokokken beziehen, letztere theilen nur 4 Fälle (von 2 Wochen bis 2 Jahren) mit, in denen es sich, soweit aus der Beschreibung zu ersehen ist, um Osteomyelitis durch Streptokokken mit Gelenkeiterung handelte, wenn nicht die Veränderungen am Knochen secundärer Natur waren, da spät operirt wurde.

Gewiss ist es richtig, dass bei den Gelenkentzündungen kleiner Kinder gerade bei den Streptokokken, die, wie wir sahen, meist nur kleine Herde an der Wachstumszone machen, diese Ansiedlungsstellen im Knochen versteckt bleiben können; das zwingt uns aber nicht zu der Annahme, dass sie vorhanden sein müssen, namentlich aber dann nicht, wenn eine schnelle und günstige Ausheilung nach Incision des Gelenkes erfolgt.

Wie ich schon früher erwähnte, fand ich nicht nur Streptokokken, sondern auch den Pneumococcus Fraenkel-Weichselbaum bei der acuten Arthritis kleiner Kinder, wie sie dem von v. Volkmann und von Krause entworfenen Bilde entsprechen. In den letzten zwei Jahren sah ich 5 Fälle, davon 4 mit Streptokokken. Dieselben sind in Kürze folgende:

1. Erich L., 9 Monate alt. Plötzliche Erkrankung. Fieber und Anschwellung der rechten Schultergelenksgegend. Nach 2 Tagen Aufnahme in die Klinik. Punction ergibt dünnflüssigen Eiter, der Kapseldiplokokken enthält (nach Cultur und Mäuseimpfung den Pneumococcus Fränkel-Weichselbaum).

Incision des Gelenkes ergibt zuerst paraarticulären dünnen Eiter, dann in der Gelenkhöhle schleimige, eitrige Massen. Tamponnade. Heilung mit guter Function, welche auch jetzt nach 2 Jahren constatirt wurde.

2. Anna K., 10 Mon. alt. Vor 4 Wochen Lungenentzündung, welche in 2 Wochen unter hohem Fieber verlief. Dann bemerkte man bei erneutem Fieberanstieg eine Anschwellung der Hüftgegend des in Beugestellung gehaltenen linken Beinchen, dessen Bewegungen äusserst schmerzhaft waren. Aufnahme in die Klinik am 10. Tage nach dem Auftreten der Gelenkentzündung. Temperatur 39,0°. Sofort Spaltung eines grossen Abscesses der vorher zur Culturanlage punktirt war, oberhalb des Trochanter maior. Knochen, d. h. Trochanter und Becken im Bereiche des Abscesses nirgends rauh, aus einer Kapselperforation quillt Eiter aus dem

⁴⁾ Arsdale und Koplik. Streptoc. osteomyelitis in children. Americ. Journal. April 1892.

Hüftgelenk. Spaltung der Kapsel. Tamponnade. Abfall der Temperatur. Nach 3 Wochen Heilung der Wunde.

Die Untersuchung nach 2 Jahren ergibt eine mässige Beschränkung der Flexion und Abduction, ferner eine Verbreiterung des Trochanters, dessen Spitze die Roser-Nélaton'sche Linie überragt, und eine entsprechende, 2 cm betragende Verkürzung des Beines. Nach dem Aktinogramm ist es wie nach dem Befunde wahrscheinlich, dass die Veränderungen durch eine Epiphysenlösung hervorgerufen sind, die wohl bald nach der Operation eingetreten war.

3. Richard K., 1³/₄ Jahre alt. Seit 3 Tagen soll bei dem sehr kräftigen Jungen eine äusserst schmerzhaftes Anschwellung des linken Armes, besonders in der Gegend des Ellenbogengelenkes aufgetreten sein. Ausser unbedeutendem Husten war das Kind vorher gesund und ist ganz plötzlich mit Frost und Fieber erkrankt.

Temperatur 39,0°. Beträchtliche diffuse Schwellung der Ellenbogen-gegend mit leicht gerötheter Haut über dem Olecranon, an dessen radialer Seite sich die Kapsel verwölbt und Fluctuation vorhanden ist. Punction ergibt dünnflüssigen Eiter, in welchem mikroskopisch vereinzelt Streptokokken zu sehen sind. (2 weisse Mäuse, 0,3 subcutan, starben in 24 und 48 Stunden mit Streptokokken im Herzblut). Die Ausdehnung der Anschwellung namentlich auf das untere Drittel des Humerus machen eine acute Osteomyelitis humeri wahrscheinlich. Sofort nach Punction Incision am radialen Rande des Olecranon. Die Weichtheile enthalten reichlich Oedemflüssigkeit, aber keinen Eiter. Erst nach Eröffnung des Gelenkes entleerte sich dünnflüssiger eitriges Erguss mit dicken, rahmigen Eiterflocken. Die Synovialis ist stark geröthet. Tamponnade. Fixation.

Nach 2 Tagen fieberfrei. Am 6. Tage gute Granulationen, vollkommenes Schwinden der Entzündungserscheinungen, keine eitriges Secretion aus der Tiefe. Wunde nach 20 Tagen geschlossen. Nach 1¹/₂ Jahren vollkommen freie Beweglichkeit.

4. Minna L., 2 Jahre alt. Unter allgemeinen Störungen und Fieber trat vor einigen Tagen eine Anschwellung der linken Kniegelenkgegend ein. Das sehr kräftige Kind zeigt eine Temperatur von 40,0°, starke Schwellung des Knies, deutlichen Gelenkerguss, geringe Röthung der Haut vor der Sehne des Biceps und Adductor magnus. Punction ergibt sehr hellen, rahmigen Eiter mit reichlichen Streptokokken im mikroskopischen Bilde, die auf dem Nährboden als Reinculturen wachsen.

Grosse Incisionen über beiden Condylen entleeren zuerst eine ausserhalb des Gelenkes gelegene Eiteransammlung, dann eine Menge Eiter aus dem Kniegelenke selbst. Lockere Tamponnade der Gelenkwunden; Abfall der Temperatur unter 38°; geheilt nach 4 Wochen entlassen. Nach 1¹/₂ Jahre Flexion im Kniegelenk ohne Beschwerden bis über den rechten Winkel möglich.

5. Fritz Sch. 1¹/₂ Jahr alt. Kurz vor Weihnachten fiebriger Lungenkatarrh, dann 3 Wochen vollkommen gesund. Plötzlich Schmerzen im rechten Knie, so dass das Kind nicht mehr laufen will und das Bein flectirt hält.

Unter Fieber tritt Anschwellung der Kniegelenkgegend auf. 2 Tage später ist der linke Handrücken angeschwollen und schmerzhaft.

Das Kind ist nicht sehr kräftig und hat die Erscheinungen leichter Rachitis. Temperatur 39,3°. Mässiger Erguss im rechten Kniegelenk, Gegend des linken Handgelenkes ödematös und sehr schmerzhaft.

Bei der Punction des Kniegelenkes wird leicht getrübe, seröse Flüssigkeit aspirirt, aus welcher der Streptococcus pyog. wächst. (0,2 einer 24stündigen Bouilloncultur subcutan eingespritzt tödtet eine weisse Maus in 48 Stunden, Streptokokken im Herzblut). Punction des Handgelenkes negativ. Da aus dem Kniegelenk eine genügende Menge, 10,0 bis 15,0 entleert ist, wird wegen der serösen Beschaffenheit des Exsudates zunächst die Wirkung der fixirenden Verbände an Arm und Bein mit Suspension abgewartet. Die Temperatur sinkt in der That in den nächsten Tagen stetig (39. 38,5. 38. 38. 37,7. 37,5. 37,1.), so dass die beiden Verbände erst nach einer Woche gewechselt werden; hierbei liess sich schon eine deutliche Abnahme der Schwellung der erkrankten Gelenke nachweisen.

Unter weiteren fixirenden Verbänden Heilung nach 7 Wochen.

Jetziger Befund: vollständig normale Beweglichkeit der erkrankten Gelenke.

Aus dem Verlaufe dieser wenigen Fälle ist ersichtlich, dass die Eröffnung der Gelenke möglichst früh nach dem acuten Auftreten der Entzündung, auch bei schon ausgedehnter paraarticulärer Phlegmone noch eine schnelle Besserung des allgemeinen Zustandes und einen Stillstand und Rückgang der Entzündung zur Folge haben kann. Lag schon in dem früher veröffentlichten Falle Gertrud B. mit positivem Blutbefund vor der Incision ein Beweis dafür, dass die Streptokokkeninfection auch bei Kindern nicht immer die schwersten Formen annimmt, wie dies Canon vermuthete, so sieht man aus obigen Fällen, was die locale Wirkung der Infection betrifft, dass die Streptokokkensynovitis schnell und ohne Schädigung des Gelenkes verlaufen kann, sobald rechtzeitig für den Abfluss gesorgt wird. Im Fall 5, wo ein für Mäuse sehr virulenter Streptococcus nur eine seröse Entzündung verursacht hatte, ist lediglich durch eine theilweise Aspiration des Exsudates und Ruhigstellung des Kniegelenks ein stetiger Abfall der Temperatur und Heilung eingetreten, eine Bestätigung der schon von F. Krause erwähnten Beobachtung, dass in seltenen Fällen auch eine Heilung ohne Aufbruch durch Resorption erfolgen kann. Der schliessliche Ausgang der eiterigen Entzündung nach frühzeitiger Incision stimmt mit dem überein, was F. Krause darüber sagte: „In der Mehrzahl der Fälle tritt

Heilung ohne Ankylose, mit nur geringer oder selbst ganz ohne Beschränkung der Beweglichkeit ein.“ Selbstverständlich hängt vor Allem eine spätere, gute Function davon ab, dass man beim Vorhandensein von Eiter mit der Eröffnung der Gelenkhöhle nicht wartet, bis der Knorpel oder Knochen secundär ergriffen ist. Der meist gutartige Verlauf der Gelenkeiterung durch Streptokokken gegenüber der durch Staphylokokken bedingten berechtigt Klemm zu dem Schluss, dass der „Streptococcus keine tiefgreifenden, parenchymatösen Zerstörungen der Synovialis verursacht, während sich die staphylomykotische Eiterung gerade durch Einschmelzung des besiedelten Bodens auszeichnet.“

Bezüglich der Aetiologie ist hervorzuheben, dass sich die Gelenkentzündungen ebenso wie unsere Streptokokkeneiterungen am Knochen ohne vorausgegangene Infectionskrankheiten entwickelt haben, in deren Gefolge besonders nach Scharlach die Gelenkaffection nicht gerade selten auftritt¹⁾. Nur in Fall 3 der zweiten Gruppe ging der Schultergelenkschwellung ein über den Körper wandernder Ausschlag unbekannter Natur unmittelbar vorher. In wenigen unserer Fälle ist ein Anhaltspunkt für den Infectionsmodus vorhanden. Ein fieberhafter Lungenkatarrh ging dreimal der Gelenkerkrankung, zweimal einem primären Knochenherde voraus (Gruppe II, Fall 1 und 2). Im Falle 2 spielte vielleicht auch die entzündete Rachenschleimhaut eine Rolle, bei Robert P. II. 5. fanden sich Streptokokken in kleinen Abscessen der Tonsille. Eine schwere Osteomyelitis (I. 2.) schloss sich klinisch an eine Infection der Impfpusteln, welche einen lymphangitischen Abscess in der Achselhöhle verursacht hatte.

Den günstigsten Verlauf von sämmtlichen Formen der Streptokokkeninfection zeigten demnach die Gelenkeiterungen ohne Befallensein des anliegenden Knochens. Bei den Fällen mit primärer Localisation im Knochen kam fast nur bei den kräftigen Kindern eine Heilung zu Stande, während 2 kleine schwächliche Patienten die Erkrankung nicht überstanden. Ein Zusammentreffen mit Rachitis ist nur 2 Mal, auch einmal bei einer Pneumokokkeninfection beob-

¹⁾ Eine Zusammenstellung der secundären Gelenkeiterungen durch Streptokokken findet sich bei Mauclair, Des Arthrites suppurées dans les principales maladies infectieuses. Paris 1895. pag. 106. Pyarthroses à streptocoques.

achtet worden. Den schwersten Verlauf zeigen die Fälle von Knochenmarkeiterung. Ein Kind erlag der Allgemeininfektion, der Fall mit der albuminösen Osteomyelitisform ging durch Darmkatarrh zu Grunde, während der Geheilte ausgedehnte Prozesse an den befallenen Knochen aufwies. Demnach steht die Streptokokken-Osteomyelitis der Staphylokokkenform an Schwere der localen wie allgemeinen Erkrankung keineswegs nach.

Schon Lannelongue suchte aus seinen wenigen Fällen Unterschiede beider Infektionsformen der Osteomyelitis herauszufinden. Wenn mir früher bezüglich der pathologischen Veränderungen am Knochensystem eine Uebereinstimmung schon deshalb nicht zu bestehen schien, weil die eigentliche Markeiterung bei der Streptokokkenform ganz zurücksteht, so kann man nach den jetzigen Erfahrungen wohl sagen, dass dieselbe sich dem gewöhnlichen Bilde der Staphylokokken-Osteomyelitis mit seinen Abarten und Folgen immer mehr zu nähern scheint, je mehr von dieser seltenen Form bekannt wird. Denn das pathologische Bild der von Streptokokken hervorgerufenen Osteomyelitis ist soweit bis jetzt bekannt, schon sehr mannigfaltig. Wir sehen das Auftreten des Eiterherdes in der Diaphysenspongiosa an der Knorpelfuge, also an ganz typischer Stelle, mit Durchbruch nach aussen extra- und intracapsulär, durch die Knorpelfuge und durch die Epiphyse ins Gelenk. Es fand sich ferner die totale Eiterung des Knochenmarkes mit abgelöstem Periost, beginnende totale Sequestration der Diaphyse, Epiphysenlösung¹⁾, corticale und subperiostale Eiterung²⁾, Erkrankung eines platten Knochens (Darmbeinschaukel³⁾, und von mehr chronischen Erscheinungsformen zeigt der angeführte Fall von Kocher eine umschriebene periostale Knochenwucherung im

¹⁾ s. Fall 2 Gertrud S. unserer 1. Gruppe. Ferner Epiphysenlösung auch bei Kocher, Chipault.

²⁾ K. Müller, Fischer und Levy, Klemm. Dieser 2. Fall Klemm's ist durch die tiefgreifende Zerstörung der Corticalis bemerkenswerth, von der sich später zwei 6 cm lange, fast den halben Umfang des Knochens betragende Sequester abstiessen. Es war bei dem 7jähr. Mädchen, das 6 Wochen vorher Scharlach durchgemacht hatte, unter Schüttelfrost und Fieber eine Anschwellung am Oberarm und an der Schulter aufgetreten. Es fand sich eine grosse Abscesshöhle mit dünnflüssigem Eiter, der das obere Humerusdrittel umspülte. Da dasselbe vom Periost entblösst war, wurde es aufgemeisselt, doch fand sich das Knochenmark nicht vereitert. Das Gelenk blieb intact. Nach mehreren Wochen kam es zur erwähnten Sequestration.

³⁾ Sammlung klin. Vorträge. 173.

unteren Femurdrittel, während Lanz einen lange bestehenden Knochenabscess in der Tibia eines Kindes aufmeisselte. Die albuminöse, oben beschriebene Form beschliesst die Reihe.

Wenn somit das mannigfache Bild der Veränderung am Knochen-system dem der Staphylokokken-Form sehr nahe kommt, so ist auch, wie ich schon betonte, im klinischen Bilde kein greifbarer Unterschied zu bemerken, nur der meist dünnflüssige und hellgefärbte Eiter kann manchmal den Verdacht auf eine Streptokokken-Eiterung nahe legen, auf welchen Punkt ich schon in der früheren Arbeit aufmerksam gemacht habe. Ein ähnliches Aussehen des Eiters wird auch von Klemm angegeben.

Sehen wir unter den ausführlich publicirten Fällen von solchen mit Entzündungen der Knochenoberfläche und des Periostes ab, welche Fälle (von Fischer und Levy, und K. Müller) im Alter von 14, 24 und 33 Jahren standen, so gehören die übrigen bekannten Erkrankungen nur dem jugendlichen Alter an, und von diesem scheint wieder das Kindesalter ganz besonders bevorzugt zu sein, wie auch unsere sämtlichen Fälle nicht über das 9. Lebensjahr hinausgehen.

Betreffs diagnostischer Schwierigkeiten bei den Gelenkentzündungen möchte ich nur bemerken, dass ohne bakterioskopische Untersuchung eine Verwechslung mit anderen acut entstandenen Gelenkergüssen (bei syphilitischer und gonorrhöischer Infection) und der von Rovsing¹⁾ beschriebenen acuten tuberculösen Gelenkeiterung möglich ist. Besonders dann beruht die Diagnose lediglich auf dem bakteriologischen Befunde, wenn, wie in Fall 5 der dritten Gruppe, eine seröse Synovitis besteht, die nach Punction und unter fixirenden Verbänden zurückgeht. Ob die Arthritis einem kleinen, durchgebrochenen Knochenherde ihre Entstehung verdankt, kann natürlich erst nach Eröffnung des Gelenkes erkannt werden.

Die Osteomyelitis durch Pneumokokken wird noch viel seltener beobachtet, wie die Streptokokken-Erkrankung des Knochens. Schon die Verwandtschaft beider Mikroben-Arten bringt diese Osteomyelitisform in nahestehende Beziehung zu den vorigen.

Die kleine Casuistik²⁾ ist neuerdings durch zwei Fälle vermehrt worden.

¹⁾ Rovsing, Ueber tuberculöse Arthritis und Ostitis im frühesten Kindesalter. Archiv für klin. Chirurgie. Bd. 53.

²⁾ Sammlung klin. Vorträge. 173. S. 685.

Bei einem 11 monatlichen Kinde trat nach einer Mittheilung von Perutz¹⁾ im Anschlusse an eine katarrhalische Pneumonie unter erneutem Fieberanstieg eine Entzündung des Schultergelenkes auf. Es fand sich eine reichliche paraarticuläre Eiteransammlung, eine theilweise Zerstörung der Gelenkkapsel und eine vollkommene Lösung der im Inneren zerfallenen Epiphyse. Nach Entfernung der letzteren und eines kleinen Stückes der Diaphyse erholte sich das Kind schnell und die Wunde heilte mit guter, aber nur bis zur Horizontalen möglichen Beweglichkeit des Armes in der Schulter.

Ueber einen anderen 12 Jahre alten Fall berichtete jüngst Blecher aus der Helferich'schen Klinik²⁾. Unter Schüttelfrost und hohem Fieber entstanden bei dem kräftigen Knaben die Erscheinungen einer Kniegelenkentzündung. Durch Incisionen an der Aussen- und Innenseite des Knies findet man einen subperiostalen Abscess und entdeckt an der letzteren eine längliche Periostöffnung, am Knochen jedoch nichts. Im Gelenk ist reichlich dünnflüssiger Eiter. Die Heilung trat mit stark beschränkter Beweglichkeit nach 8 Wochen ein.

Bezüglich der Aetiologie seines Falles stellte Blecher die interessante Thatsache fest, dass in dem eitrigen Ohrausfluss, der kurz vor der Erkrankung aufgetreten war, ebenfalls Pneumokokken wie in den Abscessen vorhanden waren. Mit Recht vermuthet Blecher als gemeinsamen Ausgangspunkt für Periost- und Gelenkeiterung, auch als Erklärung der langanhaltenden Fieberperiode, das Vorhandensein eines Knochenherdes, der nach unserer Erfahrung wohl an der Knorpelfuge seinen Sitz haben dürfte.

Meine Beobachtungen erstrecken sich auf 2 weitere Fälle:

1. Marie L., 1 Jahr alt. Seit 9 Wochen wegen fieberhafter Bronchopneumonie in einer Kinder-Klinik. Vor 3 Tagen bemerkt die Mutter eine Anschwellung des linken Kniegelenks, das bei Berührung schmerzhaft ist.

Bei der Aufnahme in die Klinik hat das schwächliche Kind eine Abendtemperatur von 39; das linke Kniegelenk enthält einen grossen Erguss, von dem durch Punction etwa 15,0 seröser, leicht getrübtter Flüssigkeit entleert wird. (Mikroskopisch massenhaft Eiterkörperchen, vereinzelt Diplokokken. Impfung auf Agar ergiebt in 24 Stunden feine, punktförmige Culturen, die nach Gram färbbare Diplokokken enthalten. Intravenöse Impfung von Kaninchen mit einer Culturaufschwemmung erzielt eine nach 24 Stunden tödtliche Allgemeininfektion; Herzblut und Organe enthalten mikroskopisch massenhaft Diplokokken mit Kapseln).

Zunächst wird, da kein eitriger Erguss vorhanden ist, ein Fixations-

1) Perutz, Münchener med. Wochenschrift. 1898, No. 3.

2) Blecher, Deutsche Zeitschrift für Chirurgie. 1898, B. 48.

verband mit Suspension angelegt, wodurch in den nächsten Tagen ein stetiger Abfall der Temperatur erzielt wird. Nach 2 Wochen ist der Hydrops fast vollkommen zurückgegangen, das Kind hat sich bei normalen Temperaturen sehr erholt. 2 Tage, nachdem wieder ein fixirender Verband angelegt war, tritt plötzlich Verschlechterung des Allgemeinbefindens und Fieber ein. Nach Abnahme des Verbandes zeigt sich die untere Femurepiphyse gelöst, ohne gleichzeitige erhebliche Anschwellung der Gelenkgegend und Zunahme des Gelenkergusses. Ueber dem Trochanter major, dessen Umgebung stark angeschwollen ist, fühlt man Fluctuation. Bei der Incision des Abscesses entleert sich dünner Eiter, der culturell den nämlichen Mikroorganismus beherbergt, wie das Gelenksxsudat. Der obere Femurabschnitt und die Gegend des Hüftgelenks sind vom Eiter umspült, doch ist nirgends eine Läsion der Gelenkkapsel oder des Periostes nachweisbar. Am wahrscheinlichsten ist ein Durchbruch aus dem Hüftgelenk, dessen Erkrankung bisher verborgen blieb. Unter weiteren fixirenden Verbänden geht der Kniegelenkerguss vollkommen zurück, während an der Stelle der Epiphysenlösung Consolidation eintritt und die grosse Wunde sich allmählich durch Granulationen schliesst.

Geheilt entlassen nach 6 Wochen. Ein Vierteljahr später ist das Bein in Knie- und Hüftgelenk gut beweglich, an der Stelle der Epiphysenlösung ist das Femur etwas verdickt.

2. Margaretha K. 2 $\frac{1}{4}$ Jahr alt. Vor $\frac{1}{2}$ Jahr soll Ohrenfluss einige Wochen lang bestanden haben. Vor 4 Tagen trat plötzlich hohes Fieber auf, dem sich eine sehr schmerzhaft Anschwellung der rechten Fussgelenkgegend anschloss. Bei der Aufnahme zeigt das ziemlich schwächliche Kind, das mit sehr starken rachitischen Verdickungen sämtlicher Epiphysen behaftet ist, eine erhebliche Anschwellung der Fussgelenkgegend, die sich einerseits bis zum Mittelfuss, andererseits bis zum mittleren Drittel des Unterschenkels erstreckt. Hinter beiden Malleolen gespannte, geröthete Haut mit Fluctuation. Die Punktion ergiebt dünnflüssigen, nicht flockigen Eiter, in welchem mikroskopisch einige Diplokokken mit Kapseln nachgewiesen werden konnten. (0,2 des Eiters subcutan tödtet eine weisse Maus in 48 Stunden. Nach 24 Stunden enthält ein Tropfen Blut aus dem amputirten Schwanzstück schon massenhaft Diplokokken mit deutlichen Kapseln. Kaninchen erliegen in 1 Tag der Allgemeininfektion nach intravenöser Injection einer Bouillonculture).

Unter Blutleere wird die Phlegmone durch 2 grosse über beide Malleolen hinweggehende Incisionen gespalten. Im Subcutangewebe erstreckt sich die Eiterung bis zur Mitte des Unterschenkels an dessen Vorderseite und bis zur Mitte des Fussrückens. Seitlich und hinten wird das Fussgelenk von einer sehr reichlichen Eiteransammlung umgeben, nach deren Entfernung zu sehen ist, dass an der medialen Seite die Gelenkkapsel zerstört ist. Auch an der Aussen- seite quillt bei Bewegungen des Fusses aus einer Kaspelperforation Eiter aus dem Gelenke. Die Kapsel wird hier geöffnet und zum besseren Abfluss des Gelenkeiters kleine Theile der noch knorpeligen Epiphysen abgetragen. Dabei wird in inneren Knöchel ein kleiner Eiterherd aufgedeckt, der dem zerfallenen Knochenkern der Epiphyse entspricht. Die Vermutung, dass dieser Herd erst

secundär nach Perforation der Knorpelfuge entstanden ist, wird an einem sehr schönen Präparate bestätigt, das durch Ausschneiden eines schmalen Längskeiles aus der Gegend der Wachstumszone erhalten wird. Die Letztere, rachitisch gewuchert, zeigt an der Diaphysenseite verschiedene kleine Eiterherde von denen aus ein mit Granulationen gefüllter Gang durch die Epiphysenfuge hindurch geht.

Die Wunden werden locker tamponnirt, später drainirt. Die Temperatur fällt sofort zur Norm. Das Kind ist noch in Behandlung, da erst 2 Wochen nach der Operation verfloßen sind.

Während dieser 2. Fall vollkommene Aehnlichkeit mit den durch Perforation eines Knochenherdes entstandenen Gelenkentzündungen durch Streptokokken hat, ist der erste Fall durch das Zurückgehen der serösen Synovitis nach Ruhigstellung des Gelenkes und durch die Lösung der unteren Femurepiphyse interessant, die durch eine nichteitrige Entzündung entstanden war und ohne Eröffnung der Exsudatansammlung in Heilung überging. Es ist noch zu bemerken, dass diese Epiphyseolysis im Fixationsverband zu Stande kam und jegliches Trauma ausgeschlossen ist. Der Verlauf dieser Fälle entspricht den Beobachtungen Lannelongue's, welcher die Pneumokokkenform der Osteomyelitis deshalb für die günstigste ansieht, weil sich sehr schnell am Knochen Reparationsvorgänge geltend machen und die Eiterungen in den Weichtheilen nach der Spaltung keinen progredienten Charakter zeigen.

Was das Alter der Patienten und die Aetiologie der Erkrankung betrifft, so sehen wir im Allgemeinen ebenso wie bei der Streptokokkeninfection das kindliche Alter bevorzugt, wahrscheinlich wohl deshalb, weil hier häufig, z. B. durch Affectionen der Lunge, eine Gelegenheit zur Infection gegeben ist. Blecher macht im Anschluss an die gelungene Untersuchung in seinem Falle auch auf die ätiologische Bedeutung der Mittelohreiterung aufmerksam.

Nach den bisherigen Beobachtungen gehen die pathologischen Veränderungen am Knochen system nicht über kleine Eiterherde hinaus, welche zumeist an der Knorpelfuge ihren Sitz haben und auf irgend einem Wege zu Gelenkcomplicationen führen. Die von mir mitgetheilten Knochenmarkherde bei einem an Allgemeininfection gestorbenen Falle¹⁾ und die Epiphysenlösung in dem eben beschriebenen sind Seltenheiten der noch wenig bekannten Erkran-

1) Sammlung klin. Vorträge 173. Fig. 2, S. 682.

kung. Die Eiterung in den Weichtheilen dagegen, die paraarticuläre und die periostale Phlegmone nehmen ebenso häufig wie bei der Streptokokkeninfection eine bedeutend grössere Intensität und Ausdehnung an, als die Veränderungen am Knochen, demzufolge auch nur einmal, in dem Falle von Ullmann, eine Sequesterbildung zu Stande kam.

Für eine gesonderte Stellung der Pneumokokken-Osteomyelitis, die Klemm „von dem Gros der eitrigen Knochenerkrankungen“ getrennt wünscht, möchte ich nicht eintreten, da sich die Pneumokokken-Entzündung am Knochensystem nach ihrer klinischen und pathologischen Erscheinung der durch Streptokokken hervorgerufenen eng anschliesst und noch viel zu wenig über diese seltene Form bekannt ist.

LXIII.

Die Verbreitung der Krebserkrankung, die Häufigkeit ihres Vorkommens an den einzelnen Körpertheilen und ihrer chirurgischen Behandlung.

Von

Dr. Georg Heimann,

Arzt in Berlin.

Die eigentliche Ursache der Krebserkrankung ist bisher noch nicht in befriedigender Weise klar gestellt worden; zwar hat es bei der herrschenden Strömung in der Medicin nicht an vielfachen Versuchen gefehlt, den Nachweis der Einwirkung eines organisirten Giftes, sei es bacterieller oder protozoischer Natur, zu führen, allein diese Bestrebungen waren bisher ohne Erfolg. Eine Anzahl Pathologen neigt allerdings einer derartigen Annahme zu, viele von ihnen jedoch können sich einer gewissen Zurückhaltung in dieser Beziehung nicht erwehren und theilen den Standpunkt Virchow's¹⁾, der zwar die Möglichkeit eines Krebsbacillus nicht einfach zurückweist, ja zugesteht, dass mit dem Auffinden eines specifischen Bacillus ein wichtiger Fortschritt in der Diagnose und Prognose des Carcinoms gemacht werden würde, aber doch folgende Ansicht äussert: „Der Versuch, alle Erscheinungen der Krebswucherung bis zur Dissemination und Metastase auf die Verbreitung der Krebs-

¹⁾ Zur Diagnose und Prognose des Carcinoms, Archiv f. pathol. Anatomie, 1888, Bd. 111, S. 18. Eine sehr eingehende Zusammenstellung der Literatur über Entstehung und Entwicklung dieser Geschwülste, Vorkommen an den verschiedenen Organen, operative Behandlung u. s. w. veröffentlichte Benecke 1892 in Schmidt's Jahrbüchern, Bd. 234; eine kürzere Uebersicht Berger in seinem Aufsätze „Trauma und Carcinom“, Vierteljahrsschr. f. gerichtl. Medicin, Bd. 14, 1897.

zellen zurückzuführen, ist keineswegs durch anatomische und experimentelle Feststellungen so sicher unterstützt, dass für einen anderen Modus der Erklärung kein Raum übrig blieb. Ungeachtet ist aber auch das Bedürfniss nach einem Krebsbacillus kein so grosses, dass wir ohne denselben jeder Möglichkeit eines Verständnisses beraubt sein würden. Thierische und menschliche Zellen besitzen ebenso gut wie Bacterien die Fähigkeit, auf den Stoffwechsel bestimmend einzuwirken und wirkungsfähige Sekretstoffe der verschiedensten Art zu erzeugen. Warum sollten wir diese Fähigkeit gerade den Krebszellen bestreiten, welche in vielen und gerade den schlimmsten Fällen in so ausgeprägtem Maasse den Habitus von Drüsenzellen an sich tragen?⁴

Ist es so den biologischen Forschungsmethoden zur Zeit noch nicht gelungen, die Entstehungsweise der Krankheit zu ergründen, so sind doch durch klinische Beobachtungen gewisse Einflüsse, welche eine Disposition dazu schaffen, gewisse Gelegenheitsmomente, welche dabei von Bedeutung sind, festgestellt¹⁾. Dass chemische und mechanische Reizungen hier eine Rolle spielen, kann keinem Zweifel unterliegen; ebenso ist es zweifellos, dass jüngere Personen nur ausnahmsweise von Krebs befallen werden, endlich haben langjährige Erfahrungen gelehrt, dass die verschiedenen Organe des Körpers — und zwar wieder in durchaus verschiedener Weise — bei den beiden Geschlechtern in ganz ungleichem Maasse karcinomatös erkranken. In Bezug auf diese Punkte habe ich das Zählkartenmaterial des Königlich Preussischen Statistischen Büreaus, welches aus den allgemeinen Heilanstalten Preussens für die Jahre 1895 und 1896 dort eingegangen ist, einer Durchsicht unterzogen. Gerade bei dieser Krankheit, deren Erkenntniss nicht selten auf Schwierigkeiten stösst, dürfte die Krankenhausstatistik wegen ihrer Zuverlässigkeit von besonderer Bedeutung sein, zumal wenn eine so erhebliche Zahl von Fällen (über 20000) zu Gebote steht. Ich erfülle eine ange-

¹⁾ In dem Regulativ über das bei ansteckenden Krankheiten zu beobachtende Verfahren vom 8. 8. 1835, das noch jetzt in Preussen Geltung hat, wurde der Krebs zu diesen Krankheiten gerechnet; in § 90 wurde bestimmt, dass bei bösartigem Kopfgrind, Krebs, Gicht, die mit den Absonderungen der Kranken in unmittelbarer Berührung gekommenen Kleidungsstücke und sonstigen Effecten vorschriftsmässig gereinigt bezw. vernichtet werden sollen. Die Anordnung liegt den Aerzten der Kranken, die Kontrolle der getroffenen Maassregeln der Polizeibehörde ob. Thatsächlich findet eine strenge Durchführung dieser Bestimmung nicht statt.

nehme Pflicht, wenn ich dem Direktor des Königlichen Preussischen Statistischen Büreaus, Herrn Geheimen Oberregierungsath Blenck sowie dem Leiter der Medicinalabtheilung des Büreaus, Herrn Geheimen Medicinalrath Guttstadt, meinen aufrichtigen Dank für die Ueberlassung dieses werthvollen Materiales ausspreche.

Für die vorhergehenden Jahre enthalten die Veröffentlichungen des Büreaus nur Nachrichten über die Gesammtheit der bösartigen Geschwülste, wozu ausser Carcinomen auch Sarcome, Lupus u. s. w. gerechnet sind. Das Verhältniss, in dem diese Geschwulstarten während der beiden Berichtsjahre in den genannten Anstalten zur Behandlung kamen, erhellt aus nachstehenden Zahlen. Es wurden behandelt Fälle von:

	bösartigen Geschwülsten überhaupt	darunter:			andere Neubildungen
		Carcinom	Sarcom	Lupus	
1895	13450 (100,0) ¹⁾	10036 (74,61)	1201 (8,93)	1193 (8,87)	1020 (7,59)
1896	14341 (100,0)	10508 (73,27)	1368 (9,54)	1278 (8,92)	1187 (8,27)

Also rund drei Viertel aller hierher gerechneten Fälle waren solche von Krebs. Dies vorausgeschickt, erhellt die allmähliche Zunahme derartiger Erkrankungen in den Heilanstalten Preussens, wenn wir uns vergegenwärtigen, dass die Zahl der dort an bösartigen Neubildungen Behandelten seit dem Jahre 1877 von 2952 auf 6438 im Jahre 1883, auf 10907 im Jahre 1890 und auf 12548 im Jahre 1894 gestiegen ist; bis 1896 hat also eine mehr als vierfache Vermehrung stattgefunden. Auch im Vergleiche zu der Gesammtzahl aller in den Heilanstalten behandelten Krankheiten war die Steigerung eine beträchtliche. Von je 100 aller Krankheitsfälle betrafen bösartige Neubildungen

	bei männlichen	bei weiblichen	zusammen
	Personen		
im Jahre 1887	0,8	2,6	1,4
„ „ 1880	1,0	3,2	1,7
„ „ 1883	1,1	3,6	2,0
„ Durchschnitt 1886—90	1,4	4,2	2,3
„ „ 1891—95	1,4	4,0	2,3
„ Jahre 1896	1,5	4,2	2,4

¹⁾ Die in Klammern gesetzten fetten Zahlen machen ersichtlich, wie viel vom Hundert der bösartigen Neubildungen insgesamt auf die einzelnen Geschwulstarten entfallen.

**Die Fälle von bösartigen Neubildungen in den allgemein
nach Regierung**

Tab. I. Regierungs- bezirke.	Zahl d														
	1895														
	überhaupt			davon an											
	bei Personen			Carcinom			Sarcom			Lupus			anderen Neubildungen		
m.	w.	zus.	m.	w.	zus.	m.	w.	zus.	m.	w.	zus.	m.	w.	zus.	
Königsberg . .	233	355	588	164	238	402	39	44	83	6	19	25	24	54	78
Gumbinnen . .	44	37	81	36	26	62	4	6	10	3	4	7	1	1	2
Danzig	138	189	327	114	154	268	15	22	37	2	6	8	7	7	14
Marienwerder .	69	80	149	55	67	122	4	1	5	7	11	18	3	1	4
Berlin	980	1669	2649	765	1350	2115	104	110	214	23	51	74	88	158	246
Potsdam	78	128	206	64	112	176	8	3	11	2	4	6	4	9	13
Frankfurt	78	100	178	54	87	141	13	4	17	7	2	9	4	7	11
Stettin	135	174	309	100	139	239	21	17	38	7	14	21	7	4	11
Köslin	29	32	61	24	24	48	4	2	6	1	5	6	—	1	1
Stralsund	119	142	261	79	104	183	14	11	25	5	17	22	21	10	31
Posen	113	141	254	74	111	185	14	15	29	14	7	21	11	8	19
Bromberg	31	42	73	29	34	63	1	3	4	—	4	4	1	1	2
Breslau	490	831	1321	347	643	990	46	54	100	31	64	95	66	70	136
Liegnitz	117	209	326	93	171	264	14	16	30	2	8	10	8	14	22
Oppeln	114	120	234	100	96	196	2	4	6	11	6	17	1	14	15
Magdeburg	171	273	444	131	225	356	16	14	30	13	22	35	11	12	22
Merseburg	165	266	431	118	203	321	22	21	43	12	14	26	13	28	41
Erfurt	32	67	99	27	56	83	2	5	7	2	4	6	1	2	3
Schleswig	254	377	631	172	264	436	38	34	72	22	52	74	22	27	49
Hannover	104	157	261	78	122	200	9	12	21	7	15	22	10	8	18
Hildesheim	177	239	416	111	151	262	20	25	45	15	34	49	31	29	60
Lüneburg	26	50	76	25	44	69	1	1	2	—	2	2	—	3	3
Stade	9	21	30	9	16	25	—	4	4	—	—	—	—	1	1
Osnabrück	52	48	100	32	36	68	8	1	9	9	9	18	3	2	5
Aurich	25	55	80	19	28	47	1	4	5	3	22	25	2	1	3
Münster	96	123	219	70	81	151	18	12	30	6	27	33	2	3	5
Minden	34	57	91	20	36	56	3	6	9	9	11	20	2	4	6
Arnsberg	200	243	443	147	152	299	10	15	25	39	67	106	4	9	13
Kassel	153	227	380	96	151	247	19	23	42	24	42	66	14	11	25
Wiesbaden	173	274	447	131	202	333	22	25	47	17	33	50	3	14	17
Koblenz	74	86	160	56	62	118	6	5	11	12	16	28	—	3	3
Düsseldorf	363	514	877	241	373	614	40	34	74	64	82	146	13	25	38
Köln	375	417	792	257	287	544	46	37	83	39	53	92	33	40	73
Trier	86	83	169	59	61	120	6	5	11	16	11	27	5	6	11
Aachen	124	140	264	100	117	217	9	5	14	8	13	21	7	5	12
Sigmaringen	6	17	23	5	11	16	—	2	2	—	4	4	1	—	—
Zusammen	5467	7988	13450	4002	6034	10036	599	602	1201	488	755	1193	428	592	1021
davon gestor- ben	1654	1772	3426	1439	1577	3016	129	99	228	6	11	17	80	85	164

Heilanstalten Preussens während der Jahre 1895 und 1896,

bezirken.

Fälle

1896

überhaupt bei Personen			davon an											
			Carcinom			Sarcom			Lupus			anderen Neubildungen		
m.	w.	zus.	m.	w.	zus.	m.	w.	zus.	m.	w.	zus.	m.	w.	zus.
301	415	716	204	294	498	51	54	105	16	19	35	30	48	78
35	29	64	28	20	48	4	3	7	—	2	2	3	4	7
147	223	370	106	161	267	19	32	51	9	11	20	18	19	32
74	86	160	51	60	111	9	5	14	7	5	12	7	16	23
1017	1752	2769	798	1425	2218	111	112	223	36	63	99	77	152	229
110	159	269	93	121	214	6	8	14	5	6	11	6	24	30
75	117	192	28	68	91	11	8	19	3	2	5	33	44	77
121	219	340	78	156	234	31	21	52	1	7	8	11	35	46
38	40	78	26	27	53	5	4	9	5	7	12	2	2	4
129	176	305	101	127	228	21	18	39	3	14	17	4	17	21
100	139	239	70	112	182	11	9	20	16	17	33	3	1	4
37	30	67	31	25	56	3	3	6	2	2	4	1	—	1
502	853	1355	365	636	1001	49	64	113	33	77	110	55	76	131
108	196	304	90	173	263	9	14	23	1	7	8	8	2	10
105	151	256	81	115	196	6	9	15	6	4	10	12	23	35
181	328	509	131	261	392	19	24	43	9	19	28	22	24	46
187	261	448	130	206	336	29	31	60	16	21	37	12	3	15
20	42	62	18	37	55	1	3	4	1	1	2	—	1	1
223	363	586	152	249	401	41	37	78	15	40	55	15	37	52
110	196	306	81	146	227	12	22	34	9	15	24	8	13	21
164	268	432	113	163	276	19	23	42	14	55	69	18	27	45
31	45	76	27	38	65	3	1	4	1	1	2	—	5	5
12	23	35	9	19	28	2	3	5	—	—	—	1	1	2
54	77	131	40	48	88	6	5	11	8	23	31	—	1	1
37	50	87	29	23	52	4	4	8	3	23	26	1	—	1
107	162	269	72	106	178	16	8	24	11	36	47	8	12	20
55	94	149	36	69	105	10	9	19	7	13	20	2	3	5
223	334	557	151	213	364	22	20	42	43	84	127	7	17	24
153	242	395	109	156	265	12	24	36	16	48	64	16	14	30
197	278	475	137	213	350	28	25	53	28	35	63	4	5	9
61	101	162	47	69	116	2	9	11	6	13	19	6	10	16
376	507	883	262	363	625	40	31	71	49	68	117	25	45	70
427	390	817	289	283	572	48	19	67	53	51	104	37	37	74
72	102	174	54	81	135	6	3	9	7	16	23	5	2	7
132	159	291	89	119	208	24	13	37	12	19	31	7	8	15
5	8	13	4	6	10	—	—	—	1	2	3	—	—	—
5726	8615	14341	4125	6383	10508	690	678	1368	452	826	1278	459	728	1187
1751	1957	3708	1490	1683	3173	157	135	292	4	12	16	100	127	227

**Die Fälle von Carcinom in den allgemeinen Heilanstalten Preussens während
der Jahre 1895 und 1896, nach Regierungsbezirken.**

Relativzahlen.

Tab. II. Regierungsbezirke.	Unter je 100 behandelten Fällen waren solche von Carcinom					
	1895			1896		
	bei Personen					
	m.	w.	zus.	m.	w.	zus.
Königsberg	1,6	3,4	2,3	1,8	4,1	2,7
Gumbinnen	1,1	1,6	1,2	0,8	1,1	0,9
Danzig	1,6	3,3	2,2	1,3	3,4	2,1
Marienwerder	1,0	2,9	1,6	0,9	2,6	1,4
Berlin	1,7	3,4	2,5	1,7	3,7	2,6
Potsdam	0,5	2,2	1,0	0,7	2,2	1,1
Frankfurt	0,7	3,8	1,4	0,4	2,6	0,9
Stettin	1,2	4,2	2,0	1,0	4,3	2,0
Köslin	0,9	2,0	1,2	0,8	1,9	1,1
Stralsund	2,7	5,6	3,8	3,2	5,9	4,3
Posen	1,1	2,8	1,7	1,0	2,7	1,6
Bromberg	1,0	2,8	1,5	1,1	2,1	1,4
Breslau	1,3	3,2	2,1	1,3	3,2	2,1
Liegnitz	1,4	4,0	2,4	1,3	3,8	2,3
Oppeln	0,5	1,4	0,8	0,4	1,6	0,7
Magdeburg	1,1	2,8	1,7	1,1	3,2	2,0
Merseburg	1,3	4,1	2,3	1,4	4,1	2,3
Erfurt	1,1	2,7	1,9	1,1	3,0	1,9
Schleswig	1,1	3,5	1,9	1,1	3,1	1,8
Hannover	1,1	3,0	1,8	1,1	3,2	1,9
Hildesheim	1,9	3,5	2,9	2,0	4,6	3,0
Lüneburg	0,5	3,8	1,2	0,6	3,5	1,2
Stade	0,5	2,9	1,1	0,6	3,3	1,3
Osnabrück	0,8	2,0	1,2	1,0	2,4	1,4
Aurich	0,8	2,0	1,3	1,3	1,5	1,4
Münster	0,6	1,3	0,9	0,6	1,7	1,0
Minden	0,4	1,1	0,6	0,7	1,9	1,2
Arnsberg	0,5	1,7	0,8	0,5	2,3	0,9
Kassel	1,1	2,9	1,7	1,3	2,9	1,9
Wiesbaden	1,1	2,3	1,6	1,2	2,4	1,8
Koblenz	1,2	1,9	1,5	1,1	2,0	1,5
Düsseldorf	0,7	2,2	1,2	0,7	2,1	1,2
Köln	1,4	2,3	1,8	1,5	2,2	1,8
Trier	0,7	2,5	1,1	0,6	3,4	1,2
Aachen	1,9	3,5	2,5	1,5	3,3	2,2
Sigmaringen	1,2	5,0	2,5	0,9	3,1	1,6
Zusammen	1,1	2,9	1,7	1,1	3,0	1,8

Dass die hier in diese Krankheitsgruppe mit eingerechneten
Krebserkrankungen eine verhältnissmässige Vermehrung erfahren

haben, kann keinem Zweifel unterliegen. Inwieweit diese Zunahme nur in genauerer Diagnose begründet, also nur eine scheinbare ist, muss dahin gestellt bleiben; sicher ist dieses Moment nicht ganz ohne Bedeutung.

Nach der Ansicht vieler Aerzte betrifft übrigens die Zunahme nur die schwer erkennbaren Fälle, während die leicht diagnosticirbaren keine Vermehrung aufweisen.

Endlich ist auch der Umstand in Betracht zu ziehen, dass in den letzten Jahren ein grösserer Zugang von Krebskranken zu den Heilanstalten erfolgte wie früher, weil häufiger eine chirurgische Behandlung, welche ja doch fast nur in Krankenhäusern durchführbar ist, stattfindet.

Zahl der 1896 in den Kliniken behandelten Fälle von Krebs.

Tab. III. Regierungs- bezirke.	Universität	Anzahl der Fälle von Krebs bei Personen			In der betr. Klinik wurden be- handelt vom Hundert	
		m.	w.	zus.	aller in den Heilanstalt. be- handelten Fälle	der Fälle von Krebs
Königsberg .	Königsberg .	113	128	341	16	48
Berlin	Berlin	225	432	657	26	29
Stralsund . . .	Greifswald .	97	111	208	66	91
Breslau	Breslau	159	186	345	12	34
Mersburg . . .	Halle	86	123	209	36	62
Schleswig . . .	Kiel	46	72	118	16	26
Hildesheim . . .	Göttingen . . .	82	91	173	35	62
Kassel	Marburg	30	34	64	16	25
Köln	Bonn	87	72	159	11	28

In den einzelnen Gebieten des Staates weist die Zahl der an Krebs Behandelten bemerkenswerthe Verschiedenheiten auf (siehe Tabelle I und II auf Seite 914—916). Den höchsten Antheil von den in Heilanstalten Verpflegten machten sie in den Regierungsbezirken Stralsund (1895 3,8 pCt., 1896 4,3 pCt.), Hildesheim, Aachen, Berlin (2,5 bzw. 2,6 pCt.), Königsberg, Danzig aus; überschritten wurde die Durchschnittszahl für den Staat in 9 bzw. 7 weiteren Bezirken; erreicht wurde sie in beiden Jahren in 3 Bezirken, während in 18 bzw. 20 Bezirken die Verhältnisszahl niedriger war, und zwar am niedrigsten in Münster, Minden, Arnsberg und Oppeln (0,8 bzw. 0,7 pCt.). Von allen Provinzen steht Westfalen am günstigsten da. Für die weiblichen Kranken

ergeben sich übrigens, ausser in den erwähnten Regierungsbezirken, noch besonders in Liegnitz, Merseburg und Stettin hohe Zahlen. Die Erklärung, dass in den Heilanstalten der Reg.-Bez. Stralsund, Hildesheim und Merseburg ein so häufiges Vorkommen von Krebs beobachtet wurde, liegt wohl grossentheils darin, dass derartige Kranke in Universitätskliniken besonders zahlreich behandelt werden, wie ein Vergleich der Tabelle III mit den Zahlen für 1896 der Tabelle I ergibt.

In den Heilanstalten des Deutschen Reiches waren von 100 Krankheitsfällen solche von Krebs 1886—88 2,06; 1889—91 2,08; 1892—94 1,98; in den Heilanstalten

von	1886—88	1889—91	1892—94	1895	1896
Bayern	0,9	0,9	1,0	1,2	1,3
Sachsen	2,5	2,3	2,5	2,5	2,4
Württemberg	1,4	1,3	1,4	—	—
	1892—94				1892—94
Baden	2,0	Sachsen-Weimar und den thüringischen Herzogthümern			2,3
Hessen	2,4	Elsass-Lothringen			2,6.
Oldenburg	1,2				

Aus diesen Zahlen lassen sich bezüglich der Einwirkung klimatischer und örtlicher Einflüsse auf die Entstehung des in Frage stehenden Leidens Schlüsse kaum ziehen; denn der Begriff der „bösartigen Neubildung“ wird in den einzelnen Theilen des Reiches verschieden gefasst; so wird in Hamburg und im Königreiche Sachsen nur Krebs dazu gerechnet, in den meisten übrigen deutschen Staaten aber auch Sarcom, Fibrom u. s. w. Mit Recht macht ferner Engelmann (Med. statist. Mitth. aus d. Kais. Gesundheitsamte, IV, S. 198) darauf aufmerksam, dass in einzelnen Provinzen Preussens und einer Reihe von deutschen Staaten einer hohen Morbiditätsziffer eine niedrige Sterblichkeitsziffer und umgekehrt in anderen Provinzen und Staaten einer niedrigen Morbiditätsziffer eine hohe Sterblichkeitsziffer gegenüberstehe.

1892—94 entfielen von je 100 Krankheitsfällen überhaupt auf bösartige Neubildungen in den Heilanstalten von	Die Sterblichkeit betrug in pCt. des Abgangs	
Ostpreussen	3,2	21,9
Pommern	2,9	24,7
Hannover	2,4	20,1
Mecklenburg-Schwerin	2,5	14,9
Braunschweig	2,6,	16,6,

dagegen		
Brandenburg	1,2	39,8
Bayern	1,0	28,8
Lübeck	1,3	35,7
Bremen	1,5	37,1
Hamburg	1,2	43,1.

In ersteren Gebieten ist also der Krankheitsbegriff weiter genommen, während in den letzteren vorzugsweise die schweren Fälle gezählt sind.

In den Heilanstalten Oesterreichs¹⁾ wurden im Jahre 1894 7670 Fälle von Krebs, d. i. 2,2 pCt. aller Krankheitsfälle, behandelt.

Was die Betheiligung der Geschlechter betrifft, so waren im Jahre 1895 von den in den preussischen Heilanstalten an Krebs Behandelten 4002=39,9 pCt. männlichen, 6034=60,1 pCt. weiblichen Geschlechtes; im folgenden Jahre betragen die Ziffern 4125=39,2 pCt. bzw. 6383=60,8 pCt.²⁾ Es waren also die weiblichen Kranken in ganz bedeutender Ueberzahl; dies ist, was weiter unten ausgeführt werden wird, durch die Häufigkeit des Carcinoms der weiblichen Geschlechtsorgane und Brustdrüse bedingt. Uebrigens sind diese Unterschiede in den verschiedenen Altersklassen nicht gleich gross, wie nachstehende Zusammenstellung ergibt; besonders erheblich kommt das Ueberwiegen weiblicher Kranker in der Altersstufe von 30—50 Jahren zum Ausdruck. (S. Tab. IV S. 920).

Auf die jüngeren Altersklassen entfallen überhaupt nur kleine Zahlen, die allerdings für das Alter von 15 bis 20 Jahren doch höher sind, als man erwarten sollte. Unter 5 Jahren waren in beiden Berichtsjahren zusammen 15 Krebskranke (4 männlichen und 11 weiblichen Geschlechtes); im Alter zwischen 5 und 10 Jahren standen 10 (je 5 Angehörige beider Geschlechter); 10—15 Jahre alt waren 8 (1 m. und 7 w. G.); die nächsten Altersstufen zeigten schon eine nicht unbeträchtliche Zunahme: 61 der Kranken (32 m. und 29 w. G.) standen im Alter zwischen 15 und 20 Jahren, 112 (42 Männer und 70 Weiber) waren zwischen 20 und 25 Jahre alt; 336 (101 Männer und 235 Weiber) zwischen 25 und 30 Jahre; vom 30. Jahre an findet eine ganz rapide Steigerung statt: auf

¹⁾ Oesterreichische Statistik.

²⁾ Unter der Gesamtheit aller in den Heilanstalten Verpflegten ist das Verhältniss nahezu umgekehrt; es waren darunter in den beiden Jahren rund 64 pCt. Männer und 36 pCt. Weiber.

**Die in den allgemeinen Heilanstalten Preussens während der Jahre 1895 und 1896 an
Carcinom Behandelten¹⁾ und Gestorbenen,
nach Altersklassen.**

Tab. IV. Altersklassen.	1 8 9 5						1 8 9 6					
	Behandelte			Gestorbene			Behandelte			Gestorbene		
	m.	w.	zus.	m.	w.	zus.	m.	w.	zus.	m.	w.	zus.
bis 5 Jahre	—	6	6	—	1	1	4	5	9	1	2	3
über 5 bis 10 „	4	2	6	1	—	1	1	3	4	1	—	1
„ 10 „ 15 „	1	3	4	—	1	1	—	4	4	—	1	1
„ 15 „ 20 „	21	14	35	7	3	10	11	15	26	3	5	8
„ 20 „ 25 „	22	34	56	7	8	15	20	36	56	6	6	12
„ 25 „ 30 „	50	121	171	18	26	44	51	114	165	21	27	48
„ 30 „ 40 „	329	830	1159	101	172	273	302	845	1147	105	172	277
„ 40 „ 50 „	843	1622	2465	303	359	662	850	1689	2539	303	364	667
„ 50 „ 60 „	1193	1712	2905	453	426	879	1304	1821	3125	487	474	961
„ 60 „ 70 „	1019	1046	2065	373	361	734	1004	1160	2164	356	388	744
„ 70 Jahr	466	506	972	161	195	356	471	514	985	171	210	381
unbekanntes Alters	54	138	192	15	25	40	107	177	284	36	34	70
Zusammen	4002	6034	10036	1439	1577	3016	4125	6383	10508	1490	1683	3173
Von je 100 waren alt:												
bis 15 Jahre	0,1	0,2	0,2	0,1	0,1	0,1	0,1	0,2	0,1	0,1	0,2	0,2
über 15 „ 20 „	0,5	0,2	0,3	0,5	0,2	0,3	0,3	0,2	0,2	0,2	0,3	0,3
„ 20 „ 25 „	0,5	0,6	0,5	0,5	0,5	0,5	0,4	0,5	0,5	0,4	0,4	0,4
„ 25 „ 30 „	1,2	2,0	1,7	1,3	1,7	1,5	1,2	1,6	1,5	1,4	1,6	1,5
„ 30 „ 40 „	8,2	13,7	11,6	7,0	10,9	9,1	7,3	13,2	10,9	7,1	10,2	8,7
„ 40 „ 50 „	21,1	26,9	24,6	21,0	22,8	22,0	20,6	26,5	24,2	20,3	21,6	21,0
„ 50 „ 60 „	29,8	28,4	28,9	31,5	27,0	29,1	31,7	28,5	29,7	32,7	28,2	30,3
„ 60 „ 70 „	25,5	17,3	20,6	25,9	22,9	24,3	24,3	18,2	20,6	23,9	23,0	23,4
„ 70 Jahr	11,7	8,4	9,7	11,2	12,3	11,8	11,4	8,0	9,4	11,5	12,5	12,0
unbekanntes Alters	1,4	2,3	1,9	1,0	1,6	1,3	2,7	3,1	2,9	2,4	2,0	2,2
Zusammen	100,0	100,0	100,0	100,0	100,0	100,0	100,0	100,0	100,0	100,0	100,0	100,0

die Altersklassen von 30—40 Jahren kamen über 5mal so viele Krebskranke wie auf das Alter zwischen 20 und 30 Jahren: 2306 (631 Männer und 1675 Weiber), d. i. ein Neuntel aller Fälle; 40—50 Jahre alt waren 5004 (1693 Männer und 3311 Weiber), d. i. nicht ganz ein Viertel aller Kranken. Die Steigerung hält bis zum 60. Lebensjahre an und von den einzelnen Altersdecaden steht die von 50 bis 60 Jahren an erster Stelle; ihr gehören 6030 (2497 Männer und 3533 Weiber), d. i. 29 pCt. aller Krebs-

¹⁾ Fälle.

kranken an; immerhin waren zwischen 60 und 70 Jahren 4229 (2023 Männer und 2206 Weiber), d. i. fast doppelt so viel wie zwischen 30 und 40 Jahren, und über 70 Jahre alt waren 1957 (937 Männer und 1020 Weiber), d. i. beinahe ein Zehntel aller Fälle.

Das Verhältniss bei den beiden Geschlechtern ist, wenigstens vom 25. Lebensjahre an, ungleichartig. Während von 100 krebskranken Frauen 16 zwischen 25 und 40 Jahren, 27 zwischen 40 und 50 Jahren waren, sind für die Männer die entsprechenden Zahlen nur 9 bezw. 21. Dagegen finden wir in den späteren Altersstufen von 50 bis 60 und 60 bis 70 Jahren bei den Männern höhere Zahlen, nämlich 30 bezw. 25, bei den Frauen nur 28 bezw. 18.

In Bezug auf diese Ergebnisse sind die diesbezüglichen Verhältnisse bei der Gesammtheit aller in den Heilanstalten Verpflegten von Interesse. Wir müssen hierbei auf die Zahlen für 1894¹⁾ zurückgreifen, da für die beiden Berichtsjahre entsprechende Feststellungen nicht vorliegen. Es entfallen danach von je 100 Behandelten auf die einzelnen Altersklassen:

	m.	w.	zus.		m.	w.	zus.
bis 5 Jahre . .	4,1	6,0	4,8	über 25—30 Jahre	11,0	11,3	11,1
über 5—15 Jahre	8,0	11,2	9,2	„ 30—50 „	30,2	23,6	27,7
„ 15—20 „	15,2	15,6	15,4	„ 50—60 „	9,5	6,5	8,4
„ 20—25 „	14,4	17,7	15,7	„ 60 Jahre . .	7,6	8,1	7,7.

Ein Vergleich mit diesen Zahlen lässt das Ueberwiegen von Personen über 50 Jahren unter den Krebskranken besonders scharf hervortreten.

Bei der Betrachtung der Zahlen der Todesfälle muss ein Mangel, der der Krankenhausstatistik anhaftet, in Rechnung gezogen werden, nämlich, dass ein Theil der Kranken zwar zeitweilig mehr oder weniger gebessert die Heilanstalt verlässt, aber doch kurz über lang in der Häuslichkeit dem tückischen Leiden erliegt. Diese Fälle entgehen daher der Feststellung.

Es starben in den Krankenhäusern

im Jahre 1895 von 4002 männlichen Krebskranken	1439 = 35,9 pCt.
„ „ 1896 „ 4125 „	„ 1490 = 36,1 „
„ „ 1895 „ 6034 weiblichen	„ 1577 = 26,1 „
„ „ 1896 „ 6383 „	„ 1683 = 26,4 „
zusammen 1895—96 von 20544 Krebskranken	6189 = 30,1 pCt.

¹⁾ Preussische Statistik, Heft 140, Einleitung S. XX.

Der günstigere Ausgang bei weiblichen Kranken erklärt sich daraus, dass Krebserkrankungen der Organe, welche bei Frauen vorzugsweise befallen werden, nicht in dem Maasse tödtlich verlaufen und auch der chirurgischen Behandlung besser zugänglich sind, als die Erkrankungen der bei Männern am häufigsten ergriffenen Körpertheile.

Das Carcinom befällt mit Vorliebe gewisse Organe, während an anderen nur selten eine derartige Erkrankung beobachtet wird. Aus nachstehender Zusammenstellung¹⁾ lässt sich in dieser Hinsicht folgende Reihenfolge entnehmen: Gebärmutter, Magen, Brustdrüse, Mastdarm, Speiseröhre, Haut (vornehmlich des Kopfes und Gesichtes²⁾), Leber, Lippen, Lymphdrüsen u. s. w.

Während der Krebs bei den Frauen am häufigsten an den Geschlechtsorganen und der Brustdrüse vorkommt, ist bei den Männern der Verdauungscanal mit Vorliebe betheilig; bei ersteren machen die Erkrankungen an den Genitalien über ein Drittel, an der Brustdrüse über ein Viertel, am Magen über ein Siebentel aus; bei der Frau sind dann noch von Bedeutung die Krebserkrankungen der Leber, des Mastdarms und des Gesichts, zusammen etwa ein Achtel der Gesamterkrankungen. Bei den Männern stehen an erster Stelle die Krebserkrankungen des Magens, die fast ein Drittel von allen betragen; zunächst sind am häufigsten Speiseröhren-, Lippen- und Mastdarmkrebs, zusammen gleichfalls etwa ein Drittel; an den Geschlechtsorganen sind hier Krebse verhältnissmässig selten; hinsichtlich der Krebse des Gesichts (abgesehen von den Lippenkrebsen, welche bei Männern häufiger beobachtet werden) sind die Zahlen für Männer und Weiber annähernd gleich gross. Bei Personen bis zu 30 Jahren ist ausser am Magen und den weiblichen Genitalien auch am Gesichte, den Extremitäten und dem Mastdarme Krebs verhältnissmässig häufig (s. Tab. V u. VI).

¹⁾ In dieser Tabelle ist, wenn mehrere Körpertheile zugleich befallen waren, nur das primäre Carcinom gezählt; der secundären Formen wird übrigens in den weiter unten folgenden Ausführungen gedacht werden.

²⁾ Derartige Erkrankungen werden häufiger ausserhalb des Krankenhauses behandelt; werden auch solche Fälle berücksichtigt, so folgen sie der allgemeinen Annahme gemäss an Häufigkeit gleich nach dem Magencarcinom.

Die während der Jahre 1895 und 1896 in den allgemeinen Heilanstalten Preussens an Krebs
handelten im Alter bis zu 30 Jahren, mit Angabe der erkrankten Körpertheile.

Tab. VI. Bezeichnung des Körpertheiles.	Von den an Krebs Behandelten standen im Alter von												Summa		
	0—5J.		5—10J.		10—15J.		15—20J.		20—25J.		25—30J.				
	m.	w.	m.	w.	m.	w.	m.	w.	m.	w.	m.	w.	m.	w.	
1. Rachen, Mund . . .	{1895	—	—	—	—	—	1	—	1	—	—	—	—	2	—
	{1896	—	—	—	—	—	—	—	1	—	4	1)	5	1	5
2. Speiseröhre . . .	{1895	—	—	—	—	—	1	—	1	2	2	3	4	2	2
	{1896	—	—	—	—	—	—	—	—	—	—	2	—	—	—
3. Magen	{1895	—	—	—	—	—	2	—	8	—	14	18	24	18	18
	{1896	—	—	—	—	1	3	—	3	3	16	14	22	18	18
4. Leber	{1895	—	—	1	—	—	—	—	—	—	—	2	—	3	—
	{1896	—	—	—	—	—	—	—	1	—	2	4	2	5	5
5. Darm (ohne Mast- darm)	{1895	—	—	—	—	—	1	—	1	2	3	1	5	3	3
	{1896	—	—	—	—	—	—	—	2	2	4	2	6	4	4
Mastdarm	{1895	—	—	—	1	—	1	—	7	5	8	5	17	10	10
	{1896	—	—	—	—	1	—	2	7	7	6	6	13	16	16
6. Bauchspeichel- drüse	{1895	—	—	—	—	—	—	—	—	1	—	1	—	2	2
	{1896	—	—	—	—	—	—	—	—	1	—	1	—	2	2
Bauchfell	{1895	—	—	—	—	—	—	—	—	—	—	4	—	4	4
	{1896	—	—	—	—	—	—	—	—	1	2	1	2	2	2
7. Niere u. Blase . . .	{1895	—	—	1	1	—	—	—	1	1	—	2	2	4	4
	{1896	1	—	1	1	—	—	—	1	1	—	1	2	4	4
8. Penis u. Scheide . . .	{1895	—	—	—	—	—	—	—	—	1	2	2	2	3	3
	{1896	—	1	—	—	—	—	—	—	1	2	2	2	4	4
9. Hoden und Eier- stock	{1895	—	—	—	—	1	—	1	1	2	1	5	2	9	9
	{1896	1	—	—	—	—	—	2	2	1	1	4	4	7	7
10. Gebärmutter . . .	{1895	—	—	—	—	—	—	—	—	4	—	40	—	44	44
	{1896	—	—	—	—	—	—	3	—	3	—	39	—	45	45
11. Brustdrüse	{1895	—	—	—	—	—	—	1	—	7	—	18	—	26	26
	{1896	—	1	—	—	2	—	3	—	9	—	18	—	33	33
12. Kehlkopf u. Lunge . . .	{1895	—	—	—	—	1	3	1	—	1	1	—	4	3	3
	{1896	—	—	—	—	—	—	1	4	—	3	—	7	1	1
13. Lippen	{1895	—	—	—	—	—	2	1	1	2	3	2	6	5	5
	{1896	—	1	—	—	—	—	—	—	1	2	2	2	4	4
14. Gesicht (ohne 13)	{1895	—	2	—	1	—	3	2	1	2	4	7	8	14	14
	{1896	—	1	—	1	—	3	—	1	4	4	5	8	11	11
15. Rumpf und Ex- tremitäten	{1895	—	2	2	—	1	2	2	—	4	4	13	8	22	22
	{1896	—	1	—	—	—	2	1	—	2	1	6	3	10	10
16. Lymphdrüsen . . .	{1895	—	—	—	—	—	2	2	—	—	—	2	—	2	2
	{1896	—	—	—	—	—	—	—	—	—	—	3	—	3	—
17. Ohne Bezeich- nung	{1895	—	2	—	—	—	3	4	—	—	—	4	—	7	6
	{1896	2	—	—	1	—	3	1	—	—	1	6	—	6	8
Zusammen	{1895	—	6	4	2	1	3	21	14	22	34	50	121	98	180
	{1896	4	5	1	3	—	4	11	15	20	36	51	114	87	177

1) Zunge.

Zieht man von der Gesamtheit der Fälle die Carcinome der Geschlechtsorgane und der Brust ab, so ergibt sich folgendes:

	1895			1896		
	über- haupt	männl. Personen	weibl. Personen	über- haupt	männl. Personen	weibl. Personen
Zahl der Fälle	10036	4002	6034	10508	4125	6383
davon abzuziehen	3686	96	3590	3901	112	3789
bleiben	6350	3906	2444	6607	4013	2594.

Es ist also durch die Häufigkeit des Krebses an den genannten Körpertheilen die grössere Ziffer, welche auf das weibliche Geschlecht unter den in den Heilanstalten an Krebs Behandelten entfällt, erklärt.

Hinsichtlich der Frequenz von Krebs überhaupt wie des Befallenwerdens der verschiedenen Organe sei auf eine Mittheilung von Klubal¹⁾ hingewiesen, dass unter 14 424 in der Brünner Landkrankenanstalt während der Jahre 1875—95 erfolgten Todesfällen, deren Ursache in der überwiegenden Mehrzahl durch die Section festgestellt wurde, 1034 in Folge von Krebs erfolgten, d. i. im Jahresdurchschnitte waren unter 686,7 Todesfällen 49,2 = 7,16 pCt. durch Krebs bedingt. Es entfielen davon im Jahresdurchschnitte auf

den Magen . . .	15,8 = 2,30 pCt. all. Todesfälle u. 32,12 pCt. der Krebstodesf.					
die übrigen Or- gane des Ver- dauungscanals	10,9 = 1,59 „ „ „ „	22,15	„	„	„	„
die weiblichen Geschlechtsth.	14,8 = 2,17 „ „ „ „	30,08	„	„	„	„
andere Körper- theile	7,7 = 1,10 „ „ „ „	15,65	„	„	„	„

Wie sich in dieser Beziehung die Verhältnisse in der Bevölkerung überhaupt gestalten, darüber geben unter anderen nachstehende Mittheilungen aus Frankfurt a. M.²⁾ und der Schwarzburg-Sondershausen'schen Unterherrschaft³⁾ Aufschluss.

Für 1685 (635 bei M., 1050 bei W.) in Frankfurt a. M.

¹⁾ Beitrag zur Carcinomstatistik. Oesterreichisches Sanitätswesen, 1896, Seite 228.

²⁾ Jahresberichte über die Verwaltung des Medicinalwesens der Stadt Frankfurt a. M.

³⁾ Die Todesfälle an Krebs in der Schw. S. U. 1885—95 von San.-Rath Nicolai. Correspondenzblatt des ärztl. Vereins v. Thüringen, No. 1, 1897.

während der Jahre 1886—95 erfolgte Krebstodesfälle war der Sitz der Geschwulst

1. an den Verdauungsorganen	980 mal	=	58,1 pCt.
2. „ „ weiblichen Genitalien	347 „	=	20,6 „
3. „ der weiblichen Brust	98 „	=	5,8 „
4. „ anderen Organen od. ohne Angabe	263 „	=	15,5 „ .
—————			
Der Magen war befallen	403 „	=	23,9 „
die Leber „ „	231 „	=	13,7 „
der Darm „ „	189 „	=	11,2 „
darunter der Mastdarm	92 „	=	5,5 „
die Speiseröhre war befallen	93 „	=	5,5 „
das Bauchfell „ „	38 „	=	2,3 „
die Zunge „ „	18 „	=	1,0 „
„ Bauchspeicheldrüse war befallen	8 „	=	0,5 „
„ Gebärmutter „ „	298 „	=	17,7 „
„ Eierstöcke waren befallen	42 „	=	2,4 „
„ Scheide war befallen	7 „	=	0,5 „ .
—————			

Zieht man die Zahlen von Krebs an den weiblichen Genitalien und der Brust von allen Krebstodesfällen bei weiblichen Personen ab, so erhält man 605; die Zahl der an Krebs der Genitalien und Brust verstorbenen Männer liegt leider nicht vor, doch kann man nach anderweitigen Erfahrungen annehmen, dass sie zwischen 20 und 30 beträgt; es würde also auch hier die grössere Häufigkeit der Krebserkrankungen weiblicher Personen durch die Genitalorgane bedingt sein.

Für 247 (102 bei M., 145 bei W.) in der Schwarzburg-Sondershauser Unterherrschaft in den Jahren 1885—95 erfolgte Krebstodesfälle war der Sitz der Geschwulst

am Magen und an der Leber	123 mal	=	49,8 pCt.
„ Darm	10 „	=	4,1 „
an der Lippe, Zunge u. dem Kiefer	8 „	=	3,2 „
„ „ Brustdrüse	11 „	=	4,5 „
„ „ Gebärmutter	46 „	=	18,6 „
„ den Eierstöcken	1 „	=	0,8 „
„ „ männlichen Genitalien	4 „	=	1,6 „
„ anderen Organen	44 „	=	17,4 „ .

Wenn wir die Zahlen für Krebs der Genitalien und der Brust in Abrechnung bringen, so bleiben 97 Todesfälle bei Männern und 88 bei Weibern übrig. Also auch hier haben wir ein den Mit-

theilungen der Heilanstalten entsprechendes Resultat. Oesterlen¹⁾ kommt zu dem entgegengesetzten Ergebnisse auf Grund einer Statistik aus dem Canton Genf für 1838—1855. Dort entfielen von 889 Todesfällen an Krebs 320 auf Männer und 569 auf Weiber, nach Abzug der Fälle von Krebs der erwähnten Organe verblieben 314 Krebstodesfälle von Männern und 352 von Weibern. Auch eine Statistik aus Philadelphia²⁾ vom Jahre 1893 scheint Oesterlen's Ansicht zu bestätigen. Unter 614 Krebstodesfällen, von denen 183 Männer und 431 Weiber betrafen, war der Sitz der Geschwulst

an der Brust	80 mal	= 13,1 pCt.
„ „ Gebärmutter	142 „	= 23,1 „
„ dem Magen	169 „	= 27,6 „
„ der Leber	56 „	= 9,1 „
„ den männlichen Genitalien	4 „	= 0,6 „
„ anderen Organen	163 „	= 26,5 pCt.

Bringt man die Fälle von Krebs der Brust und der Genitalien in Abrechnung, so bleiben 179 Krebstodesfälle bei Männern und 229 bei Weibern.

Im Uebrigen werden bei der Betrachtung der Erkrankungen der einzelnen Organe die Unterschiede für die Geschlechter und auch die verschiedenen Altersklassen noch eingehender zu erörtern sein. Wenn wir nun in Folgendem die in dieser Hinsicht aus unserem Materiale gewonnenen Nachrichten mittheilen, so liegt es nahe, anschliessend auch der stattgefundenen chirurgischen Behandlung zu gedenken, da diese bisher die einzige Möglichkeit der Heilung bietet. Nicht unbeträchtlich ist die Zahl der Fälle, in der man auf diesem Wege den unheimlichen Gegner zu überwinden sucht. Im Jahre 1895 wurden in den Heilanstalten 3842, im Jahre 1896 4018 grössere³⁾ Operationen bei Krebskranken ausgeführt; das heisst, in jedem der beiden Jahre wurden 38 von hundert Krebskranken chirurgisch behandelt, und zwar 35 von hundert Männern und 40 von hundert Weibern.

Verstorben sind von den Operirten 656 (17,1 pCt.) bzw. 709

¹⁾ Handbuch der medicin. Statistik, Tübingen 1874. S. 430. Angesichts der Thatsache, dass diese Zahlen aus einer Zeit stammen, wo man vielfach die versteckter liegenden Carcinome noch nicht erkennen konnte, dürfte ihnen nicht allzuviel Gewicht beizulegen sein.

²⁾ Philadelphia annual report of the bureau of health 1893.

³⁾ Aetzungen, Auskratzen und dergl. sind nicht berücksichtigt.

(17,4 pCt.). Auch hier zeigen sich bemerkenswerthe Unterschiede für die Geschlechter; von 100 männlichen Operirten starben 25,4 bzw. 26,0, von 100 weiblichen Operirten nur 12,3 bzw. 13,2. Der Ausgang der Operationen ist naturgemäss je nach der Bedeutung des erkrankten Organes sehr verschieden; bei Magenoperationen z. B. wird die Zahl der Todesfälle eine wesentlich höhere sein wie bei Operationen an der Brustdrüse. Nähere Einzelheiten sind aus der folgenden Zusammenstellung ersichtlich und werden auch in den nachstehenden Erörterungen noch ausführlicher dargelegt werden. (S. Tab. VII.) Hinzugefügt sei hier noch, dass im Jahre 1894 in den Heilanstalten Preussens 3248 Operationen wegen Carcinom

Zahl der operirten Krebskranken ¹⁾ in den

Tab. VII. Bezeichnung des Körperteiles.	1895		
	m.	w.	zus.
1. Zunge	50 (12)	13 (2)	63 (14)
2. Mund und Rachen	40 (10)	4 (—)	44 (10)
3. Speiseröhre	84 (49)	10 (4)	94 (53)
4. Magen	163 (98)	144 (61)	307 (159)
5. Darm (ohne 6)	55 (31)	46 (24)	101 (55)
6. Mastdarm	150 (53)	102 (26)	252 (79)
7. Leber und Gallenblase	12 (6)	39 (18)	51 (24)
8. Bauchspeicheldrüse	8 (8)	2 (1)	10 (9)
9. Bauchfell	6 (4)	23 (9)	29 (13)
10. Niere	5 (3)	3 (1)	8 (4)
11. Blase	21 (11)	1 (—)	22 (11)
12. Penis, äussere weibliche Geschlechtstheile und Scheide	45 (3)	99 (4)	144 (7)
13. Hoden und Vorsteherdrüse, Eierstock	16 (3)	89 (22)	105 (25)
14. Gebärmutter	— —	478 (61)	478 (61)
15. Brustdrüse	15 (2)	1051 (48)	1066 (50)
16. Kehlkopf	53 (19)	5 (3)	58 (22)
17. Schilddrüse, Lunge	9 (4)	4 (1)	13 (5)
18. Lippen	312 (4)	34 (—)	346 (4)
19. Kopf und Gesicht (ohne 2 und 18)	190 (4)	168 (3)	358 (7)
20. Kiefer	52 (17)	37 (3)	89 (20)
21. Knochen, Haut u. s. w. des Rumpfes und der Extremitäten	54 (1)	33 (1)	87 (2)
22. Lymphdrüsen	59 (13)	34 (3)	93 (16)
23. Ohne nähere Bezeichnung	6 (2)	18 (4)	24 (6)
Zusammen	1405 (357)	2437 (299)	3842 (656)

¹⁾ Die Zahlen in Klammern bezeichnen die Gestorbenen.

ausgeführt wurden, worüber wir im Archiv für klinische Chirurgie, Bd. 54, Heft 2, berichtet haben. Wenn auch aus äusseren Gründen nicht die Vollständigkeit wie für die späteren beiden Jahre erreicht werden konnte, so tritt doch besonders betreffend der Hauptgruppen ein durchaus übereinstimmendes Ergebniss zu Tage. Die Zahl der Operationen bei weiblichen Kranken erscheint hier im Verhältnisse zu der der Operationen bei männlichen Kranken noch grösser wie in den beiden Berichtsjahren. Während in diesen 36 pCt. der Operirten männlichen Geschlechtes, 64 pCt. weiblichen Geschlechtes waren, betragen diese Zahlen, soweit Nachrichten vorliegen, im Jahre 1894 29 bzw. 71 pCt. (S. Tab. VIII.)

Heilanstalten Preussens 1895 und 1896, nach Körpertheilen.

1896			Es wurden operirt von 100 Kranken					
			1895			1896		
m.	w.	zus.	m.	w.	zus.	m.	w.	zus.
84 (21)	11 (3)	95 (24)	48,5	76,5	52,5	64,6	57,9	63,8
39 (16)	12 (2)	51 (18)	51,9	25,0	47,8	48,8	63,2	51,5
103 (56)	11 (6)	114 (62)	21,2	17,2	20,7	21,1	16,4	20,5
188 (96)	155 (57)	343 (153)	12,5	17,5	14,5	14,4	18,0	15,9
52 (25)	43 (27)	95 (52)	39,0	38,7	38,8	39,4	39,1	39,3
196 (61)	135 (31)	331 (92)	44,6	47,0	45,6	51,7	49,6	50,8
13 (9)	52 (28)	65 (37)	7,0	13,2	10,9	6,4	15,3	12,3
4 (2)	2 (1)	6 (3)	25,8	12,5	21,3	27,3	8,7	17,8
3 (2)	26 (10)	29 (12)	20,0	29,9	27,1	14,3	32,1	28,4
7 (5)	8 (6)	15 (11)	38,5	20,0	28,6	35,0	66,7	46,9
17 (8)	1 (—)	18 (8)	26,3	4,5	21,6	25,4	4,5	20,2
69 (10)	84 (3)	153 (13)	75,0	62,7	66,1	92,0	54,5	66,8
18 (2)	74 (27)	92 (29)	44,4	62,7	59,0	48,6	52,9	52,0
—	596 (78)	596 (78)	—	24,6	24,6	—	28,0	28,0
24 (—)	1022 (38)	1046 (38)	78,9	78,0	78,0	72,7	74,8	74,8
41 (17)	6 (5)	47 (22)	52,5	33,3	50,0	46,6	50,0	47,0
4 (2)	7 (2)	11 (4)	19,6	20,0	19,7	12,9	23,3	18,0
264 (3)	35 (2)	299 (5)	80,8	79,1	80,7	69,5	72,9	69,9
168 (1)	140 (2)	308 (3)	71,4	57,5	64,2	63,4	53,4	58,4
55 (13)	42 (4)	97 (17)	53,6	80,4	62,2	46,6	93,3	59,5
43 (4)	26 (3)	69 (7)	59,3	29,5	42,9	60,6	26,8	41,1
68 (10)	43 (3)	111 (13)	54,6	54,0	54,4	54,8	61,4	57,2
5 (2)	22 (6)	27 (8)	5,5	10,1	8,3	5,8	10,7	9,3
1465 (365)	2553 (344)	4018 (709)	35,1	40,4	38,3	35,5	40,0	38,2

**Zahl der operirten Krebskranken in den Heilanstalten Preussens 1894,
nach Körpertheilen.**

Tab. VIII. Bezeichnung des Körpertheiles.	m.	w.	zus.
1. Zunge	58	11	69
2. Mund und Rachen	21	5	26
3. Speiseröhre und Magen	158	90	248
4. Darm (ausser 5)	38	30	68
5. Mastdarm	147	126	273
6. Bauchorgane (ausser den ge- nannten)	21	44	65
7. Blase	4	4	8
8. Penis	3	—	3
9. Hoden, Vorsteherdrüse, Eier- stock	3	46	49
10. Gebärmutter	—	577	577
11. Brustdrüse	7	1103	1110
12. Kehlkopf	2	—	2
13. Schilddrüse	1	2	3
14. Lippen	243	33	276
15. Gesicht (ausser 14)	101	150	251
16. Knochen	41	11	52
17. Lymphdrüsen	71	60	131
18. Andere Körpertheile	8	29	37
Zusammen	927	2321	3248

Die Zahl der Fälle von Magenkrebs betrug im Jahre 1895 2124, von denen 1302 (61,3 pCt.) bei männlichen, 822 (38,7 pCt.) bei weiblichen Personen zur Behandlung kamen. Im Jahre 1896 waren die Zahlen 2164 bzw. 1303 (60,1 pCt.) und 861 (39,9 pCt.); sie machten 1895 21,2, im folgenden Jahre 20,6 pCt. aller Carcinome aus. Unter Hundert von Krebs befallenen Männern litten 32,5 bzw. 31,6 an Magenkrebs, unter 100 Weibern nur 13,6 bzw. 13,5. Es verstarben von 100 Magenkrebskranken (beider Geschlechter zusammen) 47,8 bzw. 48,0. Von den in beiden Jahren in den Heilanstalten überhaupt an Krebs Verstorbenen (6189) erlagen 2055 = 33,2 pCt. dem Magenkrebs.

Von den an dieser Krankheit behandelten Männern standen 80 pCt. im Alter zwischen 40 und 70 Jahren; die höchste Verhältnisszahl entfällt auf die Altersdecade von 50—60 Jahren (31 pCt.). Von den behandelten Weibern waren 75 pCt. zwischen 40 und 70 Jahren, und zwar 30 pCt. zwischen 50 und 60 Jahren. Jünger wie 40 Jahre waren von den Angehörigen beider Geschlechter 12 pCt. Der jüngste männliche Kranke war 18 Jahre, während sich unter den weib-

lichen eine Schülerin von 14 Jahren (!) findet. Aelter wie 70 Jahre waren von den Männern 8 pCt. und von den Weibern 10 pCt. Unbekannt war das Alter bei 1 pCt. der Männer und 3 pCt. der Weiber. In den letzten Jahren hat man verhältnissmässig häufig das Vorkommen dieser Erkrankung im jüngeren und mittleren Lebensalter constatirt; zum Theile beruht dies vielleicht auf den Fortschritten in der Magendiagnostik, aber man gewinnt doch den Eindruck, dass die Altersgrenze allmählig zurückrückt¹⁾. (S. Tab. IX und X.)

Ueber den Theil des Magens, der befallen war, sind nur unvollständige Angaben gemacht; der Pylorus war im Jahre 1895 unter 302 Fällen 239mal, im folgenden Jahre unter 335 Fällen 218mal, die Cardia im ersteren Jahre 60mal, im letzteren 117mal als Sitz des Carcinoms bezeichnet; ferner waren im Jahre 1895 die grosse Curvatur 2mal, der Fundus 1mal, im Jahre 1896 die kleine Curvatur 2mal, Pylorus und Fundus 1mal, die hintere Magenwand 1mal carcinomatös erkrankt; im ersteren Jahre fehlte für 1822, im letzteren Jahre für 1825 Fälle eine nähere Angabe. Bekanntlich sitzt über die Hälfte aller Magenkrebsse am Pylorus²⁾ und etwa ein Zehntel an der Cardia, oder der kleinen Curvatur, am seltensten dagegen ist der Fundus erkrankt. Bemerkenswerth ist, dass, während beim Carcinom die Orificien in so überwiegendem Maasse befallen werden, diese beim Magengeschwür nur in 16—18 pCt. der Fälle den Ort der Erkrankung abgeben³⁾. Dass aus einem Ulcus ventriculi sich Carcinom entwickelt habe, ist im ganzen 11mal erwähnt.

Am häufigsten von anderen Organen findet sich die Leber als gleichzeitig von Krebs befallen genannt: 212⁴⁾mal, d. i. in 5 von 100 Fällen. Anderweitig werden viel höhere Zahlen angegeben: von Ewald⁵⁾ 25,6—30 pCt., der auch darauf hinweist, dass Lebert bei seinem Materiale diese Verhältnisszahl auf 40,9 pCt., Lange bei der Analyse von 210 Obductionen des Berliner pathologischen Insti-

¹⁾ Lindner und Kuttner, Chirurgie des Magens, Berlin 1898; hier werden Fälle von angeborenem Magenkrebs, von solchem bei einem 5 Wochen alten und einem 1½ jährigen Kinde u. s. w. angeführt.

²⁾ Nach Lebert 59,6 pCt., nach Brinton 60 pCt., Katzenellenbogen 58,3 pCt., Luton 57 pCt. Cit. nach Ewald, Klinik der Verdauungskrankheiten, II S. 147. Hahn (Berliner klin. Wochenschrift, 1885, No. 50) fand unter 166 secirten Fällen den Sitz der Geschwulst 60 Mal am Pylorus, 40 Mal an der Cardia, 27 Mal an der kleinen Curvatur u. s. w.

³⁾ Ewald, a. a. O.

⁴⁾ Einschliesslich 3 Fällen von Gallenblasekrebs. Einmal bestand zugleich Carcinom des Pylorus, der Gallenblase, des Zwölffingerdarms und der Leber.

Die an Krebs der Verdauungsorgane in den Heilanstalten Preussens
(A b s o l u t)

Tab. IX.		1895																			
		Carcinom																			
		des Rachens u. d. Mund- schleimhaut		der Zunge		Speise- röhre		des Magens		des Darmes		des Mast- darmes		der Leber		d. Gallen- blase		der Bauch- speicheldr.		des Bauch- felles	
		m.	w.	m.	w.	m.	w.	m.	w.	m.	w.	m.	w.	m.	w.	m.	w.	m.	w.	m.	w.
bis 20 Jahre	Behandelte	1	—	—	—	1	—	2	—	1	—	2	—	1	—	—	—	—	—		
	davon gestorben	—	—	—	—	—	—	1	—	1	—	—	—	—	—	—	—	—	—		
über 20—25 Jahre	Operirte	—	—	—	—	—	—	—	—	—	—	—	—	—	—	—	—	—	—		
	davon gestorben	—	—	—	—	—	—	—	—	—	—	—	—	—	—	—	—	—	—		
über 25—30 Jahre	Behandelte	1	—	—	—	1	2	8	—	1	2	7	5	—	—	—	—	1	—		
	davon gestorben	—	—	—	—	1	1	4	—	—	—	1	1	—	—	—	—	1	—		
über 30—40 Jahre	Operirte	1	—	—	—	—	—	4	—	1	1	2	2	—	—	—	—	—	—		
	davon gestorben	—	—	—	—	—	—	1	—	—	—	1	1	—	—	—	—	—	—		
über 40—50 Jahre	Behandelte	—	—	—	—	2	3	14	18	3	1	8	5	2	—	—	—	1	—		
	davon gestorben	—	—	—	—	2	1	9	9	1	—	1	2	1	—	—	—	1	—		
über 50—60 Jahre	Operirte	—	—	—	—	—	—	3	3	—	1	6	2	—	—	—	—	—	—		
	davon gestorben	—	—	—	—	—	—	3	2	—	—	1	1	—	—	—	—	—	—		
über 60—70 Jahre	Behandelte	6	4	2	1	12	6	113	75	17	16	33	31	9	23	—	1	4	6	16	
	davon gestorben	—	1	—	—	4	2	36	21	12	9	9	12	6	9	—	1	3	1	6	
über 70 Jahre	Operirte	2	2	2	1	—	2	25	19	5	10	15	19	1	2	—	—	2	2	6	
	davon gestorben	—	—	—	—	—	—	10	9	4	3	5	5	1	—	—	—	2	2	3	
über 70 Jahre	Behandelte	10	5	16	5	87	10	365	209	41	23	64	45	41	53	3	8	10	1	9	15
	davon gestorben	1	1	—	—	46	3	138	100	22	9	17	12	23	32	3	3	9	—	5	8
über 70 Jahre	Operirte	6	—	6	4	14	1	60	50	18	12	29	22	4	9	1	2	3	—	1	3
	davon gestorben	—	—	—	—	7	1	32	15	9	8	5	5	2	5	1	—	3	—	1	3
über 70 Jahre	Behandelte	25	1	48	2	157	14	391	235	35	42	81	77	47	74	6	17	6	4	8	24
	davon gestorben	8	—	21	1	69	6	199	102	20	24	19	24	34	45	3	9	6	3	6	12
über 70 Jahre	Operirte	13	1	23	2	44	2	46	51	14	13	31	36	1	10	2	5	1	2	1	6
	davon gestorben	6	—	6	1	27	—	32	21	7	8	16	12	—	5	1	2	1	1	1	3
über 70 Jahre	Behandelte	21	2	28	6	107	7	296	179	24	20	89	38	40	76	3	7	9	7	6	12
	davon gestorben	4	1	12	2	47	2	148	104	15	12	24	13	27	52	2	5	8	7	3	5
über 70 Jahre	Operirte	10	—	14	4	21	3	22	13	10	5	45	15	1	6	1	2	2	—	1	7
	davon gestorben	4	—	5	1	11	2	19	7	7	3	14	2	—	3	—	1	2	—	1	—
über 70 Jahre	Behandelte	13	3	6	3	29	16	98	92	15	9	51	13	14	27	2	3	2	2	1	6
	davon gestorben	2	1	2	1	15	5	66	67	9	7	23	6	9	20	2	3	1	2	1	3
über 70 Jahre	Operirte	8	1	3	2	5	2	2	4	3	2	22	4	—	3	—	—	—	—	—	—
	davon gestorben	—	—	1	—	4	1	1	4	2	1	11	1	—	2	—	—	—	—	—	—
unkb. Alters	Behandelte	—	1	3	—	1	—	15	14	4	6	1	3	4	5	—	1	—	—	—	—
	davon gestorben	—	—	1	—	—	—	6	6	2	3	1	1	2	—	—	—	—	—	—	—
unkb. Alters	Operirte	—	—	2	—	—	—	1	4	4	2	—	—	—	—	—	—	—	—	—	—
	davon gestorben	—	—	—	—	—	—	—	3	2	1	—	—	—	—	—	—	—	—	—	—
Zu- sam- men	Behandelte	77	16	103	17	397	58	1302	822	141	119	336	217	158	258	14	37	31	16	30	77
	davon gestorben	15	4	36	4	181	20	607	409	82	64	95	71	101	160	10	22	27	14	16	36
	Operirte	40	4	50	13	84	10	163	144	55	46	150	102	8	30	4	9	8	2	6	23
	davon gestorben	10	—	12	2	49	4	98	61	31	24	53	26	4	15	2	3	8	1	4	9

1895 und 1896 Behandelten, Operirten und Gestorbenen nach Altersklassen.
(Zahlen.)

1896															Insgesamt Carcinom der Verdauungsorgane											
Carcinom															1895			1896								
des Rachens u. d. Mundschleimhaut	der Zunge		d. Speiseröhre		des Magens		des Darmes		des Mastdarmes		der Leber		d. Gallenblase		der Bauchspeicheldr.		des Bauchfelles		m.	w.	zus.	m.	w.	zus.		
	m.	w.	m.	w.	m.	w.	m.	w.	m.	w.	m.	w.	m.	w.	m.	w.	m.	w.								
					3	1		1	1	3		1							3		8		8	4	6	10
					1			1	1	1										2		2	1	1	1	2
								1	1	1													1	2	3	3
1					3	3		1	7	7						1					18	10	28	11	13	24
					1	2		1	4	1										1	6	3	9	5	5	10
					1	1			4	2										1	8	3	11	5	4	9
					1	1			4	4										1	2	2	2	5	1	6
4	1		1		2	16	14	5	2	5	6	2	4			1	1	2	2	2	29	32	61	33	33	66
1						9	8	3	2	3	3	2	2							1	14	15	29	19	17	36
1						3	4	2		2	5									2	9	7	16	9	11	20
1						2	1	1		2	2									2	4	3	7	6	5	11
2		5	1	21	2	133	98	7	21	29	35	14	19	1	2	1	2	1	9	202	173	375	214	189	403	
				8	1	46	29	4	11	10	6	8	10	1	1	1	1	1	1	71	61	132	78	60	138	
		3	1	4		27	28	4	11	11	20	2	5			1	1	5	55	61	116	51	71	122		
				1		14	10	1	8	1	3	1	3			1	1	1	23	20	43	18	25	43		
15	3	31	3	114	13	326	146	29	22	61	55	30	63	6	16	9	3	2	19	646	374	1020	623	343	966	
3		8	1	41	6	145	84	12	10	16	13	13	30	2	12	6	3	2	6	264	168	432	248	165	413	
8	2	25	2	20	2	51	56	14	9	31	26	1	6		5	2		2	7	142	103	245	154	115	269	
7		5	1	12	1	24	21	7	5	9	7				3	1		2	2	60	37	97	67	40	107	
31	7	45	1	203	19	455	260	49	29	107	70	60	73	5	28	8	5	5	37	804	490	1294	968	529	1497	
7		2	10	103	8	226	113	30	20	31	17	39	46	5	16	4	3	3	19	385	226	611	458	244	702	
15	5	28	1	50	5	68	44	21	12	62	35	2	6	2	14	2	1	11	176	128	304	250	134	384		
5	2	6		26	2	29	15	8	6	18	4	2	3	2	9	1		5	97	53	150	97	46	143		
17	4	33	8	120	16	268	244	32	20	117	65	38	67	6	25	4	8	7	8	623	354	977	642	465	1107	
3		9	2	53	5	131	117	20	17	33	22	27	48	4	15	4	7	2	8	290	203	493	286	241	527	
9	2	18	5	25	1	34	19	8	6	66	32	5	6	1	7				127	55	182	166	78	244		
2		6	1	14	1	22	10	6	5	23	6	3	5	1	4				63	19	82	77	32	109		
7	4	14	4	26	15	87	80	9	12	39	25	8	25	1	6				231	174	405	196	174	370		
1	1	1	5	2	19	13	58	54	6	11	15	10	8	19	1	6			130	115	245	115	119	234		
4	3	9	2	4	3	4	1	3	3	14	10		1						43	18	61	39	23	62		
1		4	1	3	2	4		2	3	3	9		1						19	9	28	17	16	33		
3		2	1	5		12	15	1	2	13	6	2	10						28	30	58	38	39	77		
		1		3		7	8			3	1	2	7						11	13	24	16	20	36		
2		1				2			1	4	4		2						8	8	16	7	9	16		
										1									3	4	7	1		1	1	
80	19	130	19	489	67	1303	861	132	110	379	272	154	262	19	77	22	23	21	81	2589	1637	4226	2729	1791	4520	
15	3	33	5	227	33	624	415	75	72	115	74	99	162	13	50	15	17	10	41	1173	804	1977	1226	872	2098	
39	12	84	11	103	11	188	155	52	43	196	135	10	26	3	26	4	2	3	26	568	383	951	682	447	1129	
16	2	21	3	56	6	96	57	25	27	61	31	6	12	3	16	2	1	2	10	271	145	416	288	165	453	

Tab. X. Bezeichnung des Körpertheiles.	Von je 100 männl. und weibl. Behandelten bezw. Gestorbenen ²⁾ waren alt										Summa				
	bis 40 Jahr ¹⁾		üb. 40—50 J.		üb. 50—60 J.		üb. 60—70 J.		über 70 Jahr			unbekanntes Alters			
	Be- han- delte	Ge- stor- bene	Be- han- delte	Ge- stor- bene	Be- han- delte	Ge- stor- bene	Be- han- delte	Ge- stor- bene	Be- han- delte	Ge- stor- bene					
Rachen- u. Mund- schleimhaut	1895 1896	12,9 8,1	5,3 5,5	16,1 18,2	10,5 16,7	28,0 38,4	42,1 50,0	24,7 21,2	26,3 16,7	17,2 11,1	15,8 11,1	1,1 3,0	—	100,0 100,0	100,0 100,0
Zunge	1895 1896	2,5 4,7	—	17,5 92,8	—	41,7 30,9	55,0 26,3	28,3 27,5	35,0 29,9	7,5 12,1	7,5 18,4	2,5 2,0	2,5 2,6	100,0 100,0	100,0 100,0
Speiseröhre	1895 1896	5,9 4,5	5,4 3,5	21,3 92,8	24,0 18,1	37,6 39,9	36,8 49,7	25,1 24,5	24,0 22,3	9,9 7,4	9,8 12,3	0,2 0,9	—	100,0 100,0	100,0 100,0
Magen	1895 1896	10,8 12,5	7,9 9,2	27,0 21,8	28,4 22,0	29,5 33,0	29,6 32,6	22,4 23,7	24,8 23,9	8,9 7,7	13,1 10,8	1,4 1,3	1,2 1,5	100,0 100,0	100,0 100,0
Darm	1895 1896	15,8 15,3	15,8 14,3	24,6 21,1	21,2 14,9	29,6 32,2	30,1 34,0	16,9 21,5	18,5 25,2	9,2 8,7	11,0 11,6	3,9 1,2	3,4	100,0 100,0	100,0 100,0
Mastdarm	1895 1896	15,4 14,3	15,6 14,3	19,7 17,8	17,5 15,4	28,6 27,2	25,9 25,4	23,8 23,0	22,3 29,1	11,6 9,8	17,5 13,2	0,9 2,5	—	100,0 100,0	100,0 100,0
Leber	1895 1896	14,7 8,4	14,8 6,1	22,6 22,4	21,1 16,5	29,1 32,0	30,3 32,6	27,9 25,2	30,3 28,7	9,8 7,9	11,1 10,3	2,2 2,9	—	100,0 100,0	100,0 100,0
Gallenblase	1895 1896	9,6 2,0	8,4 3,1	22,4 22,9	16,5 22,2	32,0 34,4	32,6 33,3	19,6 32,3	21,9 30,2	7,8 7,8	15,6 11,1	2,0	—	100,0 100,0	100,0 100,0
Bauchspeichel- drüse	1895 1896	12,8 11,1	12,2 6,2	23,4 26,7	22,0 28,1	31,3 28,9	32,0 21,9	34,0 26,7	36,5 34,4	8,5 6,6	7,3 9,4	—	—	100,0 100,0	100,0 100,0
Bauchfell	1895 1896	24,3 13,7	17,3 9,8	29,4 20,6	25,0 15,7	29,9 41,2	34,6 43,1	16,8 14,7	15,4 19,6	6,6 4,9	7,7 3,9	—	7,9	100,0 100,0	100,0 100,0
Zusammen ¹⁾	1895 1896	11,2 11,1	8,8 8,9	24,1 21,4	21,8 19,6	30,6 33,1	30,9 33,5	23,1 24,5	24,9 25,1	9,6 8,2	12,4 11,2	1,4 1,7	1,2 1,7	100,0 100,0	100,0 100,0

1) und zwar:

bis 20 Jahre	{ 1895 1896	0,2 0,2	Behandelte	gestorbene	0,1 0,1
über 20—25 Jahre	{ 1895 1896	0,7 0,5	Behandelte	gestorbene	0,5 0,5

über 25—30 Jahre	{ 1895 1896	—	Behandelte	gestorbene	1,4 1,5
über 30—40 Jahre	{ 1895 1896	—	Behandelte	gestorbene	1,7 1,7

2) Beide Geschlechter zusammen. 6,6.

tutes auf 30,9 pCt. beziffert habe. Demnächst am öftesten sind Darm und dann Bauchfell zugleich befallen, und zwar erstere 38mal (davon 2mal Mastdarm), das Bauchfell 28mal; für das Netz war die entsprechende Zahl 14, für das Dünndarmgekröse (Mesenterium) 2, die Speiseröhre 14, Pankreas und Lunge je 4, Brustfell 2, Kehlkopf 1, männliche Brust 2, weibliche Brust 1, Knochen 2 (Oberschenkel bezw. Wirbelsäule), Gehirn und Auge je 2, Penis und Prostata je 1; Metastasen endlich ohne weitere Bezeichnung sind 5 erwähnt. Ein Durchbruch nach der Bauchwand fand 5mal statt. Drüsenmetastasen sind nur 2mal angegeben, was in besonders krasssem Gegensatze zu den hohen, in der Literatur verzeichneten Ziffern steht; allerdings wird von den Autoren vielfach kein Unterschied zwischen einfacher Lymphdrüsenanschwellung und krebsiger Entartung gemacht. Dass es sich um ein Recidiv handelte, ist 5mal angeführt, darunter 2 Fälle nach Jahre lang vorhergegangenen Krebs der weiblichen Brustdrüse.

Operatives Eingreifen wurde im Jahre 1895 307mal, im Jahre 1896 343mal, d. i. in 14,4 bezw. 15,9 von 100 Fällen vorgenommen, und zwar in den beiden Jahren bei 12,5 bezw. 14,4 von 100 behandelten Männern und bei 17,5 bezw. 18,0 von 100 behandelten Weibern. Bei letzteren wurde also häufiger versucht, auf diesem Wege Hilfe zu bringen. Vielleicht ist dies so zu erklären, dass Frauen öfter der Operation wegen die Heilanstalt aufsuchten. Uebrigens starben von den Operirten im Jahre 1895 159 = 51,1 pCt. und im Jahre 1896 153 = 47,5 pCt. Todesfälle waren unter den männlichen zahlreicher als unter den weiblichen Operirten; während sie bei ersteren 60,1 bezw. 51,0 pCt. betruhen, waren die Zahlen für die letzteren nur 42,3 bezw. 36,8 pCt.

Von den Operationen am Magen waren in den Jahren

	1895			1896		
	m.	w.	zus.	m.	w.	zus.
Probelaparotomien ¹⁾	26 (11)	20 (9)	46 (20)	19 (4)	28 (9)	47 (13)
Laparotomien ²⁾	20 (12)	18 (7)	38 (19)	14 (11)	14 (6)	28 (17)
Magenresektionen	16 (10)	36 (17)	52 (27)	31 (13)	31 (11)	62 (24)
Gastrostomien	11 (10)	6 (3)	17 (13)	24 (12)	5 (4)	29 (16)
Gastroenterostomien	90 (55)	64 (25)	154 (80)	100 (56)	77 (27)	177 (83)
	163 (98)	144 (61)	307 (159)	188 (96)	155 (57)	343 (153)

¹⁾ Die Zahlen in Klammern bezeichnen die tödtlich verlaufenen Fälle.

²⁾ Ohne weitere Angabe.

Es ergibt sich also, dass in ungefähr der Hälfte der Fälle die Gasteroenterostomie ausgeführt wurde; zugleich mit dieser Operation fand eine Magenresection, soweit Nachrichten vorliegen, in 22 Fällen (13 bei Männern, 9 bei Weibern) statt¹⁾.

Zum Vergleiche der Resultate seien einige neuere Veröffentlichungen über die operativen Erfolge bei Magenkrebs angeführt. Kroenlein theilt in den „Beiträgen zur klinischen Chirurgie“, Bd. XV, 2. Heft, folgende chirurgische Erfahrungen bei dieser Krankheit mit. Von 67 seiner Patienten (zwischen 27 und 66 Jahren) wurden 26 nicht operirt, von den 41 Operationen waren 22 Probelaparotomien, 4 Gasteroenterostomien und 15 Pylorusresectionen. Von Interesse sind noch nachstehende Angaben. 6 Kranke, welche operabel erschienen, aber die vorgeschlagene Operation ablehnten, lebten danach im Durchschnitte 209 Tage; 17 für inoperabel Erklärte lebten noch im Mittel 77 Tage, 19 Probelaparotomirte und ebenfalls als inoperabel Befundene durchschnittlich 139 Tage, diese 36 inoperablen Kranken zusammen 110 Tage. Von den 4 Gasteroenterostomirten überlebte nur 1 die Operation um 88 Tage, die anderen starben 3—12 Tage nach der Operation. Von den 15 Resectionen führten zur Heilung im Ganzen 11 — davon 10 hintereinander —, 4 endeten tödtlich. Von den 11 vorläufig Geheilten sind 4 an Recidiv, durchschnittlich nach 1 Jahre 8 Monaten (488—794 Tagen), gestorben, 1 von ihnen lebt mit und 4 ohne Recidiv. Czerny berichtete auf dem Moskauer intern. medic. Congressse am 21. 8. 1897, dass er von 22 Resectionen des Pylorus 2 dauernde Heilungen (3 $\frac{1}{2}$ und 6 $\frac{1}{2}$ Jahre) beobachtet habe; 9 Patienten erlagen der Operation. Die Gasteroenteroanastomie bei Pyloruskrebs hat Czerny 69mal ausgeführt; die Mortalität betrug 29 pCt. Die Durchschnittslebensdauer nach dieser Operation berechnet er auf 8,8 Monate; in dieser Zeit sind jedoch die Patienten relativ beschwerdefrei. Ausser den erwähnten Fällen hat der genannte Chirurg noch 20 Probelaparotomien (ohne weiteren Eingriff) gemacht. Die Durchschnittslebensdauer betrug hier 3,5 Monate. Ratinof verfügte damals über 1 Fall, der seit 8 $\frac{1}{2}$ Jahren geheilt war, Kocher über 1 von 7 $\frac{1}{2}$ und Wölfler über 1 von 5 Jahren. Hahn theilte auf dem

¹⁾ Nach Lindner und Kuttner a. a. O. folgt der Probelaparotomie in 57 pCt. der Fälle die Gasteroenterostomie, in 33 pCt. die Resection, während in 10 pCt. der Fälle keine weitere Operation vorgenommen wird.

Chirurgencongresse in Berlin 1898 mit, dass er 141 Gasteroenterostomien und 28 Resectionen ausgeführt habe; unter den letzteren hatten 12 einen tödtlichen Ausgang; von den am Leben Gebliebenen sind 4 schon vor 6 bezw. 7 Jahren operirt worden. Ewald¹⁾ endlich hat von 26 Gasteroenterostomien 14, von 22 Gasterostomien 12 und von 13 Magenresectionen 9 tödtlich enden sehen.

Weniger häufig als Magenkrebs kamen Darmkrebs zur Beobachtung, nämlich im Jahre 1895 813mal, im nächsten Jahre 893mal; sie machten also 8,1 bezw. 8,5 aller Fälle von Krebs aus. Männlichen Geschlechtes waren 477 bezw. 511 = 58 von 100 an Darmkrebs Leidenden, weiblichen Geschlechtes 336 bezw. 382 = 42 von 100 derartigen Kranken. Von 100 an Carcinom überhaupt behandelten Männern litten 12, von 100 Weibern 6 an Darmkrebs. Am jüngsten war ein Knabe von 11 Jahren (Mastdarmkrebs, nicht operirbar); ferner kamen in den beiden Jahren 7 Kranke unter 20 Jahren in Behandlung. Im Alter zwischen 20—30 Jahren standen 66, zwischen 30 und 50 Jahren 528 (= 31 pCt. aller an Darmkrebs Leidenden), zwischen 50 und 60 Jahren 490 (28 pCt.), zwischen 60 und 70 Jahren 415 (24 pCt.), älter waren 173 (10 pCt.)²⁾. Leberkrebs fand sich gleichfalls 14mal; häufig betheiligt waren ferner die weiblichen Genitalien: Krebs der Gebärmutter ist 16mal, der Scheide 15mal, der Eierstöcke 6mal, der Schamlippe 1mal angegeben; weiter Krebs des Peritoneums 8mal, des Mesenteriums 4mal, des Netzes 3mal, der Blase 3mal, der Vorsteherdrüse 2mal, des Gehirns, der Lunge und der Scapula je 1mal; 3mal bestanden Metastasen, die nicht weiter bezeichnet sind. Die Inguinaldrüsen waren 4mal krebsig entartet. 1mal fand ein Durchbruch nach dem Magen statt, 16mal durch die Bauchdecken, 9mal bestand äussere Mastdarmfistel, 3mal Rectovaginalfistel, 3mal Darmvaginalfistel, 1mal Rectocervicalfistel, 2mal endlich erforderte die Einklemmung carcinomatöser Darmtheile die Eröffnung des Bruchsackes.

Was die Abschnitte des Darmes betrifft, so handelte es sich 20mal um Dünndarm-, 224mal um Dickdarm- (darunter 49mal der Flexura sigmoidea) und 1204mal um Mastdarmkrebs. Auf das Rectum entfallen also 70 pCt. aller Darmkrebs. Die Mast-

¹⁾ Berliner klin. Wochenschrift. 1897, No. 37—38.

²⁾ 36mal war das Alter nicht ersichtlich.

darmkrebse machten gegen 6 pCt. aller überhaupt behandelten Krebse aus. Von den an Krebs dieses Körpertheiles Leidenden waren 715 männlichen und 489 weiblichen Geschlechtes. Von allen Carcinomen bei Männern entfielen auf den Mastdarmkrebs 8,8 pCt., während bezüglich der Weiber die Verhältnisszahl 4,0 beträgt. Uebrigens war für 258 Fälle der erkrankte Theil des Darmes nicht näher bezeichnet. Endlich ist noch zu bemerken, dass 1 mal ein Durchbruch vom Colon ascendens nach dem Colon transversum und je 1 mal bei Mastdarmkrebs eine Perforation des Ileum und ein gleichzeitiges Carcinom des Coecum erwähnt ist. Es ist schon S. 922 darauf hingewiesen, dass verhältnissmässig häufig jugendliche Personen an Mastdarmkrebs erkranken; in den beiden Berichtsjahren zusammen standen 56 der an diesem Uebel Behandelten im Alter bis zu 30 Jahren.

Während von den übrigen an Darmkrebs Behandelten 293 (58,4 pCt.) starben, war bei den Mastdarmkrebsen die Zahl der Todesfälle im Verhältnisse wesentlich niedriger, 355 (29,4 pCt.). Es muss dies wohl grossentheils den guten Heilerfolgen der Chirurgie zugeschrieben werden. Ist doch die Mastdarmresection bezüglich ihrer Leistung und ihrer geringen Lebensgefährdung eine der dankbarsten Operationen auf dem Gebiete der chirurgischen Behandlung des Krebses. Daher kommt ein derartiges Heilverfahren verhältnissmässig häufig zur Anwendung. Operativ behandelt wurden im Jahre 1895 252 (45 von 100 Mastdarmkrebsen), 1896 331 (50 pCt.) Fälle; von den Operirten starben 79 bzw. 92 (32 bez. 28 pCt.)¹⁾.

Von den Operationen waren in den Jahren

	1895	1896
Probelaparotomien ²⁾	4 (2)	3 (1)
Exstirpationen, Resectionen, Amputationen des Mastdarms ³⁾	194 (60)	266 (69)
Anlegung eines künstlichen Afters	54 (17)	62 (22).

¹⁾ Von 110 Kranken mit bösartigen Neubildungen des Mastdarms hat Kraske 80 der Radicaloperation unterzogen; von diesen sind 15 (18,7 pCt.) in der Klinik gestorben, in directem Zusammenhange mit der Operation aber nur 7 (8,7 pCt.); an intercurrenten Krankheiten ohne locales Recidiv und Metastasen starben 16 Kranke; ohne Recidiv lebten $\frac{3}{4}$ — $8\frac{1}{2}$ Jahr nach der Operation 15. (Kraske, Erfahrungen über den Mastdarmkrebs. Sammlung klin. Vorträge No. 183—84.)

²⁾ Die Zahlen in Klammern bezeichnen die tödtlich verlaufenen Fälle.

³⁾ 1895 1 mal, 1896 2 mal Spaltung des Sphincters.

Nach den Amputationen des Rectums waren im Jahre 1895 4, im Jahre 1896 noch 6 plastische Operationen wegen Incontinenz, Prolapsus recti u. s. w. erforderlich. Vorfall der Gebärmutter bzw. der Scheide wurde danach in ersterem Jahre 3mal und in letzterem Jahre 5mal beobachtet. Bemerkenswerth ist die relative Häufigkeit der Recidive bei Mastdarmkrebs; ihre Zahl betrug 28, dagegen wurden bei den übrigen Darmkrebsen deren nur 8 gezählt. Im Jahre 1895 wurde bei 101 (39,0 pCt.), im Jahre 1896 bei 95 (39,2 pCt.) von diesen Krebskranken operativ eingegriffen. Von den Operirten starben 55 (54,4 pCt.) bzw. 52 (54,7 pCt.).

Von den Operationen waren in den Jahren

	1895	1896	1895	1896	1895	1896
am	Probepaparatomien		Laparotomien		Resectionen	
Dünndarm . . .	2 (2)	—	—	—	2 (1)	—
Dickdarm . . .	5 (-)	3 (-)	12 (4)	10 (5)	24 (17)	38 (21)
Darm ohne nähere Bezeichnung .	6 (4)	6 (6)	13 (6)	5 (2)	9 (5)	4 (2)
zusammen	13 (6)	9 (6)	25 (10)	15 (7)	35 (23)	42 (23)
am	Colostomien		Enteroanastomosen		zusammen	
Dünndarm . . .	—	—	—	—	4 (3)	—
Dickdarm . . .	13 (10)	17 (9)	7 ¹⁾ (2)	6 (4)	61 (33)	74 (39)
Darm ohne nähere Bezeichnung .	5 (3)	4 (2)	3 (1)	2 (1)	36 (19)	21 (13)
zusammen	18 (13)	21 (11)	10 (3)	8 (5)	101 (55)	95 (52)

Am häufigsten wurde die Darmresection ausgeführt; nächst der Laparotomie ohne nähere Bezeichnung, von der ein erheblicher Theil wohl der Probepaparatomie zuzurechnen ist, folgt die Colostomie, die Anlegung eines künstlichen Afters, während für die übrigen Operationsarten nur kleine Zahlen angegeben sind. Zum Vergleiche mit vorstehenden Nachrichten über die Todesfälle nach den Operationen sei darauf hingewiesen, dass Wölfler auf dem Chirurgencongresse 1896 mittheilte, dass von 114 Darmresectionen 15 verschiedener hervorragender Operateure 46 = 54 pCt. tödtlich verlaufen seien und dass die Colostomie eine Mortalität von 26 pCt. habe.

¹⁾ Davon 1 Gastroenterostomie.

Secundäre Mastdarmkrebse sind 9 verzeichnet, bei Magen-, Gebärmutter- und Eierstockkrebs; andere secundäre Darmkrebse 32, davon 25 bei Magenkrebs, die übrigen bei Leber-, Pankreas- und Eierstockkrebs.

Die Anzahl der Krebse der Leber betrug im Jahre 1895 416 (158 bei Männern und 258 bei Weibern), im folgenden Jahre ebenfalls 416 (154 bei Männern und 262 bei Weibern), d. i. 4,0 aller Carcinome¹⁾, ungerechnet die secundären Fälle, die hier ja häufig sind. Allerdings ist es wahrscheinlich, dass auch unter unseren Fällen noch eine nicht unbeträchtliche Zahl secundärer Erkrankungen enthalten ist, ohne dass es aus den Zählkarten ersichtlich war; denn „die Erscheinungen der primären Carcinome sind gegenüber der secundären Krebsentwicklung in der Leber, welche zuweilen enorme Dimensionen annehmen und das Krankheitsbild vollständig beherrschen kann, oft sehr gering“²⁾. Meist handelt es sich um Organe, welche mit dem Gebiete der Pfortader direct oder durch Collateralen in Verbindung stehen, Uterus, Mastdarm, Magen, Pankreas u. s. w. Unter 280 (130 bei Männern, 150 bei Weibern) secundären Leberkrebsen, welche, soweit zu ermitteln, in den Heilanstalten behandelt wurden, waren primär an Krebs erkrankt der Magen 212 mal, die weibliche Brustdrüse 17 mal und die weiblichen Geschlechtsorgane 8 mal; in den übrigen 43 Fällen handelte es sich um Krebs des Darmes und des Pankreas. Budd³⁾ erklärt die Häufigkeit der secundären Leberkrebse aus der ausserordentlichen Vascularität dieses Organes und der langsamen Circulation in dem dichten Capillarnetze, andererseits daraus, dass die Leber zuerst das aus dem Darmcanale zurückkehrende Blut in sich aufnimmt; zuweilen handelt es sich auch um unmittelbares Uebergreifen per contiguitatem, namentlich gilt dies bezüglich des Magenkrebses. Dass die portalen Lymphdrüsen krebsig entartet sind, bekanntlich ein häufiges Vorkommnis, ist 4 mal angegeben. Das weibliche Geschlecht leidet häufiger als die Männer an Leberkrebs;

¹⁾ Leichtenstern fand unter 6019 Sectionen des Wiener allgemeinen Krankenhauses 174 Leberkrebse = 2,87 pCt.; Riesenfeld unter 2601 Sectionen des Berliner pathologischen Instituts 69 Leberkrebse = 2,65 pCt.

²⁾ Leube, Diagnose der inneren Krankheiten. Leipzig 1889, S. 185. — Eichhorst, Specielle Pathologie und Therapie. I, S. 934.

³⁾ Diseases of the liver, citirt nach Aufrecht und Friedeberg in Eulenburg's Real-Encyclopädie der Heilkunde. 3. Aufl. Bd. XIII, S. 362.

es entfallen auf weibliche Personen fast 63 pCt. unser Fälle. Uebrigens machten die Lebercarcinome bei Männern 3,8, bei Weibern 4,2 pCt. aller Carcinome aus. Der Grund wird in dem nicht seltenen Hinzutreten der krebsigen Erkrankung dieses Organes bei Gebärmutter- und Brustkrebs zu suchen sein; vielleicht ist auch die Disposition von Frauen in den reiferen Jahren zu Fettleber und besonders das Einschnüren des Organes durch das Corset nicht ohne Einfluss. Von sonstigen Momenten, welche die Entstehung des Leidens begünstigen, ist das Vorhandensein von Gallensteinen 16mal und chronischer Alkoholismus 5mal (davon 3mal mit Lebercirrhose) erwähnt. Anschliessend sei hier berichtet, dass Trunksucht überhaupt im Ganzen 62mal bei Krebskranken (52mal bei männlichen, 10mal bei weiblichen Personen) festgestellt wurde, d. i. 3mal auf 1000 Krebskranke; ohne Zweifel bleiben diese Zahlen hinter der Wirklichkeit zurück. Zu erwähnen ist, dass es sich 52mal um Krebs der Verdauungsorgane handelte und zwar 2mal um Krebs der Lippen, 1mal des Mundes, 8mal der Speiseröhre, 30mal des Magens (davon 5mal bei weiblichen Personen), 1mal des Mastdarmes, 2mal des Darmes, 5mal der Leber (1mal bei einer weiblichen Person), 3mal der Gallenblase (sämtlich bei weiblichen Personen); 10mal hatte der Krebs andere Organe ergriffen. In 14 Fällen von Alkoholismus (8 bei Männern, 6 bei Weibern) war Lebercirrhose vorhanden.

Was das Alter der an Leberkrebs Erkrankten betrifft, so waren darunter 1 Knabe von 7 Jahren und ein junges Mädchen von 19 Jahren; je 4 männliche und weibliche Personen waren zwischen 25 und 30 Jahren; 23 männliche und 42 weibliche zwischen 30 und 40 Jahren; zusammen also unter 40 Jahren 75 oder 9 pCt. der an Leberkrebs Behandelten, während 187 oder 22 pCt. im Alter von 40 bis 50 Jahren, 254 oder 32 pCt. im Alter von 50 bis 60 Jahren, 221 oder 26 pCt. zwischen 60 bis 70 Jahren und 74 oder 8 pCt. älter¹⁾ waren. Es verstarben in jedem Jahre 261 (62,7 pCt.) dieser Kranken und zwar von den Männern 101 bzw. 99, von den Weibern 161 bzw. 162.

Gleichfalls bestand Krebs der Gallenblase 19mal, des Bauchfelles 5mal, des Netzes 3mal, des Dünndarmgekröses (Mesenterium) 1mal, des Mittelfells 1mal, des Brustfells 4mal, der Lunge 3mal

¹⁾ 21 oder 3 pCt. unbekanntem Alters.

des Mastdarmes 2 mal, des Zwölffingerdarmes 1 mal und des Darmes (ohne nähere Bezeichnung) 2 mal; ferner fand sich zugleich Krebs in der Cutis 2 mal, am Nabel, am Brustbein, an der Vena cava inferior, in den Mediastinaldrüsen und in den Bronchialdrüsen je 1 mal; 1 mal war eine Metastase zugleich in dem Herzmuskel, dem Herzbeutel, dem Brustfell und der Zunge. Bekanntlich sind bei Leberkrebs Thrombosen häufig; verzeichnet ist je 1 mal Thrombose der Pfortader, beider Venae femorales und der Arteria pulmonalis.

Krebs der Gallenblase finden wir ausser den schon erwähnten 19 Fällen bei Leberkrebs und 3 Fällen bei Magenkrebs in den beiden Jahren 147 mal angegeben, wobei wahrscheinlich nur noch eine geringe Anzahl secundärer Natur sind; denn im Gegensatz zu dem Krebs des Lebergewebes handelt es sich bekanntlich an der Gallenblase ebenso wie am Ductus cysticus und choledochus fast stets um eine primäre Neubildung. Auch unter diesen Kranken überwiegt das weibliche Geschlecht, auf welches 114 Fälle kamen, während nur 33 Männer an Gallenblasenkrebs behandelt wurden. Keine von den betroffenen Personen war unter 30 Jahren; 37 (26 pCt.) waren zwischen 30 und 50 Jahren, 56 (38 pCt.) zwischen 50 und 60 Jahren und 54 (36 pCt.) älter. Der Ductus cysticus ist 2 mal als befallen bezeichnet, der Ductus choledochus 3 mal. Anhaltspunkte zur Entscheidung der Streitfrage, ob die Gallensteine Folge oder Ursache des Krebses seien, gewährt unser Material nicht; in 5 unserer Fälle sind Gallensteine beobachtet worden¹⁾. 2 mal ist eine (tödliche) Perforation der Gallenblase erwähnt.

Die Chirurgie der Leber und Gallenblase ist zur Zeit noch in ihren Anfängen begriffen und findet begreiflicher Weise nur ein beschränktes Arbeitsgebiet. Die Zahl der Operationen betrug 116 mit 61 Todesfällen (52 pCt.). Operativ behandelt wurden 12 von 100 Fällen. Was die Art der Operationen betrifft, so waren davon

¹⁾ Courvoisier fand bei 103 Fällen von Gallenblasenkrebs 84 Mal, d. i. in fast $\frac{7}{8}$ der Fälle, Gallensteine. (Heidenhain, Deutsche Medicin. Wochenschr., 1897, S. 54.) — Nach Spohr, Ein Beitrag zur Pathogenese des Gallenblasenkrebses, Dissertation, Giessen 1892, finden sich Steine in 88 pCt. der Fälle. — Grawitz (Klinische Beobachtungen über den Krebs der Gallenblase, Charité-Annalen Bd. XXI, S. 160) erklärt das häufigere Erkranken von Frauen an Gallenblasenkrebs aus ihrer grösseren Disposition zu Gallenstein-erkrankung. — Auf der Naturforscherversammlung 1898 erwähnte Löbker, dass er 17 mal und Riedel, dass er 23 mal Carcinom auf dem Boden der Cholelithiasis gesehen habe.

fast die Hälfte Probeparotomien: 53 (28 †); Laparotomien ohne weiteren Zusatz 41 (20 †); bei einer derselben wurde gleichzeitig die Zerquetschung eines Gallensteines vorgenommen; 2 mal fand die Resection eines carcinomatösen Leberstückes statt; 1 mal (†) eine Exstirpation der Gallenblase. Die Cholecystotomie wurde 19 mal (12 †) ausgeführt, 1 mal dabei gleichzeitig eine Choledochotomie; endlich wurde 3 mal (2 †) eine Anastomose zwischen Gallenblase und Dünndarm angelegt.

Die Bauchspeicheldrüse nimmt in der Reihenfolge der von Carcinom befallenen Körpertheile nur eine niedrige Stelle ein; immerhin ist Krebs die am häufigsten vorkommende Krankheit dieses Organes. Die Zahl unserer Fälle betrug 92, von denen 53 bei männlichen, 39 bei weiblichen Personen zur Beobachtung kamen. Die Bevorzugung des männlichen Geschlechtes entspricht der allgemeinen Annahme. Was das Alter betrifft, so waren am jüngsten 2 weibliche Personen von 20 Jahren; ferner waren 2 weibliche Personen zwischen 25 und 30 Jahren, 7 Personen zwischen 30 und 40 Jahren, 46 Personen (50 pCt.) zwischen 40 und 60 Jahren, 35 (38 pCt.) älter. Die Leber war in 14 Fällen gleichfalls erkrankt, das Duodenum 2 mal, das Netz und der Hoden je 1 mal. In einem Falle fand ein Durchbruch nach der hinteren Magenwand statt und der Kranke verblutete sich durch Arrosion der Arteria coronaria inferior; 1 mal brach der Krebs nach dem Herzbeutel durch. Secundärer Krebs der Bauchspeicheldrüse ist 4 mal bei Magenkrebs notirt. Ueber das Vorkommen von Steinen oder etwaigem gleichzeitigen Diabetes ist nichts mitgetheilt. Die Zahl der Todesfälle betrug 73 (80 pCt.). Operirt wurden 16 Fälle (12 †), und zwar wurden 6 Probe- und 10 Laparotomien ohne weitere Bezeichnung ausgeführt.

Krebs des Bauchfelles findet sich 209 mal angegeben (1 pCt. aller Carcinome). Auch hierunter sind wahrscheinlich eine Anzahl secundärer Krebse inbegriffen, da diese Erkrankung hauptsächlich secundär bei den Carcinomen der Bauchhöhle auftritt. Während auf die Männer nur 51 Fälle kommen, beträgt die Zahl für die Weiber 158 (76 pCt.). Es ist dies Verhältniss vermuthlich durch die Häufigkeit des Krebses an den weiblichen Genitalien bedingt. Am jüngsten von den Betroffenen war eine weibliche Person von 21 Jahren, 7 Kranke waren zwischen 25 und 30 Jahren, 32

zwischen 30 und 40 Jahren (15 pCt.), 45 zwischen 40 und 50 Jahren (22 pCt.), 74 zwischen 50 und 60 Jahren (35 pCt.), 33 zwischen 60 und 70 Jahren (15 pCt.), 12 älter (7 pCt.) und 5 unbekanntem Alters. Gestorben sind von den Erkrankten 103, also fast die Hälfte. Es handelte sich 40mal um Krebs des Netzes, 13mal um solchen des Dünndarmgekröses (Mesenterium). Krebs des Nabels, bekanntlich ein werthvolles diagnostisches Zeichen, fand sich 7mal. Von gleichzeitiger Erkrankung der Inguinaldrüsen ist 3mal berichtet. 1mal bestand zugleich Krebs des Brustfelles, des Herzbeutels und des Zwerchfelles. Von Operationen wurden ausgeführt: Probela- parotomien 23 (8 †), Laparotomien 35 (17 †).

Von secundärem Bauchfellkrebs finden sich 113 Fälle (22 bei männlichen und 91 bei weiblichen Personen) erwähnt. Es sind dabei nur die wirklichen Carcinome, nicht auch die chronischen Bauchfellentzündungen, die sich so häufig bei Krebs der Bauchorgane einstellen, mitgerechnet. Immerhin erscheinen die Zahlen zu klein, um den Thatsachen entsprechen zu können. Von den secundären Bauchfellkrebsen sind angegeben: 1 bei primärem Krebs der Speiseröhre, 34 bei Krebs des Magens (14 männlicher und 20 weiblicher Personen), 6 bei Leberkrebs (2 männl. und 4 weibl. Personen), 9 bei Darmkrebs (3 männl., 6 weibl. Personen), 2 bei Pankreaskrebs, 1 bei Nierenkrebs, 1 bei Prostatakrebs, 37 bei Gebärmutterkrebs und 22 bei Eierstockkrebs.

Wenn wir jetzt zu den oberhalb des Magens gelegenen Organen des Verdauungscanales übergehen, so wurde Krebs der Speiseröhre im Jahre 1895 455mal (397mal bei Männern und 58mal bei Weibern), im Jahre 1896 556mal (489mal bei Männern und 67mal bei Weibern) behandelt. Das Carcinom dieses Körpertheiles machte 5 pCt. aller behandelten Carcinome aus. Die Männer sind ganz vorherrschend betheilig, auf sie entfallen 88 pCt. der Fälle. Von den Carcinomen männlicher Personen waren 10 pCt. solche der Speiseröhre, während für die weiblichen Behandelten diese Zahl nur 1 betrug. Der Jüngste der an Speiseröhrenkrebs Leidenden war 19 Jahre alt; im Ganzen waren 5 pCt. derselben unter 40 Jahren, 23 pCt. zwischen 40 und 50 Jahren, 38 pCt. zwischen 50 und 60 Jahren, 25 pCt. zwischen 60 und 70 Jahren, 8 pCt. älter. Tödlich verliefen im Jahre 1895 204, im folgenden Jahre 260 Fälle (46 pCt.) Ueber den Theil der Speiseröhre, welcher krebsig er-

krankt war, sind keine Angaben gemacht. Nach Rindfleisch ist der gewöhnliche Sitz das mittlere Drittel; nach Förster kommt ein Drittel, nach Mackenzie fast die Hälfte aller Carcinome auf das obere Ende der Speiseröhre, während nach Petri und Zenker und v. Ziemssen das obere Ende mit 15,5, das mittlere mit 51,7 und das untere mit 63,8 pCt. beteiligt ist (Petri, Krebs der Speiseröhre, Inaugural-Diss., Berlin 1868, Zenker und v. Ziemssen, Krankheiten des Oesophagus, 1877)¹⁾. Die Unterscheidung von Speiseröhren- und Cardiakrebs ist zuweilen schwierig; Fälle, wo beide gleichzeitig vorkommen, sind hier unter Magenkrebs verzeichnet. Von sonstigen Organen waren ebenfalls an Carcinom erkrankt: die Leber 9mal, die Wirbelsäule 2mal (es war beide Male Compressionsmyelitis zu constatiren), Brustbein, Schilddrüse, Kehlkopf, Luftröhre, Lunge, Bronchien, Niere, Bauchfell, Zwerchfell je 1mal. Drüsenkrebs sind 5 verzeichnet; 4mal wurde linksseitige Recurrenslähmung beobachtet. Von besonderer Bedeutung ist hier die Gefahr des Durchbruches²⁾ in benachbarte Organe; 8mal fand ein solcher in die Lunge (3mal in die linke und 5mal in die rechte Lunge) statt, 6mal in die Luftröhre, 4mal in die rechte Pleurahöhle (1mal Rippenresection wegen Pyopneumothorax), 2mal in die Aorta. 3mal ist Lungengangrän nach Perforation angegeben, weiterhin noch 5mal Lungengangrän, ohne dass eine solche Ursache angeführt ist, wenn sie auch wahrscheinlich vorliegt. Um die Ernährung zu ermöglichen, wurde im Jahre 1895 86mal, im Jahre 1896 107mal die Gastrostomie gemacht. Von 5 der behandelten Männer wurde je 1 dieser Operation unterworfen. Es endeten tödtlich von diesen 193 Operationen 107. 7mal wurde die Tracheotomie ausgeführt, dabei 2mal zugleich die Oesophagotomie, 1mal auch noch die Strumectomie wegen Schilddrüsenkrebs. Ausserdem wurden noch 8 Oesophagotomien gemacht. Von diesen Operirten starben 8. Recidive sind nicht erwähnt. Czerny berichtete auf dem Moskauer intern. med. Congresse, dass die Resection des Oesophagus bei Carcinom bisher keine günstigen Erfolge aufzuweisen habe. Von 10 derartigen Operirten blieben nur

¹⁾ Citirt nach Rosenheim, Oesophaguskrankheiten in Eulenburg's Real-Encyklopädie.

²⁾ Nach Rosenheim kommt es in mehr als der Hälfte der Fälle von Speiseröhrenkrebs zur Perforation.

3 am Leben und zwar je 13, 11 und 8 Monate. Auch die Oesophagostomie hat keine nennenswerthen palliativen Erfolge; dagegen schafft die Gastrostomie zuweilen eine Lebensverlängerung; von 14 auf diese Weise Operirten starben 3 im 1. Monate, die andern lebten bis 11 Monate.

Krebs des Rachens und des Mundes wurde 1895 93 mal (77 mal bei Männern und 16 mal bei Weibern), 1896 99 mal (80 mal bei Männern und 19 mal bei Weibern) beobachtet; er machte 1 pCt. aller Carcinome aus. Auch hier waren die Kranken ganz vorwiegend (in 80 von 100 Fällen) Männer. Der jüngste der Behandelten war 16 Jahre alt; ferner waren 2 männliche Personen zwischen 20 und 25 Jahren; im Ganzen machten Personen unter 40 Jahren 10 pCt., von 40 bis 60 Jahren 50 pCt., von 60 bis 70 Jahren 23 pCt. und ältere 15 pCt. der an Krebs dieser Körpertheile Leidenden aus. Tödlich verliefen 1895 19, 1896 18 Fälle, d. i. nicht ganz 20 pCt. Der Rachen war 56 mal, der harte Gaumen 10 mal, der weiche 11 mal, das Zäpfchen 2 mal, die Tonsille 31 mal, der Mundboden 19 mal, das Zahnfleisch 1 mal, die Mundschleimhaut 62 mal befallen. Gleichfalls bestand Kieferkrebs in 16 Fällen. Drüsenkrebserkrankungen sind verhältnissmässig häufig, 15 mal, verzeichnet. Einmal trat Verblutung in Folge Durchbruch des Carcinoms in die Arteria lingualis ein. Operationen wurden 95 ausgeführt, darunter 21 Kieferresectionen (5 temporäre), 2 Gastrostomien (wegen Schlundkrebs) und 6 Tracheotomien. 28 Operationen führten zum Tode. Es sei erwähnt, dass Kroenlein auf dem Chirurgencongresse 1897 berichtete, er habe in den Jahren von 1881—96 61 Fälle von Carcinoma pharyngis (56 bei Männern, 5 bei Weibern) beobachtet, d. i. 1 auf 15 Carcinome überhaupt. 30 davon sassen im Cavum pharyngo-orale, 29 im Cavum pharyngo-laryngeale, 2 im Cavum pharyngo-nasale; die Prädilectionsstellen entsprechen genau dem Wege, welchen die Speisen nehmen, was für die Virchow'sche Anschauung, dass Insulte an der Aetiologie des Carcinoms theiligt sind, spricht. Nur 29 von den 61 Carcinomen konnten operirt werden, 11 starben an der Operation, 2 wurden geheilt, alle anderen starben an Recidiven. Der Lebensgewinn im Vergleiche mit den Nichtoperirten betrug 7 Monate. Ein Patient lebt noch, nachdem 2 Jahre seit der Operation verflossen sind, recidivfrei.

Die Zahl der Zungenkrebse betrug im Jahre 1895 120

(103 bei Männern, 17 bei Weibern), 1896 149 (130 bei Männern und 19 bei Weibern), d. i. 1,4 pCt. aller Krebse. Auf das männliche Geschlecht entfielen 87 pCt. Sie machten von allen Carcinomen männlicher Personen 2,6 bzw. 3,1 pCt. aus. Der jüngste der Behandelten war 27 Jahre, alle anderen über 30 Jahre, nämlich 9 zwischen 30 und 40 Jahren, 55 zwischen 40 und 50 Jahren (20 pCt.), 96 zwischen 50 und 60 Jahren (36 pCt.), 75 zwischen 60 und 70 Jahren (28 pCt.), 27 älter und unbekanntem Alters 6. Es endeten $\frac{1}{3}$ bzw. über $\frac{1}{4}$ der Fälle tödtlich: 40 bzw. 38. Die Bösartigkeit dieser Carcinome beruht nach Heidenhain (Chirurgencongress, Berlin 1897) meist darauf, dass die Zungencontractionen die inficirende Substanz in die Lymphbahnen weiter befördern; die Hauptlymphdrüsen der Zunge sind die submaxillaren und die tiefen cervicalen Drüsen. Krebserkrankungen derselben sind in 24 Fällen, d. i. etwa in 9 pCt. der Fälle, erwähnt. Gleichzeitig ergriffen war der Unterkiefer 8 mal, der Gaumen 6 mal, die Tonsille 2 mal, der Pharynx ebenfalls 2 mal, die Nase 1 mal. Ein operativer Eingriff fand 1895 63 mal (52 pCt.), 1896 95 mal (64 pCt.) statt. Mit der Exstirpation wurde 21 mal eine Kieferresection verbunden (davon 16 temporäre Resectionen); die Tracheotomie wurde in 10 Fällen ausgeführt, dabei noch in einem Falle die Carotis unterbunden und die Laryngofissur gemacht. Der Tracheotomie folgte in 5 Fällen die Exstirpation des Carcinoms, in einem Falle die Pharyngotomia subhyoidea. Die Zahl der Recidive betrug 22.

Wenn wir nun nachstehend die Krebserkrankungen im Verdauungscanale zusammenfassend betrachten, so fällt besonders die stärkere Betheiligung des männlichen Geschlechtes ins Auge. Von den 4226 Fällen des Jahres 1895 kommen 2589 (61 pCt.) auf dieses und nur 1637 Fälle (39 pCt.) auf Weiber. Entsprechend war das Verhältniss im folgenden Jahre: von 4520 Fällen betrafen 2729 (61 pCt.) Männer und 1791 (39 pCt.) Weiber. Im Ganzen machten die Carcinome des Verdauungscanals 42,5 pCt. aller Carcinome, 65,4 pCt. der bei männlichen und 27,6 pCt. der bei weiblichen Personen aus. Von den verschiedenen Altersklassen hatte die, welche das Alter von 50—60 Jahren umfasst, den grössten Antheil aufzuweisen, nämlich 1895 30 pCt., 1896 33 pCt.; über 60—70 Jahre waren 23 bzw. 24 pCt., zwischen 40 und 50 Jahren 24 bzw. 21 pCt., unter 40 Jahren je 11 und über

70 Jahren 10 bzw. 8 pCt. der an Krebs dieses Körpertheils behandelten. (Vergl. Tab. IX und X, S. 932—934).

Die Zahl der Todesfälle belief sich auf 46,8 bzw. 46,4 pCt.

War beim Manne der Verdauungscanal der Hauptsitz der Krebserkrankung, so fällt beim Weibe diese Rolle dem Genitalapparate und der Brustdrüse zu.

Die Carcinome der weiblichen Geschlechtsorgane beliefen sich im Jahre 1895 auf 2243, d. i. 22,3 pCt. aller Carcinome oder 37,1 pCt. aller Krebse bei Weibern; im Jahre 1896 war die Zahl dieser Carcinome 2423, d. i. 23 pCt. aller Carcinome und 37,9 pCt. der Krebse bei Weibern. Was den Familienstand betrifft, der bei diesen Erkrankungen von Bedeutung ist, so waren von den an Genitalkrebs leidenden Weibern 1895 200 = 8,9 pCt., 1896 215 = 8,8 pCt. ledig, verheirathet im ersteren Jahre 1386 = 61,9 pCt., im letzteren 1575 = 65,0 pCt., verwittwet oder geschieden im ersteren Jahre 635 = 28,3 pCt., im letzteren 616 = 25,5 pCt. (für 22 bzw. 17 derartiger Kranken fehlte die Angabe des Familienstandes). Vergleiche mit in den Heilanstalten überhaupt behandelten weiblichen Personen sind, da Feststellungen über deren Familienstand nicht vorliegen, nicht möglich.

In Bezug auf die Betheiligung der Altersklassen machen sich Verschiedenheiten hinsichtlich der einzelnen Organe bemerkbar. An den äusseren Geschlechtstheilen kommt das Carcinom bei weiblichen Personen unter 50 Jahren seltener, über 70 Jahren häufiger vor wie an Gebärmutter und Eierstock. Auch Scheidenkrebs wird öfter bei älteren Personen beobachtet wie Gebärmutter- und Eierstockkrebs.

Die Zahl der Carcinome der Gebärmutter betrug im Jahre 1895 1943, im Jahre 1896 2129, d. i. 19,3 bzw. 20,2 pCt. aller oder 32,2 bzw. 33,4 pCt. der bei weiblichen Personen behandelten Carcinome.

Bezüglich des Häufigkeitsverhältnisses zu den übrigen Erkrankungen der Geschlechtsorgane überhaupt sei angeführt, dass Thorn¹⁾ in Magdeburg unter 10500 gynäkologischen Kranken 226 = 2 pCt. an Gebärmutterkrebs Leidende hatte; dies ist bei einer ausschliess-

¹⁾ Thorn, Statistisches und Klinisches zum Carcinoma uteri. Münchener Medicin. Wochenschrift. 1897, No. 45—47.

lich gynäkologischen Clientel ein sehr niedriger Procentsatz; an grösseren Universitätsstädten strömt das Material aus weit entlegenen Gegenden zusammen und so muss sich natürlich eine höhere Ziffer ergeben.

Es wurden an diesem Uebel von 1887/88—1892/93¹⁾ in den preussischen Universitätskliniken (stationären) für Frauenkrankheiten behandelt 2724 Fälle, d. i. 10,2 pCt. aller 26641 dort behandelten Fälle.

In der Berliner Universitätsklinik (Artilleriestrasse) betrug ihre Zahl während des erwähnten Zeitraums 688 = 12,6 pCt. von 5470 Fällen überhaupt; in der gynäkologischen Universitätsklinik der Berliner Charité 464 = 10,6 pCt. der dort behandelten 4360 Fälle; in letzterer Klinik wurden 1893/94—1895/96 189 Fälle von Gebärmutterkrebs (d. i. 7,1 pCt. aller 2675 Fälle) behandelt²⁾.

In allen Universitätspolikliniken³⁾ für Frauenkrankheiten wurden in dem Jahrzehnt 1887/88—1896/97 4155 Fälle von Gebärmutterkrebs (d. i. 2,9 pCt. aller 139523 Fälle) behandelt. Davon entfallen auf die Anstalten der einzelnen Universitäten:

In Breslau	bei 19853 Fäll.	überhaupt	926 Fäll.	v. Gebärmutterkrebs	= 4,6 pCt.
„ Berlin	„ 42340	„	1359	„	= 3,2 „
„ Halle	„ 24933	„	784	„	= 3,1 „
„ Greifswald	„ 4986	„	145	„	= 2,9 „
„ Göttingen	„ 7141	„	192	„	= 2,7 „
„ Marburg ⁴⁾	„ 3985	„	99	„	= 2,5 „
„ Bonn	„ 7201	„	149	„	= 2,0 „
„ Königsberg	„ 12184	„	233	„	= 1,9 „

Während der letzten 5 Jahre 1892/93—1896/97 trat insofern eine Verschiebung ein, als Greifswald mit 3,2 pCt. an die zweite Stelle rückte, während die Zahlen für die übrigen Universitäten sich (in derselben Reihenfolge) zwischen 2,9 und 1,9 bewegten.

¹⁾ Die Zahlen für die Jahre 1887/88 und 1891/92 nach dem Klinischen Jahrbuch, Bd. I—V, 1892/93 nach Zusammenstellungen des Königl. Statist. Bureaus.

²⁾ Charité-Annalen. Jahrgang 20—22.

³⁾ Die Zahlen bis 1892/93 wie oben; für die folgenden Jahre nach Zusammenstellungen des Königl. Statist. Bureaus; es sei darauf hingewiesen, dass eine Anzahl von aus den Polikliniken den stationären Kliniken überwiesenen Fällen beide Male gezählt sind.

⁴⁾ Es fehlen die Angaben für 1888/89 und 1892/93.

In der gynäkologischen Universitätspoliklinik der Berliner Charité wurden 1887/88—1892/93 267 Fälle von Gebärmutterkrebs behandelt, d. i. 1,7 pCt. aller 15149 Fälle; für die späteren Jahre stehen die Zahlen nicht zu Gebote. Für die Poliklinik in Kiel liegen nur Nachrichten für die Jahre 1888/89—1894/95 vor; in

Die an Krebs der weiblichen Geschlechtsorgane in den Heilanstalten

nach Alter und

Tabelle XI. Alter. — Familienstand.		1895							
		Carci-							
		der äusseren weiblichen Geschlechtstheile		der Scheide		des Uterus		der Ovarien	
		Behandelte	davon gestorben	Behandelte	davon gestorben	Behandelte	davon gestorben	Behandelte	davon gestorben
Alter.									
bis 20 Jahre	—	—	—	—	—	—	1	—	
davon operirt	—	—	—	—	—	—	1	—	
über 20 bis 25 Jahre	1	—	—	—	4	—	2	1	
davon operirt	1	—	—	—	1	—	—	—	
über 25 bis 30 Jahre	—	—	2	—	40	8	5	1	
davon operirt	—	—	—	—	14	4	4	1	
über 30 bis 40 Jahre	15	4	12	—	349	56	23	3	
davon operirt	12	1	4	—	92	11	19	2	
über 40 bis 50 Jahre	14	2	16	1	645	125	51	10	
davon operirt	9	—	8	—	170	21	36	8	
über 50 bis 60 Jahre	23	3	16	1	545	100	42	18	
davon operirt	19	1	5	1	141	16	22	9	
über 60 bis 70 Jahre	24	2	8	—	239	77	14	4	
davon operirt	20	1	3	—	44	7	5	—	
über 70 Jahre	14	1	7	—	77	39	3	2	
davon operirt	10	—	3	—	6	1	1	1	
unbekannten Alters	2	—	4	—	44	4	1	1	
davon operirt	2	—	3	—	10	1	1	1	
Zusammen	93	12	65	2	1943	409	142	40	
davon operirt	73	3	26	1	478	61	89	22	
Familienstand.									
Ledig	9	2	7	—	165	58	19	4	
Verheirathet	56	7	39	2	1196	178	95	21	
Verwitwet und geschieden	28	3	19	—	561	171	27	15	
Ohne Angabe	—	—	—	—	21	2	1	—	

diesen 6 Jahren wurden 104 Fälle von Gebärmutterkrebs behandelt, d. i. 5,3 pCt. aller 1951 Fälle, eine Zahl, die auffällig hoch erscheint.

Auch die sociale Lage der Clientel ist von Bedeutung. Es ist bekannt, dass besser Situirte seltener an Carcinoma uteri er-

Preussens 1895 und 1896 Behandelten, Operirten, Gestorbenen,

Familienstand.

1896								Insgesamt			
n o m								Carcinom der weiblichen Genitalien			
der äusseren weiblichen Geschlechtstheile		der Scheide		des Uterus		der Ovarien		1895		1896	
Behandelte	davon gestorben	Behandelte	davon gestorben	Behandelte	davon gestorben	Behandelte	davon gestorben	Behandelte	davon gestorben	Behandelte	davon gestorben
—	—	1	—	3	—	2	2	1	—	6	2
—	—	1	—	—	—	2	2	1	—	3	2
1	—	—	—	3	—	1	1	7	1	5	1
1	—	—	—	2	—	1	1	2	—	4	1
—	—	2	1	39	7	4	1	47	9	45	9
—	—	1	—	15	—	2	1	18	5	18	1
3	1	13	3	362	76	21	2	399	63	399	82
2	—	5	—	125	13	9	2	127	14	141	15
14	—	15	5	682	126	41	16	726	138	752	147
6	—	6	1	197	30	23	9	223	29	232	40
22	1	18	3	659	129	46	19	626	122	745	152
16	—	9	1	168	22	22	8	187	27	215	31
23	—	10	5	231	57	17	7	285	33	281	69
16	—	6	1	52	10	10	3	72	8	84	14
22	5	6	1	57	27	3	1	101	42	88	34
9	—	3	—	4	2	2	—	20	2	18	2
3	—	1	—	93	9	5	1	51	5	102	10
2	—	1	—	33	1	3	1	16	2	39	2
88	7	66	18	2129	431	140	50	2243	463	2423	506
52	—	32	3	596	78	74	27	666	87	754	108
12	—	10	3	168	52	25	14	200	64	215	69
50	2	39	7	1402	227	84	22	1886	208	1575	258
26	5	17	8	544	149	29	14	635	139	616	176
—	—	—	—	15	3	2	—	22	2	17	3

**Die an Krebs der weiblichen Geschlechtsorgane in den Heil-
nach Altersklassen**

Tabelle XII. Bezeichnung des Körpertheiles.		Von je 100 Behandelten							
		bis 20 Jahre		üb. 20—25 J.		üb. 25—30 J.		üb. 30—40 J.	
		Be- han- delte	Ge- stor- bene	Be- han- delte	Ge- stor- bene	Be- han- delte	Ge- stor- bene	Be- han- delte	Ge- stor- bene
Äuussere weibliche Ge- schlechtstheile	1895	—	—	1,1	—	—	—	16,1	33,3
	1896	—	—	1,1	—	—	—	3,4	14,3
Scheide	1895	—	—	—	—	3,1	—	18,5	—
	1896	1,5	—	—	—	3,0	5,6	19,7	16,6
Uterus	1895	—	—	0,2	—	2,1	2,0	18,0	13,7
	1896	0,1	—	0,1	—	1,8	1,6	17,0	17,7
Ovarien	1895	0,7	—	1,4	2,5	3,5	2,5	16,2	7,5
	1896	1,4	4,0	0,7	2,0	2,9	2,0	15,0	4,0
Zusammen	1895	0,1	—	0,3	0,2	2,1	1,9	17,8	13,6
	1896	0,2	0,4	0,2	0,2	1,9	1,8	16,5	16,2

kranken, wie Angehörige der ärmeren Klassen der Bevölkerung¹⁾. Bei ungünstigen socialen Verhältnissen ganzer Völker wird man ein häufiges Vorkommen dieser Krankheit erwarten dürfen; v. Kezmarszky's Klinik in Budapest weist unter 1195 gynäkologischen Kranken 705 = 6,35 pCt. an Gebärmutterkrebs Leidende auf²⁾.

Bezüglich des Lebensalters der in den preussischen Heilanstalten Behandelten ergeben die Tabellen XI und XII, dass während der Jahre 1895 und 1896 die Höchstzahl der Stufe von 40—50 Jahren angehört: 32,6 pCt.; demnächst betreffen die meisten Fälle Personen zwischen 50 und 60 Jahren, 29,5 pCt.; im Alter zwischen 30 und 40 Jahren standen 17,5, zwischen 60 und 70 Jahren 11,6 pCt.; über 70 Jahre waren 3,3, zwischen 20 und 30 Jahren 2,1 pCt.; jünger waren 3 Kranke (zwischen 17 und 19 Jahren)³⁾. Besonders ist also die Blüthezeit und das Klimakterium gefährdet. In dem gleichen Alter treten auch vorwiegend die katarrhalischen Erkrankungen der Schleimhaut auf und man geht

¹⁾ Vergl. Schröder, Handbuch der Krankheiten der weibl. Geschlechtsorgane. 1879, S. 268.

²⁾ Thorn, a. a. O.

³⁾ Von 100 überhaupt in den Heilanstalten behandelten weibl. Personen waren (1894) 32,8 unter 20 J., 29,0 zwischen 20 und 30 J., 23,6 zwischen 30 und 50 J., 6,5 zwischen 50 und 60 J., älter 8,1 Personen.

anstalten Preussens 1895 und 1896 Behandelten, Gestorbenen,
(Relativzahlen).

bezw. Gestorbenen waren alt										Summe	
üb. 40—50J.		üb. 50—60J.		üb. 60—70J.		über 70 Jahre		unk. Alters		Behan- delte	Gestor- bene
Be- han- delte	Ge- stor- bene	Be- han- delte	Ge- stor- bene	Be- han- delte	Ge- stor- bene	Be- han- delte	Ge- stor- bene	Be- han- delte	Ge- stor- bene		
15,1	16,7	24,7	25,0	25,8	16,7	15,1	8,3	2,1	—	100,0	100,0
15,9	—	25,0	14,3	26,2	—	25,0	71,4	3,4	—	100,0	100,0
24,6	50,0	24,6	50,0	12,3	—	10,8	—	6,1	—	100,0	100,0
22,7	27,8	27,3	16,6	15,2	27,8	9,1	5,6	1,5	—	100,0	100,0
33,2	30,6	28,0	24,4	12,3	18,8	4,0	9,5	2,2	1,0	100,0	100,0
32,1	29,3	31,0	30,0	10,9	13,2	2,7	6,3	4,3	1,9	100,0	100,0
35,9	25,0	29,7	45,0	9,8	10,0	2,1	5,0	0,7	2,5	100,0	100,0
29,3	32,0	32,9	38,0	12,1	14,0	2,1	2,0	3,6	2,0	100,0	100,0
32,4	29,8	27,9	26,4	12,7	17,9	4,5	9,1	2,2	1,1	100,0	100,0
31,1	29,1	30,8	30,1	11,6	13,7	3,6	6,7	4,1	1,8	100,0	100,0

vielleicht nicht zu weit, wenn man ihnen eine Vermittlerrolle zuschreibt, insofern sie den Boden für das Haften des Krebsgiftes geeignet machen sollen. „Nicht so selten hat man das Uebergehen einer gutartigen Erosion der Portio in ein Carcinom, die Umwandlung der gewöhnlichen fungösen Endometritis in ein malignes Adenom, oder auch in ein echtes Carcinom beobachtet“¹⁾.

In Uebereinstimmung mit diesen Feststellungen sind die von Gusserow und von Winckel gefundenen Zahlen²⁾. Ersterer hatte unter 3385 an Gebärmutterkrebs Leidenden (davon 2 unter 20 Jahren) 3,3 pCt. zwischen 20 und 30 Jahren, 22,7 pCt. zwischen 30 und 40 Jahren, 34,5 pCt. zwischen 40 und 50 Jahren, 25,2 pCt. zwischen 50 und 60 Jahren, 10,0 pCt. zwischen 60 und 70 Jahren, 5,7 pCt. zwischen 70 und 80 Jahren; letzterer 1,3 zwischen 20 und 30 Jahren, 25,7 zwischen 30 und 40 Jahren, 32,2 zwischen 40 und 50 Jahren, 30,3 zwischen 50 und 60 Jahren, 8,6 zwischen 60 und 70 Jahren, 1,9 zwischen 70 und 80 Jahren.

Bei 577 Fällen²⁾, welche in der gynäkologischen Klinik der Berliner Charité in den Jahren 1883—93 behandelt wurden, war

¹⁾ Thorn, a. a. O.

²⁾ Citirt nach O. Müller, Zur Lehre vom Carcinoma uteri. Charité-Annalen. Jahrgang XVIII, S. 528.

die Zeit der Erkrankung vom Climakterium nach dem Alter der Geschlechtsreife hin verschoben. Es waren nämlich von den Kranken zwischen 20 und 30 Jahren 24 (4,16 pCt.), zwischen 30 und 40 Jahren 176 (30,5), zwischen 40 und 50 Jahren 227 (39,3), zwischen 50 und 60 Jahren 112 (19,6), zwischen 60 und 70 Jahren 33 (5,7), zwischen 70 und 80 Jahren 5 (0,8). Mehr als ein Drittel war unter 40 Jahren. Müller sucht die Erklärung darin, dass die Kranken der Charité ausschliesslicher als in anderen Universitäts- und sonstigen Krankenanstalten der ärmeren und ärmsten Klasse der Bevölkerung angehören, bei denen diese Krankheit nicht nur häufiger, sondern auch früher eintrete. Er macht auch darauf aufmerksam, dass nach seinen Erfahrungen die Menopause bei den Personen, welche später an Carcinom erkrankt seien, erst nach dem gewöhnlichen Zeitpunkte (dieser ist für die arbeitende Klasse vor dem 47. Lebensjahre) einzutreten pflge.

Es standen, wie er anführt, von 524 seiner in der Charité Behandelten (für die übrigen waren genaue Angaben nicht zu erlangen) in der Menopause 163 = 31,1 pCt., im beginnenden Climakterium 140 = 26,7 pCt., dagegen in sicherer, mehr oder weniger regelmässiger Menstruation 221 = 42,2 pCt. Dass Geschlechtsgenuss und Entbindungen von Einfluss auf die Entstehung des Gebärmutterkrebses sind, ist eine bekannte Thatsache. Von den in den preussischen Heilanstalten an dieser Krankheit Behandelten waren im Jahre 1895 1196 = 61,6 pCt., im Jahre 1896 1402 = 65,9 pCt. verheirathet; verwittwet oder geschieden waren im ersteren Jahre 561 = 28,9 pCt.; im letzteren Jahre 544 = 25,5 pCt.; ledig im ersteren Jahre 165 = 8,5 pCt., im letzteren Jahre 168 = 7,8 pCt.; unbekanntes Familienstandes 21 = 1,0 bezw. 15 = 0,8 pCt.¹⁾ Auch auf die Häufigkeit der Geburten wird vielfach Werth gelegt. In dieser Beziehung liefert das Material des statistischen Büreaus keine Nachrichten. Von Interesse sind hier die Mittheilungen Müller's. Unter 528 krebskranken Frauen der Charité zählte er nur 28 = 5,3 pCt., die noch nicht geboren hatten²⁾. Das Durchschnittsalter dieser 28 Personen betrug 46,4 Jahre,

¹⁾ Vergl. Tab. XI, S. 950; von 100 weiblichen Personen zwischen 30 und 60 J. waren in der Bevölkerung überhaupt im Jahre 1895 verheirathet 74,8, verwittwet oder geschieden 12,7, ledig 12,5; es ist dabei zu berücksichtigen, dass Verheirathete seltener wie Ledige das Krankenhaus aufsuchen.

²⁾ Gusserow fand unter 1540 Fällen 121 = 7,8 pCt.

17 von ihnen waren über 45 Jahre. Von den übrigen 500 waren 106 = 21,2 pCt., die nur 1 mal geboren hatten (darunter 7 Personen mit 1 maligem Abort); 227 = 45,4 pCt., die 2—5 mal geboren hatten; 167 = 33,4 pCt., die 6—16 mal geboren hatten. Auf diese 500 Kranke fallen — Zwillingsgeburten nicht gerechnet — 2225 Geburten und 284 Aborte, d. i. auf jede Kranke durchschnittlich 4,45 Geburten und 0,57 Aborte = 5,02 Schwangerschaften; es wird also auffälliger Weise die mittlere Zahl von Geburten in Preussen — nach Lothar Meyer 4,6 — nicht erreicht. Eine Erklärung findet Müller darin, dass unter den Krebskranken verhältnissmässig viele nur 1 mal geboren hatten. Die Zahl der Aborte war bedeutend; 32,4 pCt. dieser Kranken hatten wenigstens 1 mal abortirt und die Zahl der Aborte verhielt sich zu der Zahl der Geburten wie 12,8:100. Ein Einfluss besonders schwerer, oder schnell auf einander folgender Geburten liess sich nicht feststellen. In 46 Fällen schloss sich die Erkrankung direct an ein Wochenbett oder eine Schwangerschaft an; 12 mal mehr weniger unmittelbar an einen Abort, so dass die Unterbrochung der Schwangerschaft wohl bereits als Folge der schon vorhandenen Erkrankung angesehen werden konnte. Fügen wir diesen Mittheilungen aus Müller's Bericht über die Charité gleich hinzu, dass in den beiden Berichtsjahren 21 Fälle von Gebärmutterkrebs bei Schwangeren in den preussischen Heilanstalten festgestellt worden sind¹⁾, von denen 5 tödtlich endeten.

Uebrigens haben nach Schroeder²⁾ Prostituirte keine besondere Neigung, an Carcinom zu erkranken. Der unbändige Geschlechtstrieb, an dem manche krebskranke Frauen leiden, ist nach seiner Ansicht nur Symptom einer uterinen Erkrankung. Im Allgemeinen ist „der ausser Function getretene Uterus bei Frauen über 60 Jahre weniger ausgesetzt, während in diesem Alter sich die Disposition des Magens um so mehr steigert“ (Virchow, Zur

¹⁾ Bezüglich des Verlaufes ist Folgendes ersichtlich: 2 Mal trat Abort ein, einmal im 4. Monat; in einem dritten Falle wurde die künstliche Frühgeburt eingeleitet, eine Kranke starb bei der Entbindung; einmal wurde nach Abort die hohe Amputation des Cervix gemacht. Die Totalexstirpation des Uterus wurde bei 12 Schwangeren ausgeführt (4 †): 2 dieser Operirten waren im 5. Monat der Schwangerschaft. — Im Uebrigen vergl. auch Olshausen, Carcinom des Uterus und Schwangerschaft. Zeitschrift für Geburtshilfe. Bd. 37, Heft 1.

²⁾ a. a. O. S. 267.

Geschwulststatistik, Archiv f. pathol. Anat., Bd. 27, 1863). Allein wenn man sich vergegenwärtigt, dass nur ein Bruchtheil der Frauen dieses Alter erreicht, muss man zugeben, dass auch nach Eintritt der Menopause die Zahl der Krebserkrankungen der Gebärmutter nicht unbeträchtlich ist; die senile Involution des Organes bildet, wie bei den übrigen Körpertheilen, einen geeigneten Boden für die Entstehung dieser Geschwulst!). In Bezug auf das Alter seien hier noch nachstehende Zahlen über die Todesfälle an Gebärmutterkrebs in Berlin²⁾ angeführt. Es starben daran

im Durch- schnitte d. Jahre	Per- sonen	darunter im Alter von							
		10-20 J.	20-30 J.	30-40 J.	40-50 J.	50-60 J.	60-70 J.	70-80 J.	älter
1886-90	194,0	0,2	2,8	33,0	70,2	49,8	30,6	6,0	1,4
1891-95	207,0	0,4	3,8	33,8	70,0	57,8	30,2	10,6	0,4

Von 10000 weiblichen Personen über 30 Jahren verstarben an Neubildungen der Gebärmutter

im Durch- schnitte	über- haupt	darunter im Alter von				
		30-40 J.	40-50 J.	50-60 J.	60-70 J.	70-80 J.
1886-90	2,9	2,3	7,4	8,8	9,0	4,1
1891-95	2,8	2,2	6,6	8,5	8,0	6,0

Uebrigens starben in Frankfurt a. M.³⁾ an Krebs der Gebärmutter im Durchschnitte der Jahrfünfte

1866-70	12,8 Personen	1881-85	21,8 Personen
1871-75	15,2 „	1886-90	29,2 „
1876-80	17,2 „	1891-95	30,4 „

Das Ostium uterinum ist, wie überhaupt die verschiedenen Ostien des Körpers (besonders die Lippen, der Pylorus, der Mastdarm), auffallend häufig an Carcinom erkrankt. Hinsichtlich des Theiles der Gebärmutter, der betroffen wurde, sind etwa in einem Viertel der Fälle (1895 501mal, 1896 600mal) Angaben gemacht.

¹⁾ Paget erklärt das frühzeitige Auftreten von Gebärmutter- und Brustkrebs daraus, dass diese Organe frühzeitig rückgängig werden. Spencer Wells, Ueber Krebs. (Sammlung klin. Vorträge Nö. 337.)

²⁾ Statist. Jahrbuch der Stadt Berlin. Diese Zahlen beziehen sich auf die Bevölkerung überhaupt, nicht nur auf die in Heilanstalten Gestorbenen. Ueber die Todesfälle an Gebärmutterkrebs in Wien berichtete Glatter in der Vierteljahrsschrift für öffentl. Gesundheitspflege. 1870, Bd. II, S. 165.

³⁾ Jahresberichte über die Verwaltung des Medicinalwesens der Stadt Frankfurt a. M. — Die weibliche über 30 Jahre alte Bevölkerung in dieser Stadt belief sich 1895 auf 47323 Personen.

Es waren davon Carcinome	der Portio	des Cervix	des Körpers
1895	244	206	51
1896	295	256	49

Das im Allgemeinen seltene Carcinom des Körpers findet sich häufiger als das des Cervix bei Personen in höherem Alter und verschont nicht in so auffälliger Weise die Nulliparen wie dieses¹⁾. Von unseren 100 Fällen betrafen Ledige 13, Verheirathete 57, Verwitwete und Geschiedene 30. Zwischen 30 und 40 Jahren waren 4, zwischen 40 und 50 Jahren 18, zwischen 50 und 60 Jahren 50, zwischen 60 und 70 Jahren 28.

Verhältnissmässig oft breitet sich der Krebs von der Gebärmutter auf die Scheide aus: 1895 ist dies 60mal, 1896 58mal vermerkt; Krebse der Vulva fanden sich zugleich 2mal bezw. 5mal, der Eierstöcke 13mal bezw. 7mal (je 1mal zugleich Pyosalpinx). Die Parametrien waren 1895 23mal, 1896 17mal, das Bauchfell 4mal bezw. 5mal carcinomatös erkrankt. Je 2mal wurde Carcinom des Ureters beobachtet (1 Ureterenscheidenfistel), der Blase 18mal bezw. 8mal (1 bezw. 2mal mit der Urethra verwachsen). Blasenscheidenfisteln sind im ersteren Berichtsjahre 10, im zweiten 9 notirt. Auf das Rectum ging das Carcinom 1895 3mal, 1896 2mal über. Mastdarmfisteln sind 3 bezw. 5 angegeben. Wie es in Folge der Raumbegnung der Ureteren durch carcinomatöse Wucherungen und durch perimetritische Processe zur Retention des Urins, zu Hydronephrose (2 bezw. 3 Fälle, von denen 2 doppelseitig) und Nierenaffectionen kommt, so sind auch Darmverengerungen nicht selten. Wir finden deren 14 (9mal wurde ein künstlicher After angelegt) erwähnt; 2mal ist ein Durchbruch in die Bauchhöhle angegeben. Gebärmuttervorfal trat 4mal, Scheidenvorfall 1mal ein. Krebs der Leber²⁾ ist 10mal, Krebs der Mamma, des Femur, der Augenlider, der Orbita (Ausräumung) je 1mal beobachtet; 3mal ist Krebs der nächsten Lymphdrüsen (Gland. sacral., iliac., inguin.) notirt. In jedem Jahre wurde 1mal ein Carcinoma uteri retroflexi fixati behandelt.

¹⁾ Schroeder, a. a. O. S. 295. — Ruge und Veit, Der Krebs der Gebärmutter. Zeitschrift f. Geburtshülfe u. Gynäkologie. Bd. 6—7.

²⁾ Nach Zusammenstellungen von Schroeder a. a. O., S. 276, kommt secundärer Eierstock- und Leberkrebs viel häufiger bei Uteruscarcinom vor: unter 292 Fällen verschiedener Frauenärzte fand sich 51mal Eierstock- und 24mal Leberkrebs.

Von den an Gebärmutterkrebs Erkrankten starben im ersten Berichtsjahre 409 = 21,0 pCt., im letzteren 431 = 20,2 pCt.; die Zahl der Recidive betrug 1895 43 und 1896 46.

Einer Operation unterzogen sich im ersteren Jahre 478 = 24,6 von 100 Kranken, im zweiten Jahre 596 = 28,0 pCt.¹⁾ Von den Operationen waren

	1895	1896
Probepaprotomien	5 (2†)	4 (1†)
Amputationen der Gebärmutter . . .	22 (1†)	41 (1†)
Totalexstirpationen von der Scheide .	391 (41†)	479 (58†)
„ durch Bauchschnitt	60 (17†)	72 (18†)
	<u>478 (61†)</u>	<u>596 (78†)</u>

Von 100 Operirten starben also 12,8 bzw. 13,0. Bei weitem am häufigsten, in 81 pCt. der Fälle, wurde die Totalexstirpation von der Scheide aus gemacht, mit einer Mortalität von 15 bzw. 12 pCt. Thorn²⁾ giebt an, dass im Allgemeinen kaum 5 pCt. dieser Operationen einen tödtlichen Ausgang haben; Olshausen hatte unter 100 vom October 1894 bis Mai 1896 ausgeführten derartigen Operationen nur 1 Todesfall³⁾. Küstner⁴⁾ theilt mit, dass, während Freund selbst noch zwei Drittel der Kranken, bei welchen die Totalexstirpation durch Bauchschnitt ausgeführt war, durch den Tod verlor, er, Küstner, in den letzten 3½ Jahren von 16 Exstirpationen durch Bauchschnitt nur 4 habe tödtlich enden sehen (2 an Peritonitis, 2 an Pneumonie); von im Ganzen 683 in derselben Zeit Laparotomirten starben 5,4 pCt. und von 76 vaginalen Totalexstirpationen wegen Carcinom endeten nur 2 tödtlich (1 an innerer Einklemmung, 1 in Folge Durchbruchs einer Blasenmeta-

¹⁾ „Die Olshausen'sche Klinik in Berlin hat 46 pCt. operable Fälle aufzuweisen; Fritsch in Breslau hatte 19,5 pCt.; sein Nachfolger Küstner 22,8 pCt.; v. Kezmarszky in Budapest 10 pCt.; Pernice in Greifswald 25,5. Derartige Vergleiche haben allerdings nur sehr bedingten Werth, wenn man die höhere und geringere Intelligenz der Bevölkerung, die gynäkologische Durchbildung der Allgemeinheit der Aerzte, die Individualität des Operateurs in Anrechnung bringt.“ Thorn a. a. O. — Im Jahre 1894 wurden in den Heilanstalten Preussens 577 Operationen wegen Gebärmutterkrebs vorgenommen. Davon waren 465 (77 †) Totalexstirpationen, 57 (1 †) Amputationen; betreffs der übrigen ist Näheres nicht angegeben. Vergl. Georg Heimann a. a. O.

²⁾ a. a. O.

³⁾ Congr. d. Deutschen Gesellschaft f. Chirurgie. Sitzung vom 29. Mai 1896.

⁴⁾ Sitzung der Schlesischen Gesellschaft für vaterländische Kultur vom 30. März 1897.

stase in das Peritoneum). Die Operation durch den Bauchschnitt ist mit viel grösserer Lebensgefahr wie die vaginale verbunden; sie verlief fast in einem Viertel unserer Fälle tödtlich¹⁾. Andererseits bringt nach der Ansicht vieler Frauenärzte die Entfernung der Gebärmutter von der Scheide aus häufig nur vorübergehende Besserung; nach kurzer Zeit sehe man meist den Krankheitsprocess wieder aufflackern. So schreibt Thorn diesbezüglich: „Aus allen Statistiken lässt sich herauslesen, dass kaum 30 pCt. der Operirten 5 Jahre gesund blieben.“ Von 62 seiner Operirten recidivirten 27 = 43,5 pCt. innerhalb 2 Jahren. Olshausen²⁾ sprach sich folgendermaassen aus: „Ueber die Dauerresultate, wie sie sich nach den Operationen der letzten Jahre gestalten werden, lässt sich natürlich erst nach längerer Zeit ein Urtheil fällen. Täuscht uns nicht der Eindruck unserer diesbezüglichen Erfahrungen, so sind die Recidive gegen früher ungleich seltener geworden und dann ist die Behauptung auch gewiss richtig, dass der Krebs an kaum einem einzigen Organe des Körpers mit mehr Aussicht auf vollkommeneren Erfolg operirt werden kann, als gerade am Uterus.“ v. Ott theilte auf dem intern. med. Congress in Moskau (Sitzung am 23. 8. 1897) mit, dass er mit der vaginalen Totalexstirpation recht günstige Dauererfolge erzielt habe: er sah Fälle 12, 11, 10 und mehrere 6—8 Jahre geheilt.

Primäre Scheidenkrebsse kamen 1895 65, 1896 66 zur Behandlung. Sie machten 0,6 pCt. aller Carcinome und 1,1 pCt. aller bei weiblichen Personen behandelten Carcinome aus. Die jüngste der Befallenen war 2 Jahre, 4 weitere zwischen 25 und 30 Jahren, 25 (19 pCt.) zwischen 30 und 40 Jahren, 31 (23 pCt.) zwischen 40 und 50 Jahren, 34 (26 pCt.) zwischen 50 und 60 Jahren, 31 (23 pCt.) älter und 5 unbekanntem Alters. Das Alter von 40 bis 60 Jahren ist in geringerem, das Alter über 70 Jahre in höherem Maasse betheiligt, wie beim Gebärmutterkrebs. Verheirathet waren von den Betroffenen in jedem Jahre je 39, also über die Hälfte,

¹⁾ Nach einer älteren Statistik von Hegar (Hegar und Kaltenbach, Operative Gynäkologie, Stuttgart 1881) kamen auf 93 abdominale Exstirpationen 26 Genesungen, 63 (72 pCt.) Todesfälle, 4 unvollendete Operationen, während auf 32 Exstirpationen von der Scheide aus 21 Genesungen, 8 Todesfälle (25 pCt.) und 3 unvollendete Operationen entfallen. Diese Zahlen lassen die jetzt durch die Fortschritte in der Technik erzielten Erfolge in hellem Lichte erscheinen.

²⁾ Siehe Anm. ³⁾, S. 958.

19 bzw. 17 verwittwet, ledig 7 bzw. 10. Es starben im Ganzen 20 Kranke (15,3 pCt.). Operirt wurden 58 (44 pCt.), von denen 4 starben. Gleichfalls von Krebs befallen war: die Vulva 2mal, die Urethra und das Parametrium je 1mal; Blasenscheidenfistel bestand 2mal. Die Zahl der Recidive war verhältnissig nicht unbeträchtlich: 17.

Carcinome an den äusseren Geschlechtstheilen wurden 1895 93, 1896 88mal behandelt; sie machten 0,8 pCt. aller Carcinome und 1,5 derer bei weiblichen Personen aus. Die jüngeren Altersklassen sind in geringerem, die höheren in erheblicherem Maasse befallen wie bei Gebärmutterkrebs. Die jüngste der Erkrankten war 24 Jahre, ferner war 1 von ihnen 25 Jahre, 18 (10 pCt.) standen im Alter zwischen 30 und 40 Jahren, 28 (15 pCt.) zwischen 40 und 50 Jahren, 45 (25 pCt.) zwischen 50 und 60 Jahren, 47 (26 pCt.) zwischen 60 und 70 Jahren und 36 (20 pCt.) waren über 70 Jahre. In Bezug auf den Familienstand lag ungefähr dasselbe Verhältniss vor wie bei den Scheidenkrebsen: 106 Kranke waren verheirathet, 54 verwittwet oder geschieden und 21 ledig. Tödtlich verliefen 19 Fälle.

Von den 181 Fällen betrafen übrigens die Labien 73, die Clitoris 20, die Urethra 17; für die übrigen fehlte eine nähere Bezeichnung. 125 (also fast 70 pCt.) der Erkrankten wurden operativ behandelt; bei 2 Operationen erwies sich gleichfalls eine Plastik als nothwendig. Die Gefahr des Eingriffs ist eine geringe; die Zahl der nach den Operationen Gestorbenen betrug daher nur 3. Die Leistendrüsen waren verhältnissmässig oft befallen, 28mal, d. i. bei 15 von 100 Kranken. Recidive sind 15 notirt.

Carcinome der Ovarien sind häufiger zur Behandlung gekommen: 1895 142mal, 1896 140mal. Sie machen 1,4 pCt. aller Carcinome und 2,3 pCt. derer bei weiblichen Personen aus. An diesem Organe tritt der Krebs nicht so selten schon in jugendlichem Alter auf. So wurde in einem unserer Fälle ein Schulmädchen von 12 Jahren von linksseitigem Ovarialcarcinome durch die Ovariectomie geheilt; weitere 14 Fälle betrafen Personen unter 30 Jahren; zwischen 30 und 40 Jahren waren 44 (15 pCt.), zwischen 40 und 50 Jahren 92 (32 pCt.), zwischen 50 und 60 Jahren 88 (31 pCt.); die späteren Altersstufen, besonders die über 70, sind weniger betheilt, wie bei den übrigen Genital-

krebsen: 31 waren zwischen 60 und 70 Jahren (11 pCt.) und nur 6 (2,5 pCt.) älter. Verheirathet waren 179 (63 pCt.), verwittwet und geschieden 56 (20 pCt.), ledig 44 (16 pCt.) und unbekanntem Familienstandes 3. Unter 123 Fällen waren beide Ovarien 62mal, ein Ovarium 61mal befallen; für 159 Fälle fehlte nähere Angabe. Gleichfalls an Krebs erkrankt war das Bauchfell 22mal, das Netz 9mal, die Leber 6mal, je 2mal das Rectum, der Darm (beide Male bestand Kothfistel) und das Becken, je 1mal die Mamma, die Blase und das Gehirn; Metastasen ohne weitere Bezeichnung sind 6mal notirt. Die Tuben waren 4mal gleichfalls ergriffen. Auch ist 1 Fall von primärem Tubencarcinom hier mit eingerechnet, eine Erkrankung, die Schröder in der 8. Auflage seines Handbuches noch als nicht vorkommend bezeichnete¹⁾, welche in den letzten Jahren aber mehrfach beobachtet wurde.

Die Zahl der Todesfälle betrug 90 (32 pCt.), die der Operationen 163 (57 pCt.); es waren Probeparotomien 29 (9 †); Laparotomien ohne weitere Angabe 54 (21 †); Ovariectomien 69 (17 †); Salpingoophorectomien 8 (2 †); Punctio per vaginam 3 (—). Im Ganzen endeten 49 Operationen (30 pCt.) tödtlich.

Secundärer Eierstockkrebs ist besonders häufig bei Gebärmutterkrebs — 20mal — erwähnt.

¹⁾ Vergl. die Abhandlung von Orthmann über primäres Tubencarcinom. Zeitschrift f. Geburtshülfe und Gynäkologie. Bd. XV, Heft 1. 1888. S. 212.

(Fortsetzung folgt.)



Fig. 4.

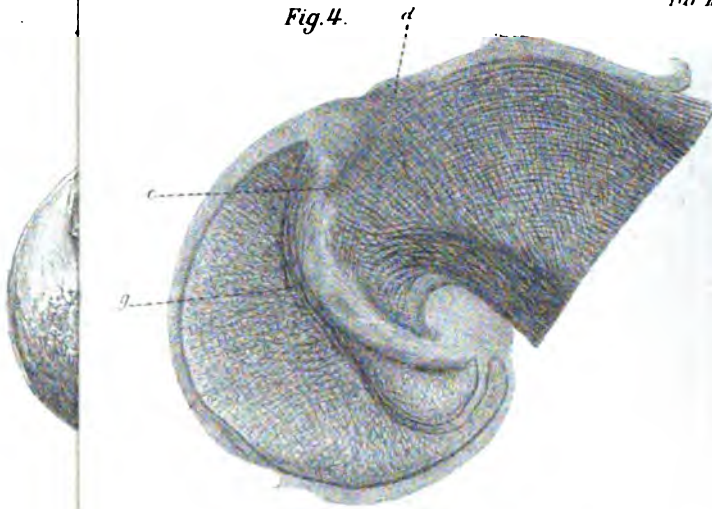
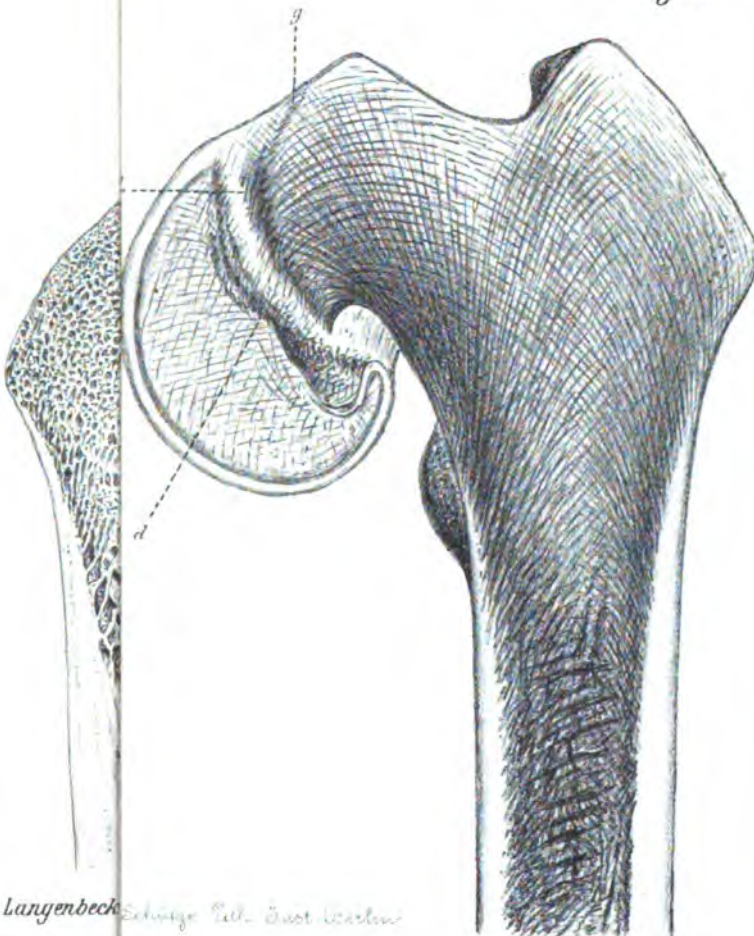


Fig. 6.






Fig 3

Fig. 4.

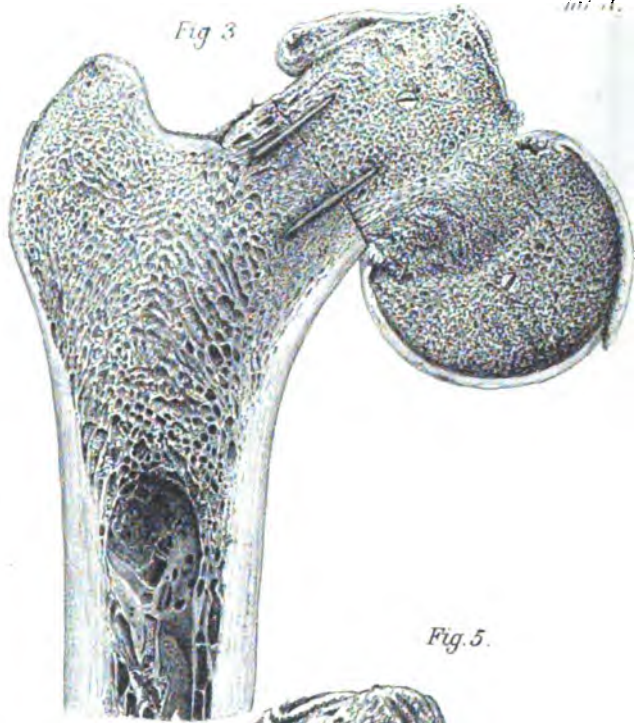
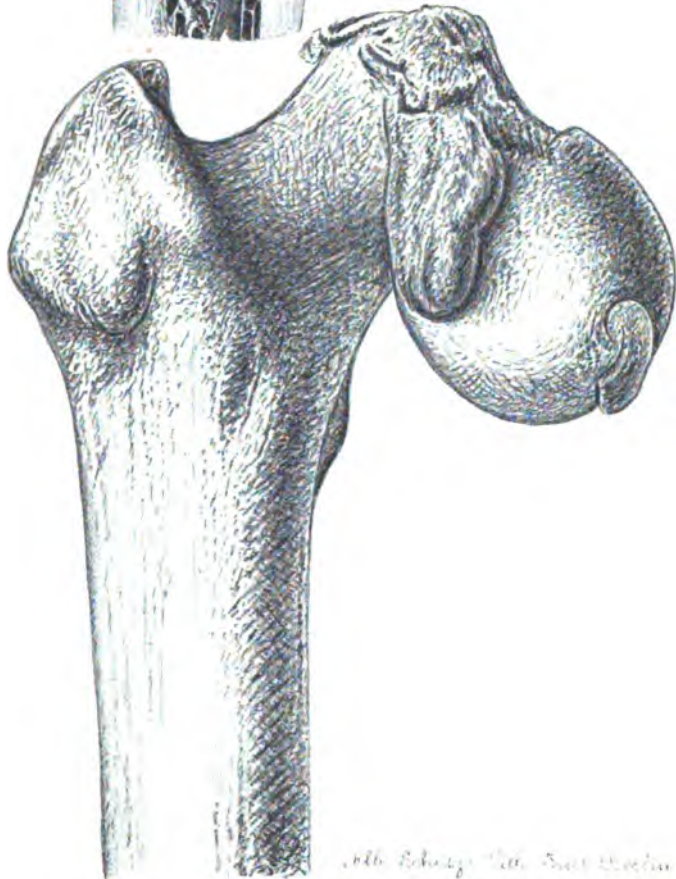


Fig. 5.



1866 Schaeffer's Atlas of Human Anatomy

