



This is a digital copy of a book that was preserved for generations on library shelves before it was carefully scanned by Google as part of a project to make the world's books discoverable online.

It has survived long enough for the copyright to expire and the book to enter the public domain. A public domain book is one that was never subject to copyright or whose legal copyright term has expired. Whether a book is in the public domain may vary country to country. Public domain books are our gateways to the past, representing a wealth of history, culture and knowledge that's often difficult to discover.

Marks, notations and other marginalia present in the original volume will appear in this file - a reminder of this book's long journey from the publisher to a library and finally to you.

Usage guidelines

Google is proud to partner with libraries to digitize public domain materials and make them widely accessible. Public domain books belong to the public and we are merely their custodians. Nevertheless, this work is expensive, so in order to keep providing this resource, we have taken steps to prevent abuse by commercial parties, including placing technical restrictions on automated querying.

We also ask that you:

- + *Make non-commercial use of the files* We designed Google Book Search for use by individuals, and we request that you use these files for personal, non-commercial purposes.
- + *Refrain from automated querying* Do not send automated queries of any sort to Google's system: If you are conducting research on machine translation, optical character recognition or other areas where access to a large amount of text is helpful, please contact us. We encourage the use of public domain materials for these purposes and may be able to help.
- + *Maintain attribution* The Google "watermark" you see on each file is essential for informing people about this project and helping them find additional materials through Google Book Search. Please do not remove it.
- + *Keep it legal* Whatever your use, remember that you are responsible for ensuring that what you are doing is legal. Do not assume that just because we believe a book is in the public domain for users in the United States, that the work is also in the public domain for users in other countries. Whether a book is still in copyright varies from country to country, and we can't offer guidance on whether any specific use of any specific book is allowed. Please do not assume that a book's appearance in Google Book Search means it can be used in any manner anywhere in the world. Copyright infringement liability can be quite severe.

About Google Book Search

Google's mission is to organize the world's information and to make it universally accessible and useful. Google Book Search helps readers discover the world's books while helping authors and publishers reach new audiences. You can search through the full text of this book on the web at <http://books.google.com/>



Über dieses Buch

Dies ist ein digitales Exemplar eines Buches, das seit Generationen in den Regalen der Bibliotheken aufbewahrt wurde, bevor es von Google im Rahmen eines Projekts, mit dem die Bücher dieser Welt online verfügbar gemacht werden sollen, sorgfältig gescannt wurde.

Das Buch hat das Urheberrecht überdauert und kann nun öffentlich zugänglich gemacht werden. Ein öffentlich zugängliches Buch ist ein Buch, das niemals Urheberrechten unterlag oder bei dem die Schutzfrist des Urheberrechts abgelaufen ist. Ob ein Buch öffentlich zugänglich ist, kann von Land zu Land unterschiedlich sein. Öffentlich zugängliche Bücher sind unser Tor zur Vergangenheit und stellen ein geschichtliches, kulturelles und wissenschaftliches Vermögen dar, das häufig nur schwierig zu entdecken ist.

Gebrauchsspuren, Anmerkungen und andere Randbemerkungen, die im Originalband enthalten sind, finden sich auch in dieser Datei – eine Erinnerung an die lange Reise, die das Buch vom Verleger zu einer Bibliothek und weiter zu Ihnen hinter sich gebracht hat.

Nutzungsrichtlinien

Google ist stolz, mit Bibliotheken in partnerschaftlicher Zusammenarbeit öffentlich zugängliches Material zu digitalisieren und einer breiten Masse zugänglich zu machen. Öffentlich zugängliche Bücher gehören der Öffentlichkeit, und wir sind nur ihre Hüter. Nichtsdestotrotz ist diese Arbeit kostspielig. Um diese Ressource weiterhin zur Verfügung stellen zu können, haben wir Schritte unternommen, um den Missbrauch durch kommerzielle Parteien zu verhindern. Dazu gehören technische Einschränkungen für automatisierte Abfragen.

Wir bitten Sie um Einhaltung folgender Richtlinien:


- + *Nutzung der Dateien zu nichtkommerziellen Zwecken* Wir haben Google Buchsuche für Endanwender konzipiert und möchten, dass Sie diese Dateien nur für persönliche, nichtkommerzielle Zwecke verwenden.
- + *Keine automatisierten Abfragen* Senden Sie keine automatisierten Abfragen irgendwelcher Art an das Google-System. Wenn Sie Recherchen über maschinelle Übersetzung, optische Zeichenerkennung oder andere Bereiche durchführen, in denen der Zugang zu Text in großen Mengen nützlich ist, wenden Sie sich bitte an uns. Wir fördern die Nutzung des öffentlich zugänglichen Materials für diese Zwecke und können Ihnen unter Umständen helfen.
- + *Beibehaltung von Google-Markenelementen* Das "Wasserzeichen" von Google, das Sie in jeder Datei finden, ist wichtig zur Information über dieses Projekt und hilft den Anwendern weiteres Material über Google Buchsuche zu finden. Bitte entfernen Sie das Wasserzeichen nicht.
- + *Bewegen Sie sich innerhalb der Legalität* Unabhängig von Ihrem Verwendungszweck müssen Sie sich Ihrer Verantwortung bewusst sein, sicherzustellen, dass Ihre Nutzung legal ist. Gehen Sie nicht davon aus, dass ein Buch, das nach unserem Dafürhalten für Nutzer in den USA öffentlich zugänglich ist, auch für Nutzer in anderen Ländern öffentlich zugänglich ist. Ob ein Buch noch dem Urheberrecht unterliegt, ist von Land zu Land verschieden. Wir können keine Beratung leisten, ob eine bestimmte Nutzung eines bestimmten Buches gesetzlich zulässig ist. Gehen Sie nicht davon aus, dass das Erscheinen eines Buchs in Google Buchsuche bedeutet, dass es in jeder Form und überall auf der Welt verwendet werden kann. Eine Urheberrechtsverletzung kann schwerwiegende Folgen haben.

Über Google Buchsuche

Das Ziel von Google besteht darin, die weltweiten Informationen zu organisieren und allgemein nutzbar und zugänglich zu machen. Google Buchsuche hilft Lesern dabei, die Bücher dieser Welt zu entdecken, und unterstützt Autoren und Verleger dabei, neue Zielgruppen zu erreichen. Den gesamten Buchtext können Sie im Internet unter <http://books.google.com> durchsuchen.



UNIVERSITY OF CALIFORNIA
MEDICAL CENTER LIBRARY
SAN FRANCISCO




EX LIBRIS







Vertical line of text on the left margin, possibly a page number or header.



ARCHIV

FÜR



KLINISCHE CHIRURGIE,

BEGRÜNDET

VON

Dr. B. von LANGENBECK,

weil. Wirklichem Geh. Rath und Professor der Chirurgie.

HERAUSGEGEBEN

VON

DR. E. V. BERGMANN,

Prof. der Chirurgie in Berlin.

DR. C. GUSSENBAUER,

Prof. der Chirurgie in Wien.

DR. W. KÖRTE,

Prof. in Berlin.

ZWEIUNDSECHSZIGSTER BAND.

Mit 21 Tafeln und Abbildungen im Text.

BERLIN, 1900.

VERLAG VON AUGUST HIRSCHWALD.

N.W.-Unter den Linden No. 68.


PLATE 1
1871

Inhalt.

	Seite
I. Studien zur Chirurgie des Magens. Von Dr. Georg Kelling.	1
II. Ueber Verätzungs-Stricturen des Pylorus. Von Professor Dr. Freiherrn von Eiselsberg. (Mit 9 Figuren.)	43
III. Beiträge zur Technik der Blutgefäß- und Nerven-naht nebst Mittheilungen über die Verwendung eines resorbirbaren Metalles in der Chirurgie. (Aus der k. k. chirurg. Klinik des Herrn Hofrathes Professor C. Nicoladoni in Graz.) Von Dr. Erwin Payr. (Mit 15 Figuren im Text.)	67
IV. Ueber Darmverschlingung nach der Gastro-Enterostomie. (Aus der Heidelberger chirurgischen Klinik.) Von Privatdocent Dr. Walther Petersen. (Mit 3 Figuren im Text.)	94
V. Zur operativen Behandlung der habituellen Schulterverrenkung. Von Professor Dr. O. Samter. (Mit 3 Figuren im Text.) . .	115
VI. Pseudostimme nach Totalexstirpation des Larynx. (Aus der Breslauer chirurgischen Klinik des Professor Dr. von Mikulicz.) Von Dr. Georg Gottstein. (Hierzu Tafel I und 5 Figuren im Text).	126
VII. Ueber die acute entzündliche Knochenatrophie. (Aus dem Neuen Allgemeinen Krankenhause Hamburg-Eppendorf. Chirurg. Abtheilung Oberarzt Dr. Kümmell.) Von Dr. P. Sudeck. (Hierzu Tafel II.)	147
VIII. Zur operativen Behandlung der Pankreascysten. Von Professor Dr. F. Bessel Hagen	157
IX. Zur Technik der Operationen bei Nabelbrüchen und Bauchwand-Hernien. Von Professor Dr. F. Bessel Hagen.	170
X. Zur Pathogenese und Therapie der verschiedenen Formen der Gangrän an den unteren Extremitäten. Von Dr. Bunge . .	179
XI. Ein Beitrag zur Milzchirurgie. (Aus der chirurgischen Abtheilung des städtischen Krankenhauses zu Charlottenburg.) Von Professor Dr. F. Bessel Hagen	188
XII. Ueber die Radicaloperation des Mastdarmkrebses. (Aus der chirurgischen Universitäts-Klinik des Herrn Geheimrath von Bergmann.) Von Dr. Heinrich Wolff.	232

	Seite
XIII. Ueber die Aktinomykose des Fusses. (Aus der chirurg. Klinik der k. Universität in Pisa. — Unter Leitung von Prof. Dr. Antonio Ceci.) Von Dr. Giuseppe Tusini. (Hierzu Tafel III—VII.)	249
XIV. Studien zur Chirurgie des Magens. Von Dr. Georg Kelling. (Fortsetzung zu Bd. 62, Heft 1, Seite 42.) (Mit 2 Abbildungen.)	288
XV. Ueber Operationshandschuhe. (Aus der chirurg. Universitäts-Klinik des Herrn Geheimrath von Bergmann.) Von Dr. Baron Küster.	339
XVI. Bacteriologische Mittheilungen. (Aus der chirurg. Universitäts-Klinik des Herrn Geheimrath von Bergmann.) Von Dr. Hugo Marx	346
XVII. Operation einer fötalen Inclusion der Bauchhöhle. (Aus der chirurg. Universitäts-Klinik des Herrn Geheimrath von Bergmann.) Von Dr. E. Lexer. (Hierzu Tafel VIII.)	351
XVIII. Angeborene mediane Spaltung der Nase. (Aus der chirurg. Universitäts-Klinik des Herrn Geheimrath von Bergmann.) Von Dr. E. Lexer. (Hierzu Tafel IX.)	360
XIX. Die Schleimhaut des Magendarmtractus als Eingangspforte pyogener Infection. (Aus der chirurg. Universitäts-Klinik des Herrn Geheimrath von Bergmann.) Von Dr. M. Bail.	369
XX. Bacteriologisches zur Händedesinfection unter besonderer Berücksichtigung der Gummihandschuhe. (Aus der chirurgischen Abtheilung (Prof. Dr. Sprengel) des Herzoglichen Krankenhauses zu Braunschweig.) Von Dr. H. Dettmer. (Mit 2 Figuren.)	384
XXI. Bemerkungen zur Statistik der sacralen Exstirpation des Mastdarmkrebses. Von Dr. W. Prutz.	398
XXII. Ueber Appendicitis und ihren Zusammenhang mit Traumen. (Aus der chirurg. Universitäts-Klinik in Halle a. S. — Prof. v. Bramann.) Von Dr. M. Neumann	408
XXIII. Ganglienbildung in der Sehne des Musculus triceps brachii. Ein Beitrag zur Pathogenese der Ganglien. (Aus der chirurg. Universitäts-Klinik des Herrn Geheimrath von Bergmann.) Von Dr. Moritz Borchardt. (Hierzu Tafel X.)	443
XXIV. Ueber ein neues Verfahren zur Exstirpation der Samenblasen und der Vasa deferentia, nebst Bericht über zwei Fälle. Von Dr. Hugh H. Young. (Mit 3 Figuren im Text.)	456
XXV. Pyonephrose, exstirpirt aus einer rechten Niere mit zwei Nierenbecken und zwei Ureteren. Von Prof. Dr. K. G. Lennander. (Hierzu Tafel XI und 3 Abbildungen im Text.)	471
XXVI. Klinische Beobachtungen über Osteomyelitis der langen Röhrenknochen, besonders in Bezug auf die Epiphysenkorpelfuge und die begleitenden Gelenkaffectionen. (Aus der chirurg. Universitäts-Klinik des Herrn Geheimrath von Bergmann.) Von cand. med. E. Reiss. (Hierzu Tafel XII.)	495

	Seite
XXVII. Conservative Operationen für renale Retention in Folge von Stricturen oder Klappenbildung am Ureter. Von Dr. Christian Fenger.	524
XXVIII. Ein Beitrag zur Lehre von den Gelenkmäusen. (Aus der chirurg. Universitätsklinik des Herrn Geheimrath von Bergmann.) Von Dr. med. V. Schmieden. (Hierzu Tafel XIII.)	542
XXIX. Ein Verfahren zur Virulenz-Bestimmung der Bacterien. (Aus der chirurg. Universitäts-Klinik des Herrn Geheimrath von Bergmann.) Von Dr. Hugo Marx und Friedrich Woithe. (Hierzu Tafel XIV und XV.)	580
XXX. Die Lanze. Eine geschichtliche und kriegschirurgische Studie. (Aus der chirurgischen Universitätsklinik zu Strassburg i. E. — Professor Dr. Madelung.) Von Stabsarzt Dr. Friedrich Schaefer. (Mit 4 Holzschnitten.)	599
XXXI. Zur Frage der retrograden Sondirung der Narbenstricturen der Speiseröhre. Von Privatdocent Dr. H. Alapy	659
XXXII. Ueber die Behandlung complicirter Fracturen. (Aus der Königl. chirurg. Universitäts-Klinik des Herrn Professor v. Bramann in Halle a./S.) Von Stabsarzt Dr. Paul Franke. (Hierzu Tafel XVI und 3 Abbildungen im Text.)	665
XXXIII. Carcinom auf dem Boden des Dermoids. (Aus der chirurg. Universitäts-Klinik des Herrn Geheimrath von Bergmann.) Von Dr. Heinrich Wolff. (Hierzu Tafel XVII.)	731
XXXIV. Ueber Prothesen bei Magen- und Darm-Vereinigungen. (Versuche aus dem physiologischen Laboratorium der Thierärztl. Hochschule zu Dresden. — Geheimrath Professor Dr. Ellenberger.) Von Dr. Georg Kelling. (Hierzu Tafel XVIII.)	739
XXXV. Ileo-côcale Resectionen bei Darmtuberculose. (Beitrag zur Frage der Darmausschaltung. Aus der chirurg. Abtheilung des städtischen Hospitals Coblenz — Oberarzt: Dr. R. Heigl.) Von Dr. K. Hugel. (Mit 4 Abbildungen.)	758
XXXVI. Zur Casuistik angeborener Knochendefecte. (Aus der Königl. chirurg. Universitäts-Klinik des Herrn Professor v. Bramann in Halle a./S.) Von Dr. med. U. Grosse. (Mit 6 Figuren.)	795
XXXVII. Ueber Vereinigung des N. facialis mit dem N. accessorius durch die Nervenpfropfung (Grefte nerveuse). (Aus der speciell-physiologischen Abtheilung des physiolog. Institutes der Universität Berlin.) Von Dr. med. Paul Manasse. (Hierzu Tafel XIX, XX und XXI und 8 Holzschnitte.)	805
Berichtigung zu No. II: „Ueber Verätzungsstricturen des Pylorus“ von Professor Dr. Freiherr von Eiselsberg	835



I.

Studien zur Chirurgie des Magens.

Von

Dr. Georg Kelling

in Dresden.

Die Arbeit ist entstanden aus dem Wunsche, mich über die physiologischen Factoren, welche bei der Chirurgie des Magens in Frage kommen, auf Grund eigener Experimente zu orientiren. Der erste Theil behandelt vorzugsweise die Gastroenterostomie, der zweite Theil die Resection des Magens und das Ulcus. Ich hatte, Dank der Güte des Herrn Geheimrath Prof. Dr. von Mikulicz, das Glück durch die Hand dieses Meisters in die Abdominalchirurgie eingeführt zu werden. Das Material der Breslauer chirurgischen Klinik und die Operationen von Mikulicz gaben mir die Anregung, die Praxis Gelegenheit zum Studium dieser Fragen. Andererseits war mir infolge jahrelanger physiologischer Versuche, bei welchen mich Herr Geheimrath Prof. Dr. Ellenberger immer aufs freundlichste gefördert hat, die physiologische Betrachtung operativer Vorgänge geläufig geworden. Beides verband sich zu dem Streben, die Fragen der Magen Chirurgie vom physiologischen Standpunkt zu behandeln. Für vielfache freundliche Förderung sage ich beiden Herren, in deren Instituten ich arbeiten durfte, meinen herzlichsten Dank.

Herrn Prof. Dr. Baum in Dresden bin ich ebenfalls zu vielem Danke verpflichtet. Von den Herren, welche mir bei den Versuchen freundlichst assistirt haben, sage ich besonders Herrn Dr. Chlumsky in Breslau, Herrn Prosector Schubert und Herrn Cand. Baumgart in Dresden besten Dank.

I. Zur Gastroenterostomie.¹⁾

Sind zu einem einzigen Zwecke mehrere Methoden vorhanden, so ist es nöthig, sie kritisch zu vergleichen. Dazu genügt nicht eine allgemeine Statistik, welche einfach die Methoden und ihre Resultate zusammenstellt, weil in einer solchen nur die Summe aller in Frage kommenden Factoren erscheint. Es ist wünschenswerth, alle Factoren einzeln zu kennen, und dies kann meist nur auf dem Wege des Experimentes geschehen. Bevor wir uns mit der Anwendung dieses Prinzips auf die Gastroenterostomie beschäftigen, wollen wir uns in aller Kürze einen Ueberblick über die Methoden verschaffen.

Die Magen-Dünndarmfistel kann an beliebiger Stelle der vorderen Magenwand (Wölfler), oder der hinteren Magenwand (Courvoisier, v. Hacker) angelegt werden. Auch kann man die Dünndarmschlinge durch das Mesocolon und Ligamentum gastrocolicum hindurch (Gast.-Ent. retrocolica ant.) an die vordere Magenwand bringen (Billroth-Brenner). Letzteres Verfahren wird neuerdings wieder von Lindner²⁾ als Normalmethode empfohlen. Der Schnitt im Darm wird von den meisten Chirurgen als Längsschnitt, von Kocher³⁾ als Querschnitt ausgeführt. Ueber die Grösse des Längsschnitts schwanken die Angaben von kleinen 2 cm (Hahn) zu sehr grossen 10 und 15 cm langen Oeffnungen [Stansfield, Senn⁴⁾]. Manche Autoren empfehlen die Schleimhaut zu nähen, manche halten es für unnöthig. Um die Eröffnung des Magendarmkanals zu umgehen und damit die Gefahr der Beschmutzung des Peritoneums zu vermeiden, sind auch zweizeitige Verfahren angegeben. Bastianelli⁵⁾ präparirt die Muscularis von der Schleimhaut am Magen und Darm ab, legt eine sero-musculöse Naht an und hofft, dass die Mucosa wegen der mangelnden Ernährung der Gangrän verfällt. Postnikow (um die Gangrän des abpräparirten Schleimhautstückes zu sichern) bindet dasselbe in Form eines Zipfels ab. Zweizeitige Verfahren sind ferner ausgeführt worden von Podres⁶⁾ mit durchgreifenden Seidenfaden, von Porta mit elastischer Umschnürung des durchgreifenden Seidenfadens, von Modlinsky mit durchgreifenden elastischen

¹⁾ Die Arbeit wurde begonnen im Laboratorium der Königl. chirurgischen Klinik in Breslau — Geh.-Rath Prof. Dr. von Mikulicz — und beendet im physiologischen Laboratorium der Königl. thierärztlichen Hochschule zu Dresden — Geh.-Rath Prof. Dr. Ellenberger. —

²⁾ Kuttner u. Lindner, Chirurgie des Magens. S. 307.

³⁾ Kocher, Chirurgische Operationslehre. 2. Auflage. S. 140.

⁴⁾ Cit. nach Chlumsky, Ueber die Gastroenterostomie. Bruns' Beiträge. 20. Bd. S. 273.

⁵⁾ Centralblatt f. Chirurgie. 1894. S. 1203.

⁶⁾ Archiv für klin. Chirurgie. 57. Bd. Sokoloff, Centralblatt f. Chirurgie. 1899. 20.

Gummifäden (XXVIII. Chirurgencongress). Andere Chirurgen, wie z. B. Boari⁵⁾ empfehlen, kaustische Tabletten zwischen die Muscularis des Magens und Darmes einzunähen, welche dann die blossgelegte Mucosa allmählig durchhätzen. Sehr häufig wird für die Anastomose die Anwendung von Murphyknöpfen und resorbirbaren Knöpfen empfohlen.

Was nun die Wahl der Darmschlinge anbetriift, so ist das Duodenum angewendet worden, und zwar ist es circular in den Magen eingepflanzt worden (Kümmell, XXIV. Chirurgencongress 1895) und durch Lateralanastomose mit ihm verbunden worden (Henle, Centralblatt f. Chirurgie, 1898, 28. Kraske, Münchener med. Wochenschrift, 1898, 35, S. 1129). Ferner ist der oberste Theil des Jejunums (von Hacker) benutzt worden. Chlumsky empfiehlt eine längere Schlinge von 50 cm (l. c., S. 516), Kader 60—80 cm zu nehmen (XXVIII. Chirurgencongress, I. 76). Früher hatte Lücke empfohlen, sogar die erste beste Dünndarmschlinge mit dem Magen zu vereinigen.

Um den Circulus vitiosus, das heisst das Hineinfließen des Mageninhaltes allein in die zuführende Schlinge, zu vermeiden, existiren eine grössere Anzahl Vorschläge. v. Hacker empfiehlt nur die hintere Wand des Magens zu benutzen, weil nach der Wölfler'schen Methode in Folge der Rotation des Magens bei der Füllung die angeheftete Dünndarmschlinge zwischen Magenwand und Bauchwand gedrückt wird. Chlumsky empfiehlt eine Spannung des Mesenteriums der angehefteten Dünndarmschlinge, welches durch Zug am zu- und abführenden Schenkel eine Knickung und dadurch eine Spornbildung an der Fistel hervorrufen kann, zu vermeiden (l. c. 257). Um bei der Wölfler'schen Methode eine Compression der Dünndarmschlinge durch das Colon und das sich später mit Fett füllende Netz zu vermeiden, näht Doyen das Colon an den Magen an und stopft das Netz durch einen Schlitz im Mesocolon in die Bursa omentalis. Der Füllung des zuführenden Schenkels mit Mageninhalt arbeitet man nach Wölfler entgegen, indem man die Dünndarmschlinge in mit dem Magen gleichlaufender Peristaltik annäht. Dass man bei der Naht sehr aufmerksam zu Werke gehen, namentlich das Bilden von Schleimhautfalten zum Ausgleich verschieden grosser Oeffnungen des Magens und Darms vermeiden muss, betont Chlumsky. Ausserdem räth er, vorn und hinten sich vom Mesenterium in gleichen Abständen zu halten, weil sonst eine Torsion des Darmes entsteht. Weitere Vorschläge beziehen sich auf die zuführende Darmschlinge. Dieselbe soll in langer Strecke nach dem Oesophagus zu an den Magen genäht werden, damit sie den abführenden Schenkel nicht comprimiren kann (Jaffé, Deutsche med. Wochenschrift, 1896. V. B. 14. S. 93). Kappeler empfiehlt zu- und abführende Schlinge eine Strecke weit an den Magen anzunähen (Centralblatt für Chirurgie, 1899, No. 2). Manche Chirurgen wenden Klappenbildungen am zuführenden Darmtheil an: und zwar Dojen eine Längsfalte, von Hacker einen Kreis von Längsfalten,

⁵⁾ Deutsche med. Wochenschrift. 1898. L. B. 7. S. 40.

Wölfler eine Querfalte, französische Chirurgen Invagination (XI. Congress der Chirurgen zu Paris, 1897). Um dem in den zuführenden Theil des Darmes hineingelangen den Mageninhalte einen Abfluss zu verschaffen, empfahl Lauenstein (Centralblatt für Chirurgie, 1891. No. 40) eine Anastomose anzulegen mit einer anderen Dünndarmschlinge, Jaboulay und Braun eine Anastomose mit dem abführenden Darmschenkel. Andere Chirurgen empfehlen, den zuführenden Darmschenkel überhaupt zu verschliessen, den abführenden Schenkel central- oder lateralwärts in den Magen einzunähen und zwischen zu- und abführenden Schenkel eine Anastomose mit gleichlaufender (Lucke, Wiener klin. Wochenschr., 1899. No. 20) oder entgegengesetzter Peristaltik der beiden Schenkel herzustellen (Doyon, Roux, Socin).

Was nun die Indicationen zur Gastroenterostomie anbetrifft, so ist letztere anerkannt bei gutartigen Stenosen (auch Sanduhrmagen) und verengenden Geschwülsten des Pylorustheiles des Magens und des Duodenums. Ferner hat sie sich bewährt bei intern nicht heilbaren Fällen von Hypersecretion. Nun wird sie weiter empfohlen bei allen Fällen von Magengeschwür, welche intern behandelt nicht heilen, ferner auch bei Atonie des Magens ohne anatomische Stenose (Petersen). Sie soll angezeigt sein bei Gastropiose (Roux, Centralblatt für Chirurgie, 1898. No. 19. 509) und auch bei chronischem Magenkatarrh (Defontaine, Archiv prov. de chir., T. 6. No. 3), und, damit auch die Neurosen nicht fehlen, nach Ewald beim Erbrechen Hysterischer (Wiener med. Wochenschr., 1898. 43. S. 2093); damit nicht genug, soll sie auch für den normalen Magen nützlich sein, und zwar wird gerathen, bei Stenosen des Oesophagus der Gastrostomie eine Gastroenterostomie zum Zwecke der schnelleren Entleerung des Magens zuzufügen (Lindner, Centralbl. für Chir., 1898. No. 22. S. 584. Kasche, Deutsche med. Wochenschr., 1898. V. B. 32. 235).

Thatsächlich soll also die Gastroenterostomie für alle hauptsächlichsten Krankheiten des Magens heilbringend wirken, und wenn die Indicationen richtig wären, so könnte man nur bedauern, dass die Menschen nicht gleich mit einer Magen - Dünndarmfistel geboren werden, durch welche dann der Magen von seinen Krankheiten verschont bliebe. Wie aber überall, wo die Indicationen so weit gezogen werden, dass man dahin gelangen möchte, die normale Function übertreffen zu wollen, wird man auch hier nicht irre gehen, wenn man den Grund dafür in unserer mangelhaften Einsicht finden will. Thatsächlich sind denn auch unsere Vorstellungen über die Function des Magens nach Gastroenterostomie ungenügend.

Orientiren wir uns zuerst darüber, was über die functionellen Resultate der Gastroenterostomie bekannt ist. Jaworski und Rydygier¹⁾ untersuchten einen Fall von Gastroenterostomie bei Pyloruscarcinom. Sie fanden, dass die 8 cm vom Pylorus entfernte Fistel luftdicht schliesst; der Magen hatte nach der Operation seine Capacität vermindert und zwar von 2 Liter

¹⁾ Deutsche med. Wochenschrift. 1899. 14.

Luftvolum auf $\frac{3}{4}$ Liter. (Diese Capacität ist übrigens auf exacte physikalische Weise bestimmt und nicht bloss durch Schätzung gewonnen worden, wie dies sonst leider überall geschieht.) Die Secretion im Magen war vor und nach der Operation gleich, die Motilität aber nachher verlangsamt. Die Resorption für Jodkali war beschleunigt; der Stuhlgang, vorher hart, war nach der Operation häufiger, breiig und gallearm und zeigte schlechte Fettverdauung. Die Peristaltik war beschleunigt. Mintz¹⁾ fand in einem Falle gutartiger Pylorusstenose Chemismus, Motilität und Resorption nach der Operation normal. Kaensche²⁾ fand in einem Fall von Pyloruscarcinom die Secretion und Resorption (mit JKa bestimmt) nach und vor der Operation gleich. Die Motilität war gebessert, aber immerhin noch schlechter als normal. Dunin³⁾ sagt über die Gastroenterostomie bei gutartigen Stenosen, dass 1. die Capacität abnimmt, 2. die Motilität sich allmähig bessert, 3. die Secretion normal bleibt, 4. Galle im nüchternen Magen fehlen kann. Rosenheim⁴⁾ findet, dass die Fistel bei Luftaufreibung schliesst; die Flüssigkeit laufe nicht continuirlich ab, die Motilität sei im Allgemeinen verlangsamt, die Secretion meist wie vorher. Hypersecretion auf Grund von Stagnation wird beseitigt. Siegel⁵⁾ fand in 2 Fällen keine Galle im Magen, Secretion, Motilität und Resorption waren normal. Die Speisen fallen nicht durch die Fistel durch, sondern sind noch 2 Stunden später im Magen nachzuweisen. Oefter stellte sich Nachts Galleerbrechen ein. Carle und Fantino⁶⁾ erklären Folgendes: Monatelang beobachte man einen Rückfluss von Galle in den Magen. An der Fistel trete eine Art Sphinkterbildung ein. Der Mageninhalt wird rasch entleert, die Hyperchlorhydrie könne herabgesetzt werden. Kövesi⁷⁾ fand, dass Hyperchlorhydrie nach Narbenstenose zurückgeht, während die pepsinogenen Mengen ziemlich gleich bleiben. Hartmann und Soupault⁸⁾ fanden die motorische Function nach Gastroenterostomie oft ungenügend; fast immer zeigte sich etwas Galle im Magen; bei Luftaufreibung schloss die Fistel dicht. Anatomisch liess sich aber kein Sphinkter an derselben nachweisen. Kausch⁹⁾ sagt in einer Zusammenstellung von Fällen von Ulcus ventriculi aus der Mikulicz'schen Klinik Folgendes: Es fanden sich fast in allen Fällen geringe Mengen von Galle im Magen. Die Acidität sinkt meist zur Norm oder unter die Norm. Die Motilität wird schnell normal, ist aber ebenso häufig unter das Nor-

1) Ueber die chirurgische Behandlung von Magenkrankheiten vom therapeutischen Standpunkt aus. Zeitschrift f. klinische Medicin. 25. Bd. 123.

2) Deutsche med. Wochenschrift. 1892. 49.

3) Berliner klin. Wochenschr. 1894. 3—4.

4) Berliner klin. Wochenschr. 1894. 50. 1134.

5) Mittheilungen aus den Grenzgebieten. I. Bd. 328.

6) Langenbeck's Archiv. 56. Bd. Heft 1 und 2.

7) Münchner med. Wochenschrift. 1898. 34.

8) Presse médicale. 1899. 14.

9) Ueber functionelle Ergebnisse nach Operationen am Magen bei gutartigen Erkrankungen. Mittheilungen aus den Grenzgebieten der Medicin und Chirurgie. 4. Bd.

male herabgesetzt. Ulcera scheinen nach der Gastro-Enterostomie meist schnell zur Ausheilung zu kommen, ohne dass während der Operation an ihnen gerührt wurde. Dies erfolgt auch in den Fällen, in denen vor der Operation keine motorische Insufficienz bestand. Petersen stellt nach den Fällen von Czerny's Klinik folgende Sätze auf: 1. Die Dilatation des Magens geht zurück. 2. Die Acidität sinkt erheblich. 3. Die Motilität wird beschleunigt oder auch verlangsamt. 4. Blutungen sollen nach der Operation stehen, ohne dass man das blutende Gefäß unterbunden hat, weil sich der Magen contrahiren kann (Deutsche med. Wochenschrift, 1899. 25. S. 104). Nicolaysen sagt, dass bei schweren Stenosen die Motilitätsstörungen sich erst nach Monaten ausgleichen; bei 4 Fällen von Magengeschwüren traten nach der Gastroenterostomie wieder lang dauernde Recidive von Ulcus auf (4. Congress des nordischen Vereins für Chirurgie, 1899. August). Bourget¹ behauptet, dass wegen der mangelnden Desinfection der Nahrung im Magen die Indolbildung im Darm stark vermehrt sei. Ferner hat Kelling²) einen Fall von Gastroenterostomie daraufhin untersucht, ob durch die Fistel, wie es bei Passirung des Pylorus geschieht, Festes von Flüssigem getrennt würde. Es zeigte sich, dass dies nicht der Fall war. Wichtig ist, worauf neuerdings Terrier und Hartmann (Chirurgie de l'estomac, Paris 1899) hinweisen, dass in den nach der Gastroenterostomie auftretenden Diarrhoen eine erhebliche Gefahr besteht. Auch sind peptische Geschwüre im Jejunum nach Gastroenterostomie beobachtet worden (Braun, XXVIII. Chirurgencongress, II. 94, und Discussion über Gastroenterostomie auf dem XXIX. Chirurgencongr.). — Was nun die Stoffwechseluntersuchungen anbetrifft, so kann die Ausnutzung ganz normal sein (Heinsheimer³). Man findet aber auch eine beträchtliche Herabsetzung der Fettausnutzung im Stuhl (Heinsheimer und Jösslin). Durch Versuche an Hunden fand Rosenberg (Pflüger's Archiv f. Physiologie, 73. Bd. 1898. S. 403), dass die Fettverdauung und auch die Ausnutzung des Eiweisses herabgesetzt ist. Die Ausnutzung der Nahrung bessert sich aber nach Nicolaysen im Laufe einiger Monate. Physiologische Untersuchungen über die Entleerung des Magens nach Gastroenterostomie bestehen nur von einem einzigen Autor, von Mering (Zur Function des Magens. Congress für innere Medicin, 1897, Bd. 15. S. 431). Dieser findet, dass die Entleerung des Magens durch den Pylorus in Intervallen erfolge. 400 ccm Milch werden schubweise in den Darm entleert. Die Füllung des Duodenums hemmt den Abfluss des Magens. Ganz in analoger Weise erfolgt die Entleerung des Magens nach Gastro-

1) Therapeutische Monatshefte. 1895. Heft 5 u. 6.

2) Jahresbericht der Gesellschaft f. Natur- u. Heilkunde. Dresden 1894 bis 1895. S. 42.

3) Stoffwechseluntersuchungen in 2 Fällen von Gastroenterostomie. Grenzgebiete f. Med. u. Chir. I. Bd. S. 348. Ferner Jösslin, Berl. klin. Wochenschrift. 1897. 48. Kuttner u. Lindner, Chirurgie des Magens. S. 109. Peretz, Stickstoff- und Fettausnutzung nach Gastroenterostomie. Botkins, Krankenhauszeitung. 1896. 36.

Enterostomie. Was den Zufluss von Galle und Pankreassaft zum Magen anbetrifft, so wiesen Chlumsky (l. c.) und Masse (Centralblatt für Chirurgie, 1899. 15. 459) nach, dass der constante Zufluss der Galle bei Verbindung der Gallenblase mit dem Magen nach Unterbindung des Choledochus unschädlich ist. Diese Operation, Cholecysto-Gastroanastomose, ist auch wegen Choledochusverschluss 4 mal am Menschen ausgeführt worden (Jaboulay, Lyon medical, 1898. 20/XI; Wickhoff-Angelberger, Wien. klin. Wochenschr., 1893; Terrier, Revue de chirurgie, 1896. No. 3, und Kehr). Der constante Zufluss des gesammten Pankreassaftes zum Magen soll tödtlich sein nach Chlumsky. Dieser Autor nähte nämlich den zuführenden Schenkel des Jejunums und den abführenden Schenkel circular in den Magen ein, und sämmtliche Thiere gingen zu Grunde.

Um mir ein eigenes Urtheil zu bilden über die Methoden und die Functionsverhältnisse bei Gastroenterostomie unternahm ich an über 80 Hunden Versuche. Sie erstreckten sich auf folgende 9 Punkte.

P. 1. Richtung des Schnittes, Prolaps der Schleimhaut. Spannungsdruck, welchen die Nähte auszuhalten haben.

2. Physiologischer Unterschied zwischen Fundus und Pylorustheil des Magens. Innervation des Magens und Ulcus ventriculi.

3. Die Bedeutung hydrostatischer Verhältnisse der Bauchhöhle für die Entleerung des Magens. Gastropiose und Gastro-Enterostomie.

4. Ueber den Circulus vitiosus. Berücksichtigung des Contractionszustandes der Darmmusculation zur Erzielung constanter Werthe der Grösse der Fistel und der Länge der Schlinge. Darmknopf.

5. Entleerung des Magens bei Gastro-Enterostomie und offenem Pylorus. Folgen der Vernähung des Pylorus; Sphincterbildung an der Fistel?

6. Unterschiede für Pankreassaftfluss und Gallenfluss, je nachdem Fette und Säuren das Duodenum passiren, oder direct in die abführende Jejunumschlinge gelangen. Pankreassaft und Galle im Magen.

7. Differenzen der motorischen Hemmung des Magens bei Füllung des Duodenums und des Jejunums.

8. Die Folgen umgekehrter Einschaltung der ersten Jejunumschlinge in Beziehung zur Gastro-Enterostomie und Entero-Anastomose.

9. Die Ausschaltung der oberen Jejunumschlinge und ihre Bedeutung für die Gastroenterostomie mit directem Zufluss des Mageninhaltes in die abführende Schlinge. Rückläufige Füllbarkeit des Darmes.

Der Gang dieser Versuche war folgender:

I. An den mit Morphium und Aether oder nur mit Aether narkotisirten Hunden wurde die Bauchhöhle geöffnet und der Magen hervorgezogen. Es wurden nun am Magen Schnitte angelegt und zwar zuerst nur die Serosa und Muscularis durchtrennt und die Mucosa intact gelassen. Es zieht sich dann die Muscularis zurück, ein Theil der Mucosa wird frei und wird vorgestülpt. Diese Schnitte wurden in bestimmter Länge angelegt, im Fundus, im Pylorustheil und in der Mitte zwischen beiden an der hinteren und vorderen Wand. Dann wurde der Magen durch einen in die Speiseröhre geführten Schlauch mit Luft aufgeblasen. Bei dieser Art der Versuchsanordnung fand ich keinen wesentlichen Unterschied zwischen Längs- und Querschnitt im Fundus oder Pylorustheil. Sie werden in fast gleicher Weise auseinander gezogen. Zeichnet man auf einem frischen leeren Menschenmagen mit Farbe Kreuze auf und zwar im Fundus, in der Mitte und im Pylorustheil und bläst nun den Magen mit Luft auf und misst dann wieder die Dimensionen der Kreuze, so findet man, dass sich der Magen in der Längsachse etwas mehr ausdehnt als parallel der Ringmusculatur. Daraus kann man aber wohl schliessen, dass die Schnittöffnungen durch die active Contraction des Magens gerade in umgekehrter Weise verzogen werden; denn die Ringmuskeln, welche etwas weniger dehnbar sind, als die Längsmuskeln, verfügen dementsprechend über eine stärkere Contractionskraft. Will man am lebenden Magen diese Verhältnisse studiren, so muss man versuchen ihn zur Contraction zu bringen. Dies gelang mir mitunter, keineswegs aber immer, wenn ich das kleine Netz anspannte oder auch zwischen Ligaturen durchtrennte. Es zeigten sich dann fortgesetzte sehr heftige darmähnliche peristaltische Bewegungen, die sich auf den Pylorustheil des Magens beschränkten. In solchen Fällen sieht man, dass im Pylorustheil die Ringmusculatur erheblich überwiegt, sodass Schnitte senkrecht auf die Ringmusculatur bei der Peristaltik stärker auseinander gezogen werden, während solche parallel den Ringmuskeln weniger erweitert

werden. Im Fundus ist es ziemlich gleichgültig für die Erweiterung, in welcher Weise der Schnitt angelegt wird.

Beim Einschneiden der Schleimhaut prolabirt dieselbe. Die Schleimhaut ist ja so reichlich bemessen, dass bei Füllung des Magens und Darmes bis zum Platzen die Risse zuerst in der Serosa entstehen, beim Darm Längsrisse in der Nähe des Mesenterialansatzes, beim Magen am Ansatz des kleinen Netzes in der Nähe der Cardia. Die Vorstülpung der Schleimhaut kann so bedeutend sein, dass bei mässiger Füllung des Magens der Schnitt sogar für Flüssigkeiten verstopft wird. Ich habe bei Hunden nach Eröffnung der Bauchhöhle ein Stück des Magens ans Peritoneum parietale angenäht, wie bei einer zweizeitigen Gastrostomie. Wurde dann der Schnitt im Magenfundus angelegt und fielen die Schleimhautränder so vor, dass sie sich in den Schnitt der Muscularis einklemmten, so entstand daraus ein ziemlich wasserdichter Verschluss. Die Hunde konnten in mässigen Mengen Wasser saufen, ohne dass etwas aus dem eröffneten Magen auszulaufen brauchte. Beim Menschen ist es ähnlich, wie namentlich diejenigen Operateure bestätigen, welche Stichverletzungen des Magens operirt haben. Bei stärkerer Füllung des Magens ziehen sich dann die Schleimhautränder heraus und der Abfluss wird ergiebiger. Für die Technik der Gastro-Enterostomie folgt aber aus dem Verhalten der Schleimhaut, dass alle Methoden, welche die Schleimhaut nicht berücksichtigen, auch keinen genügenden Abfluss garantiren. So wird man es z. B. verwerfen, dass die Schleimhaut überhaupt nicht genäht wird, oder dass sie durch caustische Tabletten in uncontrolirbarer Weise weggeätzt wird. Auch eine Nahtmethode, welche Mucosa des Magens an die Mucosa des Darmes näht, genügt nicht allen Ansprüchen; denn die Einstülpung der Magenmucosa in den Schlitz wird nur durch eine dreischichtige Naht verhütet, weil nur durch diese der Schnitttrand der Mucosa wieder an den Schnitttrand der Muscularis kommt. Die zweizeitigen Methoden mit durchgreifenden elastischen Ligaturen erzielen wahrscheinlich eine Verwachsung der Mucosa mit der Muscularis an der Durchschneidungsstelle. Ich fürchte aber, dass bei dieser Methode infolge Zusammenziehens der Magen- und Darmwandung ausgebreitete Adhäsionen der Serosae entstehen,

welche eine gute Oeffnung der Fistel verhindern können. Jedenfalls muss dies Bedenken erst widerlegt sein, ehe man eine zweizeitige Methode beim Menschen empfehlen könnte. Wer für solche Methode eingenommen ist, kann das wahrscheinlich leicht erzielen, wenn er für die durchgreifende elastische Ligatur ein hartes Stück, etwa entkalkten Knochen einschiebt, auf welchen der Faden geknüpft wird. Das zwischen Magen und Darm liegende und mit Serosanähten übernähte Knochenstück fällt nach der Durchschneidung der Ligatur in den Magen oder Darm und wird dort verdaut. Wie verhält es sich nun, wenn man die Mucosa des Magens und Darmes abträgt und den Schleimhautrand mit in die Naht fasst? Man erzielt dadurch zwei Vortheile: eine leichtere Anlegung der Naht und eine gute Oeffnung der Fistel. Ob die Sache aber nicht doch unter Umständen Nachtheile haben kann, muss bedacht werden. Der Wundrand wird jedenfalls vor den Verdauungssäften weniger geschützt. Wir wissen, dass bei Individuen, die zu Magengeschwüren disponiren, das Unbedecktsein eines Theiles der Magenwand von Schleimhaut zu Geschwüren führen kann. Circuläre Geschwüre gerade an der Anastomose sind in der v. Mikulicz'schen Klinik beobachtet worden (Hübener, Schles. Gesellsch. für Vaterl. Cultur. Med. Sitz. v. 17. 2. 1899). Nur weitere Casuistik kann über die Frage Aufschluss geben. Ob mit oder besser ohne Abtragung der Schleimhaut, jedenfalls muss die erste Nahtreihe 3 Schichten fassen. Dies geschieht ja auch in der Mikulicz'schen Klinik seit Jahren.

Beim Darm kann man Quer- oder Längsschnitte machen. Ich werde darüber im 4. Theile abhandeln, beim Zusammenhang zwischen Schnitt und Spornbildung.

Es war mir nun von Interesse festzustellen, welche Spannung die Nähte bei der Gastro-Enterostomie auszuhalten haben. Um die Oberflächenspannung kennen zu lernen, haben wir nur ein Mittel, den Druck zu bestimmen, unter welchen der Inhalt des Magens resp. Darmes infolge der Contraction der Wandung gestellt wird. Diesen im Intestinum herrschenden eigenen Druck nennen wir „Intestinaleigendruck“.

Füllen wir den betreffenden Magen resp. Darm mit Luft, so können wir ja direct an einem Wassermanometer den Druck ablesen. Füllen wir ihn mit Wasser, so müssen wir am höchsten Punkt des Organes eine lange horizontale Glascanüle einbinden und diese dann mit einem Gummischlauch an das

Wassermanometer anschliessen. Die Canüle muss bei Wasserfüllung horizontal liegen, weil durch Contraction der Wandung das Wasser in die Canüle getrieben wird, und wenn die Canüle nach oben oder unten schief liegt, dann die Niveaudifferenz des in der Canüle befindlichen Wassers den Manometerstand erniedrigt resp. erhöht. Auf diese Weise gelingt es die Spannung, welcher die Nähte bei gewöhnlicher Verdauung ausgesetzt sind, kennen zu lernen.

Aus solchen Druckbestimmungen können wir aber auch Anhaltspunkte für die Diät nach Magenoperationen entnehmen, da wir dadurch die Mengen feststellen können, welche wir dem Magen ohne besondere Anspannung der Nähte zuführen können. Einige kurze allgemeine Bemerkungen über die Druckverhältnisse in der Bauchhöhle müssen vorausgeschickt werden. In Bezug auf speciellere Angaben verweise ich auf meine Arbeit: „Physikalische Untersuchungen über die Druckverhältnisse in der Bauchhöhle“, Volkmann's Sammlung klinischer Vorträge. No. 144. In der Bauchhöhle existirt für gewöhnlich kein besonderer positiver Druck; einen besonderen „intraabdominalen“ Druck giebt es nicht. Der Druck in der Bauchhöhle kann nun grösser werden (durch die Anwendung der Bauchpresse), er kann aber auch geringer sein als der atmosphärische Druck, so unter Umständen beim Cadaver durch die Expirationsstellung, bei welcher die Retraction der Lungen das Volumen der Bauchhöhle mehr vergrössert, als die Bauchdecken nachgeben können. Beim stehenden Menschen ruhen die oberen Organe der Bauchhöhle auf den Darmschlingen wie auf Kissen. Das specifische Gewicht der Unterleibsorgane ist wegen ihres grossen Wasserreichthums etwa gleich dem des Wassers = 1. So finden wir denn, wenn wir den Druck im tiefsten Theil der Bauchhöhle, im Rectum, oder bei Kopfstand im Magen bestimmen, oder durch eine in die Bauchhöhle in Höhe des Nabels eingeführte Gummiblase denselben messen, immer den Druck etwa gleich der Höhe einer Wassersäule, welche dem Abstände des betreffenden Messpunktes vom höchsten Punkt der Bauchhöhle entspricht. Diesen Druck, mit welchem die Organe der Bauchhöhle entsprechend ihrer Schwere auf einander lasten, nennen wir den „statischen Druck“. Die Bänder, mit welchen diese Organe an der Rückwand befestigt sind, werden für gewöhnlich nicht beansprucht. (Eine Ausnahme machen die Nieren.)

Welche Rolle spielt nun die vordere Bauchwand? Die Bauchwand übt für gewöhnlich keinen Druck auf die Unterleibsorgane aus, wenn sie nicht durch Anwendung der Bauchpresse (z. B. Husten) contrahirt wird. Hingegen übt sie, wie wir gesehen haben, einen Widerstand gegen den statischen Druck der Eingeweide aus.

Wenn das Volumen der Bauchhöhle vermehrt wird, so giebt die Bauchwand nach, sodass man bequem 2 Liter Wasser in Magen und Rectum einführen kann, und dass auch im Zustande der Schwangerschaft kein durch Spannung der Bauchdecken bedingter Druck vorhanden ist. Bestimmen wir nun am menschlichen Körper, z. B. an einer Darmfistel oder an einer Magenfistel, den im Innern des Organes herrschenden Druck, so setzt sich das erhaltene Resultat aus zwei Factoren zusammen. Einmal aus dem Intestinal-Eigendruck, also demjenigen Druck, welchen wir nach Eröffnen der Bauch-

höhle in der freiliegenden Schlinge finden würden. Zweitens aus dem statischen Druck. Um diesen wird der Intestinal-Eigendruck erhöht infolge der Schwere der auf dem betreffenden Organ lastenden Nachbarorgane. Auf die Druckschwankungen, welche nun noch die Athmung bedingt, wollen wir uns hier nicht speciell einlassen. Es genügt zu wissen, dass die Inspiration in der Regel den Druck erhöht; die Expiration erniedrigt ihn aber für gewöhnlich sehr wenig. Deswegen werden wir die niedrigsten bei normaler Athmung erhaltenen Werthe als maassgebend annehmen.

Folgendes Beispiel diene dazu, uns die Haupteigenschaften der Magenwandspannung klar zu machen, um daraus die practischen Nutzenwendungen zu folgern. Die Werthe stammen von einem jungen Mann, welchem ich wegen Verätzungsstrictur der Speiseröhre eine Magenfistel nach Kader angelegt hatte. (Zum Zwecke der Erweiterung der Strictur mit einem Faden ohne Ende.) Der Magen des Patienten war chemisch und motorisch normal. In die Fistel wurde eine Glascanüle eingesetzt, welche luftdicht schloss.

Um zuerst den Einfluss der Lage auf den Druck im Magen zu bestimmen, wurden 500 ccm Luft eingeblasen und an einem Wassermanometer der Druck abgelesen. Der Druck war in zwangloser Rückenlage 4—5 cm, in rechter Seitenlage 3—4 cm, in linker Seitenlage 8—10 cm. Bei der zweiten Bestimmung in linker Seitenlage 10, in Rückenlage 7—8, in rechter Seitenlage 4—6 cm. Bei der dritten Bestimmung in rechter Seitenlage 3—5 cm, in Rückenlage 5 cm, in linker Seitenlage 6—7 cm. Also wir sehen, dass die Druckdifferenzen durch die Lage im Maximum nur 4—5 cm betragen. Dass der Druck in linker Seitenlage am grössten ist, rührt von der Schwere der auf dem Magen lastenden Leber her. Welche Differenzen bestehen nun zwischen Rückenlage und zwanglosem Sitzen? Bei Einführung von 500 ccm Luft bestimmte ich den Druck im Stehen 8—10 cm, im Sitzen 9—12 cm, im Liegen 7—10 cm. Beim 2. Versuche bestimmen wir im Stehen 7 cm, im Liegen 4 cm, beim 3. im Stehen 10, im Liegen 7 cm. Wir können also demnach sagen, dass die Differenz zwischen Stehen und Liegen 3 cm ausmacht. Um den Innendruck des Magens, wie er sich bei Eröffnen der Bauchhöhle ohne Beeinflussung durch die Schwere der Nachbarorgane ergeben wird, annähernd richtig zu bestimmen, müssen wir also abziehen: bei Druckbestimmungen im Stehen oder Sitzen 5 cm, in Rückenlage 1—1½ cm. In rechter Seitenlage erhalten wir den Druck annähernd so wie bei Eröffnung der Bauchhöhle, da der luftgefüllte Magen hierbei kaum belastet wird.

Wir sehen also, dass der Einfluss des Lagewechsels auf den Magendruck sehr gering ist. Der Einfluss wird noch minimaler, wenn wir bedenken, dass die Druckdifferenzen nicht allein im Mageninnern, sondern auch auf der Aussenseite des Magens bestehen, dass also durch sie die Magenwandspannung kaum verändert wird. So müssen wir sagen, dass vorsichtiger Lagewechsel den am Magen angelegten Nähten nichts schaden kann.

Dass der Lagewechsel kaum von Schaden sein kann, finden wir auch durch Sectionen bestätigt, wo wir noch feinste Adhäsionen nachweisen können, trotzdem die Leichen nicht mit besonderer Vorsicht transportirt zu werden pflegen.

Weitaus wichtiger ist der Einfluss der Füllung auf die Magenwandspannung. Wir stellen zur Demonstration desselben folgende Versuche an. Wir blasen den Magen des betreffenden Menschen in leicht erhöhter zwangloser Rückenlage möglichst schnell mit Luft auf; in dem Momente, wo es ihm unerträglich scheint, bestimmen wir sofort am Manometerstand den Mageninnendruck und saugen aufs schnellste die gesammte eingeblasene Luft wieder ab. (Bezügl. der Ausführung siehe meinen oben erwähnten Vortrag.) Bei drei solchen Bestimmungen, bei denen die Zeit des Aufblasens $\frac{1}{4}$ Minute betrug, erhielten wir folgende Werthe: Als Manometerstand jedesmal 20 cm Wassersäule und als Volumen das 1. Mal 1030, das 2. Mal 1130, das 3. Mal 1150 ccm Luft. Würden wir das noch mehrere Male direct hintereinander fortgesetzt haben, so würden wir noch grössere Volumina erhalten haben. Es genügt, dass dieser Magen bei beschleunigter Füllung nur ca. 1100 ccm zu fassen vermag. Wir führen jetzt den Versuch in anderer Weise aus. Wir bringen 100-Cubikcentimeterweise langsam Luft in den Magen hinein und zwar wieder in derselben Rückenlage und bestimmen bei jedem Volumen den dazugehörigen Druck. So erhalten wir folgende Werthe:

100 ccm Luft	8 cm Druck	
200 " "	8 " "	
300 " "	8 " "	
400 " "	8 " "	
500 " "	8 " "	
600 " "	8 " "	Der Uebertritt der Luft in den Pylorus
700 " "	10 " "	ist zu hören.
800 " "	9 " "	
900 " "	9 " "	
1000 " "	10 " "	wieder Pylorusgeräusche zu hören.
1100 " "	12 " "	
1200 " "	12 " "	
1300 " "	10 " "	
1400 " "	10 " "	
1500 " "	11 " "	
1600 " "	12 " "	

Die Zeit betrug bis jetzt $3\frac{1}{2}$ Minuten. Wir lassen jetzt die Luft heraus und erhalten etwas über 1000 ccm zurück. Stellen wir also den Versuch langsam an, so haben die Nerven Zeit in Reaction einzutreten, und es zeigt sich folgendes:

1. Der Inhalt des Magens wird sehr rasch in den Darm entleert. Im Sitzen wird die übermässige Luft durch Aufstossen hinausbefördert. 2. lässt die Spannung in der Magenwandung nach, denn während wir das erste Mal bei 1000 ccm Luft 20 cm Druck bekamen, erhielten wie das zweite Mal nur 12 cm. Das erste Mal war es dem Patienten unerträglich, das zweite Mal hatte er kaum das Gefühl von Völle, und es war ihm nicht unangenehm. Wir sehen also, dass innerhalb gewisser Grenzen der Druck im Magen durch Nachlass der Muskelcontraction regulirt wird. Innerhalb dieser Grenze ist es für die Spannung ganz gleichgültig, ob wir wenig oder viel in den Magen hineinbringen.

Als Beispiel diene folgender Versuch, welcher an demselben Patienten angestellt wurde. Von einer Mischung bestehend aus 300 ccm Rothwein, 1400 ccm Wasser und 5 Esslöffeln Zucker füllen wir den Magen mit 600 ccm Flüssigkeit und 200 ccm Luft. Die Füllung nimmt 5 Minuten in Anspruch. Der Druck beträgt danach (im Sitzen bestimmt) nach

6 Minuten . . .	10 cm	11 Minuten . . .	10 cm
7 „ . . .	10 „	12 „ . . .	10 „
8 „ . . .	8 „	13 „ . . .	10 „
9 „ . . .	9 „	14 „ . . .	10 „
10 „ . . .	10 „	15 „ . . .	10 „

Es wird nun wieder mit 300 ccm Flüssigkeit und 200 ccm Luft gefüllt. Die Füllung dauert 4 Minuten, der Druck beträgt nun nach 20 Minuten 12 cm, nach 21 Minuten 12 cm (Luftaufstossen). Dann von 23—30 Minuten constant 12 cm. Es wird nun wieder mit 300 ccm Flüssigkeit und 200 ccm Luft gefüllt. Die Füllung dauert 4 Minuten. Der Druck beträgt nun nach 35 Minuten 12 cm und bleibt so bis zu 41 Minuten. Von da an bis zu 45 Minuten beträgt er 11 cm. Wir füllen nun wieder mit 500 ccm Flüssigkeit und 100 ccm Luft. Dadurch erreichen wir allerdings das Gefühl von Völle und Luftaufstossen und notiren dabei folgende Werthe:

nach 48 Minuten . . .	14 cm Druck
„ 49 „ . . .	12 „ „
„ 50 „ . . .	14 „ „
„ 51 „ . . .	16 „ „
„ 52 „ . . .	16 „ „
„ 53 „ . . .	16—18 „ „
„ 54 „ . . .	12 „ „ und 12 cm fort bis zu 60 Min.

Wir erhalten nun noch aus dem Magen bequem 200 ccm Luft und 725 ccm Flüssigkeit. Dieses Beispiel zeigt die Accommodationsfähigkeit des menschlichen Magens an die Füllung sehr deutlich. Viele Male haben wir uns auch bei diesem Patienten davon überzeugt, dass es für den Magendruck gleichgültig ist, ob wir ihn mit 100 oder mit 500 ccm Luft aufblasen, oder mit ebenso viel Flüssigkeit füllen; wir erhalten immer einen Werth von 6 bis 8 cm (im Sitzen).

(Weitere Beispiele siehe in meinem Vortrage N. 144 l. c. sowie: Beitrag zur Gastrostomie und Jejunostomie, Deutsche Med. Wochenschrift 1899. No. 48.)

Für den Darm hatte ich nur einmal Gelegenheit zwei Druckbestimmungen am Menschen auszuführen.

Es war ein sehr schwacher Mann mit Magencarcinom, dem ich eine Jejunumfistel angelegt hatte. Die Stelle der Druckbestimmung lag 30 cm von der Fossa duodeno-jejunalis entfernt (am gefüllten Darm gemessen). Ich hatte 100 g warme Mehlsuppe eingefüllt; der Druck betrug:

direct nach der Füllung	12 cm
nach 2 Minuten	9,5—10 „
„ 3 „	5 „
„ 4 „	5—6 „
„ 5 „	5 „
„ 12 „ (erneute Füllung von 25 g)	5 „
„ 13 „	5 „
„ 14 „	5—6 „
„ 15 „	5—6 „

Am anderen Tage erhielt ich folgende Werthe nach Einfüllung von 100 g warmen Wassers:

nach 1 Minute	10 cm
„ 2 Minuten	8 „
„ 3 „	4 „
„ 4 „	4—5 „
„ 5 „	5 „
„ 6 „	5—6 „
„ 7 „	5 „
„ 8 „	4 „
„ 9 „	3 „
„ 10 „ (erneute Füll. v. 50 g)	5 - 6 „
„ 14 „	4 „
„ 15 „	2 „
„ 16 „	2—3 „
„ 17 „	2 „
„ 20 „	2,5—3 „

Der Druck wurde in Rückenlage bestimmt, eine Belastung der Darmschlinge durch Nachbarorgane (wie die Leber) hat dabei kaum stattfinden können. Es scheint nach diesen Bestimmungen, als ob der Druck im mässig

gefüllten Darm keinesfalls höher, eher durchschnittlich niedriger ist, als im Magen. Es lässt sich das schon a priori nach den Erfahrungen bei Gastro-Enterostomie behaupten. Denn wäre dies normaler Weise nicht der Fall, so wäre die Gastro-Enterostomie eine schädliche Operation; es müsste sich dann der Darm in den Magen entleeren; bei normalen Mägen ist aber stets das umgekehrte der Fall.

Es mögen hier noch einige Beispiele vom Hunde folgen. Ich hatte dem Hunde eine Duodenostomie nach Witzel mit Verbrauch von möglichst wenig Darmwand (Vergl. obigen Beitrag zur Gastrostomie und Jejunostomie) angelegt.

Der Hund wurde auf den Rücken gelegt, sodass die Fistel die höchste Stelle einnahm. Der Hund wurde 1 Stunde vorher mit Fleisch und Brot gefüttert, und ich entnahm nun dem Duodenum folgende Werthe:

nach 1 Stunde 1 Minute	. . .	6 cm Druck	
„ 1 „ 2 Minuten	. . .	6—7 „ „	
„ 1 „ 3 „	. . .	8 „ „	
„ 1 „ 4 „	. . .	7 „ „	
„ 1 „ 5 „	. . .	12 „ „	
„ 1 „ 6 „	. . .	8 „ „	
„ 1 „ 6 ¹ / ₂ „	. . .	11 „ „	
„ 1 „ 7 „	. . .	10 „ „	
„ 1 „ 8 „	. . .	8 „ „	
„ 1 „ 9 „	. . .	8 „ „	
„ 1 „ 10 „	. . .	5 „ „	

Jetzt wird 10 ccm laues Wasser ins Duodenum eingespritzt: Druck nach:

1 Minute .	12 cm Druck	6 Minuten	10 cm Druck
2 Minuten .	14 „ „	7 „	7 „ „
3 „ .	13 „ „	8 „	6 „ „
4 „ .	12 „ „	9 „	7 „ „
5 „ .	12—10 „ „	10 „	6 „ „

Danach sofort wieder 15 ccm Wasser eingespritzt.

Druck nach 1 Min.	6 cm
2 „	6 „
2 ¹ / ₂ „	7 „
3 „	6 „
4 „	6 „
7 „	4 „

Es ist nicht zu bezweifeln, dass beim Darm durch schnelle Füllung der Ausgleich durch Nachlassen der Spannung nicht so schnell erfolgt, wie beim Magen. Dieses kommt aber bei der Gastro-Enterostomie an der Fistel nicht in Betracht, da durch die Fistel Communication mit dem Magen besteht und der Ausgleich mit dem Magendruck erfolgen muss. Nach Eröffnung der Bauchhöhle

beim narkotisirten Thier ist es ausserordentlich schwer die Regulation der Spannung durch die Nerven nachzuweisen. Das Narkoticum lähmt wie die Peristaltik, so auch die die Wandspannung regulirenden Nerven. Manchmal gelingt es aber doch. Ich will hier dafür nur ein Beispiel bringen. Zwei weitere Beispiele finden sich in dem erwähnten Vortrag S. 11. Das Beispiel stammt von einem kleinen Hunde in Aethernarkose. Der Magen fasste 200 ccm Fleisch. Es wurde nun noch Luft eingeblasen und der Innendruck gemessen und zwar betrug derselbe bei 50 ccm Luft, also insgesamt

250 ccm Füllung	5 cm Druck
285 " "	6 " "
325 " "	6 " "
365 " "	7 " "
400 " "	6 $\frac{1}{2}$ " "
435 " "	8 " "

bald danach 6 $\frac{1}{2}$ und 5 $\frac{1}{2}$ cm, nach $\frac{3}{4}$ Min. 5 $\frac{1}{2}$ und 5 $\frac{1}{4}$ cm, nach $\frac{5}{4}$ Min. 7, nach 2 $\frac{1}{2}$ Min. 6 $\frac{1}{2}$ nach 2 $\frac{3}{4}$ Min. 6 cm Druck. Es wurde nun die ganze Luft entfernt und nachgewiesen, dass nichts von Luft durch die Cardia und den Pylorus entwichen war.

Wir kommen jetzt zur praktischen Bedeutung unserer Druckbestimmungen. Da wir wissen, dass die Beanspruchung der Nähte innerhalb der angegebenen Grenzen nicht der Füllung proportional ist, (so beträgt der Druck beim Menschen bei Füllung bis zu einem halben Liter etwa 6 cm Wassersäule,) da wir ferner durch die Untersuchungen von Pentzold, von Mering u. A. wissen, dass grössere Mengen Flüssigkeiten den Magen sehr rasch verlassen können, so können wir mit Recht fragen, ob wir nicht gut daran thun, von der gewöhnlichen Praxis, den Gastro-Enterostomirten kleine Dosen recht häufig zu geben, unter Umständen abzugehen. Geben wir z. B. einem operirten Patienten nach 20 bis 24 Stunden etwa alle 10 Minuten 20 g, so erhält der Patient, wenn er 12 Stunden lang gefüttert wird, etwa 1 $\frac{1}{2}$ Liter flüssige Kost. Wir können aber sehr leicht den Kostsatz erhöhen, wenn wir noch die 10 Stunden der Nacht nicht unbenutzt lassen und dem Patienten etwa 2—3 mal 200—250 g langsam in etwa 5 Minuten trinken lassen. Es scheint mir entschieden zu weit gegangen, wenn Kader in seinem Vortrag angiebt, mit der Nahrungszufuhr per os erst am 4. oder 5. Tage zu beginnen. (28. Chirurgencongress I. S. 85.) Viele schwache Patienten würden dadurch ganz entschieden geschädigt werden, abgesehen von der Qual 4—5 Tage lang nichts geniessen zu dürfen. Eine Schonung

der Nähte erreicht man ausserdem damit auch nicht. Verschluckter Speichel und Luft, Galle und Pankreassaft gelangen trotzdem an die Anastomose. Der geringste Werth, welchen Chlumsky¹⁾ an Hunden für die Festigkeit der Darmnähte erhalten hat, betrug 37 cm Wassersäule, also etwa das sechsfache des gewöhnlichen Verdauungsdruckes. Die durchschnittlich geringsten Werthe hingegen betragen 65 cm, also das zehnfache. Dies setzt aber flüssige Kost voraus. Bei fester Kost wird die Sache sofort anders. Wenn wir z. B. einen festen Körper in den Magen bringen, um welchen sich die Muskelfasern schnüren können, so entsteht eine ganz andere Anspannung. So hat z. B. von Pfungen in den Pylorus des Menschen von der Magenfistel aus aufblasbare Gummibeutel eingeführt und so Druckwerthe von 50—120 mm Quecksilber erhalten. (v. Pfungen: Ueber Atonie des Magens. 1887. S. 261.) Diese Werthe genügen nach den Chlumsky'schen Resultaten vollkommen, um die Nähte zu zerreißen. Wir werden demnach von den Vorschlägen französischer Autoren, den Gastro-Enterostomirten schon vom 3. Tage an alle möglichen Speisen zu geben, unbedingt absehen. Die Patienten dürfen nicht eher feste Speisen bekommen, als die Nähte wieder die normale Festigkeit erhalten haben, und dieses ist nach den Chlumsky'schen Angaben erst nach 7—10 Tagen zulässig. Zieht man aber in Betracht, dass geschwächte Patienten viel geringere Heilungstendenz haben, so wird man nicht fehlgehen, wenn man die Zeit bis zur normalen Festigkeit bei ihnen noch länger bemisst. Jeder Chirurg, welcher Laparotomien an sehr geschwächten Körpern ausgeführt hat, weiss, wie gering in solchen Fällen die Neigung des Peritoneums zur Verwachsung sein kann. Dass feste Körper den Muskeln Angriffspunkte zur Contraction bieten, dies ist auch meines Erachtens der Grund für das Vorkommen des Auseinandergehens der Naht bei Anwendung des Murphyknopfes. Die verklebende Fläche ist gering, und wenn die Feder sehr stark ist, schneidet der Knopf sehr bald durch und bietet nun der Ringmuskulatur des Darmes einen Angriffspunkt sich zurückzuziehen. Wenn wir aber Knopfnähte zur Sicherheit herumlegen, so bekommen wir natürlich mit der doppelten Verbreiterung der Ver-

¹⁾ Centralblatt für Chirurg. 1899. No. 2, und Beiträge z. klin. Chirurg. 25. Bd. H. 3.

klebungsfläche auch mehr als die doppelte Haltbarkeit der Anastomose, besonders da die Festigkeit von den schwächsten Stellen bestimmt wird, und wir erhalten so Werthe, welche wenigstens gleich sind der Kraft der Pylorusmuskulatur, also den Darmmuskeln unbedingt gewachsen sind. Es ist zu empfehlen bei Anwendung der Murphyknöpfe erst recht längere Zeit von der Anwendung fester Kost abzusehen. Ich konnte so bei Gastro-Enterostomirten wegen Pyloruscarcinom noch am 6. Tage, wenn sie zu dieser Zeit feste Kost bekamen, Erscheinungen von Verstopfung des Knopflumens beobachten. Die Patienten hatten Völle im Magen, assen nicht mehr, beim Aushebern fehlte der bekannte Gallenzufluss zum Magen, bis nach mehreren Stunden die Erscheinungen plötzlich verschwanden.

Ganz kurz wollen wir uns noch mit der Bedeutung pathologischer Vorgänge für die Festigkeit der Naht beschäftigen. Zuerst das Erbrechen: Der Einfluss der Bauchpresse auf die Beanspruchung der Naht wird gemeinhin gewaltig überschätzt. Die Vermehrung des intraabdominalen Druckes durch die Bauchpresse betrifft doch nicht nur das Mageninnere, sondern derselbe Druck lastet doch auch auf der Aussenfläche des Magens, also kommt dadurch noch gar keine vermehrte Wandspannung zu stande. Eine solche tritt erst dann auf, wenn die Anwendung der Bauchpresse eine Formveränderung oder Lageveränderung des Eingeweidcs zur Folge hat oder durch Contrecoup. Letzteres ist für den Magen beim Erbrechen unwahrscheinlich, da die Bauchpresse zwar hierbei plötzlich einsetzt, aber langsam nachlässt. Die Gefahr einer Perforation durch Lageveränderung kann hier ausser Betracht bleiben; eine solche schädigende Wirkung der Bauchpresse spielt bei abgekapselten peritonitischen Processen, namentlich im unteren Theil der Bauchhöhle eine Rolle. Anders ist es mit der Formveränderung, weil der Magen bei der Bauchpresse zwischen Wirbelsäule und Rippenbogen eine besondere Compression erleiden kann. Eine solche Pressung kommt nur zu stande bei stark gefülltem Magen. Wir werden infolgedessen bei unseren Patienten für einen leeren, oder nur wenig gefüllten Magen sorgen, wenn die Anwendung der Bauchpresse, so beim Erbrechen, starkem Husten etc. in Frage kommt. Sehr schwierig war es nun nachzuweisen, ob nicht beim Erbrechen durch besondere Anregung der

Magenmuskeln zur Contraktion eine erhebliche Drucksteigerung zustande kommt!

Da die Einwirkung auf den Magen beim Erbrechen durch den Nervus vagus geschieht, so versuchte ich bei Hunden brauchbare Werthe in folgender Weise zu erhalten. Die Hunde wurden narkotisirt, dann die Bauchhöhle geöffnet, der Magen mit Luft gefüllt und der Druck bestimmt. Es wurden dann die beiden Nervi vagi am Halse herauspräparirt und durchschnitten. Ich beobachtete nun, welche Drucksteigerung am Magen durch Reizung der peripheren Vagusenden eintrat. Es folgen hier zwei Beispiele, welche an Hunden gewonnen worden sind. Das Erste betrifft einen Hund von 4,5 kg Gewicht. Die Bauchhöhle befand sich in einem physiologischen Kochsalzbad von Körpertemperatur. Der Magen wurde mit Luft aufgeblasen; bei einem Volumen von 190ccm war der Druck 6cm. Durch Reizung beider Vagi am Hals erhielten wir 14,2cm Druck. Bei 310ccm Inhalt war der Druck 9,4cm. Durch Reizung beider Vagi stieg er vorübergehend auf 15,4cm Druck. Ein zweites Beispiel: Hund von 6,7 kg Gewicht in Morphinum-Aether-Narkose, im Uebrigen dieselben Versuchsverhältnisse. Bei 480ccm Volum war der Druck 6cm und stieg durch Reizung auf 10,2cm. Bei 960ccm Volum war der Druck 9,2cm und stieg durch Reizung vorübergehend auf 16,2cm.

Höhere Drucke als 16—18 cm habe ich bei mässiger Aufblasung und Reizung beider Vagi nicht erreicht. Wie sich die Anspannung der Magenwand beim sogenannten Circulus, also bei Hinderung der Entleerung verhält, habe ich beim Hunde in folgender Weise festzustellen versucht. Der Pylorus blieb offen. Das Jejunum wurde drei Handbreiten, vom Ende des Duodenum an gerechnet, durchtrennt. Der obere Schenkel wurde circular in den Magen eingenäht. Direkt daneben wurde der abführende Schenkel gleichfalls circular in den Magen eingenäht. Am Magen wurde nun ein Drain mit einer Witzel-Fistel eingefügt. Es zeigte sich dabei, dass diese Behinderung der Magenentleerung an und für sich noch zu keiner besonderen Drucksteigerung Veranlassung giebt. Der Magen füllt sich. Wie sonst unter normalen Verhältnissen, geht auch hier mit der Füllung ein Nachlassen der Wandspannung vor sich. Es treten nun reflektorisch Aufstossen und Erbrechen ein, ohne dass eine besonders vermehrte Wandspannung zu constatiren wäre.

Man könnte vermuthen, dass der Magen ganz besonders starke Zusammenziehungen in toto vornähme, um das Hinderniss mit Gewalt zu überwinden; es ist dies aber nicht der Fall. So z. B. erhielt ich folgende Werthe 2 Tage nach der Operation. Im Magen war gallige Flüssigkeit und der Druck betrug 5—6cm. Wir geben nun dem Hunde mit dem Löffel etwa 60g Wasser.

Wir hatten nach 6 Min. wieder 6 cm Druck, nach 7 Min. 11—12, nach 8 Min. 12, nach 9 Min. 12, nach 10 Min. 8, nach 13 Min. 6, nach 14 Min. 8, nach 15 Min. 6 cm Druck. Wir geben jetzt wieder 100 g Wasser mit dem Löffel ein. Der Druck beträgt 7—8 cm und es tritt jetzt reichliches Erbrechen ein. Direkt danach beträgt der Druck 2 cm nach 5—6 Min. aber wieder 5—6 cm und so lässt sich das mehrmals wiederholen, ohne dass besondere Drucksteigerungen dem Erbrechen voraufgehen. Man muss die Thiere füttern, da sie sehr oft unter solchen Verhältnissen nichts zu sich nehmen. Dadurch wird aber der Versuch den natürlichen Verhältnissen angepasst, weil wir solchen Patienten mit Circulus immer wieder Flüssigkeiten per os anbieten, um ihre Kräfte zu erhalten und zu versuchen, ob das Hinderniss gewichen ist.

Ueberblicken wir nun das Resultat, um in einfachen Zahlen zu wissen, wie sich die physiologische Beanspruchung der Nähte in Bezug auf die Haltbarkeit derselben verhält. Für die Haltbarkeit legen wir die Versuche von Chlumsky zu Grunde. Der allerniedrigste Werth für die Haltbarkeit betrug nach diesem Autor 37 cm, die durchschnittlich niedrigsten Werthe 68 cm. Der durchschnittliche Verdauungsdruck im Magen des Hundes bei mässiger Füllung beträgt etwa 8—10 cm. Wir haben also ungefähr die 7fache Sicherheit für die Haltbarkeit der Naht. Beim Erbrechen wird die Wandspannung vermehrt und die Haltbarkeit kann beim Hunde bis zu $\frac{1}{4}$ beansprucht werden. (Bei ungünstigen Verhältnissen bis zu $\frac{1}{2}$. 16—18 cm bei Vagusreizung gegen 37 cm niedrigster Haltbarkeit.) Bei Circulus ist keine besondere Zusammenziehung des Magens in toto nachzuweisen und deswegen auch keine besondere Beanspruchung der Nähte anzunehmen. Die grösste Gefahr für die Naht besteht in dem Hereinbringen von festen Körpern. Durch solche können die Nähte unzweifelhaft zum Perforiren gebracht werden. Leider haben wir gar keine manometrischen Versuche über die Haltbarkeit der Nähte in der menschlichen Bauchhöhle. Da dieselben so leicht anzustellen sind, so wäre es doch sehr wünschenswerth, dass bei den Sectionen dieser Punkt berücksichtigt würde. Von vornherein lässt sich annehmen, dass die Darmnaht beim Menschen grössere Haltbarkeit haben wird, als beim Hunde, da der Darm viel grösser und die Muskulatur viel schwächer ist. Ueber den Verdauungsdruck im Magen des normalen Menschen sind wir genügend orientirt, nicht aber über den bei pathologischen Verhältnissen und namentlich nicht über die Druckverhältnisse bei der Jejunalverdauung. Des-

wegen wäre es erwünscht, dass Jemand, der Gelegenheit hat eine Jejunostomie auszuführen, oder die Methode der Gastroenterostomie nach Rutkowsky-Witzel anwendet, solche Untersuchungen anstellt. (Centralbl. f. Chirurgie 1899. No. 39 und 45.) (Zufügung der Gastrostomie nach Kader und Einführung eines Schlauches durch den Magen und die Gastroenteroanastomose in das abführende Jejunum zu Ernährungszwecken.) Interessant ist auch die Frage nach dem Einfluss der Peritonitis auf die Nähte. Nach meinen Beobachtungen an Hunden, welche während der Operation stattgefundene Infection des Bauchfelles zu Grunde gingen, scheint die Peritonitis die Haltbarkeit der Nähte sehr herabzusetzen. Ausserdem wird die Haltbarkeit der Nähte geringer, wenn in Folge allgemeiner Ernährungsstörungen die Heilungstendenz vermindert wird.

II.

Der Pylorustheil des Magens (von der Plica praepylorica bis zum Schliessmuskel) und der Fundustheil ist functionell verschieden. Der Fundustheil verhält sich ruhig. Er ist ein einfacher Hohlraum, der durch Wandspannung unter einen bestimmten Druck gestellt wird. Zu diesem Ergebniss bin ich durch zahlreiche Druckbestimmungen an Mägen von Hunden und an solchen von gastrostomirten Patienten gelangt. Der Pylorustheil hat energische darmähnliche Peristaltik. Sieht man während der Operation die Funktion des Magens, dann sind die Theile ja sehr leicht zu trennen. Meist ist dies aber nicht der Fall. Wenn man sicher gehen will, dass man im Pylorus- oder Fundustheil sich befindet, so muss man sich an die Nähe des Pylorus oder der Cardia halten. Ich brachte bei Hunden Fisteln im Fundustheil resp. Pylorustheil des Magens an; legte ich die Hunde nach der Fütterung so, dass die Fistel die höchste Stelle der Bauchwand einnahm, so beobachtete ich 1) dass aus der Fundusfistel der Inhalt ziemlich gleichmässig abläuft (entsprechend dem constanten positiven Innendruck) und dass sich die Fistel sehr leicht mit groben Speisetheilen verstopfte. 2) dass aus der Pylorusfistel sich der Inhalt schubweise entleerte, (entsprechend der periodischen Peristaltik) und dass der Inhalt viel feinkrümeliger war und sich die Fistel seltener verstopfte. Demnach besteht bei einer Gastro-Enterostomie im Fundustheil eine Ten-

denz zur schnelleren Entleerung und wegen des häufigen Eindringens grober Speisetheile auch eine Tendenz zur Erweiterung der Fistel. Der Unterschied zwischen groben und feinen Speisen im Fundus- und Pylorustheil wurde von mir noch weiter untersucht. Es ergab sich, dass die festen Theile zurückgehalten wurden von der praepylorischen Falte, welche die beiden Theile trennt. Sie erschien bei der Gastroskopie als ovaler oder dreieckiger Spalt, vor welchem die grossen Bissen liegen blieben. Wenn sie in den Pylorustheil hineinkommen, so werden sie antiperistaltisch wieder zurückgebracht.

Von einem elektiven Vermögen des Schliessmuskels konnte ich mich nicht überzeugen. Durch Reizung des Pylorus mit dem Finger bei Hunden mit Magen fisteln, konnte ich keine direkte Kontraktion auslösen. Wenn ich Hunden Duodenum fisteln anlegte und ihnen Wasser mit Sand in den Magen gab, so erschien der Sand, wenn er nicht zu grobkörnig war, gleich bei den ersten Entleerungen aus der Fistel. Nach meinen Untersuchungen liegt das elektive Vermögen des Pylorus nur in seinem Tonus, welcher durch die dilatatorisch wirkenden Längsmuskeln überwunden wird. Dieselben inseriren nach den Untersuchungen der Anatomen an dem vertikalen, unbeweglichen Theil des Duodenums. Einige Male konnte ich direkt durch den an den Pylorus gehaltenen Finger fühlen, wie derselbe über die Fingerkuppe gezogen wurde. Damit stimmt auch die Erfahrung überein, dass verschluckte grössere Fremdkörper besonders dann aus dem Magen befördert werden, wenn sie in dickbreiige Kost eingehüllt werden. Diese bilden dann eine consistentere Wurst von Nahrungstheilen, welche den Längsmuskeln eine Angriffsfläche bieten zur Ueberwindung des Sphinktertonus. Die dilatatorische Wirkung der Längsmuskeln hat meiner Ansicht nach beträchtliche chirurgische Bedeutung. Es ist danach klar, dass eine winklige Fixation zwischen Pylorustheil des Magens und oberem Duodenum die Entleerung des Magens erheblich erschweren muss. Demnach darf man in solchen Fällen auch keine Pyloroplastik ausführen. Mikulicz geht sogar soweit, dass er überhaupt bei Fixation des Pylorus die Pyloroplastik verwirft. Ich persönlich glaube, dass man bei einer Fixation, welche eine Geradestreckung zwischen Pylorus- und oberem Duodenaltheil zulässt, eine Pyloro-

plastik ausführen kann, wenn man sonst die Indikation für dieselbe als gegeben erachtet. Ich will hier noch einfügen, dass ich beim Hunde einen zweiten Sphinkter im oberen Theil des Duodenums 1—2 Centimeter vom Pylorus entfernt gefunden habe. Derselbe ist von Anatomen nicht beschrieben, weil er anatomisch nicht ausgeprägt ist. Physiologische Bedeutung hat er aber sicher und sein Tonus ist deutlich nachweisbar, wenn man beim lebenden Hunde den Finger vom Pylorus aus ins Duodenum einführt. Ist dieser Sphincter duodeni auch beim Menschen vorhanden?

Chirurgisch wichtig ist die Frage nach dem Zusammenhange zwischen Ulcus und Pylorospasmus. Ich möchte mich in der Beziehung Mikulicz anschliessen, welcher nach seinen ausgedehnten Erfahrungen bei der von ihm erfundenen Pyloroplastik zu dem Resultate gekommen ist, dass bei Ulcus ventriculi abnorme Contraktionszustände des Pylorus häufig zu finden sind, dass aber wahrscheinlich keine schweren motorischen Störungen dadurch hervorgerufen werden. Nun kann man allerdings bei Ulcus, welches direkt im Schliessmuskel sitzt, schwere motorische Störungen beobachten; so kann wochenlang Stagnation 2. Grades (Speisereste vom Tage vorher) bestehen, welche bei interner Behandlung vollkommen schwindet. So habe ich zwei derartige Fälle operirt und bei beiden ein Ulcus am Pylorus gefunden ohne besondere Stenose. Bei dem einen führte ich Pyloroplastik, bei dem anderen Gastroenterostomie mit Dauererfolg aus. Da wir aber häufig offene Ulcera direkt im Schliessmuskel finden ohne Stagnation, so kann man einen Pylorospasmus als Ursache der Stagnation nicht gelten lassen; denn eine solche funktionelle Stenose durch Spasmus kann nur eine physiologische Einrichtung als Ursache haben, müsste also wenigstens weitaus in der Mehrzahl der Fälle gefunden werden. Keineswegs ist dies aber der Fall, und deswegen muss man ein anderes intercurrentes Moment als besondere Ursache annehmen. Ich suche dasselbe in acuten Schwellungszuständen um das Ulcus. Demnach kann man sich den Nutzen der Pyloroplastik in solchen Fällen so vorstellen, dass in Folge der durch Pyloroplastik erreichten Vergrösserung des Pylorus die Schwellungszustände des Ulcus keine stenotische Bedeutung mehr haben.

Es ist weiter von chirurgischem Interesse, dass nach Untersuchungen der Physiologen Säuren den Sphinkter pylori zur Con-

traction bringen, und zwar erfolgt diese reflectorisch auch vom oberen Duodenum aus. Der Sinn der Vorrichtungen ist offenbar dieser, den sauren Magen chymus nur partienweise herauszulassen zur besseren Vermischung mit Galle und Pankreassaft. Endlich haben Hirsch und von Mering gezeigt, dass bei Füllung des Duodenums die Entleerung des Magens gehemmt wird. Ich habe dann durch weitere Untersuchungen nachgewiesen (Vergl. VII. Kapitel dieser Arbeit), dass vom oberen Jejunum aus keine Hemmung der Magenentleerung mehr stattfindet. Wenn wir das alles zusammennehmen, so kommen wir zur Ueberzeugung, dass eine Anzahl Hemmungsvorrichtungen eingeschaltet sind, welche im Pylorustheil des Magens (mechanisches Zurückbringen grober Speisen), im Schliessmuskel und im Duodenum ihren Sitz haben. Der Sinn dieser Vorrichtungen ist offenbar dieser, den Magen tüchtig arbeiten zu lassen zu Gunsten des Darmes¹⁾. Wir werden uns wohl kaum irren, wenn wir annehmen, dass uns von diesen Hemmungsvorrichtungen nur der kleinere Theil bekannt ist. Die aus alledem sich ergebende Verzögerung der Magenentleerung ist für die Heilung eines Magengeschwürs ungünstig. Führen wir nun eine Pyloroplastik aus, so können wir günstigsten Falles den Verschluss des Magens durch Contraction des Schliessmuskels aufheben. Es ist klar, dass wir damit höchstens die Hemmungsvorrichtungen beseitigen können, die im Schliessmuskel selbst ihren Sitz haben. Das radicalere Mittel zur schnellen Entleerung des Magens besteht aber in einer Gastro-Enterostomie, welche vor dem Pylorustheil des Magens ausgeführt wird. Ich bin ausserdem dafür eingetreten, dass der Pylorus verschlossen wird. Damit werden auch die Hemmungsvorrichtungen, welche von Duodenum aus auf den Magen wirken, beseitigt. Für den Verschluss des Pylorus sprechen auch noch andere Momente, die in den nächsten Kapiteln besprochen werden (Erzielung von Dauerresultaten, Erschwerung des Circulus etc.). Mir scheint der Pyloroplastik eine rein anatomische Indication zuzukommen; sie ist dort am Platze, wo es auf Erweiterung des Pfortners ankommt und die Verhältnisse so liegen, dass damit auch sicher eine ausgiebige und ungezwungene Vergrösserung der Circumferenz erzielt wird. Dazu gehört, dass die vordere Wand

¹⁾ Die Bedeutung des Magens lässt sich ausdrücken in dem Satz: der Magen ist ein Organ zur Schonung des Darmes.

des Pylorus intact und gut zugänglich ist. Ausserdem darf keine winklige Fixation zwischen Pylorustheil und Duodenum bestehen.

(In Bezug auf specielle Indicationen verweise ich auf meine Arbeit „Klinisches und Experimentelles zur Chirurgie der chronischen nicht malignen Magenleiden“ Boas' Archiv für Verdauungskrankheiten.)

III.

Der Magen des normalen Menschen ruht auf den Darmschlingen wie auf Kissen (Beweise vergl. l. c. Kelling, Volkmann's Sammlung, No. 144). Für die Beurtheilung der Magenarbeit ist dieser Satz ausserordentlich wichtig. Der Magen ist von den ihn umgebenden Darmschlingen, welche sich seiner Form genau anpassen und deren spezifisches Gewicht etwa gleich dem des Wassers ist, so gut gestützt, dass wir, ohne einen wesentlichen Fehler zu machen, annehmen können, er schwämme vollständig im Wasser. Dadurch ist aber für die Magenarbeit die Schwere der Ingesta aufgehoben. Daran ändert sich auch nichts, wenn der Magen gefüllt wird. Die Bauchwand giebt reflectorisch so viel nach, als es nach dem jeweiligen Füllungszustand des Digestionstractus nöthig ist, aber auch nicht mehr, sodass die Bauchwand stets der Schwere der Eingeweide, oder, wie wir oben gesagt haben, dem statischen Druck, das Gleichgewicht hält. Es würde also in der ruhigen Bauchhöhle, wenn wir z. B. den Athem anhalten, auch bei aufrechter Stellung des Körpers aus dem Magen nichts ausfliessen; wenn der Magen nur ein unthätiger Sack wäre. Dies wird nun im lebenden Zustande durch zwei Factoren verhindert. 1. Durch die Athmung, 2. durch die Contraction des Magens. Die Athmung erfolgt in der Regel so, dass der Druck im Cavum peritonei bei der Inspiration erhöht, bei der Expiration erniedrigt wird. Bei Aenderung des Athemtypus kann dies auch in umgekehrter Weise statthaben. Jedenfalls besteht fast immer bei der Athmung eine Erhöhung resp. Erniedrigung des Druckes gegenüber der Ruhelage. Nehmen wir vorläufig noch den Magen als unthätigen Sack an, so wird durch die Athmung eine Pumpwirkung vom Cavum peritonei aus auf das Mageninnere ausgeübt. Also selbst wenn der Magen ganz unthätig ist, so kann bei einer Perforation des Magens durch die Athmung, weil sie das Volumen

der Bauchhöhle vergrössern kann, eine Aspiration des Mageninhaltes in das Cavum peritonei erfolgen. Die practische Nutzenanwendung für die erste Hülfe, so für den Transport, bei Perforationen des Digestionstractus würde dann in folgendem bestehen: sofortige Unthätigstellung des Magens durch Opium-Atropin und zweitens Vermeidung der Volumensveränderung der Bauchhöhle durch einen energischen Compressionsverband. Dies empfiehlt sich auch deswegen, weil die Bauchwand der Füllung nachgiebt, sodass, wenn z. B. $\frac{1}{4}$ Liter in die Bauchhöhle ausgelaufen ist, der nächste $\frac{1}{4}$ Liter ebenso leicht auslaufen kann. Häufig schützt sich die Natur selbst in diesem Sinne durch reflectorische brettharte Contraction der Bauchmuskeln. Ist aber der Magen mit einer benachbarten Darmschlinge verbunden, wie z. B. bei der Gastro-Enterostomie, so wird die Respiration auf die Entleerung keinen Einfluss mehr haben. Der Magen und der Darm haben ziemlich denselben Spannungszustand ihrer Wandungen und infolgedessen ist der Einfluss der respiratorischen Druckdifferenzen, weil er für beide Theile gleich ist, ohne Bedeutung. Wenn wir also einen gastro-enterostomirten Magen mit Wasser füllen, so läuft das Wasser auch bei aufrechtem Stande nicht von selbst aus, gleichgültig ob der Patient athmet oder nicht athmet, da die Schwere, wegen der hydrostatischen Verhältnisse in der Bauchhöhle nicht in Frage kommen kann. Nun ist aber der Magen nicht ein unthätiger Sack, sondern hat sich contrahirende elastische Wandungen. Wir können deswegen den Haupttheil des Magens, den Fundus, mit einer Gummiblase vergleichen, welche zum grössten Theil mit Wasser gefüllt ist, und welche sich selbst im Wasser befindet. Für die Entleerung dieser Gummiblase ist es nun ganz gleichgültig, ob wir einen Schnitt oben oder unten, oder hinten oder vorn anbringen und ebenso ist es für die Entleerung des Magens ganz gleichgültig, ob wir die Gastro-Enterostomie nach von Hacker oder nach Wölfler ausführen. Eine solche Gummiblase entleert sich nur durch die Spannung ihrer Wandungen und ebenso entleert sich der Magen bei der Gastro-Enterostomie nur durch seine Contraction. Ist die Magenwandung nicht contractionsfähig, so entleert sich der Magen überhaupt nicht in den Darm, sondern umgekehrt der kräftigere Darm in den Magen. Solche ungünstigen Verhältnisse können stattfinden 1. bei der acuten Lähmung des Magens, wie

sie sehr selten durch Traumen etc. vorkommen soll (Rox. Brit. med. Journal 4. III. 1898). 2. Wenn der Magen wegen der Starrheit seiner Wandungen nicht mehr contractionsfähig ist. Also z. B. bei gewissen Formen von Carcinom, welches die ganze Magenwand infiltrirt. Hier bringt die gewöhnliche Gastro-Enterostomie die Gefahr, dass Galle und Pankreassaft einfach in den Magen hineingegossen wird. Im allgemeinen werden solche Formen Contraindicationen für die Gastro-Enterostomie sein. Wenn man es aber trotzdem versuchen will, so möchte es wenigstens in einer solchen Form geschehen, dass durch die Operation die Entleerungsverhältnisse nicht verschlechtert werden. Dies geschieht, indem wir das abführende Ende des Jejunums circular in den Magen einnähen. Das sich an das Duodenum anschliessende Stück des Jejunums wird dann in die vom Magen abführende Jejunalschlinge mit gleichlaufender Peristaltik eingenäht. Die Entfernung aber zwischen Gastro-Enterostomie und Enteroanastomose muss lang genommen werden, wenigstens etwa 30 cm, damit die Galle nicht noch rückläufig in den Magen gelangt. Da in solchen Fällen stets die Salzsäure des Magens fehlt, so braucht man vor einer zu starken Reizung der Jejunalschlinge sich nicht zu fürchten. 3. Der Magen entleert sich nicht in den Darm, wenn seine Wandungen zu schwach sind infolge hochgradiger Erschlaffung. So z. B. bei erheblicher Dilatation. Von vielen Autoren, so in erster Linie von Mikulicz, ist es beobachtet worden, dass die Myasthenie des Magens prädisponirend ist für die Entstehung des Circulus, und zwar durch übermässiges Einströmen von Galle und Pankreassaft in den Magen. Bei der natürlichen Entleerung des Magens ist eben das Zurückfliessen des ins Duodenum gelangten Inhaltes verhindert durch den Sphinkter des Pylorus. Bei der Gastro-Enterostomie aber besteht ein solcher Muskelverschluss nicht; wenn nun der Magen mit geringem Drucke seinen Inhalt in den Darm geschoben hat, und der Darm sich contrahirt, so wird der Druck im Darm zu hoch und der grösste Theil fliesst wieder zurück. Es braucht also nicht einmal eine Spornbildung zu bestehen, es kann allein durch das Fehlen eines Verschlusses zwischen Magen und Darm die Entleerung für den Magen ungünstiger werden, als sie vor dem war. Ich glaube aber, dass diese Ursachen für das Misslingen der Gastro-Enterostomie sehr selten ist. Man kann sie nur dann an-

nehmen, wenn sie bei einer Verbindung, welche die Spornbildung sicher ausschliesst, wie z. B. beim Murphyknopf, beobachtet wird. Für die Stärkung des Magens giebt es dann drei Mittel von sicherem Nutzen. 1. Die Vermeidung der Ueberfüllung des Magens; der Nutzen häufiger Entleerung des Magens durch Ausspülungen wird von allen Operateuren betont. (Entspannte Muskeln erholen sich schneller als gedehnte.) 2. Spülungen mit kaltem Wasser, etwa $\frac{1}{4}$ Liter für jeden Einguss; ich habe sehr verschiedene Mittel an Thieren versucht, um den Tonus des Magens nachhaltig zu stärken. Alle Arten von Nervenreizung liessen im Stich, nur Kälte wirkte mächtig auf den Tonus. Dies lässt sich auch noch an frisch herausgeschnittenen Mägen constatiren. An dem auf p. 12 erwähnten Patienten mit der Magenfistel konnte ich den Einfluss der Temperatur auf die Contraction der Magenwand in folgender Weise deutlich demonstrieren. Es wurde der Magen rasch mit Wasser gefüllt und zwar im Sitzen und so lange, bis das Wasser im Magen in der Höhe der Cardia stand. (Ueber die Bestimmung des Wasserstandes vergl. meinen Vortrag Volkmann's Sammlung No. 144). Die Zeit der Füllung betrug 50–100 Sekunden. Bei warmem Wasser fasste der Magen 1600–1700 ccm. Zurück bekam man 1550–1100 ccm. Der Magen entleerte sich sehr langsam und es blieben häufig grössere Mengen Wassers zurück, die nur schwer wiederzugewinnen waren. Bei kaltem Wasser fasste der Magen nur 1150–1200 ccm. Der Magen entleerte sich schnell und wir gewannen leicht fast alles Wasser wieder. Von dem contrahirenden Einflusse nicht zu kleiner Mengen kalter Flüssigkeiten kann man geeigneten Falles mit Nutzen Gebrauch machen. Natürlich giebt es keinen genügenden Effect, wenn man die Patienten kleine Eisstückchen langsam schlucken lässt. Das 3. Verfahren, welches prophylaktisch angewendet einen Erfolg erwarten lässt, besteht in der Faltenbildung des Magens nach Bircher. Es ist leicht zu verstehen, dass je grösser der Magen ist, um so ungünstiger seine Arbeitsverhältnisse werden, denn erstens wird das Verhältniss zwischen Oberfläche und Volumen ungünstiger und zwar proportional dem Durchmesser des Hohlraums. Zweitens ist die Länge, auf welche sich die Muskeln contrahiren müssen, um den Magen zu entleeren, viel grösser. Machen wir einen einfachen mechanischen Vergleich zwischen dem Magen und einer Gummi-

blase, so können wir folgendes aussagen: Eine Gummiblase, welche sich durch die Elasticität ihrer Wandung gänzlich entleeren soll gegen einen constanten Widerstand (den Innendruck des gefüllten Darmes) muss, je grösser ihr Volumen ist, um so dickere Wandungen haben, und von um so besserer Qualität muss der Gummi sein. Ein grosser Magen muss hypertrophische Muskeln haben, nicht um mehr, sondern um erst einmal dasselbe leisten zu können wie ein kleiner Magen. Durch Faltenbildung in der gewöhnlichen Weise können wir natürlich nicht die Kraft der Magenwand vermehren, sondern wir können nur das Verhältniss zwischen der Magenoberfläche und dem Volumen günstiger gestalten. In dieser Weise bei dilatirten Mägen angewendet, kann ein Nutzen nicht bestritten werden.

Einige Worte erfordert noch die Gastropiose. Dieselbe verdient entschieden chirurgische Beachtung. Einmal ist sie häufig Complication anderer chirurgisch anzugreifender Krankheiten, so des Ulcus, der Pylorusstenose, der Perigastritis, des Sanduhrmagens. Ausserdem aber kann sie schon an und für sich, wenn sie hochgradig ist, dem Magen so ungünstige Entleerungsbedingungen geben, dass ihre Träger sich in kümmerlichem Ernährungszustand befinden, nur mangelhaft erwerbsfähig sind und nicht selten constant von Magenbeschwerden geplagt werden. Es sind verschiedene chirurgische Methoden zur Besserung der Verhältnisse ausgeführt worden. Hochnähung, Faltenbildung, Combination von Faltenbildung und Pyloroplastik, Excision eines Magenwandsegmentes und Gastro-Enterostomie. Die Frage nach der anzuwendenden chirurgischen Methode hängt direct ab von der Frage nach der Ursache der Gastropiose. Meiner Ansicht nach ist die Gastropiose die Folge der Raumverhältnisse in der Bauchhöhle. Der Magen sinkt nach unten, wenn er oben zwischen den Rippenbogen zu wenig Platz hat für seine Füllung (Schnüren durch Corsett) oder, wenn er seine natürliche Stütze an den Darmschlingen verliert (Erschlaffung der Bauchdecken und Fettschwund). Die mechanischen Consequenzen sind nun folgende: 1. Mangelnde Unterstützung des gefüllten Magens durch die Darmschlingen, infolgedessen die Ingesta durch ihre Schwere die grosse Curvatur nach unten zerren. Daraus entsteht 2. eine Erweiterung und Erschlaffung der Magenmuskeln, besonders derjenigen des motorisch wichtigen Pylorustheiles. 3. kann

eine winklige Knickung zwischen Pylorustheil des Magens und dem Duodenum zustande kommen, wenn das Duodenum oben in der Bauchhöhle durch seinen Bandapparat fixirt bleibt.

Wenn wir auf diesem Standpunkt stehen, so sehen wir ohne Weiteres ein, dass mit einer Hochnähung oder Faltenbildung des Magens bei der Gastropiose nicht viel genützt wird. Der Magen wird immer wieder nach unten sinken, wenn die Raumverhältnisse in der Bauchhöhle nicht dabei geändert werden.

Führt eine Besserung dieser Raumverhältnisse (Mastcur, Bänder, chirurgische Beseitigung etwaiger grosser Diastasen) nicht zum Ziele, so bleibt nur noch übrig den Magen durch eine Gastro-Enterostomie aus einem Digestionsorgan mehr zu einem Durchgangsorgan für die Speisen umzugestalten. Bei sehr dilatirten Mägen kann es zweckmässig sein die Operation mit der Faltenbildung nach Bircher zu combiniren. Wie man sich auch zur Behandlung des gastropotisch atonischen Magens stellen mag, das eine scheint mir doch chirurgisch wichtig zu sein, dass wir bei unseren Magenoperationen die Gastropiose als einen Factor beachten, der die Motilität des Magens schädigt, und welchen wir trachten müssen bei unseren Operationen auszugleichen. So würde ich z. B. nicht bei einem Ulcus oder Pylorostenose an einem gastropotischen Magen eine Pyloroplastik ausführen, und würde stets die Gastro-Enterostomie vorziehen. Es scheint mir auch wichtig, da bei der Gastropiose die statischen Verhältnisse schlechte sind, die Schwere der Ingesta infolgedessen nicht aufgehoben ist, die Gastro-Enterostomie an der hinteren Wand auszuführen. Für diese Fälle scheint mir unzweifelhaft die zweckmässigste Methode diejenige von Roux zu sein, welcher die abführende Schlinge circular in den Magen einnäht und die zuführende seitlich in die abführende einfügt. Jedenfalls ist es aber nützlich, da es sich hier um schlaaffe Magenmuskulatur handelt, die Entleerung nach Möglichkeit zu begünstigen, also der gewöhnlichen seitlichen Einfügung des Darmes in den Magen eine Entero-Anastomose hinzuzufügen. Dadurch wird der nach beiden Seiten in den Darm abfliessende Inhalt schneller entleert, ausserdem das Einströmen von Galle und Pankreassaft in den Magen vermindert.

IV.

Ueber den Circulus vitiosus bestehen die verschiedensten Ansichten. Im allgemeinsten Sinne kann man darunter eine mangelhafte Entleerung des Magens nach der Gastro-Enterostomie verstehen. Es giebt alle möglichen Uebergänge von den leichtesten Fällen bis zu den schwersten. In den leichten Fällen besteht nur eine verzögerte Entleerung, sodass z. B. beim Magengeschwür mit offenem Pylorus die Motilität herabgesetzt ist. Trotzdem können sich die Patienten dabei wohl fühlen und das Geschwür kann zur Ausheilung kommen. In den schwersten Fällen gehen die Patienten in wenigen Tagen zu Grunde. Meines Erachtens sterben sie hauptsächlich an Wasserverarmung des Körpers, welcher zuerst vorgebeugt werden müsste. Es ist dies auch leicht verständlich, da der Magen überhaupt kein Wasser resorbirt und die zuführende Darmschlinge, in welche bei Spornbildung der Mageninhalt hineingelangt, zu kurz ist. Für die Erklärung der Spornbildung kann man natürlich nur diejenigen Fälle heranziehen, bei denen keine Enteroanastomose genäht wurde. Da zeigt sich denn, dass bei der vorderen und bei der hinteren Gastro-Enterostomie die Erscheinung des Circulus zu beobachten ist, allerdings bei der vorderen viel häufiger. Letzteres ist unschwer verständlich, da bei der vorderen Gastro-Enterostomie eine Spannung des Mesenteriums der fixirten Dünndarmschlinge leicht eintreten kann. Wenn nämlich der Magen gefüllt wird, so entfernt sich seine vordere Wand von der hinteren, ausserdem kann sich die Strecke zwischen der Fistel und der grossen Curvatur verlängern. Endlich kann auch das geblähte Colon mit zur Anspannung des Mesenteriums beitragen. Die Folgen dieser Anspannung sind dann eine verstärkte Krümmung der fixirten Darmschlinge, welche einen convexen Bogen bildet, dessen Scheitel die G.-E.-A. abgiebt und ausserdem eine Compression der Darmschlinge gegen den Magen. Wenn diese Fehler hochgradig sind, so ist es zu verstehen, dass sie auch nicht durch eine Entero-Anastomose aufgehoben werden. Fälle mit kurzem Mesenterium des Dünndarmes eignen sich deswegen besser für die hintere G. E. Es kann auch passiren, wie es mir in einem Falle von Pylorus-carcinom gegangen ist, dass für die Wölfer'sche Methode das Mesenterium zu kurz ist und für die Hacker'sche Methode das

Mesocolon zu stark geschrumpft ist. Ich habe in diesem Falle das Ligamentum gastrocolicum durchtrennt und die Darmschlinge vor dem Colon an die hintere Wand des Magens gebracht mit gutem Erfolg. Der Effect der G. E. kann auch vereitelt werden durch Verschlingung der Dünndarmschlingen; es ist dies sehr selten, leider war es mir aber beschieden, auch einen solchen Fall zu beobachten.

Es handelte sich um eine sechzigjährige Frau, welcher ich wegen Pylorescarcinom zwei Drittel des Magens reseziert hatte. Es wurde das Duodenum nach Doyen verschlossen und die Magenschnittwunde für sich vernäht. Drei Handbreiten unter dem Ligamentum Treitzii wurde die G. E. ausgeführt mit Enteroanastomose und zwar, da infolge der Resection ein grösserer Schlitz im Mesocolon schon bestand, an der hinteren Wand mit Naht. Hierbei wurde die Darmschlinge nach Wölfler mit gleichlaufender Peristaltik angenäht. Irgend eine Axendrehung des Mesenteriums war sicher ausgeschlossen. Die ersten zwei Tage ging es der Patientin gut. Am 3. Tage traten ziemlich plötzlich Erscheinungen von Circulus auf. Da die gewöhnlichen internen Maassnahmen nichts halfen, entschloss ich mich am 5. Tage zur Relaparotomie. Es war die vom Duodenum aus zuführende Schlinge hineingelangt in den Spalt, welcher durch die hintere Bauchwand, den Magen und die fixirte Dünndarmschlinge gebildet wird. An der Entero-Anastomose war der Schenkel abgeknickt. Ich zog den Darm nun heraus. Um diese Verschlingung zu verhüten, konnte ich nun entweder das Mesenterium der fixirten Darmschlinge an das Peritoneum parietale nähen, oder den abführenden und zuführenden Darmschenkel parallel legen und mit einigen Nähten an einander befestigen; ich wählte das letztere. Zwei Tage ging es der Patientin sehr gut, sie nahm Flüssigkeiten zu sich und hatte Stuhlgang und Flatus. Dann traten plötzlich Erscheinungen von Peritonitis auf, welcher Patientin in zwei Tagen erlag, trotz sofortiger Entfernung der Bauchdeckennähte zur Entleerung des Exsudates. Bei der Section lagen die Darmschlingen richtig. Die Peritonitis war ausgegangen von einem Abcess in der Naht des Magenstumpfes. In der Literatur habe ich nur wenig Fälle von Verschlingung der angenähten Jejunalschlinge gefunden¹⁾.

Wölfler glaubte durch das Anlegen der Darmschlinge mit gleichlaufender Peristaltik an den Magen den Abfluss zu begünstigen. Es ist dies aber kaum verständlich, da die G.-E. meist im Fundus des Magens angelegt wird und daselbst gar keine Peristaltik vorhanden ist; doch hat die Anlegung des Darmes an den Magen nach Wölfler einen entschiedenen Vortheil aus anderem

¹⁾ Sonnenburg, Deutsche Zeitschr. f. Chirurgie. 38. 310. — Petersen, Verhandlungen des 29. Chirurgencongresses. 1900. — Chlumsky, Beiträge zur klinischen Chirurgie. 27. Band. S. 42. — Peham, Deutsche Zeitschrift für Chirurgie. 48. Band.

Grunde. Das Mesenterium des Dünndarms ist nämlich von links nach rechts an die Wirbelsäule angeheftet. Die Darmschlinge bleibt demnach bei dem Wölfler'schen Verfahren in ihrer natürlichen Lage zu ihrer Mesenterialfixation. Hält man sich nicht an das Wölfler'sche Verfahren, so entsteht sehr leicht Axendrehung. Kappeler¹⁾ empfiehlt nun, gegen die Spornbildung die zu- und abführende Schlinge am Magen 4—5 cm lang zu befestigen. Dass dies aber auch kein Universalmittel gegen die Spornbildung ist, lehrt uns Kappeler selbst, indem in einem seiner Fälle sich die Darmschlinge losgerissen hatte und starke Spornbildung eingetreten war. Doyen, Kader u. A. nähen den zuführenden Schenkel in langer Strecke, so z. B. Doyen 12 cm lang mit fortlaufender Naht, an den Magen an. Dadurch wird auch der Spornbildung entgegen gewirkt, vermieden wird sie aber nicht. Zudem ist für die Peristaltik des zuführenden Schenkels eine so ausgedehnte Fixation nicht günstig. Dies ist besonders dann möglich, wenn man die Schlinge im Zustande der Dilatation der Längsmuskeln angenäht hat. Chlumsky empfiehlt gegen den Circulus eine sehr lange Schlinge zu nehmen. Dieses Verfahren hat den unzweifelhaften Vortheil, dass man nicht in die Gefahr kommen kann, eine zu kurze Schlinge zu nehmen, und dies kann sehr leicht passiren, weil man den Contractionszustand des Darmes bei der G.-E. nicht zu berücksichtigen pflegt. Dass mit der Länge der Schlinge die Kraft zur Ueberwindung des Hindernisses steigt, wie Chlumsky annimmt (l. c., S. 515), kann ich aber nicht glauben. Eine Darmschlinge kann bei der Peristaltik nur einen bestimmten Druck entwickeln; nehmen wir z. B. einen sehr hohen Druck an, von 18 cm Wassersäule, mit welchem ein Darmabschnitt den Sporn zu überwinden sucht. Ob nun vier oder zehn Darmsegmente hintereinander diesen Druck ausüben, das ist für den Druck an dem Sporn ganz gleichgültig. Man denke sich nur eine lange Röhre, welche hinten verschlossen ist, und an deren vorderem Querschnitt das Hinderniss sitzt. Die Kraft der einzelnen Darmsegmente kann man sich durch Manometer ersetzt denken. Die an dem Querschnitt entwickelte Kraft hängt weder von der Länge der Röhre, noch von der Anzahl der eingesetzten Manometer ab, son-

¹⁾ Deutsche Zeitschrift f. Chirurgie. Bd. 49. H. 2 u. 3. Bd. 50. Heft 3 u. 4. S. 320.

dern nur von der Höhe des Manometerstandes, also von der Kraft eines Darmsegments.

In all' den angegebenen Factoren können wir die Hauptursache für den Circulus nicht finden. Ich glaube, dass dieselbe zu suchen ist in der Nichtberücksichtigung des Contractionszustandes des Darmes bei unseren jetzigen Nahtmethoden. Infolgedessen ist keine Garantie gegeben für eine bestimmte Grösse der Fistel. Eine solche Garantie muss aber vorhanden sein, weil die Spornbildung abhängt von dem Verhältniss der Grösse der Fistel zum Umfange des Darmes. Es fällt mir gar nicht ein, die jetzigen Nahtmethoden angreifen zu wollen, im Gegentheil, sie genügen in Bezug auf Schnelligkeit der Ausführung und Haltbarkeit allen billigen Ansprüchen. Dass sie aber der Forderung, die Spornbildung zu vermeiden, nicht genügen, das können wir schon daraus sehen, dass erfahrene Operateure immer mehr dem Vorgange von Mikulicz folgen und zur Gastro-Enterostomie mit Naht regelmässig die Enteroanastomose hinzufügen. Die G.-E. wird in der Regel technisch so ausgeführt, dass die passende Darmschlinge an den Magen gelegt und durch fortlaufende Serosanaht befestigt wird. Nunmehr wird die Darmschlinge eröffnet und dann die Schleimhautnaht hinzugefügt. Es fällt dann in der Regel die Schleimhautnaht der vorderen Fläche etwa doppelt so lang aus, als die an der hinteren Fläche, wo schon die Serosanaht liegt. Das ist die Folge des Anspannens der Mucosa bei der Naht. Haben wir also den Schnitt 5 cm lang gemacht, so beträgt dann der Umfang nicht zweimal $5 = 10$, sondern wenigstens 15 cm. Dieser Umfang kann zu einer vollständigen Spornbildung genügen, wie wir sehen werden.

Ueber den Contractionszustand des Darmes liegen meines Wissens noch gar keine Versuche vor. An der Leiche kann man sich darüber nicht orientiren. Ich hatte auch erst mit Versuchen an todten Därmen begonnen, aber bald gefunden, dass man die Verhältnisse nicht vergleichen kann mit denen bei Operationen, wo ein leerer auf mechanische Einwirkungen reactionsfähiger Darm vorliegt. Man muss also Untersuchungen am lebenden Darm vornehmen, was man bei Operationen leicht thun kann, ohne irgend welchen Schaden für den Patienten. Nimmt man z. B. eine

Darmschlinge zwischen die Finger und dehnt sie in der Längsrichtung, so fühlt man sehr bald eine Dehnungsgrenze. Es ist dies der Punkt, wo der elastische Widerstand der Muskeln überwunden ist und die Serosa und Mucosa gespannt wird. Macht man sich nun zwei Zeichen an die Darmschlinge, indem man z. B. zwei Serosanähte anbringt, die sich gleich dazu benutzen lassen, um den Darm an den Magen zu befestigen, oder man umbindet, nach Durchlochung des Mesenteriums den Darm an zwei Stellen, so kann man einfach nach Fingerbreiten messen. Infolge der Dehnung ziehen sich in der Regel die Längsmuskeln des Darmes zusammen und zwar habe ich gefunden Werthe bis zum Dreifachen. Spontaner Wechsel des Contractionszustandes bis aufs Doppelte ist etwas ganz Gewöhnliches. Ebenso kann die Ringmusculatur Differenzen bis aufs Dreifache aufweisen.

Man begreift also unschwer, dass man bei einer Hacker'schen G.-E. sehr leicht eine zu kurze Schlinge nehmen kann, wenn man die erste Jejunalschlinge in dem gegebenen Contractionszustand in bequemer Anpassung an den Magen annäht. Für die Füllung, bei welcher sich die Längsmusculatur contrahirt, ist dann die Schlinge zu kurz. Wenn dazu noch eine Spornbildung besteht, so ist es zu verstehen, dass auch die Entero-Anastomose keine Abhülle schafft, weil eben immer ein Darmtheil, der sich nicht genügend füllen kann, in die Circulation eingeschaltet ist. Ich glaube, dass auf diese Weise solche Fälle, wie die von König¹⁾ und die von Kehr²⁾, wo zuletzt nur eine neue G.-E. Abhülle brachte, zu erklären sind. Für den Abfluss von Galle und des Pankreassaftes kann ja dann noch die Jejunalschlinge genügen, nicht aber für eine ausgiebige Entleerung des Magens. Für die Beurtheilung der Function nach der G.-E. würde es jedenfalls werthvoll sein, wenn wir genaue Werthe über die Länge der Schlinge in jedem Falle angeben würden, also z. B. so und so viel Handbreiten bei einem Contractionszustand des Jejunums, welcher einen bestimmten Bruchtheil der Längsdehnbarkeit ausmacht.

Man beobachtet ferner, wenn man den Darm des Menschen in die Länge streckt, dass die Längsmuskeln mit einer Contraction darauf antworten und gleichzeitig die Ringmuskeln erschlafft werden, so dass der Darm dabei kürzer und dicker wird. Die künstliche Herbeiführung dieses Zustandes würde sich z. B. sehr empfehlen für die Ineinanderschiebung der beiden Hälften des Murphyknopfes bei der G.-E., denn dadurch wird weniger von den Ringmuskeln nekrotisch gequetscht und deswegen der Um-

²⁾ 28. Chirurgencongress. I. S. 71.

¹⁾ Münchener med. Wochenschr. 1899. No. 49.

fang des Darmes an der Fistel grösser, was für die Darmpassage offenbar günstiger ist. Man kann den Contractionszustand des Darmes annähernd beurtheilen, wenn man das physiologische Gesetz zu Hülfe nimmt, dass Contractionen der Längsmuskeln mit reflectorischer Erschlaffung der Ringmuskeln einhergehen und umgekehrt. Der Splanchnicus erregt die Längsfasern und hemmt die Ringfasern, und der Vagus erregt die Ringfasern und hemmt die Längsfasern. Es besteht also hier eine antagonistische Function (vergl. Pal. Boas Archiv f. Verdauungskrankheiten, V. Bd., 3. Heft u. A.). Es ist dies eine sehr merkwürdige Innervation, deren Sinn aber, wie ich glaube, nicht allzuschwer zu verstehen ist. Wenn man die Ringmuskeln und die Längsmuskeln als Antagonisten auffasst, so ergibt sich diese Innervation als der Ausdruck eines allgemein physiologischen Gesetzes, welches auch für die willkürliche Musculatur des Körpers durch feine mechanische Methoden nachgewiesen ist (Sherrington, Münchener medicin. Wochenschr., 1898, 42, 1346, und Hering, ebendasselbst).

Dies Gesetz kann dahin formulirt werden, dass bei der Contraction des Synergisten der Antagonist um einen gleichen Betrag reflectorisch erschlafft wird. Der Körper ist demnach eine Maschine, welche für die Bewegungen ihre eigenen Widerstände reflectorisch beseitigt. Dasselbe gilt natürlich auch für die Bewegungen des Darminhaltes. Darin ist auch der Grund zu suchen für die von mir festgestellte Erscheinung (Volkmann's Sammlung, 144, S. 8), dass peristaltische Bewegungen des Magens und Darmes ohne Erhöhung des Innendruckes vor sich gehen können, und dass es auch für die Beanspruchung einer Darmaht ein sehr wesentlicher Unterschied ist, ob der Darminhalt fest oder flüssig ist. Beim flüssigen Darminhalt kann eben die reflectorische Ausgleichung des Innendruckes im Darme eintreten.

Nachdem wir uns mit dem Contractionszustand des Darmes beschäftigt haben, kehren wir zur Entstehung der Spornbildung zurück. Es würde die oben aufgestellte Behauptung zu beweisen sein, dass die Spornbildung verursacht wird von einem Missverhältniss zwischen der Grösse der Fistel und dem Umfange des Darmes. Zuerst würde zu untersuchen sein, in welcher Weise der Schnitt durch die Contraction des Magens verzogen wird.

Um die mechanischen Verhältnisse möglichst klar zu bekommen, werden wir bei diesen Versuchen den Contractionszustand des Magens und Darmes zu beseitigen suchen und nur Knopfnähte anwenden, weil die fortlaufende Naht durch Zusammenziehen die Verhältnisse unnütz compliciren würde. Legen wir also einen Schnitt an im Darm, der Längsachse parallel, genau gegenüber dem Mesenterialansatz, und zwar durch alle drei Schichten, und setzen dann an den beiden Schnittpunkten stumpfe Haken ein. Durch Auseinanderziehen der Haken wird die Mucosa entfaltet bis an ihre Dehnungsgrenze. Ueber diese hinaus würde sie sich nicht strecken lassen, ohne einzureissen. Damit ist der Einfluss des Contractionszustandes der Längs-

muskeln vollständig aufgehoben. Wir geben dem Schnitte bei angespannter Mucosa eine bestimmte Länge, sagen wir 5 cm. Ebenso verfahren wir beim Magen und vereinigen nun die beiden Schnittöffnungen (indem wir immer die Mucosa anspannen) durch Knopfnähte, deren Knoten bis auf die zwei oder drei letzten sämmtlich ins Lumen zu liegen kommen. Wenn man die Naht in dieser Weise ausführen will, so thut man gut, erst einmal den Darm mit einer Naht an den Magen zu befestigen. Man eröffnet dann durch einen kleinen Schnitt den Darm und den Magen und fixirt nun den äusseren Winkel des Schnittes durch eine Knopfnah, welche von der Magenmucosa nach der Magenserosa, dann von der Darmserosa durch die Darmmucosa geht und nun geknüpft wird. Dieser Faden dient als Zügel. In den anderen Schnittwinkel setzt man am Darm und am Magen je ein stumpfes Häkchen ein. Durch Anziehen der beiden stumpfen Häkchen gegen den Zügel wird die Mucosa des Magen- und Darmschnittes entfaltet. Unter Anspannung des Schnittwinkels wird nun erst der Darm eröffnet bis zu einer Länge von 5 cm bei ausgespannter Schleimhaut. Der Schnitt muss ganz genau in der Längsachse des Darmes, auf beiden Seiten in gleichem Abstand vom Mesenterialansatz geführt werden. Dann wird der Schnitt im Magen ebenfalls auf 5 cm Länge gebracht; die beiden stumpfen Häkchen im Wundwinkel des Magen- und Darmschnittes werden dann gegen den Zügel gespannt. Nun wird der hintere Rand des Magen- und Darmschnittes durch Knopfnähte, welche alle drei Schichten fassen, vereinigt; danach wird der vordere Rand in gleicher Weise vernäht, immer unter Anspannung der Mucosa. Es wird dann eine zweite Knopfnah darüber gelegt, bei welcher man die Ringmuskulatur des Darmes etwas dehnt, um nicht zu viel Darmwand zu verbrauchen.

Wenn man in dieser Weise exact näht, so kann man sich davon überzeugen, dass eine Spornbildung an der Fistel vollständig ausgeschlossen ist. Führen wir an einem Leichenmagen in dieser Weise mehrere G.-E. aus, füllen ihn dann ad maximum mit Wasser, so beobachten wir dann an der Fistel Folgendes: Die Fistel wird annähernd zu einem kreisrunden Loche verzogen, dessen Umfang gleich ist der doppelten bei gedehnter Schleimhaut angelegten Schnittlänge. Der Durchmesser dieses kreisförmigen Loches ist nicht überall gleich, er ist ein wenig grösser in der Richtung des Schnittes. Doch ist das so wenig, $\frac{1}{4}$ — $\frac{1}{2}$ cm höchstens, dass wir diesen Factor vernachlässigen können. So erhielt ich z. B. bei einer Schnittlänge von $5\frac{1}{2}$ cm den Durchmesser bei maximaler Füllung senkrecht auf der Längsrichtung des Darmes 3,5 cm, in der Längsrichtung 3,6 cm. Bei einer Schnittlänge von $5\frac{1}{2}$ cm erhielt ich das 2. Mal 3,7 und 4,2 cm. Wir sehen daraus, dass

der Schnitt kreisförmig verzogen wird. Ist nun der Durchmesser dieses Kreises grösser, als der der Fistel gegenüberliegende Theil des Darmes, so muss ein Sporn entstehen, und zwar liegt der Sporn, je nachdem man mehr oder weniger exakt geschnitten oder genäht hat, in der Mitte oder mehr der zuführenden oder abführenden Schlinge zugewendet, jedenfalls immer dort, wo das Missverhältniss zwischen Durchmesser der Fistel und gegenüberliegender Darmwand am grössten ist. Es kann derselbe Effect erreicht werden, wenn man die Fistel zu gross macht, oder wenn man bei der Naht zu viel Darmwand verbraucht. Letzteres kann leicht passiren, wenn man im Contractionszustand der Ringmuskulatur näht. Die Grösse der Fistelöffnung wird bestimmt bei Knopfnahht durch die Dehnungsgrenze der Mucosa, bei fortlaufender Naht durch die Dehnungsgrenze des fortlaufenden Fadens. Da letztere a priori kaum zu bestimmen ist, müsste man bei fortlaufender Naht vorsichtigerweise stets die Enteroanastomose hinzufügen. Führt man die Knopfnahht in der eben angegebenen Weise aus und schneidet und näht ganz exakt, so kann man die Enteroanastomose weglassen. Die Schnittlänge bei gedehnter Schleimhaut möchte ich aber auf höchstens 5 cm berechnen. Demnach beträgt der maximale Durchmesser der Fistel ca. 3 cm, entsprechend einem Kreisumfang von 10 cm. Die doppelte Naht verbraucht durchschnittlich 1 cm Darm.

Was den Darmumfang des oberen Jejunums betrifft, so erhielt ich maximale Werthe von 12—13 cm bei Erwachsenen durch Füllung des Darmes mit Wasser. Bei niederem Druck betrug der Umfang 10—11 cm. Berechnen wir nun das Verhältniss des Durchmessers der Fistel zum Umfange des gegenüberliegenden Darmes für den allerungünstigsten Fall von nur 10 cm Darmumfang, so erhalten wir: auf der Magenseite 5 cm (3 + 2 mal 1 cm, welche für die Naht verbraucht wurden). Das ist der Durchmesser des starren Ringes, welchem wenigstens 8 cm Darmwand gegenüberliegt (10 cm Darmumfang — 2 cm, welche für die Naht verbraucht wurden). Dieses würde für die Passage des Darminhaltes an der Fistel vorbei genügen. Der Schnitt ist natürlich vollständig gross genug. Ein Murphyknopf von 3 cm kann hindurch; ausserdem ist kaum ein Grund ausfindig zu machen, weshalb die Fistel einen grösseren Durchmesser haben soll, als die Speiseröhre. Was die von mir angegebene Naht anbetrifft, so ist dieselbe keineswegs schnell

auszuführen, und es kann ein geübter Operateur in derselben Zeit (circa 25 Minuten) zwei Anastomosen nähen. Ausserdem ist die Naht nicht überall anwendbar; sie setzt eine gewisse Beweglichkeit des Magens voraus, da die hintere Serosanaht an zweiter Stelle angelegt werden muss. Letzteres garantiert dafür eine grössere Exactheit und infolgedessen auch grössere Haltbarkeit der Naht.

Was nun die Methode von Kocher, im Darm einen Querschnitt zu machen anbetrifft, so kann man wohl mit gutem Grunde behaupten, dass dieselbe zur Spornbildung geradezu prädisponirt. Man kann mit einem Schnitte, dessen Oeffnung noch nicht die Grösse eines Murphyknopfes No. 3 hat, die allerstärkste Spornbildung erzielen, selbst wenn man mit exakter Naht und Berücksichtigung mechanischer Verhältnisse sich Mühe giebt die Spornbildung zu vermeiden.

So nahm ich z. B. eine Darmschlinge von einer frischen Leiche. Dieselbe hatte 12 cm maximalen Umfang. Ich machte in dieselbe einen Querschnitt von 4 cm Länge bei gedehnter Mucosa. Die Schnittwinkel waren auf jeder Seite genau 4 cm vom Mesenterialansatz entfernt. Der Schnitt im Magen wurde ebenfalls bei gedehnter Mucosa genau 4 cm lang gemacht. Nun wurden die Schnittländer des Magens und Darms in der Kocher'schen Weise aneinander gelegt und durch Knopfnähte mit einander exakt vereinigt, während die Schleimhaut durch in die Wundwinkel eingesetzte Häkchen dabei gespannt wurde. Bei der Füllung des Magens lag der Sporn infolge der exakten Naht genau in der Mitte und es war ähnlich, als ob man den zuführenden und abführenden Schenkel neben einander cirkulär in den Magen eingenäht hätte. Das Loch im Magen hatte sich kreisförmig verzogen. Der Grund der Spornbildung lässt sich nun sehr einfach durch Rechnung finden. Entsprechend einer Schnittlänge von 4 cm beträgt der Umfang der Fistelöffnung $2 \times 4 = 8$ cm und der Durchmesser ist 2,6 cm. Berechnen wir nun das Verhältniss des Durchmessers der Fistel von ca. $2\frac{1}{2}$ cm zu dem ihm gegenüberliegenden Theil der Darmwand, so erhalten wir auf der Magenseite $2\frac{1}{2} + 2 = 4\frac{1}{2}$ cm (weil rechts und links je 1 cm für die Naht verbraucht wird) gegen $12 - 4$ (Schnittlänge) $- 2$ cm (für die Naht verbraucht) $= 6$ cm. Es bleiben also nur $1\frac{1}{2}$ cm Darmwand mehr für die Passage an der Fistel vorbei. Diese Passage wird aber nun illusorisch, weil der zuführende und abführende Schenkel nicht in einer Richtung liegen bleiben, sondern durch das Auseinanderzerren des Darmquerschnittes winklig zu einander gestellt werden.

Die Kocher'sche Methode kann nicht empfohlen werden wegen ihrer zwei erheblichen Nachtheile: 1) weil die Schnittlänge auf Kosten des Darmumfanges erfolgt und 2) weil bei Oeffnung dieses Schnittes die Darmschenkel zu einander winklig gestellt werden.

Aus den erörterten mechanischen Verhältnissen kann man erkennen, dass die G.-E. einzeitig mit Naht nicht in sehr rascher und einfacher Weise hergestellt werden kann. Zweizeitig würde es leicht möglich sein nach dem oben von mir angegebenen Verfahren der elastischen Ligatur über ein decalcinirtes Knochenstück. Es wird deswegen gerade für diese Operation die Verbindung mittels eines Knopfes immer ihre Vorzüge haben. Es ist eine Erfahrungsthatsache, dass bei Einsetzung eines Murphyknopfes keine Spornbildung beobachtet wird. Es ist dies so sicher, dass man sich bei Anwendung des Knopfes die Entero-Anastomose sparen kann. Besonders bei hypertrophischen Magenmuskeln, wie dies bei Pylorusstenose die Regel ist, ist die Entero-Anastomose eine überflüssige Operation und deswegen bei Anwendung des Murphyknopfes wegzulassen. Woran liegt es nun, dass der Murphyknopf die Spornbildung vermeidet? Dies kommt daher, dass nach der Form der Knopfhälfte der ausschneidende Ring geringeren Durchmesser hat, als die Peripherie der Kugelfläche beträgt. In Folge dessen ist der die Knopfhälfte umgebende Theil der Darmwand stets grösser, als der nekrotisch gequetschte Theil. Dieses Verhältniss wird immer günstiger, je mehr die Ringmuskulatur des Darmes beim Einsetzen des Knopfes im Zustand der Dilatation sich befindet. Nach dem Zusammenschieben der Knopfhälften sieht man nicht selten wahrscheinlich in Folge Reizung der Nervenfasern eine krampfartige Contraction der Ringmuskulatur des Darmes um den Knopf. Erfahrungsgemäss lässt dieselbe bald nach, sodass daraus kein Schaden entsteht. Durch ungünstiges Einsetzen kann man allerdings eine Stenose des Darmes auch bei dem Murphyknopf erreichen.

Dies ist z. B. der Fall bei folgendem Verfahren, welches ja technisch sehr elegant erscheint, mechanisch aber unrichtig ist. Man macht dabei einen Querschnitt im Darm, durch welchen die Knopfhälfte eingeführt wird und vernäht nun den Querschnitt durch einige Knopfnähte in der Längsrichtung des Darmes. Auf diese Weise wird zu viel von der Circumferenz des Darmes verbraucht und die Darmwand über der Knopfhälfte unnöthig gespannt. Die entstehende Stenose ist dann für die Function der Fistel wie auch für den Abgang des Knopfes ungünstig. Ich halte es für nützlich, den Längsschnitt eher grösser zu machen, als es nöthig ist. Bei der Murphy'schen Schnürnaht wird dann der Schnitt zusammengezogen und es entsteht dadurch an der Mesenterialseite des Darmes ein kleiner Beutel, welcher dem Knopf die Passage

an der Anastomose vorbei erleichtert. Es ist einleuchtend, dass beim Einsetzen des Murphyknopfes in die hintere Wand des Magens der Knopf besser abgeht, als beim Einsetzen in die vordere Magenwand. Dass man gut thut, eine Sicherungsnahht in Form einzelner Knopfnähte noch anzubringen, das habe ich schon oben erwähnt bei den Untersuchungen über die Sicherheit der Darmnahht. Natürlich darf man bei dieser Nahht nicht unnütz viel von der Darmwand fassen. Durch die Uebernähhung wird zwar die Zeit der Operation verlängert, dabei besteht aber immer noch der Vortheil grösserer Sauberkeit gegenüber der Anastomose mit Nahht.

Trotz aller technischer Exaktheit wird aber der Murphyknopf als grosser und schwerer Fremdkörper immer gewisse Nachtheile haben. So würde es denn für die G.-E. wünschenswerth sein, einen zuverlässigen resorbirbaren Darmknopf zu besitzen, bei welchem zugleich das günstigste Verhältniss zwischen der Grösse der Oeffnung und der Circumferenz des Darmes fixirt wird.

(Fortsetzung folgt.)

II.

Ueber Verätzungs-Stricturen des Pylorus.¹⁾

Von

Professor Dr. Freiherr von Eiselsberg

in Königsberg i. Pr.

(Mit 9 Figuren.)

Die 129 Magenoperationen, welche ich in den letzten vier Jahren in Königsberg auszuführen Gelegenheit hatte — wobei die Gastrostomieen nicht eingerechnet sind — vertheilen sich auf folgende Operationen:

- 30 Resectionen (6 †),
- 82 Gastroenterostomieen (13 †),
- 10 Gastroplastiken (2 †),
- 7 Jejunostomieen (2 †).

Von den 129 Operationen sind 73 wegen Carcinom, 56 wegen Geschwüren bezw. den auf dem Boden derselben entstandenen Narben ausgeführt.

Diese 56 wegen nicht carcinomatöser Processe ausgeführten Operationen betreffen:

- 8 Resectionen mit 1 †,
- 37 Gastroenterostomieen mit 5 †,
- 10 Gastroplastiken mit 2 †²⁾,
- 1 Jejunostomie.

¹⁾ Auszugsweise vorgetragen am 3. Sitzungstage des XXIX. Congresses der Deutschen Gesellschaft für Chirurgie zu Berlin, 20. April 1900.

²⁾ Ueber diese 2 Fälle von Gastroplastik, welche gestorben sind, habe ich am vorjährigen Chirurgen-Congress: „Zur Casuistik des Sanduhr-Magens“ berichtet. Arch. f. klin. Chir. 59. Bd. Heft 4.

Von diesen Operationen sollen nur die wegen Verätzungs-Stricturen des Pylorus ausgeführten herausgehoben und anhangsweise über einige besonders interessante andere Fälle berichtet werden.

Eine eingehende Mittheilung über alle im Laufe der letzten 4 Jahre an der Königsberger Klinik ausgeführten Magenoperationen erfolgt später.

Von den 56 am Magen wegen nicht carcinomatöser Erkrankung ausgeführten Operationen betreffen 4 Verätzungsstricturen desselben. Ausserdem habe ich noch als Billroth'scher Assistent in Wien einen Fall von Verätzung des Pylorus operirt und endlich ist von meinem Assistenten Dr. Bunge in meiner Vertretung im April dieses Jahres noch ein Fall von Verätzungsstricturen operirt worden, so dass ich im Ganzen über 6 Fälle von operativ behandelter Verätzungsstricturen berichten kann.

Ich lasse zunächst die Krankengeschichten dieser Fälle hier kurz folgen, um daran einige Bemerkungen zu knüpfen:

- | | | | | |
|---|-----|-------|------|----------------------------------|
| 1 | mal | wurde | eine | Resection, |
| 4 | " | " | die | Gastroenterostomie, |
| 1 | " | " | eine | Reihe von Eingriffen ausgeführt. |

Resectio pylori wegen Verätzungsstricturen (1 Fall).

38jährige Frau, welche vor 3 Monaten Salzsäure getrunken hatte, worauf sich typische Symptome von Pylorus-Stenose entwickelten. — Resectio pylori, Heilung. Nach zwei Jahren Melancholie, Tod durch Erhängen.

Ich habe diesen Fall bereits früher in diesem Archive¹⁾ ausführlich beschrieben, so dass ich hier nur kurz die Krankengeschichte wiedergebe:

Es handelte sich um eine 38jährige Frau, welche, als sie im April 1889 in der Klinik Billroth Aufnahme fand, angab, 3 Monate zuvor aus Versehen Salzsäure getrunken zu haben. — Später jedoch stellte es sich heraus, dass sie dieselbe absichtlich zu sich genommen hatte. Es entwickelten sich ziemlich rasch alle Erscheinungen einer Pylorus-Stenose, so dass die Frau bis auf 31 Kilo abmagerte. Die Symptome der Stenose waren ganz typisch, wenn auch selbst in tiefer Narkose keine Resistenz in der Pylorusgegend nachweisbar war.

Am 8. April 1889 konnte ich in Vertretung meines unvergesslichen

¹⁾ Ueber die Magenresectionen und Gastroenterostomien in Prof. Billroth's Klinik (März 85—Oktober 89.) Arch. f. klin. Chir. 39. 4.

Lehrers Billroth die Laparotomie in Narkose ausführen. Der Magen erwies sich erweitert, am Pylorus war äusserlich nichts zu sehen, nur fühlte er sich härter an, als ein normaler Pylorus. Immerhin wurde aber, um keiner Täuschung zu unterliegen, erst eine Längs-Incision in den Magen gemacht, um von da aus das Vorhandensein einer Stricture mit voller Sicherheit zu entscheiden. Dabei zeigte es sich, dass der Pylorus hochgradig verengt war. Es wurde nun die Resectio pylori nach Billroth (I. Methode) vorgenommen.

Die Untersuchung des resecirten Pylorus ergab eine Narbenstricture, welche bis auf 4 mm das Lumen einengte. Mikroskopisch fand sich nur Narbengewebe. — Der Wundverlauf war ein reactionsloser, die Wunde heilte p. p. Nach 3 Monaten schon hatte die Frau um 5 kg zugenommen; sie erholte sich vortrefflich und blieb zwei Jahre hindurch vollkommen gesund. Später stellten sich nach einer normalen Entbindung Symptome von Verfolgungswahn ein, weshalb die Kranke in eine Irrenanstalt aufgenommen werden musste. Dasselbst endete sie im August 92 (3 Jahre nach der Operation) an Suicidium durch Erhängen.

Gastroenterostomie wegen Verätzungsstricture

(4 Fälle; 3 geheilt, 1 †)

I. 54jähr. Mann. Vor 6 Wochen Tentamen suicidii mit Salzsäure — typische Pylorus-Stenose — Gastroenterostomia antecolica anterior mittelst Murphyknopfes. Tod nach 2 Tagen an Schwäche, infolge von Bronchopneumonie. Ausser der hochgradigen Pylorus-Stenose findet sich noch ein Defect am Magenfundus, in dessen Boden die arrodirt Milz vorliegt.

54jähriger Ziegler hatte am 8. Mai 98 (6 Wochen vor seiner Aufnahme in die Klinik) einen Selbstmordversuch dadurch gemacht, dass er drei Esslöffel voll Salzsäure verschluckte. Erst nach zwei Stunden wurde er von seinen Angehörigen gefunden und bekam eine grössere Menge Milch, worauf er sehr stark erbrach; der kurze Zeit hierauf hinzugekommene Arzt fand den Patienten sehr schwach, die Schleimhaut des Mundes sehr stark verätzt, es wurde noch häufig Blut gebrochen. Während 3 Tagen trat häufiges Blutbrechen auf. Dann waren dem Erbrochenen grosse Gewebstetzen beige-mengt, einmal, etwa drei Wochen nach dem Unfall, wurde ein Fetzen, welcher im ausgebreiteten Zustand $\frac{2}{3}$ des Magens an Grösse betragen haben soll, ausgeworfen. Unter vorsichtiger Ernährung (Haferschleim, Eigelb etc.) kräftigte sich der Pat. allmählig wiederum etwas, so dass er nach 3 Wochen seiner Arbeit nachgehen konnte. Nach wenigen Tagen aber trat wiederum eine Verschlimmerung ein, welche darin bestand, dass der Kranke zwar die Nahrung ganz gut schlucken konnte, dieselbe aber schon nach wenigen Minuten bis zu einer halben Stunde nachher erbrechen musste. Diesem Erbrochenen waren nach Angabe des be-

handelnden Arztes reichliche Schleimmassen beigemengt. Bei seiner Aufnahme in die Klinik war der Pat. sehr schwach und heruntergekommen, an der Lippenschleimhaut und am rechten Gaumenbogen fanden sich einige frische Narben. Starkes Emphysem beider Lungen, Abdomen eingezogen, keinerlei Druckempfindlichkeit, keine Härte. Eine Magensonde gelangte ohne Schwierigkeit in den Magen. Die in der medicinischen Klinik, wohin der Kranke erst gebracht wurde, vorgenommene Untersuchung des Mageninhaltes ergab starke Retention, keine freie Salzsäure, wohl aber Milchsäure, Gesamt-Acidität 120.

Mikroskopisch fanden sich viele kurze Bacillen und viel Schleim; da Pat. selbst flüssige Nahrung erbrach, wurde er nach der chirurgischen Klinik verlegt. Am Abend seines Eintreffens erbrach Patient noch einmal einen sehr übel, fast fäulent riechenden Fetzen necrotischer Schleimhaut.

Am 23. 7. 98 wurde in Narkose die Laparotomie durch einen Median-schnitt ausgeführt. Eine Ausspülung des Magens vor der Operation wurde unterlassen aus Furcht, eine Blutung dabei zu erzeugen. Nach Eröffnung der Bauchhöhle liegt der stark geblähte Magen vor: er erscheint fixirt, und zwar sowohl an seinem Fundus, links gegen die Milz zu, als auch an der kleinen Curvatur, so dass er nicht gut vorgezogen werden kann. An der kleinen Curvatur, knapp vor dem Pylorus findet sich eine Stricture, welche bei Invagination-versuch mit dem Finger nicht passirt werden kann; die grosse Curvatur ist an dieser Stelle stark nach oben zu gezogen.

Eine radicale Entfernung erscheint nicht ausführbar, es wird daher die Gastroenterostomia antecolica, und zwar, um die Operation bei dem sehr schwachen Patienten möglichst rasch zu beendigen, mittels des Murphyknopfes gemacht. Bei Eröffnung des Magens entleert sich eine grosse Menge von fast fäulentem, sehr übelriechendem Mageninhalt, derselbe fliesst in die reichlich untergeschobenen Compressen ein.

Patient erholte sich aus der Narcose, erbrach nicht, wurde aber schon am nächsten Tage schwach und starb 2 Tage post operat.

Die Section (Dr. Askanazy) ergibt keine Reizung des Peritoneums. Die Cardia ist nur ganz leicht narbig verengert, für eine Magensonde bequem passirbar. Ein schräger, narbiger Streifen von 2 cm Breite verläuft nach dem Magen hinein.

Am Fundus des Magens ist nur wenig Schleimhaut erhalten, meistens findet sich ein netzförmiges, graues Narbengewebe, am Fundus ist eine wallnussgrosse, divertikelartige Ausstülpung, an deren Boden ein Loch im Magen ist, welches von der innig damit verwachsenen Milz verschlossen wird. Die Milz ist an dieser Stelle missförmig und gelatinös. Von dem oben erwähnten Narbenstreifen in der Cardia zieht ein 2 cm breiter Narbenstreifen längs der kleinen Curvatur zum Pylorus. Hier verschmälert sich das Magenlumen zu einem ganz engen Canal, dessen Eingang nicht einmal für die Kuppe des kleinen Fingers zugänglich ist. Die Stenose ist 3 cm lang, von derbem Narbengewebe gebildet, für eine grobe Sonde eben durchgängig, und sitzt genau am Pylorus. Die

Schleimhaut jenseits desselben ist ganz unverändert. Auf der Schleimhaut des Duodenums finden sich einige frische Narben. An der vorderen Magenwand finden sich rund ovale Partien, an welchen die Schleimhaut in umfangreichem Divertikel ausgebuchtet ist.

Beiderseitige eiterige Bronchitis, abscedirende Bronchopneumonie mit bronchopneumon. Herden. Der Tod ist an dem Lungenprocesse erfolgt.

Nach dem Befunde bei der Section musste man es als zweckmässig bezeichnen, dass der Magen nicht gespült worden war, da dabei möglicherweise die Stelle, wo die Milz den Boden desselben bildete, hätte perforirt werden können.

II. 26 jähriges Mädchen hatte vor 8 Wochen zwecks Unterbrechung der Gravidität Aetzflüssigkeit geschluckt — Entwicklung einer typischen Pylorus-Stenose — Gastroenterostomie. Heilung, welche nach fast 2 Jahren constatirt wird.

Pat. wollte ihre Gravidität unterbrechen und hatte zu diesem Behuf vor 8 Wochen eine ätzende Flüssigkeit getrunken, worauf sofort heftige Schmerzen im Hals und Magen auftraten; welche Flüssigkeit verschluckt worden war, konnte nachträglich nicht mehr festgestellt werden. Das Mädchen erbrach in den folgenden Tagen Alles, was sie genossen hatte, auch das Wasser, und musste sich nach 2 Tagen ins Bett legen. Das Erbrechen bestand in der folgenden Zeit constant fort, Patientin nahm nur sehr wenig Nahrung zu sich. Der Abort erfolgte nach einer Woche. Erst in den letzten Tagen hat das Erbrechen nachgelassen, und zwar auf Spülung des Magens mit dem Magenschlauch; ganz aufgehört hat es jedoch nicht.

Bei der Aufnahme in die medicinische Klinik zeigte sich die Patientin stark apathisch, der Ernährungszustand war äusserst heruntergekommen. In den inneren Organen fand sich nichts Abnormes, das Abdomen war stark eingesenken, bis auf eine die Magengegend (linkes Hypochondrium) begrenzende Hervorwölbung, welche bei der Athmung nach abwärts stieg, nicht druckempfindlich war und gedämpften tympanitischen Percussionston zeigte. Am rechten Rande dieser Hervorwölbung, entsprechend dem Pylorus, war eine harte Stelle zu fühlen. Nüchtern zeigte der Magen starke Retention. Der erbrochene Mageninhalt hatte starken Geruch, bräunliche Farbe und war mit schwarzen Krümeln untermischt. Keine freie Salzsäure, wohl aber Milchsäure, viel Hefe und lange Bacillen; Patientin litt unter starker Peristaltik des Magens, welche heftige Koliken hervorrief; der Magen fühlte sich dann ganz hart an. Nach dem Erbrechen besserte sich der Zustand. Der Magenschlauch stiess nirgends im Oesophagus auf ein Hinderniss; es musste somit mit Sicherheit eine Pylorus-Stenose nach Verätzung diagnosticirt werden. Deshalb wurde die Patientin von der medicinischen Klinik nach der chirurgischen verlegt.

Am 25. 7. 98 wurde in Narkose die Laparotomie ausgeführt (Medianchnitt). Der Pylorus imponirt als ein fester, derber Tumor, der bei dem Versuch, ihn zu invaginiren, unpassirbar ist. Er zeigt keine Verwachsung

mit der Umgebung. In der Absicht, durch Pyloroplastik möglichst schnell das Hinderniss auszuschalten, wird ein Längsschnitt gemacht. Es zeigt sich jedoch, dass der Pylorus selbst für eine gewöhnliche Steinsonde nicht durchgängig ist, so dass die Pyloroplastik bei der Länge der Strictur nicht ausführbar erscheint. Der aufgeschnittene Pylorus gleicht in der Ausdehnung von 5 cm ganz einer gespaltenen Urethra. Es wird daher der Längsschnitt wiederum vernäht. Eine Resection ist wegen der Schwäche der Patientin nicht ausführbar, es wird die Gastroenterostomia retrocolica post. mit Hülfe des Murphy'schen Knopfes gemacht, welche sehr rasch gelingt.

Patientin erholte sich nur langsam und erbrach in den ersten Tagen die genossene Nahrung. Nach einer Woche hörte das Erbrechen auf, und es konnte mehr Nahrung genommen werden; psychisch schien Pat. noch sehr deprimirt. Die Wundheilung erfolgte reactionslos und p. p. Bei ihrer nach einem Monat erfolgten Entlassung hatte Pat. sich wesentlich erholt. Es konnte eine ganz normale Magenfunction constatirt werden. Der Oesophagus erwies sich nach wie vor leicht für den weichen dicken Magenschlauch durchgängig.

März 1900 (also nach $1\frac{3}{4}$ Jahren) berichtete die Patientin, dass sie vollkommen hergestellt ist, gar keine Magenbeschwerden hat und Alles essen kann.

III. 39jähriger Mann, schluckte aus Unvorsichtigkeit vor 7 Wochen Schwefelsäure. Typ. Pylorus-Stenose. — Gastroenterostomie. — Heilung.

39jähriger Eisenbahn-Betriebs-Secretair giebt an, im Laufe der letzten Jahre ab und zu grosse Mengen von Alkohol getrunken zu haben und dadurch einen Magenkatarrh acquirirt zu haben. Nach einem Excess in baccho (am Abend des 27. 12. 99) empfand Pat. am Morgen des darauf folgenden Tages quälenden Durst, den er mit Wasser allein nicht zu stillen vermochte. Er wollte seine hinter dem Schrank verborgene Cognacflasche hervorholen, ergriff jedoch aus Versehen eine Flasche Schwefelsäure und machte einen grossen Schluck daraus. Ein schnell herbeigeholter Arzt verordnete ein Brechmittel. In den ersten Tagen schien es, als ob diese Verwechslung keine weiteren üblen Folgen haben würde; nach einiger Zeit jedoch stellte sich Erbrechen ein, welches von Tag zu Tag häufiger wurde. Pat. konnte die Nahrung zwar ganz gut schlucken, musste sie jedoch 1—2 Stunden später wieder herausbrechen. Nach dem Erbrechen hatte Pat. jedesmal ein angenehmes Gefühl der Erleichterung, dem jedoch bald wieder heftiges Hungergefühl folgte.

In letzter Zeit wurden auch die genossenen Flüssigkeiten nach einiger Zeit erbrochen. Blut soll niemals dem Erbrochenen beigemischt gewesen sein. Der Stuhl war anfangs ca. 6 Tage hindurch schwarz.

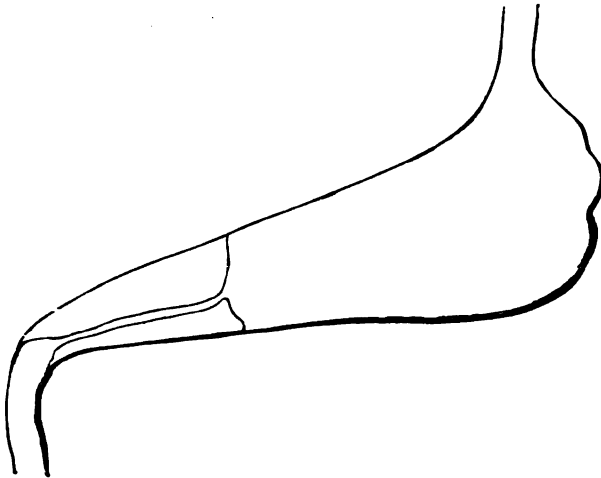
Der Kranke kam 7 Wochen nachdem er den verhängnisvollen Trunk gethan hatte (von seinem Arzt, Dr. Wickel-Dirschau, überwiesen) in die chirurgische Klinik.

Der Mann ist sehr mager (angeblich hochgradig abgemagert), Wangen eingefallen, Augen tief liegend. Innere Organe normal. Im Munde und Rachen keine narbigen Veränderungen. Das Abdomen kahnförmig eingesunken, so

dass die Bauchwand fast direct auf der Wirbelsäule aufzuliegen scheint. Dicht oberhalb des Nabels ist eine quer gestellte, etwa über Fingerglied grosse glatte Resistenz zu fühlen, welche sich nach allen Richtungen hin abgrenzt und besonders nach oben zu sich gut verschieben lässt. Die Magensonde gelangt ohne Hinderniss in den Magen und entleert grosse Mengen einer grünlich gefärbten Flüssigkeit. Mit Rücksicht auf den elenden Zustand des Patienten wird am Tage nach seiner Einlieferung in die Klinik zur Operation geschritten (14. 2. 00).

In Narkose wird das Abdomen durch einen Medianschnitt eröffnet. Der Magen ist leer. Der Pylorustheil ist sehr in die Länge gezogen und fühlt sich hart und glatt an (Fig. 1). Er erweist sich als derselbe Tumor, welcher vorhin durch die Bauchdecke hindurch so gut fühlbar gewesen war. Beim Versuch, den Pylorus vom Magen her zu inspiciiren, gelingt dies nicht, so dass eine hochgradige Stenose des Pylorus zu diagnosticiren ist. Im Fundus

Fig. 1.



des Magens findet sich die Wand an einigen Stellen sehr stark verdünnt, woher der Magen an dieser Stelle ein unregelmässiges, buckeliges Aussehen hat. Es wird die Gastroenterostomia retrocol. post. mittelst Naht ausgeführt. Nach Eröffnung des Magenlumens wird mittelst des eingeführten Fingers versucht, den Pylorus zu passiren, wobei sich ein unüberwindliches Hinderniss ergibt. Es findet sich eine so hochgradige Verengung, dass nicht einmal die Kuppe des Fingers in die Stricture einzudringen vermag.

Der Verlauf war reactionslos, die Wunde heilte p. p. Der Kranke erholte sich ungemein rasch. Schon am zweiten Tage erhielt er, da er über heftigen Hunger klagte, etwas rohes Fleisch und konnte im weiteren Verlauf nur mit Mühe seinen Heisshunger stillen. Als er nach $3\frac{1}{2}$ Wochen die Klinik verliess,

hatte er um 10 kg an Körpergewicht zugenommen, konnte Alles leicht verdauen und fühlte sich vollkommen gesund.

IV. 30jähriger Factor hatte vor 5 Wochen aus Versehen eine unbekannte ätzende Flüssigkeit getrunken. — Pylorus-Stenose. — Gastroenterostomia retrocolica post. — Heilung.

30jähriger Factor (in einer Apotheke bedienstet), bis dahin gesund, trank am 25. 2. 00 aus einer Flasche eine wasserklare, sehr scharf schmeckende Flüssigkeit, welche ihn so stark brannte, dass er sofort wieder den grössten Theil derselben ausspie. Welche Flüssigkeit es gewesen ist, weiss der Pat. nicht anzugeben. Pat. ging rasch nach Hause, woselbst er durch 3 Stunden bewusstlos gewesen sein soll.


Die Haut des ganzen Körpers, sowie die Mundschleimhaut sollen eine blau-schwarze Verfärbung angenommen haben, die jedoch nach vier Tagen wiederum verging. Pat. konnte während der nächsten Tage garnichts zu sich nehmen und litt fortwährend an heftigen Magenschmerzen und Diarrhoen, der Arzt verordnete Ruhe und feuchtwarme Umschläge auf den Leib. Nach 4 bis 5 Tagen besserte sich das Befinden, Magenschmerz und Erbrechen verschwanden ganz; bald jedoch verschlimmerte sich wieder der Zustand insofern, als sich nach jeder Mahlzeit heftiges Drücken im Magen einstellte und feste Nahrung erbrochen wurde, so dass der Kranke rasch abmagerte und verfiel. Er soll im Laufe der letzten Wochen 15 kg Körpergewicht verloren haben.

Bei seiner Aufnahme zeigte er einen noch relativ guten Ernährungszustand. Gewicht: 66 kg, Brust- und Bauchorgane gesund. Der Magen war deutlich aufgebläht, im Abdomen fühlbar und sichtbar. Die Spülung desselben entleerte $\frac{1}{2}$ Liter Inhalt, welcher unverdaute Speisereste, viel Milchsäure, keine freie Salzsäure enthielt. Gesamt-Acidität 104; makroskopisch wenig Sarcine, viel Hefe. Der gewöhnliche Magenschlauch konnte ganz leicht in den Oesophagus eingeführt werden; es wurde die Diagnose auf Pylorus-Stenose gestellt. In meiner Vertretung führte der klinische Assistenzarzt Dr. Bunge am 2. April 1900 die Operation in Narkose aus. Der Pylorus zeigt sich in einen harten Tumor umgewandelt und ist durch frische Adhäsionen mit seiner Umgebung verbunden. Auch an der vorderen und hinteren Magenwand finden sich frische Adhäsionen. Nach einiger Mühe gelingt es, den Magen so weit zu wenden, dass eine Gastroenterostomia retrocol. post. mittels Naht angelegt werden kann.

Der Wundverlauf war durch eine Bauchdeckeneiterung gestört, im Uebrigen erholte sich der Patient rasch und konnte nach einem Monat wesentlich gebessert die Klinik verlassen.

Mehrfache Laparotomien wegen Oesophagus- und Pylorus-Stenose nach Verätzung.

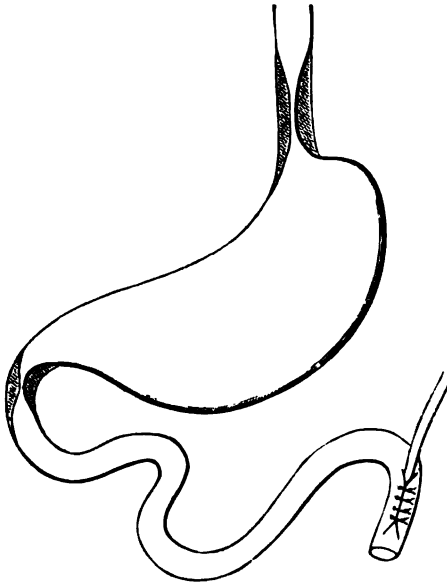
34jährige Frau. Tentamen suicidii mittels Scheidewasser. Hochgradige Abmagerung und Entwicklung einer Oesophagus-Stenose. Nach einem Monate Jejunostomie. — Einen



Monat später Gastrostomie und Sondirung ohne Ende. — Ein halbes Jahr später Jejunorhaphie und Gastroenterostomia retrocol. post. — 5 Monate hierauf Gastrorhaphie. — Heilung.

Die Patientin trank 4 Wochen vor ihrem Eintritte in die Klinik *suicidii causa* $\frac{1}{2}$ Medicinflasche voll Scheidewasser; sie bekam sofort brennende Schmerzen im Epigastrium und erbrach Blut. Das Blutbrechen hielt 1 Woche hindurch an. 2 Wochen später versuchte sie feste Nahrung zu nehmen, sie konnte dieselbe jedoch nicht schlucken; Flüssigkeiten wurden leicht verschluckt. Später klagte die Kranke über heftige krampfartige Schmerzen im Epigastrium, in den letzten Tagen vor ihrer Aufnahme entleerten sich auch ab und zu kaffeesatzartige Massen mit dem Erbrochenen.

Fig. 2.



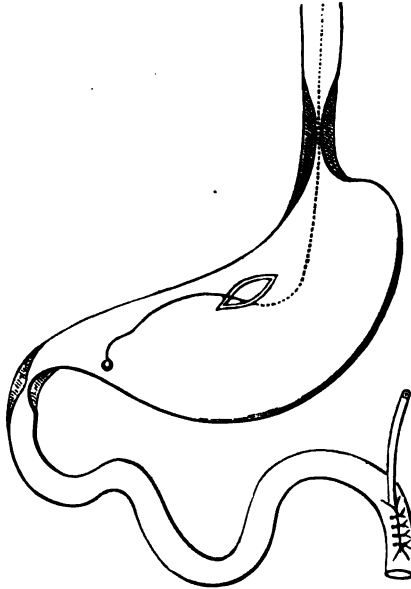
Magere Frau, angeblich um 13 kg im Laufe der letzten 4 Wochen abgemagert. Innere Organe bieten nichts Abnormes; im eingesunkenen Abdomen fällt eine starke Hervorwölbung auf, welche dem stark geblähten Magen entspricht. Der Schall darüber gedämpft tympanitisch, die Vorwölbung selbst überall sehr druckempfindlich. Eine eingeführte Schlundsonde stösst 25 cm hinter der Zahnreihe auf ein unüberwindliches Hinderniss.

Mit Rücksicht auf die Anamnese und den Befund wurde mit grosser Wahrscheinlichkeit die Diagnose auf eine doppelte Aetz-Stricture und zwar des Pylorus und des Oesophagus gestellt. Da die Kranke sehr elend war, Albumen im Urin ziemlich reichlich vorhanden und nur mit Hilfe von Morphium einiger-

maassen die heftigen Schmerzen bekämpft werden konnten, wurde am zweiten Tage nach ihrem Eintritt in die Klinik die Operation ausgeführt, welche wömmöglich, falls die Adspection die Richtigkeit der Diagnose auf Pylorusstenose bestätigen würde, in einer Gastroenterostomie und Gastrostomie bestehen sollte.

I. Operation 29. 10. 1898. In Narcose (B. M.) wurde ein Medianschnitt ausgeführt. Nach Eröffnung des Peritoneums fällt sofort der riesig geblähte Magen auf. Der Pylorus erweist sich hochgradig stricturirt, wie mit einer Ligatur abgebunden. Die Härte ist nicht ausgedehnt, etwa 4 cm lang. Wegen des schlechten Allgemeinbefindens muss von der geplanten Gastrostomie und

Fig. 3.



Gastroenterostomie abgesehen werden und wird rasch eine Jejunostomie nach der Witzel'schen Methode ausgeführt, in der Weise, wie ich dieselbe zuerst im Jahre 1895 angegeben habe¹⁾. Fig. 2 skizzirt die Verhältnisse. Die Operation wurde gut überstanden. Durch diese Jejunostomiefistel wurde die Kranke in den folgenden Tagen ausgiebig ernährt. Der Verlauf war blos durch 2malige abendliche Temperaturerhöhung complicirt. Die Wunde heilte p. p. Die Fistel functionirte stets gut und erwies sich als continent. Am 6. Tage erbrach die Patientin ca. 100 g alten Blutes. Der vorsichtige Versuch, einen dünnen Magenschlauch einzuführen, gelang nicht, derselbe stiess immer 25 cm hinter der Zahnreihe auf ein unüberwindliches Hinderniss.

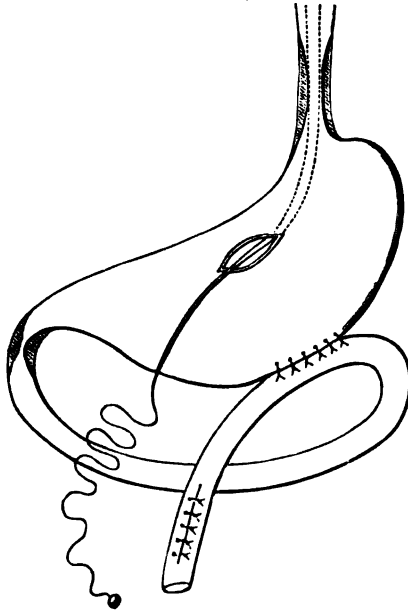
¹⁾ Ueber Ausschaltung inoperabler Pylorus-Stenosen nebst Bemerkungen über die Jejunostomie. Arch. f. klin. Chir. 50. 4.

Wollte man die Oesophagusstenose nicht zu sehr sich vermehren lassen, so musste bald eine Behandlung derselben in Aussicht genommen werden, was nur durch eine Gastrostomie ausführbar erschien.

II. Operation. Es wurde in Narkose am 9. 11. 98. eine Gastrostomie (nach v. Hacker) durch den linken M. rectus ausgeführt. Die Operation wurde zweizeitig ausgeführt. Die Jejunostomiewunde wurde dabei nicht berührt. Erst am 8. Tage wurde bei reactionslosem Verlaufe die vorgezogene Magenpartie eröffnet und zwar mit Hilfe des Paquelins.

Nunmehr wurde (nach Socin) ein Schrotkorn an einen langen Seiden-

Fig. 4.



faden gebunden und der Patientin zu schlucken gegeben; die Frau versuchte dies oft, jedoch erfolglos, bis es endlich gelang eine dünne Darmsaite vom Munde her nach wiederholten, vergeblichen Versuchen in den Magen zu schieben. Das Ende wurde zur Magenfistel herausgezogen und an dem Ende der Darmseite ein dünner Seidenfaden nachgezogen, der nunmehr als Dauerfaden liegen blieb. (Fig. 3.)

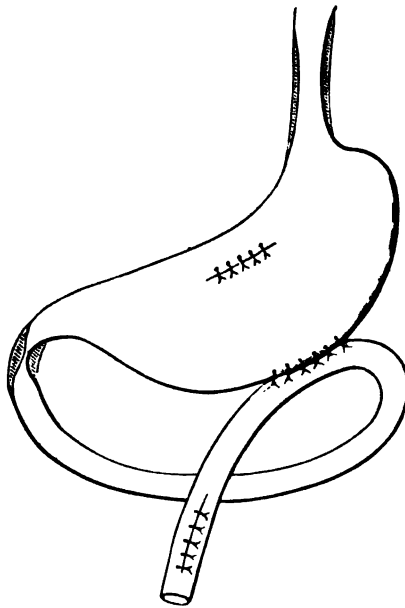
Es wurde nun mit Hilfe des Seidenfadens täglich einmal das conische Drain¹⁾ vom Munde aus durch die Stricture so weit durchgezogen, als es die Patientin ohne Beschwerden ertrug und dann 5—20 Minuten liegen gelassen.

¹⁾ Ich habe diese conischen Drains bei Narbenstenosen des Oesophagus wiederholt mit gutem Erfolge angewandt.

Die Ernährung war während der ganzen Zeit durch die Jejunostomie-fistel erfolgt.

III. Operation. Um nun auch die Pylorusstenose zu umgehen, wurde in einem 3. Acte (17. 5. 99.) in Narkose abermals eine Laparotomie gemacht und zwar diesmal rechts von den früheren Schnitten. Nach Eröffnung der Bauchhöhle war zu constatiren, dass sich keinerlei besondere Adhäsionen gebildet hatten. Der Magen war auffallend klein. Vorerst wurde die Dünndarm-Schlinge, welche die Jejunostomie-fistel trug, mit Vorsicht von der Bauchdecke gelöst, hierauf das kleine Loch vernäht und die Schlinge versenkt. Dann wurde ein kleiner Schnitt in den Magen gemacht und mit dem Finger vor-

Fig. 5.



sichtig der Magen und der Pylorus untersucht, wobei sich eine hochgradige Stricture des Pylorus ergab, welche nicht die Kuppe des kleinen Fingers eindringen liess.

Da sich diese Stricture auf mehrere Centimeter ausdehnte, musste von einer Pyloroplastik Abstand genommen werden. Eine Resection schien zu eingreifend und ausserdem unnöthig, weshalb eine Gastroenterostomia retrocolica post. mittelst Naht ausgeführt wurde. (Fig. 4.)

Nach dieser Operation, welche auch reactionslos überstanden wurde, war also die Pylorusstenose umgangen und unschädlich gemacht und die Jejunostomie-fistel zur Heilung gebracht. Es blieb mithin nur mehr die Gastrostomie-

fistel, durch welche einerseits die Ernährung der Patientin erfolgte, anderseits regelmässig die Sondirung ohne Ende vorgenommen wurde. Ein einfaches Drainrohr verschloss vortrefflich die Fistel, ohne dass Magensaft ausfloss.

Bald konnte der Seidenfaden, welcher bisher dauernd liegen gelassen wurde, weggelassen werden, indem die Patientin nunmehr täglich mit Leichtigkeit ein Schrotkugelchen schluckte, welches an einem Seidenfaden befestigt war, und dasselbe selbst aus der Gastrostomiefistel herausfischte. Nachdem dadurch die Erweiterung der Oesophagusstrictur bis auf Kleinfingerdicke gelungen war, wurde in einer 4. Laparotomie (31. 10. 99) in Narkose die Gastrostomiefistel geschlossen. (Fig. 5.)

Seit dieser Zeit bougirt sich Pat. täglich selbst mit einem gewöhnlichen Magenschlauche, welchem durch eine Kuhn'sche Drahtspirale etwas mehr Festigkeit gegeben ist. Die Frau, welche sehr heruntergekommen war, hat bloss allmählig etwas zugenommen, im Ganzen 4 kg seit der Operation.

Ab und zu ist es ihr sogar schon gelungen, mit Hülfe einer Kuhn'schen Spirale eine Sonde, welche 13,3 mm im Durchmesser hat, einzuführen, aber immer gelingt dieses nicht. Die 12 mm dicke Sonde kann jeden Tag mit Leichtigkeit eingeführt werden. Pat. isst alle Speisen und dieselben ebenso schnell als ein normaler Mensch.

In den sechs Fällen wurde 2 mal aus Versehen, 4 mal absichtlich die Aetzsubstanz genommen; dieselbe bestand 2 mal in Salzsäure, je einmal in Schwefelsäure und Scheidewasser, in 2 Fällen ist die Natur derselben unbekannt.

Die erwähnten Substanzen, Salzsäure und Schwefelsäure, sind neben der Natronlauge auch in den meisten der bisher beschriebenen einschlägigen Fälle, die Ursache der Verätzung gewesen, so in den v. Mikulicz¹⁾, v. Bardeleben²⁾, van der Hoeven³⁾, Riegner⁴⁾, Köhler und Hartmann'schen⁵⁾ Fällen u. a.

Von selteneren Aetzmitteln wäre zu erwähnen die Oxalsäure [Loevy⁶⁾] und das Chlorzink [Karewski⁷⁾]; während Beutejac⁸⁾,

¹⁾ Ortmann, Casuistische Beiträge zur operativ. Behandlung der narbigen Pylorus Stenose (Deutsch. med. Wochenschr. 1893.)

²⁾ Köhler, Ueber die chirurg. Behandlung der narbigen Pylorus-Stenose Deutsch med. Wochenschr. 90. 35.

³⁾ Arch. f. klin. Chirurg. Bd. 38. 1.

⁴⁾ Ueber einen Fall von Pyloroplastik wegen Verätzungs-Stricturen. (D. med. Wochenschr. 1893.)

⁵⁾ Franz. Chirurg. Congress 1896.

⁶⁾ Ueber einen Fall von Pylorus-Stenose nach Oxalsäure-Verätzung. (Inaugural-Dissertat. Berlin. 1896.)

⁷⁾ Ueber einen Fall von Chlorzink-Verätzung nebst Bemerkung zur Jejunostomie. Berlin. klin. Wochenschr. 1896.

⁸⁾ Thèse de Paris. 1888.

in einem Falle, in welchem Petroleum getrunken wurde, zwar starke Dilatation des Magens, jedoch keine nachweisbare Stenose gefunden hatte.

Die sechs Patienten kamen je 4, 5, 6, 7, 8 und 12 Wochen nach der Verätzung in die Klinik, es hatte sich aber ziemlich rasch auf dem Boden der Wunde eine Narbe entwickelt.

Die Diagnose war in allen Fällen leicht zu stellen; es waren eben die typischen Symptome der Pylorusstenose vorhanden. In zwei Fällen konnte der stark aufgeblähte Magen durch die mageren Bauchdecken hindurch leicht gesehen werden. Dieses Symptom half in dem letzten Falle, wo die Combination von Oesophagus- und Pylorus-Verätzung vorlag, zur Stellung der sicheren Diagnose, dass nebst der Verengung der Speiseröhre noch eine des Pfortners vorhanden war.

Die Fälle, in welchen der Pylorus allein verätzt wird und der Oesophagus verschont bleibt, sind schon an und für sich selten gegenüber den viel zahlreicheren, in welchen der Oesophagus verbrannt wird. Dass nicht immer, wenn der Magen allein verätzt wird, der Pylorus betroffen sein muss, beweist der vor Kurzem von Schnitzler¹⁾ beobachtete Fall, in welchem nach Salzsäureverätzung ein Sanduhr-Magen auftrat.

In meinen Fällen erwies sich 5mal blos der Pylorus verätzt und war die Speiseröhre vollkommen frei, wenigstens von Veränderungen geblieben, welche irgend welche Beschwerden verursachten. In einem einzigen Falle war neben dem Pylorus gleichzeitig auch der Oesophagus verätzt.

Merkwürdig war die wiederholt beobachtete beträchtliche Ausdehnung der Stricture, so dass eine Gastroplastik, welche 2mal zunächst versucht wurde, unausführbar erschien. Es muss angenommen werden, dass das kaustische Agens längere Zeit vor dem, durch Krampf stark geschlossenen Pylorus verweilte und dabei Zeit gehabt hat, ungewöhnlich stark zu wirken.

Wahrscheinlich ist die Längsausziehung der Pylorusstenose auch durch die Peristaltik zu erklären (vide Fig. 1).

Dass grosse Stücke von Schleimhaut nach solchen Verbrennungen verloren gehen können, beweist unser Fall II, sowie zahlreiche

¹⁾ Klein: Sanduhrmagen in Folge von Salzsäure-Verätzung. Wiener klin. Rundschau. 1900. 5.

Beobachtungen in der Literatur: so hat Hahn¹⁾ beobachtet, dass die Schleimhaut von Magen und Oesophagus ausgehustet wurde, ebenso Manner²⁾, Krause³⁾, v. Gostkowsky⁴⁾. In all diesen Fällen waren grosse, zusammenhängende Stücke von Magenschleimhaut ausgebrochen worden.

Ich selbst sah, dass sich bei einem Pat. ein 27 cm langer nekrotischer Schlauch 10 Tage nach dem Trinken von Natronlauge abstieß⁵⁾. Es betrifft dies einen 34jährigen Mann, bei welchem sich eine schwere Stricturen entwickelte, welche nur allmählig mit Hilfe von Sondirung ohne Ende (Gastrostomie) erweitert werden konnte, so dass beim Pat. bei seiner 2 $\frac{1}{2}$ Jahre nach Beginn der Behandlung erfolgten Entlassung ein Bougie von 11 mm Durchmesser die Speiseröhre passirte.

Es ist leicht begreiflich, dass nach Abstossung so grosser Stücke, besonders wenn schon längere Zeit nach der Verbrennung verstrichen ist (so dass die Narbenschumpfung sich vollauf entwickelt) die Stricturen eine sehr hochgradige werden kann. In einem meiner Fälle betrug sie 4 mm.

Hodenfeldt⁶⁾ beschreibt einen von Petersen in Kiel erfolgreich operirten Fall, in welchem eine totale Obliteration des Pylorus zu Stande kam; der Magen bot dabei das Aussehen einer riesigen Cyste mit papierdünnen Wandungen dar.

In meinen 6 Fällen wurde einmal eine Resection, 4mal die Gastroenterostomie, einmal eine wiederholte Laparotomie ausgeführt.

Einer der Fälle von Gastroenterostomie endete tödtlich und zwar an eiteriger Bronchitis, wozu das vorhandene Emphysem eine Gelegenheitsursache abgab. Die Uebrigen heilten und konnte die Genesung 3mal nach 2 Jahren constatirt werden, 2mal beträgt die seither verflossene Zeit erst wenige Monate, weshalb hier von einem Dauerresultate noch nicht gesprochen werden kann.

1) Ueber Jejunostomie Deutsch. med. Wochenschr. 1894. 27.

2) Ein Fall von Verätzung mit Schwefelsäure, mit Ausstossung eines grossen Stückes der Magenschleimhaut. Jahrbuch d. k. k. Krankenanstalten. Wien. Bd. III. 1896.

3) Ein Fall von Ammoniak-Verätzung mit totaler Abstossung der Magenschleimhaut. Leipzig. 1896.

4) Ueber Verätzung mit Schwefelsäure. Festschr. d. Stuttg. Aerzte-Ver. 1897.

5) Der Fall ist in meiner Abhandlung: „Ueber Sondirung ohne Ende zur Erweiterung schwerer Narben-Stricturen, insbesondere derer des Oesophagus.“ Deutsch. med. Wochenschr. 1898. 15. berichtet. Auch Horneffer (Virchow's Arch. 144. 405) berichtet über einen Fall von röhrenformiger Abstossung der Oesophagus-Schleimhaut nach Schwefelsäurevergiftung.

6) Ueber totale Pylorus-Stenose nach Laugenätzung. Münch. med. Wochenschr. 1900. 7.

Die Resectio pylori ist wohl in meinem oben erwähnten Falle zum ersten Male (seither wiederholt) mit Erfolg wegen einer Verätzungsstrictur gemacht worden. So hat noch vor Kurzem Mont-profit¹⁾ einen Fall beschrieben, bei welchem er wegen einer nach Salzsäuregenuss aufgetretenen Pylorusstenose erst erfolglos die Dehnung und dann die Resection ausführte und ebenfalls ein gutes Resultat erzielte. Nach unseren heutigen Erfahrungen wird die Operation gegenüber der viel einfacheren Gastroenterostomie überflüssig erscheinen und käme bloß dann in Betracht, wenn das durch Verätzung verursachte Geschwür heftige Schmerzen oder Blutungen hervorriefe, welche durch die Gastroenterostomie allein nicht behoben werden.

Als der einfachste Eingriff erscheint wohl die Gastroplastik. In den 2 Fällen, in welchen ich sie versuchte, war sie wegen der Länge der Strictur nicht ausführbar. Selenkow²⁾ hat sie 5mal wegen Verätzung des Pylorus ausgeführt und dabei bloss einen Todesfall erlebt. Jedenfalls hat es sich da nicht annähernd um so lange Stricturen gehandelt wie in meinen Fällen.

Die Operation der Wahl wird bei den Verätzungsstricturen des Pylorus die Gastroenterostomie bleiben. Dieselbe ist 3mal hinter dem Quercolon, einmal vor demselben ausgeführt. Ich mache dieselbe, wo immer dies angänglich ist hinter dem Quercolon und gebe im Allgemeinen der Naht den Vorzug vor dem Murphyknopf. Nicht genug möchte ich die Wichtigkeit einer exacten Schleimhautnaht betonen; wenn dieselbe ausgeführt wird, hält die Naht sicher und wird dann eine Verengerung oder gar Obliteration der Fistel, wie sie einzelne Operateure beobachtet haben (König) nicht vorkommen.

Nur in ganz verzweifelten Fällen, wo ein möglichst rasches Operiren am Platze ist, oder nebst dem Pylorus noch der Oesophagus verätzt wird, ist die Jejunostomie am Platze, auf deren Vortheile Maydl und Hahn aufmerksam gemacht haben; dieselbe ist jedoch nur als eine Palliativoperation zu betrachten, der nach einiger Zeit, wie in meinem 6. Falle, eine Gastroenterostomie mit folgender Jejunorrhaphie folgen muss.

¹⁾ Resection du pylore pour stenose cicatricielle. Guérison. Arch. provinc. de chirurg. 98.

²⁾ Ueber operative Behandlung d. Pylorus-Stenose. Wratsch. Referat im Centralblatt f. Chirurgie. 1898. 517.

Auf diesen Fall muss ich in Kürze noch eingehen. Die doppelte hochgradige Verengerung erforderte hier eine wiederholte Laparotomie: Jejunostomie, Gastrostomie, Gastroenterostomie und Jejunorhaphie, Gastrorhaphie. Diese wiederholten Eingriffe haben die Genesung herbeigeführt, die nunmehr bereits seit einem halben Jahre anhält. Ein schonenderes Verfahren, vor allem ein solches, welches in weniger Sitzungen die Patientin zur Heilung geführt hätte, konnte ich nicht finden, so dass ich auch in einem zukünftigen Fall ebenso verfahren würde. Der Fall ist gewiss sehr selten, nur Zinsmeister hat einen Fall operirt, der einige Aehnlichkeit mit dem vorliegenden darbietet. Es wurde erst die Jejunostomie nach Maydl und dann, da die Pyloroplastik unausführbar erschien, die Gastroenterostomia antecolica anterior gemacht.

Jedenfalls konnte ich in meinem Fall von Neuem wiederum nachweisen, wie wenig eine Jejunostomie nach der Witzel'schen Methode den Pat. belästigt und wie vorzüglich auch auf die Dauer der Schluss der Fistel sich gestaltet.

Dass eine Jejunostomie ausnahmsweise auch eine Radicalheilung einer Stenose des Pylorus und Oesophagus bewirken kann, erscheint wohl von vornherein unwahrscheinlich, ich habe jedoch einen einwandfreien diesbezüglichen Fall noch in Utrecht beobachtet¹⁾ und lasse die Krankengeschichte hier im Kurzen folgen:

60jährige Frau, seit ihrer Jugend magenleidend, Verschlimmerung seit 3 Jahren, zuletzt constantes Erbrechen einige Stunden nach dem Essen.

Juli 1894 Aufnahme in die Utrechter Klinik in äusserst elendem Zustande. In der Pylorusgegend war ein harter Tumor fühlbar. Die Magensonde stiess 37 cm hinter der Zahnreihe auf ein Hinderniss, also wurde die Diagnose auf eine Stricture des Pylorus und Oesophagus gestellt. Die Operation in Narkose (Juli 94) erwies einen gut beweglichen, harten Tumor und ausserdem noch an der Cardia und auf die kleine Curvatur übergreifend einen analogen, harten, die Magenwand einnehmenden Tumor. Die Wahrscheinlichkeitsdiagnose auf Carcinom der Cardia und des Pylorus schien zur Gewissheit erhoben; es wurde daher die Jejunostomie nach Witzel ausgeführt. Verlauf reactionslos. Heilung p.p. Rasche Besserung, von der dritten Woche ab wurde auch etwas Nahrung per os genommen. Nach 11 Monaten betrug das Körpergewicht 20 Kilo mehr als vor der Behandlung. Alle Nahrungsaufnahme konnte per os erfolgen.

¹⁾ Vergl. meine Arbeit: „Ueber Ausschaltung inoperabler Pylorus-Stenosen nebst Bemerkungen über die Jejunostomie. Dieses Archiv. 50. 4.

Die Jejunostomiefistel wurde nur noch als Sicherheitsventil belassen, um für den Fall neuerlicher Magenbeschwerden wieder benützt zu werden.

Im September 96 wurde die Patientin durch ein Eczem, welches an der Fistel auftrat, etwas belästigt, was durch Einführen eines dicken Nélatonkatheters, welcher exact abschloss, beseitigt wurde. Pat. wünschte jedoch den Verschluss der Fistel, die sie auch nicht mehr benöthigte. Am 20. Mai 1897 wurde von Prof. Narath die Naht derselben gemacht, was sich ohne Eröffnung des Peritoneums ausführen liess.

Bei einer im Frühjahr 1900, also 6 Jahre nach der Jejunostomie vorgenommenen Untersuchung wurde, wie mir der Assistent der chirurgischen Klinik zu Utrecht brieflich berichtet, vollkommenes Wohlbefinden constatirt. Sicherlich handelt es sich hier nicht um ein Carcinom, wie es ursprünglich bei der Operation angenommen wurde.

Es ist somit in diesem Falle durch die einfache Jejunostomie eine Stenose (Ulcus?) der Cardia und des Pylorus zur völligen und dauernden Heilung gelangt.

Die Jejunostomie hat, wie wiederholt bei schweren ausgedehnten Ulcerationsprocessen des Magens (nach typischem Magengeschwür), in welchen eine Gastroenterostomie aus verschiedenen Gründen unausführbar war, vortreffliche Dienste geleistet.

Wie werthvoll sie bei carcinomatösen, nicht mehr durch Gastroenterostomie zu behandelnden Pylorusstenosen ist, habe ich neuerdings an 3 Fällen erlebt.

Im Anschluss an diese Mittheilung sollen noch anhangsweise zwei interessante Fälle von Operationen wegen gutartiger Magenprocesses kurz angeführt werden:

Fall I.

Ulcus, welches durch eine Gastroenterostomie nur vorübergehend sich besserte, durch unilaterale Pylorusausschaltung mit dauerndem Erfolge behandelt wurde.

33jähr. Frau gab an, im Laufe der letzten 2 Jahre an Magenbeschwerden zu leiden, welche in häufigem Erbrechen nach den Mahlzeiten und Schmerzen in der Magengegend bestanden. Dem Erbrochenen war kein Blut beigemischt, auch war der Stuhl niemals blutig. Im Laufe des letzten Halbjahres war das Erbrechen stärker und erfolgte gewöhnlich eine halbe Stunde nach dem Essen. Die Kranke war stark abgemagert, dabei hatte sie ganz guten Appetit.

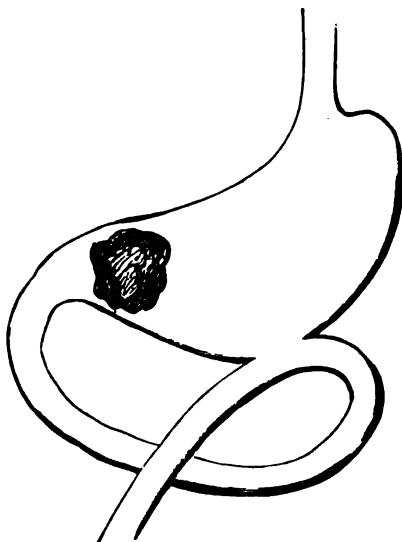
Bei der blassen Frau konnte an den Brustorganen nichts Abnormes gefunden werden. Die Magengegend war aufgetrieben und druckempfindlich. Der Mageninhalt ergab starke Retention, der Inhalt enthielt freie HCl. Acidität 40. Mikroskopisch viel Sarcine und Hefe. Die Frau wurde einige Zeit in der medicinischen Klinik mit vollständiger Abstinenz behandelt, worauf sich

der Zustand besserte, sobald sie aber Milch zu sich nahm, traten die alten Beschwerden wieder auf. Gewicht: 35,5 kg.

Die Diagnose wurde auf ein Ulcus mit darauf folgender Verengung des Pylorus gestellt und daraufhin die Laparotomie in Narkose ausgeführt. 2. 1. 99.

Die Laparotomie ergab ein grosses Geschwür mit kraterartigen Rändern, welches den Pylorus einnahm und denselben verengerte, so dass der kleine Finger ihn nicht passiren konnte. Das Geschwür war zu fest nach hinten zu fixirt, als dass man hätte resequiren können; es wurde daher die Gastroenterostomia retrocol. post. mittelst Naht ausgeführt (Fig. 6). Der oberste Theil des Jejunum erwies sich durch narbige Stränge an den Magen herangezogen, so dass die Operation in diesem Falle ganz besonders erleichtert war. Die Heilung

Fig. 6.

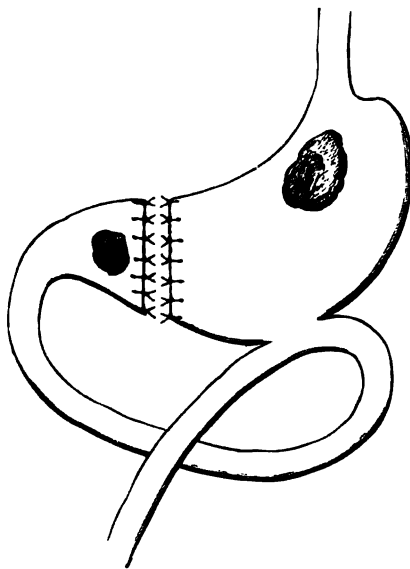


erfolgte p. p. und reactionslos, so dass die Kranke 19 Tage nach der Operation die Klinik verliess; sie hatte etwas an Gewicht zugenommen, der Appetit war gut, die Verdauungsbeschwerden schienen behoben. Nach ihrer noch im Januar erfolgten Entlassung war Patientin fast beschwerdefrei, bis sie im Juni 1899 ganz plötzlich mit heftigen Schmerzen in der Magengegend erkrankte. Es stellte sich Erbrechen von frischem hellrothem Blut ein (vom Arzt constatirt), in den nächsten Tagen wiederholte sich dieses Blutbrechen noch 2mal, die Farbe des Erbrochenen war braun, der Stuhl schwarz. Nach einer Woche erfolgte abermaliges Erbrechen, so dass Pat. sehr schwach wurde und sich ins Bett legen musste. Sie litt viel an Schmerzen, doch hatte sie dabei Appetit, auch waren die Schmerzanfälle nicht von der Nahrungsaufnahme abhängig. Da nach Mitte Juli die Schmerzen wieder stärker wurden, suchte die

Kranke wiederum die Hilfe der Klinik auf. — Bei der am 31. Juli 1899 erfolgten Aufnahme fällt die hochgradige Blässe der Haut und Schleimhaut auf. Das Abdomen ist weich, im linken Hypochondrium druckempfindlich. Im obersten Drittel der Laparotomienarbe findet sich eine bohnen-grosse Hernie. Magengegend druckempfindlich, ein Tumor ist nicht zu fühlen. Wegen der starken Schmerzen und zur Verhütung neuer Blutung wird abermals zur Laparotomie geschritten.

Medianschnitt in Narkose (6.9.99). Nach Lösung von wenigen Adhäsionen zwischen Magen und Bauchwand lässt sich der Magen in seiner Vorderfläche leicht übersehen. Er ist nicht vergrößert. Pylorus selbst normal, knapp vor

Fig. 7.



demselben findet sich an seiner Hinterfläche ein kleines, kraterförmiges Geschwür; sonst ist am Magen nirgend etwas zu finden. Obwohl dieses Geschwür anscheinend durch die Gastroenterostomie wesentlich verkleinert war, musste es mangels eines anderen Befundes als die Ursache der Blutung und der Schmerzen angesehen werden. Da eine Excision desselben wegen der Verwachsung mit dem Pankreas nicht rätlich erschien, machte ich die von mir angegebene Pylorusausschaltung. Proximalwärts von dem Pylorusgeschwür wurde der Magen quer durchtrennt. Der eingeführte Finger konnte nun deutlich das kleine kraterförmige Geschwür des Pylorus fühlen. Es wurde die pylorische Schnittfläche des Magens blind vernäht und versenkt. Wie unangenehm war ich aber überrascht, als ich in die andere Schnittfläche den Finger

einführte, zunächst um die Durchgängigkeit der Gastroenterostomiefistel zu prüfen — die sich als vollkommen gut für den Daumen durchgängig erwies — und bei diesem Einführen des Fingers an der Hinterfläche der kleinen Curvatur ein über Markstück grosses, von harten Rändern begrenztes Ulcus fand, welches gegen die Unterfläche der Leber zu sich erstreckte. An eine Radicaloperation dieses Geschwüres etwa durch Excision war nicht zu denken. — Eine Ausschaltung wie beim Geschwür im Pylorus war wegen des Sitzes in der Nähe der Cardia nicht ausführbar; zudem hatte der Eingriff die schwache Pat. schon so mitgenommen, dass eine rasche Beendigung der Operation erfolgen musste. Es wurde daher nach blinder Vernähung der proximalen Magenschnittfläche die Bauchdecke in drei Etagen vernäht (Fig. 7). Natürlicherweise erwartete ich, dass der operative Eingriff kaum irgend einen wesentlichen Nutzen haben würde, indem doch mit Wahrscheinlichkeit anzunehmen war, dass das grössere der beiden Geschwüre dasjenige war, welches die Schmerzen und auch die Blutung erzeugt hatte. Ich war deshalb darauf gefasst, nochmals eingreifen zu müssen und durch eine Jejunostomie den Magen auf längere Zeit ganz auszuschalten. Diese Befürchtung schien sich zu bestätigen, indem bei sonst reactionslosem Verlaufe und glatter Wundheilung auf den heimlichen Genuss von Äpfeln am 4. Tage nach der Operation enorm starke Magenschmerzen auftraten und der Bauch sogar aufgetrieben wurde. Glücklicherweise blieb es bei diesem einmaligen Schmerzanfalle. Die Kranke wurde auf Milchdiät gesetzt und konnte nach 3 Wochen mit geheilter Wunde, vollkommen schmerzfrei das Krankenhaus verlassen. Ein $\frac{3}{4}$ Jahre später eingeholter Bericht ergab, dass die Kranke vollkommen gesund ist, auch schwer verdauliche Speisen essen kann, niemals irgend welche Magenschmerzen mehr hat, an Gewicht zugenommen hat und wieder wie vor Jahren ganz gut arbeiten kann, so dass sie ganz glücklich über die Heilung ist, welche ihr erst die zweite Operation brachte, — während sie nach der ersten auch anfangs niemals so ganz sich erholt haben will.

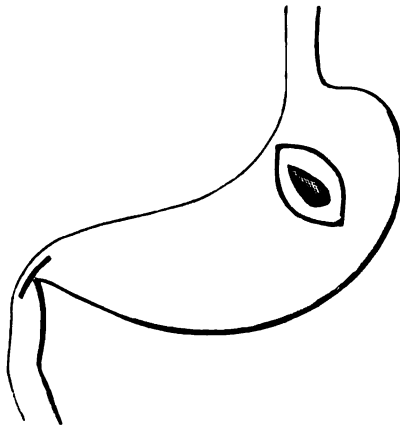
Der Fall bietet ganz besonderes Interesse; zunächst dadurch, dass die Gastroenterostomie allein nicht ausreichte, um die Pat. vor Blutungen aus dem Geschwür und von ihren Magenschmerzen zu bewahren, weiters, dass die Magenausschaltung, welche momentan so wenig befriedigend schien, vorzüglich geholfen hat. Entweder muss angenommen werden, dass die Schmerzen und die Blutungen von dem kleineren, wirklich ausgeschalteten Pylorusgeschwür herrührten oder aber (wenn sie wirklich ganz oder theilweise vom grossen Geschwür stammten — was von vornherein durchaus wahrscheinlich ist —), durch die quere Durchtrennung des Magens und die dadurch geänderten Spannungsverhältnisse das Geschwür so günstig beeinflusst wurde, dass es keinerlei Erscheinungen mehr verursachte bezw. vernarben konnte.

II. Fall.

Blutendes Ulcus des Magens. Excision und Pyloroplastik. Heilung.

Die 36jährige Frau giebt an, dass ihr Vater in seinem 42. Lebensjahre an Magenkrebs gestorben sei. Sie erkrankte in ihrem 18. Lebensjahre zum ersten Male an Blutbrechen, welches sich bis zum 24. Lebensjahre noch 2 mal einstellte. Das letzte Mal war dasselbe so stark, dass die Pat. von den Aerzten aufgegeben war. In ihrem 26. Jahre verheirathete sie sich und blieb durch 4 Jahre hindurch frei von jeglichen Magenbeschwerden. Hierauf stellte sich wieder jährlich einmal ein Magenanstoss ein, die beiden letzten Male kam kein Blut mehr nach oben, wohl aber war der Stuhlgang schwarz und theerartig. Vor einem Monate hatte die Pat. zum letzten Male Erscheinungen von Blutungen. In den Zwischenzeiten fühlte sich die Frau immer wohl und hatte nur

Fig. 8.



wenig und selten Schmerzen; der Appetit war stets so gut, dass Patientin die Vorschriften der Aerzte — mässig zu leben —, nicht immer befolgte. Vor 4 Tagen bekam sie heftige Schmerzen in der Mitte oberhalb des Nabels und suchte deshalb die Klinik auf, mit der Bitte von den immer wiederkehrenden Magenschmerzen befreit zu werden.

Sehr bleiche und anämische Frau, mit gesunden Brustorganen, Abdomen weich, keine Resistenz, nirgends Druckempfindlichkeit. Gewicht: 53 kg.

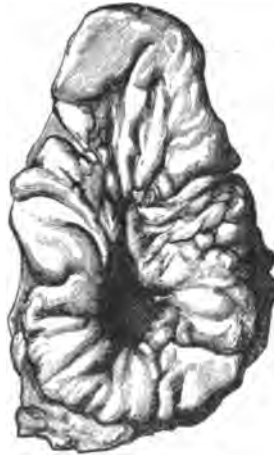Im Mageninhalt, der nach einem Probefrühstück ausgehebert war, zeigte sich geringe Retention, deutlich freie H. Cl. Sehr wenig Microorganismen. Gesamttacidität 27. Mit Rücksicht auf die Anämie wurde mit Sicherheit die Diagnose auf ein Ulcus gestellt, und die Operation ausgeführt.

14. 5. 98. Medianschnitt in Narkose.

Magen anscheinend normal, am Pylorus eine Resistenz, welche eben

für den kleinen Finger durchgängig ist; beim Versuche den Magen vorzuziehen, erweist er sich an der Unterfläche der Leber fixirt. Nach vorsichtiger Lösung derselben findet sich an der kleinen Curvatur etwa 8 cm von der Cardia entfernt, eine deutliche Verdickung, mit kraterförmigen Defecte. Nachdem noch einige Verwachsungen nach dem Pankreas zu gelöst waren, ist der Magen in toto frei beweglich, so dass die Excision des Geschwürs ausgeführt werden kann. Während Assistenten-Hände scheerenartig den Magen rechts und links von dem Ulcus comprimiren, wird durch eine Keilexcision das Geschwür im Gesunden umschnitten, wobei mehr als die halbe Circumferenz des Magens eröffnet wird. Es gelingt anfangs mit Mühe, aber ohne jedweden Zug den Defect so zu vernähen, dass die Naht senkrecht auf der Axe der kleinen Curvatur steht. Die Magennaht wird dann noch der

Fig. 9.



Sicherheit halber mit den abgelösten Adhäsionen von der Unterfläche der Leber überehnt.

Da in dem relativ engen Pylorus, der trotz Narkose nicht durchgängig werden wollte, mit eine Ursache der Geschwürsbildung bzw. der Unterhaltung derselben, zu sehen ist (Talma) wird noch durch eine Pyloroplastik (nach Heinecke und Mikulicz) der Pylorus so erweitert, dass er nunmehr frei für den Zeigefinger durchgängig ist (Fig. 8).

Die Palpation mit dem Finger ergibt keine weiteren Geschwüre, weshalb nunmehr die Bauchdecke in 3 Schichten vernäht und ein Verband angelegt wird.

Das excidirte Stück (Fig. 9) trug in seiner Mitte ein kraterförmiges Geschwür, dessen Ränder sehr hart waren. Die Excision war im Gesunden er-

folgt, die Abbildung zeigt die Grösse des geschrumpften Spirituspräparates, so dass das frische Ulcus wesentlich grösser veranschlagt werden muss.

Der Wundverlauf war reactionslos, die Heilung erfolgte p. p. Wohl aber trat nach 4 Tagen unter Fieber eine Pneumonie auf und zwar über dem rechten unteren Lappen, die indess nach kurzer Dauer wieder verschwand.

Von Seiten des Magens waren keinerlei Beschwerden vorhanden und die Frau konnte nach $3\frac{1}{2}$ Wochen völlig geheilt die Klinik verlassen.

Am 27. 3. 1900, also fast 2 Jahre post operationem, berichtet die Pat., dass sie seit der Operation ganz gesund ist, alle Arbeiten verrichten kann und mit ihrer Gesundheit vollkommen zufrieden ist; nur einmal (Sept. 1899) war ihr Stuhl während 3 Tagen schwarz gefärbt. Die Pat. kann Alles essen und wiegt 59 kg, also 6 kg mehr als vor der Operation.

III.

(Aus der k. k. chirurg. Klinik des Herrn Hofrathes Prof.
C. Nicoladoni in Graz.)

Beiträge zur Technik der Blutgefäss- und Nervennaht nebst Mittheilungen über die Verwendung eines resorbirbaren Metalles in der Chirurgie.¹⁾

Von

Dr. Erwin Payr,

Privatdocent für Chirurgie und Assistent der Klinik.

(Mit 15 Figuren im Text.)

Die Geschichte der Gefässnaht, vor 150 Jahren schon zum erstenmale ausgeführt, lässt sich mit wenigen Worten dahin zusammenfassen, dass sie über ein Jahrhundert lang sich fast nur auf experimentellem Boden bewegte und erst seit etwa 25 Jahren angefangen hat, in der practischen Chirurgie eine Rolle zu spielen. Es ist hier nicht am Platze, eine historische Entwicklung der technischen Methoden und Fortschritte auf diesem Gebiete zu geben; ist ja doch die Chirurgie der Circulationsorgane überhaupt erst in allerjüngster Zeit in den Vordergrund des Interesses getreten und sind jene Fälle, die geeignet sind, die Werthigkeit der verwendeten Methoden zu beleuchten, dem Fachchirurgen genügend bekannt und mehren sich in den allerletzten Jahren die Berichte von glücklich verlaufenen Fällen. Wohl aber verdienen die Namen jener Erwähnung, an welche die experimentelle Grundlage der Gefässnaht untrennbar geknüpft ist; vor allem

¹⁾ Abgekürzt vorgetragen am 4. Sitzungstage des XXIX. Congresses der Deutschen Gesellschaft für Chirurgie zu Berlin, 21. April 1900.

sind da zu nennen Gluck¹⁾, Jassinowsky²⁾, und v. Horoch³⁾; ihnen schliessen sich an Burei⁴⁾, Silberberg⁵⁾, Abbe⁶⁾, Dörfler⁷⁾ u. A., besonders aber J. W. Murphy⁸⁾.

In allerjüngster Zeit sind endlich Mittheilungen von Garrè⁹⁾ und Kümmell¹⁰⁾ gefolgt, die man als chirurgische Kunststücke im Kleinen bezeichnen muss und die berechnete Anerkennung finden. —

Die Venennaht hat viel früher, als die Arteriennaht die Anerkennung der Chirurgen und das Gemeinbürgerrecht sich erworben.

Die circuläre Arteriennaht, bei der die Gefahr bedrohlicher Blutungen während und insbesondere nach der Operation wohl das Hauptbedenken bei ihrer Anwendung am Menschen gegeben hat, ist trotz früher gelungener Verschliessung von zufällig entstandenen Wunden an Schlagadern erst seit Murphy's (l. c.) beherzigenswerthem Vorschlage zu einer Methode geworden, die nicht allein bei zufälligen völligen queren Gefässverletzungen, sondern auch bei der Exstirpation von Tumoren, die mit lebenswichtigen Arterien verwachsen sind, eine Rolle zu spielen bestimmt ist. Die circuläre Arteriennaht am Menschen ist bisher noch nicht in einem halben Dutzend Fälle ausgeführt und wurde jedesmal nach der Invaginationsmethode Murphy's gemacht.

1) Gluck, Berliner Klinik. Juni 1898. Die moderne Chirurgie des Circulationsapparates. — Berliner klin. Wochenschrift. 1895. No. 34. Ueber 2 Fälle von Aortenaneurysmen nebst Bemerkungen über die Naht der Blutgefässe. Langenbeck's Archiv. Bd. 28. S. 548.

2) Jassinowsky, A., Die Arteriennaht, eine experimentell chirurgische Studie. Inaug.-Diss. Dorpat. 1889. — Ein Beitrag zur Lehre von der Gefässnaht. Langenbeck's Archiv. Bd. 42.

3) v. Horoch, Die Gefässnaht. Allg. med. Zeitung. 1888. No. 22—23.

4) Burei, E., Ricerche sperimentali sul processo di riparazione delle ferite long. delle arterie. Ref. Centralbl. f. Chir. 1890. No. 47.

5) Silberberg, Ueber die Naht der Blutgefässe. Inaugural-Dissertation. Breslau 1899.

6) Abbe, R., New York medical Journal. January 13. 1894.

7) Dörfler, Ueber Arteriennaht. Beiträge zur klin. Chirurgie. Bd. XXV. 3. Heft.

8) Murphy, J. W., a) Resection of Arteries etc. Medical Record 1897. Vol. 51. No. 3. b) Vortrag auf dem internat. med. Congr. zu Moskau. Ref. Centralbl. f. Chir. 1897. S. 1042.

9) Garrè bei Dörfler: ferner Discussion in der Vers. deutscher Naturforscher und Aerzte München 1899. Ref. Centralbl. f. Chir. 1899. No. 48.

10) Kümmell, 71. Versammlung deutscher Naturforscher und Aerzte. München 1899. Ref. Centralbl. f. Chir. 1899. No. 48. S. 1283.

Und trotz dieser zweifellos sehr aner kennenswerthen und schönen Erfolge des jungen Verfahrens sind gewiss noch für Manchen Bedenken vorhanden, im gegebenen Falle eine Arterienwunde durch Naht zu verschliessen oder gar eine Resection in der Continuität des Gefässrohres vorzunehmen.

Es ist eben schwer, sich ganz vom Gedanken einer durch die Technik verschuldeten Nachblutung frei zu machen, und ist es auch von vornherein einleuchtend, dass an Röhren, in denen ein so hoher Flüssigkeitsdruck herrscht, die Nahtmethoden einen hohen Grad von Vollkommenheit und Sicherheit haben müssen, um einer allgemeinen Anwendung sicher zu sein.

Die Methoden, um dies Ziel zu erreichen, sind zahlreich; doch hat bis jetzt keine die einfache Kopfnah t oder fortlaufende Naht bei Arterienwunden, i. e. bei Partialverletzungen, keine die Murphy'sche Invagination bei queren Durchtrennungen zu ersetzen vermocht.

Es ist nun möglich, durch eine bestimmte Technik das Anlegen von Nähten überhaupt an einem querdurchtrennten Arterienrohr zu vermeiden und ist es denkbar, in einer gleich zu erörternden Weise durch zwei Seidenligaturen und eine Prothese ohne Anlegung von anderweitigen Nähten zwei Gefässlumina zu verbinden.

Ich berichte hiermit kurz über eine grössere Anzahl von Thierexperimenten, die ich ausgeführt habe, um eine vom bisherigen abweichende¹⁾ und einen grossen Grad von Sicherheit gebende Methodik der Vereinigungstechnik zu finden.

Provisorischer Verschluss des zu- und abführenden Gefässstückes ist eine Hauptbedingung zum Gelingen der Vereinigung. An den grossen Gefässen der Extremitäten ist der ideale provisorische Verschluss die Esmarch'sche Kautschukbinde; handelt es sich um (arterielle) Blutgefässe, die nicht durch die Esmarch'sche Einwicklung comprimirt werden können, so giebt es im Wesentlichen drei Möglichkeiten, um während der Vornahme der Gefäss-

¹⁾ In der Discussion zu Murphy's Vortrag in Moskau demonstrirte M. Nitze*) eine Elfenbeinprothese für Gefässnaht, die nach Ausführung der Vereinigung weggenommen wird und hat Nitze dies Verfahren an Thieren erprobt. — Genauere Mittheilungen über die Technik dieses Verfahrens sind meines Wissens nicht erfolgt.

*) Nitze, Discussion am internat. medicin. Congress in Moskau. Ref. Centralbl. f. Chirurgie. 1897. S. 1042.

vereinigung blutleer zu operiren. 1. Die Digitalcompression, 2. die provisorische Ligatur, 3. die Anwendung verschiedenartigster Klemmapparate, deren Zweck es ist, das Gefäss zwar provisorisch sicher zu verschliessen, die Gefässwand aber möglichst wenig zu schädigen. Am schonendsten und in vielen Fällen auch am verlässlichsten dürfte bei Stammarterien wohl die Digitalcompression am eventuell freigelegten centralen Gefässstamme sein. —

Die provisorische Ligatur, bestehend in der Umschnürung des Gefässrohres mit einem möglichst starken Faden unter Zuhilfenahme eines Kautschukdrainrohres ist zwar ein sicherer provisorischer Gefässverschluss, im übrigen aber nicht sehr zu empfehlen, da auch nach Anwendung der stärksten Seidenfäden sich stets mehr minder ausgebreitete Intimarrisse finden, die als nicht bedeutungslose Gefässwandläsion eine später erfolgende Gerinnselbildung an der Nahtstelle begünstigen.

Am schonendsten sind ausser der Digitalcompression durch Federdruck festschliessende, entweder gerade gearbeitete, oder rechtwinklich gebogene Klemmpincen, deren Branchen mit Drainröhren aus Kautschuk überzogen sein sollen. Dörfler (l. c.) hat z. B. bei seinen experimentellen Untersuchungen über Gefässnaht einen dicken Seidenfaden, der um die Arterie gelegt war, so lang an seinen beiden Enden zusammengedreht, bis das Lumen des Gefässes aufgehoben war und fixirte dann durch eine Arterienklemme die torquirten Fadenenden — ein Vorgehen, das nur empfohlen werden kann.

So viel steht sicher, dass der Druck, der den provisorischen Gefässverschluss herbeiführen soll, ein möglichst sanfter sei, und dass die zarten und sehr lädirbaren Gefässwände möglichst vor dem Drucke der Metallrifen der Klemminstrumente geschützt werden müssen.

Es ist wichtig zu wissen, dass sich arterielle Blutgefässe nach querer Durchtrennung — allerdings nach Körpergegenden verschieden — um einen oft sehr beträchtlichen Quotienten, ihrer Elasticität entsprechend, in das umgebende Gewebe zurückziehen, so dass die nach der queren Durchschneidung zu beobachtende Lumenabstände des centralen und peripheren Stückes oft so gross erscheinen, dass eine Wiedervereinigung des Gefässes kaum für möglich gehalten wird. Auch das Lumen verengt sich ca. um $\frac{1}{3}$.

Unsere Nahttechnik, die in mehreren Abbildungen schematisch dargestellt ist, besteht im folgenden: Es wird nach genügendem provisorischen Verschluss das centrale Ende des Arterienrohres mit einer feinsten Hakenschieberpincette durch einen kleinen Hohlcyliner hindurch gezogen, der so stark sein muss, dass die Arterie gerade sein lichtetes Lumen ausfüllt. Fig. 1 und 2.

Bei kleinen Gefässen ist dieses Durchziehen am besten dadurch zu bewerkstelligen, dass an drei verschiedenen Punkten des

Fig. 1.

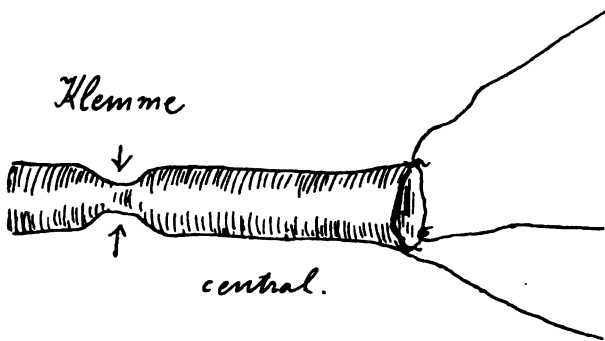
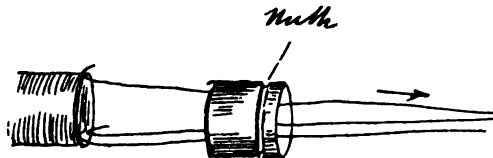


Fig. 2.



Arterienquerschnittes mit drehrunden Nadeln feine Seidenfäden durch die ganze Dicke der Arterienwand 1—2 mal gezogen werden und die durchgezogenen Fäden geknüpft, das eine Ende des Fadens abgeschnitten, so dass man nun drei Halteseile hat, die mittelst einer Pincette durch das cylindrische Rohr hindurch geholt werden. Dieses Rohr hat eine Länge von 0,3—1 cm¹⁾ und trägt in der Nähe des einen Endes eine feine Nuth von mässiger Breite und

¹⁾ Anmerkung. Ich habe in letzter Zeit die Länge des Rohres die früher bis 1,5 cm betrug, reducirt, ja sogar nur schmale Ringe benutzt, deren später Erwähnung gethan wird.

etwa $\frac{1}{3}$ — $\frac{2}{3}$ mm Tiefe. Fig. 2. Das Arterienrohr wird so weit durch den in seiner Wandung ausserordentlich dünnen Cylinder durchgezogen, dass das freie Ende des centralen Arterienstumpfes $\frac{1}{4}$ — $\frac{1}{2}$ —1 cm über den peripheren Rand des Cylinders vorschaut. Fig. 3. Der Cylinder wird nun zart gehalten und durch Zug an den drei durchgezogenen Seidenfäden wird das Arterienrohr über den Cylinder so umgestülpt, dass die Intimafläche des Gefässrohres auf ca. $\frac{1}{4}$ — $\frac{1}{2}$ bis höchstens 1 cm Distanz umgestülpt erscheint und die Adventitia des Gefässrohres in der-

Fig. 3.

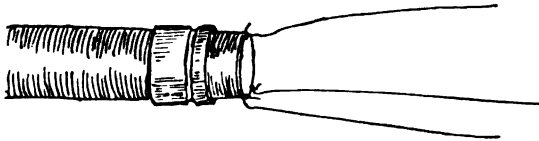
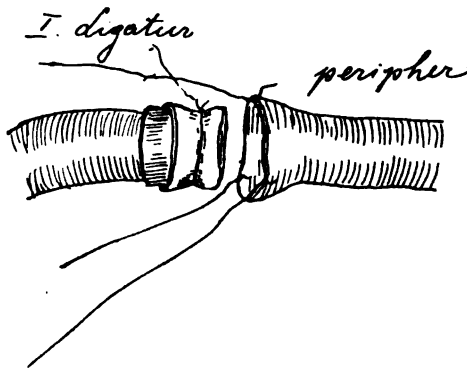


Fig. 4.



selben Ausdehnung dem Prothesencylinder aufliegt. Fig. 4.


Bei grösseren Gefässen wird dieses Umstülpen noch viel rascher als durch die Fadenschlingen mittels dreier feiner Klauenschieberpincetten ausgeführt und wird nunmehr eine feine, aber starke Seidenligatur um den umgestülpten Theil des Gefässrohres an jener Stelle angelegt, wo am Prothesencylinder die Nuth gelegen ist, so dass der Seidenfaden, die Gefässwand fest umschnürend, sich in diese hineinlegt und die Prothese unverrückbar am centralen Ende des Gefässrohres befestigt. (Fig. 4, Ligatur I).

Damit sind für das centrale Gefässende die Vorbereitungen zur Vereinigung getroffen und wird das periphere Ende auf folgende Weise behandelt:

Man sticht ebenfalls an 3 oder 4 in gleichen Abständen befindlichen Stellen der Peripherie des distalen Gefässrohrabschnittes mit drehrunder Nadel und feinem Seidenfaden 1—2mal durch die ganze Dicke der Gefässwand und bekommt so mehrere Fadenzüge in die Hand, mit deren Hülfe man das Lumen des peripheren Stückes auseinanderziehen kann.

Das Wesen der Vereinigung besteht darin, dass das centrale Ende mit der Prothese in das periphere invaginirt wird, und ist es auf diese Weise möglich, sehr breite Intimaflächen mit einander in Berührung zu bringen.

Fig. 5.



Es ist diese Methode der Gefäßvereinigung das Spiegelbild der Darmnaht nach Jobert.

In manchen Fällen lässt sich das centrale, mit der Prothese armirte, sehr leicht in das periphere Gefässende, das durch 4 Seidenfäden oder durch ebenso viele kleine Klauenschieberpincetten gefasst ist, invaginieren. Ist diese Invagination gelungen, so muss dafür gesorgt werden, dass ein Herausschlüpfen des Invaginatum aus dem Invaginans sicher vermieden werde, und dies geschieht durch eine zweite Seidenligatur, die etwas fester als das Invaginans auf der Prothese befestigt ist. Fig. 5. Diese Ligatur kann an zwei verschiedenen Stellen angelegt werden:

1. einmal der Naht in der Prothese entsprechend, so dass beide Seidenligaturen in dieselbe Querschnittsebene zu liegen kommen;
2. aber kann diese Ligatur so angelegt werden, dass sie hinter der Umschlagsfalte des Invaginans auf der Prothese befestigt wird, und ist es in diesem Falle erforderlich, so weit zu invaginieren, dass die umgestülpte Intima des centralen Gefässrohrabschlusses noch etwa

2—3 mm vom peripheren Rohrabschnitte überragt wird, so dass genügender Platz zur Anlegung dieser Ligatur gegeben ist. Im ersten Fall wird eine Lösung von Invaginans und Invaginatum durch die sich in die Nuth einlegende zweite Ligatur gehindert, ein Vorgang, der ebenso sicher erscheint, wie jener später geschilderte, bei dem die zweite Seidenligatur das Invaginans an die Prothese hinter dem umgestülpten Gefässrohrabschnitt fixirt und so ein Abgleiten mit absoluter Sicherheit verhindert, da der umgestülpte Gefässwandtheil ja durch die Ligatur an der Stelle der Nuth ebenfalls fest fixirt ist. Wollte man noch ein Uebrigens

Fig. 6.

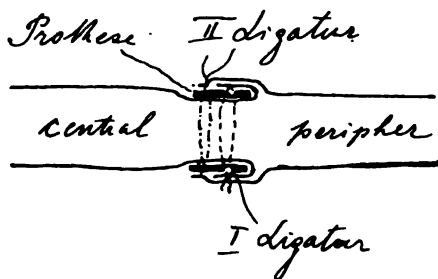
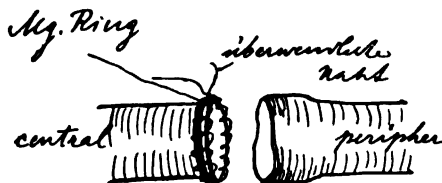


Fig. 6a.



thun, so könnte man durch 2—3 Haltenähte noch Invaginans und Invaginatum auf der Prothese vereinigen, was indessen nicht nöthig erscheint, da in keinem der gemachten Versuche es zu einer Lösung der vereinigten Gefäßabschnitte gekommen ist. Ein ideeller Durchschnitt durch ein auf solche Weise vereinigt Blutgefäß ergibt an der Stelle der um die Nuth gelegten ersten Seidenligatur ein dreimaliges Wiederkehren der Gefäßwandung in folgender Reihenfolge: Fig. 6.

I. Intima, Media, Adventitia, Prothese, dann

II. Adventitia, Media, Intima. (So weit am centralen Gefäßstück.)

III. Intima, Media, Adventitia (am peripheren Stück).

Zwei ganz kleine circuläre Gewebsabschnitte verfallen durch die beiden Seidenligaturen der Nekrose und zwar ein 1—2 mm breiter Streifen vom centralen Stück und ein ebenso breiter vom peripheren Ende.

Wenn man sich die Ausdehnung und Gestaltung der Berührungsflächen der Gefäßintima beider Enden vorstellt, so findet man, dass diese Berührungsstelle ca. 1—2—4 mm breit ist und ebenfalls cylindrische Gestalt hat, so dass also relativ sehr bedeutende Intimaflächen mit einander in Contact gebracht

Fig. 6b.

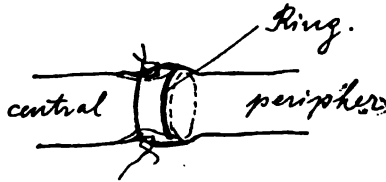
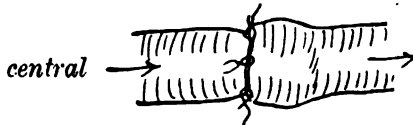


Fig. 6c.



sind und die Gelegenheit zu einer raschen Verklebung dieser Flächen eine sehr günstige ist. Der Unterschied zwischen einer mit Blut gefüllten, pulsirenden Arterie und einer provisorisch abgeklemmten quer durchschnittenen, blutleeren Schlagader ist ein sehr bedeutender. Das durchschnitene und blutleere Gefäß hat einen nahezu um $\frac{1}{3}$ — $\frac{1}{4}$ geringeren Durchmesser als das blutgefüllte. Aus diesem Grunde muss, worauf wir früher noch nicht hingewiesen haben, bei der Wahl des Prothesencylinders darauf Rücksicht genommen werden, dass das Gefäß sich zusammengezogen hat, ergo eine Prothese gewählt werden, die etwas zu gross für das entleerte Gefäßrohr erscheint.

Beim Vorgange des Invaginirens des centralen in das peri-

phere Ende erweist es sich unter Umständen als sehr vortheilhaft, mit einer ganz stumpfen und glatt gearbeiteten Péan'schen Klemme in das periphere Ende im geschlossenen Zustande einzugehen und durch langsames vorsichtiges Oeffnen der Branchen eine leichte Dehnung des Invaginans zu bewerkstelligen. Ein solches Vorgehen ist niemals von Intimarissen begleitet.

Tuben von Glas, Aluminium etc., sowie Gummidrainrohre sind ja schon von Experimentatoren zur Gefässnaht verwendet worden und zwar von Gluck¹⁾, R. Abbe¹⁾ u. A.

Man hat sogar den Versuch gemacht, feinste glatte Glastuben (Gluck u. A.) in das Gefässlumen einzuführen und über ihnen die Gefässwand zu vereinigen. Auch wir haben bei unseren ersten Versuchen derartige endovasale Prothesen aus dem gleich zu nennenden Materiale verwendet. Doch muss von vornherein die Ueberlegung Platz greifen, dass ein Fremdkörper in einem Blutgefässe in die Blutbahn gebracht, durch Bildung von mehr minder scharfen Vorsprüngen und todtten Räumen geradezu die beste Gelegenheit zur Bildung von Gerinnungsvorgängen abgeben muss und sind auch die Versuche, über die in dieser Hinsicht berichtet wurde, nach der Angabe der Autoren, nur zum geringeren Theil günstig ausgefallen.

Die Verwendung einer Prothese, die extravasal liegt, wie es bei unserer Nahttechnik der Fall ist, vermeidet diesen Uebelstand und würde es gewiss eine Reihe von Materialien geben, aus denen man derartige Prothesen mit der nöthigen Genauigkeit und Zartheit arbeiten könnte und erwähnen wir da nur als Materialien Glas, Celluloid, Aluminium, Hartgummi und die Edelmetalle wie Silber und Gold. Und trotzdem haben wir keines von diesen Materialien gewählt, sondern die Prothesen aus einem Stoffe fertigen lassen, der den unschätzbaren Vortheil bietet, vollkommen resorbirbar zu sein, sich in jeder beliebigen Form verarbeiten zu lassen und die Möglichkeit einer Sterilisation durch beliebig langes Auskochen ergibt. In diesem Materiale liegt der Schwerpunkt der ganzen Frage und wie wir gleich betonen wollen, nicht nur für die hier zu erörternde Gefässnaht, sondern auch für die Technik der Nerven- naht, sowie für eine grosse Reihe anderer operativer Techni-

¹⁾ l. c.

cismen, bei denen es von Vortheil ist, der Resorption zugängliche Gegenstände zu verwenden und einer Einheilung überlassen zu können; doch davon später.

Dieses Material, das alle diese Eigenschaften besitzt, ist ein Metall: das Magnesium, ein bisher in der industriellen Technik ausserordentlich wenig verwendetes und auch wenig dargestelltes Product, das im praktischen Leben eigentlich nur zur Erzeugung des Magnesiumlichtes verwendet wurde, welches durch Verbrennen von Magnesiumbändern erzeugt wird. Erst in allerjüngster Zeit scheint das Magnesium in der industriellen Technik eine etwas grössere Rolle zu spielen berufen zu sein, indem eine Legirung dieses Metalls mit dem ihm nahe stehenden Aluminium unter dem Namen Magnalium (Mach jun.) zu vielfacher Verwendung bestimmt erscheint. Die Resorptionsfähigkeit des Magnesiums ist chemisch naheliegend und begreiflich und sicher manchem Chemiker bekannt. —

Auf den ersten Blick mag es verwunderlich erscheinen, von einem Metalle zu sprechen, das in den Geweben ohne Weiteres aufgelöst wird. Andererseits aber ist es doch bekannt, dass Nähnadeln, die aus Stahl gefertigt sind, sowie Fremdkörper aus Eisen, sich jahrelang im menschlichen Körper aufhalten können, zwar an ihrer Oberfläche Veränderungen chemischer Natur wahrnehmen lassen, aber dennoch einem eigentlichen Resorptionsprocesse nicht verfallen oder nur ausserordentlich langsam denselben von Statten gehen lassen.

Auch bezüglich der Bleiprojectile ist es bekannt, dass dieselben Jahrzehnte lang im Körper liegen bleiben können, sich sehr häufig abkapseln und in vielen Fällen ihrem Träger keine Beschwerden bereiten. Und doch ist von verschiedenen Seiten, namentlich von Küster¹⁾ und Lewin²⁾ der Nachweis erbracht worden, dass bleierne Fremdkörper nicht als vollkommen gleichgiltig angesehen werden dürfen, sondern dass auf dem Wege chemischer Vorgänge eine Aufnahme von löslichen Bleiverbindungen, die sich während des Aufenthaltes des Projectils im Organismus bilden, Erscheinungen einer Bleivergiftung auftreten können.

¹⁾ Küster, Ein Fall von Bleivergiftung durch eine im Knochen steckende Kugel. Langenbeck's Archiv. Bd. 43. S. 221.

²⁾ Lewin, Langenbeck's Archiv. Bd. 43. S. 228.

Metallene Gegenstände, die in den Magendarmcanal gelangen, erleiden bei längerem Aufenthalte namentlich durch den Schwefelwasserstoff Veränderungen ihrer Oberfläche, die aber ebenfalls nicht als Resorptionsprocesse zu deuten sind (Murphyknopf).

Ein Metall, das manche Eigenschaften hätte, um im menschlichen Körper resorbirt zu werden, ist das Aluminium, das in alkalischen Flüssigkeiten und ganz verdünnten Mineralsäuren leicht unter Wasserstoffentwicklung löslich ist; bei Gegenwart von Kochsalz wird es fast durch alle organischen Säuren gelöst. Trotzdem ergaben diesbezüglich angestellte Versuche, dass eine rasche Auflösung eigentlich nur im sauren Magensaft möglich ist. (Im Darm langsamer.) — Es findet aber immerhin im Gewebe eine ganz langsame Resorption statt. Ob diese Eigenschaft in der Legirung von Aluminium und Magnesium, dem Magnalium ebenfalls und noch mehr vorhanden ist und dies biegsame, torsionsfähige Metall dann ebenfalls reichliche Verwendung, vor allem zu Nahtmaterial finden könnte, wird durch Versuche, mit denen ich beschäftigt bin, zu ermitteln sein. — Aluminiumprothesen gegenwärtig bei Kieferoperationen (Partsch) zeigen oft bedeutende Resorptionserscheinungen, die aber meist auf den Chemismus der Mundhöhle zu beziehen wird. — Dem Aluminium nicht allzu fernstehend ist das Magnesium, mit dem ich bereits im Jahre 1892 und 1893 Resorptionsversuche anstellte. Das Magnesium wird heutzutage als Metall vollkommen rein durch Elektrolyse dargestellt. Es ist ein silberweisses Metall, das sich an trockener Luft nicht sehr verändert, an feuchter sich sofort mit einer dünnen Schichte Oxyd überzieht.

Es lässt sich feilen, hämmern, poliren, drehen, zu Draht ausziehen und zu Blech walzen.

Das specifische Gewicht ist noch geringer, als das des Aluminiums.

Allgemein bekannt ist, dass metallisches Magnesium mit weisser schönleuchtender Flamme zu Magnesiumoxyd verbrennt. Sogar in Wasser löst sich Magnesium auf unter Bildung von Gasblasen, besonders, wenn das Wasser höher temperirt ist. In Alkalien und in äusserst verdünnten Säuren löst sich das Magnesiummetall ausserordentlich leicht unter reichlichster Gasentwicklung.

Die einzige Schwierigkeit in dieser ganzen Frage war die Herstellung von aus Magnesium gefertigten Gegenständen, und erst im Jahre 1898 war es möglich, durch Vermittlung der Firma Rohrbeck in Wien Magnesiumgegenstände herzustellen, die den gewünschten Zwecken annähernd entsprachen. Es ist nun möglich geworden, Magnesiumröhren, in den verschiedensten Grössen und Formen, Magnesiumplatten, Stifte, Nägel herzustellen und ist es zweifellos, dass bei weiterer Entwicklung der Angelegenheit auch noch ganz andere Verwendungsarten für das leicht zu bearbeitende Metall sich finden werden.

Was den eigentlichen Resorptionsvorgang im Gewebe anlangt, so ist zu betonen, dass nach Ansicht hervorragender Chemiker, die ich um ihren Rath befragt habe, die Auflösung des Magnesiums im Thierkörper sich aus mehreren Factoren zusammensetzt.

Einmal wird es zu reinen Oxydationsvorgängen kommen, die an das Vorhandensein des Sauerstoffes im Blute gebunden sind, ferner ist bei den Resorptionsvorgängen die Kohlensäure im hervorragenden Maasse theilhaftig, da es eine sehr leichtentstehende Verbindung zwischen Magnesium und Kohlensäure giebt, die doppelkohlensaure Magnesia; endlich ist der Wassergehalt der Gewebe von ausschlaggebender Bedeutung, indem es uns ja schon bekannt ist, dass das Magnesiummetall in feuchter Luft sehr rasch sich mit einer Oxydschicht überzieht, ein Vorgang, der in den wasserhaltigen Geweben jedenfalls auch stattfindet.

Es ist möglich, dass die im Blute gelösten Salze und die chemische Zellthätigkeit selbst ebenfalls noch ein Geringes für den Resorptionsprocess des Magnesiums beitragen. So viel aber steht sicher, dass der Resorptionsprocess im Wesentlichen an das Vorhandensein von Sauerstoff, Kohlensäure und Wasser gebunden ist.

Die histologischen Vorgänge bei der Resorption des Magnesiums in den verschiedenen Geweben sind etwas complicirter Natur und erlaube ich mir hier nur die wesentlichsten Punkte, die allgemein für dieselben maassgebend sind, zu erwähnen. Es kommt in der Umgebung des Magnesiumfremdkörpers zu einer massenhaften Ansammlung von Rundzellen und zur Aus-

bildung eines mässig umfangreichen Granulationsgewebes und beteiligen sich sämtliche umliegende Gewebsschichten an diesem Vorgange.

Wie überall, wo Fremdkörper eine Zeit hindurch im Gewebe liegen, kommt es zur Entwicklung von Fremdkörperriesenzellen. Man kann ferner Fettkörnchenzellen und Leukocyten mit verschiedenartigem Inhalte sehen.

Nicht selten gelingt es, kleine schwarze Metallkörner sowohl in den Riesenzellen, als auch in den Leukocyten zu erblicken, während sonst alle Formen von jungen Bindegewebszellen in der Umgebung des Fremdkörpers auftauchen und neugebildete Capillargefäße dieses zellreiche Gewebe durchziehen.

Während dieser Vorgänge verlieren die Magnesiumsprothesen an ihrer Oberfläche den Glanz; schon nach 24 Stunden sind deutliche Rauigkeiten an ihnen zu verspüren.

Die Oberfläche wird schwärzlich gefärbt. Nach 3—4 Tagen sind schon viel tiefere Furchen, Risse und Substanzverluste wahrzunehmen. Endlich fallen ganze Stücke, ans dem Zusammenhange gelöst, heraus, und verfallen wieder für sich dem Auflösungsprocesse und ist dabei zu betonen, dass die Granulationen in der Umgebung der Magnesiumkörper eine deutlich schleimige Beschaffenheit haben.

Diese Resorptionsvorgänge lassen sich in verschiedener Weise verfolgen; am instructivsten am Magnesiumstaube, der in das Gewebe eingebracht wird und nach 24 Stunden sammt dem mit entfernten Gewebe untersucht wird. Sowohl an Zupf- als auch an gehärteten Schnittpräparaten gewinnt man genaue Aufschlüsse über die Vorgänge der Resorption. Magnesiumplatten und Magnesiumdrähte eignen sich für längere Beobachtungsdauer und findet man einen 1 mm dicken Magnesiumdraht nach 15 Tagen bereits in mehrere Stücke zerfallen und in seiner Dicke wesentlich ($\frac{1}{3}$ — $\frac{1}{4}$ des früheren Umfanges) reducirt.

Die sich hierbei abspielenden Vorgänge am Metalle selber kann man am besten mittelst eines optischen Hülfapparates, des sogen. Verticalilluminators von Zeiss, der eine Belichtung des Objectes von oben her bewirkt, verfolgen.

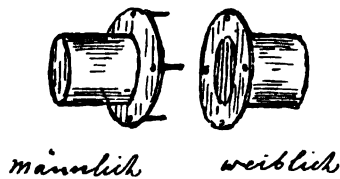
An den Magnesiumblechplättchen sieht man zuerst an den Kanten und Ecken das Auftreten von kleinen Höhlen, Buchten

Vertiefungen, die — sit venia verbo — den Howship'schen Lacunen bei der lacunären Knochenresorption gleichen; sie sind mit Zellmassen erfüllt.

Ausserdem ist noch zu bemerken, dass in dem Granulationsgewebe und insbesondere in der Nähe von losgelösten Metallplättchen sich krystalloide Massen und Krystalle von verschiedenster Art und verschiedenstem Aussehen finden. Ab und zu können solche Krystalle auch intracellulär zur Beobachtung kommen. Dies das Wesentlichste über den Resorptionsprocess, dessen Details in den verschiedenen Geweben grosse Differenzen aufweisen. —

Ausser der oben beschriebenen Vereinigungstechnik von quer durchschnittenen Blutgefässen habe ich noch eine zweite versucht, deren Princip die Aneinanderfügung zweier mit einer Endplatte versehener Magnesiumröhren ist, die an diesen Endplatten

Fig. 7.



einen Vereinigungsmechanismus besitzen, die somit noch mehr dem Princip des Murphyknopfes für die Darmvereinigung gleicht. — Der Verschlussapparat besteht wie bei jenem aus einem männlichen und einem weiblichen Theile. Der männliche Theil besteht aus einem Magnesiumcylinder von ungefähr $\frac{1}{2}$ —1 cm Länge, der an seinem einen Ende eine gleichfalls durchlochte ca. 2 cm breite Platte trägt, die ziemlich kräftig gearbeitet ist. Auf dieser Platte sitzen 4, ebenfalls aus Magnesium gefertigte Stifte von etwa $\frac{1}{2}$ mm Dicke, die an den Enden etwas zugespitzt sind. Fig. 7.

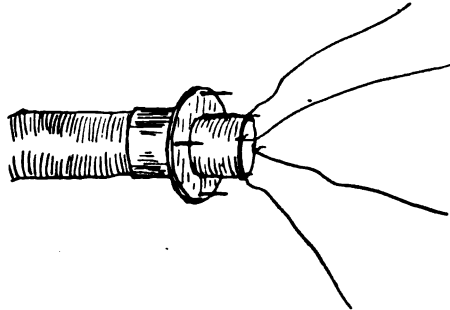
Der weibliche Theil des Gefässvereinigungsapparates ist ganz ebenso construirt wie der männliche, nur mit dem einen Unterschied, dass die Endplatte an Stelle der 4 Zapfen 4 kleine Löcher trägt. (Fig. 7.)

Die Anwendung zum Gefässverschlusse ist folgende:

Es wird das centrale Gefässende durch den männlichen Theil

durchgezogen und nun durch Klauenschieberpincetten oder Seidenfäden die Gefäßwand so nach aussen umgestülpt, dass die 4 Stifte durch sie durch gesteckt werden können, und so die endständige Platte von der evertirten Gefäßwand bedeckt ist und die Intimafläche in bedeutender Ausdehnung frei zutage tritt. Fig. 8:

Fig. 8.



Nun wird über das periphere Stück des Gefäßes der weibliche Theil gezogen und wieder das Gefäßlumen durch Seidenfäden oder durch Klauenschieberpincetten entfaltet, sodass die 4 Spitzen des männlichen Theiles durch die 4 Löcher des weiblichen Theiles dringen und die an der Endplatte des männlichen Theiles liegende

Fig. 9.

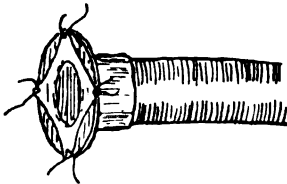
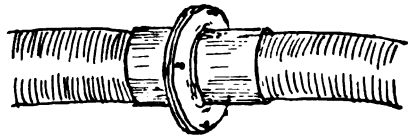


Fig. 10.



Intimafläche auf die weiblicherseits zutage liegende gepresst wird. Fig. 9 und 10. Es kommen dadurch breite Intimaflächen in Berührung bei vollkommen freibleibendem Gefäßlumen und werden nun die beiden Antheile des Gefäßschliessers fest gegen einander gedrückt und durch Plattquetschen der 4 Stifte des

männlichen Theiles der kleine Apparat geschlossen, so dass nunmehr eine axiale Vereinigung der beiden Gefäßlumina ohne jede Verengerung der Lichtung zustande gebracht ist.

An den Intimaflächen entsteht ja bekanntlich sehr rasch eine Verklebung und sind zu einer Zeit, da der Druck der beiden Endplatten die doppelte Lage Gefäßwandung verdünnt oder zum Absterben gebracht hat, die Gefäßwandungen mit einander fest verlöthet.

Doch bemerke ich gleich, dass über diesen Punkt, sowie über die pathologisch-anatomischen und pathologisch-histologischen Verhältnisse der Gefäßwand- und der Intimaheilung nach unserer Nahttechnik meine Untersuchungen noch nicht abgeschlossen sind und ich werde über dieselben später und an anderer Stelle Genaueres berichten.

Die Vereinigung mit dieser Methode hat ihre Vortheile und Nachtheile gegenüber der erstgenannten: 1. Die Prothese ist complicirter und deshalb eher einem Versagen ausgesetzt, als der einfache mit Naht versehene Cylinder. 2. Bedarf die letztere Methode einer genaueren und vermehrten Assistenz gegenüber der ersteren und 3. ist das Evertiren der Gefäßwand am weiblichen Theile des Gefäßschliessers nicht immer ganz leicht und empfiehlt es sich, manchmal eine 4fache Naht am freien Rande des Gefäßes anzulegen und mit derselben das Gefäß an die 4 Löcher des weiblichen Theiles zu fixiren.

Die Vortheile dieser Technik sind darin gelegen, dass die Spannung des Gefäßes nach erfolgter Vereinigung eine etwas geringere ist als beim Invaginationsverfahren, und dass bei sehr starkwandigen Gefäßen es zu keiner irgendwie erheblichen Verengerung des Gefäßlumens bei der Vereinigung kommen kann, was bei der Nahttechnik mit dem Magnesiumcylinder wohl möglich ist.

Ich neige mich aber der Ansicht zu, dass gerade der Einfachheit halber die Technik mit dem Cylinder, der vorhin beschriebenen überlegen und die empfehlenswerthe ist. —

Auch in technischen Fragen ist, wie es wohl naheliegend ist, ein Abschluss derzeit noch nicht erzielt.

Im Anschluss an die früher erwähnte Nahttechnik möchte ich bemerken, dass ich noch mit anderen Vorkehrungen Versuche über die circuläre Gefäßvereinigung mache. —

So z. B. habe ich eine Invaginationsmethode versucht, die sehr einfach ist und dem invaginierten Gefässabschnitt sein Lumen ungeschmälert erhält. —

Mit einer überwendlichen fortlaufenden Naht mit feinsten Seide näht man aussen am Ende des centralen Arterienstumpfes einen flachen Ring oder sehr schmalen Cylinder aus Magnesium fest. s. Fig. 6a. Das so armirte centrale Stück wird soweit in das periphere invaginiert, bis der Rand des peripheren Stückes um 1—2 mm die durch die Prothese erzeugte ringförmige Ausschwellung überragt. Eine Befestigung durch 2—3 Nähte zwischen Invaginans und Invaginatum ist der Sicherheit halber zweckmässig, aber nicht unbedingt nothwendig, da die Elasticität des peripheren Stückes vor und hinter der durch die Prothese gestützten Stelle eine leichte Einschnürung, die jene festhält, bewirkt. — Fig. 6b. und c.

Auch über Einzelheiten der Technik muss ich auf später erscheinende Mittheilungen verweisen. —

Endlich möchte ich noch hier erwähnen, dass mit Knopf- oder fortlaufender Naht genähte Partialverletzungen von Blutgefässen durch kleine aus Magnesium-Hohlcylindern ausgeschnittene concav-convexe Plättchen, die auf der Nahtstelle fixirt werden, eine Sicherung erfahren können. —

Es giebt Fälle, in denen die Arterienwand sehr dick ist, sodass sie sich schwer über die Prothese umstülpen lässt und demgemäss das periphere Stück beträchtlich dilatirt werden muss, um das centrale Stück sammt Prothese invaginiren zu können.

In solchen Fällen empfiehlt es sich, eine ungefähr $\frac{3}{4}$ cm lange Adventitiamanschette vom centralen Gefässende abzupräpariren, was zu unserem Erstaunen in den meisten Fällen sehr leicht gelingt, und dann erst die Umstülpung über das Magnesiumrohr vorzunehmen.

Bei den Versuchen an den gewöhnlich erreichbaren Versuchsthiere, dem Hund und dem Schweine, sind die Arterien ausserordentlich eng und besitzt beispielsweise die Arteria femoralis eines mittelgrossen Hundes das Caliber einer menschlichen Radialis. Aus diesem Grunde ist auch die makroskopische Betrachtung der von solchen Versuchsthiere gewonnenen Präparate nicht sonderlich instructiv und gewinnt man nur bei Lupenuntersuchung, besonders

aber bei Betrachtung der Nahtstelle an Serienschnitten einen klaren Eindruck von den thatsächlichen Vorgängen.

Die Vereinigung der Gefässenden ist nach ungefähr 8 Tagen bereits eine recht solide und sieht man nach völliger Heilung der Gefässinvagination an der genähten Stelle eine bedeutende Verdickung der Intima, ganz ähnlich, wie sie schon Jassinowsky u. A., dann Dörfler bei seinen nach Murphy's Nahttechnik gemachten Versuchen fand.

Bei Betrachtung von aussen sieht man einen dicken fibrösen Ring um die Arterie gelagert, entsprechend dem zu Bindegewebe gewordenen Granulationsgewebe, das die Resorption des Magnesiumrohres zu besorgen hat.

Die genaueren Mittheilungen über die Gefässwandvereinigung in anatomischer Hinsicht folgen an anderer Stelle und muss ich hier nur noch bemerken, dass leider eine grosse Zahl schöner, die Anatomie der Gefässvereinigung darstellender Präparate bei einem Brande des Laboratoriums unserer Klinik zu Grunde gegangen sind.

Die Vereinigung von Venen gelingt, wie es wohl nahelegend ist, noch leichter, als die von arteriellen Gefässen, weil die Venenwandung noch viel dünner ist und ausserordentlich elastisch und dehnbar zugleich.

Die Nahttechnik, für die wir nur die cylindrische Prothese verwendet haben, ist ganz dieselbe, wie für die Arterien, nur mit dem Unterschiede, dass, der centripetalen Blutströmung entsprechend, das periphere Gefässende in das centrale invaginirt wird und zwar aus dem Grunde, dass dem entgegenkommenden Blutstrom die Umschlagsfalte keinen Widerstand entgegengesetzt, sondern der Blutstrom aus einem etwas engeren Gebiete in ein weiteres strömt — Verhältnisse, die bei der Naht der Arterien vollständige Analogie finden.

Nach geschעהener Vereinigung nimmt man bei der Arterie zuerst die periphere, bei der Vene zuerst die centrale Klemme ab, darauf die andere und nun sieht man sofort, wie das Gefäss, dessen Lumenverengerung wir schon erwähnt haben, sich ausdehnt und die Circulation beginnt. Und insbesondere an arteriellen Gefässen kann man aufs deutlichste verfolgen, dass die Pulsation jenseits der Vereinigungsstelle genau ebenso kräftig ist, als dies-

seits. Alle früheren Methoden der Gefässvereinigung waren durch die Vorstellung der sich nachträglich einstellenden, sowie der Stichkanalblutung, die oft schwer zu beherrschen war, beeinflusst.

Gerade die sichere Art der Vereinigung der beiden Gefässenden halten wir für einen besonderen Vortheil des Verfahrens.

Es ist selbstverständlich, dass bei dieser Vereinigungstechnik von einer Blutung aus Stichkanälen überhaupt nicht die Rede sein kann, indem ja durch zwei circular angelegte Seidenligaturen die Gefässlumina invaginando vereinigt sind.

Ein 3 Tage nach der Naht der Carotis communis bei einem sehr grossen Hunde entnommenes Präparat zeigt z. B. die Lage des Magnesiumrohres und sieht man an der Innenfläche der Gefässwand zwei senkrecht zur Längsachse des Gefässes stehende Intimarissee (prov. Ligatur).

Die Heilung der Gefässwunde bietet, so weit es sich bis jetzt beurtheilen lässt, relativ einfache Verhältnisse.

Es erfolgt eine rasche Verklebung der breiten aneinanderliegenden Intimaflächen und sind bisweilen an der Umschlagstelle der Gefässwand, über der Magnesiumprothese kleine wandständige Thromben zu sehen. Im Allgemeinen aber ist das Lumen in der Regel nahezu frei von thrombotischen Massen und nur jene Verengung der Lichtung auf einem Längsschnitte zu bemerken, welche durch das Umstülungsverfahren der Arterienwand nothwendigerweise bedingt ist, indem da Theile der Gefässwand aus der Nachbarschaft herbeigezogen werden und deshalb stets eine leichte Verminderung des Lumens des Invaginatums feststellen lässt, auch wenn die Magnesiumprothese sehr weit gewesen¹⁾.

Die Gefässwand erscheint nach 6—8 Wochen in ein ziemlich derbes Narbengewebe eingebettet und sieht man, wenn man das Gefäss und die Nahtstelle nach dieser Zeit freilegt, dass bedeutende Adhäsionen mit der Umgebung vorhanden sind.

Nach noch längerer Zeit ist wiederum von aussen schon die

¹⁾ Anmerkung: Es ist sehr wichtig, nur ganz dünnwandige Magnesiumcylinder zu verwenden, damit die Resorptionsdauer die Heilungszeit der Gefässwand nicht wesentlich übersteigt. — Durch Einlegen in ganz verdünnte Essigsäure kann man sehr rasch beliebige Verdünnungen der Magnesium-Prothesen erzielen.

Gefässwand deutlich differenzirbar, wenn es auch wahrscheinlich ist, dass innigere adventitielle Verbindungen für immer an der Nahtstelle mit der Umgebung bestehen bleiben.

Die Intima ist an der Nahtstelle wallartig verdickt; selbstverständlich an jener Stelle, wo das nach aussen umgestülpte centrale Gefässende in das periphere invaginirt wurde.

Doch gleicht sich durch eine Endothelproliferation die Stufe zwischen beiden Gefässenden, die Anfangs naturgemäss vorhanden ist, aus und bleibt nur ein mehr minder dicker Ring an der Nahtstelle sichtbar.

Eine genaue Differenzirung der umgestülpten Theile der Gefässwand des centralen Stückes ist nicht möglich, da es da zu sehr festen Verschmelzungen kommt und eine einheitliche aus reichlichem, neugebildetem, jungem Bindegewebe bestehende Lage vorhanden ist.

In den ersten Wochen nach vollendeter Naht sind in allen Schichten der Gefässwand sowohl des centralen, als auch des peripheren Stumpfes ziemlich reichlich Rundzellenanhäufungen vorhanden und in der unmittelbaren Umgebung der Magnesiumprothese hat das Bindegewebe auf das deutlichste den Charakter eines sehr gefässreichen Granulationsgewebes von nicht sehr bedeutender Ausdehnung, in dem mit ziemlicher Regelmässigkeit Riesenzellen nachzuweisen sind.

Dieses Granulationsgewebe ist am reichlichsten entwickelt zu einer Zeit, da der Magnesiumfremdkörper durch den Resorptionsprocess in grössere und kleinere Fragmente zerfällt.

Wie schon oben erwähnt, lässt sich die Zeitbestimmung hierfür nicht ganz genau machen, da die Resorptionsdauer¹⁾ der Magnesiumröhren eine sehr ungleiche ist, je nach der Dicke, Ausdehnung und Gestalt der betreffenden Metallröhren einerseits und dem Blutgefässreichthum der Umgebung andererseits. Ferner ist zu bemerken, dass die Resorptionsdauer in verschiedenen Geweben sehr verschieden ist. Bemerkenswerth ist das Verhalten von Magnesiumprothesen in der freien Bauchhöhle²⁾. Eine

¹⁾ Anm. 0.1 g Magnesium wird in 2—3—4 Wochen resorbirt (beim Menschen).

²⁾ Anm. Die Resorption des Mg.-Metalles ist bei verschiedenen Thieren verschieden. Die vorstehende Bemerkung über Gaseysten bezieht sich nur auf Kaninchen und Meerschweinchen, nicht aber auf grössere Thiere.

dünne, glasartige Membran umschliesst den Fremdkörper (Beginn der Abkapselung). Durch die Gasentwicklung beim Resorptionsprocess bilden sich um den Magnesiumkörper kleine Gascysten; eine Reihe interessanter pathologisch-anatomischer Befunde schliesst sich diesen Beobachtungen an und werden diese den histologischen Untersuchungsergebnissen angeschlossen werden.

Je grösser der Zeitraum ist, der zwischen Implantation der Prothese und der Betrachtung der Operationsstelle liegt, um so mehr kehren die Verhältnisse zur Norm zurück.

Die genaueren histologischen Details, die sich hierbei abspielen und zum Theil recht interessant sind, können wir an dieser Stelle leider nicht wiedergeben.

Auch für die Nervennaht haben wir die resorbirbaren Magnesiumröhren in Anwendung gezogen und zwar ausgehend von der Ansicht, dass ein, wenn auch ganz dünner Magnesiumcylinder um die Nahtstelle herumgelegt, diese vor mechanischen Insulten schützt; ausserdem strömt aus den Nervenenden und der Umgebung etwas Blut zu und dieses Blut hüllt die befindlichen Nervenendigungen im Magnesiumrohre ein und ist dieses Blutgerinnsel, wie ja schon lange bekannt, sehr günstig für die Vereinigung von Gewebstheilen.

Ausserdem aber ist es möglich, wenn die beiden Nervenenden in einem geschlossenen Metallrohre vereinigt werden, mit einigen wenigen ganz feinen Seiden- oder Catgutfäden die Adaptirung der Enden in genauester Weise zu erzielen, ohne befürchten zu müssen, dass ein Auseinanderweichen stattfindet. Die nach heute noch zumeist geltender Lehre vom centralen Stumpf aus wachsenden Nervenfasern haben gleichsam einen Weg vorgezeichnet, auf dem sie ihr Vorwärtswachsthum betreiben, und ähnelt dieses Verfahren der Nervenvereinigung der für Nervendefecte, aber auch zur Nervennaht schon viel früher angegebenen Suture tubulaire von Vanlair, welche von deutschen und französischen Autoren ausgeführt worden ist.

Es ist bekannt, dass insbesondere bei Nervendefecten decalcinirte Drainröhren, Kautschukschläuche u. s. f. zu ähnlichen Zwecken verwendet wurden.

Die von mir hierbei eingeschlagene Technik besteht entweder darin, dass man ca. 1 cm von der Schnittfläche des Nerven ent-

fernt durch jeden Nervenstumpf einen feinen Seiden- oder besser Catgutfaden zieht, hierauf die beiden Enden in ein Magnesiumrohr, das gerade bequem Platz bietet, einschiebt und nun über der Magnesiumprothese den Seidenfaden knüpft, so dass beim Knoten des Fadens die beiden Nervenquerschnitte innerhalb des Magnesiumröhrchens an einandergepresst werden, ohne dass daselbst eine Naht gemacht wird (Fig. 11), oder aber es wird über das eine Ende des freigelegten Nerven ein ca. 1—1½ cm langes Magnesiumrohr geschoben, das in seinem Lumen etwas weiter sein muss als der Querschnitt des Nerven, und wird nun mittelst feiner drehrunder Nadel und feinsten Seide das Neurilemm des Nerven an 3 Stellen durch Knopfnähte vereinigt, so dass wiederum die beiden Nervenquerschnitte durch paraneurotische Naht in directesten Contact gebracht sind (Fig. 12); nun wird

Fig. 11.

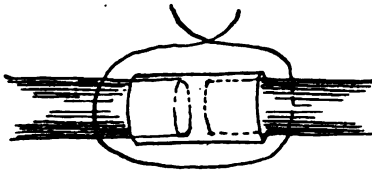



Fig. 12.



über die Vereinigungsstelle der Nerven das Magnesiumrohr darübergezogen und durch eine Umschlingungsnaht an das Gewebe der Nachbarschaft befestigt und dadurch in seiner Lage erhalten.

Die Resorption des Magnesiumcylinders, der hier sehr dünn gewählt wird, geht sehr rasch von statten. Es schützt aber immerhin die Nerven-naht für 1—2 Wochen vor Verzerrung, Einheilen in schwierige Bindegewebe-, Knochen und Narbenmassen, vor Knickungen u. s. f.

Diese Methodik der Nerven-naht wurde ausser bei mehreren Thierversuchen, über deren Ergebnis und histologische Aufklärung ich an anderer Stelle berichten werde, 3 mal von mir am Menschen angewendet¹⁾ und zwar einmal bei der Naht eines grösseren Medianusastes, einmal bei der Naht eines durch eine Schussverletzung abgerissenen Nervus peroneus, dessen Vereinigung erst

¹⁾ Anm. Seit dem Vortrage in Berlin wurden 7 Nerven-nähte, meist am N. ulnaris und N. medianus, vom Verf. ausgeführt.

8 Wochen nach der Verletzung vorgenommen wurde, und einmal bei der Naht des durch eine Stichverletzung abgetrennten Nervus vagus. Bei der Schussverletzung des Nervus peroneus zeigten sich 7 Wochen nach gemachter Naht deutliche Zeichen der rückkehrenden Motilität, bei der Naht des N. vagus beträgt die Beobachtungsdauer erst wenige Wochen und lässt sich ein Urtheil über Gelingen oder Nichtgelingen der Vereinigung noch nicht abgeben, während die Naht des Medianusastes nach kurzer Zeit ein völliges Wiederkehren der Function zur Folge hatte.

Die Verwendungsmöglichkeit resorbirbarer Metallröhren, sowie aber auch anderer aus Magnesium gefertigter Gegenstände hat mit dem Geschilderten gewiss nicht ihre Grenze erreicht, und haben wir noch eine ganze Reihe von Anwendungsarten für dieses Metall im Auge, auf die wir im Folgenden nur ein ganz kurzes Streiflicht werfen wollen.

Am nächstliegenden ist die Verwendung von Magnesiumdraht sowohl zur Anlegung von Knochennähten, die der Entfernung nicht bedürfen, als auch zur Anlegung von Fasciennähten, von Bauchwandsuturen und zur Vereinigung flächenhafter Gewebsabschnitte in der Tiefe, wobei eine Resorption des Nahtmaterialies wünschenswerth erscheint.

Die Technik der Magnesiumdrahtdarstellung ist leider derzeit noch nicht so weit gediehen, um einen Draht zu fertigen, der ähnlich wie ein Silberdraht beliebig gebogen und zusammengedreht werden kann. Bei starkem spitzwinkligen Abknicken und bei starker Torsion brechen die im Handel derzeit vorkommenden Magnesiumdrähte spröde ab, ein Verhalten, das wohl zum Theil auf die sehr rasche Oxydation dieses Metalls, wenn es mit der atmosphärischen Luft in Berührung ist, zurückgeführt werden muss.

Wir haben die Beobachtung gemacht, dass ganz frisch hergestellte Magnesiumdrähte eine ausserordentlich vielmal grössere Biegungs- und Torsionsfestigkeit haben als ein durch längere Zeit in Contact mit der äusseren Luft gestandener; durch sofortiges Einlegen frischhergestellter Magnesiumdrähte in Alkohol, Olivenöl und andere Flüssigkeiten kann seiner allzurachen Oxydation entgegengearbeitet werden.

Von technischer Seite wird es für möglich gehalten, dass sich die Herstellungstechnik des Magnesiums so weit vervollkommt, um

einen Draht herzustellen, der den beanspruchten Forderungen gerecht wird. Wie schon oben angedeutet bringt da vielleicht das Magnalium einen Ausweg.

Für tiefe Nähte, z. B. bei der Etagennaht der Bauchdecken, bei der Bassini'schen Radicaloperation ist der Magnesiumdraht wohl heute schon anwendbar, wenn man den Schluss der Nähte durch Zusammenklemmen von durchlochtem Magnesiumkugeln bewirkt und sind diesbezügliche Versuche im Gange.

Von verschiedenen Seiten wird bei Arthrotomien zum Zweck der Mobilisirung versteifter Gelenke von der Implantation der verschiedensten Fremdkörper zwischen die von einander getrennten Gelenkflächen Gebrauch gemacht. Als solche Fremdkörper sind verwendet worden: Celluloidplatten, (Hochenegg), Hartgummiplatten, Blätter von Gold- oder Silberfolie, gereinigte Stücke von Schweinsblase (Foederl¹⁾ u. A. m.

Auch Muskellappen (Helferich²⁾ wurden als organisches Material zu gleichem Zwecke verwendet (Kiefergelenk).

Magnesiumblechplatten, in beliebiger Grösse herstellbar, mit jeder chirurgischen Scheere spielend leicht zu beschneiden, in ihrer Resorptionszeit ziemlich genau bestimmbar, sind jedenfalls in hervorragender Weise dazu geeignet, bei Gelenkplastiken die Wiedervereinigung der Flächen zu verhüten.

Elfenbeinstifte, Elfenbeinzapfen, theils bestimmt, bei einer Pseudarthrose in die Knochenenden eingetrieben zu werden, um den Fremdkörperreiz hervorzurufen, theils bestimmt in die Markhöhle von Knochenstücken und Knochenstümpfen eingeführt zu werden, um einer periostalen Knochenneubildung Stütze und Zeit zu gewähren und complicirte Fracturen zu schienen, werden vortheilhaft durch Magnesiumstifte, Nägel, Bolzen und Cylinder ersetzt.

Feste Klammern lassen sich aus diesem Metalle herstellen. Der Knochennagel kann gleichfalls aus diesem resorbirbaren Metalle gefertigt werden.

Wir haben in jüngster Zeit das Magnesium zur Behandlung

¹⁾ Foederl, O., Ueber künstliche Gelenkbildung. Prager Zeitschrift f. Heilkunde. Bd. XVI. Heft 4.

²⁾ Helferich, Ein neues Operationsverfahren zur Heilung des knöchernen Kiefergelenksankylose. Verhandl. der Deutschen Gesellschaft f. Chir. 1894.

von Blutgefässgeschwülsten verwendet, für Angiome, cavernöse Tumoren.

Es sind Versuche über seine Anwendung zur Naht parenchymatöser Organe gemacht worden¹⁾.

Ob sich das Magnesium in der Chirurgie des Magendarmcanals wird verwenden lassen, müssen experimentelle Untersuchungen erweisen.

Für die Ureterenchirurgie wäre eine Verwendung des Magnesiummetalles wohl eines Versuches werth.

Eine ganze Reihe von anderen Verwendungen für ein resorbirtbares Metall kann des Chirurgen Phantasie ersinnen. Doch wollen wir es bei den hier gegebenen Andeutungen bewenden lassen, um eine noch in den ersten Phasen der Entwicklung begriffene Sache nicht über Gebühr auszuspinnen und dem der Idee nachfolgenden Versuche die Entscheidung über die Brauchbarkeit derselben zu überlassen.

Die Indicationsstellung für die Gefässnaht, die wir noch mit einigen Worten streifen müssen, wird sich vorerst auf Wunden und besonders Querverletzungen grösserer Arterien, verursacht durch Stich, Schuss, Riss, ferner auch bei zufällig während Operationen entstandenen Arterienwunden beschränken. In Betracht kommen selbstverständlich die grossen Körperarterien, wie die Carotiden, die Subclavia, Axillaris, Brachialis, die Aorta, Hepatica. Renalis, die Meseraicae, Femoralis und Poplitea, und ist an dieser Stelle auch noch zu erwähnen, dass in gewissen Fällen der Versuch wird gemacht werden müssen, bei embolischem Verschluss von arteriellen Gefässen an genau bekannter Stelle das Arterienrohr zu eröffnen, den Pfropf zu entfernen und das Gefäss durch Naht zu verschliessen, ein Plan, der von Ssabanejew²⁾ bereits gefasst, aber nicht zu Ende geführt werden konnte.

Grössere Anforderungen stellt schon die Behandlung der Aneurysmen, von denen, wie bereits Dörfler l. c. hervorgehoben hat, besonders jene traumatischen Ursprungs wichtig sein werden.

¹⁾ Anm. Magnesiumplatten von 4—6 cm² Grösse eignen sich vorzüglich zur Naht von Leber- und Milzrupturen mittelst doppeltem Catgutfaden.

²⁾ Ssabanejew, Zur Frage der Gefässnaht. Aus dem Odessaer Stadthospital Russki chirurgischeski archiv. 1896. Heft 4. Referirt im Jahresber. von Hildebrand. 1896.

Es lässt sich aber ganz gut denken, dass ein Aneurysmensack bei nicht allzugrossem Umfange exstirpirbar wäre und die Enden des Arterienrohres durch die Naht vereinigt werden könnten. Aber auch für nicht exstirpirbare Aneurysmen ist wohl eine Verwendung des Magnesiums denkbar und zwar als zuerst gerinnungserzeugender, dann resorbirbarer Fremdkörper.

Eine ideale Verwendung des Verfahrens, über die ich auch derzeit noch nicht abgeschlossene Thierversuche angestellt habe, betrifft die Abtrennung ganzer Gliedmaassen durch Circularsagen, durch scharfes Ueberfahrenwerden, wo sich vielleicht die Möglichkeit ergeben kann, nach Entfernung der zerrissenen und gequetschten Partien und Entfernung des Blutes aus dem Gefässsysteme des abgetrennten Extremitätentheiles durch Durchspülung nach Vereinigung des Knochens eine erfolgreiche Naht der Hauptarterie und der Hauptvene zu machen und auf diese Weise die Gliedmasse vielleicht dem Organismus zu erhalten.

Ueber die Ausbildungsfähigkeit dieses Gedankens lässt sich selbstverständlich derzeit kein Urtheil abgeben, ebensowenig darüber, ob sich aus der Möglichkeit der Anheilung abgetrennter Extremitätentheile durch Gefässnaht weitere Consequenzen für unser therapeutisches Handeln ergeben werden.

IV.

(Aus der Heidelberger chirurg. Klinik.)

Ueber Darmverschlingung nach der Gastro-Enterostomie.¹⁾

Von

Privatdocent Dr. Walther Petersen,

I. klin. Assistenzarzt.

(Mit 3 Figuren im Text.)

Jede Gastroenterostomie, nach welcher Methode auch immer sie ausgeführt wird, schafft im Abdomen abnorme Adhäsionen, Ringe, Schlingen oder Schlitze, die ihrerseits die mannigfachsten Formen der Darmverschlingung oder Einklemmung bedingen können.

An hiesiger Klinik kamen nun im Verlauf der letzten 2 Jahre 3 Fälle von einer bisher noch nicht beschriebenen Art der Darmverschlingung zur Beobachtung, die mir einiges theoretisches und practisches Interesse zu verdienen scheinen.

Ich lasse zunächst die wichtigsten Daten der Krankengeschichten und der Sectionsprotocolle folgen.

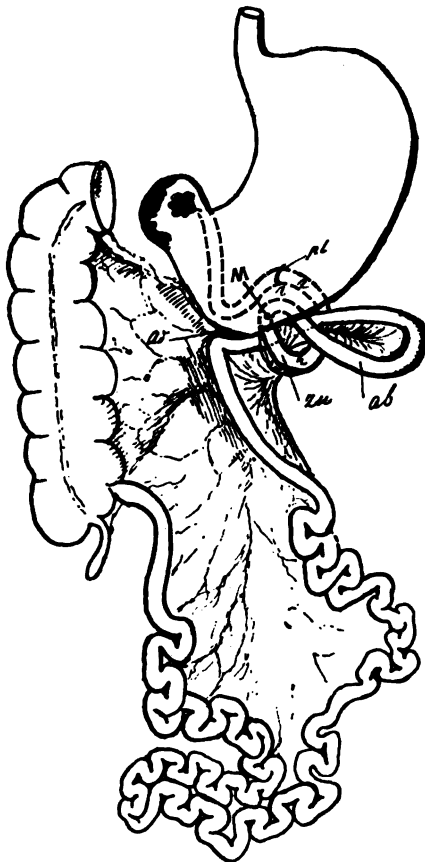
Fall I. Frau K. Sch., 54 J. cf. Steudel, die in den letzten Jahren an der Czerny'schen Klinik ausgeführten Magenoperationen und die Endresultate der früheren Operationen. Bruns' Beitr. zur klin. Chir. Bd. XXIII. p. 87 Fall 11.

Am 21. XII. 1897 Operation mit der Diagnose kindskopfgrosses Ovarialcystom rechts; andauerndes Erbrechen infolge reflectorischer Pylorusstenose (vielleicht auch locale Erkrankung des Pfortners oder der Gallenblase). Zuerst Schnitt vom Nabel bis zur Symphyse, dann Palpation der oberen Bauchgegend, wobei man knotige Härten am Pylorus fühlte. Exstirpation des

¹⁾ Abgekürzt vorgetragen am 3. Sitzungstage des XXIX. Congresses der Deutschen Gesellschaft für Chirurgie zu Berlin, 20. April 1900.

Ovarialtumors. Dann Verlängerung des Schnittes um 12 cm nach aufwärts der wallnussgrosse derbe Pförtner tumor sass hauptsächlich an der hinteren Wand und schickte einen bohnen grossen Zapfen nach dem Pankreas vor; ausserdem waren einige hanfkorn grosse derbe Knötchen in der Serosa des Magenüberzugs verstreut. Der Tumor wäre noch operabel gewesen; wegen schlechten Pulses wurde jedoch zunächst nur die hintere Gastroenterostomie

Fig. 1.



nach v. Hacker mit mittlerem Murphyknopf ausgeführt (ohne Hilfsnähte) und dann die Bauchwunde mit tiefgreifenden Seideknopfnähten geschlossen. Chloroformnarkose. Dauer ca. 1 Stunde.

Verlauf: Am ersten Tage Erbrechen, zuerst mit etwas Blut vermischt. Ernährung in den 3 ersten Tagen durch Klysmata unterstützt, vom 8. Tag ab

breiige, vom 12. ab leichte feste Kost. Am 2. 1. 98 plötzlich Collaps. Temperatur 34,8. Puls sehr klein, unregelmässig 110; Zunge feucht; Leib weich, nicht empfindlich; kein Erbrechen. Pat. ist benommen und verworren. In den folgenden Tagen erholt sich Pat. langsam, dagegen werden die psychischen Störungen stärker. Am 13. 1. starker Anfall von Dyspnoe mit kleinem Puls. Am 19. 1. wieder Dyspnoe; über beiden unteren Lungenlappen leichte Dämpfung und abgeschwächtes Athmen. Zunehmender Collaps. Exitus. Bis zuletzt kein Erbrechen; regelmässiger Stuhl.

Aus dem Sectionsbefund (Prof. Ernst) hebe ich hervor: Lipomatose des Herzens. Hypostatische Pneumonie beider Unterlappen. Fitröse Endarteriitis und Fettusuren der Aorta. Adhärenz des Netzes an der Innenseite der Bauchwunde. In der Umgebung einzelner Nähte kleine Abscesse, die jedoch nicht mit der Bauchhöhle communiciren. In der Bauchhöhle kein flüssiges Exsudat, kein Eiter, kein Fibrin. Nur auf einigen Dünndarmschlingen streifenförmige Injection. Die Gastroenterostomie zeigt insofern etwas abweichende Verhältnisse, (vgl. Fig. 1) als der abführende Schenkel nicht direct in die Schlingenconvolute des Jejunum übergeht, sondern noch einmal unter dem zuführenden Schenkel mit einer kleinen Schlinge hindurchschlüpft und dann erst seinen regulären Verlauf nimmt. Der abführende Schenkel ist dort, wo er das Duodenum kreuzt an der grossen Curvatur und dem Mesocolon adhären. Der Knopf sitzt nicht mehr in der Communication, er wird später im Rectum gefunden. Ein eigentlicher Sporn ist nicht vorhanden, sowohl Finger und Sonde, als auch eingegossenes Wasser gelangen ebenso gut in den abwie zuführenden Schenkel. Die Magendarmfistel liegt etwa 2 cm von der grossen Curvatur entfernt an der hintern Magenwand. Sie ist für den Zeigefinger eben durchgängig. Am Pylorus ein etwa wallnussgrosses Carcinom mit starker Stenose, übergreifend auf das Duodenum und mit ulcerösen Defecten. Der Magen ist ziemlich stark dilatirt.

Als Todesursache war hier die Lipomatose des Herzens mit Hypostase der Lungen anzusehen.

Fall II. (vgl. Fig. 2) Ferd. Sch. 54 J. Pat. ist seit $\frac{1}{2}$ J. erkrankt mit Appetitlosigkeit, Magendruck, starker Gewichtsabnahme. Er ist anämisch, mässig kachectisch. Unter dem 1. Rippenbogen ein kleinfaustgrosser, verschieblicher Tumor, der bei Aufblähung des Magens stark nach rechts rückt. Der Magen ist morgens nüchtern leer, enthält 5 St. nach Probemahlzeit nur wenig unverdaute Speisen. Keine Salzsäure, etwas Milchsäure. Der Magen fasst 2 l, bei Aufblähung steht die untere Grenze in Nabelhöhe.

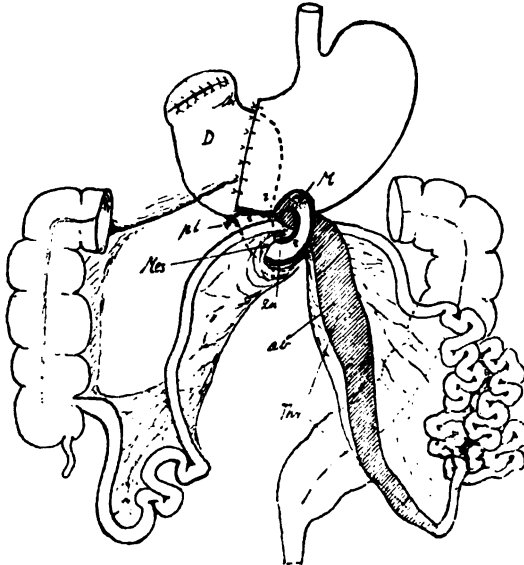
Diagnose: Carcinoma pylori. Op. 9. 5. 99 Geh. Czerny. Median-schnitt. Mässige Lebercirrhose. Der Tumor ist gut beweglich, so dass Resection des Magens beschlossen wird. Bei den Massenabbindungen des grossen und kleinen Netzes, welche oben und unten 10 Ligaturen erforderten, zeigte sich die Hinterfläche des Magens mit dem Mesocolon transversum flächenhaft verwachsen, sodass bei Lösung dieser Adhäsionen ein Loch im Mesocolon entstand. Es wurde zunächst, etwa an der Grenze zwischen mittlerem und linkem Drittel des Magens die Wehr'sche Klammer angelegt, dann

der Magen parallel derselben durchtrennt, mit 2 Reihen fortlaufender Nähte der cardiale Theil verschlossen, die Nahtlinie durch 4—5 Knopfnähte verstärkt. Alsdann Umschnürung des Duodenums mit Massenligatur, Durchschneidung oberhalb derselben; der Stumpf wird durch Uebernähung in 2—3 Etagen versenkt. Dabei ziemlich starke Blutung am Kopf des Pankreas.

Durch das Loch des Mesocolons wird jetzt der Anfangstheil des Jejunum hinter dem Colon vorgezogen und mit mittlerem Murphyknopf die Anastomose an der vorderen Magenwand ausgeführt, ca. 3 cm entfernt von der Nahtlinie. Der abführende Schenkel wird nach rechts gerichtet. Tiefgreifende Bauchnähte.

Das resecirte Stück misst an der kleinen Curvatur 9 cm, an der grossen 18. Der Tumor ist etwa kleinfaustgross.

Fig. 2.



Verlauf: In den ersten Tagen ohne Störung. Kein Erbrechen. Leib weich. Ernährung 2 Tage per Klyisma, von da ab langsam steigend Zufuhr von Flüssigkeiten per os.

Am 12. 5. auf Einlauf etwas Stuhl. 14. 5. Im ganzen gutes Befinden. Kein Fieber. Puls 80, kräftig. Zunge feucht. Abends starkes Aufstossen. Leib etwas gespannt.

15. 5. Morgens plötzlicher Collaps, mehrmals Erbrechen, viel Aufstossen. Temperatur $36,5^{\circ}$; Puls 100, klein. Leib in ganzer Ausdehnung druckempfindlich. Keine Dämpfung. Auf Einlauf kein Stuhl. Das Erbrechen hält den Tag über an. Da Abends das Erbrochene leicht fäculenten Geruch zeigt, so wird

der Magen ausgespült und noch ca. $\frac{1}{2}$ l fauliger, flüssiger Inhalt entleert. Am nächsten Tage zunehmender Collaps, Puls 120, sehr klein. Leib stark druckempfindlich. Rechts unten leichte Dämpfung; durch Punction wird hier eine Spur schleimig eitriges Exsudat entleert. Für einen neuen operativen Eingriff ist Pat. zu schwach. Unter zunehmender Herzschwäche nachmittags Exitus.

Sectionsbefund (Prof. Ernst): Hypostase der Lungen. Netz an der Innenfläche der Bauchwunde adhärent. Am blinden Ende des Duodenum Nähte mit umgebendem Gewebe gallig gefärbt und eigenthümlich macerirt, wie verdaut; kleiner Defect in der Nahtlinie. Als Decke darauf ein Theil des l. Leberlappens und des Ligamentum suspensorium; diese sowie Theile der Bauchwand auch eigenthümlich macerirt; doch ist eine Verletzung des Ductus pancreaticus nicht vorhanden. Das Duodenum ist sehr stark gebläht und zwar am meisten vom blinden Ende bis zur Plica duodeno-jejunalis. Von der Plica an geht der zuführende schlaffe Schenkel ziemlich stracks zum Magen zur Anastomose, wo der Knopf noch festsetzt. Der abführende Schenkel ist gebläht, diffus violett gefärbt, grau missfarben, und zwar eine Strecke von 80 cm weit. Ein Stück des abführenden Schenkels kommt auf der rechten Seite der Anastomose zum Vorschein, während dann die Fortsetzung desselben nach links hinüber geht. Die verfärbte und erweiterte Stelle geht allmählig in eine längere Strecke von etwas verdicktem Darm über; dann kommt ein Convolut, das locker adhärent ist im kleinen Becken durch dünne Fibrinmassen, die sich beim leisesten Zug lösen. Jetzt folgt dünner, collabirter Dünndarm, der in längerem Verlauf sich wieder nach oben biegt und nun von links nach rechts hinter dem zuführenden Schenkel des anastomosirenden Jejunum durchschlüpft und dann nach Verlauf von etwa 2 m ins Colon einmündet. Es ist also die anastomosirende Schlinge über einen Theil des Dünndarms hinübergelegt. Trübes, eitriges Exsudat in der ganzen Bauchhöhle und eben solcher Belag auf den Darmschlingen. Lässt man Wasser direct in den Knopf laufen, so füllt sich der abführende Schenkel ebenso schnell wie der zuführende. Bei Präparation der Mesenterialvenen finden sich zahlreiche Thromben und zware graue und graurothe, das Lumen fast ganz verschliessende in den Wurzeln des Gebietes der Mesenterica superior, die nun die Stauungshyperämie des obersten Jejunum erklären.

Fall 3. Jakob W., 51 J. (Fig. 3). Seit ca. 3 Monaten Magendruck, Erbrechen, Abmagerung. Starke Kachexie. In der Pylorusgegend grosser, höckeriger Tumor; starke Dilatation, motorische und chemische Insufficienz des Magens.

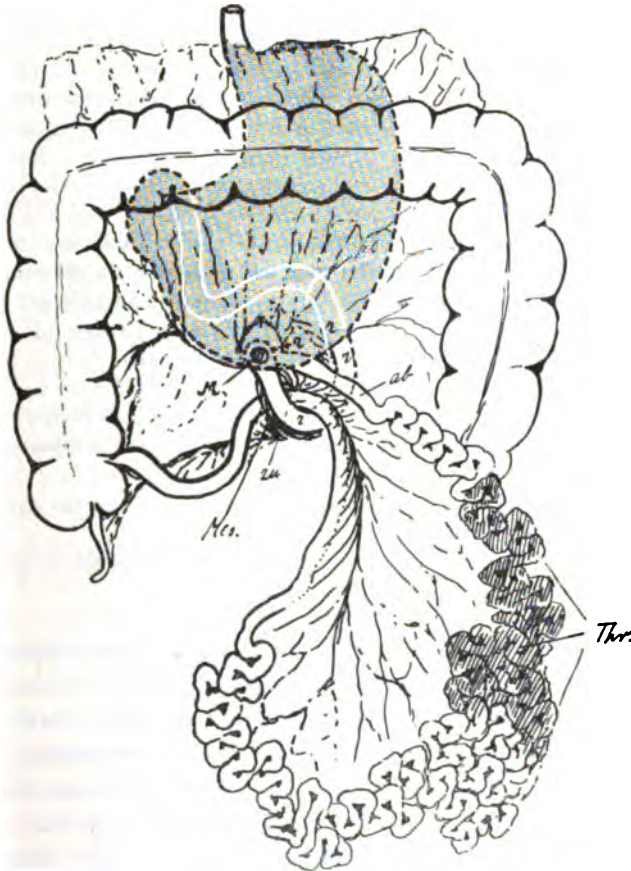
Klin. Diagn.: Carcinoma pylori.

Operation 3. 2. 1900. G. R. Czerny. Medianschnitt; der Pfortner-tumor stark faustgross; in seiner Umgebung zahlreiche kleine Knoten auf der Serosa; die kleine Curvatur fast bis zur Cardia hinauf infiltrirt. Es erscheint daher die Resection aussichtslos und es wird die hintere Gastroenterostomie nach v. Hacker mit grossem Murphyknopf ausgeführt. Die Ränder des Mesocolonschlitzes werden zunächst seitlich angenäht; zum Schluss wird der vor-

dere Rand des Schlitzes mit 2 Nähten ans Jejunum fixirt. Tiefgreifende Bauchdeckennähte. Aethernarkose. Dauer 16 Minuten.

Verlauf in den ersten Tagen ohne Störung; kein Erbrechen. Am 5. Tag auf Einlauf etwas Stuhl. Ernährung vom 2. Tag ab per os, unterstützt durch Nährklystiere. Am 8. Tag auf Ricinus kein Stuhl, etwas Erbrechen. Vom

Fig. 3.



5. Tag ab starke Bronchitis; am 8. Tag deutliche Infiltration der Hinterlappen; am 10. Tage Exitus an Pneumonie. Der Leib war in den letzten 4 Tagen mässig druckempfindlich.

Sectionsbefund (Prof. Ernst): Laparotomiewunde fast geheilt ohne Adhäsionen an der Innenfläche. In der l. Bauchseite liegen hyperämische,

zum Theil hämorrhagische Dünndarmconvolute, die sich etwas verdickt anfühlen. Vor Allem fällt auf, dass die unterste Dünndarmschlinge vom Cöcum aus schräg nach links oben zieht und hinter der zur Gastroenterostomie benutzten Jejunumschlinge verschwindet. Hinter der Schleife hindurch kommt sie auf der andern Seite wieder zum Vorschein, reitet also gleichsam auf dem zuführenden Schenkel. Das Stück Ileum zwischen Cöcum und Anastomosenschlinge ist nach oben so umgeschlagen, dass die hintere Seite des Mesenterium nach vorne sieht. Es gelingt nun ohne weiteres normale Verhältnisse herbeizuführen, wenn man an dieser untersten Ileumschlinge solange Darm hindurchzieht, bis das ganze Dünndarmconvolut auf der r. Seite angelangt ist. Damit erfährt aber auch die Jejunumschlinge eine Torsion in der Richtung, dass der abführende Schenkel sich nach vorne und rechts wendet. Geht man nun wieder von diesem Zustand aus und lässt man den abführenden Schenkel nach hinten um den zuführenden und hinter ihm durch auf die l. Seite hinüberschlüpfen, zieht dann solange nach, bis das ganze Dünndarmconvolut nach links hinübergezogen ist, so bekommt man genau die Verhältnisse, wie sie sich Anfangs boten. Man sieht dabei das Mesenterium sich allmählig drehen wie ein Seil in immer stärkeren spiraligen Windungen. An der Torsionsstelle fühlt es sich strangförmig hart an und man trifft auf Schnitten sowohl auf dicke dunkelrothe Thromben der Mesenterialvenen als auch auf blutige Durchtränkung und Infarcirung der mesenterialen Platte. Die Darmveränderungen nehmen von oben nach unten an Intensität ab und sind am stärksten ausgesprochen am untersten Jejunum und obersten Ileum. Der Darm ist hier hämorrhagisch schwarzroth verfärbt, die Schleimhaut diphtherisch wie mit Kleie bestreut. Im Darm etwas Blut.


Atrophie des Herzens. Bronchiectasie und Pneumonie mit gangränösen Höhlen und fibrinöser Pleuritis.

Der Magen ist weit; Wandung verdickt; am Pylorus ein flaches, ulcerirendes Carcinom.

Epikrise. In den mitgetheilten 3 Fällen von Gastroenterostomia retrocolica finden wir also in verschiedenen Stadien, aber principiell gleich, eine eigenartige Darmverlagerung, die sich zusammensetzt aus 2 Componenten. Es besteht 1. eine Achsendrehung der angehefteten Schlinge, welche im Sinne des Uhrzeigers um mindestens 90° stärker gedreht ist, als beabsichtigt, und es besteht 2. eine Verlagerung des abführenden Schenkels in den Ring hinein, der gebildet ist von Magen, zuführendem Schenkel und hinterer Abdominalwand.

Diese Darmverschlingung hatte nicht zu einer directen Strangulation des Darms und zur Störung der Darmcirculation geführt; das wichtigste pathologische Moment bildete vielmehr die starke

Compression und Compression des in den Ring hineingezerrten



Mesenteriums. Diese Schädigung des Mesenteriums musste natürlich um so stärker sein, je länger das hindurchgeschlüpfte Darmstück war. In Fall 1, wo dies Stück nur ca. 30 cm maass, hatte die Darmverlagerung daher überhaupt keine sichern klinischen Störungen gemacht.

In Fall 2 dagegen, wo ca. $\frac{2}{3}$ des Dünndarms und in Fall 3, wo fast der gesammte Dünndarm durch den beschriebenen Ring hindurchgetreten war, da war es zu ausgedehnter Thrombose der Mesenterialvenen mit ihren gesammten Folgen gekommen: hämorrhagischem Infarkt, Lähmung und beginnender Necrose des Darms etc.

Der Fall 2 zeigt zugleich eine weitere, durch diese Darmverlagerung bedingte Störung. Die dicke spiralig gedrehte Mesenterialplatte, welche dicht neben der Plica duodeno-jejunalis über den zuführenden Darmschenkel hinüberzog, hatte hier zur Compression des Duodenum geführt. In Folge dessen war der Darmabschnitt zwischen Plica und Magendarmfistel collabirt, während das Duodenum enorm überdehnt und mit galligen Massen angefüllt war. Diese Ueberdehnung hatte dann zur Sprengung der Verschlussnaht des Duodenalstumpfes und damit zur Perforationsperitonitis geführt.

Eine solche Compressio duodeni hat so üble Folgen natürlich nur, wenn mit der Gastroenterostomie die Resectio pylori (nach der sogenannten 2. Billroth'schen Methode) verbunden ist. Bei der einfachen Gastroenterostomie würde die Compression, vorausgesetzt, dass der Pylorus nicht ganz undurchgängig ist, nur einen Rückfluss von Galle und Pankreassaft durch den Pylorus hindurch in den Magen bedingen; eine Störung, die bei guter Function des abführenden Darmschenkels nicht allzu ernst ist.

Wie ich oben bereits kurz bemerkte, ist es mir nicht gelungen, in der Literatur eine unsern Fällen analoge Beobachtung zu finden. Aber trotzdem ist es für das bessere Verständniss zweckmässig, bevor wir auf den Mechanismus und die Prophylaxe unserer Darmverschlingung näher eingehen, die bisher beobachteten Fälle von Darmincarceration nach Gastroenterostomie kurz Revue passiren zu lassen.

Diese Incarcerationen theilen wir der besseren Uebersicht halber in 2 Gruppen:

1. Gruppe: solche, die sich bei jeder Methode der G. E. einstellen können,

2. Gruppe, solche, die sich nur einstellen bei einer bestimmten Methode in Folge der durch diese Methode geschaffenen besonderen topographischen Verhältnisse.

Zu der ersten Gruppe rechnen wir hier natürlich nicht den einfachen Verschluss des abführenden Schenkels durch Abknickung oder Spornbildung.

Auf der Grenze hingegen zwischen der einfachen Abknickung und der echten Axendrehung steht ein Fall von Kappeler¹⁾.

Es war eine Gastroenterostomia retrocolica posterior (mit Naht) ausgeführt worden mit der von Kappeler empfohlenen wagerechten Suspension des zu- und abführenden Darmschenkels am Magen. Der Verlauf schien zunächst ein günstiger zu sein. Am 5. Tage stellte sich jedoch plötzlich Erbrechen ein, das in wechselnder Stärke andauerte und schliesslich am 11. Tage zur 2. Operation zwang. Nachdem der Magen nach oben geklappt war, fand sich „ein stark geblähtes, auf der Naht der Magendünndarmfistel reitendes Darmstück: der nach links (muss wohl nach der Zeichnung rechts heissen, P.) umgeschlagene, zuführende Schenkel der angenähten Jejunumschlinge. Klappt man dieses geblähte Darmstück nach rechts (soll wohl links heissen P.) hin wieder auf, so entdeckt man unter demselben den horizontal am Magen und mit demselben fest vernähten und verwachsenen, abführenden Schenkel der angenähten Schlinge, der zusammengedrückt erscheint und ziemlich leer ist. Die schlaffe, über die Fistel herunterhängende, enorm erweiterte und atonische vordere Magenpartie drückte schon bei mässiger Füllung auf die Magenfistel und schloss sie ab; ein weiterer Druck auf die Fistel in abschliessendem Sinne fand statt durch den in diesem Fall ungewöhnlich langen geblähten und nach rechts herumgeschlagenen, zuführenden Schenkel²⁾. Durch eine Anastomose zwischen zu- und abführendem Schenkel wurde Patient noch gerettet.

Die interessanteste Beobachtung von echter Axendrehung nach G. E. verdanken wir Peham²⁾ (Klinik Albert). Dieser Fall ist von so grosser Wichtigkeit und gibt zugleich so instructive

¹⁾ Kappeler, Erfahrungen über Gastro-Enterostomie. Deutsche Zeitschr. f. Chir. Bd. 49 u. 50.

²⁾ Peham, Ein Beitrag zur Gastro-Enterostomie. Deutsche Zeitschr. f. Chir. Bd. 48. S. 484.

Vergleichspunkte für unsere Beobachtungen, dass ich etwas näher auf denselben eingehen muss. Peham führt Folgendes aus:

„Dass in der Literatur, seitdem Rockwitz den Umstand besonders betonte, dass das zur Anastomosenbildung mit dem Magen gewählte Darmstück so an denselben zu legen sei, dass der abführende Schenkel des Darms rechts, der zuführende links verläuft, keine ausführlichen Beschreibungen der Art und Weise vorliegen, wie die Drehung der Darmschlinge auszuführen sei, ist wahrscheinlich dem Umstande zuzuschreiben, dass sich die gewählte Darmschlinge gewöhnlich schon beim Vorziehen so legt, dass der abführende Schenkel die gewünschte Richtung nach rechts nimmt.

Ein in der Tabelle unter No. 12 angeführter Fall, der bedauernswerther Weise in Folge von Dünndarmverschluss einen letalen Ausgang nahm, giebt mir Gelegenheit zu betonen, dass unter besonderen Umständen eine fehlerhafte, folgenschwere Drehung der hervorgezogenen Dünndarmschlinge stattfinden kann. Die Operation wurde in typischer Weise ausgeführt, die Durchtrittsstelle des Duodenum sofort gefunden und eine ca. 40 cm weiter abwärts liegende Darmschlinge vorgeholt. Bei Besichtigung der nur wenig über die Bauchwunde vorgezogenen Schlinge zeigte sich, dass sie sich spontan in der Weise gedreht hatte, dass der abführende Theil nach rechts verlief. Es wurde nun die Gastroenterostomia antecolica ausgeführt, was nur wegen der durch die ausgebreitete Infiltration der hinteren Magenwand, der kleinen Curvatur und des Pylorus bedingten Unbeweglichkeit des Magens erschwert war. Schon am Abend nach der Operation erbrach die Kranke, das Erbrechen steigerte sich, die Patientin verfiel zusehends und starb 48 Stunden nach der Operation.

Die Obduction ergab, dass die Nahtstelle vollständig intact, das Peritoneum glatt und glänzend war. Der dem obern Jejunum entsprechende, abführende Schenkel war in einer Länge von 80 cm sehr stark gebläht, hyperämisch und lag als kindskopfgrosses Convolut vor dem Netze. Unterhalb des in seinem ganzen Verlaufe contrahirten Colon zog die erwähnte geblähte Schlinge in die Tiefe und verlief dann unter dem zuführenden Stück des Jejunum weiter. An der Stelle, wo beide Schlingenschenkel sich kreuzten, war das Mesenterium zu einem fingerdicken Strang zusammengefaltet, welcher mit dem Mesocolon, resp. der Wirbelsäule einen nach oben offenen

spitzen Winkel bildete. Ueber diesem scharfen Rande des Mesenteriums war die vom Magen abführende Schlinge abgknickt. Ihre peripheren Theile zeigten wieder normale Färbung und kleines Lumen. Es hatte sich also um eine Abknickung und Compression des abführenden Darmstückes durch seine eigene Mesenterialwurzel gehandelt. Das Zustandekommen einer solchen Knickung ist aber nur bei Drehung der vorgezogenen Schlinge im entgegengesetzten Sinne des Uhrzeigers möglich, da nur dann der abführende Darmtheil hinter den zuführenden zu liegen kommt. Dreht man aber die Schlinge im Sinne des Uhrzeigers, so gelangt der abführende Schenkel vor den zuführenden.

An der Leiche kann man sich überzeugen, dass eine derartige falsche Drehung unter Umständen ganz leicht schon beim Herausziehen der Schlinge zu Stande kommen kann, ohne dass der Operirende im Bestreben, den Darm in die Richtung der Magenperistaltik zu bringen, die falsche Drehung durch Manipulationen an der vorgezogenen Schlinge verschuldet. Wenn nämlich die die Schlinge aufsuchende Hand längs des Mesocolon zur Wirbelsäule geht, so gelangt sie bei schlaff herabhängender Schlinge an die zwerchfellwärts sehende Mesenterialplatte derselben und in weiterer Folge an die zwerchfellwärts sehende Fläche der Darmschlinge. Wird diese nun erfasst und gegen die Bauchwunde vorgezogen, so muss der periphere Theil der Dünndarmschlinge der Hand, die ihren Weg zwischen Mesocolon und Mesenterium der Schlinge macht, folgen, oder mit andern Worten, die periphere Darmschlinge muss zwischen die centrale und das Mesocolon zu liegen kommen. Betrachtet man dann den vorgezogenen Darmtheil, so sieht man nur, dass der zuführende Theil links, der abführende rechts liegt, kann aber die fehlerhafte Drehung nicht constatiren.

Anders erfolgt aber die Drehung, wenn die suchende Hand die beckenwärts liegende Mesenterialfläche erfasst. Dann muss beim Zurückziehen der Hand die periphere Schlinge vor der centralen liegen, die Drehung der Schlinge erfolgt im Sinne des Uhrzeigers. Beide Male jedoch wird die nur wenig über das Niveau der Bauchwunde vorgezogene Schlinge das gleiche Bild bieten, indem der links liegende Schenkel einem weitem Zuge nicht folgt. Die im ersteren Falle eingetretene falsche Drehung wird erst durch ein

weiteres Vorziehen der Schlinge, was einen Ueberblick über die Mesenterial-Verhältnisse bietet, demaskirt.“

Diese Ausführungen, von deren Richtigkeit man sich an der Leiche sofort überzeugen kann, decken eine Gefahr bei der Schlingendrehung auf, die bisher übersehen wurde. Es liegt darin sicher ein erneuter Hinweis, bei der Wahl der Schlinge sich nicht auf das Gefühl zu verlassen, sondern die Plica duodeno-jejunalis stets auch dem Gesichte zugänglich zu machen; ein Postulat, das ja allerdings leichter bei der Gastroenteriostomia posterior als bei der anterior zu erfüllen ist.

Nur in einem Punkte muss Peham auf Grund unserer Fälle richtig gestellt werden. Er glaubt, dass der abführende Schenkel nur dann hinter den zuführenden zu liegen kommt, wenn man die vorgezogene Schlinge im entgegengesetzten Sinne des Uhrzeigers dreht; „dreht man aber die Schlinge im Sinne des Uhrzeigers, so gelangt der abführende Schenkel vor den zuführenden“. Dies ist nur für den Fall richtig, dass die Schlinge aus der ursprünglichen Wölfler'schen Lage um nicht mehr als 180° gedreht wird; erfolgt, wie in unseren Fällen eine Ueberdrehung bis 270° oder gar 360° , so liegt der abführende Schenkel wieder hinter dem zuführenden und das Mesenterium kann sich wieder abknicken. Wir können also folgendes Schema aufstellen.

1. Grundposition der Anastomosenschlinge. (Wölfler.)
2. Drehung um 180° mit dem Uhrzeiger. (Rockwitz.)
3. Drehung um 180° gegen den Uhrzeiger. (Peham.)¹⁾
4. Drehung um 270° — 360° mit dem Uhrzeiger. (Petersen.)

Drehung 3 und 4 werden fast immer zur Abknickung des Mesenteriums bzw. zur Darmincarceration führen müssen.

Ueber einen weiteren Fall von Axendrehung macht Staffel²⁾ eine allerdings nur kurze Mittheilung. Der Patient starb am 4. Tage nach der Operation unter andauerndem Erbrechen. Die Section ergab:

„Peritoneum überall, besonders in der Umgebung der Magendarmfistel vollständig spiegelnd; in der Bauchhöhle kein Tropfen Exsudat. Die an den Magen genähte Darmschlinge gehört dem

¹⁾ Anm. bei der Corr. Eine Axendrehung gegen den Uhrzeiger um 360° wird mitgetheilt von Chlumsky, Bruns' Beitr. z. klin. Chir. Bd. 27. H. 1.

²⁾ Staffel, Ueber Verengerung und Verschluss in den verschiedenen Abschnitten des Magendarmcanals und deren chirurgische Behandlung. Volkmann, s. klin. Vortr. 342.

Anfange des Jejunum an; Magen, Duodenum und oberstes Jejunum sind bis zur Anheftungsstelle am Magen stark gebläht, die Jejunumschlinge ist unmittelbar vor dieser Stelle um ihre Axe gedreht.“

Wohl auch noch zur Axendrehung gehörig, aber nach dem vorliegenden Bericht nicht ganz klar zu beurtheilen ist ein von Sonnenburg operirter und von Schröter¹⁾ mitgetheilter Fall.

Fall II. 62 J. alte, abgemagerte Frau. Hühnereigrosser knolliger Knoten am Pylorus. Exstirpation eines im grossen Netz sitzenden grossen Carcinomknotens. Darauf wird das Colon transversum mitsammt dem Netz emporgehoben, der Magen hervorgezogen und an seiner grossen Curvatur durch einen $1\frac{1}{2}$ cm langen Schlitzschnitt eröffnet. Es folgt Umsäumung der Magenwundränder durch feine Seidenknopfnähte, an denen der Magen in der Wunde fixirt gehalten wird. In gleicher Weise wird eine Dünndarmschlinge hervorgezogen und durch einen 1 cm langen Schlitzschnitt eröffnet. Vereinigung des Wundrandes derselben mit jenem des Magens durch feine Muscularis und Serosa fassende Seidenknopfnähte. Um nun eine bessere Annäherung der Magen- und Dünndarmwundränder zu erzielen, schürzt Herr Prof. Sonnenburg die in den genannten Umsäumungsfäden der Magenwunde in einen Knoten, führt sie in das Lumen des eröffneten Dünndarms ein und aus einem ca. 2 cm unterhalb der Dünndarmwunde angelegten Schlitze wieder heraus. Es erfolgt so ein exactes Aneinanderlegen der Magenwand an den Dünndarm. Hierauf Vereinigung des bisher noch nicht vernähten obren Magendünndarmwundrandes durch Lembertnähte. Die geschürzten Fäden wurden nun kurz abgeschnitten, in den Dünndarm versenkt und der Dünndarmschlitz durch 3 Catgutnähte geschlossen.“

Unter sehr häufigem Erbrechen und zunehmendem Kräfteverfall erfolgte Exitus nach 7 Tagen.

Sectionsbefund: „Bei der Eröffnung des Abdomens erweist sich die Wunde theilweise mit den darunter liegenden Darmschlingen verklebt. Die letzteren sind theils stark gebläht, theils collabirt und zwar unregelmässig durcheinander. Beim Versuche, dieselben zu entfalten, zeigt es sich, dass sie vielfach verschlungen und zu einem Volvulus verknötet sind, welcher in der Hauptsache die mittleren Dünndarmschlingen in sich fasst. Im Mesenterium der letzten Partie des Ileum findet sich ein grösserer Schlitz, durch welchen eine Darmschlinge schleifenförmig hindurchgezogen ist. Die übrigen Schlingen zeigen vielfache Verknötungen und Axendrehungen. In Verfolg der Dünndarmschlinge gelangt man am Ileum an eine Schlinge, welche mit der hinteren Wand des Magens etwas oberhalb der grossen Curvatur und handbreit am Pylorus verwachsen ist; nach Eröffnung des Magens zeigt sich, dass derselbe in das Lumen dieser Schlinge einmündet. Die Anastomose ist sowohl

¹⁾ Schröter, Ueber Gastro-Enterostomie. Deutsche Zeitschr. f. Chir. Bd. 38. S. 296.

nach dem zuführenden, als auch nach den abführenden Schenkel für den Zeigefinger bequem passirbar. Keine Spornbildung. Im Magen eine ziemliche Menge fäculent riechender Flüssigkeit. Die Schleimhaut des Darms ist geröthet und mit Blutpunkten versehen; keine Geschwüre.“

Soweit die Störungen, welche wohl jede Form der Gastroenterostomie compliciren können.

Daneben schafft aber jede einzelne Methode wieder besondere topographische Verhältnisse und damit die Bedingungen für besondere Störungen.

Bei der Gastroenterostomia anterior antecolica kann ein zu kurz bemessener zuführender Schenkel (bezw. dessen Mesenterium) das Colon transversum einschnüren (Lauenstein, Billroth, Mikulicz u. A.)

Bei der Gastroenterostomia posterior retrocolica nach v. Hacker kann der Mesocolonschlitz entweder nachträglich die Fistel einschnüren (Bowremann-Jesset¹⁾; Steudel²⁾ oder es kann durch den Schlitz hindurch Dünndarm in die Bursa omentalis hineinschlüpfen.

Einen solchen Fall finde ich kurz beschrieben von Sick³⁾. Er betraf eine Pylorusstenose durch ein grosses flaches Ulcus mit starker Dilatation des Magens. „Es war im vorliegenden Falle die oberste Jejunumschlinge durch eine Oeffnung in das Mesocolon nach oben verlängert und an den Magen fixirt worden. Durch diese Oeffnung im Mesocolon war die Hälfte des Dünndarms nachgefolgt, sodass die eine Hälfte des Dünndarms auf dem Mesocolon, die andere unterhalb lag, und so eine Art Abknickung des Darms zu Stande kam. Dieselbe war jedoch nicht so hochgradig, als dass hierdurch ein Darmverschluss zu Stande gekommen wäre. Der Kranke ging an Schwäche zu Grunde.“

In ähnlicher Weise kann es bei der Gastroenterostomia posterior retrocolica nach Courvoisier zur Darmeinklemmung in den Schlitz des Lig. gastrocolicum oder Mesocolon kommen. Das beweist ein Fall von Terrier und Hartmann⁴⁾.

Patient war 61 J. Seit längerer Zeit Magenbeschwerden, Erbrechen. Deutlicher Tumor.

¹⁾ Lancet 1888.

²⁾ l. c.

³⁾ Deutsche med. Wochenschr. 1893. S. 875.

⁴⁾ Terrier et Hartmann, Chirurgie de l'Estomac. p. 100.

Operation (Terrier): Magen dilatirt; isolirter Carcinomknoten am Pylorus; der Pat. ist zu schwach zur Resection. Das Ligamentum gastrocolicum und das Mesocolon transversum werden von vorne her durchtrennt und dann eine bereits vorher aufgesuchte Dünndarmschlinge mit Murphyknopf an der hinteren Magenwand fixirt.

Verlauf in den ersten Tagen günstig. Am 5. Tage stärkere Schmerzen; am 7. Tage Erbrechen, zuerst gallig, dann fäulent. Unter dauerndem Erbrechen und zunehmender Herzschwäche Exitus am 12. Tage.

Sectionsbefund: Die Darmschlingen sind stark erweitert, zeigen leichte Injection und Verklebungen; kein Exsudat. Der Magen ist dilatirt, mit Flüssigkeit gefüllt. Das S. Romanum und das Colon descendens sind zusammengefallen und leer. Das Colon transversum ist gleichfalls leer und beschreibt einen starken Bogen mit der Convexität nach unten. Colon ascendens und Coecum zusammengefallen. Die letzte Ileumschlinge ist leer und gespannt und beschreibt vor dem r. Psoas eine Curve mit oberer Concavität. Verfolgt man diese Schlinge, so sieht man sie nach ca. 15 cm in der Oeffnung des Mesocolon transversum verschwinden. Sofort oberhalb des Mesocolon erweitert sich die Schlinge; dort ist also der Sitz der Abschnürung. Die Oeffnung ist allerdings ziemlich weit; sie lässt 2 Finger eindringen. Der Darm ist an einem Punkt verdünnt und reisst bei leichtem Zug ein. Die dilatirten Schlingen umfassen fast den gesammten Dünndarm, der in die Bursa omentalis eingedrungen ist und sich am Mesocolonschlitz abgeklemmt hat. Das Mesocolon ist mit dem Colon transversum stark nach unten gedrängt durch diese Masse erweiterter Darmschlingen. Vor den erweiterten Dünndarmschlingen findet man das sehr grosse Loch, welcher im Ligamentum gastrocolicum angelegt wurde. Der rechte Rand der Oeffnung ist nicht gespannt und scheint keine Rolle bei der Incarceration zu spielen, der linke Rand ist dagegen stark gespannt und durch die erweiterten Dünndarmschlingen nach vorne gedrückt. Nach der Durchschneidung des Ligamentum gastrocolicum findet man die Anfangsschlinge des Darms, die mit den Magen anastomosirt. Der Knopf ist noch in seiner Lage. Die Anastomose betrifft die erste Jejunumschlinge, 7 cm vom Ligamentum Treitzii entfernt. Diese Schlinge beschreibt einen regulären Bogen von links nach rechts. Die Anastomose liegt an der Hinterfläche des Magens, $1\frac{1}{2}$ cm entfernt von der grossen Curvatur¹⁾.

Es ist wohl anzunehmen, dass eine ähnliche Gefahr auch gesetzt wird durch die Schlitze des Ligamentum gastrocolicum und des Mesocolon bei der Gastroenterostomia retrocolica anterior nach Billroth-Bramann; doch findet sich ein Beleg dafür bisher in der Literatur nicht.

¹⁾ Anm. Ein ähnlicher Fall kam in der Heidelberger Klinik nach Magen-Resection zur Beobachtung: durch ein bei der Operation entstandenes Loch des Mesocolon war ein grosses Dünndarmpacket hindurchgeschlüpft; cf. Czerny. Wien. Med. Wochenschr. 1884. S. 503.

Diese Uebersicht über die Literatur der Darmeinklemmungen nach Gastroenterostomie ergibt also, dass unsere Beobachtungen bisher einzig in ihrer Art sind. Wie kommt nun diese merkwürdige Combination von Axendrehung mit Darmverschlingung zu Stande? Wie kann der abführende Schenkel hinter dem zuführenden nach links hindurchschlüpfen? Oder zunächst besser gefragt:

Handelt es sich wirklich um ein Durchschlüpfen? Speciell bei Fall 3 war der pathologische Anatom zunächst der Ansicht, es könne sich um eine primäre Darmverlagerung bei der Operation handeln. Bei etwas schmaler Radix mesenterii und bei langem Mesenterium kann man an der Leiche in der That die oberste Jejunumschlinge ohne grosse Schwierigkeit um das ganze Mesenterium herum an den Magen führen und so den unsrigen durchaus ähnliche Verhältnisse herstellen.

Aber bei der Art, wie wir unser Operationsfeld und speciell die Plica duodenojejunalis breit freilegen, ist eine solche Annahme nicht haltbar; insbesondere nicht bei Fall 2, bei dem infolge der Resection sehr ausgiebig Platz und Ueberblick geschaffen werden musste.

Nein, es handelt sich hier sicher nicht um eine primäre Darmverlagerung bei der Operation, sondern um einen secundären Durchtritt von Darm nach der Operation.

Weiterhin dürfen wir aus unsern Beobachtungen noch schliessen, dass nicht irgend eine beliebige Darmschlinge durch den beschriebenen Ring hindurchtritt, sondern dass die Verlagerung stets beginnt am Anfang des abführenden Schenkels. Unsere 3 Fälle zeigen ja 3 Stadien dieses Vorganges; besonders werthvoll ist in dieser Beziehung Fall 1, wo wir die Darmschlinge gleichsam auf dem Beginn ihrer unerlaubten Wanderung ertappten; dass sie diese Wanderung nicht weiter fortsetzen konnte, war offenbar bedingt durch die beschriebene Adhäsion zwischen abführendem Schenkel und Magen (Fig. 1). In den beiden andern Fällen hatte dagegen die Peristaltik und der Druck des Darminhalts die einmal durchgetretene Schlinge immer weiter durch den Ring hindurch nach links hinübergezogen; so finden wir in Fall 2 etwa 2 Drittel, in Fall 3 fast den gesammten Dünndarm hindurchgeschlüpft.

Den Fall 1 nannte ich oben werthvoll, und zwar deswegen, weil die Ueberzeugung, dass der abführende Schenkel zuerst in

den Ring eintritt, uns zugleich den besten Fingerzeig für den ganzen Mechanismus und die Prophylaxe dieser Darmverschlingung giebt.

Damit sie überhaupt möglich ist, muss naturgemäss zunächst der zuführende Schenkel eine gewisse Länge haben, damit überhaupt ein Ring zu Stande kommt. Aber dieser Ring schafft doch erst die Möglichkeit; und wenn diese Verlagerung sonst noch nie und von uns in kurzer Zeit 3 mal beobachtet wurde, so musste doch offenbar noch irgend etwas Disponirendes hinzutreten. Und dies zur Darmverschlingung prädisponirende Moment besteht nun nach unseren Versuchen an der Leiche und am Thier in dem Murphyknopf, oder besser gesagt, in der durch den Murphyknopf etwas veränderten Technik.

Ich muss dazu etwas weiter ausholen. Bei der typischen Gastroenterostomie soll der Darm an dem Magen befestigt werden parallel zur Frontalaxe des Magens; und zwar für gewöhnlich mit dem abführenden Schenkel nach rechts. Heften wir nun den Darm an den Magen vermittelt der Naht, so fixiren wir gleich zu Anfang der Operation in aller Ruhe die gegenseitige Lage der beiden Organe durch die ersten Nähte und eine spätere Verschiebung ist so gut wie ausgeschlossen.

Anders bei dem Murphyknopf. Hier wird die gegenseitige Lage von Magen und Darm erst bestimmt in dem Augenblicke, wo der Operateur die beiden Knopfhälften zusammenpresst. In diesem Moment hat aber der Operateur auf sehr viel zu achten: die Knopfhälften sollen ihm nicht entchlüpfen, sie sollen genau senkrecht aufeinander gepasst werden, es soll kein Magen- oder Darminhalt austreten etc. Da kann es denn sehr leicht passiren, dass in diesem Augenblick der Darm aus seiner ursprünglichen Lagerung parallel zur frontalen Magenaxe herausgebracht wird. Die Technik ist an unserer Klinik die, dass wir die Knopfhälfte des Magens in die linke, die Knopfhälfte des Darms in die rechte Hand fassen und nun die beiden Hälften zusammenpressen; dabei senkt man nun ganz unwillkürlich den Daumen der rechten Hand etwas, d. h. man bringt den abführenden Schenkel nach hinten statt nach rechts.

Stellen wir uns diese Drehung einmal ad extremum, d. h. um 180°, ausgeführt vor (was natürlich bei der Operation nicht möglich ist) so haben wir ja bereits vollkommen die Verhältnisse

unseres Falles 1 hergestellt. Aber auch eine geringere Drehung, um etwa 40—60°, disponirt zu einem solchen Durchtritt des abführenden Schenkels nach hinten, wovon man sich an der Leiche unschwer überzeugen kann. Ist aber erst einmal eine kurze Schlinge durch den Ring hindurchgetreten, so kann nach obigem natürlich ein längeres Stück Darm leicht nachfolgen.

Ein directer Zug kann dabei auf die abführende Schlinge noch durch folgenden Act ausgeübt werden. Zum Schutz der Bauchhöhle legen wir von beiden Seiten zwischen Magen und Anastomosenschlinge Gazestücke. Liegt nun fehlerhafter Weise ein solches Gazestück quer der Länge nach zwischen Magen und Darmschlinge und wird dann erst nach der Fixation des Knopfes nach links herausgezogen, so kann es den abführenden Darmschenkel mit sich in den Ring zwischen Magen und zuführendem Schenkel nach links hinüberziehen.

Die oben geschilderte Ueberdrehung der Anastomosenschlinge (eventuell gefördert durch den Zug des Gazestückes) ist nach unseren Beobachtungen und Versuchen sicher das weitaus wichtigste Moment für die Entstehung jener Darmverschlingung. Aber es könnten doch auch noch andere Momente auf die relative Lage von Magen und Darm einwirken. Während der Operation sind Magen und Darm vorgezogen; welche Lageveränderungen machen sie bei der Reposition am Schluss der Operation durch? Bei der Gastroenterostomia posterior retrocolica nach v. Hacker wird bei der Reposition zunächst der Magen um die frontale Axe gedreht; diese Drehung vermag, wie der Versuch ergiebt, eine Drehung der angehefteten Schlinge um die Längsaxe (im obigen Sinne), sodass etwa der nach rechts ziehende Schenkel mehr nach hinten gebracht würde, nicht zu bewirken.

Schwieriger zu beurtheilen in ihrem Effect ist die 2. Drehung des Magens, die sowohl bei der Gastroenterostomia anterior wie posterior zum Schluss der Operation zwar nicht unbedingt nothwendig, aber doch sehr oft möglich ist, die Drehung um die sagittale Achse. Chlumsky hat im Anschluss an einen Hahn'schen Fall diese Drehung näher gewürdigt.

Hahn¹⁾ fand nämlich einmal bei der Section eines Falles,

¹⁾ Hahn, Deutsche med. Wochenschr. 1891. No. 31.

welcher ein Jahr vorher nach der ursprünglichen Wölfler'schen Methode operirt worden war, dass die Schenkel der Schlingen die ihnen bei der Operation gegebene Lage verlassen und diejenige, welche Lücke-Rockwitz vorschlugen, angenommen hatten. Chlumsky¹⁾ giebt dafür folgende Erklärung: „Bis jetzt wurde die Lage des Magens grösstentheils unrichtig aufgefasst und dargestellt. Fast an allen Abbildungen der Gastro-Enterostomie sehen wir, dass der Magen mit seiner Längsachse eine fast horizontale Lage einnimmt. Im Körper aber muss der Magen schon wegen der Lage seiner Fixationspunkte (oben Cardia, unten Pylorus, beide an der Wirbelsäule) ganz anders, beinahe vertical liegen. Wurde aber die Gastroenterostomie wie gewöhnlich gemacht, so konnte es sehr leicht geschehen, dass der Magen, welcher während der Operation durch die Bauchwunde vorgezogen war und fast horizontal lag, nach der Reposition sofort seine Lage und damit auch die der angehefteten Schlinge veränderte. Seine Längsachse drehte sich jetzt fast um 90°²⁾ und auf diese Weise konnte der abführende Winkel, welcher weiter links von dem zuführenden lag, auf demselben oder sogar rechts von ihm zu liegen kommen.“

Wenn nun wohl auch der Magen nicht immer so stark vertical steht, wie hier Chlumsky mit Doyen, Rosenfeld u. A. annimmt, so steht er doch gewiss dieser Lage viel näher als der horizontalen der älteren Autoren. Unter obigen Verhältnissen kann daher in der That nach der Operation eine Drehung um die sagittale Achse leicht erfolgen, wenn etwa der Operateur bei der Anheftung der Darmschlinge die ältere Vorstellung von der horizontalen Lage des Magens vor Augen hatte. Ich stimme daher der Chlumsky'schen Erklärung für den Hahn'schen Fall vollkommen bei. Ich hatte auch geglaubt, dass diese Verhältnisse bei unserer Darmverlagerung eine Rolle spielten. Meine Ueberlegung war folgende: Wenn diese Senkung des Pylorustheils nach unten bei der ursprünglichen Wölfler'schen Operation den von rechts kommenden zuführenden Schenkel nach hinten verlegen kann (Fall Hahn), so muss die gleiche Magendrehung doch auch bei der Darmanheftung nach

¹⁾ Chlumsky, Ueber die Gastro-Enterostomie. Bruns, klin. Beiträge. Bd. XX. S. 231.

²⁾ Anm. Besser gesagt: er drehte sich um seine Sagittalaxe um fast 90°. P.

Lücke-Rockwitz den nach rechts ziehenden abführenden Schenkel nach hinten, d. h. in die zur Verschlingung prädisponierende Lage bringen können. Dies stimmt auch in der That für die Gastro-Enterostomia anterior. Bei der Gastro-Enterostomia posterior dagegen wirkt die Magendrehung, wie der Versuch leicht zeigt, gerade im umgekehrten Sinne, d. h. der nach rechts ziehende Schenkel tritt nach vorn. Diese mich anfänglich überraschende Differenz findet ihre einfache Erklärung in Folgendem. Fixiren wir an dem Magen, während seine Längsachse horizontal liegt, je eine Darm-schlinge an der vorderen und an der hinteren Wand und drehen alsdann den Magen um seine Sagittalachse um 90° so, dass der Pylorus, also die rechte Hälfte, tiefer trifft, so bleibt jeweils der nach rechts liegende Darmschenkel in möglichst breiter Berührung mit dem Magen; das heisst aber nichts Anderes als: bei der vorderen Gastro-Enterostomie tritt er nach hinten, bei der hinteren nach vorn.

Eine solche Fixation der Anastomosenschlinge an einem bei der Operation falsch, d. h. zu stark horizontal gehaltenen Magen, könnte also nur bei der Gastroenterostomia anterior zu der fraglichen Darmverschlingung prädisponiren; bei der Gastroenterostomia posterior müsste sie sogar einer solchen entgegenwirken. Meiner Ueberzeugung nach spielt sie aber überhaupt im Verhältniss zu der früher beschriebenen, durch den Murphyknopf bedingten Ueberdrehung nur eine geringe Rolle.

Nach den obigen Ausführungen über unsere Darmverschlingung nach Gastroenterostomie ist es klar, wie einfach die Prophylaxe dieser unangenehmen Complication ist; 1. man nehme den zuführenden Schenkel möglichst kurz; 2. man achte bei Anwendung des Murphyknopfes streng darauf, dass nicht im Moment des Zusammendrückens der Knopfhälften der abführende Schenkel nach hinten, statt nach rechts gelagert werde; 3. man zerre nicht etwa durch ein Gazestück den abführenden Schenkel hinter den zuführenden nach links hinüber.

Sollte dennoch einmal die Verschlingung zu Stande kommen, so kann natürlich bei rechtzeitiger Diagnose durch einen leichten Eingriff die Schlinge wieder in die richtige Lage gebracht werden.

Weiterhin folgt, dass meine Beobachtungen in keiner Weise etwas gegen die v. Hacker'sche Operation oder gegen den

Murphyknopf beweisen; sie beweisen nur, dass es kaum bei irgend einer Operation so sehr, wie bei der Gastroenterostomie darauf ankommt, alle technischen Details zu kennen und zu beherrschen, sowie sich streng an die erprobten Vorschriften zu halten.

Die gesammten Erfahrungen über Incarceration nach Gastroenterostomie mahnen endlich, 1. das Operationsfeld stets genügend freizulegen, um die Lage der Anastomosenschlinge klar übersehen zu können und 2. alle durch die Operation gesetzten abnormen Schlitze und Spalten nach Möglichkeit wieder zu verschliessen.

Erklärung der Abbildungen.

Unsere Tafeln weichen von den bisher meist üblichen zeichnerischen Darstellungen der Gastroenterostomie nicht unwesentlich ab (Verlauf des Duodenums; Lage der Plica duodenojejunalis etc.); ich werde in einer weiteren Arbeit über die topographischen Verhältnisse bei der Gastroenterostomie diese Abweichungen genauer zu begründen versuchen.

Fig. 1. Gastroenterostomia retrocolica posterior nach v. Hacker mit Darmverschlingung.

Fig. 2. Magenresection (II. Billroth'sche Methode); Gastroenterostomia retrocolica anterior mit Darmverschlingung.

Fig. 3. Gastroenterostomia retrocolica posterior nach v. Hacker mit Darmverschlingung. Colon nach oben geklappt (schematisch).

Zeichenerklärung:

pl. = Plica duodenojejunalis.

rrr = Ring, gebildet von zuführendem Darmschenkel, Magen und hinterer Abdominalrand.

zu = zuführender Darmschenkel.

ab = abführender Darmschenkel.

M = Anastomose durch Murphyknopf.

D = stark erweitertes Duodenum.

Mes. = torquirtes und comprimirtes Mesenterium, zu dem verlagerten Darm gehörig.

Thr. = Dünndarm, durch Thrombose der Mesenterialvenen stark verändert (Atonie, Stauungshyperämie, beginnende Nekrose); schraffirt.

V.

Zur operativen Behandlung der habituellen Schulterverrenkung.¹⁾

Von

Professor Dr. O. Samter,

dirigirender Arzt der Auseren Abtheilung der städtischen Krankenanstalt in Königsberg i. Pr.

(Mit 3 Figuren im Text.)

Die operative Behandlung der habituellen Schulterverrenkung, die erst seit Einführung des anti- resp. aseptischen Verfahrens ernsthaft in Angriff genommen wurde, bestand zunächst in der Resection des Oberarmkopfes. Da dieses verstümmelnde Verfahren aber functionelle Störungen des Gelenkes zurücklassen musste, ist in einer kleinen Reihe von Fällen erfolgreich eine Arthrotomie (resp. Arthrorhaphie) gemacht worden — und zwar in 11 Fällen, welche von Bardenheuer, Ricard (2mal), Wiesinger, v. Mikulicz, Steinthal, W. Müller (Aachen, 3mal), Wehner, Krumm ausgeführt wurden. Zu diesen Fällen kommt als 12. Fall der nachfolgende von mir im October 1898 operirte Fall:

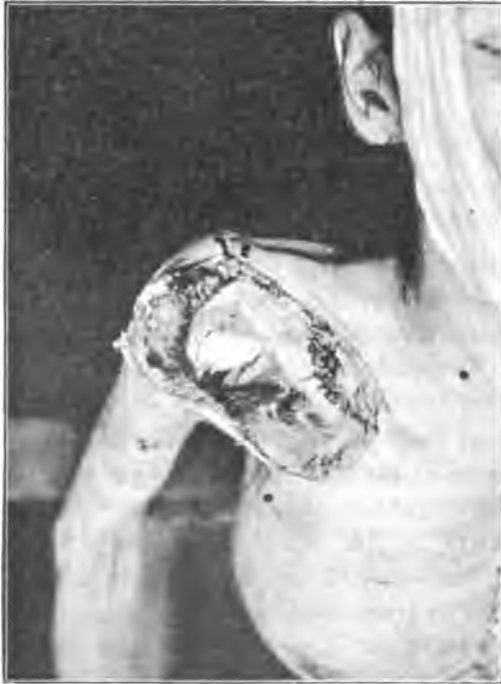Der ca. 40jährige Mann, der seit einer — nicht genau bestimmten — Reihe von Jahren wegen rechtsseitiger recidivirender Schulterverrenkung die städtische Krankenanstalt aufsuchte, erlitt die drei letzten Verrenkungen in 2- resp. 6wöchentlichen Intervallen. Die Reduction war theils leicht, theils schwer unter Narkose ausführbar gewesen.

Die Freilegung der Gelenkkapsel war durch einen vorderen Schrägschnitt zwischen M. pectoral. maj. und Deltoideus nicht in genügendem Maasse zu erreichen, weshalb ich vom oberen Ende des Schnitts dicht unter dem Schlüsselbein, horizontal nach aussen

¹⁾ Vorgetragen am 4. Sitzungstage des XXIX. Congresses der Deutschen Gesellschaft für Chirurgie zu Berlin, 21. April 1900.

bis zum Acromio-Claviculargelenk, den Deltoideus dicht unter dem Schlüsselbein, jedoch nicht subperiostal, ablöste und den Muskel mit dem Hautlappen nach abwärts und aussen zog. Hierbei folgte der Muskel leicht, ohne dass eine Adhärenz desselben an der Gelenkkapsel bemerkbar gewesen wäre. Nach Unterbindung der Vena cephalica und Abziehung des Coracobrachialis und kurzem Bicepskopf war dann die vordere, äussere und innere Gelenkgegend in

Fig. 1.

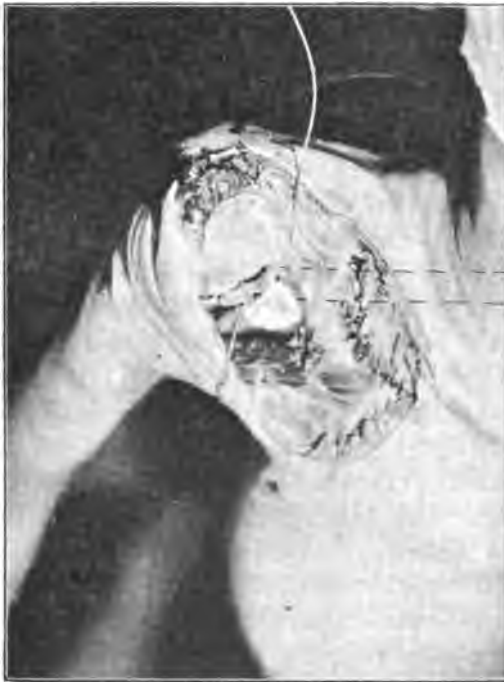

weitem Umfange frei. Fig. 1 (Photographie eines Leichenpräparats)¹⁾ giebt die Freilegung der Kapsel wieder. Es zeigte sich nun, dass der subdeltoidale Theil der Kapsel nicht im mindesten erweitert war: [ich war nicht im Stande hier die Kapsel auch nur in einer kleinen Falte aufzuheben. Dagegen war derjenige Kapseltheil,

¹⁾ Der besseren Beleuchtung wegen wurde Kopf und Hals der Leiche stark über den Tischrand herabgezogen, wodurch die Wundränder stark auseinandergezogen wurden.

der unter dem M. subscapularis lag, in bedeutendem Maasse erweitert. Indessen war es nicht möglich, diesen Abschnitt sich zugänglich zu machen. (Die Sehne des M. subscapularis ist in Fig. 1, die zu einem normalen Gelenk gehört, hell gelassen.) Darauf erfolgte zunächst die Eröffnung der Gelenkkapsel im Verlauf der punktirten Linie (Fig. 1) unter Entleerung einer geringen Menge seröser Gelenkflüssigkeit, der mediale Abschnitt der Gelenkkapsel wurde mittelst eines darunter geschobenen Fingers angespannt, die Sehne des M. subscapularis abgelöst und nach innen zurückgeklappt (Fig. 2). Nun lag der stark gedehnte mediale Theil der Gelenk-

Fig. 2.



Gelenkspalt.]
zurückge-
klappte Subscapularissehne.

kapsel frei, es wurde die Kapselwunde geschlossen und gleichzeitig an dieser Stelle (nach dem Princip von v. Mikulicz) verdoppelt, indem eine Suture einerseits durch den medialen, resp. untern Rand der Kapselwunde, andererseits durch das Lig. coracoacromiale geführt wurde und so eine kräftige Verengerung des Gelenkinnen-

raumes erzielt. Der *M. subscapularis* resp. seine Sehne wurde mit einer Naht an die Gelenkkapsel wieder befestigt.

Die Untersuchung des Gelenkinneren hatte keinen freien Gelenkkörper nachweisen können. Es folgte Naht und Drainage. Aus der Nachbehandlung erwähne ich, dass die Wunde, die nach 14 Tagen geschlossen war, sich unter Bildung eines Fadenabscesses an einer kleinen Stelle öffnete und erst nach 2 späteren Erweiterungsschnitten definitiv zum Verschluss kam. Es folgte die mechanische Behandlung. Das Endresultat ist als ein sehr günstiges zu bezeichnen, da während einer einjährigen Beobachtungszeit keine Verrenkung eintrat, Beweglichkeit und Kraft des Gelenkes die gleichen Verhältnisse, wie auf der gesunden Seite zeigten.

Die Ursachen der recidivirenden Schulterverrenkung sind von Francke (1898), der gleichzeitig über 4 von W. Müller (Aachen) operirte Fälle berichtet, eingehend besprochen worden. Das hierfür zur Verfügung stehende Material ist insofern aber ungleichwerthig, als das eine Mal Untersuchungen an der Leiche, das andere Mal Befunde bei der Operation und zwar hier theils nach der Resection theils bei der Arthrotomie gemacht sind und noch weitere Aufschlüsse erfordern. Unter solchen Umständen dürfte, meines Erachtens, die Frage am besten gefördert und das Interesse des Kranken in jedem einzelnen Falle am ehesten gewahrt werden, wenn künftighin bei der Operation das Gelenk in weiterem Umfange freigelegt (resp. eröffnet) würde, als es bisher im Allgemeinen geschehen ist. Die Leichenuntersuchungen verdanken wir in erster Linie Jössel (1880), dem 5 Präparate (von 4 Fällen) zur Verfügung standen. Constant fand er Defecte resp. Difformirungen des *Tuberculum maj. hum.* (bedingt durch Abreissung resp. Zertrümmerungen desselben), Abreissungen der Auswärtsroller, die sich fast stets retrahirt hatten. Der hierdurch gesetzte Defect der Gelenkkapsel war dadurch gedeckt worden, dass das subdeltoidale Zellgewebe resp. der *Deltoideus* selbst in den Kapselspalt eingehüllt war und so ein Stück sozusagen eingeflickt wurde, welches sich oben an das Acromion ansetzte und diesen Knotenvorsprung mit seiner unteren Fläche gleichzeitig zu einem Stück Gelenkfläche machte; es stand der Oberarmkopf im Contact mit dem Acromion. Der Kapselraum war hierdurch sowie durch weitergehende Erschlaffung und Dehnung der Kapsel erweitert; dreimal

ferner war die Kapsel am unteren Rand des M. subscapularis verdünnt (darunter 2mal mit Defect). „Man könnte leicht versucht werden, dieser so auffallenden Vergrößerung der Kapsel¹⁾ eine zu grosse Wichtigkeit in Fällen von Recidiven zuzuschreiben, sagt Joessel. — „Jedoch viel wichtiger als die Vergrößerung der Gelenkkapsel scheint uns das Abreissen der Muskeln zu sein, wenn sie nicht wieder mit dem Humeruskopf verwachsen“. Der Humeruskopf würde nicht mehr in der Pfanne festgehalten, der Arm nur noch durch den Deltoideus getragen, und da Duchenne durch isolirte Faradisation des Deltoideus die Tendenz des Kopfes, sich in Subluxation nach unten zu stellen, nachgewiesen, in mehreren Fällen von Lähmung des Supra- und Infraspinatus und Cucullaris bei Erhebung des Armes durch den Deltoideus und den Serrat. ant. maj. beständig Subluxationen des Armes beobachtet, so würde die Prädisposition zur Wiederholung von Schulterluxationen durch das Abreissen der Muskeln hervorgebracht, die nicht wieder mit dem Humeruskopf verwachsen sind. Begünstigt würden die Recidive durch die wahrscheinlich ganz constant eintretende Vergrößerung der Kapsel.

Die Untersuchungen Joessel's beziehen sich ferner noch auf 4 Präparate mit gleichen Befunden, zu denen die Anamnese des klinischen Falles jedoch fehlt. Von diesen Befunden dürfte jedoch meines Erachtens abzusehen sein, da die Möglichkeit nicht auszuschliessen ist, dass gelegentlich auch schwere Distorsionen resp. Contusionen ähnliche Veränderungen hervorrufen: so berichtet Malgaigne, der das Einbeziehen des Acromions in die Gelenkhöhle gleichfalls bespricht (freilich ohne Beziehung auf die recidivirende Verrenkung) und sie als „partielle Luxation nach oben“ bezeichnet, dass er am Lebenden alle Zeichen einer solchen ohne vorausgegangene traumatische Verrenkung beobachtet habe. —

Wie aus dem Vorstehenden zu ersehen ist, legt Joessel das Hauptgewicht auf den functionellen Ausfall der Auswärtsroller. Es stände nun, wie ich gleich hier bemerken möchte, schlimm um die Heilung des Uebels, wenn sie von der Wiederherstellung dieser Muskelfunction abhängig wäre. Denn bei 3 Präparaten (von 5) hebt Joessel hervor, dass die abgerissenen Auswärtsroller atro-

¹⁾ d. h. Erweiterung des ganzen Kapselraumes (Verf.).

phisch und verfettet gewesen waren (in einem vierten Präparate bestanden bloss Subluxationen, in einem 5. Falle waren die Muskeln nicht retrahirt). Und wenn man selbst künftighin Fälle von habitueller Schulterverrenkung frühzeitiger zu operiren in der Lage sein sollte, so würden doch immerhin noch mindestens Monate nach der ersten Verrenkung vergangen sein, und die Muskeln, wenn sie nicht spontan wieder angewachsen sind, zweifellos schon Zeit genug zur regressiven Metamorphose gehabt haben.

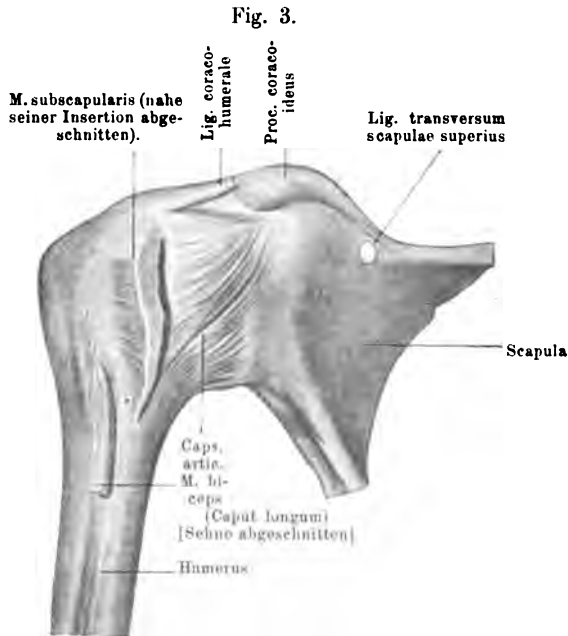
Difformirung resp. Defecte und Absprengungen an den Knochen, Veränderungen der Gelenkkapsel resp. des Gelenkraumes, sowie functioneller Ausfall der Auswärtsroller sind nicht immer ganz exact gegen einander abzuwägen in ihrer Bedeutung für die habituelle Schulterverrenkung. Wenn Löbker die ursprüngliche Gelenkfläche der Scapula durch eine senkrechte Raute in 2 Hälften getheilt findet, deren Ebenen im Winkel zu einander geneigt sind und somit Subluxation des Kopfes mit Nearthrosenbildung feststellt, wenn Schüller den inneren Pfannenrand abgeschrägt findet, so wird man für solche und ähnliche Fälle den Knochenveränderungen (Francke vergleicht den Einfluss, den bisweilen Kopfdefecte auf die Entstehung der Luxation haben, mit dem einer schiefen Ebene) eine besondere Bedeutung zumessen. Immerhin wird die Concurrenz der Kapselerweiterung wohl nur ganz selten auszuschliessen sein. „Eine besonders wichtige Rolle“, schreibt Francke, „besonders mit Rücksicht auf die Operationsmethode, möchten wir den freien Gelenkkörpern in Verbindung mit dem Hydrops beimessen“ — sei es, dass sie primär abgesprengt, oder dass sie durch Abschleifen resp. eine Art Arthritis deformans zu Stande kommen. Ich gehe hier nicht weiter auf die anderen Arten (z. B. solchen, bei denen die abgesprengten Theile nicht im Gelenkinnern liegen) der Absprengungen und der typischen Defectbildungen am Oberarmkopf ein, da sie eingehend von Francke behandelt sind und keine Sonderbetrachtung über ihre Bedeutung für die Entstehung der habituellen Luxation erfordern.

Von grösster Bedeutung sind, auch nach meiner Ansicht, die Veränderungen der Gelenkkapsel, resp. die Erweiterung des Kapselraumes. Ob der Arm durch Hyperlevation oder durch einen directen Stoss gegen die Aussenseite des Gelenkes verrenkt wird — mit dem Abriss oder Zertrümmerung

des Tuberculum majus und dem Abriss der sich hier ansetzenden Muskeln wird zunächst der von Jössel beschriebene Defect der Kapsel mit consecutiver Erschlaffung resp. Erweiterung des Kapselraums gesetzt. Dringt dann der Kopf innen unten aus der Kapsel heraus, so kommt es hier zu weiterer Verletzung der Kapsel: 3 mal (unter 5) bemerkt Jössel, dass die Gelenkkapsel am unteren Rand des M. subscapularis verdünnt (bis zur Durchsichtigkeit und 2 mal mit Defect) gewesen, in einem 4. Falle war der innere Theil der Kapsel hinter der Sehne des M. subscapularis stark erweitert; (im 5. Falle (Präparat 3) fand sich eine solche Verdünnung nicht: hier aber setzte sich die Gelenkkapsel nicht bloss an das Acromion, sondern auch an das Ligamentum coracoacromiale und den Proc. coracoideus an; die Kapsel war gross genug, um jede Verschiebung des Kopfes unter den Proc. coracoideus und die Cavitas glenoidalis zu erlauben. Hier liegt die Annahme nahe, dass es sich um die intracoracoide Form (Malgaigne) gehandelt hat.)

Die Form resp. Ausdehnung, in welcher die Kapselerweiterung resp. Erschlaffung sich findet, ist bei den einzelnen Fällen verschieden gewesen. Eine besondere Berücksichtigung verdient bei der Beurtheilung dieser Frage das Verhalten des M. subscapularis. In der nachstehenden Abbildung 3 (nach Spalteholtz) ist dieser Muskel nach seinem Ansatz an die Kapsel abgeschnitten und man ersieht hier, welch' ein bedeutender Abschnitt der Gelenkkapsel hinter diesem Muskel resp. seiner Sehne liegt. Und grade dieser Gelenkabschnitt ist es, in welchem der Austritt des Kopfes aus dem Gelenkraum erfolgt; ob es sich um die axillare (subcoracoide) oder um die intracoracoideale Form (Malgaigne) handelt, die Kapsel wird hier, wie dies thatsächlich auch beschrieben ist, bald in geringem, bald in grösserem Umfange durchrissen sein, und zwar so, dass dieser Riss sich entweder in denjenigen fortsetzt, welcher in der Umgebung des Tuberculum maj. entsteht, oder aber eine besondere Oeffnung darstellt. Somit unterliegt dieser Abschnitt gleichfalls einer schweren Schädigung bei der erstmaligen Verrenkung, sowie einer wiederholten Dehnung bei den Recidiven der Verrenkung (wie dies aus Jössel's Befunden ersichtlich ist). Wie hat sich nun die Kapselerweiterung denjenigen Operateuren, welche die Arthrotomie gemacht haben, präsentirt?

Im Allgemeinen wurde an der Vorderseite des Gelenkes (zwischen Pectoralis und Deltoideus) eingegangen, nur 2mal (Wehner, Müller) von hinten und aussen und dabei präsentirte sich in 8 Fällen die Kapselerweiterung vorn, 4 mal (2 mal bei Ricard, 1 mal bei von Mikulicz und mir) war nur der innere Abschnitt für sich stark gedehnt. In dem von Mikulicz'schen Falle stellte dieser Theil eine Art Bruchsack vorn unten innen dar, der ohne Weiteres erreichbar war, Ricard musste den oberen Rand des M. subscapularis einschneiden, um zu diesem Abschnitt heranzukommen, ich musste den Muskel von der Kapsel ablösen. Dieses differente Verhalten zwischen den obigen 8 und den übrigen 4 Fällen ist nur durch die Berücksichtigung der Verletzungen zu erklären, denen der M. subscapularis ausgesetzt ist. Wie aus den diesbezüglichen Beschreibungen hervorgeht, kann derselbe eingekerbt, eingerissen, abgerissen und central perforirt werden. Was die Abreissungen desselben betrifft, so erfolgen sie seltener als bei den Auswärts-



laris einschneiden, um zu diesem Abschnitt heranzukommen, ich musste den Muskel von der Kapsel ablösen. Dieses differente Verhalten zwischen den obigen 8 und den übrigen 4 Fällen ist nur durch die Berücksichtigung der Verletzungen zu erklären, denen der M. subscapularis ausgesetzt ist. Wie aus den diesbezüglichen Beschreibungen hervorgeht, kann derselbe eingekerbt, eingerissen, abgerissen und central perforirt werden. Was die Abreissungen desselben betrifft, so erfolgen sie seltener als bei den Auswärts-

rollern, auch retrahirt er sich seltener und nur in geringem Maasse, so dass er noch mit der Kapsel im Connex bleibt. Es ist nun ersichtlich, dass wenn der Kapselriss in den Muskel resp. die Sehne hineingeht, resp. wenn er vollends abgerissen war, die Kapselerweiterung bei den Recidiven am ehesten eine allgemeine ist und von vielen Punkten der äusseren und vorderen Gelenkgegend bei der Operation erreicht wird. Anders liegt die Sache bei vollständiger Erhaltung des Muskels. In solchen Fällen wird, besonders wenn der hinter dem Muskel resp. seiner Sehne gelegene Gelenkabschnitt allein gedehnt ist, der Operateur mit dem Schnitt von hinten aussen nicht auskommen.

Für die Prophylaxe der habituellen Schulterverrenkung ist die Art, in der die erstmalige Einrenkung erfolgt, gewiss von grosser Bedeutung; je schonender dieselbe ausgeführt wird, um so eher ist zu erwarten, dass die schon gesetzten Verletzungen nicht noch unnöthig vergrössert werden. In dieser Hinsicht aber wird, meines Erachtens, noch viel gesündigt. — Sodann wird man hierbei die Art der Nachbehandlung nicht unerörtert lassen können. Es pflegen augenblicklich eine Anzahl von Chirurgen, die das Zurückbleiben von Bewegungsstörungen im Schultergelenk möglichst beschränken wollen, von jeder Fixirung des Gelenkes abzusehen. Eine ausgedehnte Enquête müsste hier einsetzen, um festzustellen, ob durch dieses Verfahren die Gefahr des Rückfalls nicht gesteigert wird. Inzwischen möchte ich — mit entsprechender Reserve — meine Ueberzeugung dahin aussprechen, dass bei den leichten Fällen eine Fixirung für ca. 10 Tage wohl kaum schaden könnte (unter der Voraussetzung, dass der Kranke sich später einer entsprechenden mechanischen Behandlung nicht entzieht), dass bei den schweren Fällen eine Fixirung nach den allgemeinen Gesichtspunkten, die für die Behandlung schwerer Gelenkverletzungen gelten, nicht gut umgangen werden kann.¹⁾

Nach den obigen Ausführungen würde ich folgende Vorschläge für die Operation der habituellen Schulterverrenkung den Fachgenossen unterbreiten.

¹⁾ Die Röntgenphotographie am Schultergelenk ist, so lange ein grösserer Bluterguss besteht, sehr erschwert.

1. Weitgehende Freilegung des Gelenkes: eine solche ist durch den schrägen Längsschnitt an der Schultervorderfläche zwischen Pectoral. maj. und Deltoideus nicht zu erreichen, wohl aber durch einen ∇ förmigen Schnitt, welcher vom oberen Ende des ersten Schnittes horizontal nach aussen geht und mit Ablösung des Deltoideus von der Vorderkante der Clavicula (nicht subperiostal) verbunden wird. Diese Art der Freilegung ist bereits vor mir von Ricard ausgeführt worden, doch ist mir dies Factum zur Zeit meiner Operation ebensowenig bekannt gewesen, als es in den diesbezüglichen Veröffentlichungen anderer Autoren erwähnt ist. Auch bemerke ich, dass Ricard nicht die weitere Consequenz gezogen hat, dass die Kapsel eröffnet werden musste. Sowohl seine 2 Fälle, als der meine beweisen, dass die Function des Deltoideus keine bleibende Einbusse erleidet. Andererseits dürfte man bei jeder Längsspaltung des Deltoideus wie beim Eingehen an der Hinteraussenfläche des Gelenkes Nerven des Muskels verletzen. Liegt vollends eine grosse Tasche hinter dem M. subscapularis, so wird sie bei der letzterwähnten Schnittführung dem Operateur vollständig entgehen. In solch letzterem Falle ist dann nach Ausführung des ∇ förmigen Schnittes und Herumklappen der vorderen Deltoideusportion der Subscapularis entweder wegzuziehen oder einzukerben, oder schliesslich abzulösen, nachdem die Gelenkkapsel eröffnet ist. Diese

2. Eröffnung der Gelenkkapsel sollte aber in jedem Falle vorgenommen werden, da sonst die Gelegenheit, eventuell einen freien Gelenkkörper zu entdecken, sehr erschwert wird, auch eine Inspection der Gelenkenden unmöglich ist.

3. Die Verdoppelung (nach von Mikulicz) ist, als das plausibelste Verfahren der Kapselveränderung, vorzunehmen¹⁾. Die Annäherung oder „Vornäherung“ der Auswärtsroller verspricht keinen functionellen Erfolg wegen der Degeneration ihrer Muskelsubstanz.

4. Auch bei schwereren Knochenveränderungen würde zunächst die Kapselverengerung zu versuchen sein (eventuell vielleicht combinirt mit kleinen osteoplastischen Eingriffen an den Gelenkenden.)

¹⁾ Ich habe, wie oben beschrieben ist, den inneren unteren Wundrand der Kapsel an das Lig. coraco-acromiale herangezogen und genäht.

Weitere Beobachtungen und Erfahrungen werden auf diesem verhältnissmässig neuen Gebiete der conservativen Chirurgie¹⁾ nothwendig sein, besonders um die Grenzen zwischen Resection und Arthrotomie (resp. Arthrorhaphie) richtig ziehen und die Indication für Resection möglichst einschränken zu können.

¹⁾ Verneuil begrüsst die Erfolge Ricard's, dessen 1. Operation bereits 1892 erfolgte, mit grosser Emphase: „Ce préambule vous fera comprendre la satisfaction, que j'éprouve à porter le jugement le plus favorable sur une opération inédite simple, ingénieuse, dérivée de la thérapeutique étiologique et de la chirurgie réparatrice. . . .“

VI.

(Aus der Breslauer chirurgischen Klinik des Professor
Dr. von Mikulicz.)

Pseudostimme nach Totalexstirpation des Larynx.¹⁾

Von

Dr. Georg Gottstein,

Assistenzarzt der Klinik.

(Hierzu Tafel I und 5 Figuren im Text.)

M. H.! Gestatten Sie mir, Ihnen heute einen 48 jähr. Mann vorzustellen, bei dem vor jetzt ca. 1 Jahre, am 2. V. 99, die Totalexstirpation des Larynx wegen Carcinom durch Herrn Geheimrat v. Mikulicz nach der Methode von Gluck ausgeführt worden ist.

Joseph H., 47 Jahre alt, Bahnarbeiter aus Neisse. Vater an Lungentuberculose gestorben, frühere Erkrankungen des Pat. ohne Besonderheiten. Pat. erkrankte vor ca. 4 Jahren mit allmählig sich steigernder Heiserkeit, die sich im Laufe des Jahres 98 bedeutend verschlimmerte. Schmerzen im Halse sind niemals vorhanden gewesen, auch beim Schlucken und Husten nicht. Als sich im August 1898 noch Atemnoth hinzugesellte, suchte Pat. seinen Kassenarzt auf, der ihn der königl. Ohren- und Halsklinik überwies. Die Diagnose wurde schon damals auf Carcinom gestellt und dem Pat. eine Operation vorgeschlagen. Derselbe wies sogar eine endolaryngeale Probeexcision zurück. Als er jedoch in den nächsten Monaten immer stärker abmagerte, entschloss er sich Ende April 1899 zur Operation.

Status praesens. Mittelgrosser, schlecht genährter Mann, mit blassen Schleimhäuten. Zunge leicht belegt, Zahnfleisch geschwollen und schmierig belegt. Am Hals findet man in der linken Supraclaviculargrube einige etwa

¹⁾ Abgekürzt vorgetragen am 4. Sitzungstage des XXIX. Congresses der Deutschen Gesellschaft für Chirurgie zu Berlin, 21. April 1900.

erbsengrosse, verschiebliche, aber recht resistente Drüsen. Ferner findet sich am hinteren Rand des rechten Sternocleidomastoideus ein perlschnurartiger Strang von harten erbsen- bis bohngrossen Drüsen. In der rechten und linken Submaxillargegend findet sich je eine bohngrosse Drüse. Stimme heiser, zeitweilig kurzer trockner Husten, lauter Stridor. Haemoglob. 75. Herz ohne Besonderheiten. Lungen: Percussionsschall hell, sonor; Athemgeräusch abgeschwächt. Sputum zäh, rein schleimig. Die mikroskopische Untersuchung ergibt nichts Characteristisches.

Bei der Palpation des Kehlkopfes, während der Phonation, fühlt man eine deutliche Differenz in der Schwingung beider Kehlkopfhälften und zwar schwingt die rechte erheblich stärker als die linke. Der Kehlkopf im Ganzen erweist sich von aussen betrachtet vergrössert. Er fühlt sich hart an, die Oberfläche des Thyreoidknorpels ist uneben und zwar die linke stärker als die rechte.

Laryngoskopischer Befund. (Prof. Kümmel.) Die ganze rechte Kehlkopfseite ist eingenommen von einer im vorderen Theil mehr höckrigen, im hinteren mehr beerenförmigen, mit Schleim belegten graurothen Tumormasse. Der Tumor nimmt auch den grösseren Theil der rechten aryepiglottischen Falte ein und reicht weit in die Tiefe. Die rechte Larynxseite ist vollkommen unbeweglich, links ist die aryepiglottische Falte frei, aber verdickt. Vom linken Stimmband ist nichts zu sehen, an seiner Stelle sieht man nach vorn zu einen röthlichen Höcker, an der vorderen Commissur eine graurothe granulationsähnliche linsengrosse Masse. An der Stelle des hinteren Theils des linken Stimmbands ein rothes verdicktes, leistenartiges Gebilde. Die linke Seite bewegt sich bei der Athmung und bei der Phonation. Die Aryknorpel sind nicht zu differenzieren.

2. V. 99. Operation. (Geheimrath v. Mikulicz). Chloroformnarkose ohne Störung. Zunächst wird Laryngofissur ausgeführt. Es zeigt sich, dass nicht nur die rechte, sondern auch die linke Kehlkopfhälfte schon vom Carcinom durchwuchert ist. Es wird deshalb zur Totalexstirpation des Larynx geschnitten. Nachdem der Kehlkopf seitlich von der ihn umgebenden Muskulatur freipräparirt ist, wird die Trachea unterhalb des ersten Trachealknorpels quer durchtrennt und in den Trachealstumpf die Trendelenburg'sche Tamponkanüle eingeführt. Hierauf wird von unten nach oben der Kehlkopf von der vorderen Oesophagealwand losgelöst. Ein Theil der Epiglottis erweist sich als frei von Carcinom und wird zurückgelassen. Dieser Epiglottisrest wird dazu benutzt, um den Defect in der vorderen Pharynx- und Oesophaguswand zu decken. Naht mit Catgutfäden. Hierüber werden die stehengebliebenen Muskelreste ebenfalls durch Catgutnähte vernäht. Der Trachealstumpf wird, nachdem er nach allen Seiten freipräparirt ist, in den unteren Wundwinkel mit Aluminium-Broncenähten circular eingenaht und eine Trachealkanüle eingelegt. Die Haut wird zum grössten Theil vernäht, nur in der Mitte wird bis in die Nähe der Schleimhautnaht ein Jodoformgazestreifen eingelegt. Durch die Nase ein Schlundrohr eingeführt.

Pat. hat die Operation gut überstanden. Derselbe steht bereits nach 24 Stunden auf. 5 Tage nach der Operation wird der Jodoformgazestreifen

entfernt. Während der folgenden acht Tage entleert sich aus der Fistel etwas schleimig eitriges Sekret. Innerhalb 14 Tagen hat sich die Fistel durch Granulation vollständig geschlossen. Der Trachealstumpf ist glatt in den unteren Wundwinkel eingeehlt. Nach 4 Wochen wird das Schlundrohr entfernt. Pat. kann ohne jede Schwierigkeiten schlucken. Die mikroskopische Untersuchung der Geschwulst ergiebt ein Plattenepithelcarcinom.

24. VI. 99. Mit Phonationsapparat nach Hause entlassen. Laryngoskopische Untersuchung. An der Stelle, wo man den Kehlkopf vermuthen sollte, erblickt man einen aus Schleimhaut bestehenden Trichter, dessen Spitze nach unten gerichtet ist. In der Spitze dieses Trichters liegen stets grössere Mengen schaumigen Schleims. Der Epiglottisrest hat sich wieder aufgerichtet, und man sieht denselben etwas nach rechts gerichtet an der vorderen Wand des Trichters. Beim Versuch des Phonirens nähern sich die Schleimhautfalten des Trichters ganz bedeutend. Die an diesem Tag aufgenommene Photographie des Pat. zeigt, in welcher Weise die Trachea in die äussere Haut eingeehlt ist. (Tafel I, Fig. 1.)

22. IX. 99. Pat. hat seit der Operation 26 Pfd. zugenommen. Nirgends am Halse finden sich Drüsen. Die früher vorhandenen erbsengrossen Drüsen am Halse und in der Gegend des rechten Sternocleidomastoideus sind völlig geschwunden. Die laryngoskopische Untersuchung ergiebt denselben Befund wie das letzte Mal.

22. II. 1900. Nirgends eine Spur eines Recidivs zu entdecken. An der Muskulatur des Pharynx und des Velums fällt auf, dass die seitliche Pharynxmuskulatur, insbesondere beim Phoniren, dicke Wülste bildet. Ebenso sind die Contractionen des Velums und der Uvula ausserordentlich stark, sodass sich die Gaumenbögen beim Phonieren fast senkrecht aufstellen. Ferner sieht man beim Phoniren, wie sich die Epiglottis der hinteren Pharynxwand, sowie der seitlichen Pharynxmuskulatur nähert, sodass man zwischen ihnen nur einen feinen Spalt erkennen kann.

10. IV. 1900. Befund unverändert. Kein Recidiv.

Wie wir aus der Krankengeschichte entnehmen können, ist die Wundheilung in unserem Falle in einer so kurzen Zeit erfolgt, wie es nach den andern Methoden der Totalexstirpation des Kehlkopfes wohl kaum möglich gewesen wäre. Dieser Erfolg ist begründet in der von Gluck¹⁾ inauguirten, von Bardenheuer²⁾, Poppert³⁾ und Rotter⁴⁾ verbesserten Operationsmethode, die die Communication zwischen Wundhöhle und dem Pharynx aufhebt.

¹⁾ Gluck und Zeller, Die prophylactische Resection der Trachea. Arch. f. klin. Chir. Bd. 26. S. 427.

²⁾ Bardenheuer, Vorschläge zur Kehlkopfxstirpation. Arch. f. klin. Chir. Bd. 41. S. 561.

³⁾ Poppert, Zur Frage der totalen Kehlkopfxstirpation. Deutsche med. Wochenschr. 1893. S. 833.

⁴⁾ Rotter, Zur Totalexstirpation des Kehlkopfes. Berl. klin. Wochenschr. 1895. S. 120.

Bei den anderen Operationsmethoden ist es kaum zu verhindern, dass eine Infection der Wundhöhle durch das mit zahllosen virulenten Bacterien behaftete und in die Wunde herabsickernde Pharynxsecret eintritt. Wenn dieselbe manchmal auch geringfügiger Natur ist, so trägt sie doch dazu bei, die Wundheilung auf Wochen hinaus zu verzögern. Bei der in diesem Falle angewandten Operationsmethode ist eine Infection durch das nachsickernde Pharynxsecret kaum möglich, da der Pharynx durch Schleimhaut- und Muskeltagennähte von der Wundhöhle dicht abgeschlossen ist.

So werthvoll dieser Abschluss der Wundhöhle gegen den Pharynx auch ist, so würde er allein nicht dazu beigetragen haben, gerade diese Gluck'sche Operationsmethode zu bevorzugen. Viel wichtiger noch als der Abschluss der Wundhöhle gegen den Pharynx, ist der Abschluss der Trachea von dem Pharynx durch Einnähen des Trachealstumpfes in den unteren Wundwinkel. Die hohe Mortalität nach der Totalexstirpation des Larynx liegt hauptsächlich an der in mehr als der Hälfte der Fälle entstehenden Aspirationspneumonie. Diese Aspirationspneumonie ist bei der in unserem Falle angewandten Operationsmethode fast mit Sicherheit zu vermeiden. Ein weiterer Vortheil ist, dass die Patienten meistens schon bald nach der Operation imstande sind, Schluckbewegungen auszuführen. Wir sind in unserem Falle mit ganz besonderer Vorsicht vorgegangen und haben das Ernährungsschlundrohr, das durch die Nase eingeführt war, mehrere Wochen liegen lassen. Eine so lange Zeit ist wohl sicherlich nicht immer erforderlich, sondern es werden meist 10—14 Tage völlig genügen, um ein Platzen der den Pharynx gegen die Wunde abschliessenden Naht zu vermeiden.

Diesen Vortheilen der Operationsmethode steht aber ein sehr grosser Nachtheil gegenüber. Während bei den andern Methoden bei geglückter Operation der vor derselben bestandene Zustand fast in alter Weise wiederhergestellt ist — die Patienten können auf dem normalen Wege durch den Mund athmen, sie können zwar nicht mit lauter Stimme sprechen, jedoch durch den aus der Lunge stammenden Luftstrom ihr Sprachorgan in Bewegung setzen — so schafft die Gluck'sche Methode völlig anormale Verhältnisse. Ausser dass den so Operirten die laute Stimme völlig fehlt, ist es ihnen auch nicht mehr möglich, auf dem nor-

malen Wege durch den Mund zu athmen; die Luft verlässt bereits oberhalb des Jugulums, wo der Trachealstumpf in die Halshaut eingenäht ist, die Trachea. Ferner fehlt ihnen aus demselben Grunde die Möglichkeit, durch einen Luftstrom das menschliche Sprachorgan in Bewegung zu setzen. Diese Patienten machen bald nach der Operation einen recht hilflosen Eindruck, sodass man fast zu der Ansicht kommen könnte, ein Leben in einem derartigen Zustande sei so trostlos, dass man lieber die Gefahren einer Schluckpneumonie in den Kauf nehmen und bei den früheren Operationsmethoden bleiben sollte.

Um diesen trostlosen Zustand zu bessern, bleibt zunächst nur die eine Möglichkeit, den Pat. auf künstlichem Wege wieder sprechen und womöglich laut sprechen zu lassen. Um dies zu erzielen, muss bei ihnen zweierlei geschaffen werden: zunächst eine Verbindung zwischen der Trachea resp. Lungen und dem Munde, um Luft auf diese Weise in den Mund zu leiten und dadurch das Articulationsorgan des Menschen, den Mund mit der Rachen-, Nasenhöhle und ihren Nebenhöhlen, durch den Luftstrom in Schwingungen zu versetzen. Ferner musste für das fehlende Stimmorgan, den Kehlkopf, eine künstliche Stimme eingeschaltet werden.

Bei den früheren Operationsmethoden war nur ein künstlicher Kehlkopf nothwendig, der einen Stimmapparat enthielt, eine Verbindung zwischen Mund und Trachea war ja vorhanden. Gluck¹⁾ und Bardenheuer²⁾ hatten ursprünglich den Gedanken gehabt, nachträglich wieder eine Verbindung zwischen der äusseren Haut am Halse, oberhalb des eingenähten Trachealstumpfes und dem Pharynx herzustellen und der letztere wollte auf diesem Wege dem Pat. einen künstlichen Kehlkopf nach Gussenbauer³⁾ oder v. Bruns⁴⁾ einführen. Uns erscheint diese Methode nicht practisch. Ein derartiger Sprachapparat wird stets als ein Reiz auf das ihn umgebende Narbengewebe wirken. Es sind auch Fälle beobachtet, wo sich grade in diesem Narbengewebe — vielleicht

¹⁾ Gluck, l. c. pag. 430.

²⁾ Bardenheuer, l. c.

³⁾ Gussenbauer, Die erste durch Th. Billroth ausgeführte Kehlkopfextirpation. Archiv f. klin. Chir. Bd. 17. S. 343.

⁴⁾ v. Bruns, Ueber einige Verbesserungen des künstlichen Kehlkopfs. Arch. f. klin. Chir. Bd. 26. S. 780.

unter dem Einflusse des Reizes — Localrecidive gebildet haben. Auch wird durch das herabsickernde Pharynxsecret der Apparat so schnell verschleimt, dass die Patienten ihn zur Reinigung des öfteren herausnehmen müssen, und das Einsetzen des künstlichen Kehlkopfs nach Gussenbauer erfordert Geschicklichkeit und Zeit.

Wir haben deshalb von diesem Wege von vornherein abgesehen und einen anderen Weg gewählt. Schon bei einem früheren Falle, im Jahre 1895, hatte Herr Geheimrath v. Mikulicz den Gedanken gehabt, einem Pat. dadurch das Sprechen zu ermöglichen, dass er von der Oeffnung der Trachealcanüle aus, einen Schlauch nach der Mundhöhle, aussen herum, einleitete und dem Pat. dadurch eine etwas deutlichere Flüstersprache verschaffte. Jener Patient soll sich auch wirklich ganz gut haben verständigen können. Leider ging er nach kurzer Zeit zu Grunde, und es konnten die Versuche nicht fortgesetzt werden. Ich ging bei der Anfertigung des Sprachapparates für unsern Pat. in der Weise vor, dass ich ihm zunächst einen Gummischlauch in den Mund einführte, der durch Befestigung an der Trachealcanüle den Mund mit der Trachea in Verbindung brachte. Ich überzeugte mich hierdurch, dass Pat. in Wirklichkeit besser sprechen konnte. Nach zahlreichen Versuchen construirte ich den Apparat, wie er aus beigegebener Zeichnung (Taf. I. Fig. 2) ersichtlich ist. Dieser sehr einfache Phonationsapparat besteht aus folgenden Theilen:

1. einem Ansatzstück, das in die Trachealcanüle passt (a),
2. einem Gummischlauch (b), der durch eine Drahtspirale starr und doch leicht biegsam gemacht ist¹⁾. Dieser Gummischlauch reicht bis in die Nähe des linken Mundwinkels.
3. einem Metallrohr (c), das, wie bei einer Kandare, hinter den letzten Molarzähnen der unteren Zahnreihe zu liegen kommt und seitlich einen Fortsatz hat, der zum Mundwinkel herausragt. In dem Metallrohr befindet sich eine nach oben liegende ovale Oeffnung, durch welche die aus der Trachea stammende Luft, durch den Gummischlauch und das Metallrohr hindurch, in den Mundraum eintritt.

¹⁾ Dieser Gummischlauch darf nicht zu kurz sein, weil sonst die Bewegungsfähigkeit des Kopfes behindert wird. Aus diesem Grunde ist auch ein kurzes, ev. im Bart des Patienten zu versteckendes Metallrohr nicht brauchbar.

In dem Gummischlauch sind noch zwei kleine Apparate eingeschaltet:

a) ein Klappenventilapparat (d), um bei der Einathmung die Luft nicht erst durch den Mund, das Metallrohr und den Gummischlauch nehmen, sondern direct durch das Ventil eintreten zu lassen.

b) ein Stimmapparat (e). Derselbe enthält eine künstliche Stimme, die durch die durch den Gummischlauch eintretende Luft zum Tönen gebracht wird.

Ferner ist noch nothwendig, zwischen Trachealcanüle und Trachealöffnung ein kleines Gummiluftkissen aufzulegen, damit so wenig Luft wie möglich neben der Canüle vorbeidringt (Taf. I. Fig. 3). Diese Luft bewirkt ein unangenehmes Nebengeräusch, das beim Sprechensehr stören kann.¹⁾

Mittelst dieses Apparates gelang es dem Pat. eine laute, wenn auch eintönige Sprache zu erlernen, sodass er bereits wenige Monate nach seiner Entlassung aus der Klinik von der Eisenbahnverwaltung wieder in vollen Dienst übernommen wurde.

Tafel I. Fig. 3 giebt den Pat. mit angelegtem Phonationsapparat wieder.

Als ich an die Construction dieses Phonationsapparates heranging, waren mir die von Gussenbauer, v. Bruns und Julius Wolff²⁾ construirten künstlichen Kehlköpfe wohl bekannt, ich wusste aber nicht, dass in mehreren Fällen von totalem Verschluss der Trachea gegen die Mundhöhle bereits der Versuch gemacht worden war, auf dem Wege von aussen her eine Verbindung zwischen Trachea und Wundhöhle herzustellen. Bardenheuer³⁾ und Sacchi⁴⁾ hatten bei der Empfehlung ihrer Operationsmethoden den Gedanken gehabt, den Phonationsapparat durch eine einige Monate nach der Operation neu zu schaffende Verbindung zwischen Pharynx und der oberhalb der Trachea verschlossenen Haut zu schaffen.

Wie ich erst nachträglich erfahren habe, sind schon vor Jahrzehnten zahlreiche Versuche gemacht worden, den Sprachapparat in der oben genannten Weise zu construiren. Der erste, der zwar nicht selbst einen derartigen Apparat contruirte, aber die Art der Construction angab, war 1859 Czermak⁵⁾.

¹⁾ Der Phonationsapparat ist von Herrn Instrumentenmacher Georg Härtel-Breslau angefertigt.

²⁾ Julius Wolff, Ueber Verbesserungen am künstlichen Kehlkopf etc. Arch. f. klin. Chir. Bd. 45. S. 237.

³⁾ l. c. pag. 572.

⁴⁾ Sacchi, Policlinico 1897. No. 3.

⁵⁾ Czermak, Ueber die Sprache bei luftdichter Verschlussung des Kehlkopfes. Sitzungsberichte der math.-naturwiss. Klasse der Academie der Wiss. Wien 1859. Bd. XXXV. S. 65.

Unabhängig von ihm hat diese Versuche Störk¹⁾ in Wien aufgenommen und einen derartigen Apparat construirt. Er leitete die Luft, die bei seinen ersten Versuchen durch einen unter der Achsel befindlichen Blasebalg gewonnen, in seinen späteren aber ebenfalls aus der Lunge genommen war, wie wir, in die Mundhöhle. Hochenegg²⁾ in Wien nahm die Luft aus einem Blasebalg, den er dem Pat. um die Brust schnallte und durch den einen Arm zusammendrücken liess und leitete den Sprachapparat durch die Nase in den Nasopharynx. Auch Glück³⁾ ist in seinen späteren Versuchen, wie Hochenegg, vorgegangen. Wir selbst sind gar nicht auf den Gedanken gekommen, den Apparat durch die Nase zu leiten und halten diese Idee auch für nicht sehr practisch, weil sie für die meisten Patienten zu grosse Unannehmlichkeiten hat. Uns scheint der zuerst von Czermak, später von Störk und dann von uns betretene Weg der practischste und für den Pat. der angenehmste zu sein.

Alle diese Versuche, dem Pat. auf künstlichem Wege die Sprache zu ermöglichen, haben etwas Mangelhaftes an sich, denn ein derartiger Sprachapparat bringt, wie derselbe auch eingeführt sein mag, dem Pat. gewisse Unannehmlichkeiten. Abgesehen davon, dass derselbe nicht sehr schön aussieht, ist der Pat., falls er den Phonationsapparat nicht jederzeit bei sich hat, hilflos; z. B. Nachts, wenn er geweckt wird, muss er sich den Apparat erst anlegen, und das erfordert natürlich Zeit. Dies sind jedoch Uebelstände, die sich bei einem künstlichen Kehlkopf nicht vermeiden lassen.

Wir dachten nun von Anfang an daran, ob es dem Pat. nicht durch systematische Uebungen gelingen könnte, durch die Ausnutzung der Pharynxmuskulatur sich einen Stimm- und Sprachapparat zu schaffen, in ähnlicher Weise, wie dies bereits in einigen anderen Fällen von totalem Verschluss der Trachea gegen den Pharynx hin durch Zufall sich eingestellt hatte.

Es wird noch in Ihrer Erinnerung der Fall sein, der im Jahre 1889 von Hans Schmid⁴⁾ und später 1893 in der Berl.

1) Störk, Klinik der Krankheiten des Kehlkopfes. 1880. Stuttgart, Enke. S. 546.

2) Hochenegg, Totale Kehlkopfestirpation etc. Ein neuer Sprechapparat. Wiener klin. Wochenschr. 1892. No. 8.

3) Glück, Flüstersprache und Phonationsapparate. Berl. klin. Wochenschrift. 1899. S. 215.

4) Hans Schmid, Zur Statistik der Totalexstirpation des Kehlkopfes im functionellen Sinne: laute, verständliche Sprache. Arch. f. klin. Chir. Bd. 38. S. 132.

med. Gesellschaft von Julius Wolff¹⁾ demonstrirt wurde. In diesem Schmid'schen Falle, bei dem es sich aller Wahrscheinlichkeit nach nicht um ein Carcinom, sondern um eine gutartige Affection gehandelt hatte, war es nach der Totalexstirpation des Kehlkopfs trotz aller Bemühungen nicht gelungen, eine bleibende, genügend weite Communication zwischen dem Pharynx und der Trachea zu schaffen. Pat. verliess damals das Krankenhaus, und Schmidt glaubte nicht, dass ihm noch eine lange Lebenszeit beschieden sein würde. Zu seinem grössten Erstaunen stellte sich nach ungefähr $\frac{1}{2}$ Jahre der Pat. von neuem vor und bot die eigenartige Erscheinung, dass er mit lauter Stimme sprechen konnte, ohne dass er einen Kehlkopf hatte, oder dass Luft von den Lungen in den Mund gelangte. Es hatte sich diese, wenn auch eintönige Sprache bei dem Pat. von selbst gefunden. Einen ganz ähnlichen Fall wie diesen veröffentlichte 1893 Solis Cohen²⁾. Er hatte einem Manne den Kehlkopf wegen Carcinom total extirpirt und war bei der Operation in ähnlicher Weise, wie Gluck, vorgegangen. Bei diesem Manne fand sich einige Monate nach der Operation ganz plötzlich, als er sich in sehr grosser Erregung befand, eine neue laute Sprache.

Auf Grund dieser beiden Fälle wollten wir den Versuch machen, dem Pat. systematisch durch geeignete Sprachübungen eine neue Stimme, eine „Pseudostimme“, wie sie Landois³⁾ genannt hat, zu verschaffen. Wir bestellten uns daher den Pat., nachdem er sich einige Monate erholt hatte, zu Sprachübungen in die Klinik. Er verständigte sich damals mit seinem Phonationsapparat sehr gut, doch war ihm derselbe so unangenehm, dass er sich im engsten Familienkreise, mit seiner Frau und seinen Kindern, mit der Pharynxsprache, einer der Flüstersprache ähnlichen Sprache, zu verständigen suchte. Bei der damals vorhandenen Sprache gelang es dem Patienten, den grössten Theil der Consonanten, insbesondere der Lippenlaute,

¹⁾ Julius Wolff. Ueber den künstlichen Kehlkopf und die Pseudostimme. Berl. klin. Wochenschr. 1893. S. 1009.

²⁾ Solis Cohen. Ein Fall von gut modulationsfähiger Stimme ohne jegliche künstliche Vorrichtung bei einem Pat., dem der Kehlkopf etc. entfernt werden musste. Archiv f. Laryngologie. Bd. I. S. 276.

³⁾ Landois u. Strübing. Erzeugung einer (natürlichen) Pseudostimme bei einem Mann mit totaler Exstirpation des Kehlkopfes. Archiv. f. klin. Chir. Bd. 38. S. 143.

deutlich auszusprechen, sodass er bei grosser Ruhe im Zimmer bis zu einer Entfernung von 3—4 Fuss verstanden werden konnte. Weiterhin war es dem Patienten möglich, auch Vocale auszusprechen, allein dieselben nur dann, wenn er sie in Verbindung brachte mit einem Consonanten und auch dann nur in Auslautsilben. So konnte er „a“ und „o“ nicht sprechen, ebenso wenig konnte man unterscheiden, ob er „ap“ oder „op“ sagte, man hörte immer nur den „p“-laut. Dagegen gelang es ihm sehr wohl „pa“ und „po“ so zu sprechen, dass man sie deutlich differenziren konnte. Bei den systematischen Uebungen, die ich mit dem Patienten anstellte, ging ich von dem Gedanken aus, dass sich im Pharynx in irgend einer Weise musculäre Falten bilden müssten, die sich so nahe an einander legen, dass nur ein feiner Spalt entstände, wodurch ein Ton hervorgebracht werden könnte. Ich liess deshalb den Patienten seinen Kopf nach allen Richtungen hin bewegen und in all diesen Lagen den Versuch machen, Töne von sich zu geben, bis es dem Patienten wirklich gelang, wenn er den Kopf vollständig auf die Brust auflegte, einen eigenartigen heiseren Ton hervorzubringen. In dieser Stellung liess ich ihn diese Töne immer von neuem wiederholen. Nur bei sehr intensiver Aufmerksamkeit und bei grösstem Kraftaufwand, wobei Patient im Gesicht ganz roth wurde, und unter Zuhilfenahme aller möglichen anderen Muskeln, Schultermuskeln, Armmuskulatur, sowie der des ganzen Oberkörpers, gelang ihm das Hervorbringen der Töne. Wenn er den Kopf auch nur ein klein wenig von der Brust entfernte, so war es ihm schon unmöglich, diesen einen, sich stets gleich bleibenden, allerdings sehr rauhen, unreinen Ton zu erzeugen. In den folgenden Tagen wurden täglich mehrstündige Uebungen angesetzt, die von demselben Erfolge wie das erste Mal begleitet waren. Patient wurde nun, da er wieder in Dienst treten musste, nach Haus entlassen, ihm aber die Weisung gegeben, sich des künstlichen Sprachapparates nur im Nothfalle zu bedienen, dagegen täglich mehrere Stunden lang Versuche zu machen, diesen Ton hervorzubringen und damit laut zu sprechen. Er sollte auch den Versuch machen, den Ton nicht nur bei völlig auf der Brust liegendem Kopf, sondern allmählich auch bei Höherheben des Kopfes hervorzubringen.

Nach 4 Monaten stellte sich Patient wieder in der Klinik vor,

und jetzt bot sich uns ein ganz verändertes Bild dar. Patient war nicht nur im Stande, den Ton in der früheren Weise hervorzubringen, sondern er konnte dies auch in gewöhnlicher Kopfhaltung, sogar dann, wenn er den Kopf hoch erhoben hatte. Seine Sprache war auch eine andere geworden. Es war ihm jetzt nicht nur möglich, die Vokale in Auslautsilben, sondern in Anlautsilben zu sprechen und bei damals angestellten Versuchen gelang es auch, sämtliche Vokale für sich allein deutlich sprechen zu lassen. Patient brachte seinen Phonationsapparat, wie er sich vorstellte, gar nicht mehr mit. Wie er sagte, bedürfe er desselben gar nicht mehr im Dienste, er könne sich wieder so wie früher vor seiner Erkrankung verständigen, ja er sei sogar besser dran, als in den 3 Jahren seiner Erkrankung, wo er nur mit heiserer Sprache habe sprechen können. Das einzige Unbequeme sei, dass er, sobald er einige Worte gesprochen habe, eine kleine Pause machen müsse, um weiter zu sprechen, doch störe ihn das nicht wesentlich.

Bei der nun im Februar erfolgenden Entlassung wurde er angewiesen, sich innerhalb der nächsten 2 Monate darin zu üben, möglichst viel Silben hinter einander aussprechen zu können, ohne eine Pause zu machen, ferner die einzelnen Vokale für sich allein recht klar und deutlich zu sprechen und dieselben möglichst lange anzuhalten. Anfangs April kam nun Patient wieder zu uns, und es gelang ihm jetzt bis 15 Silben hintereinander ohne Pause auszusprechen: er konnte alle Vokale mit grösster Deutlichkeit für sich allein hervorbringen. Seine Stimme war trotzdem noch immer eine ganz eintönige geblieben, da es ihm bisher immer nur gelungen war, den einen einzigen Ton zu intoniren. Meine weiteren Versuche gingen nun darauf hinaus, ihm eine modulationsfähige Stimme zu verschaffen. Zunächst versuchte ich, ihn eine Terz singen zu lassen und zwar in der Weise, dass ich ihm rieth, bei dem ersten Ton den Kopf ganz der Brust anzulegen, beim zweiten ihn in der gewöhnlichen Stellung zu halten. Bei einigen Bemühungen gelang es ihm auch wirklich, zwei verschiedene Töne hervorzubringen. Diese Uebungen wurden im Laufe von 14 Tagen täglich mehrstündlich fortgesetzt und am Ende derselben war es dem Patienten nicht nur möglich, einen vollkommenen Vierklang im Umfange einer Oktave zu singen, sondern ich hatte ihn auch dahin gebracht, ein Lied ohne besondere Schwierigkeit zu singen.

Sein neugebildeter Stimmapparat ist also nicht nur im Stande, sich so zuspinnen, dass er Quinten und Terzen hervorbringen kann, er ist so fein, dass selbst Differenzen von halben Tönen deutlich unterschieden werden können¹⁾. So hat sich bei diesem Manne, dem sein eigentlicher Kehlkopf fehlt, an einer anderen Stelle ein neuer Stimmapparat ausgebildet, der alle Functionen des früheren übernommen hat.

Um uns über den Mechanismus der Sprach- und Tonbildung bei unserm Patienten klar zu werden, müssen wir uns zunächst vor Augen halten, in welcher Weise wir unter normalen Verhältnissen sprechen. Um eine laute Sprache hervorzubringen, sind, wie zum Anblasen jeder Zungenpfeife, auch beim menschlichen Stimm- und Sprachapparat 4 verschiedene Organe nothwendig:

1. Das Stimmorgan selbst, bei der Zungenpfeife die Zunge, beim Menschen der Kehlkopf.
2. Das Ansatzrohr, welches die Klangfarbe hervorbringt. Dies ist beim Menschen der oberhalb des Kehlkopfs gelegene Hohlraum, bestehend aus Mund- Rachen- und Nasenraum mit den verschiedenen Nebenhöhlen. Die Mundhöhle dient beim Menschen auch zur Erzeugung der Artikulation.
3. Das Windrohr, beim Menschen die Luftröhre mit den Bronchien.
4. Das Organ, welches die Luft mit mehr oder weniger starkem Druck gegen die Zungenpfeife treibt, beim Menschen die Lunge mit der Expirationsmusculatur, die die Luft unter einen höheren Druck setzt.

Eine fernere Bedingung für das Zustandekommen einer lauten Sprache ist, dass alle diese 4 Organe mit einander in Communication stehen.

Wie schon oben auseinander gesetzt, ist bei unserm Patienten von diesen 4 Organen nur das eine, allerdings für die Sprache wichtigste, das Sprachorgan selbst, die Mundhöhle, die die Arti-

¹⁾ Bei der Demonstration am 4. Tage des XXIX. Chirurgen-Congresses zählt Pat. mit lauter Stimme, spricht, ohne eine Pause zu machen, 6stellige Zahlen aus; er deklamirt ein Gedicht (Ueb' immer Treu und Redlichkeit), wobei er stets eine Zeile, ohne abzusetzen, vorträgt, und er singt ein Lied (Ich weiss nicht, was soll es bedeuten.)

ulation ausführt, erhalten. Wie wir ferner auch schon oben gesehen haben, hat dieses Organ allein schon genügt, um eine gewisse Sprache hervorzubringen, doch stellt dieselbe nicht, wie manche Autoren gemeint haben, eine Flüstersprache dar, sondern eine fast völlig tonlose Sprache, bei der nur durch Zusammenstellung mit Consonanten Vocale hervorgebracht werden können.

Wenn also unser Pat. laut sprechen kann, so ist nothwendig, dass er hinter der letzten Articulationsstelle des Mundes einen Ton hervorbringt und die dazu erforderlichen Schwingungen durch einen unterhalb befindlichen Windkessel erzeugt werden.

Fragen wir uns nun zunächst, an welcher Stelle der Pat. den Ton hervorbringt. Die Versuche, durch directe Besichtigung mit dem Kehlkopfspiegel diesen Nachweis führen zu können, scheiterten daran, dass, sobald der Pat. den Mund weit öffnete, ein Ton nicht mehr hervorgebracht werden konnte.¹⁾ Wir dachten deshalb zunächst daran, dass der Ton vielleicht durch ein Anlegen der Zunge an das Velum und die Uvula entstehe. Bei dem Pat. haben sich ja, wie wir gesehen haben, gerade diese Organe, die Zunge, sowie die Musculatur des Velum und der Uvula ausserordentlich kräftig entwickelt. Ein einfacher Versuch lehrt uns jedoch, dass dies nicht der Fall ist. Wenn wir dem Pat. mittelst eines Stäbchen das Velum an die hintere Rachenwand fest andrücken, so kann bei geschlossenem Munde trotzdem ein Ton hervorgebracht werden. Wir müssen annehmen, dass der Ton an die Action der Zungenmusculatur gebunden ist; wir denken uns denselben in folgender Weise entstanden: Es ist ja bei unserem Pat. gelungen, einen Theil der Epiglottis zu erhalten. Wenn wir nun bei eingeführtem Kehlkopfspiegel, den Pat. ein „a“ intoniren lassen, so sehen wir, wie sich die Musculatur, besonders die seitliche Larynxmusculatur, stark contrahirt und die Epiglottis sich diesen beiden seitlichen Falten nähert. Wenn nun die Zunge vorgezogen ist, so ist es dem Pat. nicht möglich, die Epiglottis, die an der Zunge durch Ligamente angeheftet ist, vollständig an die Pharynxmusculatur heranzubringen. Deshalb sind wir auch nicht imstande,

¹⁾ In dem von Hans Schmid publicirten Fall hatte B. Fränkel (Berl. klin. Wochenschrift. 1893. S. 758) den Nachweis geführt, dass hier die Stimm- bildung in anderer Weise zu Stande kommen muss, da sein Pat. selbst bei vorgestreckter Zunge laut „a“ intoniren konnte. In diesen Falle scheint die Zunge jedenfalls nicht theilhaftig zu sein.

das Phänomen der Stimmbildung bei hervorgestreckter Zunge zu sehen.

Fragt man den Pat., wo er fühle, dass die Stimme gebildet werde, so giebt er dafür die Gegend der Epiglottis an, und man fühlt auch an dieser Stelle am deutlichsten, wenn der Pat. spricht, die Stimmvibration.

Was nun den Windkessel betrifft, den der Pat. braucht, um die Stimme zum Tönen zu bringen, so ist derselbe zwar erhalten (Lunge und Trachea), allein es fehlt die Communication zwischen ihnen und dem Stimm- und Sprachorgan. Wir müssen also, da eine Communication zwischen diesen Organen mit absoluter Sicherheit ausgeschlossen werden kann, annehmen, dass sich unterhalb der Epiglottis ein Windkessel ausgebildet hat, der in ganz anderer Weise, wie die Lunge, functionirt. Das Anblasen dieses Windkessels kann natürlich auch nicht durch die Expirationsmusculatur erfolgen, sondern nur durch Muskeln, die den Windkessel selbst exprimiren können.

Welche Anhaltspunkte haben wir dafür, an welcher Stelle sich ein solcher Windkessel ausgebildet hat? Wenn wir den Hals des Patienten während der Phonation betrachten, so sehen wir, dass sich in einer Ausdehnung von 3—5 cm nach verticaler Richtung und ca. 3—4 cm nach horizontaler Richtung oberhalb der eingepflanzten Trachea eine ballonartige Vorwölbung bildet, die beim Phoniren zusammenfällt. Wenn der Patient hintereinander spricht, so hört man, wenn er eine kleine Pause machen muss, einen rülpartigen Ton, und zu gleicher Zeit sieht man die ballonartige Vorwölbung entstehen. Woher die Luft stammt, die Pat. gleichsam in diesen Windkessel hineinpumpt, darüber kann wohl kaum ein Zweifel bestehen; denn da eine Communication mit der Luftröhre nicht vorhanden ist, kann die Luft nur von aussen durch den Mund in jenen Windkessel hineingesaugt werden. In den kleinen Pausen, die während des Sprechens entstehen, und bei denen man jenes eigenthümliche rülpartige Einsaugungsgeräusch hört, findet zugleich eine inspiratorische Bewegung des Brustkorbes statt. Bei dieser Inspirationsbewegung, bei der zu gleicher Zeit, wenn auch nicht immer, eine Schluckbewegung ausgeführt wird, wird in den Windkessel unterhalb der Epiglottis, der sich nach der Phonirung unter negativem Druck befindet, Luft eingesogen; diese

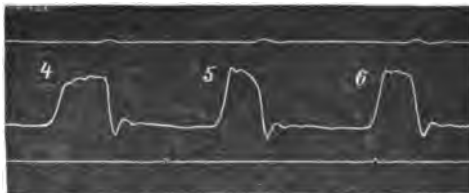
wird durch die Musculatur des Halses unter einen gewissen Druck versetzt, und hierdurch erst kann der Ton oberhalb des Windkessels erzeugt werden.

Um festzustellen, in welcher Weise sich der oberhalb des eingenähten Trachealstumpfes befindliche Windkessel aufbläht und entleert, sowie in welchen zeitlichen Beziehungen die Entleerung des Windkessels zur Intonation selbst steht, wurde der Versuch gemacht, die Bewegungen des Windkessels mittelst eines Tambours auf die berusste Platte einer Kymographiontrommel zu übertragen. Ferner wurde die beim Sprechen entstehende Luftbewegung in gleicher Weise aufgezeichnet.

Die Versuchsanordnung¹⁾ war folgende:

Pat. erhielt vor seinen Mund ein Mundstück aus Glas, das der

Fig. 1.



Configuration des Mundes angepasst und dicht an ihn angesetzt wurde. Dieses Mundstück war durch einen Schlauch mit der Trommel eines Marey'schen Hebels in Verbindung gesetzt. Ferner wurde auf den Windkessel vorn am Halse oberhalb des Trachealstumpfes ein Tambour aufgesetzt, der um den Hals herum am Nacken, sowie an der Stirn durch eine Stirnbinde befestigt war. Dieser Tambour war in gleicher Weise, wie oben, mit einem zweiten Marey'schen Hebel verbunden.

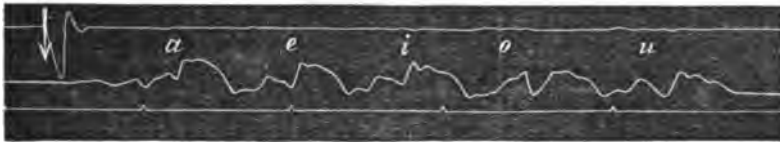
Sobald Pat. intonirte, zeigte der erste Hebel den Stoss des den Mund verlassenden Luftstromes an, während der zweite die Bewegungen des Windkessels aufzeichnete.

Fig. 1 zeigt uns die Curven, die die beiden Marey'schen Hebel

¹⁾ Die Experimente sind im Breslauer Physiol. Institut angestellt worden. Ich spreche Herrn Prof. Hyrthle meinen ergebensten Dank aus für das rege Interesse, das er meinen Untersuchungen entgegengebracht hat, sowie für die Unterstützung, die er mir angedeihen liess.

aufzeichneten, als Pat. die Zahlen „4“, „5“ und „6“ aussprach. Die obere Curve ist die „Mundcurve“, die untere zeigt die Erhebungen am Halse oberhalb der Trachea an. Ich nenne sie kurzweg „Halscurve“. Wir sehen aus den Elevationen dieser beiden Curven, dass sich nach der Aufforderung zum Intoniren zunächst der Windkessel aufbläht, und erst im Moment der Entleerung desselben setzt die Elevation der Mundcurve ein. Diese zeitliche Aufeinanderfolge von Elevation der Halscurve und erst nachträgliches Einsetzen der Elevation der Mundcurve war von vornherein zu erwarten, da ja erst durch die Entleerung des Windkessels der Ton erzeugt wird. Wir sehen die gleiche Aufeinanderfolge, gleichgiltig, ob „4“, „5“ oder „6“ ausgesprochen wird. Was die Füllung des Windkessels betrifft, so kann dieselbe bald schneller bald lang-

Fig. 2.



samer erfolgen.¹⁾ Während bei „4“ ca. $\frac{3}{10}$ Sek. vergangen sind, beträgt die Dauer der Elevation der Halscurve bei „5“ und „6“ nur ca. $\frac{2}{10}$ Sek.

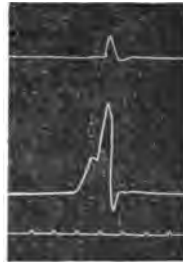Eine zweite Frage, die zu beantworten war die, welche Zeit zwischen der Aufforderung zum Intoniren und der Aufblähung des Windkessels vergeht. Hierüber gibt uns Fig. 2 Aufklärung, die uns ausserdem noch die Elevationen der Halscurve bei Intoniren der 5 Vocale anzeigt. Der Moment, wo Pat. aufgefordert wurde, „a“ zu intoniren, ist durch einen Pfeil bezeichnet. Es ergibt sich aus Fig. 2, dass mehr als $\frac{1}{5}$ Sek. vergeht, bis die Elevation der Halscurve beginnt. An der Mundcurve ergeben die Vocale fast gar keine Elevation; offenbar ist der dazu nothwendige Stoss des Luftstroms zu gering, um den Marey'schen Hebel deutlich in Action zu setzen.

Anders gestaltet sich die Mundcurve, wenn wir vor den Vocal noch einen Consonanten setzen, z. B. bei „pa“ Fig. 3. Es ergab

¹⁾ Die dritte, unterste Linie auf den Fig. 1—5 giebt das Zeitmass an; bei Fig. 1 und 2 vergeht von Elevation zu Elevation je eine Sekunde, bei Fig. 3—5 dagegen eine Zehntelsekunde.

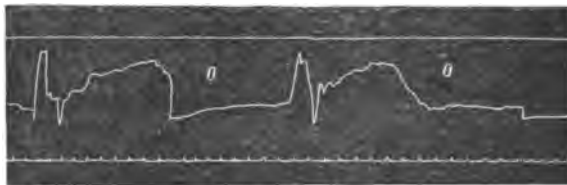
hierbei die aufgenommene Curve in dem Moment, wo die Elevation der Halscurve abfiel, eine deutliche Elevation der Mundcurve. Die Höhe dieser Elevation ist aber nicht ausschliesslich hervorgerufen durch die Luft, die aus dem Windkessel stammt, sondern hierbei spielt jedenfalls auch die Luft des Mundes dadurch eine Rolle, dass sie unter einen höheren Druck gesetzt wird.

Fig. 3.



Bei den zahlreichen Curven, die wir von den meisten Consonanten und Vocalen, sowie von den verschiedensten Silben und Wörtern¹⁾ aufnahmen, waren uns besonders die Curven aufgefallen, bei denen wir Consonant mit Vocal, sowie Vocale allein, möglichst lange anhaltend, den Pat. aussprechen liessen. Es ergab sich

Fig. 4.



übrigens dabei, dass der Patient 2—3 Sekunden lang, ohne abzusetzen, Vocale laut intoniren konnte.

Das Merkwürdige dieser Curven möge durch beifolgende Fig. 4 illustriert sein. Wenn wir uns dieselbe ansehen, so finden wir, dass beim Intoniren von „o“ die Halscurve zunächst steil ansteigt,

¹⁾ Nebenbei sei bemerkt, dass jeder Vokal, jeder Consonant, jede Silbe, jedes Wort seine ganz specifische Mund- und Halscurve hat. Die Entleerung des Windkessels erfolgt offenbar jedes Mal in anderer Weise.

dann in das Niveau der Ruhelage des Marey'schen Hebels, sogar etwas unter sie, abfällt, um nachher langsam und anhaltend fest wieder bis zur Höhe der 1. Elevation anzusteigen und erst beim Schluss der Intonation bald langsamer, bald schneller, wieder abzufallen. Diese zweite Elevation ist nun ebenso, wie die erste nur dadurch zu erklären, dass sich, wie man es auch durch directe Beobachtung sehen kann, der Windkessel langsam wieder füllt. Woher stammt nun die Luft, die den Windkessel von Neuem füllt, wenn der Pat. während der ganzen Zeit, ohne anzuhalten, intonirt, womit ja eine erneute Einsaugung von Luft von aussen her ausgeschlossen ist? Es war nur die Möglichkeit vorhanden, dass die Luft aus einem unterhalb dieses Windkessels befindlichen Raume stammt. Unterhalb befindet sich aber nur der Oesophagus.

Wir suchten nun zunächst durch äussere Besichtigung festzu-

Fig. 5.



stellen, ob man nicht auch unterhalb des Windkessels noch eine 2. Vorwölbung entdecken könnte. Es ergab sich bei genauer Besichtigung, dass die Trachea, insbesondere die hintere Wand derselben, sich stark erhob und nach vorn gedrängt wurde. Wir setzten deshalb unseren Tambour nicht auf den Windkessel auf, sondern auf die hintere Wand der Trachea. Pat. vertrug dies in der ersten Zeit nicht gut, gewöhnte sich aber bald daran. Es zeigte sich nun, dass die Erhebung des unterhalb der Trachea gelegenen Theils nicht zu gleicher Zeit mit der Aufblähung des Windkessels erfolgte, sondern erst nachdem sich der Windkessel entleert hatte; denn während die Aufblähung des Windkessels im Momente des Intonirens aufhört, beginnt, wie Fig. 5 zeigt, die Aufblähung der Partie hinter der Trachea erst in diesem Moment. Es folgt also daraus, dass unterhalb des ersten Windkessels noch ein zweiter vorhanden sein muss, der gleichsam ein

Reserve depot für den oberen darstellt. Dies giebt uns auch erst eine richtige Erklärung dafür, wieso dieser Mann im Stande ist, viele Wörter hintereinander auszusprechen, ohne von Neuem Luft einzusaugen. Denn die geringe Menge Luft, die sich in dem Windkessel oberhalb der Trachea befindet, langt zwar für einzelne Silben aus, für mehr aber kaum.

An welcher Stelle befindet sich nun dieser zweite, tiefer gelegene Windkessel? Da unterhalb des ersten nur der Oesophagus gelegen ist, so muss sich in diesem das zweite Depot befinden. Es macht ja auch keine grossen Schwierigkeiten, dies anzunehmen, und in dem Schmid'schen Falle wurde dies letztere als das alleinige angenommen. Auch der Mechanismus der Auspressung der Luft aus diesem tieferen Depot scheint mir nicht schwierig zu erklären. Hätte der Oesophagus ausschliesslich glatte Musculatur, so würde er wohl kaum die Functionen der willkürlichen Expression übernehmen können. Wie aber bekannt, enthält das obere Drittel des Oesophagus quergestreifte Musculatur, und es ist deshalb recht wahrscheinlich, dass diese die willkürliche Entleerung des unteren Luftdepots besorgt.

Es lag uns nun daran, zu messen, wie gross die Luftmenge ist, die Pat. braucht, um „a“ laut zu intoniren. Man sollte von vornherein annehmen, dass dieselbe ziemlich gross ist. Zu diesem Zwecke machten wir Spirometerversuche. Es ergab sich hier das auffallende Resultat, dass, ganz gleichgültig, welchen Vocal Pat. intonirt, das Spirometer einen Ausschlag überhaupt nicht ergab, selbst wenn die Intonation sehr laut erfolgte.

Der Luftstrom, der hierbei den Mund verlässt, ist offenbar ein so geringer, dass das Spirometer einen Ausschlag nicht giebt. Hatte ja auch der Marey'sche Hebel einen Ausschlag nicht ergeben!

Anders gestaltet sich dagegen der Spirometerversuch, wenn man die Luftmenge, die beim Intoniren von „pa“, „po“ und „pu“ die Mundhöhle verlässt, misst. Liess man den Pat. in einer Minute 20 mal „po“ sagen, so zeigt der Spirometer einen Inhalt von 600 ccm Luft an, d. h. beim jedesmaligen Intoniren von „po“ verliessen ca. 30 ccm Luft den Mund. Wir können daraus entnehmen, dass die Menge Luft, die Pat. in seinem Windkessel und Mund aufspeichern kann, ca. 30 ccm beträgt.

Die Luftmenge, über die Pat. verfügt, sowie der Druck, den er ihr zu geben vermag, ist jedenfalls ein so grosser, dass er ein Streichholz, ein Licht, selbst eine Petroleumlampe, ohne jede Schwierigkeiten, wie ein normaler Mensch, auslöschten kann. Ebenso gut kann Pat. rauchen, selbst durch die Nase kann er den Rauch mit grosser Kunstfertigkeit ausblasen. Jedoch genügt die Luft ihm nicht, um pfeifen zu können. Was den Geruch betrifft, so scheint derselbe vollkommen vorhanden zu sein, nur ist er etwas verlangsamt. Selbst „Schneuzen“ der Nase ist dem Pat. möglich, aber nicht in normaler Weise, hierzu scheint der Luftstrom doch zu schwach zu sein.

Ganz besonders interessant ist, dass Pat. im Stande ist, nicht nur einen Ton, sondern die verschiedensten Töne hervorbringen. Er muss offenbar durch Uebung lernen, die Spannung der Pharynxmuskulatur so zu variieren, dass es in seinem Willen liegt, einen höheren oder tieferen Ton hervorzubringen. Nochmals sei aufmerksam gemacht, dass all' dies erst durch angestrengteste Uebung seitens des Pat. erworben wurde.

Wir sehen hier eins der wunderbarsten Beispiele für die functionelle Anpassungsfähigkeit der Organe an neue, von der Norm abweichende Verhältnisse. Hier hat sich nach Verlust eines so wichtigen unpaaren Organs nicht nur ein neues, sondern verschiedene neue Organe resp. Organapparate gebildet, die die Function der ausgefallenen übernommen haben.

Sache der Uebung ist es, die Innervation der zur Function dieser Apparate dienenden Muskel so von statten gehen zu lassen, dass die gewollte Function in zweckmässiger Weise hervorgebracht wird.

Es zeigt uns dieser Fall, dass die Patienten, denen der Kehlkopf total extirpirt ist, doch nicht so übel daran sind, dass der Ausspruch Stromeyer's, den noch vor 9 Jahren Tauber¹⁾ den Chirurgen zur Beherzigung bei dieser Operation empfohlen hat, zu Recht besteht: „Die Humanität verliert nichts dabei, wenn solche Operationen unterbleiben, und die Chirurgie trägt keine Ehre dabei.“ Unser Pat. ist wieder völlig im Stande, ohne dass es irgend

¹⁾ Tauber, Ueber die Kehlkopfextirpation. Archiv für klin. Chirurgie. Bd. 41. S. 641.

eines künstlichen Apparates bedarf, seinen Dienst zu versehen und seine frühere Lebensweise aufzunehmen. Eine Gewissheit, dass es in jedem Falle gelingen wird, eine so ausgezeichnete Sprache zu erzielen, haben wir allerdings nicht, und deshalb wird auch die Totalexstirpation des Kehlkopfs nach Gluck nur in den Fällen ihre Berechtigung haben, wo die Frühdiagnose des Larynxcarcinoms nicht gestellt werden konnte oder der Patient zunächst die Operation verweigert und später eine partielle Resection des Kehlkopfes nicht mehr ausführbar ist.

Erklärung der Abbildungen auf Tafel I.

Fig. 1. Joseph H., 47 Jahre alt. Totalexstirpation des Larynx nach Gluck. Einheilung der Trachea in den unteren Wundwinkel. Aufnahme 7 Wochen nach der Operation.

Fig. 2. Phonationsapparat, in seine Theile zerlegt.

- a) Ansatzstück an die Trachealkanüle,
- b) Gummischlauch, Verbindungsrohr zwischen Ansatzstück und Mundrohr,
- c) Mundrohr aus Metall,
- d) Klappenventilapparat,
- e) Stimme.

Fig. 3. Joseph H. mit angelegtem Phonationsapparat. Unter der Trachealkannte liegt das Gummiluftkissen (nach unten zu das Aufblasrohr desselben.)

VII.

(Aus dem Neuen Allgemeinen Krankenhause Hamburg-Eppendorf. Chirurg. Abtheilung Oberarzt Dr. Kümmell.)

Ueber die acute entzündliche Knochenatrophie.¹⁾

Von

Dr. P. Sudeck,

Secundärarzt.

(Hierzu Tafel II.)

Auf dem 29. Congresse der Deutschen Gesellschaft für Chirurgie hatte ich die Ehre, eine Reihe von Projectionsbildern von Röntgenbildern zu demonstrieren, die sich sämtlich auf die Atrophie der Knochen bezogen. Die beiden ersten Abschnitte meiner Demonstration betrafen die Altersatrophie und die einfache Inaktivitätsatrophie. Die hierzu gehörigen Abbildungen und Besprechungen habe ich nach Vereinbarung mit dem Herrn Schriftführer der Gesellschaft, um die Zahl der Abbildungen nicht ungebührlich hoch werden zu lassen, den „Fortschritten auf dem Gebiet der Röntgenstrahlen“ zur Verfügung gestellt, wo sie in einem der nächsten Hefte erscheinen werden.

Die dritte im Folgenden zu besprechende Gruppe der Knochenatrophie, die bei acut entzündlichen Affectionen der Knochen und Gelenke auftritt, nimmt meines Erachtens eine besondere Stellung ein und unterscheidet sich wesentlich von der einfachen Inaktivitätsatrophie. Während nämlich bei dieser die Atrophie eine erhebliche Ausdehnung erst dann gewinnt, wenn der functionelle Reiz durch

¹⁾ Abgekürzt vorgetragen am 1. Sitzungstage des XXIX. Congresses der Deutschen Gesellschaft für Chirurgie zu Berlin, 18. April 1900.

lange Zeit — jedenfalls einige Monate — gefehlt hat, tritt bei den genannten acut entzündlichen Affectionen der Knochen und Gelenke die Atrophie ganz auffallend rasch in bedeutendem Maasse ein, und zwar nicht nur in den direct ergriffenen Knochen, sondern auch in den benachbarten, von den erkrankten Knochen functionell abhängigen Knochentheilen.

Es ist eine bekannte Thatsache, dass in der Umgebung tuberculöser Knochenherde ein erheblicher Knochenschwund stattfindet, und zwar nicht nur in den direct erkrankten Knochen, sondern auch in seinen Nachbarn, so „dass man z. B. am Fuss bei Caries des Sprunggelenks den im Uebrigen völlig gesunden Metatarsus und Tarsus einfach mit einem Amputationsmesser in dünne Scheiben zerschneiden kann“. Krause, aus dessen Buch über die Tuberculose der Knochen und Gelenke (Leipzig, 1891) das obige Citat entnommen ist, bezeichnet diesen Zustand als fettige Atrophie oder Lipomasie, da sich die erweiterten Maschen mit Fettmark füllen. Er warnt davor, diesen rückbildungsfähigen Zustand zu verkennen und in seiner Bedeutung zu überschätzen. Jeder Chirurg weiss auch, wie nahe es liegt, bei Operationen am cariösen Handgelenk mit dem scharfen Löffel von den weichen Handgelenkknöcheln mehr fortzunehmen, als nöthig ist.

Von der Hochgradigkeit des Knochenschwundes bei tuberculöser Caries kann man sich einen Begriff machen, wenn man, wozu ich öfter Gelegenheit hatte, z. B. den macerirten Oberschenkel untersucht, von dem der Gelenkkopf durch tuberculöse Coxitis verändert oder zerstört ist. Solche Knochen fühlen sich sehr leicht an und im Röntgenbild sieht man, dass im Schenkelhals von der Knochensubstanz bei weitem nicht die Hälfte zurückgeblieben ist. Manchmal ist die Structur des Schenkelhalses kaum noch zu erkennen. Die Corticalis des Oberschenkels ist stark verdünnt und wirft nicht den tiefen gleichmässigen Schatten, wie es normal ist, sondern ist in Längsfasern aufgelöst. In den untersuchten Präparaten war die Atrophie weit hochgradiger, als bei den stärksten Inactivitäts- und Altersatrophien. Die Atrophie der dem tuberculösen Herde benachbarten Knochen kann man sich mit Röntgenstrahlen leicht auch intra vitam zu Gesicht bringen. Zum Beispiel sieht man bei einem Fungus des Fussgelenks, der längere Zeit bestanden hat, einen sehr bedeutenden Knochenschwund nicht nur

in sämtlichen Knochen des Fuss skeletts, sondern auch aufwärts bis zum Kniegelenk hinauf in der Tibia und Fibula. Von grossem Nutzen ist bei diesen Untersuchungen der Vergleich mit der gesunden Seite.

Ein sehr instructives Bild von Atrophie benachbarter Knochen liefert die Fig. 1, die die beiden Hände eines 12jährigen Knaben zeigt. Erkrankt ist nur der zweite linke Metacarpus, der zum grössten Theil zerstört und operativ entfernt ist. (Auf der Copie sieht man das Spiegelbild, das der linken Hand sieht wie eine rechte aus.) An seiner Stelle besteht eine tuberculöse Weichtheil fistel. Die Krankheit besteht im Ganzen seit 5 Monaten, ohne Schmerzen. Der Zeigefinger ist nicht functionsfähig, da er keinen Halt hat, die übrigen Finger sind jedoch vollkommen in Ordnung, sie functioniren normal und werden gebraucht. Man sieht beim Vergleich mit der gesunden rechten Hand in sämtlichen Knochen der linken Hand erhebliche Veränderungen im Sinne des Knochenschwundes. Die Handgelenkenden des Radius und der Ulna werfen weniger tiefe Schatten; die Handwurzelknochen sind deutlich weniger massiv; an sämtlichen Knochen der Mittelhand und der Finger ist die Corticalis viel dünner und die Spongiosa viel durchsichtiger. Uebrigens ist es ja auch bekannt, dass die Musculatur, die tuberculöse Gelenke umgiebt, oft in rapider Weise abmagert.

Dass diese hochgradige und in relativ kurzer Zeit auftretende Atrophie einfach durch Nichtgebrauch genügend zu erklären wäre, scheint mir nicht wahrscheinlich. Besonders der Zustand der eben beschriebenen Knabenhand, wo die nicht erkrankten Finger nicht ausser Function gesetzt waren, sondern höchstens geschont wurden, spricht gegen diese Annahme.

Die folgenden Fälle von acuter Atrophie der kleineren Knochen in der Umgebung entzündlicher, nicht tuberculöser Processe ist von besonderem Interesse, weil man sich danach einen Begriff von der Ausdehnung der Atrophie, von der Schnelligkeit der Entstehung und der Rückbildung machen kann.

Der 35jährige Tischlergeselle S., Prot.-No. 9283/99, wurde am 12.9.99 auf der inneren Abtheilung aufgenommen. Er hatte sich seit einigen Wochen nicht wohl gefühlt, fror des Abends oft und hatte Schmerzen in verschiedenen Gelenken gehabt. Bei der Aufnahme zeigte er von positiven Symptomen nur Temperaturerhöhung, Abends 40,3⁰ und Milzschwellung. Keine Gelenk-

schmerzen oder Schwellungen; *Ulcus durum penis* vor 8 Wochen acquirirt. Kein Ausfluss aus der Harnröhre. Am nächsten Tage war Pat. fieberfrei. Am dritten Tage seines Krankenhausaufenthaltes (am 14. 9.) zeigte Patient unter Fieberanstieg, bis $38,6^{\circ}$, eine Entzündung des linken Handgelenks. Nach seiner Angabe war er in der vergangenen Nacht in Abwesenheit der Schwester aufgestanden. Es war ihm schlecht geworden; er gerieth ins Taumeln und hatte sich mit der linken Hand am Bett festgehalten und sich dabei das Handgelenk verstaucht.

Das linke Handgelenk zeigte eine acute Entzündung mit starker Schmerzhaftigkeit und periartikulärer Schwellung. Es wurde angenommen, dass Pat. an einer Allgemeininfektion unbekannter Art (von den Luftwegern aufgenommen?) litte und dass durch die Distorsion die Infectionsstoffe sich am linken Handgelenk lokalisiert hätten. Der syphilitische Primäraffect schien an der Handgelenksentzündung unschuldig zu sein, wenngleich eine syphilitische Arthritis wohl nicht sicher auszuschliessen ist.

Das Röntgenbild zeigte keine deutlichen Veränderungen an den Knochen (speziell keine Atrophie). Behandlung: Handschienen, feuchte Umschläge, Hoochlagerung der Hand. Natrium salicylicum, später bei Erfolglosigkeit dieser Behandlung Schmiercur.

In den nächsten Wochen bestand mässiges Fieber, die Schwellung des Handgelenks nahm zu, der ganze Unterarm war teigig geschwollen. Die Finger waren unbeweglich, zeigten jedoch keine Zeichen von Entzündung der Gelenke. Bereits nach wenigen Wochen war die Muskulatur des ganzen Armes, der Deltoides und sogar der Supra- und Infraspinatus scapulae sichtlich atrophisch. Am 18. 10. Transferirung auf die chirurgische Abtheilung. Gypsverband, der nur das Handgelenk immobilisirte, sämtliche Finger aber frei liess; senkrechte Aufhängung des Armes an einer Latte und vorsichtige passive Bewegung der Finger. Nach 10 Tagen war die Hand soweit abgeschwollen, dass der Gypsverband erneuert werden musste, weil er zu weit geworden war.

Am 11. 11. waren die acuten Entzündungserscheinungen verschwunden.

Abnahme des Gypsverbandes, vorsichtige Massage und Bewegungsübungen. Vom 20. 11. stammt die Röntgenaufnahme, Fig. 2.

Das Handgelenk und sämtliche Fingergelenke waren versteift. Unter fortgesetzter Massage und Bewegungstherapie besserte sich der Zustand wesentlich. Pat. wurde am 17. 2. 1900 geheilt entlassen. Aus dieser Zeit stammt das Röntgenbild der Fig. 3. Das Handgelenk war fast völlig beweglich. Ebenso die Finger, die Hand war gut gebrauchsfähig.

Das Röntgenbild Fig. 2 ist also aufgenommen 10 Wochen nach dem Eintritt einer infectiösen Handgelenksentzündung unbekanntem (möglicher Weise syphilitischen) Ursprungs, nachdem die acuten Entzündungserscheinungen verschwunden waren, während aber noch sehr beträchtliche Bewegungseinschränkung des Handgelenks und sämtlicher Finger bestand.

Um Raum zu sparen, ist die gleichzeitig aufgenommene gesunde Hand nicht abgebildet; zum Vergleich kann dieselbe Hand, nach der Heilung aufgenommen (Fig. 3) dienen, obgleich die Knochen in diesem Zustande noch nicht vollkommen die alte Dichtigkeit erreicht haben.

Beim Vergleich der beiden Figuren sieht man, dass in der Fig. 3 die Handwurzelknochen viel durchsichtiger sind als in Fig. c. Die Structur ist nicht zu erkennen, vielmehr sieht man eine ungleichmässige scheckige Zeichnung. Dasselbe gilt von den Basen und Köpfchen sämmtlicher spongiöser Knochentheile der Metacarpalknochen und der Finger, obgleich in den Fingern selbst keine Entzündungserscheinungen bestanden hatten.

Nachdem durch eine consequent durchgeführte orthopädische Behandlung die Gebrauchsfähigkeit der Hand wieder hergestellt war, war auch die Atrophie der Knochen einem fast normalen Zustand der Spongiosa gewichen (Fig. 3). Etwas weniger tief als an der gesunden Hand waren allerdings die Schatten an der kranken Hand immer noch, doch war der Unterschied unbedeutend.

Ein Fall, in dem die Atrophie einen noch höheren Grad erreichte, ist der folgende:

Die 23 jährige Arbeiterin J. G. (Pr.-No. 12860/99), aufgenommen am 24. 12. 99, hat seit 8 Wochen Schmerzen und Schwellung im r. Handgelenk, etwas länger Ausfluss ex vagina. Sie hat ihre Hand nicht behandeln lassen, da sie ihre kranke Mutter pflegen musste. Bei der Aufnahme war die rechte Hand vollkommen gebrauchsunfähig; das Handgelenk geschwollen; ziemlich starke periarticuläre Schwellung; äusserste Schmerzhaftigkeit bei Bewegungen. Die Hand kann ohne Unterstützung nicht gestreckt gehalten werden. In den Fingergelenken keine Zeichen von Entzündung. Sämmtliche Fingergelenke in gestreckter Stellung vollkommen versteift. Die Musculatur des Unterarmes ist atrophisch, schlaff. Sonst in keinem Gelenk Schmerzen. Aus der Scheide eitriger Ausfluss. Temperatur 37,5°. (In den nächsten Wochen normale Temperatur.)

Diagnose: Arthritis manus d. gonorrhoeica.

Die entzündlichen Erscheinungen gingen allmählig zurück. Dann Behandlung: Massage, passive und active Bewegungen, Bier'sche Stauung. Die Versteifung der sämmtlichen Gelenke erwies sich als sehr hartnäckig und jetzt nach 6 Monaten ist immer noch die Beweglichkeit sehr beschränkt. Das Handgelenk kann nur ganz wenig, die Finger etwas mehr bewegt werden.

Das bei der Aufnahme, also 8 Wochen nach Beginn der Erkrankung, aufgenommene Röntgenbild zeigt die Fig. 4. Zum Vergleich kann auch hier — der Raumersparniss wegen — das Bild derselben Hand nach der Heilung (Fig. 5) dienen. Obgleich auch hier wiederum noch nicht ganz vollkommen der normale Zustand hergestellt ist.

Man sieht in Fig. 4 zunächst die Contouren der Handwurzelknochen verwischt infolge des Exsudates. Ein genaueres Studium der eventuellen sonstigen Veränderungen an ihnen ist deshalb unmöglich. An sämtlichen Metacarpalknochen und Fingerphalangen ist die spongiöse Substanz in augenfälliger Weise durchsichtig, die Structur ist verschwunden. Die Corticalis ist zwar an den Phalangen noch nicht verdünnt, doch besonders gegen die spongiösen Theile hin atrophisch, was man an der eigenthümlichen Strichelung erkennt. Diese Strichelung kann nichts anderes bedeuten, als dass die Corticalis nicht mehr eine flächenhaft schattende Knochenmasse bildet, sondern durch Verlust von Knochenmasse ihre faserige Zusammensetzung erkennen lässt.

Ein 2 Monate später, also zu einer Zeit, wo die acuten Entzündungserscheinungen verschwunden waren, aufgenommenes — hier nicht abgebildetes — Bild lässt scharfe Contouren der Handwurzelknochen erkennen, die Spongiosa zeigt überall deutliche Structur, doch ist sie an allen Theilen der Hand noch viel durchsichtiger, als an der normalen Hand.

Die Fig. 5 zeigt das Bild der Hand nach 6 monatlicher Behandlung. Es besteht keine Spur von Schmerzhaftigkeit mehr, ausser bei forcirten Bewegungen, aber das Handgelenk und sämtliche Finger sind sehr erheblich in der activen und passiven Beweglichkeit beschränkt.

Die Contouren der Handgelenkknochen sind scharf, gehen allerdings in der Gegend des Os naviculare und Os lunatum in einander über. Hier scheinen Knorpelusura und knöcherne Verwachsung auch mit dem Radius eingetreten zu sein. Die spongiösen und corticalen Theile der Metacarpalknochen und Phalangen zeigen keine erhebliche Veränderung mehr im Vergleich zur normalen Hand, trotzdem, wie oben erwähnt ist, die Function noch recht mangelhaft ist.

Ich könnte die Zahl derartiger Abbildungen noch vermehren,

da ich eine ganze Reihe ähnlicher Fälle gesammelt habe. Die bakterielle Diagnose war natürlich meist mit Sicherheit nicht zu stellen, da die Fälle fast alle mit conservativen Methoden geheilt wurden. Sie hatten alle das Gemeinsame, dass es sich um eine acute Entzündung des Handgelenks handelte, mit frühzeitig auftretender Steifigkeit und Schmerzhaftigkeit der Fingergelenke und sehr bald — nach mehreren Wochen — stark ausgesprochener Atrophie des ganzen Handskelettes. Nur selten gelang es, völlige Functionsfähigkeit wieder herzustellen, wie z. B. in dem oben zuerst beschriebenen Falle, der unter unseren Augen entstanden war. Die meisten Fälle, die theils mehrere Wochen garnicht, theils mit fixirenden (die sämtlichen Finger mit einbegreifenden) Verbänden behandelt waren und mit völlig unbeweglichen Fingern in das Krankenhaus kamen, blieben dauernd wesentlich in der Function nicht nur des Handgelenks, sondern auch der Finger behindert. Das Hauptgewicht bei der Behandlung ist darauf zu legen, dass lediglich das direct entzündete Gelenk fixirt wird unter Freilassung der Finger, und dass die acuten Entzündungserscheinungen durch Fixation, senkrechte Hochlagerung, Heissluftbehandlung u. s. w. so rasch wie möglich zum Rückgang gebracht werden, so dass möglichst bald Massage und Bewegungstherapie angewandt werden kann, ähnlich wie bei der gonorrhöischen Entzündung des Kniegelenks die Frage, ob man die Beweglichkeit des Gelenks rettet, meist davon abhängt, wie lange die acuten Entzündungserscheinungen bestehen.

Es ist nicht anzunehmen, dass das Handgelenk in Bezug auf die beschriebene entzündliche Atrophie in der Nachbarschaft entzündlicher Herde eine Sonderstellung einnimmt. Das Handgelenk bietet nur die beste Gelegenheit die geschilderten Verhältnisse zu beobachten. Die vielen kleinen Knochen dieser Gegend gehen wahrscheinlich viel rascher erkennbare Veränderungen ein, als grössere Knochen und sie sind ausserdem dem Röntgenverfahren bei weitem am besten zugänglich. Eine Sonderstellung nimmt die Hand höchstens insofern ein, als die Functionsstörung in den vielen kleinen Gelenken sich am empfindlichsten bemerkbar macht.

Es ist sehr wahrscheinlich, dass derselbe Process der entzündlichen Atrophie auch anderen Functionsstörungen zu Grunde liegt, so z. B. der Verbiegung des Oberschenkels in Folge von

Belastung, die bei cariösen Kniegelenken theils nach vorgenommener Resection, theils ohne diese beobachtet sind (König¹).

Desgleichen fallen wohl die Fälle von Verbiegung nach acuter Osteomyelitis der langen Röhrenknochen in dieses Gebiet, die in einer Arbeit von Scharff¹) aus der Vulpius'schen Klinik zusammengestellt sind und die bereits von Oberst²) als eine Folge von entzündlicher rareficirender Ostitis erklärt werden. In den meisten dieser Fälle hat zwar die Krankheit an den später verbogenen Stellen selbst ihren Sitz gehabt. Diese Fälle könnten vielleicht auch durch Nekrose oder sonstige Zerstörung und Continuitätstrennungen zu erklären sein.

Welcher Art der Process ist, der in der oben beschriebenen Gruppe von Fällen die Atrophie herbeigeführt hat, ist nicht genügend klar.

Eine acute Entzündung des Handgelenkes lähmt zwar die Function der ganzen Hand, doch können wir es nicht mit einer einfachen Inactivitätsatrophie zu thun haben, denn diese führt nicht in so kurzer Zeit zu so hochgradigem Knochenschwund. Sowohl bei der Tuberculose als auch bei den acut entzündlichen Gelenken tritt die Atrophie der benachbarten Knochen bei weitem rascher und intensiver auf, als bei den Fällen von einfacher Inactivitätsatrophie.

Ich konnte durch Zufall einen sehr instructiven Vergleich anstellen. Ein älterer Herr hatte in Amerika einen Radiusbruch erlitten. Die ganze Hand war eingeschielt und hatte 6 Wochen lang in dem Verband gelegen. Als er ins Eppendorfer Krankenhaus kam, war nicht nur das Handgelenk, sondern sämmtliche Finger vollkommen versteift. In diesem Falle von vollkommener Inactivität war aber keine Spur von Knochenatrophie im Vergleich zur gesunden Hand zu entdecken.

Es muss also noch ein besonderer Grund vorliegen, der zu der acuten Atrophie führt. Dass hier eine trophische Störung, die auf reflectorischem Wege vom Rückenmark aus zu Stande kommt, vorliegt, ist ebenfalls ein unwahrscheinlicher Gedanke.

¹) König, Verhandlungen der Deutschen Gesellschaft für Chirurgie. 1895. — Vergl. auch die Litteraturzusammenstellung bei Scharff Hoffa's Zeitschrift für orthopädische Chirurgie. VII. Bd. 1. Heft.

²) Oberst, Knochenverkrümmungen nach entzündlicher Erweichung. Münchener med. Wochenschrift. 1890.

Es ist das Wahrscheinlichste, anzunehmen, dass in ziemlich weiter Umgebung des eigentlichen Krankheitsherdes eine entzündliche Reizung besteht, die die geschilderten Ernährungsstörungen herbeiführt, obgleich ich an den Fingergelenken selbst niemals erkennbare Entzündungserscheinungen constatiren konnte. Folgendes spricht für diese Annahme. In allen Fällen der beschriebenen Art bestand eine starke periarticuläre Schwellung des Handgelenks; ferner trat sehr frühzeitig eine bedeutende Schmerzhaftigkeit bei Bewegungen der Finger auf, so dass ich selbst in dem hier im Krankenhaus entstandenen Fall die grösste Mühe hatte, die Function der Finger zu erhalten. Man hat durchaus den Eindruck, dass die grosse Schmerzhaftigkeit bei Fingerbewegungen und die Fingersteifigkeit durch eine entzündliche Affection des Knochenmarks hervorgerufen ist, und nicht bereits eine Folge von der secundären Ruhigstellung und der Einrostung durch Nichtgebrauch ist. Durch einfachen Nichtgebrauch eingerostete Gelenke pflegen der späteren Mobilisirung nicht so erhebliche Hindernisse in den Weg zu legen, wie dies bei der acuten entzündlichen Atrophie der Fall ist, denn wie ich schon sagte, trugen die meisten der behandelten Fälle eine dauernde Functionsstörung davon.

Ferner spricht folgender Umstand gegen die Annahme einer einfachen Inactivitätsatrophie. In dem oben erwähnten Fall der gonorrhoeischen Arthritis bei dem jungen Mädchen, sowie in 2 weiteren hier nicht erwähnten Fällen blieb eine ganz bedeutende dauernde Functionsstörung zurück, so dass kein Finger krumm gemacht werden konnte. Trotzdem war nach völligem Ablauf der Entzündung die Atrophie der Finger verschwunden. Würde es sich um eine einfache Inactivitätsatrophie handeln, so würde diese nur dann wieder ganz verschwinden, wenn die Function wieder hergestellt wäre, was aber in den erwähnten Fällen keineswegs der Fall war.

Auf der anderen Seite glaube ich nicht, dass sich in den beschriebenen Fällen in den Fingerknochen selbst ein eigentlicher Krankheitsherd etablirt hatte, dass z. B. Microorganismen nachzuweisen gewesen wären. Denn abgesehen von der Schmerzhaftigkeit und Unbeweglichkeit der Finger bestanden keinerlei sichtbare Entzündungserscheinungen, keine Röthung, keine Schwellung, kein Gelenkexsudat.

Da ich anatomische, speciell mikroskopische Untersuchungen hierüber nicht anstellen konnte, begnüge ich mich einstweilen mit der allerdings etwas unklaren Annahme, dass im Knochenmark der dem Entzündungsherd benachbarten Knochen eine entzündliche zu Knochenresorption führende Reizung vorliegt.

Es handelt sich offenbar nicht um die physiologische Resorption des nicht functionirenden Knochens, sondern, wenn ich so sagen darf, um eine active Atrophie.

VIII.

Zur operativen Behandlung der Pankreas- cysten.¹⁾

Von

Professor Dr. F. Bessel Hagen

in Charlottenburg.

Noch unlängst hat man geglaubt, dass die tiefe, hinter dem Magen versteckte Lage der Bauchspeicheldrüse dieselbe in gleichem Maasse einem chirurgischen Eingriff wie einer klinischen Untersuchung unzugänglich mache; so liegen denn auch die ersten Fälle, in denen uns von zielbewussten Operationen zur Heilung cystischer Geschwülste des Pankreas berichtet worden ist, kaum zwei Jahrzehnte zurück. In diesem kurzen Zeitraume sind aber auf dem Gebiete der Pankreaschirurgie unsere Kenntnisse durch eine grosse Reihe vortrefflicher Beobachtungen und ausgezeichneten Arbeiten so ausserordentlich gefördert worden, dass wir heute nur in vereinzelte Lücken noch einen Baustein einzufügen vermögen.

Es kann daher auch nicht meine Absicht sein, die verschiedenen, zur Heilung der Pankreascysten führenden Wege einer erneuten Prüfung zu unterwerfen. Es mögen mir nur über die Art des operativen Verfahrens, soweit dasselbe sich bereits in feststehenden Regeln bewegt, einige Bemerkungen gestattet sein, ehe ich auf eine Operationsweise eingehe, mit welcher ich in einem zweifelt liegenden Falle auf einem neuen und ungewöhnlichen Wege die Cyste zugänglich gemacht habe. Diese neue Operation aber

¹⁾ Vorgetragen am 2. Sitzungstage des XXIX. Congresses der Deutschen Gesellschaft für Chirurgie zu Berlin, 19. April 1900.

ist einer genauen Schilderung werth; denn der Erfolg hat gezeigt, dass mein Vorgehen für einzelne, allerdings nur selten vorkommende Ausnahmefälle Beachtung verdient.

Was bis jetzt mit der Operation der Pankreascysten erreicht worden ist, lässt nur wenig zu wünschen übrig. Während Körte¹⁾ in seinem 1898 erschienenen Werke über Pankreaskrankheiten 121 Operationen bei cystischen Geschwülsten und darunter nur 10 Fälle aufzuzählen hatte, in denen der Tod in unmittelbarem Anschluss an die Operation erfolgte, dazu einen 11., in welchem wahrscheinlich eine Spätinfection von der Pankreasfistel aus das tödtliche Ende herbeiführte, vermag ich heute — abgesehen von den unvollendet gebliebenen Operationen — einschliesslich meines eigenen Falles eine Zusammenstellung von 149 operirten Pankreascysten zu geben, ohne dass sich inzwischen die Zahl der Todesfälle vermehrt hätte.

In 19 Fällen ist die totale Exstirpation der Cyste ausgeführt worden. Von ihnen wurden 17 geheilt, während 2 tödtlich endeten.

In 12 Fällen konnte der Versuch der Exstirpation nicht zu Ende geführt werden; es verblieb bei einer partiellen Auslösung der Cystenwand, deren Rest dann nach Abtragung der gelösten Theile in die Bauchwunde eingenäht wurde. Wie leicht zu verstehen ist, haben gerade diese Fälle verhältnissmässig am häufigsten, nämlich 4 mal, einen tödtlichen Ausgang aufzuweisen.

In allen übrigen, also in 118 Fällen und zwar mit glücklichem Erfolge in 113 Fällen ist diejenige Operationsmethode gewählt worden, mit welcher im Jahre 1882 Gussenbauer die Behandlung der Pankreascysten in eine sichere Bahn geleitet hat, die Einnähung des Cystensackes in die Bauchwunde mit nachfolgender Eröffnung und Drainage.

Ohne Zweifel würde man wohl immer am vollkommensten und schnellsten die Heilung herbeiführen, wenn man auch immer im Stande wäre, die Cyste gänzlich zu extirpiren. Und es wäre gewiss richtig, gerade bei den langsam wachsenden Proliferationscysten, den Cystoadenomen des Pankreas, die Exstirpation nur dann zu unterlassen, wenn der Kräftezustand des Patienten eine

¹⁾ Deutsche Chirurgie. Liefg. 45 d. Stuttgart 1898.

eingreifende Operation nicht mehr gestattet, oder wenn die Verwachsungen der Geschwulst mit der Nachbarschaft und mit den zur Erhaltung der Nachbarorgane wichtigen Gefäßstämmen sich als untrennbar erweisen. Noch neuerdings hat Zoege von Mantuffel in einer von A. von Brackel¹⁾ veröffentlichten Arbeit darauf hinweisen lassen, wie bei den Cystoadenomen die Neigung zur progressiven Neubildung von Drüsenräumen und kleinen Cysten auch die Gefahr einer dauernden Fistelbildung mit sich bringt, sobald nicht der ganze Cystensack entfernt wird.

Indessen ist die Zahl der für eine Exstirpation geeigneten Fälle, zumal die Zahl derjenigen Fälle, in denen eine von dem Schwanztheil des Pankreas ausgehende Cyste eine freiere Beweglichkeit aufweist und sich infolgedessen auch verhältnissmäßig leicht beseitigen lässt, wie solche Fälle von Israel²⁾, Zeller³⁾ und Keitler⁴⁾ mitgetheilt wurden, doch nur eine beschränkte.

Auch in Zukunft wird daher für die Mehrzahl der Pankreascysten, insbesondere für die aus der chronischen interstitiellen Pankreatitis hervorgehenden Cysten und ebenso für die Pseudocysten als Normalverfahren das weniger gefährliche und andererseits auch wohl immer durchführbare Verfahren der Einnähung, Eröffnung und Drainage des Cystensackes betrachtet werden müssen.

Bei der hohen Ausbildung, welche heute der Technik der Bauchoperationen eigen geworden ist, erscheint es von geringem Belang, ob diese Operation einzeitig oder zweizeitig ausgeführt wird.

Von weit grösserer Wichtigkeit ist jedenfalls die Frage, welchen Weg wir uns, wenn wir die Cyste ohne Schaden für die Peritonealhöhle entleeren und drainiren wollen, zu bahnen haben. Je nach der Wachstumsrichtung der Cyste und je nach ihrer normalen oder pathologisch abgeänderten Lagebeziehung zum Magen wird der Weg ein anderer sein müssen.

Da die Cyste in der Regel in die Bursa omentalis hinein-

¹⁾ A. v. Brackel, Zur Kenntniss der Pankreascysten. Deutsche Zeitschr. f. Chir. Bd. 49. Leipzig 1898. S. 293 ff.

²⁾ Israel, Centralblatt für Chirurgie. 1900. S. 142.

³⁾ A. Zeller, Exstirpation einer Pankreascyste. Württemb. med. Correspondenzblatt. 1900.

⁴⁾ Wiener klinische Wochenschrift. 1899. No. 29.

wächst und dann Magen und Colon auseinanderdrängt, so leitet uns auch der gewöhnliche Weg von einem vorderen, bald median, bald mehr seitlich gelegenen Bauchschnitt aus in den Raum zwischen Magen und Colon transversum und dort durch einen stumpf hergestellten Schlitz des Ligamentum gastro-colicum hindurch zur Cystenwand. Seltener führte der Weg, wenn die Wachstumsrichtung der Cyste eine andere war und über die kleine Curvatur des Magens hinaus erfolgte, unterhalb des Rippenbogens zwischen Leber und Magen durch das Ligamentum gastrohepaticum und das Ligamentum hepatoduodenale und noch seltener, wenn die Cyste zwischen die Blätter des Mesocolon hineinwuchs, in der unteren Bauchpartie durch das untere Blatt des Mesocolon transversum zur Geschwulstoberfläche.

Bei einzelnen, mehr nach der linken Seite bis zur Lumbalgegend sich ausdehnenden Cysten lag es wohl nahe, am Rücken eine Drainageöffnung anzulegen und für besseren Abfluss des Cysteninhaltes sorgen zu lassen. Aber nur in sehr wenigen Ausnahmefällen dürfte es gelingen, von vornherein vom Rücken her unterhalb der 12. Rippe, wie beispielsweise bei einem von Cotte-rill¹⁾ operirten Kranken, in die Cyste einzudringen.

So leicht nun die Ausführung der Operation bei grossen, gegen die Bauchwand andrängenden Cysten sein kann, so schwer lassen sich in anderen Fällen die Hindernisse überwinden. Ja, wir wissen, dass man gelegentlich sogar gezwungen gewesen ist, ohne Freilegung der Geschwulst die Bauchwunde wieder zu schliessen und dann in gefahrbringender Weise die Cyste durch die Bauchwand, ja auch durch den Magen hindurch zu punctiren.

Indessen hat mich doch eine Operation, welche ich im Mai vorigen Jahres im Charlottenburger Krankenhause ausführte, darüber belehrt, dass man auch in einem solchen, anscheinend gänzlich aussichtslosen Falle noch eine andere Möglichkeit besitzt, zum Ziele zu gelangen.

Damit komme ich zu der Besprechung einer bisher vereinzelt dastehenden Operationsmethode, auf welche ich näher eingehen will, und deren Einzelheiten ich am besten zugleich mit einigen Be-

2) The Lancet. 1896. I. pag. 105.

merkungen über den Kranken selbst und die bei demselben sich darbietenden ungewöhnlichen pathologischen Verhältnisse erläutern werde.

Mein Patient, ein 13jähriger Knabe, war Anfangs April 1899 in unmittelbarem Anschluss an Influenza plötzlich mit heftigen Schmerzen in der Magengegend und Erbrechen erkrankt und hatte in den letzten Apriltagen eine unter Fiebererscheinungen zunehmende Anschwellung in der Oberbauchgegend bekommen.

Als der Knabe mir in vollkommen entkräftetem, auf das äusserste abgemagertem Zustande zur Operation überwiesen wurde, fand ich bei ihm die Bauchdecken überall straff gespannt und in der epigastrischen Gegend, aber mehr links gelegen, eine absolut unbewegliche, prallgespannte und äusserst druckempfindliche Anschwellung, welche sich abwärts bis zum Nabel erstreckte, aufwärts unter dem stärker vorgewölbten Rippenbogen verschwand und mit ihrem Dämpfungsbereich, was ungewöhnlich ist, ebenso in denjenigen der Leber wie in denjenigen der Milz übergang. Dabei vermochte ein Lage- und Stellungswechsel des Kranken die Percussionsgrenzen nicht zu verändern.

Die Untersuchung der übrigen Organe ergab, abgesehen von einem mässigen Eiweissgehalt des Urins, eine Abschwächung des Percussionsschalles und des Athemgeräusches an den unteren Lungenpartien linkerseits, sonst aber nichts Besonderes. Auch die Untersuchung des Urins auf Zucker fiel negativ aus.

Die Diagnose hatte im Hinblick auf Fieber, erhöhte Pulsfrequenz und rasches Fortschreiten der Erkrankung mit der Annahme einer entzündlichen Flüssigkeitsansammlung in der Bauchhöhle oder in einem der Bauchorgane zu rechnen. Da aber bei dem elenden Zustande des Knaben nur noch schnelles Eingreifen helfen konnte und jede eingehende Untersuchung durch die heftige Schmerzhaftigkeit ausgeschlossen war, musste auf eine genaue Diagnose vor Eröffnung der Bauchhöhle von vornherein verzichtet werden.

Bei der Laparotomie am 3. Mai 1899 trat in dem Schnitt, den ich in der Längsrichtung links von der Mittellinie über die Geschwulst führte, sofort die stark gespannte und wie eine Kugel vorgewölbte Magenoberfläche zu Tage. Der Magen erschien über-

mässig ausgedehnt und verschwand oben und nach den Seiten hin vollkommen unter der Thoraxwand, während er andererseits auch wieder bis zur Nabelhöhe abwärts reichte. Er schien den ganzen Raum der Bauchhöhle oberhalb des Nabels auszufüllen und verdeckte eine cystische Geschwulst, welche deutlich hinter ihm gefühlt werden konnte. Das Colon transversum grenzte unmittelbar an die grosse Curvatur des Magens. Im übrigen entleerte sich unterhalb des Magens aus der Bauchhöhle eine mässige Menge gelblichen, mit einzelnen Fibrinflocken und Gerinnseln untermischten peritonitischen Exsudats.

Jede weitere Orientirung aber wurde ganz ausserordentlich erschwert, theils durch den Mangel an Raum, theils durch die pralle Spannung der kindskopfgrossen kugligen Geschwulst und ihr breitbasiges, absolut festes Ansitzen an der hinteren Bauchwand, theils auch dadurch, dass der stark gedehnte Magen überall bis nahe an die Wirbelsäule hinan über die Vorderwand der Geschwulst straff und unverschieblich ausgespannt war; es hatte fast den Anschein, als bildete der Magen selbst die Vorderwand der Cyste.

Infolge der bereits erwähnten Peritonitis und zugleich auch infolge einer starken Peripancreatitis war der Magen mit der hinter ihm gelegenen Pankreascyste, um die es sich offenbar handeln musste, so fest verwachsen, dass auch nicht die allergeringste Verschiebung und noch weniger ein Herabziehen oder ein Verlagern der Magenwandungen nach irgend einer Seite hin möglich erschien. Dazu kam noch eine weitere Schwierigkeit. Es war wohl nach dem geschilderten Befunde im höchsten Grade wahrscheinlich, dass es sich um eine Pankreascyste handeln müsse. Allein, es gelang auf keine Weise in den Contouren der Geschwulst festzustellen, wo der Magen aufhörte und wo die Cyste anfang. Ueberall, soweit ein Abtasten möglich war, ging die kuglige Rundung der Magenoberfläche ohne die geringste Absetzung in die Cystenoberfläche über. Ueberall hatten sich die Grenzen völlig verwischt.

Es lag also ein ganz ungewöhnlicher Krankheitsbefund vor.

Unter diesen Umständen und bei dem Mangel aller Anhaltspunkte zur Erkennung der Magengrenzen schienen unüberwindliche

Schwierigkeiten die Durchführung der Operation zu hemmen. Eine Exstirpation der Cyste konnte nicht in Frage kommen. Die Operation musste dahin zielen, die Cyste in die Bauchwand einzunähen, zu eröffnen und zu drainiren; aber ein Vorgehen in der sonst üblichen Art von vorne her war unausführbar. Da die grosse Curvatur des Magens schon an sich stark gegen die Wirbelsäule hin verzogen war, wäre ein Eindringen in die Cyste einzig und allein dicht vor der Wirbelsäule in der Tiefe der Bauchhöhle möglich gewesen, wennman sicher sein wollte, eine Verletzung des Magens zu meiden. Ein solches Eindringen in die Cyste in der Tiefe der Bauchhöhle musste aber absolut ausgeschlossen bleiben; denn Fieber und erhöhte Pulzfrequenz deuteten auf die Möglichkeit einer infectiösen Beschaffenheit des Cysteninhaltes hin. Ebenso unausführbar wäre aber auch bei der Lage der Geschwulst und ihrem Verhalten zur Nachbarschaft ein Vorgehen von der seitlichen Thoraxwand oder von der Lumbalgegend aus gewesen; und ebenso wenig rathsam erschien es im Hinblick auf die Eigenschaften des Pankreassecretes, aber auch im Hinblick auf den wenig Vertrauen erweckenden Zustand des Knaben, zunächst durch eine mehrtägige Bauchhöhlentamponade einen abschliessenden Wall zu schaffen und dann erst die Cyste zu eröffnen.

Bei einer so verzweifelten Sachlage war die Frage, was nun geschehen solle, schwer zu entscheiden. Eine Punction durch den Magen hindurch konnte keinen Nutzen, dagegen erheblichen Schaden bringen. Stand ich aber von jedem weiteren Vordringen ab, so war der Knabe mit absoluter Sicherheit verloren.

Es gab nur Eines noch, was retten konnte, das war der Weg durch den Magen hindurch, die breite Eröffnung der vorderen Magenwand, dann die Eröffnung und Entleerung der Cyste von der Innenhöhle des Magens aus und schliesslich die Abtastung der Cystenöhle und von dort aus die Aufsuchung und Vorstülpung einer für die Einnähung in die Bauchwunde und die Anlegung einer Pankreasfistel sich eignenden Stelle.

Dass die Naht an der vorderen Magenwand, wenn die Wunde wiederum gut genäht wurde, für die Folge keine Gefahr bieten würde, durfte ich sicher annehmen.

Nicht ebenso sicher war es vorauszusehen, wie die Naht der

hinteren, nach der Cyste sich öffnenden Magenwunde heilen würde. Indessen hatte diese Ungewissheit nur wenig zu bedouten, da ja doch das weitere Operationsverfahren die Communication dieser Wunde mit der Bauchhöhle ausschliessen musste.

Der Entschluss einen solchen Versuch zu wagen, hat mich nicht gereut.

Nach Verkleinerung der Laparotomiewunde am unteren Wundwinkel liess ich die Bauchwandungen fest an die Magenwölbung anpressen und eröffnete dann zuerst mit einem etwa 5 cm langen Schnitt die Vorderwand des Magens in ihrer Längsrichtung, sodass ich bequem mit den Fingern eingehen konnte. Ich vermochte nunmehr festzustellen, dass der Magen überall über der Geschwulst einen vollkommen leeren, oben und unten weit nach hinten gezogenen, spaltförmigen Raum bildete, dessen Grenzen nach oben und nach den Seiten garnicht, nach unten kaum zu erreichen waren. Darauf wurde über der Kuppe der Geschwulstwölbung die zweite Magenwunde, ein kleiner, nur gerade für einen Finger durchgängiger Einschnitt in die hintere Magenwand angelegt und mit ihm bei weiterem Vordringen auch die Cyste eröffnet.

Es stand jetzt der Entleerung des Cysteninhaltes, einer leicht gelblichen, fibrinöse Flocken und kleine nekrotische Gewebstückchen enthaltenden Flüssigkeit, nichts mehr im Wege. Eine Verunreinigung der Bauchhöhle konnte dabei vollkommen vermieden werden, da sich der Cysteninhalt mit grosser Leichtigkeit durch die beiden Magenwunden nach aussen befördern liess.

Wie sich weiter ergab, fehlte an der Stelle des Einschnittes in der vom Magen und von der Cyste gemeinsam gebildeten, etwa 3 mm dicken Wand jedes Anzeichen einer Schichtung, sodass eine Trennung des Magens von der Cyste unmöglich war. Es hätte also auch eine Exstirpation der Cyste von vornherein aussichtslos verlaufen müssen.

Nachdem die Entleerung der Cyste beendet war, musste schliesslich die Einnähung der schlaff gewordenen Cystenwand in die Bauchwunde folgen. Es musste also vor allem festgestellt werden, welche Stelle der Cystenwand sich am besten hierzu verwenden lassen würde. Der zu diesem Zweck in die Cyste eingeführte Finger vermochte rechts den derben, offenbar infolge einer chronischen interstitiellen Entzündung verdickten Pankreaskopf abzu-

tasten und mich rasch darüber aufzuklären, dass die Einnähung der Cyste in die Bauchwunde an der gewöhnlichen Stelle unterhalb des Magens ebensowenig wie die Anlegung einer linksseitigen Lumbalfistel möglich sein würde. Erst nach vieler Mühe gelang es, links die grosse Curvatur des Magens unter den Rippen ein wenig hervorzuholen und dort hinter der Arteria und Vena gastro-epiploica sinistra in dem seitlich gelegenen Theil der Cystenwandung eine kleine, zur Annäherung und Drainage brauchbare Stelle aufzufinden. In ihrer Nähe konnte man auf der Geschwulstoberfläche kleine Reste des Pankreasschwanzes wahrnehmen. Aber auch diese Stelle konnte, da sie noch ziemlich tief lag und sich nur wenig hervorziehen liess, nicht ohne weiteres mit der Bauchwunde in Berührung gebracht werden. Es bedurfte dazu noch einer besonderen Voroperation. Die zur Einnähung bestimmte Partie des Cystensackes, die äusserlich weder durch ihre Färbung noch sonstwie erkennen liess, ob sie dem Magen oder der Cyste angehörte, wurde daher durch eine Fadenschlinge gekennzeichnet und zunächst unberührt liegen gelassen.

Darauf wurde der Verschluss der beiden Magenwunden vorgenommen, d. h. zuerst die Oeffnung in der Cyste und in der hinteren Magenwand, dann die Wunde der vorderen Magenwand mit Catgut und Seidenfäden vernäht.

Um endlich die Einheftung des Cystensackes in die Bauchwunde bewirken zu können, mussten die Ränder der Bauchdeckenwunde tief nach innen eingestülpt und zugleich der Magen in entsprechender Weise nach rechts verschoben werden. Zu einer hinreichenden Einstülpung der Bauchdeckenwunde fehlte aber wieder der Bauchwand die erforderliche Nachgiebigkeit. Erst nachdem ich den 9. und 10. Rippenknorpel auf der linken Seite resecirt hatte, was übrigens ohne besondere Mühe von der Bauchdeckenwunde aus möglich war, konnte ich auch diesen Theil der Operation beenden und die Bauchdeckenwunde soweit einsenken, dass ich in dieselbe, wenn auch mit einiger Spannung, so doch in ausreichendem Maasse die vorher durch die Fadenschlinge angemerkte Stelle der Cyste einzunähen vermochte. Mit dieser Einnähung, die nahe am oberen Wundwinkel des Bauchschnittes er-

folgen musste, wurde auch im übrigen die regelrechte Naht der Bauchwunde vollendet.

Die Eröffnung der Cyste zur Anlegung einer Drainage an der eingenähten Stelle bildete den Schluss dieser mühsamen Operation.

Wie ich gleich hier bemerken will, erhielten wir durch den Operationsbefund, durch die Lage der Geschwulst, durch ihre Beziehungen zu den Nachbarorganen und zur Pankreasdrüse selbst, durch die Auflagerung einzelner Theilchen des Pankreasschwanzes auf der Cystenwand und endlich auch durch die Beschaffenheit des Cysteninhaltes nicht nur in vollkommen einwandfreier Form den Beweis, dass es sich hier thatsächlich um eine wahre Pankreascyste gehandelt hat; sondern es sprach auch alles dafür, dass die Cyste aus einer chronischen interstitiellen Entzündung der Bauchspeicheldrüse hervorgegangen sein musste.

Der Inhalt der Cyste stellte, wie schon erwähnt, eine leicht gelbliche, schleimige, mit Flocken und Gerinnseln, zum Theil auch mit nekrotischen Gewebstückchen untermischte Flüssigkeit dar, welche keine Bacterien enthielt. Nach der weiteren, in dem chemischen Laboratorium des Krankenhauses von Professor Gräwitz vorgenommenen Untersuchung besass die Flüssigkeit ein spezifisches Gewicht von 1012. Sie enthielt einen hohen, auf nahezu 4 pCt. berechneten Eiweissgehalt und in deutlich nachweisbarer Menge Mucin. Ferner liess sie eine stark saccharificirende Wirkung, dagegen nur eine schwache proteolytische Wirkung erkennen. Die mikroskopische Untersuchung ergab nichts Charakteristisches.

Der Verlauf der Heilung gestaltete sich ungemein günstig. Vom Operationstage an fehlte jede Temperatursteigerung; auch die Pulsfrequenz sank schnell zur Norm herab. Ebenso rasch verlor sich der Eiweissgehalt des Urins, der vor der Operation nachgewiesen war. Wie auch sonst traten ziemlich starke Reizerscheinungen an der Haut in der Umgebung der Fistelöffnung auf, jedoch ohne die Heilung der Bauchdeckenwunde wesentlich zu beeinträchtigen.

Zweifellos ging an einer kleinen Stelle die Naht zwischen Cyste und Magen infolge heftigen Erbrechens nach der Operation auseinander; ich habe, da ich die Nahtstelle von der äusseren

Fistelöffnung erblicken konnte und am 10. Mai ihr Aussehen verdächtig fand, von hier aus eine dünne Sonde in den Magen einführen können; aber niemals ist ein nennenswerther Austritt von Mageninhalt in den Fistelgang hinein gesehen worden; das Secret im Verbandsverbande war stets von Mageninhalt frei, und nur einmal, am 1. Juni, konnte an einem bis zur Magenwunde vorgeschobenen Gazetupfer der saure Geruch des Magensaftes wahrgenommen werden. So blieb denn auch die Heilung der hinteren Magennaht ungestört.

Am 1. Juli, also kaum zwei Monate nach der Operation, war die Cyste verödet und die Pankreasfistel vollkommen geschlossen.

Das Allgemeinbefinden des Knaben war nach der Operation dauernd gut gewesen und der Ernährungszustand hatte sich rasch gehoben. Im Ganzen ergab die Körperwägung für die Zeit der ersten beiden Monate eine Gewichtszunahme von 20 Pfund. Am 6. Juli besass der Knabe ein Gewicht von $34\frac{1}{2}$ kg.

Da sich zu dieser Zeit eine kleine Lücke in der Bauchnarbe merkbar machte, so führte ich am 11. Juli noch eine kleine Nachoperation aus, um von vornherein die Entstehung eines Bauchbruches zu verhindern. Nach dem Herausschneiden der Narbe brachte ich mit sorgfältig ausgeführter Etagnennaht die einzelnen Schichten der Bauchwand, die freigelegten Muskeltheile, die sie deckenden Fascien und die Ränder der Hautwunde zu einer genauen Vereinigung, jedoch unter Freilassung derjenigen Stelle, an welcher früher die Pankreasfistel mündete und bei einem Wiederaufbruch nach Verstärkung der deckenden Schicht einen Schaden befürchten lassen konnte.

Die Heilung erfolgte in der gewünschten Weise. Nach kurzer Zeit erwies sich die Narbe in der Bauchwand als vollkommen fest. Der Knabe konnte vollkommen geheilt und frei von jeglichen Beschwerden, frei von allen Störungen entlassen werden.

Auch späterhin hat sich dieser günstige Zustand unverändert erhalten. An der Stelle der Operation hat sich nach und nach die künstlich hergestellte Einsenkung der Bauchwand wieder aus-

geglichen. Der Knabe nimmt ohne alle Beschwerde am Fussballspiel und an anderen Turnübungen theil, die einen gesunden Körper erfordern.

Auf weitere Einzelheiten dieses Falles will ich nicht eingehen, da er ja nur dazu dienen soll, die Methode meiner Operation zu illustriren.

In manchen charakteristischen Eigenthümlichkeiten lehnt sich meine Beobachtung an die sonst bekannten Fälle von Pankreas-cysten an. In einem Punkte aber nimmt sie eine besondere Stellung ein, in dem Verhalten der Cyste zum Magen; nicht darin, dass die Cyste überhaupt mit dem Magen verwachsen war, sondern darin, dass sie trotz ihrer Grösse in ihrer ganzen vorderen Hälfte und noch darüber hinaus allseitig von einem für die kindlichen Verhältnisse gewaltig ausgedehnten und mit ihr ohne sichtbare und fühlbare Abgränzung verwachsenen Magen überlagert war.

Diese Eigenthümlichkeit zusammen mit den Folgeerscheinungen der von der Cyste ausgegangenen Peritonitis musste die Operation zu einer besonders schwierigen gestalten. Eine weitere Vergrößerung der Cyste abzuwarten, bis dieselbe etwa unterhalb des Magens erreichbar geworden wäre, ging unter den obwaltenden Verhältnissen nicht an; und doch ergab die genaueste Prüfung, dass keine der sonst üblichen Operationen zum Ziele führen konnte.

Da aber offenbar dieser Fall nicht der erste gewesen ist, in welchem so erhebliche Schwierigkeiten erwachsen, so glaube ich, das von mir eingeschlagene Operationsverfahren als einen in solchen Fällen gangbaren Weg anempfehlen zu dürfen.

Dieses Verfahren vermittelt nach der Eröffnung des Magens die Entleerung der Pankreas-cyste vom Magen aus, um die Bauchhöhle vor dem Eindringen des Cysteninhaltes zu schützen, es giebt uns die Möglichkeit, selbst unter schwierigen Verhältnissen von der Innenhöhle der Cyste aus diejenige Stelle zu bestimmen, welche nach der Entleerung und Entspannung der Cyste der Bauchwand am meisten genähert zu werden vermag, und dient endlich, wenn man von der Bauchdeckenwunde aus die Resection mehrerer Rippenknorpel anschliesst, dazu, die Bauchwand derart zu mobilisiren, dass sich mindestens ihre inneren Schichten trichterförmig

einsenken und mit der Cyste auch trotz ihrer tiefen Lage vernähen lassen.

Was diese Operationsmethode für die ungünstigste Form der Pankreascysten zu leisten vermag, hat meine Beobachtung in hinreichendem Maasse bewiesen. Sie wird daher in ähnlichen Fällen, wo ebenso wie in dem meinigen jeder andere Weg versperrt, jedes sonst übliche Verfahren ausgeschlossen ist, befolgt werden müssen. Vermag sie das Leben des Kranken zu erhalten, so wird sie auch nicht als ein zu grosses Wagniss betrachtet werden dürfen.

IX.
Zur Technik der Operationen bei Nabelbrüchen und Bauchwand-Hernien.¹⁾

Von .

Prof. Dr. F. Bessel Hagen

in Charlottenburg.

Trotzdem wir zur Heilung der Bauch- und Nabelbrüche eine Reihe verschiedenartiger und in der grossen Mehrzahl der Fälle auch thatsächlich Vollkommenes leistender Operationen besitzen, bleiben doch immer noch einzelne Kranke übrig, bei denen die bekannten Operationsmethoden uns ganz im Stiche lassen. Nun ist es ja gewiss richtig, dass manche Kranke dieser Art, mit einer geeigneten Binde versehen, ein ganz erträgliches Leben führen. Indessen verlangt doch der eine oder der andere dringend die Beseitigung eines solchen Bruches; zumal dann, wenn störende Verwachsungen der Bruchstelle mit den Eingeweiden heftige Beschwerden hervorrufen. In solchen Fällen zu operiren und dabei doch nur die Lösung der schädlichen Verwachsungen zu erzielen, während auf einen festen Verschluss der Bruchforte verzichtet werden muss, ist für den Chirurgen ein etwas unbefriedigendes Gefühl. Es wäre daher wohl erwünscht, auch für derartige, anscheinend unheilbare Fälle ein Verfahren aufzufinden, mit dem wir ein brauchbares Resultat erhalten können. Diese Erwägungen veranlassen mich, einige auf die Operation der Bauchbrüche bezügliche Bemerkungen zu machen und zugleich eine neue Operationsweise zur Heilung der eben erwähnten Fälle in Vorschlag zu bringen.

¹⁾ Vorgetragen am 3. Sitzungstage des XXIX. Congresses der Deutschen Gesellschaft für Chirurgie zu Berlin, 20. April 1900.

Es ist ohne weiteres klar, dass dieselben Erfahrungen, welche uns für die Ausführung der Bauchnaht bei den Laparotomien maassgebend sind, auch auf unser Verhalten in der Ausführung der Bruchoperationen bestimmend einwirken müssen.

In dieser Beziehung stehe ich nun ganz auf dem Standpunkte derjenigen Chirurgen und Gynäkologen, welche, abgesehen von der Herbeiführung einer tadellosen Asepsis, auf die genaueste Wiedervereinigung aller einzelnen Bauchwandschichten das grösste Gewicht legen. Seit vielen Jahren habe ich bei meinen Laparotomien prinzipiell die Etagennaht ausgeführt und ihre unbestreitbaren Vorzüge vor jeder anderen Form der Bauchnaht schätzen gelernt. Dass die mit feinen Catgutknopfnähten vorausgeschickte Peritonealnaht keinen erheblichen Einfluss auf die Festigkeit der Bauchnarbe ausübt, bedarf kaum einer Erwähnung. Indessen kommt ihr doch eine zweifache Bedeutung zu. Mehrere Sectionen bei Laparotomirten haben mich darüber aufgeklärt, dass bei den alten, nach dem Vorgange von Spencer Wells angelegten Bauchnähten, welche die ganze Dicke der Bauchwand durchsetzen, regelmässig ein starkes Zurückweichen des Bauchfelles nach beiden Seiten hin eintritt, sodass dadurch wieder Interpositionen und unerwünschte Verwachsungen mit den Eingeweiden der Bauchhöhle begünstigt werden können. Neben der Verhinderung dieser Störungen soll die isolirte und schnell verklebende Peritonealnaht die Bauchhöhle vor secundärer Infection von der Bauchwand aus, wenn eine prima intentio unmöglich ist, bewahren. Den wichtigsten Theil der Bauchnaht bildet aber immer die Muskel-Fasciennaht, welche ich mit durchgreifenden Catgutknopfnähten, gelegentlich auch mit Einfügung zweier Drahtnähte und immer unter der peinlichsten Vermeidung irgendwelcher Interpositionen fremden Gewebes ausführe, und welche ich in der Regel noch dadurch zu verstärken suche, dass ich die Fascienränder durch feine Catgutnähte in ihrer Aneinanderlagerung sichere und vor jeder Interposition von Fettgewebe und Muskelfasern schütze.

Da mir für die Erzielung einer festen Wiedervereinigung der durchschnittenen und daher anders als unter normalen Verhältnissen zu beurtheilenden Bauchwand die Mitverwendung der Muskelschicht von grosser Wichtigkeit zu sein scheint und auch wohl bessere Resultate ergibt, als die isolirte Fasciennaht, so habe

ich bei den medianen Laparotomieschnitten principiell beiderseits die Rectusscheide am Innenrande des Muskelbauches gespalten, um auf diese Weise möglichst in der ganzen Ausdehnung des Bauchschnittes Muskel mit Muskel zur unmittelbaren Berührung und Verwachsung bringen zu können. Dieses Verfahren kann ich auf das Wärmste empfehlen.

Die mit der geschilderten Operationsweise gewonnenen Heilerfolge und dazu die grossen Unterschiede in dem späteren Verhalten der sorgfältig durchgeführten Etagen- und Muskelfasciennähte einerseits und derjenigen Nähte andererseits, bei denen nur eine weniger genaue oder theilweise Vereinigung stattfinden konnte, müssen weiterhin dazu führen, bei allen Bauchoperationen zur Meidung einer späteren Narbectasie den Schnitt durch die Bauchdecken so einzurichten, dass möglichst zu beiden Seiten desselben für eine feste Bauchnaht sich eignende Muskelschichten gewonnen werden können.

Die gleichen Gesichtspunkte sind aber auch für mich Veranlassung geworden, nach allen Operationen, bei denen zunächst von einer genauen Nahtanlegung Abstand genommen werden musste, zur Erzielung einer endgiltigen Heilung, d. h. zur Verhütung eines Bauchbruches oder auch zur Beseitigung einer bereits merkbaren Narbendehnung, eine Secundäroperation auszuführen, nämlich die nachträgliche Excision der Narbe oder der noch granulirenden Wunde, die Anfrischung und Freilegung aller einzelnen Bauchwandschichten, jedoch möglichst ohne Eröffnung der Bauchhöhle, und die Anlegung einer exacten Muskelfasciennaht. So bin ich seit Jahren nach einer grossen Anzahl von Operationen, unter anderen auch nach zahlreichen Appendicitisoperationen vorgegangen. Die geringe Verlängerung der Heilungsdauer, die ja zweifellos damit verbunden ist, kann gegenüber den grossen, dem Patienten durch den Besitz einer vollkommen festen Bauchwand gewährten Vortheilen gewiss nicht in Betracht kommen. Wie zuverlässig solche Operationen wirken, hat mir beispielsweise eine Patientin gezeigt, bei welcher ich im dritten Monate einer Schwangerschaft nach der Exstirpation einer durch Stieltorsion brandig gewordenen Ovarial-

geschwulst an der rechten Seite der Unterbauchgegend eine derartige Secundäroperation ausführen musste und dann nach der Geburt des voll ausgetragenen Kindes noch dasselbe tadellose Verhalten der Bauchnarbe wie unmittelbar nach der Operation festzustellen vermochte.

Die Beachtung der gleichen Grundsätze, die ich in den vorstehenden Bemerkungen erörtert habe, ist nun auch meines Erachtens die Vorbedingung für den Erfolg der Operation ebensowohl bei den einfachen, durch Narbendehnung entstandenen Bauchbrüchen, wie bei den complicirter gestalteten Brüchen anderer Art. Mit vollem Rechte hat man in den letzten Jahren bei der Operation der Bauch- und Nabelbrüche, abgesehen von der Exstirpation der Bruchpforte und der Vernähung ihrer Ränder, das Hauptgewicht auf eine ganz genaue Vereinigung der Muskelschicht und der beiden, dieselbe innen und aussen deckenden Fascienblätter gelegt. Ohne Zweifel hat der Befolgung dieser Regel die Omphalectomie, so wie sie von Bruns empfohlen und von vielen Chirurgen ausgeführt worden ist, in erster Linie ihre schönen Erfolge zu verdanken. Wo es gelingt, ähnliche Verhältnisse herzustellen, wie wir sie uns in einer gewöhnlichen Laparotomiewunde schaffen sollen, da dürfen wir auch einer Dauerheilung sicher sein, ohne dass wir dazu der eben noch von Piccoli empfohlenen Uebereinanderlegung der Muskelschichten benöthigen.

Indessen ist doch die genaue Muskelfasciennaht nicht in allen Fällen möglich oder auch zuweilen nur mit solcher Spannung durchführbar, dass dadurch wieder der Heilerfolg der Operation in Frage gestellt werden kann. Namentlich bei den Brüchen in der epigastrischen Gegend können derartige Schwierigkeiten erwachsen, wenn die medialen Ränder der Musculi recti zu weit auseinander klaffen und die Bauchdeckenspannung eine zu starke ist. Das von Wolkowicz im Jahre 1896 angegebene Verfahren, die Kreuzung der zuvor in querer Richtung durchtrennten Musculi recti, kann hier nicht in Frage kommen. Dagegen möchte ich für vereinzelte Fälle, die in der gewohnten Weise nicht geheilt werden können, für welche also auch die einfache Fasciennaht nicht ausreicht, eine kleine und äusserst einfache plastische Operation zur Prüfung anempfehlen,

die mir in zwei Fällen, bei einer epigastrischen Hernie und bei einem sich ungewöhnlich verhaltenden Nabelbruch, sehr gute Dienste geleistet hat.

Auf den Gedanken, diese plastische Operation vorzunehmen, kam ich zuerst bei einem Manne, dem von einem anderen Chirurgen eine epigastrische Hernie bereits zweimal ohne Erfolg operirt und dann eine dritte Operation verweigert worden war. Da dieser Mann offenbar infolge intraabdomineller Verwachsungen ausserordentlich zu leiden hatte, so liess sich eine neue Operation nicht gut umgehen. Ich fand aber, wohl durch die früheren Operationen bedingt, etwas oberhalb des Nabels zwischen den weit auseinanderklaffenden Bäuchen der Musculi recti keine zu fester Nahtanlegung geeignete Aponeurose mehr vor, sondern nur eine dünne, von einzelnen fibrösen Fasern durchzogene und von Fettträubchen durchsetzte Gewebsschicht in der Grösse etwa eines Fünfmärkstüekes. Ein fester Verschluss der Bruchpforte in der gewöhnlichen Weise war also völlig ausgeschlossen. Es musste entweder von vornherein auf ihn verzichtet werden; dann war auch sofort die Bildung eines neuen Bruches zu erwarten. Oder es musste der Versuch einer plastischen Deckung der Bruchpforte gemacht werden.

Indem ich den letzten Weg wählte, führte ich die Operation in folgender Weise aus:

Nach Eröffnung der Bauchhöhle und Lösung der festen Verwachsungen zwischen Magen, Leber und Bauchwand vereinigte ich zunächst, und zwar ohne die inneren Ränder der Musculi recti freigelegt zu haben, durch eine erste Naht die dünnen, innen vom Peritoneum bedeckten Fascienschichten, so gut es gehen wollte, und soweit, dass ich wenigstens einen glatten Abschluss der Bauchhöhle erhielt.

Dieser Naht der Bruchpforte fügte ich, um sie zu schützen und die Wiedergeburt des Bruches zu verhüten, eine feste, mittelst einer Plastik hergestellte Deckschicht hinzu. Wie in den einfachen und nach der gewohnten Art operirten Fällen des Bauchbruches musste auch hier mein Bestreben dahin gerichtet sein, zur Bildung der Deckplatte eine starke Muskel- und Fascienschicht heranzuziehen. Demgemäss durchtrennte ich jederseits nach ausreichender Ablösung der Haut die äussere Rectus-scheide in ihrer Längsrichtung, aber nicht am Innenrande, sondern

vorne in der Mitte des Muskelbauches, wobei ich die beiden einander parallel laufenden Schnitte oben und unten die Längenausdehnung der ersten Nathlinie weit überragen liess. Darauf ging ich zur Spaltung der beiden Musculi recti über, die ich in der gleichen Richtung und Ausdehnung wie den Fascienschnitt vornahm; jedoch so, dass ich mich nur an den Inscriptiones tendineae eines Messers bediente, sonst aber, um mit möglichst grosser Sorgfalt die Nervenstämmchen des Muskels schonen zu können, stumpf und auch, ohne ganz bis zur inneren Rectusscheide vorzudringen, die Muskelfasern auseinanderschob. Nach dieser Zertheilung liessen sich die medial gelegenen Abschnitte der beiden Musculi recti mit Leichtigkeit nach der Mittellinie zu umklappen und in der Weise durch eine Muskelfasciennaht zur Vereinigung bringen, dass nunmehr an den umgeklappten Lappen das äussere Blatt der Rectusscheide unmittelbar der dünnen, die Bruchpforte verschliessenden Gewebsschicht auflag, während sich vor diesem Blatte, also nach aussen gekehrt, die sonst von ihm gedeckten Muskelfasern ausbreiteten. Die Naht gelang in genauer Weise; sie konnte durch sehr feste Nähte an den Inscriptiones tendineae unterstützt werden und wurde übrigens zur Meidung schwacher Stellen, was ich noch besonders betonen möchte, oben und unten soweit fortgeführt, dass sie noch weit über die erste Naht der Bruchpforte hinausging.

Dieser Fascienmuskelnahnt folgte als Schluss der Operation die Hautnaht.

Bei der geschilderten Art der Plastik habe ich also für die Bildung der aus Fascien- und Muskelgewebe sich zusammensetzenden Schutzdecke keine eigentlichen Lappen umschnitten; ich habe vielmehr Werth darauf gelegt, die Querschnitte durch die Muskelbäuche zu vermeiden, damit die umgeklappten Muskeltheile oben und unten mit den übrigen Abschnitten der Muskelbäuche in ihrem natürlichen Zusammenhang belassen werden und so auch in ihrer Ernährung und Innervation am wenigsten gestört bleiben konnten. Natürlich musste dann auch die Länge der Schnitte durch die Rectusscheiden genügend bemessen werden, um jede störende Spannung bei der Nahtanlegung zu meiden.

Erklärlicher Weise fühlt man nach Beendigung der Operation durch die Haut hindurch seitlich von der festen Mittelpartie die

Lücken, welche das Einschneiden in die Musculi recti und das Umschlagen ihrer medial gelegenen Abschnitte verursacht, und deren Grund im Wesentlichen von der Fascia transversa und von den Aponeurosen des Musc. transversus und Musc. obliquus internus, d. h. von der inneren Rectusscheide, ausserdem aber auch von einer dünnen sie überdeckenden Lage auseinander gebreiteter Muskelfasern gebildet wird. Es war mir zu Anfang bedenklich, ob wohl diese durch die Operation geschwächten Stellen der Bauchwand eine genügende Festigkeit bewahren würden. Allein schon nach kurzer Zeit war bei meinen beiden Patienten von diesen Lücken nichts mehr nachweisbar; sie hatten sich gefüllt und zusammengezogen, sodass sich die Bauchwand wieder dick und glatt anfühlte und auch bei Hustenstössen nicht die geringste Nachgiebigkeit erkennen liess.

Beide Patienten, die ich in der beschriebenen Weise operirt habe, sind also nicht nur von ihrem Bruch und von allen Beschwerden befreit worden; sie haben auch eine vollkommen feste und widerstandsfähige Bauchwand bekommen, sodass der Erfolg thatsächlich Allem entspricht, was man von der Operation unter so ungünstigen Vorbedingungen wünschen kann.

Das über alles Erwarten günstige Ergebniss dieser plastischen Operation ist gewiss dazu angethan, in geeigneten Fällen zu einer Wiederholung aufzufordern.

Indessen muss dabei beachtet werden, dass das Gelingen der Operation an die Erfüllung gewisser Voraussetzungen gebunden sein wird.

Zunächst kann die vorgeschlagene Art der Plastik nur für solche Brüche Anwendung finden, welche oberhalb der Linea Douglasii liegen; denn erst von dieser Linie an aufwärts finden wir als Unterlage der Musculi recti jene starke Schicht von Aponeurosen, die wir an den Stellen der seitlichen Schnitte als Schutzwand nicht entbehren können.

Ferner müssen aber auch die anatomischen Verhältnisse sich so gestalten, dass das unversehrt gebliebene Gewebe der Linea alba oberhalb und unterhalb der Bruchpforte und demgemäss auch oberhalb und unterhalb ihrer Nahtvereinigung noch eine Strecke weit

von der Naht der äusseren Rectusscheiden und der Muskelpartien überragt und gedeckt werden kann. Dadurch, dass wir die Bruchpforte mit einer sie breit übergreifenden Muskelfascienplatte überlagern, dass wir die Anfangs- und die Endstelle der Muskelfasciennaht einer unversehrt gebliebenen und widerstandsfähigen Gewebsschicht der Linea alba aufruhelassen, sorgen wir dafür, dass nur der Mitteltheil der eben genannten Naht dem Andränge des intraabdominellen Druckes Stand zu halten hat, die schwachen Punkte der Naht aber entlastet und geschützt werden.

Wo es möglich ist, würde es nicht unzweckmässig sein, die erste Naht der Bruchpforte in querer Richtung anzulegen. Jedenfalls aber darf die Bruchpforte, wenn wir auf ein gutes Ergebniss rechnen wollen, nicht über eine gewisse Weite hinausgehen; nur dann wird ihre Naht noch in hinreichendem Maasse von derjenigen der zur Plastik verwendeten Schichten verdeckt werden können, und nur dann werden wir auch nicht gezwungen werden, durch eine allzu weit gehende Spaltung der Muskelbäuche deren Ernährung und Innervation zu stören.

Zum Schluss betone ich noch einmal ausdrücklich, dass ich die beschriebene Operationsmethode einzig und allein für solche Fälle anempfehle, in denen die medialen Ränder der Musculi recti sich nicht aneinander bringen und vereinigen lassen, in denen wir auch sonst keine anderen Wege zur Heilung kennen. Ebenso wenig aber, wie unter gewissen Umständen die Nothwendigkeit eines operativen Eingriffes in solchen Fällen bezweifelt werden kann, darf auch geleugnet werden, dass unsere alten Operationsmethoden sich in manchen Fällen als unzureichend erwiesen haben. Das geht doch schon aus der Vorgeschichte meines ersten Patienten hervor, wenn ich bemerke, dass der Arzt, der zweimal vergeblich operirte und die dritte Operation verweigerte, zu den hervorragendsten Chirurgen Berlins zu zählen ist.

In diesen glücklicher Weise nur vereinzelt vorkommenden Fällen aber wird meine Plastik zum mindesten das leisten, was man von einer Operation unter solchen Vorbedingungen überhaupt verlangen darf. Wird sie unter Beachtung aller der erwähnten Gesichtspunkte richtig ausgeführt, so wird sie auch ein befriedigendes

und dauerhaftes Resultat ergeben. Dass sie nicht eine gleich feste Bauchwand zu schaffen vermag, wie die oben erwähnten Operationen der einfacheren Bauchbrüche, ist klar. Aber meine Beobachtungen haben doch einen vollkommen sicheren Beweis geliefert, dass die Operation eine Bauchwand herzustellen vermag, welche fest genug ist, um dem Patienten wieder ohne Schaden die Ausübung schwerer Arbeit zu gestatten.

X.

Aus der Königl. chirurg. Klinik (Prof. v. Eiselsberg)
Königsberg i. Pr.

Zur Pathogenese und Therapie der verschiedenen Formen der Gangrän an den unteren Extremitäten.¹⁾

Von

Dr. Bunge

in Königsberg i. Pr.

M. H.! Seitdem von Winiwarter durch seine bekannten Untersuchungen über spontane Gangrän den Beweis erbracht hat, dass der Verschluss der Gefässe der betreffenden Extremität die anatomische Grundlage für diese Erkrankung darstellt, ist in einer grossen Zahl von Fällen auch von anderer Seite der gleiche Befund erhoben worden. v. Winiwarter hatte bekanntlich die Ansicht ausgesprochen, dass es ein von der Intima der Gefässe ausgehender Wucherungsprozess sei, der zur Verengerung und schliesslich zum völligen Verschluss der Gefässe führe, eine echte Endarteriitis obliterans, die histologisch mit der von Friedländer gefundenen, secundär in der Umgebung von Entzündungsherden in den kleinen Arterien auftretenden Endarteriitis in Parallele zu setzen sei. Den in den Gefässen von ihm gleichzeitig beobachteten thrombotischen Vorgängen hat v. Winiwarter nur eine untergeordnete Rolle für die Entstehung des Gefässverschlusses und damit für das Zustandekommen der Gangrän beigemessen.

Diese v. Winiwarter'sche Ansicht hat sich lange einer wohl fast unbestrittenen Anerkennung erfreut und hat erst durch die Untersuchungen v. Zoege-Manteuffel's und seines Schülers

¹⁾ Vorgetragen am 4. Sitzungstage des XXIX. Congresses der Deutschen Gesellschaft für Chirurgie zu Berlin, 21. April 1900. Wird später ausführlich mitgeteilt.

Weiss einen Stoss erhalten. Auf Grund der Untersuchung einer Anzahl einschlägiger Fälle bezweifelten sie, dass durch die von Winiwarter'schen Untersuchungen der Beweis erbracht sei, dass eine primäre Wucherung der Gefässintima vorliege; vielmehr meinten sie, dass sowohl bei ihren Fällen, als bei der von Winiwarter'schen Beobachtung das histologische Bild der Verschlussmasse sich in keiner Weise von den Befunden bei der Organisation von Thromben unterscheiden lasse. Sie stellen daher der v. Winiwarter'schen Auffassung von der Histogenese des Prozesses den Satz gegenüber, dass die zu Verengung und zum Verschluss der Gefässe führende Gewebsmasse ihre Entstehung aus der Organisation von Thromben herleite, die autochthon auf dem Boden der durch Gefässsklerose bedingten Wandveränderungen entstanden seien. v. Zoëge-Manteuffel hat diese Ansicht später nochmals besonders präcisirt und seine Ausführungen durch entsprechende Abbildungen zu stützen versucht.

Die v. Zoëge-Manteuffel'schen Ausführungen sind nicht ohne Widerspruch geblieben und es bestehen zur Zeit gewissermassen zwei Lager, von den die einen Untersucher im Wesentlichen an der alten v. Winiwarter'schen Deutung glauben festhalten zu müssen, während es auf der anderen Seite auch an zustimmenden Aeusserungen im v. Zoëge-Manteuffel'schen Sinne nicht gefehlt hat.

Man hat in der Discussion dieser Frage bisher so gut wie ausschliesslich auf die sogenannte spontane oder, wie man sie mit v. Zoëge-Manteuffel wohl besser benennt, „präsenile“ Gangrän Bezug genommen, während die im Gefolge des Diabetes und als senile Gangrän auftretenden Formen aus der Discussion fast ausgeschaltet wurden. Nicht zum Nutzen der Klärung der ganzen Frage, wie ich glaube; war man doch gerade bei den beiden letztgenannten Formen darauf aufmerksam geworden, dass Gefässveränderungen auch hierbei eine wesentliche Rolle spielen und es war zu hoffen, dass man auf Grund von Analogiën oder von Unterschieden im anatomischen Befunde einen Fortschritt in der Auffassung des ganzen Krankheitsprozesses machen könnte.

Ich habe daher versucht, mir an der Hand des gesammten einschlägigen Material, das an der Königsberger Klinik zur Beobachtung kam, ein Urtheil über die allen diesen Erkrankungen zu

Grunde liegenden anatomischen Substrate zu bilden und möchte mir erlauben, Ihnen kurz an der Hand einiger Tafeln über die erzielten Resultate zu berichten.

Es stand mir zur Untersuchung zur Verfügung das meist durch Amputationen gewonnene Material von 15 Fällen und zwar gehörten 5 Fälle in das Gebiet der senilen Gangrän, 5 Fälle in das der diabetischen, 5 Fälle in das der spontanen oder präsenilen Gangrän. In allen Fällen, soweit die Untersuchung der Hauptgefäße vorgenommen werden konnte, handelte es sich um einen mehr oder weniger ausgebreiteten Verschluss derselben. Bei den mit Diabetes combinirten Fällen kam kein Fall zur Beobachtung, der im Sinne einer progredienten gangränescirenden Phlegmone aufzufassen gewesen wäre, sie verliefen vielmehr alle unter dem Bilde, wie wir es von der trockenen Gangrän beim Altersbrande kennen.

Bei der Untersuchung über die Dignität der in den Gefäßen gefundenen Verschlussmassen musste es sich im Wesentlichen um die Beantwortung von 3 Hauptfragen handeln. Einmal: ist es möglich, die Producte der Organisation von Thromben von Wucherungen, die primär von der Intima ausgehen, histologisch zu unterscheiden? Zweitens: welchen Raum nehmen diese eventuellen Wucherungen und welchen die organisirten Thromben ein? Drittens: in welchem Verhältniss stehen die sämmtlichen Gefässveränderungen zur Sklerose der Arterien? Neben der für die Auffassung von der Pathogenese des ganzen Processes bestehenden Bedeutung musste die Beantwortung dieser Fragen in irgend einem Sinne auch für die Therapie, vor allen Dingen in den Frühstadien der Erkrankung von Belang sein.

Es ist eine uns aus der Gefässpathologie bekannte Thatsache, dass schon im mittleren Lebensalter, wahrscheinlich schon in der Mitte der 20er Jahre, an den Gefäßen der unteren Extremitäten Verdickungen der Intima auftraten, entweder diffus im ganzen Arterienrohre bezw. über grössere Strecken desselben, (Arteriosklerosis diffusa) oder inselförmig als circumscripate, prominirende Erhabenheiten der Intima (Arteriosclerosis nodosa). Besonders diese letztere Form ist es, die bei den hier in Betracht kommenden Erkrankungen von Bedeutung ist, während die diffuse Form bei den von mir untersuchten Fällen mehr durch ihre Combinationen

mit der nodösen Form ins Gewicht fiel. Wie wir besonders von der Sklerose der Aorta her wissen, entwickeln sich die Intimaverdickungen mit Vorliebe an den Abgangsstellen von Gefässen. Dies trifft auch für die Arterien der unteren Extremitäten zu; die Verdickungen liegen bald an der Abgangsstelle des Seitengefässes selbst, bald derselben gegenüber, oder sie verengern das Lumen daselbst mehr circulär.

Histologisch characterisiren sich diese sklerotischen Verdickungen durch das Vorhandensein eines kernarmen faserigen, meist concentrisch zum Gefässlumen liegenden, so gut wie ausschliesslich gefässlosen Gewebes, das zu regressiven Veränderungen, hyaliner Entartung, Verfettung und Verkalkung neigt. In diesen sklerotischen Plaques ist, besonders so lange regressive Veränderungen nicht im Vordergrunde stehen, eine reichliche Bildung elastischer Elemente zu constatiren. Ein solcher sklerotischer Plaque zeichnet sich daher, zumal bei spezifischer Färbung auf elastische Fasern recht markant gegen die Gewebsmasse ab, wie wir sie bei der Organisation von Thromben finden, d. h. ein kernreiches, von zahlreichen Gefässen durchzogenes Gewebe, das häufig von Blutpigment durchsetzt ist und elastische Elemente nur um die Gefässe herum oder, wenn es sich um wandständige Thromben handelt, auch am freien Rande der Thromben aufweist.

Das was den vorliegenden Process nun charakterisirt, ist die besonders starke Ausbildung dieser sklerotischen Erhabenheiten, die, wie Sie sich an diesen Tafeln und Mikrophotogrammen überzeugen können, bis zu einer so schweren Stenosirung führen kann, dass nur ein Minimum der Gefässlichtung übrig bleibt. Es ist nun klar, dass eine derartige, fast einem Verschluss gleichzusetzende Stenosirung des Gefässlumens, selbst wenn sie multipel, ziemlich gleichzeitig und gleichstark an verschiedenen Stellen der Hauptgefässe auftritt, noch nicht zu einer Gangrän der Extremität zu führen braucht. Zwei Punkte sind es aber, die eine Gefahr für das Leben der Extremität bilden und zwar, dass die Abgangsstellen von Seitengefässen besonders betroffen und durch die Wucherungen verengt sind, dass dadurch also der Ausbildung von Collateralen entgegen gearbeitet wird; zweitens aber, dass es auf dem Boden der Stenosirungen und von ihnen ausgehend zu ausgedehnten Thrombosirungen kommt. Der letzte Punkt ist es hauptsächlich, in dem

sich meine Resultate mit denen v. Zoëge-Manteuffel decken; ich kann seiner Auffassung nur beistimmen, dass von einer grossen Zahl von Untersuchern die Bedeutung der Thromben und ihre Ausdehnung unterschätzt worden ist. Sie spielen in der ganzen Pathologie des Processes eine wesentliche Rolle und ausgedehntere aufsteigende frische Thrombosen bilden so gut wie regelmässig den Abschluss der Krankheit dadurch, dass sie die bis dahin noch bestehenden Collateralen verschliessen und so das Manifestwerden der Gangrän herbeiführen. Es könnte Wunder nehmen, dass diese schweren, durch sklerotische Intimawucherungen hervorgerufenen Stenosierungen des Gefässlumens von den früheren Untersuchern nicht gesehen wurden. Ich glaube diese Differenz erklärt sich dadurch, dass sie häufig schwer zu finden sind. Wie schwer es häufig ist, dieselben nachzuweisen, mag Ihnen der Umstand beweisen, dass ich in einem Falle im Verlaufe der ganzen Arteria tibial. ant. vom Dorsum pedis an bis zur Gegend des Abganges aus der Poplitea nur 4 derartige Stenosierungen aufzufinden vermochte, während das ganze übrige Gefäss als Verschlussmasse ein Gewebe aufwies, das ich als aus der Organisation von Thromben hervorgegangen auffassen muss. Durch diese Erfahrung belehrt, habe ich dann später zwecks Aufsuchung der primären Stenosierungen in Abständen von ca. 1 mm Querschnitte durch die freiparirten Gefässbündel gemacht und so meist schon makroskopisch die primären Verschlussstellen finden können. Regressive Veränderungen in den Wucherungen, Verfettung, Verkalkung, habe ich häufig auch bei jüngeren Personen gefunden, bei älteren Personen regelmässig, wenn auch nicht an allen Stellen.

Bei den Formen, die bisher als senile Gangrän bezeichnet wurden, ebenso in den Fällen von Gefässverschluss bei gleichzeitigem Diabetes tritt noch ein zweites Moment im anatomischen Bilde hinzu, das stellenweise sogar zu einer eigenartigen Form der Stenosierung führen kann, das ist das Auftreten ausgedehnter Petreficationen. Diese Petreficationen treten sowohl im Innern der regressiv veränderten Intimawucherungen auf, als auch in der Media. Es kommt aber noch eine andere Form vor, die sich unterhalb der Elastica der Intima, auf der Grenze nach der Media zu findet, in Form mehr oder weniger circumscripiter Knoten auftritt, die Elastica vorbuchtet und so, gewissermaassen durch Com-

pression des Gefäßlumens, eine Stenosirung hervorruft. Diese Art der Stenosirung, hinter der es ebenfalls zu ausgedehnten Thrombosirungen kommt, fand ich stets combinirt mit der früher geschilderten Form der Stenosirung, und zwar scheint sie besonders häufig bei Diabetes, bei dem ich überhaupt die ausgedehntesten Petreficationen sah, vorzukommen.

Fasse ich das, was mir die hier kurz skizzirten Befunde über die Pathogenese des Gefäßprocesses ergeben haben, zusammen, so ist es Folgendes: Auf dem Boden der Sklerose der Arterien kommt es durch entweder mehr diffus oder mehr circumscript auftretende hochgradige sklerotische Wucherungen der Intima zu meist multiplen, in den seltensten Fällen zu solitären hochgradigen Stenosirungen des Lumens in einem oder mehreren der Hauptgefäße der Extremität. Die Stenosirungen der Gefäße können so hochgradig sein, dass sie einem Verschluss des Lumens gleichzustellen sind. Diese primären Stenosirungen bilden eine Gefahr für das Leben der Extremität einmal dadurch, dass sie sich meist an der Abgangsstellen von Seitengefäße entwickeln und dass so der Entwicklung von Collateralen entgegengearbeitet wird; zweitens dadurch, dass es hinter diesen Stenosirungen, auf Grund der durch dieselben gesetzten Circulationsstörungen und auf dem Boden der durch sie bedingten Wandveränderungen zu aufsteigenden Thrombosen kommt, die die noch bestehenden Collateralen verlegen. Bei einer Reihe von Fällen von seniler Gangrän, sowie besonders bei den mit Diabetes combinirten Fällen können circumscripte Petreficationen zu einer eigenartigen Form der Stenosirung führen, deren Bedeutung für die Circulation im Uebrigen die gleiche ist.

Einen specifischen Process im Sinne v. Winiwater's, characterisirt durch eine eigenartige zellreiche Wucherung der Gefäßintima, habe ich nicht finden können; ich muss mit v. Zoega-Manteuffel die Fälle von Gefäßverschluss bei jugendlichen Individuen (präsenile oder juvenile Gangrän) in das Gebiet der frühzeitigen Gefäßsklerose verweisen.

Sollten diese Resultate auch von anderer Seite Bestätigung erfahren, so dürfte sich empfehlen im Sinne einer möglichst präzisen Nomenclatur in diesen Fällen von einer Arteriosklerosis obliterans zu sprechen, während der Begriff der Endarteritis für die

physiologischen Gefässobliterationen und die echten mykotischen Formen (Tuberculose etc.) zu reserviren wären.

Was die Therapie der Gangrän anbetrifft, so kann dieselbe, wenn die Gangrän manifest geworden ist, natürlich nur eine chirurgische sein. Darin herrscht auch keine Meinungsverschiedenheit, strittig ist nur die Wahl des Zeitpunktes für die Operation und die Wahl des Ortes der Absetzung.

Was den Zeitpunkt der Operation betrifft, so giebt uns der häufige Befund frischer aufsteigender Thrombosen einen Fingerzeig nicht zu lange zuzuwarten. Es kann bei längerem Zuwarten im Interesse einer besseren Demarkation leicht vorkommen, dass wir deswegen auf Erhaltung eines functionell wichtigen Theiles der Extremität verzichten müssen, dass wir am Oberschenkel zu amputiren gezwungen sind, während wir früher noch mit einer Unterschenkelamputation ausgereicht hätten. Vielleicht gestattet uns in Zukunft der Vorschlag Gussenbauer's, das Verhalten der peripheren Arterien häufig sphygmographisch zu controlliren, unsere Indicationen über die Wahl des Zeitpunktes der Operation strenger als bisher zu stellen.

Ueber den Ort der Amputationen ist seit Heidenhain's Vorschlag, bei seniler und diabetischer Gangrän principiell am Oberschenkel zu amputiren, viel diskutirt worden. Die Mehrzahl der Chirurgen dürfte sich zur Zeit diesem Vorschlag gegenüber wohl ablehnend verhalten; die Mehrzahl stellt sich anscheinend auf denselben Standpunkt, den wir an der Königsberger Klinik eingenommen haben, d. h. der strengen Individualisirung von Fall zu Fall. Wie falsch es sein würde, hier zu schematisiren, mag allein der Umstand beweisen, dass wir unter 4 Fällen von diabetischer Gangrän nur einmal gezwungen waren, am Oberschenkel zu amputiren, während wir in den anderen Fällen mit der Amputation am Unterschenkel ausgekommen sind. In einem Falle ist es uns sogar gelungen, einen tragfähigen Unterschenkelstumpf nach der Bier'schen Methode bei einem jüngeren Kranken zu erzielen. Derartige Fälle werden natürlich stets Ausnahmen bleiben.

Ganz ausserordentlich wichtig ist die Prophylaxe der Gangrän, d. h. die Bekämpfung der Krankheit in ihren ersten Frühstadien. Hierzu gehört in erster Linie eine möglichst genaue Kenntniss der

Erscheinungen, die zuerst bei beginnendem Verschluss der Arterien auftreten. Diese Frühererscheinungen, unter denen rheumatoide Beschwerden im Vordergrunde stehen, sind, so weit sie bisher bekannt sind, schon von v. Zoëge-Manteuffel zusammengestellt worden und ich kann daher im Wesentlichen auf seine Ausführungen verweisen. Auch von internistischer Seite ist in neuerer Zeit den Frühsymptomen der Erkrankung die gebührende Aufmerksamkeit geschenkt worden (Erb). Ganz besonders ist, auf ein Symptom wieder in erhöhtem Maasse die Aufmerksamkeit gelenkt worden, auf das intermittirende Hinken (Claudication intermittente Charcot), besser wohl intermittirende Gehstörung genannt, und auf den dabei regelmässigen Befund des Fehlens bzw. Schwächerwerdens des Pulses an den Fussarterien. Dieser Combination dürfte in der That in Zukunft die höchste Bedeutung beizumessen sein.

Sollte die von mir vertretene Auffassung von der Pathogenese des ganzen Gefässprocesses auch von anderer Seite eine Bestätigung erfahren, so würde die Therapie in den Frühstadien der Erkrankung im Wesentlichen zwei Forderungen zu erfüllen haben: einmal zu versuchen, auf die Entwicklung der sklerotischen Plaques einzuwirken, zweitens aber, neben der Verhütung von Thrombosen, die Ausbildung von Collateralen möglichst zu begünstigen. Wie die Erfahrung gelehrt hat, besitzen wir im Jod ein Mittel, um auf die sklerotischen Plaques einzuwirken. Ob dies dadurch geschieht, dass nur die weitere Entwicklung der sklerotischen Verdickungen hintangehalten wird, oder etwa sogar dadurch, dass sich dieselben bei Jodgebrauch verkleinern, müssen erst weitere Erfahrungen zeigen. Den günstigen Einfluss längere Zeit gegebener kleinerer Joddosen (1 g pro die) kann ich aus eigener Erfahrung durchaus bestätigen.

Die Begünstigung der Ausbildung von Collateralen könnte besonders durch die Application von zweckentsprechenden Bädern, unter denen Nauheimer Bäder, Moorbäder und eventuell galvanische Bäder in erster Linie zu nennen sind, für die Therapie heranzuziehen sein. Auch Erb redet dieser Medication aufs Eindringlichste das Wort; er hat nach dieser Medication ein Wiederkehren des fast oder ganz erloschenen Fusspulses eintreten sehen. Ich kann über zwei Erfahrungen berichten, die mir von anderer Seite zur Verfügung gestellt worden sind, bei denen die gleiche Medication

vom gleichen Erfolg begleitet war. In dem einen Fall bildete sich gleichzeitig eine Onychogryphosis an der unteren Extremität vollständig zurück und es bildeten sich neue vollständig normale Nägel. Der zweite Fall betraf einen in der Klinik wegen diabetischer Gangrän amputirten Kranken, bei dem am andern Bein intermittirende Gehstörung mit Schwinden der Fusspulse auftrat. Auch hier bildeten sich die subjectiven Beschwerden unter Darreichung von Jodkali und Application von Moorbädern zurück und der Puls in den Fussarterien kehrte wieder. In vier Fällen habe ich ähnliche Erfahrungen zu verzeichnen.

Es wird die Aufgabe weiterer Beobachtungen und Untersuchungen sein, auf Grund verbesserter Kenntnisse vom Wesen des Krankheitsbildes und einer besseren Kenntniss der Frühsymptome der Krankheit, zu versuchen, der Krankheit in einem Stadium gegenüber zu treten, in dem die Schäden noch reparabel sind und in dem es gelingen kann, den Endausgang hinaus zu schieben oder gar zu verhüten, d. h. das Manifestwerden der Gangrän, bei dem wir doch nur mit verstümmelnden Operationen helfend einzugreifen in der Lage sind.

XI.
Ein Beitrag zur Milzchirurgie.¹⁾

Von
Professor Dr. F. Bessel Hagen
in Charlottenburg.

Die Versuche, grosse Milzgeschwülste aus dem Körper zu entfernen, waren in früherer Zeit mit einer ausserordentlich grossen und unmittelbaren Gefahr für das Leben des Kranken verbunden und daher die Erfolge dieser Bestrebungen auch nur wenig ermutigend. Noch bis vor kurzem hat die Splenektomie infolge dessen als eine zulässige Operation nur für bestimmte, nicht allzu zahlreiche Ausnahmefälle gegolten. Selbst heute noch deuten manche Anklänge an die alten Zeiten darauf hin, dass unter solchem Eindrucke die Mehrzahl unserer Lehrbücher geschrieben worden ist. Aber angesichts der Erfahrungen, welche uns die letzten Jahre gebracht haben, sollten solche Anklänge mehr und mehr verschwinden; statt ihrer sollten geläuterte Anschauungen dazu führen, dass die Zulässigkeit und Nothwendigkeit der Operation für einzelne Erkrankungszustände der Milz von anderen Gesichtspunkten aus betrachtet, und dass die Splenektomie mit grösserer Bestimmtheit als seither als ein wichtiges, ja bei gewissen Erkrankungsformen sogar als das einzige und allein wirksame Heilmittel anerkannt wird.

Die ersten Anfänge hierzu machen sich bereits insofern merkbar, als schon jetzt in der Anwendung der Milzexstirpation

¹⁾ Auszugsweise vorgetragen am 2. Sitzungstage des XXIX. Congresses der Deutschen Gesellschaft für Chirurgie zu Berlin, 19. April 1900.

eine Wandlung eingetreten ist. Wer der Entwicklung der Milzchirurgie im Laufe der letzten Jahre gefolgt ist, hat längst das gänzliche Verschwinden der Operation bei den durch Leukämie bedingten Milzgeschwülsten festzustellen vermocht. Auch auf den Gedanken, bei der atrophischen Lebercirrhose die vergrösserte Milz zu entfernen, zumal, wenn sie von nachweisbarem Ascites begleitet ist, auf den Gedanken, eine Stauungsmilz oder gar eine Amyloidmilz auf operativen Wege zu beseitigen, dürfte heute wohl kein Chirurg mehr verfallen. In dem einen wie in dem anderen Falle, ebenso bei der Leukämie wie bei den zuletzt erwähnten Erkrankungsformen, hat die Herausnahme der Milz sich als schädlich und zum mindesten als vollkommen nutzlos erwiesen. Weiterhin sahen wir auch Bestrebungen auftauchen, die dahin gerichtet waren, zur Erhaltung der Milz die Splenektomie durch andere Operationen zu ersetzen; wo eine Verlagerung und abnorme Beweglichkeit der Milz den Eingriff erforderte, wollte man, dass nicht ohne Noth das sonst vielleicht gesunde Organ geopfert, sondern mittels der Splenopexie eine feste Anheftung der Milz an der rechten Stelle versucht werde. Allein, wenn auch auf diese Weise das Gebiet der Milzexstirpationen nach verschiedenen Richtungen hin eingeengt worden ist, so hat sich die Zahl derjenigen Operationen, bei denen die totale Entfernung des Organs vorgenommen wurde, dennoch stetig vermehrt. In einer ganzen Reihe von Fällen sind die Chirurgen bemüht gewesen, bei schweren Verletzungen und subcutanen Zerreißungen der Milz mit der Exstirpation die innere Verblutung aufzuhalten; und nicht selten haben sie so dem Verletzten das Leben gerettet. Vor Allem aber haben die Milzexstirpationen in der Behandlung der grossen, durch Malaria bedingten Milzgeschwülste und ebenso in der Behandlung der idiopathischen Milzhyperplasien, insbesondere derjenigen, welche mit consecutiver Lebercirrhose auftreten, breiteren Boden gewonnen. Indessen trotz aller dieser Fortschritte hat doch die Aufgabe, für die Indicationen zur Splenektomie eine sichere Unterlage zu schaffen, noch nicht ihre endgültige Lösung gefunden.

Nun mögen wir wohl in Deutschland weniger häufig als die Chirurgen in anderen, von Malaria heimgesuchten Ländern grossen Milzgeschwülsten begegnen; die Bedeutung, welche den Vorgängen auf dem Gebiete der Milzchirurgie beizumessen ist,

bleibt für uns die gleiche. Deshalb glaube ich auch die Aufmerksamkeit der deutschen Chirurgen von Neuem auf dieses Gebiet lenken zu dürfen, indem ich den Versuch mache, den Ausbau desselben einerseits durch das Ergebniss einer statistischen Untersuchung über den gegenwärtigen Stand der Milzchirurgie, andererseits auch durch die Mittheilung einiger von mir auf diesem Gebiete gemachter Beobachtungen zu fördern.

Die Frage, welche in allererster Linie zu beantworten ist, diejenige nach der Zulässigkeit einer Milzexstirpation wird heute wohl nirgends mehr einem Zweifel begeben.

Durch Thierexperimente und durch zahlreiche, mit Sorgfalt ausgeführte Beobachtungen an operirten Patienten ist uns der sichere Beweis dafür erbracht worden, dass der Verlust der Milz bei einem sonst gesunden Menschen merkbare Schädigungen nicht hervorruft, dass also die Entfernung der Milz an sich keinen irgendwie erkennbaren Nachtheil für die Gesundheit des Patienten zur Folge hat; und dieses anscheinend, wie die experimentellen Untersuchungen von Blumreich und Jacoby¹⁾, Courmont und Duffau²⁾ lehren, auch nicht einmal im Hinblick auf spätere Infectionskrankheiten. Die Veränderungen in der Beschaffenheit und Zusammensetzung des Blutes, wie sie anfangs in der Regel nachzuweisen sind, das Sinken des Hämoglobingehalts, die Verminderung in der Zahl der rothen Blutkörperchen zugleich mit der Vermehrung der weissen, dann auch die gelegentlich wahrnehmbaren Schwellungen der Schilddrüse und der Lymphdrüsen pflegen sich im Laufe einiger Monate, oft sogar schon nach wenigen Wochen zurückzubilden und dann, abgesehen vielleicht von einer geringen und unschädlichen Vermehrung der Lymphocyten, wiederum in einen vollkommen normalen Zustand überzugehen. Ja, wir wissen von vielen Kranken, nicht bloss von dem einen im Jahre 1867 von Péan operirten Patienten, dessen

¹⁾ L. Blumreich und M. Jacoby, Experimentelle Untersuchungen über Infectionskrankheiten nach Milzexstirpation. Berliner klin. Wochenschr. 1897. No. 21.

²⁾ J. Courmont et Duffau, Du rôle de la rate dans les infections: étude expérimentale des effets de la splénectomie au point de vue de la lutte de l'organisme contre diverses maladies infectieuses. Arch. de méd. expér. et d'anat. pathol. 1898. No. 3.

Gesundheitszustand 9 Jahre nach der Operation genau untersucht und bekannt gegeben wurde, dass auch in späteren Zeiten nicht die geringsten, auf das Fehlen der Milz zu beziehenden Krankheitserscheinungen bei ihnen aufgetreten sind.

Aber auch die unmittelbar mit der Operation als solcher verbundene Gefahr hat sich dank der hohen Ausbildung unserer Operationstechnik und Wundbehandlung gegen früher wesentlich vermindert. Das bestätigen schon die nackten Zahlen, welche die Statistik uns an die Hand giebt.

Im Ganzen habe ich bis jetzt 360 Fälle von Milzexstirpation zusammenstellen können, diejenigen nicht eingerechnet, in denen nach einer Verletzung der Bauchwand die vorgefallene Milz ganz oder theilweise abgetragen wurde.

Unter diesen 360 Laparospelenektomien finde ich nun 138 mit tödtlichem Ausgang verzeichnet, sodass 222 Operationen verbleiben, welche zur Heilung des Kranken führten. Die Mortalität hat also für sämtliche Fälle 38,3 pCt. betragen.

Wenn dagegen im Jahre 1894 Ceci¹⁾ und Vulpinus²⁾ die Sterblichkeit in der Reihe der bis dahin operirten Kranken mit 51,6 pCt. und mit 49,6 pCt. angegeben haben, so spricht der Unterschied zwischen diesen Zahlen und der von mir berechneten Ziffer für die Feststellung einer wesentlichen Vermehrung der erzielten Heilresultate.

Noch klarer und deutlicher tritt der Fortschritt zu Tage, wenn ich die vom Jahre 1891 an, also im letzten Jahrzehnt ausgeführten Operationen von den älteren scheidet, wenn ich ausserdem diejenigen Fälle absondere, welche für die Beurtheilung des allgemeinen, der Splenektomie zukommenden Werthes nicht ohne weiteres zu brauchen sind; ich meine hier in erster Reihe die heute unerlaubten Operationen bei leukämischen Milztumoren, bei atrophischer Lebercirrhose, bei Stauungs- und Amyloidmilz, in zweiter Linie die Operationen bei subcutanen Verletzungen und Zerreißen der Milz, dann auch die wegen Stieltorsion einer Wandermilz ausge-

1) A. Ceci, Splenectomia. Policlinico. 1894. No. 17.

2) O. Vulpinus, Beiträge zur Chirurgie und Physiologie der Milz. Beiträge zur klin. Chirurgie. XI. 1894. S. 633 ff.

fürten Operationen, deren Ausgang ebenso wie der Erfolg der Splenektomie nach Verletzungen durch die in solchen Fällen herrschenden besonderen Verhältnisse beeinflusst wird.

Unter diesen Voraussetzungen erhalten wir folgende Zahlen:

a) 97 Totalexstirpationen der Milz bis zum Jahre 1890:

davon geheilt 56; gestorben 41 = 42,2 pCt.

b) 164 Totalexstirpationen der Milz von 1891 bis 1900:

davon geheilt 133; gestorben 31 = 18,9 pCt.

Also von 97 bis zum Jahre 1890 vorgenommenen Laparosplenektomien waren 41, von 164 später ausgeführten Operationen nur 31 von tödtlichem Ausgange gefolgt, sodass die Sterblichkeit von dem einen zum anderen Zeitraume von 42,2 pCt. auf 18,9 pCt. herabgesunken ist.

Die zuletzt genannte Sterblichkeitszahl würde übrigens noch günstiger lauten, wenn nicht ein Chirurg, welcher allein 28 Milzexstirpationen bei Malaria ausgeführt hat, seinem Eifer etwas zu sehr hätte die Zügel schiessen lassen. Wollte ich diese und auch noch 5 weitere Fälle ausschalten, deren Zugehörigkeit zu einer bestimmten Gruppe von Milzerkrankungen infolge einer unklaren Diagnose sich nicht mit Sicherheit feststellen lässt, so würden wir für die Zeit von 1891 bis 1900 mit 131 Splenektomien und unter diesen mit 115 Heilerfolgen und 16 Todesfällen, d. h. mit einer Sterblichkeit von nur 12,2 pCt. zu rechnen haben.

Und wenn wir ferner bedenken, dass mehrere unter den angegebenen Todesfällen einem Fehler in der Durchführung der Operation zur Last gelegt werden müssen, so werden wir für die Zukunft noch ein wesentlich besseres Procentverhältniss der Heilungen nach der Splenektomie erwarten dürfen.

Hat sich nun die Gefahr des operativen Eingriffes so erheblich vermindert, wie es die vorstehenden Erörterungen zeigen sollten, so darf auch mit vollem Rechte betont werden, dass die früher und selbst heute noch weit verbreitete Scheu vor der Splenektomie bei richtiger Auswahl des Operationsfalles ihre Berechtigung ganz verloren hat. Wir dürfen und müssen heute die Totalexstirpation der Milz, wo andere Heilmittel sich als unwirksam erwiesen haben und nur die Operation die

störenden Krankheitserscheinungen zu beseitigen oder wesentlich zu bessern vermag, als einen nicht nur erlaubten, sondern dringend gebotenen Eingriff erachten.

Die weitere Frage, unter welchen Bedingungen die Splenektomie zur Ausführung gelangen soll, ist bereits für einzelne Erkrankungsformen fest entschieden. Für einzelne lässt sie sich jetzt in ebenso bestimmter Form beantworten; wenn wir der Beurtheilung die in dem letzten Jahrzehnt ausgeführten Operationen zu Grunde legen. Wir werden daher die Erfolge der Splenektomie für jede einzelne Erkrankungsform gesondert zu betrachten haben.

Schon vorher habe ich erwähnt, dass der Nachweis einer leukämischen Beschaffenheit des Blutes das Operiren vollkommen ausschliesst. In diesem Punkte dürfen unsere Anschauungen von jenen, die wir seither besaßen, nicht abweichen. Von 42 Kranken, denen wegen leukämischer Hypertrophie die Milz extirpirt wurde, haben nur 4 die Operation überstanden; und von diesen wieder, noch dazu in einem vielfach angezweifelten Falle, nur einer dauernd, während die anderen drei innerhalb kurzer Zeit unter schnellem und beschleunigtem Kräfteverfall zu Grunde gingen. Demgemäss hat auch die Verminderung der Mortalität während der letzten 10 Jahre, wie sie die folgenden Zahlen erkennen lassen, wenig zu bedeuten:

Totalexstirpationen der Milz wegen leukämischer Hypertrophie:

bis zum Jahre 1890: 35 Fälle,

davon geheilt 2; gestorben 33 = 94,3 pCt.

von 1891 bis 1900: 7 Fälle,

davon geheilt 2; gestorben 5 = 71,4 pCt.

Fast ausnahmslos sind die im Anschluss an die Operation gestorbenen Kranken der Nachblutung erlegen, entweder der unvermeidlichen Nachblutung aus breiten, durch die Lösung von Verwachsungen entstandenen Wundflächen, oder der Blutung aus der brüchigen und leicht zerreisslichen Wandung eines grösseren Gefässes. Deshalb werden wir auch, solange wir nicht im Stande sind, die leukämische Blutung zu beherrschen, die Exstirpation einer leukämischen Milzgeschwulst für einen unverzeihlichen Fehler halten müssen, für ein Vorgehen, welches mit fast unweigerlicher

Sicherheit den Kranken dem Tode überliefert. Hieran können auch die wenigen Fälle nichts ändern, in denen die Kranken wohl für kurze Zeit die Operation überlebten, die Operation sich aber doch als eine vollkommen nutzlose, ja sogar schadenbringende erwiesen hat; sie können nur dazu dienen, unsere Abneigung gegen den operativen Eingriff zu verschärfen. Geradezu unverständlich erscheint es, wie nach solchen Ergebnissen noch unlängst der Versuch gemacht werden konnte, einem Patienten, bei welchem nur 10 rothe Blutkörperchen auf ein weisses kamen, mit einer Milzextirpation helfen zu wollen.

Nicht anders steht es mit der Werthschätzung der Splenektomie bei der durch Stauungserscheinungen hervorgerufenen Milzschwellung, bei der Milzhypertrophie infolge von atrophischer Lebercirrhose und bei der Amyloidmilz. Nichts ist bei diesen Erkrankungsformen mit der Entfernung der Milzgeschwulst erreicht worden; jeder einzelne von den 7 Fällen, die hier zu verzeichnen sind, ist tödtlich verlaufen.

So kurz auch diese Andeutungen sein mögen, sie reichen hin, um das Gebot zu begründen, dass wir die Anzeichen aller der vorerwähnten Krankheitszustände auch dort, wo die Splenektomie etwa aus anderen Gründen wünschenswerth erscheinen könnte, gegen die Ausführung der Operation sprechen lassen sollen. So darf z. B. die Milzhypertrophie eines Malariakranken, welcher bereits eine deutlich ausgeprägte Schrumpfung der Leber und einen erheblichen Ascites aufweist, nicht mehr Gegenstand eines operativen Vorgehens werden. Das lässt sich leicht durch die Anführung mehrerer Misserfolge beweisen.

Indem ich nunmehr übergehe zu denjenigen Milzkrankungen, welche auch in Zukunft zu dem Bereich der Splenektomien gehören werden, brauche ich auf einzelne derselben nur mit wenigen Worten hinzuweisen; haben doch mehrere der jüngsten Zeit angehörige Arbeiten bereits die Wege geebnet, die wir in unserem therapeutischen Handeln wählen sollen.

In erstaunlicher Weise haben sich die Mittheilungen über schwere Verletzungen und Zerreißungen der Milz gemehrt, bei denen wenige Stunden nach dem Stoss oder Schuss, der den Bauch traf, oder auch nach Tagen noch die Gefahr der Verblutung in die Bauchhöhle durch die Laparosplenektomie be-

kämpft worden ist. Sehe ich von dem Vorfall der Milz ab, der ohne ernstes Bedenken nicht zurückgebracht werden darf und daher oft eine totale oder partielle Exstirpation des vorgefallenen Organs erheischt, so ist im Laufe der letzten zehn Jahre die Milz nicht weniger als 34mal wegen einer innerhalb der Bauchhöhle erfolgten Verletzung entfernt worden, und dabei in mehr als der Hälfte der Fälle mit günstigem Erfolg, in einem von Savor¹⁾ berichteten Falle sogar ohne Unterbrechung einer bestehenden Schwangerschaft. Genau stellt sich das Ergebniss dieser Operationen in folgender Weise dar:

Splenektomien wegen Verletzungen und Zerreißungen der Milz innerhalb der Bauchhöhle:

bis zum Jahre 1890: 3 Fälle,

davon geheilt —; gestorben 3 = 100 pCt.

von 1891 bis 1900: 34 Fälle,

davon geheilt 20; gestorben 14 = 41,2 pCt.

Bedenkt man, dass im Jahre 1896 Lamarchia's Naht einer Risswunde an der Milz die tödtliche Blutung nicht aufzuhalten vermochte, dass auch andere Behandlungsmethoden, wie die Tamponade der Wunde und die Unterbindungen an den Milzgefäßen unzuverlässig sein müssen, so wird man angesichts der vortrefflichen, durch die Totalexstirpation der Milz erzielten Heilungen bei bedrohlichen, auf eine schwere Verletzung dieses Organs deutenden Erscheinungen in erster Linie die Beseitigung desselben anzustreben haben und nach der Eröffnung der Bauchhöhle nur unter besonders günstigen Umständen an die Stelle dieser Operation eine andere setzen. Freilich wird nicht immer der Versuch, das Leben des Verletzten zu erhalten, von einem glücklichen Ausgange gefolgt sein; denn dieser ist abhängig nicht allein von der Durchführung der Operation, sondern auch von der Grösse des Blutverlustes und seiner Einwirkung auf den Kranken, von der Schwere des Shocks, den die Verletzung hervorrief, von den Zerreißungen, die gleichzeitig andere Organe erlitten, und schliesslich auch von dem besonderen Zustande, in welchem sich die Milz schon vor der Verletzung befunden hatte. Kein Wunder, wenn der

¹⁾ Virchow-Hirsch, Jahresberichte. 1898. I. S. 577.

Verletzte in dem von H. Strange und E. Ware¹⁾ beobachteten Falle, wo die Operation infolge von Malaria durch alte und feste Verwachsungen erschwert wurde, dem Shock erlag. Es wäre vielleicht zu erwägen, ob man nicht in solchem Falle auf die Exstirpation der Milz verzichten und lieber zu der weniger sicher wirkenden Tamponade greifen sollte. Indessen lassen sich hierfür wohl schwer bestimmte Vorschriften festlegen.

Gleich schöne Erfolge wie bei schweren Verletzungen, und selbst bessere noch, hat die Splenektomie bei den intralialen gelegenen eiterigen Entzündungen, bei den von peri- und parasplenitischen Eiteransammlungen umhüllten Milznekrosen, bei den cystischen Geschwülsten und den wirklichen Neubildungen der Milz zu verzeichnen.

Von den Milzabscessen werden sich naturgemäss nur einzelne für die Splenektomie eignen, während andere, auf welche ich später noch zurückkommen werde, besser durch einfache Eröffnung der Abscesshöhle zu heilen sind. Den drei bekannten Fällen von Ferrerius, Myers²⁾ und Czerny³⁾ haben wir noch vier andere an die Seite zu stellen, in denen unter gleichen Voraussetzungen die Exstirpation der Milz zur Genesung führte. Diese sieben Beobachtungen vertheilen sich in folgender Anordnung auf die beiden, von uns zur Vergleichung getrennten Zeiträume:

Totalexstirpationen der Milz wegen intralialer, peri- und parasplenitischer Abscessbildung:

bis zum Jahre 1890: 3 Fälle, sämmtlich geheilt;

von 1891 bis 1900: 4 Fälle, sämmtlich geheilt.

Gelegentlich dreier Operationen, die ich hier am besten anschliesse, wurden in der Milz tuberculöse Herde vorgefunden. Ausser einer älteren hierher gehörigen, aber nicht ganz einwandfreien Beobachtung besitzen wir aus dem Jahre 1897 noch zwei neue von Marriot⁴⁾ und Bland Sutton⁵⁾.

¹⁾ Heath-Strange and Ernest Ware, A case of rupture of spleen: splenectomy: death. Brit. med. Journ. 1897. I. pag. 1088 ff.

²⁾ G. Ledderhose, Die chirurgischen Erkrankungen der Bauchdecken und die chirurgischen Krankheiten der Milz. Deutsche Chirurgie. Liefg. 45b. Stuttgart 1890. S. 160.

³⁾ Vergl. O. Vulpius. a. a. O.

⁴⁾ C. Marriot, Acute tuberculosis of spleen, splenectomy, recovery. Pathol. Transact. T. 47. pag. 96, u. Lancet. 1895. II. p. 1293.

⁵⁾ Vergl. Vanverts, La splénectomie. Paris.

Totalextirpationen der Milz wegen Tuberkulose:
bis zum Jahre 1890: 1 Fall,
 davon geheilt —; gestorben 1;
von 1891 bis 1900: 2 Fälle,
 davon geheilt 2.

So sehr nun diese Zahlen bei tuberkulösen und eiterigen Entzündungen des Milzgewebes zu Gunsten der Splenektomie sprechen und, da die 6 im letzten Jahrzehnt operirten Kranken alle ohne Ausnahme geheilt wurden, zu weiterem Vorgehen in dem gleichen Sinne anspornen, so liegt es doch auf der Hand, dass die Operation nur dann zur Ausführung gelangen darf, wenn die Milz in einer grossen Eiteransammlung schwimmend angetroffen und ebenso dort, wo das nicht der Fall ist, frei von besonderen Verwachsungen vorgefunden wird, in einem Zustande also, der ihre Auslösung mühelos und vor Allem ohne die Gefahr einer eiterigen Infection der Bauchhöhle gestattet. Wieviel Gewicht gerade auf den sorgfältigen Schutz der Bauchhöhle gelegt werden muss, auch vor der Benetzung mit dem Blute der von Eiter durchsetzten Milz, lehrt eine von Richelot¹⁾ im Jahre 1896 ausgeführte Operation. Seine Patientin, welche an einer ausserordentlich stark hervortretenden, die rothen Blutkörperchen fast ganz verdeckenden Leukocytose mit Vereiterung der Milz litt, ging aus Mangel an Vorsicht bei der Loslösung der Milz von ihrem Stiele infolge einer ganz acuten Peritonitis zu Grunde.

Zur Heilung von cystischen Geschwülsten, insbesondere Echinococcuscysten der Milz stehen uns gleichfalls verschiedene Operationsmethoden zu Gebote. Allein, unter der Voraussetzung, dass die Milz frei von stärkeren Verwachsungen mit der Nachbarschaft und einigermaassen beweglich an ihrem Stiele hängt, wird heute von diesen Operationen die Splenektomie wohl allgemein als das beste Verfahren betrachtet; als dasjenige, welches — abgesehen von der wenig empfehlenswerthen Behandlung mittels der Punction — die geringsten Gefahren in sich birgt, geringere jedenfalls als die Ausschälung der Cyste aus dem Gewebe der Milz, und welches auch sicherer und schneller die Kranken ihrer

¹⁾ Vergl. Vanverts, a. a. O.

Heilung entgegenführt als die Entleerung und Drainage der zuvor in die Bauchwand eingenähten Cyste. Sobald der Zustand des Kranken, sobald das Verhalten der Milz zur Nachbarschaft die Operation gestattet, ist ohne Zweifel die Totalexstirpation des kranken Organs jeder anderen Behandlungsweise im Hinblick ebensowohl auf die unmittelbaren wie auf die späteren Folgen überlegen. Einer solchen Auffassung entsprechen die nachstehend angeführten Zahlen:

Totalexstirpationen der Milz wegen Echinococcuscysten:

bis zum Jahre 1890: 5 Fälle,

davon geheilt 2; gestorben 3 = 60 pCt.

von 1891 bis 1900: 10 Fälle,

davon geheilt 9; gestorben 1 = 10 pCt.

Totalexstirpationen der Milz wegen einfacher, mit serös-blutigem Inhalte gefüllter Cysten:

bis zum Jahre 1890: 4 Fälle, sämtlich geheilt,

von 1891 bis 1900: 3 Fälle, sämtlich geheilt.

Seit dem Jahre 1891 sind hiernach mit der Splenektomie bei den Cystengeschwülsten der Milz überaus gute Erfolge erzielt worden. Sie geben uns heute von der Bedeutung der Operation eine ganz andere Auffassung als jene Zahlen, nach denen im Jahre 1894 Ceci und ebenso Vulpius die Sterblichkeit auf 40 pCt. berechnen mussten. Selbst der Misserfolg, der in die Zeit der letzten zehn Jahre fällt, spricht zu Gunsten der Splenektomie. Denn in dem einen 1891 tödtlich verlaufenen Falle, der einen Patienten von Le Dentu¹⁾ betrifft, war zunächst eine Echinococcuscyste der Leber in die Bauchwand eingenäht und hierauf die Milz erst dann entfernt worden, als der Versuch, auch die Echinococcuscyste dieses Organs in die Bauchwand einzunähen, eine Zerreiſung der Cystenwand und eine äusserst heftige Blutung herbeigeführt hatte; wir dürfen wohl annehmen, dass der Kranke ohne diesen Versuch die Operation überstanden hätte; nach der von Le Dentu gegebenen Schilderung hat die nachträgliche Exstirpation der Milz in diesem Falle nicht die geringste Schwierigkeit verursacht. Nur, wo ausgedehnte Verwachsungen der Milz die Exstirpation erschweren,

¹⁾ Vergl. Vanverts, a. a. O.

soll dieselbe vermieden werden; da ist, wie schon im Jahre 1895 E. Hahn¹⁾ betont hat, die Einheftung der Cyste und ihre ein- oder zweizeitige Eröffnung am Platze.

Aehnliche Einflüsse haben das Ergebniss derjenigen Splenektomien bestimmt, welche die Entfernung von Neubildungen zur Aufgabe hatten. Auch hier ist die Sterblichkeit eine geringere geworden. Nur zwei Kranke starben im Shock, ein wegen Sarkom Operirter und ein zweiter, bei welchem die Exstirpation eines auf Colon und Netz übergewachsenen cavernösen Angioms versucht wurde.

Totalexstirpationen der Milz wegen Sarkom:

bis zum Jahre 1890: 5 Fälle,

davon geheilt 3; gestorben 2 = 40 pCt.

von 1891 bis 1900: 4 Fälle,

davon geheilt 3; gestorben 1 = 25 pCt.

Totalexstirpationen der Milz wegen gutartiger Neubildungen und wegen Splenolithiasis:

von 1891 bis 1900: 2 Fälle,

davon geheilt 1; gestorben 1.

Während die Erfolge der Splenektomie für die bisher erwähnten Krankheitsformen bereits sichere und feste Regeln hinsichtlich der Indicationen zur Operation begründet haben, fehlt es noch an Klarheit über die Grenzen, welche der Milzexstirpation bei der hypertrophischen Malariamilz und bei den einzelnen Formen der aus unbekannter Ursache entstandenen primären Milzhyperplasie zu setzen sind.

Bei der Prüfung dieser zweifellos 'ausserordentlich wichtigen Frage erscheint es gerathen, zuerst denjenigen Krankheitszuständen näher zu treten, die im Wesentlichen dadurch ausgezeichnet sind, dass die hypertrophische Milz bei ihnen eine ungewöhnliche Beweglichkeit erlangt hat. Zumeist handelt es sich wohl um idiopathische oder aus einer Malariainfection hervorgegangene Milzhypertrophien, welche zur Lockerung der normalen Verbindungen mit den Nachbarorganen und dadurch wieder zu der Möglichkeit einer freien Verschiebung und Verlagerung den Anstoss gaben. Allein, so verschiedenartig auch die Krankheiten sein können, die

¹⁾ E. Hahn, Ueber Splenektomie bei Milzschinococcus. Deutsche med. Wochenschr. 1895. S. 441 ff.

sich gelegentlich mit einer abnormen Beweglichkeit zusammen vorfinden, das eigenartige aller dieser Fälle besteht doch darin, dass zunächst der ungewöhnliche Lagewechsel der Milz im Vordergrund der Krankheitserscheinungen steht. Findet schon hierin die gemeinsame Betrachtung dieser als Wandermilz bekannten Krankheitsformen ihre Rechtfertigung, so wird dieselbe auch noch dadurch unterstützt, dass wir die Kranken von dem Augenblick an, wo die Milz beweglich wird, den gleichen Gefahren ausgesetzt sehen.

Ob nun zur Beseitigung der oft sehr bedeutenden und bis zur Unleidlichkeit sich steigernden Beschwerden und Schmerzen, welche vorzugsweise durch Zerrung des Magens und der Bauchspeicheldrüse hervorgerufen werden, die Wandermilz extirpiert oder aber, wie es die Anhänger der Splenopexie wollen, in die normale Lage zurückgebracht und dort befestigt werden soll, hängt von den Eigenthümlichkeiten des einzelnen Falles ab, von dem allgemeinen Kräftezustand des Kranken ebenso, wie von der Grösse der Milzschwellung und der Beschaffenheit des Milzgewebes. Man darf eben nicht vergessen, dass bei der Splenektomie der Eingriff weniger schwer wiegt als derjenige, mit welchem die künstliche und technisch durchaus nicht leichte Anheftung der Milz verbunden ist. Man darf ebensowenig vergessen, dass die Dauererfolge der Splenopexie, wenn die Operation nicht unter besonders günstigen Umständen zur Ausführung kam, noch Manches zu wünschen übrig lassen. Gewiss sollten alle auf die Erhaltung der Milz gerichteten Bestrebungen unsere Anerkennung und auch unsere Unterstützung finden, zumal da, wo es sich um eine sonst gesunde Milz handelt. Gleichwohl aber halte ich es nicht für zweifelhaft, dass bei dem Vorhandensein einer irgendwie erheblichen Hypertrophie der Wandermilz die Splenektomie bei weitem den Vorzug vor der Splenopexie verdient, und dass ferner auch die Totalexstirpation als Operation einzig und allein in Frage kommt, sobald noch Krankheitsveränderungen anderer Art in der verlagerten und geschwollenen Milz zu vermuthen sind.

Von diesem Gesichtspunkte aus würde weiterhin die Abwägung der beiden Operationsarten bei denjenigen Milzverlagerungen, welche plötzlich durch Axendrehung und Stieltorsion bedrohliche Erscheinungen hervorgerufen haben, die Wageschale zu Gunsten der

Splenektomie sich senken lassen. In diesen Fällen haben wir es mit schweren Folgeerscheinungen des zuerst in den Venen und später erst in den Arterien eintretenden Gefässverschlusses zu thun, oft auch schon mit einer weitreichenden Thrombose der Stielgefäße, mit den Folgen der beginnenden Nekrose an der Stelle der Abschnürung und den Anfängen der peritonitischen Entzündung, sodass an die Aufdrehung des Stieles und an die Erhaltung der Milz schon aus diesen Gründen nicht gedacht werden kann.

Naturgemäss stehen auch die Erfolge der Splenektomie bei der Stieltorsion der Wandermilz unter dem Einflusse der Begleiterscheinungen. Da deren Ausdehnung und Heftigkeit von der Art der Stieldrehung und der Dauer ihres Bestehens bestimmt wird, so muss auch die Prognose der Operation, je länger mit derselben gezögert wird, um so mehr getrübt werden. Es ist daher leicht erklärlich, dass auch jetzt noch ungefähr der dritte Theil der Kranken trotz der Operation zu Grunde geht. Wir verfügen im Ganzen über 21 hierher gehörige Fälle und haben das nachstehende Ergebniss zu verzeichnen:

a) Totalexstirpationen wegen Stieldrehung einer durch Malaria hypertrophisch gewordenen Wandermilz:
bis zum Jahre 1890: 2 Fälle,

davon geheilt 1; gestorben 1 = 50 pCt.

von 1891 bis 1900: 3 Fälle,

davon geheilt 2; gestorben 1 = 33,3 pCt.

b) Totalexstirpationen wegen Stieldrehung einer mit einfacher Hypertrophie verbundenen Wandermilz:

bis zum Jahre 1890: 5 Fälle,

davon geheilt 1; gestorben 4 = 80 pCt.

von 1891 bis 1900: 11 Fälle,

davon geheilt 7; gestorben 4 = 36,3 pCt.

* Die hiernach zahlenmässig festgestellte Thatsache, dass die Operationen der letzten Jahre immer noch eine hohe Sterblichkeitsziffer aufweisen, obwohl die Resultate doch fortschreitend bessere geworden sind, mahnt in beredter Weise, frühzeitiges Eingreifen als Pflicht zu erachten. Die gleiche Berücksichtigung und dasselbe Verhalten, wie sie die Stieltorsion der Ovarialgeschwülste von uns verlangt, haben wir auch der Stieltorsion der Wandermilz entgegenzubringen. Sobald bei einer frei beweglichen Milz eine



plötzlich und in schwerer Form einsetzende Verschlimmerung der Krankheitserscheinungen festgestellt wird, soll sofort, ohne Zögern, zur Laparotomie geschritten werden.

Und mehr noch sollten wir thun! Wenn irgend möglich, sollten wir vorsorgend handeln; wir sollten schon den Kranken von seiner Wandermilz befreien, sobald sie nachgewiesen ist, und so zu früher Zeit durch operatives Eingreifen, also meist wohl durch die Totalexstirpation der Milz, die immer das Leben schwer bedrohende Gefahr einer Stieltorsion abwenden. Nicht ernst genug kann diese Mahnung betont werden.

Die Voraussetzung hierfür bildet allerdings das Bewusstsein von der Ungefährlichkeit der Splenektomie unter normalen, d. h. von einer Stieldrehung freien Verhältnissen. Indessen lässt sich in überzeugender Weise der Nachweis führen, der hier erfordert wird. Im Jahre 1897 hat Stierlin¹⁾ gestützt auf 32 von ihm gesammelte Fälle, die Sterblichkeit nach der Splenektomie bei Wandermilz ganz allgemein, ohne Aussonderung der Malariafälle, auf 6,25 pCt. berechnet; und Andere, wie z. B. Vanverts in einem 1898 veröffentlichten Aufsätze, haben sie noch niedriger angegeben. Mit diesem Ergebniss stimmen nun meine Untersuchungen ziemlich genau überein. Von 26 Fällen der beweglichen und verlagerten Wandermilz bei Malaria endete nach der Totalexstirpation nur einer tödtlich, während unter 45 Exstirpationen der einfachen, nicht mit Malaria complicirten Wandermilz 5 Todesfälle zu verzeichnen sind. Freilich vermag uns das Bild in dieser Form noch nicht zu befriedigen; aber es ändert sich, sobald wir die verschiedenen Beobachtungsperioden auseinanderhalten:

a) Totalexstirpationen bei Wandermilz infolge von Malaria:

bis zum Jahre 1890: 11 Fälle, sämmtlich geheilt,

von 1891 bis 1900: 15 Fälle,

davon geheilt 14; gestorben 1 = 6,6 pCt.

b) Totalexstirpationen bei Wandermilz mit idiopathischer Hypertrophie:

¹⁾ Stierlin, Ueber die chirurg. Behandlung der Wandermilz. Deutsche Zeitschrift f. Chirurgie. Bd. 45. S. 382 ff.

bis zum Jahre 1890: 17 Fälle,
davon geheilt 14; gestorben 3 = 17,7 pCt.
von 1891 bis 1900: 28 Fälle,
davon geheilt 26; gestorben 2 = 7,1 pCt.

Die Zahlenübersicht zeigt nunmehr für die Operationen des letzten Jahrzehnts eine geringe Sterblichkeit an. Von 43 in diesem Zeitraume operirten Kranken sind nur 3 gestorben. Nicht weniger als 40 wurden geheilt. Forschen wir aber weiter nach der Ursache, warum jene drei Patienten gestorben sind, so sehen wir noch, dass zwei derselben einer septischen Peritonitis erlagen und der dritte einer Nachblutung nach der Lösung eines Ligaturknotens. Alle drei Todesfälle wurden durch Fehler der Operationstechnik herbeigeführt und hätten zweifellos durch die Anwendung einer grösseren Aufmerksamkeit und Sorgfalt vermieden werden können. Wir dürfen also mit vollem Rechte die Totalexstirpation der Wandermilz als eine ebenso gefahrlose wie einfache und sicheren Erfolg versprechende Operation betrachten.

Die ausgezeichneten Erfolge, von denen ich soeben berichtet habe, erhalten aber bei näherer Betrachtung noch eine besondere Bedeutung insofern, als mit ihnen der Beweis nicht allein für die geringe Gefahr der Operation, sondern zugleich auch für den ausserordentlich heilsamen Einfluss derselben auf die Gesundheit des Patienten in allen Fällen erbracht worden ist. Immer wurde die Arbeitsfähigkeit des Kranken in kurzer Zeit wiederhergestellt; wenige Monate haben meist genügt, um selbst nach dem Bestehen jahrelanger Leiden doch wieder den Gesundheits- und Kräftezustand des Kranken zu einem ausgezeichneten zu machen. Auch lässt sich hierin ein merkbarer Unterschied für die Kranken, welche frei von Malaria gewesen waren, und für diejenigen, die an Malaria gelitten hatten, nicht feststellen. Da immerhin der Gedanke, dass die Splenektomie auf die Malariakranken weniger günstig eingewirkt haben könnte, nahe liegt, so betone ich diese Thatsache ganz besonders, und zwar auf Grund von Berichten, welche ich als einwandfrei betrachten darf.

Meines Erachtens müssen nun diese Vorzüge der Splenektomie, wenn sie bei allen Arten der Wandermilz sich in so hervorragendem Maasse geltend machen, auch einen allgemeinen Werth

besitzen. Sie müssen darauf hinweisen, dass auch bei den nicht beweglichen Formen der hypertrophischen Malaria milz und der idiopathischen Milzhypertrophie die Ueberschätzung der Gefahr, welche noch bis zum heutigen Tage ernste Bedenken gegen die Ausführung der Splenektomie in diesen Fällen zu erwecken pflegte, nicht mehr am Platze ist. Freilich sind für den operativen Eingriff die Verhältnisse andere, wenn wir es in dem einen Falle mit einer frei beweglichen, an einem lang ausgezogenen Stiel sitzenden und sonst nur wenig adhären ten Milz, in dem anderen mit einer mehr oder weniger festsitzenden, mit Magen und Zwerchfell innig verbundenen und noch dazu oft infolge entzündlicher Vorgänge mit der Bauchwand und den Nachbarorganen derb und fest verwachsenen Milzgeschwulst zu thun haben. Mit der Festigkeit der Verbindungen steigt die Gefahr des Shocks nach der Operation und vor Allem die Gefahr der Blutung aus den oft leicht zerreisslichen Gefässen, aus dem brüchigen Gewebe der Milz und aus den flächenhaften, durch Lösung der Verwachsungen entstehenden Wunden. Dennoch glaube ich nachweisen zu können, dass die Operation bei der Malariahypertrophie und ebenso bei der idiopathischen Hypertrophie auch dann, wenn die Milz nicht beweglich ist, ohne Bedenken in Frage gezogen werden darf; selbst auch bei sehr grossen Geschwülsten, welche man früher nicht anzurühren wagen durfte. Ja, wir sind heute berechtigt, noch einen Schritt weiter zu gehen. Die Erfahrungen der letzten Jahre lassen kaum einen Zweifel darüber bestehen, dass auch bei diesen Formen der Milzkrankung mit der Vornahme der Operation nicht zu lange gezögert werden sollte. Wir müssen sie vielmehr für angezeigt halten, sobald die Darreichung innerer Mittel sich als wirkungslos erwiesen hat, und doch die von der Grösse der Geschwulst bedingten Störungen dem Kranken das Dasein verbittern, ihn zur Arbeit und zum Leben untauglich machen. Nur werden wir nicht jeden Fall ohne Ausnahme für die Operation als geeignet halten dürfen. Mag die Mächtigkeit der Milzgeschwulst unter sonst günstigen Umständen immerhin das Gewicht von 3000 g, welches früher als Grenze des operativen Eingreifens betrachtet wurde, bei Erwach-

senen überschreiten; sind doch bereits mehrfach über 3000 g und selbst bis zu 5000 g schwere Milzgeschwülste mit Glück exstirpiert worden. Vor allzu ausgedehnten und insbesondere allzu festen Verwachsungen aber sollen wir Halt machen; und ebenso sollen wir die Operation überhaupt ablehnen, wenn bereits schwere Blutveränderungen und stark ausgesprochene Grade von Kachexie auf einen trostlosen Zustand hinweisen.

Des Weiteren führt uns die Verschiedenartigkeit der pathologischen Vorgänge, welche sich in der Malariamilz und in der einfach hypertrophischen Milz abspielen, zu der Annahme, dass für diese beiden Formen der Milzgeschwulst auch die Gefahr der Splenektomie nicht die gleiche sein kann. Von vornherein dürfen wir eher bei der idiopathischen Hypertrophie als bei der Malariamilz einen günstigen Ausgang erwarten. Bestätigt sich aber diese Voraussetzung, so werden wir auch zu der Frage, ob und wann in diesen Fällen die Splenektomie ausgeführt werden soll, eine verschiedene Stellung einnehmen müssen.

Die Operationen wegen Malariahypertrophie der Milz sind namentlich in neuerer Zeit verhältnissmässig oft zur Ausführung gekommen; und der Procentsatz der Todesfälle hat sich bei ihnen mit der vermehrten Sorgfalt in der Auswahl der Kranken und mit der Vervollkommnung der Operationstechnik fortschreitend vermindert. Uns stehen heute für die Beurtheilung der Splenektomie in diesen Fällen ausser den bereits erwähnten Beobachtungen von Wandermilz noch 88 Fälle von hypertrophischer und zugleich fixirter Malariamilz zu Gebote, aus den früheren Zeiten 24 und aus der neueren 64 mit je 15 Todesfällen.

Totalexstirpationen der Milz wegen Malariahypertrophie:

bis zum Jahre 1890: 24 Fälle,

davon geheilt 9; gestorben 15 = 62,5 pCt.

von 1891 bis 1900: 64 Fälle,

davon geheilt 49; gestorben 15 = 23,4 pCt.

So überraschend der Unterschied der späteren Jahre gegen die früheren ist, der in den eben angegebenen Zahlen zum Ausdruck gelangt, er wird es noch in weit höherem Grade, wenn man zugleich die Thatsache beachtet, dass von den 15 Todesfällen der

zweiten Reihe nicht weniger als 10 auf einen Chirurgen allein entfallen. Die Vermuthung, dass dieser Chirurg, Jonnesco¹⁾ in Bukarest, doch wohl weniger ungünstige Resultate gehabt haben würde, wenn er bei der Auswahl seiner Fälle mit etwas grösserer Vorsicht zu Werke gegangen wäre, dürfte eine gewisse Berechtigung besitzen.

Nun lehrt aber auch die Betrachtung der seit 1891 beobachteten 15 Todesfälle im Einzelnen, dass wir, um ein richtiges Urtheil über den Werth der Operation zu gewinnen, zunächst 10 unglücklich verlaufene Operationsfälle ausscheiden müssen. Bei 5 Kranken hätte eine vollkommene Beherrschung der Operationstechnik den unglücklichen Ausgang verhindern können; und bei 5 anderen hätte die Operation wegen ausserordentlich ausgedehnter Verwachsungen der Milz oder wegen schwerer Complicationen mit Lebercirrhose, Ascites und weit verbreiteter Tuberkulose rechtzeitig abgebrochen oder von Anfang an ausgeschlossen werden sollen.

Abgesehen von diesen zehn Fällen ist somit die Splenektomie bei nicht beweglicher Malariamilz seit dem Jahre 1891 im Ganzen 54 mal ausgeführt worden, und zwar mit einem Heilerfolge in 49 Fällen und mit einem tödtlichen Ausgange in 5 Fällen, d. h. mit einer Mortalität von 9,2 pCt. Und rechne ich dann noch die früher schon berücksichtigten Fälle von beweglicher und ektopischer Malariamilz hinzu, so ist die Operation bei Malaria seit 1891 im Ganzen 69 mal ausgeführt worden, mit 63 Heilungen und 6 Todesfällen, also mit einer Gesamtmortalität von 8,7 pCt.

Dieses immerhin günstige Ergebniss gewinnt aber noch wesentlich dadurch an Bedeutung, dass doch in sehr vielen Fällen mit der Operation nicht allein der augenblickliche Erfolg der Befreiung von einem lästigen Tumor, sondern auch für die Dauer eine überraschende und erstaunliche Krankheitsbesserung erzielt worden ist. Auf derartige Heilerfolge nach der Entfernung der beweglichen,

¹⁾ Th. Jonnesco. La splénectomie: étude clinique et expérimentale. Congrès français de chirurgie. XIII. session, tenue à Paris du 16. au 21. Octobre 1899. Vergl. auch Arch. des sciences méd. 1897. Le Progrès médical. 1897. pag. 177 ff. Archiv für klin. Chirurgie. Bd. 55. 1897. S. 330 ff. — XII. internationaler medic. Congress zu Moskau vom 19.—26. August 1897. — Gaz. des hôpitaux. 1898. pag. 1129 ff.

bei Malariakranken vorkommenden Wandermilz habe ich bereits aufmerksam gemacht. Aber gleich ermuthigend sind auch die Erfolge, welche bei der unbeweglichen Malariamilz nach der Exstirpation beobachtet worden sind. Selbst, wo die Operation bei anämischen und kachektischen Patienten vorgenommen wurde, konnte oft von einer günstigen und rasch eintretenden Beeinflussung des Krankheitsbildes berichtet werden. Nicht nur von Jonnesco besitzen wir derartige Mittheilungen. Auch Nannotti¹⁾ giebt von einem seiner Patienten an, dass dessen späteres Befinden nach jeder Richtung hin ausgezeichnet gewesen sei; und ähnliche Wahrnehmungen kennen wir von Hartley²⁾, Ceci³⁾, Postempski⁴⁾ und noch Anderen.

Indessen mag man heute noch mit einem abschliessenden Urtheil über den Werth der Splenektomie bei hypertrophischer Malariamilz zurückhalten; man mag damit warten, bis uns neue Forschungen über das Verhalten der Milz zu den Krankheitserregern der Malaria volle Klarheit verschafft haben werden. Sollte die von Laveran⁵⁾ vertretene Ansicht sich bestätigen, dass für die Malaria-plasmodien die Milz weniger ein Zerstörungsort als eine Aufspeicherungsstätte sei, dann würde allerdings die Entfernung einer solchen Milz noch in ganz anderem Lichte erscheinen, als wir es jetzt für berechtigt halten können. Zur Zeit steht nur soviel fest, dass wir nach den Erfahrungen der letzten Jahre in geeigneten und richtig ausgewählten Fällen im Stande sind, mit der Splenektomie ausserordentlich viel zu nützen, und daher auch berechtigt sind, nach dieser Richtung hin vorwärts zu streben und weitere Erfahrungen zu sammeln. Den Standpunkt Jonnesco's braucht man deshalb noch nicht einzunehmen. Vielmehr wird man sich dessen bewusst bleiben müssen, dass die Operation bei der Malariamilz in erster Linie die Aufgabe haben soll, die Nachtheile einer Geschwulstbildung in der Bauchhöhle zu beseitigen, und dass sie

¹⁾ Policlinico. 1897.

²⁾ F. Hartley, Splenectomy. The medical news. T. 72. New York. 1898. pag. 417 ff.

³⁾ Policlinico. 1894.

⁴⁾ Bull. della R. Accad. med. di Roma. XV. pag. 66.

⁵⁾ Vergl. Münchener med. Wochenschr. 1897. S. 295.

nicht die Malariainfektion selbst, sondern nur deren Folgeerscheinungen in ihrer Schwere zu mildern und zu bessern vermag.

Mit grösster Bestimmtheit ist dagegen für die Mehrzahl der primären oder idiopathischen Milzhypertrophieen die Operation der Splenektomie als eine erforderliche zu erachten.

Diejenigen Formen der Erkrankung, welche seither als einfache Milzhypertrophieen gegolten haben, geben für die Ausführung der Operation, soweit es sich heute beurtheilen lässt, eine durchaus gute Prognose und, sobald die Operation geglückt ist, auch zugleich die sichere Aussicht auf ein schnelles und vollkommenes Schwinden aller Krankheitserscheinungen. Heute ist die Sachlage eine andere als früher; denn ebenso, wie sonst auf dem Gebiete der Milzchirurgie, haben auch hier die Resultate der Splenektomie im Laufe der Jahre eine wesentliche Besserung erfahren. Das geht aus den Zahlen, die ich — nach Aussonderung einiger nicht sicher hierher gehöriger Fälle — anzuführen habe, hervor; deutlicher aber noch aus der gleichzeitigen Prüfung der einzelnen Operationsfälle.

Totalexstirpationen der Milz wegen idiopathischer Hypertrophie:

bis zum Jahre 1890: 18 Fälle,

davon geheilt 7; gestorben 11 = 61,1 pCt.

von 1891 bis 1900: 15 Fälle,

davon geheilt 13; gestorben 2 = 13,3 pCt.

Von den beiden Todesfällen des letzten Jahrzehnts ist einer wiederum auf einen Fehler des behandelnden Chirurgen zurückzuführen. Der Kranke starb infolge einer schweren, aus bekannter Quelle stammenden Infektion, nachdem bereits mehrere Laparotomirte hinter einander in gleicher Weise zu Grunde gegangen waren.

Ohne diesen Fall würde daher die Sterblichkeit nach der Operation in den letzten zehn Jahren nur 7,1 pCt. betragen haben. Und wenn wir noch diejenigen Fälle von Wandermilz mit in Betracht ziehen, in denen die abnorme Beweglichkeit von einer idiopathischen Hyperplasie begleitet war, so würde die Gesamtmortalität noch weiter, nämlich nahezu bis auf 5 pCt. herabsinken.

Dass wir angesichts eines solchen Ergebnisses berechtigt sind, einem rechtzeitigen Eingreifen der

chirurgischen Behandlung das Wort zu reden, kann keinem Zweifel unterliegen. Ausserdem aber weisen unsere klinischen Erfahrungen schon jetzt mit aller Entschiedenheit auf die Nothwendigkeit hin, die Vornahme der Operation in eine frühe Zeit zu verlegen und nicht erst mit derselben zu warten, bis die schlimmsten Grade der Milzhypertrophie zur Entwicklung gelangt sind und den operativen Eingriff zu einem gefahrvollen gemacht haben. Vor allem mahnt dazu dringend die Beobachtung, dass auch die idiopathischen Milzgeschwülste, sobald sie eine gewisse Grösse erreicht haben, ganz ausserordentlich grosse Beschwerden verursachen und das Leben unerträglich machen können. Dann aber liegt doch auch der Gedanke nahe, dass solche Milzgeschwülste schliesslich im Stande sein müssen, zu der Erkrankung anderer Bauchorgane wieder den Anlass zu geben und damit unheilbare Zustände herbeizuführen. Wenigstens sprechen für eine solche Anschauungsweise einige Untersuchungen auf pathologisch-anatomischem Gebiete; ich möchte es sogar für wahrscheinlich halten, dass der schädliche Einfluss der Milzgeschwulst auf die übrigen Organe der Bauchhöhle in höherem Grade wirksam ist, als wir es anzunehmen gewohnt sind.

Zum Mindesten wird es hiernach geboten sein, die Beziehungen der idiopathischen Milzhypertrophieen zu den anderen Bauchorganen und in erster Linie zu der Leber einer eingehenden Untersuchung zu unterwerfen, das Verhalten der Bauchorgane in jedem einzelnen Falle auf das Genaueste zu beachten und endlich der sorgfältigen Beobachtung des Kranken auch eine eingehende Prüfung und Berücksichtigung aller anamnestischen Daten an die Seite zu stellen. Vielleicht wird auf diesem Wege noch manches dunkle Blatt in der Geschichte dieser merkwürdigen Milzgeschwülste aufgehellt werden.

Ich komme nunmehr zu einer letzten Gruppe von Splenektomien, die noch ganz besonders geeignet ist, unser Interesse für sich in Anspruch zu nehmen.

In neuerer Zeit ist wiederholt auf ein gemeinsames Vorkommen der primären Milzhypertrophie mit Lebercirrhose aufmerksam gemacht und die Heilbarkeit solcher Krankheitsfälle durch die Splenektomie betont worden. Allem Anscheine nach

muss diese, von den Italienern als eine besondere Krankheit aufgefasste und als „*Malattia del Banti*“ beschriebene Form der Milzhypertrophie in engen Zusammenhang mit den sonst bekannten Formen der idiopathischen Milzvergrößerung gebracht werden. Allein, ihre besondere Eigenart und unsere heute noch unvollkommene Kenntniss derselben lässt es rathsam erscheinen, vorläufig noch die hierher zu rechnenden Fälle zu einer besonderen Gruppe zu vereinen und sie in ihrem Verhalten zur Splenektomie für sich allein zu prüfen. Es handelt sich dabei nicht etwa um jene Milzhypertrophien, welche bei Alkoholikern im Gefolge der atrophischen Lebercirrhose aufzutreten pflegen, sondern um eigenartige Milzhyperplasien, deren Entstehung uns noch völlig unklar ist und doch gerade darin sich charakteristisch zeigt, dass sie nicht auf Alkoholmissbrauch, auch nicht auf Malaria oder auf Syphilis zurückgeführt werden darf. Vielleicht durch einen noch unbekanntem Infektionsprozess oder, wie ich es für wahrscheinlicher halten möchte, durch einen von dem Darmkanal ausgehenden Intoxicationsprozess hervorgerufen, sehen wir diese Milzhyperplasien bis zu erheblichem Umfange anwachsen und, soweit es sich klinisch nachweisen lässt, erst späterhin, oft auch erst nach langen Jahren mit einer interstitiellen Hepatitis sich verbinden, die dann ihrerseits im weiteren Verlaufe der Erkrankung zu Lebercirrhose, Ascites und schliesslich zum tödtlichen Ende führt. Vielleicht haben wir für die beiden Organerkrankungen, wie es neuere Untersuchungen vermuthen lassen, eine gemeinsame Krankheitsursache anzunehmen. Allein, man mag hierüber denken, wie man will: man wird sich doch nach den bisher bekannt gewordenen Beobachtungen des Eindruckes nicht erwehren können, dass gerade bei den hier in Betracht kommenden ätiologischen Momenten die Milz vorzugsweise und zuerst, jedenfalls aber in viel stärkerem Maasse als die Leber erkrankt, und dass auch der Milztumor als solcher wiederum durch seine Verbindung mit der Vena portarum die Veränderungen in der Leber ungünstig beeinflussen muss. Ist nun diese Anschauung zutreffend, und werden andererseits auch die Wahrnehmungen der italienischen Aerzte bestätigt, welche nach der Splenektomie die Hepatitis in ihrer Weiterentwicklung gehemmt sahen, ja sogar gelegentlich deren Rückbildung beobachtet haben wollen, dann vermag auch die Entfernung der Milz in diesen

eigenartigen Krankheitsfällen Ausserordentliches zu leisten und bei rechtzeitiger Ausführung den tödtlichen Ausgang des Leidens aufzuhalten, vielleicht sogar gänzlich abzuwenden.

Zweifellos sprechen die Erfolge der Operation zu Gunsten dieser Auffassung. Während andere Heilmethoden nur einen vorübergehenden Nutzen brachten, hat die Splenektomie in 16 Fällen 13 mal zur Heilung geführt und nicht nur das Zurückgehen der Krankheiterscheinungen eingeleitet, sondern auch mehrfach den Kranken, wie es die Mittheilungen von Terrile¹⁾ und Maragliano²⁾ lehren, ihre volle Gesundheit zurückgegeben. Dreimal ist die Operation tödtlich verlaufen. In zwei Fällen, welche bezüglich ihrer Diagnose allerdings nicht ganz einwandfrei erscheinen, wurde der Tod durch unstillbare Blutungen bei der Operation veranlasst; und in dem dritten starb die Patientin infolge einer Uterusperforation, welche nach der glücklich überstandenen Milzexstirpation bei der Auskratzung eines Abortes zu Stande kam³⁾. Was hiernach in Wirklichkeit mit der Splenektomie erzielt worden ist, erweckt einen durchaus günstigen Eindruck und gebietet uns auch die Vornahme der Operation in den Anfängen der Erkrankung.

Die klinischen Erfahrungen und auch die chirurgischen Erfolge zwingen uns hiernach, in allererster Linie bei der primären, mit interstitieller Hepatitis sich verbindenden Milzhypertrophie schon frühzeitig, noch ehe schwere Störungen von Seiten der Leber sich merkbar machen, die Milz zu entfernen und in dieser Operation auch das einzige Heilmittel für den Kranken zu erblicken.

Da ich nun aber eine enge Zusammengehörigkeit sämtlicher Formen der einfachen oder idiopathischen Milzhypertrophie für sehr wahrscheinlich halte und der Ansicht bin, dass demgemäss auch gleiche oder doch ähnliche Vorgänge in ihrem Gefolge auftreten werden, so würde ihre Behandlung ebenso von gleichen Gesichtspunkten geleitet werden müssen. Ich halte es daher auch in allen jenen Fällen, die zu der Gruppe der idiopathischen Milzhypertrophieen gehören, angesichts des

¹⁾ Gaz. degli ospedali e dell' clin. 1896.

²⁾ Ebendasselbst. 1898.

³⁾ G. Banti, Nuovi studi sulla splenomegalia con cirrosi epatica. Policlinico. 1898; s. Schmidt's Jahrbücher. Bd. 264. 1899. S. 139.

Mangels wirksamer Medicamente für rathsam, frühzeitig die Milz zu opfern, um das wichtigere Organ, die Leber, vor schwerer und unheilbarer Erkrankung zu schützen.

Die Schlussfolgerungen, zu denen ich soeben gelangt bin, vermag ich übrigens durch eine eigene Beobachtung zu stützen, durch den glücklichen Erfolg einer Splenektomie, welche ich vor einigen Monaten bei einer primären Milzhyperplasie mit interstitieller Hepatitis ausgeführt habe. Meine Patientin war ein Mädchen im Alter von 26 Jahren, welches aus einer gesunden Familie und ebenso aus einer gesunden malariafreien Gegend stammte, aber schon in der Kindheit einen auffallend starken Leib gehabt hat und seit mehreren Jahren von einem mächtigen, in der Oberbauchgegend unbeweglich festsitzenden Milztumor so gequält wurde, dass es dringend die Operation verlangte. Die Gesichtsfarbe der Kranken war damals blass; und mannigfache Erscheinungen, auch Erweiterungen im Bereiche der subcutanen Venen an der Brust deuteten auf eine gestörte Bluteirkulation. Dazu kamen leise diastolische Geräusche an der Herzspitze, eine leichte Vergrößerung der Leberdämpfung und eine mässige Albuminurie. Aber es war kein Ascites und keine Anomalie in der Blutzusammensetzung nachweisbar. Unter diesen Umständen entschloss ich mich zu der Operation, die zu gutem Ende führte und auf den Gesamtzustand des Mädchens einen ausserordentlich günstigen Einfluss ausgeübt hat. Von Monat zu Monat habe ich seitdem das Fortschreiten der Gesundung wahrnehmen können, so stetig, dass ich nunmehr auch für die Zukunft Gutes erwarten darf. Ich lasse nachstehend die genaueren Angaben der Krankengeschichte folgen:

Beobachtung 1.

Splenektomie bei primärer oder idiopathischer Milzhyperplasie mit interstitieller Hepatitis. — Heilung.

Das 26 Jahre alte Mädchen, welches in einer gesunden Gegend in Posen aufgewachsen ist, gesunde Eltern gehabt hat und noch 5 gesunde Geschwister besitzt, entsinnt sich genau, dass es schon in der Kindheit einen auffällig starken Leib gehabt und oft an Magenschmerzen, oft auch an Kopfschmerzen gelitten hat. Bestimmteres über etwaige Störungen in der Funktion der Verdauungsorgane wusste die Kranke nicht mehr anzugeben. Seit vielen Jahren schon hat sie eine erhebliche Zunahme in dem Stärkerwerden des Leibes wahrgenommen und mehr und mehr bei

der Arbeit ein lästiges Gefühl von Spannung und Schmerzen im Bauche bekommen. Sie wurde von vielen Leuten für schwanger gehalten und deshalb auch mehrfach aus ihrer Stellung entlassen. Die Geschwulstbildung in der linken Seite der Oberbauchgegend hat sie bereits vor mehreren Jahren bemerkt. Eine längere Arsenikkur blieb ohne jeden Einfluss auf das Wachsthum der Geschwulst. In den letzten beiden Jahren haben sich dann öfters Cirkulationsstörungen, namentlich Anschwellungen der Beine gezeigt; und schliesslich haben die Schmerzen und Beschwerden im Leibe derart zugenommen, dass die Patientin auf das Dringendste verlangte, von ihrer Geschwulst befreit zu werden. Selbst die Vorstellung, dass die Operation mit einer grossen Gefahr verbunden sein würde, vermochte sie nicht von ihrem Wunsche abzubringen.

Wie noch bemerkt werden mag, ist die Menstruation bei der Patientin von dem 18. Lebensjahre ab zuerst sehr unregelmässig aufgetreten, in letzter Zeit jedoch regelmässig, dabei meistens mit Kopf-, Magen- und Leibschmerzen verbunden.

Dass Alkoholmissbrauch auszuschliessen war, konnte keinem Zweifel unterliegen.

Zur Zeit ihrer Aufnahme in das Städtische Krankenhaus zu Charlottenburg befand sich die Patientin in einem leidlichen Ernährungszustande und wies bei normaler Körpertemperatur eine Pulsfrequenz von 80 bis 90 Schlägen in der Minute auf.

Der Herz- und Lungenbefund war, abgesehen von einem leichten diastolischen Geräusch an der Herzspitze, im Ganzen frei von krankhaften Erscheinungen.

Der Leib war stark vorgewölbt.

In der Oberbauchgegend links konnte man deutlich einen derben, auf Druck leicht empfindlichen Tumor fühlen, der aus der Milzgegend unter den Rippen hervortrat und bis zum Nabel nach innen, bis zum Beckenkamm nach unten sich erstreckte. Die glatte Beschaffenheit seiner Oberfläche, die Form, die leicht abgerundeten Ränder vorn und einzelne Einbuchtungen ebendasselbst liessen ihn unzweifelhaft als eine mächtig geschwollene Milz erkennen. Im Uebrigen erwies sich der Tumor ziemlich unbeweglich; er musste also feste Verbindungen besitzen.

Die Lebergrenzen waren ein wenig verbreitert. Indessen war eine Flüssigkeitsansammlung in der Bauchhöhle nicht nachweisbar. Auch war kein Icterus vorhanden.

Der Urin enthielt eine mässige Menge Eiweiss bei einem spezifischen Gewicht von 1023—1025.

Die Blutuntersuchung ergab einen normalen Befund, 4300000 rothe und 7000 weisse Blutkörperchen im Kubikcentimeter; dabei keine Leukocytose, keine Poikilocytose, auch keine kernhaltigen rothen Blutkörperchen oder Färbungsanomalien irgendwelcher Art.

Auffällig erschien nur noch eine stärkere Füllung der subcutanen Venen an der vorderen Thoraxwand.

Anlässlich dieses Befundes, der starken Beschwerden, an denen die Pat.

litt, und der Erfolglosigkeit aller früheren ärztlichen Behandlungsversuche musste eine Exstirpation der Milz für gerechtfertigt erachtet werden.

Laparotomie am 13. 3. 1900 in Aethernarkose. Die Eröffnung der Bauchhöhle wurde mit einem mesorectalen Schnitt vom Rippenbogen abwärts bis etwas unterhalb der Nabelhöhe bewirkt. Dass dieser Schnitt günstig gewählt war, liess sich sofort erkennen. Einerseits gestattete er in bester Weise den Zugang zu den grossen Hilusgefässen der Milz; andererseits wurde durch seine seitliche Lage eine Verletzung der grossen, in der Mittellinie der Bauchwand verlaufenden Venen vermieden.

Was zunächst nach der Eröffnung der Bauchhöhle Interesse erregte, war, abgesehen von der Milzgeschwulst, die Beschaffenheit der Leber und der Zustand, in welchem sich die Gefässe der Bauchorgane befanden.

Die Leber war im oberen Wundwinkel sichtbar, blauröthlich, etwas vergrössert und an ihrer Oberfläche nicht ganz glatt, sondern unregelmässig höckerig.

Ferner sah man in dem Ligamentum gastrocolicum die Venen zu enorm erweiterten und dünnwandigen Gefässen angeschwollen. Ueberall am Magen und an den Darmschlingen entlang sah man erweiterte und stark geschlängelte Gefässe verlaufen.

Ebenso fanden sich an der vorderen Bauchwand in der Mittellinie unter dem Peritoneum parietale zahlreiche längsverlaufende und kleinfingerdicke Venen, welche in der Nabelgegend mit den subcutanen Venen der Brustgegend in Verbindung standen.

Auch die zur Milz verlaufenden Gefässe zeigten die gleiche Erweiterung und Dünnwandigkeit. Es war also Vorsicht geboten.

Die Milz selbst besass ausser diesen über die ganze Länge ihrer Concavseite sich ausbreitenden Verbindungen mit den Nachbarorganen nur an ihrer convexen Aussenseite und am oberen Pol festere Verwachsungen, während sie im Uebrigen frei in die Bauchhöhle hineinragte.

Da es nun zunächst nicht möglich war, den oberen Pol der Milz freizubekommen und dort die Verbindungen mit dem Zwerchfell zu durchtrennen, fing ich an, vom unteren Pol aus Schritt für Schritt die in den Hilus eintretenden Gefässe mit der Deschamps'schen Nadel doppelt zu unterbinden und zwischen den Catgutligaturen zu durchschneiden. Dabei wurde jeder der centralen Gefässstümpfe, um eine Nachblutung sicher zu verhüten, mit einer doppelten Umschnürung versehen. Je weiter dann die Unterbindungen fortschritten, um so beweglicher wurde die Geschwulst, bis es gelang, sie mit ihrem unteren Theil aus der Wunde herauszuheben. Nach der jetzt vorgenommenen Unterbindung der Hauptgefässe, der Arteria und Vena lienalis, zweier mächtigen Gefässstämme, von denen sogar die Arterie die Dicke eines halben Fingers erreicht hatte, konnte nunmehr auch mit der Lösung der Verwachsungen an der Convexität und am oberen Pol der Milz begonnen werden.

Es gelang das ohne besonderen Zwischenfall, zumeist stumpf, sodass schliesslich die ganze Milzgeschwulst hervorgewälzt und von ihren letzten Verbindungen mit der Bauchspeicheldrüse und deren Umgebung nach Anlegung der erforderlichen Ligaturen losgetrennt werden konnte. Hierbei fiel besonders eine fingerdicke Vene auf, die zur Vorsicht mahnte, weil sie losgelöst von den übrigen Gefässen aus dem hinteren stumpfen Rande der Milz hervortrat. Wie sich später herausstellte, theilte sich diese zuletzt durchschnittene Vene unmittelbar nach ihrem Verschwinden in der Milzsubstanz in zwei mächtige Zweige, welche wiederum in gerader und unmittelbarer Verbindung mit den grossen Hilusgefässen standen. Man kann sich leicht vorstellen, eine wie grosse Gefahr bei unvorsichtigem Operiren oder bei zu starkem Zuge an der Milz die vorzeitige Verletzung eines solchen Gefässes heraufbeschwören muss.

Es folgte nunmehr noch einmal eine genaue Revision der Bauchhöhle und aller Gefässstümpfe, dann eine kurzdauernde Tamponade der breiteren Wundflächen und zuletzt, als nirgends mehr eine Neigung zur Nachblutung entdeckt werden konnte, der vollkommene Verschluss der Bauchwunde durch Etagnennaht.

Nach der Beendigung der Operation sah die Patientin zwar bloss aus; doch hatte sie einen guten Puls und gab zu keinerlei Besorgniss Anlass.

Die exstirpirte Milz war 29,5 cm lang, 17 cm breit und 8,5 cm dick. Unmittelbar nach der Operation hatte sie ein Gewicht von 2506 g, später, nachdem sie viel von ihrem Blutgehalt verloren hatte, nur ein solches von 2006 g. Das ganze Organ schien ziemlich gleichmässig vergrössert zu sein; es besass vorne einen etwas schärferen Rand mit zwei tiefen Einkerbungen, hinten einen abgestumpften Rand von mächtiger Dicke und war an der Hilusseite, wo sich in der Nachbarschaft der Gefässe noch einige kleine Nebenmilzen voranden, von einer durchaus glatten, an der Convexseite von einer stellenweise verdickten Kapsel überzogen. Hier und dort konnte man als Anzeichen chronisch-entzündlicher Vorgänge auf der Kapsel kleine, etwa 1–2 mm breite, schwierige Verdickungen erkennen, welche sich durch ihre hellere Färbung deutlich von der Umgebung abhoben.

In ihrer Consistenz derjenigen einer gesunden Leber ähnlich, zeigte die Milz auf dem Durchschnitt eine fast gleichmässige, braunrothe, nur spärlich von hellgrauen zarten Trabekeln durchsetzte Fläche und eine ziemlich derbe, nicht aus der Schnittfläche hervorquellende Pulpa.

Diesem Befunde entsprechend ergab dann auch die mikroskopische Untersuchung, dass es sich um eine Hyperplasie sämmtlicher Bestandtheile der Milz handelte, jedoch so, dass die grössere Derbheit der Pulpa auf eine im Verhältniss zu den übrigen Bestandtheilen verstärkte Zunahme des reticulären Bindegewebes zurückzuführen war. Die Follikel waren nur dürtig entwickelt. Daneben fanden sich im Trabekelapparat reichliche Pigmentablagerungen, die nach der Ansicht von Prof. Israel wohl von alten Blutungen herrühren mochten.

Der Verlauf der Heilung war bei der Patientin, so weit die Operationswunde in Betracht kam, ein völlig normaler; dagegen wurde er zunächst durch das Einsetzen einer schweren und Tage lang sehr besorgniserregenden Aetherpneumonie gestört.

Schon am Nachmittag nach der Operation machte sich mit dem Auftreten lauten Rasseln in den Lungen eine starke Cyanose bemerkbar, die allerdings gegen Abend wieder etwas geringer wurde, sodass nur an den Fingernägeln ein leicht bläulicher Schimmer zurückblieb. Pulsfrequenz 112. Temperatur 37,6°.

Am folgenden Tage stieg die Temperatur auf 38,8°, die Pulsfrequenz auf 116; das Rasseln nahm zu und heftige Schmerzen in der Brust und am Rücken quälten die Patientin auf das äusserste.

Erst am 20. März besserten sich mit dem Absinken der Temperatur und der Pulsfrequenz alle störenden Erscheinungen, sodass das Allgemeinbefinden einen günstigeren Eindruck machte, keine Cyanose mehr bemerkt werden konnte und, wenn auch die Brustschmerzen noch nicht ganz geschwunden waren, doch das Auswerfen des reichlich abgesonderten schleimig-eitrigen und eitrigem Lungensekretes weniger Beschwerden verursachte.

Am Bauche war inzwischen Alles in Ordnung gewesen.

Am 21. März war die Laparotomiewunde so weit geheilt, dass schon ein Theil der Nähte entfernt werden konnte.

Zu dieser Zeit konnte auch bereits festgestellt werden, dass sich die Circulationsverhältnisse in der Bauchhöhle wesentlich gebessert haben mussten. Von der Schwellung der subcutanen Brustvenen war nichts mehr zu entdecken.

Von nun an machte die Erholung der Patientin rasche Fortschritte. Die Beschwerden nahmen mehr und mehr ab; der Appetit wurde gut und der Ernährungszustand hob sich in wünschenswerthem Maasse. Auch der Eiweissgehalt des Urins verschwand gänzlich.

So konnte das Mädchen schliesslich geheilt und vollkommen frei von Schmerzen und Beschwerden aus dem Krankenhause entlassen werden.

Dass die Beschaffenheit der Bauchnarbe tadellos war, brauche ich kaum zu erwähnen. Wohl aber möchte ich noch ausdrücklich darauf hinweisen, dass niemals, und auch in den folgenden Monaten nicht, irgend eine merkbare Schwellung der Lymphdrüsen, auch niemals eine Vergrösserung der Schilddrüse wahrgenommen werden konnte.

Bezüglich des Befundes, den die regelmässig ausgeführten Blutuntersuchungen ergaben, habe ich nur eine kurze Bemerkung hinzuzufügen. Wie immer, so sank auch in diesem Falle zunächst die Zahl der rothen Blutkörperchen bei gleichzeitiger Vermehrung der weissen, jedoch nur für ganz kurze Zeit, sodass schon Ende März, also 2 $\frac{1}{2}$ Wochen nach der Operation, wieder die früheren normalen Verhältnisse hergestellt waren.

Die Zählung der Blutkörperchen ergab für den Cubikcentimeter:

vor der Operation	4300000	rothe,	7000	weisse,
nach der Operation (13. 3.)				
am 15. März	3800000	„	7000	„
am 22. März	4000000	„	8000	„
am 26. März	4500000	„	7500	„
am 30. März	4500000	„	7000	„

Der Hämoglobingehalt des Blutes betrug in den letzten Märztagen 75 bis 80 pCt. Mikroskopisch waren nur normal geformte, keine kernhaltigen rothen Blutkörperchen, auch sonst keine morphologischen Veränderungen oder Veränderungen in der Färbbarkeit im Blute zu finden. Nur schienen die Lymphocyten ein wenig vermehrt zu sein.

Auf die Einzelheiten der vorstehend geschilderten Beobachtungen will ich hier nicht näher eingehen.

Die Operation ist erst vor wenigen Monaten vorgenommen worden und die Beobachtung der Patientin noch nicht lange genug fortgesetzt, um schon jetzt ein abschliessendes Urtheil zu gestatten. Immerhin ist soviel sicher, dass die Splenektomie in diesem Falle nicht die geringsten Störungen, welche auf den Ausfall der Milz bezogen werden könnten, zur Folge gehabt hat, dass sie vielmehr in allen Krankheitserscheinungen eine schnelle und auffallende Besserung herbeigeführt hat. Die rasche Ausglei- chung der Cirkulationsstörungen, das schnelle Verschwinden der Albuminurie, die auffallende Besserung des Allgemeinzustandes, kurz Alles spricht dafür, dass wir in diesem Falle auch auf den Zustand der Leber, auf das weitere Verhalten der interstitiellen Hepatitis und damit auch wiederum auf die Gesundung der Patientin eine günstige Einwirkung voraussetzen dürfen.

Nur auf einen Punkt, welcher die Operationstechnik betrifft und mir für die Wahl des Bauchschnittes von Bedeutung zu sein scheint, möchte ich noch besonders hinweisen. Bei meiner Patientin waren vor der Operation stark erweiterte Hautvenen an der Brust und am Bauche mit deutlicher Bildung eines Caput medusae sichtbar. Da diese als Erscheinungen eines Collateralkreislaufes zu deuten und mit einer Stauung im Pfortadergebiet in Zusammenhang zu bringen waren, musste auch ihre Verletzung vermieden werden. Sie verschwanden nach der Operation in ganz kurzer Zeit. Auf Grund meiner Beobachtung komme ich daher zu der Ansicht, dass in allen jenen Fällen, wo Erscheinungen eines Caput medusae aufgetreten sind, die

ihm angehörigen Gefäße zur Ausgleichung der Cirkulationsstörungen erhalten bleiben sollen, also die Wahl des Bauchschnittes sich auf eine seitlich gelegene Bauchpartie beschränken soll. Mag auch sonst, wie es jetzt vielfach angenommen wird, der Medianschnitt für die Splenektomie mancher Vorzüge nicht entbehren; der mesorectale Schnitt bietet uns, was die Leichtigkeit des Zuganges zu dem Operationsgebiet betrifft, sicher die gleichen Vortheile wie jener und hat sich in meinem Falle als ausserordentlich zweckmässig erwiesen.

Nachdem ich nunmehr gezeigt zu haben glaube, dass wir berechtigt sind, die alten Anschauungen über die Splenektomie in mancher Hinsicht über Bord zu werfen, dass wir insbesondere heute unsere Aufmerksamkeit mehr als seither dem Auftreten der für das Leben der Kranken so überaus wichtigen, in der Milz und zugleich auch in anderen Bauchorganen sich abspielenden pathologischen Vorgänge zuzuwenden haben, mag es mir zum Schluss noch gestattet sein, über zwei Fälle zu berichten, in denen ich — ebenfalls im letzten Jahre — eine Splenotomie und eine partielle Exstirpation der Milz mit gutem Erfolge ausgeführt habe. Diese beiden Fälle verdienen schon insofern Beachtung, als es sich in dem einen um eine allgemeine eitrige Einschmelzung und Nekrose des Milzgewebes, in dem anderen um multiple, aber ebenfalls durchaus intralialial gelegene Abscesse, also um sehr seltene Erkrankungen handelte.

Die eingehenden Bearbeitungen, welche wir über den Milzabscess in erster Linie Ledderhose¹⁾ und dann auch Litten²⁾ verdanken, haben das seltene Vorkommen der Eiterbildung in der Milz klar zu Tage treten lassen und namentlich von solchen Beobachtungen, in denen eine operative Behandlung des Abscesses versucht wurde, nur wenig zu berichten gewusst.

Abgesehen von jenen sieben, an früherer Stelle schon von mir berücksichtigten Fällen, in denen die Heilung durch eine Totalexstirpation der Milz erzielt wurde, habe ich nur über 9 wegen eines Abscesses der Milz und der Milzgegend operirte Kranke eine

1) a. a. O. Deutsche Chirurgie. Lieferung 45 b.

2) M. Litten. Die Krankheiten der Milz und die haemorrhagischen Diathesen. Specielle Pathologie und Therapie. Herausgegeben von H. Nothnagel. Bd. VIII. 3. Theil. Wien 1898.

Mittheilung auffinden können. Zwei derselben, bei denen die Eröffnung des Abscesses von Kölliker¹⁾ und Collier²⁾, von jenem zweizeitig, von diesem einzeitig, vorgenommen wurde, starben nach der Operation. In den 7 anderen Fällen, in zwei Fällen von Lauenstein³⁾ und in je einem von Sendler⁴⁾, v. Itterson-Nolen⁵⁾, Black⁶⁾, Treves⁷⁾ und Cromwell⁸⁾, hat die einzeitige Spaltung des Abscesses zur Heilung geführt, und zwar meistens in ausserordentlich schneller Weise.

Zu diesen 7 geheilten Fällen kommen nun noch die beiden von mir operirten und gleichfalls geheilten Fälle hinzu. Auch aus diesem Grunde, im Hinblick auf die ausserordentlich geringe Anzahl der durch eine Operation erzielten Heilungen, dürfen die beiden neuen, von mir gemachten Beobachtungen einiges Interesse für sich beanspruchen.

Sehr bemerkenswerth ist in meinen Fällen, welche beide in die Gruppe der secundären, metastatisch entstandenen Entzündungen einzurechnen sind, die Aetiologie des Milzabscesses. In dem einen Falle war die Ursache wunderbarer Weise ein gangränöses, von einer entzündlichen Phimose verdecktes Schankergeschwür, in dem anderen ein epityphlitischer Abscess, welcher bei einem Kranken mit ausgesprochen septischen Erscheinungen zur Operation kam. Jener steht, soweit mir bekannt ist, vollkommen ohne Beispiel da. Dieser dagegen könnte an eine allerdings nicht ganz klare Beschreibung eines von Riddle Goffe⁹⁾ beobachteten Krankheitsfalles erinnern. Der Knabe, auf den sich diese Beschreibung bezieht, hatte nach einem

¹⁾ Vergl. Litten, a. a. O. S. 62.

²⁾ J. Collier, Abscess of the spleen. *Lancet* 1895. II. pag. 1297.

³⁾ C. Lauenstein, Deutsche medic. Wochenschrift. 1887. und Jahrb. der Hamburgischen Staats-Krankenanstalten. III. 1894. S. 506 ff.

⁴⁾ P. Sendler, Ein operativ geheilter Milzabscess. Deutsche Zeitschrift für Chirurgie. Bd. 36. 1893. S. 536.

⁵⁾ W. Nolen, Een Geval von Miltabsces. Incisie. — Genezing. *Nederlandsch Tijdschrift voor geneeskunde*. Amsterdam 1894.

⁶⁾ W. G. Black, Abscess of spleen cured by incision and drainage. *Brit. med. Journ.* 1896. II. pag. 1116.

⁷⁾ F. Treves, A group of twenty-seven abdominal operations. *Lancet* 1896. I. pag. 18.

⁸⁾ Cromwell, Traumatic suppurative splenitis. *Med. News*. New York. 1898. Bd. 73. pag. 375.

⁹⁾ J. Riddle Goffe, The difficulties of diagnosis in rupture of the spleen, as illustrated by a case. *Med. News*. New York. 1898. Bd. 73. pag. 831 ff.

Unfall die Folgen einer Milzruptur glücklich überstanden und bekam 6 Wochen später im Anschluss an einen neuen Unfall zunächst heftige Erscheinungen einer Peritonitis, die zur Resektion des kranken Processus vermiformis führten, dann im weiteren Verlaufe einen subphrenischen Abscess und schliesslich einen Milzabscess, der jedoch erst nach dem Tode entdeckt wurde. Riddle Goffe glaubte, der zweite Unfall habe die Milzwunde wieder aufgerissen und so den Abscess herbeigeführt. Wahrscheinlicher dürfte wohl die Annahme eines Zusammenhanges zwischen dem Milzabscess und der eitrigen Bauchfellentzündung sein.

Der Ursache entsprach in meinen beiden Fällen auch die schnelle Entwicklung der Eiterung in der Milz und die Schwere der Erkrankung, welche unter dem Bilde eines mit den Anzeichen einer septischen Allgemeinintoxication verbundenen Abscessfiebers verlief; ihr entsprach auch die Beschaffenheit des Eiters, welcher sich in dem Epityphlitisfalle deutlich von demjenigen des anderen Kranken unterschied.

In dem ersten Falle, der durch den gangränösen Schanker bedingt war und zunächst auf der inneren Abtheilung des Charlottenburger Krankenhauses von Prof. Grawitz behandelt wurde, hatte das staffelförmige Ansteigen der Temperatur, die Auftreibung des Leibes und eine leichte Empfindlichkeit der Ileocoecalgegend den Verdacht auf Typhus nahegelegt, bis nach einiger Zeit das Fehlen jedes sicheren Typhuszeichens, die Vermehrung der Leucocyten im Blute bis zu 20000 und 30000 im Cubikcentimeter und die zunehmende Verbreiterung der Milzdämpfung zur Punktion der Milz und damit auch zur richtigen Diagnose führte. Aehnlich hatte eine geringfügige Druckempfindlichkeit der Ileocoecalgegend, das Auftreten mehrerer diarrhoischer Darmentleerungen und die Vergrösserung der Milzdämpfung in dem von Nolen¹⁾ mitgetheilten Falle zunächst die Diagnose auf Typhus abdominalis stellen lassen, bis nach Verlauf von 10 Tagen die Diarrhoe verschwand, der durch den Abscess bedingte Tumor unterhalb der Rippen fühlbar und zugleich ein kleines seröses Pleuraexsudat linkerseits nachweisbar wurde. Und auch von anderen Beobachtern, wie von

¹⁾ a. a. O.

Sendler¹⁾ und Treves²⁾, finden wir neben der Milzvergrößerung und dem intermittierenden Fieber vorübergehende Störungen der Darmfunktion und öfteres Erbrechen als Begleiterscheinungen der beginnenden Abscessentwicklung erwähnt. Zweifellos begegnen wir also im Beginne der Erkrankung manchen Erscheinungen, welche dazu angethan sind, wenigstens anfangs die Diagnose irreführen. Nun wurde aber in unserem Falle noch eine beträchtliche Vermehrung der Leukocyten im Blute beobachtet, welcher ich für die Zukunft eine eigene und wichtige Bedeutung beimessen möchte. Nachdem schon einmal Richelot bei einem von ihm operirten Kranken das Blut in Folge einer Milzvereiterung mit Leukocyten überschwemmt gefunden hat, scheint es mir gerechtfertigt, die Aufmerksamkeit ganz besonders auf diesen Befund hinzulenken. Wie für einen solchen Befund die richtige Erklärung leicht zu finden ist, so glaube ich auch, dass er recht wohl dazu dienen kann, unsere Diagnose von vornherein auf die richtige Bahn zu leiten und sie, auch ohne dass erst eine Punktion den Eiter sichtbar machen muss, zu sichern. Neben den sonstigen Erscheinungen, welche auf eine acute Entzündung der Milz schliessen lassen, wird er einen wichtigen Fingerzeig geben können. Jedenfalls wird in zukünftigen Fällen, deren Krankheitsbild den Gedanken an das Bestehen einer Eiterbildung in der Milz wachruft, auf die Vermehrung der Leukocyten im Blute geachtet und ihre Bedeutung für die Erkennung des Abscesses festgestellt werden müssen. Vielleicht liesse sich dann auch die Punktion der Milz, die wir nicht als gefahrlos und auch nicht in jedem Falle als statthaft anerkennen können, gänzlich vermeiden.

Die Operation, welche ich in diesem Falle einen Monat nach dem Auftreten des Schankergeschwürs mit Resektion eines Stückes der zehnten Rippe, und zwar einzeitig ausführte, förderte eine grosse Menge ausserordentlich stinkenden Eiters und, in ihm schwimmend, einzelne grosse, übrigens aber nicht von kleinen Eiterherden durchsetzte nekrotische Milzstücke zu Tage. Fast die ganze Milz war zur Einschmelzung gelangt, so-

¹⁾ a. a. O.

²⁾ a. a. O.

dass nur noch ein ganz kleiner Rest von Milzgewebe am oberen Pol zurückgeblieben war. Der Eiter erwies sich sowohl bei der mikroskopischen Untersuchung in gefärbten Präparaten als auch in Culturen steril. In dieser Beziehung lehnt sich also unser Fall an die drei Beobachtungen von Lauenstein, Kölliker und Monod an¹⁾. Es ist das Verschwinden der Bakterien in dem Eiter immerhin eine auffällige Erscheinung; aber man würde doch zu weit gehen, wenn man dieselbe jetzt schon als charakteristisch für den Milzabscess betrachten wollte; ausser meiner zweiten stehen auch andere Beobachtungen, die wir in der Literatur vorfinden, im Wege. Wir werden wohl anzunehmen haben, dass die Verschiedenartigkeit der Befunde von der Art der Krankheitserreger, von dem besonderen Verhalten der Milz ihnen gegenüber und demgemäss auch von der Dauer der Abscessbildung abhängig ist; indessen wird eine genauere Aufklärung hierüber noch einer besonderen Untersuchung vorbehalten bleiben müssen. Der Einfluss der Operation auf unseren Kranken ist ein ausserordentlich günstiger gewesen. Der Kranke hat sich rasch erholt und ist vollkommen gesund geworden. In seinem Blute ist noch eine leichte Vermehrung der Lymphocyten nachzuweisen. Auch besitzt er jetzt leichte Drüsenschwellungen am Halse, welche er früher nicht gehabt hat, und welche vielleicht mit der compensatorischen Lymphocytose in Zusammenhang gebracht werden können. Aber irgendwelche Störungen der Gesundheit sind damit nicht verbunden. Ich lasse nunmehr die genauere, auf diesen Patienten bezügliche Krankengeschichte folgen:

Beobachtung II.

Nahezu vollkommene Vereiterung und Nekrose der Milz nach gangränösem Schanker. — Splenotomie. — Heilung.

Der Kranke, ein 16 Jahre alter Schlosser, der vordem nie an einer erheblichen Erkrankung gelitten hatte, wurde am 10. April 1899 mit einer entzündlichen Phimose und mehrfachen, durch das Präputium verdeckten Schankergeschwüren auf die innere Abtheilung des Charlottenburger Krankenhauses aufgenommen. Die Infektion soll seiner Angabe nach am 2. April erfolgt sein.

In seinem ganzen Verhalten machte der Patient den Eindruck eines

¹⁾ Vergl. Litten, a. a. O. S. 57 und 59.

schwer erkrankten Menschen, bei dem auch sofort eine leicht ikterische Hautverfärbung auffiel.

Temperatur: 39°. Pulsfrequenz stark beschleunigt.

An den inneren Organen liessen sich keine krankhaften Veränderungen nachweisen.

Dagegen war das ganze Präputium stark geröthet und entzündlich ödematös geschwollen. Aus dem Präputialsacke quoll in reichlicher Menge blutig-eitriges und jauchiges Sekret hervor. Die Leistendrüsen beiderseits zeigten sich leicht geschwollen und auf Druck empfindlich.

Am 12. April wurde die Phimose gespalten, sodass nunmehr in der Einsenkung hinter der Peniseichel und am inneren Vorhautblatte zahlreiche, mit schmierigem Belag bedeckte Geschwüre zu Tage traten, von denen eines nahe dem Frenulum die Zeichen eines ausgesprochen gangränösen Zerfalles zeigte.

Schon am folgenden Tage war die Temperatur zur Norm abgesunken.

Obwohl nun die Geschwürsbildungen ziemlich rasch ein reines Aussehen erhielten, wurde vom 21. April an ein staffelförmiges Ansteigen der Temperatur beobachtet.

Am 24. April bekam der Kranke mehrere diarrhoische Darmentleerungen zugleich mit einer merkbaren, aber nicht druckempfindlichen Auftreibung des Leibes. In der Ileocoecalgegend war Gurren, aber nur eine ganz geringe Schmerzhaftigkeit nachweisbar. Zugleich fing die Milzdämpfung an, sich mehr und mehr zu vergrössern; und schliesslich wurde auch die Milz fühlbar und bei der Betastung empfindlich gefunden.

Die genannten Erscheinungen legten den Verdacht einer Typhus-Infektion nahe. Indessen fehlten doch Roseolaflecken. Auch fiel ebenso die Vidal'sche Serum-Reaktion wie die Diazo-Reaktion im Urin bei wiederholten Untersuchungen negativ aus.

Am 28. April klagte dann der Kranke über heftige Schmerzen in seinem straff gespannten, aber jetzt nur wenig aufgetriebenen Leibe und zwar ganz besonders in der Milzgegend. Dazu kam mehrfach Erbrechen grünlich-schleimigen Mageninhalt.

Am 7. Mai hatte die Milzdämpfung, nachdem sich inzwischen die Schmerzhaftigkeit in ihrem Bereiche immer noch vermehrt hatte, bei einer Verbreiterung bis nahe an die Mittellinie hinan eine Längenausdehnung von 17 cm bekommen.

Zu dieser Zeit führte eine Blutuntersuchung zu dem Nachweis einer erheblichen Vermehrung der Leukocyten, deren 20000 bis 30000 in einem Cubikcentimeter Blut gefunden wurden (darunter 80 pCt. polynukleäre, neutrophile Zellen, 10 pCt. Lymphocyten, 10 pCt. Uebergangsformen und sehr spärlich eosinophile Zellen).

Bei diesem Befunde und bei dem Fehlen vieler wichtiger Typhussymptome wurde nunmehr die Diagnose auf Typhus aufgegeben und von Professor Grawitz eine Probepunktion der Milz vorgenommen. Dieselbe för-

derte einen ziemlich dickflüssigen, übelriechenden Eiter zu Tage, der sich als steril erwies.

Am 8. Mai wurde deshalb der Kranke nach der chirurgischen Abtheilung verlegt und noch an demselben Tage von mir operirt.

Splenotomie nach vorausgeschickter Rippenresektion: In der linken Seite wurde zunächst in der Höhe der 10. Rippe und ihr parallel laufend ein Schnitt durch die Haut geführt, auch die Rippe in einer Ausdehnung von mehreren Centimetern reseziert. Dann drang der Schnitt präparatorisch und mit Vorsicht weiter in die Tiefe, bis an einer vorn und unten, etwa in der vorderen Axillarlinie gelegenen Stelle die Abscesshöhle eröffnet und eine grosse Menge eines überaus übelriechenden und mit einzelnen Gewebsetzen untermischten gelblich-bräunlichen Eiters entleert wurde. Nach der Erweiterung der Wunde, welche übrigens ohne Eröffnung der Pleurahöhle ausgeführt werden konnte, fanden sich in der Abscesshöhle noch mehrere grosse völlig nekrotische Milzstücke als freie Sequester vor; und ausserdem zeigte es sich jetzt, dass die Milz fast ganz zerfallen und nur noch an dem oberen Pol ein sehr kleiner Rest von Milzgewebe übrig geblieben war. Nachdem der Eiter zusammen mit allem nekrotischen Gewebe entfernt war, wurde schliesslich die ganze Wundhöhle, von welcher zwei tiefere Ausbuchtungen sich nischenartig und wahrscheinlich auch über den Bereich der Milzkapsel hinaus nach vorne und unten erstreckten, mit sterilem Verbandmull austamponirt.

Mit dieser Operation wurde der Kranke auch sofort fieberfrei.

Von dem folgenden Tage an haben sich Temperatur und Pulsfrequenz dauernd in normaler Höhe erhalten.

Das Allgemeinbefinden des Patienten besserte sich sehr rasch. Die gelbe, ikterische, durch die septische Intoxication zu erklärende Hautverfärbung verschwand schnell; und ebenso rasch verkleinerte sich auch die Wundhöhle, obwohl der Eiter, den sie absonderte, noch für längere Zeit ausserordentlich übelriechend und stinkend blieb.

Als der Kranke anfangs August 1899 aus dem Krankenhause entlassen wurde, hatte er an Körpergewicht wieder erheblich zugenommen, auch nicht die geringste Beschwerde mehr zu klagen.

Die Blutuntersuchung ergab damals nichts Anderes als eine etwas auffallende Leukocythose.

Später, im April 1900, war der Blutbefund ungefähr noch der gleiche wie im August 1899. Die rothen Blutkörperchen erwiesen sich, einer von Prof. Grawitz vorgenommenen Untersuchung zufolge, völlig intakt und besaßen einen normalen Haemoglobingehalt. Die weissen Blutkörperchen waren mässig vermehrt; es fanden sich darunter ca. 50 pCt. polynukleäre, neutrophile Zellen, ca. 20 pCt. Lymphocyten und ca. 30 pCt. Uebergangsformen, einkernige Zellen mit schwach chromatinhaltigen, gelappten Kernen. Eosinophile Zellen konnten nur in ganz verschwindender Anzahl wahrgenommen werden.

Die Lymphdrüsen in beiden Leistengegenden, am Halse und Nacken fand ich im April 1900 mässig geschwollen.

Im Uebrigen hatte der Kranke seit seiner Entlassung sich stets durchaus wohl befunden. Sein Aussehen war blühend und liess schon ohne Weiteres auf eine vollkommene Gesundung schliessen.

In dem zweiten meiner Fälle, in welchem nach der Incision des epityphlitischen Abscesses der Kranke zuerst völlig fieberfrei wurde, aber doch in seinem Allgemeinbefinden keine rechte Besserung merkbar werden liess, erregten zunächst hin und wieder auftretende, einen oder zwei Tage lang andauernde Fiebertemperaturen mit erhöhter Pulsfrequenz Besorgniss. Dann folgte etwa 1 $\frac{1}{2}$ Monate nach dem Beginn der Erkrankung eine Periode, in welcher sich mit unregelmässig intermittirendem Fieber Schmerzen in der Milzgegend und in der linken Schulter, eine deutliche Vergrösserung der Milzdämpfung und die Erscheinungen einer basalen, aber nicht eiterigen Pleuritis verbanden und schliesslich zu diesen Störungen sich noch eine leichte Auswölbung der linken Thoraxwand und ein ganz schwaches, kaum erkennbares Oedem in der Milzgegend hinzugesellten. Da ich auf Grund dieser Krankheitszeichen sicher annehmen durfte, dass in der Milz ein Eiterherd zur Entwicklung gelangt sei, schritt ich zur Operation und führte sie in ähnlicher Weise wie in dem vorigen Falle einzeitig mit Resektion der neunten und zehnten Rippe aus; ich gelangte dabei im Mittelpunkte der Milz in einen grösseren Abscess, fand aber, dass das ganze, diesen Abscess einschliessende Gewebe der Milz von einer Unzahl kleiner, zum Theil punktförmiger Eiterherdchen durchsetzt war. Demgemäss habe ich in diesem Falle mich nicht auf die einfache Eröffnung des Abscesses, die Splenotomie beschränkt, sondern zum Theil mit stumpfer Auslösung, zum Theil mit dem scharfen Löffel die Milz soweit extirpirt, als ich das Gewebe krank fand. Auffallend war dabei die Geringfügigkeit der Blutung, die ich stärker erwartet hatte. Nur ein kleiner Rest des oberen Poles und ein kleiner, den Hilus umgebender Theil der Milz blieb dem Patienten erhalten. Aber auch er ist vollkommen gesund geworden und

ebenso von allen Beschwerden frei geblieben. Auch bei ihm sind nennenswerthe Veränderungen in der Zusammensetzung des Blutes ausgeblieben; und keinerlei Störungen deuten mehr auf den Verlust des grössten Theiles seiner Milz hin. Ueber die für diesen Fall wichtigen Einzelheiten mag die folgende Krankengeschichte Auskunft geben:

Beobachtung III.

Multiple intralienale Abscesse infolge von Appendicitis mit abgekapselter Abscessbildung und Sepsis. — Splenotomie mit partieller Exstirpation der Milz nach vorausgeschickter Resektion der neunten und zehnten Rippe. — Heilung.

Der 18jährige Kranke wurde, nachdem er seit 8 Tagen über heftige Schmerzen in der Ileocoecalgegend geklagt und nach zweimaligem Gebrauch von Abführmitteln heftige Stiche in der Unterbauchgegend bekommen hatte, am 21. Juni 1899 mit einem grossen epityphlitischen Exsudat auf die innere Abtheilung des Städtischen Krankenhauses zu Charlottenburg aufgenommen.

Der Kranke hatte bei stark erhöhter Pulsfrequenz eine Temperatur von 39° , dabei eine beschleunigte Athmung, einen meteoristisch aufgetriebenen und in der Ileocoecalgegend überaus schmerzhaften Leib, ferner ein Exsudat, welches nicht allein durch eine deutlich ausgesprochene Dämpfung, etwa dem Umfange eines Kindskopfes entsprechend, sich abgrenzen liess, sondern auch vom Rectum aus bequem gefühlt werden konnte.

In den folgenden Tagen zeigte der Kranke bei gleichmässig hoher Pulsfrequenz (112 bis 118 Pulsschläge in der Minute) ein unregelmässiges Fieber derart, dass die Temperatur einmal, am 1. Juli, bis zu $39,4^{\circ}$ anstieg, sonst aber nur Mittags und Abends über 38° hinaus bis zu $38,2^{\circ}$ und $38,6^{\circ}$ sich erhob. Zugleich nahm die Auftreibung des Leibes zu. Trotz Opiumdarreichung erfolgten mehrfach diarrhoische Darmentleerungen. Der Urin ergab eine starke Indicanreaction und enthielt eine mässige Menge Eiweiss.

Am 5. Juli wurde der Kranke, da sein Zustand sich nicht bessern wollte, der chirurgischen Abtheilung überwiesen.

Zu dieser Zeit fand ich den jungen Mann ausserordentlich elend und verfallen aussehend. Eine leicht ikterische Farbe und der ganze Zustand, in welchem sich der Kranke befand, deuteten bereits auf die Anfangserscheinungen einer allgemeinen Sepsis hin. Ein grosses, über die Linea alba nach links hinausreichendes und deutlich fluctuirendes Exsudat füllte rechterseits die Unterbauchgegend aus. Dasselbe war offenbar abgekapselt; aber der Eindruck, den der Kranke erweckte, war doch so überaus schlecht, dass ich kaum mehr die Hoffnung hegen konnte, mit einer Operation die rechte Hülfe bringen zu können.

An demselben Tage, am 5. Juli 1899, führte ich die Incision des epityphlitischen Abscesses aus. Es entleerte sich dabei eine grosse Menge dünnflüssigen, jauchigen Eiters. Jedes weitere Vorgehen, zumal das Suchen nach dem Wurmfortsatz war jedoch gänzlich ausgeschlossen; dazu war nicht allein der Zustand des Patienten zu elend, dazu waren auch die vorliegenden Darmschlingen viel zu mürbe und brüchig geworden.

Die Operation hatte den Erfolg, dass die Temperatur sofort normal wurde und die Pulsfrequenz sich beträchtlich verminderte.

Indessen musste am 10. Juli noch ein zweiter, bis über die Mittellinie nach links hinausreichender und tief in das kleine Becken sich hinabsenkender Abscess von der Bauchhöhle aus eröffnet werden.

Am 17. Juli kam aus dieser zweiten Abscesshöhle Darminhalt zu Tage; und es konnte nach einiger Mühe auch die Stelle, an welcher die Perforation eingetreten war, sichtbar gemacht werden.

Obwohl nun am 27. Juli die Wundhöhle bis auf die Kothfistel sich geschlossen hatte, konnten doch die Fortschritte in der Besserung des Allgemeinbefindens nicht befriedigen. Der Kranke wollte sich nicht recht erholen. Auch hatte er an einzelnen Tagen wieder etwas erhöhte Abendtemperaturen zu verzeichnen gehabt; am 17. und 18. Juli 38,5⁰ bei einer Pulsfrequenz von 126 bezw. 128. Vom 19. Juli an hatte sich allerdings die Temperatur stets unter 38⁰ gehalten; aber die Pulsfrequenz war hoch geblieben; am 19. hatte sie 120 betragen, am 21. sogar 130 und in der folgenden Zeit 90 bis 100.

Vom 5. August an machte sich dann eine auffällige Verschlimmerung des Krankheitsbildes merkbar.

Der Kranke fing an, über Schmerzen in der linken Seite und in der linken Schulter zu klagen, freilich, ohne dass objectiv in der ersten Zeit etwas besonderes nachzuweisen war. Die Temperatur stieg am 5. August plötzlich auf 39,4⁰; und nun folgte eine längere Periode, die durch ein unregelmässiges intermittirendes Fieber und durch eine geringe Zunahme der Milzdämpfung charakterisiert war.

Am 6. August:	Temperatur Morgens	37,1 ⁰ ,	Abends	39,6 ⁰ ;	Puls	98	bezw.	126.
" 7. "	"	"	"	37,0 ⁰ ,	"	110	"	128.
" 8. "	"	"	"	36,8 ⁰ ,	"	108	"	102.
" 9. "	"	"	"	36,8 ⁰ ,	"	100	"	130.

Am 10. August war ein fieberfreier Tag mit subjectivem Wohlbefinden zu verzeichnen.

Am 11. August:	Temperatur Morgens	37,0 ⁰ ,	Abends	38,6 ⁰ ;	Puls	120.
" 12. "	"	"	"	40,0 ⁰ ,	"	120.
" 13. "	"	"	"	37,0 ⁰ ,	"	134.

Dann trat wiederum für mehrere Tage ein Absinken der Abendtemperaturen auf 38,0⁰ und 38,2⁰ ein, während die Morgentemperaturen sich meist

über 37° hielten und die Pulsfrequenz zwischen 90 und 104 schwankte. Aber vom 19. August an erhoben sich die Abendtemperaturen von Neuem.

Am 20. August war dann über den unteren Partien der linken Lunge eine handbreite Dämpfung mit Abschwächung des Pectoralfremitus und des Athmungsgeräusches nachzuweisen. In den folgenden Tagen konnte auch eine Zunahme in der Verbreiterung der Milzdämpfung und ebenso eine Zunahme der Schmerzen in der linken Seite festgestellt werden.

Am 29. August endlich vermochte man eine leichte Vorwölbung der Thoraxwand im Bereiche der Milzgegend und zugleich eine allerdings kaum merkbare ödematöse Schwellung in den Intercostalräumen daselbst wahrzunehmen. Auf Druck war diese Gegend ebenso wie der unmittelbar an die Rippen angrenzende Bereich der Oberbauchgegend empfindlich. Eine Punktion der Pleurahöhle stellte fest, dass in derselben kein Eiter vorhanden war. Die Annahme eines Milzabscesses war nunmehr sicher; und demzufolge wurde auch die Operation desselben sofort vorgenommen.

Am 29. August: Splenotomie und partielle Exstirpation der Milz mit Zurücklassung eines nur kleinen Restes. Die Operation wurde mit einer Resektion der vorderen knöchernen Abschnitte der neunten und zehnten Rippe begonnen. Dann folgte die vorsichtige Durchtrennung einer entzündlich infiltrirten stark verdickten Gewebsschicht, bis das Messer eine mit mehreren kleinen Nischen und Ausbuchtungen versehene Abscesshöhle im Inneren der Milz eröffnete. Bei genauerer Betrachtung erwies sich nun das ganze Gewebe der Milz in der Umgebung des grösseren Abscesses durchsetzt von einer Unzahl kleiner, zum Theil nur stecknadelknopfgrosser, zum Theil schon etwas grösserer Eiterherdchen. Es musste daher das ganze so erkrankte Milzgewebe entfernt werden. Es gelang das auch ohne besondere Mühe mit Hilfe des scharfen Löffels und durch stumpfe Auslösung grösserer Stücke mit der Cooper'schen Scheere; merkwürdiger Weise auch ohne nennenswerthe Blutung. Nur ein ganz kleiner Rest am Hilus und am oberen Pol der Milz konnte zurückgelassen werden. Zum Schluss wurde die Wundhöhle mit sterilem Mull tamponirt.

Die Heilung vollzog sich nunmehr in glatter Weise. Temperatur und Pulsfrequenz wurden rasch normal und blieben es auch in der Folge, abgesehen nur von einigen Tagen, in denen der Kranke an einer Angina follicularis litt.

Schon nach 8 Tagen hatte die Wundhöhle sich beträchtlich verkleinert, das Allgemeinbefinden des Patienten sich erheblich gebessert.

Am 27. September war die Wunde fast ganz geschlossen.

Am 21. Oktober, als der Kranke sich wiederum völlig erholt hatte, nahm ich noch die Exstirpation des ganz in feste Verwachsungen eingebetteten und deshalb auch schwer loszulösenden Wurmfortsatzes vor und schloss sofort mit der Exstirpation der Bauchdeckennarbe die

Anfrischung der einzelnen Bauchwandschichten und ihren isolirten Nahtverschluss an.

Hiermit konnte die Behandlung beendet werden.

Der Kranke wurde am 15. November 1899 in vollkommen gesundem Zustande, ohne alle Beschwerden, ohne Störungen der Athmung und ohne Störungen, welche auf die Exstirpation des grössten Theiles der Milz hätten bezogen werden können, ohne nennenswerthe Veränderungen in der Zusammensetzung des Blutes entlassen.

Auch bei diesem Patienten sind in der Folgezeit nicht die geringsten Störungen und Nachtheile bemerkbar geworden.

Was die operative Behandlung in meinen beiden Fällen betrifft, so hat sich dieselbe von der Mehrzahl der bisher ausgeführten Operationen insofern unterschieden, als der Milzabscess bei meinen beiden Patienten zur Zeit des operativen Eingriffes noch hinter der Rippenwand verborgen lag, also auch von hier aus aufgesucht werden musste. In 8 von den 9 oben erwähnten Fällen hatte der Abscess, als er zur Operation kam, bereits eine solche Grösse erlangt, dass er unterhalb der Rippen mit einem Einschnitt durch die Bauchwand eröffnet werden konnte, und zwar 7mal einzeitig und einmal in dem Falle Kölliker's zweizeitig. Nur in dem neunten Falle war Lauenstein durch die Thoraxwand nach Resektion eines fingerlangen Stückes der 9. Rippe mit dem Thermocauter in die Abscesshöhle eingedrungen, also ähnlich wie ich in meinen Fällen vorgegangen.

Aus diesen kurzen Bemerkungen geht schon hervor, dass ein zweizeitiges Operiren, an welches ja naturgemäss bei den Milzabscessen gedacht werden muss, doch immer zu den Seltenheiten gehören wird. Die Schwierigkeit der Diagnose verhindert schon an sich das Operiren in sehr frühem Stadium. Dazu kommt dann noch die für den weiteren Verlauf und für die Behandlung günstige Erscheinung, dass die Entzündung in der Umgebung des Abscesses rasch auf die Kapsel der Milz überzugreifen und sie mit der Nachbarschaft zu verlöthen pflegt, dass ferner auch bei einer Mitbetheiligung des oberen Milzpoles die Verbindung desselben mit dem Zwerchfell sehr bald die basalen Theile der linken Pleurahöhle in Mitleidenschaft zu ziehen und deren Verödung zu begünstigen pflegt. So fanden wir auch in den von mir operirten Fällen den oberen und mittleren Theil der Milz mit der Wandung der Bauchhöhle

verwachsen; und wie Lauenstein, Kernig und Parzewski¹⁾, dann auch Nolen²⁾ und Collier³⁾ eine linksseitige Pleuritis sicca und nicht eiterige Pleuraexsudate bei Milzabscess beobachtet haben, so sind auch in dem einen meiner Fälle die gleichen Entzündungserscheinungen in unzweifelhafter Form nachweisbar gewesen; in dem andern durften wir sie wenigstens vermuthen. Diese Vorgänge, welche sich in der Umgebung der Milz abspielen, machen es zumeist möglich, den Eiterheerd im Inneren der Milz ohne Eröffnung der Bauchhöhle und auch ohne Eröffnung des Sinus phrenico-costalis frei zu legen.

Hat die Eiteransammlung bereits einen solchen Umfang erlangt, dass die Grenzen des Abscesses den Rippenbogen weit überragen, so wird die Entleerung des Eiters, wie es ja auch meistens geschehen ist, am einfachsten von einem Schnitt unterhalb der Rippen aus vorgenommen werden. Indessen muss doch unser Bestreben dahin gerichtet sein, möglichst früh die Diagnose zu stellen und durch frühzeitige Eröffnung des Abscesses die Entstehung metastatischer Eiterungen und die Gefahren eines Durchbruches in die benachbarten Körperhöhlen und Organe auszuschalten. Für derartige Fälle, in denen dann die Milz mit ihrem Eiterheerd noch hinter den Rippen verborgen liegt, möchte ich den gleichen Weg, den ich bei meinen beiden Kranken gewählt habe, den Schnitt entlang der zehnten Rippe, die Resektion eines Stückes dieser Rippe von dem Knorpelansatz an nach rückwärts und dann das vorsichtige präparatorische Eindringen in die Tiefe, in gewissen Fällen, insbesondere, wo es sich um multiple Abscesse handelt, auch die Ausräumung des erkrankten, von Eiter durchsetzten Milzgewebes anempfehlen. Geht man nicht zu hoch und nicht zu weit nach hinten durch die Thoraxwand hindurch, so wird sich öfter, auch ohne dass eine adhäsive Pleuritis vorangegangen war, eine Verletzung und Eröffnung des Sinus phrenico-costalis vermeiden lassen.

Dass die Prognose nach einer zeitig vorgenommenen Operation sich durchaus günstig gestaltet, vorausgesetzt, dass das ursächliche

1) Vergl. Ledderhose, a. a. O. S. 158.

2) a. a. O.

3) a. a. O.

Leiden nicht die Rechnung stört, wird durch meine beiden Beobachtungen klar bewiesen.

Das Verhalten meiner beiden Patienten nach der Heilung des Abscesses vermag aber auch von Neuem unseren Glauben an die geringe und kaum in Betracht kommende Einwirkung eines erheblichen Verlustes von Milzgewebe auf die Gesundheit zu erhärten. So tragen auch sie dazu bei, unsere Kenntnisse auf dem Gebiete der Milzchirurgie zu erweitern.

Naturgemäss muss jede Untersuchung, welche sich auf die Zahlen der Statistik, auf ungleichartige Fälle und auf die Operationen verschiedener Chirurgen stützen muss, ihre grossen Mängel besitzen; hier auf dem Gebiete der Milzchirurgie noch ganz besonders, da nicht selten unklare Diagnosen und unklare Beobachtungen die Beurtheilung und die richtige Verwerthung der einzelnen Fälle erschweren, zum Theil sogar unmöglich machen. Dennoch hoffe ich, dass das vorstehend nur in kurzen Zügen charakterisirte Bild, im Wesentlichen unseren heutigen Verhältnissen entsprechend, die Gesichtspunkte klar gelegt hat, welche gegenwärtig die Chirurgie der Milzkrankungen bestimmen sollen.

XII.

(Aus der chirurg. Universitäts-Klinik des Herrn Geheimrath
von Bergmann.)

Ueber die Radicaloperation des Mastdarm- krebses.

Von

Dr. Heinrich Wolff,

Assistenzarzt der Klinik.

Durch Krönlein's ausgezeichnetes Referat auf dem diesjährigen Congress der deutschen Gesellschaft für Chirurgie wurde das Thema dieser Arbeit in so hervorragender und erschöpfender Weise behandelt, dass ein weiterer Beitrag als völlig post festum kommend erscheinen mag. Aber die Wichtigkeit des Gegenstandes rechtfertigt noch immer die Mittheilung von Beobachtungen, welche an grossem Material gemacht werden konnten und andererseits giebt es zweifellos eine Reihe von Fragen, die einer endgültigen Lösung noch harren.

Es wird nicht unsere Aufgabe sein, die Aetiologie, die klinischen Erscheinungen, die pathologische Anatomie des Mastdarmkrebses sowie die Geschichte seiner operativen Behandlung zu besprechen; dies geschah in sehr zahlreichen Veröffentlichungen der letzten Jahre, zuletzt noch in der eben erst aus der Züricher Klinik durch Christen erfolgten Publication.

Mit der Frage: Welches sind die unmittelbaren und welches die dauernden Erfolge der Radicaloperation des Rectumcarcinoms? klangen noch alle Arbeiten aus.

Die durch Rechnung gefundenen Grössen galten dann als Maass-

stab für die Richtigkeit des eingeschlagenen Weges. So ist auf Grund der statistischen Forschung schon lange unbestritten erwiesen, dass der sogen. „Deutsche Standpunkt“, d. h. die radicale operative Behandlung des Mastdarmkrebses, stets zu Recht bestehen wird; die wenigen aus England und Frankreich noch dagegen schallenden Stimmen kommen nicht von maassgebender Seite.

Die Zahlen der Statistik wurden und werden aber vor allem ins Feld geführt, um an ihnen die Ueberlegenheit einzelner Operationsmethoden anderen gegenüber haarscharf zu beweisen.

Das ist gefährlich. Es liegt uns fern, den Weg der Statistik überhaupt zu verdammern. Er ist sicherlich eines der wichtigsten Hilfsmittel, wenn es gilt über den Werth oder Unwerth eines Operationsverfahrens Klarheit zu schaffen; aber dies Mittel birgt manche Gefahren in sich für den, der nicht mit voller Sicherheit damit umzugehen versteht.

Es kann für den des Stoffes nicht ganz Kundigen, zumal wenn er nicht über eigene Erfahrungen verfügt, eine verhängnissvolle Verwirrung aus der Lektüre statistischer Arbeiten nur zu leicht entspringen. Unseres Erachtens liegt diese Gefahr bei der Beurtheilung der Operationen des Mastdarmkrebses besonders nahe.

Ein krasses Beispiel eines hierher gehörigen leicht möglichen statistischen Trugschlusses citirte schon vor Jahren Kraske: Der Engländer Cripps berechnete die Mortalität der Radicaloperationen des Rectumcarcinoms auf 6,5 pCt., die von Koenig nach seinen Resultaten angegebene betrug 32 pCt.; diese auf den ersten Blick sehr wunderliche Differenz der von beiden Operateuren erzielten Erfolge erklärt sich jedoch leicht, wenn man hört, dass Cripps von 400 Kranken, die zu seiner Beobachtung kamen nur 38 d. i. 9,5 pCt. operirte, Koenig hingegen von 120 Kranken 96 d. i. 80 pCt. Cripps suchte nur die allergünstigsten Fälle zur radicalen Behandlung aus, Koenig's Indicationen zur Operation waren viel weitere.

Wir brauchen aber garnicht ins Ausland zu gehen, um gerade in der Statistik des Rectumcarcinoms auf so widersprechende Resultate zu stossen.

Krönlein hat in seiner mit peinlicher Sorgfalt ausgeführten Zusammenstellung der von deutschen Chirurgen vorgenommenen Radicaloperationen gefunden, dass man die Fälle in zwei Gruppen

theilen kann, wenn man die Beobachtungsreihen mit mehr als 20 pCt. Mortalität scheidet von denen mit weniger als 20 pCt.

Die eine Gruppe umfasst dann 437 Operationen mit 115 = 26,3 pCt. Todesfällen, die andere 444 Operationen mit 56 = 12,6 pCt.

Nehmen wir ein Beispiel aus der Zahl der neueren Arbeiten und stellen die Mittheilungen aus den Kliniken zweier bekannten Operateure einander gegenüber, so finden wir einen nicht weniger auffallenden Gegensatz.

Czesch berechnet aus den in den Jahren 1890—1897 an der Breslauer Klinik radical operirten Mastdarmkrebsen eine unmittelbare Mortalität von 25,7 pCt. mit einer Dauererfolgsquote von 9,7 pCt.

Pichler theilt als Resultat der an der Hochenegg'schen Klinik ausgeführten Operationen die Mortalitätszahl 5,04 pCt. (resp. 8,4 pCt.) und als Zahl der Dauererfolge 43,3 pCt. mit.

Ich halte es mit Krönlein für ausserordentlich wichtig, die Gründe dieser grossen Verschiedenheit der Operationsresultate kennen zu lernen.

Krönlein fand es sehr schwer, ja fast unmöglich, die Factoren zu erkennen, welche die Mortalität nach der Operation so wesentlich beeinflussen; er erhoffte eine Aufklärung darüber von der Discussion, welche sich den Vorträgen des ersten Congresstages anschloss.

Unseres Wissens gab diese die erwartete Klarstellung in ausreichendem Maasse nicht.

Es mag deshalb gerechtfertigt erscheinen die berührte Frage in Kürze zu verfolgen.

Wir können, um bei dem vorhin angeführten Beispiele zu bleiben, nicht annehmen, dass in den Händen so geübter Chirurgen wie v. Mikulicz und Hochenegg gewisse Verschiedenheiten in Operationstechnik resp. Operationsmethoden und in der Wundbehandlung eine solche Divergenz in den Resultaten bringen können; eine eventuelle Ungleichheit des klinischen Materials vermag dies ebensowenig.

Dass Hochenegg fast alle seine Fälle selbst operirt und persönlich nachbehandelt hat, was an anderen grösseren Kliniken, sei es die von Mikulicz'sche, seien es andere, wohl kaum möglich sein wird,

kann bei allen Vorzügen dieses Principis einen derartigen Einfluss auf die Resultate wohl auch nicht haben.

Ja, wir können mit Bestimmtheit sagen, dass alle die angeführten Factoren zusammengenommen nicht entfernt hinreichen, die oben dargelegten Widersprüche zu erklären.

Es sind u. E. zwei Momente welche alle anderen bei weitem überwiegen und zweifellos am ehesten die enormen Zahlendifferenzen in den verschiedenen Statistiken erklären:

Wir meinen die Indicationsstellung vor und während der Operation. Dass die erstere eine Verschiedenheit der Resultate, wie sie bei dem erwähnten Beispiele besteht, thatsächlich bedingen kann, bin ich in der Lage zur Evidenz zu beweisen.

Es stehen mir zwei ausführliche Statistiken aus der Klinik des Herrn Geheimrath von Bergmann zur Verfügung; die eine, welche die Fälle aus den Jahren 1883—1888 enthält und von Schwieder veröffentlicht wurde, und die zweite aus den Jahren 1888—1900 von mir selbst bearbeitete. Dort eine Mortalitätsziffer von 11,3 pCt., hier eine solche von 32 pCt.

Diese an einer Klinik unter ein und demselben Leiter derselben gewonnenen, so differenten Resultate sind sicherlich am allerbesten geeignet, die Gründe dieser Divergenz in eindeutigster Weise zu beleuchten.

Hier fallen die Momente hinweg, welche man bei verschiedenen Operateuren in Betracht ziehen musste: Die Unterschiede in Wundbehandlung und Operationstechnik und die Verschiedenheit des Materials.

Zur richtigen Deutung des zum Glück ja nur scheinbaren Rückschritts in den Operationserfolgen bleibt eben nur die Aenderung der Indicationsstellung oder, da diese sich im Laufe der Jahre vollzog, der zeitliche Abstand beider Statistiken. Würde an der Klinik die zur Zeit der ersten Zusammenstellung übliche Indicationsstellung noch festgehalten, so wären die Erfolge unserer Statistik gewiss gleich günstige wie damals, ja sie wären bei den Fortschritten in Wundbehandlung und Technik im Allgemeinen höchstwahrscheinlich bessere als früher.

So sind sie ungefähr dreimal so schlecht.

Dass mit dem Hinausschieben der Indicationsgrenzen auch die

Operationstechnik, oder besser gesagt die Operationsmethoden geändert und insofern als schuldig an der nur scheinbar verschlechterten Statistik befunden werden müssen, ist nur die Consequenz.

Die Indicationsstellung vor der Operation also bestimmt die Resultate derselben.

Aber doch nicht allein. Mögen zwei Operateure ganz gleichen Indicationsprincipien huldigen; mögen sie dabei noch über gleich grosse Vollkommenheit in Technik und Wundbehandlung verfügen, ihre unmittelbaren Erfolge können dennoch recht verschiedene sein.

Der Grund ist dann die Verschiedenheit der Indicationsstellung während der Operation.

Es können sich bei dieser Verhältnisse vorfinden, welche vorher auch bei Untersuchung in Narkose nicht festzustellen waren: besonders ausgedehnte Verwachsungen oder enorm weitreichende Drüseninfektion.

Nun erst beginnt die Divergenz beider Verfahren.

Der eine Operateur unterbricht die Operation oder er führt sie bis zu einem gewissen Ende, indem er die ohne besondere Mühe und Gefahr erreichbaren Drüsenmetastasen sorgfältig entfernt, von einem Weitergehen oder Weitersuchen aber absteht, weil er vielleicht die zunehmende Grösse des Eingriffs überhaupt scheut, oder in speciellen Fällen eine weitere Verlängerung der Operation dem schon erschöpften Patienten nicht zumuthen will.

Die Statistik wird dadurch gewinnen.

Der zweite Operateur ist der radicalere, der kühnere. Hat er sich einmal zur Radicaloperation entschlossen, so führt er diese auch zu Ende, solange sich nicht absolut unüberwindliche Schwierigkeiten in den Weg stellen.

Mancher Patient wird diesen Radicalismus mit dem Leben büssen müssen, mancher wird seinem Retter noch lange Jahre dankbar bleiben können. Die Mortalitätsziffern werden erschreckend hohe, die Dauererfolge glänzende sein.

Wir glauben, dass die eben geschilderte Verschiedenheit des Vorgehens, die eben der Individualität des Chirurgen entspringt, auch unter den besten Operateuren bestehen kann und dann den in Rede stehenden abweichenden Ausfall der Mortalitätszahlen in hervorragendem Maasse mit bedingt.

Wir sind weit entfernt davon den Operateuren, welchen es gelungen ist, ihre Mortalität auf eine möglichst günstige Zahl herunter zu drücken, auch nur ein Titelchen ihrer Verdienste streitig zu machen. Zweck vorstehender Ausführungen ist nur der, die enorm grossen, auf den ersten Blick völlig unverständlichen Differenzen der statistischen Ergebnisse zu erklären und ich glaube, das gerade das aus unserer Klinik stammende Beispiel eine überzeugende Beweiskraft beanspruchen darf.

Wie schon hervorgehoben, wurden die Indicationen zur Radicaloperation an der Klinik im Laufe der Jahre ausserordentlich erweitert. Gerade beim Rectumcarcinom ist es besonders schwer, feste Indicationsregeln aufzustellen. Jeder Fall bietet seine Besonderheiten im localen Befund wie im Allgemeinzustand des Patienten, und jeder Fall will individuell beurtheilt sein.

Lassen Alter und Allgemeinbefinden des Patienten es nur irgend zu, so operirt Herr Geheimrath v. Bergmann auch noch Fälle, welche reichliche Verwachsungen mit den umgebenden Organen darbieten.

Bei den in der Mehrzahl hochsitzenden Tumoren, mit denen wir es zu thun hatten, complicirten neben den Verwachsungen ganz besonders ausgedehnte Drüsenmetastasen die Operation.

Die Entfernung dieser im Mesorectum und Mesosigmoideum hoch hinaufziehenden Drüsen erfordert peinlichste Sorgfalt. Nur sie gewährleistet eine gute Aussicht auf Dauererfolg. Sie setzt aber ein durchaus freies und übersichtliches Operationsfeld voraus, und wo dieses nicht geschaffen ist, besteht immer die Gefahr, dass Keime zurückbleiben, dass mit Beendigung der Operation das Recidiv schon angelegt ist und dass somit der beabsichtigte radicale Eingriff zu einem nur palliativen wird.

Wir müssen deshalb alle neueren Vorschläge (Senn, Péan, Rehn), welche auch für höhersitzende Mastdarmkrebsen, lediglich um die Gefahr der Operation herabzumindern, den alten Weg von unten, vom Perineum aus, wieder vorschlagen, als einen Rückschritt bezeichnen, denn wir sind der Ueberzeugung, dass in vielen Fällen die gründliche Beseitigung alles Carcinomatösen auch bei bester Technik damit nicht erreicht werden kann.

Die souveräne Operationsmethode für alle, angenommen die im untersten Theile sitzenden Mastdarm-

krebse, wird vorläufig der dorsale Weg bleiben müssen; wie weit die schon vor Jahren einmal von Koenig, neuerdings von Gaudier, Quénu, Calot eingeschlagene und auch von Kraske, Rehn u. A. empfohlene abdomino-perineale oder abdomino-sacrale Methode sich bewähren wird, bleibt abzuwarten.

Auch wir sind der Ansicht, dass man bei der Wahl des Operationsverfahrens eclecticisch vorzugehen hat, halten aber wie gesagt, für alle einigermassen hochsitzenden Krebse den sacralen Weg für den richtigen.

Seit Jahren wird derselbe an der hiesigen Klinik in der Form des von Schlange eingeführten osteoplastischen Verfahrens, das wir als bekannt voraussetzen dürfen, angewendet.

Die temporäre Kreuzsteissbeinresection mit der von Schlange empfohlenen Schnittführung ist unleugbar ein bedeutender Eingriff.

Die Blutung ist eine starke, die Wundhöhle eine sehr ausge dehnte. Das Operationsfeld aber ist so frei und so übersichtlich, wie u. E. bei keiner anderen Methode und darin erblicken wir den Hauptvorteil des Verfahrens. Gerade hierdurch wird in den meisten Fällen noch das ermöglicht, was wir oben hervorhoben, die Durchführung einer radicalen Operation auch unter Verhältnissen, deren Schwierigkeit bei der vorausgegangenen Untersuchung nicht zu erkennen war.

Wir wollen an dieser Stelle bemerken, dass die unmittelbare Gefahr, welche die Operation tiefsitzender, zur Amputation geeigneter Carcinome mit sich bringt, eine so viel geringere ist als die bei Resectionsfällen, dass beide Operationen in der Statistik eigentlich getrennt behandelt werden müssen.

In der unten folgenden Uebersicht über unsere Fälle haben wir dies durchgeführt.

Bei all den Fortschritten der Technik, welche bei der Mastdarmresection jetzt Mühe und Zeit ersparen, bildet die Amputation insofern einen weit weniger gefahrbringenden Eingriff, als eine grössere Voroperation wegfällt, der Blutverlust geringer, die Dauer der Operation in den meisten Fällen eine viel kürzere ist.

Die Eröffnung des Peritoneums, welche bei einem Theil der tiefsitzenden Tumoren nicht zu erfolgen braucht, bildet ja heute, auch nach unseren Erfahrungen, keine sehr wesentliche Complication.

Bevor wir zur Aufzählung unserer Fälle übergehen, sollen in

Kürze die allgemeinen bei der Operation des Mastdarmkrebses an der Klinik üblichen Maassnahmen Erwähnung finden.

Der Operation geht eine 8—10 Tage lange Vorbereitungscur voraus, welche nöthigenfalls um einige Tage verlängert wird; während dieser Zeit wird flüssige Diät gereicht, regelmässige Gaben von Ricinusöl unterstützt durch Wassereinläufe besorgen die Entleerung des Darms. Die auch neuerdings noch, besonders von französischer Seite (Quénu, Hartmann, Juillard, Doyen u. A.) zu gleichem Zwecke empfohlene präliminare Colotomie ist bei uns seit Jahren nicht mehr zur Anwendung gekommen. Dass auch sie eine Entleerung des Darms nicht garantirt, beweist ein älterer Fall unserer Statistik, wo wegen der Unmöglichkeit, die im Darne stagnirenden Kothmassen zu entfernen, die präliminare Colotomie ausgeführt wurde. Die Patientin starb 2 Tage nach der Operation im Collaps. Bei der Section ergab sich, dass die Flexur immer noch von harten Kothmassen ausgefüllt war.

Der jetzige Standpunkt Hochenegg's, auf die übliche Vorbereitungscur der Patienten mit Abführmitteln und Irrigationen zu verzichten und Opium nach der Operation nur in Ausnahmefällen zu geben, hat wohl noch wenig Anhänger gefunden.

In der Wundbehandlung herrscht an der Klinik das Princip, den freiesten Abfluss aus der Wundhöhle durch Tamponade zu sichern. Auf jeden primären Nahtverschluss der Wunde wird in der Regel verzichtet; die Jodoformgaze leistet immer noch die altbewährten vorzüglichen Dienste.

Ich will hier eine Beobachtung erwähnen, die wir des öfteren während des Wundverlaufs machen konnten.

In einer Anzahl von Fällen sahen wir nach der Operation länger oder kürzer anhaltende Delirien auftreten; zuweilen verschwanden dieselben nach einigen Tagen, zuweilen erstreckten sie sich über 2—3 Wochen. Bei einigen Patienten, bei denen freies Jod im Urin nachgewiesen werden konnte, sistirten die Delirien nach Entfernung der Jodoformgaze. Im Hinblick auf die Jodoformintoxication wurde deshalb bei einer Reihe von Operationen die Tamponade mit steriler Gaze ausgeführt. Aber auch hier traten Delirien nicht selten auf. Da dies gerade bei den Rectaloperationen so häufig beobachtet werden konnte, wurde, zuerst von Lexer, die Vermuthung ausgesprochen, dass es sich hier um ein bacterielles

Agens handeln könne und zwar nahm Lexer eine toxische Wirkung des *Bacterium coli an.* Dass dieses selbst oder seine Stoffwechselprodukte den fraglichen Einfluss auf den Organismus haben können, harrt zwar noch eines stricten Beweises, erscheint aber nach den klinischen Beobachtungen nicht unwahrscheinlich. Auch an eine toxische Wirkung der fäcalen Zersetzungsproducte (Indol, Skatol, etc.) wäre vielleicht zu denken.

Statistik.

In den Jahren 1888—1900 (die im Jahre 1900 aufgenommenen Fälle sind nicht berücksichtigt) wurden 155 Fälle von Mastdarmkrebs in die Klinik aufgenommen.

Dem Alter nach vertheilen sich dieselben wie folgt;

20—25 Jahre: 4	40—50 : 42
25—30 „ 3	50—60 : 50
30—40 „ 14	60—70 : 34
	70—80 : 8

Die Geschlechter sind folgendermaassen vertreten:

101 Männer 57 Frauen

Von den 155 Fällen wurden 125 = 80,6 pCt. der Radicaloperation unterworfen.

In 30 Fällen wurde eine nur palliative oder gar keine operative Behandlung eingeleitet

- 1 mal Probepaparotomie,
- 6 „ Excochleation und Cauterisation
- 8 „ Anus praeternatur. iliacus davon 1 †
- 15 „ kein Eingriff, davon 1 †.

Bei 60 von den 125 radical Operirten wurde die Amputatio recti (48 pCt.), bei 65 die Resectio recti ausgeführt (52 pCt.).

Dass sich dieses procentuale Verhältniss in den letzten Jahren wesentlich verschoben hat, geht daraus hervor, dass in dieser Zeit von den letzten 35 Fällen nur 10 mal (28,6 pCt.) die Amputation, 25 mal (71,4 pCt.) die Resection des Mastdarms ausgeführt wurde. Die Ursache dieser Verschiebung ist einmal das mehr hervortretende Bestreben mit Rücksicht auf die Erhaltung der Function den Antheil, wenn irgend möglich zu erhalten; dann aber auch die That-

sache, dass die während der letzten Jahre in der Klinik zur Beobachtung gekommenen Fälle vorwiegend hochsitzende Tumoren betrafen.

A. Amputatio recti. 60 Fälle.

Bei ganz tiefsitzenden Krebsen wurde die einfache ovaläre Umschneidung der Afteröffnung (Lisfranc) mit oder ohne Hinzufügen eines hinteren Medianschnittes ausgeführt.

In der Mehrzahl der Fälle musste wegen der Ausdehnung des Tumors und wegen weitgehender Verwachsungen auf sacralem Wege operirt werden. Dabei wurde meist das Steissbein, in einer Reihe von Fällen Steissbein und ein Theil des Kreuzbeins resecirt. 17 mal wurde ohne Knochenoperation vorgegangen (Lisfranc, Kocher), 21 mal wurde das Steissbein exstirpirt, in 8 Fällen wurde Steissbein mit einem Theil des Kreuzbeins resecirt, bei 14 Fällen fehlen nähere diesbezügliche Angaben.

Das Peritoneum wurde etwa in der Hälfte der Fälle eröffnet. Von den 60 Amputirten starben im Anschluss an die Operation $9 = 14,7$ pCt.

In keinem Falle war Infection, Peritonitis oder Beckenphlegmone die Todesursache. In 7 Fällen Collaps, 1 mal Cystitis und Decubitus mit einem früh aufgetretenen Recidiv, 1 mal Thrombose und Embolie. Von den 51 Amputirten, welche die Operation überstanden, lief genaue Nachricht über das spätere Schicksal von 39 ein.

Ich will hier bemerken, dass bei der stark labilen Grossstadtbevölkerung, aus der unser Material zum Theil stammt, nachträgliche Recherchen sehr erschwert sind. Selbst mit Hülfe der Polizei und anderer Behörden kann der spätere Aufenthaltsort früherer Patienten manchmal nicht eruirt werden. Im Allgemeinen hatten unsere diesmaligen Nachfragen, welche den Zeitraum von 11 Jahren umfassen, noch guten Erfolg. Aerzte, Angehörige und Behörden gaben bereitwilligst Auskunft.

Von den 39 in ihrem späteren Befinden bekannten Amputationsfällen leben jetzt noch 12, darunter 1 mit Recidiv, dieser 3 Jahre post operat.

Von den übrigen 11 leben ohne Recidiv

1	nach	3	Jahren	1	Mon.
1	n	3	n	2	n
1	n	3 ^{1/4}	n		
1	n	4	n		
1	n	4 ^{1/2}	n		
1	n	5	n		
1	n	5 ^{1/4}	n		
1	n	7 ^{1/4}	n		
1	n	9 ^{3/4}	n		
1	n	10 ^{3/4}	n		
1	n	11 ^{1/4}	n		

Länger als 3 Jahre nach der Operation und ohne Recidiv leben also noch 11 von 39 = 28,2 pCt.

Von den 27 nach glücklichem Ueberstehen der Operation später Verstorbenen haben gelebt

7	1/2	Jahr	nach	der	Operation
2	3/4	n	n	n	n
3	1	n	n	n	n
1	1 ^{1/4}	n	n	n	n
1	1 ^{1/2}	n	n	n	n
3	1 ^{3/4}	n	n	n	n
2	2	n	n	n	n
1	2 ^{1/4}	n	n	n	n
2	2 ^{1/2}	n	n	n	n
2	2 ^{3/4}	n	n	n	n
1	3 ^{3/4}	n	n	n	n
1	4 ^{3/4}	n	n	n	n
1	5	n	n	n	n

Die meisten von diesen, besonders auch die drei letzten, sind an Recidiv gestorben.

B. Resectionen. 65 Fälle.

Bevor wir auf die Fälle von Resectio recti des Näheren eingehen, soll noch das bei unseren Operationen beobachtete Verhalten gegenüber dem Peritoneum kurze Erwähnung finden.

Wie oben bemerkt, wurde die Peritonealhöhle bei der Amputatio recti in etwa der Hälfte der Fälle eröffnet. Bei den Re-

sectionen war die Eröffnung die Regel. Principiell wurde sie nicht vorgenommen; ebensowenig wurde sie aber gemieden, falls die Mobilisirung des Darms oder die Ausräumung von Drüsenmetastasen die Eröffnung nur irgendwie wünschenswerth erscheinen liess. Sofort nach dem Herunterziehen des Darms wurde die Peritonealhöhle durch Naht wieder geschlossen.

War die Möglichkeit einer während der Operation durch Kothaustritt erfolgten Infection ergeben, so wurde der Nahtverschluss natürlich durch Jodoformgazetamponade ersetzt.

Ein weiterer Punkt, der hier kurz besprochen werden soll, ist die Art der Darmversorgung bei der Resection.

Bis vor wenig Jahren wurde an der Klinik die circuläre Darmvereinigung im Princip durchgeführt. In einer Anzahl von Fällen trat primäre Heilung ein, die Fistelbildung blieb aus. In der Regel aber entstand eine mehr oder weniger grosse Fistel an der Nahtstelle, meist bei dem Durchtritt des ersten Stuhlganges.

Seit wenigen Jahren wird die sog. Durchziehmethode nach Hochenegg geübt; sie ist einfacher als die circuläre Naht und hinsichtlich der Fistelbildung wohl auch um Einiges leistungsfähiger. Der Verschluss der Fistel machte übrigens, von einigen Ausnahmen abgesehen, keine erheblichen Schwierigkeiten; er erfolgte ganz besonders leicht spontan bei den nach Schlange operirten Fällen dadurch, dass sich der Weichtheil-Knochenlappen allmählig vor die Fistel legte und so einen plastischen Verschluss derselben bildete.

Unter den 65 Fällen von Resectio recti wurde zweimal per laparotomiam operirt. (1 Todesfall, 1 Dauererfolg.)

Bei den übrigen 63 Fällen wurde stets der sacrale Weg benützt.

46mal wurde eine osteoplastische Voroperation ausgeführt und zwar 8mal die temporäre Resection des Steissbeins, 38mal die temporäre Kreuz-Steissbeinresection nach Schlange.

In 17 Fällen wurde ohne Osteoplastik das Steissbein oder Steissbein mit einem Theil des Kreuzbeins resecirt.

Von den 65 Resecirten starben im Anschluss an die Operation 31 = 47,7 pCt.

Von den 31 Todesfällen stehen 20 in directem causalem Connex mit der Operation, 11 nur in losem Zusammenhange mit

derselben. Von den ersteren gingen 13 im Collaps zu Grunde und zwar von einigen Stunden bis zu 8 Tagen nach der Operation.

Bei 6 war Peritonitis, bei einem Phlegmone des Beckenbindegewebes die Todesursache.

Bei den 11 Patienten, welche nicht an den directen Folgen der Operation starben, ergab die Section verschiedene Todesursachen:

2mal eiterige Peritonitis, einmal bei der Section vorgefunden, das andere Mal im Anschluss an eine 9 Wochen später vorgenommene Nachoperation.

3mal Pneumonie.

1mal Lungenembolie.

1mal allgemeine Kachexie.

1mal Erysipel und Decubitus.

1mal Fettherz und Schrumpfniere.

1mal Cystitis diphther. hämorrhag.

1mal Collaps im Anschluss an eine 3 Wochen später vorgenommene Nachoperation.

Die relativ grosse Zahl der im Collaps Gestorbenen erklärt sich daraus, dass fast durchweg sehr lange, eingreifende Operationen ausgeführt werden mussten. Eine besonders hohe Collapsmortalität haben die nach Schlange Operirten.

Die Erklärung dafür giebt die schon erwähnte Thatsache, dass die Blutung bei dieser Methode eine sehr starke ist, ein Nachtheil, der durch die schon hervorgehobenen Vorzüge des Verfahrens aufgewogen wird.

Von den 34 Resecirten, welche die Operation überstanden, lief über das spätere Schicksal von 28 nähere Nachricht ein.

Von diesen 28 leben z. Z. noch 8, einer davon mit Recidiv $1\frac{1}{2}$ Jahre post operat.

Von den übrigen 7 leben:

1 nach 1 Jahr 5 Monat post operat.

1 " 2 " " "

2 " 3 " " "

1 " $3\frac{1}{4}$ " " "

1 " $7\frac{3}{4}$ " " "

1 " 11 " " "

Länger als 3 Jahre nach der Operation und ohne Recidiv

leben also noch 5 von 28 (bei einem von diesen musste nach $1\frac{1}{2}$ Jahren eine Recidivoperation ausgeführt werden).

Wenn man die beiden noch nicht 3 Jahre Operirten und z. Z. ohne Recidiv Lebenden ausschaltet und von den nicht mehr Lebenden die beiden $3\frac{3}{4}$ und $4\frac{1}{2}$ Jahre nach der Operation an intercurrenter Krankheit Gestorbenen zu den Dauererfolgen rechnet, so ergibt sich eine Dauererfolgzahl von 7 von 26 = 26,9 pCt.

Von den 20 Verstorbenen haben gelebt nach der Operation:

2	$1\frac{1}{2}$ Jahr post operat.			
4	$3\frac{3}{4}$	n	n	n
4	1	n	n	n
3	$1\frac{1}{4}$	n	n	n
2	$1\frac{1}{2}$	n	n	n
1	$1\frac{3}{4}$	n	n	n
1	$2\frac{1}{2}$	n	n	n
1	$2\frac{3}{4}$	n	n	n
1	$3\frac{3}{4}$	n	n	n
1	$4\frac{1}{2}$	n	n	n

Die beiden Letzten sind nicht an Recidiv gestorben.

Gesamtmortalität

(Resectionen und Amputationen).

Die Sterblichkeitsziffer der sämmtlichen Radicaloperationen ist 40 von 125 Fällen = 32 pCt.

Berechnet man nur die direct mit der Operation zusammenhängenden Todesfälle (27), so würde sich eine Mortalität von 21,6 pCt. ergeben.

Von den 40 starben 20 im Collaps. Narkose, Blutverlust und Shock sind die Componenten, welche diese Rubrik bilden helfen.

Bei den weitgestellten Indicationen und den dadurch bedingten grossen Eingriffen hat es nichts Ueberraschendes, dass der überwiegende Theil unserer Verlustliste unter dem genannten Titel geführt werden muss.

Von den übrigen 20 Fällen stehen nur 7 in directem Zusammenhange mit der Operation und zwar 6 Fälle von Peritonitis und eine Phlegmone des Beckenbindegewebes.

Wir sahen, dass unter den 60 Amputationsfällen kein einziger

der Infection und von den 65 Resectionen nur eine geringe Zahl derselben erlag.

Wir brauchen diesem gefürchteten Ereigniss daher nur einen kleinen Platz in unserm Sterbeetat einzuräumen; darin erblicken wir den Erfolg der stricte durchgeführten völlig offenen mit ausgiebiger Verwendung der Jodoformgaze combinirten Wundbehandlung.

Dauererfolge.

Wir verkennen aus unserer Zusammenstellung durchaus nicht die Thatsache, dass die Mortalität eine hohe ist; wir wissen aber andererseits, dass wir sehr viel günstigere Zahlen aufweisen könnten, wenn wir die Indicationen zur Radicaloperation nur um ein Geringes einschränken und bei manchen auf der Grenze des Möglichen stehenden Operationen uns zu einem weniger radicalen Vorgehen entschliessen könnten.

So müssen uns für manche Enttäuschung, welche die Operation selbst brachte, die erzielten Dauererfolge entschädigten.

Ich glaube, diese können die Probe bilden auf die Richtigkeit des an der Klinik festgehaltenen Standpunktes.

Es ist üblich geworden, mit Vermeidung des incorrecten Ausdruckes Radicalheilung von einem Dauererfolg dann zu reden, wenn nach der Operation eine Quarantänezeit von 3 Jahren, „das kritische Triennium“ Krönlein's, erreicht ist, ohne dass ein Recidiv sich nachweisen lässt. Wir haben diesen Modus angenommen.

Den grössten Theil der im Folgenden aufgeführten Fälle konnten wir vor kurzem selbst nachuntersuchen.

Ueber diejenigen, bei denen dies wegen zu grosser räumlicher Entfernung des jetzigen Wohnortes nicht möglich war, liegen uns ausführliche Untersuchungsberichte vor.

Diejenigen wenigen Fälle, über die wir eine nähere Auskunft nicht erlangen konnten, haben wir ganz ausgeschaltet und bei der Berechnung weder im negativen noch im positiven Sinne verwendet.

Der Operationszeit, dem Alter und Geschlechte nach verhalten sich unsere Dauererfolge wie nachstehend:

A. Amputationen.

(Die in Klammern beigefügten Ziffern beziehen sich auf unsere ausführlicheren Aufzeichnungen.)

1. (54) B., Zimmermeistersfrau, 46 J. Op. 5. V. 97. Relat. Contin.
2. (53) M., Arbeitersfrau, 43 J. Op. 20. VI. 97. Volle Contin.
3. (60) R., Rentier, 72 J. Op. 10. VII. 96. Volle Contin.
4. (51) Sch., Rentier, 69 J. Op. 5. II. 97. Relat. Contin.
5. (47) Zollamtsassistent, 62 J. Op. 4. I. 96. Incontin.
6. (46) L., Gastwirth, 59 J. Op. 12. XI. 95. Volle Contin.
7. (44) H., Arbeitersfrau, 54 J. Op. 8. V. 95. Relat. Contin.
8. (32) M., Landwirth, 50 J. Op. 8. IV. 93. Volle Contin.
9. (12) N., Locomotivführer, 42 J. Op. 26. VIII. 90. Relat. Contin.
10. (8) W., Maschinenmeister, 59 J. Op. 10. VIII. 89. Relat. Contin.
11. (4) B., Schneidermeister, 65 J. Op. 7. V. 89. Geringe Contin.

Länger als 3 Jahre post oper. haben gelebt, aber später an Recidiv gestorben sind 3 Amputationsfälle:

1. (14) St., Baumeister, 66 J. Op. 3. IX. 91. † VII. 95.
2. (11) Sch., Stationsvorsteher, 70 J. Op. 5. V. 92. † 31. VII. 97.
3. (59) Z., Postdirectorsgattin, 55 J. Op. VII. 94. † 20. III. 99.

Als Procentsatz der Dauererfolge bei den Amputationen haben wir schon oben 28,2 pCt. angegeben.

B. Resectionen.

1. (41) Sch., Rechnungsrath, 61 J. Op. 18. III. 97. Volle Contin.
2. (45) B., Gutsbesitzersgattin, 56 J. Op. 19. II. 97. Relat. Contin.
3. (40) S., Zimmermann, 38 J. Op. 12. XII. 96. Relat. Contin.
4. (14) K., Hausdiener, 49 J. Op. 23. VIII. 92. Volle Contin.
5. (1) R., Kaufmann, 40 J. Op. 6. IV. 89. Volle Contin.

Zwei Resectionfälle starben an intercurrenten Krankheiten nach Ablauf des kritischen Trienniums:

1. (6) Sch., Landwirth, 46 J. Op. 13. I. 90. † VII. 94. Volle Cont.
2. (31) D., Schlossermeister, 63 J. Op. 31. X. 94. † VII. 98. Volle Cont.

Die in Procenten ausgedrückte Zahl der Dauererfolge bei den Resectionen beträgt 26,9 pCt.

Die von allen Fällen zusammengenommen 27,7 pCt.

Noch ein Wort über die Continenzverhältnisse nach unseren Radicaloperationen. Die Recherchen erstreckten sich in dieser Frage nur auf die Patienten, welche wir eben unter den Dauererfolgen aufzählten. Bei den Ubrigen hatten die diesbezüglichen Nachfragen ein zu geringes oder zu wenig sicheres Ergebniss.

Die Untersuchung der Continenzverhältnisse zeigte erfreuliche Resultate.

Nur in 2 von 18 Fällen wurde einmal volle Incontinenz und einmal geringe Continenz constatirt.

In 7 Fällen war die Continenz eine relative d. h. fester Stuhl konnte absolut, weicher nicht mit voller Sicherheit zurückgehalten werden.

Durchgehends waren aber die Patienten im Stande, durch einige Vorsicht bei Regelung des Stuhlgangs sich eine so gut wie volle Continenz zu sichern.

Die übrigen 9 Fälle erfreuen sich einer absoluten Continenz, es bestehen keinerlei Beschwerden, die sie an ihr früheres Leiden erinnerten.



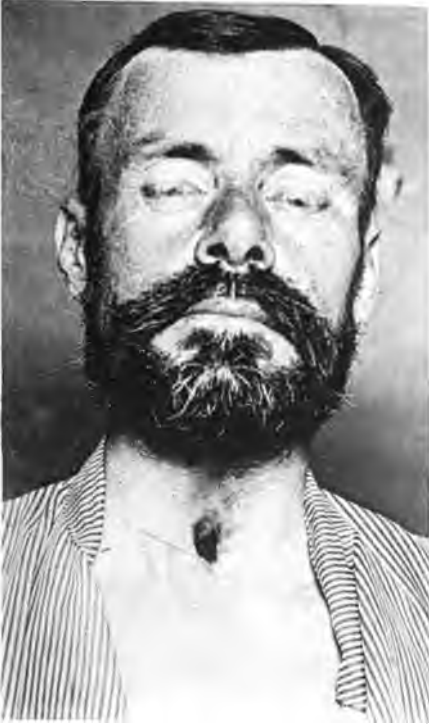

Fig. 1.

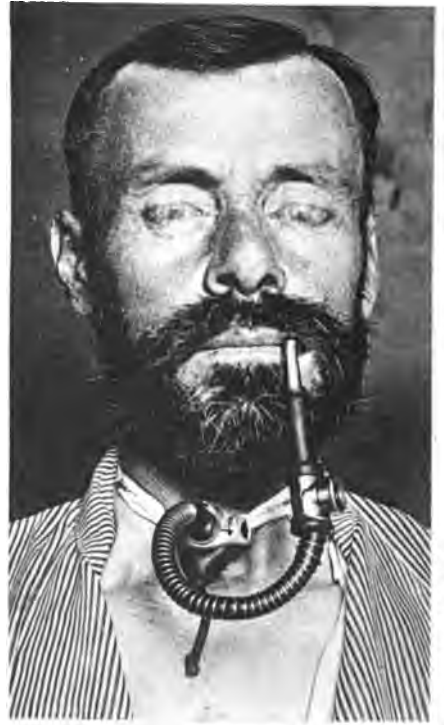

Fig. 3.

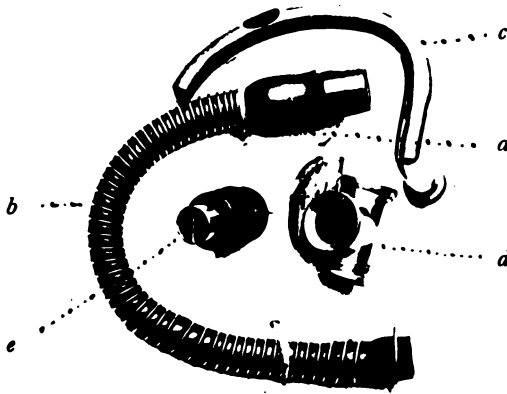



Fig. 2.





XIII.

(Aus der chirurg. Klinik der k. Universität in Pisa. —
Unter Leitung von Prof. Dr. Antonio Ceci.)

Ueber die Aktinomykose des Fusses.

Von

Dr. Giuseppe Tusini,

Docent für Chirurgie und erster Assistent der chirurg. Klinik.

(Hierzu Tafel III—VII.)

Aus den immer zahlreicher werdenden Veröffentlichungen der letzten Jahre erhellt deutlich, dass an den Orten, an welchen die Untersuchung der Kranken in allen sich dazu eignenden Fällen auch histologisch und bacteriologisch durchgeführt wird, die allerverschiedensten Formen der Aktinomykose viel häufiger gefunden werden und zwar auch bei Individuen, die früher als an Tuberculose oder Syphilis leidend angesehen und in dieser Weise behandelt worden waren.

Auch ich habe in den letzten drei Jahren Gelegenheit gehabt, vier Fälle von Aktinomykose bei Menschen zu beobachten, die sich folgendermaassen vertheilten:

Zwei Erkrankungen des Unterkiefers, eine der Lymphdrüsen und ein Fall von aktinomykotischer Erkrankung des Fusses. Es scheint mir von Interesse zu sein, über diesen letzteren Fall etwas genauere Angaben zu machen.

Es handelt sich um die Patientin Isolina Chimenti, geb. Pasquini, 34 Jahre alt von Altopascio. In ihrer Familie sind keine hereditären Krankheiten vorgekommen. Sie selbst ist stets gesund gewesen, verheirathete sich und hat fünf normale Geburten durchgemacht. Sie erinnert sich, als Kind von circa 10 Jahren, sich eine

Verletzung des linken Unterschenkels mittelst einer Heugabel zugezogen zu haben. Die Wunde vernarbte, aber auf der über das Hautniveau etwas erhabenen Narbe blieb stets eine stark bräunliche Verfärbung zurück. Vor 10 Jahren nun traten ohne besondere Ursache in der Umgebung der alten pigmentirten Narbe einige kleine Knötchen auf von einem Durchmesser von nicht ganz 1 cm und von der Dicke von etwas mehr als 4 mm.

Mit dem Wachstum wurden diese Knoten immer weicher und endigten mit einer Pustelbildung, aus welcher in der Folge einige wenige Tropfen Eiter austraten unter Bildung von Krusten, bei deren Abfall eben so viele Geschwüre zurückblieben, welche langsam verheilten unter Zurücklassung von Narben mit der gleichen bräunlichen Verfärbung. Während diese älteren Knoten alle diese, eben erwähnten Phasen durchliefen, traten in der Nachbarschaft immer neue kleine Knötchen auf, so dass allmählig die ganze untere Hälfte des linken Unterschenkels und der ganze linke Fuss ergriffen wurden. In Folge davon trat eine mit starken Schmerzen verbundene diffuse Schwellung des Unterschenkels auf, an dessen etwas stärker vortretender Innenseite ein Arzt eine kleine Incision machte, aus welcher sich eine geringe Quantität mit Granulationen vermischten Eiters entleerte. Unterdessen schollen die Narben der verschiedenen Knötchen an und brachen auf, so dass in kurzer Zeit der ganze linke Unterschenkel und Fuss mit einer Unmasse von Geschwüren bedeckt war. In diesem Zustande, gequält von heftigen Schmerzen, die besonders des Nachts exarcebirten, wandte sich die Patientin an das Hospital in Lucca, wo die Patientin für einige Monate einer energischen Jod- und Quecksilberbehandlung unterworfen worden sein will, jedoch ohne Resultat. Daher beschloss sie, sich an die chirurgische Klinik in Pisa zu wenden, wo sie am 20. Januar 1899 eintrat.

Die Kranke ist von gracilem Körperbau, von gut gebildetem und ziemlich gut entwickeltem Knochenbau, die Haut hat eine braune Farbe mit einem Stich in's Olivenfarbige von geringer Feuchtigkeit und ist in grossen Falten abhebbar. Das Unterhautfettgewebe sehr entwickelt und die Muskelmassen schlaff. Thorax und Bauchorgane bieten nichts Besonderes dar und funktionieren normal. Die Hauptklagen der Patientin, abgesehen von der Unmöglichkeit, wegen der abstossenden Krankheit irgend eine Arbeit zu verrichten, beziehen

sich auf sehr heftige stechende Schmerzen, die sich Nachts in's Unsägliche steigern, so dass die Kranke höchstens gegen Morgen für kurze Zeit zur Ruhe kommen kann. Bei blosser Inspection schon fiel die Eingenthümlichkeit der Erkrankung auf, die so verschieden war von den Affectionen, die man in dieser Körperregion sonst zu sehen gewohnt ist. Die ganze linke untere Extremität war viel schwächtiger wie die rechte, nur der dicke deformirte mit Pusteln bedeckte, leicht ödematöse Fuss hing in starker Equinostellung, um mich so auszudrücken, wie eine grosse Keule an dem abgekehrten Unterschenkel.

Die Messung ergab folgende Resultate:

Umfang an der Tuberositas tibiae:	rechts	26 cm,	links	24 cm.
„ in der Mitte des Unterschenkels:	„	23	„	22
„ zw. mittlerem u. unterem Drittel:	„	17	„	20
„ an der Spitze der Malleolen:	„	22	„	27
„ über der Linea talo-tarsica:	„	23	„	29
„ „ „ „ tarso-metatarsica:	„	20	„	24
„ „ „ „ metat.-phalangea:	„	19	„	21

Es bestand somit ein Missverhältniss von 13 cm zwischen dem linken Unterschenkel und Fuss verglichen mit demjenigen der rechten Seite. Der ganze Unterschenkel verbreitete einen Ekel erregenden Gestank, ähnlich demjenigen von in Maceration befindlichen Knochen. Von der Mitte des Unterschenkels bis zur Planta pedis konnte man 43 Geschwüre zählen, folgendermaassen vertheilt: 27 am Unterschenkel und zwar 15 an der Vorder- und Aussenfläche und 12 an der Innen- und Hinterfläche, 16 am Fusse, von welchen 14 auf dem Dorsum bis zu den Interdigitalfurchen und zwei an der Planta pedis und zwar am höchsten und innersten Punkte der Plantarwölbung. Alle diese Gewebsverluste hatten eine Ausdehnung von ca. 5—10mm. Durchmesser und waren von ziemlich runder Form und kraterförmigem Aussehen, insofern, als das Centrum der Knötchen ausgehöhlt war, die Ränder infiltrirt, und über den Rest der Haut und dem schmutziggrauen und leicht blutenden Grunde der Geschwüre erhaben, von welch' letzteren einige mit Krusten bedeckt waren. Elf dieser Geschwüre bildeten zu gleicher Zeit die Oeffnungen ebenso vieler Fistelgänge, welche im Unterschenkel nach einem mehr oder weniger langen und gewundenen Verlauf in der Tiefe zwischen den Geweben unter sich communicirten, ohne jedoch die Knochen zu erreichen, während die zwei Geschwüre in der

Plantarwölbung mit der Spongiosa des Calcaneus in Verbindung standen. Ein Geschwür des Fussrückens, über dem Talus gelegen, liess sich bis zum Talushals verfolgen, während ein anderes in der Linea tarso-metatarsea nicht nur mittelst subcutanen Gängen mit andern Geschwüren in Verbindung stand, sondern auch mit den darunter liegenden Knochen und Gelenken communicirte. Zwischen diesen Geschwüren vertheilt, befanden sich einige beinahe halbkugelförmige Knötchen, von der Grösse einer halben Erbse bis zu der einer halben Haselnuss über der Haut erhaben, von einer dunkelweinrothen Farbe, die kleinen ziemlich hart, während die grösseren und speciell diejenigen, die dem Platzen nahe waren, durch die sehr verdünnte Hornschicht auf der Kuppe kleine weisse Pünktchen durchschimmern liessen und eine verschiedene weiche Consistenz darboten, ähnlich derjenigen einer Weinbeere, die man zwischen zwei Fingern presst. Bei starkem Druck auf die Umgebung der Geschwüre traten einige Tropfen von gelblichem, ziemlich dickem, rahmartigem Eiter hervor, vermischt mit Blut und einigen winzig kleinen Knötchen von der Grösse eines Punktes bis zu der eines kleinsten Nadelkopfes. Eine geringe Anzahl dieser Körnchen hatte eine röthlich gelbe Farbe, während andere eine blassgelbe bis weisse Farbe hatten. Diese letzten waren die kleinsten aber auch die zahlreichsten.

Bei vorsichtiger Eröffnung eines dieser meist entwickelten Knötchen fand man ziemlich resistente, beinahe harte Granulationen, sehr blutreich mit kleinen weissen Pünktchen im Centrum, welche die charakteristischen Körnchen umgaben. Diese waren grösser und hatten alle die oben erwähnte röthlich gelbe Farbe, während aus den ältern Geschwüren beinahe ausschliesslich nur die kleinen blassen Körnchen austraten, die man nur mit Mühe von den kleinen Eitertropfen unterscheiden konnte.

Die Schmerzhaftigkeit auf Druck war nicht sehr ausgesprochen und zweifellos weniger intensiv, als diejenige, welche man bei tuberculösen Processen dieser Gegend zu finden gewohnt ist. Die aktiven Bewegungen im Fussgelenke waren vollständig aufgehoben und auch die passiven beinahe auf Null reducirt.

Nachdem ich einige Tropfen Eiter in einem Uhrsälchen aufgefangen und einige der am meisten hervortretenden Körnchen isolirt hatte, konnte ich unter dem Mikroskop deutlich die charak-

teristische Structur der Aktinomyceskörner erkennen. Sofort machte ich eine feuchte Einwicklung mit Borsäurelösung, um die Krusten und die oberflächlichen Epidermisschichten des ganzen Unterschenkels besser aufzuweichen, so dass ich am nächsten Tage eine gründliche Reinigung vornehmen konnte, welcher ich, nach Entfettung mit Aether, eine Desinfection mit Carbolsäure und Sublimat folgen liess. Hierauf presste ich mittelst starkem Drucke auf die verschiedenen Fistelgänge einige Tropfen Eiter aus und entnahm von den zuletzt ausgetretenen mittelst des Spatels einige Körnchen, mit welchen ich eine Menge Bouillon und Glycerinagarröhrchen beschickte. Zu gleicher Zeit excidirte ich ein unter der Haut gelegenes Knötchen behufs mikroskopischer Untersuchung.

Nachdem die Desinfection mit ausgiebigen antiseptischen Irrigationen der Fistelgänge ihren Abschluss gefunden hatte, dachte ich in Anbetracht der Natur des Leidens daran, die Patientin einer gehörigen innerlichen sowie äusserlichen Jodbehandlung zu unterwerfen, da ich aus der früheren Behandlung schliessen konnte, dass die Patientin eine solche gut ertragen würde. Abgesehen von progressiver innerlicher Verabreichung von Jodkalium, verband ich den Unterschenkel und Fuss täglich mit, in eine Jodkaliumlösung getränkte Jodoformgaze, nachdem ich die einzelnen Geschwüre mit Jodoformpulver bestreut hatte. Das Resultat war jedoch mangelhaft. Hierauf injicirte ich in die einzelnen Fistelgänge eine in Aether gesättigte Lösung von Jodoform und stopfte die einzelnen Gänge mit in dieselbe Lösung getränkter Gaze aus, nachdem die einzelnen Geschwüre mit Jodoformpulver bestreut worden waren; doch auch dies mit mangelhaftem Erfolg. Hierauf fügte ich noch die subcutanen Injectionen von Jod-Jodkalium-Lösung bei, nach dem Vorgehen von Prof. Durante, aber immer mit geringem Erfolge, insofern, als die Hautgeschwüre sich zwar relativ schnell schlossen, die Narben aber bald wieder aufbrachen, ohne dem Auftreten neuer Knötchen Einhalt gebieten zu können, während aus den Fistelgängen sich stets der charakteristische Eiter ergoss, von welchem ich immer schöne Aktinomycesculturen erhalten konnte. Das einzige Resultat davon war das, dass die nächtlichen Schmerzen der Patientin bedeutend nachgelassen hatten. Zuletzt nach allen diesen Heilversuchen injicirte ich in jedes einzelne Knötchen zuerst die Jod-Jodkalium Lösung, hierauf die

Aether-Jodoform Lösung und behandelte jeden Tag ungefähr vier oder fünf Knötchen auf diese Art. Als aber nach Ablauf eines Monats, während welcher Zeit die Patientin dieser intensiven Jodcur unterworfen worden war, kein irgendwie bemerkenswerthes Resultat zu verzeichnen war, entschloss ich mich, in Anbetracht, dass Patientin schon früher eine noch längere Jodbehandlung durchgemacht hatte, zu einem chirurgischen Eingriff. Zu diesem Behufe machte ich am 18. Februar in Chloroformnarkose die Incision, Ausschabung und Cauterisation aller Fistelgänge, die alle unter sich subcutan und intramusculär communicirten. Aber entsprechend dem Talus befand sich ein Fistelgang, der mit dem Tibio-Tarsalgelenk und den andern Gelenken des Tarsus communicirte. Ich machte eine Incision und fand die Synovialis stark verdickt und in eine dicke Schicht von harten Granulationen verwandelt, die Knochen des Tarsus erweicht, erodirt und von ihren Knorpeln entblösst. In gleicher Weise erodirt waren die hintern Epiphysen der Metatarsi, während der Calcaneus in einen gelben Brei verwandelt war, der den Inhalt einer dünnen Corticalschicht bildete, die ihrerseits an mehreren Stellen ebenfalls erodirt war. Der Knorpel der Tibia bot bloss leichte Abschilferung und oberflächliche Erosionen dar, während die darunter liegende Epiphysenschicht ebenfalls in gelbes, ziemlich weiches, zerfliessendes Fettgewebe, verwandelt war. Ich machte daher eine Incision des ganzen Fusses nach Obalinski, exstirpirte den Calcaneus und alle andern Knochen des Tarsus, resecirte die hintern Epiphysen der Metatarsi, schabte die Weichtheile gründlich aus und nach einer Drainage nach hinten, durch den Calcaneussack durch, vereinigte ich die Resectionsfläche der Metatarsi mit derjenigen der Malleolen ähnlich dem Vorgehen von Wladimiroff-Mikulicz. Die ausgeschabten und geätzten oberflächlichen Partien des Unterschenkels wurden mit Jodoformgaze tamponirt. Alles verlief programmgemäss bis ich, bei Abnahme des Verbandes nach 20 Tagen, aus einem der tiefen Fistelgänge des Unterschenkels einige Tropfen Eiter austreten sah, die die charakteristischen Körnchen enthielten, die, zur grösseren Sicherheit unter das Mikroskop gebracht, jeden Zweifel an ihrer Natur hoben. Die Sonde gelangte bis auf die Membrana interossea und konnte bis zu einem gewissen Punkte in die Tiefe und nach unten vorgeschoben werden. Offenbar war ein kleiner Herd, infolge seiner

tiefen versteckten Lage, dem ausgiebigen operativen Eingriff entgangen und hatte sich nach aussen eröffnet, welcher Process durch die breite Spaltung erleichtert worden war. Da ich mich nach dem Verlauf der Sonde nicht davon überzeugen konnte, mittelst einer zweiten ähnlichen Operation des Leidens Herr zu werden, entschloss ich mich zu der Amputation des Unterschenkels. Da die Weichtheile der Vorderfläche beinahe bis zur Mitte des Unterschenkels intact waren, desgleichen diejenigen der Hinterfläche in der Ausdehnung des oberen Drittels, entschloss ich mich zur Amputation des Unterschenkels nach Ssabanejew, die ich am 13. März ausführte. Die Photographie 3 zeigt das sehr schöne Resultat, welches ich bei dieser Patientin erreichte, welche, aus dem Spital geheilt entlassen, sich am 15. October mir wieder vorstellte und zwar in einem so verbesserten Ernährungszustande, dass ich sie beinahe nicht mehr erkannt hätte. Das oliven- und erdfarbige Colorit der Haut war verschwunden, die Haut hatte wieder ihre röthliche Farbe angenommen, die Ernährung war gut und eine ausreichende Menge Fett hatte sich angesammelt, so dass Patientin selbst sagte, sie fühle sich wie neu geboren. Beim Aufschneiden des Stumpfes zeigte es sich, dass das Ligamentum interosseum in seiner ganzen Ausdehnung infiltrirt war und eine Menge Aktinomyceskörner enthielt, welche sich zwischen den einzelnen Muskelbäuchen speciell an ihren Ansatzstellen ausbreiteten. Die Muskeln selbst waren beinahe vollständig in dicke Schwarten harten Bindegewebes verwandelt, abwechselnd mit breiten Fettzonen. Nerv, Arteria und Vena tibialis anterior verliefen eingebettet inmitten eines tiefen Stranges compacten Bindegewebes vom Aussehen einer glänzenden Sehne, da und dort von kleinen hämorrhagischen Punkten und Fettblasen unterbrochen. Von den verschiedenen Geweben wurden an verschiedenen Stellen kleine Stückchen entnommen, welche zum Theil in Alkohol, zum Theil in Müller'scher Flüssigkeit aufbewahrt wurden.

Die ausserordentliche Seltenheit des Falles hat mich bewogen denselben etwas genauer zu studiren und zu diesem Zwecke habe ich meine Nachforschungen nach folgenden Richtungen ausgedehnt:

1. Auf das Studium des Parasiten, so wie er sich in den Körnchen des Eiters vorfindet und wie er sich zu den verschiedenen Färbungsmethoden, den verschiedenen Culturböden und bei Impfung auf Thiere verhält.

2. Auf das Studium der Veränderungen, die der Parasit selbst erleidet und der pathologisch-anatomischen Veränderungen, die er in den menschlichen Geweben, wie Haut, Nerven, Muskeln und Gelenken hervorbringt.

Zum Schlusse glaubte ich aus dem klinischen Verlaufe, den bakteriologischen und experimentiellen Forschungen sowohl als auch aus dem pathologisch-anatomischen Befunde Schlüsse ziehen zu dürfen über die Natur und die Klassifikation der Krankheit selbst.

Ein, dem Eiter entnommenes, Körnchen zeigt sich, bei kleiner Vergrösserung in etwas destillirtem Wasser untersucht, als eine unregelmässige, bräunliche höckrige Masse, wie wenn sie aus der Vereinigung mehrerer kleiner Körner gebildet wäre. Und in der That, wenn man es unter einem Deckgläschen leicht zerquetscht, hat man die Empfindung eines feinen Knirschens und sieht, wie es sich in eine mehr oder weniger ansehnliche Zahl winzig kleiner Körnchen auflöst, die meistens eine konische oder dreieckige Form annehmen. Jedes dieser kleinen Körnchen hat eine stark lichtbrechende periphere Zone rings um ein leicht bräunliches Centrum, und bei stärkerer Vergrösserung kann man noch genauer die helle durchscheinende äussere Zone von der, durch ein dickes Netz, feinsten Fäserchen gebildeten, centralen Zone unterscheiden. Das Maass dieser Körnchen variirt zwischen 17 und 76,50 μ , mit einem Mittel von 30 μ , die Dicke der hellen Randzone misst im Mittel 4,50 μ , die Fäden der centralen Zone sind äusserst zart, manchmal geschlängelt, nie dicker wie 1— $\frac{1}{2}$ μ , während ihre Länge wechselt von 5—12, ja bis 20 μ . Sie bieten oft verschiedene Verästelungen dar mit einer oder mehreren Verdickungen am freien Ende, von denen jedoch die äusserste stets die dickste ist. Die centrale Partie des Körnchens widersteht den Lösungen von Kalilauge und Essigsäure, während die durchsichtige Randzone dabei verschwindet. Sie färbt sich sehr deutlich nach Gram und Ziehl, wobei eine sehr grosse Zahl centraler Fäden deutlich hervortreten, während die Randzone bloss schwach aber gleichmässig gefärbt erscheint.

Culturen: Die Culturen des Parasiten wurden angelegt in Bouillon, Heu-Infus, Milch, Gelatine, einfachem Agar, Glycerin-Agar, Zucker-Agar Blutserum und auf sauer und alkalisch reagirenden Kartoffelscheiben.

In Bouillon entwickelten sie sich ohne die Flüssigkeit zu trüben

und am dritten Tage sind einige kleine Colonien von weisslich grauer Farbe schon deutlich genug sichtbar, die meisten am Boden des Röhrchens, andere längs der Wände, an welchen sie oft ziemlich fest anhaften, jedoch nicht so fest, dass sie nicht durch öfters wiederholte kleine Erschütterungen losgebracht werden können, worauf sie als kleine rundliche Flecken in der Flüssigkeit herumswimmen. Ihr Wachsthum übersteigt nie eine Grösse von 2 mm.

Das gleiche Resultat erhält man im Heu-Infus, worin die Colonien ziemlich rasch wachsen und sich längere Zeit mit einer weisslich-grauen Farbe erhalten. Jedoch nach $2\frac{1}{2}$ bis 3 Monaten nehmen die Colonien manchmal eine gelbliche Farbe an mit einem Stich ins blass-röthliche, während die Culturflüssigkeit sich bis zu dunkelroth Mahagonifarbe färbt, ohne sich jedoch zu trüben. An der Oberfläche des Heu-Infuses sowohl, wie der Fleisch-Bouillon bildet sich nach kurzer Zeit ein feines, undurchsichtiges, silberweisses Häutchen; nach ungefähr zwei Monaten wird dieses staubartig, dicker, während am Boden des Röhrchens die Schicht der Colonien an Dicke zunimmt und die Wände des Röhrchens ebenfalls mit zahlreichen Colonien sich bedecken. Auf der Oberfläche der Milch bilden die Colonien einen dicken canariengelben Belag, zersetzen den Nährboden aber nicht. Nur ziemlich spät nehmen sie eine schöne röthliche Farbe an.

Auf Gelatine finden wir ein sehr langsames Wachsthum an der Oberfläche in der Form eines silberweissen feinen Häutchens mit leicht geschlängelten Aussenlinien, jedoch ohne Verflüssigung der Gelatine.

Auf Glycerin-Agar werden die Colonien, wenn sie in gewisser Entfernung von einander aufgehen, am vierten Tage in Form kleiner weisser Pünktchen sichtbar, welche sich an der Oberfläche mit einem ziemlich feinen, kleinen, bräunlichen Hof ausbreiten. Dieselben bieten im Centrum einen dichteren und dunkleren Punkt dar, der, da er im freien Raume schneller wächst, der Colonie leicht eine, über dem Nährboden erhabene Form verleiht. Nach einigen Tagen senkt sich die centrale Erhöhung und bildet in ihrer Mitte eine deutliche nabelförmige Vertiefung. Zu gleicher Zeit nimmt die Cultur einen ziemlich blassen, blassrothen, allmählig bis zu kupferroth sich steigernden Ton an. Sehr wenige Culturen verbleiben in diesem Zustande der centralen nabelfö-

migen Vertiefung und nehmen in ihrem weiteren Wachstum die Form eines Kraters mit leicht ausgezackten Rändern an. Die meisten jedoch bilden in ihrem Wachstum mehrfach geschlängelte Faltungen und nehmen die Form einer eleganten Rosette an, die einen Durchmesser von 6—7 mm erreichen kann (Fig. 1). Diese bleiben stets erhöht im Centrum, auch wenn sie diese eben genannten Schlängelungen bilden, welche auf folgende Weise zu Stande kommen: Zuerst bildet sich die nabelförmige Einsenkung, hierauf stülpen sich die erhabenen Ränder an mehreren Orten gegen das Centrum zu ein, bis sie in der Mitte mit ihrer Basis zusammenstossen, so dass von der ursprünglichen nabelförmigen Vertiefung nur noch die kleinen zwischen den so gebogenen Rändern vorhandenen Räume übrig bleiben. Unterdessen bilden sich an der Peripherie infolge des Wachstums des Parasiten neue kleine Erhebungen, die die gleichen Phasen durchlaufen wie die ältern, central gelegenen und mehr entwickelten, wodurch die ganze Colonie die Form einer Rosette erhält. Wenn sich jedoch die Culturen nahe an einander entwickeln, so bilden sie auf Agar eine dicke Schicht von unter sich verflochtenen Erhebungen und Furchen, stets von der gleichen kupferrothen Farbe (Fig. 2). In einigen Culturen, speciell in der in Fig. 2 dargestellten, habe ich zuerst eine leicht bräunliche Farbe beobachtet, welche stets auftritt, dann aber plötzlich eine gräulich citronengelbe Farbe annimmt, um zuletzt der gewöhnlichen kupferrothen zu weichen. In andern jedoch, wo die Entwicklung eine aussergewöhnlich starke war, erschienen die ganz weissen kleinen Colonien zuerst als höchst feiner Staub, wie Mehl aussehend, um nach einigen Tagen eine etwas stärkere glänzend röthliche Farbe anzunehmen, die zuletzt ins Orangerothe überging, welch' letztere Farbe sie, wenn auch weniger stark ausgesprochen, noch nach 5 Monaten besitzen. Ein einziges Mal gelang es mir, eine wirklich scharlachrothe Entwicklung der Colonie zu erhalten. Der Luft ausgesetzt, tritt nach verschieden langer Zeit, zuerst an der Peripherie der Colonie, ein zarter schneeweisser Schleier auf, der, allmählig und langsam sich ausbreitend, zuletzt die ganze Oberfläche bedeckt.

Auf einfachem Agar ist die Entwicklung bedeutend langsamer, das Aussehen der Colonien ist staubartig und nimmt nie die

Form der Rosette oder grosser hügelartiger Falten an, wie auf Glycerin-Agar.

Auf Zucker-Agar jedoch ist das Wachsthum ein rasches und die Colonien haben das gleiche Aussehen und die gleiche Anordnung wie auf Glycerin-Agar.

Auf Glycerin - Serum erhält man sehr schöne Culturen von trockenem Aussehen, geschlängelt, aber nicht sehr über die Oberfläche erhaben. Sie behalten längere Zeit eine gräuliche Farbe bei, die dann langsam ins blassröthliche übergeht.

Auf Kartoffelscheiben, sowohl sauer wie alkalisch reagirenden, erhält man zuerst gräuliche Colonien, die dann eine fleischrothe Farbe annehmen, um zuletzt alle Phasen zu durchlaufen, die wir beim Glycerin-Agar beschrieben haben. Das Wachsthum auf Kartoffelscheiben ist jedoch ein sehr rasches und die Färbung der Colonien deutlicher ausgesprochen. Sie sind förmlich in den Culturboden eingepflanzt, haben eine beinahe hornartige Consistenz, und der Luft ausgesetzt, bedecken sie sich ziemlich rasch mit einer bedeutend dickeren weissen Schicht von luftigen Hyphen, als auf den anderen Culturböden.

Auf dem Nährboden von Sabourand-Bodin entwickeln sich die Colonien sehr mühsam.

Uebrigens behalten alle Culturen, welche sich in den oben angeführten Culturböden entwickeln, den entwickelten Fleisch- oder orangerothern Farbstoff unendlich lange bei, wenn sie zum Zweck möglicher Abhaltung der Luft mit einer Gummikappe bedeckt werden, während sie, der Luft ausgesetzt, sich sofort mit den weissen luftigen Hyphen bedecken, die der Cultur selbst das oben angedeutete staub- und mehlartige Aussehen verleihen.

Thierexperimente: Am 13. Juni wurden drei Meerschweinchen (Registernummer I, II, III), einem jeden 2 ccm von steriler Bouillon mit Theilen einer von der Kranken direct erhaltenen Reincultur unter die Haut gebracht. Nach 8 Tagen starb das Meerschweinchen No. 1 mit einem subcutanen und intra-musculären Abscess mit dickem gelbem Eiter, entsprechend der Injectionsstelle. In den Eingeweiden nichts Besonderes (Autopsie No. 1). Vom Abscess-Eiter wurden Culturen in Bouillon, Heu-Infus und auf Glycerin-Agar angelegt und es wuchsen röthliche Aktinomycesculturen mit den gleichen Eigenschaften wie die injicirte Cultur. Von

diesen neuen Bouillon-Culturen wurden zwei Meerschweinchen (VI und VII) je 2 ccm in die Bauchhöhle gebracht. Von diesen starb das eine dreizehn Tage nach dem Experiment und man fand folgendes: der Injectionsstelle entsprechend fand sich ein kleiner Abscess, die Achsel- und Inguinaldrüsen waren vergrössert, das Peritoneum mit kleinen gelblichen Knötchen bedeckt, das Netz und das Mesenterium mit grossen käsigen, den Abdominalwänden adhärennten Massen, Leber und Milz ebenfalls mit Knötchen bedeckt (Autopsie IV). Von den Eingeweiden und den käsigen Massen erhielt man den eingepfzten identische Culturen.

Hierauf wurden einem Meerschweinchen (No. IX) Partikelchen dieser käsigen Massen unter die Haut gebracht und es entstand ein Abscess, in welchem sich die charakteristischen Aktinomycesfäden vorfanden. Vom Eiter erhielt man die gleichen röthlichen Aktinomycesculturen wie die eingepfzten. Das andere Meerschweinchen (No. VII) starb am 26. Juli, 16 Tage nach dem Experiment, und bot ebenfalls eine Vergrösserung der Achsel- und Lymphdrüsen dar. Das Peritoneum war bedeckt von Knötchen, die zu grossen, harten, gelblichen Plaques zusammenflossen, die Därme mit einem Haufen käsiger Massen zu einem Knäuel verwickelt, die Retroperitonealdrüsen stark vergrössert; ferner fand sich eine grosse käsige Masse, dem Lig. gastrosplenicum entsprechend. Milz durchsetzt von Knötchen, desgleichen die Leber, welche mittelst einiger harter, knotiger Massen am Zwerchfell adhärennt war. Die Retrosternaldrüsen ebenfalls deutlich geschwellt (Autopsie V). Von den Eingeweiden und den käsigen Peritoneal-massen wurden Culturen angelegt in Bouillon und Heu-Infus, wie auf Agar und Kartoffelscheiben, und zwar durchwegs mit positivem Resultat, was den röthlichen Aktinomyces anbetrifft.

Ein grosses Meerschweinchen, welchem Theile der käsigen Massen des Ligamentum gastrosplenicum unter die Haut gebracht worden waren (No. X), starb am 13. October, 80 Tage nach der Injection, und bot bei der Autopsie nichts Besonderes dar, ausser einem stark ausgesprochenen Marasmus und einer leichten Verdickung des parietalen Blattes des Peritoneums; die Darmschlingen waren unter sich mittelst feiner, dünner, gräulicher Membranen ziemlich fest adhärennt (Autopsie XXVIII). Das Meerschweinchen No. II der ersten Versuchsreihe hat nie irgendwelche Reaction darge-

boten und lebt jetzt noch. Das Meerschweinchen No. III starb nach 11 Tagen mit ziemlich vergrößerten Achsel- und Inguinaldrüsen, mit deutlichem subcutanem Abscess und mit Ascites, aber ohne jede sichtbare Läsion der andern Eingeweide (Autopsie II). Bei directer Untersuchung des Eiters fanden sich deutlich ausgesprochene Keulenformen, wenn auch in geringer Anzahl. Die vom Eiter angelegten Culturen ergaben in den verschiedenen Nährböden schöne Colonien des gewöhnlichen röthlichen Aktinomyces.

Die vergrößerten Inguinaldrüsen wurden hierauf zwei Meerschweinchen (No. IV und V) unter die Haut verpflanzt. Von diesen starb das eine nach 33 Tagen, das andere nach 72 Tagen, beide an Marasmus, jedoch beide ohne jede makroskopisch sichtbare Läsion der Eingeweide.

Ein während der Operation entnommenes Gewebstückchen, mit zahlreichen Aktinomycesknötchen wurde einem Kaninchen (No. VIII) unter die Haut gebracht, doch zeigte dieses keine nennenswerthe Veränderung; nach ca. 14 Tagen schien das Knötchen etwas an Volumen zugenommen und eine mehr rundliche Form angenommen zu haben. Bei Eröffnung zeigte es sich aber, dass es von einer sehr harten, beinahe kreideartigen Masse gebildet war, die in einem bindegewebigen Sacke eingeschlossen war. Der Inhalt desselben blieb auf den verschiedenen Culturböden steril und gab, zweien Meerschweinchen (No. IX und X) unter die Haut gebracht, zu keinem nennenswerthen Resultate Veranlassung. Mit diesen oben auseinandergesetzten Experimenten haben wir somit vor Allem einen localisirten aktinomykotischen Process erhalten in Form eines Abscesses. Nach den successiven Injectionen der verstärkten Culturen, erhalten vom Eiter des Abscesses selbst, konnten wir hierauf wiederholt die klassische Form der allgemeinen Aktinomykose beobachten. Bei einigen geimpften Thieren konnte man schliesslich eine Art Intoxication beobachten, die bei den einen ziemlich rasch verlief, während sie sich bei den andern eine ziemlich lange Zeit hinzog. Zum Schluss möchte ich beifügen, dass ich auch noch bei Injectionen von Culturen, die von mehr als drei Monaten her datirten, constatiren konnte, dass sie für die Meerschweinchen eine ziemlich starke Virulenz beibehalten hatten.

Pathologische Anatomie. Nach dem Studium der Form

des Parasiten, wie er aus dem Körper ausgestossen wird, ferner seiner Entwicklung *in vitro* und seiner Virulenz für Thiere (Meerschweinchen), wollen wir nun untersuchen, wie er sich in den menschlichen Geweben selbst verhält. Ich will mich nicht bei den pathologisch-anatomischen Beobachtungen der experimentellen Aktinomykose aufhalten, da mich dies zu weit von meinem Vorhaben abbringen würde und ich ferner weiss, dass gerade dies den Gegenstand von Untersuchungen seitens viel kompetenterer Kollegen bildet.

Das Aktinomyces-Knötchen hat ein verschiedenes Aussehen, je nach dem Stadium der Entwicklung, an welchem der Parasit angelangt ist. Weiter oben habe ich schon den Parasiten beschrieben, wie er sich in dem Eiterkörnchen vorfindet; jetzt will ich ihn in den verschiedenen Phasen verfolgen, während welcher er die verschiedenen Gewebe angreift. Vor allem muss ich anführen, dass ich Gelegenheit gehabt habe, in einigen Schnitten eines alten subcutanen Knötchens einige fadenförmige Formen im Innern der Gefässlumina selbst zu finden.

In einem mit Orcein-Essigsäure gefärbten Präparate Fig. 3 finden sich die Gefässe inmitten eines stark ödematösen Granulationsgewebes, mit vielen Zonen einer hämorrhagischen Infiltration. Sowohl in den Quer- wie Längsschnitten derjenigen Gefässe, welche die Fäden enthalten, bemerkt man eine Ansammlung von Leukocyten längs der Wand mit mässiger perivascularer Infiltration, aber mit absolut keiner Veränderung der Gefässwand selbst. Die massenhafte Loslösung der Endothelien, wie wir sie in den Gefässen der Fig. 3 sehen, müssen wir dem langen Verweilen des Präparates in der stark sauren warmen Färbungsflüssigkeit und andern Präparationsverrichtungen zuschreiben. Diese Annahme ist um so gerechtfertigter, als zwischen der intakten losgelösten Endothelmembran einerseits, und dem Rest der Gefässwand andererseits, ein vollständig klarer Zwischenraum ohne Spur irgend einer Infiltration sich vorfindet, und ferner, weil wir die gleiche Disposition auch in den andern Gefässen ausserhalb des Aktinomycesknötchens, die keine Fäden enthalten, antreffen.

Die Fäden sind in einigen Gefässen sehr zahlreich und dadurch, dass sie sich so anhäufen und unter sich in den verschiedensten Richtungen kreuzen, nehmen sie das Aussehen eines Myceliums von

gewöhnlichen Hyphomyceten an, deren Verästelungen unter verschiedenen grossen Winkeln abstehen und von welchen einige an ihrem Ende ein rundliches Pünktchen aufweisen, etwas dicker wie der Faden selbst.

Die Fäden haben eine Dicke von $1\text{--}1\frac{1}{2}\ \mu$ und eine Länge bis zu $100\ \mu$, ferner bieten sie in ihrem Protoplasma einige kleine Continuitätstrennungen dar. Sie haben somit die gleiche Dicke, Form und Anordnung wie diejenigen, die wir in den Aktinomycesknötchen angetroffen haben, bloss dass einige etwas länger sind.

Doch auf den blossen mikroskopischen Befund hin möchte ich nicht behaupten, dass es sich wirklich um Aktinomycesfäden in der Blutbahn handelt, umsoweniger, wenn ich die Tendenz der Krankheit, lokalisiert zu bleiben, in Betracht ziehe.

Bei Betrachtung eines Theils eines Parasitenhaufens, welcher vor Kurzem in das Unterhautbindegewebe eingedrungen ist, finden wir, dass seine spärlichen feinen Fäden sich zwischen die Bindegewebszellen vertheilen, indem sie sich an die verschiedenen Zwischenzellenräume anpassen. Als Folge davon wird das Zellprotoplasma von denselben Fäden ergriffen, wobei sie sich hauptsächlich um den Kern gruppieren, der seinerseits völlig eingeschlossen wird, um zuletzt ganz zu verschwinden. Mit dem weitem Wachstum bildet der Parasit an dieser Stelle den Kern eines neuen Haufens, während in der Umgebung die zuletzt hinzugekommenen Fäden sich noch in die Bindegewebspalten vertheilen. In diesem Stadium findet sich beinahe noch keine Infiltration mit Leucocyten, dagegen reagieren besonders stark die fixen Bindegewebszellen, indem sie um die kleinen Haufen herum eine mehr oder weniger dicke, ziemlich regelmässige Schicht von epithelialeem Aussehen bilden. Die dem Haufen zunächst gelegenen Zellen schwellen an, deformieren sich, platzen und ihr Protoplasma ergiesst sich als feinsten Detritus in einen hellen ausgezackten Raum, der dadurch rings um den Haufen entsteht; Riesenzellen aber bilden sich nicht. Während in den nächstgelegenen Zwischenräumen die andern Fäden sich auf ähnliche Weise zusammen gruppieren, scheint der kleine neugebildete Haufen eine deutlich ausgesprochene kugelige Form anzunehmen. Seine Fäden reihen sich nebeneinander und nehmen hierauf eine radiäre Aufstellung an und schon von diesem Zeitpunkte an bemerkt man einige etwas mehr hervortretende

Exemplare, deren peripheres Ende sich durch ein allmähiges höchst minimales Dickerwerden auszeichnet, welches inmitten der hellen homogenen Scheibe, die den kleinen Haufen wie ein Hof umgibt, nur mit Mühe sichtbar ist (Fig. 5). Haben sich an einer Stelle mehrere dieser kleinen Haufen nahe beieinander gebildet, so schrumpfen die dünnen Scheidewände der dazwischen liegenden Gewebe immer mehr zusammen, um zuletzt ganz zu verschwinden. Dadurch kommen dann zwei, drei oder mehrere dieser kleinen Häufchen mittelst ihrer hellen, glasigen, peripheren Schicht in gegenseitige Berührung, wobei die glasigen Schichten unter sich verschmelzen und eine je nach der Anzahl der betreffenden Haufen an Grösse und Form verschiedenen grosse, homogene Schicht bilden. Von jedem Haufen gehen neue Fäden aus gegen das Centrum dieses Primitivknötchens, wo sie ebenfalls untereinander verschmelzen unter Bildung der verschiedensten Figuren wie T, Y, X etc. je nach ihrer Anzahl. Mit der Zeit verschmelzen auch diese Primitivknötchen unter sich, unter Bildung immer grösserer Knötchen, und mit dem allmähigen Verschwinden des dazwischen liegenden Gewebes tritt Hand in Hand eine stärkere kleinzellige Infiltration auf, die sich zwischen die einzelnen Zwischenräume und Krümmungen des ausgezackten Umrisses des Körnchens einschmiegt. Je nach seiner Grösse wird dieses dann allmähig mit einer solchen mehr oder weniger dicken Schicht umgeben, welche noch immer eine sehr deutliche Abgrenzung gegenüber dem normalen Gewebe aufweist (Fig. 10). Riesenzellen kommen für gewöhnlich nicht vor, nur höchst selten einmal findet sich eine solche an der Demarkationsgrenze gegen das gesunde Gewebe hin. Bei starker Vergrösserung können die Körnchen zwei verschiedene Aussehen annehmen, erstens das einfache fadenförmige und zweitens dasjenige einer Krone von Kolben, die in ihrem Innern ein spärliches Mycelium einschliessen.

Die Form, die ich am häufigsten, und ich möchte sagen, beinahe constant in diesem Falle gefunden habe, war die fadenförmige, nur in sieben oder acht von hundert von Schnitten habe ich die ausgewachsenen Kolben deutlich gesehen. Die Aktinomyceskörner der ersten Form (Fig. 6) erscheinen als halbmondförmige, ovoide oder halbcirkelförmige Körperchen mit leicht höckrigen Umrissen; in den nach Gram mit doppelter Färbung behandelten Schnitten treten sie mit ihrer blendend blauen Farbe deutlich hervor gegen-

über dem rothen Gewebe, das sich an ihre Krümmungen anschliesst.

Bei Betrachtung mit starker Vergrösserung gewahrt man, dass sie aus einer enormen Anzahl Fäden bestehen, die sich in grosser Menge an der Peripherie verdicken und unter sich verflechten, wodurch die periphere Zone immer stärker gefärbt erscheint, als das Centrum des Mycels. Die äusseren Grenzen sind nicht so scharf, wie sie bei schwacher Vergrösserung erschienen, sondern überall treten mehr oder weniger lange Fäden hervor in Form von feinsten Fransen, die sich zwischen die nächst gelegenen Theile der Nachbar-gewebe hineindrängen. Einige davon lösen sich sogar, sei es einzeln, sei es in kleinen Gruppen, völlig los und verbreiten sich in der Umgebung der grossen Masse, von welcher sie völlig abgeschnürt erscheinen (Fig. 10). In der centralen Zone, da wo die Fäden spärlicher sind, tritt ihre je nach ihrer Grösse mehr oder weniger geschlängelte Form deutlich hervor. Nach Gram gefärbt, scheinen sie meistens aus einer Reihe feinsten Pünktchen zu bestehen, bedeutend intensiver gefärbt als die sie verbindende blaue Linie; oft sind diese Pünktchen sehr dicht gedrängt, durch kleine helle Zwischenräume von einander getrennt; ein anderes Mal erscheint der ganze Faden von mehr oder weniger langen Strichen gebildet zu sein, ähnlich einer punktirten Linie. Sowohl die einen wie die andern bieten oft einige feine Verzweigungen dar, die unter verschieden grossem Winkel abgehen und an ihrem Ende eine nur mit Mühe sichtbare rundliche Verdickung tragen. Die Körnchen der zweiten Art bestehen aus einem Mycelium von spärlichen und feinsten Fäden, vertheilt in der centralen Zone, die ihrerseits weniger gefärbt erscheinen und ein körniges Aussehen darbieten. Die periphere Zone dagegen erscheint sehr stark gefärbt und besteht aus einer Reihe von mehr oder weniger grossen Kolben verschieden stark in Form eines Hahnenkamms vorspringend. Ist der Haufen sehr klein (Fig. 7), so hat er meistens eine ovoide oder unregelmässig rhomboide Form, seine Kolben erscheinen als an ihrem Ende verdickte Fäden und stehen noch in Verbindung mit dem Faden des Centrums. Sie bilden übrigens eine einfache periphere Schicht, oft an einer Stelle unterbrochen, durch welche die Elemente des feinen Myceliums des Centrums, sich loslösend in die Nachbargewebe ergiessen können. Die Kolben des kleinen

kürzlich gebildeten Körnchens nehmen stets eine sehr intensive Färbung an und haben meistens dieselbe Form; hie und da vielleicht erscheint ein etwas älteres weniger gefärbt, leicht körnig und von unregelmässig cylindrischer Form. Ist im Gegentheil das Körnchen schon alt und gross, und ist die Reaktion der Nachbar-gewebe sehr stark, so hat es ein sehr verschiedenes Aussehen (Fig. 8). Es bietet dann eine beinahe ungefärbte centrale Zone dar mit wenigen mehr oder weniger grossen und glänzenden Körnchen und hat eine doppelte und dreifache Lage von wenig gefärbten Kolben der verschiedensten Form. Bei mässiger Vergrösserung unterscheidet man mehr an der Peripherie eine sehr feine und unregelmässige Schicht, welche ringsherum geht in Form eines gleichmässig gefärbten dunkleren, gesprenkelten Ringes, wie wenn er aus einer Reihe kleiner, kurzer Cylinder bestünde. Bei genauer Einstellung sieht man, dass diese Schicht von der darunterliegenden durch einen höchst feinen hellen Raum getrennt ist, der als eine unregelmässige punktirte weisse Linie erscheint. Ferner bemerkt man gegen das Centrum hin eine bedeutend dickere Schicht von deutlich radiärem Baue, welche entsprechend den Krümmungen des äussern Umrisses einige Verdickungen zeigt, welche vielleicht die Primitivhaufen darstellen, die sich zur Bildung des betreffenden Körnchens zusammen verschmolzen haben.

Man sieht ferner einige andere kleine, rundliche ovoide oder verschieden polyedrische und kaum gefärbte Elemente in geringerer Menge mit dem körnigen und farblosen Detritus des Centrums des Körnchens vermischt; sie finden sich bald vereinzelt, bald zu kleinen Schichten angeordnet vor, von denen einige den Anschein haben, als ob sie sich in die unmittelbar darübergelegene Schicht fortsetzten.

Betrachten wir eines dieser alten Körnchen bei viel stärkerer Vergrösserung, so sehen wir, dass das verschiedene schichtförmige Aussehen der Schnitte dadurch bedingt ist, dass die Fäden und Kolben, aus welchen es besteht, in sehr verschiedener Höhe im Schnitte getroffen worden sind. In einem Schnitte, der Mitte des Körnchens entsprechend, erscheinen die Kolben gegen das Centrum hin quer durchschnitten, während in Folge ihrer radiären Anordnung ihre periphere Partie in den früheren Schnitt zu liegen gekommen ist. Wegen der verschiedenen Tiefe ihres Ursprungs sind die einen vollständig isolirt, andere wiederum in kleinen

Gruppen angeordnet, wobei sie sich immer näher aneinander schliessen, je mehr sie sich der Aussenfläche nähern, sodass sie an der Basis des periphersten Kolbens beinahe das Aussehen eines geschichteten Epithels haben. In den nach Gram oder Ziehl gefärbten Schnitten haben sie alle einen stärker gefärbten centralen Punkt im Vergleich zu der übrigen Umgebung, welche ihrerseits eine deutlich ausgesprochene doppelte Schichtung zeigt. Mehr gegen die Peripherie zu sind die Kolben in schräger Richtung in der Nähe ihres äussersten freien Endes getroffen, haben somit eine ovoide Form mit einem stärker gefärbten Faden im Centrum, welcher oft longitudinal getheilt erscheint und das Bild einer Schleife bildet (Fig. 9b). An anderen Stellen dagegen erscheint er in seinem ganzen Verlaufe zart wie ein Mycelfaden oder auch etwas dicker, aber nicht gespalten. Die am meisten gegen die Peripherie zu gelegenen Kolben erscheinen dann in ihrer ganzen Länge und haben ein meistens regelmässig festonirtes Aussehen, wie Fig. 9c zeigt. Wenn wir aber den ganzen Umfang des Körnchens durchmustern, so finden wir von einigen Kolben bloss Bruchstücke vor, andere erheben sich in Form eines Hahnenkamms, andere wiederum sind eingestülpt in der Form eines Kelches, kurzum es finden sich alle Formen wieder, die von Böström¹⁾ beschrieben und abgebildet worden sind. Fig. 9d zeigt uns einen Kolben mit leicht geschlängeltem Umriss, dessen Faden an der Peripherie stark verdickt, entsprechend einer kleinen centralen Schwellung, einen hellen ovoiden Raum darbietet. In der gleichen Fig. 9e dagegen sehen wir einen Hahnenkammkolben, von dessen sehr dicker körniger, und ähnlich den Nachbarfäden stark gefärbter centraler Säule einige kurze Verästelungen peripher ausstrahlen. Auch diese sind an ihrem Ende leicht verdickt und eine jede längs der Achse einer jeden Randerhöhung der Kolben angeordnet, wodurch letztere ein grobstacheliges und gezähntes Aussehen erhalten. Mit diesen soeben beschriebenen grossen Kolben vermischt finden sich eine ziemliche Anzahl von Fäden, welche, die Kolben selbst überragend, sich an ihrem Ende verdicken, um jenen äusseren dunklern Umriss zu bilden, den wir schon bei den in Fig. 8 abgebildeten Körnchen angedeutet haben. Bei sehr starker Vergrösserung sieht

¹⁾ Böström, Untersuchungen über die Aktinomykose des Menschen. Ziegler's Beiträge. Bd. IX. Heft 1.

man, wie sich am Ende dieser Fäden eine Art Neueinkleidung in Form einer Kappe zu bilden beginnt, die sich sehr intensiv färbt und an einigen Stellen schon die Tendenz zur Schichtung zeigt, vielleicht eine Andeutung der beginnenden Transformation der Fäden selbst zu Kolben.

Uebrigens bedingt der Parasit, welches auch die Art seiner Anhäufung sein mag, sehr verschiedene Läsionen, je nach der Art der Gewebe, in die er eindringt.

Bei Untersuchung eines subcutanen, nicht ulcerirten Knötchens mittlerer Grösse finden wir bei schwacher Vergrößerung die bedeckende Epidermisschicht in ihrer Dicke bedeutend reducirt. Ihr normales interpapilläres gezacktes Aussehen ist verloren gegangen und hat die Form eines mehr oder weniger dünnen Bogens über dem Knötchen selbst angenommen. Die Hornschicht ist leicht hypertrophirt, ihre Lamellen häufen sich an einigen Orten zu dicken Schichten an und bilden eine Art Kruste. Das Stratum granulosum und lucidum sind noch gut erhalten, während das Corpus mucosum Malpighii durch eine Leucocyteninfiltration auf einmal in seine einzelnen Elemente aufgelöst erscheint, wobei diese Infiltration immer bedeutender wird, je mehr man sich der Basalschicht nähert. An einigen Stellen der Peripherie des Knötchens ist die cylindrische Grundsicht noch ziemlich gut erhalten; in der am meisten hervortretenden Partie jedoch hat die blutig seröse und Leucocyteninfiltration dieselbe vollständig zerstört mitsammt den ersten Reihen der Malpighischen Zellen (Fig. 10). Die Zellen des Stratum mucosum sind geschwellt, zeigen hyaline Degeneration und da und dort einige grosse Blasen im Protoplasma, in welchem sich öfters Theile von weissen Blutkörperchen vorfinden. An einigen Orten verschmelzen einige auf diese Weise degenerirten Zellen untereinander und bilden in der Malpighischen Schicht selbst einige kleine ovoide Räume, die mit einem grobkörnigen Detritus und infiltrirten Körperchen erfüllt sind.

Wenn sich mehrere dieser Zwischenräume vereinigen, bleiben die Epithelzellen der tieferen, dazwischen liegenden Schichten wie abgeschnürt im Unterhautgewebe, wo sie, zu kleinen Schichten vereinigt, und ihrerseits wiederum degenerirt und von Granulationsgeweben umgeben, auf den ersten Blick Riesenzellen vortäuschen können. Bei zunehmender Infiltration, wie wir sie in Schnitten

stärker entwickelter Knötchen antreffen, ist die Epidermisbekleidung an einigen Stellen auf eine einzige Hornlage reducirt, welche schliesslich ebenfalls platzt und so zur Ulceration des Knötchens führt. Bei weniger entwickelten Knötchen ist die Epithelschicht nicht in direktem Contacte mit der breiten Infiltrationsschicht um die einzelnen Knötchen herum, sondern zwischen beiden befindet sich ein schlaffes, netzartiges Bindegewebe von schleimigem Aussehen, welches das normale Dermagewebe in Folge Zerstörung der Bindegewebsbalken und in geringerer Ausdehnung auch der elastischen Fasern, wie sich das leicht erkennen lässt in den mit Orcein-Essigsäure gefärbten Präparaten, substituirt hat. Dem Knötchen selbst entsprechend sind keine Talgdrüsen mehr vorhanden; diese sind durch den gleichen Process zerstört worden, der die Epidermisschicht zerstört hat, wie aus einigen Drüsenresten der Peripherie erhellt, die ihrerseits ebenfalls im Begriffe stehen, vollständig zu verschwinden. In den normalen Cutisschichten dagegen sind die Drüsen, obschon sehr nahe am Knötchen gelegen, noch vollständig erhalten, bloss das sie umgebende Bindegewebe nimmt ein mehr compacteres, beinahe sklerosirtes Aussehen an. Die Blutgefässe des Derma sind gut erhalten in den noch nicht weit vorgeschrittenen Knötchen, und zu diesen normalen Blutgefässen kommen noch eine enorme Menge neuer hinzu, die von einer breiten Leucocytenschicht umgeben sind. In den älteren Knötchen findet man beinahe immer, ausser der zelligen Infiltration per diapedesin, eine mehr oder weniger ausgedehnte, durch Gefässrupturen bedingte blutige Infiltration.

So gelangt man zur centralen Partie des Knötchens, welche beinahe ausschliesslich von Granulationsgewebe gebildet wird, welches in Form von deutlichen Tuberkeln die einzelnen Aktinomyceskörner umgiebt, welche im subcutanen Gewebe zerstreut liegen und das Centrum eines jeden Tuberkels bilden. Wahre Riesenzellen sind nicht vorhanden, aber die Leucocyten schmiegen sich den Windungen der Umriss der Körnchen in der schon beschriebenen Weise an (Fig. 10). Bei den ulcerirten Knötchen finden sich im Unterhautzellgewebe ausser der eben erwähnten Infiltration in Form von Tuberkeln mehr oder weniger ausgedehnte Zonen nekrotischen Gewebes mit einigen kleinen Höhlen mit blutig-eitrigem Inhalt, in welchen beinahe stets Theile der zerfetzten Hornschicht, die oft

ziemlich in die Tiefe transportirt worden ist, sich vorfinden. Diese kleinen Eiteransammlungen verschmelzen manchmal mit dem Nachbar-tuberkel; auf diese Weise finden sich die Aktinomyceskörner vollständig frei am Boden dieser kleinen Abcesshöhlen, welche, allmählig in die Tiefe zwischen die Muskelinterstitien vordringend, Fistelgänge bilden, die sich später in ihrem Verlaufe zu neuen Gängen vereinigen. Diese bilden wahrscheinlich den Weg, auf welchem die Aktinomyceskörner in die Muskelinterstitien gelangen. Einmal in einem solchen Raume angelangt, verhält sich das Aktinomyceskörnchen gleich wie im Unterhautbindegewebe.

Betrachten wir nun einen Schnitt durch das Nervengefässbündel des Unterschenkels (Fig. 11), so finden wir, dass die Aktinomyceskörner ausserhalb der das Bündel bildenden Elemente liegen, wo sie jedoch eine ziemlich starke Infiltration hervorrufen. In den grossen Arterien finden wir eine starke Entzündung der Media und eine leichte Periarteritis, während die Intima sozusagen keine Veränderungen aufweist. Die kleinen Arterien jedoch zeigen das Bild einer sehr deutlich ausgesprochenen Endarteritis, die manchmal zum vollständigen Verschluss des Gefässlumens führen kann. Die grosse Vene zeigt eine sehr deutliche Meso- und Periphlebitis, wie auch eine sehr beträchtliche subendotheliale Wucherung der Intima.

Die Circulationsstörungen machen sich besonders geltend in der Umgebung und im Innern des Nerven, in der Form einer bedeutenden Leucocyteninfiltration, welche sowohl den Strang umgiebt, wie auch seine einzelnen Bündel auseinander drängt. Trotz langen, oft wiederholten genauen Untersuchungen ist es mir nie gelungen, weder makroskopisch, noch mikroskopisch Aktinomyceselemente im Innern des Nervenstranges selbst nachzuweisen, auch da nicht, wo in den Interstitien des Nervengefässbündels eine reichliche Aussaat von Körnchen sich vorfand.

Bei etwas genauerer Untersuchung eines dicken Nervenstranges finden wir das Epineurium stark verdickt, mit mehreren Zonen einer Leucocyteninfiltration, welche sich in dem Zwischenbindegewebe öfters vorfindet. Die kleinen Gefässe zwischen den Bündeln bieten alle die schon besprochenen Veränderungen der Gefässwand dar; doch speciell um die kleinen Venen herum findet sich noch eine ziemlich deutliche Rundzelleninfiltration. Die im Innern des Bündels bieten ebenfalls eine ziemlich deutliche Wandverdickung

dar, während die Infiltration der intrafasciculären Balken nicht sehr bedeutend ist. Das Perineurium ist ebenfalls verdickt, und an einigen Stellen seines Umfangs sieht man, wie es stark in das Innere des Bündels proliferirt, in einer durch die den Nervenfasern entgegengesetzte Richtung seiner Lamellen sehr auffälligen Weise (Fig. 12). Diese letztern bieten verschiedene Veränderungen dar, und in einigen, der Aktinomycesinfiltration zunächst liegenden Bündeln finden sich einige, die vollständig in Stränge gewöhnlichen Bindegewebes verwandelt sind.

Bei Betrachtung eines Bündels, welches in dieser Veränderung schon ziemlich vorgeschritten ist, finden wir, dass viele Fasern der Peripherie durch die fortschreitende Wucherung des Neurilemms gänzlich zerstört worden sind, und nur mit Mühe lassen sich noch an einigen Orten zwischen den Bindegewebsschichten kleine, helle Stäbchen erkennen, die von einem Querschnitt durch diese Nervenfasern herrühren. In einigen Fasern ist die Markscheide zu einem zarten, unregelmässigen Hof um den noch gut erhaltenen Achsen-cylinder reducirt. In andern dagegen ist die Markscheide kaum verändert, und gerade in diesen Fasern wird das feine Hornnetz aussergewöhnlich deutlich sichtbar. Da, wo die Veränderungen ziemlich weit vorgeschritten sind, kommt zu der Proliferation des Perineuriums noch eine solche des interfasciculären Bindegewebes hinzu, welche von der Peripherie der Gefässe ausgehend, in vielfachen Richtungen das Bündel selbst durchsetzt. Die übrigbleibenden Nervenfasern, in den verschiedenen Phasen der Degeneration, sind spärlich vorhanden, bald einzeln, bald zu kleinen unregelmässigen Bündeln vereinigt, zwischen den dicken Balken des jungen Bindegewebes, welches sich allmählig substituirt, zerstreut, bis zuletzt der ganze Nervenstrang nur noch einen Bindegewebsstrang darstellt. Diese ausgedehnte Veränderung der Nerven erklärt zur Genüge die heftigen spontanen Schmerzen, welche die Patientin im ganzen Gliede verspürte, wie auch die verminderte Schmerzempfindung, die früher bei der klinischen Untersuchung nachgewiesen werden konnte, zum Unterschiede zu anderen häufigeren Läsionen dieser Gegend. Ueber andere secundäre Läsionen der Nerven werden wir weiter unten einige Worte sagen. Während der aktinomykotische Process in den intra-muskulären Zwischenräumen schon ziemlich vorgerückt ist, beobachtet man, auch abgesehen von den Veränderungen der Ge-

fässe und Nerven, eine mehr oder weniger tiefgreifende Veränderung der Muskelsubstanz selbst. Wir haben die makroskopischen Veränderungen schon besprochen; unter dem Mikroskop können wir nun die vielfachsten histologischen Veränderungen nachweisen. Diese zerfallen in zwei von einander vollständig verschiedene Formen, je nachdem die Muskelsubstanz vom aktinomykotischen Process schon ergriffen worden ist oder im Begriffe steht, es zu werden, oder im Gegentheil von demselben verhältnissmässig weit entfernt ist. Bevor die Aktinomyceskörner in das Innere der Muskelbündel gelangen, bedingen sie eine ziemlich bedeutende entzündliche Schwellung der Aponeurose des Muskels, und da in unserem Falle die mycotische Infiltration sich auf ein grosses Gebiet der intra-muskulären Zwischenräume erstreckte, erklärt sich schon bloss damit die stark ausgesprochene Ernährungsstörung der Muskelmassen.

Dadurch, dass das laxe Gewebe des Zwischenmuskelraumes sich in einen breiten Bindegewebsstrang verwandelt, der förmlich in die Aponeurose übergeht und dadurch, dass es, in weitere dicke sekundäre Stränge sich theilend, anstatt die einzelnen Muskelbäuche von einander zu trennen, in dieselben eindringt, um mit ihnen eine gemeinsame Masse zu bilden, befinden sich die Aktinomyceskörner wie in kleinen Nischen eines harten compacten Gewebes eingeschlossen. Doch schon mit blossem Auge unterscheidet man sie von dem blendendweissen Bindegewebe an ihrer rothbraunen Farbe, die bedingt ist durch eine sie umgebende kleine, oft blutige Infiltrationszone. Da, wo einige dieser Körnchen zusammenstossen, bilden sie da und dort einige etwas breitere Erweichungszonen, welche wegen der stärkeren Straffheit des ausgebildeten Bindegewebes des Zwischenmuskelraumes, die Ausdehnung gegen die Muskelsubstanz selbst erleichtern, und auf diesem Wege gelangen somit die Körnchen zwischen die Fasern. Die Muskelfaser selbst kommt zwar nicht in direkte Berührung mit dem Knötchen, sei es, dass sie schon zu Grunde gegangen ist in Folge der Ernährungsstörungen, die schon vorher speciell an der Peripherie des Muskels, von wo aus das Körnchen vorgedrungen ist, bestanden hat, sei es, dass die Invasion seitens des Körnchens eine starke entzündliche Reaktion bedingt mit folgender sehr diffuser Infiltration und übermässiger Bildung von interfasciculärem und interfibrillärem Bindegewebe, welches das Körnchen von der Muskelfaser selbst trennt.

Die Kerne des Sarcolemms sind in beträchtlicher Zahl vorhanden, und zwar sowohl an der Peripherie wie auch im Centrum der Fasern, von denen einige, der Länge nach getroffen, beinahe das Aussehen eines Zellstranges haben. Im Innern der Fasern selbst finden sich die mannigfachsten Veränderungen, die man in den verschiedenen pathologischen Zuständen der Muskeln zu finden gewohnt ist, d. h. Längsspaltungen, Zerbröckelungen, Auflösungen in Scheiben, Vacuolenbildung etc., von mir auch beobachtet und bei anderer Gelegenheit beschrieben. Vor allem aber herrscht eine Leucocyteninfiltration der Faser vor, wobei sich letztere in einen körnigen Detritus auflöst, in welchen das Bindegewebe hineinwuchert und sich reichlich entwickelt mit Betheiligung der Sarcolemmkerne, bis zum völligen Ersatz der Faser selbst.

Die Blutgefäße bieten daselbst einen ziemlichen Grad von perivascularer Infiltration dar mit Verdickung der Tunica media, deren Fasern von Bindegewebe durchzogen und durch dasselbe von einander getrennt werden. Die Intima ist nicht wesentlich verändert, während die Adventitia bedeutend verdickt ist in Folge starker Proliferation des Bindegewebes, welches sich zwischen die einzelnen Fasern drängt, begleitet von den feinsten neugebildeten Gefäßen. Diese Veränderungen sind um so deutlicher ausgesprochen, je mehr man sich den Aktinomyceskörnern nähert, an deren Peripherie die ganze Muskelsubstanz schon durch wirkliches Granulationsgewebe ersetzt ist. Dasselbe findet sich rings um andere Körnchen herum, die in grösserer oder geringerer Distanz zwischen den Fasern des Muskels zerstreut liegen, wobei letzterer an dieser Stelle seine Struktur und Anordnung zu Fasern schon vollständig verloren hat. Allmähig wird die ganze Muskelsubstanz durch Bindegewebe ersetzt, welches sich langsam verdickt unter Bildung einer wirklichen Sklerose des ganzen Muskels, dessen Fasern zuletzt höchstens da und dort, in den verschiedenen Graden der Degeneration, zerstreut sich vorfinden. In andern Muskeln dagegen, in welchen noch keine Infiltration durch Aktinomyceskörner stattgefunden hat, bestehen trotzdem schon bedeutende Veränderungen, jedoch von einer ganz verschiedenen Natur.

Die Blutgefäße zeigen zwar auch die schon mehrfach in andern Geweben beschriebenen Veränderungen, haben aber keine Infiltration der Wand aufzuweisen, wie wir sie anderswo angetroffen haben.

Es existirt weder diese gewaltige Proliferation des perivasculären Bindegewebes, noch irgend eine Form von Leucocyteninfiltration, und die Anordnung zu Bündeln ist im Muskel noch vollständig gut erhalten (Fig. 14). Durch die Dazwischenlagerung einer grösseren Quantität Bindegewebes treten die Muskelbündel zwar deutlich hervor. Dieses Bindegewebe kann an einigen Stellen in grosser Menge vorhanden sein, ist aber von schlaffer Beschaffenheit und mit einer beträchtlichen Menge Fettgewebe vermischt. Die Muskelfasern hingegen zeigen sehr erhebliche Veränderungen; viele davon sind vollständig zu Grunde gegangen, aber die Form des Muskelbündels hat sich trotzdem wenig verändert, insofern, als die zu Grunde gehenden Muskelfasern gleichen Schritts durch Fettgewebe ersetzt werden. Ist der Ersatz durch Fettgewebe sehr ausgiebig, so erscheint das Bündel selbst als ein massiger Fettkloss, in welchem noch einige wenige zarte und deformirte Muskelfasern sich vorfinden. Beim ersten Anblick der Anordnung der Fettzellen, deren Umriss einen Querschnitt von Muskelfasern vortäuschen können, könnte man glauben, dass die letzteren wirklich fettig degenerirt sind. Aber die Betrachtung der Längsschnitte und das genauere Studium der Veränderung lehrt bald, dass es sich um einen wirklichen Ersatz von Gewebe handelt.

Bei starker Vergrösserung können wir in der That auch in denjenigen, allerdings spärlichen Muskelfasern, welche in einen mehr oder weniger feinen und körnigen Detritus verwandelt sind, dieses spezielle pulverförmige Aussehen der fettkörnigen Degeneration nicht nachweisen. Die Fibrillärkörner haben höchst unregelmässige Umrisse und es fehlt ihnen die starke Lichtbrechung der Fettkörner, so dass sie eher den Eindruck einer feinen Zersplitterung der Muskelfasern erwecken. Betrachten wir zudem genau und mit starker Vergrösserung einige dieser Fasern, deren Umriss mehr oder weniger deformirt ist, und von welchen man, bei mässiger Vergrösserung, wirklich glauben könnte, dass ihr Inhalt sich langsam in Fettgewebe umwandelt, so können wir constatiren, dass stets eine deutliche Abgrenzung sich vorfindet zwischen der körnigen Substanz, dem Ueberbleibsel der Fibrille, deren Körnchen noch deutlich färbbar sind mit Lösungen von Pikrin und Orangesäure, gegenüber dem sie comprimirenden Fetttropfen, der stets vollständig ungefärbt bleibt. Gemäss ihres anatomischen Baues passt sich die Fettzelle

in ihrem progressiven Ersatz des degenerirenden Muskelgewebes genau den vielfachen Deformitäten des Umrisses der Fibrille an. Wir haben somit eine wahre Lipomatosis des Muskels. Die vielfachen und ausgedehnten Veränderungen der Muskelfasern erklären die enorme Atrophie und Schlawheit der Muskelmassen des Unterschenkels und sind offenbar durch zwei verschiedene Prozesse bedingt. Der eine direkte durch das Eindringen des Parasiten, welcher ausgedehnte entzündliche Infiltrationen der Muskeln mit Wucherungen des intrafasciculären und intrafibrillären Bindegewebes hervorruft und den Schwund der Faser und eine vollständige Sklerose des Muskels zur Folge hat.

Der andere, indirekte ist nicht durch das Eindringen des Parasiten in den Muskel selbst bedingt, sondern durch die Veränderungen, die er ausserhalb, in unserm speciellen Falle im Gefässnervenbündel, hervorgerufen hat. Der Mangel an ausgeprägten Gefässläsionen und mehr noch das Fehlen von Circulationsstörungen im degenerirten Muskel lassen die Annahme nicht wahrscheinlich erscheinen, dass die Veränderung des Muskels von Gefässveränderungen abhängig sei. Die vielfachen Veränderungen hingegen, die sich in den Nerven vorfinden, mit vollständiger Degeneration der Fasern und sogar ganzer Nervenstränge, lassen, nach meinem Dafürhalten, eher in ihnen die wahrscheinliche Ursache der so ausgedehnten Lipomatosis des Muskels erblicken.

Der Bahn der Zwischenmuskerräume und des schlaffen Unterhautbindegewebes folgend, gerathen die Aktinomyceskörner zuletzt in die Zwischenräume zwischen den einzelnen Sehnen und Ligamenten, bis sie an die Knochen und Gelenke selbst gelangen. Es ist daher interessant, vor allem zu constatiren, dass die Tibia und Fibula, — trotzdem der Process im Unterschenkel angefangen und somit dort am längsten gedauert hat, indem er alle Weichtheile daselbst ergriffen hat, — stets intakt geblieben sind mit Ausnahme der Gelenkoberfläche der Tibiagabel, während der Calcaneus, der Talus, die Tarsalknochen und die Köpfe der Metatarsalknochen am meisten afficirt waren. Wir haben schon erwähnt, dass der Calcaneus zu einem Fett- und Granulationsbrei in einer feinen knöchernen Kapsel verwandelt war, welche selbst in ziemlicher Ausdehnung an den Insertionen der Ligamenta talocalcanea erodirt war. Die Gelenkflächen waren völlig zerstört, und

die erodirten und deformirten Apophysen des Calcaneus waren umgeben von einigen Eitertropfen und einer grossen Anzahl grülich-rother, ziemlich resistenter Wucherungen, die auch den Talus und die Knochen des Tarsus umgaben, welch' letztere den gleichen Veränderungen unterlagen, wie der Calcaneus. Der aktinomykotische Process ist, um diese Knochen und Gelenke zu ergreifen, zwei Wegen gefolgt. Zum Theil ist er durch die Zwischenräume zwischen den Sehnen und Bändern vorgedrungen, wie klinisch durch die Sondenuntersuchung der Fistelgänge des Fussgewölbes nachgewiesen werden konnte, zum Theil hatten sich die subcutanen Knötchen, in Folge der dünnen Schicht der Weichtheile des Fussrückens, direkt in die Gelenke des mittleren und hinteren Tarsus eröffnet. Durch darauf folgende Ulceration und durch die Verbindung des aktinomykotischen Processes mit anderen infectiösen Processen sind die Knochen und Gelenke zu lange und zu gründlich verändert worden, als dass, auch nur approximativ, die Beschaffenheit der initialen Veränderung hätte nachgewiesen werden können. Die Tarso-metatarsal-Gelenke, als die zuletzt ergriffenen, lassen, obschon auch sie stark beschädigt sind, noch am ersten ein Studium des aktinomykotischen Processes zu.

Die hinteren Epiphysen der resecirten Metatarsi bieten einen trüben Ueberzug des Knorpels dar, leicht grau, da und dort mit leichter Abschilferung und einigen leichten Erosionen, von der Grösse eines Nadelkopfes, die jedoch beinahe niemals in der Tiefe das darunter liegende Knochengewebe erreicht. Unterhalb der Gelenkoberfläche war der Knochen perforirt, erodirt und äusserst erweicht und im Innern ringsherum umgeben von einer Schicht ziemlich resistenter Granulationen, welche in die stark verdickte körnige, grülich-rothe Gelenksynovialis übergingen. Betrachtete man einige Schnitte der Synovialis unter dem Mikroskop, so constatirte man, dass dieselbe vollständig in eine dicke Schicht stark vascularisirter Granulationen verwandelt war mit einer grossen Anzahl der schon beschriebenen Aktinomycestuberkel, in welchen die Körnchen in bedeutend grösserer Anzahl vorhanden waren, wie in den Knötchen des Unterhautbindegewebes. Trotzdem die Synovialis durch den aktinomykotischen Process so bedeutend verändert war, waren die Gelenkflächen nur in geringem Grade alterirt. Betrachtet man bei schwacher Vergrösserung Schnitte der

hinteren Epiphyse des langsam entkalkten vierten Metatarsus (Fig. 15), so sieht man, dass die Hauptveränderung in dem unter dem Knorpel gelegenen Theile des Knochens liegt. In einer gewissen Ausdehnung unterhalb der Knorpelschicht ist die normale Anordnung des Knochens zu Balken verschwunden. Man sieht einige sehr zarte nekrotische Knochenlamellen manchmal in ziemlich kleine Stücke zerkleinert und ohne jede Ordnung mitten in einem Fettgewebe zerstreut, ohne jede Spur des Netzes und der Markkörperchen. Nur hier und da in der Umgebung einer etwas dickeren Lamelle finden sich kleinere Leukocytenhaufen. Gegen die Diaphyse zu verschmelzen einige dieser Lamellen mit den wahren, in ihrer Struktur mehr oder weniger veränderten Knochenbalken, welche immerhin ihre normale netzförmige Anordnung beibehalten. Von diesen Trabekeln sind aber schon einige Knochenlamellen im Begriff, sich völlig loszulösen, indem sie nur noch mittelst eines dünnen Stieles festhaften. Auch zwischen diesen Trabekeln ist ein grosser Theil der Marksubstanz in Fett verwandelt, welches jedoch das Netz mit einer spärlichen Anzahl Markkörperchen noch deutlich erkennen lässt.

Etwas tiefer hingegen, an der Peripherie, befindet sich eine ziemlich beträchtliche Verdickung der Knochen periostalen Ursprungs, während im Centrum die Markpulpa, in ein wahres Granulationsgewebe verwandelt, sich mittelst Usur zwischen die alten und neugeformten Knochenbalken einschleibt, um diese von einander zu trennen, und nach und nach aus ihnen nekrotische Lamellen zu machen ähnlich derjenigen der oberflächlichen Schichten. Mit dem Fortschreiten der Veränderungen des Knochens und der Synovialis geht auch eine Alteration des Gelenkknorpels einher.

An denjenigen Stellen, wo sich die Veränderung noch im Anfangsstadium befindet, sieht man bei schwacher Vergrösserung die Oberfläche des Knorpels rau, mit einer Art von kurzzottigem, gezacktem Ueberzug, aber ohne jede specielle Struktur. An andern Stellen hingegen sind es die oberflächlichen Schichten des Knorpels, welche sich abschilfern, wodurch die Gelenkoberfläche, in Schnitten betrachtet, eine Art von lamellärer Schichtung darbietet, ähnlich derjenigen der Hornschicht der Haut. Dies kommt daher, dass die oberflächlichen Knochenräume sich nach und nach ausweiten und unter sich verschmelzen und die feinen Leistchen des

dazwischen liegenden amorphen Gewebes dadurch in grosser Ausdehnung abgehoben werden und auf diese Weise das eben beschriebene lamelläre Aussehen bedingen. Dadurch, dass sich die tiefen Knochenräume auf einem mehr oder weniger langen horizontalen Verlaufe vereinigen, bilden sich förmliche Fissuren im Knorpel, der dadurch in mehr oder weniger grosse Stücke zerlegt wird. Meistens jedoch dehnen sich die Knorpelhöhlen nach allen Seiten gleichmässig aus und bilden zuerst infolge ihrer Vereinigung kleine, spärliche, in der Knorpelschicht isolirte Aushöhlungen. Dadurch, dass die dazwischenliegenden amorphen Balken immer dünner werden, vereinigen sich erstere wiederum zu immer grösseren Höhlen, in welchen noch da und dort ein feines Knorpelseptum sich vorfindet. Es schwinden zuletzt auch diese feinen Scheidewände, so kann durch Vereinigung mehrerer grösserer Höhlen eine mehr oder weniger dicke Knochenlamelle sich loslösen und frei in die Gelenkhöhle hinausragen. Dadurch entstehen die kleinen oberflächlichen Erosionen des Knorpels, die wir schon makroskopisch nachweisen konnten. An sehr wenigen Stellen gehen die Erosionen durch die ganze Dicke der Knorpelschicht hindurch; infolge der schon angedeuteten Veränderungen der unmittelbar darunterliegenden Knochenschicht wuchern niemals Granulationen durch diese Schicht in die Gelenkhöhle hinein, dagegen kann als Endresultat eine totale Ablösung des Knorpels die Folge sein.

Aus alledem erhellt, dass sich die Aktinomycesinfection per continuitatem verbreitet, indem sie, von den umliegenden Weichtheilen ausgehend, auf die Knochen und Gelenke des Fusses, resp. auf dem Wege der Insertionen der Muskeln, Bänder und Synovialmembranen auf die entsprechenden Gelenke übergreift.

Wollen wir nun aus dem Gesagten einige Schlüsse ziehen, so müssen wir uns zuerst mit dem klinischen Bilde beschäftigen.

Dieses führt als Grundursache der Krankheit eine Verwundung mittelst eines offenbar inficirten Werkzeuges an, welche aber trotzdem ziemlich rasch mit einer „allerdings etwas deformirten Narbe“ zuheilte. Der lange Zeitraum zwischen diesem Initialtrauma und dem charakteristischen successiven Verlaufe entkräftet, meines Erachtens, keineswegs den engen Zusammenhang beider Thatsachen, insofern, als die dauernde Deformität der Narbe und das Auftreten der ersten Knötchen in der unmittelbaren Nachbarschaft

derselben, trotz dem Zwischenraum von 14 Jahren, und trotzdem keine neue Gewebstrennung stattgefunden hatte, deutlich für ein directes Abhängigkeitsverhältniss des ganzen Processes vom alten Trauma sprechen. Der Anfang ist somit identisch mit dem von Bassini beobachteten Falle und mit einer Art von Fussverletzung, die von allen Beobachtern für eine bei uns aussergewöhnlich seltene Form gehalten wird und mit welchen mein Fall, sowohl was den klinischen Verlauf, als auch die äussere pathologisch-anatomische Form betrifft, zum Mindesten sehr ähnlich ist.

Und in der That entsprechen das beulenartige Aussehen des Fusses und Unterschenkels, die Nabelbildung der kleinen Geschwülste, die Geschwürsbildung derselben mit Austritt von gelblichen Körnchen, vermisch mit Eiter von einem charakteristischen Gestanke, der höchst langsame Verlauf durch Jahre hindurch, ohne jede Tendenz, sich auf dem Wege der Lymph- oder Blutbahn auszubreiten, die geringe Druckschmerzhaftigkeit, die stechenden und lancinirenden Schmerzen im betreffenden Gliede, die Nutzlosigkeit der gewöhnlichen Antiseptica und der localen chirurgischen Behandlung sowohl, wie die der allgemeinen Jodbehandlung, Punkt für Punkt den genauesten klinischen Beschreibungen, die von allen Beobachtern für den Madurafuss gegeben worden sind und speciell für diejenige Form, die von Carter¹⁾, Kanthack²⁾, Boyce und Surveyor³⁾, Hewlett⁴⁾, Ruelle⁵⁾, Vincent und Gémey⁶⁾ als dessen gelbe Unterart bezeichnet worden ist.

Der Umstand, dass in unserem Falle das Uebel die Grenzen des Fusses überschritten hat, genügt an und für sich nicht, um es nicht als Madurafuss anzusprechen. Erstens weil die klassische Form desselben ziemlich oft sich bis über die Malleolen hinauf erstreckt, manchmal sogar bis zur Mitte des Unterschenkels, dann aber besonders, weil die nämliche Affection auch schon am Knie¹⁾ und an der Hand beobachtet worden ist. Da zudem die

1) Carter, Transactions of pathol. society. London 1886.

2) Kanthack, Transact. of pathol. society. London 1892.

3) Boyce and Surveyor, Transact. of pathol. society. London 1892.

4) Hewlett, On actinomyces of the foot commonly known as „Madura foot“. The Lancet. 1892.

5) Ruelle, Contribution à l'étude du mycétome. Th. Bordeaux. 1893.

6) Gémey et Vincent, Sur une affection parasitaire du pied non ancorée. „Annales de dermatologie“. 1892.

ursprüngliche Läsion am Unterschenkel stattgefunden hatte, war es sehr natürlich, dass die ersten Manifestationen sich dort zeigten; zudem zeigte das Uebel absolut keine Tendenz, sich auf dem Wege der Lymph- oder Blutbahn auszubreiten, sondern verbreitete sich lediglich infolge der Schwere und vielleicht auch infolge der Wirkung der Muskelcontractionen bis in den Fuss, ohne dabei jemals die obere Grenze der ursprünglichen Verletzung zu überschreiten. Hätte das ursprüngliche Trauma den Fuss getroffen, so wäre es aus dem gleichen Grunde natürlich gewesen, dass der Process sich dort localisirt hätte, ohne auf den Unterschenkel überzugreifen. Wenn wir daher über den Sitz und so viele andere nebensächliche Erscheinungen, die wir der Kürze wegen übergehen, keine weiteren Worte verlieren wollen, so ist es für die genaue Classificirung der jetzt allgemein als parasitär anerkannten Krankheit doch nöthig, dass wir, die Identität der pathologisch-anatomischen Veränderungen in unserem Falle mit derjenigen des Madurafusses angenommen, uns hauptsächlich auf einen möglichst genauen und vollständigen bakteriologischen Befund stützen.

Nun sind aber die Autoren in diesem Punkte nicht einig; die einen behaupten mit Carter und Kanthack, dass es sich um einen aktinomycotischen Process handelt, anderseits sieht Vincent den specifischen Parasiten in demjenigen, der von ihm als „*Streptothrix Madurae*“ beschrieben worden ist. Erstere verfügen bloss über einen pathologisch-anatomischen und bakterioscopischen Befund, während Vincent auch Culturen aufzuweisen hat. Allen jedoch fehlen Thierexperimente, die irgendwie beweisend wären.

Was die Art des Ergriffenwerdens der Gewebe anbetrifft, so könnte man sagen, dass mein Befund sich deckt mit dem von Vincent²⁾, und es wäre dies sicherlich der Fall gewesen, wenn ich mich mit dem Studium der Schnitte der Hautknötchen begnügt hätte. In der That stimmen das fadenförmige Aussehen beinahe aller Aktinomycesanhäufungen, ihre Anordnung in den Geweben und die Reaction dieser auf die Invasion seitens des Parasiten vollständig überein mit den genauen Beobachtungen dieses Autors. Da ich jedoch Gelegenheit gehabt habe, eine ausgedehntere Be-

1) Hache et Childe, A remarkable case of mycetoma. Lancet. 1894.

2) Vincent, Etudes sur le parasite du „pied de Madura“. Ann. Pasteur. 1894. S. 129.

obachtung zu machen, konnte ich, wenn auch in geringerer Menge, die strahlen- und kolbenförmigen Formen wiederfinden, die Kanthack schon gefunden und abgebildet hatte und als mit den von Boeström, als für die Aktinomykose charakteristisch bezeichneten, identisch erklärt hatte.

In Anbetracht der Vielgestaltigkeit der Aktinomykose kann uns dies nicht Wunder nehmen, da ja auch für die frühzeitige Diagnose derselben schon von vielen Beobachtern¹⁾, unter anderm von Burci²⁾, Gasperini³⁾, auf die reinen, fadenförmigen Formen, wie sie sich im Eiter vorfinden, aufmerksam gemacht worden ist. Die Morphologie des von mir beobachteten Parasiten stimmt somit vollständig überein sowohl mit der Beschreibung des *Streptothrix Madurae* von Vincent, wie auch den vielfachen faden- und keulenförmigen Formen, wie sie in dem Gewebe vorgefunden worden sind, weshalb ich zu einer genaueren Bestimmung des Parasiten nur wenig beitragen konnte.

Die Culturen jedoch dürften einen entscheidenden Werth haben. Beim Studium der Differenzialtabelle, wie sie von Vincent aufgestellt worden ist, finden wir, dass nicht alle Resultate der Vergleiche, die er aufstellt, als absolut exact angenommen werden dürfen.

Selbstverständlich bestreite ich nicht die Genauigkeit, was die Form der Aktinomykose anbetrifft, da ich nicht weiss, welche Form ihm zum Vergleiche gedient hat. Man kann aber nicht allgemein behaupten, dass z. B. zum Unterschiede von *Streptothrix* die Aktinomykose sich nicht im Heu-Infuse entwickle, dass sie stets die Gelatine verflüssige, dass sie ferner auf Glycerin-Agar stets weisse oder gräuliche Colonien entwickle oder auf Kartoffelscheiben gelblich-weise mit schwarzem Umriss etc., weil jeder Beobachter leicht das Gegentheil beweisen könnte, wäre es auch nur für andere Formen der Aktinomykose, wie z. B. der von mir beobachteten. Bei Betrachtung der Kartoffelculturen von *Streptothrix Madurae*, die von Vincent selbst herrührten, konnte ich mich von der grossen Ver-

¹⁾ Poncet, Traité clinique de l'Actinomykose humaine. 1898. Siehe daselbst sehr ausgedehnte Literaturangabe.

²⁾ Burci, Contributo allo studio dell'actinomicosi umana. 1898.

³⁾ Gasperini, Nuove ricerche sull'actinomicosi perimentale. Ann. d'igiene sperimentale. 1896.

schiedenheit ihres lebhaften rothen Colorits gegenüber der Farbe der Aktinomyose deutlich überzeugen. Obschon die Farbe ein und derselben Cultur höchst verschieden sein und beeinflusst werden kann von den verschiedenen Culturboden, ihrem Feuchtigkeitsgehalt, ihrer sauren oder alkalischen Reaction, der Temperatur, der Einwirkung von Licht und Luft etc., und obschon Vincent selbst betont, dass er nicht immer eine so deutlich scharlachrothe Farbe erhalten konnte, so ist dies doch sicherlich die Eigenschaft, welche seine Culturen gegenüber den übrigen bis jetzt bekannten Arten kennzeichnet.

Die Thierexperimente hätten sicher diese Frage entscheiden können, aber Vincent behauptet, nie einen positiven Erfolg damit erzielt zu haben, im Gegentheil betont er dies gerade als differentiales Merkmal zwischen seinem streptothrix und der Aktinomyose. Er sagt zwar „die subcutane Injection von Culturen erzeuge ein locales Knötchen, welches langsam während eines Monats zunimmt, um sich schliesslich wieder zu resorbiren.“

Nun kann aber dieses Factum allen verschiedenen Arten der Aktinomyose gemeinsam sein, deren Culturen, unter die Haut gespritzt, sich darauf beschränken, locale Abscesse und Infiltrationen hervorzurufen, um sich nach einiger Zeit, sich selbst überlassen, spontan zu resorbiren. Auch in's Peritoneum injicirt können sie einerseits keinen Effect haben, wie andererseits auch Allgemeinerscheinungen bedingen, welche zum Theil völlig ausheilen, zum Theil aber auch erst nach Monaten sich kundgeben können. Die Thiere können unter den Symptomen einer Intoxication zu Grunde gehen, die bald sehr rasch, bald höchst langsam verläuft, ohne dabei irgendwelche makroskopisch sichtbare Veränderungen aufzuweisen, wie in meinem Falle.

Um mit Sicherheit das klassische Bild der allgemeinen Aktinomyose zu erhalten, muss man sich passend gesteigerter Culturen bedienen, sei es, dass man successive verschiedenen Thieren Culturen oder Producte der localen Veränderungen injicirt, die man bei der ersten Einimpfung erhalten hat, sei es, dass man sich der in der Bacteriologie von heutzutage allgemein bekannten Kunstgriffe bedient, zu welchen auch ich in meinen Versuchen habe Zuflucht nehmen müssen. Auch das Factum, mit den Injectionen seiner Streptothrix-Culturen bloss begrenzte und vorübergehende Ver-

änderungen erzielt zu haben, genügt meiner Ansicht nach nicht, um ihn als eine von der Aktinomykose unabhängige Form zu unterscheiden. Ich will mich jedoch in eine weitere Discussion dieser Behauptung, die ich wegen der höchst interessanten Arbeit Vincent's nicht unerwähnt lassen konnte, nicht einlassen; so viel ist sicher, dass der von mir im Fusse, dessen pathologisch-anatomische Veränderungen sicherlich identische Charaktere aufweist, wie die gelbe Unterart des Madura-Fusses, gefundene, gezüchtete und den Meer-schweinchen stets mit positivem Resultate injicirte Mikro-Organismus genau derjenigen Aktinomycesart entspricht, der von Gasperini der Name der fleischrothen beigelegt worden ist. Es schien mir daher nützlich und sicherlich vorsichtiger, mich nicht in eine genauere Bestimmung und noch weniger in eine Specification des Mikro-Organismus einzulassen, über dessen Classification noch so viele Unklarheiten herrschen, und für meinen Fall den weitergefassten Titel der „Aktinomykose des Fusses“ zu wählen, ein Titel, der ihm klinisch sowohl als pathologisch-anatomisch sicherlich zukommt.

Die klinische Diagnose der Affection bietet keine besonderen Schwierigkeiten dar, besonders dann nicht, wenn, wie dies meistens der Fall ist, die Krankheit schon ziemlich vorgeschritten ist. Jeder Beobachter eines solchen Falles muss sofort den Eindruck erhalten, eine aussergewöhnliche Affection vor sich zu haben, und auch in den weniger vorgerückten Stadien könnte die Affection höchstens mit Tuberculose oder Syphilis verwechselt werden.

Zur Differenzialdiagnose mit der ersteren genügt der Umstand, mag das ursprüngliche Trauma bemerkt worden sein oder nicht, dass die ersten Kundgebungen der Aktinomykose des Fusses sich stets an der Aussenfläche, d. h. den Weichtheilen abspielt, um dann in die Tiefe gegen die Knochen des Skelettes vorzudringen, während wir bei der Tuberculose gerade das Gegentheil haben. Was die Hauttuberculose anbetrifft, so müssten wir, bevor die tiefern Theile ergriffen würden, eine grössere Ausdehnung an der Oberfläche vorfinden, zudem hätten die Hautveränderungen niemals ein so stark hervortretendes knotiges Aussehen, wie wir es für unsern Fall beschrieben haben. Ausserdem spricht die geringe Schmerzhaftigkeit, wie sie sowohl von mir, wie von allen andern Beobachtern vorgefunden worden ist, gegen einen tuberculösen Process. Zum

Schlusse bieten die Wucherungen der Aktinomyceskörner ziemlich Unterschiede dar von denen der Tuberculose. Diese sind meistens weich und brüchig, während erstere eine ziemlich starke Resistenz haben.

Diese Eigenschaften würden jedoch, abgesehen von der höchst eigenthümlichen Form des Fusses, nicht genügen zur Differenzialdiagnose gegenüber einer syphilitischen Erkrankung, da die bei der Tuberculose vorhandene exquisite Schmerzhaftigkeit auch bei dieser fehlt und zudem die heftigen spontanen Schmerzen, die besonders des Nachts exacerbiren, leicht zu einem Trugschlusse führen können.

Auch die syphilitischen Wucherungen nähern sich, was ihre Resistenz anbetrifft, den aktinomykotischen, wenn sie sich auch an ihrem spärlichen Gehalt an Blutgefässen von diesen letzteren, die sehr gefässreich sind und daher bei der geringsten Verletzung mit grösster Leichtigkeit bluten, unterscheiden. Doch dürften bei der Syphilis schwerlich Spuren früherer oder gleichzeitiger Veränderungen desselben Ursprungs fehlen, von den anamnestischen Angaben, die leicht auf die richtige Natur verweisen könnten, nicht zu reden. Die Form der Hautgeschwüre sowohl, wie ihr Sekret bieten für beide Affectionen zu verschiedene Eigenthümlichkeiten dar, als dass es sich der Mühe lohnen würde, sich dabei aufzuhalten. Sowohl gegen die Tuberculose wie gegen die Syphilis spricht zum Schluss die höchst wichtige Thatsache des Localisirtbleibens auf den Fuss viele Jahre hindurch, ohne dass eine Spur einer Veränderung an einer andern Stelle des Körpers, geschweige denn eine Allgemein-erkrankung sich vorgefunden hätte. Dies trifft wenigstens für die weitaus grösste Anzahl der Fälle zu. Diese letztere Einschränkung wird uns auferlegt durch die Beobachtungen von Collas¹⁾ und Bainbridge²⁾, speciell durch den Sectionsbefund einer dieser Fälle, der von Hatch und Childe³⁾ veröffentlicht worden ist. Trotzdem darf die Diagnose heutzutage nur dann als sicher gelten, wenn im Eiter die charakteristischen Körner nachgewiesen worden

¹⁾ Collas, Leçon sur la dégénération endémique des os du pied. 1861.

²⁾ Bainbridge, A case of mycetome of the foot (pale variety) with implication of the lymphatics of the lower extremity, and probably, of those of the abdomen. Transact. med. and phys. Soc. of Bombay. S. 32, 1882; S. 38, 1883.

³⁾ Hatch and Childe. l. c.

sind und die mikroskopische Untersuchung derselben das Vorhandensein des Parasiten dargethan hat, wodurch die Natur des Leidens aufgeklärt ist.

Was die Therapie anpetrifft, so hat unser Fall leider bestätigt, dass sie wenigstens bis auf den heutigen Tag nur in einem chirurgischen u. z. radicalen Vorgehen bestehen kann.

Zum Schlusse meines kleinen Beitrages ist es mir eine höchst angenehme Pflicht, zu erklären, dass die bakteriologischen und experimentellen Untersuchungen von mir im hygienischen Institute von Prof. Dr. Di Vestea ausgeführt worden sind, welcher mir nicht nur sein Laboratorium in weitestem Maasse zur Verfügung gestellt, sondern auch die Liebenswürdigkeit hatte, sowohl meine bakteriologischen Befunde in den Geweben wie in den Culturen und Experimenten zu controlliren. Ihm sowohl, wie seinem vortrefflichen Assistenten Dr. Pellegrini, der mir in meinen Untersuchungen so freundlichst an die Hand ging, möchte ich hiemit meinen besten Dank aussprechen.

Erklärung der Abbildungen auf Taf. III—VII.

Taf. III, Photographie I: Aeussere Fläche des Fusses und des untern Endes des Unterschenkels mit mehr oder weniger tief ulcerirten Knötchen.

Taf. IV, Photographie II: Innere Fläche des Fusses und des Unterschenkels.

Taf. V, Photographie III: Amputationsstumpf des Unterschenkels nach Ssabanajew.

Taf. VI, Fig. 1: Colonie, in Form von Rosette, von fleischrothem Aktinomyces.

Fig. 2: Hügelartige Anordnung der Cultur des nämlichen.

Fig. 3 (Oc. 2, Ob. 6 — Koristka): Schnitt durch einen Hautknoten, in welchem sich, inmitten eines ödematösen Granulationsgewebes, verästelte Fadenformen im Innern der Blutgefässe vorfinden.

Fig. 4 (Oc. 3, Ob. 6 — Koristka): Schnitt durch ein beginnendes Knötchen des Unterhautbindegewebes. Die Aktinomycesfäden sind umgeben von einer Zone von Epithelzellen ohne Riesenzellen und Leukocyteninfiltration.

Fig. 5 (Oc. 4, Comp. Ob. 1/15 — Koristka): Kleinste Aktinomyceshaufen, die einen isolirt, die andern im Begriff, sich zur Bildung eines grösseren Körnchens zu vereinigen; sie bestehen aus radiär angeordneten Fäden, deren äusserstes Ende vielleicht etwas dicker erscheint und von einer hellen Zone umgeben ist.

Fig. 6 (Oc. 2, Ob. 6 — Koristka): Theil der centralen Partie eines grossen Aktinomyceskörnchens; mitten in einer sehr ausgedehnten Zone von Leukocyteninfiltration sieht man die Fadenhaufen in Form einer in der Mitte leeren Krone oder eines Halbmondes angeordnet. Gegen die Peripherie zu sind die Fäden zahlreicher und stärker gefärbt, einige etwas längere sind leicht geschlängelt und verästelt, andere haben das Aussehen eines körnigen Fadens.

Fig. 7 (Oc. 3, Ob. 8 — Koristka): Kleiner Aktinomyceshaufen mit einer dicken peripheren Zone und einem centralen Mycelium von mehr oder weniger kurzen und höchst feinen Faden.

Fig. 8 (Oc. 2, Ob. 5 — Hartnack): Altes Aktinomyceskorn, entstanden durch Verschmelzung mehrerer kleinerer Haufen. Das Centrum ist beinahe ungefärbt, während an der Peripherie sich mehrere Schichten von Kolben vorfinden von verschiedener radiärer Anordnung und in verschiedener Höhe im Schnitte getroffen

Fig. 9 (Ob. 8, Comp. ob. 1/15 Imm. Omog. semiapocr. — Koristka): Verschiedene Kolbenformen von der Peripherie eines alten Körnchens:

- a a) Querschnitte vom Kolben an ihrem feineren Ende, das stärker gefärbte Pünktchen im Centrum stellt den Durchschnitt des centralen Fadens dar, von einer doppelten Schicht umgeben.
- b) Schrägschnitt durch einen benachbarten Kolben an seinem freien Ende, da wo die Schwellung und die Schlingenbildung des centralen Fadens besteht.
- c) Ausgezackte Kolben.
- d) Kolben, dessen Centralfaden in der Mitte einen grossen Hohlraum zeigt.
- e) Hahnenkammförmige Kolben mit einer enormen körnigen Masse im Centrum an Stelle des Fadens. Von der Peripherie entspringend ganz kleine Verästelungen in Form von Dornen längs der Achse der Randerhebungen angeordnet.

Fig. 10 (Oc. 2, Ob. A. — Zeiss): Schnitt durch einen subcutanen Knoten im Begriff, nach aussen durchzubrechen. Die Epidermis ist sehr verdünnt und infiltrirt, zwei grosse Aktinomyceskörner sind im Unterhautbindegewebe inmitten zweier Herde von gefässreichen Wucherungen in Form von Tuberkeln angeordnet. Die Schweissdrüsen und andern Bestandtheile des Derma sind beinahe vollständig zerstört.

Taf. VII, Fig. 11 (Oc. 3, Ob. a — Zeiss): Schnitt durch das Gefässnervenbündel des Unterschenkels. Der Nervus tibialis anterior ist umgeben und infiltrirt von Leukocyten. Es besteht eine sehr bedeutende Meso-endoplebitis und ein geringerer Grad von Peri-mesoarteritis. Zahlreiche Aktinomyceskörner sind längs des Verlaufs des Bündels vertheilt mit genauer Beibehaltung der gleichen Anordnung.

Fig. 12 (Oc. 3, Ob. 4 — Koristka): Schnitt durch einen Nervenbündel in schon ziemlich vorgeschrittener Degeneration. Einige Fasern sind schon vollständig zerstört, andere bieten Veränderungen verschiedenen Grades dar, mit Verminderung oder totalem Schwund der Markscheide. Dazwischen ist

das Bindegewebe des Perineuriums und das interfibrilläre gewuchert, wodurch der Nervenstrang allmählig in einen Bindegewebsstrang umgewandelt wird.

Fig. 13 (Oc. 4, Ob. A. — Zeiss): Schnitt durch einen Muskel mit aktinomykotischer Infiltration. Ein Aktinomyceskörnchen steht im Centrum eines Tuberkels mitten zwischen Muskelfasern, welche zum Theil schon völlig zerstört und infolge Wucherung des interfibrillären Bindegewebes und Vermehrung der Sarcolemmkerne durch fibröses Bindegewebe ersetzt sind. Nach und nach verschwinden alle Fasern und der ganze Muskel ist in fibröses, sklerotisches Gewebe umgewandelt, in welchem die parasitären Körnchen, wie in kleinen Nischen eingebettet, zerstreut liegen.

Fig. 14 (Oc. 3, Ob. A. — Zeiss): Schnitt durch einen fettig degenerirten Muskel. Zum Unterschied der Veränderung der letzten Figur finden wir hier keine Spur einer aktinomykotischen Infiltration. Der Bau und die bündelförmige Anordnung des Muskels ist erhalten, nur das Bindegewebe zwischen den einzelnen Bündeln ist vermehrt und in dem Bündel selbst ist die Mehrzahl der Fasern durch Säulen von Fettzellen ersetzt.

Fig. 15 (Oc. 3, Ob. a — Zeiss): Schnitt durch den hintern Epiphysen-Kopf des vierten Metatarsus. Es besteht eine ziemlich ausgedehnte Caries unter dem Knorpel mit beginnender Veränderung des knorpeligen Ueberzugs. In der Dicke dieses letztern finden sich mehrere Zwischenräume von verschiedener Grösse, entstanden durch Verschmelzung mehrerer Lacunen infolge Absterbens der Knorpelzellen. Man kann in diesem Präparate die verschiedenen Stadien der Abschlüpfung und tiefen Erosionen durch die ganze Knorpelschicht hindurch verfolgen.

XIV.

Studien zur Chirurgie des Magens.

Von

Dr. Georg Kelling

in Dresden.

(Fortsetzung zu Bd. 62, Heft 1, Seite 42.)

(Mit 2 Abbildungen.)

V.

Es ist nur wenige Jahre her, dass Gastroenterostomien auch bei offenem Pylorus ausgeführt worden sind, und zwar wegen bei interner Behandlung nicht heilenden Ulcus ventriculi. Der Erfolg war in den meisten Fällen anfänglich sehr gut. Es scheinen sich aber jetzt schon die Fälle zu mehren, bei welchen kein Dauerresultat erzielt worden ist, sondern die Anastomose sich im Laufe der Zeit verkleinert hat oder gar verschwunden ist. Dies ist bei Herstellung der Anastomose mit Naht und mit Knopf beobachtet worden. Es bestehen darüber Mittheilungen von Colgi, Magill, Sonnenburg, Nigrisoli, Nicolaysen, Kehr, Mikulicz, Czerny u. A.¹⁾ Man könnte nun glauben, dass die Verkleinerung der Fistel die Folge der Narbencontraction sei. Dem steht aber entgegen, dass früher, wo die Gastroenterostomie nur wegen hochgradiger Pylorusstenose ausgeführt wurde, dies wenigstens meines Wissens nicht beobachtet worden ist. Dies brachte

¹⁾ Colgi, *Centralbl. f. Chirurgie* 1892, 1054. — Magill, (*Chaput, Revue de Chirurgie* April 1893.) — Sonnenburg, *Deutsche Zeitschrift für Chirurgie* 1894, 305—307, Bd. 38. — Nigrisoli, *Wiener med. Presse* 1899, 3, 118. — Nicolaysen, 4. Congress des nordischen Vereins f. Chirurgie 1899, Aug. — Kehr, *München. med. Wchschr.* 1899, No. 49. — v. Mikulicz und Kausch, *Handb. der pract. Chirurgie*, III. Bd. — Brown, *The Lancet*. 17. VII. 1900. Zu Czerny siehe Litteratur am Ende von V.

mich auf den Gedanken experimentell zu untersuchen, ob die Verkleinerung der Fistel nicht die Folge des Nichtgebrauches derselben sein könne. Auf zweifache Weise liess sich dies untersuchen.

1) legte ich einem Hunde eine Gastroenterostomie bei offenem Pylorus nach der Wölfler'schen Methode an. Um eine Stenose der Fistel durch die Naht oder Adhäsionen auszuschliessen, wurde ein Gummiröhrchen durch die Fistel in den abführenden Schenkel geführt und im Magen und Darm mit Naht befestigt. Es wurden nun 12 cm unterhalb des Pylorus im Duodenum und ebensoviel unterhalb der Gastroenterostomie im Jejunum Fisteln angelegt, welche durch Apparate verschlossen wurden. Dieser Apparat bestand aus einem Ring, an dessen Lumen sich ein längerer Cylinder ansetzte; also etwa wie die Hälfte eines Murphyknopfes mit langem Cylinder. An diesem Cylinder war aussen ein Schraubengewinde angebracht, auf welches sich ein breiter Metallring vor- und rückwärts schrauben liess. Die abgerundete Hälfte des Knopfes wurde nun durch einen Längsschnitt in den Darm eingeführt und der Schnitt mit einer Schnürnaht genau wie beim Murphyknopf geschlossen. Der Cylinder wurde dann durch die Bauchwunde nach aussen geleitet. Dann wurde die Bauchwunde geschlossen. Nun wurde der Metallring aufgeschraubt, bis er der Bauchwand leidlich straff anlag. Das Lumen des Cylinders wurde einfach verkorkt. Ging es dem Hunde gut, so wurden nach drei Tagen die Korke entfernt und unter dem im Duodenum und dem im Jejunum eingesetzten Knopf je ein kleiner Trichter mit Heftpflaster an den Haaren befestigt. Der Hund wurde aufrecht stehen gelassen und man konnte nun direct sehen an den Fisteln, was durch den Pylorus und was durch die Anastomose lief. Um schon äusserlich beim Auslaufen aus der Fistel das in den Magen gegebene Wasser von etwaigem Pankreassaft oder Darmsaft zu unterscheiden, wurde das zu saufende Wasser mit etwas Methylenblau oder Rubinroth gefärbt. So wurde auf diese Weise einem Spitzhunde von 18 Pfund Gewicht eine Gastroenterostomie nach Wölfler angelegt. Wir erhielten z. B. nach Einfüllung von 250 ccm Wasser in den Magen aus der Duodenumfistel nach 30 Minuten 100 ccm, aus der Jejunumfistel aber nur 5 ccm, nach 40 Minuten aus Duodenumfistel 135 ccm und aus der Jejunumfistel $6\frac{1}{2}$ ccm. Nach weiteren 15 Minuten kamen aus der Duodenumfistel noch 6, aus der Jejunumfistel noch $3\frac{1}{2}$ ccm.

Bei einem zweiten Versuch liefen nach Einguss von 300 ccm Wasser in den Magen in 20 Minuten aus der Duodenumfistel 140 ccm ab, aus der Jejunumfistel nur 1 ccm. Der Hund wurde sofort getödtet. Peritoneum war glatt, das Gummiröhrchen lag richtig in der Gastroenteroanastomose. Eine Verstopfung war nicht vorhanden. Bei passiver Füllung des Magens lief das Wasser auch durch die G.-E.-Anastomose in den abführenden Schenkel.

Ich stellte ferner folgenden Versuch an. Einem Dachshund von 6200 g Gewicht wird eine Gastroenterostomie nach Roux angelegt. Das Jejunum 15 cm nach seinem Durchtritt durch die Radix mesenterii blind verschlossen. Das abführende Jejunum wird circulär in den Magen eingenäht. Das blinde

Ende wird mit Lateralanastomose 25 cm unter der Gastroenterostomie in das Jejunum eingepflanzt. Ein Fistelknopf wird in die Mitte des Duodenum und einer ins Jejunum zwischen Gastroenterostomie und Entero-Anastomose eingesetzt. Drei Tage nach der Operation lassen wir den Hund 500 g Milchwasser (aa) saufen. Es liefen dann ab in 15 Minuten 35 ccm durch die Duodenumfistel und 4 ccm durch die Jejunumfistel. In 35 Minuten 150 ccm durch die Duodenumfistel und 4 ccm durch die Jejunumfistel. Bei einem zweiten Versuch goss ich durch einen Schlauch 250 ccm 0,25 pCt. Salzsäure ein. In 40 Minuten war alles durch die Duodenumfistel wieder abgelaufen, während aus der Jejunumfistel etwa 2 ccm zu erhalten waren. Nach den Versuchen wurde der Hund getödtet, und wir überzeugten uns davon, dass keine Verstopfung der G.-E.-Anastomose vorlag. Der ausgeschnittene Magen wurde dann mit Wasser gefüllt und die G.-E.-Anastomose liess Wasser durchlaufen.

Es ist nicht zu leugnen, dass bei den Resultaten die Stenosierung des Darmes durch die Schwellung an der Naht mit einer Rolle gespielt haben mag, weil gerade der Hundedarm mit seinen dicken Muskeln und kleinem Lumen für die Naht ungünstig ist. Andererseits spielen auch Adhäsionen eine Rolle und es läuft oft aus dem Leichenmagen besser, wenn die unnützen Adhäsionen gelöst werden. Es ist ein Vortheil des Darmknopfes, eine Verkleinerung des Lumens durch solche Verklebungen unmöglich zu machen. Es zeigt dies Alles, dass selbst kleine Widerstände an der Gastroentero-Anastomose bei normalem Pylorus das Nichtfunctioniren der Fistel zur Folge haben. Bei der feinen Mechanik der Peristaltik hat der normale Magen und Darm für seine Bewegung fast gar keinen Widerstand zu überwinden.

Wenn man aber nur ein kleines Stück des Darmes, etwa 8—10 cm, bei der G. E. gegen die Peristaltik einschaltet und Ent. Anast. näht, also z. B. 25 cm unter der Radix mesenterii das zuführende Jejunum in den Magen einnäht und 10 cm darunter Ent. Anast. näht und die Knöpfe, wie beim vorigen Versuch, einsetzt, so läuft fast garnichts aus der Jejunumfistel (ausser Darmsaft) und fast alles geht den normalen Weg durch den Pylorus.

Was an die Jejunumfistel von dem Magen und was vom Duodenum aus herankam, konnte ich dadurch unterscheiden, dass ich dem Hunde 0,25 proc. Salzsäurelösung in den Magen goss. Was vom Magen her kam, musste ungefärbt sein, was vom Duodenum herzulief, aber exquisit gallig gefärbt sein (S. VI).

Es geht also hieraus hervor, dass beim Hunde dem normalen Magen der Weg durch den Pylorus mindestens ebenso bequem ist,

als durch die Magendünndarmfistel. Der Beweis, dass der Nichtgebrauch der Fistel dieselbe zur Verkleinerung bringen kann, ist nun in folgender Weise zu liefern:

Es wurden zwei gleich grosse Hunde gewählt und an beiden eine G.-E. nach Wölffler gleich gross ausgeführt. Die Anastomose wurde mit Knopfnähten genäht, damit nicht bei fortlaufender Naht das Einhellen des Fadens das Ergebniss zu ändern vermag, weil es bei beiden Thieren in ungleicher Weise erfolgen kann. Der eine Hund war ein mittelgrosser, schwarzweisser Fleischerhund von 35 Pfd. Gewicht. Es wurde mit einem Dechamp'schen Haken ein Seidenfaden um den Pylorus geführt und der Faden zugeschnürt. Die Ligatur wurde nicht zu straff angezogen, damit der Faden nicht durchschneidet und darüber hinten und vorn eine fortlaufende seröse Naht gelegt. Dann wurde eine G.-E. nach Wölffler angelegt, 40 cm unter dem Duodenum. Die Anastomose war so gross, dass zwei Finger mit eingestülpter Schleimhaut knapp hindurch konnten. Der Hund wurde nun bei einem Gewicht von $36\frac{1}{2}$ Pfd. genau nach 2 Monaten getödtet. Die G.-E. war so lang, dass man vom Magen aus gerade 3 Finger neben einander hineinbringen konnte. Ein zweiter Hund von 32 Pfd. Gewicht wurde in gleicher Weise operirt, nur der Pylorus nicht vernäht. Man konnte direct nach der Operation knapp mit 2 Fingern und eingestülpter Schleimhaut in die Magendünndarmfistel hinein. Nach 8 Wochen wurde der Hund bei demselben Gewichtszustande getödtet. Man konnte genau einen Finger durch die Anastomose vom Magen aus einführen.

Es ist von vornherein anzunehmen, dass sich die Magendünndarmfistel um so eher verkleinert, je besser die Passage durch den Pylorus vor sich gehen kann. Das ist besonders dann der Fall, wenn eine Ent. Anast. genäht wird. Wenn aber nur eine einfache G.-E. ausgeführt wird, so wird die Fistel um so länger offen bleiben, je weniger gut der Abfluss sich gestaltet. Wenn nämlich bei Benutzung der Fistel der Magen mehr den zuführenden Schenkel füllt, so wird umgekehrt auch mehr von dem zufließenden Gallen- und Pankreassaft in den Magen gelangen, anstatt an der Anastomose vorbei in den abführenden Schenkel. Die Fistel wird in Folge dessen von dem durch den Pylorus strömenden Inhalt immer mit benutzt und in Folge dessen auch offen gehalten. Ich will damit keineswegs sagen, dass der vorgetragene Zustand von leichtem Circulus vitiosus sehr wünschenswerth ist. Andererseits kann man aber annehmen, dass die constante Beimischung von Galle zum Magensaft unter Umständen eher nützlich als schädlich sein kann. Denn dieselbe neutralisirt die Salzsäure des Magens. Diejenigen Fälle nun von Magen-

geschwür und Hypersecretion, bei welchen bei offenem Pylorus die G.-E. vorgenommen worden ist, und wo die Entleerung des Magens schlechter war als vorher, und welche trotzdem heilten und geheilt geblieben sind, lassen sich meines Erachtens nur auf diese Weise ungewungen erklären.

Was den Verschluss der Fistel anbetrifft, so sind mehrere Autoren zu der Annahme gekommen, dass sich im Laufe der Zeit ein Sphinkter ausbilde. Ich habe mich dazu niemals bekennen können. Bedenkt man nämlich, was für ein complicirtes Gebilde ein wirklicher Schliessmuskel darstellt, so wird man die Entstehung eines solchen für höchst unwahrscheinlich halten. Bei Hunden habe ich mich davon nicht überzeugen können. Mehrfach habe ich Hunde, bei denen ich G.-E. ausgeführt hatte, zum 2. Male aus anderen Gründen operirt; ich habe dabei den Magen mit Luft aufgeblasen und dabei niemals einen Verschluss an der Fistel gesehen. Die Autoren, wie Rosenheim u. A., sind zu der Ansicht einer Sphinkterbildung durch folgende Erscheinungen gekommen: 1. weil der Magen mit Flüssigkeit gefüllt werden kann, ohne dass dieselbe sofort abläuft. In dem früheren Kapitel über die hydrostatischen Verhältnisse in der Bauchhöhle haben wir aber gesehen, dass die Schwere des Mageninhalts bei normalen Verhältnissen in der Bauchhöhle nicht in Frage kommt, dass demzufolge auch nicht das Wasser wegen seiner Schwere abzufließen braucht. 2. dass sich der Magen durch Aufblasen mit Luft entfalten lässt. Es erklärt sich dies aber daraus, dass der Darm einer forcirten Füllung einen Widerstand entgegensetzt, welcher gröss genug ist, um den Magen zur Aufblähung zu bringen. Bei den eben erwähnten Versuchen konnte man sehen, wie die Luft durch die Fistel in beide Schenkel des Darmes eindrang. Es setzte nun aber der Darm einer beschleunigten Füllung einen erheblichen Widerstand entgegen.

So erhielten wir z. B. an einem Hunde, dem wir eine Jejunumfistel anlegten und von hier aus den Darm mit 300 g warmen Wassers schnell füllten, folgende Druckwerthe:

Nach 1 Minute	19 cm
„ 2 „	19 „
„ 3 „	18 „
„ 4 „	16 „

Dann sank allerdings der Druck schnell. Die Werthe von 16 und 18 cm, welche der Darm bei beschleunigter Füllung eine Zeit lang hält, geben nun einen Widerstand, welcher genügt, um den Magen ausgiebig zu entfalten. Endlich habe ich die Sache am Menschen selbst geprüft und zwar in zwei Fällen, bei denen eine hintere G.-E. nach v. Hacker ohne Anastomose angelegt worden war. Der Magen wurde mit Luft aufgeblasen und die Menge der eingeblasenen und wieder dem Magen zu entnehmenden Luft bestimmt. Es zeigte sich, dass erheblich weniger entnommen wurde, als hineingebracht war; dass die Luft in beschleunigter Weise in den Darm übergegangen war, liess sich daraus entnehmen, dass nach den Versuchen der Leib aufgetrieben war und Darmgeräusche auftraten, während wir den Magen doch wieder luftleer gemacht hatten.

Ein Verschluss vom Magen gegen den Darm hin ist meines Erachtens nicht vorhanden; eher liesse sich schon annehmen, dass ein Verschluss zustande kommen könne vom Darm gegen den Magen hin. Es wäre dies möglich bei leerem Magen, wenn die im Darm angesammelte Galle, Pankreassaft u. s. w. an der Fistel vorbeifliesst, indem dann die sich contrahirenden Längsmuskeln des Darmes die Ränder der Oeffnung an einander bringen. Das könnte man annehmen, wenn in einem Fall von Pylorusstenose eine Gastroenterostomie ohne Entero-Anastomose ausgeführt worden ist, wenn die Fistel functionirt, was man durch Prüfung der motorischen Thätigkeit des Magens feststellen kann, und wenn man niemals im leeren Magen Galle findet. Mir persönlich ist ein solcher Fall nicht bekannt.

Wir können wohl aus alledem entnehmen, dass bei der Gastro-Entero-Anastomose auch keine anderen Verhältnisse statthaben, wie wir sie sonst bei unseren künstlich angelegten Oeffnungen finden. Besondere physiologische Gebilde entstehen an der Fistel nicht, und die Fistel kann grösser oder kleiner werden, je nachdem sie mehr oder weniger benutzt wird. Wenn man sich aber einmal entschliesst, bei offenem Pylorus eine Gastroenterostomie anzulegen und somit beabsichtigt die Passage durch den Pylorus und das Duodenum zu vermeiden, so wird es auch ganz rationell sein dafür zu sorgen, dass die neue Passage auch von Dauer ist. Das kann sicher nur erreicht werden durch Verschluss des Pylorus. Allerdings muss das in einer Weise geschehen, dass dadurch die Operation nicht complicirter wird. Doyen hat eine umgekehrte Pyloroplastik angewendet, indem er einen Querschnitt in den Pylorus

machte, den er der Länge nach vernähte; dies ist eine unnötige Eröffnung des Magendarmcanals. Ich habe mich folgenden Verfahrens bedient, welches sehr einfach auszuführen ist, von dessen Wirksamkeit man sich an der Leiche überzeugen kann und welches ich sechs Mal am Menschen ausgeführt habe mit gutem Erfolg. Man näht vor dem Schliessmuskel mit zwei Knopfnähten eine 1 bis $1\frac{1}{2}$ cm lange Längsfalte, darüber bringt man eine zweite resp. dritte Falte an. Dann näht man den gefalteten Theil mit zwei oder drei Knopfnähten ans Duodenum. Der Pylorustheil des Magens ist dadurch stenosirt und winklig geknickt. Man könnte auch mit einem Dechamp einen Faden um den Pylorus führen, denselben nicht zu fest anziehen (damit er nicht durchschneidet) und dann sero-serös übernähen.

Was kann man für oder gegen die Vernähung des Pylorus vorbringen? Wenn es sich um ein Ulcus des Duodeni handelt, so wird es Jeder als rationell anerkennen, durch Verschluss des Pylorus den Magensaft vom Duodenum fernzuhalten. Sitzt nun ein Geschwür, was jahrelang Beschwerden gemacht hat, direct im Schliessmuskel, so kann man durch Stenosirung vor dem Geschwür dasselbe ebenfalls vor dem Magensaft schützen. Durch die obigen Versuche über Gastroenterostomie bei offenem Pylorus ist es ferner sehr wahrscheinlich geworden, dass wir bei Vernähung des Pylorus bessere Dauerresultate erhalten. Dem könnte man folgendes entgegen halten. 1. dass es überhaupt nicht wünschenswerth wäre, die Gastroenterostomie für die Dauer fest zu halten sondern idealer, wenn nach Heilung des Ulcus der normale Verdauungsweg wieder eingeschlagen wird. Dagegen muss man aber vorbringen, dass man die Gastroenterostomie doch nur bei solchen Fällen von Ulcus anwendet, wo eine constante Ursache für die Nichtheilung des Ulcus vorliegt. Diese Ursache wird durch die Gastroenterostomie nicht beseitigt, sondern nur ausgeschaltet. Es ist also die Gefahr gross, dass wenn dies Resultat der Operation verschwindet, das Revidiv wieder auftritt. Weiter kann man einwenden, dass die Vernähung die Operation complicirt und verlängert; doch ist dies bei dem Nähen von einigen Fältchen ganz unwesentlich. Gewichtiger wären schon physiologische Bedenken. Das Duodenum ist ein so wichtiges Darmstück, dass es vielleicht besser sein könnte, dasselbe nicht ganz zu verschliessen, sondern einen Theil

des Chymus noch hindurchgehen zu lassen. Die Praxis zeigt aber, dass wir die besten Erfolge der Gastroenterostomie in den Fällen von gutartiger Pylorusstenose haben, obwohl ein sehr salzsäurehaltiger Mageninhalt direct ins Jejunum geleitet wird. Die Dünndarmkatarrhe, welche durch directen Zufluss der Salzsäure ins Jejunum entstehen können, finden wir auch bei Gastroenterostomie mit offenem Pylorus; dass der dauernde Zufluss des Magenichymus zum Jejunum gut erträglich ist, zeigen grade die guten Dauerresultate bei Ulcusstenose. Alles in Allem kann man gegen die Vernähung des Pylorus keine wesentlichen Einwendungen machen. Es ist selbstverständlich, dass bei natürlichen Hindernissen für die Pyloruspassage, also Stenose, Verwachsung, Knickung kein künstliches geschaffen zu werden braucht.

Wie soll man sich nun verhalten, wenn im Laufe der Zeit eine in gewöhnlicher Weise angelegte G.-E. sich verengt hat? Man hält sich am besten an die bei der ersten Operation gesetzten Verhältnisse und führt die Gastro-Enteroplastic nach Czerny¹⁾ aus. Es wird die alte Oeffnung durch zwei im Magen und Darm angebrachte Längsschnitte erweitert und entsprechend vernäht. Da es kaum möglich ist, der neugeschaffenen Fistel eine Grösse zu geben, welche die Spornbildung sicher ausschliesst (vergl. Cap. IV, S. 39), so wird man die Schnitte lieber zu gross anlegen und die Entero-Anastomose hinzufügen. Um den nochmaligen Verschluss der G.-E. zu vermeiden, muss der Pylorus stenosirt werden.

VI.

Als ich an Hunden mit Duodenumfisteln Untersuchungen über die Entleerung des Magens anstellte, fiel mir sehr bald auf, dass Säuren beim Passiren des Duodenums einen reichlichen Gallenzufluss hervorrufen. Z. B. zeigte sich bei einem Hunde, einem mittelgrossen Pudel, mit Duodenumfistel folgendes: Wir gossen ihm durch den Magenschlauch 500 gr. kaltes Wasser ein. In 12 Minuten liefen 275 gr. ab, in weiteren 7 Minuten waren nochmals 150 gr. abgelaufen. Das Abgelaufene bestand aus hellem Wasser, nur hier

¹⁾ Steudel, Verh. d. Deutschen Gesellschaft f. Chirurgie. 27. II. 199. — Beiträge zur klin. Chir. 23. Bd. S. 431. — v. Mikulicz, Grenzgebiete. II. 251. — Reiske, Beiträge z. klin. Chirurgie. 27. Bd. 3. Heft.

und da war ein Schub gallig gefärbt. Wir gossen dem Hund nun 500 gr. warmes Wasser ein. Wir erhielten dann in den ersten 5 Minuten 200 gr., in den nächsten 5 Minuten wieder 200 gr., in den nächsten 10 Minuten nichts. Es war keine Galle dabei. Wir brachten bei einem weiteren Versuche 500 gr. Wasser mit einem Theelöffel kristallisirten Soda vermisch in den Magen. In den ersten fünf Minuten liefen ab 100 gr. mit etwas Galle gefärbt. Nach 10 Minuten waren 275 gr. abgelaufen. Es lief jetzt fast ganz ohne Galle. Das Abgelaufene betrug nach 15 Minuten 400 gr., und nach 20 Minuten 420 gr. Das Ganze war sehr gallearm. Um den Einfluss der mechanischen Reizung auf das Duodenum zu prüfen, wurde feiner Sand hinzugefügt. Also z. B. 500 gr. Wasser mit 4 Theelöffeln Sand. Man konnte keinen Einfluss, weder in Bezug auf die Schnelligkeit der Entleerung noch in Bezug auf die Gallensecretion finden. So erhielten wir denn z. B. nach 15 Minuten 250 gr. wieder, nach weiteren 15 Minuten 225 gr. Ganz anders verhielt sich die Sache, wenn Säurelösungen in den Magen gebracht wurden. Es lief auffällig stark mit Galle gefärbt ab, sodass gar kein Schub entleert wurde, welcher nicht gallig gefärbt war. Dabei zeigte sich, dass die Neutralisation des Magensaftes nicht vollständig war, sodass das Abgelaufene das Kongopapier stets blau färbte.

Wir gossen z. B. 250 ccm Wasser, dem wir $2\frac{1}{2}$ ccm concentrirte Salzsäure zugesetzt hatten, in den Magen. Alles, was durch die Fistel abliefe, war stets gallig gefärbt und färbte Congopapier stark blau. Und zwar waren abgelaufen:

nach	5 Minuten	10 ccm
"	10	64 "
"	15	105 "
"	20	154 "
"	30	179 "
"	35	220 "
"	40	245 "
"	42	250 "

Wenn man Citronenlimonade eingoss, konnte man auch sehr deutlich den Einfluss auf den Gallenzufluss beobachten. Es musste nun noch untersucht werden, ob der vermehrte Zufluss der Galle zum Duodenum auf Säure vom oberen Theile des Duodenums oder vom Magen ausgelöst wurde. Von vorn herein war ja das erstere wahrscheinlich. Der Versuch wurde in folgender Weise angestellt. Einem Hunde wurde der Pylorus unterbunden und eine Fistel im

Magen und eine im Duodenum angebracht. Bei dem einem Hunde erhielt ich nach zwei Tagen folgenden Werth: bei leerem Magen entleert sich aus dem Duodenum gallig gefärbte alkalische Flüssigkeit und zwar in den ersten 5 Minuten 10 ccm; nach 10 Minuten waren es 12, nach 15 Minuten 15, nach 20 Minuten 17 ccm. Wir führten jetzt 100 g Salzsäurelösung (1 ccm conc. Salzsäure auf 100 Wasser) in den Magen ein; es tropfte dann dicke Galle aus der Duodenumfistel ab, aber sehr wenig, in 20 Minuten etwas über 3 ccm. Diese 3 ccm wurden mit Wasser auf 17 ccm verdünnt. Sie waren dann weniger gallig gefärbt, als die obigen 17 ccm, welche wir aus dem Duodenum bei leerem Magen genommen hatten.

Es lässt sich auch in folgender Weise das Verhältniss zwischen Salzsäure im Magen und Duodenum demonstrieren; man zieht mit einer Spritze aus der Duodenumfistel den Inhalt ab zu einer Zeit, wo keine Galle darin ist. Spritzt man nun Salzsäurelösung in den Magen, so erhält man aus dem Duodenum deswegen keine Galle; spritzt man aber Salzsäure ins Duodenum, so ist sie beim Herausaugen sofort mit Galle gemischt.

Ich untersuchte nun weiter, ob anzunehmen war, dass auch vom oberen Jejunum auf den Reiz der Salzsäure hin Gallezufluss ins Duodenum erfolge. Legen wir eine Gastroenterostomie wegen Pylorusstenose an, so fliesst doch die Salzsäure des Magens in den abführenden Schenkel des Jejunums. Es ist nun von Interesse zu wissen, ob bei dieser Art der Magenentleerung nicht der Zufluss der Galle zum Darm ungünstiger wird. Zu diesem Zwecke machte ich einem mittgrossen Spitz zwei Fisteln, eine in die Mitte des Duodenums, die zweite ins Jejunum 25 cm unter der Stelle, wo das Duodenum die Wurzel des Gekröses durchsetzt. Die Länge des Dünndarmes mit Ausnahme des Duodenums betrug 2 m. Wir gossen nun 5 ccm warme Salzsäurelösung (1 ccm concentrirte Salzsäure auf 100 Wasser) in die Jejunumfistel und zwar durch einen Gummischlauch in den abführenden Theil. Wir erhielten dann in den nächsten 15 Minuten aus der Duodenumfistel nur 8 Tropfen einer hellen, alkalischen, kaum gallig gefärbten Flüssigkeit. Wir spritzten nochmals 5 ccm der Salzsäurelösung ins Jejunum ein und erhielten in den nächsten 15 Minuten nur 4 Tropfen einer hellen, stark alkalischen, nicht galligen Flüssigkeit. Wir spritzten nun 5 ccm derselben Säurelösung durch die Duodenumfistel mittels eines Gummischlauches in den abführenden Theil des Duodenums und zogen nach $\frac{1}{2}$ Min. 2 ccm mit der Spritze wieder heraus. Es tropfte dann deutlich gallig ab und zwar erhielten wir in 15 Minuten $4\frac{1}{2}$ ccm gallige Flüssigkeit. Am anderen Tage wiederholten wir dies Experiment. Wir brachten wieder 5 ccm der Salzsäurelösung in die Jejunumfistel und erhielten in 15 Minuten aus der Duodenumfistel nur einige Tropfen heller, galliger Flüssigkeit. Bringen wir jetzt 5 ccm der Salzsäurelösung in die Duodenumfistel, so tropft alsbald reine Galle ab, und zwar erhalten wir in 10 Minuten $5\frac{1}{2}$, in 15 Minuten $6\frac{1}{2}$ ccm galliger, stark alkalischer dicker Flüssigkeit. Characteristisch ist noch ein dritter Versuch. Er wurde Mittags ausgeführt. nachdem der Hund am Abend vorher zum letzten Mal gefüttert worden war. Es lief im nüchternen Zustande aus der Duodenumfistel Galle und auch Pankreassaft ab; wir erhielten in

20 Minuten 10 ccm einer hellgrünen alkalischen Flüssigkeit, welche gekochtes Eiweiss verdaute. Wir spritzten nun 5 ccm unserer Salzsäurelösung ins Jejunum und erhalten dann in den nächsten 20 Minuten nur 5 ccm einer hellen alkalischen, kaum mit Galle gefärbten Flüssigkeit aus dem Duodenum: Spritzen wir nun 5 ccm Salzsäurelösung ins Duodenum und ziehen mit der Spritze dann die eingeführte Lösung, so gut es geht, wieder ab, so läuft sehr bald reine Galle aus und zwar erhalten wir davon in 15 Minuten 10 ccm.

Nach diesen Versuchen kann es keinem Zweifel unterliegen, dass Salzsäurelösungen vom Duodenum aus einen momentanen starken Gallezufluss bewirken; hingegen von einer Jejunumschlinge aus, welche proportional gemessen so gewählt ist, dass sie der abführenden Schlinge einer in 50 cm Entfernung ausgeführten Gastroenterostomie beim Menschen entspricht, erfolgt dies nicht mehr. Es lässt sich bezweifeln, dass der hierdurch bedingte vorübergehende geringere Zufluss der Galle zum Magen chymus von erheblichem Nachtheil ist. Die von der Leber abgesonderte Galle wird doch alle in den Darm entleert und ob dies periodisch oder constant geschieht, das ist für die Ernährung nicht sehr wesentlich. Wir können dies aus den Fällen von Exstirpation der Gallenblase schliessen. Hier kann doch auch nur der Zufluss der Galle in den Darm stetig erfolgen. Ein Nachtheil ist nicht nachweisbar.

Was nun den Fluss des Pankreassaftes anbetrifft, so wissen wir durch die Untersuchungen Pawlow's folgendes: Wasser, Säuren und Fette treiben den Pankreassaft (Pawlow. Die Arbeit der Verdauungsdrüsen 1898 153—154. 159—160). Der Reiz zum Abfluss des Saftes ins Duodenum erfolgt vom Duodenum aus und nicht vom Magen. Für die Gastroenterostomie erhob sich nun die Frage, ob Fette und Säuren, wenn sie direct durch die Fistel in den abführenden Jejunumschenkel gelangen, auch noch den Fluss des Pankreassaftes erregen. Da wir schon wissen, dass der Reiz nicht vom Magen ausgeht, so ist die Versuchsanordnung ziemlich einfach. Wir legen einem Hunde eine Pankreasfistel an, indem wir die Einmündungsstelle aufsuchen und hier nach Pawlow ein rautenförmiges oder circuläres Stück des Duodenum ausschneiden. Das Duodenum wird durch Naht verschlossen. Das Stück der Schleimhaut mit dem Pankreasgang wird in die Bauchhaut eingenäht. Gleichzeitig legen wir eine Witzelfistel im Jejunum an und zwar an einer Stelle, welche ca. $\frac{1}{8}$ — $\frac{1}{7}$ der gesammten Dün-

darmlänge unter dem Duodenum liegt. Der Hund kommt auf Sand zu liegen und wird (nach Pawlow) nur mit Brod und Milch gefüttert unter Zugabe von Soda.

So erhielt ich z. B. bei einem Versuch nüchtern in 10 Minuten 1,5 ccm Pankreassaft; beim Einguss von 10 ccm 1proc. Salzsäurelösung ins Jejunum 0,5 ccm Pankreassaft in 10 Minuten, bei Einguss von 100 ccm derselben Lösung in den Magen aber 16 ccm in der gleichen Zeit. Bei einem anderen Versuch: Nüchtern in 15 Minuten $\frac{5}{4}$ ccm Pankreassaft, beim Einspritzen von 15 ccm 1proc. Salzsäurelösung ins Jejunum wieder $\frac{5}{4}$ ccm in 15 Minuten; beim Eingiessen von 100 ccm derselben Lösung in den Magen in 15 Minuten 24 ccm.

Ebenso verhielt sich die Sache bei Einguss von Oel. Ich erhielt nüchtern in 15 Minuten 0,5 ccm Pankreassaft; bei Einguss von 20 ccm Oel in die Jejunumfistel dasselbe Quantum in 15 Minuten; bei Einguss von 100 ccm Oel in den Magen aber in der gleichen Zeit 7 ccm Pankreassaft. Bei einem anderen Versuch: nüchtern $\frac{1}{2}$ ccm Pankreassaft, bei Einguss von 15 ccm Oel ins Jejunum 1 ccm Pankreassaft; 100 ccm Oel in den Magen gegeben, ergab in 15 Minuten 8 ccm.

Es ist hiernach sicher, dass Säuren und Fette, wenn sie bei der Gastroenterostomie in den abführenden Schenkel des Jejunums gelangen und das Duodenum umgehen, nicht mehr den sofortigen Abfluss von Pankreassaft und (bei Säuren) von Galle auslösen. Es muss demnach einmal die Neutralisation des Magensaftes schlechter sein, als beim normalen Verdauungsvorgang. Es ist dies nach der Gastroenterostomie anfangs gewiss der Fall und ein Grund für die danach auftretenden Darmkatarrhe, da, wie wir weiter unten sehen werden, vom Jejunum die nicht neutralisirte Magensäure nicht gut vertragen wird. Ausserdem wird auch, da Galle und Pankreassaft nicht mehr in der prompten Weise zufließen, auch die Ausnützung der Nahrung leiden. Hieraus erklären sich, meiner Ansicht nach, die Resultate von Heinsheimer, Jösslin und Rosenberg, nach welchen Autoren die Resorption von Fett und Eiweiss nach der Gastroenterostomie herabgesetzt ist¹⁾. Es ist klar, dass bei Wahl einer oberen, dem Duodenum ziemlich nahe gelegenen Jejunum-

¹⁾ Anm. Ich kenne einige Fälle aus meiner Praxis, so nach Magenresectionen mit dem 2. Billroth'schen Verfahren, wo der Magen ausgezeichnet functionirt, die Patienten fortwährend essen und kaum satt werden und trotzdem nur wenig und langsam zunehmen: erst im Laufe von mehreren Monaten konnten Gewichtszunahmen von 15—20 Pfund und mehr erzielt werden. Von 5 Patienten, welche ich wegen Ulcus (ohne Resection) nach Roux gastro-


schlinge, die Beimischung von Galle und Pankreas zum Magenchymus weniger schlecht ist, als wenn man eine tiefere Schlinge nimmt. Interessant ist nun, dass nach Nikolaysen die Ausnutzung der Nahrung im Laufe einiger Monate sich bessert. Woran das liegt, wissen wir nicht. Wir wissen nur nach Pawlow's Versuchen, dass die Bildung von Galle und Pankreassaft reflectorisch erregt wird, und je nach der Art der Nahrung in verschiedener Weise. Schon psychisch kann ein Reiz auf das Pankreas erfolgen (Pawlow p. 163), dann auch vom Magen aus, denn je saurer der Magensaft ist, um so alkalischer wird dann der Pankreassaft (l. c. 155); bei Brotnahrung wird das Stärkeferment, bei Fettaufnahme das Fettferment vermehrt gefunden (l. c. p. 165) und in ähnlicher Weise verhält es sich mit der Galle (l. c. 169). Auch vom Dünndarm aus erfolgt reflectorische Erregung (l. c. 143). Der Unterschied zwischen normalem Verdauungsvorgang und dem nach der Gastroenterostomie besteht nach obigen Versuchen hauptsächlich darin, dass nicht die Bildung von Galle und Pankreassaft, sondern der Reflex für den prompten Zufluss bei Umgehung des Duodenums wegfällt. Es erfolgt also der Abfluss mehr permanent, während er bei Passirung des Duodenums periodisch verstärkt wird. Eine bessere Ausnutzung der Nahrung, die nach Nicolaysen allmählig entsteht, kann nun entweder dadurch erreicht werden, dass mit der Zeit mehr Galle und Pankreassaft producirt wird, oder es bestehen noch andere Reize für einen sofortigen Abfluss dieser beiden Verdauungssäfte, welche für die ausgefallenen in verstärkter Weise eintreten. Jedenfalls ist soviel sicher, dass namentlich in der ersten Zeit nach der Gastroenterostomie die Ausnutzung von Fett und Eiweiss in der Nahrung herabgesetzt wird, weil der prompte Zufluss in Folge der Umgehung des Duodenums wegfällt. Es ist wichtig bei Patienten, deren Darmverdauung durch die Operation leidet, den Stuhlgang daraufhin zu untersuchen. Eine rationelle Therapie wird haupt-

enterostomirt hatte, nahm einer gut, die anderen vier aber nur wenig und auffällig langsam zu. Dabei assen die Patienten häufig und viel, ohne die geringsten Beschwerden. Einer dieser Patienten fasste die Verhältnisse sehr treffend in folgendem Satze zusammen: „Ich habe absolut keine Beschwerden. Der Stuhlgang erfolgt sehr gut und reichlich. Ich kann die Essenszeit kaum erwarten und esse viel: es setzt aber nicht entsprechend an.“

sächlich in der Eingabe von Galle und Pankreassaft per os bestehen, da der Erfolg dieser Zugaben für die bessere Ausnutzung der Nahrung durch vielfache Untersuchung sichergestellt ist. Ausserdem regt die im Darm resorbierte Galle die Gallenproduction der Leber an, was wiederum eine erwünschte, die Nachteile der Operation ausgleichende, Wirkung abgibt. Ob Pankreasproducte im Darm in gleicher Weise die Secretion im Pankreas vermehren, wissen wir nicht. Es ist aber nicht unwahrscheinlich, da fast allgemein die Drüsensecrete secretionsfördernd zu wirken scheinen. (So regt Salzsäure im Magen die Säurebildung an, Harnstoff wirkt diuretisch etc.)

Eine wichtige Frage für die Gastroenterostomie ist ferner, ob Galle und Pankreassaft im Magen für den Organismus schädlich sind?

Was nun das Einfließen der Galle in den Magen anbetrifft, so lehren die Versuche von Masse, Chlumsky, sowie die Erfolge der Cholecysto-Gastro-Anastomose beim Menschen, dass dasselbe mit dem Wohlbefinden durchaus verträglich ist. Ausserdem werden nach der Gastroenterostomie häufig grosse Mengen Galle im Magen gefunden, ohne dass sie den Patienten Beschwerden verursachen. Ich habe schon oben darauf hingewiesen, dass hierdurch eine Neutralisation der Salzsäure erzielt wird, welche beim Magengeschwür geradezu günstig wirken kann, sodass wir darauf den Erfolg der Gastroenterostomie in solchen Fällen, wo die Motilität nach der Operation schlechter ist als vorher, beziehen müssen. A priori könnte man glauben, dass die constante Neutralisation der Magensäure im Magen selbst für den Verlauf der Verdauung erheblich schädlich sei, da sie die Wirkung der Pepsin-Salzsäure constant aufhebt, umgekehrt zerstört auch die Pepsin-Salzsäure durch Verdauung das Trypsin. Die Erfahrung hat aber gelehrt, dass der Ausfall der Pepsin-Salzsäure-Verdauung mit dem Wohlbefinden ganz gut verträglich ist, wie zahlreiche Fälle von chronischer atrophischer Gastritis beweisen. Der Unterschied ist also demnach beim Einfließen der Galle in den Magen selbst hauptsächlich dieser, dass die Neutralisation des Magenchymus, welche sonst im Duodenum und oberen Jejunum erfolgt, im Magen stattfindet. Für den Gesamtstoffwechsel des Körpers ist dies aber von geringer Bedeutung. Es ist vielleicht



dass man durch Neutralisation mit doppelkohlensaurem Natron bei Hypersecretion in viel ungünstigerer Weise therapeutisch eingreifen würde, wie ein einfaches Rechenexempel lehrt. Nehmen wir z. B. die tägliche Menge des Magensaftes ($6\frac{1}{2}$ Liter ist normal) zu 10 Liter an und den Gehalt an Salzsäure durchschnittlich zu 0,25pCt., so brauchten wir zur Neutralisation etwa 70 g doppelkohlensaures Natron. Es würde nur schwer möglich sein, eine solche Menge Natron einem Menschen täglich dauernd beizubringen, ausserdem würde durch die übermässige Alkaliefuhr der Gesamtstoffwechsel geschädigt, abgesehen davon, dass Natron bic. die Secretion im Magen noch nachträglich geradezu anregen soll. Diese Auseinandersetzung erscheint mir nicht unnöthig denjenigen Aerzten gegenüber, welche noch jetzt auf dem Standpunkte stehen, dass es für keinen Menschen nützlich sei, Galle im Magen zu haben und welche die günstige neutralisirende Wirkung derselben leugnen oder glauben dieselbe durch Medicamente ersetzen zu können. Wie steht es nun mit denjenigen Fällen, wo die Anwesenheit von Galle unerträgliche Zustände geschaffen hat? Solche Fälle sind ausserordentlich selten. Die Toleranz des Magens gegen Galle kann nicht bezweifelt werden, wenn wir sehen, dass überempfindliche, hysterische und neurasthenische Magengeschwürrkranke nach der Gastroenterostomie darüber nicht klagen, während sie allerdings beim Hochkommen des galligen Mageninhaltes durch Aufstossen sich über den unangenehmen Geschmack lebhaft beschwerten. Die Intoleranz des Körpers gegenüber dem Einfließen von Galle in den Magen muss demnach noch eine besondere Ursache haben und durch einen klassischen Fall, den ich beobachtet habe, bin ich auch in der Lage, ein solches Moment gefunden zu haben in einer cerebral bedingten Geschmacksanomalie. Wegen der Wichtigkeit der Sache will ich kurz die Krankengeschichte mittheilen.

P. L., 56 Jahre, Tischlergehülfe. Am 1. October 1898 wird folgende Anamnese erhoben. Patient ist seit 24 Jahren constant magenkrank. Der Appetit ist gut, aber nach jedem Essen tritt Druck, Schwere, Völle, Luftaufstossen, Sodbrennen ein. Der Geschmack ist meistens bitter und pappig, nach dem Essen aber exquisit sauer (auch ohne Aufstossen!). Der Stuhlgang ist träge. Patient ist reizbar, müde, abgespannt und verstimmt. Schlaf sonst leidlich. Nach schweren Speisen hat er oft sehr heftige Beschwerden, sodass er Nachts nicht schlafen konnte vor Druck und Völle im Magen. Patient ist

offenbar Neurastheniker. Er ist lang und schlank, ziemlich mager. Gewicht 114 Pfd. Vor vier Jahren wurde am Patienten von anderer Seite Pyloroplastik ausgeführt mit nur ganz vorübergehendem Erfolg. Lungen und Herz o. B. An Zunge und Rachenorganen nichts Besonderes. Die Bauchwand ist schlaff, keine epigastrische Hernie. Der Magen schwappt stark, auch drei und vier Stunden nach dem Essen noch. In der Pylorusgegend eine quere, wenig empfindliche Resistenz zu fühlen; beim Aufblasen exquisite Gastropiose. Der Mageninhalt ist immer gut verdaut, sehr wasserreich; freie Salzsäure stets vorhanden. Die Acidität, mit Phenol-Phthalein titirt, schwankt zwischen 60—90. Die Diagnose lautet: Neurasthenie, Gastropiose und Atonie, Hyperacidität, vielleicht altes Ulcus. Operation wurde am 7. 11. 1898 von mir ausgeführt auf dringenden Wunsch des Patienten, der mit seinen Beschwerden nicht mehr weiter existiren wollte. Die Narbe von der Pyloroplastik ging parallel dem linken Rippenbogen von der Linea alba aus. Längsschnitt in der Linea alba. Das Netz ist mit der alten Narbe verwachsen; Ablösung der Verwachsungen. Pylorustheil des Magens und Gallenblase sind mit der vorderen Bauchwand verwachsen, Pylorus mit Leber verwachsen; Lösung der Adhäsionen. Der Pylorus ist mit eingestülpter Schleimhaut für den kleinen Finger eben durchgängig. Ich machte ein Loch in das Mesocolon und betrachtete die Hinterwand des Magens. An einer Stelle, welche etwa der präpylorischen Falte entsprechen konnte, war die Hinterwand des Magens mit dem Mesocolon etwa 1 Markstück gross verwachsen. Die Adhäsion wurde gelöst. Es zeigten sich dann strahlige weisse Narbenzüge. Ich führte nun eine Gastro-Enterostomie nach von Hacker aus mit dem Murphyknopf. Der Knopf wurde 30 cm von der Fossa duodeno-jejunalis entfernt in den Dünndarm eingesetzt. P. machte eine ganz normale Heilung durch. Die ersten zwei Tage trat häufig Erbrechen galligen Inhaltes auf. Interessant war nun das psychische Verhalten des P. Er beklagte sich hauptsächlich über den gallegbitteren Geschmack des Erbrochenen. Seine frühere pessimistische Stimmung war in das Gegentheil umgeschlagen und er war trotz dieser Störungen voll der grössten Hoffnungen. Vom 3. Tage an brach P. nicht mehr; er ass gut und nahm auch an Gewicht zu, im Ganzen etwa 7 Pfund. Er war im Allgemeinen in dieser Zeit zufrieden. „Sodbrennen käme nur noch ganz selten vor, auch die Magenverdauung sei ganz anders wie früher; ab und zu habe er aber Aufstossen von galligen, unangenehm bitter schmeckenden Massen, das trete nüchtern und nach dem Essen ein.“ Allmähig wurde Pat. mit seinem Befinden immer unzufriedener; er hatte besonders nüchtern und auch nach dem Essen einen ekelhaften galligen Geschmack im Munde, und zwar ohne dass irgend welcher Inhalt in den Mund hoch kam. Patient magerte ab, war sehr verstimmt. Am 14. 10. 1899 untersuchte ich seine Magenverdauung. Es bestand keine Stagnation 2. Grades. Nach Probefrühstück war der Inhalt wasserreich, gut verdaut, schleimlos, deutlich gallig verfärbt. Freie Salzsäure + Acid. mit Dimethyl-Amido-Azobenzol 22, mit Phenolphth. 35. Ich konnte an der Magenverdauung keine besondere Störung nachweisen, abgesehen von einer geringen Herabsetzung der Motilität durch Atonie. Dem Aufenthalt von Galle im Magen konnte ich keine

besondere Bedeutung zuschreiben. Eine Spornbildung an der Magendünndarmfistel konnte nicht bestehen. Dagegen sprach auch die Gewichtszunahme in den ersten drei Monaten und das jetzige Körpergewicht (am 14. 10. 1899 116 Pfd.) Ich kam zu der Ueberzeugung, dass Patient ein Neurastheniker mit ausgesprochen hypochondrischer Stimmung sei, und dass die Beschwerden von Seiten der Galle, über die er jetzt klagte, überhaupt nur psychisch bedingt seien. Es geht häufig so, dass Patienten, die wegen langjähriger organischer Krankheiten Hypochonder geworden sind, durch eine Operation auch nicht davon befreit werden. Die kleinen Beschwerden, welche nach Operationen bestehen bleiben, überwinden Gesunde, wenn sie nicht darauf achten; Neurastheniker aber, die besondere Aufmerksamkeit darauf verwenden, empfinden sie allmählig immer mehr, bis sie ihnen zuletzt unerträglich erscheinen. Dass der häufige gallige Geschmack eine rein cerebrale Ursache habe, das liess sich auch daraus mit Sicherheit entnehmen, dass kein Mensch im Stande ist anzugeben, wie sein Mageninhalt schmeckt, wenn derselbe nicht durch Aufstossen etwa in die Mund- oder Nasenhöhle gelangt. Davon habe ich mich durch Untersuchungen an Gastrostomirten mit Oesophagusstenose überzeugt. Ausserdem hatte ich zwei ausserordentlich empfindliche Patienten. Eine hysterische Dame, welche sich durch Einnehmen von reinem Chloroform ein Magengeschwür zugezogen hatte, welches ihr jahrelange Beschwerden machte, und einen Neurastheniker mit Ulcus am Pylorus; ich habe beide gastro-entrostomirt. Der gallige Geschmack des Aufgestossenen war beiden Patienten allerdings unangenehm, aber von der Galle im Magen hatten sie keine Beschwerden, wie ich mich durch vielfache Ausheberung bei ihnen überzeugt habe. Wie unser Patient zu dem galligen Geschmack gekommen ist, das ist ja klar, nämlich durch das Hochkommen galliger Massen, und die Empfindung hat sich dann allmählig zu der gleichen Verdauungsperiode von selbst und constant eingestellt. Es ist dies ein Vorgang, wie er den Neurologen geläufig ist, und welcher in dem Mitklingen von Erinnerungsbildern besteht, welche sich pathologisch verstärken. Auf gleiche Weise hatte Patient auch offenbar den Säuregeschmack erworben, über welchen er vor der Operation klagte und welchen er empfand, auch ohne dass saure Massen hochkamen. Nach alledem kam ich zu der Ansicht, dass eine neue Operation nicht angezeigt sei. Patient ging nun zu anderen Aerzten und kam auch zu einem Magenspecialisten. Dieser glaubte, dass die Beschwerden von einer fehlerhaften Gastro-Enterostomie herrührten und wies den Patienten an einen Chirurgen zur Corrigoirung der Operation. Die Operation wurde am 7. 11. 1899 ausgeführt, und circa 10 Wochen später wurde Patient als geheilt in einer Aerztesgesellschaft vorgestellt. Patient war von gutem Aussehen, war ganz glücklich über das erreichte Resultat und behauptete, noch nie in so gutem Zustand gewesen zu sein. Zwar sei noch etwas Galle im Magen gefunden worden bei der Ausheberung, auch habe er noch ab und zu Aufstossen galliger Massen, im grossen Ganzen aber sei er sehr zufrieden. Wie war nun die Operation ausgeführt worden? Ich glaube nicht zu viel zu behaupten, wenn ich sage, dass die Lösung der Aufgabe, „den Gallezufluss in den Magen zu beseitigen“, in

nicht glücklicher Weise erfolgt ist. Die Aufgabe ist ja keineswegs schwer. Man hätte am zuführenden Schenkel den Weg zum Magen verschliessen müssen. Dies wäre auch ohne Resection zu machen gewesen, indem man einen Faden um die Darmschlinge herum führt, denselben zubindet (natürlich nicht zu fest, damit er nicht durchschneidet), darüber eine seroseröse Naht ausführt und nun eine Entero-Anastomose anlegt. Die Entfernung dieser Anastomose von der Gastro-Enterostomie muss, am abführenden Schenkel gemessen, natürlich lang genommen werden, damit nicht noch die Galle rückläufig den Magen erreichen kann, was bei leerem Magen sehr leicht stattfindet. Der betreffende Operateur fand die Gastro-Enterostomie für zwei Querfinger durchgängig. Die zuführende Schlinge erschien ihm ziemlich lang. Er führte nun eine Entero-Anastomose aus, so dass die Entfernung von der Gastro-Enterostomie am abführenden Schenkel ganz kurz, am zuführenden Schenkel gemessen aber möglichst lang war. Durch diesen Trick soll die obere Hälfte des zuführenden Schenkels die untere comprimiren. Es ist aber klar, dass trotz dieser Operation Galle in den Magen gelangen muss, und zwar peristaltisch mit dem zuführenden Schenkel und auch rückläufig wegen der kurzen Entfernung am abführenden Schenkel. Die Ausheberung des Mageninhalts hat auch die Richtigkeit dieser Deduction erwiesen.

Ende Juli 1900 konnte ich Folgendes notiren: Patient war im Frühjahr in einem Reconvalescentenheim und hat sich dort ziemlich wohl befunden. Die Geschmacksanomalien waren unbedeutend und quälten ihn nicht weiter. Keine Magenbeschwerden. In den letzten Monaten geht es ihm wieder schlecht; er ist abgemagert (am 30. 7. 1900 Gewicht 109 Pfd., also weniger als vor Anlegung der Entero-Anastomose), fühlt sich kraftlos und ist nicht voll arbeitsfähig. Der Appetit ist gut, der Stuhlgang ist verstopft und kann nur durch Kunsthilfe erzielt werden. Er hat bei leerem Magen und 1—2 Stunden nach dem Essen Krampf und Druck. Luftaufstossen erleichtert. Ab und zu bitterer, galliger Geschmack, der ihn aber wenig belästigt, dafür tritt aber der saure Geschmack jetzt wieder auf, namentlich nach Bouillon und Milch. Patient ist entschieden hypochondrischer Stimmung. Es würde wahrscheinlich ein Leichtes sein, ihm die Galle im Magen unerträglich zu machen, wenn man sie ihm als Ursache der Beschwerden hinstellen würde. Der Magen enthält nämlich noch sehr reichlich Galle im nüchternen Zustand und nach Nahrungsaufnahme. So z. B. war 2 mal 1 Stunde nach Probefrühstück der Mageninhalt wässerig, grasgrün, Congo R. und Dimethyl-Amido-Azo R. +, Acidität mit Phenolphthalein 40 und 42. (Bei dieser Subacidität klagte Patient über Säure und sauren Geschmack.) Also im objectiven Befund ist vor und nach Anlegung der Entero-Anastomose ein Unterschied nicht nachweisbar. Es kann also kein Zweifel sein, dass die sogenannte Intoleranz des Patienten gegen Galle im Magen psychisch bedingt ist, denn sie war nur vorübergehend vorhanden und schwand, ohne dass die Galle aus dem Magen beseitigt wurde. Dafür traten dann andere Beschwerden mehr in den Vordergrund, für die auch keine objective Ursache mehr nachzuweisen war.

Bei einem Falle aus der von Mikulicz'schen Klinik, den

Kausch, L. c. p. 356, veröffentlicht hat, ist ebenfalls eine ausgesprochene Neurasthenie vorhanden, in der ich gleichfalls die Ursache für die Intoleranz gegen Galle im Magen finden möchte. Wir können demnach wohl auf Grund der vorliegenden Thatsachen behaupten, dass die Anwesenheit der Galle im Magen (natürlich darf ein Circulus vitiosus nicht vorhanden sein) keine Beschwerden verursacht¹⁾. Menschen aber, die durch Krankheit des Centralnervensystems zu abnormen Geschmacksempfindungen prädisponiren, sind in Gefahr, nach der Gastro-Enterostomie gegen die Galle im Magen intolerant zu werden. In solchen Fällen können wir bei der Operation darauf Rücksicht nehmen und den Zufluss der Galle zum Magen erschweren. Es ist wahrscheinlich, dass wir schon durch geeignete psychische Prophylaxe der Intoleranz gegen Galle vorbeugen und durch psychische Behandlung dieselbe auch beseitigen können. Deswegen ist es wichtig, dass der Arzt selbst zu der Erkenntniss gekommen ist, dass Galle (und wie wir sehen werden) auch Pankreassaft im Magen keine Beschwerden verursachen, und dass, wenn nach der G.-E. Beschwerden auftreten, die Ursachen hierfür anderweit gesucht werden müssen.

Was nun das Einfließen des Pankreassaftes in den Magen anbetrifft, so hat Chlumsky²⁾ (L. c. XX. 523) behauptet, dass für Hunde das Einfließen des gesammten Pankreassaftes in den Magen eine Verdauungsstörung verursacht, welche für die Versuchsthiere in einigen Tagen (4—11) tödtlich wird.

Dieser um die G.-E. sehr verdiente Autor durchschnitt das Duodenum etwa 30 cm unter der Vater'schen Papille; das zuführende Ende wurde in den Fundus des Magens eingenäht und ebenso wurde das abführende Ende in den Magen circular eingenäht. Die Thiere gingen alle zu Grunde, und Chlumsky sieht die Todesursache in der durch das Einströmen von Pankreassaft bedingten Verdauungsstörung. Mir war die Erklärung unwahr-

¹⁾ Dieselbe Ansicht ist ausgesprochen in der neuesten Publication von Hartmann et Soupauld. Presse médic. 1899. 14.

²⁾ Ebenso in den Beiträgen zur klin. Chirurgie. 27. S. 314.

scheinlich und durch eine Reihe von Versuchen gelang es mir nachzuweisen, dass diese Deutung irrig ist. Sie widerspricht auch der klinischen Erfahrung. Wie wir schon oben erwähnten, giebt es Fälle, wo nach der G.-E. grosse Mengen Galle in dem Magen gefunden werden und die Patienten sich dabei ganz wohl befinden. Es ist selbstverständlich, dass hier ausser Galle auch proportionale Mengen Pankreassaft in den Magen gelangen. Noch überzeugender sind die Fälle von oberer Duodenalstenose, wo Wochen und Monate lang grosse Mengen Galle und Pankreassaft in den Magen kommen. Führt man hier G.-E. aus, so werden die Pat. dauernd gesund. Endlich gelang es mir auch, durch Experiment einem Hunde sämtliche Galle und sämtlichen Pankreassaft durch den Magen fliessen zu machen. Der Hund war ganz munter, hatte Appetit, setzte normalen Stuhlgang ab und acht Wochen nach der Operation hatte er dasselbe Körpergewicht als vorher.

Das Experiment ist in folgender Weise angestellt (Fig. IV, S. 311). Ein schwarzer Spitz von $17\frac{1}{2}$ Pfd. Gewicht wurde derart operirt, dass das Jejunum unterhalb des Durchtrittes durch die Radix mesenterii durchschnitten wurde. Das obere vom Duodenum kommende Ende wurde in den Fundus des Magens circular eingenaht. Der Pylorus wurde verschlossen, indem ein Seidenfaden um ihn herumgeführt und zugeschnürt wurde. Ueber diese Umschnürung wurde ringsum eine fortlaufende, seroseröse Naht gelegt. Das abführende Ende des Jejunums wurde nun in den Pylorustheil des Magens in die hintere Wand direct oberhalb der Pylorusunterbindung circular eingenaht. Operation ist ausgeführt am 22. 12. 1899. Vom 26. 12. hat der Hund nicht mehr erbrochen, am 28. 12. setzte er das erste Mal geformten galligen Stuhl ab; von da ab war der Hund munter und hatte regelmässigen normalen Stuhl. Die Körpergewichte waren folgende: Am 29. 12. $15\frac{1}{2}$ Pfd., am 8. 1. 1900 15 Pfd., am 12. 1. $15\frac{1}{2}$ Pfd., am 17. 1. 16 Pfd., am 1. 2. 17 Pfd. 200 g, am 13. 2. $17\frac{1}{2}$ Pfd. Am 17. 2. 1900 wurde der Hund gelegentlich eines Vortrages in der Gesellschaft für Natur- und Heilkunde in Dresden mit dem alten Körpergewicht vollständig munter vorgestellt. Er ist noch jetzt, 8 Monate nach der Operation, völlig gesund. Appetit und Stuhl ist normal; im nüchternen Zustande erbricht er ab und zu galligen Inhalt. Bei der Ausheberung des Mageninhaltes ist derselbe meist mit Galle gefärbt. Ueberschüssige freie Salzsäure war (6 Monate nach der Operation) auf der Höhe der Verdauung nachweisbar. Ich will nicht unerwähnt lassen, dass dem Hunde die Haare leicht ausgehen und dieselben sich am Bauche und an den Hinterschenkeln auffällig weisslich verfärbt haben. Zur Controlle dieses Befundes müsste die Operation noch an 2—3 schwarzen Hunden wiederholt werden.

Es ist durch diesen Versuch festgestellt, dass nicht der Zu-

fluss des Pankreassaftes zum Magen die Chlumsky'schen Hunde in 4—11 Tagen getödtet hat, sondern die Ursache anderweitig gesucht werden muss. Wir werden die motorischen Störungen, welche die Schuld am Exitus bei Chlumsky's Versuchen tragen, im nächsten Capitel genau kennen lernen.

Wir können es bei G. E.-Patienten mit offenem Magengeschwür für nicht unmöglich halten, dass der in den Magen gelangende Pankreassaft Reizwirkungen ausübt. Der Pankreassaft ist ja scharf, reizt z. B. auch beträchtlich die normale Epidermis. Doch habe ich bei meinen Patienten nicht solche Erfahrungen gemacht und sind mir auch aus der Literatur keine derartigen bekannt. Zudem sprechen die klinischen Symptome bei Ulcus duodeni wohl für eine Reizwirkung des Magensaftes, aber wohl kaum für eine solche des Pankreassaftes.

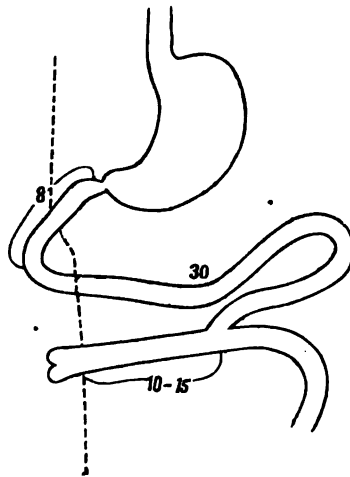
Wir kommen zu dem Resultat, dass aus dem Experiment sowohl, als aus den klinischen Erfahrungen bei Gastroenterostomirten und bei Patienten mit hoher Duodenalstenose hervorgeht, dass das Durchströmen sowohl der Galle, als auch das des Pankreassaftes durch den Magen mit dem Wohlbefinden verträglich ist. Beschwerden, welche gastroenterostomirte Patienten mit viel Galle und Pankreassaft im Magen zeigen, müssen demnach nicht aus den chemischen Eigenschaften dieser Säfte, sondern vielmehr aus anderen, namentlich motorischen und nervösen Ursachen erklärt und dementsprechend beseitigt werden.

VII.

Durch Versuche an Hunden mit Duodenalfisteln fand Hirsch (weitere Beiträge zur motorischen Function des Magens. Centralblatt für innere Medicin 1892 No. 47 und 1893 No. 18), dass die Füllung des Darmes die Entleerung des Magens verzögert. Er beobachtete nämlich, dass sich der Magen langsamer entleerte, wenn die Fistel verschlossen war und schneller, wenn der Inhalt durch die geöffnete Fistel direct aus dem Duodenum abfließen konnte. v. Mering (15. Congress für innere Medicin 1897) wies nun genauer nach, „dass durch die Füllung des Duodenums eine Sistirung der Magenentleerung statt hat und dasselbe gelte auch für die Gastroenterostomie.“

Die folgenden Versuche erstrecken sich nun darauf die Bedeutung dieser motorischen Hemmung für die Gastroenterostomie zu studiren. Die erste Frage war diese, ob auch vom oberen Jejunum aus eine gleiche Hemmung der Magenentleerung stattfindet, wie vom Duodenum aus. Die Hunde wurden in folgender Weise operirt (Fig. 1). Etwa 8—9 cm unterhalb des Pylorus wurde ein Stück des Duodenums (etwa 3 cm gross) aus der Bauchhöhle herausgelagert. 25—30 cm unterhalb des Duodenums wird das Jejunum quer durchtrennt. Beide Enden wurden nach Doyen mit Schnürnaht verschlossen. 10 cm unter dem blinden Ende des Jejunums

Fig. 1.



wurde eine Anastomose mit dem oberen vom Duodenum kommenden Jejunumende angelegt. Das periphere blinde Ende wurde ebenfalls extraperitoneal gelagert und nun die Bauchhöhle wieder geschlossen. Auf die Wunde kommt etwas Jodoformgaze, über welche eine Hautfalte als Schutzverband genäht wird. Diese Nähte werden nach $1\frac{1}{2}$ —2 Tagen entfernt. Der Hund wurde mit Flüssigkeiten ernährt. Nach 3 Tagen wurde der Versuch angestellt. Das vorliegende Stück des Duodenums wurde mit einem Scheerenschlag quer durchtrennt; ausserdem das blinde Ende des Jejunums abgeschnitten. In den abführenden Theil des Duodenums und Jejunums konnten Gummiröhrchen eingeschoben werden. So liess sich sämmtlicher

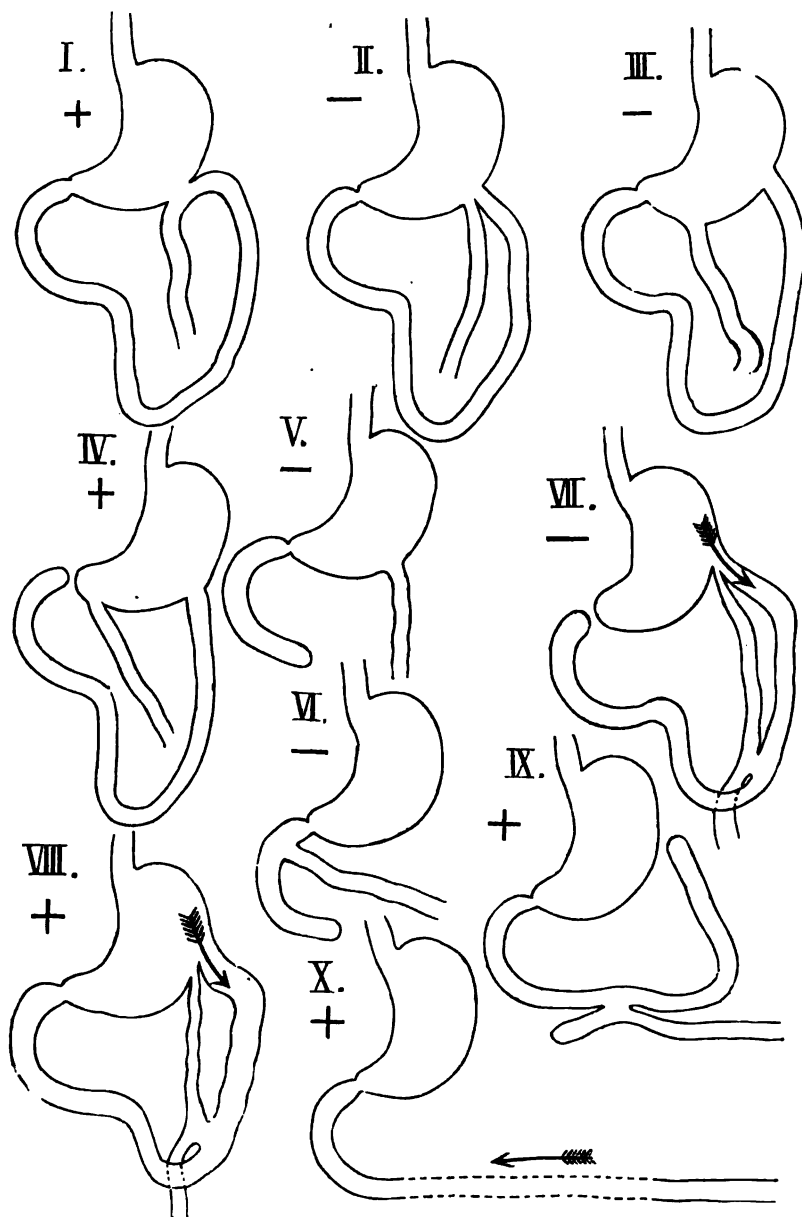
Mageninhalt aus dem oberen Querschnitt des Duodenums gewinnen und ausserdem feststellen, wie sich der Abfluss bei Füllung des unteren Duodenums und des oberen Jejunums gestaltet. Nach den Versuchen wurde der Hund getödtet. Als Resultat fand sich, dass Füllung des Duodenums die Entleerung des Magens erheblich verzögert; füllten wir aber das Jejunum in einer Entfernung, welche proportional einer in 50cm vom Ligam; Treitzii beim Menschen ausgeführten Gastroenterostomie gewählt war, so trat keine Verzögerung der Magenentleerung ein.

Der gesammte Dünndarm des Hundes excl. des Duodenums beträgt bei den mittleren, etwa 12 bis 15 Pfund schweren Hunden 22 bis 25 Handbreiten gleich 220 bis 250 cm; es wurde der gesammte Dünndarm bei der Operation entwickelt und nach Handbreiten gemessen; die Jejunumfistel wurde dann in einer Entfernung von $\frac{1}{10}$ bis $\frac{1}{8}$ der gesammten Dünndarmlänge vom Duodenumende gemessen (vom Durchtritt durch die Radix mesenterii an) angelegt.

Folgende Beispiele beweisen das obige: Mittelgrosser Schäferhund drei Tage nach der Operation nüchtern 200 g mit Methylenblau gefärbtes Wasser per Schlauch in den Magen gegossen; es liefen ab aus der Duodenalfistel in 35 Minuten 50 ccm methylenblaues Wasser. Es wurden nun 125 g auf Körpertemperatur erwärmtes Wasser in die Jejunumfistel eingefüllt. Schon während des Einfüllens läuft aus der Duodenumfistel Mageninhalt ab. Wir erhielten in 28 Minuten 40 g. Nachmittags wurde nun (nach 4 Stunden Pause) wieder 200 g Wasser in den Magen gegossen: wir erhielten in 25 Minuten 190 ccm. Jetzt wurden wieder 200 g Wasser in den Magen gebracht und nun wurde gleichzeitig das Duodenum mit 125 g warmen Wasser gefüllt. Es liefen aus dem Magen in 25 Minuten nur einige Tropfen ab. Bei einem zweiten Hunde (schwarzer Spitz) erhielt ich folgende Resultate: Von 200 ccm Methylenblaulösung, die in den Magen gebracht wurde, lief ab aus der Duodenumfistel in 30 Minuten 105 ccm. Bei einmaliger Füllung des Duodenums mit 100 g warmer Milch, lief von 200 ccm im Magen in 30 Minuten rund 40 ccm ab. Bei allmählicher Füllung des Duodenums lief in 30 Minuten fast nichts aus dem Magen ab. Bei Einfüllung von warmem Wasser oder Milch durch die Jejunumfistel konnten wir 200—300 ccm Wasser, welche der Hund gesoffen hatte, in einer halben Stunde aus der Duodenumfistel wiedererhalten.

Ich habe auch folgenden Versuch angestellt, durch den man in kurzer Zeit die Verhältnisse in einfacher Weise sehr deutlich demonstrieren kann. Man unterbindet bei einem Hunde das Jejunum 25 cm unterhalb des Duodenums. Im abführenden Jejunumtheil wird ein Gummischlauch wasserdicht zur Jejunumfistel eingenäht. Das Duodenum wird etwa 8—10 cm unterhalb des Pylorus durch-

Fig. 2.



trennt und beide Enden circular in die Bauchwand eingenäht. Nach 24 Stunden sind die Nachwirkungen der Narkose verschwunden und man lässt den Hund $\frac{1}{4}$ — $\frac{1}{2}$ l Wasser saufen. Als bald läuft das Wasser aus der oberen Duodenalöffnung ab. Füllt man jetzt gleichzeitig das Jejunum mit warmer Milch, so ändert das am Abfluss des Mageninhaltes nichts. Füllt man aber den unteren Theil des Duodenums, so sistirt der Abfluss.

Es kann kaum einem Zweifel unterliegen, dass der Wegfall des Hemmungsreflexes, welcher vom gefüllten Duodenum auf die Magenmotilität ausgeübt wird, die Ursache der auffälligen Beschleunigung der Magenentleerung abgiebt in den Fällen von Gastroenterostomie, wo der Mageninhalt unter Vermeidung des Duodenums hauptsächlich in den abführenden Schenkel fliesst. Bei *Ulcus ventriculi* mit offenem Pylorus können wir demnach durch Stenosirung des Pylorus das Duodenum für die Passage des Mageninhaltes ausschliessen und dadurch eine wesentliche Beschleunigung der Magenentleerung erzielen.

Die nächste experimentell zu prüfende Frage war für mich diese, ob der Hemmungsreflex, welchen das gefüllte Duodenum auf den Magen ausübt, von schädlicher Bedeutung auf die Gastroenterostomie sein könnte. Zur Demonstration dienen am besten die folgenden 10 Figuren. + bedeutet dabei, dass die Operation sich mit dem Leben verträgt, — dass sie zum Exitus führt. Figur I zeigt die gewöhnliche Gastroenterostomie bei offenem Pylorus. Der Darminhalt kann an der Fistel vorbeifiessen. Zum Unterschied zeigt nun Figur II eine Spornbildung der Art, dass sowohl der zuführende Schenkel sich in den Magen, als auch der Magen sich in den abführenden Schenkel entleeren kann. Es kann aber nichts von Darminhalt an der G.-E.-Anastomose vorbei fließen. Die Individuen, welche auf diese Weise operirt werden, gehen alle zu Grunde. Ich habe einen Versuch an einem Hunde von 12 Pfund Gewicht gemacht, der Pylorus blieb offen. Die Gastroenterostomie wurde mit dem Kocher'schen Querschnitt ausgeführt, welcher genau die Hälfte der Darmcircumferenz durchtrennte. Die beiden Darmschenkel, der zu- und abführende, wurden parallel zu einander gestellt und durch einige Nähte aneinander fixirt. Der Hund ging nach 9 Tagen bei einem Gewicht von $8\frac{1}{2}$ Pfund an Unterer-

nahrung zu Grunde. Das ganze Jejunum war leer; der Sporn stand ziemlich genau in der Mitte. Am Leichenmagen lief das Wasser auch in den abführenden Schenkel, dabei konnte sich der zuführende Schenkel in den Magen entleeren. Dieser Versuch führt die Gefährlichkeit des Kocher'schen Querschnittes deutlich vor Augen. Nun könnte man annehmen, dass in diesen Fällen, welche auch beim Menschen ebenso vorkommen, im Leben eine Compression des abführenden Schenkels durch den Sporn erfolgt sei, und dieses die Todesursache abgibt. Dass dies aber nicht der Fall zu sein braucht, beweist Figur III. Diese Versuche sind von Chlumsky angestellt worden. Eine gegenseitige Compression der beiden Jejunalschenkel ist dabei vollständig ausgeschlossen. Chlumsky hat ausserdem nachgeprüft, dass eine Stenose der Lumina nicht vorhanden war. Trotzdem gingen alle Hunde zu Grunde. Figuren IV bis X stellen nun die von mir gemachten weiteren Versuche vor. Figur IV ist der Chlumsky'sche Versuch, nur wurde hier der Pylorus verschlossen. In Folge dieser geringen Modification bleibt der Hund am Leben. (Vergl. Cap. VI.) Versuch 3 und 4 unterscheiden sich also nur dadurch, dass bei Versuch 3 das Duodenum bei jeder Magencontraction immer wieder peristaltisch gefüllt wird. Sowie das Duodenum gefüllt ist, wird dann die Magenentleerung reflectorisch gehemmt und in Folge dessen dann nichts mehr in den Jejunalschenkel entleert. Der Exitus in diesem Falle ist, ebenso wie bei Gastroenterostomie mit Spornbildung, dadurch bedingt, dass bei der Magenperistaltik hauptsächlich das Duodenum gefüllt wird. Wie schon früher bewiesen worden ist, liegt dies daran, dass für den normalen Magen der Weg durch den Pylorus bequemer ist, als durch die Magenjejunumfistel. Die Hemmung, welche das gefüllte Duodenum auf den Magen ausübt, ist dann die Ursache, dass der Magen nicht die Kraft entwickeln kann, welche nothwendig ist, um den Inhalt durch die Jejunumfistel auszutreiben. Bei Versuch 4 mit Verschluss des Pylorus ist das Duodenum nicht dauernd gefüllt, da der Mageninhalt nur antiperistaltisch eindringen kann und in Folge dessen leicht wieder vom Duodenum ausgetrieben wird. Dass nun wirklich die Ursache des Exitus in der vom Duodenum ausgelösten Hemmung zu suchen ist, geht aus dem folgenden Versuch mit Sicherheit hervor. Wird

nämlich das Duodenum am unteren Ende blind verschlossen (vergl. Figur V) und der abführende Jejunumschenkel in den Magen eingenäht, so gehen die Thiere ebenfalls an Unterernährung zu Grunde.

Ein ca. 3monatlicher, ganz gesunder Hund von 3200 g Gewicht, wird am 15. 1. 1899 operirt. Das Duodenum unterhalb des Durchtrittes durch die Radix mesenterii durchtrennt. Das Duodenalende wird nach Doyen verschlossen, der Jejunalquerschnitt in den Magenfundus circulär eingenäht. Am 17. 1. Hund säuft viel, erbricht galligen Inhalt. Gewicht 2900 g. 21. 1. Hund erbricht noch häufig und zwar gallig, hat keinen Stuhl abgesetzt, Gewicht 2350 g. 25. 1. Hund säuft wenig, kein Erbrechen heute. Nach dem Saufen legt er sich hin, und man hört stark gurrende Geräusche, wie sie klinisch bei Darmstenose bekannt sind. Am 28. 1. wird der Hund früh todt gefunden. (nach 13 $\frac{1}{2}$ Tagen). Hund ist ganz mager, Herz klein, Blut eingedickt, Lungen o. B. Magen ist mässig mit galligem Inhalt gefüllt, Duodenum sehr erweitert. Das Jejunum ist ganz leer, bei Wasserfüllung des Magens aber füllt es sich. Die Magenjejunumfistel ist für die Kuppe des kleinen Fingers eben zu passiren. Im Colon ist etwas heller gallefreier Koth. (Gesammtgewicht des toden Hundes 2000 g). Der zweite ebenso operirte 9 kg schwere Hund starb 5 Tage nach der Operation; auch er hatte keinen Stuhl abgesetzt, keine Peritonitis, Duodenum erweitert, Jejunum und Ileum contrahirt und ganz leer; bei der Füllung des Magens mit Wasser füllt sich das Jejunum ganz leicht. Ein dritter Hund wurde in der Weise, wie Figur VI ergiebt, operirt. Das Duodenum wurde mit Doyen'scher Schnürnaht verschlossen unterhalb seines Durchtrittes durch die Radix mesenterii. 2 $\frac{1}{2}$ cm unterhalb des Pylorus wurde das Duodenum mit seitlichem Längsschnitt geöffnet und das Jejunum in diesen Schnitt seitlich eingenäht. Operation am 6. 5. 1899 ausgeführt. Am 9. 5. war der Hund ganz munter, hatte kein Erbrechen, hatte Stuhlgang abgesetzt. 12. 5. Hund erbricht oft, hat viel Durst, ist abgemagert und schwach. Am 16. bis 19. 5. Hund hat sich etwas erholt, ist munter, frisst und säuft, ist aber sehr mager. Am 25. 5. stirbt der Hund. Kadaver sehr abgemagert, Herz und Lunge gesund, Peritoneum glatt. Die Duodenum-Jejunum-Anastomose findet sich jetzt 5 cm unterhalb des Pylorus, von da bis zum blinden Ende des Duodenums sind 18 cm; Dünndarm contrahirt mit wenig Inhalt, im Kolon etwas Koth; in den Magen eingefülltes Wasser läuft ins Duodenum und füllt mit Leichtigkeit das hier eingenähte Jejunum. Die Erklärung für den Exitus ist hier folgende: Sowie sich der Magen durch den Pylorus entleerte, floss der Inhalt zum grösseren Theil in das blind verschlossene Duodenum und nur wenig ins Jejunum. Jetzt tritt eine Hemmung der Magenentleerung auf, die solange vorhält, bis das blinde Ende des Duodenums sich durch Resorption seines Inhalts entleert hat. Infolge der Verlangsamung der Magenentleerung geht das Thier an Wasserverarmung und Unterernährung zu Grunde. Der Magen resorbirt ja Wasser bekanntlich überhaupt nicht und von anderen Stoffen nur sehr wenig.

Ich untersuchte nun weiter, wie sich die Füllung des oberen

Jejunums zum Duodenum und zum Magen verhält. Dass die Magenentleerung beim Hunde bei Füllung des oberen Jejunums nicht verzögert wird, ist durch die im Anfang dieses Kapitels gebrachten Experimente bewiesen worden. Dass dies auch für den Menschen gilt, kann keinem Zweifel unterliegen. Ich selbst verfüge über mehrere Fälle von *Ulcus ventriculi*, wo ich eine Gastroenterostomie nach Hacker mit der ersten Jejunalschlinge ausgeführt habe unter Vernähung des Pylorus. In diesen Fällen zeigte sich eine auffällige Beschleunigung der Magenentleerung gegenüber der Norm. Besonders beweisend sind 5 Fälle, bei denen ich die G.-E. nach Roux ausgeführt habe. Alle diese zeigen eine wesentliche Beschleunigung der Magenentleerung, obwohl der in den Magen circular eingenahte Iguinalquerschnitt nur 15—20 cm von der *Fossa duodeno jejunalis* entfernt war.

Aber auch die Entleerung des Duodenums wird durch die Füllung des Jejunums nicht gehemmt, wie folgende Versuche beweisen. Zwei Hunde wurden so operirt (vergl. Fig. IX), dass die obere Jejunalschlinge blind eingeschaltet und eine Lateral-Anastomose zwischen dem unteren Theil des Duodenums und dem abführenden Jejunum hergestellt wurde. Der Gang der Verdauung wurde dadurch nicht gestört.

I. kleiner Dachshund, Länge des gesammten Dünndarmes (ausser Duodenum) $28\frac{1}{2}$ Handbreite bei der Operation. $2\frac{1}{2}$ Handbreite unter dem Durchtritt durch die *Radix mesenterii* wird das Jejunum durchtrennt; beide Enden werden nach Doyen blind verschlossen. Es wird nun direct unterhalb des Durchtrittes durch die *Radix mesenterii* eine Lateral-Anastomose mit gleichlaufender Peristaltik hergestellt. Am 24. 4. 1899 operirt. Hund erbricht nicht, ist sehr munter und setzt Koth ab. Am 11. 7. 1899 wird der Hund getödtet. Die blinde Jejunumschlinge war $2\frac{1}{2}$ Handbreite lang und sehr erweitert. Direct am Ende sehr übel riechender alter eingedickter Koth. Der übrige Darm normal; die anderen Organe o. B. II. Ein etwa ein Jahr alter mittelgrosser Schäferhund wird in ganz gleicher Weise am 24. 6. 1899. operirt, Hund frisst gut, setzt Stuhl ab und ist in gutem Ernährungszustand. Am 27. 9. 1899 getödtet. Das blinde Ende ist drei Handbreiten lang, auffällig erweitert, (die Circumferenz 5 mal so gross als am übrigen Jejunum) auch die Musculatur ist auffällig stark. Im blinden Ende wenig alter übel riechender Inhalt; die übrigen Organe sowie Magen, Duodenum, Jejunum, zeigen normale Verhältnisse.

Es geht hieraus mit Sicherheit hervor, dass vom oberen Jejunum aus eine Hemmung der Entleerung sowohl des Magens als auch des Duodenums nicht besteht.

Wir kommen nun auf Grund unserer Experimente zu dem für die Chirurgie wichtigen Ergebniss, dass das Duodenum eine Ausnahmestelle im Verdauungstractus insofern einnimmt, als Stenosen am unteren Ende des Duodenums unter allen Umständen chirurgisch direct beseitigt werden müssen und dass es nicht angeht, dieselben durch Gastroenterostomie oder Duodenö-Enterostomie zu umgehen.

So hatte z. B. Kundrat¹⁾ vorgeschlagen in den Fällen von Gastroplegie und acuter Dilatation des Magens eventuell die Gastroenterostomie auszuführen. Wir werden das auf Grund unserer Experimente als ganz unzulässig bezeichnen und verlangen, dass bei allen Fällen von sogenannter acuter Dilatation des Magens (welche, wie Albrecht ausführt, meist Verschlüsse des Duodenums durch die Radix mesenterii darstellen) und bei hochsitzendem Dünndarmverschluss das Duodenum revidirt wird und die peristaltische Entleerung des Duodenums hergestellt werden muss. Die Erschwerung der Entleerung des unteren Duodenums ist wegen der reflectorischen Hemmung auf die Magenentleerung verhängnissvoll.

Es war nun weiter von Interesse festzustellen, worin die motorische Hemmung des Magens durch das Duodenum besteht. Aus den bisherigen Experimenten lässt sich entnehmen, dass sie sowohl den Pylorus- als auch den Fundustheil des Magens treffen wird. Den Pylorustheil deswegen, weil der Abfluss durch den Pylorus ins obere Duodenum bei Füllung des unteren Duodenumtheiles sistirt, und den Fundus deswegen, weil bei Verschluss des unteren Duodenumes der Mageninhalt in eine in den Magenfundus eingenähte Jejunalschlinge so gut wie garnicht entleert wird. Danach muss man annehmen, dass die Hemmung in einer reflectorischen Erschlaffung der Magenmuskeln besteht. Dies stimmt denn auch genau mit dem klinischen Bild der unteren Duodenalstenose überein. Der Magen ist in solchen Fällen so gross und so schlaff, dass man von einer acuten Dilatation desselben sprechen

¹⁾ Wiener medic. Wochenschrift. 1891. — Schnitzler. Wiener klin. Rundschau. 1895. — Albrecht, Virchow's Archiv. 156. Bd.

kann. Eine solche Erweiterung kann nur zwei Ursachen haben: eine passive Ueberdehnung, oder eine active Erschlaffung der Magenwand. Die passive Ueberdehnung ist in solchen Fällen, wo gar keine besondere Gasgährung, also gar keine die Magenwände dehnende Kraft besteht und wo wir den Magen als einen grossen und schlaffen Sack finden, auszuschliessen. Es bleibt also nur das zweite Moment, die reflectorische Erschlaffung, übrig und diese müsste beim Experiment manometrisch nachzuweisen sein. Es wurde an einem mittelgrossen Spitz das Jejunum 2 Handbreiten unterhalb des Duodenum unterbunden und die Unterbindung seroserös übernäht. Es wurden nun im Magen und im Duodenum zwei Gummischläuche nach der von mir angegebenen Modification des Witzelschen Verfahrens eingenäht. Nach 24 Stunden wurden an die zwei Gummischläuche graduirte Glasröhren gesteckt, sodass man an diesen Steigröhren direct den Druck ablesen konnte. Als Nullpunkt des Manometers wurde die Bauchdecke des in Rückenlage befestigten Hundes angenommen. Aus dem Magen und Duodenum lief gallige Flüssigkeit ab.

Es wurden nun folgende Werthe aufgenommen: Bei Einspritzung von 100 g Wasser in den Magen

nach Minuten	Magendruck	Duodenumdruck
" 7 "	3 ¹ / ₂ cm	4—10 cm
" 8 "	4 "	5—10 cm
" 12 "	4 "	4—10 cm
" 19 "	4 "	4—10 cm
" 20 "	3 ¹ / ₂ "	4—7 cm
" 25 "	3 ¹ / ₂ "	6—15 cm

Jetzt wird wieder ¹/₄ l warmes Wasser durch die Fistel in den Magen gegeben

nach Minuten	Magendruck	Duodenumdruck
" 3 "	3 cm	4 cm
" 4 "	5 "	5 ¹ / ₂ "
" 5 "	6 "	6—10 "
" 6 "	6 "	8—20 "
" 7 "	5 "	5—12 "
" 8 "	5 "	6—10 "
" 10 "	6 "	6—12 "
" 12 "	6 "	6—15 "
" 13 "	6 "	6—15 "
" 14 "	6 "	6—11 "
" 15 "	5 "	6—10 "

Es werden jetzt 100 g Wasser in den Magen gegeben. Sofort danach Druck im Duodenum 8—10 und 10—15 cm. Hund erbricht. Nach dem Erbrechen Druck im Magen 5, im Duodenum 5—8, 5—14 cm. Nochmals 100 g lauwarmes Wasser in den Magen gegeben

nach Minuten	Magendruck	Duodenumdruck
" 0 "	8 cm	8—20 cm
" 1 "	5 "	8—25 "
" 2 "	10 "	10—20 "
" 3 "	10 "	10—27 "
" 4 "	7 "	7—10 "
(Erbrechen)		
" 5 "	9 "	9—18 "
(starkes Erbrechen)		
" 6 "	0 "	2—4 "
" 7 "	0 "	0 "
" 8 "	0 "	2—5 "
" 9 "	0 "	2—4 "
" 10 "	0 "	2—6 "

Wir überzeugten uns nun, dass der Magen nicht leer war und füllten nochmals 100 g Wasser in den Magen,

nach Minuten	Magendruck	Duodenumdruck
" 0 "	3 cm	3 cm
" 1 "	4 "	6 —12 "
" 2 "	3 ¹ / ₂ "	3 ¹ / ₂ —18 "
" 3 "	3 ¹ / ₂ "	3 ¹ / ₂ —18 "
" 4 "	3 "	3 —10 "
" 5 "	3 "	8 —10 "
" 6 "	2 "	9 —15 "
" 7 "	3 "	5 —10 "
" 8 "	4 "	6 —10 "
" 9 "	4 "	4 —20 "
" 10 "	4 "	6 —18 "

Die Drucksteigerungen im Duodenum sind nur durch die Peristaltik bedingt und nicht durch die Respiration. Am Magen fehlt jede Peristaltik. Der Pylorus ist offen, was sich daran erkennen lässt, dass die Drucksteigerungen im Duodenum in minimaler Weise sich auch am Magenmanometer markieren. Wir füttern den Hund jetzt durch die Jejunumfistel und wiederholen die Versuche nach 48 Stunden. Im Duodenum und Magen ist reichlich

gallige Flüssigkeit. Wir füllen in den Magen 250 g lauwarms Wasser. Hund erbricht etwas davon. Wir erhalten nun folgende Werthe.

nach Minuten	Magen	Duodenum
" 1 "	1 $\frac{1}{2}$ cm	2—6 cm
" 2 "	2 "	2—8 "
" 3 "	2 "	2—6 "
" 4 "	1 "	1—5 "
" 5 "	0 "	0 "
" 6 "	0 "	0—3 "
" 7 "	0 "	0—5 "
" 8 "	0 "	0—5 "
" 9 "	0 "	0—6 "
" 10 "	0 "	0—5 "

Jetzt werden 100 g Wasser in den Magen gefüllt,

nach Minuten	Magen	Duodenum
" 1 "	2 cm	2— 8 cm
" 2 "	3 "	2—10 "
" 3 "	3 "	3—10 "
" 4 "	3 "	3—10 "
" 5 "	2 "	2—10 "
" 6 "	2 "	2—12 "
" 7 "	1 "	1—12 "
" 8 "	1 "	2—14 "
" 9 "	2 "	2— 9 "
" 10 "	2 "	2—10 "
" 11 "	1 "	1— 8 "
" 12 "	2 "	2— 9 "
" 13 "	2 "	2— 8 "
" 14 "	1 "	1— 7 "
" 15 "	1 $\frac{1}{2}$ "	1— 2 "
" 16 "	2 "	2— 9 "
" 17 "	2 "	2—10 "
" 18 "	2 "	2— 8 "
" 19 "	3 "	3—11 "
" 20 "	2 "	2—10 "

Wir machen hier ganz dieselben Beobachtungen wie am Tage vorher. Da die unteren Werthe des Druckes im Magen und Duodenum fast gleich sind und der Pylorus offen ist (aus dem Markiren der Drucksteigerungen am Magenmanometer ersichtlich), so kann man hieraus den Schluss ziehen, dass der Magen einfach schlaff ist und der positive Druck im Magen wahrscheinlich nur

durch die Contraction des Duodenum erzeugt wird. Der Hund wurde sofort getödtet; keine Peritonitis. Im Magen und Duodenum galliger Inhalt. Der Magen ist trotz geringer Inhaltsmenge gross und schlaff, der Pylorus ist ganz offen. Das Duodenum ist etwas erweitert.

Wir erhalten hierdurch die physicalische Bestätigung, dass die Todesursache der nach Figur III, V, VI operirten Hunde gegeben ist in einer Erschlaffung der Magenmusculatur. Die Erschlaffung wird reflectorisch ausgelöst durch Ueberfüllung des unteren Duodenumtheiles. Infolgedessen wird der Druck im Magen so niedrig, dass vom Magen aus eine ausreichende Füllung des Darmes nicht mehr erfolgen kann; weil der Verdauungsdruck des Darmes durchgängig höher ist.

Es war nun klinisch und practisch wichtig, zu prüfen, wie sich die Magenkraft bei der acuten Pylorusstenose, im Gegensatz zur unteren Duodenalstenose verhält. A priori war anzunehmen, dass durch Pylorusstenose der Magentonus erhöht wird. Wäre das nicht der Fall, so würden die Muskeln nicht zur Arbeitsvermehrung angeregt und es würde keine Muskelhypertrophie zustande kommen können, wie dies doch fast regelmässig der Fall ist. Ausserdem fühlen wir häufig bei Pylorusstenose infolge der peristaltischen Anstrengungen den ganzen Magen hart werden als Zeichen des erhöhten Innendruckes. Die Richtigkeit dieser Deduction kann durch Experiment in folgender Weise nachgewiesen werden.

Einem Hunde wurde der Pylorus unterbunden und eine Witzelfistel im Magen angelegt zur Druckbestimmung. Der Hund wurde durch eine zweite Witzelfistel im Duodenum ernährt. Am zweiten Tage erhielt ich für den Magen, der mit salzsäurereichem flüssigen Inhalt gefüllt war, folgende Druckwerthe:

Magendruck	7 cm Wassersäule	Magendruck	
nach 5 Min.	8 „ „	nach 12 Min.	4—6 cm Wassersäule
„ 8 „	6—9 „ „	„ 15 „	7 „ „
„ 10 „	7 „ „	„ 17 „	5—7 „ „
„ 11 „	8 „ „	„ 20 „	8—10 „ „

Nun begannen heftige Bewegungen des Pylorustheiles des Magens, welche mit dem Stethoskop zu hören waren; während dieser Bewegungen zeigt das Manometer folgende bedeutende Drucksteigerungen:

22 Minuten	10—20 cm	33 Minuten	10—17 cm
23 „	7—20 „	34 „	8—18 „
26 „	9—18 „	35 „	8—16 „
27 „	10—15 „	36 „	9—20 „
28 „	10—19 „	37 „	8—15 „
29 „	9—11 „	38 „	12 „
30 „	13—14 „	39 „	11—18 „
31 „	17—21 „	40 „	10—17 „
32 „	10—18 „		

Am nächsten Tage erhielt ich z. B. folgende Werthe:

Magendruck	6 cm Wassersäule	
nach 1 Minute	8 „	„
„ 2 „	10 „	„
„ 3 „	8—20 „	„ (heftiges Erbrechen)
„ 4 „	2 „	„
„ 5 „	6 „	„
„ 6 „	8—10 „	„
„ 7 „	6 „	„
„ 8 „	10—12 „	„ (Pylorusgeräusche)
„ 10 „	10 „	„
„ 11 „	12 „	„
„ 12 „	8—13 „	} Geräusche durch Magen-Contractionen
	9—14 „	
„ 13 „	8—12 „	„
„ 14 „	11—15 „	„
„ 15 „	9—21 „	„ (Brechbewegungen)
„ 20 „	10 „	„
„ 21 „	10 „	„
„ 22 „	11—13 „	„
„ 23 „	10—16 „	„
	8—11 „	„
„ 24 „	9—17 „	„
„ 25 „	11—16 „	„
	9—20 „	„
„ 26 „	8—21 „	„ (Brechbewegungen)
„ 27 „	7—9 „	„
„ 28 „	9—13 „	„
„ 29 „	7—11 „	„
„ 30 „	10 „	„
„ 33 „	7—17 „	„
„ 34 „	6—8 „	„
„ 35 „	9—13 „	„
„ 36 „	9—14 „	„
„ 37 „	13—17 „	„

nach 38 Minuten	12—17 cm	Wassersäule		
„ 39 „	8—16 „	„	„	
	12—17 „	„	„	
„ 40 „	11—15 „	„	„	
	11—19 „	„	„	(Breachbewegungen).

Durch eine Controle der Athmung wurde festgestellt, dass die Drucksteigerungen nicht durch Respiration, sondern durch Magenbewegungen verursacht wurden.

Einem zweiten Hunde legte ich eine obere Duodenalstenose 2 cm unterhalb des Pylorus an; ich erhielt hier folgende Werthe zwei Tage nach der Operation:

Im Magen war wenig Flüssigkeit.

Druck daselbst	2 cm	Wassersäule	nach 10 Minuten	3 cm	Wassersäule
nach 1 Minute	3 „	„	„ 12 „	3 „	„
„ 4 „	4 „	„	„ 15 „	3 „	„
„ 5 „	2 „	„	„ 17 „	2 „	„
„ 8 „	2—4 „	„			

Wir geben jetzt dem Hunde 150 ccm Wasser in den Magen. Druck					
nach 2 Minuten	10—12 cm	Wassersäule	nach 6 Minuten	10—11 cm	Wassersäule
„ 3 „	10—13 „	„	„ 7 „	12 „	„
„ 4 „	11—12 „	„	„ 8 „	10—11 „	„
„ 5 „	12 „	„	„ 10 „	11 „	„

Wir geben nochmals 100 ccm in den Magen. Druck im Magen					
nach 1 Minute	12 cm		nach 7 Minuten	12 cm	
„ 2 „	12—14 „		„ 8 „	11 „	
„ 3 „	12 „		„ 9 „	10 „	
„ 4 „	11 „		„ 10 „	10—11 „	
„ 5 „	12 „		„ 15 „	11—12 „	
„ 6 „	11—12 „				

Es ergibt sich also hieraus, dass die Ueberfüllung des Duodenum (durch den offenen Pylorus) den Magentonus herabsetzt. Dadurch wird für die Ueberwindung des Circulus vitiosus ein ungünstiger Factor geschaffen. Durch Vernähung des Pylorus können wir wenigstens die peristaltische Füllung des Duodenum vermeiden, dadurch die Arbeit des Magens günstiger stellen, und dies ist ein weiteres Moment der G. E. bei Ulcus ventriculi mit offenem Pylorus, die Vernähung des Pylorus hinzuzufügen.

VIII.

Zum Studium der in diesem Kapitel zu besprechenden Verhältnisse hat mich ein Fall bewogen aus der chirurgischen Praxis eines Collegen (vergl. Tafel Fig. VII). Ich hatte zufällig Gelegenheit, der Section dieses interessanten Falles beizuwohnen. Es handelte sich um einen Patienten mit Pylorusstenose. Es wurde die G. E. nach Wölffler mit Entero-Anastomose ausgeführt. Trotzdem ging der Patient am vierten Tage an Circulus vitiosus zu Grunde. Bei der Section war das Peritoneum vollständig glatt. Die Gastro-Entero-Anastomose war so gross, dass man vom Magen aus drei Querfinger nebeneinander in dieselbe bequem hineinstecken konnte. Etwa 25 cm unterhalb derselben befand sich die Entero-Anastomose. Eine Compression der beiden Jejunalschenkel durch das Colon war nicht nachweisbar. Sowohl dem Chirurgen als dem pathologischen Anatomen war die Deutung des Falles unmöglich. Es drängte sich mir folgende Erklärung auf. Erstens muss eine Spornbildung bestanden haben, dafür sprach das klinische Bild. Ausserdem sprach dafür die Grösse der Magendünndarmfistel. Es giebt zwar noch viele Chirurgen, die der Ansicht sind; je grösser die Oeffnung ist, desto besser ist der Abfluss, aber nach unseren Ausführungen im IV. Kapitel ist es mechanisch unumstösslich, dass über eine gewisse Grösse der Oeffnung hinaus der Abfluss ungünstiger und die Gefahr der Spornbildung immer grösser wird. Man kann sich das in sehr einfacher Weise an einem Handtuch demonstriren. Man lege dasselbe mit seinen beiden Längsseiten an einander und betrachte dasselbe als ein in der Längsaxe aufgeschlitztes Darmrohr. Wir können uns die Grösse der Fistel mit zwei Stecknadeln angeben, mit denen wir an zwei Stellen die Längsseiten des Handtuches zusammenstecken. Die Wirkung des Magens auf die Fistel kann man durch Auseinanderziehen des abgesteckten Theiles in der Queraxe demonstriren. Haben wir den Schnitt nicht zu gross abgesteckt, so bleibt der Fistel gegenüber ein Sack, welcher sowohl nach der einen, wie nach der anderen Richtung gleichmässig durchgängig ist¹⁾. Stecken wir die Fistel zu gross ab und ziehen sie in die Quere auseinander, so kommt so-

¹⁾ Direct bei der Operation lässt sich prüfen, ob an der genähten Anastomose eine Spornbildung besteht, indem man durch einen in den Mund eingeführten Magenschlauch den Magen mit Luft aufbläht und den abführenden

fort der Sporn in Gestalt einer Querfalte der hinteren Wand zum Vorschein.

Es kann also, auf unseren obigen Fall angewendet, keinem Zweifel unterliegen, dass der zu grosse Schnitt die Ursache zu der klinisch beobachteten Spornbildung abgegeben hat. Machen wir nun noch die zweite Annahme, dass die Entero-Anastomose in zu grosser Entfernung von der Gastro-Anastomose angelegt war, so dass sich dieser Darmtheil rückwärts nicht mehr füllen konnte, ohne den Inhalt durch die Peristaltik wieder in den Magen zu treiben, so ist der Fall vollständig erklärt.

Es musste nun experimentell nachgewiesen werden, dass thatsächlich für den Magen bei der G. E. eine antiperistaltisch eingeschaltete Jejunalschlinge, selbst von einer so kurzen Dimension wie etwa 25 cm, ein zu grosses Hinderniss abgiebt. Der Nachweis konnte durch folgendes Experiment geliefert werden.

Ein Schäferhund von 12 Pfd. Gewicht wurde am 27. 9. 1898 folgendermaassen operirt. Der Pylorus wurde mit einem herumgeführten Seidenfaden zugeschnürt und übernäht. 3 Handbreiten unterhalb des Durchtrittes des Duodenum durch die Radix mesenterii wurde das Jejunum durchtrennt. Der obere, vom Duodenum kommende Theil wurde circular in den Magensfundus eingenäht, der untere Theil nach Doyen blind verschlossen. $2\frac{1}{2}$ Handbreiten unterhalb der G.-Enteroanastomose wurde nun mit dem blinden Jejunumende eine Lateralanastomose in gleichlaufender Peristaltik hergestellt. Am 28. 9. ist der Hund munter; 30. 9. Hund ist munter, frisst gut, bricht aber ab und zu. Gewicht 5250 g. Am 4. 10. Hund ist munter, frisst und erbricht ab und zu, Gewicht 5250 g. Am 8. 10. ist der Hund todt; er hat Nachts erbrochen. Gewicht 4750 g. Keine Peritonitis, Lungen ohne B., Herz ist klein, schlecht gefüllt, Blut dickflüssig. Der Magen ist erweitert, reichlich mit Fleischbrei gefüllt, ebenso der Anfangstheil der eingenähten Jejunumschlinge. Die Anastomose vom Magen in den Darm, ebenso wie die Enteroanastomose ist bei Wasserfüllung ohne Weiteres durchgängig. In Jejunum und Ileum ist nur wenig bräunlicher, dickflüssiger Inhalt. Mucosa des Magens und Darmes ist normal, Nieren und Leber ohne B. etc.

Zweiter Versuch: Mittelgrosser Fleischerhund von 37 Pfd. Gewicht, Alter ca. $\frac{3}{4}$ Jahr. $2\frac{1}{2}$ Handbreiten unter der Radix mesenterii das Jejunum durchtrennt, unteres Ende nach Doyen verschlossen, oberes in den Magen circular eingenäht. Lateralanastomose mit dem abführenden Jejunum in Richtung der Peristaltik direct unterhalb des Durchtritts durch die Radix mesenterii; Pylorus unterbunden, Ligatur übernäht. Operation am 19. 7. 1899. 20. 7. Hund ist munter, erbricht aber sehr häufig. In der folgenden Zeit ma-

Schenkel comprimirt. Es muss dann der der Fistel gegenüberliegende Theil der Darmwand gewölbt bleiben zur Passage des Darminhaltes an der Fistel vorbei.

gerte der Hund ab, er frass sehr langsam, aber mit gutem Appetit und erbrach ab und zu; auch Stuhlgang war vorhanden. Am 19. 9. 1899 ist der Hund gestorben. Die Leiche war sehr mager, Peritoneum glatt, Magen erweitert, Pylorus verschlossen; in die Magen-Jejunumfistel lässt sich der Daumen einführen; bei Füllung des Magens mit Wasser läuft es sofort ins Jejunum und durch die Lateralanastomose. Die übrigen Organe boten keine Besonderheiten. Hier sind entschieden die antiperistaltisch eingeschalteten 20 cm Dünndarm vom Magen schliesslich überwunden worden, wie das Absetzen von Stuhl und die lange Lebensdauer beweisen. Trotzdem haben sie ein dauerndes Hinderniss für die Magenentleerung abgegeben, sodass der Hund schliesslich an Unterernährung zu Grunde gegangen ist.

Interessant ist folgender dritte Versuch. Ein mittelgrosser weisser Terrierhund wurde am 1. 4. 1899 in gleicher Weise operirt. Die antiperistaltisch eingeschaltete Jejunalschlinge betrug $2\frac{1}{2}$ Handbreiten. Der Pylorus wurde mit einer Ligatur zugeschnürt und die Ligatur übernäht. Am 2. 4. ist der Hund munter, hat aber dreimal erbrochen. Am 3. 4. hat der Hund viel Durst, trinkt häufig und erbricht mehrmals gallig. Dasselbe ist am 4. 4. der Fall. Vom 5. an erbricht der Hund nicht mehr; er erholt sich allmählig und setzt auch Stuhl ab, ist im Ganzen aber mager. Am 1. 5. 1899 getödtet. Es zeigte sich, dass die Ligatur am Pylorus denselben nicht verschlossen gehalten hatte. Der Pylorus war für die Spitze einer Cooper'schen Scheere vom Magen aus durchgängig. Die übrigen Organe waren o. B., die Magen-Dünndarmfistel und die Lateralanastomose bequem durchgängig. Es ist mir nicht zweifelhaft, dass hier der Umschwung im Befinden nach der Operation auf die wieder eingetretene Durchgängigkeit des Pylorus zu beziehen ist.

Es haben nun Mall¹⁾, Kirstein²⁾, Kanders³⁾ nachgewiesen, dass man beim Hunde ganz gut längere Stücken des Dünndarmes verkehrt in die Continuität einschalten kann. So hat z. B. Kirstein ein etwa 1 Meter langes Stück des Dünndarmes oben und unten durchtrennt, um 180° gedreht und wieder durch zwei circuläre Nähte in die Continuität eingeführt. Der Hund blieb am Leben, setzte Koth ab und es war sehr wahrscheinlich, dass das umgekehrte Stück Darm mit richtiger Peristaltik sich in die Darmpassage eingefügt hatte. Ich vermuthete nun, dass die Umschaltung der Darm-schlingen im obersten Theil des Dünndarmes weniger gut vertragen werde. Ich vermuthete das wegen der besonderen Stellung, welche das Duodenum einnimmt infolge seiner Einwirkung auf den Magen, sowie aus den mitgetheilten Erscheinungen über verkehrte Ein-

1) Reversal of intestine. Johne Hopkins Hospital Reporter. Vol. I.

2) Deutsche med. Wochenschrift. 1899. 49.

3) Centralblatt für Physiologie. 1893. 7.

4) Mühsam, Freie Vereinigung der Chirurgen Berlins. 8. I. 1900.

schaltung der Jejunalschlinge bei Gastroenterostomie. Dies bestätigte auch das Experiment; der erste Versuchshund, bei welchem ich 30 cm oberstes Jejunum direct unter dem Duodenum verkehrt einschaltete (vergl. Abbildung Fig. X) ging nach 4 Tagen unter Erbrechen und grossem Durst und Entkräftung zu Grunde (ohne Peritonitis). Ein zweiter Hund allerdings blieb leben.

Es war eine grosse schwarzweisse Terrierhündin. 1. 4. 1899 wurde sie operirt. $2\frac{1}{2}$ Handbreite des Jejunums wurden verkehrt eingeschaltet direct unterhalb des Duodenums, an beiden Enden circuläre Naht. Am 3. 4. ist Hund munter, aber matt und abgemagert. Er äussert viel Durst, säuft viel, erbricht aber oft und dabei viel Galle. 5. 4. erbricht Hund noch, 6. 4. ist Hund sehr abgemagert, äussert viel Durst und erbricht auch heute noch. Vom 7. 4. an fast plötzliche Aenderung, kein Durst mehr, Hund ist munter und erbricht nicht mehr. Von da ab erholt sich der Hund. Er setzt geformten Stuhl ab, frisst gut und wird von Tag zu Tag dicker. Am 13. 7. 1899 operirte ich den Hund, der sich sonst wohl befand, nochmals in Aethernarkose, um mich über die bestehenden Verhältnisse zu orientiren. Der Hund hatte zwei Stunden vorher zu fressen bekommen. Der umgekehrt eingeschaltete Darmtheil mass $3\frac{1}{2}$ Handbreiten. Der Anfangstheil, wo er mit dem Duodenum vernäht war, war erweitert. Ich konnte deutliche Peristaltik an der umgekehrt eingeschalteten Schlinge erkennen. Ich schnitt die Schlinge unten auf und überzeugte mich, dass der vom Duodenum kommende Inhalt sich in normaler Weise vorwärts bewegte und hier entleerte. Es wurde dann alles wieder mit Naht geschlossen. Der Hund überstand den Eingriff gut und befindet sich auch jetzt noch, $1\frac{1}{3}$ Jahr nach der ersten Operation, in ausgezeichnetem Zustande.

Nachdem in den ersten sechs Tagen sehr schwere Störungen durch die umgekehrt eingeschaltete Darmschlinge erfolgt sind, hat sich schliesslich die Darmverdauung doch noch eingerichtet, indem in der umgekehrten Schlinge die physiologisch vorkommende Antiperistaltik an die Stelle der normalen Peristaltik getreten ist. Ob dies aber bei Gastroenterostomie mit Spornbildung auch zustande kommen kann, ist mir sehr zweifelhaft, weil hier die verkehrt eingeschaltete Jejunumschlinge im Zusammenhange mit dem Duodenum bleibt, also die Peristaltik in ihr immer wieder vom Duodenum aus angeregt wird. Dies kann dann nicht mehr der Fall sein, wenn, wie im letzten Experimente, der Darmtheil beiderseits durchtrennt und umgekehrt eingeschaltet wird. Deswegen kann sich auch die Antiperistaltik eher ausbilden.

Es geht aus all den Versuchen mit Sicherheit hervor, dass es nicht gleichgültig ist, in welcher Entfernung man bei Gastroenterostomie mit Spornbildung die Entero-Anastomose anlegt.

Allerdings, wenn der Pylorus offen ist, so kann man wohl in jeder beliebigen Entfernung die Entero-Anastomose anlegen, weil dann immer noch der Inhalt durch den Pylorus und die Entero-Anastomose abfließen kann und die Ueberfüllung der Jejunalschlinge die Entleerung des Duodenum nicht stört. (Vergl. Figur VIII.) Ebenso, wenn keine Spornbildung besteht, z. B. die Gastroenterostomie mit einem richtig eingesetzten Murphyknopf ausgeführt wird, ist es auch nicht wesentlich, in welcher Entfernung die Entero-Anastomose angelegt ist. So kenne ich z. B. ein Präparat, wo bei Pyloruscarcinom die Gastroenterostomie mit Entero-Anastomose in ca. 30 cm Entfernung mit 2 Murphyknöpfen angelegt wurde, und es dem Patienten monatelang ganz gut ging. Also derartige Fälle, wo der Pylorus offen ist, oder keine Spornbildung besteht, können nicht benutzt werden zur Bestimmung der Entfernung zwischen Gastroenterostomie und Entero-Anastomose. Wie gross die zulässige Entfernung beim Menschen ist, kann natürlich nicht durch Thierexperimente bestimmt werden. Fälle mit detaillirter Angabe von Maassen sind selten. Nach den Erfahrungen von v. Mikulicz, der jeder mit Naht ausgeführten Gastroenterostomie eine Entero-Anastomose seit Jahren hinzufügt, können wir etwa 10 cm = 1 Handbreite, als die passende Entfernung bezeichnen. In keinem der betreffenden Fälle ist eine Störung beobachtet worden. Ebenso habe ich mich bei meinen Fällen an diese Entfernung gehalten und stets mit promptem Erfolg. Nimmt man diese kurze Entfernung, so macht auch der Contraktionszustand des Darmes nichts mehr aus. Ich hatte Gelegenheit einen Fall von Spornbildung, der von anderer Seite operirt worden war, zu corrigiren. Die zuführende Schlinge war gefüllt und deswegen auch im Contraktionszustand der Längsmuskulatur. Ich führte die Entero-Anastomose in 10 cm Entfernung, am zuführenden Schenkel gemessen, mit ausgezeichnetem Erfolge aus. Am abführenden Schenkel wird man die Strecke länger, etwa doppelt so lang nehmen. An und für sich besteht ja gar kein physiologischer Grund die Entero-Anastomose weit von der Gastroenterostomie-Anastomose weg zu legen, im Gegentheil, je näher sie am zuführenden Schenkel der Gastroenterostomie kommt, um so besser fliesst der vom Magen in sie rückläufig einströmende Inhalt ab. Die zu langen Entfernungen kommen daher, dass man die Entfernungen für gleich-

gültig hält und nun nach Beendigung der Gastroenterostomie zum Schutze der Bauchhöhle den Magen versenkt, die Bauchhöhle ausstopft und die Jejunalschlingen für die Entero-Anostomose möglichst extraperitoneal lagert. Es ist aber wichtig zu wissen, dass man hierbei des Guten zu viel thun kann. Wir kommen demnach zu dem Ergebniss: Es ist nicht gleichgültig, in welcher Entfernung von der Gastroenterostomie, am zuführenden Schenkel gemessen, die Entero-Anastomose ausgeführt wird. Zu grosse Entfernung kann bei Spornbildung erhebliche motorische Störungen verursachen. Man nehme am zuführenden Schenkel die Entfernung ca. 10 cm, am abführenden Schenkel aber wenigstens doppelt so lang.

IX.

Jeder Chirurg, der Gastroenterostomien ausgeführt hat, wird das häufige Auftreten von Diarrhoeen in der ersten Zeit nach der Operation beobachtet haben. Dieselben hören wieder auf, es giebt aber doch einige unglückliche Fälle, bei welchen die nicht zu stillende Diarrhoe die Ursache für den durch Entkräftung eintretenden Exitus abgiebt. Erklärungen dafür auf Grund genauer klinischer Beobachtungen und Sectionen sind mir nicht bekannt. Auf Grund meiner Versuche an Thieren aber glaube ich die Hauptursache mit grosser Wahrscheinlichkeit in dem Zufluss der durch Galle und Pankreassaft nicht neutralisirten Salzsäure angeben zu können. Ich habe häufig bei Hunden, bei welchen ich Gastroenterostomien mit Fisteln zur Untersuchung verschiedener Factoren ausgeführt habe, starke Darmkatarrhe gefunden, wenn ich die Thiere einige Tage nach der Operation aus anderen Gründen getödtet habe. Schon Matthes in seiner Arbeit über die Pathogenese des *Ulcus rotundum ventriculi* (Ziegler's Beiträge, 13. Band) fand, dass die unteren Abschnitte des Dünndarms einen starken hämorrhagischen Katarrh mit Zerstörung des Epithels und der Zotten zeigen, wenn in dieselben künstlicher Magensaft eingespritzt wurde. Bei den Versuchen über die Dünndarmresection bei Hunden, welche Monari (Experimentelle Untersuchungen über die Abtragungen des Magens, Beiträge zur klinischen Chirurgie, 16. Band), und Trzebicky ausführten, fanden sie, dass die Hunde Resectionen des oberen

Jejunums viel schlechter vertragen, als die im unteren Ileum. (Langenbeck's Archiv f. klin. Chir. 1897. Bd. XLVIII. S. 57/92). Fast alle diese Hunde litten lange Zeit an starken Diarrhoeen, und bei denen, welche die Operation überlebten, zeigte sich Hypertrophie und Hyperplasie der Schleimhaut des übrig gebliebenen Dünndarmtheiles. Wenn man nun daraus, dass Hunde die Resection der Hälfte des Dünndarmes vertragen, schliessen wollte, dass man es mit der Wahl der Darmschlingen bei Gastroenterostomie nicht so genau zu nehmen brauche, und dass es genüge, wenn man nur eine der oberen Schlingen benutzt, so würde man sich doch in einem Irrthum befinden. Einmal ist es ein grosser Unterschied, ob bei einer Gastroenterostomie der Magensaft direct ins abführende Jejunum gelangt, oder ob er bei einer Dünndarmresection durch das Duodenum läuft, wo ihm Galle und Pankreassaft beigemischt wird. Der Magensaft wird hierdurch abgestumpft, aber nicht durch Galle und Pankreassaft völlig neutralisirt, wovon ich mich durch vielfache Versuche überzeugt habe. Andererseits wird man sich von der Gefährlichkeit der Resection oberer Darmschlingen leicht überzeugen, wenn man nicht, wie es die Regel ist, junge und gesunde Hunde, sondern alte oder schwache Hunde verwendet. Stellt man die Versuche nach diesen Gesichtspunkten an, welche doch den Verhältnissen kranker Menschen besser entsprechen, so kann bei Resection von viel weniger als der Hälfte des Dünndarmes, schon bei $\frac{1}{5}$ oder $\frac{1}{6}$ desselben, der Exitus durch den Darmkatarrh eintreten. Z. B. folgender Versuch:

Einem alten Hunde in dürftigem Ernährungszustande resecirte ich am 16. 8. 98 $\frac{1}{6}$ seiner gesammten Dünndarmlänge direct unterhalb des Duodenums. Er starb nach 4 Tagen. Lunge, Herz o. B., im Abdomen war keine Peritonitis nachzuweisen. Im Jejunum und Ileum war ein ausgeprägter Katarrh. Die Kerkring'schen Falten waren mit Blutungen durchsetzt. Im Dickdarm war blutiger dünner Koth. Einem zweiten Hunde, der ebenfalls alt und dürftig war, resecirte ich gleichfalls $\frac{1}{6}$ der gesammten Dünndarmlänge direct unterhalb des Duodenums. Am 22. 8. 98 operirt. Der Hund hatte reichliche, blutige, dünne Stühle und starb am 25. 8. Lunge, Herz o. B.; Magenschleimbaut normal, Pankreas normal. Direct unterhalb der circulären Vereinigung zwischen Duodenum und Jejunum beginnt ein kolossaler Katarrh des Dünndarmes. Die Querfalten sind alle haemorrhagisch infiltrirt. Ausserdem bestand eine Invagination des Ileums ins Coecum, offenbar durch die vermehrte Peristaltik ausgelöst. Ein dritter Hund, in kräftigem Ernährungszustand, den ich am 20. 4. 99 operirte, vertrug allerdings die Operation aus-

gezeichnet und lebte noch monatelang in gutem Ernährungszustande. Durch die Versuche wurde es mir nun klar, dass der directe Zufluss von Salzsäure in den Darm nicht gleichgültig sein könne und ich operirte nun einen Hund in anderer Weise, indem ich die Verhältnisse bei der Gastroenterostomie nachahmte. Es war ein grosser, über zwei Jahre alter Jagdhund. Operirt am 27. 10. 99 bei 49 Pfd. Gewicht. Der Pylorus wurde unterbunden. Es wurde nun 5 Handbreiten unter dem Duodenum das Jejunum quer durchtrennt und eine Gastroenterostomie nach Roux ausgeführt; das abführende Ende wurde circular in den Magenfundus eingenäht, das zuführende 2 Handbreiten darunter circular in die abführende Schlinge seitlich eingenäht. Am 3. 12. 99 Exitus bei 28 Pfd. Gewicht. Das Fett ist fast ganz geschwunden, Muskeln sehr dürrtig. Im Duodenum, Jejunum, Ileum und Kolon starker Katarrh, überall hämorrhagische Stellen in den Querfalten des Darmes. Im Darm dünner, blutig schleimiger Inhalt. Unterhalb des Duodenums bis zur Gastroenterostomie 70 cm, von das bis zum Coecum 410 cm (1 : 6). Uebrige Organe o. B.

Ich hatte einen mittelgrossen Hund, dem ich eine Gastroenterostomie nach Wölfler angelegt hatte. Der Pylorus war unterbunden worden. Dem Hunde ging es sehr gut. Es interessirte mich nun zu wissen, in welcher Weise der Mageninhalt in den Darm gelangte, ob mehr in die abführende oder in die zuführende Schlinge. Zu dem Zweck setzte ich dem Hunde zwei Fistelknöpfe, einen in die abführende und einen in die zuführende Schlinge ein, und erhielt nun folgende Werthe: Beide Fistelknöpfe werden geöffnet; es tropfte aus dem zuführenden Schenkel dünne gallige alkalische Flüssigkeit ab. Wir giessen jetzt 550 g Salzsäurelösung (1 conc. HCl : 100 aq.), die mit Rubinroth etwas gefärbt ist, in den Magen. Es läuft nun alles aus dem Fistelknopf, der im zuführenden Schenkel sitzt, und fast garnichts aus dem Knopf im abführenden Schenkel. Wir erhalten aus dem Knopf im zuführenden Schenkel:

nach 10 Min.	120 g
" 16 "	250 "
" 20 "	275 "
" 28 "	370 "
" 40 "	410 "

Wir bemerken, dass wenn Mageninhalt aus dem Knopf abläuft, es ziemlich reichlich fliesst. Damit abwechselnd fliesst Galle und zwar langsam und in geringeren Mengen. Während Galle floss, wurde aus dem Magen nichts entleert, und es floss auch nichts aus dem im abführenden Schenkel sitzenden Knopf. Bei einem anderen Versuche wurde dem Hunde 350 g Milch zu saufen gegeben. Im Anfang floss nur gallige Flüssigkeit aus dem Knopf im zuführenden Schenkel ab. Nach 15 Min. floss dann auch Mageninhalt ab, und zwar wieder das meiste aus dem im zuführenden Schenkel sitzenden Knopf und nur wenig aus dem anderen Knopf. Es wird jetzt (nach 25 Min.) der Knopf im zuführenden Schenkel verschlossen, der andere offen gelassen. Es vergehen 2 Min. und es läuft dann schubweise und in geringeren Mengen aus dem Knopf im abführenden Schenkel. Nach 10 Min. wird der Knopf im zuführenden Schenkel wieder geöffnet und sofort läuft der Mageninhalt reichlich, fast con-

tinuirlich hier ab, während aus dem Knopf im abführenden Schenkel nur Tropfen kommen. Abwechselnd wird auch Galle entleert. Die übrigen Versuche zeigten immer dasselbe Verhältniss. Es tropfte aus dem abführenden Schenkel unverhältnissmässig viel weniger, als aus dem zuführenden.

Es ging daraus hervor, dass es erstens besser in die zuführende Schlinge floss und dass dadurch zweitens eine Verzögerung der Magenentleerung stattfand. Es zeigte sich drittens, dass bei dieser Magenentleerung immer eine Beimischung von Galle statt hatte. Demnach ist also unsere landläufige Vorstellung, dass der Mageninhalt möglichst nur in den abführenden Schenkel der Gastro-Enteroanastomose fliessen müsse, für den Hund wenigstens falsch. Für den Menschen gilt aber höchstwahrscheinlich dasselbe. Man liest immer noch in Sectionsprotokollen als Zeichen einer besonders gelungenen Gastroenterostomie vermerkt, dass die Flüssigkeit bei der Wasserprobe nur in den abführenden und kein Tropfen in den zuführenden Schenkel geflossen sei¹⁾. Bei einem meiner Hunde, welcher 4 Wochen nach einer Wölfler'schen G.-E. an Darmkatarrh zu Grunde ging, zeigte die Wasserprobe am Leichenmagen, dass sich nur der abführende Schenkel füllte. Dadurch ist aber die Zuführung von Galle oder Pankreassaft zum Mageninhalt verhindert. Natürlich ist das ideale Resultat einer lateral angelegten Gastroenterostomie nur ein solches, bei welchem die Flüssigkeit gleich gut in beide Schenkel läuft, die Anastomose aber nur so gross ist, dass die Passage des Darminhaltes bequem auch an ihr vorbei erfolgen kann.

Für unser Verständniss des Verdauungsvorganges nach der Gastroenterostomie ist es nöthig zu wissen, wie weit der Dünndarm rückläufig füllbar ist, oder mit anderen Worten, wie weit der Magenichymus, wenn er durch die Gastroenterostomie in den Dünndarm gelangt, duodenumwärts geschafft wird. Beim Hunde habe ich bis zu 30 cm darmaufwärts von der Fistel Speisebrei finden können. Natürlich lassen sich daraus keine Werthe für den Menschen gewinnen. Für den Menschen scheint diejenige Form der Gastroenterostomie am idealsten, welche gestattet direct mit der ersten Jejunalschlinge die Verbindung auszuführen und dabei eine gute Mischung von Magen- und Duodenalinhalt garantirt.

1) Vergl. Witzel, Deutsche med. Wochenschr. 1900. 19—21.

Es concurriren hier die Methoden von Roux und von Hacker. Die Methode von Roux hat zur Zeit in Deutschland so gut wie keine Anwendung. Sie ist zwar technisch die complicirteste, funktionell aber die sicherste Methode. Auch ist bei ihr möglich, die Strecke zwischen der Fossa duodeno-jejunalis und der Entero-Anastomose ganz kurz zu nehmen, etwa 10 cm. Nehmen wir dafür die Strecke zwischen der Gastroenterostomie und der Entero-Anastomose am abführenden Schenkel länger, etwa 20 cm., so beträgt der Spielraum, den der Magen hat, etwa gerade so viel, als wenn wir die Gastroenterostomie nach Hacker in 30 cm Entfernung ausgeführt hätten. Denn es ist klar, dass zum Zwecke eines guten Abflusses ein gewisser Spielraum bestehen muss für den ersten Jejunumtheil zwischen seinen beiden Fixationspunkten, dem Ligamentum Treitzii und der Gastroenterostomie. -- Führen wir eine Gastroenterostomie nach Hacker in 30 cm Entfernung aus und nähen in 10 cm Entfernung eine Enteroanastomose so beträgt der Unterschied in der Entfernung vom Duodenum zwischen diesem Verfahren und dem Roux'schen nur noch 10 cm. Ausserdem kann man annehmen, dass infolge von Einströmen von Duodenalinhalt in den Magen und durch die Gegenströmungen zwischen Magen- und Duodenalinhalt an der Gastroenterostomie und Enteroanastomose noch eine bessere Mischung zwischen Magen- und Duodenalinhalt zu Stande kommt als bei Roux's Methode. Damit nun der Mageninhalt in grösserer Menge rückläufig das Duodenum erreicht, müssen wir die Entero-Anastomose sowohl bei Hacker's Gastroenterostomie und erst recht bei dem Roux'schen Verfahren breit anlegen. Nach meinen Erfahrungen ist die Ausnutzung der Nahrung bei der Hacker'schen Methode besser, als bei der Roux's. Der Roux'schen Methode würde ich nur dann den Vorzug geben, wenn es auf möglichste Erleichterung der Magenentleerung (z. B. sehr starke Dilatation mit Atonie und Gastropiose), der Hacker'schen Methode, wenn es mit auf Neutralisation des Mageninhaltes ankommt (Ulcus mit oder ohne Hypersekretion). Wenn wir die allgemeinen Erfahrungen bei Gastroenterostomirten Patienten berücksichtigen, so finden wir, dass wir bei kräftigen Patienten etwa die ersten 50 cm Jejunum benutzen können. v. Mikulicz hat seit Jahren mit sehr gutem Erfolge diese Entfernung gewählt. Haben wir aber sehr schwäch-

liche Patienten vor uns, die viel überschüssige Salzsäure im Magen haben, welche ausserdem klein sind und infolgedessen einen kürzeren Dünndarm besitzen (besonders Frauen), so kann 50 cm Jejunum schon zu viel sein. Dies ist leicht dann der Fall, wenn wir im Contraktionszustand der Längsmuskeln messen. So kenne ich z. B. einen Fall von Ulcus ventriculi (kleine Frau), bei welchem von anderer Seite mit Murphyknopf in 50 cm Entfernung eine Gastroenterostomie ausgeführt wurde. Die Frau ging nach drei Wochen an Darmkatarrh zu Grunde. Erinnern wir uns auch an die Fälle von peptischem Geschwür des Jejunums nach Gastroenterostomie, wie sie auf dem letzten 29. Chirurgencongress berichtet worden sind, so begreifen wir, dass die Frage nach der Länge der Schlinge Beachtung verdient in solchen Fällen, wo Salzsäure im Magen vorhanden ist. Nach den neuesten Untersuchungen von Stopnitzky (internat. Monatsschrift für Anatomie und Physiologie 15. Bd.) beträgt die Länge des Dünndarmes im minimum 338 cm, im Mittel bei Weibern 450 cm, bei Männern 550 cm. Sind nun die Längsmuskeln contrahirt, so können 50 cm $\frac{1}{5}$ — $\frac{1}{6}$ des Dünndarmes ausmachen. Man sieht nun gar keinen Grund ein, warum man die Darmschlinge länger nehmen soll, als dass sie jedem Füllungszustande des Magens und Darmes genügt. Wählt man die vordere Gastroenterostomie nach Wölfler, so hat die Erfahrung ergeben, dass die Chlumsky'sche Vorschrift, 50 cm zu nehmen, im Allgemeinen gut ist bei dem gewöhnlichen Contraktionszustand des entleerten Darmes. Ist aber der Darm dick, sind also seine Längsmuskeln contrahirt, so entspricht sein Zustand auch mehr dem der Füllung und wir können deshalb auch weniger Länge, etwa 3—3 $\frac{1}{2}$ Handbreiten nehmen. In allen Fällen aber, wo man Bedenken tragen muss, ob der Darm die Salzsäure des Magens vertragen kann, verdient die Methode von Hacker den Vorzug. Bei der Hacker'schen Methode nehmen wir die Darmschlinge drei Handbreiten, ist sie aber dick nur 2 Handbreiten lang. Durch Zufügung einer Enteroanastomose wird rückläufig das Duodenum besser gefüllt.

Sehen wir nun nach der Gastroenterostomie starken Darmkatarrh, den wir auf die Salzsäure des Magens beziehen müssen,

(in solchen Fällen untersuche man den Mageninhalt des Operirten auf Salzsäuresecretion) so wird die Behandlung in Neutralisation der Säure durch Kalk und Wismuth zu bestehen haben. Ausserdem werden wir eine reizlose, die Salzsäure bindende Diät anwenden, namentlich Milch, Eiweisswasser, Schleimpräparate, Gelatinepräparate. Wenn nun in einem solchen Fall der Katarrh so heftig weiter besteht, so dass man fürchten muss, dass der Patient eingeht, so würde ich eine ausgiebige Lateralanastomose ausführen zwischen abführendem Jejunumschenkel und dem oberen Duodenum. Hierdurch kann man erreichen, dass der abfliessende Mageninhalt sich besser mit Galle und Pankreassaft mischen muss und die Magenentleerung verzögert wird.

Wenn man die Chirurgen fragen würde, welche Nachteile die Gastroenterostomie für ihre Träger mit sich bringt, so würden wohl viele antworten, dass dieselbe gar keine Nachteile, sondern nur Vortheile gewähre. In diesem Umfange ist dies wohl kaum richtig, die normale Funktion kann durch keine Operation verbessert werden. Wenn Jemand einer Gastrostomie bei Oesophagusstenose eine Gastroenterostomie zufügt, so schädigt er die Ausnutzung der Nahrung und ich wüsste nicht, warum er nicht gleich das einfachere Verfahren einer Jejunostomie wählt. Ist die Motilität des Magens normal, so ist eine Gastroenterostomie ganz gewiss nicht von Nutzen. Wohl in den meisten Fällen können wir bei Gastroenterostomirten keine Nachteile gegenüber der normalen Verdauung nachweisen. Allerdings, die Operation ist noch zu neu und die Beobachtungsdauer ist noch zu kurz, als dass darüber die Akten schon geschlossen sein könnten. Ich persönlich glaube, dass es für den Dünndarm doch nicht ganz gleichgültig ist, ob die Speisen im groben oder feinen Zustande hineingeschoben worden, und zweifle, ob nicht der Dünndarm, der jetzt ausserordentlich wenig erkrankt, nicht dann häufiger Folgen mechanischer und chemischer Insulte zeigen wird. Ich persönlich halte deswegen meine Gastroenterostomie-Patienten immer an langsam zu essen, gut zu kauen und die Speisen in gut präparirten Formen zu geniessen. Das Gebiss des Pat. muss daraufhin untersucht und ev. ersetzt werden. Fast alle Gastroenterostomieen sind an erwachsenen

Personen ausgeführt worden. Ob der Körper im Stadium des Wachstums die Gastroenterostomie ebenso gut verträgt, als der Ausgewachsene, das ist noch unentschieden. Ich erinnere nur daran, dass das Duodenum der hauptsächlichste Ort für die Resorption des Eisens aus der Nahrung ist¹⁾. Vielleicht ist es für den Stoffwechsel anderer Mineralien auch noch von Bedeutung. Unsere Kenntnisse sind in dieser Beziehung noch zu gering, als dass wir uns nicht bestreben müssten, gerade beim wachsenden Organismus möglichst den normalen Gang der Verdauung herzustellen. So würde ich bei der Pylorusstenose jugendlicher Individuen die Gastro-duodenostomie, wenn sie gut auszuführen ist, der Gastroenterostomie vorziehen. Bei der Pylorushypertrophie der Säuglinge würde ich die erste Jejunalschlinge wählen und hier nicht die Gastroenterostomie in derselben Entfernung wie beim Erwachsenen ausführen. (Kehr bei Abel, Münchener med. Wochenschr. 1899. No. 48; Kehr und Löbker, 29. Chirurgencongress).

Welche Nachtheile sind nun nach der Gastroenterostomie thatsächlich zu beobachten? Die ersten Tage nach der Operation sieht man nicht selten zahlreiche Eructationen. Nach meiner Ansicht kommt dies hauptsächlich daher, dass der Magen gegen den Darm nicht gasdicht abgeschlossen ist. In den ersten Tagen nach der Operation ist der Leib meteoristisch. Die Gase kommen vom Darm aus durch die Fistel in den Magen und blähen denselben auf. Das Aufstossen kann für den Patienten sehr quälend sein. Das beste Mittel dagegen ist ein reichliches Entleerungsklystier. Es ist nun ein Vortheil der hinteren Gastroenterostomie, dass die Füllung des Colons keinen Einfluss auf die Gastroenterostomie ausübt. Ferner kann man Erbrechen von Galle sehen auch ohne Narkosenwirkung und ohne Spornbildung. Nach meinen Erfahrungen erbrechen gerade solche Patienten nach der Operation Galle, welche auch vorher leicht erbrochen haben. Der Magen ist gewöhnt bei einem gewissen Füllungsgrade eher mit Erbrechen zu reagiren, als mit energischer Peristaltik. Dieser Füllungsgrad wird nun nach der Operation leicht erreicht, weil auch Galle und

¹⁾ So habe ich nach Magenresectionen mit dem 2. Billroth'schen Verfahren beobachtet, dass die Patienten sehr schwer ihre Anämie verloren. Ich habe in solchen Fällen mit gutem Erfolg Ferratin verordnet, ein Präparat, welches die besondere Eigenschaft hat, auch in Alkalien löslich zu sein.

Pankreassaft zufließen können¹⁾ und weil die Entleerung des Magens nach der Gastroenterostomie voraussetzt, dass er eine zeitlang einen constanten positiven Druck herstellt gegen das Regurgitiren von Darminhalt, also dass der Magen eine länger andauernde Arbeit zu leisten imstande sein muss. Wenn also der Brechreflex gewöhnt ist, schon bei mässigem Füllungsgrade aufzutreten, so ist dies gerade für die Gastroenterostomie ungünstig. Man kann dagegen kalte Spülungen des Magens anwenden oder durch ein leichtes Laxans die Reaction vermehren. Was den Singultus anbelangt, der nach Gastroenterostomie tagelang beobachtet worden ist, so glaube ich, dass dies nichts dieser Operation Eigenthümliches ist, sondern dass die Ursache auf einer localen Peritonitis beruht. Ich hatte einen Patienten, welcher eine Woche lang Singultus zeigte nach einer Gastroenterostomie wegen inoperablen Pyloruscarcinoms. Er starb 10 Wochen später an Krebskachexie. Bei der Sektion fand ich noch den Rest der Entzündung in den ausgebreiteten Verwachsungen an der vorderen Wand des Magens. Von den weiteren mitunter auftretenden Nachtheilen der Operation ist der wichtigste die Diarrhoe. Bei vielen Patienten zeigt sie sich nur in den ersten Tagen, bei einigen wenigen kann sie aber eine verhängnissvolle Dimension annehmen. Die Hauptursache liegt in dem Reiz der Salzsäure auf den Darm; hierdurch können sogar peptische Jejunalgeschwüre²⁾ entstehen. Ausserdem giebt es aber noch eine andere, nicht gefährliche Form der Diarrhoe, die Gährungsdiarrhoe. So findet sie sich z. B. bei Patienten, die man wegen Pyloruscarcinoms operirt hat, und welche gar keine Salzsäure aufzuweisen brauchen. Die Speisen werden unverdaut ins Jejunum geschoben und zwar in beschleunigtem Tempo; Galle und Pankreassaft werden weniger gut beigemischt. Deswegen ist die Verdauung der Speisen eine geringere und die Zersetzung derselben eine ausgiebigere. Die Folgen sind Meteorismus und Diarrhoe. Endlich will ich noch der Vollständigkeit wegen anführen, dass die schnelle Entleerung des Magens ein häufig auftretendes Hungergefühl mit sich bringen kann, welches namentlich von Neurasthenikern unangenehm em-

¹⁾ Anders bei der Roux'schen Methode, wo ich nur Erbrechen durch Narkosenachwirkung gesehen habe.

²⁾ Vergl. Discussion über Gastroenterostomie auf dem XXIX. Chirurgen-Congress. — Braun, XXVIII. Chirurgen-Congress. 1899. II. 94.

pfunden wird. In dieser Beziehung habe ich einen sehr charakteristischen Fall beobachten können.

Zum Schlusse will ich die Hauptergebnisse dieser Arbeit in folgende Sätze zusammenfassen¹⁾: 1. Die Gastroenterostomie ist dort angezeigt, wo der normale Weg durch den Magen (Sanduhrmagen), den Pylorus und das obere Duodenum infolge mechanischer Ursachen erschwert ist; hingegen dürfen Hindernisse im unteren Theil des Duodenums oder im oberen Jejunum niemals mit der Gastroenterostomie umgangen werden; dieselben sind direct zu beseitigen.

2. Die Gastroenterostomie ist ferner angezeigt, wenn eine rasche Entleerung des Magens erforderlich ist. In diesem Falle wird die Fistel am besten im Fundustheil des Magens angelegt und der Pylorus verschlossen.

3. In dem Verschlusse des Pylorus liegt die einzige Garantie für das Offenbleiben der Magendünndarmfistel. Derselbe erzielt ausserdem eine schnellere Entleerung des Magens und wirkt dem Circulus entgegen.

4. Bei Enteroptose verdient die hintere Wand des Magens für die Gastroenterostomie den Vorzug.

5. Bei sehr schlaffen Mägen ist in erster Linie die Methode von Roux zu empfehlen; der gewöhnlichen Gastroenterostomie soll hier eine Entero-Anostomose hinzugefügt werden. Bei hypertrophischen Mägen, also meistens bei Pylorusstenose kann die Entero-Anastomose wegbleiben, wenn ein die Spornbildung sicher ausschliessendes Verfahren gewählt wird.

6. Die Spornbildung entsteht aus dem Missverhältniss zwischen der Grösse der Fistel und dem Umfang der gegenüberliegenden Darmwand und kann bei bestimmter Technik vermieden werden. Näht man die Fistel in gewöhnlicher Weise mit fortlaufender Naht, so muss die Entero-Anastomose hinzugefügt werden.

7. Die Entfernung der Entero-Anastomose von der Gastroentero-Anastomose soll am zuführenden Schenkel gemessen nicht über 10 cm betragen.

8. Für die Haltbarkeit der Naht ist die Diät von Bedeutung. Grössere Mengen Flüssigkeit beanspruchen die Naht viel weniger,

¹⁾ Dieselben sind z. Th. auf dem XXVIII. Chirurgen-Congress 1899 mitgetheilt worden: Siehe Verhandlungen desselben. I. S. 70.

als selbst kleine Mengen fester Kost. Durch feste Körper können die Nähte zum Perforiren gebracht werden.

9. Die schnelle Entleerung des Magens nach der Gastroenterostomie beruht darauf, dass die motorische Hemmung des Magens bei der Füllung des Duodenums zum grössten Theil ausfällt.

10. Die Darmverdauung für Eiweisse und Fette wird ungünstiger, weil der Reiz, welchen Säuren und Fette vom Duodenum aus auf den Zufluss von Galle und Pankreassaft ausüben, zum grösseren Theile ausfällt.

11. Das Einströmen von Galle und Pankreassaft in den Magen ist mit keinen schädlichen Folgen verbunden.

12. Die Salzsäure wird nach der Gastroenterostomie schlechter neutralisirt, als wenn sie das Duodenum passiren muss. Sie übt eine Reizwirkung auf den Darm aus. Bei schwächlichen Individuen mit Hypersekretion nehme man eine möglichst hohe Schlinge. (Methode von Hacker mit Entero-Anastomose.)

13. Die Nachtheile der Gastroenterostomie werden im Laufe der Zeit compensirt. Diese Compensation setzt aber eine gewisse regenerative Leistungsfähigkeit des Organismus voraus. Deswegen ist es wichtig bei den indicirten Fällen mit der Ausführung der Operation nicht so lange zu zögern, bis der Körper durch die Grundkrankheit schon erschöpft ist.

14. Ein Normalverfahren der Gastroenterostomie muss die grösste Sicherheit für die Funktion bieten und die geringsten Nachtheile aufweisen. Als solches kann bezeichnet werden die Methode von Hacker mit Entero-Anastomose. Bei offenem Pylorus vernähe man denselben zur Sicherung der Function der Magendünndarmfistel.

XV.

(Aus der chirurg. Universitäts-Klinik des Herrn Geheimrath
von Bergmann.)

Ueber Operationshandschuhe.

Von

Dr. Baron Küster,

Assistent der Klinik.

Seitdem eine Reihe von Autoren nachzuweisen gesucht hat, dass es uns nicht gelingt unsere Hände unter Benutzung der jetzt gebräuchlichen Methoden gänzlich keimfrei zu machen, ist von verschiedenen Seiten vorgeschlagen worden, dieselben während der Operation mit Handschuhen zu bedecken. Vorausgesetzt, dass diese Handschuhe an und für sich keimfrei zu machen wären und keine etwa auf der Haut befindlichen Bacterien durchliessen, müssten sie also ein wirksamer Schutz für die Wunde gegen eine Infection durch ungenügend desinficirte Hände sein. Eine andere Frage ist natürlich die, ob durch das Tragen von Handschuhen die feinere Technik der Operationen nicht leiden würde. Diese Unannehmlichkeit geben denn auch die meisten Autoren, welche die Handschuhe empfohlen, sowie diejenigen Chirurgen, die infolge dieser Empfehlung dieselben praktisch erprobt haben, zu und die Technik ist daher bemüht gewesen und immer noch bestrebt Handschuhe herzustellen, welche ein möglichst feines Empfinden und eine möglichst grosse Beweglichkeit der Finger ermöglichen. Am nächsten kommen bis jetzt wohl diesem Ideal die Friedrich'schen condomdünnen Gummihandschuhe. Innerhin aber liegt es auf der Hand, dass die Empfindung durch die Gummischicht, und wenn dieselbe auch noch so dünn wäre, stets undeutlicher sein muss,

als bei Einwirkung auf die blosse Haut. Angenehm für den Arzt ist das Tragen dieser Handschuhe aber auch deshalb nicht, weil dieselben nur mit Flüssigkeit gefüllt angezogen werden können und die Hand nun während der ganzen Operation in einem nassen Behälter steckt, der die Perspiration der Haut unmöglich macht und die letztere auf die Dauer macerirt. Aus praktischen Gründen wird sich ja gewiss noch manches für und gegen die Handschuhe sagen lassen, aber diese Fragen, die ja doch erst in zweiter und dritter Linie in Betracht kommen, will ich nur beiläufig gestreift haben. Denn alle Unannehmlichkeiten würden wir gerne in Kauf nehmen, wenn wir vollkommen sicher wären, der Wunde durch das Tragen von Handschuhen einen absolut sicheren Schutz vor der Infection durch unsere Hände zu gewährleisten. Diese letztere Frage kann nur durch bacteriologische Untersuchungen entschieden werden und deswegen habe ich eine Reihe von Versuchen hierüber angestellt.

Im Verein mit der Mehrzahl der Chirurgen vermeiden wir es, die Wunden mit Desinficienten in Berührung zu bringen und von diesem streng aseptischen Standpunkte aus könnten wir uns nie mit den von Wölfler empfohlenen, mit Lysol getränkten, und während der Operation häufig wieder in Lysol getauchten, ledernen Militärhandschuhen befreunden. In Betracht kämen in unseren Augen also nur solche Handschuhe, die durch unsere jetzt gebräuchlichen Sterilisationsmethoden keimfrei gemacht werden können. Dies sind aber nur die Gummihandschuh und die Tricothandschuh in ihren verschiedenen Abarten, die sich in strömendem Dampf bequem und sicher keimfrei machen lassen. Ob der Tricothandschuh aus Seide oder Baumwolle verfertigt ist, wird ja zur Frage des Wundschutzes gegen Infection nichts beitragen, da ja die Weite der Maschen bei der Winzigkeit der in Frage kommenden Keime keine wesentliche Rolle spielt. Bei der Auswahl des Materials für den Tricothandschuh handelt es sich demnach wohl nur um die Haltbarkeit desselben. Von den Gummihandschuhen kommen aus chirurgisch-technischen Gründen, wie gesagt, nur die Friedrichschen condomdünnen Handschuhe in Betracht, welche, da sie impermeabel sind, die der Hand etwa anhaftenden Keime von der Wunde absperren. Solange diese Handschuhe intact sind, bieten sie ja natürlich einen absolut sicheren Schutz und im Nothfalle

kann man event. zur Bedeckung der Hand mit einem solchen Handschuh greifen z. B. wenn es sich darum handelt, eine schwer infectiöse Wunde zu berühren, trotzdem, dass man verpflichtet ist, bald darauf eine aseptische Operation vorzunehmen. Dann wird man gewiss einmal des Gummihandschuhes sich bedienen können, um die Imprägnirung der eigenen Hände mit Keimen zu vermeiden. Erhebt man aber das Tragen derartiger Handschuhe zum System, so werden sich bald die Uebelstände desselben herausstellen. Der Operateur sowie die Assistenz werden allmähig im Vertrauen auf den impermeablen Handschuh in der Gewissenhaftigkeit der Händedesinfection nachlassen, oder gar im Handschuh einen Ersatz für dieselbe suchen. In jedem Gummihandschuh jedoch, der mit Flüssigkeit beim Anziehen gefüllt ist, und trockenes Anziehen ist nicht möglich, sammelt sich im Laufe der Operation ein Saft an, der in reichlichster Menge die auf und in der Haut befindlichen Keime enthält. Das Uebertreten dieser Mikroorganismen in die Flüssigkeit ist ein ganz enormes, zumal da unter dem feuchten Gummihandschuh die Hand stets stark transspirirt und hierdurch die Auflockerung der Epidermis ungemein begünstigt wird. Wie gefährlich dieser Saft ist, erhellt aus einem sehr einfachen Versuche, den man geradezu zur Prüfung des Grades der erreichten Händedesinfection verwenden könnte. Bedeckt man nämlich mehr oder weniger sorgfältig desinficirte Hände mit sterilisirten Tricothandschuhen und zieht hierüber wieder sterilisirte Gummihandschuhe, die mit einer Flüssigkeit etwa Kochsalzlösung oder Bouillon zur Hälfte gefüllt sind, lässt die überschüssige Flüssigkeit ablaufen und behält die Handschuhe nun $\frac{1}{4}$ —1 Stunde an, so saugt sich der nun event. bacterienhaltige Saft in den Tricothandschuh ein, aus dem man ihn dann zur näheren Untersuchung, wie Platten-giessen u. s. w. ausdrücken kann. Den Tricothandschuh selbst wirft man zweckmässiger Weise in flüssige Gelatine, schüttelt ihn mit derselben und giesst darauf hin dann gleichfalls Platten. Kommt es nicht auf eine quantitative Feststellung der Keime an, dann kann man die den Handschuh enthaltende Gelatine auch einige Stunden bei 37° aufbewahren und dann die Platten giessen, oder man legt den Handschuh in Bouillon, verwahrt diese bei entsprechender Temperatur und unterzieht sie dann einer Prüfung. Will man noch ein Uebriges thun, so wendet man beim Ausziehen

den Gummihandschuh, rollt ihn an seinem offenen Ende etwas auf und klemmt ihn mit sterilisirten Schieberpincetten oder Péans zu, um ihn dann ebenso zu behandeln, wie den Tricohandschuh. Auf diese Weise lässt sich ganz schön der Keimreichthum auf mehr oder minder gut desinficirten Händen feststellen und man kann sich ein Bild davon machen, was für ungeheure Mengen von Microorganismen der oben erwähnte Handschuhsaft enthält. —

Bei etwas derbem Zugreifen reissen aber die Gummihandschuhe sehr leicht ein, eine Gefahr, die sich bedeutend steigert, wenn die Handschuhe während der Operation an ihrer Oberfläche trocken werden. Auch werden öfter sterilisirte Gummihandschuhe sehr brüchig, bekommen kleine Löcher und werden allmähig sehr empfindlich für Verletzungen, die ungemein leicht z. B. beim Knüpfen und Anziehen der Fäden stattfinden können. Haben wir aber eine, wenn auch noch so kleine defecte Stelle im Handschuh, so ist infolge des oben beschriebenen Saftes eine Wundinfection mit Sicherheit zu erwarten, wie sie heftiger garnicht sein kann.

Während wir nun im Gummihandschuh eine impermeabele Hülle unserer Hände vor uns haben, bei welcher erst der sich in ihr ansammelnde Saft nach Defectwerden derselben seine verderbliche Wirkung entfalten kann, liegen die Verhältnisse beim Tricohandschuh bedeutend anders, da dieser ein poröses Gewebe darstellt. Es handelt sich daher bei seiner Beurtheilung um die Frage, ob resp. in welcher Zeit die etwa auf der Haut befindlichen Keime die Maschen durchdringen.

Ausgehend von dem Standpunkte, dass man nur beim Arbeiten mit Reinculturen irgend eines bestimmten sich von anderen Keimen auffällig unterscheidenden Microorganismus mit Sicherheit zufällige Verunreinigungen ausschliessen kann, ging ich in der Art vor, dass ich nach Reinigung meiner Hände, dieselben in Bouillon tauchte, welche mit *Bacillus prodigiosus* oder *pyocyaneus* inficirt war, und dann dieselben trocknen liess. Hierauf bedeckte ich die mehr oder weniger stark inficirten Hände mit sterilisirten Tricohandschuhen, knüpfte nun in Seidenfäden Knoten, zog die Fäden stark über die Hände oder drückte auch die ganzen Finger auf erstarrte Gelatine oder Agar ab. Alles dies that ich in verschiedenen Zeitabständen nach der Infection.

Machte ich diesen Versuch mit einem völlig trockenen Tricot-

handschuh bei durchaus trockener Hand, dann traten selbst nach einstündigem Tragen des Handschuhs keine Keime durch das Maschenwerk desselben, vorausgesetzt, dass die Infection der betr. Hand nicht eine übermässig starke war. Diese grossen Mengen von Keimen, die jedoch nöthig sind, um ein Durchtreten derselben durch den trockenen Handschuh bei trockener Hand hervorzurufen, spielen in der Praxis keine Rolle, da ja die Hand vor dem Anlegen immerhin einer gründlichen Desinfection unterworfen wird. Können wir denn aber bei unserer Arbeit überhaupt auf völlige Trockenheit rechnen? Wir können wohl die Instrumente, Fäden, Tupfer und alles andere bei einer Operation nöthige nach der Sterilisation in völlig trockenem Zustande verwenden, zwei Dinge können wir jedoch nicht vermeiden, das ist das Transpiriren der Hände des Operators bez. der Assistenz und die Befeuchtung der Handschuh mit Blut oder irgend welchen Gewebssäften. Meine Versuche haben mir aber gezeigt, dass der Schutz des Handschuhs illusorisch wird, sowie derselbe oder die Hand oder gar beide feucht werden. Kommt die Hand ins Transpiriren, so lösen sich je nach der Stärke der Transpiration die Keime von der Haut los und durchdringen den Tricot früher oder später.

Noch auffallender wird die Durchlässigkeit, wenn man auf den trockenen Handschuh aus einer mit steriler Bouillonlösung gefüllten Retorte einen Tropfen auffallen lässt, denn an der Stelle, wo der Tropfen aufgefallen ist, wird der Handschuh durchlässig.

Den feuchten Handschuh vollends durchdringen die Keime mit einer grossen Schnelligkeit und in grosser Zahl und man kann wohl sagen, dass der Durchtritt der Keime durch denselben ein sofortiger ist. Der Unterschied in der Zahl der durchgetretenen Keime ist ein äusserst geringer bei einem Abdruck, den man sofort oder eine Minute nach Anlegen des Handschuhs auf den Nährboden und demjenigen, den man nach 10, 15 und 20 Minuten gemacht hat. — Sehr auffallend ist aber das Ergebniss folgender Versuche. Inocirt man zwei desinficirte Finger mit ein und derselben Bouillonreincultur des Bac. prodig. und bedeckt hiervon den einen, nachdem beide ausgetrocknet sind, mit einem trockenen Tricotfinger, während man den anderen bloss lässt und taucht nun diese beiden Finger gleichzeitig etwa 15 Secunden lang in je ein Becherglas flüssiger Gelatine und giesst hiervon Platten, so ist die

Zahl der wachsenden Colonien auf den beiden Arten von Platten durchschnittlich ziemlich die gleiche; bald liegt das Minus an Colonien auf Seiten der Platten, die vom blossen Finger herkommen, bald auf Seiten derjenigen, die vom tricotbedeckten Finger herühren, sodass sich manchmal die Zahlen der auf ersteren Platten gewachsenen Colonien zu denjenigen auf den anderen Platten gewachsenen wie 1:4, dann wieder wie 4:1 verhielten.

Entfernte, man aber nach dem ersten Eintauchen die Tricothülle von dem betr. Finger und tauchte beide Fingern abermals in flüssige Gelatine, so wuchsen auf den hiervon gegossenen Platten regelmässig weniger Keime auf denjenigen, die dem vorher mit Tricot bedeckten, nunmehr gleichfalls entblösten Finger entstammten, als auf denjenigen, welche von dem Finger herrührten, der schon vorher ohne Tricotbezug geprüft worden war, sodass hier das Verhältniss zwischen 3:4 und 1:2 schwankte, sich mithin im Durchschnitt wie 2:3 verhielt. Die Untersuchung der benutzten Tricothülle allein ergab dagegen das Vorhandensein enormer Mengen von Keimen in ihren Maschen, sodass manchmal von einem Zählen derselben Abstand genommen werden musste. Ich möchte aber noch betonen, dass dies Ueberwiegen der Keimzahl in den eben angeführten Versuchen nicht etwa nur in den Fällen vorhanden war, bei denen vorher vielleicht die Zahl der durch den Tricot getretenen Keime grösser oder geringer gewesen wäre, wie die der vom blossen Finger losgelösten, sodass man in ersterem Falle auf eine stärkere Infection des Fingers hätte schliessen können und im zweiten auf ein zufällig festeres Anhaften der Mikroorganismen, sondern dass dieses Verhalten ein regelmässiges war. Man kann daher nichts anderes annehmen, als dass der Tricotbezug gewissermassen die Keime durch seinen leichten Druck und die geringe Reibung beim Anziehen von der Haut lockert, dieselben in seine Maschen hineinsaugt und so gewissermaassen ein Reservoir darstellt, aus dem auf leichtestem Wege die Keime an die Oberfläche, beziehentlich die Wunde bei einer Operation abgegeben werden.

Mag man nun auch sagen, dass die letzteren Versuche mit direct nassem Tricot und bei nasser Haut gemacht worden sind, und dass die Durchlässigkeit des nassen Stoffes noch grösser sein muss, als die des feuchten, so muss man doch auch bedenken,

dass abgesehen davon, dass man beim Operiren auch mit wirklich nassen Handschuhen zu thun haben kann, das Zahlenverhältniss der Keime, die sich unter gleichen Bedingungen von der Haut ohne und mit Bedeckung von Tricot loslösen, hierdurch nicht beeinflusst wird.

Auf Grund meiner Ausführungen glaube ich daher wohl behaupten zu können, dass durch die in die Chirurgie eingeführten Handschuhe kein wesentlicher Schutz vor der Wundinfection durch unsere Hände gewährleistet wird. Im Gegentheil: je complicirter wir den bei einer Operation nöthigen Apparat gestalten, desto mehr Fehlerquellen schaffen wir; daher verzichten wir wohl am besten auf das Tragen von Handschuhen und lernen und lehren lieber eine gewissenhafte und zweckmässige Händedesinfection, deren Methoden sich ja mit der Zeit gewiss noch immer mehr vervollkommen werden. —

XVI.

(Aus der chirurg. Universitäts-Klinik des Herrn Geheimrath
von Bergmann.)

Bacteriologische Mittheilungen.

Von

Dr. Hugo Marx.

I. Ueber den Nachweis von Bacterien.

In der Münchener medicinischen Wochenschrift No. 22, 1900 wird über ein von Jochmann im ärztlichen Verein von Hamburg vorgetragenes Verfahren berichtet, nach wenigen Stunden Tuberkelbacillen im Sputum nachzuweisen. Jochmann verwendet eine Glycerin-Bouillon, welche mit Heyden-Nährstoff versetzt ist; die so vorgenommene culturelle Anreicherung verbindet er mit der mechanischen von Ketel's. Jochmann hatte bei seinen Versuchen die gleichen Resultate wie Hesse (Zeitschrift für Hygiene XXXI), der sich eines festen Nährbodens bediente, dem gleichfalls Heyden-Nährstoff zugesetzt war. Nach kurzer Zeit, schon nach 7 Stunden zumeist, sahen sie eine erhebliche Vermehrung der Tuberkelbacillen, so zwar, dass kleine Colonien von kurzen Stäbchen numerisch vorherrschten, während einzelne Langstäbchen seltener gefunden wurden.

Ich hatte mich schon während einiger Monate, bevor ich das Jochmann'sche Verfahren durch die obengenannte Publication kennen lernte, eines ähnlichen, aber einfacheren Verfahrens zum Nachweise von Bacterien, bei all den Fällen von Eiterung bedient, die uns die chirurgische Praxis entgegenbringt, nicht

allein bei solcher tuberculöser Natur. Mein Verfahren ist, wie das Jochmann's, eine Anreicherung. Ich fange den zu untersuchenden Eiter nach exacter Desinfection des Operationsfeldes auf und gebe, nach Möglichkeit, mehrere ccm des Eiters in ein mit gewöhnlicher 5 pCt. Glycerinbouillon gefülltes Erlenmeyerkölbchen und lasse das so beschickte Kölbchen bei 39° etwa 12 Stunden im Brutschrank stehen.

Bezüglich der Tuberkelbacillen habe ich genau die gleichen Resultate zu verzeichnen wie Jochmann und Hesse.

Die schönsten Erfolge sah ich bei Streptokokken-Eiterungen. Fand ich im frisch gefertigten Präparat nur vereinzelte Kokken, deren kettenförmige Anordnung kaum ausgesprochen war, so sah ich in den der Anreicherung nach 12 Stunden entnommenen Präparaten Ketten von 80 bis 100 μ Länge, die in den zierlichsten Geflechten und Wellenlinien das ganze Gesichtsfeld durchzogen und oft wahre Mycelien vortäuschten¹⁾. — Handelte es sich um Staphylokokken, so zeigte das Präparat wiederum die Staphylokokken in ebensolch riesenhaften Trauben, wie wir bei den Streptokokken-Ketten sahen. Ich schliesse hieraus, dass das Verfahren ganz besonders das Wachsthum in den dem betreffenden Microbion eigenthümlichen Verbänden begünstigt²⁾. Einen weiteren Vorzug des Verfahrens sehe ich darin, dass alle „a priori“ im Eiter vorhandenen Arten gleichmässig zur Vermehrung kommen: Im Eiter von Zahnabscessen sah ich regelmässig neben den Eiterkokken Miller's *Leptothrix buccalis*, deren Züchtung bekanntlich nicht gelingt, im regsten Wachsthum begriffen. Auch für diese Erscheinung ist wiederum der Speichel (cf. Anm. 1) ein wohlgeeignetes Paradigma.

Noch einige Hinweise auf die Anfertigung der Präparate: Man entnehme das Material aus dem den Boden deckenden angereicherten Eiter, bringe es recht dick auf das Deckglas und ver-

¹⁾ Diejenigen, denen frischer Eiter nicht zur Verfügung steht, mögen sich diese Art des Streptokokkenwachsthums am besten vorführen, indem sie sich eine Anreicherung mit Glycerinbouillon aus Mundspeichel besorgen. Zugleich eignen sich diese Culturen ausgezeichnet zum Studium der Verzweigung und Morphologie der Streptokokken überhaupt, über die ich ganz und gar mich Babes ausschliessen kann.

²⁾ Man vergleiche hierzu die bei Tuberkelbacillen erzielten Resultate und die jüngsten Theorien über die Stellung des Tuberkelbacillus im System.

meide alles Verreiben. In zweiter Linie muss man für schnellstes Trockenwerden der Präparate sorgen. Zur Färbung empfehle ich eine Doppelfärbung mit Fuchsin und Vesuvin: Bacterien roth, Zellen braun.

II. Die Pathogenität des *Bacillus prodigiosus*.

Man hat bisher dem *Bac. prodigiosus* eine eigentliche Pathogenität für unsere gewöhnlichen (warmblütigen) Versuchsthiere abgesprochen. In der Erwägung nun, dass das Temperaturoptimum für den *Bac. prodigiosus* weit unter der durchschnittlichen Säugertemperatur liegt, habe ich Frösche, also Kaltblüter, auf ihre Empfindlichkeit gegen den *Prodigiosus* untersucht.

Ich injicirte 0,1 bis 0,2 ccm einer in Na Cl-Lösung aufgeschwemmten Agar- oder einer Bouilloncultur eines *Prodigiosus* von guter Farbstoffproduction dem Frosch subcutan oder in die Musculatur des Oberschenkels. Sooft ich dieses Experiment wiederholen mochte, jedesmal konnte ich folgendes constatiren: Nach 12 bis 24 Stunden hatte sich bei intramusculärer Injection um die Injectionsstelle eine deutliche Phlegmone ausgebildet. Zugleich liess sich, auch nach subcutaner Injection, eine bedeutende Abnahme der Fresslust und des Bewegungstriebes der Thiere wahrnehmen, und nach weiteren 20 Stunden fand ich sie todt am Boden ihres Glases liegen. In einzelnen Fällen verlief die Infection schon innerhalb der ersten 24 Stunden tödtlich. Im Allgemeinen erschien mir der Grad der Infection abhängig von der Frische und der Intensität der Farbstoffbildung in der verwendeten Cultur. Die Section der Thiere ergab neben der erwähnten Phlegmone eine Peritonitis mit trüb-serösem Exsudat und das Vorhandensein von *Bac. prodigiosus* in Reincultur in sämtlichen Organen und in dem Exsudat aus Phlegmone und Peritonitis. In den so gewonnenen Culturen tritt die Farbstoffproduction, trotz reichlichem Wachsthum, bemerkenswerther Weise erst nach 2 bis 3 bis 5 Tagen oder noch später auf. Manchmal sogar blieb die Farbstoffproduction ganz aus, so dass ich den *Bac. prodigiosus* nur aus der Cultur auf der Gelatineplatte, dem mikroskopischen Bilde und den typischen Geruch erkennen konnte.

Zur Kontrolle früherer Angaben injicirte ich dann 0,1 ccm einer *Prodigiosus*cultur, die Frösche tödtete, weissen Mäusen: die Mäuse

lebten munter fort; sobald ich jedoch die gleiche Menge einer aus dem Froschkörper gezüchteten Cultur einer weissen Maus injicirte, starb nun das Thierchen schon nach 12 Stunden an Sepsis, und durch Zufall besass ich zuletzt überhaupt keine *Prodigiosuscultur* mehr, die für Mäuse nicht pathogen gewesen wäre. Die *Prodigiosus-Reinculturen* aus den Mäusekörpern zeigten hinsichtlich der Farbstoffproduction dasselbe Phaenomen wie die Froschculturen.

Also vermag ein, gewöhnlich für Warmblüter nicht pathogener Mikroorganismus Pathogenität für sie zu erlangen durch einen Durchgang durch den Körper eines Kaltblüters, den er tödtet.

III. Eine Bemerkung zur Farbstoffproduction der Bacterien.

In meinem Aufsatze „Zur Morphologie des Rotzbacillus (Centralblatt für Bacteriologie XXV. 1899) habe ich angegeben, dass der Rotzbacillus, der bekanntlich auf Kartoffeln einen rothbraunen Belag bildet, auf der gelben Moorrübe einen weissen Farbstoff producirt. Heute bin ich in der Lage, diese Angabe zu erweitern bezw. sie zu rectificiren; so zwar, dass ich sagen kann, alle farbstoffbildenden Bacterien zeigen auf der Moorrübe einen weissen Belag: mit anderen Worten, sie wachsen farblos auf diesem Nährboden. Ich sehe in dieser Thatsache einen interessanten Commentar zu den Angaben von Kuesters¹⁾, der zeigt, dass der *Bacillus pyocyaneus* auf künstlich angesäuerten Nährboden farblos wächst, wobei ein minimaler Grad von Säurezusatz die Farbstoffproduction eher begünstigt²⁾. Die Natur selbst hat uns für diese zwei Fälle zwei besondere Nährböden gegeben: die schwachsaure Kartoffel, ein die Farbstoffproduction durchaus begünstigender Nährboden und die stark saure Moorrübe, auf der alle farbstoffbildenden Bacterien farblos wachsen.

Geprüft habe ich diese Verhältnisse für den

Bacillus pyocyaneus
 „ *prodigiosus*
 „ *brunificans Berolinensis*
 (Marx-Woithe³⁾)

und für eine Reihe farbstoffbildender Kokken und Sarcinen.

¹⁾ Langenbeck's Archiv. 1899.

²⁾ Vergl. auch Nösskey, Arbeit über die Farbstoffproduction des *Pyocyaneus* in Langenbeck's Archiv. 1900.

³⁾ Centralblatt für Bacteriologie. XXVII. 1900.

Nach einiger Zeit, besonders mit zunehmender Eintrocknung des Nährbodens der Moorrübe, hebt die Farbstoffproduktion wieder an, so dass es scheint, als ob eine Gewöhnung an den Nährboden einträte; in den meisten Fällen liess sich aber eine mit zunehmender Eintrocknung zunehmende Säureabnahme constatiren. Der farblose Belag auf andere Nährböden (Agar etc.) gebracht, ergab jedesmal bei jedem Organismus kräftige Farbstoffproduktion.

XVII.

(Aus der chirurg. Universitäts-Klinik des Herrn Geheimrath
von Bergmann.)

Operation einer fötalen Inclusion der Bauchhöhle.

Von

Dr. E. Lexer,

Privatdocent und I. Assistent.

(Hierzu Tafel VIII.)

In der vor Kurzem erschienenen Arbeit: über teratoide Geschwülste der Bauchhöhle und deren Operation¹⁾ ist bereits auf den hier zu beschreibenden Fall verwiesen worden, welcher der schon fertigen Abhandlung nicht mehr eingefügt werden konnte. Der Hauptwert dieser seltenen Beobachtung liegt nicht nur in der operativen Entfernung und der genau zu bestimmenden Lage des Tumors, sondern auch in dem Befunde, welcher mit grosser Wahrscheinlichkeit eine teratoide Geschwulst annehmen liess.

Das 7 Wochen alte Mädchen befand sich in einem so schlechten Ernährungszustande, dass die Mutter ärztliche Hilfe suchte. In der stark vergrösserten rechten Bauchhälfte konnte ohne Schwierigkeit eine Geschwulst erkannt werden, deren knochenharte Partien schon Collegen Hauser, der das Kind der Klinik überwies, ein Teratom der Bauchhöhle vermuthen liessen.

Die Geschwulst lag dicht unter der Leber und nahm fast vollkommen die rechte Bauchhälfte ein, indem sie sich noch weiter nach abwärts erstreckte, als über ihr die Dämpfung reichte. Die Oberfläche war vorne glatt, undeutlich fluctuirend, aussen dagegen etwas höckerig mit knochenharten Vorsprüngen und

¹⁾ Archiv für klin. Chirurgie. Bd. 61.

Leisten. Die mediane Begrenzung des Tumors erreichte den Nabel, die untere lag 2 Querfinger oberhalb der Darmbeinschaukel, die obere Grenze verschwand unter dem fühlbaren Leberrande, die hintere in der Lumbalgegend. Zwischen der Leber und dem Tumor findet sich nirgends tympanitischer Schall. Durch Druck von der Seite und von oben konnte die Geschwulst nach unten bis zur Darmbeinschaukel, nach der Mitte des Bauches bis 2 Finger links vom Nabel verschoben werden. Dagegen gelang es selbst in Narcose nicht, sie nach oben in die Gegend der Niere zu verlagern.

Dieser letztere Umstand war zum Theile maassgebend, dass man den Verdacht eines Nierentumors, der wohl am nächsten lag, fallen liess. Dann aber waren auch die knochenartigen Vorsprünge an der Aussenseite des Tumors auffallend. Unter Berücksichtigung dieser Geschwulstpartien und der Lage dicht unter der Leber hatte deshalb die Annahme eines teratoiden Tumors am meisten für sich; ob er in der Bauchhöhle frei lag oder mit der Niere zusammenhing, war durch den Befund nicht zu entscheiden.

Bei der Operation (am 1. 6. 1900) öffnete ich die Bauchhöhle in der Mittellinie, da sich die Geschwulst mehr nach der Mitte zu als nach hinten und aussen verschieben liess. Sofort stellte sich die bläuliche Oberfläche eines cystischen Tumors ein, da die nach links verdrängten Dünndarmschlingen nicht im Wege standen. Unter dem Leberrande kam die Oberfläche des Tumors zum Vorschein, um dann, nachdem sie 2 Finger breit unbedeckt war, unter der Flexura coli dextra zu verschwinden. Nur an der rechten Seite der Geschwulst lag ihre Oberfläche zwischen der Leber und dem aufsteigenden Colon vollkommen frei; das letztere zog schräg von unten und aussen nach oben und innen, den unteren Theil der Geschwulst bedeckend. Die Flexur und das Colon ascendens mussten deshalb zuerst sammt ihrem Gekröse von der Vorderfläche gelöst werden. Dabei zeigte sich, dass das Colon ascendens ein Mesenterium besass, welches an der breitesten Stelle 4 cm betrug und sich nach unten verschmälerte. Die innere und die obere Partie der Geschwulstoberfläche war bedeckt vom Anfangstheile des Colon transversum, von der Krümmung des Duodenum, von dem Pylorus und dem Ligamentum hepato-duodenale, welche sich alle bis auf letzteres sehr leicht und ohne Blutung vom Tumor abstreifen liessen. Am Lig. hepato-duodenale fand sich die innigste Verbindung der ganzen Geschwulst mit den Eingeweiden. Denn es zog nicht nur von der vollkommen obliterirten Nabelvene ein beträchtlicher Zweig zum Tumor, sondern es waren nach dessen Durchtrennung noch 5—6 kleinere Gefässe zu unterbinden und zu durchschneiden, welche von der hinteren Fläche des Lig. hepato-duodenale in die Geschwulst traten. Darauf konnte sie nach oben und aussen herausgewälzt werden, wobei noch ihre letzten, sehr lockeren Verbindungen mit der Vena cava und der unteren Fläche der rechten Leberhälfte gelöst wurden.

Da die Wundhöhle trocken war, wurde sofort das Abdomen vollkommen verschlossen. Obgleich die Blutung äusserst gering war und die ganze Operation kaum 20 Minuten in Anspruch genommen hatte, überlebte doch das schwächliche Kind den Eingriff nur um 8 Stunden.

Die Lageverhältnisse der Geschwulst zu den Bauchorganen konnten mit Sicherheit bei der Section festgestellt werden; dabei erfuhr der während der Operation erhobene Befund seine volle Bestätigung:

Die Kuppe des Tumors lag unter der rechten Hälfte der Leber, in lockerer Verbindung mit ihrer unteren Fläche; sein linker Abschnitt ruhte in dem stark erweiterten Foramen epiploicum, welches auseinandergehalten für 3 Finger durchgängig war. Vor der Geschwulst hatten das Lig. hepato-duodenale und hepato-gastrum sammt dem Pylorus und der Krümmung des Duodenum gelegen. An der hinteren Seite des die Lebergefäße enthaltenden Lig. hepato-duodenale sorgte eine sehr gefässreiche Verbindung sowie ein Ast der Nabelvene für die Ernährung des Tumors. Seine hintere Fläche lag vor der rechten Niere und berührte die hintere Bauchwand; doch bestand hier keine Verwachsung, da das parietale Peritoneum hinter dem Tumor über die Bauchwand und die Niere hinwegzog. Demnach lag die ganze Geschwulst innerhalb der Bauchhöhle. Die untere Hälfte ihrer Vorderfläche und ein Theil ihres inneren Randes waren von dem Colon ascendens, der Flexura coli dextra und einem breiten, dazu gehörenden Mesenterium bedeckt. Das rechte Dickdarmknie war übrigens nicht ausgesprochen, da das aufsteigende Colon sich schräg nach oben in den am Duodenum locker befestigten Dickdarmtheil, also das Colon transversum fortsetzte.

Das Vorhandensein eines Gekröses am Colon ascendens erklärt sich leicht aus dem Verhalten des ehemaligen Dickdarmgekröses und der frühen Entwicklung der Geschwulstmasse. Denn der zum Colon ascendens gehörende Theil des Mesenterium commune wird ungefähr im 5. Fötalmonate an die hintere Rumpfwand durch Verklebung befestigt, so dass das parietale Bauchfell sich später über die vordere Seite des Colon fortsetzt und dessen hintere Wand anscheinend ausserhalb des Peritoneum liegt. Indem der Tumor diesen Vorgang durch seine Lage und Ausdehnung verhinderte, zwang er das aufsteigende Colon sammt seinem Mesenterialantheil sich an seine Vorderfläche anzulegen. Da der untere Pol der Geschwulst nicht bis unter das Caecum herabreichte, so ist es verständlich, dass sich dieser Dickdarmabschnitt sammt seinem Gekröse mit dem parietalen Peritoneum hatte ver-

einigen können. Das ganze, erhalten gebliebene Gekröse des Colon ascendens bildete somit eine grosse Tasche für den von oben hinein gewachsenen Tumor. Hätte sich diese Tasche oberhalb eines kleineren Tumors geschlossen, indem das Colon ascendens die Verbindung mit dem Peritoneum der Bauchwand hätte erreichen können, so wäre diese Geschwulst später extraperitoneal gelegen. Dass dieser scheinbare Sitz ausserhalb des Peritoneum als secundärer aufzufassen ist, geht aus der Beachtung der embryonalen Verwachsungsprocesse des Mesenterium commune mit der hinteren Bauchwand hervor und lässt sich an den Verhältnissen in unserem Falle wohl noch deutlicher ersehen, als an den retroperitoneal sitzenden Tumoren links neben der Wirbelsäule, welche sich unter der nach links verklebenden, hinteren Netzdoppelplatte entwickelt haben¹⁾.

Es ist in der angeführten Arbeit²⁾ erörtert worden, dass ein Theil der teratoiden Mischtumoren und echten Inclusionen sich im Bereiche der Bursa epiploica entwickeln muss, wenn die parasitäre Anlage ins rechte Oberbauchcoelom gerathen und hier an einer Stelle des Mesogastrium anterius zwischen Magen und Leber befestigt war. Die Lage des hier beschriebenen Tumors bestätigt diese Auffassung. Da seine einzige und innigste, mit ernährenden Gefässen ausgestattete Verbindung an der hinteren Seite des Lig. hepato-duodenale vorhanden war, so lässt sich der ursprüngliche Fixationspunkt des parasitären Keimes ziemlich sicher bestimmen. Dieser war ins rechte Oberbauchcoelom gelangt und lag an der rechten Seite des Mesogastrium anterius, und zwar an dem untersten Abschnitte desselben, also nahe dem unteren Rande des Magengekröses; bei der Drehung des Magens und den sonstigen Lageveränderungen im Bauchraume des Foetus wurde er in den Eingang der Bursa epiploica verschleppt. Doch von hier aus erfolgte sein Wachsthum nicht weiter in die Bursa hinein, sondern nach oben und rechts unter die Leber und nach unten hinter den Dickdarm.

Die entfernte Geschwulst war etwas grösser als die Faust eines Mannes. Während ihre hintere Oberfläche höckerig war und

¹⁾ l. c.

²⁾ l. c.

knochenharte Vorsprünge erkennen liess, war die ganze Vorderfläche von einer dünnen durchscheinenden Membran überzogen. Durch diese hindurch liess sich ein rundliches, mit Haaren besetztes Gebilde wahrnehmen, das dem Kopfe eines Foetus glich und sich innerhalb der Flüssigkeit, welche die Membran spannte, hin und her verschob. Diese Kapsel zeigte sich nach ihrer Spaltung an den seitlichen Partien der Geschwulstmasse verwachsen; daher war nur die Vorderseite des Tumors fluctuirend und cystisch erschienen. Die Flüssigkeit, welche bei der Oeffnung der Kapsel abfloss, war gelblich und reich an Cholestealinkristallen. An dem jetzt freiliegenden, grösseren Abschnitte des Tumors (Tafel VIII) fällt am meisten am oberen Pole eine kleinapfelgrosse Cyste auf, deren Wandung aussen von gut entwickelter Haut mit 1—2 cm langen blonden Haaren gebildet wird. Die Innenfläche ist mit einer dünnen, glänzenden, gefässreichen Membran bekleidet. Der Inhalt dieser Blase besteht aus wasserheller Flüssigkeit, welche etwas Eiweiss enthält. An der vorderen Seite setzt sich nach unten ein 1 cm dicker, solider Hautwulst fort, welcher subcutanes Fett einschliesst; an jeder Seite ferner sitzt der Wandung eine kleine gelblich durchscheinende Cyste auf. Durch einen kurzen, dünnen Stiel ist die ganze Hautcyste mit der Hauptmasse des Tumors verbunden, dessen Oberfläche höckerig gebaut und verschieden dunkelroth bis -blau gefärbt ist. Die Consistenz ist weich, abgesehen von den an der hinteren Geschwulstseite fühlbaren knöchernen Strängen und Vorsprüngen.

Schon nach dem makroskopischen Verhalten lässt sich das ganze Gebilde als echte fötale Inclusion erkennen, welche Annahme durch den mikroskopischen Befund eine vollkommene Bestätigung erfahren hat. Innerhalb einer dünnen Kapsel (mikrosk. Befund II.), welche wie Eihäute den Tumor umgeben und durch breite Verbindung zwischen ihm und dem Lig. hepato-duodenale die Ernährung vermitteln, liegt die unförmige Masse des Parasiten, an welchem vor Allem die kümmerliche Anlage des Kopfes (mikrosk. Befund I.) zu erkennen ist. Was die einzelnen cystischen Fortsätze und Wülste derselben zu bedeuten haben, ist nicht zu sagen. Das übrige Gewebe des Tumors scheint, wie Durchschnitte ergeben, mehr einem teratoiden Misch tumor nahe zu stehen. Es ist ein schwammiges, wabenartiges Gewebe, in welchem Knochen-

stränge zerstreut liegen (mikrosk. Befund III.). Zu einer höheren Entwicklung haben sich diese nicht ausgebildet, denn die Röntgenaufnahmen des Tumors ergeben nur unregelmässig verlaufende Knochenspangen.

Mikroskopischer Befund:

I. Die als Kopfanlage aufgefasste Hautcyste. Der Stiel, welcher diese Hautblase mit der Hauptmasse des Tumors verbindet, ist aussen von gut ausgebildeter Haut mit Lanugohaaren, Talg- und Schweissdrüsen und glatten Muskelfasern (*Arrector pili*) bekleidet und besteht im Wesentlichen aus fibrillärem Bindegewebe mit elastischen Fasern, welches an einzelnen Stellen von Fettgewebe ersetzt wird. Im Innern des Querschnittes befinden sich 2 ziemlich weit vorgeschrittene Zahnanlagen mit Schmelz und Zahnbein. Ein Epithelgang oder ein Cystenlumen wird in dem eigentlichen kurzen Stiele nicht entdeckt. Aber etwas oberhalb desselben, zwischen ihm und dem Hauthöcker (Tfl. VIII. H. 2), also in der Nähe der Zahnanlagen sieht man ein unregelmässig zusammengefallenes Lumen von 4—5 mm Durchmesser, welches geschichtetes Plattenepithel trägt und in der bindegewebigen Wandung mit sehr zahlreichen Schleimdrüsen ausgestattet ist.

Die ganze Hautcyste ist aussen von dicker Cutis bekleidet, welche zahlreiche Haare trägt und abgesehen von Talgdrüsen auch sehr reichlich mit Schweissdrüsen versehen ist. Der *Arrector pili* ist fast an allen Haarbälgen zu sehen. Ein subcutanes Fettpolster ist überall, aber von verschiedener Stärke vorhanden. Der solide Wulst der Cyste an der vorderen Seite besteht im Innern nur aus Fettgewebe, ebenso wie der kleine Hauthöcker links (H. 2). Markhaltige Nervenfasern können in spärlicher Zahl mittels Weigert-Pal'scher Färbung nachgewiesen werden. Nervenendigungen sind nicht zu sehen. Das Bindegewebe lässt nur zum Theil ausgebildete fibrilläre Züge erkennen, im übrigen hat es die embryonale, zellreiche Form und ist mit Blutgefässen und Lymphspalten reichlich versorgt. In verschiedenen Schnitten stösst man im subcutanen Gewebe auf kleine bis stecknadelkopfgrosse Cysten und Schläuche, welche entweder nur mit glattem geschichtetem Plattenepithel oder mit gut entwickelter, Haare und Drüsen bergender Haut ausgekleidet und mit abgestossenen Zellmassen gefüllt sind. In dieser Weise ist auch der Vorsprung an der rechten Seite der Hautblase gebildet (H. 1). Seine äussere Bekleidung besteht aus Haut mit feinen Härchen, Talg- und Schweissdrüsen. Auf ein dünnes subcutanes Lager folgt eine genau ebenso ausgestattete Cystenwandung, so dass also der kleine Höcker an der rechten Seite der angenommenen Kopfanlage nichts anderes als eine kleine Dermoidcyste im subcutanen Gewebe darstellt.

Die ganze Innenseite der Hautblase ist mit einem gefässreichen sehr feinen, nur locker aufliegenden Häutchen bekleidet. Diese zarte Membran, welche gegen das subcutane Gewebe und Fettgewebe durch eine etwas breitere

Lage dichter fibrillärer Bindegewebszüge getrennt ist, entspricht einer sehr unvollkommenen Hirnanlage; denn sie besteht aus Neurogliegewebe, in welchem Corpuscula amylacea und vereinzelt Ganglienzellen nachzuweisen sind, und ist an der freien Fläche von mehrzeiligem Ependymepithel überzogen, welches an wenigen Stellen kurze Flimmerhaare erkennen lässt. Zwischen ihm und der Bindegewebskapsel verliert sich die Hirnschicht an manchen Stellen vollkommen, an anderen ist sie etwas breiter, ohne jedoch eine Trennung in graue und weisse Substanz zu zeigen. Mitunter springen verzweigte, kleine Gefässzotten (Plexus chorioideus) ins Lumen vor.

Die geringfügige Entwicklung der Hirnmasse ist wohl durch den Druck des angesammelten Liquor bedingt, wodurch die ganze Wandung der Cyste in straffer Spannung gehalten wurde. Die Anlage des Cranium ist nur durch die erwähnte Bindegewebskapsel vertreten, welche nirgends Knochen enthält.

Demnach finden sich in der vermutheten Kopfanlage eine Hirnhöhle, eine bindegewebige Schädelkapsel, ausgebildete Kopfhaut und im Stiele noch Zahnanlagen mit einer Cyste, deren Plattenepithelschleimhaut die Andeutung der Mundhöhle bildet.

II. Die eihautähnliche Kapsel des Tumors, welche sich seitlich an seiner Hauptmasse ansetzt, besteht aus einer dünnen Lage Bindegewebe, welches an etwas dickeren Stellen Fettgewebe oder vereinzelte Bündel glatter Muskelfasern enthält und an seiner Innenfläche ein unregelmässig geschichtetes Pflasterepithel trägt. Wegen dieser Zusammensetzung aus Mesoderm- und Ektodermabkömmlingen hat die Kapselmembran Aehnlichkeit mit dem Amnion.

Auffallend verdickt erscheint eine Stelle der Kapsel da, wo sie sich dicht an dem oben beschriebenen Stiele der Kopfanlage an der Geschwulstmasse ansetzt. Hier findet sich inmitten von Bindegewebe und Fettgewebe eine erbsengrosse Cyste, welche im Innern mit den hohen Flimmerzellen des Respirationstractus und zahlreichen Becherzellen ausgestattet ist. Da das Stratum proprium noch Schleimdrüsen und glatte Muskelfasern enthält, welche letztere meist ringförmig den Lumenquerschnitt umgeben, und ferner noch ausserhalb von diesen eine dünne hyaline Knorpelplatte die Hälfte des Cystenumfangs umspannt, so darf in dieser Bildung die Anlage der Athmungswege gesucht werden. Sie schliesst sich derjenigen Stelle an, welche unvollkommene Mundschleimhaut und Zahnanlagen enthält.

Nach abwärts von dieser Cyste erstreckt sich ein schmaler Wulst zwischen Tumorrand und Kapselansatz ungefähr $1\frac{1}{2}$ cm weit nach unten. Zum Theil ist diese verdickte Stelle cystisch, zum Theil solide.

Inmitten von durcheinander geflochteten Bündeln glatter Muskelfasern finden sich hier 3 Cysten von 2—4 mm Durchmesser. Zwei hiervon sind mit geschichtetem Plattenepithel ausgekleidet, die 3. ist von glatter Muskulatur in Rings- und Längslage umgeben und hat hohes Cylinderepithel, theilweise mit Flimmerbesatz, und eine zellreiche Submucosa mit kleinen Lymphknötchen.

Der solide Theil dieses Wulstes besteht aus unregelmässig verlaufenden

glatten Muskelfasern, welche zahlreiche Drüsenlumina mit kurz-cylindrischen Zellen in sich schliessen. Wollte man eine Deutung dieser Bilder versuchen, so könnte man an Prostatagewebe denken. Daneben liegt lymphadenoides Gewebe von einer derben Bindegewebskapsel umschlossen.

III. Das äusserst vielfältige Bild, welches die Schnitte von der knotigen Hauptmasse des ganzen Tumors ergeben; ist erschöpfend kaum zu schildern. Es handelt sich hier um Gewebsbildungen, welche vollkommen den embryoiden Tumoren des Hodens¹⁾ oder den soliden Teratomen der Ovarien²⁾ gleichen, indem sie Abkömmlinge der 3 Keimblätter in verschiedener Ausbildung enthalten. Am wenigsten ist dabei das Ektoderm zur Entwicklung gelangt.

Junges, sehr zellreiches Bindegewebe bildet die Grundsubstanz, in welcher in wildem Durcheinander die verschiedensten Gewebsformen, Cysten und Epithelschläuche liegen. Zu den ersteren gehören derbe Bindegewebszüge mit elastischen Fasern, glatte und quergestreifte Muskeln, Schleimgewebe, Fettgewebe, Knorpelherde und Knochenspangen mit Periost. An einzelnen Stellen liegen grosse Gruppen von Schleimdrüsen. Die Knorpelinseln sind hyalin, die Knochen erscheinen als dünne compacte Platten oder als unregelmässige spongiöse Bildungen. Neben verschiedenen grossen Cysten, deren grösste kaum einen Kirschkern an Umfang übertrifft, erscheinen innerhalb des Bindegewebes epitheliale Gänge und Schläuche, welche dem Ganzen stellenweise ein adenomartiges Aussehen verleihen. Sie enthalten meist niedriges Cylinderepithel, zum Theil Flimmerzellen oder auch Plattenepithel; letzteres füllt die Lumina oft vollkommen aus. Noch mehr Abwechslung bietet die Epithelauskleidung der Cysten, indem nicht nur die einen mit einfachem oder flimmerndem Cylinderepithel, die anderen mit geschichtetem Pflasterepithel ausgestattet sind, sondern auch in einer Cyste allein mehrere Epithelformen z. B. Flimmerzellen neben geschichtetem Plattenepithel mit schroffem Uebergange vorkommen. Eine weitere Ausbildung hat die Wandung mehrerer Hohlräume erfahren, indem Cylinder- und Becherzellen über zottenartige Vorsprünge hinwegziehen und an manchen Stellen lymphadenoide Haufen bedecken, ferner eine deutlich zweifach geschichtete Muscularis mucosae vorhanden ist. In diesen Gebilden ist demnach die Anlage des Darmrohres angedeutet.

Alles zusammengenommen stellt der entfernte Tumor eine sehr unvollkommene fötale Anlage dar, welche wegen der am weitesten vorgeschrittenen Ausbildung der Kopfanlage und der amnionähnlichen Abkapselung des Ganzen zu den echten fötalen

¹⁾ Wilms, Embryome und embryoiden Tumoren des Hodens. Deutsche Zeitschr. f. Chir. Bd. 49.

²⁾ Wilms, Ueber die soliden Teratome der Ovarien. Beiträge zur path. Anat. v. Ziegler. Bd. 19.

Inclusionen zu rechnen ist, obgleich der grössere Theil der Geschwulst mit einem teratoiden Misch tumor übereinstimmt, in welchem alle möglichen Gewebsbildungen und die Andeutung des Darmtractus und der Athmungswege vorhanden sind.

Erklärung zu Tafel VIII.

Ansicht des Tumors von vorne mit aufgeschnittener Kapsel.

H₁ = kleine Dermoidcyste.

H₂ = Hauthöcker, aus Haut und subcutanem Fett bestehend.

XVIII.

(Aus der chirurg. Universitäts-Klinik des Herrn Geheimrath
von Bergmann.)

Angeborene mediane Spaltung der Nase.

Von

Dr. E. Lexer,

Privatdocent und I. Assistent.

(Hierzu Tafel IX.)

Zu dem seltenen Kapitel der medianen Nasenspalte gehört die Verbildung des Gesichtes, wegen welcher ein 20jähriger, vom Lande stammender Mann sich in die Klinik hatte aufnehmen lassen. Die Verunstaltung der Nase selbst stimmt in mancher Beziehung, obgleich hier keine Aehnlichkeit mit einer „Doggennase“ nach Witzel's Bezeichnung besteht, mit dem von Nasse aus der Klinik veröffentlichten Falle überein, nur sind die einzelnen Theile der Nase nicht so symmetrisch verbildet wie dort, auch beschränkt sich die Missbildung nicht wie in jenem und in anderen Fällen auf das Gebiet des mittleren Stirnfortsatzes, da noch weitere Abnormitäten vorliegen. Hier macht das ganze Gesicht den Eindruck, als sei seine Ausbildung auf einer sehr frühen Stufe der Entwicklung stehen geblieben.

Die ganze Nase sammt der Glabellagegend ist ausserordentlich breit, die Nasenlöcher stehen weit auseinander, durch ein fingerbreites häutiges Septum getrennt. Sie sind nicht gleichmässig gestaltet; das rechte steht etwas höher als das linke und hat eine gefaltete Umrandung, während die Form des linken annähernd normal ist. Die Nasenflügel sammt ihren Knorpeln sind gut, aber ebenfalls unregelmässig entwickelt, da der rechte nach oben verzogen erscheint. Die Spitze der Nase fehlt vollkommen, indem der breite, flache, von sehr reichlicher Haut bedeckte Nasenrücken in das Septum mit der Fortsetzung der Längsfurche übergeht, welche sich von der Stirne herab erstreckt.

Soweit die dicke Haut der Nase ein Betasten der Knochenverhältnisse gestattet, scheint von dem knöchernen Gerüste der rechte Oberkieferfortsatz gering entwickelt zu sein. Er steht in fast frontaler Ebene, während der viel stärker ausgebildete linke Processus sagittal aufgestellt vorspringt und deshalb als scharfe Kante zu fühlen ist, welche schroff zum inneren Augenwinkel abfällt. Zwischen beiden Fortsätzen ist in der Tiefe der breite vordere Rand des Septum narium und eine den eingesunkenen Nasenbeinen entsprechende Knochenplatte zu erkennen. In der Gegend der Glabella oder an der Stirne vermag man eine Lücke im Knochen nicht zu fühlen. Das Riechvermögen ist nur wenig gestört. Durch die Verbreiterung der Nasenwurzel stehen beide Orbitae weit auseinander.

Von den fötalen Gesichtsspalten sind Spuren der queren und der schrägen Wangenspalte zu sehen, da der rechte Mundwinkel um 3 cm zu weit nach aussen verlagert erscheint und am linken Auge ein Colobom des inneren Lidwinkels vorhanden ist. Dass dieser Defect trotz seines Verlaufes nach unten dem Augenwinkel angehört, zeigen die beiden Thränenpunkte an den Ecken des Coloboms. Deshalb entspricht die Lücke dem Reste einer schrägen Gesichtsspalte, von welcher allerdings weitere Andeutungen in Gestalt von Narbenlinien fehlen. Ein grösseres, ebenfalls als Hemmungsbildung zu deutendes Colobom hatte auch am rechten inneren Augenwinkel bestanden, doch ist die ursprüngliche Form verwischt, da man, um das stets zu Entzündung geneigte Auge zu schützen, schon mehrfach in den ersten Lebensjahren versucht hatte, den Defect plastisch zu decken. Trotzdem ist eine breite dreieckige Lücke im unteren Lide geblieben. Die übrigen Veränderungen dieses Auges sind vielleicht für die Entstehung der ganzen Missbildung von Bedeutung. Es besteht nämlich auch im oberen Lide nahe am inneren Winkel ein 1 cm breiter Defect, welcher sich an der Augenbraue als tiefe Rinne in der Haut verliert. Diese Lücke muss der unmittelbaren Einwirkung eines amniotischen Stranges entsprechen, da ja in den Lidern kein fötaler Spalt besteht. Möglicherweise lässt sich die Veränderung der Hornhautoberfläche (s. u.) mit einem solchen Strange in Zusammenhang bringen. Der Bulbus selbst ist, abgesehen von einem weisslichen Flecken der Hornhaut und einem chronischen Bindehautkatarrh normal, die Sehkraft jedoch infolge der Hornhautveränderung fast vollkommen erloschen.

An der sehr hohen Oberlippe erscheint die Rinne des Philtrum ebenfalls verbreitert und sehr flach angedeutet, entsprechend breit auch das Tuberculum labii.

Bei der Betrachtung des Gesichtes von vorne fällt dann weiter eine Abflachung der rechten Wange auf. Sie hat ihren Grund in einer geringeren Entwicklung der rechten Unterkieferhälfte. Ausserdem finden sich einige kleine, als Auricularanhänge oder Reste amniotischer Verwachsungen bekannte Hauthöcker dicht vor jedem Ohre und in der Mitte der rechten Wange. Vor dem Tragus des rechten Ohres sitzen zwei kleinere und ein grösserer, etwas derber Höcker.

Ein eigenthümliches Aussehen erhält die Stirngegend durch die weit nach abwärts, bis in die Nähe der rechten Augenbraue reichende Haargrenze,

in deren Bereiche sich zwei 5—10pfennigstückgrosse haarlose Stellen finden. Da sie oberflächlichen Narben gleichsehen, so glaube ich in ihnen Verwachsungsstellen mit dem Amnion erblicken zu dürfen.

Die Operationen, welche schliesslich zu dem in Fig. 3 niedergelegten Resultate führten, hatten natürlich mit ganz ungewöhnlichen Verhältnissen zu rechnen, zumal ja die Verbildung der Nase nicht einmal symmetrisch war. Da der unschön vorspringende Processus frontalis der linken Seite entfernt werden musste, so war der Plan gefasst worden, ihn durch Lösen und Umklappen zur Bildung der Nasenspitze zu benutzen. Mit einem Längsschnitte von der Mitte der Stirne bis zum Fusse des häutigen Septum herab und durch seitliches Abtrennen der Haut von diesem Schnitte aus wurde das ganze unregelmässige Gerüst der Nase sammt der Glabella freigelegt. Das Fettpolster und die Galea erschienen dabei im ganzen Bereiche der Ablösung stärker als normal entwickelt. Inmitten der Glabella geriet das Messer durch dickes Bindegewebe hindurch in einen Spalt, der vorher nicht gefühlt werden konnte, worauf etwas Liquor cerebrosus abfloss. Es zeigte sich bei weiterem vorsichtigen Präpariren, dass sich ein schmaler, etwa 3 mm breiter Spalt im Stirnbeine vom unteren Rande der Glabella etwa 3 cm weit in ihrer Mitte nach oben fortsetzte. Da, wo innerhalb dieses Spaltes die Dura geöffnet worden war, konnte ich deutlich die völlig normale Hirnoberfläche sehen. Einige feine Nähte verschlossen die kleine Stelle sofort.

In der Tiefe der Wunde waren die beiden Nasenbeine zu fühlen; sie lagen dort in frontaler Ebene und schienen durch keine Diastase voneinander getrennt zu sein. Den knorpeligen Theil der Nase bildete eine breite und seicht gefurchte, nicht über die Fläche des ganzen Oberkiefers hervorragende Knorpelplatte, welche dem mittleren Nasenknorpel sammt dem verbreiterten Septumrande entsprechend sich nach unten zwischen die weit auseinander stehenden Nasenflügelknorpel erstreckte, von denen die medianen Ränder, besonders des linken, stark vorsprangen.

Während der nämlichen Operation wurde dann noch von dem breiten linken Oberkieferfortsatze mit dem Meissel ein Periostknochenlappen gebildet, dessen Basis in der Nähe der Apertura pyr. eingebrochen wurde, so dass der Lappen nach unten umgeklappt werden konnte. Bei der Bildung dieses Lappens war eine Eröffnung der linken stark verengten Nasenhälfte nicht zu vermeiden. Das nach unten umgelegte Knochenstück wurde dann am Septum und am linken seitlichen Nasenknorpel durch Aluminiumdraht so befestigt, dass seine ehemalige Verbindung mit dem Stirnbeine als Stütze der künftigen Nasenspitze hervorragte. In dieser Stellung ist der Knochenlappen gut eingeheilt, obgleich er nicht sagittal, sondern etwas von links nach rechts geneigt aufgestellt worden war. Die Hautwunde wurde sofort, nachdem noch von jedem Wundrande ein 1 cm breiter Hautstreifen entfernt worden war, über dem befestigten Knochenstück geschlossen und dann oberhalb der beiden Nasenflügel quer durch die ganze Nase ein Draht hindurchgezogen und beiderseits über Gummistückchen geknotet, wodurch die ganze untere Partie der Nase verschmälert und der Knochenlappen gestützt wurde.

Ein spindelförmiges Hautstückchen wurde später aus dem breiten häutigen Septum und dem obersten Theile des Philtrum ausgeschnitten. Der rechte nach oben verzogene Nasenflügel wurde ebenfalls bei einem späteren Eingriffe mit Hilfe eines Bogenschnittes (Fig. 3), welcher bis in die Nasenhöhle drang, nach unten verlagert.

Von den weiteren Operationen seien die übrigen nur kurz angedeutet:

Entfernung der Auricularanhänge, von welchen zwei im Innern Faserknorpel enthielten.

Deckung des Colobomes am rechten unteren Lide mit einem durch Bogenschnitt gelösten Lappen (Fig. 3); am linken Auge genügte der Dieffenbach'sche V-Schnitt mit Y-förmiger Naht, um das kleine Colobom zu beseitigen.

Makrostoma-Operation am rechten Mundwinkel nach v. Langenbeck.

Excision der behaarten Stirnhaut mit sofortigem Ersatz durch einen ungestielten, aus dem Oberschenkel entnommenen Hautlappen, welcher vollständig angeheilt ist.

Die Beseitigung des Colobomes am oberen Augenlide wurde vorläufig auf Wunsch des Patienten unterlassen.

Nach der Heilung ergab das Innere der Nase folgenden von Collegem Heine in der Königl. Univ.-Ohrenklinik erhobenen Befund: Linkes Nasenloch durch Verwachsung des Nasenflügels mit dem Septum bis auf eine linsengrosse Oeffnung verschlossen. Rechtes Nasenloch sehr eng, so dass man nur das geschwollene Ende der unteren Muschel und theilweise einen horizontalen Spalt im Septum (in Folge des Drahtes) sieht. Die linke Choane wird durch einen Polypen fast vollkommen verdeckt, der vom oberen Choanenrand auszugehen scheint und über die Medianlinie nach der andern Seite hinüberraagt. Von der mittleren Muschel ist eine schmale Leiste, von der unteren das hintere Ende zu sehen. Eine rechte Choane ist nicht vorhanden, bezw. durch eine Membran verschlossen. Doch sieht man an Stelle des inneren Choanenrandes eine kleine ovale, und unten in der Höhe des Nasenbodens eine dreieckige Oeffnung, deren Spitze nach oben gerichtet ist.

In dieser Combination der medianen Spaltnase mit Resten verschiedener fötaler Gesichtsspalten liegt eine ähnliche Beobachtung nicht vor. Die deutlichen Spuren amniotischer Störungen, welche ausserdem noch im Gesichte vorhanden sind, legen es nahe, die Erklärung der gesammten Verbildung zu versuchen.

Man hat besonders für die hier am meisten hervortretende Entwicklungsstörung im Bereiche des mittleren Stirnfortsatzes, für die mediane Spaltbildung der Nase, innere und äussere Ursachen verantwortlich gemacht. Während es Witzel durch seine Befunde an dem skelettirten Schädel eines Neugeborenen wahrscheinlich zu machen versuchte, dass besonders durch vermehrten intracraniellen Druck die mediane Vereinigung der Gesichtstheile an der Nasen-

wurzel gehindert würde, indem hier eine Vorwölbung der Dura entstehe, sehen Nasse, Kredel und v. Mangoldt in ihren Fällen als Ursache der Entwicklungsstörung Abnormitäten des Amnion, wofür hinreichende Anhaltspunkte vorhanden waren. So deuteten hahnenkammähnliche Hautwülste in der Längsfurche der Nase in Nasse's Falle auf Verwachsungen des Amnion oder vielmehr des Proamnion mit dem Stirnfortsatze hin, einem Vorgange, mit welchem ja auch v. Bramann die Entstehung der congenitalen Fisteln und Dermoide des Nasenrückens in Zusammenhang gebracht hat. Zu derselben Erklärung sah sich Kredel in seinem Falle von medianer Spaltnase veranlasst, da die Wirkung amniotischer Stränge erstens durch eine Spontanamputation des linken Vorderarms erwiesen war und ferner das in der Nasenspalte sitzende Teratom ebenfalls nur durch ein abnormes Verhalten des Amnion, durch Verwachsung und Abschnürung einer Falte, gedeutet werden konnte. Dass auch andere Formen von Spaltbildungen im Gesichte — seien es solche, die den fötalen Spalten entsprechen, oder sogenannte atypische, die mit diesen nichts gemein haben — durch von aussen kommende Schädlichkeiten von Seiten des Amnion erklärt werden, ist bekannt. So haben Morian und Landow für die schräge Gesichtsspalte und die seitliche Nasenspalte, König (jun.) und Fronhöfer für die Lippen-Kiefer-Gaumenspalte, Virchow und J. Wolff¹⁾ für atypische Defecte und Spalten der Nase unmittelbare und mittelbare Störungen durch Amnionstränge angenommen.

Auch in unserem Falle ergibt sich eine ähnliche Erklärung.

Die Veränderung am rechten Auge, welche sich als weisslicher, etwas durchscheinender und erhabener Flecken der Hornhautoberfläche gerade über der Pupille aufweist, wäre am einfachsten als Xerose in Folge des unvollkommenen Lidschlusses anzusehen. Doch lässt der angeborene Defect des oberen Lides, da er sich oft neben einer Dermoidgeschwulst der Cornea findet, auch die Vermuthung zu, dass es sich um die Spuren einer amniotischen Verwachsung der Hornhaut handelt. Allerdings ist keine Auskunft darüber zu erhalten, ob unter den vielen Operationen am Auge des Patienten auch die Abtragung eines Dermoids inbegriffen ist.

¹⁾ Verhandlungen der Berliner medic. Gesellschaft. 1894. I. S. 212 u. 219.

Der Defect im oberen Lide setzt sich in eine tiefe Hautfurche fort, welche am inneren Ende der rechten Augenbraue beginnend senkrecht nach oben zieht (Fig. 2) und nach kurzem Verlaufe mit der Spitze der gerade hier am weitesten nach unten verzerrten Haargrenze zusammentrifft. Dicht oberhalb dieser Stelle noch eine breite Narbe (Fig. 2) eine Verwachsung mit dem Amnion andeutet, spricht dafür, dass eine Falte desselben sich auf dem beschriebenen Wege von den angenommenen Fusspunkten an der Hornhaut und der Kopfhaut über den Orbitalrand hinweggespannt hat. Das Herabrücken der Haargrenze lässt sich kaum anders als durch einen Zug nach unten erklären, welchen das dort fixirte Amnion um so mehr ausüben musste, als es nicht allein an der erwähnten Partie verwachsen war, wie noch ähnliche haarlose, narbige Hautstellen in deren Nähe beweisen. Inwieweit man auch die Auricularanhänge vor den Ohren und in der rechten Wange in unmittelbarem Zusammenhang mit amniotischen Verwachsungen bringen kann, ist mit Sicherheit nicht zu entscheiden; möglicherweise sind die reinen Hautanhänge ohne Faserknorpel, von welchen sich je einer vor den Ohren befindet, als solche Verwachsungsstellen zu betrachten.

Denkt man sich die Kopfkappe des Amnion an den geschilderten Stellen festgehalten, so ist die Vorstellung nicht schwer, wie diese Membran mit straffer Spannung über das Gebiet des Stirnfortsatzes hinwegziehend, besonders diesen an seiner Ausbildung durch Raumbengung hindern musste und wie unter dem Einflusse eines Zuges die normale Verschmelzung der fötalen Gesichtsfortsätze nicht zur Genüge stattfinden konnte und die Kopfhaut weit nach unten in die Stirne rückte. Dass Zug und Druck mehr von rechts auf den mittleren Nasenfortsatz einwirkten, ersieht man ohne Weiteres aus der Gestalt der Nase, welche wie nach links hinübergepresst erscheint, und an den Hauptverwachsungsstellen des Amnion, welche rechts von der Mitte, am rechten Auge und darüber in der Stirne sich befinden. An der rechten Seite der Nase war demnach die Raumbengung grösser. In Folge des enganliegenden, spannenden Amnion mussten sich die einzelnen Theile des mittleren Stirnfortsatzes grösstentheils in frontaler Richtung entwickeln. So blieb die ganze Nase breit und in der Mitte gefurcht wie der Nasenfortsatz des 2. und 3. Monats.

Nur der linke Processus frontalis des Oberkiefers und mit ihm der linke Nasenflügel haben bei der geringeren Raumbeengung auf ihrer Seite eine mehr normale Richtung erhalten, der erstere sogar in übertriebener Weise, indem er sich wahrscheinlich wegen des von rechts einwirkenden Druckes sagittal stellte. Diese abnorme Entwicklung des Stirnfortsatzes hinderte ferner das Zusammenrücken der oberen Gesichtspartien; deshalb stehen die Augenhöhlen entsprechend der breiten Glabella und Nasenwurzel weit auseinander.

Als weitere Wirkung der amniotischen Störungen ist eine Assymetrie der Kiefer zu bemerken. Sie tritt am Unterkiefer in einer schwächeren Entwicklung der rechten Hälfte zu Tage, ohne dass der Alveolarbogen eine Ungleichheit zeigt. Aeusserlich ist dies durch die bedeutende Abflachung der rechten Wange (Fig. 1) zu erkennen, an welcher auch die Veränderung des Oberkiefers sich betheiligt. Betrachtet man den ganzen Gaumen von unten (Fig. 4), so fallen die Assymetrie des Alveolarbogens, die hohe Wölbung des harten Gaumens und die Stellung der Zwischenkiefer auf.

Der ganze Processus alveolaris gleicht einem unregelmässigen Spitzbogen. Während er in seiner linken Hälfte eine normale Fluchtlinie aufweist, erscheint er rechts nach innen gedrängt und weniger gekrümmt. Die rechte Gaumenplatte ist steil nach aufwärts gerichtet. Vom Zäpfchen bis nahe an die Zahnreihe zieht eine deutliche Raphe. Die beiden Zwischenkiefer, von denen jeder zwei normal aussehende Schneidezähne trägt, erscheinen von vorne gesehen (Fig. 5) dachartig aufgestellt, sodass der Alveolarfortsatz von den beiden, verhältnissmässig nahe bei einander stehenden Eckzähnen aus einen Winkel bildet, dessen Spitze zwischen den beiden ersten Schneidezähnen liegt. Diese eigenthümliche Stellung der Ossa intermaxillaria erweckt den Eindruck, als sei der ihnen gebührende Raum im Alveolarbogen zu eng gewesen. Bei der aufrechten Stellung der rechten Gaumenplatte (Fig. 4), welche den Verhältnissen einer rechtsseitigen Gaumenspalte entspricht, ist es auffällig, dass an den Zwischenkiefern die Andeutung einer medianen Spaltung statt einer rechtsseitigen Alveolarspalte vorhanden ist. Dies Verhalten ist nur im Zusammenhange mit der übrigen Hemmungsbildung des mittleren Stirnfortsatzes zu ver-

stehen; denn die unvollkommene oder gänzlich ausbleibende Verschmelzung der beiden Zwischenkiefer bedeutet nichts anderes, als dass am unteren Ende des Stirnfortsatzes zwischen den beiden Proc. globulares jene Einkerbung, welche die Fortsetzung der medianen Furche bildet, ebenso wie diese bestehen blieb. So kann dieselbe Entwicklungsstörung, welche die mediane Nasenfurche erhalten hat, zwischen den Ossa intermaxill. eine Spaltbildung bedingen, welche sich noch, wie im Falle Witzel's, mit einer mittleren Lippenspalte und einem doppelten Uranoschisma vereinigen kann. Demnach hängt die Andeutung der medianen Spalte im Alveolarbogen unseres Falles mit der Furchung der ganzen Nase zusammen. Doch zeigt die eigenthümliche Entwicklung der Zwischenkiefer, dass noch andere Einflüsse in Betracht kommen, vor allem der Druck, welcher auf die rechte Gesichtshälfte einwirkte und die rechte Seite des Proc. alveolaris nach innen gedrängt hat. Die hervorgerufene Raumbengung verhinderte nicht nur die normale Bildung des Gaumengewölbes, an welchem, da es an Platz zum Herabrücken fehlte, die rechte Gaumenplatte aufrecht stehen blieb, sondern zwang auch die regelrecht mit den Oberkiefern verbundenen, aber zu spät mit einander verschmolzenen Zwischenkiefer in die geschilderte Stellung.

Somit lässt sich nicht nur die ganze Entwicklungsstörung des Gesichtes aus dem Einflusse amniotischer Verwachsungen ableiten, sondern auch noch die Art und die Richtung der schädlichen Einwirkung aus der Form der verbildeten Theile vermuthen.

Nun fand sich aber bei der Operation noch ein Defect im Stirnbeine, wodurch sich eine Schwierigkeit für die Erklärung der Missbildung zu ergeben scheint, da ja Witzel den zwischen die Nasenhälften sich vordrängenden Hirnbruch als Ursache der medianen Spaltung der Nase angenommen hat. Aber ganz abgesehen davon, dass diese Entstehungsart wegen der stets seitlich gelegenen sincipitalen Encephalocèle, wie schon Kredel betonte, nicht gut denkbar ist, liegt in unserem Falle der Defect, ebenso wenig wie übrigens in Witzel's Präparate, keineswegs an einer Stelle, wo die vordere Encephalocèle den Schädel zu verlassen pflegt. Es entspricht hier die schmale spaltförmige Lücke in der Mitte der Glabella genau der Stelle, wo die Stirnnaht in ihrem

unteren Abschnitte nicht selten vollständig persistirt. Eine ähnliche Lücke im Schädel hat auch Bischoff in seinem Falle auf eine unvollkommene Vereinigung der Stirnbeine bezogen; um diese zu erklären, nahm er mit Witzel als erste Ursache der ganzen Verbildung des Stirnfortsatzes eine Verbreiterung der Schädelbasis durch Persistenz des Gaumenfortsatzes an. Es ist in unserem Falle nicht nöthig, auf diesen Erklärungsversuch zurückzugreifen; denn die verschiedenen Spuren amniotischer Verwachsungen ergeben zusammen mit ihren unverkennbaren Wirkungen, dass die entwickelungshemmende Störung von aussen eingewirkt haben muss. Die nämliche Ursache aber, welche die Theile des mittleren Stirnfortsatzes genöthigt hat, sich in der breiten embryonalen Form zu entwickeln, kann ungezwungen auch für das Klaffen der Stirnnaht in der breit gebildeten Glabella verantwortlich gemacht werden¹⁾.

Erklärung der Abbildungen zu Tafel IX.

Fig. 1 u. 2 zeigen das Aussehen des Patienten vor der Operation.

Fig. 3. Das erreichte Resultat. Die verschiedenen Narben sind etwas deutlicher gemacht, um die Schnitte anzuzeigen.

Fig. 4. Oberkiefer von unten nach einem Gypsabguss.

Fig. 5. Die Zahnreihen von vorne, abnorme Stellung der Ossa intermaxillaria.

¹⁾ Literatur siehe: Handbuch der practischen Chirurgie v. Bergmann, v. Bruns, v. Mikulicz. Bd. I. Missbildungen des Gesichtes.

XIX.

(Aus der chirurg. Universitäts-Klinik des Herrn Geheimrath
von Bergmann.)

Die Schleimhaut des Magendarmtractus als Eingangspforte pyogener Infectionen.¹⁾

Von

Dr. M. Ball,

Volontärarzt der Klinik.

Dass man den Magendarmtractus als Eingangspforte bestimmter Infectionskrankheiten anzusehen hat, ist allgemein bekannt; ich erinnere nur an die Invasion von Typhus-, Cholera- und Tuberkelbazillen. Hierbei beherrscht ein in der Darmwand spielender, specifischer Process die secundär auftretenden Krankheitsbilder. Eine Streitfrage ist es aber geblieben, wie sich die normale Magendarmwand allen jenen Bacterien gegenüber verhält, durch welche keine oder wenigstens keine makroskopisch sichtbare Erkrankung ihres Epithels herbeigeführt wird. So haben französische Autoren (Porcher und Desoubry) (1) zur Zeit der Fettverdauung massenhaft Bacterien aus dem Chylus normaler Thiere gezüchtet, ein Befund, für den sie die Durchlässigkeit der normalen Darmwand für Bacterien verantwortlich machen. Demgegenüber konnte Neisser (2) bei seinen genauen Untersuchungen niemals im Chylus Bacterien auffinden. In ähnlicher Weise stehen sich die für die Durchgängigkeit der Darmwand herangezogenen Bruchwasseruntersuchungen gegenüber. Während Roving (3) und Ziegler (4) niemals im Bruchwasser menschlicher Hernien Bacterien entdecken konnten, haben andere, wie Garré (5), Tavel und Lanz (6), nur in

¹⁾ Nach einem Vortrag, gehalten am 11. Juni 1900 in der Freien Vereinigung der Chirurgen Berlins.

einigen wenigen, Nepveu (7) und Boennecken (8) dagegen in allen Fällen Keime aus dem Bruchwasser sich entwickeln sehen. Nach Brentano (9), der reichlich Bacterien im Bruchwasser fand, soll die Verschiedenheit der Resultate auf die Untersuchungstechnik zurückzuführen sein. Auch die Entstehung von Peritonitiden wird von einigen Forschern [Engström (10), Sordoillet (11)] auf die leichte Durchgängigkeit der Darmwand bei Darmlähmung und ohne irgend eine Darmschädigung bezogen, während Jayle (12) u. A. sich in strenger Weise gegen eine solche Annahme aussprechen.

Ebensowenig sind bei den Untersuchungen, bei denen experimentell in den Darm keine die Darmwand schädigenden Bacterien eingebracht worden sind, übereinstimmende Resultate vorhanden. Man hat den Versuchsthiere durch Fütterung per os oder mittelst Magensonde, auch per rectum derartige Bacterien einverleibt und bald eine leichte Durchlässigkeit der Darmwand [Karlinski (13), Posner und Levin (14) u. A.] festgestellt, bald das Gegentheil [Alapy (15), Neisser (2), Austerlitz und Landsteiner (16), Marcus (17)] gefunden. Die bei diesen Experimenten verwendeten Bacterien waren sowohl pathogener als nichtpathogener Natur. Unter den pathogenen Bacterien hat man sich verschiedentlich der pyogenen bei der Infection bedient. Unsere Versuche beschäftigen sich ausschliesslich mit der Frage des Verhaltens pyogener Bacterien gegenüber der Schleimhaut des Magendarmtractus und daher dürfte ein näheres Eingehen auf die bisher gemachten Erfahrungen mit diesem Material gerechtfertigt erscheinen.

Das Verdienst, zuerst dem Magendarmkanal als einer Eingangspforte pyogener Infectionen seine Aufmerksamkeit zugewandt zu haben, gebührt Kocher (18). Schon im Jahre 1879, noch vor dem Bekanntwerden der genauen Biologie der Eitererreger erklärte er den Darmtractus für eine Infectionsquelle der acuten Osteomyelitis. Er führte seine Experimente an Hunden aus, denen er Liquor ammonii caustici ins Knochenmark injicirte, und dann mit Faulflüssigkeit versetzte Nahrung zu fressen gab. Er erhielt zwar, sobald er mit dieser Nahrung begann, am 4. oder 5. Tage entzündliche Erscheinungen an jenen Knochen, später eine ausgedehnte Markphlegmone, aber wegen der primär gesetzten Wunde erschien die Möglichkeit einer Infection von dieser Stelle

aus naheliegend und wahrscheinlich. So beurtheilte auch Kraske (19) jene Versuche und betonte, dass bei seinen Fällen von rasch und tödtlich verlaufender Osteomyelitis weder im Darm noch in den Mesenterialdrüsen bacteriologisch und pathologisch-anatomisch ein positiver Befund für das Eindringen von Eitererregern festzustellen war.

Nach Kocher (18) experimentirte Alapy (15) im Jahre 1889 mit Wundinfectionserregern im Darm. Er sah bei seinen Versuchen von der einfachen Fütterung nach Kocher ab, und verwandte zur Einbringung des Infectionsmaterials in vorsichtiger Weise die Magensonde. Zur Infection benutzte er Kaninchen, als Material den Staphylococcus aur., Streptococcus pyog. und erysipelatis, indem er den Thieren 10 ccm der betreffenden Cultur auf einmal injicirte. Seine Versuche über die Aufnahme der Bacterien in den Kreislauf blieben sämmtlich ohne Erfolg, allerdings tödtete er seine Thiere bereits 1—4½ Stunden nach der Infection. Man kann sich daher wohl nicht der Annahme verschliessen, dass zum Theil auf dieses frühzeitige Töden der Thiere der negative Ausfall seiner Versuche zu erklären ist. Als einziges positives Ergebniss seiner Arbeit ist anzuführen, dass er einen Uebertritt der genannten Bacterien aus dem Magen in den Darm nur nach Alkalisiren des Magensaftes mittelst grosser Dosen erhielt.

Ganz entgegengesetzte Resultate erzielte ein Jahr darauf Karlinksi (13) bei seinen Experimenten. Er wurde zu diesen durch eine auffallende Beobachtung angeregt. Er sah die Infection eines neugeborenen Kindes und den Tod desselben an Pyosepticaemie durch die Milch der an Erysipel erkrankten Mutter eintreten. Da er sowohl aus dem Blute und dem Darminhalte des Kindes, wie aus der Milch der Mutter dieselben Eitererreger züchtete, so beschuldigte er als Eingangspforte für die Infection des Kindes den Darmkanal. Seine Versuche wurden durch diese Beobachtung beeinflusst. Er gab eben geborenen Thieren, zwischen dem 3.—8. Lebenstage das pyogene Infectionsmaterial in Gestalt von Milch, die mit Staphylococcus pyog. aur. beschickt war, zu trinken. Zu seinen Experimenten verwandte er Hunde, Kaninchen und Katzen. Von den 48 Versuchsthieren starben 6 an Allgemeinfection mit Röthung und Schwellung der ganzen Darmschleimhaut, 8 an Allgemeinfection mit miliaren Eiterherden in Leber

und Nieren, 17 an acutem Darmkatarrh mit letalem Ausgang, bei 5 zeigte sich acute Eiterung der Ohrspeicheldrüse ohne Veränderung im Darmtractus; bei allen Thieren konnte der Staphylococcus aureus im Koth nachgewiesen werden. Hiernach scheint es, als ob im Gegensatz zu Alapy eine Aufnahme des Staphyl. aur. in den Darm auch ohne Verminderung des normalen Säuregehaltes des Magens stattfindet, aber man hat bei diesen Versuchen, wie Karlinski selbst zugiebt, an die Veränderung der mit Staphylococccen beschickten Milch zu denken, die in Zusammenhang mit der reizenden Wirkung ihrer Spaltungsproducte begünstigend auf eine Gastritis oder Enteritis wirken kann. Ferner darf man bei diesen Resultaten Karlinski's nicht vergessen, dass er Thiere verwandte, die erst zwischen dem 3.—8. Lebenstage standen, dass es also bei diesen Thieren ausserordentlich leicht zu einem Katarrh der Verdauungswege kommen konnte. Bezüglich der an 14 Tieren eingetretenen Allgemeininfektion bemerkt Karlinski selbst, dass die Eingangspforten für die Infection noch oberhalb des Magens gelegen sein können, wie dies die öfter aufgefundene eiterige Entzündung der Speicheldrüse und des Rachens bewiesen. Eines Fortschrittes muss man jedoch für den positiven Ausfall der Karlinski'schen Versuche Erwähnung thun, er arbeitete mit virulentem pyogenen Material, indem er stets die aus der Thierpassage gewonnenen Kulturen zur Infection benutzte.

Würde man nach Karlinski geneigt sein, dem Magendarmkanal für das Eindringen des Staphylococcus aur. eine bedeutendere Rolle zuzuschreiben, so müsste man nach den von Neisser (2) angestellten Versuchen in erheblichem Masse davon zurückstehen. Dieser Autor fütterte Mäuse, Kaninchen und Meerschweinchen mit den verschiedenen pyogenen Bacterien, Staphylococcus aur., Streptococcus des Erysipels, Bacillus pyocyaneus täglich 1—2 Agarculturen; dazu fügte er noch Darmschädigungen mechanischer Natur durch Glassplitterverfütterung, chemischer Art durch Verfütterung von Crotonöl und Fluornatrium, ferner rief er durch Darreichung besonderer Bacterien schwere Enteritiden hervor. Trotzdem er den Uebergang der pyogenen Bacterien in den Darm der Thiere nachwies, konnte er niemals eine Allgemeininfektion erzielen, und bei den nach einer Reihe von Tagen getödteten

Thieren ergaben sich fast durchweg sterile Sectionen. In den Fällen, wo sich Kulturen auf den Platten zeigten, wurden diese auf Verunreinigungen, wie sie kaum zu vermeiden sind, zurückgeführt. Nach Neisser's Ansicht können tagelang unter anderen Bedingungen höchst pathogene Bacterien im Darm vorhanden sein, ohne Allgemeininfection hervorzurufen. Hält man sich an die Bezeichnung Neisser's „unter anderen Bedingungen höchst pathogene Bacterien“, so vermisst man erstens in seiner Arbeit eine Angabe über die Virulenz der von ihm verwandten pyogenen Kulturen, und zweitens bleibt für uns die Frage offen, wie jene pathogenen Bacterien bei den einfachen Fütterungsversuchen von täglich 1 bis 2 Agarculturen in den Magendarmkanal gelangt sind, ohne auf ihrem Wege durch die Mundhöhle irgend welche Erscheinungen zu machen. Genügt doch, wie es pathologisch-anatomisch und bacteriologisch durch Experimente [Lexer (20)] an jungen Kaninchen erwiesen, die Einträufelung von 2—3 Tropfen einer hochvirulenten Streptococcenkultur in den Rachen, um ohne jede Verletzung des Epithels binnen 24—48 Stunden eine Allgemeininfection von den Tonsillen aus herbeizuführen.

Auf die jüngst erschienene ausführliche Arbeit Buchbinder's (21) über die Durchgängigkeit der Darmwand für Bacterien möchte ich an dieser Stelle nicht eingehen, da die von mir angestellten Versuche bereits abgeschlossen waren, als B. seine Experimente veröffentlichte. Am Schluss meiner Arbeit werde ich auf diese zu sprechen kommen.

Betrachten wir noch einmal im Zusammenhange die mit der pyogenen Infection vom Magendarmtractus aus experimentell erzielten Resultate, so ergibt sich, dass positive Befunde nur von Seiten Karlinski's vorhanden sind, gegen eine Infectionsmöglichkeit sprechen die Versuche von Alapy und vor allem von Neisser. Bei der Kritik der von den einzelnen Forschern verwandten Verfahren kann man auf der einen Seite das Ausserachtlassen der Racheninfection, auf der anderen Seite die Vornahme der Infection mit einem nicht sonderlich virulenten Material als Deutung der verschiedenen Ergebnisse ansehen. Diese beiden Momente veranlassten mich nun nach den von Herrn Dr. Lexer (20) mit hochvirulenten Streptococcenkulturen erzielten Resultaten der Rachen-

infection auf Anregung desselben, die Untersuchungen über die Möglichkeit einer Infection vom Magendarmkanal mit hochvirulentem Material unter Ausschluss der Racheninfection aufzunehmen.

In erster Linie hatten wir bei unseren Versuchen auf einen einwandfreien Infectionsmodus Rücksicht zu nehmen.

Nachdem wir die einfachen Injectionen mit der Sonde in den Magen wegen des beim Herausziehen unvermeidlichen Berührens der Rachenorgane mit der von der Cultur infectirten Sonde verworfen hatten, versuchten wir es mit der Einführung des Infectionsmaterials in Gestalt von Kapseln. Es wurden Gelatinekapseln mit dem vom Agarstrich abgenommenen Culturen gefüllt, die Kapseln an der Spitze eines Catheters mit Brodkrume leicht befestigt, damit sie beim Herausziehen der Sonde im Magen verblieben. Allein diese Technik zeigte sich bald als nicht durchführbar, da trotz aller Vorsicht beim Einbringen der Sonde die Kapseln sich in Folge der lockeren Verbindung von derselben lösten und manchmal im Rachen stecken blieben. Als nächsten Modus suchten wir den directen Zugang zum Magen durch Fistelanlegung zu gewinnen. Sehr bald erkannten wir auch diese Methode als unhaltbar, denn bei der einfachen Fistelbildung entleerte sich trotz aller Maassnahmen der Inhalt des Magens beständig aus der Fistel, und die Thiere gingen an Inanition zu Grunde. Auch bei den Versuchen, einen Verschluss der Fistel durch Einlegen eines an beiden Enden mit Platten versehenen, ca. 1 cm langen, verkorkten Glashohlcyllinders oder durch Einlegen von kleinkalibrigen, peripherwärts zugeschnürten und durch Naht befestigten Gummiröhrchen herbeizuführen, gelangten wir nicht zum Ziele. Bevor wir noch daran denken konnten, nach Heilung der Wunden die Infection vorzunehmen, entleerte sich Mageninhalt neben den eingeführten Fremdkörpern, die Schleimhaut prolabirte und die Thiere starben ebenfalls an Inanition. Aehnlich wie mit der Anlegung von Magen fisteln erging es uns bei den Versuchen mit Darmfisteln. Auch die Methode, ein Stück des Magens extraperitoneal zu lagern, die Haut wieder darüber zu vereinigen und nach einigen Tagen mittelst glühend gemachter Platinanüle die Cultur durch die Haut direct in den Magen zu injiciren, mussten wir wegen der dabei auftretenden Blutungen verlassen.

Nach diesen vergeblichen Versuchen kehrten wir zur Sondenfütterung zurück als einem Modus, bei dessen verfeinerter Anwendung die Gefahr einer Racheninfection ausgeschlossen werden konnte. Den von uns schliesslich gebrauchten Infectionsmodus gestalteten wir folgendermaassen: Ein dünner, weicher Katheter, dem Sublimat entnommen und getrocknet, wurde eingölt und mit sanftem Druck in den Rachen des gefesselten und mit einer Maulsperre versehenen Thieres eingeführt. Der Katheter wurde nur soweit vorgeschoben, dass er in den unteren Oesophagusabschnitt zu

liegen kam, um ja eine Berührung seiner Spitze mit der Magenwand zu vermeiden. Die Injection wurde bei steil aufgerichtetem Operationsbrett ausgeführt. Die Sonde blieb nach Injection der Cultur bei Fesselung des Thieres $1\frac{1}{2}$ —2 Stunden liegen, wurde mehrmals in dieser Zeit und kurz vor dem Herausziehen mit Leitungswasser durchgespült. Hier möchte ich bereits hervorheben, dass wir bei unseren Sectionen niemals weder makroskopisch noch durch die mikroskopische Untersuchung der Tonsillen eine Infection vom Rachen aus feststellen konnten.

Als Infectionsmaterial benutzten wir bei unseren Versuchen ausschliesslich hochvirulent für Kaninchen herangezüchtete Streptokokken, deren Stammcultur uns in liebenswürdigster Weise von Herrn Professor Petruschky in Danzig zur Verfügung gestellt war. Durch reichliche Thierpassagen brachten wir unsere Culturen auf einen Virulenzgrad, dass eine Dosis von 0,1 einer eintägigen Bouillonaufschwemmung von einer eintägigen Agarstrichcultur intravenös gegeben innerhalb 24 Stunden und 4—5 Tropfen derselben Bouilloncultur in eine Ohrwunde eingerieben innerhalb 36 Stunden tödtlich wirkten. Allerdings konnten wir jene Virulenz, bei der 2—3 Tropfen in den Rachen geträufelt genügte, um von der unversehrten Schleimhaut desselben eine Allgemeinfection zu erzeugen, trotz reichlicher Thierpassagen nicht erreichen, ebensowenig gelang es uns mit diesem Material, von einer oberflächlichen Epithelabschürfung eine Aufnahme in den Gesamtorganismus herbeizuführen, wie es bei den von Lexer (20) benutzten Streptokokken möglich war; nur bei der einmaligen Einführung eines weichen, in eine eintägige Bouillonaufschwemmung getauchten Tuschpinsels in den Rachen kam es auch bei dem von uns verwandten Material zur Allgemeinfection. Es mag bei diesem verschiedenen Virulenzgrade der Umstand mitsprechen, dass die von uns angewandte Art des Streptococcus pyog. sich als eine in der Bouillon conglomerirt wachsende Form erwies, während der von Lexer bei seiner Racheninfection gebrauchte Streptococcus die Bouillon diffus getrübt hat. Wir erhielten bei unseren Einträufelungen in den Rachen selbst bei Verabfolgung von 10 bis 20 Tropfen keine Erfolge. Aus diesem Grunde lässt sich auch der Einwand, dass es sich bei unseren positiven Resultaten der Magendarminfection

um ein Eindringen vom Rachen aus handeln könne, mit Bestimmtheit zurückweisen.

Unseren Versuchen lag vor allem noch der Gedanke zu Grunde, ein gewisses Maass von Wahrscheinlichkeit inne zu halten. Wir sahen daher von einem Ueberschwemmen des ganzen Verdauungstractus ab, wie es sonst in den Fütterungsversuchen (Neisser, Karlinski) geübt wurde; wir inficirten unsere Thiere durchweg mit einer Dosis von 5,0—6,0 einer eintägigen Bouillon-aufschwemmung einer eintägigen Agarstrichcultur. Da wir die Wirkung des virulenten pyogenen Materials auf die Schleimhaut des gesunden normalen Magendarmcanals prüfen wollten, nahmen wir ferner von jeder mechanischen oder chemischen Schädigung des Epithels Abstand, ausserdem wurden sämmtliche Thiere nur einmal inficirt. Als einzige Vorbereitung für den Act des Inficirens liessen wir unsere Thiere stets eine längere Zeit hungern, meist 18 Stunden; es geschah dies nur aus dem Grunde, um den stets gefüllten Magen des Kaninchens etwas zu entleeren und eine mechanische Läsion desselben durch die eingebrachten Flüssigkeitsmengen in Folge zu grosser Spannung zu vermeiden. Zu unseren Versuchen benutzten wir ausschliesslich Kaninchen im Alter von 10—12 Wochen.

Die Ergebnisse unserer Versuche beziehen sich auf eine Reihe von 40, in der oben beschriebenen Art inficirten Thieren. Von vornherein wollen wir betonen, dass ein absolut einheitliches Resultat nicht vorliegt. Der Grund dafür mag bei dem gleichen Infectionsmodus noch von Bedingungen abhängen, deren Erklärung wir nicht zu geben im Stande sind. Von den 40 inficirten Kaninchen starben 7 nach 2—3 Tagen an Allgemeininfection (d. h. aus der sofort nach dem Tode vorgenommenen Herzblutimpfung wuchsen hochvirulente Streptokokken), 10 überstanden die Infection vollkommen, 13 gingen im Verlauf von 8—20 Tagen an Darmkatarrh zu Grunde, die übrigen 10 erlagen anderen Krankheiten (Pneumonie, Gregarinose).

Als das wichtigste Ergebniss unserer Experimente haben wir unstreitig die an den 7 Thieren eingetretene Allgemeininfection zu betrachten. Für die Beurtheilung unserer Befunde hierbei ist die genaue Angabe, wie wir dieselben erhoben, unerlässlich. Die sofort nach dem Tode vorgenommene Section wurde nach Absengen

des enthäuteten Thierkörpers mit sterilen Instrumenten ausgeführt und die Bauchhöhle zuerst eröffnet. Wir fanden in der freien Peritonealhöhle etwas blutig seröse Flüssigkeit, die wir sogleich zur bacteriologischen Untersuchung verwandten. An den Därmen, dem Magen und den übrigen Organen war makroskopisch nichts pathologisches zu entdecken, Drüsenschwellungen waren nicht vorhanden. Da wir vor Allem Werth darauf legten, nicht nur auf bacteriologischem Wege, sondern auch durch die anatomische Untersuchung den Beweis für das Eindringen der Mikrokokken zu erbringen, so wurden zunächst Stücke aus der Leber und Milz entnommen, dann Stücke aus dem Magen, einzelne Abschnitte aus dem Dünn- und Dickdarm mitsamt dem Mesenterium, ferner der Processus vermiformis excidirt und in Alcohol aufbewahrt. Bei dieser Eröffnung des Verdauungscanals wurden Impfungen aus dem Magen- und Darminhalt vorgenommen und zwar dergestalt, dass wir in flüssig gemachtem Agar-Agar mehrere Oesen des Inhalts übertrugen und damit Platten gossen. Hierauf wurde die Mucosa in ihrer ganzen Ausdehnung auf irgend welche Schädigungen mit der Lupe geprüft. In keinem Falle fanden wir dabei Verletzungen oder Substanzverluste des Epithels. Nach der Eröffnung der Bauchhöhle erfolgte die Oeffnung des Thorax und die Vornahme der Herzblutimpfung; darauf wurden die Rachenorgane und der Oesophagus excidirt, die Tonsillen zur mikroskopischen Untersuchung aufbewahrt. Verletzungen oder irgend welche entzündlichen Prozesse wurden weder im Rachen noch im Oesophagus beobachtet.

Die aus dem Inhalt des Magendarmcanals vorgenommenen Impfungen zeigten uns neben der Anwesenheit der verschiedenen Darmbakterien das Vorhandensein von Streptokokken fast ausschliesslich in den aus dem Dünndarminhalt gegossenen Agarplatten, im Mageninhalt waren niemals, im Dickdarminhalt äusserst selten Streptokokken vorhanden. Dagegen gingen aus den Impfungen, welche dem in der Bauchhöhle befindlichen, blutig serösen Transsudat entstammten, Reinculturen von Streptokokken auf.

Vor der Schilderung unserer mikroskopischen Befunde müssen wir zweier Arbeiten gedenken, die unabhängig von einander fast zur gleichen Zeit veröffentlicht, wurden von Ribbert (22) in Deutschland und Bizzozzero (23) in Italien. Beide Forscher fanden im Darm des gesunden Kaninchens Spaltpilze unter dem Epithel

in den Lymphfollikeln des Processus vermiformis und des angrenzenden Sacculus rotundus; sie wiesen die Bacterien mittelst der Gram'schen Färbung nach. Aber nur hier in den Lymphfollikeln konnten sie die Anwesenheit von Bacterien feststellen, in allen übrigen Theilen des Kaninchendarmes, der bekanntlich keine Lymphfollikel weiter besitzt, waren nirgends in oder unter der Epitheldecke Bacterien vorhanden. Auf dieses Verhalten der Lymphfollikel des Proc. vermiformis hatten wir bei unserer Untersuchung besonders zu achten, um nicht diesen normalen Befunden für das Eindringen unseres inficirenden Materials eine besondere Beweiskraft beizumessen. Wir konnten auch an den von uns angefertigten Präparaten des Proc. vermif. unter dem Epithel in den Follikeln, Bacillen und Kokken, ebenso wie die genannten Autoren, constatiren, jedoch blieben diese nicht unsere einzigen bacteriellen Befunde.

Bevor wir auf die Präparate der von uns untersuchten, einzelnen Theile des Magen-Darmtractus eingehen, möchten wir über die Art der Anfertigung einige Worte bemerken.

Ein kleinerer Darmabschnitt von 3—4 cm Länge wurde mit sterilen Instrumenten so excidirt, dass an ihm das zugehörige Mesenterium haften blieb. Die Innenfläche des Darmstücks wurde vorsichtig mit sterilem Wasser von dem Inhalt befreit. Nach Aufspannung der Stücke auf Korkplättchen und Härtung in steigendem Alcohol wurden sie in Celloidin eingebettet. Bei der Herstellung der einzelnen Präparate wählten wir die Schnittführung so, dass die Schneide des Mikrotommessers senkrecht zur Darmachse stand, und wir so einen Querschnitt des Darmstückes in Zusammenhang mit seinem Mesenterium bekamen. Diese Art der Schnittführung erschien uns vollkommen genügend, denn in den so gewonnenen Präparaten sahen wir nie etwas, was wir als Kunstproduct zu bezeichnen hatten. Die Präparate wurden nach der Gram'schen Methode gefärbt, erst mit Picrocarmin, dann mittelst Gentianaviolett.

Die mikroskopische Untersuchung des Magendarmtractus wurde bei allen 7 an Allgemeininfection gestorbenen Thieren vorgenommen. Es wurden bei jedem einzelnen ein Stück aus dem Fundus, Pylorus und der Cardia des Magens, vom Dünndarm mehrere Stücke aus dem Anfangstheil, der Mitte und dem Ende, mehrere weiter entfernt von einander liegende Theile vom Dickdarm, ebenso die aus dem Rachen herausgenommenen Tonsillen untersucht. Während uns sämtliche Präparate von den Tonsillen, vom Magen und Dickdarm niemals die Anwesenheit von Kokken im Gewebe zeigten,

konnten wir bei 5 von diesen 7 Thieren den Dünndarm als Eingangspforte der Allgemeininfection ermitteln.

Das mikroskopische Bild der zahlreichen vom Dünndarm angefertigten Präparate bot durchweg über der Schleimhaut eine reichliche Anzahl abgestossener Epithelien, zwischen denen verstreut bald mehr, bald weniger Kokken gefärbt erschienen, an einzelnen Präparaten fehlten die Kokken auch ganz. Durch diese abgestossenen Zellen war der Uebergang zu dem die Mucosa überziehenden Epithel oft verwischt, die Grenzen der einzelnen Zotten und Krypten traten aber stets deutlich hervor; danach war also ein größerer, die Schleimhaut afficirender Process ausgeschlossen. Als auffallende Befunde konnten wir in einer reichlichen Anzahl von Dünndarmpräparaten Kokken nicht nur in und unter dem Schleimhautepithel, sondern auch in den Lymph- und Blutgefäßen der Submucosa und in den Gefäßen des zugehörigen Mesenteriums erkennen. Alle diese Kokken liegen in den Gefäßen genau begrenzt innerhalb ihres Lumens, eine Erscheinung, die gegen jede Annahme von Kunstproducten spricht. Ein besonderes Verhalten der Kokken, das nach unserer Ansicht Beachtung verdient, möchten wir noch hervorheben: Niemals beobachteten wir in der Tiefe der Krypten die Anwesenheit von Kokken, das Eindringen derselben konnten wir nur auf der Höhe oder den Seiten der Zotten bemerken; hier fanden sich oft Bilder, wo sich ein kleiner Zug von Kokken vom Epithel aus direct in die Tunica propria der Zotte fortsetzte.

Leider gelang es uns trotz eifrigen Suchens nicht, bei 2 von den 7 an Allgemeininfection gestorbenen Thieren die Kokken in den Dünndarmpräparaten nachzuweisen. Dies mag darin seinen Grund haben, dass eben jene von uns zur mikroskopischen Untersuchung ausgewählten Stücke nicht die Orte darstellten, wo die Kokken eingedrungen waren. Hatten wir doch auch bei den übrigen 5 Thieren einzelne Dünndarmpräparate, wo wir keine Kokken in der Schleimhaut fanden. Eine besondere Bevorzugung bestimmter Theile des Dünndarms für das Einwandern der Kokken haben wir aus den Präparaten nicht ableiten können, sowohl im Anfangstheil wie in der Mitte und im Endtheil desselben fanden wir die Kokken in seiner Wandung. Wie das Eindringen der Kokken vor sich gegangen, darüber dürfte eine Entscheidung schwer zu treffen sein.

Eine einfache Resorption durch die Zellthätigkeit des Darmepithels muss man bei der reichen Flora von Darmbakterien und dem Fehlen jeder Aufnahme in den Organismus (Neisser) als ausgeschlossen betrachten. Ebenso können wir eine Auswanderung von Leukocyten, wie sie über lymphatischem Gewebe stattfindet [Stöhr (24)], in Zusammenhang mit der dabei vielleicht eintretenden Lockerung des Epithelüberzuges bei unserer von lymphatischem Gewebe freien Darmwand nicht verantwortlich machen. Es ist daher am meisten wahrscheinlich, dass, wie die reichliche Epithelabstossung in unseren mikroskopischen Präparaten zeigt, eine locale oberflächliche Entzündung ohne schwere Schädigung des Epithels dem activen Vordringen der Kokken die Wege gebahnt hat.

Als Beweis für die Identität der in der Dünndarmwand gefundenen mit den von uns verwandten Streptokokken möchte ich folgende 5 Punkte als wesentlich anführen: Erstens kommen normalerweise ausser im Proc. vermif. in der Dünndarmwand des Kaninchens nach den Untersuchungen von Ribbert und Bizzozzero keine Kokken vor, zweitens haben wir in morphologischer Hinsicht dieselben Kokken in den Präparaten der Milz und Leber, wie in denen des Dünndarms gefunden. Von bacteriologischer Seite spricht drittens bei Ausschluss jedes anderen Infectionsweges die an Streptokokken eingetretene Allgemeininfection, viertens die aus der freien, blutig-serösen Flüssigkeit der Peritonealhöhle gezüchteten Reinculturen von Streptokokken, fünftens die Anwesenheit der aus dem Dünndarminhalt gewachsenen Streptokokken für die Uebereinstimmung der in der Dünndarmwand gefundenen Kokken mit unserem Infectionsmaterial. Ich glaube mich daher zu der Behauptung berechtigt, dass die von uns injicirten Streptokokken ihren Einzug von dem unversehrten Epithel des Dünndarms genommen haben, und möchte daraus den Schluss ziehen, dass ähnlich wie im Rachen pyogene Bacterien von hoher Virulenz die unverletzte Schleimhaut des Darmes durchdringen und zu einer Allgemeininfection Veranlassung geben können.

Diese Anschauung steht in bestimmtem Gegensatz zu den jüngst veröffentlichten Experimenten Buchbinder's (21). Derselbe ist der Meinung, dass auch hochgradige Circulationsstörungen in der Darmwand eine Durchwanderung von Mikroorganismen auf die Serosa und in die Peritonealhöhle nicht ermöglichen, dass es dazu tief-

greifender Schädigungen bedarf, und dass erst der Eintritt irreparabler Läsion mit nachfolgender Gangrän der Darmschlinge dieselbe gestattet. Bei seinen Studien benutzte Buchbinder den *Staphylococcus aureus*, *Bacillus pyocyaneus* und *prodigiosus*; er operirte hauptsächlich mit Einklemmungen von Darmabschnitten, indem er durch Gummiringe von verschiedener Lichte eine starke oder weniger starke Incarceration zu erzeugen verstand. Die Einführung des Materials geschah entweder durch Schlundsonde in den Magen in einer Stärke von 30, 40, 50 ccm einer Bouilloncultur, nach einer Zeitdauer von $1\frac{1}{2}$ —3 Stunden folgte die Laparotomie und die Abklemmung der Darmschlinge, oder er brachte geringe Dosen von 5 ccm direct in eine abgeklemmte, 8—10 cm lange Darmschlinge dadurch, dass er von einer Incision in den Darm einen Katheter vorschob und oberhalb wie unterhalb der Spitze desselben mit Dieffenbach'schen Klemmen den Darm verschloss. Katheter und Spritze, mit denen die Cultur injicirt wurde, blieben während der ganzen Beobachtungsdauer liegen. Die von Buchbinder ersonnene Methode, den Darm mittelst Dampfsprays extra-abdominal zugänglich zu machen, ohne dass seine vitalen Eigenschaften dadurch gestört werden, ermöglichte es ihm, nach der Einbringung des Infectionsmaterials die Darmwand auf ein Durchtreten der Keime bei gleichzeitiger Beobachtung der durch die Einklemmung hervorgerufenen Alteration zu untersuchen. Mittelst Tuschpinsels wurden nämlich längere Zeit hindurch in kürzeren Intervallen von einigen Minuten von der Serosa der abgeklemmten Darmschlinge Abstriche gemacht, und diese auf Agar-Agarplatten übertragen. Die Einzelheiten der von Buchbinder erzielten Befunde aufzuzählen, würde uns zu weit führen, wir begnügen uns, auf die eingangs hervorgehobene Ansicht Buchbinder's zu verweisen.

Wenn wir nach einer Erklärung für diese mit der unsrigen so wenig übereinstimmende Anschauung forschen, so müssen wir uns in erster Linie auf den hohen Virulenzgrad des von uns verwandten pyogenen Materials berufen. Denn obgleich Buchbinder an verschiedenen Stellen Angaben darüber macht, dass seine Culturen reichlich aufgegangen waren, also genügend Keime enthielten, so finden sich über die Virulenz seines pyogenen Materials keinerlei Notizen. Auch wir haben mit gewöhnlichem, aus menschlichem

Eiter gezüchtetem *Staphylococcus aureus* bei unserer Art der Infection keine Erfolge erzielt. Zweitens scheint es uns, als ob das Abstreichen der aussen gelegenen Darmserosa mittelst Tuschpinsel für das Eindringen von Keimen in die Darmwand selbst nicht als der sicherste Nachweis anzusehen ist. Sollten denn nicht Mikroorganismen in das Epithel und in die Submucosa eindringen und in den abgeschlossenen Lymph- und Blutbahnen der Serosa fortgeschleppt werden können, ohne an die Aussenfläche der Serosa zu gelangen? Ein Beispiel dafür bietet uns ein von Buchbinder selbst angegebener Versuch (No. 15):

Ein Hund erhält 60 ccm einer *Staphylococcus aureus*-Bouilloncultur durch die Sonde in den Magen. 3 Stunden nach der Injection erfolgt die Laparotomie und die Abklemmung einer Dünndarmschlinge durch einen Gummiring von 8 mm Lichte. Nach 16 Stunden wird die Bauchhöhle wieder geöffnet, die Schlinge zeigt sich in ihrer Ernährung schwer geschädigt. In der Bauchhöhle reichliches Transsudat. Während nun die mit dem Tuschpinsel vorgenommenen Impfungen keinerlei *Staphylococcus aureus*-Colonien aufgehen liessen, wird angegeben, dass die den Schnürfurchen nahe gelegenen Theile der resecirten Darmschlinge in der Submucosa (nachgewiesen mit der Gram-Weigert'schen Färbung) den *Staphylococcus* beherbergten.

Als Schlusswort möchte ich daher bemerken, dass Buchbinder in ausgezeichneter und einwandsfreier Weise gezeigt hat, welcher grossen Widerstand die Darmwand dem Eindringen von Bacterien entgegenzusetzen vermag; wir müssen aber nach unseren Versuchen an der Meinung festhalten, dass hochvirulentes pyogenes Material die unverletzte Darmschleimhaut zu durchdringen im Stande ist.

Meinem hochverehrten Lehrer, Herrn Dr. Lexer, spreche ich sowohl für die Anregung zu dieser Arbeit als für die thatkräftige Unterstützung und die Durchsicht derselben meinen herzlichsten Dank aus.

L i t t e r a t u r.

1. Porcher und Desoubry, De la présence des microbes dans le chyle normale chez le chien. *Compt. rend. de la Soc. de Biolog.* 1895, p. 101.
2. Neisser, Ueber die Durchgängigkeit der Darmwand für Bacterien. *Zeitschrift f. Hygiene*, Bd. XXII, No. 1, S. 12.
3. Rovsing, Bacteriologisk Undersøgelse af Brokvaedskene ved incarcerated Hernier. *Hospitals tidende* 3. R., Bd. X, 1892.

4. Ziegler, Studien über die intestinale Form der Peritonitis. München 1893.
 5. Garré, Bacteriologische Untersuchungen des Bruchwassers eingeklemmter Hernien. Fortschr. d. Med. Bd. IV, 1886.
 6. Tavel und Lanz, Ueber die Aetiologie der Peritonitis. Mitth. aus klin. und med. Inst. der Schweiz. Basel, 1893.
 7. Nepveu, Présence des bactériens et des cercomonas intestinales dans la serosité péritonéale de la hernie étranglée et de l'occlusion intestin. Paris 1893.
 8. Boennecken, Ueber Bacterien des Bruchwassers eingeklemmter Hernien. Virchow's Arch., Bd. 120.
 9. Brentano, Die Ergebnisse bacteriologischer Bruchwasseruntersuchung. Deutsche Zeitschr. f. Chir. Bd. XLIII.
 10. Engström, Ueber Darmlähmung nach operativen Eingriffen in der Bauchhöhle. Zeitschr. f. Geb. und Gyn. 1897, Bd. 36, X.
 11. Sordoillet, Péritonite sans perforation et bact. coli commune. Paris, 1893.
 12. Jayle, De la septicémie péritonéale aiguë post-opératoire. Thèse, Paris, 1895.
 13. Karlinski, Ein experiment. Beitrag zur Kenntniss d. Pyosept. der Neugeborenen vom Verdauungstractus aus. Prag. med. Woch. 1890.
 14. Posner und Levin, Untersuchungen über die Infection der Harnwege. Internat. Centralbl. f. d. Phys. u. Path. d. Harn- u. Geschlechtsorgane. 1896.
 15. Alapy, Ueber das Verhalten von Wundinfectionserregern im Darm. Wien. med. Woch. 1889.
 16. Austerlitz und Landsteiner, Ueber die Bacteriendichtigkeit der Darmwand. Sitzungsberichte d. k. Akad. d. Wissensch. Wien, 1898.
 17. Marcus, Ueber die Resorption von Bact. aus d. Darm. Zeitschr. f. Hyg. Bd. XX, S. 427.
 18. Kocher, Zur Aetiologie der acuten Entzündungen. Arch. f. klin. Chir. Bd. XXIII.
 19. Kraske, Ueber die Aetiologie und Pathogenese der acuten Osteomyelitis. Arch. f. klin. Chir. Bd. XXXIV.
 20. Lexer, Die Schleimhaut des Rachens als Eingangspforte pyogener Infectionen. Arch. f. klin. Chir. Bd. LIV.
 21. Buchbinder, Experimentelle Untersuchungen am lebenden Thier- und Menschendarm. D. Zeitschr. f. Chir. Bd. LV, S. 458.
 22. Ribbert, Ueber das Vorkommen von Spaltpilzen in der normalen Darmwand des Kaninchens. D. med. Woch. 1895, No. 40.
 23. Bizzozzero, Ueber das constante Vorkommen von Bacterien in den Lymphfollikeln des Kaninchendarms. Centralbl. f. d. med. Wissensch. 1885, No. 45.
 24. Stöhr, Ueber die Lymphknötchen des Darms. Arch. f. mikroskopische Anatomie. Bd. XXXIII, S. 225.
-

XX.

(Aus der chirurg. Abtheilung — Prof. Dr. Sprengel —
des Herzoglichen Krankenhauses zu Braunschweig.)

Bacteriologisches zur Händedesinfection unter besonderer Berücksichtigung der Gummihandschuhe.

Von

Dr. H. Dettmer,

Assistenzarzt der Abtheilung.

(Mit 2 Figuren.)

Nach einer grossen Reihe von Arbeiten, welche sich mit der schwierigen und immer noch nicht abgeschlossenen Frage der Desinfection der Hände beschäftigen, können wir wohl als bestimmt annehmen, dass es nur in seltenen Fällen und auch dann wahrscheinlich nur vorübergehend, vielleicht auch nur scheinbar gelingt, die menschliche Hand keimfrei zu machen. Auch wir müssen nach unseren Versuchen diesen Satz bestätigen.

Es würde überflüssig sein, unsere sehr zahlreichen Versuche im Einzelnen aufzuzählen, da sie zum Theil nur eine Nachprüfung bereits anderweitig angestellter Versuche sind. Wir wollen dieselben nur ganz cursorisch referiren.

Das Verfahren der Händedesinfection, das sich bei uns allmählig herausgebildet und — mit nur kurzer Unterbrechung, welche durch Versuche mit der Desinfection nach Schleich herbeigeführt wurde — nahezu unverändert seit Jahren erhalten hat, soll gleich beschrieben werden. Da dasselbe in seiner Wirksamkeit nur im Zusammenhang mit unseren sonstigen Massnahmen beurtheilt werden kann, so ist bezüglich der letzteren Folgendes zu erwähnen:

1. Die Ausführung der rein aseptischen Operationen — wir rechnen hierzu keineswegs nur Laparotomien — geschieht bei uns in einem mit allen modernen Vorrichtungen versehenen und für diese Operationen allein reservirten Operationssaal.
2. Die Sonderstellung dieses Saales nach Instrumentarium, Desinfectionsapparaten, Operationsmänteln etc. etc. ist ganz scharf durchgeführt.
3. Unsere operative Thätigkeit ist — von Nothoperationen abgesehen — auf 4 Wochentage beschränkt und von den sogenannten Verbandstagen streng geschieden, an denen alle Verbände — und zwar nicht auf den Stationen, sondern in den Verbandszimmern und dem sogenannten septischen Operationssaal — erledigt werden.
4. Vom Moment der Operation an werden die Wunden und Verbandstoffe nicht mehr mit der Hand, sondern nur noch mit ausgekochten Instrumenten berührt.
5. Die Behandlung der Wunden selbst ist eine im Wesentlichen aseptische, gelegentlich wird aber doch am Schluss der Operation eine leichte Borieselung der Wunde mit Sublimatlösung 1:2000 vorgenommen. Das absolut aseptische Verfahren, das wir eine Zeit lang durchgeführt hatten, hat sich uns als nicht ausreichend erwiesen; es ist seit Herbst 1898 durch das gegenwärtige ersetzt worden.
6. Als Naht- und Unterbindungsmaterial benutzen wir ausschliesslich Seide, die in Carbollösung ausgekocht und in 3proc. Carbollösung aufbewahrt, nach längerem Stehen aber von neuem aufgeköcht wird.
7. Genähte Wunden werden mit einem mit 1:2000 Sublimatlösung durchtränkten Gazestreifen bedeckt. Der weitere Verband besteht aus steriler Gaze und Holzfaserstoffkissen. Jodoformgase wird nur bei tuberkulösen Processen benutzt.

Die Desinfection der Hände endlich geschieht in folgender Weise: Zunächst werden die Hände und Vorderarme unter ganz besonderer Berücksichtigung der Unternagelräume, Nagelfalze und Zwischenfingerräume 5 Minuten lang — die Zeit wird hierbei, wie

bei allen folgenden Phasen des Desinfectionsaktes an Sanduhren, die über den Waschtischen angebracht sind, abgelesen — mit einer weichen Bürste und Schmierseife in stehendem, möglichst heissem Wasser bearbeitet; dann folgt erstes Reinigen der Unternagelräume in fließendem Wasser mit metallischem Nagelreiniger; hierauf erneutes Waschen mit Bürste und Schmierseife während 3 Minuten; danach zweites Reinigen der Unternagelräume; als Schluss des eigentlichen Reinigungsaktes folgt ein nochmaliges 3 Minuten langes Waschen, wobei die so viel bekämpfte Bürste durch sterilisirte Holzwolle ersetzt wird; der an Händen und Vorderarmen noch haftende Seifenschaum wird in sterilem Wasser abgespült, und dann werden die genannten Körpertheile minutenlang mit einer 1 prom. Sublimatlösung wiederum unter Benutzung sterilisirter Holzwolle abgerieben; es folgt ein abermaliges Abspülen in sterilem Wasser; direkt vor Beginn der Operation werden dann die Hände noch mit Aether abgerieben. Werden im Verlauf einer länger dauernden Operation die Hände stark mit Blut oder Sekret beschmutzt, so folgt zwischendurch eine ein- bis mehrmalige Reinigung durch Seifenwaschung mit sterilisirter Holzwolle und Sublimat-Nachwaschung.

Das Operationsfeld wird in analoger Weise vorbereitet: Ein Assistent, der sich selber bereits 8 Minuten desinficirt hat, wäscht das Operationsgebiet mit häufiger gewechselten Büscheln sterilisirter Holzwolle je nach Grösse desselben und Art der Operation 5—8 Minuten, es folgt ein- bis mehrmaliges Abgiessen mit sterilem Wasser und minutenlanges Abreiben mit 1 prom. Sublimatlösung. Die Reinigung der Kranken geschieht in einem besonderen Vorbereitungsraum. Nach erfolgter Reinigung wird für den Transport in's Operationszimmer das Operationsfeld mit sterilen Tüchern bedeckt, die im Operationssaal, nachdem der Kranke auf den mit sterilen Tüchern bedeckten Tisch gelegt ist, wieder umgewechselt werden.

Es ist endlich noch zu bemerken, dass wir die Hände nach jeder Operation 3 Minuten lang mit Bürste resp. Holzwolle und Schmierseife gründlich reinigen.

Das von uns angewandte Verfahren zeichnet sich — von unwesentlichen Nebendingen abgesehen — vor manchen anderen dadurch aus, dass wir alle Maassnahmen streng nach der Uhr aus-

führen. Wir legen hierauf das entschiedenste Gewicht, weil wir nach langer Erfahrung die Anschauung gewonnen haben, dass in der Desinfection nichts so leicht zur Täuschung Anlass giebt, wie die Abschätzung der für dieselben verwendeten Zeit. Je eiliger wir selbst sind, um so leichter überschätzen wir die verbrauchte Zeit und gerade dann bildet die Sanduhr die Sicherung in dem Mechanismus. Ferner glauben wir darauf aufmerksam machen zu müssen, dass wir die wohl gelegentlich auch etwas überschätzten Gefahren der Handbürste umgangen haben dadurch, dass wir für die letzten 3 Minuten nicht mehr die Bürste, sondern sterilisirte Holzwolle benutzen. Im aseptischen Operationssaal sowie zur Reinigung des Kranken werden überhaupt keine Bürsten benutzt, sondern nur sterilisirte Holzwolle.

Wir haben die aus gewissenhafter Vergleichung gewonnene Ueberzeugung, dass wir mit unseren übrigen aseptischen Massnahmen und der von uns durchgeführten Händedesinfection hinter den von anderen Seiten gemeldeten Resultaten nicht zurückstehen. Ganz besonders dürfen wir betonen, dass Wundinfectionskrankheiten trotz unseres sehr beträchtlichen Materials an Phlegmonen, acuter Osteomyelitis und anderen septischen Krankheiten, vor allem auch das Erysipel, bei uns zu den äussersten Ausnahmen gehören. Wir haben im Laufe der letzten 2 Jahre 2 Fälle von Erysipel entstehen sehen, welche höchst wahrscheinlich nicht durch uns übertragen, sondern durch das Verhalten der Kranken selbst herbeigeführt sind.

Trotzdem mussten wir uns sagen, dass Störungen im Wundverlauf auch bei unserem Verfahren gelegentlich vorkamen. Sie waren glücklicherweise — von ganz seltenen Ausnahmefällen abgesehen — nicht so schlimm, um ernstere Gefahren für die betreffenden Kranken zu bedeuten, aber doch gross genug, um bei Kranken und Aerzten Beunruhigung hervorzurufen. Es lag nun nahe, für diese gelegentlichen Misserfolge vor allen das Glied in der Kette unserer Schutzmassnahmen verantwortlich zu machen, das nach allen bisherigen Veröffentlichungen von vornherein als das unsicherste angesehen werden musste, nämlich die Desinfection unserer Hände, und nach dem Beispiel zahlreicher anderer Arbeiten auch bei uns eine bakteriologische Prüfung unserer desinficirten Hände vorzunehmen.

Wir können unsere Untersuchungen, da sie im Wesentlichen die Resultate anderer bestätigen, sehr kurz zusammenfassen:

Da sich unsere Untersuchungen auf die Praxis erstrecken, d. h. an unseren Händen vorgenommen werden sollten, wenn wir uns eben für eine Operation desinficirt hatten, so mussten wir natürlich eine Untersuchungsmethode wählen, die sich leicht und ohne viel Zeitaufwand im Operationssaal ausführen liess. Unsere ersten Versuche wurden dementsprechend in folgender Weise ausgeführt: Mit einem sterilisirten Nagelreiniger strich sich jeder zu Prüfende selbst unter allen 10 Unternagelräumen her und dann wurde die Spitze des Nagelreinigers in einer eben mit flüssigem, dicht vor dem Erstarren stehenden Agar beschickten Petri'schen Schale abgespült. Zur Prüfung der Haut wurden mit einem kleinen sterilisirten scharfen Löffel sämtliche Zwischenfingerräume abgeschabt und dann in gleicher Weise wie oben verimpft. Auf diese Weise wurden in der Zeit vom 16. October bis 14. December 1899 im Ganzen 22 Einzeluntersuchungen an den Händen der Aerzte vorgenommen mit dem Resultat, dass auch nicht eine Platte weder von den Unternagelräumen noch von der Haut der Zwischenfingerräume keimfrei blieb, dass vielmehr von diesen 44 Platten nur 15 unter 50 Einzelkolonien, alle anderen meistens sehr viel über 50 bis nicht mehr zählbare Einzelkolonien erkennen liessen. Was die Arten der beobachteten Bakterien anlangt, so handelte es sich meistens um *Staphylococcus albus*, daneben waren ziemlich zahlreich vertreten verschiedene Bacillenarten, sehr selten *Staphylococcus aureus* und einmal eine *Sarcin*colonie.

Dieses Untersuchungsergebniss veranlasste uns, das von Schleich in seiner Schrift „Neue Methoden der Wundbehandlung“ angegebene rein mechanische Desinfectionsverfahren mit Marmorstaubseife, das der Verfasser mit solchem Enthusiasmus anpreist, dass man glauben musste, mit demselben endlich die Frage der Händedesinfection gelöst zu sehen, zu versuchen und bacteriologisch nachzuprüfen. Wir entschlossen uns dazu, obwohl zu erwarten war, dass das Schleich'sche Verfahren, auch wenn wir uns die Marmorseife in unserer Anstaltsapotheke herstellten, bei unserem grossen Betriebe die Unkosten nicht unwesentlich erhöhen würde. Wir haben uns die Marmorstaubseife genau nach der von Schleich gegebenen Vorschrift hergestellt und dann in vorher sterilisirte,

verschliessbare Blechbüchsen bis zum jeweiligen Gebrauch eingefüllt. Zunächst wandten wir die Schleich'sche Seife in der Weise an, dass wir sie während der letzten Waschphase (3 Minuten) in unserem bisherigen Desinfectionsverfahren benutzten, also im Ganzen eine wesentlich rigorösere Reinigung vornahmen als Schleich selbst. Unsere auf diese Weise desinficirten Hände wurden in 17 Fällen untersucht mit dem Resultat, dass absolut kein Unterschied gegenüber unserer ursprünglichen Methode zu beobachten war. Später haben wir uns auch ganz rein nach Schleich'schem System gewaschen mit genau demselben Ergebniss; doch darauf komme ich an anderer Stelle noch zu sprechen.

Nachdem der Versuch, durch das von Schleich empfohlene Desinfectionsverfahren eine Besserung herbeizuführen, völlig fehlgeschlagen war, wäre es naheliegend gewesen, auch die von Gottstein¹⁾ aus der Mikuliz'schen Klinik veröffentlichten Versuche nachzuprüfen. Wir haben davon abgesehen, weil die Gottstein'schen Versuche mit einer solchen Ausführlichkeit und Gewissenhaftigkeit angestellt sind, dass wir dieselben mit den uns zu Gebote stehenden äusseren Mitteln nicht erreichen, geschweige denn übertreffen können. Wir beschränkten uns daher darauf, unsere Resultate mit den Gottstein'schen zu vergleichen, indem wir das von G. angewandte Verfahren zur Prüfung der desinficirten Hände auch bei uns einführten.

Wir haben nun durch Eindrücken der Finger in mit Agar gefüllte Petri'sche Schaaln, die schon mehrere Tage im Thermostaten gestanden hatten, im Ganzen 53mal untersucht, und zwar 24mal, wenn wir unsere Hände nach unserer alten Methode, 23mal, wenn wir sie nach Schleich'schem Verfahren, und 6mal, wenn wir sie nach Schleich desinficirt hatten und noch Sublimatwaschung hinzufügten. Die beiden Herren, welche sich nach Schleich wuschen, haben monatelang nur Marmorstaubseife benutzt; die Zeitdauer des Waschens war genau so lang bemessen wie bei unserem alten Verfahren. Das Ergebniss (conf. Tabelle I) war, dass alle Platten inficirt erschienen. Ein wesentlicher Unterschied in dem Grade der beobachteten Infection — ich schliesse

¹⁾ G. Gottstein, Beobachtungen und Experimente über die Grundlagen der Asepsis. Bruns' Beitr. zur klin. Chir. Bd. XXIV. Heft 1, und Bd. XXV. Heft 2. S. 371 und S. 457.

mich auch hier der Gottstein'schen Scala I = 1—30, II = 30—50, III = 50 — ∞ Colonien an — ist zwischen unserem alten und dem Schleich'schen Verfahren nicht zu constatiren,

Tabelle I.

Desinfectionsverfahren	Zahl der Untersuchungen	Hände		Inficirte Hände		
		steril	inficirt	I	II	III
Eigenes	24	0	24	6	4	14
Nach Schleich	23	0	23	6	7	10
Nach Schleich mit Sublimat-Nachwaschung	6	0	6	3	2	1

während die nach Schleich gewaschenen und mit Sublimat nachbehandelten Hände durchweg sich in geringerem Grade inficirt zeigten.

Unsere Resultate stehen also gegen die Gottstein'schen — dieser erzielte bei seinen Untersuchungen in $\frac{2}{5}$ der Fälle Keimfreiheit der Hände — entschieden zurück. Spricht nun dieser Umstand ohne Weiteres dafür, dass die von uns geprüften Methoden der Händedesinfection schlechter sind, als die von G. geprüften, besonders schlechter als das Fürbringer'sche Desinfectionsverfahren? Ich möchte das nicht annehmen. G. zieht auch aus seinen Untersuchungen die Schlussfolgerung, dass „die Alkoholdesinfection bis zu einem gewissen Grade eine Scheindesinfection ist“, und auf diese Scheindesinfection durch die Einschiebung des Alkohols möchte ich die besseren Resultate der G.'schen Versuchsreihen bezogen wissen.

Das aber geht auch aus dieser Versuchsreihe mit absoluter Sicherheit hervor, dass das Schleich'sche Waschverfahren bei exacter bacteriologischer Prüfung sich in keiner Weise anderen Desinfectionsverfahren überlegen zeigt. Ich kann es mir nicht versagen, an dieser Stelle auf die Fehlerquellen einzugehen, welche Schleich zu der Ueberschätzung seines Waschverfahrens gebracht haben, kann mich dabei aber sehr kurz fassen, da in letzter Zeit auch von anderer Seite wiederholt dieselben Vorwürfe gegen Schleich erhoben sind¹⁾. Zunächst impft Schleich nicht gründ-

¹⁾ O. Lanz, Asepsis contra Asepsis? Münch. med. Wochenschr. 1900. No. 15. S. 492.

lich genug ab, wenn er mit einer biegsamen Platinnadel leicht unter einem einzigen Nagel herstreicht, zum andern wendet er Gelatine-Nährböden an, und doch ist es bekannt, dass Gelatineplatten so und so viele Einzelbakterien nicht zur Entwicklung kommen lassen, weil sie nur bei Zimmertemperatur gehalten werden können. Derartige grobe Fehlerquellen aber hätte Schleich bei seinen Untersuchungen ausschliessen müssen, sollten seine Untersuchungsergebnisse wirklich die Unfehlbarkeit seiner Methode beweisen. Weiter aber haftet dem Schleich'schen Verfahren noch der Nachtheil an — ganz abgesehen von seiner Kostspieligkeit bei grösseren Betrieben —, dass durch das fortwährende Waschen mit Marmorstaubseife die Hände entschieden leiden. Wir beobachteten bei uns theilweise ein Rissigwerden der Haut und vor allem eine enorme Sprödigkeit der Fingernägel, die so gross war, dass bei nur mässigem Stoss gegen einen Fingernagel dieser direct splitterte.

Das Resultat von allen diesen Untersuchungen — die Gottstein'schen mit eingeschlossen — ist dieses, dass eine sichere Desinfection der Hände nicht möglich ist. Selbst wenn es in einzelnen Fällen gelingt, die Hand keimfrei zu machen, so ist dieser Erfolg doch nur ein vorübergehender, die erreichte Keimfreiheit geht viel schneller wieder verloren, als sie erlangt worden ist.

Dieser sicher erwiesenen Thatsache gegenüber muss man Stellung nehmen.

Es kann dies geschehen, entweder indem man sich mit den im Allgemeinen erzielten, immerhin als vorzüglich zu bezeichnenden Erfolgen tröstet und die kleinen Unvollkommenheiten auch weiter in den Kauf nimmt, oder indem man die Hände mit einem sicher sterilisirbaren, keimundurchlässigen Material überzieht. Wir haben den letzteren Weg eingeschlagen und bedienen uns seit nunmehr 1½ Jahren der Friedrich'schen Gummihandschuhe.

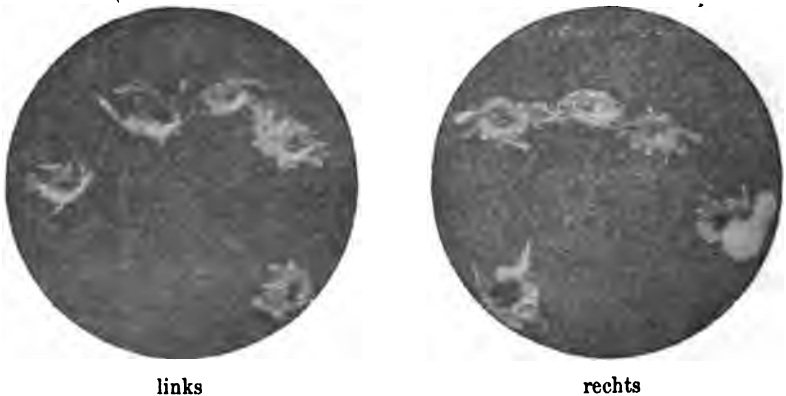
Dass das Operiren mit Handschuhen gewisse Unbequemlichkeiten hat, lässt sich nicht bestreiten, auch ist es, da jedes Paar Handschuhe 1,50 Mk. kostet und im Mittel höchstens zu 3 Operationen verwandt werden kann, einigermaassen kostspielig. Indessen den ersteren Umstand überwindet man durch Gewöhnung,

1) F. Schenk und G. Zauffall, Bacteriologisches zur mechanisch chemischen Desinfection der Hände. Münch. med. Wochenschr. 1900. No. 15. Seite 503.

und den zweiten muss man ausser Acht lassen, wenn wirklich durch die Anwendung von Handschuhen eine grössere Sicherheit für einen ungestörten Wundverlauf erzielt werden kann.

Sollen die Handschuhe uns wirklich eine grössere Sicherheit gegen Wundinfectionen, die von unseren nicht keimfrei zu machenden Händen ausgehen können, gewährleisten, so müssen sie folgende Bedingungen erfüllen: 1. müssen sie undurchlässig für Keime, die sich an der Hand noch finden, sein; 2. müssen sie leicht und absolut zuverlässig sterilisirt werden und steril über unsere Hand gezogen werden können; 3. sie müssen womöglich im Fall der Beschmutzung schnell wieder in einen keimfreien Zustand übergeführt werden können.

Fig. 1.



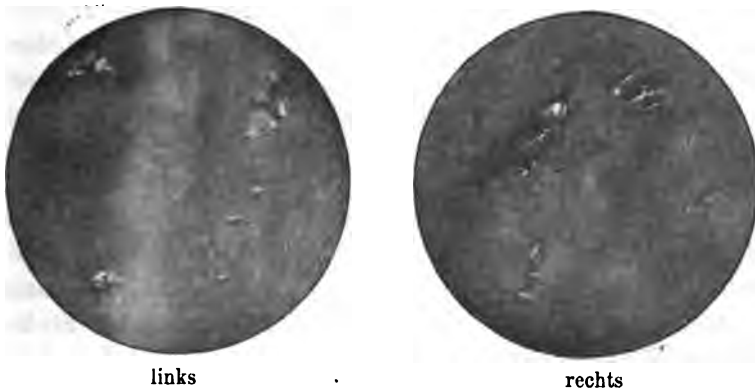Die Versuche, die wir nach dieser Richtung hin mit den Friedrich'schen Gummihandschuhen angestellt haben, sind so befriedigend ausgefallen, dass wir dieselben auch weiteren Kreisen mittheilen möchten.

Die erste der oben gestellten Bedingungen: Undurchlässigkeit für Keime, die sich an der Hand befinden, wird durch die Gummihandschuhe ohne Weiteres erfüllt. Diese Eigenschaft der Gummihandschuhe allein lässt mir dieselben den von Gottstein so sehr empfohlenen Zwirnhandschuhen überlegen erscheinen, denn die letzteren gewähren nach G.'s eigenen Worten nur einen „gewissen“ Schutz vor den auf den Händen befindlichen Bakterien, die ersteren

aber einen absoluten. Und wenn G. meint, dass die im Zwirnhandschuh sich festsetzenden Bakterien, mögen sie nun von der Hand oder aus der Luft oder sonst woher stammen, von der Wunde ferngehalten würden, so will mir das auch noch nicht recht einleuchten, denn ebenso gut wie beim Eintauchen der behandschuhten Finger in Agarschaalen Bakterien aus den Handschuhen auf den Nährboden übergehen, ebenso gut wird das auch der Fall sein, wenn man Wunden mit den behandschuhten Fingern berührt.

Was die zweite Forderung anbelangt, so ist a priori anzunehmen, dass Gummihandschuhe, wenn sie $\frac{1}{2}$ —1 Stunde lang strömendem Wasserdampf ausgesetzt wurden, steril sind, und diese Manipulation vertragen die Friedrich'schen Gummihandschuhe

Fig. 2.



links

rechts

nach unseren Erfahrungen sehr gut. Eine andere Frage freilich ist die, ob die so sterilisirten Handschuhe auch steril an unsere Hände zu bringen sind. Um diese Frage zu entscheiden, haben wir 13mal die eben mit Handschuhen bekleideten Hände, ehe irgend etwas damit berührt war, geprüft, und in allen Fällen blieben die Platten steril. Dabei machte es keinen Unterschied, ob wir die Handschuhe unter sterilem Wasser oder Sublimat — in letzterem Falle wurde durch energisches Nachspülen in sterilem Wasser für Beseitigung des Sublimats gesorgt — anzogen oder sie trocken über die Hand streiften und dann in sterilem Wasser nachspülten. Die Gummihandschuhe genügen also auch der zweiten Forderung.

Die dritte Forderung, dass die Handschuhe sich womöglich im Fall einer Beschmutzung schnell wieder in einen keimfreien Zustand überführen lassen müssen, muss deshalb gestellt werden, weil bei einigemassen länger dauernden Operationen eine derartige Beschmutzung in bacteriologischem Sinne gar nicht zu vermeiden ist: einmal kommen unsere Hände mit der garnicht keimfrei zu machenden Haut des Operationsfeldes in Berührung, zum andern fallen Keime aus der Luft auf sie nieder und endlich sind sie allerlei ungewollten und unbemerkten Berührungen mit nicht sterilen Körpern ausgesetzt. Wir haben nun, um zu sehen ob auch dieser Forderung die Gummihandschuhe genügen, in 31 Fällen bei nicht eitrigen, nach unserer Auffassung aseptischen Operationen im Verlauf oder am Schluss derselben unsere behandschuhten Hände geprüft. In 17 von diesen Fällen wurden, nachdem zunächst abgeimpft war, die handschuhbekleideten Hände energisch, aber nur kurze Zeit in sterilem Wasser abgespült und dann wiederum in Agar-Schalen eingetaucht. Das Ergebniss dieser Versuchsreihe war: in 19 von den 31 Fällen blieben die Platten steril, 6 mal zeigten sie Infection I, und 5 mal Infection III. Die 11 Infectionsfälle fallen mit unter die 17 Fälle, in denen 2 mal geimpft wurde; in allen 11 Fällen blieben die nach Abspülen in sterilem Wasser beimpften Platten steril. Es war also durch eine höchst einfache mechanische Manipulation — Abspülen der behandschuhten Hände in sterilem Wasser — mit absoluter Sicherheit gelungen, die vorher inficirten Handschuhe wieder keimfrei zu machen. In den 19 Fällen, in denen die Handschuhe sich von vornherein als keimfrei erwiesen, hatte die betreffende Operation nie länger als $\frac{1}{2}$ Stunde gedauert. (cf. Tab. II.)

Dieses Resultat berechtigt uns wohl zu der Behauptung, dass wir unsere mit Gummihandschuhen bekleideten Hände andauernd in keimfreien Zustand erhalten können, wenn wir in gewissen nicht zu langen Zwischenräumen dieselben in sterilem Wasser abspülen.

Durch zufällige Beschmutzung eines Handschuhs mit Koth gelegentlich einer Darmresection, wurde ich auf den Gedanken gebracht, zu versuchen, ob nicht auch hochgradig, mit schwer infectiösem Material beschmutzte Handschuhe durch den rein mechanischen Process des Abspülens in sterilem Wasser keimfrei zu

machen wären. Zu dem Zwecke benutzten wir Handschuhe bei einigen septischen Operationen und brachten unsere Hände absichtlich in möglichst intensive Berührung mit dem infectiösen Material oder wir beschmutzten nach einer Darmresection die Handschuhe mit Darminhalt und liessen denselben während einiger Minuten antrocknen. Zunächst wurden dann die so inficirten Handschuhe in Agar-Schalen eingetaucht, dann in sterilem Wasser abgospült und hierauf zum zweiten Mal abgeimpft. 22 mal wurde in dieser Weise verfahren; sämmtliche Platten der ersten Serie erwiesen sich natürlich im höchsten Maasse inficirt, die der zweiten Serie waren in 14 Fällen steril und in 8 Fällen zeigten sie Infection I. — Die beigefügten photographischen Aufnahmen von Agar-Schalen, nachdem sie 3 Tage im Thermostaten gestanden, zeigen bei I. das Impfresultat vor dem Abspülen, bei II. des nach einer Minute langem Abspülen. — Von diesen letzteren 8 Fällen waren 5 die ersten in dieser Versuchsreihe und bei ihnen waren die Hände nur einmal in sterilem Wasser abgospült, während später nach dem ersten Abspülen die Hände nochmals in frischem sterilen Wasser energisch nachgospült wurden. Auf 3 Platten fand sich trotzdem dann noch eine Infection I und zwar waren es jedesmal die Daumeneindrücke, welche inficirt erschienen. Dieses auf den ersten Blick etwas auffallende Resultat glauben wir dadurch erklären zu können, dass bei der gewöhnlichen Waschmanipulation, der Daumen immer etwas zu kurz kommt. Und in der That wurde auch später, nachdem wir besondere Sorgfalt auf die Reinigung des Daumens verwandten, keine Infection weiter beobachtet.

Es ergab sich also das höchst wichtige und, soweit ich die Litteratur habe durchsehen können, noch von keiner Seite beobachtete oder besonders betonte Resultat, dass man durch eine rein mechanische Reinigung, die in Abspülen in einmal zu wechselndem sterilen Wasser während $\frac{1}{2}$ —1 Minute bestand, selbst höchstgradig inficirte Gummihandschuhe keimfrei machen kann.

Die oben aufgestellten Forderungen, der Undurchlässigkeit für auf der Hand befindliche Bacterien und der sicher gewährleisteten Keimfreiheit bei Beginn und im Verlauf der Operationen, werden also von den Gummihandschuhen erfüllt und wir besitzen somit in ihnen ein Mittel, die von unseren Händen den Wunden unserer Patienten drohende Infectionsgefahr absolut sicher auszuschliessen.

Tabelle II.
Handschuh-Versuche.

	Zahl der Untersuchungen überhaupt	Davon		In sterilem Wasser ab gespült	Nach Abspülen im Wasser		Bemerkungen
		steril	infectirt		steril	infectirt	
Vor der Operation . . .	13	13	—	—	—	—	*) Unter d. 17 Fällen befinden sich alle 11 der vorigen Rubriken
Während aseptischer Operation .	30	19	11	17*)	17	—	
Während septischer Operation .	22	—	22	22	14	8	

Dass diese Schlussfolgerung nicht nur rein theoretischer Natur ist, sondern auch directen practischen Werth hat, dafür glauben wir in Folgendem einen sicheren Beweis zu erblicken: nachdem wir die aus unseren Untersuchungen zu ziehenden Consequenzen — Operiren mit durch Handschuhe bekleideten Händen bei aseptischen Operationen, häufigeres Abspülen der behandschuhten Hände in stets zu wechselndem sterilen Wasser — in unserer Praxis durchgeführt haben, sind wir es gewohnt geworden, die nicht eitrigen Operationen in tadelloser Primärheilung verlaufen zu sehen, während früher doch hin und wieder, besonders bei grossen Weichtheilwunden, in denen viel herumgearbeitet werden musste, zwar nur leichtere, aber doch unliebsame Störungen der Wundheilung beobachtet wurden. Wir pflegen zur Zeit Handschuhe zu benutzen bei Laparotomien, sofern es sich nicht um allgemeine eitrig Peritonitis handelt, bei allen Operationen an nicht infectirten Gelenken, bei allen Bruchoperationen und bei aseptischen Operationen, wo man es mit grösseren oder tieferen Weichtheilwunden zu thun hat. Ob die Anwendung der Handschuhe noch mehr erweitert oder aber wieder eingeschränkt werden soll, das muss die Erfahrung im Laufe der Zeit ergeben.

Das Ergebniss unserer Untersuchungen möchte ich noch einmal kurz in folgende Sätze zusammenfassen.

1. Es ist uns nicht gelungen, Keimfreiheit der Hände zu erzielen.

2. Das Schleich'sche Desinfectionsverfahren erweist sich bei

exacter bacteriologischer Prüfung in nichts den anderen Desinfectionsverfahren überlegen.

3. Im Dampfstrom sterilisirte Gummihandschuhe können sicher steril über die Hand gestülpt werden.

4. Während der Operation sich an der Aussenseite der Handschuhe ansiedelnde Keime können mit Sicherheit durch Abspülen mit sterilem einmal zu wechselndem Wasser in $\frac{1}{2}$ —1 Minute entfernt werden.

5. Somit kann man durch Anwendung sterilisirter Gummihandschuhe die von den Händen her drohende Wundinfectionsgefahr eliminiren.

XXI.

Bemerkungen zur Statistik der sacralen Exstirpation des Mastdarmkrebses.

Von

Dr. W. Prutz,

Privatdocent in Königsberg.

Im 1. Heft des 61. Bandes dieser Zeitschrift bringt J. Pichler eine Statistik der von Hochenegg bisher sacral operirten Mastdarmkrebsse. Dabei sucht er an der Hand einer Tabelle über ca. 560 Fälle (S. 253) die Mortalität der sacralen Methoden generell festzustellen, die er auf 14,3 pCt., für Hochenegg's Fälle allein auf 5,04 pCt. berechnet.

Durch einige auf den ersten Blick erkennbare Ungenauigkeiten in den Zahlenangaben stutzig gemacht, ging ich Pichler's Berechnungen nach. Immer neue Widersprüche veranlassten mich, auf die von ihm benutzte Literatur zurückzugreifen und so die Statistik zu wiederholen.

Das Resultat ist derart, dass meiner Ueberzeugung nach die Angaben Pichler's nicht ohne Widerspruch bleiben dürfen. Dass sie sich auf das Material Hochenegg's stützen, könnte sie so zu sagen maassgebend scheinen lassen¹⁾: nur ein Grund mehr, ihnen entgegenzutreten, wenn sie ungenau sind.

Leider muss ich letzteres auf Grund meiner Nachprüfung von sämtlichen Zahlen in Pichler's Tabelle behaupten. Die Pflicht, das zu beweisen, nöthigt mich, meine Berechnungen denen Pichler's einzeln gegenüber zu stellen und die Abweichungen zu begründen.

¹⁾ Inzwischen sind sie von anderer Seite thatsächlich als besonders wichtig anerkannt. Centralbl. für Chir. 1900. No. 30. Referat von Siegel.

Der Leser des Pichler'schen Aufsatzes muss zu der Ansicht kommen, dass P. sich nur auf wirklich „sacral“ operirte Fälle bezieht. Er sagt (S. 234) ausdrücklich: „Bei gemischten Statistiken wurden jene Fälle ausgeschieden, welche nicht sacral operirt worden sind und nur jene Methoden zur Berechnung herangezogen, welche sensu proprio als sacral zu bezeichnen sind¹⁾. Dabei wurden die einzelnen Modificationen nicht berücksichtigt, da ihnen ja dieselben Vortheile gemeinsam gegenüber den anderen Methoden zukommen.“ Letzteres ist, wie sich aus dem Aufbau der Tabelle ergibt, offenbar dahin zu verstehen, dass auch die temporären Kreuzbeinresectionen und die parasacral operirten Fälle mitgezählt werden sollen. Ausdrücklich ausgeschlossen wird aber die Kocher'sche Methode der Steissbeinresection, die Pichler, nach dem Vorgange Graser's, zu den perinealen Methoden rechnet (S. 233). Diese Classification ist ja wohl kaum einwandfrei; für Pichler aber gilt sie, er befolgt sie jedoch nicht.

Zunächst seien die Zahlen der Tabelle corrigirt. Letztere lautet:

Sacral Operirte:				
Czerny	36 Fälle mit	7 Todesfällen =	9,1 pCt. ²⁾	
Krönlein	1 Fall „	1 Todesfall		
Mikulicz	57 Fälle „	14 Todesfällen =	24,56 „	
Frank (gesammelte Fälle)	39 „ „	7 „	= 17,9 „	
Wiener Kranken-				
anstalten	83 „ „	13 „	= 15,6 „	
Klinik Billroth	56 „ „	10 „	= 20,4 „	
Gussenbauer (Prag)	15 „ „	4 „	= 26,6 „	
Klaussner	5 „ „	0 „		
Kraske	66 „ „	5 „	= 7,57 „	
Paul	19 „ „	4 „	= 21 „	
Swinford	14 „ „	2 „	= 14 „	
Regius	4 „ „	1 „		
Küster	46 „ „	7 „	= 15,2 „	
Hoehenegg	119 „ „	6 „	= 5,04 „	
<hr/>				
563 ³⁾ Fälle mit 81 Todesfällen = 14,3 pCt.				

¹⁾ Im Original kein Sperrdruck.

²⁾ Richtig 19,4 pCt.: fälschlich übernommen von der Angabe (S. 235), dass von Czerny's sämtlichen 109 Operirten 10 = 9,1 pCt. gestorben sind.

³⁾ Die Zahl 563 ist irrtümlich; die Addition der ersten Zahlencolumne ergibt 560.

1. Czerny 36 mit 7 †. G. B. Schmidt (Beitr. z. klin. Chir. Bd. 9) giebt Krankengeschichten von 34 Kraske'schen Operationen mit 7 †. Die beiden ersten Fälle der Serie sind Operationen nach Kocher (also „perineale“!). Also nicht 36 mit 7 †, sondern 34 mit 7 †.

2. Krönlein 1 (†). Wie Stierlin (Beitr. zur klin. Chir. Bd. 5) ausführlich beschreibt, ist der Kranke geheilt (Fall 20, l. c. S. 630, 631).

3. Mikulicz 57 mit 14 †. Die Angabe entstammt augenscheinlich den ersten Zeilen auf S. 710 der Arbeit von Czesch (Beitr. zur klin. Chir. Bd. 19). Liest man aber die Krankengeschichten (A 1—66 bei Czesch), so ist das Resultat wesentlich anders:

- | | |
|--|------------|
| a) Sacrale Operationen | 25 mit 5 † |
| („Kraske-Bardenheuer“ oder „Entfernung des Steissbeins und eines Stückes vom Kreuzbein“) | |
| b) Temporäre Kreuzbeinresectionen ¹⁾ . | 23 „ 9 † |
| („nach Rydygier“) | |
| c) Operationen nach Kocher | 6 ohne † |
| d) Temporäre Steissbeinresectionen . | 2 „ † |
| e) Verfahren nicht angegeben ²⁾ . . . | 1 „ †. |

Die letzten 9 Fälle gehören nach Pichler's ausdrücklich fixirtem Programm nicht in die Tabelle. Also nicht 57 mit 14 †, sondern 48 mit 14 †.

4. Frank (gesammelte Fälle) 39 mit 7 †. Im Text (S. 239) giebt P. aber an, bei Frank (Wien. klin. Wochenschr. 1891, No. 43--48) 36 mit 6 † gefunden zu haben. Ich finde dort nach wiederholter vergleichender Zählung 48 Kraske'sche Operationen³⁾ mit 10 †, 6 temporäre Kreuzbeinresectionen mit 2 † und 1 parasacral operirten Fall (†), i. G. 55 mit 13 †. Davon sind 15 aus der Albert'schen Klinik, die übrigen vertheilen sich auf 16 Operateure.

¹⁾ Davon 2 als undurchführbar abgebrochen, beide † (No. 60 und 65).

²⁾ Von Czesch (l. c. S. 710) freilich zu den sacralen Operationen gerechnet, im Hinblick auf c und d aber doch fraglich.

³⁾ Dabei lasse ich 6 Fälle fort: 1 nach nicht genau bezeichneter Methode (59), 2 nicht sacral operirte (65 und 75), 1 Melanosarcom (79), 1 durch Suicidium † (83) und 1 (27), der höchst wahrscheinlich mit einem Fall aus Pichler's Tabelle (18) identisch ist.


5. Wiener Krankenanstalten 83 mit 13 †. Im Text (S. 240) werden nur 74 mit 7 † nachgewiesen. Thatsächlich enthalten die bisher erschienenen 6 Jahrgänge vom „Jahrbuch der Wiener k. k. Krankenanstalten“ (über 1892—1897) in den Operationstabellen 100 ausdrücklich als nach Kraske operirt bezeichnete Fälle mit 18 † (Albert 52 mit 4 †; v. Dittel 8 mit 2 †; Hofmohl 9 mit 0 †; Mosetig 1 mit 0 †; Weinlechner 9 mit 5 †; Gussenbauer 6 mit 1 †; Schopf 6 mit 3 †; R. Frank 5 mit 1 †; Büdinger 4 mit 2 †). Dazu kämen 3 temporäre Kreuzbeinresectionen (nach Heineke) mit 2 † (Gussenbauer, VI. Jahrg., II. Theil, S. 103). Also nicht 83 mit 13 †, sondern 103 mit 20 †.

6. Klinik Billroth 56 mit 10 †. Förderl (Wien. klin. Wochenschr. 1894, No. 14, 15, 17—19) giebt Notizen über 46 mit Kreuzbeinresection extirpirte Rectumcarcinome mit 16 †. Der Rest sind nicht sacral operirte Carcinome und sacrale bzw. parasacrale Operationen wegen anderer Affectionen. Also nicht 56 mit 10 †, sondern 46 mit 16 †.

7. Gussenbauer (Prag) 15 mit 4 †. Funke (Zeitschr. für Heilk. Bd. 18) giebt Krankengeschichten von 16 Fällen, die Gussenbauer nach seiner Methode der temporären Kreuzbeinresection operirt hat. P. citirt ihn (S. 240): „Nach der sacralen Methode wurden 15 Kranke operirt, . . . mit 4 Todesfällen, also 26,6 pCt. Mortalität“ (l. c. S. 37). Da sind (. . .) die Worte ausgelassen: „wenn ich den einen Fall von Resection“ (scil. des Mastdarms) „ausscheide“. Das ist ein Fall (der zweite, l. c. S. 31 und 32) von temporärer Kreuzbeinresection zwischen dem 2. und 3. Sacralloch, der durch Infection des Wirbelcanals zu Grunde ging. Da alle sacralen Operationen, auch die Modificationen, gezählt werden sollen, darf er nicht fehlen. Weiter findet sich bei Funke in Tabelle III unter No. 18 noch eine Operation nach Kraske. Also nicht 15 mit 4 †, sondern 17 mit 5 †.

8. Klaussner 5 mit 0 †. v. Stubenrauch (Münchn. med. Wochenschr. 1894, No. 36 und 37) berichtet aber ausführlich, dass und wie zwei von den Kranken starben. Ich rechne also beide nicht als Heilungen, sondern als Todesfälle. Warum, davon später.

9. Kraske 66 mit 5 †. Die Angaben in Kraske's Tabell



(Volkmann's klin. Vortr. N. F. No. 183/84. 1897) gestatten allerdings nicht, die Zahl der „sensu proprio“ sacral operirten Fälle ganz genau festzustellen. Ausdrücklich erwähnt ist die Kreuzbeinresection bei 20 mit 8 †. Von den übrigen 46 Fällen, die Pichler zählt, sind 15 Steissbeinresectionen; die anderen 31 mögen als irgendwie modificirte sacrale Operationen zunächst mitgezählt werden; davon sind 5 †. Zusammen also nicht 66 mit 5 †, sondern 51 mit 13 †.

10. Paul 19 mit 4 †. — a) Brit. med. Journ. 9. III. 1895, S. 519—522: unter 14 Fällen 9 Operationen nach Kraske mit 2 †. — b) Ibid. 3. IV. (nicht III.) 1897. Unter weiteren 14 Operationen sollen 10 nach Kraske sein mit 2 †. Paul spricht aber nur von 10 Operationen „for cancer“ (davon 2 „died from the operation“), 2 wegenluetischer Stricture, 2 „for villous tumour“. Je nach dem Sitz der Affection wurde perineal oder perineo-vaginal oder „by a posterior median proctotomy“ vorgegangen, nur „for extreme excisions a sacral flap was employed“. Die Zahl letzterer Operationen ist nicht angegeben¹⁾. Also nicht 19 mit 4 †, sondern 9 mit 2 †.

11. Swinford 14 mit 2 †. Swinford Edwards, The removal of highlying cancer of the rectum by Kraske's method, with a series of fourteen cases. Brit. med. Journ. 15. V. 1897, S. 1210—1214. Nach den Krankengeschichten ist eine Kreuzbeinresection aber nur bei 6 Fällen (4, 8, 10, 12, 13, 14) gemacht worden; davon ist 1 † (13, am 4. Tage an Erschöpfung bei chronischer Bronchitis und Herzdilatation²⁾. Also nicht 14 mit 2 †, sondern 6 mit 1 †.

12. Regius 4 mit 1 †. Brit. med. Journ. 16. X. 1897, S. 1066 ff. Der Autor heisst C. B. Ball und ist Regius Professor of Surgery, University of Dublin. Er berichtet auch nicht über 4, sondern über 17 sacrale Operationen mit 1 †³⁾.

13. Küster 46 mit 7 †. Aus der Statistik von Wendel (Deutsch. Zeitschr. für Chir. Bd. 50) geht deutlich hervor (l. c.

¹⁾ Gelegentlich einer Polemik gegen Swinford Edwards (Brit. med. Journ. 22. V. 1897. S. 1319) wird die genaue Beschreibung der Fälle erst in Aussicht gestellt. Im Jahrgang 1897 findet sie sich nicht mehr.

²⁾ „It is evident, that this was a case unfitted for operation“, l. c. S. 1213.

³⁾ „My personal experience of trans-sacral excision of the rectum extends to 17 cases, performed during the last six years“, l. c. S. 1069.

S. 302), dass von den 46 Operationen 23 Kraske'sche und 12 temporäre Kreuzbeinresectionen sind, die übrigen Steissbeinresectionen (10 definitive, 1 temporäre). Im Ganzen sind 14 †. Wie sich diese auf die einzelnen Methoden vertheilen, ist aus Wendel's Arbeit nicht zu ersehen. — Durch das lebenswürdige Entgegenkommen des Herrn Geheimrath Küster bin ich in der Lage, diese Angabe zu machen. Nach einer Mittheilung des Herrn Privatdocent Dr. Wendel, dem ich dafür bestens danke, entfallen auf die 12 temporären Kreuzbeinresectionen (nach Rydygier) 7 †: 2 mal Lappengrän, 2 mal stercorale Phlegmone, je 1 mal Herzcollaps, hypostatische Pneumonie, putride Bronchitis. Die 23 Kraske'schen Operationen stellen 5 †: 2 mal Peritonitis wegen Darmgangan, je 1 mal Collaps, parenchymatöse Myocarditis in der 4. Woche post oper., Bauchdeckenphlegmone in Folge einer Nachoperation (*Anus praeternaturalis*). Im letzten Fall hat der Ausgang mit der sacralen Operation thatsächlich gar nichts zu thun. Der Fall wäre zu streichen — aber auch von der Gesamtzahl, nicht nur von den Todesfällen. — Also nicht 46 mit 7 †, sondern 34 mit 11 †.

14. Hochenegg 119 mit 6 †. Auch hier muss ich — immer im Hinblick auf Pichler's Programm! — eine kleine Aenderung vorschlagen. Fall 5 in Pichler's Tabelle ist identisch mit Fall 56 in der Tabelle von Frank (l. c.), sein Fall 8 mit No. 11 der Krankengeschichten (l. c. S. 903) resp. No. 67 der Tabelle bei Frank, sein Fall 29 mit No. 22 resp. 78 ebenda. Sie sind, wie aus den Krankengeschichten und der Tabelle erhellt, nicht „sensu proprio“ sacral operirt. Ich habe nur 22 Fälle aus Pichler's Tabelle in den früheren Arbeiten von Hochenegg und Frank finden können, nehme die übrigen als „sensu proprio“ sacral operirt an. Das wären dann 116 mit 10 †.

Also hätte sich meiner Ansicht nach folgende Tabelle ergeben müssen. (Siehe S. 404.)

Dies Resultat, an dem gleichen Material gewonnen, ist doch wesentlich anders, als das von Pichler. Die Gründe sind folgende: P. hat seinen Quellen i. G. 69 Fälle mit 3 † entnommen, die nicht hinein gehören. Mit 51 ohne † hat er eine „Anleihe“ bei nicht „sensu proprio“ sacral operirten Fällen gemacht, 18 mit 3 † enthalten nur eine kleine nicht feststellbare Zahl sacraler Ope-

Sacral Operirte:

Czerny	34	Fälle mit	7	Todesfällen
Krönlein	1	Fall ohne		Todesfall
Mikulicz	48	Fälle mit	14	Todesfällen
Frank (gesammelte Fälle)	55	"	"	13 "
Wiener Krankenanstalten	103	"	"	20 "
Klinik Billroth	46	"	"	16 "
Gussenbauer (Prag)	17	"	"	5 "
Klaussner	5	"	"	2 "
Kraske	51	"	"	13 "
Paul	9	"	"	2 "
Swinford Edwards	6	"	"	1 Todesfall
Ball	17	"	"	1 "
Küster	34	"	"	11 Todelfällen
Hochenegg	116	"	"	10 "

542 Fälle mit 115 Todesfällen
= 21,2 pCt.

rationen¹⁾. Dagegen hat er andere 51 mit 14 † übersehen resp. ausgelassen. Weiter hat er von seinen (rein „sacralen“) Fällen 21 Todesfälle gestrichen, ohne die gleiche Zahl wenigstens auch von der Gesamtsumme abzuziehen. Das bedeutet nicht mehr und nicht weniger als die Umwandlung von 21 Todesfällen in 21 Heilungen. Der Einwand, dass nur die „unmittelbare“ Mortalität des Eingriffs als solchen festgestellt werden solle, ist hinfällig. Pichler giebt die Tabelle zur Bildung eines Urtheils „ . . . namentlich über die Aussicht, den Mastdarmkrebs temporär oder definitiv zur Heilung zu bringen“ (S. 234). Was also nicht unter den Todesfällen erscheint, gilt als geheilt — wenn auch nur temporär! Und das kann man wirklich von keinem jener 21 Fälle sagen, auch von keinem der in meiner Tabelle noch hinzugekommenen Todesfälle. Pichler behandelt in diesem Punkt sein Material ganz ungleichmässig. Wenn der Autor der von ihm benutzten Statistik an den Todesfällen nicht herumrechnet (z. B. Schmidt, Czesch, Wiener Jahrbuch), zählt auch er manche mit, von denen er sonst die „Methode als solche“ eben so gut hätte entlasten können, wie von jenen 21. Im anderen Fall nimmt er die günstigste Zahl. Bis zu einem gewissen Grade kann man über diesen Punkt ja verschiedener Meinung sein. Ich möchte mich ausdrücklich

¹⁾ 10 (2 †) von Paul, 8 (1 †) von Swinford Edwards.

gegen die Deutung verwahren, dass ich jenen anderen Autoren den Vorwurf hätte machen wollen, sie hätten ihre Resultate zu günstig dargestellt. Hier aber giebt diese Methode — noch dazu ohne Consequenz geübt — thatsächlich ein unrichtiges Bild von den Verhältnissen. Die Gesichtspunkte, nach denen diese, im Allgemeinen ja für erlaubt gehaltenen, Abzüge gemacht werden, sind doch ganz verschiedene — ob nicht zum Theil einigermaassen anfechtbare, soll hier nicht untersucht werden. Zöge man einmal alle Consequenzen aus diesem Verfahren, könnte man zu wunderlichen Resultaten kommen. So lässt z. B. Pichler von Hochenegg's 10 Todesfällen („absolute Mortalität“) nur 6 („wahre Mortalität“) gelten: 4 septische Infectionen und 2 Verblutungen aus varicösen Scheidenvenen. Beides könnte man auch noch als Complicationen erklären. Für die Verblutungen scheint Pichler dieser Maassregel nicht ganz abgeneigt: er rechnet so, freilich mehr beiläufig, Hochenegg's Mortalität auf 3,4 pCt. herunter (S. 252). Ich habe alle Todesfälle als solche aufgeführt, nur zwei Fälle überhaupt, auch von der Gesamtzahl, gestrichen: 1 Suicidium (am 2. Tage p. op.) und eine tödtliche Bauchdeckenphlegmone in Folge Nachoperation (Anus praeternaturalis). Andere als solche und ähnliche Abzüge halte ich nicht nur hier, sondern principiell für unrichtig. Jede Pneumonie, Myocarditis, Lungenembolie, oder was es sonst sein mag, steht doch in einem gewissen Causalnexus mit der Operation. Ein Theil der Fälle ist unrichtig ausgewählt: sie überstehen den Eingriff schliesslich doch nicht. Das sind oft Kranke, die mit gut granulirender Wunde und nach sonst tadellosem Verhalten mehr oder weniger bald nach der Operation sterben, ohne einen verwerthbaren Sectionsbefund zu liefern. Auch Opfer der Nachbehandlung giebt es, auch wenn diese sorgfältig geleitet war; dann die sogenannten Unglücksfälle, von denen die Operation zu entlasten man am ersten bereit ist: diese und alle jene anderen müssen gezählt werden, ob man sich nun über die gesammte mögliche Gefahr eines beabsichtigten Eingriffs klar werden oder die Erfolge der bekannten Eingriffe gleicher Art vergegenwärtigen will. In beiden Fällen muss die Rechnung nach der gleichen Methode angestellt werden.

Um zu Pichler's Statistik zurückzukehren: einige meiner Ausstellungen an seiner Zählung könnten ein wenig kleinlich

scheinen. Jene kleinen Ungenauigkeiten summieren sich aber und führen, mit wenigen Ausnahmen, alle dahin, das Bild günstiger zu gestalten, als es nach dem benutzten Material hätte gezeichnet werden dürfen. Wesentlich ist dabei die strenge Ausschaltung der nicht „sensu proprio“ sacral operirten Fälle. Diese peinliche Scheidung soll auch nur hier gelten, weil sie Pichler's Programm entspricht. In historischer und meritorischer Hinsicht wird der Unterschied zwischen den Methoden von Kocher und Kraske ja aufrecht erhalten werden müssen. In practischer Beziehung aber besteht doch kein durchgreifender Unterschied oder gar ein Gegensatz.

Darum scheint es mir kaum ein richtiges Kriterium für die Abgrenzung der einzelnen Gruppen von Fällen, ob die angewandte Methode streng genommen als Kocher'sche oder Kraske'sche — mit den verschiedenen Modificationen — zu bezeichnen ist. Um so weniger, als die Indicationen für die Kreuzbeinresection doch verschiedene sind, nicht allein nach Sitz und Ausdehnung der Geschwulst sich richten. So sagt z. B. Föderl ausdrücklich, dass mehrfach sacral operirt worden sei, auch wo die Geschwulst ohne dies zugänglich gewesen sei, und Hochenegg hat wiederholt betont, dass er den sacralen Weg principiell wähle.

Viel wichtiger in dieser Hinsicht ist die Betrachtung der Indicationen, von denen der Operateur sich vor und während der Operation leiten lässt. Kraske giebt (l. c. S. 45) lehrreiche Beispiele dafür, wie die schematische Zusammenzählung der Fälle zu geradezu absurden Zahlen führen kann. Die Verschiedenheiten der Indicationsstellung kommen in den Endzahlen der Operationsserien allein nicht deutlich zum Ausdruck. Das gilt vornehmlich für die Statistik der Operation des Mastdarmkrebses. Bezeichnend ist allein schon die ungemaine Verschiedenheit der Mortalitätszahlen, wenn man sie für die einzelnen Gruppen der Tabelle berechnet (ca. 6—40 pCt.!).

Ich möchte also aus der corrigirten Tabelle ausdrücklich nicht den Schluss ziehen, dass die Mortalität der sacralen Exstirpation des Mastdarmkrebses bisher generell genau $21\frac{1}{5}$ pCt. betragen habe. Freilich glaube ich, dass diese Zahl der Wahrheit näher kommt als die von Pichler ermittelte. Dabei ist noch nicht berücksichtigt, dass die Fälle doch noch weiter abgetheilt werden

könnten: es sind 450 Kraske'sche Operationen mit 84 † (18,7 pCt.), 60 temporäre Kreuzbeinresectionen mit 25 † (41,6 pCt.) und 32 parasacral (oder ähnlich) operirte Fälle mit 6 † (18,75 pCt.).

Pichler's Ausführungen haben die Tendenz, die sacrale Methode als allen anderen unbedingt überlegen zu erweisen. Die Berechtigung dieses Standpunktes soll hier nicht discutirt werden. Die sehr bestimmte Behauptung aber: „So viel steht aus dieser Statistik fest: Von 20 pCt. Mortalität kann künftighin weder im Allgemeinen noch bei meinem Chef die Rede sein. Sie beträgt bei den 563 von mir zusammengestellten Fällen 14,3 pCt., bei den von Prof. Hoehenegg operirten 119 Fällen 5,04 pCt.“ (S. 254) hat P. nicht bewiesen. In ihrem zweiten Satz widerspricht sie direct den Thatsachen.

Der Sache wird auf diese Art kaum gedient. Es ist im Gegentheil bedenklich, wenn durch fehlerhaften Aufbau einer Sammelstatistik Zahlen producirt werden, die die Erfolge besser erscheinen lassen können, als sie sind.

Hier scheinen mir nun die Abweichungen so gross, dass ich mich — da doch wohl nicht Jeder die Arbeit so genau geprüft hat — für verpflichtet halte, meine Wahrnehmungen mitzuthemen. Sie nöthigen mich leider, Pichler's Statistik sowohl in principieller wie technischer Hinsicht als unzutreffend zu bezeichnen. Etwas anderes an ihre Stelle zu setzen, bin ich nicht in der Lage, da mir das Material für die Ermittlung maassgebender Durchschnittszahlen nicht geeignet scheint. Zudem liegt angesichts des lehrreichen Vortrages Krönlein's auf dem letzten Congress gegenwärtig kein Bedürfniss nach einer neuen Statistik vor.

XXII.

Aus der chirurgischen Universitäts-Klinik in Halle a. S.
(Professor v. Bramann.)

Ueber Appendicitis und ihren Zusammen- hang mit Traumen.

Von

Dr. M. Neumann,

Assistenzarzt der Klinik.

Obgleich die namhaftesten Vertreter der inneren Medicin und der Chirurgie in den letzten Jahren die Frage der Appendicitis aufs eingehendste erörtert haben, ist doch eine vollkommene Einigung kaum eingetreten. Es darf das bei dem ausserordentlich wechselnden Bilde der Erkrankung vielleicht nicht Wunder nehmen. Aber nicht nur ist der Zeitpunkt, in welchem der Kranke aus der internen in die chirurgische Behandlung überzugehen hat, noch nicht fixirt, auch die Chirurgen weichen in der Bestimmung des für die Operation nothwendigen resp. günstigsten Momentes von einander ab. Auch über die Methode der Operation ist Uebereinstimmung noch nicht erzielt. Die Ursache dafür ist die, dass jeder an seiner eigenen, von welcher er gute Resultate sah, festhält oder doch nur ungern abgeht. Vielleicht auch mit Recht. Es wäre ungerechtfertigt, Methoden, die dem Einzelnen, über ein grosses Material Verfügenden, gute Resultate geliefert haben, verwerfen zu wollen. Aber Jeder, der über beides verfügt, hat das Recht, bei der Kritik berücksichtigt zu werden.

Unter Leitung des Herrn Professor v. Bramann sind in der Königl. chirurgischen Klinik Halle seit dem Jahre 1890 im Ganzen 152 Fälle von Appendicitis zur Behandlung gekommen. Davon kamen 121 Fälle zur Operation, also genügend, um eine aus-

reichende Erfahrung zu sammeln. — Was die Eintheilung der Erkrankungen des Appendix anbetrifft, so will ich mich um so weniger darüber verbreiten, als die nach Sonnenburg in eine simplex, perforativa und gangraenosa heute wohl ziemlich allgemein anerkannt ist. Wir stimmen ihm darin ebenso bei, wie in dem Vermeiden einer Classificirung in leichte, mittelschwere und schwere Fälle. Diese Eintheilung ist ja nur eine epikritische, denn jeder weiss, dass in jedem Augenblick aus einem leichten ein mittelschwerer und aus jedem mittelschweren ein schwerer Fall werden kann.

Die Diagnose der Appendicitis ist in grösseren Monographien erschöpfend besprochen worden. Wir haben in vier Fällen die Diagnose nicht mit Sicherheit resp. irrthümlich gestellt, nämlich zweimal die Appendicitis nicht sicher erkannt und zweimal die Diagnose auf eine solche irrthümlich gestellt. Ueber die beiden ersten Fälle wird in einer neuerdings in Halle erschienenen Doctorarbeit (Ernst Neumann, Beiträge zur Behandlung der Appendicitis) eingehend berichtet. In dem einen Falle wurde Hernia scrotalis incarcerata gangraenosa dextr. angenommen. Der Irrthum war dadurch hervorgerufen, dass die eitrig-Entzündung durch den offenen Inguinalcanal in einen umfangreichen Bruchsack hinunter gestiegen war. In dem zweiten Fall wurde die Wahrscheinlichkeitsdiagnose: en bloc reponirte eingeklemmte rechtsseitige Leistenhernie gestellt, weil die Krankheitssymptome direct im Anschluss an eine schmerzhaft- Reposition eines eingeklemmten Bruches aufgetreten waren und die Erscheinungen durchaus einer solchen entsprachen. Die Operation am Abend der Aufnahme und 4 Tage nach der Reposition ergab eine Appendicitis perforativa. In dem Appendix wurde ein kirschkerngrosser Kothstein gefunden. Wir mussten annehmen, dass der Appendix einen Theil des reponirten Bauchinhaltes gebildet hatte, und dass der Kothstein bei den Repositionsmanövern eine Läsion des Wurmes gesetzt hatte. Ich citire den Fall noch bei der Besprechung des Trauma im Besonderen.

In den beiden Fällen, in denen wir eine Appendicitis mit grossem Exsudat vermutheten, handelte es sich um eine Torsion der Adnexe bei gleichzeitigem Vorhandensein einer Ovarialcyste. Beide Fälle hatten eine gewisse Aehnlichkeit miteinander. Sie waren mehr oder weniger plötzlich entstanden — in dem einen

Fall schien es sich sogar um den dritten Anfall einer Appendicitis zu handeln — unter erheblichen Schmerzen im Leibe, besonders in der Cöcalgegend, unter Fieber, Reizungerscheinungen des Peritoneums. Es ward ein Tumor in der Cöcalgegend bemerkt, der allmählig grösser wurde unter Zunahme des Fiebers. Jedenfalls war die Annahme einer Appendicitis mit grossem abgekapselten Abscess vollauf berechtigt. Die Operation ergab dann den oben angegebenen Befund. Einmal waren es die rechten, das andere Mal die linken Adnexe. Im beiden Fällen war die Drehung um 360 Grad vor sich gegangen. Beide Fälle kamen zur Heilung. Ich begnüge mich mit diesen kurzen Angaben, da mein Chef, Professor v. Bramann, die beiden Fälle noch zu veröffentlichen gedenkt. Uebrigens hat Sonnenburg einen ganz ähnlichen Fall aus seiner Privatpraxis beschreiben lassen (Schrader, Freie Vereinigung der Chirurgen Berlins. 87. Sitzung am 10. Mai 1897). Auffallend ist, dass auch in diesem Falle die Drehung um die Längsaxe eine mehrfache war.

Was die Indicationsstellung zum chirurgischen Eingriff überhaupt, seine Berechtigung resp. Nothwendigkeit anbelangt, so sollten bei sonst günstigen Bedingungen bei jungen und kräftigen Individuen und zumal solchen, die von ihrer Hände Arbeit leben müssen, bei der Appendicitis simplex nur die Fälle unoperirt bleiben, bei denen der erste Anfall prompt auf interne Medication zurückgeht, ohne die geringsten Beschwerden zurückzulassen. Anfälle, die einmal recidiviren, recidiviren meist auch öfter, ohne dass man mit Sicherheit vorhersagen kann, ob der nächste Anfall nicht zu einem perforativen oder gangränösen hinüberleitet und damit unmittelbare Lebensgefahr bedingt. Was die innere Behandlung des ersten Anfalls von A. simplex, sowie auch späterer und schwererer anbelangt, so besteht sie wie allgemein in Bettruhe, leichtester Diät, Eisblase und Ruhigstellung des Darms, wobei ich bemerkte, dass auch wir allmählig mehr von der Darreichung des Opium abgekommen sind und dafür Morphinum in Dosen geben, welche gerade noch die spontanen Schmerzen coupiren, dagegen dem Patienten noch ein klares Urtheil über Zu- oder Abnahme des Druckschmerzes lassen. Geht der erste Anfall der Appendicitis daraufhin prompt und völlig zurück und bewegt sich der Patient darauf bei normaler Kost und regelmässigem Stuhlgang einige Zeit frei

und ohne Beschwerden umher, so wird er entlassen. Treten aber während der Beobachtungszeit wieder Beschwerden auf, auch nur im Sinne des Druckschmerzes, so werden die Vorbereitungen zur Operation getroffen, d. h. es tritt wieder Bettruhe ein, und es werden vorsichtige Darmausspülungen gemacht. Diese Spülungen sollen nicht bis zum Sitz der Erkrankung reichen, sondern nur eine Säuberung des Darms von Koth peripher davon erzielen. Vor der Operation, wie auch event. bei stärkeren Schmerzen während der Vorbereitung wird der Darm durch Morphium ruhig gestellt. Bei lebhaften Schmerzen fallen auch die Darmspülungen fort. Die Vorbereitungen zur Operation der recidivirenden Appendicitis simplex sind ungefähr dieselben. Auch das erste Recidiv giebt schon die Berechtigung zur Operation bei sonst günstigen allgemeinen Gesundheitsverhältnissen, ja es verpflichtet dazu, wenn es gilt, einem Arbeitenden die volle Arbeitskraft zurückzugeben. Es ist ja auch der chirurgische Eingriff, d. h. die Amputation des Proc. vermiformis ein so geringer, dass seine Gefahr garnicht im Verhältniss steht zu der, in welcher man den Unoperirten zurücklässt, dem der dritte Unfall das Leben kosten kann. Wir wenigstens haben bei 38 wegen A. simplex Operirten nicht einen einzigen üblen Zufall bemerkt, sondern sämmtliche nach 3—4 Wochen mit völlig resistenter, einen Pelottenschutz meist unnöthig machender Narbe entlassen können. Nur Fettleibige erhalten einen solchen für eine Reihe von Wochen, den sie dann später meistens für immer ablegen können. Allerdings lassen wir der Narbe auch Zeit sich zu festigen und halten an strenger Bettruhe für 3 Wochen unbedingt fest. Es kommt diese Unbequemlichkeit gegenüber den Beschwerden einer event. späteren Bauchhernie gegenüber garnicht in Betracht.

Was die Operation anbelangt, so ist das Verfahren dabei im Ganzen ja durch den einzelnen Fall gegeben. Ich bemerke, dass wir in diesen, wie in complicirten Fällen den Schrägschnitt, mehr oder weniger median von der Spina ant. sup. wählen. Es ist ja doch das Wesentliche, zuerst auf den Ursprung der Erkrankung zu kommen und dazu ist keine andere Schnittanlage so geeignet. Die Eröffnung des Peritoneums geschieht zwischen zwei, kleine Falten anhebenden Pincetten. So ist man sicher, auch bei Adhäsionen den Darm nicht zu verletzen.

Bei der oft so ausserordentlich schwierigen Lösung des Processus kommt es vor allem auf penibelste Blutstillung an, um möglichst spätere Adhäsionen zu vermeiden. Ist der Appendix fest mit anderen Darmabschnitten verlöthet, so thut man gut, sich möglichst nahe dem ersteren zu halten. Dadurch vermeidet man am besten eine Darmläsion und kann sogar ohne Gefahr präparierend das Messer benutzen. Ferner hat Professor v. Bramann von jeher darauf gehalten, dass die Schleimhaut bis auf den letzten Rest in das Cöcum eingestülpt wurde, d. h. er hat eine circuläre Umschnürung an der Basis des Processus vermieden, sondern erst Serosa und Muscularis bis auf die Schleimhaut circulär umschnitten, darauf Serosa-Muscularisnähte bis an die noch intacte Schleimhaut angelegt und dann letztere successive eingeschnitten, die entstandene Oeffnung sofort durch ebensolche Nähte schliessend, bis der letzte Rest des Appendix büzselförmig in das Cöcum eingestülpt war und die in Etagen angelegte Nahtstelle aussen eine glatte Fläche bot. Dadurch kann sowohl jeder Kothaustritt absolut sicher beherrscht werden, als auch sind etwaige durch Zurücklassen von Schleimhaut vor der Umschnürung entstehende Folgen ausgeschlossen. Wenn solchen Folgen andere Chirurgen durch Cauterisation der Schleimhaut vor der Umschnürungsstelle vorzubeugen suchen, so ist diese Maassnahme zweifellos nicht so sicher. Geling die Lösung des Wurms ohne jede parenchymatöse Blutung, so wird die Bauchwunde fest verschlossen, glaubt man jedoch noch auf eine solche, wenn auch geringe, rechnen zu können, so wird ein ganz dünnes, einmal mit Gaze umwickeltes Drain bis auf die Lösungsstelle zwischen zwei Nähten hingeleitet. An der Drainstelle wird eine später zu knüpfende Naht durch die Bauchdecken gelegt. Nach 2—3 Tagen wird das Drain entfernt und der Knoten geschürzt. Diese Drainstelle wird dann später genau so fest wie die übrige Narbe. Die Bauchdeckennaht geschieht entweder mit durchgreifenden Hautmuskel-Peritonealnähten unter Anwendung stärkster Seide, oder es wird Musculatur und Peritoneum für sich mit etwas feinerer Seide genäht und darüber die Hautnaht angelegt. Im Allgemeinen wird die erste Methode bevorzugt, schon weil man bei ihr eine etwas sehr fest angezogene Naht, die zu einer Entzündung des Stichcanals führt, nach einigen Tagen anstandslos entfernen kann. Bei der zweiten Methode hat man sehr

darauf zu achten, keine von den versenkten Nähten zu fest anzu-
ziehen. Da man feinere und daher leichter durchschneidende Seide
benutzen muss, kommt es um so leichter zu einer Gewebsnekrose
und zu einer Entzündung, die event. dazu nöthigen kann, die dar-
über liegende Hautnaht zu lüften und die schnürende tiefe Naht
zu entfernen. Damit ist aber die Sicherheit für eine absolut feste
Vernarbung in Frage gebracht.

Die schwereren Formen der Appendicitis, die perforative und
die gangränöse nehmen in weit erheblicherem Maasse die aufmerk-
samste Beobachtung am Krankenbette in Anspruch. Als leitendes
Moment bei der Indicationsstellung zur Operation wird in jedem
Falle das Verhalten des Peritoneums zu gelten haben. Falls bei
Rückenlage, strengster Diät und Ruhigstellung des Darmes die
stürmischen Erscheinungen, wie Erbrechen, Auftreibung, starke
spontane Schmerzen, beschleunigter Puls, Fehlen von Flatus, nach
24—48stündiger Beobachtung nicht nachlassen, ist dringende Ge-
fahr im Verzuge, auch bei dem Fehlen von Fieber. Das Fehlen
des Tumors lässt die Prognose als besonders ungünstig stellen,
denn es ist eine Wahrscheinlichkeit dafür, dass der Process keine
Neigung hat, sich zu localisiren, und dass eine allgemeine Peri-
tonitis mit Darmlähmung eingeleitet ist. Die Temperaturcurve ist
nur ein unsicherer Index für die drohende Gefahr, denn es ist be-
kannt, dass ein höheres Fieber bei selbst ausgedehnter Abscedirung
fehlen kann. Freilich mahnt das Vorhandensein hoher Tempera-
turen stets zur Vorsicht.

Wenn also in der angegebenen Frist die bedrohlichen Sym-
ptome nicht nachlassen, so ist die Operation unbedingt vorzu-
nehmen. Der operative Erfolg wird ja beim Fehlen aller Ver-
klebungen meist ausbleiben, aber doch darf man den Patienten
nicht liegen lassen, um ihn einem absolut sicherem Tode zu über-
lassen. Beim Vorhandensein eines Tumors sind die Chancen gün-
stigere, denn wenn auch das Peritoneum bereits erheblich in seiner
Resorptionsfähigkeit geschwächt ist, ist die Operation doch dadurch
von Nutzen, dass durch Ausspalten des Krankheitsherdes wenig-
stens neue Angriffe von hier aus auf das Bauchfell verhindert
werden.

Lassen auf die gewöhnlichen inneren Medicationen die schweren
Erscheinungen nach, so hat man noch Zeit etwas abzuwarten. Es

ist meistens ein Zeichen, dass sich der Process zu begrenzen anfängt, und wir legen den grössten Werth darauf, dass die Verklebungen, die damit Hand in Hand gehen, möglichst fest werden. Operirt man, während dieselben noch sehr locker sind, so ist ein Einreissen derselben zu leicht möglich, und wenn dabei frischer infectiöser Eiter in den bereits geschwächten Peritonealraum dringt, so kann das die Gefahr erheblich steigern. Letzteres aber mit absoluter Sicherheit zu verhindern, liegt kaum in der Gewalt auch des geschicktesten Operators und der geübtesten Assistenten. Während dieser Wartezeit ist die Verantwortung des beobachtenden Arztes eine sehr grosse. Er hat fortdauernd nachzusehen, ob auch nur eins der Symptome, die im Nachlassen begriffen waren, sich wieder mehr bemerkbar macht. Ich wiederhole, dass die Morphiumgaben nicht zu grosse sein dürfen, um keine Erscheinung künstlich zu coupiren. Vor allem nimmt der Meteorismus und der Puls volle Aufmerksamkeit in Anspruch. Ersteren durch einen niedrigen Einlauf bekämpfen zu wollen, ist natürlich nicht erlaubt, nur allein das permanente Darmrohr ist in Anwendung zu bringen. Am besten verlängert man dasselbe und leitet das Ende in eine Schaaale mit Wasser, um genau etwa abgehenden Flatus controliren zu können.

Verschlechtert sich der Allgemeinzustand in keiner Weise, so hat man noch weiter Zeit abzuwarten. Nimmt fernerhin aber der Tumor, den man sich am besten nach Resistenz und Schallabschwächung auf die Haut gezeichnet hat, nicht nur nicht ab, sondern sogar zu, so thut man gut, mit der Operation nicht mehr zu zögern, da mit der Zunahme des Tumors eine Sprengung der Verklebungen erfolgen kann. Eine Zunahme der Tympanie in nächster Nähe des Tumors ist gleichfalls bedenklich, da sie oft eine beginnende und fortschreitende Darmparalyse, von dem Entzündungsherd ausgehend, bedeutet. Sie kann allerdings auch durch Ileus in Folge von Abknickung bedingt sein. Etwaige Kollergeräusche werden dann die Differenzialdiagnose erleichtern. Auch wenn sich die Zunahme des Tumors weder durch Palpation vom Abdomen, noch vom Rectum resp. Vagina constatiren lässt, kann man eine Ausbreitung nach dem kleinen Becken aus dem Verhalten der Blase vermuthen. Treten bei einem Patienten, der bis dahin keine Urinbeschwerden hatte, plötzlich solche auf, so wird

man ein Fortschreiten der Entzündung nach der Blasengegend zu annehmen müssen und sich bei der darauffolgenden Operation selten getäuscht sehen. Die Nothwendigkeit einer solchen wird auch ein während der Wartezeit plötzlich einsetzender Schüttelfrost bedingen. Es scheint ein solcher bei Beginn des Leidens kein sicheres Criterium für die Schwere des Anfalls zu sein. Tritt er indessen im scheinbaren Abklingen desselben auf, so ist er ein fast sicheres Zeichen für einen neuen acuten Vorschub, und dringende Gefahr ist im Verzuge.

Lassen alle Symptome, welche einen besonders heftigen Anfall begleiteten, allmählich nach, um schliesslich ganz aufzuhören, so wird man sich, falls es sich um einen ersten Anfall handelt, bei der Indicationsstellung der Operation von dem Tumor abhängig machen. Er verschwindet manchmal ganz auffallend schnell. Es ist das meist ein Zeichen, dass es sich nur um ein seröses Infiltrat und Exsudat handelte. So wie es aber zur Eiterbildung kam, wird das nicht der Fall sein und dann soll man die Operation ausführen. Es ist ja selbstverständlich, dass eine gewisse Menge Eiter resorbirt werden kann, aber ebenso sicher kann man weder voraussehen, ob das der Fall sein wird, noch auch den Moment bestimmen, wo das der Fall ist und selbst mit dem kleinsten eingedickten Eiterherd lässt man den Patienten in grosser Gefahr, da dieser in jedem Augenblick durch eine Reihe von Momenten, auf die ich später zurückkomme, den Boden für eine neue heftige und in ihren Folgen unübersehbare Entzündung geben kann.

Also bei persistirendem Tumor, auch wenn er noch so klein ist, ist die Operation unbedingt notwendig.

Die Vorbereitungen dazu sind umso vorsichtiger auszuführen, je grösser das Exsudat ist, ganz besonders bei nachweisbarer Fluctuation. Wie leicht lockere Verklebungen einreissen können, sahen wir bei der Operation eines Patienten am 31. Januar 1895. Es handelte sich um einen sehr muskelstarken Mann von 20 Jahren, welcher am Tag nach der Aufnahme und am 2. Tag der Erkrankung operirt wurde. Es wurde mit Sicherheit eine grössere Abscedirung angenommen und geschulte Assistenten desinficirten ganz besonders vorsichtig. Das Exitationsstadium war ein sehr lebhaftes. Nach der Eröffnung des Abscesses in seinem tiefsten Punkte und während man die Höhle nach oben zu erweitern wollte, um sie ganz über-

sehen zu können, fiel vom oberen Pol der Höhle eine Dünndarmschlinge in sie hinein. Die Adhäsionen mussten hier eingerissen sein und zwar erst vor einigen Minuten, denn während im Bereich des Abscesses die Darmschlingen, die dessen Wandung bildeten, den üblichen dicken gelbgrauen Belag aufwiesen, war die prolabirte Dünndarmschlinge spiegelnd glatt ohne jede Injection. Wir konnten nur annehmen, dass die Bauchpresse während der Excitation des starken Mannes die Abscesswandung gesprengt hatte. Die vorgefallene Schlinge sowohl, wie die Nachbarschlingen wurden sorgfältig von dem Eiter, mit dem sie in Berührung gekommen, gesäubert und mit warmem Borwasser abgespült. Trotzdem verfiel Patient, der bis dahin einen sehr kräftigen Puls und keine Zeichen einer allgemeinen Peritonitis gezeigt hatte, rapide unter deutlichsten Symptomen einer solchen und kam 24 Stunden darauf zum Exitus. Die Sektion bestätigte das Vorhandensein einer sonst eingekapselten Abscesshöhle, die am oberen Pol rupturirt war und eine von hier vorgeschrittene Bauchfellentzündung.

Wie ich schon vorhin erwähnte, legen wir den Schnitt in fast allen Fällen schräg und medial von der Spina ant. sup. an, auch in den Fällen, wo man den Tumor von der Coecalgegend sich in die Lumbalgegend oder zur Linea alba weiter erstreckend fühlt. Nach Bedarf kann man später noch immer eine Contraincision zur besseren Drainage anlegen. In den selteneren Fällen, in denen die Resistenz die Mittel-Linie überschreitet, wird ev. auch der Schnitt in der Mittellinie gewählt, um die dann auch beteiligte linke Hälfte des kleinen Beckens versorgen zu können. In den Fällen, wo man fast nur in der Lumbalgegend das Infiltrat fühlt, wo es sich also meist um eine Paratyphilis handelt, wird natürlich hier der Schnitt angelegt, ungefähr in der Form des Simon'schen Nierenschnittes.

Die Probepunction wenden wir nicht an, wie wir überhaupt diese Massnahme aufs Aeusserste beschränken. Für den Chirurgen, der doch sonst gewöhnt ist, seine Instrumente mit dem Auge zu verfolgen, ist es stets ein unangenehmes Gefühl sich im Dunkeln zu bewegen. Die Anhänger der Probepunction versichern ja zwar, dass man mit einer dünnen Nadel keinen Schaden anrichte, auch wenn man durch einen Darmtheil hindurchstäche, auch bei Nichterfolg mehrfach hindurchstäche. Indessen vermeidet man das doch

sonst, ausser bei der ausgesprochenen Absicht dazu. Auch ist die Bedeutung doch nur einseitig. Geschieht sie ohne Erfolg, so beweist das noch nicht das Fehlen von Eiter, die Nadel kann haarbreit vorbeirren. Unseren Erfahrungen nach sollte man die Probepunktion nur anwenden, wenn man die Absicht hat ihr sofort die Operation folgen zu lassen. Wenn wir sie anwenden, thun wir das nur entweder unter dieser Voraussetzung oder auch nach Eröffnung der Bauchdecken, wenn wir den Eiter nur noch durch eine dünne Schicht getrennt vor uns liegen zu haben glauben und dann nur zu dem Zweck die Abscesshöhle zu entlasten, und das Hervorstürzen des Eiters und seine innige Berrührung mit den frischen Wundrändern zu verhindern.

Unser hauptsächliches Bestreben geht dahin den Eiter zu erreichen, ohne ihn mit dem noch intacten Theil des Bauchfells in Berührung kommen zu lassen. In der bei Weitem grösseren Zahl der Fälle ist das möglich. Diejenigen, bei welchen der Abscess mitten zwischen Darmschlingen bei sonst intactem freien Peritonealraum liegt, sind doch zum Glück erheblich selten. Haben wir also die Bauchdecken bis auf das Peritoneum gespalten und wir sehen dasselbe sich unverändert über den Intestina hin und her verschieben, so hüten wir uns streng vor seiner Verletzung, decken es vielmehr durch Tamponade zu und suchen, nachdem wir uns durch vorsichtige Palpation nach der Resistenz umgesehen haben, hierhin vorzuarbeiten. Meistens wird das nach rechts und hinten hin zu geschehen haben. Es passirt uns relativ selten, dass wir, wenn überhaupt Verklebungen mit dem Peritoneum parietale vorhanden sind, auf intactes Bauchfell stossen, weil wir immer bemüht sind, uns möglichst nahe der Spina zu halten. Schon bei Durchtrennung der Bauchdecken hat man oft ein ziemlich sicheres Zeichen dafür, ob man sich richtig vorbewegt an dem Infiltrat der Weichtheile, das dem Sitz der Erkrankung am nächsten, auch am deutlichsten ist. Fehlt dieses, so kann man schon annehmen, dass der Abscess tiefer nach hinten, vielleicht retrocöcal gelegen ist, ein Grund mehr sich nach aussen und hinten zu halten. Dann arbeitet man möglichst nahe dem Iliacalmuskel weiter um schliesslich von hinten her den Abscess zu eröffnen. Passirt es einmal, dass das freie Peritoneum doch eröffnet wird und sehen wir, dass der Abscess in nächster Nähe des Einrisses eröffnet werden muss,

so nehmen wir nicht Anstand, wenn es sonst der Zustand des Patienten irgend zulässt, den Einriss wenigstens für 24 Stunden zu tamponiren. Am nächsten Tage kann man dann diesen Tampon liegen lassen und ohne Narkose den Eiter herauslassen, ohne eine Infection des Bauchfells befürchten zu brauchen.

Ist der Abscess weit genug eröffnet, um die Einführung eines Fingers zu gestatten, so geschieht das und man orientirt sich über die Grösse und Lage der Höhle. Sie wird dann weiter so breit gespalten, wie man es kann, ohne Adhäsionen zu zerreißen. Nach vorsichtigster Reinigung der Höhle sucht man dieselbe nun erst zu übersehen, um den Processus zu entdecken. Ist man dazu nicht im Stande, so führt man den Finger von Neuem ein und tastet vorsichtig ab. Sieht oder fühlt man den Appendix nicht so genau, dass ein Irrthum absolut ausgeschlossen ist, so unterlassen wir jedes weitere Suchen nach demselben, sondern fühlen nur noch nach einem etwaigen Kothstein sorgfältig nach, um ihn dann zu entfernen. Auch wir haben in früheren Jahren den Appendix finden zu müssen geglaubt, haben diese Massnahme aber aufgegeben, nachdem wir gesehen, welche Zeit dazu oft nothwendig ist, wie man hier und dort vergeblich nach ihm sucht. Zu finden ist er schliesslich wohl fast immer, aber zu entfernen, auch nur zum Theil zu entfernen, nur unter beständiger Gefahr, das freie Peritoneum zu eröffnen. Und wir können uns nicht dazu entschliessen, das als unwesentlich anzusehen, wie manche andere. Man kann ja doch niemals wissen, wie viel die Resorptionskraft des Bauchfells schon geschwächt ist, und ob nicht das Eindringen von neuem Virus, auch in geringen Mengen, diese letzte Kraft übersteigt. Wesentlich ist auch der Verlust an Zeit. Der Zustand eines grossen Theiles solcher Patienten macht den schleunigen Abschluss der ersten lebensrettenden Operation dringend nothwendig. Vielleicht sind auch andere Chirurgen günstiger gestellt. Wir jedoch bekommen bei dem Anhang, den das Kurpfuscherthum in allen Gesellschaftsschichten der Bevölkerung Sachsens leider hat, einen grossen Theil unserer Patienten in so desolatem Zustande, dass wir uns nothgedrungen auf die schleunige Abscesseröffnung event. nur unter Cocainanästhesie beschränken müssen. Vielleicht sind wir auch dadurch zu unserem jetzt gewöhnlich geübten Verfahren gekommen.

Sehen oder fühlen wir den Appendix ohne langes Suchen, so machen wir uns ihn zugänglich, um uns über seine Lage und Veränderung ein klares Bild zu schaffen. Das geschieht ja dann auch bei nöthiger Vorsicht ohne jede Gefahr. Man überzeugt sich dabei meistens, wie ausserordentlich fest er hier oder dort mit seiner Umgebung verklebt ist, jedenfalls so fest, dass man ihn auch in leichteren Fällen nicht ohne Mühe bis zum Coecum freibekommen kann. In schwierigen ist das nahezu unmöglich, ohne Darmläsionen bei der Brüchigkeit der Darmwand zu setzen. Wenn man aber den Processus nicht total amputiren kann, sich mit der Ablatio eines Theiles begnügen muss, so ist ja wieder die Radicalheilung illusorisch; in dem Rest des Appendix, dessen Länge sich nur unsicher feststellen lässt, kann sich immer wieder eine Entzündung etabliren. Ferner auch, wenn es schliesslich ohne Läsion gelungen ist, den Appendix bis an das Coecum zu isoliren, wie steht es nach der Amputation mit der Sicherheit der Naht? Sehr oft wird es in dem starren Gewebe eine Unmöglichkeit sein, den letzten Rest des Processus in das Coecum hineinzustülpen und selbst wenn das gelingen sollte, so weiss man ja, wie leicht Nähte durch die infarcirte Darmwand schneiden und also unsicher sind. Daher haben manche Chirurgen einen solchen unsicheren Stumpf in die Nähe der Bauchwunde gebracht, damit bei der Perforation der Koth leicht nach aussen treten kann. Dadurch sind aber wieder spätere feste Adhäsionen bedingt, und diese will man doch auch, wenn möglich vermeiden.

In der Bramann'schen Klinik wird also seit Jahren mit ganz wenigen Ausnahmen, wo eine Nachoperation aus besonderen Gründen vermieden werden musste, so verfahren, dass nach Einblick in die Höhle ohne viel an dem Appendix zu rühren, dieser in sterile Gaze gebettet und dann die ganze Höhle bis in jede Nische nicht zu fest, um dem Secret Durchtritt zu lassen, tamponirt wurde. In die abhängigen Theile oder in besonders tiefe Taschen werden dicke Drains eingelegt. Fand man den Appendix nicht mit Sicherheit, so wurden die Stellen, wo man ihn vermuthen zu können glaubte, besonders sorgfältig mit Tamponade versehen. Es wird von Manchen betont, dass man bei dem Isoliren des Appendix häufig noch auf kleinere Abscese stosse, die man sonst nicht blosgelegt hätte. Das kann wohl der Fall sein, aber

diese Abscesce werden doch meist in nächster Nähe des Appendix liegen. Sie können, da der Druck von aussen aufhört, leicht in die grosse Wundhöhle durchbrechen und thun das auch, wie wir das mehrfach bei Verbandwechseln gesehen haben. Weiter entfernt gelegene kleinere Abscesse wird man aber auch bei der sofortigen Isolirung des Appendix nicht aufdecken. Persistirt aber einmal ein kleiner Abscess ohne unser Wissen, und er ist stets klein, wenn er gar keine Erscheinungen macht, so entdeckt man ihn bei der zweiten Operation. Dabei macht er keinen Schaden, denn sein lange stagnirender Eiter, der schnell fortgetupft wird, ist wenig infectiös und das Peritoneum ist im Vollbesitz seiner Resorptionsfähigkeit. — Fällt das Fieber nach Eröffnung des Abscesses und genauer Tamponade und Drainage nicht, so muss man, falls andere Complicationen, z. B. von Seiten der Lunge fehlen, mit einem weiteren grösseren Abscess rechnen und nach ihm fahnden. Besteht eine Anzahl kleinerer oder grösserer durch das ganze Abdomen zerstreuter Herde, so ist die Prognose eine sehr schlechte.

Mit der ersten Tamponade bleibt der Patient ca. 8 Tage liegen. Dringt Sekret durch den deckenden Verband, so wird dieser bis auf die Tamponade erneuert, wobei diese oberflächlich etwas gelockert wird, besonders wenn das Sekret kothig riecht. Nach etwa 8 bis 10 Tagen zeigt sich der Tampon etwas aus der Höhle vorgedrängt. Dann entfernt man ihn und die Drains und legt einen dünnen Tampon und dünnere kürzere Drains ein. So fährt man weiter fort bis mit aufhörender Secretion auch das letzte Drain fortgelassen wird. War anfangs die Kothabsonderung eine reichliche, d. h. war also die Perforation eine grössere, so werden die beschriebenen Massnahmen wegen der Kothbeimengungen im Secret manchmal mehrere Wochen fortzusetzen sein. Die Kothfistel schliesst sich aber fast in allen Fällen. Wir wenigstens sahen sie nur einmal persistiren. In diesem Fall, wo die Perforation hart am Coecum sass, war die zweite Operation nach sorgfältig gesäubertem Darm auch nicht schwieriger als eine gewöhnliche Darmresection bei Anus praeternaturalis. Das Befinden der Patienten ist während der Tamponbehandlung ein sehr gutes, sie erholen sich rasch, haben keine Schmerzen und kein Fieber. Liegt nur noch ein Drain in der Wunde, so kann man die Patienten auf den Stuhl setzen, baden etc.

Mit dem Fortlassen des letzten Drains beginnt sofort die Vorbereitung zur zweiten Operation, zur Amputation des Appendix. Die dabei in Anwendung zu bringenden Darmspülungen können ohne Schaden zu machen, bis zum Coecum hinaufgehen. Von der secundären Amputation darf man unter keinen Umständen absehen und damit erfüllen wir die Forderung der Mehrzahl der Chirurgen, dass der Processus entfernt werden muss, auch wenn keine Beschwerden weiter vorhanden sind, um ein späteres Recidiv zu vermeiden. Um auf jeden Fall die Einwilligung des Patienten resp. dessen Angehörigen zu erlangen, thut man gut, die Operation, deren Nothwendigkeit man immer schon betont hat, vorzunehmen, solange noch ein Granulationsstreifen besteht. Die Patienten wollen diese „Wunde“ gern mit einem Male los sein und willigen gern in die Operation, die man ihnen mit Recht als eine ganz gefahrlose vorstellt. Ueber diese Radicaloperation brauche ich mich nicht des Längeren zu verbreiten. Man excidirt den Granulationsstreifen, eröffnet nach Nothwendigkeit gefahrlos das Peritoneum und sucht nach dem Appendix. Wenn dessen Auffinden und Isoliren auch nicht immer ganz leicht ist, so kann man doch jetzt mit Musse und ohne Gefahr für den gekräftigten Patienten operiren. Am schwierigsten ist es, wenn eine spontane Amputation stattgefunden hat, den peripheren Theil des Appendix zu finden. Aber auch das gelingt immer. Wir fanden dies Fragment nur einmal nicht. Es hatte sich, wie wir bei der ersten Operation constatiren konnten, um eine Appendicitis gangraenosa gehandelt. Wir mussten also annehmen, dass der Rest des Appendix sich in toto in die tamponirte Wundhöhle abgestossen hatte und uns damit begnügen, eine verdünnte Stelle am Coecum, zweifellos dem früheren Abgang des Processus entsprechend, zu übernähen und einzustülpen. Dass es nothwendig ist, den peripheren Abschnitt des spontan amputirten Appendix zu suchen, bewies uns ein Fall, in welchem wir diesen mitten zwischen Darmschlingen als einen 2 $\frac{1}{2}$ cm langen geblähten allseitig geschlossenen Strang auffanden; nach seiner Herausnahme fanden wir in ihm einen Kothstein von Linsengrösse und etwas eingedickten Eiter. Leicht hätte er später den Grund zu einer neuen Entzündung bilden können.

Hat man den Appendix bis zum Coecum isolirt und amputirt, so gelingt die Einstülpung und Etagenübernähen in jedem Fall

und leicht und unter der Garantie für eine sichere Naht. Nach Versenkung der Nahtstelle folgt die Bauchdeckennaht, die wie bei der Amputation wegen Appendicitis simplex eine vollständige sein kann, so dass Peritoneum, Musculatur und Haut genau aneinander liegen und ein späterer Bauchbruch ausgeschlossen ist.

Bei der primären Amputation im Abscess wird es kaum in der Macht der Chirurgen liegen, diesen Bruch sicher zu vermeiden. Dem Vorschlag gleich nach eröffneter Eiterhöhle und Amputation auch eine exacte Bauchdeckennaht nur unter Anwendung geringer Tamponade und Drainage durch einen Spalt, auszuführen, können wir nicht Folge leisten aus Besorgniss vor einer Bauchdeckenphlegmone und event. Propagation der Peritonitis. Auch Sonnenburg wendet sich im 5. Heft der Deutschen medicinischen Wochenschrift 1900 dagegen. — Von einigen Autoren wird gesagt, der an dieser Stelle entstehende Bauchbruch mache nur geringe Beschwerden und werde durch eine geeignete Bandage leicht zurückzuhalten. Aber es ist doch schon schlimm genug, wenn der Patient überhaupt eine Bandage für sein ganzes späteres Leben tragen muss. Gehört er der arbeitenden Klasse an, so wird er seine frühere schwere Arbeit kaum mehr zu leisten im Stande sein ohne Gefahr für eine allmälige Vergrösserung des Bruches. Auch wird man einem böswilligen Patienten, der behauptet, an der Bruchstelle bei der Arbeit Schmerzen zu haben, niemals das Gegentheil nachweisen können und beides fällt bei der heutigen Gesetzgebung doch schwer ins Gewicht.

Darf ich noch einmal die Vortheile der von Professor von Bramann gehandhabten Methode zusammenfassen, so sind es folgende:

Wesentliche Abkürzung der ersten Operation, bei welcher der Kräftezustand des Patienten ein mehr oder weniger geschwächter ist, bei Vollwerthigkeit der Massnahmen in Bezug auf Lebenserhaltung.

Vermeidung der Propagation einer bereits bestehenden Peritonitis oder der Schaffung einer solchen durch Eröffnung des vorher abgeschlossenen Bauchfellraumes.

Totale und sichere Entfernung des Appendix bis zum Coecum bei gutem Kräftezustand und normalem absorptionsfähigem Peritoneum.

Lösung und Vermeidung von Adhäsionen durch die secundäre Amputation.

Sichere Vermeidung von Bauchbrüchen.

Die Behandlungszeit, welche die Methode des Herrn Professor von Bramann in Anspruch nimmt, wechselt nach unseren Erfahrungen, vom Tage der ersten Operation bis zur Entlassung gerechnet, zwischen 30 und 76 Tagen. Der Durchschnitt betrug 54 Tage. Der Zeitraum zwischen erster und zweiter Operation variierte zwischen 9 und 55 Tagen, betrug im Durchschnitt 32 Tage. Nach der zweiten Operation wurden die Patienten im Durchschnitt nach 22 Tagen entlassen.

Bei einem Vergleich mit den Angaben anderer Chirurgen über die Behandlungsdauer bei primärer Amputation wird man finden, dass 54 Tage durchschnittliche Behandlungszeit weniger ist, als diese andere Methode im Durchschnitt in Anspruch nimmt. Auch die Fälle, in denen bei uns primär der Processus amputirt wurde, und wo wir tamponiren und drainiren mussten, nahmen eine grössere Behandlungsdauer in Anspruch.

Was die Anzahl der in der beschriebenen Weise operirten Fälle betrifft, so sind es im Ganzen 27. Uebele Zwischenfälle, Aufgehen der Naht etc. kamen nicht vor.

Wir hatten im Ganzen 83 Fälle von Appendicitis mit Abscessbildung. Davon blieben drei unoperirt, weil sie moribund eingeliefert wurden. 18 Patienten starben nach der ersten Operation. Sie hatten nahezu durchgängig eine allgemeine vorgeschrittene Peritonitis und befanden sich in desolatestem Zustand, ein Umstand, den ich schon vorher mit der weiten Verbreitung der Curpuscherei hier in Verbindung brachte. Bei dem Rest wurde entweder auch primär der Processus entfernt oder es blieb bei der Eröffnung des Abscesses. Es sind dieses Fälle, die eine Reihe von Jahren zurückliegen. Unseren jetzigen Standpunkt haben wir erst seit ca. 4 Jahren präcisirt. In einigen Jahren hoffen wir also über eine erheblich grössere Anzahl von zweizeitig Operirten berichten zu können.

II.

Der Zusammenhang zwischen einer acut entstandenen Appendicitis und einem Trauma wird von den meisten Autoren nur gerade gestreift. Sie begnügen sich entweder einen ev. Zusammenhang nicht zu leugnen, ohne näher auf den Mechanismus einzugehen, oder auch sie schliessen einen solchen Zusammenhang als unwahrscheinlich aus. Diejenigen, welche näher auf die Frage eingehen und auch ein grösseres Material gesichtet haben, können günstigen Falles einige ganz wenige Fälle anführen, welche einen Zusammenhang zwischen Trauma und appendicitischem Anfall erweisen.

Ich bin zur genaueren Durchsicht unserer Krankengeschichten nach dieser Richtung hin dadurch gekommen, dass Herr Professor von Bramann in einer Reihe von Gutachten für das Reichsgesundheitsamt und auch sonstigen für die Kassen und die Patienten gleichwertigen Obergutachten die Entscheidung darüber zu fällen hatte ob der „Unfall“ die Ursache der Erkrankung gewesen sei. Bei Patienten, die weder zur Operation, noch zur Section kamen, wird diese Frage nicht leicht sicher zu entscheiden sein, denn es fehlt der Beweis der Inspection des Lokalbefundes. Ohne ihn kann man nur eine „Wahrscheinlichkeit“ nach der einen oder anderen Seite hin annehmen. Wichtig ist es in jedem Falle ob dem Unfall bereits je einmal, wenn auch vor langer Zeit, ein appendicitischer Anfall vorausgegangen ist. War das einmal der Fall, so kann man sich vorstellen, dass auch durch einen nicht sehr heftigen Stoss, einen Fehltritt, lebhafte Anwendung der Bauchpresse etc. Entzündungsherde, die noch nicht völlig ausgeheilt waren, wieder mobil wurden. Es kann sich dabei um Zerrungen einer alten Ulceration, um Zerreibungen alter Adhäsionen, durch welche die Circulation vermittelt wurde oder um eine Sprengung von Eitereindickungen handeln. In keinem Falle wird man dann aber das Trauma als die unmittelbare Ursache der neuen Erkrankung ansprechen können, sondern nur als die mittelbare, welche vielleicht zu keinen weiteren Folgen geführt hätte, wenn nicht bereits ein alter Krankheitsherd bestanden hätte. In wie weit trotzdem eine Kasse regresspflichtig zu machen sei, ist dann eine weitere Frage. Man kann sie nur dahin beantworten, dass „vielleicht“ der alte Process in seinem Ruhestand verweilt wäre, wenn ihn nicht das Trauma wieder geweckt hätte.

Noch schwieriger ist die Beurtheilung der Sachlage, wenn es sich um einen ersten Appendicitisanfall handelt, weil sie dann prägnanter abgeurtheilt werden muss.

Dass ein absolut gesunder, keinen wesentlichen Inhalt bergender Appendix durch ein Trauma so getroffen wird, dass eine directe Läsion, wenn auch nur geringen Umfanges gesetzt wird, kann man sich bei der Kleinheit des Organs und bei seiner geringen Fixation und dadurch bedingten Fähigkeit auszuweichen, nur schwer vorstellen. Etwas anderes mag es sein, wenn der Appendix einen Inhalt birgt, der mehr oder weniger fest ist, jedenfalls aber der Darmwand überall dicht anliegt, kurz, wenn in dem Wurmfortsatz ein Kothstein oder dem ähnliches enthalten ist. Man kann sich leicht vorstellen, dass ein Trauma, sei es ein directes oder indirectes, welches die Stelle des Kothsteines trifft oder zerrt, an der Schleimhaut eine Läsion setzt, die ja noch so gering sein kann und doch zu weittragenden Folgen führt. Dabei wird die Härte des Kothsteins und seine Grösse einen wichtigen Factor bilden. Je härter er ist, um so eher wird er Rauigkeiten aufweisen und je grösser er ist, um so mehr wird er die Elasticität des Darmrohres in Anspruch genommen haben, sodass diese überschritten wird, wenn durch ein Trauma noch grössere Ansprüche an sie gestellt werden. Es sind die Kothsteine von manchen Autoren mehr als ein Nebenfund bei der Appendicitis aufgefasst worden. Dazu kann ich mich nach genauerer Durchsicht unserer Krankengeschichten nicht entschliessen.

Ich fand in der Literatur nur wenig Fälle angegeben, bei denen der Anfall überhaupt auf ein Trauma zurückgeführt wurde und noch weniger solche, bei denen dann entweder die Operation oder die Section ausgeführt wurde. Nur solche Fälle kann ich aber zu meiner Beweisführung gebrauchen.

Fowler, der über ein grosses Material verfügt, giebt nur 2 Fälle von Trauma an, sagt aber zugleich „meiner Ueberzeugung nach stand die heftige Bewegung der Muskelanstrengung in keinem dieser Fälle in ursächlichem Zusammenhange mit dem Anfall von Appendicitis.“ Auf einen dieser Fälle, wo die Erkrankung auf Ueberanstrengung beim Fussballspiel zurückgeführt wurde, geht er garnicht näher ein, sodass es unklar bleibt, ob er überhaupt zur Operation kam; beim zweiten bringt er eine Krankengeschichte

und auch eine Zeichnung. Es handelte sich um einen Mann, der vor 48 Stunden „beim Heben eines schweren Eisblockes plötzlich von heftigem Bauchschmerz befallen“ worden war. Er hatte zur Stillung der Schmerzen selbst Purgirmittel angewandt. Der hinzugerufene Arzt, der ihn sofort dem Krankenhause zuführen wollte, hiess den Mann sich bis zum Eintreffen des Ambulanzwagens ruhig ins Bett zu legen. Trotzdem war er in der Zwischenzeit mehrfach die Treppen auf- und abgestiegen. Bei der Operation fanden sich schwach entwickelte Adhäsionen und der Appendix 1 ctm. von der Spitze perforirt. Der Patient starb „an der bei der Operation bemerkbaren septischen Peritonitis.“ — Von einem Kothstein erwähnt Fowler nichts. Indessen ist diesem Fall eine farbige Zeichnung beigegeben. Ich kann dieselbe nicht anders deuten, als dass in der Spitze des Appendix ein ovaler, scharf umschriebener Kothstein liegt, an dessen oberem Pol d. h. „1 cm von der Spitze“ die Perforation zu sehen ist.

In R. Stern's Abhandlung „über traumatische Entstehung innerer Krankheiten“ fand ich 3 Fälle von Appendicitis im ersten Anfall, auf Trauma zurückgeführt, bei denen Operation resp. Section stattgefunden hatte.

Erstens einen Fall von Delorme ref. Centralblatt für Chir. 1897 No. 47. Ein Soldat hatte einen Hufschlag unterhalb des Nabels erhalten und erkrankte unter peritonitischen Erscheinungen. Laparotomie (in der Medianlinie) ergab nur unerhebliche Blutunterlaufungen. Exitus nach 3 Tagen. Bei der Autopsie fand man Perforation des Appendix an der Basis und kirschkerngrossen Stein. Zweitens einen von B. Stern selbst begutachteten Fall. Ein Bergwerksdirector, welcher nie Symptome einer Appendicitis gehabt hatte, erlitt eine Körpererschütterung dadurch, dass er mit dem Förderkorb aufstieß. Ausserdem machte er an demselben Tage eine Grubenfahrt, bei der er längere Zeit in gebückter Haltung gehen musste. Am nächsten Tage Symptome von Perityphlitis. Am vierten Tage Operation (Incision, Tamponade); am sechsten Tage Exitus. Autopsie ergab: diffuse Peritonitis, Wurmfortsatz in der Abscesshöhle liegend, blauschwarz verfärbt, nicht perforirt, enthielt 6 bis 8 Kothsteinchen. Keine Reste älterer Entzündungen.

Den dritten Fall (von Hume, British med. Journ. 1891

April 11) kann ich deshalb schlecht verwerthen, weil die Operation erst $1\frac{1}{4}$ Jahr nach dem Trauma (Quetschung durch Wagenpuffer) und nachdem eine Anzahl von Recidiven stattgehabt, ausgeführt wurde. Es wurden nur feste Verwachsungen zwischen Coecum, Dünndarm und Blase gefunden, der Wurmfortsatz mit dem Coecum verwachsen. Es könnte ja auch in diesem Fall ein Kothstein bei dem Trauma vor $\frac{5}{4}$ Jahren eine Rolle gespielt haben, vielleicht war er vom Appendix in das Coecum durchgebrochen und dann mit dem Stuhl entleert. Jedenfalls war der erste Anfall ein sehr schwerer, denn Patient war 3 Monate lang krank.

In den Sanitätsberichten über die Kgl. preussische Armee finde ich von 1890 bis 97 im Ganzen 73 Fälle von Appendicitis operirt. Davon wurden drei, bei denen es sich um einen ersten Anfall handelte, auf ein Trauma zurückgeführt. In zwei Fällen (das Trauma bestand einmal in heftigem „Sprung“ und das andere Mal in „anstrengendem Felddienst“) wurden Kothsteine nicht gefunden. In dem dritten Fall (Sanitätsbericht 1890—92) bestand das Trauma in einem Bajonetstoss. Nach der Incision fand man in dem Eiter einen Knochensplitter.

Aus dem Material von Körte citirt Borchardt (die Behandlung der Appendicitis, Grenzgebiete der Medicin und Chirurgie Bd. 2.) unter 150 Fällen von Appendicitis drei traumatischen Ursprungs.

Bei dem ersten handelte es sich um einen Mann, der am Tage vor der Erkrankung einen Drillbohrer heftig gegen den Leib gestemmt hatte. Am vierten Tage Aufnahme, peritonitische Reizung, heftiges Erbrechen, kein Tumor. Im weiteren Verlaufe bildet sich ein Tumor, während die heftigen Erscheinungen abnehmen. 17 Tage nach der Erkrankung Operation. Eröffnung eines Abscesses in der Coecalgegend. Der Processus kommt nicht zu Gesicht. Darauf wird ein grosser $\frac{1}{2}$ l Eiter fassender Abscess hinter der Prostata vom Rectum aus durch Troicart entleert. Ein Stein wird nicht gefunden. Da indessen der Processus nicht zu Gesicht kam und der grössere Abscess nur durch Punction entleert wurde, ist das Fehlen eines Steines nicht mit Sicherheit erwiesen.

In dem zweiten Fall war Gangrän des Processus und Peritonitis durch Stoss mit einer Eisenschiene hervorgerufen. Weitere Angaben fehlen. In den hinten angefügten Krankengeschichten aller behandelten kann ich den Fall nicht herausfinden.

In dem dritten Fall bestand das Trauma darin, dass dem Patienten, welcher im Bett lag, sein kleiner Bruder auf den Leib gesprungen war. Die Krankengeschichte bringt Körte selbst in seiner Abhandlung über „die chirurgische Behandlung der diffusen eitrigen Bauchfellentzündung“ Grenzgebiete, Bd. 2, Seite 177.

Fall 11. Paul Lehrmann, 14 Jahre, 3. 1. 96 aufgenommen. Vor 4 Tagen Stoss gegen den Leib. Am Tage darauf peritonitische Erscheinungen. Erbrechen, Stuhlverhaltung, Leib aufgetrieben, Resistenz in der Coecalgegend. (Ileus, Darmruptur?) 31. 1. 96 Bauchschnitt Mittellinie. Bauchfell diffus geröthet. Serös-eitrige Flüssigkeit fliesst ab. Darmschlingen durch eitrig-fibrinöse Masse verklebt. Processus vermiformis perforirt. Kothstein. Excision. Auswischen der Bauchhöhle.. Noch $\frac{1}{2}$ l stinkender Eiter wird entleert. 1. 4. 96 gesund entlassen.

Aus dem Allgemeinen Krankenhaus Hamburg hat neuerdings Schottmüller über drei Fälle von traumatischer Appendicitis berichtet (Epytyphlitis traumatica, Grenzgebiete der Medicin und Chirurgie 1900, 6. Bd., Heft 1). Ich gebe ganz kurz die dort ausführlichen Krankengeschichten:

1. 10jähriger sonst stets gesunder Knabe läuft mit der rechten Bauchseite gegen die Deichsel eines Wagens, sodass er zu Boden fällt. Schmerzen in der rechten Weiche veranlassen ihn nach Hause zu gehen und das Bett aufzusuchen. In der folgenden Nacht Erbrechen, 36 Stunden nach dem Unfall Schmerzen im ganzen Leibe. Am dritten Tage Aufnahme. Leib aufgetrieben, Athmung beschleunigt, Temperatur 38,5 (Aftermessung), Dämpfung rechts von der vorderen rechten Axillarlinie, rechte Seite zwischen Rippenbogen und Darmbeinkamm vorgewölbt. Eine Punction in der rechten Seite zwischen Spina anterior und Rippenbogen ergiebt eine graue jauchigstinkende Flüssigkeit.

Am fünften Tag (zweiter nach der Aufnahme) Allgemeinbefinden etwas besser, Dämpfung hat an Ausdehnung etwas zugenommen. Keine Flatus oder Faeces. Operation. Durch typischen Nierenschnitt wird ein grosser jauchiger Abscess eröffnet. Darauf sieht man in der Tiefe den Proc. vermiformis, verdickt und gangraenös. Die Abscesshöhle scheint durch Verklebungen abgeschlossen. Tamponade-

Sechster Tag. Schwerer Allgemeinzustand. Abdomen stärker aufgetrieben. Siebenter Tag: Exitus. Die Autopsie ergiebt fibrinöse Peritonitis. In der Wundhöhle liegt der nekrotische Wurmfortsatz, einen Kothstein enthaltend.

2. 7jähriger Knabe, früher stets gesund, erhält von einem anderen Jungen 2 Fusstritte gegen den Leib. Sofort heftige Schmerzen, so dass Patient das Bett aufsucht. In der folgenden Nacht Erbrechen. Am nächsten Tag Schmerzen und Erbrechen stärker, am zweiten Tage Aufnahme. Abdomen diffus trommelartig aufgetrieben, Schmerzen am stärksten in der rechten Seite.

Schwerste Allgemeinerscheinungen, so dass die Diagnose zwischen Ruptura tractus intestini und Epytyphlitis gangraenosa schwankte.

Am nächsten Tage, am dritten post trauma, Status idem. Operation. Darmschlingen geröthet, mit Fibrin beschlagen, auch freier Eiter floss ab. Wurmfortsatz verdickt und geröthet, in der Mitte eine stecknadelkopfgrosse Perforation mit missfarbenem Rand. Exstirpation d. Processus, Tamponade und Drainage. Gegenincision im linken Hypogastrium. Beim Aufschneiden des Appendix fand sich entsprechend der äusseren Perforation die Schleimhaut in $1\frac{1}{2}$ cm breiter Zone gangränös. Entsprechend der Perforationsstelle ein graugelber, derber, ovaler, apfelsinenkerngrosser Kothstein, „wie ein Ei in der Schale.“ 2 Tage darauf Exitus letalis.

3. 9jähriger Knabe, früher stets gesund, bekam in der Turnstunde beim Springen plötzlich heftige Stiche in der rechten Bauchseite. Am nächsten Tage besuchte er noch die Schule, musste aber wegen heftiger Schmerzen am Leibe nach Hause gebracht werden.

4 Tage post trauma Verschlimmerung, Anschwellen des Leibes. Aufnahme. Schmerzhaftes Resistenz und Dämpfung im rechten Hypochondrium etc. Differenzialdiagnose zwischen Hydronephrose und subphrenischem Abscess von abnorm gelagertem Processus ausgehend.

Am 5. Tage Status idem. Probepunction in der Lumbalgegend negativ, eine zweite vorn unterhalb des Rippenbogens positiv. Eröffnung des Abscesses parallel dem Rippenbogen. In der Wunde liegen eitrig belegte Darmschlingen mit dem Processus. Abtragung des Wurmfortsatzes. Er zeigt in der Mitte eine schmutzig graue Verfärbung und eine feine Perforation. Beim Aufschneiden liegt an dieser Stelle ein kirschkerngrosser Kothstein. Tamponade. 2 Tage später Exitus. Autopsie ergab allgemeine purulente Peritonitis.

Ich habe somit in der Literatur im Ganzen 13 Fälle von Appendicitis gefunden, bei denen es sich um einen ersten Anfall handelte, bei denen Operation resp. Section stattfand und bei denen die Erkrankung auf ein Trauma zurückgeführt wurde.

Ausscheiden muss ich den Fall Hume, da die Operation erst $1\frac{1}{4}$ Jahr post trauma stattfand und einen Fall von Körte, von welchem ich die Krankengeschichte nicht finde. Es bleiben also 11 Fälle und in 8 wurde ein Kothstein gefunden. Dabei ist noch der andere Fall von Körte, in welchem der Abscess nur punktiert wurde, nicht mit Sicherheit zu verwenden; denn auch bei ihm kann ein Kothstein vorgelegen haben. Ich bin daher berechtigt, auch diesen Fall noch auszuschneiden und habe dann zehn einwandfreie Fälle von Appendicitis traumatica in der Literatur gefunden, bei denen 8 Mal ein Kothstein entdeckt wurde.

Unter den 152 Fällen von Appendicitis der Hallenser Klinik finde ich 10 mal ein Trauma als ätiologisches Moment angegeben in solchen Fällen, wo es sich um einen ersten Appendicitis-Unfall handelte. Unter diesen 10 Fällen wurde in dem erkrankten Wurmfortsatz 9 mal ein Kothstein gefunden. Ich lasse die Krankengeschichten — chronologisch geordnet — in aller Kürze folgen.

1. Franz Gotsch, 29 Jahre alt, Bäcker, früher stets gesund, fühlte am 21. 9. 1892 Vormittags beim Aufheben eines schweren Korbes plötzlichen Schmerz im Unterleib. Nachmittags Schmerzen grösser und deutlich rechts. Am 22. 9. Schmerzen stärker, Spannung im Leib. Ein Arzt verordnet Einlauf. Darauf Stuhl, aber Spannung und Schmerzen nehmen zu. Am 24. 2. Erbrechen und Singultus. Leib aufgetrieben. Aufnahme in die Klinik.

Status: Kräftiger Mann, Puls klein, 120 in der Minute, Temperatur 38,4. Abdomen stark aufgetrieben, Palpation überall schmerzhaft, am meisten in der Coecalgegend. Hier undeutliche Resistenz. Tympanie über dem ganzen Leibe. Leberdämpfung nach oben verdrängt. Häufiger Singultus. Ordo: Opium, Eisblase.

Drei Stunden nach der Aufnahme Operation. Chloroform. Schrägschnitt 12 cm lang. Eröffnung des Peritoneum. Vorliegende Dünndarmschlingen injicirt, gebläht. Sie werden zurückgeschoben, durch Tamponade zurückgehalten und man dringt zum Coecum vor. Geringe Verklebungen. Der Processus kommt zu Gesicht, geröthet, infiltrirt, nahe der Basis grau verfärbt, hier erbsengrosse Perforation, aus welcher Koth austritt. Hier fühlt man einen grösseren Kothstein, umfangreicher als die Perforation. Er wird, um diese nicht zu vergrössern, nicht extrahirt. Es wird das Coecum mit dem Processus möglichst nach vorn in die Wunde gezogen, letzterer besonders an der Perforation sorgfältig mit steriler Gaze umhüllt. Abschluss gegen das Abdomen durch umfangreiche Gazetamponade unter Einlegung starker Drains. Deckverband. 25. 9. Allgemeinbefinden nicht gebessert, Abdomen bleibt aufgetrieben. Kein Erbrechen, häufiger Singultus, Puls 140 und klein. Extremitäten kühl. 26. 9. Status idem; Erbrechen, kalter Schweiss. Temp. 39,0. 27. 9. morgens Exitus.

Section: Diffuse Peritonitis. Im kleinen Becken mässige Menge Eiter. An der Perforationsstelle liegt ein pflaumenkerngrosser harter Kothstein und noch 2 andere kleinere. Schleimhaut um die Perforation noch in 1 cm Umfang nekrotisch.

2. Enno Bayer, 23 Jahre alt, Fleischergeselle, bis auf Gelenkrheumatismus vor 11 Jahren stets gesund, wollte am 2. September 1899 ein 5 Ctr. schweres Schwein auf die Viehwaage drängen, wurde jedoch von dem scharf umwendenden Thier umgeworfen und auf den Leib getreten. Ihm war sofort etwas übel, und er fuhr nach Hause. In der Nacht darauf musste er 5 mal erbrechen, hatte grosse Schmerzen im Leib. Da es ihm am Morgen des 3. September etwas besser ging, fuhr er auf einem Fleischerwagen grosse Strecken über Land, konnte jedoch die Rückfahrt nicht mehr ertragen und schlief in einem Stalle. Er fühlte sich sehr schlecht, trat aber trotzdem am 4. September, da er das Fahren wegen grosser Leibscherzen nicht vertragen konnte, den 7 Stunden (!) weiten Weg nach Halle bis in die Klinik zu Fuss an. Seit dem Unfall hat er fast nichts gegessen, dagegen häufiger getrunken.

Status am 4. September: Kräftiger Mann, Collapszustand, Puls 110, Athmung 28 in der Minute. Temperatur 39. Leib diffus etwas aufgetrieben, ausserordentlich schmerzhaft, besonders rechts, wo eine gewisse Resistenz be-

merkbar. Ueber dem ganzen Abdomen Tympanie. Keine Winde, Uebelkeit, mehrfach Erbrechen, nicht kothig.

Diagnose: Perforationsperitonitis. Ordo: Opium, Excitantien.

5. September: Nachdem sich Pat. etwas erholt hat, wird sofort zur Laparatomie geschritten. Schnitt in rechter Mittellinie. Stark geblähte, injicirte, mit Fibrin belegte Dünndarmschlingen drängen sich vor. Eine Dünndarmschlinge ist auf der Kuppe in einer Ausdehnung von 5 cm Länge und $2\frac{1}{2}$ cm Breite circumscripirt blauroth verfärbt. Obgleich hier voraussichtlich später Nekrose eintreten wird, ist die vorgeschrittene Peritonitis durch den Befund nicht genügend erklärt. Daher wird auf den ersten Schnitt ein Querschnitt nach der rechten Spina ant. sup. gesetzt. Von der Cöcalgegend dringt kothige Jauche aus der Tiefe. Nach Freilegung stösst man auf den Processus, der eitrig belegt ist und inmitten einer grau verfärbten Stelle eine Perforationsöffnung von Erbsengrösse aufweist. Dicht daneben, ausserhalb des Appendix, liegt ein erbsengrosser Kothstein. Nach Säuberung des Abdomens wird Cöcum und Appendix wieder in Gaze gehüllt, das Abdomen nach theilweiser Verkleinerung der Wunde durch Tamponade geschützt. Die verdächtige Dünndarmschlinge wird aus einem Spalt des verkleinerten Medianschnittes herausgelagert. 6. September: Zustand sehr schlecht; da keine Winde abgegangen sind, wird die herausgelagerte Dünndarmschlinge eröffnet und nach beiden Seiten hin ein dicker Gummischlauch eingelegt. Nachdem sich anfangs etwas Gas und dünner Koth entleert hat, hört das sehr bald auf. Totale Darm lähmung. Abends Exitus.

Section: Diffuse Peritonitis durch Perforation des Appendix.

3. Franz Weiland, 20 Jahr alt, Fleischer, ist bis zum 28. Januar 1895 stets gesund gewesen. An diesem Nachmittag fühlte er beim Aufheben eines 190 Pfd. wiegenden Ochsenviertels einen plötzlichen Schmerz in der rechten Seite des Leibes. Er setzte sich für eine Weile hin, der Schmerz liess nach, und er arbeitete noch 2 Stunden weiter. Er ass noch mit Appetit sein Abendessen, fühlte jedoch in der rechten Seite, wo der plötzliche Schmerz aufgetreten war, stets eine leise Schmerzempfindung. Am nächsten Morgen that er nur leichtere Arbeit, immer mit geringen Schmerzen. Abends einmaliges Erbrechen. In der Nacht vom 29. zum 30. stärkere Schmerzen, immer an derselben Stelle. Am 30. Januar Morgens Stuhlgang, darauf fühlte er sich sehr „elend und heiss“; die Schmerzen nehmen zu. Nach dem Stuhlgang glaubt er bemerkt zu haben, dass die Winde sich versetzten. Er kommt zu Fuss in die Klinik und wird sofort aufgenommen.

Status: Sehr gut genährter, sehr kräftiger Patient. Leib nicht aufgetrieben, kräftige Peristaltik. Palpation nicht schmerzhaft bis auf die Cöcalgegend, die ausserordentlich schmerzempfindlich ist. Hier besteht eine Resistenz, Percussionsschall darüber gedämpft tympanitisch. Kein Aufstossen, kein Erbrechen, keine Flatus. Durstgefühl. Temp. 39,7, Puls 100 und kräftig, etwas gespannt.

Ordo: Tinct. opii, Eisblase, Darmrohr.

Nachmittags und Nachts Allgemeinbefinden besser, Schmerzen geringer, Temp. 38,7.

31. Januar Morgens wieder stärkere Schmerzen, die jetzt auch mehr nach links hinüberziehen. Einmaliges Erbrechen. Puls 120, gespannt. Resistenz und Dämpfung deutlicher und etwas medianwärts vergrössert. Temp. 39,3.

Operation 9¹/₂ Uhr Morgens, Chloroform + Aether. Sehr lebhaftes Excitationsstadium. Schrägschnitt 2 Finger breit median von der Spina bis nahe zum Ligam. Poupart. Präperitoneales Fett sulzig infiltrirt. Nach Eröffnung des Peritoneums stürzt kothig riechender Eiter hervor. Man bekommt sofort den Appendix und das Cöcum zu Gesicht. Ersterer hat die Dicke und Länge eines kleinen Fingers, ist derb infiltrirt, hochroth. In seiner Mitte eine grau verfärbte Stelle, die sich besonders hart anfühlt (Calculus?). Da die Abscesshöhe sich noch weiter nach oben fortsetzt, soll sie noch höher herauf gespalten werden. In diesem Moment fällt von oben eine spiegelnd glänzende, nicht injicirte Dünndarmschlinge vor, ein Beweis dafür, dass erst vor kürzester Frist die bis dahin abgeschlossene Eiterhöhle nach oben perforirt war, aller Wahrscheinlichkeit nach während des Excitationsstadiums. Es wird daher an dieser Stelle ein Querschnitt auf den ersten Schnitt gesetzt, der Eiter, der frisch zwischen den Darmschlingen liegt, wird ausgetupft, die Bauchhöhle mit warmem Borwasser ausgespült. Breite Tamponade mit Drains. Der Processus wird oberhalb der grauen Stelle amputirt, der Stumpf in die Wunde gelagert und von Tamponade umgeben. Der nachher aufgeschnittene Processus ist stark verdickt. An der grau verfärbten Stelle, sehr verdünnt, dem Durchbruch nahe. Hier liegt ein nicht ganz kirschgrosser Kothstein, der in der Mitte sehr hart und an der Oberfläche mit weichen warzenförmigen Auflagerungen bedeckt ist. 1. Februar: Pat. verfällt rasch. Alle Zeichen diffuser Peritonitis. Mittag Exitus.

Section ergibt: diffuse eitrig-fibrinöse Peritonitis.

4. Albert Mernitz, 20 Jahr, Knecht, wurde wegen einer Contusion der Brust durch Hufschlag 4 Tage lang in hiesiger Klinik behandelt. Sonst war er stets gesund, hat speciell nie irgend welche Schmerzen im Leibe gehabt.

Am 19. September 1895 musste er bei der Kartoffelernte tagüber schwere Säcke anheben. Am Abend hatte er heftige Schmerzen in der rechten Hälfte des Leibes; Appetitlosigkeit. Am nächsten Tage Schmerzen etwas geringer, aber permanent leise weiter bestehend. Beim Stuhlgang heftige Schmerzen rechts im Unterleib. Darauf Zunahme der Schmerzen, stetig sich steigend. Der Stuhl blieb aus, Winde gingen aber ab. Aufnahme am 28. September.

Status: Sehr kräftiger Patient. Leib nicht aufgetrieben, sehr schmerzhaft nur in der Cöcalgegend. Deutliche Resistenz von der Spina bis nahe zur Mittellinie, nach unten bis zweifingerbreit oberhalb des Ligam. Poupart, nach oben bis dreifingerbreit unterhalb des Rippensaumes. Percussionsschall auf der Höhe der Geschwulst leer, nach den Rändern gedämpft. Fluctuation nicht nachweisbar. Winde gehen ab. Temp. 38,2.

Ordo: Opium, Eisblase.

29. September: Status idem, Schmerzen geringer.

2. October: Allgemeinbefinden nicht wesentlich verändert, nur die Temperatur ist langsam gestiegen, war Morgens 39,6, daher:

Operation: Schrägschnitt. Tiefe Bauchdeckengewebe infiltrirt. Eröffnung des Peritoneums. Gänseeigrosse Abscesshöhle. In ihrer Tiefe liegt frei ein Kothstein von fast Haselnussgrösse. Vom Processus entdeckt man nur einen 1½ cm langen verdickten Stumpf, aus dem kein Koth hervordringt. Tamponade. Drainage.

Geheilt entlassen mit Pelotte am 16. November 1895.

5. Gustav Sauer, 12 Jahr alt, bis dahin stets gesund gewesen, erhielt am 19. Februar 1896 einen Stoss mit einer Tragkorbecke in die rechte Seite des Leibes. Kurz darauf heftige Schmerzen. Betruhe, Umschläge, Tropfen (Opium?). Am 28. Februar vergrössern sich die Schmerzen, der Leib wird aufgetrieben, Stuhl bleibt aus. Urinentleerung schmerzhaft. Die Symptome steigern sich stetig. Aufnahme den 1. März 1896.

Status: Leidlich kräftiger Knabe, Abdomen stark aufgetrieben, Nabel verstrichen. Palpation überall schmerzhaft, am meisten rechts unten. Dämpfung vom Poupart'schen Bande bis zur Leberdämpfung und bis zur Mittellinie. Fluctuation.

Sofortige Operation. Schrägschnitt. Grosse Höhle mit fäculentem Eiter. Processes kommt nicht zu Gesicht. Kothstein nicht zu finden.

Tamponade. Drainage.

Das Befinden bessert sich darauf sofort. 7. März Verbandwechsel. In der Wunde liegt ein kirschkerngrosser Kothstein.

29. März geheilt entlassen.

6. Walther F., 41 Jahr alt, Kaufmann (Privatpatient von Professor v. Bramann). Pat. sonst stets gesund, insbesondere nie Schmerzen im Leibe, macht am 12. 5. 97 eine grosse Radfahrtour. 4 Stunden später im Comtoir heftigen Schmerz in der unteren Leibgegend. Abends Schüttelfrost, Fieber, Erbrechen.

15. 5. Aufnahme in die Privatklinik unter allen Zeichen einer diffusen Peritonitis. Sofortige Operation. Kleiner Abscess am Appendix, der auf der Kuppe perforirt ist. Pflaumenkerngrosser Kothstein. Diffuse Peritonitis mit Fibrinbelägen. Multiple kleine Abscesse zwischen einzelnen Darmschlingen. 26. Mai Exitus.

7. Hermann Hanke, 26 Jahr, Telegraphenarbeiter, will bis dahin nie krank gewesen sein. Am 18. 4. 98 fühlte er beim Heben einer schweren Leiter plötzlich ein „Knacken“ im Leibe und sofort heftige Schmerzen in der Nabelgegend, die allmählig nach der rechten Seite des Leibes zogen. Er fühlte sich sehr unwohl, „glaubte immer brechen zu müssen“. Der Arzt verordnete Betruhe und Opiumtropfen. Ueberweisung in die Klinik am 21. 4. 98.

Status: Kräftiger Mann. Abdomen aufgetrieben, schmerzhaft nur in der rechten Fossa iliaca. In der Cöcalgegend undeutliche Resistenz, geringe Dämpfung. Keine Flatus. Häufiges Aufstossen, kein Erbrechen. Temp. 38,1. Ordo: Morphium, Eisblase, Darmrohr.

23. 4. Die Resistenz in der Cöcalgegend ist allmählig grösser geworden,

das Fieber ist bis 38,6 gestiegen. Daher Operation. Schrägschnitt. Spaltung einer mit kothig riechendem Eiter angefüllten Höhle, die durch Adhäsionen fest gegen den übrigen Peritonealraum abgeschlossen ist. Der Processus liegt in der Höhle; in seiner Mitte, schon zur Hälfte perforirt, steckt ein bohnergrosser harter Kothstein, der extrahirt wird. Drainage, Tamponade. Nach Aufhören der Secretion erfolgt am 4. 6. die secundäre Amputation des Processus unter Eröffnung des Peritoneums. 8. 7. geheilt entlassen.

8. Otto Rauch, 16 Jahre, Landwirth, der früher stets gesund gewesen sein will, war am 4. 5. 98 mit Kartoffellegen beschäftigt und empfand beim Aufheben eines schweren Kartoffelsackes einen plötzlichen Schmerz im Leibe; bald darauf Brechneigung.

5. 5. Morgens Erbrechen, Schmerzen in der rechten unteren Leibeshälfte. Stuhlgang spontan. Nach Umschlägen Besserung. 6. 5. Patient steht auf, bekommt sogleich wieder sehr heftige Schmerzen. Leib angeblich nicht gespannt. Es wird ein hoher Einlauf gemacht und Ricinusöl gegeben. 7. 5. Leib aufgetrieben, in toto schmerzhaft, am meisten rechts unten, hohes Fieber. Keine Flatus, wiederholt Erbrechen, Urinbeschwerden. Es werden kalte Umschläge gemacht und Opiumtropfen verordnet. 8. u. 9. 5. Zustand unverändert, nur das Erbrechen ist häufiger. 10. 5. Ueberweisung in die Klinik.

Status: Verfallener Patient, Nase spitz, Augen eingesunken, Puls 130 und klein, Temp. 38,4. Häufiges Erbrechen, Abdomen aufgetrieben, überall druckempfindlich. Dämpfung in der rechten Fossa iliaca, von hier sich nach links bis nahe zur Spina sinistra fortsetzend. Beckenboden herabgedrängt. Operation kann bei dem desolaten Zustande nicht stattfinden. Ordo: Opium, Eisblase, Excitantien. 11. 5. Exitus.

Section: Diffuse fibrinös-eitrige Peritonitis. Fuorme Eitermassen in den abhängigen Partien. Processus ist in der unteren Hälfte missfarben. In der Mitte Perforation von 3 mm Durchmesser. An dieser Stelle liegt ein kirsch kerngrosser Kothstein. Nachdem er gespalten, sieht man in seinem Innern zwei feine Haare.

9. Reinhold Maye, 25 Jahre, Landwirth. Er leidet an epileptischen Krämpfen. Von früher Jugend auf hat er einen rechtsseitigen reponiblen Leistenbruch, der ihm weiter keine Beschwerden machte, durch Bruchband zurückgehalten wurde.

Am 26. 10. 98 hatte er einen epileptischen Anfall. Als er zur Besinnung kam, war der Leistenbruch ausgetreten. Er konnte ihn nicht wie sonst leicht zurückbringen, sondern es geschah das nach einiger Mühe und unter Schmerzen. Abends heftige Leibscherzen und Erbrechen.

27. 10. Leibscherzen localisiren sich nach Betruhe in der rechten Unterleibsseite, sind am stärksten nahe der Bruchpforte. Mehrmaliges Erbrechen. 28. 10. Dieselben Schmerzen; aber kein Erbrechen. Urinbeschwerden. 29. 10. Ueberweisung in die Klinik.

Status: Graciler Mann, Puls 100 und kräftig, Temp. 38,0. Abdomen leicht aufgetrieben, deutliche Peristaltik, besonders links. Lebhaftes Kollern. Palpation und Percussion überall schmerzhaft, besonders rechts unten. Deut-

liche diffuse Resistenz in der Cöcalgegend. Schall darüber gedämpft tympanitisch. Beide Inguinalcanäle frei; der rechte ist für einen Finger bequem durchgängig und seine Palpation sehr schmerzhaft. Beim tieferen Eindringen fühlt man am inneren Leistenring eine sehr schmerzhaft Resistent. Urinbeschwerden, Katheterismus. Fehlen von Flatus. Erbrechen. Bauchdecken nicht infiltrirt. — Wahrscheinlichkeitsdiagnose: En bloc reponirte eingeklemmte rechtsseitige Leistenhernie.

Operation: Schnitt am lateralen Rande des rechten Rectus bis zum Leistencanal. Eröffnung des Peritoneums. Es fliesst zuerst nur eine getrübt, dann eine deutlich eitrig riechende Flüssigkeit, im Ganzen ein Tassenkopf voll, ab. Nach weiterer Eröffnung des Peritoneums sieht man einen 3 cm breiten, 10—12 cm langen Netzstrang von oben nach dem inneren Leistenring ziehen. Links davon zieht eine mit Fibrin und Eiter belegte Darmschlinge nach links. Sie ist mit der Umgebung fest verklebt und bildet einen resistenten Abschluss gegen das freie Peritoneum. Nach rechts von dem Netzstrang liegt das Cöcum, auf ihm ein wulstartiger, derber, dunkelrother gekrümmter Strang, der sich nach unten frei bis nahe zur inneren Leistenöffnung fortsetzt und sofort als Processus imponirt. Noch im Bereich der Verklebung mit dem Cöcum sieht man eine grauer nekrotische Stelle, in ihrer Mitte eine erbsengrosse Perforation. Aus ihr sieht ein gelber Kothstein heraus, der ohne Mühe mit der Pincette extrahirt wird. Er hat die Grösse eines Kirschkerns. Da Koth nachdrängt, wird der Appendix, der sich ganz leicht lösen lässt, oberhalb der Perforation nahe dem Cöcum abgebunden und abgetragen. Einstülpende Nähte schneiden durch. Unterbindung und Amputation des Netzstranges. Der Amputationsstumpf wird in die Nähe der Wunde gezogen. Tamponade und Drainage. — 17. 12. Auf eigenen dringenden Wunsch entlassen zur Ambulanz mit schmalen Granulationsstreifen. Pelotte wegen Hernia ventralis.

10. Julius Lehmann, 52 Jahr, Auszügler, will nie ernstlich krank gewesen sein. 4—5 Wochen vor der Aufnahme sprang er bei der Ernte des Oestern von dem vollgeladenen Erntewagen zur Erde. Einmal spürte er dabei einen heftigen Schmerz in der rechten Seite des Leibes. Seitdem bestanden die Schmerzen fort, auch will er hin und wieder gefiebert haben. Da der Zustand stets derselbe blieb, wurde Pat. am 22. 9. 99 der Klinik überwiesen.

Status: Abgemagerter Mann, Puls 70 und klein, Temp. 38,2. Abdomen nicht aufgetrieben, doch fällt in der Cöcalgegend eine Hervorwölbung auf, wodurch die Furoche des Ligam. Pouparti und die Conturen der Darmbeinschaukel verstrichen erscheinen. Oedem der Bauchdecken. Bei der Palpation fühlt man eine Geschwulst, welche 2 Finger breit unter dem rechten Rippenrand beginnend bis nahe zum Ligam. Poupart zieht, nach der Mitte 2 Finger breit vom Nabel entfernt ist. Fluctuation nicht sicher. Percussionsschall gedämpft. Der Darm ist nach der Mitte verdrängt. Kein Aufstossen. Winde gehen ab. Starke Bronchitis.

30. 9. Allgemeinbefinden nicht verändert, nur die Temperatur ist ganz allmähig bis auf 38,5 gestiegen. Fluctuation deutlich. Bronchitis gebessert. Daher Operation: Schrägschnitt. Bauchdecken stark infiltrirt. Eröffnung

eines faustgrossen Abscesses experitoneal. Kothig stinkender Eiter. Der Processus kommt nicht zu Gesicht. Kein Kothstein. Tamponade, Drainage.

17. 10. Befinden gut. Pat. hat sich sehr erholt. Er dringt auf Entlassung. Er muss daher mit Granulationsstreifen entlassen werden. Er verspricht, nach einigen Wochen zur zweiten Operation sich wieder einzustellen, bleibt aber aus.

Dieses sind die zehn Fälle unter 152, welche einen bis dahin der Anamnese nach ganz gesunden Processus im Anschluss an ein Trauma erkrankten liessen. In neun von den zehn Fällen wurde ein Kothstein gefunden, fast ausnahmslos an der Stelle der schwersten, also wohl ersten Veränderungen am Appendix.

Was die Prägnanz der Traumen in den angeführten zehn Fällen anbetrifft und die Wahrscheinlichkeit, dass sie allein den Anfall hervorriefen, so lassen eigentlich nur die Fälle No. 4 und 6 zu wünschen übrig. In No. 4 weiss der Kranke nicht einen bestimmten Moment anzugeben, in welchem er beim Aufheben der schweren Säcke einen plötzlichen Schmerz gefühlt hätte, sondern erst einige Stunden nach der zweifellosen grossen Körperanstrengung traten die Beschwerden auf. Dasselbe ist in No. 6 der Fall, nach der anstrengenden Radlertour. Trotzdem bin ich der Ansicht, dass die Arbeitsleistung den Anfall verschuldete. Die lange fortgesetzten Bewegungen in mehr oder weniger gebeugter Haltung, welche schon an sich eine Verkleinerung des Bauchraumes bedingt, bei gleichzeitiger Anwendung der Bauchpresse, kann sehr wohl im Stande sein durch andauernde Reibung der Schleimhaut gegen den Stein oder umgekehrt eine Läsion der ersteren, einen Epitheldefect zu setzen, welcher den Mikroorganismen Eintritt gestattet. Dabei ist zu bemerken, dass in beiden Fällen der Kothstein recht gross war, in Fall 4 fast haselnussgross, in Fall 6 pflaumenkerngross. Um so leichter konnten sie die Darmwand schädigen. Der Fall No. 10 (Sprung vom Erntewagen) ist der einzige, bei welchem ein Kothstein nicht gefunden wurde. Trauma und erster Schmerz werden aber zeitlich sehr genau in Verbindung gebracht. Seitdem bestand auch zweifellos eine Appendicitis, die freilich sehr schleichend verlief; die Eiterbildung war eine sehr erhebliche. Es wäre ja denkbar, dass sich der Kothstein in dem Eiter wieder aufgelöst hätte. Auch kann ja, da bei der Operation der Appendix nicht zu Gesicht kam und die Sekundäroperation nicht ausgeführt wurde, ein Kothstein in dem Processus liegen geblieben und allmählig

abgekapselt sein. Die anderen 7 Fälle scheinen mir ziemlich einwandsfrei den Zusammenhang zwischen Trauma und Anfall zu ergeben. In allen Fällen setzt letzterer zugleich mit ersterem ein unter einer plötzlichen Schmerzempfindung.

In den Fällen, wo es sich um ein indirectes Trauma handelte, wo nicht ein Stoss das Abdomen getroffen hatte, finden wir einen Kothstein von erheblicherem Umfange; nur ein einziges Mal (No. 8) ist er nur kirsch kerngross. Ich will damit nicht sagen, dass ich annehme, dass bei den durch directen Stoss Verletzten gerade immer allein durch diesen eine Läsion zustande kam, glaube vielmehr, dass die Bauchpresse beim Empfang des Stosses erheblich mitwirkte, doch kann ich mir in dem Fall 2 (Tritte durch ein 5 Centner schweres Schwein) sehr wohl vorstellen, dass allein der Tritt eine Verletzung des Appendix resp. seiner Schleimhaut schaffen konnte. Unterstützt wird diese Annahme dadurch, dass eine Dünndarmschlinge — natürlich durch ein anderes Bein — circumscribt durch einen Tritt mit der scharfen und bekanntlich sehr spitzen Schweineklaue zur Nekrose gebracht wurde. Sicherlich ohne jede Mithilfe der Bauchpresse kam in Fall 9 die Verletzung zu Stande. Ich nehme für diesen Fall an, dass die Verletzung in dem Moment eintrat, als der herausgetretene Bruch unter Schmerzen in das Abdomen reponirt wurde, dass neben dem Netzstrang auch der Processus den Bauchinhalt gebildet hatte. Das ist durch die Lage hart am inneren Leistenring, wo er bei der Operation gefunden wurde, ungefähr erwiesen. Ich glaube also, dass in diesem Fall die Repositionsmanöver d. h. allein directer Druck auf den mit einem Stein besetzten Appendix eine Verletzung der Schleimhaut schuf.

Schottmüller kommt bei der Besprechung der drei Fälle von Appendicitis traumatica aus dem allgemeinen Krankenhaus Hamburg-St. Georg zu dem Schluss, dass es bereits vor Einwirkung des Trauma zu einer Nekrose der Schleimhaut durch den Druck des Steins an seiner Lagerstätte gekommen sei und fährt fort: „Aber dies Geschwür beschränkt sich auf die innere Darmwandschicht, ist zunächst noch unschädlich und macht keine Erscheinungen. Jetzt trifft die Typhlongegend plötzlich ein Trauma, die dünne, noch intacte äussere Darmschicht zerreisst durch Zug vollends oder wird durch den harten Stein, den der Stoss direct

getroffen, zertrümmert. Nunmehr ergiesst sich der stets infectiöse Inhalt des Processus, noch dazu unter einem gewissen Druck, in die freie Bauchhöhle und veranlasst plötzlich die alarmirenden Symptome.“

Dem kann ich mich nicht anschliessen.

Ich glaube nicht, dass ein Stein andauernd auf der Schleimhautfläche bis zur Nekrose derselben reibend liegen kann ohne je Schmerzen verursacht zu haben. Die sensiblen Nerven des Appendix reagiren doch sonst so prompt. Ich will auch nicht so weit gehen, dass ich annehme, dass das Trauma sofort die ganze Darmwand zur Ruptur bringt. Dazu ist noch der Processus vielleicht zu klein und zu beweglich. Wenigstens könnte das nur in ganz besonderen Fällen geschehen, wo ein sehr harter und zugleich scharfkantiger Gegenstand mit grosser Wucht genau den Appendix trifft. Ich glaube vielmehr, dass durch das Trauma nur ein kleiner Riss in der Schleimhaut geschaffen wird, von welchem dann die Infection ausgeht. Ein Beweis dafür ist mir Fall 9, denn ich kann mir nicht vorstellen, dass die Repositionsmanöver, die Patient doch selbst an sich vornahm, so energische waren, dass der Appendix dabei zertrümmert wurde.

Dieser frische Riss wird freilich für die Darm-Bakterien eine besonders geeignete Stelle zum Eintritt darbieten, geeigneter als ein schon länger bestehendes Ulcus. So erkläre ich es mir, dass in der That die traumatische Appendicitis meist gleich mit einem schweren Anfall einzusetzen scheint. Dementsprechend wird die Beobachtung des Falles eine besonders genaue sein müssen und ebenso die Behandlung d. h. Bettruhe etc. sofort nach dem Trauma beginnen müssen. Doch glaube ich, dass man bei der Indicationsstellung der Operation dieselben Grundsätze wie auch sonst walten lassen kann.

Es scheint auch, dass sich ebenso wie bei der nicht traumatischen Appendicitis schützende Verklebungen bilden, ein Grund mehr, anzunehmen, dass das Trauma meist nicht sofort eine totale Ruptur des Appendix schafft und seinen Inhalt unter Druck in die freie Bauchhöhle presst. Ich glaube dass, wie bei allen Fällen schwerer Appendicitis, so auch bei der traumatischen, die richtige Behandlung und das richtige Verhalten des Patienten von grossem Einfluss auf die Bildung schützender Adhäsionen ist. Nach diesem

Gesichtspunkt gehe ich unsere 10 Fälle kurz durch. Wir sahen 5 mal tötlichen Ausgang. Viermal nur fehlte die Abgrenzung gegen den Bauchfellraum. Vergleichen wir die Behandlungsweise nach Empfang des Trauma resp. nach Einsetzen der ersten Erscheinungen:

1. Fall. Trauma am 21. 9. Hoher Einlauf am 22. 9. Sofortige Verschlechterung. 24. 9. Aufnahme unter Zeichen diffuser Peritonitis. Bestätigung durch sofortige Operation. Keine Verklebungen. Exitus.

2. Fall. Trauma am 2. 9. Nach Betruhe Morgens Besserung. Am 3. 9. lange Wagenfahrt; Verschlechterung; am 4. 9. siebenständiger Fussmarsch (!) bis in die Klinik und Aufnahme unter Zeichen diffuser Peritonitis. Bestätigung durch Operation. Keine Verklebungen. Exitus.

3. Fall. Trauma am 28. 1. Am 29. 1. keine bedrohlichen Erscheinungen. Am 30. 1. Stuhlgang. Sofort bemerkt Patient Verschlechterung. Aufnahme. Leib nicht aufgetrieben, kein Erbrechen oder Aufstossen, lebhaft Peristaltik. 31. 1. Operation. Abgeschlossene Abscesshöhle, die erst im Excitations-Stadium platzte. Es ist gar kein Grund anzunehmen, dass ohne diesen ominösen Zwischenfall nicht Heilung eingetreten wäre. Die Peritonitis trat erst im Anschluss an ihn auf und bedingte den Exitus.

4. Fall. Trauma am 19. 9. Nach Betruhe Besserung. 20. 9. Nach Stuhlgang Verschlechterung, langsam zunehmend. 28. 9. Aufnahme. Keine Peritonitis, Abscess scheint abgekapselt. Daher Abwarten und Behandlung wie gewöhnlich. Am 2. 10. Operation, da die Temperatur steigt. Fest abgegrenzter Abscess, obgleich der Processus fast in ganzer Länge durch Nekrose aufgelöst war. Heilung.

5. Fall. Trauma am 19. 2. Sofort Betruhe und Opium. Aufnahme am 28. 2. Starke Auftreibung des Abdomens, sonst fehlten allgemein peritonitische Erscheinungen. Fluctuirender Tumor. Sofort Operation. Grosser abgeschlossener Abscess. Heilung.

6. Fall. Trauma am 12. 5. Abends Schüttelfrost, Erbrechen. Die Behandlung vor der Aufnahme ist in den Notizen (Privatpatient) nicht angegeben. Ich nehme aber an, dass sie eine richtige war. Aufnahme am 15. 5. unter allen Zeichen diffuser Peritonitis. Bestätigung durch Operation. Keine Verklebungen. Exitus.

7. Fall. Trauma am 18. 4. Sofortige Behandlung mit Opium und Betruhe. Aufnahme am 21. 4. Starke peritonitische Reizung ohne Erbrechen und ohne Zeichen diffuser Bauchfellentzündung. Undeutlicher Tumor. Daher wird 2 Tage abgewartet bis der Tumor deutlicher wird und das Fieber steigt. 23. 4. Operation. Fest abgekapselter Abscess. Heilung.

8. Fall. Trauma am 4. 5. Am 5. 5. keine bedrohlichen Erscheinungen. 6. 5. Patient fühlt sich wohler, steht auf. Er bekommt grössere Schmerzen. Es wird ein sehr hoher Einlauf gemacht und Ricinus-Oel gegeben. 7. 5. Leib aufgetrieben, es treten Zeichen von Peritonitis auf, die am 8. und 9. 5. zunehmen. 10. 5. Aufnahme unter Collaps und deutlichen Zeichen diffuser

Peritonitis. Operation kann nicht mehr ausgeführt werden. 11. 5. Exitus. Section ergiebt diffuse eitrige Peritonitis.

9. Fall. Trauma am 26. 10. Sofort Bettruhe. Aufnahme am 29. 10. Abdomen leicht aufgetrieben, aber keine diffuse Peritonitis. Operation. Fest abgeschlossener Eiterherd. Heilung.

10. Fall. Trauma am 22. 8. Aufnahme am 22. 9. Keine peritonitischen Erscheinungen. Operation am 30. 9. Abgeschlossener Eiterherd. Heilung.


Wir sehen, dass in drei von den vier Fällen, bei welchen der Exitus unter heftigen allgemeinperitonitischen Erscheinungen eintrat, die Behandlung eine falsche war resp. der Patient auf seine Erkrankung keine Rücksicht genommen hatte. Im Fall 1 setzte die Peritonitis im Anschluss an einen hohen Einlauf ein, im Fall 8 im Anschluss an einen Einlauf und nach Einnahmen von Ricinusöl. Dass schon allein ein spontan erfolgender Stuhlgang den Anfall verschlimmert, ist ja allgemein bekannt und auch im Verlauf der Fälle 3 u. 4 bemerkbar. Wie viel mehr muss also ein hoher Einlauf oder Ricinus-Oel schädigen. Diese Massnahmen sind sehr wohl im Stande bereits beginnende Verklebungen zu lösen und durch die gesteigerte Peristaltik das Virus über den Bauchfellraum auszubreiten. Dass sich im Fall 2, wo der Erkrankte erst eine vielstündige Fahrt auf einem schlecht federnden Wagen und sodann einen siebenstündigen Fussmarsch macht, Verklebungen nicht bilden konnten, ist wohl ohne Weiteres ersichtlich. Im Fall 6 sehen wir allerdings auch bei geeigneter Behandlung ein sehr schnelles Uebergreifen auf den Bauchfellraum. Indessen kommt das ja auch sonst bei der Appendicitis, die nicht durch ein Trauma ausgelöst wurde, vor. Sicherlich wenigstens kann in diesem Fall nicht davon die Rede sein, dass das Trauma und die Bauch-Pressen plötzlich den infectiösen Darminhalt in die Bauchhöhle ergossen, denn die Verletzung war nicht durch ein plötzliches heftiges Trauma erfolgt, sondern durch eine lang andauernde Reibung.

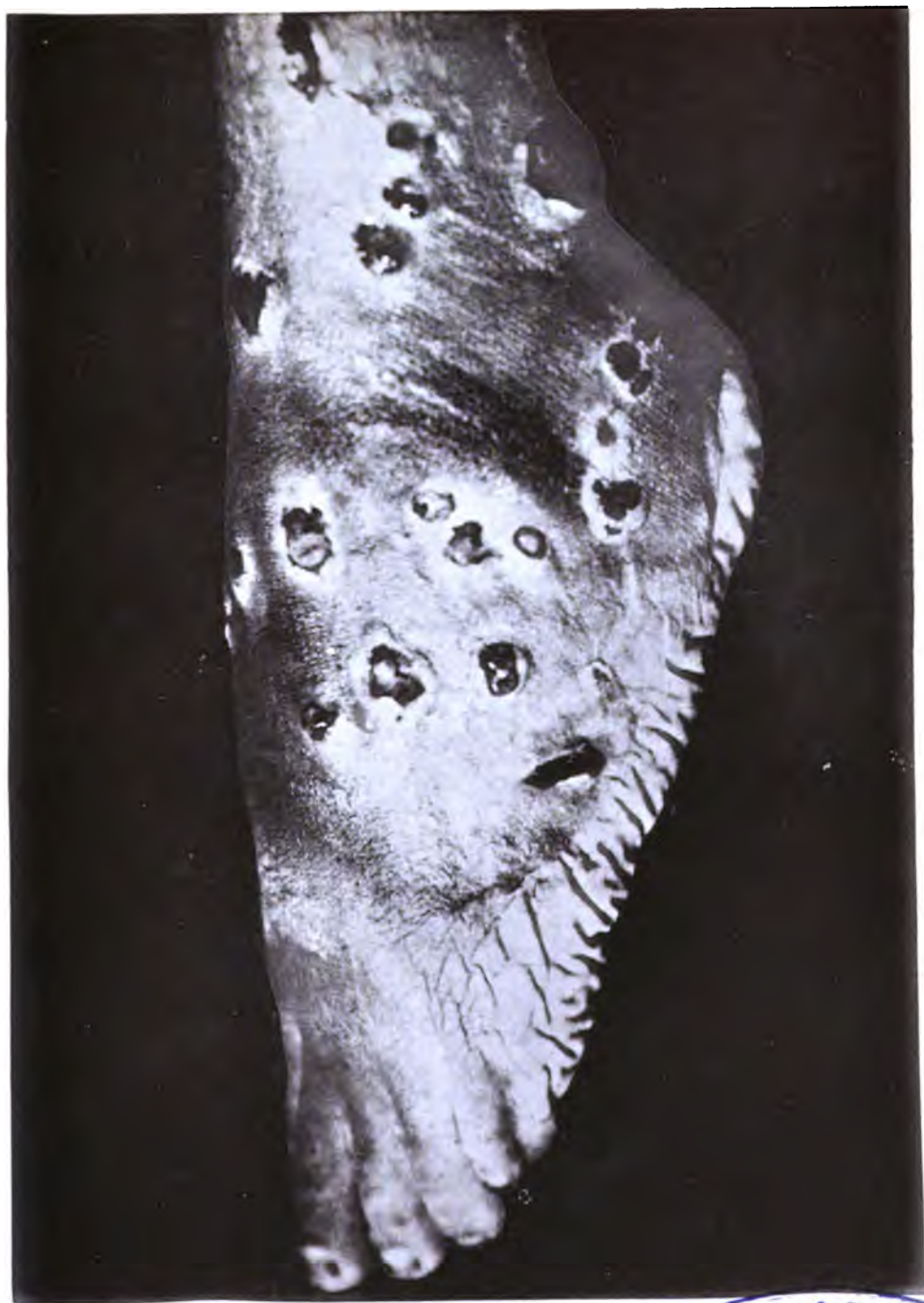Ich komme also zu dem Schluss, dass sich auch in den Fällen 1, 2 und 8 genügend schützende Verklebungen hätten bilden können, wenn die Behandlung eine richtige gewesen wäre, wie das in den übrigen 6 Fällen geschah, obgleich das Trauma bei diesen zum Theil ein heftigeres gewesen war.

Meine an unseren Fällen gemachten Beobachtungen fasse ich in Folgendem zusammen:

1. Ein Trauma, directes oder indirectes, ist im Stande an einem gesunden Processus eine Appendicitis hervorzurufen.
2. In der weitaus grössten Anzahl der Fälle, kann das Trauma einen gesunden Processus nur zur Erkrankung bringen, wenn er einen Kothstein oder dem ähnliches enthält.
3. Der Kothstein dringt bei Empfang des Trauma nicht durch die ganze Darmwand, sondern schafft nur einen Einriss, von dem dann die Infection ausgeht.
4. Die Behandlung der Appendicitis traumatica erfolgt nach den bei jeder schweren Appendicitis geltenden Grundsätzen.


Zum Schluss dieser Arbeit erfülle ich die Pflicht des Dankes gegen meinen hochverehrten Chef, Herrn Professor von Bramann, für die Anregung zu dieser Arbeit wie für die liebenswürdige Ueberlassung des Materials auch aus seiner Privatklinik.

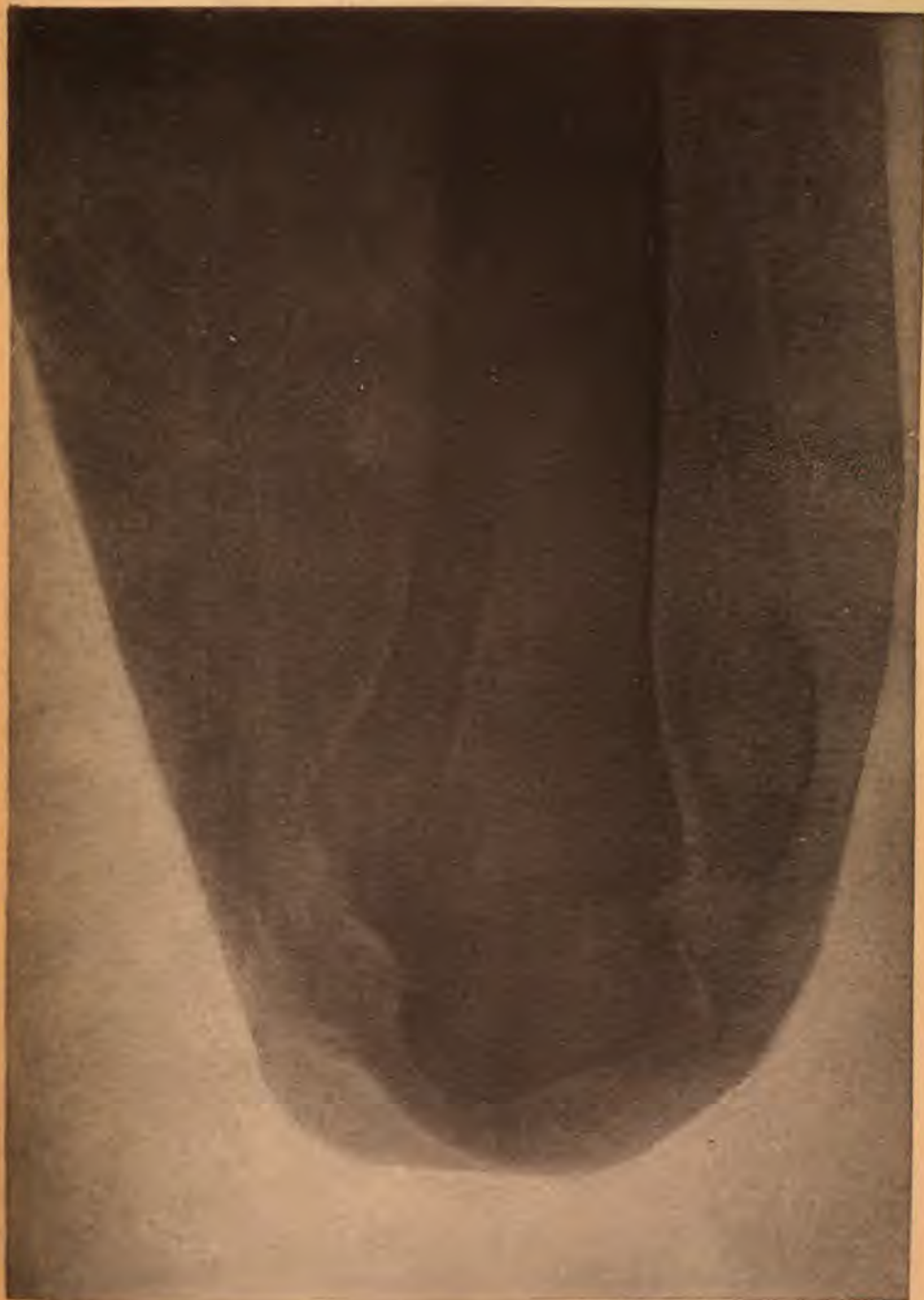



Lichtdruck von Albert Frisch, Berlin W.











11-11-11











—

+

1

2

3

4

5

6

7

8

9

10

11

12

13

14

15

16

17

18

19

20

21

22

23

24

25

26

27

28

29

30

31

32

33

34

35

36

37

38

39

40

41

42

43

44

45

46

47

48

49

50

51

52

53

54

55

56

57

58

59

60

61

62

63

64

65

66

67

68

69

70

71

72

73

74

75

76

77

78

79

80

81

82

83

84

85

86

87

88

89

90

91

92

93

94

95

96

97


98

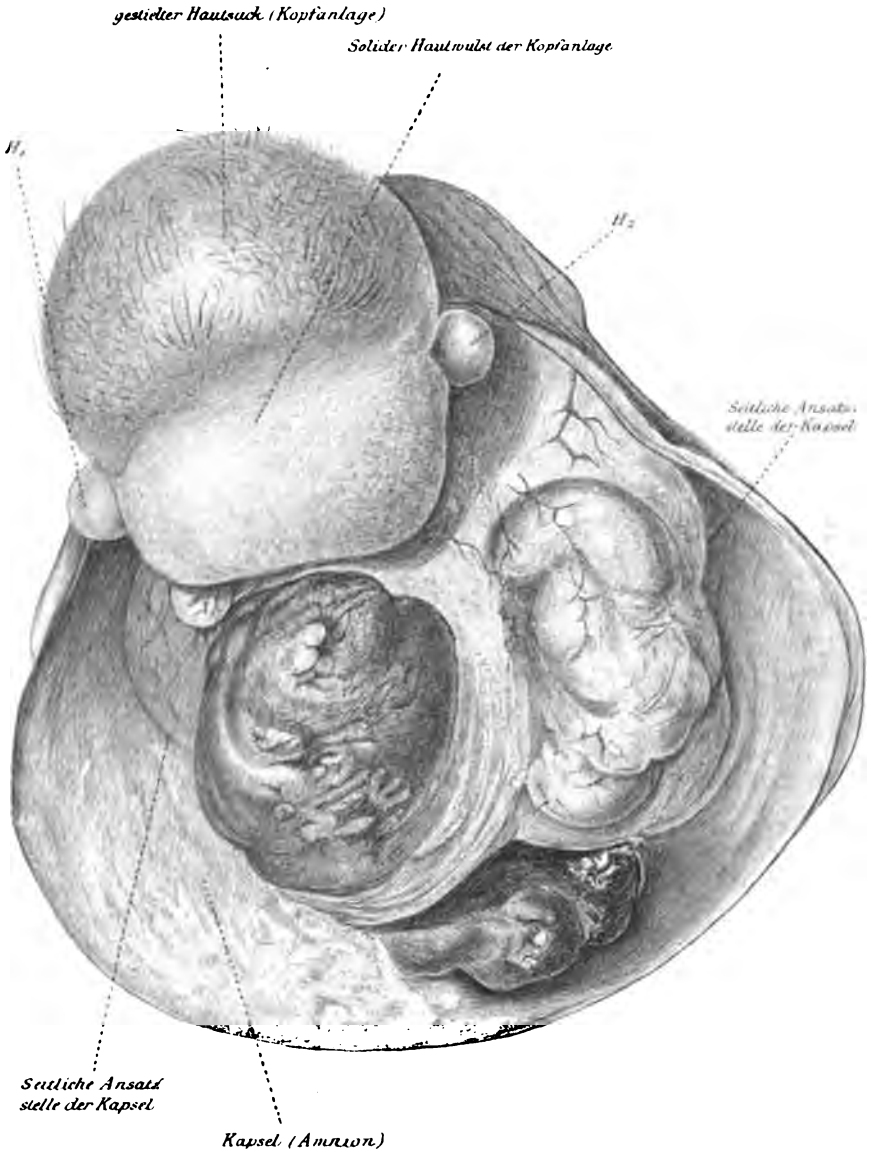
99

100

—










And





XXIII.

(Aus der chirurg. Universitäts-Klinik des Herrn Geheimrath
von Bergmann.)

Ganglienbildung in der Sehne des Mus- culus triceps brachii.

Ein Beitrag zur Pathogenese der Ganglien.

Von

Dr. Moritz Borchardt.

(Hierzu Tafel X.)

Bis vor wenigen Jahren war fast allgemein die Ansicht verbreitet, dass die Ganglien genetisch mit den Gelenkhöhlen und Sehnenscheiden im Zusammenhang ständen.

Man sprach deshalb von arthrogenen und tendogenen Ganglien; durch einen Riss in der Wand sollte sich der flüssige Inhalt der Sehnenscheide oder des Gelenkes in die Umgebung ergießen und nach Eindickung hierselbst zu einer Gallerte erstarren, oder aber es sollte eine Ausstülpung der Gelenk- resp. Sehnenscheidensynovialis den Kern zu einer Ganglienbildung abgeben, indem diese sogenannte Synovialhernie sich durch adhäsive Entzündung gegen die Mutterhöhle abschloss; durch Eindickung würde, so nahm man an, die Gelenksynovia zur Gangliogallerte.

Allerdings haben sich schon früh gewichtige Stimmen gegen diese Auffassung erhoben. Billroth, Volkmann und Virchow gaben wenigstens neben dem eben beschriebenen Modus noch einen andern zu; sie erklärten es für möglich, dass Ganglien in unmittelbarer Nähe der Gelenke und Sehnenscheiden, im pararticulären und paratendinösen Gewebe entstehen könnten, aus Gewebsspalten, welche durch gewisse Sekretionsanomalien in Cysten verwandelt würden.

Volkmann hatte diese Ansicht gewonnen, weil er wiederholt

bei Leichen in den Ligamenta cruciata des Kniegelenks und in dem seitlichen Bandapparat stechnadelknopf- bis linsengrosse Lücken im Gewebe gesehen hatte, welche einen Tropfen synoviaartiger Flüssigkeit enthielten. Diese Entstehung im pararticulären Gewebe wurde aber doch nur als Ausnahme, der Zusammenhang mit vorgebildeten Hohlräumen dagegen als Regel angesehen.

Nur wenige Autoren, namentlich Meckel, Teichmann, Knorr, Falkson¹⁾ und Riedel sprachen sich auf Grund genauer anatomischer Untersuchungen, die sie bei Sectionen oder Operationen angestellt hatten, mit aller Entschiedenheit gegen das Bestehen eines Zusammenhanges zwischen Ganglien und vorgebildeten Höhlen aus. Falkson konnte bei seinen eingehenden anatomischen Untersuchungen in 11 von 13 Fällen mit Bestimmtheit das Bestehen einer Communication ausschliessen, während er die Frage für die beiden andern Fälle unentschieden lassen musste.

Riedel deutete seine klinischen Erfahrungen in ähnlichem Sinne; die Thatsache, dass bei Ganglien mit kurzem Stiele beim Anschneiden des letzteren gleichzeitig Gallerte aus dem Ganglion und Serum aus dem Gelenke austritt, bewies ihm, dass zwischen beiden eine dünne Scheidewand hestehen müsse, und dass sich die Ganglien in der Substanz der Kapsel selbst entwickeln.

Die meisten Anhänger hatte, wie Ledderhose wohl mit Recht hervorhebt, eine Zeit lang die Anschauung, dass sich die Ganglien aus den kleinen, neben den Gelenken gelegenen Cysten entwickeln, die zuerst von Gosselin unter dem Namen Corpuscules sous-synoviales und später von Teichmann als Cystenganglien beschrieben wurden.

Teichmann sah wie Knorr die Ganglien als wahre Neoplasmen und als ihre Vorläufer die Cystenganglien an. Keine der vielen Auffassungen erfreute sich allgemeiner Anerkennung, einfach, weil man über die Genese der Geschwulstbildung nichts Genaueres aussagen, oder nur wenig begründete Hypothesen machen konnte.

Da ist es Ledderhose's unbestreitbares Verdienst durch histologische Untersuchungen Licht über die Genese dieser merkwürdigen Geschwulst gebracht zu haben.

In einem Falle von Ganglion des Kniegelenks konnte er im

¹⁾ Zur Lehre von den Ganglien. S. Arch. Bd. 32. Mit ausführlicher Angabe der älteren Literatur.

Jahre 1889¹⁾ zum ersten Male den Nachweis führen, dass durch eine Einschmelzung des fibrösen Gewebes, durch eine schleimige, resp. gallertige Degeneration kleine Cysten entstehen, durch deren Confluenz sich grössere Ganglien bilden. Schon im Jahre 1893²⁾ ergänzte und erweiterte Ledderhose seine erste Beobachtung. Er stellte von Neuem fest, wie vor ihm schon Falkson, dass diese Ganglien nichts mit Gelenk und Sehnenscheiden zu thun hätten, dass sie niemals mit diesen communicirten und dass sie meist einen typischen Mutterboden haben, in der Grube zwischen Os naviculare und lunatum einerseits, multangulum minus und capitatum andererseits.

Die Autoren, die sich später mit dem gleichen Gegenstand beschäftigt haben, Ritschl³⁾, Thorn⁴⁾ und Payr⁵⁾ haben die Befunde Ledderhose's in allen wesentlichen Punkten bestätigt.

Zur Ergänzung und Erweiterung der Lehre Ledderhose's dient die folgende Beobachtung, die wir vor einigen Monaten zu machen Gelegenheit hatten.

Eine russische Zahnärztin suchte die Professor von Bergmann'sche Klinik auf wegen einer Geschwulst am rechten Oberarm. An der Innenseite desselben, etwa dem Sulcus bicipitalis entsprechend, fand sich im obern Drittel unter normaler, leicht verschieblicher Haut eine ca. 6 cm lange, gut bleistiftstarke, spindelförmige, harte Geschwulst, die sich fast unmerklich entwickelt hatte; über ihr d. h. bicipitalwärts fühlte man die Pulsation der Arteria brachialis; Druck auf die Geschwulst verursachte der Patientin nur an der Druckstelle eine unangenehme Sensation. Die Kranke ängstigte sich, weil die Schwellung in letzter Zeit zugenommen hatte, und bat um Entfernung derselben. Lage, Form und Consistenz des Tumors liessen an ein Neurom oder an eine Frieriep'sche Schwielen denken. Keine der beiden genannten Affectionen lag vor. Nach Durchschneidung der Haut und der ober-

1) Ledderhose, Ueber Ganglien der Kniegelenksgegend. 18. Congress der Deutschen Gesellschaft für Chirurgie.

2) Idem, Die Aetiologie der carpalen Ganglien. Deutsche Gesellschaft für Chirurgie. 130. 37. S. 101.

3) Ritschl, Beitrag zur Pathogenese der Ganglien. Beiträge zur klin. Chirurgie. Bd. 14.

4) Thorn, Entstehung der Ganglien. L. Arch. Bd. 52.

5) Payr, Beiträge zum feineren Bau und der Entstehung der carpalen Ganglien. D. G. f. Chir. Bd. 49. 1898.

flächlichen Fascie wurde ein stahlblaues Gebilde sichtbar, welches einer thrombosirten Vene ähnlich sah, aber für die Vena brachialis zu weit nach hinten lag. Die Geschwulst wurde allseitig mit grosser Vorsicht freipräparirt. Trotzdem riss sie aber an der Hinterseite ein; statt des erwarteten Blutstrahles entleerte sich eine typische Gallertmasse; die Cyste hatte sich, wie die weitere Operation ergab, in dem Sehnen Spiegel des langen Tricepshauptes entwickelt; sie wurde mitsammt der angrenzenden gesunden Sehnen-substanz entfernt. Nach der Exstirpation bestand ein 8 cm langer, $\frac{1}{2}$ cm breiter Defect in der Sehnen-substanz, so dass die Muskelfasern frei zu Tage lagen.

Die genaue Localisation erhellt aus beistehender Skizze (Fig. 1).

Es handelte sich also offenbar um eine Gallertcyste, die sich in der Substanz der Tricepssehne entwickelt und diese auf eine grössere Strecke zerstört hatte, um eine Geschwulst, die makroskopisch vollkommen die Eigenschaften eines Ganglions hatte.

Mit dieser Annahme stimmt auch das Ergebniss der mikroskopischen Untersuchung überein.

Es ergab sich zunächst, dass an den Stellen des Präparates, in denen ich nach dem makroskopischen Befund das I. Stadium der Erkrankung vermuthet hatte, dass an diesen Stellen der Process schon seinen Höhepunkt erreicht hatte, während die nur zur Controle eingelegten, scheinbar normalen Sehnenpartien bereits hochgradige Veränderungen aufwiesen, die für das Verständniss des Processes besonders lehrreich waren.

Da, wo der Process schon abgeschlossen ist, sieht man einen allseitig von einer parallelfaserig angeordneten, ziemlich kernarmen Bindegewebsmembran umschlossenen Hohlraum. In diesem findet sich eine körnige amorphe Masse, die wie Mucin eine grosse Affinität zum Hämatoxylin zeigt, und bei Doppelfärbung mit Hämatoxylin-Eosin eine blaue Färbung annimmt. In dieser amorphen, körnigen Masse lagern vereinzelt grosse bläschenförmige Zellen mit grossem ebenfalls bläschenförmigem Kern. Ihr Zelleib tingirt sich bei Doppelfärbung leicht violett, während der Kern eine schöne blaue Farbe annimmt. Die bindegewebige Kapsel unterscheidet sich sowohl durch die Form ihrer Zellen, als auch durch die Anordnung und Function von dem normalen Sehnen-gewebe, das ihr benachbart liegt; sie färbt sich intensiver mit Eosin und hat keine

Sehnenkörperchen; sie wird von einem ziemlich kernarmen Bindegewebe gebildet, dessen Fasern concentrisch um den Hohlraum angeordnet sind; nur an einzelnen Stellen sieht man Spalten und Spältchen zwischen den Bindegewebslamellen entstehen, an anderen hat das Gewebe eine Quellung erfahren und eine hyaline Beschaffenheit angenommen. Ein Zellbelag, nach Art eines Epithel- oder Endothelbelags, fehlt an der Innenwand des Hohlraums.

Für die Genese des Processes interessanter und werthvoller sind die Partien, an denen sich makroskopisch keine Veränderungen zeigten und die ich bei blosser Betrachtung mit dem Auge für normales Sehngewebe gehalten hatte.

Auch hier sieht man mikroskopisch einen grossen, von einer ziemlich breiten Bindegewebslamelle umgebenen Hohlraum. Der Hohlraum ist ausgefüllt von einem ausserordentlich zellreichen Exsudat (Fig. 2).

Inmitten eines unregelmässigen Maschenwerkes liegen Zellen von verschiedenem Aussehen; eine geringe Anzahl gleicht den mono- und polynucleären Rundzellen; die bei weitem grösste Mehrzahl aber zeigt einen ganz anderen Typus; sie sind von auffallender Grösse, meist von kreisrunder Gestalt, seltener zeigen sie ovale, Birn- oder Spindelform; manche haben unregelmässige Contouren, bisweilen zeigen sie zwei und mehrfache Fortsätze; der im Verhältniss zu dem grossen Protoplasmaleib meist kleine, bläschenförmige Kern liegt in der Regel in der Mitte, seltener excentrisch. Unter den Zellen finden sich einige von besonderer Grösse, die vollkommen den Charakter von Fremdkörper-Riesenzellen haben; sie enthalten 2—5 Kerne. Der Protoplasmaleib der oben beschriebenen Zellen färbt sich mit Eosin, aber in wechselnder Intensität, eine Reihe wird rosa gefärbt, einige wenige werden leuchtend roth, und manche haben bei Doppelfärbung einen leicht violetten Ton angenommen. Betrachtet man die Zellen bei starker Vergrösserung und mit Oelimmersion, so sieht man, dass der Zellleib in seinem Bau ungefähr einer Himbeere oder einer Honigwabe gleicht. In dem Protoplasma haben sich offenbar als Zeichen hydropischer Degeneration Vacuolen gebildet, die durch ein feines mit Eosin rosa gefärbtes Maschenwerk von einander getrennt sind; die Vacuolen füllen in wechselnder Zahl und Grösse den Zelleib ganz aus (Fig. 3).

Die Zellen liegen in dem Lumen bald einzeln durch ein feinfädige Zwischensubstanz von einander getrennt, bald in Reihen hinter einander oder in Zellkonglomeraten, Zelle an Zelle, wie in einem Epithelverband. Da, wo die Zellen in Reihen oder in Verbänden zusammenliegen, hat das Zwischengewebe noch seine Bindegewebsstruktur behalten; die Fasern erscheinen höchstens etwas gequollen.

Je weiter die Degeneration fortschreitet, um so mehr nimmt das Bindegewebe den Charakter des Schleimgewebes an und zerfällt schliesslich in zahllose Körner und Körnchen.

Die den Hohlraum umgebende Bindegewebshülle ist kaum an einer Stelle normal. Zunächst ragt in das Cavum halskrausenartig eine schmale Lamelle hyalinen Bindegewebes hinein, die von der Hauptlamelle durch Zell- und Flüssigkeitsansammlung abgedrängt worden ist, so dass in der Hauptcyste eine kleinere secundäre Cyste entstanden ist, mit demselben Inhalt, wie ihn die erstere charakterisirt. An der Kapsel der Hauptcyste sind zwei Schichten zu unterscheiden, eine äussere, welche durch die Zahl und Form ihrer Zellen und die Beschaffenheit ihres Grundgewebes mehr oder weniger einem normalen, kernarmen Bindegewebe gleicht, und eine innere vielfach veränderte und zellreichere. In der letzteren sieht man zwischen den Fasern vielfach grosse bläschenförmige Zellen, die denen des Inhalts vollkommen gleichen; auch hier liegen die Zellen zu solitär, meist aber in Reihen und Verbänden zusammen, wie sie sich auch im Lumen finden; durch die Zellen werden die Bindegewebsfasern auseinandergedrängt; sie quellen auf, verlieren ihre Färbbarkeit und werden zu hyalinen Klumpen. Häufig blättern sich die Fasern auf und ragen wie die Fasern eines Pinsels in das Lumen hinein (Fig. 4) und zerfallen dann in Körnchen; an anderen Stellen löst sich ein ganzer Gewebsexp. aus Zellen und degenerirten Fasern bestehend, von der Kapsel ab und schwimmt in das Cavum hinein; hier behalten sie eine Zeit lang ihre Struktur, oder sie nehmen den Charakter des hyalinen oder des Schleimgewebes an und zerfallen schliesslich auch in Körnchen. Der körnige Inhalt, der sich als Endproduct in dem Ganglion findet, wird aber nicht nur von der Grundsubstanz, sondern in gleicher Weise von den Zellen selbst geliefert; je weiter der Degenerationsprocess fortschreitet, um so mehr verlieren die

Zellen ihre Färbbarkeit. Protoplasma und Kern werden blass, die Zellmembran wird unregelmässig, sie sieht wie gezähnt aus; schliesslich löst sie sich auf und der Zellinhalt ergiesst sich in Form kleinster Körnchen frei in das Lumen hinein.

Auffallend ist in meinem Falle die verschiedene Affinität des Zellinhaltes zu verschiedenen Farbstoffen. An einigen Stellen nahm das Maschenwerk Eosinfarbe an, dicht daneben fanden sich mit Thionin violette, wie Schleim, gefärbte Fäden; die Körnchen und Körner nehmen in den ersten Stadien Eosinfarbe an, dicht daneben fanden sich Haufen, die mit Hämatoxylin blau gefärbt waren; ebenso verhalten sich die Zellen. Die meisten waren ja, wie erwähnt, mit Eosin leuchtend roth gefärbt, aber daneben fanden sich auch einige, deren Protoplasma zum Hämatoxylin Affinität zeigte. Ob es sich hier wirklich um chemische Unterschiede oder um verschiedene Entwicklungsstufen eines und desselben Degenerationsprocesses handelt, das wage ich nicht zu entscheiden.

Ueber die Natur der oben beschriebenen grossen Zellen ist vielfach discutirt worden. Mir scheint es gleich Ledderhose, Thorn und Payr, dass es sich in der überwiegenden Mehrzahl um junge Bindegewebszellen handelt in sehr verschiedenen Entwicklungsstufen und Degenerationsformen; unter den Degenerationsprodukten spielt die Quellung und Vacuolisirung in meinem Falle die Hauptrolle. Neben diesen passageren, der Degeneration bald anheimfallenden Fibroblasten finden sich degenerirte ältere Bindegewebszellen, Körnchenzellen und mehr oder weniger normale Leukocythen im Cysteninhalt vor.

Die Blutversorgung der Cyste ist eine ziemlich reichliche; kleinere Gefässe finden sich in beträchtlicher Zahl in der Cystenmembran selbst, grössere zwischen Kapsel und Musculatur. Ich vermisste im Gegensatz zu Ledderhose und Thorn und in Uebereinstimmung mit Ritschl und vor allen Dingen mit Payr endarteritische Prozesse vollständig, nur an einer einzigen Stelle sah ich inmitten eines Degenerationsherdes ein kleines Gefäss mit einer homogenen, hyalinen Masse ausgefüllt, während im übrigen die Gefässe mittleren und kleinsten Kalibers überall normales Lumen und keine Spur von Intimawucherung zeigten. Mitten in dem vorher beschriebenen Cystencavum fanden sich gut erhaltene Capillaren, die offenbar der regressiven Metamorphose ener-

gischen Widerstand leisten; an einzelnen Gefässen grösseren Kalibers, die an der Grenze der Cystenmembran und des umgebenden Sehnen- oder Muskelgewebes liegen, konnte ich, wie Ritschl und Payr, Verdickung und hyaline Umwandlung der Media constataren; auffallend war an fast allen Gefässen eine ziemlich beträchtliche perivasculäre Zellanhäufung.

Interessant ist das Verhalten der angrenzenden Musculatur; in einiger Entfernung von dem Ganglion ist das Muskelgewebe völlig normal; in unmittelbarer Nähe der Cyste aber zeigen sich bedeutende pathologische Veränderungen. In dem die Muskelfibrillen zusammenhaltenden Bindegewebe sieht man besonders schön bei Weigert-Färbung Ablagerung feinsten Körnchen und grösserer amorpher Klumpen, genau wie im Inhalt der Ganglien selbst; einzelne Bindegewebssepta erscheinen offenbar durch Quellung der Fasern verbreitert und haben ihre Tinctionsfähigkeit eingebüsst. Die Muskelfibrillen selbst haben an einzelnen Stellen ihre Querstreifung verloren; sie quellen, fasn sich auf, verlieren ihre Färbbarkeit und zerfallen körnig wie die Bindegewebsfasern. In einigen Muskelfasern sah ich grosse Vacuölen, offenbar das Zeichen hydropischer oder schleimiger Degeneration, also die gleichen Veränderungen, wie sie sich an den früher beschriebenen grossen Zellen im Cystenlumen fanden.

Die Veränderungen des Fettgewebes, das sich in meinen Präparaten nur spärlich vorfindet, sind minimaler Natur; sie beschränken sich auf Ablagerung körniger Zerfallsprodukte in den Septen des sonst normalen Fettgewebes.

Sowohl nach dem makroskopischen wie dem mikroskopischen Befunde handelte es sich also um ein echtes Ganglion, charakterisirt nicht nur durch den specifischen Degenerationsprocess, der sich hauptsächlich im Bindegewebe abspielt, und zu einer Cyste mit gallertigem Inhalt geführt hat, sondern auch durch die Multiplicität des Processes, der für die Ganglionbildung typisch ist.

Die Aetiologie blieb in unserem Falle völlig unklar. Auf Grund der Untersuchungen Ledderhose's, Thorn's, Rietschl's und Payr's ist man zu der Anschauung gekommen, dass für die Entstehung des Ganglion nicht ein einmaliges stärkeres Trauma, sondern wiederholte kleinere, wenn ich so sagen darf, alltägliche

Schädigungen verantwortlich zu machen seien; für die traumatische Entstehung spricht das verhältnissmässig häufige Vorhandensein von Hämorrhagien in der Cyste oder in deren Nachbarschaft, und für die chronische Entstehung spricht das fast völlige Fehlen aller acuter Entzündungserscheinungen, während sich exquisit chronische Veränderungen an Gefässen, vor allem aber am Bindegewebe finden. Für die carpalen Ganglien hat Payr noch das Vorhandensein einer gewissen Disposition wahrscheinlich gemacht; er hat nachgewiesen, dass die Matrix an der für die carpalen Ganglien typischen Stelle weniger widerstandsfähig ist, als das umgebende Gewebe; es fehlen an ihr die intercarpalen Verstärkungsbänder. In etwas anderer Weise erklärt sich Ledderhose die typische Entstehung der carpalen Ganglien in der Grube zwischen Multangulum minus und Capitatum einerseits und Naviculare und Lunatum andererseits; er meint, dass ein an dieser Stelle gelegenes Fettbindegewebsklümpchen bei Bewegungen der Hand besonderen Schädigungen durch Druck und Zug ausgesetzt sei.

Wahrscheinlich spielen beide Momente eine Rolle, sowohl die geringe Widerstandsfähigkeit des Gewebes als auch seine exponirte Lage. Bei unsrer Beobachtung kann von einer Disposition nicht die Rede sein; die Dame, die sich selbst sehr genau beobachtete, hatte auch niemals ein stärkeres Trauma erlitten; aber es ist wohl denkbar, dass ihre Thätigkeit als Zahnärztin schädigend auf die gracile Armmuskulatur eingewirkt und Veranlassung zur Ganglionbildung gegeben hat.

Ledderhose und Thorn vindiciren den Gefässveränderungen, die sie in allen ihren Fällen fanden, eine hervorragende Bedeutung für die Entstehung der Degenerationscysten. Am ausführlichsten und klarsten hat sich Thorn über diesen Punkt ausgesprochen. Die Veränderungen, die sich in seinen Präparaten fanden, zeigten sich fast stets unter dem Bilde der Intimawucherung bis zum völligen Verschluss selbst grösserer Gefässlumina. Peripher von dem verengten Gefässabschnitt entsteht nach Thorn's Auffassung eine Drucksteigerung und infolge dessen ein vermehrter Austritt von Flüssigkeit, bis durch Erweiterung der bestehenden resp. der neugebildeten Capillaren der ursprüngliche Gefässquerschnitt wiederhergestellt ist; eine Quellung der Fasern, und Proliferationsvorgänge im Bindegewebe sind die Folge der vermehrten Flüssigkeits-

zufuhr; so entwickeln sich die zellreichen Stränge und Balken, welche das Ganglien cavum einscheiden; die neugebildeten Zellen degeneriren bald und nach Ausfall derselben degenerirt auch die fasrige Intercellularsubstanz. Erweiterung der ursprünglich bestehenden und Bildung neuer Collateralen stellt den normalen Gefässquerschnitt wieder her. Mit dem Schwinden des Oedems hört auch die Zellproliferation und die Zelldegeneration auf; der Process kommt zum Stillstand.

So bestechend die Erklärung Thorn's auf den ersten Blick erscheint, so dürfte sie doch einer eingehenden Kritik kaum Stand halten. Bei einem plötzlich eintretenden Gefässverschluss würde die Folge, wie auch Thorn hervorhebt, doch sicherlich ein Nekrose des von dem Gefässe ernährten Gewebsabschnittes sein; und bei einer allmählig eintretenden Verengerung eines arteriellen Gefässes kommt es überhaupt nicht zu einer Druckerhöhung, wie sie Thorn annimmt.

Ferner ist zu bedenken, dass die Degenerationsvorgänge, welche sich bei der Ganglionbildung abspielen, wie schon Payr hervorhebt, höchst complicirter Natur sind; sie lassen sich nicht einfach auf Oedemisirung des Gewebes und deren Folgezustände zurückführen. Endlich finden sich so ausgedehnte Gefässveränderungen, wie sie Ledderhose und Thorn sahen, keineswegs in allen Ganglien, was doch der Fall sein müsste, wollte man ihnen die ausschlaggebende Bedeutung zuerkennen. Rietschl, der allerdings den Gefässveränderungen auch eine hohe Bedeutung beizulegen scheint, fand eigentlich nur an einem grösseren Gefässe endarteritische Processe, an anderen (Venen) Verdickungen der Media. „Weit mehr in die Augen springend aber als diese Veränderungen an den überhaupt nur sehr spärlich vertretenen grösseren Gefässen waren solche an den Capillaren.“ Diese waren vielfach gewuchert und stellten stellenweise ein förmliches cavernöses Maschenwerk dar.

Payr hat bei seinen ausgedehnten Untersuchungen zwar ähnliche Veränderungen gefunden wie Ledderhose, Thorn und Rietschl, hat aber niemals einen vollkommenen Gefässverschluss beobachtet. In einigen Fällen vermisste er erhebliche Veränderungen an den Gefässen, und zwar merkwürdiger Weise gerade an jungen Ganglien.

Dank der ausgedehnten Exstirpation konnte ich entfernt vom Ganglion gelegenes Sehnen- und Muskelgewebe untersuchen und konnte die ersten Stadien der Ganglienbildung bis zu ihrem Abschluss beobachten, und da zeigte sich, dass in den zahlreichen Präparaten an den Gefässen keine Intimawucherung vorhanden war, dass sie fast alle normales Lumen hatten, dass sich nur hier und da Verdickung der Media und hyaline Umwandlung derselben zeigte. Deshalb schliesse ich mich der Auffassung Payr's an und glaube, dass diese häufig beobachteten endarteritischen Processe als ein secundärer Vorgang aufzufassen sind, hervorgerufen durch den hohen Druck, den der Ganglieninhalt auf das umgebende Gewebe ausübt und durch die infolge dessen verschlechterten Ernährungsverhältnisse.

Nach den heute vorliegenden Untersuchungen kann es einem Zweifel nicht mehr unterliegen, dass die Ganglien in der That, wie Ledderhose zuerst behauptet hat, Degenerationsproducte des Bindegewebes sind. Ledderhose selbst nahm auf Grund seiner Untersuchungen an, dass der Degenerationsprocess im Fettgewebe seinen Anfang nehme; das Fettgewebe sollte zunächst in Bindegewebe umgewandelt werden, und dieses neugebildete Bindegewebe dann der specifischen Degeneration anheimfallen. Diese Auffassung hat wenig Wahrscheinlichkeit für sich. Ich habe in meinen Präparaten ebenso wenig wie Payr die von Ledderhose beschriebenen Veränderungen des Fettgewebes gesehen, dagegen konnte ich constatiren, dass sich der Einschmelzungsprocess durch Ablagerung kleiner Körnchen in den Septis zwischen normalen Fettzellen ausbreitet, und dass das Fettgewebe in ähnlicher Weise dem Degenerationsprocess anheimfällt wie das Muskelgewebe.

Der beschriebene Fall von Ganglionbildung verdient ein besonderes Interesse aus zwei Gründen, einmal ist am Musculus triceps Ganglionbildung überhaupt noch nicht beobachtet und zweitens ist das Auftreten der Cyste in der Sehne eines Muskels an einer Stelle, an der ein Zusammenhang mit einem Gelenke oder einer Sehnenscheide von vornherein ausgeschlossen ist, für die Pathogenese der Ganglien besonders lehrreich.

In der Literatur finden sich nur 2 Analoga zu unserm Fall.

In dem ersten, gleichfalls aus unserer Klinik von Thorn mitgetheilten Fall handelte es sich um einen erbsengrossen Tumor,

welcher die Bewegungen der Zeigefingerportion des Extensor digitorum communis mitmachte. Nach Eröffnung der Sehnenscheide zeigte sich, dass die Sehne auf 1 cm Länge ersetzt war durch ein cystisches Gebilde, welches makroskopisch wie mikroskopisch den typischen Ganglien glich; es enthielt multiple, mit einander communicirende Hohlräume, gallertige Inhaltmassen und die mehrfach beschriebenen bläschenförmigen Zellen mit kleinem dunklen Kern. Zur Untersuchung der Gefässverhältnisse war das kleine Object wohl ungeeignet.

Der zweite Fall von tendogenem Ganglion wurde von Hofmann¹⁾ aus der Witzel'schen Klinik beschrieben. In der Sehne des Musculus peroneus tertius hatte sich eine pflaumengrosse Geschwulst gebildet, die sich bei der Exstirpation als echtes Ganglion erwies; über die Pathogenese gab das Hofmann'sche Präparat wenig Aufschluss, offenbar, weil der Process an den Stellen, die Hofmann zur mikroskopischen Untersuchung vorlagen, schon abgeschlossen war.

Das sind die einzigen Fälle von tendogener Ganglionbildung.

Wenn es nun nach den Untersuchungen Ledderhose's, Ritschl's, Thorn's und Payr's feststeht, dass die Ganglien des Hand und Kniegelenks ihre Entstehung einem Degenerationsprocess im pararticulären Gewebe verdanken, dass sie aufzufassen sind als traumatische Erweichungscysten, und wenn die Beobachtungen Thorn's, Hofmann's und die meinige beweisen, dass Ganglien durch Degeneration in Sehnen selbst entstehen können, so ist zu erwarten, dass auch an andern Stellen durch schleimige Degeneration des Bindegewebes dieselben Erweichungscysten entstehen können.

In der That hat Riedinger schon vor einer Reihe von Jahren durch Stähly unter dem Namen Ganglion periostale eine Gallertcyste, welche der Tibia aufsass, beschreiben lassen.

Riedinger's Ansicht, dass der Periostitis albuminosa derselbe pathologische Process zu Grunde liegt, wie dem des Ganglion periostale, ist zweifellos irrig, aber es ist doch sicher, dass, wie schon Ledderhose und Ritschl betont haben, der Riedinger'sche Fall klinisch und anatomisch den typischen Ganglien sehr nahe steht. Die Cyste fand sich, wie erwähnt, auf der Vorderfläche der

¹⁾ Hofmann, Centralblatt für Chirurgie. 1899. No. 50.

Tibia; sie lag zwischen Periost und Knochen, sie recidivirte trotz mehrfacher Incisionen und heilte schliesslich spontan, ein Verhalten, wie es bei den typischen Ganglien ja allgemein bekannt ist. Mikroskopisch zeigte sich das Bild der colloiden Metamorphose des Bindegewebes.

Für die Annahme, dass thatsächlich auch durch Degeneration des Periosts echte Ganglien entstehen können, möchte ich noch 3 weitere Beobachtungen aus der Literatur heranziehen, nämlich eine von Ledderhose und zwei von Falkson. In der ersten (Ledderhose's Fall I) fand sich zwischen Periost und Knochen auf der Tibia 2 cm unterhalb des Gelenkes eine Gallertcyste, und Falkson fand (Fall 14 u. 15) anscheinend freie Cysten ohne Zusammenhang mit Gelenken oder Sehnenscheiden auf dem Periost der Fingerphalangen. Er selbst hält ihre Entwicklung aus den Gosselin'schen Krypten oder den Henle'schen subsynovialen Körperchen für möglich, weil eine erhebliche Verschiebung der ursprünglichen Lage des Keimes stattgefunden haben könnte.

Mir scheint die Auffassung näherliegend, dass sich diese Cysten an Ort und Stelle durch Degeneration des Periostes gebildet haben. Weitere histologische Untersuchungen werden diese Frage bald entscheiden.

Ich glaube, es dürfte an der Zeit sein, die alte Nomenclatur fallen zu lassen, oder richtiger, sie in anderem Sinne zu gebrauchen, als früher. Die meisten Ganglien sind paraarticuläre, während die wirklich arthrogenen, wenn sie überhaupt vorkommen (König) zu den grössten Seltenheiten gehören. Als tendogene sollte man nur die Ganglien bezeichnen, welche durch Degeneration einer Sehne entstanden sind, und als periostale diejenigen, welche der Metamorphose des Periosts ihre Entstehung verdanken.

Erklärung der Abbildungen auf Tafel X.

- Fig. 1. Lage des Ganglions: Ganglion blau.
 Fig. 2. Uebersichtsschnitt durch den Ganglionsack. (Hämatox.-Eosin.)
 Fig. 3. Die vacuolenhaltigen Zellen bei Oelimmersion. (Hämatox.-Eosin.)
 Fig. 4. Quellung und Auffaserung des Bindegewebes (nach Weigert gefärbt).
-

XXIV.

Ueber ein neues Verfahren zur Exstirpation der Samenblasen und der Vasa deferentia, nebst Bericht über zwei Fälle.

Von

Dr. Hugh H. Young,

Vorstand der chirurgischen Klinik für Krankheiten des Harn- und Geschlechtsapparates am Johns Hopkins Hospital in Baltimore.

(Mit 3 Figuren im Text.)

Im „The Journal of Cutaneous and Genito-Urinary Diseases“ (Dezember 1899) hat Bolton eine interessante Arbeit unter dem Titel „The Operativ Routes to the Seminal Vesicles“ veröffentlicht. Er schildert in derselben ausführlich einen von ihm selbst beobachteten Fall von Tuberkulose des Epididymis und des Vas deferens, in dem nach der Castration ein Versuch gemacht wurde, das Vas deferens in seiner ganzen Ausdehnung durch eine erweiterte Inguinal-Incision zu entfernen. Es stellte sich aber heraus, dass man auf diesem Wege zum Vas deferens nur bis hinter den Punkt gelangen konnte, an dem es um den Ureter umbiegt; weiter vorzudringen war jedoch unmöglich. Bolton entschloss sich infolgedessen, zu der sacralen Methode zu greifen: er machte die Rydygier'sche Incision, schnitt vom 5. Sacralwirbel und dem Steissbein an eine laterale Klappe heraus und legte die Prostata frei durch Verschieben des Mastdarms nach einer Seite. Auf diese Weise gelang es leicht, das Vas deferens und die Vesicula seminalis zu entfernen: beide boten vom chirurgischen Standpunkte normale topographische Verhältnisse.

In der an diese Mittheilung angeknüpften allgemeinen Be-

trachtung der Wege, durch welche die Samenblasen erreicht werden können, sagt Bolton, dass es dieser Wege drei giebt: den inguinalen, den perinealen und den sacralen.

Bezüglich des inguinalen Weges führte Bolton den Beweis, dass er unzweckmässig ist.

Den perinealen Weg hält er gleichfalls für unzureichend, weil derselbe das Vas deferens nur auf geringe Distanz verfolgen lässt, so dass die tiefer liegenden Theile der Samenblase und des Vas deferens nur gewaltsam mittelst Zange entfernt werden können, was als eine sehr unsichere Procedur zu betrachten ist.

Hinsichtlich des sacralen Weges sagt Bolton Folgendes:

„Der Vortheil, den die sacrale Methode den beiden anderen Methoden, der inguinalen und der perinealen, gegenüber aufzuweisen hat, besteht darin, dass man bei der sacralen Methode den Eingriff Schritt für Schritt direkt mit den Augen verfolgen kann, so dass sie mit viel geringerer Gefahr zufälliger Complicationen verknüpft ist, als diejenigen Methoden, bei denen man im Dunkeln und tastend vorgeht“.

Vor kurzem bekam ich einen Patienten in Behandlung, bei dem eine tuberculöse Affektion der Samenblasen und des hinteren Theiles der Harnblase bestand. Wegen Tuberkulose des einen Hodens war an ihm vor einiger Zeit die einseitige Castration ausgeführt worden. Als er mich consultirte, wünschte er, von den heftigen Schmerzen befreit zu sein, welche er in der Gegend der Samenblasen und der Basis der Harnblase empfand.

Die gewöhnliche, oben auseinandergesetzte Bolton'sche Methode war für diesen Fall augenscheinlich unangebracht, und daher versuchte ich nach reiflicher Ueberlegung, die erkrankten Theile durch eine suprapubische Incision nach dem im Folgenden zu schilderndem Verfahren zu entfernen.

Fall I. T. C. H., 48 Jahre alt, verheirathet. Der Pat. klagt über häufigen und schmerzhaften Harndrang. Er scheint aus einer gesunden Familie zu stammen, jedenfalls lassen sich weder in Bezug auf Tuberculose, noch in Bezug auf Carcinom irgend welche Anhaltspunkte für eine erbliche Belastung feststellen. In der Anamnese: Windpocken, Scharlach. Kein Typhus, keine Lungenerkrankung. Bis auf das bezeichnete Harnleiden ist der Patient sonst vollkommen gesund. Bezüglich venerischer Erkrankungen ist die Anamnese vollständig frei. Der Patient hat ein 15jähriges gesundes Kind.

Vor 22 Jahren erkrankte der Patient unter Schmerzen in der perinealen

Region. Er consultirte damals Dr. Agnew, der dem Patienten sagte, seine Prostata wäre vergrössert, und daraufhin Sitzbäder verordnete. Von Seiten der Harnentleerung bestanden damals keine Beschwerden. Diese Erkrankung blieb damals 3—4 Wochen bestehen, nach welcher Zeit der Patient sich wieder fünf Jahre lang ganz wohl fühlte. Hierauf machte er eine andere Erkrankung durch, die sich durch Schmerzen in der Aftergegend und durch ständigen Stuhl drang, jedoch durch keine Harnbeschwerden charakterisirte. Auch diese Erkrankung hielt 3 Wochen an und ging hierauf auf Sitzbäder zurück. Seitdem blieb der Patient vollkommen gesund, abgesehen von jeweil gen Erkältungen, die nach Angabe des Patienten mit geringen Schmerzen in der Regio prostatica einherzugehen pflegten. Es bestand keine Fistel, keine Steigerung der Mictionsfrequenz, keine Dysurie. Der Harn enthielt kein Blut.

Die gegenwärtige Erkrankung soll sich nach Ansicht des Patienten im December 1897 mit Mictionsfrequenz und Gefühl von Brennen bei der Miction eingestellt haben. Eine Erschwerung der Harnentleerung soll nicht bestanden haben, desgleichen keine Blutung, kein Fieber, kein Schüttelfrost, kein Stein. Patient führt den Beginn der Erkrankung auf Erkältung und körperliche Ueberanstrengung zurück. Die Erkrankung nahm innerhalb der nächsten 5 Monate, während deren er angestrengt arbeitete, allmählig aber continuirlich an Intensität zu. Die Krankheit äusserte sich hauptsächlich durch häufiges und schmerzhaftes Uriniren (3—4 mal des Nachts). Für kurze Zeit besserte sich der Zustand, bald verschlimmerte sich aber derselbe wieder.

Im August 1898 consultirte der Pat. Dr. Tyson, der auf Grund von Sondirung der Harnblase und Untersuchung des Harns Cystitis diagnosticirte und Ergotin verordnete. Im Laufe des nächstfolgenden Herbstes und Winters trat bedeutende Verschlimmerung der Krankheitserscheinungen ein. Im November begann der rechte Hoden zu schwellen, indem zunächst am unteren Ende ein kleiner, wenig schmerzhafter Knoten entstand. Dieser Knoten nahm nun allmählig an Grösse zu.

Im Januar 1899 wurden zum ersten Male Tuberkelbacillen im Harn gefunden; die hierauf eingeleitete Behandlung mit Jodoforminjectionen brachte zwar zunächst sichtliche Besserung, jedoch wurde die Anschwellung des Hodens innerhalb der nächstfolgenden 6 Monate so gross, dass man an der afficirten Seite die Castration vornehmen musste.

In den letzten 9 Monaten litt der Patient an heftigen Schmerzen, namentlich gegen Ende des Urinirens. Keine Hämaturie, wohl aber nächtliche Steigerung der Körpertemperatur.

Status praesens: Der Patient muss sowohl am Tage, wie auch des Nachts stündlich uriniren. Das Uriniren wird stets von heftigen Schmerzen begleitet, die in der Gegend zwischen Mastdarm und Harnblase localisirt sind. Der Patient ist sehr schwach, so dass ihm das Gehen schwer fällt und er meistens zu Bett liegen muss. Er wiegt 119 Pfund, hat aber in letzter Zeit an Körpergewicht nicht viel verloren. Die von mir im April 1900 vorgenommene Untersuchung des Harns zeigte, dass derselbe eitrig, sauer ist und mässige Quantitäten von Tuberkelbacillen enthält.

Physikalische Untersuchung am 16. Mai 1900. Ein sehr entkräfteter, hinfalliger Mann. Lungen, Herz normal, Abdomen weich, Nieren nicht palpabel, Nierengegend nicht schmerzhaft. Milz gleichfalls nicht palpabel. Im Hypogastrium oberhalb der Blasengegend keine Schmerzen.

Geschlechtsapparat: Penis normal. Von Seiten der Harnröhre keine Störungen. Rechter Hode fehlt. Der Stumpf des entsprechenden Samenstranges ist dicht am Annulus externus zu fühlen, er ist ziemlich gross, jedoch nicht schmerzhaft. Der linke Hode, der Nebenhode und das Vas deferens sind anscheinend normal.

Cystoskopische Untersuchung unter Chloroform: Die Einführung des Katheters ist leicht. Nach Injection von 50 ccm Flüssigkeit in die Harnblase beginnt die Flüssigkeit sofort zurückfliessen. Die Einführung des Katheters verursacht keine Blutung. Bei wiederholter Irrigation und unter Anwendung grösserer Propulsionskraft gelingt es, auch 100 ccm Flüssigkeit in die Harnblase einzuführen, jedoch ruft diese Injection eine geringe Blutung hervor. Es mussten wiederholte Ausspülungen der Harnblase vorgenommen werden, bevor man zur cystoskopischen Untersuchung schreiten konnte; aber auch dann war die Flüssigkeit noch trübe und die Untersuchung infolgedessen nicht vollkommen verlässlich. Die geringe Grösse der Harnblase wirkte hier gleichfalls in hohem Maasse störend.

Die Harnblasenschleimhaut schien in der Gegend des Orificium vesicae normal zu sein. Das Trigonum war gefaltet, contrahirt und von unregelmässiger Form, jedoch anscheinend frei von krankhaften Veränderungen.

Die Ureterenöffnungen konnte nicht gefunden werden. Allerdings konnte nur wenig Zeit für diesen Theil der Untersuchung verwendet werden.

Hinter der Gegend der Ureterenöffnungen war die Blasenschleimhaut stark injicirt, verdickt, gefaltet und entzündet; jedoch konnte diese Gegend nur in kurzer Ausdehnung der Untersuchung zugänglich gemacht werden, und zwar in Folge der Contractionen der Harnblase und der sich daraus ergebenden Unmöglichkeit, die hintere Wand und das obere Ende der Harnblase zu sehen.

Trotzdem war es augenscheinlich, dass der Krankheitsprocess in der hinteren Wand am oberen Ende der Harnblase localisirt war.

Der Patient vertrug die Narkose schlecht, er erholte sich aber ziemlich rasch.

Rectale Untersuchung: Keine Hämorrhoiden. Im Rectum wurde weder Ulceration noch Fistel gefunden. Die Prostata zeigte normale Grösse, glatte Oberfläche, symmetrische Dimensionen, weiche Consistenz, keine Empfindlichkeit und keine Knoten; sie war augenscheinlich nicht erkrankt.

Am oberen Ende der Prostata befand sich eine unregelmässige, harte, knotige Masse, welche hauptsächlich im Gebiete der rechten Samenblase und des Vas deferens derselben Seite, zum Theil aber auch auf der linken Seite localisirt war; die beiden Massen waren durch ein weiches Mittelstück vereinigt. Es bestand weder Empfindlichkeit noch Fluctuation. Die oberflächlich liegen-

den Eingeweide waren nicht adhären. Die Vasa deferentia und die Samenblasen boten keine Abweichungen von der Norm.

Harn sauer, mässig getrübt, eiweissfrei; mikroskopisch werden Eiterkörperchen festgestellt.

Bemerkung: Der Krankheitsprocess war augenscheinlich an den Vasa deferentia, an den Samenblasen (wahrscheinlich nur der rechten Seite) und an der hinteren Wand bezw. am Vertex der Harnblase lokalisiert. Rücksichtlich

Fig. 1.



des schwachen Kräftezustandes des Patienten war nur geringe Hoffnung, dass es möglich sein werde, die zur Entfernung der erkrankten Theile nöthige Operation vorzunehmen.

Operation am 17. Mai (Young). Chloroform-Aethernarkose. Suprapubische Cystotomie. Nochmalige cystoskopische Unter-

suchung durch die suprapubische Wunde. Dieselbe ergiebt, dass von dem Krankheitsprocess die ganze hintere Wand und der Vertex der Harnblase ergriffen sind. Abpräparirung des Peritoneums von der Harnblase, sowie des Rectums von der Basis der Harnblase. Excision der Samenblasen und der Vasa deferentia. Excision der oberen hinteren Hälfte der Blase. Vollständiger Verschluss der Harnblase. Dauerkatheter, suprapubische Drainage. — Es wird eine mediane suprapubische Incision gemacht. Das Peritoneum wird, soweit es die Symphyse deckt und mit dem Vertex der Harnblase, die stark verdickt und contrahirt ist, adhärent ist, nach unten gezogen. Nun

Fig. 2.



wird eine kleine Incision in die Harnblase gemacht, durch dieselbe ein Nitzsches Cystoskop eingeführt und die Blase nochmals sorgfältig untersucht, wobei sie mittelst eines von der Harnröhre aus geleiteten Wasserstrahles in untersuchungsfähigem Zustande erhalten wird. Diese cystoskopische Untersuchung ergab weit befriedigendere Resultate als die vorherige, welche durch die Harnröhre ausgeführt worden war, und zeigte, dass der Vertex der Blase zu einem langen, trichterförmigen Gebilde contrahirt, die Schleimhaut tief geröthet und auf ihrer Oberfläche mit einer Anzahl unebener Ulcerationen bedeckt war.

Das Trigonum war so unregelmässig contrahirt, dass die Ureteren nicht

gefunden werden konnten; jedoch war es augenscheinlich, dass der Krankheitsprocess hinter dieser Region localisirt war.

In Anbetracht dessen, dass der Krankheitsprocess sich über die hintere Wand und den Vertex der Harnblase erstreckte, schien es zwar rathsam, von einer radicalen Operation Abstand zu nehmen. Als aber der Hausarzt des Kranken, Dr. Ball, einerseits und die Frau des Kranken andererseits ihre feste Ueberzeugung ausdrückten, dass der Patient es vorgezogen haben würde, auf dem Operationstische zu sterben, als sein früheres, qualvolles Dasein weiter zu fristen, entschloss ich mich, die radicale Operation doch vorzunehmen.

Von der Voraussetzung ausgehend, dass die Operation langwierig und mit grossem Blutverlust verbunden sein werde, wurden alle Vorbereitungen zur Vornahme von intravenöser Transfusion von physiologischer Kochsalzlösung getroffen, und dieselbe während des Verlaufs der Operation von Dr. Pancoosh auch wiederholt ausgeführt.

Hierauf wurde das Peritoneum von der hinteren Wand der Harnblase abpräparirt, was in Folge entzündlicher Adhäsionen nur langsam vor sich gehen konnte. Der M. rectus wurde 3 Zoll oberhalb der Symphyse in querer Richtung nach rechts und links gespalten, wodurch für die operativen Manipulationen viel mehr Raum geschaffen wurde. Als die Gegend der Ureteren erreicht wurde, wurde ein Versuch gemacht, dieselben zu katheterisiren; jedoch war es, trotzdem die Harnblase frei geöffnet war, unmöglich, den linken Ureter zu finden und zwar in Folge der unregelmässigen Gestaltung der Schleimhaut in der Gegend seines Orificiums. Nach längeren Bemühungen gelang es, nur das Orificium des rechten Ureters zu finden und in dasselbe einen Katheter einzuführen.

Es stellte sich sodann heraus, dass durch den Zug der Harnblase nach aufwärts, der zu Exponirung der hinteren Oberfläche der Basis ausgeführt wurde, die Richtung des Ureters vollkommen geändert war, der, anstatt in Juxtaposition zu der Blasenwand zu liegen, eine gewisse Strecke direct nach aufwärts verlief und die Blasenwand unter rechtem Winkel traf.

Ein weitere interessante Erscheinung war die Entdeckung, dass die Vasa deferentia augenscheinlich mehr dem Peritoneum als der Harnblasenwand adhärent waren; sie wurden von der Harnblase vollständig abpräparirt und sammt dem Peritoneum nach rückwärts verschoben. An der Grenze der Samenblasen trafen die beiden Vasa deferentia zusammen; sie konnten nun an jeder Seite sehr leicht bis zum Annulus internus verfolgt und dortselbst durchschnitten werden.

Nachdem der Mastdarm von der Harnblase hinweg nach rückwärts verschoben wurde, wurden die Samenblasen, die eine unregelmässige harte Masse darstellten, von den umgebenden Verwachsungen befreit, dicht am oberen Ende der Prostata durchschnitten und sammt den Vasa deferentia auf einmal entfernt. Im rechten Vas deferens befand sich eine grössere Anzahl spindelförmiger Knoten; sowohl die Samenblasen, wie auch die Vasa deferentia enthielten käsige Massen. — Hierauf wurde mehr als die Hälfte der Harnblase durch Incisionen excidirt, welche die ganze hintere Wand und den Vertex der

Harnblase umschlossen, indem sie ganz dicht an den Ureterenöffnungen in der Richtung nach vorn bis an die vordere Harnblasenwand geführt wurden.

Die Blase wurde hierauf durch ununterbrochene Seidennähte, die 1 cm von einander entfernt angelegt wurden, geschlossen. Von der Anlegung von Verstärkungsnähten wurde behufs Abkürzung der an und für sich schon so lange dauernden Operation Abstand genommen. In dem prävesicalen Raum wurden um die nunmehr sehr verkleinerte Harnblase, die links und hinten lag, grosse Drains eingeführt. Die Enden des gespaltenen M. rectus wurden mittelst Nähte aus Silberdraht, so weit es ging, einander genähert, was in Folge Zerreißung der Muskelfasern mit grossen Schwierigkeiten verknüpft war — ein Missstand, dem durch Hineinziehung der Fascie in die Nähte nicht vorgebeugt werden konnte. Auf der linken Seite ging die Incision durch die Linea transversa, so dass eine bessere Vereinigung der Wundränder erfolgen konnte.

Die Operation war von bedeutender Blutung begleitet, die aber nie Grund zu ernster Besorgniss gab. Die Gefässe wurden abgeklemmt und durch wiederholtes Betupfen mit einem Gazetampon wurde auf ein etwaiges Hervorsickern von Blut gefahndet.

Die Operation nahm im Allgemeinen einen sehr langsamen Verlauf, und zwar hauptsächlich in Folge der zeitraubenden Bemühungen, die Ureteren aufzufinden und zu katheterisiren, sowie auch die Vasa deferentia an Ort und Stelle zu bringen; der Patient verlor in Folge dessen im Ganzen ziemlich viel Blut, und wären während der ganzen Dauer der Operation nicht die intravenösen Transfusionen von physiologischer Kochsalzlösung gemacht worden (im Ganzen sind 2300 ccm Flüssigkeit injicirt worden), so hätte der Patient, wie ich mit Sicherheit annehme, die Operation nicht überlebt. Die Gesichtsfarbe des Operirten war am Ende der Operation fahl und von eigenthümlicher bläulicher Verfärbung, des gesammte Habitus desselben war in hohem Maasse ungünstig; der Puls jedoch flossste keine Besorgniss ein, indem er eine Frequenz von nur 112 in der Minute und vollkommen gute Qualität zeigte.

Der Patient machte eine langwierige Reconvalescenz durch, ohne jedoch besonders stark über Schmerzen zu klagen. Die Harnblase entleerte 12 Tage lang keinen Harn, vielmehr ging der gesammte Harn durch die suprapubische Wunde ab. Die Naht des M. rectus vermochte nicht die beiden Enden desselben zusammen zu halten, so dass sie etwas auseinander gingen. Es war augenscheinlich, dass man zur Erzielung einer befriedigenden Heilung des gespaltenen M. rectus die transversale Incision hätte höher machen müssen, und zwar an der Stelle, wo sich die Fascia posterior befindet, die stark genug ist, um Nähte zu halten.

Der zweite Fall, an dem ich Gelegenheit hatte die Operation vorzunehmen, war folgender:

Fall II. Auszug aus der Krankengeschichte: Ein 62jähr. Patient deutscher Abstammung. Er klagt über Schwellung der Hoden. Keine erbliche Belastung, Anamnese negativ. Das gegenwärtige Leiden begann vor ca. zwei Jahren mit einer Schwellung, die sich in Form eines harten Knotens im Gebiete des linken Hodens gebildet hatte, die allmählig grösser wurde, sich auf

den Samenstrang ausdehnte und schliesslich oberhalb des Hodens eine grosse Masse bildete, die in letzter Zeit weich geworden zu sein schien. Einige Monate später begann auch der rechte Hode zu schwellen, er erreichte aber nicht die Grösse des linken Hodens. Die Krankheit verursachte dem Patienten geringen Schmerz oder sogar nur das Gefühl von Unbehaglichkeit. Von Seiten des Genitalapparates sowie der Harnblase sollen nach Angabe des Patienten niemals irgend welche Krankheitserscheinungen bestanden haben.

Die Mictionsfrequenz ist etwas gesteigert, die Miction selbst jedoch schmerzlos. Sonst besteht nichts Abnormes; der Patient hustet nicht und fühlt sich vollkommen wohl.

Status praesens: Arterien nur leicht verdickt. Von Seiten des Herzens, der Lunge und des Abdomens nichts Abnormes.

Genitalapparat: Penis normal, Scrotum beiderseits vergrössert, links jedoch mehr als rechts. Die Palpation ergibt eine kleine Hydrocele um den linken Hoden; oberhalb der Hydrocele findet man eine unregelmässige, ziemlich grosse, harte Masse, welche den ganzen Nebenhoden und den unteren Theil des Samenstranges umfasst; das Ganze bildet eine unregelmässige Masse, deren Dimensionen $3 \times 6 \times 8$ betragen. Am oberen Theile des Scrotums ist die Haut mit dieser Masse fest verwachsen und zum Theil von einem 2×4 cm grossen reifen Abscess eingenommen. Das Vas deferens ist an seiner Eintrittsstelle in den Annulus externus stark verdickt. Der Hode selbst scheint intact zu sein. An der rechten Seite befindet sich eine kleine Hydrocele, die rechte Epididymis ist hart und knotig, aber viel weniger vergrössert als die linke; das Vas deferens zeigt mit Ausnahme des hinteren Theiles keine bedeutende Vergrösserung. Am Vas deferens ist von Abscessbildung bzw. einer sonstigen Affection nichts wahrzunehmen. Die Untersuchung ist schmerzlos.

Untersuchung per rectum: Die Prostata zeigt fast normale Grösse und Consistenz mit Ausnahme ihres oberen Endes, wo sie mit den im Gebiete der Samenblase befindlichen Massen verwachsen ist. Die Vasa deferentia lassen sich an ihrer Mündungsstelle in die Samenblase als grosse harte Stränge durchfühlen. Die Samenblasen sind beiderseits stark indurirt, knotig, erweitert und mit dem oberen Ende der Prostata fest verwachsen. Eine Verwachsung zwischen den Samenblasen und dem Mastdarm ist nicht vorhanden. Auch die rectale Untersuchung verursacht keine Schmerzen.

Der Harn ist klar und zeigt bei der Dreigliasprobe in jedem Glase einen sehr geringen Niederschlag. Die mikroskopische Untersuchung des Niederschlags ergibt, dass derselbe aus Epithelzellen und Leukocyten besteht. Bakterien im Allgemeinen, insbesondere Tuberkelbacillen, sind trotz sorgfältiger Untersuchung nicht nachzuweisen. Der Harn enthält geringe Eiweiss-spuren.

Cystoskopische Untersuchung: Die Einführung des Instruments geht leicht und schmerzlos vor sich. Die Blasenschleimhaut ist normal, von Entzündung bzw. Ulceration nichts wahrzunehmen. Die Auffindung der Ureterenöffnungen gelingt leicht, ihr Aussehen ist normal; Nieren scheinen beiderseits gleich gut zu functioniren.

Bemerkung: Da die Harnblase und die Prostata augenscheinlich intact, und nur die Epididymis, die Vasa deferentia und die Vesiculae seminales von dem Krankheitsprocess ergriffen waren, so wurde beschlossen, zu versuchen, die afficirten Theile nach dem im vorstehenden Falle angewandten Verfahren ganz zu extirpiren, und dies geschah auch.

Operation am 9. Juni unter Aether-Narkose. Incision in der Mittellinie, die von der Symphyse bis 1 Zoll oberhalb des Nabels geführt wird. Transversale Incision des M. rectus oberhalb des Nabels. Epicystotomie. Katheterisation beider Ureteren, Abpräparirung des Peritoneums von der Blase, Isolirung der Vasa deferentia und der Samenblasen; Excision der Vasa deferentia und der Samenblasen sammt dem oberen Theile der Prostata. Excision beider Hoden mit den Ueberresten der Vasa deferentia. Excision eines tuberculösen Geschwürs der Harnblase. Vollständiger Verschluss der Harnblasenwunde mittelst Seidennähte. Partieller Verschluss der Sectio alta, Drainage der Harnblase. Verschluss und Drainage der Bauchwunde. Einführung eines Dauerkatheters in die Harnblase. Intravenöse Transfusion von 1700 ccm physiologischer Kochsalzlösung.

Von der in dem ersten Falle gemachten Erfahrung ausgehend, machten wir in dem zweiten Falle eine möglichst lange abdominale Incision, die von der Symphyse die Mittellinie entlang 3 cm über den Nabel hinaus verlief. Die transversale Incision wurde dann dicht oberhalb des Nabels geführt. Die Incisionen gingen durch dicke fibröse Gewebsmassen, die später die beiden Enden des gespaltenen Muskels weit besser zusammenhielten, als bei der in der Linea transversa zwischen dem Nabel und der Symphyse geführten Incision, wie dies in dem ersten Falle geschah. Die starke Fascie, welche an dieser Stelle hinter dem M. rectus liegt und in den unteren Regionen fehlt, bewirkte die nachfolgende Annäherung der Muskelenden in viel vollkommener Weise als in vorstehendem Falle, indem sie zur Verhütung des Durchschneidens der Nähte beitrug.

Die lange mediane Incision verschaffte in Gemeinschaft mit der durch die Mm. recti geführten transversalen Incision einen vortrefflichen Zugang zu den zu extirpirenden Theilen, jedenfalls einen viel bequemeren, als man es durch die mediane Incision allein hätte erreichen können.

Der Pat. wurde in Trendelenburg'sche Lage gebracht, das Peritoneum wurde mit dem Finger nach oben verdrängt, die vordere Oberfläche der Harnblase auf diese Weise freigelegt und dann eröffnet.

Der untersuchende Finger stiess in der Schleimhaut der hinteren Blasenwand auf einen eigenthümlichen, kleinen, festen, warzenähnlichen Knoten, der sich später als eine käsige Masse erwies, die ein tuberculöses, etwa 7 mm im Diameter messendes Geschwür bedeckte und ringsherum von vollständig normaler Schleimhaut umgeben war.

Die in die Blasenhöhle eingeführten Finger leisteten bedeutende Hilfe bei der Abpräparirung des Peritoneums von der Blase, die, in zwei Theile ge-

spalten, sich leicht vom Bauchfell frei machen liess. Das operative Vorgehen beschränkte sich hauptsächlich auf das Gebiet der Mittellinie und bezweckte, eine laterale vesicale Blutung zu verhüten bezw. auf das möglichste Mindestmaass zu beschränken.

Bevor zu der Dissection des Ureterengebietes geschritten wurde, wurden die Ureteren katheterisirt, was nur einige Minuten in Anspruch nahm.

Die Dissection wurde dann fortgesetzt. Die Vasa deferentia wurden bis zum Punkte ihres Zusammentreffens am oberen Theile der Prostata blossgelegt und zugleich an jeder Seite von der subperitonealen Fettschicht bis an den Annulus abdominalis internus befreit.

Die Samenblasen wurden vom Rectum und von der perirectalen Fettschicht mit dem Finger abpräparirt; dagegen musste die Abpräparirung derselben von dem hinteren Theile der Harnblase mittelst Skalpels vorgenommen werden. Die Incision wurde weit nach unten bis in die Substanz der Prostata geführt, deren oberes Ende sammt den Samenblasen und den Vasa deferentia, wie dies auf der photographischen Reproduction des Präparats zu sehen ist (Fig. 2, S. 461), entfernt. Der übrigbleibende Theil der Prostata schien frei von pathologischer Veränderung zu sein. Die Blutung während dieses Eingriffs war sehr gering.

Vor der Durchscheidung der Vasa deferentia wurden an jeder Leiste Incisionen gemacht, die Testikel aus der Tunica dartos an jeder Seite hervorgezogen, die Vasa deferentia von den Venen abpräparirt, welche dann unterbunden und dicht am unteren Ende des Canals durchschnitten wurden. Durch auf die isolirten Vasa deferentia sowohl von aussen wie von innen geübten Zug wurden dieselben vollständig von sämmtlichen umgebenden Geweben befreit und dann durchschnitten, wodurch die gleichzeitige Entfernung der Samenblasen, des oberen Theiles der Prostata, der Vasa deferentia in einer Ausdehnung von über 6 Zoll und der beiden Testikel zugleich mit einem über 1 Zoll grossen Stück von jedem Samenstrang ermöglicht wurde.

Zugleich mit dem linken Hoden wurde ein elliptisches Stück Haut, die eine Partie von subcutaner Tuberculose umgab, mit excidirt. Die beiderseitige Castration verlängerte die Operationsdauer nur um ein sehr Geringes.

Hierauf ging ich an die kleine Partie von Tuberculose der Harnblase heran. Dieselbe hatte nicht die Form eines Geschwürs, sondern die einer emporgehobenen Plaque von über 7 mm im Diameter. Die Oberfläche derselben war mit einer käsigen Masse bedeckt, in der Tuberkelbacillen gefunden wurden. Bis dicht an die Ränder der Plaque war die Blasenschleimhaut von normaler Farbe und scheinbar vollkommen intact. Nun wurde ein elliptisches Stück der Harnblasenwand von $1\frac{1}{2}$ cm Länge und 2 cm Breite excidirt. Die Wunde wurde durch ununterbrochene Seidennaht geschlossen, die die Schleimhaut nicht mitfasste. Diese Naht wurde durch eine gleichfalls ununterbrochene Matratzenaht unterstützt, die so angelegt war, dass sie die dicht anliegende Harnblasenwand bis oberhalb der ersten Nahtlinie hinaufzog. Die Incision in der vorderen Harnblasenwand wurde in ähnlicher Weise vollständig geschlossen, worauf in die Harnblase durch die Harnröhre behufs Drainage ein Catheter eingeführt wurde.

Es wurden kleine Gazedrain, von den Blasennähten aus durch den unteren Winkel der Abdominalwunde geleitet, eingelegt, worauf der Rest der suprapubischen Wunde mit Seidennähten geschlossen wurde. Die gespaltenen Mm. recti wurden leicht zusammengezogen, ohne dass auch eine der Nähte die Weichtheile durchschnitt: die fibrösen Lineae transversae und die dicke hintere Fascie erwiesen sich als zuverlässige Unterlage.

Die inguinale und scrotale Wunde wurde geschlossen mit Ausnahme eines kleinen zur Aufnahme eines Drains reservirten Theiles; das Drain wurde in den unteren Winkel der linken Seite eingelegt und nach dem rechten Hodensack geleitet, und zwar durch eine im Septum gemachte Fuge.

Der Blutverlust während der Operation war sehr gering, und der Puls blieb durchaus gut. Trotzdem bekam der Pat. eine intravenöse Transfusion von 1700 ccm physiologischer Kochsalzlösung am Ende der Operation, und zwar als Prophylacticum gegen etwaigen Shock bzw. gegen etwaige Suppression der Harnentleerung.

Der Pat. erholte sich rasch von der Narkose und verbrachte die auf die Operation folgende Nacht ganz gut.

Am nächsten Morgen verliess jedoch der Patient ohne auf die Krankenhausordnung zu achten, seiner alten Gewohnheit früh aufzustehen folgend, um 4 Uhr das Bett; er wurde nachher umherirrend aufgefunden; desgleichen entfernte er den zurückgelassenen Katheter, weil er ihn belästigte. Eine Wiedereinführung des Katheters fand nicht statt, und der Patient urinirte nachher per vias naturales.

Ein solches Wagestück hat sich bis jetzt wohl kaum Jemand erlaubt. 3 Tage lang unterblieb die Entleerung der Harnblase; der Zustand des Pat. blieb jedoch gut, trotzdem er sich inzwischen eine Bronchitis zugezogen hatte.

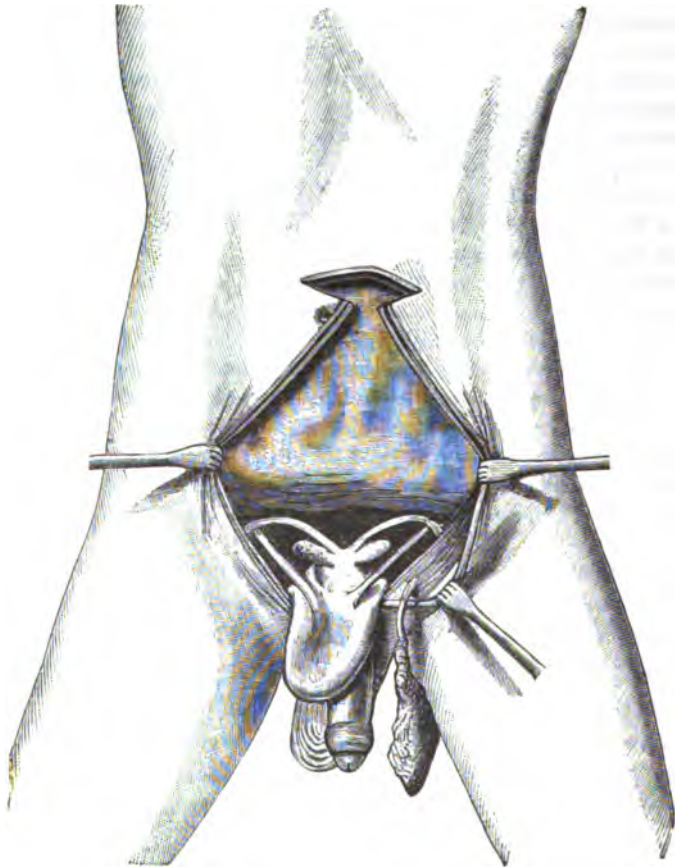
Bemerkungen. Die im Grossen und Ganzen als ungünstig zu bezeichnenden Resultate, welche nach einfacher Castration bei Tuberculose der Nebenhoden erzielt wurden, sprechen dafür, dass die tuberculöse Affection der Nebenhoden, welche so häufig den Behkentheil des Vasa deferens und die Samenblasen in Mitleidenschaft zieht, in radicalerer Weise behandelt werden müsse.

Die Nothwendigkeit einer totalen Exstirpation der Vasa deferentia und der Samenblasen liegt vor, wenn beide Hoden vom Krankheitsprocess ergriffen sind, da die Communicationscanäle zwischen den beiden Organen in den meisten Fällen wahrscheinlich stets mitergriffen sind, mögen die Samenblasen und die Vasa deferentia palpatorisch wahrnehmbare Veränderungen zeigen oder nicht.

In Fällen von primärer Tuberculose der Samenblasen sind die Vasa deferentia so häufig vom Krankheitsprocess mitergriffen, dass nur durch mehr oder minder vollständige Excision derselben Heilung erzielt werden kann. Jedoch soll nach den Ausführungen von

Boston (l. c.) keine der bisher vorgenannten Methoden dazu geeignet sein, weil keine dieser Methoden die Möglichkeit gewährt, die Vasa deferentia in ihrer gesammten Ausdehnung zugänglich zu machen und zu excidiren.

Fig. 3.



Die sacrale Methode, welche er befürwortet, ist eine sehr langwierige Operation und hat ausserdem den Nachtheil, dass bei derselben die beiden Vasa deferentia nicht vollständig extirpirt werden können, und dass eine zweite Operation erforderlich ist, wenn die Hoden gleichfalls tuberculös erkrankt sind. Ausserdem

kommt die sacrale Methode, sobald auch die Blase von Tuberkulose ergriffen ist, überhaupt nicht in Frage.

In Anbetracht der ziemlich häufigen Miterkrankung der Epididymis und des häufigen Vorhandenseins eines Blasengeschwürs scheint es erwünscht zu sein, dass bei der vorzunehmenden Operation sämtliche erkrankten Theile, wenn möglich, in einer Sitzung entfernt würden; am vortheilhaftesten kann es nach meiner Ansicht nach den Methoden geschehen, die in den obenstehenden Fällen zur Anwendung gelangt und in der beigegebenen Zeichnung veranschaulicht sind. (Fig. 3).

Die Operationstechnik ist, namentlich im Falle 2, so sorgfältig geschildert, dass ich von einer allgemeinen Beschreibung des Verfahrens absehen und mich auf ein kurzes Resumé beschränken zu können glaube. Die Hauptmomente der Operation können folgendermassen classificirt werden:

Katheterisation der Ureteren (falls die Harnblase intakt ist).

Lineäre Incision nebst transversaler Incision oberhalb des Nabels.

Spaltung der Blase (falls sie erkrankt ist). Katheterisation der Ureteren.

Abpräparirung des Peritoneums von der hinteren Harnblasenwand.

Isolirung der Samenblasen und der Vasa deferentia in der Richtung zum Annulus internus.

Transversale Incision durch den oberen Theil der Prostata.

Entfernung der Hoden aus dem Scrotum durch eine inguinale mediane Incision.

Ligatur der Venae spermaticae, Durchschneidung der Vasa deferentia.

Auf diese Weise wird die Möglichkeit geschaffen, dass die Reste der Vasa deferentia in das Abdomen hineingezogen und Hoden, Vasa deferentia und Samenblasen in 3 Momenten, wie es auf der Figur 2 veranschaulicht ist, entfernt werden können. Nach meiner Meinung dürfte die in den angeführten Fällen angewendeten abdominalen Incisionen allen den verschiedenen Verfahren durchaus vorzuziehen sein, die, wie z. B. die transversale, die invertirte, die T-förmige Incision, bezw. die Symphyseotomie und die osteoplastische Incision, behufs Freilegung der Harnblase bei Operationen an der-

selben empfohlen und angewendet wurden. Der Hauptvorteil, den die transversale Incision in der Linea transversa dicht oberhalb des Nabels bietet, ist, dass die gespaltenen Mm. recti leicht und fest zusammengenäht werden können, was, wie aus dem ersten Fall ersichtlich, unmöglich ist, wenn die Incision in den tieferen Partien des Abdomens gemacht wird, weil im unteren Theile des M. rectus die Fascia posterior fehlt und der Muskel selbst zu dick ist.

Einen weiteren Vortheil bietet die transversale Incision oberhalb des Nabels dadurch, dass die dort angelegte Naht des Rectus weniger der Infectionsgefahr ausgesetzt ist.

Schliesslich dürfte die Gefahr einer nachträglichen Hernienbildung, die bei den anderen Incisionen sehr gross ist, bei der transversalen Incision oberhalb des Nabels viel geringer sein.

Die im Vorstehenden geschilderte Methode der Entfernung der Samenblasen ist an und für sich keine besonders schwere Operation und bei geeigneter Wahl der Fälle durchaus nicht gefährlich. Diese Methode scheint eine weit radicalere und einfachere zu sein als die sakrale, welche letztere unter den anderen Methoden allein in Betracht kommen würde, weil der perineale und inguinale Weg zu den Samenblasen absolut ungeeignet ist.

Nun, ein Verfahren, das die Möglichkeit an die Hand giebt, die afficirten Samenblasen zugleich noch mit einer circumscripten erkrankten Partie der Harnblase, durch eine Incision und in einer Sitzung total zu exstirpiren, dürfte unter allen Umständen als ein sehr vortheilhaftes bezeichnet werden können.

Erklärung der Abbildungen.

- Figur 1. Das im Falle 1 entfernte Präparat: beide Samenblasen mit den Vasa deferentia.
- Figur 2. Das im Falle 2 entfernte Präparat: Hoden, Vasa deferentia, Samenblase und der obere Theil der Prostata.
- Figur 3. Halbschematische Darstellung der Operation: Abdominale Incision, Abpräpariren des Peritoneums von der Harnblase, Isolirung der Samenblasen und der Vasa deferentia und Hervorziehen des linken Testikels aus dem Scrotum durch die mediane Incision.
-

XXV.

Pyonephrose, extirpirt aus einer rechten Niere mit zwei Nierenbecken und zwei Ureteren.

Von

Professor Dr. K. G. Lennander

in Upsala.

(Hierzu Tafel XI und 3 Abbildungen im Text.)

Jenny A., 29 Jahre alt, Haushälterin, aus Tegelsmora. 1899. No. 123B. Aufgenommen am 6. Februar.

Ren dexter cum pelvibus et ureteribus duobus. Hydro-nephrosis pelvis et renis inferioris dextri. Suppuratio acuta (bacterium coli comm.) in hydronephrosi. 7. Februar Nephrotomia. 18. Februar Appendicitis acuta. 21. April Exstirpatio processus vermiformis et exstirpatio hydronephrosis suppurativae dextrae et nephropexia renis superioris dextri.

Vor 8 Jahren bemerkte die Pat. in der rechten Seite des Bauches eine anfangs hühnereigrosse, bewegliche Geschwulst, die seitdem wuchs, so dass sie vom August 1891 bis zum April 1892 ungefähr ihre gegenwärtige Grösse erreicht hatte. Während dieser ganzen Zeit fühlte die Pat. Schmerzen in derselben Seite des Unterleibs. Ein zu Rathe gezogener Arzt diagnosticirte einen Ovarialtumor und rieth der Pat. nach Stockholm zu reisen behufs Operation. Die dort befragten Aerzte diagnosticirten einen „Nierentumor, hielten aber die Operation nicht für rathsam.“

Vor 6 Jahren erkrankte die Pat. ungefähr in derselben Weise wie jetzt, mit heftigem Schmerz und Empfindlichkeit in der rechten Seite und Fieber. Dieser Krankheitszustand schloss sich ab, als, wie die Pat. sagte, „die Höhle barst“ und eine grosse Menge Eiter und Blut mit dem Harn entleert wurde. Die Geschwulst soll dabei indessen nicht an Grösse abgenommen haben. Seit dieser Zeit bestanden keine Beschwerden von Seiten der Geschwulst, die ganz unempfindlich und etwas beweglich war. Der Pat. hat es jedoch geschienen,

als ob die Grösse der Geschwulst etwas wechselte, und sie glaubt selbst, dass dies mit den Menstruationsperioden in der Weise in Zusammenhang stehe, dass der Tumor zu der zwischen 2 Menstruationen in der Mitte liegenden Zeit am grössten ist. Irgend ein bestimmtes Verhalten zwischen der Grösse des Tumors und der Harnmenge hat Pat. nicht bemerken können. In den letzten 14 Tagen ist die Geschwulst nicht so unempfindlich gewesen wie früher und Pat. hat dabei brennenden und reissenden Schmerz in der rechten Seite gefühlt. Niemals Krankheitszeichen von Seiten der Blase und Harnröhre. Ihr Zustand war aber nicht so schlimm, dass er ihr in der Nacht vom 4. zum 5. Februar die Theilnahme an einer Tanzgesellschaft verboten hätte. Sie fühlte sich dabei bloß müde. Als die Pat. nach dem Schluss des Balles zu Bett kam, wurde sie von sehr heftigen Schmerzen in der rechten Seite befallen. Der Tumor fühlte sich gespannt an und war bedeutend mehr empfindlich als vorher. Am ersten Tage nach der Erkrankung war die Häufigkeit der Harnentleerung etwas vermehrt, aber dann wie gewöhnlich. Die Pat. hatte Wärmegefühl und Neigung zum Schweiß gehabt, aber keine Frostschauder. Kein Erbrechen. Kein Abgang von Flatus oder Faeces seit der Erkrankung. Opium oder Morphinum hat sie nicht bekommen.

Status praesens am 6. Februar:

Temperatur Vormittags 39,2°, Puls 120, klein.

Pat. ist mager und bietet das Bild einer schwer Erkrankten dar. Die Gesichtsfarbe ist graulich bleich. Der Harn ist sauer, trübe und enthält Spuren von Eiweiss, sowie im Bodensatz Eiterkörper und Bakterien; keine rothen Blutkörperchen (der Harn ist nicht mit dem Katheter entleert worden).

Der Bauch ist im Ganzen unbedeutend aufgetrieben. Am rechten Theile desselben bemerkt man eine ganz bedeutende Ausbuchtung. Bei der Palpation über dem linken Theile des Bauches fühlt er sich weich an und ist nicht empfindlich; am rechten Theile aber fühlt man eine gespannte, gleichmässig abgerundete, fluctuirende Geschwulst, die die ganze Lumbalgegend ausfüllt und sich nach unten längs der beiden obern Drittel des Ligam. Poupartii erstreckt. Die Grenze der Geschwulst zieht sich von hier an nach oben und links und erreicht die horizontale Nabelebene ungefähr 4 cm nach links vom Nabel, von da an geht sie wieder nach rechts und erreicht den Thoraxrand ungefähr in der Gegend der Gallenblase. Der Percussionsschall über der Geschwulst ist matt; weder in der vordern, noch in der hintern Lumbalgegend hört man Darmton. Pat. ist sehr empfindlich an der rechten Seite; ob die Geschwulst beweglich ist, hat man deshalb nicht untersuchen können. Per vaginam fühlt man den Uterus anteflektirt und beweglich und hoch oben nach rechts fühlt man den untern, empfindlichen Pol der Geschwulst, ohne Zusammenhang mit den Genitalien.

Am 6. Februar Nachmittags. Da die Schmerzen seit dem Vormittage sehr heftig geworden waren, wurden $\frac{2}{3}$ cg Morphinum subcutan gegeben, worauf Linderung folgte. Bei einer Darmausspülung Nachmittags gingen Blähungen in ziemlich reichlicher Menge ab. In der Nacht wurde das Fussende des Bettes ungefähr um 20 cm erhöht gestellt und es wurde Kampher verordnet,

sowie Clystiere mit Cognac und Traubenzucker zusammen mit einer wässrigen Infusion von 15 og Folia digitalis jede 3. Stunde. Darmausspülungen und Morphinum nach Bedürfniss.

7. Februar. Während der Nacht ziemlich guter Schlaf. Morphinum ($\frac{2}{3}$ cg) hat nur einmal gegeben zu werden gebraucht. Den Darmausspülungen ist Abgang von Faeces mit reichlichen Blähungen gefolgt. Harnmenge während der Nacht 500 ccm. Pat. fühlt sich jedoch heute matter und schwächer als vorher. Temp. 38,9°, Puls 110.

Die Operation wurde am 7. Februar vom Doc. Dahlgren ausgeführt, da der Verf. gerade krank war.

Die Narkose wurde mit Chloroform begonnen und mit Aether fortgesetzt.

„Schrägschnitt, ungefähr 15 cm lang. Kein Oedem in den Bauchwandungen. Die Umschlagestelle des Peritoneum zeigte sich ungewöhnlich weit nach hinten reichend, so dass die Geschwulst nur an deren hinterer Fläche erreicht werden konnte. Die Punction an dieser Stelle ergab eine ziemlich klare, gelbe Flüssigkeit. Bei der Incision gleich oben an der Nadelspitze trat eine bedeutende Blutung auf, wie es schien, aus Nierengewebe. Es wurde nun im Stichkanal selbst incidirt und danach wurden grosse Mengen von Flüssigkeit entleert, die anfangs das schon erwähnte Aussehen hatte, schliesslich aus ziemlich dickem gelblichen Eiter mit grösseren oder kleineren lockeren Fetzen bestand. Das Innere der Höhle fühlte sich glatt an mit einzelnen Balkenzügen, die sie jedoch nicht vollständig abtheilten. Da man annahm, dass die Auslösung des Sackes grosse Schwierigkeiten bereiten würde und der Zustand der Pat. weniger gut war, wurden die Wände des Sackes vorn an die Haut genäht und die Höhle mit Tampons und 2 Röhren drainirt. Tamponade der Bauchwand ausser im vorderen Theile der Wunde, die genäht wurde“ (Doc. Dahlgren).

Puls nach der Operation sehr klein und leicht wegzudrücken, mit einer Frequenz von ungefähr 120. Er wurde indessen besser nach 40cg Kampher und einer Kochsalzinfusion (1pCt.) von 750 ccm subcutan. Blutdruck, mit v. Basch's Sphygmomanometer, unmittelbar nach der Operation = 100, etwas nach der Kochsalzinfusion 150. Am Abend Temperatur 38,6°, Puls 108. Auf Darmausspülung Blähungen und Darmentleerung. Am Abend hatte Pat. 500 ccm Harn gelassen, der trübe und schwach sauer war. Der filtrirte und verdünnte Harn gab bei Heller's Probe deutliche Eiweissreaction.

Für die Nacht dieselben Vorschriften wie am 6. Februar. Beim Wechsel des äusseren Verbandes am Abend war dieser vollständig durchtränkt von einer schwach blutig gefärbten, dünnen Flüssigkeit. Der Tumor konnte nicht weiter nach vorn palpirt werden als bis zur Axillarlinie. Er fühlte sich fest an und war empfindlich gegen Druck.

8. Februar. Temperatur 38,6—38,8°; Puls 106—104. Subcutan 750 ccm Kochsalzinfusion. Bitterwasser und Karlsbader Wasser zu gleichen Theilen per os. Darmausspülungen, Darmentleerung. Harnmenge im Laufe des Tages 450 ccm. Der Harn, der mit dem Katheter abgenommen werden musste, war

trübe und enthielt Spuren von Eiweiss (ungefähr eben so viel wie am vorhergehenden Tage). Im Sediment fanden sich ziemlich zahlreiche hyaline und körnige Cylinder, Leukocyten, sowie eine Menge Bakterien von verschiedenen Formen (die Untersuchung wurde unmittelbar nach der Abzapfung ausgeführt). Sekret im Verband wie vorher.

9. Februar. Temperatur am Morgen 39,2°, Puls 102. Zu Mittag wurde Pat. von einem heftigen Frost befallen, wobei die Temperatur auf 40,8° stieg, der Puls auf 120. Ordiniert wurden 1 g Antipyrin und warme Flaschen. Temperatur am Abend 39,2°, Puls 102. Pat. fühlte sich subjectiv besser. Schmerzen in der rechten Nierengegend geringer. Im Verlaufe des Tages 750 ccm Kochsalzinfusion subcutan, sowie weiter Clystiere mit Cognac und Traubenzucker und vor diesen Darmausspülungen alle 3—4 Stunden, wobei reichliche Blähungen abgingen. Harnmenge 950 ccm. Der Harn war trübe; der Eiweissgehalt wie vorher. Harnstoffmenge = 14 p. m. = 13 g d. d. Im Sediment zahlreiche Leukocyten und Pflasterepithel, vereinzelte hyaline und körnige Cylinder.

10. Februar. Temperatur 39,2—39,8°, Puls 102—104. Secretion vermindert. Bauch ganz aufgetrieben, aber nicht empfindlich, ausser über der Geschwulst zwischen dem Thoraxrand und der Wunde. Harnmenge 1250 ccm Harn wie vorher, spec. Gew. 1,010. Menge des Harnstoffs 22 p. m. = 27 g d. d.

500 ccm Kochsalzinfusion subcutan. Jetzt wie die vorhergehenden Tage Milchdiät und nährendes Clystiere.

11. Februar. Temperatur 38,4—39,4°, Puls 88—96. Secretion aus dem Sack vermehrt. Beim Verbandwechsel findet sich das eine Drainagerohr gefüllt mit bräunlich grauem, ziemlich dünnem Eiter. Empfindlichkeit über der Geschwulst vermindert. Die Ernährung der Pat. durch den Mund wird vermehrt durch Eier, Bouillon, Mellin's food und Cacao. Die nährenden Clystiere werden weggelassen.

12. Februar. Temperatur 38—38,8°, Puls 88—96. Empfindlichkeit über der Geschwulst noch mehr vermindert. Flatus sind heute spontan abgegangen. Ein deutlicher Harngeruch hat am Verband nie wahrgenommen werden können. Der Harn enthält die gleiche Menge Eiweiss wie die vorhergehenden Tage.

Bei der bakteriologischen Untersuchung ist aus bei der Operation entnommenen Proben Bacterium coli commune in Reinkultur erhalten worden.

15. Februar. Heute ist Pat. fieberfrei. Ein paar Tage lang war recht viel Eiter im Verband vorhanden. Jetzt ist die Secretion wieder vermindert. Heute ist der Verband gewogen worden; er hatte in 24 Stunden 65 g Flüssigkeit aufgesaugt. Man fühlt jetzt keine Resistenz mehr, auch Empfindlichkeit findet sich nicht mehr.

Nach Allem zu urtheilen ist ein Theil des Sacks durch die Nephrostomie nicht entleert worden, er hat am 11. Februar begonnen sich zu entleeren und scheint nun entleert zu sein.

18. Februar. Pat. hat im Laufe des Tages über Schmerzen im Bauch geklagt. Mit der Darmentleerung ist eine nicht ganz unbedeutende Menge festen Schleims abgegangen (Colitis membranacea). Mitten auf der rechten Linea spin.-umbilicalis kann in der Tiefe eine empfindliche Resistenz palpirt werden, ungefähr so gross wie ein Taubenei. Ihre Grenzen sind schwer zu unterscheiden. Der Percussionsschall ist tympanitisch. Seit gestern Abend geringes Fieber.

19. Februar. Schmerz und Spannung im Bauche dauern fort. Am Abend zwischen 8 und 9 Uhr wurde Pat., als man sie wenden wollte, von heftigen Schmerzen in der Sternalgegend befallen, verbunden mit Athembeschwerden und Erstickungsgefühl. Keine Cyanose und keine Störung der Herzthätigkeit.

20. Februar. Die Secretion im Verband ist wieder reichlicher und hat deutlich Harngeruch.

21. Februar. Pat. hat heute 5 cg Methylenblau subcutan bekommen. Die Tampons in der Nephrostomiowunde und der aus der Blase gelassene Harn waren gleichzeitig gefärbt, 45 Min. nach der Einspritzung. Pat. hat in liegender Stellung Athembeschwerden, in halb sitzender athmet sie unbehindert. Am Nachmittag ist Pat. von einem schmerzhaften Stechen im unteren Theile der rechten Thoraxhälfte geplagt worden. Bei der Untersuchung zeigt sich bedeutende Empfindlichkeit im 10. Intercostalraume. Die Empfindlichkeit ist am deutlichsten ausgesprochen zwischen der vorderen und hinteren Axillarlinie. Bei der Untersuchung der Lunge, des Herzens und der Leber wurde nichts Pathologisches gefunden. Die vorher erwähnte Empfindlichkeit und Resistenz in der Mitte der rechten Linea spin.-umbilicalis besteht noch. Fortwährend gelindes Fieber.

Man nimmt an, dass Pat. eine Appendicitis habe und möglicherweise Influenza, die im Orte sehr häufig ist und an der die Bettnachbarn der Pat. in den letzten zwei Wochen sehr gelitten haben. Gegen das Stechen wurde ordinirt: Senfteig, warme Umschläge und Natron salicyl. je 1 g 3 mal täglich.

24. Februar. Die Empfindlichkeit bei der Palpation im 10. Intercostalraume ist verschwunden. Das Stechen wird nur noch bei tiefer Inspiration gefühlt.

10. März. Allgemeinzustand gut. Secretion unbedeutend. Bei der Ausspülung durch die Drainröhre, die allmählig verkürzt worden ist, geht das Spülwasser ziemlich klar ab. Die Empfindlichkeit zwischen dem Nabel und der Spina ilei (Appendix?) besteht noch; sonst findet sich keine Empfindlichkeit.

Pat., die einige Wochen lang in einem Reconvallescentenheim vorpflegt wurde, wurde am 18. April wieder in der Klinik aufgenommen. Ihr Allgemeinzustand war gut. Sie wünschte, dass der Pyonephrosensack exstirpiert werden sollte, weil die Secretion aus demselben fortwährend andauerte. Der Harn war die ganze Zeit in Bezug auf Menge und Harnstoffgehalt befriedigend gewesen. Manche Tage war er vollkommen klar und frei sowohl von Eiweiss als auch von Nucleoalbumin gewesen. Am 2. und 14. April waren jedoch grössere „Eiterklumpen“ mit dem Harn abgegangen. Bei den Verbandwechseln hatte

man mehrere Male versucht, den Rauminhalt des Sackes zu messen und ihn zu 60—70 ccm gefunden. Zwischen der Narbe und dem Thoraxrand eine diffuse Resistenz, die man als der rechten Niere angehörig betrachtete. Ueber der Appendix war die Empfindlichkeit vermindert.

Bei der bacteriologischen Untersuchung (Färbung, Kulturen) des Eiters, die nach der Operation am 7. Februar vorgenommen worden war, hatte man, wie schon früher bemerkt, keine anderen Organismen gefunden als *Bacterium coli commune*. Die Fetzen im Eiter hatten aus Fibrin bestanden.

Die linke Niere hatte nie mit Sicherheit gefühlt werden können.

Meine Auffassung des Falles war die folgende:

Vor 8 Jahren Hydronephrose in einer beweglichen rechten Niere. Vor 6 Jahren Eiterung in derselben Niere; nachdem der Eiter spontan durch den Urether entleert worden war, hörte die Eiterbildung auf. Im Februar 1899 neue Eiterbildung in demselben Sack. Diese wurde durch die Nephrostomie am 7. Februar bekämpft. Da der Harn die erste Zeit nach der Operation immer trübe war und es auch in der letzten Zeit oft gewesen war und überdies so spät wie am 2. April und 14. April noch grosse Eiterklumpen enthielt, so musste der Pyonephrosensack fortwährend mit der Harnblase in offener Communication stehen; auf der anderen Seite aber ist dieser Weg, besonders in der letzten Zeit, nicht ganz selten abgesperrt gewesen, denn der Harn war ziemlich oft vollständig klar und frei von Eiweiss (auch Nucleoalbumin). Ob bei diesen Gelegenheiten mehr Flüssigkeit in den Verband auslief, darüber wurden keine Beobachtungen gemacht; aber auch an diesen Tagen waren sowohl Menge als auch Harnstoffgehalt des Blasenharns hinreichend genügend und der Diät u. s. w. entsprechend. Es musste deshalb als gerechtfertigt betrachtet werden, den Pyonephrosensack zu exstirpiren. Aber auf der anderen Seite war im Operationsbericht vom 7. Februar von „recht bedeutender Blutung, wie es schien, aus dem Nierengewebe“ die Rede, und bei dem Versuch mit Methylenblau hatte sich die grüne Farbe eben so schnell in der Nephrostomiewunde wie im Blasenharn gezeigt. Der Fall war also nicht klar. Ich beschloss deshalb, conservativ zu operiren, d. h. alles möglicherweise noch functionstüchtige Nierengewebe zu sparen und, wenn es sich zweckmässig finden sollte, irgend eine Form der Uretheroplastik auszuführen. Hierzu wollte ich eine Operationsmethode anwenden, die ich kurz vorher in einem ziemlich ähnlichen Falle erprobt hatte.

Doc. Dahlgren hatte in meiner Abwesenheit während des Juli 1898 die Nephrostomie wegen einer Colibacilluseiterung in einer rechtsseitigen Hydronephrose bei einer Schwangeren gemacht. Sie wurde später mit einer wenig secernirenden Fistel in die geburtshülfliche Klinik der Universität verlegt, wo sie spontan entbunden wurde. Einige Tage nach der Entbindung wurde sie wieder in die chirurgische Klinik zurückgeschickt, da sie hohes Fieber hatte, für welches man keine andere Quelle hatte finden können als die Hydronephrose. „Die Nachgeburt war ganz abgegangen, und die Pat. halte seit der Entbindung krankhafte Symptome von Seite des Unterleibs nicht dargeboten.“ Auf Grund dieser Erklärung von der geburtshülflichen Klinik machte ich, nachdem ich zuerst Harn, Herz und Lungen untersucht hatte, eine rechtsseitige Nephrectomie auf folgende Weise. Die Nephrostomie-Oeffnung wurde mit Jodoformgaze austamponirt, über der die Hautränder sicher mit Silkwormgut zusammengenäht wurden. Schnitt in der Narbe (es war ein Schrägschnitt gewesen) und weiter nach vorn nach dem lateralen Rectusrand zu. Das Peritoneum wurde geöffnet; man fühlte die linke Niere. Längs der äusseren Seite des Colon asc. wurde das Peritoneum durchschnitten. Das Colon wurde abgelöst und nach der Mittellinie zu geschoben. Nachdem die ganze vordere Fläche der Niere mit dem Hilus und dem Ureter freigelegt war, war es leicht, sich davon zu überzeugen, dass sich keine Nierensubstanz fand, die zu retten war. Der Ureter und die Hilusgefässe wurden deshalb getheilt und der Pyonephrosensack an seiner Hinterseite von der Vena cava inferior und dem Duodenum, sowie nach aussen bis zur Nephrostomiefistel frei präparirt. Nachdem diese in der Haut nach aussen von den Silkwormgutsuturen umschnitten war, konnte der Sack (uneröffnet) im Ganzen herausgehoben werden. Die Operation war also, wenigstens nach dieser Hinsicht, ganz aseptisch gewesen. Sie hatte indessen keinen Einfluss auf den Ausgang der Krankheit. Die Pat. starb an Sepsis, verursacht durch ein in Fäulniss begriffenes Stück der Placenta, das sich bei der Section im Uterus zurückgeblieben fand. „An der Stelle der Nephrectomie war Alles in bester Ordnung“ (Prof. C. Sundberg).

Wenn man in dem vorliegenden Falle, Jenny A., dieselbe Methode anwenden wollte, musste man also ausführen: 1. einen Bauchschnitt über die Lumbalgegend und nach vorn bis zum Rectusrande, 2. einen Schnitt durch die Serosa längs des lateralen Randes des Coecum, des Colon ascendens und der Flexura hepatica, 3. die Ablösung dieses Darmes und dessen Mesocolons unter vollständiger Controle des Gesichts, wonach man 4. würde handeln können, wie es die Umstände erfordern würden. Man konnte die Operation damit anfangen, dass man die Appendix untersuchte und exstirpirt und auch die Gallenblase auf Stein untersuchte. Die heftigen Schmerzen, die die Pat. oben hinter dem Sternum hatte, machten auch die zuletzt genannte Untersuchung wünschenswerth.

Am 21. April. Exstirpatio processus vermiformis et exstirpatio sacci hydro- (pyo-) nephrotici et nephropexia partis remanentis renis dextri. Chloroform-Aether-Narkose.

Die Fistel wurde mit Jodoformgaze austamponirt, worüber die Haut mit Silkwormgut zusammengenäht wurde. Die Bauchnarbe vor der Fistel wurde durchschnitten und der Schnitt nach vorn verlängert bis zum lateralen Rande des Musculus rectus. Die Bauchhöhle wurde geöffnet. Das Colon reichte nach aussen bis zum Fistelrande. Es war von langen, dünnen, neugebildeten Gefässen bedeckt (chronische Peritonitis). In der Gallenblase fühlte man keinen Stein. Das Coecum war gross und beweglich; es konnte in die Wunde vorgehoben werden, und an seiner medialen Seite lag eine in einem Winkel gebogene Appendix, die an ihrem proximalen Ende dünn und am distalen weit war; dieses enthielt einen Fäkalstein. Die oft erwähnte Empfindlichkeit der Pat. in der Mitte der Linea spin.-umb. entsprach genau der Lage der Appendix. Diese wurde auf folgende Weise exstirpirt:

Um die Basis der Appendix wurde eine Tabaksbeutelnaht von Catgut No. 2 angelegt; 0,5 cm distal davon wurde eine Klemmzange an der Appendix angelegt. Mit einem spitzen Thermokauter wurde die Appendix zwischen der Sutura und der Zange abgebrannt, wobei die Schleimhaut sehr tief in den Appendixstumpf hinein ausgebrannt wurde; nach Umstechung der Gefässe im Mesenteriolum wurde dieses durchschnitten; der Appendixstumpf wurde darauf unter die Serosa des Coecum durch 2 Tabaksbeutelaturen mit Catgut No. 2 invaginirt.¹⁾

(Im Protokoll findet sich nicht erwähnt, ob man die linke Niere fühlen konnte. Das gelingt nicht immer von dem in diesem Falle angewendeten Bauchschnitte aus.)

Danach wurde ein Längsschnitt durch das Peritoneum parietale längs dem lateralen Rande des Colon ascendens gemacht und dieser Darm von der Niere abpräparirt und gegen die Mittellinie verschoben. Die oberen 2 Drittel der Niere sahen durchaus normal aus. Man sah eine grosse Vena renalis und eine kleinere Art. renalis, und den Raum darunter nahm ein grosser Sack ein, der sich an der Articulatio sacro-iliaca vorbei in das kleine Becken erstreckte. Als der Sack gelöst und aus dem kleinen Becken herausgehoben wurde, sah man zwei Uretären, von denen der nach rechts gelegene in den Sack an dessen hinterer Seite eintrat, während der nach links gelegene, fest verwachsen mit dem Sacke, in einer Ausdehnung von ungefähr 7 cm längs dem medialen Rande des Sackes verlief und dann weiter in die Höhe ging und das Nierenbecken des oberen, gesunden Theiles der Niere bildete. Nachdem die Nephrostomiefistel wieder geöffnet worden war, wurde die hintere Seite der Niere und des Sackes lospräparirt. Durch den Sack wurde der zugehörige Ureter sondirt: eine französische

¹⁾ Auf diese Weise bin ich im Allgemeinen bei Appendixexstirpationen seit 1894 verfahren. Wenn die Plica ileo-coecalis gut entwickelt ist, pflege ich sie oft von dem Ileum mit Hilfe eines Thermokauters zu trennen. Danach nähe ich sie mit feinem Catgut über der zweiten Tabaksbeutelnaht und über den Ligaturen im Mesenteriolum fest. Diese Vernähung mit der Plica anter. fossae il.-coecalis ersetzt die dritte Tabaksbeutelnaht.

sische Gummisonde No. 10 konnte ohne jeden Widerstand in die Harnblase hinabgeführt werden. Der mediale (linke) Ureter wurde von dem Sacke lospräparirt, was nicht stumpf geschehen konnte, sondern überall mit der Scheere gemacht werden musste, wobei ein Theil der äusseren Wand des Sackes an dem Ureter gelassen wurde. Danach wurde der zum Sack gehörige Ureter durchschnitten. Dieser war ein Stück nach oben an der hinteren Seite des Sackes durch die Sackwand gegangen, weshalb er mit Nothwendigkeit zusammengedrückt wurde, wenn der Sack gefüllt war. Der Sack wurde von der Vena cava lospräparirt und das Allermeiste von dem Sack entfernt. Ein kleinerer Theil blieb danach übrig an der unteren Fläche der übriggebliebenen Niere, die aussah, als ob sie amputirt worden wäre. Da man indessen nicht finden konnte, dass der übriggebliebene Theil des Sackes eine Communication mit dem gesunden Nierenbecken und dessen Ureter hatte, so wurde von diesem übrigen Theile des Sackes so viel entfernt, als ohne Blutung möglich war, und der Rest mit dem Thermokauter kauterisirt. Es hatte sich gezeigt, dass die beiden Drainrohre, die bei der vorigen Operation eingelegt worden waren, durch den unteren Theil der gesunden Niere gegangen waren. Dieser wurde an seinen Platz hinter der Leber hinaufgeschoben, nachdem die fibröse Kapsel mit einer 5proc. Carbolsäurelösung überpinselt worden war, damit sich leichter und sicherer neues Bindegewebe bildete und die Niere dadurch sicher in ihrer neuen Lage festwuchs. Die Niere wurde hier mittelst einer doppelten Catgutsutur No. 3 festgenäht. Man bemerkte nun, dass der Ureter etwas zu lang war, so dass er, wenn auch die Niere vollständig hinter die Leber hinaufgeschoben war, einen geschlängelten Verlauf hatte, in welchem er mittelst Catgutsuturen fixirt wurde. Der obere Theil des Ureters war erweitert, aber entsprechend der Symph. sacro-iliaca erschien er dünn (möglicherweise dünner als normal). Es ist klar, dass der obere Theil erweitert wurde, weil der gefüllte Hydronephrosensack diesen Ureter zusammengedrückt hatte, und dass er zugleich aller Wahrscheinlichkeit nach nach links von der Wirbelsäule verschoben und dadurch auch der Länge nach gedehnt worden war. Zwei kleine sterile Tampons wurden unterhalb der Niere gelegt, doch so, dass sie nicht bis zum Ureter nach vorn reichten, um nicht eine Compression oder Knickung desselben veranlassen zu können. Ein weiches Drainrohr wurde hinter dem Peritoneum nach unten geführt bis vor die Symphysis sacro-iliaca. Das Colon wurde an seinem Platze befestigt, die Peritonealhöhle vollständig geschlossen durch drei Reihen versenkter Catgutnähte und Nähte mit Silkwormgut in der Haut, die auch die Aponeurose umfassten. Steriler Verband.

Das angeschnittene Stück der Cystenwand ist nahezu länglich viereckig und misst 6 × 12 cm. Nach unten ist die Wand ziemlich dünn, bloss wenige Millimeter dick und besteht aus Schleimhaut und einer Bindegewebelage. Nach oben zu ist die Wand bis 1 cm dick und besteht aus fibrösem Nierengewebe mit dünnen Balken zwischen erweiterten Calices. Mitten auf dem einen Rande des dünnwandigen Theiles findet sich eine kluftförmige Oeffnung, die sich beim Aufschneiden als ein in der Wand liegender 3 cm langer Ureterstumpf erweist, der aufgeschnitten 1 cm in der Breite misst. Die Schleimhaut ist gerunzelt, jedoch ohne grössere Falten. Mikroskopische Untersuchung

im pathologischen Institut: „Von dem übrig geliebenen Nierengewebe sieht man kleinere Partien von ziemlich normaler Beschaffenheit; der allergrösste Theil hingegen ist atrophisch und durch indurirtes Bindegewebe ersetzt; hier und da erweiterte Kanäle mit Papillombildung. Hier und da Abscesse.“

Die extirpirte Appendix misst in der Länge 3—4 cm. Der distale Theil ist erweitert, so dass er in der Breite 2 cm misst. Hier finden sich Fäkalsteine; sie sind ziemlich weich mit undeutlicher Schichtung. Die Schleimhaut ist geschwollen und blutreich. Die ganze Wand ist verdickt.

Es dürfte passend erscheinen, gleich hier ein Paar epikritische Bemerkungen zu machen. Die erste Bemerkung gilt der Ursache der Hydronephrose. Diese ist in der Art der Einmündung des Ureters in das Nierenbecken zu suchen. Für den Abfluss des Harns ist es am besten, wenn der Ureter mit trichterförmiger Erweiterung direct in den tiefsten Theil des Beckens übergeht. Es kann dann keine Möglichkeit von Klappenbildung eintreten. So verhielt es sich hier bei dem oberen (medialen) Ureter. Der untere aber ging schräg durch die hintere Wand seines Nierenbeckens hindurch. Mit der Erweiterung, die das Nierenbecken bei der Operation zeigte, hatte dieser intraparietale Theil des Ureters eine Länge von 3 cm. Diese Missbildung ist natürlich stets angeboren. Sie scheint bei dieser Pat. nicht eher Symptome verursacht zu haben, als vor 8 Jahren, zu welcher Zeit mit Wahrscheinlichkeit die rechte Niere beweglich wurde; wenigstens hatte die Pat. vor dieser Zeit weder Schmerzen gehabt, noch einen beweglichen Tumor in ihrem Bauch gespürt.

Bewegliche Niere wird wohl mit Recht als die gewöhnlichste Ursache der intermittirenden Hydronephrose betrachtet. Findet sich gleichzeitig die erwähnte Missbildung, so ist es leicht erklärlich, dass die Hydronephrose permanent wird. Je grösser der Druck im Nierenbecken ist, desto fester wird das intraparietale Stück des Ureters zusammengedrückt. Je mehr das Nierenbecken erweitert wird, desto mehr wird das in der Wand des Nierenbeckens verlaufende Stück des Ureters der Länge nach ausgedehnt und desto höher nach oben wird die Einmündung des Ureters an der vorderen oder hinteren Seite des Nierenbeckens verschoben.

Da eine französische Bougie No. 10 ohne jeden Widerstand hinab in die Blase durch die ganze Länge des Ureters geführt werden konnte, so ist es deutlich, dass jede Form von Stenose im Ureter ausgeschlossen werden kann.

In zwei Fällen der gleichen Missbildung (Klappenbildung) bei Hydronephrose und beweglicher Niere habe ich die Uretero-Pyelooplastik, ungefähr nach Fenger, ausgeführt und die Nephropexie. Die erste Pat., die zu Anfang des Jahres 1895 operirt wurde, erschien vollständig hergestellt, als sie entlassen wurde und hat sich seitdem nicht wieder sehen lassen. Die andere, die ich im Frühsommer 1898 operirte, sehe ich oft. Sie ist fortwährend frei von Symptomen.

Als man nach der Exstirpation der Pyonephrose den übrig gebliebenen Theil der Niere und des langen Ureters derselben lospräparirt in der grossen Wundhöhle liegen sah, war es deutlich, dass man die Niere in die Höhe bringen und so hoch oben befestigen musste, als es die Nierengefässe zugeben konnten, und dass man auch den zu langen Ureter in einer solchen Krümmung fixiren musste, dass eine Abknickung desselben nicht in Frage kommen konnte. Vergl. Pawlick's Fall.

21. April. Die Pulsfrequenz der Pat., die vor der Operation 70 gewesen war, betrug, nachdem die Pat. unmittelbar nach der Operation 800 ccm Koch-

Tag	Temperatur		Puls		Harnmenge f. d. Tag.	Spec. Gew.	Spec. Eiw. Weiss.	Harnstoff		Sedimente	Subeut. Kochsalzinf. in ccm.
	früh	Abds.	früh	Abds.				pCt.	f. d. Tag.		
6. 2.	39,2	39,2	104	120	325 ¹⁾	—	S	—	—	P.	—
7. 2 ²⁾	38,8	38,5	110	108	1000	—	S	—	—	P. H. K. B. ³⁾	750
8. 2.	38,6	38,7	106	104	450	—	S	—	—	—	750
9. 2.	40,8	39,2	120	102	950	—	S	14,0	13,3	P. w. H. K.	750
10. 2.	39,2	39,8	102	104	1250	1,010	S	22,0	27,0	P. w. H. K.	500
11. 2.	38,4	39,4	88	96	1350	1,008	S	14,6	19,7	P. OC.	—
12. 2.	38,0	38,8	88	96	1250	1,008	S	13,7	17,1	P. OC.	—
13. 2.	37,6	38,4	82	88	1100 (?) ⁴⁾	1,014	S	—	—	P. OC.	—
14. 2.	37,6	38,4	80	84	1250	1,010	S	—	—	P. OC.	—
15. 2.	37,4	37,7	74	80	1100 (?)	1,014	S	20,1	22,1	P. OC.	—
16. 2.	37,0	37,8	78	82	1050 (?)	—	—	—	—	—	—
17. 2.	37,0	38,0	78	84	1050 (?)	—	—	—	—	—	—
18. 2.	37,5	38,5	78	86	1150 (?)	—	—	—	—	—	—
19. 2.	37,6	38,1	76	88	1000 (?)	—	—	—	—	—	—
20. 2.	37,9	38,6	92	98	750	1,018	O	24,0	18,0	P.	—
21. 2.	37,5	38,5	80	92	800	—	—	—	—	—	—
22. 2.	38,2	38,4	88	92	750	—	—	—	—	—	—
23. 2.	37,6	38,7	84	102	950	—	—	—	—	—	—

¹⁾ Nur für den Tag. 6. Februar. — ²⁾ Nephrostomie. — ³⁾ Der Harn, mit dem Katheter entnommen, wurde gleich untersucht. — ⁴⁾ ? bedeutet, dass es wahrscheinlich oder sicher ist, dass nicht aller Harn gesammelt worden ist.

Tag	Temperatur		Puls		Harnmenge f. d. Tag	Harn Spec. Gew.	Ei- weiss	Harn- stoff		Sedimente	Subcut. Koch- salzlös. in ccm.
	früh	Abds.	früh	Abds.				pCt.	f. d. Tag		
24. 2.	37	38,3	80	98	1500	1,012	S	22,1	33	P.E.	—
25. 2.	37,2	37,5	78	82	1300	—	—	—	—	—	—
28. 2.	Fieberfrei die ganze				1200	1,012	S	18,8	22,5	P.E.	—
7. 3.	Zeit bis 22. 4.				950	1,019	O	23	21,85	P.E.	—
10. 3.					950	1,020	S	19,5	18,5	P.E.	—
18. 4.	—	37,1	—	—	—	—	—	—	—	—	—
19. 4.	36,8	36,6	—	—	900	—	O	17	15,3	—	—
20. 4.	36,6	36,6	—	—	550	1,030	O	26,9	14,71	—	—
21. 4.)	36,9	37,4	70	94	500 ²⁾	1,015	1,5%	—	—	z.K.E.P.	800
22. 4.	37,9	38,8	104	120	1100	1,021	0,25%	19,3	21,23	z.K.H.E.P.	600
23. 4.	38	38,5	112	116	2400	1,008	S	9,87	23,60	K.H.E.z.P.	—
24. 4.	37,6	38,2	90	98	3400	1,006	S	7	23,8	K.H.E.z.P.	—
25. 4.	37,4	38	96	96	2000	1,005	S	8,36	16,72	w.K.H.E.z.P.	—
26. 4.	37,6	38,4	90	96	2100	—	S	—	—	—	—
27. 4.	37,4	37,6	94	88	1300	1,009	S?	8,36	10,89	w.K.H.E.z.P.	—
28. 4.					1250	1,014	S	10	12,5	S.K.H.E.z.P.	—
29. 4.					1250	1,015	S	—	—	w.E.z.P.	—
30. 4.					1100	—	S	—	—	S.K.H.w.E.z.P.	—
1. 5.	Bald				900	1,016	S	22,3	20,07	S.K.H.w.E.P.	—
2. 5.					1050	1,014	S?	16,1	16,9	P.	—
3. 5.	vollständig				1500	1,017	S?	22,6	33,9	P.	—
4. 5.					1100	1,013	O	11,8	12,9	P.	—
5. 5.	fieberfrei.				1200	—	O	—	—	P.	—
6. 5.					1250	1,013	O	11,8	13,4	P.	—
21. 5.					—	1,019	O	21,2	—	P.	—
30. 5.					—	—	O	—	—	—	—

1) Exstirpation des suppurirenden Hydronephrosensacks mit Nephropexie und Exstirpation des Proc. vermiformis im freien Intervall.

2) Davon am Nachmittaeg nach der Operation 150 ccm. Dieser Nachmittagsharn ist es, der auf Eiweiss und Sedimente untersucht worden ist. —

Anmerkung: B = Bacterien, H = hyaline Cylinder, K = körnige Cylinder, OC = keine Cylinder, E = Epithelzellen, P = Eiterkörper, z = zahlreiche, w = wenige, S = Spuren.

salzlösung subcutan bekommen hatte, 84. Temperatur am Abend 37,6°. Die Nachbehandlung mit Darmausspülungen, ernährenden Klystieren, Campherinjectionen, Kochsalzinfusion, Bitterwasser und Karlsbader Wasser war die gewöhnliche. S. die Tabelle über das Verhalten der Temperatur und des Pulses.

23. April. Beim Verbandwechsel wurde von dem Drainrohr 1 cm abgeschnitten. Hiermit wurde jeden Tag fortgefahren, bis es am 26. April vollständig herausgenommmn wurde. An demselben Tage wurden die Suturen herausgenommen. Am 1. Mai wurde der untere der beiden Tampons herausgenommen, die an die Niere gelegt waren. Am 3. Mai wurde der liegende gebliebene obere Tampon herausgenommen.

Mit gutem Allgemeinzustand wurde die Pat. am 12. Mai, fast geheilt,

in ein Reconvalescentenheim entlassen. 1. Juni geheilt. Am 28. Juni fühlt sich die Pat. gesund. 12. November 1900 fortwährend gesund und arbeitsfähig.

Es ist nicht anzunehmen, dass es mir in diesem Falle gelungen sein würde, den grössten Theil der rechten Niere zu retten, wenn mir nicht einmal vorher eine partiell erkrankte Niere mit doppeltem Nierenbecken und doppeltem Ureter vorgekommen wäre. Da in diesem zuletzt erwähnten Falle der obere Theil der Niere es war, der erkrankt war, und da ferner die Tumorbildung dabei fast ganz und gar aus einem mit Eiter gefüllten Ureter bestand, so wird es lehrreich sein, diesen Fall mit dem bereits mitgetheilten in Verbindung zu studiren. Der fragliche Fall ist ausführlich veröffentlicht im Nord. med. ark. 1899, No. 9 von meinem früheren Assistenten und nunmehrigen Docenten in Stockholm, Dr. Björn Floderus in seiner Arbeit: „Om betydelser af medfödda uretermissbildningar ur kirurgisk synpunkt“.

Ein 3 Jahre altes Mädchen, das im Frühjahr 1893 Scharlachfieber gehabt hatte, wurde am 13. August desselben Jahres in der chirurgischen Klinik in Upsala aufgenommen. Sie hatte Fieber und eine Resistenz in der rechten Hälfte des Bauches. Aus der Vagina floss mitunter ein dünner gelber Eiter. Während meiner Abwesenheit constatirte Docent Dahlgren durch eine mediane Laparotomie, dass der Tumor theilweise die Stelle der rechten Niere einnahm und ganz und gar retroperitoneal war, und ferner, dass die rechte Niere für die Palpation normal erschien. Eiter wurde, wie gesagt, durch die Vagina entleert, aber er wurde auch in die Blase entleert. Am 16. August findet sich aufgezeichnet: der mittels Katheter entnommene Harn ist klar und eiweissfrei; am 30. August: der durch Abzapfung gewonnene Harn enthielt Eiweiss und reichlich Eiter; am 6. September: Harn, der Vormittags durch Abzapfung gewonnen wurde, war klar und eiweissfrei, am Nachmittag war er aber trübe und enthielt etwas Eiweiss. Vom rechten Fornix vaginae aus fühlte man einen Strang, der als der rechte Ureter aufgefasst wurde. Ich gelangte zu der Diagnose einer rechtsseitigen Pyonephrose und beschloss, die Nephrectomie von einem extraperitonealen Schrägschnitt aus zu machen. Diese wurde am 15. September 1893 ausgeführt. Erst nachdem ich einen gesunden Ureter zertheilt und Art. und Vena renalis unterbunden hatte, begann ich dahinter zu kommen, dass hier eigentlich ein sehr erweiterter, mit Eiter gefüllter Ureter vorlag, der vom oberen Theile der Niere ausging, und dass der übrige, grösste Theil der Niere aller Wahrscheinlichkeit nach gesund war und sein eigenes gesundes Nierenbecken mit dazu gehörigem gesunden Ureter hatte. Die totale Nephrectomie musste leider nun vollendet werden. Der kranke Ureter wurde frei präparirt bis ganz zur Blase. Hier wurde er amputirt, wonach die übrig gebliebene Schleimhaut mit dem Thermokauter ausgebrannt und der Stumpf mit ein Paar Catgutsuturen zusammengenäht wurde. Die Beschreibung des herausgenom-

menen Präparats ist von so grossem Interesse, dass ich das Allermeiste wörtlich anführen zu müssen glaube. Die Dimensionen der herausgenommenen Niere sind $7,5 \times 4,5 \times 4,5$ cm. Die untere Hälfte der Niere ist abgeplattet, so dass sich nach vorn und unten vom Hilus eine abgerundete Einsenkung (Eindruck des dilatirten Ureters) findet.

Die Niere besteht aus zwei Theilen: einem oberen, haselnussgrossen atrophischen und einem unteren, vollständig normalen. Der obere Theil der Niere ist gleichsam ein Anhang an den untern, geht aber direct in denselben über; beim Einschnitt zeigt sich, dass er aus einem central liegenden Nierenbecken besteht, von dem ein erweiterter Ureter ausgeht. Dieses Nierenbecken ist von Nierensubstanz bis zu 5—8 mm Dicke umgeben, ohne Unterschied zwischen Mark und Rinde, aber mit theilweise noch vorhandener Zeichnung der Harncanäle. Die Schleimhaut des Nierenbeckens ist in diesem Theile runzlich, gefaltet und theilweise ulcerirt. Der untere, normale Theil der Niere mündet in ein vollständig normales Nierenbecken, das in einen vollständig normalen Ureter übergeht. Der erweiterte obere Ureter, von Dünndarmweite, erreicht mit seiner Spitze den oberen Pol der Niere und ist mit dem medialen Rande der Niere bis hinab zum Hilus verwachsen, wo er vor dem normalen Nierenbecken sich fortsetzt in die oben erwähnte Einsenkung am vorderen und unteren Theil der Niere, worauf er bis zum kleinen Becken hinabgeht, auf dem ganzen Wege vor dem normalen Ureter liegend und von der Linea innominata an innig mit demselben verwachsen. Die zusammengelegte Länge des exstirpirten Ureterstücks beträgt 25 cm, seine Breite in aufgeschnittenem Zustande bis zu 5—6 cm. Der Umfang ist ungleich, so dass der Ureter ein sacculirtes Aussehen gezeigt haben müsste, wenn er in einem Stück herausgenommen worden wäre. Die Wandung ist 2—3 mm dick. Seine äussere Fläche ist hier und da mit Bindegewebsfetzen besetzt; die innere zeigt eine glatte Schleimhaut.

Das Mädchen bekam nach der Operation eine vorübergehende Cylindrurie. Die Wunde wollte inzwischen nicht heilen; trotz manchen Versuchen kam ich über die Ursache davon nicht eher zur Klarheit als nach dem Tode der Patientin. Sie starb nach $4\frac{1}{2}$ Monaten an einer eitrigen Peritonitis, die sich bei der Section als eine Perforationsperitonitis auswies, von einer nach oben und rechts vom Promontorium gelegenen Eiterhöhle aus. In dieser fand sich ein zurückgelassener, vergessener Gazetampon. Im Uebrigen war die Höhle leer und durch ein Kautschukrohr drainirt, das durch die Nephrectomiewunde nach aussen ging.

Es ist noch bedeutend schwerer, eine partielle Nephrectomie zu machen, wenn es der obere Theil der Niere ist, der krank ist, und besonders, wenn, wie in meinem Falle, es eigentlich nur der obere (mediale) Ureter ist, der mit Eiter gefüllt und erweitert ist. Es gilt hier vor allen Dingen sich klar vor Augen zu stellen, dass die in Frage stehende Anomalie, 2 Nierenbecken, 2 Ureteren,

wirklich vorkommen kann. Daran denkend, muss man die ganze vordere Fläche und den medialen Rand der Niere mit dem Hilus und dem Ureter (den Ureteren) bis zu den Iliacalgefässen hinab frei legen, ehe man einen Ureter oder ein grösseres Nierengefäss durchschneidet, d. h. ehe man etwas thut, das dann zu einer totalen Nephrectomie zwingen kann. Man wird dann sehen können, ob ein Theil der Niere gesund ist, ob sich mehr als ein Nierenbecken findet, ob der Ureter einfach, verzweigt oder doppelt ist u. s. w. Ist der obere Theil der Niere mit seinem Nierenbecken und seinem Ureter (oder einem Zweige des Ureters) krank, so liegt das kranke Nierenbecken (und sein Ureter) hinter den grossen gemeinsamen Nierengefässen. Nachdem man das Colon ascendens (descendens) und dessen Mesocolon von der vorderen Fläche der Niere und dem Nierenhilus abgelöst hat, muss man deshalb dazu übergehen, den convexen Rand und die hintere Fläche der Niere abzulösen. Dann kann man die Niere hervorheben und mit ihrer vorderen Fläche nach der Wirbelsäule zu umwenden und es auf diese Weise ermöglichen, den oberen Ureter mit seinem Nierenbecken abzulösen, der mit Sicherheit mit den Nierengefässen und aller Wahrscheinlichkeit nach auch mit der Vena cava inferior und dem Duodenum verwachsen ist. Diese Arbeit dürfte keine grösseren Schwierigkeiten mit sich bringen, da man ja ruhig einen Theil der Wand des Ureters (des Nierenbeckens) zurücklassen kann. Danach entfernt man den kranken Theil der Niere selbst. (S. d. Operationsbericht in meinem Falle Jenny A.)

Da Doc. Floderus jüngst die hierher gehörige Literatur gesammelt hat, habe ich es nicht für nöthig gehalten, mich selbst dieser Arbeit nochmals zu unterziehen, sondern mich damit begnügt, seine vorher citirte Abhandlung zu studiren. Es findet sich kein Fall von partieller Nephrectomie wegen Pyonephrose in einer Niere mit zwei Becken citirt, auch nicht ein anderer Fall von totaler Nephrectomie unter gleichen Umständen, wie in meinem zuletzt hier referirten Falle. Dagegen finden sich zwei hierher gehörige Operationen wegen Hydronephrose, nämlich einer von Pawlick¹⁾, der eine Hydronephrose vom unteren Theile einer rechten Niere

¹⁾ Pawlick, K., Casuist. Beitrag zur Diagnose und Therapie der Geschwülste der Nierengegend. Arch. f. klin. Chirurgie. LIII. 1896.

mit zwei Becken exstirpirte, und einer von Socin¹⁾, der die hydronephrotisch veränderte rechte Hälfte einer Hufeisenniere abtrug.

Pawlick's Fall ist in Kürze folgender: 50jähr. Frau. In der rechten Bauchhälfte eine mannskopfgrosse, elastische Geschwulst, die vor 8 Jahren zuerst bemerkt worden und damals gänseeigross gewesen war. Anfälle von Nierenkolik. Harndrang. Durch Katheterisirung der Ureteren wurde aus dem rechten ein spärlicherer, leicht trüber, eiweisshaltiger, aus dem linken ein reichlicherer, klarer, eiweissfreier Harn erhalten. — Transperitoneale Laparotomie mit longitudinaler Incision durch den Musculus rectus. Das Colon war durch die bedeutend vergrösserte Niere nach innen verschoben; die Niere bestand aus einem kleinen oberen Theile von beibehaltenem Nierengewebe und einem grösseren, unteren, stark hydronephrotisch umgewandelten; jeder Theil hatte seinen Ureter. Der Tumor wurde vom Colon abgelöst, wonach durch Punction aus dem unteren Theile desselben 2000 ccm brauner, harnähnlicher Flüssigkeit entleert wurden. Die Cystenwand, an der sich Reste von Nierenpyramiden fanden, wurde gespaltet und die unteren Theile des Sackes wurden abgelöst. In der vorderen Wand mündete ein unterer Ureter, der über die Cystenwand nach oben innen verlief bis zu einer Länge von 2,5 cm, um sich dann mit einem von dem oberen Theile der Niere her kommenden normalen Ureter zu vereinigen. Der untere Ureterast wurde an seiner Vereinigung mit dem oberen unterbunden und mittels des Thermokauters abgetrennt, wonach er in Zusammenhang mit dem dazu gehörigen Hydronephrosensack exstirpirt wurde, der an der Grenze des erhaltenen Theiles der Niere excidirt wurde. Weil sich die Circulationsverhältnisse in diesem fortdauernd zufriedenstellend zeigten und die Durchgängigkeit des dazu gehörigen Ureters für den Harn durch Katheterisirung per vesicam festgestellt war, wurden dieselben reponirt, wonach die ganze Bauchwunde durch Etageinähte ohne Drainage genäht wurde. Ein grosser Abscess der Bauchwand wurde in der Wunde 12 Tage nach der Operation geöffnet; 7 Tage später stellte sich ein erster Kolikanfall in der rechten Niere ein; er wiederholte sich am folgenden Tage und war mit Peritonitissymptomen und Collapszustand verbunden, der jedoch durch Narcotica und Stimulantia beseitigt wurde. Die Pat. verliess das Bett 4 Wochen nach der Operation; seit ungefähr 2 Monaten nach dieser Zeit hat sie zeitweise an Nierenkolik mit Pollakiurie gelitten, vermuthlich in Folge von Winkelbiegung des rechten Ureters, hervorgerufen durch Lageveränderung des kleinen Nierenrestes in der nach der Operation zurückgebliebenen grossen Höhle. Bei Katheterisirung beider Ureteren ungefähr 3, resp. 5, 15 und 17 Monate nach der Operation, war der aus dem linken Ureter kommende Harn ungefähr 9, resp. 3, 3 und 2 $\frac{1}{2}$ mal reichlicher als der aus dem entgegengesetzten Ureter kommende. Der Harn der linken Niere war bei den beiden ersten Untersuchungen klar und frei von Eiweiss; der aus der rechten Niere war das erste Mal etwas eiweisshaltig, später normal. Das spec. Gew. des Harns der linken

¹⁾ Eine Nephrectomie bei einseitiger erkrankter Hufeisenniere. v. Bruns' Beiträge zur klin. Chirurgie. Bd. IV. 1888.

Niere war 1,008, das des Harns der rechten Niere 1,006. Die Harnmenge, die im Allgemeinen etwas spärlich war, pflegte während der Anfälle von Nierenkolik zu sinken.

Socin's Pat. war eine 47jähr. Frau, die seit 31 Jahren Schmerzenanfalle hatte, die von einem Punkte im rechten Hypochondrium ausgingen. Drei Jahre später wurde während des Anfalles ein eigrosser, harter, beweglicher Tumor wahrgenommen. In der Zeit vor der Operation wurde ein runder, kindskopfgrosser (9 × 8 cm), unendlich fluctuirender Tumor palpirt, der nach innen bis zum Nabel, nach aussen bis zur Mamillarlinie reichte. Am 24. April 1888 Bauchschnitt nach aussen vom Rectusrande. Aus der Cyste wurden durch Punctionsaspisation 500 ccm klaren, gelblichen, eiweisshaltigen, sauren Harns von 1,022 spec. Gew. entleert. Danach wurde die Cystenwand in die Bauchhöhle vorgenäht, behufs Drainage der Hydronephrose. Die Menge des Blasen-harns stieg rasch von 800 auf 1200 bis 1300 ccm; aus der Fistel flossen vom 14. Tage an ungefähr 550 ccm von Eiterzellen trüben Harns. Versuche, den Ureter durchgängig zu machen, missglückten. Am 12. Mai 1888 wurde die Laparotomienarbe ausgeschnitten, wonach der Hydronephrosensack auf folgende Weise extirpirt wurde:

Die Hilargefässe wurden doppelt unterbunden und an der oberen medialen Wand der Cyste durchschnitten. Die jetzt beweglichere Nierenhälfte machte, wie man nun sah, den rechten Theil einer Hufeisenniere aus und ging mittels eines 4 cm hohen und 2 cm dicken transversalen Balkens, der vor der Vena cava, der Aorta und der Wirbelsäule lag, in das untere Ende der linken Nierenhälfte über. Der Isthmus wurde vorsichtig von seinen lockeren Verbindungen mit den grossen Bauchgefässen isolirt, wonach er mit dem Thermokauter nahe der linken Niere durchgebrannt wurde, die während dessen mit der Hand comprimirt wurde. Als die Compression aufhörte, entstand eine lebhaft arterielle Blutung, die durch 5 Ligaturen spritzender Gefässe gestillt wurde. Die Kauterisationswunde deckte man theilweise mittels der Kapsel der Niere. Mittels des Thermokauters wurde schliesslich der Tumor von seinen festen Adhärenzen an der unteren hinteren Fläche der Leber gelöst. Die Bauchwunde wurde in 2 Etagen genäht, dann ein dickes Drainrohr durch eine an Rande des Musculus quadratus lumborum gemachte Incision eingelegt. Bald nach der Operation stellte sich Polyurie ein (2000—2900 ccm). Die Drainagefistel heilte nach 2 Wochen; vollständige Heilung 25 Tage nach der Operation. — Schliesslich (5 Monate nach der Operation) war die Pat. frei von Symptomen, gesund und arbeitsfähiger als seit mehreren Jahren. Linke Nierenhälfte palpabel als ein fast faustgrosser, wenig beweglicher Tumor. Bauchwandbruch.

Socin wandte einen Längsschnitt nach aussen von dem lateralen Rande des Musc. rectus an. Schon binnen 5 Monaten fand sich ein Bauchwandbruch. Es ist 11 Jahre her, dass Socin seine Operation machte. Der damals und noch mehrere Jahre später angewendete Bauchschnitt durch den dünnsten Theil der Bauchwand, lateral vom Rectusrand, giebt allerdings in manchen Fällen raschen

und leichten Zugang zur Bauchhöhle und, wenn er hinlänglich verlängert wird, auch eine sehr gute Uebersicht über das Operationsfeld; er bringt indessen eine wesentliche Ungelegenheit mit sich, die zum *Musc. rectus* gehenden motorischen Nerven werden durchschnitten. Es ist ferner unmöglich, bestimmt darauf rechnen zu können, dass man bei dieser Schnittführung eine zufriedenstellende Heilung — Lage für Lage — der Bauchwand erhalten wird, die ja an dieser Stelle hauptsächlich aus gefässarmen Aponeurosen besteht. Es besteht also eine doppelte Veranlassung zu Bauchbrüchen: 1. Paralyse und Atrophie des *Musc. rectus*; 2. schlechte Heilung der Bauchwunde selbst. Längsschnitte durch den *Musc. rectus* sind gegenwärtig viel im Brauch und ich glaube, dass die allgemeine Auffassung die ist, dass man keine Bauchbrüche erhält, wenn man der Länge nach durch den *Musc. rectus* schneidet. Ich selbst habe eine solche Schnittführung aufgegeben, seit ich Atrophie in dem medial am Bauchschnitte liegenden Theile des *M. rectus* beobachtet habe¹⁾. Für die hier in Frage stehenden Operationen halte ich einen Schrägschnitt über die Lumbalgegend für den besten. Er kann, wenn es für wünschenswerth erachtet wird, nicht nur bis zum Rectusrande, sondern quer durch den *Musc. rectus* bis zur Mittellinie und weiter verlängert und die motorischen Nerven können geschont werden. Der ganze vordere Theil des Schnittes wird etagenweise zusammengenäht; durch den hinteren kann eine kräftige extraperitoneale Drainage angebracht werden ohne die Gefahr eines Bauchbruches.

Sollte man es aus irgend einer Veranlassung für nöthig halten, einen Längsschnitt nach aussen vom Rectusrande anzulegen, so muss man nach meiner Meinung die Nerven, die vor der Aponeurose des *Musc. transversus* liegen, zwischen doppelten Catgutligaturen durchtrennen. Die Ligaturen werden lang gelassen und,

¹⁾ Lennander, Ueber den Bauchschnitt durch eine Rectusscheide mit Verschiebung des medialen oder lateralen Randes des *Musc. rectus*. *Centrbl. f. Chir.* 1898.

P. Assmy, Ueber den Einfluss der Durchtrennung motorischer Nerven auf die Narbenbildung bei extramedianen Bauchschnitten v. Bruns' *Beitr. z. klin. Chir.* Bd. XXIII. S. 109.

Lennander, De la laparotomie à travers l'une des gaines du grand droit de l'abdomen avec réctinaison latérale ou médiane du muscle. La technique dans l'opération de l'appendicite à froid. *Revue de Gyn. et de Chir.* 10. Oct. 1900.

nachdem die Aponeurose des Musc. transversus zusammengenäht worden ist, werden die zusammengehörigen Enden jedes Nerven zusammengeknüpft. Da die Nerven von Gefässen begleitet sind, die bluten und mit Pincetten gefasst werden müssen, wenn sie auch im Allgemeinen nicht unterbunden zu werden brauchen, so wird der Zeitverlust nicht viel grösser, wenn die von mir vorgeschlagene Nervennaht angewendet wird.

Nachtrag.

Das Vorhergehende wurde während meiner Ferien im August 1899 geschrieben. Als ich in die chirurgische Klinik in Upsala zurückkehrte, fand ich dort ein Präparat, das für diesen Aufsatz von grossem Interesse ist. Es war im Laufe des Winters von mir und dem Unterchirurgen Dr. F. Zachrisson aufbewahrt und im Laufe des Sommers vom Amanuensis Gunnar Nyström präparirt worden. Der Amanuensis Edwin Helling hat später im Herbst ein Paar ausgezeichnete Photographieen aufgenommen, nach denen die Illustrationen 1 und 2 verfertigt worden sind.

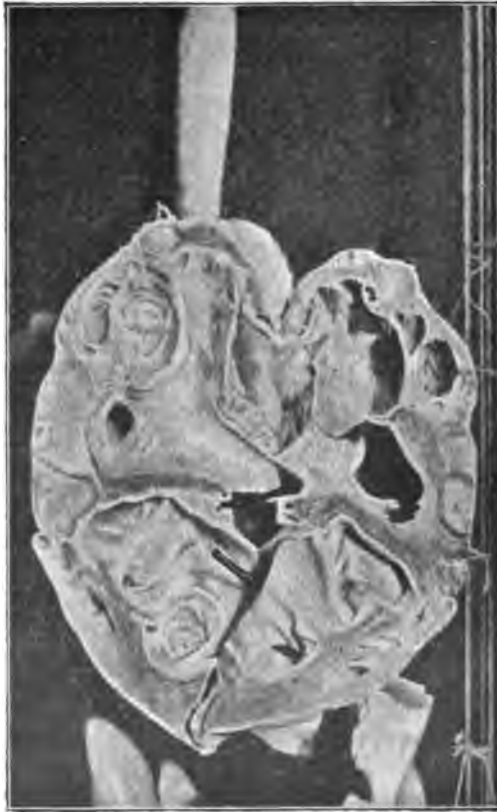Das Präparat umfasst den Urogenitalapparat eines gegen 6 Jahr alten Knaben, über dessen frühere Geschichte Dr. F. Zachrisson (Upsala läkarefören. förh. N. F. Bd. I. 1896) in einem Aufsätze unter dem Titel „Ett fall af blasdivertikel (dubbel blasa?), som komplicerat en fimosisoperation“ berichtet hat.

Unter Hinweis auf diesen Aufsatz, der auch interessante Literaturstudien enthält, theile ich hier nur dasjenige mit, was nothwendig ist, um das Präparat zu verstehen.

Am 11. Januar 1894 wurde der Knabe, als er $1\frac{3}{4}$ Jahre alt war, von mir wegen Phimose hohen Grades operirt. Nach der Operation musste der Harn abgezapft werden. Am 15. Jan. gab man der Mutter den Knaben mit nach Hause, aber mit der strengen Weisung, sofort wieder zu kommen, wenn er das Wasser nicht lassen können sollte. Er kam am 18. Jan. wieder. Die Blase reichte da bis fast hinauf zum Nabel. Er musste unter Narkose katheterisirt werden. Bald stellte sich Cystitis ein. Am 25. Jan. misslang die Katheterisation, weshalb sofort die Sectio alta ausgeführt wurde. Man fand dabei, dass die Blase aus zwei Räumen bestand, einem nach rechts gelegenen, von dem die Harnröhre ausging, und einem nach links, mit einem musculären Septum, in dem sich eine Oeffnung von der Weite eines Zeigefingers befand,

die von einer sphincterartig angeordneten Muskulatur umgeben war. Bei einigen späteren Operationen zerstörte ich einen Theil des Septum, theils dadurch, dass ich es mit einer stark gekrümmten Zange nach dem Principe von Dupuytren's Darmscheere fasste, theils dadurch, dass ich einen Theil desselben mit einer starken Seidenligatur umband. Die Fistel nach dem Blasenschnitt heilte und nach und nach gewann der Pat. ein, wie es schien, ganz normales Vermögen wieder, seine Blase durch die Harnröhre zu entleeren.

Fig. 1.

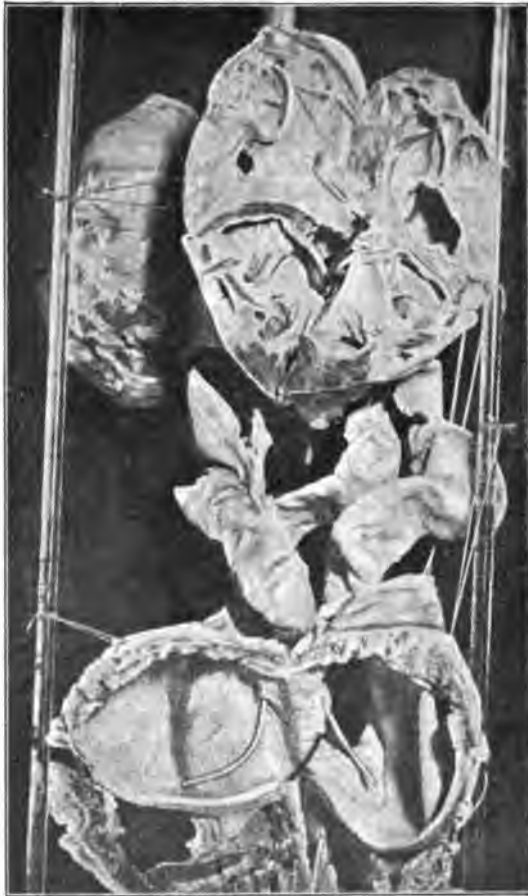

Im Frühjahr 1899 schrieb ich nach dem Knaben. Ich wollte nämlich versuchen, den grössten Theil des linken Raumes in der Blase zu extirpiren, den ich aus Gründen, die von Dr. Zachrisson in dem erwähnten Aufsatz angeführt worden sind, für ein angeborenes Blasendivertikel hielt. Weil ich vermuthete, dass der Knabe eine doppelseitige eitrige Pyelitis oder Pyonephrose habe, verschob ich die Operation einige Zeit, um Gelegenheit haben zu können,

zu ermitteln, ob seine Harnverhältnisse einen grösseren operativen Eingriff gestattet. Während diese Untersuchungen im Gange waren, starb der Knabe ganz plötzlich, nahezu unter dem Bilde der Urämie.

Die Abbildung 1 zeigt die linke Niere. Man sieht nach oben die Aorta und nach unten die Ureteren. In der Niere sieht man 2 erweiterte, vollständig

Fig. 2.



Präparierung der Harnorgane.

von einander getrennte Nierenbecken. Jedes von ihnen hat seinen Ureter, der mit einer schwarz gezeichneten Sonde sondirt ist. Zwischen den beiden Nierenbecken findet sich eine 4—5 mm breite Zone von Nierensubstanz. Die untere Niere ist kleiner als die obere.

Abbildung 2. Hier sieht man die rechte Niere mit ihrem Ureter und die linke Niere mit ihren 2 Nierenbecken und 2 Ureteren. Der eine linke Ureter ist hinter den rechten Ureter zu liegen gekommen und ist deshalb auf einem Theile seines Verlaufs nicht sichtbar. Nach unten sieht man die Harnblase mit der Urethra und dem rechten Ureter und dem zum grossen Theile zerstörten Septum, auf dessen linkem Theile die beiden linken Ureteren ausmünden. Durch diese Mündungen gehen Sonden, von denen die eine dunkel, die andere hell gezeichnet ist, damit man sehen kann, zu welchem von beiden Nierentheilen — dem oberen oder dem unteren — sie gehören. Nach hinten und oben sieht man das „Blasenvertikel“, dessen mittelster (hinterster) Theil durch einen Faden in die Höhe gehoben ist. Der Eingang zum Blasendivertikel ist in der Abbildung ganz schwarz.

Ueber die Präparirung hat Cand. med. G. Nyström Folgendes mitgetheilt:

Bei der Obduktion wurde nicht die gewöhnliche Untersuchung der Harnorgane vorgenommen, Spaltung der Nieren, Sondirung der Ureteren u. s. w., weshalb dabei auch keine nähere Kenntniss von deren Verhalten genommen wurde, sondern diese Organe wurden im Zusammenhange herausgenommen und nach der Kaiserling'schen Methode behufs einer genauen Präparirung und Untersuchung präparirt.

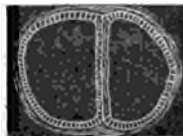Vor dem Präpariren zeigten die Nieren nichts besonders Bemerkenswerthes. Die linke Niere war von ihrer Fettkapsel in normaler Weise überzogen und diese zeigte keine Andeutung von Lobirung des darunter liegenden Organs. Art. und Vena renales sinistrae sind einfach und auch im Uebrigen findet sich bei oberflächlicher Beobachtung nichts, was auf irgend eine Bildungsanomalie deuten könnte. Die Einmündung der Gefässe und des Ureters in den Hilus ist von dem umgebenden Bindegewebe und Fett bedeckt.

Sowohl von der linken wie von der rechten Niere geht, wie es zuerst scheint, ein einziger Ureter aus, bedeutend erweitert, mit verdünnten Wänden und geschlängeltem Verlauf; über der Vorderseite des linken Ureters wie auch des rechten bildet das Peritonaum eine ebene und glatte Lamelle. Die Blase ist geöffnet und man sieht durch sie in das von der linken hinteren Wand ausgestülpte grosse Divertikel. Die Einmündung des rechten Ureters in die Blase ist deutlich sichtbar, wie auch das Orificium urethrae internum, während eine Mündung vom Kanalsystem der linken Niere in der Blase selbst nicht gefunden werden kann.

Beim Präpariren wurde zuerst die rechte Niere und deren Ureter von umgebendem Fett und Bindegewebe frei gemacht, die Niere wurde gespalten und der Ureter vom Nierenbecken aus sondirt, wobei sich fand, dass dessen untere Mündung der vorher in der Blase selbst gefundenen Mündung entsprach. Nach Freipräparirung der linken Niere und ihres Ureters traf man am Hilus, wie man zuerst annahm, zwei ungewöhnlich lange Calices majores, die, wie sich gleich zeigte, von einander unterschieden werden konnten, doch nicht ohne eine gewisse Schwierigkeit, um so mehr, je weiter man nach unten kam, bis schliesslich zwei in ihrem ganzen Verlauf zwischen Niere und Blase vollständig

getrennte Ureteren vorlagen. In situ lagen diese beiden linken Ureteren Seite an Seite, dicht an einander, umhüllt von gemeinsamem Bindegewebe und mit beiden Flächen an einander zusammen gelöthet (wie der nebenstehende chematische Querschnitt zeigt) mittels des ziemlich festen Bindegewebes in der Adventia der Ureteren. Die Niere wurde auf die gewöhnliche Weise gespaltet und von jedem der beiden Nierenbecken aus, die dabei geöffnet wurden, wurden die Ureteren sondirt. Der Ureter der unteren Nierenhälfte mündet, wie sich dabei zeigte, in der hinteren medialen Wand des grossen Blasendivertikels. Diese Mündung war vorher nicht bemerkt worden, da sie hinter dem wulstigen Septum versteckt lag, das die hintere Begrenzung der Oeffnung zwischen Blase und Divertikel bildete. Der Ureter der oberen Nierenhälfte mündete in die Blase durch eine kleine Oeffnung an dem erwähnten Septum gerade da, wo die Fläche dieses Septum sich nach dem Divertikel umbog. Auch diese Oeffnung war vorher nicht wahrgenommen worden, was auch kaum möglich war, da die Oeffnung sehr klein war und ihre Ränder geschlossen an einander lagen, in vollständig gleicher Ebene mit der umgebenden Schleimhautfläche. Die kleine Knopfsonde, die bei der Sondirung angewendet wurde, ging indessen durch den Kanal, durch die Blasenwand und seine Mündung ohne die geringste Anwendung von Gewalt hindurch.

Fig. 3.



Die Blase wurde gespalten bis zum Orificium urethrae hinab und die Urethra wurde auf der Sonde aufgeschnitten.

Zwischen dem Nabel und der vorderen Blasenwand fand sich ein der Lage und dem Aussehen nach dem Ligam. urachi entsprechender Bindegewebe-strang; ein derartiges Gebilde vom Blasendivertikel aus fand sich dagegen nicht, sondern dieses wurde nur von indifferentem, lockerem Bindegewebe umhüllt.

Von dem Theile der Wandung des Blasendivertikels, der der Oeffnung zwischen ihm und der Blase diametral gegenüberlag und von dem man also annehmen musste, dass er der Theil der Wandung war, der zuerst von der Blase aus ausgebuchtet worden und der stärksten Dehnung ausgesetzt war, wurde ein Stück zur mikroskopischen Untersuchung entnommen. Es zeigte sich, dass die Wand des Divertikels an dieser Stelle normale Blasenmuskulatur hatte.

Die Abbildungen und die Beschreibung, die Cand. Nyström über die gegenseitige Lage der Nierenbecken und der Ureteren geliefert hat, geben eine vortreffliche Illustration zu dem, was ich über die Nothwendigkeit, äusserst aufmerksam zu operiren gesagt habe, wenn es in einem Falle von Pyonephrose mit doppelten Nierenbecken mit oder ohne Doppelbildung des Ureters gelingen können soll, den gesunden Theil der Niere mit seinem Becken und seinem Ureter zu retten.

Ich habe später ein hierher gehöriges Präparat bekommen, das klar demonstriert, dass es möglich ist, den oberen oder unteren Theil der Niere mit dem Nierenbecken und dessen Ureter zu entfernen, bei Zurücklassung des

anderen Theiles derselben Niere mit dessen Becken und Ureter. Das Präparat stellt einen zufälligen Befund bei der Section eines 4jähr. Mädchens dar, das an diffuser eitriger Peritonitis gestorben war. Die Zeichnungen sind von einem meiner Schüler, Cand. med. Ehrhardt, ausgeführt, der, so wie ich, bei der Sektion gegenwärtig war.

Auf Tafel XI sieht man die rechte Niere mit ihren beiden Ureteren, die Harnblase und den linken Ureter, in den eine Bowman'sche Augensonde eingeführt ist. Man sieht, wie der obere Ureter sich auf den unteren legt und wie dann beide Ureteren einander Seite an Seite folgen, eingebettet in dieselbe Bindegewebsscheide, bis sie etwa 3 cm von der Schleimhaut der Harnröhre in eine Röhre zusammenfließen, die auf die gewöhnliche Weise in die Harnblase einmündet.

Auf derselben Tafel sieht man ein Bild der rechten Niere, nachdem sie durch den sogen. pathologischen Schnitt gespaltet worden ist. Man sieht zwei Nierenbecken mit deren Calices, um die die Nierenpyramiden auf gewöhnliche Weise angeordnet sind.

XXVI.

(Aus der chirurg. Universitäts-Klinik des Herrn Geheimrath
von Bergmann.)

Klinische Beobachtungen über Osteomyelitis der langen Röhrenknochen, besonders in Bezug auf die Epiphysenknorpelfuge und die begleitenden Gelenkaffectionen.

Von

can. med. E. Reiss.

(Hierzu Tafel XII.)

Von allen Störungen, die die acute Osteomyelitis weiterhin im Gefolge hat, sind gerade diejenigen, die durch Schädigung der Wachstumszone verursacht worden, die allerschwersten und haben daher auch schon lange die Aufmerksamkeit auf sich gelenkt. Trotz aller bisherigen Untersuchungen ist es aber noch nicht gelungen, das Verhalten der Knorpelfuge in allen Fällen festzustellen. Daher glaubte ich, durch Röntgenaufnahmen von geheilten Patienten die bisherigen Befunde stützen und vielleicht auch etwas erweitern zu können. Zugleich wollte ich eine kurze Statistik der Osteomyelitisfälle der hiesigen Klinik aus den letzten 12 Jahren geben, mit besonderer Erwähnung der selteneren Formen, die ausser der Arbeit von Garré wenig Berücksichtigung gefunden haben. Die therapeutische Seite dagegen habe ich nur kurz gestreift, weil schon in einer Arbeit von Friedemann aus dem Jahre 1895 an einer Anzahl von Fällen aus der hiesigen Klinik dieses Gebiet genauer behandelt worden ist. Nur bei den Gelenkerkrankungen glaubte ich etwas näher darauf eingehen zu müssen, weil diese in letzter Zeit wenig Erwähnung gefunden haben.

Wenn wir auch die Osteomyelitis als Krankheit des jugendlichen Alters betrachten, so dürfen wir uns nicht wundern, dass ebenso wie bei den anderen acuten Infectionskrankheiten der Kinder auch einzelne Fälle davon bei Erwachsenen auftreten, ohne dass eine derartige Erkrankung vorausgegangen ist, wie es thatsächlich vorkommt. Allerdings ereignet sich dies nicht allzu häufig, wie die Statistik von Lohmann aus dem Jahre 1892 beweist, der nur 21 Fälle aus der Literatur zusammenstellen konnte. Dazu kommen noch 14 aus der Tübinger Klinik, die Garré 1895 veröffentlichte aus den 500 dort beobachteten Erkrankungen. Das gleiche Verhältniss finden wir an der Berliner Klinik, unter 197 sechs, die schon das 25. Lebensjahr überschritten hatten. Dem allgemeinen Gebrauche nach erscheint vielleicht diese Grenze als zu hoch gegriffen, doch da wir es nur mit dem Knochensysteme zu thun haben, müssen wir den Zeitpunkt aufsuchen, wo das Knochenwachsthum stillsteht, und das ist ungefähr das 25. Jahr, wenn auch die Verknöcherung der Epiphysenlinie nicht bei allen Individuen gleichmässig eintritt, sondern nach Demme's Untersuchungen zwischen dem 20. und 26. Lebensjahre schwankt. Bei den hiesigen Patienten, die erst im erwachsenen Zustande von der Krankheit befallen wurden, war dieser Zeitpunkt weit überschritten, und befand sich der jüngste von ihnen schon im 34. Lebensjahre.

Der älteste, ein 54-jähriger Maurer, kam 14 Tage nach Beginn der Erkrankung in sehr schlechtem Ernährungszustande in die Klinik und verstarb hier nach 3monatlicher Behandlung, obwohl der Process keine grössere Ausdehnung genommen hatte und nur eine Vereiterung des Kniegelenkes hinzugesetreten war. Noch bei einem 35-jährigen Patienten ergriff die Erkrankung das Gelenk und führte zu Ankylose, während sie bei den übrigen 4 auf die Diaphyse beschränkt blieb und nach kurzer Zeit vollständige Heilung eintrat.

Zu diesen Neuerkrankungen an Osteomyelitis bei Erwachsenen rechnet Kraske auch Fälle, wo nach jahrelanger Heilung einer in der Jugend vorausgegangenen Osteomyelitis an der gleichen Stelle ein neuer Anfall unter Schüttelfrost und Fieber einsetzt, indem er eine Neuinfection annimmt. Die Ursache für die Localisation an dem vorher ergriffenen Platze glaubt er in den Veränderungen finden zu können, die durch die vorausgegangene Erkrankung in den Circulationsverhältnissen herbeigeführt werden. Nur Garré und Lohmann schliessen sich ihm hierin an, während

die anderen Autoren sich ablehnend verhalten und als Ausgangspunkt einen alten Herd ansehen.

Für die erstere Ansicht sprechen ja die nicht gerade seltenen Befunde, dass sich die Osteomyelitis an alten Fracturstellen oder Narben sonstiger Knochenverletzungen ansiedelt, wie z. B. in einem Falle, den Küster berichtet, an der Stelle, wo etwa 6 Jahre früher eine Fractur stattgefunden hatte. Für die zweite Ansicht führt Volkmann einen Fall ins Feld, wo bei einer 34jährigen Patientin nach jahrelangem rheumatischen Knieleiden während eines Typhus eine acute Osteomyelitis des Femurs ausbrach, indem er annimmt, dass die Kokken schon seit Jahren vorhanden wären, aber erst unter Einfluss des Typhusgiftes ihre Wirksamkeit entfalten konnten. Auch die beiden hier beobachteten Fälle sprechen mehr für die letztere Art der Infection. Der Verlauf der beiden war kurz folgender:

1. Der 45jährige Arbeiter S. erkrankte vor 25 Jahren mit Schmerzen und Schwellung oberhalb des Knies. Spontaner Aufbruch der Geschwulst, Entleerung von Eiter und Knochenstücken. Nach kurzer Zeit trat Heilung ein, nur blieb etwas Steifigkeit im Knie zurück. Vor 1 Jahr Fall, worauf heftige Schmerzen im Oberschenkel auftraten und das Knie allmählig ganz steif wurde.

22. 1. 90. Aufnahme in die Klinik. Femur 4 cm verkürzt. Kniegelenk activ gar nicht, passiv nur wenig beweglich. Der untere Theil des Femurs aufgetrieben.

10. 2. Aufmeisselung des unteren Femurendes. Es findet sich eine grosse Knochenhöhle, die einige kleine Sequester enthält.

Am 12. 4. wird Patient geheilt entlassen, doch ist die Beweglichkeit im Kniegelenk kaum gebessert.

2. Der 31jährige Vergolder erkrankte in seinem 9. Lebensjahre an Schwellung des linken Unterschenkels, die aufbrach und Eiter und Knochenstückchen entleerte. Mit dem 13. Jahre trat Heilung ein, die bis August 1895 währte. Da bekam Patient plötzlich heftige Schmerzen im Bein, die ihn zum Aufgeben der Arbeit zwangen.

31. 8. 95 Aufnahme. Am linken Unterschenkel zahlreiche Narben, wovon eine sehr druckempfindlich. 3. 9. Aufmeisselung der Tibia an der empfindlichen Stelle. Es wird ein Eiterherd von 5 cm Durchmesser entfernt. 2. 9. wird Patient geheilt entlassen.

Während Kraske in seinem Falle das ganze Mark von kleinen Abscessen durchsetzt fand, wie man es bei dem acuten Anfall beobachtet, so haben wir hier beide Male einen grösseren Eiterherd. Man muss wohl annehmen, dass dieser sich aus einem kleinen Abscesse entwickelt hat, der von der ersten Erkrankung

zurückgeblieben war und gar keine Erscheinung gemacht hatte. Dass solche kleinen Abscesse lange Zeit reactionslos bleiben können, beweist die Beobachtung Garré's, der 2 mal bei Obductionen solche Abscesse vorfand, die im Leben gar keine klinischen Erscheinungen gemacht hatten. Zwar kann die Osteomyelitis primär auch in Form eines solchen Abscesses auftreten, doch hat sie nach den bisherigen Erfahrungen beim Erwachsenen immer einen destruirenden Charakter gezeigt, was hier doch durchaus nicht der Fall war.

Ich möchte noch einen Fall anführen, der die oben citirte Volkmann'sche Ansicht zu bestätigen scheint, da bei ähnlichen Beschwerden, wie er sie als rheumatisches Knieleiden beschreibt, ein kleiner Knochenabscess gefunden wurde, nach dessen Entfernung Heilung eintrat. Die Krankengeschichte ist folgende:

3. Der 16jährige Lehrling K. erkrankte im Januar 1896 an Darmkatarrh. Zu dieser Zeit trat zum 1. Mal ein Anfall von ziehenden Schmerzen an der Innenseite des Knies etwas unterhalb des Gelenkes auf. Nach $\frac{3}{4}$ Jahren begann sich allmählich an dieser Stelle eine Anschwellung zu entwickeln.

20. 1. 98. Aufnahme in die Klinik. Am 1. Unterschenkel einwärts von der Tuberositas tibiae befindet sich ein knochenharter unempfindlicher Buckel. Die Anfälle, die früher alle 4 Wochen auftraten, zeigen sich jetzt alle 14 Tage, wobei leichte Temperaturerhöhung herrscht und die Anschwellung etwas zunimmt. 28. 1. Aufmeisselung der Knochenhervorwölbung. Im Knochenmark ein kirschgrosser Abscess, der an einer Stelle die Epiphysenlinie durchdringt. In dem Abscess Staphylococcus pyogenes albus. Am 28. 3. wird Patient geheilt entlassen.

Noch 2 Fälle von so schleichendem Charakter wurden beobachtet und jedes Mal war auch der Sitz am äussersten Ende der Diaphyse in der Nähe der Knorpelfuge. Die Erkrankung begann mit einer Anschwellung oberhalb des Knies, die sehr schmerzhaft war und sich allmählich vergrösserte. Fieber war nicht vorhanden, ebenso keine wesentliche Entzündung der Weichtheile, nur war die Haut etwas geröthet und leicht infiltrirt. Die Erscheinungen waren so wenig acut, dass man sogar die erste Pat., die 12 Wochen nach Beginn in die Klinik kam, wegen der bestehenden leichten Flexionscontractur noch 7 Wochen mit Verbänden behandelte, bis das Auftreten von Fluctuation eine Operation indicirte. Im 2. Falle wurde gleich nach der Aufnahme zur Operation geschritten und ebenso wie bei dem vorigen ein

grösserer Abscess entleert, der theilweise die Knorpelfuge durchbrochen hatte, nur dass hier die Corticalis ausserordentlich verdickt und eburniert war, während bei dem 1. Pat. keine bedeutende Verdickung bestanden hatte.

Dass diese Form trotz des scheinbar chronischen Verlaufes der acuten Osteomyelitis angehört, hat Garré gezeigt durch einige Fälle, wo er bei multipler Osteomyelitis neben dem typischen acuten Verlaufe am einen Knochen, an anderen den oben geschilderten fand. Er bezeichnet diese Art der Erkrankung als subacute Form und unterscheidet hiervon wieder den Knochenabscess, den er an der Hand der beiden oben erwähnten Sectionsbefunde schildert. Klinisch glaube ich dagegen nicht, dass sich die Unterscheidung wird stricte durchführen lassen, da wir für viele Fälle von subacutem Verlaufe annehmen müssen, dass sie sich aus einem Knochenabscess entwickelt haben, der also gewissermaassen die erste Stufe der Erkrankung vorstellen kann. Denn vergleichen wir den erst citirten Fall von Knochenabscess mit den beiden der subacuten Form, so haben wir zu Beginn genau denselben Befund, beide Male Schmerzen in der Nähe des Diaphysenendes und eine Anschwellung die allmählich an Grösse zunimmt, während Haut und Weichtheile frei sind. In dem einen Falle treten die Schmerzen nur anfallsweise in grösseren Zwischenräumen auf, und da finden wir nach 2 Jahren einen kleinen Abscess, in den anderen sind dauernde Schmerzen vorhanden und die Anschwellung nimmt rascher zu, und nach wenigen Monaten hat sich eine grosse Eiterhöhle entwickelt. Dass wir im 2. Falle auch kleinere Sequester vorfinden, ist wohl kein principieller Unterschied, sondern nur die natürliche Folge der grösseren Ausdehnung des Processes. Allerdings finden wir in seltenen Fällen auch bei schleichendem Verlaufe nur eine eitrige Infiltration des Gewebes, und in diesem Falle dürfen wir mit Recht von einer subacuten Form sprechen.

Wir wenden uns jetzt zu einer weniger seltenen Form der Osteomyelitis, der multiplen, die allerdings in Berlin nicht so häufig zu sein scheint wie auswärts; denn wenn sie in der Tübinger Klinik in 20 pCt. der Fälle beobachtet wurde, so nahmen hier nur etwa 12 pCt. diesen Verlauf, also wenig mehr als die Hälfte. Zwei Knochen waren nur in der Hälfte der Erkrankungen

ergriffen, sonst immer 3 oder mehr, was durchaus nicht mit der allgemeinen Ansicht von der Seltenheit mehrfacher Affectionen stimmen will. Wie die multiple Infection zu Stande kommt, ist noch immer unentschieden. Garré führt sie auf eine Allgemeininfektion zurück, so dass zu gleicher Zeit die Infection in den verschiedenen Knochen vor sich gehe und dass der Zeitunterschied im Ausbruche der Erscheinungen durch die *Vis medicatrix naturae* hervorgebracht werde. Als Unterstützung führt er auch einen Sectionsbefund von Demming an, wo bei einer Allgemeininfektion in verschiedenen Theilen des Knochenmarkes Bacterien gefunden wurden. Noch auf einen Punkt möchte ich aufmerksam machen, der mir auch für diese Ansicht zu sprechen scheint. Von Helfferich ist eine Häufigkeitsscala der Osteomyelitis für die einzelnen Knochen aufgestellt worden, bei der Femur und Tibia obenanstehen, dann folgt der Humerus, und dann erst die übrigen. Er hat diese Geneigtheit für die Erkrankung auf die Wachstumsintensität zurückgeführt, und den grossen Unterschied, der dabei zwischen Tibia und Femur herrscht, während die Zahl der Erkrankungen bei beiden fast gleich ist, durch die zahlreichen Traumen erklärt, denen die Tibia besonders ausgesetzt ist. Nimmt man nun an, dass eine solche Disposition in verschiedenem Maasse bei den einzelnen Knochen besteht, so werden natürlich bei allgemeiner gleichzeitiger Infection die Knochen mit grösserer Disposition zuerst die Krankheitserscheinungen zeigen. Und in der That trat die Erkrankung in allen Fällen zuerst an Femur oder Tibia hervor, und dann folgten der Humerus und die übrigen Knochen. Nur in dem einen Falle, wo erst nach $2\frac{1}{2}$ Monaten ein zweiter Knochen erkrankte, verhielt es sich umgekehrt, und diese Fälle führt ja auch Garré auf metastatische Infection zurück.

Sehen wir von der multiplen Osteomyelitis ab, so sind alle diese selteneren Formen fast ausnahmslos gutartiger Natur und nehmen unser klinisches Interesse nicht so in Anspruch, wie die gewöhnliche acute Erkrankung. Denn abgesehen von der Häufigkeit des Vorkommens, etwa 95 pCt. aller osteomyelitischen Erkrankungen nach Lohmann, lenkt schon die Gefährlichkeit für das Leben des betroffenen Individuums die besondere Aufmerksamkeit auf sie. Und ist diese Gefahr glücklich abgewendet, so muss man immer noch befürchten, dass die Erkrankung das befallene Glied völlig

unbrauchbar macht oder doch schwer schädigt. Doch ist glücklicher Weise der Procentsatz dieser schweren Form kein allzu grosser, und wir haben in beinahe $\frac{2}{3}$ der Fälle einen leichten Verlauf ohne jede Complication, so dass schon nach wenigen Wochen oder Monaten vollkommene Heilung eintritt.

Der gewöhnliche Ausgangspunkt der Erkrankung ist die Diaphyse, und zwar wird bekanntlich ganz besonders die Nähe der Epiphysengrenze bevorzugt. Von hier aus ausgehend tritt dann Vereiterung der Markhöhle und Necrose des betroffenen Theiles der Diaphyse ein, die zu Sequesterbildung führt, während das durch die Entzündung gereizte Periost eine neue Corticalis hervorbringt. In diesem Stadium kommen die meisten Fälle in die Klinik, so dass ein Aufmeisseln der Knochenlade und Entfernen des Sequesters genügt, vollständige Heilung herbeizuführen. Diesen Verlauf nahmen von den 81 hier beobachteten Femurerkrankungen 53, von den 80 der Tibia 50, von den 19 des Humerus 8, von den 5 der Fibula 2, von den 4 des Radius 2 und die eine Ulnarerkrankung. Besondere Störungen der Heilung wurden in keinem Falle bemerkt, wenn man von den Verlängerungen des kranken Gliedes absieht, die aber in keinem Falle so bedeutend waren, um eine erhebliche Functionsstörung herbeizuführen. Auf diesen merkwürdigen Vorgang des vermehrten Längenwachsthumes eines kranken Knochens hat zuerst v. Bergmann hingewiesen und 3 Ursachen angegeben, die hierzu führen können, nämlich Fracturen, Necrosen und Osteitiden. Helferich, der sich näher damit beschäftigt hat, fand, dass dieser Vorgang durchaus nicht selten ist, sondern bei genauer Beobachtung verhältnissmässig häufig gesehen wird, allerdings in so geringem Maasse, dass er leicht unbeobachtet bleibt. Doch ist hier zu bedenken, dass auch physiologisch kleine Unterschiede zwischen den einzelnen Extremitätenknochen vorkommen, so dass es schwer fällt, die richtige Grenze zu ziehen.

Auffällige Verlängerungen, die Necrose zur Ursache hatten, wurden hier 5mal beobachtet, die 3mal die Tibia, 2mal das Femur betrafen. In allen Fällen wurde ein Sequester in der Diaphyse gefunden, der meist entfernt von der Knorpelfuge in der Mitte des Schaftes lag. Dass der übrige Theil des Knochens gesund war, zeigten die Röntgenaufnahmen deutlich, und sie bestätigen dadurch auch die Annahme der früheren Autoren, dass



die Reizung, die ein Sequester hervorruft, und die dadurch bedingten Circulationsveränderungen genügen, um ein pathologisches Wachstum zu erzeugen. Experimentell ist es auch schon von Ollier und Poncet bewiesen, denen es gelang, durch einfache Reizung des Periosts mittelst Aetzens eine Verlängerung des Knochens herbeizuführen. Letonneur kam zuerst auf den Gedanken, diesen Umstand therapeutisch auszunutzen, und es gelang ihm auch durch Einschlagen von Silberdraht in die Diaphyse eine Verkürzung von 7 cm, die durch Fractur verursacht war, innerhalb eines Jahres auf $2\frac{1}{2}$ herabzumindern. Leider scheint dieser gute Erfolg bis jetzt vereinzelt dazustehen, da die neueste Arbeit über dieses Gebiet von Nordon aus dem Jahre 1892 keinen weiteren aus der Literatur zu berichten weiss.

Auch die von v. Bergmann angeführte zweite Ursache, die Fractur, wurde hier an einem Falle von Spontanfractur nach Osteomyelitis beobachtet. Die Krankengeschichte ist kurz folgende:

4. Das 9jährige Mädchen K. erkrankte Anfang Juli an Fieber und Schmerzen im Oberschenkel, der stark anschwell.

9. 8. 97. Aufnahme in die Klinik. Sofortige Operation. Die ganze Markhöhle ist vereitert. Das Femur in seinem unteren Drittel spontan fracturirt. 1. 2. 98 Consolidation der Bruchstelle, mit 6 cm Verkürzung des Femur. 2. 4. geheilt entlassen.

Bei Nachuntersuchung im Mai 1900 beträgt die Verkürzung des Femur nur noch 4 cm. Ein so beträchtlicher Unterschied bei dem inzwischen gewachsenen Mädchen lässt sich nur durch abnormes Wachstum des Knochens erklären.

Noch eine andere Art von pathologischem Längenwachstum finden wir an den Extremitätenabschnitten mit 2 Knochen. Schon Langenbeck hatte darauf aufmerksam gemacht, dass z. B. bei Erkrankung eines Unterschenkelknochens und verstärktem Wachstum öfters weder Verkrümmung noch Luxation entsteht, sondern der gesunde Knochen auch an dem abnormen Wachstum theilnimmt. Dies trifft auch für die oben erwähnten 3 Fälle der Tibia zu, wo auch die Fibula in gleicher Weise abnorm sich verlängerte, obwohl sie, wie mittelst Röntgogramm nachgewiesen werden konnte, ganz gesund war. Man hat für diesen merkwürdigen Vorgang die verschiedensten Erklärungen gegeben. So nimmt Langenbeck den mechanischen Zug zu Hülfe, den der

verlängerte Knochen ausübe, und der als Reiz wirkend auch in dem gesunden ein verstärktes Wachsthum verursache.

Da bleiben uns aber die Fälle unerklärt, auf die Weinlechner und Schott hingewiesen haben, wo z. B. bei Erkrankung der Unterschenkelknochen das Femur an abnormer Verlängerung sich betheiligt, wie wir es hier auch 2mal zu beobachten Gelegenheit hatten.

5. Das $3\frac{1}{4}$ -jährige Mädchen S. wurde am 3. 4. 97 in die Klinik aufgenommen, nachdem es 8 Tage vorher an Schmerzen und Schwellung des linken Unterschenkels erkrankt war. Bei der Aufnahme ist die obere Hälfte des Unterschenkels stark geschwollen und ein Erguss im Kniegelenk vorhanden. Wegen hohen Fiebers wird sofort die Operation vorgenommen und die Tibia aufgemeißelt. Epiphyse gelöst. Am 1. 10. wird Patientin mit Ankylose im Kniegelenk geheilt entlassen.

Im Mai 1900 wurde das auf Fig. 1 beigegefügte Röntogramm aufgenommen. Hier sehen wir ein beträchtliches Tieferstehen des linken Femurendes gegen das rechte, obwohl die Aufnahme mit gleichhochstehenden Spinae gemacht wurde. Die Verkürzung der Extremität im Ganzen beträgt 3 cm, während die reale der Tibia sich auf $5\frac{1}{2}$ beläuft. Da das Femur nicht erkrankt war, sich auch gar keine Veränderungen an ihm nachweisen lassen, so kann man nur die Erkrankung der Tibia zur Erklärung der Wachstumsstörung heranziehen. Aehnlich verhält es sich in dem 2. beobachteten Falle:

6. Der 13jährige Schüler H. erkrankte vor 4 Wochen mit Schwellung des Handgelenkes.

6. 10. 88. Aufnahme. Der Unterarm ist angeschwollen. Die Ulna aufgetrieben. Aus 2 Fisteln entleert sich Eiter. 17. 10. Die Ulna ist in ihrem unteren Theile vollkommen necrotisch und nur von papierdünner Knochenlade umgeben, sie wird, soweit sie necrotisch, vollkommen entfernt. Knie und Handgelenk sind vereitert. 9. 1. Knochenbildung hat nicht stattgefunden. Handgelenk gut beweglich. Im Ellenbogengelenk ist Beugung nur bis zum rechten Winkel, Streckung nur bis 160° möglich. Pronation und Supination unmöglich.

Im Mai 1900 boten die Gelenke den gleichen Befund. Von der Ulna war fast nichts mehr vorhanden. Der Radius, der an die Vorderseite des Humerus luxirt war, zeigte eine reale Verkürzung von 3 cm. Die Oberarmmuskulatur war sehr atrophisch. Der Humerus um 2 cm verlängert gegenüber dem der anderen Seite. Auch hier ist eine Erkrankung des Humerus ausgeschlossen.

Wenn wir bei diesen Fällen annehmen müssen, dass die Er-

krankung eines Knochens solche Veränderungen zu machen im Stande ist, dass ein gesunder Knochen, der nicht einmal demselben Abschnitte der Extremität angehört, zu pathologischem Wachstum gereizt wird, so erscheint dies bei Knochen desselben Gliederabschnittes noch um so wahrscheinlicher. Man wird deshalb das Mitwachsen gesunder Knochen, wie z. B. der Fibula bei Tibiaerkrankungen, sich am besten durch die veränderten Circulationsverhältnisse erklären, die wir schon oben bei der Sequesterreizung zu Hülfe gezogen haben. Wir kommen dann wenigstens mit einer Erklärung für alle Verhältnisse aus. Das Nähere, wie es sich verhält, muss allerdings noch der Zukunft überlassen bleiben.

Diese Veränderungen sind natürlich nur möglich bei vollkommen intacter Knorpelfuge. Wird dieselbe verletzt, so tritt gerade das Entgegengesetzte ein, da nach zerstörter Epiphysenlinie ein weiteres Längenwachstum ausgeschlossen ist. Experimentell ist dies von Bidder nachgewiesen worden, der durch Einschlagen von Draht den Intermediärknorpel bei Meerschweinchen vollkommen zerstörte und so einen Stillstand im Wachstum der betreffenden Knochen erzielte. Hiermit stimmen auch die Befunde am Krankenbette überein. Denn ist einmal der Process in die Epiphyse durchgebrochen und hat einen grösseren Theil der Knorpelfuge zerstört, so finden wir regelmässig später Verkürzungen der betreffenden Extremität, und eine Epiphysenlinie lässt sich auch später auf dem Röntgenbilde nicht mehr nachweisen. Als Beispiel führe ich folgenden Fall an:

7. Der 11jährige Schüler Th. erkrankte August 1892 an Schmerzen und Schwellung des rechten Oberarmes. Nach einiger Zeit bildeten sich Fisteln, die bei der Aufnahme am 7. 8. 1893 noch bestehen. 10. 8. Aufmeisselung des unteren Humerusdrittels. Entfernung mehrerer Sequester, von denen einer in die Epiphyse reicht, sonst ist die Epiphyse intact. 14. 8. wird Vereiterung des Gelenkes constatirt. Wahrscheinlich war durch Entfernen des grossen Sequesters eine Verbindung mit dem Gelenke hergestellt worden. 2. 10. wird Patient geheilt entlassen.

Im Mai 1900 finden wir den Humerus 4 cm verkürzt, und auf dem Röntgogramm lässt sich die Epiphysenlinie nicht mehr nachweisen. Die Beweglichkeit im Ellenbogengelenk ist etwas beschränkt.

Dieses ungünstige Resultat gilt jedoch, wie gesagt, nur für grössere Läsionen. Bei geringfügiger Zerstörung ist eine Re-

generation möglich, wofür folgendes Beispiel als Beweis dienen mag.

8. Der 17jährige Töpfer L. zog sich Mitte März eine Verletzung des Daumens zu. Nach einigen Tagen bildete sich eine Anschwellung des Vorderarmes, die incidirt wurde und Eiter entleerte. 14. 4. 98 Aufnahme in die Klinik. Ueber dem Handgelenk Incisionswunde, die Eiter entleert. Hüfte geschwollen und schmerzhaft. 16. 4. Entfernung eines osteomyelitischen Herdes am Becken. Aufmoisselung des unteren Radiusdrittels, das ganz von Eiterherden durchsetzt ist bis in die Epiphyse hinein. Bei Entfernung eines Sequesters entsteht Spontanfractur. Ein Rest der Epiphyse bleibt erhalten. Das Handgelenk ist an einer Stelle eröffnet. 2. 4. Resection des Hüftgelenkes wegen Vereiterung. 22. 6. Die linke Hand nimmt allmählich die typische Stellung der Radiusfractur an. Sie wird in Narcose gerade gestellt und durch Gypsverband fixirt. 30. 7. wird Patient geheilt entlassen.

Im Mai 1900 finden wir die Extension im Ellenbogengelenk beschränkt. Supination und Pronation unmöglich. Handgelenk gut beweglich. Hand beim Arbeiten gut zu gebrauchen. Auf dem Röntgenbilde (Fig. 2) sehen wir die untere Radiusepiphysenlinie vollkommen intact bis auf eine kleine Undeutlichkeit in der Mitte, die vielleicht der einzige Ueberrest der damaligen Zerstörung ist. Sonst lässt sich in der Epiphysengegend keine frühere Erkrankung erkennen, als eine kleine Verdickung, die von der Fracturstelle im unteren Drittel der Diaphyse zurückgeblieben ist. Das ist ein sicherer Beweis, dass die undeutliche Stelle in der Epiphysenlinie nicht einer grösseren Schädigung entspricht, denn sonst müssten wir Wachstumsstörungen irgend welcher Art vorfinden.

Allerdings scheint dieser günstige Ausgang nicht sehr häufig vorzukommen, da es mir nur noch in 2 Fällen gelang, ihn nachzuweisen. Doch will das nicht allzuviel besagen, da uns nur in 15 Fällen von theilweiser Zerstörung der Knorpelfuge eine Nachuntersuchung möglich war, theils, weil die Patienten schon das Alter überschritten hatten, wo die Epiphysenlinie noch sichtbar ist, theils, weil sie von hier verzogen waren. Im Ganzen wurde dieser Krankheitsverlauf 51 mal beobachtet. 20 mal war das untere Femurende betroffen, 14 mal das obere und 10 mal das untere Tibiaende. In 3 Fällen fand die Localisation am oberen, in 2 am unteren Humerusende statt, während die Ulna nur einmal am oberen, der Radius einmal am unteren Ende befallen waren. Hiernach ist die

Knieegend der häufigste Sitz der Erkrankung gewesen, was ja bei der Häufigkeit der Osteomyelitis in dieser Gegend überhaupt leicht erklärlich ist. Am oberen Femurende hingegen, das sonst häufig erkrankt, kam dieser Process nie zur Beobachtung, da hier die Knorpelfuge schon innerhalb der Gelenkhöhle liegt und es so bei Durchbruch in die Epiphyse immer zu Vereiterung des Gelenkes und Epiphysenlösung kommt.

Wenn auch bei der geringen Anzahl der Untersuchten es nicht möglich ist, ein Urtheil über die näheren Umstände abzugeben, unter denen Regeneration der Knorpelfuge eintritt, so ist es doch durch die Befunde am Röntgenbilde erwiesen, dass eine solche wirklich bis zu fast vollständigem Ersatz vorkommt, was nach den Untersuchungen Jahn's aus dem Jahre 1891 sehr zweifelhaft erschien. Er fand nämlich bei Meerschweinchen, bei denen er die Epiphysenlinie mit dem Messer durchschnitten hatte, dass die zerstörten Partien durch Knochengewebe ersetzt wurden, während die intacten ruhig Knochen weiter producirten, so dass es zu schieferem Wachsthum kam. Es fand also einerseits keine Regeneration statt, andererseits trat aber auch keine vollkommene Verknöcherung ein, wie wir es bei den erst beschriebenen Fällen sahen. Danach scheint es wahrscheinlich, dass in den Fällen, wo nach theilweiser Zerstörung der Knorpelfuge ein vollständiges Verschwinden derselben sich einstellt, auch die makroskopisch noch normal erscheinenden Theile schon zerstört oder so stark geschädigt sind, dass sie nicht mehr im Stande sind, dauernd zu functioniren. Dafür sprechen auch die Resultate, die Jahn bekam, wenn er nur die obersten Schichten mit dem Messer abtrug. Er konnte dann in der ersten Zeit noch die bedeutend verschmälerte Knorpelfuge nachweisen, aber nach einigen Wochen schon war sie resorbirt und durch Knochengewebe ersetzt. Dass in keinem Falle bei den Versuchen Regeneration beobachtet wurde, ist wohl nicht weiter von Belang. Es zeigt nur, dass die Zerstörungen, die wir mit dem Messer an der Knorpelfuge verursachen können, durchaus nicht dem natürlichen Vorgange entsprechen, wie er sich bei der Osteomyelitis abspielt.

Ueber den Zeitpunkt, an dem die Zerstörung der Knorpelfuge und der Durchbruch in die Epiphyse erfolgt, lässt sich schwer etwas sagen, da sämmtliche Fälle erst nachdem der Krankheits-

process soweit fortgeschritten war, in die hiesige Behandlung kamen. An den in der Klinik operirten Fällen wurde niemals nachträglich noch ein Uebergreifen auf die Epiphyse beobachtet. So scheint es. als ob eine rechtzeitige Aufmeisselung den Process beschränken könnte.

Dass bei den schwereren Fällen ein sofortiges operatives Eingreifen indicirt ist, darüber ist man sich wohl allgemein einig und es wird Niemand mehr die seiner Zeit von Demme vorgeschlagene Behandlung mit Jodtinctur anwenden, aber über die Art herrschen noch recht bedeutende Meinungsverschiedenheiten. Es mag seltsam erscheinen, dass gerade diese soviel discutirte Frage noch nicht endgiltig entschieden ist, weil gerade die acuteste Form der Osteomyelitis wegen ihrer schweren Erscheinungen und ihrer Gefahr für das Leben zuerst die Aufmerksamkeit auf sich gelenkt hat und auch immer im Vordergrund des Interesses geblieben ist. Es zeigt uns aber, dass alle bisher gebrauchten Methoden nicht in allen Fällen imstande waren, eine glückliche Heilung herbeizuführen.

Als ein Characteristicum für diese schwere Erkrankungsform darf man die Lösung der Epiphyse betrachten, die in keinem Falle auszubleiben pflegt. So konnte auch Klose, der erste Beschreiber der Osteomyelitis, da er zufällig eine Anzahl schwerer Erkrankungen zu beobachten Gelegenheit hatte, die Epiphysentrennung als das wichtigste Symptom auffassen und der Krankheit danach den Namen geben. Es hat dies zu der irrthümlichen Auffassung Anlass gegeben, als ob die Epiphysenlösung bei Osteomyelitis überhaupt eine ausserordentlich häufige Erscheinung sei. Erst durch eine grössere Anzahl Arbeiten, von denen die von Demme die grundlegende ist, ist nachgewiesen worden, dass die Lösung der Knorpelfuge gar nichts für die Osteomyelitis allein Characteristisches ist, sondern auch bei anderen Knochenerkrankungen vorkommt, und dass sie auch bei der Osteomyelitis nur in etwa 12—15 pCt. gefunden wird, also verhältnissmässig selten ist. Dieser Procentsatz stimmt auch mit den Beobachtungen an der hiesigen Klinik überein, da in den letzten 12 Jahren 24 unter 197 Erkrankungen, das ist etwas mehr als 12 pCt., hier zur Behandlung kamen.

Hierbei sind die Fälle von secundärer Epiphysenlösung natürlich nicht mitgerechnet, da diese ja nicht eine Erscheinung

des acuten Stadiums ist, sondern erst durch die in der Heilungsperiode auftretenden Nekrosen verursacht wird. Sie entsteht dadurch, dass das ganze Ende der Diaphyse nekrotisch wird und sich abstösst als Sequester, bevor durch genügende Knochenneubildung eine neue Verbindung mit der Epiphyse hergestellt ist, und ist also der Spontanfractur in der Demarcationsperiode gleich zu setzen. In wie weit durch diesen Vorgang die Knorpelfuge geschädigt wird, war mir nicht möglich festzustellen, doch giebt Helferich an, dass eine Erhaltung der Knorpelfuge möglich sei und keine Verkürzung einzutreten brauche. Die beiden hier beobachteten Fälle bieten nichts Besonderes, so dass ich die Krankengeschichten nicht anführe.

Ebenso wie bei den leichten Fällen finden wir auch bei der schweren Infection die erste Localisation am Ende der Diaphyse in der Nähe der Epiphysengrenze, nur greift hier der Process mit grosser Schnelligkeit nicht nur auf die Markhöhle, sondern auch auf die Epiphyse über. Die Knorpelfuge wird hierbei von einer Menge kleiner Abscesse durchsetzt, die confluiren und unter Zerstörung des Gewebes zu einer Trennung der Continuität führen. Das tritt in den schweren Fällen etwa Ende der ersten Woche ein, kann aber ausnahmsweise schon früher erfolgen, wie in einem Falle von Garré aus der Tübinger Klinik am 5. Tage.

Ich kann aus der hiesigen Klinik sogar einen Fall anführen, wo die Lösung schon am 2. Tage eintrat und möchte die Krankengeschichte hier folgen lassen, obwohl die Erkrankung nicht in die letzten 12 Jahre fällt, von denen allein diese Statistik handelt.

9. Das 7jährige Mädchen L. fiel am 24. 5. 1883 auf den linken Arm. Am folgenden Tage klagte es über heftige Schmerzen. Als am Abend Schüttelfrost und hohes Fieber auftraten, wurde es am 26. 5. früh in die Klinik gebracht. Der linke Oberarm ist stark geschwollen und geröthet und zeigt deutliche Fluctuation. Bei gewaltsamer Beugung hört man Crepitation. — 28. 5. Operation. In der oberen Hälfte des Humerus ist das Mark vereitert. Die Epiphyse ist gelöst. — 29. 5. Abfall der Temperatur auf 37,5. — 13. 6. wird Patientin mit granulirender Wunde in ambulante Behandlung entlassen.

Ebenso wie in dem Falle von Garré war auch hier die obere Humerusepiphyse betroffen, die eine gewisse Neigung zu früher Lösung zu haben scheint. Doch ist es merkwürdig, dass bei einer so acut einsetzenden Erkrankung mit so grossen localen Störungen

das Allgemeinbefinden verhältnissmässig wenig geschädigt war. Es wäre ja möglich, dass eine durch den Fall verursachte Läsion der Lösung Vorschub geleistet hätte.

Auch ist den Angaben der Anamnese ja nicht so unbedingt zu trauen, dass nicht die Krankheit mit geringen Erscheinungen schon vorher bestanden haben könnte und erst durch den Fall zum acuten Ausbruch gekommen wäre. Wie dem auch sein mag, jedenfalls liegt hier eine abnorm frühe Lösung vor. Einen gewissen Einfluss wird man wohl auch dem jugendlichen Alter der Patientin zuschreiben können, denn worauf Garré schon aufmerksam gemacht hat, die breite Knorpelfuge der ersten Lebensjahre stellt eine viel lockerere Verbindung her, als die schmale Epiphysenlinie der späteren Jahre. So herrscht auch bei 3 von den 4 beobachteten Fällen das jugendliche Alter vor, während der 4. durch die besonders schwere Infection die frühzeitige Lösung verständlich werden lässt. Leider ist eine Bestimmung über den Zeitpunkt, an dem die Lösung eingetreten ist, unmöglich, da alle 4 Patienten schon mit gelöster Epiphyse in die Klinik kamen. Die erste Pat. wurde am 7. Krankheitstage unter sehr schweren Allgemeinerscheinungen eingeliefert. Der Verlauf war folgender:

10. Das $1\frac{1}{3}$ jährige Mädchen K. erkrankte am 1. 7. unter Fieber und Schmerzen am linken Bein. 8. 7. 93 Aufnahme. Sensorium benommen. Schwellung der rechten Hand und Schwellung und Fluctuation über dem ganzen linken Oberschenkel. Temp. $41,0^{\circ}$. 10. 7. Operation. Femurdiaphyse in toto von Periost entblüsst, an der Epiphyse gelöst. 10. 7. Exitus.
Section: Zahlreiche eitrig Infarcte in den Lungen. Die übrigen Organe gesund.

Die beiden folgenden Pat. kamen am 10. Krankheitstage in die Klinik und wurden beide gerettet durch die sogleich vorgenommene Operation.

11. Der 7jährige Schüler Sch. erkrankte am 8. 10. 88. nach einem Sprunge an Schmerzen im linken Fussgelenk. 16. 10. Aufnahme. Linker Unterschenkel geschwollen und schmerzhaft. Temp. $39,3$. 18. 10. Aufmeisselung der unteren Tibiahälfte. Das Mark ist vereitert, die Epiphyse gelöst. Nach der Operation Abfall der Temp. 13. 5. 89 wird Patient geheilt entlassen.

u. 12. Der 14jähr. Lehrling D. erkrankte in der Nacht vom 15./16. 10. 96 plötzlich mit Schüttelfrost und Schwellung des rechten Oberarmes. 25. 10. Aufnahme. Oberarm und Unterarm geschwollen. Temp. $39,0^{\circ}$. Aufmeisselung des Humerus, dessen Markhöhle vollkommen vereitert und dessen untere

Epiphyse gelöst ist. Die Ulna vollständig sequestrirt, so dass sie beim Aufschneiden des Periostes herausspringt. Ellenbogengelenk und Handgelenk vereitert. 1. 11. Epididymitis metastatica. 17. 11. Exstirpation des Nebenhoden, der von zahlreichen kleinen Abscessen durchsetzt ist. 4. 12. Aufmeisselung der starken Todtenlade am Humerus und Entfernung eines kleinen Sequesters. 27. 1. 97. Das necrotische Radiusköpfchen stösst sich ab. 3. 2. wird Patient fast geheilt in poliklinische Behandlung entlassen.

Interessant ist noch, dass sich bei dem Patienten beinahe 4 Wochen lang unter starkem pyaemischen Fieber der Staphylococcus pyogenes albus im Blute nachweisen liess.

Der 4. Fall, der wieder zum Tode des Patienten führte, zeichnet sich dadurch aus, dass die beiden Epiphysen des betroffenen Knochens, des Humerus, gelöst waren, ein recht seltener Befund. Nur bei Jattkowitz habe ich einen ähnlichen Fall erwähnt gefunden.

Die Krankheitsgeschichte ist folgende:

13. Der 5 Monate alte Knabe M. erkrankte am 10. 9. 95 an heftigem Fieber und Schwellung des rechten Oberarmes. Es wurde eine Incision gemacht, die Eiter entleerte. 24. 9. Aufnahme. Oberarm und Unterarm sind diffus geschwollen. Das Schultergelenk zeigt Fluctuation, das Ellenbogengelenk ist frei.

Operation: Incision über dem Schultergelenk, das vereitert ist. Die obere Humerusepiphyse ist gelöst. Um dem Eiter Abfluss zu schaffen wird ein Stück des Humerus entfernt. 27. 9. Exitus.

Sectionsbefund: Die Markhöhle des Humerus enthält oben, in der Mitte und unten 3 grössere eitrige Infiltrate. Das Mark dazwischen ist von kleinen Eiterherden durchsetzt. Die untere Epiphyse ist gelöst. Linksseitige eitrige Pleuritis. Grosser eitriger Infarct in der linken Lunge. Die übrigen Organe sind normal.

Während bei diesen 4 Fällen die Lösung der Knorpelfuge schon in den ersten Tagen durch primäre Verjauchung stattfand, so trat bei den anderen Patienten die Epyphisentrennung erst in späterer Zeit mit Eintritt der Demarcationsperiode auf. Nach den Untersuchungen in der Tübinger Klinik fällt dieser Zeitpunkt ungefähr auf den 18. Tag. Aus dem hiesigen Material lässt sich leider keine gültige Mittelzahl berechnen, da die Befunde zu verschieden sind. Da aber ausser in 3 Fällen die Lösung frühestens am 20 Tage eintrat, so wird man für die hiesigen Erkrankungen den Termin etwas später legen müssen, zumal da bei 2 von den 3 frühen Lösungen die Operation die Ursache gewesen ist. Eine

allgemein gültige Regel wird sich darüber auch niemals aufstellen lassen, da hierbei zu viel individuelle Verschiedenheiten mitwirken, wie Alter des Patienten und Ausdehnung des entzündlichen Processes.

In den 4 Fällen von primärer Lösung war einmal das obere Femurende, 2 mal das obere Humerusende und einmal das untere Tibiaende ergriffen. In den übrigen 21 war das obere Femurende 4 mal, das untere 6 mal erkrankt, während das obere Tibiaende 6 mal, das untere 3 mal und das untere Fibulaende 2 mal ergriffen waren. Auch hier bestätigt sich wieder die alte Erfahrung, dass gerade die Gegend des Kniegelenkes weitaus die häufigste Localisation der Osteomyelitis ist, denn mehr als die Hälfte, 12 von 21, gingen von dort aus. Von multiplen Epiphysenlösungen wurden ausser der oben schon erwähnten doppelten des Humerus, nur 2 beobachtet, eine recht geringe Zahl der Statistik aus der Tübinger Klinik gegenüber, wo sich unter 93 Trennungen der Knorpelfuge 20 multiple fanden, darunter sogar eine dreifache. Hier war einmal ausser der oberen Femurepiphyse noch die der Scapula gelöst, das andere Mal ausser der unteren der Fibula noch die der Metacarpalknochen.

Im Ganzen waren unter diesen 25 Erkrankungen 5 Todesfälle zu verzeichnen, worunter allein 2 auf die primären Lösungen entfallen, die mithin 50 pCt. Mortalität aufzuweisen hätte. Es erscheint dies allerdings sehr viel, jedoch in Anbetracht des jugendlichen Alters, in einem Falle 5 Monate, im anderen 1 $\frac{3}{4}$ Jahre, und des schlechten Allgemeinzustandes der Patienten wird Niemand den unglücklichen Ausgang der Therapie zur Last legen können, die in den übrigen Fällen so gute Resultate gezeitigt hat. Wie schon aus den angeführten Krankengeschichten hervorgeht, wurde hier die frühzeitige Aufmeisselung des erkrankten Knochens in grossem Umfange angewandt, und dadurch 18 Patienten von den 21 gerettet. Bei 2 von den verstorbenen Patienten war das Allgemeinbefinden bei der Einlieferung schon so schlecht, dass trotz der Operation sehr bald der Tod eintrat.

14. Der 14jährige Schüler M. erkrankte am 5. 8. an Fieber und Schmerzen in beiden Beinen. 8. 8. Aufnahme. Patient ist in somnolentem Zustande. Oberschenkel diffus geschwollen, ebenso die linke Gesichtshälfte. Aufmeisselung der unteren Femurhälfte. Im Mark eine Anzahl Eiterherde be-

sonders in der Nähe der Epiphysenlinie. 9. 8. heftige Delirien. Spontaner Abgang von Koth und Urin. 10. 8. Es hat sich rechts eine Hydrocele gebildet. 14. 8. Eröffnung eines Abscesses am linken Kiefergelenke. 15. 8. erneute Schüttelfröste. 16. 8. Exitus.

Sectionsbefund: Die ganze Markhöhle des Femur vereitert. Die untere Epiphyse löst sich leicht. Die Grenze des oberen Recessus mit Eiterherden besetzt, doch kein Durchbruch ins Gelenk. Rechts Abscess vor der Pleura und Osteomyelitis der 5. Rippe. Beide Kiefergelenke vereitert. Embolische Eiterherde in den Nieren.

15. Die 5jährige Schülerin L. erkrankte am 4. 1. 97 nach einem Fall auf die rechte Hüfte unter Fieber und heftigen Schmerzen. 28. 1. Aufnahme. Knie in rechtwinkliger Flexion. Diffuse Schwellung des Oberschenkels, aber keine Fluctuation. Streckung des Beines, die leicht gelingt und Holzschienenverband. 3. 2. Fluctuation am Oberschenkel. Das ganze Femur ist von Eiter umspült. Aufmeisselung der oberen 2 Drittel und Entfernung des vereiterten Markes. 8. 2. Eröffnung eines Abscesses an der Scapula. 18. 2. Obere Theil des Femur, der in Folge der Demarkationsvorgänge fracturirt ist, durchbohrt die Haut und wird in Länge von 3 cm abgetragen. 20. 2. Exitus.

Sectionsbefund: Der untere Femurtheil bis in die Knieepiphysenlinie hinein von Eiterherden durchsetzt, am oberen Rande des Gelenkrecessus dem Durchbruch nahe, doch ist das Gelenk noch frei. Oberes Femurende wie Hüftgelenk vereitert, obere Epiphyse gelöst. Sternoclaviculargelenk verödet. In den Nieren anämische Infarcte. Die übrigen Organe normal.

Der dritte Patient kam erst ein halbes Jahr nach Beginn der Erkrankung in die Klinik und erlag hier den Folgen der langen Eiterung. Die Krankengeschichte bietet in Folge dessen nichts Interessantes, so dass ich sie übergehen kann.

So sehen wir, dass die frühzeitige Aufmeisselung, d. h. die Eröffnung des Knochens, so weit die Erkrankung reicht, im Stande ist ausser in den schwersten Fällen mit Sicherheit das Leben des Kranken zu retten und so allen Forderungen, die man an sie stellen kann, zu genügen. Dass sie nicht in allen Fällen, wie Krasko besonders betont, von Erfolg begleitet ist, ist keine besondere Schattenseite, denn auch die anderen Methoden führen nicht in allen Fällen zum Ziel. In zwei Fällen war allerdings der Krankheitsprocess soweit fortgeschritten, dass bei der Schwäche des Patienten man sich mit einer geringeren Eröffnung begnügen musste. In dem einen Falle wurde hierdurch Heilung erzielt, in dem andern musste nach 6 Wochen noch die Totalaufmeisselung des betroffenen Femur vorgenommen werden, was dann aber zur Ausheilung führte.

Sollte nun dieses Mittel nicht mehr von Erfolg begleitet sein, so kommt die von Küster warm empfohlene Amputation als *Ultimum refugium* in Frage. Hier ist sie während des acuten Anfalles nie angewandt worden. Nur wenn im chronischen Stadium eine Brauchbarkeit der Extremität nicht mehr zu erzielen war, oder nach Aufmeisselung des erkrankten Knochens eine Verschlechterung des Allgemeinbefindens eintrat, ist sie in 3 Fällen vorgenommen worden. Bei dieser letzteren Indication kann man erwarten, dass nach Entfernung des Infectionsherdes baldige Heilung eintritt. Bei den acuten Erkrankungen aber, wo die Infectionserreger meist im ganzen Körper verbreitet sind, ist der Erfolg der Operation doch immerhin ein fraglicher. Dazu kommt noch, dass die Patienten bei dem schlechten Allgemeinbefinden einen so schweren Eingriff meist nicht überstehen. Es hat deshalb Jottkowitz wieder in neuester Zeit eine weniger schwere Operation warm empfohlen, die Totalexstirpation der erkrankten Diaphyse, und einen Fall mit günstigem Ausgange mitgetheilt. Doch ist diese Operation jedenfalls ein schwererer Eingriff, als die einfache breite Aufmeisselung, die auch in schweren Fällen, wie wir oben gesehen haben, einen glücklichen Ausgang herbeizuführen vermag. So erscheint es mir zweifelhaft, ob in schweren Fällen, wo es doch sehr darauf ankommt, die Kräfte des Patienten zu schonen, die Totalexstirpation bessere Erfolge haben wird, als die hier geübte breite Aufmeisselung. Für leichtere Erkrankungen, wo die hier geübte Operation einen sicheren Erfolg verspricht, kommt sie ja wohl garnicht in Frage, da nicht immer nach ihr eine so reichliche Knochenneubildung eintritt, wie sie die gute Functionsfähigkeit des Gliedes bedingt. In dem von Jottkowitz angeführten Falle hat allerdings Knochenneubildung in genügendem Maasse stattgefunden. Doch liegt uns ein hier beobachteter Fall vor (vgl. die Krankengeschichte 6), dass dies nicht mehr unter allen Umständen eintritt, sondern dass nach Entfernung der Diaphyse, bevor eine genügende Knochenlade besteht, auch die schon begonnene Knochenneubildung sistiren und so der Ersatz ganz ausbleiben kann. In dem betreffenden Falle war die ganze Ulnardiaphyse necrotisch und sprang bei Eröffnung des Periostes aus der Wunde, so dass sie entfernt wurde, obwohl erst eine papierdünne Knochenlade bestand. Eine weitere Knochenbildung blieb aus, so

dass wir nur noch ganz geringe Reste der unteren Epiphyse vorfinden.

Noch mehr Gewicht legt Stettiner auf die Erhaltung der Kräfte des Patienten und schlägt deshalb ein noch schonenderes Verfahren vor, als das hier angewandte. Er vermeidet im ersten Stadium jede grössere Operation und sucht durch Weichtheilincisionen dem Eiter Abfluss zu verschaffen. Eine Eröffnung der Markhöhle mit dem Meissel dagegen will er nur unter folgenden Umständen zulassen.

„1. vor Ausbildung des subperiostalen Abscesses bei schweren Allgemeinsymptomen.

2. nach Ausbildung, wenn nach genügender Incision eine Besserung nicht in den nächsten 24—48 Stunden eintritt.“

Wie wünschenswerth es ja auch ist, die Kräfte des Patienten möglichst zu schonen, so erscheint mir das doch etwas zu weit gegangen, wenn man bedenkt, welche Fortschritte der Process nach 48 Stunden machen kann, wie z. B. in dem oben erwähnten Falle 9, wo wir 48 Stunden nach Beginn der Erkrankung schon Lösung der Epiphyse finden. Da ist doch die Gefahr zu gross, den richtigen Augenblick zu verlieren, an dem die Operation noch Rettung bringen kann.

Ist so die drohende Lebensgefahr abgewandt, so handelt es sich darum, eine möglichst gebrauchsfähige Extremität zu erzielen, also bei Epiphysenlösung vor allen Dingen eine feste Verheilung der Continuitätstrennung herbeizuführen. Dazu genügt einfach eine richtige Lagerung in fixirenden Verbänden. Die Dauer der Heilung ist allerdings meist eine recht lange, etwa 4—5 Monate, in einem Falle sogar 6, doch kann bei sehr starker Knochenneubildung die Zeit bedeutend kürzer sein. So erfolgte in einem Falle am oberen Tibiaende schon nach einem Monat Consolidation. Die Gebrauchsfähigkeit war in allen Fällen eine sehr gute, sodass auch bei schwerer Arbeit die Fertigkeit nichts zu wünschen übrig liess, und Schmerzen nie beobachtet wurden. Nicht immer scheinen die Heilungen einen so günstigen Verlauf zu nehmen, denn die anderen Autoren fanden in einzelnen seltenen Fällen Ausbildung einer Pseudarthrose oder Zerstörung der Epiphyse durch Granulation oder schiefe Anheilung. Letzteres wurde auch hier bei 2 Patienten beobachtet, die nach ausgeheilten

Osteomyelitis wegen der Verkrümmung und der dadurch verursachten Gelenkstörung die Klinik aufsuchten. In dem einen Falle war nach Lösung der oberen Femurepiphyse, wie das Resectionspräparat zeigte, eine schiefe Verheilung eingetreten, die zu Ankylose in starker Adductionsstellung geführt hatte. In dem zweiten war, wohl durch zu frühzeitigen Gebrauch veranlasst, die Tibia in ihrer Epiphysenlinie so geknickt, dass das untere Ende mit dem oberen einen nach innen offenen Winkel von 150° bildete. Bei dem ersten Patienten wurde durch Resection, bei dem zweiten durch Osteotomie Heilung erzielt. Der vierte unangenehme Folgezustand der Epiphysenlösung, der sich nicht vermeiden lässt und den man auch hier in allen Fällen beobachten kann, das sind die später sich einstellenden Verkürzungen. Da die Vereinigung von Diaphyse und Epiphyse durch knöcherne Callusmassen wiederhergestellt wird, so verschwindet derjenige Theil des Knochens, der das Längenwachsthum bewirkt, die Epiphysenlinie. Dass eine Regeneration der Knochenfuge nach Lösung eintreten sollte, ist ausgeschlossen, das haben schon die ständig auftretenden Verkürzungen gezeigt, aber sicher bewiesen haben es die zahlreichen Röntgogramme, die ich hier habe aufnehmen lassen. In allen Fällen war, ob kürzere oder längere Zeit nach eingetretener Heilung, von einer Epiphysenlinie nichts mehr nachzuweisen (vgl. Fig. 1). Die hierdurch auftretenden beträchtlichen Verkürzungen sind namentlich bei den jüngeren Individuen von sehr unangenehmer Wirkung, da sie im Laufe der Jahre zu sehr bedeutenden Functionsstörungen führen. Zwar wird, wie oben erwähnt, durch abnormes Wachsthum der übrigen in manchen Fällen ein Ausgleich angestrebt, doch ist der Ersatz so gering, dass er praktisch wenig in Betracht kommt. Dazu kommen noch an den Extremitätenabschnitten mit 2 Knochen die Verkrümmungen, die durch das Weiterwachsen der gesammten Knochen hervorgerufen werden, und die recht erhebliche Störungen, besonders am Unterschenkel verursachen können. Hier ist es gewöhnlich die Fibula, die durch ihr Weiterwachsen eine Convexkrümmung nach aussen und das Entstehen eines Pes varus veranlasst, der schon nach kurzer Zeit recht bedeutende Grade erreicht und zu einer Nachoperation Veranlassung giebt. Dass aber auch bei Erkrankung der Fibula eine Verkrümmung im umgekehrten Sinne zu Stande kommt,

das zeigt ein Fall, den Braasch im Jahre 1897 aus der hiesigen Klinik veröffentlicht hat, wo infolge Fehlens der unteren Fibulahälfte eine starke Convexbiegung nach innen und eine Verdrehung um die frontale Achse nach aussen stattgefunden hatte.

Ausser diesen durch Wachstumsstörung bedingten Verkrümmungen wurde in einem Falle auch die typische Convexbiegung des Femur nach vorne (Fig. 3) beobachtet, wie sie zuerst von Oberst beschrieben worden ist, die, wie er uns gezeigt hat, eine unmittelbare Folge der durch den osteomyelitischen Process selbst gesetzten Veränderungen ist. Durch die entzündlichen Vorgänge wird eine Erweichung des Knochens herbeigeführt, die Osteoporose, die besonders in den reich mit Blutgefässen versehenen Gebilden, wie die Gegend der Epiphysenlinie, stattfindet. Infolgedessen wird durch den starken Muskelzug und die Schwere des Körpers leicht eine Verbiegung des Femur nach vorne verursacht, zumal man diesen Vorgang fast nur bei Ankylose im Knie beobachtet. Für die Fälle, wo letztere nicht vorhanden ist, hat Bofinger auf eine andere Art der Entstehungsmöglichkeit aufmerksam gemacht, nämlich dass die Epiphysenlinie durch die krankhaften Prozesse geschädigt sei und durch Production weicheren Knochens zu der Verbiegung Veranlassung gebe.

In unserem Falle kann dieser Vorgang nicht mitgespielt haben, da wir die Epiphysenlinie vollkommen verknöchert finden, obwohl Patientin erst 17 Jahre alt ist. Unmittelbar kann diese Verknöcherung nicht mit dem osteomyelitischen Prozesse zusammenhängen, da wir auch an der ganz gesunden Tibia keine Epiphysenlinie mehr finden. Eine ähnliche Beobachtung von früher Verknöcherung habe ich noch bei einem 17jährigen jungen Mann gemacht, wo bei Erkrankung der Tibia auch die untere Femurepiphyse sich nicht mehr nachweisen liess. Ein Einfluss der Erkrankung war nicht anzunehmen, da das befallene Bein nach 2jähriger Heilung keine Verkürzung aufwies. Wir müssen also im Auge behalten, dass in einzelnen seltenen Fällen schon eine Verknöcherung der Epiphysenfuge vor dem 17. Jahre eintritt.

Ein Vorgang ist es noch, der leicht eine bedeutende Verzögerung in der Heilung herbeiführen kann, nämlich die Spontanfractur der Diaphyse. Doch da fast in allen Fällen eine gute Consolidation eintritt, so ist er an und für sich keine schwere

Complication. Die Ausbildung einer Pseudarthrose ist zwar möglich, aber bei vorsichtiger Behandlung wohl äusserst selten und wurde hier nur einmal bei einer Patientin beobachtet, die nach ausgeheilter Erkrankung zur Behandlung der Pseudarthrose die Klinik aufsuchte.

Nach der Art ihres Zustandekommens unterscheidet Bruns 3 verschiedene Arten von Spontanfracturen. Die erste, der Sequesterbruch ist äusserst selten und ist in den letzten 12 Jahren hier nie beobachtet worden. Die zweite, die sich auch nicht sehr häufig findet, entsteht in der Demarcationsperiode durch rasche Sequestrirung, ehe eine genügende Todtenlade sich gebildet hat. Im Ganzen wurden 4 Fälle dieser Art hier behandelt, von denen 2 schon unter 4 und 15 beschrieben sind, so dass die Anführung der beiden anderen Krankengeschichten unterbleiben kann, da sie nichts wesentlich Neues bieten. Die häufigste Art der Spontanfractur aber ist der Bruch der Knochenlade, die nach Abstossung des Sequesters noch zu schwach ist, das Gewicht des Körpers zu tragen, oder aber, was fast ebenso oft sich zu ereignen pflegt, die neugebildete Knochenlade bricht bei der operativen Entfernung des Sequesters ein.

Die Heilung dauert im Allgemeinen etwas länger als bei einer gewöhnlichen Fractur, weil es der Neubildung grösserer Knochenmassen bedarf, um die Consolidation herzustellen. Doch treten leider bei den Heilungsvorgängen leicht Verkürzungen auf, die sich auch durch starke Extension kaum vermeiden lassen. Sie können hingegen durch abnorme Wachstumsvorgänge wenigstens etwas ausgeglichen werden, wie ich es von dem unter 4 angeführten Krankheitsfall beschrieben habe. Es ist dies der einzige Fall, bei dem ich Gelegenheit hatte, eine Nachuntersuchung vorzunehmen, und es ist daher wahrscheinlich, dass auch noch in anderen Fällen eine gewisse Ausgleichung stattgefunden hat, wenigstens hat Garré bei allen in der Tübinger Klinik behandelten Spontanfracturen eine deutliche Verringerung des Längenunterschiedes nachweisen können. Im Ganzen wurden hier 14 Fracturen der Todtenlade beobachtet, die 6mal das Femur, 5mal die Tibia, 1mal den Humerus, 1mal den Radius und 1mal die Ulna betrafen, was ja auch ungefähr mit der Häufigkeit der Erkrankung bei den einzelnen Knochen übereinstimmt.

Noch eine wichtige Complication der Osteomyelitis, die gerade die Brauchbarkeit der Extremitäten sehr gefährdet, bleibt zu betrachten, nämlich die Gelenkerkrankungen, die wir in grosser Anzahl finden, sobald einmal der Process in die Epiphyse durchgebrochen ist. So ist bei derartigen Erkrankungen am Humerus in jedem Falle eine Gelenkaffection eingetreten, während beim Unterschenkel einmal das Fussgelenk frei bleibt. Die günstigsten Ergebnisse hat die Tibia am oberen Ende geliefert, wo unter 16 Erkrankungen das Kniegelenk 8mal vollkommen intact blieb. Aber auch ohne Vereiterung der Epiphyse kann es zu Gelenkaffectionen kommen, die dann allerdings gutartiger Natur sind und nur zu einem serösen Ergüsse führen, der ohne eine bleibende Schädigung zu verursachen wieder resorbirt wird. Das einzige ist, dass durch Dehnung der Capsel Subluxationen eintreten können, die sich aber leicht reponiren lassen und auch wieder zu einem vollständig brauchbaren Gelenke führen, wie es hier in einem Falle beobachtet wurde, unter 18 derartigen Erkrankungen. Da aber bei länger dauerndem Ergüsse die Gelenkbänder so erschlafft werden können, dass daraus eine dauernde Schädigung in der Brauchbarkeit restiren kann, so empfiehlt es sich bei stärkerem Ergüsse, der wenig Neigung zur Resorption zeigt, zu punctiren und durch Compression die Neuansammlung von Flüssigkeit zu verhindern. Auch vermeidet man dadurch die Abscheidung von Fibrin, die bei längerem Bestehen leicht eintritt und die durch Bildung von Strängen die Beweglichkeit des Gelenkes sehr herabsetzen kann, ganz abgesehen von der grossen Neigung zu Recidiven bei dem geringfügigsten Anlasse, die nach lang andauerndem Ergüsse fast immer zurückbleibt.

Die zweite Gelenkaffection, die ebenso wie die seröse Entzündung in der ersten Zeit der Krankheit auftritt, ist die primäre Vereiterung, die wir nur bei schwerer Infection finden, und die meist mit Epiphysenlösung Hand in Hand geht. Der Hauptsitz ist das Hüftgelenk, wo es wegen der kleinen vollständig intra-articulär liegenden Epiphyse immer zu Vereiterung des Gelenkes und Lösung kommt. Hier ist die Resection streng indicirt, da es sonst unmöglich ist dem Eiter genügenden Abfluss zu schaffen, während man bei den übrigen Gelenken sich mit breiten Incisionen begnügen kann. Doch kann auch hier eine Eiterretention eine

wenigstens theilweise Resection nöthig machen, wie es in der hiesigen Klinik 3mal am Kniegelenk und 1mal am Fussgelenk der Fall war. Ausserdem hat noch bei 2 Patienten die vollständige Zerstörung der Gelenke eine Amputation erfordert, einmal des Femur und einmal des Unterschenkels, so dass nur bei 8 Erkrankungen von 20, von denen allerdings 6 auf das Hüftgelenk entfallen, die einfache Incision zum Ziel geführt hat.

Gegenüber den beiden genannten früh auftretenden Gelenkerkrankungen, unterscheidet Driesen noch 3 Gruppen von spät auftretenden.

Die erste ist die chronische obliterirende Arthritis, die zu fibröser Ankylose führt, und die hier 11mal beobachtet wurde.

Gegenüber der Haaga'schen Statistik ist das immerhin ein günstiges Resultat, was wohl der angewandten Therapie zu verdanken ist. Sie ist rein prophylactischer Natur und besteht in der Hauptsache darin, die betreffende Extremität nicht zu lange in einer bestimmten Stellung zu fixiren, sondern durch öfteres Abwechseln zwischen gebeugter und gestreckter Lage die Bildung von Verwachsungen zu verhindern. Sehr guten Erfolg hatten auch warme Bäder, in denen leichte Bewegungen oder auch Massage des Gelenkes vorgenommen wurden, was natürlich erst nach fortgeschrittener Heilung sich anwenden lässt.

Die beiden anderen Arten entstehen dadurch, dass der Process allmählig von der Epiphyse fortschreitend nach Verlauf von Wochen den Gelenknorpel durchbricht und auf das Gelenk übergreifend zu Vereiterung führt. Im ersten Falle kommt der Process nach Incisionen zur Ausheilung, und es bleibt höchstens noch eine leichte Störung in der Beweglichkeit zurück, wie es sich hier 13mal ereignete. Im zweiten dagegen kommt es zu beträchtlichen Störungen des Gelenkes, die fast immer zu Ankylose führen. Leider ist gerade diese letzte Gelenkerkrankung mit der schlechtesten Prognose die häufigste der spät auftretenden Formen, so dass wir sie hier 16mal antreffen.

Während bei diaphysärer Localisation die Gelenkerkrankungen nicht allzu häufig sind, so finden wir sie doch in allen Fällen, wo die Osteomyelitis von einem Herd in der Epiphyse ausgeht, und zwar immer die primäre Vereiterung des Gelenkes. Eine Ausnahme macht allerdings von den 5 hier beobachteten

Fällen eine Erkrankung des oberen Fibulaköpfchens. Doch ist dies hier ja verständlich, da hier nicht das Gelenk in unmittelbarer Nähe liegt, wie sonst, wo man immer zuerst die Vereiterung des Gelenkes und dann einen Uebergang auf die der Diaphyse findet. Hier ist natürlich in allen Fällen die Resection mit Entfernung der erkrankten Epiphyse angezeigt, da nur so ein Stillstand des Processes herbeigeführt werden kann.

Gegenüber den Göttinger Erfahrungen, wo Müller unter der gleichen Anzahl Osteomyelitis 25mal die epiphysäre Localisation fand, scheint diese hier recht selten zu sein, doch stimmt das hiesige Verhältniss ungefähr mit dem der Tübinger Klinik überein, wo unter 500 Erkrankungen 12 beobachtet wurden. Während aber in Tübingen die oberen Extremitäten selten befallen sind, localisirte sich hier der Process 2mal am oberen Humerusende, und merkwürdigerweise waren die Infectionserreger beide Male Streptokokken, dagegen war das obere Femurende, das in Göttingen mit 16 von 25 Fällen bei weitem vorherrscht, hier nur einmal erkrankt, wobei auch, wie es den sonstigen Erfahrungen entspricht, Epiphysenlösung eintrat. Bei den übrigen Knochen gilt die Epiphysenlösung bei epiphysärem Sitze der Erkrankung als sehr selten, wurde aber einmal am unteren Femurende hier beobachtet.

Die Krankengeschichte ist folgende:

16. Der 10jährige Schüler R. erkrankte am 8. 8. 1897 an Fieber und Schwellung des Oberschenkels, am 18. wurde das vereiterte Kniegelenk incidirt. Am 29. 9. Aufnahme in die Klinik. Kniegelenk ist stark verbreitert und geschwollen und entleert aus einer Fistel Eiter. 4. 10 breite Eröffnung des Kniegelenkes, die Epiphyse ist vereitert und gelöst. Da noch keine Knochenneubildung vorhanden, wird von einer weiteren Operation Abstand genommen.

5. Grösster Theil der Epiphyse zerstört. Entfernung einer Anzahl epiphysärer Sequester. Der Process ist auf die Diaphyse fortgeschritten. Aufmeisselung des unteren Femurendes. 25. 4. 98 wird Pat. geheilt, doch wegen Gefahr der Contractur mit einem Cellulloid-Acetonverband entlassen.

Mai 1900. Patient, der seit einem Jahre keinen Verband mehr trägt, geht gut und ohne Schmerzen. Im Knie besteht Ankylose. Das Femur ist um 3 cm verkürzt. Auf der Röntgenaufnahme (Fig. 4) sehen wir ganz im Gegensatz zu den Beobachtungen bei Epiphysenlösung nach diaphysärer Localisation den äusseren Theil der Epiphysenlinie deutlich erhalten. Doch schon

nach kurzem Verlaufe biegt sie nach oben um und verschwindet ganz, um erst an der inneren Seite an einer ganz schmalen Stelle wieder sichtbar zu werden. Ganz dem Befunde der Epiphysenlinie entsprechend ist das Femur an der äusseren Seite weiter gewachsen und hat, da auf der Innenseite nach theilweiser Zerstörung der Knorpelfuge das Wachsthum stillstand, zu einer Verkrümmung nach aussen geführt. Der auf der Innenseite stehen gebliebene kleine Rest scheint nicht mehr normal functionirt zu haben. Einen ganz ähnlichen Befund beschreibt Müller an einem Resectionspräparat von der Göttinger Klinik. Bei einem 14jährigen Knaben war 9 Monate nach Beginn der Erkrankung wegen Osteomyelitis der oberen Femurepiphyse die Resection des Hüftgelenkes vorgenommen worden. Bei der Aufnahme bestand eine Verkürzung von $2\frac{1}{2}$ cm. An dem Präparate war die ganze Epiphysenlinie verknöchert, bis auf eine kleine Stelle, die normalen Epiphysenknorpel enthielt. Wie sind nun diese Befunde zu erklären. Die Epiphysenlösung kann die Zerstörung nicht verursacht haben, sonst müssten wir wie bei der diaphysären Localisation die ganze Knorpelfuge durch Knochen ersetzt finden. Vielmehr kann nur der Durchbruch auf die Diaphyse, der unter Zerstörung der Knorpelsubstanz stattgefunden haben muss, dafür verantwortlich gemacht werden, da wir gerade an dieser Stelle die Epiphysenlinie vermissen, während sie sonst normal erhalten ist. Wir kommen also zu dem Schlusse, dass bei epiphysärem Sitze die Epiphysenlösung auf die späteren Wachsthumsvorgänge keinen schädigenden Einfluss hat, so lange nicht die der Diaphyse zuliegenden Schichten der Knorpelfuge bei Uebergreifen auf die Diaphyse zerstört werden. Damit stimmen auch die Experimente, die Jahn an Meerschweinchen vorgenommen hat, vollkommen überein. Er fand nämlich, dass, wenn er den Epiphysenknorpel auf der Seite der Epiphyse mit dem Messer durchtrennte, Heilung eintrat, ohne irgend welche Wachsthumstörung. Sowie aber die der Diaphyse zu liegenden Schichten der Knorpelfuge zerstört waren, zeigten sich Verkrümmungen und an den Sectionspräparaten war der betreffende Theil der Epiphysenlinie verknöchert.

Indem ich die statistischen Angaben ganz bei Seite lasse, möchte ich zum Schlusse das Ergebniss der Untersuchung mit Röntgenaufnahme noch in ein paar Sätzen zusammenfassen.

1. Bei theilweiser Zerstörung der Knorpelfuge ist eine Wiederherstellung möglich, die zu vollkommen normalen Wachsthum führt.

2. In der Mehrzahl der Fälle von theilweiser Zerstörung der Knorpelfuge, auch wo makroskopisch noch ein Theil normal erscheint, tritt Ersatz der ganzen Knorpelfuge durch knöcherne Callusmassen ein.

3. Bei diaphysärem Sitz der Osteomyelitis findet nach Epiphysenlösung in keinem Falle eine Regeneration des Epiphysenknorpels statt, sondern die Verbindung zwischen Diaphyse und Epiphyse wird durch knöcherne Callusmassen hergestellt.

4. Sitzt der primäre Herd der Osteomyelitis in der Epiphyse, so übt die Epiphysenlösung an und für sich keinen Einfluss auf die Wachstumsvorgänge aus. Schreitet aber der Process auf die Diaphyse fort und zerstört dabei die der Diaphyse zunächstgelegenen Schichten der Knorpelfuge theilweise oder ganz, so erhalten wir einen dauernden Defect der Knorpelfuge und somit Störungen des Wachsthums.

Zum Schlusse ist es mir eine angenehme Pflicht meinen verehrten Lehrern Herrn Geh.-Rath v. Bergmann für die gütige Ueberlassung des Materiales und Herrn Dr. König für die Anregung zu der Arbeit, sowie die liebenswürdige und thatkräftige Unterstützung meinen gehorsamsten Dank auszusprechen.

L i t e r a t u r.

- Bidder, Künstliche Hemmung des Wachsthums durch Reizung der Epiphysenknorpel. Arch. f. exper. Path. u. Pharmak. I. 1873.
- Bofinger, Ueber Verbiegung der unteren Extremitäten nach entzündlichen Processen. Inaug. Dissert. Berlin 1898.
- Braasch, Ueber pathologisches Wachsthum der Extremitätenknochen infolge von acuter Osteomyelitis. Inaug. Diss. Berlin 1897.
- Demme, Spontane und diffuse Osteomyelitis. Arch. f. klin. Chir. Bd. III. 1862.
- Driessen, Hüftgelenksresection bei Osteomyelitis acuta. Centralbl. f. Chir. Bd. VII. 1880.
- Friedemann, Ueber Osteomyelitis acuta mit besonderer Berücksichtigung der Therapie. Inaug. Diss. Berlin 1895.
- Garrè, Ueber verschiedene Formen und Folgezustände der Osteomyelitis acuta. Bruns Beitr. X.

- Heidenhain, Ueber 46 Fälle von acuter Osteomyelitis. Arch. f. klin. Chir. Bd. 48.
- Helferich, Störungen im Längenwachsthum bei Nekrose. Deutsche Chirurg. X. Jahrg. Beiträge zur Kenntniss der histologischen Vorgänge der Wachstumsbehinderung der Röhrenknochen durch Verletzung des Intermediärknorpels. Inaug. Diss. Strassburg 1891.
- Jottkowitz, Totalresection langer Röhrenknochen bei acuter infectiöser Osteomyelitis. Dt. Ztschr. f. Chir. Bd. 52.
- Jordan, Die acute infectiöse Osteomyelitis des oberen Femurendes. Bruns Beitr. X.
- Klose, Ueber Epiphysentrennung. Prag. Vierteljahrsschrift Bd. 57.
- v. Knoblauch, Ein Beitrag zur Behandlung der acuten Osteomyelitis. Inaug. Diss. Marburg. 1892.
- Kraske, Zur Aetiologie und Pathogenese der acuten Osteomyelitis. Arch. f. klin. Chir. Bd. 34.
- Küster, Ueber Frühoperation bei Osteomyelitis. Arch. f. klin. Chir. Bd. 48.
- Lohmann, Acute Osteomyelitis beim Erwachsenen. Inaug. Diss. Greifswald 1892.
- Lürmann, Recidive Osteomyelitis. Inaug. Diss. Strassburg 1890.
- Müller, Acute Osteomyelitis der Gelenkgebiete. Ztschr. f. Chirurg. Bd. XXI.
- Nordon, Ueber pathologisches Längenwachsthum der Röhrenknochen. Inaug. Diss. Berlin 1892.
- Rinne, Ueber den Eiterungsprocess und seine Metastasen. Arch. f. klin. Chir. Bd. 39.
- Scharff, Ueber Knochenverkrümmung nach entzündlicher Erweichung. Zeitschrift f. orth. Chir. Bd. VII.
- Stettiner, Ueber Osteomyelitis acuta. Deutsche med. Wochenschr. XI.
- v. Volkmann, Osteomyelitis und Nekrose. Beiträge zur Chirurgie. 1875.

XXVII.

Conservative Operationen für renale Retention in Folge von Stricturen oder Klappenbildung am Ureter.

Von

Dr. Christian Fenger

in Chicago.

Dieser neue Abschnitt der Chirurgie ist erst während des letzten Jahrzehntes ins Leben gerufen worden. Da er noch jung ist, ist er auch noch nicht sehr entwickelt. Die Technik der Operationsmethoden ist daher noch nicht eine genau bestimmte. Immerhin berechtigt uns die Zahl der Operationen — etwa 30 sind bekannt geworden — zu einem annähernden Urtheil sowohl über die Rechtmässigkeit des Vorhabens, eine sonst zweifellos dem Untergange verfallene Niere zu erhalten — als auch über die Richtung, nach welcher hin die Operationsmethoden noch zu vervollkommen sind.

Die vorliegende Frage ist für die Aerztewelt bereits in den grösseren neueren Handbüchern behandelt worden: in Frankreich von Albarran (1) und Tuffier (2), in der englischen Literatur von Henry Morris (3) und Fenger (4).

Das Feld dieser Operationsgruppe war bis jetzt beschränkt auf die Niere und den oberen Theil des Ureters; dieses Terrain ist bis jetzt der directe Angriffspunkt für Nierenretention gewesen. Das war nur natürlich; denn hier war der Zugang verhältnissmässig leicht, und hier sind ja auch in der Mehrzahl der Fälle die einseitigen Retentionsursachen gelegen.

Ein einseitiges, den Strom des secernirten Urins verlegendes

Hinderniss kann sich von der Niere abwärts an folgenden Punkten finden:

- a) im Halse eines Nierenkelches,
- b) in einem der Ureterenäste,
- c) am Ausgange des Ureters aus dem Nierenbecken, und
- d) im Laufe des Ureters.

Ein Blick auf die beigegebene Operationstabelle zeigt, dass der Ausgang des Ureters aus dem Nierenbecken weitaus die gewöhnlichste Stelle des Hindernisses ist: hier wurde die Obstruction in 26 Operationen gefunden, während nur einmal ein Ureterenast und dreimal der Ureter unterhalb des Nierenbeckens verschlossen war.

Wir schliessen von unserer Betrachtung aus:

- a) Nephrotomie und Drainage,
- b) Nephropexie, welche bei einer descendirten Niere den abgeknickten Theil des oberen Ureterenendes gerade strecken soll,
- c) Katheterismus der Ureteren von unten, um Knickung oder Stricture zu beheben.

Diese Verfahren sind nicht etwa deswegen von der Besprechung ausgeschlossen, weil sie überhaupt keine Beachtung verdienen, bringen sie doch im Gegentheil in geeigneten Fällen Heilung; sondern weil wir uns hier auf die Schilderung derjenigen Operationen beschränken wollen, welche direct auf die Obstructionsstelle losgehen. Auch die Fälle sollen nicht in Betracht gezogen werden, in welchen ein Nieren- oder Ureterstein Ursache der Retention ist, wobei ja das Herausschneiden des Steines das Hinderniss aus dem Wege räumt.

I. Hinderniss in der Niere gelegen; entweder in den Kelchen oder in einem der Ureterenäste: partielle Cystonephrosis.

Die bei diesem Zustande angezeigte Operation ist der totale Sectionsschnitt mit Trennung der Scheidewände zwischen den Retentionssäcken und dem Nierenbecken, indem man so aus einem multiloculären Sacke einen unilocularen macht. Falls am Nierenbeckenausgange oder im Ureter kein Hinderniss gefunden würde, so ist keine fernere Operation nöthig, und das weitere Vorgehen

ist nunmehr gleich wie bei Entfernung von Steinen aus Kelchen oder Nierenbecken. Werden keine Steine gefunden, so ist die Wahrscheinlichkeit vorhanden, dass ein Hinderniss unterhalb dieses Punktes an einer den oben genannten Stellen sitzt, und man hat dann je nachdem eines der diesbezüglichen Operationsverfahren einzuschlagen.

Blutungen bei der Durchtrennung der Scheidenwände, besonders wenn sie von grösserer Dicke sind, können durch Paque-
lin'schen Thermokauter, Unterbindung oder fortlaufende Naht leicht gestillt werden.

Bis jetzt ist nur ein hier einschlägiger Fall von Fenger (No. 9) [5] berichtet worden.

II. Sitz des Hindernisses am Ausgang des Ureters aus dem Nierenbecken.

Diese Varietät ist von grösstem practischen Interesse, ist es doch hier, dass die nicht-calculöse Obstruction am öftesten gefunden wird. Von den bis jetzt bekannten Operationen wurden 26 wegen eines Hindernisses an diesem Punkte ausgeführt mit ganz verschiedenen Operationsmethoden. Entweder fand man Klappenbildung ohne Ureterstricture in Folge unilateraler Erweiterung des Nierenbeckens und dadurch bedingter schiefer Insertion des Ureters, mehr an der Seite des erweiterten Beckens als an seinem untersten Punkte; oder es bestand Stricture des Ureters an seinem Ausgange mit Insertion entweder am untersten Theile des Nierenbeckens oder höher an der Seite.

Je nachdem eine solche Ureterstricture vorhanden war, waren die Operationen zur Herstellung eines freien Urindurchganges verschiedene; ebenso wurden die Klappenbildungen je nach ihrem Sitze von verschiedenen Seiten her in Angriff genommen: entweder von innen durch einen Schnitt ins Nierenbecken, oder von dem obenerwähnten Sectionsschnitte aus — *Operatio transpelveica* —, oder von aussen — *Operatio extrapelveica*.

Endlich wurde die verzerzte Form des Nierenbeckens operirt: *pyeloplicatio* und „*capitonnage*“.

Transpelveische Klappenoperation — Durchschneidung des *uretero-pelvischen Spornes* — Verbesserung des

Orificium des Ureters. Dies ist die älteste der an diesem Abschnitte ausgeführten Operationen. Sie wurde zuerst im Jahre 1886 von Trendelenburg gemacht (6). Im Ganzen sind 9 Fälle veröffentlicht worden von Trendelenburg (6), Fenger (7), Mynter (8), Bardenheuer (9), Fenger (5), Helferich (10), Israel (11), Gerster (12) und Fenger (13) in chronologischer Reihenfolge¹⁾.

Klappenbildung in Folge schiefer Insertion des Ureters wurde zuerst durch das eröffnete Nierenbecken oder durch die durch den Sectionsschnitt eröffnete Niere (cystonephrotischer Sack) gesehen. Es war daher naturgemäss, dass die ersten Versuche zur Ausweitung der Ureteröffnung von der Innenseite des Nierenbeckens aus vorgenommen wurden.

Die durch die schiefe Insertion des Ureters in die Seite des erweiterten Beckens gebildete Klappe sieht man durch einen Einschnitt in dieses erweiterte Becken oder durch Halbierung der Niere. Diese Klappe, d. h. die durch die Berührung von Beckenwand und Ureter gebildete Scheidewand wird getrennt. Das kann geschehen durch einen einzigen Schnitt, der so lang sein muss, dass eine weite Oeffnung in dem Ureter gesichert ist, also am zweckmässigsten durch einen Schnitt bis auf das Nierenbecken; oder durch multiple Incisionen in die Klappe (Gerster schnitt sie an drei verschiedenen Stellen ein).

In allen Fällen wurde der Schnitt durch quer verlaufende Nähte geschlossen, von denen die eine das obere mit dem unteren Schnittende vereinigte, während andere die getrennten Ureterewände mit denen des Beckens im Verlaufe der ganzen Schnittfläche in Berührung brachten.

Diese Operation wurde in neun Fällen gemacht; zwei Patienten starben: einer an Ileus (Trendelenburg No. 1²⁾, der andere an Urämie bei bilateraler Erkrankung (Helferich No. 12). In zwei Fällen hatte die Operation keinen Erfolg; in einem erfolgte Obliteration des Ureters an der Operationsstelle (Fenger No. 25); in einem anderen Falle hatte die Operation während eines ganzen Jahres Erfolg gehabt, dann schloss sich der Ureter wieder, Re-

¹⁾ Die eingeklammerten Zahlen beziehen sich auf das Literatur-Verzeichniss Seite 502.

²⁾ Die No. beziehen sich auf die Tabelle S. 505 ff.

cidiv erfolgte und eine zweite Operation wurde nöthig (Gerster No. 15).

In fünf Fällen war die Operation von Erfolg begleitet (Fenger No. 3, Mynter No. 7, Bardenheuer No. 8, Fenger No. 9 und Israel No. 14).

Extrapelvische Operation. 1. Resection des Ureters und Wiedereinpflanzung in's Nierenbecken: Uretero-pyelo-neostomie (Küster). Sechs Resectionen wurden gemacht von Küster (14), Van Hook (15), Bardenheuer (12), Bazy (17) und Morris (18). Eine Stricture im oberen Ureterende veranlasste Küster den verengten Theil zu excidiren, obschon er eigentlich einen transpelvischen Schnitt durch die Klappe in Aussicht genommen hatte. Resection und Reimplantation gelangen in Küster's Falle (No. 2), Bardenheuer's (No. 6) und in einem von Bazy's Fällen (No. 17). Bazy's zweiter Patient, ein Fall von Steinanurie (No. 18), starb an Sepsis- und Jodoformvergiftung. In Van Hook's Falle (No. 5) war das Resultat unbestimmt, da eine ausgedehnte Stricture weiter unten im Ureter sofortige Nephrektomie erheischte. In Morris' Falle (No. 22) musste der vorgefasste Resectionsplan wegen der äussersten Atrophie des Ureters aufgegeben und unmittelbar die Nephrektomie angeschlossen werden.

Es ist also ersichtlich, dass Resection und Reimplantation des Ureters in das Nierenbecken in drei Fällen von Erfolg begleitet war, und dass zweimal die Nephrektomie vorgezogen wurde. Einmal erfolgte Exitus wegen Sepsis, ein Ausgang, der gewiss nicht der Operation an und für sich zugeschrieben werden kann.

2. Plastische Operation an Ureter und Nierenbecken am Sitz der Klappe oder Stricture (Fenger). Derselbe Befund wie in Küster's Fall; nämlich eine Stricture im Nierenbeckenende des Ureters, veranlasste Fenger eine beabsichtigte transpelvische Operation aufzugeben und zur extrapelvischen Trennung des Ureters Zuflucht zu nehmen. Der Ureter wurde von unterhalb der Stricture bis hinauf aufgeschnitten, und dann eine quere Vereinigung der Längswunde gemacht.

Diese Operation wurde in 11 Fällen gemacht. Keiner der Patienten starb. In einigen Fällen war die Stenose des Ureters am Nierenbeckenende gelegen, in anderen war die Obstruktion einzig

durch die schiefe Implantation des sonst normalen Ureters verursacht. In einem Falle (Fenger No. 20) [19] war die Operation ohne Erfolg; die Nephrektomie musste angeschlossen werden. In den anderen zehn Fällen (Fenger No. 4 [20], 9 [21], 30 [19], Albarran No. 25 [22], 26 [23], Bardenheuer No. 16 [24], Richardson No. 19 [25], Delbet No. 24 [21], Kelly No. 21 [27], Morris No. 28 [3]) hatte die Operation gute functionelle Resultate zur Folge. In einem der Albarran'schen Fälle (No. 25) [22] wurde die Operation combinirt mit einer theilweisen Excision des Nierenbeckens — capitonnage — um seine normale Gestalt wieder herzustellen.

Nur in einem Falle (Bazy No. 17) [17] wurde der transperitoneale Weg durch seitliche Laparotomie beschritten. In allen anderen zehn Fällen wurde der Lendenschnitt gemacht.

3. Pyeloplicatio — plastische Operation am Nierenbecken (Israel) — capitonnage (Albarran). Falls die Ureteröffnung bei seitlicher Implantation von normalem Kaliber ist, so muss auch die Urinpassage frei sein, wenn nämlich der Ureter am untersten Ende des Nierenbeckens seine Insertion hätte, oder wenn dieses in seiner normalen Gestalt hergestellt wäre.

Diese Bedingungen wurden durch die folgenden Operationen am Nierenbecken erfüllt:

a) Verkürzung des Uebermaasses an Beckenwand durch Faltung derselben gegen ihre Lumen zu und Vereinigung der Falten durch Naht (Pyeloplication Israel's, Pelvioplication Albarran's).

b) Excision eines Theiles der erweiterten Nierenbeckenwand und Schliessung des Defektes durch Nähte (Albarran's capitonnage).

In Israel's Fall (No. 13 [11]) genügte diese Operation, um den normalen Urinstrom wiederherzustellen und den Patienten zu heilen. Albarran (No. 26 [23]) machte eine Pelvioplication und bei einem anderen Falle (No. 25 [22]) entfernte er durch eine partielle Excision den Ueberschuss der Sackwandung mit einem Theile der Niere; diese beiden Fälle waren zudem combinirt mit extrapelvischer Klappenoperation.

Israel's Fall war der einzige, in welchem die blosse Pyeloplication genügte, um die Obstruction zu beheben.

III. Sitz der Obstruction im Ureter.

1. Ureterolysorthosis. Diese Operation, zuerst von Rafin ausgeführt und von Verrière (28) veröffentlicht, besteht in Lösung der um eine Ureterenknicung herum sich befindlichen Adhäsionen. Das obere Ende des Ureters unterhalb des Nierenbeckens ist undurchgängig gemacht durch eine Knickung, welche ihrerseits bedingt ist durch den Descensus einer Wanderniere. In Rafin's Falle war die Knickung doppelt und S-förmig, begraben in bindegewebigen Adhäsionen, welche das Geradestrecken des Ureters verhinderten. Erst nach Trennung dieser Adhäsionen ohne Eröffnung des Ureters war es möglich, diesen zu strecken. Er blieb auch gerade und durchgängig, nachdem die Niere durch Nephropexie an ihrem richtigen Platze befestigt war. — Ein erfolgreicher Fall ist von Rafin veröffentlicht (No. 27).

2. Plastische Operationen am Ureter (Fenger). Longitudinale Trennung des stricturirten und obliterirten Ureters durch die Strictur nach oben und unten bis in den normalen Ureter, dann quere Vereinigung dieses Schnittes durch Faltung des Ureters auf sich selbst war, was Fenger in zwei Fällen ausführte, beidemal mit gutem Ergebniss. Einmal (No. 11 [29]) wurde eine occludirende Klappe von der Innenseite des eröffneten Ureters aus entfernt. Ein anderes Mal (No. 29 [19]) war gänzlicher Verschluss des Ureters erfolgt nach einer plastischen Operation wegen Strictur nach Ureterstein. Die zweite Plastik an dem nun völlig obliterirten Ureter war von Erfolg gekrönt trotz der grossen Spannung, welcher der Ureter nach Fältelung und Naht ausgesetzt war. Dieser Fall beweist deutlich, dass eine einmal missglückte Operation kein Grund sein darf, um nicht wiederholt einen Ureter zu eröffnen. Man ist entschieden berechtigt, mehrere Versuche zu wagen, um einen Ureter durchgängig zu machen und dadurch eine Niere vom Untergange zu retten.

Schlussfolgerungen.

1. Wahl der Operationsmethode. Diese kommt nur in Frage, wo das Hinderniss an der Nierenbeckenöffnung des Ureters sich befindet (unilaterale Insertion mit oder ohne Ureterstrictur an dieser Stelle). Man hat zu entscheiden zwischen transpeltischer

plastischer Operation, extrapelvischer Incision und Plastik und Pyeloplication.

Die transpelvische Operation ist nothwendig bei grossen cystonephrotischen Säcken wegen der Schwierigkeit, dem Ureter ausserhalb des Nierenbeckens beizukommen (in neun Fällen erfolgte zweimal Obliteration). Bei kleineren Säcken mit mässiger Nierenbeckenerweiterung ist die extrapelvische plastische Operation sowohl der transpelvischen Plastik als auch der Resection und Reimplantation des Ureters (Uretero-pyelo-neostomie) vorzuziehen. — Die Resection wurde in sechs Fällen gemacht. Zweimal war die Operation unvollständig und hatte Nephrectomie zur Folge. Ganz von Erfolg begleitet war sie in drei Fällen, von nur functionellem Erfolge in einem Falle (Bazy No. 18). Ein Patient starb an Jodoformvergiftung und Sepsis. Es ist somit bewiesen, dass die Operation in den vier Fällen, in welchen sie vollständig gemacht wurde, auch von guter Wirkung war.

Die meisten Chirurgen wählten den extrapelvischen Weg. Von den elf ausgeführten Operationen war das Resultat in zehn Fällen functionell ein gutes; nur einmal war kein Erfolg zu verzeichnen. Diese günstigen Resultate und die relative Einfachheit der Operation würden demnach zu Gunsten dieser Methode als der Operation der Wahl sprechen.

2. Lebensgefahr. Sie ist in der ganzen Gruppe dieser conservativen Operationen gering. Drei von den dreissig Patienten starben, aber in keinem Falle war der Tod durch die Operation per se verursacht: in Trendelenburg's Fall starb der Patient an Ileus; und sowohl Helferich's als Bazy's Patienten litten an doppelseitiger Erkrankung und wären auch durch Nephrectomie nicht gerettet worden.

3. Resultat der Operationen. Ueber die Erreichung des Endzweckes dieser Operationen, nämlich die Urinentleerung wieder herzustellen und so die Niere zu retten, ist Folgendes zu berichten:

a) Operation in fünf Fällen ohne Wirkung, wobei viermal die Nephrectomie gemacht werden musste (van Hook No. 5; Fenger No. 20; Morris No. 22; Fenger No. 23). Keine Todesfälle. Ein Patient (Gerster No. 15) bekam eine Urinfistel.

b) Operationen mit gutem functionellem Resultat in zweiundzwanzig von den dreissig Fällen oder, mit anderen Worten, von

30 Nieren wurden 22, mithin 73 pCt. vom Untergange gerettet. In einigen wenigen dieser Fälle war zur Zeit der Veröffentlichung noch eine Schleimfistel vorhanden. Allein eine fast trockene Schleimfistel, die vermuthlich zu einer Naht oder zu einer Ligatur führt, wird niemals die Enttarnung einer Niere, deren Urin ja in die Blase fliesst, nöthig machen.

c) Dauerresultate. Darüber ist Folgendes zu berichten, wobei ich mich aus leicht ersichtlichen Gründen nur auf meine Fälle beziehe:

Bei fünf meiner Patienten kam kein Recidiv:

1. Klappenbildung, transpelvische Operation; seit 6 Jahren geheilt.

2. Stricture des Ureter in seinem obern Abschnitte extrapelvische Operation; Heilung seit 6 Jahren.

3. Klappenbildung im untern Ureteraste, extrapelvische Operation, Sectionsschnitt der Niere, Spaltung der Klappe und der Zwischenwände; kein Recidiv im Verlaufe von 3 Jahren.

4. Excision einer Ureterklappe nach meinem plastischen Operationsverfahren; geheilt seit 3 Jahren.

5. Stein aus dem obern Ureterabschnitte von mir entfernt. Ein Jahr später macht ein anderer Chirurg eine Uretroplastik. Sechs Monate später vollständiger Verschluss des Ureters an der Operationsstelle: Plastik nach meiner Methode bringt Heilung seit einem Jahre.

Nur in zwei Fällen trat ein Recidiv ein:

1. Klappenbildung ohne Stenose, intrapelvische Operation; Recidiv, Oclusion des Nierenbeckenausganges; Nephrectomie 1 Jahr später.

2. Der Patient war früher von anderer Seite, später von mir operirt worden. Die unvollständige Operation hatte kein Resultat; die Indication zur Nephrectomie war schliesslich vorhanden und wurde auch ausgeführt.

Dem Herrn Karl Doepfner, früherem I. Assistenzarzte der chirurgischen Klinik in Bern, jetzt in Chicago, danke ich hiermit bestens für die deutsche Uebersetzung dieser Arbeit.

Literatur.

1. Albarran, J., *Maladies du Rein. Traité de Chirurgie, par le Dentu et Delbet.* Vol. VIII. pag. 805.
2. Tuffier, *Appareil Urinaire. Traité de Chirurgie, par Duplay et Reclus.* Vol. VII.
3. Morris, Henry, *Hunterian Lectures on Surgery of the Kidney.* British Medical Journal. March 26. 1898. pag. 809.
4. Fenger, C., *Surgery of the Ureter.* American Text-Book of Genito-Urinary Diseases. pag. 470.
5. Fenger, C., *Conservative Operative Treatment of Sacculated Kidney, Cystonephrosis.* Annals of Surgery. June 1896. pag. 637.
6. Trendelenburg, F., *Volkmann's Sammlung klinischer Vorträge.* No. 335. 1890. S. 3378.
7. Fenger, C., *Operations for the Relief of Valve-Formation and Stricture of the Ureter in Hydro- or Pyonephrosis.* Journal of the American Medical Association. March 10. 1894. p. 335.
8. Mynter, H., *Case of Acute Intermittent Hydronephrosis from Valvular Stricture of the Ureter.* Annals of Surgery. December 1893. pag. 658.
9. Bardenheuer, *Zur conservativen Behandlung der Hydro- resp. Pyonephrosis von Dr. K. Cramer, Assistenzarzt.* Centralblatt für Chirurgie. No. 24. 1894. No. 47. S. 1145.
10. Helferich, *Ein Beitrag zur Ureterchirurgie von Dr. Enderlen.* Dtsche. Zeitschrift für Chirurgie. Band XXXIV. Heft 3. 1896. S. 323.
11. Israel, J., *Ueber einige neue Erfahrungen auf dem Gebiete der Nierenchirurgie.* Deutsche medicin. Wochenschrift. No. 28. 1896. S. 345.
12. Gerster, Arpad G., *A Contribution to the Surgery of the Kidney and of the Ureter.* American Journal of the Medical Sciences. June 1897. pag. 677.
13. Fenger, C., *Eversion or Turning Inside-out of the Sac of a Cystonephrosis as an Aid in Operation upon the Renal End of the Ureter and upon the Partition Walls between Dilated Calyces.* American Journal of the Medical Sciences. July 1899. pag. 48.
14. Küster, *Ein Fall von Resection des Ureter.* Archiv für klin. Chirurgie. Band XLIV. Heft 4. 1892. S. 850.
15. Van Hook, W., *The Surgery of the Ureters: a Chimical, Literary and Experimental Research.* Journal of the American Medical Association. Vol. XXI. 1894. pp. 911 and 965.
16. Bardenheuer, *Eine operative Behandlungsweise der hydronephrotischen Wanderniere.* Dr. K. Cramer, Assistenzarzt. Centralbl. für Chirurgie. No. 21. Mai 21. 1897. pag. 586.
17. Bazy, *Contribution à l'étude de la chirurgie de l'uretère. Uretéropyélo-néostomie.* Revue de Chirurgie. 1897. pag. 400.
18. Morris, Henry, *Loc. cit.* pag. 814.

19. Fenger, C., Unveröffentlicht.
 20. Fenger, C., Loc. cit. No. 7. pag. 19.
 21. Fenger, C., Loc. cit. No. 5. pag. 12.
 22. Albarran, J., La Presse Médicale. 1898. No. 62. 27 Juillet. pag. 39.
 23. Albarran, J., Mémoire et présentation de malade; capitonnage de la poche. Anastomose latérale de l'uretère.
 24. Bardenheuer, Loc. cit. No. 16. pag. 586.
 25. Richardson, M. H., A Successful case of Ureteroplasty for Intermittent Hydronephrosis. Transaction of the American Surgical Association. Vol. XV. 1897. pag. 555.
 26. Delbet, Présentation d'un malade. Uretéro-pyélo-néostomie. Acad. de Méd., December 29, 1898. La Presse Médicale. No. 106. pag. 199.
 27. Kelly, H. S. and Ramsey, O., De l'usage du cathéter rénal dans le diagnostic et le traitement des maladies des reins et des uretères. Revue de Gynécologie et de Chirurgie Abdominale. No. 3. Oct. 1897. p. 834.
 28. Verrière, A., Contribution à la chirurgie conservative dans le traitement des rétentions rénales — bassinets et extrémité supérieure de l'uretère. Thèse de Lyon. 1899. p. 56.
 29. Fenger, C., An Operation for Valvular Stricture of the Ureter. American Journal of the Medical Sciences. December 1896.
-

Chronologische Tabelle der Operationen für renale Retention.

No.	Operateur	Datum	Operation	Resultat			
				geheilt	gestorben	Schleim-fistel	Nephrectomie wegen Harnfistel
1	Trendelenburg	1886	Transpelvische Trennung der Klappe	—	Ileus	—	—
2	Küster	1891. 14. Juli	Resection des Ureters. Implantation in's Becken. Uretero-pyelo-neostomie	1	—	—	—
3	Fenger	1892. 31. Mai	Transpelvische plastische Klappenoperation	1	—	—	—
4	Fenger	1892. 26. Nov.	Extrapelvische plastische Operation. Stric-tur am oberen Ende des Ureters	1	—	—	—
5	van Hook	1892	Resection	—	—	—	1
6	Bardenheuer	1893. 24. März	Resection. Uretero-pyelo-neostomie	1	mit	1	—
7	Mynter	1893. 14. Aug.	Transpelvische plastische Operation	1	—	—	—
8	Bardenheuer	1894. 28. Jan.	desgl.	1	mit	1	—
9	Fenger	1894. 17. Sept.	Extrapelv. Klappenoper. am Beckenausg.	1	—	—	—
10	Fenger	1894. 17. Nov.	Transpelvische plastische Klappenoperat.	1	—	—	—
9	Fenger	1895. 13. Apr.	Sectionsschnitt der Niere. Trennung der Klappe im unteren Aste des Ureter	1	—	—	—
11	Fenger	1895. 6. Aug.	Plastische Ureterenoper. Excision d. Klappe	1	—	—	—
12	Helferich	1895. 13. Nov.	Extrapelvische plastische Operation	—	Urämie am 9. Tg.	—	—
13	Israel	1896	Pyeloplication	1	—	—	—
14	Israel	1896	Transpelvische plastische Klappenoperat.	1	—	—	—
15	Gerster	1896. 6. Febr.	desgl.	1	mit	1	—
16	Bardenheuer	1896. 17. Febr.	Extrapelvische plastische Operation	1	—	—	—
17	Bazy	1896. 27. Juli	Resection. Uretero-pyelo-neostomie	1	—	—	—
18	Bazy	1896. 13. Oct.	desgl.	—	—	—	—
19	Richardson	1896. 11. Nov.	Extrapelvische Operation	1	Jodoformver-giftg. od. Sepsis.	—	—
20	Fenger	1897. März	Extrapelvische Operation. Unveröffentl.	—	—	—	—
21	Kelly	1897	Extrapelvische Operation	1	—	—	—
22	Morris	1897	Resectionsversuch	—	—	—	1
23	Fenger	1898. 22. Febr.	Transpelv. Klappenoperation. Obliteration des Ureters an der Operationsstelle	—	—	—	1
24	Delbet	1898	Uretero-pyelo-neostomie	1	—	—	—
25	Albarran	1898	desgl.	1	—	—	—
26	Albarran	1898	Pyeloplication	1	—	—	—
	Albarran	1898	Extrapelvische plastische Operation	1	—	—	—
27	Rafin(Verrière)	1898. 12. Nov.	Ureterolysorthosis	1	—	—	—
28	Morris	1898	Extrapelvische plastische Operation	1	—	—	—
29	Fenger	1899. 23. Mai	Extrapelv. Ureterenplastik (unveröffentl.)	1	—	—	—
30	Fenger	1899. 9. Juli	Extrapelvische Plastik an Becken und Ureter (unveröffentlicht).	1	—	?	—

Renale Retention:

Chrono- logisch	Operateur	Datum	Alter	Geschlecht	K r a n k h e i t
--------------------	-----------	-------	-------	------------	-------------------

I. Ureter-

9	Fenger	1895 13. April	22	m.	Gonorrhoe. Nierenkolik. Lumbar-Nephrotomie. Steine passiren durch die Fistel. Intermittirende Obstruction des Ureters. Operation wegen schiefer Insertion und Strictur des Ureters am Beckenende. Urinfistel. Sackniere.
---	--------	-------------------	----	----	--

II. Ureter und Becken wegen Klappenbildung oder schiefer

a) Transpelvische

1	Trendelenburg	1886	—	—	Grosse Hydronephrose.
3	Fenger	1892 31. Mai	28	w.	Klappenstrictur oder Stenose am Beckenorificium in Wanderniere geringen Grades. Intermittirende Hydronephrose seit 8 Jahren.
7	Mynter	1893 14. August	25	m.	Intermittirende Hydronephrose seit 12 Jahren.
8	Bardenheuer	1894 28. Januar	45	w.	Rechtsseitige Pyonephrose.
10	Fenger	1894 17. Novbr.	28	w.	Grosse aseptische remittirende Cystonephrose in Wanderniere, seit 7 Monaten.
12	Helferich	1895 13. Novbr.	25	w.	Intermittirende linke Hydro- oder Pyonephrose.
14	Israel	1896	11	m.	Hydro- oder Pyonephrose rechts. Kolik etc. seit 2 Jahren.
15	Gerster	1896 6. Februar	9	m.	Trauma 1895. Haematurie (Nieren- oder Ureterruptur). 6 Monate später Tumor im r. Hypochondrium. Grosse aseptische Cystonephrose. Schräge Insertion und Strictur am Beckenende des Ureters.
23	Fenger	1898 22. Februar	23	w.	Rechtsseitige intermittirende Hydronephrose seit fünf Jahren.

Operationstabelle.

Operation	Resultat				
	Heilung	Tod	Schleimfistel	Nephrectomie wegen Harnfistel	No. Bibliograph.

A s t.

Incision durch Fistel und alte Narbe in die Sackniere. Unmöglich, den Uretereintritt zu finden. Halbierung der Niere und Trennung der Scheidewände zwischen den Kelchen. Ureter offen. Plastik am Uretereintritt, Schnitt mit querer Wundvereinigung. Vier Monate später Naht der halbirtren Niere. Vier Monate später schliesst sich die Fistel von selbst.	1	—	—	—	5
--	---	---	---	---	---

Insertion mit oder ohne Stenose des oberen Ureterendes.

Klappenoperation.

Vordere Sackwand durch seitliche Laparotomie geöffnet. Trennung des Ureter bis zum unteren Sacktheil. Annähen der getrennten Ureterwände an die innere Sackwand. Verlagerung der Ureteröffnung an den Grund des Sackes.	?	Ileus	—	—	6
Nephrotomie im Intervall zwischen den Anfällen. Kein Stein im Becken. Ureterorificium wird nicht gefunden. Incision des Beckens. Klappenförmige Oeffnung des Ureterendes wird gesehen und Plastik gemacht. Fixation der Wanderniere.	1	—	—	—	7
Lumbarschnitt. Klappenbildung. Transpelvische Klappenoperation durch einen 2,5 cm langen Schnitt, der nach unten durch die Klappenstrictur verlängert wird.	1	—	—	—	8
Halbierung der Niere. Intrapelvische Trennung des Sackes und des Ureters bis zum Grunde des Sackes. Vereinigung von Ureter und Sack.	1	—	—	—	9
Lumbare Nephrotomie. Drainage. Zwei Monate später Sack um die Hälfte zusammengezogen. Transpelvische Klappenoperation. Trennung von Ureter- und Sackwand bis zum Grunde. Naht.	1	—	—	—	5
Halbierung der Niere. Abtrennung des Ureters. Reimplantation in das untere Ende des eröffneten Sackes. Urämie. Erkrankung beiderseitig.	—	9. Tag	—	—	10
Lumbarschnitt. Niere doppelt so gross, als normal. Seitliche Insertion und Knickung des Ureteranfanges, Adhäsionen. Schnitt in die hintere Beckenwandung. Klappe mittelst Scheere gespalten. Ureter mit Beckenschleimhaut vernäht. Kein Verweilkatheter.	1	—	—	—	11
Transpelvische Operation. Spaltung der Klappe und Stricture an 3 Stellen, partielle Excision der Klappe. Lumbarfistel nach 6 Monaten geschlossen, bleibt 6 Monate geschlossen, öffnet sich dann wieder, sodass Nephrectomie nothwendig wurde.	—	—	—	1	12
Lumbarschnitt. Multiloculäre Hydronephrose. Incision des Sackes. Eversion seiner inneren Seite. Spaltung der Scheidewände zwischen den erweiterten Kelchen. Intrapelvische Spaltung des Ausgangs oder der Klappe des schräg inserirten Ureters und der entsprechenden Beckenwandung bis zum Grunde. Annähen des Ureters an das Becken. Fistel. Drei Monate später extrapelvische Plastik. Ureter ganz obliterirt. Im unteren Ureterende persistirt eine Klappe. Harnfistel. 1899 Nephrectomie.	—	—	—	1	13

Chrono- logisch	Operateur	Datum	Alter	Geschlecht	K r a n k h e i t
b) Resection und Reim-					
2	Küster	1891 14. Juli	11	m.	L. offene Hydronephrose. Lumbare Nephrotomie. Blasen-Anurie und Fistel. Ein Jahr später Dilatation der Fistel. Ureterkatheterismus unmöglich. Septische Pyelitis.
5	van Hook	1892	19	—	Inficirte Cystonephrose.
6	Bardenheuer	1893 24. Mai	49	m.	Cystonephrosis rechts.
17	Bazy	1896 27. Juli	40	m.	Nicht-intermittirende Hydronephrose.
18	Bazy	1896 13. October	48	m.	Haematurie, Keine Schmerzen. Grosse rechte Niere. Anurie seit 3 Tagen.
22	H. Morris	1897	56	w.	Intermittirende Hydronephrosis. Extrapelvische Operation erfolglos.
c) Extrapelvische Klappen-					
4	Fenger	1892 26. Novbr.	47	m.	Traumatische Strictur des Ureters dicht beim Nierenbecken. Intermittirende Hydronephrose seit vier Jahren.
9	Fenger	1894 17. Septbr.	21	m.	Gonorrhoe. Nierenkolik. Lumbar - Nephrotomie. Steine passiren durch die Fistel. Intermittirende Ureterobstruction.
16	Bardenheuer	1896 17. Februar	32	w.	Intermittirende Hydronephrose seit 5 Jahren. Wanderniere.
19	M. Richardson	1896 11. Novbr.	29	w.	Intermittirende Hydronephrose seit 8—10 Jahren. Verdacht auf Gallensteine. Bauchschnitt. Normale Gallenblase. Retroperitonealer Tumor in Nierengegend.
20	Fenger	1897 März	38	w.	Remittirende inficirte Cystonephrose in Wanderniere. Nierenstein per urethr. abgegangen. Ureterstrictur.
21	Kelly	1897 (?)	35	w.	Ureterstrictur. Hydronephrose seit 5 Jahren. Strictur nahe am Nierenbecken. Stein wahrscheinlich.
24	Delbet	1898	33	w.	Intermittirende Hydronephrose seit 15 Jahren.
25	Albarran	1998	25	w.	L. Pyonephrose. Nephrotomie. Verweilkatheter im Ureter.

Operation	Resultat				
	Heilung	Tod	Schleimfistel	Nephrectomie wegen Harnfistel	No. Bibliograph.
plantation des Ureters.					
Extraperitonealer Lumbarschnitt. Ureter nicht gefunden. Schnitt in's erweiterte Becken. Ureter in oder auf der hinteren Sackwandung. Spaltung der Beckenwand des Ureters ist unmöglich wegen Ureterstricture 2 cm unter dem Becken. Ureter bis zur Strictur gespalten. Er wird reseziert und sein aufgetheiltes Ende in die Oeffnung des Sackes genäht. Vier Monate später wird die Fistel durch Auskratzen, Erweiterung und Naht geschlossen.	1	—	—	—	14
Nephrotomie. Harnfistel. Schräge Insertion. Resection der Ureterklappe. Reimplantation in's Becken. Exploration des unteren Ureters ergibt Obliteration mehrere Zoll lang. Nephrectomie.	—	—	—	1	15
Lumbarschnitt. Unilaterale schräge Insertion in einer Länge von 5 cm. Ureterresection. Reimplantation in den tiefsten Theil des Sackes. Kleine Fistel 6 Monate später.	1	—	1	—	16
Transperitoneale Operation. Medianschnitt. Ureter inserirt in der Mitte des Sackes. Ureterresection von 4 cm. Reimplantation in den unteren Sacktheil mit Resection eines Theiles des Beckensackes. Katheter vom Ureter durch's Becken zur Bauchwunde heraus.	1	—	—	—	17
Lumbarschnitt. Zweilappige Niere. Stein und altes Coagulum im Becken. Ureter sehr hart und erweitert. Resection und Reimplantation. Tod infolge Infection oder Jodoformvergiftung. Operation mechanisch erfolgreich.	—	1	—	—	18
Küster's Operation: Uretero-pyelo-neostomie. Ureter dünn und eng. Operateur traut dem Werke nicht und macht Nephrectomie.	—	—	—	1	17
und Stricturoperation.					
Nephrotomie. Sackniere. Kein Stein gefunden. Uretereintritt nicht gefunden. Incision des Beckens. Eine longitudinale Ureterotomie legt die Strictur bloss. Längsschnitt auf diese Strictur und plastische Operation an Ureter und Nierenbecken.	1	—	—	—	20
Operation wegen schräger Insertion und Strictur am Nierenbeckenende des Ureter.	1	—	—	—	21
Incision vom Becken, durch den Sporn bis unterhalb in den Ureter. Quere Vereinigung der longitudinalen Wunde.	1	—	—	—	24
Lumbarschnitt. Ureter inserirt an der inneren Convexität des erweiterten Beckens, ist flach, collabirt. Heben der Niere streckt ihn. Der Beckenausgang wird zu einem Trichter umgeformt. Ureteroplastik nach dem Princip der Pyloroplastik.	1	—	—	—	25
Niere klein. Becken erweitert. Incision des Beckens. Strictur des Ureters unterhalb seines Abganges. Spaltung der Strictur bis in's Becken. Pyelitis und Cystitis blieben. Später Nephrectomie.	—	—	—	1	19
Strictur nahe dem Becken gefunden, wird längs gespalten und quer an's Becken genäht.	1	—	—	—	27
Lumbarschnitt. Stenose und schiefe Insertion des Ureters. Spaltung des Ureters vom Becken durch die Strictur. Uretero-pyelo-neostomie.	1	—	—	—	26
Lumbarschnitt. Extrapelvische Spaltung des Spornes. Exstirpation des unteren Sackendes (Capitonnage). Naht der Ureterränder an das Becken.	1	—	—	—	22

No. Chrono- logisch	Operateur	Datum	Alter	Geschlecht	K r a n k h e i t
26	Albarran	1898	22	w.	Hydronephrose. Strictur und schiefe Insertion des Ureters.
28	H. Morris	1898	29	w.	Strictur und Klappenobstruction am oberen Ureterende. Normale Insertion.
30	Fenger	1899 9. Juli	41	w.	Intermittirende inficirte Hydronephrose seit 10 Jahren. Wanderniere.
d) Pyelo-					
13	Fenger	1896	39	w.	Intermittirende Hydronephrose seit 6 Monaten. Becken erweitert, sodass Ureter von lateraler Seite der Wandung ausging, zuerst 1½ cm nach aufwärts, dort geknickt, dann nach abwärts verlaufend.
26	Albarran	1898	22	w.	Hydronephrose. Strictur und schräge Insertion des Ureters. Stein im Nierenbecken. Entfernung des Steines.
III.					
a) Uretero-					
27	Rafin (Verrière)	1898 12. Novbr.	32	w.	Linke Wanderniere, 1890. Intermittirende Hydronephrose, 1895. Nephropexie, April 1896. Besserung, dann Recidiv.
b) Plastische					
11	Fenger	1895 6. August	32	w.	Wahrscheinlich traumatische r. Wanderniere 1880. Remittirende Schmerzanfälle, wieder hervorgerufen nach Schwangerschaft 1885.kehrten zurück 1893 nach Abortus. Pyonephrosis. Tumor in rechter Nierengegend.
29	Fenger	1899 23. Mai	—	m.	Grosse Pyonephrose links 1897. Lumbare Nephrotomie. Ureterotomie. Entfernung eines Steines, 2½ cm lang, aus dem oberen Ureterende. Harnfistel in der Lende. Fenger's Plastik an der Ureterstrictur 1898 (Dr. Allport in Chicago). Fistel persistirt.

Operation	Resultat				
	Heilung	Tod	Schleim- fistel	Nephrecto- mie wegen Harnfistel	No. Biblio- graph.
Extrapelvische Operation. Ureter incidirt. Diese Oeffnung vereinigt mit einer Oeffnung im untersten Theile des Beckens.	1	—	—	—	23
Longitudinale Ureterotomie. Spaltung der Klappe. Quere Vereinigung von Ureter und Becken.	1	—	—	—	3
Lumbarschnitt. Grosse und verlängerte Niere. Erweitertes Becken. Schiefe Insertion des Ureters, oberes Ende geknickt. Schnitt in's Becken. Spaltung des Ureterabganges und des Beckens. Quere Vereinigung.	1	—	—	—	19
plication.					
Schnitt in die hintere Beckenwandung in der Längsrichtung. Kein Stein. Keine Klappe. Mediale Seite des Beckens wird eingefaltet und genäht, ebenso andere Theile des Nierenbeckens, sodass die Ureterknickung ausgeglichen wird: Pyeloplication. Nephropexie.	1	—	—	—	11
Nephrotomie. Entfernung des Steines. Pyeloplication. Zwei Monate später extrapelvische Operation.	1	—	—	—	23
Ureter.					
Iysorthosis.					
Lumbarschnitt. Kleine, gelappte Niere. Becken erweitert. Ureter S-förmig gekrümmt, inserirt am unteren Ende des Beckens. Trennung der Adhäsionen, Streckung der S-Krümmung. Nephropexie 12. Nov. 1899. Seither keine Nierenanschwellung.	1	—	—	—	28
Operation.					
Pelviotomie. Entfernung von 4 Steinen, die oberhalb einer Klappenstrictur liegen. Longitudinale Ureterotomie durch die Strictur und Excision derselben. Ureterplastik.	1	—	—	—	29
Isolirung der Niere. Sectionsschnitt. Strictur 5 cm unterhalb des Beckens. Der isolirte Ureter ist auf einer Strecke von 1 cm ganz obliterirt. Longitudinale Ureterotomie 2,5 cm lang durch Strictur. Quere Vereinigung. Beträchtliche Spannung im genähten Ureter. Bougies werden von der Niere aus bis unterhalb der Strictur eingeführt. Naht der halbirten Niere. Lendenfistel schliesst sich und bleibt geschlossen. Jan. 1900 Osteomyelitis humeri.	1	—	—	—	19

XXVIII.

(Aus der chirurg. Universitäts-Klinik des Herrn Geheimrath
von Bergmann.)

Ein Beitrag zur Lehre von den Gelenk- mäusen.

Von

Dr. med. V. Schmieden,

Assistent am St. Johannes-Hospital Bonn a. Rh., s. Z. Volontärassistent der chirurg. Universitäts-
Klinik in Berlin.

(Hierzu Tafel XIII.)

Die Entstehungsfrage der Gelenkmäuse ist in den letzten Jahren durch zahlreiche, eingehende Untersuchungen gefördert, und es ist eine Einigung in den meisten wichtigen Punkten erzielt worden; ja man könnte die Frage als abgeschlossen betrachten, wenn nicht König seine schon vor vielen Jahren aufgestellte Theorie, die Entstehung der freien Gelenkkörper durch Osteochondritis dissecans in letzter Zeit wieder von Neuem durch eingehende Untersuchungen an reichhaltigem Material gestützt hätte. Die ausführliche Veröffentlichung und kritische Beurtheilung seines Materials ist durch Martens erfolgt. Seiner Ansicht stehen besonders die vorher veröffentlichten Untersuchungen von Barth gegenüber, welcher die Existenz einer Osteochondritis dissecans bei der Entstehung der Gelenkmäuse nicht anerkennt; für ihn giebt es nur 1. traumatische, 2. aus Arthritis deformans entstandene Gelenkkörper. Diesen letzten Bearbeitungen gingen eine grosse Zahl von Veröffentlichungen voran, seitdem Paré (1558) die erste Gelenkmaus beschrieben hat, und seitdem späterhin die zunehmende Kenntniss dieser Krankheitsform in zahlreichen Epochen fortgeschritten ist. Die neuere Literatur ist in einem Verzeichniss am Schlusse dieser Arbeit zusammengestellt; eine systematische Besprechung derselben

erscheint um so mehr überflüssig, als sie in fast allen Arbeiten der letzten Jahrzehnte gegeben ist. Das Nothwendige darüber kann an geeigneter Stelle eingeschaltet werden.

Es stehen der Untersuchung unserer Krankheit manche Schwierigkeiten im Wege: 1. Die Ursache der Erkrankung liegt oft zweifellos zeitlich sehr weit zurück; es lassen sich daher aus der Anamnese nicht immer sichere Rückschlüsse ziehen. 2. Es ist nicht stets sofort zu entscheiden, ob die ausser der Gelenkmaus noch vorhandene Allgemeinerkrankung des Gelenks eine primäre, oder eine secundäre ist. 3. Die einmal entstandenen Gelenkmäuse machen secundäre Veränderungen durch, die ihre pathologisch-anatomische Beurtheilung erschweren. 4. Die Erkrankung kommt selten in frischen Stadien zur Beobachtung. 5. Ein Einblick in das erkrankte Gelenk ist meist nicht möglich, auch die Röntgenphotographie kann uns hierfür nur einen schwachen Ersatz bieten. 6. Es handelt sich häufig um junge Männer zwischen 15 und 25 Jahren (vielfach Handwerksburschen), deren Aufenthalt zwecks erneuter Untersuchung nach einer Reihe von Jahren oft nicht mehr zu ermitteln ist. — Aus diesen Gründen fällt aus einem noch so reichen Material immer ein gewisser Procentsatz von Krankheitsfällen, als weniger belehrend für die Beurtheilung des Ganzen, fort.

Die vorliegenden Untersuchungen stützen sich auf ein Material von im Ganzen 49 Fällen aus der königlichen chirurgischen Universitätsklinik zu Berlin, welche mit Ausnahme von 5 Fällen, (bei denen die Operation verweigert wurde) operativ behandelt wurden. Bei sämtlichen Patienten heilte die Operationswunde per primam intentionem ohne Fieber und Eiterung. 7 Fälle sind eigene Beobachtungen; von 17 Fällen stand das gewonnene Präparat noch zur mikroskopischen Untersuchung zur Verfügung; von 4 Fällen liegt nur das Präparat, ohne genaue anamnestische Angaben vor. Bei den wichtigeren Fällen wird ein Auszug aus der Krankengeschichte gegeben werden.

Es sind in den Kreis der Betrachtung hier nur knorpelige und knöcherne Gelenkkörper gezogen worden; alles Uebrige, was an festen Bestandtheilen in den Gelenkhöhlen beschrieben ist, Fremdkörper, Reiskörper, Blutcoagula, Gelenkzotten, Lipome (oder sonstige Tumoren), ist als in ein anderes Gebiet gehörig zu bezeichnen. Nur insofern haben sie für das Studium der echten Gelenkkörper

ein gewisses Interesse, als auch sie gelegentlich durch Hervorrufen der sogenannten typischen Gelenkmaussymptome zu einem chirurgischen Eingriff Veranlassung geben, und vor der Operation leicht mit echten Gelenkmäusen verwechselt werden können. Dies ist besonders von fibrösen Zotten der Gelenkkapsel bekannt, und auch mir stehen drei hierhergehörige Fälle zur Verfügung; von zweien liegt eine genaue Anamnese vor; die Erkrankung wird auf ein directes Trauma zurückgeführt.

Fall 12. B., 9jähriger Schüler, aus Schwedt. Aufgenommen am 30. 9. 1887.

Vor $\frac{1}{2}$ Jahr heftiger Stoss gegen das linke Knie. Seitdem fast ununterbrochen bettlägerig und in ärztlicher Behandlung wegen Schmerzen, Schwellung und Gebrauchsunfähigkeit, die bei Gehversuchen stets wiederkehren.

Status: Erguss im linken Knie. Gelenkmaus fühlbar und verschieblich. 5. 10. 1887. Durch Operation eine Zotte von weicher Consistenz entfernt. — 21. 10. Per primam geheilt entlassen; andere Gelenke frei. — 17. 12. 1889. Wiederaufnahme. Pat. hat seit $\frac{3}{4}$ Jahren einen beweglichen Körper in demselben Gelenk gefühlt, der seit 3 Tagen heftige Schmerzen verursacht hat. — 18. 12. Operation: Diesmal Entfernung einer knorpeligen Gelenkmaus. — 25. 1. 1890 völlig geheilt entlassen.

Antwort im März 1900: Pat. hat nicht wieder Körper im Gelenk gefühlt. Beweglichkeit völlig frei. Nach grösseren Anstrengungen gelegentlich Schmerzen und Schwellung, die durch Wickelung und Massage sofort beseitigt werden.

Fall 23. S., 16jähriger Schmiedelehrling aus Freienwalde.

Vor 10 Monaten Fall von einer 10 Fuss hohen Leiter, wobei das rechte Ellbogengelenk auf Steinpflaster aufschlug. Sofort Schmerzen und Unmöglichkeit zu strecken. Im Anschluss daran fühlt er einen bohnergrossen beweglichen Körper, der die Bewegung unmöglich macht, „wenn er sich ins Gelenk stellt“. Vor 2 Monaten nochmals Fall auf dasselbe Gelenk. — 16. 2. 1895. Operation; Entfernung eines bohnergrossen fibrösen Körpers. — 18. 2. In Heilung entlassen.

Antwort März 1900. Pat. ist durch die Operation völlig geheilt und hat keinerlei Beschwerden mehr.

In diesem zweiten Falle hat sich offenbar die fibröse Zotte secundär (vielleicht bei dem zweiten Trauma) gelöst und ist zum freien Körper geworden.

In der Sammlung befand sich ohne Krankenbericht folgendes Präparat mit der Aufschrift: Gestielte Gelenkmaus aus dem Kniegelenk. 17. 11. 1885 extirpirt. Die Gelenkmaus stellt ein bohnergrosses und bohnenförmiges, weissliches, fibröses Gebilde vor mit glatter Oberfläche. An einer Seite zieht es sich in einen Stiel aus, welcher quer durchtrennt ist. Auf dem Durchschnitt erscheint es von in der Längsrichtung laufenden Fasern durchzogen.

Nirgends sind festere Partien darin. Mikroskopisch besteht die Zotte ausschließlich aus faserigem, kernarmen Bindegewebe, das in parallelen Zügen angeordnet ist. Zeichen von spezifischer Erkrankung fehlen.

Mitunter kann unerwartet durch mikroskopische Untersuchung solcher exstirpirter Zotten Tuberculose festgestellt werden. Solche Fälle sind von König, Riedel und Martens beschrieben worden. Vor Kurzem wurde in der Berliner Klinik ein sehr charakteristischer Fall dieser Art beobachtet.

Fall 43. R., 26jähriger Landwirth aus Baardorf. Aufgenommen am 28. 2. 1900. Vor $\frac{3}{4}$ Jahren leichter Fall vom Fahrrad aufs linke Knie, wohnach Pat. sofort weiterradeln konnte. Seit 4 Monaten langsam zunehmende Bewegungsstörung und Schwellung. Mannigfache Behandlung vergeblich. Plötzliche Anfälle von heftigem Schmerz mit Fixation des Gelenks in der augenblicklichen Stellung.

Status: Musculatur des linken Oberschenkels deutlich atrophisch. Starker Erguss im Knie. Beweglicher Körper an der Aussenseite der Patella fühlbar: derselbe scheint gestielt aufzusitzen. Röntgenbilder sind jedoch stets negativ. — 23. 2. 1900. Operation. Entfernung zweier gestielter Zotten an der Gelenkkapsel in der Höhe des Gelenkspaltes. Es entleert sich viel leicht getrübe Synovia. — 9. 3. 1900. Wunde etc. geheilt. Pat. auf Wunsch entlassen und zwar mit fixirendem Verband wegen stets recidivirenden Ergusses und Schmerzes.

Das Präparat besteht in zwei 1cm langen, glatten, ziemlich derben Zotten, eine etwa bohnenförmig und breit gestielt, die zweite schlanker. Sie bestehen auf dem Durchschnitt aus hartem, fibrösem Gewebe ohne festere Partien und ohne makroskopisch erkennbare spezifische Krankheitsformen. Der Stiel geht ohne scharfe Grenze in die Zotte über. Mikroskopisch bestehen die Zotten aus ziemlich kernreichem Bindegewebe, in welches dichtnebeneinander, z. Th. confluierend, typische, miliare, riesenzellhaltige Tuberkel eingelagert sind, welche z. Th. central beginnende Verkäsung erkennen lassen. Nirgends jedoch sind diese Tuberkel durch die glatte Oberfläche hindurch ins Gelenk hinein durchgebrochen.

Es ist klar, dass man mit der Entfernung einer oder einiger derartiger tuberculöser Zotten, die gerade Gelenkmaussymptome machen, und durch eine Entleerung des Hydrops nichts Wesentliches zur Heilung der Tuberculose in diesem Gelenke gethan hat. Und so ist es denn auch nicht befremdlich, dass Riedel berichtet, dass einige Fälle zunächst günstig zu verlaufen schienen, bei

anderen dagegen sehr bald eine ausgedehnte tuberculöse Zerstörung des Gelenkes begann. Auch in unserem Fall ist die Prognose für das Gelenk jedenfalls ungünstig zu stellen.

Da in diesen Fällen von Bildung harter Zotten die Diagnose vorher schwer präcise zu stellen ist, so erscheint ein chirurgischer Eingriff jeder Zeit gerechtfertigt: namentlich aber dann, wenn diese Gebilde die typischen Gelenkmaussymptome hervorrufen, d. h. wenn der Patient über ganz plötzliche, bei etwas forcirten Bewegungen auftretende Schmerzanfälle heftigster Art klagt. Es pflegt dann das Gelenk in der gerade befindlichen Stellung fest fixirt zu sein. Den an Gelenkmäusen leidenden Kranken ist dieser Zustand meist sehr wohl bekannt, und sie beseitigen ihn durch Streichen und Reiben der Einklemmungsstelle, bis sie ihre Gelenkmaus wieder frei beweglich fühlen, und sie sie dann in einen Recessus des Gelenks bringen können, wo sie sie erfahrungsgemäss nicht belästigt. Manche Kranke beobachten solche Anfälle sehr häufig (mehrmals täglich); dann sind die Schmerzen und nachfolgenden Störungen sehr unbedeutend, und ärztliche Hülfe wird nicht in Anspruch genommen. Im Gegensatz hierzu werden andere Kranke nur selten, manchmal in Zwischenräumen von mehreren Jahren, aber dann meist von sehr heftigen Anfällen heimgesucht. Schon nach dem zweiten oder dritten Anfall entschliessen sie sich bereitwillig zu einer Operation, denn die Schmerzhaftigkeit kann bis zur Ohnmacht führen, und sie müssen Wochen lang nach dem Anfall wegen Schwellung und Gebrauchsunfähigkeit des Gelenks zu Bett liegen; oft schwinden diese Beschwerden garnicht, bis ein erneuter Anfall hinzutritt.

Die meisten Autoren führen diese Anfälle darauf zurück, dass sich die Gelenkmaus zwischen die articulirenden Flächen einklemmte. Jedoch ist es mir stets wahrscheinlicher erschienen, dass in der überwiegenden Mehrzahl der Fälle nur eine Einklemmung zwischen Knochen und Bandapparat stattfindet. v. Volkmann hat dieser Anschauung bereits Ausdruck gegeben in seinen: „Krankheiten der Bewegungsorgane“ in Pitha-Billroth's Handbuch der Chirurgie. Die normalen, exact auf einander passenden Gelenkflächen müssten sich ja enorm von einander abheben, um eine Gelenkmaus von mittlerer Grösse zwischen sich zu fassen. Anders liegt die Sache bei arthritisch veränderten Gelenken, deren articulirende Flächen

nicht mehr genau auf einanderpassen. Bei diesen ist eine Interposition leichter denkbar und es sind hierbei auch sogenannte Schleiflinien und Druckmarken der Corpora mobilia beschrieben worden.

Um die Aehnlichkeit des Krankheitsbildes der beschriebenen Gelenkzotten mit dem der Gelenkmäuse noch zu erhöhen, werden auch sie häufig mit aller Bestimmtheit auf ein Trauma zurückgeführt. Ebenso wie bei meinen oben citirten Fällen beschreibt Kaposi eine traumatisch entstandene Zotte, die nach allem vor der Operation für eine typische Gelenkmaus gehalten wurde.

Es hat namentlich in früheren Jahren nicht an Autoren gefehlt, welche die Entstehung echter, knorpelig-knöcherner Gelenkmäuse aus solchen fibrösen Zotten für möglich hielten. Sie erklärten dann die verschiedenen Schichten, die Knorpelplatte, die Knochenschicht, die äusseren Bindegewebshüllen einfach für die Producte der verschiedenen Schichten der Gelenkkapsel und beriefen sich immer wieder darauf, dass durch Kölliker und Luschka nachgewiesen ist, dass in der normalen Gelenkkapsel gelegentlich Knorpelzellen eingelagert vorkämen. Aus diesen sollten die Gelenkmäuse als eine Art Enchondrome hervorgehen. Auch schreckten sie nicht davor zurück, wenn sie auf der Gelenkfläche einen der Maus entsprechenden Defect fanden, diesen einfach für eine Druckmarke der Gelenkmaus anzusprechen, trotzdem sie an der gegenüberliegenden Gelenkfläche keine solche Usur vorfanden. Andere Forscher sprechen direct aus, dass sie die knorpelige Umwandlung der Synovialis und das spätere Freiwerden der umgewandelten Stelle für den typischen Entstehungsmodus der Gelenkmäuse halten. So auch v. Volkmann (1882): er trennt gegenüber den so entstandenen Gelenkmäusen die traumatischen als eine ganz unbedeutende Nebengruppe ab: „dass neben diesen eigentlichen Gelenkmäusen ausnahmsweise auch einmal Körper von ganz anderer Bedeutung frei beweglich in den Gelenkhöhlen vorkommen können, ist schon hervorgehoben worden. So kann es sich z. B. ereignen, dass bei einer heftigen Gewalteinwirkung ein relativ kleines Stück eines Gelenkendes abgesprengt wird, das später Beschwerden wie eine Gelenkmaus hervorruft, und zu seiner Entfernung einen gleichen operativen Eingriff benöthigt.“ Nach den

Forschungen der letzten Jahre muss festgestellt werden, dass ein Entstehen von echten Gelenkkörpern aus ursprünglich fibrösen Zotten, wenn es überhaupt vorkommt, überaus selten ist. Ich selbst habe niemals irgend welche Anhaltspunkte dafür gefunden, und möchte diese ganze Entstehungsart überhaupt bezweifeln. Längst ist ja schon, und mit Recht, die alte Hunter'sch Ansicht verlassen worden, dass Gelenkmäuse aus incrustirten Blutgerinnseln hervorgehen können.

Interessant ist es, dass Riedel (1882) gefunden hat, wie gegenüber einem in einer Gelenktasche festliegenden Corpus liberum sich in der Kapselwand ein bohngrosser Knochen gebildet hatte. Dieser in das Gebiet der Sesambeine gehörige Körper kann natürlich für die Entstehung der Gelenkmäuse nichts beweisen. Ich bin somit der Meinung, dass die Gelenkkapsel im Allgemeinen nicht der Mutterboden der Gelenkmäuse sei, und dass die fibrösen Gelenkzotten im Rahmen unserer Betrachtungen nur deshalb einen Platz beanspruchen dürfen, weil sie fälschlicher Weise mit Gelenkmäusen verwechselt werden können.

Es sei an dieser Stelle auch noch kurz erwähnt, dass differentialdiagnostisch gelegentlich die Luxation eines Meniscus im Kniegelenk mit in Frage kommt, wobei in den meisten Fällen eine Zerreißung der Zwischenknorpelscheibe eintritt, und auch wohl gelegentlich die völlige Abtrennung eines Stückes (primär oder secundär) vorkommt. Hierher gehören folgende Fälle:

Fall 38. S., 38jähriger Bauarbeiter aus Berlin. Aufgenommen am 30. 5. 1899.

Vor einem Jahr entstand beim Steigen mit einer schweren Last ein hörbarer Ruck im rechten Knie und Fixation des Gelenks in Beugstellung; dabei tritt ein kirschgrosser, verschieblicher Körper hervor. Nach 14 Tagen ein sehr schmerzhafter Anfall beim Emporspringen aus knieender Stellung. Seitdem 9 Wochen dauernd in Behandlung; das Leiden verschwindet nicht. 10. 6. 1899. Operation; Entfernung einer knorpeligen Zotte, die mit dem inneren Meniscus zusammenhängt; sie ist 1 cm breit, $1\frac{1}{2}$ cm lang. 4. 7. 1899. Wunde etc. geheilt. Gebessert entlassen. Vorstellung am 10. 3. 1900. Es bestehen gelegentlich noch Schmerzen und Schwellung, gegen welche Pat. Massage anwendet.

Fall 8. Vor $2\frac{1}{2}$ Monaten Fall auf das linke Knie, dann 8 Tage bettlägerig wegen Schmerz und Schwellung. Seitdem dauernd Beschwerden, seit etwa 4 Wochen typische Anfälle.

Status: Maus fühlbar. Erguss im Gelenk. 4. 5. 1885. Operation. Entfernung eines glatten, länglichen Knorpelstückes, $3\frac{1}{2} : 2\frac{1}{2} : \frac{1}{2}$ cm, scheint ein Stück des einen Meniscus zu sein. — Patient nicht mehr auffindbar.

Bevor ich nun zu den typischen Gelenkmäusen übergehe, möchte ich noch einen selteneren Fall vorwegnehmen: einen Fall, bei welchem der freie Körper ausserhalb des Gelenkes lag, eingebettet in den Weichtheilen nahe der Kapsel. Er wäre also in diesem Zustande den eigentlichen Gelenkmäusen nicht zuzurechnen.

Fall 36. K., 23jähriger Landwirth aus Jacobshagen. Aufgenommen am 7. 12. 1898.

Schwellung und Beschwerden seit 7 Jahren. Vor 3 Jahren eine Stichverletzung des Knies, seitdem vermehrte Beschwerden und Maus fühlbar.

Status: Hydrops und Oedem. Körper wenig verschieblich am inneren Rande der Patella. 10. 12. 1898. Operation. Entfernung eines Knorpelkörpers, der ausserhalb des Gelenkes eingekapselt liegt. — 21. 12. p. p. völlig geheilt entlassen. Antwort im März 1900: Pat. hat noch gelegentlich etwas Schmerzen nach Ueberanstrengung und bei Witterungswechsel.

Es ist wohl in diesem Falle die Möglichkeit nicht von der Hand zu weisen, dass die Maus ursprünglich im Gelenk lag, dass sie jedoch nach der vor 3 Jahren erfolgten Stichverletzung durch eine Kapselwunde vielleicht mit austretender Synovia zusammen in das Nachbargewebe herausgeschwemmt und dort eingehilt sei.

Zur Beurtheilung der wahren Gelenkmäuse ist nun ihre makroskopische und mikroskopische Betrachtung von grösstem Werthe. Hierzu werden einige Vorbemerkungen nöthig sein. Von höchstem Interesse sind die secundären Veränderungen, welche ein von der Gelenkfläche abstammendes Knorpelknochenstück durchmacht; diese können so hochgradig sein, dass es manchmal schwer ist, makroskopisch in der Gelenkmaus noch ein Stück der normalen Gelenkfläche wiederzuerkennen. Das genaue Studium dieser Veränderungen ist um so wichtiger, weil wir uns in den meisten Fällen an die exstirpirte Gelenkmaus halten müssen, wenn wir unser Gebiet pathologisch anatomisch beleuchten wollen; genaue Untersuchung der Gelenkflächen ist selten möglich; denn sobald man die Gelenkmaus deutlich durch die Haut durchfühlen kann, oder ihre Anwesenheit durch die Röntgenphotographie sichergestellt ist (und nur dann ist in der v. Bergmann'schen Klinik operirt worden) dann wird man sich doch jederzeit damit be-

gnügen, einen kleinen Einschnitt zu machen, durch den das Corpus liberum entfernt werden kann. Weitere Untersuchung der Gelenkflächen oder breitere Eröffnung könnte nur das Resultat der Operation in Frage stellen. Sektionsbefunde von klinisch beobachteten Fällen gehören jetzt zu den grössten Seltenheiten. Es fehlt jedoch nicht an Veröffentlichungen von Sektionsbefunden aus älterer Zeit, auch liegen Berichte von Operationen vor, welche zur Klärung des pathologisch anatomischen Bildes breitere Eröffnungen des erkrankten Gelenkes gemacht haben. Dabei haben sich vielfach Defekte an den Gelenkflächen gefunden, welche je nach ihrem Alter theils schon wieder überknorpelt waren. In frischen Fällen passten die freien Körper noch genau in den Defekt hinein, zumal wenn sie sich selbst noch nicht secundär verändert hatten. Sehr interessant ist es, an welchen Stellen des Gelenkes sich der Defekt befand; namentlich haben König und Barth hieraus wichtige Schlüsse gezogen, zur Beurtheilung der Bedeutung des Traumas in diesen Fällen. Mir selbst stehen weder Sectionsbefunde noch genauere Befunde aus den kranken Gelenken zur Verfügung. Um so grösseres Gewicht muss daher auf die Untersuchung der exstirpirten Körper gelegt werden. Nur einmal konnte bei etwas ausgedehnter Eröffnung des Gelenkes ein Defekt zur Anschauung gebracht werden und zwar an der Patella.

Während es in früherer Zeit zweifelhaft erschien, und auch noch Real in seiner vortrefflichen Arbeit die Frage aufwirft, ob freie Gelenkkörper noch wachsen können, oder nicht, unterliegt es jetzt keinem Zweifel mehr, dass sie in der That erheblich wachsen können und zwar nicht durch Anlagerung einer toten Materie, wie etwa die Blasensteine und Gallensteine wachsen, sondern durch Proliferation lebendiger Zellen. Nach Barths Untersuchungen nun ist das Amlebenbleiben und Wachsen eines von der Gelenkfläche stammenden Corpus mobile davon abhängig, dass es zeitweise an einer beliebigen Stelle der Gelenkkapsel wieder anwächst und dann durch einen bindegewebigen Stiel seine Ernährung gewinnt. Barth geht soweit, dass er annimmt, dass alle secundären Wucherungen an der Gelenkmaus von dem Bindegewebe der Kapsel abstammten, und dass das Gewebe des freien Körpers keiner selbstständigen Proliferation mehr fähig sei. Diese seine Anschauung stützt er durch mikroskopische und experimentelle Untersuchungen, und

Martens pflichtet ihm in dieser Beziehung auch vollkommen bei. Seine Deutung ist sicherlich einwandsfrei, nur fragt es sich, ob sie für alle Fälle Giltigkeit hat. Wie sollte es kommen, dass man die überwiegende Mehrzahl, in der That fast alle Gelenkmäuse mit Wachstumserscheinungen frei in den Gelenken findet? Sind sie wirklich alle einmal secundär an der Gelenkkapsel festgewachsen gewesen, und haben sich dann wieder gelöst? Sollten wirklich freie Gelenkkörper nicht wachsen? — Virchow nahm 1863 in seinem Geschwulstwerke hierzu folgendermaassen Stellung: „Endlich aber ist theoretisch nichts gegen die Möglichkeit zu sagen, dass in den abgetrennten Knorpeln und Knochen mindestens eine *vita minima*, vielleicht sogar ein reger Lebenszustand fortbestehen, und dass sie aus der Synovia gewisse Säfte aufnehmen, und nicht nur sich ernähren, sondern möglicherweise auch wachsen können. Denn in der That sind die Stiele, solange sie überhaupt befestigt sind, auch gewöhnlich gefässarm, wenn auch nicht immer gefässlos, und doch wachsen die Körper.“ — Schüller, der sich im Uebrigen mit Barths Ansichten durchaus einverstanden erklärt, kann ihm in diesem Punkte doch auch nicht folgen; er zweifelt an, dass stets Verwachsungen eintreten müssen, und beruft sich dabei auf die Thatsache, „dass Knochen niemals aus Bindegewebe, sondern nur aus den knochenbildenden Elementen des Knochens, speciell dem Periost und dem Mark (aus den Osteoblasten) hervorgeht.“

Ich meinerseits bin der Ansicht, dass sowohl das Bindegewebe, wie auch der Knorpel, woraus die secundären Wucherungen der Gelenkkörper im Wesentlichen bestehen, sehr wohl von den Geweben des freien Körpers selbst allein geliefert werden kann; dass hierbei gelegentlich Kapselwucherungen hinzukommen können, sei damit keineswegs ausgeschlossen. Barths Untersuchungen behalten jedenfalls ihren Werth; ich habe freilich dafür in meinen Beobachtungen keine weiteren Beweise finden können; dass jedoch alle Gelenkmäuse einmal gestielt gewesen sein müssen, das wird Niemand beweisen können. Ich habe nie in einem Gelenkkörper auch nur Andeutungen von Gefässen gesehen. Ausserdem spricht für ein selbstständiges Wachstum die Anordnung des neugebildeten Gewebes, das ganz typisch immer von der knöchernen Hälfte der Knorpelknochenkörper seinen Ursprung nimmt; fast nie fand ich einen Stiel, oder Reste eines solchen; hierauf werde ich sogleich

noch ausführlicher zu sprechen kommen. Einen weiteren Beweis für meine Anschauung erblicke ich in der Thatsache, dass uns die Patienten gelegentlich wohl angeben, dass sie selbst merken, dass der Körper wächst, während er im weitesten Umfange beweglich ist. Dies fiel mir bei einem intelligenten, durchaus glaubwürdigen Kranken auf, dessen Krankengeschichte sogleich folgt. Er gab spontan an, dass er in den letzten Jahreu eine Vergrößerung seiner Kniegelenkmaus fühlen könne, er könne sie seitdem auch leichter auffinden und dabei habe er sie täglich mehrmals, wenn sie an eine unbequeme Stelle gerieth, durch Streichen in bestimmter Richtung bei Seite schaffen können. Stets war der Körper sowohl nach rechts, wie nach links von der Patella zu verlagern, und täglich mehrmals wurde er an ihr Vorhandensein erinnert und machte Gebrauch von ihrer ausgiebigen Verschieblichkeit. Auch in dem von Klein (1864) beschriebenen Falle scheint Wachsthum der Maus bei völlig freier Beweglichkeit beobachtet zu sein.

Fall 44. H. 43jähriger Ackerwirth aus Treesdorf. Aufgenommen am 27. 2. 1900.

Vor 10 Jahren erlitt er einen Beilhieb auf die rechte Kniescheibe; es blieben beständige Beschwerden zurück. Vor 9 Jahren fühlt er bei einem Sprung angeblich das Abspringen eines Stückes im Gelenk. Seitdem häufig typische Anfälle. Seit etwa vier Jahren merkt er, dass der Körper grösser wird; dies beunruhigt ihn; dabei war der Körper stets sehr ausgiebig im ganzen Gelenk verschieblich und auf wiederholtes Befragen giebt Pat. an, dass er ihn täglich beweglich gefühlt habe und ihn täglich mehrfach habe bei Seite schieben müssen.

Status: Maus fühlbar und sehr verschieblich. Etwas Crepitation im Gelenk. Der rechte Oberschenkel ist um $1\frac{1}{2}$ cm länger, als der linke.

Operation. 1. 3. 1900. Entfernung einer Gelenkmaus. In der stark vermehrten Synovia flottiren zahllose, stark injicirte Zotten. Es wird ein kleiner Theil von ihnen zur Untersuchung excidirt. 13. 3. 1900 p. p. geheilt entlassen.

Vorstellung am 12. Mai: kein Hydrops. Funktion völlig frei, nur mitunter noch etwas Knarren und leichte Ermüdung des rechten Knies. Pat. kann seiner Arbeit als Landmann ungehindert nachgehen.

Das Präparat stellt ein 34 : 22 : 12 mm grosses, überaus unregelmässiges, hartes Gebilde vor, mit sehr scharfen Zacken, die man fast als Stacheln bezeichnen könnte. Man hat den Eindruck, dass an vielen Stellen neben den bestehenden Höckern

zahlreiche kleinere aufspriessen. An einer Seite jedoch ist die Gelenkmaus glatt und hier sieht man in der Tiefe, umrahmt und umwuchert von Knorpelwucherungen ein flaches Stück Knorpel eingebettet liegen, das seine glatte Oberfläche noch fast völlig bewahrt hat. Auf dem Querschnitt (Fig. 1) erkennt man deutlich, dass hier ein Stück Gelenkknorpel liegt; an dessen Unterseite liegt Knochen; die Bruchfläche und die Ränder sind von unregelmässig höckrig gewuchertem Knorpel überzogen.

Mikroskopisch (vergl. Fig. 1) besteht der Kern aus typisch aufgebautem Gelenkknorpel (a), dessen Kapseln nur noch z. Th. Kernfärbung aufweisen. Darunter liegt ein Stück spongiösen Knochens (b), dessen Balken absolut nekrotisch sind, z. Th. ist es auch das Markgewebe; einzelne dieser Markräume sind völlig verödet. Die ganze Unterfläche und die Seitenflächen dieses Sagittalschnittes sind von neugebildetem Gewebe (c) gebildet, das fast überall, in den äusseren Theilen jedoch durchgehends, Kernfärbung erkennen lässt, und aus unregelmässiger Knorpelwucherung mit dazwischen gelagertem Bindegewebe besteht; die Grenze zwischen diesen beiden Geweben ist häufig undeutlich. Entsprechend der grossen Härte des Körpers vor der Entkalkung findet man unregelmässig vertheilt, besonders im Gebiete der Neubildung zahlreiche Stellen, die vor der Entkalkung die Stätte reichlicher Kalkablagerung waren. Knochengewebe fehlt in der Neubildung völlig; ebenso jede Andeutung von Gefässen. Ein grosser Theil der Oberfläche des ursprünglich von der Gelenkfläche gelösten Stückes liegt unverändert an der Oberfläche zu Tage. Das ganze umzieht eine dünne gefässlose Bindegewebslage. — Die excidirten Zotten bestehen mikroskopisch aus äusserst gefässreichem Bindegewebe, in das zahlreiche, grosse Fettzellen eingelagert sind.

In solchen und ähnlichen alten Fällen habe ich häufig die Beobachtung gemacht, dass von dem Corpus liberum nur die äusserste Rindenschicht noch am Leben war, und dass in ihr noch Wachsthum stattfand; hier färbten sich die Kerne der Knorpelzellen deutlich und die Anordnung derselben deutete auf ein peripherwärts fortschreitendes Wachsthum hin. Die mit der Synovia in Berührung stehenden Theile sind eben noch ernährt und proliferationsfähig; dagegen sind die centralen Theile nekrotisch, von Kalkablagerungen durchsetzt und ohne ernährende Säfte. Eine

Ernährung durch den Stiel könnte doch füglich das ganze Gebilde gleichmässig versorgen. Die Zusammensetzung der Synovia und die Wachstumsenergie der Zellen spielen zweifellos eine Rolle bei diesen Vorgängen. Während mitunter das Wachstum ein sehr erhebliches ist, (die Körper können das Dreifache, und noch mehr, ihrer Anfangsgrösse erreichen), ist es manchmal auch nach längerer Zeit nur sehr unbedeutend. Hierfür giebt es offenbar keine feststehenden Regeln. Nur eins scheint constant zu sein; wenn sich nämlich von der Gelenkfläche nicht, wie gewöhnlich, ein Knorpelknochenstück gelöst hat, sondern nur ein Stückchen Knorpel, so scheint dies seine Vitalität wohl eine Zeitlang beibehalten zu können, indessen Wachstum tritt nicht ein. Dazu ist offenbar lebendiges Markgewebe, wie es die Spongiosa darbietet erforderlich. Wir werden auch späterhin sehen, dass die Wucherungen an den Knochenknorpelkörpern stets an der knöchernen Bruchfläche beginnen und dort auch bei fortgeschrittenen Fällen immer am reichlichsten sind. Auf Seite 363 beschreibt Martens eine Gelenkmaus und bildet sie ab; sie besteht ebenfalls nur aus Knorpel, sie ist grösstentheils nekrotisch geworden und weist keinerlei Neubildung auf. Ich selbst habe folgenden hierher gehörigen Fall beobachtet:

Fall 25. M. 22jähriger Schäfer aus Pritzwalk. Aufgenommen am 18. 5. 1895.

Vor 7 Monaten nach einem Sprung über einen Graben plötzlich heftige Schmerzen im rechten Knie. Alsbald Schwellung und Gebrauchsunfähigkeit, die auch nach Betruhe nicht schwinden. Pat. bleibt arbeitsunfähig. Seit einigen Monaten bemerkt er 2 Mäuse im Gelenk, welche typische Anfälle verursachen. 22. 5. 1895. Operation. Es wird eine Gelenkmaus entfernt. 6. 5. p. p. geheilt entlassen.

14. 8. 95. Wiederaufnahme und Entfernung einer zweiten Gelenkmaus durch eine zweite Operation. 28. 8. geheilt entlassen.

Antwort am 12. März 1900. Arbeitsfähig, nur noch manchmal Schmerz im operirten Knie. Pat. hat keine freien Körper mehr bemerkt.

Das Präparat der am 22. 5. entfernten Gelenkmaus stellt ein plattenförmiges, weisses Knorpelstück vor, von unregelmässiger, im Ganzen ovaler Form, 33 : 21 : 7 mm gross. Oberfläche glatt nur eine seichte Furche läuft darüber hinweg. Am Rande, der grösstentheils etwas abgeschliffen erscheint, hängen einige kleine bindegewebige Anhänge. Die Bruchfläche ist unregelmässiger, als

die Oberfläche und ist mit kleinen Gewebsetzen bedeckt. Beim Durchschneiden des Präparates kommt man auf einige verkalkte Partien. Mikroskopisch stellt das Ganze ein Stück Gelenkknorpel vor, z. Th. nekrotisirt und mit deutlichen Spuren von Kalkablagerungen. Knorpelwucherungen sind nicht daran wahrzunehmen. Nur scheint das Bindegewebe namentlich an der Bruchfläche stellenweise etwas vermehrt, und zwar so, dass es die vorhandenen Unebenheiten auszugleichen scheint.

Gerade im Bezug auf Wachstumsvorgänge bieten meine Präparate manches Interessante, das ich an Hand der Abbildungen, welche Lupenvergrößerungen darstellen, darzulegen hoffe. Die Veränderungen eines von der normalen Gelenkfläche stammenden Knochenknorpelkörpers zerfallen in regressiv und progressive, welche anfänglich neben einander herlaufen, später überwiegen die progressiven, nachdem die regressiven zum Stillstand gekommen sind. Sehen wir zunächst von dem Prozess ab, welcher die Ablösung verursachte, nehmen wir zunächst nur an, es sei ein Stück von der Gelenkfläche abgelöst, nehmen wir zunächst nur an, es sei völlig gelöst und bestehe aus lebendigem Gelenkknorpel mit lebendiger Spongiosa darunter. Nach einiger Zeit finden wir das Stückchen nicht mehr ebenso wieder: mechanische Einflüsse, Reibung und Druck, haben es geglättet, abgerundet und damit für die neuen Lebensbedingungen zu Gunsten des Gelenkes modificirt; die veränderte Ernährung aber hat sein mikroskopisches Aussehen sehr verändert: Die Knorpelzellen sind am Leben geblieben, die Kerne der Knochenkörperchen der Spongiosa aber sind abgestorben. Aber auch das Gefüge der Knorpelplatte ist verändert; es ist zerfasert, und die Thatsache, dass diese Zerfaserung an den Rändern am stärksten ist, beweist, dass hier mechanische Einflüsse im Vordergrund stehen. Der aufgelockerte Rand hat sich dann häufig nach unten etwas eingerollt. In einer weiteren Entwicklungsstufe beginnen Wucherungen, von der rauhen Bruchfläche ausgehend, diese mit einer zuckergussartigen Knorpelschicht zu überziehen, welche, wenn auch im Ganzen etwas unregelmässig, doch die Glätte des ganzen Körpers beträchtlich vermehrt. Sie bestehen aus Faserknorpel, durchwachsen von Bindegewebe, das je nach seinem Alter und Ernährungszustand kernreich, oder kernarm ist, oder in hyaliner Metamorphose be-

griffen ist. Je älter die neugebildeten Gewebe sind, um so mehr neigen sie zu Kalkablagerung und Nekrose. In diesem Stadium steht etwa das Corpus liberum, welches in Fig. IV dargestellt ist. Schon etwas mehr Neubildung zeigt Fig. II. Als ein weiteres Stadium möchte ich das bezeichnen, für welches Fig. I und VI vortreffliche Repräsentanten sind. Die Neubildung hat erhebliche Fortschritte gemacht und hat das ursprüngliche Corpus liberum derart eingebettet, dass nur noch seine Oberfläche herausschaut (die alte Gelenkfläche). Die ursprüngliche Gelenkmaus sieht jetzt, wenn man sie von oben betrachtet, aus, wie ein von allen Seiten in eine dicke Fassung eingesetzter Edelstein. Aber ich habe auch einige alte Fälle beobachtet, wo diese alte glatte Oberfläche nicht nur vom Rande her mit Wucherungen überdeckt war, sondern es sprossen auch in der Mitte derselben, ohne Zusammenhang mit der Hauptwucherung kleine Knorpelwucherungen auf (hierzu vergleiche Fig. V. d.).

Woher stammen diese isolirten Wucherungen? Wie entstehen sie mitten auf der alten Gelenkfläche, wie in Fig. V? Nach meinen Präparaten scheint es wohl gelegentlich möglich zu sein, dass sie durch Proliferation der alten Knorpelplatten selbst entstehen (als eine Art Enchondrome im Sinne Real's), zum grossen Theil aber wachsen sie sicherlich hervor aus den Wucherungen im Gebiete des spongiösen Theiles der Gelenkmaus, und zwar indem sie die alte Knorpelplatte durchdringen. Anfangsstadien hiervon sieht man in Fig. 2e¹). An zwei Stellen wuchert die Neubildung in die Knorpelplatte hinein, diese auseinanderdrängend, und ich erblicke hierin einen weiteren Beweis für die Anschauung, dass in den

1) **Fall 4.** K. 37jähr. Arbeiter aus Berlin. Aufgenommen am 9. 5. 1884. Vorher gesund; vor 2 Jahren Fall aufs l. Knie, sofort Beschwerden, seit 6 Wochen typische Symptome. Maus fühlbar und beweglich.

16. 5. 1884 Operation. Entfernung einer Maus.

20. 4. 1884 p. p. geheilt mit noch ziemlich bewegl. Knie entlassen.

Das Präparat ist ein flacher 13 : 11 : 3 mm grosser Knorpelknochenkörper von glatter Oberfläche und höckeriger Unterfläche, deren Wucherungen rings den Rand der Knorpelplatte überragen.

Mikroskopisch (vergl. Fig. 2) ist bei a typischer, grösstentheils noch lebender Gelenkknorpel; bei b necrotische Spongiosabälkchen, mit z. Th. noch lebendem Fettmark (c). Bei d ist peripherwärts wuchernde Knorpelneubildung, welche bei e in deutlichen Zapfen in der Richtung auf die alte Knorpelplatte vordringt. Die beiden Lücken bei f entsprechen offenbar einigen Einschnitten, welche beim Einschneiden auf die Gelenkmaus bei der Operation bis in ihr Gewebe hineingeführt sind.

Markräumen der Spongiosa der Mutterboden für das Wachsthum der Gelenkmäuse zu suchen sei und nicht in der Gelenkkapsel (Barth). Sobald diese Wucherungen durch die Knorpelplatte hindurch die Oberfläche erreicht haben und in directe Berührung mit der ernährenden Synovia getreten sind, beginnen sie lebhaft zu proliferiren, und häufig ist dann der Zusammenhang mit der Tiefe nicht mehr in allen Schnitten nachweisbar.

Inzwischen sind die regressiven Veränderungen auch noch fortgeschritten; die alte Knorpelplatte, das eigentliche Gerüst des Ganzen, stirbt auch langsam ab, nachdem sie unregelmässig zerfasert, oder durch mechanische Einflüsse ihre alte, ebenmässige Gestalt eingebüsst hat. In älteren Fällen habe ich mehrfach die ganze Knorpelplatte nekrotisch angetroffen (z. B. in Fig. VI), während die äusseren Schichten der einhüllenden Neubildung noch am Leben waren und fortwuchsen. Regressiver Metamorphose und endlicher Nekrose fallen aber auch die ältesten Theile der Neubildung anheim; soweit sie bindegewebiger Natur sind, werden sie faserig und kernlos; soweit sie knorpelig sind, gehen sie unter reichlicher Kalkablagerung zu Grunde.

Für das fortschreitende, periphere Wachsthum ist eine bestimmte Grenze nicht zu ziehen; ich selbst habe Gelenkmäuse gesehen, welche schätzungsweise etwa das dreifache Volumen des in ihnen enthaltenen, ursprünglich abgesprengten Kernes durch Wachsthum angenommen haben. Durch solche Beobachtungen wird natürlich die Behauptung entkräftet, dass die Körper garnicht von der normalen Gelenkfläche abgesprengt sein können, weil sie zu gross seien und in den vorhandenen Defect garnicht hineinpassten.

Den mikroskopischen Aufbau dieser Neubildungen hat besonders Real genau studirt. Er kommt dabei zu dem Schluss, dass dieses Wachsthum, das er ein *actives* nennt, zu Stande käme 1. durch Knorpelproliferation, 2. durch periostale Apposition. Unter No. 1 versteht er erstens eine diffuse Vergrösserung der Knorpelplatte, zweitens höckerige Enchondrosenbildung in ihr. Letzteres sei zugegeben; ich habe es auch beobachten können; dass sich aber die Knorpelplatte diffus vergrössere, habe ich nicht finden können. Nach meinen Beobachtungen bleibt sie vielmehr nach Grösse und Gestalt annähernd unverändert als Kern im Gelenkkörper liegen und wird nur in der oben geschilderten Weise

vorwiegend regressiv verändert. Unter No. 2 versteht er eine knochenbildende Thätigkeit des Periosts und Perichondriums der Maus, die sicherlich auch stattfindet. In den bindegewebigen Theilen, besonders aber auch im Mark des spongiösen Theiles ist hauptsächlich der Mutterboden der Neubildung zu erblicken, und es findet hierbei auch eine Metaplasie der verschiedenen Gewebe der Bindegewebsgruppe in einander statt (metaplastische Osteogenese, Real).

Dem gegebenen Schema lassen sich sämtliche knorpelig-knöchernen Gelenkmäuse, die von der normalen Gelenkfläche abstammen, unterordnen; man muss sie nur in der richtigen Richtung durchsägen, und ihre Schnittfläche betrachten. Auf diese Art wird man häufig normale Gelenkflächenreste vorfinden, wo man sie vorher nicht erwartet hatte. Ich bin zu der Ueberzeugung gelangt, dass die eigentlichen arthritischen Gelenkmäuse doch sehr viel seltener sind, als die anderen, wenn man nach dem exacten Studium der secundären Veränderungen die Scheidung vornimmt. Wie wir noch sehen werden, ist ja die Differentialdiagnose vor der Operation, lediglich nach der Anamnese und dem äusseren Befund nicht immer scharf zu stellen. Auch die Betrachtung der exstirpirten Gelenkmaus, die überall von gleicher Consistenz und höckeriger gelbweisser Oberfläche ist, kann oft die Frage noch nicht entscheiden, und erst nach dem gefärbten Schnittpräparat (vergl. Abbildungen) kann man zwischen traumatischen und arthritischen Gelenkkörpern sicher unterscheiden.

Damit habe ich eine Frage berührt, welche den hauptsächlichsten Streitpunkt in unserem Kapitel darstellt, die Eintheilung der Gelenkmäuse. Es giebt hierüber seit langer Zeit viel verschiedene Ansichten, die jetzt folgendermaassen gesichtet sind; die Mehrzahl der Autoren unterscheidet nur noch zwischen 1. traumatischen und 2. arthritischen Gelenkkörpern, so vor allen in letzter Zeit Barth, der ausdrücklich jede andere Entstehungsart negirt. König nimmt mit einigen anderen Forschern noch als drittes die Entstehung durch Osteochondritis dissecans an, kurz gesagt für die Fälle, die im Uebrigen den traumatischen gleichen, die aber ein Trauma in der Anamnese vermissen lassen. Name und Krankheitsbild dieser Osteochondritis dissecans stammt von König; er beschreibt selbst in seinen Veröffentlichungen darüber sehr genau

beobachtete Fälle, und lässt durch Martens weitere zusammenstellen; ihm schliesst sich Riedel an. Von der Mehrzahl der übrigen Forscher ist in einem grossen Material vergeblich nach analogen Fällen gesucht worden, welche geeignet wären, das immer noch dunkle, besonders pathologisch-anatomisch und ätiologisch noch völlig unaufgeklärte Krankheitsbild zu erforschen. Ich selbst muss sagen, dass ich über keinen sicheren Fall verfüge, den ich einer spontanen dissecirenden Gelenkentzündung zurechnen könnte. Ich bin an die Untersuchung meines Materials mit der Absicht und dem Wunsche herangetreten, mikroskopisch und klinisch weitere Anhaltspunkte für diese als Hypothese äusserst plausible Krankheit zu finden. Das Ergebniss blieb ein negatives, und es war mir ebensowenig, wie Martens möglich, dem König'schen Satze 5. „Die Aetiologie des gedachten pathologisch-anatomischen Processes ist vorläufig noch unbekannt“ auch nur ein Wort hinzuzufügen, das die Erkenntniss der räthselhaften Krankheit fördern könnte. Nicht unwichtig aber scheint es mir zu sein, dass König unter No. 3 sagt: „Es ist sehr wohl denkbar, dass solche Stücke so erheblich bei einer Verletzung contundirt werden, dass Nekrose derselben und eine nachträgliche dissecirende Entzündung, welche zur Ablösung führt, eintritt.“ Wenn auf diese Weise, was ich für sehr wahrscheinlich halte, manche Gelenkmäuse entstehen, so sind diese aber ebenfalls unter die traumatischen zu rechnen, und eine neue Krankheit ist nicht mehr zur Erklärung des Processes erforderlich.

Meiner Meinung nach kommt man mit folgender Klassification aus:

1. Gelenkmäuse, welche in einem von Arthritis deformans ergriffenen Gelenke secundär entstehen, und welche mikroskopisch nicht Theile der normalen Gelenkfläche enthalten;

2. Gelenkmäuse, welche nicht durch Arthritis deformans entstehen, und welche normale Gelenktheile enthalten.

Dieses wichtige Unterscheidungsmerkmal, nach welchem auch Martens auf Seite 360 seiner Arbeit zunächst eintheilt, beruht also auf der mikroskopischen Untersuchung des Corpus liberum. Es können daher Untersuchungen über unser Thema, welche sich

nicht auf pathologisch - anatomische Befunde stützen, nicht von Werth sein zur Entscheidung der Frage nach der Aetiologie. Mit Recht werden daher Arbeiten, wie die von Vollbrecht, von den neueren Autoren wegen Mangels an mikroskopischer Untersuchung zurückgewiesen. Aus Anamnese und Krankengeschichte allein kann kein abschliessendes Urtheil gewonnen werden.

Im Rahmen unserer Betrachtungen wird über die erste Gruppe, die arthritischen Gelenkkörper, nur Weniges zu sagen nöthig sein. Man kann, wie gesagt, mit der Diagnose nicht vorsichtig genug sein in Fällen, wo überhaupt die Gelenkmaussymptome im Vordergrund des Krankheitsbildes stehen. Arthritische Gelenkmäuse rufen häufig gar keine „typischen Symptome“ hervor, denn die Gelenke sind steif, oder werden doch nur wenig bewegt; namentlich finden im Allgemeinen nicht so heftige Bewegungen statt, dass eine plötzliche Einklemmung zu befürchten wäre. Ferner ist die Gelenkkapsel verändert, und die häufig zahlreichen Körper liegen in den Recessus der schwierig verdickten Kapsel häufig ruhig an einer bestimmten Stelle, ohne Erscheinungen zu machen. Endlich aber, und das ist das Wichtigste, sind die Gelenkflächen rau und uneben; die Corpora libera, wenn sie überhaupt wandern, haben ihre Schleiflinien und stören in dem deformen Gelenk nicht erheblich durch ihren Druck. — Niemals darf man eine einzelne Gelenkmaus in einem sonst von Arthritis deformans freien Gelenke für arthritisch erklären, ehe man nicht durch ihre mikroskopische Untersuchung festgestellt hat, dass in ihr keine normalen Gelenktheile, oder Reste davon, enthalten sind. Dass dies doch schon sehr häufig geschehen ist, ist keine Frage, und die Autoren berufen sich dabei stets darauf, dass Virchow einmal festgestellt hat, dass auch an ganz umschriebenen Stellen der Gelenkfläche eine deformirende Arthritis beobachtet werden kann. Natürlich ist die Anamnese zur Untersuchung der Gruppen sehr wichtig. Für Arthritis deformans spricht allmäliger Beginn ohne bekannte Ursache; langsam zunehmende Bewegungsbeschränkung, Schmerzen, Knarren im Gelenk, Erguss, Corpora libera, wenn vorhanden, meist ohne Symptome, daher von den Patienten nicht selbst gefunden und auch vom Arzt häufig ohne Röntgenaufnahme nicht diagnosticirbar, mehrere Körper in einem Gelenk, Befallensein mehrerer Gelenke, manchmal symmetrisch.

Man sollte glauben, dass damit soviel charakteristische Merkmale gegenüber den traumatischen Mäusen gegeben seien, dass ein Zweifel kaum aufkommen kann; aber erstens sind die Anamnesen, die für eine traumatische Entstehung sehr wichtig sind, häufig ungenau, zweitens aber rufen primär traumatisch entstandene Corpora libera manchmal secundär eine deformirende Entzündung des Gelenks hervor; dieser Vorgang, der auf die dauernde mechanische Läsion zurückzuführen ist, lässt sich in Parallele setzen mit etwas Aehnlichem, was bei der Ogston'schen Operation des Genu valgum beobachtet wurde. Diese Operation ist heute auch wieder verlassen worden und durch eine Osteotomie ausserhalb des Gelenks ersetzt, weil die dabei erzeugte Unebenheit der Gelenkflächen in ähnlicher Weise, wie ein harter freier Körper, die Gelenkflächen durch Reibung schädigte, und zu späterer, chronischer, deformirender Entzündung führte.

Nach genauer Prüfung entfallen aus meinem Material 9 Fälle auf Gruppe 1. Drei davon habe ich selbst beobachtet.

Fall 39. T., 27jähriger Kutscher aus Berlin. Aufgenommen am 11. 10. 1899.

Patient, der früher gesund war, beobachtet, ohne ein Trauma erlitten zu haben, seit 8 Wochen zunehmende Versteifung im rechten Ellbogengelenk. Verschiedene Behandlung, theilweise mit fixirenden Verbänden, bleibt ohne Erfolg.

Status: Beugung und Streckung beschränkt, Pronation und Supination ziemlich frei. Etwas Knarren im Gelenk. Die Röntgenaufnahme zeigt neben dem Olecranon in der Fossa olecrani liegend eine kleinhaselnussgrosse Gelenkmaus (Fig. VIIa.); sie ist auch nunmehr ziemlich deutlich fühlbar.

14. 10. 99 Operation: Entfernung des Corpus liberum. — 25. 10. p. p. geheilt entlassen. Function jedoch nur ganz unerheblich gebessert. Andere Gelenke frei.

Vorstellung März 1900. Status wie bei der Entlassung. Das Leiden scheint nicht mehr vorwärts zu schreiten; Pat. hat sich an die verminderte Beweglichkeit gewöhnt.

Das Präparat ist ein kleinhaselnussgrosses, hartes höckeriges Gebilde, das nirgends an einen Theil der Gelenkfläche erinnert. Beim Durchschneiden erscheinen die obersten Schichten von knorpeliger Consistenz; im Innern ist es zum Theil splitternd hart, mit einzelnen weicheren, bröckligen Partien. Mikroskopisch besteht die Rindenschicht aus radiär wachsendem und gefasertem Knorpel, dessen Aufbau nirgends an Gelenkknorpel erinnert. Im Centrum ist der Körper völlig nekrotisch und in structurlose Stücke zerfallen. Nirgends sind Gefässe nachweisbar.

Fall 40. K., 25jähriger Zimmermann aus Berlin. Aufgenommen am 23. 10. 1899.

Seit 10 Jahren häufig Schmerzen im rechten Ellbogengelenk. Seit $\frac{3}{4}$ Jahren zunehmende Bewegungsbeschränkung, die den Pat. sehr bei seiner Arbeit stört. Das Röntgenbild zeigt mehrere Gelenkmäuse, eine besonders grosse (Fig. VIIIa) in der Ellenbeuge. Von diesen Gelenkkörpern ist an dem sehr muskelkräftigen Arm nichts durchzufühlen.

7. 11. 99 Operation: Entfernung der Gelenkmaus in der Ellenbeuge.

— 19. 11. p. p. geheilt, jedoch nur mit wenig gebesserter Funktion entlassen. Andere Gelenke frei.

Pat. ist späterhin nicht mehr auffindbar.

Das Präparat ist ein 28 : 22 : 9 mm grosses, hartes Gebilde mit grobhöckeriger Oberfläche. Nirgends ist ein Stück Gelenkfläche zu finden, auch nicht auf dem Querschnitt. Mikroskopisch erblickt man radiär nach allen Richtungen unregelmässig wuchernden Knorpel; aber nur die äussersten Schichten zeigen noch Kernfärbung; die centralen Theile sind nekrotisch und verkalkt. Der Körper ist gefässlos.

Fall 41. P., 27jähriger Maurer aus Schönwalde. Seit 1. 10. 1899 poliklinisch behandelt.

Pat. erlitt nie ein Trauma. Sein Leiden begann 1896 mit langsam zunehmender Steifigkeit und Schmerzhaftigkeit. Pat. führt es auf Ueberanstrengung beim Steintragen zurück. Auf dem Röntgenbild (Fig. IX) sieht man die obere Hälfte der Gelenkhöhle fast vollständig mit Gelenkkörpern von verschiedenster Grösse ausgefüllt.

Pat. verweigert eine Operation und scheidet aus der Behandlung aus.

Diese drei sehr typischen Erkrankungsfälle spielen sich im Ellbogengelenke ab. Unter meinen arthritischen Fällen entfallen auf das Ellbogengelenk 5, auf das Kniegelenk 3 (einmal beide Kniee), auf das Schultergelenk 1. Ungleich höher ist, wie wir sehen werden, der Procentsatz des Kniegelenks für die traumatischen Fälle, gegenüber anderen Gelenken. Das Alter der an Arthritis deformans leidenden Patienten schwankt in unseren Fällen zwischen 20 und 51 Jahren. Der dritte Patient (Fall 41) beobachtete die Erfolge der Operationen bei Fall 39 und 40, und ist alsdann, ohne sich operiren zu lassen, fortgeblieben. So sehr kann man ihm in der That nicht Unrecht geben und das hat mich zu der Ueberzeugung geführt, dass man bei manchen arthritischen Gelenkmäusen in der That ruhig von einer Exstirpation absehen kann, um den Patienten nicht unnütz einer Gefahr auszusetzen. Meiner Meinung nach ist in solchen Fällen, wenn:

1. keine typischen Gelenkmaussymptome zur Beobachtung gelangt sind oder gar die Maus stets an derselben Stelle liegt,

2. wenn der Krankheitsverlauf ein durchaus chronischer, nicht mehr progredienter ist,

3. wenn nicht sicher festgestellt werden kann, dass durch das Vorhandensein der Maus die Beweglichkeit des Gelenks beschränkt wird,

von einer einfachen Exstirpation des Gelenkkörpers Abstand zu nehmen¹⁾. In schweren Fällen von Arthritis deformans kann eventuell die Resection des Gelenks indicirt sein:

Fall 31. D., 51jähr. Arbeiter aus Velten. Aufgenommen am 10. 3. 1897.

Ein Trauma ist nie beobachtet. Seit 8 Jahren ist er durch Schmerzen und Schwellung im rechten Knie zeitweise arbeitsunfähig. Diese Beschwerden sind in letzter Zeit viel schlimmer geworden. Typische Gelenkmaussymptome wurden nie beobachtet, Gelenkkörper waren nie fühlbar.

Status: Beträchtlicher Hydrops. Bewegungsbeschränkung und Crepitation. Gelenkenden aufgetrieben und schmerzhaft.

25. 3. 97 Operation: Resectiosschnitt, quere Durchsägung der Patella. Es entleert sich viel fadenziehende trübe Synovia, und eine mandelgrosse Gelenkmaus. Die Synovialis ist überall stark verdickt, theilweise mit Zotten bedeckt, bräunlich gefärbt. Das Gelenk communicirt durch eine breite Oeffnung sowohl mit der Bursa subcruralis, wie mit der semimembranosa. Die Knorpelflächen des Femur, der Tibia, der Patella sind vielfach von Knorpel entblösst, am Uebergang des Knorpels in den Knochen geringe Stalaktitenbildung. Am Ansatz der Synovialis an den Knochen zahlreiche Buchten und Taschen, die z. Th. Corpora libera enthalten. — Typische Resection mit Abtragung der ganzen Synovialis, und mit seitlicher Drainage. — 5. 6. Geheilt entlassen. Andere Gelenke frei.

In 4 von meinen 9 Fällen befand sich in dem kranken Gelenk nur 1 arthritischer Gelenkkörper; in den übrigen 5 mehrere (2 bis über 200).

In der Sammlung befand sich folgendes Präparat: Arthritis deformans mit Femurexostose und etwa 200 Gelenkkörpern im Kniegelenk. Letztere sind von weisser Farbe, knorpeliger Consistenz und sehr unregelmässiger Oberfläche. Im Inneren tragen einzelne von ihnen unregelmässige Hohlräume, welche manchmal mit buchtigen Einziehungen der Oberfläche in Zusammenhang stehen; die Grösse schwankt zwischen hirsekorn- und bohngross: die überwiegende Mehrzahl sind etwa erbsengross. Mikroskopisch bestehen sie sämmtlich aus radiär gefaseter Knorpelwucherung; im Centrum befindet sich eine necrotische Partie, welche je nach der Grösse des Körpers, von verschiedener Ausdehnung ist. Keine enthält normale Gelenktheile. Um ein Beispiel arthritischer Gelenkmäuse, welche principiell nicht sehr verschieden von einander

¹⁾ Im Gegensatz hierzu wird man bei traumatischen Gelenkmäusen stets zur Exstirpation rathen. Man beseitigt dadurch die beständige Gefahr eines schmerzhaften Anfalles. Freilich pflegen in alten Fällen die secundären Veränderungen im Gelenk auch nach der Exstirpation der Maus grösstentheils fortzubestehen.

zu sein pflegen, zu geben, ist von dem letzten Falle ein gefärbtes Schnittpräparat in Fig. 3 dargestellt. Meine übrigen Fälle von arthritischen Gelenkmäusen brauchen hier nicht einzeln besprochen zu werden.

Wir kommen nun zur zweiten Gruppe, zu denjenigen Gelenkmäusen, welche nicht durch Arthritis deformans entstehen, sondern welche Theile der normalen Gelenkfläche enthalten.

Martens unterscheidet hier zwei Unterabtheilungen: 1. solche Fälle, bei denen ein die Abspaltung (bezw. Ausreißung) erklärendes Trauma, 2. solche, bei welchen keine oder keine erhebliche Verletzung nachzuweisen war. Er führt diese Unterscheidung im Folgenden durch und weist die Fälle der zweiten Unterabtheilung der „Osteochondritis dissecans“ zu. Ich muss bekennen, dass diese Unterschiede doch wohl kaum als principielle zu betrachten und zu verwerthen sind, stützen sie sich doch im Wesentlichen auf die Anamnese, welcher häufig nur ein geringer Werth beizumessen ist. Aber schon allein die Thatsache, dass zu nicht traumatischen Fällen solche mit unbedeutendem Trauma zugerechnet werden, stellt den Werth der Eintheilung in Frage. Wo liegt die Grenze? Wir müssen jedoch eine scharfe Abgrenzung verlangen, wenn wir über die Existenz oder Nichtexistenz eines ganz neuen, selbständigen Krankheitsbildes entscheiden wollen. Ferner lässt sich doch nicht mehr die Thatsache aus der Welt schaffen, dass Gelenkmäuse gelegentlich durch ganz unbedeutende Traumen entstehen, oder wenigstens ihre Entstehung dadurch angeregt werden kann. Das nachgewiesen zu haben, ist besonders Barth's Verdienst. Ebenso ist nach meinen eigenen Beobachtungen Barth darin durchaus Recht zu geben, dass das veranlassende Trauma mitunter viele Jahre vor den ersten typischen Gelenkmaussymptomen, oft bis in's frühe Kindesalter hinein, zurückliegen kann, und dass die sogen. sofortige Functio laesa nach dem Trauma gelegentlich nicht erheblich ist. — Wo liegt die Grenze zwischen traumatischen und osteochondritischen Mäusen, wenn ein Autor wie Fritzsche (1890), indem er die Existenz einer spontanen Osteochondritis dissecans im Sinne König's vertheidigen will, folgendes schreibt: „Es handelt sich also auch in diesem Falle nach dem eben angegebenen Befunde zweifellos um die sogenannte Osteochondritis dissecans. In Folge einer Gewalteinwirkung, welche jedoch genügte, um

den Kopf in seiner Ernährung zu stören, hat sich die spätere, schwere Läsion desselben eingestellt; es ist eben nicht direct zu einer Fraktur gekommen, sondern es hat sich höchst wahrscheinlich nur ein unbedeutender Sprung an der Grenze zwischen Kopf und Hals gebildet. Im Anschlusse daran hat sich nun diese erwähnte Krankheit angesiedelt, und nach und nach zu einer vollständigen Abtrennung des Schenkelkopfes geführt.“ — Das ist doch weiter nichts als eine Infracion mit Ausgang in Pseudarthrose! Mit diesen wirren Anschauungen ausgerüstet, sichtet der genannte Autor die Fälle aus der ihm zugänglichen Literatur und weist einen Theil davon der Osteochondritis dissecans zu. — Gegen diese Auffassung wird sich der Gründer der Lehre von der Osteochondritis dissecans sicherlich selbst verwahren; er selbst hat das Krankheitsbild wissenschaftlich geprüft. Aber der überwiegenden Mehrzahl der Autoren, wie auch mir, ist es nicht gelungen, analoge Beobachtungen zu machen. Der kleine Procentsatz von Gelenkmäusen ohne Trauma unterscheidet sich im Uebrigen weder klinisch noch pathologisch-anatomisch von den echten traumatischen Fällen.

Sehr verdienstvoll ist in den letzten Jahren die Bemühung derjenigen Autoren, welche sich speciell mit der Art des Traumas beschäftigen. Hier verdient auch Vollbrecht's Arbeit genannt zu werden, welche trotz der oben genannten Mängel durch die kritische Beurtheilung der verschiedenen Traumen einen gewissen Werth beanspruchen darf. Die Traumen zerfallen in directe und indirecte; was directe Traumen sind, ist unmittelbar klar. Unter indirecten sind in diesem Falle Traumen zu verstehen, bei welchen eine von der Gelenkfläche entfernt ansetzende Gewalt die artikulirenden Flächen einfach oder unter gleichzeitiger Verdrehung in der Axe gegen einander presst. Auch hierbei fallen unter Umständen schon geringe Traumen schwer ins Gewicht, und gerade für diese, durch ein indirectes Trauma entstandenen Gelenkmäuse, ist ja der exact beobachtete Klein'sche Fall der klassische (1864). Diese Gelenkmaus des Knies entstand, indem der Patient eine auf dem Boden rollende Billardkugel mit dem Fuss aufhalten wollte, indem er zu diesem Zwecke den Unterschenkel in gebeugter Stellung plötzlich auswärts zu rotiren versuchte. Da diese Bewegung bekanntlich durch die Ligamenta cruciata des Kniegelenks

in sehr engen Schranken gehalten und überhaupt nur bei gebeugtem Knie in geringem Umfange möglich ist, so entstand durch Ausreissung an der Ansatzstelle des Ligaments am inneren Condylus femoris ein traumatischer Gelenkkörper. Die Exstirpation, welche leider dem Patienten das Leben kostete, ergab eine Gelenkmaus aus typischem Gelenkknorpel, die Section einen entsprechenden Defect an der beschriebenen typischen Stelle. Im Defect lag noch eine gestielte Gelenkmaus, denselben nur theilweise ausfüllend; sie war damals offenbar nicht vollständig losgesprengt worden.

Auch mir stehen 6 typische Fälle von indirectem Trauma zur Verfügung.

Fall 9. S., 33jähriger Arbeiter aus Moabit, aufgenommen am 2. 6. 85.

Pat. knickte vor 5 Wochen im rechten Kniegelenk um, sodass angeblich das Bein einen nach innen offenen Winkel bildete. Sofort heftiger Schmerz und Arbeitsunfähigkeit; erst als nach zwei Wochen die Schwellung abnahm, versucht er zu gehen, muss aber noch stark hinken und hat Schmerzen. Bald darauf ein typischer Anfall, der sich dann mehrfach wiederholt; Pat. beseitigt die Steifigkeit nach dem Anfall durch Streichen. Um die Anfälle zu vermeiden, geht er mit steifem Knie.

Status: Hydrops; Maus fühlbar und sehr verschieblich. 8. 6. 85. Entfernung einer Gelenkmaus durch Operation. Das Präparat stellt ein 6 cm langes, 4 cm breites, $\frac{1}{2}$ cm dickes Gebilde vor, das anscheinend der Gelenkfläche des einen Condylus angehört. 25. 6. 85. p. p. geheilt entlassen.

Pat. ist später nicht mehr auffindbar.

Fall 20. B., 17jähriger Landmann aus Pribslaff, aufgenommen am 24. 9. 91.

Vor $\frac{1}{4}$ Jahr verrenkt er sich das linke Knie durch einen Fall, ohne jedoch dabei auf das Knie direct zu fallen; im Fallen wurde er plötzlich herumgedreht; sofort hat er Schmerzen und Schwellung und bleibt einige Zeit bettlägerig. Nach drei Wochen geht er zum Arzt, da die Beschwerden beim Aufstehen sofort wieder beginnen. Einreibungen, Massage und Wickelung bleiben ohne Erfolg. Leichtere Arbeit ist möglich; einen Fremdkörper hat der Kranke selbst nicht gefühlt.

Status: Starker Hydrops. Crepitation. Maus fühlbar. 28. 9. 91. Operation. Entfernung einer marktstückgrossen, glatten, etwas bisquitförmigen Gelenkmaus. 21. 10. 91. p. p. geheilt, ohne Erguss und andere Beschwerden entlassen, andere Gelenke frei.

Antwort: März 1900. Pat. ist ganz gesund geblieben, nur blieb die Muskulatur des Beines etwas schwächer und manchmal beobachtet er noch leichtes Knarren beim Treppensteigen. Er wurde später zum Militär eingezogen und hatte keine Beschwerden im Dienst.

Fall 21. W., 36jähriger Tafeldecker aus Berlin, aufgenommen am 13. 5. 92.

Vorher ganz gesund, sprang er vor 18 Tagen von einem Stuhl und hat sofort heftigen Schmerz im linken Kniegelenk und das Gefühl, als sei etwas zerrissen oder zerbrochen. Er kann nur noch mit gestrecktem Knie gehen.

Status: Gelenkmaus fühlbar und verschieblich. Pat. verlässt am 17. 5. 92, ohne sich operiren zu lassen, auf eignen Wunsch die Klinik. Andere Gelenke frei. Pat. ist später nicht mehr auffindbar.

Fall 25 und das zugehörige Präparat, citirt auf Seite 553.

Fall 33. Z., ein 50jähriger Schlosser aus Spandau, aufgenommen am 10. 1. 98.

Vor 19 Jahren Umknicken im rechten Kniegelenk und sofortige Fixation in Beugstellung. Dann häufiger typische Symptome. 2mal operirt vor einer Reihe von Jahren, wobei jedesmal eine Gelenkmaus entfernt wurde. Vor einem Jahr begannen die typischen Anfälle wieder; es wird eine Maus fühlbar. 17. 1. 98. Operation. Entfernung einer kirschgrossen, fast ganz überknorpelten Gelenkmaus. 26. 1. 98 p. p. geheilt entlassen. Andere Gelenke frei. Antwort im März 1900: Keine Gelenkmaussymptome mehr, aber manchmal etwas Schwäche, weswegen er gern noch eine Flanellbinde ums Knie trägt.

Fall 42. R., 42jähriger Tuchscheerer aus Forst, aufgenommen am 25. 1. 1900.

Pat., der früher vollständig gesund war, fiel vor 6 Jahren, wobei er mit dem rechten Knie stark umknickte und zugleich in drehender Bewegung mit dem Oberkörper rücklings fiel, bei fixirtem rechten Bein. Sofort besteht Unmöglichkeit, das Knie zu strecken. Die Schwellung geht nach 14 Tagen zurück, und schon bald darauf bemerkt er die bewegliche Gelenkmaus. Seitdem hat er auch typische Anfälle, die sich in letzter Zeit häufen. 2. 2. 00. Operation. Entfernung einer Gelenkmaus. 17. 2. 00. p. p. völlig geheilt und functionsfähig entlassen. Andere Gelenke frei. Vorstellung im April 1900. Pat. ist völlig beschwerdefrei

Das Präparat ist ein 28 : 21 : 7 mm grosses „patellaförmiges“ Knorpelknochenstück, das ganz wie ein Stück Gelenkfläche aussieht. Die convexe Oberfläche ist knorpelig und glatt, die unregelmässige Unterfläche ist knöchern. Die Ränder sind abgeschliffen. Mikroskopisch besteht das Präparat (vergl. Fig. IV) aus einem grossen Stück fast unveränderten Gelenkknorpels, dessen Ränder jedoch abgerundet sind (Fig. IVa). Darunter liegt ein grösstentheils nekrotisches, vielfach mit Kalkablagerungen durchsetztes Gewebe, in welchem noch Reste von zu Grunde gegangenen Knochenbälkchen und verödeten Markräumen erkennbar sind (Fig. IVb). An der Unterfläche (bei c) sind einige frische Knorpelwucherungen zu constatiren. Das Präparat enthält keine Gefässe.

Alle diese Gelenkmäuse befanden sich also in Kniegelenken, und soweit sie zur Untersuchung gelangten, enthielten sie normale Gelenktheile. 14 von meinen Fällen sind auf eine directe Verletzung zurückzuführen; von ihnen mögen zunächst einige bemerkenswerthe Fälle genannt werden. Ich will voranschicken, dass auch hier meist ein Kniegelenk das betroffene war, nur einmal das Ellbogengelenk; einmal ein Knie- und ein Ellbogengelenk gleichzeitig, welche beide Traumen erlitten haben.

Fall 32. S., 35jähriger Kutscher aus Berlin, aufgenommen am 19. 10. 97.

Vor 13 Jahren wurde sein linkes Knie von einem leichten Wagen überfahren; er wurde 4 Wochen lang behandelt; bald darauf fühlt er eine Gelenkmaus, deren Vergrößerung er beobachtete. Wenn der Körper sich „verschoob“, musste er ihn wieder zurechtrücken. — Vor 5 Monaten bekam er einen Schlag mit der Kurbel einer Bremse gegen den rechten Ellenbogen; sofort heftiger Schmerz und Schwellung, welche durch Sohienverbände nicht gebessert werden.

Status: Rechter Ellbogen: kein Hydrops, Gelenkmaus fühlbar, wenig verschieblich zwischen Condylus internus und Olecranon. Extension und Rotation beschränkt, Crepitation. Linkes Knie: Gelenkmaus sehr verschieblich fühlbar. Geringer Hydrops und Crepitation, Bewegungen frei.

Operation am 20. 10. 97. Entfernung von 3 Gelenkmäusen und 1 Lipom aus dem Ellbogen; eine der Gelenkmäuse sitzt gestielt auf. — Aus dem linken Knie wird eine sehr grosse Gelenkmaus entfernt. 9. 11. p. p. geheilt entlassen; jedoch kehrt der Hydrops des Kniegelenks stets wieder. Patient ist später nicht mehr auffindbar.

Das Präparat aus dem Kniegelenk ist ein 42 : 35 : 16 mm grosses, sehr grobhöckeriges Gebilde, steinhart und hat im Ganzen eine halbkugelige Gestalt; auf der ebenen Fläche dieser Halbkugel sieht man in der Tiefe, wie versenkt in den gewucherten Massen, eine Platte liegen, die sowohl von den Seiten her, als auch auf seiner Oberfläche theilweise mit höckerigen Knorpelwucherungen besetzt ist. Die convexe Partie der Halbkugel besteht lediglich aus stark zerklüfteten Wucherungen. Auf dem Querschnitt (vergl. Fig. V) liegt in der Tiefe ein knorpeliger, schildförmiger Kern, der unverkennbar der Rest des ursprünglich von der Gelenkfläche stammenden Knorpelstückes ist. Fig. V stellt einen mit Haematoxylin und Eosin gefärbten Schnitt unter Lupenvergrößerung vor. Den Kern des Ganzen bildet die jetzt grösstentheils nekrotische Knorpelplatte (a), darunter sind Reste der Spongiosa und Markräume erkennbar (bei b). Die Unterfläche, die alte Bruchfläche

ist ganz mit unregelmässigen, theils verkalkten Knorpelwucherungen (c) bedeckt, ebenso die Seitenflächen; diese seitlichen Wucherungen überröben wallartig (c₁) ringsum die alte Knorpelplatte. In der Mitte dieser liegt bei d eine isolirte Knorpelwucherung auf der Oberfläche der alten Knorpelplatte.

Diese 13 Jahre alte Gelenkmaus stellt also wegen ihrer Grösse und ihres histologischen Befundes ein sehr interessantes Stück dar, und es geht wiederum daraus hervor, wie nothwendig die mikroskopische Untersuchung ist, an einem Schnitt durch das ganze corpus liberum und zwar in der zur initialen Knorpelplatte lotrechten Richtung. Die Gelenkmäuse können sehr lange in den Gelenkhöhlen verweilen, ohne abzusterben. In unseren Fällen schwankt der Zeitraum vom Trauma bis zur operativen Entfernung zwischen mehreren Wochen und mehreren Jahrzehnten. Interessant ist hierfür folgender Fall:

Fall 6. S., 65jähriger Arbeiter aus Müncheberg, aufgenommen am 13. 8. 84.

Vor 56 Jahren schwerer Fall aufs rechte Knie. Sofort heftigste Beschwerden und sehr bald typische Gelenkmaussymptome, die er durch Verschieben der Maus beseitigte. Die Beschwerden verschwanden niemals ganz.

Status: Hydrops genu. Gelenkmaus deutlich fühlbar. 14. 8. 84. Operation. Entfernung einer Maus. Heilung fieberfrei, aber leichte Wundrandnekrose. 3. 9. 84 völlig geheilt mit functionsfähigem Knie entlassen. Andere Gelenke frei. Patient ist später nicht mehr auffindbar.

Das Präparat ist ein 40:24:11 mm grosser Körper; er ist sehr hart und mit zahlreichen Höckern besetzt: jedoch zeichnet sich die eine Seite durch grössere Glätte vor der anderen aus, und man vermuthet hier schon vor dem Durchsägen des Präparates die Oberfläche des alten Gelenkknorpelstückes. Diese Vermuthung bestätigt sich bei Betrachtung des Querschnittes: ein etwa 3 mm dickes schildförmiges Knorpelstück bildet den Kern, das in unregelmässigen Knorpelwucherungen eingebettet ist. In sehr einfacher Weise lässt sich auch hier wieder die Entstehungsgeschichte an dem gefärbten Schnitt zur Anschauung bringen (Fig. 6). Bei a haben wir die alte, vollständig nekrotische Knorpelplatte vor uns, darunter bei b die Reste des knöchernen Theiles; Unterseite und Seitenflächen sind von Knorpelwucherungen (c) begrenzt, die, je näher der Oberfläche, um so deutlichere Kernfärbung zeigen.

Hier hat also die Gelenkmaus während der stattlichen Anzahl von 56 Jahren bestanden und ist theilweise noch am Leben.

Aber auch der Zeitraum ist sehr wechselnd, der zwischen dem Trauma und den ersten typischen Symptomen oder der Fühlbarkeit der Gelenkmaus liegt. Manche Patienten fühlen schon sehr bald, nachdem sie die acuten Erscheinungen nach der Verletzung überstanden haben, das Knie wieder gebrauchen können und keinen Verband mehr tragen, die Gelenkmaus und haben auch bald typische Einklemmungssymptome; dagegen giebt es Leute, bei denen dies erst nach Jahren eintritt und doch lässt der ganze Verlauf keinen Zweifel, dass das Trauma den Anstoss zur Gelenkmausbildung gab. So in folgenden beiden Fällen.

Fall 17. B., 22jähriger stud. theol. aus Steglitz, aufgenommen am 8. 7. 89.

Vor 10 Jahren Fall auf das linke Knie beim Wettkampf. Sofort Schmerz und Schwellung, Pat. trägt 2 Monate einen Schienenverband, noch einen weiteren Monat muss er sich sehr schonen, und es bleibt beständig Schwäche des Gelenks zurück. Vor 3 Wochen bekommt er einen typischen Anfall bei einer Schwimmbewegung; seitdem mehrfach Anfälle beim Treppensteigen. Pat. wünscht keine Operation und wird daher entlassen. Antwort im März 1900: Pat. hat noch immer die alten Beschwerden, deswegen hat er seine sportsmässigen Uebungen, bes. Schwimmen, unterlassen müssen; er hat mehrmals im Jahr typische Anfälle, die er durch Massage beseitigt; auch gleitet er wegen des Schwächegefühls im Knie leicht aus.

Fall 30. D., 42jähriger Müller aus Polkau. Aufgen. am 7. 2. 1897.

Als Soldat vor 20 Jahren raunte Pat. beim Kastensprung durch falsches Abspringen mit dem rechten Knie gegen den Kasten. 8 Wochen Lazarethbehandlung; dauernde Beschwerden bleiben zurück. Seit einigen Jahren bekommt er typische Anfälle: es entsteht ein „Ruck“ mit stechendem Schmerz; dann ist das Gelenk in mittlerer Beugung fixirt.

Status: Der Körper ist deutlich fühlbar, es besteht geringer Erguss.

9. 2. 1897 Operation. Entfernung eines bohnergrossen und vier erbsengrosser Gelenkmäuse. — 20. 2. Pat. geheilt entlassen. Andere Gelenke frei. Antwort März 1900. Pat. hat noch manchmal Schmerzen im Gelenk, aber keine typischen Anfälle mehr.

Hier laboriren also Patienten, die vorher ganz gesund waren, seit einem heftigen Trauma dauernd an einem Knieleiden, bis sich ganz allmählig die Symptome einer Gelenkmaus einstellen. Es sind dies Fälle, die sehr für die Annahme Barth's sprechen, dass die Corpora libera traumatica eine Zeitlang wieder festwachsen und

sich erst nach längerer Zeit lösen. Noch mehr aber lassen sie sich zu Gunsten der Anschauung verwerthen, dass mit dem Trauma nur eine gewisse Schädigung des Knochenknorpelgewebes gesetzt wird, und dass sich an dieser Stelle mit der Zeit die Gelenkmaus abstösst. Die langsame Lösung begünstigt die Vitalität des späteren Corpus liberum. Mir ist es stets äusserst wahrscheinlich erschienen, dass ein einfacher Einriss, ein Sprung in dem Knorpelüberzuge die Gelenkmausbildung anregen könne. Durch die Bewegungen wird in die Wunde beständig Synovia hineingepresst, und die Reibung der gegenüberliegenden Fläche stellt ein weiteres, dauernd schädigendes Moment dar. Diese mechanischen Einflüsse kann man als eine continuirliche Reihe kleiner Traumen auffassen, die der kleinen Infraction keine Ruhe zur Heilung lassen. Ich meine, dass mit dem Gesagten eine ganze Reihe von Momenten namhaft gemacht sind, die es verständlich machen, dass man kein so übermässiges Gewicht auf die Ansicht legen darf, Gelenkmäuse entstünden nur durch ein sehr energisches Trauma. Mit Recht ist für die vorwiegend traumatische Entstehung auch stets der Umstand herbeigezogen worden, dass unsere Krankheit fast nur bei arbeitenden Männern und fast nur an den Gelenken beobachtet wird, die erfahrungsgemäss die meisten Traumen erleiden. Auch unter meinen Fällen entfallen im Ganzen nur drei auf weibliche Personen, und das Kniegelenk steht an Häufigkeit bei Weitem voran; demnächst folgt das Ellbogengelenk, das unter den nicht arthritischen Fällen nur 3mal befallen ist; einmal war es das Schultergelenk.

Zu wiederholten Malen sind Versuche gemacht worden, an der Leiche traumatische Gelenkmäuse zu erzeugen. Um das häufige Misslingen dieser Versuche zu erklären, muss sicherlich in Betracht gezogen werden, dass sich nach dem Tode die Consistenz des Knochengewebes verändert, offenbar durch Gerinnungsvorgänge. Nach den Anamnesen vieler in der Literatur beschriebener Fälle kann man auch kaum annehmen, dass eine sofortige Lösung des Fragmentes die Regel sei; im Gegentheil, das Trauma führt nur die Schädigung herbei, namentlich an den grösseren Gelenken. Dagegen bieten die relativ zierlichen Formen des Ellbogengelenks und seine stark vorspringenden Conturen leichter die Möglichkeit sofortiger Lösung. Diese Fälle, die hierher gehören, werden, besonders wenn sie im acuten Stadium zur Operation gelangen, wohl

nicht stets als Gelenkmäuse diagnosticirt, sondern einfach als Gelenkfracturen. Als Beispiel diene:

Fall 35. Frau L.; Secretärsfrau aus Berlin. Aufgen. am 15. 8. 98.

Vor 2 Monaten Fall auf das rechte Ellbogengelenk; sofort heftige Schmerzen und Beschwerden. Schienenverbände bessern den Zustand, stellen jedoch die Gebrauchsfähigkeit nicht wieder her. Bewegungen sind fast unmöglich.

Das Röntgenbild zeigt ein vom Caputulum radii abgesprengtes, freiliegendes Knochenstück.

Operation am 17. 8. Entfernung des freien Körpers. — 29. 8. Pat. geheilt entlassen. — Vorstellung im März 1900. Sehr bald nach der Entlassung nie mehr Beschwerden.

Gleichzeitig diene dieser Fall als ein Beispiel der wenigen, die bei weiblichen Personen beobachtet sind. Es war in diesem Falle nicht möglich, ausser dem Corpus liberum auch den Defect auf der Röntgenphotographie darzustellen. Ueberhaupt ist für die Diagnose der Gelenkmäuse die Radioskopie werthvoll geworden. Die von mir selbst beobachteten Fälle sind sämmtlich mit Röntgenstrahlen photographirt worden und alle ächten Gelenkmäuse sind dadurch zur Anschauung gebracht worden. Die niemals in ihnen fehlenden Kalkablagerungen riefen stets einen deutlichen Schatten hervor, selbst wenn der weitaus grössere Theil der Gelenkmaus knorpelig und nur ein kleiner ursprünglich knöchern war. Von Wichtigkeit ist die Röntgenphotographie besonders auch für die arthritischen Fälle. Auch bei den oben beschriebenen 3 Fällen aus dem Ellbogengelenk war die genaue Diagnose nur mit Hülfe der Photographie (Fig. VII, VIII, IX) möglich, ganz besonders aber in Fig. VIII, bei welcher die grosse, in der Ellenbeuge liegende Maus überhaupt nicht durchföhlbar war.

Es finden sich nun unter meinen Fällen 7, bei welchen ein Trauma in der Anamnese fehlt, und bei welchen eine Arthritis deformans nach dem ganzen Verlaufe ausgeschlossen erscheint. Jedoch sprechen sich besonders in den Fällen aus älterer Zeit die Anamnesen nicht immer mit der Genauigkeit über ein Trauma aus, welche erforderlich wäre, um sie im Sinne König's für die Bestätigung einer spontanen Osteochondritis dissecans zu verwerthen; auch standen nur zum Theil die gewonnenen Präparate zur Verfügung. Nur in 3 typischen Fällen wird anamnestisch ausdrücklich jedes Trauma geleugnet und es muss daher auch aus dem

mir zur Verfügung stehenden Material das Vorkommen solcher Fälle bestätigt werden. Es sind:

Fall 1. H., 20jähr. Kaufmann aus Berlin. Aufgenommen am 26. 7. 1883.

Patient hat angeblich nie ein Trauma erlitten und keine Gelenkentzündung überstanden; seit 6 oder 7 Jahren hat er ohne ihm bekannte Veranlassung typische Gelenkmaussymptome und fühlt selbst den beweglichen Körper in seinem rechten Kniegelenk.

Status: kein Hydrops, leicht bewegliche Gelenkmaus.

Operation am 27. 7. 1883. Entfernung eines Gelenkkörpers. — 27. 8. 1883. Pat. geheilt entlassen, andere Gelenke frei. — Pat. ist nicht mehr auffindbar.

Fall 18. B., 23jähriger Schornsteinfeger aus Steglitz, aufgenommen am 12. 1. 1891.

Jedes Trauma wird ausdrücklich bestritten. Seit 2 Jahren klagt er über Schmerzen und Knarren im rechten Knie. Seit einem Monat fühlt er einen beweglichen Körper darin.

Status: Leicht bewegliche Maus fühlbar. Kein Hydrops. — 20. 1. 1891. Entfernung zweier Gelenkkörper durch Operation. Excision eines mit Zotten bedeckten Theiles der Gelenkkapsel. — 7. 2. 91. Pat. völlig geheilt entlassen, andere Gelenke frei. — Pat. ist nicht mehr auffindbar.

Die beiden Präparate sind zwei unregelmässige, harte Knochenknorpelkörper 25 : 21 : 6 mm und 16 : 13 : 5 mm gross. Mikroskopisch enthalten die beiden Gelenkmäuse je ein nekrotisches Stück normalen Gelenkknorpels, das eingebettet ist in Knorpelneubildung. Besonders ist die grössere genau ebenso aufgebaut, wie die traumatischen Gelenkkörper. Die Knorpelplatte, welche in der Tiefe noch Reste von Knochen erkennen lässt, ist an der Bruchfläche und an den Rändern umwuchert von unregelmässig höckrigem Knorpel, in welchen Partien hyalinen Bindegewebes eingelagert sind.

Fall 45. J., 45jähriger Dreher aus Grunewald. Aufgen. 20. 3. 1900.

Jedes Trauma oder jede Gelenkentzündung wird bestritten; vor einigen Wochen bekommt er heftige Schmerzen und Schwellung des rechten Kniegelenks. Er fühlt eine Maus.

Status: Hydrops genu, eine sehr verschiebliche Maus ist fühlbar. — 21. 3. 1900. Operation. Entfernung eines freien Körpers. — 28. 3. 1900. Pat. geheilt entlassen; jedoch besteht noch etwas Hydrops. Andere Gelenke frei. — Vorstellung April 1900: Die Beschwerden des Kranken sind fast völlig geschwunden.

Das Präparat ist ein 23 : 22 : 8 mm grosses, fast kreisrundes, flaches Knochenknorpelstück, das eine convexe, glatte, knorpelige Oberfläche und eine rauhere Unterfläche hat. Die Ränder sind

abgerundet. Mikroskopisch liegt als Kern des Ganzen eine Gelenkknorpelplatte vor, unterhalb welcher unregelmässige nekrotische Parteen abwechseln mit Resten von Markräumen, die theilweise noch lebendiges Fettmark enthalten. Das Ganze ist in reichliche Bindegewebs- und Knorpelwucherung eingebettet, die sich an den Rändern auf die Oberfläche der alten Knorpelplatte hinüberschiebt.

Bei zwei von diesen drei Fällen kann also durch mikroskopische Untersuchung der Beweis erbracht werden, dass sie Theile der normalen Gelenkfläche oder Reste derselben enthalten. Ausdrücklich aber muss hervorgehoben werden, dass sich diese Gelenkmäuse in nichts von den typischen traumatischen Präparaten principiell unterscheiden, und dass mikroskopisch jeder Anhaltspunkt fehlt, aus ihnen das Bestehen einer specifischen Krankheitsform abzuleiten. Auch die Wachsthumsvorgänge verlaufen in der typischen Weise. Somit stehen wir vor der Frage: heisst es wirklich den beobachteten Thatsachen Gewalt anthun, wenn wir annehmen, dass in diesen Fällen das Trauma von den Patienten vergessen sei, oder ist es nicht etwa viel gezwungener, hiermit allein eine ganz neue, bestimmt charakterisirte Krankheitsform bestätigen zu wollen? Ich stehe auf dem Standpunkte, dass ehe uns eine Osteochondritis dissecans im Sinne König's nicht durch pathologisch-histologische Thatsachen begründet wird, oder ehe nicht zum mindesten die Schwierigkeit beseitigt wird, dass man an eine spontane demarkirende Entzündung mit Loslösung eines lebendigen, wachsthumfähigen Knorpelknochenstückes glauben soll, und endlich ehe nicht weitere einwandfreie klinische Beobachtungen erbracht werden, eher der Sieg der Osteochondritis dissecans über alle Zweifel nicht anerkannt werden kann. Jedenfalls wird es angezeigt sein, weitere Nachforschungen anzustellen, und jede Zusammenfassung eines grösseren Materials wird von Werth sein. Behauptet aber die Osteochondritis dissecans das Feld, so wird der allgemeinen pathologischen Anatomie die Aufgabe erwachsen, den Vorgang, der bisher ohne Analogon dasteht, in die pathologischen Erscheinungsformen einzugliedern. —

Ich habe die zweite Gruppe der Gelenkmäuse als diejenigen bezeichnet, welche „meist durch Arthritis deformans entstehen und welche Theile der normalen Gelenkfläche enthalten“. Nicht ohne Absicht habe ich es vermieden, zu sagen: „welche in einem sonst

gesunden Gelenke entstehen“. Ganz ohne Zweifel spielen nämlich alte, überstandene Gelenkleiden auch bei der Entstehung der traumatischen Gelenkkörper ihre Rolle, ein Umstand, der sehr wohl geeignet ist, eine Erklärung dafür zu bringen, dass sich gelegentlich die Gelenkmäuse in der Anamnese nicht als rein traumatisch darstellen, obwohl sie doch dahin gehören. Als ein Beispiel diene folgender Fall:

Fall 22. S., 44jähriger Bote aus Berlin. Aufgen. am 10. 9. 1894.

Vor 20 Jahren überstand Patient eine Entzündung des linken Kniegelenks, die etwa ein halbes Jahr dauerte. 1870 kam er mit seinem Pferde zu Fall, wobei sein linkes Bein unter das Pferd gerieth; seitdem fühlt er einen harten Knoten im Gelenk, der sich bei Bewegungen verschiebt. — 11. 9. 1894. Operation. Entfernung einer 1,5 : 1,5 : 0,5 cm grossen Gelenkmaus. — 3. 10. 1894. Mit noch geringem Erguss entlassen. — 4. 8. 97. Wiederaufnahme, da Pat. wieder die alten Beschwerden hat, und wieder eine Gelenkmaus fühlt. — 4. 8. 1897. Operation. Entfernung einer pfenniggrossen Gelenkmaus, von etwa halbkugeliger Gestalt, an der Convexität glatt, an der Fläche rauh, aus Knorpel bestehend. — 20. 8. 97. Mit nur noch geringen Beschwerden entlassen.

Freilich wissen wir nichts Genaues über die in alter Zeit überstandene Gonitis (mag es Tuberculose, Gonorrhoe oder Eiterung gewesen sein?); jedenfalls liegt die Vermuthung nahe, dass das alte Leiden hier durch Verwachsungen oder Unebenheiten oder Erweichungen, die zurückblieben, den Boden vorbereitet und somit der zur Gelenkmaus führenden Schädigung vorgearbeitet habe. Diese Beobachtungen sind nicht vereinzelt und sollten bei der Aufnahme der Anamnese eines solchen Falles stets im Auge behalten werden. v. Beck hat auf dem Chirurgenkongress 1899 einen Fall berichtet, wo sich Gelenkmäuse in einem früher gonorrhöisch erkrankten Kniegelenk bildeten, und hält einen Zusammenhang für sehr wahrscheinlich. Stets aber bleibt die Thatsache zu berücksichtigen, dass sehr leicht Traumen, die zunächst nur zu einer vorübergehenden Functio laesa führen, namentlich dann dem Gedächtnisse entschwinden, wenn sie sich im Kindesalter ereigneten. Während dann sowohl der Arzt, wie der Patient sich damit begnügen, wenn nach einiger Zeit das Gelenk wieder brauchbar ist, wird oft erst nach Jahren erkannt, dass eine ernstere Schädigung vorliegt, wenn bei einer forcirten Bewegung zum ersten Male typische Gelenkmaussymptome beobachtet werden, insbesondere,

wenn die Gelenkmaus fühlbar wird. Hierin ist häufig auch der Zeitpunkt zu erblicken, wo der Gelenkkörper überhaupt zum ersten Male ganz frei wird. Die Analogie des Krankheitsverlaufes mit demjenigen der sicher traumatischen Gelenkmäuse ist im Uebrigen eine absolute. Dieselben Gelenke sind die bevorzugten, und nach Entfernung der sogen. osteochondritischen Gelenkmäuse ist das Leiden beseitigt, ebenso, wie bei den rein traumatischen Fällen. Martens fand an der Bruchfläche in frischeren Fällen gelegentlich Granulationsgewebe mit Riesenzellen. Hier handelt es sich offenbar um myelogene Riesenzellen, die sich in der Umgebung der absterbenden Spongiosabalken gebildet haben.

In seiner 1894 erschienenen Arbeit veröffentlicht Real die Beobachtung von Wachstumsanomalien am Femur bei Gelenkmausbildung des zugehörigen Knies. In einzelnen Fällen constatirte er vermehrtes Längenwachsthum. Er sagt darüber folgendes: „Nach Allem scheint es sicher zu sein, dass innerhalb der Wachstumsperiode entstandene und eine gewisse Zeit im Gelenk verbleibende Gelenkkörper, sei es nun durch ihre Gegenwart allein, sei es der ihre Entstehung allfällig bedingenden Gelenkerkrankung wegen eine abnorme Wachsthumsthätigkeit in den anstossenden Röhrenknochen bedingen können. Ihre Wirkungsweise wäre in dieser Beziehung analog dem, was bereits von tuberkulösen Gelenkaffectionen bekannt ist.“ Auch ich habe daraufhin die mir zugänglichen Fälle sämmtlich geprüft. Nur in einem Falle, der oben auf S. 552 citirt ist, habe ich eine deutliche Verlängerung des Femur, und zwar um $1\frac{1}{2}$ cm nachweisen können, welche sonst auf keine andere Weise erklärbar gewesen wäre.

Bei der operativen Eröffnung der an Gelenkmäusen kranken Gelenke finden wir häufig secundäre Veränderungen; es handelt sich hier um einen durch das Corpus liberum hervorgerufenen, chronischen Reizzustand des Gelenkes, der in wechselnd starkem Hydrops, Injection und fibröser, feiner Zottenbildung auf der Synovialis seinen Ausdruck findet. In manchen Fällen ist die ganze Synovialis von einem dichten Pelz in der Synovia flottirender, dendritischer Zotten besetzt; mikroskopisch bestehen diese aus sehr gefässreichem Bindegewebe.

In alten Bearbeitungen sind eine grosse Zahl von Operationsmethoden für die Gelenkmäuse zusammengestellt, welche seinerzeit

hauptsächlich ersonnen wurden, um die Infectionsgefahr für das Kniegelenk zu verringern. In der Berliner Klinik ist in den letzten 18 Jahren (aus welchen die beschriebenen Fälle stammen) nur folgende Methode angewandt: Nach gründlicher Desinfection wird die Gelenkmaus durch die Finger eines Assistenten an einer Stelle fixirt, wo sie möglichst nahe unter der Haut liegt; dann wird auf dieselbe eingeschnitten und die Gelenkkapsel nur soweit eröffnet, bis man den Körper mit der Kornzange herausziehen kann, oder bis sie durch Druck auf die Umgebung einfach herausspringt. Einige Catgutnähte verschliessen alsdann die Kapsel, einige Seidenknopfnähte die Haut. Der zunächst angelegte Schienenverband wird nach 8 Tagen durch einen leichten Verband ersetzt. Am 10. oder 12. Tage beginnen Bewegungen des Gelenks und der Kranke beginnt das Gelenk wieder zu gebrauchen. Tritt dann kein Hydrops ein, so wird er mit leichtem Schutzverband entlassen. Die seit der genannten Zeit in der Berliner Klinik operirten Fälle sind sämmtlich per primam ohne Fieber und Eiterung geheilt.

L i t e r a t u r.

1. Bardeleben, Beiträge zur Lehre von den Gelenkmäusen. Inaugural Dissert. Berlin 1886.
2. Barth, Zur pathologischen Anatomie der Gelenkmäuse. Centralblatt für Chir. 1895. No. 43.
3. Barth, Zur Lehre von den freien Gelenkkörpern. Verh. d. deutsch. Ges. f. Chir. 1896. Seite 31.
4. Barth, Die Entstehung und das Wachsthum der freien Gelenkkörper. Langenbecks Archiv 1898. Bd. 56. S. 507.
5. Braun, Untersuchungen über den Bau der Synovialmembranen u. Gelenkknorpel, sowie über die Resorption flüssiger und fester Körper aus d. Gelenkhöhlen. D. Zeitschrift f. Chir. Bd. 39. S. 35. 1894.
6. Cohn, Ueber die freien Gelenkkörper. Inaug.-Diss. Breslau 1875.
7. Fickartz, Ueber Corpora mobilia in den Gelenken. Inaug.-Dissertation Bonn. 1897.
8. Fischer, Beiträge zur Aetiologie der Gelenkmäuse. D. Zeitschrift für Chirurgie. Bd. 12. S. 335. 1880.
9. Fleisch, Demonstration zur Entstehungsgeschichte freier Gelenkkörper. Bericht d. Verh. d. deutsch. Ges. f. Chir. 1882.
10. Fritzsche, Die Osteochondritis dissecans. Inaug.-Diss. Jena. 1890.

11. Gies, *Histologische und experimentelle Studien über Gelenkkrankheiten.* III. Zur Genese der freien chondromatösen Gelenkkörper. *D. Zeitschrift f. Chirurgie.* Bd. 16. S. 337. 1882.
12. Gutsch, *Drei Fälle von Gelenkaffectionen.* *Archiv f. klin. Chirurgie.* Bd. 25. 1880.
13. Hildebrand, *Experimenteller Beitrag zur Lehre von den freien Gelenkkörpern.* *D. Zeitschrift f. Chirurgie.* Bd. 42. S. 294. 1896.
14. Kaposi, *Casuistischer Beitrag zu den freien Gelenkkörpern.* Referat in *Bruns Beiträgen.* Bd. XX. Heft III. S. 569. 1898.
15. Klein, *Zur Geschichte der Entstehung der Gelenkmäuse.* *Virch. Arch.* Bd. 29. S. 190.
16. König, *Ein Fall von Gelenkmaus im Knie mit Bemerkungen über die differentielle Diagnose der Geschwülste des Kniegelenks.* *Berl. klin. Wochenschr.* 1879. No. 47.
17. Derselbe, *Ueber freie Körper in den Gelenken.* *Deutsche Zeitschrift f. Chirurgie.* Bd. 27. S. 90. 1888.
18. Derselbe, *Zur Geschichte der Fremdkörper in den Gelenken.* *Verh. d. deutsch. Ges. f. Chir.* 1899. II. S. 1.
19. Kragelund, *Studien über pathologische Anatomie und Pathogenese der Gelenkmäuse.* Referat im *Centralblatt f. Chirurgie.* 1887. S. 412.
20. Martens, *Zur Kenntniss der Gelenkkörper.* *Deutsche Zeitschrift f. Chir.* 1899. Bd. 53. S. 348.
21. Real, *Ein Beitrag zur Kenntniss der Gelenkkörper.* *Deutsche Zeitschrift f. Chirurgie.* 1894. Bd. 38. S. 1.
22. Riedel, *Casuistisches über isolirte tuberculöse Geschwülste des Kniegelenks.* *Deutsche Zeitschrift f. Chirurgie.* 1880. Bd. 12. S. 470.
23. Derselbe, *Demonstration von Gelenkkörpern aus der Kniekehle.* *Bericht d. Verh. d. deutsch. Ges. f. Chir.* 1882.
24. Derselbe, *Einige Gelenkpräparate, I. Osteochondritis dissecans.* *Verh. d. deutsch. Ges. f. Chir.* 1890.
25. Riesenfeld, *Fünf Fälle von Gelenkkörpern.* *Inaug. Diss. Breslau* 1887.
26. Schüller, *Ueber die Gelenkmäuse in ihrer Beziehung zu den praktischen Aufgaben des ärztlichen Sachverständigen.* *Aerztliche Sachverständigen-Zeitung.* 1896. No. 4.
27. Derselbe, *Referat über Barth's: Die Entstehung und das Wachsthum der freien Gelenkkörper.* *Aerztl. Sachverst.-Zeitung.* 1898. S. 244.
28. Sinn, *Ueber Gelenkmäuse.* *Inaugural-Diss. Bonn.* 1899.
29. Thiele, *Beitrag zur Entstehung der freien Gelenkkörper.* *Inaugural-Diss. Bonn.* 1879.
30. Virchow, *Die krankhaften Geschwülste.* I. Bd. S. 449.
31. Völker, *Beitrag zur Frage von der Entstehung der knorpelig knöchernen Gelenkmäuse.* *Archiv f. klin. Chir.* Bd. 37. S. 732.
32. v. Volkmann, *Krankheiten der Bewegungsorgane in Pitha-Billroth's Handbuch d. allg. u. spec. Chir.* Bd. II.

33. Vollbrecht, Ueber umschriebene Binnenverletzungen des Kniegelenks, ein Beitrag zur Lehre von den Gelenkmäusen und den Verletzungen der Zwischenknorpel. Bruns' Beiträge. Bd. 21. 1898. S. 216.
34. Weichselbaum, Zur Genesis der Gelenkkörper. Virch. Arch. Bd. 57. S. 127.
35. Wrede, Die Bedeutung des Traumas für die Entstehung freier Gelenkkörper. Inaugural-Diss. Berlin 1899.
36. Langemak, Ein Beitrag zur pathologischen Anatomie und Histologie der traumatischen Gelenkmäuse. Inaugural-Diss. München 1896.

Erklärung der Abbildungen auf Tafel XIII.

(sämmliche Präparate sind nach ihrer Entkalkung in Celloidin eingebettet; die Schnitte sind mit Haematoxylin und Eosin gefärbt.)

Fig. 1. Lupenvergrößerung (6fach) eines Schnittes durch eine 10 Jahre alte traumatische Gelenkmaus. a. Gelenkknorpel. b. nekrotischer Knochen darunter. c. Knorpelneubildung.

Fig. 2. Lupenvergrößerung (8fach) eines Schnittes durch eine 2 Jahre alte, traumatische Gelenkmaus. a. Gelenkknorpel. b. nekrotische Spongiosa darunter. c. Fettmark d. peripherwärts wuchernde Knorpelneubildung, welche bei e in Zapfen in der Richtung auf die alte Knorpelplatte vordringt. Die Lücken bei f sind Einschnitte, die in den Körper gemacht sind.

Fig. 3. Lupenvergrößerung (6fach) eines Schnittes durch eine typische arthritische Gelenkmaus. Normaler Gelenkknorpel fehlt völlig darin.

Fig. 4. Lupenvergrößerung (5fach) eines Schnittes durch eine 6 Jahre alte Gelenkmaus. a. normaler, lebender Gelenkknorpel. b. Reste von Knochengewebe. c. Knorpelneubildung, die hier sehr spärlich ist.

Fig. 5. Lupenvergrößerung (4fach) eines Schnittes durch eine 13 Jahre alte Gelenkmaus. a. die alte, nekrotische Knorpelplatte. b. Reste von Knochen und Markräumen. c. Knorpelneubildung, welche bei e wallartig die alte Knorpelplatte überwölbt. d. isolirte Knorpelwucherung auf der Oberfläche der alten Knorpelplatte.

Fig. 6. Lupenvergrößerung (4fach) eines Schnittes durch eine 56 Jahre alte, traumatische Gelenkmaus. a. völlig nekrotischer Gelenkknorpel. b. Reste des knöchernen Theiles. c. Knorpelneubildung.

Röntgenphotographien Fig. 7, 8, 9.

Ellenbogengelenke mit arthritischen Gelenkkörpern.

XXIX.

(Aus der chirurg. Universitäts-Klinik des Herrn Geheimrath
von Bergmann.)

Ein Verfahren zur Virulenz-Bestimmung der Bacterien.

Von

Dr. Hugo Marx,

und

Friedrich Woithe,

dirigirendem Arzte des Kreiskrankenhauses
zu Lübecke i. W. s. Z. Volontärarzt der
kgl. Klinik,

cand. med.

(Hierzu Tafel XIV und XV.)

Alle Methoden, die bisher zur Virulenzbestimmung der pathogenen Bakterien angegeben wurden, haben den grossen Fehler, dass sie mit Factors rechnen, deren schwankenden Werth der Experimentator nie in der Lage ist genau beurtheilen zu können. Dass aber das Bedürfniss nach einem zuverlässigen Verfahren der Virulenzbestimmung vorliegt, das beweisen deutlich die zahlreichen Vorschläge, die zu dem Zweck von Bakteriologen und Klinikern gemacht worden sind.

Unserer Ansicht nach kann der Thier-Impfversuch den strengen Kritiker ganz und gar nicht befriedigen: Angesichts der Thatsache, dass sich fast jede Bakterienart hinsichtlich ihrer pathogenen Wirkung gegenüber dem Menschen und den verschiedenen Thierspecies, ja sogar gegenüber den einzelnen Individuen innerhalb einer Species so total different verhält, wenn man auch auch noch so sehr darauf achtet, dass bei der Impfung dasselbe Material unter (scheinbar) gleichen Bedingungen verarbeitet wird, muss man da nicht skeptisch werden in der Beurtheilung des Werthes der Methode. Wir wollen ganz davon absehen, dass es immerhin erfreulich wäre, wenn sich die Indication zum Thierversuch — dessen Berechtigung wir im allgemeinen vollkommen

anerkennen — auf ein Minimum einschränken liesse, wenn er so wenig wissenschaftlichen und praktischen Werth hat, wie für die Virulenzbestimmung, und erinnern nur daran, dass es sehr wichtige pathogene Arten giebt, mit denen man noch kein Thier specifisch hat inficiren können.

„Disposition und Immunität“ heissen die beiden Factoren, an deren räthselhafter Variabilität und unfassbarer Relativität unsere Bemühungen scheitern; sie müssen aus exacten Untersuchungen ausgeschaltet und wenn möglich durch weniger schemenhafte Dinge ersetzt werden, wenn anders wir zum Ziele kommen sollen. Auch von specifischen Serumreactionen können wir für den Zweck der Virulenzbestimmung nichts erwarten, solange die bakteriologisch activen chemischen Körper nicht einer exacten qualitativen und quantitativen Analyse zugänglich sind; dass es den physiologischen Chemikern gelingen wird, dieses Ziel zu erreichen, kann man nach dem, was in diesem Fache jetzt schon geleistet wird, kaum bezweifeln; vorläufig sind wir noch weit davon entfernt.

Wir glauben nun ein Verfahren der Virulenzbestimmung gefunden zu haben, das auf sicherer Basis aufgebaut ist; leider lässt es sich — das sei von vornherein bemerkt — nur auf sporenlose Arten anwenden, die nicht der Tuberculosegruppe angehören.

Im Folgenden wollen wir unsere Methode zunächst begründen, dann auf die Technik derselben eingehen und schliesslich über die Erfahrungen, die wir mit ihr in der Praxis gemacht haben, referiren.

Rein theoretische Ueberlegung drängt uns zu der Vermuthung, dass dem Schwanken des functionellen Werthes innerhalb einer Bacterienart gewisse Veränderungen des morphologischen Substrates entsprechen müssten. Wie wir in einer vor kurzem im Centralblatt für Bakteriologie (Bd. XXVIII, 1900) veröffentlichten längeren Arbeit („Morphologische Untersuchungen zur Biologie der Bakterien“) ausführlich darlegten, ist es uns gelungen, einen derartigen Zusammenhang — zuerst bei einigen farbstoffbildenden Arten — zu constatiren und die Veränderungen zu beobachten, die sich im strengsten Parallelismus zu den Schwankungen der physiologischen Functionen am morphologischen Substrat, der Bakterienzelle selbst, zeigen.

Wir fanden, dass dem Stadium der höchsten Entfaltung specifischer Functionen (z. B. Farbstoffproduction) bei sporenlosen

Mikroorganismen (excl. Tuberculosegruppe) ein maximaler Gehalt an Babes-Ernst'sche („metachromatische“) Körperchen führenden Individuen entspricht, dass die Zahl der durch den Besitz dieser Gebilde bevorzugten Zellen in derselben Masse abnimmt, wie die spezifische Function und bei deren völligem Aufhören gleich null wird. In den objectiv leicht nachweisbaren Gebilden und ihren Vorstufen, deren relative Menge sich bequem nach dem mikroskopischen Bilde feststellen lässt, haben wir also einen sicheren Maassstab für die Intensität der Lebensenergie einer Art und einen Factor, durch den die physiologischen Werthe erst commensurabel werden. Da nun die Virulenz (Production von Giftstoffen) ebenso wie jede andere spezifische (chemische) Function (Production von Farbstoffen, Riechstoffen etc.) den Bakterien nur im Zustand der vollen vitalen Energie zukommt und mit der Intensität derselben steigt und fällt, so glauben wir in der oben erwähnten Eigenthümlichkeit der Bakterienzellen einen Maassstab für die Virulenz pathogener Mikroorganismen gefunden zu haben.

Ganz allgemein lässt sich unser Verfahren etwa folgendermaassen charakterisiren: Wir beurtheilen den functionellen Werth eines pathogenen Mikroorganismus (Virulenz) nicht nach den Wirkungen, die er unter zum grössten Theil unbekanntem Bedingungen — Immunität, Disposition! — auf irgend einen Thierkörper ausübt, sondern berücksichtigen allein gewisse morphologische Eigenschaften der Bakterienzelle, die in der innigsten Beziehung zur Ausbildung spezifischer Fähigkeiten (Functionen) stehen und im mikroskopischen Bild bei zweckmässiger Behandlung des betreffenden Materials leicht und sicher erkannt werden. Missdeutungen erscheinen uns dabei als nahezu ausgeschlossen.

Ehe wir dazu übergehen können, die Technik der Methode zu erörtern und über unsere praktischen Erfahrungen mit der letzteren zu berichten, müssen wir uns mit der Natur der Babes-Ernst'schen Körperchen, dieser für uns so wichtigen Gebilde, beschäftigen und vor allem auf die Art ihrer Entstehung, auf ihre morphologischen Vorstufen, eingehen. Das meiste haben wir bereits in unserer oben citirten Arbeit gebracht; wir wollen an dieser Stelle nur die Hauptzüge behandeln und einige wichtige Ergänzungen

binzufügen, im übrigen verlangt das Verständniss dieser Ausführungen die Kenntniss unserer früheren Arbeit.¹⁾

Wir gehen von der Annahme aus, dass der Bakterienleib, wie er sich nach gewöhnlichen Färbemethoden darstellen lässt — es soll hier nicht entschieden werden, ob es sich dabei um ganze Zellen oder nur um Kerne von Zellen handelt, deren zartes Protoplasma nicht gefärbt oder gar zu Grunde gegangen ist — dass der Bakterienleib aus zwei Substanzen zusammengesetzt wird, einer „euchromatischen“ und einer „hypochromatischen“. Während erstere ausserordentlich leicht und begierig Farbstoffe aufnimmt, zeichnet sich die hypochromatische Materie durch schwierige Färbbarkeit aus. Beide Substanzen durchweben sich nach unserer Vorstellung in der Form zweier feinsten Maschengerüste, und diesem innigen Gemisch — eben dem mittelst der gewöhnlichen Methoden tingirbaren Bakterienleib — ist eine mittlere Färbbarkeit eigen. Bei hoher Entwicklung der Arteigenschaften kommt es bei den sporenlösen Bacterien (excl. Tuberculosegruppe) zu einer vermehrten Bildung euchromatischer Substanz, die sich auf der höchsten Stufe der Lebensentfaltung innerhalb der Zellen condensirt und typisch localisirt. Die Producte dieses Differenzirungsprocesses sind die Babes-Ernst'schen Körperchen. Wir finden dieselben in maximaler Menge, wie gesagt, nur dann, wenn die betreffende Art auf der höchsten Höhe ihrer Vitalität steht. Wird diese Höhe nicht erreicht, so bleibt die Differenzirung mehr oder minder unvollkommen. Es ist wichtig, dass man weiss, wie sich jede Stufe der morphologischen und damit auch physiologischen Entwicklung im gefärbten Präparat mikroskopisch zu erkennen giebt, wenn man danach den Virulenzgrad pathogener Arten bestimmen will; deshalb wollen wir hier den ganzen Differenzirungsprocess, der schliesslich zur Bildung Babes-Ernst'scher Körperchen führt, verfolgen und mit der Discussion der einzelnen Stadien desselben, wie sie sich an nach Neisser gefärbtem Kokken-Material zu erkennen geben, beginnen:

I. Stadium.

Kleine, schwach braune Kokken.

Wir finden dieselben am zahlreichsten in alten Culturen von Arten, die ihre spezifischen Fähigkeiten total eingebüsst haben und

¹⁾ cf. Marx, Zur Theorie der Infection. Dtsche med. Wochenschr. 1900. 38.

nur noch vegetativ wuchern (z. B. farblose *Sarcina lutea*, farbloser *Micrococcus roseus*, alte Staphylo- und Streptokokkenculturen). Hier sind beide Substanzen aufs innigste gemischt; quantitativ überwiegt der hypochromatische Antheil, während der euchromatische gering ist, daher die schwach braune Färbung. Das zuerst dargebotene Methylenblau wird entweder garnicht aufgenommen oder bei der nachfolgenden Behandlung mit Vesuvin sofort abgegeben. Der Contur ist scharf.

II. Stadium.

Grössere, stark braune Kokken.

Die euchromatische Substanz überwiegt gegenüber der hypochromatischen. Die Volumenzunahme der Zellen ist auf die vermehrte Bildung der ersteren zurückzuführen, ebenso natürlich die stark braune Färbung. Das Methylenblau wird gut aufgenommen aber nicht festgehalten, sondern bei der Nachbehandlung mit Vesuvin abgegeben. Noch sind beide Substanzen gleichmässig mit einander gemischt. Der Contur ist scharf. Dieses Stadium beobachteten wir am besten bei *Micrococcus roseus*, der nach 24stündigem Stehen bei 37° in Zimmertemperatur versetzt wurde, nach 2—3 Tagen.

III. Stadium.

Grosse blaugrüne, unscharf conturirte Kokken.

Die euchromatische Materie (die wahrscheinlich immer noch an Masse zunimmt) beginnt sich zu condensiren; damit gewinnt sie immer mehr das Vermögen, die zuerst aufgenommene Farbe festzuhalten, während sie in demselben Maasse die Fähigkeit, die zweite Farbe aufzunehmen, einbüsst. Je weiter die Differenzirung fortschreitet, umso mehr tritt in dem Mischton das Blau in den Vordergrund. Der unscharfe Contur kommt dadurch zu Stande, dass auch die Localisation beginnt: die euchromatische Substanz zieht sich allmählig vom Rande nach dem Inneren der Kugel zurück; deshalb werden die peripheren Partien nur schwach gefärbt, während die Intensität der Tinction central eine Zunahme erfährt. In dem Maasse, wie das euchromatische Maschengerüst sich ver-

dichtet und von der Kugeloberfläche zurückzieht, nimmt die Grösse der Kokken scheinbar ab, da die dünne Hülle hypochromatischer Substanz kaum tingirt wird und deshalb meist nicht sichtbar ist. Die Schärfe des Conturs nimmt mit dem scheinbaren Kleinerwerden der Kokken zu. Dieses Stadium beobachteten wir meist bei Staphylo- und Streptokokken in nicht foudroyanten Abscessen, Furunkeln etc.

IV. Stadium.

Schr kleine, haarscharf contourirte, blauschwarze Kokken (bisweilen mit ganz schwach bräunlicher Hülle).

Die Differenzirung ist beendet. Wir haben maximal condensirte euchromatische Substanz, der in diesem Zustand ausser der überaus leichten Färbbarkeit auch die Fähigkeit zukommt, die einmal aufgenommene Farbe ausserordentlich festzuhalten; und um sie herum eine Hülle hypochromatischer Substanz, die wegen der minimalen Färbung bei kleinen Arten garnicht (Eiterkokken), bei grossen (z. B. *Micrococcus roseus*, *Sarcinae*) nur als ganz leicht bräunlich gefärbte Randpartie zu erkennen ist. Wir sehen in diesem Stadium, mit anderen Worten, meist nur Babes-Ernst'sche Körperchen und keine Zellen. Oft findet man auf dieser Entwicklungsstufe auffallend viele in Theilung begriffene Körnchen, daneben auch wohl einzelne sehr dicke, schwarzblaue, die offenbar eine bedeutende Volumszunahme erfahren haben, ohne dass es zu einer Theilung gekommen ist.

Wir haben diese vier Stadien nur der übersichtlichen Darstellung wegen fixirt, in Wirklichkeit geht eins in das andere ganz allmähig über.

Bei Stäbchenbakterien handelt es sich um ganz ähnliche Verhältnisse. Hier localisirt sich jedoch der euchromatische Antheil in anderer Weise, ausserdem tritt das plastische, hypochromatische Material, das dem Stäbchen hauptsächlich seine Form giebt, besser hervor; sonst sind keine principiellen Verschiedenheiten vorhanden. Wir wollen deshalb hier den Differenzirungsprocess nur ganz kurz skizziren:

I. Stadium: Schwach braune, dünne und kurze Stäbchen.

- II. Stadium: Stark braune Stäbchen, die etwas vergrößert erscheinen.
- III. Stadium: In der Mitte des Stäbchens tritt eine hellere Stelle auf, die immer grösser und blässer wird; in demselben Maasse nimmt der Tinctionsgrad der Stäbchenenden zu, die Grösse dieser dunklen Partien ab. Dieselben zeigen (wie die Kokken in diesem Stadium) Mischöne, die vom reinen Braun zum tiefen Blauschwarz überleiten. Contouren unscharf, sie werden im weiteren Verlauf des Processes immer schärfer.
- IV. Stadium: Ganz schwach oder nahezu garnicht bräunlich tingirte Stäbchen mit je einem kleinen blauschwarzen Kügelchen in jedem Ende. Theilungsfiguren etc. siehe unsere Arbeit im Centralblatt für Bakteriologie.

Den einzelnen Stadien dieses morphologischen Differenzierungsprocesses entsprechen die Entwicklungsstufen des physiologischen Charakters einer Art. Mit dem Beginn der Differenzirung beginnt die Ausbildung der Arteigenschaften, der specifischen — chemischen — Fähigkeiten; dieselben sind maximal entwickelt, wenn der morphologische Process mit der Bildung Babes-Ernst'scher Körperchen abgeschlossen ist. Jeder Mikroorganismus producirt specifische chemische Körper, der eine Farbstoff, der andere Giftstoff, der dritte Farb- und Giftstoff etc. Die Menge dieser chemischen Producte ist natürlich von dem Grad der Lebensenergie abhängig. Da sich derselbe nach unserem Verfahren leicht und sicher bestimmen lässt, so können wir auch von der specifischen chemischen Thätigkeit der Bakterien, also bei den pathogenen Arten von der Intensität der Giftbildung — der Virulenz — eine Vorstellung gewinnen: Man behandle das zu untersuchende Material nach unserer Methode; die Deutung des mikroskopischen Befundes wird voraussichtlich nach dem, was wir oben über die einzelnen Stadien des morphologischen Differenzierungsprocesses gesagt haben, keine Schwierigkeiten machen. (cf. Tafel I, Schematische Darstellung der morphologischen Differenzirung, wie sie sich durch Färbung nach Neisser darstellen lässt.)

Es erübrigt nun noch, über die Technik unseres Verfahrens einige Worte zu sprechen. Hat man eine nachgewiesenermaassen pathogene Art vor sich, die keine Sporen bildet, so behandelt man ein ohne Zusatz von Wasser von dem betreffenden Material angefertigtes Deckglastrockenpräparat, das recht dick sein kann, in der von uns beschriebenen Weise mit der Neisser'schen Färbemethode. Je weiter die Differenzirung fortgeschritten ist, je mehr Individuen dieselbe aufweisen, um so virulenter ist das Material. Den höchsten Virulenzgrad constatiren wir dann, wenn nahezu alle Zellen Babes-Ernst'sche Körperchen und zahlreiche Theilungsfiguren derselben aufweisen. Wir geben unten, wo über unsere Erfahrungen mit der Methode berichtet werden soll, practische Beispiele, die das Verständniss unseres Verfahrens erleichtern sollen. Genaue technische Vorschriften haben wir in unserer wiederholt citirten Arbeit im Centralblatt für Bakteriologie gegeben, hier wollen wir nur kurz die Punkte anführen, die besonders wichtig und zu beachten sind:

1. Das Material darf nicht mit Wasser verdünnt auf das Deckglas gebracht werden. Plasmolyse!
2. Culturmaterial muss dick aufgestrichen werden, da es meist relativ weniger Körnchen enthält als frisches.
3. Das Präparat muss gut lufttrocken und danach gut fixirt werden. Dreimaliges langsames Durchziehen durch eine Gasflamme!
4. Vor dem Auftropfen des Methylenblaus muss das Deckglas vollkommen abgekühlt sein.
5. Das fertige Präparat muss sofort mikroskopisch untersucht werden, weil, wie sich leider im Verlauf unserer Untersuchungen herausgestellt hat, die Färbung sich im Canadabalsam nicht hält, indem die Babes-Ernst'schen Körperchen bald ihre Tinction verlieren.

Ferner wollen wir bemerken, dass wir jetzt das gewöhnliche spirituös wässrige dem essigsauren Methylenblau vorziehen und besonders Eiterpräparate gern damit behandeln. Schliesslich sei noch auf einen sehr wichtigen Punkt hingewiesen: Wenn der Virulenzgrad im Körper gefundener pathogener Bacterien bestimmt werden soll, so sind dieselben mit den Körpersäften, in denen sie gefunden werden, direkt zu untersuchen. Legt man davon erst Culturen an und prüft

diese dann auf ihre Virulenz, so hat man kein Urtheil darüber, wie hoch dieselbe im frischen Material war.

Wir wollen nun über die Erfahrungen, die wir mit unserer Methode in der chirurgischen Praxis gemacht haben, eingehend berichten. Die Zahl der hier in Betracht kommenden Bakterienarten ist gering; es handelt sich hauptsächlich um die Eitererreger: Staphylo- und Streptococcen. So oft wir Gelegenheit dazu hatten, untersuchten wir auch andere pathogene Arten und erhielten ebenfalls stets durchaus positive Resultate. Bei der geringen Zahl der vorliegenden Beobachtungen wollen wir es uns jedoch versagen, näher auf dieselben einzugehen, glauben es vielmehr Allen, denen das Material von Pneumonie, Gonorrhoe, Typhus, Cholera etc. in ausreichender Menge zur Verfügung steht, zur Pflicht machen zu dürfen, dass sie dasselbe unserer Untersuchungsweise unterwerfen. Indem wir das ganz bedeutende Material der kgl. Klinik und Poliklinik während einer längeren Zeit nach unserer Methode untersuchten, hatten wir Gelegenheit genug, Staphylo- und Streptomykosen eingehend zu studiren, so dass wir im Stande sind, mit Bestimmtheit unser Verfahren als brauchbar zur Virulenzbestimmung der Eitererreger und durchaus zuverlässig zu bezeichnen. Um nicht zu ermüden, wollen wir im Folgenden keine einfache, vielleicht gar tabellarische, Aufzählung der untersuchten Fälle geben, sondern eine zusammenhängende Darstellung der wesentlichen Ergebnisse unserer Untersuchungen.

Man war früher geneigt, jede von den in der chirurgischen Praxis vorkommenden eitrigen Affectionen schematisch auf einen specifischen Eitererreger zurückzuführen und dieselben einzuteilen in Staphylo- und Streptomykosen. Furunkel, Carbunkel etc. sollten immer durch Streptococcen, gewöhnliche acute Abscesse, Osteomyeliden etc. stets durch Staphylococcen hervorgerufen werden. Diese irrthümliche Anschauung ist dadurch bedingt, dass man die Erreger einer Eiterung in den Arten zu sehen gewohnt war, die in der von dem betr. Sekret angelegten Cultur gefunden werden. Man ging dabei — bewusst oder unbewusst — von der Voraussetzung aus, dass entweder im Eiter nur eine Art, eben die infectiöse, vorhanden ist oder bei Anwesenheit verschiedenartiger Mikroorganismen — bei „Mischinfectionen“ — nur die eigentlich schuldige resp. schuldigen auf dem künstlichen Nährboden an-

wachsen. Diese Annahme ist total willkürlich und durch nichts gestützt. Wenn man stets gleichzeitig mit der Anlegung von Culturen mikroskopische Präparate von dem Eiter angefertigt hätte, so würde es Niemandem entgangen sein, dass fast stets zwei oder mehr Bakterienarten vorhanden sind, dass jedoch meist nur eine derselben auf dem künstlichen Nährboden zur Cultur auswächst. Wir erhalten, mit anderen Worten, oft Reinculturen aus Material, das verschiedenartige Mikroorganismen enthält. Streptococcen werden fast stets durch gleichzeitig vorhandene Staphylococcen überwuchert, wenn sie nicht in ausserordentlich grosser Individuenzahl vertreten sind. Man kann im Allgemeinen constatiren, dass in der künstlichen Cultur eine Art umso schneller und sicherer von einer anderen überwuchert — erdrückt — wird, je empfindlicher sie selbst, je saprophytischer die andere ist. Die ausserordentlich grosse Empfindlichkeit der Streptococcen ist bekannt; sie werden durch die Uebertragung nicht nur in ihren specifischen Functionen (Virulenz) geschädigt, auch ihr vegetatives Wachsthum leidet ausserordentlich, natürlich umsomehr, je grösser der Contrast der Lebensbedingungen ist hier und dort — in Natur und Cultur. Staphylococcen ertragen die willkürliche Veränderung ihrer Lebensbedingungen durch den Experimentator weit besser; sie büssen zwar ebenfalls mehr oder weniger an ihren specifischen Functionen ein, ihr vegetatives Wachsthum wird dagegen kaum merklich gehemmt. Sie wuchern mehr oder weniger nach der Art von Saprophyten und lassen die Streptococcen, so virulent sie auch sein mögen, nirgends aufkommen, wo sie selbst sich vermehren. Es muss danach als verfehlt erscheinen, wenn man ein Urtheil über die Natur des Erregers einer Eiterinfection allein auf die Ergebnisse der Culturmethode gründet. In erster Linie hat man vielmehr mikroskopische Präparate des Sekretes anzufertigen. Die meist übliche Färbung mit Methylenblau zeigt zwar deutlich die Keimarten, die in dem Eiter vorhanden sind, giebt jedoch über ihren functionellen Werth, über ihre aus demselben resultirende Bethheiligung am Zustandekommen der Infection keinen Aufschluss. Man betrachte einmal die Figuren 3 und 4 auf Tafel XV! Sie stellen Eiterpräparate von zwei klinisch verschiedenen Osteomyelitisfällen dar; 3 b u. 4 b sind einfach mit Methylenblau gefärbt, 3 a und 4 a nach der Neisser'schen Methode

mit Methylenblau und Vesuvin behandelt. In den Methylenblaupräparaten sehen wir in beiden Fällen ziemlich in demselben Verhältniss Staphylo- und Streptococcen gemischt; nach diesen Präparaten müsste man beide Fälle auf dieselbe „Mischinfection“ beziehen, und doch waren sie beide in ihrem klinischen Verlauf total verschieden.

Die Erkrankung, deren Sekret in Fig. 4 dargestellt ist, verlief viel foudroyanter als die andere, so dass wir a priori annahmen, dass die beiden im Eiter gefundenen Mikroorganismen in verschiedener Weise am Zustandekommen der Infectionen betheilt sind. Da man im Allgemeinen die Streptokokken für bösartiger hält, so waren wir geneigt, im zweiten Fall die Erkrankung auf ihre Thätigkeit zurückzuführen. Bei einem Vergleich der Neisser-Präparate sehen wir sofort, dass in morphologischer Beziehung zwischen Staphylokokken hier und dort, ebenso wie zwischen den Streptokokken der beiden Fälle ein bedeutender Unterschied besteht. Während in Figur 3 die Staphylokokken bedeutenden Körnchengehalt zeigen, der in Fig. 4 bei ihnen fehlt, besitzen in dem vom zweiten Falle stammenden Präparate die Streptokokken die fraglichen Gebilde in grosser Menge. Hinsichtlich der Babes-Ernst'schen Körperchen erscheinen mit anderen Worten in dem foudroyanten Osteomyelitisfall die Streptokokken, in dem weniger acuten die Staphylokokken als die meistbegabten. Ein bedeutender Körnchengehalt spricht, wie wir bewiesen zu haben glauben, für eine hohe Entwicklung von Arteigenschaften, für einen hohen functionellen Werth. Uebertragen wir das auf unsere Fälle, so können wir sagen: im ersten besitzen die Staphylokokken, im zweiten die Streptokokken den grössten functionellen Werth. Die spezifische Function ist auf beiden Seiten die Virulenz, die zur specifischen Infection führt. Folglich muss im ersten Fall die Virulenz der Staphylokokken, im zweiten die der Streptokokken zur Geltung kommen. Wir können also die erste Osteomyelitis als Staphyloomykose, die zweite als Streptomykose ansprechen. Die gleichzeitig mit dem eigentlichen Infectionserreger vorhandenen Staphylo- und Streptokokken haben wir vielleicht als unwesentliche Nebenfunde, vielleicht aber auch als Synergeten oder Antagonisten aufzufassen; bei ihrem so gar nicht ausgeprägten morphologischen Charakter erscheint es uns am wahrscheinlichsten, dass sie eine völlig indifferente Rolle spielen.

Das klinische Bild der beiden Fälle stimmt in auffällender Weise mit unserem bacteriologischen Befund überein, nicht dagegen mit den Ergebnissen der Culturmethode, die in beiden Fällen dichte Rasen von Aureus ergab. Die Ansicht, dass die Osteomyelitis acuta eine spezifische Staphylomykose sei, ist durch die in den letzten Jahren von Lexer und Anderen angestellten Untersuchungen abgethan worden, die beweisen, dass relativ häufig neben dem Staphylokokkus pyogenes aureus der Streptokokkus pyogenes als Erreger gefunden wird. Die Ueberimpfung des Osteomyelitiseiters auf die gewöhnlichen Nährböden klärt uns jedoch meist nicht zur Genüge über die Natur des eigentlichen Infectionserregers auf, da, wie gesagt, der Staphylokokkus den Streptokokkus in vitro überwuchert und zwar gerade um so mehr, je saprophytischer er (der Staphylokokkus) seiner Natur nach ist. Gerade hier hat uns das nach unserer Vorschrift angefertigte Eiterpräparat in jedem Falle klaren, einwandfreien Aufschluss gegeben, ob Staphylo- oder Streptokokkenosteomyelitis vorgelegen hat. Man trifft in den meisten Fällen beide Kokken an. Die Tinction lässt ohne Weiteres den für den betr. Fall infectiösen Organismus erkennen. Ebenso wie bei Osteomyelitis finden wir bei der Mehrzahl der eitrigen Affectionen, die uns sonst in der chirurgischen Praxis begegnen, Staphylo- und Streptokokken nebeneinander und nur selten eine Art allein. Von einer „Mischinfection“ kann man unserer Ansicht nach nur dann reden, wenn sich nachweisen lässt, dass die in Betracht kommenden Arten beide resp. alle infectionsfähig — virulent — sind. Die Differenz zwischen ihnen hinsichtlich ihres functionellen Werthes, der sich durch morphologische Differenzirung verräth, ist jedoch meist so gross, dass man eine Art allein für die Erkrankung verantwortlich machen kann, dass man der oder den anderen gleichzeitig vorhandenen die Fähigkeit, eine Infection zu erregen, in Anbetracht der niedrigen Stufe morphologischer Entwicklung, auf der sie steht, absprechen muss.

Wir untersuchten eine ganze Reihe von verschiedenen eitrigen Affectionen und wollen hier über die Resultate, die wir bei einigen wichtigen derartigen Erkrankungen erhielten, berichten:

In dem durch Incision entleerten Eiter von Mastitiden konnten wir ebenso wie bei Osteomyelitis recht häufig Staphylo- und Streptokokken nebeneinander constatiren; erstere enthielten

Körnchen in den leichteren Fällen, in ganz acuten besaßen die Streptokokken viele Babes-Ernst'sche Körperchen. In veralteten Fällen fanden wir im Neisserpräparat nur grüne und braune Staphylokokken, keine körnchenhaltigen und keine Streptokokken, dagegen reichlich braune Stäbchen. Also sind auch hier offenbar die leichten und leichteren Erkrankungen durch Staphylokokken, die schweren durch Streptokokken verursacht. Meist dringen beide Kokkenarten in das Gewebe der Milchdrüse ein; die Bedingungen, unter denen eine jede von ihnen ihre volle Lebenskraft entfaltet, kennen wir nicht; sicher ist wohl, dass nur die spezifische Virulenz einer Art, der morphologisch und functionell höher entwickelten, für die Infection in Betracht kommt.

In progredienten Sehnenscheidenphlegmonen findet man meist stark körnchenhaltige — hochvirulente — Streptokokken, daneben (im Neisserpräparat) braune — avirulente — Staphylokokken. Fig. 2 zeigt ein Eiterpräparat einer Sehnenscheidenphlegmone des Handrückens: Schwarzblaue und grüne (IV. und III. Stadium) Streptokokken, grüne und braune (III. und II. bis I. Stadium) Staphylokokken. Es ist nicht unwahrscheinlich, dass die grünen Staphylokokken einen gewissen, wenn auch sehr kleinen Antheil an der Erregung der Infection haben. In dem in der Figur veranschaulichten Fall waren die Streptokokken relativ so zahlreich vorhanden, dass sie auf der Agaroberfläche zahlreiche Colonien bildeten und die Staphylokokken fast ganz verdrängten. Es fällt hier, wie besonders in noch schwereren Streptomykosen das Vorwiegen der Diploanordnung auf, während in Staphylomykosen die — avirulenten — Streptokokken meist lange Ketten bilden.

Sehr lehrreich in jeder Beziehung ist ein Fall, der in Fig. 1 dargestellt ist: Eiter von einem posterysipelatösen Abscess am Handrücken einer Frau. Es sind von einem Erysipel her noch Streptokokken zurückgeblieben; dieselben erscheinen in unserem Präparat grün tingirt, also nicht auf der höchsten Höhe morphologischer und physiologischer Entwicklung stehend; nur wenige vereinzelte bilden Babes-Ernst'sche Körperchen, die geringe Anzahl der daneben vorhandenen Staphylokokken ist braun gefärbt, also total avirulent. Dementsprechend ist das klinische Bild dieser Streptomykose das eines gewöhnlichen Abscesses, der auf das cutane und subcutane Gewebe einer eng umschriebenen Stelle locali-

sirt bleibt. Die vielen Diploformen in dem Präparat beweisen, dass diese Anordnung nicht unbedingt für hohe Virulenz spricht, die nur dann anzunehmen ist, wenn körnchenhaltige Individuen so gelagert sind.

Fig. 4 zeigt das Eiterpräparat eines *Bubo axillaris* bei gleichzeitiger Furunkulose des Halses: virulente, schwarze und grüne Staphylokokken, avirulente Stäbchen. Die Cultur ergab abgeschwächten *Pyocyaneus*, der nur noch fluorescirenden Farbstoff producirt und *Staph. aureus* in wenig Colonien, von ersterem halb überwuchert. Auch hier wieder eine Bestätigung des oben Gesagten, dass ein Mikroorganismus einen anderen umso eher überwuchert, je saprophytischer er im Vergleich zu dem anderen ist. Die *Pyocyaneus*stäbchen zeigen in der Figur keinen Körnchengehalt, ihre spezifische Vitalität steht entsprechend ihrer braunen Färbung im Neisserpräparat auf einer niedrigen Stufe, was sich auch in dem Fehlen der *Pyocyanin*bildung im *Bubo* (grüner Eiter, blaugrüne Verbandstoffe!) und des typischen Geruches zu erkennen giebt, und dabei ist das vegetative Wachsthum kräftig genug, um das Aufkommen der virulenten Staphylokokken in der Cultur zu verhindern. Dafür, dass der *Staphylococcus*, nicht der *Pyocyaneus* in unserem Falle infectiös resp. eitererregend wirkt, spricht der Umstand, dass an dem Halse der betreffenden Frau auf derselben Seite gleichzeitig zahlreiche Furunkel vorhanden waren, in deren Sekret wir körnchenhaltige Staphylokokken und keine Stäbchen fanden. In Fällen von wirklicher *Pyocyaneus*-„Eiterung“, also bei Anwesenheit der blaugrünen *Pyocyanin*färbung und des typischen Geruches sahen wir in den Stäbchen stets Babes-Ernst'sche Körperchen, nicht dagegen in den daneben vorhandenen (meist grossen) Kokken.

Ueber unsere Befunde bei Panaritien und Furunkeln brauchen wir nicht mehr eingehend zu berichten, da wir nur das über Abscesse etc. Gesagte wiederholen müssten. Auch hier in den leichten Fällen wenig virulente (grüne) Staphylokokken, in mittleren avirulente Streptokokken und virulente Staphylokokken, in schweren (Furunkel der Oberlippe) virulente Streptokokken und indifferente Staphylokokken. Der Gehalt an Stäbchen im Eiter ist gewöhnlich am grössten in leichten Staphyloomykosen. Je virulenter der (specifische) eigentliche Erreger der Infection ist, umso

weniger Stäbchen findet man; in foudroyanten, progredienten Schnenscheidenphlegmonen fehlen sie wohl stets.

Wir haben so in grossen Zügen über die Erfahrungen berichtet, die wir mit unserer Methode in der chirurgischen Praxis gemacht haben. Was unser Verfahren für die Diagnose leistet, das leistet es — eo ipso — auch für die Prognose. Bei all den bisher besprochenen Fällen machen wir die bakteriologische Diagnose nach dem chirurgischen Eingriff; stellen wir uns aber vor, es handle sich um einen [chirurgischen Eingriff] tiefen Abscess, der Niere, der Bauchhöhle etc. angehörig, so würden wir dem chirurgischen Handeln die Probepunktion vorausschieken; aus dem Befunde des Eiterpräparates aber würden wir leicht Diagnose, Prognose und eventuell unseren ferneren Heilplan ableiten können. Einen weiteren Dienst leistet uns unser Verfahren bei der Kritik unserer Behandlungsmethode: Der erste Verbandwechsel schon wird uns darüber aufklären, ob und wie weit die Infectionserreger ihre Virulenz eingebüsst haben. Fig. 6 auf Tafel XV zeigt uns einen derartigen Fall, der für den guten Erfolg der Jodoformtamponade nach vorhergehender breiter Incision bei Mastitis spricht.

Wir sind uns wohl bewusst, dass unser Verfahren der Virulenzbestimmung nicht alle jene anderen Momente verdrängen kann, resp. zu vernachlässigen gestattet, die bei der Beurtheilung eines chirurgischen Infectionsprocesses in Betracht kommen: die Ausbreitung der Infection, ihre Localisation etc. Wohl aber sehen wir in unserer Methode ein zuverlässiges Kriterium für die bakteriologische Bedeutung eines Falles, für seine Aetiologie und alle diejenigen Factoren, die nach dem causalen Moment bemessen werden müssen.

Unserer Ansicht nach berechtigen die bisher erzielten günstigen Resultate zu der Hoffnung, dass unser Verfahren allen denen, die den Virulenzgrad pathogener Bakterien bestimmen wollen, gute Dienste leisten wird, sobald sie sich mit der übrigens recht einfachen Technik einigermaassen vertraut gemacht haben.

Von einer Virulenzbestimmung kann natürlich nur die Rede sein bei nachgewiesenermaassen pathogenen Arten. Bei nicht identificirten Mikroorganismen muss man erst feststellen, ob sie pathogen und für wen sie es sind, ob sie, mit anderen Worten, im lebenskräftigen — körnchenhaltigen — Zustand Gifte produciren, die

Menschen oder Thiere krank machen können. Auf der Höhe der Lebensentfaltung kommt jeder pathogenen Art die maximale Virulenz zu. Wenn wir kurz von „Pathogenität“ sprechen, so meinen wir die „Fähigkeit, Menschen krank zu machen“, wir gebrauchen das Wort also in prägnantem Sinn; ist eine Art im Stande, bei Thieren spezifische krankhafte Veränderungen hervorzurufen, so sprechen wir von einer „Pathogenität für Hunde, Kaninchen“ etc. Es ist ziemlich leicht bei einem Mikroorganismus zu untersuchen, für welche Thierspecies er pathogen ist, das ist für welche seine spezifischen chemischen Producte Gifte sind. Man verimpft ihn einfach auf verschiedene Weise in den Körper verschiedener Thiere und sieht zu, welche Species mit Krankheitssymptomen auf den Eingriff reagirt. Die Methode ist einfach genug, aber ihre Resultate sind meist nicht im Geringsten beweisend für die Pathogenität des betreffenden Materials, da man ja garnicht weiss, ob dasselbe auf der Höhe seiner Lebensentfaltung stand; als man es dem Thierkörper einverleibte. Bisher war es eben unmöglich, den physiologischen Werth eines Mikroorganismus zu beurtheilen. Erst die Kenntniss des Differenzirungsprocesses in allen seinen Stadien, der zur Bildung Babes-Ernst'scher Körperchen führt und seiner engen Beziehung zur specifischen Vitalität einer Art, ermöglicht es, dass wir uns leicht über den physiologischen Werth orientiren können. Deshalb glauben wir, das Postulat aufstellen zu müssen, dass vor jeder Impfung zum Zweck der Pathogenitätsbestimmung nach dem Gehalt des verwendeten Bakterienmaterials an Babes-Ernst'schen Körperchen und deren morphologischen Vorstufen der Grad der Lebenskraft festgestellt werden muss. Wer das unterlässt, handelt wie einer, der die Fähigkeiten eines Menschen nach dessen Leistungen beurtheilt, ohne sich darum zu kümmern, ob der betreffende gesund oder krank, ausgeruht oder ermüdet ist. Am besten wird es sein, wenn man Material mit maximalem Körnchengehalt — also mit maximalem vitalen Vermögen — verwendet; dasselbe muss eine Infection erzeugen, wenn es pathogene Eigenschaften für das betreffende Thier resp. die ganze Species hat, resp. wenn die Versuchsobjecte nicht dagegen immun sind. Tritt keine krankhafte Reaction auf, so kann man die Pathogenität ausschliessen. Man hat dabei zu beachten, dass mehrere Individuen einer Art zu impfen

sind, wenn man sich nicht der Gefahr, durch das Vorhandensein einer erworbenen individuellen Immunität getäuscht zu werden, aussetzen will. Zeigt sich bei Verwendung körnchenärmeren Materials keine pathologische Reaction, so ist das Fehlen pathogener Fähigkeit nicht erwiesen, während das Eintreten einer Infection dann unbedingt für die Pathogenität spricht.

Sehr grosse Schwierigkeiten macht es, festzustellen, ob ein ausserhalb des menschlichen Körpers gefundener Mikroorganismus für den Menschen pathogen ist. In den seltensten Fällen wird es möglich sein, Impfexperimente anzustellen; ist man in der Lage, das thun zu können, so geben wir zu bedenken, dass man auch hier nur voll lebenskräftiges Material verwenden und dasselbe aus dem oben angegebenen Grunde mehreren Individuen einimpfen muss, wenn anders man zuverlässige Resultate haben will.

Die Frage nach der „Pathogenität“ ausserhalb des menschlichen Körpers gefundenen Arten ist ohne den wohl stets in dem angedeuteten Umfang unausführbaren Impfversuch vorläufig nicht zu entscheiden, es handelt sich hier um ein Problem, dessen Lösung sehr verdienstvoll wäre.

Ausführbar ist dagegen, wenigstens in sehr vielen Fällen, die Pathogenitätsbestimmung bei im menschlichen Körper selbst gefundenen unbekanntem Mikroorganismen. Treffen wir eine Art mit starkem Körnchengehalt an mehreren Stellen des Körpers, in verschiedenen Geweben, ohne dass irgendwo eine Reaction auftritt, so können wir derselben von vornherein die Pathogenität absprechen. So kann man Kokken, die in reactionslosen Wunden leben, wohl ohne Weiteres als nicht pathogen bezeichnen, was man nicht thun darf, wenn sie geringen oder gar keinen Körnchengehalt besitzen. Wir sagten ausdrücklich „an mehreren Stellen des Körpers“, da man uns sonst vorhalten würde, dass Streptokokken, die doch sicher pathogen sind, im Mund mit maximalem Körnchengehalt — also hochvirulent — angetroffen werden und keine Reaction die Folge ist (vgl. Pneumokokken im Mund, Coli im Darm etc.) Man wird sie wohl sonst im Körper schwerlich ohne begleitende locale oder allgemeine Infection körnchenhaltig finden. Von Babes-Ernst'sche Körperchen haltigen Diplokokken in reactionslosen Wunden können wir ferner wohl mit Sicherheit sagen, dass es harmlose „Saprophyten“, keine Streptokokken in

Diploanordnung sind, noch bevor uns die Cultur darüber Aufschluss giebt etc.

So kann man wohl behaupten, dass unsere Untersuchungsmethode sich auch für die Bestimmung der Pathogenität verwenden lässt, resp. dass ohne sie vielleicht gar keine beweisenden Resultate zu erzielen sind. Es ist möglich, dass man mit ihrer Hülfe nachweisen kann, dass die Pathogenität eine Eigenschaft ist, die den meisten, vielleicht sogar allen Bacterienarten zukommt. Es ist gut denkbar, dass jede Thierspecies in der Unzahl der Mikroorganismen einen verderblichen Feind besitzt, der auf der Höhe seiner Lebensentfaltung einen Stoff producirt, der gerade für sie giftig ist, auf sie krank machend wirkt. Wenn Frösche dem für Warmblüter völlig unschädlichen *Prodigiosus* erliegen, wie einer von uns, Marx, kürzlich nachgewiesen hat, warum soll da z. B. eine lebenskräftige *Sarcine* bei gewissen Thieren nicht gerade so schwere Symptome hervorbringen, wie z. B. der Typhus oder ein anderer *Bacillus* beim Menschen. Warum sollen Käfer und Würmer nicht gerade so gut bacterieller Invasion zum Opfer fallen, wie Hunde und Kaninchen.

Es ist hier nicht der Ort, alle dem weiter nachzugehen. Uns genügt vorerst, an die Stelle unzureichender Verfahren zur Virulenzbestimmung, deren Fundament theils unbewiesene, theils unbeweisbare Hypothesen bildeten, ein dem Auge sichtbares Kriterium gesetzt zu haben, das (wir wagen es zu behaupten), niemals täuschen kann, ein Kriterium der Virulenz, begründet in der Morphologie der Zelle. Die morphologische Umwandlung der Zelle ist die *Conditio sine qua non* für jede veränderte Aeusserung des Lebens.

Erklärung der Abbildungen.

Tafel XIV.

Schematische Darstellung des zur Bildung Babes-Ernst'scher Körperchen führenden Differenzirungsprocesses, wie er sich bei Kokken und Stäbchen in nach Neisser gefärbten Präparaten erkennen lässt.

4 Haupt-, 3 Zwischenstadien.

Tafel XV (Eiterpräparate).

Fig. 1. Posterysipelatöser Abscess am Handrücken.

Fig. 2. Sehnenscheidenphlegmone auf dem Handrücken.

Fig. 3. Osteomyelitis acuta;

- a) Neisser-Färbung;
- b) Methylenblau.

Fig. 4. Osteomyelitis acuta, foudroyant;

- a) Neisser-Färbung;
- b) Methylenblau.

Fig. 5. Bubo axillaris.

Fig. 6. Mastitis:

- a) bei Incision;
 - b) bei erstem Verbandwechsel, nach Jodoformtamponade.
-

XXX.

(Aus der chirurgischen Universitätsklinik zu Strassburg i. E.
— Professor Dr. Madelung.)

Die Lanze.

Eine geschichtliche und kriegschirurgische Studie.

Von

Stabsarzt Dr. Friedrich Schaefer,

Kommandirt zur Klinik.

(Mit 4 Holzschnitten.)

Nicht ohne Widerspruch aus sachverständigen Kreisen zu erfahren, hat man sich seiner Zeit in Deutschland zur Ausdehnung der Lanzenbewaffnung auf die gesammte Cavallerie entschlossen. Der Ruf: „Hie Ulan, hie Dragoner!“ tönt aus der militärischer Presse des In- und Auslandes in den Jahren 1888—90 uns immer von neuem entgegen.

Während der grösste Theil der deutschen cavalleristischen Autoritäten die Initiative des Kaisers in dieser Frage enthusiastisch begrüßte, fehlte es nicht an Stimmen, die vor einer Ueberschätzung der Lanze warnten und die mit ihr verknüpften Nachtheile, die Behinderung der Beweglichkeit des Reiters, die Erschwerung seiner Ausbildung u. a. m. betonten.

Leidenschaftlicher noch verfocht man das Für und Wider bei unserem westlichen Nachbar. Und in Russland, dem Reiche, das über die grossen Cavalleriemassen gebietet, dem Vaterlande der Kosacken, sprachen sich gerade die bewährtesten Reiterführer (Skobeleff, Ssuchotin) sehr entschieden gegen die Lanze aus, forderten die Umformung der Cavallerie in eine Art berittener Infanterie.

Auch die eifrigsten Parteigänger der Lanze konnten sich nicht der Einsicht verschliessen, dass die Lanzenbewaffnung nur mit grossen Opfern an Zeit und Mühe bei Mannschaft und Ausbildungspersonal durchzuführen war. Um so grössere Bedeutung war der Frage beizumessen: Geben wir mit der Lanze dem Cavalleristen auch eine wirksame Waffe in die Hand, eine Waffe, die geeignet ist, den Feind mit Sicherheit ausser Gefecht zu setzen?

Die Lanze galt und gilt noch heute nach der allgemeinen Werthschätzung als eine besonders gefährliche Waffe. Aber es fehlt an ziffernmässigen Beweisen für diese Ansicht.

Die einzige statistische Zusammenstellung von Lanzenverletzungen, die wir besitzen, ist 1897 im preussischen Armee-Sanitätsbericht erschienen und umfasst die in der preussischen etc. Armee seit der allgemeinen Einführung der Lanze — April 1888 — bis Ende October 1896 beobachteten Fälle von Verwundungen durch die Lanze. Wider Erwarten fand der betreffende Berichterstatter seine auf die Bauart der Lanze — ihre Länge und Schwere bei dem geringen Durchmesser der Spitze — gegründete Annahme, dass die Verwundungen mit derselben auch im Friedensdienste in der überwiegenden Mehrzahl schwerer und lebensgefährlicher Natur sein würden, nicht bestätigt. Unter 667 Verwundungen fanden sich nur 28 = 4,2 pCt. schwere Verletzungen und nur 5 Fälle = 0,8 pCt. nahmen einen tödtlichen Ausgang. Unter letzteren ist einer, bei dem es zweifelhaft erscheint, ob der Tod verschuldet war durch die beiden Lanzenstiche, die den Hinterkopf getroffen hatten, ohne den Schädel zu verletzen, oder durch den gleichzeitigen Sturz vom Pferde. „Die Erklärung“, sagt der Sanitätsbericht, „für diese überraschende Thatsache, welche allen anderen Erfahrungen über Stichverletzungen zu widersprechen scheint, ist darin zu suchen, dass die Lanze bei den Verletzungen im Friedensdienste den Körper in der Regel unter spitzem Winkel und mit geringer Kraft trifft. Wesentlich anders dürfte deshalb das Bild sein, welches die Verletzungen im Kriege liefern. Denn hier wird die Lanze in der Mehrzahl der Fälle ziemlich senkrecht und mit grosser Gewalt eindringen. Welche gefährlichen Wunden dann entstehen, dafür bieten die aufgeführten Friedensverletzungen einzelne recht beweiskräftige Belege“. Wir sehen, dass der Berichterstatter somit die Gefährlichkeit der Lanze als Kriegswaffe trotz der Ergebnisse seiner Zu-

sammenstellung aufrecht erhält und einen strengen Unterschied zwischen Kriegs- und Friedensverletzungen durch diese Waffe gemacht wissen will.


Ich habe mir, einer freundlichen Anregung des Herrn Professor Madelung folgend, die Aufgabe gestellt, in der kriegsgeschichtlichen und kriegschirurgischen Literatur nachzuforschen, ob diese Anschauung von der Gefährlichkeit der Lanzenverletzungen im Kriege durch die Erfahrungen vergangener Zeiten, in denen die Lanze ja vielfach eine noch grössere Rolle gespielt hat, als heutzutage, bestätigt wird. Dabei fanden sich einschlägige Angaben über alles Erwarten spärlich und verstreut in der Literatur, sodass es nothwendig war, eine grosse Reihe von Werken — oft genug mit negativem Erfolg — durchzusehen, um nur einigermaassen genügendes Material zu sammeln. Eine Monographie über die Lanze selbst, ihre Geschichte, ihre militärische Bedeutung scheint nicht zu existiren.¹⁾ Aber auch nach einer zusammenhängenden Besprechung der damit erzielten Verletzungen wird man vergeblich fahnden.

Ich habe mich bei meiner Arbeit nicht einseitig von kriegschirurgischen Gesichtspunkten leiten lassen, sondern auch die militärischen Rücksichten, die für und wider die Lanzenbewaffung geltend gemacht worden sind, in den Kreis der Erörterung gezogen und die Geschichte der Lanze als Kriegswaffe zum Ausgangspunkte der folgenden kleinen Studie gemacht.

Die vielgerühmte „Königin der Waffen“ — so nennt Montecuculi (1609—1698) die Lanze — ist ursprünglich nichts anderes, als eine Verlängerung des Arms, dessen Kraftäusserung sie steigert, indem sie zugleich das Ziel leichter erreichen lässt²⁾. Ihr Gebrauch entspringt aus dem Bedürfnis, sich den Feind in gemessener Entfernung vom Leibe zu halten und ihn aus ungefährlicherer Nähe wirksam anzugreifen. Bald zum Stosse, bald zum Wurfe verwendet, steht sie in der Mitte zwischen dem Schwerte, dem eigentlichen Repräsentanten des Nahkampfes und den Fernwaffen, Schleuder, Armbrust, Bogen.

¹⁾ Erwähnt wird ein Werk, das ein Rittmeister Drouville 1816 über die Lanze verfasst haben soll. Ich habe es nicht erhalten können.

²⁾ Vgl. darüber den besonders in ethymologischer Beziehung reichhaltigen Abschnitt über die Lanze in Max Jaehns, *Entwicklungsgeschichte der Trutzwaffen*. Berlin 1899.



Durch die gesammte ältere Geschichte der Kriegswaffe, selbst noch längere Zeit nach Erfindung des Schiesspulvers, lässt sich ein Wettstreit zwischen diesen 3 Waffenkategorien verfolgen. Bald hielt man die eine, bald die andere für wirksamer und — das ist nicht unwichtig — für vornehmer. Dieser Antagonismus kommt schon in den Kämpfen, von denen die Bibel erzählt, zum Ausdruck. „Ein Mann ging hervor aus dem Lager der Philister, Goliath mit Namen, der trug einen Helm, einen Schuppenpanzer, Beinschienen und einen Spiess, alles von Erz.¹⁾“ Dem schwergerüsteten Riesen tritt der kecke, leicht bewaffnete und leicht bewegliche David mit der Schleuder erfolgreich entgegen.

Die Römer hielten den Gebrauch des Bogens für unwürdig des freien Mannes und rekrutirten ihre bogenführenden Truppen aus unterworfenen Volksstämmen. Ein ähnlicher Zug findet sich bei den Galliern. Sie fürchteten, wie Tit. Livius erzählt,²⁾ die Verwundungen sehr, die ihnen die Schleuder machte. Wenn sie von einem Stein oder einer Bleikugel getroffen waren, die bisweilen bis auf den Knochen drang, dann warfen sie sich aus Scham darüber, dass eine so kleine Wunde sie ausser Gefecht setzte, auf den Boden und bissen in den Staub vor Schmerz und Verzweiflung, während eine breite Hiebwunde, die sie mit Blut bedeckte, ihnen im Gegentheile mehr Stolz und Muth einflösste.

Und wenn E. M. Arndt singt: „Der Gott, der Eisen wachsen liess, der wollte keine Knechte, drum gab er Säbel, Schwert und Spiess, dem Mann in seine Rechte“, so klingt darin die alte Auffassung der Nahewaffen als der Attribute des freien Mannes wieder durch.

Die Lanze gehört zu den allerältesten Waffen. Kaum eine andere Waffe hat in der Vorstellungswelt der alten Völker, besonders der germanischen, eine so grosse Rolle gespielt, wie sie. Die Lanze ist die Waffe des obersten Gottes. „Speer“ ist den alten Germanen vielfach gleichbedeutend mit „Mann“, wie später „Lanze“ oder „Gleve“ mit „Ritter“, und wenn, der Edda zufolge, der Mann aus der Esche gebildet wurde, wenn der Weltenbaum Yggdrasil, als Esche gedacht wurde, so verdankt die Esche diese Auszeichnung vor allen anderen Bäumen gewiss dem Umstande,

¹⁾ Samuel. 17.

²⁾ Lib. XXVIII. Cap. XXI.

dass sie der Speerbaum war, dessen harte und zähe Jungschösslinge vorzugsweise zur Herstellung des Lanzenschaftes dienten.¹⁾ Die Lanze war das Symbol der Herrschaft. Gebiet und Recht wurden uralter Sitte nach durch Ueberreichung eines Speers verliehen, woran noch heute der Ausdruck „subhastiren“ erinnert.

Ein schlanker entasteter Stamm mit zugeschnittener, dann vielleicht im Feuer gehärteter Spitze, ist jedenfalls das Anfangsmuster der Lanze gewesen. Aber schon sehr früh, schon in uralter Zeit, wie prähistorische Funde beweisen, versieht man sie mit einer besonderen Stossklinge, während andererseits die einfache unbewehrte Holzlanze auch später noch als Waffe metallarmer Völker vorkommt.²⁾ Solche Holzspeere — Conti — führte z. B. das Germanenheer Ariovists.

Die verschiedenartige Form der Lanzenspitze ist für den Kriegschirurgen von besonderem Interesse, da ja vorwiegend sie den Charakter der Wunde bestimmt. Knochen und Stein (Flint) sind das Material der ältesten Lanzenklingen. Damit mag es zusammenhängen, dass man diesen Klingen die Form eines Meissels, des sog. Celt's gab: Das spröde, leicht splitternde Material war nicht geeignet für eine fein auslaufende Spitze. Später bilden Bronze und andere Erze das Material der Lanzenklingen, bis es, um mit Ravaton zu reden, „der Mensch lernt, das Eisen, diese so nützliche und zu gleicher Zeit so verderbliche Materie aus den Eingeweiden der Erde zu graben.“ Die bronzenen Klingen sind immer zweischneidig, von der Form eines Schilfblatts oder gespitzt herzförmig. Daneben erhält sich in der Bronzezeit die Form des Celts. Man darf hierbei nicht vergessen, dass in jener Zeit die Spaltung des feindlichen Schildes eine Hauptaufgabe des Speeres war.

Ausserordentlich mannigfaltig wird die Form der Lanzenklinge, sobald das Eisen in der Bewaffnung der Völker an die erste Stelle tritt. Neben der Schilfblattform entsteht die Form des Myrthen- und des Lindenblatts, die Dreiecks- und die Rautenform und viele andere complicirtere Formen, bis zum Ansatz von Widerhaken und

¹⁾ Siehe Jaehns a. a. O.

²⁾ „Hasta“ ist vermuthlich eines Stammes mit „Ast“. Die hasta pralusta liessen die Römer durch priesterliche Staatsboten über die Grenze werfen, um den Krieg anzukündigen.

Stichblättern. Es ist bemerkenswerth, aber gewiss kein Zufall, dass man in den Abbildungen der aus den ältesten Zeiten in die unsrige herübergeretteten Denkmäler, der ägyptischen Flachbildereien aus dem alten Theben, der assyrischen und babylonischen aus den Trümmerstätten am Euphrat und Tigris, der antiken Monumente der Griechen und Römer kaum jemals der Form der heutigen Lanzenspitze begegnet.

Durchblättert man z. B. das grosse Werk von Demmin,¹⁾ das tausende von Abbildungen enthält, so begegnet man unter den Kriegswaffen erst im 15. Jahrhundert n. Chr. der Lanze ohne Schneide. Gewiss hatte man auch Formen, die der heutigen entsprachen; allgemein gebräuchlich wurden sie aber nicht, offenbar, weil man andere Formen für geeigneter hielt, gefährliche Wunden zu erzeugen.

Wie die Form der Spitze wechselte auch die Länge und die Schwere der Lanze, der Bau des Schaftes, die Art der Führung. Im Grossen und Ganzen bilden sich aber allmählig 2 Typen schärfer aus, die lange zum Niederrennen des Feindes und die kürzere zum Stoss oder Wurf im Einzelkampfe bestimmte Lanze — Rennlanze und Flankirlanze. Bei der ersteren, der langschäftigen, meist mit kurzer Spitze versehenen Lanze kommt es mehr darauf an, geschlossene Linie zu halten und die Ordnung des Feindes über den Haufen zu rennen, als grosse Wunden zu erzielen. Diese Lanzenbewaffnung der Masse für den Chok erreicht ihren Höhepunkt in der thebanischen und macedonischen Phalanx. Sie erhält sich bei den Landsknechten bis ins späte Mittelalter. Die macedonischen Spiesse nahmen in den Gliedern von vorn nach hinten an Länge zu, sodass die Sarissa des letzten, 8. Gliedes zu Alexanders Zeiten $5\frac{1}{2}$, später sogar über 7 m lang war. Der Spiess der Landsknechte erreichte gar die gewaltige Länge von 8 m und wurde nicht selten von mehreren Männern gemeinsam gehandhabt.²⁾

Für den Einzelkampf dagegen wurden die Schäfte kürzer und handlicher gearbeitet, die Spitzen in schwert-, sichel-, gabel- und beilartigen Formen geschmiedet, die immer scharfkantiger, schwerer und kräftiger wurden, je mehr die Panzerung der Kämpfer zu-

¹⁾ Demmin, Die Kriegswaffen. Leipzig 1893.

²⁾ Soldatenfreund 1890. S. 726. „Noch Etwas zur Geschichte der Lanze“.

nahm. So entwickelt sich die dreizackige Korsacke, die schwertartige Partisane, die axthähnliche Hellebarde, Formen, die in kriegschirurgischer Hinsicht mit der eigentlichen Lanze natürlich durchaus nicht mehr auf eine Stufe zu stellen sind. Bei den Reitern ist im allgemeinen allzeit eine leichtere Lanze im Gebrauch gewesen, als beim Fussvolk.

Es würde den Rahmen dieser Arbeit überschreiten, all die mannigfaltigen Lanzenformen der verschiedenen Völker und Zeiten im Einzelnen zu verfolgen. Nur auf die Lanze der wichtigsten Kulturvölker des Alterthums, der Griechen und Römer, und auf diejenige unserer eigenen Vorfahren soll etwas näher eingegangen werden.

Bei den Griechen scheint die Lanze von jeher die Hauptwaffe gewesen zu sein. Sicher war sie es zu Homer's Zeiten. Denn unter den 147 in der Ilias angeführten Verwundungen sind nach Frölich¹⁾ allein 106 durch den Speer, nur 17 durch das Schwert und je 12 durch Pfeil und Stein verursacht.²⁾ Die griechische Lanze bestand aus einem geglätteten gewöhnlich eschenen Schafte, über dessen zugespitztes Ende die ehernen oder eiserne Spitze, deren Form wechselte, mittelst einer Tülle gezogen und mit einem ehernen Ringe befestigt wurde.²⁾ Hinten war die Lanze wie die heutige mit einem spitzigen Schuh versehen, welcher hauptsächlich zur Befestigung der Waffe in der Erde, daneben wohl auch zur Stellvertretung der Spitze diente. Häufig sieht man griechische Krieger mit 2 Speeren abgebildet, von denen die längere — *δόρυ* — als Stosswaffe, die kürzere — *ἄκων* — gleichzeitig auch als Wurfwaffe gedient haben mag. Ursprünglich ist der griechische Speer eine Waffe der Infanterie. Zu Homer's Zeiten gab es wohl Wagenkämpfer, aber keine eigentliche Reiterei. Erst etwa um 400 v. Chr. fügten die Griechen ihrem Heere neben der Wagenreiterei (sit venia verbo!) eine gleichfalls mit Speeren bewaffnete Pferdereiterei (*κοντόψοροι*) bei.³⁾

Die altgriechische Stosslanze geht in dem etruskischen Speer — hasta — auf die Römer über. Camillus führte das kurze Pilum ein, das zur Hälfte aus dem Schafte, zur Hälfte aus Eisen

1) Frölich, Die Militärmedizin Homer's. Stuttgart 1879. S. 58.

2) Frölich, Deutsche militärärztl. Zeitschr. 1872. S. 530.

3) Demmin a. a. O. S. 39.

mit gehärteter Spitze bestand. Hasta und Pilum sind wahrscheinlich im allgemeinen je nach der Kampfweise und Kampfdistanz sowohl zum Stoss als auch zum Wurf benutzt worden.¹⁾ Wo das Pilum lediglich als Wurfgeschoss dienen sollte, war für die Form der Spitze die Absicht mitbestimmend, das schnelle Herausziehen des Geschosses aus der Wunde zu vereiteln. Die Klinge wurde daher sehr dünn gearbeitet, sodass sie sich, im Körper haftend, durch das eigene Gewicht des Schaftes umbog. Oder man versah sie mit Widerhaken. Die spätrömische Lancea, von der die heutige Lanze den Namen geerbt hat, ist ursprünglich eine Wurf-
 waffe (lancer = schleudern). Leider ist keine Abbildung, geschweige denn ein Exemplar dieser Waffe auf uns überkommen.

Ueber die Lanzen der keltischen und germanischen Völker sind wir nur mangelhaft unterrichtet. Die zahllosen Benennungen, unter denen diese Waffe in der Literatur auftritt — wie Angon, Contus, Falarica, Framea, Ger, Jaculum, Javeline, Spiculum, Trajula, Vericulum, Verutum, Verbella, Estoc, Gèse, Javelot, Guisane und viele andere mehr — haben das ihrige dazu beigetragen, dass die Speerfrage bis heute eine so verwickelte geblieben ist.

Die gallischen Reiter wussten die Pike mit besonderem Geschick zu führen. Das gallische Fussvolk hatte ziemlich lange, jedoch nicht sehr schwere Lanzen. Ueberhaupt waren bei den Celten im Allgemeinen kürzere und leichtere Lanzen in Gebrauch, als bei den Germanen, die hinsichtlich der Schwere und Grösse ihrer Waffen allen anderen Völkern voraus waren.²⁾ Die gewaltige Länge der germanischen Speere machte sie den Römern in offener oder sumpfiger Gegend furchtbarer als im Walde. Auch die germanische Reiterei führte lange und schwere Speere. Die cimbrischen Reiter sollen mit 2 Speeren auf die Römer losgestürmt sein. Einzelne Stämme waren durchweg mit 2 Lanzen bewaffnet. So wird berichtet (Agathias, 6. Jahrhundert n. Chr.),³⁾ dass der Franke mit dem von ihm Framea genannten Wurfspeer oder Schildspalter den Schild des Feindes durchbohrte, alsdann vor-

¹⁾ Daher von Celsus unter einem gemeinsamen Namen „telum latum“ abgehandelt.

²⁾ Militärzeitung. Wien 1890. S. 202 pp. Die Lanze.

³⁾ Demmin a. a. O. S. 202.

sprang, den Schaft des Speeres mit dem Fusse niedertrat, dadurch den Schild des Gegners niederzog und alsdann den nunmehr Deckungslosen mit dem langen Ger tödtete. Bei anderen Autoren ist dagegen der Ger der Wurfspiess. Tacitus bezeichnet als Hauptwaffe der Germanen die Framea „mit schmalem und kurzem aber sehr scharfem und zum Gebrauch geschicktem Eisen,“ das wahrscheinlich wiederum die Form des meisselförmigen Celts hatte.¹⁾ Jedenfalls haben Framea und Ger bald als Stoss-, bald als Wurfwaffe gedient.

Eine neue Epoche in der Geschichte der Lanze beginnt mit dem Aufblühen der Turnierspiele. Während der mittelalterliche Speer durchweg eine einfache Form bewahrt — glatter cylindrischer Schaft und Eisen mit Tülle — tritt der Turnierspeer als Repräsentant einer Mode, oder, wenn man will, einer Modekrankheit, von vornherein in sehr wechselvollen Formen auf den Plan. Entsprechend dem friedlichen Charakter der Spiele gab man den Turnierlanzen Vorrichtungen, welche gefährliche Verletzungen verhüten sollten, so ein eingesägtes oder hohles Ende (daher der Ausdruck „eine Lanze brechen“), oder statt der Spitze einen Ring (stumpfe Lanze). Die deutschen Turniere verliefen gemeinhin, wie heut zu Tage die Duelle, ernsthafter als die französischen. Die sogen. Todeskampflanze (lance à outrance) mit spitzem Eisen stellte eine recht gefährliche Waffe dar, und in der That gingen die Turnierlanzen sehr bald auch in den Kriegsgebrauch über. Neu und allen gemeinsam ist der Handgriff mit Stossscheibe, angebracht an der dicksten Stelle des Schaftes, der sich nach beiden Enden zu verzüngte. Mit der zunehmenden Schwere der Panzerung wuchs die Ritterlanze allmähig von 4 auf 5 m Länge. Wegen ihrer Schwere gab man ihr in dem an die Brustplatte der Rüstung angeschraubten Rüsthaken eine Stütze. Die Klinge ist im Allgemeinen blattförmig. Gegen Ende des 14. Jahrhunderts tritt der später mit Vorliebe von den Böhmen geführte Ahlespiess auf, dessen überaus lange Klinge mit ihrer im Querschnitt 3 oder 4seitigen Pfriemenform an die heutige Lanzenspitze erinnert.

Die Blüthezeit der Lanze fällt zusammen mit der des Ritterthums. Der Ausdruck „Lanze“ wird gleichbedeutend mit einem

¹⁾ Jaensch a. a. O.

Ritter und dessen Gefolge. Das Wappenfähnchen unter der Spitze der Lanze, Pennon, das zuerst bei den Landsknechten des 10. und 11. Jahrhunderts vorkommt, unterscheidet den freien Bannerträger von dem Vasallen.

Allmählig tritt an die Stelle der Lehnsritterschaft die freiwillige und schliesslich die besoldete Ritterschaft. Damit beginnt der Niedergang des Kämpfens mit der Lanze. In den besoldeten Heeren bilden die Lanzenbewaffneten nicht mehr, wie früher, eine tactische Einheit. Man ordnet die Kämpfer nach der Bewaffnung zu grösseren Verbänden: erstes Glied Ritter, zweites Glied Bogenschützen, drittes Schildknappen mit Hieb Waffen¹⁾.

Im Anfange des 17. Jahrhunderts, also nicht etwa unmittelbar nach der Erfindung des Schiesspulvers, verschwindet die Lanze aus den Heeren der Culturstaaten. Die Einführung der Feuerwaffen ist darauf allerdings mittelbar von Einfluss gewesen. Sie hatte zunächst ein weiteres Schwererwerden der ganzen Ausrüstung zur Folge. Aber die schwere Panzerung war kostspielig und erforderte schwere Pferde. So wurden naturgemäss die schweren Reiter, die Lanzierer (Kürassiere) allmählig eine Elitetruppe, während die Hauptmasse der Reiter leichter — mit Säbel, Reiterflinte, Büchse, Pistole — bewaffnet war. Als sich endlich die Nachtheile der schweren Panzerung so weit fühlbar gemacht hatten, dass man den Panzer gänzlich abschaffte, liess man mit diesem auch die Lanze fallen. Andere Ursachen sprachen dabei mit. Die Turniere hatten sich überlebt. Die tödtliche Verwundung des Königs Heinrich II. von Frankreich durch den Grafen von Montgomery in einem Turnier bei der Vermählungsfeier von Heinrich's Tochter Elisabeth mit Philipp II. von Spanien im Jahre 1559 wurde die Veranlassung zum Verbot der Turniere in Frankreich, der bald ihre Abschaffung auch in den anderen Staaten folgte. Ungefähr gleichzeitig sank die Lanze auch als Kriegswaffe in der allgemeinen Werthschätzung, nachdem 1591 in der Schlacht bei Pontcarra der letzte französische Connetable seine Behauptung, nichts sei leichter, als einen Speerstoss abzuwehren, wahr gemacht hatte, indem er einem savoyischen Hauptmann entgegengeritten war und ihn nach Abwehrung seines Speers mit dem Degen getödtet hatte²⁾. Heinrich IV.

¹⁾ Soldatenfreund 1890/91. S. 265 pp. Die Lanze.

²⁾ Demmin a. a. O. S. 776.

schaffte in Frankreich 1605 die Lanze ab. Gustav Adolf verbannte sie aus der schwedischen Reiterei und in den deutschen Heeren verschwand sie als Reiterwaffe gleichfalls im Laufe des 30jähr. Krieges zugleich mit der bis dahin von Zeit zu Zeit wieder aufgetretenen Lehnritterschaft. Endlich kam auch die Pike als Hauptwaffe grösserer Abtheilungen des Fussvolkes ausser Gebrauch und mittelalterliche Stosswaffen verblieben nur noch hier und da unberittenen Offizieren und Unteroffizieren, sowie fürstlichen Leibwachen.

Damit hat die Lanze ihre Rolle in Mittel- und Westeuropa für fast zwei Jahrhunderte ausgespielt. Dagegen erhielt sie sich im Osten als Nationalwaffe der Polen, der anerkannt besten Lanzenreiter Europa's. Die Reiterei Sobieski's bestand bei dem Entsatze Wiens aus schweren und leichten Lanzenreitern und Dragonern. Die berühmten Flügelreiter, die aus dem hohen Adel gebildete Elite-Reiterei, hiessen „Hussaren“, waren schwer gepanzert, hatten lange Lanzen und an den Schultern die aus den Schlachten gemälden bekannten hochragenden Flügel aus Adlerfedern, die dem Feinde Schrecken einjagen sollten. Der Name „Uhlan“ ist tartarischen Ursprungs und wurde von den Polen auf ihre Reiterei, mit der sie die zahlreichen Einfälle der Tartaren abzuwehren suchten, übertragen.

Die Tapferkeit und Gewandheit, mit der die polnische Reiterei die Lanze führte, sollte dieser Waffe auch im westlichen Europa wieder Eingang verschaffen, aber auf die Dauer erst um die Wende des 18. zum 19. Jahrhundert. Vorübergehend taucht die Lanze schon früher bei einzelnen berittenen Truppenkörpern auf, um schnell wieder zu verschwinden. Der grosse Kurfürst von Brandenburg ist der erste, der wieder Lanzenreiter in's Leben rief. Er liess 1675 für den Brandenburgischen Hof eine berittene polnische Leibwache, bestehend aus 2 Kompagnieen dem niederen polnischen Adel entnommener sogen. Towarcy's mit den Garnisonen Pasewalk und Freienwalde errichten. Ausschreitungen dieser Truppe und Verstimmungen am polnischen Hofe führten bereits in dem darauf folgenden Jahre zu ihrer Auflösung. Den nächsten Versuch machte Friedrich der Grosse, der die Tüchtigkeit polnischer, in österreichischen Diensten stehender Uhlanenabtheilungen zu schätzen gelernt hatte. 1741 errichtete er einen

„Pulk Uhlaner“. Diese, als „Natzmer'sche Hulaner“ bekannte Truppe erwarb sich nicht die Zufriedenheit des grossen Königs. Sie wurde wenige Wochen nach ihrer Gründung bei Olbendorf fast gänzlich aufgerieben und 1742 in ein Husarenregiment umgewandelt¹⁾. Schon 3 Jahre später, 1745, macht Friedrich einen neuen Versuch mit der Lanze²⁾. Er theilte den Husarenregimentern eine beschränkte Anzahl sogen. Bosniaken, in Bosnien angeworbener Lanzenreiter, zu. Ein eigenes, selbständiges Bosniaken-Regiment wurde daraus erst später — 1788 — gebildet. Nach der 1795 erfolgten dritten Theilung Polens gründete Friedrich Wilhelm III. 1799 fünfzehn Schwadronen Towarcy's, um den kleinen polnischen Edelleuten Neuostpreussens ein Unterkommen zu geben. Die Bosniaken gingen in dieser Truppe auf. Aus den Resten der Towarcy's wurden 1807 zwei und 1809 noch ein drittes Uhlanen-Regiment formirt und seitdem ist die Lanze in der preussischen Armee heimisch geblieben.

Auf Seiten der österreichischen Armee kämpften irreguläre polnische Ulanenabtheilungen, wie erwähnt, in den schlesischen Kriegen mit. Kennen gelernt hatten die Oesterreicher die Lanze schon früher in ihren Kämpfen mit den Türken, bei deren Reiterei die bewimpelte Lanze unter dem Namen „Koppy“ von jeher in Gebrauch gewesen war. Das erste reguläre Ulanenkorps wurde aber erst 1784 in Brünn errichtet.

In Frankreich taucht die Lanze im Jahre 1743 unter den sächsischen Freiwilligen des Marschalls von Sachsen wieder auf, aber nur vorübergehend. Als Napoleon I. am Schlusse des Jahres 1806 in Warschau einzog, wurde ein aus der reichen adligen Jugend Polens rekrutirtes, mit der Lanze bewaffnetes Kavalleriekorps seiner Person attachirt. Der Kaiser nahm dieses neue Regiment polnischer Lanciers in seine Garde auf³⁾. Anderthalb Jahr später vollführte das Regiment die Attacke auf den Pass von Somo-Sierra, eine der glänzendsten Waffenthaten, deren die Geschichte der Kavallerie Erwähnung thut. 1811 sah sich Napoleon veranlasst, das Corps der Cheveauxlegers-Lanciers zu errichten,

1) Militärzeitung. Wien 1890. S. 202 pp. Die Lanze.

2) Soldatenfreund 1892/93. S. 634. Die Lanze.

3) Jahrbücher für die deutsche Armee u. Marine. Berlin 1889. S. 302. Eine französische Stimme über die Bewaffnung der Kavallerie mit der Lanze.

das 9 Regimente umfasste und sich bei Quatre-Bras und Waterloo mit Ruhm bedeckte.

In der russischen Armee erscheint die Lanze zuerst als Nationalwaffe der Kosaken. Grössere Verbreitung fand sie seit 1815, und 1835—77 war die gesammte Reiterei mit der Lanze bewaffnet.

In England wird sie 1816 versuchsweise und bald darauf endgültig bei den Dragoner-Regimentern eingeführt, die den Namen „Lancers“ erhalten.

So hat sich die Lanze im Anfange des 19. Jahrhunderts alle bedeutenden Armeen Europas zurückerobert. Und sie behauptet ihren Platz als hervorragende Reiterwaffe trotz der gewaltigen Fortschritte in der Technik und Wirksamkeit der Feuerwaffen bis in die 70er Jahre. Nicht nur bei uns, sondern auch in den meisten übrigen Staaten ist die Zahl der Lanzenregimenter allmählig, aber stetig vermehrt worden, wenn diese Vermehrung auch häufig von lebhaften Controversen über den Werth der Waffe begleitet wurde (so besonders in Frankreich in den Jahren 1822 und 1830).

Ein Rückschlag begann unmittelbar nach dem Kriege 1870/71. Trotz des Nimbus, der die preussischen Ulanen in dem grossen Kriege umgeben und den Ruf „les ulans!“ zu einem zweiten „Hannibal ante portas“ gemacht hatte, verlangten die maassgebenden französischen Kavalleristen bald nach dem Friedensschlusse energisch die Abschaffung der Lanze und setzten sie 1872 auch durch. Dem Beispiele Frankreich's folgte 1884 Oesterreich¹⁾.

In Russland kam die Lanze 1877 in Misscredit. Der Ataman der Orenburg-Kosaken beklagte sich in einer dienstlichen Meldung über die geringe Sorgfalt, die seine Leute der Lanze widmeten. Zum Theil hatten sie dieselbe einfach fortgeworfen. Ebenso bedienten sich die Ural-Kosaken in den Feldzügen in Central-Asien der Lanze nicht und nur die Don-Kosaken gingen nie ohne die Lanze ins Gefecht²⁾. Nachdem sich Skobelev in einem officiellen Bericht ungünstig über die Lanze ausgesprochen hatte, schritt man in Russland zur allmählichen Abschaffung derselben.

Da erschienen in Deutschland die Kaiserlichen Cabinetsordres

1) Streffleur's Oesterreich. milit. Zeitschr. 1889. I. S. 214.

2) Revue du cercle militaire v. 3. Mai 1891.

von 12. 7. 1888 und 26. 4. 1889, durch welche die Lanzenbewaffnung zuerst auf die Kürassiere, dann auch auf die Husaren und Dragoner ausgedehnt wurde. Sofort entbrannte ein lebhafter Streit für und wider die Lanze. Mehrere kleinere Staaten (Belgien, Serbien) folgten dem Vorgange Deutschlands. England vermehrte seine Lanzenreiterei. Die Türkei, die die Lanze abgeschafft hatte, errichtete ein Lanzenregiment nach preussischem Muster, und auch Frankreich¹⁾ führte auf Anregung des Generals Gallifet die Lanze theilweise, nämlich bei den ersten Gliedern der 12 Dragonerregimenter wieder ein. In Oesterreich soll die Wiedereingebrauchnahme der noch in den Arsenalen lagernden Lanzen dem Vernehmen nach in Aussicht genommen sein. Dagegen liess sich Russland von dem einmal eingeschlagenen Wege nicht abbringen, führte die Umgestaltung der gesammten Cavallerie zu Dragonern durch und belies die Lanze nur noch den ersten Gliedern der Don-, Ural- und Orenburg-Kosaken sowie den Garde-Kürassieren und Garde-Ulanen²⁾.

Wie erklärt sich dieses auffallende Auseinandergehen der Ansichten, dieses Hin- und Herschwanken in der Beurtheilung der Wirksamkeit der Lanze?

Zum Theil spricht gewiss die persönliche Vorliebe für die eine oder die andere Waffe mit. Die Lanze schmeichelt dem Auge. Die französische Commission, die Anfang der dreissiger Jahre des 19. Jahrhunderts über eine etwaige Vermehrung der Lanzenregimenter zu berathen hatte, führte als einen der ersten dafürsprechenden Gründe die Thatsache an, dass die Lanze dem Geschmack der Franzosen zusage und daher von ihnen gewünscht würde³⁾.

Gewisse Vor- und Nachtheile der Lanze gegenüber dem Säbel liegen ferner auf der Hand und werden allgemein zugegeben. Sie reicht weiter als der Säbel und verdient daher den Vorzug beim Anreiten. Eine Infanteriefront wird zweifellos einer auf sie heranstürmenden lanzenstarrenden Reiterei eher weichen als einer mit dem kürzeren Säbel bewaffneten. Die Lanze ist aus demselben Grunde auch hervorragend wirksam gegen liegende Infanterie, eine Er-

¹⁾ Militär-Wochenbl. 1897. S. 515.

²⁾ Militär-Wochenbl. 1894. S. 1964.

³⁾ „Mais combien de choses jolies sont peu pratiques“ bemerkt dazu der General Kellermann.

fahrung, die, wie der Oberst Elias berichtet¹⁾, von den Engländern besonders in ihren Kämpfen mit den Afghanen, Arabern und anderen orientalischen Völkern gemacht wurde. Bei Mars la Tour riefen, wie Kunz²⁾ erzählt, die 4. Kürassiere und Gardedragoner die 13. Ulanen herbei, als sie die vom Boden aus feuernden Feinde mit ihren Pallaschen nicht erreichen konnten. Die Lanze ist endlich die Waffe par excellence für die Verfolgung.

Der heikle Moment für den Lanzenreiter ist dagegen das Handgemenge. Wenn die Massen dicht zusammenkommen, wie z. B. bei Königgrätz³⁾, dann ist die Lanze im Nachtheil gegen den Säbel. Der Ulan kann nicht ausholen, er gefährdet den Freund ebenso wie den Feind, und kommt naturgemäss dazu, die Lanze als Stock zu gebrauchen, wie es 1866 thatsächlich vielfach geschah. Der Säbel ist handlicher und gleichzeitig zum Hauen oder Stechen zu gebrauchen. Ferner ist der Lanzenreiter in coupirtem Gelände, besonders beim Reiten durch Gehölz, im Nachtheil gegenüber dem Säbelreiter, der überall leichter durchschlüpft, der beweglicher und ausserdem schwerer zu erkennen ist⁴⁾.

Ob nun die Vorzüge oder die Nachtheile bei Säbel und Lanze überwiegen, sollte man in erster Linie aus der Kriegsgeschichte ersehen können, da beide Waffen ja oft genug einander gegenüber oder mit einander in Concurrenz getreten sind.

Die Freunde der Lanze haben ihr eine ganze Ehrentafel zusammengestellt. Bei Dresden (27. 8. 1813) wirft Murat seine Cavallerie gegen die österreichische Infanterie, deren Steinschlossgewehre vom Regen durchnässt versagen. Aber die Kürassiere prallen an dem Bajonettwall der österreichischen Carrés ab. Erst als Latour-Monbourg vor die erste Schwadron 50 Lanciers setzt, wird die Bresche gebrochen⁵⁾. Bei Quatre-Bras (16. 6. 1815) greift eine Brigade der Division Piré, bestehend aus dem 5. Lanciers- und dem 3. Chasseurs-Regiment die Carrés der Division Picton an. Die Chasseurs werden abgewiesen, die Lanciers dringen

1) Militär-Wochenbl. 1889. S. 1247. Referat.

2) Kunz, Die deutsche Reiterei 1870/71. Berlin 1895.

3) Militär-Wochenbl. 1889. S. 1326. „Lanzenreiter und Lanze“.

4) „Man kann sich einen Ziethen aus dem Busch nicht recht mit der Lanze denken“. Militär-Wochenbl. 1889. S. 90. Kavalleristische Neujahrs-gedanken.

5) Jahrbücher für die deutsche Armee u. Marine a. a. O.

ein. Am folgenden Tage reitet bei Jemappes die aus 2 Lanciers-Regimentern bestehende Brigade Alphonse Colhert die englische Husarenbrigade des Generals Vivian vollständig über den Haufen. Vivian, einer der besten Cavallerieoffiziere Englands, zögert nicht, seine Niederlage der Lanze zuzuschreiben. Ebenso fassen bei Waterloo die 4. Lanciers die in einer siegreichen Attacke begriffenen englischen Dragoner Ponsomby's in die Flanke und werfen sie völlig nieder. Bei Solferino entscheidet das 1. Lanciers-Regiment die Einnahme von Casa-Nuovas. 1866 durchbrechen im Reiterkampfe bei Stresetitz 2 Schwadronen österreichischer Alexander-Ulanen die doppelte Ueberzahl der preussischen Garde-Dragoner, stossen auf die 5. Husaren und reissen auch diese mit fort¹⁾. Bei Königgrätz werden die 3. preussischen Dragoner von den österreichischen Kürassiren völlig eingewickelt. Ihre Säbelhiebe prallen an den schweren weissen Tuchmänteln ohnmächtig ab. Sobald aber die 4. und 11. Ulanen eingreifen, wendet sich das Blättchen. 1870 stossen bei Rezonville die Lanciers der kaiserlichen Garde durch die preussischen Dragoner²⁾. In dem grossen Reiterkampfe bei Ville sur Yron (Vionville-Mars la Tour) räumen die 13. Ulanen unter den 13. und 19. französischen Dragonern furchtbar auf³⁾.

Demgegenüber bezweifeln die Gegner der Lanze, dass in all diesen Reiteractionen die Art der Bewaffnung ausschlaggebend gewesen sei. Daneben kämen viele andere Momente in Betracht, die Führung, der Geist der Truppe u. a. m. Sie weisen darauf hin, dass ebenso wie die lanzenführenden auch die säbelführenden Regimenter unvergleichliche Waffenthaten vollführt haben, wie beispielsweise 1870 die 10., 11. und 17. Husaren, die 13., 16. und 19. Dragoner, dass gerade der Feldherr, der in der Strategie der Cavallerie unstreitig die grössten Erfolge erzielt hat, die die Weltgeschichte kennt, dass Friedrich der Grosse keine oder so gut wie keine Lanzenreiter hatte⁴⁾, und dass endlich die Lanze von den damit ausgerüsteten Truppen selbst vielfach missachtet worden sei, wie von den Kosaken in den asiatischen Feldzügen und von den

¹⁾ Kunz, Thätigkeit und Verwendung der Kavallerie 1866.

²⁾ Jahrbücher für die deutsche Armee und Marine a. a. O.

³⁾ Kunz, Die deutsche Reiterei 1870/71.

⁴⁾ Desgleichen führten die Reitereien Gustav Adolfs, Karls XII. und Napoleons bis 1809 die Lanze nicht. Glasenapp's Neue militär. Blätter. 1890. S. 496.

Ulanen Schwarzenberg's, die am Abende von Wagram die Lanzen einfach fortwarfen¹⁾.

Im Hinblick auf die gewaltigen Umwandlungen des gesammten Kriegsmechanismus in der Neuzeit drängt sich unwillkürlich die Frage auf: „Sind denn all diese Beobachtungen und Erfahrungen vergangener Feldzüge überhaupt beweiskräftig für den Krieg der Zukunft?“ Die maassgebenden Autoritäten verschliessen sich wohl nicht den Vorzügen und Mängeln der Lanze als Waffe an sich. Allgemein wird ja anerkannt, dass die Lanze die Waffe des Choks sei, wie der Säbel die des Handgemenges. Wenn trotzdem die Ansichten so weit auseinandergehen, so rührt dies daher, dass der Kern der ganzen Lanzenfrage tiefer liegt, dass sie ein Theil ist des grossen noch ungelösten Problems der Verwendung unserer Cavallerie überhaupt.

Zwei Ursachen sind es vor Allem, die eine Umwälzung in der Tactik und Strategie der Cavallerie zur Folge haben mussten, einmal die enorm gesteigerte Verkehrsentwicklung des heutigen Zeitalters und zweitens die bis ins Fabelhafte getriebene Verbesserung der modernen Feuerwaffen.

Durch die Verdichtung des Verkehrsnetzes mit Dämmen, Mauern, Hecken, Zäunen, durch die Vermehrung der Défilés, der Brücken, Thore, Hohlwege u. s. w. wird der Dienst der Cavallerie erschwert. Cavallerie, die auf Unterstützung durch andere Waffen nicht rechnen kann, wird jene Schranken zu überwinden, jene Défilés zu sperren haben und das kann sie in den meisten Fällen nur zu Fuss mit der Feuerwaffe. Daraus hat sich die Nothwendigkeit der Ausbildung der Cavallerie im Fussgefecht und ihrer Bewaffnung mit einer weittragenden Feuerwaffe ergeben²⁾. Man gab deshalb allgemein dem Reiter den Karabiner in die Hand. Dadurch hat man ihn bereichert, aber gleichzeitig auch in erhöhtem Maasse belastet. Ist es berechtigt, ihm neben dieser Neuausrüstung mit der Feuerwaffe die blanken Waffen nicht nur unvermindert zu belassen, sondern dieselben auch noch durch eine neue zu vermehren? Ueberladet doch den Reiter nicht mit einem ganzen Arsenal von Waffen, ruft Skobelev aus. „Surcharger la cavallerie,

1) Revue de cavallerie. 1889/90. p. 15. Notes sur les lanciers.

2) Militär-Wochenbl. 1890. S. 314 pp.

c'est la ralentir. La ralentir, c'est l'inutiliser.¹⁾ Die Belastung und Behinderung des Mannes und Pferdes durch die drei grossen Waffen ist in der That nicht zu unterschätzen. Sie wird nicht nur beim Reiten, sondern auch beim Auf- und Absitzen, beim Satteln empfunden, und dann vor allem beim Gefecht zu Fuss. „Die Achillesferse einer zu Fuss kämpfenden Schwadron“, äussert sich ein Cavallerist im Militärwochenblatt, „sind die Handpferde. Der Pferdehalter mit 3 Pferden und 3 Lanzen ist nicht nur gegen den feindlichen Angriff ganz wehrlos, sondern auch fast ganz bewegungslos. Daher empfiehlt das Reglement, bei Lanzenregimentern nur die Hälfte, statt, wie bei Säbelregimentern, $\frac{2}{3}$ der Mannschaften absitzen zu lassen. Die Bewaffnung mit der Lanze entzieht also dem Fussgefechte eine grössere Anzahl von Mannschaften.“²⁾ Endlich fragt es sich, ob es bei der Kürze der Dienstzeit wirklich zu erreichen sei, den Mann ausser mit dem Karabiner und Säbel auch noch mit der Lanze genügend auszubilden. Diese verlangt nicht nur einen geschickten Fechter, sondern mehr noch einen gewandten Reiter. In der Hand eines ungeübten Lanciers und schlechten Reiters wird sie für diesen selbst verderblich. Die verschiedenartigsten Vorschläge sind laut geworden, dem *embarras de richesses* in der Ausrüstung der Cavallerie abzuhelpfen. Die einen lehnen die Lanze kurzer Hand ganz ab, andere wollen den Säbel wegfallen lassen, wieder andere plaidiren, gestützt auf die Erfolge der amerikanischen Reiterei im Secessionskriege, für die Einführung des Revolvers statt des Säbels, statt der Lanze oder an Stelle dieser beiden Waffen³⁾. Ein anderer Ausweg, den man z. B. in Frankreich eingeschlagen hat, ist die gemischte Bewaffnung innerhalb desselben Regimentes, die aber besonders von deutschen Autoritäten wegen der Schwierigkeit einer einheitlichen Ausbildung solcher Truppentheile und anderer militärischer Bedenken verworfen wird.

Zugegeben, dass die Ausbildung des Reiters mit der Lanze neben den beiden anderen Waffen in der vorzüglichsten Weise durchgeführt werden kann, wird er denn überhaupt, fragen die Gegner der Lanze, im Kriege der Zukunft je in die Lage kommen,

1) de Brack. Avant-postes de la cavallerie.

2) Militär-Wochenbl. 1890. S. 314. Das Fussgefecht der Kavallerie.

3) Militär-Wochenbl. 1891. S. 395. „Ein Vorschlag“.

von dieser Waffe Gebrauch zu machen? Die Zeiten eines Seydlitz, der durch einen kühnen Reiterangriff das Schicksal eines Schlacht-tages von vornherein entschied, sind vorüber. Vorgänge, wie die bei Dresden, wo die Infanterie durch den Regen ihrer Schusswaffe einfach beraubt war, können sich heutzutage nicht wiederholen. Ein Angriff von Cavallerie auf intacte Infanterie ist bei der Vervollkommnung der Feuerwaffen überhaupt garnicht denkbar. Schon im Kriege 70/71 sind derartige Attacken, wo sie versucht wurden, zerschellt. Man denke an die Moosbronner Attacke der Brigade Michel, an den Todesritt der Brigade Bonnemain. Freilich kann der Feldherr in verzweifelten Momenten die einzelne Truppe dem Wohle der ganzen Armee opfern. Bei Vionville wird die Brigade Bredow vernichtet, aber sie hat vorher die Armee aus einer drohenden Gefahr gerettet und das Gleichgewicht wieder hergestellt. In solchen Fällen handelt es sich aber lediglich um tactische, nicht um materielle Erfolge und die Art der Bewaffnung ist ganz gleichgültig. Ebenso, wenn der Feind erschüttert oder schon auf der Flucht ist. Dann ist das Pferd die Hauptwaffe des Reiters. Ein Angriff von Cavallerie auf Artillerie verbietet sich durch die enormen Entfernungen, aus denen die letztere schießt. Es bleibt also nur der Angriff von Cavallerie auf Cavallerie. Und werden solche Reiterattacken en ligne noch vorkommen? Liegt nicht die Hauptaufgabe der Cavallerie in der Aufklärung und wird dabei nicht der leichtere Reiter mit dem wendigeren Pferde im Vortheil sein gegen den schwer gerüsteten, wird der Säbel nicht im leichten Geplänkel, wenn Patrouille auf Patrouille stösst, der unhandlichen Lanze den Rang ablaufen? Die Lanze, so resumiren ihre Gegner, ist der Repräsentant der Attacke en bloc, die Attacke en bloc wird im Kriege der Zukunft zu den grössten Seltenheiten gehören, also fort mit der Lanze!

Ganz im Gegentheil! repliciren darauf ihre Freunde. Die modernen Heere werden sich mit grossen Cavalleriemassen umgeben, die sie wie Fühler vorstrecken werden, um die feindlichen Bewegungen auszuforschen, die sie wie Schleier vor sich ausbreiten werden, um die eigenen Bewegungen zu verdecken. Dieser ihrer Aufgabe, Sicherung der eigenen und Aufklärung der feindlichen Armee, wird die Cavallerie am besten gerecht werden, wenn sie die gegnerische Cavallerie ausser Gefecht setzt. Denn ohne diese

ist die Armee des Feindes ein blinder Löwe, livré aux mouches¹⁾, Aufklären heisst Kämpfen. Wo zwei Armeen auf einander stossen, da werden zunächst die Cavalleriemassen gegen einander prallen, da wird es gewaltige Reiterattacken geben, die für den weiteren Verlauf des Krieges von der grössten Bedeutung sein werden²⁾. Und Sieger wird allemal die Cavallerie bleiben, in der der Geist des Angriffs lebendig ist. Geben wir dem Reiter also die Waffe, in der sich der Geist der Offensive, des Drauflosstürens gewissermassen verkörpert, und das ist die Lanze! Keine andere Waffe verleiht wie sie Zuversicht und das Gefühl der Ueberlegenheit, keine andere ist geeigneter, Schrecken und Verwirrung in die feindlichen Reihen zu tragen. Gerade der moralische Eindruck fällt beim Angriff schwer in die Waagschale. De Brack erzählt, dass sich nicht selten Säbelreiter beim Anreiten der Lanzenreiter aus Furcht vor dieser Waffe unverwundet aus dem Sattel fallen liessen. Bei Waterloo, berichtet er, befanden sich 4 französische Regimenter der Garde in einer Linie. Sie hatten die Lanze gefällt. Der Feind machte von selbst ihre Front frei, um sich gegen die Regimenter mit kurzer Waffe zu wenden³⁾.

Das moralische Vertrauen zu einer Waffe, wenden wiederum die Gegner der Lanze ein, beruht hauptsächlich auf der Fertigkeit in ihrer Handhabung und diese wird bei den Lanzen führenden Regimentern durchaus nicht immer auf gleicher Höhe stehen. Die Kosaken z. B. nennt Clausewitz eine bald grenzenlos brave, bald grenzenlos feige Truppe. Ueberhaupt ist der Geist, der in einer Truppe herrscht, von vielen anderen Momenten weit mehr abhängig, als von der Art der Bewaffnung.

So stehen sich die Meinungen schroff gegenüber. Eine Klärung der einander widerstrebenden Urtheile wird man wohl nur von den practischen Erfahrungen der kommenden Feldzüge erwarten dürfen.

Bei dieser Fülle von Gesichtspunkten, die in der Lanzen-debatte geltend gemacht worden sind, ist die besonders den Arzt interessirende, aber auch für den Militär durchaus nicht gleichgiltige Frage nach der Gefährlichkeit der Lanzenverletzungen über-

¹⁾ „Pour la lance“. Referat in Militär-Wochenbl. 1890. S. 374.

²⁾ La cavallerie dans la guerre moderne. Uebersetzung im Beiheft zum Militär-Wochenbl. 1890. S. 157.

³⁾ Jahrb. f. d. deutsche Armee u. Marine a. a. O.

raschend selten in den Kreis der Erörterungen gezogen worden. Hier und da eine kurze Bemerkung, das ist alles, was in der militärischen Literatur darüber laut wird. General Sparre, Mitglied der vorerwähnten französischen Commission, sagt¹⁾: „Es ist bekannt, dass die Lanze im Reitergefecht viel weniger mörderisch ist, als der gerade Säbel. Die Verwundungen durch Lanzenstiche sind fast immer leicht. Die Lanzenreiter können nicht mit ihrer ganzen Kraft stechen, sonst kämen sie aus dem Sattel.“ Und General de Brack erzählt, er habe nicht selten mehrfache — in einem Falle sogar 22 — Lanzenstiche in ein und derselben Affäre bei ein und derselben Person gesehen, die dann doch mit dem Leben davon gekommen sei, ein Zeichen für die Unsicherheit der ausgetheilten Stiche²⁾. Die meisten Autoren nehmen es aber im Gegensatz hierzu als selbstverständlich und durchaus feststehend an, dass Lanzenstiche ganz besonders gefährlich seien. Einige, v. Pelet-Narbonne z. B., bezeichnen sie als „fast immer tödtlich“. Und im Militärwochenblatt von 1890 wird der Vorschlag gemacht, man solle in der Nähe der Lanzenspitze ein Tellerchen anbringen, damit die Lanze nicht allzutief in den entseelten Körper des Feindes eindringe und bald wieder „zu weiterer Blutarbeit bereit sei“³⁾.

Ich habe auf zwei Wegen ein Urtheil über die Gefährlichkeit der Lanzenverletzungen im Kriege zu gewinnen versucht, einmal durch Nachforschungen in der Statistik der Kriegsverletzungen überhaupt und zweitens durch Sammlung casuistischer Mittheilungen über Lanzenverletzungen aus der chirurgischen Literatur.

Die kriegschirurgische Statistik macht nur sehr ungenügende Angaben über Lanzenverletzungen. Brauchbare Statistiken besitzen wir ja überhaupt nur über die Kriege der letzten 50 Jahre. Die Verwundungen durch die Lanze sind bald mit denen durch den Säbel, bald mit den Bajonettstichen zusammengefasst, oder die Verletzungen durch blanke Waffen sind überhaupt nicht weiter eingetheilt. Der deutsche Kriegs-Sanitätsbericht für 1870/71 trennt

¹⁾ Revue de cavallerie 1889/90. Notes sur les lancers.

²⁾ de Brack, Avant-postes.

³⁾ S. 2207 pp: „Sattel und Lanze“. Eine ähnliche Idee liegt dem sogen. Knebelspiess des Mittelalters zu Grunde: der oberhalb der Tülle mit 2 kurzen Fangarmen versehen war.

nur Hieb- und Stichwunden im Allgemeinen. Eine Thatsache geht immerhin aus der Statistik mit Sicherheit hervor: Die Lanze ist ebensowenig wie irgend eine andere blanke Waffe auch nur annähernd mit den Feuerwaffen hinsichtlich ihrer Gefährlichkeit auf eine Stufe zu stellen, und die alte Ansicht, Stichwunden durch blanke Waffen seien viel bössartiger als Schussverletzungen, besteht zu Unrecht. Wenn die Kriege der Neuzeit weit weniger blutig verlaufen, als die des Alterthums, wo allein die blanke Waffe und, wie wir sahen, besonders der Speer zur Verwendung kam, wenn so mörderische Schlachten, wie die bei Cannae oder die gegen die Cimbern und Teutonen, heutzutage nicht mehr denkbar sind, so spricht das nur scheinbar dagegen. Denn, wie schon Dupuytren bemerkt¹⁾, nicht die blanke Waffe an sich, sondern der Nahkampf der alten Schlachten forderte so grosse Opfer. Die Erbitterung stieg während desselben aufs höchste. Man kämpfte bis zur Vernichtung und besonders gross wurde die Zahl der Opfer erst nach der Entscheidung, wenn das Blutbad unter dem niedergeworfenen Feinde begann. Heutzutage bildet der Nahkampf dagegen nur Episoden im Verlaufe der Schlacht. Es sind tactische, nicht materielle Erfolge, auf die man es absieht. Eine Stellung soll genommen, eine Batterie überritten werden. Nicht aber handelt es sich darum, möglichst viel Feinde niederzumachen. Und ist der Gegner erschüttert, so räumt er frühzeitig genug von selbst die Stellung, sodass er auf dem Rückzuge höchstens von der Cavallerie erreicht werden kann. Dementsprechend ist die Summe der durch blanke Waffen Verwundeten in den neueren Kriegen sehr gering gewesen — 0,2—0,5 pCt. der Gesamtverletzten — und in der überwiegenden Mehrheit hat es sich dabei um leichte Verletzungen gehandelt. Neudörfer²⁾ und Demme³⁾ führten diese Thatsache darauf zurück, dass die Mehrzahl der Verwundungen durch blanke Waffen sofort tödtlich seien und daher garnicht in den Rapporten erschiene. Allein die genaueren Erhebungen, die von Löffler⁴⁾

¹⁾ Traité des blessures par armes de guerre. Publié par A. Paillard et Marx. Paris 1824. T. XIX.

²⁾ Neudörfer, Handbuch der Kriegschirurgie. Leipzig 1864/72.

³⁾ H. Demme, Militärschirurg. Studien in den italienischen Lazarethen. Würzburg 1861.

⁴⁾ Löffler, Generalbericht. Berlin 1867.

über die 1864 und von G. Fischer¹⁾ über die 1870/71 gefallenen Preussen angestellt sind, sprechen entschieden dagegen.

Ob nun innerhalb der blanken Waffen etwa gerade die Lanze als besonders mörderisch anzusehen ist, darüber giebt die Statistik keine Auskunft. Man kann aber soviel sagen, dass wenigstens nichts für diese Annahme spricht. Prahl hat in einer 1883 erschienenen erschöpfenden Arbeit²⁾ über „Vorkommen und Schwere der Bajonettverletzungen in den Kriegen der neueren Zeit“ die ziffernmässigen Angaben über Bajonettverletzungen zusammengestellt und dabei die Lanzenverletzungen mit einbegreifen müssen, weil eine Trennung beider Arten in den statistischen Rapporten zumeist nicht vorgenommen ist. Aus den G. Fischer'schen Tabellen über die Verluste der norddeutschen Bundesheere im Kriege 1870/71 hat er die folgenden Procentzahlen berechnet. Es wurden von je 1000 Verletzten

	sofort getödtet	schwer verwundet	leicht verwundet	schlechthin verwundet
durch Artilleriegeschosse .	13,67	32,37	50,90	2,9
durch Gewehrschüsse . .	12,43	36,95	44,42	6,19
durch Bajonett- u. Lanzen- stiche	3,53	28,90	64,71	2,85
durch Säbelhiebe u. Kolben- schläge	2,75	22,02	70,64	4,58

Nach dem die Verluste der gesammten deutschen Heere umfassenden amtlichen Kriegssanitätsbericht für 1870/71 starben unter 49 624 Verwundeten von den

durch Artilleriegeschosse Verletzten	21,1 pCt.
„ Gewehrschüsse Verletzten	19,5 „
„ Hieb Verletzten	11,2 „
„ Stich Verletzten	2,9 „

wobei aber berechnet wird, dass sich die wirkliche Gefährlichkeit der Schusswunden nur halb so hoch, der Verwundungen durch blanke Waffen nur $\frac{1}{5}$ so hoch stellt, als diese Werthe besagen, wegen der grossen Zahl von leichten Verletzungen, die Mangels näherer Angaben in die Gesamtsumme der Verwundungen nicht aufgenommen werden konnten.¹⁾

¹⁾ Statistik der Verwundungen 1870/71. Berlin 1876.

²⁾ Deutsche militärärztl. Zeitschr.

³⁾ Sp. Band III. S. 12.

Wie die kriegsstatistischen lassen auch die casuistischen Mittheilungen über Lanzenverletzungen mehr negative Rückschlüsse auf die Schwere derselben ziehen. Naturgemäss sind in der casuistischen Literatur vorwiegend schwere Verletzungen durch Kriegswaffen genauer beschrieben, da ja nur sie das besondere Interesse des Arztes zu beanspruchen pflegen. Es ist nun auffallend, wie selten im Gegensatz zu Verwundungen durch andere Waffen — nicht nur durch das Gewehr, sondern auch durch Säbel, Degen, Bajonett, Fleuret etc. — solche durch die Lanze beschrieben sind. Das wäre sicherlich nicht der Fall, wenn sich die Lanze vor diesen anderen Waffen durch eine besonders verderbliche Wirksamkeit ausgezeichnet hätte.

Die Literatur der Alten ermangelt fast ganz einer brauchbaren Casuistik. Die verhältnissmässig reiche Casuistik der Homerischen Gesänge kann natürlich für die Frage nach der Gefährlichkeit der heutigen Lanze nicht mit in Betracht gezogen werden, aber sie gewährt ein eigenartiges Interesse. Jedem, der die Ilias gelesen hat, werden die zahlreichen darin beschriebenen Tötungen durch Lanzen und Wurfspeeere in Erinnerung geblieben sein. Die in die grossen Körperhöhlen eindringenden Lanzenwunden sind bei Homer fast durchweg tödtlich. Mit fast wörtlicher Wiederholung pflegt das Bild derartig Verletzter geschildert zu werden: „Dumpf hin kracht er im Fall und es rasselten um ihn die Waffen.“ Rasch, fast unmittelbar tritt der Tod ein, besonders bei den Schädelverletzten. Sie stürzen wie eine bewegungslose Masse hin. „Wie ein Thurm im Ungestüme der Feldschlacht“ sinkt Echepeles, von des Antilochus Lanze in die Stirn getroffen, nieder, „wie ein Taucher“ stürzt ein anderer vom Wagen kopfüber in den Staub.¹⁾ Aehnlich die in die Brust Getroffenen. Simolios, dem Ajas die Lanze unterhalb der rechten Brustwarze durch die Brust rennt, „taumelt hin in den Staub gleich der Pappel, die der Wagener umfällt.“ Nicht ganz so plötzlich, aber doch sehr rasch, tritt der Tod ein, wenn die Lanze dem Helden in die Bauchhöhle gedrungen ist. Er schlägt auf den Boden das Antlitz, ergreift mit der Hand das zur Erde

¹⁾ Küchenmeister, Ueber das im Homer in Betreff der Wunden gefallener Krieger niedergelegte Material. Zeitschr. für klin. Med. Bd. VI. 1855. S. 31 pp.

nachstürzende Gedärm. „Schleunig entfloh aus der klaffenden Todeswunde die Seel' und die Augen umzog ihm nächtliches Dunkel.“ Nur ein so gewaltiger Recke wie Patroklos vermag, nachdem ihm Hector die Lanze tief in die Weiche des Bauches gestossen, dass hinten das Erz ihm hervordrang, noch dem Sieger die Rache des Achilles anzudrohen, dann „umschloss der endende Tod ihn.“

Die Verwundungen der Gliedmassen sind dagegen der Mehrzahl nach nicht tödtlich. Der in den Arm oder in das Bein getroffene Krieger schleppt nicht selten die Lanze nach und erst, wenn sie herausgezogen wird, fällt er in Ohnmacht vor Schmerz oder in Folge des Blutverlustes, aber nur für kurze Zeit.

In der medicinischen Literatur der Alten wird nur selten von Lanzenverletzungen berichtet. Sie sind offenbar auch früher als etwas Besondres betrachtet worden. Bei Hippocrates sind nur wenige Verwundungen durch Lanze oder Wurfspeer erwähnt; sie sind zu kurz mitgetheilt, als dass man aus ihnen etwas besonderes entnehmen könnte.¹⁾ In den Werken der späteren griechischen und römischen Aerzte habe ich kein Material für mein Thema gefunden. Wo von äusseren Verletzungen die Rede

¹⁾ Des historischen Interesses wegen führe ich sie hier auszugsweise nach der Fuchs'schen Uebersetzung an:

Epidem. Lib. V. Cap. 21. Ein Mann wurde durch eine aus der Hand entsandte breite Lanze von hinten verwundet. Die Spitze drang unterhalb des Nabels wieder hervor. — Patient starb. — „Augenscheinlich waren bei ihm die Eingeweide nicht gesund und der Leib war mit Blut angefüllt.“

Ibid. Cap. 61. Der Mann aus Ainos auf Delos wurde durch einen Wurfspeer in der Seite hinten links verwundet. Die Wunde verursachte zuerst keinerlei Schmerzen. Am 3. Tage war heftiger Leibschermerz vorhanden. Am vierten Tage suchte der Schmerz auch die Genitalien und den Unterleib heim. Patient konnte sich nicht ruhig verhalten. Er erbrach dunkle Gallenmengen. Die Augen sahen aus wie bei einem Ohnmächtigwerdenden. Nach Verlauf von 5 Tagen aber starb er.

Ibid. Cap. 62. Bei dem durch einen Wurfspeer in die Leber Getroffenen verbreitete sich alsbald eine Leichenfarbe über den Körper. Die Augen wurden hohl. Patient warf sich hin und her und fühlte sich schwer krank. Er starb vor dem Schlusse des Marktes (gegen 12 Uhr), nachdem er bei Tagesanbruch verwundet worden war.

Ibid. Cap. 95. Bei der Belagerung von Datos (in Thrakien) wurde Tychon durch einen Katapultenschuss an der Brust verwundet; kurz darauf brach er in ein schallendes Gelächter aus. Hippocrates vermuthet, dass der Arzt beim Entfernen des Holzes ein Stück von dem Wurfspeer im Zwerchfelle zurückgelassen hatte. Die erste Nacht war schlecht. Nach vorübergehender Besserung am 2. Tage war die nächste Nacht wiederum sehr schlecht. Pat. lag grösstentheils auf dem Bauche. Am 3. Tage, gleich bei Tagesanbruch, bekam er Krämpfe und da starb er.

ist, ist es zumeist die Kunst des Ausziehens von Fremdkörpern, besonders von Pfeilen, auf die sich das Hauptinteresse concentrirt, so bei Celsus, bei Paulus v. Aegina.¹⁾

In der Chirurgie der Abulcasis wird über eine Bauchverletzung durch Lanzenstich berichtet. Im Uebrigen scheinen aber casuistische Mittheilungen über Lanzenverletzungen in der chirurgischen Literatur des Mittelalters zu fehlen. Erst Ambroise Paré beschreibt mehrere, z. Th. historisch berühmt gewordene Lanzenstiche (König Heinrich II. von Frankreich, Franz v. Guyse). Im 17. und weiter bis zum Ende des 18. Jahrhunderts tritt, wie oben ausgeführt, die Lanze in der Bewaffnung der Völker zurück, und dementsprechend hören wir nichts von Verletzungen mit dieser Waffe. Unter den zahlreichen Stichverletzungen, die Ravaton ausführlich beschreibt, ist keine durch die Lanze beigebracht. In den Werken der Fridericianischen Aerzte fand ich nur eine von Schmucker beschriebene Beobachtung.²⁾ Verhältnissmässig reich

¹⁾ Anm. Wenn Homer dem bekannten Verse zum Preise der Aerzte:
„Denn ein heilender Mann wiegt viele der andern an Werth auf“,
den zweiten:

„Welcher die Pfeile ausschneidet und aufstret lindernden Balsam“
hinzufügt, so hat er damit wohl die Hauptthätigkeit der damaligen Chirurgen charakterisiren wollen.

Es liegt nahe, die Pfeilwunden mit den Lanzenstichen in Parallele zu setzen. Ueber die ersteren existirt eine Monographie aus neuerer Zeit von J. H. Hill (Amer. Journ. of the med. Sciences. Vol. XLIV. pag. 365), welche 80 Fälle von Verletzungen durch indianische Pfeile umfasst. Unter diesen verliefen nicht weniger als 29, d. i. 36 pCt. tödtlich. Allein es wäre falsch, aus dieser hohen Mortalität Rückschlüsse auf die der Lanzenstiche zu ziehen. Denn abgesehen davon, dass die Spitzen der Pfeile, gleichseitige scharfrandige Triangel, mehr geeignet waren, Schnitt- als Stichwunden hervorzubringen, erfahren wir, dass von den 80 Verwundeten nicht weniger als 78 mehrfache (einer sogar 42) Wunden hatten, und dass die 29 Todesfälle bis auf einen perforirende Bauchwunden waren, zu deren ungünstigem Ausgange die eigenthümliche Construction der Spitze viel beitrug. Ihre Bastumwicklung lockerte sich nämlich in Berührung mit den Körperflüssigkeiten, sodass beim Ziehen am Schafte regelmässig die Spitze im Körper stecken blieb. Auch die Zusammenstellung von Pfeilverletzungen aus dem Rebellionskriege (Circular 3, S. 144) ergibt eine sehr ungünstige Prognose der indianischen Pfeilverletzungen. Von 7 multiplen Pfeilverletzungen endeten 6, von 24 einfachen, aber zum grössten Theil perforirenden Kopf-, Brust- und Bauchwunden 16, von 48 sonstigen nicht perforirenden Verletzungen 9 mit dem Tode. Dagegen berichten die älteren Autoren nicht selten von sehr günstig verlaufenen Pfeilwunden. So zählt Abulcasis 8 von ihm behandelte Pfeilverletzungen, zumeist mit Eröffnung der grossen Körperhöhlen auf, die alle einen günstigen Ausgang nahmen, und erwähnt, noch mehrere andere derartige Fälle gesehen zu haben.

²⁾ Ausserdem erwähnt Bilguer in seinen „Chirurgischen Wahrnehmungen“ (S. 271) einen „superficiellen Pikenstich“, den ein Mann Namens Mustapha am 30. VI. 1761 in einer Action mit den Russen und Polen erhalten hatte.

ist demgegenüber die Ausbeute aus der kriegschirurgischen Literatur der Napoleonischen Zeit. Vorzüglich ist es der Leib- und Generalarzt des grossen Kaisers, der aus seiner in der Weltgeschichte wohl einzig dastehenden kriegschirurgischen Erfahrung eine ganze Reihe von Verletzungen theils durch die Mameluken-, theils durch die Kosackenlanze mittheilt. Neben Larrey verdanken wir Thomsen einige ausführlichere Mittheilungen über Lanzenstiche.¹⁾ Er zieht die folgende Parallele zwischen Lanzen- und Bajonettwunden: „Die Lanze schneidet bei ihrem Eindringen in den Körper mehr als das Bajonett und ist durch die stärkere Blutung und ihre ernsteren Folgen gefährlicher. Lanzenwunden heilten in der Regel schnell, schneller als Bajonettwunden.“ Darnach hat es sich in den von Thomsen beobachteten Fällen um die Lanze mit schneidender Spitze (alte französische Lanze) gehandelt. Das französische Modell von 1822 hatte dagegen eine trianguläre Spitze mit etwas ausgehöhlten Seitenflächen und nicht schneidenden Kanten.²⁾

Im Krimkriege hat die Lanze offenbar eine sehr untergeordnete Rolle gespielt. Weder Pirogoff noch Chenu oder Baudens erzählen von Verletzungen mit dieser Waffe und Quesnoy³⁾ giebt an, er habe während des ganzen Feldzuges nur einen einzigen Lanzenstich bei einem *chasseur d'Afrique* gesehen. Im italienischen Feldzuge waren die Verwundungen durch blanke Waffen verhältnissmässig häufig, viel häufiger als in den anderen neueren Kriegen. Trotzdem hören wir sehr wenig über Lanzenstiche. Chenu bringt in seinem grossen Werke nur zwei kurze Krankenberichte (s. unten) und sagt:⁴⁾ „On compte si peu de coups de lance parmi les blessés, qu'il est à croire que les régiments de lanciers autrichiens ont été rarement engagés.“ Im Hospital du Grand séminaire in Genua befand sich unter 1740 Verwundungen nur eine durch die Lanze. Im Rapport des Hôpital Fate bene sorelle für Juni 1859 ist von 21 penetrirenden und einem nicht penetrirenden Lanzenstich die Rede, von denen 6 tödtlich endigten. Beschrieben ist aber keiner von diesen Fällen.

¹⁾ Thomsen, Beobachtungen aus den britischen Feldhospitälern in Belgien nach der Schlacht bei Waterloo. Uebers. v. Bueck. 1820. S. 23.

²⁾ Legouest, Chirurgie de guerre. pag. 3.

³⁾ Souvenirs de l'armée d'Orient. Paris 1858. pag. 194.

⁴⁾ Chenu, Statistique de la campagne d'Italie. Paris 1869. pag. 314.

Im amerikanischen Rebellionskriege (1861—1865) wurde nach Barnes¹⁾ von der Lanze wenig Gebrauch gemacht. Zwei Regimenter waren damit bewaffnet; das 5. (Lancers) Regiment hatte eine Lanze mit flacher schneidender, das 6. Pennsylvania-Cavallerie-Regiment eine solche mit dreikantiger Spitze. Das Gelände des Kriegstheaters war indessen schlecht geeignet für die Manöver der Lanzenreiter. Man änderte daher nach einiger Zeit die Bewaffnung der genannten Regimenter und aus dem ganzen Kriege wird nur über 2 Lanzenverletzungen kurz berichtet.

Im schleswig-holsteinischen Kriege kamen solche überhaupt nicht vor. Der Krieg 1866 war bekanntlich sehr reich an Cavalleriegefechten. Die Lanze spielte eine nicht unwesentliche Rolle und war gefürchtet. Das Gefecht von Czervona Hora z. B. war ein reines Lanzengefecht. Leider besitzen wir aber über diesen Krieg keine grossen, zusammenfassenden Sanitätsberichte. Wir sind deshalb auf die Veröffentlichungen einzelner Autoren angewiesen, unter denen Maas mehrere Beobachtungen von Lanzenstichen mittheilt. Stahmann²⁾ giebt an, die Lanzenverwundungen seien im Allgemeinen ebenso leicht geheilt wie Bajonettwunden. Penetrierende Lanzenstiche habe er während des ganzen Feldzuges nicht zu Gesicht bekommen und auch bei Besichtigung der Leichen auf dem Schlachtfelde nicht wahrnehmen können.

Ein ungewöhnlich reichhaltiges kasuistisches Material betreffend Kriegsverletzungen überhaupt, besitzen wir über den deutsch-französischen Krieg. Um so mehr muss es überraschen, dass in dem grossen Werke von Chenu³⁾ über die Verluste der französischen Armee kein einziger Fall einer Lanzenverletzung enthalten ist und dass der deutsche Kriegs-Sanitätsbericht trotz seiner Tausende von Krankengeschichten deren nur 4 enthält. Drei weitere Verwundungen durch Lanzenstiche sind von Beck, Socin und Barthold beschrieben, sodass aus dem ganzen Kriege überhaupt nur 7 Fälle bekannt geworden sind, — 4 auf deutscher, 3 auf französischer Seite — erstaunlich wenig, wenn man sich der glänzenden Attacken der deutschen Ulanen und französischen Lanciers erinnert.

¹⁾ Barnes, The med. and surg. history of the war of the rebellion. Wash. 1870—88.

²⁾ Stahmann, Militärärztl. Fragmente. Berlin 1868. S. 92—93.

³⁾ Chenu, Aperçu sur le service pp. pendant la guerre 1870/71. Paris 1874.

Während des russisch-türkischen Krieges sah Pirogoff¹⁾ in den Kriegsspitälern Rumäniens und Bulgariens keine Verletzung durch blanke Waffen von Bedeutung.

Aus der französischen Tonkin-Expedition endlich erwähnt Nimier²⁾ ganz kurz zwei günstig verlaufene Lanzenverletzungen, von denen die eine, die einen Heizer vom „Yatagan“ betraf, nicht näher beschrieben ist, und bemerkt, die Lanze habe den Chinesen keine Dienste geleistet und sei wenig von ihnen gebraucht worden.

Was wir also insgesamt an Veröffentlichungen über Lanzenstiche im Kriege besitzen, ist geradezu verschwindend wenig gegenüber dem reichen Material über Verletzungen durch die anderen Waffen. Es bleibt dafür kaum eine andere Erklärung, als die, dass die Lanzenstiche auch im Kriege in der überwiegenden Mehrzahl unbedeutend gewesen sind.

Worauf ist das zurückzuführen?

Der Berichterstatter über die in der preussischen Armee im Friedensdienste beobachteten Lanzenstiche sucht die Erklärung für die Ungefährlichkeit der grossen Mehrzahl dieser Verletzungen, wie Eingangs erwähnt, darin, dass die Lanze den Körper zumeist im spitzen Winkel und mit geringer Kraft getroffen habe. Im Kriege würde sie dagegen ziemlich senkrecht und mit grosser Kraft in den Körper eindringen. Aber eine Prüfung der in dem Bericht ausführlich besprochenen Aetiologie der Friedensverletzungen durch die Lanze ergibt, dass von 245 Verwundungen im Reitedienste, bei welchen die näheren Ursachen des Unfalls genannt sind, nicht weniger als 103 durch Anreiten gegen eine entfallene und im Boden stecken gebliebene Lanze und dazu noch weitere 29 durch Aufreiten des Hintermanns erfolgt sind. Das sind Verletzungsarten, bei denen die Krafteinwirkung auf den getroffenen Körper nicht immer gering sein wird. Und andererseits fragt es sich: Sind im Kriege wirklich vorwiegend senkrecht und mit grosser Wucht eindringende Lanzenstiche zu erwarten? Freilich sind die Verwundungen im Kriege gewollte, im Frieden zufällige. Allein auch bei den absichtlichen Verletzungen durch die Lanze wird ge-

¹⁾ Pirogoff, Kriegssanitätswesen in Bulgarien. Uebersetzt von Rost. Leipzig 1882.

²⁾ Des conditions et des modes d'intervention chirurgicale pendant l'expédition de Tonkin. pag. 195. Archives de méd. et de pharm. milit. 1886. Heft 6—8.

wiss der Zufall eine nicht zu unterschätzende Rolle spielen. Der Lanzenreiter wurzelt ja nicht wie der Fusskämpfer fest auf dem Boden, der seinem Stosse den Rückhalt giebt. Er stürmt auf dem Pferde daher. Von den Bewegungen des Pferdes, das selbst der beste Reiter nicht immer völlig in der Gewalt haben wird, sind Richtung und Wucht des Stosses in höherem Maasse abhängig als von der Bewegung des Arms. Die Sicherheit des Arms und die *vis a tergo* wird dadurch beeinträchtigt, dass der Lanzenführer bei dem Stosse mit der schweren Waffe gleichzeitig bestrebt sein muss, sich im Sattel zu halten. Wir erinnern uns aus der Kindheit, wie schwer es fällt, im Carussell den Ring mit der Lanze zu stechen. Wir sehen die Rekruten in der Reitbahn mit grösserem Eifer als Erfolg sich abmühen, die Puppe zu treffen. Der Feind aber ist keine todte Puppe. Er sucht zu pariren, dem Gegner auszuweichen, zuvorzukommen. Dazu kommt die Erregung der Schlacht, die gerade bei den Cavallerieattacken, wo die Massen blindlings auf einander losstürmen, ein ruhiges Zielen mit der Waffe zumeist unmöglich machen wird. Gewiss wird es vorkommen, dass die Lanze des heranstürmenden Gegners dem Mann unparirt direct und senkrecht in den Leib fährt. Aber die Zahl dieser Fälle wird verschwinden gegenüber jenen, wo die Lanze durch die Bewegungen des Reiters, des Pferdes, des Gegners, durch die Waffen der Kameraden oder des Feindes von ihrer Richtung abgelenkt werden wird. Es müssen zu viele Componenten zusammentreffen, um einen wuchtigen und wohlgezielten Lanzenstoss zu erzeugen, als dass ein solcher als gewöhnliches Vorkommniss zu erwarten wäre. In der Unsicherheit der treffenden Lanze kann gewiss eine Erklärung für die grosse Häufigkeit sehr leichter Verletzungen gefunden werden. Im Kriege und im Friedensdienste walten dabei analoge Verhältnisse ob.

Die Uebereinstimmung zwischen Kriegs- und Friedensverletzungen durch die Lanze erstreckt sich aber noch weiter.

Wer die in dem Sanitätsberichte enthaltenen casuistischen Mittheilungen über Lanzenverletzungen im Friedensdienste durchsieht, wird gewiss auf die auffallende Thatsache aufmerksam, dass eine Reihe von recht schweren Verletzungen durch einen überraschend günstigen Verlauf gekennzeichuet war. Ein Cürassier springt beim Nehmen einer Hürde mit seinem Pferde in die im Boden steckende

Lanze seines Vordermannes. Die Lanze durchbohrt Ross und Reiter. Sie dringt dem Mann vorn unter dem rechten Rippenbogen in der Mamillarlinie in den Leib und kommt am Rücken nahe dem Schulterblattwinkel im 8. Zwischenrippenraum wieder hervor. Man zieht die Lanze heraus und bringt den Cürassier ins Lazareth. Eine umschriebene Peritonitis stellt sich ein. Aber schon vom 3. Tage an erfreut sich der Verwundete dauernden Wohlbefindens. Und diesem von Gutjahr behandelten und zuerst veröffentlichtem Falle,¹⁾ der seiner Zeit berechtigtes Aufsehen erregte, stehen andere ähnlich verlaufene zur Seite.

Ganz analoge Beobachtungen hat man auch im Kriege gemacht.

Die folgende, fast ausschliesslich der kriegschirurgischen Literatur entnommene Casuistik enthält gleichfalls eine Reihe von schweren Verwundungen durch die Lanze, die durch ihren unerwartet günstigen Ausgang das Erstaunen der zeitgenössischen Aerzte hervorriefen.

Ich habe die 51 Fälle, die diese Casuistik umfasst, nach dem Sitze der Verletzung geordnet. So lassen sie die Wirkungsweise der Lanze in den verschiedenen Körperregionen verfolgen, und bilden eine Ergänzung zu der in dem genannten Sanitätsbericht enthaltenen Zusammenstellung von Lanzenverletzungen aus dem Friedensdienste, auf die ich bei ihrer epikritischen Besprechung mit zurückgreifen werde.

Ein Mangel dieser Casuistik liegt darin, dass wir über die Form der Lanze bei den einzelnen Verletzungen zumeist nichts Näheres erfahren. In der grossen Mehrzahl der Fälle hat es sich aber sicher um Lanzen gehandelt, die in ihrer Bauart dem heutigen deutschen Modelle nahe standen. Das gilt nicht nur für die Verwundungen der neuesten Kriege, sondern auch für zahlreiche Fälle aus der Napoleonischen Zeit, da die alte Kosackenlanze (nach Dupuytren) wenigstens in der Form der Spitze der heutigen Lanze ähnelte.

Lanzenverletzungen des Schädels.

1. Paré:²⁾ Bei Boulogne erhielt der Herzog Franz v. Guyse, der die Gewohnheit hatte, mit entblösstem Antlitz in den Kampf zu reiten, einen Lanzenstich, der unter dem rechten Auge nach der Nase zu ein- und auf der anderen

¹⁾ Deutsche militärärztl. Zeitschr. 1895. S. 19.

²⁾ Oeuvres complètes. Ed. par Malgaigne. 1840/41. Bd. II. S. 25.

Seite zwischen Nacken und Ohr wieder hervordrang und zwar mit solcher Gewalt, dass die Spitze mit einem ziemlich grossen Stück des Schaftes stecken blieb und nur mit Hilfe einer Schmiedszange herausgezogen werden konnte. „Trotz dieser schweren Gewalteinwirkung, bei der es nicht ohne Knochenbruch und Verletzung von Nerven, Arterien und Venen abging, wurde der Herzog wieder hergestellt“. Er führte seitdem den Beinamen „le balafré“. Paré selbst erschien der glückliche Ausgang fast als ein Wunder. „Telles choses se doivent quelquefois référer aux températures et principalement à Dieu, qui tient la vie des hommes en sa main“.

2. Paré:¹⁾ König Heinrich II. v. Frankreich erhielt in einem Turnier einen heftigen Lanzenstoss gegen die Stirn. Dabei lüftete sich sein Visier, der Schaft der zersplitterten Lanze seines Gegners traf ihn über der rechten Augenbraue und zerriss ihm die Weichtheile bis zum inneren Winkel des linken Auges. Mehrere Splitter drangen in das rechte Auge ein. Keine Knochenverletzung. Tod am 11. Tage. Bei der Obduction fand man in der Gegend des Hinterhauptes einen Bluterguss und einen beginnenden Hirnabscess. „Hieran und nicht an der Verletzung des Auges ist der König gestorben“, sagt Paré.

3. Paré:²⁾ Herr v. St. Jean, Ritter des Königs, erhielt im Turnier einen Lanzensplitter von der Grösse eines Fingers durch das Visier in die Orbita unter dem rechten Auge, der 3 Querfinger breit in den Kopf eindrang. Er wurde geheilt.

4. Hildanus³⁾ berichtet von einem Manne, Namens Oborscik, der während eines polnischen Adelsaufstandes als Lanzenreiter des Janos v. Radziwill bei Oransecum (Wilna) mit einer Lanze unter dem linken Auge so getroffen wurde, dass die eiserne Spitze am Hinterhaupt wieder vorkam. Der Schaft brach ab. Die Spitze haftete ausserordentlich fest im Kopfe. Man legte den Mann auf das Gesicht. Kräftige Leute hielten ihm den Kopf und man schlug mit der Rückseite einer Axt mit aller Gewalt auf die Spitze (!). Beim dritten Hiebe lockerte sie sich und konnte nun mit einer Schmiedszange hervorgezogen werden. Mit der Lanzenspitze kam ein daran haftender Knochensplitter heraus. Am folgenden Tage wurden die beiden Nägel, mit denen das Eisen am Schaft befestigt war, herausgezogen, der eine aus der Wunde, der andere aus dem Nasenloch. Es erfolgte völlige Heilung. Die Narbe war später kaum zu sehen.

5. Larrey:⁴⁾ Während der Expedition der grossen Armee nach Russ-

1) Ibidem. Das Turnier wurde 1559 zur Feier der Vermählung von Heinrichs Tochter Elisabeth mit Philipp II. von Spanien abgehalten. Der König zwang den Grafen von Montgomery, den berühmtesten Turnierreiter seiner Zeit zu einem Gange. Beide zersplitterten ihre Lanzen gleichzeitig. Der Graf, der sein Pferd nicht zurückhalten konnte, fuhr dabei dem Könige mit dem Lanzen-schafte unversehens in das rechte Auge. Die Königin verfolgte den unglücklichen Ritter 15 Jahre lang, bis sie seiner habhaft wurde, und liess ihn 1574 hinrichten.

2) Ibidem.

3) Fabric. Hildanus. Opera. Francf. 1646. S. 284.

4) Larrey, Clinique chir. T. I. S. 110.

land erhielt Barbin, ein junger Gardegrenadier, einen Kosakenlanzenstich in das Hinterhaupt, ungfähr in der Mitte der Lambdanah. Die Lanzenspitze drang tief in den linken Occipitallappen ein, ohne den Knochen zu zersplittern. B. blieb am Leben, behielt aber schwere nervöse Störungen zurück. Der Intellect zwar erlitt keine Schädigung, aber Gehör-, Geruch- und Geschmacksvermögen waren beeinträchtigt, die Stimme verschleierte sich mehr und mehr, es bildete sich eine vollständige Kehlkopflähmung mit Tiefstand des Kehlkopfs, Herabsinken der Epiglottis, weiter unbeweglicher Glottis aus. Liess B. den Unterkiefer herabhängen, so bekam er heftige Erstickungsanfälle. Pharynx- und Oesophagusmusculatur waren theilweise gelähmt, desgleichen das Zwerchfell. B. konnte nicht mehr zum Erbrechen gebracht werden. Sobald er die ruhige Bettlage verliess, wurde er leichenblass und sein Puls sehr klein und langsam. B. wurde in vielen medicinischen Gesellschaften vorgestellt. Man nahm eine Verletzung der Medulla oblongata an.

6. Larrey:¹⁾ Während des Feldzuges gegen Oesterreich 1809 wurde Ltnt. Markowski von den Cheveaux-légers bei einem Reitergefecht durch einen Lanzenstich verwundet, der an der rechten Seite der Stirn von unten aussen nach innen oben bis unter das Pericranium eindrang, einen Zweig des N. supraorbitalis verletzte und eine feine Furche im Knochen hinterliess. Am 9. Tage traten im linken Auge Zuckungen der Lider und Verlust des Gesichts auf, Erscheinungen, die Larrey auf Tetanus bezog, wiewohl ihm die gleichzeitige Bewusstseinsstrübung auffiel. Nach Spaltung des ganzen Wundcanals verschwanden diese Symptome. Aber am 25. Tage zeigten sich Anzeichen von Meningitis, der der Verwundete am 27. Tage erlag. Section: Fissur des Stirnbeins, Absprengung einer Lamelle der Lamina interna und Hirnabscess an der entsprechenden Stelle.

7. Legouest²⁾ bringt in seiner Kriegschirurgie die Abbildung des Schädels eines Inders, der durch eine Zagaye (Wurfspeer) verwundet worden war. Das Eisen des Speers war durch den grossen Keilbeinflügel dicht neben der Schläfenbeinnah eingedrungen, hatte eine kleine Fractur im oberen Theil des Felsenbeins hervorgerufen und sich fest in die Protuberantia occipit. int. eingebohrt. Der Verletzte hatte die Verwundung volle 21 Tage überlebt. Das Präparat liess erkennen, dass Versuche zur Entfernung der Speerspitze gemacht worden waren.

8. Deutscher Kriegssanitätsbericht für 1870/71.³⁾ Im December 1870 wurde in das XII. Feldlazareth des IX. Armeecorps ein Mann aufgenommen, der durch einen Lanzenstich in die rechte Augenhöhle verwundet worden war. Zeichen einer Hirnreizung (Hirndruck) deuteten mit Sicherheit eine Verletzung des Gehirns an. Ueber den Ausgang dieses Falles ist Genaueres nicht ermittelt worden.

Die vorstehend aufgeführten 8 Fälle sind sämmtlich zu den schwersten Verwundungen zu zählen. Bei ihnen allen war die

¹⁾ Larrey. Clinique chir. T. I. pag. 156.

²⁾ Chirurgie de guerre. pag. 304.

³⁾ Spec. Bd. III. S. 83.

Schädelhöhle eröffnet oder zum mindesten die Schädelbasis schwer verletzt. 3 von ihnen nahmen einen für die Zeitgenossen geradezu wunderbar günstigen Verlauf, während 3 andere tödtlich endigten. Bei den letzteren ist indessen bemerkenswerth die lange Krankheitsdauer: Nicht die Verletzung an sich, sondern die hinzugetretene Complication, die Infection, tödtete die Verwundeten.

Im Allgemeinen wird die Eröffnung der Schädelhöhle bei Lanzenverletzungen nur ausnahmsweise erfolgen. Die Lanzenspitze gleitet, besonders wenn sie, wie in der Regel, in spitzem Winkel auftritt, leicht von der glatten Schädelbasis ab, schlitzt die Weichtheile, vielleicht auch das Periost, in mehr oder weniger grosser Ausdehnung auf, hinterlässt dann aber am Knochen selbst nur eine feine Rinne. Dementsprechend fiel dem Berichterstatter über die Friedensverletzungen auf, dass die Einstichwunde, die sonst als unverhältnissmässig klein, dreieckig, viereckig etc. bezeichnet wurde, am Kopfe das Aussehen einer Schlitzwunde annahm und eine Länge bis zu 6 cm erreichte.

Dringt die Lanze in das Schädelinnere ein, so erfolgt ihr Eintritt am leichtesten dort, wo der Knochen besonders dünn ist, wie an der Schläfe. Unter den 83 Schädelstichen des Sanitätsberichts ist nur ein einziger in das Gehirn gedrungen, ein zweiter hat eine Depression verursacht. In diesen beiden — günstig verlaufenen — Fällen war die Einstichstelle an der rechten Schläfe. Das Schläfenbein war dabei gesplittert. Dass aber auch glatte, lochförmige Einstichöffnungen an den Schädelknochen vorkommen können, beweist der oben wiedergegebene Larrey'sche Fall, bei dem die Lanze das Hinterhauptbein ohne Splitterung durchbohrt und dadurch verhältnissmässig günstige Heilungsbedingungen geschaffen hatte, ohne die der Kranke die schwere Verletzung wohl mit dem Leben hätte bezahlen müssen.

Abgesehen von der dünnwandigen Schläfengegend sind es besonders die natürlichen Knochenlücken in der Umgebung des Auges, durch die die Lanze in das Schädelinnere eindringen kann. Die Mehrzahl der oben aufgeführten Schädelstiche — von 8 nicht weniger als 6 — hatte, wie wir sahen, ihren Weg durch die Orbita genommen.

Der Augapfel selbst vermag, wie vielfach, so besonders 1870/71 — vergl. den deutschen Kriegssanitätsbericht — beob-

achtet worden ist, vermöge seiner Beweglichkeit und seiner Kugelgestalt, stumpfen stechenden Instrumenten auszuweichen. Unter den 27 Augenverletzungen des Sanitätsberichtes ist nur in einem Falle der Bulbus selbst verwundet worden. In der kriegschirurgischen Literatur fand ich nur über eine Augenverletzung durch Lanzenstich kurz berichtet.

9. Chen u:¹⁾ Jean Joseph Hygonnel, 7. Jäger, erhielt bei Magenta einen Lanzenstich in das linke Auge. Heilung.

Lanzenverletzungen des Gesichts.

Die 53 Fälle von Gesichtsverletzungen durch die Lanze, über die der Sanitätsbericht referirt, sind fast durchweg uncomplicirte Weichtheilwunden. Ueber eine interessante Wangenverletzung berichtet:

10. Stobo:²⁾ Ein Mann erhielt in einem Streite durch den Stoss einer scharf zugespitzten Lanze eine Wunde in die Wange, welche sich vom äusseren Augenwinkel bis zum Unterkiefer hinab erstreckte und den Speichelgang durchtrennte. Zwei Stunden nach der Verletzung tropfte ein Streifen Speichel über den unteren Wundwinkel hinab. Man führte vom Munde aus eine gewöhnliche Borste in die Mündung des Speichelganges und durch die Wunde in sein hinteres Ende und versenkte die Wundränder genau. Nach weniger als 10 Tagen war die Wunde geheilt und der Speichel ergoss sich auf normalem Wege in die Mundhöhle.

Lanzenverletzungen des Halses.

Eine hohe Mortalität wird man von vornherein bei den Lanzenstichen in den Hals erwarten, weil hier auf einen engen Raum eine grosse Zahl lebenswichtiger und leicht verletzbarer Organe zusammengedrängt sind. Aber die Gefahr dieser Verletzungen wird dadurch gemindert, dass die Trachea sowohl wie die Gefässe und Nerven der Lanzenspitze auszuweichen vermögen. Der folgende Fall ist ein Beispiel dafür, wie sich die Lanze mitten zwischen den grossen Halsgefässen und Nervenstämmen hindurchschieben und, ohne sie zu verletzen, bis zum Oesophagus vordringen kann.

11. Beck:⁵⁾ Im Lazareth zu Hagenau befand sich 1870 ein höchst interessanter Fall von Stichwunde des Halses. Einem französischen Soldaten

¹⁾ Stat. med.-chir. de la camp. d'Italie. 1869. S. 461.

²⁾ The med. Times. 1850. p. 254.

³⁾ Chirurgie der Schussverletzungen. 1872. Bd. I. S. 26.

war die Lanze eines deutschen Ulanen quer durch die Speiseröhre und den Schlundkopf gefahren und hatte dieselben ohne Verletzung eines grösseren Gefässes oder wichtigeren Nervenastes eröffnet. Als B. zum letzten Male in Hagenau war, befand sich der Verwundete in bester Heilung und beim Schlucken kam keine Flüssigkeit mehr zur Wunde heraus.

Von den 19 Halsverletzungen des Sanitätsberichtes war keine durch Zerreißung eines grossen Gefässes complicirt. In 2 Fällen waren Nerven — der N. axillaris bezw. der N. laryngeus sup. und N. hypoglossus — gequetscht. In beiden wurde Heilung und volle Dienstfähigkeit erreicht.

Unter den 6 Nackenverletzungen des Sanitätsberichts war eine durch Bruch des 1. Halswirbels complicirt. Das Eindringen der Lanze in den Wirbelcanal wird wohl ein seltenes Ereigniss bleiben. Hals- und Lendenwirbelsäule gestatten, wie der deutsche Kriegsanitätsbericht für 1870/71 hervorhebt, stechenden Instrumenten den Eintritt in den Wirbelcanal leichter als die Brustwirbelsäule mit ihren sich dachziegelförmig deckenden Dornfortsätzen. Ueber einen hierher gehörigen Fall berichtet ganz kurz:

12. Hennen:¹⁾ Bei einem Dragoner steckte ein Stück von dem Schaft einer Lanze fest zwischen den Dornfortsätzen der zwei letzten Rückenwirbel und brachte, bis es weggenommen wurde, vollständige Lähmung hervor.

Lanzenstiche in Brust oder Rücken.

a) mit Lungenverletzung.

13. Larrey erzählt im III. Bande seiner Clinique chirurgicale²⁾ die wahrhaft romantische Geschichte von der Verwundung eines jungen Unterleutnants im 11. Jäger-Reg. zu Pferde, Namens Pierre Chenel. Derselbe stiess nach der Schlacht bei Leipzig bei einem Recognoscirungsritt mit einigen seiner Leute auf eine Abtheilung russischer Kosaken, mit denen sich sofort ein blutiger Kampf entspann. Chenel stürzt sich dem feindlichen Kapitän entgegen und tödtet ihn. Aber gleich darauf sinkt er, von mehreren Lanzenstichen getroffen, zu Boden. Seine Leute werden geworfen und zerstreut. Die Russen halten ihn für todt, ziehen ihn nackt aus und bestatten ihn Schulter an Schulter mit ihrem Kapitän in einem gemeinsamen Grabe. Glücklicher Weise wird aber diese Beerdigung in der Eile etwas flüchtig vorgenommen. Chenel ist noch nicht ganz todt. Nach einigen Stunden kommt er zu sich. Nicht wenig erstaunt über seine Lage, wühlt er sich mit äusserster Anstrengung aus seinem vorzeitigen Grabe heraus, schleppt sich auf Schleichwegen in

¹⁾ Grundsätze der Militärchirurgie. Uebers. 1822. S. 831.

²⁾ S. 585 pp.

der Abenddämmerung nach dem französischen Lager und erreicht splitternackt und zum Tode erschöpft die Seinen. Larrey verband ihm seine zahlreichen Wunden und heilte ihn vollständig. Ein Stich war in die rechte Brustseite eingedrungen und hatte die Lunge verletzt. Wie Larrey vermuthet, hatte die auf den Körper geworfene lehmige Erde die fast tödtliche Blutung zum Stehen gebracht, sodass „der Tod seinen Lauf unterbrach und das fast erloschene Leben in der Tiefe seines Innern wieder aufglimmte“¹⁾.

14. Larrey:²⁾ In der Schlacht bei Monthabor in Syrien wurde der Dragoner Jérôme in der Nähe des Jordans von einem Naplusier durch einen Lanzenstich schwer verwundet. Die Lanze drang zwischen dem 6. und 7. rechten Rippenknorpel unmittelbar neben dem Sternum etwa 4 Zoll tief in die Brust ein. Es erfolgte eine fast foudroyante Blutung. J. fiel vom Pferde und wurde in tiefem Collaps in die Larrey'sche Ambulanz nach Kanaa in Gallilea gebracht. Schaumiges Blut entleerte sich. Larrey vermuthete eine Verletzung des N. phrenicus, der A. mammae und der Lunge. Der Verletzte machte ein langes Krankenlager durch. Larrey behandelte ihn weiter in Nazareth, später in Egypten, verlor ihn dann aus den Augen, fand ihn aber 1835 (!) als Invaliden wieder. Er litt noch an Athemnoth und erschwerter Sprache. Seiner Erzählung nach hatte er nach der Verletzung noch Monate lang an völliger Aphonie gelitten.

15. Larrey:³⁾ Während des russischen Feldzuges bekam Larrey einen jungen polnischen Offizier in seine Behandlung, 24 Stunden nach der Verletzung. Sein ganzer Körper war durch ein allgemeines Hautemphysem enorm aufgebläht, die Haut äusserst stark gedehnt, die Glieder völlig steif und unbiegsam, die Gelenkfalten verstrichen, die Augen durch die Lider überlagert, die Lippen unförmig geschwollen, sodass kaum etwas Flüssigkeit durch den Mund gebracht werden konnte, Puls nicht zu fühlen, Athmung fast gleich Null, die Stimme halb erloschen. Ausserordentliches Angstgefühl. Der Fall ist durch Larrey's plastische Schilderung und Abbildung berühmt geworden. Der Stich einer Kosakenlanze war unterhalb des linken unteren Schulterblattwinkels in die Brusthöhle gedrungen und hatte die Lunge verletzt. Unmittelbar darauf hatte man die äussere Wunde durch ein Klebepflaster fest verschlossen. Unter Larrey's Behandlung (multipler Incisionen) besserte sich der Zustand des jungen Polen schnell. Bei der Rückkehr Larrey's aus Moskau stellte er sich ihm in Warschau völlig geheilt wieder vor.

16. Larrey:⁴⁾ Während des ägyptischen Feldzuges wurde der Citoyen Paultra, Kleber's Adjutant, bei einem Reiterüberfall durch die Mameluken in

1) Napoleon, dem der Vorfall berichtet wurde, ernannte den tapferen Offizier zum Ritter der Ehrenlegion. Nach der Einnahme von Troyes sah Larrey ihn wieder. Eine Kanonenkugel hatte ihm den Unterarm fortgerissen. L. führte mit gutem Erfolge die Exarticulation des Oberarms aus.

2) Clinique chir. T. V. pag. 108 pp.

3) Clin. chir. T. II. S. 139.

4) Relat. hist. et chirurg. de l'expédition de l'armée d'Orient. Paris 1803. pag. 175.

der Nähe des Dorfes Coraim ausser durch mehrere Säbelhiebe auch durch einen Lanzenstich verwundet, der nach Durchsetzung der Scapula in die Brust eingedrungen war und die Lunge verletzt hatte. Vollständige Heilung in 6 Wochen.

17. Thomsen:¹⁾ Nach einem Lanzenstich in den unteren Theil der linken Scapula bildete sich eine grosse umschriebene Geschwulst. Diese Seite der Brust war ausgedehnt, das Athmen beschwerlich. Ein tüchtiger Einschnitt entleerte die Luft, die sich in grosser Menge im Pleurasacke angesammelt hatte, und eine grosse Menge blutigen Serums mit fast augenblicklicher Erleichterung des Kranken.

18. Hennen:²⁾ Nach der Schlacht bei Waterloo wurde ein im Handgemenge mit den Preussen schwer verwundeter und gefangen genommener Franzose in das Lazareth nach Brüssel gebracht. Ausser mehreren Bajonetstichen und Säbelhieben sowie einer complicirten Fractur des rechten Oberschenkels durch drei Musketenkugeln, die die äussere Seite desselben beinahe gleichzeitig getroffen hatten, war er auch durch einen Lanzenstich durch die Brust verwundet worden. Trotzdem erfolgte vollständige Heilung, wenn auch nach langem Krankenlager.

19. Maass:³⁾ Eduard Klenck, Rittmeister von den k. k. 5. Kürassieren erhielt bei Nachod am 27. 6. 66 zwei Lanzenstiche in die linke Brustseite mit Verletzung der Lunge. Gleich nach der Verwundung trat über der linken Brustseite ein bedeutendes Hautemphysem auf. Die Wunden heilten schnell, fast ganz per primam intentionem. Am 18. 7. 66 geheilt entlassen.

20. Longmore:⁴⁾ Richard F., von den 5. Royal Irish Lancers, verletzte sich beim Besteigen des Pferdes mit der eigenen Lanze, die ihm, als das Pferd sich bäumte, entfallen und im Boden stecken geblieben war. Die 9 Fuss lange vorn zugespitzte Waffe fuhr ihm zwischen dem 6. und 7. Rippenknorpel etwa einen Zoll einwärts von der Mammillarlinie in die Brust, durchdrang den mittleren Lungenlappen und kam etwas unterhalb der Spina scapulae wieder zum Vorschein. Das Pferd jagte mit dem Reiter, der die Lanze im Leibe hatte, davon. F. liess sich aus dem Sattel fallen, wobei die Lanze mehrfach, unter anderem auch innerhalb des Körpers winklig einbrach, sodass ihre Entfernung grosse Schwierigkeiten machte. Das Fähnchen war mit der Spitze durch die Brust gegangen und dann abgefallen. Es erfolgte glatte Heilung, sodass später an der verletzten Lunge so gut wie nichts Krankhaftes nachzuweisen war. F. wurde wegen Aortenaneurysma invalidisirt; aber es war sehr zweifelhaft, ob dasselbe mit der Verletzung in Zusammenhang zu bringen war und nicht vielmehr schon vorher existirt hatte.

21. Deutscher Kriegssanitätsbericht für 1870/71⁵⁾. v. K., Sec.-Leutnant im 19. Dragoner-Regiment wurde am 16. 8. 70 durch einen Lanzenstich verwundet, der die Musculatur des rechten Oberarms durchsetzte und in

1) a. a. O. S. 76.

2) Grundsätze der Militärchirurg. Uebers. 1822. S. 161.

3) Kriegschirurg. Beiträge aus dem Jahre 1866. Breslau 1870. S. 12.

4) The Lancet. 1871. pag. 78 pp.

5) Spec. Bd. III. S. 439.

die Brusthöhle eindrang. Bluthusten, Hautemphysem am rechten Arm, am Halse, an der Brust und im Gesicht. Anfänglich hohes Fieber. Am 20. 9. 70 wurde noch Luft an der vorderen Brustfläche und im Hodensack gefühlt und erst am 22. 9. war das Emphysem ganz geschwunden. Am 20. 10. 70 geheilt zum Regiment entlassen.

22. Deutscher Kriegssanitätsbericht für 1870/71¹⁾. C. H. vom Dragoner-Regiment 19 erhielt am 16. 8. 70 einen Lanzenstich in den Rücken, etwas nach rechts von der rechten Schulterblattgräte. Am 3. Tage darauf Bluthusten. Erguss in den Pleurasack. Am 28. 9. war die Wunde beinahe vernarbt und der Erguss grösstentheils beseitigt. Am 30. 9. 70 geheilt entlassen. Im November 1870 wurde hinten rechts eine leichte Dämpfung constatirt. Bei einer 1872 vorgenommenen Untersuchung konnte nichts Krankhaftes mehr festgestellt werden.

23. Barthold:²⁾ Dragoner Pape wurde 1870 durch einen Lanzenstich in die linke Lunge verwundet. Er wurde geheilt, aber invalidisirt und als grösstentheils erwerbsunfähig anerkannt.

Keiner von diesen 11 Fällen ist tödtlich verlaufen. Bei dreien von den Verwundeten blieben mehr oder minder grosse Schädigungen der Gesundheit zurück. Alle übrigen wurden völlig geheilt. Das sind gewiss recht günstige Zahlen, zumal wenn man die schwierigen äusseren Verhältnisse in Betracht zieht, unter denen sich die Verwundeten zum grossen Theile befanden.

Unter den 78 Brust- und Rückenverletzungen des Sanitätsberichts finden sich 4 Lungenverletzungen, die gleichfalls einen günstigen Ausgang genommen haben.

Bekanntlich sind auch die Schussverletzungen der Lunge durch das moderne Gewehr zum grössten Theile gutartig verlaufen. Vor den Lungenschüssen haben die Lanzenverletzungen aber das voraus, dass sie seltener als jene durch Fremdkörper (Kugel, Knochenfragmente, Kleiderfetzen) complicirt sind.

Auffallend oft — in 4 von 11 Fällen — ist in den obigen Krankengeschichten das Auftreten von Hautemphysem erwähnt, das bekanntlich bei Lungenschüssen — wenigstens primär — nur selten beobachtet worden ist. Die Erklärung dürfte in dem verschiedenartigen Mechanismus dieser Verwundungen zu suchen sein. Während das Geschoss glatt durch die Brustwand hindurchschlägt, schiebt die Lanze die Gewebe mehr bei Seite. Diese schliessen sich nach dem Herausziehen der Waffe wieder, legen sich über-

¹⁾ Spec. Bd. III. S. 437.

²⁾ Deutsche militärärztl. Zeitschr. 1872. S. 462.

einander und bilden einen Ventilabschluss gegen die äussere Atmosphäre, der die Ansammlung der aus der Brusthöhle eingepumpten Luft begünstigt.

b) mit Herzverletzung.

24. Fischer:¹⁾ Latour d'Auvergne, 68jährig, le premier grenadier de la France, erhielt in der Schlacht bei Neustadt einen Lanzenstich zwischen 6. und 7. Rippe, fiel um, „la menace à la bouche contre l'ennemi qui l'avait frappé“, starb sofort. Fautral secirte: Pericard in einer Ausdehnung von 4—5 cm zerrissen, wenig Blut darin. Sehr kleine, 3—4 mm tiefe, nicht penetrirende Wunde an der Spitze der linken Ventrikelwand. Der Tod wurde erklärt durch plötzliche Suspension der Herzbewegungen bei dem hohen Alter in Folge der grossen Aufregung im Momente der Verletzung.

Wie die vorstehende haben auch die beiden Herzverletzungen des Sanitätsberichts unmittelbar tödtlich geendet, während eine Verletzung des Pericards ohne Läsion des Organs selbst geheilt wurde.

c) ohne nachweisbare Verletzung der Eingeweide.

25. Maass:²⁾ August Fritsch vom k. k. 32. Infanterie-Regiment wurde am 28. 6. 66 bei Skalitz durch einen Lanzenstich in den Rücken verwundet. Am 13. 7. als Reconvalescent aus der Lazarethbehandlung entlassen.

26. Mac Mahon:³⁾ G. Colyer, 9. Cavalry, wurde am 12. 9. 68 in der Schlacht an den Horse-Head-Hills in Texas durch eine Lanze verwundet, die 7 Zoll von der Wirbelsäule entfernt zwischen 6. und 7. Rippe in die Brust eindrang. Es stellten sich keine Zeichen von Lungenverletzung ein. C. war im October 68 bereits wieder dienstfähig.

27. Nimier:⁴⁾ In dem Scharmützel bei Kep in Tonkin, 8. 10. 84, wurde Kapitän Verdrain durch einen Lanzenstich in der Brustgegend verwundet. Er wurde geheilt.

Lanzenstiche in den Bauch.

a) mit Verletzung des Magens.

28. Abulcasis⁵⁾ behandelte ein Individuum, das durch einen Lanzenstich am Bauch verwundet worden war. Die Wunde war an der rechten Seite

¹⁾ Arch. f. klin. Chir. Bd. IX. S. 832. — Die Gebeine dieses merkwürdigen Mannes, der bekanntlich jede Beförderung ablehnte, liess der Prinzregent Luitpold von Bayern im Jahre 1890 feierlich seinem Vaterlande übergeben.

²⁾ a. a. O. S. 14.

³⁾ War depart. Circular 3. pag. 102.

⁴⁾ Archives de méd. et de pharm. milit. 1886. Heft 6—8.

⁵⁾ La chirurgie d'Abulcasis. Trad. franç. par Leclerc. Gazette médicale d'Algérie. 1860. pag. 133.

des Magens gelegen. Der Verlauf war langwierig; es bildete sich eine Fistel, durch die sich Ingesta und Gase entleerten. A. verband die Wunde sorgfältig, rechnete aber nicht auf Heilung. Dennoch genas der Kranke. Auch die Befürchtung, dass der Verschluss der Fistel üble Folgen haben würde, bestätigte sich nicht. Die Wunde vernarbte und es blieben nicht die geringsten Funktionsstörungen zurück.

29. Schenk v. Grafenborg¹⁾ berichtet über eine Beobachtung, die ihm 2 Chirurgen aus Fulda, David und Johannes Schenkelius mitgetheilt hatten: Ein Soldat war mit einem Jagdspieß im rechten Hypochondrium verwundet worden. Der Magen war an der rechten Seite eröffnet. Es bildete sich eine Magenfistel, die durch Naht geschlossen wurde. Der Mann wurde völlig wiederhergestellt.

30. Cornarius, Diom.²⁾ liefert die Geschichte eines böhmischen Bauern, der bei der Jagd mit einem Jagdspieß unter dem Magenmund verletzt worden war. Diese schwere Verletzung konnte durch keine Kunst geheilt werden. Nach und nach aber verhärteten sich die Wundleitzen und der Verwundete lebte noch mehrere Jahre lang nachher.

31. Thomsen³⁾ sah nach der Schlacht bei Waterloo in den Feldspitälern zu Brüssel von allen Kranken mit Magenwunden nur zwei genesen. Die eine von diesen war durch einen Lanzenstich erzeugt. Dass der Magen verletzt worden war, liess sich an dem Herausfliessen der Contenta des Magens aus der Wunde in den ersten Tagen nach der Verletzung erkennen.

b) mit Verletzung des Dünndarms.

32. Arens:⁴⁾ Van Vyne, Hufschmied beim 2. belg. Lanciers-Rgt., wollte am 1. 2. 72 Nachts in die Kaserne zurückkehrend zwei streitende Kameraden auseinanderbringen und erhielt dabei einen Lanzenstich in den Bauch. Bei der Aufnahme in das Lazareth in Löwen fand man in der rechten Regio epigastrica, 1cm unterhalb des Rippenbogens eine 2cm lange horizontal verlaufende Wunde, aus der nur wenig Blut hervorsickerte. Nachdem das Befinden anfänglich gut, in den nächsten Tagen schwankend gewesen, traten am 7. 2. Zeichen allgemeiner Peritonitis auf, der der Kranke am folgenden Tage erlag. Obduction: Allgemeine eitrige Peritonitis. Der Hautwunde entspricht eine gleichgrosse Durchtrennung des Peritoneums. Leber und Magen unverletzt, ebenso der übrige Darm bis auf das Duodenum, das in seinem mittleren Theil an der vorderen und hinteren Wand je eine 3mm im Durchmesser fassende Perforation erkennen lässt.

33. Sommerbrodt:⁵⁾ Casper Krzyminski vom Westpr. Ulanen-Rgt. 1

¹⁾ Schenklius, *Observ. medic. rar.* Lib. III, I. No. 122.

²⁾ Cornarius, *Diom. Observat. med. Histor. admirandae variae.* 1599. *Hist.* IX. pag. 37; auch bei Schenklius, l. c. Lib. III, I. No. 121.

³⁾ a. a. O. S. 87.

⁴⁾ *Archives méd. Belges.* 1872. I. S. 388.

⁵⁾ *Deutsche militärärztl. Zeitschr.* 1883. „Erinnerungen aus dem Berliner Invalidenhaus“.

wurde während der polnischen Unruhen im Treffen bei Xions am 29. 4. 48 durch einen Lanzenstich verwundet, der genau die Nabelgegend traf und den Dünndarm an einer Stelle eröffnete. Er wurde in den Lazarethen zu Schrimm und Posen behandelt und kam mit dem Leben davon, behielt aber eine Darmfistel zurück, die sich allmählig zu einem ausgesprochenen Anus praeternaturalis erweiterte. Mehrere plastische Operationen, denen er sich in Berlin unterwarf, blieben ohne dauernden Erfolg. Er construirte sich selbst einen Tourniquetartigen Apparat, der zur Folge hatte, dass der grösste Theil der Faeces wieder durch den Mastdarm entleert wurde, und lebte damit bis Ende August 1877, also fast 30 Jahre nach der Verletzung. Obduction: Darmperforation 101 cm unterhalb des Pytorus. Hochgradige Gastritis. Amyloid der Milz.

c) mit Vorfall der Leber.

34. Macpherson: ¹⁾ Ein Indier, über 60 Jahre alt, erhielt einen Lanzenstich in den Bauch, 2—3 Zoll nach oben und rechts vom Nabel. Aus der Wunde war ein 4—5 Finger grosses Stück der im Uebrigen unverletzten Leber vorgefallen. Da die Reposition desselben ohne bedeutende Erweiterung der Wunde nicht möglich war, wurde es durch einen Doppelfaden abgebunden und abgeschnitten. Am 9. Tage fiel die Ligatur mit einem kleinen Stück Leber ab. Nach 3 Wochen war die Wunde geheilt und 2 Monate nach der Verletzung war der Mann völlig wiederhergestellt. Die Leber war an der Bauchwand adhärent.

d) mit Vorfall des Netzes.

35. Schmucker²⁾: Franz Vcashek, Husar vom Möhringischen Regiment, wurde am 7. 9. 61 in einem Scharmützel mit den Kosaken mit einer Picke in der linken Seite verwundet. Während er sich vertheidigte, erhielt er einen zweiten Stich in die Herzgegend. Dann kam Hilfe. Er blutete stark, ritt noch 20 Schritt, sank dann vom Pferde. Man schaffte ihn in das Schmucker'sche Feldlazareth in Schweidnitz. Der Stich in der Herzgrube ging $1\frac{1}{2}$ Zoll tief schräg unter dem schwertförmigen Knorpel hinauf nach dem Zwerchfell, das zugleich mit verwundet war. Die zweite Wunde in der linken Seite war der ersten ähnlich. Ein Stück vom Netz war vorgefallen und wurde abgebunden. Anfangs waren stürmische Erscheinungen von Peritonitis vorhanden, Brechen und Schluchzen, Fieber mit Delirien. Am 4. Tage liessen Fieber und Schmerzen nach. Gute Eiterung. Am 7. Tage stiess sich das abgebundene Stück des Netzes ab. In der 3. Woche war der Stich in der Weiche ganz, der andere fast ganz geheilt.

36. Guthrie:³⁾ Ein Soldat wurde bei Albuhera mit einer Lanze im rechten unteren Theil des Bauches verwundet. Das Netz fiel vor und wurde

¹⁾ The London med. Gaz. Jan. 1846. p. 112.

²⁾ Schmucker, Wahrnehmungen aus der Wundarzneykunst. Frankenthal 1792. Bd. II. S. 27.

³⁾ On wounds and injuries of the abdomen. 1847. pag. 12.

reponirt. Die A. epigastrica musste unterbunden werden. Es trat vollständige Heilung ein.

37. Thomsen:¹⁾ Bei einem in der Schlacht bei Waterloo durch einen Lanzenstich oberhalb der Schamgegend verwundeten Manne war ein Stück Netz vorgefallen. Schädliche Folgen traten nicht ein. Der Mann wurde glücklich geheilt.

38. Hedenus:²⁾ Graf v. R . . . ki, Major in einem polnischen Husaren-Regimente wurde am 16. August 1813 bei Gieshübel durch eine Kosakenlanze in den Rücken verwundet. Französische Militärärzte verbanden den Verwundeten. 3 Tage darauf kam er in H.'s Behandlung. Die Wunde befand sich am vorderen Rande des M. quadratus lumb., 3 Finger breit unter der letzten Rippe. Ein Stück Netz, von der Grösse einer Untertasse lag vor und war gangränös geworden. H. trug es ab, versenkte den Stumpf in die Bauchhöhle, hielt aber die Bauchwunde durch Tamponade offen. In den folgenden Tagen stürmische peritonitische Erscheinungen, Erbrechen, Auftreibung des Leibes, schneller Puls, Fieber, Kachexie. Diese bedrohlichen Symptome hielten bis zum 22. an. Dann Wendung zum Besseren. Eiterung der Wunde. Am 12. September war die Wunde vernarbt. Der Kranke blieb dauernd geheilt.

e) mit Zwerchfellverletzung.

39. Chevreau:³⁾ Der Dragoner Aug. Camelot wurde 1813 im Treffen bei Liebstadt durch mehrere Lanzenstiche verwundet, von denen einer zwischen der 7. und 8. linken Rippe eindrang. Er wurde vollständig wiederhergestellt, hatte aber von Zeit zu Zeit Schmerzen in der linken Seite. 5 Jahre später stellten sich plötzlich bei einem Tanze Erscheinungen innerer Darmeinklemmung ein, an der der Mann in 2 Tagen zu Grunde ging. Bei der Obduction fand man im Zwerchfell und zwar am Rande des sehnigen Theils eine 7 bis 8 Linien im Durchmesser haltende runde Oeffnung mit narbigen, callösen Rändern. Durch diese war in die Brusthöhle ein Theil des Netzes und eine 15 Zoll lange Colonschlinge eingetreten, welche sich eingeklemmt hatte. Das Netz war mit den Rändern des Loches fest verwachsen.

f) mit Verletzung der hinteren Bauchwand.

40. Mackay⁴⁾: Am 3. 10. 83 wurde E. M., Leiter einer Forschungs-expedition in den Bergen von Neuguinea plötzlich von Eingeborenen überfallen und gleichzeitig durch 2 Speerwürfe verwundet. Die Speere waren 12 Fuss lang, aus Holz, vorn zugespitzt. Der eine Speer drang an der rechten Seite der Nase dicht unter dem inneren Augenwinkel ein. Seine Entfernung konnte nur mit Mühe bewerkstelligt werden und hatte eine profuse Blutung zur Folge, die erst nach mehreren Stunden zum Stehen kam. Der andere Speer durch-

¹⁾ a. a. O. S. 87.

²⁾ Journal der Chirurgie und Augenheilkunde. Bd. IX. 1826. S. 306 pp.

³⁾ Recueils de méd. et de chir. mil. Sér. I. Vol. V. pag. 392 pp.

⁴⁾ Edinburgh med. Journ. Vol. XXX. 1885. S. 301 pp.

so ergibt sich, dass von 21 Verletzungen nur 2 unmittelbar zum Tode geführt haben, dass 6mal der Magen, 1mal das Duodenum, 3mal der Dünndarm verletzt war, während in 10 Fällen die Eingeweide intact blieben, und dass die grosse Mehrzahl der Verletzten geheilt worden ist. Die Heilung vollzog sich fast durchweg in wenigen Wochen. Nur in einem Falle (Mackay), in welchem es sich um eine Holzlanze gehandelt hatte, war sie durch Splitter verzögert, die in der Tiefe der Wunde zurückgeblieben waren. Spätfolgen stellten sich in einem Falle des Sanitätsberichtes ein, wo der Verwundete nach Heilung einer Magenperforation eine Entzündung des vermuthlich gleichfalls von der Lanze verletzten 4. Lendenwirbels bekam und dauernd gelähmt blieb, und in dem Falle Chevreau's (39), wo der Verwundete nach einer Verletzung des Zwerchfells sich 5 Jahre wohl fühlte und dann plötzlich an innerer Einklemmung zu Grunde ging.

Lanzenstiche in Niere und Blase.

42. Socin:¹⁾ Francois Vergne war am 4. 8. 70 bei Weissenburg verwundet worden. Eine Lanze war zwischen 10. und 11. Rippe 4 cm links von den Dornfortsätzen der Wirbelsäule eingedrungen. In den ersten 5 Tagen enthielt der Urin Blut. Aus der Wunde floss blutiger Eiter. Am 15. Tage drängten sich feste dicke Blutgerinnsel aus der Wunde hervor. Am 17. Tage trat der Exitus ein. Bei der Section fand man die linke Niere umgeben von einem colossalen Blutgerinnsel. Der Stich der Lanze war bis in das Nierengewebe vorgedrungen. In der Bauchhöhle übelriechendes Gas und Koth. Doch konnte die Stelle der Darmverletzung nicht gefunden werden. S. nimmt an, dass die Lanze den Darm perforirt hatte, dass sich aber die kleine Wunde nach dem Austritt des Inhalts verlegt hatte.

43. Larrey:²⁾ Joseph Perrier, Gardejäger, wurde 1812 bei einer Cavallerieattacke durch eine Kosakenlanze verwundet. Dieselbe traf die Aussenseite des rechten Oberschenkels im oberen Drittel, drang mit nach oben und innen gerichteter Spitze durch den Schenkelkanal in das Becken ein und eröffnete die Blase, ohne das Peritoneum zu verletzen. Unmittelbar nach der Verwundung entleerte sich der Urin aus der Wunde am Oberschenkel. Wenige Stunden nachher verlegte sich die Oeffnung in der Blasenwand und der Harn nahm wieder seinen normalen Weg, sodass sich der Verletzte für geheilt hielt. Allein es bildete sich ein Abscess, der durch den Wundkanal hinabstieg, aus der Eingangsöffnung hervorbrach und eine Harnfistel zurückliess. Larrey legte eine Gegenöffnung am Damm an, führte einen Catheter ein und heilte den Patienten vollständig.

¹⁾ Kriegschirurgische Erfahrungen. Leipzig 1872.

²⁾ Clinique chir. Paris 1829. T. II. pag. 504.

44. Maas:¹⁾ Matthias Puhl, Gemeiner vom k. k. 17. Jäger-Bataillon, wurde am 27. 6. 66 bei Nachod durch einen Lanzenstich verwundet, der über der Mitte der Symphyse eindrang, die Blase verletzte und in der Mitte des Dammes wieder hervortrat. Die Bauchwunde heilte fast per primam. Durch die Dammwunde floss anfänglich die gesammte Urinmenge ab. Als der Kranke am 8. 7. 66 als Reconvalescent entlassen wurde, tröpfelte noch etwas Urin durch eine kleine Oeffnung am Damm; der Urin konnte aber zum grossen Theil durch die Urethra entleert werden.

In dem Socin'schen Falle ist, wie Simon²⁾ bemerkt, der Tod am 15. Tage durch Nachblutung erfolgt. Die Socin'sche Annahme einer Darmperforation könne, so glaubt er, nicht richtig sein, weil der Stich das Nierenbecken gar nicht durchdrungen hätte. Wahrscheinlich sei Koth und Gas erst post mortem durch einen übersehenen Riss im Darm ausgetreten. Dafür spräche auch der Mangel jeder peritonitischen Erscheinung. Hätte man die Niere hinreichend blossgelegt, so wäre der Kranke durch Nierenexstirpation möglicher Weise zu retten gewesen.

Bei den beiden Blasenwunden hatte die Lanze das, was bei der Behandlung solcher Verletzungen in erster Linie angestrebt wird, selbst bewirkt: den freien Abfluss des Urins.

Lanzenstiche in die Extremitäten.

45. Paré:³⁾ Der Graf von Roissy wurde vor Boulogne von einem Engländer mit einer Lanze mitten durch den Arm gestochen. Paré stopfte ihm einen mit Essig getränkten Bausch in die Wunde, musste diesen aber später wieder entfernen, weil er brannte wie Feuer.

46. Larrey:⁴⁾ Im ägyptischen Feldzuge war der General Dupuy, Commandant von Kairo, eines der ersten Opfer bei einem Aufstande der Bevölkerung, die, unterstützt von den Mameluken, sich aller möglicher Waffen bemächtigt hatte. Ein Lanzenstich, der die Achselhöhle traf, durchschnitt ihm die A. axillaris und drang in die Brust. Larrey fand den General, von seinen Soldaten umgeben, auf der Strasse liegend. Er stillte die Blutung durch Compression und brachte ihn zu seinem Freunde, dem General Junot, in dessen Armen er wenige Momente darauf verschied.

47. Thomsen:⁵⁾ Bei einem in der Schlacht bei Waterloo Verwundeten war durch einen Lanzenstich in den oberen äusseren Theil des linken Unterarms ein bedeutendes Stück des Radius sammt dem Köpfchen desselben frei-

1) a. a. O. S. 4.

2) Chirurgie der Nieren. 1876. Th. II. S. 38.

3) a. a. O. Th. II. S. 179.

4) Relation de l'expédition de l'armée d'Orient. Paris 1803. pag. 41.

5) a. a. O. S. 135.

gelegt. Trotzdem blieb keine Beschränkung in der rotatorischen Bewegung dieses Knochens zurück.

48. Chenu:¹⁾ Homehr, Jean-Nicol., vom 72. Lancier-Regiment, wurde bei Magenta ausser durch einen Säbelhieb auf die rechte Schulter mit Fractur des Humerus auch durch Lanzenstiche in den Vorderarm und in die Brust verwundet. Heilung.

49. Maas:²⁾ Friedr. Speerbauer, Gemeiner vom k. k. 4. Kürassier-Regiment erhielt am 27. 6. 66 einen Lanzenstich in den linken Arm und einen zweiten in die linke Kopfseite. Es waren leichte Verletzungen. Am 4. 7. Tetanus, an dem der Mann am 7. 7. zu Grunde ging.

50. Mac Mahon:³⁾ J. Föster, 9. Cavalry, erhielt am 12. 9. 68 einen Lanzenstich in die Weichtheile der rechten Gesässhälfte. Bereits am 18. 9. war der Verwundete wieder dienstfähig.

51. Deutscher Kriegssanitätsbericht für 1870/71:⁴⁾ Der französische Capitän J. C. vom Garde-Lanciers-Regiment wurde am 16. 8. 70 ausser durch mehrere Säbelhiebe über Kopf, Nacken und linke Hand auch durch Lanzenstiche in die linke Hüfte, in den linken Vorderarm und am linken inneren Augenwinkel verwundet. Am 16. 9. 70 geheilt.

Die Verletzungen der Extremitäten durch die Lanze sind offenbar nur selten durch Knochenbrüche complicirt. Die Lanze gleitet an den runden Röhrenknochen zu leicht ab, selbst dann, wenn sie ziemlich senkrecht auf die Achse derselben auftrifft. 304 Verletzungen der Gliedmassen sind im Sanitätsbericht genannt; nur eine von denselben hatte zu einem Knochenbruch — der Beckenschaukel — geführt. Auch die Gefahr der Gefässverletzung scheint nicht gross zu sein. Der Sanitätsbericht erwähnt keine einzige Arterienverletzung und nur 2 Verletzungen einer grossen Vene — der V. cruralis. Unter den von mir zusammengestellten Fällen ist der des Generals Dupuy (46) der einzige, bei dem eine grosse Arterie von der Lanze eröffnet worden ist.

Das relativ seltene Vorkommen von starken Blutungen nach Lanzenstichen ist abgesehen von der allgemeinen Prognose dieser Verletzungen noch nach einer anderen Richtung hin von Bedeutung, nämlich für die Frage nach den unmittelbaren Folgen derselben. Diese Frage hat praktisches Interesse, weil ja von den unmittelbaren Folgen einer Verwundung die weitere Kampffähigkeit des Verwundeten in derselben Affäre abhängt.

¹⁾ a. a. O. S. 566.

²⁾ a. a. O. S. 8.

³⁾ War depart. Circul. 3. pag. 102.

⁴⁾ Spec. Bd. III. S. 43.

Die einfachen uncomplicirten Weichtheilwunden, die, wie wir sahen, das Hauptcontingent der Lanzenverletzungen darstellen, werden die Kampffähigkeit der Getroffenen in der Regel nicht wesentlich herabsetzen, zumal die Erregung des Kampfes, wie ja die alltäglichen Erfahrungen — z. B. bei Duellen und Messuren — lehren, den Schmerz weniger fühlbar macht und leichter überwinden lässt.

Aber auch bei schweren Lanzenverletzungen wird wohl ein so plötzliches Zusammenbrechen der getroffenen Krieger, wie es etwa Homer schildert, nicht durchweg zu erwarten sein. Leider machen die Autoren, die über Lanzenstiche berichten, gerade in dieser Hinsicht nur selten genaue Angaben.

Bei der starken Erschütterung des Gehirns, die jede schwere Schädelverletzung zur Folge hat, wird man bei Lanzenstichen in den Schädel den Eintritt sofortiger Bewusstlosigkeit erwarten. Resistente Naturen scheinen jedoch selbst einer so grossen Gewaltwirkung widerstehen zu können. Der Herzog von Guyse (Fall 1) hält sich, wie Paré berichtet, nach der Verwundung im Sattel und kehrt mit dem Lanzenstumpf im Kopfe aus dem Kampfe zurück. Der Pole Oborscik (Fall 4) irrt mit der Lanzenspitze im Kopfe auf dem Schlachtfeld umher, um die Seinen, die er verloren, wiederzufinden, wobei er in die Hände des Feindes fällt. Da er, wie wir erfahren, später auch noch die wuchtigen Axthiebe, durch die man die Lanzenspitze zu lockern suchte, ohne Schaden vertrug, muss er allerdings wohl einen besonders widerstandsfähigen Schädel gehabt haben. Dagegen wird der junge Grenadier Barbin (Fall 5), in das Hinterhaupt getroffen, für todt auf dem Schlachtfeld gelassen und erst einige Stunden später als noch lebend recognoscirt.

Die bei Stichen in die Brust mit Verletzung der Lunge zu befürchtende Blutung scheint nicht immer so bedeutend zu sein, dass sie den Verwundeten sofort ausser Gefecht setzte. Der Lancer Longmoores (Fall 20), dem die Lanze durch die Brust gefahren ist, bleibt im Sattel. Das Pferd jagt mit ihm davon. Als er sich zufällig umwendet, gewahrt er zu seinem Schrecken über sich die aus seinem Rücken hervorragende Lanze. Nunmehr lässt er sich — von selbst — zu Boden fallen. Bei dem Dragoner

Jerôme (Fall 14) erfolgt nach der Brustverletzung eine foudroyante Blutung, die tiefen Collaps zur Folge hat. Larrey glaubt aber, dass die Blutung nicht aus der Lunge selbst, sondern aus der A. mammaria stammte. Latour d'Auvergne (Fall 24) bricht, ins Herz getroffen, sofort todt zusammen.

Bei den Lanzenstichen in den Bauch stellt in erster Linie der Shok, der schwere Unterleibsverletzungen zu begleiten pflegt, die Kampffähigkeit in Frage. Der Patient von Arens (Fall 33) mit Durchbohrung des Duodenums, wird sofort bewusstlos, aber nur für einige Minuten, hat dann heftige Schmerzen und Uebelbefinden. Der polnische Husarenmajor, den Hedenus behandelte (Fall 38) fällt nach der Verwundung vom Pferde und geräth in Gefangenschaft. Dagegen reitet der Husar Schmucker's (Fall 35), nachdem er zwei Pikenstiche in den Leib bekommen, noch 20 Schritt weiter und sinkt dann ohnmächtig vom Pferde. Hier war die Ohnmacht wohl die Folge der starken Blutung aus dem verletzten Zwerchfell.

Zusammentassend wird man sagen dürfen, dass schwere, mit Eröffnung einer der grossen Körperhöhlen einhergehende Lanzenverletzungen die Verwundeten im Allgemeinen sofort ausser Gefecht setzen, dass aber ausnahmsweise die Kampffähigkeit trotz solcher schweren Verletzungen noch längere Zeit erhalten bleiben kann.

Gewiss liesse sich die Casuistik über Lanzenverletzungen bei weiterem Durchsuchen der Literatur noch beträchtlich vermehren. Allein der Erfolg würde der aufzuwendenden Mühe kaum entsprechen und jedenfalls den allgemeinen Eindruck nicht wesentlich modificiren, den man aus der obigen Zusammenstellung gewinnt und dahin präcisiren kann, dass die grosse Mehrzahl der in der Literatur beschriebenen schweren Lanzenverletzungen einen weit günstigeren Verlauf genommen hat, als man nach der Schwere der Verletzung erwarten durfte.

Diese Beobachtung, die, wie wir sahen, übereinstimmend im Kriege wie im Friedensdienste, gemacht worden ist, kann nicht gut durch zufällige äussere Umstände erklärt werden. Die Erklärung dafür kann vielmehr nur in der Beschaffenheit der verletzenden Waffe selbst, in dem Verletzungsmechanismus gesucht werden.

Pirogoff¹⁾ sieht das Gemeinschaftliche in der Wirkung aller blanken Waffen darin, dass sie keilförmig zwischen die Moleküle der organischen Gewebe eindringen, dieselben nach den Seiten auseinander schieben, anhäufen und verdichten. Bei den schneidenden Waffen trennt der Keil die Gewebe gleichzeitig nach zwei Richtungen, nach der Ebene und von der Oberfläche in die Tiefe, bei den stechenden nur in einer Richtung. Bei den letzteren concentrirt sich also die ganze Wirkung der angreifenden Kraft auf eine Richtung. Sie dringen deshalb leichter in die Tiefe. Abgesehen hiervon sind sie aber noch aus einem anderen Grunde gefährlicher. Bei den Stichwaffen pflegt der Basaltheil des Waffenkeils breiter zu sein, als bei schneidenden Instrumenten. Die das Lumen der Wunde umgebenden Moleküle werden deshalb stärker auseinandergedrängt und verdichtet, die Wundränder stärker gequetscht und zerrissen. Bei den Werkzeugen mit grossem, breitem und verhältnissmässig stumpfem Waffenkeil, beim Pfahl und bei allen nach Art des Pfahls gebauten Waffen ist diese Quetschung und Zerreißung am allergrössten. Sie geben daher die ungünstigsten Chancen für die Heilung.

Allein so plausibel diese Theorie Pirogoff's, mit der die allgemeinen Vorstellungen von der Gefährlichkeit der Stichwunden übereinstimmen, auf den ersten Blick erscheint, die Thatsachen stehen nicht mit ihr im Einklang. Schon aus der älteren Literatur ist eine Reihe von anscheinend ausserordentlich schweren, ja geradezu schauererregenden Verletzungen durch das Eindringen stumpfer oder stumpfspitzer Pfähle in den menschlichen Körper bekannt geworden, die einen auffallend günstigen Verlauf genommen haben. Neuerdings hat Madelung die Aufmerksamkeit auf diese nach dem Vorgange englischer und amerikanischer Chirurgen als Pfählungen bezeichneten Verletzungen und ihren überraschend günstigen Verlauf gelenkt. Eine typische Form von Pfählungsverletzungen des Unterleibs gab hierfür besondere Veranlassung.

Die Lanzenverletzungen gehören zu den Pfählungen.

Vor den meisten anderen pfahlförmigen Gegenständen zeichnet sich die Lanze von der Form, die in der deutschen Armee gebraucht wird, durch ihre glatte, schlanke und regelmässige Gestalt

¹⁾ Grundzüge der allgem. Kriegschirurgie. Leipzig 1864. S. 313.

²⁾ Deutsche medicin. Wochenschr. 1890. No. 1.

aus. Ihr Querschnitt wächst langsam und gleichmässig von der Spitze zum Schafte; ihre Kanten sind stumpf, stumpfer als die des alten Bajonets, das gleichfalls überraschend gutartige Verletzungen hervorzubringen imstande war, wie Prahl in seiner vorerwähnten Arbeit dargethan hat.¹⁾ Der Lanze kommt daher in hervorragendem Maasse die allen pfahlförmigen Instrumenten gemeinsame Fähigkeit zu, die leicht verschieblichen Organe des menschlichen Körpers, die Sehnen, die Gefässe, die Nerven, den Darm u. a. mehr unverletzt bei Seite zu schieben und selbst an harten Organen mit glatter Oberfläche, an den Diaphysen der Röhrenknochen, an den Schädelknochen, an den Rippen abzugleiten. Dazu kommt als zweites für den Heilungsverlauf nicht unwesentliches Moment, dass die von Pirogoff u. A. besonders betonte Quetschung des getroffenen Gewebes nicht so hochgradig ist, wie man nach der Grösse der Waffe von vornherein anzunehmen geneigt wäre. Denn der Quetschung wirkt die allen Geweben des Körpers mehr oder minder eigene Elasticität entgegen, die gerade der Lanze gegenüber besonders gut zur Geltung kommen kann. Eine Quetschung und ZerreiSSung elastischer Gewebe kommt immer erst zu stande, wenn die Grenze der Elasticität überschritten wird oder wenn die Elasticität in ihrer Wirksamkeit durch unelastische Unterlagen beschränkt wird. So sehen wir im täglichen Leben Quetschungen der sehr elastischen Haut vorwiegend da vorkommen, wo sie unnachgiebigen Knochen aufliegt.

¹⁾ Anm. Das Seitengewehrbaionet ist natürlich mit der Lanze durchaus nicht auf eine Stufe zu stellen. Frankreich hat im Jahre 1886 an Stelle der sabre-baionette ein neues Modell, die épée-baionette eingeführt, die in manchen Beziehungen Aehnlichkeit mit der Lanze hat. Sie hat gleichfalls 4 stumpfe, nicht schneidende Kanten, aber tief ausgehöhlte Seitenflächen (gouttières). Chavasse hat neuerdings (Arch. de méd. et de pharm. milit. 1898. T. XXXII. pag. 167 pp.) die bisher veröffentlichten Verletzungen mit dieser Waffe zusammengestellt. Von 2 perforirenden Schädelstichen endete 1, von 4 Bruststichen 3 tödtlich, dagegen von 9 perforirenden Bauchstichen nur 2 — durch Verblutung —, während die übrigen 7 ohne chirurgischen Eingriff geheilt wurden. Die Zahl dieser Beobachtungen ist noch zu klein, als dass sie ein abschliessendes Urtheil gestattet. Immerhin hat es den Anschein, dass die neue Waffe gefährlicher sei als die Lanze. Von letzterer unterscheidet sie sich besonders durch ihre mehr stiletartige Gestalt. Der grosse Durchmesser ihres Querschnitts beträgt 13 cm hinter der Spitze nur 6,8, der kleine 1,3 mm. Am hinteren Ende der 52 cm langen Waffe sind die entsprechenden Maasse 1 cm und 2 mm (vgl. Althoffer, Des plaies par instr. piquants. Thèse de Lyon. 1890). Die épée-baionette ist also sehr viel feiner und spitzer als die Lanze und entbehrt daher der prognostisch günstigen Eigenschaften der Lanze, soweit sie in der stumpfen Form der Spitze derselben begründet sind.

Die Elasticität braucht ferner eine gewisse Zeit, um wirksam zu werden.¹⁾ Je allmäliger und gleichmässiger daher ein elastisches Gewebe gespannt wird, desto besser verträgt es die Spannung. Die von der Spitze nach dem Schaft zu sanft anschwellende Lanze dehnt die Gewebe sehr gleichmässig und allmällig, daher schonend. Der Wundcanal bleibt schmal im Verhältniss zu seiner Länge. Die Elasticität der getroffenen Gewebe kann daher voll ausgenützt werden und die Gefahr des Anpressens gegen unnachgiebige Nachbarschaft ist geringer, als dies bei breit auf die Oberfläche der Gewebe einwirkenden Gewalten der Fall ist.

Dem scharfen Auge Dupuytren's²⁾ sind diese Verhältnisse nicht verborgen geblieben. Es hat zuerst den grossen Unterschied zwischen reinen Stichwaffen und Schnittstichwaffen in seiner Bedeutung klar erkannt und mit aller Schärfe betont. Zu ersteren rechnet er die Kosakenlanze, zu letzteren die alte französische Lanze (vor 1822). Die nicht schneidenden Stichwaffen, sagt er, können nur durch ihre Spitze wirken, welche die Gewebe durchdringt, indem sie sie zur Seite schiebt. Die langgezogene Gestalt dieser Waffen macht sie wunderbar geeignet, in grosse Tiefe zu dringen. Sie gleiten zwischen den Organen hindurch, ohne sie anzuschneiden und ohne sie zu schlitzen, wie es die schneidenden Waffen thun, und ohne so oft, wie die letzteren, Hämorrhagien, Ergüsse u. s. w. hervorzurufen. Ein Paradigma für ihre Wirkungsweise bietet die Akupuncturnadel. Sie dringt mit ihrer Spitze ein, schiebt die Fasern der Gewebe auseinander, tritt vorübergehend an ihre Stelle und gelangt so in die Tiefe, ohne den Zusammenhang der Gewebe zu trennen. In dem Maasse, wie sie zurückgezogen wird, schliessen sich die Gewebe, kehren die Theile in ihren natürlichen Zustand zurück. Gröber, aber ähnlich ist die Wirkung der stechenden Waffen.

Neben dem Mechanismus der Verletzung ist für die Wundprognose in erster Linie die Gefahr der Infection von Bedeutung.

¹⁾ Das moderne Gewehr reisst z. B. in der Nähe ein seinem Kaliber entsprechendes Stück aus der Haut heraus, weil die enorme Geschwindigkeit die Elasticität der Haut vollkommen annullirt. Schüsse aus weiter Entfernung mit matterem Projectil stülpen dagegen die Haut vor sich her und verursachen so eine Einschussöffnung, die kleiner ist, als das Kaliber.

²⁾ *Traité des blessures par armes de guerre.* pag. 3.

Bekanntlich fürchteten die älteren Autoren gerade bei Stichwunden das Auftreten tief liegender Abscesse, die sie auf Anstauung der Wundsecrete in dem langen engen Wundcanal zurückführten. Wir wissen heutzutage, dass bei unseren durchweg mit glatter Oberfläche versehenen blanken Waffen die Gefahr der Wundinfection im Momente der Verwundung weit zurücksteht gegen die Gefahren einer nachträglichen Infection, und dass vielleicht in der Mehrzahl der Fälle die mit der Wunde vorgenommenen Manipulationen, die Sondirung, die Einführung von Dochten u. s. w. die wahren Ursachen der Infection gewesen sind. Die Lanzenspitze erfährt beim Durchdringen der Haut eine gewisse mechanische Reinigung. Ist die Wunde rein, so können wir in dem raschen natürlichen Verschlusse, der sich durch die Uebereinanderlagerung der auseinander geschobenen Gewebslagen bildet, eher ein günstiges Moment für die Wundprognose sehen. Dementsprechend sind bei keiner der 667 Lanzenverletzungen des Sanitätsberichts schwerere Formen von Wundkrankheiten beobachtet worden und nur 8mal hat sich im Anschluss an die Verletzung eine Phlegmone entwickelt, die übrigens in 3 Fällen ein von dem Lanzenschuhende in die Wunde hineingerissener Zeugfetzen verursacht hatte. Der Berichterstatter kommt daher zu dem Schlusse: „Die Gefahr, dass mit der eindringenden Lanze Krankheitserreger in die Wunde hineingetragen werden, ist nicht sehr gross“.

Nach alledem hat die Lanze eine Reihe für die Wundprognose günstiger Eigenschaften, sodass man sie als eine verhältnissmässig humane Waffe bezeichnen kann.

Das wäre eine in rein menschlicher Hinsicht erfreuliche Thatsache, erfreulich auch im Hinblick auf die bei unserer eigenen Armee zu erwartenden Verwundungen. Allein die Humanität kann und darf im Kriege nur eine untergeordnete Rolle spielen. Nur insoweit ist sie berechtigt, als sie dem grossen Hauptziele des Kampfes, der Vernichtung der feindlichen Armee, nicht widerstrebt. Unsere Kriegswaffen sollen deshalb ebensoweit entfernt bleiben von unnöthiger Grausamkeit wie von übertriebener Humanität.

Haben wir thatsächlich zu erwarten, dass die grosse Mehrzahl der mit der Lanze Verwundeten nach kurzer Zeit zur Dienstfähigkeit wiederhergestellt uns von neuem in den Reihen unserer Feinde

entgegentritt, so muss das schwerwiegende Bedenken erwecken und zu der Frage anregen, ob nicht mindestens eine Aenderung in der Construction dieser Waffe am Platze sei.

Ich darf daher auf die Form der modernen Lanze und die Art ihrer Anwendung etwas näher eingehen,

Die deutsche Lanze ist bei einem Gewichte von 1,85 kg 3,20 m lang, aus Stahlrohr gefertigt¹⁾. Im Gegensatz zu der alten Holzlanze splittert und bricht sie nicht. Verletzungen durch Lanzensplitter, die, wie wir sahen, früher mitunter zu recht üblen Zufällen Veranlassung gegeben haben (vgl. die Fälle des Königs Heinrich, der Herrn v. St. Jean, den Makay'schen Fall), haben wir bei der heutigen Lanze nicht zu erwarten, ebensowenig das Abbrechen der Spitze oder das Zerbrechen des Schaftes innerhalb des Körpers, wie es in dem Longmoore'schen Falle beobachtet wurde. Der mittlere Theil der Lanze trägt eine Stoffumwicklung. Ihr Schwerpunkt befindet sich etwas hinter dem die Mitte der Waffe bezeichnenden Ringe (vgl. Abbildung).

Bei den Stichen umfasst der Reiter die Lanze mit der rechten Hand im Schwerpunkt und klemmt sie mit dem Oberarm in wage-rechter Lage scharf an den Leib. Die Stiche geschehen bohrend mit einer Drehung der rechten Hand nach aussen. Die Vorschrift über die Waffenübungen der Cavallerie unterscheidet zwischen Stichen mit Auflaufen und activen Stichen. Bei ersteren²⁾ legt sich der Oberkörper in den Stich hinein. Die Lanze wird hoch unter den rechten Oberarm genommen und durch diesen angedrückt. Stets soll die Lanze beim Stosse etwas gesenkt werden. Denn sobald die Spitze in die Höhe fährt, wird die Lanzenhaltung gelockert, das Treffen unsicher, der Stoss geht leicht in die Luft. Auch werden die Ziele in Reiterhöhe nach unten breiter. Bei den activen Stichen soll das Schultergelenk völlig locker gelassen werden, damit der Stich möglichst lang, bohrend und mit voller Kraft ausgeführt werden kann. Die feste Lage der Lanze soll dabei dadurch erreicht werden, dass die schraubenförmige Bewegung der rechten Hand die Lanze mit ihrem Schutzhülse fest in den Ober- und Unterarm hinein- und gegen die rechte Seite andrückt.

¹⁾ Im Innern des hohlen Rohrs befindet sich Fliesspapier, wodurch das Klirren der Lanze vermindert wird.

²⁾ Vgl. v. Pellet-Narbonne, Der Kavalleriedienst. S. 256 ff.

Ein wichtiger Stich im Einzelgefecht ist der Stich mit beiden Händen vorwärts, dicht neben dem linken Pferdeohr vorbei. Der Mann muss sich dabei weit in den Stich vorlegen, darf aber die linke Hand nicht mit vorgehen lassen. Da der Reiter bei den Stichen nach der rechten Seite die linke (Zügel-) Faust nicht als Lager für die Lanze benutzen kann, ist diese Seite die schwächere. Aus diesem Grunde und weil sich die an die rechte Körperseite angepresste Lanze naturgemäss besser nach links, — also gegen die rechte Seite des Gegners — handhaben lässt, werden wir mehr Verwundungen der rechten Körperseite zu erwarten haben, wenigstens bei den Cavallerieattacken en bloc, wo die Massen geradwegs auf einander losstürmen. Die vorgeschriebene gesenkte Haltung der Lanze gefährdet Brust und Bauch mehr als den Kopf. Der Bauch ist bei directem Entgegenreiten ebenso wie der Oberschenkel bis zu einem gewissen Grade durch den Pferdehals gedeckt. Darnach würden die rechte Brustseite und der rechte Arm den Verwundungen durch die Lanze am meisten ausgesetzt sein. Das ist nicht ganz ohne Bedeutung, da Stiche in die linke Brustseite wegen der Gefahr einer Herzverletzung entschieden ernster zu nehmen sind. Beim Einzelgefecht und besonders beim Anreiten gegen Infanterie — einem freilich wohl nur ausnahmsweise zu erwartenden Vorkommnis — werden diese Verhältnisse modificirt werden. Und überhaupt wird der Sitz der Lanzenwunden sicherlich in nicht geringem Grade vom Zufall mit bestimmt werden.

Die Lanzenflagge hat einen dreifachen Zweck: Die Charge und die Staatsangehörigkeit zu bezeichnen und bei Attacken durch ihr Flattern die Pferde der feindlichen Cavallerie scheu zu machen¹⁾. In kriegschirurgischer Hinsicht hat das Fähnchen Bedeutung als eventueller Träger einer Infection.

Der Sanitätsbericht erwähnt Fälle von Infection durch die Lanzenflagge nicht. Im Kriege liegt die Gefahr einer solchen freilich näher, als im Friedensdienste, wo die Lanze häufig ohne Fähnchen in Gebrauch genommen wird. Für gewöhnlich wird das Fähnchen indessen nur bei sehr tief eindringenden Stichen mit in die Wunde gelangen, da es 30 cm hinter der Spitze angebracht

¹⁾ Die preussische Lanzenflagge ist bei Mannschaften weiss-schwarz, bei Unterofficieren weiss mit dem preussischen Adler. Die 1. Leibhusaren haben schwarze Fähnchen mit weissen Totenköpfen.

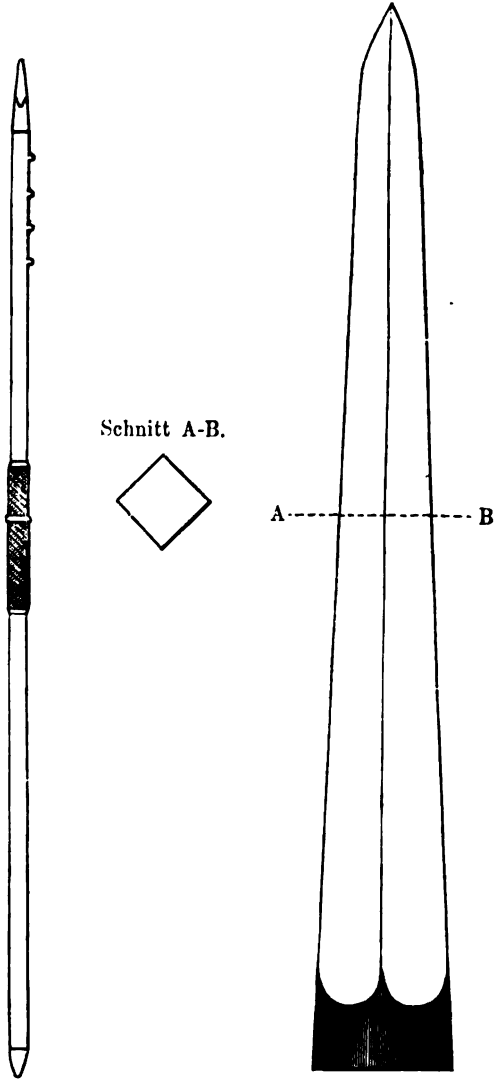
ist. In dem Longmoore'schen Falle war es mit durch den Körper gegangen, ohne eine Infection zu verursachen.

Zur Befestigung des Fähnchens sind an der Lanze 4 Messingknöpfe angebracht. Diese Befestigungsart ist erst neueren Datums. Vordem dienten demselben Zwecke Drahtösen. Diese Abänderung ist für die Wundprognose nicht günstig. Denn die dicken Knöpfe — sie sind 1 cm breit und $1\frac{1}{2}$ cm hoch — sind wohl geeignet, bei der drehenden Bewegung, die nach der Vorschrift mit der Lanze ausgeführt werden soll, Quetschungen und Zerreibungen im Wundcanal zu erzeugen. Jedoch kommen die Knöpfe überhaupt nur bei Lanzenstichen zur Geltung, die den Körper vollends durchsetzen, da der erste Knopf 30, der letzte 60 cm von der Spitze entfernt bleibt. Uebrigens kann es auch vorkommen, dass sich das Fähnchen um diesen Theil der Lanze herumwickelt und ihn einhüllt. Das war z. B. bei dem Kürassier Gutjahr's der Fall.

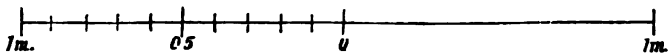
Die Form der Lanzenspitze ist in allererster Linie maassgebend für den Charakter der Verletzung. Die deutsche Lanze hat eine 13 cm lange eiserne Spitze. Der Schaft erweitert sich von dem Ansatz der Spitze aus conisch zu dem cylindrischen Theil, der 20 cm hinter der Spitze beginnt, einen Umfang von 8 cm, einen Durchmesser von 3 cm hat. Wenn die Lanze bis zu diesem Theil in den Körper eindringt, werden die von ihr getroffenen Gewebe also einer recht beträchtlichen Dehnung unterworfen werden. Aber diese Dehnung wird, wie oben ausgeführt, bei dem gleichmässigen und allmäligen Anschwellen der Lanzenspitze schonend vor sich gehen. Sehr spitz zulaufende Waffen quetschen und zerreißen die getroffenen Gewebe wenig. Aber die feine Spitze dringt leicht auch in die glatten, beweglichen Organe, wie in den Darm, in die Gefässe ein und fixirt dieselben für den nachfolgenden breiten Theil des Waffenkeils. Umgekehrt finden sehr stumpfe Waffen, bei denen der Durchmesser von der Spitze nach dem Schaft zu sehr rasch wächst, grossen Widerstand seitens der getroffenen Gewebe. Die verschieblichen Organe des Körpers werden ihnen mit Leichtigkeit ausweichen. Aber die Quetschung und Zereissung der Wunde ist natürlich viel bedeutender. Zwischen diesen beiden Extremen hält nun die heutige Lanzenspitze, wie die nebenstehende Abbildung erkennen lässt, die glückliche Mitte. Stumpfer als die Spitze ist das Schuhende der Lanze. Es ist nun sehr bemerkens-

Lanze 1 : 25

Lanzenspitze
natürliche Grösse.



Maassstab 1 : 25.



werth, um wieviel ungünstiger nach dem Sanitätsbericht die Heilungsbedingungen bei den Verletzungen durch das Schuhende sind. Während im Allgemeinen die grosse Mehrzahl der Lanzenwunden sehr rasch — 55 pCt. aller Fälle innerhalb von 10 Tagen — heilte, zeichneten sich gerade die mit dem Schuhende erzeugten Verletzungen durch eine lange, nicht selten über einen Monat ausgedehnte Behandlungsdauer aus. „Bei diesen“, sagt der Bericht-erstatter, „wurden die stark gequetschten, unregelmässigen Wundränder z. Th. brandig und gestatteten nur eine langsame Vernarbung“. Nicht minder bedeutungsvoll als der Grad der Verjüngung ist die Form des Querschnitts bei der Lanzenspitze. Je stumpfer die Kanten der Lanzenspitze, desto geringer ihre Neigung, die von ihr gestreiften Gewebe zu schlitzen. Eine glatte, rundliche, kegelförmig zulaufende Waffe wirkt in dieser Hinsicht jedenfalls am schonendsten. Die eigentliche Spitze unserer Lanze ist zwar nicht rund; ihre Kanten sind aber stumpf. Der Querschnitt hat die Form eines Quadrats.

Ginge man also darauf aus, mit der Lanze gefährlichere Verletzungen zu erzielen, so müsste man vor allem die Form der Spitze ändern, sie vorn schärfer zulaufen lassen und mit schneidenden Kanten versehen. Zu diesem Behufe könnte man entweder die Seitenflächen der Lanzenspitze aushöhlen, so dass die Gräten scharf werden, oder man müsste die Pfriemenform der Spitze überhaupt aufgeben und durch eine der vormals üblichen platten, scharfrandige Formen ersetzen, wie sie die Alten führten. Eine in dieser Weise modificirte Lanze würde nicht reine Stichwunden, sondern Schnittstichwunden erzeugen, die zweifellos gefährlicher sind. Pirogoff sah gewaltige Verwundungen durch den asiatischen zweischneidigen Dolch,¹⁾ und auch der alte Stossdegen war eine höchst mörderische Waffe, zu der die Grenadiere Napoleons in den kritischen Momenten der Schlacht griffen, wenn es galt das äusserste zu versuchen, um die feindlichen Reihen zum Wanken zu bringen.

Die Lanze ist noch nicht berufen gewesen, auf den modernen Schlachtfeldern eine grössere Rolle zu spielen. Unsere an ihre Bauart, an die Beobachtungen des Friedensdienstes und an die

¹⁾ a. a. O. S. 134.

kriegschirurgische Casuistik vergangener Zeiten geknüpften Schlüsse sind durch praktische Erfahrungen im Kriege noch nicht bestätigt. Das Drama, das sich zur Zeit auf dem südafrikanischen Kriegstheater abspielt, wo Lanzenregimenter mitwirken, und die neuesten Verwickelungen im Osten Asiens haben aber gezeigt, dass wir noch nicht soweit sind, unsere Kriegswaffen zum alten Eisen zu werfen. Man darf den ärztlichen Berichten über die Wirksamkeit der Lanze bei diesen Kämpfen mit Spannung entgegensehen.

Ich fasse zum Schlusse die Ergebnisse dieser Studie in Folgendem zusammen:

1. Soweit die kriegschirurgische Statistik und Casuistik früherer Feldzüge zu schliessen erlaubt, sind die Lanzenverletzungen im Kriege in der überwiegenden Mehrzahl leichter Natur gewesen. Dasselbe gilt von den im Friedensdienste erzeugten.

2. In der Literatur ist eine Reihe an sich schwerer Lanzenverletzungen beschrieben, die einen ganz überraschend günstigen Verlauf genommen haben.

3. Die Gutartigkeit der Lanzenstichwunden ist auf den Bau der Lanze zurückzuführen. Die Lanzenwunden gehören zu den Pfählungsverletzungen. Die verhältnissmässig stumpfe und sanft anschwellende Form ihrer Spitze macht die Lanze hervorragend geeignet, beim Eindringen in das Körperinnere leicht bewegliche Organe, wie Nerven, Gefässe, Därme unverletzt zur Seite zu schieben.

4. Die Lanze ist daher eine humane Waffe und zwar in so hohem Grade, dass zu erwägen ist, ob dadurch nicht ihre Wirksamkeit im Kriege in zu hohem Grade beeinträchtigt wird.

5. Wenn die Lanze aus militärischen Gründen in der Bewaffnung unserer Cavallerie beibehalten werden muss, könnte man sie durch zweckentsprechende Abänderung der Form ihrer Spitze zu einer gefährlicheren Waffe machen.

1950
1951
1952
1953
1954
1955
1956
1957
1958
1959
1960

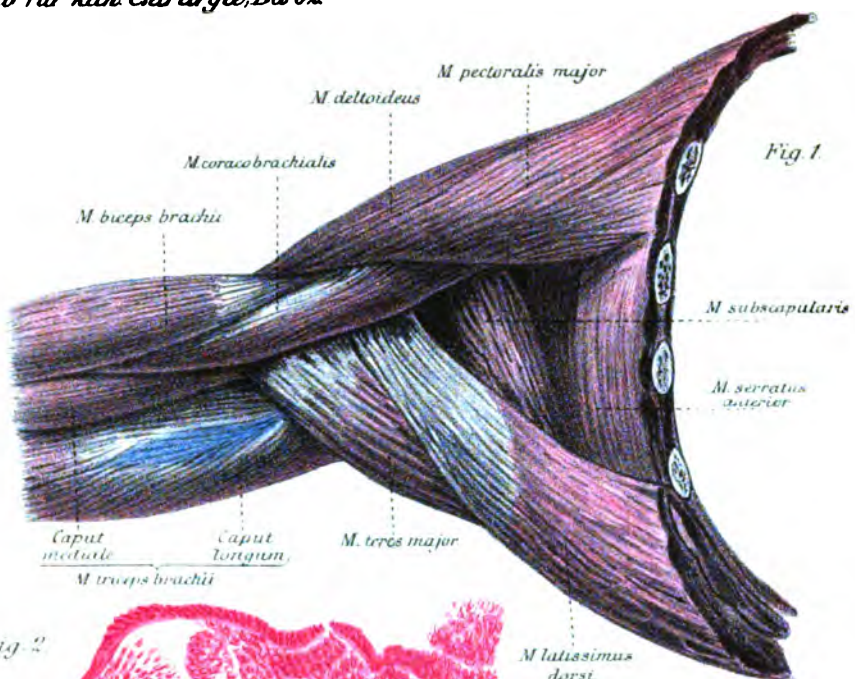


Fig. 1.

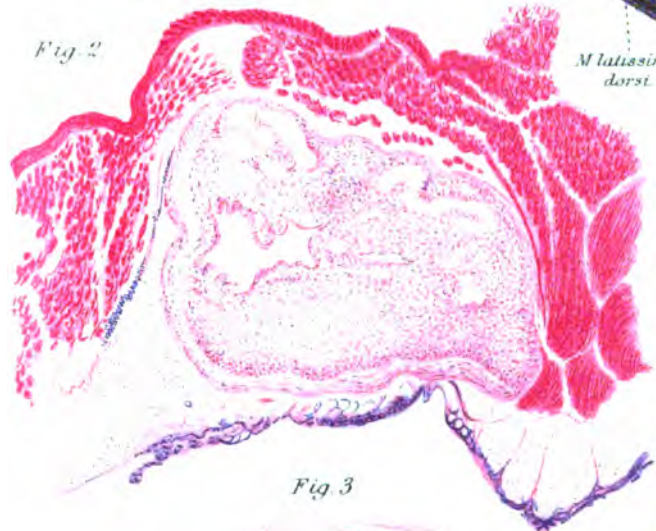

Fig. 2.

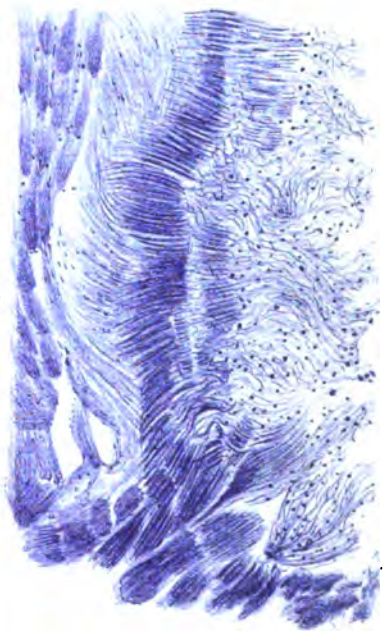


Fig. 4.

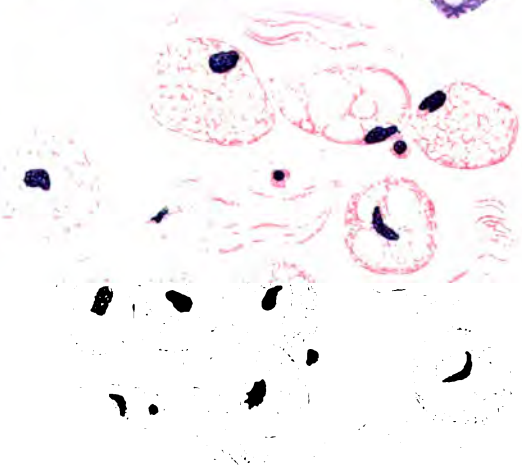




Fig. 3.















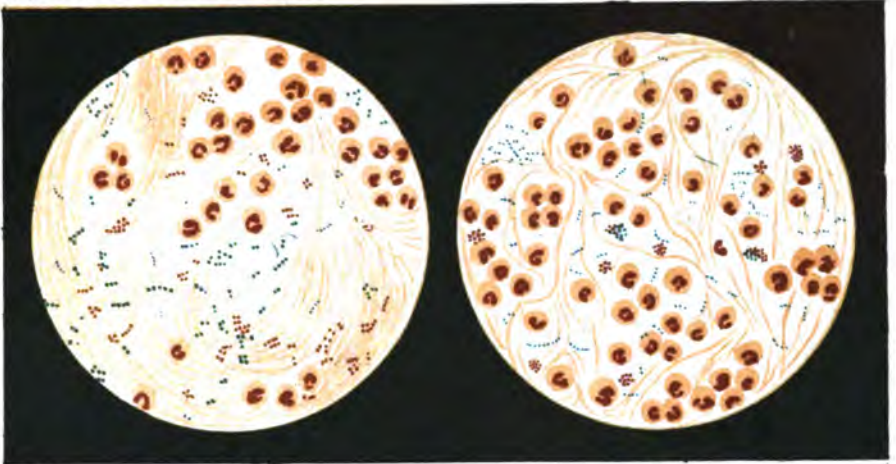






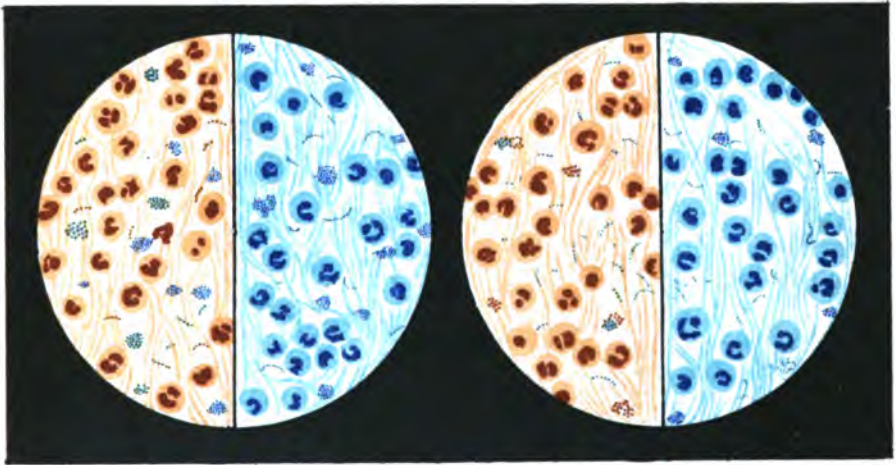






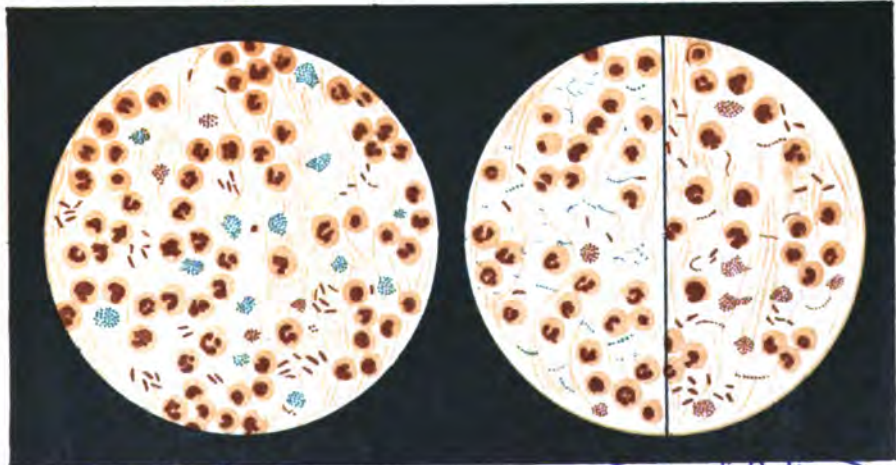
1

2

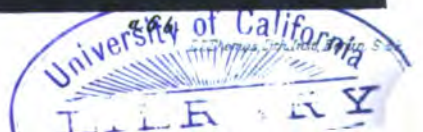



a3.b.

a4.b.



3.





XXXI.

Zur Frage der retrograden Sondirung der Narbenstricturen der Speiseröhre.

Von

Privatdocent Dr. H. Alapy

in Budapest.

In denjenigen Fällen von tiefgelegenen und engen Oesophagus-Stricturen, die sich vom Mund aus impermeabel erwiesen haben, und in denen man aus vitalen Rücksichten gezwungen war, die Gastrostomie vorzunehmen, hängt das weitere Schicksal der Kranken hauptsächlich davon ab, ob es gelingt, vom Magen aus ein, wenn auch noch so dünnes Instrument durch die Stricture hindurchzuführen.

Ist dies einmal geglückt, dann ist die weitere Behandlung einfach und erfolgreich. Es giebt bekanntlich zahlreiche Methoden, welche die graduelle Erweiterung der Stricture mit Hülfe dieses ersten Instrumentes mit Sicherheit ermöglichen. Für den besagten ersten und schwierigsten Act hingegen besitzen wir — ausser dem bekannten, aber langwierigen und nicht immer wirkungsvollen Schrotverfahren — keine Methode, die wirklich als Methode gelten könnte.

An Vorschlägen hat es wahrlich nicht gemangelt. Sie haben aber alle ihr Missliches. So z. B. zur Gastrotomie auch noch die äussere Oesophagotomie hinzuzufügen, von der aus die Sondirung erfahrungsgemäss leichter gelingt: ist als eine weitere Complication des ohnehin ersten Eingriffes nicht wünschenswerth. Der etwas bedenkliche Rath: die Hand in die Wunde des nicht an die Bauchwand angenähten Magens einzuführen, und so die Bougierung von

unten zu erleichtern (Kendal-Franks) — oder gar der abenteuerlich klingende Vorschlag, die Strictur mittelst einen spitzen Trocarts zu durchstossen (Bernays) — mögen nur als Beweis der Thatsache angeführt werden, dass wir für den erwähnten schwierigen Act keine ungefährlich und sicher arbeitende Methode besitzen. Die Sondirung vom Magen aus besteht eigentlich nur aus einem blinden Herumtappen mit den verschiedensten Instrumenten, mit denen man trachtet, erst in die Cardia hineinzugelangen, was gar nicht so leicht ist, wie es scheint, hernach die Strictur zu passiren, was noch viel schwerer gelingt. Als eine Methode kann man dieses Vorgehen, bei dem man hauptsächlich auf Geduld und gut Glück angewiesen ist, wohl kaum bezeichnen.

Thatsächlich gelingt es meistens nicht, zur Zeit der Gastrostomie die Strictur zu passiren. Man kann noch zufrieden sein, wenn dies bei späteren Versuchen, oft erst nach einem Zeitraum von mehreren Wochen oder gar Monaten glückt. Es giebt veröffentlichte (wohl in noch grösserer Anzahl nicht publicirte) Fälle, in denen es überhaupt nicht gelungen ist, die Strictur zu passiren, und die zeitlebens auf die Ernährung durch die Magenfistel angewiesen geblieben sind — ein genügender Grund, um jeden Kunstgriff mitzutheilen, mit Hülfe dessen die Auffindung des Weges durch die Verengung erleichtert und den Kranken das traurige Löos erspart wird, ihr ganzes Leben lang eine Magenfistel tragen zu müssen.

Der 7jährige Josef R. hatte anfangs März 1899 aus Versehen Laugenlösung getrunken. Im Mai konnte er noch breiige Nahrung zu sich nehmen, seit Mitte des Sommers hingegen konnte er nur mittelst Nährklystiere ernährt werden. Aufnahme auf die chirurgische Abtheilung des Adèle Brody-Kinderospitals am 25. August 1899.

Status: Der Knabe war in Folge des lange währenden Hungerns äusserst herabgekommen. Schlucken konnte er überhaupt nichts mehr, selbst das langsam und vorsichtig geschluckte Wasser regurgitirte nach dem zweiten Schluck. Die erste Strictur sass 18 cm hinter der Zahnreihe. Filiforme Bougies, die man hier nach vielen mühevollen Versuchen durchbrachte, blieben einige Centimeter über der Cardia stecken, und konnten über diese zweite Verengung nicht hinübergeführt werden.

Nachdem diese Versuche auf der internen Abtheilung bereits wochenlang erfolglos fortgesetzt worden waren, und die extreme Inanition des Knaben keine weiteren Versuche gestattete, wurde noch am selben Tage zur Gastrostomie geschritten. Chloroformnarkose. Hacker'scher Schnitt. Nach Ver-

nähung des Magenzipfels in die Bauchwunde wurde eine Oeffnung angelegt, welche den Zeigefinger gerade passiren liess. Nach Anlegung der zweiten Nahtreihe wurde nun mit den verschiedensten Instrumenten versucht, in die Strictur einzudringen, jedoch ohne Erfolg. Nach halbstündigen Versuchen musste man von diesem Vorhaben abstehen.

Nachdem das Kind 8 Tage lang geruht und während dieser Zeit durch die Magenfistel ausgiebig ernährt worden war, wurde am 2. September ein zweiter Versuch gemacht, die Strictur vom Magen aus zu sondiren, was nun nach mehrfachen erfolglosen Versuchen endlich mit Hilfe des folgenden Kunstgriffes gelang.

Zuerst wurde eine elastische französische Bougie No. 15 mit olivenförmiger Spitze in die Cardia eingeführt und bis zur Strictur vorgeschoben. Nun wurde ein Maisonneuve'scher Seidenkatheter No. 20 (ohne Seitenfenster) genau so über die Bougie gestreift, wie man denselben bei der Maisonneuve'schen inneren Urethrotomie über die Leitsonde vorzuschieben pflegt. Als das offene Ende dieses Katheters am Hinderniss angelangt war, wurde die Leitbougie zurückgezogen, und an ihrer Stelle eine filiforme Urethralbougie eingeführt. Als dieselbe die Strictur erreichte, gelang es nun mit überraschender Leichtigkeit, dieselbe durch die Verengung durch — und in den Mund hinaufzuschieben.

Das Uebrige war leicht. Zwei Tage lang wurde die Strictur mittelst ausgezogener Drainröhren nach Hacker's Vorgang des „Sondirens ohne Ende“ dilatirt, dann wurde die periodische Dilatation mittelst Phillips'scher Bougies angewendet, anfangs viertäglich, später, nach immer längeren Pausen, blos monatlich einmal.

Trotzdem die Ernährung schon in der dritten Woche durch den Mund ohne Anstand von statten ging, musste man mit dem operativen Verschluss der Fistel dennoch zwei Monate lang warten, da eine linksseitige Pneumonie aufgetreten war, die jeden weiteren Eingriff bei dem fiebernden, ungemein schwachen Kinde unstatthaft erscheinen liess. Die Pneumonie zog sich so sehr in die Länge, dass man das Auftreten eines Lungenabscesses annehmen musste, der aber bei der ausgebreiteten Dämpfung über der ganzen linken Lungenhälfte nicht zu localisiren war; die Probepunctionen förderten keinen Eiter zu Tage. Erst im December, als — offenbar nach Durchbruch des Abscesses in die Pleurahöhle — linksseitiges Epyem auftrat, und man mit der Resection der linken 7. Rippe dem Eiter genügenden Abfluss verschaffen konnte, wurde der Knabe fieberfrei und ging die Heilung nun glatt vor sich. Mittlerweile war in einer relativ fieberfreien Zeit (am 23. October) die Magenfistel ohne vorherige Ablösung des Magens von der Bauchwand mittelst Anfrischung und Naht verschlossen worden und heilte per primam zu.

Als der Knabe am 26. Mai dem Königl. Verein der Aerzte in Budapest vorgestellt wurde, konnte er jede Speise anstandslos schlucken, auch konnten ganz dicke Bougies (No. 28 Charrière) mit Leichtigkeit eingeführt werden, trotzdem seit der letzten Dilatation bereits mehrere Monate verflossen waren.

Ein dem oben beschriebenen anscheinend ähnlicher Kunstgriff ist schon früher von Hacker angewendet worden. Doch ist die Aehnlichkeit bloss eine scheinbare, da sowohl Zweck als auch Ausführung desselben von dem meinigen vollkommen verschieden sind. H.'s Vorschlag bezieht sich nämlich nicht auf die Sondirung vom Magen aus, sondern auf das Eindringen von der Wunde der nachträglichen Oesophagotomie, und bildet die Wiederholung des von der Urethralchirurgie her bekannten Verfahrens, mehrere dünne Darmsaiten in einem dickeren Rohr nacheinander vorzuschieben, bis endlich eine Darmsaite die Strictur passirt. Die Idee dabei ist, alle Stellen, die nicht den Eingang in die Strictur bilden, nacheinander auszufüllen, bis keine andere Stelle übrig bleibt, als eben der Eingang in die Verengung.

Die Idee, die mich leitete, beruht auf der Ueberlegung jener Hindernisse, auf welche eine erfolgreiche Sondirung vom Magen aus stösst. Diese Hindernisse sind zweierlei Art. 1. Das Auffinden der Cardia. Auch dieser Act ist nicht so leicht, wie man meinen sollte. Selbst wenn man die Fistel so weit angelegt hat, dass man den Zeigefinger einführen kann — was ja für die spätere Ernährung von der Fistel aus nachtheilig und darum für gewöhnlich auch nicht gebräuchlich ist — kann man doch die Cardia mit dem Finger kaum erreichen. Ich habe bei mehrfachen Leichenversuchen gefunden, dass die Entfernung der Gastrostomiewunde von der Cardia selbst bei ganz jungen (1—2jährigen) Kinderleichen von normalem Knochenbau niemals weniger beträgt, als 8 cm. Bei Kindern mit rhachitischen Brustkörben ist diese Entfernung noch grösser, bei Erwachsenen viel grösser. Durch Eindrücken der Bauchwände kann man die Entfernung wohl verringern, aber nicht um ein Beträchtliches, da ja die Wunde in nächster Nähe des wenig nachgiebigen Rippenbogens liegt. Dickeren Instrumenten (Metallsonden oder elastischen Bougies No. 15—20) kann man mittelst des eingeführten Fingers wenigstens die Richtung geben und mit ihnen dann relativ leicht in die Cardia eindringen. Man hat aber nicht viel erreicht, wenn man dieselben auch in die Cardia eingeführt hat, da sie zum Passiren der Verengung nicht geeignet sind. Ganz dünne Instrumente (Darmsaiten, filiforme Bougies), die hiezu geeignet wären, kann man wieder nur sehr schwer in die Cardia einführen; hat man sie

einmal hineingebracht, dann weiss man erst recht nicht sicher, ob man sich an richtiger Stelle befindet, oder nicht. 2. Das Passiren der Strictur. Vorausgesetzt, dass es nach vielen Mühen gelungen ist, eine filiforme Bougie in die Cardia einzuführen und sich zugleich die Gewissheit zu verschaffen, dass man wirklich an der Verengerung angelangt ist, dann beginnt erst die eigentliche Schwierigkeit. Um die Strictur zu entriren, muss man einen gewissen Druck auf das Instrument ausüben. Einen gelinden Druck, aber immerhin einen Druck. Anstatt nun vorwärts zu dringen, krümmt sich derjenige Theil des biegsamen Instrumentes, welcher ohne Seitenstütze frei im Magen liegt. Drückt man stärker, so wird eben nur die Krümmung grösser.

Dies sind die Schwierigkeiten und Hindernisse, denen das oben beschriebene Verfahren zu begegnen sucht. Das Eindringen in die Cardia gelingt, wie gesagt, mit Hilfe des leitenden Fingers, und bei Anwendung eines stärkeren konischen Bougies mit olivenförmiger Spitze, relativ leicht. Hat man nun über dieselbe einen Maisonneuve'schen Katheter gestreift und nachher das erste Instrument entfernt, dann hat man einen Weg fertig, auf welchem man der Reihe nach die verschiedensten dünnen Instrumente mit Sicherheit und ohne Zeitverlust zur Strictur führen kann, und welcher denselben zugleich jene unentbehrliche seitliche Stütze bietet, die sie am Verbiegen hindert und so die Entrirung der Strictur ermöglicht.

Ich möchte keineswegs behaupten, dass man auf diesem Wege sofort die Verengerung passiren wird. Man kann aber nun die Versuche mit Ruhe und in dem Bewusstsein fortsetzen, dass an Stelle des blinden Herumtappens ein methodisches Vorgehen getreten ist, welches — Geduld und etwas Geschicklichkeit vorausgesetzt — das schliessliche Passiren der Strictur jedenfalls sehr erleichtern wird.

Die gewöhnlichen filiformen Urethralbougies sind viel zu kurz, um nach gelungenem Durchdringen bis zum Mund (oder der Nase) hinaufgeschoben zu werden. Darmsaiten sind wohl lang genug, sind aber im Vergleich zu den feinen sogen. französischen Bougies so sehr primitive Instrumente, dass sie heutzutage überhaupt nicht mehr angewendet werden sollten. Ein in jeder Hinsicht ent-

sprechendes Instrument gewinnt man, wenn man anstatt der gewöhnlichen filiformen Bougies solche anwendet, welche als Leitsonden auf die Phillips'schen Bougies aufgeschraubt werden können. Beide zusammen haben die vollkommen ausreichende Länge von etwa 60—70 cm. Ist es gelungen, mit der Leitsonde durchzudringen, dann schraubt man eine dünnere Bougie (etwa No. 10—12 Charr.) an und erweitert mit derselben sofort die Verengung. Ist diese Nummer leicht durchgegangen, so kann man dieselbe zurückziehen, wobei die Leitsonde natürlich in der Speiseröhre verbleibt, und schraubt eine stärkere Nummer an, u. s. w. Zuletzt befestigt man am oberen (Mund-) Ende den Seidenfaden, der zur Sicherung der späteren Dilatation im Oesophagus liegen bleibt.

Auch zur Erweiterung der Oesophagusstricturen vom Munde aus hat sich mir das genannte Instrument so bewährt, dass ich gegenwärtig grundsätzlich kein anderes Instrument verwende, als die Phillips'sche Bougie, welche mir für diesen Zweck das schonendste und sicherste Instrument zu sein scheint. Man kann damit bei Anwendung der höheren Nummern schon einen ganz gehörigen Druck ausüben, ohne — durch die Leitsonde geschützt — die Gefahr der Bildung falscher Wege befürchten zu müssen.

XXXII.

(Aus der Königl. chirurg. Universitäts-Klinik des Herrn
Professor v. Bramann in Halle a./S.)

Ueber die Behandlung complicirter Fracturen.

Von

Dr. Paul Franke,

Stabsarzt, kommandirt zur Klinik.

(Hierzu Tafel XVI und 3 Abbildungen im Text.)

I. Complicirte Fracturen der Gliedmaassen.

Eine Zusammenstellung der Behandlung einer grösseren Reihe von complicirten Knochenbrüchen darf wohl insofern eine gewisse Beachtung beanspruchen, als die hierbei erzielten Heilerfolge ein wichtiger Maassstab für den Werth der angewandten Wundbehandlungsmethode sind. Nach Lister's grosser Entdeckung und der Einführung der antiseptischen Wundbehandlung in die Chirurgie konnte als erster Richard von Volkmann¹⁾ über 75 complicirte Fracturen bei 73 Verletzten, welche in den Jahren 1873—76 in der hiesigen Klinik der antiseptischen conservativen Behandlung unterzogen wurden, berichten und mit stolzer Freude hinzufügen: „weder von denen, wo die conservative Behandlung bis zu Ende durchgeführt werden konnte, noch bei den Verletzten, wo sie scheiterte und wo nachher doch noch zum Amputationsmesser gegriffen werden musste, ist ein einziger gestorben. Sie sind sammt und sonders geheilt worden!“ Solche Erfolge konnten mit Recht als ganz ausserordentliche gelten, zumal nach kurz vorher

¹⁾ Volkmann, Die Behandlung der complicirten Fracturen. Sammlung klinischer Vorträge. No. 117—118. Leipzig 1877.

Billroth in einem Gesamtberichte über die chirurgische Klinik in Zürich und Wien während der Jahre 1860--1876, welcher 180 offen behandelte complicirte Fracturen umfasst, eine Mortalitätsziffer von 41,1 pCt. angegeben hatte.

Die Chirurgie ist dennoch bei der antiseptischen Wundbehandlung nicht geblieben. Die Erkenntniss, dass zu starke Desinfectionsmittel dem Organismus schaden, führte zur Anwendung milderer Desinficientien und als auch hierbei sowohl die Behandlung offener Verletzungen wie vergleichende Thierversuche ergaben, dass es uns nicht gelingt durch eine einmalige und selbst mehrfache Desinfection eine septische Wunde in eine aseptische umzuwandeln, trat die Lehre der aseptischen Wundbehandlung mit ihren vielfachen weiteren Forderungen in ihr Recht. Wohl die Mehrzahl der deutschen Chirurgen hat sich heute der aseptischen Wundbehandlung insofern angeschlossen, als man bestrebt ist, bei frischen nicht inficirten Wunden Antiseptica nicht anzuwenden. In wie weit bereits inficirte Wunden mit Desinfectionsmitteln zu behandeln sind, ist noch nicht allgemein entschieden. Auch in der Art der Ausführung der aseptischen Wundbehandlung ist unter den Chirurgen noch keineswegs eine Einigkeit erzielt. Die nachfolgende Zusammenstellung wird uns die geltenden Principien mehrfach aufweisen.

Auf Veranlassung des Herrn Professor Dr. von Bramann habe ich eine Zusammenstellung und Bearbeitung der in den drei Jahren vom 1. 4. 1897 bis zum 1. 4. 1900 in der hiesigen chirurgischen Universitäts-Klinik zur Behandlung gelangten Fälle von complicirten Fracturen unternommen, um an der Hand dieser Fälle zu beweisen, welche Erfolge die während dieser Zeit angewandte aseptische möglichst conservative Wundbehandlung erzielt hat.

Um diesen Beweis zu erbringen, habe ich aus dem reichhaltigen Materiale der Klinik die Fälle der complicirten Fracturen der unteren und oberen Extremität und die complicirten Fracturen des Schädels ausgewählt. Als nicht in den Rahmen der vorliegenden Arbeit gehörig habe ich diejenigen complicirten Fracturen ausgeschlossen, bei denen durch die Schwere der Verletzung, sei es eine Zerreißung innerer Organe oder Abreißung ganzer Gliedmaassen, eine aseptische conservative Wundbehandlung nicht zur

Geltung gelangen konnte. Zu diesen Fällen zählen ferner die Primäramputirten und bei den Schädelfracturen diejenigen, welche mit einer schweren Zertrümmerung des Gehirns verbunden waren, die Schussfracturen und die Fälle der Fracturen der Schädelbasis. Aufgenommen sind dagegen in die vorliegende Zusammenstellung bei den Fracturen der Gliedmaassen die Sekundäramputirten und Resecirten. Denn, wie auch Volkmann in seinem Berichte über die Erfolge der antiseptischen Wundbehandlung complicirter Fracturen sagt: „Scheidet man die Sekundäramputirten aus, so eliminirt man willkürlich einen grossen Theil der Misserfolge“, denn natürlicher Weise wird derjenige, der am frühesten zum Amputationsmesser greift, hinsichtlich der eigentlichen Wundbehandlung leicht günstige Resultate aufweisen können. Ausserdem scheint mir gerade die Gegenüberstellung der Fälle einer missglückten conservativen Behandlung mit denen, wo im Anfange an eine Erhaltung des Gliedes kaum gedacht werden konnte, dennoch aber das Glied erhalten werden und eine conservative Behandlung bis zu Ende durchgeführt werden konnte, für den Beweis des Werthes der angewandten Behandlung von Bedeutung.

Die Verschiedenartigkeit der angewandten Behandlung gebietet mir die Eintheilung in folgende Kategorien:

I. Complicirte Fracturen der Gliedmaassen.

1. Frische einfache Durchstechungsfracturen.
2. Fracturen mit ausgedehnten Verletzungen des Knochens und der Weichtheile.
3. Nicht frische septisch inficirte Fracturen.

II. Complicirte Fracturen des Schädels.

1. Complicirte Fracturen mit Fissuren.
2. Complicirte Fracturen mit Knochenzertrümmerung, Impressionen und Verletzung des Gehirns.
3. Nicht frische septisch inficirte Fracturen.

In vorstehender Zusammenstellung finden sich 74 Fälle complicirter Fracturen der Gliedmaassen, davon

1. 18 Fälle frischer einfacher Durchstechungsfracturen,
2. 40 Fälle von Fracturen mit ausgedehnten Verletzungen des Knochens und der Weichtheile und
3. 16 Fälle nicht frischer, bereits septisch inficirter Fracturen.

Hiervon fielen auf

I. obere Extremität

1. Oberarm 11 Fälle,
2. Vorderarm 11 Fälle,
3. Eröffnung des Ellenbogengelenkes 10 Fälle;

II. untere Extremität

1. Oberschenkel 7 Fälle,
2. Unterschenkel 49 Fälle,
3. Eröffnung des Kniegelenkes 3 Fälle,
4. Eröffnung des Fussgelenkes 7 Fälle.

Ferner kamen zur Behandlung

1 mal complicirte Patellarfractur mit Eröffnung des Kniegelenkes
Fall 37,

4 mal complicirte Fracturen beider Unterschenkel Fall 20, 34, 50
und 57,

1 mal complicirte Fractur beider Oberschenkel und Hand Fall 40,

1 mal complicirte Fractur von Oberschenkel und Vorderarm Fall 55,

1 mal complicirte Fractur von Oberschenkel und Oberarm Fall 51.

Von den Verletzungen war bei weitem die grösste Mehrzahl durch eine directe äussere Gewalt, Ueberfahrenwerden von einem schweren Wagen, Maschinenverletzungen u. s. w. herbeigeführt. Die indirecten Brüche, welche durch Ueberlastung des Knochens, durch Biegen oder Brechen desselben veranlasst waren, gehörten meistens zu den einfachen Durchstechungsfracturen. Indessen würde es zu einem Trugschlusse führen, die durch eine indirecte Gewalt entstandenen Brüche als die in der Regel leichteren Verletzungen ansehen zu wollen. Fall 26, 27, 30, 32, 41, 43, 49, 60, 70 u. 71, welche durch Fall von einer ziemlichen Höhe, von einem Baugerüst, einer Leiter, einem im Bau begriffenen Fabrikschornsteine oder einem Wagen entstanden waren, waren ganz gewiss schwerere Verletzungen. Bei weiteren Verletzungen, so denen, die durch Verschüttungen in einem Steinbruche herbeigeführt waren, liess sich aus der Vorgeschichte nicht unmittelbar ersehen, ob die Einwirkung einer directen Gewalt vorgelegen hatte oder nicht. Der Befund der Wunde selbst konnte uns hierüber schon eine bessere Aufklärung geben, indem bei den directen Brüchen ja meistens Fremdkörpermassen fester in die Gewebe hineingepresst waren.

Die grosse Mehrzahl der Verletzungen waren Männer im kräftigen arbeitsfähigsten Mannesalter.

Es waren verletzt

Männer	64 mal,
Frauen	5 "
und Kinder unter 15 Jahren	5 "

Einer ungefähren Bestimmung der Zeitdauer des Heilungsverlaufes begegneten insofern Schwierigkeiten, weil ja ein grosser Theil der Verletzten zwar bis zur grösstmöglichen Wiederherstellung der Erwerbsfähigkeit in der Behandlung der Klinik verblieb, aber auch dann noch die verlockende Aussicht einer möglichst hohen Unfallrente die Aussagen des Verletzten gar oft in Gegensatz zu der Ansicht des Arztes brachten. Ferner ging ein Theil der Verletzten, da dieselben oft aus grösserer Entfernung von ihrer Heimath überwiesen waren, schon bald in die Behandlung ihrer Kassenärzte über. Andere Verletzte konnten schon nach einiger Zeit mit einem Verbandsverbande entlassen werden und erfolgte dann später eine erneute Aufnahme zur medico-mechanischen Behandlung. Eine ungefähre Berechnung der Zeitdauer der Behandlung in der Klinik vertheilt sich auf:

1. compl. Oberschenkelfracturen	132 Tage,
2. compl. Unterschenkelfracturen	156 "
3. compl. Oberarmfracturen	84 "
4. compl. Vorderarmfracturen	96 "

Die hierbei auffallend hohe Zahl der Behandlungstage der Gruppe 2 erklärt sich durch mehrere sehr schwere Verletzungen mit verzögerter Knochenneubildung.

An bemerkenswerthen Operationen wurden bei diesen von Anfang an der Behandlung zugänglichen Fällen ausgeführt:

1. Sofortige Anfrischung der Knochenfragmente und Naht derselben durch Silberdraht — 7 Fälle.
2. Spätere Osteotomie und Knochennaht — 6 Fälle.
3. Resection des Fussgelenkes — 2 Fälle.
4. Resection des Ellenbogengelenkes — 1 Fall.
5. Amputatio femoris — 3 Fälle.

Geheilt wurden 73 Fälle.

Gestorben ist ein Fall (No. 61).

Ich komme nun zur Besprechung der in vorstehender Zusammenstellung angewandten Behandlung. Für dieselbe waren uns folgende Forderungen Richtschnur unserer einzelnen Angriffe: Gestaltung der Wunde zu einer möglichst aseptischen, Lagerung der Knochenbruchstücke in guter Stellung und völliger Ruhelage, Erzielung eines ungestörten Heilungsverlaufes und endlich Wiederherstellung der Function des Gliedes. Dem ersten Principe gleich bei dem ersten Verbande völlig gerecht zu werden, war unsere Hauptaufgabe nach dem alten Volkmann'schen Grundsatz: „Der erste Verband entscheidet das Schicksal des Kranken und bestimmt den Gang des Wundverlaufes.“

In den meisten Fällen gelangten die Verletzten bald nach dem erlittenen Unfälle mit einem Nothverbande in die Behandlung der Klinik. Nach Entfernung des Verbandes wurde zur Säuberung und gründlichen Desinfection der Umgebung der Wunde geschritten. Waren nicht etwa erhebliche Blutungen vorhanden, welche sofortige Unterbindung der zerrissenen Gefäße erheischten, so wurde die Wunde hierbei zunächst nur durch aseptische Gazetupfer bedeckt. Die Desinfection der Wundumgebung bestand in gründlichem Abseifen der Haut mit Seife, Bürste und heissem Wasser, dann Rasiren und nochmaligem Abseifen, Abreiben mit Alkohol und nachfolgendem gründlichem Abreiben der Haut mit Sublimatlösung. War nun die Wunde klein, die Wundränder nicht zu sehr gequetscht und liess sich aus der Vorgeschichte und aus dem Befunde der Wunde ersehen, dass wir es mit einer einfachen Durchstechungsfractur zu thun hatten und von aussen keinerlei Fremdkörper in die Wunde eingedrungen waren, so begnügten wir uns damit, die Wunde mit einem feuchten Sublimattupfer kurz abzutupfen und hierauf durch einen aseptischen Verband zu decken.

Die Erfolge dieser Behandlung waren durchweg gute. In keinem Falle trat eine Störung des weiteren Heilungsverlaufes ein. Professor Langenbuch hat in einer Sitzung der freien Vereinigung der Chirurgen Berlin's vom 10. Juli 1899¹⁾ vorgeschlagen, derartige Wunden sofort durch ein Kautschuckpflaster zu decken. Ein derartiges Vorgehen wurde von Herrn Professor von Bramann nicht für gerechtfertigt gehalten. Die Bedeckung auch nur der

¹⁾ S. Deutsche med. Wochenschrift. 1900, No. 13.

kleinsten frischen Wunde durch ein Pflaster war nicht statthaft. Auch ist nicht ersichtlich, warum die Forderung einer möglichst schnellen Heilung der Wunde so sehr in den Vordergrund gestellt werden soll. Die kleinen Wunden bei Durchstechungsfracturen waren unter dem angelegten aseptischen Verbands durchweg geheilt, noch lange bevor eine feste Consolidation des Knochens eingetreten war.

Schwieriger gestaltete sich unsere Aufgabe, wenn es sich um Fracturen mit stark gequetschten Wunden, Zerreißen der Weichtheile und Eindringen von Fremdkörpermassen in die Wunde handelte. Einige Chirurgen halten noch heute daran fest, derartige Wunden unbedingt mit desinficirenden Flüssigkeiten gründlich auszuspülen. Auf der anderen Seite sieht man das Bestreben, selbst schwerere complicirte Fracturen ohne Erweiterung der Wunde und Abtragung der Wundränder wie einfache Fracturen zu behandeln. In der Behandlung der Verletzungen in unserer Klinik wurde der Mittelweg eingeschlagen.

Ueber den Werth der Desinfection frischer Wunden sei hier kurz folgendes erwähnt. Nach Einführung der antiseptischen Wundbehandlung hatte als erster Schimmelbusch¹⁾ nachgewiesen, dass es uns nicht gelingt, durch Einführung antiseptischer Flüssigkeiten in eine Wunde alle virulenten Keime abzutöden. Messner²⁾ und Henle³⁾ traten durch weitere Prüfungen zwar dieser Ansicht entgegen, jedoch wurde durch die Untersuchungen von Halban⁴⁾, Hänel⁵⁾ Reichel⁶⁾ und zuletzt durch die Arbeiten Friedrich's⁷⁾ deren Ergebniss er auf dem Chirurgencongresse 1898 vorlegte, festgestellt, dass eine Desinfection der Wunden die in derselben vorhandenen Keime nicht abzutöden vermag, vielmehr das Gewebe reizt und alterirt, dass indessen eine gewisse Zeit erforderlich ist, bevor das in die Wunden eingedrungene Keimmateriel sich den Geweben anpasst und eine Infection gefahrdrohend wird. Die pathogenen Keime werden nicht durch die Blutbahnen weiterge-

1) Schimmelbusch, Anleitung zur aseptischen Wundbehandlung. Berlin 1892. Hirschwald.

2) XXIII. Congress der Deutschen Gesellschaft für Chirurgie.

3) Langenbeck's Archiv. 1895. Bd. 49.

4) Deutsche Zeitschrift für Chirurgie. Bd. 50, S. 175.

5) Deutsche med. Wochenschrift. 1895, No. 28.

6) Langenbeck's Archiv. 1895, Bd. 49.

7) Congress der Deutschen Gesellschaft für Chirurgie. 1898.

schleppt, sondern die Resorption geht auf dem Wege der Lymphbahnen ziemlich langsam vor sich und sammeln sich die Keime zunächst in den regionären Lymphdrüsen. So war es insbesondere Halban bei seinen Thierversuchen gelungen, durch eine Entfernung der regionären Lymphdrüsen noch nach mehreren Stunden eine Allgemeininfektion des Körpers zu verhindern.

Der natürliche Schluss dieser Erkenntniss wäre mithin auch für die Behandlung complicirter Fracturen der gewesen, durch ein rechtzeitiges und gründliches Ausschneiden alles verdächtigen Gewebes reine aseptische Wundverhältnisse zu schaffen.

Da aber dieses Vorgehen mit den Forderungen einer conservativen Wundbehandlung nicht in Einklang zu bringen ist, vielmehr für die spätere Wiederherstellung einer guten Function des Gliedes auch die möglichste Schonung und Erhaltung des Gewebes für uns Forderung sein muss, so müssen wir Wege finden, beide Gesichtspunkte gleich bei dem ersten Angriffe der Wunde zu vereinen.

In seiner Darstellung der Behandlung complicirter Fracturen hatte Richard von Volkmann¹⁾ die gründliche Reinigung der Wunden mit Anlegung von Gegenöffnungen und ausgiebiger Drainage aller Wundtaschen und das Herausbuchsen der Knochensplitter als die Regel der conservativen Wundbehandlung hingestellt. In Bruns' Lehre von den Knochenbrüchen finden wir die gleichen Forderungen über die Wundbehandlung, wie dieselben von Volkmann aufgestellt waren. Dass man auch mit etwas grösserer Schonung des verletzten Gewebes zum Ziele gelangen kann, hat Bergmann²⁾ nachgewiesen, indem er an 14 Fällen complicirter Fracturen mit mehr oder weniger grossen Wunden, welche alle wie einfache Fracturen, ohne Erweiterung der Wunden behandelt wurden, zeigt, dass auch auf diesem Wege eine günstige Heilung erreicht wurde.

Bei der Behandlung der Verletzten in unserer Klinik wurden dieselben, wenn grössere Wunden vorhanden waren und das sonstige Befinden der Patienten es gestattete, zunächst chloroformirt, sodann die Hautränder der Wunde umschnitten, die Wunde selbst mit Haken auseinander gehalten und alle eingedrungenen Fremd-

¹⁾ Sammlung klin. Vorträge. No. 117—118. 1877.

²⁾ Bergmann, Zur Behandlung complicirter Fracturen. Bayrisches ärztliches Intelligenzblatt. 1880. No. 37.

körpermassen, Blutcoagula, das zerfetzte und zerrissene Gewebe mit trockenem aseptischen Tupfern oder mit dem Messer, Scheere und Pincette entfernt. Jede Blutung wurde sofort gestillt. Alle grösseren Wundtaschen wurden gespalten und auch hier die etwa eingedrunghenen Schmutztheilchen entfernt. Ein Ausspülen der Wunde mit irgend welchen desinficirenden Flüssigkeiten ist in keinem Falle vorgenommen worden. Die nächste Sorge war die gute Lagerung der Knochenbruchstücke. Waren die Wunden gross und viele kleine Bruchstücke vorhanden, welche nicht mehr an Periostbrücken hafteten und von denen nur eine Reizung des Gewebes zu fürchten war, so wurden dieselben gleich bei der ersten Behandlung der Wunde entfernt. In kleineren Wunden wurde nach etwaigen Splintern in der Tiefe nicht gesucht. Ist doch in der Litteratur und in kriegschirurgischen Berichten zur Genüge bewiesen, dass selbst zahlreiche völlig abgelöste Splitter einzuheilen vermögen. Grössere, auch völlig freie Splitter, durch deren Einheilung man eine Verkürzung des Gliedes zu vermeiden hoffen konnte, wurden sorgfältig in die Wunden wieder hineingelegt, nachdem etwaige scharfe Kanten derselben mit der Knochenzange entfernt waren. In diesen Fällen war es von Wichtigkeit, nach Behandlung der Wunde eine möglichste Deckung der Knochenbruchstelle zu erzielen, da erfahrungsgemäss der bedeckte Splitter eher einzuheilen pflegt, als wenn derselbe frei in der Wunde liegt. In den meisten Fällen gelang dieses nach Anlegen eines seitlichen Entspannungsschnittes. Ebenso wurden die scharfen Kanten und Haken der Fragmente selbst mit der Säge oder der Knochenzange entfernt, und falls Gefässe verletzt waren, wurde sorgfältig nach denselben gesehen und dieselben hierauf freigelegt. Welche Folgen ein auf die Gefässe drückender Knochensplitter oder Knochenkante haben kann, lehrt uns Fall 40, bei dem das untere gabelförmig gezackte Fragment des Oberschenkelknochens, welches durch Muskelzug nach unten gezogen wurde, die grossen Gefässe völlig abgknickt hatte und hierdurch Gangrän des Gliedes herbeigeführt wurde.

Die beigefügte Abbildung des Präparates¹⁾ (hintere Ansicht des unteren Oberschenkeltheiles und oberen Unterschenkeltheiles) nach der erforderlichen Amputation des Gliedes etwa in der Mitte des

¹⁾ S. Tafel XVI.

Oberschenkel zeigt uns bei a das centrale Fragment des Oberschenkelknochens, b das periphere Fragment, c die Abknickungsstelle der Arterie und Vene, d die durchschnitene und thrombosirte Arterie, e die thrombosirte Vene, f den N. ischiadicus und g die Kniekehleegend.

In einigen Fällen waren Knochenfragmente völlig aus der Wunde herausgedrängt, theilweise auch vom Periost entblösst und beschmutzt. Hier musste gleich bei der ersten Behandlung der Wunde der Knochen, bevor er wieder in die Wunde zurückgelegt wurde, mit dem Meissel oder scharfen Löffel gesäubert und angefrischt werden. Waren die Knochenbruchstücke angefrischt und zeigte sich dennoch in einigen Fällen die Neigung derselben, sich bei den geringsten Bewegungen wieder zu verschieben, so wurden die Fragmente durch Naht mit Silberdraht an einander befestigt. Auch bei diesen Fällen schien es für die Heilung von Bedeutung, gleich für eine gute Bedeckung der Nahtstelle durch Weichtheile Sorge zu tragen, was durch Lappenbildung oder seitliche Entspannungsschnitte, in welche dann kurze Drains eingelegt wurden, erreicht wurde. Die sofortige Knochennaht nach Anfrischung der Fragmente wurde in den zusammengestellten Fällen 7 mal ausgeführt. Die Erfolge waren hinsichtlich der Stellung des Gliedes recht gute. In einigen Fällen trat später nach Consolidirung des Knochens eine geringe Sekretion ein, welche durch Entfernung des Silberdrahtes sofort beseitigt werden konnte. War die Säuberung der ganzen Wunde beendet, so wurden, falls eine erhebliche Verunreinigung vorgelegen hatte, einige Tropfen Jodoformäther in dieselbe hineingespritzt und hiernach, nachdem, wenn erforderlich, noch eine Gegenöffnung angelegt war, die ganze Wunde mit steriler Gaze ausgestopft. In die Gegenöffnung wurden kurze Drains eingelegt. Der weitere Wundverband bestand aus reichlicher Bedeckung mit steriler Krüllgaze, Watte und Binde.

Handelte es sich um Fracturen mit bereits septisch inficirter Wunde, so waren ausgiebige Spaltungen bis in alle Winkel und Taschen der Wunde erforderlich. Sank hiernach am nächsten Tage die Temperatur noch nicht, so wurden weitere Einschnitte gemacht. Die Wunden selbst wurden mit aseptischer Gaze oder Jodoformgaze tamponirt, in die unteren Wundwinkel wurden Drains eingelegt. Mehrfach wurde durch die Anwendung feuchter Ver-

bände mit einer 2 proc. Lösung von essigsaurer Thonerde ein recht guter Erfolg gesehen. In diesen Fällen darf nicht angenommen werden, dass durch Anwendung der desinficirenden Flüssigkeit etwa die in der Wunde vorhandenen eitererregenden Keime abgetödtet werden, vielmehr beruht der günstige Einfluss der essigsauren Thonerde auf die grosse sekretionsbehindernde und tonisirende Wirkung auf das entzündliche Gewebe.

Für die Gestaltung einer septisch inficirten Wunde zu einer gut granulirenden und heilenden Wunde kommen, wie auch neuerdings durch die Arbeiten von Preobajensky¹⁾ und v. Eiken²⁾ im Thierexperiment ausführlich dargestellt worden ist, hauptsächlich physikalische Factoren in Betracht. Beide Forscher kamen in ihren Thierexperimenten zu dem Schlusse, dass, wenn bei einer künstlich erzielten, eiternden Wunde ein Verband angelegt wurde, der hinreichend stark absorbirte und eine genügende Verdunstung gestattete, es gelang, die Thiere am Leben zu erhalten. Verhinderte dagegen die Art des angelegten Verbandes die Verdunstung, so starben die Thiere. Von Vortheil war es, wenn die Exsudation der Wunde durch Reizmittel angefacht und die Verdunstung durch lockeren Verband begünstigt wurde. War die Absorption und Verdunstung durch den Verband behindert, so nahm das Exsudat zu und wurden Bedingungen geschaffen, die zu einer Absorption der toxischen Substanzen durch den Körper führten. Die klinischen Erfahrungen decken sich mit diesen Beobachtungen vollkommen. Durch Spaltung aller Wundtaschen, Offenhalten durch Tamponnade, Einlegen von Drains an den tiefsten Punkten derselben und Suspension des Gliedes in gut absorbirendem Verbande gelang es in den meisten Fällen inficirter schwerer Verletzungen, die Eiterung zu beseitigen.

Es bedarf wohl an dieser Stelle noch einer Auseinandersetzung, wie weit man bei dem Auftreten von Hämatomen gleich bei der ersten Behandlung der Wunde mit der Vornahme von Entspannungsschnitten gehen soll. Selbst bei ziemlich erheblichen Hämatomen wurden von Herrn Prof. von Bramann nur dann schon bei dem

1) Preobajensky. Les bases du traitement antiparasitaire des plaies. Annales de l'Institut Pasteur. 1897.

2) Karl von Eiken, Ueber Desinfection inficirter Wunden. Beiträge z. klin. Chirurgie. Bd. 24. S. 353.

ersten Verbande Entspannungsschnitte gemacht, wenn die Gefahr vorlag, dass bei Fehlen des Pulses des distalen Theiles des Gliedes durch Druck auf die Gefässe es zu einer Thrombosirung derselben und Gangrän des Gliedes kommen könnte. Hatte in den nächsten Tagen die Schwellung bei Erhaltung des Pulses nicht weiter zugenommen, so waren Entspannungsschnitte oder eine Erweiterung der Wunde nicht weiter erforderlich und war hierdurch für den ferneren Verlauf der Heilung ein erheblicher Vortheil erlangt, da erfahrungsgemäss in diesem Falle selbst völlig gelöste Knochensplitter ebenso einheilen, wie bei einer subcutanen Fractur. Hatte dagegen in den ersten Tagen die Schwellung weiter zugenommen, so wurden breite Entspannungsschnitte gemacht. Wie wenig man erreicht mit der Vornahme nicht genügend ausgiebiger Schnitte, zeigt die Vorgeschichte von Fall 72 vor seiner Aufnahme in die Klinik. Erst nach Anlagen breiter Incisionen zu beiden Seiten des Gliedes gelang es, die Gefahr der völligen Gangrän zu beseitigen.

Ausgiebige Schnitte ohne Freilegung der Fragmente wurden in gleicher Weise in allen Fällen gemacht, bei denen zwar nach der Schwere der Verletzung eine Erhaltung des Gliedes kaum noch erhofft werden konnte, dennoch aber der Versuch der Erhaltung gemacht werden sollte. Es ist bereits erwähnt, dass die Primär- amputirten aus der vorstehenden Zusammenfassung fortgelassen sind, da die Behandlung dieser Fälle für den Werth einer aseptischen conservativen Wundbehandlung ja nicht beweisend sein kann und in dieser Hinsicht derartige Verletzungen gleich zu setzen sind mit den Abreissungen ganzer Gliedmaassen. Von denjenigen Fällen aber, wo in unserer Klinik der Versuch der Erhaltung des Gliedes gemacht wurde, gelang es in einer grossen Anzahl, die anfangs drohende Gefahr des völligen Verlustes des Gliedes zu beseitigen und vielfach eine recht gute Function zu erzielen.

Ich verweise hier auf Fall 20, 30, 38, 43, 44, 48, 51, 57, 58, 59, 65, 66, 68, 71 u. 72. Fälle, bei denen die Möglichkeit der Erhaltung des Gliedes im Anfange der Behandlung gewiss sehr im Zweifel stand. Bei Fall 59 war von dem Verletzten die vorgeschlagene Amputation abgelehnt. Nach breiter Eröffnung des völlig vereiterten Kniegelenkes und Spaltung eines Abscesses, welcher bis auf den horizontalen Schambeinast reichte, trat Heilung ein. Noch bei denjenigen Fällen, wo schon die Anzeichen einer

beginnenden Gangrän durch blauröthliche Verfärbung einerseits und stark blasse Verfärbung andererseits vorhanden waren, wurde die Erhaltung versucht, auch wenn kein Puls zu fühlen war. In solchen Fällen wurden ausgedehnte Entspannungsschnitte gemacht und das Glied im Verbandsverbande gut gelagert unter peinlichster Sorge der Anpassung der Fragmente, damit nicht irgend ein grösseres Gefäss abgeknickt würde. Bei Eintritt von Eiterung oder Gangrän wurde in solchen Fällen natürlich die Ablatio erforderlich.

In drei Fällen (Fall 22, 27 und 40) missglückte der Versuch der Erhaltung des Gliedes und kam es zur Amputatio femoris. In Fall 22 war bereits bei der Aufnahme der Puls des distalen Theiles des Gliedes nicht mehr vorhanden und die Zehen kalt. Trotz ausgedehnter Entspannungsschnitte erholte das Glied sich nicht wieder. Fall 27 war ein schwerer Splitterbruch des Unterschenkels mit starker Verschmutzung der Wunde, erst 24 Stunden nach der Verletzung eingeliefert. Trotz Erweiterung der Wunde und breiter Tamponade trat Fieber ein. Die Amputatio femoris wurde erforderlich wegen Gangrän des Unterschenkels und Gasphlegmone. Im Falle 40 hatte das untere Oberschenkelknochenfragment die grossen Oberschenkelgefässe abgeknickt und war es hierdurch zur Gangrän des Unterschenkels gekommen. Fall 61 starb. Hier handelte es sich um einen schweren bereits septisch inficirten Oberschenkelbruch. Trotzdem ausgiebige Spaltungen vorgenommen wurden, zeigten sich bald die Erscheinungen allgemeiner Sepsis — Abscedirungen am Oberschenkel, Kreuzbein und Schulterblatt.

Nächst der Behandlung der Wunde war die Immobilisirung des Gliedes im Verbandsverbande eine Hauptaufgabe. Die völlige Ruhigstellung gelingt ja am besten im Gypsverbande und bei den Oberschenkel- und Oberarmbrüchen im permanenten Extensionsverbande. War die Möglichkeit gegeben, sofort nach der Behandlung der Wunde einen Gypsverband anzulegen, so hatte man damit ja einmal den Vortheil gewonnen, den Verletzten fast gänzlich von weiteren Schmerzen befreit zu haben, andererseits verhinderte der sofort angelegte Gypsverband auch eine weitere Schwellung des Gliedes in der Regel und war die Reposition der Fragmente, je eher dieselbe vorgenommen werden konnte, eine um so sichere. Da aber Bedingungen eintreten, wo ein Gypsverband nicht sogleich angelegt werden kann, bei starker Schwellung der Weichtheile, bei

grösseren Wunden und septisch inficirten Verletzungen in Folge des erforderlichen etwas voluminösen Verbandes und öfteren Verbandwechsels, so musste in der ersten Zeit eine andere Art des Verbandes angewandt werden. Bei den complicirten Oberschenkel-fracturen wurde, wenn dieselben in den oberen zwei Dritteln gelegen waren, in allen Fällen zunächst der permanente Gewichtsextensionsverband angelegt. War die Fractur im unteren Drittel des Oberschenkels gelegen, so konnte der Extensionsverband deswegen nicht verwendet werden, weil, wenn die Heftpflasterstreifen nur bis zum Kniegelenk angelegt worden wären, hierdurch eine Zerrung und Erschlaffung der Gelenkbänder des Kniegelenkes herbeigeführt wäre. Bei diesen Brüchen wurde ebenso wie bei denen des Unterschenkels in der ersten Zeit das verletzte Glied auf einer Volkmann'schen Schiene gelagert. In denjenigen Fällen, wo die Fixation der Fragmente durch sofortige Knochennaht erzielt wurde, musste auch die Anlegung eines Gypsverbandes folgen. In den übrigen Fällen schritten wir erst dann zur Anwendung von Gypsverbänden, wenn die Wundverhältnisse gute waren und eine weitere Schwellung des Gliedes nicht mehr zu befürchten stand. Fenster wurden vorgesehen, aber erst bei dem nächsten erforderlichen Verbandwechsel der Wunde, in der Regel nach 6—8 Tagen angelegt. Die Anwendung von gleichzeitig mehreren und grösseren Fenstern erschien deswegen nicht von Vortheil, weil ja immer durch Vorquellen der Weichtheile in die Fenster in diesem Gewebe, das unter viel ungünstigeren Circulationsverhältnissen steht, die Wunden einen weniger günstigen Heilungsverlauf zeigten, nach Abnahme des Verbandes noch lange Zeit eine sulzige Infiltration des Unterhautzellgewebes beobachtet werden konnte. Die Gypsverbände wurden meistens nach 14 Tagen gewechselt. Dieselben längere Zeit liegen zu lassen, erschien aus dem Grunde nicht rathsam, weil ja immer durch Anschwellen der Weichtheile und durch die naturgemäss eintretende Atrophie der Musculatur die Gefahr einer Verschiebung der Fragmente gegeben war. Da eine Heilung schwerer complicirter Fracturen ohne jede Dislocation überaus schwierig, für die spätere Gebrauchsfähigkeit des Gliedes aber eine solche von hoher Bedeutung ist und insbesondere bei den Schaftbrüchen des Ober- und des Unterschenkels bei den oft schräg verlaufenden Bauchflächen auch bei aufs Genauste angelegtem Gypsverbände dennoch

ein geringes Verschieben der Bruchflächen von einander nicht immer schon bei dem ersten Verbande zu vermeiden war, so war es bei der Behandlung dieser Verletzungen Regel, bei den ersten Verbandwechseln, so lange noch ein Federn der Bruchstelle vorhanden war, durch Aufnahme eines Röntgenbildes eine gute Lage der Bruchflächen sicher zu stellen und dann bei Anlegung eines neuen Gypsverbandes die etwa vorhandene fehlerhafte Stellung durch starken Zug und Gegenzug auszugleichen. In einigen hochgradigen Fällen, bei denen es durch die Art des Bruches oder deswegen, weil der erforderliche etwas umfangreiche Verband ein genaues Aneinanderpassen der Bruchflächen im Anfange der Behandlung nicht durchführen liess, gelang noch bei späteren Verbandwechseln ein Ausgleich der vorhandenen Dislocation durch Anwendung der von Lorenz für die Einrenkung der angeborenen Hüftgelenksluxationen angegebenen Extensionsschraube. Eine Veranlassung zu ausgiebiger Anwendung von gleich im Beginne der Behandlung angelegten Gehverbänden lag meistens nicht vor, da die Verletzten zum grossen Theile im kräftigen Mannesalter waren, Krankenkassen angehörten und somit ein Grund zu vorzeitiger Entlassung aus der Krankenhausbehandlung nicht vorhanden war. Unter anderen Verhältnissen bei Verletzungen im Kriege wird man ja schon wegen der Erleichterung des Verwundetentransportes durch eine ausgiebigere Anwendung von Gehverbänden Nutzen sehen. Dagegen wurden sonst in den verschiedenen Stadien des Heilungsverlaufes vielfach Gehverbände aus Gyps, Wasserglas, Celluloid oder Holzleimverbände angewandt.

Für die Fracturen der oberen Extremität kamen ausser Gypsverbänden in der ersten Zeit beim Oberarm der Extensionsverband, beim Unterarm Suspensionsverbände mit Pappschienen zur Anwendung.

Im weiteren Verlaufe der Behandlung wurde, natürlich unter sorgfältigsten Messungen der täglichen Körpertemperaturen, auf eine etwa eintretende Störung der Wundheilung Acht gegeben. Traten Temperatursteigerungen ein und zeigte es sich, dass, wie bei der grossen Anzahl schwerster Verletzungen es ja kaum anders zu erwarten war, es uns bei einigen nicht gelungen war, die Wunde derartig zu gestalten, dass die eingedrungenen Krankheitserreger eine Schädigung nicht herbeiführten, so musste der Verband

entfernt werden und die Weiterbehandlung sich in derselben Weise gestalten, wie bei den Verletzungen, welche bereits septisch inficirt zur Aufnahme gelangten. War dagegen der Heilungsverlauf der Wunde ein ungestörter, so wurden die eingelegten Drains und die Tamponade schon bald entfernt.

In einigen wenigen Fällen kam es zu einer Störung der Knochenneubildung. Verzögerte sich die Consolidation, so wurde zunächst durch leichtes Gegeneinanderreiben der Knochen-Fragmente und durch Erzeugung von Stauungshyperämie durch wiederholtes Umlegen einer Gummibinde um das Glied eine Beseitigung der Störung zu erreichen versucht. Manchmal trat hierbei noch recht spät eine völlige Verknöcherung ein. In anderen Fällen, wo der Grund des Ausbleibens der Verknöcherung in der Interposition von Muskeltheilen bestand, wurde schon bald zur Operation geschritten. Fehlen ganzer Knochentheile, wodurch es zu einer späteren Einpflanzung von Knochen etwa hätte kommen können, wurde in den zusammengestellten Fällen nicht beobachtet. Mehrere Operationen dieser Art wurden in der Klinik bei Fällen von Pseudarthrosen vorgenommen, welche erst später zur Aufnahme in die Klinik gelangten. Auf das von Herrn Professor von Bramann geübte Verfahren bei Ueberpflanzen von Knochen-theilen, komme ich bei der Besprechung der Schädelverletzungen noch zurück. Ausser bei Pseudarthrosenbildung war in einigen Fällen spätere Osteotomie mit Knochennaht wegen schlechter Stellung der Fragmente erforderlich. Im Fall No. 38 (Otto) war bei einer schweren complicirten Malleolarfractur des rechten Unterschenkels mit Eröffnung des Fussgelenkes im Anfange der Behandlung eine gute Stellung des Fusses nicht zu erreichen gewesen. Durch zu starke Callusbildung war der ganze Fuss mit dem Malleolus internus nach unten und hinten gesunken. Eine spätere Lösung der Fragmente war wegen der erheblichen Callusbildung nicht möglich. Um dennoch eine gute Stellung des Fusses zu erzielen, wurde in Chloroformnarkose etwa 5cm oberhalb des Fussgelenkes ein Keil aus der Tibia herausgeschlagen mit der Spitze nach hinten. Nach Durchmeisselung der Fibula gelang es dann leicht, die nach hinten dislocirte Ferse aufzurichten und dem Fusse eine annähernd normale Stellung zu geben. Die weitere Heilung erfolgte regelmässig mit ziemlich guter Function des Gliedes. Für alle complicirten

Fracturen bestand die Schlussbehandlung in schon früh eingeleiteter Massage und Uebungen an medico-mechanischen Apparaten.

Fassen wir nun noch einmal kurz zusammen, in welcher Weise die Handhabung der aseptischen, möglichst conservativen Behandlung der offenen Fracturen erfolgte, so sehen wir, dass dieselbe eine verschiedene war, je nachdem, ob es sich um einfache Durchstechungsfracturen, um Fracturen mit grösseren Weichtheilwunden oder bereits septisch inficirte Fracturen handelte. Während in den Zeiten der antiseptischen Wundbehandlung jeder offene Bruch nach den von Volkmann angegebenen Regeln erweitert werden musste, gelang bei unserem Verfahren die Heilung der Durchstechungsfracturen unter vollständiger Schonung des Gewebes. Desgleichen war auch bei den Verletzungen mit grösseren und theilweise septisch inficirten Wunden eine Heilung unter erheblich grösserer Schonung des Gewebes durchführbar. Natürlich kam ausser der Beschaffenheit und Ausdehnung der Weichtheilwunde für den zur Verhütung einer Infection vorzunehmenden Eingriff auch der Umstand in Betracht, welche Arten von Fremdkörpermassen und Schmutztheilchen in die Wunde eingedrungen waren.

L i t e r a t u r .

1. v. Bruns, Lehre von den Knochenbrüchen.
 2. v. Volkmann, Die Behandlung der complicirten Fracturen, Sammlung klinischer Vorträge. No. 117—118. 1877.
 3. Ebert, Dissertation, Die antiseptische Behandlung der complicirten Fracturen. Klinik. Halle 1877.
 4. Moebius, Statistik der antiseptischen Behandlung complicirter Fracturen. Klinik. Breslau 1882.
 5. v. Bergmann, Zur Behandlung complicirter Fracturen. Bair. ärztliches Intellig.-Blatt. 1880. No. 37.
 6. Schimmelbusch, Anleitung zur aseptischen Wundbehandlung. Berlin 1892. Hirschwald.
 7. Wiemuth, Die Behandlung der Schussverletzungen. Archiv f. klinische Chirurgie 1899. S. 499.
 8. v. Eiken, Ueber Desinfection inficirter Wunden. Beiträge zur klinischen Chirurgie. Bd. 24. S. 253.
 9. Friedrich, Centralblatt f. Chirurgie. 1898. Bd. 26.
 10. Plücker, Beitrag zur conservativen Behandlung complicirter Verletzungen der Extremitäten. Zeitschrift f. Chirurgie. Bd. 50. S. 175.
-

Tabelle I. Complicirte Fracturen der Gliedmaassen.

1. Frische einfache Durchstechungsfracturen.

1. Felix Karbaum, 36 J. Kaufmann aus Halle a. S. Aufgenommen 3. 8. 97. — Complicirter Schrägbruch des linken Oberarmes. Verletzung vor wenigen Stunden durch Ueberfahren eines Wagens entstanden. Das untere Bruchfragment hat an der Innenseite in der Mitte des Oberarmes die Haut an einer kleinen Stelle durchstochen. Zugleich Rippenbruch links und Hautquetschwunde am linken Unterschenkel. — Desinfection des linken Oberarmes und vorläufig leichter aseptischer Verband und Lagerung auf Kissen. — 10. 9. Allgemeinbefinden gut. Kein Fieber. Von Seiten der Lungen keine Complicationen. Wunde am linken Oberarm ist durch festen Schorf bedeckt, Wunde reizlos. Röntgendurchleuchtung ergibt gute Stellung der Fragmente. Gypsverband. — 14. 9. Pat. auf Wunsch gebessert entlassen, stellt sich nach mehreren Wochen wieder vor. Ungehinderte Function.

2. Franz Vogler, 68 J. Müller aus Diemitz. Aufgenommen 21. 9. 97. — Durchstechungsfractur des linken Unterschenkels. Verletzung war vor wenigen Stunden durch auffallenden Baumstamm entstanden. Beide Unterschenkelknochen sind an der Grenze zwischen mittlerem und unterem Drittel quer durchbrochen. Kleine Hautwunde an der Innenseite des Unterschenkels. — Desinfection und aseptischer Verband der Wunde. Lagerung auf Volkmann'scher Schiene. — 24. 9. Allgemeinbefinden gut. Kein Fieber. Wunde völlig reizlos. Anfänglich vorhandene Schwellung nicht mehr vorhanden. Gypsverband. 15. 10. Wunde verheilt. Gypsverband mit Wasserglas. — 10. 12. Fractur fest verheilt. Geringe Schwellung. Massage empfohlen.

3. August Kopp, 62 J. Fabrikarbeiter aus Halle a. S. Aufgenommen 23. 10. 97. — Durchstechungsfractur der rechten Tibia handbreit über dem unteren Rande des Malleolus internus, entstanden vor etwa 1 Stunde durch Ausgleiten, während Pat. eine schwere Bütte trug, welche ihm zugleich auf den rechten Unterschenkel fiel. Schrägbruch der Tibia, welcher von innen und oben nach unten aussen geht. Knochenkante des oberen Fragmentes hat die Haut an zwei kleinen erbsengrossen Stellen durchspießt. — Desinfection und aseptischer Verband der Wunde. — Lagerung auf Volkmann'scher Schiene. — 26. 10. Wunde völlig reizlos. Gypsverband. 4. 12. Erneuerung des Gypsverbandes, nachdem Röntgendurchleuchtung gute Stellung der Fragmente ergeben hat. Wunden verheilt. 30. 12. Fractur fest. Massage. — 25. 1. Geheilt entlassen. Gute Function.

4. Friedrich Bornkamp, 60 J. Steinarbeiter aus Lodersleben. Aufgenommen 2. 12. 97. — Bruch beider linken Vorderarmknochen etwa in der Mitte desselben, durch Auffallen eines schweren Steinblockes vor wenigen Stunden entstanden. Ueber der Bruchstelle des Radius an der Dorsalseite des Vorderarmes 3 cm lange Weichtheilwunde. Erhebliche Abknickung mit der Spitze des Winkels ulnarwärts. — Desinfection und aseptischer Verband der Wunde. Gypsverband in redressirter Stellung und Supination. — 16. 12. Ver-

bandwechsel. Wunde völlig verheilt. Stellung gut. 3. 1. Abnahme des Verbandes. Fractur fest. Massage. — 1. 2. Geheilt entlassen. Fast völlig normale Function des Armes.

5. Karl Robert, 24 J. Dachdecker aus Kalbe a. S. Aufgenommen 2. 1. 98. — Durchstechungsfractur des rechten Unterschenkels, vor 24 Stunden durch Fall gegen eine Häckselmaschine entstanden. Durchtrennung und abnorme Beweglichkeit beider Knochen zwischen unterem und mittlerem Drittel. An der Vorderseite des Unterschenkels 1 cm lange querverlaufende Wunde. — Desinfection und aseptischer Verband der Wunde. Lagerung auf Volkmann'scher Schiene. — 11. 1. Anfangs vorhandenes geringes Fieber durch Stuhlverhalt bedingt. Wunde völlig reizlos. Gypsverband. 17. 2. Wunde verheilt. Knochen noch nicht völlig fest. Gyps-Gehverband. 30. 3. Consolidation noch immer nicht völlig fest. Abends wird durch Umlegen einer Gummibinde Stauungs-hyperämie erzeugt. 15. 4. Fractur fest ohne Dislocation verheilt. Massage. — 31. 5. Geheilt entlassen. Function fast völlig ungehindert.

6. Hermann Gimpel, 14 J. Landarbeiter aus Föhrendorf. Aufgenommen 12. 1. 98. — Complicirter Schrägbruch des linken Oberarmes, am Tage vorher durch Fall entstanden. Das untere Fragment ist nach vorn und medianwärts abgewichen und hat etwas unterhalb der Achselhöhle die Haut des Oberarmes mit einer kleinen, 2 cm langen, quer verlaufenden Wunde durchstoßen. — Desinfection und aseptischer Verband. Extension und Gegenextension. — 8. 2. Knochenbruchstücke sind ohne Dislocation vereint. Wunde verheilt. Bruchstücke federn noch in geringem Grade. Gypsverband. 18. 2. Knochenbruchstücke fest. Massage. — 26. 3. Bewegungen des Armes völlig ohne Behinderung. Geheilt entlassen.

7. Christoph Peters, 40 J. Maler aus Halle a. S. Aufgenommen 22. 2. 98. — Complicirter Bruch des linken Unterschenkels zwischen mittlerem und unterem Drittel mit bohngrosser Weichtheilwunde an der vorderen Tibiakante und Bruch beider Malleolen des rechten Fusses, wenige Stunden vorher durch Auffallen eines schweren Eisengeländers entstanden. — Desinfection und aseptischer Verband. Lagerung auf je einer Volkmann'schen Schiene. — 23. 2. Erneuerung des Verbandes des linken Unterschenkels und Gypsverband unter starkem Zug. Da die Schwellung des rechten Fussgelenkes erheblich zugenommen hat und die Haut nekrotisch zu werden droht, wird an der Innenseite ein 10 cm langer Spannungsschnitt erforderlich. Tamponade. Aseptischer Verband. Lagerung auf Volkmann'scher Schiene. 9. 3. Verbandwechsel. Wunden reactionslos. Links beginnende Consolidation. 5. 5. Wunden verheilt. Feste Consolidation rechts. Massage. — 2. 6. Geheilt entlassen. Bewegungsfähigkeit links gut, im rechten Fussgelenk nur wenig behindert.

8. Johanna Böhle, 58 J. Arbeiterwitwe aus Siegeldorf. Aufgenommen 8. 5. 98. — Complicirter Bruch des linken Unterschenkels. Bruch beider Knochen und Abknickung des Unterschenkels nach innen auf der Höhe des unteren Drittels. An der vorderen Tibiakante 3 cm lange, querverlaufende Weichtheilwunden. Verletzung war vor 24 Stunden durch Ueberfahren von einem Radfahrer entstanden. — Desinfection und aseptischer Verband. Lage-

rung auf Schiene. — 9. 5. Schwellung nur gering. Gypsverband unter starkem Zug. 26. 5. Erneuerung des Verbandes. Bruch federt noch leicht. Wunde verheilt. — 25. 6. Mit Gehverband entlassen. Stellt sich nach einigen Monaten geheilt wieder vor.

9. Karl Kelber, 12 J. Korbmacherskind aus Aschersleben. Aufgenommen 9. 7. 98. — Complicirter Bruch des rechten Schienbeins auf der Höhe des unteren Drittels, am Tage vorher durch Auffallen eines Stosses Bretter entstanden. Linsengrosse, ziemlich stark blutende Wunde an der Innenseite des Unterschenkels. — Desinfection und aseptischer Verband. Gypsverband unter starkem Zug. — 16. 7. Wunde reizlos, durch trockenen Schorf verklebt. Neuer Gypsverband. 30. 7. Erneuerung des Verbandes. — 13. 8. Geheilt entlassen.

10. Walter Heiser, 5 J. Gastwirthssohn aus Halle a. S. Aufgenommen 25. 8. 98. — Complicirter Bruch des linken Unterschenkels, kurz vorher durch Ueberfahren durch einen Radfahrer entstanden. Rotation des Fusses nach aussen und Abknickung des Unterschenkels zwischen mittlerem und unterem Drittel. Zwei kleine Weichtheilwunden an der Vorderseite sind durch Durchspiesen scharfer Knochenkanten der Tibia entstanden. — Desinfection und aseptischer Verband. Lagerung auf Volkmann'scher Schiene. — 27. 8. Schwellung gering. Gypsverband. 12. 9. Wunden verheilt. Knochenbruchstücke beginnen zu consolidiren. Erneuerung des Gypsverbandes. Gypsverband alle 14 Tage erneuert. — 8. 10. Geheilt entlassen.

11. Otto Rode, 20 J. Arbeiter aus Cröllwitz. Aufgenommen 10. 10. 98. — Complicirter Bruch des rechten Schienbeins, kurz vorher in einer Maschinenfabrik durch Auffallen eines schweren Eisentheils entstanden. 3 cm lange, querverlaufende Weichtheilwunde über der Mitte der vorderen Schienbeinkante. Crepitation und abnorme Beweglichkeit in der Mitte des Schienbeins. — Desinfection und aseptischer Verband. Gypsverband unter starkem Zug. — 21. 10. Gute Stellung der Bruchstücke. Wunden völlig reactionslos. Gehverband. 1. 12. Fractur fest. Massage. — 8. 2. 99. Geheilt entlassen. Beweglichkeit ist gut.

12. Wilhelm Winkler, 49 J. Arbeiter aus Calbe a. S. Aufgenommen 3. 12. 98. — Complicirter Bruch des linken Unterschenkels, vor mehreren Stunden durch Hufschlag eines Pferdes entstanden. Schrägbruch beider Unterschenkelknochen etwa in der Mitte des Gliedes. 3 cm lange querverlaufende Weichtheilwunde, aus der sich gequetschte Muskulatur hervordrängt, in der Mitte der vorderen Tibiakante. — Desinfection. Abtragung der gequetschten Hautränder und Muskelfetzen. Aseptischer Verband. Lagerung auf Volkmann'scher Schiene. — 5. 12. Schwellung gering. Wunde reactionslos. Gypsverband unter starkem Zug. 29. 12. Neuer Gypsverband. Wunde granulirt gut. Fragmente federn. 17. 1. Da die Fractur noch nicht consolidirt, täglich 2 mal Erzeugung von Stauungshyperämie durch Umlegen einer Gummibinde. — 12. 2. Nur noch geringes Federn der Bruchstelle. Wunde verheilt. Pat. wird mit Gehverband in ambulante Behandlung entlassen. Nicht wieder erschienen.

13. August Schöllner, 35 J. Arbeiter aus Böllberg. Aufgenommen

16. 12. 98. — Complicirter Bruch des rechten Unterschenkels etwas oberhalb der Mitte desselben, durch Auffallen eines schweren Kornsackes vor wenigen Stunden entstanden. Kleine linsengrosse stark blutende Wunde an der Innenfläche, ist durch Durchspießung der unteren scharfen Kante des oberen Bruchfragmentes der Tibia entstanden. — Desinfection und aseptischer Verband. Gypsverband. — 27. 12. Wunde unverheilt. Bruchstücke stehen gut. Neuer Gypsverband. 9. 1. Gehverband. 25. 1. Fractur fest. Massage. — 23. 4. Geheilt entlassen. Volle Function des Gliedes.

14. Johann Strugala, 36 J. Schuhmachermeister aus Gatersleben. Aufgenommen 26. 3. 99. Complicirter Bruch des rechten Unterschenkels in der Mitte desselben, durch Auffallen eines Thorflügels am Tage vorher entstanden. 2 cm lange, quer verlaufende Weichtheilwunde über der Innenfläche der Tibia. — Desinfection und aseptischer Verband. Lagerung auf Volkmann'scher Schiene. — 27. 3. Wunde reactionslos. Fragmente liegen gut. Gypsverband. 17. 4. Geringes Federn der Bruchstelle. Wunde verheilt. Gehverband. — 17. 4. Pat. mit Gehverband in ambulante Behandlung entlassen. Ist nicht wieder erschienen.

15. Karl Hölzel, 65 J. Tagelöhner aus Reinsdorf. Aufgenommen 24. 2. 99. Complicirter Bruch des rechten Unterschenkels dicht unterhalb der Tuberositas tibiae, vor wenigen Stunden in einem Steinbruche durch Auffallen schwerer Steinmassen entstanden. Schrägbruch der Tibia im oberen Drittel, Bruch der Fibula etwas weiter unterhalb. Das obere Tibiafragment hat die Haut an der Vorderseite des Unterschenkels an einer kleinen Stelle durchstoßen. Ziemlich starkes Hämatom des Unterschenkels. — Desinfection und aseptischer Verband. Lagerung auf Volkmann'scher Schiene. — Nach wenigen Tagen ist das Hämatom erheblich verringert. Wunde reizlos. Gypsverband, der nach 14 Tagen abgenommen wird. Die Wunde ist verheilt. Noch 2 weitere Gypsverbände, dann medico-mechanische Behandlung. — 27. 4. Geheilt entlassen. Volle Function des Gliedes.

16. Ferdinand Nohle, 86 J., Steinbrucharbeiter, aus Liedersdorf. Aufgenommen 29. 5. 99. — Complicirter Bruch des linken Unterschenkels zwischen mittlerem und unterem Drittel desselben am Tage vorher in einem Steinbruche durch Auffallen von Steinmassen entstanden. Pfennigstück grosse Wunde an der Vorderseite des Unterschenkels. Die Knochen sind quer durchbrochen. Die Bruchstücke stehen gut aufeinander. -- Desinfection und aseptischer Verband. Lagerung auf Schienen. — 30. 6. Gypsgehverband. 1. 6. Pat. steht auf. 20. 6. Erneuerung des Gypsgehverbandes. Wunde ist verheilt. Knochenbruchstücke sind bereits ziemlich fest verheilt. Pat. wird mit Gehverband in ambulante Behandlung entlassen. — 21. 6. mit Verband entlassen. N. stellt sich später wieder vor. Völlige Heilung mit guter Function des Gliedes.

17. Franz Sondershausen, Geschirrführer, aus Halle a. S. Aufgenommen 28. 9. 1899. — Complicirter Bruch des rechten Unterschenkels in der Mitte desselben vor wenigen Stunden durch Hufschlag entstanden. Querverlaufende 2 cm lange Weichtheilwunde über der Mitte der Tibia. Die Tibia ist an dieser Stelle quer durchbrochen. Bruch der Fibula etwas weiter oberhalb.

Geringe Dislocatio ad lat. — Desinfection und Anfrischung der etwas gequetschten Wundränder. Tamponade, aseptischer Verband. Lagerung auf Schienen. — 3. 10. Die Wunde ist reactionslos. Tamponade entfernt. Aseptischer Verband. Gypsverband in corrigirter Stellung. Die Wunde heilt regelmässig. Heilung der Knochenbruchstücke geht etwas langsam von statten. 17. 11. Pat. wird mit Gehverband in ambulante Behandlung entlassen. Später Massage. — 13. 2. geheilt entlassen. Reichliche Callusbildung an der Bruchstelle und geringes Oedem des Unterschenkels behindern noch etwas die volle Gebrauchsfähigkeit. Später völlige Heilung mit guter Function.

18. Karl Helmig, 16 J., aus Reichardtswerben. Aufgen. 26. 2. 1900. — Complicirter Bruch des linken Unterschenkels etwas unterhalb der Mitte desselben am gleichen Tage durch Ueberfahrenwerden von einem Lastwagen entstanden. 3 cm lange quer verlaufende Wunde an der Innenseite des Unterschenkels. Schrägbruch der Tibia an dieser Stelle. Die Fibula ist etwas oberhalb durchbrochen. Das distale Tibiafragment ist etwas nach vorn und aussen verschoben. — Desinfection und Anfrischung der Wunde, welche bis auf den Knochen reicht. Tamponade. Aseptischer Verband. Gypsverband in corrigirter Stellung der Knochenbruchstücke. — 31. 3. Wunde in guter Heilung. Knochenbruchstücke federn noch leicht. 2. 5. Wunde völlig verheilt. Knochenbruchstücke fest. Geringes Oedem des Unterschenkels. Massage. — 2. 5. Pat. wird in ambulante Behandlung entlassen. Bei späterer Vorstellung besteht völlige Heilung und gute Function des Gliedes.

2. Fracturen mit ausgedehnten Verletzungen des Knochens und der Weichtheile.

19. Franz Höhne, 25 J., Arbeiter, aus Grebbin. Aufgen. 21. 5. 1897. — Schwerer Splitterbruch des rechten Vorderarms handbreit über dem Handgelenke mit ausgedehnter Weichtheilverletzung an der Volarseite und Muskelzerreissung. A. radialis und A. ulnaris liegen unverletzt frei. Maschinenverletzung, gleich nach dem Unfälle in die Klinik eingeliefert. — Desinfection der Wunde und Wundumgebung. Abtragung der gequetschten Partien. Breite Tamponade. Aseptischer Verband. Lagerung auf Pappschienen. — 22. 5. In Narkose werden die Bruchstellen freigelegt, die Knochenenden angefrischt und mit Silberdraht vernäht. An der Speiche bleibt ein noch am Periost hängendes pfennigstück grosses Knochenstück erhalten. Abtragung aller Weichtheilketzen und Naht der Hautwunde, so weit es geht. Aseptischer Verband, Gypsverband. 15. 6. Fieberfreier Verlauf. Wunden heilen gut. Gypsverband als Gypsschiene. 15. 8. Völlige Consolidation der Fractur und Heilung der Wunde. Medico-mechanische Behandlung.

20. Gottlieb Behring, 45 J., Arbeiter, aus Weissenfels. Aufgenommen 31. 5. 1897. — Complicirter Bruch beider Unterschenkel. B. war von einem schweren Lastwagen überfahren, erhielt einen Nothverband und wurde sogleich der Klinik überwiesen. Rechts bestand starker Haemarthros genu und Schwellung des ganzen Unterschenkels. Fractur der Tibia dicht unterhalb des Knie-

gelenkes. Links Fractur der Tibia in Höhe des unteren Drittels mit 3 cm langer Perforationswunde an der vorderen Tibiakante. — Desinfection und Lagerung beider Beine auf Volkmann'scher Schiene. — 1. 6. Da die Haut am rechten Knie stark gespannt ist und nekrotisch zu werden droht, werden zu beiden Seiten desselben 2 je 15—20 cm lange Incisionen gemacht und Blutcoagula entfernt. Wunden werden breit tamponirt. Gypsverband. Am linken Unterschenkel aseptischer Verband und ebensolche Lagerung im Gypsverband. 23. 8. Gute Heilung der Wunden und Consolidation der Fractur ohne Verkürzung. Gehverband. — 11. 12. Auf Wunsch gebessert aus der Behandlung entlassen. An der Innenseite des rechten Unterschenkels bestehen 2 Fisteln, aus denen sich Knochensequester entfernen. Nach einer späteren Aufnahme und Operation mit Entfernung eines Sequesters tritt Heilung mit guter Function ein.

21. Paul Werner, 30 J., Steuerassistent, aus Erfurt. Aufgenommen 17. 6. 1897. — Complicirte Fractur des linken Unterschenkels in der Mitte desselben mit starker Splitterung beider Knochen, erhebliche Dislocation und quer verlaufende Weichtheilwunde an der vorderen Tibiakante. Verletzung war vor wenigen Stunden durch Fall aus einer Bodenlücke aus einer Höhe von $7\frac{1}{2}$ m entstanden. — Desinfection. Abtragung der gequetschten Weichtheilränder, aseptischer Verband und Lagerung auf Volkmann'scher Schiene. — 24. 6. Wunde reizlos. Schwellung gering. Fieberfreier Verlauf. Lagerung unter starkem Zug im Gypsverband. 19. 7. Da eine gute Stellung der Bruchstücke nicht erreicht wird, werden die Bruchenden der Tibia durch Einschnitt freigelegt, Periost und bindegewebige Verwachsungen abgetrennt, die Bruchenden schräg angefrischt und durch 2 Silberdrähte fixirt. Ein zweiter Schnitt an der Aussenseite über der Bruchstelle der Fibula, welche gleichfalls angefrischt und durch Silberdraht vernäht wird. Gypsverband. — 12. 12. Mit guter Function und kaum nachweisbarer Verkürzung entlassen. Da noch nicht völlig fest im Gypsverband entlassen.

22. Johann Mallock, 24 J., Arbeiter, aus Borbitz. Aufgen. 31. 8. 1897. — Complicirter Splitterbruch des linken Unterschenkels dicht unterhalb des Kniegelenkes, vor einigen Stunden durch Verschütten in einer Kiesgrube entstanden. Starke pralle Schwellung des ganzen Beines von der Mitte des Oberschenkels abwärts. Handbreit unter der Patella findet sich eine thalergrosse Wunde mit gequetschten Rändern aus der ein kleinfingergrosser Knochensplitter hervorragt. Die Zehen sind kalt. Puls an der A. tibialis postic. ist nicht fühlbar. — Nach gründlicher Desinfection der Wunde und Wundumgebung Entspannungsschnitte zu beiden Seiten des Unterschenkels, und Entfernung der Blutcoagula und Weichtheilfetzen. Breite Tamponade. Lagerung auf Schienen. — Trotzdem gelingt eine Erhaltung des Unterschenkels nicht, beginnt sich blau-schwarz zu verfärben. Daher 8. 9. Amputat. femoris in der Mitte desselben. Heilungsverlauf fieberfrei. — 24. 2. geheilt mit gutem tragfähigem Stumpf entlassen.

23. Carl Herold, 21 J., Knecht, aus Altensroda. Aufgen. 5. 11. 1897. — Complicirter Bruch des rechten Schienbeins am Tage vorher durch Hufschlag

entstanden. Stark gequetschte Weichtheilwunde, aus der Knochensplitter hervorsteht in der Mitte des Unterschenkel. Fibula ist nicht verletzt. — Desinfection. Entfernung der losen Knochensplitter und Abtragung der Weichtheilfetzen. Aseptischer Verband. Gypsverband. — Ungestörter aseptischer Wundverlauf. 30. 11. Wunde verheilt. Gehverband. — 25. 12. geheilt entlassen. Keine Verkürzung.

24. Emma Bachmann, 25 J., Pächtersfrau, aus Kirchscheidungen. Augen. 7. 11. 97. — Complicirte Comminutivfractur des linken Oberschenkels vor wenigen Stunden entstanden, indem Patientin in einer Kiesgrube von Erdmassen verschüttet wurde. Breite Weichtheilwunde, die indessen nur bis auf die Fascie reicht, an der Innenseite des Oberschenkels. Etwas unterhalb der Mitte ist ein 9 cm langes Knochenstück vollständig aus der Continuität herausgeschlagen und nach Aussen abgewichen. Starke Verkürzung. — Desinfection der Wunde. Aseptischer Verband. Wegen ausgedehntem Decollement wird von Gyps- oder Streckverband vorläufig abgesehen. Lagerung auf Schienen. — 16. 11. Gypsverband unter starkem Zug, extremer Abduction und leichter Aussenrotation. 1. 12. Da noch immer erhebliche Verkürzung Streckverband. Wunde in guter Heilung. 27. 12. Fractur fast verheilt. Massage. — 16. 2. geheilt entlassen. Gute Function. Verkürzung von nur 1 cm.

25. Wilhelm Winter, 64 J., Geschirrführer, aus Weissenfels. Augen. 25. 11. 1897. Complicirte Fractur des Humerus im linken Ellenbogengelenk vor 24 Stunden durch Ueberfahren durch einen schweren Lastwagen entstanden. Transcondyläre Fractur mit Fractur des Condylus internus und Absprengung beider Epicondylen. An der Beugeseite des Gelenkes finden sich 2 tiefgehende Weichtheilwunden. — Desinfection. Entfernung völlig abgelöster Knochenstücke und Weichtheilfetzen aus der Wunde. Der stark dislocirte Condylus internus wird durch Silberdraht befestigt. Verkleinerung der Wunde durch Nähte. Drainage. Tamponade. Gypsverband mit Schulterkappe und Suspension. — 5. 12. Keine Schwellung. Kein Fieber. Verbandwechsel. Wunden heilen reactionslos. Nach Heilung der Knochenbruchstücke wird durch Massage und Pendelbewegungen eine leidlich gute Function erzielt. — 12. 2. geheilt entlassen.

26. Hermann Gramann, 28 J., Zimmermann, aus Giebichenstein. Aufgenommen 3. 12. 1897. — Complicirter Schrägbruch des rechten Unterschenkels durch Fall von einem 12 m hohen Gerüst einige Stunden vorher entstanden. Der Unterschenkel ist in der Mitte nach aussen abgelenkt. Auf der Mitte der inneren Tibiafläche findet sich eine 3 cm lange quer zur Tibiaaxe verlaufende Hautwunde, aus welcher das obere Fragment der Tibia in Ausdehnung von 34 cm hervorschaut. Ein loses Knochenstück an der äusseren Tibiakante. — Desinfection und Entfernung der gequetschten Weichtheilfetzen. Nach Anfrischung des aus der Wunde hervorschauenden Knochenstückes mit dem Meissel Reposition der Fragmente in Narkose. Gypsverband. — Röntgenaufnahme ergibt nach 14 Tagen schlechte Stellung der Fragmente, daher Abnahme des Verbandes und neuer Verband in corrigirter Stellung. Wunde reizlos. Fieberfreier Verlauf. 11. 1. Da keine Neigung zur Verknöcherung

der Bruchenden besteht, wird Knochennaht ausgeführt. — 4. 4. 1898. Da Fracturstelle noch leicht federt mit Gehverband in ambulante Behandlung entlassen. — 15. 5. Fractur völlig verheilt. Keine Verkürzung und gute Function.

27. Moritz Oertel, 37 J. Tischler aus Halle a. S. Aufgenommen 15. 12. 97. — Complicirte Splitterfractur des linken Unterschenkels am Tage vorher durch Fall von einer Leiter aus einer Höhe von 2—3 m entstanden. Fibula und Tibia sind beide handbreit über den Malleolen gebrochen. In der Höhe der Fractur findet sich eine 5 cm lange, 3 cm breite Wunde mit zersetzten Rändern an der vorderen Tibiakante, aus welcher das obere Tibiaende hervorsteht — Desinfection und Erweiterung der Wunde in Narkose. Die gequetschten Weichtheilfetzen und einige völlig lose Splitter werden entfernt. Breite Tamponade. Aseptischer Verband und Gypsverband. — Schon am Abend muss der Gypsverband wegen Schwellung der Zehen wieder aufgeschnitten werden. In den nächsten Tagen ansteigendes Fieber. 18. 12. Zehen cyanotisch. Der ganze Unterschenkel stark geröthet und angeschwollen. Fracturstelle belegt. Hochlagerung. 20. 12. Breite Incisionen, da deutliche Gasphegmone eingetreten. 28. 12. Da wegen starker Verjauchung der Muskulatur an eine Erhaltung des Beines nicht zu denken ist, wird zur Amputation in der Mitte des Oberschenkels geschritten. Abfall der Temperatur und guter Heilungsverlauf. — 21. 5. Geheilt mit gutem Amputationsstumpf entlassen.

28. Heinrich Hammermann, 28 J. Arbeiter aus Calbe a. S. Aufgenommen 27. 1. 98. — Complicirter Schrägbruch des linken Unterschenkels 2 Stunden vorher durch Ueberfahren durch einen schweren Lastwagen entstanden. Zwischen unterem und mittlerem Drittel des Unterschenkels findet sich eine thalergrosse unregelmässige verschmutzte Wunde, aus der das obere Ende der schräg durchbrochenen Tibia herausieht. Fibula ist etwas weiter oberhalb durchbrochen. — Abtragen der verschmutzten Wundränder nach gründlicher Desinfection der Umgebung. Lagerung auf Volkmann'scher Schiene. — 28. 1. In Narkose Erweiterung und Anfrischung der Wunde. Da die Fragmente der Tibia sich nicht an einander passen lassen und nicht in der gegebenen Stellung zu halten sind, werden sie durch Silberdraht fixirt. Die Wunde wird nach Möglichkeit durch Nähte verkleinert. Aseptischer Verband. Gypsverband. Völlig fieberfreier Heilungsverlauf. Wunde bald verheilt, nachdem der Silberdraht wieder entfernt. Mehrere Gypsverbände. Zuletzt Gehverbände und Massage. — 12. 5. Mit fast consolidirter Fractur entlassen. Gehverband. Nach einigen Wochen feste Consolidation und gute Function.

29. Emil Hartberg, 36 J. Oberfeuermann aus Halle a. S. Aufgenommen 27. 4. 98. — Complicirter Splitterbruch des rechten Unterschenkels kurz vorher durch Ueberfahren mit einem Wagen der Feuerwehr entstanden. Beide Knochen sind in Höhe des unteren Drittels schräg mit starker Splitterung durchbrochen. An der Stelle des Bruches 2 Wunden, eine an der Innenseite 4 cm lang und eine etwas kleinere an der Aussenseite. Starke venöse Blutung; in der grösseren Wunde 2 völlig abgelöste Knochensplitter. — Desinfection und Anfrischung der Wunden. Entfernung aller Gerinnsel und einiger loser

Knochenstücke; von einem langen Splitter, der nur aus der Wunde herausieht, wird die Spitze abgekniffen. Tamponade. Lagerung auf Volkmann'scher Schiene. — 29. 4. Wunde rein. Da die Fragmente nicht in guter Lage zu halten sind und die Wunde an der Innenseite sehr gross ist, wird durch die Fragmente der Tibia, nachdem sie angefrischt sind, ein Silberdraht hindurchgelegt. Tamponade der Wunde, welche durch Nähte so weit zusammen gezogen wird, dass Knochen und Silberdraht bedeckt sind. Gypsverband. Reactionsloser Verlauf. Mehrere Sequesterbildungen, die sich nach und nach abtossen, verzögern die Callusbildung. — 28. 7. Mit Gehverband in ambulante Behandlung entlassen. H. stellt sich nach einigen Wochen wieder vor. Fractur fest. Gute Function. Nur geringe Verkürzung.

30. Franz Möritz, 40 J. Zimmermann aus Schwetz. Aufgenommen 26. 6. 98. — Complicirter Bruch des linken Unterschenkels vor mehreren Stunden durch Fall von einer Leiter entstanden, indem Pat. mit dem linken Fusse an den Sprossen hängen blieb. Starke Schwellung und braun-blaue Verfärbung des ganzen Unterschenkels. Abnorme Beweglichkeit und Crepitation im unteren Drittel an beiden Knochen. Handbreit über dem Malleolus internus befindet sich eine 5 Markstückgrosse Wunde mit stark gequetschten unregelmässigen Rändern, aus der das obere Fragment der Tibia herausieht. — Desinfection und Anfrischung der Wunde. Reposition des aus der Wunde herausragenden Fragmentes nach Anfrischung mit dem Meissel. Tamponade. Aseptischer Verband. Lagerung auf Volkmann'scher Schiene. — Temperatur Abends bereits 38,5^o. 27. 6. Schwellung des Unterschenkels erheblich stärker. Wunde zeigt schmutzigen Belag. Haut in der Umgebung emporgehoben, bei Druck auf dieselbe entweichen aus der Wunde Gasblasen und schmutziges Sekret. Sofort 2 je 25 cm lange Incisionen an der Innen- und Aussenseite des Unterschenkels, Entfernung einiger Splitter und Gewebsnekrosen. Tamponade. Drainage. Fieber schwindet in den nächsten Tagen, Wunden reinigen sich. — 20. 9. Consolidation fest. 2 Fisteln führen noch auf rauhen jedoch noch nicht gelösten Knochen. Mit Gehverband in ambulante Behandlung entlassen. Nach einer späteren Aufnahme und Entfernung eines Sequesters dauernde Heilung mit leidlicher Function.

31. Karl Bummstedt, 36 J. Dachdeckermeister aus Halle a. S. Aufgenommen 27. 5. 98. — Complicirte Malleolarfractur des rechten Unterschenkels vor einigen Stunden durch Fall vom Dach eines Neubaus entstanden. 3 Fingerbreit über dem inneren Malleolus befindet sich eine querverlaufende, 3 cm lange Wunde, aus der das obere Fragment der Tibia herausieht. Das untere Fragment ist stark nach aussen dislocirt mit dem unteren Fragment der Fibula, die einige Centimeter höher durchbrochen ist. Bluterguss im linken Kniegelenk. — Desinfection und Lagerung auf Schiene. 28. 5. Erweiterung der Wunde, Säuberung von allem Gequetschten, Abkneifen der scharfen Zacken der Fragmente der Tibia. Unter starkem Zug in guter Stellung Gypsverband. — 14. 6. Abnahme des Verbandes nach völlig fieberfreiem Verlauf. Wunden völlig rein. Beginnende Consolidation. 12. 7. Consolidation fest. Wunden

verheilt. Massage. Pendelübungen. — 21. 8. geheilt entlassen. Bewegungsfähigkeit im Fussgelenke völlig normal.

32. Karl Koch, 65 J. Tischler aus Dieskau. Aufgenommen 31. 8. 98. — Complicirte Fractur des Oberarms oberhalb der Condylen im rechten Ellenbogengelenk durch Fall von einer 3 m hohen Leiter bei vorgestrecktem Arme vor wenigen Stunden entstanden. An der Rückseite des Ellenbogengelenkes, etwa zwei Finger breit oberhalb des Olecranon ulnae befindet sich eine etwa 3 cm lange klaffende Wunde mit unregelmässigen und gequetschten Rändern. Aus der Wunde ragt ein spitzes Knochenstück hervor, welches sich als das obere Fragment des Humerus erweist. — Sorgfältige Desinfection der Wunde und ihrer Umgebung. Die Wundränder werden angefrischt und vorstehende scharfe Knochenkanten mit der Knochenzange abgestumpft. In corrigirter Stellung Gypsverband des ganzen Armes mit Schulterkappe. — 5. 9. Erneuerung des Gypsverbandes. Die Wunde ist reactionslos. Fragmente liegen gut. Weiter ungestörter Heilungsverlauf. — 25. 9. Consolidation fest. Wunde verheilt. Pat. entlassen, Massage und Bewegungen empfohlen. Nach einigen Wochen Vorstellung mit guter Beweglichkeit.

33. Karl Schmidt, 51 J. Handarbeiter aus Getänz. Aufgenommen 29. 8. 98. — Bruch des linken Radius mit grosser Weichtheillappenwunde durch Erfasstwerden von den Walzen einer Häckselmaschine vor mehreren Stunden entstanden. Auf der Beugeseite des Vorderarmes findet sich eine 8 cm lange, weit klaffende Weichtheilwunde, welche durch Fascie und Muskel auf den Knochen reicht. Der Radius ist dicht unter der Epiphysenlinie fracturirt. — In Narkose Anfrischung und Säuberung der Quetschwunde, welche durch Nähte fixirt wird. Seitlich werden Drains eingelegt. Suspensionsverband in Beugestellung. — Fieberfreier reactionsloser Heilungsverlauf. 20. 9. Wunden in guter Heilung. Radius fest verheilt. Massage. — 11. 12. Geheilt mit guter Gebrauchsfähigkeit entlassen.

34. Hans Eiling, 3 J. Schneiderskind aus Halle a. S. Aufgenommen 28. 10. 98. — Doppelseitige complicirte Unterschenkelfractur vor wenigen Stunden entstanden, indem beim Spielen dem Kinde eine schwere Kiste auf die Beine fiel. Links findet sich in der Mitte des Unterschenkels an der Vorderseite eine 1 cm lange stark blutende Wunde. Die Continuität des Knochens ist an dieser Stelle durchbrochen. Rechts in der Mitte eine grössere Wunde mit gequetschten Rändern. Beide Knochen sind an dieser Stelle quer durchbrochen und liegt ein Theil der Tibia in der Wunde frei. — In Narkose wird Wunde und Wundumgebung gereinigt, desinficirt; die gequetschten Weichtheilzotten abgetragen. An beide Beine Gypsverband mit Fenster. — Wunden heilen schnell und ohne Störung. 7. 11. Mit Gypsverband in ambulante Behandlung entlassen. — 7. 1. 99. Völlige Heilung ohne Functionsbehinderung, nachdem noch ein kleiner unter der Haut frei beweglicher Sequester entfernt wurde.

35. Karl Wolf, 37 J. Geschirrführer aus Halle a. S. Aufgenommen 7. 1. 99. — Complicirter Bruch des linken Unterschenkels und Bruch des rechten äusseren Malleolus am gleichen Tage entstanden, indem Pat. vom

Wagen, den er fuhr, fiel und überfahren wurde. An der Innenseite des linken Unterschenkels findet sich eine grosse, 16 cm lange, 4 cm klaffende, bis auf den Knochen reichende Weichtheilwunde mit stark gequetschten Weichtheilfetzen. Tibia und Fibula sind in Höhe des unteren Drittels quer durchbrochen. — Gründliche Desinfection, Anfrischung und Säuberung der Wunde in Narkose. Breite Tamponade. Aseptischer Verband und Lagerung auf Volkmann'scher Schiene. — Völlig fieberfreier Heilungsverlauf. 10. 1. Anlegen eines gefensterter Gypsverbandes. 25. 4. Fractur völlig fest. Massage und Bewegungen. — 30. 7. Keine Bewegungsstörungen. Verkürzung nicht nachweisbar. Geheilt entlassen.

36. Karl Höbne, 34 J. Bahnarbeiter aus Götzau. Aufgenommen 11. 1. 99. — Complicirter Bruch des rechten Unterschenkels vor einigen Stunden entstanden durch Ueberfahrenwerden von einer Eisenbahnlowry. Das rechte Bein kam über dem linken zu liegen. Auf der Grenze des mittleren und unteren Drittels des Unterschenkels findet sich eine 4 cm lange, 1 cm klaffende Wunde mit zerquetschten Rändern, in deren Tiefe die Tibia freiliegt, jedoch an dieser Stelle nicht gebrochen ist. 3 cm unterhalb dieser Stelle Schrägbruch der Tibia und Querbruch der Fibula. An der Aussenseite des Unterschenkels ebenfalls eine kleine Weichtheilwunde, welche zu dem Bruch der Fibula führt. — In Narkose werden die gequetschten Wundränder umschnitten und auch der gequetschte Grund der Wunde beseitigt. Nach Beseitigung der Dislocation wird ein Gypsverband angelegt. — Völlig fieberfreier Heilungsverlauf. 25. 1. Abnahme des Verbandes. Fractur liegt gut. Wunden zeigen gute Heilung. 19. 2. Fractur fest. Wunden verheilt. Massage und Bewegungen, die Anfangs noch im Bett ausgeführt werden. — 15. 4. geheilt entlassen. Keine Funktionsstörung. Keine Verkürzung.

37. Gustav Glanz, 32 J. Tischler aus Aken. Aufgenommen 27. 3. 99. — Complicirter Bruch der linken Patella entstanden am gleichen Tage, indem Pat. von einem fahrenden Eisenbahnzuge absprang und hierbei zu Fall kam. Das linke Kniegelenk ist stark angeschwollen; fast quer verlaufend befindet sich über der Kniescheibe, auf der Mitte derselben beginnend eine 8 cm lange, klaffende und stark blutende Wunde, dieselbe geht nach aussen in der Richtung auf das Capitulum fibulae. In der Wunde bemerkt man nach Ausräumung der Blutcoagula die in 2 Theile getrennte Patella. Das Gelenk ist offen. Ausserdem Quetschwunde an der Stirn. — In Narkose Anfrischung und Naht der Kopfwunde, ferner Anfrischung der sehr gequetschten Wundränder am Knie, Entfernung aller Coagula und Gewebsetsen aus dem Gelenk. Anfrischung der Patellafragmente und Vereinigung durch Silberdraht. Naht der Haut; an den Seiten wurden Drains eingelegt. Gefensterter Gypsverband. — 1. 4. Abends Temperaturen bis 38,5°. Abnahme des Gypsverbandes, Erneuerung der Drains. Nur geringe Sekretion. Lagerung auf Schiene. Dann ziemlich reichliche Sekretion aus den Drains und geringes Fieber. 15. 4. Fieberfrei und beginnende Consolidation der Patella. 13. 5. Wieder geringes Fieber, das indessen nach Entfernung eines kleinen Sequesters der Patella und des Silberdrahtes aufhört. 20. 5. Massage, Bewegungen. — 7. 6. Wunden völlig heil, Patella fest ver-

heilt. Beweglichkeit im Kniegelenk wegen *Mala voluntas* des Pat. beim Massiren und Bewegen noch nicht sehr ergiebig. Geheilt entlassen.

38. Karl Otto, 36 J. Zimmermann aus Aken. Aufgenommen 4. 2. 99. — Complicirte Malleolarfractur des rechten Unterschenkels am Tage vorher durch Auffallen eines schweren Eisenstückes entstanden. Bruch des Wadenbeins 4 cm oberhalb des unteren Knöchelrandes und Splitterbruch des Schienbeins dicht über dem inneren Knöchel mit tiefen Weichtheilwunden. Das Fussgelenk ist eröffnet und der ganze Fuss stark nach hinten abgewichen. Die Haut ist stellenweise blauschwarz verfärbt. Puls der *A. tibialis postica* ist kaum fühlbar. — In Narkose werden ausgedehnte Incisionen zu beiden Seiten des Fussgelenkes gemacht, die gequetschten Wundränder umschnitten, das gequetschte Gewebe und alle Blutcoagula, sowie einige völlig freie Splitter entfernt. Aseptischer Verband und Gypsverband unter Beseitigung der Dislocation. — Völlig fieberfreier Heilungsverlauf. 16. 2. Erneuerung des Gypsverbandes. Die Wunden reinigen sich bald und heilen gut. 19. 4. Nach mehreren Verbandwechseln sind die Wunden völlig verheilt; die Knochenbruchstücke sind auch bereits unter starker Callusbildung fest verheilt, indessen hat sich eine gute Stellung des Fusses nicht erzielen lassen, der Fuss ist stark nach hinten mit dem Malleol. intern. abgewichen. Daher wird Osteotomie gemacht, Keilexcision aus der Tibia und Herandrücken des Fusses nach vorn. Heilung regelmässig. Nach Heilung der Wunde und fester Consolidation der Knochen wird längere Zeit medico-mechanische Behandlung angewandt. — 12. 12. 99. Geheilt entlassen, rechter Unterschenkel ist um 1 cm verkürzt. Pat. erhält Stiefel mit Einlage. Gute Gebrauchsfähigkeit des Gliedes.

39. Karl Hahn, 18 J. Landwirth aus Königerode. Aufgenommen 2. 4. 99. — Complicirter Bruch des rechten Unterschenkels. 8 cm lange, 3 cm klaffende Weichtheillappenwunde an der Vorderseite des Unterschenkels. In der Mitte desselben ist die Tibia etwas schräg durchbrochen, die Fibula etwas oberhalb quer durchbrochen. Patient war am Tage vorher von einem fallenden Baumstamm gegen den Unterschenkel getroffen, er erhielt vom Arzt einen Verband und wurde am nächsten Tage der Klinik zugeführt. — Nach gründlicher Desinfection des Gliedes werden die gequetschten Wundränder umschnitten, der Grund der Wunde gereinigt. Tamponade, aseptischer Verband. Lagerung auf Schiene. — Völlig fieberfreier Heilungsverlauf. 10. 4. Wunde völlig reizlos, beginnt bereits zu heilen. Gypsverband. 30. 4. Wunde fast völlig verheilt. 4. 5. Gypsverband. — 4. 5. Mit Gehverband in ambulante Behandlung entlassen. Bei späterer Vorstellung völlige Heilung ohne Verkürzung und guter Function des Gliedes.

40. Heinrich Herrmann, 44 J. Geschirrführer aus Kalbsried. Aufgenommen 29. 4. 99. — Complicirter Bruch beider Oberschenkel und complicirte Fractur der rechten Hand durch Ueberfahrenwerden von einem schweren Lastwagen vor etwa 10 Stunden entstanden. H. wurde mit Nothverbänden in der Nacht in die Klinik eingeliefert. Starker Blutverlust. Sensorium benommen. Puls sehr beschleunigt und klein. Weit klaffende Weichtheilwunde handbreit über dem Knie am rechten Oberschenkel. In der Tiefe der Wunde sieht man

den Knochen quer durchbrochen. In gleicher Höhe am linken Oberschenkel kleinere Wunde mit gequetschten Rändern. Der Oberschenkelknochen ist in gleicher Höhe durchbrochen. Lappenwunde am rechten Handrücken und complicirter Bruch der Zeigefingergrundphalanx. — Gründliche Desinfection. An beiden Oberschenkeln werden die Wunden erweitert, die gequetschten Wundränder umschnitten, die Muskelfetzen entfernt. Tamponade der Wunden. Aseptischer Verband. — In den nächsten Tagen besteht geringe Temperaturerhöhung. Die Zehen des rechten Fusses sind kalt. Puls der rechten A. tibialis postica ist nicht zu fühlen. Wegen Gangrän des rechten Unterschenkels erfolgt 9. 5. Amputatio femoris. Bei Betrachtung des Präparates zeigt es sich, dass das untere, gabelförmig gezackte Fragment, welches durch Muskelzug nach unten und hinten gezogen war, die grossen Gefässe völlig abknickte. Beide waren in grosser Ausdehnung völlig thrombosirt. Amputationswunde heilt ohne Störung. Desgleichen erfolgt regelmässige Heilung der Fractur des linken Oberschenkels unter Anwendung des Streckverbandes. — 5. 7. aus der Klinik entlassen. Später Schiene mit Sitzring rechts verordnet. Function des linken Beines ist gut.

41. Friedrich Kähling, 59 J. Arbeiter aus Halle a. S. Aufgenommen 4. 5. 99. — Complicirter Bruch des linken Unterschenkels vor kurzer Zeit durch Fall von einer Leiter entstanden. 5 cm lange, 2 cm klaffende, quer verlaufende Weichtheilwunde in der Höhe des unteren Drittels des linken Unterschenkels. Schrägbruch der Tibia an dieser Stelle mit-einzelnen kleinen losen Knochensplittern. Die Fibula ist etwas oberhalb quer durchbrochen. — Desinfection. Anfrischung der Wunde, Entfernung aller Blutgerinnsel und einzelner völlig gelöster Knochensplitter. Tamponade. Aseptischer Verband. Lagerung auf Volkmann'scher Schiene. — 10. 5. Bei Abnahme des Verbandes ist die Wunde vollkommen reactionslos. Die Knochenbruchstücke stehen gut zu einander. Gypsverband. Später Massage. — 12. 5. Patient wird mit Verband in ambulante Behandlung entlassen. Bei späterer Vorstellung besteht völlige Heilung mit guter Function des Gliedes.

42. Dorothea Moegebier, 60 J. Bahnvorstehersfrau aus Möringen. Aufgenommen 14. 5. 99. — Complicirter Bruch des linken Unterschenkels durch Fall von einer 3 m hohen Leiter vor einem Tage entstanden. Grosse klaffende Weichtheilwunde an der Innenseite des Unterschenkels etwas oberhalb des inneren Fussknöchels mit gequetschten und gerissenen Rändern. Das distale Bruchstück der schräg an dieser Stelle durchbrochenen Tibia ragt aus der Wunde hervor. Querbruch der Fibula in gleicher Höhe. — Die gequetschten Randpartien werden nach Desinfection der Wundumgebung abgetragen, die Wunde gereinigt, tamponirt und drainirt. Aseptischer Verband. Lagerung auf Schiene. — Im Anfange bestand einige Tage lang geringe Temperaturerhöhung. Jedoch nie über 38°. Dann völlige ungestörte Heilung der Wunde und des Knochens. 20. 5. Gypsverband. Nach Heilung des Knochens Massage. — 2. 7. geheilt entlassen. Völlige Function des Gliedes.

43. Friedrich Nelsmann, 24 J. Arbeiter aus Aken. Aufgenommen 24. 6. 99. — Complicirter Bruch des rechten Unterschenkels und Luxation des rechten Schultergelenkes durch Fall aus einer Höhe von 19 m bei der Arbeit

in einem Fabrikschornstein vor wenigen Stunden entstanden. Handbreit über dem Malleol. int. findet sich eine handtellergrösse Weichtheilwunde mit gequetschten Rändern und gerissener Musculatur. Aus der Wunde ragt das obere Fragment der schräg durchbrochenen Tibia hervor. Starke Dislocation nach aussen. — In Narkose wird die Wunde erweitert. Zahlreiche Splitter des unteren Tibiafragmentes werden entfernt. Abmeisselung des oberen Knochenbruchstückes und dann Reposition desselben. Tamponade. Drainage. Aseptischer Verband. Lagerung auf Schiene. — Im Anfange besteht geringe Temperaturerhöhung, welche jedoch nicht durch eine Störung der Wundheilung bedingt ist. 29. 6. Die Wunde sieht überall frisch aus. Die Knochenbruchstücke stehen gut zu einander. Gypsverband. 4. 11. Nach mehrfachen Verbandwechselln ist der Knochen fest verheilt. Zur Heilung der Hautwunde werden Thiersch'sche Transplantationsläppchen übertragen. Später medico-mechanische Behandlung. — 7. 3. 00 geheilt entlassen. Beweglichkeit des Fussgelenkes durch starke Callusbildung noch ziemlich behindert. Stellung des Fusses ist eine gute. Verkürzung des Beines ist kaum vorhanden.

44. Curt Olbricht, 38 J. Arbeiter aus Halle a. S. Aufgenommen 26. 6. 99. — Complicirte linksseitige Malleolarfractur, dadurch entstanden, dass O. von einem Wagen der electricischen Strassenbahn angefahren wurde. Pat. wurde sogleich nach der erlittenen Verletzung der Klinik zugeführt. Dicht über dem Malleolus internus verläuft zur Längsrichtung des Gliedes eine 8 cm lange, 2 cm breite, stark gequetschte Wunde, in deren Tiefe der quer mit mehreren Splintern durchbrochene Knochen der Tibia liegt. Die Fibula ist etwas weiter oberhalb durchbrochen. Der ganze Fuss ist nach aussen und hinten abgewichen, das Talocruralgelenk ist eröffnet. — In Narkose Abtragung alles gequetschten und verschmutzten Gewebes der Wunde. Abmeisselung des oberen Tibiafragmentes und Entfernung der abgesprengten Splitter. 10 cm langer Entspannungsschnitt an der Aussenseite des Fussgelenkes. Drainage. Tamponade. Aseptischer Verband. Lagerung auf Schiene. — Völlig fieberfreier Verlauf. 31. 7. Wunden sehen frisch aus. Schwellung ist gering. Gypsverband. Nach mehreren Gypsverbänden Heilung in guter Stellung. 17. 8. Mit Gypsgohverband wird Pat. in ambulante Behandlung entlassen. Später Transplantation Thiersch'scher Hautläppchen. Medico-mechanische Behandlung. — 9. 12. geheilt entlassen. Verkürzung $1\frac{1}{2}$ cm. Stellung des Fusses ist eine gute. Function ist wenig behindert.

45. Heinrich Kanitz, 34 J. Geschirrführer aus Eilenburg. Aufgenommen 6. 7. 99. — Complicirter Bruch des rechten Oberarmknochens im Ellenbogengelenk vor wenigen Stunden durch Ueberfahrenwerden von einem Lastwagen entstanden. 5 cm lange, breit klaffende Wunde an der Innenseite des Gelenkes; das Gelenk ist eröffnet. Condylus internus und externus sind fracturirt. — Desinfection. Anfrischung der Wunde. Tamponade. Aseptischer Verband. Gypsverband. — Die Wunde heilt regelmässig ohne Fieber. 16. 7. Erneuerung des Verbandes. 28. 7. Abnahme des Verbandes. Wunde verheilt. Die Fractur ist consolidirt. Massage. — 20. 8. Pat. wird in ambulante Behandlung entlassen. Beweglichkeit im Ellenbogengelenk ziemlich gut.

46. Friedrich Dauer, 64 J. Bahnbote aus Halle a. S. Aufgenommen

16. 7. 99. — Complicirter Bruch im rechten Ellenbogengelenk kurz vorher durch Fall von einer 1 m hohen Böschung auf den rechten Arm entstanden. 4 cm lange, mit dem Vorderarm an der Aussenseite lang verlaufende Wunde. Das Capitulum radii ragt aus der Wunde heraus und ist völlig abgelöst. — Desinfection und Anfrischung der Wunde. Das Capitulum radii wird aus der Wunde entfernt. Drainage. Tamponade. Aseptischer Verband. Gypsverband. — Nach geringer Temperaturerhöhung am ersten Tage völlig fieberfreier weiterer Heilungsverlauf. Pat. wird mit Verband in ambulante Behandlung entlassen. Später Massage. — Heilung mit ziemlich guter Function des Armes.

47. Wilhelm Taetzner, 49 J. Gastwirth aus Heiligenthal. Aufgenommen 24. 7. 99. — Complicirter Bruch des linken Humerus im Ellenbogengelenk am Tage vorher durch Ueberfahrenwerden von einem Lastwagen entstanden. Ein Arzt hatte einen Nothverband angelegt und den Patienten am nächsten Tage der Klinik überwiesen. Ueber dem Condylus internus findet sich eine 3 cm lange klaffende Wunde mit stark gequetschten Rändern. Das Gelenk ist eröffnet; 2 Finger breit oberhalb des Gelenkspaltes ist der Oberarmknochen quer durchbrochen. Der Condylus internus ist abgesprengt. — Desinfection der Wundumgebung und Anfrischung der Wunde. Aseptischer Verband. Gypsverband. Völlig fieberfreier Verlauf. Nach Heilung der Wunde und Consolidation des Knochens Massage. - 30. 7. Pat. wird in ambulante Behandlung entlassen. Bei späterer Vorstellung Heilung mit wenig behinderter Beweglichkeit im Ellenbogengelenk.

48. Herrmann Reifhardt, 53 J. Eisenbahnwagenmeister aus Sangerhausen. Aufgenommen 2. 8. 99. — Complicirter Bruch im rechten Ellenbogengelenk vor wenigen Stunden durch Ueberfahrenwerden von einem Wagen eines Güterzuges entstanden. Grosse Weichtheilwunde an der Streckseite des Gelenkes mit stark gerissener und gequetschter Muskulatur. Der ganze Gelenktheil des Humerus, das Olecranon ulnae und Capitulum radii sind völlig abgesprengt und liegen frei in der Wunde. Der N. radialis und ulnaris sind erhalten, letzterer ist stark gequetscht. Die A. radialis ist erhalten. Puls der A. radialis am Vorderarm ist eben noch zu fühlen. — Desinfection. Entfernung aller gequetschten Wundränder, Muskelfetzen und losen Knochenstückchen. Tamponade. Aseptischer Verband. Schienenverband. Suspension. — In Chloroformnarkose werden die zersplitterten Enden des Humerus, der Ulna und des Radius abgesägt, die Wunde tamponirt. Aseptischer Verband in leichter Streckstellung. Suspension. Nach geringer Temperaturerhöhung in den ersten beiden Tagen völlig fieberfreier Verlauf. 14. 8. Secundärnaht. 4. 9. Hauttransplantationen zur Bedeckung des Wunddefectes. 23. 9. Massage, active und passive Bewegungen. — 29. 9. Pat. wird in ambulante Behandlung entlassen. 2. 3. 00 geheilt entlassen. Diastase der Knochen im Ellenbogengelenk beträgt 4—5 cm. Stützschiene. Beweglichkeit der Finger und des Handgelenkes ist eine gute.

49. Reinhard Goldschmidt, 53 J. Zimmermann aus Artern. Aufgenommen am 9. 8. 99. — Complicirter Bruch im rechten Ellenbogengelenk, Bruch der 7. rechten Rippe und Contusion der rechten Hüfte durch Fall von einem

Gerüst vor wenigen Stunden entstanden. 3 cm lange, quer verlaufende Wunde über dem Olecranon, welches ebenfalls quer durchbrochen ist. Das Gelenk ist eröffnet. — Desinfection. Anfrischung der gequetschten Wundränder. Drainage des Gelenkes. Aseptischer Verband. Schienenverband. — Völlig fieberfreie Heilung. 13. 8. Gypsverband. Später Massage. — 7. 9. Pat. wird mit Verband in ambulante Behandlung entlassen. 7. 11 geheilt entlassen. Gute Function des Armes.

50. Karl Markgraf, 35 J. Maurer aus Dandorf. Aufgenommen 25. 8. 99. — Complicirter Bruch beider Unterschenkel und complicirter Bruch des linken Oberkiefers durch Verschüttetwerden bei der Arbeit in einem Grabgewölbe am gleichen Tage entstanden. Schrägbruch des linken Unterschenkels in der Mitte desselben mit starker Splitterung und tiefgehender Weichtheilwunde an der Innenseite. Der rechte Unterschenkel ist in gleicher Höhe quer durchbrochen. An der vorderen Tibiakante findet sich eine kleine, bis auf den Knochen reichende Wunde. — Desinfection und Anfrischung der Wunden an beiden Unterschenkeln und Lagerung auf Schiene. — Nach geringer Temperaturerhöhung in den ersten drei Tagen erfolgt der weitere Heilungsverlauf ohne Störung. 1. 9. Gypsverband beiderseits. 6. 11. Die Wunden sind verheilt. Links keine Verkürzung, rechts $1-1\frac{1}{2}$ cm Verkürzung und kleine Fistel mit kleinem Sequester der Tibia. Nach Entfernung desselben erfolgt völlige Heilung. Massage. — 5. 6. 00 geheilt entlassen mit guter Function beider Gliedmaassen.

51. Karl Zeising, 48 J. Bahnarbeiter aus Belleben. Aufgenommen 2. 9. 99. — Complicirter Bruch des rechten Oberschenkels und rechter Oberarmbruch im Ellenbogengelenk, vor wenigen Stunden durch Anfahren eines Eisenbahnzuges entstanden. Grosse Weichtheilwunde an der Aussenseite des rechten Oberschenkels, welche bis auf den Knochen reicht; der Knochen ist in der Mitte quer durchbrochen. Das distale Fragment ist nach hinten und oben abgewichen. Ausserdem nicht complicirter Bruch beider Condylen des Oberarmes mit starkem Bluterguss im Ellenbogengelenke. — Desinfection der Wundumgebung. Anfrischung, Tamponade und Drainage der Wunde. Aseptischer Verband. Unter starkem Zug wird die Dislocation der Fragmente ausgeglichen. Streckverband. — In den ersten Tagen bestand geringe Temperaturerhöhung, dann völlig fieberfreier Verlauf. 2. 12. Oberschenkelknochenbruch ist völlig fast consolidirt, die Wunde verheilt. Massage und medico-mechanische Behandlung. — 22. 12. 99. geheilt entlassen. Verkürzung des rechten Beines ist kaum messbar vorhanden. Geht ohne zu hinken.

52. Arthur Holländer, 10 J. Kasernenwärterkind aus Wittenberg. Aufgenommen 2. 10. 99. Complicirter Bruch des rechten Unterschenkels am Tage vorher durch Auffallen eines schweren Schrankes entstanden. Ausgedehnte Weichtheilwunde an der Vorderseite des Unterschenkels. Beide Unterschenkelknochen sind in der Höhe des unteren Drittels durchbrochen. Das untere Bruchstück der Tibia ist in grosser Ausdehnung vom Periost entblösst. — Nach Desinfection der Wundumgebung und Anfrischung der Knochenbruchstücke mit dem Meissel, Tamponade. Aseptischer Verband. Lagerung auf Schiene. Völlig fieberfreie Heilung. 17. 10. erster Gypsverband. 16. 12. Nach

Ueberpflanzen von einigen Hauttransplantationen zur Deckung der Wunde erfolgt Heilung. — 16. 12. geheilt entlassen. Keine Verkürzung. Gute Function des Gliedes.

53. Otto Kleine, 41 J. Maschinenwärter aus Laucha. Aufgenommen 17. 10. 99. — Complicirter Bruch im rechten Ellenbogengelenk am gleichen Tage dadurch entstanden, dass K. mit dem Arme in eine Rübenquetschmaschine gerieth. Ausgedehnte Weichtheilwunden an der Rückseite des Armes am Oberarm und am Vorderarm. Das Ellenbogengelenk ist eröffnet, der Condylus internus ist durchbrochen. Die Wunden sind stark beschmutzt. — Nach Desinfection der Wundumgebung und Anfrischung der Wundränder werden die Wundtaschen breit gespalten. Tamponade und Drainage der Wunde. Aseptischer Verband. Pappschienenverband. — Heilung erfolgt völlig ohne Fieber. 3. 11. Fractur des Condylus internus ist verheilt. Gelenk zeigt gute Beweglichkeit. Wunden sind in guter Heilung. — 3. 11. Patient geht auf Wunsch in Behandlung des Kassenarztes der Heimath über. Weiterer Heilungsverlauf liess sich nicht verfolgen.

54. Konrad Seidel, 7 J. Malerskind aus Wittenberg. Aufgenommen 19. 10. 99. — Complicirter Bruch des linken Oberarms und Bruch des Unterkiifers am gleichen Tage vor wenigen Stunden durch Ueberfahrenwerden entstanden. An der Rückseite des Oberarms in der Mitte findet sich eine 7 cm lange breit klaffende Wunde mit gequetschter Umgebung. Aus der Wunde ragt das obere Knochenfragment hervor. Starker Bluterguss im Schultergelenk. — Anfrischung der Wunde und Anfrischung der Knochenbruchstücke mit dem Meissel. Tamponade, Streckverband. — Heilungsverlauf völlig fieberfrei. 1. 11. Schwellung im Schultergelenk ist nur noch gering. Die Wunde völlig reizlos, so dass die Wundränder durch Naht vereint werden. Gypsverband. 6. 12. In ambulante Behandlung entlassen. Wunde und Knochenbruch verheilt. Massage. — Heilung ohne Störung der Gebrauchsfähigkeit.

55. Heinrich Winkert, 38 J. Vorarbeiter aus Landsberg. Aufgenommen 21. 11. 99. — Complicirter Bruch des linken Oberschenkels, des rechten Vorderarmes und zahlreiche Hautquetschungen und Brandwunden am ganzen Körper, vor etwa 3—4 Stunden durch Sprengschussverletzung in einem Steinbruche entstanden. Kleine markstückgrosse Wunde in der Mitte an der Beugeseite des linken Oberschenkels. Der Oberschenkelknochen ist an dieser Stelle mit erheblicher Splitterung durchbrochen. Die Knochenbruchstücke weichen stark gegen einander ab. An der Ulnarseite des rechten Vorderarmes findet sich eine 8 cm lange, breit klaffende Weichtheilwunde, in deren Tiefe man die ebenfalls mit starker Splitterung durchbrochene Ulna sieht. Der Radius ist an dieser Stelle quer durchbrochen. Die Weichtheilwunden sind zerrissen und stark mit Pulvermassen beschmutzt. Erheblicher Blutverlust und Gehirnerschütterung. — Nach Desinfection und Reinigung der zahlreichen Wunden, Abtragung aller zeretzten Weichtheilmassen und Entfernung aller freien Knochensplinter. Aseptischer Verband und Tamponade der Wunden. Pappschienenverband. Excitantien. — 22. 11. In Chloroformnarkose wird eine weitere Säuberung der Wunden vorgenommen, die Knochenbruchstücke mit dem Meissel ange-

frischt und in ihrer Lage richtig gestellt. Dann Tamponade der Wunden und Anlegung eines Streckverbandes für die untere Extremität und gefensterter Gypsverband am rechten Arm. Im Anfange geringe Temperaturerhöhung, jedoch nur am 2. Tage über 38°. Dann ungestörte Heilung. 12. 12. Knochenbruch am Arm ist in guter Stellung verheilt. Knochenbruch am linken Oberschenkel federt noch gering. Weiter Anwendung von Streckverband. Später Massage. — 31. 1. Geheilt entlassen. Verkürzung des linken Beines beträgt nur $\frac{1}{2}$ —1 cm. Nur geringe Behinderung der Erwerbsfähigkeit.

56. Emil Buchmann, 17 J. Waldarbeiter aus Braunschwende. Aufgenommen 15. 1. 00. — Complicirter Bruch des linken Unterschenkels und Bruch des rechten Oberschenkels am gleichen Tage vor mehreren Stunden durch Auffallen eines Baumstammes entstanden. Am linken Unterschenkel in der Mitte der Vorderseite findet sich eine 5 markstückgrosse Weichtheilwunde, aus der das ziemlich scharfkantige obere Bruchstück der Tibia hervorsieht. Die Fibula ist etwas höher durchbrochen. Ziemlich erhebliche Abweichung der Bruchstücke gegen einander. — Desinfection der Wundumgebung und Sänberung der Wunde. Lagerung auf Volkmann'schen Schienen nach Anlegen eines aseptischen Verbandes. — 17. 1: 00. In Chloroformnarkose wird die Wunde am Unterschenkel erweitert, die Knochenbruchstücke mit dem Meissel angefrischt und dann durch Silberdraht vernäht. Deckung der Wunde erfolgt nach Anlegen eines lateralen Entspannungsschnittes an der Innenseite. Tamponade, aseptischer Verband, Gypsverband. Im Anfange geringes Fieber, dann weiter gute Heilung. 12. 4. Heilung der Wunde und völlige Consolidation des Bruches mit geringer Callusbildung. — 2. 6. Geheilt entlassen. Ziemlich gute Function beider Gliedmaassen.

57. Franz Wagner, 36 J. Arbeiter aus Grobzig. Aufgenommen 18. 1. 00. — Complicirter Bruch beider Unterschenkel am Tage vorher durch Ueberfahrenwerden von einem schweren Lastwagen entstanden. Grosse, breit klaffende Weichtheilwunde an der Innenseite des linken Unterschenkels dicht unter dem Kniegelenk. Die Art. tibialis ant. liegt frei in der Wunde und wird durch eine Knochenkante comprimirt. Beide Knochen des linken Unterschenkels sind handbreit unterhalb der Tuberositas tibiae mit ziemlicher Splitterung durchbrochen. Am rechten Unterschenkel, welcher stark geschwollen und geröthet ist, findet sich etwas unterhalb der Mitte an der Vorderseite eine querverlaufende etwa 3 cm lange Weichtheilwunde, welche bis auf den Knochen reicht. Beide Unterschenkelknochen sind am unteren Rande dieser Wunde quer durchbrochen. — Desinfection und Reinigung der Wunde. Die gequetschten Weichtheile werden entfernt. Nach Beseitigung der Dislocation der Knochenbruchstücke pulsirt die A. tibialis ant. links wieder. Tamponade, aseptischer Verband. Schienenverband. Rechter Unterschenkel. Aseptischer Verband. Gypsverband. — Im Anfange bestand ziemliche Secretion der Wunde am linken Unterschenkel und geringe Temperaturerhöhung. Die Heilung des rechten Unterschenkels erfolgte ohne Störung, so dass nach etwa $2\frac{1}{2}$ Monaten völlige Heilung mit guter Function erreicht war. 8. 3. Wegen verzögerter Knochenneubildung am linken Unterschenkel durch Muskelinterposition wird

Abtragung der Knochenbruchstücke vorgenommen. Dann Gypsverband. Heilung nun regelmässig. — 30. 6. Geheilt entlassen. Der linke Unterschenkel ist um 3 cm verkürzt. Mit Schiene am linken Beine besteht leidliche Function des Gliedes.

58. Max Korittke, 32 J. Eisenhobler aus Halle a. S. Aufgenommen 5. 3. 00. — Complicirte Comminutivfractur des rechten Vorderarmes und Abquetschung des Daumens am gleichen Tage durch Quetschung in Transmissionsscheibe und Riemen entstanden. Im unteren Drittel an der Ulnarseite des rechten Vorderarmes liegt eine 6 cm lange Quetschwunde, aus welcher stark mit Maschinenschmiere besudelt ein Knochenfragment hervorragte. Es findet sich eine Fractur des Radius dicht über dem Handgelenk und Bauch des Radius in der Höhe des unteren Drittels. Die Ulna ist in gleicher Höhe mit ziemlicher Splitterung durchbrochen. Puls der A. radialis ist äusserst schwach. — Nach Desinfection der Wundumgebung wurden Wunde und vorstehende Knochenkanten gesäubert. Tamponade. Aseptischer Verband. Gypsverband. — Völlig fieberfreier Heilungsverlauf. 7. 4. Die Wunde ist verheilt, Bruchstücke stehen in guter Stellung, federn noch leicht. K. wird mit Verband in ambulante Behandlung entlassen. Später medico-mechanische Behandlung. Bei späterer Vorstellung war Heilung mit ziemlich guter Function erreicht.

3. Nicht frische, septisch inficirte Fracturen.

59. Eduard Jungmann, 28 J. Schlosser aus Halle a. S. Aufgenommen 17. 7. 97. — Complicirter Bruch der linken Tibia vor 4 Tagen durch Aufschlagen eines schweren eisernen Krahnens entstanden. Ein Arzt hatte die Wunde vernäht und Gypsverband angelegt. Da bald darauf Fieber eintrat, wurde der Verband wieder abgenommen und Pat. der Klinik überwiesen. Ziemlich elender Zustand. Hohe Temperatur. Der linke Unterschenkel ist unförmig bis zur Mitte des Oberschenkels geschwollen. Handbreit unter dem Kniegelenk ist die Tibia schräg durchbrochen; über dem Bruch findet sich eine 5 markstückgrosse Wunde, in der das obere Tibiaende freiliegt. Haemarthros genu. Aus der Wunde entleert sich dunkel gefärbtes, übelriechendes Secret. An der ganzen Vorderseite des Unterschenkels Hautemphysem. — Entspannungsschnitte zu beiden Seiten der Fracturstelle, Tamponade. Drainage. Punction des Kniegelenks. Aseptischer Verband. Lagerung auf Volkmann'scher Schiene. — 22. 7. Schwellung des ganzen Gliedes, starke eitrige Secretion und hohe Temperaturen dauern an. Die vorgeschlagene Amputation wird vom Pat. abgelehnt. In Narkose werden die Entspannungsschnitte bis auf den Oberschenkel erweitert. 26. 7. Breite Eröffnung des Kniegelenkes, welches völlig vereitert. Von nun an Abfall des Fiebers. Bruch beginnt zu heilen, ebenso die Incisionswunden. 30. 10. Incision eines Abscesses an der Innenseite des Oberschenkels, welcher bis auf den horizontalen Schambeinast reicht. Von nun an nicht unterbrochener Heilungsverlauf. — 8. 4. 98. Auf eigenen Wunsch aus der Behandlung entlassen, mit beschränkter Beweglichkeit im linken Knie- und Hüftgelenk. Stellung des Gliedes ist eine gute.

60. Heinrich Possner, 36 J. Oekonom aus Halle a. S. Aufgenommen 7. 12. 97. Complicirter linker Malleolarbruch vor 6 Tagen durch Fall von einer Leiter entstanden. Pat. wird vom behandelnden Arzt, da die Wunde zu eitern begann, der Kliuik überwiesen. Temperatur 39. Starke Schwellung des ganzen Unterschenkels und Fussrückens. Dicht über dem Gelenke ist der Malleol. internus quer durchbrochen. Ueber dieser Bruchstelle findet sich eine 6cm lange 2cm klaffende Wunde mit schmutzig-eitrig belegtem Grunde. Auch Mall. ext. ist gebrochen. — Desinfection der Wunde und Wundumgebung. Abtragung der Wundränder, Incision bis auf die Sehne des M. tibialis post. Tamponade. Drainage. Lagerung auf Schiene. — Anfangs werden die Temperaturen geringer und erfolgt guter Abfluss des Secretes. Später wieder ansteigende Temperaturen, daher 8. 1. 98. Resection im Fussgelenke. Anfangs Lagerung auf Schiene, dann Gypsverband. Völlig aseptischer Wundverlauf. — 25. 3. Mit guter Function auf Wunsch entlassen.

61. Hermann Böttcher, 30 J. Arbeiter aus Biedersdorf. Aufgenommen 10. 1. 98. — Complicirter linker Oberschenkelbruch am Tage vorher durch Verschüttetwerden in einer Thongrube entstanden. Fieber. Splitterbruch zwischen mittlerem und oberem Drittel des Oberschenkels. Grosse Lappenwunde an der Aussenseite mit zeretzten Muskeln. Aus der Wunde entleert sich trübes dunkel gefärbtes Secret. Starke Schwellung und Hautemphysem an der ganzen Aussenseite des Oberschenkels. — Desinfection der Wunde und Erweiterung derselben. Entfernung aller Gerinnsel und Gewebssetzen. Tamponade, Drainage. Aseptischer Verband. Streckverband. — 19. 1. Da Schwellung des Gliedes und hohe Temperaturen andauern, werden ausgiebige Spaltungen vorgenommen. Trotzdem dauert das Fieber an und treten die Erscheinungen allgemeiner Sepsis zu Tage. Fortgesetzt neue Abscedirungen am Oberschenkel, Kreuzbein und Scapula. — 6. 3. Exitus letalis.

62. Heinrich Lautenbach, 75 J. Arbeiter aus Gross-Linungen. Aufgenommen 11. 1. 98. — Complicirter Bruch des linken Unterschenkels vor 14 Tagen durch Ueberfahren eines schweren Lastwagens entstanden. Wegen septischer Wunde vom behandelnden Arzt der Klinik überwiesen. Auf der Höhe des unteren Drittels des linken Unterschenkels Schrägbruch beider Knochen und kleine Wunde, deren Umgebung geröthet und geschwollen ist. Temperatur 38,8. — Erweiterung der Wunde. Tamponade, Drainage. Aseptischer Verband. Lagerung auf Schiene. — 13. 1. Kein Fieber mehr, Phlegmone zurückgegangen. Gypsverband in Narkose unter starkem Zug. Heilung regelmässig. 8. 2. Gehverband. — 5. 3. Fractur fast geheilt. Function des Gliedes bei dem Alter des Patienten leidlich.

63. Wilhelm Herrmann, 27 J. Bahnarbeiter aus Schönwalde. Aufgenommen 19. 4. 98. — Complicirter Bruch des linken Unterschenkels vor 3 Tagen durch Auffallen einer schweren Eisenschiene entstanden. Pat. war bisher im Kreiskrankenhause behandelt. Schrägbruch mit Splitterung beider Knochen auf der Höhe des unteren Drittels des Unterschenkels. Starke Schwellung des ganzen Unterschenkels. Ueber die Fractur an der Innenfläche der Tibia thalergrosse Wunde mit schmutzig-eitrig belegtem Grunde und trüber Secretabsonde



rung. Fieber. — Desinfection der Wunde und Wundumgebung. Erweiterung derselben durch breite Incision, Entfernung aller Coagula, Weichtheilfetzen und einiger Splitter. Tamponade, Drainage. Lagerung auf Schiene. — Nach wenigen Tagen fieberfrei, völlig aseptischer Wundverlauf. 3. 5. Gypsverband. 11. 8. Fractur völlig fest, Wunden verheilt. — 3. 9. Geheilt entlassen. Function gut. Geringe Verkürzung.

64. Anna Furchner, 20 J., Arbeiterin, aus Globig. Aufgen. 5. 7. 1898. — Complicirte Fractur der linken Tibia in der Höhe des unteren Drittels vor 3 Wochen durch Fall von einem Erntewagen entstanden. Ueber dem Knochenbruch an der Innenseite des Unterschenkels eine thalergrosse, schmutzigbelegte Wunde, aus der sich eine geringe Menge Eiter entleert. Geringe Temperaturerhöhung. — Desinfection und aseptischer Verband der Wunde. Lagerung auf Schienen. — 14. 7. Wunde hat sich gereinigt. Keine Temperaturerhöhung. Gypsverband. Regelmässiger Heilungsverlauf. — 13. 8. Geheilt entlassen. Gute Function. Keine Verkürzung.

65. Christian Weiss, 40 J., Zigeuner, aus Eisleben. Aufgen. 14. 7. 1898. — Complicirter Splitterbruch des linken Radius vor 3 Tagen entstanden als W. ein altes verrostetes Gewehr abschoss, welches zerplatzte, wobei Eisensplitter in den linken Vorderarm drangen. Ein Arzt hatte die Wunde vernäht, musste aber nach 3 Tagen wegen starker Eiterung die Nähte wieder entfernen und W. der Klinik überweisen. Fieber. Starke Schwellung und Röthung des Arms. 2 cm lange, 1 cm klaffende stark jauchende Wunde in der Mitte an der Volarseite des Vorderarms. Splitterfractur des Radius an dieser Stelle. — Desinfection und in Narkose breite Incision an der ganzen Volarseite des Vorderarms. Art. radialis thrombosirt. Etwas oberhalb der Wunde ein kleiner Eisenheil mit jauchender Umgebung. Drainage, Tamponade, aseptischer Verband. Suspension. — Fieber fällt in den nächsten Tagen ab. Reichliche Secretion; aus der Wunde stossen sich grosse nekrotische Fetzen ab. — 22. 7. Wunde hat sich gereinigt. Fractur beginnt zu consolidiren. Gypsverband. — 12. 8. Wunde und Fractur verheilt. Bewegungen der Finger und im Ellenbogengelenk ist gut, weniger noch im Handgelenk. — 12. 8. Auf eigenen Wunsch entlassen in ambulante Behandlung. Ist nicht wieder auffindbar.

66. Wilhelm Zeller, 18 J., Arbeiter, aus Westerwitz. Aufgenommen 23. 10. 1898. — Complicirter Bruch des rechten Oberschenkels. Pat. war am Tage vorher mit dem Beine in das Getriebe einer Maschine in einer Zuckerfabrik getreten. Pat. wird in ziemlich elendem Zustande eingeliefert. Temperatur 39,5. Puls kaum zu fühlen. Grosse Lappenwunde an der Aussenseite des Unterschenkels, desgleichen grosse Wunde an der Aussenseite des Oberschenkels bis zum Knie herab mit Eröffnung des Gelenkes. Aus dem oberen Wundwinkel sieht das obere Fragment des dicht über dem Kniegelenk gebrochenen Oberschenkels hervor. Im unteren Wundwinkel liegt ein 3 cm langer Knochensplitter völlig frei. An der Innenseite des Oberschenkels findet sich eine 15 cm lange, weit klaffende Wunde, in deren Grund die Oberschenkelgefässe völlig frei liegen. Die Musculatur ist stark zerrissen. — In Narkose Anfrischung und Erweiterung sämmtlicher Wunden. Entfernung alles Ge-

quetschten. Tamponade und Drainage derselben. Drainage des Kniegelenks von der Aussenseite her. Aseptischer Verband. Schienen. Excitantien. — Durch in den ersten Tagen fortgesetzt wiederholte Excitantien, Kochsalztransfusionen, heisse Einläufe, Wein und subcutane Campher- und Moschus-injectionen gelingt es, das Allgemeinbefinden wieder zu heben. — 27. 10. Sehr starke Secretion der Wunden. Pat. wird mehrere Stunden am Tage ins permanente Bad gesetzt. Wunden beginnen dann allmählig sich zu vereinigen; nachdem sich noch hintereinander 3 Knochensequester abgestossen haben, allmählig Abfall des Fiebers. Da indessen die Dislocation der Knochenfragmente eine immer grössere wird, das untere Ende des oberen Fragmentes sich immer mehr aus der an der Aussenseite gelegenen Wunde herausdrängt, wird 17. 12. in Narkose Absägung der vorragenden Fragmente vorgenommen. Gypsverband mit Beckenring. 17. 1. Wunden granuliren gut. Transplantation von Thiersch'schen Lappen vom Oberschenkel her. Weiter ungestörter Heilungsverlauf. Später Massage und Bewegungen. — 20. 3. geheilt entlassen. Wunden völlig verheilt. Knochen fest. Kniegelenk völlig unbeweglich. 9 cm Verkürzung.

67. Otto Wehnmann, 19 J., Maurer, aus Uechtriz. Aufgenommen 30. 11. 1898. — Complicirter Bruch des linken Vorderarmes vor 9 Tagen durch Fall von einem etwa 1 m hohen Gerüst bei vorgestrecktem Arme entstanden. Patient wird vom behandelnden Arzt wegen Eiterung der Wunde der Klinik überwiesen. Querbruch beider Knochen etwa in der Mitte des Vorderarmes. Schwellung des Armes und kleine schmutzig belegte Wunde an der Ulnarseite der Fracturstelle. Aus der Wunde entleert sich etwas trübes Sekret. — Desinfection und Incision an der Ulnarseite in einer Länge von 12 cm durch die vorhandene Wunde hindurch. Spaltung der Fascie. Tamponade mit Jodoformgaze. Schienenverband. Suspension. — Im weiteren Verlaufe reinigt sich die Wunde bald. 6. 12. Gypsverband. 26. 1. Wunde verheilt. Fractur fest. Massage. — 27. 2. Geheilt mit guter Gebrauchsfähigkeit entlassen.

68. Karl Wust, 45 J., Arbeiter, aus Lucolena. Aufgen. 29. 1. 1899. — Complicirter Bruch des linken Vorderarms am Tage vorher durch Ueberfahrenwerden von einem schweren Lastwagen entstanden. Ein Arzt hatte einen Nothverband angelegt und Patienten am nächsten Tage der Klinik überwiesen. Splitterbruch beider Vorderarmknochen handbreit oberhalb des Handgelenkes. An der Streckseite findet sich eine grosse Weichtheilwunde, aus welcher das obere Knochenende des Radius hervorragt. Aus der Wunde entleert sich eine reichliche Menge trüben Sekrets. — Nach Desinfection der Wundumgebung wird die Wunde etwas erweitert, auseinandergebogen, die losen Splitter entfernt, das obere Radiusende abgesägt, die gequetschten Muskelfetzen und Hautränder umschnitten. Tamponade mit Jodoformgaze. Pappschiene. Suspensionsverband. — In den ersten 8 Tagen ziemlich starke Sekretabsonderung der Wunde und Temperaturerhöhung. Verbandwechsel alle 3–4 Tage mit schwacher Lösung von Liq. Alumin. acet. Sekretabsonderung und Temperatur werden geringer. — 7. 2. Gypsverband. 13. 4. Heilung nachdem sich noch mehrere Splitter abgestossen haben, unter ziemlich starker Dislocation.

2. 6. Erneute Aufnahme. Anfrischung der Knochenenden und Silberdrahtnaht. Jetzt ungestörte Heilung. — 8. 10. Geheilt entlassen mit ziemlich guter Function.

69. Karl Alsdorf, 48 J., Schuhmacher, aus Elsterwerda. Aufgenommen 8. 3. 1899. — Complicirter Bruch des linken Unterschenkels 14 Tage vorher durch Fall beim Tanzen entstanden. Ein Arzt hatte den Verletzten 8 Tage lang im leichten Schienenverband, dann 8 Tage im Gypsverband behandelt. Bei der Aufnahme fand sich eine jauchende Phlegmone des ganzen Unterschenkels. Beide Unterschenkelknochen sind dicht über dem Fussgelenke durchbrochen, der Malleolus internus ist abgesprengt. Dicht über demselben ist eine kleine Weichtheilwunde gelegen, aus der sich stinkenden Eiter entleert. — Breite Incisionen zu beiden Seiten des Unterschenkels. Tamponade mit Jodoformgaze. Drainage und Lagerung auf Volkmann'scher Schiene. — Unter feuchten Verbänden reinigen sich die Wunden verhältnissmässig schnell, so dass am 17. 4. dazu geschritten werden kann, die fehlerhafte Stellung des Fusses, auf welche bisher keine Rücksicht genommen werden konnte, zu corrigiren. Nach Absägung des unteren Tibia- und Fibulaendes folgt aseptischer Verband und Gypsverband. Heilungsverlauf ohne Störung. Nach Heilung der Fractur 2. 6. medico-mechanische Behandlung. — 2. 8. geheilt entlassen. Fuss steht in guter Stellung, Verkürzung gering.

70. Josepha Sombarska, 27 J., Arbeiterin, aus Schwetz. Aufgenommen 22. 3. 1899. — Complicirter Bruch des linken Unterschenkels am Tage vorher durch Fall von einem Wagen entstanden. Beide Knochen sind in Höhe des unteren Drittels des Unterschenkels etwas schräg durchbrochen. An der Vorderseite desselben liegt eine kleine Wunde, aus welcher sich ein dünnflüssiges, eiteriges Sekret mit Gasen entleert. — Nach Desinfection der Wundumgebung wird durch Längsschnitt die Wunde erweitert, Abtragung der gequetschten und nekrotischen Randpartien. Drainage. Tamponade. — Schienenverband. — Anfangs geringes Fieber, dann reinigt sich die Wunde bald, so dass am 28. 3. Gypsverband angelegt wird. Nach Heilung des Bruches folgt medico-mechanische Behandlung. — 9. 7. geheilt entlassen. Völlig unbehinderte Function.

71. Rudolf Schleising, 17 J., Arbeiter, aus Sömmerda. Aufgenommen 26. 4. 1899. Complicirter Bruch des rechten Unterschenkels am Tage vorher durch Fall aus einer Höhe von 25 m bei der Arbeit in einem Schornstein entstanden. Tibia und Fibula sind handbreit über den Malleolen mit starker Splitterung durchbrochen. Grosse Weichtheilwunde etwas unterhalb der Wade, aus welcher zerfetztes und missfarbenes Muskelgewebe hervorsieht. Die Arteria tibialis postica ist erhalten und liegt in der Wunde frei. — Erweiterung der Wunde durch Einschnitt an der Innenseite, wobei reichliche Menge Sekret und Gasblasen hervortreten. Gründliche Säuberung. Drainage. Tamponade. Schienenverband. — Nur in den ersten Tagen geringe Temperaturerhöhung. Dann reinigt sich die Wunde bald. Da aber starke Splitterung vorhanden war, werden noch einige Sequester aus der Wunde abgestossen. 14. 9. Knochen

fest verheilt. Transplantation zur Deckung des Hautdefectes. — 24. 10. Mit guter Function beurlaubt. Nicht wieder erschienen.

72. Moritz Pehle, 38 J., Fuhrmann, aus Finsterwalde. Aufgenommen 13. 7. 1899. Complicirter Bruch des rechten Unterschenkels 2 Tage vorher durch Ueberfahrenwerden von einem schweren Lastwagen entstanden. Wegen starkem Hämatom waren von einem Arzt 3 je 1 cm lange Einschnitte gemacht, in welche Drains eingelegt waren. Am 3. Tage Fieber und Aufnahme in die Klinik. Starke Anschwellung des ganzen Unterschenkels und handtellergrosse gangränöse Hautpartie in der Höhe des unteren Drittels. Aus den 3 Incisionswunden, etwa in der Mitte des Unterschenkels, entleert sich kein Sekret. Die Drainöffnungen sind durch Blutcoagula und Jodoformpulver verklebt. Bruch beider Unterschenkelknochen in Höhe des unteren Drittels mit starker Splitterung. — Breite Incisionen zu beiden Seiten des Unterschenkels. Dabei entleert sich eine reichliche Menge stinkenden Eiters mit Gasblasen. Die Arteria tibialis post. ist zerrissen. Ausgedehnte Zerreißung der Musculatur. Tamponade. Drainage. Lagerung auf Schienen. — In den ersten Tagen ziemlich hohe Temperatur. Täglich Verbandwechsel mit Erweiterung der Incisionen in den beiden ersten Tagen. Nach 8 Tagen Abfall des Fiebers und ist die Gefahr der völligen Gangrän des Unterschenkels beseitigt. Heilung unter ziemlich erheblicher Sekretabsonderung und Abstossung mehrerer Sequester. 14. 10. Bruch völlig knöchern in guter Stellung verheilt. Transplantation zur Deckung des Hautdefectes. Später medico-mechanische Behandlung. — 15. 4. 1900. Geheilt entlassen. Verkürzung nur sehr gering. Ziemlich gute Function.

73. August Salinger, 17 J., Knecht, aus Reideburg. Aufgen. 4. 10. 1899. — Complicirter Bruch des linken Unterschenkels am Tage vorher durch Hufschlag entstanden. Etwa in der Mitte des Unterschenkels findet sich ein Querbruch der Tibia, die Fibula ist etwas oberhalb durchbrochen. Stark gequetschte Weichtheilwunde über dem Knochenbruch, aus welcher das obere Tibiaende hervorragt. Die gequetschten Weichtheile sind missfarben. — Die Wunde wird angefrischt, der Knochen wird mit dem scharfen Löffel gereinigt. Tamponade, fixirender Verband auf Volkmann'scher Schiene. — Da in den ersten Tagen geringes Fieber andauert, die Schwellung der Wundumgebung zunimmt, 7. 10. tiefe Incision an der Innenseite bis auf die Tibia. Abfall des Fiebers und ungestörter Heilungsverlauf. 15. 1. feste Consolidation. — 4. 2. geheilt mit guter Function entlassen.

74. Wilhelm Heisgen, 37 J., Arbeiter, aus Cönnern. Aufgen. 27. 1. 1900. — Complicirter Bruch im linken Ellenbogengelenk mit grosser Lappenwunde an der Rückseite des Gelenkes, Absprengung des Condylus externus humeri und Eröffnung des Gelenkes, vor 2 Tagen durch Ueberfahrenwerden von einem Lastwagen entstanden. Ein Arzt hatte einen Verband angelegt. Wegen eintretenden Fiebers und Schwellung des Armes erfolgte Aufnahme in die Klinik. Aus der Wunde entleert sich eine reichliche Menge stinkenden Eiters. — Die Wunde wird erweitert. Entfernung alles gequetschten und nekrotischen Ge-

webes. Tamponade. Drainage. Aseptischer Verband. Suspension. — Am ersten Tage geringes Fieber. Dann völlig fieberfreier Heilungsverlauf. — 7. 3. Gut granulirende Wunde, Knochen fest verheilt. Beweglichkeit im Gelenk nur wenig behindert. — 7. 3. Geht auf Wunsch in Behandlung des Kassenarztes über.

II. Complicirte Schädelfracturen.

Es waren in der Zeit vom 1. April 1897 bis zum 1. April 1900 in der Klinik im ganzen 64 Fälle complicirter Schädelfracturen zur Behandlung gekommen. Hierunter fanden sich 6 Fälle von Fracturen der Schädelbasis. Von den complicirten Fracturen des Schädeldaches waren 49 Fälle, bei denen es sich um Fissuren, Splitterungen und Depression des Schädelknochens von mehr oder weniger grösserer Ausdehnung handelte, bei denen indessen eine Verletzung des Hirns und der Hirnhäute nicht vorlag. Ein Theil derselben ist in der nachfolgenden tabellarischen Zusammenstellung aufgeführt, eine grössere Reihe ist deshalb nicht einzeln erwähnt, weil die Behandlung derselben keine Besonderheiten bot. Näher berichtet ist ferner über 6 Fälle, bei denen es sich um ausgedehnte Fracturen mit Verletzung der Gehirnsubstanz und der Hirnhäute handelte, und über 3 Fälle, welche bereits septisch inficirt in die Behandlung der Klinik gelangten. Von der Gesamtsumme der Fälle complicirter Schädelfracturen starben 2, geheilt wurden 62 Fälle.

In der Behandlung dieser Verletzungen waren ähnliche Gesichtspunkte, wie in der Behandlung anderer complicirter Fracturen Richtschnur der einzelnen Angriffe — Gestaltung der Wunde zu einer aseptischen, Lagerung der Knochenbruchstücke in einer für die dauernde Heilung möglichst günstigen Stellung und Erzielung eines ungestörten Heilungsverlaufes. Je nach der Schwere der einzelnen Verletzung waren die Vornahmen in der Behandlung der Wunden bald ausgedehntere, bald geringere. Jede Kopfwunde, die auch nur den Verdacht einer etwa vorhandenen Fractur des Schädeldaches geben konnte, wurde sorgfältig hierauf untersucht. Die Vorgeschichte einer ganzen Reihe der angeführten Fälle beweist uns die Nothwendigkeit dieser Vorsicht. Viele Verletzte waren

noch Stunden lang, ja Tage lang ohne erhebliche Beschwerden umhergegangen und verbarg sich doch unter einer anscheinend nur geringen Kopfwunde eine erhebliche Fractur des Schädelknochens und waren alle Bedingungen für einen gefahrdrohenden Ausgang gegeben. Fall 23 hätte wohl nicht einen tödtlichen Ausgang gehabt, wenn bald nach der Verletzung eine sachgemässe Behandlung derselben stattgefunden hätte. Der Behandlung der Wunde selbst, welche nach der in der Klinik üblichen, schon früher erwähnten aseptischen Wundbehandlung auf peinlichste vorgenommen wurde, ging bei jeder Kopfwunde ein ausgiebiges Abrasiren der Kopfhaare der Umgebung voraus. Nach Reinigung der Wunde mit trockenen aseptischen Tupfern und Desinfection der Haut in der Umgebung wurden die Wundränder mit Haken auseinandergezogen. Zeigte es sich hierbei, dass die Art der erlittenen Verletzung einen sofortigen operativen Eingriff erforderlich machte, so wurde die Wunde einstweilen tamponirt und die für die Vornahme der Operation erforderlichen Massnahmen sofort in Angriff genommen. Liessen Umstände in dem Zustande des Verletzten die Vornahme einer sofortigen Operation in Narkose nicht rathsam erscheinen, so musste naturgemäss die Wunde erst so weit behandelt werden, dass für die nächste Zeit das Hinzutreten irgend welcher Schädlichkeiten ausgeschlossen blieb; so war es Erforderniss, die Wunde von Schmutz und Blutgerinnseln zu reinigen, die gequetschten Wundränder abzutragen und jede Blutung sorgfältig zu stillen. Oft stand die Blutung, wenn es ohne grösseren Eingriff nicht möglich war, dieselbe durch Unterbindung des zerrissenen Gefässes zu heben, nach kurze Zeit ausgeführter Tamponade der Wunde. Hatte die Unterbindung der aus der derben Kopfschwarte blutenden Gefässe Schwierigkeiten, so wurden dieselben umstochen. In fast sämtlichen Fällen war, um einen möglichst genauen Ueberblick über die Knochenverletzung zu gewinnen, ein operativer Eingriff in Narkose, eine Erweiterung der Knochenwunde erforderlich. Nur in den Fällen, bei denen es sich um Knochenfissuren von geringerer Ausdehnung und ohne Splitterung der Knochenränder handelte, bei denen auch die Knochenränder glatt zu einander standen und nicht angenommen werden konnte, dass Splitter und Schmutztheilchen durch den Spalt eingedrungen waren, konnte von einer Abmeisselung der Knochenränder abgesehen werden. Ebenso bei denjenigen

Depressionen, bei denen etwa nur ein Theil der Tabula externa in die Diploe eingedrückt war.

Socin¹⁾, Wagner²⁾ und Lübeck³⁾ haben in ihren Zusammenfassungen über die Behandlung complicirter Schädelfracturen auch bei diesen leichteren Verletzungen eine ausgiebigere Freilegung und Glättung des Bruchfeldes gefordert behufs Ausführung einer gründlichen primären Desinfection der Wunde. Da bei den Erfolgen der aseptischen Wundbehandlung die directe Desinfection einer frischen Wunde in der chirurgischen Klinik in Halle nicht üblich war, nur eine Reinigung derselben von zeretztem Gewebe und eingedrungenen Fremdkörpermassen als Regel galt, so fiel bei diesen leichteren Kopfverletzungen auch der Grund für einen ausgiebigeren operativen Eingriff fort. Die Vortheile dieses schonenden Verfahrens leuchten ein; ein Nachtheil hieraus wurde niemals beobachtet.

Bei den ausgedehnteren Fissuren des Schädelknochens und besonders denen mit auch geringer Depression eines Wundrandes wurden die Knochenränder mit dem Meissel soweit geglättet und abgetragen, dass jeder Fremdkörper und feinste Splitter entfernt werden konnte. Etwaige Splitter der Tabula interna, welche sich zwischen dem Schädelknochen und der Dura eingeklemmt hatten, wurden behutsam hervorgeholt. Oft waren Knochenbruchstücke aus dem Zusammenhange des übrigen Knochens ganz oder theilweise abgelöst, lagen auf der Dura, oder hatten dieselbe zerrissen und waren tief in die Hirnsubstanz eingedrungen. Eine Hebung der Depressionen gelang erst dann, wenn die vorhandene Knochenlücke durch Abtragung und Glättung der Knochenkanten erweitert wurde. Eine derartige vollständige Depression eines Knochenstückes zeigt die nebenstehende Figur des Falles 19 (Kind Schwartz). c. d. e. stellt das deprimirte Knochenstück dar, a. c. d. b. den Verlauf der ganzen Fissur. Die Spitze e hatte die Dura mater eingerissen und waren unter derselben Haare und Schmutz eingeklemmt. Zahlreiche weitere Fälle der Art sind in der vorausgeschickten Zusammenstellung erwähnt. Zur Abglättung der Knochenränder und zur Erweiterung der Knochenwunde bediente

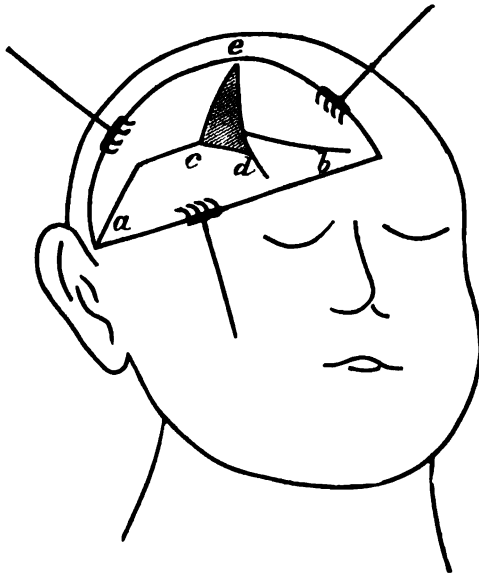
¹⁾ v. Bergmann, Handbuch der praktischen Chirurgie. Bd. 2, S. 96.

²⁾ Wagner, Behandlung complicirter Schädelfracturen. Volkmann's Sammlung klin. Vorträge. No. 271 und 272.

³⁾ Lübeck, Beitrag zur Behandlung offener Schädelfracturen. Beiträge zur klin. Chirurgie. Bd. 16, S. 119.

sich Professor von Bra mann des Meissels oder der electricischen Kreis-
säge. Die deprimirten Knochenstücke wurden mit einer Pincette
gefasst und mit einem schmalen flachen Elevatorium emporgehoben.
Ebenso wurden die etwa eingedrückten, aber noch fest am übrigen
Knochen haftenden Knochenränder mit einem Elevatorium aus

Fig. 1.



der Wunde hervorgehoben. Die völlig losgelösten Knochenstücke
wurden zunächst in einer warmen Borwasserlösung aufgehoben,
um, je nach dem Zustande der vorhandenen Wunde, gleich darauf
oder später implantirt zu werden.

Complicirte Fracturen des Schädeldaches mit einer Verletzung
der Dura mater oder der Gehirnsubstanz, bei denen in Folge einer
stärkeren Blutung es zu Gehirndruckerscheinungen kam, oder die
Beherrschung der Blutung selbst Schwierigkeiten machte, wurden
unter den angeführten Fällen zwar nicht beobachtet, jedoch wurden
Fälle dieser Art, bei denen ja immer die Indication zur Trepanation
gegeben ist, in früherer Zeit und auch neuerdings mehrfach in der
Klinik behandelt. Die Knochenlücke wurde stets so weit erweitert,
dass die Stelle der Blutung zu übersehen war. Durch Unterbindung
oder Tamponnade konnten auch tiefer gelegene Blutungen beseitigt

werden. Die gequetschten und zerfetzten Theile der Hirnrinde mussten in vielen Fällen mit Pincette und Scheere entfernt werden, da ja häufig in diesen und in den ihnen anhaftenden Blutgerinnseln Fremdkörpermassen, Haare und Schmutz, eingelagert waren. Ebenso wurden die in die Hirnsubstanz etwa eingedrungenen Knochensplitter entfernt. Brachte irgend ein Grund die völlige Reinheit der Wunde in Frage, so wurde die Wunde einstweilen durch lockere Tamponnade und Drainage offen gehalten. Im anderen Falle wurde nach sorgfältiger Unterbindung der Pia- und Duragefäße die durchtrennte Dura so weit wie möglich durch feine Seidennähte zusammengezogen.

Weitere Eingriffe der Wundbehandlung machten diejenigen complicirten Schädelfracturen erforderlich, welche erst einige Tage nach der Verletzung in die Behandlung der Klinik gelangten, bei denen bereits Fieber bestand und die Wunde septisch inficirt erschien. Vor allem galt es hier, den gefahrdrohenden Eintritt einer traumatischen Meningitis fernzuhalten. Im Gegensatz zu anderen durch Membranen ausgekleideten Körperhöhlen macht bei der bereits eingetretenen traumatischen Meningitis das weit verzweigte Maschenwerk der Hirnhäute und deren Einkapselung in die knöcherne Schädelhöhle die Freilegung des Erkrankungsherd fast völlig unmöglich. Von den in der Klinik zur Behandlung gelangten Fällen bereits inficirter complicirter Fracturen des Schädels starb einer, geheilt wurden zwei. In diesen beiden letzteren Fällen gelang es, durch ausgiebigere Erweiterung der Weichtheil- und Knochenwunde und nachfolgende Drainage und Tamponnade die Eiterung zu beherrschen. Fall 23, (Kind Bichler) starb am 7. Tage nach der Aufnahme in die Klinik an traumatischer Meningitis. Die Section ergab im Bereiche der Wunde reine Granulationen, dagegen war die Eiterung von einem kleinen inficirten Splitter ausgegangen, welcher sich 10 cm nach hinten von der Wunde zwischen die Dura und Tabula interna hineingeschoben hatte und dessen Anwesenheit natürlich bei der ersten Operation in der Klinik nicht vermuthet werden konnte.

Da die Fracturen mit Substanzverlust des Schädelknochens nur ausnahmsweise mit vollständiger Ausfüllung von Callus heilen, fast immer, wenn dieselben sich selbst überlassen bleiben mit einer mehr oder weniger festen schwierigen Bindegewebsnarbe heilen, an

der in vielen Fällen die pulsatorische Bewegung des Gehirns zu sehen und zu fühlen ist, und das Gehirn ungeschützt zu Tage liegt und somit die Stelle der ehemaligen Verletzung dauernd eine grosse Gefahr für den Verletzten in sich birgt, oft auch Anfälle von Schwindel, Kopfschmerzen und Ohnmachten in späterer Zeit auftreten, so war von jeher das Bestreben der Chirurgen in der Behandlung darauf gerichtet, eine dauernde knöcherne Verheilung der Knochenlücke zu erzielen. Hierhin zielende Versuche werden in der Litteratur recht zahlreich angegeben.

Schon 1820 hatte Ph. v. Walter¹⁾ das mit der Trepankrone ausgesägte Schädelstück wieder in die Schädellücke eingefügt. Allerdings stiess sich 4 Monate nach der Operation ein kleines Stück der Tabula externa als Sequester wieder ab. Vollständiger gelang die Einheilung des austrepanirten Knochenstückes in dem von Klenke²⁾ 1842 angegebenen Falle, bei welchem bei dem 7 Jahre nach der Operation eingetretenen Tode des Verletzten bei der Section das eingelegte Knochenstück sich vollständig eingewachsen erwies.

Da nun durch weitere zahlreiche klinische Beobachtungen festgestellt werden konnte, dass Fragmente des Schädeldaches, welche ganz aus allem Zusammenhange gesprengt waren, wieder ernährende Verbindungen gewannen und anscheinend selbst fest einheilten, so musste sich vor Einführung der antiseptischen und aseptischen Wundbehandlung die Regel ausbilden, alle offenen Schädelverletzungen, falls nicht schwere Gehirndruckerscheinungen vorhanden waren, nach Möglichkeit nicht zu erweitern. Die Sicherheit der antiseptischen und aseptischen Wundbehandlung hat die Gefahr eines weiteren Eingriffes in die Wundverhältnisse beseitigt und zu mancherlei Methoden geführt, durch welche eine knöcherne Heilung des Schädeldefectes erreicht wurde.

Die osteoplastische Schädelresection nach Wagner, welche allerdings bei den complicirten Schädelfracturen wohl kaum Anwendung finden dürfte, gewährt einen sicheren festen Verschluss der Knochenlücke. Aus dieser Methode und dem von König angegebenen Verfahren der Nasenrückenbildung aus dem Stirnbeine stammt die von Müller-König 1890 angegebene plastische Methode

¹⁾ von Bergmann, Lehre von den Kopfverletzungen. S. 557.

²⁾ Ebendasselbst.

der Deckung eines Schädeldefectes durch einen gestielten Haut-Periost-Knochenlappen. Weitere Methoden wurden angegeben von Seydel (1889), Sennander (1890) und Czerny (1893)¹⁾, welche Knochenstücke aus der Innenfläche der Tibia des Patienten in den Schädeldefect mit bestem Erfolge implantirten. Neben dem vielfach geübten Verfahren der Wiedereinpflanzung der aus der Wunde entfernten Knochenbruchstücke, bald bei dem ersten Angriffe der Wunde, bald erst im späteren Stadium des Heilungsverlaufes, wurden mehrfach frische Thierknochen und Platten aus Metall und Celluloid in den Defect eingefügt und über gute Heilungserfolge berichtet. Macewen (1882) pflanzte ein Stück des Scheitelbeins eines Hundes, v. Jacksch (1889) das Stück eines Gänseschädelknochens in eine Schädelücke. A. Fränkel²⁾, v. Eiselsberg³⁾ und Habart⁴⁾ haben in neuerer Zeit mit gutem Erfolge Celluloidplatten eingelegt.

Ueber Erfolge der Autoplastik der bei frischen Schädelverletzungen entfernten Knochenstücke ist berichtet worden von Macewen⁵⁾ im Jahre 1888; ferner mehrfach aus der von Bergmann'schen Klinik. Auf der 64. Versammlung deutscher Naturforscher und Aerzte im Jahre 1891 stellte Professor von Bramann 3 Kranke mit complicirten Schädelbrüchen vor, bei denen vollständig gelöste Knochenstücke durch Autoplastik zur Einheilung gebracht waren.

Ich gehe nun näher auf die in der hiesigen Klinik bei den angeführten Fällen angewandten Methoden zur knöchernen Heilung der durch complicirte Fracturen des Schädeldaches herbeigeführten Knochenlücken ein, wobei ich noch vorausschicken möchte, dass von Herrn Professor von Bramann weder der einen noch der anderen Methode ein unbedingter Vorzug gegeben wurde, sondern je nach der Oportunität des einzelnen Falles in dem anzuwendenden Verfahren gewählt wurde. In allen Fällen frischer Verletzungen, bei denen bei der Art der Verletzung eine Erweiterung der Knochenlücke und die Entfernung von Knochenstücken erforderlich war, wurden dieselben, wenn sie nur irgend wie verwendbar erschienen,

¹⁾ Krönlein. Technik der Trepanation. Handbuch der praktischen Chirurgie. Bd. 1, S. 361.

²⁾ A. Fränkel, Ueber Deckung von Trepanationsdefecten am Schädel durch Enteroplastik. Wiener klin. Wochenschrift. 1890, No. 25.

³⁾ von Eiselsberg, Zur Behandlung von erworbenen Schädelknochendefecten. Archiv für klin. Chirurgie. Bd. 50, S. 845.

⁴⁾ Habart, Wiener med. Wochenschrift. 1900, No. 2.

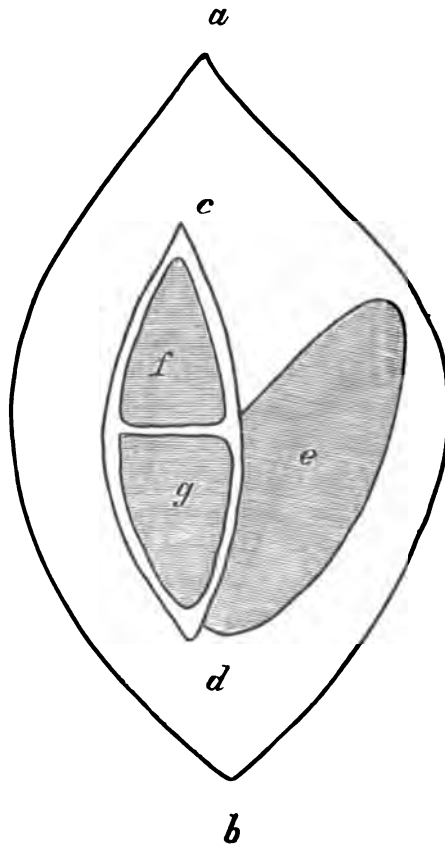
⁵⁾ Macewen, Centralblatt f. Chirurgie. 1888, No. 43.

in warmer Borwasserlösung gereinigt, zugeschnitten, die scharfen Ränder mit der Knochenzange abgekniffen und geglättet und hierauf, nachdem zuvor die Versorgung der Wunde beendet war, die so hergerichteten Knochenplättchen sorgfältig wieder in den Defect eingelagert. Hierbei machte es keinen Unterschied, ob die Knochenstücke der Tabula interna oder der Tabula externa angehörten. Die glatte Fläche der Plättchen kam auf die Dura zu liegen. Von grosser Wichtigkeit für die Einheilung der eingepflanzten Knochenstücke war die innige Berührung oder Anpassung der implantirten Stücke mit dem Knochenwundrand. Jede Blutung musste vorher auf das sorgfältigste gestillt werden, damit die Knochen-theilchen nicht aus ihrer Lage gerückt werden konnten. Ueber den eingepflanzten Knochenstücken wurde die Haut vernäht. War eine genügende Deckung nicht zu erzielen, so mussten seitliche Entspannungsschnitte der Haut angelegt oder eine Plastik vorgenommen werden. In die tiefsten Punkte der Wunde wurden kurze Drains eingelegt. Der hierauf angelegte leicht comprimirende Verband blieb, wenn keine weiteren Störungen eintraten, etwa 8 Tage liegen und konnten dann bereits die meisten Nähte entfernt werden. Sämmtliche auf diese Weise behandelten Fälle complicirter Schädelfracturen heilten mit vollständiger Verknöcherung des Defectes. Dass selbst bei Defecten von erheblicher Ausdehnung dieses Verfahren zum Ziele führte, zeigen Fall 11, 16, 17 und 21. Der sofort mit den aus der Wunde entfernten Knochenstückchen gedeckte Knochen-defect war im Falle 21 (Foedisch) 10 cm lang und an der breitesten Stelle 5 cm breit. Im Falle 16 (Worch) und 17 (Jentsch) lag neben einer Knochenverletzung von grösserer Ausdehnung eine Zertrümmerung der Gehirnsubstanz und eine Zerreissung der Dura mater vor. Hier wurden die gequetschten Hirnpartieen entfernt, die Blutung gestillt, dann die Dura durch feine Seidennähte vernäht und die entfernten Knochenstücke in den Defect sorgfältig wieder eingelegt. In beiden Fällen heilte die Verletzung mit bestem Resultate.

Waren die entfernten Knochenstückchen zu sehr zertrümmert, so dass sie zur Bedeckung der Knochenlücke nicht ausreichten, so wurde, wie im Falle 7 (Kilian) und 15 (Engel) verfahren worden ist, an einem Knochenrande das Periost in grösserer Ausdehnung abgelöst und hierauf von der Tabula externa des unverletzten

Knochentheiles flache Knochenplättchen mit dem Meißel abgehoben und diese in die Knochenlücke eingelagert. In nebenstehender Figur des Falles 15 bezeichnet a b die 10 cm lange, 5 cm klaffende Weichtheilwunde, c d die 6 cm lange und 2 cm breite Knochenlücke. e ist die Stelle des unverletzten Knochenrandes, von

Fig. 2.



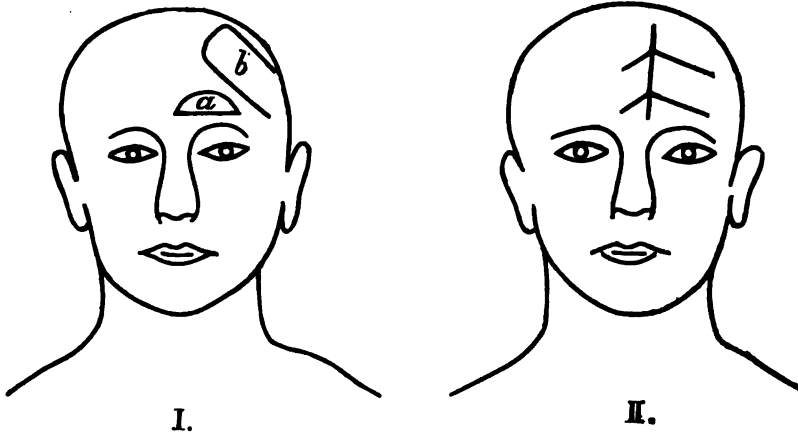
welchem die zur Deckung des Defectes erforderlichen Plättchen f und g entnommen sind, und an welcher Stelle nun die Diploe des Knochens vor Zusammenziehung der Haut frei liegt.

Von einer sofortigen Deckung der entstandenen Knochenlücke wurde in den nicht unmittelbar nach der erlittenen Verletzung eingelieferten Fällen abgesehen, bei denen die Beschaffenheit der vor-

handenen Weichtheilwunde den Verdacht gab, dass ein weiterer fieberfreier Heilungsverlauf nicht erreicht werden würde, oder wenn bei einer ausgedehnteren Verletzung der Hirnsubstanz und der Dura mater abgewartet werden musste, bis sich die Wunde völlig reinigte und mit guten Granulationen bekleidet hatte. Die Grundbedingung für den Erfolg der Einpflanzung war, dass die Knochenstückchen in ein aseptisches ossificationsfähiges Gewebe eingebettet wurden.

Im Falle 18 (Kuntze), complicirte Fractur des Stirnbeins durch Schlag mit einem Mundstücke eines Musikinstrumentes herbeigeführt, ergab sich nach Erweiterung der Knochenlücke eine Zer-

Fig. 3.



störung des Gehirns im Stirnlappen und eine Zerreißung der Dura mater in grösserer Ausdehnung; auch stand bei der Art der Verletzung zu befürchten, dass Infectionskeime in die Wunde mit hineingelangt waren. Da der weitere Verlauf der Wundheilung ein fieberfreier war, wurden am 11. Tage nach der Aufnahme und der ersten Operation die Wundränder angefrischt, die Granulationen abgetragen und die osteoplastische Deckung des Defectes nach dem Müller-König'schen Verfahren vorgenommen. In nebenstehenden Figuren bezeichnet bei I a die Stelle des Knochendefectes im Stirnbein, b ist der gebildete Haut-Periost-Knochenlappen. Figur II zeigt uns die Verletzung nach Beendigung der plastischen Opera-

tion. Bei der Entlassung aus der Klinik war der transplantierte Knochen vollständig fest eingeheilt.

Ein weiteres Verfahren der Deckung eines Schädeldefectes im späteren Verlaufe der Wundheilung zeigen uns Fall 22 (Jacob) und Fall 20 (Philipp). Im Falle 22 hatte der Verletzte beim Abfeuern eines Gewehres infolge Hochschlagen des hinteren Laufendes eine schwere complicirte Fractur des Schädelknochens an der rechten Stirnseite erlitten und war derselbe erst nach 2 Tagen in die Behandlung der Klinik gelangt. Nach Anfrischung der Wundränder und Säuberung der Wunde ergab sich, dass die vordere und hintere Wand des Sinus frontalis zertrümmert waren und die Dura mater und ein Theil der Gehirnssubstanz zerrissen war. Nach Behandlung der Wunde wurden die entfernten Knochenstücke einstweilen in physiologischer Kochsalzlösung aufgehoben. Am 12. Tage hatte die Wunde sich soweit gereinigt und war mit guten frischen Granulationen bekleidet, dass eine weitere Operation zur osteoplastischen Deckung des Knochendefectes vorgenommen werden konnte. Nach Anfrischung der Wundränder und Abtragung der Granulationen wurden die bisher aufgehobenen Knochenstücke gründlich ausgekocht, zugeschnitten und hierauf als hintere Wand des Sinus in den Defect eingelagert. Die eingelegten Knochenstücke heilten, wie beabsichtigt war, vollständig fest ein. Im Falle 20 (Philipp) führte die gleiche Methode zunächst nicht zum Ziele; so dass später noch eine weitere Operation erforderlich wurde. Hier war durch Hufschlag eines Pferdes eine complicirte Fractur der Schuppe des Hinterhauptsbeines mit Verletzung des Kleinhirnes herbeigeführt und gestatteten die Wundverhältnisse zunächst eine Deckung des etwa dreimarkstückgrossen Knochendefectes nicht. Am 10. Tage schien die Wunde völlig gereinigt und wurden nun in gleicher Weise, wie in dem vorhergehenden Falle, die aufgehobenen und vorher gründlich ausgekochten Knochenstücke in den Defect eingelegt. Anfangs schien eine ungestörte Heilung einzutreten; die über dem Defect zusammengezogenen und vernähten Ränder der Wunde heilten per primam, jedoch zeigten sich nach einiger Zeit in der Narbe 2 kleine Fistelöffnungen, durch welche man mit einer Sonde auf rauhen Knochen gelangte. Die eingelegten Knochenstücke waren nicht eingeheilt, zum Theil resorbirt, ein kleiner Rest lag als tochter Sequester in der Knochenlücke.

Jetzt wurde in Narkose der Knochendefect durch einen grossen Lappenschnitt von neuem freigelegt, der Sequester und das Narbengewebe entfernt und die Knochenränder mit dem Meissel angefrischt. Sodann wurde nach der in der Klinik schon mehrfach ausgeführten Methode eine 8 cm lange und 3 cm breite Knochen-
schale von der Innenfläche der rechten Tibia, nachdem Haut und Periost vorher von derselben abgelöst waren, mit dem Meissel abgehoben, dieselbe in 2 Stücke getheilt und diese in den Defect eingelegt. Ueber dem Defecte wurde die Haut vernäht. Die weitere Heilung verlief ohne Störung. Bei der Entlassung war der eingelegte Knochen fest eingeeilt.

Um nun kurz zusammenzufassen, so haben wir im Vorstehenden gesehen, dass sowohl die Einheilung frischer gelöster Splitter und die Autoplastik von anderen Stellen gelingt, wie auch die Einheilung älterer Knochenstücke, nachdem dieselben gründlich ausgekocht sind. Die klinischen Erfahrungen bei den Schädelfracturen beweisen zugleich mit den Erfahrungen bei Knochenimplantationen an den Gliedmaassen, wie auch im Experiment bei Thierversuchen von Barth und Anderen nachgewiesen ist, die Thatsache, dass bei dem Vorgange der Knocheneinheilung nicht der ganze Knochen als solcher selbst wieder ernährende Verbindungen gewinnt, sondern von dem umgebenden ossificirenden Gewebe gleichsam wie in einem Schwamm eine üppige Gefässneubildung in die Haversischen Canäle vor sich geht, nach einiger Zeit aber dann auch von dem eingelegten Knochen selbst ein weiterer Ossificationsvorgang vorschreitet, so dass hierdurch das ziemlich erhebliche Unvermögen der Schädelknochen zur Bildung neuer Knochenmassen gehoben wird und bei den angewandten Methoden ein fester Verschluss der Knochenlücken herbeigeführt wurde.

Zum Schlusse dieser Arbeit spreche ich Herrn Professor von Bramann für die Anregung zu derselben und für die Ueberlassung des reichhaltigen Materiales der Klinik meinen aufrichtigen Dank aus.

Literatur.

1. v. Bergmann, Die Lehre von den Kopfverletzungen. Deutsche Chirurgie. Bd. 30.
2. v. Bergmann, Handbuch der praktischen Chirurgie. Bd. I.
3. v. Bruns, Lehre von den Knochenbrüchen. Deutsche Chirurgie. 1886.
4. Wagner, Die Behandlung der complicirten Schädelfracturen. Volkmann's Sammlung klinischer Vorträge. No. 271 u. 272.
5. A. Köhler, Behandlung von Schädelbrüchen. Deutsche Zeitschrift für Chirurgie. Bd. 33. S. 272.
6. Lübeck, Beitrag zur Behandlung offener Schädeldachfracturen. Beiträge zur klinischen Chirurgie. Bd. 16. S. 119.
7. Burkhard, Bericht über die während der letzten 20 Jahre im Nürnberger Krankenhause behandelten Schädelfracturen. Festschrift zur Eröffnung des Neuen Krankenhauses zu Nürnberg. 1898.
8. A. Fränkel, Ueber Deckung von Trepanationsdefecten am Schädel durch Heteroplastik. Wiener klinische Wochenschrift. 1890. No. 25.
9. Brentano, Traumatische Schädeldefecte und ihre Deckung. Deutsche med. Wochenschrift. 1894. No. 17—20.
10. v. Eiselsberg, Zur Behandlung von erworbenen Schädelknochendefecten. Archiv für klin. Chirurgie. Bd. 50. S. 845.
11. Barth, Ueber histologische Befunde nach Knochentransplantationen. Verhandl. der Deutschen Gesellsch. f. Chirurgie. 22. Congress. 1893.
12. v. Bramann, Centralblatt für Chirurgie. 1891. No. 48. S. 944.

Tabelle II.

1. Complicirte Fracturen des Schädels mit Fissuren und Depression ohne Verletzung des Gehirns.

1. 1. Max Thorner, 27 J. Kunstschleifer aus Halle a. S. Aufgenommen 9. 5. 97. — Th. erhielt heute Vormittag mit einem festen Stocke einen Schlag auf die rechte Stirnseite. Da er aus einer Wunde an der Stirn stark blutete, liess er sich einen Nothverband anlegen und begab sich sogleich in die Klinik. Mittelmässiger kräftiger Mann. Sensorium frei. Puls etwas verlangsamt. Von der Nasenwurzel rechts beginnend, am inneren Augenwinkel entlang bis über den Margo supraciliaris liegt eine stark gequetschte und zerrissene Wunde, deren Tiefe durch Blutcoagula gefüllt ist. — Nach Reinigung und Desinfection der Wundumgebung, Abtragung der gequetschten Wundränder und Entfernung der Blutcoagula, zeigt sich am oberen Orbitalende der nach der Mitte zu gelegene Theil derselben völlig zertrümmert und eingedrückt. Der Sinus frontalis ist eröffnet. — In Narkose wird die Wunde erweitert, die Knochendefectränder abgeheisselt und nach Entfernen einzelner kleiner Knochenstücke die

ganze Depression gehoben. Die entfernten Knochenstücke werden in warmer Borwasserlösung gereinigt, zugeschnitten und zur Deckung des Knochendefectes implantirt. Tamponade des Sinus frontalis, Naht der Weichtheilwunde. Reactionslose Heilung. — 31. 5. Geheilt entlassen. Die eingelegten Knochenstücke sind fest eingeheilt.

2. Gotthold Kiel, 43 J. Kutscher aus Finsterwalde. Aufgenommen 5. 7. 97. — K. erhielt am Nachmittage von einem Pferde einen Hufschlag gegen die rechte Stirnseite. Nachdem er kurze Zeit bewusstlos gewesen war, bemerkte er, dass er aus einer Wunde an der Stirn und der Nase blutete. Ein Arzt legte ihm einen Verband an und veranlasste die Aufnahme in die Klinik. Kräftiger, gesunder Mann. Sensorium frei. Puls nicht verlangsamt. An der rechten Stirnseite, oberhalb des Orbitalrandes, liegt eine querverlaufende, 5 cm lange Wunde mit gequetschten Rändern, in denen tiefe Blutcoagula liegen, die pulsatorisch gehoben werden. — In Narkose wird nach Reinigung der Wundumgebung der gequetschte Wundrand abgetragen, die Blutcoagula entfernt und einige Knochenstückchen, welche lose in der Wunde liegen, herausgehoben. Abmeisselung der Knochenränder und Hebung eines ziemlich tief deprimirten Knochenstückchens. Der Sinus frontalis ist eröffnet, im Knochen findet sich ein etwa thalergrosser Knochendefect. Die Dura ist nicht verletzt. Tamponade des Sinus mit Jodoformgaze. Einlegen der zugeschnittenen Knochenstückchen auf die Dura. Naht der Wunde bis auf eine kleine Stelle am unteren Rande, aus welcher der Sinustampon herausgeleitet wird. Reactionslose Heilung. — 26. 7. Geheilt entlassen. Die eingelegten Knochenstücke sind fest verheilt.

3. Gustav Knöchel, 24 J. Schiffer aus Halle a. S. Aufgenommen 12. 7. 97. — K. erhielt in der vorausgehenden Nacht einen Schlag mit einem Stuhlbeine auf die linke Kopfseite, so dass er bewusstlos niedertaumelte; er wurde mit Nothverband sofort der Klinik zugeführt. Kräftiger im Uebrigen gesunder Mann. Sensorium frei. Puls etwas verlangsamt. Auf dem linken Scheitelbeine verläuft von vorn nach hinten eine 3 cm lange Wunde mit stark gequetschten Rändern, in deren Tiefe der Knochen vom Periost entblösst frei zu Tage liegt und etwas in die Tiefe gedrückt zu sein scheint. — In Narkose Reinigung der Wundumgebung, Rasiren und Desinfection der Kopfhaut. Die gequetschten Wundränder werden umschnitten, Blutcoagula und das zeretzte Gewebe aus der Wunde entfernt. Nach Abmeisselung der Knochenränder kann ein etwa markstückgrosses Knochenstück gehoben werden und liegt die Dura frei zu Tage. Dieselbe ist nicht verletzt. Nach Reinigen des Knochenstückes in warmer Borwasserlösung wird dasselbe zugeschnitten und wieder in die Wunde eingelegt. Naht der Haut, aseptischer Verband. Heilung völlig ohne Störung. — 28. 7. Geheilt entlassen. Knochen fest verheilt.

4. Johann Höhdorf, 23 J. Kaufmann aus Halle a. S. Aufgenommen 17. 1. 98. — H. erhielt am Abend vorher mehrere Stockhiebe über den Kopf; er blutete aus einer Wunde an der Stirn und begab sich sogleich in die Klinik. Kräftiger, gut genährter Mann. Sensorium frei, Puls nicht verlangsamt. Auf der linken Stirnseite, 2 cm über den Augenbrauen liegt eine 3 cm lange, 1,5 cm

breite Wunde mit gequetschten Rändern, in deren Tiefe man ein deprimiertes Knochenstück sieht. — Reinigung der Wundumgebung und Desinfection. Die gequetschten Wundränder und das zerfetzte Gewebe werden entfernt. Tampnade. Aseptischer Verband. — In Narkose wird die Wunde erweitert, das Periost vom Knochen abgehoben und die Knochenränder abgemeißelt. 2 kleinere Knochensplitter werden aus der Tiefe der Wunde gehoben, gereinigt und wieder der unverletzten Dura aufgelagert. Naht, aseptischer Verband. 25. 1. Reactionsloser Verlauf. Nähte entfernt. — 30. 1. Geheilt entlassen. Knochen völlig fest verheilt.

5. Robert Götze, 32 J. Arbeiter aus Halle a. S. Aufgenommen 15. 3. 98. — G. erhielt in der vergangenen Nacht in einem Locale mit einem Bierseidel einen Schlag auf den Kopf; er verlor das Bewusstsein, blutete stark aus einer Kopfwunde und wurde, nachdem ein Arzt einen Nothverband angelegt hatte, der Klinik zugeführt. Kräftiger, sonst gesunder Mann. Sensorium benommen. Puls verlangsamt. Auf dem linken Scheitelbeine findet sich eine 2 cm lange Quetschwunde, in deren Tiefe der eingedrückte Knochen frei zu Tage liegt. — In Narkose wird nach Abtragung der Wundränder die Wunde erweitert. Abmeißelung der über das deprimierte Stück hervorragenden Knochenränder. Herausheben des deprimierten Stückes. Die Dura ist nicht verletzt. Die entfernten Knochenstücke werden in warmer Borwasserlösung gereinigt und wieder implantirt. Naht, aseptischer Verband. Reactionslose Heilung der Wunde. — 23. 3. Mit Verband in ambulante Behandlung entlassen. Bei späterer Vorstellung besteht völlig knöcherne Heilung.

6. Gustav Appelt, 20 J. Arbeiter aus Lessen i. Schl. Aufgenommen 15. 5. 98. — A. wurde vor wenigen Stunden von einer sich in Schwingung befindenden Schaukel gegen die Stirn getroffen; er erhielt auf eine an der Stirn stark blutende Wunde einen Nothverband und begab sich sogleich in die Klinik. Kräftig gebauter Mann mit gesunden inneren Organen. Sensorium frei. Puls regelmässig. — Auf der rechten Stirnseite findet sich eine längsverlaufende, 9 cm lange Wunde mit unregelmässig zerrissenen und zerquetschten Rändern. In der ganzen Ausdehnung der Wunde verläuft eine Knochenfissur, welche bis durch den oberen Orbitalrand geht. — Die gequetschten Ränder werden in Narkose abgetragen, die Wunde nach unten verlängert. Die Fissur reicht bis in den oberen Orbitalrand und zeigt etwa in der Mitte eine etwas deprimierte Partie, wo der äussere Knochenrand etwas unter den inneren geschoben ist. Hier werden die Knochenränder mit dem Meißel abgetragen, wobei sich zeigt, dass die Stirnhöhle eröffnet ist, doch ist die Schleimhaut derselben unverletzt. Naht, aseptischer Verband. 20. 5. Wunde heilt reactionslos. Entfernung der tiefen Nähte. — 13. 6. Geheilt entlassen.

7. Fritz Kilian, 5. J. Arbeiterskind aus Halle a. S. Aufgenommen 21. 6. 98. — Das Kind K. wurde heute von einem Radfahrer umgefahren, erhielt eine Verletzung an der Stirn und wurde sogleich zur Klinik geschafft. Sensorium benommen, Puls flach und langsam. Unterhalb des linken Tubercula frontale findet sich eine querverlaufende 3 cm lange Risswunde mit ziemlich zerfetzten Rändern; in deren Tiefe sieht man eine 2 cm lange Depression der auf-

fallend dünnen Schädeldecke, an deren Rand man deutlich die Gehirnpulsation bemerkt. — In Narkose wird die Wundumgebung gereinigt und desinficirt, die gequetschten Randpartien entfernt. Die etwas gezackten Ränder der Depression wurden vorsichtig mit dem Meissel abgetragen und der dadurch entstandene Defect durch Knochenstückchen der Tabula externa der Nachbarschaft gedeckt. Naht, aseptischer Verband. Kleiner seitlicher Tampon. 28. 6. Verbandwechsel. Reactionslose Heilung. Die Nähte werden entfernt. Pat. wird in ambulante Behandlung entlassen. — Nach weiteren 14 Tagen völlig knöcherne Heilung.

8. Otto Elste, 4 J. Arbeiterskind aus Halle a. S. Aufgenommen 23. 7. 98. — Das Kind wurde heute beim Spielen auf der Strasse von einem Wagen überfahren, blieb bewusstlos liegen und wurde, da es aus einer Wunde über dem linken Ohre blutete, von den Eltern sogleich zur Klinik gebracht. Gut genährtes, kräftiges Kind. Sensorium frei. Puls langsam. Ueber dem linken Ohre auf der Mitte des Scheitelbeines findet sich eine 3 cm lange Wunde mit zerrissenen und beschmutzten Rändern. Im Grunde derselben ist der Knochen vom Periost entblöst und in ziemlicher Ausdehnung deprimirt. — In Narkose wird nach gründlicher Reinigung der Wundumgebung die Wunde erweitert. Dabei zeigt sich eine etwa 6 cm lange, 3 cm breite, nach vorn stachel förmige Depression des Knochens, welche am hinteren Theile noch am Periost haftet. Die Depression wird nach Abmeisselung der Knochenränder gehoben. Naht der Wunde. Aseptischer Verband. 30. 7. Reactionsloser Wundverlauf. Entfernung aller Nähte. — 15. 8. Geheilt entlassen. Völlig knöcherne Verheilung.

9. August Schroeder, 62 J. Stellmacher aus Kochstedt. Aufgenommen 8. 8. 98. — S. wurde heute von mehreren Balken eines zusammenstürzenden Gerüstes am Kopf und an der rechten Schulter getroffen. Er erlitt einen Bruch des rechten Acromions und eine Verletzung an der linken Stirnseite. Der Verletzte konnte sich noch selbst in die Klinik begeben. Alter, wenig kräftiger Mann. Sensorium frei. Puls regelmässig. An der linken Stirnseite finden sich 2 je 5 und 3 cm lange Quetschwunden, von denen die untere längere Wunde gerade im Verlaufe der Augenbrauen liegt. Im Grunde der Wunde sieht man den Knochen vom Periost entblöst und eine Fissur des oberen Orbitalrandes. — Nach sorgfältiger Reinigung der Wunden, Erweiterung derselben und Abtragen der gequetschten Ränder und der Gewebssetzen aus der Wunde, zeigt sich eine Knochenfissur, welche durch den oberen Orbitalrand und von hier weiter in das Dach der Orbita verläuft. Die Knochenränder liegen glatt an einander. Tamponade der Wunden. Aseptischer Verband. Heilung verläuft völlig ohne Störung. — 1. 9. Geheilt entlassen.

10. Wilhelm Raath, 29 J. Kutscher aus Vetschau. Aufgenommen 4. 10. 98. — K. fiel heute von einem Wagen und mit der Stirn auf die Stufen einer Steintreppe. Da er aus einer Wunde an der Stirn blutete, ging er zu einem Arzte, der einen Verband anlegte und ihn zur hiesigen Klinik schickte. Kräftiger, sonst gesunder Mann. Sensorium frei. Puls nicht verlangsamt. Auf der rechten Seite der Stirn findet sich eine quer verlaufende, 7 cm lange, 3 cm breite Wunde mit glatten Rändern. Im Grunde der Wunde sieht man Knochensplitter und deutliches Pulsiren des Gehirns. — Nach Reinigung

der Wunde und Wundumgebung werden einige kleinere Knochensplitter entfernt, die Wunde locker tamponirt und aseptisch verbunden. — 5. 10. In Narkose wird die Wunde erweitert, so dass die ganze Knochenverletzung frei liegt, und noch drei weitere Knochenstücke entfernt. Die Dura ist nicht verletzt und liegt in der Ausdehnung etwa eines 2 Markstücks frei. Implantation der gereinigten und zugeschnittenen Knochenstücke. Naht, aseptischer Verband. Völlig ungestörte Heilung. — 19. 10. Geheilt entlassen. Knochen völlig fest.

11. Wilhelm Hermann, 50 J. Arbeiter aus Giebichenstein. Aufgenommen 17. 12. 98. — H. erlitt heute durch Auffallen einer schweren Kiste, welche mit einer Ecke die linke Kopfseite traf, eine erhebliche Verletzung; er begab sich sogleich in die Klinik. Mittelkräftiger Mann, Sensorium frei, Puls kräftig. Auf der Mitte des linken Scheitelbeines findet sich eine 8 cm lange, 3 cm klaffende Wunde mit gequetschten Rändern. Im Grunde derselben ist der Knochen zertrümmert. Der obere Knochenrand ist glatt, der untere Theil des Knochens zeigt eine tiefe Depression. — In Narkose wird die Wunde umschnitten, erweitert und alle gequetschten Weichtheile entfernt. Der Knochen ist in der Ausdehnung eines 5 Markstückes zertrümmert und in mehreren Stücken deprimirt. Nach Abmeisselung der den Defect umgebenden Knochenränder gelingt es, erst die einzelnen Stücke der Lamina externa, dann die in noch grösserer Ausdehnung gesplitterte Lamina interna herauszuheben. Die Dura ist nicht verletzt. Die gereinigten und geglätteten Stücke der Lamina interna werden in den Defect gelegt. Hautnaht. Aseptischer Verband. — 22. 12. Reactionsloser Verlauf. Entfernung der tiefen Nähte. — 15. 1. 99. Geheilt entlassen. Knochen völlig fest verheilt.

12. Hermann Ziller, 20 J. Arbeiter aus Halle a. S. Aufgenommen 7. 1. 99. — Z. erlitt heute dadurch eine Verletzung, dass, während er einen Fahrstuhl nach oben ziehen wollte, das Trageil riss und er hierbei von dem niederfallenden Fahrstuhle an der linken Stirnseite gestreift wurde. Er blutete aus einer Wunde und begab sich sogleich in die Klinik. Kräftig gebauter Mann mit gesunden inneren Organen und freiem Sensorium. In der Gegend des linken Tuberculi frontale findet sich eine handteller-grosse blaurothe Anschwellung der Haut, in deren Mitte eine 1,5 cm lange, 1 cm klaffende Wunde liegt, aus der sich Blut entleert. — Nach Reinigung und Desinfection der Wundumgebung sieht man beim Auseinanderziehen der Wundränder den Knochen vom Periost entblösst und eine kleine Knochendepression, jedoch ist die Tabula externa nur etwas in die Diploe eingedrückt. Tamponade, aseptischer Verband. — 9. 1. Secretion aus der Wunde mässig. Allgemeinbefinden gut. 14. 1. Die Wunde granulirt gut. 26. 1. Entlassen mit einer kleinen gut granulirenden Stelle. Wiederbestellt. — Bei späterer Vorstellung besteht völlige Heilung.

13. Friedrich Niebert, 30 J. Monteur aus Roitsch. Aufgenommen 27. 11. 99. — N. wurde heute bei einer Kesselexplosion von zahlreichen Maschinentheilen getroffen. Auf die hierdurch entstandenen Wunden erhielt er Nothverbände und wurde der Klinik zugeführt. Kräftig gebauter Mann, in gutem Ernährungszustande, Sensorium frei, Puls kräftig. Ausser einem Bruch des

rechten Oberarmes, einem Bruch des linken Oberschenkels und zahlreichen grösseren und kleineren Weichtheilwunden finden sich auf dem Kopfe, rechts von der Mittellinie, am Uebergang vom rechten Stirn- zum Scheitelbeine, 2 zu einander parallel verlaufende Wunden von 5 und 3 cm Länge mit gequetschten Rändern. — Im Grunde der vorderen kleinen Wunde sieht man den Knochen vom Periost entblösst und eine kleine Depression des Knochens. — Nach Reinigung der Kopfwunden und Abtragung der zerfetzten Wundränder, sieht man beim Auseinanderziehen der vorderen Wunde eine etwa pfennigstückgrosse Depression des Knochens. Die Tabula externa ist anscheinend etwa $\frac{1}{2}$ cm tief in die Diploe eingedrückt. Tamponade, aseptischer Verband. — Die Kopfwunden heilen regelmässig und wird nach einiger Zeit Secundärnaht gemacht. — 15. 12. Kopfverletzung ist verheilt. 17. 2. Völlig geheilt entlassen.

14. August Müller, 16 J. Arbeiter aus Giebichenstein. Aufgenommen 25. 2. 1900. — M. erhielt in der Nacht bei einer Schlägerei angeblich mit einem Spaten von hinten mehrere Schläge über den Kopf, sodass er bewusstlos zusammenbrach. Ein Arzt legte am nächsten Morgen auf die hierbei entstandenen Kopfwunden einen Nothverband an und schickte den Verletzten in die Klinik. Mittelkräftiger Mann. Sensorium frei, Puls etwas langsam. Ausser mehreren Weichtheilwunden auf dem Kopfe und einer grossen Lappenwunde, vom linken Nasenflügel bis auf die Stirn aufsteigend, findet sich über dem linken Auge eine etwa markstückgrosse klaffende Wunde, in deren Grunde man eine Abspaltung des oberen Orbitalrandes sieht. Ferner liegt im hinteren Theile des linken Scheitelbeines, vom Hinterhaupt zum linken Ohre gerichtet, eine 8 cm lange, 3 cm klaffende Wunde, in deren Tiefe man vom Periost entblössten und deprimierten Knochen sieht. — Sämmtliche Wunden werden nach gehöriger Desinfection der Wundumgebung gereinigt, das zerfetzte und gequetschte Gewebe entfernt. Die Wunden werden tamponirt und ein aseptischer Verband angelegt. — 26. 2. In Narkose wird die auf dem linken Scheitelbein gelegene Wunde erweitert, die Knochenränder werden mit dem Meissel abgetragen und hierauf 2 Knochensplitter gehoben, so dass die Dura etwa in der Ausdehnung eines Zweimarkstückes frei liegt. Die gereinigten und zugeschnittenen Knochenstücke werden wieder sorgfältig auf die Dura gelagert. Naht. Aseptischer Verband. Reactionslose Heilung. — 13. 3. Geheilt entlassen. Sämmtliche Wunden sind verheilt. Die Knochenstücke am linken Scheitelbeine sind fest eingeeilt.

15. Hugo Engel, 27 J. Kutscher aus Halle a. S. Aufgenommen 6. 2. 00. — E. erhielt bei einem Strassenkrawall in angetrunkenem Zustande von einem Schutzmanne einen Säbelhieb über den Kopf, sodass er bewusstlos niederfiel und blutüberströmt sogleich der Klinik zugeführt wurde. Kräftig gebauter Mann. Patient ist völlig bewusstlos. Puls kräftig, etwas verlangsamt. Auf dem linken Scheitelbeine verläuft von vorn nach hinten eine 10 cm lange, 5 cm klaffende Wunde mit glatten Rändern. Im Grunde der Wunde ist das Periost und der Knochen ebenfalls durchtrennt und sieht man Pulsiren des Gehirns. — Die Umgebung der Wunde wird gründlich gereinigt und desinficirt, aus der Wunde Coagula und das zerfetzte Gewebe entfernt. Jedes blutende Gefäss wird

unterbunden. Tamponade. Aseptischer Verband. — 7. 2. In Narkose wird die Wunde erweitert und werden die zersplitterten Knochenränder mit dem Meissel abgetragen, sodass eine etwa 6 cm lange und 2 cm breite, länglich ovale Knochenlücke entsteht. Im Grunde der Wunde liegt die Dura unverletzt frei. Da die entfernten Splitter zur Deckung der Knochenlücke sich nicht verwenden lassen, wird vom oberen seitlichen Knochenrande ein 6 cm langes und 2 cm breites Knochenstück abgemeisselt, so dass hier die Diploe frei liegt, und zur Deckung der Lücke verwendet. Naht. Aseptischer Verband. Völlig ungestörte Heilung. — 21. 2. Geheilt entlassen. Der eingepflanzte Knochen ist fest verheilt. Druck auf die Narbe ist nicht schmerzhaft.

2. Ausgedehnte complicirte Fracturen des Schädels mit Verletzung des Gehirns.

16. Karl Worch, 40 J. Arbeiter aus Bretleben b. Artern. Aufgenommen 22. 4. 97. — Dem W. fiel ein schweres Winkelleisen von einem Baugerüst aus beträchtlicher Höhe auf den Kopf. Er brach zusammen und blutete stark aus einer Kopfwunde. Als er wieder zu sich kam, konnte er nicht sprechen. Er wurde sofort zur Klinik gebracht. Kräftiger, gut genährter Mann. Sensorium frei. Athmung regelmässig. Puls verlangsamt, 42 in der Minute, aber leidlich kräftig. Beim Versuche zu sprechen werden nur unartikulierte Töne hervorgebracht. Auf der linken Kopfhälfte findet sich eine sternförmige Wunde. Eine Wunde verläuft von der Scheitelhöhle zum linken Ohre und eine weitere Wunde von der Mitte derselben zum linken Stirnhöcker. Die Wundränder sind ziemlich scharf, in der Mitte etwas gequetscht und aufgeworfen. In der Tiefe der Wunde sieht man Blutcoagula und zerquetschtes Gehirn. Deutliche Facialislähmung links. — Nach gründlicher Reinigung und Desinfection der Wundumgebung und Entfernung aller Coagula und Gewebsetzen aus der Wunde wird in Narkose die Wunde erweitert und zeigt sich hierbei eine ebenfalls sternförmige Fractur des Schädeldaches, sodass der obere Rand des Schläfenbeins, der parietale Rand des Stirnbeins und der frontale Rand des Scheitelbeins durchbrochen sind. In der Mitte der Wunde findet sich eine Knochenlücke von etwa Thalergrösse, in der Blutcoagula und zerquetschtes Gehirn liegen. Nach Entfernung der Coagula spritzt die Arteria meningea media und muss unterbunden werden. Das fehlende Knochenstück ist tief in die Gehirnsubstanz eingedrückt. Der vordere Theil der Schläfenbeinschuppe ist emporgehoben. In der Dura findet sich ein Riss von 3 cm Länge und 2 cm Breite. Nach sorgfältiger Entfernung der Knochenstücke und der Coagula und Gewebsetzen wird jedes blutende Gefäss unterbunden und die Dura so gut wie möglich vernäht, die emporgehobene Schläfenbeinschuppe zurückgedrückt und die entfernten Knochenstücke beputzt und in den Defect eingelagert. Drainage vom hinteren Wundwinkel aus. Naht. Aseptischer Verband. 27. 4. Verbandwechsel. Völlig fieberfreier Verlauf. Drainage entfernt. 24. 5. Nachdem noch eine kleine Knochennekrose am hinteren Theile der Wunde mit dem Meissel abgetragen ist, tritt völlige Heilung ein. Sprache hat sich völlig wiederhergestellt, nur

spricht Pat. etwas abgebrochen und muss sich auf einzelne Worte besinnen. Keine Sensibilitäts- und Motilitätsstörungen. — 5. 6. Geheilt entlassen. Die Narbe ist fest. Eine Knochenlücke ist nicht vorhanden. Allgemeinbefinden ist andauernd gut.

17. August Jentsch, 41 J. Steinbrecher aus Autenheim b. Torgau. Aufgenommen 19. 5. 97. — J. erhielt am voraufgehenden Tage dadurch eine Verletzung, dass ihn beim Sprengen von Steinmassen ein faustgrosses, scharfkantiges Steinstück gegen die linke Kopfseite traf. Er brach sofort bewusstlos zusammen, blutete aus einer Kopfwunde und soll im Laufe des Tages mehrfach erbrochen und nach der Verletzung die Sprache verloren haben. Auf Veranlassung des herbeigerufenen Arztes wird J. heute der Klinik überwiesen. Mittelkräftiger Mann, Sensorium frei, Athmung regelmässig, Puls etwas langsam, kräftig. Ueber dem linken Stirn- und Scheitelbeine verläuft von vorn nach hinten und dann etwas winkelig zum linken Ohre abbiegend eine 7 cm lange Wunde mit stark gequetschten Rändern. Die Wundränder sind durch einige Seidennähte genäht. — Nach Reinigung und Desinfection der Wundumgebung werden die Nähte gelöst und ziemlich viel Schmutz aus der Wunde entfernt. Dabei findet sich eine starke Depression, deren Umfang etwa thalergross ist, sich aber noch nicht ganz genau bestimmen lässt. Tamponade, provisorischer Verband. — In Narkose werden die Wundränder angefrischt, die Wunde nach oben und unten erweitert, bis die ganze Depression zu übersehen ist. Dieselbe ist etwa Fünfmarkstückgross und betrifft sowohl Stirn-, Scheitel- und Schläfenbein an der Vereinigungsstelle der 3 Knochen. Die deprimirten Stücke werden an ihren Rändern mit der Kreissäge eingesägt und können hierauf aus der Wunde gehoben werden. An einigen haften Haare und Schmutz, einige sind bis zu 2 cm Tiefe durch einen Riss der Dura in die Gehirnschicht eingepresst. Nach der Entfernung der Knochenstücke muss die blutende Arteria meningea media und ein Piagefäss unterbunden werden. Die Blutung der übrigen Gefässe steht auf Tamponade. Alsdann werden, nachdem die Wunde gereinigt ist und die Knochenränder mit dem Meissel geglättet sind, die ausgelösten Knochenstücke in warmer Borwasserlösung gereinigt, zugeschnitten und in den Defect eingelegt, die Haut darüber mit Naht geschlossen. Aseptischer Verband. 22. 5. In den ersten Tage geringe Temperaturerhöhung, jedoch nur am 2. Tage über 38°. Dann erfolgt ungestörte Heilung. Die Sprache kehrt bald wieder. — 16. 6. Geheilt entlassen. Die Knochenwunde ist fest verschlossen. Allgemeinbefinden ist gut. Sprache ist noch etwas langsam und accentuirt. Bei späterer Vorstellung besteht vollständige Heilung ohne Beschwerden.

18. Arthur Kuntze, 18 J. Musiker aus Sondershausen. Aufgenommen 17. 2. 98. — K. erhielt heute früh beim Zuhausegehen von einem Konzert von einem Kollegen, mit dem er in Streit gerathen war, einen Schlag mit einem Trompetenmundstück gegen die linke Stirnhälfte. Da er aus einer Wunde an der Stirn blutete, suchte er einen Arzt auf, der ihm einen Verband anlegte und in die hiesige Klinik schickte. Wenig kräftiger Mann, Sensorium frei, Puls kräftig, Athmung regelmässig. Etwa 3 cm über dem linken Margo supraorbitalis

befindet sich in der Haut ein runder, etwa zehnpfennigstückgrosser Defect, dessen Ränder scharf abgesetzt sind. Der Grund des Defectes liegt etwa $\frac{3}{4}$ cm unter der Haut. Der Knochen scheint wie mit einem Locheisen durchschlagen zu sein. In der Tiefe der Wunde liegen Blutcoagula. — Nach Reinigung der Wundumgebung und Entfernung der Blutcoagula sieht man im Grunde der Wunde einige Knochensplitter, die Dura zerfetzt und einige grauweisse Klümpchen. Tamponade, provisorischer Verband. — In Narkose wird die Wunde erweitert und die deprimierten Knochenstücke aus derselben herausgenommen. Doch muss die Knochenwunde sehr erweitert werden, da die Dura in erheblicher Ausdehnung eingerissen und ein Theil des Gehirns im Stirnlappen zerstört ist. Nach Abtragen der gequetschten Hirnpartie wird die Wunde mit Jodoformgaze tamponirt und aseptisch verbunden. 28. 2. Die Wunde hat sich soweit mit guten Granulationen bekleidet, dass zur osteoplastischen Deckung des Defectes eine weitere Operation vorgenommen wird. Nach Anfrischung der Wundränder wird am oberen Wundrande ein gestielter Haut-Periost-Knochenlappen nach der Müller-König'schen Methode gebildet und auf den Defect gelagert. Die freigelegte Diploe des oberen Knochentheiles kann nach Unterminirung der Haut gedeckt werden. Naht. Aseptischer Verband. Heilung per primam. — 2. 5. Geheilt entlassen. Der Knochen ist überall vollständig fest.

19. Anna Schwartz, 3 J. Arbeiterskind aus Halle a. S. Aufgenommen 31. 7. 98. — Das Kind wurde heute beim Spielen auf einer Kegelbahn von einer heranrollenden Kugel an die rechte Stirnseite getroffen; es war sofort besinnungslos, blutete aus einer kleinen Wunde an der Stirn und hatte mehrfach erbrochen. Die Eltern brachten das Kind sofort in die Klinik. Gut genährtes, sonst angeblich stets gesundes Kind. Sensorium benommen. Puls unregelmässig, etwas verlangsamt, 60 in der Minute. Gleich nach der Aufnahme erfolgt wiederholt Erbrechen. Die ganze rechte Stirnseite wird durch ein handtellergrosses Hämatom eingenommen, in dessen Mitte eine kleine, etwa linsengrosse Wunde mit gequetschten Rändern gelegen ist, aus der Fettgewebe hervorquillt. — Nach Reinigung und Desinfection der Wundumgebung wird in Narkose die Wunde nach beiden Seiten erweitert; dabei zeigt sich eine etwa 10 cm lange, unregelmässig gestaltete, von der Glabella in der Richtung auf den oberen Rand des rechten Ohres verlaufende Knochenfissur des Stirnbeins. Zwei weitere Fissuren gehen von der Mitte der ersteren nach aufwärts und fassen zwischen sich eine etwa 3 cm lange, an der Basis 1 cm breite Knochendepression. Durch Abmeisselung der umgebenden Knochenkanten lässt sich das deprimierte Knochenstück leicht heben. Die Dura ist mit Blut bedeckt und an einer kleinen Stelle verletzt. Die umgebenden Knochentheile werden ebenfalls etwas gehoben, soweit sie unter dem Niveau des Schädeldaches liegen. Das herausgehobene Knochenstück wird gesäubert und der Dura wieder aufgelagert. Hautnaht. Aseptischer Verband. Heilung völlig reactionslos. — 17. 8. Geheilt entlassen. Der Knochen ist überall völlig fest.

20. Otto Philipp, 15 J. Dienstknecht aus Schlechtewitz. Aufgenommen 2. 9. 98. — Pat. hatte am voraufgehenden Tage von einem Pferde einen Hufschlag gegen den Hinterkopf erhalten, wodurch eine ziemlich erhebliche Wunde

entstanden war. Seit der erlittenen Verletzung war Pat. völlig besinnungslos. Ein Arzt legte ihm einen Verband an und schickte ihn heute in die Klinik. Schwächlicher junger Mann. Sensorium benommen. Athmung regelmässig. Puls klein, deutlich verlangsamt. In der Gegend des linken Stirnhöckers findet sich eine horizontale, etwa 5 cm lange, bis auf den Knochen reichende Wunde; desgleichen eine ebenfalls etwa 5 cm lange, senkrecht stehende Wunde auf dem Hinterhauptsbeine rechts von der Mittellinie mit stark zerfetzten und gequetschten Rändern. Beim Auseinanderziehen der Wundränder sieht man in der Tiefe der Wunde Blutcoagula und einzelne linsen- bis bohnergrosse grauweiße Gehirntheilchen. — In Narkose wird die Wunde an der Stirn gesäubert, die Wundränder angefrischt und vernäht. Am Hinterhaupt wird nach Säuberung und Desinfection der Wundumgebung, die Wunde selbst nach beiden Seiten so weit erweitert, dass die Knochenverletzung in ihrer ganzen Ausdehnung sichtbar ist. Es ist eine etwa zweimarkstückgrosse Scheibe aus der Schuppe des Hinterhauptbeines herausgebrochen und an ihrem oberen Rande tief in die Gehirnsubstanz hineingetrieben. Die Knochenränder werden abgemeisselt und geglättet. Das deprimirte Stück wird aus der Wunde herausgehoben und in physiologischer Kochsalzlösung aufbewahrt. Die Dura ist zerrissen und ein Theil des Kleinhirns liegt frei und ist zerquetscht. Die Coagula und das zerfetzte Gewebe werden aus der Wunde entfernt, der etwa dreimarkstückgrosse Defect tamponirt und darüber ein aseptischer Verband angelegt. 6. 9. Pat. ist noch immer besinnungslos. Pulsfrequenz schwankt zwischen 60—90 Schlägen. Kein Fieber, kein Erbrechen. 9. 9. Seit einem Tage ist das Bewusstsein zurückgekehrt. Die Wunde sieht gut aus. 12. 10. Die Wunde zeigt jetzt völlig gute Granulationen, so dass zur Deckung des Knochendefectes zu einer weiteren Operation geschritten werden kann. In Narkose werden die Wundränder angefrischt, die Granulationen abgetragen und das bisher in Kochsalzlösung aufbewahrte Knochenstückchen nochmals sorgfältig ausgekocht und in den Defect eingepflanzt. Ueber denselben wird die Haut vernäht. Aseptischer Verband, 15. 3. Nachdem im Anfange anscheinend völlig ungestörte Heilung eingetreten war und Pat. bereits aus der stationären Behandlung entlassen war, muss später von neuem eine Aufnahme in die Klinik erfolgen, da der eingepflanzte Knochen nicht zur Heilung gelangt ist. An der Stelle der Wunde befinden sich 2 etwa Stecknadelknopf-grosse Fisteln, durch welche man auf rauhen, fast völlig resorbirten Knochen gelangt. 16. 5. In Narkose wird durch einen Lappenschnitt die ganze Knochenlücke freigelegt und die Knochenränder angefrischt. Sodann wird von der vorderen inneren rechten Tibiasfläche eine 8 cm lange und 3 cm breite Knochenschale nach Ablösung der Haut und des Periostes gebildet, dieselbe in 2 Theile gespalten und in den Defect am Hinterhaupt eingepflanzt. Ueber beide Wunden wird die Haut vernäht. Aseptischer Verband. 5. 6. Beide Wunden sind völlig reactionslos verheilt. — 5. 6. Geheilt entlassen. Der Knochen ist fest. Auch bei späterer Vorstellung besteht völlige Verknöcherung der Knochenlücke ohne irgend welche Beschwerden.

21. Eduard Toedisch, 37 J. Arbeiter aus Camburg. Aufgenommen 31. 7. 99. — Pat. hatte am Morgen des gleichen Tages mit einer eisernen

Schaukel einen Schlag gegen die rechte Kopfhälfte erhalten. Er stürzte besinnungslos hin, hatte mehrfach Erbrechen. Von einem Arzt wurde ein Nothverband angelegt und der Verletzte der Klinik überwiesen. Mitteltrosser, ziemlich kräftiger Mann. Sensorium bei der Aufnahme frei. Athmung regelmässig. Puls kräftig, etwas verlangsamt, 52 Schläge in der Minute. An der rechten Kopfhälfte findet sich, ungefähr in einer Linie zwischen dem hinteren Rande des Stirnbeines einerseits und dem vorderen Rande des Schläfenbeins und des Scheitelbeins andererseits eine von oben nach unten verlaufende etwa 8 cm lange und $\frac{3}{4}$ cm klaffende Wunde mit stark gequetschten Wundrändern. Im unteren Wundwinkel liegt der zerrissene *Musculus temporalis*, im oberen gequetschtes Periost. — Nach Reinigung und Desinfection der Wundumgebung sieht man beim Auseinanderziehen der Wundränder in der Tiefe vom Periost entblössten und fracturirten Knochen und zwar ist der nach vorn liegende Knochentheil in grosser Ausdehnung deprimirt. — In Narkose werden die gequetschten Wundränder umschnitten und die Wunde nach oben und unten erweitert. Nach Ablösung des Periostes zeigt sich eine Knochenfractur von 10 cm Länge. Die Depression des vorderen Knochenrandes besteht aus 3 Knochenfragmenten, welche nach vorn, noch mit dem Stirnbeine zusammenhängen. Die Knochenränder werden abgemeisselt und zeigt sich hierbei, dass auch die *Lamina interna* zersplittert ist. Nach Entfernung der Knochenstücke aus der Wunde besteht ein 10 cm langer, an der breitesten Stelle 5 cm breiter Knochendefect. Die Dura liegt frei, zeigt einige blutige Auflagerungen, ist aber nicht verletzt. Die Knochenstücke werden in Borwasserlösung gereinigt, zugeschnitten und in den Defect eingelegt. Die Haut vernäht. Leicht comprimirender aseptischer Verband. Heilung völlig reactionslos. — 16. 8. Geheilt entlassen. Der Knochen ist an der Trepanationsstelle vollständig fest. Auch bei späterer Vorstellung besteht völlige Verknöcherung.

3. Septisch inficirte complicirte Fracturen des Schädels.

22. Oswald Jacob, 26 J. Metalldreher aus Finsterwalde. Aufgenommen 29. 3. 98. — Pat. erhielt vor 2 Tagen angeblich dadurch eine Verletzung, dass beim Abschiessen eines Vorderladers das hintere Ende des Laufes in Folge Lockerung der Schwanzschraube hochschlug und ihn mit grosser Gewalt an die Stirn traf. Nach der Verletzung war er kurze Zeit ohnmächtig, hatte mehrfach Erbrechen und ging später zu einem Arzt, der aus der Wunde mehrere Knochensplinter entfernt haben soll und einen Verband anlegte. Nach 2 Tagen schickte der behandelnde Arzt J. in die hiesige Klinik. Grosser kräftiger Mann, Athmung regelmässig, Puls kräftig, nicht verlangsamt. Auf der rechten Stirnseite, etwas über dem Innenrande des *Margo supraorbitalis* findet sich eine dreistrahlige, fest verklebte Wunde mit gequetschten Rändern. Nach Auseinanderziehen der Wundränder entleert sich eine trübe blutig-seröse Flüssigkeit mit weisslichen Fetzen. In der Tiefe der Wunde sieht man zertrümmerte Knochentheile. — In Narkose wird nach gründlicher Säuberung der Wunde und Wundumgebung die Wunde selbst erweitert. Dabei zeigt sich, dass die

vordere Wand des Sinus frontalis eingedrückt ist; auch aus der Hinterwand ist ein Stück herausgeschlagen und sieht man nach Entfernung der Knochenstücke eine Zerreiſung der Dura und eine Zertrümmerung des Gehirns. Die entfernten Knochenstücke werden in physiologischer Kochsalzlösung aufgehoben. Die oberflächliche gequetschte Hirnpartie wird abgetragen und darüber die zerrissene Dura nach Säuberung durch Naht vereinigt. Drainage des Sinus frontalis vom unteren Wundwinkel aus. Tamponade mit Jodoformgaze. Aseptischer Verband. 9. 4. Die Wunde hat sich soweit gereinigt und mit guten Granulationen gefüllt, dass die aufbewahrten Knochenstückchen als hintere Wand des Sinus in den Defect hineingelegt werden können. Ueber ihnen wird der obere Wundwinkel durch Naht vereinigt und durch eine Matratzennaht in die Tiefe gedrückt. 20. 4. Die Knochenstücke heilen reactionslos ein. Damit sich auch der vordere Sinusdefect schliessen soll, wird ein Drain von der Nase her eingelegt. — 13. 5. Wunde ist völlig geheilt. Keine Beschwerden. Geheilt entlassen.

23. Max Bichler, 10 J. Arbeiterskind aus Mertendorf. Aufgenommen 9. 3. 99. — Vor 2 Tagen fiel das Kind B. beim Spielen in einer Scheune aus einer Höhe von 8 m mit dem Kopfe auf die Tenne. Nach der Verletzung konnte es gleich wieder aufstehen und wurde, da es aus einer Kopfwunde blutete, von den Eltern mit Wasser abgewaschen, aber erst am nächsten Tage zu einem Arzte geschickt, der einen Verband anlegte und Aufnahme in die Klinik rieth. Das Kind war angeblich ohne Beschwerden bisher umhergegangen. Kräftiger, gut genährter Knabe. Temperatur erhöht, 38,4°. Puls kräftig, etwas beschleunigt. Auf dem rechten Tuber frontale findet sich eine sternförmige, etwa 1 Markstückgrosse, stark gequetschte Wunde, in deren Tiefe eine aus mehreren Knochenstückchen bestehende, etwa 2 Markstückgrosse Depression liegt. Zwischen die Knochenstückchen sind Haare und Schmutz eingeklemmt. — Nach Desinfection der Wundumgebung und Reinigung der Wunde wird in Narkose die Wunde erweitert; die Knochenränder werden mit dem Meissel abgetragen und der eingedrückte Knochen gehoben. Die Dura ist an einer kleinen Stelle verletzt, aus welcher sich Cerebrospinalflüssigkeit entleert. Nach gründlicher Reinigung der Wunde werden die in Borwasserlösung gereinigten und zugeschnittenen Knochenstückchen wieder in den Defect gelegt und, nach Anlegung eines seitlichen Spannungsschnittes, die Wunde vernäht. Aseptischer Verband. Schon am 2. Tage beträgt die Abendtemperatur 40,6°, es treten Krämpfe der Extremitäten und im Gesicht auf. 12. 3. Deutliche Symptome einer Basalmeningitis. 16. 3. Exitus letalis. — Bei der Section findet sich eine Pachymeningitis purulenta dextra. Reine Granulationen im Bereiche der Wunde. 10 cm nach hinten von der Wunde liegt zwischen Dura und Tabula interna ein sichelförmiges 5 mm langes und 3 mm breites Knochenstückchen. Eitriger Belag an der Basis.

24. Gustav Keil, 20 J. Arbeiter aus Riestedt. Aufgenommen 20. 9. 99. — Pat. erhielt vor 3 Tagen von einem Pferde einen Hufschlag gegen die rechte Stirnseite. Er fiel hinten über und schlug hierbei mit dem Hinterkopf auf den Rand eines Eimers. Durch die Verletzung hatte er eine Wunde an der

Stirn und eine Wunde am Hinterkopf erlitten. Ein Arzt legte auf die Wunden einen Verband an. Da aber eine Schwellung der ganzen rechten Gesichtshälfte eintrat, suchte K. heute die Klinik auf. Kräftiger junger Mann. Athmung und Puls regelmässig. Das rechte obere und untere Augenlid sind stark geschwollen und blauroth verfärbt. Ueber dem rechten Auge erstreckt sich auf die Stirn eine senkrechte 3—4 cm lange, 2 cm klaffende Wunde mit gequetschten Rändern. Am Hinterkopf befindet sich etwas nach rechts von der Mittellinie eine 3 cm lange klaffende Weichtheilwunde mit ziemlich glatten Rändern. — Beim Auseinanderziehen der Wundränder an der rechten Stirnseite kommt aus der Tiefe der Wunde grünlich gelber Eiter und zeigt sich, dass der obere Orbitalrand zertrümmert und der Sinus frontalis eröffnet ist. — In Narkose wird durch Erweiterung der Wunde am rechten oberen Augenlid die ganze Ausdehnung der Knochenfractur frei gelegt. Auch aus der Orbita und dem Sinus frontalis entleert sich hierbei Eiter. Die Gewebsetzen und Knochensplitter werden entfernt. Drainage der Orbita und Drainage der Stirnhöhle nach der Nase zu. Aseptischer Verband. Die Heilung geht ohne Temperaturerhöhung langsam und regelmässig von statten. — 16. 10. Geheilt entlassen.

XXXIII.

(Aus der chirurg. Universitäts-Klinik des Herrn Geheimrath
von Bergmann.)

Carcinom auf dem Boden des Dermoids.

Von

Dr. Heinrich Wolff,

Assistent der Klinik.

(Hierzu Tafel XVII.)

Soweit ich die Literatur übersehe, stammen die Mittheilungen über die Entwicklung von Carcinom auf dem Boden des Dermoids fast ausschliesslich von gynäkologischer Seite.

Den Dermoiden des Eierstocks scheint eine gewisse Prädisposition für maligne Entartung eigen zu sein; doch ist auch hier die Zahl der beobachteten Fälle, wie aus den nachher folgenden Ziffern hervorgeht, keine grosse.

Nach neueren Untersuchungen von Wilms (1) sind die Ovarialdermoide sowohl ihrer Entstehung wie ihrem Bau nach von den Dermoiden sämtlicher übrigen Organe scharf zu trennen, nachdem sie von solch typischer Structur sind, wie sie in den Hautcysten keines einzigen Organs wiederkehrt.

Im Gegensatz zu den in einem mehr oder minder grossen Theile ihrer Innenbekleidung nur die Elemente der äusseren Haut tragenden Hautcysten sind die Eierstocksdermoide ohne Ausnahme aus Abkömmlingen aller drei Keimblätter aufgebaut.

Die mit dem Namen Hautcysten bezeichneten einfachen Dermoiden kommen nach Wilms im Ovarium überhaupt nicht vor. Ich möchte dies deshalb betonen, weil von diesem Gesichtspunkt aus unsere im Folgenden beschriebenen Fälle den Dermoid-Carcinomen des Eierstocks gegenüber eine gewisse Sonderstellung einnehmen.

Krukenberg (2) fasste im Jahre 1887 die bis dahin bekannt gewordenen 7 Fälle von Ovarialdermoiden, welche mit Carcinom complicirt waren, zusammen und konnte eine eigene Beobachtung hinzufügen.

Später sichtete Tauffer (3) im Anschluss an den Bericht eines weiteren Falles das gynäkologische Material von Neuem.

In jüngster Zeit hat Neumann (4) die Eierstocksdermoide mit maligner Entartung in ausführlicher Weise bearbeitet. In seiner Aufstellung unterscheidet er die complicirt gebauten teratoiden Mischgeschwülste von den Ovarialdermoiden. Da jene zum Theil schon von vornherein ein malignes — sarkomatöses — Grundgewebe in sich tragen, müssen sie von diesen gesondert behandelt werden.

Noch selbstverständlicher wie diese Trennung ist die von den genannten Autoren aufgestellte Forderung, dass man die primär maligne Degeneration der Dermoiden zu scheiden habe von den Combinationsgeschwülsten, d. h. von den Fällen, in denen die carcinomatöse oder sarkomatöse Neubildung aus einem Theil des neben der Dermoidcyste erhalten gebliebenen Ovarialgewebes hervorgeht.

Neumann konnte ausser einer eigenen Beobachtung 18 genau bekannte Fälle von Eierstocksdermoiden mit primär maligner Entartung — 12 mal krebsiger, 6 mal sarkomatöser — zusammenstellen.

Die Combination von Dermoid mit Carcinom oder Sarkom fand er 6 mal.

Sehen wir von den Dermoiden des Eierstocks ab, gleichgiltig ob wir sie mit Wilms von denen anderer Organe getrennt wissen wollen oder nicht, so liegen uns nur recht spärliche Berichte über krebsig gewordene Dermoiden vor.

Vor langen Jahren beschrieb Czerny (5) den Fall eines angeborenen sacralen Mischtumors; die Geschwulst ulcerirte im 46. Lebensjahre der Trägerin, 9 Jahre später wurde sie in der Billroth'schen Klinik als carcinomatös befunden; die auf der Höhe des cystischen Tumors befindliche handteller-grosse Geschwürsfläche bot das mikroskopische Bild des Plattenepithelkrebses.

Die Degeneration hatte sich hier auf dem Boden einer jahrelang bestehenden, durch ein Trauma hervorgerufenen Ulceration entwickelt; dass hierbei die durch das Vorhandensein einer ständig

secernirenden Fläche bedingte Reizung eine gewisse Rolle spielte, ist wohl fraglos.

Dasselbe wurde auch bei sämtlichen auf der Basis des Atheroms entstandenen Krebsen beobachtet; alle diese Fälle, welche vor Jahren von Franke (6), neuerdings von Boldt (7) beschrieben wurden, betrafen ulcerirte Atherome; die Carcinombildung wurde in allen Fällen erst Jahr und Tag nach dem Auftreten des Geschwürs oder der Fistel wahrgenommen.

Ich hebe dies deshalb hervor, weil in dieser Hinsicht einer der im Folgenden beschriebener Fälle im Gegensatz zu den bisher in der Literatur mitgetheilten Beobachtungen steht.

Die primäre Carcinombildung in der Wand eines einfachen, geschlossenen Dermoids, einer Hautcyste, habe ich bisher nicht beschrieben gefunden.

Eine diesbezügliche Mittheilung von Cone (8) ist leider nicht zu verwerten, da es zweifelhaft bleibt, ob das „squamous epithelioma“, welches sich in einem mit dem Unterkiefer verwachsenen Dermoid entwickelte, als Carcinom angesehen werden darf, zumal Abbildungen fehlen.

Die klinischen Notizen über unseren Fall sind folgende:

Der 21jährige sonst immer gesund gewesene Schlosser G. aus Russland hatte von Geburt an eine kleine Anschwellung über dem linken inneren Augenwinkel; ohne jemals Schmerzen zu verursachen, vergrößerte sich die Geschwulst im Laufe der Zeit langsam, etwas rascher in den letzten 2 Jahren.

Bei der am 6. 6. 00 erfolgten Aufnahme in die Klinik wurde folgender Befund erhoben:

In der Gegend des linken inneren Augenwinkels findet sich eine etwa wallnussgrosse, halbkugelig das Niveau der Umgebung überragende Geschwulst; sie nimmt die Gegend vom inneren Viertel des Margo supraorbitalis bis über die halbe Breite der Nasenwurzel ein; der Canthus internus wird von der Geschwulst verdeckt; diese lässt sich unter der völlig intacten Haut etwas, wenn auch nicht frei verschieben. Die Consistenz des Tumors ist prall elastisch, durch Druck lässt er sich nicht verkleinern.

Nach diesem Befund lautete die Diagnose auf eine einfache, an typischer Stelle sitzende Dermoidcyste. — Der Fall kam am 18. 6. zur Operation.

Durch Spaltung der Haut wird die vordere Wand der Cyste freigelegt. Aus einem kleinen Einriss entleert sich dünnflüssiger, trübgelblicher Inhalt; ohne besondere Schwierigkeit wird der Balg aus der Tiefe, wo er dem Periost aufliegt, gelöst; nach den Seiten lässt sich die Kapsel auf stumpfem Wege nicht überall isoliren; es wird deshalb stellenweise das umgebende Bindegewebe mitexstirpirt.

Nach wenigen Unterbindungen wird die Haut über der Wundhöhle vernäht. Der Wundverlauf ist völlig ungestört, Pat. wird am 3. 7. 00 geheilt entlassen.

Das makroskopische Bild des Präparats ist das einer einfachen Dermoidcyste. Die Innenfläche der etwa 1 mm dicken Wand ist von einer graubraunen, breiig schmierigen Masse bedeckt; an einigen Stellen ragen feine dunkle Härchen hervor. Nach Abpülung des Inhalts zeigt sich die Oberfläche im Ganzen glatt, an einigen Stellen gerade noch erkennbar feinhöckerig; eine kreisrunde Stelle hat einen von dem übrigen grauen bis gelblichen etwas abstechenden dunkel-rothbraunen Farbenton.

Die mikroskopische Untersuchung des Präparats ergab ein überraschendes Resultat:

In einem Theil der Cystenwand findet sich eine ausgedehnte carcinomatöse Entartung; die makroskopische Betrachtung hatte einen Verdacht darauf nicht aufkommen lassen, zumal die Wand an der betreffenden Stelle kaum merklich verdickt war.

Die Untersuchung der ganzen Cyste erwies nun, dass die Carcinombildung sich auf einen kleinen Bezirk beschränkte, der etwa den zehnten Theil des Balges ausmachte.

Die Oberfläche ist hier von einem wohlausgebildeten Stratum epitheliale bekleidet (Fig. 1); streckenweise finden sich mehr oder weniger hohe Papillen, an anderen Stellen fehlen diese oder sind gerade noch angedeutet; allenthalben sind einige zarte Haarschäfte sichtbar. Talgdrüsen sind im Ganzen spärlich, Schweissdrüsen nur ganz vereinzelt zu finden.

Dicht unter dem Rete Malpighii, an manchen Stellen mit diesem in directem Zusammenhange, dringen und gelangen bis zu mässiger Tiefe der Cutis zahlreiche solide Stränge und Zapfen von cylindrischen Zellen in alveolärer Anordnung; stellenweise verschmelzen sie zu grösseren, unregelmässig geformten Zellhaufen; in diesen finden sich mitunter grössere oder kleinere cystische Hohlräume, welche dann meist Anhäufungen detritusartiger, sich mit Hämatoxylin gerade noch färbender Massen beherbergen (Fig. 1). Die das Lumen der kleinen Cysten begrenzende Zellschicht hat sich zuweilen so abgeflacht, dass ihre Form sich der des Endothels nähert.

In der Tiefe der Cutis werden die Zellzüge schlanker und verlieren sich bald ganz, nur hier und da schiebt sich noch ein schmaler Ausläufer vor und erscheint dann auf dem Querschnitt als kleines rundes Zellhäufchen.

Der Zelltypus ist überall der gleiche. Es sind lange, schmale cylindrische Elemente mit intensiv färbbarem Kern; an der Peripherie ihrer Verbände stehen sie wohlgeordnet nebeneinander, im Innern schieben sie sich regellos durcheinander, sodass oft Bilder entstehen, wie man sie bei dem Spindelzellensarkom zu finden gewohnt ist (Fig. 2). Im Ganzen ist der alveoläre Aufbau gewahrt; es fehlt jede Tendenz zu concentrischer Schichtung, zu Verhornung und Bildung von Perlkugeln.

Kerntheilungsfiguren finden sich in mässiger Zahl.

Während im Bereiche der Geschwulstmassen Entzündungserscheinungen so gut wie fehlen, findet sich an der seitlichen Grenze derselben reichliche Rundzellenanhäufung.

Ausser diesem Bezirk der Cystenwand, von dessen Epitheldecke sich die Geschwulstmassen in die Tiefe senken, wird die Innenfläche des Balges von einem mehrfach unterbrochenen Hautüberzug bekleidet; die Talgdrüsen zeigen an einigen Stellen eine erhebliche Hypertrophie; aber gerade in der Umgebung der Geschwulstpartie sind sie nur spärlich vorhanden und durchaus nicht hypertrophisch.

Der schon erwähnte in der Cystenwand durch seinen braunen Farbenton hervortretende Fleck erweist sich unter dem Mikroskop als eine Stelle, wo der Epithelbelag plötzlich absetzt, um einem üppigen, gleichsam hervorquellenden jungen Granulationsgewebe Platz zu machen. In dieser Gegend finden sich vereinzelt Riesenzellen.

Es ist dies die Partie der Dermoidbekleidung, auf welche schon vor Jahren Fritz König (9) aufmerksam machte und deren Genese er in der Entwicklung des Dermoids begründet fand.

Der in den Hauptzügen geschilderte mikroskopische Befund der entarteten Dermoidwand entspricht im Ganzen dem Bilde des Cylinderepithelkrebses mit alveolärem Bau ohne jede Neigung zu Schichtung oder Hornbildung.

Ueber den Ausgangspunkt der Zellwucherung geben die mikroskopischen Bilder hinlänglichen Aufschluss. Ein Anhalt für das

Hervorgehen der Krebsmassen aus den Talgdrüsen oder Schweissdrüsen kann nicht gewonnen werden; hingegen erweist sich der Zusammenhang der in die Cutis eindringenden Epithelzapfen mit dem Deckepithel fast in allen Schnitten als unverkennbar.

Mitunter erscheinen die Zellstränge auch in directem Connex mit der äusseren Zellschicht der Haarfollikel, welche ja dem Stratum cylindricum des Rete Malpighii entspricht.

Wir haben es demnach offenbar mit einem Repräsentanten jener Hautkrebse zu thun, welche von der untersten Schicht des Rete Malpighii ihren Ausgang nehmen und deren Elemente den embryonalen cylindrischen Charakter dieser Zellschicht wahren.

Auf diese bisher nicht näher beschriebene Form des Carcinoms hat in neuester Zeit Krompacher (10) aufmerksam gemacht.

Während beim Cancroid die Krebszapfen aus polygonalen Stachelzellen wie auch aus Cylinderzellen des Stratum Malpighii gebildet sind und durch Verhornung der Stachelschicht die concentrisch geschichteten Perlkugeln entstehen, ist diese Gruppe dadurch ausgezeichnet, dass hier bloss die cylindrische Schicht des Stratum Malpighii wuchert, die Epithelzellen constant ihren embryonalen Charakter beibehalten und so die Zapfen, Nester, Schläuche und Cysten lediglich aus länglichen, cylinderartigen Zellen bestehen.

Krompacher führt diese Tumoren unter dem Namen des drüsenartigen Oberflächenepithelkrebses.

Ob diese Bezeichnung für alle zu dieser Gattung gehörigen Formen gleich gut passt, erscheint mir zweifelhaft.

Ich hatte Gelegenheit, eine Anzahl hierher gehöriger Tumoren aus der Haut des Gesichts, des Armes etc. zu exstirpiren und zu untersuchen und ich habe dabei so bunte und wechselvolle Bilder gefunden, dass mir eine einheitliche Benennung schwer erscheint. Charakteristisch ist im Allgemeinen die flache Ausbreitung, der Aufbau aus dickeren und dünneren, oft an Endothelzüge erinnernden Strängen, die sich fast nur aus cylindrischen oder spindelförmigen Zellen zusammensetzen, in denen Schichtungen zu Perlkugeln wenig, aber doch gelegentlich vorkommen. Geschwülste, welche im Grossen und Ganzen den Endotheliomen gleichen, deren Abkunft von den untersten Zelllagen des Stratum Malpighii aber mit Sicherheit bewiesen werden kann.

Zweifellos dürfen wir den beschriebenen Fall in diese Kategorie einreihen und ihn bezeichnen als flachen Hautkrebs, der von der Cylinderzellenschicht des Rete Malpighii seinen Ausgang genommen hat.

Was den Anstoss dazu gegeben haben mag, dass eine umschriebene Stelle der Dermoidauskleidung der Gutartigkeit verlustig ging und so den langen Friedenszustand, in dem die Cyste aufgewachsen war, störte, entzieht sich unserer Kenntniss, ja selbst dem Bereich der Vermuthungen.

Der vielleicht nicht ganz fern liegende Gedanke, dass das Carcinom sich da entwickelt haben möchte, wo der Epithelverband von jeher unterbrochen war, an dem oben erwähnten, entwickelungsgeschichtlich begründeten Defect in der Epitheldecke, liess sich nicht bestätigen, denn grade der Umkreis dieser Stelle war frei von jeder Wucherung des Epithels.

Ein zweiter von uns beobachteter, hierher gehöriger Fall soll in aller Kürze mitgetheilt werden; er betrifft ein einfaches Dermoid auf dem Kreuzbein, auf dessen Resten ein Plattenepithelkrebs sich entwickelte.

Die 21jährige Arbeiterin M. U. aus Trebisch hatte vor einigen Monaten bemerkt, dass sich in der Gegend des Kreuzbeins eine Geschwulst bildete, welche langsam grösser wurde; da sie zeitweise auch Schmerzen verursachte, suchte Patientin im Juli 1896 die Klinik auf.

Die Geschwulst wurde in toto extirpirt; sie erwies sich als eine geschlossene hühnereigrosse Dermoidcyste, welche dem Kreuzbein aufsass, ohne mit ihm verwachsen zu sein oder auch nur einen Eindruck auf demselben zu hinterlassen.

Die sehr gründlich ausgeführte histologische Untersuchung der Dermoidwand ergab keinen anderen Befund als den des einfachen Dermoids.

Patientin wurde nach kurzer Zeit geheilt entlassen.

Ein halbes Jahr später trat an der Stelle der ersten Erkrankung von Neuem eine Schwellung unter Schmerzen auf.

Im April 1897 wurde in der Klinik eine entzündliche Anschwellung an der alten Operationsstelle festgestellt. Eine mit eitrigem Brei angefüllte Höhle wurde eröffnet.

Die mikroskopische Untersuchung ergab damals einen bestimmten Befund nicht. Unter Jodoformgazetamponade schloss sich die Wunde bis auf zwei kleine Fisteln.

Zur Beseitigung derselben wurde einige Wochen später eine Auskratzung vorgenommen. Die dabei gewonnenen Massen erwiesen sich unter dem Mikroskop als Plattenepithelkrebs mit Perlkugelschichtung und Verhornung.

Ohne weitere Störung schloss sich die Wunde, so dass Patientin im August 1897 entlassen werden konnte. Ein halbes Jahr später suchte sie abermals die Klinik auf, da sich an der alten Stelle neuerdings eine Fistel gebildet hatte. Definitive Heilung trat ein, nachdem die Fistel energisch ausgekratzt und die umgebenden schwierigen Massen weithin exstirpirt wurden.

Trotz ihrer Uebereinstimmung zeigen die beiden mitgetheilten Fälle auch eine gewisse Divergenz. Beide Male handelt es sich um die krebssige Entartung einfacher Dermoiden, Hautcysten völlig uncomplicirter Zusammensetzung.

Aber während einmal das Carcinom in der Wand einer geschlossenen, völlig intacten Cyste sich entwickelt, ist es in dem zweiten Falle sicher ausgegangen von Resten der Dermoidwand, welche nach der Exstirpation zurückgeblieben waren und zwar ist die carcinöse Wucherung erst aufgetreten, nachdem secernirende Fisteln monatelang an derselben Stelle bestanden hatten.

Dieser Umstand lässt den zweiten Fall analog erscheinen dem von Czerny mitgetheilten und erinnert an die Beobachtungen, wo auf dem Boden eines längere oder kürzere Zeit ulcerirten Atheroms das Carcinom zur Entwicklung kam.

Für den ersten Fall konnte ich ein Analogon nicht finden und dieser war es besonders, welcher mich zu dieser Mittheilung veranlasste.

L i t e r a t u r.

1. Arch. f. klin. Medicin. Bd. 55.
2. Arch. f. Gynäkologie. Bd. 30. S. 241.
3. Virch. Arch. Bd. 142.
4. Arch. f. Gynäkologie. Bd. 58.
5. Dies. Arch. Bd. 10. S. 894.
6. Dies. Arch. Bd. 34. S. 906.
7. Inaug.-Dissert. Berlin 1899.
8. Coue, S., John Hopk. hosp. bull. Okt. 1898.
9. Dies. Arch. Bd. 48. S. 164.
10. Ziegler's Beiträge. Bd. 28. H. 1.

Abbildungen auf Tafel XVII.

- Figur 1. Partie aus der krebssig gewordenen Dermoidwand bei schwacher Vergrößerung. Zeiss Ocul. 2. Obj. a².
- Figur 2. Stelle aus demselben Schnitt wie Fig. 1 bei stärkerer Vergrößerung. Zeiss Ocul. 2. Obj. AA.
-

XXXIV.

Ueber Prothesen bei Magen- und Darm-
Vereinigungen.

(Versuche aus dem physiologischen Laboratorium der Thier-
ärztlichen Hochschule zu Dresden. — Geheimrath Professor
Dr. Ellenberger.

Von

Dr. Georg Kelling

in Dresden.

(Hierzu Tafel XVIII.)

Die Urtheile der Chirurgen über den Murphyknopf sind noch heute sehr ungleich; die einen verwerfen ihn gänzlich, die anderen gebrauchen ihn mit Vorliebe, und wieder andere wollen ihn nur in gewissen Fällen angewendet wissen, wo es auf schnelles Operiren ankommt. Die Nachtheile, welche beim Murphyknopf beobachtet worden sind, sind folgende:

1. Perforation in Folge frühzeitigen Durchschneidens des quetschenden Randes. Dem muss man aber entgegenhalten, dass bei sonst richtiger Technik — dies Durchschneiden verhütet werden kann durch exaktes sero-seröses circuläres Ueberrähen.

2. Perforation durch Nekrose der Darmwand in der Nähe des Knopfes. Ein grosser Theil dieser Perforationen kommt unzweifelhaft auf Kosten des nekrotisch Quetschens der Darmwand, wenn man die beiden Knopfhälften mit übermässiger Kraft in einander drückt.

3. Perforation durch Drucknekrose in Folge der Schwere des Knopfes. Dies Vorkommniss ist sehr selten und ereignet sich, wenn der Knopf einer schlecht ernährten Stelle aufliegt, z. B. einer carcinomatösen Magenwand bei Gastro-Enterostomie.

4. Verstopfung des Knopflumens. Dies lässt sich vermeiden durch vorherige ausgiebige Entleerung des Magen-Darmkanales und nachherige flüssige Diät. Ausserdem darf man den Knopf nicht dort einsetzen, wo der Darminhalt nicht mehr flüssig ist.

5. Ileus-Erscheinungen. Wenn der Knopf bei Gastro-Entero-stomie in die zuführende Schlinge fällt und an der G. E. aus irgend welchen Gründen nicht oder nur schwer vorbei kann. Oder der Knopf muss eine enge Stelle des Darmes passiren, z. B. das Ileum-ende bei Perityphlitis-Resten. Ferner können Stränge bestehen, unter welchen der Knopf schwer hindurchschlüpfen kann, bei Perimetritis, Salpingitis, Perityphlitis, Netzverwachsungen etc. Auch kann der Knopf durch seine Schwere eine Darmschlinge ins kleine Becken hinabziehen und hier zu einer Einklemmung Veranlassung geben.

6. Weil der Knopf sich im Magendarmkanal nicht zersetzt, ist seine Anwendung für gewisse Fälle ausgeschlossen. So kann man nicht zwei Knöpfe hintereinander einsetzen, wie bei Gastro-enterostomie mit Entero-Anastomose, denn die Knöpfe können zu verschiedenen Zeiten abgehen und der abgegangene kann das Darm-lumen am festsitzenden verlegen. Auch kann man in vielen Fällen keine Lateral-Anastomose damit ausführen (z. B. Ileo-Colostomie bei Coecum-Stenose, Lateral-Anastomose zweier nach Doyen verschlossenen Darmenden) weil der Knopf ins blinde Ende gelangen kann.

Hingegen kann man dem Knopf nicht diejenigen Nachtheile zur Last legen, welche durch fehlerhafte Mechanik bedingt sind; also:

a) Fehlerhafte Form: Die quetschenden Flächen setzen sich im scharfen Winkel gegen die Oberflächen der Kugelhälften ab, so dass ein quetschender scharfer äusserer Rand entsteht, anstatt dass durch leichte Wölbung die Quetschflächen allmählig in die Oberflächen der Knopfhälften übergehen.

b) Die vier bis fünf Löcher in jeder Knopfhälfte sind zu gross und zu scharfrandig, so dass beim Ineinanderschieben der Knopfhälften hier Schleimhaut eingeklemmt werden kann.

c) Die quetschende Feder des Knopfes ist übermässig stark, so dass der Knopf zu früh durchschneidet,

d) Die federnden Widerhaken greifen in das Gewinde ungenügend ein, so dass der Schluss des Knopfes schlecht ist. Es ist

wirklich überraschend, welche unzweckmässige Knöpfe noch jetzt in den Handel kommen, verwendet werden, und sogar in den neuesten Auflagen chirurgischer Lehrbücher abgebildet sind. Dazu kommen noch Fehler beim Einsetzen des Knopfes; so kann, wenn der Knopf zu gross ist, oder man zu viel vom Schleimhautrand in die Schnürnaht fasst, bei Lateral-Anastomose die Darmwand wie eine Membran über die Knopfhälfte gespannt werden. Bei Circulär-Anastomose legt sich der Knopf dann schräg in den Darm, weil vom Längsdurchmesser des Darmes so viel hinzugenommen wird, als am Querdurchmesser fehlt. Allerdings kommt dies nur bei dem kleinen Darme jugendlicher Individuen vor.

Wichtig ist ferner die Art der Schnürnaht. Die von Murphy angegebene fortlaufende überwendliche Naht ist besser als die gewöhnliche Tabaksbeutelnaht, ist auch besser, als den Schnitt mit Knopfnah oder gar mit fortlaufender Naht zu schliessen. Ferner dürfen die beiden Knopfhälften nicht schief ineinander geschoben sein. Solche Knöpfe müssen wieder herausgeschnitten werden. Man darf nicht etwa den Fehler durch Ueberrähen corrigiren wollen. Ich glaube, man geht in der Annahme nicht fehl, dass manches Unglück, welches dem Murphyknopf zur Last gelegt worden ist, einer mangelhaften Technik zuzuschreiben ist.

Hingegen besitzt der Knopf gegenüber der Darmnaht folgende Vortheile:

1. Die grössere Sauberkeit. Einen Murphyknopf kann man einsetzen, ohne mit dem Darminnern in Berührung zu kommen. Die in's Darmlumen gelegten und dadurch inficirten Schnürnähte liegen im nekrotischen Gewebe und fallen später ab.

2. Die Schnelligkeit der Ausführung.

3. Die Sicherheit des Verschlusses. Der Knopf schliesst lückenlos wasserdicht ab. Er schützt demnach sowohl gegen Blutungen aus nicht unterbundenen Gefässen, als auch gegen Ausfliessen von Darminhalt.

4. Eine ideale Heilung der Wundflächen, während bei Naht die Fäden monatelang im Darmlumen hängen.

5. Bei Gastro-Enterostomie vermeidet der richtig eingesetzte Knopf den Circulus vitiosus. (Vergl. Kelling, dieses Archiv 62. Bd. p. 41.)

Aus alledem geht hervor, dass man den Murphyknopf nur bei *exacter* Technik, bei genauester Prüfung jedes einzelnen Knopfes und bei Berücksichtigung gewisser Contraindicationen anwenden soll. Ich selbst benutze den Knopf nur mit Auswahl und habe ihn bei meinen Operationen in den letzten zwei Jahren 24 mal verwendet und zwar 1) 1 mal im Quercolon, Abgang nach 11 Tagen. — 2) 2 mal zur circulären Einpflanzung des Ileums ins Colon. Abgang des Knopfes mit dem Stuhl nach 8 und 9 Tagen. — 3) 4 mal zur circulären Anastomose im Jejunum. Abgang nach 11, 13, 15 Tagen. — 4) 17 mal zur Gastro-Enterostomie und zwar 1 mal an der vorderen und 16 mal an der hinteren Wand des Magens ausgeführt. Der in der vorderen Wand eingesetzte Murphyknopf fiel in den Magen, machte hier keinerlei Beschwerden und war 4 Monate nach der Operation mit der Röntgenphotographie im Magen nachzuweisen. Von den 16 anderen Fällen gingen 3 wegen nicht exstirpirbaren Pyloruscarcinoms Operirte zu Grunde, und zwar eine Frau durch Verblutung nach 4 Tagen. Neben dem Pyloruscarcinom bestand ein grosses auf das Pankreas übergegriffenes Ulcus, aus welchem die Blutung erfolgt war. Der Knopf lag in gutem Zustand an seiner Stelle. Ein Mann starb nach 7 Tagen an Pneumonie. Auch hier lag der Knopf an der sonst normalen Anastomose. Der dritte Patient starb nach 10 Tagen an Entkräftung, ohne dass Circuluserscheinungen bestanden hatten. Es war ein ganz anämischer Mann (28 pCt. Hämoglobingehalt) mit grossem stenosirendem Pyloruscarcinom. Hier konnte die Operation trotz ihres functionellen Erfolges den Kräfteverfall nicht aufhalten. Bei der Section lag der Knopf noch an der Anastomose. Die Verklebungen ringsum waren nur ganz locker. Offenbar hatte der Körper nicht mehr die Kraft, die nothwendige adhäsive Entzündung zu leisten und ebensowenig konnte er die demarkirende Entzündung zustande bringen, welche nothwendig ist zum Abgang des Knopfes.

Von den übrigen 13 Fällen trat in 4 Fällen während des dreiwöchentlichen Aufenthaltes in der Klinik der Abgang des Knopfes nicht ein. Störungen sind auch später durch den Knopf nicht aufgetreten. 3 von diesen Fällen liess ich nach $\frac{1}{4}$ Jahr mit Röntgenstrahlen durchleuchten, und konnte dabei mit Sicherheit festgestellt werden, dass der Knopf abgegangen war. Von den übrigen 9 Fällen wurde die Zeit des Abganges des Knopfes mit dem Stuhl festgestellt, und sie betrug: 10, 11, 12, 14, 18, 19, 21, 24, 31 Tage nach dem Einsetzen. Eine Schädigung durch den Knopf hat Niemand erlitten. Stets wurden seroseröse Knopfnähte zur Sicherung darüber gelegt.

Endlich hatte ich noch Gelegenheit, eine interessante Beobachtung zu machen über die Zeit, welche ein im Duodenum unbefestigt liegender Knopf bis zu seinem Abgange mit dem Stuhlgange brauchen kann. Es handelte sich um einen 30jährigen Architekten, welcher zwei Jahre lang an Erscheinung von Ulcus ventriculi ohne Pylorusstenose gelitten hatte. Er war von anderer Seite gastro-enterostomirt worden nach v. Hacker mit dem Murphyknopf. Nach 12 Tagen bekam er ausserordentlich heftige Leibschniden und Erbrechen galliger Massen, welche nach einigen Stunden plötzlich vorübergingen (der gelockerte Knopf war wahrscheinlich in den Magen gebracht worden). Patient fühlte sich nun trotz der Operation schlechter als vorher. Nach jedem Essen

Völle, Druck, Schmerzen, Sodbrennen. Die Speisen liegen ihm sehr lange im Magen, Stuhlverstopfung, Abmagerung. Die Operation war am 2. 7. 1899 erfolgt. 4 Wochen nach der Operation consultirte mich der mit seinem Zustand sehr unzufriedene Patient. Eine Stunde nach einem Probefrühstück (2 Glas Wasser und 1 Semmel) schwappte der Magen stark und konnte mit der Magensonde ohne Weiteres ein ganzes Wasserglas voll Mageninhalt herausgeholt werden. Der Inhalt war sehr wässerig, gallig, Reaction auf freie Salzsäure deutlich. Acidität mit Dimethylamidoazobenzol 8, mit Phenolphthalein 22. Offenbar bestand hier eine leichte Form von Circulus, das heisst der Abfluss erfolgte mehr in die zuführende, als in die abführende Schlinge. Dank der Liebenswürdigkeit des Operators bin ich in der Lage, diese Erscheinung, sowie das noch später eintretende fatale Ereigniss vollständig erklären zu können. Der betreffende Colleague hatte den Knopf ins Jejunum eingesetzt in einer Entfernung von 30cm vom Ligamentum Treitzii. Er hatte einen Querschnitt ins Jejunum gemacht, eben so gross, dass die Knopfhälfte hineingeschoben werden konnte. Dann wurde dieser Querschnitt um die Hülse des Knopfes herum mit Knopfnähten geschlossen, und diese wurden in der Längsrichtung des Darmes angebracht und am abführenden Theil der Schlinge. Dass hierdurch eine Stenosirung des Darmes entstehen muss, ist verständlich. Der betreffende Operateur hatte aber nicht vermuthet, dass die Stenose so erheblich sein könnte, dass in diesem Fall dem Knopf der Abgang dadurch verlegt sei.

Am 3. 8. früh 2 Uhr wurde ich wegen unerträglicher Kolikschmerzen zum Patienten gerufen. Die Schmerzen bestanden schon seit 10 Stunden. Den Magen hatte sich Patient schon vor meinem Eintreffen mit der Sonde entleert und galligen Inhalt entfernt. Auf Morphiuminjection trat Besserung ein. Mittags aber setzten die Schmerzen mit erneuter Heftigkeit ein und blieben die ganze Nacht zum 4. bestehen. Links vom Nabel war eine druckempfindliche Resistenz zu palpiren, sonst aber am Abdomen nichts Besonderes. Fieber bestand nicht. Der Magen wurde wiederum ausgespült und enthielt diesmal keine Galle. Es wurde eine Röntgenphotographie angefertigt, welche deutlich den Murphyknopf erkennen liess an der druckempfindlichen Stelle, etwa 3 Querfinger links vom Nabel und 2 Querfinger unter der Nabelhorizontalen befindlich. Am 5. 8. hatte Patient keine Schmerzen, kein Erbrechen, auf Klystier 2mal Stuhl. Die Schmerzen setzten aber Abends nach Nahrungsaufnahme wieder ein, bestanden die ganze Nacht besonders ausgeprägt an der druckempfindlichen Resistenz. Völle im Magen und Uebelkeit. Bei der Magenspülung kommen sehr grosse Mengen gallig gefärbten Inhaltes heraus. Auch am 6. 8. bestanden die Kolikschmerzen weiter und nun entschloss sich der Patient zur Laparotomie und wurde an demselben Tage in meine Klinik transportirt. Die Operation wurde für den nächsten Tag in Aussicht genommen, reichliche Darmspülungen gemacht, bei welchen galliggefärbtes Spülwasser abging, und der Magen ausgespült. Im Magen nur Galle. Die Schmerzen hörten — vielleicht in Folge der Prozeduren — ziemlich plötzlich auf und Pat. war die Nacht zum 7. 8. und am Vormittag des 8. schmerzfrei, und diese Zeit wurde benutzt, um dem Patienten Flüssigkeiten per os zuzuführen.

Trotzdem bestand ich auf der Laparotomie. Die Gründe waren folgende: Einmal bestand schon vor dem Einsetzen der Kolikschmerzen das klinische Bild eines leichten Circulus, welcher an und für sich schon am besten durch Anlegen einer Entero-Anastomose zu beseitigen ist. Ausserdem war es mir, — da mir die Technik des Einsetzens des Murphyknopfes bekannt war — nicht wahrscheinlich, dass der Knopf nun plötzlich über die Stenose weggelangen sein sollte, sondern viel wahrscheinlicher, dass er wieder in den Magen gefallen sei. Dasselbe war, wie man ziemlich sicher annehmen konnte, schon früher einmal (am 12. Tage nach der Operation vielleicht auch am 5. 8.) der Fall gewesen. Ausserdem war die Zeit für die Laparotomie jetzt günstig, da der Patient gegen 20 Stunden Ruhe gehabt und sich etwas erholt hatte. Ich führte also am 7. 8. Mittags 12 Uhr die Laparotomie aus. Es wurde ein neuer Schnitt im linken Rectus angelegt, vom Rippenbogen bis 2 Querfinger unterhalb des Nabels. In der Bauchhöhle war leichter Ascites. An den vorfallenden Darmschlingen war nichts Besonderes zu sehen. Beim Eingehen mit der Hand fühlte man ziemlich feste Verwachsungen zwischen Netz und der alten Operationsnarbe in der Linea alba. Ich suchte nun die Gastro-Entero-Anastomose auf. Im zuführenden Schenkel war der Knopf nicht zu finden. Ebenso wenig konnte ich ihn im Magen fühlen. Endlich gelang es mir, ihn rechts neben der Wirbelsäule oberhalb des Nabels zu palpieren. Danach vermuthete ich den Knopf im unteren Duodenum liegend. Ich versuchte jetzt den Knopf von dort aus vorwärts zu schieben. Es war mir aber nicht möglich, ihn mit mässiger Kraft über die Wirbelsäule weg ins Jejunum zu bringen, besonders wegen des Pressens bei der Narkose (Vorfall von Darmschlingen), sodass für die Hand nicht genügender Spielraum blieb. Ich habe später an der Leiche das Manöver mehrmals wiederholt und es ist mir im Gegensatz dazu stets leicht gelungen, den ins Duodenum eingesteckten Knopf ins Jejunum zu massiren. Ich hatte nun 2 Möglichkeiten, entweder den Knopf herauszupräparieren nach querer Durchtrennung der Recti. Das erschien mir aber doch als ein ziemlich grosser Eingriff und weil ich so wie so die Entero-Anastomose anlegen wollte, so untersuchte ich, ob ich nicht auf diese Weise dem Knopf einen sicheren Abgang verschaffen konnte, ohne den Patienten der Unannehmlichkeit eines grossen Bauchbruches und der Verlängerung der Operation auszusetzen. Zuerst prüfte ich die Durchgängigkeit des Darmes an der Fossa duodeno jejunalis. Hier war kein Hinderniss, und das ergab sich auch schon aus der Röntgenphotographie mit Sicherheit, weil bei dieser der eingeklemmte Knopf links von der Wirbelsäule nachzuweisen war. Nächstem prüfte ich die Magendünndarmfistel. Vom zuführenden Schenkel aus konnte ich den Finger leicht in den Magen einführen. Vom abführenden Schenkel aus fühlte man aber beim Einstülpen des Darmes in die Magenöffnung einen Widerstand. Also hier bestand eine Stenose. Ich legte nun eine breite Lateral-Anastomose zwischen zu- und abführenden Schenkel an mit lauter einzelnen Knopfnähten. Sie war so gross, dass man nach ihrer Beendigung mit drei aneinandergelegten Fingern und eingestülpter Schleimhaut hineinkonnte. Durch diese Anastomose musste der Knopf hindurchfallen und er konnte nicht wieder

an die stenotische Stelle gelangen. Schluss der Bauchdecken. Pat. machte eine ganz normale Heilung durch. Am 9. 8. Abends wurde ein Klystier von Kochsalzlösung gegeben wegen starken Meteorismus. Es erfolgten darauf Flatus und Stuhl. Am 10. 8. spontan Stuhl. Am 13. 8. Mittags, also genau nach 6 Tagen trat Bedürfniss zum Stuhlgang ein, und auf ein Klystier erfolgte ein fester dunkelgrüner Stuhlgang, in dem der Murphyknopf enthalten war. Pat. hat nach der Operation keine Kolikschmerzen mehr gehabt. Die Magenfunction war nach Anlegung der Entero-Anastomose sehr gut, und Pat. ist bis jetzt ($\frac{5}{4}$ Jahr nach der Operation) völlig gesund und in gutem Ernährungszustand. Man sieht also, dass die Passage des Knopfes vom Duodenum zum Rectum ziemlich lange dauern kann, und dass man aus der Zeit des Abganges des Knopfes nur einen sehr bedingten Schluss auf die Zeit des Abfallens machen darf.

Wenn man die mit dem Murphyknopf gemachten allgemeinen Erfahrungen berücksichtigt, so kann man wohl sagen, dass derselbe nicht nur eine originelle, sondern auch eine gut durchdachte und nützliche Erfindung gewesen ist. Wenn wir auf diesem Standpunkte stehen, so werden wir den Knopf nicht principiell verwerfen. Wir werden vielmehr versuchen, unter Beibehaltung der guten Eigenschaften, seine Nachtheile zu vermeiden. Die Nachtheile erklären sich aus seiner Schwere, seiner Grösse und seiner Unzersetzlichkeit im Magen-Darmcanal. Kommt der Knopf an Passagehindernisse, so kann er als grosser und schwerer Fremdkörper schädigende Processe verursachen. Von den Verbesserungen des Knopfes haben nur diejenigen grösseren Werth, welche die Anastomose einzeitig herstellen. Ein guter Anastomosenknopf muss die technischen Vortheile des Murphyknopfes beibehalten, nämlich:

1. müssen die zwei Oeffnungen durch zwei Schnürnähte verschlossen werden; denn allein diese Nähte sind schnell auszuführen, stillen zugleich die Blutung und schliessen wasserdicht.

2. muss die eingenähte Darmwand durch eine elastische Kraft nekrotisch gequetscht werden. Dadurch wird allein garantirt die gewünschte Grösse der Oeffnung, die glatte Schleimhautverwachsung und der Abgang des Knopfes selbst. Damit dies geschehen kann, muss

3. der Knopf so lange unzersetzt an der Anastomose liegen, bis die Darmwand nekrotisch gequetscht ist.

Wollen wir nun die Vortheile des Murphyknopfes beibehalten und die Nachtheile vermeiden, so kommen wir zu folgendem Princip:

Der Knopf muss so lange unverändert an der Anastomose

haften, bis die eingeklemmte nekrotische Darmwand abgestossen worden ist. Nach seinem Abfallen muss derselbe aber im Magen oder Darm schnell und vollständig verdaut werden. Dieses Princip ist zuerst von mir aufgestellt und seine Durchführbarkeit zum Gegenstande eines Vortrages auf der Versammlung deutscher Naturforscher und Aerzte in München 1899 gemacht worden (s. Verhandlungen d. 71. Gesellschaft II. S. 131).

Wenn die resorbirbaren Darmknöpfe mit ihren im Verdauungssafte auflösbaren Theilen frei im Darmlumen liegen, so muss die Function stets eine unsichere sein, weil die Zeit, in welcher der Knopf verdaut wird, nicht vorher bestimmt werden kann. Denn die Auflösung des Knopfes hängt nicht nur von der Beschaffenheit des Materials ab, sondern auch von der Kraft der Verdauungssäfte, also einem individuell verschiedenen Factor. Nimmt man ein auf alle Fälle gut verdauliches Material, wie ausgiebig entkalktes Elfenbein oder Knochen, so wird dasselbe in 1—2 Tagen aufgelöst. Dies ist aber eine für die Wundheilung zu kurze Zeit. Wählt man nun ein schwerverdauliches Material, wie mangelhaft entkalktes Elfenbein oder Magnesium, so kann dies trotzdem unter Umständen recht schnell verdaut werden, wenn hyperacider Magensaft daran gelangen kann, wie z. B. bei Gastro-Enterostomie wegen Narbenstenose des Pylorus. Ausserdem bilden sich bei der Verdauung Spitzen und Kanten, welche bei solchem Material hart ausfallen und schädlich wirken können. In anderen Fällen hingegen, wo die Magensäure ganz fehlt, kann der Knopf lange Zeit fast unverändert im Intestinalcanal verweilen. Deswegen bleibt nichts anderes übrig, als die Knöpfe gut zu entkalken, dieselben aber, so lange sie an der Anastomose liegen, vor der Einwirkung der Verdauungssäfte gänzlich zu schützen. Um dies zu erreichen, muss der Knopf aus einem Stück bestehen. Wird der Knopf nämlich aus zwei Hälften hergestellt, so würde im Lumen kaum ein wasserdichter Verschluss zu erzielen sein. Vor der Verdauung wird der Knopf am einfachsten durch einen Gummiüberzug geschützt. Derselbe muss das ganze Innere, sowie die äusseren Theile des Knopfes betreffen. Ein Theil aber muss den Verdauungssäften später zugänglich sein und dafür kann natürlich nur derjenige Theil in Betracht kommen, in welchen die eingebundene Darmwand zu liegen kommt. Damit nun der Knopf abfällt und dann später von hier

aus die Verdauung des Knopfes erfolgen kann, muss die eingebundene Darmwand zum Absterben gebracht werden. Es muss also eine Vorrichtung mit einem gleichmässig wirkenden Druck angebracht werden und zwar so, dass der von der eingequetschten Darmwand eingenommene Raum nach deren Nekrose in genügender Weise frei wird zum Eintritt des Verdauungssaftes. Wir kommen also durch Weiterentwicklung des oben aufgestellten Principes zu folgender ziemlich einfachen Lösung. Der Knopf besteht (vergl. Fig. 1 u. 2)¹⁾ aus einem Cylinder aus entkalktem Elfenbein. Die beiden Enden haben trichterförmige Erweiterungen. Die eine ist etwas breiter und trägt aussen eine Rille. Der ganze Knopf ist mit Gummi überzogen mit Ausnahme des tiefen äusseren Einschnittes, in welchen die Darmwand mittels Schnürnaht eingebunden wird. Dieser Theil wird dann durch Aufbinden der Darmwand wasserdicht abgeschlossen gegen die Verdauungssäfte. Zu dem Knopf gehört nun noch ein Gummiring, welcher der äusseren Rille straff aufliegt (Fig. 2) und welcher mit dem Knopf zusammen in das Lumen des Darmes resp. Magens (Fig. 3) hineingebracht wird. Nachdem durch die 2 Schnürnähte der Knopf befestigt ist, drückt man von aussen den Gummiring, welchen man durch die Darmwandung leicht hindurchfühlt, aus seiner Rille heraus nach dem Einschnitt zu. Der Gummiring hat nun das Bestreben, sich zusammen zu ziehen, versucht in Folge dessen auf der schiefen Ebene des Trichters nach innen zu gleiten und drückt die Wände beider eingebundenen Darmtheile gegen den gegenüberliegenden vorspringenden Rand des Knopfes. Nachdem die Nekrose der Darmwände zu Stande gekommen ist, zieht sich der Gummiring in den Einschnitt hinein. Da der Ring den Einschnitt nicht vollständig ausfüllt, hat der Verdauungssaft Zutritt. Dieser löst nun zuerst die abgestorbene aufgebundene Darmwand und dann den Knopf auf.

Es ist nun noch nöthig, einige Details zu besprechen. Was zuerst die Herstellung des Knopfes¹⁾ betrifft, so ist dieselbe keineswegs einfach. Es erfordert eine gewisse Erfahrung, um solche Knöpfe gut entkalkt, in genauer Form, tadellos mit Gummi über-

¹⁾ Dieser Knopf (D.-R.-G.-M.-Sch. No. 124338) und die übrigen Prothesen sind zu beziehen von Herrn Mechaniker Albrecht, Dresden A., im physiologischen Institut der Thierärztlichen Hochschule.

zogen anzufertigen. Ebenso wie bei den Murphyknöpfen, so kann auch bei diesem Knopf der eine Operateur mit guten Knöpfen gute Erfahrungen, der andere mit schlechten Fabrikaten schlechte Resultate haben. Auf einige Punkte kommt es hauptsächlich an: Dass aus den enkalkten Knöpfen die Salzsäure wieder ausgelaugt worden ist, dass die Knöpfe nur in völlig trockenem Zustand mit Gummi überzogen werden, dass der Gummiüberzug fest mit dem Knopf verbunden ist. Zu diesem Zwecke werden die Knöpfe in eine Lösung von Gummi in Naphta oder Benzin eingetaucht, getrocknet, und dann wird durch Eintauchen in eine Lösung von 5 proc. Chlorschwefel in Schwefelkohlenstoff der Ueberzug vulkanisirt. Dies wird 3mal wiederholt. Der Einschnitt, welcher frei bleiben soll, wird vor dem Ueberzug geschützt, indem man ein Gummiband herumlegt, beide Enden anzieht und mit einer Péan'schen Klemme straff am Einschnitt fasst. An der Klemme gehalten wird der Knopf in die Lösungen eingetaucht. Wenn der Ueberzug irgend wie undicht geworden ist, kann sich Jeder denselben auf diese Weise erneuern. Hauptsache ist, dass Feuchtigkeit dabei fern gehalten wird, sonst wird der Ueberzug blasig. Auf diese Weise hergestellt schützt der Ueberzug gegen die Einwirkung der Verdauungssäfte genügend. Zur Controlle überzog ich die Knöpfe gänzlich, brachte dieselben an einem Faden hängend durch eine Magenfistel in den Magen eines Hundes und untersuchte die Beschaffenheit nach drei, fünf und sieben Tagen. Das Elfenbein war nicht verdaut, der Ueberzug in guter Beschaffenheit und das Lumen ganz durchgängig.

Anfangs liess ich die Knöpfe nur so überziehen, dass ein Häutchen von dünnem Condomgummi aufgeklebt wurde. Es zeigte sich, dass dies gegen die Verdauung nicht schützte. Die Salzsäure des Magens diffundirte nämlich hindurch, löste noch etwaige anzugreifende Bestandtheile des Elfenbeines auf, wodurch sich unter dem Ueberzug Gasblasen bildeten. Dadurch wurde das Lumen verkleinert eventuell sogar verschlossen. Um dies unter allen Umständen zu verhüten, hatte ich in das Lumen kleine Metallcylinder (4—5) einschieben lassen (vergl. Fig. 2). Diese gingen dann einzeln, resp. in lockerem Zusammenhange mit dem Stuhle ab.

Die Knöpfe werden in reinem Glycerin aufbewahrt. Vor dem

Gebrauch habe ich sie zur Desinfection auf zwei Stunden in Sublimatalkohol 1:300 eingelegt.

Wichtig ist ferner, dass der Gummiring nicht zu straff sein darf. Er kann im entspannten Zustande ruhig 2 mm weiteres Lumen haben, als der Einschnitt des Knopfes beträgt. Um den Gummiring auf die Rille zu bringen, muss man ihn erst in den Einschnitt des Knopfes hineinbringen und von dort aus auf die Rille hinaufrollen. Infolge dessen wird er das Bestreben haben, nicht nur durch seine Spannung, sondern auch durch seine Torsion wieder in den Einschnitt hinein zu gelangen. Rutscht er wirklich einmal beim Einsetzen vorzeitig ab, so wird er immer in den Einschnitt hineingelangen und kann sich nicht etwa im Magen oder Darm verlieren. Wichtig ist ferner, dass man stets die von Murphy angegebene Schnürnaht und nicht die gewöhnliche Tabacksbeutelnaht gebraucht. Die Entfernung der einzelnen Stiche soll bei gedehnter Schleimhaut nicht mehr als $\frac{1}{2}$ cm betragen. Man binde immer zuerst diejenige Knopfhälfte in den Darm ein, welche den Gummiring nicht trägt. Für das Einsetzen der Hälfte mit dem Gummiring muss der Schnitt natürlich grösser sein. Infolgedessen wird man die Knopfhälfte mit dem Gummiring stets dort einsetzen, wo der Knopf nach dem Abfallen hingelangen soll. Also bei circulären Darmanastomosen kommt der Gummiring in den peripheren Theil, ebenso bei Lateralanastomosen. Bei Gastro-Enterostomie empfiehlt es sich aber umgekehrt den Gummiring stets in den Magen zu bringen. Infolge dessen fällt der Knopf in den Magen — wenigstens ist es bei meinen Versuchen immer so geschehen — und wird hier schnell verdaut, was entschieden besser ist, als wenn er in die zuführende Schlinge fallen würde, weil er hier für viele Stunden Verstopfungserscheinungen hervorbringen könnte. Die Schnürnaht am Magen muss so begonnen werden, dass Anfang- und Endfaden vorn liegen (vergl. Fig. 3). Man kann dann besser zuschüren und hat es dann auch in der Hand zu controlliren, dass während des Zuschürens der Darm in der richtigen parallelen Lagerung zum Magen bleibt.

Für die Gastro-Enterostomie kommt es nun beim Einsetzen des Knopfes darauf an, dass nicht zu viel von der Ringmuskulatur nekrotisch gequetscht wird. Um das zu vermeiden, muss man sich bemühen, die Ringmuskeln zu dehnen, während der quetschende

Gummiring von der Rille in den Einschnitt hineingedrückt wird. Ein sehr einfaches Mittel dies zu erreichen besteht darin, dass man durch Einbringung eines Fremdkörpers die Muskeln dehnt. Es ist dies besser als etwa von aussen zu versuchen, die Ringmuskeln über die Darmknopfhälfte zu dehnen. Das Einfachste ist es, man schneidet sich aus einer rohen Kartoffel oder Rübe eine Kugel von etwa $2\frac{1}{2}$ cm Durchmesser. Diese wird vor dem Einsetzen des Knopfes in den Darm geschoben, dann beim Herunterdrücken des Knopfes und bei der seroserösen Sicherungsnaht schiebt man sie der Darmhälfte des Knopfes auf, so dass sie wie ein Ball in einem Kugelfänger liegt. Nach Beendigung wird sie in den abführenden Darmtheil geschoben. Stets muss man nach dem Einsetzen der Knöpfe eine seroseröse Sicherheitsnaht darüberlegen. Zur besseren Verklebung kann man die zu vernähenden Flächen mit einem mit einer Pincette gefassten Gazestückchen etwas wund reiben. Das Beste ist Knopfnähte mit feiner Seide anzulegen. Hat man nöthig, besonders schnell zu operiren, so kann man auch fortlaufend nähen, nehme dann aber wenigstens Catgut, damit nicht ein der Erweiterung unfähiger Ring, wie ein nicht verschwindender Seidenfaden, die Fistel umgiebt.

Um die Function des Knopfes zu prüfen wurden folgende Versuche an Hunden angestellt. Zuerst wurde das Colon descendens durchtrennt und die beiden Enden mit dem Knopfe circulär vereinigt. Der Knopf erschien im Stuhle nach: a) 3 Tagen 10 Stunden, b) 3 Tagen 12 Stunden, c) 4 Tagen 4 Stunden, d) 5 Tagen. Stets war der Gummiring in den Einschnitt hineingerutscht. Ausserdem fanden sich am Knopfe jedesmal die 2 Schnürnähte mit den beiden nekrotischen Schleimhautringen. Da im Colon descendens der Knopf schnell abgeht und eine Verdauung nicht stattfindet, so liess sich auf diese Weise am einfachsten die richtige Function des Knopfes nachweisen. Es wurde nun eine weitere circuläre Anastomose im Duodenum angelegt. Ueber das Schicksal des Knopfes ist mir nichts bekannt. Es liegt dies daran, weil es ganz unmöglich ist zu verlangen, dass der Diener eines grösseren physiologischen Instituts den Koth jedes einzelnen Thieres überwacht und aufs genaueste untersucht. Nach 14 Tagen habe ich mich aber durch Section davon überzeugt, dass die Anastomose glatt geheilt war und beide Schnürnähte an derselben fehlten.

Ich habe nun noch mit dem Knopfe sechs Gastro-Enterostomien nach v. Hacker an grossen Hunden ausgeführt. Bei zwei Versuchen weiss ich über das Schicksal des Knopfes ebenfalls nichts. Die Anastomosen wurden nach 9 und 12 Tagen aufgesucht, sie waren gut verheilt und sämtliche Schnürnähte abgegangen. Beim 3. Versuch hatten wir das Glück den Gummiring im

Stuhl zu finden. Um den Gummiring herum hing der Gummiüberzug des Knopfes, an welchem erfreulicherweise auch die beiden Schnürnähte hingen. Der Gummiring wurde am 20. Tage nach dem Einsetzen gefunden. Um mich nun über das Abfallen des Knopfes genauer zu informiren, stellte ich drei weitere Versuche in der Weise an, dass ich zur Gastro-Enterostomie eine Gastrostomie mit grossem auseinanderschraubbaren Metallknopf fügte. Der Anastomosenknopf wurde an einen Faden angeschlungen und dieser Faden an dem Gastrostomieknopf befestigt. Beim ersten Versuch machte ich zwei Gastro-Enterostomien nebeneinander, eine mit dem Murphyknopf und eine mit meinem Knopf. Nach 5 Tagen lagen beide Knöpfe im Magen. An beiden waren die Schnürnähte und die 2 nekrotischen Schleimhautringe nachzuweisen. Bei dem nächsten Versuch wurde der Knopf nach 2 Tagen im Magen noch fest an der Anastomose sitzend gefunden. Nach 3 Tagen und 5 Stunden lag der Knopf frei im Magen; er war schon ein wenig unverdaut, aber die nekrotischen Schleimhautringe und Schnürnähte waren ganz deutlich zu sehen. Beim nächsten Versuch entfernte ich zufällig den Knopf aus der Anastomose indem ich den angeschlungenen Faden leise anzog, um zu prüfen, ob der Knopf noch fest sitzt. Es war genau 3 Tage nach dem Einsetzen, der Knopf war noch ganz unverdaut, die 2 Schnürnähte waren natürlich vorhanden und auch noch Reste der nekrotisch gequetschten Magen- und Darmwand. Die Lumina der Knöpfe waren in allen drei Fällen vollkommen durchgängig.

Zur Beurtheilung der Resultate muss man noch hinzunehmen, dass die Thiere dabei alles zu fressen bekamen, ausserdem, dass der Salzsäuregehalt des Magens beim Hunde etwa doppelt so hoch ist als der des Menschen. Also so würde der Knopf den wesentlich geringeren Ansprüchen, welche an ihn bei humanen Operationen gestellt werden, unbedingt gewachsen sein. Was die Zeit des Abganges des Knopfes anbetrifft, so scheint sie etwas kürzer zu sein, als beim Murphyknopf. Man muss aber dabei berücksichtigen, dass das Abfallen des Knopfes nicht allein von der Grösse des elastischen Druckes abhängt, sondern in wesentlicher Weise von der Reactionsfähigkeit des Organismus; denn abgestossen wird nicht der Knopf, sondern die nekrotische Schleimhaut und zwar durch eine demarkirende Entzündung an der Schnürfurche. Je besser also die Heilungstendenz des Organismus ist, um so eher lockert sich auch der Knopf, um so schneller wird aber auch die Verwachsung der vereinigten Darmwunde erfolgen, wenn man nur für ausreichende Berührungsflächen sorgt, und dies kann nur geschehen durch seroseröse Sicherungsnähte am besten mit Wundschaben der Berührungsflächen verbunden. Bei meinen Versuchen an Hunden habe ich bei Innehaltung dieser Technik keine Nahtinsuffizienz gesehen. Die Sicherheit für die Haltbarkeit der Nähte wird um so grösser, je weniger dieselben beansprucht werden. Dies ist erfüllbar durch Innehaltung flüssiger Diät. (Vergl. Kelling: Studien zur Chirurgie des Magens. Archiv f. klin. Chir. 61. Bd.)

Am wenigsten haben sich die bisherigen Methoden der Darmvereinigung bewährt beim Colon, und zwar giebt es gleich schlechte

Resultate, ob man mit Knopfnähten oder mit fortlaufender Naht oder mit Murphyknopf die Vereinigung herstellt. Tillmanns in seinem Lehrbuch der Chirurgie giebt die Mortalität bei Colon-resection auf 49 pCt. an. Chavannaz (Thèse de Paris. 1894) auf 41,5 pCt. Der grösste Theil der Todesfälle kommt auf Insufficienz der Naht. Es ist dies auch garnicht wunderbar, da beim Colon zwei ungünstige Umstände zusammentreffen.

1) wird an die Haltbarkeit der Naht sehr grosse Ansprüche gestellt, weil der dicke und feste Koth die Naht zu sprengen sucht, wenn er durchgepresst wird.

2) Ist auf der anderen Seite die Naht viel weniger widerstandsfähig als etwa im oberen Dünndarm oder Magen. Denn im Colon sind immer virulente Bakterien und infolge dessen hat die Naht immer eine gewisse Tendenz durch Eiterung sich abzustossen. A priori ist es ja einleuchtend, dass die Knopfanastomose immer noch die rationellere Form der Vereinigung für das Colon darstellt. Denn die beiden mit der schmutzigen Darmmucosa in Berührung gekommenen Schnürnähte gehen mit dem Knopfe ab, und bei den seroserösen Sicherheitsnähten kann man sich vorsehen, dass sie nicht in die Darmmucosa zu liegen kommen. Dass trotzdem die Resultate mit dem Murphyknopf ganz unbefriedigende sind, kann nicht Wunder nehmen; denn einmal ist die Form der Knöpfe für diesen Zweck unpassend und zweitens schuf die angewendete Technik zu wenig Garantien für die Sicherheit. Das Lumen für die Kothpassage ist nämlich beim Murphyknopf ein enger und langer Kanal. Natürlich müsste umgekehrt die Passage durch den Knopf möglichst weit und kurz sein.

Mein Knopf für das Colon ist nach dem gleichen Princip gebaut, wie der oben beschriebene Darmknopf, nur ist er einfach aus Holz hergestellt, da auf Verdauung so wie so im Colon in absehbarer Zeit nicht zu rechnen ist. Er stellt einen einfachen Holzring dar mit äusserer Rille, in welche ein Gummiring hineinpasst. (Vergl. die Abbildung in natürlicher Grösse in Fig. 4.) Für die Anwendung werden nun die beiden Darmenden mit der Murphyschen Schnürnaht in die Rille eingebunden, nachdem man vorher den freien Gummiring in den peripheren Darm hineingebracht hat. Wenn man den Darm mit einer Darmklemme abklemmt, kann auch der Gummiring garnicht verloren gehen.

Man greift nun durch die Darmwand durch und drückt den Gummiring in die Rille hinein. (Fig. 5.) Der Ring bringt nun durch Druck die eingebundenen Darmwände zur Nekrose und dadurch gelangt der Knopf zum Abgange. Wichtig ist nun dafür zu sorgen, dass keine Eröffnung des Darmlumens stattfinden kann, selbst wenn der Knopf an einzelnen Stellen durch den andringenden Koth vorzeitig abgerissen werden sollte. Dies wird am sichersten dadurch erreicht, dass man bei der ersten Sicherungsnaht die Wand des abführenden Darmes über die des zuführenden stülpt und dieses Resultat durch seroseröse Knopfnähte sichert. Man führt dieses Manöver noch ein zweites Mal aus und erreicht damit, dass der Knopf und seine zugehörige Darmvereinigung vollständig ins periphere Darmende invaginirt ist. Man muss nur noch verhüten, dass daraus eine pathologische Invagination hervorgehen kann. Dies geschieht, indem man das centrale Ende mit etwa drei Knopfnähten, welche parallel den Ringmuskeln liegen, an die Bauchwand befestigt. Natürlich darf man nicht umgekehrt den peripheren Theil in den centralen Theil invaginiren, weil dann der andringende Koth die Tendenz haben würde, die Sicherheitsnähte zu sprengen. Für die Naht scheint mir hier feinstes Catgut am passendsten, weil es überall, wo die Gefahr der Eiterung gross ist, Vorzüge hat vor Seide. Der Knopf und Gummiring kann zur Desinfection einfach abgekocht werden. Vor dem Einsetzen mache man das Lumen des Holzringes mit Vaseline schlüpfrig.

Dieses Verfahren habe ich vier Mal am Colon descendens des Hundes ausgeführt. Der Erfolg war prompt. Die Zeit des Abganges betrug zwischen 4 und 6 Tagen.

Von den einzeitigen Anastomosen gehen wir zu den zweizeitigen über. Letztere haben zwar nur beschränkte Anwendung, aber durch die grössere Einfachheit der Technik ihre Berechtigung. Fälle, in denen man zweizeitige Anastomosen wählen kann, sind z. B. Cholecysto-Enterostomie bei malignem Verschluss des Choledochus; oder eine Gastro-Enterostomie, wenn man zur vorübergehenden Ausschaltung des Magens eine Jejunostomie mit ausführt bei Ulcusblutung, oder eine Entero-Anastomose, die man zu einer Gastro-Enterostomie nur hinzufügt, um den Gallenzufluss zum Magen zu vermindern, wenn schon die Art der Gastro-Enterostomie eine

Spornbildung sicher ausschliesst. Zur zweizeitigen Anastomose habe ich folgendes einfaches Verfahren ausgebildet. Man nimmt zwei vernickelte Messingplättchen, wie sie in Fig. 6 in natürlicher Grösse abgebildet sind. Die Plättchen müssen abgerundete Kanten haben aber sonst ganz eben sein. Von den beiden Löchern ist das eine wesentlich grösser als das andere. Ueber die Mitte der grösseren Loches ist auf der einen Seite ein abgerundeter Steg aufgelöthet. Es wird nun ein dicker Gummifaden in das weite Ohr einer Stopfnadel gefädelt. Zu dem Zwecke schiebt man erst die Schlinge eines Seidenfadens durch das Ohr. In die Seidenschlinge wird der Gummifaden eingeschlungen und nun durch das Ohr gezogen. (Vgl. Fig. 7.). Nachdem man einen langen Gummifaden mit zwei Nadeln armirt hat, zieht man nun je eine Nadel durch ein Plättchen und zwar so, dass man erst durch das kleine und dann über den Steg durch das grosse Loch geht. (Vgl. Fig 8.). Dies hat den Zweck, dass der Knoten des Gummifadens im grossen Loch ein Lager findet, sodass sich die Plättchen nach der Knotung hier nicht sperren. Will man nun eine Anastomose zwischen zwei Darmtheilen herstellen, so öffnet man den Darm mittels eines kleinsten Längsschnittes gegenüber dem Mesenterialansatz. Man führt nun die Nadel ein und sticht sie in einer Entfernung, welche der Distanz der beiden Löcher im Metallplättchen entspricht, wieder aus. Nun wird das Plättchen in den Darm hineingeschoben und der Längsschnitt mit ein bis zwei Knopfnähten wieder geschlossen. (Vergl. Fig. 9.) Die Nadel wird ausgefädelt und der Gummifaden mit einer Péan'schen Klemme gesichert. Dasselbe Manöver nimmt man mit anderen Darmtheilen vor. Nun wird der Gummifaden nachgezogen und dadurch kommen die beiden Plättchen aneinander. Man legt jetzt einen Seidenfaden dazwischen, welcher dazu dient, den Knoten des Gummifadens fest zu umschnüren. Der Gummifaden wird einmal geknotet und fest angezogen. Während des Anziehens muss der Assistent den umschnürenden Seidenfaden knoten und zwar doppelt. Die Enden werden kurz abgeschnitten. Nun werden noch mehrere seroscröse Knopfnähte zur Sicherung herumgelegt.

Zur Prüfung des Verfahrens habe ich 10 Versuche an Hunden gemacht. In allen Fällen ist die Anastomose eingetreten und sind die Plättchen abgegangen. Nur in 4 Fällen haben wir die Plättchen im Stuhl gefunden und zwar nach 5, 7, 9 und 11 Tagen.

Für den Verschluss des Magenumens bei der Resection nach dem 2. Billroth'schen Verfahren (Occlusionsnaht des Magens und Duodenums und Gastroenterostomie) ist es sehr wichtig, dieselbe möglichst aseptisch ausführen zu können. Die Carcinome sind nämlich häufig ulcerirt und in Folge dessen enthält der Mageninhalt sehr virulente Kokken. Auf Infection mit diesem Mageninhalt ist wohl meist die Peritonitis und damit wohl auch die hohe Mortalität nach Magenresectionen zurückzuführen.

Eine vollständig aseptische Resection des Magens kann ausgeführt werden, wenn man das Duodenum nach Doyen verschliesst und für den Magen resorbirbare Platten anwendet. Diese Platten bestehen aus entkalktem Knochen oder noch besser aus entkalktem Elfenbein. Dieselben sind lange Spangen mit abgerundeten Kanten und nicht zu dünn. Sie sind so durchlocht, dass je ein Loch am Ende sich befindet, die übrigen Löcher sind paarweise (vergl. Fig. 10). Man muss Platten von verschiedener Grösse vorrätzig haben. Nachdem der Pylorus durchschnitten und das Duodenum verschlossen ist, klemmt man den Pylorus zu und legt nun die Platten am Cardiatheil des Magens dort an, wo man die Resection vornehmen will. Man wählt Platten von passender Grösse und legt je eine an die vordere und eine an die hintere Fläche des Magens an. Man benutzt nun grade Stopfnadeln mit starken Gummifäden, wie ich sie oben beschrieben habe. Die ersten beiden Nähte befestigen die Enden der Knochenplatten an der kleinen resp. grossen Curvatur des Magens. Man führt erst die Nadel durch das Endloch der vorderen Spange, durchsticht den Magen direct an der grossen Curvatur und führt sie dann durch das Endloch der hinteren Spange. Der Gummifaden wird geknotet, stramm angezogen und der Knoten mit Seidenfaden umschnürt. Ebenso verfährt man an der kleinen Curvatur. Nun werden die übrigen Nähte angelegt (vergl. Fig. 11), indem man dabei so verfährt, dass die Knoten abwechselnd auf die vordere und die hintere Seite zu liegen kommen. Erst nachdem sämmtliche Gummifäden durchgeführt sind, beginnt man mit dem Knoten. Man trennt dann den Magen mit dem Pacquelin oder mit einigen glühend gemachten Messern direct an den Knochenplättchen durch. Die Schnittlinie wird nun mit den Knochenplättchen zusammen eingestülpt, und darüber werden seroseröse

Knopfnähte gelegt. Dieselben müssen ziemlich breit die Magenwand fassen und in Abständen von 1 cm gelegt werden. Als zweite Etage habe ich einen Zipfel des Netzes aufgenäht. Die Knochenplättchen fallen in den Magen und werden dort verdaut.

Die Vortheile des Verfahrens bestehen darin, dass der Magen wasserdicht verschlossen ist und die Blutgefäße comprimirt sind, ehe die Abtrennung des Magens erfolgt. Als Nachtheile könnte man anführen, dass die Klemmen zu viel Magenwand verbrauchen. Sie beanspruchen aber auch nicht mehr Wandung, als die von Kocher bei der Magenresection angewendete Matratzennaht (vergl. dessen Chirurgische Operationslehre. II. Auflage. S. 147). 2. Könnte man annehmen, dass die Enden der Spangen durch Druck die Magenwand perforiren könnten. Das trifft aber nicht zu, weil die Enden in Folge der Einstülpung bei der Gangrän zuerst ins Magenumen gelangen, wo sie verdaut werden; ferner abgerundete Fremdkörper im Magen und Darm bekanntlich kaum zur Perforation führen. Ausserdem werden die Knochenspangen, sowie sie sich mit dem Gewebwasser imbibiren, nachgiebig.

Das Verfahren habe ich vier mal beim Hunde ausgeführt und alle 4 mal mit Erfolg. 2 mal habe ich nach 7, einmal nach 9 Tagen den Magen controllirt; die Knochenspangen waren verschwunden, die Heilung war prompt. Das 4. Mal habe ich den Hund nach 2 Tagen getödtet. Ich liess auf den Magenstumpf den vollen Druck der Wasserleitung einwirken. Die Occlusionsnaht hielt noch ganz fest, während die Gastroenteroanastomose, welche mit Naht ausgeführt war, gänzlich ausgerissen war. Die Spangen lagen noch unverändert an Ort und Stelle.

Mein Verfahren tritt in Concurrenz mit dem Doyen'schen Verfahren der Pylorusresection (27. Congress der Deutschen Gesellschaft für Chirurgie. II. S. 201). Ich habe das Doyen'sche Verfahren zweimal am Hunde ausgeführt. Es verbraucht viel mehr Magenwand und giebt dem Magenstumpf eine unnatürliche Form; ausserdem ist man nie sicher, ob die Massenligatur nicht abrutscht, und in diesem Falle hat das Verfahren keine Vortheile vor dem gewöhnlichen Verschluss mit Seidennähten.

Bei meinen Methoden habe ich keine Nachtheile im Laufe der Thierversuche gefunden. Sie haben aber vor den bisher angewendeten

Methoden einige ersichtliche Vortheile. Deswegen ist es auch gestattet, ihre Brauchbarkeit für die Chirurgie am Menschen zu prüfen. Für die ersten Anwendungen empfehlen sich desolante Fälle, bei denen es sich um Umgehungsoperationen bei nicht extirpirbaren malignen Tumoren handelt. Gastroenterostomie in Folge Pyloruscarcinoms, die partielle Ausschaltung des Magens nach v. Eiselsberg, die Ausschaltung inoperabler Colontumoren, sind die geeigneten Indicationen.

Zum Schlusse ist es mir eine angenehme Pflicht, Herrn Geheimrath Professor Dr. Ellenberger, Director des physiologischen Institutes der Thierärztlichen Hochschule zu Dresden, meinen allerbesten Dank auszusprechen. Wie bei meinen früheren Arbeiten, so stellte er mir auch bei dieser vorliegenden die Hilfsmittel des Institutes in bereitwilligster Weise zur Verfügung. Die Versuche, welche überhaupt vorgenommen worden sind, sind natürlich viel zahlreicher als die hier angeführten, da der grössere Theil der Ausbildung der Methoden und der kleinere Theil der Prüfung des schliesslich erreichten Resultates diente.

XXXV.

Ileo-cöcale Resectionen bei Darm- tuberculose.

(Beitrag zur Frage der Darmausschaltung aus der chirurg.
Abtheilung des städtischen Hospitals Coblenz — Oberarzt:
Dr. R. Heigl.)

Von

Dr. K. Hugel,

früherem Assistenzarzt des Hospitals.

(Mit 4 Abbildungen.)

Innerhalb eines halben Jahres wurden auf der chirurgischen Abtheilung des städtischen Hospitals zu Coblenz vier ileo-cöcale Resectionen von Darmpartien vorgenommen, die eine Länge von 21—40 cm hatten. Bei einem Falle handelte es sich um Darmcarcinom, bei den übrigen um Darmtuberculose. Im Allgemeinen war das Verhältniss von Carcinom zu Tuberculose in Coblenz während der letzten zwei Jahre ungefähr dasselbe wie bei diesen Darmoperationen. Von 1365 zur Operation gelangten Patienten wurden 64 wegen Carcinom und 262 wegen Tuberculose operirt. Die Form der Tuberculose war meistens die der Halsdrüsentuberculose (95 Fälle), in zweiter Reihe kamen tuberculöse Knochenkrankungen (88) und in dritter Reihe Tuberculose der Bauch- und Unterleibsorgane (28) zur Beobachtung. Der Rest vertheilte sich auf Haut- und Lungentuberculosen.

Das Material bezieht das Hospital annähernd zu gleichen Theilen aus den Gegenden des Rheins und der Mosel.

Worauf beruht diese erschreckende Zahl von Tuberculösen in den von der Fabrikindustrie noch wenig ergriffenen Bezirken, wo die Leute den Tag über in frischer Luft der Landarbeit obliegen?

Woher kommt die grosse Anzahl der Drüsentuberculosen von Leuten, die durchschnittlich in guten Lebensverhältnissen sich befinden, ein blühendes, robustes Aeussere besitzen, bei häufig negativem Lungenbefund? Sehen wir uns einmal die Art der Landarbeit näher an, so erhalten wir zur Lösung dieser Fragen einige Anhaltspunkte. Die Landarbeit besteht in der Bebauung der steil ansteigenden Weinberge an den Ufern des Rheins und der Mosel; Vieh kann zu dieser Arbeit nicht verwendet werden; Weiden sind nicht vorhanden. Das Vieh wird neben dem Milchertrage nur des Düngers wegen und nicht zur Verwendung bei landwirthschaftlicher Arbeit oder zur Aufzucht gehalten. So bleiben denn die Kühe Jahr ein Jahr aus im Stalle stehen, haben dazu mangelhaftes grünes Futter und werden durch Ansteckung tuberculös.

Der Procentsatz der Tuberculose beim Rindvieh in Deutschland betrug bei der letzten Schätzung 37 pCt., in den Rhein- und Moselländern beträgt sie über 50 pCt. Von im Verwaltungsjahre 1898/99 1671 geschlachteten Ochsen waren 290, das sind 17,3 pCt., von 3375 geschlachteten Kühen waren 919, das sind 27,2 pCt. tuberculös; dabei handelte es sich aber um Thiere, die als gesund dem Viehmarkte zugeführt werden.

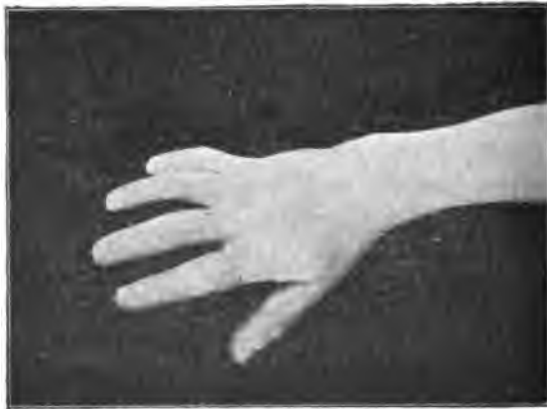Infolge dieses hohen Procentsatzes der Tuberculose beim Vieh werden nicht selten Impftuberculosen bei Leuten beobachtet, die direct oder indirect in enger Beziehung zu dem Viehhandel und dessen Producte stehen. So wurde 1899 eine Impftuberculose bei einer Händlerin, die Butter zu Hause zubereitet, beobachtet. Der Primäraffect sass an der Hand und präsentirte sich als Lupus nodosus; von diesem stieg ein infiltrirter Lymphstrang bis in die Achselhöhle auf, der dicht mit kleinen Bubonulis besetzt war.

Ferner wurde eine Impftuberculose an den Fingern eines Metzgers aus einem Städtchen B. am Rhein und jüngst eines Metzgers aus S. an der Mosel beobachtet. Wir geben von letzterem Falle die leider nicht sehr scharf gewordene photographische Aufnahme (cf. Figur 1). —

Der knötchenförmige Ausschlag an der rechten Hand besteht bei dem 41 Jahre alten Metzger seit 20 Jahren. Zuerst wurden nur einige Knötchen am Zeigefinger und Daumen, später auch am kleinen Finger bemerkt, die successive sich dorsalwärts auf dem Handrücken ausbreiteten, wo sie eine fünfmarkstückgrosse Haut-

fläche an den Basen des Zeige-, Mittelfingers und Daumens dicht besetzten. Der Mann wurde vielseitig behandelt, doch blieb die Hauttuberculose unerkant. Leider ist von dieser Hauttuberculose bereits eine Verallgemeinerung der Tuberculose im Körper erfolgt. Seit 3 Jahren hustet der Patient und leidet an Auswurf, in dem massenhafte Tuberkelbacillen nachgewiesen wurden; vor $\frac{1}{2}$ Jahre gesellte sich noch eine rechtsseitige Hodentuberculose hinzu. Nach Exstirpation der Hauttuberculose und rechtsseitiger Castration fühlte sich der Mann relativ wohl und ist der Lungenbefund ein zufriedenstellender. Husten und Auswurf sind deutlich spärlicher geworden. Wie viele Tuberkelbacillen aber gab dieser Metzger seinen Mit-

Fig. 1.



menschen zu schlucken? Die Bestimmungen, die Schutzmaassregeln gegen Verbreitung der Tuberculose betreffend, enthalten den Rath, Händler, die an Auswurf etc. leiden, zu vermeiden; doch was die so von Staatswegen boykottirten Kranken weiter thun sollen, ihr Leben zu fristen, bleibt leider ein Geheimniss. Bei allen Bekämpfungsmethoden der Tuberculose der neueren Zeit wird immer noch die strenge Ueberwachung der Viehzucht und ihrer Seitenzweige zu wenig berücksichtigt.

Unsere Statistik wies in erster Linie eine Unmasse von Halsdrüsentuberculosen auf. Die Mehrzahl dieser Fälle, die bei sonst gesundem Körper zur Beobachtung kamen, sind zur Fütterungstuberculose zu rechnen; die Infection konnte auf Trinken inficirter

Milch meistens im Kindesalter zurückgeführt werden. Die Eingangspforten sind im Mund, Rachen und Speiseröhre zu suchen. An cariösen Zähnen konnten wir auch in einem Falle von tuberculösen Halsdrüsen Tuberkelbacillen nachweisen.

Was die Darmtuberculose betrifft, so ist schon längst klargestellt, dass diese immer eine Fütterungstuberculose ist, bedingt entweder durch Verschlucken tuberculöser Sputa oder durch Trinken ungekochter Milch tuberculöser Thiere. Der häufige Sitz der tuberculösen Geschwüre im untersten Dünndarmabschnitt und im Coecum wird dadurch erklärt, dass gerade hier der Darminhalt in Folge der scharfen Biegung an der Baubini'schen Klappe und der Aenderung des Kothstromes am längsten verweilt und daher in den innigsten Contact mit der Darmwandung geräth. Hier wird am leichtesten durch die Excremente die Mucosa verletzt; es entstehen Erosionen, die inficirt tuberculöse Geschwüre bilden; oder es kommt zur Resorption des tuberculösen Chylus, worauf die subperitoneale Darm- und Drüsentuberculose zurückgeführt wird, die das eigentliche Bild der Darmtumoren, der Darmstricturen und retroperitonealen Tumoren liefert. Bleibt die Mucosa intact, dann kann Jahre langer Genuss tuberculöser Milch unschädlich sein; leichte Entzündungen der Mucosa mit vorübergehender Schädigung des Epithels können dann plötzlich die Resorption des tuberculösen Virus veranlassen, wodurch es zu der subserösen Form der Darm- und Mesenterialtuberculose kommt. Diese ist es, die hauptsächlich den Chirurgen interessirt, da sie allein frühzeitig durch Palpation erkannt werden kann, und durch die ihr eigenthümliche Centralisation auf genau abgrenzbare Darmpartien bei häufig negativem Lungenbefund eine relativ gute Prognose abgibt.

Häufig natürlich kommen beide Formen der Darmtuberculose (Geschwüre und Verdickungen) gleichzeitig mit einander vor und trüben die Prognose, obwohl auch hier die Entfernung des Hauptherdes von anerkannter Heilwirkung auf die versprengten Ulcera ist. Als Beitrag zur Kenntniss der in der pathologischen Anatomic noch wenig erörterten Tumorbildung der Darmtuberculose mit Berücksichtigung der chirurgischen Behandlung wollen wir unsere drei Fälle folgen lassen.

Bei dem ersten Falle handelte es sich um den 27jährigen Schreiner B., der am 15. September 98 zur Aufnahme in das Spital kam. Er stammte von

gesunden Eltern ab und war selbst in seiner Jugend niemals ernstlich krank. Ab und zu hatte er etwas gehustet. Ein halbes Jahr vor seiner Aufnahme bekam er in Folge eines leichten Diätfehlers plötzlich in der Nacht starke Leibscherzen, die von der Nabelgegend aus gegen die rechten unteren Bauchpartien strahlten. Der Stuhl war angehalten. Auf indifferente Maassnahmen und 4wöchentliche Bettruhe hin hörten die Schmerzen auf und B. konnte seiner gewohnten Beschäftigung bis zum 15. 8. 98 wieder nachgehen. Da erkrankte er plötzlich von Neuem an starken Magen- und Leibscherzen in der Blinddarmgegend; der Appetit wurde schlecht, der Stuhl war bald diarrhoeisch, bald angehalten. Die Obstipation der letzten Tage wurde in dem zuständigen Ortskrankenhaus durch Clysmata gehoben. Die Leibscherzen blieben jedoch in kolikartigen Anfällen bestehen, wobei B. armdicke Stränge von der Magen-gegend aus nach rechts und abwärts im Leib sich anspannen sah. Sobald Flatus oder Stuhl abgegangen waren, liessen die Leibscherzen nach und hörten für einige Zeit vollständig auf. B. magerte stark ab und wurde vollständig bettlägerig. Anfangs September bemerkte er in der Blinddarmgegend eine harte, knollige Stelle, die sich langsam röthete und sehr schmerzhaft wurde. In diesem Zustande überwies das Ortskrankenhaus den B. der hiesigen Anstalt.

Der Befund bei der Aufnahme am 15. 9. war folgender:

Gracil gebauter, abgemagerter Mann mit blasser Gesichtsfarbe; Lungen- und Herzbefund völlig negativ. Der Leib ist stark meteoristisch aufgetrieben. Die Leberdämpfung schneidet drei Finger breit oberhalb des rechten Rippenbogens die Mamillarlinie; Milzdämpfung sehr klein und in die Höhe gedrängt. In der Regio ileo-coecalis ist die Haut vorgewölbt, geröthet und stark druckempfindlich. Im Verlauf des Colon überall hoch tympanitischer Darmschall.

Am nächsten Tage wurde in Chloroformnarkose die schmerzhaft und geröthete Stelle der Ileocöcalgegend incidirt. Es entleerten sich aus der Wunde reichlich Eiter und Koth; hier bildete sich nun allmählig eine regelrechte Kothfistel, aus der breiiger, zuweilen dünnflüssiger Koth strömte. Tuberkelbacillen konnten in diesem nicht aufgefunden werden. -- Das anfänglich hohe Fieber (39,2—40,0) liess bis auf geringe abendliche Temperaturschwankungen nach. Die Schwellung und Röthung in der Ileocöcalgegend gingen zurück, man fühlte aber jetzt hier in der Tiefe einen kindskopfgrossen, nicht verschieblichen, unregelmässigen Tumor, der tympanitischen Schall gab. Die Diagnose wurde daher auf Tumor coeci (Tuberculosis coeci?) gestellt.

Um die Kothfistel zum Verschluss zu bringen, wurde am 4. 10. zur Operation geschritten. Der Plan war, das in die Fistel zu- und abführende Darmstück zu reseciren, eine seitliche Anastomose anzulegen, eventuell den Tumor im Ganzen zu extirpiren.

Operation: Die Bauchhöhle wird in der Linea alba durch einen 25 cm langen Schnitt eröffnet. Es ist äusserst schwierig, die Lagerung der Darmschlingen zu erkennen, da von links und unten nach rechts und oben zur Fistel hin eine stark geblähte Dickdarmschlinge verläuft; diese ist in der Röhre der Fistel adhärent, lässt sich jedoch stumpf abpräpariren. Der adhären-

Stelle entspricht ein 1 Markstück grosses Darmgeschwür, das sofort mit Serosa übersäuml wird. Des weiteren lagern zwei Dünndarmschlingen der Umgebung der Fistel an, von denen die eine gleichfalls stumpf lösbar ist, die andere dagegen in die Tumormasse einmündet und, wie später erkannt wird, die unterste Dünndarmschlinge an ihrer Einmündung in das Cöcum ist.

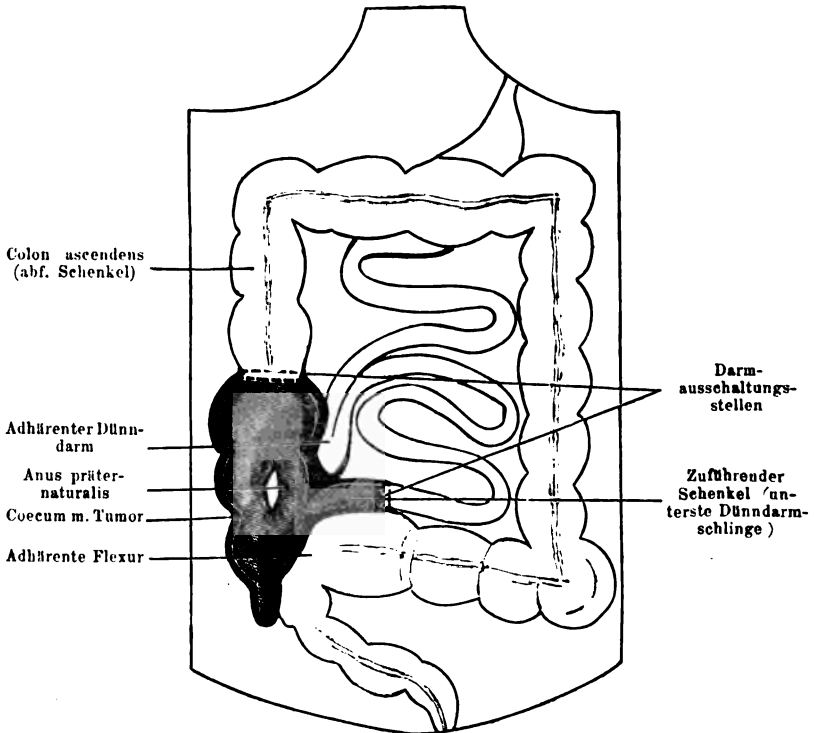
Alsdann wird die aus der Tumormasse heraustretende Darmschlinge aufgesucht; die Fistel wird als in der Cöcalwand gelegen erkannt, die im untern Theil der Bauchhöhle quer verlaufende Dickdarmschlinge als die stark geblähte und in die Höhe verlagerte Flexura sigmoidea agnoscirt. Der unterste Theil des Dünndarms, das Cöcum und ein Theil des Colon ascendens haben stark verdickte, derbe Wandungen und stellen den von den Bauchdecken aus gefühlten Tumor dar. Knötchen in der Serosa finden sich nirgends. 6 cm von der Einmündungsstelle des Ileum in das Cöcum entfernt ist die Serosa ca. 3 Markstück gross dunkelroth verfärbt, ausserordentlich dünn und brüchig (Darmgeschwür). Es muss daher central dieses Geschwüres und peripher der verdickten Darmpartie des Colon ascendens, etwa an der Grenze des oberen und mittleren Drittels, zur Darmausschaltung geschritten werden (cfr. Schem. Fig. 2).

Das Darmrohr wird an diesen Stellen doppelt unterbunden und dazwischen durchtrennt. Die Unterbindung geschieht in der Weise, dass zunächst die Serosa ringförmig durchschnitten und nach beiden Seiten etwa 5 mm manchettenförmig zurückpräparirt wird. Durch diesen Mucosa-Muscularisabschnitt werden parallel zu einander an den Enden der Serosamanchette durchgreifende Nahtreihen angelegt, dazwischen wird das Darmrohr durchtrennt. Die Stümpfe werden mit Jodoformäther sorgfältig desinficirt und durch Ueberrähen mit Serosa in ihre entsprechenden Darmabschnitte versenkt. Darauf wird eine seitliche Entero-Anastomose mit Lembertnähten angelegt, wodurch die unterste Dünndarmschlinge an den Stumpf des Colon ascendens zu liegen kommt. Nun wird versucht das ausgeschaltete Darmstück zu reseciren. Dies gelingt an der ausgeschalteten Dünndarmschlinge leicht, während die Lösung des Cöcum sich schwer gestaltet, da dieses nach rückwärts an einigen Stellen stärker verwachsen ist. Beim Versuch an die Rückwand des Cöcum zu gelangen, reisst diese ein. Die Umgebung des Darmrisses wird sorgfältig gereinigt und die übrige Bauchhöhle hiervon mit Jodoformgazestreifen abgeschlossen. Im Weiteren gelingt jetzt die Abtragung des Cöcum und der untern zwei Drittel des Colon ascendens. Die Fistelöffnung der Bauchdecken wird mit dem scharfen Löffel gereinigt und mit in Jodoformäther getränkten Gazestreifen leicht tamponirt. Die Bauchwunde, zwischen deren Rändern die angelegte Entero-Anastomose zu liegen kommt, bleibt in ihrer ganzen Ausdehnung offen; die Entero-Anastomose wird mit Netz bedeckt und durch Austamponiren der Wundränder mit Gaze von der übrigen Bauchhöhle abgeschlossen: darüber circulärer Verband.

Das resecirte Darmstück hat eine Länge von 21 cm, davon kommen 7 cm auf das Ileum, die übrigen auf das Cöcum und Colon. Alle Darmabschnitte sind verdickt; die Darmwand hat einen Durchmesser von 0,5—1,0 cm. Das Cöcum und das Colon sind stark ausgebuchtet und stellen zusammen eine

Ampulle von 5 cm Durchmesser dar. An der Rückwand des Cöcum befindet sich eine 2 cm lange, schlitzförmige Oeffnung, die Stelle, die bei der Herausnahme einriss. An der Vorderwand des Cöcum befindet sich eine zweite runde Oeffnung, die die Communication nach aussen vermittelte und die Kothfistel gebildet hatte. Die Serosa ist ausser an den Verwachsungsstellen sonst überall glatt und glänzend. Im anhängenden Ileum befindet sich ein 1 Markstück grosses Ulcus, das die Mucosa und Muscularis bis auf die Serosa durch-

Fig. 2.



Schematischer Bauchsitus des Falles B.

setzt; die Ränder sind unterminirt und am oberen Theile mit stecknadelkopfgrossen, gelblichen Knötchen besetzt. Im Uebrigen ist die Darmschleimhaut nur stark gewulstet, nirgends mehr ulcerirt.

B. blieb nach der Operation vollkommen fieberfrei. Am nächsten Tage musste der Verband wegen starker Durchtränkung mit Wundsekreten gewechselt werden. Am 4. Tage p.o. wurde die Bauchtamponade entfernt und die Entero-Anastomose nochmals controllirt. Die Darmserosaflächen waren bereits jetzt schon an der Nahtstelle allseitig verklebt, die Nähte waren nicht mehr sicht-

bar. Eine Reposition der Entero-Anastomose war nicht notwendig, da diese von selbst in die Bauchhöhle zurücksank. Die Bauchwunde wurde dem spontanen Verschluss überlassen und nur mit Jodoformgaze bedeckt. Am 6. Tage wurde die Bouillondiät durch Hackfleisch ersetzt; am 8. Tage erfolgte spontan geformter Stuhl. Die Bauchwunde schloss sich immer mehr und am 9. Tage war von den Darmschlingen bereits nichts mehr zu sehen. 16 Tage nach der Operation konnte B. bereits aufstehen; bis zur völligen Heilung musste er noch eine leichte Bauchbinde tragen.

Schon am 3. 11. 1898 konnte B. mit nur noch oberflächlich granulirender Bauchwunde nach Hause entlassen werden. Er hatte in den letzten 14 Tagen 20 Pfund zugenommen und wog bei der Entlassung 130 Pfund. Der Stuhl war geformt, regelmässig; die Leibscherzen waren völlig verschwunden und B. fühlte sich kräftig genug, um bald mit der Arbeit wieder beginnen zu können.

Am 29. 1. 1899 stellte sich B. nochmals vor. In der Linea alba befand sich eine 1,0 cm breite lineare Narbe mit oberflächlichem Epitholdefect; keine vortretende Hernie; allgemeines Wohlbefinden.

In dem 2. Falle, der leider nicht mit Erfolg gekrönt war, handelte es sich um ein 18jähriges Mädchen. M., Winzerstochter, aus einer der wohlhabendsten Gegenden der Mosel, kam am 18. 12. 1898 zur Aufnahme. Eltern und Geschwister gesund. M. trank früher viel „kuhwarme“ Milch. Sie leidet schon seit einem Jahre an stinkenden, profusen Diarrhoen und wurde deswegen dauernd ärztlich behandelt. Ihr Zustand hatte sich im Sommer vorübergehend gebessert, in den letzten 4 Woche jedoch so verschlimmert, dass M. vollkommen bettlägerig wurde und stark abmagerte. Die stinkenden Diarrhoen wurden profuser und häufiger. Dazu kamen noch kolikartige Schmerzen in der Blinddarmgegend.

Der objective Befund war bei der Aufnahme folgender: Stark abgemagerter sonst gut gebauter Körper. Lunge und Herz ohne pathologischen Befund. Der Leib ist gering aufgetrieben. Von der rechten Regio hypochondriaca ist herab bis zur Blinddarmgegend in der Tiefe ein länglicher, nicht verschieblicher Tumor mit unregelmässiger aber nicht höckerig zu nennender Oberfläche fühlbar, der gespannt tympanitischen Schall giebt. Die Druckempfindlichkeit dieses Tumors ist gering. Leber und Milz sind nicht vergrössert. Im Stuhl werden keine Tuberkelbacillen nachgewiesen. Höchste Abendtemperatur 37,5. Diagnose: Tumor Coeci.

Die kolikartigen Schmerzen, die stinkenden profusen Diarrhoen, der chronische Krankheitsverlauf mit langsamer Abmagerung sprachen mit grosser Wahrscheinlichkeit für Darmtuberculose. Da nach dem Befunde der Palpation die Darmerkrankung auf das Cöcum und Colon ascendens localisirt schien, konnte die operative Entfernung dieser kranken Darmabschnitte Heilung bringen.

Operation am 22. 12. 98: Bauchschnitt 5 cm weit nach rechts von der Linea alba und parallel zu ihr von der Regio hypochondriaca bis zur Regio ileo-coecalis 25 cm lang. Das Cöcum und Colon ascendens präsentiren sich als ein knolliger, rother, mit unregelmässigen Einkerklungen versehener

Strang. Die Serosa ist tglatt und glänzend. In die Darmwandungen sind derbe, circuläre Verdickungen eingelagert, über denen die Serosa grauroth schimmert. Die Darmwandung der untersten Dünndarmschlinge ist dem mesenterialen Ansatz gegenüber etwa 1 Markstückgross verdünnt und tief dunkelroth verfärbt; eine ähnliche Stelle befindet sich in der Mitte des Colon transversum (Darmgeschwüre). Hart bis hier heran reicht die tumorartige Verdickung der dazwischenliegenden Darmwandungen. In das Bereich der Erkrankung sind also unterste Dünndarmschlinge, Cöcum, Colon ascendens und die Hälfte des Colon transversum einbezogen. Diese Partien vorzulagern gelingt nicht, da das Colon ascendens in seinem mittleren Theil, sowie die Flexura coli dextra rückwärts allseitig mit dem verdickten Peritoneum parietale, das hier einige knotige Einsprengungen hat, verbacken sind. Es wird daher zunächst im gesunden Darmrohr peripher der Erkrankung in gleicher Weise wie in obigem Falle zur totalen Darmausschaltung mit beiderseitigem Verschluss des Spaltstückes geschritten. Darauf wird zwischen der untersten Dünndarmschlinge, 3 cm von der Ausschaltungsstelle entfernt, und der vorderen Wand des Restes des Colon transversum mit Lambert-Nähten eine seitliche Enteroanastomosis angelegt. Dabei erfährt das Mesenterium des stark in die Höhe verlagerten Dünndarmendes eine ziemliche Spannung. Der Mesenterialschlitz wird nicht durch Nähte geschlossen. Da der Kräftezustand der Patientin plötzlich schlecht, der Puls bedrohlich weich und unregelmässig wird und die Resection des Schaltstückes wegen der Verwachsungen voraussichtlich längere Zeit in Anspruch nähme, wird hiervon Abstand genommen. Die ausgeschalteten Darmpartien werden in die Bauchwunde mit Serosa-Peritonealnähten fixirt, wobei die Enden des Schaltstückes in die Wundwinkel des Bauchschnittes gelagert werden. Da das ausgeschaltete Darmrohr aber viel länger als die Bauchwunde ist, ist es nicht möglich die ganze Darmserosa an den Peritonealrand der Wunde zu nähen. Die Flexura coli dextra bildet daher einen starken Bogen nach unten und rückwärts. Die seitlichen Wandungen dieses Raumes werden mit Jodoformgaze sorgfältigst austamponirt, wodurch ein völliger Abschluss der Bauchhöhle von den ausgeschalteten Darmpartien erzielt wird, darüber circulärer Verband.

Die zweistündige Operation wurde gut ertragen. Der Anfangs kleine Puls besserte sich; die Abendtemperaturen waren 36,2—36,9. Wegen starker Durchtränkung des Verbandes mit Wundsecreten musste am 2. Tage der erste Verbandwechsel vorgenommen werden. Die ausgeschalteten Darmpartien waren mässig stark gebläht.

Es stellte sich nun aber ein Symptomencomplex ein, der eine unerwünschte Complication befürchten liess. Erbrechen und Aufstossen traten auf; Flatus gingen nicht ab. Sollte die Enteroanastomose nicht durchgängig sein? Der kräftige Puls, das weiche Abdomen führten zur Annahme, dass es sich um Reizungserscheinungen von Seiten des gespannten Peritoneum handeln könnte, die den reflectorischen Ileus bedingten und bestimmten uns zuzuwarten. Der Verlauf bestätigte die Richtigkeit unserer Vermuthung. Am Abend des 3. Tages post operationem gingen Flatus ab und änderten mit einem Schlage das be-

drohliche Bild. Am 5. Tage post op. kam sogar reichlicher, geformter Stuhl. Aufstossen und Erbrechen wurden geringer und hörten am 8. Tage völlig auf.

Die ausgeschalteten vorgelagerten Darmpartien aber füllten sich immer mehr mit Secreten an und gleichzeitig mit ihrer langsamen Ausdehnung vom 2. Tage p. op. an trat Icterus auf, der mit der Füllung stetig stieg. Am 5. Tage p. op. waren die vorgelagerten, ausgeschalteten Darmpartien zum bersten prall gespannt. Jetzt wurden die verschlossenen, vorgelagerten Enden des Schaltstückes geöffnet, was nun ohne Gefahr geschehen konnte, da die Bauchhöhle durch frische Granulationen allenthalben abgeschlossen war. Es entleerte sich eine grosse Menge (etwa 1 Liter) übelriechender, kothiger, eitriger Flüssigkeit; durch das ganze Schaltstück wurde darauf eine Drainage gezogen. Von nun ab musste jeden Tag der Verband geregelt werden, da er stets mit übelriechender Flüssigkeit getränkt war. Täglich entleerten sich durch die Drainage des Schaltstückes etwa 70—100 ccm fötid riechender, eitriger Massen. Mit der Eröffnung des geblähten Schaltstückes liess der Icterus sofort nach und war in einigen Tagen verschwunden. Der Icterus beruhte demnach allein auf Resorption von Toxinen aus dem ausgeschalteten Darmstück (Hämatogen?).

In den Secreten des Schaltstückes wurden keine Tuberkelbacillen gefunden; die mikroskopische Untersuchung ergab nur eine Masse Kugelbakterien und plumpe Kurzstäbchen (*Bacterium ooli commune*?)

Trotz der starken Secretion aus dem ausgeschalteten Darne erholte sich die Patientin sichtlich. Der Stuhl war regelmässig, halb weich, geformt, bräunlich. Die kolikartigen Leibschmerzen hörten vollkommen auf. Die Morgentemperaturen betragen 36,4—36,7, die Abendtemperaturen 36,8—37,1. Dieses Wohlbefinden hielt bis zum 20. 1. an. Von da ab änderten sich die Temperaturen, stiegen Morgens auf 36,9, Abends auf 37,5. Pat. verspürte Schmerzen in der Regio infraumbilicalis und am unteren Wundwinkel. Die ausgeschalteten Darmpartien waren an ihren Enden stark ectropionirt. Der Appetit wurde schlechter und Aufregungszustände mit kleinem frequenten Puls stellten sich ein.

Da die Ernährung keine Fortschritte mehr machte und die schlimmere Wendung als Kräfteverfall durch die dauernde profuse Secretion gedeutet wurde, schien die Entfernung des ausgeschalteten Stückes dringend indicirt. Am 37. Tage nach der ersten Operation wurde daher zur Resection der ausgeschalteten und nun durch Granulationen von der Bauchhöhle gut abgeschlossenen Darmpartien geschritten.

Operation: Die Enden des ausgeschalteten Darmstückes werden zunächst mit Jodtinctur sorgfältig desinficirt und durch eingeschobene Gazebäuschchen verschlossen. Die mesenterialen Verwachsungen des ausgeschalteten Darmes werden von den Wundrändern des Bauches mit dem Messer abgelöst und der Darm wird vom unteren Wundwinkel aus, beginnend mit der untersten ausgeschalteten Ileumschlinge, herauspräparirt. Die betreffenden Mesenterialgefässe werden durch Anspannen sichtbar gemacht und nach vorheriger Unterbindung durchschnitten. Nach Lösung der untersten Dünndarm-

schlinge stösst man in der Tiefe am untern Wundwinkel auf ein dem Aussehen des Wurmfortsatzes ähnliches Organ, das zunächst für diesen gehalten wird; es ist allseitig in Granulationen eingeschlossen. Beim weitem Herauspräpariren des Cöcum wird an dessen hinteren Wand der Processus gefunden und entpuppt sich das räthselhafte Organ als die stark nach oben dislocirte und auf der Psoasscheide fixirte rechte Tube. Dort, wo die Erkrankung bereits auf das Mesenterium übergreifen hatte, im mittleren Drittel des Colon ascendens also, gestaltet sich das Herauspräpariren des Darmrohres mit dem erkrankten mesenterialen Abschnitt überaus schwierig. Dabei wird die Bauchhöhle etwa 2 cm weit eröffnet; die Oeffnung wird sofort wieder durch Nähte geschlossen. Auch das Herauspräpariren der ganz in der Tiefe liegenden Flexura coli dextra ist mit grossen Schwierigkeiten verbunden und kann gleichfalls hier eine breitere etwa 6 cm lange Eröffnung der Bauchhöhle nicht vermieden werden. Dieser Riss wird mit Jodoformgaze tamponirt und so die Bauchhöhle wieder abgeschlossen. Im Weiteren geht die Exstirpation ohne Störungen vor sich.

Die entfernten kranken Darmpartien haben eine Länge von 45 cm, wovon $\frac{1}{3}$ auf den Dünndarm, $\frac{2}{3}$ auf den Dickdarm treffen (Cöcum mit Proc. vermiformis, Colon ascendens mit der Flexura coli dextra und $\frac{1}{3}$ des Colon transversum). In Formalin eingelegt schrumpften sie auf 40 cm zusammen. Die Darmwandungen sind in allen Abschnitten enorm verdickt; an einzelnen Stellen haben die ringförmigen Bindegewebswucherungen einen Durchmesser von 2 cm. — Die Serosa des Dünndarms ist glatt und glänzend und participirt nur zum geringsten Theil an den Verdickungen der Darmwand. In der Nähe der Einmündungsstelle des Ileum in das Colon ist die Serosa in einer Ausdehnung von 3 : 5 cm pergamentpapierartig verdünnt und stark injicirt; die Mucosa und Muscularis sind durch ein grosses Geschwür hier völlig zerstört; die Ränder des Geschwüres sind unterminirt und mit miliaren, gelblichen Knötchen besetzt. — Die Serosa des Dickdarmes ist leicht getrübt und mit fibrinösen Belägen bedeckt. Sie wird an mehreren Stellen (4) durch ringförmige, narbige Stenosenbildungen der übrigen Darmschichten hervorgewölbt. Die grösste narbige Stricture hat eine Länge von 5 cm; das Darmlumen ist hier nur für den kleinen Finger passirbar; die übrigen Stricturen haben eine Länge von 2—3 cm. Zwischen diesen Narbenringen befinden sich auf der Schleimhaut 5 circuläre Geschwüre mit unregelmässigen gezackten, unterminirten Rändern, die mit einzelnen miliaren Knötchen besetzt sind und allmählig in die bindegewebigen Verdickungen übergehen. Die Submucosa und Muscularis sind in diese Bindegewebsringe förmlich aufgegangen. — Der Processus vermiformis liegt der Rückfläche des Cöcum an, ist gering verdickt, fast jedoch ohne pathologische Veränderungen.

Nach der 2. Operation trat Collaps ein. Der Puls wurde fadenförmig, stark beschleunigt; die Gesichtsfarbe cyanotisch. Auf Campher besserte sich der Zustand. Die Abendtemperatur betrug 36,2. Die Nacht verbrachte die Patientin gut. In der Frühe stellte sich ein hochgradiger Aufregungszustand ein; die Temperatur stieg auf 38,1. Nach einigen Stunden folgte abermaliger Collaps; Kochsalzinfusion und Campher blieben nutzlos. Der Exitus erfolgte im Coma Nachmittags 4 Uhr.

Wir lassen hier sogleich den Sectionsbefund folgen, der den eigenartigen Verlauf aufklärt:

Gracile, weibliche Leiche; an der rechten Bauchseite befindet sich, dem seitlichen Rande des Rectus entsprechend eine 25 cm lange Wunde, in welche ein abgetragener Mesenterialstumpf hineinragt. Die Tiefe der Wunde ist seitlich gegen die Bauchhöhle abgeschlossen; nur im oberen Theil ist eine Communication ermöglicht. Fettpolster ziemlich reichlich. Das Peritoneum ist glatt, glänzend, ohne fibrinöse Auflagerungen. Zwerchfellstand rechts 5. Rippe, links 4. Rippe.

Die linke Lunge ist an der Spitze mit dem Rippenfell adhärent, desgleichen der Unterlappen mit der Pleura diaphragmatica; sonst Pleura pulmonalis glatt und glänzend. Entsprechend der Verwachsung an der Spitze befindet sich in dem Lungengewebe eine schiefzig-graue Narbe. Dem Verlauf der 3. Rippe entsprechend ist die Pleura pulmonalis am Oberlappen streifenartig, 2 cm breit, bläulich-röthlich verfärbt; der Streifen verläuft von lateral und oben nach medial und unten zwischen beide Lappen und endigt am Lungenhilus, an dem bohngrosse, theilweise verkalkte Bronchialdrüsen aufsitzen. Im Bereich dieses Streifens schimmern durch die Pleura hirsekorn-grosse, weissliche Knötchen. Das Lungengewebe ist dem Streifen streng entsprechend verdichtet, dunkelroth verfärbt mit zahlreichen hirsekorn- bis erbsengrossen weisslichen Knötchen durchsetzt; diese streifenförmige, tuberkulöse Zone geht 3 cm weit, keilförmig in die Tiefe des Gewebes. — Im Uebrigen ist sowohl die rechte wie linke Lunge von tuberkulösen Stellen allenthalben frei. An der Oberfläche des linken Unterlappens befindet sich ein erbsengrosser, schwarzrother embolischer Herd.

Die Muskulatur des Herzens ist blass; an der Herzspitze befinden sich reichliche Fettauflagerungen.

Der untere Leberand liegt, nur wenige Centimeter in die Wunde hineinragend, um dieses Stück unterhalb des rechten Rippenbogens. Der Magen ist ganz in die Medianlinie und nach rechts gedrängt und nimmt eine verticale Richtung ein. Der Rest des Colon transversum hängt der grossen Curvatur des Magens an und verläuft gleichfalls senkrecht von unten nach oben zur Flexura coli sinistra. Nach Zurücknahme des Netzes kommt die Verbindungsstelle des Ileum mit dem Colon transversum zu Gesicht. Alle übrigen Darmschlingen sind nirgends miteinander verklebt; die Serosa ist glatt und glänzend. Im kleinen Becken finden sich etwa 5 ccm serös-eitriger, gelblicher Flüssigkeit. Im unteren Wundwinkel liegt die nach oben auf dem Psoas fixirte rechte Tube.

Nieren und Milz ohne besondere Befunde.

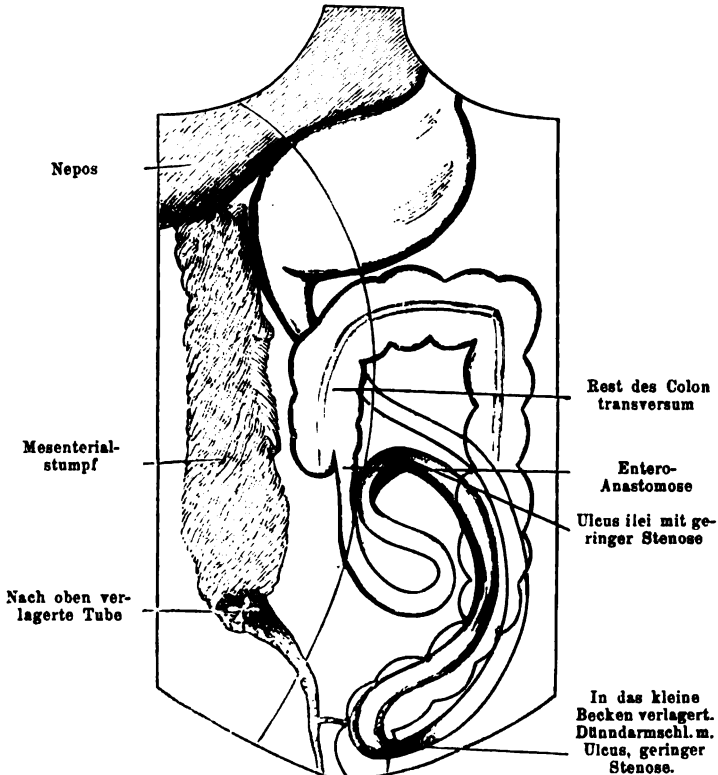
Die Oberfläche der Leber ist glatt und glänzend, nur der keilförmige, vorgelagerte Abschnitt des unteren Randes in dem oberen Wundwinkel ist mit fibrinösen Auflagerungen bedeckt. Die vordere Fläche zeigt Andeutung einer Schnürfurche. Die Lebersubstanz ist von hellgelber Farbe; die Zeichnung der Acini noch eben erkennbar.

Das Mesenterium zeigt reichlichen Fettgehalt. An der Plica duodeno-jejunalis befindet sich ein Packet erbsengrosser, schiefzig-grau pigmentirter, im Centrum nicht erweichter Drüsen.

Die Enteroanastomose liegt 90 cm oberhalb des Mastdarmendes. Die Serosafächen sind glatt miteinander vernarbt; die Nähte sind weder fühl- noch sichtbar; das Lumen ist für 2 Finger gut durchgängig.

Im untersten Theil des Dünndarmes, an der Krümmung einer weit in das kleine Becken hineingelagerten Schlinge, befindet sich dem Mesenterialansätze gegenüber eine stark blutig verfärbte, erweichte Stelle an der Serosa. Auf der Innenfläche des Darmes entspricht dieser Stelle ein 5 cm langes,

Fig. 3.



Schematischer Bauchsitus von Fall M. (Befund bei der Autopsie.)

2,5 cm breites Geschwür, das in der Mitte die Darmwandung bis auf die erweichte Serosa durchsetzt hat. Die Ränder des Geschwüres sind gezackt, weit unterminirt und hängen flottirend in den Grund des Geschwüres herein. Die Serosa ist jedoch nirgends sichtbar durchbrochen. Am Mesenterium sitzt dieser Ulceration entsprechend, eine erbsengrosse, weissliche, central erweichte Drüse. — Weiter oben am Darmrohr, an der Grenze des Jejunum und Ileum etwa, befindet sich eine narbige, das Darmlumen circular verengernde Einziehung,

welcher auf der Serosa grauweisse, hirsekorn-grosse Einsprenkelungen entsprechen. In diesen bindegewebigen Ring ist Mucosa und Muscularis förmlich aufgegangen. Oberhalb und unterhalb der Narbe befindet sich je ein 1 Markstück-grosses Darmgeschwür von der gleichen Beschaffenheit des oben erwähnten.

Als Todesursache musste die alte eitrige Beckenperitonitis angesprochen werden, die durch das dem Durchbruch nahe stehende Dünndarmgeschwür bedingt war. Die 2. Operation mochte vielleicht den raschen tödtlichen Verlauf der Peritonitis begünstigt haben.

Bei dem **3. Falle** handelte es sich um eine 12jährige Patientin aus O. am Rhein, die am 1. 5. 99 zur Aufnahme kam. Die Anamnese ergab, dass Eltern und Geschwister gesund sind. Die Patientin war früher niemals krank; sie kann nur angeben, dass sie vor 4 Wochen etwa in der rechten Seite des Leibes eine Geschwulst fühlte, die ihr Schmerzen verursachte. Die Geschwulst sei langsam gewachsen, die Schmerzen seien damit anhaltender und stärker geworden, jedoch seien sie unabhängig vom Stuhlgang aufgetreten. Der Stuhl war hart und öfters angehalten. Seit dem Beginne der Erkrankung magerte Patientin merklich ab.

Der objective Befund war folgender: Gut gebautes, leicht abgemagertes Kind mit blasser Gesichtsfarbe. Ueber der rechten Lungenspitze ist der Schall leicht verkürzt; auscultatorisch besteht hier verschärftes Exspirium. Herz gesund; Puls regelmässig, kräftig. Urin klar, ohne Eiweiss und Zucker. Bauchdecken schlaff, Panniculus adiposus sehr gering. — Am unteren rechten Leberrand ist das Abdomen flach vorgewölbt. Man betastet hier unter den Bauchdecken einen kindskopfgrossen, nicht beweglichen, derben, glatten Tumor; mit der Athmung ist derselbe nicht verschieblich und vom unteren Leberrand nicht abzugrenzen. Der Schall über dem Tumor ist gedämpft tympanitisch; die Druckempfindlichkeit ist mässig stark. Kein Icterus; Milz nicht vergrössert; Blinddarmgegend frei; der Stuhl ist geformt.

Da der Tumor vom unteren Leberrand nicht abgrenzbar ist, schien zunächst ein Lebertumor vorzuliegen. Das Fehlen des Icterus, die Nichtverschieblichkeit mit der Athmung, sowie die geringe Tympanie sprachen dagegen. — In zweiter Linie galt es einen Nierentumor auszuschliessen. Die Gestalt und Lage des Tumors hatten viel Aehnlichkeit mit einer Nierengeschwulst. Das Fehlen von pathologischen Sedimenten im Urin, sowie die Tympanie machten auch diese Diagnose zweifelhaft. — So musste denn die Diagnose Darmtumor gestellt werden.

Gegen Darmtuberculose schien zunächst die Localisation zu sprechen Conrath¹⁾ sagt: „Der Tumor bei Darmtuberculose liegt in der weitaus grössten Zahl der Fälle in der Ileo-cöcalgegend.“ Bei uns war die Ileo-cöcalgegend völlig frei. Weiter sagt Conrath: „Der Tumor ist meist hart und höckerig, von der Bauchwand abdrückbar, mehr oder wenig beweglich; auch

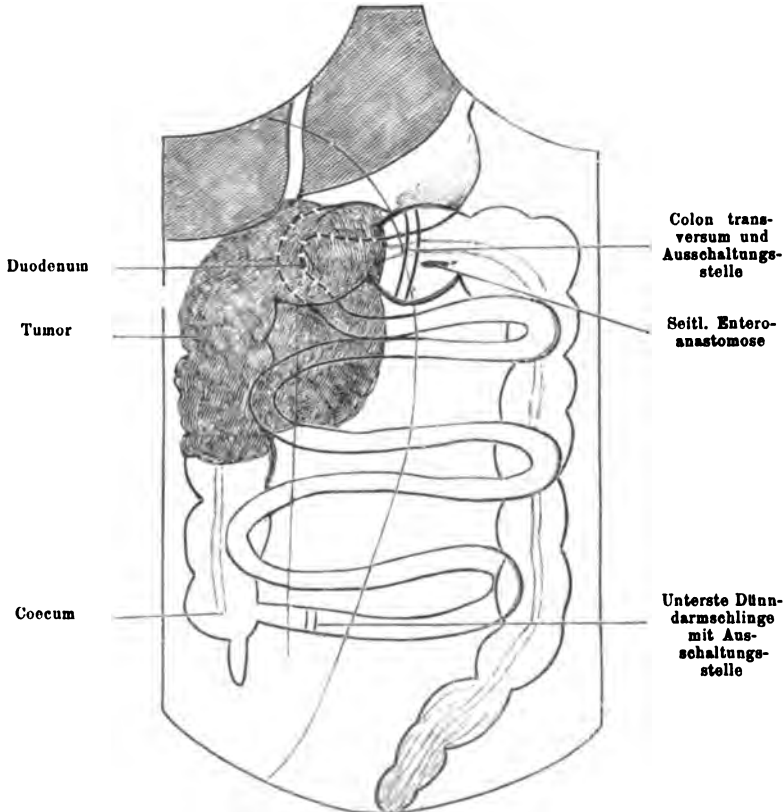
¹⁾ Beiträge zur klinischen Chirurgie. Bd. 21: Ueber die lokale chronische Coecumtuberculose und ihre chirurg. Behandlung von Conrath.

ist derselbe bei weichen Bauchdecken leicht umgreifbar.⁴ Davon war ausser der Härte des Tumors in unserem Falle nichts vorhanden. Des weiteren sollen die Darmtumoren fühl- und hörbare Geräusche und einen durch Fäkalstauung und Gasansammlung oberhalb des Tumors bedingten eigenen Gestalts- und Grössenwechsel zeigen. Der Tumor hatte in unserem Falle am Tage nach der Aufnahme genau dieselbe Configuration wie vorher; Darmgeräusche waren nicht vorhanden. — Selbst in der Anamnese sprach vieles gegen Darmtuberculose. Es bestanden niemals kolikartige Schmerzen im Leib, das häufigste Symptom bei tuberculösen Darmstricturen; es waren keine Diarrhöen vorhanden und die Geschwulst entwickelte sich angeblich sehr rasch. Trotzdem dachten wir an Darmtuberculose und zwar aus folgenden Gründen: Der Tumor gab gedämpft tympanitischen Schall, das Hauptsymptom aller Darmtumoren, und war mit der Athmung nicht verschieblich. Der Ernährungszustand war langsam aber stetig zurückgegangen im Gegensatz zu Sarcom, wo der allgemeine Ernährungszustand lange Zeit nicht beeinträchtigt wird. Der suspekthe Lungenbefund leitete uns direct auf Tuberculose hin. Nachdem wir auf diese Weise zur Diagnose Darmtuberculose hingeführt wurden, liess sich auch noch ein wichtiger, ätiologischer Factor feststellen. Der Vater erklärte nach vielen Umschweifen, dass die Patientin vor etwa 1 Jahre oft „kuhwarmer“ Milch getrunken habe. Den in der Nacht entleerten Stuhl bekamen wir leider nicht zur mikroskopischen Untersuchung aufgehoben.

Am Tage nach der Aufnahme Operation: Bauchschnitt 5 cm weit nach rechts von der Medianlinie, parallel dieser, vom unteren Rippenrand beginnend bis in die Regio ileo-cöcalis, 25 cm lang. Der untere Leberrand ist glatt, mit dem Saume gering vorliegend. Unterhalb dieses, nach rückwärts befindet sich ein kindskopfgrosser, höckeriger Tumor von blassrother Farbe. Die Lage des Tumors entspricht der Flexura coli dextra. In den unteren Pol des Tumors mündet das Cöcum, aus dem oberen Pol geht das Colon transversum hervor. Beide Darmabschnitte lassen sich in den Tumor einstülpen. Der Tumor ist nach hinten allseitig verwachsen und geht in diffus knollig verdicktes Mesenterium über. Die Tumormassen reichen medianwärts bis zur Radix mesenterii und nach rückwärts bis zur Porta hepatis. Die Gallenblase ist frei abtastbar, nach hinten gedrängt. Das Duodenum ist an seiner Convexität und Vorderseite in den Tumor eingebettet. Es wird versucht, den Tumor hervorzulagern, was jedoch wegen der Verwachsungen nicht gelingt. Desgleichen ist eine Enteroanastomose zwischen Cöcum und dem nicht erkrankten Theil des Colon transversum nicht möglich. Es wird daher zwischen der untersten Dünndarmschlinge, 10 cm von der Bauhini'schen Klappe entfernt und dem Mittelstück des Colon transversum eine seitliche Enteroanastomose angelegt. — Zwischen zwei Gazestreifen wird der Dünndarm durchtrennt, und das centrale Lumen in einen Längsspalt der Vorderseite und Mitte des Colon transversum mit doppelter Serosanahnt nach Lambert aus freier Hand genäht; Verschluss des distalen Dünndarmendes mit invaginirenden Serosanähten. Durchtrennung des Colon transversum zwischen Geschwulst und Enteroanastomose; invaginirender Verschluss beider Dickdarmlumina (Fig. 4).

Darauf wird sofort die Resection der ausgeschalteten Darmpartien abgeschlossen. Die Auslösung der der Flexur angehörenden Tumormassen von der Rückwand der Bauchhöhle gestaltet sich ausserordentlich schwierig. Erst nach sorgfältigem Herauspräpariren des Duodenum gelingt die Ablösung des Tumors von der Wirbelsäule. Da der Stiel des Tumors der Bauchaorta aufsitzt, ist es nicht möglich, diesen radical zu entfernen. Die Reste des Tumors werden mit

Fig. 4.



Fall 3 (M.). Schematischer Bauchsitus.

dem Pacquelin verschorft. Die Resection der übrigen Darmpartien gelingt glatt. Die Bauchwunde wird mit Ausnahme des oberen Wundwinkels, wo ein Jodoformgazestreifen auf den Stiel des Tumors gelegt und zur Bauchwunde herausgeleitet wird, geschlossen.

Die resecirten Darmpartien haben eine Länge von 38 cm, wovon 10 cm auf den Dünndarm, die übrigen auf den Dickdarm entfallen. Der eigentliche

Sitz des Tumors ist die Concavität der Flexura coli dextra, wo die Tumormassen das Darmlumen auf eine nur fingerdicke Passage verengern. Diese Stricture hat eine Länge von 10 cm. Der Tumor reicht an der medialen Wand des Colon ascendens bis zum Cöcum herab und hat eine Länge von 10 cm und eine Breite von 8 cm. Er ist allenthalben von der glatten Serosa umkleidet, die seine Höcker und Einbuchtungen prall umspannt. So gehört eigentlich der Tumor nur der medialen Darmwandung der Flexur an. Der Durchschnitt des Tumors ist grau-glänzend, derb. In seiner Mitte findet sich ein wallnussgrosser Eiterherd. — Die laterale Wandung des Colon ascendens ist gleichfalls derb, speckig infiltrirt; sie ist bis zu 2 cm im Durchmesser verbreitert. Die Darmschleimhaut ist stark gewulstet, nirgends jedoch finden sich auf ihr Geschwüre, nur an der Convexität der Flexur sitzen einige stecknadelkopfgrosse Echymosen. Im Blinddarm werden geringe Kothmengen gefunden, in denen die mikroskopische Untersuchung Tuberkelbacillen nachweist. Auch hier keine Ulceration.

Der grosse Eingriff wurde von der Patientin gut ertragen. Die Temperatur betrug am Abend 36,5. Schon am 2. Tage post operationem erfolgte geformter, bräunlicher Stuhl. Am 4. Tage nach der Operation wurde die Jodoformgazetamponade entfernt. Die Wunde war vollkommen reactionslos. Am 8. Tage wurden die Nähte entfernt, die Wunde war vernarbt, nur am oberen Wundwinkel bestand eine gut granulirende, für den Mittelfinger passirbare Höhle, die zu einer von den Bauchdecken aus in der Tiefe palpablen Resistenz führte (Stumpf des Tumors). In der nächsten Zeit erfolgten täglich 1—2 Stühle, die Temperatur war normal. Die Fistel am oberen Wundwinkel schloss sich immer mehr und zugleich wurde auch die in der Tiefe palpable Resistenz immer kleiner. Das Gewicht der Patientin nahm innerhalb der nächsten drei Wochen post operationem um 700g zu. Bei der Entlassung am 18. 6. 99 bestand völliges Wohlbefinden. An der Laparotomienarbe befanden sich zwei pfennigstückgrosse erodirte Stellen, die auf localisirte Nahteiterung zurückzuführen waren; sonst war die Wunde gut vernarbt und nicht mehr druckempfindlich; die Resistenz in der Tiefe des Leibes war völlig verschwunden. Der Stuhl erfolgte täglich einmal und war geformt.

So handelte es sich also in allen drei Fällen um Dickdarmtumoren. Während bei der gewöhnlichen Form der Darmtuberculose die Darmwandung durch Geschwüre verdünnt wird, und diese Darmgeschwüre oft auf weite Strecken im Darmtractus disseminirt sind, war hier im Gegentheil die Darmwand in allen Fällen stark verdickt und derb, und konnte die Erkrankung von den Bauchdecken aus genau abgegrenzt werden. Bei dem ersten Falle war der Tumor nur auf die Ileocöcalgegend beschränkt, bei dem zweiten Falle hatte sich dieser von der Ileocöcalgegend bis zur Mitte des Colon transversum ausgedehnt, bei dem dritten Falle sass der Tumor an der Flexura coli dextra mit völligem Freilassen

des Cöcum, eine Localisation, die bei Colontuberculose höchst selten ist.

Handelte es sich denn aber auch in allen Fällen bestimmt um Tuberculose? In den beiden ersten Fällen konnte allein schon das makroskopische Bild die Diagnose sichern. Im ersten Falle fand man in der Nähe der Einmündungsstelle des Dünndarms in das Cöcum ein typisch tuberculöses Geschwür mit unterminirten und knötchenbesetzten Rändern. Die Umgebung dieses Geschwürs ging in die verdickte Darmwand über. In dem zweiten Falle waren sogar mehrere tuberculöse Darmgeschwüre in dem Bereich der verdickten Darmwand vorhanden, deren Ränder in die derben, circulären Darmwandverdickungen übergingen. Die Section sicherte erst recht die Diagnose Darmtuberculose, da man auch weiterhin im Dünndarm versprengte Ulcera fand, die auch die Neigung hatten, die Darmwand in ihrer Umgebung zu verdicken.

Nicht so einfach war die Diagnose bei dem dritten Falle, selbst nachdem wir den resecirten Darmtumor in Musse auf der Hand betrachten konnten. Billroth sagte in einem Vortrag in der Gesellschaft der Wiener Aerzte, dass die Aehnlichkeit der äusseren Form des tuberculösen ileo-cöcalen Tumors mit Darmkrebs grosse Schwierigkeiten für die Diagnose selbst dann noch mache, wenn man den aufgeschnittenen Tumor in den Händen halte. So waren auch wir anfänglich in Verlegenheit mit der Diagnose. Erst nachdem man den Eiterherd in der Mitte des Tumors gefunden hatte, war die Diagnose „tuberculöser Colontumor“ einigermaassen gesichert; bestimmt wurde diese erst durch die mikroskopische Untersuchung. Dazu kam noch der aussergewöhnliche Befund der Darmschleimhaut. Diese war blos gewulstet und petechienartig sugillirt; nirgends fanden sich auch nur Andeutungen von Geschwüren, wie sie bei der Colontuberculose häufig gefunden werden. Conrath¹⁾ sagt: „Die Mucosa trägt meist grössere oder kleinere hämorrhagisch gefärbte Geschwüre von dem bekannten Aussehen der tuberculösen Darmgeschwüre mit den gelblichen Knötchen im Grunde und den unterminirten Rändern; nur manchmal bei noch nicht langer Dauer der tuberculösen Affection ist sie wenig verändert.“ — Letzterer Passus traf also bei

¹⁾ Beiträge zur klin. Chirurgie. Bd. XXI.

diesem Falle zu, denn nach der Anamnese bestand die Krankheit erst seit 4 Wochen. Im Allgemeinen ist es aber immerhin eine Seltenheit, wenn bei Dickdarmtuberculose sich keine Geschwüre auf der Schleimhaut vorfinden. Bei der retroperitonealen Tuberculose der Kinder, der *Tabes mesaraica*, die grosse Aehnlichkeit mit diesem tuberculösen Darmtumor hat, ist es allerdings die Regel, dass keine Geschwüre auf der Darmschleimhaut sich vorfinden, obwohl von dieser aus die Infection erfolgt. Das Krankheitsbild dieses Falles hatte eben viel mit der *Tabes mesaraica* gemeinsam; die Schwellung der retroperitonealen Drüsen war auf den Mesenterialabschnitt der Flexur beschränkt und ging von hier in die Darmwandung über.

Was die Complicationen der Colontuberculose betrifft, so ist die häufigste und natürlichste Folge der Wandverdickung des Darmes die Verengerung der Kothpassage, die Bildung von Stricturen. Man sollte glauben, je mächtiger die tuberculösen Wucherungen um das Darmrohr entwickelt sind, desto enger sei die Stricture. In diesem Umfange ist jedoch bei tuberculösen Darmtumoren diese Ansicht nicht gültig; die Bildung von Stricturen richtet sich hier nach dem Vorhandensein von Darmgeschwüren. Je mehr die Darmschleimhaut ulcerirt ist, desto grösser ist die Neigung zur Stricturenbildung; wo die Geschwüre fehlen, dort fehlen auch die Stricturen. So bestand in unserm ersten Falle nur am Anfang der verdickten Darmpartie, dort wo das Geschwür sass, eine Verengerung der Kothpassage; in dem Bezirk der eigentlichen Verdickung, dem Cöcum, befand sich keine Stricture und war im Gegentheil dieser Darmabschnitt erweitert. In dem dritten Falle, wo die mächtige Wandverdickung an dem unteren Theile der Flexura coli dextra sass, aber keine Darmgeschwüre vorhanden waren, war die Verengerung der Kothpassage unbedeutend und hatte überhaupt keine Symptome gemacht. Anders in dem zweiten Falle, wo zahlreiche Darmgeschwüre vorhanden waren; hier fanden sich auch zahlreiche Stricturen; die Wandungen der Geschwüre gingen gleichsam in die stenosirenden Bindegewebswucherungen über.

Die nächst häufigste Complication bei den tuberculösen Darmtumoren ist die Perforation der Darmwandung am Sitz der Geschwüre. Der gewöhnlichste Sitz der Perforation befindet sich am

Processus vermiformis. Dabei kommt es selten zu einer allgemeinen tuberculösen Peritonitis, weil durch Verwachsungen der Umgebung der Perforation mit dem parietalen Blatt des Mesenteriums die Durchbruchstelle abgekapselt wird und so eine Kothfistel sich bildet. Auf diese Weise entstand in unserem ersten Falle eine Kothfistel in der Regio ileo-coecalis, nachdem die vordere Wand des Cöcum durch ein Ulcus perforirt war. In dem zweiten Falle wäre die Perforation an der ulcerirten, in das kleine Becken herabgesunkenen Dünndarmschlinge erfolgt, wenn die Patientin einige Tage länger gelebt hätte. Da Verwachsungen hier in der Umgebung fehlten, hatte sich bereits eine Pelveoperitonitis mit Exsudat entwickelt.

Dieser Fall, der erst nach 1 Jahr vom Beginne des Leidens an gerechnet zur Operation kam, leitet uns zu der, bei vernachlässigter Colontuberculose immer auftretenden Complication über, zu der schliesslichen Verallgemeinerung der Tuberculose im Körper. Nach dem Befunde der Reaction der Dickdarmgeschwüre, der Bindegewebswucherungen in der Umgebung; waren diese die frühesten. Die Bindegewebswucherungen in der Umgebung der Dünndarmgeschwüre waren nur gering. Wie dem aber auch sein mag, zweifellos handelte es sich hier um primäre Darmtuberculose. Die multiplen Knötchen im linken Oberlappen der Lunge, die in ihrem Centrum noch nicht einmal erweicht waren, sind als acuter, secundärer Ausbruch der Verallgemeinerung der Tuberculose anzusehen. Von der narbigen Einziehung in der linken Lungenspitze konnte infectiöses Virus in den Darmkanal schon lange nicht mehr gelangt sein. —

Die mikroskopischen Untersuchungen bestätigten in allen Fällen die Diagnose Darmtuberculose.

Das mikroskopische Bild der Darmwand des Cöcum von Fall 1 war folgendes: Schleimhaut stark hypertrophirt; Drüsenzellen gut färbbar. Die Submucosa ist gering verbreitert; in sie hinein ragt zackenförmig die Ringmuskulatur; spärliche kleine Tuberkel mit Riesenzellen sind hier auffindbar. Rings- und Längsmuskulatur leicht aufgelockert. In die Subserosa sind wiederum einzelne Tuberkel eingesprengt. Serosa glatt. Tuberkelbacillen werden in spärlicher Menge in den subserös gelegenen Tuberkeln aufgefunden.

Die verdickte Darmwand von Fall 2 ergab: Die Mucosa ist stark verbreitert und aufgelockert; die Drüsenzellen sind fast alle trübe degenerirt und ihre Kerne nicht färbbar. Zwischen die einzelnen Drüsenschläuche drängt sich

ein mit Rundzellen infiltrirtes Bindegewebe. — Die Submucosa ist stark verbreitert, sie beträgt etwa das vierfache der normalen Breite und ist in zwei Schichten getheilt. Die erste, an die Basen der DrüsenSchläuche grenzend, besteht aus lymphatischem Gewebe, in das zahlreiche Tuberkel, die im Centrum zerfallen sind, eingelagert sind. Dazwischen befinden sich spärliche, langgestreckte Muskelzellen, die in die Muscularis der Mucosa ausstrahlen. Die zweite Schicht besteht aus aufgelockertem Bindegewebe, in dem Gruppen von Wundzellen spärlich verstreut sind. Elastische Fasern finden sich hier reichlich vor. Dort, wo diese Schicht der Ringmusculatur anlagert, befinden sich wiederum Tuberkel mit Riesenzellen. Ring- und Längsmusculatur sind aufgelockert; die Kerne gut färbbar; das Protoplasma trüb. Die Subserosa ist wiederum verbreitert, etwa um das Doppelte vom Normalen; in ihr sind nur spärliche Tuberkel eingelagert. Auf der Serosa liegt ein Saum Fibrin auf. — Ausgeschnittene Stückchen von den Narbenstricturen der stärksten Darmwandverdickung ergaben: Schleimhaut nur rudimentär erhalten; die DrüsenSchläuche angedeutet mit nur einzelnen Trümmern von Zellen; dazwischen ein Gewebe von Rundzellen und gegen die Submucosa hin Tuberkel. Submucosa aufgelockert, nicht verbreitert. An diese grenzt eine Schicht von derben Bindegewebsfasern (sehnigem Gewebe ähnlich), die denselben Verlauf wie die Ringmusculatur haben, diese selbst aber völlig verdrängen. Diese Schicht ist gut fünfmal so breit als die normale Ringmusculatur. An Stelle der Längsmusculatur befindet sich gleichfalls derbes, fibröses Gewebe, das denselben Verlauf wie diese einhält und etwa 2mal so breit wie die normale Längsmusculaturschicht ist. In diesem tendinösen Gewebe, das die Darmschichten also förmlich durchwuchert und verdrängt, finden sich keine Tuberkel. Serosa wie oben. — In den submucösen Tuberkeln werden ausserordentlich spärliche Tuberkelbacillen gefunden.

Der mikroskopische Befund der Darmwand von Fall 3 war folgender: Schleimhaut hypertrophisch; Drüsenzellen, theilweise schleimig entartet, gleichen Becherzellen; Kerne gut färbbar. Die Lieberkühn'schen Krypten mit Schleim gefüllt. Das Bindegewebe zwischen den DrüsenSchläuchen kleinzellig infiltrirt. Die Submucosa ist stark verbreitert: ihre Dicke beträgt das 7 bis 8fache des Normalen. In ihr sind eine Masse im fibrösen Stadium befindlicher Tuberkel mit Riesenzellen eingelagert und grosse Lymphknoten. Die Tuberkel sind von einem epitheloiden Zellsaum umgeben und von glattem, Muskelfasern ähnlichem Bindegewebe umgrenzt. Ring- und Längsmusculatur aufgelockert und an der Peripherie infiltrirt. Nun folgt eine mächtige Schicht von Tuberkeln und Lymphknoten, die als Subserosa anzusprechen ist und eine Breite von fast 1 cm! besitzt. Tuberkel und Lymphknoten sind in spärliches fibröses Gewebe eingebettet, das von zahlreichen glatten Muskelfasern durchzogen wird. Serosa ohne besonderen Befund.

Die Verdickungen der Darmwand bestanden also in allen drei Fällen aus aufgelockertem, mit Bindegewebszügen durchsetztem Gewebe, in das Tuberkel eingelagert waren. In dem ersten Falle

waren die Tuberkel klein und präsentirten sich als Rundzellen-complexe; in dem zweiten und dritten Falle fanden sich mächtige Tuberkelknoten vor, die bereits bei Fall 2 im Centrum verkäst waren. Ihre Localisation in Submucosa und Subserosa entspricht dem auch bei anderen tuberculösen, ileocöcalen Tumoren gewöhnlich gefundenen Sitze. Die Mucosa und Muscularis waren in allen Fällen mehr oder weniger geschwellt und kleinzellig infiltrirt, wodurch die Verschieblichkeit der einzelnen Schichten und besonders der Mucosa gegen die Muscularis verloren gegangen war, und die Darmwand ein rigides, derbes, sarkomähnliches Gepräge erhielt. In anderen bisher mitgetheilten mikroskopischen Befunden sass die tuberculöse Infiltration vorzüglich oder ausschliesslich nur in einer Schicht, und man hat demnach zwei Formen von Colontuberculose unterschieden: eine mucös-submucöse und eine subseröse Form. Die submucöse Form findet man dort, wo zahlreiche Schleimhaut-ulcera vorhanden sind; sie ist auf dem Wege des Contactes von der Schleimhaut aus entstanden. Anders liegen die Verhältnisse bei der subserösen Form, da die Muscularis des Darmes einen Schutzwall gegen die fortschreitende Tuberculose bildet. Thatsächlich haben sich auch nur bei der veralteten Tuberculose in unserem zweiten Falle einzelne Zellconglomerate in der Muscularis gefunden, in den anderen Fällen war die Muscularis frei von Tuberkeln. Die subseröse Tuberculose von Fall 1 und 3 kann daher nicht auf dem Wege des Contactes entstanden sein. Vergleichen wir Fall 3 mit Fall 2, so fällt sofort auf, dass dort, wo keine Ulcera auf der Schleimhaut vorhanden waren, aber die mesenterialen Drüsen mit in den Tumor einbezogen und hauptsächlich ergriffen waren, die Subserosa des Darmes in eine mächtige, mit tuberculösen Infiltrationen durchsetzte Schicht umgewandelt war, dort aber, wo Darmgeschwüre vorhanden waren, sassen die tuberculösen Infiltrationen hauptsächlich in der Submucosa. Halten wir fest, dass auch im Fall 3 das primäre Gift im Darmlumen sass, was durch die mikroskopische Untersuchung bestätigt ist, so bleiben zur Infection der Subserosa nur Blut- und Lymphwege übrig. Das hauptsächlichste Ergriffensein der mesenterialen Drüsen in dem Winkel der Flexur spricht für den Lymphweg; nachdem einmal die mesenterialen Drüsen inficirt waren, konnte wiederum per contiguitatem die Subserosa von der Tuberculose ergriffen werden.

Unterstützt wird diese Anschauung durch die Versuche von Ribbert, Gaffky, Baumgarten und Löffler, welche nachwiesen, dass gesundes Darmepithel von den Tuberkelbacillen passirt werden kann. Latente Tuberculose der mesenterialen Drüsen kann dann plötzlich durch Insulte und andere Schädlichkeiten zum Ausbruch der Darmtuberculose führen. Suchier¹⁾ hat einen Fall in dieser Hinsicht mitgetheilt, wonach ein Achatschleifer, der täglich zwölf Stunden auf dem Bauche liegend arbeiten musste, wobei hauptsächlich die lateralen Bauchpartien zu leiden hatten, Colontuberculose acquirirte.

Was weiterhin die Bildung von zahlreichen, derben Bindegewebsfasern bei der Colontuberculose betrifft, so hängt diese Frage mit der Bindegewebsneubildung bei der Tuberculose im Allgemeinen zusammen. Bei der latenten Lungentuberculose findet man um die tuberculösen Herde derbe Bindegewebswucherungen, die dem Weiterschreiten des tuberculösen Processes einen Damm entgegensetzen. Aehnliche Verhältnisse trifft man bei tuberculösen Halsdrüsen; man findet in der Mitte dieser tuberculösen Tumoren eitrig-käsige Einschmelzungsherde, die grosse Tendenz zum Durchbruch nach aussen besitzen. Das Weiterschreiten nach anderen Richtungen ist durch den derben Bindegewebswall, der mit allen angrenzenden Geweben innige Verschmelzungen eingeht, gehindert. Nach der Mächtigkeit dieser Bindegewebswucherungen kann man einen ungefähren Schluss auf die Zeitdauer der tuberculösen Lymphomata machen. Bei kleinen und noch nicht alten Halsdrüsen fehlen die Bindegewebswucherungen vollständig. Aehnliche Bindegewebsneubildungen werden auch bei der tuberculösen Peritonitis gefunden und zwar hauptsächlich bei heilenden tuberculösen Processen, so besonders nach Laparotomien, wo dieser Bindegewebsbildung an Stelle der miliaren Tuberkel die eigentliche Heilung der Tuberculose zugeschrieben wird. Uebertragen wir diese Erfahrungen auf die tuberculösen Darmtumoren, so werden wir jene, wo wir mächtige Bindegewebsbildungen finden, zunächst zu den älteren rechnen dürfen; Bindegewebszüge fanden wir aber bei unseren sämmtlichen drei Fällen, obwohl wir geneigt waren, den dritten Fall zu den acut auftretenden Darmtumoren zu rechnen.

¹⁾ Berliner klin. Wochenschrift. 1889.

Es musste sich daher auch hier um einen chronischen Process handeln, wie einen solchen Conrath bei der Bildung aller tuberculösen Darmtumoren annimmt, da dadurch gerade die Verdickung der Darmwand im Gegensatz zu der gewöhnlichen Darmtuberculose der Phthisiker erklärt wird. „Die Darmwandverdickung ist“, so sagt Conrath, „einerseits durch die Natur des Leidens verursacht und andererseits das Resultat des äusserst chronischen, abgeschwächten Verlaufes dieser Entzündung (Bindegewebsneubildung mit narbiger Schrumpfung)“. Das ursächliche Agens der Darmtuberculose, die Bacillen, waren in unseren sämtlichen Fällen äusserst spärlich vorhanden.

Des Weitern hat die Bindegewebsneubildung in der Darmwandung eine die Tuberculose begrenzende und dadurch heilende Wirkung. In dieser Hinsicht gaben uns die Präparate von Fall 2 instructive Bilder.

An den Stricturen waren die Bindegewebswucherungen zu einer enormen Dicke angewachsen; sie schienen von dem intermusculären Gewebe der Muskelschichten auszugehen und hatten auch den gleichen Verlauf wie die Muskelfasern, d. h. die innere Schichte verlief circulär, die äussere longitudinal. Letztere hatte die mit Tuberkeln dicht besetzte Subserosa bereits völlig verdrängt. Die stark verbreiterte und mit Tuberkeln überfüllte Submucosa war von der circulären Schichte der Bindegewebswucherungen bis auf einen schmalen Saum eingenommen worden. In dem Bindegewebe selbst war keine Andeutung von Tuberkeln, ja nicht einmal irgendwelche rundzellige Infiltrationen.

Die Bindegewebswucherungen erreichen in den Fällen, wo die Dickdarmtuberculose sich selbst überlassen wird, eine enorme Dicke und können zu schweren und zahlreichen Stricturen Veranlassung geben, heilen aber, sich selbst überlassen, die Tuberculose niemals völlig aus. Diese führt ohne ärztliche Hilfe immer in einem Zeitraum von 1—3 Jahren zum Tode. Es eröffnet sich daher von selbst die Frage, welche von den zahlreichen zur Heilung der Dickdarmtuberculose vorgeschlagenen Operationen die rationellste und sicherste ist. Die Antwort lautet: diejenige Operation, die am radicalsten den Krankheitsherd ausschaltet. Es genügt also nicht

die einfache Entero-Anastomose im Gesunden und den kranken Darmabschnitt in der Bauchhöhle zu belassen. Körte¹⁾ hat dies bereits im Anschluss an seinen mitgetheilten Fall ausgesprochen, da die einfache Entero-Anastomose nicht die Ableitung des Darminhaltes garantirt. Dazu kommt noch ein viel wichtigerer Factor. Die eiterige Secretion des tuberculösen Schaltstückes²⁾ ist, wie wir in Fall 2 gesehen haben, eine so reichliche und sicher auch infectiöse, dass dadurch die Kräfte der Patientin reducirt und die Verallgemeinerung der Darmtuberculose nicht hintangehalten werden konnte. Es muss daher immer eine totale Darmausschaltung der erkrankten Darmpartien mit oder ohne spätere Resection des Schaltstückes gemacht werden.

Hier stehen sich aber schon bei der Technik der Darmausschaltung zwei Anschauungen streng gegenüber. Die einen schalten den kranken Darm aus und versenken das an beiden Enden abgeschlossene Schaltstück in die Bauchhöhle; die Andern verwerfen diese Methode, weil zu gefährlich, und rathen die Enden des Schaltstückes durch die Bauchwunde herauszuleiten. Der Verfechter der ersteren Methode ist Obalinski; die zweite Methode wird von Narath, Czerny, v. Eiselsberg, Reichel, Funke und jüngst auch von v. Baracz empfohlen. Die experimentellen Versuche von v. Baracz an Hunden haben zur Genüge gezeigt, dass die Versenkung des Schaltdarmes äusserst gefährlich und es oft nur Zufälligkeiten zu danken ist, wenn derartig Operirte am Leben bleiben. Selbst der peinlichst desinficirte, ausgeschaltete, gesunde Darm producirt Koth. Wenn auch zugegeben werden muss, dass durch die Desinficientien die in den Darmfalten verstreuten und durch mechanische Manipulation niemals vollständig entfernbaren Gährungs- und Fäulnisserreger abgetödtet werden, wenn die resorbirende Thätigkeit des Darmes und besonders des Dickdarmes nicht unterschätzt werden darf, so kann andererseits dennoch die Secretion der Darmdrüsen überwiegen und das Schaltstück mit eingedicktem, glaserkittähnlichem Darmsaft anfüllen.

Thiry hat an seiner, in der Physiologie allbekanntem Darmfistel schon 1864 klargelegt, dass die Darmschleimhaut, besonders

¹⁾ Langenbeck's Archiv f. klin. Chirurgie. Bd. 48.

²⁾ Wir nennen nach dem Vorschlage von Baracz das ausgeschaltete Darmstück der Kürze wegen einfach „Schaltstück“.

wenn sie gereizt wird, reichlich secernirt. Im Hungerzustande wird ja gleichfalls durch die Secrete der Galle, des Pankreas und nicht zum geringsten der Darmschleimhaut Koth producirt.

Die Untersuchungen über die Secretion der Darmschleimhaut sind von den verschiedensten Seiten nachgeprüft worden und man kann hier wiederum zwei grosse Gruppen unterscheiden: einmal jene, die den Darm ohne Ausspülung und Desinfection seiner Höhle ausschalteten, und solche, die den Darm vor seiner Ausschaltung peinlichst desinficirten und ausspülten. Die Erstern fanden in den wenigen Versuchsthiere, die am Leben blieben, nach Wochen die ausgeschaltete Schlinge prall mit kothähnlichen Massen angefüllt. Die Schüler Herrmann's, Blitstein und Ehrenthal¹⁾ stellten zehn Versuche an, wo bei den am Leben gebliebenen fünf Hunden der „Ringdarm“ stark gespannt und im Zustande der Entzündung war. In den Fällen von Salzer²⁾ gingen alle Thiere bis auf zwei an acut peritonitischen Erscheinungen zu Grunde; bei diesen war das ausgeschaltete Colon wurstförmig, prall ausgedehnt und enthielt eine braungraue, breiige Masse. — Anders bei jenen, die die Bakterien der normalen Darmwand durch Desinficientien abtödteten und den Schaltdarm vor seinem Verschluss durchspülten. Klecki desinficirte mit Borsäure und fand in den gelungenen Fällen nur einige Gramm Darminhalt. Bei den Versuchen von Ehrenthal, der die Darmwand der Schaltschlinge mit in Carbolwasser getränkter Jodoformgaze abrieb, fand man sogar den Darmring geschrumpft und die Schleimhaut atrophisch.

Aus diesen Versuchen am gesunden Darm geht also hervor, dass bei genügender Desinfection des Darmlumens es möglich ist, die Darmsecretion so sehr zu beschränken, dass ein totaler Verschluss des Schaltstückes gemacht werden kann.

Die in dem Schaltstück vorhandenen Bakterien scheinen demnach bei diesen Versuchen die wesentlichste Rolle bei der allmäligen Anfüllung mit Koth zu spielen. Es kommen jedoch dabei, wie schon Klecki dargethan hat, noch andere Factoren in Betracht.

¹⁾ Ehrenthal, Neuere Versuche z. Physiologie des Darmkanals. Archiv für Physiologie. 1891. Bd. 48, S. 74.

²⁾ Salzer. Ein Vorschlag zur Modification der Enteroanastomose durch völlige Ausschaltung des kranken Darmtheiles. Centralblatt für Chirurgie. 1891, No. 26.

Salzer schaltete Darmschlingen ohne zu durchspülen aus, und als er bei der Operation gelernt hatte, das Schaltstück möglichst wenig mechanisch und auch chemisch zu reizen, und auf die Ernährung der Versuchsthiere grössere Sorgfalt verwendete, wodurch er jede Spur von Peritonitis hintenanhalten konnte, blieben diese Versuchsthiere am Leben; bei der Obduction fand man allerdings den Ringdarm prall gefüllt mit glaserkittähnlicher Masse. Er hatte aber dadurch gezeigt, dass es möglich ist Darmstücke, wie sie sind, auszuschalten und zu vernähen, und dass nicht allein die Darmbakterien, sondern vor allem die chemischen und mechanischen Reizungen der ausgeschalteten Darmschlinge für die Menge der Kothbildung bestimmend sind. — Und gerade dieser Factor ist es, der für die Chirurgie ausschlaggebend ist. Bei allen pathologischen Processen am Darm und besonders bei der Tuberculose, wo peritoneale Verklebungen die Regel bilden und sich der Darm immer in einem Zustand der Reizung befindet, darf niemals das Schaltstück ohne Sicherheitsventil vernäht und versenkt werden. Ein solcher Darm producirt, wie wir an unserem zweiten Falle gesehen haben, Unmengen von Excreten und Koth. Am 4. Tage war das verschlossene Schaltstück prall damit angefüllt und nach der Eröffnung musste sogar täglich wegen allzureicher Production von Exkreten der Verband gewechselt werden. — Funke hat einen Fall mitgetheilt, wo nachträglich das an den Enden vernähte und versenkte Schaltstück, da es in Folge enormer Aufblähung bedenkliche Erscheinungen verursachte, durch den vorher verschlossenen Anus präternaturalis wieder geöffnet werden musste. In einem zweiten von demselben Autor veröffentlichten Falle ist das an den Enden verschlossene und versenkte Schaltstück in den Hauptdarm durchgebrochen.

Bei den wenigen bis jetzt mit dauerndem Erfolge operirten Fällen, wobei das Schaltstück an den Enden vernäht und versenkt wurde, von Hochenegg, Frank, v. Baracz und Obalinsky ist kein einziger Fall einwandfrei. Bei den Fällen der drei ersten Operateure bestanden Kothfisteln, die den in der Spaltschlinge sich bildenden Exkrementen wenigstens in der ersten Zeit nach der Operation, wo die Production am stärksten zu sein scheint, Abfluss gestatteten. Der Fall von v. Baracz verlief keineswegs glatt,

und v. Baracz ist in seiner 1899 veröffentlichten Arbeit¹⁾ selbst der Ansicht, dass, wie Narath dies schon vorher erklärte, sich in den günstig verlaufenen Fällen von totaler Darmausschaltung mit totalem Verschluss der ausgeschalteten Schlinge nachträglich eine Communication des Schaltstückes mit dem Hauptdarm gebildet haben muss. — Obalinsky hatte aber bei einem derartig operirten Falle Gelegenheit, nach einem halben Jahre wiederum zu laparotomiren und die ausgeschaltete Schlinge direct zu besichtigen. Er fand diese zu einem Bindegewebsstrange geschrumpft. Das ausgeschaltete Darmstück war die Flexura coli dextra; diese war gesund und wurde nur deshalb ausgeschaltet, um die Enden des Hauptdarmes (Ileum und Colon hier), die theils wegen Kürze des Mesenteriums, theils infolge Peritonealverwachsungen nicht mit einander vereinigt werden konnten, aneinander zu bringen. Obwohl nun die Besichtigung eines Bindegewebsstranges uns noch keine Garantie dafür geben kann, dass nicht doch vorher communicirende Fisteln mit dem Hautdarm vorhanden gewesen waren, wäre es gerade hier einmal möglich gewesen, dass bei dem gesunden Colon die Reizung eine so minimale gewesen ist, dass die Kothproduction sich in mässigen Grenzen hielt und die Verschlussnähte keinen Austritt von Gasen oder Koth gestatteten, bis die wohl in allen ausgeschalteten Darmschlingen später auftretende Degeneration der Schleimhaut eintrat.

Trotzdem wird aber dieser eine Fall uns nicht belehren können, dass auch pathologisch veränderte, ausgeschaltete Darmschlingen total zu verschliessen und zu versenken sind. Die Degeneration der Schleimhaut bildet zwar auch hier eine bedeutende Rolle. Wir fanden die Schleimhaut der Schaltschlinge in unserem 2. Falle trübe geschwellt und schleimig degenerirt; trotzdem aber war die Production von Darmsekreten und Eiter eine überaus grosse. Die Tuberculose scheint lange Zeit selbst in dem ausgeschalteten Darm einen Reiz auf die Drüsenzellen auszuüben, so dass schleimig entartete Drüsenzellen in Verbindung mit der Eiterproduction der Geschwüre eine grosse Menge Sekret liefern, welches das ver-

¹⁾ v. Baracz, Experimenteller Beitrag zur Frage der totalen Darmausschaltung mit totalem Verschluss der ausgeschalteten Darmschlinge. Deutsche Zeitschrift für Chirurgie. Bd. 58.

geschlossene Schaltstück zum Bersten anfüllt und ohne Abfluss zum Bersten bringt. Wir schliessen uns daher ganz der Ansicht von v. Baracz an, dass die totale Darmausschaltung mit beiderseitigem Verschluss des Schaltstückes und Versenkung in die Bauchhöhle gefährlich und verwerflich ist; beim tuberculös erkrankten Darm ist diese Methode ein Fehler und bedroht das Leben des Patienten. Welcher Operationsmodus der Darmausschaltung ist daher anzuwenden? Bei der Ausschaltung ohne völliges Versenken des Schaltstückes sind gleichfalls mehrere Methoden geübt worden; Verschluss des proximalen Endes der Schaltschlinge, Versenkung dieser und Herausleiten des geöffneten distalen Endes durch die Bauchwunde; Versenkung der beiden abgeschlossenen Enden des Schaltstückes mit Offenlassen oder Neubildung einer Kothfistel, die dem Inhalt des Schaltstückes Abfluss nach aussen gewährt; Herausleiten beider offenen Enden des Schaltstückes durch die Bauchwunde. — Diese letzte Methode gab die besten Resultate. Von 3 derartig operirten Fällen von Wölfler sind alle geheilt. Der einzige Fall, wo die nachfolgende Exstirpation der Schaltschlinge angeschlossen wurde — (Wölfler exstirpirte nach 46 Tagen die ausgeschaltete Darmschlinge) — heilte gleichfalls. Hierher gehört auch unser 2. Fall, wo die Darmausschaltung ebenfalls glatt verlief.

Ist nun aber, wenn der tuberculöse Darmabschnitt auf diese Weise ausgeschaltet ist, hiermit auch der Kranke geheilt, wird eine spätere Resection dadurch unnöthig? Zur Beurtheilung dieser Frage wollen wir in Kürze die bisher operirten etwa 24 Fälle zusammenstellen, wo der tuberculöse Darmtumor in der Peritonealhöhle gelassen wurde und mit jenen vergleichen, bei denen der tuberculöse Darmtumor resecirt wurde.

Wir fanden 6 Fälle, wo nur Wandresectionen gemacht worden waren; davon heilten fünf; einer wurde ungeheilt entlassen; — 4 Fälle, wo nur laparotomirt worden war; davon gingen zwei an allgemeiner Tuberculose zu Grunde, und zwei heilten auffallender Weise aus. Der eine der geheilten Fälle ist von Körte;¹⁾ es bestand die knötchenförmige Darmserosatuberculose mit zahlreichen peritonealen Verwachsungen der Serosa. Der Kranke wurde geheilt entlassen, bekam aber später eine Kothfistel. — Ein anderer Fall

¹⁾ Deutsche Zeitschrift für Chirurgie. Bd. 40.

ist von Nové-Josserand¹⁾ veröffentlicht und betrifft ein 12jähr. Kind. Dünndarm und Colon waren erkrankt und an dem Darmtumor waren theilweise schon „käsige Streifen“ sichtbar. Nach einem Jahre befand sich dieser Patient im besten Wohlbefinden; der Tumor war geschwunden, eine Gewichtszunahme von mehr als 10 k konnte der Patient verzeichnen.

Des weitern wurden bei 9 Fällen Enteroanastomosen angelegt mit Zurücklassung der tuberculösen Darmabschnitte. Von diesen Fällen, die Hacker, Obalinski, Riedl, Czerny, Hochenegg, Israel und Gessner operirten, starb kein einziger; in einem Falle blieb eine Kotfistel zurück, alle andern befanden sich noch nach 1 Jahr gesund und ist der bestimmt für tuberculös angesprochene Tumor immer kleiner geworden. —

Hierher gehören weiterhin 8 Fälle, wo die complete Darmausschaltung gemacht wurde mit Zurücklassung des Tumors in der Bauchhöhle; davon starben zwei. —

Nach dieser Statistik blieben ungeheilt, resp. starben 6 Fälle, woraus 19 pCt. Misserfolge sich berechnen lassen.

Demgegenüber sind 58 Totalexstirpationen der tuberculös erkrankten Darmpartien mitgetheilt, die von den verschiedensten Autoren operirt worden sind, mit 11 Todesfällen, also annähernd gleichem Procentsatze von Misserfolgen.

Es liesse sich daher nach diesen statistischen Erhebungen schwer entscheiden, ob die Resection des tuberculösen Tumors anzurathen ist oder nicht, wenn nicht ein zweiter weit wichtigerer Factor in Betracht käme, die Frage der Dauerheilung. In dieser Hinsicht liegen nun leider äusserst spärliche Mittheilungen vor, wir finden nur, dass im Allgemeinen von 72 operirten Fällen, die „geheilt“ das Krankenhaus verlassen konnten, in kürzerer oder längerer Zeit 18 an den Erscheinungen der Tuberculose gestorben sind.

Wenn also die Gefahr der Verallgemeinerung der Tuberculose bei den tuberculösen Darmtumoren eine so grosse ist, dann können wir uns nicht verhehlen, dass selbst die totale Darmausschaltung mit Zurücklassung des tuberculösen Darmtumors in der Bauchhöhle keine radicale Operation ist. Sie beseitigt die Beschwerden eines Darmtumors, dieser selbst kann nach den verschiedenen Angaben

¹⁾ Nové-Josserand, Lyon médical 96, Bd. 82.

schrumpfen, ja sogar für die Palpation verschwinden. Der Körper aber birgt immerhin noch einen grossen, latenten tuberculösen Heerd, von dem jederzeit aus tuberculöse Nachschübe auf den Lymphwegen in andere Gegenden verschleppt werden können und die Verallgemeinerung der Tuberculose im Körper bedingt wird. Wir wollen damit nicht in Abrede stellen, dass es, gleich der Peritonealtuberculose, auch bei der chronischen Coecum- und Colontuberculose Stadien giebt, die allein schon durch die Laparotomie oder die einfache Enteroanastomose ausheilen können. Bei der peritonealen Tuberculose wird ein mittleres Entwicklungsstadium der Tuberkelknötchen der Serosa kurz vor ihrer Verkäsung angenommen, wo die Laparotomie eine Art von kollagener Nekrose der Tuberkelknötchen und damit Ausheilung der Tuberculose bedingt. Es liegen aber auch bei der Peritonealtuberculose die Verhältnisse wesentlich anders als bei der chronischen Darmtuberculose; denn einmal giebt es ausser der Laparotomie keinen anderen operativen Eingriff, der die Peritonealtuberculose heilen könnte und zweitens ist die Beurtheilung des Stadiums der Tuberkelknötchen bei der Uebersichtlichkeit des Peritoneums nach der Eröffnung des Abdomens eine leichte. Unmöglich aber ist die Erkennung des Stadiums der Tuberculose bei tuberculösen Colontumoren nach der einfachen Laparotomie und selbst bei der totalen Darmausschaltung. Dies kann erst, wie wir an unseren Fällen zeigten, am aufgeschnittenen Darm nachgewiesen werden. Von der Grösse des Tumors oder der Zahl der Stricturen können auf das Entwicklungsstadium der Tuberculose keine Schlüsse gezogen werden. Wenn also nach der totalen Darmausschaltung ohne Resection dennoch Heilung eintrat, so ist dieser Erfolg mehr oder minder der Willkür des Zufalls preisgegeben. Wir vermeiden aber diesen Fehler, wenn wir die radicalste Operation, die Darmresection empfehlen und die totale Darmausschaltung nur als letzten Nothbehelf oder als Voroperation hinstellen.

Die Darmresection ist daher in jedem Falle, wie auch v. Eiselsberg und v. Baracz betonen, so lange der erkrankte Darmabschnitt beweglich und nicht allzu gross ist, wo keine tuberculöse Erkrankung der regionären Lymphdrüsen besteht und auch der Kranke keine Lungenerscheinungen zeigt, am Platze. Die Operation ist,

und zwar hauptsächlich der langen Dauer der Narkose wegen, ein relativ grosser Eingriff, wird aber bei circumscripiter Darmtuberculose durch Anwendung der modernen Hilfsmittel, Knöpfe, Anastomosenzangen wesentlich vereinfacht. Sie leistet dafür aber auch Garantie, dass die Tuberculose des Darmes radical beseitigt ist und Recidive nicht zu befürchten sind.

Auf diese Weise wurde unser 1. Fall operirt und der Kranke wieder völlig hergestellt. Die einzige Verwachsung des Coecum nach rückwärts konnte bei dem sonst allseitig beweglichen Tumor keine Gegenindication sein und liess sich unter Beobachtung sorgfältigster Aseptik und Antiseptik bei dem Darmriss bewältigen. Die letzte Nachricht von dem Befinden dieses Patienten erhielten wir am 25. September 1900, also 2 Jahre nach der Operation. B. theilte uns mit, dass er sich völlig wohl befinde und seiner Arbeit wie früher nachgehe.

In dem 3. Falle konnte trotz allseitiger Verwachsungen die Resection der erkrankten Flexur, des ganzen Colon ascendens, des Coecum und eines Theiles des Dünndarmes gemacht werden. Die drei letzten Darmabschnitte mussten mitentfernt werden, obgleich nicht erkrankt, um technisch die seitliche Enteroanastomose zwischen unterster Dünndarmschlinge und Mitte des Colon transversum anlegen zu können. Bei der totalen Darmausschaltung allein hätten ja auch diese Darmabschnitte gleichfalls ausgeschaltet werden müssen, wenn sie nicht unnütze blinddarmähnliche Anhängsel des Hauptdarmes hätten werden sollen. Der Fall zeigt zur Genüge, dass selbst die grössten Verwachsungen gelöst werden können, wenn nur der Kräftezustand eine verlängerte Narkose erlaubt, und dass derartig grosse Operationen oft auffallend gut von den Patienten vertragen werden, wenn peinlichst Aseptik gewahrt wird, wie dies bei vorausgeschickter totaler Darmausschaltung immer möglich ist. — Die letzte Nachricht über das Befinden des Falles 3 erhielten wir gleichfalls vor einigen Wochen im October 1900. Wir erinnern uns, dass bei der Operation der Stiel des Tumors, der der Bauchorta aufsass, so gut es eben ging mit dem Paquelin verschorft wurde. Hiervon scheint ein Recidiv oder eine Verallgemeinerung der Tuberculose im Körper ausgegangen zu sein. Die Nachricht lautete daher auch ungünstig; nach 1 $\frac{1}{2}$ jährigem Wohl-

befinden kränkelte das Mädchen wieder und ist im Sommer 1900 gestorben. Nähere Angaben über die Todesursache konnten wir leider nicht erhalten.

Eine vorgeschrittene Lungentuberculose macht die Darmresection illusorisch; es tritt hier die weit weniger gefährliche Darmausschaltung in ihre Rechte. Aber auch hier kann die totale Darmausschaltung mit Eröffnen der vorgelagerten Enden des Schaltstückes so angelegt werden, dass sie den Charakter der Voroperation behält und eine spätere Darmresection nach Kräftigung des Kranken ohne neue Laparotomie angeschlossen werden kann. Dies wird erreicht durch die Vorlagerung des ganzen ausgeschalteten erkrankten Darmstückes. Sollte die Vorlagerung nicht möglich sein, dann kann die übrige Bauchhöhle durch Gaze vollständig von dem Krankheitsherd abgeschlossen werden und dieser gleichfalls leicht von der offenen Bauchwunde aus zugänglich bleiben. Die Vortheile dieser Operationsmethode sind folgende: 1. Die Enden des Schalt Darmes können Anfangs temporär verschlossen werden, wodurch die beste Asepsis bei der Operation erreicht wird. 2. Das abgeschlossene Schaltstück kann genau jeder Zeit controlirt werden. 3. Die Enden des Schaltstückes brauchen erst dann geöffnet zu werden, wenn die Bauchhöhle durch peritoneale Verwachsungen von dem Schaltstück allseitig abgeschlossen ist und 4. Es kann später die Resection des Schaltstückes unter günstigen Bedingungen angeschlossen werden. Die ursprüngliche Enteroanastomose kommt überhaupt nicht mehr zu Gesicht; die Darmresection verläuft auf diese Weise vollkommen extraperitoneal.

Ob die spätere Resection des total vorgelagerten tuberculösen Darmes nothwendig wird, darüber entscheidet der Kräftezustand des Kranken einerseits, andererseits der Involutionszustand des ausgeschalteten vorgelagerten Darmabschnittes. Es besteht kein Zweifel, dass der vorgelagerte tuberculöse Darmtumor nach der Ausschaltung grosse Neigung zur Schrumpfung und spontanen Heilung besitzt und auch hier vielleicht in einem gewissen Stadium der Tuberculose völlig ausheilen kann. Die enormen Bindegewebswucherungen an dem vorgelagerten, ausgeschalteten Darmstück in unserem 2. Falle, und die spärlichen Bacillenbefunde in den Tuberkeln dürfen wir wohl nicht in letzter Linie auf Rechnung der Ausschaltung setzen. Jedenfalls ist eine über Monate sich erstreckende

Beobachtungszeit nothwendig, um die Ernährung des Kranken zu heben und beurtheilen zu können, ob sich die Tuberculose des Schaltstückes involvirt, oder ob die Resection noch nothwendig wird. Genaue Bestimmungen des Körpergewichtes geben für diese Frage wichtige Anhaltspunkte.

In unserem 2. Falle wurde die Resection am 37. Tage nach der ersten Operation gemacht. Der am nächsten Tage erfolgte Tod ist lediglich durch die vorbereitete Beckenperitonitis bedingt gewesen. Die 2. Operation mochte den in Bälde bevorstehenden letalen Ausgang um einige Tage beschleunigt haben. Gewiss, man hätte mit der Resection noch warten können; aber gerade die in unserem Falle aufgetretene Prostration, die wir der profusen Eiterung des vorgelagerten Schaltstückes zuschreiben zu müssen glaubten, die aber durch die verallgemeinerte Tuberculose und die Beckenperitonitis bedingt war, führte uns irre. In ähnlichen Fällen würde man ruhig zuwarten.

Um die Secretion des Schaltstückes zu beschränken, hat schon Narath verschiedene Methoden angegeben; es handelte sich allerdings in seinen Fällen um gesunde ausgeschaltete Darmpartien; in einem Falle verätzte er die Darmschleimhaut mit Salpetersäure, in dem anderen präparirte er von dem herausgeleiteten Ende des Schaltstückes aus die Schleimhaut von der Muscularis stumpf ab. Dies geht jedoch nur bei Darmstücken von wenigen Centimetern Länge. Eine Resection wurde dadurch umgangen. Auch bei dem vorgelagerten tuberculösen Darm kann durch dieselben Methoden die Beschränkung der Secretion angestrebt werden; sicherer aber ist durch Abbinden oder Abklemmen der zu dem vorgelagerten Darmabschnitte führenden Mesenterialgefäße die Involution der Tuberculose zu erreichen, wodurch möglicher Weise eine spätere Resection erspart bleibt.

Wo also bei Darmtuberculose eine Darmresection unmöglich ist oder contraindicirt erscheint, dort ist die complete Darmausschaltung mit totaler Vorlagerung der ausgeschalteten Darmpartien und nur temporärem Verschlusse der Enden des Schaltstückes anzurathen, da auf diese Weise die besten Bedingungen zu einer definitiven Heilung der Colontuberculose gegeben sind.

L i t e r a t u r.

- v. Baracz, Zur Frage der Berechtigung der totalen Darmausschaltung mit totalem Verschluss des ausgeschalteten Darmstückes. Wiener klinische Wochenschr. 1895. — Zur Aetiologie des Darmverschlusses nach der Resection und totalen Ausschaltung des Dickdarmes und Ileocöcums. Centralblatt für Chirurgie. 1897. No. 13. — Experimenteller Beitrag zur Frage der totalen Darmausschaltung mit totalem Verschluss der ausgeschalteten Darmschlinge. (Zugleich Beitrag zur axialen Darmvereinigung.) Archiv f. klin. Chirurgie. Bd. 44. 1899.
- Baumgarten, Ueber Tuberkel und Tuberculose. Zeitschrift für klinische Medicin. XI. 1885. u. Volkmann's-Hefte. No. 218. 1882.
- Becker, Ueber Darmresectionen. Deutsche Zeitschrift für Chirurgie. Bd. 39. 1894.
- Billroth, Ref. in d. Wiener med. Presse. 1891.
- Biedert, Die Tuberculose des Darmes und der lymphatischen Apparate. Jahrbuch für Kinderheilkunde. XXI. 1884.
- Bönnecken, Ueber Bacterien des Bruchwassers eingeklemmter Hernien und deren Beziehung zur peritonealen Sepsis. Virchow's Archiv. Bd. CXX. Heft 1. u. Centralblatt für Chirurgie. No. 25. 1891.
- Bouilly Benoit, Tuberculose locale chronique de la région iléo-coecale. Paris. Observat. 5. 1893.
- Conrath, Aus der Prager chirurgischen Klinik des Prof. Dr. Wölfler, Ueber die locale chronische Cöcumtuberculose und ihre chirurgische Behandlung. Beiträge zur klinischen Chirurgie. Bd. XXI. 1898.
- Coquet, De la variété chirurgicale des tumeurs coecales tuberculeuses. Thèse. Paris. 1894.
- Czerny, Archiv für klinische Chirurgie. Bd. XL. 1890. Beiträge zur klin. Chirurgie. Bd. VI. u. IX.
- Ehrenthal, Neuere Versuche zur Physiologie des Darmcanals. Archiv für Physiologie. Bd. XLVIII. 1891.
- v. Eiselsberg, Beiträge zur Casuistik der Darmausschaltung. Wiener klin. Wochenschr. No. 12, 13 u. 14. 1896. — Fall von 15facher, zum Theil spastisch entzündlicher Darmstenose tuberculösen Ursprungs. Deutsche Zeitschrift für Chirurgie. Bd. L. 1899. — Ein Fall von Darmausschaltung von Dr. Tubenthal (aus der Klinik v. Eiselsberg). Deutsche Zeitschr. f. Chirurgie. Bd. LI. 1899. — Ueber die Behandlung der Kothfisteln und Stricturen des Darmcanals mittels der totalen Darmausschaltung. Archiv für klinische Chirurgie. Bd. LVI.
- Fink, Ueber zwei Fälle von Resection des Cöcums wegen Tuberculose. Prager med. Wochenschrift. Heft 9. Jahrg. XV.
- Fränkel, Sitzungsbericht der ärztlichen Vereine in Hamburg. Münchener med. Wochenschrift. No. 28. 1890.

- Frerichs, Beiträge zur Lehre von der Tuberculose. Marburg. 1882.
- Funke, Prager med. Wochenschrift. No. 32 u. 33. 1895.
- Gerhardt, Handbuch der Kinderkrankheiten. IV. Bd. 1880.
- Gottsacker, Zur Histogenese der tuberculösen Darmgeschwüre. Inaug.-Diss. Bonn. 1880.
- Hartmann, Tuberculose coecale. Société anatomique. März 1892.
- Herxheimer, Ueber Bacillen in geschlossenen verkästen Darmfollikeln. Deutsche med. Wochenschrift. No. 52. 1885.
- Hochenegg, Chirurgische Eingriffe bei Blinddarmerkrankungen. Wiener kl. Wochenschrift. 1895. No. 16, 17, 18.
- Hofmeister, Beiträge zur klinischen Chirurgie. Bd. XVIII. 1896.
- Klecki, Experimentelle Untersuchungen über das Verhalten der Dünndarmsecretion. Anzeiger der Akademie für Wissenschaft zu Krakau 1894 (polnisch). — Ueber Darmausschaltung. Klinische Wochenschrift. 1894. No. 25.
- König, Die stricturirende Tuberculose des Darms. Deutsche Zeitschrift für Chirurgie. Bd. XXXIV.
- Körte, Zur chirurgischen Behandlung der Geschwülste der Ileocöcalgegend. Deutsche Zeitschrift für Chirurgie. Bd. XL. u. Langenbeck's Archiv für klinische Chirurgie. Bd. 48.
- Landerer, Chirurgische Diagnostik. 1895. — Zur Technik der Darmaht. Centralblatt für Chirurgie. No. 13. 1895.
- Leube, Diagnostik der inneren Krankheiten. Leipzig. 1889.
- Litten, Tuberculöse Darmstenose. Zeitschrift für klinische Medicin. Bd. II. III. 1881.
- Mahletzow, Zur Frage über die Durchgängigkeit der Darmwand für Bacterien beim Ileus. Ref. im Centralblatt für Chirurgie. No. 27. 1897.
- Müller, Zur Kenntniss der Kindertuberculose. Inaug.-Diss. München. 1889.
- Narath, Die operative Behandlung der Dünndarmgenitalfisteln mit besonderer Berücksichtigung d. Darmausschaltung. Archiv f. klin. Chirurgie. Bd. 52.
- Obalinski, Zur totalen Darmausschaltung. Centralblatt für Chirurgie. 1894. No. 49. — Zur Berechtigung der Darmausschaltung mit totalem Verschluss des ausgeschalteten Darmes. Centralblatt für Chirurgie. 1895. No. 6. — Weitere Beiträge zur totalen Darmausschaltung mit vollständigem Verschluss. Centralblatt für Chirurgie. No. 34. 1896. — Ein weiterer Beitrag zur totalen Darmausschaltung. Wiener med. Presse. No. 31, 35. 1897.
- Reichel, Ueber die Berechtigung der Darmausschaltung mit totalem Verschluss des ausgeschalteten Darmstückes.
- Salzer, Ein Vorschlag zur Modification der Enteroanastomose durch völlige Ausschaltung des kranken Darmtheiles. Centralblatt für Chirurgie. No. 26. 1891. — Beiträge zur Pathologie und Chirurgie chronischer Cöcumerkrankungen. Archiv für klinische Chirurgie. Bd. 43. Festschrift Billroth's. 1892.

794 Dr. K. Hugel, Ileo-côcale Resectionen bei Darmtuberculose.

Troje, Centralblatt für Chirurgie. 1897.

Vohtz, Centralblatt für Chirurgie. No. 44. 1893.

Volkman, Tuberculöse Anusfisteln. Langenbeck's Archiv. Bd. 32. 1886.

Wiesinger, Ein Fall von totaler Darmausschaltung mit totaler Occlusion.

Münchener med. Wochenschr. 1895. No. 51. — Demonstration eines

Falles von Darmausschaltung im ärztlichen Verein in Hamburg. Sitzung

am 24. 9. 1895. Ref. ebendasselbst. No. 41.

Ziegler, Lehrbuch der allgemeinen und speciellen Pathologie.

XXXVI.

(Aus der Königl. chirurg. Universitäts-Klinik des Herrn
Professor v. Bramann in Halle a./S.)

Zur Casuistik angeborener Knochendefecte.

Von

Dr. med. U. Grosse,

Assistenzarzt der Klinik.

(Mit 6 Figuren.)

Die congenitalen Defecte langer Röhrenknochen sind nicht allzu häufig beobachtet; besonders sind nur wenige Fälle von totalem Defect der Tibia bekannt. Joachimsthal hat in einer sehr ausführlichen Arbeit 1894 diese Fälle aus der ganzen Literatur zusammengestellt und verzeichnet deren 39 ausser den beiden Fällen, die er noch mittheilt, im ganzen also 41; und zwar an 33 Individuen, von denen 25 die Affection einseitig, 8 doppelseitig aufwiesen. Davon sind 18 männliche, 9 weibliche Individuen und bei 6 Fällen fehlten die Angaben über das Geschlecht. 10 Beobachtungen wurden an Leichen gemacht, 23 an lebenden Kindern im Alter von 1 bis 15 Jahren.

Seit den Mittheilungen Burkhardt's (1890), der über 10 Fälle von totalem und 6 Fällen von partiellem Tibiadefect mittheilte, ist besonders durch Joachimsthal, dann später durch Kümmel und Muralt eine Vervollständigung der Aufzeichnungen sämtlicher in der Literatur bekannter Fälle erfolgt.

Ich bin in der Lage, diesen Fällen einen weiteren hinzuzufügen bei einem 5 jährigen Mädchen; das bei diesem Kinde durch Operation erzielte Resultat ist aber der wesentliche Punkt meiner Mittheilung und möchte ich auf die von Herrn Professor v. Bramann geübte Methode ganz besonders hinweisen.

Doch zuvor einige kurze Bemerkungen: Betreffs der Aetiologie sei gesagt, dass es sich um eine Hemmungsbildung handelt und möchte ich mit Kirmisson die Dareste'sche Theorie der Amnion-compression resp. Amnionverwachsungen als zu rechte bestehen lassen.

Die eingeschlagene Therapie bestand früher nur im Anlegen von Schienen resp. Prothesen; Amputationen oder Exarticulationen, welche letztere noch 1886 als die rationellste Behandlung von Thümmel empfohlen wurde.

Albert hatte schon im Jahre 1877 als der erste die Ankylosirung des rudimentären Kniegelenkes in den Fällen von totalem Tibiadefect empfohlen und hatte dies zu erreichen gesucht, indem er die Fibula in der Fossa intercondylica vermittelst Silberdraht fixirte.

In der schon erwähnten Arbeit hat Joachimsthal einen von J. Wolff operirten Fall mitgetheilt, bei dem der Versuch gemacht ist eine Nearthrose zu erzielen. Wolff hat die intacte Fibula in die Fossa intercondylica gelegt und durch Verengerung der Kapsel ein neues Gelenk zu schaffen gesucht. Leider fehlen weitere genaue Mittheilungen über das erreichte Resultat. Ich möchte glauben, dass dieses Bein ohne Schienenapparat nicht als Stütze gebraucht werden kann.

Mit der von Herrn Professor v. Bramann geübten Methode — die eine Modification der von Albert zuerst empfohlenen darstellt — ist es gelungen, ein ohne jeden Schienenapparat stütz- und tragfähiges Bein zu erhalten und dies scheint mir von besonderem Vortheil.

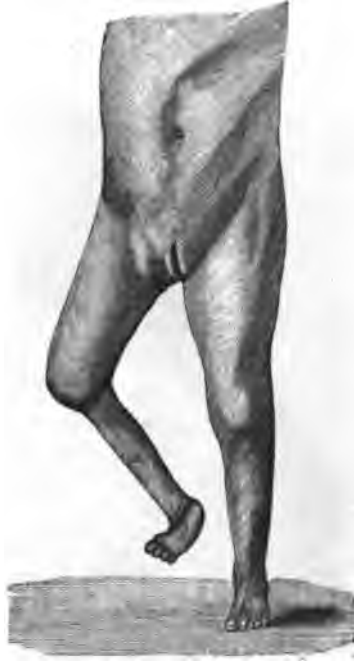Bevor ich hier auf die Beschreibung der Operationsmethode eingehe gebe ich die Krankengeschichte des Falles:

Das 5jährige Mädchen E. K. war 1892 als das zweite Kind gesunder Eltern geboren, hat noch 4 Geschwister, die alle leben und gesund sind. Missbildungen irgend welcher Art sind weder in der Familie des Vaters, noch der Mutter beobachtet. Gleich nach der Geburt bemerkten die Eltern, dass der rechte Unterschenkel viel kleiner und an Umfang geringer war als der linke und immer gegen den Oberschenkel geschlagen gehalten wurde¹⁾. Der rechte Unterschenkel wuchs auch viel weniger als der linke, der Fuss schlotterte, und als das Kind laufen lernen sollte, versagte das rechte Bein völlig. Ver-

¹⁾ Man vergleiche das von Hoffa gegebene Bild, das er als Typus bei congenitalem Tibiadefect anführt.

schiedene consultirte Aerzte verordneten Stützapparate, es wurden auch Sehnendurchschneidungen am Fuss vorgenommen, doch wurde ein befriedigendes Resultat nicht erzielt. Die Stützapparate wurden als dem Kinde un bequem und bei dem Wachsthum fortdauernd der Reparatur bedürftig von den Eltern bald fortgelassen. Ein operativer Eingriff wurde von dem einen Arzte als aussichtslos abgelehnt, ein anderer rieth dringend zur Amputation, wozu die Eltern aber nicht ihre Einwilligung gaben.

Fig. 1.



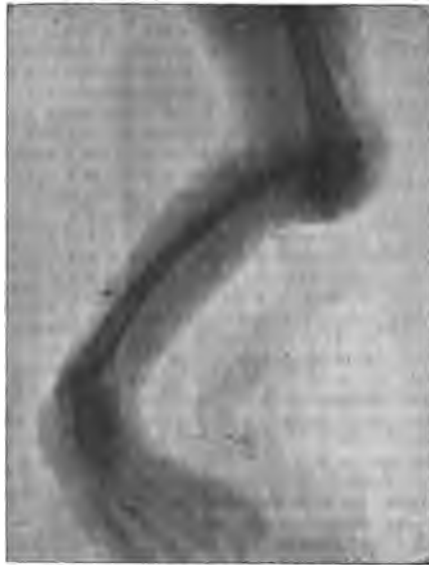Im April 1898 kam dann das Kind in die Behandlung des Herrn v. Bra-
mann. Wir fanden bei dem schwächlichen, sehr zarten Mädchen das ganze
rechte Bein im Wachsthum zurückgeblieben, weniger der Oberschenkel als be-
sonders der Unterschenkel, der in einem spitzen Winkel nach hinten flectirt,
innen rotirt und nach der Hinter- und Innenseite des Oberschenkels angezogen
gehalten wurde; der Fuss in hochgradiger Klumpfussstellung. (cf. schema-
tische Zeichnung und Röntgenbild No. 1 u. 2.)

Durch Palpation konnte man nur das Vorhandensein eines Knochens,
nämlich der Fibula im rechten Unterschenkel feststellen. Dieselbe articularie
mit dem Condylus externus femoris ungefähr an normaler Stelle aber mit
einem Schlottergelenk, überragte unten mit dem Malleolus externus den
äusseren Fussrand und stand mit dem Fusse in ziemlich fester ligamentöser

Verbindung, wodurch die fehlende Gelenkfläche der Tibia ersetzt wurde. Beim Stehen auf dem gesunden Bein — das rechte war völlig gebrauchsunfähig, wenn auch active Beweglichkeit vorhanden war — hing der rechte Unterschenkel in einem Winkel von etwa 140° nach hinten gegen den Oberschenkel flectirt und liess sich nicht völlig strecken wegen der Contractur der Beuger. In dem Gelenk zwischen Femur und Fibula waren alle möglichen abnormen Bewegungen ausführbar.

Die Musculatur des Oberschenkels war leidlich entwickelt, die des Unterschenkels erheblich geringer, jedoch waren active Bewegungen des Unterschenkels gegen den Oberschenkel, sowie des Fusses vorhanden; allerdings letztere in

Fig. 2.



Verkleinerung nach dem Röntgenbilde.

sehr geringem Grade und in abnormer Weise. Die Zehen wurden normal bewegt. Auf dieses Bein aufzutreten vermochte das Kind nicht, eines Theils der abnormen Stellung des Fusses halber, anderen Theils, weil sofort ein Einknicken des Unterschenkels gegen den Oberschenkel erfolgte.

Unsere Aufgabe war, diesen eigentlich nur als Appendix zu betrachtenden Unterschenkel stütz- und gebrauchsfähig zu machen.

Herr v. Bramann operirte nach dem Vorschlage von Albert, der aber modificirt wurde. Er hat in unserem Falle ebenfalls die Fibula in der Fossa intercondylica befestigt, nicht aber wie Albert mit Silberdraht, sondern indem die Fibula nach Zuspitzung ihres oberen Endes in eine in der Fossa in-

tercondylicca geschaffene Höhle eingefügt wurde. Dabei wurde besonders darauf geachtet, dass die Epiphyse der Fibula nicht verloren ging, was leicht hätte geschehen können, da man zur Streckung des Beines bei der Contractur der Beuger eine Kürzung der Fibula vornehmen musste. Von einer Tenotomie der Beuger wurde Abstand genommen, um sie in ihrer immerhin schon geschädigten Function nicht noch mehr zu beeinträchtigen. Wäre aber die Epiphyse resp. der Epiphysenknorpel fortgefallen, so wäre ein

Fig. 3.



Wachstum des ohnehin schon in der Entwicklung zurückgebliebenen Knochens nicht mehr zu erwarten gewesen. Herr v. Bramann benutzte zur Freilegung der Knochen den Bogenschnitt nach v. Bergmann, auf diese Weise fiel die Knochenwunde nicht mit der Weichtheilwunde in dieselbe Ebene, sondern wurde die erstere reichlich von Weichtheilen bedeckt. Der Fuss wurde manuell redressirt und rechtwinklig in möglichst normaler Stellung gegen die Fibula durch den Verband fixirt. Schon im Gypsverband mit Beckengurt, bei dem durch einen Gebbügel die Verkürzung des rechten Beines, die nach der

Streckung und Implantation der Fibula in den Femur $5\frac{3}{4}$ cm betrug, ausgeglichen war, lief das Kind verhältnissmässig gut.

Nachdem im Laufe von etwa 4—6 Wochen völlige Consolidation zwischen Femur und Fibula entstanden war, erhielt das Kind einen Schienenhülsenapparat mit Tretriemen für den Fuss und erhöhter Sohle, in dem es gut herumlaufen und sich ganz selbständig fortbewegen konnte. (Abbildung 3 und 4 zeigen das Kind in diesem Stadium mit und ohne Schienenapparat.)

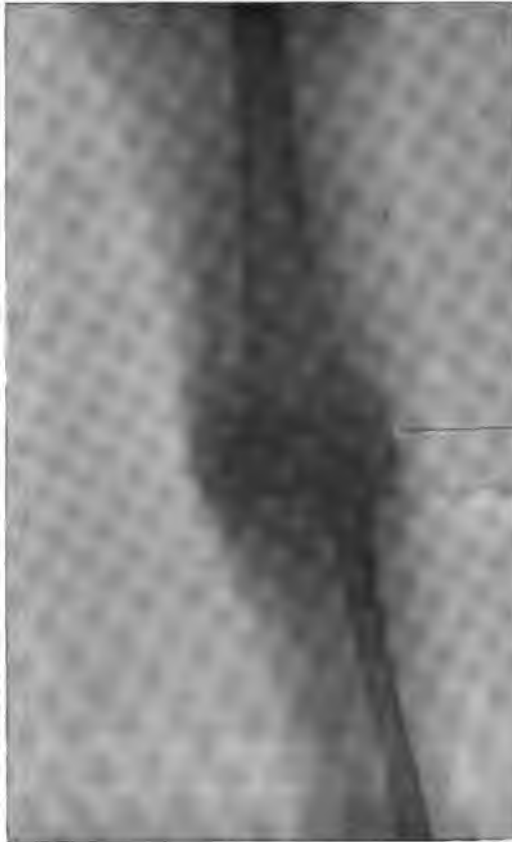Fig. 4.



Das Beinchen hat sich seitdem gut entwickelt und ist das erhoffte Wachstum jetzt nach $2\frac{1}{2}$ Jahren bereits deutlich vorhanden. Die ehemalige Verkürzung von $5\frac{3}{4}$ cm ist um fast 2 cm vermindert und steht ein weiterer Ausgleich noch zu erwarten, wenn auch niemals wohl die Differenz beider Beine verschwinden wird. Die Fibula ist erheblich verdickt (cf. Abbildung No. 5) und kann das Kind ohne Schiene das rechte Bein als Stütze gebrauchen und sich damit leicht hinkend fortbewegen. Ich betone ohne Schiene, weil mir dies ein Vorzug zu sein scheint gegen die von J. Wolff und Anderen geübte

Operationsmethode, bei derartigen congenitalen Defecten die Fibula mit dem Femur in eine articulare Verbindung (Nearthrose) zu bringen und so noch ein bewegliches Kniegelenk zu schaffen, das aber bisher ohne Hilfe eines Schienenapparates nicht tragfähig gewesen ist. Für den redressirten Fuss wird ein geeigneter Schnürstiefel mit oder ohne Sandaleneinlage genügenden Halt geben, sonst liesse sich durch Arthrodese ja auch dieses noch verbessern.

Fig. 5.



Epiphyse des
Femur.

Epiphysenlinie
der Fibula.

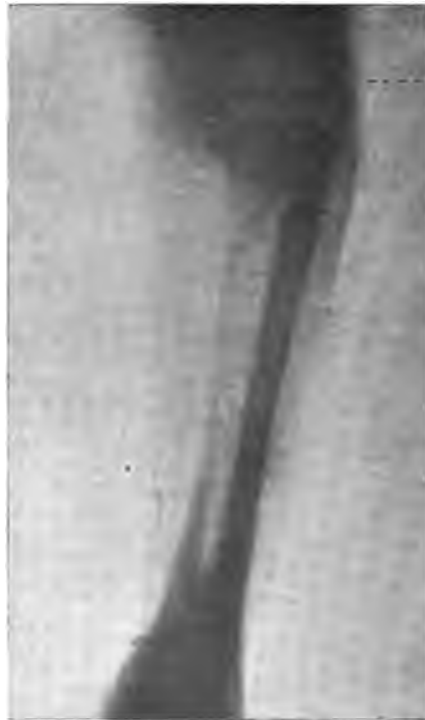Als Parallele hierzu möchte ich einen anderen Fall erwähnen, bei dem Herr v. Bramann allerdings aus einem anderen Grunde im Jahre 1893 ebenfalls einen Ersatz der Tibia durch die Fibula auf operativem Wege herbeigeführt hat:

Das jetzt 16 $\frac{1}{2}$ jährige Mädchen war im Jahre 1891 an einer schweren acuten Osteomyelitis der rechten Tibia erkrankt, wobei im Verlaufe der Krankheit



14 Monate eine Sequestrirung der ganzen Diaphyse der Tibia erfolgte und nur ganz geringe Knochenneubildung von dem erhaltenen Periost ausging. Um das Bein tragfähig zu gestalten, hat Herr v. Bramann im Juni 1893 die Implantation der Fibula in die obere Epiphyse der Tibia vorgenommen, wobei ebenfalls besonders auf das Erhalten der oberen Epiphysenlinie der zu implantirenden Fibula Rücksicht genommen wurde.

Fig. 6.



Kniegelenk.

Verkleinerung nach dem Röntgenbilde.

An diesem Falle können wir noch besser sehen, wie die Fibula die nöthige Stärke und Festigkeit erhält, um als einziger Stützknochen im Unterschenkel zu dienen und für die in Wegfall gekommene Tibia Ersatz zu bilden. Allerdings sind ja in diesem Falle die Epiphysen der Tibia erhalten und noch Rudimente, ausgehend von dem Periost der necrotisirten Tibiadiaphyse vorhanden (Abbildung No. 6), doch bietet die Fibula allein Stütze und Halt

für den Unterschenkel. Sie hat die 3—4fache Stärke einer normalen Fibula erreicht und sind durch Erhaltenbleiben der Epiphysen normal bewegliche Gelenke vorhanden. Aehnliche Fälle sind in letzter Zeit von Poirier und Schloffer mitgetheilt worden. Auch in unserem zweiten Falle ist das Bein ohne Schienenapparat stütz- und gebrauchsfähig seit jetzt bereits 3 Jahren, da in erster Zeit noch die Schiene getragen wurde.

Herrn Professor v. Bramann sage ich für die Ueberlassung dieser beiden Fälle zur Veröffentlichung meinen ergebensten Dank. Beide Fälle sind wohl angethan, zu einer Verwendung der geübten Methode aufzufordern.

Nachtrag.

Gerade als ich meine Mittheilung zum Druck geben wollte, erschien eine Arbeit von Tschmarke, auf die ich noch kurz eingehen muss. Ich stimme mit diesem Autor durchaus nicht überein in dem einen Punkte des operativen Verfahrens. Es hiesse doch Rückschritte machen, wollten wir wieder zur Amputation des in seiner Entwicklung zurückgebliebenen Unterschenkels bei congenitalen Tibiadefecten zurückgreifen. Die Einwände, welche Tschmarke gerade für die Behandlung armer Leute geltend macht, möchte ich widerlegen. Bei der von v. Bramann geübten Methode der Implantation ist es gelungen, wie mein Fall zeigt, innerhalb von 2 Jahren ein auch ohne jeden Schienenapparat stütz- und gebrauchsfähiges Bein zu erhalten. Wenn auch in der Zwischenzeit ein Schienenhülsenapparat in unserem Falle getragen ist, so ist dies durchaus nicht unbedingt nothwendig; man kann diesen genau wie bei der Behandlung der Gelenktuberculose in der ärmeren Praxis durch zweckentsprechende Gyps-, Holzleim-, oder Celluloidverbände aufs Beste ersetzen. Auf diese Weise ist man sogar in die Lage gebracht, das Kind spätestens von der 3. bis 4. Woche ab ambulant zu behandeln und das Wachsthum durch Gebrauch des Beines, wenn auch in einem Verbande zu fördern. Ich möchte daher die Amputation nur in ganz seltenen Fällen, wo das in seiner Entwicklung so hochgradig gehemmte Glied eben nur einen überflüssigen Anhang darstellt, zu rechte bestehen lassen.

Auf das von Rincheval angegebene Verfahren der gabelförmigen Spaltung der Fibula und Einpflanzung des verjüngten Femurendes bin ich nicht eingegangen, weil diese Operation nur in den wenigen Fällen in Frage kommen wird, in denen von vornherein eine hypertrophische Fibula vorhanden ist. Eine Verletzung aber, wie Rincheval sie beschreibt, wird ebenfalls doch nur ausnahmsweise vorkommen und somit eine Gefahr für das Kind, wie Tschmarke behauptet, durch die Operation im Allgemeinen nicht geboten sein, wenigstens keine grössere, als sie überhaupt die Narcose bedingt.

L i t e r a t u r.

1. Albert, Implantation der Fibula in die Fossa intercondylica bei angeborenem Defect der ganzen Tibia. Wiener medicinische Presse. 1877. No. 4.
 2. Burkhardt, Beiträge zur Diagnostik und Therapie der congenitalen Knochendefecte am Vorderarm und Unterschenkel. Archiv f. Kinderheilkunde. 1890. Bd. 31.
 3. Dareste, Journal de l'anatomie et de la physiolog. 1882. p. 510.
 4. Joachimsthal, Ueber den angeborenen totalen Tibiadefect, Hoffa. Zeitschrift f. Orthop. III. 140.
 5. Kirmisson, Lehrbuch der chirurg. Krankheiten angeborenen Ursprunges. Stuttgart. 1899. Enke.
 6. Kümmel, Die Missbildungen der Extremitäten durch Defect, Verwachsung und Uebersahl. Bibliotheca medic. Abth. C. 1895.
 7. Muralt, Ueber congenitalen Defect der Tibia. Biblioth. med. Abth. C. 1896.
 8. Poirier, Remplacement de la diaphyse tibiale par la diaphyse péronière. Bullet. mémor. de la societ. de chir. de Paris. 1899. XXIV. p. 559.
 9. Schloffer, Zur Osteoplastik bei Defecten der Tibia. Beitr. z. klinischen Chirurgie. 1899. Bd. XXV.
 10. Thümmel, Ein Fall von congenitalem Defect der ganzen Tibia. Inaug.-Diss. Halle a. S. 1886.
 11. Tschmarke, Zwei seltene Formen angeborener Missbildungen, Hoffa. Zeitschrift f. Orthop. VIII. Heft 2.
-

XXXVII.

(Aus der speciell-physiologischen Abtheilung des physiologischen Institutes der Universität Berlin.)

Ueber Vereinigung des N. facialis mit dem N. accessorius durch die Nervenpfropfung (Greffe nerveuse).

Von

Dr. med. Paul Manasse

in Berlin.

(Hierzu Tafel XIX, XX und XXI und 8 Holzschnitte.)

Es hat langer Zeit bedurft, bis sich die Chirurgie an die Naht verletzter Nerven herangewagt hat. Seitdem Wilhelm von Saliceto (2. Hälfte des 13. Jahrhunderts) und Guyde Chauliac¹⁾ (geb. 1300) die Nervennaht empfohlen, verstrich länger als ein halbes Jahrtausend, ehe sie am Menschen ausgeführt wurde. Aber auch dann hinderten unzureichende Untersuchungsmethoden, Misserfolge durch mangelhafte chirurgische Technik und häufig ein eigenthümlicher Optimismus betreffs der Endresultate der Nervennaht die durchgreifende Erkenntniss ihres Werthes, und seit dem ersten beglaubigten Falle von Baudens (1836) vergingen wiederum fast 40 Jahre, ehe die Nervennaht durch sicher erwiesene Heilungen sich allgemeine Geltung verschaffte. Heutzutage weiss man, dass die Vereinigung frisch verletzter peripherischer Nerven durch die Naht in der überwiegenden Mehrzahl der Fälle Aussicht auf vollkommene oder nahezu vollkommene Wiederherstellung bietet, während die Unterlassung der Naht dauernde Lähmung zur Folge hat. Beobachtungen

¹⁾ S. Falkenheim, Deutsche Zeitschrift für Chirurgie. Bd. 16.

wie die von Langenbeck¹⁾, Sapolini, Savory, Bobroff²⁾, wo vollkommen getrennte Nerven ohne Naht mit Wiederherstellung der Function der gelähmten Theile zusammengeheilt sind, gehören zweifellos zu den grössten Ausnahmen. Ermuthigt durch die Erfolge der Naht frisch verletzter Nerven, wagte man sich bald an die secundäre Nervennaht, und es gelang durch dieselbe, was man a priori kaum erhoffen durfte, Lähmungen zu beseitigen, die viele Monate und Jahre bestanden und einer anderen Behandlung getrotzt hatten. Es sei hier u. A. an die Fälle von Esmarch (1 $\frac{1}{3}$ Jahr), Jessop (9 Jahre), Brenner (10 Jahre), Tillaux (14 Jahre) erinnert. Freilich stellte sich bei dieser Methode häufig eine besondere Schwierigkeit dadurch heraus, dass die durchtrennten Enden soweit von einander entfernt lagen, dass der Defect nach Anfrischung nicht ohne Weiteres durch die Naht auszugleichen war. Hier half man sich durch plastische Operationen, von denen ein Theil auf Ergebnissen von Thierversuchen, ein Theil auf scharfsinniger anatomisch-physiologischer Betrachtung am Menschen sich aufbaute.

Sehe ich von der Methode Loebker's ab, welcher die Continuitäts-Resection der Vorderarmknochen vornahm, um einen grösseren Defect des N. medianus und N. ulnaris durch die Naht zu beseitigen, so sind es hauptsächlich folgende Verfahren, die hier in Betracht kommen:

a) L'autoplastie à lambeaux³⁾, Autoplastik mittelst Lappenbildung aus den Enden desselben Nerven,

b) Greffe nerveuse, Nervenpfropfung⁴⁾ d. h. Vernähung des peripherischen Endes des verletzten Nerven mit einem benachbarten Nerven von ähnlicher Function,

c) Transplantation eines Nervenstücks in den Defect, sei es vom Menschen oder vom Thiere (P. Vogt, Albert, Gluck⁵⁾, Landerer),

d) Tubulisation mittelst Knochenröhren und Kautschukdrains (Vanlair⁶⁾,

¹⁾ S. Tillmanns, Langenbeck's Archiv für klin. Chirurgie. Bd. 27.

²⁾ S. Hildebrandt's Jahresbericht. 1896—97.

³⁾ S. Létiévant, Traité des sections nerveuses. Paris 1873.

⁴⁾ Ebendasselbst.

⁵⁾ Gluck, Langenbeck's Archiv. Bd. 25.

⁶⁾ Vanlair, Arch. de Biologie, 1882 und 1885; Gazette médicale de Paris, 1882.

e) Suture à distance mittelst Katgutfäden oder anderer animalischer Substanzen (Gluck¹⁾, Assaky, Lejars)

f) Nervendehnung (M. Schüller.)

Unter diesen Methoden hat die Nervenpfropfung (Létiévant) entgegen ihrer physiologischen Bedeutung wenig Anklang gefunden. Manche Autoren, wie Falkenheim, Wolberg, Kölliker, äusserten, allerdings aus theoretischen Gründen, schwere Bedenken gegen dieselbe und bezweifelten die Berechtigung ihrer Ausführung am Menschen. Die Erfolge sind in der That nicht sehr ermuthigend. Unter den 5 Fällen, bei denen die Methode in Anwendung gezogen worden, ist zur Zeit nur eine Heilung bekannt, ein Patient zeigte geringen Erfolg, ein anderer ungewissen Erfolg, bei zwei Fällen blieb die Heilung aus.

Desprès²⁾ fügte das peripherische Ende des zerrissenen N. medianus in den unverletzten N. ulnaris, nachdem er die Bündel der beiden Nerven mittelst Pincette vorher aufgefaseret hatte. Keine Heilung.

M. Gunn³⁾ vernähte das peripherische Ende des N. ulnaris mit dem N. medianus, nachdem er dessen Scheide gespalten. 4 Monate später konnte Patient die Hand mit Kraft adduciren und den M. flexor carpi ulnaris ein wenig contrahiren. Doch waren die Fingerphalangen noch kraftlos.

Neugebauer⁴⁾ erwähnt einen Fall, bei dem Wölfler das peripherische Ende des N. peroneus in den N. tibialis einpflanzte. Nach 8 Monaten keine Regeneration. Weitere Nachrichten stehen aus.

Sick⁵⁾ vernähte das periphäre Ende des zerrissenen N. radialis mit dem N. medianus in der Weise, dass er aus letzterem einen Lappen in der halben Dicke des Nerven mit der Basis nach oben abtrennte und diesen Lappen auf den N. radialis hinüberschlug. Völlige Gebrauchsfähigkeit der Hand.

Faure und Furet⁶⁾ vernähten bei einem Fall von Facialislähmung den N. facialis, den sie am Austritte aus dem Foramen

¹⁾ Gluck und Bernhardt, Berliner klin. Wochenschrift. 1888. Erster, erfolgreich operirter Fall.

²⁾ Desprès, Gaz. hebdomad. 1876.

³⁾ M. Gunn, Centralblatt für Chirurgie. 1886, S. 723. Referat.

⁴⁾ Neugebauer, Bruns' Beiträge zur klin. Chirurgie. Bd. 15.

⁵⁾ Sick und Sänger, Langenbeck's Archiv f. klin. Chirurgie. Bd. 54.

⁶⁾ Faure und Furet, Gaz. hebdomad. de méd. et chir. 1898.

stylomastoideum durchtrennt hatten, mit dem Ramus externus des N. accessorius, nachdem sie letzteren vor seinem Eintritte in den Kopfnicker durchgeschnitten. Keine Heilung.

Diese vorwiegend ungünstigen Erfahrungen, welche man mit der „Greffe nerveuse“ gemacht, schienen mir nicht ausreichend, die Methode wissenschaftlich und praktisch zu verwerfen. Gerade im Hinblick auf das überraschende Resultat bei Sick und Sängler glaube ich, der Frage noch ein Mal näher treten zu dürfen, umsomehr als die bisherigen Experimente unzulänglich waren. Sie entbehrten durchweg der genauen histologischen Untersuchung; ein Theil von ihnen war überdies an solchen Nerven vorgenommen worden, bei denen die klinische Betrachtung zu Irrthümern Veranlassung geben musste.

Flourens¹⁾ durchschnitt bei einem Huhn die beiden Hauptnerven, die aus dem Plexus brachialis an die obere und untere Fläche der Flügel gehen und vereinigte die durchgeschnittenen Nerven mit einander übers Kreuz. Nach einigen Monaten hatte das Thier den vollkommenen Gebrauch des Flügels wieder erlangt, und jeder Reiz, der über oder unter der Vereinigungsstelle oder an dieser selbst angebracht wurde, wurde vollkommen fortgeleitet. Die anatomische Untersuchung fehlt bei diesem Versuche.

Flourens vereinigte in ähnlicher Weise den N. vagus mit dem 5. Cervicalnerven. Nach einigen Monaten hatten sich die Nervenenden äusserlich vollkommen mit einander vereinigt. Aber Durchschneidung des anderen N. vagus führte den Tod des Thieres herbei. Eine mikroskopische Untersuchung dieses Falles existirt nicht.

Bidder²⁾ durchschnitt bei 6 Hunden den N. hypoglossus und den N. lingualis und vereinigte bei 4 Hunden das centrale Ende des Hypoglossus mit dem peripherischen Ende des N. lingualis, bei 2 Hunden umgekehrt das centrale Ende des Lingualis mit dem peripherischen Ende des N. Hypoglossus. Die restirenden Enden wurden weithin extirpirt oder nach aussen vorgenaht, um die Wiedervereinigung zu hindern. 2 Thiere wurden auf beiden Seiten operirt. In den ersten 6 Fällen, wo das centrale Ende des Hypoglossus mit dem peripherischen Ende des N. lingualis vereinigt wurde, war — die Beobachtung erstreckte sich bis

1) Flourens, Annales des scienc. naturelles. 1828.

2) Bidder, Müller's Archiv. 1842. S. 102.

auf 136 Tage post operationem — 3 mal das centrale Ende des Hypoglossus dennoch mit seinem peripherischen Ende zusammengeheilt und die Enden des N. lingualis ebenfalls unter sich vereint. In 3 Fällen war die gewünschte Verbindung eingetreten. Doch waren gleichzeitig auch die beiden anderen Nervenenden mit in die Narbe einbezogen. Bei den 2 letzten Versuchen, wo das centrale Ende des N. lingualis mit dem peripherischen Ende des N. hypoglossus verbunden wurde, fand sich ein mal auch das centrale Ende des letzteren in der Narbe. Das andere Mal waren beide Nerven vollkommen in die ursprüngliche Verbindung zurückgekehrt. Galvanische Reizung des Hypoglossus innerhalb der Schädelhöhle, unmittelbar vor der Narbe und unterhalb derselben erzeugte deutliche Zungenbewegungen und Contractionen der blosgelegten Zungenmuskeln. Galvanische Reizung des N. lingualis gab weder oberhalb noch unterhalb der Narbe irgend welche Reaction in den Muskeln. Bidder fand in den Fällen, wo die Thiere länger am Leben blieben, „reichlich Nervenfasern“ in der Nervennarbe. „Ueber den ununterbrochenen Uebergang der neugebildeten Primitivfasern in die Fasern des unversehrten Nervenstammes konnte er nichts Sicheres ermitteln.“

Rawa¹⁾ vereinigte das peripherische Ende des N. peroneus mit dem centralen Ende des N. tibialis und umgekehrt, theils mit, theils ohne Kreuzung, wobei er Regeneration und theilweise Wiederherstellung der Function beobachtete. In ähnlicher Weise operirte er mit dem N. vagus und N. hypoglossus, wobei er öfters die Thiere verlor, wenn er längere Zeit nach der plastischen Vereinigung den N. vagus der anderen Seite durchschnitt. Von einer ausreichenden mikroskopischen Untersuchung ist keine Rede.

M. Schiff²⁾ vernähte das centrale Ende des am Halse durchschnittenen N. vagus mit dem peripherischen Ende des N. hypoglossus, welcher zwischen Schädelbasis und Zungenbein durchschnitten war. Das peripherische Ende des N. vagus wurde theilweise extirpirt. Schiff fand auf der operirten Seite bestimmte Bewegungen an der Zunge auftreten, die einen nur bei der Inspiration, die anderen nur bei der Extirpation, mit der Intensität der Athmung zunehmend, gewisse Bewegungen nur während des Schling-

¹⁾ Rawa, Du Bois-Reymond's Archiv f. Physiologie. Bd. 9. 1885.

²⁾ M. Schiff, Arch. des sciences phys. et nat. 1885.

actes. Es zeigten sich auch Spuren von Bewegung isochron mit der Pulsation des Herzens. Reichert beobachtete sogar gewisse Bewegungen der Zunge, die nur bei Provocation des Brechactes und nach demselben auftraten. Alle diese Bewegungen hörten sofort auf, als man den N. vagus auf der operirten Seite dicht an der Schädelbasis durchschnitt. Anatomisch-histologische Untersuchung fehlt.

M. Gunn¹⁾ liess durch Davis folgendes Experiment anstellen: Einem Hunde wurden in der Achselhöhle die Nn. ulnaris, radialis und medianus nahe der Bifurcation des letzteren durchschnitten, darauf das centrale Ende des lateralen Stranges des N. medianus mit dem peripherischen Ende des N. ulnaris und das centrale Ende des medialen Stranges des N. medianus mit dem peripherischen Ende des N. radialis durch Naht vereinigt. Die anfangs bestehende gänzliche Lähmung der Sensibilität und Motilität verlor sich allmählig vollständig, auch in den Abschnitten, welche von dem ohne centrale Verbindung gebliebenen Medianusende versorgt werden. Auf M. Gunn's Veranlassung experimentirte Sheldon (1885) folgendermaassen am Hunde: Resection eines grösseren Stückes des N. ulnaris, Vernähung seines peripherischen Endes mit dem unverletzten N. medianus. Wiederherstellung der Function. Dasselbe Ergebniss aber auch, wenn man diese Einpflanzung gänzlich unterliess (!), was Sheldon auf reichliche Anastomosen zwischen den einzelnen Nervenbahnen zurückführt, welche die an einer Stelle unterbrochene Leitung zwischen Peripherie und Centrum auf Umwegen wiederherstellen. Histologische Untersuchungen fehlen auch hier. —

Für den Nachweis des vollkommenen Erfolges der „Grefte nerveuse“ im Thierexperiment muss gefordert werden:

a) Klinische Wiederherstellung der Function im Gebiete des gelähmten Nerven, dessen peripherisches Ende an einen Nachbar-nerven aufgepfropft ist, einschliesslich der

b) Wiederkehr der elektrischen Erregbarkeit der gelähmten Muskeln und Nerven.

c) Anatomische Verbindung der miteinander vernähten Nerven an der Stelle der Neuroplastik.

d) Histologischer Beweis dafür, dass im Bereiche der Neuro-

¹⁾ M. Gunn, Centralbl. f. Chirurgie, 1887. No. 44. Referat.

plastik Nervenfasern aus dem Stamme des intacten Nerven in das peripherische Ende des verletzten Nerven continuirlich übergehen.

Legt man diesen Maassstab an die Arbeiten der genannten Autoren, so genügen dieselben darin nicht, dass der stricte Nachweis der histologischen Vereinigung der Nerven, wie schon erwähnt, durchgängig fehlt. Bei mehreren Autoren vermisst man sogar die einfache anatomische Untersuchung (Flourens, Schiff, Gunn).

Rawa und Gunn erschwerten das Urtheil über ihre Versuche dadurch, dass sie an den Extremitätennerven von Thieren operirten. Seit den Untersuchungen von Létiévant¹⁾ wissen wir, dass es eine „sensibilité et motilité supplée“ giebt, d. h. dass trotz der Durchschneidung eines peripherischen Nerven seinem Verbreitungsbezirke die entsprechende Function, freilich mehr oder minder geschwächt erhalten bleibt, je nachdem er sensibler, motorischer oder gemischter Natur ist.

Die „Sensibilité supplée“ beruht theils auf der Sensibilität per anastomosin, welch' letztere den tactilen Sinn, die Schmerzempfindlichkeit, den Temperatursinn übermittelt, theils auf der Sensibilität der Nachbarpapillen des gelähmten Bezirks, welche die „sensations indirectes ou médiatees“ überträgt. Diese „sensations“ haben nur die Qualität von Tastempfindungen und sind der Ausdruck einer Pseudosensibilität, welche dem, jeder Innervation beraubten Gebiete anscheinend innewohnt und dadurch vorgetäuscht wird, dass Reize, die im gelähmten Bezirke applicirt werden, physikalisch bis zur empfänglichen Umgebung weiter geleitet werden. Psychische Beeinflussung ist dabei ausgeschlossen.

Die „Motilité supplée“ ist zurückzuführen

- a) auf die active Thätigkeit der nicht gelähmten Muskeln,
- b) auf die Erscheinungen der Schwere an den gelähmten Muskeln.

Diese von Létiévant klar gelegten Verhältnisse machen sich besonders bei Lähmungen von Extremitätennerven der Thiere geltend und trüben das klinische Bild ausserordentlich. Sollen Irrthümer in der Beurtheilung der klinischen Regeneration vermieden werden, so muss man die Extremitätennerven bei Thieren aus dem Spiele lassen.

¹⁾ Létiévant i. s. a. a. O.

Auch die Versuchsanordnungen von Bidder, Rawa und Schiff erscheinen nicht glücklich gewählt. Ihre Experimente galten zwar nicht der „Greffe nerveuse“ als solcher, indessen bedienten sie sich thatsächlich dieser Methode, und, wie man auf den ersten Blick meinen könnte, ohne ausreichenden Erfolg. Bei näherer Prüfung freilich schrumpft der Misserfolg erheblich zusammen. Wenn ein fast rein motorischer Nerv (N. hypoglossus) mit einem vorwiegend sensiblen Nerven (N. lingualis) so verwächst, dass wohl Bewegungsimpulse in der Bahn des sensiblen Nerven, jedoch sensible Reize in der Bahn des motorischen Nerven nicht fortgeleitet werden¹⁾, wenn ferner bei der Vereinigung des N. vagus mit dem N. hypoglossus die beiderseitigen Functionen nicht tadellos sich austauschen lassen, und zwar die Vagusimpulse centrifugal auf die Zungenmuskeln übertragbar sind, aber nicht umgekehrt die Hypoglossusimpulse in der Bahn des N. vagus dessen peripherische Endausbreitung in ausreichender Weise beeinflussen, so spricht dies nicht gegen die Vollkommenheit der Methode der Nervenpfropfung, sondern nur dagegen, dass letztere im Stande ist, verschiedenartige Nerven zu veranlassen, ihre Charaktereigenschaften plötzlich umzukehren.

Nimmt man den Versuch in möglichst einfacher Form vor und bringt nur solche Nerven, die functionell gleichartig und gleichwerthig sind, durch die Nervenpfropfung zu einander in neue Beziehungen, so wird die Frage nach der Bedeutung dieses Experiments eher zu lösen sein.

Ich habe von diesem Gesichtspunkte aus den N. facialis mit dem N. accessorius vernäht. Hier besteht gleichartige und annähernd gleichwerthige Leistung, die Erscheinungen der „Fonctions supplées“ sind ausgeschlossen²⁾, das klinische Bild ist ohne Weiteres zu übersehen. Es galt festzustellen, ob das peripherische Ende des bei seinem Austritte aus dem Foramen stylo-mastoideum durchschnittenen N. facialis mit dem N. accessorius so verwächst, dass die Gesichtslähmung verschwindet, und die physiologische, anatomische und histologische Prüfung einen sicheren Uebergang der Nervenfasern von der Bahn des N. accessorius auf die Endausbreitung des N. facialis erkennen lässt.

¹⁾ Bidder, a. a. O.

²⁾ Ueber die Versuche von M. Schiff am N. facialis s. später.

Den praktischen Anlass zu meinen Versuchen gab ein eigenartiger Fall von schwerer, traumatischer Facialislähmung, der mir gerade zu der Zeit begegnete, als ich die Arbeit von Sick und Sanger gelesen hatte. Dabei kam mir der naheliegende Gedanke, ob nicht eine operative Beseitigung der Lahmung durch Pfropfung des Gesichtsnerven auf den benachbarten N. accessorius moglich ware. Ich begann, Versuche am Hunde zu unternehmen und fuhrte in der Zeit vom April 1898 bis Mai 1900 an 11 Thieren die Operation aus, ohne Kenntniss davon, dass Faure und Furet uber dieselbe Operation am Menschen im Februar 1898 bereits berichtet hatten. Das diesbezugliche Referat fand ich in der Novembernummer des Centralblatts fur Chirurgie (1898, No. 47).

Von den Hunden gingen die ersten 4 an intercurrenten Krankheiten kurz nach der Operation zu Grunde. Von den ubrigen 7 kommt einer nicht in Betracht, da bei ihm die Autopsie ergab, dass der N. facialis nur unvollstandig durchtrennt worden war. Ein Hund, der zuletzt im Mai 1900 operirte, scheidet wegen der Kurze der Zeit, die nach der Plastik verflossen ist, fur die eingehende Beurtheilung vorlaufig aus.

Es bleiben also 5 Thiere ubrig. Die Operation wurde nach einer Methode Letievant's mit einer geringfugigen Abanderung derselben vorgenommen.

Letievant verstand unter „Greffe nerveuse“ denjenigen Vorgang, bei welchem das peripherische Ende eines Nerven, der einen groeren Substanzverlust erlitten, an das centrale Ende eines Nachbarnerven, der ebenfalls einen groeren Defekt, aber mehr peripherwarts, aufwies, nach Anfrischung angenahet wurde, und zwar sollte dieser letztere der weniger wichtige Nerv sein. Man konnte z. B. das peripherische Ende des N. medianus an das centrale Ende des N. musculo-cutaneus annahen (vergl. umstehende Figur).

Ist der N. musculo-cutaneus nicht verletzt, so liesse sich (nach Letievant) die Pfropfung des peripherischen Endes des N. medianus auf den N. musculo-cutaneus nach einer kleinen Anfrischung desselben versuchen.

Diese Methoden Letievant's wurden von Sick (Sanger), Tillmanns und E. Fischer modificirt. Sick loste einen Lappen in der halben Dicke des N. medianus von diesem ab, mit der

Fig. 1.

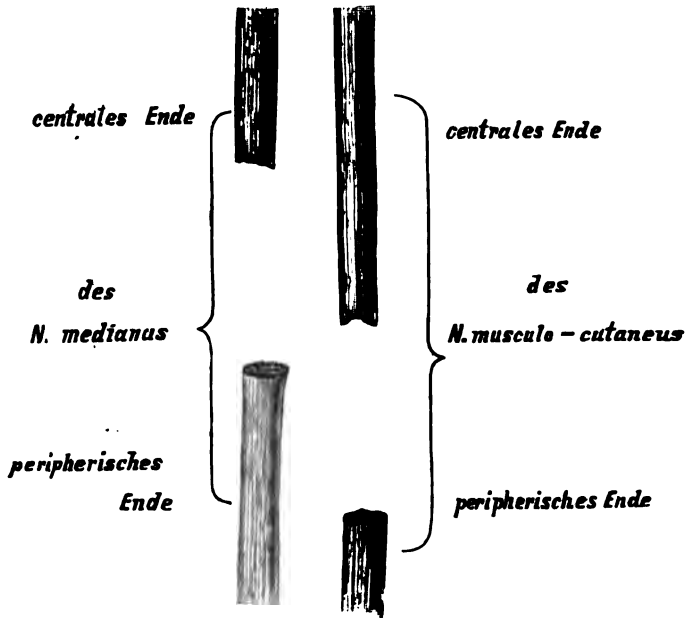
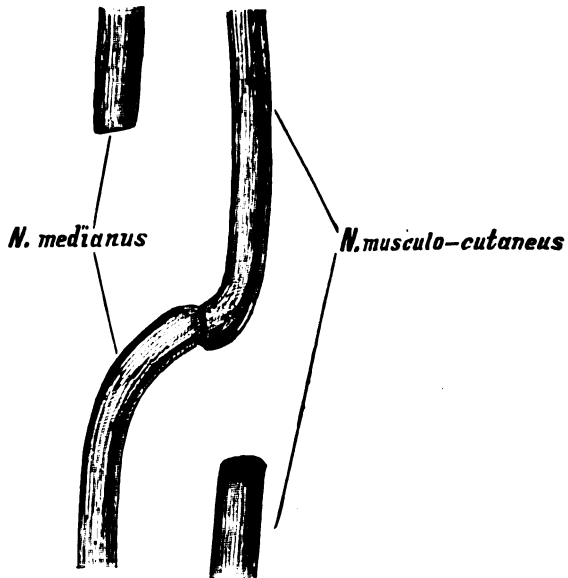


Fig. 2.



1. Methode nach Létievant.

Fig. 3.

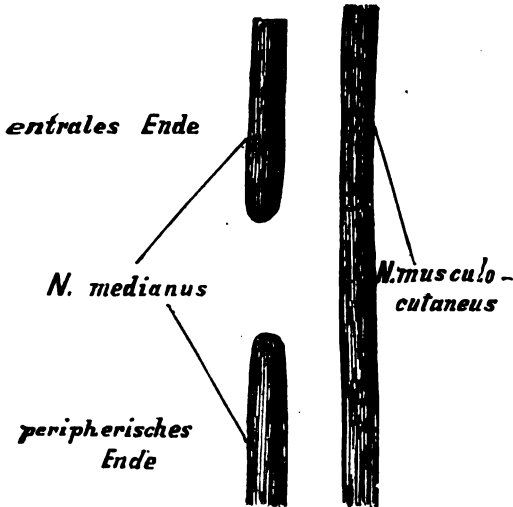
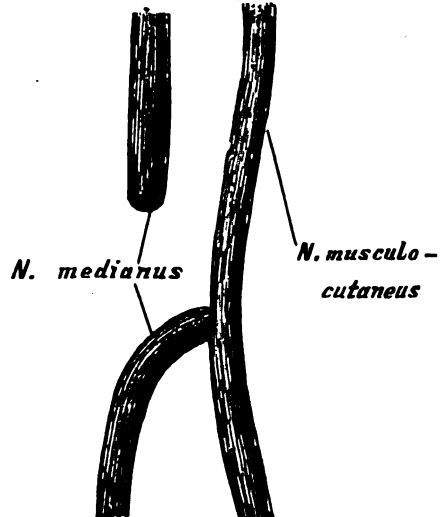


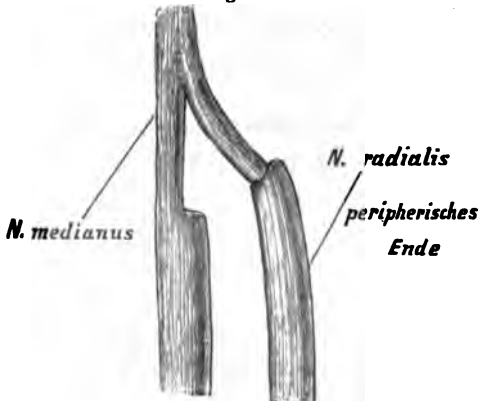
Fig. 4.



2. Methode nach Létiévant.

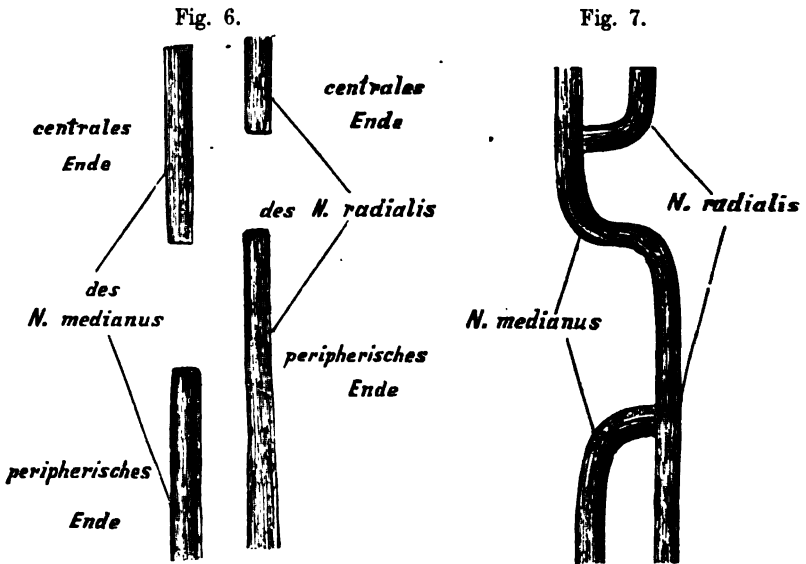
Basis nach oben, und vernähte den Lappen mit dem angefrischten Ende des N. radialis, welcher einen grösseren Substanzdefekt aufwies.

Fig. 5.



Methode nach Sick-Sänger.

Tillmanns schlug vor, bei grösseren Substanzverlusten zweier benachbarter Nerven in verschiedener Höhe, die nächstliegenden Enden gekreuzt zu vereinigen und die anderen Enden auf diese vereinigten Nerven aufzupropfen.



Methode von Tillmans.

E. Fischer endlich rieth, bei der 2. Methode Létievant's (Annäherung des peripherischen Endes des verletzten Nerven seitlich an einen gesunden Nerven) auch das centrale Ende in derselben Weise mit dem intacten Nerven zu vereinigen.

Von diesen Methoden wurden die beiden letzterwähnten am Menschen bisher nicht ausgeführt.

Sick operirte nach seiner eben beschriebenen Modification, Gunn und Desprès nach der 2. Methode Létievant's, Faure und Furet nach der 1. Methode Létievant's.

Ich bin bei meinen Versuchen in der Weise vorgegangen, dass ich nach Durchschneidung des N. facialis beim Austritte aus dem Foramen stylo-mastoideum seine Aeste an den Stamm des N. accessorius ohne seitliche Anfrischung desselben mittelst paraneurotischer und neurotischer Nähte (gewöhnlich 4 feinste Seidennähte) anheftete. Dabei wurde der N. accessorius etwa in $\frac{1}{4}$ seiner Dicke durch die Nähte mitgefasst. Letztere kamen dicht nebeneinander möglichst in einer Ebene (Sagittalebene in Bezug auf die Richtung des N. accessorius) zu liegen. Ich zog diese Art der Plastik aus praktischen und theoretischen Gründen den anderen Methoden vor, die hier in Betracht kommen können (Létievant,

Faure und Furet). Zunächst wäre es (beim Hunde) nicht gelungen, den dicht beim Austritte aus dem Foramen stylo-mastoideum in seine Aeste getheilten N. facialis auf den Querschnitt des relativ dünnen N. accessorius so aufzunähen, dass letzterer durch die Manipulation nicht erheblich geschädigt worden wäre. Ferner würde man zu der bereits bestehenden Gesichtslähmung (bei der Methode von Faure-Furet) eine neue Lähmung, die des M. cucullaris in seinem grösseren Antheile hinzufügen. Endlich sprechen die neueren Anschauungen der Neurologen dafür, dass die Durchschneidung eines motorischen Nerven schwere degenerative Veränderungen in dem zugehörigen centralen Neurontheile zur Folge hat. Diese Veränderungen beschränken sich nicht auf die betreffenden Nervenfasern und Wurzeln, sondern greifen auf die im Centralnervensystem verlaufende Faserstrecke und auf die Ganglienzellen des betreffenden Neurons daselbst über (Mayer, Gudden, Marinesco, Darkschewitsch u. A.). Durchschneidet man also den Ramus externus des N. accessorius, so ruft man eine nicht belanglose Schwächung desjenigen Centrums hervor, auf dessen Leistungsfähigkeit wir bei der Vereinigung des N. accessorius mit dem N. facialis besonders angewiesen sind.

Auf die seitliche Anfrischung des N. accessorius verzichtete ich, weil ich, beim Hunde wenigstens, eher damit rechnen musste, Nervenbündel in toto wegzuschneiden, als Nervenprimitivfasern oder gar Axencylinder freizulegen, die — nach der theoretischen Anschauung — zur erfolgreichen Vereinigung mit der Schnittfläche der Facialisäste nothwendig waren. Auch ist der N. accessorius zu dünn, als dass er neben den Nähten noch einen Substanzverlust durch Anfrischung verträgt.

Die Methode der Neuroplastik gestaltete sich beim Hunde in folgender Weise:

In Morphium-Chloroform-Aethernarcose wurde rechterseits durch einen Schnitt, der den Ansatz der Ohrmuschel in deren unterem Drittel umkreiste und dann nach abwärts annähernd parallel dem vorderen Rande des Kopfnickers, dicht am vorspringenden Rande der Schuppe des Atlas verlief, der Muskelbauch des Kopfnickers (6—8 cm lang) freigelegt. Beim Verschieben desselben seitwärts wurde der N. accessorius, in Fettgewebe eingehüllt, gefunden und zur Feststellung seiner Wirkung electricisch gereizt.

Darauf wurde der Kopfnicker nach oben verfolgt, seine sehnige Insertion an der Schädelbasis aufgesucht und hier, nach Verschiebung der Glandula parotis in der Richtung nach unten und medialwärts, der N. facialis freigelegt, der am Austritte aus dem Foramen stylomastoideum beim Hunde fast stets in seine Hauptäste gespalten ist. Meist sind es vier: ein Vorder-Augen, ein Oberlippen-, ein Unterlippen- und ein Halszweig, von denen die ersten zwei, sowie der zweite und dritte regelmässig mit einander communiciren. Häufig senden die beiden letzteren dem Halszweig eine Verbindung zu. Auch der N. facialis wurde, obgleich bei ihm topographische Irrthümer ausgeschlossen sind, jedes Mal electricisch gereizt. Durchtrennte ich nun den hinteren Bauch des M. biventer, so gelang es unter mässiger Spannung, die am Foramen stylomastoideum abgesehenen Facialisäste an den Stamm des N. accessorius heranzubringen und durch 3—4 feinste Seidennähte zu befestigen. Die Facialisäste waren jetzt um 1,5—2 cm von ihrer Austrittsstelle an der Schädelbasis entfernt, der N. accessorius von seiner geradlinigen Verlaufsrichtung lateralwärts abgelenkt. Schluss der Hautwunde durch Seidenknopfnähte.

Bei 5 Thieren wurde nach Verlauf von 2—4 Monaten die Nachuntersuchung vorgenommen und dann durchschnittlich nach 1—2 Monaten wiederholt. Bei dem 6. Thiere, über welches nach Ablauf einer längeren Frist eingehend berichtet werden soll, wurde mit der Nachuntersuchung schon im 1. Monate post operationem begonnen. Der Vergleich der Befunde untereinander, namentlich aber mit denjenigen, die später auf der linken Gesichtshälfte erhoben wurden, zeigt, dass dort, wo die Untersuchung erst im 2. bis 4. Monat vorgenommen worden war, eine nennenswerthe Unterlage für die Beurtheilung nicht verloren gegangen ist.

Ich benutze zur Prüfung der electricischen Erregbarkeit die faradischen Ströme¹⁾ der secundären Rolle eines Du Bois'schen Schlitteninductoriums mit einem primären Strom von fast 2 Daniell'schen Elementen. Als Electrode diente die Ludwig'sche Platin-electrode. Jedesmal erhielten die Hunde vor Feststellung der

¹⁾ Auf die Prüfung mittelst galvanischen Stromes musste aus äusseren Gründen verzichtet werden. Der im Mai 1900 operirte Hund zeigt jetzt, im November 1900, bei einer äusserhalb des Laboratoriums vorgenommenen galvanischen Prüfung blitzartige Zuckungen der Gesichtsmuskulatur bei 1,5 Milliampère.

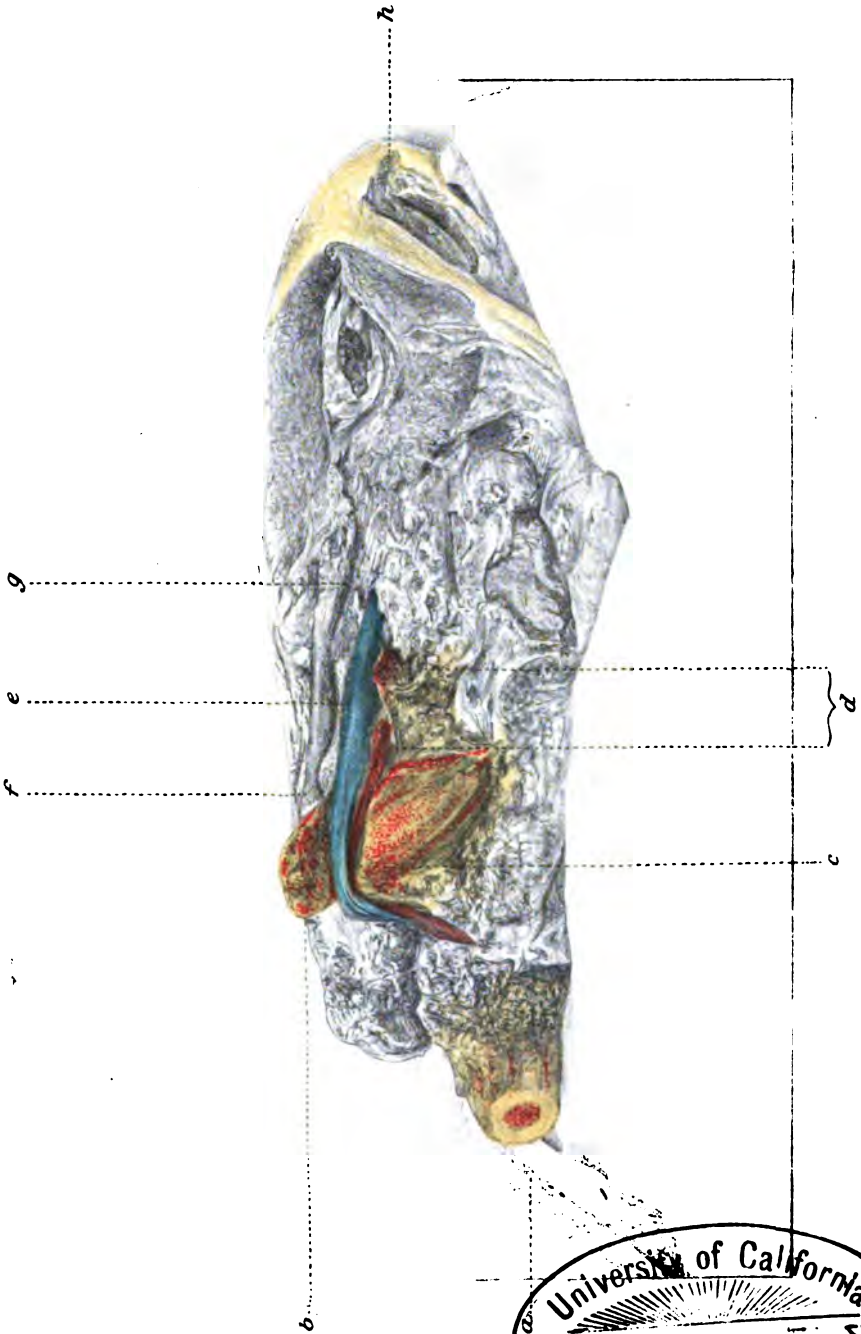




Fig. 1.

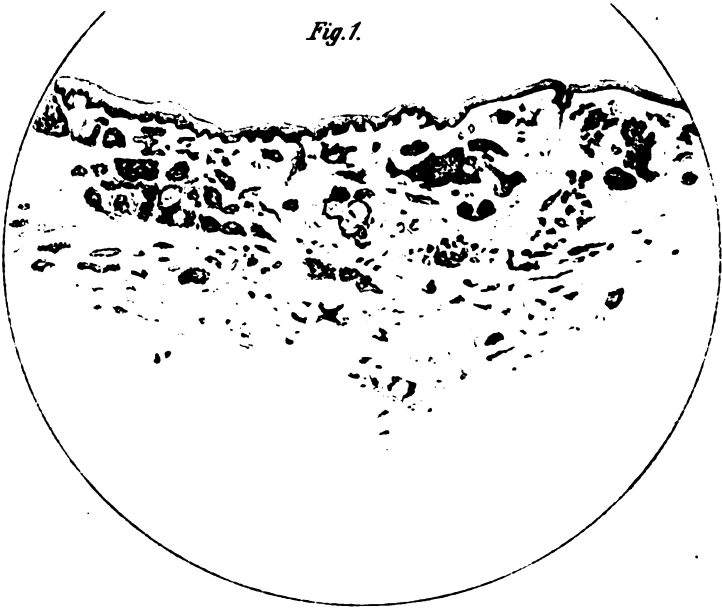


Fig. 2.

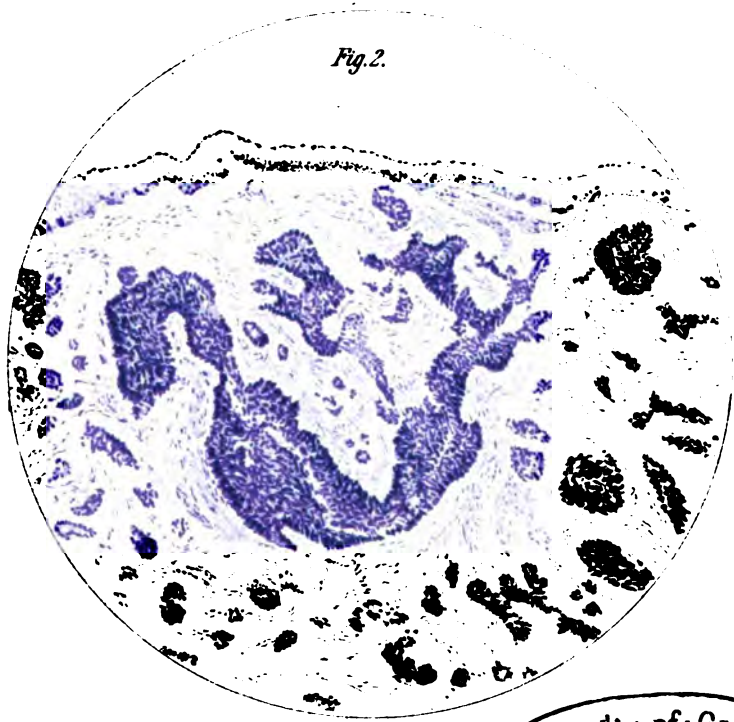




Fig. 1.

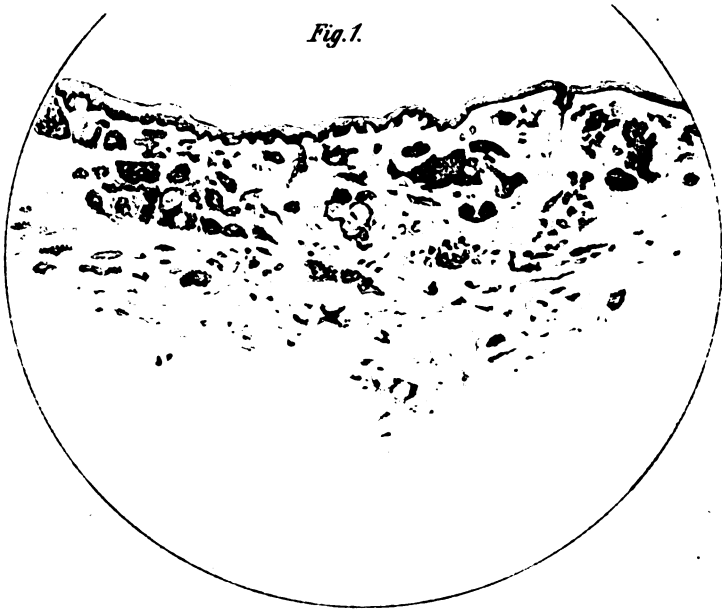
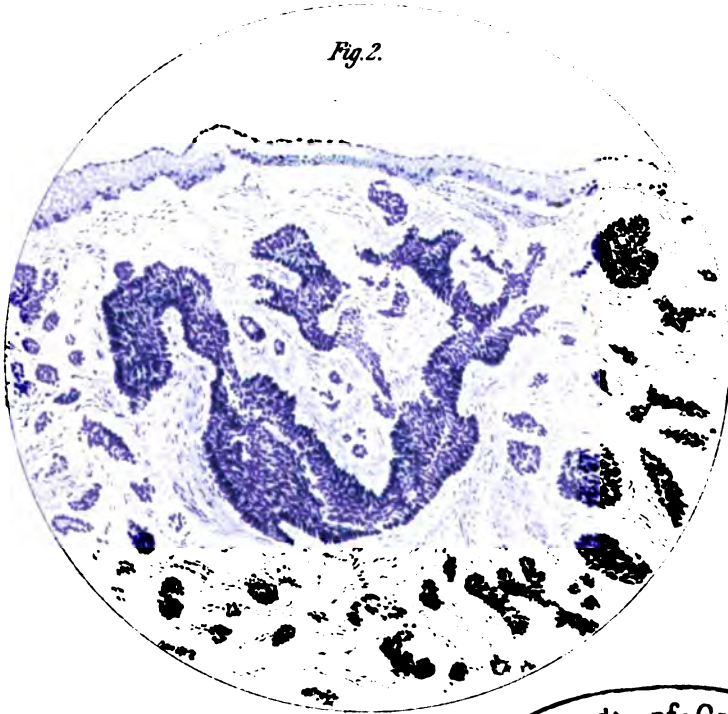

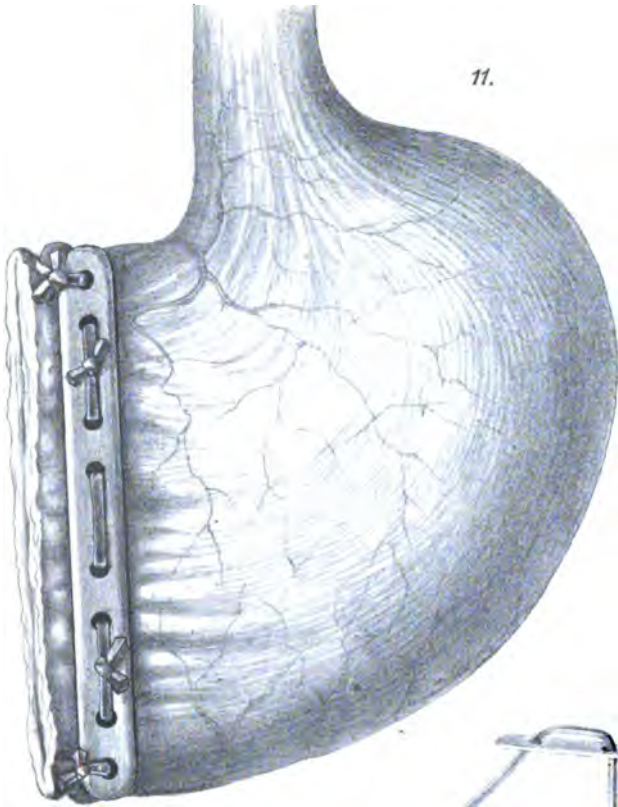


Fig. 2.

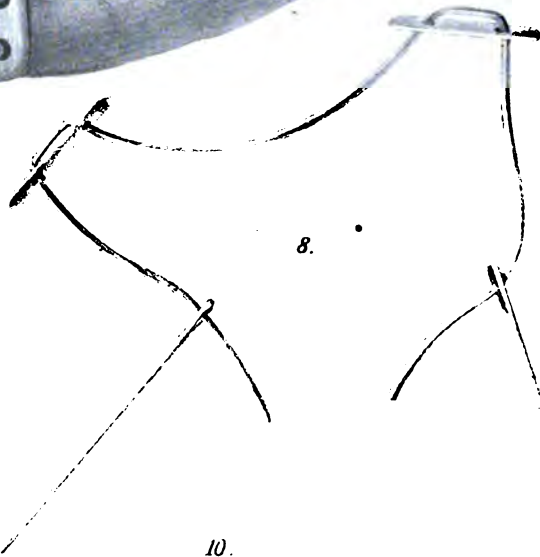




11.



8.



10.

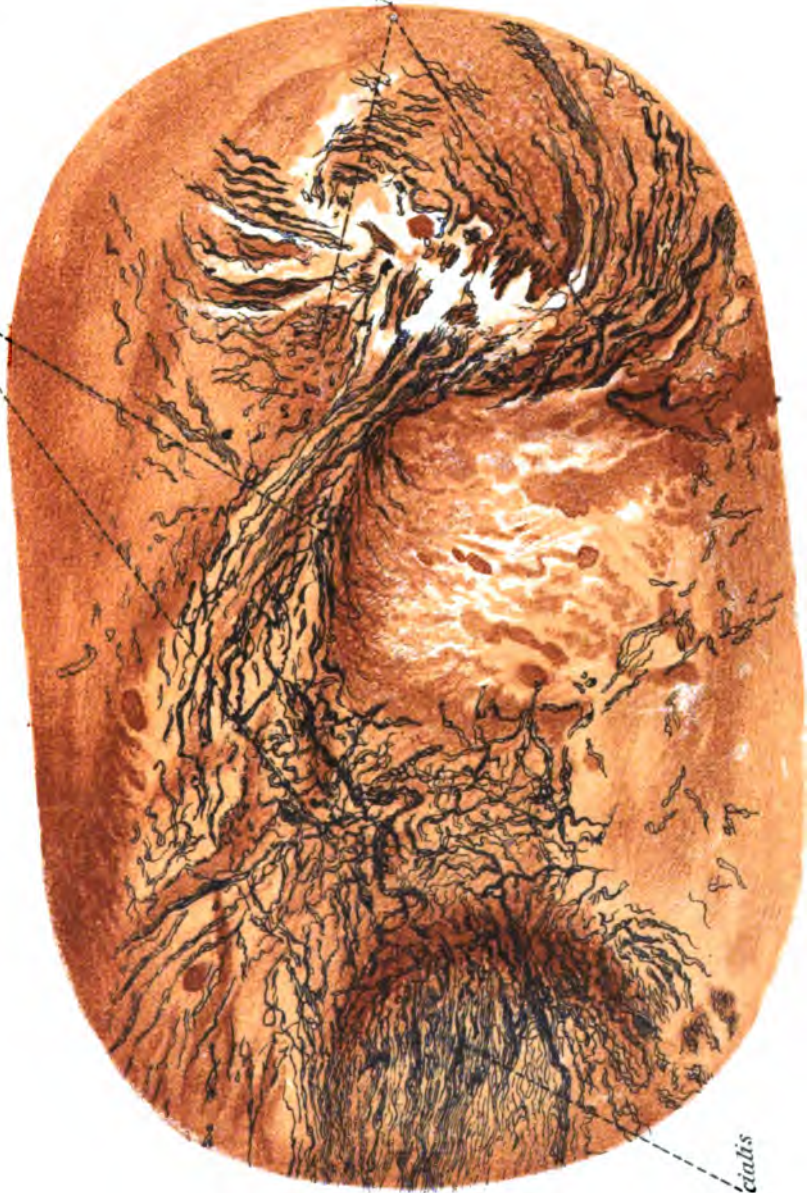


1000


Schwurzer Pudel. (Fall I.)

Stelle der Neuroplastik

X. accessorius



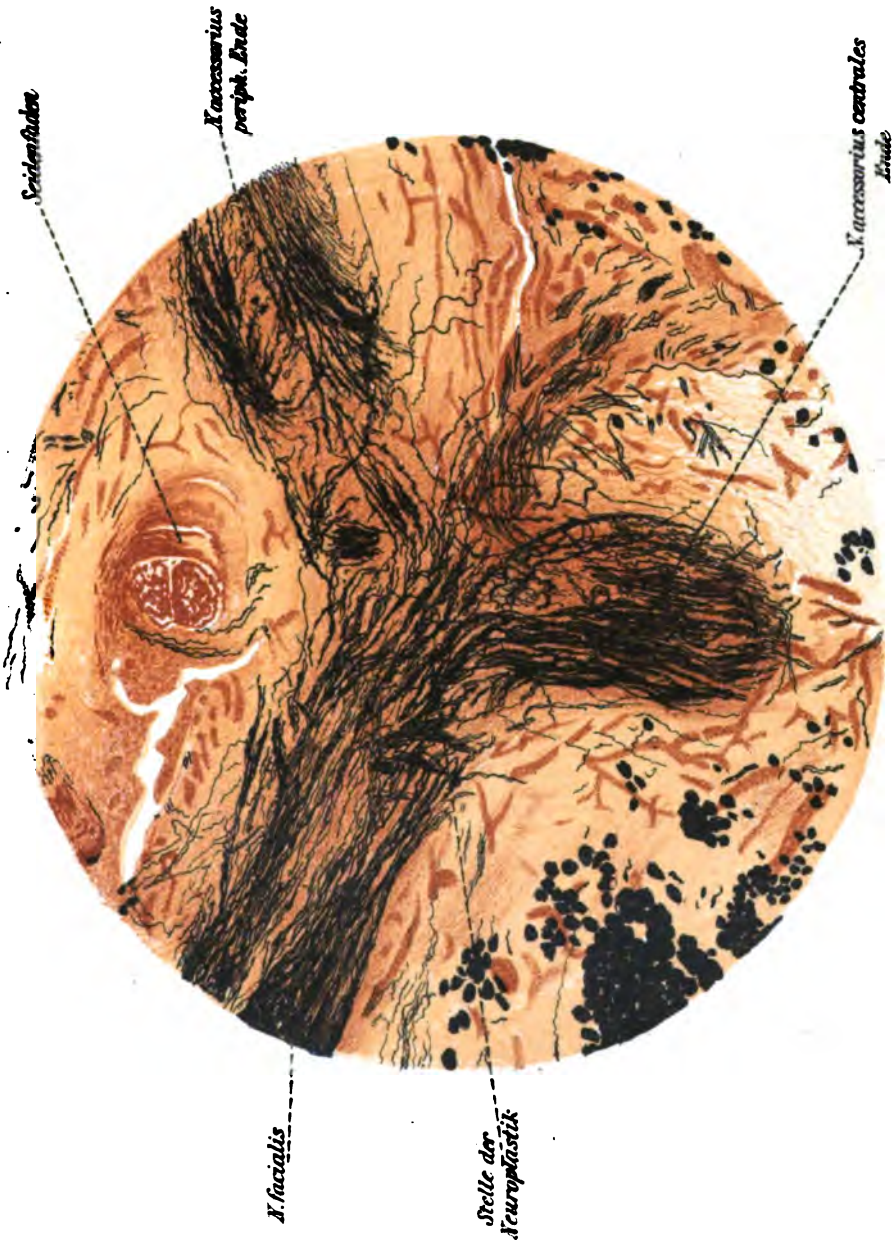facialis



Maria Meyer fec.

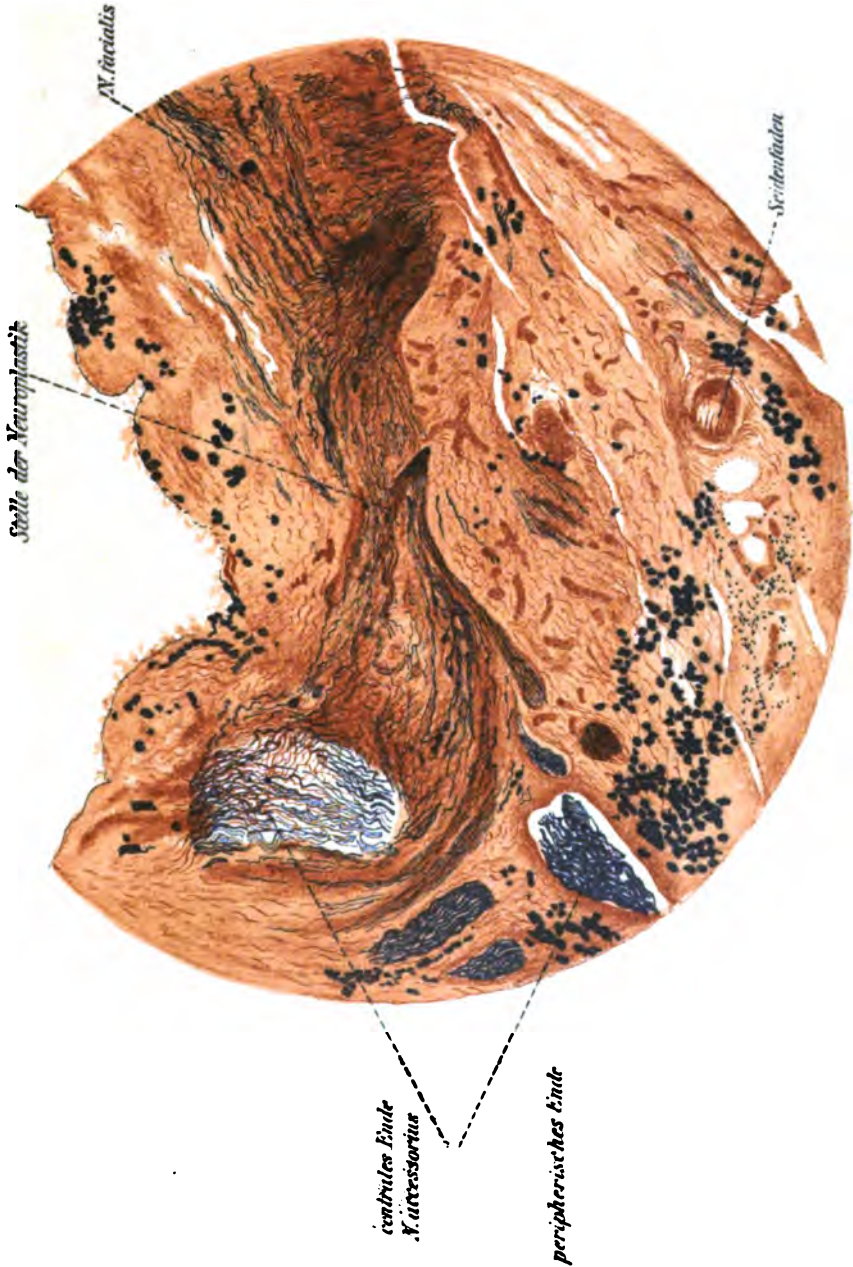

Brauner Rehpitzscher. (Fall I.)





Wisser Faserzier (Fall III)



Handwritten text, likely bleed-through from the reverse side of the page. The text is extremely faint and illegible due to the low contrast and high noise of the scan. It appears to be several lines of text, possibly a list or a set of instructions, but the specific words and numbers cannot be discerned.

electricischen Reaction Morphinum injicirt, um ihnen Schmerzen zu ersparen. Gleichzeitig wurde auf die Zeichen der noch bestehenden Lähmung, wie Verziehung der Gesichtshälften, Atrophie der Gesichtsmusculatur, Schloffheit derselben ebenso wie auf Symptome der schwindenden Lähmung, vor Allem auf Wiederkehr willkürlicher Bewegungen und des Lidreflexes geachtet. Der Rollenabstand, bei welchem der gesunde N. facialis des Hundes prompt reagirte, betrug 50—60 mm, wobei man den starken Leitungswiderstand durch die behaarte Haut des Thieres berücksichtigen muss. Bei rasirter Haut und Benutzung der gewöhnlichen Electroden genügt ein Rollenabstand von 100—110 mm (bei 1 Daniell).

Um den Gegensatz zwischen der rechten Gesichtshälfte, auf der die Neuroplastik vorgenommen worden, und der anderen Gesichtshälfte, schärfer hervortreten zu lassen, ferner, um den Einwand zu entkräften, als ob etwa nennenswerthe Collateralen beim Hunde die Function auf der operirten Seite ersetzen, wurde durchschnittlich 7—9 Monate nach der Operation der N. facialis auf der linken Seite dicht an seiner Austrittsstelle aus dem Foramen stylomastoid. auf 1—2 cm Länge resecirt. Im Anschlusse daran starb ein Hund, die übrigen wurden noch weitere 4 Monate beobachtet, im Ganzen also 11—14 Monate nach der Neuroplastik, und dann getödtet. Leider liess es sich aus äusseren Gründen nicht durchführen, die Thiere länger am Leben zu erhalten. Für die Beurtheilung des klinischen Verlaufes wäre aber eine grössere Beobachtungszeit von erheblicher Bedeutung gewesen.

Denn gerade in klinischer Hinsicht zeigten die Experimente ein unbefriedigendes Ergebniss. Nur zwei von den fünf Thieren (IV und V) liessen einen, freilich unvollständigen, Lidreflex, erkennen, und nur bei drei Hunden (II, III und V) konnte man mit Sicherheit willkürliche Bewegungen im Gesichte feststellen. Gleichmässig bei allen Thieren fanden sich folgende Zeichen für das Schwinden der Lähmung. Die meist auffallende Atrophie der Gesichtsmusculatur ging völlig zurück, die Verziehung der Nase und des Mundes verschwand, die durch Herabhängen und Evertirung der Unterlippe weit geöffnete Mundspalte schloss sich wieder allmähig. Bei allen Thieren kehrte (nach 5—9 Monaten) auf der rechten Seite jene irradiirte Reflexzuckung der Gesichts-

musculatur wieder, welche bei Annäherung von Fremdkörpern und beim Anblasen des Gesichts von Hunden entsteht.

Die Prüfung mittelst des faradischen Stromes ergab auf der Seite der Plastik (rechts) bei denjenigen Hunden, die innerhalb der ersten 3 Monate nach der Operation untersucht wurden, auch bei stärksten Strömen keine Spur einer elektrischen Erregbarkeit. Dagegen liess sich eine prompte Reaction auf den faradischen Strom bei allen Thieren in der Zeit von der 2. Hälfte des 4. Monats an bis spätestens zum 5. Monat constatiren. Aufgezeichnet wurde derjenige Rollenabstand, bei welchem eine tetanische Contraction der Gesichtsmuskeln stattfand. Die Länge des Rollenabstandes bewegte sich anfangs zwischen 40 und 60 mm, stieg allmählig bis um 25 mm und sank andererseits um dieselbe Grösse. Der niedrigste Rollenabstand betrug 30 mm, der höchste 65 mm. Auffallend war bei diesen Schwankungen, die bei jedem Thiere vorkamen, besonders diejenige, welche 4—6 Wochen nach der Resection des linken N. facialis beobachtet wurde. Hier finden sich bei den 4 Thieren, welche die Resection überlebten, rechterseits die niedrigsten Rollenabstände (30—40 mm). Ebenso auffallend ist dann das constante Grösserwerden des Rollenabstandes nach diesem Tiefpunkte, eine Zunahme bis um 20 mm.

Während nun im Anschluss an die Resection auf der linken Seite zunächst alle Erscheinungen der schwersten peripherischen Facialislähmung auftraten, stellte sich nach Ablauf von etwa drei Monaten — sonderbarerweise — bei drei Hunden die faradische Erregbarkeit im Gebiete der linksseitigen Facialismusculatur wieder ein und zwar bei einem Rollenabstand von 20—30 mm. Die Aufklärung dafür lieferte die Autopsie.

Als die Versuche beendet werden mussten, wurde in Narkose sowohl die Stelle der Neuroplastik, wie die Stelle der Neurectomie freigelegt und durch sorgfältige Präparation festgestellt, dass eine mehr oder weniger vollständige Regeneration des linken resectirten Facialisstammes stattgefunden hatte (Fall I, II, III, V). Leider zeigte sich die erstaunliche Regenerationskraft der Nerven auch auf der rechten Seite. Hier hätte man annehmen können, dass der im Canalis Fallopieae zurückbleibende Stamm des N. facialis bei etwaiger Regeneration nicht leicht die mit dem N. accessorius seitlich verschobenen Endäste (des Gesichtsnerven) erreichen

würde. Trotzdem ist dieses unerwünschte Ereigniss bei Fall I und III eingetreten, während in den übrigen 3 Fällen die anatomische Präparation ein völliges Freibleiben der Nahtvereinigung von irgend welcher Verbindung mit dem Facialisstamm zeigte.

Von grosser Bedeutung war nun die elektrische Untersuchung am lebenden Thiere. Bei Anwendung eines schwachen Stromes (190—250 mm Rollenabstand) gelang es

- a) von der centralwärts der Nahtstelle gelegenen Partie des Accessoriusstammes,
- b) von der Nahtstelle selbst, und endlich
- c) zum Theil auch von dem peripherwärts davon gelegenen Stamme des N. accessorius

blitzartige Zuckungen im ganzen Facialisgebiete zu erzielen. Die Reaction war am stärksten von der centralen Partie des N. accessorius aus, weniger stark von der Nahtstelle, am schwächsten von dem peripherwärts davon gelegenen Stamme des N. accessorius aus. In Fall V leitete letztere Strecke den Strom gar nicht.

Ziemlich innig war der regenerirte Stamm des N. facialis im Falle III mit der Stelle der Plastik verwachsen, und das rechtsseitige Facialisgebiet zuckte deutlich bei Application der Elektrode auf die regenerirte Partie am Foramen stylomastoideum. Letztere wurde nun von der Nahtstelle abgeschnitten; da fand sich das peripherische Facialisgebiet vom N. accessorius aus in der oben geschilderten Weise prompt erregbar.

Nachdem so der Nachweis erbracht war, dass durch die neu hergestellte Verbindung hindurch der faradische Strom geleitet wurde, galt es nun noch, die histologische Vereinigung der vernähten Nerven zu zeigen. Zu dem Zwecke wurde jedes Mal die Stelle der Plastik mit einem Theil des Accessoriusstammes und der Facialisäste in Müller'scher Flüssigkeit gehärtet, einige Monate später nach Marchi behandelt — für den Fall etwaiger frischer Degenerationen —, dann in Serienschnitte zerlegt und nach Weigert gefärbt. Bei dieser Färbung war man sicher, bei den meist dicken Schnitten (20—30 Mikren) auch feine markhaltige Fasern nicht zu übersehen. Die peripherischen Nerven des Hundes sind von einer ausserordentlich starken Fett- und Bindegewebsscheide umgeben, welch' letztere dicke Septa ins Innere

jedes Nerven sendet. Bei dieser anatomischen Beschaffenheit treten die Nervenröhren selbst fast in den Hintergrund. Bedenkt man nun, dass die Anheftung der Facialisäste an den N. accessorius theils wegen der verschiedenen Dicke beider Nerven, theils durch unvermeidliche Zufälligkeiten nicht streng im gleichen Niveau erfolgen konnte, so ergibt sich von selbst, dass unter den ca. 500 Serienschritten nur sehr wenige gerade so fielen, dass in einem einzelnen mikroskopischen Gesichtsfelde Theile beider Nerven gerade an der Nahtstelle gleichzeitig zu übersehen waren. Immerhin gelang es, eine Anzahl von Präparaten zu gewinnen, welche überzeugend nachweisen, dass der N. accessorius und der N. facialis an der Nahtstelle derartig mit einander vereinigt sind, dass Nervenbündel von dem einen in den anderen continuirlich hinüberziehen. Bei Fall IV, der nur 8 Monate nach der plastischen Operation gelebt hat, ist die Verbindung am schwächsten. In Fall V, bei welchem das Bindegewebe die Nervenfasern überwiegt, ist das Bild weniger übersichtlich. Doch zeigt hier die genaue topographische Betrachtung, dass aus dem Stamme des Accessorius ein grösseres, sich allmählig auffaserndes Nervenbündel in das Facialisgebiet hinüberreicht.

Protocolle.

I. Schwarzer weiblicher Pudel.

25. 11. 98. Neuroplastik rechts. Drei neurale, bez. paraneurale Nähte. Heilung per primam.

2. 1. 99. Facialisgebiet faradisch, weder direct noch indirect erregbar.

11. 2. 99. Bei stärksten Strömen keine faradische Erregbarkeit.

6. 4. 99. Rechte Lidspalte weiter als links, kein Thränenträufeln. Atrophie der rechten Gesichtshälfte, besonders an der Nase deutlich. Gesicht nach rechts verzogen. Rechte Mundspalte offen. Kein Lidreflex. Keine fibrillären Zuckungen. — Beim Aufsetzen der Elektrode oberhalb des Jochbogens, 1,5 cm hinter dem Augapfel, zuckt bei 40 mm Rollenabstand die ganze Gesichtsmusculatur, am deutlichsten an der Oberlippe. Keine directe faradische Erregbarkeit der Muskeln. Keine willkürlichen Bewegungen.

23. 6. 99. Nasenspitze etwas nach rechts verzogen. Rechts Lagophthalmus. — Reflectorisches Zucken der Gesichtsmusculatur bei Annäherung einer angeschlagenen Stimmgabel und bei directer Berührung mit derselben. — Keine willkürlichen Bewegungen, kein Lidreflex. — Bei 44 mm Rollenabstand

prompte directe und indirecte faradische Erregbarkeit der Gesichtsmuskeln vorhanden.

26. 7. 99. Augenspalte beiderseits gleich weit. Keine willkürlichen Bewegungen. Lidreflex vorhanden, aber mässig. Mund geschlossen. — Indirecte und directe faradische Erregbarkeit der Gesichtsmuskeln bei 62 mm Rollenabstand.

9. 9. 99. Der linke N. facialis wird auf 1,5 cm rosecirt.

19. 10. 99. Gesicht deutlich nach rechts verzogen, Lidreflex rechts schwach, links fehlend. Links: Mundspalte weit klaffend. — Faradische Erregbarkeit direct und indirect rechts bei 40 mm Rollenabstand. Links zucken bei directer Reizung vereinzelte Muskelbündel an der Oberlippe (20 mm R. A.)

11. 11. 99. Schnauze stark nach rechts verzogen. Linke Oberlippe herabhängend und schlaff. Faradische Erregbarkeit rechts prompt bei 50 mm Rollenabstand, links gänzlich erloschen.

15. 12. 99. Schnauze nach rechts verzogen. Atrophie der linken Gesichtshälfte deutlich. Lidreflex rechts undeutlich, links erloschen. — Farad. Erregbarkeit rechts direct und indirect prompt bei 60 mm Rollenabstand, links indirect schwach bei 30 mm Rollenabstand.

16. 1. 00. Freilegung der Operationsstelle rechts. Bei 250 mm Rollenabstand ist das rechtsseitige Facialisgebiet vom N. accessorius aus, der ganz isolirt wird, leicht erregbar und zwar am kräftigsten centralwärts der Nahtstelle, etwas schwächer an der Nahtstelle selbst, noch schwächer peripherwärts derselben. Eine deutliche Verbindung des aus dem Foramen stylomastoid. etwas hervorgewachsenen Facialisstammes mit der Nahtstelle besteht nicht. Doch ziehen einzelne Gewebsstränge vom centralen Facialisstumpf zu der Stelle der Plastik, deren Berührung mit der Elektrode Zuckungen der rechten Gesichtshälfte auslösten. Auf der linken Seite ist der N. facialis ungefähr $\frac{3}{4}$ cm weit aus dem Foramen stylomastoideum hervorgewachsen. Von hier ziehen stärkere, aber nicht näher differenzirbare Gewebsbündel zu den peripherischen Facialisästen. Berührung dieser Stränge mit der Elektrode ruft Zuckungen in der linken Gesichtshälfte hervor.

II. Brauner Rehpinterscher.

29. 11. 98. Nervenplastik rechts. 2 paraneurale, 2 neurale Nähte.

14. 3. 99. Atrophie der rechten Seite. Thränen des rechten Auges. Starkes fibrilläres Muskelwogen rechts, kein Lidreflex. Keine willkürlichen Bewegungen. — Faradische Erregbarkeit prompt bei 60 mm Rollenabstand.

28. 4. 99. Rechts fibrilläre Zuckungen, Atrophie des Gesichts; Verziehung des Gesichts nach rechts. Keine willkürlichen oder reflectorischen Bewegungen des Gesichts. — Faradische Erregbarkeit deutlich bei 60 mm Rollenabstand.

23. 6. 99. Deutliche Gesichtsatrophie, fibrilläre Muskelzuckungen, Thränenträufeln rechts. — Farad. Erregbarkeit bei 45 mm Rollenabstand.

31. 8. 99. Rechts deutliche irradiirte Reflexzuckung beim Anblasen des Gesichts. Links Resection des N. facialis.

10. 10. 99. Rechts faradische Erregbarkeit bei 30 mm Rollenabstand. Links die Muskeln an der Oberlippe theilweise direct erregbar (30 mm R. A.).

27. 10. 99. Links deutliche Atrophie, Schnauze nach rechts verzogen. — Faradische Erregbarkeit links völlig erloschen, rechts bei 50 mm Rollenabstand deutlich.

27. 11. 99. Rechts kein Lidreflex, Gesicht nach rechts verzogen, Atrophie links. — Faradische Erregbarkeit sehr prompt bei 45 mm Rollenabstand rechts, links bei 25 mm Rollenabstand am Orbicularis palpebr.

20. 12. 99. Gesichtshälften beiderseits gleich. Auf der rechten Seite: fibrilläre Zuckungen, irradiirte Reflexbewegung der Gesichtsmuskeln bei Annäherung eines Fremdkörpers. Willkürliche Bewegungen rechts deutlich, aber in geringem Umfange. — Faradische Erregbarkeit direct und indirect rechts bei 45 mm Rollenabstand prompt, indirect links bei 30 mm Rollenabstand undeutlich.

30. 12. 99. Freilegung der Nahtstelle rechts. — Tadellose Verwachsung der Facialisäste mit dem N. accessorius. Es besteht keine Communication der Nahtstelle mit dem centralen Facialisstumpf. — Bei 250 mm Rollenabstand gelingt es, vom Accessorius aus die Gesichtsmusculatur in blitzartige Zuckung zu versetzen, am stärksten, wenn die Elektrode centralwärts der Plastik, schwächer, wenn die Elektrode an der Nahtstelle, am schwächsten, wenn sie peripherwärts der Nahtstelle applicirt wird. — Links ist zwischen dem regenerirten Facialisstamme und seinen Aesten vollkommen Verwachsung eingetreten. Die Muskeln der linken Gesichtshälfte zucken, wenn der N. facialis und seine nächste Umgebung am Foramen stylomastoideum elektrisch gereizt werden.

III. Weisser Foxterrier.

2. 12. 98. Plastik rechts. 2 neurale, 2 paraneurale Nähte.

14. 3. 99. Rechte Gesichtshälfte atrophisch, rechter Mundwinkel offen, fibrilläres Muskelwogen. Keine willkürliche Bewegungen, kein Lidreflex rechts. — Faradische Erregbarkeit rechts bei 60 mm Rollenabstand, etwas schwächer als links.

28. 4. 99. Rechts Lagophthalmus. Mundspalte offen, keine Verziehung des Gesichts, leichte Atrophie der r. Gesichtshälfte, spärliche fibrilläre Zuckungen. Keine willkürlichen Bewegungen. Bei Berührung mit der tönenden Stimmgabel leichte Reflexzuckungen der Gesichtsmusculatur. — Faradische Erregbarkeit bei 60 mm Rollenabstand, ebenso deutlich wie links.

10. 5. 99. Leichte Atrophie rechts. Reflexzuckung der Gesichtsmusculatur beim Anblasen. Kein Lidreflex. Faradische Erregbarkeit bei 60 mm Rollenabstand.

26. 6. 99. Rechte Lidspalte ebenso weit wie die linke. Mundwinkel geschlossen. Lidreflex deutlich, aber kein vollständiger Lidschluss dabei. Irradirter Reflex der rechten Gesichtsmusculatur bei Berührung der Barthaare, beim Anblasen. Keine willkürlichen Bewegungen. Faradische Erregbarkeit bei 45 mm Rollenabstand.

26. 8. 99. Resection des linken N. facialis (1,5 cm).

10. 10. 99. Rechts keine willkürlichen Bewegungen, Lidreflex undeutlich. — Faradische Erregbarkeit rechts bei 35 mm Rollenabstand, links völlig erloschen.

27. 10. 99. Schnauze deutlich nach rechts verzogen. Atrophie rechts nicht nachweisbar. Links völlige Lähmung und Fehlen der elektrischen Erregbarkeit. — Kein sicherer Lidreflex, keine willkürlichen Bewegungen rechts, geringe fibrilläre Zuckungen. Faradische Erregbarkeit rechts bei 35 mm Rollenabstand.

29. 11. 99. Rechts: Lidreflex fehlt, deutliche willkürliche Bewegungen an der Oberlippe. — Faradische Erregbarkeit rechts bei 60 mm Rollenabstand sehr prompt, links bei 30 mm anscheinend Zuckung im M. orbicularis palpebrarum.

20. 12. 99. Gesichtshälften beiderseits annähernd gleich. — Lidreflex beiderseits nicht vorhanden. — Faradische Erregbarkeit rechts bei directer wie indirecter Reizung prompt bei 45 mm Rollenabstand. Links bei 30 mm R. A. verstärktes Muskelwogen, bei 20 mm R. A. tetanische Contractionen, die durch Pausen unterbrochen werden.

4. 1. 00. Freilegung der Nahtstelle rechts. Feste Verbindung des N. accessorius mit den Facialisästen. Aber der centrale Stumpf des N. facialis ist mit der Stelle der Plastik adhärent. Die Reizung des N. accessorius ergiebt blitzartige Zuckungen im Facialisgebiet, und zwar am stärksten, wenn man den N. accessorius centralwärts der Nahtstelle, schwächer, wenn man ihn an der Nahtstelle selbst, am schwächsten, wenn man ihn peripherwärts derselben reizt (220 mm Rollenabstand). Es gelingt auch, von dem regenerirten Facialisstamme am Foramen stylomastoideum aus, die Gesichtsmuskeln rechts durch den faradischen Strom zur Contraction zu bringen. Schneidet man nun die Verbindung zwischen dem Facialisstamme und der Nahtstelle durch; so gelingt die faradische Reizung des Facialisgebietes vom N. accessorius aus genau wie oben geschildert.

Auf der linken Seite hat trotz der Resection eine Regeneration des Facialisstammes und eine Verbindung zwischen dem kolbig verdickten centralen Ende und den peripherischen Aesten stattgefunden. Diese Verbindung ist dünn, leitet aber zuverlässig den faradischen Strom.

IV. Gelblichweisser Mops-Terrier.

17. 1. 99. Plastik rechts. 3 neural-paraneurale Nähte.

6. 4. 99. Atrophie der Gesichtsmusculatur rechts, fibrilläre Zuckungen, Mundspalte rechts klaffend. Kein Lidreflex. Keine faradische Erregbarkeit, auch bei stärksten Strömen.

13. 5. 99. Keine faradische Erregbarkeit. Kein Lidreflex, die übrigen Zeichen der Lähmung.

1. 6. 99. Keine willkürlichen Bewegungen, kein Lidreflex. — Deutliche Reaction auf den faradischen Strom (direct und indirect) bei 50 mm Rollenabstand, rechts etwas schwächer als links.

22. 7. 99. Rechte Gesichtshälfte nicht wesentlich verschieden von der linken. Lidspalte beiderseits gleich. Reflectorische, über die ganze Gesichtsmusculatur ausstrahlende Zuckung bei Berührung des rechten Auges. Lidreflex rechts unvollständig, aber deutlich vorhanden. Faradische Erregbarkeit (direct und indirect) bei 50 mm Rollenabstand.

26. 8. 99. Rechte Mundspalte noch klaffend, keine willkürlichen Bewegungen, fibrilläre Zuckungen rechts. Reflectorischer Lidschluss deutlich aber unvollkommen. — Faradische Erregbarkeit prompt bei 55 mm Rollenabstand.

19. 9. 99. Gesichtshälften beiderseits gleich, Mundspalte rechts geschlossen. — Sehr prompte Reaction rechts auf den faradischen Strom bei 55 mm Rollenabstand. — Es wird der linke N. facialis resecirt (1,5 cm).

29. 9. 99. Exitus letalis. Excision der Stelle der Plastik (rechts) und Einlegen in Müller'sche Flüssigkeit.

V. Brauner Dachs.

11. 2. 99. Plastik rechts. 4 neurale-paraneurale Nähte. Die eine neurale Naht fasst den N. accessorius zu reichlich.

6. 4. 99. Gesicht nach links verzogen, rechte Lidspalte weiter als die linke, Mundspalte klaffend, Unterlippe evertirt und herabhängend. Kein Lidreflex, keine fibrillären Zuckungen. Die faradische Erregbarkeit völlig erloschen.

10. 5. 99. Gesicht nach links verzogen, rechts Lagophthalmus, Mundspalte ein wenig offen. Deutliche reflectorische Muskelzuckung bei Annäherung von Fremdkörpern an das rechte Auge oder beim Anblasen. Willkürliche Bewegungen deutlich, aber in geringer Intensität. — Faradische Erregbarkeit des mittleren Facialisastes bei 60 mm Rollenabstand.

1. 6. 99. Lidspalte beiderseits gleich. Kein Thränenträufeln, kein Speichelfluss. Keine fibrillären Zuckungen rechts. Mundspalte geschlossen. Nasenspitze etwas nach links abweichend, Atrophie der rechten Gesichtshälfte. Deutliche Reflexzuckung der Gesichtsmuskeln bei Berührung der rechten Cornea, aber schwächer als links. Geringe, willkürliche Bewegungen der rechten Gesichtshälfte. Faradische Erregbarkeit im ganzen Facialisgebiete rechts bei 50 mm Rollenabstand.

22. 7. 99. Rechte Gesichtshälfte atrophisch. Rechte Lidspalte schmaler als die linke. Kein Lidreflex. Bei Berührung des rechten Auges irradierte Reflexzuckung der ganzen Gesichtsmusculatur. Bei 40 mm Rollenabstand deutliche faradische Erregbarkeit rechts.

31. 8. 99. Rechts Lidreflex, doch nur theilweiser Augenlidschluss. — Bei 60 mm Rollenabstand prompte Reaction auf den faradischen Strom (direct und indirect) doch rechts schwächer als links.

15. 9. 99. Tadellose Reaction rechts bei 65 mm Rollenabstand. — Es wird der linke N. facialis auf 2 cm Länge resecirt.

19. 10. 99. Schnauze stark nach rechts verzogen, linke Oberlippe aufgebläht und schlaff, linke Unterlippe weit herunterhängend. Lagophthalmus links. Links kein Lidreflex. — Rechts deutliche willkürliche Bewegungen,

aber in geringer Intensität. — Reflectorischer Lidschluss rechts bei Annäherung fremder Körper an das Auge oder beim Anblasen, wobei reflectorisch die Musculatur der Nase und Oberlippe mitzuckt. — Bei 40 mm Rollenabstand rechts prompte faradische Erregbarkeit, aber weniger energische Contractionen, bei stärksten Strömen links keine faradische Erregbarkeit.

11. 11. 99. Schnauze stark nach rechts verzogen, Atrophie links deutlich, linke Oberlippe herabhängend. Rechts reflectorischer Lidschluss, nicht vollständig, links kein Lidreflex. Links ist die faradische Erregbarkeit völlig erloschen. — Rechts tadellose Reaction auf den faradischen Strom bei 50 mm Rollenabstand.

27. 12. 99. Schnauze stark nach rechts abweichend. Linke Gesichtshälfte atrophisch. Rechte Lidspalte kleiner. Lidreflex rechts deutlich, aber nicht vollkommen. Rechts faradische Erregbarkeit (direct und indirect) bei 45 mm Rollenabstand. Links faradische Erregbarkeit erloschen.

11. 1. 00. Freilegung der Nahtstelle rechts. Die Facialisäste innig mit dem N. accessorius verbunden. Keine nennenswerthe Regeneration des Facialisstammes und keine Verbindung von ihm zur Nahtstelle. Bei 190 mm Rollenabstand zuckt das ganze rechte Facialisgebiet blitzartig, wenn die Elektrode den N. accessorius berührt, und zwar am stärksten bei Berührung des N. accessorius centralwärts der Plastik, schwächer an der Stelle der Nahtvereinigung. Bei Berührung peripherwärts der Plastik entsteht keine Zuckung der rechten Gesichtshälfte. Links ist das centrale Ende des resecurten Facialis um 0,5 cm aus dem Foramen stylomastoideum hervorgewachsen. Einzelne Gewebsstränge, welche den faradischen Strom auf das linke periphere Facialisgebiet leiten, verbinden den centralen Stumpf des N. facialis mit seinen Aesten.

Soweit es nicht ausdrücklich in den einzelnen Protokollen bemerkt ist, ist jedes Mal zu ergänzen, dass die Atrophie des Gesichtes, der Lagophthalmus, das Klaffen der Mundspalte rechterseits bis zum Abschlusse der Experimente normalen Verhältnissen Platz machten.

Ueberblickt man die hier geschilderten Versuche an der Hand der Protokolle und Abbildungen, so fällt der Mangel der völligen klinischen Wiederherstellung auf der operirten Seite zweifellos in's Gewicht. Doch muss mit der Thatsache gerechnet werden, dass, wenigstens beim Menschen nach den bisherigen Erfahrungen, Jahre nach der Nervennaht vergehen, bis periphere Lähmungen verschwinden, und ohne Optimist zu sein, darf man annehmen, dass bei längerem Abwarten auch die Hunde klinische Heilung gezeigt hätten. Denn von dem Zustande completer Lähmung bis zum Tode liess sich bei ihnen ein ständiger Rückgang der paralytischen Erscheinungen deutlich erkennen. Der im Mai 1900 operirte Hund soll bis zur event. völligen, klinischen Heilung beobachtet werden, um nach dieser Richtung hin die Versuche zu ergänzen.

Die ausserordentliche Regenerationskraft der Nerven hat bei zwei Thieren das anatomische Bild der „Greffo nerveuse“ dadurch getrübt, dass zwischen der Nahtstelle und dem Stamm des N. facialis nachträglich eine Verbindung sich herstellte. Doch beweisen die anderen Fälle, insbesondere II und V, dass diese Verwachsung für das Gelingen der Nervenpflanzung die Vorbedingung oder eine wesentliche Unterstützung nicht bildet. Denn bei den letztgenannten Hunden ist von einer solchen Regeneration oder Verwachsung nicht die Rede.

Die percutane faradische Prüfung zeigte, dass die Gesichtsnervenzweige nach einer 3—5 monatlichen Periode der vollkommenen Functionsunfähigkeit wieder elektrisch erregbar wurden, ein sicherer Beweis dafür, dass eine leitungsfähige Verbindung an der Stelle der Plastik zwischen den beiderseitigen Nerven sich entwickelt hatte. Dies fand ich in den „anatomisch reinen“ Fällen (II, IV, V) zu derselben Zeit und in derselben Intensität wie bei den Fällen I und III, wo der regenerirte Facialisstamm mit der Nahtstelle verwachsen war. Aus diesem Grunde, und weil man annehmen muss, dass die anatomische Vereinigung zwischen Accessorius und den Facialisästen bei der Anwendung der Naht und bei der directen Berührung sich früher ausgebildet haben dürfte, als der regenerirte centrale Stumpf des N. facialis die weit abgerückte Stelle der Neuroplastik erreicht haben wird, halte ich die nachträgliche Verwachsung in den Fällen I und III für überflüssig und bedeutungslos.

Auffallend erscheint es, dass die Stromstärke, die rechterseits zur faradischen Erregbarkeit der Muskeln und Nerven nothwendig war, schwankte und kurz nach der Resection des linken Facialis constant und erheblich gesteigert werden musste. Obschon nachweisbare Collateralen nicht bestehen, könnte man an eine vicariirende, freilich geringfügige Leistung des zunächst functionsfähigen linken Facialis denken, die nach der Neurectomie desselben plötzlich zum Stillstand kommen musste. Alsdann zeigte der auf sich selbst angewiesene rechte Facialis eine schwächere Leistung, die freilich schnell wieder ausgeglichen wurde. Für das Endresultat kommt diese supponirte Thätigkeit des linken Facialis selbstverständlich nicht in Betracht.

Bemerkenswerth ist ferner, dass hier — im Gegensatz zu den Erfahrungen beim Menschen — die Facialiszweige schon zu einer

Zeit elektrisch erregbar wurden, wo sie noch nicht vollkommen functionell leiteten und die zugehörigen Muskeln noch nicht dem Willen gehorchten. Bidder¹⁾ hat bei seinen Versuchen ebenfalls in mehreren Fällen vollkommener Regeneration doch keine Spur eines Willenseinflusses auf die unterhalb der Trennung gelegenen Muskeln bemerkt. Aber der galvanische Reiz wurde hierbei ganz vortrefflich durch die Narbe geleitet, wobei von einem Ueberspringen der Elektrizität keine Rede sein konnte. Aehnliches hat schon Flourens, wie Bidder hinzufügt, von der Fortleitung mechanischer Reize in Fällen bemerkt, wo der Wille ebenfalls noch nicht seine Herrschaft erlangt hatte. Bidder nimmt als wahrscheinlich an, dass der Unterschied in der Leitung des Willenseinflusses und der Fortpflanzung mechanischer, elektrischer u. a. Reize mit der vollkommenen Entwicklung der neuen Nervenfasern verschwinden wird.

Hier ist auch die Frage zu beantworten, ob die Ergebnisse der Untersuchungen von M. Schiff²⁾ „über die Lähmung des Facialisnerven beim Hunde“ für die vorliegenden Experimente in Betracht kommen. Schiff, dessen Versuchsergebnisse anderweitig bisher nicht bestätigt sind, hat behauptet, dass bei Hunden der N. trigeminus die motorischen Leistungen des N. facialis übernimmt, so lange letzterer (experimentell) gelähmt ist, und dass der N. trigeminus seine neugewonnenen motorischen Eigenschaften wieder verliert, wofern die Bahn des N. facialis sich wiederherstellt und letzterer functionsfähig wird. Gesetzt, es träfe die Behauptung von M. Schiff zu, so käme die vicariirende motorische Leistung des N. trigeminus nur so lange in Betracht, bis der Anschluss des N. facialis an den N. accessorius erreicht ist. Dies muss, der elektrischen Untersuchung zu Folge, gerade zu derjenigen Zeit angenommen werden, wo, nach M. Schiff, die neue, die motorische Thätigkeit des N. trigeminus in den „fasciculären Zuckungen“ oder den „compensatorischen Bewegungen“ der Gesichtsmusculatur auf der gelähmten Seite ihren sichtbaren Ausdruck finden soll, nämlich von der 11.—16. Woche ab.

Ich habe diese Bewegungen niemals constatiren können. Was klinisch und als Resultat der elektrischen Prüfung sich zeigt, war

¹⁾ Bidder, a. a. O.

²⁾ M. Schiff, Centralblatt f. Physiologie. 1892.

in keiner Weise mit dem N. trigeminus, sondern einzig und allein mit der Leitungsfähigkeit der künstlich hergestellten Verbindung zwischen Accessorius und Facialis in Beziehung zu bringen. Ausschlaggebend erscheinen in dieser Hinsicht die Untersuchung der freigelegten Stelle der Plastik und das mikroskopische Präparat. In unzweideutiger Weise gelang es, bei der Anwendung ganz schwacher Ströme auf den isolirten Stamm des N. accessorius alle Gesichtsmuskeln in blitzartige Zuckungen zu versetzen¹⁾, und überzeugend weist das mikroskopische Bild den Uebergang markhaltiger Nervenfasern von dem Stamme des N. accessorius auf die Aeste des N. facialis nach.

Zum Schlusse drängen sich unwillkürlich zwei Fragen auf: in welcher Weise kommt bei der „Greffe nerveuse“ die anatomisch-histologische Verschmelzung der beiden Nerven zu Stande, und wie soll man sich erklären, dass der von seinem Centrum abgetrennte und mit dem Accessorius in Verbindung gebrachte Facialis seine Leistungsfähigkeit wiedererlangt?

Der vorwiegend practische Zweck meiner Experimente, die Erreichung der Heilung der Gesichtslähmung, verbot die histologische Untersuchung in den einzelnen Phasen des Heilungsprocesses, und damit schrumpft die Beantwortung der ersten Frage auf den Versuch einer theoretischen Deduction zusammen. Steht man auf dem Standpunkte der continuirlichen Nervenregeneration, d. h. derjenigen, welche vom Centrum verletzter Nerven aus ihren Ursprung nimmt — und für diese Anschauung sprechen bekanntlich gewichtige Gründe — so darf man annehmen, dass in meinen Versuchen diejenigen Bündel des N. accessorius, welche von den neuralen Nähten mitgefasst wurden (= $\frac{1}{4}$ der Dicke des Stammes) zunächst degenerirten, und dass in und neben der Bahn der untergegangenen Nerven neue vom Centrum her vordrangen, die, an der Nahtstelle angelangt, theils auf die peripherischen Facialisäste übergingen, theils auf die degenerirten Bahnen im peripherischen Antheile des N. accessorius sich fortsetzten. Dabei entfällt — theoretisch — nur eine geringe Anzahl regenerirter Fasern auf den N. facialis. Ungünstig erscheint ferner, dass normaliter der N. facialis erheblich mehr Nervenröhren enthält als

¹⁾ Herr Prof. E. Remak hatte die Güte, einem beweisenden Versuche beizuwohnen.

der N. accessorius. Aber wir wissen andererseits aus den Untersuchungen Vanlair's, dass bei der Regeneration aus dem Achsencylinder einer einzigen Primitivfaser 5—6 neue Achsencylinder hervorgehen können. Thatsächlich zeigen einzelne mikroskopische Präparate, dass in der relativ kurzen Zeit von 11—14 Monaten nach der Operation der N. accessorius durch dicke Nervenbündel mit dem N. facialis vereinigt ist. Dass selbst unter — scheinbar — sehr misslichen Verhältnissen die „Grefte nerveuse“ erfolgreich ist, ebenso wie andere ihr nahestehende neuroplastische Methoden, beweist der Fall von Sick und Sängler, bei dem nur die Hälfte des N. medianus zur Nervenpfropfung mit dem viel dickeren N. radialis verwendet wurde, beweisen vor Allem die Fälle von „Autoplastie nerveuse à lambeaux“ mit glücklichem Ausgange (Tillmanns, Bruns, Dittel), wo nur die Hälfte des in der Längsrichtung gespaltenen centralen Nervenendes benutzt wurde und zwar diejenige, welche nach den übereinstimmenden Anschauungen aller Untersucher sicherlich degenerirt.

Die Frage, in welcher Weise die physiologische Thätigkeit des Facialis nach der Nervenpfropfung zu Stande kommen kann, ist schwer zu beantworten.

Durch die innige histologische Verbindung der Facialisäste mit dem Accessoriusstamm erscheint zunächst die anatomische Möglichkeit für die Fortleitung centrifugaler und centripetaler Reize durch die Nervennarbe hindurch gegeben.

Vermögen nun die motorischen Impulse des Accessoriuscentrums in die neu angeschlossene Bahn des peripherischen Facialisgebietes zu gelangen und hier Contractionen der Muskeln auszulösen, so wird dies nicht ohne rückläufige Wirkung auf das Accessoriuscentrum selbst bleiben, wofern auch in der Bahn motorischer Nerven jene centripetalen Erregungen verlaufen, welche von dem jeweiligen Contractionszustande der zugehörigen Musculatur Kunde geben. Die Ganglienzellen des N. accessorius dürften so zu einer neuen, erweiterten, aber innerhalb der physiologischen Breite gelegenen Thätigkeit angeregt werden, deren Ausdruck freilich zunächst nur Muskelbewegungen des Gesichts von der Art der Bewegungen des Kopfnickers und Kappenmuskels sein würden. Um diesen Bewegungen die Qualität von mimischen zu verleihen, dazu gehört wahrscheinlich der Einfluss der corticalen Centren des

Gehirns, die durch den Willen, durch Uebung, durch Anpassung etc. jene feine, besondere Abstufung der Muskelcontractionen zu Stande bringen könnten, welche für die normalen Bewegungen des Gesichts nothwendig sind.

Im Uebrigen werden hier klinische Erfahrungen am Menschen mehr Licht verbreiten als theoretische Speculationen. Man wird es wagen dürfen, solche Fälle von traumatischer Facialisparalyse, die jeder inneren Behandlung trotzen und ihrem Träger das Leben verbittern, operativ anzugreifen, vorausgesetzt, dass die Operation keinen neuen Schaden zufügt und in der hier geschilderten Weise, ohne Durchschneidung des *N. accessorius*, geschieht. Allerdings ist die Operation nicht so leicht, wie es nach der Angabe von Faure und Furet scheinen könnte. Je öfter man sie an der Leiche ausführt, um so häufiger findet man Abweichungen in der Topographie der Gefäße und Nerven, die bei der Ausführung am Lebenden von Bedeutung sind. Vor Allem ist die Lage des *N. accessorius* zur *Vena jugularis communis* (*s. interna*) inconstant. Meist liegt er, am vorderen Umfange des *Processus transversus* des Atlas vorüberziehend, vor der *Vena jugularis communis*, hart an ihrem lateralen Rande. Doch fand ich ihn an dieser Stelle auch mehrfach hinter der Vene und gänzlich von ihr gedeckt, und erst weiter abwärts seitlich von ihr hervortretend. Dies ist von Bedeutung; denn dicht am *Processus transversus* des Atlas muss man den Nerven von der Vene isoliren, um ihn mit den Aesten des *N. facialis* vereinigen zu können.

Bei der Ausführung der Operation führt man einen Schnitt vom Ansatz der Ohrmuschel, senkrecht unter der *Incisura intertragica* beginnend, dem vorderen Rande des *M. sternocleidomastoideus* entlang, 10—12 cm nach abwärts. Der Schnitt durchtrennt Haut, oberflächliches Blatt der Halsfascie bezw. das *Platysma* und legt den Kopfnicker frei, welcher nach aussen gezogen wird. Dabei trifft man, vom Ohr angefangen, nach abwärts den *N. auricularis magnus*, die *Vena jugularis externa* und den *N. subcutaneus colli medius*. Man geht nun an der Grenze des oberen und mittleren Drittels des Kopfnickers in die Tiefe und findet etwas seitlich und vor der *Vena jugularis communis*, die hier von Lymphdrüsen umgeben ist, den *N. accessorius* gerade, ehe er sich anschickt, in den *M. sternocleidomastoideus* einzudringen. Eine

Arteria sternocleidomastoidea, der man hierbei begegnet, wird, falls es nothwendig erscheint, unterbunden. Man verfolgt den N. accessorius nach aufwärts bis an den Processus transversus des Atlas und isolirt ihn dort vorsichtig von der begleitenden Vene. Für

Fig. 8.



diesen Zweck empfiehlt sich ein einfaches, schmales, am Ende rechtwinklig abgebogenes Häkchen, dessen abgebogener Theil etwa 2 mm breit und vorn zugeschärft ist. Nun sucht man den N. facialis dicht an seinem Austritte aus dem Foramen stylomastoideum auf. Auf das obere Ende des Längsschnittes wird ein halbkreisförmiger Bogenschnitt aufgesetzt, der das Ohrläppchen umkreist und den Längsschnitt nach vorn und rückwärts gleich weit überragt. Nach Zurückschlagen der Hautlappen und nach Freilegen des oberen Umfangs der Ohrspeicheldrüse wird dieselbe mittelst scharfen Hakens nach unten, aussen und vorn gezogen, wobei der Stamm des N. facialis, begleitet oder durchsetzt von der A. auricularis posterior oder deren Aesten, sichtbar wird. Wird der hintere Bauch des M. biventer durchschnitten, dabei die an seiner medialen Fläche ziehende A. und V. occipitalis unterbunden, dann vermag man den N. accessorius so weit nach oben und aussen zu dislociren, dass es gelingt, ihn ohne erhebliche Spannung mit dem am Foramen stylomastoideum durchtrennten Facialisstamme durch Nähte zu vereinigen. —

Zum Schluss dieser Arbeit ist es meine Pflicht, Herrn Prof. I. Munk vom physiologischen Institut der hiesigen Universität, in dessen Laboratorium ich arbeiten durfte, meinen verbindlichsten Dank für sein Entgegenkommen und das Interesse, welches er den Versuchen entgegenbrachte, auszusprechen. Ganz besonderen Dank schulde ich Herrn Dr. Leo Hirschclaff, der mich von Anfang an durch sein neurologisches Wissen unterstützt und durch seinen Rath wesentlich gefördert hat. Herrn Dr. Bernhard Pollak verdanke ich die mühevollen und trefflichen Anfertigung der mikroskopischen Präparate.

Erklärung der Abbildungen¹⁾.

Figur 1. Schwarzer Pudel. Beobachtungsdauer circa 14 Monate post operationem. Aus dem Stamme des N. accessorius (centraler Antheil) zieht von rechts nach links im Bogen ein Bündel markhaltiger Nervenfasern in das Gebiet des N. facialis, von dem hier ein grösserer Ast zu sehen ist. Kurz vor dem Eintritt in den letzteren zeigt sich eine Art Maschenwerk, indem die Nervenfasern — meist sehr helle und schmale — kreuz und quer verlaufen. Daneben findet man doppelt contourirte Nerven auf dem kürzeren Wege (im Bilde unten) eine unvollständigere Verbindung zwischen Accessorius und Facialis herstellen.

Figur 2. Brauner Röhlpintcher. Beobachtungszeit 13 Monate post operationem. Rechts im Bilde der N. accessorius annähernd im Halbkreise verlaufend, unten sein centraler Antheil, oben sein peripherisches Ende. Die Nahtstelle markirt durch einen paraneuralen Seidenfaden in der Mitte oben. Von dem centralen Antheile des N. accessorius ziehen breitere und schmalere Nervenfasern nach links in einen Ast des N. facialis hinein. Daneben besteht auch eine Verbindung des letzteren mit dem peripherischen Ende des N. accessorius durch mehrere Nervenbündel. Links unten Fettgewebe schwarz gefärbt.

Figur 3. Weisser Foxterrier. Beobachtungszeit 13 Monate post operationem. Links im Bilde der N. accessorius, oben sein centraler, unten sein peripherischer Antheil, daneben (weiter nach links) schräg getroffene Bündel desselben Nerven. Zahlreiche, theils dunklere, theils hellere Nervenfasern von verschiedener Dicke stellen eine ziemlich breite, dann sich verschmälernde Verbindung zwischen dem Gebiete des N. accessorius und einem weit nach rechts im Bilde gelegenen Aste des N. facialis her. Letzterer an der Stelle der Anlagerung anscheinend seitlich abgebogen. Der Ort der Nervennaht durch einen neuralen Seidenfaden unten rechts markirt. Zahlreiche feinere längs, quer und schräg getroffene Nervenfasern. Fettgewebe schwarz.

¹⁾ Es sind die 3 prägnantesten Bilder herausgegriffen worden.

Berichtigung

zu dem Artikel: „**Ueber Verätzungs-Stricturen des Pylorus**“

von

Prof. Freiherr v. Eiselsberg

(Königsberg i. Pr.).

In meiner, im 62. Band, Heft 1 dieses Archives erschienenen Arbeit: „Ueber Verätzungs-Stricturen des Pylorus“ hat sich ein unliebsamer Fehler eingeschlichen, den ich erst jetzt gelegentlich der ausführlicheren Ausarbeitung meines in Paris gehaltenen Vortrages entdeckte. Von meinen 30 Magenresectionen, welche auf der ersten Seite dieser Arbeit angegeben sind, sind nicht 6, sondern 8, von den 82 Gastroenterostomien nicht 13, sondern 18 gestorben. Da ich in dem Entwurf zu der damaligen Arbeit noch die richtigen Zahlen 8, bezw. 18 finde, muss ich annehmen, dass der Fehler in der Reinschrift erfolgt ist und von mir leider übersehen wurde.




Druck von L. Schumacher in Berlin.









51.

FOR REFERENCE

NOT TO BE TAKEN FROM THE ROOM



CAT. NO. 23 012

PRINTED
IN
U.S.A.



