

ARCHIV

FÜR

KLINISCHE CHIRURGIE.

BEGRÜNDET VON

Dr. B. von LANGENBECK,
weil. Wirklichem Geh. Rath und Professor der Chirurgie.

HERAUSGEGEBEN

VON

Dr. E. v. BERGMANN,
Prof. der Chirurgie in Berlin.

Dr. C. GUSSENBAUER,
Prof. der Chirurgie in Wien.

Dr. FRANZ KÖNIG,
Prof. der Chirurgie in Berlin.

Dr. A. Freih. von EISELSBERG,
Prof. der Chirurgie in Wien.

Dr. W. KÖRTE,
Prof. in Berlin.

SIEBENUNDSECHSZIGSTER BAND.

Mit 13 Tafeln und anderen Abbildungen im Text.

BERLIN, 1902.
VERLAG VON AUGUST HIRSCHWALD.
N.W. Unter den Linden No 68

Inhalt.

I.

Indication und Prognose der Operation des Mastdarmkrebses.

Mit einem Beitrag zur Modification der Operationsmethoden.

Von

Dr. Max Jaffé,

Oberarzt der chirurgischen Station des städtischen Krankenhauses und der chirurgischen Station des jüdischen Krankenhauses zu Posen.

(Mit 2 Figuren im Text.)

Die Erkennung der malignen Mastdarmgeschwülste ist, wenn auch nicht stets, so doch fast immer leicht, vorausgesetzt, dass der Mastdarm überhaupt untersucht wird. Aber erfahrungsgemäss unterbleibt diese Untersuchung oft auch in den Fällen, in denen sie sehr angezeigt wäre, und das hat zur Folge, dass thatsächlich die meisten Mastdarmkrebse erst in einem sehr vorgeschrittenen Stadium zur Diagnose kommen. Nicht mit Unrecht wird deswegen die Nothwendigkeit einer frühzeitigen Rectaluntersuchung immer wieder betont. Jedenfalls ist es gut, dass die weitesten ärztlichen Kreise sich darüber klar werden, dass nicht erst auf die „klassischen Symptome" des Rectumcarcinoms, Eiter und Blutabgang gewartet werden darf, bis der Arzt sich zur Palpirung des Mastdarms entschliesst. Auch die bei vielen für charakteristisch geltenden Schmerzen sind meiner Beobachtung nach eine frühe Begleiterscheinung ausschliesslich der im Bereiche der Sphincteren sich entwickelnden Tumoren; bei den höher oben liegenden treten sie im Allgemeinen erst auf, wenn die Umgebung des Rectum vom Tumor durchwachsen zu werden anfängt. Dass Tenesmus oder tenesmusähnliche Empfindungen verdächtig sind für in den unteren Darmabschnitten sich entwickelnde Neubildungen, ist bekannt. Ich habe

Gelangt man bei der Untersuchung an den Tumor und versucht mit Finger, Bougie oder Speculum eine durch den Tumor gesetzte Strictur zu entriren, so ist grösste Vorsicht geboten. Denn in ähnlicher Weise wie beim Oesophaguscarcinom, wo Todesfälle durch Perforation des carcinomatösen Organs nach Sondirungen gar nichts Seltenes sind, ist es auch bei Rectumtumoren vorgekommen, dass im Anschluss an eine solche Untersuchung Perforation, Sepsis und Tod eingetreten sind. Am meisten Vorsicht ist bei der Handhabung der langen röhrenförmigen Specula, wie sie zur electrischen Endoskopie des Rectums heute empfohlen werden, anzurathen. Die längeren Nummern dieser Specula sind bis zu 35 cm lang und sollen also bis in die Flexur hinein Verwendung finden. Verglichen mit der Oesophagoskopie wird man bei der electrischen Endoskopie des Mastdarms zwar sehr viel weniger durch unangenehme Sensationen des Patienten gestört; während man aber bei der Oesophagoskopie in jedem Augenblick den sich neu einstellenden Theil der Speiseröhre vollkommen übersieht, ist dies durchaus nicht in gleicher Weise bei der electrischen Endoskopie des Rectum der Fall. Die Ungleichheit der Weite des Mastdarmrohres, die in grossen Grenzen vor sich gehenden Veränderungen seiner Gestalt durch Muskelcontractionen während der Untersuchung und endlich — sobald man an die Besichtigung der oberen Theile geht — die im Verhältniss zum Oesophagus viel schärferen Knickungen bringen es zu Wege, dass zum Mindesten die Endoskopie der höheren Rectumabschnitte durchaus unvollkommener Natur ist. Ich habe mich oft davon überzeugt, wie mangelhaft beim Vorschieben der endoskopischen Instrumente unter Leitung des Gesichtssinnes die Orientirung darüber, ob das Röhrenende gegen die normale Mastdarmwand oder gegen eine Strictur andrängt, ist. Dass unter solchen Umständen Verletzungen des Rectums mit schwerwiegender Bedeutung vorkommen können, steht ausser Frage.

Bei jeder Exploration muss der Mastdarm leer sein. Darin befindliche Kothmassen führen besonders den wenig Bewanderten leicht irre. Tief unten im Rectum sitzende Tumoren sind durch Palpation in jeder Körperlage zu erkennen. Will man aber die oberen Theile des Mastdarms abtasten, so fällt der bei der Untersuchung von dem Kranken eingenommenen Lage eine gewichtige

Rolle zu. Nur zwei Positionen kommen meiner Ansicht nach in Betracht: erstens die übertriebene Steinschnittlage, also Rückenlage mit möglichst stark im Hüftgelenk und im Kniegelenk flectirten Beinen und mit über die Tischkante hervorgezogenem Steiss; bei der Untersuchung werden die drei letzten Finger stark in die Rima eingedrückt; und als zweite Position: der Untersuchende kniet hinter dem in aufrechter Stellung befindlichen Patienten, wobei zumal bei tiefer Athmung und Anstrengung der Bauchpresse hoch sitzende Tumoren herunter- und dem untersuchenden Finger entgegenrücken. Besonders diese zweite Methode, den Patienten im Stehen und unter Anstrengung seiner Bauchpresse zu untersuchen, kann ich nicht eindringlich genug anrathen. Es ist erstaunlich, wie ein bisher unklarer Befund bei Ausübung dieser Untersuchung deutlich wird, und wie ein hoher, auf andere Manier kaum zu fühlender Tumor dem untersuchenden Finger entgegenfällt. Viel empfohlen wird auch die Knieellenbogenlage; ich kann mich dieser Empfehlung nicht anschliessen, wenn es darauf ankommt, zu palpiren. Gutes leistet hingegen die Knieellenbogenlage, sobald man intendirt, mittels eingeführter Specula zu sehen; wird nämlich der Anus durch den Spiegel offen gehalten, so dringt zugleich mit dem Licht in dieser Lage auch Luft in die Ampulle und erleichtert die Besichtigung.

Die Untersuchung kann in nicht unwesentlichem Grade unterstützt werden durch die Narkose. In derselben lässt sich auch die Gegend der Flexura sigmoidea eindrücken, und ein hochsitzender Tumor ein wenig dem Finger im Mastdarm entgegenführen. Aber die vorher beschriebene Untersuchung im Stehen überhebt uns in den meisten Fällen der Nothwendigkeit einer Exploration in Narkose, so dass für mich in den letzten Jahren blos noch starke Schmerzhaftigkeit bei der Untersuchung die Indication für die Narkose abgegeben hat.

Da alle angegebenen Untersuchungsmethoden bei sehr hoch liegender Rectumgeschwulst gelegentlich im Stiche lassen, und man über einen solchen vermutheten hohen Rectumtumor gar zu gern wird Gewissheit haben wollen, so wird man immer wieder zu der Simon'schen Palpation des Rectums mit der ganzen Hand gedrängt. In die Verurtheilung, die diese Methode im Ganzen heute findet, stimme ich nicht ein. Nur eine Bedingung muss er-

füllt sein: im Becken selbst darf kein raumbeengendes pathologisches Verhältniss vorliegen. Ist nur das Becken sicher frei, so wird man, vorsichtig eingehend, nicht schaden und gelegentlich hoch oben, also ausserhalb des Beckens, einen Darmtumor fühlen können.

Es wird kaum je Schwierigkeiten verursachen, die Carcinome des Mastdarms zu unterscheiden von den benignen Geschwülsten. Das Carcinom ist im Rectum wie anderwärts eine infiltrirende Geschwulst, d. h. die Stelle, der das Carcinom aufsitzt, wird stets in den krebsigen Process hineinbezogen. Hierdurch differenzirt sich der Krebs gründlich von jeder gutartigen Geschwulst; in dieser Infiltration des Grundes erblicke ich das hauptsächlichste Moment für die Diagnose „Krebs", weil eben dadurch und nicht etwa durch die äussere Form, welche sonst der Tumor einnimmt, das Wesen des carcinomatösen Processes ausgemacht wird. Selbst wenn, wie dies auch vorkommt, der Krebs in das Lumen des Darmes nach Art eines Pilzes hineinwuchert, ist immer der Schleimhaut- oder Mastdarmtheil, durch den eine Art Stiel gebildet wird, und der Grund, auf welchem der letztere aufsitzt, krebsig infiltrirtes Gewebe. In ähnlicher Weise muss auch die Differentialdiagnose zwischen Rectumcarcinom und den verschiedenen geschwürigen Processen gemacht werden. Auch hier ist die specifisch carcinomatöse und als solche zu fühlende Infiltration des Bodens und der Ränder das charakteristische Merkmal für Carcinom gegenüber allen anderen im Rectum vorkommenden Geschwüren, folliculären, dysenterischen, tuberculösen, gonorrhoischen, luetischen.

Am meisten Schwierigkeiten macht zuweilen die Abgrenzung des Carcinoms gegenüber jenen Ulcerationen, die wahrscheinlich einer Mischinfection von Gonorrhoe und Lues ihr Entstehen verdanken. Sind, wie das ganz gewöhnlich ist, Bindegewebswucherungen bei diesen Geschwüren vorhanden, so zeigen sich dieselben in der Form wulstiger Verdickungen. Narbenbildungen und unregelmässige durch Reiz hervorgerufene Wucherungen produciren ein, wie ich stets gesehen habe, an Abwechselung reichhaltigeres Bild, als es das des carcinomatösen Infiltrats ist. Und in den späteren Stadien, in welchen Stricturen auftreten, steht immer die

stricturirende Narbe und nicht die Neubildung im Vordergrund. Ganz abgesehen von der doch sehr wesentlichen Verschiedenheit im klinischen Verlauf kommt dann noch manches Andere für die Differentialdiagnose hinzu. Der luetisch-gonorrhoische Process tritt als multiple Ulceration im Rectum auf, und, über so weite Strecken des Organs er sich erstreckt, es bleiben doch hin und wieder Inseln gesunder Schleimhaut bestehen; das Carcinom hingegen ist etwas mehr einheitliches, zwar in allen möglichen Formen sich vorschiebend, aber doch, so lange keine wirklichen Metastasen da sind, fast immer in der Art, dass die verschiedenen Krankheitsprodukte als von einem Mittelpunkt ausgehend zu erkennen sind. Wuchert gelegentlich beim Carcinom an einer durch intakte Partieen getrennten Stelle ein neuer Tumor, so habe ich gerade am Rectum häufig konstatiren können, dass es sich um eine durch Contactinfection entstandene neue Eruption handelt. Ich weiss, dass diese soeben gegebene Darstellung über die Differenzirung zwischen Carcinom und luetisch-gonorrhoischen Processen nicht ganz den Ansichten anderer Autoren entspricht; aber es ist mir immer gelungen, durch die gekennzeichneten Merkmale zur Diagnose zu gelangen.

Bleiben Zweifel übrig, — ist z. B. die Infiltration der Wand und des Grundes eines carcinomatösen Geschwürs sehr wenig ausgebildet —, so tritt die Probeexcision zum Zwecke der mikroskopischen Untersuchung in ihre Rechte. Die Probeexcision ist leicht ausführbar und giebt ein exaktes Resultat, vorausgesetzt, dass der herausbeförderte Theil wirklich der suspecten Stelle entstammt. Auf die Untersuchung spontan entleerter Stücke würde ich rathen, sich nie zu verlassen. Bei der Beurtheilung des mikroskopischen Bildes möge man daran denken, dass die malignen epithelialen Geschwülste, also, klinisch gesprochen, die Krebse des Darms oft einen rein adenomatösen Bau zeigen. Sind demnach Drüsendurchschnitte vom Typus der Lieberkühn'schen schlauchförmigen Drüsen im mikroskopischen Bilde jenseits der Muscularis mucosae zu erkennen, so handelt es sich um eine maligne Geschwulst. Zwischen den einzelnen histologischen Formen des Krebses zu unterscheiden, hat für die praktischen, hier zu erörternden Gesichtspunkte wenig Zweck. Es ist ganz gleichgiltig, ob der tubuläre oder acinöse Typus vorliegt (überdies gehen diese

beiden Typen oft in einander über), selbst mit der Erkennung eines Carcinoms als Gallertcarcinom, welche Form sich oft über einen grossen Theil des Mastdarms erstreckt, ist relativ wenig erreicht; für uns kommt es nur darauf an, festzustellen, ob der Krebs sich dem harten Extrem (Faserkrebs, Scirrhus) oder dem weichen Typus (Medullarkrebs) nähert. Je härter das Carcinom, d. h. je mehr entwickelt sein Stroma im Verhältniss zu den Krebszellennestern ist, desto langsamer wächst es; andererseits, je weicher, d. h. je reicher an Krebszellennestern der Tumor ist, desto rascher breitet sich die Geschwulst auch in die Umgebung hinein aus, desto leichter bricht sie in andere Organe durch, desto ungeeigneter ist der Fall für die Exstirpation. Wir werden auf diese Dinge noch zurückzukommen haben.

Ist die maligne Mastdarmgeschwulst als solche erkannt, so harren noch andere, für die Indicationsstellung zur Operation und für die prognostische Beurtheilung derselben höchst wichtige Fragen der Erledigung. Es wäre zunächst zu erwägen, ob der Tumor so hoch hinaufreicht, dass bei der Exstirpation die Bauchfellfalte eröffnet werden muss. Und zwar ist eine solche Erwägung immerhin werth, angestellt zu werden, obschon wir später noch sehen werden, dass bei der Art, wie die Operation heute ausgeführt wird, die Gefahren mit der Eröffnung des Bauchfells kaum zunehmen. Der Mastdarm ist ein in seiner unteren Hälfte extraperitoneal gelegenes Organ. Nur der obere Theil desselben[1]) ist von Bauchfell umkleidet, u. z. reicht, wie bekannt, dieser Bauchfellüberzug an der vorderen Seite des Rectums (Cavum Douglasii) tiefer herunter als an der hinteren; dementsprechend wird bei einer Operation das Peritoneum vorn auch eher eröffnet als hinten. Vorn schlägt sich das Bauchfell von der Harnblase aus $1^1/_2$ cm über den oberen Rand der Vorsteherdrüse in der Gegend zwischen beiden Samenblasen auf den Mastdarm über (bei der Frau vom Uterus auf den Mastdarm), um die vordere Wand des Mastdarms in der Höhe des unteren Randes des IV. Sacralwirbels zu erreichen. Im Allgemeinen wird angegeben, dass die vordere Bauchfellfalte bei der Fingeruntersuchung in der Höhe der Kuppe des Zeigefingers stehe. Hinten

[1]) Der oberste Mastdarmabschnitt gehört nach den Anschauungen neuerer Anatomen (Waldeyer) dem Colon an; diese Anschauung beeinflusst indessen nicht die im Text gegebene Darstellung.

schlägt sich das Bauchfell vom Mastdarm auf das Kreuzbein über. Das Kreuzbein selbst wird vom Bauchfell erreicht am ersten oder zweiten Wirbel; der tiefste Punkt des hinteren Bauchfellsacks liegt aber noch etwas tiefer, so dass man im Allgemeinen erwarten kann, den Mastdarm hinten bis zur Höhe des oberen Randes des III. Kreuzbeinwirbels vom Bauchfell bedeckt zu finden. Wenigstens ist dies der Punkt, den ich bei vielfachen Untersuchungen an der Leiche durchschnittlich gefunden habe. Demzufolge besitzt der Mastdarm vom III. Kreuzbeinwirbel an nach oben einen allseitigen Bauchfellüberzug, ist also von hier an ein vollkommen intraperitoneal gelegenes Organ. Wie gesagt, handelt es sich bei diesen Angaben nur um ein durchschnittliches Maass. Ganz abgesehen von starken individuellen Schwankungen spielen pathologische Verhältnisse eine grosse Rolle. Dies ist nicht genügend bekannt. Ganz besonders muss ich darauf aufmerksam machen, dass eine sehr voluminöse Prostata die vordere Falte höher hinaufrücken lässt. Ebenso bringen der vergrösserte Uterus oder Tumoren am Uterus die Falte zum Verstreichen. Zudem kann die Mastdarmgeschwulst selbst, wie ich das des Oefteren gesehen habe, die Bauchfellfalte beträchtlich nach oben schieben, gelegentlich aber auch bei Neigung zum Prolaps dieselbe hinunterzerren. Alle angegebenen Maasse sind aber gerade beim carcinomatösen Darm deswegen höchst unzuverlässig, weil bisweilen das krebsige Rectum durch Abstossung von Neubildung und durch interstitielle Bindegewebsschrumpfung in sich selbst sich verkürzt, manche Male in ausserordentlich starkem Grade (Schuchardt). Ferner giebt es Unterschiede im Normalen zwischen Mann und Frau. Bei der Frau reichen beide Bauchfelltaschen, besonders aber die vordere, tiefer hinab als beim Manne. Alle diese Verhältnisse verdienen Berücksichtigung, wenn man sich vor der Operation schon über die Lage des Tumors im Verhältnise zur Bauchhöhle unterrichten will.

Wir haben uns alsdann die Frage vorzulegen, ob die Geschwulst noch auf das Rectum beschränkt ist. Die Symptome, welche der Patient angiebt, und seine Klagen (z. B. in Bezug auf die Blase) sind natürlich bei der Beurtheilung dieser Dinge zu verwerthen, aber doch nur mit Vorsicht. Zuverlässiger sind die Ergebnisse der Abtastung. Hier lege ich das Hauptgewicht auf folgende Punkte. Eine Geschwulst, welche die Grenzen des Rectum noch nicht über-

schritten hat, muss verschiebbar in demselben Sinne und Grade sein, wie es der normale Mastdarm gegen seine Umgebung ist. Alles dies ist mit dem palpirenden Finger zu erkennen. Wuchert der Tumor schon jenseit des Rectum, so erreicht er vorne beim Manne den Damm, die Urethra, die Prostata, dann höher oben die Samenblase und die Bauchfellfalte, noch weiter oben die Harnblase, und ev. auch noch Dünndarmtheile, welche in die Bauchfelltasche hineingelagert sind; beim Weibe den Damm, die Vulva, die Vagina, die Parametrien, die Bauchfellfalte und den Uterus. Die Erforschung aller dieser Dinge, ist für die Prognose einer etwaigen Operation von der höchsten Wichtigkeit. Bei der Frau giebt die combinirte Untersuchung vom Mastdarm und der Vagina aus gute Aufklärung über die einschlägigen Verhältnisse. Beim Manne rathe ich, eine sehr schwere Metallsonde durch die Urethra in die Blase einzuführen und, während dieselbe liegt, vom Mastdarm aus zu untersuchen. Man reconstruire sich den Situs der Theile und suche eine Vorstellung zu gewinnen, wohin überall der Tumor vorgedrungen sein mag, und mit welchen Theilen er Verlöthungen eingegangen sei. Durchwächst ein Carcinom das Rectum nach hinten, so gelangt es in das Fett an der Hinterwand des Organs, schliesslich an das Kreuzbein, und mit diesem kann unter Umständen der Tumor fest verbunden sein.

Eine weitere Frage ist die nach dem Vorhandensein carcinomatöser Drüsen. Durch die ganze moderne chirurgische Krebstherapie geht der Zug, die abführenden Lymphbahnen der vom Krebs befallenen Organe zu studiren. Die Carcinome der Analgegend inficiren die Drüsen der Leistengegend; das ist längst bekannt. Den Drüsen bei Carcinom des eigentlichen Mastdarms ist aber erst in neuester Zeit die gebührende Aufmerksamkeit zu Theil geworden. Sie sind zu suchen zu Seiten des Mastdarms und dicht hinter seiner hinteren Wand; man fühlt sie dort, falls sie geschwollen sind. Höher oben liegen die Drüsen auch nach hinten vom Mastdarm, aber etwas weiter von demselben entfernt, in der Kreuzbeinaushöhlung.

Hierzu bemerke ich Folgendes: Bei Erkrankungen des untersten Mastdarmabschnittes habe ich nicht nur die Drüsen direkt hinter diesem Mastdarmtheil geschwollen gefunden, sondern auch die höher oben liegenden Drüsen der Kreuzbeinaushöhlung. Diese

letzteren bilden die zweite Etappe in den aus den tieferen Rectalpartien abführenden Lymphwegen. Ich habe auch schon gesehen, dass bei einem tiefen Mastdarmcarcinom keine Drüsen der entsprechenden hinteren Mastdarmwand geschwollen waren, wohl aber die Drüsen der Kreuzbeinaushöhlung. Deswegen stelle ich die Forderung auf, dass auch bei tiefem Rectumcarcinom die Kreuzbeinaushöhlung grundsätzlich auszuräumen ist; öfters wird man in den herausgebrachten Fettmassen Drüsen finden, ohne vorher solche palpirt zu haben.

Carcinomatös entartet, gehen die hinter dem Rectum liegenden Drüsen, aber auch die in der Kreuzbeinhöhlung ruhenden sehr früh Verwachsungen mit dem Darm ein. Ich habe mich in solchen Fällen öfters gezwungen gesehen, den Darm eine Strecke weit höher hinauf zu entfernen, als es des primären Carcinoms wegen nöthig gewesen wäre.

Noch weiter oben, dort wo die Bauchfelllamellen, das Rectum in der Höhe des III. Kreuzbeinwirbels umfassend, ein Mesorectum bilden, wo also auch schon die hintere Rectalwand intraperitoneal zu liegen anfängt, befinden sich die zu dem betreffenden Rectumabschnitt gehörenden Lymphdrüsen im Mesorectum. Diese Drüsen haben nichts zu thun mit den unteren Rectumpartien, sondern gehören ausschliesslich zu den Lymphwegen des betr. hohen Rectumabschnitts.

Später als alle eben genannten werden die Drüsen längs den hypogastrischen Gefässen und noch später die hoch oben bis zur Theilungsstelle der Iliaca lagernden antevertebralen Lymphdrüsenanhäufungen inficirt. Doch bekunden keineswegs alle Arten Mastdarmcarcinome in gleicher Weise die Neigung, Lymphdrüsencarcinom zu produciren. Ebensowenig besitzen alle Carcinome des Mastdarms die Eigenschaft, weitere Metastasen zu machen. Ungefähr bei der Hälfte der Mastdarmkrebse habe ich bis zum Ende des Trägers, abgesehen von ergriffenen regionären Lymphdrüsen, keine weiteren Aussaaten gefunden. Die am meisten in Betracht kommenden Metastasen finden sich in der Leber und auf dem Peritoneum, wo sie sich gelegentlich durch Bildung eines carcinomatösen Exsudats kenntlich machen. —

So mannigfach wie alle diese Erscheinungs- und Wachsthumsformen des Mastdarmkrebses in Bezug auf Sitz, Ausdehnung, Er-

griffensein anderer Organe, in Bezug auf Drüsen und Metastasen, so vielfach müssen auch unsere Ueberlegungen sein, um zu entscheiden, ob überhaupt und mit wie grosser Aussicht auf wirklichen Nutzen für den Kranken die Exstirpation eines solchen Tumors unternommen werden soll. Vor der Anstellung solcher Betrachtungen ist es indessen nothwendig, zum mindesten die Principien klarzulegen, nach welchen die heute üblichen Operationen ausgebildet worden sind.

Der nächstliegende Gedanke, als man Mastdarmkrebse zu operiren anfing, war offenbar der, den After circulär zu umschneiden, die Schnitte entlang der Aussenwand des Rectums zu vertiefen und so das Organ bis oberhalb des Carcinoms aus seiner Umgebung zu lösen, um alsdann im Gesunden zu amputiren. (Lisfranc.) Thatsächlich ist die Operation lange so gemacht worden und kann in passenden, ganz uncomplicirten Fällen auch noch heute so gemacht werden. Sitzt das Carcinom indessen höher oben, so macht sich sehr bald ein schwerer Uebelstand geltend. Je höher hinauf das Rectum ausgelöst werden muss, desto mehr nimmt die Wunde die Form eines Trichters an, in dessen Tiefe gearbeitet wird. Da lag es denn sehr nahe, den Eingang dieses Trichters durch paraanale Schnitte zu erweitern. Derartige Schnitte werden in der Medianlinie vom After aus sagittal nach vorn, also den Damm trennend, gemacht, und ebenso in der Medianlinie vom After aus nach hinten. (Dieffenbach; Velpeau.) Besonders dieser hintere Schnitt ist sehr früh als die Operation ausserordentlich fördernd erkannt worden. Wollte man ihn recht ausgiebig machen, so fiel selbstverständlich das Steissbein in seinen Bezirk, es musste wegenommen werden, und nun konnte man von diesem hinteren Schnitt aus, denselben vertiefend bis auf das Rectum, in viel vollkommenerer Weise operiren. (Kocher.) Es handelte sich nicht mehr wie bei der ursprünglichen Operation um eine trichterförmige Wunde, vielmehr war ein breiter Zugang zum Operationsterrain geschaffen worden.

Nur einen weiteren Schritt auf diesem Wege bedeutete es, als Kraske empfahl, den hinteren Schnitt nach oben auszudehnen und zu diesem Zwecke Theile vom Kreuzbein fortzunehmen. In sehr vorsichtiger und sehr zutreffender Weise ist gleich beim ersten Bekanntgeben dieser Kreuzbeinresection mitgetheilt worden, wieviel

ohne Schaden vom Os sacrum geopfert werden könne, und diejenigen Autoren, die nachher die Resection des Kreuzbeins in weit rücksichtsloserer Weise empfahlen — ohne Beachtung der Eröffnung des Sackes der Dura mater, welcher bis zum III. Sacralwirbel herunterreichen kann (beim Erwachsenen gewöhnlich nur bis zum unteren Ende des II. Sacralwirbels), ohne Beachtung der Wichtigkeit der austretenden Nerven, von denen dem IV. Sacralnerven schon eine gewisse Bedeutung, eine viel grössere aber den höher austretenden zukommt, — diese Autoren haben der ganzen Methode nicht gerade genützt. Auf die Details der sacralen Methode soll hier nicht näher eingegangen werden, heute weiss man, dass für viele Fälle auch ein parasacraler Schnitt ausreichend ist, also ein Schnitt, welcher, neben dem Knochen verlaufend, denselben vollkommen schont; man weiss auch, dass es angängig ist, das betreffende Stück vom Kreuzbein nur temporär zu reseciren, also nach beendeter Operation es wieder an Ort und Stelle zu bringen, — alles dies sind Einzelheiten, welche nicht das Wesen der Sache ausmachen. Thatsache aber ist, dass erst nach Einführung solcher sacraler oder parasacraler Schnitte die Operation ganz hoch oben liegender, dem Finger kaum noch erreichbarer Rectumtumoren in wirklich methodischer Weise geübt worden ist. War es doch nunmehr möglich, auch an den höheren Partien des Rectums unter Leitung des Gesichtssinnes zu operiren, die in der Kreuzbeinaushöhlung gelegenen Drüsen auszuräumen, die Eröffnung der Bauchfellfalte rings um den Mastdarm herum in Ruhe vorzunehmen, das Mesorectum rite zu unterbinden, überhaupt bei allen diesen schwierigen Manipulationen die Blutung in sachgemässer Weise zu beherrschen. Endlich war es ein Verdienst dieser Methode, gezeigt zu haben, dass der Analtheil mit dem Sphincterenapparat geschont werden kann, falls diese Theile gesund sind. Denn während bei den alten Methoden im Allgemeinen mit der Umschneidung des Afters begonnen werden musste und eine Schonung dieses Theils, auch wenn derselbe vom Carcinom nicht mitergriffen war, sich nur sehr schwer bewerkstelligen liess, wurde es jetzt die Regel, von dem hinteren Längsschnitt aus direkt auf die zu exstirpirende, vom Carcinom ergriffene Stelle des Mastdarmes loszugehen und den untersten gesunden Darmabschnitt incl. Schliessmusculatur für den Fall seiner Intactheit zu erhalten.

Ungefähr in diesem Sinne haben sich die heute üblichen Operationen zur Entfernung des krebsigen Mastdarms entwickelt. In den grossen Zügen steht die Methode der Verwerthung des hinteren Schnittes jedenfalls fest. Das schliesst indessen weitere Modificationen nicht aus, und ich will nicht zurückhalten, das anzugeben, was sich mir als Erleichterung in der Technik und als Verbesserung der Methode bewährt hat.

Schon bei meinem ersten Mastdarmexstirpationen von hinten her war es mir aufgefallen, dass die Aushülsung des Mastdarmes vom hinteren Schnitt aus mühevoller war, als gemeiniglich dargestellt ist. Selbst wenn man nicht in den Fehler der Anfänger verfällt, an der Aussenseite des musculösen Trichters des Levator ani sich entlang zu arbeiten, statt durch denselben durchzudringen, bietet doch das Umgehen des Mastdarmes Schwierigkeiten, und zumal dann, wenn man zur Wahrung der Asepsis, wie dies mit Recht verlangt wird, es vermeiden will, den Finger in den Mastdarm einzuführen. Geradezu mühevoll gestaltet sich diese Aushülsung des Mastdarms von hinten her, sobald an der vorderen Mastdarmwand pathologische Verhältnisse vorliegen. Aber eben auf das Beherrschen dieser Gegend, auf das richtige Arbeiten hier, wo durch Fixacationen und Durchwachsungen der Geschwulst die verwickeltsten anatomischen Verhältnisse geschaffen sein können, kommt es an. Ich verändere deswegen das Vorgehen mittelst des hinteren Schnittes da, wo derselbe überhaupt angebracht ist, in folgenden zwei Modificationen:

Handelt es sich um einen Tumor ungefähr in der Höhe des unteren oder mittleren Prostatabschnittes, so beginne ich stets (also auch in Fällen, in welchen der Analtheil conservirt werden soll) mit einem Querschnitt vor dem Mastdarm. Der Schnitt ist derselbe altbekannte Schnitt, von dem aus beim Manne durch immer weiteres Vertiefen desselben und Ablösen der urethralen Gebilde vom Mastdarm die Prostata und besonders die Prostataabscesse aufgesucht werden können; und von dem aus beim Weibe die Eröffnung des Septum rectovaginale als erster Akt der Lawson Tait'schen Dammplastik bewerkstelligt wird. Nur darf man sich nicht scheuen, für die hier vorliegenden Zwecke den Querschnitt von vornherein breit (und mit leichter Concavität nach hinten) anzulegen. Beginnt man also die Mastdarmexstirpation in

den vorher genannten Fällen stets und principiell in dieser Weise, und stopft, nachdem genügend hoch hinauf, ev. bis zur Eröffnung der Bauchfellfalte, die Ablösung vorgenommen ist, die gesetzte Wunde provisorisch mit Jodoformgaze aus, so erleichtert man sich die Aushülsung des Darmes von dem erst nachher zu machenden hinteren Schnitt aus in hohem Grade. Einen noch wesentlicheren Vortheil dieser Methode erblicke ich darin, dass sie uns gestattet, schon im ersten Akte der Operation die Verhältnisse an der vorderen Mastdarmwand, d. h. an der Stelle, wo die grössten Schwierigkeiten entstehen können, zu übersehen. Besonders beim Manne dreht sich in den meisten Fällen zweifelhafter Operirbarkeit die Frage darum, wie weit der Tumor gerade auf die an der vorderen Seite des Rectums liegenden Theile übergegriffen hat. Stellt man hier die Verhältnisse durch die beschriebene Modification der Operation sofort klar, so ist es oft noch möglich, ohne grössere Schädigung des Kranken von einem Eingriffe abzusehen, dessen Aussichtslosigkeit sich schon im ersten Akte der Operation herausgestellt hat. Man wende gegen diese Modification nicht ein, dass der Analabschnitt, falls er stehen bleiben soll, durch die vordere Ablösung geschädigt werde. Thatsächlich tritt, wie die Erfahrung mich gelehrt hat, das Functioniren des Sphincteren-Apparates nach der Heilung in den Grenzen, in welchen wir ein solches nach glücklichen Operationen dieser Art ohne die Ablösung zu sehen gewohnt sind, auch ein nach geschehener temporärer vorderer Abtrennung. Dass die vordere Abtrennung als solche keine Schädigung für die Sphincteren-Function birgt, weiss man überdies von denjenigen Operationen, bei welchen dieser Schnitt usuell geübt wird (Lawson Tait'sche Operation; vorderer Dammschnitt für Prostataoperation).

Die schon beschriebene Modification soll also Anwendung finden bei in der Gegend des unteren oder mittleren Prostataabschnittes sitzenden Tumoren. Handelt es sich hingegen um Tumoren in der oberen Prostatagegend oder noch höher, so soll meiner Auffassung nach folgende zweite Modification geübt werden: Es soll unter allen Umständen und zuerst — also vor der Aushülsung des kranken Mastdarmtheils — die Bauchfellfalte vom hinteren Schnitt aus eröffnet werden. Nach breiter Eröffnung der-

selben von hinten her u. z. in ihrer ganzen Ausdehnung, also rund um den obersten Theil des Rectum herum, soll besonders die Gegend der vorderen Bauchfellfalte und der obere Prostataabschnitt genau revidirt werden. Man thut nun wohl am besten, insoweit der Fall nach den Ergebnissen der jetzigen Untersuchung auch weiterhin operabel erscheint, das Rectum resp. die Flexura sigmoidea oberhalb des Carcinoms sofort zu durchtrennen und provisorisch zu versorgen, um alsdann den kranken Darmabschnitt nicht mehr ausschliesslich von hinten her, sondern von oben aus, d. h. von der ringsherum eröffneten Peritonealfalte aus und von allen Seiten her arbeitend, auszulösen. Jeder, der die Operation in dieser Weise macht, wird die Empfindung haben, dass der Eingriff leichter, sicherer und unter grösserer Beherrschung aller der Schwierigkeiten, die zumal bei Verwachsungen an der vorderen obern Rectalwand vorhanden sind, vor sich geht.

Schon seit einer Reihe von Jahren operire ich in der angegebenen Weise und sehe zu meiner Befriedigung aus Mittheilungen in der Literatur, dass ähnliche Modificationen auch von anderer Seite beschrieben worden sind. Es müssen also auch andere Chirurgen das Gefühl haben, dass dem im Allgemeinen als leicht dargestellten Arbeiten ausschliesslich von hinten her, Grenzen gezogen sind.

So weit die Betrachtung der Operation mit Hülfe des hinteren Schnittes. In neuester Zeit ist methodisch versucht worden (Rehn) bei der Frau noch auf einem andern Wege einen Zugang zum Operationsfelde zu gewinnen, u. z. von vorn her durch eine Spaltung der hinteren Scheidenwand; dieselbe ist in ihrer ganzen Ausdehnung, also vom Frenulum labiorum bis in das hintere Scheidengewölbe hinein zu durchtrennen, um so auf das Rectum loszugehen. Hier handelt es sich um ein Verfahren, welches — zumal bei Verwachsungen des Mastdarmtumors mit der hinteren Scheidenwand — sich gewissermaassen von selbst aufdrängt, und so habe denn auch ich in passenden Fällen gelegentlich so operirt. Ob indessen diese Methode für alle Fälle den Zugang vom sacralen Schnitte aus zu ersetzen im Stande ist, muss ich bezweifeln. Jedenfalls stösst, wie ich gesehen habe, die Operation von der Scheide aus in denjenigen Fällen, in welchen es sich um Tumoren im oberen

Rectalabschnitt mit Drüsen in der der Wirbelsäule eng anliegenden Bauchfellduplicatur handelt, auf grössere Schwierigkeiten, als dies bei Zuhilfenahme der sacralen Methode der Fall ist.

Endlich sind auch noch Operationen bekannt geworden, bei denen ein sehr hochliegender Tumor unter Zuhilfenahme zweier verschiedener Zugänge, u. z. einerseits von einer laparotomischen Incision der vorderen Bauchwand aus, andererseits von unten hinten her, entfernt worden ist, also in ähnlicher Weise, wie bisweilen bei der Entfernung des myomatösen Uterus gleichzeitig von der Bauchwand und von der Vagina her, vorgegangen wird. Handelt es sich bei der Anwendung dieser Methode um Carcinome, welche schon der Flexura sigmoidea angehören, so schliesst die Begrenzung der vorliegenden Arbeit auf das Rectum die Erörterung solcher Fälle hier aus; handelt es sich aber wirklich noch um Rectumtumoren, so darf bemerkt werden, dass das Arbeiten am Rectum als dem am weitesten nach hinten gelegenen Organ, von einer Incision der vorderen Bauchwand aus, doch noch wesentlich schwieriger ist, als Operationen am Uterus. Uebrigens fehlt mir ein eigenes Urrtheil über diese Operation, da ich sie nicht geübt habe. Ich glaube auch, dass die Indication zu derselben nur sehr selten sein dürfte, wenn man, wie ich es vorher beschrieben habe, bei hohem Rectumcarcinom sofort und principiell von hinten her das Bauchfell weit eröffnet und dadurch sich den obersten Rectalabschnitt (Colon pelvinum Waldeyer) zugänglich macht. Es ist für diese Methode (Laparotomie) der Vorzug in Anspruch genommen worden, dass sie die Entfernung etwaiger Drüsen an der Theilungsstrecke der Iliaca ermögliche; indessen will es mich bedünken, dass die carcinomatöse Erkrankung der hier gelegenen Drüsen als solcher, die vom Rectum aus immer erst in zweiter und dritter Linie inficirt werden, eine Operation contraindicirt. —

Wir haben gesehen, dass die Methode des hinteren Schnittes es möglich gemacht hat, den untersten Darmabschnitt mit der Schliessmuskulatur für den Fall der Intactheit dieser Theile zu erhalten. Uebrigens rathe ich diese Erhaltung nur dann für berechtigt zu erachten, wenn der gesunde unterste Theil eine etwas grössere Ausdehnung hat, d. h. wenn der Tumor höher als $4^1/_2$ cm über dem After beginnt. Grössere Schwierigkeiten als der Erhaltung des untersten Theiles stellen sich nun seiner Verbindung mit

dem (nach der Exstirpation des kranken Theils) von oben heruntergeholten centralen Darmstück entgegen. Es ist genügend bekannt, dass eine Vernähung dieser beiden Theile in Bezug auf die Sicherheit des Erfolges in keiner Weise zu vergleichen ist mit der Naht solcher Darmabschnitte, welche gleichmässig von Serosa bedeckt sind. Die Naht eines Rectaltheils an einen anderen bietet nur dann einige Aussicht auf Erfolg, wenn die betreffenden Theile sich ohne Spannung zusammenbringen lassen; sonst hält die Naht nicht, und es etablirt sich ein widernatürlicher After am Kreuzbein, oder es entstehen zum Mindesten schwer schliessbare hintere Fisteln. Einer anderen Methode zufolge wird nach der Exstirpation des Carcinoms der heruntergezogene obere Darmabschnitt mit dem stehen gebliebenen Analtheil nicht vernäht, sondern durch den letzteren durchgezogen bis in die alte Aftergegend hinein, um hier erst fixirt zu werden. Passender Weise wird vor diesem Durchziehen die Schleimhaut des stehen gebliebenen untersten Analabschnittes vorsichtig ohne Schädigung der Sphincterenmuskulatur excidirt, damit die äussere Fläche des heruntergeholten und durchgezogenen centralen Darmtheils innerhalb des wundgemachten Anusabschnittes besser anheilen kann (Hochenegg). Diese Methode giebt, wenn sie gelingt, ausgezeichnete Resultate, wie ich aus eigener Erfahrung bestätigen kann. Aber sie gelingt nur dann, wenn sich das Durchziehen ohne stärkere Spannung bewerkstelligen lässt, sonst tritt leicht eine Gangrän des heruntergezogenen Darmabschnittes ein, und diese Gangrän schliesst — ganz abgesehen von der Möglichkeit viel schwererer Störungen — ein Anheilen des oberen Abschnittes in der alten Aftergegend aus.

Die Erfahrung lehrt nun, dass in einer grossen Anzahl von Fällen die hier soeben wiedergegebenen Methoden nicht das ersehnte Ziel einer Verbindung des oberen und unteren Darmabschnittes nach der Exstirpation des Rectumcarcinoms erreichen. Es bleibt alsdann also der stehengebliebene untere Aftertheil unverwerthet, und es kommt zur Etablirung des sog. Anus praeternaturalis sacralis. Es ist ein relativ geringer Trost, dass diese Art von Anus wegen des Haltes, welchen der nebenstehende Knochen einem Pelottenverschluss bietet, relativ erträglich ist. Auch die Versuche, diesem Anus praeternaturalis durch besondere Maassnahmen eine Art Continenz zu verleihen, sind nicht sehr glücklich

ausgefallen. Bei der Gersuny'schen Drehung des Darmendes um seine Längsachse bieten die durch die Torsion entstandenen Schleimhautfalten zunächst zwar dem andrängenden Darminhalte einen gewissen Widerstand; indessen habe ich nicht gesehen, dass auf die Dauer Etwas einem Muskelverschluss Aehnliches geschaffen war. Noch weniger werthvoll erschienen mir diejenigen Methoden, welche einen Theil der Glutaealmuskulatur benutzen, um das freie Darmende durch diese Muskulatur hindurchzuführen und so einen muskulären Verschluss hervorzubringen. In den von mir nach dieser Methode operirten Fällen schlüpfte schon während der Heilung der Darm trotz exacter primärer Fixation aus seiner Zwangslage heraus.

Bei der Unvollkommenheit des bislang nach diesen Richtungen hin Erreichten sind Bestrebungen, bessere Resultate zu erzielen, gewiss gerechtfertigt.

Ich beschreibe in Folgendem eine von mir erprobte neue Methode, welche dazu bestimmt ist, den oberen und unteren Darmabschnitt nach der Exstirpation des Tumors, allerdings auf einem Umwege, zusammenzuheilen. Die Methode hat mir zwar nicht durchgehends, aber in mehreren Fällen gute Dienste geleistet.

Nach der Exstirpation des Tumors wird am unteren stehen gebliebenen Aftertheil nichts gemacht; hingegen wird das untere Ende des oberen Darmabschnittes, nach möglichst starker Lockerung dieses Theiles, neben dem Kreuzbein mit ein Paar Suturen fixirt; diese Fixation soll derart vorgenommen werden, dass noch ein kleines Stück Darm über das Niveau der Haut, gewissermaassen überflüssig, hervorragt. Die nebenstehende schematische Figur 1 zeigt diesen Zustand, womit die Operation zunächst beendet ist. Es ist gewiss kein Nachtheil, wenn die eingreifende Operation eines Rectumcarcinoms ihr Ende erreicht, ohne dass eine zeitraubende Naht ihr hinzugefügt werden braucht.

Während der Heilung stellen sich bei a und a^1 (an den vorderen Darmwänden) von selbst Verwachsungen ein; es wird nun einige Zeit nach der ersten Operation die ganze obere freie Circumferenz des Annaltheils nach Auffrischung rund herum an die ihr bereits anliegende vordere (in der Figur untere) Wand des des oberen Darmabschnittes angenäht[1]), so dass also in der Figur

[1]) Es wäre auch möglich, diese Naht gleich im Anschluss an die erste Operation zu machen.

ausser der schon verwachsenen Gegend bei a a¹ z. B. auch b mit b¹ verbunden ist. Diese Naht lässt sich ohne jede Narkose bewerkstelligen und gelingt im Allgemeinen um dessentwillen sehr gut, weil sie ganz ausserhalb der Kothpassage liegt. Sie muss allerdings sorgfältig und nach exacter Anfrischung ausgeführt werden, damit wirklich die volle Circumferenz ab—a'b' verheilt.

Fig. 1.

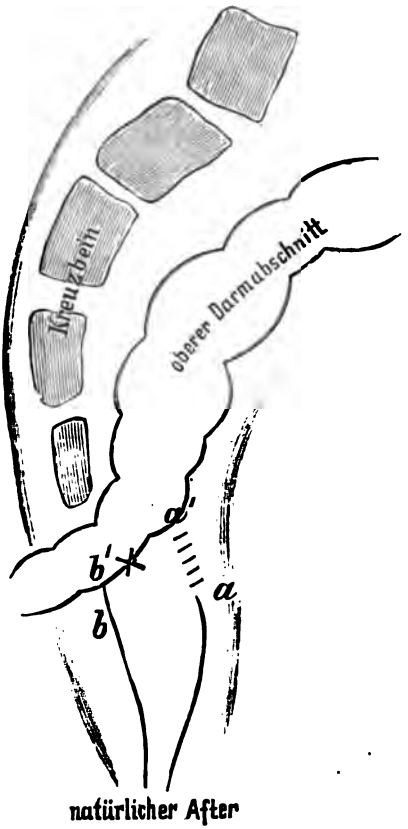

Nach der Heilung der aneinandergenähten Darmtheile wird bei x eine Communication (mit dem Paquelin in einem vom natürlichen After aus eingeführten Speculum oder auf eine ähnliche einfache Weise) zwischen oberem Rectalabschnitte und Aftertheil geschaffen. Es resultirt dann das in Fig. 2 dargestellte Verhältniss.

In einer ferneren Sitzung wird — auch wieder ohne Narkose — der kleine Darmtheil Bl (Fig. 2) geschlossen, u. z. am besten wohl in der Weise, dass die gewöhnlich stark vorquellende Schleimhaut desselben excidirt wird und die Wundflächen aneinander genäht werden. Die Schliessung dieses vorragenden Darmtheils in Form

Fig. 2.

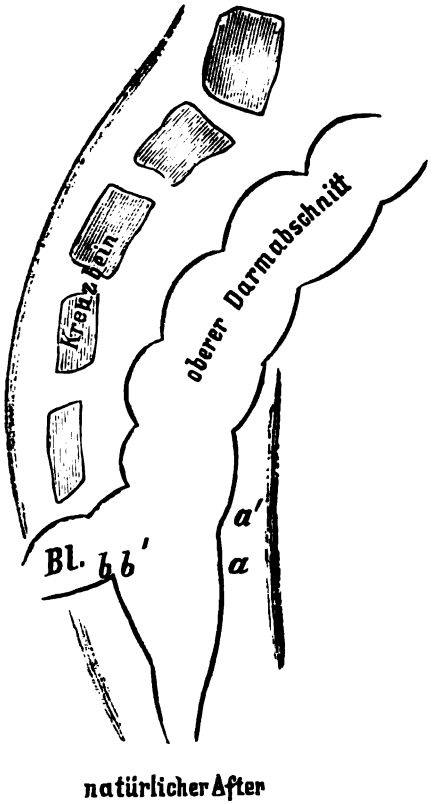

eines kleinen Blindsackes (Bl) bietet nicht entfernt solche Schwierigkeiten, wie sie ganz gewöhnlich mit der Beseitigung hinterer Fisteln nach circulärer Naht verbunden sind. Das Material zur bequemen Schliessung in Form des Blindsackes ist durch die von vornherein vorgesehene Bildung desselben eben vorhanden.

Ich empfehle diese Art der Vereinigung des oberen und unteren

Darmabschnittes nach Mastdarmresectionen der Prüfung der Fachgenossen. Das Eigenthümliche der Methode beruht zuvörderst darauf, dass der ursprünglich freie Raum zwischen a und a^1 sich gewissermassen von selbst, u. z. unter Anlegung der hier befindlichen Organe ausfüllt und verkleinert; dass ferner die im Text beschriebene End- zu Seite-Naht (d. h. die Naht des centralen Endes des Aftertheils mit der unteren vorderen Seite des oberen Darmabschnittes) zunächst noch ganz ausserhalb der Kothpassage liegt, was naturgemäss zum Gelingen der Naht sehr wesentlich beiträgt; und dass drittens, wie schon erwähnt, der Schluss des vorragenden Darmtheils (Bl), eben weil derselbe schon bei der ersten Operation vorgebildet ist, sich leicht gestaltet. Wer sich viel mit Versuchen zur Schliessung der sonst so häufig nach der gewöhnlichen circulären Naht entstehenden hinteren Fistel abgemüht hat, wird die Vorzüge der neuen Methode schätzen lernen.

Entsprechend unseren heutigen Anschauungen vom Wesen des Carcinoms, welches wir wenigstens bei seiner ersten Manifestation, als eine örtliche Erkrankung erkannt haben und gegen welches wir keine andere Behandlungsmethode als die operative besitzen, — sollen Carcinome am Rectum ebenso wie die anderer Körpergegenden operirt werden, immer vorausgesetzt, dass die durch die Operation gesetzten Gefahren für das Leben auch reichlich aufgewogen werden durch die Aussicht auf eine wirkliche Heilung, d. h. auf eine Heilung ohne Recidiv.

Sobald operirt wird, müssen die Drüsen hinter dem Rectum und in der Kreuzbeinhöhle principiell mitentfernt werden. Das ist schon vorher beschrieben worden, ebenso wie schon vorher die Forderung begründet worden ist, dass die Gegend der Kreuzbeinhöhle auch bei tiefer liegendem Rectumcarcinom ausgeräumt werden soll.

Hier nur noch 2 Worte über die Beeinflussung der Prognose durch vorhandene Drüsen. Das Vorhandensein von Drüsen verändert jedes Mal die Prognose ausserordentlich in pejus; es muss immer höchst fraglich erscheinen, wie weit unsere Manipulationen in solchen Fällen überhaupt noch nützen können. Die schlimmste Bedeutung haben meiner Erfahrung nach diejenigen Drüsen, die

sich im eigentlichen Mesorectum vorfinden. Dieselben haben natürlich die intimsten Beziehungen zum Peritoneum. Wie ich des öfteren bei Autopsieen wahrgenommen habe, geht sehr häufig die Propagirung des Carcinoms von dem Moment des Ergriffenseins dieser Drüsen — eben wegen der nahen Beziehungen der mesenterialen Drüsen zum Peritoneum — in dem Sinne vor sich, dass eine Aussaat in Form kleiner Eruptionen auf dem Peritoneum erfolgt; diese carcinomatösen Knötchen auf dem Peritoneum können offenbar sehr lange bestehen, ohne klinisch irgend welche Erscheinungen zu machen. Ihre Bedeutung für die Prognose braucht indessen nicht erörtert zu werden.

Was die Gegend des Carcinoms anbetrifft, so ist der hohe Sitz des Tumors — ganz im Gegensatz zu früher, wo die Operationsgefahr ausserordentlich rasch wuchs mit der Höhe des Sitzes der Geschwulst — keine Contraindication zur Operation mehr. Selbst in denjenigen Fällen, in welchen eben nur noch der Anfang des Tumors vom Anus aus zu fühlen ist, nicht aber mehr sein Ende, darf und soll die Operation unternommen werden, — vorausgesetzt, dass wir darauf rechnen können, nicht durch Verwachsungen an der Eröffnung der Bauchfellfalte und an der Entwicklung des Tumors verhindert zu werden. Davon ist schon vorher die Rede gewesen.

Ueberhaupt sind es die durch den Tumor gebildeten Verwachsungen, welche das wichtigste Moment bei der Erwägung der Operabilität eines Falles darstellen.

Beginnen wir mit den Carcinomen des Afters und der Portio analis, also der mit Plattenepithel ausgekleideten, dem eigentlichen Rectum wenig ähnelnden untersten Partie. Wollte man in Analogie mit anderen Plattenepithelcarcinomen an eine relative Gutartigkeit dieser Tumoren glauben, so wäre das ein Irrthum. Die hier vorkommenden Krebse müssen rücksichtslos in breiten Grenzen umschnitten und entfernt werden, sofern man Dauererfolge erringen will. Die Leistendrüsen sind auszuräumen. Ist der Tumor schon breit auf den Damm und die Vulva, beim Manne auf den Damm und Harnröhre übergegangen, so sind solche Dauerheilungen kaum noch zu erhoffen. Es resultiren durch die Operationen grosse, schwer zu deckende und schlecht heilende Defekte, und oft folgt das

Recidiv vor der Vernarbung. Ich schliesse deswegen breit auf die genannten Theile übergegangene Carcinome von der Operation aus.

Die Operationsgefahr der Carcinome dieser Analgegend ist relativ gering, so lange sie uncomplicirt sind. Immerhin muss hervorgehoben werden, dass eine absolute Ungefährlichkeit auch in solchen Fällen nicht statuirt werden darf. Die hier in Betracht kommende Körpergegend, mit der mannigfachen Gelegenheit der Verunreinigung und Maltraitirung der Wundflächen, macht diejenige Sicherheit in der Behandlung, die anderwärts erreicht wird, unmöglich.

Was die Carcinome des eigentlichen Rectums anbetrifft, so haben wir schon gesehen, dass die Höhe des Sitzes nicht ausschlaggebend ist.

Ist der Tumor noch auf die Rectumschleimhaut beschränkt, sind keine fühlbaren Drüsen da, wird es aber gleichwohl nicht versäumt, die Gegend der Drüsen (Kreuzbeinaushöhlung) auszuräumen, so sind die Aussichten auf Dauerheilunng bei guter ausgiebiger Operation nicht schlecht; sie dürften denjenigen gleichkommen, die wir bei der frühzeitigen Exstirpation des Carcinoms an günstig gelegenen anderen Organen auch sonst erwarten (20 bis 30 pCt. Dauerheilung[1]).

Der Eingriff bringt in diesen uncomplicirten Fällen keine grösseren Gefahren mit sich, ist aber nie gefahrlos im Sinne eines gleich grossen Eingriffes an den meisten anderen Körperstellen. Für die im unteren Rectumabschnitt sitzenden Tumoren rechne ich in solchen günstigen Fällen 5 pCt., für die im oberen Theil, weil hier die nothwendige Voroperation (parasacraler, sacraler Schnitt) den Eingriff grösser gestaltet und die Manipulationen verwickelter werden, etwa 10 pCt. Mortalität.

Hat der ursprüngliche Schleimhauttumor das ganze Rectum durchwachsen, so vermindert sich die Wahrscheinlichkeit einer Dauerheilung, obwohl eine solche unter sonst günstigen Bedingungen (harter, krebszellenarmer Tumor) immer noch sehr wohl möglich ist.

---

[1]) Alle im Text gemachten Zahlenangaben sollen, wie aus der ganzen Art hervorgeht, nur approximativen Werth haben und sind gewonnen worden selbstverständlich im Zusammenhang mit dem, was aus anderen Statistiken hervorgeht. Ich behalte mir vor, auf meine eigene Statistik in einer späteren Arbeit zurückzukommen.

Ist der Tumor über die Grenzen des Mastdarms hinausgewuchert, so sind die Verhältnisse bei Mann und Frau gesondert zu betrachten. Die Verwachsungen mit der Prostata und der männlichen Harnröhre stellen unter allen Umständen eine schwere Complication dar. Wohl kann man Theile dieser Organe mitentfernen, aber die Gefahren der Operation steigen rapide. Der Eingriff wird blutiger, Nachblutungen können auch bei sehr sorgsamer primärer Blutstillung vorkommen, die Wundverhältnisse werden ausserordentlich complicirt, und selbst diejenige Wundversorgung, die meinen Erfahrungen nach hier die allein richtige ist, die Tamponade, schützt nicht mit Sicherheit gegen Complicationen. So schnell wie die Gefahren der Operation beim Vorhandensein von Verwachsungen steigen, ebenso rasch vermindern sich unter solchen Umständen die Chancen für Dauerheilung. Es fehlt eben die freie Möglichkeit, rings herum vom Gesunden grosse Partien mitzuentfernen. Will man in solchen Fällen schwerer Verwachsungen, wo Theile der Prostata mit unter das Messer fallen, die Operation noch wagen, so dürfte 40 bis 50 pCt. Mortalitätsmöglichkeit nicht zu hoch gerechnet sein. — Viel günstiger liegen die Verhältnisse beim Weibe. Uebergang auf die Vagina contraindicirt die Operation keineswegs; von derselben können rücksichtslos grosse Theile exstirpirt werden.

Höher oben kommt in Bezug auf die Complication durch Verwachsungen in erster Linie die Gegend der Bauchfellfalte in Betracht. Die Freiheit derselben garantirt — zumal bei dem von mir angegebenen Operationsmodus — eine relativ leichte Operation. Hoch über der Bauchfellfalte liegende, also vollkommen intraperitoneale Carcinome bieten, wie ich dies mehrere Male gesehen habe, nach circulärer Eröffnung des Bauchfells unter günstigen Umständen sogar ein überraschend leichtes Operationsobject dar. Uebrigens habe ich auch gerade diese über der Bauchfellfalte liegenden Tumoren gelegentlich relativ früh zur Operation kommen sehen, weil sie — im Allgemeinen zu den Skirrhen gehörend und gleichmässig ringförmig wuchernd — sehr früh Stenosenerscheinungen machen.

Sind aber schwere Verwachsungen in der Gegend der Bauchfellfalte eingetreten, so können daraus die grössten Hindernisse für die glückliche Vollendung der Operation resultiren. Die ver-

wachsene Bauchfellfalte lässt sich nicht finden und nicht eröffnen, die Entwickelung des innerhalb derselben gelegenen Tumors kann unsagbar schwierig, ja zur Unmöglichkeit werden, und die Hoffnung, nach Eröffnung des Peritoneums den freien Darm herunterziehen zu können, muss aufgegeben werden. Zum Mindesten nimmt die Operationsdauer und schon damit die Gefahr zu. Die Operationsmethode, welche ich weiter oben geschildert habe, eröffnet die Möglichkeit, solche Operation als aussichtslos, gewissermassen noch im ersten Stadium der Operation abzubrechen.

Ist die Harnblase an einer circumscripten Stelle ergriffen, so lässt sich die Operation gleichwohl glücklich zu Ende führen (Naht der Harnblase). Handelt es sich aber um einen breiten Uebergang der Geschwulst auf die Blase, so ist der Eingriff zwecklos.

Ausdehnung des Tumors auf das Beckenbindegewebe contraindicirt meiner Auffassung nach die Operation unbedingt. Ebenso eine wirkliche Betheiligung des Kreuzbeins; schon bei starrer Verwachsung mit dem Kreuzbein möge die Operation unterbleiben.

Ausser den bisher erörterten Bedingungen mehr örtlicher Natur sind allgemeine Gesichtspunkte zu berücksichtigen, auf die ich hier indessen nicht näher eingehen will. Auch alle die Gesichtspunkte, welche sich aus der Art des Carcinoms ergeben, setze ich als bekannt voraus. Jedenfalls müssen sämmtliche Geschwülste, welche diffus ohne erkennbare Grenzen, in die Umgebung hineinfiltrirt sind, von der Operation unbedingt ausgeschlossen bleiben. Leider fallen unter diese Categorie öfters die gerade bei jugendlichen Individuen (20. bis 35. Lebensjahr) auftretenden Krebse, welche überhaupt, nach übereinstimmender Ansicht aller Autoren, prognostisch höchst ungünstig zu beurtheilen sind. —

Es existiren eine ganze Anzahl von Statistiken über die Gesammterfolge der Rectumexstirpation. Was die unmittelbaren, durch die Operation gesetzten Gefahren anbetrifft, so schwankt in den verschiedenen Zusammenstellungen die Mortalität nach dem Eingriff zwischen 4 pCt. und 50 pCt., also innerhalb sehr weiter Grenzen. Das darf nicht Wunder nehmen, wenn man sich vorstellt, dass an den Grenzen operativer Möglichkeit, da wo die Chancen für Tod und Leben sich einander fast die Wage halten, naturgemäss mannigfache Differenzen herrschen über das, was

noch operirt werden soll; und nur wenige schwere Falle mehr, mit tödtlichem Ausgange operirt, können das Bild, welches die Zusammenstellung gewähren soll, sehr schnell verändern.

Deswegen habe ich versucht — und halte dies für richtiger — die Grösse der Gefahr zu erörtern im Anschluss an die Schwierigkeiten, welche der einzelne Fall bietet.

Ganz ähnlich liegt die Frage des Ausbleibens von Recidiven. Was will es heissen, wenn wir aus den Statistiken erfahren, dass in der einen Reihe 4pCt. Dauerheilung und in der anderen 16pCt. erzielt worden ist! Dass eine Dauerheilung im Princip möglich ist, darüber heute noch Auseinandersetzungen zu machen, wäre überflüssig. Im Uebrigen ist das Rectumcarcinom weder eine in Bezug auf Dauerheilung sehr gute Form des Krebses, wie manche Autoren in einer ganz unverständlich günstigen Auffassung der Dinge hervorheben, noch ist es eine sehr üble Form, wie andere Autoren, die nicht freizusprechen sind von einem gewissen Misswollen gegen die Operation, meinen. Wie bei anderen Carcinomen hängt auch beim Rectumcarcinom Alles davon ab, welche Art von Carcinom man vor sich hat, und in welchem Stadium der Tumor zur Operation gelangt. Und diese Auffassung liegt den Auseinandersetzungen, die auf den vorhergehenden Seiten gegeben worden sind, zu Grunde.

Im Grossen und Ganzen wird wohl jeder Chirurg, der diesen Verhältnissen seine Aufmerksamkeit zuwendet, den Weg durchschreiten, dass er mit der Ausbildung seines technischen Könnens immer vorgeschrittenere Formen zu bewältigen versucht — um schliesslich, nach den nicht ausbleibenden schlechten Erfahrungen, unter dem Einfluss einer gewissen Resignation einzusehen, dass sehr schwere Fälle zwar operirbar, aber doch nicht heilbar sind.

II.

(Aus der chirurgischen Abtheilung des St. Lazarus-Spitales zu Krakau. Primarius: Prof. Dr. Rudolf Trzebicky.)

Zur Casuistik der Anomalien des Dickdarmes.

Von

Dr. Arthur Frommer,

Secundärarzt der Abtheilung.

(Mit 5 Figuren im Text.)

Das Capitel über die congenitalen Anomalien des Colon und S.-Romanum ist trotz etlicher zum Theil vortrefflicher Arbeiten noch lange nicht abgeschlossen; namentlich über die Therapie einzelner Formen dieses Leidens sind wir bis nun noch nicht einig. Als Hirschsprung im Jahre 1886 in der Gesellschaft für „Kinderheilkunde" auf das klinische und anatomisch-pathologische Bild einer Form dieser Krankheit, welche auch oft nach ihm benannt wird, aufmerksam machte, war es nicht das erste Mal, dass ähnliche Fälle beschrieben worden waren.

Schon ältere Schriftsteller wie z. B.: Valsalva, Spiegelius, Ruysch, Morgagni, de Hain, beschrieben reichliche Schlingenbildung des Colon zumeist congenitalen Ursprunges. Zur Zeit Esquirol's hat man dieser Verlaufsanomalie des Dickdarms und der, wie man glaubte, nothwendig daraus hervorgehenden Coprostase ein grosses, bis zur Ausgeburt der sogenannten Copropsychiatrie gehendes Gewicht in der Aetiologie der Geisteskrankheiten beigelegt. Erst die Mitte des XIX. Jahrhundertes brachte in dieser Beziehung einen Fortschritt, indem man einerseits den Begriff des S.-Romanum zu präcisiren versuchte, anderseits eine wesentliche Verschiedenheit in den Verhältnissen desselben bei Erwachsenen und Kindern festgesetzt hatte.

Hirschsprung's ungeschmälertes Verdienst beruht jedenfalls darin, dass er vier Fälle genau beschrieben und das Verhältniss zwischen dem pathologischen Befunde und der habituellen Obstipation der Kinder hervorgehoben hat.

Die allgemein bekannten klinischen Erscheinungen der genannten Krankheit manifestiren sich als angeborene, hartnäckige, chronische Verstopfung bei Säuglingen und kleineren Kindern mit zunehmendem Meteorismus. —

Im weiteren Verlaufe pflegen sich copiöse Diarrhoen einzustellen, in deren Folge das ursprünglich relativ gnte Aussehen der Patienten einer mehr oder weniger ausgesprochenen Cachexie weicht.

Hirschsprung fand in seinen Fällen starke Erweiterung und Hypertrophie der abnorm langen Flexura sigmoidea und hält dieselbe für angeboren.

Im Anschluss an drei Fälle, in welchen abnorme Länge und Grösse des Dickdarms anlässlich einer Laparotomie auf der chirurgischen Abtheilung des St. Lazarus Spitales constatirt wurde, beabsichtige ich nach möglichst genauer Zusammenstellung der einschlägigen Litteratur einen Beitrag zur Kenntniss und Therapie dieser Krankheit zu liefern.

Vor allem heisst es den Begriff der Flexur genau zu präcisiren.

Die normalen Grenzen der Flexura sigmoidea beschreibt Schiefferdecker folgendermaassen: „Man kann diese Stelle am deutlichsten sehen, wenn man die Flexura aus der liegenden Leiche herausnimmt und ihr Gekröse ausspannt. Dann wird sich der Punkt, an welchem das Colon descenders aufhört und die Flexur beginnt, auch markiren, wenn das Colon descendens ein kurzes Gekröse besitzt, da der Anheftungsrand des Gekröses der Flexur immer quer oder leicht bogenförmig von der Wirbelsäule nach der lateralen Seite herüberzieht, also mit dem Gekröse des Colon descendens einen Winkel bildet. Jetzt fehlt uns die untere Grenze.

Wenn wir die Flexur von der beschriebenen Stelle analwärts verfolgen, stossen wir in der Regel nicht eher auf eine besonders bemerkenswerthe Stelle, als bis wir dort angelangt sind, wo der Darm durch Verlust seines freien Mesenteriums seine Beweglichkeit verliert.

Entsprechend dem Schmälerwerden des Gekröses, mit zunehmender Annährung an die Anheftungsstelle im Becken, werden

seine Exkursionen wohl weniger ausgiebig, doch da sie erst mit der völligen Befestigung unmöglich werden, besteht zwischen dem gewöhnlich als Flexur bezeichneten Darmtheil und dem oberen Mastdarmabschnitt kein principieller Unterschied.

Bei Bewegungen, die mit der Flexur vorgenommen werden, ergiebt sich die Stelle der Anheftung am ungezwungensten als untere Grenze, denn der obere Mastdarmabschnitt nimmt an ihnen Theil.

Ebenso ergiebt sich bei schlaff ins Becken herabhängender Flexur diese Stelle als Grenze, nicht aber die Ebene des Beckeneingangs, denn diese wird in solchem Fall nur vom oberen Abschnitt der Flexur passirt."

Was die Länge der Flexur betrifft, so werden von den meisten Autoren als lange Flexuren jene bezeichnet, welche an der vorderen Bauchwand gemessen mindestens den Nabel nach oben überschreiten.

Die kindliche Flexur weist immer eine relativ bedeutendere Länge als jene der Erwachsenen auf, so dass ein sehr langes und frei bewegliches S.-Romanum bei Kindern einen physiologischen Zustand darstellt (Jacobi, Huguier.)

Nach Leichtenstern wächst beim Foetus der Dickdarm rascher als die Bauchwand, so dass das S.-Romanum im Verhältnisse zur Bauchhöhle eine auffallend grosse Länge zeigt. Nebenbei liesse sich letztere auch von einem verzögerten Descensus coeci mit überwiegend einseitigem Wachsthum des Colon descendens ableiten.

Die Lage der Flexura sigmoidea ist, wie dies Samson ganz richtig hervorhebt, eine sehr verschiedene. —

Engel schreibt hierüber Folgendes (Wiener med. Wochenschr. 1857 No. 30 und ff.): „Das S.-Romanum steigt an der Innenseite des linken Psoasmuskels etwas nach unten in die Beckenhöhle, erhebt sich dann wieder etwas, etwa bis in die Höhe des Promontoriums und biegt von hier wieder ziemlich scharf nach unten in den Mastdarm ein. Diese Lage ist nicht die einzig normale, denn es giebt viele andere nicht minder normale wie z. B. folgende: Von ihrem Anfang wendet sich die Flexur steil nach oben bis zum Darmbeinkamm und hier nach unten, oder sie steigt schräg aufwärts bis zur Leber, wobei ihr Apex entweder in der Mittellinie oder rechts liegen kann.

In anderen Fällen geht sie quer durch das grosse Becken bis

zum Coecum oder, die auf diese Weise in die rechte Körperhälfte gelangte Schlinge steigt neben dem Colon ascendens aufwärts bis ans Colon transversum, so dass auf der rechten Seite drei Dickdarmrohre neben einanderliegen.

In noch anderen Fällen läuft die Flexur durch das Becken von links nach rechts und zurück bis sie rechts zweimal und links einmal eine Umkehr gemacht hat.

Von der Oberbauchgegend angefangen ist keine Stelle des Unterleibes, wo man sie nicht finden könnte."

Bourcart, der die Gestaltung und den Verlauf des S.-Romanum bei 150 Neugeborenen untersucht hat, stellt drei haupt-

Fig. 1.

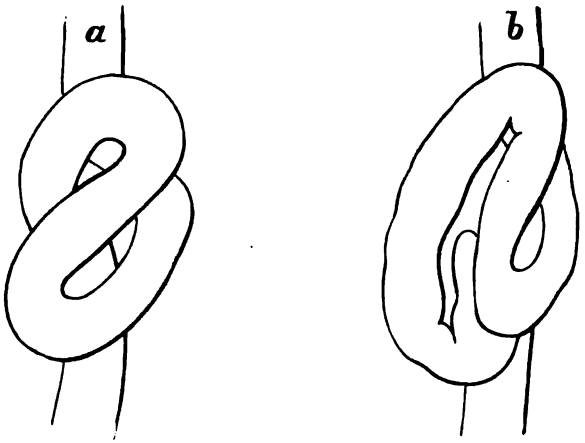

sächliche typische Formen je nachdem die Hauptschlinge aufsteigend, quer oder absteigend verläuft, fest.

Am häufigsten ist der aufsteigende Verlauf: er fand denselben in 150 Fällen 112 mal vor.

Davon unterscheidet er zwei grosse Unterarten: die einfache (Fig. 1a.) und die ausgeprägte (Fig. 1b.) Die querverlaufende Lage ist etwas seltener und unterscheidet Bourcart hier ebenfalls die einfache (Fig. 2a.) und die ausgeprägte (Fig. 2b.). Die absteigende Lage (Fig. 3a. u. b.) ist die seltenste.

Curschmann sah bei zahlreichen Sectionen von Erwachsenen als Persistenz des infantilen Zustandes eine wesentliche Ver-

grösserung der S.-Romanum-Partie, eine wahre oft monströse Schlingenbildung.

Von 233 darauf untersuchten Leichen hat er 15 mal grosse S.-Romanum-Schlingen gefunden; er hebt dabei noch als wichtig hervor, dass solche Schlingenbildungen ausnahmlos an ganz ungewöhnlich langem Dickdarm vorzukommen pflegen.

Fig. 2.

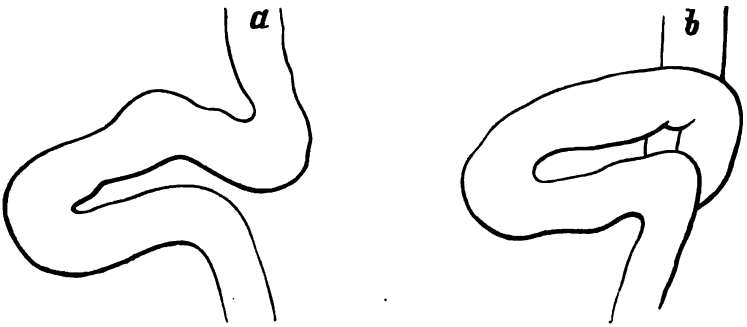

Fig. 3.

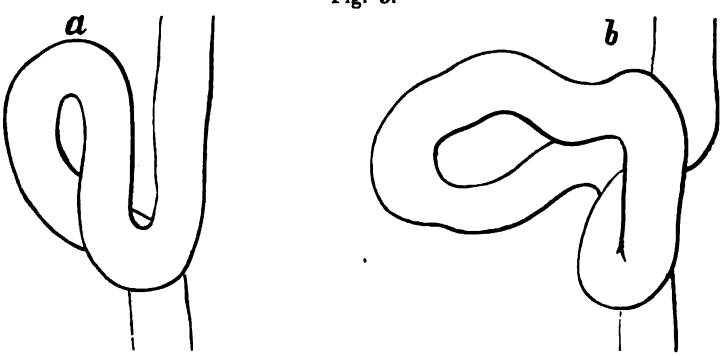

Die Länge des Dickdarms betrug bei den erwähnten 15 Leichen 190—280 cm, recht bedeutende Zahlen, wenn man erwägt, dass nach den Messungen Curschmann's die durchschnittliche Länge des Dickdarms bei Erwachsenen (Männer und Weiber zusammengerechnet) 142 cm beträgt.

Die Schlingen selbst erreichen unter solchen Verhältnissen eine exorbitante Grösse. In dem Falle von 280 cm Colon-Länge (bei 172 cm Körperlänge) hatte das S.-Romanum allein eine

Länge von 110 cm, also so viel wie bei mittelgrossen Erwachsenen, besonders bei Frauen, manchmal das ganze Colon misst. Dies ist natürlich ein ganz extremer Werth. S.-Romanum-Schleifen von 60—80 cm Länge sind dagegen garnichts Besonderes. Diese abnorme Verlängerung des S.-Romanum, gleichsam eine Uebertreibung des infantilen Zustandes, die wir als pathologisch bezeichnen müssen und bei welcher ohne irgend eine mechanische Hemmung in der Weitertreibung des Darminhaltes eine Verstopfung, welche zuweilen garnicht zu beseitigen und mittelbare oder uumittelbare Ursache des Todes ist, auftritt, bildet das Wesen der sog. Hirschsprung'schen Krankheit.

Concetti unterscheidet in seiner ausführlichen Monographie: „Ueber einige angeborene bei Kindern die habituelle Verstopfung hervorrufenden Missbildungen des Colon." (Jahrbuch für Kinderheilkunde 1899) folgende Formen der angeborenen Veränderungen des S.-Romanum:

1. Einfache Länge des Dickdarms (Makrocolie). In diese Gruppe gehören die Fälle von Huguier, Jacobi, Bourcart, Steffen, Jonesco, Marfan u. A.

2. Einfache, angeborene Ectasie eines mehr oder weniger langen Colonabschnittes (Ectocolie), mit oder ohne compensatorische Ausdehnung und Hypertrophie der nächsten Abschnitte (Favalli, Porro, Berti, Concetti 1 Fall).

3. Vorwiegend allgemeine Vergrösserung der inneren Durchmesser und Verdickung der Wand (Hirschsprung, Mya, Genersich, Concetti 2 Fall) (Megalocolie).

Im Gegensatz zu den früheren Autoren, die, wie Concetti und Hirschsprung alle diese Formen für congenital verschieden betrachten, steht die einheitliche Auffassung all der klinischen Vorgänge und der anatomische Befunde, wie sie besonders Marfan, Johannescu, Neter vertreten; die alleinige Annahme einer abnormen Länge der Flexur und einer dadurch bedingten Verlagerung der Schlinge ist im Stande eine ausreichende Erklärung der krankhaften Erscheinungen zu geben; Marfan macht mit darauf aufmerksam, dass der Beweis für den congenitalen Ursprung der Dilatation des Dickdarms noch ermangle, „sie wurde noch nie bei einem Neugeborenen angetroffen."

Wir sind vorläufig gezwungen, die Dilatation als einen Folgezu-

stand der angeborenen Disposition zur Verstopfung zu betrachten, einer Affection, die durch die zahlreichen und stark ausgebildeten Schlingenbildungen des S.Romanum verursacht ist.

Die Kothstauung vermag die ganze Reihe der Erscheinungen aufzuklären, die man beim Megalocolen beobachtet hat: die Dilatation namentlich ist wahrscheinlich die Folge der starken Ausdehnung durch den gasförmigen Inhalt.

Die Hypertrophie der Darmwand ist jener bei der Harnblase analog, welche hei einem Hinderniss in der Urinentlerung entsteht; sie ist auch theilweise durch die Colitis chronica interstitialis bedingt, welche das Produkt der reizenden Einwirkungen der stagnirenden Kothmassen und ihrer toxischen Einflüsse ist.

Nach Johannescu ist in dem infantilen, sehr langen S. Romanum mit seinem gleichfalls langen Mesenterium eine Disposition zur Schlingenbildung gegeben; individuell verschieden hochgradig, giebt diese Anlass zu Verstopfung und secundären Dilatation und Hypertrophie.

Die nach Escherich schon nach wenigen Lebensstunden beginnende Wirkung der Darmbacterien leitet eine Zersetzung des Meconium ein; die sich bildenden Gase haben dieselbe Schwierigkeit des spontanen Abgangs wie die festen Contenta; ihre Vermehrung dehnt den Darm aus und wir haben dann das klinische Bild der angeborenen Verstopfung zugleich mit zunehmendem Meteorismus.

Dauert nun diese Fäcalstauung unterbrochen zumeist nur von künstlicher Nachhilfe längere Zeit hindurch an, so kann namentlich in Anbetracht der bei Kindern etwas schwächeren Peristaltik mit gewisser Sicherheit bei derartigen Fällen von Obstipation eine secundäre Dilatation desjenigen Darmabschnittes erwartet werden, der am meisten der Ausdehnung ausgesetzt ist, also des S. Romanum.

Die Häufigkeit der reichlichen Schlingenbildung des S. Romanum, wie sie uns der infantile Zustand auf Grund der anatomischen Befunde erkennen lässt erschwert schon an und für sich sehr oft die Fortbewegung der Contenta im Dickdarm.

Bei Verstopfungszuständen der verschiedensten Art findet man angestaute Kothmassen in den beiden Flexuren und vor Allem im S. Romanum; dieses stellt, wie Leichtenstern sagt, „den ersten Behälter für die über dem Rectum stagnirenden Gase dar.“ Kommt hierzu noch die physiologische, verschieden hochgradige Amusat'-

sche Verengerung beim Uebergang des S. Romanum ins Rectum, so lässt sich eine gewisse Disposition zur Retention von Koth und Gasen deutlich erkennen, ein Verhalten, das in einem Circulus vitiosus zur Dilatation und zur Steigerung der Stagnation ziemlich rasch führt.

In Folge all dieser Zustände kommt es zu einer Erweiterung, die sich entweder auf die ganze Länge der Flexur erstreckt oder eine circumscripte sackförmige Erweiterung, ein Divertikel der Flexur darstellt. Die hierdurch in manchen Fällen entstandene Abknickung und nachfolgende Verstopfung erklärt Roser bei der Besprechung der klappenförmigen Darmstenosen auf folgende Art: „Es gibt Mastdarmstenosen, ich habe dieselben mehrmals in exquisiter Weise bei kleinen Kindern beobachtet, welche wohl den kleinen Finger oder sogar den Zeigefinger zulassen, trotzdem kann der breiförmige Inhalt nicht recht heraus, und die Kinder bekommen ganz dicke Bäuche durch Ueberfüllung des Colon. Untersucht man die Sache genauer, so erkennt man eine Klappenmechanik. Dieselbe erweist sich ganz unverkennbar dadurch, dass der Darminhalt herauskommt, wenn man eine Röhre oder einen Halbcylinder einführt, dass aber der Austritt sofort wieder nachlässt, wenn die Röhre weggelassen wird.

Der eingeführte Finger lässt eine mässige Verengerung beobachten, über dieser Verengerung aber eine grosse sackartige, blasenartige Erweiterung; es entsteht durch den Andrang des Darminhalts von der grossen, sackartigen Höhle aus gegen die enge Darmstelle eine Zusammendrängung dieser letzten Stelle, wie Fig. 4 zeigt.

Kommt noch ein Druck der Bauchpresse hinzu, so wird vielleicht, durch das Heraberängen des Rectum von vorn nach hinten, die Anlegung der klappenartig gestellten Stricturtheile noch vermehrt.

Nehmen wir den Darm leer an, so fällt dieser Klappenmechanismus ab. Die Klappenwirkung tritt unverkennbar dann erst auf, wenn man es zur Ueberfüllung des Darmes oberhalb der Strictur kommen lässt.

Es erinnert dies an manche Fälle von Urinretention, wobei die Prostataklappe zur Wirkung kommt, wenn der Kranke das Uriniren zu lange unterlässt und die hintere Blasenwand stärker ausgebuchtet wird, so dass nun der hintere Prostatatheil durch den hydrostatischen Druck ventilartig gegen die Blasenmündung angedrängt wird.“

Hierzu gesellt sich noch der Umttand, dass nach den Unter-

suchungen von Samson die infantile Flexur sich schon in den folgenden Jahren insofern ändert, als die Haftlinie des normalen Mesosigmoideums an der Wirbelsäule allmälig herabrückt und die Bewegungen der Flexur beschränkt. Eine weitere Art der Passagestörung in der Flexur verursacht nach Curschmann eine starke Annäherung der beiden Schenkel des S.-Romanum an dessen Basis; es entsteht dadurch eine Senkung des Endtheils der Flexur mit dadurch verursachter Knickung derselben.

Bezüglich der Entstehung und der Folgen einer derartigen Knickung drückt sich Leichtenstern folgendermaassen aus: „Kommt es aber bei der beschriebenen Anordnung (Annäherung der Fusspunkte der Flexur) des S.Romanum im höheren Alter oder aus irgend welchen Gründen schon früher zur Abschwächung

Fig. 4.

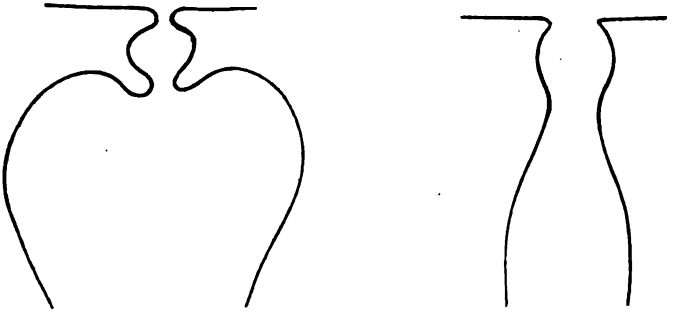

der Darmthätigkeit und der bei der Stuhlentleerung wirksamen Kräfte, so geschieht es, dass die bisher ganz irrelevante Knickung an den einander genäherten Fusspunkten der S.-Flexur eine den Kothlauf wesentlich hemmende und verlangsamende Wirkung ausübt. Die wiederholten Kothstauungen mit ihren mechanischen und chemischen Reizen, die häufigen Zerrungen am Stiele der abnorm beweglichen S.-Schlinge rufen daselbst eine schleichende Peritonitis hervor, die zur Verdickung und Schrumpfung der Mesenterialwurzel und dadurch zu noch innigerer Annäherung der Fusspunkte mit Constriction derselben Veranlassung giebt. Je mehr dies statt hat, um so mehr wird der Kothlauf in der S.-Schlinge verlangsamt.

Die häufigste Ursache von schweren Passagestörungen im Gebiete der Flexur ist die Bildung einer Achsendrehung, eines Vol-

vulus; die Flexur erscheint hierzu besonders praedisponirt wegen Fixation der benachbarten Darmpartien, des Endes des Colon descendens und Anfangtheiles des Rectum.

Bei der congenitalen Vergrösserung der Flexur ist die Häufigkeit einer Achsendrehung sehr gross.

Dies lehren auch die Versuche von Budberg und Koch, die auf Grund von Thierversuchen zu dem Schlusse gelangen: „dass einer solchen Verdrehung ausschliesslich lange, ja die längsten überhaupt vorkommenden Flexuren anheimfallen.“

Die Häufigkeit der reichlichen Schlingenbildung des S.-Romanum einerseits, die doch immerhin nicht so grosse Zahl der beobachteten Fälle hartnäckiger angeborener Verstopfung andrerseits legt die Vermuthung nahe, dass eine derartige Verlagerung und Formveränderung der Flexur allein nicht immer Obstipation bewirken muss. Sectionsbefunde ergaben nicht selten eine auffallende Schlingenbildung, ohne dass während des Lebens wesentliche diesbezügliche krankhafte Erscheinungen beobachtet worden wären. —

Lange Zeit hindurch sind Peristaltik und die Wirkung des gasförmigen Inhaltes im Stande, die durch die Schlingenbildung gesetzten Hindernisse zu überwinden, indem sie jene Schlingen aufrichten, aufdrehen und die Abknickung an der verengten Stelle dadurch aufheben.

Nach einiger Zeit jedoch werden die Ansprüche an die Peristaltik der Muscularis immer grösser, es gesellt sich eine Ectasie der Flexura sigmoidea und manche vorher beschriebene Störungen in der Passage der Contenta hinzu.

Solange die von Rosenbach geschilderte Insufficienz der Peristaltik der Muscularis ausbleibt, ist ein völliger Darmverschluss nur schwer denkbar; tritt diese Unzulänglichkeit der hypertrophischen Darmmuskulatur aber ein — ähnlich den Störungen in der Compensation der Herzfehler, so haben wir ein oft plötzliches Auftreten von Ileusererscheinungen bei Patienten, die bis dahin „nur an Verstopfung“ gelitten haben; der nicht seltene Befund von Hypertrophie der Muskulatur oberhalb der durch den Volvulus verengten Stelle zeigt deutlich, dass hier schon lange eine relative Stenose bestanden haben muss, die bei kräftiger Peristaltik noch überwunden worden war, bei eintretender Insufficienz aber einen acuten Ileusanfall ausgelöst hat.

Der ursächliche Zusammenhang zwischen kindlicher Verstopfung bedingt durch die abnorme Länge der Flexur und dem späteren Entstehen eines Volvulus dieses Darmabschnittes scheint noch nicht genügend beachtet zu sein.

Die chronische Obstipation, welche als eines der wichtigsten Momente für die Entstehung einer Achsendrehung des S.-Romanum galt, scheint zumeist nur eine secundäre zu sein, hervorgegangen aus der angeborenen abnormen Länge der Flexur und deren Schlingenbildung. Mit der genaueren Kenntniss des anatomo-pathologischen und klinischen Bildes dieser Krankheit wird mit der Zeit vielleicht die operative Heilung derselben, eventuell die Prophylaxe des Volvulus mit Aussicht auf Erfolg im Angriff genommen werden können und hierdurch eine der relativ häufigsten Ursachen des Todes an Darmocclusion beseitigt werden.

In Anbetracht dessen erlaube ich mir eine möglichst genaue Zusammenstellung der einschlägigen Fälle aus der mir zugänglichen Literatur vorzulegen, und zwar umsomehr, als die meisten z. Th. vortrefflichen Monographien über dieses Thema blos über eine wenig zahlreiche Casuistik (bis zu 30 Fällen) verfügen. —

Die Mannigfaltigkeit der anatomo-pathologischen Veränderungen des Dickdarms, erlaubt kein einheitliches Bild dieser Krankheit zu geben. Die näheren anatomischen Details, sind in den Fällen, in welchen es die genauen Angaben der Autoren ermöglichten, hinreichend geschildert.

1. Favalli. — 50 J. — Anamnese: Potator, seit einigen Tagen Leibschmerzen und Verstopfung, nach einem Abführmittel Meteorismus und Schmerzen. — Status praesens: Erschwertes Athmen, langsamer Herzschlag, schwacher Puls, fortschreitende Abschlagenheit. — Tod. — Anatomischer Befund: Colon ascendens, transversum und Theil des descendens angeschwollen und erweitert. S romanum stark ausgedehnt so, dass es einen Tumor bildete. Mastdarm unverändert. Mucosa und Muscularis int. crassi stark hypertrophirt. Die Blutgefässe des Beckens stark erweitert. — Nach Concetti.

2. Porro. — 2 Tage. — Anamnese: Schwächlicher Neugeborener. — Status praesens: Aufgetriebener, bei Betastung schmerzhafter Bauch. Gallenartiges, häufiges Erbrechen. After ganz verschlossen. Aus der äusseren Harnröhrenmündung fliesst das Meconium. — Behandlung: Eröffnung des Afters. Vor dem Tode bedeutender Meteorismus. Fehlen der Darmentleerung. Oligurie. Hypothermie. — Tod. — Todesursache: Peritonitis fibrinosa purulenta. — Anatomischer Befund: Die Flexura sigmoidea geht nach

aufwärts und endet in einen breiten flaschenförmigen Sack, der von der Epigastriumgegend bis in die Beckenhöhle reicht. Zwischen der Harnröhre und Mastdarm ist eine Communikation.

3. Hirschsprung. — 11 Monat. — Anamnese: Schwierigkeit der Darmentleerung. — Status praesens: Anschwellung des Leibes. — Behandlung: Abführmittel. — Tod. — Todesursache: Cachexia universalis. — DerVerfasser behauptet, dass es eine angeborene Erweiterung und Hypertrophie des Dickdarms war.

4. Hirschsprung. — 8 Monat. — Anamnese: Schwierigkeit der Darmentleerung. — Status praesens: Heftiger Durchfall, der After für die eingeführte Sonde passirbar. — Behandlung: Abführmittel. — Tod. — Todesursache: Cachexia universalis.

5. Hirschsprung. — 3 Tage. — Anamnese: Meconiumentleerung nicht stattgefunden, Verweigerung der Mutterbrust. — Status praesens: Unterleib angeschwollen, die Bauchwände ödematös, der Bauch angeschwollen. Polypnoe. Die dicken Darmschlingen markirt. — Behandlung: Ricinusöl und Klystiere. — Tod. — Todesursache: Cachexia universalis. — Anatomischer Befund: Unterer Abschnitt des Ileum, der Blinddarm erweitert mit hyperplastischen Wänden. Colon transversum 17 cm lang, 11 cm breit. In der Flexura sigmoidea am meisten erweitert und vergrössert.

6. Hirschsprung. — 10 Jahre. — Anamnese: Seit der Kindheit Obstipation und Meteorismus. Die Obstipation dauerte manchmal 8 Tage. Ein Bruder des Patienten litt auch an Bauchschmerzen und Störungen der Defäcation. — Status praesens: Bauch etwas angeschwollen. Der Mastdarm voll Fäces. — Behandlung: Nach Verabreichung eines Klystiers Entleerung in solch' einer Menge, dass drei Nachttöpfe voll waren. — Unbekannt.

7. Henoch. — 21 Monate. — Anamnese: Vom 3. Lebenstage an angeschwollener Bauch, Obstipation, welche auch 8 Tage dauerte. — Status praesens: Das Kind war blass und unruhig. — Behandlung: Die durch den After hineingeführte Sonde reichte bis zum Colon descendens. — Unbekannt.

8. Billard. — 6 Tage. — Status praesens: Icterus, hochgradige Diarrhoe und Marasmus. — Tod. — Anatomischer Befund: Die Ileocoecalöffnung verengt, die Bauhini'sche Klappe angeschwollen, geröthet und hart. Die Wände des Dickdarms verdickt, hauptsächlich die Submucosa, die Mucosa auch verdickt und geröthet. Die zellige Structur verschwunden, das Gewebe aus einer homogenen Masse. — Billard nennt es „chronische Colitis" oder Colonsclerose.

9. Gaume. — Mädchen. — Anamnese: Obstipation, alle 8 Tage harter Stuhl, Meteorismus ohne Bauchschmerzen, Anorexie. — Status praesens: Kachexie. Links unten eine fötuskopfgrosse Geschwulst zu fühlen, schmerzhaft, giebt einen dumpfen Klang, eine kleinere Geschwulst rechts. Facies abdominalis. — Behandlung: Nach Abführmitteln und Klystieren Stuhl. — Tod. — Todesursache: Vor dem Tode fäcaloides Erbrechen, Kolikanfall, Schwund der Geschwulst, Cyanose, Lungencongestion. — Anatomischer Befund: Der Dickdarm stark erweitert, Colon descendens etwas

weniger. Der Mastdarm füllte das Becken aus. Chronische Entzündung der Wandung, die anatomischen Bestandtheile schwer zu erkennen. Die Serosa unverändert.

10. Walker und Griffiths. — 11 J. — Anamnese: Nach einigen Tagen nach der Geburt Bauch angeschwollen, vom 3. Lebensjahre Obstipation. In den letzten Monaten Cachexia, Anorexia. — Status praesens: Cachexia permagna. — Behandlung: Klystiere, während eines Klystiers starb der Kranke. — Anatomischer Befund: Colon transversum und descendens stark vergrössert, der Umfang war dem eines Oberschenkels eines Erwachsenen gleich. — Die mikroskopische Untersuchung erwies Hypertrophie der sämmtlichen Colonwandungschichten.

11. Genersich. — Einige Tage. — Anamnese: Einige Tage nach der Geburt Meteorismus und Koprostase. — Ausgang unbekannt.

12. Genersich. — 15 Monate. — Anamnese: Am 2. Lebenstage Bauchanschwellung, Obstipation, manchmal 14 Tage ohne Stuhl. — Status praesens: Die Sonde konnte ohne Hinderniss in das Rectum eingeführt werden. — Tod. — Todesursache: Das Kind starb unter Erscheinungen einer Colitis acuta. — Anatomischer Befund: Colon erweitert und hypertrophirt. Die Schleimhaut weist an mehreren Stellen Geschwüre auf. — Der Verfasser meint, dass es eine angeborene Hypertrophie des Dickdarmes war, welcher durch bindegewebige Hypertrophie leistungsunfähig war.

13. Formad. — 23 J. — Anamnese: Von der Kindheit an enormer Meteorismus und Obstipation. — Tod. — Todesursache: Starb an acuter Colitis. — Anatomischer Befund: Weder Strictur noch ein Hinderniss nachgewiesen. Die Grösse des Colon dem Colon eines Ochsen gleich.

14. Hugues. — 3 J. — Anamnese: Von der Geburt an Obstipation. Alle 19 Tage Stuhl. — Status praesens: Meteorismus. — Todesursache: Colitis acuta. — Anatomischer Befund: Der Dickdarm stark erweitert, am meisten das S romanum. Die Muscularis hypertrophisch, zahlreiche Geschwüre auf der Schleimhaut.

15. Osler. — 10 J. — Anamnese: Sehr abgemagert, Gewicht 22 kg. Hartnäckige Obstipation. — Status praesens: Der Bauch giebt einen tympanitischen Schall. — Behandlung: Laparotomia — Anus praeternaturalis. — Ausgang: Genesen. — Anatomischer Befund: Der Dickdarm, am meisten das S romanum, stark erweitert.

16. Osler. — $7^1/_2$ Monate. — Anamnese: Von Geburt an Obstipation und Meteorismus. Durch die ganze Zeit waren nur 6 spontane Stuhlentleerungen. — Status praesens: Durch die Untersuchung mit der Sonde wurde eine eventuelle Strictur ausgeschlossen. Später Kolikanfälle, Fieber, Erbrechen. — Der Zustand blieb durch die späteren 7 Monate ganz unverändert.

17. Mya. — 2 Monate. — Anamnese: Von Geburt an Meteorismus und Erbrechen. Obstipation. — Status praesens: Die Sonde konnte mit Leichtigkeit eingeführt werden, manchmal Erbrechen. — Ausgang: Unbekannt.

18. Mya. — 6 Mon. — Anamnese: Von Geburt an Bauchanschwellung und Obstipation (manchmal 8 Tage). Erbrechen, Fieber, Diarrhoe, Dyspnoe. — Status praesens: Atrophischer Zustand. Die Darmbewegungen sah man gut durch die Bauchdecken. Die Sonde konnte ohne Schwierigkeit eingeführt werden. — Behandlung: Klystiere. — Tod. — Todesursache: Colitis acuta. — Anatomischer Befund: Das Colon ungleichmässig erweitert — Die Schleimhaut geröthet, injicirt: zeigt zahlreiche folliculäre Geschwüre. — Die Schleimhaut in vielen Punkten von Epithel und tubulösen Drüsen entblösst. In der Muscularis mucosae eine Leukocyteninfiltration. Die Muscularis hypertrophisch, infiltrirt, an einigen Stellen Bindegewebe. — Die Serosa sehr verdickt mit voll entwickelten bindegewebigen Bündeln, die Gefässe obliterirt.

19. Berti. — 13 Monate. — Anamnese: Angeschwollener Bauch und Obstipation. Defäcationsstörungen. — Tod. — Todesursache: Pneumonie. — Anatomischer Befund: Hochgradige Schlingenbildung, ein Theil des Dickdarmes ectatisch, die Ectasie ist dickwandig. — Die Schleimhaut vom Epithel entblösst, die Gefässwandungen verdickt (Adventitia), doch nicht obliterirt. Die musculäre Schicht hypertrophisch. In der Muscularis mucosae eine Leukocyteninfiltration.

20. Berti. — 2 Monate. — Anamnese: Sehr atrophisch, Darmentleerung sehr selten. — Status praesens: Der Bauch angeschwollen, später Fieber, Diarrhoe, schwärzliche Fäces. — Tod. — Todesursache: Bronchopneumonie. — Anatomischer Befund: Dünndarm und Colon transversum ausgedehnt. Der Dickdarm stark gewunden. Unter den Windungen eine Ectasie, deren Wandungen dicker waren. — Die Schleimhaut geröthet, die solitären Follikel vergrössert.

21. Rotch. — Ein Knabe. — Status praesens: Bauch enorm aufgetrieben, zeigt tympanitischen Klang. — Behandlung: Zweimal operirt, zuerst Anus praeternaturalis, während der zweiten starb der Kranke. — Anatomischer Befund: Jede Angabe über die anatomischen Verhältnisse fehlt. — Nach der ersten Operation war die Defäcation sehr stark.

22. Tordeus. — 17 Monate. — Anamnese: Rachitis. Mit Biberon gestillt, von Geburt an Obstipation, Defäcation jeden 3.—4. Tag durch Klystiere. — Status praesens: Auf der Höhe des Schambeines eine runde, bewegliche, harte Geschwulst. Erbrechen, schmerzhafter Bauch, Meteorismus, Fieber. — Behandlung: Klystiere und Abführmittel. — Tod. — Todesursache: Marasmus universalis. — Anatomischer Befund: Der obere Theil des Dickdarms erweitert, das S iliacum vergrössert (dreifach). Die Schleimhaut verdickt und pigmentirt.

23. Riether. — Einige Tage. — Anamnese: Erbrechen grünlicher Massen, Unlust zum Säugen. — Status praesens: Der Bauch aufgetrieben, meteoristisch, schmerzhaft, Temperatur vor dem Tode 39°. Obstipation. — Behandlung: Klystiere und Abführmittel blieben ohne Erfolg. — Tod. — Todesursache: Atrophia universalis. — Anatomischer Befund: Magen und Darm ausgedehnt — Dünndarm etwas, Dickdarm sehr erweitert.

24. Bastianelli. — 50 J. — Anamnese: Schwerer Allgemeinzustand,

Meteorismus permagnus 2 Tage vor dem Tode. — Tod. — Anatomischer Befund: Das Colon bis zum S romanum stark erweitert, der vergrösserte und stark erweiterte Dickdarm deckte ganz den übrigen Inhalt der Bauchhöhle. — Die Dicke der Bauchhöhle bis 1 cm. — Weder Verengerung noch Hinderniss. — Die Schleimhaut glatt, ohne Narben oder Geschwüre.

25. Duhamel 1899. — 6 Jahre. — Anamnese: Der Bruder starb an Obstipation. Hartnäckige Verstopfung fast schon von der Geburt. Massage, Electrisiren ohne Erfolg. — Nach Abführmitteln Durchfälle mit Kolik und Tenesmus. — Status praesens: Im Hypogastrium ein Tumor zweimannsfaustgross, derb, beweglich, bei Drücken des Tumors Schmerzen. — Behandlung: Einläufe, innerlich Senna durch 15 Tage. — Der Tumor wurde weicher, wie eine Cyste. Später Laparotomie. — Geheilt. — Anatomischer Befund: Die Operation zeigte: Das S romanum ist sehr weit und erweitert. Keine Verengerung und keine Strictur zu finden. — Am dritten Tage Stuhlgang. Nach 3 Wochen von der Klinik entlassen. — Nach 3 Monaten etwas blass und abgemagert, weil die Diät nicht gehalten wird. — Nach Duhamel.

26. Peacock 1872. — 28 J. — Anamnese: Von Geburt an Obstipation und Unterleibsbeschwerden. 11 Jahre vor dem Tode musste der Arzt manuell Mengen von Koth aus dem Rectum entfernen. — Status praesens: 6 Wochen vor dem Tode Aufblähung des Leibes, die linke Seite stärker ausgedehnt und der Schall gedämpft. — Behandlung: Nach Eingiessungen etwas Besserung und kleine Entleerung. — Tod. — Anatomischer Befund: Der Dickdarm stark erweitert. Die Schleimhaut injicirt. Ulcerationen waren in der Mitte des Colon transversum und in dem unteren Theil der Flexura sigmoidea. Am Peritoneum kein Zeichen von einer Entzündung.

27. Fütterer und Mitteldorf 1886. — 14 J. — Anamnese: Von der Geburt an ein stärkerer Leib, welcher immer wuchs. — Stuhl 3 mal täglich ohne Abführmittel. — Status praesens: Abdomen colossal aufgetrieben, fassförmig. Lungengrenzen, Herz nach oben verschoben. Geringer Ascites, kein Tumor, tympanitischer Schall, das Rectum durchgängig, keine Strictur. — Behandlung: Eingiessungen mit der Sonde, milde Abführmittel. — Als sich später in der linken Lumbalgegend ein weicher Tumor zeigte, wurde eine Laparotomie gemacht. Man traf keine Gedärme, sondern einen Sack, welcher einer Cyste ähnlich war. — Tod. — Anatomischer Befund: Die sackartig erweiterte Flexura sigmoidea nimmt die ganze Bauchhöhle ein. Enthält 8 l Koth. Colon descendens stark verengt. Die Schleimhaut aller Gedärme schiefergrau verfärbt. Die untere vordere Wand des Sackes hat sich auf die Rectalwand umgeschlagen und ist mit ihr stark verwachsen. Der Umfang des Sackes 66 cm, die Länge 47 cm. — Die Schleimhaut dieser Stelle zeigt Lieberkühn'sche Drüsen, ein Pflasterepithel, Muscularis mucosae stark hypertrophirt.

28. Rolleston. — 12 J. — Anamnese: Vor den ersten Monaten des Lebens Schwellen des Leibes und Obstipation. Manchmal 9 Wochen ohne Stuhl. Nach dem 10. Lebensjahre Erbrechen und Schmerzen. — Status praesens: Abdomen stark ausgedehnt. Die Peristaltik durch die Bauchdecken

sichtbar. Während der Behandlung manchmal plötzliche Schmerzen, Erbrechen und Verstopfung. — Behandlung: Diät, Klystiere und Abführmittel. — Tod. — Anatomischer Befund: Colon descendens stark erweitert, verdrängt das Colon ascendens und transversum in die rechte Lumbalgegend. Dünndarm und Coecum etwas erweitert, aber weniger als das Colon descendens war die Flexura sigm. und der obere Theil dos Rectums. Keine Strictur vorhanden. Auf dem Colon descendens frische fibrinöse Auflagerungen. Die Muscularis hypertrophisch.

29. Gee Samuel 1884. — $4^1/_2$ J. — Anamnese: Von den ersten Monaten des Lebens Schwellen des Bauches und Obstipation. — Status praesens: Schall tympanitisch. Die Darmschlingen deutlich zu sehen. Dyspnoë, zwei Tage ohne Stuhlgang, Erbrechen. Blutiger Urin. — Behandlung: Ein langes Rohr wurde in das Rectum eingeführt mit Erfolg. — Tod. — Anatomischer Befund: Flexura sigmoidea und Rectum enorm erweitert, wie 2 Säcke in beiden Seiten des Leibes. Die Flexura lag auf dem Colon descendens. Coecum und Dünndarm normal. Die Muscularis der Flexura und Nerven stark hypertrophisch. Die Nieren sehr hart. Die Nierenbecken und Ureteren stark erweitert.

30. Gee Samuel 1884. — 4 J. — Anamnese: Von Geburt an Verstopfung. Der Leib stark aufgetrieben. — Status praesens: Stark aufgetriebenes tympanitisches Abdomen. In der rechten Fossa iliaca ein Klumpen. — Tod. — Todesursache: Peritonitis diffusa. — Anatomischer Befund: Die magengross erweiterte Flexura sigm. quer im rechten Hypogastrium. Der Klumpen ein Kothstein. Ueber diesem Kothstein der obere Theil der Flexura und Colon descendens stark ausgedehnt, unterhalb des Kothsteines die Därme contrahirt.

31. Bristowe 1885. — 8 J. — Anamnese: Von Geburt an Verstopfung, öfters wochenlang ohne Stuhlgang. — Status praesens: Aufgetriebener Leib, später hart und gespannt; keine Schmerzen, Erbrechen. — Behandlung: Klystiere und Abführmittel ohne Erfolg. — Tod. — Anatomischer Befund: Die Därme erweitert, am meisten Colon transvers., descendens und Flexura sigmoidea. Die Muscularis des Dickdarmes hypertrophisch, auf der Schleimhaut Ulcerationen.

32. Bunfer 1846. — 50 J. — Anamnese: Mit Ausnahme von Verstopfung immer gesund gewesen. — Status praesens: Plötzliche Auftreibung des Unterleibes, Kolik, Uebelkeit, Obstipation, Collaps. — Behandlung: Einführung der Sonde erfolgte Entleerung. — Tod. — Anatomischer Befund: Erweiterung der Flexura sigmoidea, deren Umfang 2 Fuss betrug.

33. Little i Gallaway 1850—1851. — 34 J. — Anamnese: Meist gesund, nur der Leib aufgetrieben und gespannt. Nach Diätfehler zwei Anfälle von Spannung und Verstopfung, dann Schmerzen. — Status praesens: Am dritten Tage Orthopnoe, niedrige Temperatur, kleiner Puls. — Behandlung: Calomel, hohe Darmklystiere, Punction des Darmes. — Tod am 7. Tage. — Flexura sigmoidea und Colon transversum stark erweitert, nehmen die ganze vordere Bauchwand ein. Die Mucosa und Muscularis (diese mehr) verdickt.

34. Cruveilhier. — Anamnese: Stuhlgang stets regelmässig. — Tod. — Todesursache: Acuter Darmverschluss. — Anatomischer Befund: Colon ausgedehnt zur Pferdedickdarmweite, verstopft durch Koth.

35. Chambers 1856. — Anamnese: Alle 14 Tage Stuhlgang. — Anatomischer Befund: Umfangreiches festes Colon.

36. Rampold 1847. — 76 J. — Anamnese: Seit mehreren Jahren Schmerzen im Bauche, Verstopfung, Aufstossen, Blähungen. — Status praesens: Gelbe Gesichtsfarbe. Orthopnoe, Bauch nicht druckempfindlich. Schmerz von der Leber zum Rectum. Puls 50. Oedem. — Tod. — Anatomischer Befund: Der Dickdarm 9—12 Zoll Umfang, verdickt, feste Consistenz. Die Mucosa geröthet. Keine Ulcerationen.

37. Vötsch 1874. — 43 J. — Anamnese: Schmerzen in der rechten Bauchgegend. — Status praesens: Bauch aufgetrieben, an mehreren Stellen des Bauches resistente Knoten, die auf Druck verschwanden. — Behandlung: Laxantia. — Tod nach 6 Wochen. — Todesursache: Peritonitis. — Anatomischer Befund: Ein Stück des Dickdarms bildet einen handbreiten glatten Körper und zwar des S romanum. Nach dem Einschneiden innen ein zweiter Darm, also eine Intussussception.

38. Berry James 1894. — 75 J. — Anamnese: Seit Jahren chronische Verstopfung, vor 3 Jahren ein Anfall von Darmverschliessung, 9 Tage ohne Stuhlgang. Erbrechen. — Status praesens: Collaps. — Behandlung: Laparotomie. — Tod. — Todesursache: Peritonitis. — Anatomischer Befund: Die Flexura sigm. stark ausgedehnt, einem Magen ähnlich. Die Wandung verdickt, an der Innenfläche Ulcerationen, in einigen Stellen Perforation.

39. Bristowe 1885. — 30. J. — Anamnese: Seit 5 Jahren Verstopfung und Darmbeschwerden. — Status praesens: Links oben im Bauch fühlt man einen festen runden Tumor, welcher später seine Stellen wechselte. — Behandlung: Klystiere, Ol. crotonis. — Man hat sich überzeugt, dass der Tumor ein Klumpen fester Faeces war.

40. Bristowe 1885. — 40 J. — Anamnese: Seit einigen Jahren Stuhlgang unregelmässig, Leibschmerzen, Verstopfung manchmal 2—3 Wochen. — Status praesens: Im Leib zwei bewegliche Klumpen, einer über dem linken Poupartschen Band, der zweite über dem Schambein rechts. Später fand sich ein Klumpen in der Nabelgegend. — Behandlung: Abführmittel und Klystiere ohne Erfolg. — Ungeheilt entlassen.

41. Bristowe 1885. — 24 J. — Anamnese: Habituelle Obstipation. — Tod. — Todesursache: Peritonitis e perforatione. — Anatomischer Befund: Eine kleine Perforationsöffnung unweit der Stelle wo das Colon transv. in descendens übergeht. Das ganze Colon stark erweitert, am meisten die Flexura sigm. und ein Theil des Colon transv. Muscularis verdickt. Ulcerationen ins der Schleimhaut der Flexura sigm. auch in anderen Theilen. Der Grund der Geschwüre bildet die Submucosa.

42. Money und Paget 1888. — 55 J. — Anamnese: Potator, seit 6 Monaten Anschwellung des Bauches seit, 3 Tagen kein Stuhlgang. — Sta-

tus praesens: Arteriosklerose, Oedem an den Beinen. Bei der Abdominalpunction entwichen Gase. Nach einer Woche Dyspnoe. — Behandlung: Abdominalpunction. Klystiere und Calomel. Einführung der Sonde. — Tod. — Anatomischer Befund: Dilatation des Colons, am meisten der Flexura sigmoidea, welche zwei Säcke bildete. An der Flexura coli hepatica eine grosse Kothmasse.

43. Goodhart 1881. — 17 J. — Anamnese: Seit 8 Monaten Stuhlgang unregelmässig. Seit 3 Wochen Stuhlgang 7—8 mal täglich. — Status praesens: Anämie. In der rechten Seite von der Regio iliaca harter Tumor, verschwindet bei Palpation. Peristaltik sichtbar. Heftige Schmerzen. — Tod. — Todesursache: Peritonitis. — Anatomischer Befund: Colon stark erweitert, Flexura sigmoidea nahm die rechte Fossa iliaca ein. An der Flexura sigm. eine Perforationsöffnung. Die Wandung verdickt. Ulcerationen und Erosionen im Colon.

44. Herringham und Burce Clarke. — 70 J. — Anamnese: Seit 8 Tagen kein Stuhlgang. Vorher Obstipatio habitualis. — Status praesens: Der Leib ausgedehnt, Schmerzen. — Behandlung: Abführmittel, Einführen einer langen Sonde in das Rectum ohne Erfolg. Laparotomie. — Tod. — Todesursache: Peritonitis perforativa. — Anatomischer Befund: Flexura sigmoidea colossal ausgedehnt, bildet einen Sack. Die Wandung verdickt, an der inneren Fläche Ulcerationen.

45. Navarro. — Status praesens: Zwei Kothgeschwülste, die eine konnte herumgeschoben werden im Leibe, die zweite unbeweglich im Becken. — Anatomischer Befund: Die Darmwand hypertrophisch, flächenhafte Verwachsungen des Bauchfells.

46. Freund 1860. — Anamnese: Es wurde Ovarialtumor diagnosticirt. Behandlung: Nach Abführmittel schwand der Tumor. — Geheilt. — Nach Entleerung verschwand der Tumor.

47. Lacave 1856. — Ein Knabe. — Anamnese: Atresia ani congenita operata. 6 Wochen vor dem Tode kein Stuhlgang. — Status praesens: Bauch und Brust ausgedehnt. — Tod. — Anatomischer Befund: Oberer Theil des Rectum und Colon descendens bilden einen dünnwandigen Sack, der von der Symphyse bis zu den Rippen reicht; inwendig 9 Kannen Flüssigkeit.

48. Revilloud 1877. — 40 Jahre. — Anamnese: Atresia ani congenita, obstipatio, Bauch stark gebläht. — Status praesens: Abdomen ausgedehnt, Erstickungsanfälle. — Behandlung: Klystiere ohne Erfolg, nach einem solchen Tod. — Tod. — Anatomischer Befund: Flexura sigm. und Rectum dilatirt zu einem ungeheuren Sack, der Anus sehr eng, kaum für die Fingerkuppe passirbar. Die Wandung des Sackes verdickt.

49. Peverell 1898. — 20 J. — Anamnese: Von Geburt an Verstopfung ohne Abführmittel kein Stuhl. 10—12 Tage manchmal ohne Stuhl. — Status praesens: Abdomen immer sehr ausgedehnt, fünf Tage vor dem Tode Schmerzen im Leibe, später Schmerzen über dem Herzen. — Behandlung: Klystiere, Abführmittel. — Tod. — Anatomischer Befund: Flexura sigm. sehr erweitert, bildet einen Sack, vom Becken bis unter die Rippen und von

den Rippen zum Becken. Neben dem Uebergange ins Rectum eine deutliche Einschnürung. Die Lungen comprimirt, das Herz nach oben und aussen gedreht. Die Wandung der Flexura verdickt und zwar die Muskulatur, Colon ascendens, transversum, und descendens verlängert, sonst waren sie und das Rectum normal.

50. Newton Pitt 1895. — 57 J. — Anamnese: Vor einigen Monaten Erbrechen, Schmerzen, Verstopfung. — Tod. — Todesursache: Perforation eines malignen Magenulcus. — Anatomischer Befund: Flexura sigm. länger als gewöhnlich, ihre beiden Enden mehr an den Rand des Beckens und das Ilium befestigt. Die Wand stark verdünnt.

51. Gay 1854. — 7 J. — Anamnese: Vor 4 Jahren Typhus und Dysenterie, dann Spannung des Leibes, Obstipation. — Status praesens: Der Leib sehr gespannt, die Recti stark auseinander gedrängt, an der linken Seite eine Vorwölbung, die dem Colon und der Flexura sigm. entspricht. Vorfall der Eingeweide beim Nabel reponirbar. — Behandlung: Ausleerende Medicamente ohne Erfolg. Die Erweiterung des engen Anus mittels Speculum mit Erfolg. — Anatomischer Befund: Die eingeführte Sonde führt in einen breiten Sack, der dem gelähmten Colon descendens und Flexura sigmoid. entsprach.

52. Chapman 1878. — Anatomischer Befund: Flexura sigm. stark erweitert, ihr Umfang 30cm. Die Musculatur zeigt eine gleichmässige Ausbreitung, Schleimhaut stark entzündet. Die Lage des Sackes: zwischen den rechten Leberlappen und dem Diaphragma.

53. Gruber 1872. — Eine Leiche. — Todesursache: Peritonitis. — Anatomischer Befund: Die Flexura liegt in der Fossa iliaca dext. bis in die Regio hypochondriaca sinistra. Die Länge der Flexura sigm. 47 cm. Die Wurzel des Rectalschenkels der Flexura sigm. ist ganz aus ihrer Lage gebracht. Verwachsungen zwischen dem Colonschenkel und dem Mesocolon der Flexura sigmoidea bis zum Endstück des Ileum.

54. Gruber 1885. — 55 J. — Anamnese: Intestinalkatarrh durchgemacht. — Tod. — Anatomischer Befund: Das Rectum rechts in der Beckenhöhle, mit demselben wurde das Cavum Douglasi mit den seinen Eingang begrenzenden Plicae recto-vesicales nach rechts gezogen. Die Flexura sigmoidea, 85 cm lang war zu Achsendrehungen disponirt.

55. Gruber 1885. — Anamnese: An Typhus exanth. gestorben. — Anatomischer Befund: Die Flexura sigmoidea in der Regio mesogastrica bis in Regiones hypochondriacae. Die Schlinge der Flexura sigm. war 104 cm lang.

56. Dagnini 1898. — 68 J. — Präparat. — Anatomischer Befund: Enorme Ausdehnung des S romanum, nimmt die ganze vordere Seite des Bauches ein und bedeckt alle Gedärme. Der Durchmesser 18 cm. Keine Narbe weder Strictur.

57. Vötsch 1874. — 35 J. — Section. — Anatomischer Befund: Colon ascendens S förmig gekrümmt, atrophisch, wie auch das Colon transversum und descendens. Das S romanum doppelt so lang wie sonst.

58. Vötsch 1874. — 70—80 J. — Tod (Section). — Todesursache: Pneumonia centralis. Emphys. pulm. acut. — Anatomischer Befund: Colon descendens und Flexura sigm. zu 5 Fuss verlängert.

59. Vötsch 1874. — 55 J. — Section. — Todesursache: Fractura cruris. Blutung, Delirium tremens. — Anatomischer Befund: Das Coecum an die vordere Bauchwand gedrängt. Colon descendens und S romanum bedeutend verlängert. Beim Uebergang vom S romanum in's Rectum mässige Verengung.

60. Chapman 1878. — 58 J. — Section. — Anatomischer Befund: Flexura sigm. ausgedehnt und erweitert, sah dem Magen ähnlich, Umfang 35 bis 50 cm. Wandung verdickt, Schleimhaut stark entzündet, am Rande des Beckens eine Strictur. Rectum eng aber gesund.

61. Cruveilhier. — Anatomischer Befund: Kotherfüllter Dickdarm von 35 cm Umfang. Das Coecum bis zu Kindkopfgrösse ausgedehnt.

62. Concetti. — $2^1/_2$ J. — Anamnese: Von der Kindheit an enormer Bauchumfang und Meteorismus. Hartnäckige Obstipation, alle 5—6 Tage Stuhl. Der Durchmesser der Fäcesknoten ist dem Daumen eines Erwachsenen gleich. Die Fäces manchmal mit Schleim und Blut. — Status praesens: Durch die Bauchoberfläche sieht man die trägen Bewegungen der Darmschlingen. Grosse elastische Sonde konnte 30 cm hoch eingeführt werden. Weder Hindernisse noch Stenosen, im Harne Indican. Die sichere Diagnose: angeborene Erweiterung des letzten Dickdarmabschnittes. Später Anorexie, Erbrechen, starke Abmagerung, Facies hippocratica. — Behandlung: Diät besteht: schwarzes Brod, Gemüse, Obst, Pflaumen. Massage, Electricität, Bauchcompressen, Klysmata. Innerlich Inf. Sennae, Rhabarber, Nux vomica, Strychnin, Ferrenosis. — Tod. — Todesursache: Peritonitis perforatvai. — Anatomischer Befund: Colon ascendens und transversum stark erweitert, Colon descendens und S romanum noch mehr erweitert nach rechts verschoben. In einem Teile des Colon eine Perforation. Der Dickdarm enthielt 4000 ccm Fäcalien, Totallänge 102 cm. Der Umfang des Colon descend. und S romanum 4 mal grösser wie normal. Colon ascend., transversum und descend. Wandung verdickt, ein Theil des Colon. desc. und S romanum verdünnt. Auf der Schleimhaut viele Geschwüre. Die Schleimhaut des Colon ascend., transv. und oberen Theil desc. ohne Epithel und Drüsenschläuchen, am meisten in Detritus umgewandelt, die Musc. mucosae entblösst, verdickt, in manchen Stellen der Musc. muc. Bindegewebe. Manche Gefässe der Submucosa obliterirt. Die Muscularis verdickt. Tief greifende Ulcerationen. Die Mucosa der weiteren Theile um $^1/_3$ dünner als normal, keine Blutgefässe, leukocytäre Infiltration. Muscularis mucosae verdickt, in ihr Bindegewebe. Muscularis und Serosa verdünnt.

63. Tittel 1901. — 15 Monate. — Anamnese: In den ersten Tagen nach der Geburt Zunahme des Bauchumfanges. Abdomen hart, gespannt. Stuhl stets angehalten; manchmal 11 Tage ohne Stuhlgang. 4 Monate vor der Aufnahme hat der Bauch zu den Knieen gereicht. — Status praesens: Abdomen stark aufgetrieben. Umfang in Nabelhöhe 51 cm. Contouren des geblähten Colons sichtbar, sowie auch peristaltische Bewegungen, Stuhl lehm-

farben, säuerlich riechend ohne Blut. Kein Appetit. Später: Fieber, Husten, Rasselgeräusche in den Lungen, Erbrechen, dann dauernde Fraisen. — Behandlung: Durch die ganze Zeit war Stuhl nur durch Abführmittel und Klystiere zu erreichen. — Tod. — Anatomischer Befund: Hochgradige Dilatation des Dickdarmes, besonders der oberen Hälfte des Rectum und der Flexur, Hypertrophie der Muscularis. Keine Stenose. Lobuläre Pneumonie, Gehirnödem. Die Länge des Colon mit Flexur 107 cm. Der Umfang von 10 bis 21 cm. In der Mucosa sind die Lieberkühn'sche Drüsen sehr spärlich. Leukocytäre Infiltration, stellenweise ist die Mucosa mit Detritus bedeckt. Muscularis mucosae verdickt (ausgenommen Colon ascendens). Ihre Dicke in Flexur 0,068 mm, durchschnittlich 0,046 mm, in Colon ascendens 0,013 mm. Submucosa im Colon ascendens verschmälert. Muscularis interna im Colon ascend. 0,20 mm, in der Flexura sig. 0,534 mm. Serosa normal. Die ganglienhaltigen Geflechte des Plexus myentericus in allen Schichten sehr spärlich.

64. Eisenhardt. — 35 J. — Anamnese: Seit langer Zeit Stuhlbeschwerden, Meteorismus, Obstipation, vor 2 Tagen Schmerzen. — Status praesens: Das vermeintliche Colon fühlbar von rechts oben nach links unten. — Behandlung: Früher Drastica dann Laparotomie. — Tod. — Anatomischer Befund: Die fühlbare Darmschlinge ist das stark dilatirte S romanum, welches an der Uebergangsstelle ins Rectum sich gesenkt und eine Abknickung erzeugt hat. Die Weite der Flexur 34 (normal 14 cm).

65. Frey. — 20 J. — Anamnese: Seit 8 Jahren Bauchschmerzen, Stuhl unregelmässig. — Status praesens: Leib dick, deutliche Peristaltik, Stuhl 2mal täglich breiig, acholisch. — Behandlung: Laparotomia, Resection von 17 cm. Flexurae sigm., welche dilatirt und lang war und am Uebergange ins Rectum eine Abknickung zeigte. — Genesung. — Der Leibesumfang geht zurück. Nach 2 Monaten ohne Beschwerden.

66. Neter 1901. — 2¼ J. — Anamnese: Nach dem Entwöhnen Störungen in der Darmfunction, Obstipation, auffallende Zunahme des Bauchumfanges. Manchmal zwei Wochen ohne Stuhlgang. Später Oedeme der Beine, sonst normales Kind. Vor der Aufnahme 8 Tage kein Stuhl, seit 3 Wochen der Leib stärker. — Status praesens: Der Leib meteoristisch aufgetrieben; die Bauchdecken gespannt, After nicht verengt, eine dicke Magensonde geht 30 cm hinein. Die Diagnose: Abnorme Dilatation des untersten Dickdarmabschnittes, insbesondere des S romanum mit secundärer relativer Stenose des distal gelegenen Darmtheiles. Im Urin etwas Indican. Nach Ausspülen geht viel Koth ab. — Behandlung: Leichte Abführmittel (Homburger Elisabethquelle mit Zusatz von Quellsatz). — Besserung. — Manchmal hatte das Kind wieder 10-tägliche Obstipation, welche bei künstlicher Nachhilfe wich.

67. Bossowski. — 7 J. — Anamnese: Vom ersten Lebensjahre an Stuhlverstopfung und Auftreibung des Leibes. Leib immer stärker. Status praesens: Die Bauchdecken dünn, blass. Bauch stark aufgetrieben. Lebhafte Peristaltik des aufgeblähten Dickdarmes durch die Bauchdecken deutlich markirt. Keine Resistenz, keine Dämpfung. 5wöchentliche interne Behandlung ohne Erfolg. Diagnose: Dickdarmstenose in der Gegend des S romanum. —

Operation: Laparotomia, enorme Flexur von Grösse eines Magens. Incision des Darmes um die Gase hinauszulassen. Darm hyperämisch. Flexur gestiegen, um die Achse gedreht und reicht rechts in das Hypochondrium. Mastdarm normal. Resectio 50 cm. Flexurae sigmoid. Obere und untere Schenkel der Flexur zusammengenäht. — Heilung. — Anatomischer Befund: Hypertrophie der Muskelschichte.

68. Kümmel 1901. — Kleiner Knabe. — Anamnese: Schon vom Kindesalter Obstipation, manchmal bis zum Ileus steigernd. — Behandlung: Laparotomie, Colon ascendens ausgedehnt, mit Wucherungen bedeckt. — Relative Heilung.

69. Kümmel 1901. — 10 J. — Status praesens: Riesentumor fühlbar, Ileuserscheinungen. — Behandlung: Laparotomie, Colon descendens sackförmig mit Kothmassen gefüllt. — Ohne Erfolg.

70. 71. Rehn 1901. — Behandlung: Laparotomie. Hohes Einlegen eines Darmrohres. — Relative Heilung. — Anatomischer Befund: Colossal ausgedehnte Darmschlingen.

72. Concetti 1899. — 8 J. — Anamnese: Seit einem Monate keine Darmausleerung. Die erste Ausleerung fand am 15. Lebenstage statt. Bauch von grösserem Umfang. Koth nicht flüssig, sondern hart, trocken und knotenförmig. —. Status praesens: Anämie. Bauchumfang an der Nabellinie 69 cm. Die Darmschlingen durch Bauchwände durchsichtig, auch ihre Bewegungen. Bei combinirter Palpation kann man das Colon transversum verfolgen. Percussion tympanitisch und gedämpft, an manchen Stellen. Palpation schmerzhaft, später Schmerzen, Anorexie, Erbrechen. — Behandlung: Klystiere mit Oel, Massage, kalte Umschläge, ohne Erfolg. Später: sedative Behandlung, Bäder, Morphium, Opiate per os dann Glycerininjectionen bis 1000 ccm. In ca. 4 Tagen über 10 kg Koth. — Anatomischer Befund: Nach Entleerung wurde der Bauch weicher, sein Umfang in der Nabellinie 66 cm. Die Darmschlingen sind leicht zu bemerken und zu tasten. Enthalten Luft, ihr Durchmesser ist der gleiche wie früher, aber ohne Fäces.

73. Bossowski. — Behandlung: Resection des S romanum. — Heilung.

74. Bossowski. — 2 J. — Behandlung: Ileorectostomie. — Heilung.

Im Anschlusse an diese tabellarische Zusammenstellung fremder in der Litteratur bekannter Fälle erlaube ich mir nur die Krankheitsgeschichten der 3 in der chirurgischen Abtheilung des St. Lazarus Spitales beobachteten Fälle mitzutheilen, von denen der eine durch Colopexie, der zweite durch Ausschaltung fast des ganzen Dickdarmes behandelt wurde, im dritten Falle zwangen uns äussere Umstände zur Vermeidung jedes längeren und eingreifenderen Vorganges.

I. Abnorme Erweiterung des S romanum. Chronische Obstipation. Ventrofixation der Schlinge. Besserung.

J. L., Kaufmannssohn, 8 Jahre alt, leidet seit seinem 3. Monate an häufiger Stuhlverstopfung mit gleichzeitig auftretendem Meteorismus und Vorfall des Mastdarms.

Diese Stuhlverhaltung trat anfallsweise auf und wurde immer häufiger, sodass nur durch drastische Abführmittel oder Klysma eine Entleerung erzielt werden konnte. Der Leibesumfang wurde constant grösser, das Allgemeinbefinden des Patienten immer schlechter.

Status praesens: 7. VIII. 1900. Patient stark herabgekommen, die Haut blass, die Inguinaldrüsen erbsengross, fühlbar, Zunge belegt. Herz und Lungen ohne Veränderung. Puls und Körpertemperatur normal. Der Leib bedeutend aufgetrieben, besonders über dem Nabel und in den seitlichen Partieen. Die Haut über dem Abdomen blass, dünn, die Venen daselbst erweitert. Durch die Hautdecken spürt man eine längliche, wurstförmige, mit einer Flüssigkeit gefüllte, bewegliche, von dem linken Darmbeinteller gegen die Leber verlaufende Geschwulst. Der Percussionsschall darüber dumpf, wobei deutliche Plätschergeräusche hörbar sind. Wenn man die Haut mit dem Finger reizt, treten häufig peristaltische Bewegungen auf.

Milz und Leberdämpfung stark nach oben gedrängt. Die Mastdarmuntersuchung weist keine pathologischen Veränderungen auf.

Den Stuhl entleert der Patient mit Mühe nach starken Abführmitteln eventuell nach hohen Irrigationen. Die Auftreibung des Leibes verringert sich nach der Entleerung nur ganz unbedeutend, wobei der erwähnte Tumor fast gar keine Veränderung erleidet. Auch tritt nach einer Entleerung fast gar keine Euphorie ein, da der Drang zum Stuhl fortbesteht. Eine gewisse Erleichternng verschafft dem Kranken blos die Einführung eines harten Kautschukrohres hoch durch den Mastdarm, worauf reichlicher Abgang von Stuhl und Gasen erfolgt. Auf Grund dieser oben angeführten Symptome diagnosticirte Prof. Dr. Trzebicky eine Stenose des Dickdarms und schritt mit Rücksicht auf die lange Krankheitsdauer und den dadurch herbeigeführten schlechten Ernährungszustand des Patienten mit Zustimmung seitens der Eltern am 10. VIII. 00 zur Operation.

In Chloroformnarkose wurde die Bauchhöhle mittelst eines 20 cm langen Schnittes in der Medianlinie eröffnet. Aus der Schnittöffnung prolabirte sogleich eine stark ausgedehnte Darmschlinge, welche dem stark verlängerten S.romanum entsprach. Dieselbe bedeckte fast den ganzen Dünndarm, indem sie von links unten nach rechts oben bis zur Flexura hepatica und dann wiederum zurück zum Anfangstheile des Rectum verlief. Der ganze Dickdarm oberhalb der Flexur war ebenfalls ausgedehnt und auch bedeutend länger als gewöhnlich.

Die ausgedehnte S-förmige Darmschlinge zeigt an zwei 10 cm von einander entfernten Stellen zwei halbkreisförmige harte Narben, die bedeutend blässer sind als die Umgebung. Im Bereiche der Narben ist der Darm ebenfalls aufgetrieben.

Die Passage der Kothmassen erleidet an den narbigen Stellen kein Hinderniss.

Die Darmwand der Flexur war wesentlich verdickt, hypertrophirt, ihr Mesenterium auffallend lang ohne bedeutende Veränderungen. Ein vom Mastdarme aus hoch eingeführtes Darmrohr stösst auf keine Stenose. Bei gleichzeitiger, directer Massage der dilatirten Flexur tritt aus dem Rohre etwas Darminhalt und stinkende Gase hervor.

Es war nun klar, dass die Ursache der habituellen Stuhlverstopfung in der abnormen Länge des Dickdarmes und namentlich der Flexur, sowie in einer theilweisen Knickung der letzteren, an deren Uebergangsstelle in das Rectum zu suchen war. In Anbetracht der grossen Debilität des Pat. entschloss sich Herr Prof. Dr. Trzebicky zur Ausführung des relativ geringsten Eingriffes, der Colopexie. Mittelst zahlreicher Seidennähte wurde das Sigmoideum in möglichst günstiger Lage an die vordere Bauchwand angeheftet und hierauf die Wunde geschlossen.

Der Pat. überstand glücklich den operativen Eingriff.

Der Verlauf nach der Operation normal.

Die erste Stuhlentleerung erfolgte am 5. Tage, nachdem eine grössere Wassermenge in den Darm eingegossen worden war.

17. VIII. 00. Pat. verlässt auf Wunsch der Eltern geheilt das Spital.

Ein Jahr nach der Operation am 5. X. 01 wurde folgender Befund notirt: Der Ernährungszustand des Kranken viel besser. In den ersten Monaten nach der Operation erfolgte die Stuhlentleerung ziemlich träge, sodass man oft zu Abführmitteln oder Irrigationen greifen musste. Gegenwärtig nach einem längeren Landaufenthalte bei grösserer Bewegung des Kranken und einer hygienischen Ernährung desselben kommt der Stuhl manchmal ganz spontan. Der Leibesumfang über dem Nabel 75 cm. Die peristaltischen Bewegungen und die Plätschergeräusche im Darme sind geringer als vorher, aber immer noch vorhanden. Der Bauch noch constant aufgetrieben. Links von der Linea alba kann man eine längliche, wurstartige, mit den Bauchdecken verwachsene Geschwulst herausspüren. Der Percussionsschall daselbst dumpf, beim Aufdrücken und Palpiren lässt sich kein grösseres Resistenzgefühl nachweisen.

II. Volvulus der abnorm erweiterten und verlängerten Flexur. Punction der Bauchhöhle in Folge falscher Diagnose, Verletzung des Darmes. Laparotomie, Darmnaht. Nach 8 Monaten abermaliger Volvulus. Laparotomie, Enteroanastomose zwischen Endtheil des Ileum und Anfang des Rectum. Heilung.

W. B., 19 Jahre alt, aus Mloszowa in Galizien. Bezüglich der Anamnese konnte der geistig sehr beschränkte Patient überhaupt gar keine Angaben machen. Von seinen Angehörigen konnte nur mit Mühe so viel herausgebracht werden, dass er seit seiner Kindheit abwechselnd an Obstipation und Diarrhoe gelitten haben soll. Sein Abdomen soll stets fassförmig aufgetrieben gewesen sein. Seit etwa 8 Tagen sollen Symptome einer completten Darmocclusion bestanden haben. Ein herbeigeholter Arzt diagnosticirte freie Flüssigkeit in der Bauchhöhle und führte die Punction am linken Monro'schen Punkte aus, worauf jedoch anstatt der erhofften Flüssigkeit stinkende Gase und etwas Darminhalt zur Canüle zum Vorschein kam.

Der kurz hierauf zu Rathe gezogene Herr Prof. Trzebicky diagnosticirte eine Darmocclusion und künstliche Darmperforation, ordnete die sofortige Ueberführung des Pat. auf seine Abtheilung an und beauftragte mich alsogleich die Laparotomie auszuführen.

Status praesens 17. 12. 00, 2 Uhr Nachmittag: Pat. stark collabirt, der Leib kolossal aufgetrieben. Die Bauchdecken stark gespannt. Die Leberdämpfung aufgehoben. Der Bauch bei Palpation sehr schmerzhaft. Die Zunge belegt, trocken. Der Puls klein, beschleunigt, 160 Schläge. Erbrechen.

Diagnose: Peritonitis perforativa.

17. 12. Ich schritt unverzüglich zur Operation in Schleich'scher Anästhesie. Längsschnitt der Linea alba parallel. Nach Eröffnung der Bauchhöhle entwichen sehr viele Gase und aus der Wunde fiel das S romanum heraus, das der Grösse nach einem Pferdedickdarm entsprach und aus zwei parallel zu einander verlaufenden Armen bestand. — Die ganze Schlinge war an ihrer Basis um 180° gedreht, die beiden Arme waren kolossal ausgedehnt, mit flüssigem Kothinhalte gefüllt. In einem Arme befand sich eine erbsengrosse Oeffnung. Das Peritoneum viscerale injicirt, geröthet. In der freien Bauchhöhle etwas flüssiger Darminhalt. Das Mesenterium zeigte an einigen Stellen sehnige Degeneration, die Dickdarmwände stark hypertrophirt, verdickt. Die Torsion des Darmes wurde behoben, die Oeffnung daselbst mittels Naht geschlossen. Toilette der Bauchhöhle mit physiologischer Kochsalzlösung. In den Mastdarm wurde ein elastisches Drainrohr eingeführt, durch welches bei gleichzeitiger Massage des Dickdarmes einige Liter flüssigen Darminhaltes entleert wurden. Die Wunde wurde z. Th. zugenäht, durch den unteren Winkel 2 Jodoformgazebeutel eingeführt.

18. 12. Der Zustand des Patienten besser.

21. 12. Entleerung erfolgt nach einem Klysma. — Die Kräfte des Kranken nehmen immer mehr zu. An der Stelle, wo die Punction vorgenommen worden war, bildete sich ein Abscess, der geöffnet wurde. Die weitere Heilung ging anstandslos von statten. Nach zwei Monaten verlässt der Kranke auf eigenes Verlangen das Spital. Der Bauch war auch jetzt constant aufgetrieben. Stuhlentleerung nur nach Abführmitteln oder Clysma.

Am 17. 8. 01, also genau 8 Monate nach der ersten Operation, wurde Patient wegen neuerdings seit einigen Tagen bestehender Symptome einer acuten Darmocclusion auf die interne Abtheilung des St. Lazarus-Spitales aufgenommen. Laut Angabe der Angehörigen soll während der ganzen Zeit nie spontan Stuhl abgegangen sein. Die complette Occlusion dauerte bereits fünf Tage. Trotz hoher Irrigationen erfolgte weder Entleerung von Stuhl noch Flatus, weshalb Pat. am 19. 8. auf unsere Abtheilung transferirt wurde.

Status praesens: Bauch stark aufgetrieben. Durch die dünnen Bauchdecken markirt sich die kolossal ausgedehnte bis zur Leber reichende Flexur sehr deutlich. Zunge belegt, trocken, Puls 110, Erbrechen.

Diagnose: Torsion des S romanum.

Angesichts dessen nahm ich unverzüglich die Operation in Narkose mit Billroth'scher Mischung vor. Nach Eröffnung der Bauchhöhle in der alten

Narbe fiel die um ihre Achse gedrehte und stark ausgedehnte S förmige Darmschlinge hervor. Die Torsion wurde behoben, aber trotzdem, dass ein Drain in den Mastdarm eingeführt wurde, konnten weder Darminhalt noch Gase nach aussen herausbefördert werden. Da eine Reposition der colossal erweiterten und aufgetriebenen Darmschlinge unmöglich war, öffnete ich die Darmwand in einer Ausdehnung von $1^1/_2$ cm und befreite so den Darm bei Beobachtung entsprechender Vorsichtsmassregeln seines Inhaltes, worauf ich unverzüglich die kleine Darmöffnung mit einigen Nähten schloss. Da bei diesem Kranken schon zum zweiten Male eine Torsion des S romanum eingetreten, sein Zustand diesmal besser als bei der ersten Operation war, beschloss ich, den Kranken soweit als möglich vor weiteren sein Leben gefährdenden Störungen zu schützen.

In Folge bedeutender Abnormitäten am S romanum erachtete ich das Annähen dieser Darmschlinge oder deren Gekröse an das Peritoneum parietale in diesem Falle als unzulänglich. Die Resection des S romanum schien mir hier ebenfalls nicht entsprechend wegen der allzucolossalen Ausdehnung, Hypertrophie und entzündlichen Veränderungen des ganzen Dickdarmes. Wie aus den mikroskopischen Untersuchungen verschiedener Autoren hervorgeht, gesellt sich schon nach kurzer Zeit zur Hypertrophie der Muscularis eine bindegewebige Hypertrophie zu, die in hohem Maasse den Darm in seinen motorischen Functionen beim Entleeren seines Inhaltes beeinträchtigt. Die Resection des ganzen Dickdarmes hielt ich für zu gewagt, weshalb ich mich entschloss, eine Darmfistel zwischen dem unteren Theile des Dünndarmes und dem oberen Mastdarmabschnitte mittels des Murphy'schen Knopfes anzulegen. Durch den Ausschluss und durch die dadurch erzielte Entlastung des ganzen Dickdarmes hoffte ich, wie es Hacker in seinen Untersuchungen nachgewiesen hat, auf vollkommenen Rückgang der bei solchen pathologischen Störungen vorkommenden entzündlichen Erscheinungen und gedachte den Kranken von den schweren Folgen einer Knickung oder Torsion des S romanum zu befreien.

Die Operation liess sich technisch wider Erwarten leicht ausführen. Pat. ertrug den Eingriff ganz gut. Der postoperative Verlauf war, von der gleich zu erwähnenden Dehiscenz der Bauchwunde abgesehen, ein idealer. Vom 2. Tage nach der Operation bis heute erfolgen die Stuhlentleerungen ganz spontan ohne irgend welche Nachhilfe. Am 10. Tage stand Pat. trotz strengen Verbotes zum Stuhle auf, wobei die frische Narbe aufging und ein theilweiser Prolaps des Darmes erfolgte. Ich reponirte denselben allsogleich, legte auf die Wunde z. Th. eine Secundärnaht an, z. Th. strebte ich deren Verschluss durch Heftpflasterstreifen an.

Gegenwärtig, 5 Monate nach der Operation, ist die Wunde fest vernarbt, der Leibesumfang normal (Siehe Figur 5). die Stuhlentleerungen erfolgen täglich von selbst und das Körpergewicht ist in steter Zunahme begriffen. Nur eine kleine Ventralhernie erinnert an die überstandenen Operationen.

III. Abnorme Erweiterung des Colon und S romanum. Ileus verursacht durch einen Kothstein. Laparotomie. Entfernung des Koprolithen durch directe Darmmassage. Heilung.

M. D., ein Bauernsohn, 12 Jahre alt. Leidet seit Kindheit an Obstipation. Ueberstand vor einigen Jahren eine Krankheit, die mit Leibschmerzen, Stuhlverhaltung durch einige Tage, bedeutendem Schwächegefühl und Erbrechen einherging. Die Neigung zur Obstipation nahm von da an wesentlich zu.

Gegenwärtig stellten sich vor 12 Tagen heftige Leibschmerzen mit Auftreibung des Bauches und Erbrechen ein. Weder Stuhlentleerung noch Flatulenz. Abführmittel und vom Arzte ausgeführte hohe Darmeingiessungen blieben ohne Erfolg.

Fig. 5.

Status praesens 16. 2. 01: Pat. schlecht gebaut und genährt. Die Brustorgane ohne Veränderung. Der Bauch kolossal aufgetrieben, die Leberdämpfung stark nach oben verdrängt. Durch die Bauchdecken kennzeichnet sich eine von links unten nach rechts oben verlaufende Schlinge des aufgetriebenen Dickdarmes. Zunge trocken. Puls beschleunigt, sehr schwach.

Diagnose: Occlusio interna, probabiliter Torsio S romani.

Herr Prof. Trzebicky ordnete die sofortige Laparotomie an, welche unter seiner Leitung vom I. Secundararzte Dr. Juras in Chloroform-Aether-

Narkose ausgeführt wurde. Hautschnitt in der Medianlinie des Körpers. Nach Eröffnung der Bauchhöhle wurde eine colossale Ausdehnung sowie übermässige Länge des ganzen Dickdarmes constatirt. Am ausgesprochensten waren die Veränderungen am S romanum, welches allein fast den ganzen Dünndarm in Form einer zweiarmigen Schleife bedeckte. Auch das Colon transversum bildete eine vom Romanum bedeckte fast bis zur Symphyse herabhängende Schlinge. Die Darmwände waren am ganzen Dickdarm starkt verdickt, hypertrophisch.

Die vermuthete Torsion der Flexur wurde nicht gefunden, ebensowenig überhaupt irgend ein mechanisches Hinderniss für die Wegsamkeit des Darmes ausserhalb desselben. Dagegen wurde an der Uebergangsstelle des S romanum in den Mastdarm ein harter, das Darmlumen obturirender Kothstein gefunden.

Es gelang, diesen Stein bis über den inneren Sphincter hinauszuschieben, von wo derselbe nach vorheriger Zerstückelung manuell zu Tage befördert wurde.

Mit Rücksicht auf den Kräfteverfall des Kranken wurde von jedem weiteren Eingriff Abstand genommen. Die Wunde wurde gänzlich zugenäht. Der Kranke überstand den Eingriff sehr gut.

Am 5. Tage nach der Operation erfolgte nach einem Clysma die erste Stuhlentleerung. Der Kranke verlässt am 29. 3. 01 in gebessertem Zustande das Spital. Der Bauch noch immer stark aufgetrieben. Auf eine briefliche Anfrage erhielt ich am 1. 8. 01 zur Antwort, dass sich der Kranke nach der Operation besser fühlt, aber die Eltern sehen sich oft veranlasst, ihm zur Erzielung eines regelmässigen Stuhles ein Abführmittel oder ein Clysma zu geben. Die Dimensionen des Bauches sind noch immer vergrössert.

Von den 3 soeben citirten Fällen von Megacolon wurde der erste wegen des Leidens selbst operirt, so zu sagen eine Operation „in frigido". Die 2 weiteren kamen erst in dem Stadium der stürmischen Occlusionssymptome, zu welchen das Grundleiden disponirte, in Behandlung. Die Ursache der Occlusion war ebenfalls eine sehr verschiedene: das eine Mal eine Achsendrehung des übermässig langen S.-Romanum, das andere Mal die Obturation durch einen Koproliten, dessen Entstehen gewiss zum grössten Theile durch die ganz ausnahmsweise träge Darmperistaltik, welche namentlich, soweit sie den Dickdarm betrifft, für dieses Leiden charakteristisch ist.

Unsere Fälle reihen sich jenen übrigens noch relativ nicht zu zahlreichen Fällen an, in welchen überhaupt bei Megacolen operirt wurde. Allerdings war die Operation in jedem Falle eine andere. Im Falle No. III zwang der schlechte Zustand des Pat. zur Eile; — wir beschränkten uns auf Behebung der Occlusion;

im I. Falle wurde durch Colopexie eine theilweise Besserung erzielt. Am radicalsten war das Verfahren im II. Falle, wo die ganze erkrankte Partie ohne Schaden für die Function des Organismus ausgeschaltet und Heilung erreicht wurde.

Die Hauptschwierigkeit der Therapie dieser Affection wird stets wohl darin liegen, dass das Leiden in geringeren Graden nicht leicht erkannt und von anderen Unterleibsaffectionen unterschieden wird.

Wenn wir in der Literatur nachsehen, so muss es auffallen, wie oft hier falsche oder unsichere Diagnosen gestellt wurden: Cysten und Tumoren aller Art, Lebercirrhose, Ascites, Tabes mesaraica, Ovarial-Tumoren, sogar einmal extra-uterine Gravidität wurden diagnosticirt, bis erst die Section bezw. die Laparotomie, über die richtige Natur des Leidens Aufschluss gab.

Ist die Erkrankung einmal erkannt, so wird je nach ihrem Grade eine verschiedene Therapie einzuschlagen sein.

In leichteren Fällen wird sie zumeist eine symptomatische sein; man wird sich bemühen, durch die verschiedensten Massnahmen die Obstipation zu überwinden.

Empfohlen werden besonders Elektrizität (Marfan), Bauchmassage (Heubner, Cattaneo) und hohle reichliche Einläufe (Baginsky, Sokolow, Fleischmann). —

Die Nahrungshygiene muss im höchsten Grade beachtet werden: man muss so viel wie möglich die Nebenursachen, welche eine acute Colitis hervorrufen, vermeiden. Massage, Elektricität, Hydrotherapie, bewirken zuweilen eine vorübergehende Besserung. Dagegen scheinen jedoch Clysmen und Abführmittel noch mehr die Därme zu reizen und dürften leicht eine Vermehrung der Erweiterung herbeiführen. Dies geschieht um so leichter, wenn diese Mittel lange fortgesetzt stets in ihrem Maasse gesteigert werden müssen. Die vorhergenannten therapeutischen Eingriffe vermögen wohl bei regelmässiger und sachkundiger Anwendung eine Coprostase und damit auch deren secundäre Folgen etwas hintanzuhalten, sie beseitigen aber nicht die Grundursache der Erkrankung, die in der abnormen Länge, Schlingenbildung und Dilatation des S.-Romanum sowie z. Th. auch des übrigen Dickdarmes gegeben ist und die immer noch weiterbestehend eine stetige Gefahr für den Patienten bedeutet. Bei weiter vorgeschrittenen Fällen ist

die Prognose bei ausschliesslicher interner Behandlung immer eine zweifelhafte, da bald verschiedene durch die Beschaffenheit des Darmes gegebene Möglichkeiten die Todesursache bilden können.

Es sind bisher als solche bekannt geworden acute und chronische Colitis, mit oder ohne Geschwürsbildung, Cachexie, Atrophie des Darmes, Darmperforation, Peritonitis, von intercurrenten Krankheiten ganz abgesehen. Was nun noch das operative Vorgeben zur Behebung der Knickung oder eines Volvulus und zur Verhütung der Wiederkehr derselben anlangt, so hat v. Nussbaum vorgeschlagen eine Naht zwischen Beckenwand und S.-Romanum anzulegen. Roser und Braun modificiren dieses Verfahren, indem der erste das Mesosigmoideum an die Bauchwand, der zweite den Colonschenkel der Flexur in einer Ausdehnung von 6 cm durch 8 Seidennähte an die seitliche Bauchwand befestigt.

Viele Autoren wenden gegen dieses Verfahren ein, dass es auf die Lage und die Bewegungstendenzen der Flexur nicht gebührend Rücksicht nimmt, dass es die Peristaltik mehr vielleicht als das Grundübel behindert und die so häufigen schweren Veränderungen an den Fusspunkten der Flexur unberücksichtigt lässt.

Bei wenig vorgeschrittenen Processen dürfte dieser Eingriff, wie es unser erster Fall erweist, zu Recht bestehen und bei Einhaltung der diätetischen und therapeutischen Massregeln die Krankheitssymptome wesentlich lindern.

In Fällen von Knickung oder partieller Ectasie der Flexur dürfte eine Resection des ectasirten Theiles und die nachträgliche Vereinigung der unveränderten Darmabschnitte, wie sie Curschmann, Budberg und Koch, Obaliński, Frey, Bossowski u. v. A. vorgeschlagen haben, das zweckmässigste Verfahren sein. Die von Budberg und Koch bei diesen Fällen empfohlene Darmeinschaltung eines Theils des Ileum nach Nicoladoni dürfte sich wegen der Schwere des Eingriffs überhaupt kaum für die Praxis eignen. Von manchen Chirurgen wird eine Enteroanastomose an der Basis der Flexurschlinge zwischen zuführendem und abführendem Rohre empfohlen, wie dies u. A. v. Winiwarter ausgeführt hat. Dadurch wird wohl die Darmpassage dauernd frei, für die ausgeschaltete Darmschlinge bleibt aber die Gefahr der Achsendrehung bestehen u. z. umso mehr, als durch die Ausführung der Enteroana-

stomose die Basis der Flexur noch verschmälert und die Darmschlinge dadurch beweglicher wird.

Da jedoch in den meisten Fällen der Process fast das ganze Colon betrifft u. z. zuerst in Form einer Ectasie mit Hypertrophie der Wandungen, welche später einer Atrophie ev. bindegewebigen Degeneration derselben Platz macht, wodurch die Darmträgheit bedingt wird, so muss die rationelle chirurgische Therapie eine complette Ausschaltung der ganzen erkrankten Partie, sei es durch Resection fast des ganzen Dickdarmes (Senn), sei es durch Anastomose einer der letzten Ileumschlingen mit dem Anfangstheile des Rectum erstreben.

In unserem Falle war eine Anpassung an die veränderten Verhältnisse so schnell eingetreten, dass schon nach etlichen Tagen die Consistenz und die Zahl der Stuhlentleerung ohne medicamentöse Beeinflussung eine ganz normale war.

Der jetzige Zustand des Kranken berechtigt zu der Hoffnung, dass nach Entlastung des ganzen Dickdarms die etwa dort befindlichen ulcerösen Processe und die begleitende entzündliche Verdickung der Darmwand vollständig ausheilen kann.

Als letzter Ausweg dürfte in ganz desperaten Fällen die Anlegung eines Anus praeternaturalis in Frage kommen; denn vor der Punction des Darmes, die in England verschiedene Male gemacht wurde, muss ernstlich gewarnt werden.

Zum Schlusse sei es mir an dieser Stelle gestattet, meinem hochverehrten Chef Herrn Prof. Dr. Rudolf Trzebicky für die Anregung zu dieser Arbeit, sowie für die zahlreichen beim Verfassen derselben ertheilten Rathschläge meinen wärmsten Dank auszusprechen.

Literatur.

Prof. Dr. A. Obaliński, Ueber Laparotomie bei innerem Darmverschluss auf Grund eigener 110 Fälle. Archiv f. klin. Chirurgie. Bd. 48.

Senn, Experimentelle Beiträge zur Darmchirurgie.

Joseph Duhamel, Ueber die angeborene Erweiterung der Flexura sigmoidea coli. Inaug.-Dissert. Strassburg 1899.

Dr. C. v. Samson, Einiges über den Darm, insbesondere die Flexura sigmoidea. Archiv f. klin. Chirurgie. Bd. 24.

Alexander Bossowski, Zur Casuistik der Anomalien des S romanum bei Kindern. Przeglad lekarski 1899.

Kümmell, Ueber angeborene Missbildungen des S romanum. Versammlung deutscher Naturforscher und Aerzte in Hamburg vom 22.—28. Sept. 1901.

Concetti, Ueber einige angeborene, bei Kindern die habituelle Verstopfung hervorrufenden Missbildungen des Colon. Archiv f. Kinderheilk. T. 27.

III.

(Aus der chirurgischen Universitäts-Klinik des Herrn Professor Dr. Th. Jonnesco in Bukarest.)

Die totale und bilaterale Resection des Sympathicus cervicalis beim Morbus Basedowii.

Von

Dr. Balacescu,

Assistent der Klinik.

(Mit 15 Figuren im Text.)

Ohne auf die neuerdings in den Dissertationen von Gayme[1]), Boissou[2]) und Balusch[3]) gut abgehandelte Pathogenese des Morbus Basedowii einzugehen, will ich zunächst kurz die Bedeutung des N. Sympathicus bei der Basedow'schen Krankheit behandeln. Sodann will ich auf Grund der bisherigen, operativ behandelten Fälle von Morbus Basedowii die unleugbare Ueberlegenheit der in Rede stehenden Operationsmethode vor den übrigen bei dieser Krankheit therapeutisch angewandten Operationen zeigen.

§ 1.

Die causalen Momente des Morbus Basedowii, sei es nun, dass derselbe auf einer directen oder reflectorischen Reizung des N. Sympathicus beruht, oder, der Ausdruck einer Neurose, einer Laesion, einer Compression oder einer Intoxication ist, hier ausser Acht lassend, wollen wir sehen, in wie weit wir dem Halssympathicus

---

[1]) Gayme, Essai sur la maladie de Basedow. 1899. Thèse de Paris.

[2]) Boissou, Etude critique des interventions sur le sympathic. cervic. dans la maladie de Basedow. Thèse de Paris. 1898.

[3]) Balusch, Resectia symp. cerv. in tratament. gusei exoftalmice. Teza din Bucaresti. 1898.

eine Rolle in der Erzeugung der Basedow'schen Krankheit zuzuerkennen berechtigt seien. Mit anderen Worten wollen wir, da die zwischen dem Halssympathicus und den von dem Morbus Basedowii befallenen Organen bestehenden sowohl anatomischen als auch physiologischen Beziehungen, auf die hier nicht näher eingegangen wird, gegeben sind, untersuchen, ob wir sämtliche oder nur einen Theil der Basedow'schen Symptome auf eine Veränderung der Functionen des Cervicalsympathicus, einerlei wie deren Ursache, zurückführen dürften und ob und wie die Entfernung des Halssympathicus diese Veränderungen bezw. den Morbus Basedowii theilweise oder ganz zu beseitigen im Stande sei.

N. Sympathicus und Augenapparat. Der Exophthalmus, eines der Hauptsymptome des Morbus Basedowii, beruhe auf einer durch Reizung des Halssympathicus hervorgerufenen energischen Contraktion des Muskelkonus (der H. Müller'schen glatten Muskeln), welcher den hinteren Pol des Bulbus bekleidet. Diese Theorie wird heute von allen Autoren und sogar von Abadie angenommen.

Wenn denn dieses Verhalten bestehen sollte, so würde die Entfernung des Nerven im Stande sein, den Exophthalmus zu beseitigen? Sie thut das in allen Fällen. In der That lähmt selbst die einfache Durchschneidung des Halssympathicus die H. Müller'schen glatten Muskeln des Auges und bewirkt ein Zurücksinken des Augapfels; denn die die genannten Muskeln innervirenden sympathischen motorischen Fasern begleiten den Halssympathicus in seiner ganzen Länge und scheinen in ihrem ganzen Verlauf nicht, wie die sympathischen Irisnerven, mit einem motorischen Cerebralnerven associirt zu sein, so dass die einfache Durchtrennung des Grenzstranges des Halses die Wirkung jener Nervenfasern aufzuheben vermag.

Wenn aber die Reizung des N. Sympathicus den Exophthalmus erzeugt, so könnte man natürlich fragen, warum auch die Dilatation der Pupillen nicht in allen Fällen von Morbus Basedowii zu beobachten sei; denn experimentell ist es ja bekannt, dass die mechanische oder elektrische Reizung[1]) des Cervicalsympathicus die Dilatation der Pupillen bewirkt. Nun nach Dastre[2]) waltet bei dieser Krankheit eine abnorme Reizung, die einzig und allein die

---

[1]) Th. Jonnesco et Floresco, Bul. de l'académie de médecine. No. 33. 1890.

[2]) Dastre, Comptes rendus Soc. Biolog. 4 Février 1899.

Centra der verschiedenen, den Nervenapparat des Augapfels zusammensetzenden Nerven betrifft, vor und im Falle einer Verengerung der Pupillen befällt dieselbe wahrscheinlich nur die die Bulbi vordrängenden Nerven, ohne jedoch im geringsten die dilatatorischen Nerven der Iris zu beeinflussen. Ferner ist es nach den Arbeiten F. Franck's[1]) bekannt, dass die dilatatorischen Fasern der Iris oberhalb des Ganglion cervicale supremum von einander und von den den Plexus carotic. int. begleitenden Vasoconstrictoren sich trennen, um überdies in das Ganglion Gasseri, wo sie mit den Fasern des N. trigeminus sich vereinigen, einzudringen.

Ferner glauben Dupuy[2]), Rendu u. A., dass die pupillenerweiternde Wirkung des N. Sympathicus durch eine übermässige Irishyperaemie, welche die Oberfläche der Membran vergrössern und dadurch dem M. Dilatator Pupillae entgegenarbeiten soll, aufgehoben werden könnte. Je nachdem also die Wirkung des Muskels oder der Hyperaemie der Iris vorwalte, könnte auch der Pupillendurchmesser vergrössert oder verkleinert sein.

Auf diese Weise erklärt es sich, warum auch in allen Fällen von Photophobie, welche Trousseau und Rendu[3]) zuweilen beim Morbus Basedowii beobachtet haben wollen und nach Galezowsky[4]), welcher sie zuerst beschrieb, in allen Fällen von Basedow'scher Krankheit existirt, die Pupillen um so mehr verengt seien, je intensiver die Photophobie sei.

Reseciren wir aber den N. Sympathicus beim Menschen, so werden nothwendigerweise jene zwei Ordnungen von Nerven (die motorischen Fasern für die H. Müller'schen glatten Muskeln sowohl, als auch die pupillenerweiternden Fasern) betroffen und mit dem Zurücksinken der Bulbi wird auch die dauernde Verengerung der Pupillen, gleichviel, wie deren Durchmesser vorher war, erzeugt.

Ferner hat man auch die beim Morbus Basedowii zuweilen beobachtete Ophthalmoplegia externa, sowie deren leichtere Form, die Insufficienz der Convergenz so erklärt, dass die durch Reizung

---

[1]) F. Franck, Comptes rendus Soc. Biolog. 1878 et Comptes rendus du Laboratoire de Marey. 1879.

[2]) Dupuy, Contrib. à l'étude patholog. du goître exophthalmique. Thèse. Lyon 1897.

[3]) Rendu, Dict. encycl., Goître exophthalmique. pag. 569.

[4]) Galezowski et Daguenet, Diagnose et traitement des affections oculaires. pag. 1022.

des N. Sympathicus hervorgerufene Contraction der H. Müller'schen glatten Muskeln des Auges den motorischen Muskeln der Augäpfel, welche durch den Exophthalmus schon verlängert worden seien, entgegenarbeiten solle.

Schliesslich wird auch das Graefe'sche Zeichen, d.h. die mangelhafte Mitbewegung des oberen Augenlides bei der Hebung und Senkung der Blickebene, ebenfalls auf die durch Reizung des N. Sympathicus bewirkten Contraction der H. Müller'schen glatten Muskeln, die mit dem M. Levator palpebrae sup. in innigster Beziehung stehen, zurückgeführt.

2. N. Sympathicus und Schilddrüse. Die Basedow'sche Struma beruht auf einer übermässigen Dilatation der Schilddrüsengefässe, welche (Dilatation) durch eine anhaltende Reizung der dem Hals- und Brustsympathicus entstammenden vasodilatatorischen Fasern oder ihrer Centra hervorgerufen wird (Abadie[1])). Da die Wirkung der Vasoconstrictoren hierbei durch eine Art Hemmungsvorgang aufgehoben worden ist, so erweitern sich die Art. Art. Carotiden und Thyreoideae und consequenter Weise hypertrophire die Schilddrüse.

Nach Dastre und Morat[2]), auf deren Versuche die obige Theorie sich stützt, soll nun die Reizung der aus den Wurzeln der letzten Hals- und ersten Brustnerven hervorgehenden sympathischen Fasern (Vasodilatatoren) die Erweiterung der Schilddrüsengefässe erzeugen.

Dagegen will F. Franck[3]) in den unzähligen, im Verein mit Hallion ausgeführten Experimenten, wobei sie die aufsteigenden Fasern des Hals- und Brustsympathicus in allen Höhen gereizt haben, niemals die geringste Dilatation der Schilddrüsengefässe beobachtet haben. Im Gegentheil habe er eine eclatante Constriction der Schilddrüsengefässe zu Stande gebracht.

Endlich führt Herr Prof. Jonnesco[4]) die Basedow'sche Struma auf eine Hyperactivität der Schilddrüsenelemente und Hypersecretion des Schilddrüsensaftes, welcher durch eine permamente Reizung der sympathischen secretorischen Fasern der Schilddrüse erzeugt sei,

---

[1]) Abadie, Congrès franc. de chirurgie. 1897.

[2]) Briaud, Recherches anatomiques et physiologiques sur l'inerv. du corps thyroid. Thèse. Lyon 1897.

[3]) F. Franck, Bull. de l'acad. de méd. 30 mai 1899. pag. 573.

[4]) Th. Jonnesco, Travaux de chirurgie. pag. 142.

zurück. Diesbezüglich sagt auch F. Frank[1]: „Wie im N. Sympathicus Secretionsfasern für die Schweissdrüsen bekanntlich vorhanden sind, so wäre es logisch, das Vorhandensein von Secretionsfasern auch für die Schilddrüse im Halssympathicus vorauszusetzen".

Entsprechend den oben erwähnten Theorien würde also die bis unterhalb des Ganglion cervicale infer. vorgenommene Resection des Cervicalsympathicus entweder die vasodilatatorisch, oder vasoconstrictorisch oder endlich secretorisch wirkenden Fasern, die im N. Sympathicus enthalten sind und zu der Schilddrüse gehen, unterbrechen und die Struma consequenter Weise zur Atrophie bringen. Es that das in der That in den meisten mit der Resektion des Halssympathicus behandelten Fällen.

3. N. Sympathicus und Herz. Die Tachycardie, eines der Hauptsymptome des Morbus Basedowii, wird ebenfalls durch Reizung des N. Sympathicus bewirkt, weil dieselbe mit sämmtlichen Charakteren einer durch Reizung der accelerirenden[2]) Nerven bewirkten Herzbeschleunigung, welche jedoch von der durch Lähmung der Hemmungsnerven (N. N. Vagi) hervorgerufenen verschieden ist, auftritt.

Würde demnach ein den ganzen accelerirenden sympathischen Apparat des Herzens treffender operativer Eingriff im Stande sein, die Tachycardie zu beseitigen? Es that das, wie wir sehen werden, ganz besonders in unseren Fällen.

Die im N. Sympathicus enthaltenen accelerirenden Fasern des Herzens entspringen vom unteren Theil des Halsrückenmarkes und besonders vom oberen Theil des Brustrückenmarkes und treten in der That in die drei sympathischen Halsganglien und das erste Brustganglion ein, von wo sie dann als N. cardiaci in die Pl. Pl. cardiacus-aorticus endigen. Es sind bisher bekannt:

Der N. cardiacus superior. Aus dem Ganglion cervicale supremum hervorgehend, geht derselbe Anastomosen mit den anderen sympathischen Herzfasern und mit denen des N. Recurrens und N. Vagus ein und endigt, wie gesagt, in die Pl. Pl. cardiacus-aorticus.

Der N. cardiacus medius. Aus dem Ganglion cervicale medium abwärts verlaufend, vereinigt sich derselbe mit dem N. cardiacus superior an der Halsbasis.

---

[1]) F. Franck, Bull. de l'académie de médecine. 30 Mai 1899. p. 577.
[2]) F. Franck, Grand sympathique. Dict. encyclop. pag. 29. 1884.

Ferner der N. cardiacus inferior. Aus dem Ganglion cervicale inferius hervorgehend, vereinigt sich derselbe entweder mit dem N. cardiacus medius oder verläuft abwärts, sich in mehrere Aeste theilend.

Schliesslich der N. cardiacus imus. Von dem obersten Brustganglion entspringend, verläuft derselbe ebenfalls in die genannten Plexus.

Daraus ergiebt sich, dass, um sämmtliche Nervi cardiaci und überhaupt die Gesammtheit der sympathischen accelerirenden Herznerven unterbrechen zu können, die Durchschneidung des Halsgrenzstranges, möge nun dieselbe in beliebiger Höhe stattgefunden haben, nicht ausreichend ist, weil dieselbe nur eine kleine Portion der zahlreichen Leitungsbahnen, welche den N. Sympathicus mit dem Herz verbinden, zu unterbrechen vermag. An ihre Stelle muss die totale Resection[1]), welche vielmehr neben dem ganzen Grenzstrang des Halses mit seinen drei Ganglien auch das oberste Brustganglion[2]) zu betreffen hat, treten.

4. N. Sympathicus und Circulation des Gehirns. Ausser den genannten Symptomen giebt es beim Morbus Basedowii auch accessorische und inconstante oder manchmal spät auftretende Zeichen, welche ebenfalls durch Reizung des N. Sympathicus bedingt sein sollen.

Nach Herrn Prof. Jonnesco dürften dieselben, also, der Tremor, das Hitzegefühl, die Schweisse, die gastrointestinalen Störungen, der nervöse Aufregungszustand u. s. w. auf eine permanente Gehirnanämie, die durch anhaltende Reizung der im N. Sympathicus enthaltenen Vasoconstrictoren des Gehirns unterhalten werde, zurückgeführt werden. Wollten wir demgemäss diese Zeichen beseitigen, so müssten wir die Circulation des Gehirns in dem Sinne modificiren, dass eine cerebrale Congestion erzeugt werde. In der That hat dies die Exstirpation des ganzen Cervicalstranges mit seinen 3 Ganglien und mit Einschluss des obersten Brustganglions in unseren Fällen erreicht. Denn hierdurch werden neben den im Halssympathicus enthaltenen N. vasomotorii cerebrales auch die im N. vertebralis[3]) enthaltenen und für die Basalregion

[1]) Th. Jonnesco, Travaux de chirurgie. pag. 142.

[2]) Das Gangl. cervicale inf. ist übrigens sehr oft mit dem obersten Brustganglion verschmolzen.

[3]) F. Franck, Bull. de l'acad. de médecine. 1899. pag. 579.

(Pons Varoli, Bulbus medull. spin. und Cerebellum) sowohl als auch für die oberste Portion des Halsrückenmarkes bestimmten N. Vasomotorii unterbrochen und hierdurch eine Vasodilatatio paralytica der Gehirngefässe erzeugt.

Aus dem Vorhergehenden ergiebt es sich, dass der N. Sympathicus eine nicht zu bestreitende Rolle in der Erzeugung der Basedow'schen Symptome spielt.

Der Nerv darf jedoch nicht für das Primum movens der Basedow'schen Krankheit gehalten werden. Derselbe dient vielleicht lediglich als Verbindungsorgan für die Nervenleitungen zwischen dem primum movens (Struma simplex beim secundären Morbus Basedowii oder Gehirnaffection) und den Organen, deren Function secundär verändert worden sei (Auge, Herz und Schilddrüse). — Wenn der N. Sympathicus demnach in der Peripherie entweder mechanisch (Struma simplex) oder chemisch (Schilddrüsensecretion) oder primär im Centrum (Gehirnaffection) gereizt wird, einerlei, welcher der Mechanismus, so sollen dem Morbus Basedowii ähnliche Veränderungen erzeugt werden, welche jedoch, sobald die Leitungsbahnen der Reizung zerstört worden sind, verschwinden sollen (Th. Jonnesco[1]).

Dagegen nimmt F. Franck[2]) auf Grund von Thierversuchen, wonach die Reizung des oberen Segmentes des Halsympathicus eine Reihe von Reflexerscheinungen, dann eine Vasodilatation der oberflächlichen Gefässe (der Haut und der Muskeln) und der Schilddrüsengefässe, ferner eine Vasoconstriction der Gefässe der Lunge, der Nieren, der Milz und des Darmes, sowie frequente Herzbewegungen u. s. w., also Erscheinungen, welche mit denen des Morbus Basedowii identisch seien, hervorgerufen haben soll, die Existenz von sensiblen d. h. centripetal wirkenden Fasern im N. sympathicus, was übrigens auch Cl. Bernard[3]) und Tripier et Arloing[4]) gezeigt haben, an. —

Nach F. Franck soll ein Theil dieser Fasern von den Pl. Pl. cardiacus-aorticus ausgehen und durch den N. vertebralis und Rami communicantes superiores der Brustnerven aufwärts zu den

[1]) Th. Jonnesco, Travaux de chirurgie. pag. 142.
[2]) F. Franck, Cours du Collège de France. 1884—1888.
[3]) Cl. Bernard, Lig. Organ. p. 319.
[4]) Arloing et Tripier, Archiv physiologique. 1873. p. 165.

Centren der Medulla oblongata verlaufen. Ein anderer Theil gelange dorthin, sowohl durch die Rami communicantes medii als auch durch die Anastomosen, welche das Ganglion cervicale medium mit den mittleren Cervicalnervenpaaren verbinden und schliesslich gelange ein Hauptzug der sensiblen Fasern in die genannten Centren durch die Anastomosen, die das Ganglion cervicale supremum mit den zwei ersten Cervicalnervenpaaren und dem N. vagus, sowie dem Ganglion Gasseri verbinden. —

Ferner will F. Franck nach der Durchschneidung der das Ganglion cervicale supremum mit den benachbarten Rückenmarksnervenwurzeln verbindenden Anastomosen bei Thieren, welche kein Ganglion cervicale medium besitzen und deswegen die sensiblen Fasern einzig durch die soeben genannten Anastomosen mit den Centren communiciren, die vorher erwähnten Reflexerscheinungen der Gefässe und des Herzens sowie die allgemeinen Bewegungsmanifestationen der sensiblen Sympathicusfasern verschwinden resp. bei neuer Reizung nicht wieder auftreten beobachtet haben. —

Auf Grund der obigen Untersuchungen führt nun dieser Forscher[1]) den Morbus Basedowii auf die Reizung der von den Pl. Pl. cardiacus-aorticus durch den Nervus vertebralis und Rami communicantes superiores aufwärts zu den Centren der Medulla oblongata verlaufenden sympathischen sensiblen Fasern zurück. Zum Verschwinden der Basedow'schen Krankheit müsste man, sagt er, neben den drei Halsganglien auch das oberste Brustganglion reseciren. —

Folglich werden durch die Resection des Halssympathicus resp. eines Theiles des Brustsympathicus nicht nur die centrifugal, sondern nach Franck auch die centripetal leitenden sympathischen Fasern unterbrochen. —

§ 2.

Die behufs Unterdrückung der Functionen des Sympathicus cervicalis angewandten Operationsmethoden sind folgende:

1. Die eigentlich von Edmunds[2]) experimentell ausgeführte und für den Morbus Basedowii vorgeschlagene einfache Durchtrennung des Halssympathicus hat zuerst Jaboulay am

---

[1]) F. Franck, Bull. de l'acad. de méd. 1899. pag. 587.
[2]) Mercredi Méd. 1895 und The Lancet. 1895.

Menschen bei der Basedow'schen Krankheit ausgeführt. Die Technik ist sehr einfach: Durch eine von der hinteren Seite des Proc. mastoideus entlang dem hinteren Rande des M. sternocleidomastoideus 3—4 cm abwärts gehende Incision wird der sympathische Grenzstrang sofort hinter dem Gefässnervenpacket des Halses (letzteres aus den Gefässen Art. Carotis u. V. jugularis sowie dem N. vagus bestehend), dessen Fascienscheide nicht geöffnet werden darf, aufgefunden. Derselbe wird an dieser Region an der Wulstung seines Ganglion cervicale supremum mit grosser Leichtigkeit erkannt. Der Grenzstrang wird nun mit der Scheere entweder sofort unterhalb des Ganglion cervicale supremum durchtrennt, oder derselbe wird eine Strecke lang bis oberhalb des Ganglion cervicale medium freigelegt und dort durchschnitten. Den so behandelten Nerven lässt man an Ort und Stelle liegen und schliesst die Wunde durch 3—4 Knopfnähte von Crins de Florence zu. —

2. Ausreissung des Halssympathicus. Jaboulay hat dieselbe zuerst vorgeschlagen und der obigen Operation nachgeschickt, um den Nerven in grösserer Ausdehnung zu zerstören, ohne dass er dabei eine allzu grosse Incision nöthig hatte. Es besteht in der Torsion des Nerven, indem man das obere und untere Ende desselben mit je einer Arterienpincette erfasst und genau nach Art der Ausreissung des N. maxillaris verfährt. Diese Methode findet sich jedoch in den Jaboulay'schen Fällen nicht erwähnt. —

3. Dehnung des Sympathicus des Halses. Ebenfalls von Jaboulay[1]) zuerst angegeben und beim Morbus Basedowii ausgeführt, besteht dieselbe in der Auffindung des Halsgrenzstranges und in einer eine Minute lang dauernden Dehnung desselben. —

4. Partielle Resection des Halssympathicus. Von Alexander 1889 zuerst vorgeschlagen und bei der Epilepsie ausgeführt, beschränkt sich dieselbe ausschliesslich auf das Ganglion cervicale supremum und wurde in einigen Fällen von Morbus Basedowii von Anderen vorgenommen.

Es gebührt nun dem Herrn Prof. H. Jonnesco das Verdienst, die obige Operation weiter ausgebildet und so die wahren Resectionen des Cervicalsympathicus angegeben zu haben. Er führte

[1]) Jaboulay, Chirurgie du grand sympathique et du corps thyroïde. 1900. pag. 65.

zunächst die gleich zu beschreibende partielle Resection des Halssympathicus in weit grösserer Ausdehnung in zwei Fällen von Basedow'scher Krankheit am 5. und 21. August 1896 aus. —

5. Partielle ausgedehnte Resection des Halssympathicus. Die sehr einfache Technik ist folgende: Der erste Akt besteht in einer 12 cm langen und von der hinteren Seite des Proc. mastoideus längs des hinteren Randes des M. sternocleidomastoideus bis oberhalb der Clavicula laufenden Incision. Dabei achtet man, dass sowohl der N. spinalis als auch die Zweige des Plex. cervicalis sup. nicht durchtrennt werden. Zweiter Akt: Man sucht das Halsgefässnervenpacket auf, welches dann mit Hacken in die Höhe gehoben wird. Der nun den tiefen Halsmuskeln aufliegende N. sympathicus findet sich sofort innerhalb der Tubercula ant. der Querfortsätze der Wirbel. Der dritte Akt besteht endlich in der Auffindung und Exstirpation des Grenzstranges. Einige Chirurgen, wie z. B. G. Marchant, suchen den Grenzstrang zunächst im unteren Incisionstheil, welcher der Halsmitte entspricht, auf, von wo sie dann den Strang aufwärts bis zum Ganglion cervicale supremum, dessen stete Konstanz und Anastomosen-Zweige eine Verwechslung des N. sympathicus mit dem N. vagus oder einem inneren Zweige des Plexus cervicalis nicht zulassen, verfolgen. Da es jedoch Regel ist, den vermeintlichen sympathischen Grenzstrang nicht eher zu durchtrennen, als bis das Ganglion cervicale supremum aufgefunden wurde, ist es rationeller, glauben wir, mit der Aufsuchung des Nerven zunächst im oberen Incisionstheil genau in der Höhe des soeben genannten Ganglions, das, wie gesagt, leicht aufzufinden ist, zu beginnen. Von hier aus wird der Grenzstrang aufwärts bis zur Basis cranii, abwärts bis da, wo derselbe hinter die Art. thyreoidea inf. geht d. h. bis oberhalb des Ganglion cervicale inf. losgelöst und extirpirt. —

Diese Resectionsmethode erwies sich nun in den beiden oben mitgetheilten Fällen viel wirksamer. Herr Prof. Jonnesco hob dies auf dem X. französischen Congress für Chirurgie im Jahre 1896 hervor und die Operation erwarb sich bald viele Freunde in der Behandlung des Morbus Basedowii. — Auf dem gleichen Congress schlug er vor, die obige Operation noch auf das Gangl. cervicale inf. resp. das oberste Brustganglion behufs besserer Be-

kämpfung der Basedow'schen Symptome und ganz besonders der Tachykardie auszudehnen, d. h., die

6. totale Resection[1]) des Sympathicus cervicalis vorzunehmen. — Er führte sie zuerst bei der Basedow'schen Krankheit im Jahre 1897 und seitdem oftmals mit bewunderungswerthen Resultaten aus. Die vom Prof. Jonnesco beschriebene ursprüngliche Technik dieser Operation, welche mit einer einzigen, von der hinteren Seite des Proc. mastoideus ausgehenden und entlang dem hinteren Rand des M. sternocleidomastoideus bis oberhalb der Clavicula hinabreichenden Hautincision begann, wurde später von demselben modificirt. Dieses modificirte Verfahren, welches ausser einer besseren Narbe und der Schonung des N. spinalis, der Zweige des Plex. cervicalis sup. sowie der Vena jugularis ext., die nach der älteren Methode an der Regio masseterica u. auricularis auftretenden Schmerzen zum Verschwinden bringt oder wenigstens verringert, ist nun folgendes:

I. Akt. Wir fangen stets eine obere von der hinteren Seite des Proc. mastoideus ausgehende und längs des hinteren Randes des M. sternocleidomastoideus 3—4 cm herabsteigende Hautincision zu machen an, um zunächst das Ganglion cervicale supremum, an welchem, wie gesagt, der zu suchende N. sympathicus sehr leicht erkennbar, aufzufinden. Nach Durchtrennung der Haut, des Unterhautzellgewebes, machen wir eine Boutonière im M. sternocleidomastoideus in der Richtung seiner Fasern und gelangen auf das die hintere Fläche dieses Muskels bedeckende Fascienblatt (aus der Fascia superficialis colli stammend), welches dann mit dem Scalpell eingeschnitten oder besser mit der Hohlsonde eingerissen wird. Mit dem rechten Zeigefinger wird nun die hintere Fläche des M. sternocleidomastoideus von den tieferen Halsmuskeln losgelöst und weit auseinander gehalten. Diese Loslösung ist sehr leicht, indem eine Bindegewebsspalte, in welche der Finger hineinarbeitet, zwischen dem erwähnten Fascienblatt, das die hintere Fläche des M. sternocleidomastoideus bedeckt und dem Fascienblatt (Fascia praevertebralis), das die tieferen Halsmuskeln bedeckt, vorhanden ist. Wir schaffen uns dadurch eine Art Tunnel, welcher unter dem M. sternocleidomastoideus liegt, aufwärts bis zur Basis

---

[1]) Prof. Jonnesco führte zunächst diese Operation bei der Epilepsie aus.

cranii und abwärts, so weit der Zeigefinger reicht, geht. Indem wir nun mit dem M. sternocleidomastoideus auch das Gefässnervenpacket des Halses mit einem Faraboeuf'schen Hacken in die Höhe heben, findet sich der N. sympathicus an der Innenseite der Tubercul. ant. der Wirbelquerfortsätze. — Derselbe liegt den tiefen Halsmuskeln durch das letzterwähnte Fascienblatt bedeckt auf. Nach Durchtrennung des Letzteren tritt das leicht erkennbare Ganglion cervicale supremum sofort an den Tag. —

II. Akt. Mit einer Arterienpincette erfassen wir das untere Ende dieses Ganglions. Nach Freilegung desselben bis zur Basis carnii, werden seine Anastomosen-Zweige mit der Scheere durchtrennt. Mit einer zweiten Pincette erfassen wir nun möglichst hoch das obere Ganglionende und reissen den Nerven durch sanfte Traktionen aus. Die Ausführung dieses Aktes ist sehr leicht und nimmt einige Minuten nur in Anspruch. —

Wir bringen dann den Grenzstrang, an dessen oberen Ende die Pincette hängen bleibt, zwischen die Ränder der Wunde, die provisorisch durch sterile Gaze austamponirt wird, heraus. —

III. Akt. Wir nehmen nun die zweite, d. h., untere Halsincision, welche 1 cm oberhalb der Clavicula beginnend, entlang dem hinteren Rand des M. sternocleidomastoideus 3—4 cm hinaufsteigt, vor. Wir trennen die Haut, das Unterhautzellgewebe, das Platysma myoides, legen den hinteren Rand der Clavicularportion des M. sternocleidomastoideus frei und vervollständigen so leicht die Bildung des unter diesem Muskel schon vorhin zum grössten Theil gemachten Tunnels. Dadurch gelangt der in denselben eingeführte Zeigefinger von der einen in die andere Incisionswunde. —

Ebenso mit dem Zeigefinger werden von der unteren Wunde aus die Gewebe abwärts bis hinter der Clavicula losgelöst. —

Heben wir nun mittels eines Hackens mit dem hinteren Rand (Clavicularportion) des M. sternocleidomastoideus auch das Gefässnervenpacket des Halses in die Höhe, so wird die Wunde weit geöffnet. — Hier suchen wir die Art. thyreoidea inf., welche nach dem Chassaignac'schen Tuberkulum leicht aufzufinden ist, auf. Das Ganglion cervicale medium findet sich nun innerhalb der Krümmung der erwähnten Arterie. Gewöhnlich aber fehlt dieses Ganglion und es wird dann durch einen die Art. thyreoidea inf.

umgehenden sympathischen Plexus ersetzt. Oder auch Letzterer kann vollständig fehlen und der Grenzstrang geht dann hinter der Art. thyreoidea inf. durch. —

Nach Auffindung des Grenzstranges in dieser Höhe, vergewissern wir uns, dass es wirklich der N. sympathicus ist, so: Wir erfassen den vermeintlichen Grenzstrang mit einer Arterienpincette und üben an demselben einige sanfte Züge, welche auf den in der oberen Wunde sich befindlichen anderen Grenzstrangende resp. der an demselben hängenden Pincette fortgeleitet werden. — Mit der Hohlsonde lösen wir jetzt den N. sympathicus innerhalb des erwähnten Tunnels möglichst hoch ab, vervollständigen diese Ablösung auch von der oberen Wunde aus und ziehen den ganzen freigelegten Grenzstrang nebst dem Ganglion cervicale supremum abwärts durch den Tunnel heraus.

Die nun folgende Ablösung des N. sympathicus in der Höhe der Art. thyreoidea inf. ist, wenn der Grenzstrang vor dieser Arterie liegt, leicht. Da der Grenzstrang jedoch, wie gesagt, gewöhnlich hinter der Art. thyreoidea inf. liegt, muss Letztere zunächst von den sie verkettenden nervösen Zweigen befreit werden. Durchtrennt werden also in dieser Höhe der N. cardiacus medius, welcher an seinem Verlauf nach innen erkannt wird, dann der vordere Zweig der Ansa Vieusenii, die an ihrer Dünnheit erkenntlich ist. — Ist das geschehen, so wird der Grenzstrang unter der Art. thyreoidea inf. hervorgezogen. —

IV. Akt. Wir verfolgen jetzt abwärts den N. sympathicus, welcher in die Tiefe gehend, uns zum Ganglion cervicale inf. führt. Dasselbe findet sich in einer besonderen, hinter der Clavicula und zwar auf dem Collum und Capitulum der ersten Rippe zwischen dem M. scalenus ant. und dem M. longus colli gelegenen Lage. —

Indem wir den Grenzstrang nahe dem Ganglion inf. mit einer Pincette erfassen und in die Höhe ziehen, wird die dieses Ganglion ein wenig bedeckende Vena vertebralis mit der Hohlsonde vorsichtig freigelegt und mit einem Haken nach aussen gezogen und gehalten. Indem wir nun den Grenzstrang immer mehr spannen, ohne denselben jedoch zu zerreissen, isoliren wir mit der Hohlsonde sämmtliche Rami afferentes und efferentes des Ganglion cervicale inf. soweit, bis wir der Art. vertebralis begegnen. — Letztere wird dann vorsichtig freigelegt und mit einem Haken ebenfalls nach

aussen gezogen. So bleibt auf dem Operationsfelde einzig das Ganglion cervicale inf., aus welchem zahlreiche Zweige u. a. auch der N. cardiacus inf. und der N. vertebralis ausgehen, liegen. Auch beide Letztere werden nun mit der Scheere durchtrennt. —

Die nun folgende Ablösung des Ganglion cervicale inf. findet mit dem Zeigefinger statt, indem derselbe entlang der inneren und äusseren Seite dieses Ganglions sich versenkend, möglichst tief am obersten Brustganglion vorbei herabsteigt und dieselben freilegt. Dann wird das obere Ende des obersten Brustganglions mit einer Pincette erfasst und durch sanfte Traktionen ausgerissen. So bringen wir mit dem Ganglion cervicale inf., welches mit dem Cervicalsympathicus im Zusammenhang bleibt, auch das oberste Brustganglion heraus.

Endlich folgt die Hautnaht: Gewöhnlich legen wir je 3—4 Knopfnähte von Crins de Florence an der oberen und unteren Halswunde und dann den Verband an. —

Der schwierigste Theil unserer Operation ist wohl die Extirpation des Ganglion cervicale inf. Das veranlasste begreiflicherweise manchen Chirurg, so G. Marchant[1]), Jaboulay und Braun[2]), die partielle ausgedehnte Resectionsmethode zu bevorzugen, hingegen die Resection des Ganglion cervicale inf. für gefährlich ja unausführbar zu erklären. Darauf ist zu sagen, dass obige Chirurgen die Extirpation des soeben genannten Ganglions noch nicht einmal versucht haben. — Wenn man aber die Region dieses Ganglion gut kennt, das obige Verfahren genau befolgt, die besonderen Jonnesco'schen Haken, welche neben einer guten Erweiterung der Wunde, die Art. u. V. vertebralis, die V. jugularis, Art. Carotis u. N. Vagus gut beschützen, benützt und einige Uebung besitzt, so wird die Extirpation des Ganglion cervicale inf. mit der grössten Leichtigkeit und ungefährlich gemacht. Die Art. subclavia liegt mehr nach unten, erscheint daher selten im Operationsfeld. Der N. phrenicus bleibt ganz nach aussen. Schliesslich wird die Pleurakuppel niemals durchbohrt, wenn die Ablösung des Ganglion cervicale inf., wie gesagt, auf einem durch das Auge überwachten Weg stattfindet. So sahen wir in den von Prof. Jonnesco

---

[1]) Herbet, De sympathique cervical. Etude anatomique et chirurgicale. Thèse de Paris. 1900.

[2]) Braun, Semaine médicale. 1901.

vorgenommenen Hunderten[1]) von Sympathicusresectionen und in mehr als 30 solcher, die ich selbst ausführte, nicht den geringsten Unfall eintreten. In 2—3 Fällen waren wir genöthigt, die Art. thyreoidea inf., welche bei der Ablösung des N. sympathicus in ihrer Höhe verletzt wurde, ohne weiteren Schaden zu unterbinden. — Niemals trat eine trophische Störung ein. —

§ 3.

Es seien jetzt die bisherigen chirurgisch behandelten Fälle von Morbus Basedowii im Folgenden mitgetheilt:

I. Mit der Durchschneidung des N. sympathicus an beliebiger Höhe des Halses behandelte Fälle von Morbus Basedowii.

1. Marie A., 20 J. — Jaboulay. — Dissertation von A. Housseïn 1897 und Vignard, Bullet. médical. 11. Febr. 1897. — Anamnese: Im März 93 starke Aufregung, Stillstand der Menstruation, Erbrechen, Hauteruptionen, leichter Exophthalmus, Zittern, Herzklopfen, Struma. — Im Sept. 93 Exothyropexie. Im Dec. 93 zweite Exothyropexie. Im März 94 dritte Exothyropexie. Im April 95 Exstirpation des rechten Schilddrüsenlappens. Im Mai 95 Cauterisation des linken Lappens. Im December 95 Exstirpation des linken Lappens. — Vor der Operation: Exophthalmus, Tachykardie, Tremor. — Operation: Februar 96. — Art der Operation: Durchtrennung des Sympathicus cervicalis. Drei Wochen später Durchtrennung des anderen Sympathicus. — Unmittelbares Resultat: Bedeutende Besserung. — Späteres Resultat: Im August 97 waren Exophthalmus, Herzklopfen und Tremor verschwunden. (Lyon médical.) Im Jahre 1900 zeigte Pat. einen leichten Exophthalmus. Tremor wenig sichtbar. Der Puls war immer noch frequent. Das Herzklopfen hörte jedoch auf. (Chirurgie du G. sympathique. pag. 31. 1900).

2. Cécile P., 51 J. — Jaboulay. — Bullet. méd. 11. Febr. 1897. — Anamnese: Im Jahre 1889 starke Metrorrhagien (Uterusfibrom). Im Jahre 1896 sei das Fibrom nach längerer Electricitätsbehandlung verschwunden. Es erscheinen Exophthalmus, Tremor und Tachykardie. — Vor der Operation: Exophthalmus sehr ausgesprochen. Thränenfluss. Gleiche Papillen. Tremor. Struma. Halsumfang $31^1/_2$ cm. Puls 104. Vitiligo. Schlaflosigkeit, Aufregung. — Operation: 7. und 20. März 97. — Art der Operation: Durchschneidung des linken N. sympathicus; 2 Wochen später des rechten Sympathicus (zwischen dem Gangl. cervicale suprem. und dem Gangl. cerv. medium). — Unmittelbares Resultat: Nach der zweiten Operation Verkleinerung der Exophthalmus beiderseits. Pupillen punktförmig. — Tremor, Tachykardie, Umfang der Struma abgenommen. Späteres Resultat: Im Fe-

---

[1]) Bei Epilepsie.

bruar 97 leichter Exophthalmus, Erscheinungen von Herzinsufficienz. — $1^1/_2$ Jahre nach der Operation starb sie an Nephritis.

3. Josephine M., 17 J. — Jaboulay. — Dissertation von A. Houssein 1897. — Anamnese: Die Mutter leide an Struma simplex. Eine Schwester der Patientin laborire ebenfalls an Morbus Basedowii. Seit 7 Jahren allmählig Struma, Exophthalmus, Tremor, Herzklopfen und Diarrhöe. Im December 1895: Icterus. — Vor der Operation: Gesicht sieht wie erschrocken aus. Exophthalmus sehr ausgesprochen. Pupillen normal. Halsumfang 40 cm. Puls 152. Tremor an der oberen Extremität. Athemnoth beim Treppensteigen. Patientin ist Gemüthsbewegungen sehr ausgesetzt. — Operation: 30. Juni 96. — Art der Operation: Durchschneidung des linken Cervicalsympathicus unterhalb des Gangl. cervicale medium; rechterseits jedoch oberhalb desselben. — Unmittelbares Resultat: Verkleinerung des Exophthalmus. — Puls 120. Halsumfang 37 cm. — Späteres Resultat: Im Jahre 97 waren der Exophthalmus und das Herzklopfen verschwunden. Puls 90. Kein Tremor. Die Schilddrüse hypertrophirte jedoch wieder (Recidiv). Die Patientin wurde dicker. (Lyon médical.)

4. Marie J., 45 J. — Jaboulay. — Bullet. méd. No. 102. C. Bernard. — Anamnese: Die Krankheit habe vor 25 Jahren mit der Anschwellung des Halses begonnen. Darauf Exophthalmus. Klimacterium seit ihrem 43. Lebensjahre. Seitdem Verschlimmerung der Symptome, Tremor. — Keine Tachykardie. — Vor der Operation: Exophthalmus sehr ausgesprochen. Lagophthalmus. Sehr weite Pupillen. Tremor. Lästiges Herzklopfen. Puls 76—80. Untere Extremitäten ödematös. Häufige Ausbrüche von Urticaria. Hitzegefühl. Schweisse. Schlaflosigkeit. Struma. — Operation: 6. Juli 97. — Art der Operation: Doppelseitige Durchtrennung des Halssympathicus. — Unmittelbares Resultat: Verkleinerung des Exophthalmus. Kein Herzklopfen. Der Tremor besteht jedoch fort. — Späteres Resultat: $2^1/_2$ Monate später gleicher Zustand.

5. Barbe L., 62 J. — Jaboulay. — Bullet. méd. No. 102. (C. Bernard). — Anamnese: Struma seit ihrem 16. Lebensjahre. Seit 3 Jahren nach einem Streit vergrösserte sich der Hals allmählig. Herzklopfen. Kein Tremor. — Vor der Operation: Rechtsseitiger Exophthalmus. Sehr weite Pupillen rechts. Thränenfluss. Compressionserscheinungen von Seiten der Struma. Keine Tachykardie. Puls 62. Hitzegefühl. Schweisse. — Operation: 28. Juli 1897. — Art der Operation: Durchschneidung nur des rechten Sympathicus cervicalis. — Unmittelbares Resultat: Sämmtliche Erscheinungen verschwunden. — Späteres Resultat: Am 15. Oktober 97 Exophthalmus und Herzklopfen fast vollständig verschwunden. Rechte Pupille sehr eng. — Struma ebenfalls verkleinert. Keine Dyspnöe. Normale Stimme. —

6. Marie S. — Jaboulay. — Chirurgie du G. sympathique. 1900. p. 60. Anamnese: Seit $1^1/_2$ Jahren Struma. Rechter Schilddrüsenlappen mehr angeschwollen. Dyspnöe. Anfälle von Tachykardie: Schlaflosigkeit. — Vor der Oporation: Leichter Exophthalmus, links Tachykardie. Systolisches Geräusch an der Herzspitze. Kleiner unregelmässiger Puls 116. — Schilddrüsenlappen stärker betheiligt (Struma) und pulsirend. Halsumfang 34 cm.

Patellarreflexe gesteigert. — Operation: 4. April 1898. — Art der Operation: Sympathicotomie nur linkerseits verbunden mit Dehnung des l. N. Vagus 20 Sekunden lang. — Unmittelbares Resultat: Am 20. April 98 Halsumfang 34 cm, am 20. April verschwinden sämmtliche Krankheitserscheinungen und Entlassung. Augen gleichmässig gestellt. Patientin ist mit sich sehr zufrieden. — Sie entging der weiteren Beobachtung.

7. Pauline G., 22 J. — Jaboulay. — Dissertation von Herbet. 1900. — Anamnese: Vor 10 Jahren sei sie Pflegerin einer Geisteskranken gewesen. Seitdem Tremor, den sie auf die Ermüdung zurückführt. Dann Verdauungsstörungen. Wenig Appetit. — Vor der Operation: Leichter Exophthalmus. Convergenz gelingt schwierig. Sehvermögen herabgesetzt. Struma sehr wenig ausgesprochen. Bei Aufregung Athemnoth. Tachykardie, Puls 170. Zittern an den Extremitäten. — Operation: 1. August 1898. — Art der Operation: Doppelseitige Durchtrennung des Sympathicus cervicalis unterhalb des Gangl. cerv. supr. — Unmittelbares Resultat: Puls 90. Augen wenig zurückgesunken. Tremor und Herzklopfen verschwunden. Sie verliess das Spital am 17. August bedeutend gebessert. — Späteres Resultat: Sie entging der weiteren Beobachtung.

8. Pauline J., 23 J. — Dissertation von Herbet 1900. — Anamnese: Seit 15 Monaten hätte Patientin Struma, Tremor an der oberen Extremität und Herzklopfen, das von Athemnoth begleitet sei. — Seit 2 Monaten nach einer Kaltwasserkur (Douche) Stärkerwerden dieser Symptome und Abmagerung. — Vor der Operation: Puls 110—120. Die Struma betrifft mehr den rechten Lappen. Halsumfang 35 cm. Die Struma zeigt eine leichte Erschütterung, Exophthalmus stark ausgeprägt. Lagophthalmus beim Schlafen. Stellwag-sches Zeichen. Das Graefe'sche Zeichen ist nicht deutlich. — Moebius'sches Zeichen sehr deutlich. In einer Entfernung von 5 cm divergirt das rechte Auge, während das linke Auge die Convergenz beibehält. — Tremor an der oberen Extremität deutlich, weniger deutlich an der unteren Extremität. — Seit ihrer Krankheit sei sie nicht menstruirt worden. — Operation: 9. August 1898. — Art der Operation: Doppelseitige Durchtrennung des Sympathicus cervicalis. — Unmittelbares Resultat: 2 Tage nach der Operation fällt der Puls auf 95. Die Lider bedecken die Bulbi vollständig. Die Patientin wurde beruhigt. Sie schläft ruhig. Am 17. Aug. war der Tremor viel weniger ausgeprägt. Puls 90. Exophthalmus verkleinert. Halscircumferenz 32 cm. — Allgemeinbefinden gebessert. — Späteres Resultat: Sie wurde nicht weiter beobachtet.

II. Mit der partiellen, mehr oder weniger ausgedehnten Resection des Halssympathicus behandelte Fälle von Morbus Basedowii.

1. Hélene P., 30 J. — Prof. Jonnesco. — Dissertation von Balusch 1898. — Anamnese: Seit 2 Tagen pulsirende Struma. Herzklopfen. — Vor der Operation: Exophthalmus rechterseits wenig, linkerseits viel weniger ausgesprochen. Insufficienz der M. M. interni. Thränenfluss. Weite Pupillen. Schilddrüse, am meisten ihr rechter Lappen vergrössert. Halsumfang 37 cm. Puls unregelmässig 110—120. Tremor. Schweisse. Hitzegefühl.

Die Patientin ist sehr nervös. — Operation: 5. August 1896. — Art der Operation: Bilaterale Resectirn des Sympathicus cervicalis bis zum Gangl. cervicale inf. — Unmittelbares Resultat: Exophthalmus verschwunden. Ebenso der Tremor. Pupillen verengt. Puls 110—120. Schlingbeschwerden. Husten. Heisere Stimme. Halsumfang 35 cm. Druckgefühl an der Herzgegend. — Späteres Resultat: Patientin liess sich wiederholt sehen, progressive Besserung. — Im Janur 1898: Exophthalmus verschwunden, ebenso die Struma. Schilddrüse verkleinert, sclerosirt. Halsumfang $32^1/_2$ cm. Tachykardie verschwunden. Puls 74—80, regelmässig. Tremor und Hitzegefühl nicht vorhanden. Patientin ist dicker geworden und befindet sich körperlich sowohl als auch psychisch sehr gut. — (Siehe Figur 1.)

2. Sophie E., 16 J. — Prof. Jonnesco. — Anamnese: Im Mai 1896 von Prof. Jonnesco wegen tuberculösen Halslymphomen operirt. Otorrhoe. Seit dem März 1896 seien ohne Veranlassung zunächst Exophthalmus, dann Herzklopfen und Struma aufgetreten. — Vor der Operation: Exophthalmus. Thränenfluss. Insufficirung der M. M. recti. Graefe'sches Zeichen. Weite Pupillen. Pulsirende Struma mit Geräusch. Halscircumferenz 33 cm. Klopfende Karotiden mit Geräusch. Puls 110—120. Tremor. Schweisse. Absonderung von Speichel vermehrt. — Operation: 21. August 96. — Art der Operation: Bilaterale Resection des Sympathicus cervicalis mit Ausschluss des Gangl. cervicale inf. — Unmittelbares Resultat: Exophthalmus verschwunden. Pupillen verengt. Halsumfang 31 cm. Gesichtsausdruck bedeutend modificirt. Kein Thränenfluss. Graefe'sches Zeichen vorhanden. Puls 110—120. Druckgefühl in der Herzgegend. Allgemeinzustand gut. — Späteres Resultat: Patientin liess sich wiederholt sehen, progressive Besserung. — Im Januar 98: Exophthalmus, Thränenfluss, Graefe'sches Zeichen verschwunden. Pupillen verengt, träge reagirend. Schilddrüse verkleinert, sclerosirt. Halsumfang 30 cm. Puls 80—90 Unbedeutende Dyspnöe. Am 23. Januar 1900 vollständige Heilung. — Im September 1901 gleicher Zustand (s. Fig. 2).

3. Marguérite D., 30 J. — Jaboulay. — Bullet. méd. 27. Februar. — Anamnese: Seit 3 Monaten Vergrösserung der Schilddrüse. Seit einiger Zeit Herklopfen. — Vor der Operation: Exophthalmus sehr ausgesprochen. — Pupillen weit. Schilddrüse, besonders ihr rechter Lappen hypertrophisch. Halsumfang 33 cm. Belästigende Herzklopfenanfälle. Puls 100—110. — Operation: 19. Januar 1897. — Art der Operation: Bilaterale Resection des Sympathicus bis zum Gangl. cervicale inf. — Unmittelbares Resultat: Bedeutende Verkleinerung des Exophthalmus. Tremor fast Null. Puls 100 bis 110. Halsumfang $31^1/_2$ cm. — Späteres Resultat: Progressive Besserung. Im August 1897: Die vollständig verschwundene Struma hat sich wieder vergrössert. Das Herzklopfen war jedoch verschwunden. Patientin arbeitet 10 Stunden täglich. Treppensteigen bringt ihr weder Druckgefühl in der Brust noch Dyspnöe. — Kein Tremor. —

4. Marie G., 66 J. — Jaboulay. — Bullet. méd. Februar 1897. — Anamnese: In der Familie Kröpfige gewesen. Patientin selbst strumös. Seit 3 Jahren Tremor im Gefolge eines Schreckens. — Vor der Operation:

Fig. 1.

Vor der Operation.

1 Jahr nach der Operation.

Fig. 2.

Vor der Operation.

$3\frac{1}{2}$ Jahre nach der Operation.

Exophthalmus wenig ausgeprägt. Tremor. Struma. Halsumfang $39^1/_2$ cm. — Operation: 20. Januar 1897. — Art der Operation: Bilaterale Resection des Gangl. cervicale supremum. — Unmittelbares Resultat: Acht Tage nach der Operation hörte der Tremor auf. Halsumfang 38 cm. — Späteres Resultat: Patientin hält sich für geheilt. Dann starb sie an mit Bronchopneumonie complicirter Influenza.

5. Eléonore G., 55 J. — Jaboulay. — Dissertation von L. Blottière 1897. — Anamnese: Seit 3 Jahren Schwäche. Es folgten Exophthalmus, Tremor, Tachykardie, Dyspnöe. — Vor der Operation: Anfälle von Herzklopfen und Dyspnöe. Puls 100—110. Exophthalmus, Tremor. Keine Struma. Unruhe. — Operation: 26. Januar 97. — Art der Operation: Bilaterale Resection des Gangl. cervicale supremum. — Unmittelbares Resultat: Exophthalmus besonders rechterseits verschwunden. Patientin wurde sehr beruhigt. Tremor verschwunden. Ebenso die Athemnothsanfälle. Tachykardie anhaltend. — Späteres Resultat: Patientin liess sich nach 6 Monaten wiedersehen. Der Zustand blieb der gleiche. Auch die Tachykardie war verschwunden (Heilung). (Lyon médical, August 1897.)

6. Felice R., 23 J. — Jaboulay. — Dissertation von L. Blottiére 1897. Anamnese: Herzklopfen seit dem 14 Lebensjahre. Erysipel des Gesichts im Alter von 20 Jahren. — Vor der Operation: Bedeutender Exophthalmus. Lagophthalmus. Graefe'sches Zeichen. Puls 130. Systolisches Geräusch an der Herzspitze. Schilddrüse vergrössert. In derselben Geräusch. Halsumfang 40 cm. Karotiden stark klopfend. Tremor. Ein wenig Eiweiss im Urin. — Operation: 24. März 1897. — Art der Operation: Doppelseitige Durchschneidung des Sympathicus cervicalis in der Nähe der Gangl. cervicale suprem. mit Resection eines Theils der Letzteren. — Unmittelbares Resultat: Verkleinerung des Exophthalmus. — Besserung der übrigen Symptome. Puls 90—100. Halsumfang 37 cm. — Späteres Resultat: Da ein Kropfrest im rechten Lappen zurückblieb, suchte Jaboulay denselben durch die Cauquoin'sche Paste zu zerstören. Es traten seit dem 2. Tag Fieber, Dyspnöe, Cyanose auf und Patientin starb am 1. Mai.

7. Elisa M., 37 J. — Jaboulay. — Dissertation von L. Herbet 1900. Anamnese: Seit 2 Jahren ist Patientin krank. Zunächst Struma. Nach einem Jahre Exophthalmus. Darauf sei Tremor aufgetreten. Innerhalb eines Jahres ein Verlust von 25 Kilo vom Körpergewicht. — Vor der Operation: Cachektische Person. Untere Extremitäten oedematös. Tachykardie. Puls 128. Halsumfang 35 cm. Bedeutender Exophthalmus. Pulsirende Struma. Stimme heiser. — Operation: 24. November 1897. — Art der Operation: Bilaterale Resection des Gangl. cervicale supremum. — Unmittelbares Resultat: Puls 120. Exophthalmus fängt zu verschwinden an. Halsumfang 33 cm. — Späteres Resultat: Am 7. Tag fing Patient zu husten an, expectorirte blutige Sputa und starb am 10. Tage. Die Autopsie ergab Congestion der Basis der rechten Lunge.

8. Fleury B., 57 J. — Jaboulay. — Dissertation von Herbet 1900. — Anamnese: Seit 8 Jahren Struma. Dieselbe sei nach einer Jodbehandlung fast ganz verschwunden. Im Juli 1896 hätte er im Gefolge eines Schreckens

Tremor am ganzen Körper und eine allgemeine Schwäche gehabt. In 2 Jahren hätte er 22 Kilo vom Körpergewicht verloren. — Vor der Operation: Puls 100—110, unregelmässig. Herzklopfen. Tremor. Exophthalmus. Struma wenig ausgeprägt. — Operation: 29. Mai 98. — Art der Operation: Resection nur einer Portion aus dem unteren Ende des Gangl. cervicale supremum. Linkerseits Resection eines 1 cm langen Stückes aus dem unterhalb des Gangl. cervicale supremum gelegenen Stranges. — Unmittelbares Resultat: Nach dieser zweiten Operation sank das linke Auge in die Orbitalhöhle zurück. Puls 104. Am 8. Tag Erysipel des Gesichtes und Patient starb daran am 11. Juni 98. —

9. Johann B., 43 J. — Jaboulay. — Dissertation von Herbet 1900. — Anamnese: Seit 5 Jahren könne Patient wegen Athemnoth nicht arbeiten. Gleichzeitig allmähliges Dickerwerden des Halses. Seit einem Jahre jedoch hätte sich der Hals schnell vergrössert und ihm Athemnothsanfälle verursacht. — Vor der Operation: Exophthalmus sehr ausgesprochen. Graefe'sches Zeichen deutlich. Schilddrüse mehr rechterseits hypertrophirt. Tremor an den Händen. Tachykardie. Puls 148. Schweisse des Gesichtes und der Brust. — Operation: 1. October 1898. — Art der Operation: Bilaterale Resection der Gangl. cervicale supremum. — Unmittelbares Resultat: Exophthalmus deutlich verkleinert. Patient kann gut schreiben. Tremor verschwunden. Puls 110. — Späteres Resultat: Er wurde nicht weiter beobachtet.

10. X. — Jabulay. — Chirurgie du Grand. Symp. 1900. pag. 50. — Vor der Operation: Progressive Myopie von 6 D. am rechten Auge und von 5 D. am linken. Sclerochorioiditis post. Gleichzeitig Basedow'sche Symptome: Leichter Exophthalmus etc. — Art der Operation: Bilaterale Resection des Gangl. cervicale supremum. Unmittelbares Resultat: Exophthalmus ganz besonders rechterseits, wo die Myopie auf 1,50 D. sank, linkerseits Myopie von 4 D. — Späteres Resultat: Er wurde nicht weiter beobachtet.

11. Ernst C. — 24 J. — Jaboulay. — Chauffard und Quénu. — Presse médic. 3. Juli 1897. — In der Familie Nervenkrankheiten und Tuberculose. Im Jahre 1883 Typhus. Seit 1894 Herzklopfen- und Athemnothsanfälle. Seit einem Jahre Exophthalmus. — Seither Struma und nervöse Reizbarkeit. Behandlung ohne Resultat. — Vor der Operation: Exophthalmus ganz besonders rechterseits ausgesprochen. Graefe'sches Zeichen. Pupillen normal. Struma pulsirend und mit Geräusch. Halsumfang 38 cm. Tachykardie. Puls 110. Herz hypertrophisch. Herzklopfen. Dyspnöe. Karotiden stark klopfend. Patient leicht aufregbar, oft Diarrhöe, allgemeine Hyperaesthesie. Stigmata der Hysterie. — Operation: 3. April 97. — Art der Operation: Bilaterale Resection des Gangl. cervical supremum und des unterhalb desselben gelegenen Grenzstranges in einer Länge von 4 cm. — Unmittelbares Resultat: Exophthalmus wenig verkleinert. Myosis. Puls 160, am 3. Tag 100 regelmässig. Erscheinungen von Seiten der Schilddrüse und der Augen abgenommen. Am 27. April ein hysterischer Anfall. — Späteres Resultat: Bis zum 15. Juni vorübergehende Herzklopfenanfälle. Halsumfang 36,5 cm. Tremor. Exophthalmus wenig modificirt. Am 15. Juni ein heftiger Herzklopfenanfall. Patient starb an acuter Intoxication mit graines de Digitalin.

12. Angelique B., 32 J. — J. L. Faure. — XI. Congress (französischer) der Chirurgie 1897. Dissertation von Jennet 1898. — Anamnese: Erysipel im 12. Lebensjahre. Typhus im Alter von 20 Jahren. Amenorrhöe, die 3 Jahre lang gedauert hätte. Die Periode sei jedoch seit 2 Jahren wieder normal. Jetzige Krankheit datire seit 11 Jahren. Zunächst seien die Struma, dann Exophthalmus und die übrigen Symptome aufgetreten. — Vor der Operation: Exophthalmus sehr ausgesprochen. Lagophthalmus. Conjuuctival- und Cornealgeschwüre. Heftige Tachykardie. Puls 120—160 und sogar 180 während den Anfällen. Starkes Herzklopfen. Herz vergrössert. Systolisches Geräusch an der Herzspitze. Karotiden stark klopfend. Struma pulsirend. Halsumfang 39 cm. Tremor. Trigeminus-Neuralgie. Hitzegefühl. Diarrhöe. Vitiligo. Speichelfluss. Psychische Störungen. — Operation: 5. Juni 1897. — Art der Operation: Bilaterale Resection des Gangl. cervicale supremum und des unterhalb desselben befindlichen Grenzstranges in einer Strecke von 6 cm. Unmittelbares Resultat: Bedeutende Verkleinerung des Exophthalmus. Puls 100, regelmässig. Halsumfang 36 cm. Nervöser Zustand verschwunden. Ebenso der Tremor. Am 13. Juli Verkleinerung des Exophthalmus anhaltend. Halsumfang 35. Puls 144, stark arhytmisch. Allgemeinzustand. gut. — Späteres Resultat: Im October 1897 Exophthalmus fast vollständig verschwunden Halsumfang 35 cm. Herzschläge unregelmässig. Herzklopfen weniger frequent. Tremor schwach. Character modificirt.

13. C. St., 21 J. — Cerchez und Juvara. — Revista de Chirurgie. October 1897 und Presse médic. 1898. — Anamnese: Seit dem Jahre 1893 allmählige Entwicklung der Struma. Gleichzeitig Schwindelgefühl, Schweisse, Tremor, Herzklopfen, Augenschmerzen. Eine 8monatliche Thyreoidinbehandlung brachte Besserung. Seit $^1/_2$ Jahre Wiederwachsen der Struma. — Vor der Operation: Struma sehr gross, weich, pulsirend und unempfindlich. Karotiden klopfend. Exophthalmus fast Null. Keine Tachykardie. Tremor. Druckgefühl an der Brust. Dyspnöeanfälle. — Operation: 27. Juli 97. Art der Operation: Bilaterale Resection des Sympathicus cervicalis bis zum Gangl. cervicale inf. — Unmittelbares Resultat: Bulbi zurückgesunken. Pupillen contrahirt. Tremor und Athemnoth verschwunden. Struma um mehr als 2 cm verkleinert. Psychischer Zustand gut. — Späteres Resultat: Struma mehr verkleinert.

14. X., 59 J. — Durand. — Province médic. 4. Juni 1898. — Anamnese: Seit 23 Jahren Anschwellen der Schilddrüse. Seit 2 Jahren werde Patient leicht ermüdet und leide an Athemnothsanfällen, die nach einer Jodkur verschwunden sein sollen. Seit Beginn des Jahres 1895 Aufregung und Schlaflosigkeit, Hitzegefühl am ganzen Körper, Grösserwerden der Struma, Tremor an den Händen. Häufige Herzklopfenanfälle. — Vor der Operation: Exophthalmus nicht ganz sichtbar, Schilddrüse ganz besonders rechterseits hypertrophirt. Puls 100 — 115 — 130. Tremor an den Händen. Pupillen normal. — Operation: 27. Juli 1897. — Art der Operation: Bilaterale Resection der unteren Hälfte des Gangl. cervicale supremum und des denselben mit dem Gangl. cervicale medium verbindenden Stranges.

— Unmittelbares Resultat: Nach der Operation stieg der Puls auf 194. Pupillen contrahirt. Die Besserung schritt progressiv bis zum 15. August fort. Seither Aufregung, Schlaflosigkeit, Abmagerung. Der Puls, der 104 einige Tage nach der Operation zählte, stieg auf 128. — Späteres Resultat: Am 9 Mai 98: Patient ist mit sich selbst zufrieden. Er geht wieder seinem Beruf nach und wurde dicker. — Tachykardie und Tremor nicht vorhanden. Pupillen verengt, auf Licht und Accomodation reagirend. Bulbi zurückgesunken. Struma verkleinert.

15. X., 51 J. — Témoin. — Französischer Congress für Chirurgie. 1898. — Anamnese: Seit 3 Jahren seien die Zeichen des Morbus Basedowii aufgetreten. Vor der Operation: Exophthalmus vollständig entwickelt. Sehvermögen unverändert. Bewegungen der Bulbi schwierig. Schilddrüse hypertrophisch. Tachycardie sehr ausgesprochen. Puls nicht zählbar. Intensiver Tremor, sodass Pat. nicht arbeiten kann. Untere Extremitäten ödematös. — Operation: Im Februar 98. — Art der Operation: Bilaterale Resection des Gangl. cervicale supremum. — Unmittelbares Resultat: Zwei Tage nach der Operation wurde der Puls zählbar, regelmässig. Pat. klagt nicht mehr über Herzklopfen. Turgenscenz des Halses verschwunden. Tremor viel weniger ausgesprochen, sodass Pat. die Gegenstände halten kann. — Nach 15 Tagen Wiederauftreten der Symptome. Pulsfrequenz wie vor der Operation. Exophthalmus vergrössert. Stärkeres Oedem der Unterschenkel. — Späteres Resultat: Nach 3 Monaten starb Pat. an Herzinsufficienz.

16. Elise D., 32 J. — Gombemale und Gaudier. — Gaz. hébd. de méd. et de chirurg. 20. April 98. — Anamnese: Mutter nervös. Im Winter hätte sich die Struma in Folge einer Bronchitis stark entwickelt. Gleichzeitig Herzklopfen, stetige Unruhe und Exophthalmus. Ebenso Tremor an den Händen und Hitzegefühl. Schilddrüsenfütterung hätte ihr keine Besserung gebracht. — Vor der Operation: Struma voluminös. Halsumfang 36 cm. Stimme alterirt. Herzklopfen constant. Puls 200, ungleich und sehr unregelmässig. Exophthalmus sehr ausgesprochen. — Operation: 12. März 98. — Art der Operation: Bilaterale Resection des Gangl. cerv. supremum und des unterhalb desselben liegenden Grenzstranges in einer Länge von 7 cm. — Unmittelbares Resultat: Sofort nach der Operation Veränderung des Gesichtsausdruckes. Erst nach 6 Tagen fiel der Puls auf 98 herab. Pat. verliess das Spital am 28. März sehr zufriedengestellt. Praecordialsensation verschwunden. Ebenso die Dyspnoe und das Herzklopfen. Rechtes Auge vollständig zurückgesunken, linkerseits ist ein wenig Exophthalmus vorhanden. Die Struma hat sich jedoch nicht verkleinert. — Späteres Resultat: Im September 98 Allgemeinzustand gut. Struma ganz besonders linkerseits verkleinert. Exophthalmus fast vollständig verschwunden. Ebenso der Tremor.

17. Fräulein B., 23 J. — Schwartz. — Dissertation von Herbet. 1900. — Anamnese: Seit 6 Jahren Exophthalmus. Gleichzeitig häufige Herzklopfenanfälle und Druckgefühl auf dem Sternum. Nach einiger Zeit sei die Struma erschienen. Eine Bäder- und Elektricitätsbehandlung hätte ihr

Fig. 3.

Vor der Operation.

Nach der Operation.

Fig. 4.

Vor der Operation.

Nach der Operation.

keine Besserung gebracht. — Vor der Operation: Sehr nervöse Person. Wie ihre Mutter leide auch sie an Agoraphobie. Keine Zeichen der Hysterie bei ihr sowohl als auch bei der Mutter. Schilddrüse, ganz besonders ihr rechter Lappen, hypertrophisch. Halsumfang 38 cm. Exophthalmus ausgesprochen. Tachykardie. Puls 144. Tremor an der oberen Extremität. — Operation: 2. Nov. 97. — Art der Operation: Bilaterale Resection des unteren Theils des Gangl. cervicale supremum und des unterhalb desselben liegenden Grenzstranges in einer Strecke von 5 cm. — Unmittelbares Resultat: Am 8. Nov. 97 war der Exophthalmus bedeutend, besonders linkerseits, verkleinert. Puls 102. Am 22. Nov. verliess Pat. das Spital. Halsumfang 38 cm. Struma hart. Exophthalmus fast vollständig verschwunden. Herzklopfen ganz verschwunden. Die Pulsfrequenz betrug jedoch anhaltend 108—112. — Späteres Resultat: Im September 98 Allgemeinbefinden gut. Struma besonders linkerseits verkleinert. Exophthalmus fast vollständig verschwunden. Kein Tremor mehr.

18. Marie W., 31 J. — Schwartz. — Dissertation von Herbet. 1900. — Anamnese: Seit 4 Jahren Anschwellen des Halses und Hervortreten der Augen. Gleichzeitig hätte sie, ganz besonders Nachts, das Gefühl, dass ihr eine Kugel in den Hals stiege. Seit 3 Jahren Tremor an der oberen und unteren Extremität. — Vor der Operation: Exophthalmus sehr ausgesprochen. Herzschläge schnell und unregelmässig aufeinander folgend. — Karotiden stark klopfend. Systolisches Geräusch an der Herzspitze. Halsumfang 40 cm, Puls 124. — Operation: 16. Febr. 98 rechterseits und 22. Juni 98 linkerseits. — Art der Operation: Es wurden in zwei Sitzungen die unteren Partien der Gangl. cervic. supremi mit Einschluss des Grenzstranges in einer Strecke von 5 cm resecirt. — Unmittelbares Resultat: Nach der Operation schwankt der Puls zwischen 115—140 und beträgt am zweiten Tag 120 Schläge. — Rechter Bulbus zurückgesunken. Entlassung am 6. März. — Pat. tritt wieder ins Spital am 8. Juni mit den gleichen Athemnothanfällen und Schmerzen ein: Struma, besonders ihr rechter Lappen verkleinert. Halsumfang 38, Puls 110. Exophthalmus, besonders rechterseits bedeutend verkleinert. Nach der diesmaligen zweiten Intervention verkleinerte sich auch der linksseitige Exophthalmus. Puls regelmässig und fast normal. Athemnoth verschwunden. Entlassung am 6. Juli 98 bedeutend gebessert. — Späteres Resultat: Pat. entging der weiteren Beobachtung.

19. V. B., 29 J. — G. Marchant und Abadie. — Dissertation von Herbert. 1900. — Anamnese: Nervenkrankheiten in der Familie. Pat. selbst stets nervös und aufgeregt gewesen. Im März 96 Hervortreten der Augen. — Seit der Pubertät Herzklopfen. Im Monat August hätte ein Arzt das Vorhandensein der Struma constatirt. Seit 3 Monaten Tremor. Pat. sei immer mehr mager geworden. Von Zeit zu Zeit Diarrhoe. — Vor der Operation: Exophthalmus ist hier das vorwaltende Symptom. Die Lider bedecken die Bulbi nicht. Zeichen von Graefe und Stellwag nicht vorhanden. Sehvermögen normal. Pupillen weit. Tachycardie nicht vorhanden. Puls 70 beim Bettliegen und 100 bei vielem Gehen. — Herzklopfen und

Dyspnoe nicht vorhanden. — Rechter Schilddrüsenlappen hypertrophisch. Tremor an der oberen und unteren Extremität. — Operation: 5. April 97. — Art der Operation: Bilaterale Resection der unteren Partie des Gangl. cervicale suprenum und des unterhalb desselben befindlichen Grenzstranges in einer Strecke von 3—4 cm. — Unmittelbares Resultat: Sofort nach der Operation betrug der Puls 80. Exophthalmus linkerseits verkleinert, sodass der Bulbus vom Lid bedeckt werden kann. Rechterseits ist der Exophthalmus noch ausgesprochen. — Bis zum 14. April, dem Entlassungstage, betrug der Puls 80. Pupillen contrahirt. Exophthalmus verkleinert. Struma verschwunden. Körperliches und psychisches Befinden gut. — Späteres Resultat: Im Juni 98 sämmtliche Symptome verschwunden, sodass Pat. als vollständig geheilt betrachtet werden kann. Am 13. Febr. 1900: Heilung anhaltend (s. Fig. 3).

20. Frau D. — G. Marchant. — Dissertation von Herbet. 1900. — Anamnese: Die jetzige Krankheit hätte seit einigen Monaten mit Verdauungsstörungen begonnen. Sodann seien der Exophthalmus, die Struma und die Tachycardie erschienen. — Operation: 7. Aug. 97. — Art der Operation: Bilaterale Resection des Gangl. cervical supremum und des unterhalb desselben befindlichen Stranges bis zum Gangl. cervical. inf. — Unmittelbares Resultat: In der Nacht, die der Operation folgte, war Patientin in grosser Aufregung, schlaflos. Bis zum 10. August Diarrhoe, Schlaflosigkeit und Aufregung. An diesem Tage Delirium. Pat. weint und stöhnt, indessen kann sie essen. Alle diese Symptome dauerten bis zum 19. Tag nach der Operation, als Pat. das Spital bedeutend gebessert verliess, an. (S. Fig. 4.) — Späteres Resultat: Im März 98 Tachycardie, Tremor und Exophthalmus verschwunden. Diarrhoe hörte auf. Pat. ist beruhigt, schläft gut und ist vollständig geheilt. Im Jahre 1900 Heilung anhaltend.

21. Frau P., 30 J. — G. Marchant. — Dissert. von Herbet. 1900. — Anamnese: Vor 6 Monaten hätte Pat. nach einer psychischen Aufregung ein allgemeines Uebel und eine allgemeine Müdigkeit gefühlt. Seit einigen Tagen schwieriges Sehvermögen. Herzklopfenanfälle. Schmerzen an der Herzgegend. Schlaflosigkeit und stetiger Aufregungszustand. Reichliche Schweisse. Gleichzeitiger Haarausfall. — Vor der Operation: Exophthalmus beiderseits sehr ausgesprochen. Verschluss der Lider unvollständig. Tägliches Herzklopfen. Puls 100. Schilddrüse wenig vergrössert und während der Menstruation zunehmend. Tremor an der oberen Extremität. Zuckungen der Gesichtsmuskel. — Operation: 6. Aug. 97. — Art der Operation: Bilaterale Resection des Sympathicus cervicalis in einer Länge von 5 cm. — Unmittelbares Resultat: Nach der Resection betrug der Puls 120. Exophthalmus und die Struma verkleinert. Schlaflosigkeit und Aufregung anhaltend. Pat. verlässt gebessert das Spital am 20. August. (S. Fig. 5.) — Späteres Resultat: Am 20. October 97. Exophthalmus wenig verkleinert. Die Lidspalte wird jedoch geschlossen. Struma bestehend. Puls 130. Tremor anhaltend. Schlaflosigkeit, Schweisse. Diarrhoe alle 2 Tage.

22. Angèle B., 22 J. — G. Marchant. — Dissertation von Herbet.

Fig. 5.

Vor der Operation.

Nach der Operation.

Fig. 6.

Vor der Operation.

Nach der Operation.

1900. — Anamnese: Seit einem Jahre und ganz besonders in den letzten 6 Monaten bedeutendes Anschwellen des Halses. Gleichzeitig seien die Augen hervorgetreten. Seit dem Kindesalter Herzklopfen. Dasselbe sei in der letzten Zeit jedoch heftiger geworden und mit Dyspnoe verbunden. Seit einem Jahre Diarrhoe. — Vor der Operation: Exophthalmus sehr ausgesprochen. Pupillen weit. Graefe'sches Zeichen feht. Thränenfluss. Schilddrüse voluminös, pulsirend und mit Gefässgeräuschen. Halsumfang 34 cm. Herzschläge normal. Puls 96. Tremor an der oberen Extremität. Pat. gegen Sinneseindrücke sehr empfindlich. Profuse Diarrhoen ohne Koliken. Amenorrhoe seit 3 Monaten. — Operation: 21. März 98. — Art der Operation: Bilaterale Resection des Gangl. cervicale supremum und des unterhalb desselben befindlichen Grenzstranges in einer Strecke von 3 cm. – Unmittelbares Resultat: Exophthalmus deutlich verkleinert. Ebenso das Herzklopfen. Allgemeinbefinden bedeutend gebessert. Struma bestehend (s. Fig. 6). Späteres Resultat: Sie entging der weiteren Beobachtung.

23. August F., 47 J. — G. Marchant. — Dissertation von Herbet 1900. — Anamnese: Mutter im Irrenhaus gestorben. Seit 7 Jahren Anaesthesie der Tast- und Schmerzempfindung an den Händen. Dieselbe wäre einer 1 monatlichen Kur (mit Douchen und Bromkalium) nicht gewichen. Jetzige Krankheit datire seit 4 Jahren. Im Monate Januar 1894 sei ihm das Hervortreten des linken Auges aufgefallen. Im Monate Juni Conjunctivitis an diesem Auge. Ein Jahr später Exophthalmus, stärker rechts als links aufgetreten. Dabei Doppeltsehen. Exophthalmus resp. Lagophthalmus war so stark, dass die Augen sich entzündet hätten. Seit einem Jahre fast gleichzeitiges Auftreten der übrigen Symptome. Der Character sei modificirt geworden: Aufgeregtwerden des Patienten. Gemüthsbewegungen. Schlaflosigkeit wegen schmerzhaften Herzklopfens und Dyspnöe. Gleichzeitig Tremor an der oberen Extremität und oft am ganzen Körper. Alle diese Zeichen hätten ihr Maximum im Monat März 1894 erreicht. Patient sei nicht mehr lm Stande zu arbeiten. In diesem Monat constatirte Dr. Déjérine ausser einer Struma, die übrigen Basedow'schen Störungen. — Vor der Operation: Exophthalmus besonders rechterseits sehr ausgesprochen. Lider einen grossen Theil des Bulbus unbedeckt lassend. Graefe'sches Zeichen vorhanden. Der Lagophthalmus rief neben der Keratitis eine sehr lästige Conjunctivitis hervor. — Bewegungen des linken Bulbus nach oben und aussen beschränkt. — Doppeltsehen. Leichte Myopie. Schilddrüse hypertrophisch. Halsumfang 40 cm. Dieselbe pulsirt nicht und lässt keine Geräusche hören. Puls 78—80, regelmässig. Seit einem Monat hätte er kein Herzklopfen mehr. Tremor tritt an den Extremitäten, Kopf und Rumpf nur bei Aufgeregtwerden des Patienten auf. Patellarreflexe normal. Hauthyperaesthesie gesteigert. Pharyngealreflex vorhanden. Reichliche Schweisse an den Extremitäten. Häufige Verstopfung. Urin normal. — Operation: 29. April 98. — Art der Operation: Bilaterale Resection des Gangl. cervicale supremum und des unterhalb desselben befindlichen Grenzstranges in einer Länge von 4 cm. — Unmittelbares Resultat: Am 30. April war der Exophthalmus mehr links als Rechts verkleinert. Die Lider bedecken den rechten Bulbus nicht vollständig, hingegen den linken ganz. Puls 92. —

Fig. 7.

Vor der Operation.

Nach der Operation.

Fig. 8.

Vor der Operation.

Nach der Operation.

Puls am 1. Mai 94. Patient ist beruhigt. Tremor ist verschwunden (siehe Figur 7). Exophthalmus bedeutend verkleinert. Lider die Bulbi vollständig bedeckend. Von dem Graefe'schen Zeichen wenig zu sehen. — Lähmung der M. M. recti ext. und sup. wurde garnicht beeinflusst. Pupillen wenig verengt. — Am 14. Mai Besserung anhaltend. Weder Tremor noch Herzklopfen sichtbar. — Entlassung. — Späteres Resultat: Am 28. Juni 1898 Puls 76. Herzklopfenanfälle, Aufregung und Schlaflosigkeit verschwunden. Halsumfang 38 cm. Allgemeinbefinden ausgezeichnet.

24. Albert D., 41 J. — G. Marchant. — Dissertation von Herbet 1900. — Anamnese: Seit 2 Jahren heftiges mit Dyspnoe verbundenes Herzklopfen, besonders Nachts. Sechs Wochen später Hypertrophie der Schilddrüse und leichtes Hervortreten der Augen. Diese Symptome hätten, ohne sich zu vergrössern, bis zum Januar 1898 angehalten. Dann sei plötzlich ein heftiger Herzklopfen- und Dyspnöeanfall aufgetreten. Solche Anfälle hätten sich alle Tage wiederholt.—Gleichzeitig Tremor und Diarrhöe. —Vor der Operation: Schilddrüse ganz besonders ihr rechter Lappen vergrössert. Halsumfang $37^1/_2$ cm. Exophthalmus mittelmässig. Graefe'sches Zeichen zugegen. Puls 100, unregelmässig. Herzschläge heftig. — 4—5 diarrhoische Stühle täglich. — Patellarreflexe normal. Urin normal. — Tremor an der oberen Extremität. — Operation: 20. Mai 98. — Art der Operation. Bilaterale Resection des Gangl. cervicale supremum und des unterhalb desselben befindlichen Grenzstranges in einer Strecke von 4—5 cm. — Unmittelbares Resultat: Am 21. Mai Verkleinerung des Exophthalmus. Graefe'sches Zeichen vorhanden, indess ist dasselbe weniger ausgeprägt. Puls 120. Herzschläge heftig. Diarrhöe anhaltend. Am 26. Mai war Patient des Nachts sehr aufgeregt gewesen. Wegen Schlingbeschwerden gab man ihm Chloralhydrat und Bromkalium. Am 23. Mai nahmen die Aufregung und das Delirium zu. Temperatur 37. Puls 100. Am 24. Mai starb Pat. um $3^1/_2$ Uhr. — Die Autopsie konnte nicht gemacht werden.

25. X., 18 J. — G. Marchant. — Dissertation von Herbet 1900. — Anamnese: fehlt. — Vor der Operation: Morbus Basedowii. Epileptiform Anfälle. Melancholie. — Operation: 5. Juli 1898. — Art der Operation: Bilaterale Resection des Gangl. cervicale supremum und des unterhalb desselben befindlichen Grenzstranges. — Unmittelbares Resultat: Seit dem zweiten Tag nach der Operation ist der Exophthalmus verschwunden, ebenso die alltäglichen epileptiformen Anfälle. Während der folgenden 10 Tagen war Pat. äusserst aufgeregt, sodass man gezwungen war, bei ihr die Zwangsjacke anzuwenden. — Späteres Resultat: Sie entging der weiteren Behandlung.

26. X., 20 J. — G. Marchant. — Dissertation von Herbet 1900. — Anamnese: Morbus Basedowii. Derselbe hätte sich 18 Monate lang jeder Therapie hartnäckig erwiesen. — Vor der Operation: Exophthalmus sehr stark ausgesprochen. Heftige Tachykardie. Diarrhöe. Tremor. Nervöser Zustand. — Operation: Im Januar 1899. — Art der Operation: Bilaterale Resection des Gangl. cervicale supremum und des unterhalb desselben befindlichen Grenzstranges. — Unmittelbares Resultat: In einigen Tagen sind sämmtliche Symptome allmählig verschwunden (siehe Figur 8). — Späteres

Resultat: Im Januar 1900 schrieb Pat., dass ihr Zustand befriedigend sei. Die Bulbi seien zurückgesunken. Sie hielte sich für geheilt.

27. J. Rosetti, 24 J. — Mariani. Clinica chirurgica No. 1, 1900. — Vom 11. bis zum 17. Lebensjahre hätte Pat. viel an vereiternden, scrophulösen Halslymphomen gelitten. Es folgte Heilung derselben erst nach einer richtigen Behandlung. Seit dem 21. Lebensjahre Herzklopfen, gleichzeitig sei sie aufgeregter geworden. Der Arzt (Dr. Fontana) constatirte einen leichten Exophthalmus. Dabei hätte sie von Dyspnöe und Praecordialschmerzen begleitete Herzklopfenanfälle gehabt. Hitzegefühl am ganzen Körper. Nächtliche Schweisse. Diarrhöen drei Jahre hindurch. Eine Behandlung hätte ihr keine Besserung gebracht. — Vor der Operation: Bedeutender Exophthalmus ganz besonders rechterseits. Die Lider bedecken die Bulbi nicht vollständig. Strabismus convergens. Schilddrüse ganz hypertrophisch. Tremor an der oberen Extremität und am ganzen Körper. 2—3 Herzklopfenanfälle täglich. — Puls 80—115. — Operation: 21. Juni 1899. — Art der Operation: Bilaterale Resection des Gangl. cervicale supremum und des unterhalb desselben befindlichen Grenzstranges (5—6 cm) mit Einschluss einer Parthie des Ganglion cervicale inf. — Unmittelbares Resultat: Einige Stunden nach der Operation fing der Exophthalmus sich zu verkleinern an. Dies geschah allmählig; nach drei Monaten ist derselbe fast vollständig verschwunden. Am 2. und 3. Tag nach der Operation hat Pat. Erbrechen und war Nachts sehr aufgeregt. Puls 98 bis 115. Am 4. Tag betrug der Puls 90. Die übrige Zeit bis zum 7. Juli 99, dem Entlassungstage, war sie beruhigt. — Späteres Resultat: Pat. liess sich nach 4 Monaten wiedersehen, Verkleinerung der Struma und des Tremors. Sie ist beruhigt, schläft und ist viel weniger nervös. — Herzklopfen verschwunden. Sie ist dicker geworden und sieht gut aus.

III. Mit der totalen und bilateralen Resection des Halssympathicus behandelte Fälle von Morbus Basedowii.

Die zunächst folgenden 14 Fälle wurden von Herrn Prof. Jonneseo operirt:

Fall 1. M. K. 37j. Ungarin. Morbus Basedowii. Totale und bilaterale Resection des Halssympathicus. Heilung. — Aufgenommen am 5 Juli 1896. (Siehe Figuren 9).

Anamnese: Vater nervös und leicht ärgerlich gewesen. Derselbe sei im Alter von 68 Jahren an mit Lungenerscheinungen complicirter Grippe gestorben. An Lungenschwindsucht seien dann die mütterlichen Grosseltern, die Mutter im 38. Lebensjahre, zwei Brüder im Alter von 24 und 22 Jahren und eine Schwester im 27. Lebensjahre gestorben. Ein Kind der letzteren sei im 9. Lebensjahre an Meningitis gestorben, das einzig Lebende sei 13 jährig, mager und anaemisch. Von einer exanthematischen Kinderkrankheit wusste Patientin nichts. In Ihrem 5. Lebensjahre zwei Monate lang dauernde Gangraen des Mundes (wahrscheinlich Noma). — Im 16. Lebensjahre Typhus abdominalis, demzufolge Haarausfall. Seit dem 19. Lebensjahre sei sie mit starken

Schmerzen und reichlichen Blutungen, gewöhnlich aber alle 2—5—6 Wochen einmal und 4—5 Tage lang menstruirt worden. Niemals Schwangerschaft. Nie Otorrhöe. — Vor 4 Jahren hätte die jetzige Krankheit mit Kopfschmerzen, die 3 Monate lang anhielten und trotz medicamentöser Behandlung immer wiederkehrten, und mit zeitweiligen Herzklopfenanfällen begonnen. Im Winter 1894 ohne Veranlassung sei das Herzklopfen heftig geworden. Einige Monate später Dickerwerden des Halses, so dass Patientin den Kragen ihrer Kleider erweitern musste. Gleichzeitig seien ihr die Augen ein wenig hervorgetreten. Thränenfluss. Seitdem sei die Krankheit allmählig fortgeschritten. Stets Hitzegefühl am Gesicht und Hals. Patientin leide so sehr an der Hitze, dass sie gedeckt nicht schlafen könne. Reichliche Schweisse besonders am Gesicht. Seit einem Jahre Tremor am ganzen Körper. Patientin sei heftig, boshaft und

Figur 9.

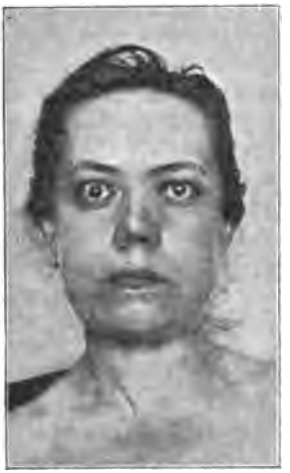

Vor der Operation.

Nach der Operation.

sehr leicht ärgerlich geworden. Zeitweilige Neuralgien des N. facialis und neuralgische Schmerzen am rechten Arm und Fussgelenken. Niemals Icterus. Von Zeit zu Zeit Diarrhöen. Appetitlosigkeit. Eine ärztliche Behandlung hätte ihr keinen Nutzen gebracht. —

Status praesens: Gut gebaute Person. Muskel- und Knochensystem gut entwickelt. — Von Seiten der Lungen nichts Besonderes. — Augen: Exophthalmus sehr ausgesprochen, sodass beim Schliessen der Augen die Oberlider die Bulbi ganz besonders rechts nicht vollständig bedecken können. Kornea des rechten Auges bleibt vollständig unbedeckt, ebenso 4mm von der Sclera: während das Oberlid des linken Auges fast den Limbus corneae erreicht. Sclera und Conjunctiva palpebrarum sind nicht injicirt. Thränenfluss. Graefe'sches Zeichen ganz besonders rechterseits manifest. Ebenso das Stellwag'sche

Zeichen sowie die Ophthalmoplegia externa. Letztere rechterseits ausgesprochener. Die vom Herrn Dr. Kugel vorgenommene ophthalmoscopische Untersuchung hat nichts abnormes nachgewiesen. Nur eine Insufficienz der M. M. Recti int. (Strabismus divergens lateralis), dilatirte Pupillen, die auf Licht und Accomadation reagirten, und eine leichte Photophobie waren zu constatiren. — Die grosse Struma befällt am stärksten den linken Schilddrüsenlappen. Halscircumferenz in der Cartilago thyreoidea 38 cm und in der Höhe der Struma 38 $^1/_2$ cm, der Querdurchmesser der Struma 16 cm. Die Struma pulsirt stark und lässt auscultatorisch ein systolisches Geräuch wahrnehmen. Letzteres lassen auch die stark klopfenden Karotiden hören. Herz scheint vergrössert zu sein. Spitzenstoss im IV.—V. Interkostalraum. Relative Herzdämpfung vergrössert. Linke Brustwand wird erschüttert. An der Herzspitze ein weiches systolisches Geräuch, welches weit in die Axilla fortgeleitet wird. — Tachykardie sehr ausgesprochen. Puls 120—150 in der Ruhe und 140—150 beim Gehen oder Treppensteigen. Radialpuls sehr klein im Verhältniss zu den starken Herzschlägen. Brustdrüsen hypertrophisch. Schneller grossschlägiger Tremor an der oberen Extremität. Secretionen: Hyperhidrosis des Gesichtes, des Halses und der Oberpartie des Thorax. Speichelabsonderung weniger reichlich. Thränenfluss von Zeit zu Zeit. — Abdominalorgane normal. Urin enthält weder Eiweiss noch Zucker. — Von Seite der Haut und Schleimhäute nichts Besonderes. Untere Extremität leicht ödematös. Sexualorgane normal. Morgige Temperatur vor der Operation 38°.

Am 8. Juli wurde die totale und bilaterale Exstirpation des Sympathicus cervicalis in einer Sitzung vorgenommen. Zunächst rechterseits: hier war die Region sehr gefässreich und congestionirt, indess wurde alles ohne den geringsten Unfall vollzogen. Es wurde der ganze Halssympathicus exstirpirt. Das Ganglien cervicale supremum wurde ausgerissen und seine obere Partie scheint an Ort und Stelle zurückgeblieben zu sein. Puls 80—90. Linkerseits fanden wir den N. Sympathicus und ganz besonders das Ganglien cervicale inf. doppelt so dick als rechterseits. Auch hier konnte das Gangl. cervicale supremum nicht vollständig entfernt werden und sein oberer Theil blieb an Ort und Stelle zurück. Die Art Art. Thyreoideae waren doppelt so dick als normalerweise. — Dauer der Operation 1 Stunde und 20 Minuten. Chloroformmenge 38 g. — Eine Stunde nach der Operation war der Lagophthalmus ganz verschwunden. —

Am 9. Juli: Patientin ist gut aufgelegt, fühlt sich wohl, schläft gut, schliesst die Augen gut und hat kein Druckgefühl mehr auf der Brust. Tremor fast Null. Zeichen von Graefe, Stellwag und Ballet vollständig verschwunden. Puls 90—100. — Am 13. Juli: Puls 80—90. Exophthalmus vollständig verschwunden. Nervöser Zustand sehr gebessert. Am 14. Juli: Erster Verbandswechsel: Heilung per primam reunionem. Halsumfang 35 cm. Am 20. Juli verlässt Patientin das Spital vollständig geheilt. Ausser einer leichten Tachykardie und einem zwischen 80—90 schwankenden Puls, waren nämlich sämmtliche übrige Basedow'sche Symptome verschwunden. — Sowohl körperlich als auch psychisch befand sich Patientin in einem sehr befrie-

digenden Zustand. Seither liess sich Patientin 3—4 mal wiedersehen. Ihr Zustand blieb anhaltend der Gleiche. — Am 21 Januar 1898, d. h. $6^1/_2$ Mon. nach der Entlassung liess sie sich wiedersehen: Ihr Zustand ist sehr befriedigend. Sie ist so zu sagen vollständig geheilt: Von Augenstörungen sind keine da. Struma verschwunden. Halscircumferenz 35 cm. Herzschläge normal. Puls 80—85 (anstatt 150), indess schwankt derselbe zwischen 90—100 beim Treppensteigen oder raschen Gehen. Das Klopfen und die Geräusche der Art Art. Karotideae sind verschwunden. Ebenso der Tremor, die Diarrhöe, das Herzklopfen, die Athemnoth und das Hitzegefühl am Gesicht. Patientin ist nicht mehr nervös, sie hat Appetit und ist dicker geworden. Menstruation normal. — Im März 1902, also nach ca. 5 Jahren kam Patientin wieder zur Beobachtung. Das bewunderungswerthe Resultat wird S. 137 erwähnt.

Fall 2. Karl L. 20jährig. ledig. Deutscher aus Sachsen. Morbus Basedowii, leichte Form. — Glaukom. Totale und bilaterale Resection des Halssympathicus. Heilung des Morbus Basedowii und bedeutende Besserung des Glaukoms. — Aufgenommen am 20. November 1897.

Anamnese: Die Mutter sei nervös, ärgerlich. Sowohl dieselbe als auch eine Schwester des Patienten sollen Struma haben. Der Vater und die übrigen Geschwister seien gesund. Im Kindesalter Masern. Im 5. Lebensjahre habe er wiederholt an Scropheln, an Fieber im 10. Lebensjahre und an Typhus im Alter von 12 Jahren gelitten. Vor 6 Jahren bemerkte Patient, dass ihm der Hals anschwelle und der Hemdekragen enger geworden sei. Die anfangs nicht störende Struma klopfte später, was ihn in grosse Aufregung gebracht hätte. Seit 2 Jahren Herzklopfen, Praecordialdruck und Tremor. Alle diese Zeichen seien beim Treppensteigen und raschen Gehen sowie Gemüthsbewegungen am stärksten gewesen. Seit mehr als einem Jahre habe er Schmerzanfälle am linken Auge gehabt. Da das Sehvermögen an diesem Auge immer mehr schwächer geworden sei, suchte er die Hilfe eines Augenarztes in Berlin auf, welcher Glaukom diagnosticirte und die Iridectomie vorgenommen hätte. Die Operation hätte ihm indess nur vorübergehende Besserung gebracht. — Diarrhöe selten. Niemals Icterus. Patient suchte uns gerade wegen seiner Augenkrankheit auf. —

Status praesens: Gut gebauter Patient. Muskel und Knochensystem gut entwickelt. Die Lungen und die Abdominalorgane bieten nicht Besonderes. Der Exophthalmus ist fast undeutlich. An beiden Augen sieht man die gemachten Iridectomien. Die Augen sind härter als normalerweise. Herr Dr. Kugel nahm die Augenuntersuchung vor: Die Zeichen von Graefe, Stellwag oder Ballet fehlen. Das rechte Auge sieht besser als das Linke. Am Letzteren ist der N. opticus fast atrophisch, sodass Patient mit diesem Auge die Gegenstände kaum in einer Entfernung von 0,40 cm sehen kann. Schilddrüse und ganz besonders ihr rechter Lappen vergrössert. Halscircumferenz in der Höhe des Schilddrüsenisthmus $42^1/_2$ cm. — Struma pulsirt stark bei jeder Systole des Herzens und lässt ein deutliches systolisches Geräusch wahrnehmen. Carotiden klopfen und lassen ebenfalls ein deutliches systolisches Geräusch hören. Tachykardie sehr ausgesprochen. Puls 120—150 beim

Bettliegen und 150 beim Gehen. Herz scheint ein wenig hypertrophisch zu sein. — Spitzenstoss im linken VI. Intercostalraum. Herztöne rein. Tremor an der oberen Extremität und am Körper. Fibrilläre Zuckungen an der Zunge. Periodisches Auftreten des Hitzegefühls am Gesicht. Reichliche Schweisse. Appetitlosigkeit. Patient schläft wenig, ist sehr aufregbar und leicht ärgerlich. Urin enthält weder Eiweiss noch Zucker.

Am 21. November 1897 wird die totale Resection des rechtsseitigen Halssympathicus vorgenommen. Während der Sympathicus des Halses mit der Pincette erfasst wird, schwankt der Puls zwischen 140—150, um nach der Durchtrennung desselben ganz besonders nach der Exstirpation des Ganglion cervicale inf. auf 90 zu fallen. — Sofort nach der Operation: Abnahme des intraoculären Druckes an dem betreffenden Auge. Pupille contrahirt, aber unvollständig wegen der Iridectomie. Auge zurückgesunken. Das Oberlid bedeckt den Bulbus besser. Am 2. Tage: Sehvermögen des betreffenden Auges bedeutend gebessert. Patient kann die Gegenstände in einer Entfernung von $1^1/_2$ Metern unterscheiden, die Zeit an der Wanduhr absehen, was ihm vorhin unmöglich war. Er sieht und unterscheidet die Gegenstände auch in der Ferne. —

Am 27. November erster Verbandwechsel: Es fand sich ein Haematom im unteren Theil der Wunde. Nach Eröffnung dieses Wundtheiles fliesst eine mässige Quantität mit Koagula untermischten Blutes heraus und die Wunde wird drainirt. — Darauf erfolgt Verbandwechsel jeden 2. Tag bis zum 4. Dec., dem Tage der Heilung. — Halscircumferenz 41 cm, Puls 90—100. —

Am 4. December wurde die Resection des linksseitigen Halssympathicus ausgeführt. Man sah auch hier die gleichen Erscheinungen wie rechterseits auftreten: Pupille ebenso viel wie rechterseits contrahiert. Intraoculärer Druck verkleinert. Während der Exstirpation des Halssympaticus schwankte der Puls zwischen 64 und 74. In den folgenden Tagen hielten sich die soeben genannten Modificationen aufrecht. Speciell wurde das Sehvermögen eigentlich nur des rechten Auges bedeutend gebessert. Das linke Auge wurde jedoch wegen der Atrophie des N. opticus nicht beeinflusst. Die Tachykardie ist verschwunden, der Puls 76—86 in der Minute. Praecordialdruckgefühl verschwunden. Ebenso das Hitzegefühl am Gesicht und die Schweisse. — Patient schläft sehr gut. Vor Allem ist sein psychisches Befinden sehr befriedigend. Das rechte Auge sieht immer mehr besser und kann die Finger in einer Entfernung von 2 Metern und mehr abzählen. Am 11. December Verbandwechsel: Heilung per primam reunionem. Halsumfang 40 cm. Am 20. Dec. Entlassung. Patient befand sich sowohl körperlich als auch psychisch sehr gut. Er schläft gut. Die Tachykandie, das Pulsiren und die Geräusche der Schilddrüse und der Carotiden verschwunden. Appetit vorhanden. —

Am 1. Februar 1898 schrieb er uns wieder, dass es ihm immer besser gehe und er 8 cm grosse Buchstaben in einer Entfernung von 1 m unterscheiden könne. — Am 22. März 1898 schrieb er uns wieder, dass es ihm immer besser gehe. Halscircumferenz 39 cm. Er sähe die 8 cm grossen Buchstaben in einer Entfernung von $1^1/_2$ Metern. Allgemeinbefinden gut. Von der Tachykardie erwähnt er uns noch nichts einmal. —

Fall 3. Klara J. Israelitin, 30 jährig aus Bucarest. Hausfrau.

Fig. 10.

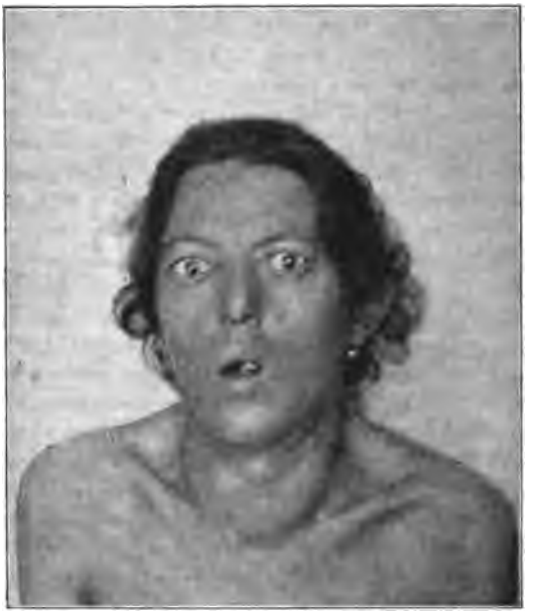

Vor der Operation.

Fig. 10.

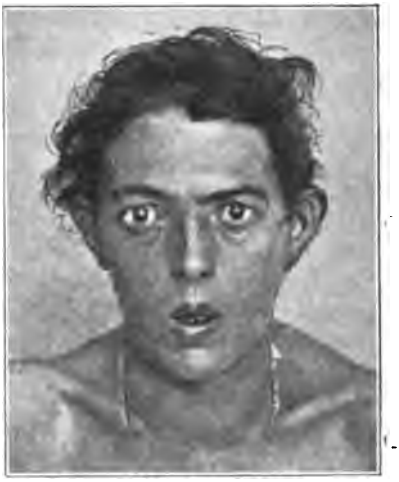

Nach der Operation.

Typischer Morbus Basedowii. Totale und bilaterale Resection des Sympathicus cervicalis. Heilung. Aufgenommen am 26. Februar 1898. (siehe Figuren 10). —

Anamnese: 65 jähriger Vater gesund. Die 55 jährige Mutter leide jedoch an doppelseitiger Catarrakt. Von den 7 Geschwistern sei Patientin die jüngste und die einzige am Leben Gebliebene, die Uebrigen seien an verschiedenen Krankheiten und dann eine Schwester im Alter von 18 Jahren an Diphtherie gestorben. — Als Kind sei Patientin von den Pocken und Masern und oftmals vom Fieber befallen worden. Menstruation seit dem 16 Jahre ohne Abnormität. Seit einem Jahre sei sie jedoch alle 2—3 Wochen mit mässiger Blutung menstruirt worden. Seit 6 Wochen Amenorrhöe. Nur an einem einzigen Tag habe sie einen sanguinolenten Ausfluss, der jedoch bald verschwunden sei, gehabt. Seit der gleichen Zeit verschlimmerte sich die jetzige Krankheit. Von den 3 Kindern der Patientin seien ein 12 jähriges Mädchen und ein 6 jähriger Knabe gesund. Das Dritte sei im Kindesalter an Diphtherie gestorben. — Vor 9 Jahren bemerkte Pat. ein Dickerwerden ihres Halses. Ein Arzt habe ihr gesagt, dass dies nichts zu bedeuten hätte. Daher habe sie nicht weiter darauf geachtet. Seit einem Jahre habe sie wegen Familienverdriesslichkeiten Herzklopfen bekommen. Gleichzeitig wurde sie von ihrer Umgebung aufmerksam gemacht, dass ihre Augen hervorgetreten seien und dass sie wie erschrocken aussähe. Gleichzeitig Tremor am ganzen Körper und besonders an der oberen Extremität. Seit dem letzten Herbst habe Patientin das Gefühl des Druckes am Herzen und Athemnothsanfälle besonders beim vielen Gehen und Aufregung. — Von Zeit zu Zeit Diarrhöen, Appetitlosigkeit. Unruhiger Schlaf. Seit $^1/_2$ Jahre sei Patientin sehr mager geworden. Bei Gemüthsbewegungen wurde ihr das Gesicht roth. Niemals Icterus. Seit einem Jahre Haarausfall.

Status praesens: Gut gebaute Person. Muskel und Knochensystem gut entwickelt. — Panniculus wenig entwickelt. Nichts Besonderes von Seite der Lungen und der Abdominalorgane. Uteruskörper leicht retroflectirt. Blase und Rectum bieten nichts Besonderes. Kopfhaar licht. Nirgends Zeichen von Scrophulose. — Augen: Exophthalmus sehr in die Augen fallend. Bei Fixiren von Gegenständen tritt derselbe so stark zu Tage, dass $^1/_2$ cm der Sclera sowohl oberhalb als unterhalb der Cornea von den Lidern unbedeckt bleibt. — Leichter Lagophthalmus. Patientin kann die Augen nur mit starker Willensanwendung vollständig schliessen. Conjunctiva normal, jedoch oft Thränenfluss ganz besonders bei Gemüthsbewegungen. Pupillen dilatirt. Graefe'sches Zeichen wenig ausgesprochen. Leichte Insufficienz der M. M. Recti intern. Stellwag'sches Zeichen vorhanden. Die vom Herrn Dr. Kugel vorgenommene ophthalmoscopische Untersuchung hat nichts Abnormes nachgewiesen. Speichelsecretion mässig. — Rechter Schilddrüsenlappen mehr als der linke vergrössert. Ebenso der Isthmus. Letzterer dehnt sich nach unten bis hinter das Manubrium sterni aus, so dass der Finger in die Fossa retrosternalis nicht eindringen kann. Halscircumferenz am Schilddrüsenisthmus 37 cm. Die Struma pulsirt mit den Herzschlägen synchronisch und lässt ein Geräusch auscultatorisch wahrnehmen. Herz: Linke Brustwand wird erschüttert. Spitzen-

stoss stark. Tachycardie. Herztöne normal. Radialpuls 139—140 und schwach im Verhältniss zu den starken Herzschlägen. — Tremor an den oberen und unteren Extremitäten sowie am ganzen Körper. Patient hat das Hitzegefühl und Schweisse am Gesicht und Rumpf. Nichts Besonderes von Seite des Nervensystems. Keine Neuralgien. Patientin schläft gut. Urin enthält weder Eiweiss noch Zucker.

Am 1. März wurde die totale Resektion der linksseitigen Sympathicus cervicalis mit Einschluss des Ganglion inf. und einer bis fast zum obersten Brustganglion reichenden Nervenstrecke ausgeführt. Während der Exstirpation des Nerven schwankte der Puls zwischen 62 und 74. — Darauf constatirte man ein Zurückgesunkensein des linken Bulbus resp. Verkleinerung des linksseitigen Exophthalmus, so dass das Oberlid den Bulbus weit mehr bedeckte. — Am 2. März: Allgemeinbefinden gut. Puls jedoch 160. Am 3. März Puls 150. Am 4. März Puls 130. Am 5. März 114. Am 6. März 120. Am 7. März 120. Am 8. März Verbandwechsel: Wundheilung per primam reunionem. Halsumfang 34 cm. Die Hypertrophie, das Pulsiren und die Geräusche des linken Schilddrüsenlappens ganz verschwunden. —

Am 12. März: Totale Resektion des rechtsseitigen Sympathicus cervicalis. Puls vorher 120. Puls sofort nach der Operation 100. Bulbus hier ebensoviel wie linkerseits zurückgesunken. — Pupille contrahirt. Einige Stunden nach der Operation betrug der Puls 88. Exophthalmus ganz verschwunden, ebenso der Tremor. Vor allem fühlt sich Patientin sowohl körperlion als auch psychisch wohl. Sie wurde sehr gesprächig und hat Appetit. —

Am 13. März hat Patientin gut geschlafen. Puls 80. Pupillen contrahirt. Zeichen von Gräfe, Stellwag sowie die Insuffizienz der M. M. Rekti verschwunden. Ebenso der Tremor. Am 14 März Puls 76. In den folgenden Tagen betrug derselbe 80—90. —

Am 20. März Verbandwechsel: Heilung per primam intentionem. Halsumfang 33 cm. Entlassung. —

Fall 4. V. J. 19jährig. ledig. Silberarbeiter. Morbus Basedowii, leichte Form, seit $1^1/_2$ Jahren. Vollständige und bilaterale Resektion des Sympathicus cervicalis. Verschwinden der Tachykardie und progressive Verkleinerung der Struma. Aufgenommen am 2. Mai 1898. —

Anamnese: Von Seite der Eltern nichts Besonderes. Im Kindesalter Masern und Fieber. Vor 5 Jahren sei Patient wegen Lungenkatarrh in Spitalbehandlung gestanden. Seitdem habe er in einemfort gehustet. Niemals Haemoptoe. Er fühle jedoch, dass seine Kräfte von Tag zu Tag abnehmen. Syphilis und Potus werden in Abrede gestellt. — Seit $1^1/_2$ Jahren werde ihm der Hals ohne Veranlassung immer dicker. Späterhin hätte er zeitweiliges Herzklopfen gehabt. Seit einigen Monaten Respirationsbeschwerden. Appetit und Verdauung gut. Stühle regelmässig und normal. —

Status praesens: Mittlere Körperlänge. Haut und Schleimhäute bleich. Wangen von chloasmaähnlichen Flecken seit einigen Monaten bedeckt.

Beide Lappen sowohl als auch der Isthmus der Schilddrüse hypertrophisch. Die Struma lässt auscultatorisch einen dikroten und mit den Herzschlägen synchronen Schlag hören. Sie folgt den Schlingbewegungen. —

Halsumfang in der Höhe der Struma 38 cm und an der Halsbasis 41 cm. Bei der geringsten Gemüthsbewegung des Patienten tritt Herzklopfen, das kurz andauert, auf. Herztöne rein. Puls 68—70 regelmässig beim Bettliegen, bei der geringsten Gemüthsbewegung jedoch auf 100 –120 steigend und dann unregelmässig werdend (Tachykardie). —

Exophthalmus fast undeutlich vorhanden. Sehvermögen normal. Pupillen auf Licht und Accomodation gut reagierend. Kleinschlägiger und schneller Tremor an der oberen Extremität. Gehen normal. Beim Schlafen hat Patient ein wenig Athemnoth. Stimme heiser. Abdominalorgane normal. Harn- und Geschlechtsorgane bieten nichts Besonders. Urin enthält kein Eiweiss. Patient ist Gemüthsbewegungen leicht ausgesetzt. Patellarreflexe gesteigert. Pharyngealreflex abgenommen. — Keine Störung von Seite der sensiblen und motorischen Nerven. —

Am 15. Mai: Totale Resektion des rechtsseitigen Sympathicus cervicalis. Abendlicher Puls 100. — Am 16. Mai leichte Bronchitis: feuchte und trockene Rasselgeräusche ganz besonders an der Lungenbasis. Puls 96. Temperatur normal. Am 18. Mai Puls 92. Am 25. Mai Puls 78. Wundheilung per primam reunionem. —

Am 29. Mai wird der linksseitige Sympathicus cervicalis vollständig resecirt. Abendlicher Puls 104. Am 3. Juni Puls 96. — Am 5. Juni Verbandwechsel: Wundheilung per primam reunionem. Puls 92. Am 16. Juni Halscircumferenz in der Höhe der Struma 36 cm, und an der Halsbasis 37,5 cm. Also die Struma verkleinerte sich um 2 cm in der Höhe der Struma und um 3,5 cm an der Halsbasis. — Athemnoth ganz vollständig verschwunden. Patient schläft und fühlt sich sehr gut. Am 19. Juni verlässt er das Spital vollständig geheilt. —

Fall 5. Helene C. 17jährig. Morbus Basedowii und Hysteroepilepsie seit 3 Jahren. Vollständige und bilaterale Resektion des Sympathicus cervicalis. Verschwinden der Tachykardie, Verkleinerung der Struma und Seltenerwerden der epileptiformen Anfälle. Aufgenommen am 3. Mai 1898. —

Anamnese: Eltern gesund. Von den 7 Geschwistern der Patientin seien die Brüder im Kindesalter gestorben. Eine Schwester habe Struma seit 2 Jahren, ohne dass sie jedoch andere Störungen hätte. Patientin selbst sei im Kindesalter von Masern befallen worden und seitdem immer gesund gewesen. Seit dem 14. Lebensjahr regelmässig menstruirt. Seit 3 Jahren leide Patientin an folgenden Anfällen, welche in Gefolge eines Schreckens aufgetreten seien: Plötzlich fühle sie heftige Schmerzen an den Alveolarfortsätzen und gleich darauf sollen tonische Zuckungen an dem linken Arm und linken Bein auftreten. Andere Male treten dieselben an den rechtsseitigen Extremitäten auf. Seltener Zuckungen an den Lidern beider Augen, die nur von einiger Minuten Dauer seien. Patientin verliere dabei niemals das Bewusstsein.

Diese Anfälle seien die ersten Jahre alle 2—3 Monate aufgetreten. Gleichzeitig habe sie jedesmal, wenn sie sich ärgerte, Herzklopfen bekommen und fühlte, dass Etwas ihr den Hals zusammenschnüre. Seit $2^1/_3$ Jahren Dickerwerden des Halses. Gleichzeitig hätte die Menstruation 7 Tage lang gedauert. Während derselben seien die Anfälle häufiger aufgetreten. Gleichzeitig hätte das Druckgefühl am Hals zugenommen. Dieser Zustand datire seit $1^1/_2$ Jahren. Seit dieser Zeit sollen die Anfälle den typischen Charakter der Epileptischen getragen haben: Nach einer Aura stürze Patientin mit Bewusstseinverlust, Schaum in dem Mund u. s w. zusammen. —

Beim Erwachen Gedächtnissschwäche für das Geschehene. Sie habe sich die Zunge niemals gebissen. Unwillkührlich habe sie nie urinirt. Die in der letzten Zeit sehr frequenten Anfälle seien besonders während der Menstruation 6—8mal pro Tag und auch des Nachts aufgetreten. Oft sei sie vom Bett heruntergefallen. Seit 5 Monaten Vergrösserung des Druckgefühls am Halse, so dass Patientin mit Schwierigkeit athme uud schlucke. —

Status praesens: Patientin ist um ihre Krankheit sehr besorgt und drängt auf die Operation. Die gleichmässig entwickelte, glattwandige und weiche Struma reicht nach unten bis an das Sternum herab, ohne dass sie jedoch hinter dasselbe gelangt. Sie folgt den Bewegungen der Larynx. Halsumfang in der Höhe des oberen Strumarandes $35^1/_2$ cm. Puls in der Ruhe 80 und regelmässig. Bei dem geringsten Aerger jedoch bekommt Patientin Herzklopfen und die Herzschläge werden lärmend und beschleunigt. Puls 120. Während des Herzklopfens fühlt Patientin heftige Schmerzen am Epigastrium und hat ein starkes Druckgefühl hinter dem Sternum. Exophthalmus und die denselben begleitenden übrigen Zeichen des Auges nicht vorhanden. Sehvermögen gut. Gesichtsfeld normal. Patientin kann die Farben gut unterscheiden. Pupillen egal und auf Licht und Accomodation reagierend. — Lungen normal. Patientin hat jedoch ein wenig Athemnoth. Stimme normal. Nichts Besonderes von Seite der Verdauungsorgane. Appetitlosigkeit. Gewöhnlich Verstopfung. Urin normal. Er enthält weder Eiweiss noch Zucker. Keine Sensibilitätsstörungen. Pharyngealreflex abgenommen. Patellarreflexe besonders linkerseits ein wenig gesteigert. In der Klinik bis zum Operationstag hat Patientin die gleichen, einige Minuten dauernde Anfälle, wie sie im Beginn der Krankheit aufgetreten sind, gehabt. Dieselben bestehen im Taubseingefühl der linkerseits Extremitäten und in kleinschlägigen Zuckungen der Muskeln des Gesichtes und der Extremitäten. Einen Initialschrei, dann Schaum vor dem Mund, Bewusstlosigkeit und unwillkürliches Uririniren haben wir dabei nicht beobachtet. —

Am 6. Mai wurde die totale Resektion des linksseitigen Sympathicus cervicalis ausgeführt. Abends Herzschläge beschleunigt. Linkes Auge: Bulbus zurückgesunken. Myosis. Lidspalte kleiner. Am 9. und 10. Mai je ein mit Bewusstlosigkeit und leichtem Tremor am ganzen Körper einhergehender und einige Minuten dauernder Anfall. Puls 120 und regelmässig. Am 11. Mai ein Anfall mit Verlust des Bewusstseins. Im Laufe des Tages 2mal Bewusstseinverlust. — Am 13. Mai Verbandwechsel: Wundheilung

per primam reunionem. Halscircumferenz 35 cm. Am 19. Mai Puls 96, regelmässig und voll. —

Am 20. Mai wird der rechtsseitige Sympathicus cervicalis vollständig resecirt. Puls 90. Bis zum 27. Mai hat Patientin weder Anfälle noch Bewusstseinverluste gehabt. An diesem Tage Verbandwechsel: Wundheilung per primam reunionem. Halsumfang 35 cm. Sodann bis zum 4. Juni haben sich die Anfälle und die Bewusstseinverluste nicht wiederholt. Patientin fühlt sich gut, hat kein Herzklopfen mehr und verlässt das Spital zufriedengestellt. Am 12. Juni liess sich Patientin wiedersehen. Sie erzählte, dass sie zwei Mal Bewusstseinverluste, jedoch keinen rechten Anfall gehabt habe. Puls 90. Heruklopfen verschwunden.

Fall 6. Nicolaus A. 20. jährig. ledig. Mechaniker. Morbus Basedowii seit 4 Jahren. Totale Resektion des rechtsseitigen Sympathicus cervicalis. Verschwinden des rechtsseitigen Exophthalmus. Verschwinden der Tachykardie. Verkleinerung der Struma. Bedeutende Besserung.

Aufgenommen am 5. Juni 1898. —

Anamnese: Vaser sei Potator, die magere Mutter huste und leide oft an Schwindel. Von den Geschwistern des Patienten seien 2 in den Kinderjahren gestorben, die übrigen seien gesund. Im 14. Lebensjahre habe er die Masern, im 17. Lebensjahre den Typhus überstanden. Vor 4 Jahren soll Patient nach einer Prügeltracht von Seite seines Vaters heftiges Herzklopfen bekommen haben. Gleichzeitig bemerkte er, dass ihm der Hals dicker resp. der Hemdkragen enger geworden sei. Die Halsgeschwulst sei in einigen Monaten deutlich zu Tage getreten. Gleichzeitig seien ihm die Augen leicht hervorgetreten. Ein Jahr später Tremor an den Händen und am Kopfe. Niemals Verdauungsstörungen. Stuhlgänge normal. —

Status praesens: Patient ist gut entwickelt. Gesicht sieht wie erschrocken aus. Schildrüse vergrössert, ihr rechter Lappen reicht bis an die Maxilla inf. hinauf. Derselbe ist mehr als der Linke vergrössert. Ebenso der Isthmus, welcher bis hinter das Sternum herabreicht. Die weiche Struma zeigt Erschütterungen, und lässt palpatorisch ein Schwirren fühlen und ascultatorisch ein deutliches systolisches Geräusch hören. Ebenso lassen die stark pulsirenden Karotiden ein Geräusch hören. Die Struma folgt den Bewegungen der Larynx. Halsumfang in der Höhe der Mitte des Sternums 43 cm. Heftige Herzschläge erschüttern die Brustwand. Starke Herzklopfanfälle ganz besonders bei dem Gehen oder der Aufregung. Puls bis 150 steigend. Herz vergrössert. Spitzenstoss im VI. Interkostalraum. An der Herzspitze ein weiches systolisches Geräusch. Bei Bettliegen geht die Pulszahl auf 100 herrunter. Exophthalmus sehr ausgesprochen und rechterseits stärker vorhanden ganz besonders, wenn Patient Gegenstände fixirt. Dabei Logophthalmus, der beim Schlafen stärker sich zeigt. Die Zeichen von Graefe und Stellwag vorhanden. Grossschläger Tremor an der oberen und unteren Extremität sowie am Kopfe. — Zuckungen an der Zunge. Respiration beschleunigt. Athem-

nothsanfälle ganz besonders in der Rückenlage. Verdauungsorgane normal. Urinmenge 1500 g pro Tag. Urin enthält keinen Zucker und Spuren von Eiweiss. — Patient sehr nervös und sehr leicht aufregbar. Intelligenz gut. Hitzegefühl am Gesicht. Reichliche Schweisse am Gesicht, Arm und Rumpf. Reflexe normal. —

Am 8. Juni: Totale Resektion des rechtsseitigen Sympathicus cervicalis. Abends betrug der Puls 114. Rechtsseitiger Exophthalmus deutlich verkleinert. Lagophthalmus verschwunden. Am 10. Juni Puls 100. Am 15. Juni Entfernung des Verbandes: Wundheilung per primam reunionem. Halscircumferenz um 2 cm abgenommen. Puls fiel auf 98. — Patient fühlt sich gebessert. Struma verkleinert. Athmungsbeschwerden verschwunden. Patient verweigerte nun die linksseitige Operation und verlässt das Spital am 18. Juni.

Fall 7. Katherine C., 26jährige Hausfrau. Morbus Basedowii seit 6 Monaten. Vollständige und bilaterale Resektion des Sympathicus cervicalis. Verschwinden des Herzklopfens und der nervösen Symptome. Aufgenommen am 1. Juni 1898. —

Anamnese: Von Seite der Eltern nichts Besonderes. Patientin hätte im 8. Lebensjahre die Masern, im 10. Lebensjahre die Pocken und im Alter von 18 Jahren den Typhus überstanden. Seit dem 15. Lebensjahre regelmässig menstruirt. Im 18. Lebensjahre jedoch ein Jahr lang Amenorrhoe. — Verheiratet im 21. Lebensjahre, hätte sie ein ausgetragenes totes Kind geboren. Darauf Leukorrhoe und Schmerzen im kleinen Becken. Die im 10. Lebensjahre erschienene Struma sei ein Jahr lang immer mehr angewachsen und darauf stationär geblieben. Während der Periode vergrösserte sich jedesmal mehr die Struma. Dieselbe hätte ihr dann Respirationsstörungen gebracht. — Nach Ablauf der Periode kehrte alles in Ordnung wieder. Seit December des vorigen Jahres Amenorrhoe, ohne dass sie jedoch schwanger geworden sei. Seit Januar tägliches Herzklopfen, das bei dem kleinsten Aerger stärker geworden sein soll. Plötzlich habe sie ein Hitzegefühl am Gesicht und oberen Parthie der Thorax. Reichliche Schweisse, die das Gesicht und den Hals bedeckten. Das hierbei heftige Herzklopfen hätte sie in Aufregung gebracht. Häufige diarrhoische Stühle. Im Monat März sei Patientin in einem Spital von Jassy mit Thyreoidinsubstanz, jedoch ohne Nutzen behandelt worden. —

Status praesens: Rechter Lappen sowohl als auch der Isthmus der Schilddrüse mehr als der linke Lappen hypertrophisch. Ersterer reicht bis hinter die Clavicula und der Isthmus bis hinter das Sternum herab. Die unregelmässig geformte Struma ist theilweise hart und lässt kein Geräusch hören. Sie folgt den Schluckbewegungen resp. denen des Larynx. Maximale Halscircumferenz 36 cm. Patientin wird leicht ärgerlich und gleich darauf bekommt sie Herzklopfen, dasselbe macht sie schwermüthig. Dabei Hitzegefühl am Körper und Kopf. Reichliche Schweisse ganz besonders am Halse und Gesicht. Patientin kann nur eine leichte Bettdecke vertragen. Herzschläge sehr beschleunigt. Herztöne normal. Puls 120, voll und regelmässig. Von Seite der Augen sind weder Exophthalmus noch andere Zeichen zu sehen.

Grossschlägiger Tremor an der oberen Extremität. Gang normal. — Lungen normal. Die Athemnothsanfälle sind selten. Respiration sonst normal. Verdauungsorgane normal. Patientin hat Appetit. Stuhlgänge normal. Urin enthält kein Eiweiss. Uterus leicht in Retroversio. Patientin ist etwas deprimirt und nervös. Sie zankt sich mit den Kranken und weint leicht. Von Seite des Nervensystems keine Störungen. Reflexe normal. —

Am 6. Juni wird die vollständie Resektion des linsseitigen Sympathicus cervicalis ausgeführt. Nach 6 Tagen wird Patientin beruhigt, der Puls fällt auf 105. Das Herzklopfen wird viel schwächer, als vor der Operation. Halsumfang $35^1/_2$ cm. —

Am 18. Juni: Vollständige Resektion des rechtsseitigen Halssympathicus. Am 26. Juni: Verbandwechsel. Bis zu diesem Tag fühlte sich Patientin gut. Sie hat jedoch Herzklopfen von Zeit zu Zeit und eine Pulsfrequenz von 110 gehabt. Hitzegefühl weniger lästig. Vom 26. Juni bis zum 3. Juli, dem Entlassungstag der Patientin, ist das Herzklopfen verschwunden, der Puls fiel herab und hielt sich an 105. Tremor nahm ab und wurde kleinschlägig. Halsumfang $35^1/_2$ cm. Patientin fühlt sich sehr gut und ist mit sich zufrieden. —

Fall 8. Emma B., 20jährig. ledig. Gouvernante. Morbus Basedowii seit einem Jahre. Totale und bilaterale Resektion des Halssympathicus. Verschwinden des Exophthalmus und der Tachykardie. Aufgenommen am 3. Juli. — (Siehe Figuren 11.)

Anamnese: Eltern gesund. Eine Schwester sei nervös und leide an Herzklopfen. Patientin selbst habe im Kindesalter die Masern überstanden. Seit dem 13. Lebensjahre sei sie in den ersten 2 Jahren alle 3—4 Monate, mit starken Blutungen und heftigen Schmerzen, seit 3 Jahren jedoch regelmässig mit mässigen Blutungen und Schmerzen menstruirt worden. Seit einem Jahre bekomme sie bei dem geringsten Aerger ein 15—20 Minuten dauerndes Herzklopfen. Gleichzeitig Druckgefühl an der Halsbasis. Seit 5 Monaten seien ihre Augen allmälig hervorgetreten. — Obwohl sie bisher kurzsichtig gewesen, sähe sie jetzt besser, sowohl in der Nähe als auch in der Ferne. Während jeder Periode Herzklopfenanfälle und Vergrösserung des Druckgefühls an der Halsbasis. Letzteres verursachte ihr Athemnoth. Stuhlgang normal.

Status praesens: Schilddrüse wenig hypertrophisch. Halscircumferenz 34 cm. Während des Aufenthalts der Patientin im Spital trat kein einziger Herzklopfanfall. Puls 80 regelmässig und voll. Herzschläge wenig stark. Exophthalmus ganz besonders rechterseits sehr ausgesprochen. Pupillen egal, auf Licht gut und auf Accomodation weniger gut reagierend. Patientin kann die Augen vollständig schliessen. Zeichen von Graefe und Stellwag sowie ophthalmoplegia externa sind nicht vorhanden. Beständiger Thränenfluss. Tremor nicht vorhanden. Patientin hat Athemnoth nur während der Herzklopfenanfälle. Verdauungsorgane normal. Appetit vorhanden. Verdauung gut. Urin enthält keinen Eiweiss. — Patientin ist nervös, leicht aufregbar und weint sehr leicht ohne Grund. Wegen den kleinsten Dingen zankt sie sich mit aller Welt. Pharyngealreflex ein wenig abgenommen. Patellarreflexe gesteigert. —

Fig. 11.

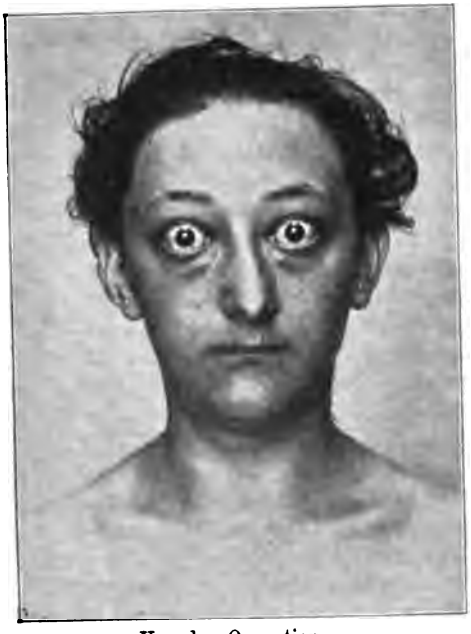

Vor der Operation.

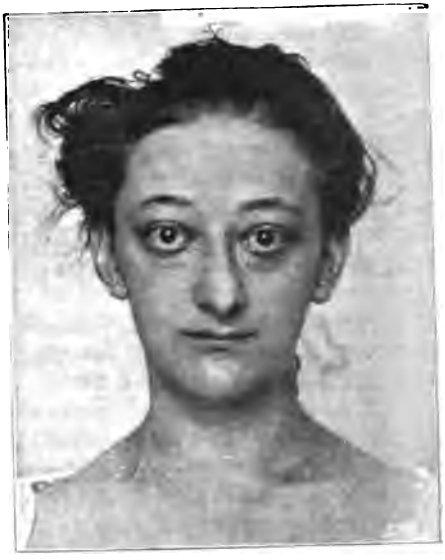

Nach der Operation.

Fig. 11.

2 Tage nach der Operation.

Am 4. Juli wurde die totale Resektion des linksseitigen Sympathicus cervicalis ausgeführt. Die zwischen dem rechten und linken Exophthalmus vor der Operation bestehende Differenz wurde noch manifester, indem das linke Auge viel mehr zurückgesunken ist. Puls hält sich an 80. —

Am 10. Juli: Totale Resektion des rechtsseitigen Sympathicus cervicalis. In den folgenden Tagen sinkt das rechte Auge ganz zurück und der Exophthalmus verschwindet fast vollständig. Es bleibt jedoch eine kleine Differenz zwischen dem rechten und linken Auge, da letzteres viel mehr zurückgesunken ist. In den folgenden Tagen hat sich das Herzklopfen nicht wiederholt. Patientin verliess das Spital am 16. Juli. — Sie liess sich dann oftmals, das letzte Mal, im November 1900 wiedersehen. Man konstatirte: Die Anfälle von Herzklopfen und die sie begleitenden Praecordialschmerzen haben sich nicht wiederholt. Patientin schläft ruhig. Hitzegefühl und Druckgefühl an der Halsbasis verschwunden. Temperament der Patientin wurde ganz umgeändert: Sie wurde ruhig und sehr wenig aufregbar. Exophthalmus verschwunden. Rechtes Auge tritt jedoch ein wenig mehr als das Linke hervor. Puls 76. Patientin fühlt sich vollständig geheilt. —

Fall 9. Mina F., 27jährig. Morbus Basedowii seit 3 Jahren. Totale und bilaterale Resektion des Sympathicus cervicalis. Abnahme des Exophthalmus, progressive Abnahme der Struma und Aufhören der Tachykardie. Aufgenommen am 25. Januar 1899. (Siehe Figuren 12.)

Familienanamnese ohne Belang. Im Kindesalter Masern. Seit dem 15. Lebensjahre stets menstruirt. Im 19. Lebensjahre schwanger geworden, habe sie ein ausgetragenes Kind leicht geboren. Wochenbett normal. Während der Schwangerschaft Herzklopfen. Erste Menstruation nach dem Wochenbett sehr reichlich. Vor 3 Jahren in Gefolge einer Erkältung Magenschmerzen und Erbrechen. Dieselben sollen 5 Monate lang angehalten haben. Gleichzeitig Hervortreten der Augen, Herzklopfen und Dickerwerden des Halses, so dass der Hemdenkragen enger geworden sei. Diese Zeichen sollen dann allmälig zugenommen haben. Drei Monate nach dem Aufhören des Erbrechens sei Patientin wegen einer 3 Monate lang dauernden Diarrhoe in Wien mit Erfolg behandelt worden. Tumor an den Händen und Beinen.

Status praesens: Rechter Schilddrüsenlappen ist doppelt so gross wie der Linke. Die Basis der Lappen ist mehr hypertrophisch, so dass die Halsbasis umfangreicher ist. Struma lässt auscultatorisch ein systolisches Geräsch hören und palpatorisch ein deutliches Schwirren, das wahrscheinlich der Art Art. thyreoideae sup. entstammt, fühlen. Sie folgt den Schluckbewegungen. Halsumfang an der Halsbasis 34 cm. Bei Bettruhe hat Patientin kein Herzklopfen. Herzschläge normal. An der Herzspitze ist der systolische Ton rauh. Puls 104 regelmässig und weich. Bei der Aufnahme der Patientin betrug der Puls 120 und die Herzschläge folgten sehr schnell aufeinander. Die stark hervortretenden Bulbi machen den Eindruck als ob sie aus den Orbitalhöhlen herausfallen würden. Bei Oeffnen der Augen ist neben der Cornea eine breite Partie der Sclera sichtbar ($1^1/_2$ mm). — Exophthalmus ist sehr ausgesprochen.

Pupillen wenig dilatirt und auf Licht gut reagirend. Patientin ist kurzsichtig. Lider vollständig die Bulbi bedeckend. Die Erhebung der Oberlider findet jedoch langsamer als normalerweise satt. Unterlider an ihrer Basis etwas oedematös. Cunjunctiva Palpebr. inf. leicht injicirt. Ebenso die Sclera am äusseren und inneren Augenwinkel. Ophthalmoplegia ext. nicht vorhanden. Bulbi in allen Richtungen beweglich. Zeichen von Graefe und Stellwag nicht vorhanden. Tremor nicht vorhanden. Respirationsorgane normal. Verdauungsorgane normal. Nur Verstopfung, die der Anwendung von Abführmitteln weicht. Urin enthält kein Eiweiss. Patientin ist intelligent, doch neigt sie zu Gemüthsbewegungen. Reflexe normal. Hitzegefühl, ohne dass man es mit dem Thermometer bestimmen kann. Täglich Schweisse, die die obere vordere Thoraxparthie bedecken. Kopfschmerzen selten. —

Fig. 12.

Vor der Operation.

Nach der Operation.

Am 28. Januar wird die totale Resection des rechtsseitigen Sympathicus cervicalis gemacht. In den folgenden Tagen ist das rechte Auge bedeutend in die Orbitalhöhle zurückgesunken. Pupillen contrahirt. Herzklopfenanfälle. Puls 150. Patientin ist sehr erregt und hat das Hitzegefühl am Kopf und grossschlägigen Tremor an der oberen Extremität (Patientin wird gerade um diese Zeit menstruirt.) Am 8. Febr. ist Pat. beruhigt. Halscircumferenz 33 cm. Am 10. Februar wird der linksseitige Sympathicus cervicalis vollständig resecirt. Beiderseits wurden die Rami des Plexus cervicalis superficialis intact gelassen. Von 10.—18. Februar war Patientin beruhigt gewesen. Sie hat jedoch leichte und kurzdauernde Herzklopfenanfälle gehabt. Puls 100 regelmässig und voll. Exophthalmus sehr reducirt und an

beiden Augen gleichmässig. Halsumfang 32. Patientin verlässt das Spital am 18. Februar und ist mit ihrem Zustand zufrieden. —

Fall 10. Toni D., 26 jährig. ledig. Ackersmann. Morbus Basedowii seit 2 Jahren. Totale und bilaterale Resection des Sympathicus cervicalis. Deutliche Abnahme des Exophthalmus. Aufgenommen am 9. November 1898. (Siehe Figuren 13). —

Anamnese: Von Seite der Eltern nichts Besonderes. Patient selbst stets gesund gewesen. Seit 3 Jahren Schmerzen an den Halsweichtheilen. Dieselben sollen dabei nach dem Nacken hin gestrahlt haben. Dabei Kopfschmerzen. Vor zwei Jahren bemerkte Patient ein Dickerwerden seines Halses und ein Hervortreten seiner Augen. Damals in die medicinische Klinik aufgenommen,

Fig. 13.

Vor der Operation.

Nach der Operation.

constatirte Herr Prof. Stoicesco neben der Struma und dem Exophthalmus eine ausgesprochene Tachycardie und einen sehr ausgeprägten Tremor an der oberen Extremität und stellte die Diagnose auf Morbus Basedowii. Seit $1^1/_2$ Jahren vollständiger Verlust des Sehvermögens. Niemals Erbrechen oder Diarrhöe. — Hitzegefühl am Kopf und an der vorderen oberen Thoraxpartie.

Status praesens: Schilddrüse hypertrophisch. Rechter Lappen viel grösser als der linke. Die Struma ist gleichmässig entwickelt, hart und von mit der Herzsystole synchronen Schlägen belebt. Sie lässt palpatorisch ein deutliches Schwirren fühlen und auscultatorisch ein systolisches Geräusch wahrnehmen. Sie folgt den Schluckbewegungen. Halsumfang an der oberen Halspartie 41 cm, an der unteren 44 cm. Herz scheint nicht vergrössert zu sein. Energische Herzschläge. Herztöne rein. Puls 74 und voll. Der sehr aus-

gesprochene Exophthalmus ist links stärker als rechts vorhanden. Derselbe ist so gross, als ob die Bulbi aus den Orbitalhöhlen luxirt worden wären. Beim Schliessen der Augen lassen die Lider des rechten Auges einen Zwischenraum von 1 cm unbedeckt, während die Lider des linken Auges fast unbeweglich sind. Daher bleibt eiu grosser Theil der Bulbaconjunctiva unbedeckt. Sie ist deshalb hyperaemisch, entzündet, verdickt. Cornea getrübt und leicht gerunzelt. Ihr Rand undeutlich sichtbar. Die Conjunctiva palpebrarum ist weniger hyperaemisch. Ebenso die Conjunctiva Bulbi et palpebrarum des rechten Auges. Auch hier ist die Cornea getrübt und runzelig. Das Sehvermögen nahm so sehr ab, dass Patient kaum das Licht sehen kann. Er muss geführt werden. Zeichen von Graefe und Stellwag nicht zu constatiren. Der Tremor fehlt vollständig. Respirationsorgane normal. Patient isst mit Appetit, verdaut gut. Stuhlgänge normal. Urin enthält keinen Eiweiss. Patient ist von mittelmässiger Intelligenz und antwortet schwer auf Fragen. — Stirn- und Occipitalschmerzen. Pharyngealreflex abgenommen. Patellarreflexe gesteigert. Sonst keine Nervenstörungen. —

Am 12. November wurde der rechtsseitige Sympathicus cervicalis resecirt. Abendlicher Puls 96. Am 13. ist Patient beruhigt, während der Nacht hat er jedoch erbrochen. Puls 96. Rechtes Auge ist in die Orbitalhöhle zurückgesunken. Dies bildet einen Contrast mit dem enormen linksseitigen Exophthalmus. Am 14. November Puls 72. Exophthalmus viel mehr abgenommen. Am 18. November Entfernung des Verbandes und der Fäden. Der Exophthalmus nahm soviel ab, dass die Lider den rechten Bulbus beim Schliessen des Auges vollständig bedecken können.

Am 13. December wird der linkseitige Sympathicus cervicalis resecirt. Puls 72. Das betreffende Auge scheint ein wenig zurückgesunken zu sein. — In den folgenden Tagen Puls 70. — Linkes Auge ist zurückgesunken, so dass die Lider beim Schliessen des Auges nur einen kleinen Zwischenraum von $^1/_2$ cm unbedeckt zurücklassen. Hyperaemie der Conjunctiva abgenommen. Patient sieht besser und kann sich allein führen. Am 3. März verlässt Patient das Spital. An diesem Tage Halscircumferenz an der oberen Halspartie 39 cm und an der Halsbasis 41 cm.

Fall 11. Rachela F., 38 jährig. Israelitin, Modistin. Morbus Basedowii seit 12 Jahren. Totale und bilaterale Resection des Halssympathicus. Verschwinden der Tachycardie, Abnahme des Exophthalmus und der Struma. Heilung. Aufgenommm am 7. Juni 1900. (Siehe Fig. 14).

Anamnese: Vater leide an Rheumatismus, Mutter sei gesund. Von den 6 Geschwistern der Patientin sei ein Bruder im Alter von 18 Jahren an Tuberculose gestorben, die jüngste Schwester sei sehr nervös. Patientin selbst sei immer gesund gewesen. Seit dem 15. Lebensjahre stets regelmässig menstruirt. Verheirathet im Alter von 25 Jahren habe sie ein Kind, das später an Scarlatina gestorben sei, geboren. — Vor 12 Jahren von einem Hunde angegriffen, habe sie einen grossen Schrecken empfunden. Gleich darauf habe sie ein von heftigem Kopfschmerz begleitetes heftiges Herzklopfen bekommen. Das hätte

sie veranlasst, einen ganzen Sommer hindurch das Bett zu hüten. Abnahme des Appetites. Gefühl der Hitze am Gesicht und Hals. Sehr unruhig im Bett gelegen, habe Patientin die Bettdecke nicht vertragen können. Schlaf unruhig und von schrecklichen Träumen unterbrochen. Oft sei Patientin wegen des heftigen Herzklopfens ohnmächtig geworden. Stets Ohrensausen. Gleichzeitig bemerkte sie ein Hervortreten ihrer Augen. Dies habe dann nach und nach zugenommen. Seit 7 Jahren hätte sich die Struma allmälig entwickelt und bis vor 3 Jahren die Grösse einer grossen Mandarine erreicht. Immer habe Patientin Tremor an der oberen und unteren Extremität sowie am ganzen

Fig. 14.

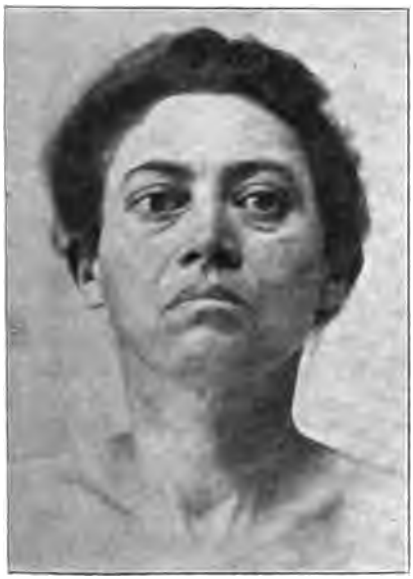

Vor der Operation.

Nach der Operation.

Körper gehabt. 4 Jahre lang habe sie kalte Douchen, die ihren nervösen Zustand gebessert hätten, gemacht. Innerlich habe sie Bromkalium genommen. Wegen der Schmerzen an den Extremitäten sei sie mit der Electricität behandelt worden. Sodann mit der Electricität und Thyreoidin behandelt, habe die Struma ein wenig abgenommen. Trotzdem sei ihr der Hals sehr druckempfindlich geblieben und sie habe Schmerzen beim Schlucken gehabt. Herzklopfen anhaltend. Vor 1 Monat Diarrhöe, die 3 Wochen lang gedauert hätten.

Status praesens: Allgemeinsustand relativ gut. Schilddrüse wenig und gleichmässig vergrössert. Der weiche Tumor zeigt keine auscultatorische

Erscheinungen. Er folgt den Schluckbewegungen. Maximale Halscircumferenz in der Höhe der Struma 31 cm. Herz nicht hypertrophisch. Herzschläge erfolgen stossweise. Herztöne normal. Puls 110, regelmässig und voll. Exophthalmus an beiden Augen wenig und gleichmässig vorhanden. Gesichtsfeld normal. Pupillen auf Licht und Accomodation gut reagirend. Die Lider bedecken die Bulbi vollständig. Zeichen von Graefe und Stellwag nicht vorhanden. Ebenso fehlt die Ophthalmoplegia externa. Mörbius'sches Zeichen ist in einer Entfernung von 6 cm vorhanden. Die Augen können convergiren und nur eine leichte Divergenzbewegung ausführen. Conjunctiva Bulborum leicht injicirt. Kein Thränenfluss. Tremor seit einiger Zeit nicht vorhanden. Respirationsorgane: Patientin hustet ein wenig und expectorirt schleimigeitrige Sputa. Es sind einige sporadische Rasselgeräusche zu hören. Respiration normal. Verdauungsorgane normal. Appetit vorhanden. Stühle normal. Urin enthält weder Eiweiss noch Zucker. Nervensystem: Patientin ist sehr nervös. Hitzegefühl an den Händen und Gesicht. Zahnneuralgien. Pharyngealreflexe etwas abgenommen. Patellarreflex normal.

Am 10. Juni werden beide Sympathici cervicales resecirt. Abends ist Patientin erregt. Puls 110. Stimme heiser. Am 11 Juni ist Patientin fast stimmlos. Sie athmet schwer, hustet und expectorirt. Gefühl des Druckes hinter dem Sternum. — Patientin schluckt schwer. Leichtes Herzklopfen. Puls 100. Am 12. Juni: Stimmlosigkeit anhaltend. Schwindelgefühl. Schlucken schwierig. Puls 100. Exophthalmus ein wenig abgenommen. Pupillen verengt und auf Licht langsam reagirend. Seit dem 13.—16. Juni ist Patientin beruhigt. Sie hustet noch, die Stimme kehrte jedoch zurück, Schluckbeschwerden verschwunden. Der Puls fiel auf 88. Exophthalmus deutlich abgenommen. Patientin fühlt sich gut. — In den folgenden Tagen ging die Bronchitis in Heilung über. Stimme normal. Allgemeinbefinden gut. Exophthalmus fast vollständig verschwunden. Seit der Operation haben sich die Herzklopfenanfälle nicht wiederholt. Puls 88—96. Hitzegefühl verschwunden. Halscircumferenz 29 cm. Entlassung am 29. Juni. — Patientin liess sich im Juni 1901 wiedersehen. Die Herzklopfenanfälle haben sich nicht mehr wiederholt. Hier und da besonders bei Ermüdung fühlt Patientin Schwäche in den Beinen, welche dann ein wenig zittern sollen. Exophthalmus ganz verschwunden. Pupillen gut reagirend. Moebius'sches Zeichen verschwunden. Ebenso die Struma. Halzcircumferenz 28 cm. Puls 100 bei Aufregung und 90 in der Ruhe, voll und regelmässig. Eigentlicher Tremor nicht vorhanden, jedoch ist die Schrift der Patientin unregelmässig. Hitzegefühl weniger ausgesprochen. Patientin ist dicker geworden. Allgemeinbefinden vorzüglich.

Fall 12. — Betty S., 21 jährig, ledig. Morbus Basedowii seit 1 Jahre und 4 Monaten. Totale und bilaterale Resection des Halssympathicus. Abnahme des Exophthalmus und Verschwinden des Tremors. Besserung. Aufgenommen am 7. Juni 1900. (Siehe Figuren 15).

Anamnese. Von Seite der Eltern nichts Besonderes. Seit dem 16. Lebensjahre acht Tage lang menstruirt. Darauf ein Jahr lang Amenorrhöe. Seit-

dem Menstruation regelmässig und mit mässiger Blutung verbunden und 3 bis 4 Tage lang dauernd. Seit $1^1/_3$ Jahren sei Patientin sehr nervös geworden. Gleichzeitig bemerkte sie, dass ihr Hals dicker werde (Engerwerden des Hemdkragens). Gegen Mai 1899 seien ihr die Augen aus den Orbitalhöhlen hervorgetreten. Seit dieser Zeit fast in einem fort Herzklopfen, das nur bei Bettruhe vergangen, aber bei jeweiliger Aufregung oder bei vielem Gehen oder Treppensteigen sehr heftig gewesen sei und Erstickungsgefühl verursachte. Bei Auf-

Fig. 15.

Vor der Operation.

Nach der Operation.

regung Tremor an den Händen und unteren Extremitäten sowie am ganzen Körper. Stets normalerweise, seit einem Jahre jedoch alle 2—3 Monate, 3—4 Tage lang und mit mässiger Blutung menstruirt. Niemals Diarrhöe.

Status praesens: Allgemeinbefinden gut. Schilddrüse vergrössert. Rechter Lappen voluminös. Struma weich elastisch. Es zeigt mit der Herzsystole synchrone Erschütterungen. Ein Geräusch ist dabei nicht zu hören. Halsumfang an der Halsbasis 40 cm, in der Höhe des Schilddrüsenisthmus $38^1/_2$ cm. Herzschläge regelmässig, normal. Herztöne normal. Puls 76—80

regelmässig, gleichmässig und voll. Kein Herzklopfen in der Ruhe. — Exophthalmus an beiden Augen deutlich. Bei Schliessen der Augen bedecken die Lider die Bulbi vollständig. Zeichen von Graefe, Stellwag und Moebius nicht vorhanden. Pupillen verengt und auf Licht und Accomodation langsam reagirend. Gesichtsfeld normal. Patientin sieht gut alle Farben. Kleinschlägiger und schneller Tremor an der oberen Extremität. Respirationsorgane normal. Stimme ein wenig heiser. Verdauungsorgane normal, Appetit vorhanden. Gewöhnlich ist Patientin ist 6—8 Tage lang verstopft, und hilft sich nur mit Abführmitteln aus. Urin enthält weder Eiweiss noch Zucker. Nervensystem: Nichts Besonderes. Sensibilitätsstörungen nicht vorhanden. Patientin ist nicht aufgeregt. Das Hitzegefühl und die Schweisse sind nicht vorhanden. Patellarreflexe ein wenig abgenommen. Pharyngealreflex normal. — Kopfschmerzen, die auf die Verstopfung zurückzuführen sind.

Am 10. Juni wurde der Sympathicus cervicalis beiderseits und vollständig resecirt. An diesem Tag und die folgende Nacht Erbrechen und Aufregung. Puls 80. — Temperatur normal. Am 11. Juni bestand der Aufregungszustand fort (Patientin wird gerade um diese Zeit menstruirt). Puls 80. Lästiges Hitzegefühl, ohne dass man es thermometrisch nachweisen könnte. — Am 12. Juni Gefühl der Schwere und Schwindel, wenn Patientin sich im Bett aufsetzt. — Exophthalmus bedeutend abgenommen. Pupillen verengt und auf Licht träge reagirend. Oberlider bedecken die Bulbi vollständig. In den folgenden Tagen bis zum 22. Juni, als Patientin das Spital verliess, wurde das Allgemeinbefinden gebessert, sobald die Menstruation abgelaufen war. Puls 76—80 schwankend, voll und regelmässig. Tremor an der oberen Extremität fortbestehend; derselbe ist jedoch kleinschlägig. Die Halscircumferenz blieb die Gleiche. Patientin liess sich im Juni 1901 wiedersehen: Allgemeinbefinden gut. Exophthalmus noch mehr abgenommen. Keine anderen Augenveränderungen sind zu sehen. Puls 80, voll und regelmässig. Struma scheint stationär geblieben zu sein. Sie zeigt keine Pulsationen. Halscircumferenz an der Basis des Halses 41 cm, in der Höhe des Schilddrüsenisthmus 39 cm. Der Tremor an der oberen Extremität ist nur beim Schreiben angedeutet. Patientin ist mit sich selbst zufrieden.

Fall 13. P. T., 21 jährig. ledig. Diener. Secundärer Morbus Basedowii. Partielle Strumectomie und totale und bilaterala Resection des Halssympathicus. — Heilung. Aufgenommen am 17. November 1900.

Anamnese. Von Seite der Eltern nichts Besonderes. Masern im Alter von 9 Jahren. Intermittens im Alter von 17 Jahren. Seither immer gesund. Seit 2 Jahren habe Patient bei Aufregung oder Treppensteigen Herzklopfen und Athmungsbeschwerden. Seit einem Jahre Dickerwerden des Halses. Patient sei genöthigt gewesen, jeden Monat den Hemdkragen zu erweitern. Eine interne Behandlung hätte ihm keinen Nutzen gebracht. —

Status praesens: Schilddrüse ganz besonders ihr rechter Lappen hypertrophisch. Struma reicht bis an die Glandula submaxillaris hinauf, und nach unten bis an das Sternum herab. Es zeigt mit den Herzschlägen syn-

chrone Pulsationen. Sie lässt weder ein Geräusch noch ein Schnirren hören und fühlen. Sie folgt den Schluckbewegungen. Halscircumferenz in der Höhe des Schildknorpels 40 cm und etwas oberhalb des Manubriums sterni 44 und an der Halsbasis 43 cm. Spitzenstoss im 4. linken Interkortalraum in der Parasternallinie. Herzdämpfung nicht vergrössert. Herztöne normal. Während des Spitalaufenthaltes kein Herzklopfen. Puls 90. Sowohl Exophthalmus als auch die Zeichen von Graefe und Stellwag nicht vorhanden. Pupillen nicht dilatirt und auf Licht und Accomodation leicht reagirend. Von Tremor ist am ganzen Körper nichts zu sehen. Respirationsorgane normal. Abdominalorgane normal. Appetitlosigkeit, gewöhnlich Verstopfung. Doppelseitige Inguinalhernie. Von Seite des Urogenitalapparates keine Störung. Urin enthält weder Eiweiss noch Zucker. Nervensystem: Hauthyperaesthesie am ganzen Körper mit Ausnahme der oberen Extremität. Gefühl der Hitze nicht vorhanden. Pharyngealreflex und Patellarreflexe normal. —

Am 27. November 1899 wird eine partielle Strumectomie, also mit Zurücklassung des 2,5 cm breiten und 2 cm langen Isthmus gemacht. Patient verlässt das Spital am 20. December: Wundheilung per primam intentionem. — Am 23. Juni 1901 trat Patient auf's neue in's Spital ein. Er klagte über unerträgliches Hersklopfen. Gleichzeitig Tremor an der oberen Extremität. Dieses Mal constatirte ich, dass der Patient sehr mager, blass geworden ist. — Exophthalmus nicht vorhanden. Augenbewegungen ausgiebig und normal. Pupillen gleich gross und gut reagirend. Man constatirt, dass der zurückgelassene mittlere Schilddrüsenlappen hyperthrophisch wurde und die Grösse einer grossen Kastanie erreicht hatte. Es ist in querer Richtung beweglich und folgt den Schluckbewegungen. Es zeigt keine Pulsationen und lässt kein Geräusch hören. Halsumfang an der Halsbasis 38 cm, in der Höhe des Schildknorpels 35 cm. Herz zeigt normale Verhältnisse. Puls 120 in der Minute. Tremor an der oberen Extremität besonders beim Schreiben sehr ausgesprochen. Pharyngealreflex gesteigert. Patellarreflexe gesteigert. — Hauthyperaestherie. Hartnäckige Schlaflosigkeit. Am 26. werden beide Sympathici cervicales mit Einschluss des obersten Brustganglions in einer Sitzung resecirt. Sofort nach der Operation fiel der Puls auf 60, und dann schwankte zwischen 60 und 72. In dem folgenden 18 tägigen Spitalaufenthalt: Herzklopfen vollständig verschwunden, ebenso der Tremor. Befinden des Patienten wurde nach und nach wiederhergestellt. Er wurde ruhig und konnte schlafen. Er hat das Spital im Januar 1901 zum dritten mal wegen seiner Inguinalhernie aufgesucht. Bei dieser Gelegenheit constatirte man, dass sämmtliche Basedowii'schen Erscheinungen, die Patient früher hatte, verschwunden waren. Patient liess sich dann im März 1901 wiedersehen: Augen in die Orbitalhöhlen zurückgesunken. Herzklopfen hat sich nicht mehr wiederholt. Puls 86 voll und regelmässig. Der zurückgelassene Medianlappen der Schilddrüse blieb stationär. Der Tremor ist ganz verschwunden. Ebenso die Schweisse und die Schlaflosigkeit. Hautsensibilität normal. Allgemeinbefinden vorzüglich.

Fall 14. Maria G., 27 jähr. Hausfrau. Morbus Basedowii seit

$3^1/_2$ Jahren. Totale und bilaterale Resection des Sympathicus cervicalis. Aufgenommen am 22. Juni 1901.

Anamnese: Vater sei gesund, jedoch ein rabiater Mensch. Mutter sei an Lungenentzündung gestorben. Die drei Geschwister der Pat. seien gesund. Im Kindesalter habe sie an Morbillen, dann Pertussis und sehr oft an Epistaxis gelitten. Seit dem 13. Lebensjahre normal menstruirt. Verheirathet im 18. Lebensjahre, habe sie ein Kind, das gesund sei, geboren. Vor $3^1/_2$ Jahren sei sie wegen einer Feuersbrunst in der Nähe ihrer Wohnung sehr erschrocken. Darauf Herzklopfen, das sich seitdem mit immer grösserer Intensität bei dem geringsten Aerger wiederholt hätte. Gleichzeitig Beschwerden des Halses und Schluckbeschwerden. Ein Jahr nach dem Beginn dieser Störungen sei Urticaria in unzähligen Ausbrüchen bis heute aufgetreten. Seit $1^1/_2$ Jahren seien ihr die Augen hervorgetreten. Das Sehen sei ein wenig trübe geworden. Gleichzeitig hätte die Struma immer grössere Dimensionen angenommen. Dabei Schluckbeschwerden. Ausgesprochene Erstickungsanfälle stets beim Treppensteigen. Leichter Tremor an der oberen Extremität. Im Sommer vorigen Jahres Diarrhoe 2 Monate lang. Appetit vorhanden. Verdauung gut. Eine längere Behandlung hätte ihr nicht die geringste Besserung gebracht.

Status praesens: Allgemeinbefinden gut. Schilddrüse rechterseits mehr vergrössert. Sie ist weich und elastisch. Sie lässt weder Geräusch noch Schwirren hören resp. fühlen. Sie folgt den Schluckbewegungen. Carotiden deutlich pulsirend. Der Umfang an der Halsbasis 35 cm, in der Höhe der Struma 34 cm und am oberen Halstheil 30 cm. Herz nicht vergrössert. Spitzenstoss im V. Intercostalraum. Herzschläge energisch. Herztöne normal. Linke Brustwand leicht erschüttert. Puls 120—130 und klein bei Gemüthsbewegung oder bei raschem Gehen. Beiderseits ist ausgesprochener Exophthalmus. Die von Herrn Dr. Staicovici vorgenommene Augenentzündung ergab: Rechtes Auge Emmetropie. Sehvermögen = 1. Accomodation und Convergenz normal. Exophthalmus sehr ausgeprägt. Bulbus überschreitet um 4—5 mm das durch den Orbitalhöhlenrand gehende Planum. Sowohl bei der Aufforderung die Augen zu schliessen, als auch beim Schlafen: Lagophthalmus. Graefe'sches Zeichen vorhanden. Augenmuskeln normal. Pupillen gleichgross, nicht dilatirt und auf Licht reagirend. Medien transparent. Augenbefund normal. Man sieht jedoch wenig erweiterte Venen und das Pulsiren der Art. retinae. Farbensehen normal. Ebenso Gesichtsfeld. Linkes Auge: Emmetropie. Sehvermögen = 1. Convergenz und Accomodation normal. Exophthalmus hier weniger als rechts ausgesprochen. Ophthalmoscopisch sieht man Pulsationen an der Art. retinae. Kein Thränenfluss. — Intensiver Tremor an der oberen Extremität. Leichte Athemnoth. Sonst Respirationsorgane normal. Verdauungsorgane normal. Appetit vorhanden. Diarrhoe und Erbrechen nicht vorhanden. Urin enthält weder Zucker noch Eiweiss. Nervensystem: keine Sensibilitätsstörungen. Reflexe normal. Schweisse nicht vorhanden. Wegen des Hitzgefühles kann Pat. Nachts die Bettdecke nicht vertragen.

Am 25. Juni wurde der linksseitige Sympathicus cervicalis mit Einschluss des obersten Brustganglions resecirt. Art. art.

Thyreoideae inf. wurden dabei einfach unterbunden, ohne dass sie dabei durchschnitten wurden. Am 24. Juni Puls 118. Exophthalmus hat linkerseits soviel abgenommen, dass der Lagophthalmus vollständig verschwunden war. Pupille contrahirt. In den folgenden Tagen bis zum 3. Juli bewegte sich der Puls zwischen 120 und 134. Trotzdem hat Patientin keine Herzklopfanfälle. Ruhiger Schlaf. Erregung verschwunden. Pat. wurde lebensfroh.

Am 3. Juli wurde der rechtsseitige Sympathicus cervicalis mit Einschluss des obersten Brustganglions resecirt. Gleichzeitig einfache Ligatur der Art. Art. Thyreoideae inf. Der Heilungsverlauf war einfach. Rechtsseitiger Exophthalmus hat sehr rasch abgenommen; es besteht jedoch eine deutliche Differenz, wie vor der Operation, zwischen dem rechten und dem linken Auge, da letzteres weniger hervorgetreten ist. Tachykardie nicht abgenommen. Puls 110—126. Herzklopfen nicht vorhanden. Bei der am 12. Juli 1901 erfolgten Entlassung der Pat. constatirte man: Exophthalmus deutlich abgenommen, so dass die Bulbi von den Lidern vollständig bedeckt werden können. Graefe'sches Zeichen verschwunden. Pupillen sehr verengt (punktförmig). Conjunctivae leicht hyperämisch. Ophthalmoscopisch constatirt man den gleichen Zustand wie vor der Operation. Struma hat abgenommen: Halsumfang ad maximum $32^1/_2$ cm. Herzschläge ruhiger. Athembeschwerden verschwunden. Puls ist frequent. Tremor an der oberen Extremität anhaltend. Pat. schläft gut. Pat. ist nicht erregbar und gegen Sinneseindrücke nicht so empfindlich wie vor der Operation. Schlucken leicht vor sich gehend. Appetit ist besser. Hitzgefühl verschwunden, so dass Pat. Nachts die Bettdecke vertragen kann. Allgemeinbefinden vorzüglich. Pat. ist mit sich selbst zufrieden und hält sich für geheilt.

Fall 15. (Dr. Soulié.) Marie B. Morbus Basedowii. Totale und bilaterale Resection des Sympathicus cervicalis. Kein Erfolg.

Anamnese: Morbus Basedowii seit dem Jahre 1893. Vier Jahre hindurch hätte Pat. alle Behandlungen versucht. Im Jahre 1896 sei die bei ihr vorgenommene Exothyropexie ohne Erfolg geblieben. Im Jahre 1897 sei sie in die Klinik des Herrn Dr. Villeneuve zum zweiten Mal eingetreten. Sie zeigte Folgendes: Puls 110—140. Herzklopfen anhaltend. Schlaflosigkeit. Struma von der Grösse eines Truthenneneies. Die Hypertrophie befällt besonders den rechten Lappen. Exophthalmus fehlt. Tremor sehr ausgesprochen. Pat. hustet. Stimme heiser. Respiration beschleunigt. Appetitlosigkeit. Progressive Abmagerung.

Am 17. April 1897 wurde der Halssympathicus an einer Seite resecirt. Allgemeinbefinden blieb das Gleiche. Puls jedoch fiel auf 100. Nach einigen Tagen wird der Sympathicus cervicalis auch an der andern Seite resecirt. Während der folgenden 2 Wochen wurde eine deutliche Besserung constatirt. Tremor kaum sichtbar. Herzklopfen sehr selten. Puls fiel auf 90. Nach 2 Monaten erschien Pat. mit den gleichen Störungen wie sie sie vor der Operation hatte. Nach 5 Monaten ist der Exophthalmus ein wenig vorhanden. Struma zeigt keine Pulsationen. Tremor kaum sichtbar. Von Zeit zu Zeit leidet Pat. an Herzklopfen, Schwindel, Hitzgefühl und

Schweissen. Sechs Monate nach der Resection des Sympathicus: Puls 96. Pupillen dilatirt. Herzklopfen und Schweisse. Am 26. October 1897: Der Puls fiel auf 84. Einige Zeit darauf stieg der Puls wieder auf 96. Tremor ist ganz ausgesprochen.

Fall 16 (Dr. J. L. Faure). M. C., 37jährig. Morbus Basedowii. Totale Resektion des rechtsseitigen Sympathicus cervicalis und partielle ausgedehnte Resektion des linksseitigen Sympathicus cervicalis. Heilung.

Anamnese: Ein Bruder der Patientin sei irrsinnig. Eine Schwester leide an einer Nervenkrankheit. Im 24. Lebensjahre sei Pat. von einem Irrsinnsanfall, welcher 4 Monate lang gedauert hätte, befallen worden. Auftreten der Basedow'schen Störungen im Alter von 35 Jahren. — Bei seiner Aufnahme im Spital war der Exophthalmus sehr ausgesprochen. Lider die Bulbi fast vollständig bedeckend. Sehvermögen gut. Schilddrüse ganz hypertrophisch. Halscircumferenz 38 cm. Karotiden stark pulsirend. Manchmal hat Patient heftige Herzklopfanfälle. Deutlicher Tremor an den Händen. Hitzegefühl. Oft Diarrhoe.

Am 3. August 1897 wurde die totale Resektion des rechtsseitigen Halssympathicus vorgenommen. Linkerseits wurde ausschliesslich das Ganglion cervicale supremum und der unterhalb desselben befindliche Grenzstrang in einer Strecke von 4—5 cm resecirt. Wundheilung normal. Am 24. August, dem Entlassungstage, konstatirte man eine bedeutende Abnahme des Exophthalmus. Struma fast vollständig verschwunden. Halsumfang 34 cm. Patient sehr viel beruhigt. Er liess sich am 1. Oktober 1897 wiedersehen: Allgemeinbefinden vorzüglich. Herzklopfenanfälle hat er nicht mehr gehabt. Puls ist dennoch frequent. Tremor bestehend. Exophthalmus sehr viel abgenommen. Struma blieb stationär. Am 3. Juni 1898 d. h. 10 Monate nach der Operation war das Allgemeinbefinden vorzüglich. Patient ist dicker geworden. Er schläft gut. Hitzegefühl vorhanden. Die nach der Operation konstatirte Abnahme des Halses blieb stationär. Exophthalmus kaum sichtbar.

Fall 17. (Dr. J. L. Faure). D., 24jährig. Morbus Basedowii. Totale Resektion des rechtsseitigen Sympathicus cervicalis und partielle Resektion des linksseitigen Sympathicus cervicalis. Tod in der Chloroformnarkose.

Patientin zeigt sämmtliche Symptome des Morbus Basedowii: Exophthalmus sehr gross, bedeutende Struma. Heftige Tachykardie. Allgemeiner Tremor. Sensibilitätsstörungen. Verdauungsstörungen; ebenso solche der Sekretion. Ausdruck wie beim Myxoedem. Psychische Störungen. Am 15. August wurde die totale Resektion des rechtsseitigen Halssympathicus ausgeführt. Während der Exstirpation des linksseitigen Sympathicus cervicalis starb Patientin in der Chloroformnarknse. —

Fall 18. (Dr. Peugniez). X. 20jährig. Morbus Basedowii. Totale und bilaterale Resektion des Halssympathicus. Kein Erfolg. Aufgenommen am 18. Oktober 1897. —

Mutter und eine Schwester der Patientin sollen an Chorea leiden. Im 16. Lebensjahre, nachdem sie den Typhus überstanden, bemerkte sie ein Dickerwerden ihres Halses. Die Augen seien ihr aus den Orbitilhöhlen hervorgetreten. Seit ihrem Kindesalter Herzklopfen. Der Körper sei in einemfort von Schweiss bedeckt. — Bei ihrer Aufnahme im Spital konstatirte man beiderseits Exophthalmus. Dabei Epiphora, Mydriasis. Hals voluminös (Struma.) Tachykardie sehr ausgesprochen. Am 18. Oktober 1897 wurde die totale Resektion des rechtsseitigen Sympathicus cervicalis ausgeführt. Am 28. November Wundheilung: rechtsseitiger Exophthafmus sehr viel abgenommen. Pupille kontrahirt. Puls 144. Schweisse nur die linksseitige Gesichtshälfte bedeckend. Am 20. November wird auch der linksseitige Sympathicus cervicalis vollständig resecirt. Linksseitiger Exophthalmus abgenomen. Pupille blieb jedoch dilatirt. Puls 120. — Am 14. December Entlassung der Patientin. Athemnothsanfälle sowie auch Cyanose des Gesichtes verschwunden. Puls 116. Exophthalmus bleibt stationär. Am 2. Tag nach der Operation ist Patientin sehr schwach. Sie klagt über Kopfschmerzen. Sie fühlt, dass ihr eine Kugel in den Schlund steige. — Erbrechen. Athemnoth. Haemoptoe. In den folgenden Tagen wird ihr Zustand verschlimmert. Herzschläge unregelmässig. Exophthalmus kehrte wieder zurück. Thränenfluss anhaltend. Schliesslich wird Patientin cachektisch. Doppeltsehen. Später verliert Patientin das Sehvermögen ganz. Kornea wird geschwürig und die Bulbi vereitern. Tod am 9. Januar 1898.

Fall 19. (Dr. Dépage[1]). Morbus Basedowii. Totale und bilalaterale Resektion des Sympathicus cervicalis. Besserung.

Obiger Chirurg stellte im medicinischen Verein in Brüssel eine Frau, welche er wegen Morbus Basedowii drei Monate vorher operirt, vor. Er extirpirte den rechtsseitigen Halssympathicus. Linkerseits blieb jedoch eine kleine Parthie des Glangion cervicale inf. an Ort und Stelle zurück. Exophthalmus vollständig verschwunden. Der vor der Operation sehr ausgesprochene Tremor ist kaum wahrnehmbar. Patientin wird beruhigt. Allgemeinbefinden wurde ins Bessere beeinflusst. Patientin nahm an mehrere kg zu. Tachykardie verschwand jedoch nicht. Struma garnicht beeinflusst.

IV. Mit der bilateralen Dehnung des Halssympathicus behandelte Fälle von Morbus Basedowii.

Fall 1. J. F., 18jährig. Morbus Basedowii. Beiderseitige Dehnung des Halssympathikus. Besserung des Exophthalmus und Verschwinden des Tremors. Zunahme der Tachykardie. Grossmutter leide an Struma simplex. Mutter unter der Geburt gestorben. Vater Potator. Eine Schwster der Patieniin leide an Chorea. Seit dem 17. Lebensjahre sei Patientin in den ersten 3 Monaten normal menstruirt worden. Da-

[1]) Dépage, Société royale des sciences médicales et naturelles de Bruxelles. 1898.

rauf Menopause. Damit sollen Tremor an den Armen und Beinen, leichtes Herzklopfen und Struma aufgetreten sein. In die Prof. Teissier'sche Klinik aufgenommen, konstatirte man 110 Pulsationen, Tremor und eine Halscircumferenz von 33 cm. Drei Monate später in die Dr. Jaboulay'sche Klinik[1]) aufgenommen, konstatirte man einen ausgesprochenen Exophthalmus. Struma pulsans. Dabei weder Geräusch noch Schwirren. — Halscircumferenz $33^1/_4$ cm. Puls 130 regelmässig. Tremor an den Beinen und Händen. Patientin klagt über Hitzegefühl. Reflexe normal.

Am 10. December 1898 wurde die Dehnung beider Sympathici cervicales eine Minute lang von Dr. Jaboulay ausgeführt. Während der Dehnung konstatirte man eine plötzliche Beschleunigung des Pulses sowie ein plötzlitches Seltenerwerden desselben bei Beendigung der Dehnung. Abends Lagophthalmus verschwunden. Puls 144. Temperatur 37°. Am 22. December heftige Dyspnoe. Puls 144. Tremor verschwunden. Vereinzelte Rasselgeräusche an der Lungenbasis. Am 4. Januar 1899 Exophthalmus anhaltend und Tremor vollständig verschwunden. Halscircumferenz 33 cm. Patientin schläft gut. Appetit vorhanden. —

§ 4.

Wir wollen nun die durch die erwähnten Operationsmethoden gewonnenen Resultate eingehend betrachten.

a) Jaboulay führte, wie gesagt, in 6 Fällen die doppelseitige und in 2 Fällen die einseitige einfache Durchtrennung des Cervicalsympathicus aus. Die Resultate waren dabei folgende: In sämmtlichen 8 Fällen wurde einzig und allein und zwar constant der Exophthalmus durch die soeben genannte Operation beeinflusst. In der That sagt Jaboulay[2]): „Der Exophthalmus nimmt seit dem ersten Tag ab und am 2. Tag nach der Operation ist derselbe sogar fast vollständig verschwunden. Die Lider bedecken die Bulbi vollständig. Die Pupillen werden punktförmig. Sämmtliche Augenveränderungen (Zeichen von Graefe, Stellwag etc.) verschwinden.“ Diese Abnahme des Exophthalmus hält auch später an, wie man dies bei den im Zeitraum von 2 Monaten bis 4 Jahren beobachteten Fällen 4, 5, 3 und 1 sehen kann. — „Dagegen braucht die Struma eine viel längere Zeit zum Abnehmen. Gewöhnlich verkleinert sich das Volum derselben deutlich in den

---

[1]) Jaboulay, Chirurgie du Grand Symp. cerv. pag. 79.
[2]) Derselbe, Loco citato. pag. 40.

ersten 10 Tagen nach der Operation (Jaboulay.) In der That nahm die Halscircumferenz in sämmtlichen Fällen um 2—3 cm ab. Diese Abnahme der Struma scheint auch späterhin anzuhalten und sogar Fortschritte zu machen. Im Fall 3 recedivirte jedoch die Struma nach einem Jahre. — „Auch die Tachykardie wird beeinflusst, indem die Herzkontractionen regelmässiger und ruhig werden (Jaboulay).“ Indessen bestand die Tachykardie im Fall 1 sowohl während der Entlassung als auch 4 Jahre später fort. Ebenso trat die Tachykardie im Falle 2 nicht lange nach der Operation mit der gleichen Intensität wie vor der Operation auf. — Nach einem Jahre zeigte diese Patientin Erscheinungen der Herzinsuffizienz, an der sie nach einem halben Jahre zu Grunde ging. Dann im Fall 3 fiel der Puls von 110 auf 100. — Im Fall 4 wurde der Puls nicht beeinflusst. Der Fall 5 zeigte keine Tachykardie vor der Operation. Im Fall 6 wird von einer Beeinflussung der Tachykardie nichts erwähnt, obwohl diese Patientin vor der Operation einen Puls von 116 in der Minute zeigte. Endlich in den Fällen 7 und 8 fiel der Puls von 170—120 auf 90 herab. —

Das spätere Verhalten dieser Kranken war Folgendes:

Die Patientin 2 kommt, da sie $1^1/_2$ Jahre nach der Operation starb, nicht in Betracht. —

Die Patientin 1, welche 4 Jahre lang beobachtet wurde, konnte 12 Stunden täglich in der Fabrik arbeiten, während ihr jede schwere Arbeit vor der Operation unmöglich war. Sie zeigte einen leichten Exophthalmus. Tremor nicht wahrnehmbar. Wenngleich der Puls noch frequent blieb, hörten doch die Herzklopfanfälle auf. Die Strumaabnahme blieb stationär. Dieser Erfolg, welchen Jaboulay für Heilung halten will, dürfte indess zum Theil auch auf die vorausgegangenen Schilddrüsenoperationen, denen die Patientin sich unterzogen hatte, zurückgeführt werden. —

Ferner kehrten bei dem 13 Monate lang beobachteten Fall (3) der Exophthalmus und das Herzklopfen nicht wieder. Der Puls 90. Der Tremor verging, so dass Patientin stricken konnte. Allgemeinbefinden vorzüglich. Patientin wurde dicker und kräftiger. Die Struma hat indessen recidivirt. —

Weiter zeigte der zwei Monate lang beobachtete Fall (4) eine

bedeutende Besserung. — Patientin steigt die Treppen mit grosser Leichtigkeit auf und ab, schläft ruhig und geht ihrer Beschäftigung nach. Ihr Charakter wurde vollständig modificirt. —

Ferner war im Fall (5) der mehr rechterseits vorhandene Exophthalmus drei Monate nach der Operation vollständig verschwunden. Die Pupille blieb jedoch reehterseits mehr dilatirt als linkerseits. Die sehr zufriedene Patientin steigt die Treppen zu ihrer im 4. Stock gelegenen Wohnung mit grosser Leichtigkeit auf und ab. Die Struma nahm ab. Die Erstickungsanfälle stellten sich nicht mehr ein. Die Stimme wurde normal. Jaboulay hält diesen Fall für bedeutend gebessert. —

Endlich entgingen die 3 Uebrigen der weiteren Beobachtung, indess auf Grund ihres Zustandes am Entlassungstage hält Jaboulay den Fall 6 für geheilt, und die Fälle 7 und 8 für bedeutend gebessert. —

Kurzum, Jaboulay will bei seinen 8 Operirten 2 Heilungen, 5 Besserungen und einen 1 Todesfall aufgewiesen haben. —

Diese obigen Fälle beweisen also deutlich, dass die Tachykardie durch die einfache Durchschneidung des Cervicalsympathicus fast gar nicht beeinflusst wird. Das war auch auf Grund des im § 1. S. 63 und 64 Erwähnten nicht anders zu erwarten. Auf die gleichen Erwägungen (§ 1. S. 63 und 64) kam später auch Jaboulay selbst. Auch er schlug vor, die Mitresektion des Ganglion cervicale inf. da, wo die Tachykardie ausgesprochen ist, auszuführen.

b) Von den 27 Fällen, in denen die partielle ausgedehnte Resektion des Halssympathicus ausgeführt wurde, trat in den Jonnesco'schen Fällen eine sofortige, schnelle und sehr ausgesprochene Besserung ein: Der Exophthalmus verschwand in den ersten Tagen. Die Pupillen wurden und blieben eng. Die Struma nahm in den ersten 8 Tagen ab, so dass der Halsumfang um 2 cm abnahm. Die Tachykardie persistirte jedoch. Der Puls betrug immer noch 110—120. Indess wiederholten sich die Herzklopfenanfälle nicht. Der Gesichtsausdruck wurde derart modificirt, dass die Patientinnen nicht wieder zu erkennen waren. Die Depression machte einer Zufriedenheit der Patientinnen Platz. Diese Resultate, welche von Herrn Prof. Jonnesco sowohl in den Archives provinciales de Chirurgie als auch auf dem X. französischen Kongress für Chirurgie im Jahre 1896 berichtet wurden, hielten

auch sgäter an: Denn 2 Jahre nach der Operation waren im Fall 1 der Exophthalmus und die Struma verschwunden. Die Halscircumferenz nahm um $4^1/_2$ cm (vor der Operation 37 cm, nach der Operation $32^1/_2$ cm) ab, obgleich Patientin dicker wurde. Die Tachykardie war ebenfalls verschwunden. Puls 74—80. Herzschläge normal. Die Karotiden pulsiren nicht mehr. Der Tremor, das Hitzegefühl und die Schweisse waren ebenfalls verschwunden. Gesichtsausdruck normal. — Bei der zuletzt 5 Jahre nach der Operation erschienenen Patientin 2 waren ebenfalls der Exophthalmus und die Struma verschwunden. Ebenso der Tremor. Der Halsumfang nahm um 3 cm ab. Die Patientin wurde dicker, blühend. Der Puls 80 in der Ruhe, steigt jedoch bei Aufgeregtwerden der Patientin auf 90—100. Patientin hält sich für vollständig geheilt. —

Sodann resecirte Jaboulay, wie gesagt, die beiden Sympathici cervicales bis zum Ganglion cervicale inf. nur im Falle 3. In 6 Fällen führte er jedoch die doppelseitige Resektion des Ganglion cervicale supremum mit Einschluss einer kleinen Portion des Grenzstranges und einmal (Fall 6) die einseitige Resektion nur des Ganglion cervicale supremum aus.

In sämmtlichen diesen 8 Fällen verschwand der Exophthalmus zum grössten Theil oder vollständig sofort nach der Operation. Die Struma nahm ab. Die Tachykardie persistirte jedoch.

Die späteren Resultate waren dabei folgende: Der Fall 3 wurde 7 Monate lang beobachtet und zeigte eine progressiv fortschreitende Besserung. 10 Stunden täglich arbeitend, konnte Patientin auch die Treppen ohne Athemnoth steigen. Der Tremor war verschwunden. Indess hatte sich die Struma vergrössert. — Die Patientin (Fall 4), welche sich für geheilt hielt, starb an mit Lungenentzündung komplicirter Influenza. — Der Fall 5 kam 6 Monate später zur Beobachtung: Der Exophthalmus, das Herzklopfen, die Dyspnoe und der Tremor waren vollständig verschwunden. 10 Stunden täglich als Wäscherin arbeitend, konnte Patientin auch zu ihrer im 5. Stock gelegenen Wohnung mit Leichtigkeit steigen. —

Es starben aber der Fall 6 ein Monat nach einer Schilddrüsenoperation, der Fall 7 am 10. Tag mit Lungenerscheinungen und der Fall 8 an Gesichtserysipel am 8. Tage. —.

Von den zwei letzten nicht weiter beobachteten Fällen hält

Jaboulay den Fall 9 für bedeutend gebessert und den Fall 10 für vollständig geheilt.

Er will also bei seinen 8 Operirten 2 Heilungen, 2 Besserungen und 4 Todesfälle bekommen haben. —

Dann, obwohl die Resection des Cervicalsympathicus im Fall von Chauffard und Quénu (11) eine sehr beschränkte war, wurden doch der Exophthalmus und die Struma sofort gebessert. Die Tachycardie bestand jedoch fort. $2^1/_2$ Monate später traten dann heftige Herzklopfenanfälle auf und Pat. starb an Digitalinvergiftung (grains de Digitalin).

Im Faure'schen Fall (12) schritt die ursprüngliche Besserung fort, denn der Exophthalmus war nach 4 Monaten vollständig verschwunden. Die Halscircumferenz hat um 4 cm abgenommen. Das Allgemeinbefinden wurde sehr gut. Die Tachycardie persistirte jedoch.

Im Falle von Juvara und Cerchez (13), welcher von vornherein weder Exophthalmus, noch Tachycardie zeigte, verschwanden die Athemnoth und der Tremor. Die Struma nahm so sehr ab, dass man diese Patientin für geheilt halten könnte.

Auch den Durand'schen Fall (14) könnte man zu den Heilungen rechnen, denn, obwohl die Tachycardie nach der Operation sich vergrösserte, der Puls 128 und das Allgemeinbefinden schlechter wurde, war Patient nach einem Jahre mit sich selbst sehr zufrieden. Das Herzklopfen, der Tremor und der Exophthalmus waren verschwunden. Die Struma war verkleinert. Der Mann wurde dicker und konnte seinem Beruf nachgehen.

Der Témoin'sche Fall (15), welcher einen typischen Morbus Basedowii zeigte und bei welchem lediglich das Ganglion cervicale supremum resecirt wurde, starb 3 Monate nach der Operation an Herzinsuffizienz.

Im Fall von Combemale und Gaudier (16) verschwanden sämmtliche Basedow'schen Symptome, die Praecordialschmerzen, die Athemnoth, das Herzklopfen etc. sofort nach der Operation. Sogar die Tachycardie wurde ein wenig beeinflusst, denn der Puls fiel von 200 auf 98 herab. Diese Besserung hielt auch 1 Monat später an. Mit sich selbst sehr zufrieden, ging Patientin wieder ihrem Beruf nach.

Der Schwartz'sche Fall (17) zeigte eine progressive Besserung. Zwei Monate nach der Operation war der Exophthalmus fast ver-

schwunden. Die Struma hatte abgenommen. Die Tachycardie bestand jedoch fort. Allgemeinbefinden sehr gut.

Bei dem zweiten Schwartz'schen Fall (18) sank der rechte Bulbus nach der rechtseitigen Operation zurück. Die Tachycardie bestand jedoch bei der Entlassung fort. Vier Monate später war nur der rechte Schilddrüsenlappen verkleinert und der Exophthalmus vollständig verschwunden. Die Erstickungsanfälle wiederholten sich jedoch. Der Puls 110. Nach der diesmaligen linksseitigen Operation wurden die gleichen Beeinflussungen an dieser Seite beobachtet. Der Puls blieb jedoch frequent. Bei der Entlassung sehr viel gebessert, entging Patient der weiteren Beobachtung.

Ferner führte G. Marchant, wie erwähnt, die partielle ausgedehnte Resection des Cervicalsympathicus in 8 Fällen von Morbus Basedowii aus und bewirkte eine sofortige Besserung der Symptome: Sein Fall 24 starb am 4. Tage nach der Operation mit den Erscheinungen des Delirium tremens.

Von den 5 Beobachteten, sollen die Fälle 19 und 20 drei Jahre nach der Operation und der Fall 26 ein Jahr nach der Resektion Heilung, dagegen die Fälle 21 und 23 Besserung nach 2 Monaten gezeigt haben. Endlich entgingen der weiteren Beobachtung die Fälle 22 und 25, von denen der eine eine bedeutende und der andere eine leichte Besserung nach der Operation gezeigt hätten.

G. Marchant, welcher seine Kranken mit grossem Interesse beobachtet hat, that nun folgenden interessanten Ausspruch: „Sämmtliche Kranke gehen nach der Operation zunächst durch das Stadium der sofortigen Besserung. Letztere ist eine erhebliche: Schon von dem Abend des Operationstages an nimmt der Exophthalmus beiderseits gleichmässig oder mehr an der einen als an der andern Seite ab. Der Gesichtsausdruck wird seit dem 2. Tag modificirt. Beim Schlafen der Kranken bedecken die Lider die Bulbi vollständig. Die Besserung hält mehrere Wochen an. Indess unter dem Einfluss der Müdigkeit, Aufregung und körperlichen Anstrengungen kann der Exophthalmus vorübergehend wiederkehren, um mit dem Aufhören der Ursache wieder zu verschwinden. Es ist dabei schwierig, die in der Struma sich abspielenden Vorgänge, so lange der Verband liegen bleibt, festzustellen. Erst nach der Entfernung des Letzteren constatiert man eine Abnahme des Halsumfanges. Dagegen brauchen die Tachycardie und

der Tremor sowie die Diarrhoe eine viel längere Zeit zu ihrem Verschwinden. Alle diese glücklichen Umänderungen sind indess noch keine definitiven. Sämmtliche Kranken müssen nämlich erst durch ein zweites Stadium, das der Krankheitswiederkehr (Stade d'incertitude), welches jedoch unvollständig und für die Kranken weniger angreifend ist, und dessen Dauer nicht genauer bestimmbar, aber Wochen oder Monate betragen könne, gehen, bis sie in das dritte Stadium, das der dauernden Besserung oder Heilung eintreten. Ermuthigend ist es dabei, dass sämmtliche Kranken, sogar diejenigen, deren Heilung noch nicht sicher ist, die Operation für eine Wohlthat erklärt haben. Sie haben die anfäng-

Autoren	Fälle	Die Erscheinungen vor der Operation			
		Exophthalmus	Struma	Tachykardie	Tremor
			Halsumfang	Puls	
Th. Jonnesco	1	wenig ausgesprochen	37 cm	110—120	ausgesprochen
Derselbe	2	sehr ausgesprochen	33 cm	110—120	-
Jaboulay	3	„	33 cm	100—110	-
Derselbe	4	wenig ausgesprochen	39 1/2 cm	?	-
Derselbe	5	ausgesprochen	keine Struma	100—110	-
Derselbe	6	Glotzaugen	40 cm	130	-
Derselbe	7	„	35 cm	128	nicht vorhanden
Derselbe	8	ausgesprochen	kleine Struma	100—110	ausgesprochen
Derselbe	9	sehr ausgesprochen	„	148	obere Extremität
Derselbe	10	wenig ausgesprochen	?	?	?
Chauffard und Quénu	11	sehr ausgesprochen	38 cm	110	ausgesprochen
Faure	12	„	39 cm	120—180	-
Cerchez und Juvara	13	nicht vorhanden	sehr vergrössert	nicht vorhanden	sehr ausgesprochen
Durand	14	wenig ausgesprochen	vergrössert	115—130	obere Extremität
Témoin	15	Glotzaugen	„	sehr beschl. (unzählbar)	sehr ausgesprochen
Combemale und Gaudier	16	ausgesprochen	36 cm	200	?
Schwartz	17	„	38 cm	144	obere Extremität
Derselbe	18	sehr ausgesprochen	40 cm	124	—
G. Marchant	19	Glotzaugen	vergrössert	70	ausgesprochen
Derselbe	20	ausgesprochen	„	?	?
Derselbe	21	sehr ausgesprochen	„	100	ausgesprochen
Derselbe	22	ausgesprochen	34 cm	96	-
Derselbe	23	sehr ausgesprochen	40 cm	78—80	leicht
Derselbe	24	wenig ausgesprochen	37 1/2 cm	100	obere Extremität
Derselbe	25	ausgesprochen	?	?	?
Derselbe	26	Glotzaugen	vergrössert	intensiv	ausgesprochen
Mariani	27	sehr ausgesprochen	„	80—115	-

lichen lästigen Symptome nicht mehr. Die Gemüthsbewegungen nehmen ab. Der Appetit kehrt wieder. Kurzum, eine beträchtliche Umwandlung tritt im Allgemeinbefinden ein".

Schliesslich waren auch bei dem Mariani'schen Fall (27) ausser der Tachycardie, welche trotz des Abfalls des Pulses von 115 auf 90, persistirte, die übrigen Basedow'schen Symptome nach 4 Monaten progressiv verschwunden. Ebenso das Herzklopfen und der Tremor. Das Allgemeinbefinden wurde gebessert. Patientin wurde dicker und war mit sich selbst sehr zufrieden.

Folgende Tabelle giebt nun übersichtlich die geschilderten 27 Fälle nebst ihren Resultaten wieder:

Dauer der Beobachtung	Die Modification der Symptome nach der Operation				Heilungen	Besserungen	Misserfolge	Todesfälle
	Exophtalmus	Struma Halsumfang	Tachykardie Puls	Tremor				
2 Jahre	verschwunden	32 1/2 cm	74—80	verschwunden	1	—	—	—
5 Jahre	„	30 cm	90—100	„	1	—	—	—
7 Monate	„	es nahm zu	100	„	—	1	—	—
—	fast verschwunden	38 cm	?	aufgehört	—	—	—	1
5 Monate	verschwunden	—	110—120	verschwunden	1	—	—	—
—	verkleinert	37 cm	90—100	aufgehört	—	—	—	1
—	es verschwindet	33 cm	120	—	—	—	—	1
—	verkleinert	?	104	?	—	—	—	1
—	verschwunden	?	110	abgenommen	—	1	—	—
—	verkleinert	?	?	?	1	—	—	—
2 1/2 Mon.	„	36,5 cm	100	abgenommen	—	—	1	—
4 Monate	fast verschwunden	35 cm	100	„	—	1	—	—
—	verschwunden	sehr verkleinert	—	verschwunden	1	—	—	—
1 Jahr	„	verkleinert	104—128	„	1	—	—	—
4 Monate	vergrössert	Status quo	Status quo	wenig abgenommen	—	—	1	—
1 Monat	fast verschwunden	„	98	fast vollständig verschwunden	—	1	—	—
9 Monate	„	38 cm	108—112	verschwunden	—	1	—	—
—	sehr reducirt	38 cm	110	—	—	1	—	—
3 Jahre	verschwunden	verschwunden	80	verschwunden	1	—	—	—
3 Jahre	„	„	verschwunden	„	1	—	—	—
Monate	verkleinert	Status quo	130	fortbestehend	—	1	—	—
1 Monat	„	„	abgenommen	abgenommen	—	1	—	—
Monate	verschwunden	38 cm	76	verschwunden	—	1	—	—
—	—	—	—	—	—	—	—	1
—	verschwunden	—	—	—	—	1	—	—
1 Jahr	„	verschwunden	verschwunden	verschwunden	1	—	—	—
Monate	„	verkleinert	90	„	—	1	—	—
				Total	9	11	2	5

Also von den 27 Fällen, welche mit der partiellen mehr oder weniger ausgedehnten Resektion des Halssympathicus behandelt wurden, werden 9 Heilungen (33,3 pCt.), 11 Besserungen (40,7 pCt), 2 Misserfolge (7,4 pCt) und 5 Todesfälle verzeichnet.

Da diese Kranken (Fälle 4, 6, 7, 8 und 24) an intercurrenten Krankheiten gestorben sind, so dürfte zunächst die in Rede stehende Operation keine Mortalität haben.

Nun dem Mattiessen'schen Ausspruch, dass die Basedowschen Kranken, wenn sie nur von den quälenden Symptomen, gleichviel durch welche Operation, befreit worden wären, als geheilt zu betrachten sind, könnten die soeben erwähnten 9 Heilungen (Fälle 1, 2, 5, 10, 13, 14, 19, 20 und 26) wohl entsprechen. Denn, obgleich der Puls bei denselben nach der Operation noch frequent blieb, waren doch die sehr lästigen Herzklopfenanfälle ver-verschwunden. Ebenso der Exophthalmus, die Struma, der Tremor, der nervöse Zustand, das Hitzegefühl, die Diarrhoe etc. Das Allgemeinbefinden wurde gebessert und die Körperkraft kehrte in kurzer Zeit wieder zurück. Diese Kranken steigen die Treppen auf und ab und gehen ihrem Beruf nach. Ein Theil dieser Patientinnen arbeitet 10 Stunden täglich ohne die geringste Störung. Dieser Zustand bestand sogar 1—5 Jahre nach der Operation fort. Endlich hatte auch die Tachycardie immer mehr die Neigung, mit der Zeit zu verschwinden. Wenn auch der Ausspruch von Berudt und Wolff, dass man kaum einen einzigen Heilungsfall aufweisen würde, wollte man unter den Heilungen, die beim Morbus Basedowii durch die Strumectomie gewonnen wurden, eine Restitutio ad integrum verstehen, auch durch diese Fälle bestätigt wird, so entsteht aber die berechtigte Frage, in wieweit ein nach der Operation fortbestehender leichter Grad von Exophthalmus oder Tachycardie noch störend sei, d. h. ob derartige Kranken ihren Beschäftigungen ohne Beschwerden nachzugehen im Stande seien.

Dagegen wurden die übrigen 11 Kranken (die Fälle 3, 9, 12, 16, 17, 18, 12, 22, 23, 25 und 27) als gebessert angesehen, denn neben der Persistenz der Tachycardie stellten sich bei einigen derselben leichte Herzklopfenanfälle wieder ein. Bei Anderen persistirte der Tremor. Endlich bei anderen nahm die Struma zu. Alle diese Kranken erfreuten sich eines guten Allgemeinbefindens und hielten, wie gesagt, die bei ihnen vorgenommene Operation für eine

Wohlthat, da sie von den früheren lästigen Symptomen befreit wurden. Die Neigung zu Gemüthsbewegungen nahm ab. Der Appetit kehrte wieder. Sehr wahrscheinlich gingen alle diese Kranken zur Zeit der Beobachtung durch das Stadium der Krankheitswiederkehr, dessen Dauer, wie § 4 S. 122 gesagt, kurz oder lang sein kann, um darauf in die definitive Heilung einzutreten. Denn der grösste Theil dieser Kranken wurde nur einige Monate lang beobachtet.

Schliesslich endigten die Fälle 11 und 15 mit einem Misserfolg, denn die nach der Operation gewonnene leichte Besserung war nur von kurzer Dauer. Die persistirende Tachycardie wurde bald von häufigen Herzklopfenanfällen begleitet. Das brachte mit sich, dass die Patientin (11) Grains de Digetalin gebrauchte und an deren Vergiftung zu Grunde ging. Die andere Patientin (15) starb an Herzensuffizienz.

Wie wir sehen, hat die Tachycardie in sämmtlichen 27 Fällen, in welchen das Ganglion cervicale inf. N. Sympathici intact gelassen wurde, trotz des Verschwindens der übrigen Basedow'schen Symptome persistirt. Der Puls, welcher fast ebenso frequent, wie vor der Operation blieb, hatte jedoch die Neigung, nach einer längeren oder kürzeren Zeit abzunehmen.

c) Die bilaterale und totale Resection des Halssympathicus erwies in den 19 Fällen von Morbus Basedowii, in denen sie bisher angewandt wurde, folgende Resultate:

In sämmtlichen Jonnesco'schen 14 Fällen waren seit dem 2. Tag nach der Operation die Basedow'schen Erscheinungen, eine nach der anderen verschwunden. Es trat zunächst eine sofortige Besserung auf, die täglich fortschritt, um in wahre Heilungen zu endigen.

Die Patientin (1) zeigte am 12. Tage, an welchem sie entlassen wurde, Folgendes: Der anfänglich bedeutende Exophthalmus war fast vollständig verschwunden. Ebenso die Zeichen von Graefe, Stellwag etc. Die grosse Struma hat sehr abgenommen, so dass der Halsumfang 35 cm (vorher $38^1/_2$ cm) betrug. Die heftige Tachycardie war ebenfalls verschwunden, so dass von 150 auf 80—90 herunterfiel. Ebenso die Tremor an Kopf und unteren Extremitäten. Vor allem war der psychische Zustand ein sehr befriedigender.

Nach $6^1/_2$ Monaten war dann Patientin vollsändig geheilt: Der Exophthalmus und die Struma waren verschwunden. Der Puls wurde regelmässig, 80 bis 85 in der Minute. Die Herzklopfenanfälle wiederholten sich nicht mehr.

Der Patient (2) litt sowohl an doppelseitigem Glaukom als auch an Morbus Basedowii (leichter Form). Der Exophthalmus fehlte. Die sofortige Besserung hatte hier so rasche Fortschritte gemacht, dass der Kranke bei seiner Entlassung, also ein Monat nach der Operation, als geheilt angesehen werden musste. Denn die vorhin sehr grosse Struma hatte bedeutend abgenommen, so dass die Halscircumferenz um $3^1/_2$ cm kleiner wurde (vorhin $42^1/_2$ cm). Die Tachycardie war verschwunden, so dass der Puls zwischen 76 und 86 in der Minute schwankte (vorher 120—150). Ebenso die Athemnoth. Patient war sehr beruhigt und sehr zufrieden, dass er mit seinem rechten Auge immer besser sehen konnte. (Das linke Auge war wegen der Atophie des N. opticus nicht zu beeinflussen.)

Vier Monate später schrieb Pat. uns, dass er vollständig geheilt sei. Die Struma hätte noch mehr abgenommen. Die Tachycardie sei vollständig verschwunden. Mit dem rechten Auge sähe er 8 cm grosse Buchstaben in einer Entfernung von $2^1/_2$ Metern. Demnach wurde in diesem Fall neben einer deutlichen Besserung des Glaukoms auch eine Heilung des Morbus Basedowii erzielt.

Zwanzig Tage nach der Operation entlassen, zeigte der Fall 3 Folgendes: Grosser Exophthalmus vollständig verschwunden. Bedeutende Abnahme der Struma (Halsumfang 33 cm, vorher 37 cm). Herzklopfenanfälle und Tachycardie verschwunden, so dass der Puls zwischen 80 und 90 schwankte, (vorher 130—140 in der Minute). Ebenso der Tremor. Allgemeinbefinden sehr befriedigend. Obwohl diese Patientin der weiteren Beobachtung entging, kann sie auf Grund ihres soeben erwähnten Zustandes als geheilt betrachtet werden.

Der Patient (4) zeigte einen leichten Morbus Basedowii. Der Exophthalmus fehlte. Dieser Patient hatte jedoch Struma, sodass der Halsumfang 38 cm betrug, dann Tachycardie (100—120 Pulsschläge) und Tremor an der oberen Extremität. Ein Monat nach der Operation: Struma sehr abgenommen. Tachycardie ver-

schwunden, so dass der Puls 80 betrug. Dann leichter Tremor, welcher später verschwand. Patient wurde vollständig geheilt.

Die Patientin (5) litt sowohl an Morbus Basedowii als auch an Hystero-Epilepsie. Exophthalmus und Tremor waren nicht vorhanden. Ein Monat nach der Operation: Struma abgenommen. Der Puls fiel auf 90 herunter (vorher 120). Von Zeit zu Zeit hat Patientin noch Bewusstseinstrübungen, später epileptiforme Anfälle. Die Operation hat der Patientin bezüglich der Struma grossen Nutzen gebracht und ihren früheren Zustand sehr gebessert.

Der Fall 6, welcher die Operation nur an der rechten Halsseite zuliess und der weiteren Beobachtung entging, kann natürlich bezüglich des späteren Resultates nicht in Betracht kommen. Dennoch wurde bei der Entlassung dieses Patienten eine leichte Besserung der Basedow'schen Erscheinungen constatirt.

Die Patientin (7) litt an leichtem Morbus Basedowii. Der Exophthalmus war nicht vorhanden. Ein Monat nach der Operation: Die Tachycardie (120 Pulsschläge) war verschwunden, so dass der Puls auf 100 herabfiel. Tremor an der oberen Extremität sehr abgenommen. Struma verkleinert. Allgemeinbefinden gut. Patientin ist mit sich selbst sehr zufrieden. Dann bei der Entlassung derselben bedeutende Besserung. Seither wurde sie nicht weiter beobachtet.

Im Fall 8 war die Struma nicht manifest. Der Puls 80. Die Tremor war nicht zugegen. Bei der Entlassung war der vor der Operation im Krankheitsbild dominirende Exophthalmus kaum zu sehen. Der Puls hielt sich die ganze Zeit an 80. Die Herzklopfenanfälle wiederholten sich nicht. Zwei Jahre später war Pat. vollständig geheilt: Exophthalmus verschwunden. Puls 76. Patientin geht ihrem Beruf nach.

Der Fall 9 zeigte folgendes: Einen Monat nach der Operation hatte der riesige Exophthalmus (Glotzauge) sehr abgenommen. Die Struma resp. Halscircumferenz nahm um 2 cm ab. (Vorher 34 cm.) Der Puls fiel von 120 auf 100 herab und wurde voll und regelmässig. Tremor verschwunden. Patientin wurde beruhigt und war sehr zufrieden. Da sie Ausländerin war, konnte sie nicht weiter beobachtet werden. In dessen auf Grund der bei der Entlassung konstatirten Besserung glauben wir, dass diese Patientin heute vollständig gesund geworden ist.

Der Fall 10 zeigte keine Tachykardie. Puls 74. Ebenso fehlte der Tremor. Drei Monate nach der Operation hatte der riesige Exophthalmus (Glotzaugen) sehr abgenommen, so dass die Lider die Augäpfel vollständig bedecken konnten. (Verschwinden des bedeutenden Lagophthalmus). Conjunctivitis zum grössten Theil vergangen. Patient sieht besser und kann sich allein führen. Halsumfang nahm um 2 cm ab (vorher 41 cm). Der Puls hielt sich um 70. In diesem Falle schritt nun die sofort nach der Operation gewonnene Besserung uuaufhörlich bis zur Entlassung fort. Seitdem entging Pat. der weiteren Untersuchung.

Im Fall 11 nahmen der sehr ausgesprochene Exophthalmus, die manifeste Struma, die Tachykardie (Puls 110) und der Tremor wenige Tage nach der Operation an Intensität ab. Diese Besserung schritt täglich bis zur Entlassung der Patientin fort. An diesem Tage war der Exophthalmus fast vollständig verschwunden. Die Herzklopfenanfälle und die Tachykardie hörten auf. Der Puls 86—96. Struma verkleinert, so dass der Halsumfang um 2 cm abnahm (vorher 31 cm). Ein Jahr später war Patientin vollständig geheilt. Denn der Exophthalmus war vollständig verschwunden. Ebenso die Struma. Der Puls hielt sich an 90. Die Herzklopfenanfälle kehrten nicht wieder. Patientin war dicker geworden und mit sich selbst zufrieden.

Im Falle 12 war die sehr ausgesprochene Exophthalmus ein Jahr nach der Operation fast vollständig verschwunden. Der Puls blieb normal wie vor der Operation. Allgemeinbefinden vorzüglich. Die Struma nahm indess zu. Hier wurde also eine deutliche Besserung gewonnen. Ohne die Vergrösserung der Struma hätte man diese Patientin für geheilt gehalten. Da jedoch sämmtliche Basedow'sche Erscheinungen verschwunden waren, wurde Patientin zu einer einfach Strumösen umgewandelt.

Der Fall 13 ist sehr interessant. Trotz der vorgenommenen partiellen Strumectomie, wurden die Basedow'schen Symptome hintensiver. Erst nach der totalen und bilateralen Resection des Halssympathicus fiel der Puls sofort auf 60 herab (vorher 120). So hielt sich der Puls lange Zeit und schwankte dann zwischen 60—86. Die Herzklopfenanfälle und der nervöse Zustand sind vollständig verschwunden. Patient schlief ruhig. Ein Jahr später bei Gelegenheit einer Herniotomie constatirte man, dass der Patient

vollständig geheilt war. Nach 6 Monaten sah man den Pat. wieder und die Heilung war eine anhaltende. Allgemeinbefinden vorzüglich. —

Schliesslich zeigte die Patientin 14 bei ihrer Entlassung eine deutliche Besserung sämmtlicher Basedow'schen Symptome. Da dieselbe vor kurzer Zeit operirt wurde, kann man von einem späten Resultat vorläufig nicht sprechen. —

Die bei der an einer grossen Struma und einer sehr ausgesprochenen Tachykardie (110—140) leidenden Soulié'schen Patientin (15) zunächst vorgenommene Exothyropexie hatte keine Besserung gebracht. Es folgte dann die Resection des Halssympathicus, welche eine deutliche, 2 Monate lang dauernde Besserung herbeigeführt hat, sodass der Puls auf 90 herabfiel und das Herzklopfen seltener wurde. Allein das Herzklopfen kehrte nach 6 Wochen wieder, obwohl der Puls sich auf 90 hielt. Nach einer partiellen Strumectomie fiel der Puls auf 84. Derselbe stieg jedoch nach einiger Zeit wieder auf 96. Der Tremor wurde stärker. Daher hielt Soulié diesen Fall für einen Misserfolg.

Dagegen berichtet Faure von einem Heilungsfall (16), in welchem die Besserung der Basedow'schen Erscheinungen sofort nach der Operation sich gezeigt hat. Diese Heilung war nach 10 Monaten noch eine anhaltende. Das Allgemeinbefinden der Patientin vorzüglich.

Der zweite Faure'sche Fall (17) kommt hier nicht in Betracht, weil die Patientin unter der Chloroformnarkose, also, in einer von der Resection des Sympathicus ganz unabhängigen Weise starb. —

Die bei dem Peugniez'schen Fall (18) sofort nach der Sympathicusresection eingetretene Besserung der Basedow'schen Symptome hielt nur kurze Zeit an. — Denn nach einiger Zeit nahm der Exophthalmus wieder so sehr zu, dass die Lider die Bulbi nicht vollständig bedecken konnten. Die nach der Operation abgefallene Tachykardie wurde ebenfalls wieder heftig, sodass die Herzschläge unregelmässig wurden. Das Allgemeinbefinden wurde dabei verschlimmert. Die Patientin wurde cachektisch und starb $1\frac{1}{2}$ Monate nach der Operation. —

Schliesslich trat im Dépage'schen Fall (19) eine bedeutende Besserung ein. Denn der Exophthalmus war 3 Monate nach der Operation vollständig verschwunden. Ebenso der Tremor. Das

Allgemeinbefinden wurde gebessert, sodass das Körpergewicht um mehrere kg zunahm. Die Tachykardie bestand fort, indessen wurde der Puls regelmässig. Die Struma wurde nicht beeinflusst.

Also von den 17 Fällen, in denen die totale und bilaterale Resection des Cervicalsympathicus ausgeführt wurde, sind zunächst

Autoren	Fälle	Die Erscheinungen vor der Operation			
		Exophthalmus	Struma	Tachykardie	Tremor
			Halsumfang	Puls	
Th. Jonnesco	1	sehr ausgesprochen	38½ cm	120—150	ausgesprochen
Derselbe	2	nicht vorhanden	42½ cm	120—150	do.
Derselbe	3	sehr ausgesprochen	37 cm	140	am ganzen Körper
Derselbe	4	nicht vorhanden	38 cm	120	an ober. Extrem.
Derselbe	5	do.	35½ cm	120	nicht vorhanden
Derselbe	7	do.	36 cm	120	obere Extremität
Derselbe	8	Glotzaugen	nicht vorhanden	80	nicht vorhanden
Derselbe	9	do.	34 cm	120	am ganzen Körper
Derselbe	10	do.	41 cm	74	nicht vorhanden
Derselbe	11	wenig ausgesprochen	31 cm	110	do.
Derselbe	12	sehr ausgesprochen	38½ cm	76	obere Extremität
Derselbe	13	nicht vorhanden	Strumectomie	120	do.
Derselbe	14	sehr ausgesprochen	34 cm	120—130	do.
Soulié	15	nicht vorhanden	Hypertrophie des rechten Lappens	110—140	sehr ausgesprochen
Faure	16	sehr ausgesprochen	38 cm	80—100	an der ob. Extrem.
Peugnecz	18	do.	voluminös	frequent	nicht vorhanden
Dépage	19	do.	vorhanden	do.	sehr ausgesprochen

10 Heilungen (=58,9 pCt.) zu verzeichnen. In diesen 10 Fällen konstatirt man nämlich, dass neben dem rapiden Verschwinden des Exophthalmus, der progressiven Abnahme der Struma und des Tremors sowie dem Vergehen sämmtlicher übriger Zeichen wie der Hyperhydrosis, des Hitzegefühls, der Diarrhöe, nervöser Erregbarkeit etc., auch die Tachykardie manchmal plötzlich, andere Male im Zeitraum von einigen Tagen verschwindet, sodass der Puls beträchtlich (wie z. B. im Fall 2 von 150 auf 76) herabfällt und normal wird. Dieses Verschwinden der Tachykardie hielt in den in Rede stehenden Fällen auch später an.

Dagegen haben sowohl die Tachykardie als auch die übrigen Basedow'schen Störungen in den Fällen 15 und 18 (=11,7 pCt) recidivirt. Indessen kamen diese beiden Patientinnen erst in

einem fortgeschrittenen Krankheitsstadium, im Zustand der Kachexie zur Operation. —

Folgende Tabelle giebt nun übersichtlich die geschilderten 17 Fälle nebst ihren Resultaten (mit Ausschluss der Beobachtungen 6 und 17) wieder:

Dauer der Beobachtung	Die Modification der Symptome nach der Operation				Heilungen	Besserungen	Misserfolge
	Exophthalmus	Struma	Tachykardie	Tremor			
		Halsumfang	Puls				
6½ Mon.	verschwunden	35 cm	80—90	verschwunden	1	—	—
4 Monate	do.	39 cm	76—86	do.	1	—	—
1 Monat	sehr abgenommen	33 cm	80—90	do.	1	—	—
do.	—	36 cm	80—90	do.	1	—	—
do.	—	35 cm	90	—	—	1	—
do.	—	35 cm	100—105	sehr abgenommen	—	1	—
2 Jahre	verschwunden	—	76	—	1	—	—
1 Monat	sehr abgenommen	32 cm	100	verschwunden	1	—	—
3 Monate	do.	39 cm	70	—	1	—	—
1 Jahr	verschwunden	28 cm	90	—	1	—	—
do.	do.	39 cm	80	verschwunden	—	1	—
1½ Jahre	—	—	60—80	do.	1	—	—
20 Tage	sehr abgenommen	32½ cm	110	abgenommen	—	1	—
6 Monate	zugenommen	Status quo	96	zugenommen	—	—	1
10 Monate	verschwunden	34 cm	frequent	abgenommen	1	—	—
1 Monat	zugenommen	Status quo	116	—	—	—	1
3 Monate	verschwunden	do.	frequent	sehr abgenommen	—	1	—
					10	5	2

Bei den übrigen 5 Gebesserten (=29,4 pCt.) hat das eine oder das andere Symptom der Basedow'schen Krankheit nach der Opetion persistirt. So bestand die nervöse Erregbarkeit im Fall 5 fort. Dann in den Fällen 7 und 19 blieb die Struma stationär. Ferner wuchs die Struma im Fall 12 trotz des Verschwindens sämmtlicher übrigen Basedow'schen Symptome sowie des Besserwerdens des Allgemeinbefindens weiter, sodass Patientin mit einer Struma simplex davonkam. Schliesslich kann der Fall 14, in welchem sämmtliche Basedow'schen Erscheinungen bei der Entlassung deutlich gebessert wurden, bezüglich des späten Resultates nicht in Betracht kommen, weil derselbe erst vor kurzer Zeit operirt wurde. Indessen schien diese Patientin damals noch durch das erste oder zweite Stadium des Erfolges, zu gehen, denn der

erwähnte Marchant'sche Ausspruch wurde auch durch unsere Fälle bestätigt. —

Unter unseren Erwähnten gab es in der That Fälle, bei denen die sofort nach der Operation auftretende leichte Besserung während des ganzen sogenannten Schwankungsstadiums (Stade d'incertitude) Fortschritte machte, um dann nach einer längeren oder kürzeren Zeit in vollständige Heilung überzugeben. — Ferner konstatirten wir, dass das der Operation sofort folgende Stadium der Besserung bei einem Theil unserer Kranken kurz war. Es folgte dann bald die Heilung, ohne dass die Kranken durch das Schwankungstadium zu gehen brauchten. Bei diesen Kranken wurde das Allgemeinbefinden mit einem Schlag modificirt und die Umwandlung war eine so schnelle und grosse, dass dieselben einige Tage nur nach der Operation nicht mehr wieder zu erkennen waren. Denn die vorher aufgeregten und schlaflosen Kranken konnten seit dem 2. Tage nach der Operation ruhig schlafen und wurden auch von dem Hitzegefühl, den Herzklopfenanfällen, den Athmungsbeschwerden und dem nervösen Zustand befreit. Daher fühlte sich ein grosser Theil unserer Kranken am 3. oder 4. Tag nach der Operation so gut, dass wir sie für geheilt hielten. —

d) Die Dehnung des Cervicalsympathicus scheint in dem einzigen Fall, in welchem sie von Jaboulay ausgeführt wurde, die Tachykardie vielmehr vergrössert zu haben. Denn der Puls betrug nach dieser Operation bis zum Entlassungstag der Patientin, also 14 Tage lang 110—130 in der Minute. Auch der Exophthalmus wurde gar nicht beeinflusst. Andererseits nahm der Halsumfang kaum um 2,5 mm ab. —

§ 5.

Aus den bisher Gesagten geht es nun klar hervor, dass die durch die totale und bilaterale Resektion des Cervicalsympathicus (Jonnesco'sche Operation) gewonnenen Resultate denen, welche durch die einfache Durchschneidung oder die partielle ausgedehnte Resection dieses Nerven (die Dehnungsmethode kann nicht in Betracht kommen) erlangt wurden, weitaus überlegen sind. Denn sie allein ist, wie § 1. S. 63 und 64 gesagt, im Stande, die allergrösste Zahl der zum Auge, Herz und Schilddrüse sowie dem Gehirn gehenden sympathischen Leitungsbahnen zu zerstören. — Nur in

diesem Sinne verfahrend, werden wir sämmtliche Basedow'sche Symptome zum Verschwinden bringen, d. h., wahre Heilungen bekommen.

Um von Heilung sprechen zu dürfen, reicht allein die Besserung des Allgemeinbefindens der Kranken oder die Modification nur eines Theiles der Symptome gewiss nicht aus. So beeinflusst die einfache Durchschneidung des Halssympathicus, wie gesagt, den Exophthalmus und die Struma sehr wenig, und die Tachykardie garnicht. Dies wird erstens durch das § 1. S. 63 u. 64 Angegebene leicht erklärlich. Zweitens durch die Annahme, dass der N. Sympathicus kein einfacher Nerv ist, sondern durch zahlreiche Fasern, deren Ursprünge in verschiedenen Punkten gelegen sind, gebildet wird. Demnach würden nach der Durchtrennung des Halssympathicus an einer beliebigen Höhe desselben die ober- und unterhalb der Durchschnittsstelle gelegenen Sympathicussegmente ihre Funktionen unversehrt beibehalten (Herbet). Drittens dürfen wir nicht vergessen, dass die Rolle der sympathischen Ganglien noch dunkel ist, dass dieselben nach Art der Centren des Centralnervensystems auch selbstthätig resp. beim Morbus Basedowii pathologisch mitbetheiligt sein könnten, so dass eine Mitresektion derselben besser ist (Herbet[1]). —

Nach der partiellen Resektion waren die Resultate um so besser und anhaltender, je ausgedehnter diese Operation gemacht worden war. Die Tachykardie wurde jedoch auch in diesen Fällen nicht in dem Maasse beeinflusst, dass sie verschwunden wäre. Denn dieselbe hat in allen Fällen persistirt, in dem der Puls bei der geringsten Aufregung der Kranken beschleunigt wurde. Indessen hatten diese Kranken, wie ich es in den Jonnesco'schen Fällen (§ 3. S. 75 und § 4. S. 118) beobachtet habe, trotz des Beschleunigtseins des Pulses kein Herzklopfen und keine Praecordialschmerzen mehr. Dann fällt der Puls, welcher bei der geringsten Anstrengung oder Erregung 100—110 übersteigt, im Momente der der Ruhe fast zur Norm. — Diese Abnahme der Tachykardie und die Neigung derselben mit der Zeit zu verschwinden führen wir auf die Unterbrechung einer bedeutenden Zahl von Leitungsbahnen, die das Herz mit dem Grenzstrang verbinden, zurück. Denn die

[1]) Herbet, De sympathique cervical. Etude anatomique et chirurgicale. Thèse de Paris. 1900.

hier angewandte Resektionsmethode zerstört, wie gesagt, die N. N. cardiaci sup. und. med. sowie sämmtliche im Grenzstrang enthaltenen Herzfasern, und verschont nur die aus dem Ganglion cervicale inf.. und dem obersten Brustganglion Hervorgehenden. —

Betrachten wir endlich die übrigen Behandlungsmethoden, welche beim Morbus Basedowii direkt die Schilddrüse in Angriff genommen haben, so ist zunächst die Ligatur der Arteriae thyreoideae aufgegeben worden. Denn einige Monate nach dieser Operation recidivirte die Krankheit fast in allen Fällen. Zweitens war die Ausführung dieser Operation, da wo die Struma voluminös war resp. ihre Nachbarbeziehungen verschoben waren, sehr schwierig. Oder dieselbe disponirte wegen der Zerreisslichkeit der Gefässe zu secundären Blutungen.

Sodann ist die zuerst von Poncet und Jaboulay in Lyon ausgeführte Exothyrepexie von dem ersten Autor aufgegeben worden, da sie bezw. die hier nothwendigen Manipulationen eine mechanische Erweichung der Schilddrüse und dadurch eine Intoxication mit Thyreoidin herbeiführen könnte. Obiger Autor beobachtete übrigens eine grosse Mortalität (23 pCt.) und ein sehr häufiges Recidiviren der Basedowi'schen Krankheit nach dieser Operation. —

Endlich kann die Strumectomie oder Enucleation nach Socin nicht beim Morbus Basedowii resp. bei der wahren Basedow'schen Struma, da sie diffus hypertrophisch (Struma vasculosa) ist, sondern nur. bei der secundär entstandenen Basedow'schen Struma und zwar dann, wenn die hypertrophischen Knoten gut abgegrenzt und leicht enucleïrbar sind, angewandt werden. Bei solchen Fällen waren denn die Resultate den durch die partielle Strumectomie Gewonnenen weit überlegen. —

Da nun die partielle Strumectomie und die totale Sympathectomie heute die am häufigsten beim Morbus Basedowii angewandten Behandlungsmethoden sind, so ist zunächst Erstere technisch zweifellos weit schwieriger auszuführen als die Zweite. Denn es besteht ein grosser Unterschied zwischen einer Struma simplex und einer Basedow'schen Struma, welche wegen der Dilatation ihrer Gefässe zu beträchtlichen Blutungen während und nach der Strumectomie Veranlassung geben kann. — Zweitens hat die Sympathectomie nicht eine einzige schlimme Folge.

(§ 2. S. 72.) — Dagegen sind die plötzlichen Todesfälle[1]) während und nach der Strumectomie nichts Seltenes. Auf 190 Fälle kamen nach Allen Starr 23 plötzliche Todesfälle. Man führte sie entweder auf eine acute Thyreoidinintoxication oder einen plötzlichen Herzstillstand zurück. Letzterer sei bedingt durch die Traktionen, welche während der Operation an den mit dem N. Vagus in innigster Beziehung[2]) stehenden Schilddrüsennerven angewandt werden. Sodann wurden bei der letztgenanntsn Operation eine Menge von Komplicationen und Nachkrankheiten beobachtet. Zuerst ein Nachfieber von 39—40°, das, am häufigsten von Gefühl der Schwere, Athemnoth, Tachykardie, Erbrechen etc. begleitet wurde. Ferner Haemorrhagien (wie z. B. in den Fällen von Schwartz, Quénu, Kosh und Roux), Tetanie (Stelzer), Störungen der Stimme durch Verletzung des einen oder der beiden N. N. recurrentes, dann Dysphagie und Bronchopneumonie. —

Was endlich die Wirksamkeit der partiellen Strumectomie bei der Basedow'schen Krankheit anbetrifft, sagt Sorgo[3]): „Die Resultate schwanken zwischen den vollständigen Heilungen und dem Fehlen selbst der geringsten Besserung oder sogar der Verschlimmerung des einen oder mehreren Symptome. — Mikulicz drückt sich so: „Zunächst verschwinden die nervösen und psychischen Erscheinungen, daher fühlen sich sämmtliche Kranken nach der Operation gut. Die Tachykardie vergeht langsamer. Oft wird auf lange Zeit ein frequenter Puls beobachtet. Am spätesten verschwindet der Exophthalmus, welcher sehr oft Jahre lang manifest bleibt, aber in einigen Fällen das ganze Leben hindurch persistirt.“ —

Ferner führen wir die vergleichende Tabelle[4])[5]) auf S. 136 an.

Daraus geht nun hervor, dass der Exophthalmus durch

---

[1]) L. Surrel, Des accidents qui peuvent compliquer l'intervention chirurgicale dans le goître exophthalmique. Thèse de Paris. 1897.

[2]) De Cyon, Acad. des sciences. 1897. Juin.

[3]) Sorgo, Tratament oper. de la maladie de Basedow. Centralbl. für Grenzgeb. der Medicin. No. 1. pag. 329.

[4]) Sorgo'scher Procentsatz der partiellen Strumectomie loco citato. —

[5]) Von mir berechneter Procentsatz der Heilungen und der Misserfolge nach der totalen Sympathectomie. (Auf Grund der Fälle 1—19, siehe S. 90—115.)

	Heilungen				Misserfolge	
	Partielle[1]) Strumectomie	Totale Resection d. Sympathicus[2])	Partielle Strumectomie	Totale Resection des Sympathicus	Partielle[1]) Strumectomie	Resection des Sympathicus (totale)[2])
Exophthalmus. .	31,2 pCt.	38,1 pCt.	37,5 pCt.	54,5 pCt.	31,2 pCt.	16,6 pCt.
Tachykardie . .	28,0 „	33,3 „	42,0 „	66,6 „	32,0 „	15,3 „
Tremor	23,7 „	33,3 „	50,5 „	58,3 „	23,7 „	8,3 „

die totale Sympathicusresektion um 17 pCt., die Tachykardie um 23,4 pCt. und der Tremor um 7,8 pCt. häufiger als durch die partielle Strumectomie geheilt wird. Dagegen sind die Misserfolge nach der partiellen Strumectomie betreffs des Exophthalmus um 16,7 pCt., bezüglich die Tachykardie um 16,7 pCt. und betreffs des Tremors um 15,4 pCt. zahlreicher als nach der totalen Sympathicusresektion. —

Vergleichen wir ferner die allerletzten Statistiken[3]) von Irikomi[4]), Allen Starr[5]) und Sorgo[6]) mit den Resultaten der totalen Sympathectomie, so haben wir Folgendes:

Partielle Strumectomie	Heilungen	Besserungen	Misserfolge	Todesfälle
Tricomi: auf 72 Fälle . . .	25 pCt.	59,0 pCt.	—	15,3 pCt.
Allen Starr: auf 190 Fälle	38,9 „	23,7 „	15,2 pCt.	12,1 „
Sorgo: auf 172 Fälle	27,9 „	51,2 „	6,4 „	13,9 „
Totale Sympathicusresection .	58,9 pCt.	29,41 pCt.	11,7 pCt.	—

Da in diese Statistiken sowohl die primäre Basedow'sche Struma als auch die secundär entstandene aufgenommen wurden, so sei noch eine zweite Sorgo'sche Statistik mitgetheilt. Dieselbe weist von 50 mit der partiellen Strumectomie von verschiedenen Chirurgen behandelten Fällen von primärem Morbus Basedowii

---

[1]) [2]) siehe Fussnote [4]) und [5]) S. 135.

[3]) Die älteren Statistiken von Krönlein, Vett, Stierlin, Freiberg. Puttmann, Buschau, Miculicz haben wir nicht berücksichtigt.

[4]) Iricomi, Il policlinico. 1896.

[5]) Allen Starr, Medical News. 1896.

[6]) Sorgo, Loco citato.

6 (= 12 pCt.) bedeutende Besserungen (2 Fälle von Paul, 2 von Luecke, je 1 Fall von Both und Tuffier), dann 12 (= 24 pCt.) Besserungen (1 Fall von Schulz, 4 von Paul, je 1 von Nonne, Tuffier, Tricomi, Matissen und Brissaud und 2 von Both), ferner 18 (= 36 pCt.) Heilungen (2 Fälle von Schulz, je 3 von Luecke und Jaboulay, 2 von Briner und je 1 von Tricomi, Riedel, Schwartz, Berndt, Rehn, Both und Hascovee) 6 (= 12 pCt.) Misserfolge und 8 (16 pCt.) Todesfälle auf.

Vergleicht man aber schliesslich diese Resultate der partiellen Strumectomie mit den unseren beim primären Morbus Basedowii durch die totale Sympathectomie gewonnenen, so sind letztere noch viel besser als die in der obigen Tabelle Verzeichneten: So findet man, dass wir in der That 63,8 pCt. Heilungen, 18,1 pCt. Besserungen und 18,1 pCt. Misserfolge sowie keinen einzigen Todesfall bekommen haben.

In Anbetracht der soeben erwähnten nach der partiellen Strumectomie beobachteten so häufigen Unfällen (16 pCt. Mortalität) und unzähligen Misserfolgen muss man sich also mit Prof. Debove fragen, ob man diese Operation beim Morbus Basedowii weiter anwenden darf. Eine Ausnahme wären die Fälle, (Struma retrosternalis), in welchen schwere Symptome eine schnelle Exstirpation des Tumors erheischen würden.

Anhang: Erst nach Beendigung des Druckes dieser Arbeit besuchte uns vor einigen Tagen die Patientin 1 (S. 90), bei welcher die totale und bilaterale Resection des Halssympathicus am 8. Juli 97 ausgeführt wurde. — Jetzt nach ca. 5 Jahren constatirten wir einen grossartigen Erfolg: Exophthalmus links vollständig verschwunden, rechts kaum vorhanden. Tachycardie garnicht zugegen. Puls 74 in der Minute, regelmässig und voll (vor der Operation 120—150). Struma ganz beträchtlich verkleinert und kaum sichtbar. Circumferenz an der Halsbasis 34 cm (vor der Operation 38½ cm). Tremor nirgends vorhanden. Keine Schmerzen am Körper. Menstruation normal. — Endlich Allgemeinbefinden sehr gut. Pat. klagt nur über Appetitlosigkeit. —

Fassen wir nun Alles zusammen, so ergeben sich folgende Folgerungen:

1. Unter sämmtlichen beim primären Morbus Basedowii therapeuthisch angewandten Operationen ist die totale und

bilaterale Resektion des Halssympathicus (Jonnesco'sche Operation) die wirksamste. Dieselbe ist zugleich die einzig rationelle, da wir annehmen, dass der Basedow-schen Krankheit functionelle Veränderungen zu Grunde liegen. Sie ist allein im Stande, sowohl die Hauptsymptome als auch die accessorischen Zeichen dieser Krankheit zu beseitigen und vollständige und dauernde Heilungen zu bringen. —

2. Sowohl die einfache Durchtrennung als auch die Dehnung des Cervicalsympathicus werden verworfen und werden es bleiben, weil diese Methoden das Desideratum, die sympathischen Leitungsbahnen, welche das primum Movens, einerlei welches dasselbe ist, mit den Organen, deren Functionen secundär verändert wurden, verbinden, zu zerstören, nicht erfüllen können. —

3. Die ausgedehnte partielle Resektion des Halssympathicus kann ihre Anzeige einzig in den Fällen von Morbus Basedowii, in welchen die Tachykardie nicht heftig ist, finden. Sind wir aber einmal von der Leichtigkeit und Ungefährlichkeit der Exstirpation des Ganglion cervicale inf. und des obersten Brustganglions sowie von der Ueberlegenheit der Resultate der totalen Exstirpation überzeugt, so ist sicherlich nicht rationell, uns oberhalb des Ganglion cervicale inf. aufzuhalten und Letzteres zu verschonen. —

4. Wenn auch die direkt die Schilddrüse treffenden chirurgischen Eingriffe bei der Struma simplex ungefährlich sind, werden sie gerade bei der Basedow'schen Struma sehr ernst und von häufigen Misserfolge begleitet. —

Dem Herrn Dr. Gimurto drücke ich meinen wärmsten Dank für die Abfassung dieser Arbeit in der deutschen Sprache aus. —

IV.

(Aus der chirurgischen Facultätsklinik der Universität zu Kasan.)

Zur Frage der Trepanation bei corticaler Epilepsie.

Von

Professor Dr. W. J. Rasumowsky.

Die Frage der chirurgischen Behandlung der „Fallenden Sucht" ist eine der uralten Fragen der wissenschaftlichen Medicin. Bekanntlich wurde die Trepanation bei der Epilepsie noch im klassischen Zeitalter von einigen Chirurgen (Themison, Aretaeus)[1]) empfohlen, und in der neuesten Zeit, seit die antiseptische Wundbehandlung eingeführt, sind zahlreiche, ja — hunderte von wissenschaftlichen Schriften, Debatten etc. dieser Frage gewidmet worden. Bei einem so reichlichen wissenschaftlichen Materiale liesse es sich erwarten, dass wir in der Klärung dieser Frage bereits weit vorgerückt seien, und dennoch tragen auch heut zu Tage die bei Epilepsie unternommenen Operationen noch den Charakter eines Experimentes an sich. Welche Fälle soll man operiren? Wie ist die Operation zu machen? Dies alles sind noch bei Weitem ungelöste Fragen. Selbst die Grundfrage — nach dem Nutzen der Operation bei der Fallenden Sucht kann noch nicht als entschieden betrachtet werden. Es ist dies unschwer zu beweisen. Erstens werden auch neuerdings neben der Trepanation noch solche operative Behandlungsmethoden empfohlen, welche auf anderen Principien beruhen und mit der Trepanation nichts gemein haben. Zweitens sind, ungeachtet der grossen Zahl der veröffentlichten

[1]) L. Gallez, La trepanation du crâne. 1893. Paris.

Fälle, in denen bei Epilepsie trepanirt worden war, diese Mittheilungen grösstentheils selbst als ein Rohmaterial wenig dazu geeignet, um die Frage nach dem Nutzen der betreffenden Therapie zu entscheiden. Die Zahl solcher Fälle, welche nach der Operation eine lange, nach Jahren zählende Zeit beobachtet worden sind, ist noch sehr gering. Selbst die Jackson'sche Form der Epilepsie, bei welcher die chirurgische Behandlung, wie die Statistik zeigt, bereits in Hunderten von Fällen angewandt wurde, weist solche, lange beobachteten Fälle nur sehr selten auf. Matthiolius[1]), dem wir die umfangreichste Statistik der Trepanation bei den verschiedenen Formen der Epilepsie verdanken, sagt, dass von der Gesammtzahl von 258 der in der Literatur beschriebenen Fälle von Jackson'scher (Cortical-) Epilepsie, in welchen die Trepanation zur Anwendung kam, ca. 20 pCt. als geheilt angegeben werden; aber von diesen geheilten Fällen sind nur 10 länger als 3 Jahre nach der Operation bebachtet worden, — d. h. also bis zu dem Termin, welcher als genügend betrachtet wird, um von einer Heilung reden zu dürfen. Nur 18 von den geheilten Fällen wurden über 1 Jahr beobachtet, in den übrigen 23 geheilten Fällen war die Beobachtungszeit noch kürzer. Abgesehen von 20 pCt. Heilung, ergab die Trepanation bei der Corticalepilepsie, nach Matthiolius 15 pCt. Besserung, 56 pCt. blieben resultatlos und 13 pCt. endeten letal. Ein enormes Procent der Fälle wurde zu kurz beobachtet, als dass man irgend welche Schlussfolgerungen aus denselben ziehen könnte. Ein anderer von den neueren Autoren, Ketly[2]) hatte sich der Aufgabe unterzogen, die mit Hülfe der Trepanation behandelten Fälle der Jackson'schen Epilepsie zu sammeln; er gelangte gleichfalls zu der Ueberzeugung, dass das bisher veröffentlichte Material noch wenig geeignet erscheint zu einer Lösung der Frage über den Werth der Trepanation bei der genannten Form der Epilepsie. Von 23 Fällen, deren Ausgang in Heilung angegeben wird, sind nur 3 lange verfolgt worden; ausser diesen 23 Fällen wurde in 11 Besserung beobachtet, in 28 blieb die Operation erfolglos und 4 endeten letal. Was beweisen derartige statistische Daten? Bestenfalls nur eins, nämlich, dass die Trepanation ein relativ ungefährlicher Eingriff ist und dass sie

[1]) Deutsche Zeitschrift f. Chirurgie. Bd. 52.
[2]) Mittheilungen aus d. Grenzgeb. d. Medicin u. Chirurgie. Bd. V. 1900.

in den mit Genesung endenden Fällen keinen Schaden zufügt. Mehr noch beweist eine solche Statistik, dass die zu frühzeitige Veröffentlichung von Fällen, die nicht lange beobachtet worden — diese wunde Stelle der heutigen Literatur —, nicht nur zur Klärung der Frage nichts beitragen, sondern sie eher noch verwirren. Nicht gering ist die Zahl der veröffentlichten Fälle, deren Beobachtungszeit einige Wochen nicht überstieg. Ferner finden sich in der Literatur auch solche Fälle, die bereits als durch die Operation geheilt beschrieben worden waren und dann, nach einem Recidive und einer secundären Trepanation, mitunter als von einem anderen Chirurgen operirte und geheilte Fälle auf's Neue beschrieben wurden u. s. w. Prof. E. v. Bergmann[1]), der ausgezeichnete Kenner der Gehirnchirurgie, sagt nicht ohne Grund: „Der grösste Theil der bezüglichen Mittheilungen ist sogar niedergeschrieben, ehe noch die Wunde geheilt war. Der Operateur eilte, urbi et orbi seinen Erfolg bekannt zu geben.“ Neben so trüben Episoden dieser Art hat aber unsere heutige Literatur auch um so erfreulichere Erscheinungen aufzuweisen. Hierher gehören besonders die Arbeiten aus der Klinik des berühmten Schweizer Chirurgen Th. Kocher (die Arbeiten von Kocher, Ito, Beresowsky, Schar). Wohl ist eine Meinungsdifferenz möglich gegen seine Ansichten über die Ursachen des Anfalles, über die Wirkungsweise der Trepanation, über die Methodik etc.; aber man kann nicht umhin, anzuerkennen, dass er den richtigen Weg eingeschlagen hat; seine Beobachtungen, seine Fälle der traumatischen Epilepsie zum Beispiel, welche lange von ihm verfolgt worden sind, stellen ein werthvolles wissenschaftliches Material dar. Am spärlichsten ist die Literatur oder richtiger das von ihr gelieferte Thatsachenmaterial, welches auf die Frage betreffs der Heilung der Corticalepilepsie nach Horsley's Methode, mit Abtragung der Gehirncentra, sich bezieht. Braun[2]) hat 30 Fälle von traumatischer Epilepsie, die nach dieser Methode operirt wurden, aus der Literatur zusammengestellt; von diesen Fällen sind 8 als erfolglos operirt, 9 als gebessert und 13 als geheilt bezeichnet. Jedoch wurden unter diesen 13 Fällen nur 3 über 3 Jahre verfolgt, — bis zu dem Termin also, der nach Braun's Ansicht ein Urtheil über das definitive Resultat gestattet.

---

[1]) Die chirurgische Behandlung der Hirnkrankheiten. 1899. 3. Aufl.
[2]) Deutsche Zeitschrift für Chirurgie. Bd. 48.

Was die Corticalepilepsie nicht traumatischen Ursprunges anlangt, so steht die Frage über die Anwendung der Horsley'schen Operation bei derselben noch ganz offen. Fälle dieser Art, welche mehrere Jahre lang beobachtet worden wären, sind meines Wissens nicht vorhanden. Die wenigen und nur kurz verfolgten Fälle, welche v. Bergmann (2) und Matthiolius anführen, gestatten nicht einmal eine annähernde Schlussfolgerung, wie sie v. Bergmann und Braun betreffs Anwendung der Horsley'schen Methode zur Behandlung der traumatischen Epilepsie geäussert haben. Die Gesammtzahl der Fälle nicht traumatischer Corticalepilepsie, wo die Horsley'sche Operation mit Entfernung der Centren ausgeführt wurde, beläuft sich, nach Matthiolius, auf 14. Resultate: in 1 Falle Heilung, in 2 Besserung, in 10 negative oder zweifelhafte Resultate, in 1 Falle Exitus letalis. Allein diese Daten sprechen weder für noch gegen die Methode von Horsley, weil diese Fälle sämmtlich zu kurz beobachtet worden sind, so dass von einem definitiven Resultate nicht gesprochen werden kann. Da ich die Gelegenheit hatte, mehrere nach Horsley operirte Fälle längere Zeit zu beobachten, so vermag ich diese Lücke in der Literatur einigermaassen zu füllen oder wenigstens ein gewisses Material zur künftigen Entscheidung dieser Frage zu liefern. Bei corticaler Epilepsie hatte ich im Ganzen 9 mal die Gelegenheit, zu operiren, in 7 Fällen wurde die Operation nach Horsley vollführt, in 2 eine andere operative Hülfeleistung angewandt. Der Vollständigkeit halber werde ich auch diese beiden letzten Fälle in Kürze anführen.

Vor Allem möchte ich über gewisse Besonderheiten meines Materiales einiges sagen.

Ich schicke voraus, dass ich mich besonders günstiger Bedingungen erfreue. Denn einen, im Jahre 1893 operirten Fall ausgenommen, wurden alle übrigen Fälle vor der Operation in der Nervenklinik meines verehrten Collegen, Prof. L. O. Darkschewitsch, in neurologischer Beziehung sorgfältig und fortdauernd untersucht. Er wohnte meinen Operationen jedesmal bei und später beobachteten wir die Kranken gemeinsam und verfolgten ihr weiteres Schicksal. Man muss bekennen, dass es in diesem Gebiete der Chirurgie dem Chirurgen schwer fiele, allein zu arbeiten; hier bedarf er mehr als anderswo der vereinten Arbeit mit dem Neurologen.

Dies gemeinsame Wirken erleichtert die wissenschaftliche Arbeit; es hat dies noch einen anderen Vorzug. Indem man gemeinsam manche glücklichen Augenblicke erlebt, stösst man mitunter auch auf recht unangenehme Ueberraschungen (Status epilepticus, länger anhaltende Lähmung einer Extremität); ein Jeder weiss, um wie viel leichter derartige Ueberraschungen gemeinsam überstanden werden, man trägt hierbei, so zu sagen, getheiltes Leid. Ich benutze die Gelegenheit, Herrn Prof. L. O. Darkschewitsch öffentlich meinen innigsten Dank zu sagen für seine vieljährige Mitwirkung und seine stete Bereitwilligkeit zu gemeinschaftlicher wissenschaftlicher Arbeit.

In einem von meinen 9 Fällen lag eine rein traumatische Epilepsie vor, als Folgen eines Trauma waren hier eine Vertiefung, eine Depression im Knochen, eine Verwachsung der Dura mit der Pia vorhanden: in diesem Falle wurde ein Stück des Knochenschädels durch die Trepanation entfernt und ein Theil der Dura excidirt. In einem anderen Falle, wo klinisch das Bild einer corticalen Epilepsie vorlag, stiessen wir bei der Operation auf eine Porencephalocele: es wurde die Incision und die Drainage angewandt. Die übrigen 7 Fälle wurden sämmtlich nach Horsley, mit Entfernung von Hirncentren operirt. Unsere Fälle gehörten sämmtlich zur corticalen Epilepsie, wiewohl zu verschiedenen Arten derselben. In 2 Fällen war in der Anamnese ziemlich beträchtliches Trauma, in einem von ihnen sogar eine Narbe der Kopfhaut vorhanden. In beiden Fällen jedoch fehlten jegliche anatomische Veränderungen in den Schädelknochen, den Hirnhäuten, dem Gehirn etc., welche als etwaige Ueberreste des Trauma anzusprechen wären. Daher stelle ich die Frage über das Trauma als ein ursächliches Moment der Epilepsie für diese beiden Fälle sub dubiis dahin; angesichts des Charakters der Anfälle aber sowie aus dem Grunde, dass die elektrische Reizung der Hirnrinde bei der Operation in beiden Fällen die Anfälle hervorrief, müssen diese Fälle der corticalen Epilepsie beigezählt werden.

Ich beschreibe zunächst Operation und Wundheilungsverlauf derjenigen 7 Fälle, welche nach Horsley operirt wurden und somit vom therapeutischen Gesichtspunkte aus ein gleichartiges Material darstellen.

In sämmtlichen 7 Fällen wurde die Operation in Chloroform-

narkose, in annähernd gleicher Weise ausgeführt. Osteoplastische Resection nach Wagner, im Gebiete der entsprechenden motorischen Centren. Untersuchung der Gehirnoberfläche und Hirnrinde durch Inspection, Palpation und Punctionen mit einer Hohlnadel. Von den derart constatirten Veränderungen sind in unseren Notizen folgende angegeben: in 3 Fällen Hyperämie, starke Spannung (Druck) in den Gefässen, Ueberfüllung der Subarachnoidalräume, ödematöser Zustand der Pia; ferner, in 1 von diesen Fällen Verwachsung der Hirnhäute; in 1 Falle erhöhte Resistenz (Sklerose) des Gehirns, in 1 erschien die Hirnsubstanz dagegen sehr weich und gleichsam anämisch; in 2 Fällen endlich heisst es, dass die Hirnoberfläche keine Veränderungen darbot (der Fall, wo die Punction eine subcorticale Flüssigkeitsansammlung nachwies, gehört nicht hierher). Nachdem die Hirnoberfläche in der Weise untersucht worden, schritten wir unter Zuhülfenahme des Inductionsstromes zum Aufdecken solcher Stellen, deren Reizung den epileptischen Anfall hervorruft, d. h. zum Aufsuchen der sogenannten epileptogenen Centren. Zu dem Behufe benutzten wir Elektroden, welche in 2 zugespitzte Platinnadeln ausliefen. Beide Elektroden waren in einen bequem haltbaren Griff eingefasst; die Entfernung zwischen den frei vorstehenden Nadelenden stellt eine constante Grösse dar = 5—6 Mm. Die Nadeln wurden entweder durch die Pia hindurh in die Hirnrinde eingestochen oder sie wurden bloss an die Hirnfläche angelegt, nachdem ein Theil der Hirnsubstanz (nebst Pia) mit dem Messer bereits abgetragen worden war. Wir bedienten uns des Du-Bois-Reymond'schen Schlittenapparates bei einer Stromstärke gleich 70—90 Mm. In der Hand verursacht ein solcher Strom die Empfindung eines leichten Brennens. Nur in 1 Falle, bei einer Kranken mit Sklerose der Hirnrinde (s. Krankengeschichte No. 5) musste die Stromstärke beträchtlich erhöht werden. Die Reizung im Gebiete der motorischen Centren ruft an nicht krankhaft afficirten Stellen der Hirnrinde bei Menschen gewöhnlich vereinzelte physiologische Contractionen eines oder mehrerer Muskeln hervor. Mitunter beobachteten wir sehr charakteristische isolirte Muskelcontractionen, so vermochten wir z. B. bei einem von unseren Kranken durch die elektrische Reizung im Armcentrum die Bewegung des Hinweisens — Extension des Zeigefingers — hervorzurufen. Bei einigen Kranken kamen nur Con-

tractionen dieser Art zur Beobachtung. Bei anderen stiessen wir auf solche Stellen (und nach solchen Stellen suchten wir), deren Reizung gleichsam den Beginn des charakteristischen epileptischen Anfalles hervorrief: anstatt der gewöhnlichen vereinzelten Contractionen trat auf Einwirkung des Stromes eine Reihe wiederholter, rasch auf einander folgender und sich weiter verbreitender Contractionen auf; beispielsweise anfangend in der Hand, gingen sie auf Vorder- und Oberarm und auf die ganze linke Körperhälfte über. In 2 Fällen gelang es uns sogar, einen ausgebildeten epileptischen Anfall elektrisch hervorzurufen (s. die Krankengeschichten No. 1 und 4), wobei unter dem Einfluss wiederholter Reizung der charakteristische Anfall mehrmals wiederkehrte, so deutlich und demonstrativ, dass auch die Umstehenden sich davon überzeugen konnten (sämmtliche Operationen wurden in Gegenwart von Aerzten und Studenten während der Lehrstunden ausgeführt). In 2 Fällen rief die Reizung gleichsam den Anfang des Anfalls hervor, in den übrigen 3 Fällen aber erhielten wir nur die einfachen Contractionen, welche in dem einen dieser Fälle sogar sehr schwach ausgesprochen waren. Die epileptogenen Stellen[1]) nehmen, falls sie vorhanden sind, ersichtlich nur eng begrenzte Bezirke ein: legt man die Elektroden 1—2 cm abseits von der betreffenden Stelle an, so treten anstatt der für den Anfall charakteristischen Contractionen entweder nur vereinzelte normale Contractionen auf oder aber es werden solche gänzlich vermisst. Dieses ist übrigens mehr der allgemeine Eindruck: detaillirte und fortgesetzte physiologische Untersuchungen in dieser Richtung an der Hirnrinde des lebenden Menschen anzustellen, dazu hielten wir uns nicht für berechtigt.

Sobald das Centrum der für den Anfall charakteristischen Bewegungen bestimmt worden war, wurde die Substanz der Hirnrinde an dieser Stelle schichtweise abgetragen: dazu bediente ich

---

[1]) Das Vorhandensein solcher epileptogener Centren an der Hirnoberfläche (in der Rinde) bei corticaler Epilepsie wird nicht allseitig anerkannt. Den Eintritt des epileptischen Anfalles unter Einfluss des Inductionsstromes haben Keen, Hadra, Bidwell u. A. an Menschen beobachtet. Unsere Beobachtungen weisen unzweifelhaft darauf hin, dass solche Centra bei einigen Formen der Epilepsie existiren. Das Nervengewebe kann in solchen Fällen nicht nur makroskopisch, sondern auch mikroskopisch durchaus normal sein, wie die im Laboratorium von Prof. L. O. Darkschewitsch ausgeführten Untersuchungen der von uns excidirten Stückchen der Hirnsubstanz erwiesen haben.

mich häufiger des Messers, seltener des scharfen Löffels;[1]) die Abtragung der Hirnsubstanz suchten wir solange fortzusetzen, bis wir bei Reizung der Schnittfläche (des Bodens und der Ränder des durch die Excision erhaltenen Grübchens in der Hirnrinde) mittelst eines gleich starken Stromes keine epileptischen Contractionen mehr erhielten oder bis letztere hierbei nur noch schwach ausgesprochen waren. In anderen Fällen wurden nur diejenigen Stückchen Hirn entfernt, woselbst sich die Centren für die Muskelgruppen befanden, deren Contractionen im vorliegenden Falle den epileptischen Anfall einzuleiten pflegten. In einem Fall erhielten wir, wie bereits erwähnt, nur schwache und schwer auszulösende Contractionen (s. die Krankengeschichte No. 5), aber auch in diesem Falle wurde die Operation nach Horsley ausgeführt. Als Belege führe ich die aus meinen Protokollen entnommenen Daten an, welche sich auf 2, mit sehr gutem Resultate operirte Fälle beziehen.

Der Kranke Z (Krankengeschichte No. 1): „An der Gehirnoberfläche sind keine Veränderungen wahrzunehmen. Wir schritten zum Einstechen der Elektroden; anfangs fehlte jeder Effect, doch bald gelang es solche Punkte zu finden, deren Reizung scharf ausgesprochene, rasch auf einander folgende Contractionen des Armes (anfangend in den Fingern), des Halses, Kopfes, Beines u. s. w. hervorriefen, bis ein aasgesprochener epileptischer Anfall folgte, ungeachtet der tiefen Narkose, in welcher Patient sich befand. Die elektrische Reizung wurde mehrmals mit dem nämlichen Effecte wiederholt. Diesem Gebiete entsprechend wurde ein Stück Gehirn in der Flächenausdehnung von ca. 2 Quadratcentimetern und bis 7 mm in die Tiefe excidirt". Die Heilung wurde in diesem Falle nach einer Beobachtungszeit von mehr als 3 Jahren constatirt.

Der Kranke W. (Krankengeschichte No. 2): „Nach Incision der Dura tritt das Gehirn stark vor, die Gefässe sind prall gefüllt, Venen gleichsam varicös, die Pia oedematös. Die Subarachnoidalräume sind ausgedehnt. Mittelst der Elektroden konnten die Centra für einzelne, isolirte Contractionen (des Indicator, der Extensoren,

---

[1]) Bei Entfernung der Centren mit dem Messer, dem scharfen Löffel etc. und überhaupt bei den mechanischen Manipulationen an diesen Centren beobachteten wir keine Contractionen der entsprechenden Muskeln, ausgenommen den Fall No. 9 (s. die Krankengeschichte).

Flexoren) festgestellt werden, entsprechend der Stelle, von welcher aus die Contractionen der an den krampfhaften Zuckungen betheiligten Muskeln hervorgerufen wurden, excidirten wir ein Stück Gehirn in einem begrenzten Bezirke, dessen Durchmesser ca. 1 cm und dessen Tiefe (Dicke) einige Millimeter betrug". Somit wurde bei diesem Kranken etwas weniger Hirnsubstanz entfernt; das therapeutische Resultat, wie es nach Ablauf von 5 Jahren constatirt wurde, war gut.

Ziemlich viel Hirnsubstanz wurde ferner bei dem Kranken P. Th. F. (Krankengeschichte No. 7) entfernt: die Länge der Schnittfläche war $2^1/_2$ cm, deren Breite 2 cm, die Tiefe der Excision maass bis 1 cm. Bei den übrigen Kranken wurde weniger Hirnsubstanz abgetragen; am Wenigsten bei dem Mädchen mit Sklerose der Hirnrinde (Krankengeschichte No. 5).

Die der Abtragung der Hirnsubstanz folgende Blutung war gering, in einigen Krankengeschichten ist Ligatur der Blutgefässe der weichen Hirnhaut notirt. In einem Falle bluteten die Gefässe der Pia so stark, dass die Operation unterbrochen werden musste (Krankengeschichte No. 3). Nach vollführter Excision der Hirnsubstanz wurden die Schnittränder der Dura durch 3—4 Nähte vereinigt oder richtiger, einander nur genähert, denn die Ränder der (bogenförmig) durchschnittenen Dura lassen sich nicht bis zu gegenseitigem Contacte miteinander vereinigen: stets bleibt ein Klaffen der Duralwunde und ein Blossliegen des Hirns in einiger Ausdehnung zurück. Der Knochenmuskelhautlappen wurde an seinen Platz gebracht und der Knochenrand an einer Stelle abgetragen, um hier den Jodoformgazestreifen oder das Stückchen aseptischer Gaze, welche ausnahmslos bis an die operirte Hirnfläche eingelegt wurde, nach aussen leiten zu können.

In 2 Fällen trat während der Operation recht hochgradiger Collaps[1]) auf, wir waren genöthigt zur künstlichen Respiration, zu Infusionen von Salzlösungen etc. zu greifen; im Allgemeinen aber wurde die Operation recht gut überstanden, die Kranken erholten sich bald. Ebenso wurde die Operation auch von den 2 Kindern gut überstanden.

---

[1]) In einem Falle war der Collaps mit einer erheblichen Retraction, einem Einsinken des, von der Schädelkapsel gleichsam abstehenden Gehirnes verbunden.

Die Operation wurde in 1—2 Stunden beendet; in einem Falle, wo die Operation unterbrochen werden musste, sind $2^1/_2$ Stunden angegeben (Dauer der Narkose).

Der Zustand der Kranken nach der Operation unterscheidet sich in nichts Wesentlichem von dem Zustande, wie er nach anderen derartigen Operationen beobachtet wird. Irgend welche Allgemeinerscheinungen von Hirnreizung, Hirndruck u. dgl. sind uns nie begegnet. Selbst der Kopfschmerz war relativ mässig. Die Fiebererscheinungen während der Wundheilung differirten in den verschiedenen Fällen: einige von ihnen verliefen ganz fieberfrei, 2 Kranke zeigten in den ersten Tagen nach der Operation Temperaturerhöhungen (bis 39° u. s. w.); darauf aber sank in der zweiten Woche die Temperatur; eine prima hatten wir in sämmtlichen Fällen, obwohl die Einrichtung meiner Klinik (nicht der jetzigen, sondern der alten) sehr ungenügend war und hierin einem ganz gewöhnlichen Landkrankenhause ähnelte.

Von den Besonderheiten, welche während der Wundheilungsperiode beobachtet wurden, habe ich, abgesehen von dem, bei einigen (nicht bei allen) Kranken stattgehabten copiösen Ausflusse von Cerebrospinalflüssigkeit, noch auf folgendes hinzuweisen: Der Kranke Z., dem ziemlich viel Hirnsubstanz aus dem Armcentrum excidirt worden war, bekam nach der Operation eine volle Paralyse des Armes; vom 16. Tage ab wich diese Lähmung und schwand bald darauf; der Kranke W. erleidet, bei sonst gutem Verlaufe, am 6. Tage plötzlich ohne jegliche Vorboten eine Lähmung des Armes (es war hier nur ein kleines Stück Hirn excidirt worden); der Arm hing schlaff herab. Nach einigen Tagen stellte sich die Bewegungsfähigkeit allmälig wieder her. Die übrigen Kranken boten nur Paresen dar, welche den operativ entfernten Centren entsprachen.

Bei gutem Wundheilungsverlauf wurde der Kranke Sch. in der 3. Woche post op. von einer Psychose und einem Status epilepticus betroffen. Die nun vollführte Retrepanation deckte nichts auf. Der Kranke erholte sich allmälig, allein in Bezug auf die Epilepsie erwies sich die Operation erfolglos. Hier habe ich noch ein technisches Versehen zu erwähnen. Die Operation der Patientin T. (Krankengeschichte No. 3) musste infolge von Blutung unterbrochen und zunächst aufgehoben werden; hierbei wurden be-

hufs der Blutstillung an der operirten Stelle, am Gehirne, einige Tampons aus Jodoformgaze liegen gelassen. Nach der Entfernung der Tampons blieb eine Fistel. Bei der 4 Monate später vollführten Retrepanation fand sich an der Gehirnoberfläche ein von Granulationen durchwachsenes kleines Stück Gaze. Dieses technische Versehen hatte keine scharfmarkirten Erscheinungen von Hirnreizung im Gefolge gehabt.

Von den 7, nach Horsley operirten Fällen haben wir keinen einzigen, dessen Exitus letalis unmittelbar von der Operation abhinge. In einem Falle jedoch muss ich den, mehrere Monate nach der Operation eingetretenen Exitus in einen entfernten Zusammenhang mit der Operation stellen (Krankengeschichte No. 3). Die Kranke hatte an der Stelle der Trepanation eine Fistel zurückbehalten und mehrere Monate nach der Operation bekam sie plötzlich einen Anfall mit Krämpfen und Bewusstseinsverlust — und bald darauf verschied sie; die Autopsie wies eine eitrige Ependymitis der Hirnventrikel nach. Natürlich entsteht die Voraussetzung, dass die Infection durch die Fistel ihren Weg fand, obschon die letztere sehr geringfügig erschien und die Autopsie weder an den Schädelknochen noch an der Gehirnoberfläche etwaige positive Befunde ergeben hatte. Zu beachten ist, dass das bei dieser Kranken in Bezug auf die Epilepsie erlangte therapeutische Resultat befriedigend war, wenn man die mehrmonatliche Frist von der Operation bis zum Tode der Kranken in Betracht nimmt.

Was die Dauer der Wundheilung anlangt, so war binnen 3—5 Wochen die Wunde verheilt, ausgenommen den eben erwähnten, mit Fistelbildung complicirten Fall. Bereits in 3 Wochen etwa erscheint der Knochenlappen an seinem Platze genügend fest fixirt. Eine ächte knöcherne Verwachsung dagegen kommt wahrscheinlich erst spät zu Stande: bei der, mehrere Monate nach der Operation vorgenommenen Retrepanation (No. 3) war es uns leicht, den Knochenlappen an der trepanirten Stelle wieder abzuheben. Mehrmals wurde in der ersten Zeit nach der Operation beim Verbande, eine Emporhebung des ganzen Knochenlappens durch die unter demselben angesammelte Cerebrospinalflüssigkeit beobachtet; es war dies jedoch von keinem besonderen Belang. Der Tampon wurde gewöhnlich 5—6 Tage nach der Operation, beim ersten Verbandwechsel, herausgenommen und für einige Tage durch einen Drain

ersetzt. Ueberhaupt stiessen wir bei der Wundnachbehandlung auf keinerlei Complicationen, ausgenommen den oben erwähnten, von Fistelbildung begleiteten Fall.

Ich trete jetzt an die, vor Allem uns interessirende Frage heran — über die Resultate, welche die Operation von Horsley in unseren Fällen geliefert hat.

Ich will mich nicht bei den bald vorübergehenden Folgeerscheinungen aufhalten, welche im Gefolge der Operation zunächst aufzutreten pflegen, wie z. B. Paralysen, Paresen, Sensibilitätsstörungen, ferner — temporärer Nachlass der Attacken, Zuckungen, Aenderung des Charakters der Krämpfe u. dgl. Erwähnt sei nur, dass die nach der Operation zur Beobachtung kommenden Paralysen von zweierlei Art sind. Die eine Art der Paralysen und Paresen hängt von der Entfernung von Theilen der Hirnrinde ab; in den ersten Tagen nach der Operation deutlich ausgesprochen, gleichen sich diese Paralysen und Paresen allmälig aus. Ausserdem giebt es noch eine andere Art von Paralysen, die noch weniger constant und noch rascher vorübergehend sind und die von Ernährungsstörungen der Hirnrinde nach der Operation abzuhängen scheinen (Aenderungen der Blut- und Lymphcirculation, Druck der Tampons etc.), eine Paralyse der letzteren Art wurde z. B. bei dem Kranken Z. (Krankengeschichte No. 2) beobachtet. Bei Abtragung von Theilen des Gehirnes im Bereich derjenigen Maximalgrenzen, welche wir in unserer Praxis nicht überschritten, erscheinen alle soeben erwähnten Veränderungen im Gehirn mehr oder weniger rasch vorübergehend und bieten mehr Interesse für den Physiologen als für den praktischen Arzt. Für letzteren liegt eine andere Frage im Vordergrunde — die Frage über die Endresultate, über die Heilung.

Hier müssen wir vor Allem eine klare Vorstellung haben von dem, was wir Heilung, Besserung, negatives Resultat u. s. w. nennen werden. Auf Grund des uns in der Literatur vorliegenden Materials sind wir zu dem Schlusse berechtigt, dass auf die Trepanation eine temporäre Heilung und Besserung recht oft zu folgen pflegt. Aber ebenso wissen wir, dass nach der Besserung ein Status quo ante operationem, ja selbst eine Verschlimmerung eintreten kann. Andererseits kann auch auf eine Periode der Verschlimmerung eine lange anhaltende Besserung folgen. Solange

wir also keine grössere Anzahl von sorgfältig und lange beobachteten Fällen zur Verfügung haben werden, sind wir nicht berechtigt, von dem Procente der Heilungen oder gar von dem Nutzen der Trepanation zu reden, um so mehr als eine Besserung auch unabhängig von der Operation (continuirliche Pausen), ja selbst nach zufälligen Traumen, nach Operationen an anderen Körpertheilen u. s. w. beobachtet wurde. Indessen, auf Grund unserer Kenntnisse von der Epilepsie überhaupt sowie auf Grund der wenigen uns bekannten, gut beobachteten und lange verfolgten Fälle haben wir doch ein Recht, den bedingten Termin anzugeben, welcher für die Nachbeobachtung erforderlich ist, um den oder jenen Schluss auf das therapeutische Resultat der Operation zu gestatten.

Nehmen wir mit Braun u. A. 3 Jahre als den Beobachtungstermin an, nach dessen Ablauf wir von Heilung[1]) und von definitiven Resultaten sprechen können, so werden wir in Bezug auf diejenigen Fälle, welche weniger als 3 Jahre, aber dennoch relativ lange, z. B. $1^1/_2$—2—$2^1/_2$ Jahre nachbeobachtet wurden, nur von temporärer Besserung, Heilung etc. reden können. Diejenigen Fälle, welche weniger als 1 Jahr verfolgt wurden, wäre es meines Erachtens besser ganz aus der Statistik auszuschliessen, da solche Fälle die Sache nur verwirren und eine richtige Schlussfolgerung über die Operation hindern. Freilich dürfte auch eine solche Classification der Resultate noch nicht auf vollkommen wissenschaftliche Genauigkeit Anspruch erheben, aber sie wird bei Ansammlung eines genügend grossen Materials immerhin dazu beitragen, um uns aus dem Labyrinthe herauszuhelfen, in welches wir Dank dem gegenwärtigen statistischen Materiale gerathen, weil hier die vereinzelten, sorgfältig und lange verfolgten Fälle sich in der Masse unzureichender Beobachtungen verlieren.

Bei unseren eigenen Beobachtungen war es uns darum zu thun, das Schicksal unserer Operirten möglichst lange zu verfolgen.

Der Kranke Z. (No. 1) — vor der Operation: häufig wieder-

---

[1]) Richtiger wäre es, wenn man nicht von einer Heilung, sondern von einem dauerhaften oder ständigen guten Resultate spräche. Recidive können auch später noch eintreten, selbst 10 Jahre nach der Operation, wie Lucas-Championnière angiebt (Congrès Français de Chirurgie. 1901).

kehrende allgemeine Anfälle (der letzte Anfall am Tage vor der Operation). Nachbeobachtung 3 Jahre, — es trat kein einziger Anfall mehr auf. Dies ist das beste der von uns erhaltenen Resultate.

Der Kranke W. (No. 2) — allgemeine Anfälle und ausserdem beständiges Zucken im linken Arme [Epilepsia corticalis continua, Koshewnikow'scher Typus[1])]. Nachbeobachtung 5 Jahre. Der Kranke war von seinen allgemeinen Anfällen geheilt (es trat bald nach der Operation 1 Anfall auf, seitdem verschwanden sie gänzlich). Das Zucken im Arme hat erheblich nachgelassen. Das Resultat ist als ein ständiges und gutes zu betrachten.

Die Kranke F. (No. 3), — dieselbe Form der Epilepsie wie auch im vorhergehenden Falle. Das temporäre Resultat ist befriedigend; indess konnte der Fall nur einige Monate verfolgt werden, da der Tod eintrat. Mithin muss hier das Resultat wegen zu kurzer Beobachtung als zweifelhaft angesehen werden.

Der Kranke Sch. (No. 4). Allgemeine Anfälle corticaler Epilepsie, dazu Hysterie. Bald nach der Operation (in der 3. Woche) zeitweilige Verschlimmerung, weiterhin Status quo ante. Der ca. 1 Jahr nach der Operation eingetretene Tod unterbrach die Nachbeobachtung. Das in Betreff der Anfälle uns Mitgetheilte lässt das Resultat als negativ bezeichnen.

Die Kranke K. (No. 5). Allgemeine Anfälle, ausserdem Contractur und häufiges Zucken im Arm. Nachbeobachtung 4 Jahre. Die ersten 4 Monate anfallsfrei; weiter traten Anfälle auf, obwohl nicht sehr häufig; sie ereignen sich ausschliesslich in der Nacht, während sie dagegen vor der Operation auch am Tage aufzutreten pflegten. Das Resultat ist zwar kein absolut negatives, aber dennoch sehr zweifelhaft.

Der Kranke M. (No. 6). Allgemeine Anfälle und beständige Krämpfe im Arm und Bein. Nachbeobachtung ca. 3 Jahre. Das Resultat ist negativ.

Der Kranke F. (No. 7). Allgemeine Anfälle und beständiges Zucken im Gesicht, im Arme und Beine. Nachbeobachtung 2 Jahre 8 Monate. Die allgemeinen Anfälle sind seltener geworden, sie

---

[1]) Die Epilepsia corticalis continua ist von Prof. Koshewnikow genauer erforscht und als selbstständige klinische Krankheitsform unterschieden worden („Medicinskoe obosrenije". 1894. Russisch.)

kehren 1 mal in 5—7 Tagen wieder, wohingegen sie vor der Operation über 1—2 Tage oder gar täglich 1 mal auftraten. Die Zuckungen haben sich ebenfalls gemindert. Mithin ist das Resultat, obzwar kein vollständiges, so doch immerhin ein merkliches und ständiges.

Mithin haben wir auf 7 Operationsfälle nach Horsley zwei ständige und gute therapeutische Resultate, ferner einen, obzwar weniger guten, aber doch merklichen Erfolg; weiter in 2 Fällen zweifelhafte und in zwei anderen endlich negative Resultate. Wenn wir keine Optimisten sein wollen und die zweifelhaften Resultate in die Zahl der Misserfolge einreihen, so erhalten wir auf 7 Operationsfälle 3 unzweifelhafte therapeutische Resultate und darunter 2 sehr gute. Stellen wir unsere Fälle mit den wenigen, lange verfolgten Fällen zusammen, welche Braun, Matthiolius u. A. citiren, so haben wir meines Erachtens das Recht, folgenden Schluss zu ziehen: die Methode von Horsley hat bei der Behandlung der Jackson'schen (traumatischen und nichttraumatischen) Epilepsie in einigen Fällen zweifellos ein gutes Resultat gegeben. Dieses Resultat ist namentlich der Abtragung von Theilen der Hirnrinde zuzuschreiben, nicht aber der Trepanation, der Bildung eines Ventiles im Sinne von Kocher u. s. w. In Bezug auf unsere Fälle wird dies dadurch bewiesen, dass wir hier stets die osteoplastische Resection ausführten, bei welcher eine Ventilbildung nicht erfolgt. Es wurde zwar ein kleines Stück des Knochenrandes abgetragen, um den Tampon nach aussen zu leiten; doch wird dieser geringe Defect im Laufe der Zeit wieder ausgefüllt, wie ich mich bei der $2^1/_2$ Jahre und 5 Jahre nach der Operation angestellten Untersuchung der von mir operirten Kranken persönlich zu überzeugen Gelegenheit hatte. Ausserdem finden sich Mittheilungen in der Literatur, wie der von Braun[1]) beshriebene Fall, wo die einfache und sogar wiederholte Trepanation mit Entfernung eines Stückes des knöchernen Schädels erfolglos blieb, während dagegen die nachträgliche Abtragung von Stückchen der Hirnrinde ein vortreffliches und bleibendes therapeutisches Resultat lieferte. Da die Zahl der

---

[1]) In der Literatur finden sich ausserdem noch mehrere Fälle, wo die einfache Trepanation, selbst wiederholt ausgeführt, keinen Erfolg hatte, die nachträgliche Abtragung von Hirnsubstanz dagegen ein gutes Resultat herbeiführte (Stieglitz u. Gerster, Navratil u. A.).

Trepanationen bei Epilepsie, falls man die lange beobachteten Fälle berücksichtigt, überhaupt noch sehr gering ist und da ferner die Operationen nach Horsley (wenigstens die hinreichend verfolgten Fälle) nur vereinzelt dastehen, so lässt sich jetzt die Frage noch nicht entscheiden, für welche Formen der corticalen Epilepsie die Methode von Horsley sich eignen werde und wo, bei welchen Formen namentlich einfachere Eingriffe, wie die einfache Trepanation, die Ventilbildung nach Kocher etc. ausreichen könnte.

Ich glaube, dass mit der Zeit, bei einer besseren, genaueren Kenntniss der einzelnen Formen der Epilepsie und bei Ansammlung einer hinreichenden Anzahl gut beobachteter Fälle auch bestimmtere Indicationen und Contraindicationen sich werden ausarbeiten lassen sowohl betreffs der chirurgischen Behandlung der Jackson'schen Epilepsie überhaupt als auch der Anwendung verschiedener therapeutischer Methoden im Speciellen.

Gegenwärtig aber können wir, auf Grund der bisher gewonnenen Resultate, den extremen Skepticismus derjenigen Autoren nicht theilen, welche (wie z. B. Chipault auf dem letzten Congresse der französischen Chirurgen, 1901) die therapeutische Bedeutung der Trepanation bei der Epilepsie überhaupt ganz leugnen. Eine Operation, welche in einem gewissen Procent der Fälle lange anhaltende, ständige therapeutische Resultate ergiebt, muss weiter ausgearbeitet werden. Es ist möglich, dass mit der weiteren Ausarbeitung der Methode, wenn es z. B. klar gestellt sein wird, in welchen Fällen namentlich die Methode von Horsley anzuwenden ist, wie weit die Abtragung der Hirncentren gehen darf und soll u. s. w., auch die Resultate der Operationen sich besser gestalten werden). Angesichts der Schwere des Leidens aber, sowie Angesichts dessen, dass die Operation ein therapeutisches Resultat mit sich bringt, erscheint es immerhin in gewissen Grenzen erlaubt, bei der corticalen Epilepsie zu einer Probetrepanation zu greifen. Gegen eine solche Probeoperation liesse sich nur der Einwand erheben, dass sie nicht ganz gefahrlos sei. Das Sterblichkeitsprocent ist ein relativ hohes; besonders ist es aus irgend einer, uns unbekannten Ursache gross bei den, anlässlich der Jackson'schen nichttraumatischen Epilepsie ausgeführten Operationen (24,7 pCt. nach Matthiolius). Wir wollen hoffen, dass die Fortschritte der Technik und eine bessere Auswahl der entsprechenden Fälle dieses

Procent herabsetzen werden. Was die mancherseits geäusserte Vermuthung betrifft, es könne die Operation an und für sich entfernte üble Folgen haben, welche von nachträglich entstehenden Verwachsungen, von einem Trauma des Hirns, von einer in der Folge progressirenden Degeneration desselben etc. abhängen könnten, so berechtigen uns unsere Beobachtungen zu der Behauptung, dass eine aseptisch vollführte Trepanation und Horsley'sche Operation an und für sich keine üblen Folgen nach sich zieht; kein einziger von unseren lange beobachteten Operirten hat irgend welche üble Folgen der Operation davongetragen, keiner von ihnen erlitt eine Verschlimmerung in somatischer und psychischer Beziehung. Wenn wir also bei der Epilepsie eine Trepanation nach der Methode von Horsley ausführen, überschreiten wir keinesweges das Grundprincip der Medicin: primum non nocere.

Ich gehe jetzt zu den Fällen von Epilepsie über, in welchen wir nicht die Horsley'sche Operation, sondern andere operative Methoden angewandt haben.

In dem einen von diesen Fällen hatten wir es mit einer traumatischen Epilepsie zu thun die sich 3 Monate nach einer schweren Kopfverletzung entwickelt hatte: es lag hier ein Splitterbruch des Schädels vor, der unter Bildung einer Depression verheilt war. Der Kranke hatte, ausser allgemeinen Krampfanfällen mit Bewusstseinsverlust, noch eine Aphasie (mit Agraphie und Alexie), eine Parese des Armes, zum Theil auch des Beines und des Facialis. Die über 2 Jahre nach dem erlittenen Trauma ausgeführte Operation bestand darin, dass entsprechend der Depression ein Stück des Knochens trepanirt und entfernt wurde, an der Innenfläche dieses Knochenstückes fanden sich unregelmässige Knochenwucherungen (Osteophyten), — und ausserdem Verwachsungen der Dura und Pia, welche getrennt wurden. Nachbeobachtung $8^1/_2$ Jahre. Das Resultat ist inbezug auf die Epilepsie sehr befriedigend. Der Kranke bekam kurze Zeit (etwa $1^1/_2$ Monate) nach der Operation einen Anfall, weiter aber, im Laufe von mithin über 8 Jahren hatte er keinen einzigen Anfall mehr. Die übrigen Erscheinungen seitens des Nervensystems (Paresen, Aphasie) blieben unverändert bestehen. Diese Beobachtung lehrt uns in überzeugender Weise, dass in denjenigen Fällen wo irgend eine deutlich ausgesprochene und ersichtliche Ursache der Hirnreizung

(Depression, Osteophyt, Cyste u. dgl.) vorhanden ist, die Operation in der Beseitigung dieser Ursache bestehen soll; die Horsley'sche Operation kann hier unterbleiben. Wenn aber die einfache Trepanation keinen Erfolg bringt, dann wird es statthaft sein, nach dem Vorgehen von Braun und Anderen auch in solchen Fällen zu einer sekundären Operation nach Horsley seine Zuflucht zu nehmen. Ich wage nicht zu entscheiden, was namentlich in meinem Falle den Kranken von seinen epileptischen Attacken erlöste: die Entfernung des auf das Gehirn drückenden Knochens oder eine Ventilbildung im Sinne von Kocher. Ich bin geneigt, der Beseitigung der mechanischen Ursache des Hirnreizes eine günstige Wirkung zuzuschreiben; ein Ventil besass der Kranke, ehe noch die Operation gemacht war; denn an der deprimirten Stelle existirte ein spaltförmiger Defect der Schädelknochen — und doch hatte dieses Ventil den Kranken von seinen Anfällen nicht befreit [1]).

Der zweite, nicht nach Horsley operirte Fall bot klinisch das Bild einer corticalen Epilepsie dar; bei der Operation stiessen wir auf eine Porencephalocele. Es wurde die Drainage der Hirnventrikel angewandt. Die erste Woche nach der Operation verlief relativ gut. Es floss Cerebrospinalflüssigkeit in kolossalen Mengen ab. Von der zweiten Woche an bekam die bis anher durchsichtige klare Flüssigkeit eine röthliche trübe Färbung, es stellte sich Fieber mit unregelmässigen. Temperatur- und Pulsschwankungen ein. Unter dem Einflusse des Fiebers und meines Erachtens mehr noch unter dem Einflusse des massenhaften Verlustes an Cerebrospinalflüssigkeit trat rasch eine progressirende Entkräftung ein, es entrollte sich das deprimirende Bild somatischen und psychischen Verfalles. Am 40. Tage nach der Operation erlag der Kranke unter den Erscheinungen gesunkener Herzthätigkeit.

Dieser Fall, in welchem ich unter dem Eindrucke der bekannten Fälle von Keen und Kocher mich entschlossen hatte, die Drainage der Hirnventrikel anzuwenden, ist inbezug auf das klinische Bild, den Verlauf, das Operationsresultat, dem in dem

---

[1]) Die zur Erklärung der Entstehung der epileptischen Anfälle von Kocher vorgeschlagene Ventiltheorie wird neuerdings durch die an epileptischen Kranken in scharfsinniger Weise angestellten Versuche von Bier widerlegt. (Mittheil. aus den Grenzgebieten der Medicin und Chirurgie. Bd. VII. Heft 2—3.

Werke von E. v. Bergmann[1]) angeführten Falle analog. Der schwere, deprimirende Eindruck, den dieser Fall auf mich gemacht, veranlasst mich, dem bedeutungsvollen Ausspruche von Prof. E. v. Bergmann vollständig beizutreten, wenn er sagt: „denn die Ventrikelentleerungen sind an und für sich schon, wie die Geschichte ihrer Drainage gelehrt hat, gefährlich und der dauernde Ausfluss begünstigt selbst noch späte Infectionen und daher die Entstehung der letalen Meningitis".

In unserem Falle hatte diese sekundäre Infection keine Meningitis zur Folge, denn eine solche wurde bei der Autopsie nicht gefunden, sondern sie führte das Bild einer allgemeinen Septikämie herbei, welche ersichtlich mit der Sekretstauung in der complicirt gebauten Hirnhöhle verknüpft war. Die Autopsie ergab, dass die centralen Hirnhöhlen (Ventrikel) stark erweitert waren und einen sehr complicirten Hohlraum, — richtiger ein System unter einander communicirender Hohlräume bildeten. Ein solches Hohlraumsystem bietet die allergünstigsten Bedingungen für eine Anstauung von Sekreten mit consecutiver Zersetzung derselben und umgekehrt — die Bedingungen für einen leichten Abfluss, für eine Ausspülung etc. sind hier am allerungünstigsten.

Um eine derartige Höhle gut drainiren zu können, ist nicht eine einzelne, sondern sind mindestens 6 Oeffnungen erforderlich, entsprechend den Ventrikelhörnern u. dgl. Aber auch solchenfalls bleibt doch noch durch den Aquaeductus Sylvii eine Communication mit dem 4. Ventrikel übrig u. s. w. Derart erscheint die Einlegung eines einzelnen Drains von oben in ein solches Hohlraumsystem nicht nur sehr gefährlich, sondern sie giebt auch sehr wenig Aussicht auf einen günstigen Effect. Die Drainage der Hirnventrikel, wie eine jede Drainage überhaupt, erscheint mir zweckentsprechend und nicht gewagt unter folgenden zwei Bedingungen. 1. wenn der Ventrikel ein Exsudat (Eiter, Produkte des tuberculösen Processes etc.) enthält und 2. wenn der Ventrikel einen in sich geschlossenen, von den anliegenden Hirnhöhlen isolirten Raum bildet, — mit anderen Worten, wenn er keine physiologische, sondern eine pathologische Höhle — eine Art Cyste — darstellt.

---

[1]) Die chirurg. Behandlung von Hirnkrankheiten. 3. Aufl. S. 308.

Ich führe im Folgenden die kurzgefassten Krankengeschichten an.

No. 1. Der Kranke Z., 34 Jahre alt, Bürger. Leidet seit 1894 an epileptischen Anfällen mit allgemeinen Krämpfen und Bewusstseinsverlust. Anfangs waren die Anfälle seltener, später aber traten sie häufiger auf. In der ersten Hälfte des Jahres 1894 traten sie in 2—3 Tagen 1 mal auf; mitunter jedoch wiederholten sie sich mehrmals an einem Tage. Von der zweiten Hälfte des Jahres 1894 an hatte der Kranke 10—15 Anfälle monatlich und so verhielt es sich bis zum Operationstage. Die letzten Anfälle vor der Operation traten in der Klinik am 14., 19., 21., 23., 25., 28. April und am 3. Mai ein. Der Kranke war längere Zeit mit Opium- und Brompräparaten (12,0 p. die) behandelt worden, doch ohne Erfolg. 12 Jahre zurück hatte Pat. eine Wunde am Kopf mit der Schneide eines Beiles erlitten, die äusseren Weichtheile waren verletzt worden und die Wunde eiterte lange. Lues will er nicht gehabt haben.

Status praesens. Patient ist von mittlerem Wuchs, der Ernährungszustand ist ziemlich gut. Skelett- und Muskelsystem sind genügend entwickelt. Die inneren Organe weisen nichts Abnormes auf. In der Kopfhaut, im Gebiete des rechten Scheitelbeines ist eine etwa 4 cm lange Narbe wahrzunehmen, welche mit dem darunter liegenden Knochen nicht verwachsen ist. Nervensystem. Die cerebralen Nerven sind in Ordnung. Die Kraft und die Ausgiebigkeit der Bewegungen des Kopfes, Halses, Rumpfes der oberen und unteren Extremitäten sind normal. Die Coordination der Bewegungen ist ungestört. Zittern ist nicht wahrzunehmen. Ueber die Zuckungen bei'm Anfall s. unten. Die Sehnenreflexe sind normal, ebenso die Muskelspannung. Die Pupillen sind gleich weit, sie reagiren deutlich auf Licht, Convergenz etc. Die Sehschärfe ist normal, das Gesichtsfeld nicht eingeengt. Die Farben werden unterschieden; die Papille ist etwas hyperaemisch. Das Gehör, der Geruchs- und Geschmackssinn sind unverändert. Die verschiedenen Qualitäten der Hautsensibilität sind sämmtlich erhalten. Eine Atrophie der Muskeln ist nicht zu bemerken.

Beschreibung des Anfalles (nach den Angaben von Augenzeugen): Der Kranke stürzte hin und verlor die Besinnung, es begann eine Reihe ungeordneter Bewegungen der Extremitäten, zumal der linken Seite; der Kopf ist nach hinten gebogen; es tritt Schaum vor den Mund. Der Anfall dauerte 5'—8', dann kehrte das Bewusstsein sofort wieder, die Zuckungen verschwanden.

Operation 1895, 5. 4. Osteoplastische Schädelresection nach Wagner, im Gebiete der motorischen Centren an der rechten Seite. Die Durchtrennung des Knochens wurde in dem vorliegenden, wie auch in allen weiter unten beschriebenen Fällen mit Hülfe meiner Meissel [1]) ausgeführt. Nachdem der Haut-

---

[1]) Eine Beschreibung der von mir benutzten Hohlmeissel findet sich in meiner, in russischer Sprache abgedruckten Arbeit betitelt: „Einige technische Bemerkungen über die temporäre Excision der Schädelknochen" (s. die Zeitschr. „Wratsch" — „Der Arzt" — 1895). Meine Hohlmeissel sind bei der Trepanation auch von Dr. Sarytscheff in Moskau angewandt und auch von ihm als durchaus zweckentsprechend gefunden worden [vgl. die Zeitschr.: „Wratschebnija Sapiski" (Aerztliche Memoiren) vom 18. März 1899].

muskelknochenlappen abgehoben und nach unten zurückgeschlagen worden war, wurde die Dura durch einen Schnitt eröffnet, welcher dem Knochenschnitte parallel und von letzterem etwas abstehend verlief, so dass sich ein zungenförmiger Lappen der Dura bildete, welcher gleichfalls nach abwärts umgeschlagen wurde. Darauf erschien die Hirnoberfläche (an der die Rolandsche Furche zu Tage trat) eröffnet. In den Knochen, den Hirnhäuten und an der Gehirnoberfläche sind keine wahrnehmbaren Veränderungen zu finden. Nun schritten wir zum Einstechen der Electroden; anfangs fehlte jeder Effect, doch bald gelang es solche Punkte zu finden, deren Reizung scharf ausgesprochene, rasch auf einander folgende Contractionen des Armes (anfangend in den Fingern), des Halses, Kopfes, Beines hervorrief — und schliesslich trat, ungeachtet der tiefen Narkose des Kranken, ein ausgebildeter epileptischer Anfall auf. Diese Versuche wurden mehrmals mit demselben Effecte ausgeführt. Aus dem betreffendem Gehiete wurde ein Stück Gehirn von $1^1/_2$—2 cm Fläche und bis 7 mm Tiefe excidirt. Nähte (Catgut) der Dura; darauf wurde der Hautmuskelknochenlappen an seine Stelle reponirt und die Hautwunde durch Nähte geschlossen. An die Hirnfläche wurde ein Gazestreifen eingelegt und um ihn nach aussen zu leiten, wurde (im vorliegenden, wie auch in allen folgenden Fällen) der Rand des Knochenlappens mittelst der Lüer'schen Scheere ein wenig abgetragen. Ein leichter, den Kopf und den Hals umhüllender Compressivverband.

Die Operation wurde gut überstanden. Während der Wundheilung überstieg die Temperatur nicht 37,5. Der Puls ist am Tage nach der Operation beschleunigt (am Abend bis 106) weiter aber normal.

Seitens des Nervensystems ist für die ersten Tage folgendes angegeben: Vollständige Lähmung des Armes (Monoplegia sinistra completa); die Reflexe sind nicht erhöht. Anaesthesie sämmtlicher Qualitäten der Empfindung mit einer dem peripheren Typus entsprechenden Localisation: an der Handwurzel complete Anaesthesie, am Vorderarm ist sie schwächer ausgesprochen, am Oberarm schwindet sie. Unfreiwillige Bewegungen des Armes werden nicht wahrgenommen. 8. 5. die Anaesthesie nimmt ab. 10. 5. Paralyse des Armes wie bisher, merkliche Wiederherstellung der Sensibilität. Die Muskeln sind nicht contrahirt, nicht rigide; die Reflexe nicht erhöht. 5. 12. Verband; der Tampon wird herausgenommen. 13. 5. ein starker Kopfschmerz hat sich eingestellt, welcher $1^1/_3$ Tage anhielt. Der Puls verlangsamt (bis 52 Schläge); es wurden krampfhafte Zuckungen der Flexoren der gelähmten Extremität bemerkt. 14. 5. Monoplegie wie bisher, die Sensibilität ist fast bis zur Norm wieder hergestellt. Selbstbefinden genügend gut. Puls 54. Es wurden Zukkungen der Flexoren des Armes beobachtet. 5. 16. Im Laufe des Tages trat zeimal Zucken der Flexoren auf. 17. 5. die Lähmung besteht unverändert fort; keine Rigidität, die Reflexe sind nicht erhöht. Puls und Selbstbefinden sind gut. 18. 5. Das Selbstbefinden ist sehr gut, der Kranke fühlt sich ganz wohl; die Erscheinungen seitens des Nervensystems wie bisher. 5. 20. unerwartet kehrte Morgens etwa um 8 Uhr die Fähigkeit wieder, den Oberarm, den Vorderarm und z. Th. auch die Finger zu bewegen; die Handwurzel in toto lässt

sich nicht bewegen. 5. 22. die Bewegungen der Finger sind ausgiebiger geworden. 28. 5. In der Handwurzel treten Bewegungen auf, obwohl dieselben auch nur schwach sind. Die Bewegungen der Oberarmmuskeln (Deltoideus, Pectoralis, Triceps, Biceps etc.) sind normal, die Bewegungen der Vorderarm- und Fingermuskeln noch recht schwach. Die Pronation und Supination sind sehr unkräftig. Das Selbstbefinden ist gut, Patient geht frei umher. 2. 6. die Bewegungen der Handwurzel und der Finger stehen fast im Bereich der Norm. 3. 6. die Wunde ist geheilt. Die Bewegungen sind gut, das Selbstbefinden vortrefflich. Während der Nachbehandlung ist kein einziger Anfall dagewesen; darauf reiste der Kranke in seine Heimat.

Nach 2 Jahren und 6 Monaten erhielten wir von einem Arzte, welcher den Kranken untersucht hatte, folgende Mittheilung: Von dem Operationstage an hat der Kranke keine Anfälle mehr gehabt. An Kopfweh hat er nicht viel zu leiden, ungeachtet des Missbrauches von Alkohol, welchem er sich manchmal bis zur Bewusstlosigkeit ergiebt. Am nächsten Tage nach solch einem Excess steht er munter und frisch auf. Das Selbstbefinden ist gut. Bei offenen Augen steht er ganz fest auf einem Beine, bei geschlossenen Augen schwankt er. Der Gang ist regelrecht, das linke Bein ermüdet eher als das rechte und mitunter knickt es plötzlich im Knie ein („als ob man in eine Grube fällt oder einen Fehltritt macht", wie der Kranke sagt). Seitens des Facialis und Hypoglossus liegen wahrnehmbare Störungen nicht vor. Sämmtliche aktive Bewegungen der oberen Extremitäten gehen ungestört vor sich, indess ist die grobe Kraft des linken Armes etwas geringer als die des rechten. Die Coordination der Bewegungen des linken Armes ist alterirt. Um einen Gegenstand mit der linken Hand erfassen und ihn festhalten zu können ist Patient genöthigt die Bewegungen der Hand mit den Augen zu verfolgen. Der Kranke vermag nur dann zu sagen, welch einen Gegenstand er erfasste und in welcher Lage sich derselbe befand, wenn er ihn mit Daumen und Zeigefinger der linken Hand ergriff. Wenn er ihn aber mit dem Daumen (oder dem Zeigefinger) und einem der übrigen 3 Finger ergreift, so fällt ihm der Gegenstand bei geschlossenen Augen aus der Hand. In der linken Hand hat der Kranke ein Gefühl von Taubsein, ähnlich wie nach einer Contusion (Steifheit). Der linke Arm ist atrophisch (Messung des Oberarmumfanges). Stiche werden am linken Arme, an der linken Seite des Gesichtes und der linken Körperhälfte schwächer empfunden, als an der rechten. An den Fingerspitzen der 3 letzten Finger der linken Hand ist der Tastsinn erloschen. Der Kniereflex wird am linken Beine leichter ausgelöst und ist hier lebhafter als am rechten. Nach Ablauf eines Jahres seit die obige Mittheilung eingetroffen war, wurde uns durch einen Mediciner des 5. Cursus, welcher den Kranken kannte, die Nachricht überbracht, dass der Patient auch während dieses letzten Jahres keine Anfälle gehabt hat. Somit erstreckt sich die Nachbeobachtung im vorliegenden Falle auf einen Zeitraum von über 3 Jahre.

No. 2[1]). Patient W., 40 Jahre alt, Bauer. Die Anamnese ergiebt keine

[1]) Bald nach der Operation sind die Kranken Z. und W. (Krankengesch. No. 1 u. 2) der Gesellschaft der Aerzte an der K. Universität zu Kasan von

Hinweise auf Trauma, Alkoholismus und Lues. Etwa vor 4 Jahren trat ohne ersichtliche Ursache ein epileptischer Anfall mit Bewusstlosigkeit und allgemeinen Krämpfen auf. Darauf begannen die Anfälle sich häufiger einzustellen, sie wiederholten sich einmal, ja sogar mehrmals täglich. Bald vermochte der Kranke den Anfall vorherzusehen, nach einem eigenthümlichen Gefühl von Kriebeln im linken Arme; dieses Gefühl ging auf den Oberarm über („es läuft wie eine Maus") dann „stieg es zum Kopf" und hierauf verlor der Kranke das Bewusstsein. Abgesehen von den allgemeinen Krampfanfällen trat auch noch ein beständiges Zucken in der linken Hand: am Daumen und den 2 anliegenden Fingern ein. Dieses Zucken hörte für keinen Augenblick auf, es verstärkte und verbreitete sich besonders vor dem Beginne des Anfalls. Letzterzeit waren die allgemeinen Anfälle immer seltener und seltener geworden, während die Zuckungen unverändert fort bestanden. Der Kranke war sowohl ambulatorisch, als auch stationär in Krankenhäusern behandelt worden, doch ohne Erfolg.

Status praesens: Patient ist von hohem Wuchs, kräftigem Körperbau. Knochen- und Muskelsystem sind stark entwickelt, die inneren Organe in Ordnung.

Nervensystem: Im Gebiete der cerebralen Nerven sind keine Veränderungen zu finden, ausgenommen eine leichte Asymmetrie des Gesichtes (leichte Parese des N. facialis sin.). Die Bewegungen des Kopfes, des Rumpfes und der Extremitäten sind normal. Die Coordination der Bewegungen weist keine Störungen auf. Die Sehnenreflexe sind erhöht, besonders linkerseits. Die Beckenorgane functioniren regelrecht. Die Reaction der Pupille auf Licht, Convergenz etc. ist normal. Die Muskelspannung ist normal. Unfreiwillige Bewegungen: Beständige klonische Krämpfe im Gebiete des Thenar, welche auch auf die Muskeln der Handwurzel und auf die Flexoren der Finger übergehen; infolge davon beständiges Zucken am Daumen und an den 2 folgenden Fingern und häufiges Zucken an der Handwurzel und am Vorderarm, mitunter auch auf den Oberarm übergehend. Mechanische Reizung und psychische Erregung verstärken die Zuckungen. Der Kranke ist nicht nur unfähig zu solchen Arbeiten, welche feinere Bewegungen der Finger erfordern, sondern auch zu mehr grober Arbeit, er vermag mit der linken Hand keinen Gegenstand, sei es ein Stuhl, ein Besen oder Stock und dergl. festzuhalten. Die Hautsensibilität ist normal, Gesichts-, Gehörs-, Geruchs- und Geschmakssinn sind normal. Der Muskelsinn ist unverändert; eine Atrophie der Muskeln nicht zu bemerken. Die Muskeln reagiren in normaler Weise auf electrische Reizung.

Operation 1895, 17. 5. Osteoplastische Resection des Schädels nach Wagner, im Gebiete der motorischen Centren an der rechten Schädelhälfte. Nach Durchtrennung der Dura wölbt sich das Gehirn stark hervor, die Gefässe sind überfüllt, die Venen gleichsam varikös, die Pia hydropisch geschwollen, die Subarachnoidalräume ausgedehnt. Auf electrischem Wege liessen sich die

---

mir und von Prof. Darkschewitsch demonstrirt worden (s. „Tagebuch der Gesellschaft der Aerzte an der K. Universität zu Kasan". 1895. Russisch). Der letztere dieser beiden Kranken wurde 5 Jahre später der gen. Gesellschaft noch einmal vorgestellt (Ibidem. 1900).

Centren der einzelnen Muskeln und Muskelgruppen (Indicator, Extensores, Flexores) feststellen. An derjenigen Stelle, welche electrisch als Centrum der an den Zuckungen betheiligten Muskeln bestimmt worden war, excidirten wir ein ziemlich kleines Stück Gehirn, von etwa 1 cm im Durchmesser und einigen Millimetern Tiefe. Die Blutung war ziemlich stark und es mussten mehrere Gefässe der Pia unterbunden werden. Aus den Subarachnoidalräumen entleert sich eine ziemlich reichliche Menge von Flüssigkeit. Ein Tampon an die Hirnwunde, Vernähung, Verband — wie im vorgehenden Falle. Die Operation überstand der Kranke gut. Die Wundheilung verlief bei normaler Temperatur und normalem Pulse. Seitens des Nervensystems ist in den ersten Tagen folgendes notirt: die zuckenden Bewegungen des Armes sind geschwunden, willkürliche Bewegungen sind ausführbar, obwohl etwas ataktisch; leichte Parese der Fingerflexoren. Im Gebiete der Finger und der Handwurzel ist eine Herabsetzung der Sensibilisät und eine Paraesthesie zu constatiren. 21. 5. Zuckungen sind nicht wahrzunehmen. Active Bewegungen der Finger werden ausgeführt, der Muskelsinn ist verändert. Anaesthesie merklich ausgesprochen.

22. 5. sämmtliche Bewegungen des linken Armes sind plötzlich verschwunden, der Arm hängt schlaff herab. 23. 5. Vollständige Paralyse des Armes. Verband. Der Tampon wird herausgenommen. Die Wundheilung geht trefflich von statten. 25. 5. in dem Arme treten wieder Bewegungen auf; mit dem Oberarm, z. Th. auch mit dem Vorderarm werden Bewegungen ausgeführt; Handwurzel und Finger bewegen sich nicht. 26. 5. allmälige Wiederherstellung der Bewegungen, welche auch an den Fingern bemerkt werden. 27. 5. Selbstbefinden gut. Die Bewegungen des Deltoideus, Pectoralis, Triceps, Biceps sind fast vollkommen normal, die der Vorderarm- und Fingermuskeln nur noch schwach. Störung des Muskelsinns besteht fort, die Sensibilität ist normal. Es wird dem Kranken erlaubt, vom Bett aufzustehen. Abends, beim Umhergehen im Zimmer, bekam der Kranke einen Ohnmachtsanfall, wobei die Umstehenden Zuckungsbewegungen am Arme bemerkten (Anfall?). Die Ohnmacht ging bald vorüber, es blieb ein Gefühl von Schwäche nach. 1. 6. die (willkürlichen) Bewegungen des Armes nehmen an Kraft zu. 3. 6. Verband. Prima. 5. 6. Von Zeit zu Zeit, wenngleich selten, werden Zuckungsbewegungen am Arme beobachtet. 8. 6. die zeitweilig auftretenden Zuckungen am Arme werden stärker. Hierauf verreiste der Kranke; obgleich die Muskelzuckungen am Arme noch fortdauerten, so waren sie dennoch erheblich geringer als sie vor der Operation gewesen.

Im Frühjahr 1900, also 5 Jahre nach seiner Operation, fand sich der Kranke persönlich wieder bei uns ein. Während dieser 5 Jahre war er viel umhergewandert (so hatte er eine Fussreise nach Kronstadt gemacht.) Bald nach seiner Entlassung aus der Klinik hat der Kranke einen Anfall gehabt, von da ab ist im Verlauf von 5 Jahren kein einziger Anfall mehr dagewesen. Die Zuckungen im Arme kommen auch jetzt noch vor, aber nur von Zeit zu Zeit und auch dann sind sie erheblich schwächer ausgesprochen als sie es vor der Operation gewesen. Der Kranke ist im Stande einen Stuhl zu heben, einen Stock mit der Hand zu ergreifen u. dgl. Sämmtliche willkürliche Bewegungen

der Finger sind ausführbar, jedoch etwas ataktisch, besonders die Bewegungen des Daumens. In den Fingern (Daumen, Zeigefinger) der linken Hand ist der Muskelsinn ein wenig herabgesetzt; Sensibilität normal; es sind im Arme weder Schmerzen noch Parästhesien zu finden. Die Kraft der rechten Hand beträgt 42 Kilo, die der linken 22 Kilo. Eine schwach ausgesprochene Atrophie der Muskeln des linken Armes; die electrische Erregbarkeit derselben ist ein wenig vermindert. Das Selbstbefinden war die ganze Zeit vortrefflich; keine Schwindelanfälle, Cephalalgien oder dgl. Der Operation schreibt der Patient einen wohlthätigen Einfluss zu. An der Stelle der Trepanation hat sich eine feste, knöcherne Vorwachsung gebildet. Die Stelle, an welcher der Drain lag, erscheint etwas nachgiebig (von einem Ventile im Sinne Kocher's lässt sich aber wohl nicht reden.) Die Narbe ist glatt, nicht empfindlich. Somit wurde der Kranke 5 Jahre nachbeobachtet.

No. 3. Die Kranke M. T., 27 Jahre alt, Bauersfrau. In der Anamnese finden sich keine Hinweise auf Alkoholismus, Trauma und Lues. Im Jahre 1887, 3 Wochen nach ihrer Verheirathung, bekam die Kranke ihren ersten epileptischen Anfall mit Bewusstseinsverlust und allgemeinen Krämpfen. Darauf begannen die Anfälle sich immer häufiger zu wiederholen. Seit dem Winter 1888 fing die Kranke an, das Herannahen des Anfalles zu merken; derselbe wurde gewöhnlich durch Zuckungen im linken Arme eingeleitet: es traten starke Zuckungen im Arme ein, die sich mehrmals wiederholen, darauf wird der Kopf „wie von einem Schlag getroffen" — und es entwickelt sich ein vollständiger Anfall mit allgemeinen Krämpfen. Mitunter begann der Anfall in folgender Weise: zunächst treten Zuckungen in den Zehen des linken Fusses ein, dann verbreiten sich die Zuckungen auf die Fusswurzel, das Knie, dann „steigt es zu Kopfe" und die Kranke verliert das Bewusstsein und stürzt hin; es folgen entweder allgemeine Krämpfe oder dieselben beschränken sich auf die linke Körperhälfte. Ein Jahr nach dem Auftreten der allgemeinen Anfälle stellte sich ein beständiges Zucken im linken Arme und Beine ein, dazu gesellten sich mitunter Zuckungen in den Hals-, Gesichts- und Rückenmuskeln. Mehrere Jahre war die Kranke genöthigt, fast stets das Bett zu hüten. Darauf wurden die allgemeinen Anfälle seltener und ihre Intensität nahm ab. Während der letztaufgetretenen Attacken waren die Krämpfe ausschliesslich auf die linke Körperhälfte beschränkt (Arm, Gesicht, Bein). Vor ihrer Verheirathung und im Laufe von 4 Jahren ihres ehelichen Lebens waren die Menstrua vollständig ausgeblieben, seit etwa 2 Jahren kehren sie regelmässig wieder, obwohl sie von Schmerzen begleitet zu sein pflegen. Coitus findet statt; sie hat einen Knaben geboren, der gegenwärtig 6 Jahre alt ist.

Status praesens. Patientin ist von mittelmässigem Körperbau und mässigem Ernährungszustande. Entwickelungsfehler sind nicht zu finden; die inneren Organe sind in Ordnung. Nervensystem: Im Gebiete der cerebralen Nerven besteht eine geringe Parese des N. facialis und N. hypoglossus sin. Die Kraft und die Ausgiebigkeit der Bewegungen des rechten Armes sind hinreichend gross. Bewegungen des linken Armes: Im Schultergelenke sind sämmtliche Bewegungen beeinträchtigt und ihre Kraft gemindert; in dem Ell-

bogengelenke ist die Flexion normal, aber schwach, die Extension unvollständig und an Kraft vermindert. Die Extremität erscheint im Handgelenke leicht flectirt und pronirt; die Supination ist unmöglich. Die Finger sind in Flexionsstellung, die Extension des 4. und 5. Fingers ist unvollständig. Die Kraft der rechten Hand = 30, die der linken = 0. Die Bewegungen des Rumpfes sind normal. Die Bewegungen der unteren Extremitäten sind vollständig, die Kraft des linken Beines ist herabgesetzt. Atrophie des linken Armes: Umfang des Oberarmes 20 cm (rechts 24), der des Vorderarmes 15 cm (rechts 17,5). Coordination der Bewegungen nicht verändert. Sehnenreflexe linkerseits erhöht, besonders im Arme. Die Beckenorgane sind in Ordnung. Die Pupillen reagiren normal auf Licht, Accommodation etc. Die Muskelspannung am linken Arme ist erhöht, in den Flexoren bis zur Contractur. Unfreiwillige Bewegungen liegen vor in Gestalt beständiger Zuckungen im linken Arme: in den Fingern mit Ausbreitung auf den Ellbogen und Adduction des Armes an die Brust. Die Zuckungen werden bei psychischer Erregung stärker, im Schlafe sind sie kaum merkbar. Sobald die Zuckungen im Arm stärker werden, gesellen sich auch Zuckungen des Beines hinzu. Die Hautsensibilität ist normal. Störungen des Gesicht-, Gehör-, Geruch- und Geschmacksinnes lassen sich nicht constatiren. Die electrische Muskelerregbarkeit ist im linken Arme (und Beine) ein wenig herabgesetzt. Die Muskeln des linken Armes sind atrophisch.

Operation 5. V. 1895. Osteoplastische Resection in dem Gebiete der motorischen Centren der rechten Seite. Nach Durchschneidung der Dura tritt an der Gehirnoberfläche eine Gefässerweiterung hervor, die Subarachnoidalräume sind überfüllt. An der Uebergangsstelle des Armcentrum in das Beincentrum sind die Dura und Pia miteinander verwachsen. Die durch die Resection erhaltene Oeffnung im Knochen musste nach der Pfeilnaht hin erweitert werden. Starke venöse Blutung der Knochen- und der Piavenen; Tamponade. Nachdem das Centrum der Fingerflexoren electrisch bestimmt war, wurde an dieser Stelle ein Stück Gehirn abgetragen. Dieser Act konnte nicht beendigt werden, da die Operation infolge der Blutung unterbrochen werden musste. Es wurden mehrere Tampons eingelegt: die Vernähung der Dura unterblieb, nur die äussere Hautwunde wurde durch einige Nähte geschlossen. Die Kranke überstand die Operation gut. Die Wundheilung verlief aseptisch, allein die Tampons mussten wir lange liegen lassen, weil die Wunde zu Blutungen sehr geneigt war.

Was die Erscheinungen seitens des Nervensystems betrifft, so ist für die ersten Tage des Heilungsverlaufes folgendes zu notiren: die Zuckungen sind verschwunden, paralytische Erscheinungen fehlen, die Sensibilität ist im Gebiete der Handwurzel und des unteren Theiles des Vorderarmes herabgesetzt. 10. V. Es sind leichte Zuckungen im Gebiet der unteren Facialisäste linkerseits und 14. V. in dem betroffenen Arme aufgetreten. 22. V. Die Zuckungen im Arme sind intensiver; im Bein sind auch leichte Zuckungen bemerkbar. 24. V. Nach Herausnahme der Tampons haben die klonischen Zuckungen in dem Facialisgebiete und im Arme etwas nachgelassen. 29. V. Die Zuckungen

im Arme sind merklich geringer, als sie vor der Operation gewesen sind; leichte Zuckungen im Gebiete des N. facialis. Sensibilität normal.

Angesichts der immer noch fortbestehenden Erscheinungen von Hirnreizung und einer Fistel wurde im September die Retrepanation vollführt. Hierbei wurde nach Abhebung des Knochenlappens an der Gehirnoberfläche ein, der letzteren anliegendes und von Granulationen durchwachsenes Stückchen Gaze gefunden. Dieses wurde nun nebst dem Granulationsgewebe (und einem Theil der Hirnsubstanz?) entfernt. Hierauf liessen die Zuckungen nach und die Kranke war im Stande, sich mit einigen Handarbeiten, wie z. B. Strumpfstricken etc. zu beschäftigen. Im Gebiete der Schädelwunde aber blieb eine Fistel zurück, welche sich nicht schliessen wollte. So lebte die Kranke bei gutem Selbstbefinden bis zum Februar 1896 (9 Monate seit der ersten, 5 seit der zweiten Operation). Im Februar stellte sich heftiges Kopfweh ein und dann folgten plötzliche Bewusstlosigkeit, allgemeine Krämpfe und ein rascher Tod (am 17. Februar).

Die partielle Autopsie (Eröffnung der Schädel- und Rückenmarkshöhle) ergab Folgendes: Gehirn: Pachymeningitis et Leptomeningitis chronica dextra adhaesiva (an der Stelle der Trepanation); Encephalitis apostematosa (lobi temporalis dextri). Ependymitis purulenta in ventriculis cerebri (in jedem Ventrikel über 1 Theelöffel voll eitriger Flüssigkeit). Rückenmark: Pachymeningitis chronica productiva; der thoracale Abschnitt des Rückenmarkes ist von weicherer Consistenz als im ganzen übrigen Bereiche desselben.

No. 4. Der Kranke Sch., 18 Jahre alt, Schüler eines Gymnasiums, erkrankte im April 1893. Den ersten Anfall bekam er im Gymnasium vor der Lehrstunde: plötzlich empfand der Kranke Zuckungen im linken Bein, welche sich rasch auf die ganze linke Körperhälfte ausbreiteten; er schrie auf, fiel zu Boden und verlor das Bewusstsein; schaumiger Speichel trat ihm vor den Mund. Der Anfall dauerte 15' und hinterliess eine allgemeine Schwäche. Weiter bekam er Anfälle im Juni, Juli, September u. s. w.; bis zur Aufnahme in die Klinik hatte er im Ganzen etwa 40 Anfälle. Grösstentheils bestanden diese Anfälle in Krämpfen, die auf die linke Körperhälfte sich beschränkten und im Arme oder Bein anfingen; das Bewusstsein war hierbei meist nicht erloschen und der Kranke suchte sich mit der rechten Hand an irgend einem Gegenstand festzuhalten. Der Kranke hat einen von Nephritis begleiteten Scharlach gehabt; er hatte oft an Migräne zu leiden; in seinem 5. Lebensjahre hatte er sich mit dem Kopfe heftig an einem Ofen gestossen. Geschlechtsreife mit dem 14. Lebensjahre. Er hat eine Urethritis gehabt. Sowohl geistige Ueberanstrengung als auch starke Gemüthsbewegungen (Tod des Vaters, der Mutter, des Bruders) sind aus der Anamnese zu ersehen. Lues, Tuberculose, nervöse Störungen sollen in der Familie nicht vorhanden sein, ebensowenig Alkoholismus.

Status praesens. Der Kranke ist von mittlerem Wuchs und genügend gut gebaut. Anämie; die inneren Organe sind in Ordnung. Im Gebiete des rechten Scheitelbeines, ca. $1^1/_2$ fingerbreit unterhalb der Pfeilnaht ist gleichsam wie eine leichte Depression wahrzunehmen. Nervensystem: Die cerebralen Nerven sind in Ordnung. Die Bewegungen des Kopfes, des Halses, Rumpfes,

der oberen und unteren Extremitäten sind in Bezug auf Kraft und Ausgiebigkeit normal. Die Coordination der Bewegungen zeigt nichts Abweichendes. Der Gang ist normal. Zittern nicht vorhanden. Tonisch-klonische Krämpfe werden während des Anfalles beobachtet. Sehnenreflexe normal. Kein Fussklonus. Cremasterreflex wird nicht erhalten. Die Pupillen reagiren gut auf Licht, Convergenz etc. Es findet sich eine Anästhesie der Schleimhäute der Nase, des Rachens, der Conjunctivae. Die Function der Beckenorgane ist regelrecht. Die Muskelspannung ist normal. Das Gesichtsfeld ist etwas eingeengt. Gehör, Geschmack, Geruch sind normal. Hautsensibilität unverändert; Muskelatrophie nicht zu finden. Beschreibung des Anfalles: Tonisch-klonische Krämpfe, anfangend im linken Arm oder Bein, von der linken Körperhälfte aus gehen die Krämpfe auf die rechtsseitigen Extremitäten über; mitunter beschränken sie sich aber auf die linke Körperhälfte, ja nur auf eine Extremität. Bewusstseinsverlust entweder vollständig oder unvollständig. Dauer des Anfalls 2'—10'. Nach dem Anfalle lässt sich eine linksseitige Hemiparese und Hemianästhesie constatiren. Ausserdem hat Patient auch hysterische Anfälle mit Weinen u. s. w.

Operation 1895, 29. 10. Osteoplastische Resection des Schädels rechterseits, im Gebiete der motorischen Centren. Am entblössten Gehirne erscheinen die Gefässe dilatirt, die Pia gleichsam ödematös. Nach einigen Versuchen, diejenige Stelle zu finden, an welcher der Inductionsstrom krampfhafte Contractionen der Beuger (hauptsächlich) des linken Armes und Beines bewirken werden, gelang es zweimal, ausgesprochene epileptische Anfälle hervorzurufen. Da die betreffende Stelle dem Knochenrande hart anlag, wurde letzterer mit der Lüerschen Scheere abgetragen. An der Stelle der elektrisch bestimmten Krampfcentren excidirten wir ein Stück Hirn in der Flächenausdehnung von $1^1/_2$ qcm und 4 mm Tiefe. Nachträgliche elektrische Reizung dieser Stelle ruft keine Krämpfe mehr hervor. Das Gehirn erscheint an dieser Stelle ohne merkbare Veränderungen. Der Blutverlust war nicht gross; einige Gefässe der Pia mussten unterbunden werden. Die Dura und die äussere Haut wurden durch Nähte geschlossen; an das Gehirn wurde ein Tampon angelegt. Verband. In den ersten Stunden nach der Operation ist Pat. schwach, in einem halbbewusstlosen Zustande. Puls 110—120, schwach aber regelmässig. Gegen Abend kam der Kranke zu sich. Temperatur 37,4; an den folgenden Tagen sind unbedeutende Temperaturschwankungen vermerkt; die Wundheilung verlief fieberlos. 30. 10. Allgemeinzustand besser, Puls 100—96. In der Nacht schlummerte der Kranke, aber der Schlaf dauerte nicht lange. Von Zeit zu Zeit, nicht häufig sollen, wie der Kranke angiebt, Zuckungen im linken Beine und in beiden rechtsseitigen Extremitäten vorgekommen sein. Welcher Art diese Zuckungen gewesen sind, liess sich nicht genau bestimmen; indess glichen sie anscheinend keineswegs den Zuckungen welche früher in den Extremitäten der linken Körperhälfte beobachtet worden waren. 2. 11. das Selbstbefinden ist genügend gut; keine Klagen über Kopfschmerz. Puls 86, voll, regelmässig. Es sind leichte Anfälle von Zuckungen dagewesen welche sich während der Nacht und am Morgen bis 4mal wiederholt haben. Wiederum

vereinzeltes Zucken in den Extremitäten der rechten Seite und im linken Beine. 7. 11. Verband; die Nähte entfernt; überall prima. Der Tampon wird herausgenommen. In den Extremitäten der rechten Seite traten krampfhafte Zuckungen auf, die sich im Laufe des Tages etwa 5 mal wiederholten. 12. 11. Selbstbefinden und Allgemeinzustand genügend gut. Die Zuckungen wie letztens. 14. 11. der Kranke hat einen vollständigen epileptischen Anfall mit Bewusstseinsverlust gehabt. Der Allgemeinzustand hat sich verschlimmert. 18. 11. Verband. Von Zeit zu Zeit Bewusstseinstrübung. 20. 11. Der Kranke hat Hallucinationen, bald düsterer schreckhafter, bald mehr heiterer Art: bald liegt er lächelnd da und murmelt vor sich hin, bald schreit er wie vor Schreck, z. B.: „jaget die Polizeisoldaten fort!" Der Puls ist beschleunigt. In der Nacht wiederholte ausgebildete epileptische Anfälle. 23. 11. Angesichts der drohenden Erscheinungen (Geistesabwesenheit, Kräfteverlust, wiederholte Anfälle, beschleunigter Puls) wurde zur Retrepanation gegriffen. Der Kranke ist ohne Bewusstsein, so dass die Eröffnung der bereits geheilten Wunde ohne Narkose begonnen wurde; bald darauf schien aber der Kranke den Schmerz zu empfinden und daher wurde ihm Chloroform gereicht. Der Knochenmuskelhautlappen wurde (an der früheren Operationsstelle) mit einem Elevatorium auf's Neue abgehoben; in der Schädelhöhle (im Gehirn und in den Hirnhäuten) fanden wir nichts Abnormes. Der Lappen wurde wieder an seinen Platz gebracht. Verband. 24. 11. Vollständige Bewusstseinsstörung. Entsetzenerregende Hallucinationen; grosse allgemeine Schwäche. Der Kranke macht häufige Versuche sich vom Bett zu erheben um zu fliehen, fällt aber entkräftet nieder, deckt sich mit dem Betttuche zu etc. Puls schwach und beschleunigt. Abmagerung, schlaflose Nächte. 28. 11. Der Kranke ist ruhiger geworden, von Zeit zu Zeit klärt sich das Bewusstsein. 11. 12. der Kranke ist bleich, schwach; doch vermag er sich schon vom Bett zu erheben, aufzusitzen etc. Bewusstsein klar. Im Laufe der letzten 2 Wochen ist kein Anfall dagewesen. Die Operationswunde ist ganz verheilt. In diesem Zustande begab sich Patient in seine Heimat.

Weitere Mittheilungen über sein Schicksal erhielten wir von seinen Verwandten. Von seiner Nervenkrankheit war der Patient nicht befreit worden, er litt an seinen Anfällen bis zu seinem Tode, welcher etwa 1 Jahr nach der Operation eingetreten ist. Es gelang uns nicht, die Todesursache klar zu legen.

No. 5. Die Kranke K., 11 Jahr alt, Tochter eines Beamten. Vor 4 Jahren hatte die Kranke einen mit Nephritis complicirten Scharlach gehabt. Mehrere Tage hielten damals schwere urämische Erscheinungen an, mit Bewusstseinsverlust etc. Nach dem urämischen Anfalle bemerkten die Angehörigen vollständigen Verlust der Bewegungen im linken Arme. Deviation der Zunge nach links, wobei das Gesicht nach rechts hinübergezogen erscheint; dazu kam eine Motilitätsstörung im linken Beine, die sich durch gewisse Unregelmässigkeiten seiner Bewegungen äusserte. $2^1/_2$ Monate nach dem Anfalle erkrankte die Patientin an einem (Fleck-) Typhus, der sie einen Monat lang ans Bett fesselte. Mehrere Monate darauf traten Zuckungen im gelähmten Arme

auf und weiterhin allgemeine Anfälle mit Verlust des Bewusstseins und Krämpfen: die Krämpfe beginnen im linken Arme, gehen auf das linke Bein über und nun folgen die allgemeinen Krämpfe. Die Anfälle dauerten 7—15 Minuten. Anfangs seltener auftretend, kamen die Anfälle in der letzten Zeit häufiger wieder, besonders während der Nacht. An manchen Tagen hatte Patientin 6—8 Attacken binnen 24 Stunden. Im Frühjahr 1895 trat nach einem solchen Anfälle eine Lähmung des linken Beins ein, so dass es beim Gehen nachgeschleppt wurde. Abgesehen von den Krampfanfällen, hat die Kranke nicht selten auftretende unfreiwillige Bewegungen (Zuckungen) im linken Arme. Aus der Anamnese lässt sich ersehen, dass der Vater an einer Psychose leidet, welche 3 Monate nach der Geburt unserer Kranken bemerkt wurde; der Vater wurde $1^1/_2$ Jahre in einer psychiatrischen Heilanstalt behandelt, gegenwärtig ist er relativ gesund. Die Mutter hat Anzeichen von Syphilis: Hautnarben, Periostitiden, nächtliche Knochenschmerzen. Von 4 Kindern sind 3 am Leben, 1 war todtgeboren; 1 Abortus im 3. Schwangerschaftsmonate.

Status praesens. Allgemeine Ernährung genügend gut; innere Organe in Ordnung. Der rechte Frontalhöcker stark vorragend (keine Periostitis). Nervensystem. Die Uvula weicht nach links ab. Bei Heben der Schultern bleibt die linke merklich zurück. Die Bewegungen des linken Armes sind im Schultergelenk in ihrer Ausgiebigkeit beeinträchtigt, noch mehr ist dieses im Ellbogen der Fall. In der Handwurzel und in den Fingergelenken bleibt die Hand beständig flectirt (Contractur), mit Verkürzung der Flexoren; hierbei liegt der Daumen der Handfläche an und wird von den übrigen 4 Fingern, welche flectirt sind, bedeckt. Die Hand ist im Radio-carpalgelenk flectirt und etwas abducirt; im Ellbogen erscheint der Arm mässig flectirt und pronirt. Die Bewegungen des linken Beines stehen denen des rechten in Ausgiebigkeit und Kraft nach. Die Coordination der Bewegungen des linken Beines und des linken Armes ist alterirt. Der Gang ist spastisch-paralytisch; bei dem Gehakte neigt sich die Kranke nach rechts, flectirt das linke Bein nicht hinreichend und beschreibt mit der linken Fussspitze einen Halbkreis. Krämpfe tonisch-klonischen Charakters kommen während des Anfalles zur Beobachtung; ausserdem von Zeit zu Zeit klonische Krämpfe im linken Arme. Die Sehnenreflexe sind linkerseits beträchtlich erhöht, die Hautreflexe sind ebenfalls erhöht. Die Pupillen reagiren auf Licht, Convergenz etc. Muskelspannung: die Muskeln der beiden Extremitäten der linken Seite sind in rigidem Zustande, besonders im Arme (Contractur). Das Gesichtsfeld und die Sehschärfe lassen sich nicht genau bestimmen (das Gesichtsfeld des linken Auges ist eingeengt). Die Pupille ist hyperämisch, doch ohne entzündliche Veränderungen. Gehör, Geruch, Geschmack sind normal. Betreffs der Gemeinfühle und des Muskelsinnes liessen sich wegen mangelhafter Intelligenz der Kranken keine genaue Daten erbringen. Der Umfang des linken Armes und Beines ist vermindert (Atrophie); die elektrische Erregbarkeit ihrer Muskeln ist herabgesetzt.

Beschreibung des Anfalles: zunächst streckt die Kranke den linken

Arm vor, dann legt sich der Daumen an die Handfläche an, ihn bedecken die flectirten übrigen 4 Finger, hierauf — Adduction des im Ellbogen flectirten Armes und nun stellen sich die allgemeinen Krämpfe ein. Der Anfall dauerte 10 Minuten. Als er vorüber war, schien die Kranke in sich gekehrt und weinte. Am selben Tage wurden Zuckungen im linken Arme beobachtet. Während ihres Aufenthaltes in der Klinik hatte die Kranke vor der Operation je einen Anfall in 2—3 Tagen, mitunter aber auch einen, ja mehrere (4) Anfälle täglich. Operation 1897, 11. 11. Osteoplastische Resection im Gebiete der motorischen Centren an der rechten Seite. Nach Durchschneidung der Dura erscheint die Hirnrinde entsprechend dem Armcentrum derb, sklerosirt. Elektrische Reizung ruft (selbst bei Anwendung von relativ viel stärkeren Strömen als sie bei anderen Kranken angewendet worden waren) nur schwache Contractionen des Armes und Beines[1]) hervor. Es wurde ein Stück Gehirn von relativ geringer Grösse excidirt (der sklerosirte Bezirk des Gehirnes war recht beträchtlich und wurde daher nicht in toto entfernt). An die Dura und an die äussere Haut wurden Nähte angelegt; ein kleiner Tampon an das Gehirn. Während der Operation trat 2 mal Collaps auf: künstliche Respiration. Gleich nach der Operation beträgt der Puls 120; allgemeine Schwäche. Am Abend steigt der Puls auf 140, bei einer Temperatur von 37°. Am folgenden Tage gleicht sich der Puls wieder aus; der Verlauf ist fieberlos. Binnen 5 Wochen war die Wunde geheilt. Von den das Nervensystem betreffenden Erscheinungen ist inbezug auf die erste Zeit nach der Operation folgendes zu notiren; die Armmuskeln sind weniger rigide als wie bisher; leichte Zuckungen sind bereits in den ersten Tagen beobachtet worden; am 14—16. Tage traten mehrmals allgemeine Anfälle auf, um sich weiter nicht mehr zu wiederholen. Nach 7 Wochen wurde die Kranke aus der Klinik entlassen; die Wunde ist geheilt, der Zustand der Kranken aber ist der nämliche geblieben wie er vor der Operation gewesen.

Nach Ablauf von 4 Jahren erhielten wir folgende Nachrichten von dem Arzte J., einem Verwandten der Kranken, welcher sie schon vor der Operation gekannt und sie als Student während der Nachbehandlung beobachtet und auch späterhin Gelegenheit hatte, die Kranke von Zeit zu Zeit persönlich zu sehen.

„Seit man die Kranke aus Kasan abgeholt, hatte sie im Laufe von 4 Monaten keine Anfälle mehr, weder am Tage noch in der Nacht; nach dieser 4monatlichen Pause kehrten die Anfälle wieder, doch beschränkten sie sich auf die Nachtstunden, während sie dagegen vor der Operation jeder Zeit, sowohl am Tage wie in der Nacht, entweder auf psychische Erregungen oder auch ohne jede ersichtlichen Ursachen aufzutreten pflegten. Ausserdem waren jetzt die Anfälle mit der Menstrualperiode verknüpft. So verhielt es sich etwa 3 Jahre hindurch. In den letzten 4—5 Monaten aber bekam die Kranke auch im Laufe des Tages Anfälle, welche sich 2—3mal wiederholten. Diese Tages-

[1]) Beachtenswerth ist, dass bei unserer Kranken, auf Reizung mit dem electrischen Strome gleichzeitig Contractionen der gleichnamigen Muskeln der gegenüberliegenden (rechten) Seite hervorgerufen wurden, obgleich auch hier die Contractionen nur sehr schwach ausgesprochen waren.

anfälle lassen sich mit Abweichungen von der gewohnten Lebensweise der Kranken in Zusammenhang stellen. Während sie nämlich sonst stets zu Hause sitzt und an ein ruhiges, stilles Leben gewohnt ist, wurde sie einst zu Gaste eingeladen; dort kam sie in eine sehr heitere Stimmung und fiel dann plötzlich hin und bekam einen Anfall; zu bemerken ist noch, dass sie dort ein Gläschen Wein getrunken hatte, welcher stets, selbst wenn es ein sehr leichter Wein ist, eine schlimme Wirkung auf die Kranke hat. Ebenso waren auch die übrigen Tagesattacken hervorgerufen worden. Die Zahl der (zur Zeit der Menstruation auftretenden) nächtlichen Attacken erreicht bisweilen 3—4 in einer Nacht. Der Zustand der gelähmten Extremitäten ist der nämliche, wie er es früher gewesen; die Sehnenreflexe sind hier erhöht; sämmtliche Qualitäten der Sensibilität sind erhalten; der Muskelsinn ist herabgesetzt. In physischer Beziehung ist die Kranke, obgleich sie erst 15 Jahre alt ist, schon sehr entwickelt. Sie sieht aus wie eine erwachsene Jungfrau mit wohl entwickelten Körperformen. Körpergewicht 4 Pud (ca. 65,3 Kilo). Geschlechtsorgane wohl entwickelt, die Menses reichlich. Die psychische Sphäre ist in dem früheren Zustande geblieben (mangelhaft entwickelt). Besonders schwach ist das Gedächtniss; zu bemerken ist hierbei, dass sie sich bisweilen sehr geringfügiger Vorkommnisse aus ihrer Kindheit wohl erinnert, für die Ereignisse der letzten Jahre dagegen kein Gedächtniss hat. Sie ist leicht erregbar, geräth leicht in eine heitere Stimmung etc. Besonders leicht erregbar ist sie in sexueller Beziehung: „der Anblick eines Mannes, Gelächter, Gesang, ein reichliches Mahl rufen eine sexuelle Erregung hervor."

No. 6. Der Kranke M., 11 Jahre alt, Bauerssohn. Traumen soll der Kranke nicht erlitten haben. Lues und Alkoholismus in der Familie des Kranken sind aus der Anamnese nicht zu ersehen. Erkrankte sett 1 Jahr und 4 Monaten. Nach einer acuten Fieberkrankheit war der Kranke während der Reconvalescenz erschreckt worden, — es trat Zittern im rechten Arme und Beine auf, welches einen ganzen Tag anhielt. In der folgenden Nacht eine Attacke mit Bewusstseinsverlust und allgemeinen Krämpfen. Weiter wiederholten sich die Anfälle; abgesehen davon stellte sich Zucken im (rechten) Arm, in der rechten Gesichtshälfte, im Beine etc. ein, was Anfangs nur von Zeit zu Zeit, späterhin aber beständig beobachtet wurde. Der Gebrauch des rechten Armes war erschwert, der Gehakt gestört.

Status präsens. Ernährungszustand genügend gut, die inneren Organe in Ordnung. Nervensystem. Leichte Parese der unteren Facialiszweige rechterseits. Die Sprechart weinerlich, mit unterbrochener Intonation. Bewegungen der Arme in ihrer Ausgiebigkeit normal. Die Kraft der rechten Hand (= 16 Kilo) ist geringer als die der linken (= 20) (Messung mit dem Dynamometer). Ebenso die Kraft des rechten Beines gemindert. Der Gang ist choreatisch; beim Gehen treten Zuckungen auf. Beständige klonische Krämpfe im rechten Arm, ebenso im Bein; die Zuckungen werden bei psychischer Erregung stärker. Ausserdem hat der Kranke Anfälle mit Bewusstseinsverlust und Krämpfen, welche im rechten Arme anfangend, sich auf den ganzen Körper verbreiten, die Krämpfe sind von tonisch-clonischem Typus. Der Anfall dauert 3—4 Mi-

nuten. Es sind grössten Theils nächtliche Anfälle, welche mit Schlaf endigen. (In der Klinik sind in einer Nacht bis 5 Anfälle notirt.) Nicht immer hat der Kranke eine Erinnerung über diese Anfälle. Nach dem Anfalle kommen Zitterbewegungen und stärkere Zuckungen in den rechtsseitigen Extremitäten zur Beobachtung. Der Anfall kehrt alle 2—3 Tage, mitunter aber auch jeden Tag oder gar mehrmals täglich wieder. Die Sehnenreflexe sind (in den rechtsseitigen Extremitäten) nicht erhöht. Die Reaction der Pupille auf Licht, Convergenz etc. ist normal. Die Muskelspannung normal. Gesichts- (Ophtalmoskopie), Gehörs-, Geschmacks- und Geruchssinn sind normal; die Hautsensibilität ebenfalls. Der Muskelsinn ist in dem rechten Arm und Bein etwas gestört; geringe Atrophie der (rechtsseitigen) Extremitäten, die electrische Erregbarkeit ihrer Muskeln ist etwas gemindert.

Operation 2. 8. 1889. Osteoplastische Resection im Gebiete der motorischen Centren. Nach Durchschneidung der Dura ergab sich bei Besichtigung der Gehirnoberfläche nichts Abweichendes. Es wurde electrisch die Stelle bestimmt, deren Reizung epileptoide Contractionen des rechten Armes hervorruft. An dieser Stelle wird mit dem Messer und dem scharfen Löffel die Hirnsubstanz soweit abgetragen, bis die electrische Reizung der betreffenden Stelle in den Armmuskeln nur schwache Contractionen hervorrief, welche nicht den bisherigen krampfartigen Charakter trugen. Nähte der Dura und der äusseren Haut; Tampon an das Gehirn.

Der Operation folgte ein Zustand der Unruhe, der Puls stieg bis 120. In den folgenden Tagen aber gleicht sich der Puls wieder aus. In den ersten Tagen nach der Operation ist die Temperatur erhöht (39° am 4. Tage), vom 6. Tage an ist die Temperatur normal. 14. 2. Verband; der Tampon wird herausgenommen, es fliesst viel Cerebrospinalflüssigkeit ab, der Lappen ist ödematös. Beim nachfolgendem Verbande wird (18. 2.) kein Ausfluss beobachtet. Heilung der Wunde ohne Complicationen gegen Ende des 1. Monates. Was das Nervensystem betrifft, so finden sich in den ersten Tagen der Wundheilung folgende Notizen: Parese der Hand (der Flexoren sowie der Extensoren). Verminderte Sensibilität am Arme; am Beine ist keine Parese zu bemerken. Zuckungen wurden während der ersten Tage nicht beobachtet. 15. 2. Es sind Zuckungen im Bein (nicht aber im Arm) eingetreten. 17. 2. Diese Zuckungen mehren sich. Am selben Tage um 10 Uhr Abends bekam der Kranke einen allgemeinen Anfall, der gleichfalls im rechten Beine begann. Am Abend stellten sich willkürliche Bewegungen der Flexoren und Extensoren (der Hand) ein. Zuckungen treten nur im Beine auf und hier auch nur bei Bewegungsversuchen. 21. 2. Die Zuckungen im Beine werden auch in der Ruhe beobachtet. 22. 2. Allgemeiner Anfall. An den folgenden Tagen (23. 2.—11. 3.) kehren diese Anfälle über 1—2 Tage einmal wieder; Zuckungen im Beine; im Arm treten vereinzelte Zuckungen nur dann auf, wenn die Zuckungen des Beines sehr heftig geworden sind. Die Kraft des Armes nimmt allmälig zu. Am 11. März wurde der Kranke entlassen und kehrte nach Hause zurück. Die Wunde war geheilt.

Nach Ablauf von 2 Jahren und 9 Monaten kam uns folgende Mittheilung

zu, von einem Arzte (der noch als Student der Operation beigewohnt hatte); der Knabe lebt, sein Gesundheitszustand ist der nämliche, wie er vor der Operation gewesen; die Anfälle sind ebenso häufig, indem sie sich jede Nacht wiederholen, mitunter aber auch 2mal täglich auftreten. Somit muss im vorliegenden Falle, welcher 2 Jahre und 9 Monate beobachtet worden ist, das Resultat der Therapie als negativ betrachtet werden; es ist hier keine Besserung erfolgt.

No. 7. Patient F., 21 Jahre alt, Bauer. Erkrankte vor 7 Jahren, im Mai, an einer acuten Krankheit, als er barhäuptig im Felde geschlafen hatte. Am 3. Tage nach seiner Erkrankung bekam er einen Krampfanfall und Schwäche des linken Armes und Beines. Die Anfälle wiederholten sich im Verlaufe einer Woche mehrmals. Unter dem Einflusse ärztlicher Behandlung schienen die Krankheitserscheinungen bald geschwunden, und der Patient war $1^1/_2$ Monate gesund; doch traten weiter, im Juli, anfangs leichte Zuckungen in der linken Gesichtshälfte, im linken Arm und dann auch im linken Bein auf; diese Zuckungen wurden allmählich stärker. Von dieser Zeit an bekam der Patient allgemeine Anfälle mit Bewusstseinsverlust. Die allgemeinen Anfälle kehren sehr häufig wieder, einmal über 1—2 Tage, mitunter auch 1—2 mal täglich. Hinweise auf Lues und Alkoholismus ergiebt die Anamnese nicht. Der Kranke stammt aus einer gesunden Familie.

Status praesens. Patient ist von mittlerem Wuchs, der Ernährungszustand ist gut. Die inneren Organe sind normal. Nervensystem. Leichte Parese des N. hypoglossus sinister. An der Zunge werden fibrilläres Zittern und klonische Zuckungen wahrgenommen. Die Sprache ist unterbrochen und undeutlich. Die Kraft der Bewegungen des linken Armes und Beines ist vermindert. An der linken Gesichtshälfte, am linken Arme und Beine beobachtet man fast beständige Muskelzuckungen. Bei einer jeden Bewegung, beim Versuch zu sprechen, bet psychischer Erregung nehmen die Zuckungen zu. Mit der Hand vermag der Kranke einen Gegenstand wie etwa ein Glas Wasser, nicht festzuhalten. Ausserdem treten allgemeine Krampfanfälle mit Bewusstseinsverlust auf. Die Krämpfe fangen in der linken Gesichtshälfte an, gehen auf den linken Arm und das linke Bein über, — und dann schwindet das Bewusstsein, es kommt zu allgemeinen Krämpfen etc. Diese Anfälle dauern mehrere Minuten; vor dem Anfalle wächst die Intensität der Muskelzuckungen. Die Reflexe sind etwas erhöht. Die Pupillen reagiren auf Licht, sie sind ein wenig erweitert (die rechte mehr als die linke). Die Muskelspannung ist normal. Eine geringe Muskelatrophie des linken Armes und Beines. Die Sinnesorgane functioniren regelrecht. Die Intelligenz (geistige Fähigkeiten) mangelhaft. Die Schädelform etwas unregelmässig: niedrige, fliehende Stirn, die Scheitelbeingegend stark hervortretend; Mikrocephalie.

Operation: 1899, 5. April. Osteoplastische Resection im Gebiete der motorischen Centren. Während des Abhebens des Knochenlappens trat Collaps auf: künstliche Respiration, subcutane Infusion von Chlornatrium. Nachdem die Herzthätigkeit sich ausgeglichen hatte, wurde die Operation fortgesetzt. Nach Trennung der Dura wurde auf elektrischem Wege eine Stelle gefunden,

deren Reiznng Krämpfe hervorruft, welche im Gesichte (N. facialis) beginnen und sich über die linkeKörperhälfte ausbreiten. An dieser Stelle wurde mit dem Messer und dem scharfen Löffel ziemlich viel Hirnsubstanz entfernt, in einer Flächenausdehnung von 2—2,5 qcm und bis 1 cm Tiefe. Bei Abtragung der Hirnsubstanz wurde bemerkt, dass die Hirnrinde hier von der Norm abweicht; sie erscheint blass grau-weiss, dabei ungewöhnlich weich, gleichsam structurlos. Nähte der Dura und der äusseren Haut. Ein Tampon an das Gehirn. Nach der Operation hochgradiger Kräfteverfall, Puls 120. Grosse Unruhe; der Kranke sucht sich aufrichten etc. Gegend Abend wird er ruhiger. Der Puls ist beschleunigt — 125 (Arythmie); es wurde eine subcutane Infusion von Chlornatrium gemacht. In den folgenden Tagen gleicht sich die Herzthätigkeit wieder aus; am 3. Tage ist der Puls 100, voll. Die Wundheilung verläuft aseptisch mit geringen Temperatursteigerungen in den ersten Tagen. Erster Verband 10. April; der Tampon wird durch ein Drain ersetzt. Die Wunde war gegen Ende des Monats geheilt. Erscheinungen seitens des Nervensystems, welche in den ersten Tagen der Wundheilung beobachtet wurden; die Zuckungen haben abgenommen; Parese des linken N. facialis, Zittern im linken Arm und Bein, der linke Arm ist kühler als der rechte; die Sprache ist weniger behindert. Am 3. Tage hatte der Kranke einen leichten Anfall; während der Kranke in der Klinik war (1 Monat und 5 Tage) sind 5 epileptische Anfälle notirt, sie traten sämmtlich in einer leichteren Form auf als die Anfälle, welche der Kranke vor seiner Operation gehabt.

Nach Ablauf von 2 Jahren und 8 Monaten kam der Kranke wieder zu uns in die Klinik. Nach seinen eigenen Worten, sowie nach den Angaben seiner Angehörigen, hat sich sein Zustand nach der Operation gebessert, die Anfälle und die Muskelzuckungen sind seltener und leichter geworden. Der Kranke sieht gut aus; das Selbstbefinden ist gut, er leidet weder an Kopfweh noch an Schwindelanfällen. Die Intelligenz, die geistigen Fähigkeiten haben sich gegen früher nicht gebessert. Der Knochenlappen ist fest verwachsen, die Narbe und die Furche im Knochen erscheinen an einer Stelle verbreitert und zwar dort, wo der Tampon gelagert und ein Stück des Knochens abgetragen worden war: hier findet sich eine Depression, eine grübchenförmige Vertiefung; der Boden des Grübchens pulsirt nicht und giebt dem Fingerdruck nicht nach; es ist ersichtlich durch Knochengewebe ausgefüllt. Ein Ventil im Sinne Kocher's liegt hier nicht vor.

Die Untersuchung des Nervensystems (ausgeführt von dem Assistenten der Nervenklinik, Herrn Dr. Perwuschin) ergab Folgendes: Leichte Facialisparese links. Es findet sich eine Sprachstörung, abhängig von Zuckungen in den am Sprechakte betheiligten Muskeln: eine unbedeutende Anarthrie. Bei Hervorstrecken der Zunge weicht sie etwas nach links ab. Der weiche Gaumen bietet keine Parese dar. Die Uvula ist gespalten. Bei Bewegungen derselben contrahirt sich die rechte Seite stärker als die linke. Die Bewegungen des linken Armes sind hinreichend ausgiebig. Die Kraft der linken Hand = 25 Kilo (die der rechten 35 Kilo). Die Bewegungen derselben sind etwas ataktisch. Unfreiwillige Bewegungen bestehen in Gestalt von 1. allgemeinen Krampfanfällen

mit Bewusstseinsverlust (mitunter aber bleibt das Bewusstsein erhalten), diese Anfälle kehren alle 5—7 Tage wieder; 2. ausserdem in Gestalt von klonischen Krämpfen im linken Arm, weniger ausgesprochen in der linken Gesichtshälfte und selten auch im linken Bein. In der Ruhe bleiben diese Zuckungen, mitunter stundenlang aus: aber bei dem Versuch irgend etwas zu erfassen, beim Sprechen, bei Erregungen etc. stellen sie sich sofort ein; sie gewinnen an Intensität vor dem Beginn des allgemeinen Anfalles, während sie dagegen in den ersten 2—3 Tagen nach dem Anfalle sich mässiven und abnehmen. Nach der Operation haben sich diese Zuckungen im Allgemeinen gemindert, die Zwischenpausen dagegen sind grösser geworden. Die Sehnenreflexe sind linkerseits lebhafter. Mulkelspannung normal. Einige Abmagerung des linken Armes. Die Gemeingefühle sind unverändert; nur im Gebiete der linken Wange ist eine geringe Herabsetzung derselben zu finden; das Schmerzgefühl, sowie der Tastsinn sind hier einigermaassen gestört. Die Sinnesorgane functioniren regelrecht. Der Muskelsinn ist im linken Arm nicht verändert. In den Muskeln der linken Gesichtshälfte?

Die inneren Organe sind in Ordnung, Appetit und Schlaf sind gut.

No. 8. Der Kranke L., 30 Jahre alt, Bauer. Vor $2^1/_2$ Jahren bekam L. bei einer Prügelei einen Schlag mit einem eisernen Dreipfundgewicht in die linke Schläfengegend. Er stürzte sofort besinnungslos hin und blieb über 8 Tage lang in bewusstlosem Zustande. Als er wieder zu sich kam, hatte er die Sprachfähigkeit verloren und konnte den rechten Arm und das rechte Bein nur mit Mühe bewegen. 3 Monate darauf bekam er epileptische Anfälle mit Erlöschen des Bewusstseins, allgemeinen Krämpfen u. s. w. Die Motilitätsstörung im rechten Arm und Bein nahm immer mehr zu. 6 Monate nach dem Unfalle konnte der Kranke nur zwei Worte aussprechen: „Ja“ und „Nein“. Die Anfälle kehren 2—3mal im Laufe eines Monates wieder, mitunter aber häufiger oder auch seltener. Es kommen Anfälle von kürzerer, sowie auch von längerer Dauer vor. Letztere währen mehrere Minuten und dabei sind die Krampfbewegungen so heftig, dass die Umstehenden den Kranken festhalten müssen. Im Ganzen hat der Patient vor der Operation 30—40 Anfälle gehabt. Die kürzeren Anfälle kommen mitunter gleichsam verdoppelt vor, derart, dass dem ersten Anfall gleich ein zweiter fast auf dem Fusse folgt. Seine letzten Anfälle hatte der Kranke im Frühjahr, kurz vor der Operation.

Status praesens: Der Kranke ist von mittlerem Wuchs, mager und bleich. Die inneren Organe zeigen nichts Abweichendes. Nervensystem: Facialisparese rechterseits. Der Kranke spricht nur die Worte: „da“ (ja) und „net“ (nein). Selbst dies kostet ihm viel Mühe, indem er vorher den Kopf schüttelt, die Hand bewegt u. s. w. Mit den Umstehenden verständigt er sich durch Geberden. Motorische Aphasie, Alexie und Agraphie. Die Zunge weicht beim Hervorstrecken nach rechts ab; es ist fibrilläres Zittern der Zungenmuskeln zu bemerken. Die Bewegungen des rechten Armes sind nur im Schultergelenk unbeschränkt erhalten, im Ellbogen sind sie nicht ausgiebig und kraftlos; die Finger kann der Kranke garnicht bewegen. Der rechte Arm ist im Ellbogen- und im Radio-carpalgelenk flectirt (Contractur, besonders in der Handwurzel).

Die Bewegungen des rechten Beines sind sämmtlich möglich, aber wenig ausgiebig und fast kraftlos. Der Gang ist hemiplegisch; das rechte Bein wird nachgeschleppt. Die Sehnenreflexe sind rechterseits erhöht; Fussklonus (rechterseits). Die Pupillen sind nicht gleichmässig weit, die rechte ist um ein weniges weiter als die linke; die Reaction der Pupillen auf Licht ist vorhanden. Das binoculäre Sehen ist genügend scharf. Die Sensibilität (in ihren sämmtlichen Qualitäten) ist an der rechten Körperhälfte herabgesetzt, besonders an Arm und Bein ist sie beeinträchtigt. Merkliche Muskelatrophie des rechten Armes. Der Kranke sieht etwas zerstreut und verlegen aus, doch ist er psychisch normal.

An der linken Schläfe, dicht vor dem unteren Ende der Roland'schen Furche besteht eine nicht unbeträchtliche Depression des Knochens, eine Narbe und eine Fistel. Letztere existirt seit der stattgehabten Verletzung; von Zeit zu Zeit schliesst sich die Fistel, aber auch dann nur für wenige Tage, um dann auf's Neue durchzubrechen.

Operation 1893, am 16. Juni, in Chloroformnarkose ausgeführt. Durch einen bogenförmigen Schnitt, dessen Convexität nach oben gerichtet war, wurde ein aus den äusseren Weichtheilen bestehender Lappen umschrieben, darauf wurde letzterer abgetrennt und nach unten abgeschlagen. Mit Meissel und Hammer wurde der Knochen entsprechend der deprimirten Stelle subperiostal trepanirt. Es wurde ein (5 mal 4 cm) grosses Stück des Knochens entfernt und die Ränder der Knochenwunde nun mit Hülfe der Lüer'schen Knochenscheere beschnitten. Die Untersuchung des Knochens zeigte, dass hier ein Splitterbruch entstanden war, welcher nach seiner Verheilung eine Depression hinterliess; an einer Stelle hatte sich ein, durch Knochengewebe nur unvollständig ausgefüllter, spaltförmiger Defect gebildet. In der Nähe des letzteren findet sich an der innern Schädeloberfläche eine ziemlich starke und unregelmässige Knochengewebswucherung, eine Art von Osteophyten, welche einen Druck auf die Hirnhäute und das Gehirn ausgeübt hatten. Die Dura war an der Stelle der Fractur mit dem Knochen und mit der Pia verwachsen. Nach Lostrennung und Entfernung eines Theiles der angewachsenen Dura war das Gehirn blossgelegt: irgend welche, scharf ausgesprochene Veränderungen (Cyste, Extravasate und dgl.) wurden an der Hirnoberfläche nicht constatirt. Die Trepanationsöffnung wurde mit dem Weichtheillappen bedeckt, es wurden Nähte angelegt und die Wunde drainirt.

Die Heilung verlief ohne Complicationen; nach 2 Wochen konnte der Kranke bereits vom Bett aufstehen. In der Klinik verblieb er ungefähr 1 Monat. An der Trepanationsstelle blieb eine Fistel, welche sich erst nach längerer Zeit schloss, nachdem sich hier ein kleines Knochenstück abgesondert hatte und von dem Kranken selbst herausgenommen worden war.

Nach Ablauf von $8^1/_2$ Jahren, im December 1901, kam der Kranke selbst zu uns in die Klinik und theilte uns folgendes mit. Bald nach der Operation, nach etwa $1^1/_2$ Monaten, hatte er noch einen Anfall, seitdem aber kehrten im Lauf von über 8 Jahren die Anfälle nie mehr wieder (diese Angaben wurden auch von den Angehörigen des Patienten bestätigt). Der Kranke leidet nie an

Kopfweh, Schwindel u. dgl. Das Selbstbefinden ist vortrefflich. Psychisch ist er durchaus normal. Er verständigt sich in sehr klarer und treffender Weise durch Geberden, z. Th. auch mit Hülfe von Geschriebenem oder Gedrucktem (s. unten). Er vermag, wie auch früher, nur 2 Worte auszusprechen: „Ja“ und „Nein“. Bisweilen stellt er noch ein „J“ (und) und ein „Nu“ dazwischen. Alles was man ihm sagt, begreift der Kranke sehr gut. Die Buchstaben welche ihm vorgesagt werden, findet er im Buche auf und kann die einzelnen Buchstaben aus dem Buche copiren oder nach dem Gehör aufschreiben; aber das, was im Buche gedruckt steht, ist er nicht im Stande zu verstehen, nicht nur ganze Sätze sondern auch die einzelnen Worte. So kann er z. B. die einzelnen Buchstaben „d“ und „a“, jeden für sich hinschreiben, die ganze Silbe „da“ vermag er aber nicht aufzuschreiben. Mithin hat der Kranke wohl einen Begriff von der Bedeutung der einzelnen graphischen Bilder (Buchstaben), doch ist er unfähig dieselben zu Wörtern zu combiniren und sie in ihrer Vereinigung, als ein Ganzes zu begreifen. Dagegen kennt er nicht nur die aus 2, 3 und sogar aus 4 Ziffern (Stelle) bestehenden Zahlen sondern er begreift auch die aufgeschriebenen Zahlen, ebenso wie er auch selbst im Stande ist, eine ihm vorgesagte oder von ihm selbst aus dem Buche abgelesene Zahl niederzuschreiben. Auf einer geographischen Karte findet er Städte, Meere u. A. was er von früher her kannte. Zählen und Ausrechnen einfacher arithmetischer Aufgaben kann er aus dem Kopfe. In seinem Dorfe ist er in gutem Ruf, er dient (mit Gehalt) als Schuldiener in einer Volksschule, besorgt die Wirthschaft u. s. w. Der Ernährungszustand des Kranken ist ziemlich gut. Die inneren Organe sind in Ordnung. In der linken Schläfe, an der Stelle der gewesenen Verletzung und Trepanation finden sich glatte, nicht empfindliche Narben. Durch Palpation der Ränder der früheren Trepanationswunde lässt sich constatiren, dass der Knochendefect im Schädel in beträchtlichem Maasse durch neugebildetes Knochengewebe ausgefüllt ist; dieser Defect hat sich mehr als um die Hälfte verringert (über die ursprüngliche Grösse des Defectes kann ich mir ein genaues Urtheil bilden, da das damals excidirte Knochenstück in unserem Museum aufbewahrt wird). Die Ränder des Defectes erscheinen überall glatt und eben, nirgends lassen sich Osteophyten oder unregelmässige Wucherungen am Knochenrande constatiren. Die Oeffnung im Knochen selbst scheint durch eine feste und wenig nachgiebige Membram ausgefüllt zu sein; sie pulsirt nicht; bei Husten, Sich-aufblähen u. dgl. wird sie nur ein wenig empor gehoben; es gelingt fast garnicht, sie mit dem Finger nieder zu drücken und dabei hat der Kranke durchaus keine unangenehmen Empfindungen. Untersuchung des Nervensystems (Dr. Perwuschin). Hemiparesis dextra: am Facialis schwach ausgedrückt (unterer Facialiszweig), etwas deutlicher an dem Hypoglossus, hochgradiger am Arm [Bewegungen der Finger und der Hand fehlen gänzlich, überhaupt ist der Typus peripherisch]; schwach ausgesprochen am Bein (Gangart hemiplegisch). Leichte Ataxie der Bewegungen des rechten Beines. Unfreiwillige Bewegungen sind nicht vorhanden. Sehnenreflexe rechts erhöht; Fussklonus. Die Muskelspannung im rechten Beiu (Flexoren) ist erhöht; stark erhöht ist sie im rechten Arm: Contractur des Vorderarmes, der Hand und der

Finger. Die Sinnesorgane normal. Sensibilität; Hemianaesthesia dextra; vor Allem ist der Muskelsinn gestört, sodann der Tast- und Temperatursinn, ferner das Schmerzgefühl und der Drucksinn. Der Typus ist peripherisch: je näher der Peripherie, um so stärker ausgesprochen ist die Anaesthesie. Die Herabsetzung der Sensibilität ist stärker ausgesprochen an den Extremitäten, zumal an den oberen Extremitäten, weniger dagegen am Rumpf. Der Muskelsinn ist nicht nur beeinträchtigt, sondern am Arme (den Fingern, dem Vorderarm) ersichtlich ganz erloschen. Muskelatrophie des rechten Armes, zumal an der Peripherie des rechten Beines ist die Atrophie weniger ausgesprochen. Die faradische Erregbarkeit der Muskeln der rechten Seite ist erhalten (stellenweise nur ein wenig herabgesetzt).

No. 9. Der Kranke S., 31 Jahre alt, Zeichnenlehrer in Mittelschulen. Klagen des Kranken: Ziehender Schmerz in der linken Seite, Zucken im linken Arm und Bein, Kopfweh, Schwindel und Anfälle.

Anamnese: Psychosen und Nervenkrankheiten sind in der Familie nicht vorhanden, ebensowenig hereditäre Syphilis, Tuberculose und Alcoholismus. In der Kindheit hat der Kranke die Masern gehabt. Onanie und venerische Krankheiten werden in Abrede gestellt, Tabak will er nicht geraucht haben, Missbrauch von spirituösen Getränken soll ebenfalls nie vorgekommen sein. Sexuelle Excesse sollen wenn auch nicht häufig und mehr zufällig, vorgekommen sein (Patient ist unverheiratet).

1895 28. 2. Als Patient in Gesellschaft war, empfand er Uebelkeit; er erblasste und liess unwillkürlich den Harn; bald erholte er sich, obwohl der Kopf eine Zeit lang schmerzte. 1895 11. 5. nach einer grosen Ermüdung hatte der Kranke, als er im Club war, einen apoplectischen Insult; zunächst fühlte er gleichsam einen Schlag in der linken Seite, etwa 10 Minuten darauf empfand er Uebelkeit und fiel hin; das Bewusstsein war nicht erloschen; nach dem Insulte blieb eine Schwäche im Arm und Bein zurück. Nach einer 4 wöchentlichen Cur (Electrotherapie u. dgl.) fing er an mit einem Stocke zu gehen; der Arm blieb paretisch. Im Jahre 1896 reiste der Kranke in's Bad (Schwefelbäder). 1897 7. 1. während der Lehrstunde verlor der Kranke die Besinnung und fiel zu Boden, der Anfall verlief ohne Krämpfe, indem er schliesslich in Schlaf überging, dann folgte Kopfschmerz. Anfang Februar 1897 bekam der Kranke Krämpfe im Bein. 1897 27. 2. trat ein mit Bewusstseinsverlust verbundener Anfall auf, welcher 10 Minuten dauerte. Nach dem Anfall verfiel der Kranke in Schlaf und danach empfand er ein Schwindelgefühl. Im September 1897 hatte er den nächstfolgenden Anfall, welcher mit Zuckungsbewegungen („Schütteln") im linken Arm und Bein begann, dazu gesellten sich Zuckungen in der Backe, und da verlor der Kranke das Bewusstsein. Nach dem Anfall schlief er einen ganzen Tag. Am nächstfolgenden Tage fühlte er eine allgemeine Schwäche, der Kopf schmerzte, es „zog" am linken Arm und in der linken Seite. Als er sich erholt hatte, konnte er wieder umhergehen. Bald musste er aber seinen Dienst aufgeben. Im Februar 1898 empfand der Kranke starken Schmerz und gleichsam „Wallungen" in der linken Seite und im linken Bein. Er fand Aufnahme in einem Krankenhause und wurde dort lange stationär

behandelt, obwohl er damals noch gehen konnte. Im Juli 1898 bekam er (auf dem Lande) wieder einen Anfall von Bewusstlosigkeit aber ohne Krämpfe, diesem folgte Schlaf und Empfindung von Wallungen und Schmerzen in der linken Seite. Von Zeit zu Zeit kommen Schwindelanfälle und Kopfweh, ausserdem Krämpfe im Bein und starkes „Ziehen" in der Seite. 1898, 18. September, bekam der Kranke in dem Ambulatorium des Herrn Prof. L. O. Darkschewitsch einen Anfall von leichter Bewusstseinstrübung begleitet von Zucken im linken Arm, hierbei „ein Ziehen in der Seite", der Anfall wurde namentlich von dieser abnormen Empfindung in der Seite (untere laterale Thoraxhälfte) eingeleitet.

Status praesens. Der Kranke ist von mittlerem Wuchs, mittelmässigem Körperbau, etwas bleich. Die inneren Organe bieten keine Veränderungen dar.

Nervensystem. Leichte Parese der unteren Facialiszweige links. Die linke Hand ist (mit dem Dynamometer gemessen) weniger kräftig (= 20 Kilo) als die rechte (= 40 Kilo). Die Bewegungen des linken Oberarmes sind hinreichend ausgiebig, die Kraft der Bewegungen aber ist im linken Oberarm geringer als im rechten. Die Flexion des linken Ellenbogengelenkes ist normal, die Extension etwas beeinträchtigt, ebenso auch die Supination, die Kraft der Bewegungen ist im Ellenbogengelenke ein wenig vermindert. Die Bewegungen des Radiocarpalgelenkes sind überhaupt unvollständig und in ihrer Kraft verringert. Die Flexion der Finger ist ausgiebig genug, die Extension dagegen unvollständig: der 5., 4. und 3. Finger erreichen fast den normalen Bereich ihrer Extension, der Zeigefinger dagegen bietet nur im 1. Phalangealgelenke eine normale Extension, in den beiden übrigen Phalangealgelenken ist die Extension unmöglich; die Abduction des Daumens ist beeinträchtigt, ebenso auch die Extension desselben im II. Phalangealgelenke. Die Abduction der Finger ist vollständig; die Abduction des kleinen Fingers ist vollständig, die der übrigen Finger dagegen beschränkt. Die Kraft der Fingerbewegungen ist herabgesetzt, doch vermag der Kranke Gegenstände zu erfassen und festzuhalten. Die Kraft der Bewegungen des linken Beines ist etwas geringer als die des rechten. Die Coordination der Bewegungen ist ungestört; sie sind regelrecht und sicher, soweit sie nicht durch die Parese und die unfreiwilligen Bewegungen (Zuckungen) behindert werden. Unfreiwillige Bewegungen: im linken Arme tritt bei Bewegungsversuchen und psychischer Erregung eine Reihe klonischer Zuckungen der Fingerbeuger auf. Diese Erscheinung kann jederzeit hervorgerufen werden, wenn man den Kranken auffordert den Arm zu heben. Abgesehen hiervon werden von Zeit zu Zeit Krampfanfälle ohne Bewusstseinsstörung beobachtet; diese Anfälle beginnen mit Zuckungen im Arm, welche auf das Bein (Fuss und Zehen) und sodann auch auf das Gesicht übergehen, Die Anfälle dauern 1—3 Minuten; mitunter bleiben sie auf den Arm und auf das Bein beschränkt. Bisweilen kommen auch Krampfanfälle mit Bewusstseinsverlust vor; zunächst erfolgt gleichsam eine Wallung zur linken Seite, sodann beginnt der linke Arm und das linke Bein zu zucken; darauf schwindet das Bewusstsein und der Kranke verfällt in mehrere Stunden dauernden Schlaf. Nach dem Erwachen stellen sich Kopfweh und Schwindel ein.

Die Sehnenreflexe sind linkerseits erhöht; leichter Fussklonus links. Die Muskelspannung ist normal. Die Pupillen reagiren auf Licht, Convergenz und Accomodation. Die Beckenorgane sind in Ordnung. Die Sehschärfe und das Gesichtsfeld sind normal; die Farben werden richtig unterschieden. Bei der Ophthalmoskopie (ausgeführt in der Klinik des Herrn Prof. Adamük) fanden sich Spuren einer früheren Neuritis. Gehörs- und Geruchssinn normal. Geschmacksempfindung an der rechten Zungenhälfte ist geschwunden. Die Sensibilität (sämmtliche Qualitäten) linkerseits herabgesetzt: am Rumpfe, am Arme und Bein (nach dem peripheren Typus). Die electrische Erregbarkeit der Muskeln ist linkerserts einigermaassen herabgesetzt; der Muskelsinn normal.

Operation 20. 11. 99: Osteoplastische Resection im Gebiete der motorischen Centren (rechts). Die Dura ist verdickt und mit der Pia verwachsen; sie wurde in Gestalt eines Lappens abgetrennt und nach unten umgeschlagen. Die Punction erwies, dass in der Tiefe von einigen Centimetern unter der Hirnrinde eine Höhle vorhanden war, aus welcher mittelst einer Spritze ca. 4 Gramm einer durchsichtigen, farblosen, kaum trüben Flüssigkeit ausgesaugt wurden. Danach sank die Gehirnoberfläche ein wenig ein. Ein langes, spitz zulaufendes Messer wurde bis zu der betreffenden Höhle in die Hirnsubstanz eingestochen und bei dem Hervortreten von Flüssigkeit aus dem Stichkanale wurde letzterer bei dem Herausziehen des Messers soweit erweitert, dass es möglich war, einen etwas über Gänsefeder-dicken Drain in die Höhle einzuführen. Durch den Drain floss ziemlich viel Flüssigkeit ab und hierbei sank die Gehirnoberfläche noch mehr ein. Bei diesen Manipulationen am Gehirn wurden Zuckungen am linken Arme beobachtet. Nähte der Dura und des Lappens (des Knochenmuskelhautlappens, welcher wieder an seinen Platz gebracht wordn war). Den Drain, sowie einen, an das bloss gelegte Hirn angelegten Tampon liessen wir mit ihren Enden aussen etwas hervorstehen. Der Kranke überstand die Operation und die Narkose gut. In den ersten Tagen nach der Operation floss eine enorme Menge durchsichtiger Cerebrospinalflüssigkeit ab, der Verband musste mehrmals täglich gewechselt und mit Unterlagen versehen werden. 23. 11. bei dem Verbandwechsel zeigte es sich, dass die Flüssigkeit (ein wenig) auch neben dem Drain abfloss. Forderte man den Kranken auf, bei zugehaltener Nase und Mund sich aufzublasen (Valsalvascher Versuch) so stieg die durch den Drain sich entleerende Flüssigkeit springbrunnenartig, 2—3 cm hoch empor (dies wurde auch später bei dem Verbandwechsel noch wiederholt beobachtet). Der Allgemeinzustand des Kranken ist während der ersten Tage des Heilungsverlaufes genügend gut: notirt sind ein leichter Icterus (der weiterhin abnahm), Meteorismns und Durst. Die Temperatur ist mässig erhöht, am 4. Tage 37,9°, Puls 92; am 6. Tage Temperatur 38,3°, Puls 88. Erscheinungen seitens des Nervensystems: Ausbleiben der Krämpfe, scharf ausgesprochene Parese (doch keine Paralyse) des linken Armes, unvollständige Entleerung der Harnblase und Ansammlung von Gasen im Darm (Meteorismus). Gegen Ende der 1. Woche ist der Zustand des Kranken relativ befriedigend und es werden ihm feste Speisen gestattet. Gegen Ende des 7. Tages tritt eine Temperaturerhöhung ein, es kommen unregelmässige

Fieberbewegungen (bis 39° und darüber) zur Beobachtung, der Allgemeinzustand verschlimmert sich allmälig. Es treten Hirnsymptome auf: Injection der Conjunctivae, Kopfweh, Muskelstarre im linken Arme, Zittern und Krämpfe des rechten Armes, Apathie, sogar soporöser Zustand etc. Weiter bessern sich diese Erscheinungen — und die Besserung scheint mit einem leichteren Abflusse der Cerebrospinalflüssigkeit aus dem Drain zusammenzuhängen; bei Behinderung des Abflusses (Verstopfung des Drains) verschlimmern sich sämmtliche Symptome. Die Flüssigkeit nimmt in der 2. Woche eine röthliche Färbung an und wird ein wenig trübe. Chlornatriumausspülungen durch den Drain werden wiederholt ausgeführt, doch hilft dieses nur für kurze Zeit und überhaupt nur wenig. Im Ganzen verschlimmert sich der Zustand, der somatische und psychische Verfall nimmt allmälig zu. Selbst wenn zeitweilig Besserung eintritt, wenn die Temperatur sinkt und die Hirnsymptome zurücktreten, ist der Kranke dennoch überaus apathisch; mit Mühe, obwohl bewusst, beantwortet er die an ihn gerichteten Fragen; gegen sein Schicksal verhält er sich durchaus gleichgültig, nimmt nur, wenn man ihn nöthigt, seine Speise zu sich u. s. w. Hochgradige Abmagerung ungeachtet einer sehr nahrhaften (aus Milch, Eiern, Caviar u. s. w. bestehenden) Diät. In der 3. Woche bildete sich Decubitus in der Sacralgegend; derselbe progressirt sehr rasch, ungeachtet aller dagegen ergriffenen Maassnahmen; von Zeit zu Zeit unwillkürliche Harnentleerung; es tritt hochgradige Atonie des Darmes auf. Drei Wochen nach der Operation wurde bei der Ausspülung bemerkt, dass die aus dem Drain fliessende, röthliche und trübe Flüssigkeit erweichte Hirntheilchen (aus den Ventrikeln?) enthielt. Von jetzt an progressirte der somatische und psychische Verfall noch rascher als bisher. Dennoch wurden auch hierbei beträchtliche Schwankungen hauptsächlich in dem somatischen Zustande des Kranken beobachtet, bald verschlimmerte sich derselbe, der Puls beschleunigte sich bis auf 130 Schläge, die Temperatur stieg bis 40° u. s. w., bald folgte wieder einige Besserung. So war an dem 39. Tage, einen Tag vor dem Tode des Patienten, die Temperatur 38,3°, der Puls 114. Der Tod trat am 40. Tage infolge von Herzparalyse ein.

Autopsie. Pericarditis et Endocarditis [valvularis et parietalis] chronica fibrosa. Myocarditis chronica. Degeneratio parenchymatosa musculi cordis. Arteriitis chronica et degeneratio hyalinica vasorum. Splenitis chronica. Hyperaemia et oedema pulmonum. Haemorrhagiae mucosae intestin. jejuni et ilei. Degeneratio parenchymatosa hepatis et renum.

Gehirn (Prof. Darkschewitsch): Pachymeningitis et leptomeningitis chronica fibrosa.

Beträchtliche und ungleichmässige Erweiterung der Hirnventrikel, besonders rechterseits; stellenweise reicht der erweiterte Hohlraum (Vorderhorn) sehr nahe an die Hirnoberfläche heran. In der Hirnsubstanz rings um den erweiterten rechten Ventrikel findet sich inmitten früherer Blutergüsse verschiedenen Alters, eine ganze Reihe von Erweichungsheerden, Cystenbildungen etc. Einige von diesen Erweichungsheerden erstrecken sich bis an den Ventrikel.

Rückenmark: Leptomeningitis serosa.

V.

(Aus der k. k. chirurgischen Klinik des Herrn Hofrathes Professor C. Nicoladoni in Graz.)

Ueber ausgedehnte Darmresectionen.

Bemerkungen über chemische Peritonitis und das Stauungstranssudat bei Strangulationsileus.

Von

Dr. Erwin Payr,

Privatdocent für Chirurgie und Assistent der Klinik.

Die verschiedenen Formen des Darmverschlusses und ihre operative Behandlung sind eines der bestgekannten und meist besprochenen Kapitel der modernen Darmchirurgie und dürfte es bei der Reichhaltigkeit der darauf Bezug habenden Literatur schwer fallen, ganz neue Gesichtspunkte über die Form, Entstehung und Wirkungsweise des Darmverschlusses beizubringen, obwohl die Mechanik des Zustandekommens gewisser Lageveränderungen von Organen der Bauchhöhle eines klaren Verständnisses noch immer entbehrt. (Stieldrehungen von Organen innerhalb der Bauchhöhle u. s. w.)

Die folgenden Zeilen sollen sich aber nicht mit diesen ätiologischen Fragen des Darmverschlusses beschäftigen, sondern mit seinen Folgezuständen, einerseits für den Darm selbst, andrerseits für die Bauchhöhle, in der sich das Ereigniss abspielt. —

Von diesen Gesichtspunkten aus erscheint mir der nachfolgend mitgetheilte Fall der Erwähnung wert zu sein.

Es handelt sich um einen Strangulationsileus mit Gangrän an einem grossen Theil des Dünndarmes, welche zu einer sehr ausgedehnten Darmresection führte, die als solche allein schon einiges casuistisches Interesse beanspruchen dürfte. —

Die Krankengeschichte des Falles ist in Kurzem folgende:

Am 28. 5. 1901 wurde eine 39jährige Frau an die Grazer chirurgische Klinik gebracht.

Anamnese: Die Frau hat seit mehreren Jahren einen mässig grossen rechtsseitigen Leistenbruch. In der Nacht vom 25. auf den 26. 5. sei der Bruch schmerzhaft und härter geworden, und hat die Pat. selbst einen Repositionsversuch gemacht, indem sie mit der Pelotte ihres Bracheriums die Hernie zurückpresste. — Der herbeigerufene Arzt fand die Hernie frei, aber die ausgeprägten Erscheinungen einer inneren Incarceration. — Die Pat. hatte mehreremale stark erbrochen, war sehr rasch collabirt, hatte heftige kolikartige Leibschmerzen und häufig sich wiederholenden Singultus. Der Unterleib wurde immer mehr gespannt und aufgetrieben. Alles Genossene wurde sofort erbrochen. Die Schmerzen, die anfallsweise eintraten, wurden immer heftiger und der Allgemeinzustand ein so elender, dass in der Nacht vom 27. auf den 28. der Transport an unsere Klinik bewerkstelligt wurde; (reichlich 3 Stunden Fahrt).

Status praesens: Als ich am Morgen des 28. die Pat. sah, waren die Gesichtszüge verfallen, die Extremitäten kühl, der ganze Körper mit Schweiss bedeckt; gegen 40 Athemzüge in der Minute; der Puls fadenförmig, 130—140 Schläge in der Minute; das Abdomen mächtig aufgetrieben, besonders in der rechten Unterbauchgegend und gegen den Nabel. Nirgends ist eine peristaltische Darmbewegung zu sehen. —

Die Percussion ergibt vorne überall hohen tympanitischen Schall. In beiden Flanken ist eine 4 Querfinger breite deutliche Dämpfungszone nachzuweisen. Die Leberdämpfung ist nahezu vollkommen geschwunden, der Zwerchfellstand beiderseits ein hoher (5. Rippe). Das Abdomen ist überall äusserst druckempfindlich. Die Temperatur beträgt 38,4.

Es besteht fortwährend Singultus; von Zeit zu Zeit gussweises Erbrechen von gelbgrünlichen, faeculent riechenden Massen. Seit dem 26. Morgens ist weder Stuhl noch Flatus abgegangen.

Die Untersuchung der rechtsseitigen Leistenbruchpforte ergiebt ein völliges Freisein derselben, nur ist die Gegend des rechten äusseren Leistenringes und das Labium maius sehr schmerzempfindlich und die Haut daselbst in geringem Grade ödematös. — Die Untersuchung per rectum et per vaginam ergab keinerlei abnormen Befund. Die Untersuchung der übrigen Organe erwies nichts Krankhaftes. Die Pat. giebt an, vor Jahren im Anschlusse an eine Entbindung einmal eine Bauchfellentzündung gehabt zu haben. —

Diagnose: Die anamnestischen Angaben sprachen am ehesten für eine Massenreduction der Hernie. Es ist übrigens bekannt, dass beim Vorhandensein einer Hernie es bisweilen innerhalb der Bauchhöhle zum Verschluss eines Darmabschnittes kommt, ein Umstand, der uns veranlasste, an eine innere Incarceration (Volvolus oder Strangulation) zu denken. —

Eines aber war zweifellos, dass intensive peritoneale Reizerscheinungen vorhanden waren, die zum Theil das schlechte Allgemeinbefinden erklärten. — Die Prognose war bei dem elenden Puls und dem schlechten Allgemeinbefinden eine wenig aussichtsvolle und vorerst war an eine Operation kaum zu denken. Es wurden daher der Pat. reichliche Mengen von Excitantien ver-

abfolgt, und da sie sich bis 10 Uhr Morgens erholt hatte, beschlossen, die Bauchhöhle zu eröffnen.

Operation: (28. V.) in Aethernarcose. — Der Bauchdeckenschnitt wurde über der grössten Prominenz in der rechten Fossa iliaca bogenförmig am äusseren Rande des Musculus rectus von Nabelhöhe bis zur Symphyse gemacht. Sofort nach Eröffnung der Bauchhöhle strömte in reichlicher Menge — ca. 2 Liter — eine bräunlich rothe, übelriechende, mit Fibrinflocken gemengte, trübe Flüssigkeit ab und quoll aus der Laparotomiewunde eine tief schwarz gefärbte Darmschlinge hervor. —

Nach Verlängerung des Schnittes nach oben zeigte sich ein grosses Convolut von Dünndarmschlingen schwarz gefärbt, mit allen Anzeichen völlig ausgebildeten Brandes. Das ganze Convolut wurde in Kochsalzcompressen gehüllt. Als Ursache der Gangrän des ausgedehnten Darmabschnittes fand ich nach möglichster Eventrirung eine Strangulation an der Mesenterialwurzel des Convolutes. Es war ein fast Kleinfinger dicker, sehr derber Strang zwischen Ligamentum uteri latum und dem Mesocolon ascendens ausgespannt und unter dieser kaum mehr als einem Zeigefinger Durchtritt gestattenden Brücke waren die Darmschlingen durgeschlüpft und dadurch das Bild eines Strangulationsileus erzeugt worden. Der einschnürende Strang wurde durchgeschnitten und nun konnte der Darm frei entwickelt werden.

Ich nahm nun, um mich über die Länge des brandigen Darmes zu orientiren, noch möglichst rasch eine schätzungsweise Messung nach Spannen vor, und bekam ungefähr einen Werth von 280—300 cm Länge. — Da der Darm aashaft roch und fortwährend von seiner Wandung eine blutige, übelriechende, bräunliche Flüssigkeit abtropfen liess, so entschloss ich mich trotz des schlechten Allgemeinzustandes der Pat., mangels eines andern Ausweges, zu der Resektion des ganzen Darmabschnittes. — Die Serosa des übrigen Darmes ist sehr stark injicirt und durchfeuchtet. An der Oberfläche des brandigen Darmes waren da und dort Fibrinfetzen zu sehen; leichte Fibrinauflagerungen zeigten auch die übrigen Därme. Die rechte Fossa iliaca und das kleine Becken waren noch mit der sanguinolenten Flüssigkeit erfüllt, das Parietalperitoneum lebhaft geröthet, nirgends eine Spur einer Verklebung. Das Netz in die Höhe geschlagen. Vorerst wurde die sehr übelriechende Flüssigkeit mit sterilen Gazecompressen aus der Bauchhöhle aufgesogen. —

Bei der nun ausgeführten Resection des Darmes wurde der sehr verdickte, mit zahlreichen subserösen Haemorrhagien durchsetzte Mesenterialfächer, dessen thrombosirte Venen als dicke blaue Stränge zu sehen waren, nahe seiner Wurzel in 5—6 Massenligaturen doppelt unterbunden und abgetrennt.

Die Darmlumina wurden mit doppelreihiger fortlaufender Circulärnaht vereinigt. Nun wurde die Bauchhöhle mit in heisse physiologische Kochsalzlösung getauchten Compressen ausgewischt, die Därme abgetrocknet und reponirt. — Die Bruchpforte erwies sich beim Befühlen von innen her frei und war der Bruchsack leer. — Ueber die am meisten injicirten Darmschlingen

und die rechte Fossa iliaca wird ein Mikulicz'schleier gelegt. Im übrigen wird die Bauchdeckenwunde in zwei Etagen genäht.

Die Untersuchung des resecirten Darmstückes ergab folgendes: Es ist eine vollkommen gleichmässige Ausbreitung der Gangrän zu constatiren und ist die Darmwandung succulent, im Innern die Schleimhaut durch grosse Haemorrhagien auf lange Strecken abgehoben. An der Aussenfläche ist der Darm vielfach rauh, seines Endothelüberzuges beraubt, mit flächenhaften Fibrinauflagerungen bedeckt.

Die Länge des Darmes an der dem Mesenterialansatze entsprechenden Seite betrug 265 cm, so dass bei richtiger Messung der Darmlänge nach Abtrennung des Mesenteriums dicht am Darme ein etwas grösserer Wert, ca. 275 bis 280 cm sich ergeben hätte[1]). Leider wurde der Darm kurze Zeit nach der Operation des übeln Geruches wegen in 40 proc. Formalin-Alcoholmischung gelegt und schrumpfte in derselben zusammen, sodass eine nachher mit allen Cautelen vorgenommene Messung nur mehr eine Länge von 250 cm ergab.

Der grösste Theil der Mesenterialvenen ist thrombosirt. —

Verlauf: Nach der Operation war durch Stunden das Befinden der Pat. ein hoffnungsloses. Puls 156—160, kaum zu zählen. Athmung 45 in der Minute. Schwerer Collaps.

Forcirte Darreichung von Excitantien, durch 18 Stunden (Campheräther, Coffein, Alcohol, reichliche subcutane Kochsalzinfusion, bis $2^1/_2$ Liter im Tage, Sauerstoffinhalationen). — Allmälig erholte sich die Pat. Die Pulszahlen gingen auf 130, 120, 96 in der Minute herab. —

Am 3. Tage nach der Operation gingen reichlich Flatus ab und wurde normaler Stuhl entleert. Der Meteorismus verlor sich immer mehr und war ein günstiger Verlauf nunmehr wohl zu erhoffen. —

Am 7. 6. bekommt die Pat. eine rechtsseitige Lobulärpneumonie mit begleitender Pleuritis. — Vom 15. 6. an glatter Verlauf. Langsamer Schluss der Bauchdeckenwunde, wobei hie und da zwischen den verklebenden Darmschlingen kleine Eitermengen sich entleeren. — Am 9. 7. ist nur mehr eine kleine granulirende Wunde, die rasche Vernarbung verspricht, zu sehen. — Am 11. 7. um 9 Uhr vormittags erhält die Pat. Mohnkörner zu essen. Dieselben erscheinen am 12. 7. um 4 Uhr nachmittags im Stuhle (31 Stunden). Der Stuhl ist licht gefärbt, bildet lange, dicke, wurstförmige Massen von normalem Aussehen. — Makroskopisch sind darin keine unverdauten Speisereste zu erkennen.

---

[1]) Ich kann den Ausführungen Schlatter's über die Messung der Länge des entfernten Darmstückes nur vollinhaltlich beistimmen.

Durchschnittlich hat die Pat. jeden zweiten Tag Stuhlgang. — Die wiederholte Untersuchung der sehr ausgiebigen Stühle ergiebt normale Consistenz, Farbe und Geruch. Pat. erhielt versuchsweise durch 1—2 Tage nur Fleischspeisen, ein andermal nur Kohlehydrate. Der Stuhl zeigte nach diesen Mahlzeiten gar nichts Abnormes. — Auch microscopisch liess sich das Vorhandensein von unverdauten Fleischfasern oder Stärkekörnern nicht nachweisen. — Am 30. 7. verliess die Pat. völlig geheilt unsere Klinik. —

Nachuntersuchung: Am 20. 10., nahezu 5 Monate nach der Operation, stellt sich die Pat wieder vor, sieht blühend aus, hat sehr zugenommen, eine gesunde, gebräunte Gesichtsfarbe. Sie berichtet über vollkommenes subjectives Wohlbefinden und giebt an, dass sie ihre gesammte Hausarbeit als Bauersfrau verrichte. Die Bauchbinde wird noch immer getragen. —

Die Besichtigung des Abdomens ergiebt einen sehr geringen Grad von Auftreibung. Die Bauchdecken sind recht fettreich. Die Laparotomiewunde ist fest verheilt. — Beim Husten wölbt sich an der Stelle der Narbe nichts vor.

Der Percussionsschall ist tympanitisch, die Leberdämpfung normal gross. Im der Ileocoecalgegend sind leichte Resistenzen, nirgends ein Tumor zu tasten. Die Pat. befindet sich in einem sehr guten Ernährungszustande, ihre Musculatur ist kräftig, die Haut gespannt, der Turgor gut. Die kleine gracil gebaute Frau wiegt 54,5 kg. Am meisten interessirten uns ihre Angaben über ihre Darmfunctionen. Sie giebt an, täglich zwei Stuhlentleerungen zn haben, morgens und mittags. Die Stühle sind weich, Diarrhoeen waren nie vorhanden. In der Früh um $^1/_2$7 Uhr nimmt die Pat. Sterz[1]) und Milch zu sich, vormittags ein Stück Brod, mittags Suppe, jeden zweiten Tag Rindfleisch; nachmittags Brot, abends (7 Uhr) Salat, Erdäpfel oder Sterz, alles mit gutem Appetit. Sie geniesst ausserdem viel Milch und überdies manchmal etwas Most. Verdauungsstörungen und Beschwerden fehlen vollständig, Magendrücken oder Brechreiz bestanden niemals. Der Koth ist leicht gefärbt. Menses in Ordnung. Im Vergleich zu früher bemerkt die Pat., dass sie mehr Appetit habe und öfter Hunger fühle. Unverdaute Speisereste gehen nie ab. —

Eine weitere Anfrage ergiebt, dass sich die Patientin auch jetzt im Februar 1902, also $^3/_4$ Jahre nach der Operation vollkommen wohlfühlt. —

Da in unserem Falle es sich um eine recht ausgedehnte Dünndarmresection handelt, so liegt es nahe, mit einigen Worten auf die in letzter Zeit öfters erörterte Frage der Zulässigkeitsgrenze für Darmresectionen einzugehen.

Weder die zu diesem Zwecke vorgenommenen Thierexperimente, noch die Ueberlegung, die sich an die am Menschen ausgeführten Darmresectionen anschlossen, konnten als Gesetz Feststehendes zu Tage fördern. Trotz der zahlreichen Thierversuche,

---

[1]) Sterz ist ein aus Maismehl (bisweilen auch Buchweizenmehl) mit Wasser zubereitetes Gericht, das mit Speck verschmort wird — (Nationalgericht in Steiermark).

die von Senn[1]), Trzebicky[2]) und Monari[3]) angestellt wurden, ist diese Frage nicht einmal für die Versuchsthiere als völlig gelöst zu betrachten.

Es ist selbstverständlich, dass im Thierexperimente gewonnene Erfahrungen sich nur mit grosser Vorsicht auf die menschlichen Verhältnisse übertragen lassen. Die sehr erheblichen Unterschiede in der Nahrung und besonders in den Functionen des thierischen und menschlichen Darmcanals erklären zur Genüge die Bedenken gegen die Uebertragung der im Thierexperimente gemachten Erfahrungen. Etwas mehr liesse sich unseres Erachtens durch Thierexperimente herausbringen, wenn dieselben an verschiedenen Thierspecies angestellt würden und insbesonders vergleichende Versuche an rein fleischfressenden, rein pflanzenfressenden, und sich gemischter Nahrung bedienenden Thieren angestellt würden. Derartige vergleichende Thierversuche sind unseres Wissens noch nicht angestellt worden. Aber auch sie könnten die Frage der Zulässigkeit von Darmkürzungen am Menschen nicht endgültig entscheiden. —

Werthvoller und als Vergleichsobjecte brauchbarer sind die Erfahrungen, die man bisher bei ausgedehnten Resectionen am menschlichen Darme gewonnen hat. Man hat wenigstens eine Vorstellung davon bekommen, dass der Mensch recht bedeutende Kürzungen seines Darmcanals verträgt, und dass in vielen Fällen bei einer Nachuntersuchung sich nicht einmal erhebliche Störungen der Darmfunctionen finden. Mit Recht haben schon Budberg[4]) und Koch[5]) sowie in neuerer Zeit Kukula[6]), der sich auf Grund aller nur möglichen Ueberlegungen mit dieser Frage beschäftigt, darauf hingewiesen, dass wir bei den menschlichen

---

[1]) N. Senn, An experimental contribution to intestinal surgery etc. Read in the Surgical Section of the Ninth International Medical Congress. Washington. Sept. 5. 1887. — In's Deutsche übersetzt von W. Sachs. Basel. Schwabe 1892.

[2]) Trzebicky, Ueber die Grenzen der Zulässigkeit der Dünndarmresection. Arch. f. klin. Chir. Bd. 48. S. 54.

[3]) Monari, Experimentelle Untersuchungen über die Abtragung des Magens und Darmes bei Hunden. Beitr. z. klin. Chir. Bd. XVI.

[4]) Budberg-Boeninghausen und Koch, Darmchirurgie bei ungewöhnlichen Lagen und Gestaltungen des Darmes. Deutsche Zeitschrift f. Chir. Bd. 42 und 43.

[5]) Koch, l. c.

[6]) Kukula, Ueber ausgedehnte Darmresectionen. Archiv f. klin. Chir. Bd. 60. S. 887.

Darmresectionen in der Regel nichts über die Grösse des zurückbleibenden Darmabschnittes erfahren. Die an einzelnen Individuen mit Erfolg ausgeführten sehr bedeutenden Darmresectionen — Ruggi[1]) resecirte einem 8jährigen Knaben 330 cm Dünndarm — lehren ja auch nichts anderes, als dass in diesem und jenem Falle eine so bedeutende Darmverkürzung vertragen wurde. Aber ebenso wenig, wie durch die Thierexperimente, wird durch die sehr interressante Casuistik der am Menschen ausgeführten, ausgedehnten Darmresectionen ein Gesetz normirt, das die Grenze der Zulässigkeit feststellt. Es erscheint mir übrigens im hohen Grade unwarscheinlich, dass ein soches Gesetz überhaupt besteht, und wird es einerseits von individuellen, andrerseits von physiologischen und pathologischen Verhältnissen am Darmcanal abhängen, wie viel Darm und was für Darmpartieen man bei einem Individuum entfernen darf. —

Wenn man ferner bedenkt, dass es sich in einem recht bedeutenden Theile der Fälle um Entscheidungen handelt, die während einer Operation in wenig Augenblicken gefällt werden müssen, so wird dadurch der Werth solcher aufzustellenden Normen noch geringer erscheinen. Besonders wenn es sich um Ernährungsstörungen des Darmes handelt, bleibt hier meist kein anderer Ausweg, als den brandigen Darm zu entfernen, oder die Bauchhöhle unverrichteter Dinge zu verschliessen. —

Endlich wird es einen grossen Unterschied machen, ob wir an einem bisher gesunden Individuum, oder einem durch langes Krankenlager geschwächten Individuum eine ausgedehnte Darmresection vornehmen. Es kann ja durch Krankheitsprocesse schon früher ein grösserer Theil des Darmkanals functionell schwer geschädigt worden sein, sodass die Entfernung des Krankhaften für die Function keinen grossen Ausfall bedeutet. Gerade in Anbetracht solch' grosser individueller Unterschiede und in Erwägung der Seltenheit jener Fälle, in denen uns die Wahl zwischen der ausgedehnten Darmentfernung und einem anderen weniger eingreifenden Verfahren gelassen ist, möchten wir jenen Versuchen, eine haarscharfe Grenze der Zulässigkeit der Darmresection zu

---

[1]) Ruggi, Asportazione di m 3,30 d'intestino tenue. Policlinico 1896. Febr. 1.

finden, nicht ein wissenschaftliches Interesse, wohl aber einen grossen praktischen Werth absprechen. —

Das, was in unserem Falle mir bemerkenwerth erscheint, ist der Umstand, dass die Messung der Länge des zu entfernenden Darmstückes nach Spannen ein mit der Wirklichkeit ziemlich genau übereinstimmendes Resultat ergiebt; meine mit grösster Beschleunigung ausgeführte Messung des brandigen Darmes vor der Resection ergab ca. 290 cm, während die Länge des resecirten Darmes nach gemachter Resection im frischen Zustande ca. 270—280 cm betrug, eine Differenz, die den Werth der approximativen Längenschätzung sowohl des zu entfernenden, als des im Organismus zurückbleibenden Darmabschnittes unseres Erachtens wesentlich erhöht. Ich bedaure es lebhaft, in meinem Falle nicht nach dieser Messungsweise die Länge des zurückgebliebenen Dünndarmes annähernd bestimmt zu haben, weil dadurch wenigstens eine Verhältnisszahl gewonnen worden wäre, bei der der vorhandene Fehler sich gleichmässig auf beide Abschnitte vertheilt hätte. —

Aus den oben angeführten Gründen ist es auch nicht zulässig, aus diesem Fall über die Grösse der Zulässigkeit menschlicher Darmresectionen etwas zu schliessen. Er ist dadurch erwähnenswerth, weil wir durch den Operationsbefund wissen, dass das periphere Ende des brandigen Darmes ca. 40 cm über der Ileocoecalklappe sich befand; eine so ausgedehnte Darmresection ist an und für sich mittheilenswerth, insbesonders dann, wenn sie, obwohl unter so ungünstigen Auspicien bei Darmverschluss und sehr erheblichen peritonealen Reizerscheinungen vorgenommen, erfolgreich ist. —

Einen kurzen Hinweis möchte ich mir noch daraufhin gestatten, dass die Kranke sich jetzt genau in derselben Weise ernährt, wie vor der Operation, keinerlei Verdauungsbeschwerden angiebt, ein vortreffliches Aussehen zeigt, und völlig normale qualitative Stuhlverhältnisse darbietet. Ein Blick auf den täglich von der Kranken absolvirten Speisezettel gewährt zwar keine exact wissenschaftliche Begründung für den derzeitigen Stand ihrer Darmfunctionen, aber ein für praktische Verhältnisse brauchbares Bild von dem Allgemeinzustande, der nach einem solchen Eingriff resultirt. —

Bisher sind an drei verschiedenen Patienten nach ausgedehnten Darmresectionen Stoffwechselversuche ausgeführt worden. —

Riva-Rocci[1]) und Sagini[2]) untersuchten die Patienten von Ruggi[3]) und Fantino[4]) mit Darmkürzungen von mehr als 3 m; Plaut[5]) machte seine Versuche an einem von Schlatter[6]) operirten Patienten mit 192 cm betragender Darmresection. —

Nicht nur aus äusseren Gründen haben wir bisher davon abgesehen, unsere internen Collegen um die Ausführung solcher Versuche an der Patientin zu bitten, sondern auch deshalb, weil wir der Meinung sind, dass diese Stoffwechselversuche, nur an einem bestimmten Zeitpunkt nach der Operation ausgeführt, nicht im Stande sind, eine verlässliche Kritik über die Grenze der Zulässigkeit von Darmkürzungen zu geben. Die Stoffwechseluntersuchungen von Sagini und Riva-Rocci ergaben recht wesentlich differirende Resultate, was von Kukula[7]), der über die Untersuchungen der beiden erstgenannten Autoren genau referirt, auf das kindliche Alter und die grössere Anpassungsfähigkeit des Patienten Ruggi's, eines 8 jähr. Knaben, zurückgeführt wird. —

Der Verlust an Stickstoff und Fetten beim Patienten Ruggi's stimmt annähernd mit den bei Schlatter's Patienten von Plaut gefundenen Werthen. —

Von grosser Wichtigkeit ist es jedenfalls, den Stoffwechsel zu verschiedenen Zeiten zu untersuchen; da es offenbar längerer Zeit bedarf, um die Anpassung des reducirten Darmcanales zur Ausbildung kommen zu lassen, dürften Stoffwechselversuche — längere Zeit nach der Operation unternommen — etwas andere Werthe ergeben, als kurz nachher angestellte. —

Es besteht übrigens die Absicht, in unserem Falle, wenn die Patientin zu einem längeren Aufenthalt im Krankenhaus zu bewegen ist, solche Untersuchungen an ihr vornehmen zu lassen. —

---

[1]) Riva-Rocci, La funzione intestinale dopo una resezione estesa del tenue. Gazz. med. di Torino. 1896. No. 7.

[2]) Sagini, s. Riva-Rocci.

[3]) l. c.

[4]) Fantino, Contributo allo studio delle estese resezioni intestinali. Gazz. med. di Torino. 1896. No. 7.

[5]) Plaut, s. Schlatter.

[6]) Schlatter, Verdauung nach einer Dünndarmresection. Correspondenzblatt für Schweizer Aerzte. 1899. No. 14.

[7]) l. c.

In neuester Zeit hat Albu[1]) Stoffwechselversuche mit einem vor $1^1/_2$ Jahren von Lexer[2]) operirten Patienten angestellt; es waren damals bei Exstirpation eines Mesenterialtumors 200 cm Dünndarm resecirt worden. —

Die an dem völlig beschwerdefreien Patienten angestellten Versuche ergaben eine nahezu normale Verdauungskraft des Darmes.

Die vergleichende Betrachtung der 4 bisher ausgeführten Stoffwechseluntersuchungen an Patienten mit 330, 310, 200 und 192 cm betragenden Darmkürzungen ergiebt nur im Falle Fantino (310 cm) einen erheblichen abnormen Ausfall von Eiweiss und Fett (29 und 23 pCt.), während in den 3 andern Fällen, trotz der verschiedenen Länge der resecirten Darmstücke, ähnliche Werthe gefunden wurden.

Kukula sucht in seiner zusammenfassenden und sehr eingehenden Arbeit, die Albu offenbar übersehen hat, sich über das Wesen der nach erheblichen Darmkürzungen einstellenden Compensationsvorrichtungen eine Vorstellung zu bilden; raschere Dünndarmresorption, gesteigerte Thätigkeit des Dickdarmes, vermehrte und häufigere Nahrungsaufnahme sind hier zu nennen. —

Zu Kukula's Arbeit finden wir auch eine sorgfältige, statistische Verwerthung des Materiales; es ist dabei Alter und Geschlecht, klinische Diagnose, Operationsbefund und Methode, Länge des resecirten Stückes, Erfolg und Nachprüfung berücksichtigt.

Die Zahl der als völlig geheilt zu betrachtenden, darmresecirten Patienten ist unter Berückstigung der Mittheilungen Kukula's, Monprofit's[3]), Lexer's und Schlatter's etwas grösser geworden.

Die bei diesen bedeutenden Eingriffen erzielten schönen Erfolge sprechen für deren Berechtigung eine deutliche Sprache; ob es dem Stoffwechselversuch vorbehalten bleibt, eine Controle über die Zulässigkeitsgrenze der Darmkürzung zu werden, lässt sich heute nicht sagen. Jedenfalls giebt es Fälle, bei denen auch der Stoffwechselversuch Entfernung von weit mehr als $^1/_3$ der im Verhältnis zur Körpergrösse berechneten Dünndarmlänge zu rechtfertigen scheint — Fall

---

[1]) Albu, Ueber die Grenzen der Zulässigkeit ausgedehnter Darmresectionen. Berl. klin. Wochenschr. 1901. No. 50.

[2]) Lexer, Operation eines Mesenterialfibroms mit ausgedehnter Resection des Dünndarmes. Berl. klin. Wochenschr. 1900. No. 1.

[3]) Monprofit, Résection de 3 mètres 10 centimètres de'intestin. dans une cure radicale de hernie volumineuse. Revue de chir. No. 11. Nov. 10. 1899.

Ruggi, mit Sagginis Untersuchungen — so dass auch Albu's obere Grenze für Dünndarmresectionen ($^1/_3$) nicht als erwiesen besteht. —

Ob sich im Verhältniss zwischen Darmlänge und Körpergrösse, ein practisch brauchbarer Anhaltspunkt für die Entscheidung bei einer in Frage stehenden Darmresection findet, ist sehr fraglich; Beneke[1]) giebt an, dass auf 100 cm Körperlänge 387,5 cm Dünndarm ohne Duodenum zu rechnen sind; Kukula spricht solchen Darmmessungen, an Leichenmaterial durchgeführt, jeden practischen Werth ab.

Unter 35 bisher veröffentlichten grösseren Darmresectionen sind 12 von über 200 cm Länge des resecirten Stückes anzuführen. —

Alle diese Fälle sind nach Albu als an der (oberen) Grenze des Erlaubten stehend, ein grosser Theil weit über sie hinausgehend zu betrachten. —

Die beigefügte Tabelle giebt eine Uebersicht über die ausgedehntesten Darmresectionen; sie ist eine Erweiterung der von Kukula in der mehrfach erwähnten Arbeit gegebenen.

Von Interesse sind unseres Erachtens ferner einige Beobachtungen, die sich bei diesem Falle ergeben haben und sich mit der Frage der „chemischen" Peritonitis und dem bei Strangulationsileus so häufig beobachteten sanguinolenten Stauungstranssudat befassen.

Als bei unserer Patientin die Bauchhöhle eröffnet wurde, ergoss sich in reichlicher Menge eine blutige, sehr trübe und übelriechende Flüssigkeit aus derselben[2]). Dieses Stauungstranssudat hatte die grösste Aehnlichkeit mit dem Bruchwasser einer seit Tagen eingeklemmten Hernie[3]). Die Oberfläche der gangränösen Darmschlingen war an manchen Stellen mit leichten Fibrinauflagerungen bedeckt. In der Flüssigkeit selbst schwammen kleine Flocken von Faserstoff. Das Peritoneum parietale, sowie das viscerale Bauchfell der nicht

---

[1]) Beneke, cit. bei Schlatter.

[2]) Leider wurde bei der möglichst rasch ausgeführten Operation verabsäumt, eine Probe von der sanguinolenten Flüssigkeit zur bacteriologischen Untersuchung zu entnehmen.

[3]) Anmerkung. Auf die „Bruchwasserähnlichkeit" solcher Ergüsse haben schon Braun (Verh. der Deutschen Ges. f. Chir. 1891) und Bayer (Centralbl. f. Chir. 1896. No. 33, hingewiesen; Letzterer betont besonders die diagnostische Verwerthbarkeit des intraperitonealen Ergusses bei acutem Darmverschlusse.

No.	Operateur	Publikation	Alter u. Geschlecht	Klinische Diagnose	Befund bei der Operation
1.	Lexer	l. c.	41 J. Mann	Solide Gekröse-geschwulst	Mesenterialfibrom, Darmverwachsungen.
2.	Koeberlé	Résection de deux mètres d'intestin grèle. Ref. Centr.-bl. f. Chir. 1881.	22 J. Frau	Dünndarm-strictur	Vier, in verschieden grossen Zwischenräumen am Darme liegende Stricturen.
3.	Kocher	Briefl. Mittheilung an Trzebicky. l. c.	? Mann	Darmperforation d. Trauma	Darmzerreissung.
4.	Dreesmann	D., Ueber grössere Darmresectionen Berl. kl. Wochenschr. 1899, No. 16.	37 J. Mädchen	Incarcerirte Cruralhernie	Gangrän der Schlingen in Folge von Torsion.
5.	Shepherd	Sh., Successful removal of an enormons mes. cyst. Brit. med. Journ. 1898. Ref. Ctbl. f. Chir. 1898 S. 397.	28 J. Mann	Unbekannt	Theils Verwachsung, theils mangelhafte Ernährung des Darmes bei einer grossen, die ganze Bauchhöhle ausfüllenden Mesenterialgeschwulst.
6.	Kukula	l. c.	38 J. Frau	Tumor mesenterii	Ein in der Radix mesenterii sitzender Tumor,
7.	Payr	—	39 J. Frau	Volvulus	Strangulation von Dünndarm (Ileum) durch ein Band.
8.	Maydl	S. Kukula	33 J. Frau	Carcinoma coeci	Carcinoma coeci mit Metastasenbildung am Mesocoecum und Mesenterium.
9.	Fantino	l. c.	60 J. Mann	Voluminöse incarcerirte rechtsseitige Leistenhernie.	Torsion und Gangrän des theils im Bruchsacke, theils in der Bauchhöhle liegenden Ileums.
10.	Monprofit	l. c.	42 J. Mann	Radicaloperat. einer Hernie	Darm gänzlich mit dem Bruchsacke verwachsen. Lösung stösst auf unüberwindliche Schwierigkeiten.

Länge u. Beziehung des resecirten Darmstückes	Technik, Darmnaht, Anus ?	Unmittelbarer Erfolg	Dauererfolg, Nachuntersuchung, Todesursache
200 cm Dünndarm	Enteroanastomose nach Braun.	Heilung in 20 Tagen.	Stoffwechselversuch nach Albu (l. c.) Nahezu normale Eiweiss- und Fettausnutzung. Gutes Aussehen. Vollständig subjectives Wohlbefinden.
205 cm Dünndarm	Anus praeternaturalis.	Spontane Schliessung d. Anus; dann Heilung.	Keine Verdauungsbeschwerden.
208 cm Dünndarm	Primäre circuläre Darmnaht.	Heilung per primam	Seit der Operation Wohlbefinden; nur treten leicht Durchfälle bei Diätfehlern ein.
215 cm Ileum	Primäre circuläre Darmnaht.	Heilung	Nach einem Halbjahr, auch bei vorsichtigerer Diät zweimal täglich breiige Entleerungen; sonst vollständiges Wohlbefinden.
234 cm Ileum	Primäre circuläre Darmnaht.	Heilung	Patient hat seit der Operation dünnbreiigen Stuhl; doch hat er ca. 40 Pfd. an Gewicht zugenommen.
237 cm Ileum	Primäre circuläre Darmnaht.	Heilung per primam	Durch $2^1/_2$ Jahre Wohlbefinden. Keinerlei Darmbeschwerden. Nachher Recidive. Abscessbildung. Tod.
275 cm Ileum	Primäre circuläre Darmnaht.	Heilung	Nach 8 Monaten vollkommenes Wohlbefinden. Völlig normale Nahrungsaufnahme, normale Stuhlverhältnisse, blühendes Aussehen. Verträgt schwere Bauernkost. Stoffwechseluntersuchungen noch nicht ausgeführt.
284 cm Ileum und 8 cm Colon	Anus praeternaturalis.	Tod in 3 Wochen	Inanition.
310 cm Ileum	Verschluss beider Lichtungen u. seitliche Anastomosenbildung nach Braun.	Primäre Heilung	Nach 18 Tagen über die Ausnützung der Nahrung angestellte Versuche ergaben, dass die eingeführten Stoffe schneller im Stuhlgange erschienen, so auch, dass letzterer häufiger und reicher an Stickstoff, Fett u. Wasser ist. Trotzdem nach 1 Jahr vollkommenes Wohlbefinden.
230 cm Dünndarm 80 cm Dickdarm	Seitliche Apposition.	Rasche Heilung	Nur bei Fleischgenuss bekommt Pat. Diarrhoeen. Sonst sehr gutes Befinden.

No.	Operateur	Publikation	Alter u. Geschlecht	Klinische Diagnose	Befund bei der Operation
11.	Ruggi	l. c.	8 J. Knabe	Dünndarmverschluss 14 Tage nach Trauma	Bei der ersten Operation Abklemmung durch einen Netzstrang. — Bei der zweiten Laparotomie Strictur an der Strangulationsfurche. — Bei der 3. unlösbare Verwachsung eines grossen Dünndarmconvolutes.
12.	Obalinski	Obalinski, Ueb. Laparot. bei inn. Darmverschluss. Arch. f. klin. Chir. Bd. 48, S. 16.	38 J. Mann	Hernia inguinal. incarcerata	Nach Eröffnung des Bruchsackes fand man schwarze, aber freie Darmschlingen; daher Laparotomie. Torsion beinahe des ganzen Ileum und Coecum.

brandigen Darmtheile ist, besonders rechterseits, lebhaft geröthet. Ab und zu sind flächenhafte Fibrinbeläge zu sehen; nirgends jedoch zeigen sich deutliche Verklebungen zwischen den Darmschlingen. Stellenweise ist die Serosa des Darmes rauh.

Die folgenden Zeilen beschäftigen sich, anknüpfend an diese Verhältnisse, mit dem Vorkommen, der Herkunft und der Bedeutung solcher intraperitonealer Ergüsse.

Dieselben sind jedenfalls principiell von dünnflüssigen, peritonealen Exsudaten zu unterscheiden. Denn hier handelt es sich um ein ursprünglich klares Stauungstranssudat, eine Oedemflüssigkeit, die vom strangulirten Darme in mehr oder minder reichlichem Maasse abgesondert wird, während es sich bei den serös-fibrinösen Exsudaten um ein zell- und eiweissreiches Fluidum handelt. Im ersten Falle also haben wir es mit einem Stauungsödem aus dem passiv hyperämischen Darme zu thun, dem wenigstens anfänglich gewiss entzündungserregende Eigenschaften abgehn. Der Unterschied betrifft aber nicht nur die selbstverständlichen qualitativen Eigenschaften dieses Fluidums, sondern auch den Zustand der Bauchhöhle zur Zeit der Entstehung desselben. Im einen Falle haben wir es mit einem bereits vorhandenen mehr oder minder heftigen Entzündungszustande zu thun, im andern mit einem wenigstens in der ersten Zeit als normal anzusehenden Bauchfelle. Es ist nun zweifellos, dass in beiden Fällen schliesslich dasselbe Bild entstehen kann, eine allgemeine, septische Peri-

Länge u. Beziehung des resecirten Darmstückes	Technik, Darmnaht, Anus ?	Unmittelbarer Erfolg	Dauererfolg, Nachuntersuchung, Todesursache
330 cm haupts. Ileum	Primäre, circuläre Darmnaht (?).	Heilung	Pat. erholt sich rasch, vollständig und dauernd, wie die Nachuntersuchung nach 1 Jahr ergab. Die über die Ausnützung der Nahrung von Sagini angestellten Versuche ergaben, dass der Verlust an Stickstoff und Fetten dem Normalen fast gleichkomme.
365 cm Ileum und Coecum	Primäre circuläre Darmnaht.	Tod in 22 Stunden	Todesursache wahrscheinlich Collaps.

tonitis. Das Entstehen einer Peritonitis ist uns ja ohne Weiteres klar, wenn es sich um eine freie Communication zwischen Darmtractus und freier Bauchhöhle handelt, obwohl zum Entstehen einer Peritonitis bisweilen die Ueberimpfung einer bedeutenden Menge von Mikroorganismen nöthig ist (Wegner[1]), Grawitz[2]) u. A.) Wenn aber keine solche Communication besteht, so kann von benachbarten Räumen aus ein Eindringen von Bacterien in die Bauchhöhle durch die Gewebe stattfinden, eine Continuitätsinfection (Tavel und Lanz[3]). Dieser Infectionsmodus bewegt sich meist auf dem Wege der Lymphbahnen und stellt eine Lymphangoitis vor, bei der die Mikroorganismen von Entzündungsherden intraperitoneal gelegener Organe in das Peritoneum gelangen.

Bei einer Strangulation, die einen bis dahin vollständig gesunden Darm betrifft, kann aber eigentlich auch davon keine Rede sein, wenigstens nicht in der ersten Zeit nach Eintreten des Ereignisses. Im Anfang ist der intraperitoneale Erguss bei Strangulation völlig klar, gelblich gefärbt, und erst allmälig trübt er sich durch den Gehalt an rothen und weissen Blutkörperchen.

Die Reizerscheinungen des Peritoneum bei Anwesenheit der-

[1]) Wegner, Chirurgische Bemerkungen über die Peritonealhöhle etc. Langenbeck's Archiv. Bd. XX. 1876.

[2]) Grawitz, Statistischer und experimenteller Beitrag zur Kenntniss der Peritonitis. Charité-Annalen. XI. 1886.

[3]) Tavel und Lanz, Ueber die Aetiologie der Peritonitis. Mittheilungen aus Kliniken und medicinischen Instituten der Schweiz. I. Reihe. 1. Heft. 1893.

artiger Staaungstranssudate gehören wohl zu den sog. chemischen Peritonitiden (Tavel[1]), Nothnagel[2]), die durch Toxine, nicht aber durch die Mikroorganismen selbst erzeugt werden. Die Toxine der Bacterien können ja für sich allein eine Peritonitis erzeugen, und ist die phlogogene Wirkung gewisser Bacteriengifte längst eine feststehende Thatsache. Den Beweiss, dass es bacterienfreies Exsudat und Transsudat bei Peritonitiden giebt, haben durch sehr sorgfältige Untersuchungen Tavel und Lanz erbracht, die mehrmals bei Achsendrehung, innerer Einklemmung, perityphlitischen abgesackten Abscessen, bei Cholecystitis, die in der Bauchhöhle anwesende Flüssigkeit mit völlig negativem Erfolge auf Anwesenheit von Mikroorganismen untersuchten. Die Toxine müssen ihren Weg durch die Darm-, Abscess-, Gallenblasenwand in die Bauchhöhle gefunden haben. In solchen Fällen pflegt gewöhnlich Eiterung zu fehlen; es handelte sich meist um fibrinöse Exsudate oder es fand sich ein haemorrhagisches Serum. Unseres Erachtens aber sollten jene Fälle, wo es sich ursprünglich um rein mechanische Verhältnisse mit Circulationsstörungen am Darme wie Achsendrehung, Strangulation, Einklemmung von Darmschlingen handelt, von solchen geschieden werden, wo ein entsprechender entzündlicher Process das Krankheitsbild bereits einleitet (Appendicitis und Infection der Gallenwege, entzündete Cyste etc.) Der experimentelle Nachweis, dass der Durchtritt von chemischen Producten von einem Organ ins Peritoneum Peritonitis erzeugen kann, ist noch zu erbringen. Viele klinische Thatsachen sprechen sehr für diese Annahme. Schröder[3]) fasst die nach Stieltorsionen von Geschwülsten, bei Entzündungen in Tumoren vorkommenden Peritonitiden in solcher Art entstanden auf.

Die nach Darmverletzungen durch stumpfe Gewalt ohne Perforation der Schlinge entstehenden Peritonitiden dürften unseres Erachtens ebenfalls zu den „chemischen" zu rechnen sein.

Der Verlauf der durch Toxine erzeugten Peritonitiden ist sehr verschieden. —

Die zeitliche Dauer und Intensität der Schädigung der Darm-

---

[1]) l. c.

[2]) Nothnagel, Die Erkrankungen des Darms und des Peritoneum. Wien 1898.

[3]) Schröder, Ueber die allgemeine nicht infectiöse Peritonitis. Zeitschr. für Geburtshilfe und Gynäkolcgie. Bd. XII. S. 492. 1886.

wand, die Virulenz der vorhandenen Microorganismen, die Widerstandskraft des Organismus sind dabei zu berücksichtigen; bei intestinaler Strangulation gelangen erst nach einer gewissen Zeit Infectionskeime in die schon auf chemischem Wege gereizte seröse Höhle, können sich vermehren und eine nunmehr infectiöse Peritonitis erregen. — Es kann durch einen Eingriff zur rechten Zeit die Circulationsstörung am Darme behoben werden; die Prognose dieser Formen von Bauchfellentzündung ist dann keime schlechte.

Ich glaube ferner, dass bei manchen durch Circulationsstörungen am Darm hervorgerufenen Erkrankungen des Bauchfelles gewisse Schutzvorrichtnngen des Organismus in Kraft treten, um eine infectiöse, allgemeine Peritonitis hintenzuhalten.

Zur Erklärung dieser Verhältnisse muss ich mit einigen Worten auf die Frage der bacteriologischen Bruchwasseruntersuchung zurückkommen. Soviel steht trotz mancher vorhandener Widersprüche fest, dass man selbst bei stark blutigem, getrübtem und übelriechendem Bruchwasser in einer Reihe von Fällen Mikroorganismen vermisst und dass dieselben überhaupt nur in einem Drittel der Fälle gefunden werden. Den völlig übereinstimmenden Resultaten von Garré[1]), Rovsing[2]), Ziegler[3]), Tietze[4]), Schloffer[5]), Catellani[6]), Tavel und Lanz[7]) stehen die Resultate Bönnecken's[8]) und Brentano's[9]) gegenüber; ersterer fand im Bruchwasser immer, selbst bei vollständiger Klarheit und schon

---

[1]) Garrè, Bacteriologische Untersuchungen des Bruchwassers eingeklemmter Hernien. Fortschritte der Medicin. 1886. No. 8.

Arnd, Ueber die Durchlässigkeit der Darmwand eingeklemmter Brüche für Mikroorganismen. Mittheilungnn aus Kliniken und medicinischen Instituten der Schweiz. I. Reihe. 4. Heft. 1893.

[2]) Rovsing, Zur Frage, ob sich Mikrobien normaliter im Bruchwasser vorfinden. Centralbl. f. Chir. 1892. No. 32.

[3]) Ziegler, Studien üb. die intestinale Form der Peritonitis. München 1893.

[4]) Tietze, Klinische und experimentelle Beiträge zur Lehre von der Darmincarceration. Archiv f. klin. Chirurgie. 49. Bd. 1. Heft.

[5]) Schloffer, H., Bacteriologische Bruchwasseruntersuchungen mit Rücksicht auf die die Brucheinklemmung komplicirende Pneumonie. Beiträge zur klin. Chirurgie. Bd. XIV. S. 813.

[6]) Catellani, Contributo clinico allo studio del passaggio dei microorganismi nelle erniestrozzate. Riforma medica. 1898. pag. 272.

[7]) l. c.

[8]) Boennecken, Ueber Bacterien des Bruchwassers eingeklemmter Hernien und deren Beziehungen zur peritonealen Sepsis. Virchow's Archiv. Bd. CXX.

[9]) Brentano, Die Ergebnisse bacteriologischer Bruchwasseruntersuchungen. Deutsche Zeitschrift f. Chir. 43. Bd. 3. Heft. 1896.

nach vierstündiger Incarceration, letzterer ca. in 70 pCt. seiner Fälle Mikroorganismen. —

Es ist hier nicht der Platz, auf die bakteriologisch-technische Seite der Frage einzugehn; ein Durchlässigwerden der Darmwand für Kokken und Bakterien, bevor noch schwere Ernährungsstörungen eingetreten sind, ist nach der Ansicht vieler nicht unwahrscheinlich. — Die vielen negativen und spärlichen Bakterienbefunde wurden dadurch erklärt, dass man bactericide Eigenschaften des Bruchwassers annnahm und solches auch bewies (Schloffer); besonders in den ersten 6—10 Stunden nach Beginn der Einklemmung besitzt es beträchtliche bacterientödtende Eigenschaften. Damit war die Bruchwasserbacteriologie zu einem vorläufigen Abschlusse gekommen. Die Ergebnisse Brentano's, der mit etwas anderer Technik arbeitete, verdanken wohl dieser ihre Sonderstellung (Anreicherungsverfahren).

Ich meine nun, dass die schon vor Jahren bewiesene bactericide Kraft im menschlichen und thierischen Bruchwasser als wesentliches Glied in die Reihe jener Erscheinungen gehört, bei denen sich durch stärkere Zufuhr von Blut und Blutserum Heilwirkungen im Organismus zeigen.

Hierher gehört vor allem die Stauungshyperaemie Bier's[1]). Es ist Nötzel[2]) durch sehr schöne experimentelle Untersuchungen der Nachweis gelungen, dass die Stauungshyperaemie sehr kräftige antibacterielle Wirkungen entfaltet, die einer Concentration von Alexinen im Sinne Buchner's[3]) ihre Entstehung verdankt. Ein reichlicher Leucocytenbefund im Stauungstranssudat dient weiterhin zur Erklärung der dem normalen Blutserum überlegenen bactericiden Kräfte. Die antibacterielle Wirkung der Stau-

[1]) Bier, Behandlung chirurgischer Tuberculose der Gliedmassen mit Stauungshyperaemie. Sep.-Abdr. aus der Festschrift für Friedr. v. Esmarch. Kiel, Lipsius Tischer. 1893. — Weitere Mittheilungen über die Behandlung chirurgischer Tuberculose mit Stauungshyperaemie. Verhandlungen der Deutschen Gesellschaft f. Chirurgie. 1894. — Heilwirkung der Hyperaemie. Münchner med. Wochenschrift. 1897. No. 32. — Die Entstehung des Collateralkreislaufs. Theil I: Der arterielle Collateralkreislauf. Virchow's Archiv. Bd. 147. p. 256.

[2]) Nötzel, Ueber die bactericide Wirkung der Stauungshyperaemie nach Bier. Archiv f. klin. Chirurgie. Bd. 60. pag. 1.

[3]) Buchner, Neuere Fortschritte in der Immunitätsfrage. Münchner med. Wochenschr. 1894. S. 469 u. 497. — Zur Kenntniss der Alexine, sowie der specifisch bactericiden und specifisch-haemolytischen Wirkungen. Münchner med. Wochenschr. 1900. No. 9.

ungshyperaemie ist eine so kräftige, dass es Nötzel gelang, von 67 mit Milzbrand oder Streptokokken am Ohre geimpften Kaninchen 51 (75 pCt.) am Leben zu erhalten, während sämmtliche Controllthiere der Infection erlagen. — Einen weiteren Beweis der bactericiden Wirkung vermehrter Blutzufuhr durch Concentration der Schutzkörper im Blute (Alexine) sieht Buchner in den Untersuchungen Hildebrand's[1]) über die Ursachen der Heilwirkung der Laparotomie bei Bauchfelltuberculose. — Es soll die durch die verschiedenen Reize erzeugte Hyperaemie auf den tuberculösen Process heilend einwirken. — Die unter Verwendung von physiologischer Chlornatriumlösung ausgeführten Bauchschnitte wirkten nicht günstig auf die Tuberculose der Versuchsthiere. In der That treten ja bei der Entzündung dieselben Bestandtheile des Blutes in das Gewebe über, wie bei der Stauungshyperaemie. Die Schutzstoffe sind dieselben und ist ja auch die Entzündung als eine Schutzvorrichtuug des Organismus aufzufassen. —

Die Erkläruug für alle diese Dinge hat Hamburger[2]) dadurch auf eine hohe Stufe gebracht, dass er den Nachweis erbrachte, dass die Kohlensäure das bactericide Vermögen steigert unter gleichzeitiger Vermehrung des Gehaltes an diffusiblem Alkali. Praktisch ergiebt sich daraus der Satz: „Bei venöser Stauung nimmt das bactericide Vermögen der Blutflüssigkeit zu.“ —

Die Oedemlymphe, die bei der Umschnürung eines Körpertheiles entsteht, zeigt sich viel kräftiger bactericid, als das entsprechende Blutserum. — Auch Hamburger[3]) erklärt die Erfolge der Bier'schen Stauungshyperaemie aus den oben angegebenen Thatsachen. Da liegt doch der Gedanke nahe, dass die bactericiden Eigenschaften des Bruchwassers sowohl, als auch des intraperitonealen Stauungstransudates, das aus dem venös hyperaemischen Darm abfliesst, ganz denselben Hintergrund haben, wie das gestaute Blutserum bei der Bier'schen künstlich erzeugten Hyperaemie!

---

[1]) Hildebrandt, Die Ursachen der Heilwirkung der Laparotomie bei Bauchfelltuberculose. Münchner med. Wochenschr. 1898. No. 51 und 52.

[2]) Hamburger, Ueber den Einfluss von Kohlensäure bezw. von Alkali auf das antibacterielle Vermögen von Blut und Gewebsflüssigkeit mit besonderer Berücksichtigung von venöser Stauung und Entzündung. Virchow's Archiv. Bd. 156. 2. Heft. S. 329.

[3]) l. c.

Wie im Bruchwasser sind wahrscheinlich auch hier die Schutzstoffe concentrirt und entfalten in den ersten Stunden nach der Einklemmung besonders starke bactericide Wirkung. Je schwerer und tiefgreifender die Störung in der Darmwand ist, um so mehr Mikroorganismen treten durch sie hindurch und können sich nach Erschöpfung der Schutzstoffe ungehindert vermehren. — Diese angenommenen Schutzvorrichtungen gegen eine Bacterieninvasion in die Bauchhöhle stehen in gar keinem Widerspruche mit der erwiesenen Thatsache, dass die Bacterien-Toxine am Darme und seiner Wandung auf chemischem Wege Reizerscheinungen des Peritoneums (s. o.) oder auch allgemeine schwere Vergiftungserscheinungen (Toxinaemie) erzeugen können. —

Sprechen wir nun von jenen Fällen, in denen nach einer gewissen Zeit der Darm durch die Ernährungsstörung bei Achsendrehung, Strangulation etc. für Mikroorganismen durchlässig wird; warum entsteht in einem Falle bei Gangrän von fast 3 m eine relativ leichte peritonitische Erkrankung der Bauchhöhle, während ein anderesmal eine bei der Herniotomie als vollständig lebensfähig gefundene Darmschlinge — das Bruchwasser war vielleicht ein wenig übel riechend — in die Bauchhöhle reponirt, eine rasch tödtlich endende Peritonitis oder schwere Zeichen von allgemeiner Sepsis, mit Icterus, hohem Pulse und Diarrhoeen hervorruft? Es dürfte nicht ohne Bedeutung sein, welcher Art die Circulationsstörung des Darmes ist. Während bei einer festen, elastischen Umschnürung die Circulation nach kurzer Zeit ganz sistirt, giebt es Fälle, bei denen die Circulationsstörung hauptsächlich die venösen Gefässe betrifft (Knickung, leichte Einklemmung, Axendrehung, Volvulus), während der Zufluss arteriellen Blutes, wenn auch verringert, so doch nicht aufgehoben ist. —

In einem solchen Falle ist viel mehr Stauungstranssudat zu erwarten, als bei einem plötzlichen Aufhören der Cirkulation durch eine forcirte Umschnürung einer Schlinge. Gerade beim Durchschlüpfen von Darmschlingen durch eine enge Lücke innerhalb des Bauchraumes dürfte sich dieser Vorgang von Schlinge zu Schlinge wiederholen, und ist es nicht wahrscheinlich, dass die ganze Darmpartie auf einmal strangulirt wird. Es dürfte ferner ein wesentlicher Unterschied im jeweiligen Zustande der Darmwandung zu suchen sein. Eine durch langdauernde Schädigung paralytisch

gewordene Darmwand wird weniger widerstandfähig sein, als eine solche bei kurzer Einwirkung der Schädlichkeit. Beim Reponiren einer längeren Zeit eingeklemmt gewesenen Darmschlinge wird die Bauchhöhle gleichsam mit Mikroorganismen und Toxinen überschwemmt und kann weniger auf die Schutzwirkungen, als eigentlich nur auf die grosse Resorptionsfähigkeit des Bauchfelles gehofft werden. Bei Strangulationen, Incarcerationen und Volvolus innerhalb der Bauchhöhle sind die Verhältnisse zum Ueberwinden der Schädlichkeit, wie aus dem obigen wohl hervorgeht, viel günstigere. Wir glauben also, dass der als Stauungstranssudat aufzufassende intraperitoneale Erguss bei vielen Formen innerer Einklemmung, besonders bei der Strangulation, eine Art Schutzvorrichtung gegen die nach Schädigung der Darmwand auftretende Bakterinvasion in die Bauchhöhle dastellt. Dass auch hier sehr häufig, sowohl die Schutzkräfte des Blutserums, als vor allem auch die Resorptionskraft des Bauchfelles versagen, beweisen die nicht allzuseltenen Fälle von tödtlichen Toxinperitonitiden.

Es ist eine nicht allzufernabliegende Frage, ob die hier angenommenen Heilkräfte des Blutserums durch Stauungsvorgänge an Darmtheilen und am Netz künstlich vermehrt werden können; es wäre nicht undenkbar, dass sich beim Auffinden einer geeigneten Technik eine künstliche Stauungshyperaemie und ein künstliches „Bruchwasser“ als intraperitoneales Stauungstranssudat erzeugen und bei acuten und chronischen entzündlichen Erkrankungen der Bauchhöhle therapeutisch verwenden liesse. —

Es ist nicht ganz leicht, dieser Frage auf experimentellem Wege näher zu kommen. — Bei mehrfachen Versuchen, die ich anstellte um am Kaninchen-Darm und Netz Stauungshyperaemie und intraperitoneales Transsudat zu erzeugen, ergaben sich technische Schwierigkeiten[1]. Jedenfalls aber ist das Experiment der richtige Weg zu ihrer Beantwortung.

---

[1]) Soweit mir bekannt ist, sind bisher Versuche über Stauungshyperaemie an den Abdominalorganen nicht gemacht worden. — Die Versuche Bier's an Eingeweiden beschäftigen sich mit den arteriellen Collateralkreislauf. —

VI.

Sarcome, Riesenzellensarcome und Plasmazellen.

Von

Dr. Georg Friedlaender.

(Hierzu Tafel I.)

Es ist bekannt, dass es häufig sehr schwierig ist, eine entzündliche Neubildung von einer echten Geschwulst histologisch zu unterscheiden, sowohl bei epithelialen Neubildungen, als auch ganz besonders bei Bindegewebsgeschwülsten. In einem klinischen Vortrage an der Hand einer grossen Anzahl von Knochengeschwülsten wies König darauf hin, dass die Frage, ob lokale Exstirpation oder event. Exarticulation des Gliedes recht häufig nicht mit Sicherheit beantwortet werden kann, und ferner auf die Analogie in der Localisirung bestimmter chronisch entzündlicher Processe und bestimmter Tumoren gerade in der Epiphyse. — Besonders die Riesenzellensarkome der Epiphysen stehen bei den Chirurgen seit langem im Rufe der Benignität. Im Lehrbuch der Chirurgie (1900. III. Bd. S. 546) sagt König: „Zweifelhaft steht es mit den Riesenzellensarkomen der Epiphysen, doch hat man auch sie letzter Zeit wieder bald durch Ausschneidung aus dem Knochen, bald durch Resection entfernt.“ —

Die üblichen bacteriologischen Methoden sagen in der Regel nichts aus, wenn es auch manchmal gelingt, Tuberkelbacillen im Schnitt in derartig zweifelhaften Neubildungen nachzuweisen. Nun galten die Unna'schen Zellen eine Zeit lang als pathognomonisch für Neubildungen syphilitischer Art, bis man allgemein die Erfahrung machte, dass sie auch bei tuberculösen und überhaupt bei allen chronisch entzündlichen Processen und Neubildungen vorhanden

sind. — Im Laboratorium meines verehrten früheren Chefs, des Herrn Prof. Benda, wird seit langem auf die Untersuchung auf Plasmazellen Wert gelegt. Benda weist im Jahre 1895 (Neurologisches Centralblatt No. 17) auf die „Diffuse Tingibilität mit Methylenblau" als eine sehr weit verbreitete Eigenschaft protoplasmareicher Zellen, besonders Epithel hin und constatirt, dass „seine Nervenzellenfärbung mit der Unna'schen Plasmazellenfärbung genau übereinstimmt." A. a. O. (Verhandlung der physiologischen Gesellschaft zu Berlin, Januar 1896) sagt Benda: „Die Vorformen der Lymphocyten zeichnen sich durch häufiges Vorkommen von basophilen Einlagerungen des Zellleibs aus, die ich für die Delta granula Ehrlich's halte. Die Körnchen sind in den gehärteten Präparaten oft zu spindel- oder halbmondförmigen Schollen verklebt. . ." Ich legte nun Herrn Prof. Benda die Frage vor, wie sich denn die Unna'schen Zellen zu echten Geschwülsten verhalten, und Benda wies mich darauf hin, dass es von Interesse sei, das Verhalten dieser Zellen zu Sarkomgewebe zu studiren. —

Unna hat die tinktoriell zuerst von ihm charakterisirten Zellen Plasmazellen genannt in Uebereinstimmung mit Waldeyer, der den Namen zuerst für gewisse charakteristische Bindegewebszellen gebraucht hat. Später sind von mehreren Forschern der Unna'schen analoge, gleich charakteristische Färbungsmethoden angegeben worden, besonders v. Marschalko hat in einer gross angelegten Arbeit zur Aufklärung über die Morphologie und Biologie der Plasmazellen beigetragen. Ausserdem haben Jadassohn, Krompecher, Ramon y Cajal, Justi, Pappenheim, Else v. der Leyen, Enderlen und Justi, Jovanowicz etc. die Zellen studirt. – Die Ansichten der Forscher gehen sehr stark auseinander. Bevor ich jedoch auf die verschiedenen Ansichten eingehe, will ich kurz die verschiedenen technischen Modificationen besprechen.

Als Conservirungsflüssigkeit verlangt Unna Alcohol, wenn die Reaction characteristisch sein soll, aber die andern Forscher legen darauf keinen besonderen Werth, auch Benda nicht. Mein Material stammt aus Alcohol, Formalin, Kaiserling, Glycerin liqu. kali acetic. Mischung, und kam vor dem Schneiden in 1 proc. Formalin, da ich alles mit dem Gefriermicrotom (Benda, Centralblatt für Allg. Pathologie und path. Anatomie. Bd. VI, 1895) schnitt.

Als Färbemethode hält Unna für nothwendig seine Methylenblau Glycerin-Aethermischung. Es sind aber auch andere Färbungen von andern Forschern, besonders von v. Marschalkó als characteristisch nachgewiesen worden. Ich meinerseits habe die Benda-sche Modification Carboltoluidin-Alcohol-Bergamott-Kreosot dieser Arbeit zu Grunde gelegt. Ich habe häufig auch die Färbung mit Löffler's Methylenblau-Alcohol-Bergamott und zuletzt auch die Pappenheim'sche Methylgrün-Pyronin-Resorcinalcohol-Methode benutzt. Ich finde, dass wenigstens diese drei Methoden unter einander ziemlich gleichwerthig sind, nur gehört zu jeder Methode eine besondere Uebung. Immerhin scheint mir die Benda'sche Modification einen Vortheil zu besitzen. Die Plasmareaction basirt auf der Differenz der Farbe der Plasmazellen zu den Nachbarzellen in demselben Präparat; man kann nicht ein stark und ein schwachgefärbtes resp. entfärbtes Präparat mit einander vergleichen. Diese Differenz tritt aber ganz besonders drastisch hervor, wenn man sehr überfärbt und dann nachher stark entfärbt, und ich finde, dass gerade bei Carboltoluidin man sehr stark entfärben kann, so dass das Grundgewebe nur noch schwach gefärbt erscheint, während die Plasmazellen ihre tiefdunkle bläulichschwarze Färbung festgehalten haben. Die Autoren sprechen vielfach von zweifelhaften Zellen. Der eine will Uebergänge zu fixen Elementen gesehen haben, der andere nicht. Sicher giebt es auch solche zweifelhaften Zellen, aber ich glaube, dass die vielfachen Meinunsverschiedenheiten sich theilweise auch erklären dadurch, dass die Nuancen der Entfärbung sehr verschieden getroffen sind. Wenn man das noch überfärbte Präparat auf den Objectträger bringt und langsam mit Bergamott-Kreosot zu differenziren anfängt, so kann man unter dem Mikroskop (Leitz, Objectiv 4, ev. auch 6) während der Entfärbung beobachten, wie einzelne Elemente, die man vielleicht für Plasmazellen oder noch für zweifelhaft hält, sich doch weiter entfärben, während andere Elemente, eben die Plasmazellen, ihren bläulichschwarzen Ton festhalten. Gerade die Breite der Entfärbungszone erscheint mir als ein grosser Vortheil dieser Methode.

Wie sieht nun das Zellmaterial in der geschilderten Färbung aus. In Epithelzellen sind die Kerne nach vollendeter Differenzirung stark gefärbt, häufig so intensiv, dass ich auf die Kernstructur ver-

verzichten musste; wenn man weiter entfärbt, bis zur Darstellung der Kernstructur, so gehen nach meiner Erfahrung die Plasmazellen in der Entfärbung mit. Der Leib der Epithelien ist fast ganz entfärbt und zwar fängt die Entfärbung am Rande an. Nur bei Leberzellen (vergl. auch Benda, Neurolog. Centralbl. 1898) bleibt noch eine mässige Blaufärbung erkennbar.

Die Bindegewebszellen zeigen einen hellen, bläschenförmigen Kern mit deutlicher Kernstructur, einen hellen Leib, das Stroma des Bindegewebes ist bei ausreichender Entfärbung immer deutlich grün gefärbt.

Die Plasmazellen unterscheiden sich von den andern Zellen des Präparats durch einen bläulich schwarzgefärbten Leib, der Rand ist am intensivsten gefärbt und von der Umgebung scharf abgegrenzt. Der Kern ist häufig nicht differenzirt, sodass alsdann die ganze Zelle blauschwarz aussieht. Manchmal ist sie bei Anwendung der Mikrometerschraube an der vermuthlichen Stelle des Kerns etwas heller, manchmal ist an Stelle des Kerns ein ganz heller Hof vorhanden, sodass man vermuthen muss, dass der Kern „ausgefallen“ ist und die Zelle gar keinen Kern mehr besitzt, manchmal sieht man auch eine deutliche Kernstructur. Sehr häufig, besonders bei grösseren Plasmazellen liegt der Kern exentrisch, zwischen Kern und Leib bemerkt man einen hellen Hof. Der Leib ist manchmal gleichmässig dunkel, häufig ungleichmässig fleckweise stärker gefärbt.

Es giebt Elemente, bei denen das subjective Moment des Untersuchers durchaus nicht ausgeschaltet werden kann, von denen niemand mit Sicherheit sagen kann, ob man es mit Plasmazellen zu thun hat oder nicht, so z. B. junge Bindegewebszellen, deren Kern sehr hell ist und deren Leib nicht ganz entfärbt ist. Nach meiner Erfahrung vermindert sich die Zahl dieser zweifelhaften Elemente bei möglichst starker Entfärbung, es muss mindestens so weit entfärbt werden, dass das Stroma deutlich grün erscheint.

Ausser Epithelzellen, Bindegewebszellen und Plasmazellen muss ich aber noch eine besondere Zellart unterscheiden, die ich in zwei Tumoren — es sind die in der Uebersicht zuletzt genannten — gefunden habe, und zu denen tinctoriell auch die Zwischenzellen des Hodens gehören. Der Kern dieser Zellen färbt sich wie der Kern einer Epithelzelle, er bleibt bei Entfärbung stark tingirt; ihr Leib

kann sich entwender entfärben und verhält sich dann wie ein Epithelzellenleib, oder er nimmt die grüne Farbe des ausgeprägten Fibroblasten an. Morphologisch sind es durchaus keine Epithelzellen. Wie mir Benda von dem einen der beiden Tumoren (No. 20) noch mittheilte, theilen die Zellen mit den Zwischenzellen des Hodens auch noch die Eigenschaft einer (passageren) feinkörnigen fettigen Infiltration. Ich war in Versuchung, die beiden Tumoren Endotheliome zu nennen, Benda aber wies mich darauf hin, dass gerade die Zwischenzellen des Hodens genetisch gar keine Beziehung zu Endothelien haben.

Es würde mich zu weit führen, die überaus verschiedenen Ansichten der einzelnen Forscher über Plasmazellen hier anzuführen, und ich verweise vielmehr auf die diesbezügliche Literatur. Ich meine, dass der Name Plasmazellen vorläufig noch recht verschiedene Arten von Zellen umschliesst. Nur in zwei Punkten stimmen bis jetzt alle Untersucher überein. Einmal darin, dass man es wirklich mit tinctoriell wohlcharacterisirten Zellen zu thun hat, und zweitens, dass sie bei chronisch entzündlichen Processen und Neubildungen so gut wie niemals fehlen.

Die Ansichten der Untersucher über Sarkome und Plasmazellen sind folgende:

Unna hält Plasmazellen und Sarkomzellen fast für identisch. Ich citire wörtlich: „Bei den rundzelligen Sarkomen, wo die Plasmazellen ein regelmässiges Vorstadium der Sarkomzellen bilden“ . . . „Die Plasmazelle ist die Mutterzelle des Rundzellensarkoms“ . . . . „Die Sarkomzelle entsteht aus der Rundzelle durch Atrophie des körnigen Plasmas“. Genau entgegengesetzt sind die Resultate v. Marschalkós. Die Plasmazelle und Sarkomzelle haben nichts miteinander zu thun; nur an der Grenze der Tumoren findet man im Nachbargewebe resp. im übriggebliebenen Stroma des vom Sarkom zerstörten Gewebes Plasmazellen. Wenn ich ihn richtig verstanden habe, so fasst er die Plasmazellen als Zeichen der Reaction des gesunden Gewebes gegen das wachsende Sarkom auf.

Für principiell verschieden erklären noch Sarkom- und Plasmazelle Pappenheim, Enderlen und Justi, in kurzen Bemerkungen, geben jedoch keine näheren Angaben des Verhaltens der beiden Zellarten.

Ich untersuchte folgendes Material:

Uebersicht der Geschwülste.

1. Sarkom vom Uterus (Urban): Spindelzellen (an einer Stelle Uebergang in glatte Muskelzellen?). — An der Grenze des Geschwulstgewebes zahlreiche Plasmazellen.

2. Sarkom der Haut (Urban): kleinzelliger Herd im Unterhautzellgewebe; cutis intact. — Keine Plasmazellen.

3. Sarkom der Sehnenscheide (Urban): kleine Rundzellen. Keine Plasmazellen.

4. Sarkom vom Hals (Charitè: Spindelzellen. — Hauptmasse frei von Plasmazellen; an zwei Stellen erstrecken sich von Gefässen aus Gruppen von Plasmazellen in die Geschwulst hinein.

5. Periostales Sarkom (Charité): grössere und kleinere Spindelzellen. — In einigen Spalträumen Gruppen von Plasmazellen, das Geschwulstgewebe völlig frei davon.

6. Osteosarkom (Urban): ausgedehnte Knochenbildung. — Keine Plasmazellen.

7. Sarkom vom Rücken (Charité): Spindelzellen. — Centrum und Hauptmasse der Geschwulst ist frei von Plasmazellen. Im Unterhautzellgewebe Plasmazellen in mässiger Menge. An der Grenze der Geschwulst mischen sich Sarkomelemente und Plasmazellen.

8. Cystisches Sarkom vom Humerus (Charité): mässig grosse Rundzellen. — Keine Plasmazellen.

9. Sarkom der Oberschenkelfascie (Urban): Rundzellen. — Stellenweise stärkere Mischung der Geschwulstelemente mit Plasmazellen, besonders am Rande und zwischen Zügen alten Stromas.

10. Sarkom der Haut der Leistengegend (Urban): Spindelzellen, sonst ebenso wie 7.

11. Tumor des Humerus (Charité); Rundzellen. — Keine Plasmazellen.

12. Osteochondrosarkom (Urban): ziemlich grosse Rundzellen, Knorpelzellen und Knochenbälckchen. — Kleine Plasmazellen.

13. Melanosarkom (Urban): a) Lungenmetastase: kleine Spindelzellen, gemischt mit Rundzellen. — Reichliche Plasmazellen.

b) Drüsenmetastase: Kleine spindlige Zellen. — In der Hauptmasse frei, jedoch stellenweise mit Rund- und Plasmazellen innig gemischt.

c) Lebermetastase (weisser Theil): rein spindlige Zellen. — In Bezug auf Plasmazellen vergl. Text. — Melanotischer Theil: grosse Bindegewebszellen (vergl. Text) gemischt mit zahlreichen typischen Plasmazellen. (Fig. 4.)

14. Bronchialsarkom (Urban): kleine Rundzellen. — Der Tumor und seine nächste Umgebung ist frei, im subepithelialen Gewebe finden sich Plasmazellen. b. Lungenmetastase: Rundzellen. — Polynucleäre Zellen, Plasmazellen in mässiger Menge.

15. Sarkom vom Becken (Urban): Rundzellen. — Keine Plasmazellen.

16. Fibrosarkom (?) vom Hals (Privat-chirurgisch): Für die Untersuchung erhielt ich nur Tumorgewebe, ohne Nachbargewebe. — Mässig grosse Spindel-

zellen, die durchsetzt sind von zahlreichen typischen Plasmazellen; auch zahlreiche Gruppen von polygonalen Plasmazellen finden sich, vielfach in langen Strängen angeordnet, zwischen den spindligen Elementen der Geschwulst. — Hierdurch unterscheidet sich dieses Gewebe vom Gewebe der bisher untersuchten Sarkome; es erscheint mir wahrscheinlich, dass es sich um eine entzündliche Neubildung handelt.

17. Fibrosarkom der Oberschenkelfascie (Urban): Spindelzellen in dichten Zügen. — In dem sehr spärlichen Material einzelne Exemplare von Plasmazellen, am Rand und in vorhandenen Spalträumen.

18. Drüsenmetastase eines Hodentumors (Urban): Zwischenzellen, mit zahlreichen Mitosen. Im alten (grüngefärbten) Stroma des Gewebes finden sich einzeln und in Gruppen — besonders an Gefässen — typische Plasmazellen.

19. Hodensarkom (Charité): Zwischenzellen. — Das Tumorgewebe ist frei von Plasmazellen. Im Stroma Plasmazellen einzeln und gruppenweise in mässiger Menge.

20. Tumor der Sehnenscheide (Urban): Zellen, die tinctoriell analog sind den Zwischenzellen des Hodens. (Vergl. Fig. 5.) — Riesenzellen. — Keine Plasmazellen.

21. Sarkom des Oberschenkels: Spindelzellen, theils mit hellem, theils mit stark tingirtem Kern. (Zwischenzellen), zahlreiche Mitosen. — Keine Plasmazellen im Tumorgewebe, an der Grenze gegen das Nachbargewebe sind sie sehr spärlich (etwa 2 im Präparat) vorhanden. — Riesenzellen. —

Aus der Untersuchung ergiebt sich, dass reines Sarkomgewebe keine Plasmazellen enthält. Die Plasmazellen an der Grenze der Geschwulst bei den Tumoren 7, 9 und 10 möchte ich nicht auffassen als eine Reaktion der gesunden Gewebes gegen die wachsende Geschwulst, denn die Plasmazellen sind durchaus nicht zahlreicher an der Grenze der Geschwulst als weiterhin im Nachbargewebe. Ich halte sie vielmehr für ein Symptom der Entzündung des Nachbargewebes; alle drei Tumoren lagen dicht unter der Haut, und es erscheint mir wahrscheinlich, dass die Haut vorgewölbt war. Auf dem Rücken, am linken Oberschenkel, in der Leistengegend wird wahrscheinlich eine derartige Vorwölbung auch zu Erosionen, Entzündungen der Haut einfach durch die Reibung der nicht gerade sterilisirten Kleidnng geführt haben. — Sicher besteht ein entzündlicher Process bei den Metastasen in der Lunge der Tumoren No. 12a und b und No. 13a und b. Eine entzündliche Rundzelleninfiltration und Sarkomzellen kann ich allerdings nicht unterscheiden; aber man sieht deutliche polynucleäre Zellen, ferner ist das Epithel des Bronchus desquamirt, ebenso das Epithel der Alveolen, und ein Nachbaralveolus ist angefüllt

mit Fibrin nebst spärlichen Rundzellen. Beide Lungen sind neben den Sarkommetastasen noch lobulär und interlobulär infiltrirt, und es erscheint sehr verständlich, dass auch das vorhandene Sarkomgewebe mit entzündet ist. — Sehr merkwürdig ist die Lebermetastase des Melanosarkoms No. 12c, sie sieht makroskopisch in natürlicher Grösse (conservirtes Material) so aus:



Die pigmentirte Partie besteht aus sehr grossen Zellen, die allgemein morphologisch epithelienähnlich sind, in dieser Färbung aber einen bläschenförmigen Kern mit sehr grossem Kernkörperchen zeigen; der Zellleib färbt sich ähnlich dem einer Plasmazelle, blos mit sehr viel deutlicherer äusserst feiner Körnung, der Kern liegt vielfach excentrisch, es finden sich zahlreiche zwei- und mehrkernige Zellen. (Fig. 4.) — Die unpigmentirte Partie besteht aus Zügen von Spindelzellen, die in sich frei sind von Plasmazellen, aber durch breite Strassen von Bindegewebe getrennt sind, in denen äusserst zahlreiche, typische kleine Plasmazellen liegen. —

Für die Differential-Diagnose von Bindegewebsgeschwülsten ergiebt sich also aus dieser Untersuchung, abgesehen natürlich von andern bekannten Momenten, also Aussehen der Zellen, Verhalten des Stromas, Verhalten zum Gewebe, folgendes:

1. Das Freisein von Plasmazellen spricht durchaus für ein echtes Sarkom,

2. das Vorhandensein von Plasmazellen spricht nicht einfach gegen Sarkom, vielmehr kommt die Ueberlegung hinzu, ob ein entzündlicher Prozess in dem umgebenden Gewebe der Geschwulst vorhanden ist, ob dieser Process bis an den Tumor heran vorgeschritten ist, ob das Tumorgewebe selbst bereits entzündet ist — oder ob schliesslich der Tumor an sich auf entzündlicher Basis enstanden ist. — Man hört manchmal eine dritte Möglichkeit erwähnen: dass „Sarkomatöswerden“ einer entzündlichen Neubildung. Das klingt sehr plausibel; aber man darf doch nicht

vergessen, dass zu einem derartigen Process zwei principiell verschiedene, an sich schon seltene, ursächliche Momente zusammenfallen müssen. — Mag sein, dass es zutrifft bei „syphilitischen Sarkomen," über die ich keine Erfahrung habe. —

In der bisherigen Untersuchung fehlen die in der Einleitung erwähnten Riesenzellensarkome der Knochen. Ich habe 3 solche Fälle untersucht und gleichzeitig 3 Epuliden.

Uebersicht der Riesenzellengeschwülste.

1. Tumor vom Becken (Urban): kleine Rundzellen; zahlreiche Riesenzellen.
2. Tumor der unteren Epiphyse des Femur (Charité): kleine Rundzellen, zahlreiche Riesenzellen.
3. Tumor vom Schenkelhals (Charité): kleine Spindelzellen, zahlreiche Riesenzellen.
4. Epulis (Urban): kleine Spindelzellen, zahlreiche Riesenzellen.
5. Epulis (Urban): kleine Rundzellen, zahlreiche Riesenzellen.
6. Epulis (Zahnärztl. Institut der Universität): kleine Rundzellen, zahlreiche Riesenzellen.

In diesen sämtlichen Tumoren sieht man nach Toluidinfärbung mit Immersion Folgendes: Die Riesenzellen geben die Plasmazellenreaction; es finden sich ein-, zwei-, drei- und mehrkernige Zellen, welche den typischen Plasmazellen sehr ähnlich sind. (Vergl. Text und Tafel I, Bild 1.)

Abgesehen von den Verschiedenheiten des Grundgewebes stimmen diese 6 Tumoren überein in folgenden 2 Punkten:

I. Die Riesenzellen dieser Geschwülste geben die Plasmazellenreaction, d. h. die zahlreichen Kerne sind entfärbt und zeigen eine deutliche Kernstructur, die meisten sind von einem hellen Hof umgeben. Der Leib der Zellen ist bläulichschwarz, die stärker entfärbten sind in farblosem Gewebe blau gefärbt, am stärksten am Rand. —

Welche Arten von Riesenzellen sind uns bekannt?

1. Die Langhans'schen Zellen. Sie sind charakterisirt durch die Wandständigkeit ihrer Kerne (Halbmondform) und geben die Reaction nicht (Fig. 3.)

2. Riesenzellen epithelialer Natur. Sie verhalten sich tinktoriell wie Epithelzellen (vergl. die Tumoren No. 20 und 21 und Fig. 2.)

3. Riesenzellen im rothen Knochenmark. Es giebt unter dem Sammelnamen Myeloplaxen zwei Gruppen von Riesenzellen a) Megakariocyten: Sehr grosse Zellen mit einer grossen mehrfach ein-

geschnürten Kernmasse, die vielleicht auch mehrkernig werden können.

b) Osteoklasten: Sie liegen in den Howship'schen Lacunen, sie sind mehrkernig, die einzelnen Kerne mehrfach eingeschnürt und nicht immer durch eine Plasmabrücke getrennt.

In einer rachitischen Rippe fand ich bei dieser Färbung zahlreiche Plasmazellen, die Osteoklasten verhielten sich tinktoriell ganz ebenso wie die Riesenzellen der obigen 6 Tumoren. —

II. Der zweite Punkt in dem diese 6 Tumoren unter einander übereinstimmen ist folgender: Sie enthalten Zellen, welche ich meinerseits mit typischen Plasmazellen identificirte. Aber Benda machte mich nach vollständiger Durchsicht meiner Präparate auf folgendes Verhalten aufmerksam:

Während diese Zellen in ihrer polygonen Form und ihrer starken Verwandschaft zu basischen Farben sich wie typische Plasmazellen verhalten, unterscheiden sie sich von diesen 1. „sie sind grösser" 2. das Protoplasma „besitzt eine äussert dichte und feine fibrilläre Structur, welche als die Trägerin der Farbfähigkeit zu betrachten ist." 3. „Der Kern besitzt eine starke Chromatinaussenschicht und ein grosses Kernkörperchen." — Benda hält sie für am meisten ähnlich den Angioblasten. — Man sieht in der Grösse Uebergänge dieser Zellen zu den Plasmariesenzellen. In den Riesenzellen sah ich keine Mitosen; man findet kleine Zellen mit Mitosen, die allerdings doch heller sind als echte Plasmazellen, aber die gleiche Farbfähigkeit vermuten lassen.

An dieser Stelle möchte ich noch einmal auf die Tumoren No. 20 und 21 meiner ersten Tabelle verweisen. Diese Tumoren unterscheiden sich markant 1. dadurch, dass ihre Riesenzellen keine Plasmazellenreaction geben, vielmehr im Gegentheil ihren Leib besonders am Rand fast entfärbt und ihren Kern stark gefärbt zeigten (vergl. Fig. 2). 2. dadurch, dass sie keine den Plasmazellen ähnlichen Zellen enthielten. — Gerade bei No. 20 (Tumor der Sehnenscheide) lag die Analogie mit einer Epulis sehr nahe; aber auf Grund dieser beiden Momente, und ferner weil der Tumor die oben definirten Zwischenzellen (wie Hodenzwischenzellen) enthielt, sprach ich die Ansicht aus, dass der Tumor nicht analog einer Epulis, sondern bösartig sei. — Einige Tage später theilte mir Herr Prof. Benda mit, er habe inzwischen erfahren, dass der Tumor Metastasen gemacht habe.

Was folgt nun aus diesen Befund für die Natur der 6 beschriebenen Riesenzellensarkome? Vor allem mit Sicherheit etwas Negatives: Man kann sie nicht in eine Gruppe zu den übrigen Sarkomen bringen. Denn während in diesen 6 Tumoren die Plasmariesenzellen und die charakterisirten kleinen „Plasmazellen" ein ganz integrirender Bestandtheil des Geschwulstgewebes selbst sind, ist das eigentliche Sarkomgewebe frei sowohl von Plasmazellen als auch von den charakterisirten den Plasmazellen ähnlichen Zellen. —

Lässt sich etwas Positives über die Natur der Geschwülste aussagen? Man muss folgende Ueberlegung anstellen:

Lassen sich diese Tumoren durch ihren Bestand an Plasmariesenzellen charakterisiren? Schon Nelaton nannte sie Tumeurs à myeloplaxes; etwa als Myeloplaxome? Das hiesse doch das vorhandene Grundgewebe, die kleinen Rund- resp. Spindelzellen, die sich ebenfalls in offenbarer Wucherung befinden, zu sehr vernachlässigen. — Kann man sie in Analogie setzen mit pseudoleukämischen Tumoren? Diese enthalten regelmässig sichere Plasmazellen und polynucleäre, die hier fehlen. —

Ich war in Versuchung die entzündliche Genese für wahrscheinlich zu halten, bis mich Benda auf die oben beschriebenen Differenzen der charakterisirten Zellen gegen typische Plasmazellen hinwies.

Es entsteht hier die Frage, wie verhalten sich Plasmazellen zu Angioblasten? Hier scheint mir von grossem Interesse, was Marchand in der Deutschen Chirurgie (Lieferung 16. 1901. S. 132) sagt: „. . . dass die Blutgefässe regelmässig von einer Anzahl Zellen begleitet werden, die die Fähigkeit besitzen, Elemente von der Beschaffenheit der Lymphocyten und der grossen einkernigen Leukocyten zu produciren." Die Umwandlung in „Leukocytoide" Elemente, zu denen er auch die Plasmazellen rechnet, soll dann „zum Theil in der Blutbahn, zum Theil wohl in bestimmten Organen z. B. in dem Knochenmark„ stattfinden. — Man sieht Uebergänge dieser kleinen Zellen zu Riesenzellen, und es ist interessant, was Klein über die Myeloplaxen sagt: „Die Myeloplaxen entstehen dadurch, dass gewöhnliche Markzellen übermässig anwachsen und sind von Wichtigkeit für die Absorption und Bildung von Knochen. Nach Heitzmann, Malassez u. a. spielen sie

aber auch bei der Bildung von Blutgefässen und Blutkörperchen eine Rolle.“ —

Beim Erwachsenen treten nun Angioblasten und Gefässneubildungen auf bei Bildung von Granulationen, also bei Heilung von Wunden, bei Heilung von chronisch entzündlichen Prozessen, auch spärlich bei Geschwülsten. — So bleibt über die Natur dieser Riesenzellengeschwülste allen Vermutungen ein weiter Spielraum offen, und man kann schliesslich noch daran denken, dass die gerade an den Epiphysen und den Alveolarfortsätzen der Kiefer sich vollziehenden Neubildungs- resp. Wachsthumsvorgünge bei der Entstehung dieser Geschwülste ein ätiologisches Moment abgeben. —

Die Litteratur der Riesenzellensarkome ist wesentlich casuistisch; es sind theils gutartige, theils bösartige Tumoren (Hammer) beschrieben. — Es ist bisher noch keiner mit der Plasmazellenfärbung untersucht worden. Ich glaube allerdings im Hinblick auf die Tumoren No. 20 und 21 meiner ersten Tabelle sagen zu können, dass es differenzialdiagnostisch sehr wichtig ist, in jedem Falle festzustellen, ob 1. die Riesenzellen die Plasmazellenreaction geben und also wirklich mit Recht mit normalen Myeoplaxen in Analogie gestellt werden können oder nicht, und ob 2. die charakterisirten den Plasmazellen ähnlichen Zellen (Angioblasten?) im Tumor vorhanden sind oder nicht. —

Für die Benignität dieser Tumoren — in Bezug auf Metastasenbildung — möchte ich vor allem anführen: sie sind von einer sehr häufigen Art von Epuliden nach obiger Untersuchung histologisch nicht zu trennen; — ferner sind von den drei geschilderten Tumoren zwei jetzt, nach 6 Monaten, ohne Metastasen geblieben, beim dritten ist nach ca. 18 Monaten ein locales Recidiv entfernt worden. —

Für den Chirurgen folgt daraus, dass er diese durch ihren Zusammenhang mit dem Knochen, durch Plasmariesenzellen und die oben charakterisirten den Plasmazellen ähnlichen Zellen definirten Tumoren trennen muss von anderen, welche zwar ebentalls Riesenzellen enthalten, aber ohne das charakteristische tinctorielle Verhalten. — Die ersteren darf man mit einer quo ad vitam wahrscheinlich günstigen Prognose versuchen, möglichst local zu behandeln, mit Exstirpation, resp. Resection. —

Zusammenfassung.

1. Das Fehlen von Plasmazellen spricht durchaus für Sarkom.

2. Das Vorhandensein von Plasmazellen spricht noch nicht allein gegen Sarkom. Es kommt hinzu die Untersuchung des Nachbargewebes auf entzündliche Processe. Es bleibt also der subjektiven Erwägung überlassen, ob man die Plasmazellen als Symptom einer Entzündung des Sarkomgewebes betrachten will — oder aber als integrirende Bestandtheile der betreffenden Neubildung.

3. Es finden sich in Tumoren Zellen, welche zwischen Epithel- und Bindegewebszellen stehen: Morphologisch durchaus keine Epithelien, bleibt ihr Kern bei dieser Färbung stark gefärbt, ihr Leib entfärbt sich oder färbt sich grünlich (vergl. Fig. 5.) — Darin, wie auch (Benda) in dem Bestehen einer (passagèren) feinkörnigen fettigen Infiltration verhalten sie sich analog den Zwischenzellen des Hodens.

4. Die Riesenzellen in Geschwülsten verhalten sich tinctoriell verschieden; dieses Verhalten ist differentialdiagnostisch von Wichtigkeit. Die eine Gruppe giebt die Plasmazellenreaction (Plasmariesenzellen) und kann in Analogie mit Osteoklasten gesetzt werden, die andere nicht.

5. Innerhalb der Riesenzellensarkome lässt sich eine Gruppe unterscheiden, welche charakterisirt ist a) durch ihren Zusammenhang mit dem Knochenmark, b) durch Plasmariesenzellen (sogenannte Osteoklasten) c) durch die oben beschriebenen, den Plasmazellen ähnlichen Zellen (Angioblasten?). (Vergl. Fig. 1.) —

6. Diese letztere Gruppe ist wahrscheinlich gutartig. —

Literatur.

König, Lehrbuch der Chirurgie. 1900. Bd. III. S. 265 ff.

Virchow, Cellularpathologie. 1871. S. 96.

Benda, Ueber die Bedeutung der durch basische Anilinfarben darstellbaren Nervenzellstructuren. Neurologisches Centralblatt. 1895. No. 17.

Derselbe, Ueber den Bau der blutbildenden Organe und die Regeneration der Blutelemente beim Menschen. Verhandlungen der physiologischen Gesellschaft zu Berlin. 10. Januar 1896. Abdruck 20. März 1896.

Derselbe, Fränkel-Benda. Mittheilungen über acute Leucämie. Verhandlungen des XV. Congresses für innere Medicin. 1897.

Hansemann, Die mikroskopische Diagnose der bösartigen Geschwülste. 1897.
P. G. Unna und J. van der Speck, Zur Kenntniss der Waldeyer'schen Plasmazellen und Ehrlich'schen Mastzellen. Monatshefte für practische Dermatologie. Bd. 13. 1891.
Waldeyer, Ueber Bindegewebszellen, insbesondere über Plasmazellen. Sitzungsberichte der Kgl. preussischen Akademie der Wissenschaften. 1895.
Jadassohn, Bemerkungen zu Unna's Arbeit über seine Plasmazellen. — Berl. klin. Wochenschr. 1893. No. IX.
v. Marschalko, Ueber die sog. Plasmazellen. Archiv für Dermatologie und Syphilis. 1895. Bd. 30.
M. Hodara, Kommen in den blutbildenden Organen des Menschen normaler Weise Plasmazellen vor? Monatshefte für practische Dermatologie. Bd. 22. No. 2. 1896.
Ramu y Cajal, Referat von E. Tauffer, Budapest. Monatshefte für practische Dermatologie. Bd. 23. 1896.
Klein, Gruudzüge der Histologie. 1890.
F. Marchand, Der Process der Wundheilung mit Einschluss der Transplantation. Deutsche Chirurgie (Bergmann-Bruns). Lieferung 16. 1901.
Pappenheim, Wie verhalten sich die Unna'schen Plasmazellen zu Lymphocyten? Virchow's Archiv. 1901.
Enderlen und Justi, Beiträge zur Kenntniss der Unna'schen Plasmazellen. Zeitschrift für Chirurgie. December 1901.
Else von der Leyen, Ueber Plasmazellen in pathologisch veränderten Geweben. Inaug.-Dissertation. Halle 1901.
König, jun., Ueber multiple Angiosarkome. Ein Beitrag zur Geschwulstlehre. Archiv f. klin. Chirurgie. Bd. 59. 1899.
Hammer, Ueber ein malignes-fasciales Riesenzellensarkom mit Knochenbildung. Beiträge zur klin. Chirurgie. (Bruns). Bd. 31. 1901.
Schmieden, Ueber den Werth der Theorie von der traumatischen Geschwulstgenese und über einen geheilten Fall von centralem Riesenzellensarkom der Tibia. Deutsche med. Wochenschr. 1902. No. I.

Erklärung der Abbildungen auf Tafel I.

Die Bilder sind von Herrn M. Queisser nach dem Präparat gemalt. Vergrösserung: Leitz, Immersion (12), Ocul. 1.

Figur 1. Aus einem myelogenen Riesenzellensarkom. — In fast völlig entfärbtem Grundgewebe ist der Leib der Riesenzelle blau, die Kerne bis auf das Kernkörperchen entfärbt. — Pl. sind die im Text characterisirten, den Plasmazellen ähnlichen Zellen.

Figur 2. Riesenzellen aus Tumor No. 21 der ersten Tabelle. Leib entfärbt, in der Farbe des Grundgewebes, Kerne stark gefärbt. — Bei weiterer Entfärbung sieht man in den Riesenzellen zahlreiche Mitosen.

Figur 3. Aus einer chirurgisch gewonnenen tuberculösen Halsdrüse. Die Langhans'sche Zelle geht in der Entfärbung — sowohl Kerne wie Leib — mit dem Grundgewebe mit, auch bei noch stärkerer Entfärbung.

Figur 4. Sehr grosse Bindegewebszellen, mit stark gefärbtem Leib, entfärbtem Kern (mit feinem Netzwerk) und grossem, stark gefärbtem Kernkörperchen. — Aus diesen Zellen besteht die melanotische Partie der Lebermetastase eines Melanosarkoms. Pi. ist dunkelblaugefärbtes Pigment. (Vergl. Text.)

Figur 5. Zellen aus dem Riesenzellensarkom No. 20 der ersten Tabelle, analog den Zwischenzellen des Hodens. (Vergl. Text.)

Anmerkung: Ich wiederhole kurz die Methode: Carboltoluidin ($^1/_2$ pCt. Carbolsäure + conc. wässrige Toluidinblaulösung) 12—24 Stdn., Alkohol 50 pCt., 95 pCt. absol., Bergamottoel, Objectträger, Bergamott-Creosot, abtrocknen, Xylol, Canadabalsam. —

VII.

Kleinere Mittheilungen.

(Aus dem patholog. Institute und der propädeutisch-chirurg. Klinik der Königl. Universität von Neapel, geleitet von Prof. A. D'Antona.)

1.

Kokkenförmiges Bacterium coli mit pyogener Wirkung im Menschen und Versuchsthieren.

Von

Dr. Luigi de Gaetano,

Privatdocent der chirurgischen Pathologie und Chirurg im Krankenhaus Pellegrini in Neapel.

Im Jahre 1900 eröffnete ich einen acuten subcutanen Abscess im Bereiche des rechten Rippenbogens vom Umfang einer grossen Apfelsine. Derselbe zeigte in seinem klinischen Verhältniss keinerlei Verschiedenheit von den gewöhnlichen acuten Staphylokokken- und Streptokokken-Abscessen: rascher Verlauf (5 Tage, hohes Fieber bis 40,5°), Schmerzen, schnelle Anschwellung, umliegendes Oedem, Röthung und starke Spannung der umgebenden Haut, Vorbereitung des spontanen Aufbruchs.

Der Abscess hatte sich an der Stelle eines Verhärtungsknoten als Folge einer Morphiumeinspritzung entwickelt.

An derselben Person hatte ich, wenige Monate zuvor ein anderes akutes Geschwür, auch Folge einer Morphiumeinspritzung in der linken Regio iliaca aufgeschnitten und andere gleichartige waren von anderen Collegen operirt.

Der Patient, welcher so häufig seinem Uebel ausgesetzt war, litt seit beinahe acht Jahren an chronischen Magen- und Darmkatarrh mit starker Obstipation und Meteorismus, sowie an häufigen Anfällen von Enteralgie, wesswegen er häufig zu Morphiumeinspritzung seine Zuflucht nahm, die er sich selber gab. In jener Zeit hatte er gerade eine Verschlimmerung des Darm- und Magenleidens erlitten.

Bei der Eröffnung des Geschwüres kam grüngelber Eiter in grosser Menge heraus, welcher einen auffallend fäcalen Geruch hatte, den ich beim Schneiden des andern Geschwüres nicht bemerkt hatte und der, nach Aussage der Kranken

auch bei keinem andern Geschwür zuvor wahrgenommen wurde. Ich nahm daher ein wenig Material davon zu einer bacterioskopischen und experimentellen Untersuchung.

Die Geschwürshöhle hatte keinerlei Verbindung mit den Geweben und tiefen Organen, lag vielmehr durchaus oberflächlich.

Der postoperative Verlauf war genau wie bei einem gewöhnlichen acuten Geschwür. Die Temperatur sank beinah bis zur normalen; die Anschwellung und das Oedem verminderten sich so rasch, dass der Patient sich schon nach zehn Tagen vollständig geheilt nennen konnte, genau wie es in den vorhergehenden Fällen geschehen war.

In den mikroskopischen Präparaten des Eiters sieht man eine grosse Menge kokkenförmige Mikroorganismen, welchs theils intra- die andern extra-cellulär liegen. Sie entfärben sich mit der Gram'schen Flüssigkeit. Ich mache Eiterkulturen in Fleischbrühe, Agar-Agar, Gelatine und Agarplatten. Nach 24 Stunden zeigt sich eine ziemlich kräftige Entwicklung der Kolonien. Auf den Platten von Agar-Agar erscheinen die oberen Kolonien rundlich, weisslich grau, glänzend, feucht, etwas hervortretend, die tieferen sind grau und punktförmig. In den Agar-Röhren mit der Strichkultur-Methode zeigen sich zu Anfang die Kolonien mit dem Charakter der oberen Kolonien der Platten; in den folgenden Tagen erscheint dann eine ziemlich ausgebreitete Patina grauweisslich glänzend, die in den älteren Kulturen dann dünner, beinah durchsichtig wird.

Bei der mikroskopischen Untersuchung der Platten (60 Diameter) sind die oberen Kulturen rund, von hellgelber Farbe, gegen die Mitte etwas dunkler, feinkörnig und mit glatten Rändern. Die Tieferen zeigen sich rundlich und wetzsteinförmig, undurchsichtig und feinkörnig.

In den Gelatine-Röhren erhält man auf der Oberfläche eine stärkere Entwicklung, dicht, undurchsichtlich, grauweisslich. Die Gelatine zerfliesst nicht. In den Bouillon-Röhren zeigt sich äusserst schnell eine Trübung in der ganzen Höhe mit mässigem Niederschlag, welcher aufsteigt und homogen sich verbreitet, wenn man die Röhren schüttelt. In der gezuckerteen Agar-Agar und der gezuckerten Fleischbrühe entwickelt sich Gas.

In den Milchkulturen erscheint die Milch geronnen.

Alle Kolonien haben das oben beschriebene Aussehen und Verhalten. Wir haben also eine einzige Art von Mikroorganismen vor uns.

Wenn wir die 24 Stunden alte Fleischbrühkultur beobachten in Trockenpräparaten mit Anilinfarben tinguirt, bemerkt man, dass obgleich sich auch kokkenförmige Mikroorganismen vorfinden, die meisten das Aussehen sehr gedrungener Bacillen haben mit abgerundeten Rändern.

Wenn wir von derselben Kultur nach 48 Stunden Präparate anfertigen, haben die Mikroorganismen eine vollständige Bacillenform angenommen.

Die Kulturen im hängenden Tropfen lassen sehr gedrungene Bacillen mit mässiger Bewegung sehen. Mit dem Gram'schen Verfahren färben die Bacillen sich nicht. Alle die oben erwähnten charakteristischen Merkmale lassen

gar keine Zweifel, dass der geprüfte Mikroorganismus das gewöhnliche Bacterium coli commune von Escherisch ist.

Die Thierexperimente ergeben Folgendes: Die subcutane Einimpfung von $^1/_2$—$^1/_4$ ccm der Fleischbrühkultur, die 24—48 Stunden alt war, ergab den schnellen Tod der Thiere binnen 12—14 Stunden mit dem mikroskopischen Ergebniss in loco, einer intensiven Entzündung mit starker Hyperaemie und vielen punktförmigen Blutungen mit Andeutung eines eitrigen Exsudates an der Peripherie des Entzündungsheerdes; als ich von diesem Präparaten anfertigte, fand ich viele Mikroorganismen zumeist kokkenförmige und andere in Form gedrungener Bacillen.

Von dem Eiterungsherde erhält mann immer Reinkulturen von demselben B. c. Hingegen giebt die Prüfung des Blutes und der andern Organe ein negatives Resultat. Der Tod erfolgte also durch Blutvergiftung. Da ich sah, dass der von mir beobachtete Mikroorganismus äusserst virulent war, fing ich an Einspritzungen von sehr schwacher Dosis zu machen. In allen Experimenten habe ich stets Eiterung erhalten und die geringste virulente Dosis war die von $^1/_{20}$ c. einer Fleischbrühkultur, die 48 Stunden alt war. Nach drei Monaten behielt dieser B. c. noch seine pyogene Thätigkeit, natürlich bei grösseren Dosen und nach fünf Monaten erst hat er alle Kraft verloren.

In den mit kleinen Dosen von B. c. geimpften Thieren zeigten zwei bei der Autopsie die wichtige Thatsache, dass der B. c. in der Leber die metastatische Reproduction des Eiterungsprocesses erzeugt hatte.

Dem einen Thiere war $^1/_{10}$ ccm, dem andern $^1/_{15}$ ccm in das unterhäutige Bindegewebe des Rückens eingeführt; das erste starb nach 7 Tagen, das zweite nach neun Tagen, beide mit deutlichen, multiplen, metastatischen Eiterherden in der Leber.

Bei der Autopsie des ersten Kaninchens, in welchem die metastatische Reproduction ansehnlicher war, fand ich Folgendes: An der Impfungsstelle war ein Eiterherd beinahe 2 cm breit. In der Leber gewahrte man eine grosse Menge metastalischer Geschwüre, von Stecknadelspitze bis Hanfkorngrösse.

An vielen Stellen, besonders an den freien Rändern der Leber, waren die Geschwürchen so nah bei einander und in so grosser Zahl, dass man breite Flecken der Lebersubstanz vollständig mit Eiterherden angefüllt, vorfand. Verimpfung des Eiters aus diesen Herden auf Agar ergab immer das Aufgehen von Bacterium coli.

Die mikroskopische Untersuchung der Leber lässt starke Anhäufung von Leukocyten in verschiedenen Verfallstadien, sowie häufige Cromatolysis erkennen. In unmittelbarer Umgebung einiger Geschwürchen, zeigt sich eine deutliche Bildung jungen Bindegewebes mit Fibroblasten und die bacteriologische Untersuchung mit dem Löffler'schen Verfahren lässt denselben B. c. in dem konusförmigen Stadium erkennen. In einigen Stellen bemerkt man auch eine parenchymale subcapsulare Blutung.

Die Leberzellen in der Nähe des Eiterherdes sind in den verschiedenen Verfallstadium von der Vacuolenbildung bis zur völligen Nekrose.

Absolute Abwesenheit metastatischer Abscesse in den andern Organen und Geweben.

Der Fall lehrt uns einmal, dass eine acute subcutane Eiterung mit dem typischen Verlauf dieser Krankheitserscheinung von dem B. c. hervorgerufen werden kann. Es sind nunmehr schon zahlreiche Beobachtungen von Coli-Eiterungen gemacht. Es würden für alle die perirectalen, die periappendicularen, renalen, periruterinen, die der Leber u. s. w. genügen.

In all diesen Eiterungen jedoch ist der Uebergang des Coli aus dem Darme in die umliegenden Gewebe und Organe äusserst klar. In unserm vorliegenden Falle hingegen ist schwerlich ein directer Uebergang des Coli aus dem Darme in das subcutane Bindegewebe, die Zwischengewebe schonend, anzunehmen, vielmehr ist es logischer und überzeugender, dass wir annehmen, es sei von aussen her eingeführt durch unsaubere Hände, besonders nach einem Stuhlgang.

Und dies ist um so wahrscheinlicher, als der Kranke erklärte, dass er häufig wegen des Juckens von dem an den Stellen nach den Einspritzungsversuchen eingetretenen Verhärtungsknoten belästigt war und genöthigt wurde, sich stark zu kratzen.

Ein klinisches Merkmal, welches von Einigen (bes. And. von Alessandro) geradezu für characteristisch bei B. c.-Eiterungen gehalten wird, ist der langsame und trügerische Verlauf der Eiterbildung, wenigstens im Vergleich zu dem Verlauf, der von gewöhnlichen pyogenen Mikroorganismen verursachten, acuten Geschwüren. Das beweisen die von Alessandro beschriebenen Fälle, welche in der Klinik des Prof. Durante beobachtet wurden. Eben dasselbe zeigen zwei Fälle von B. c.-Eiterung, welche ich in der Klinik meines verehrten Lehrers des Prof. D'Antona beobachtet habe.

In dem einen Falle handelte es sich um Perimetritis, in dessen Eiter symbiotisch der B. c. und der Tuberkelbacillus vorgefunden wurde. Im andern Fall lag eine Eiterung der rechten Fossa iliaca vor, welche sich in der Regio glutealis entwickelt hatte. Im letzten Falle war der Verlauf ein so langsamer und verborgener, und die Verschlechterung des Allgemeinbefindens eine so auffallende, dass man noch vor der Operation stark im Zweifel war, ob es sich um einen Fall von Tuberculose, oder einen Eiterungsfall handle. Die Untersuchung des Eiters erwies das Vorhandensein des B. c.

Bastianelli und Bignami sahen auf suppurative Periangiocpolitis, verursacht durch B. c.-Infection, ausgebreitete Peritonitis und schneller Tod des Kranken erfolgen.

Auch aus meiner Beobachtung schliesse ich, dass der B. c. ausser den characteristischen Eiterungen mit langsamem und trügerischem Verlauf, auch Eiterungen mit typisch acutem Verlauf ergeben kann.

Was nun die Morphologie dieses Microorganismus anlangt, bestätigt diese meine Beobachtung wiederum den Polymorphismus des B. c.

Bastianelli fand häufig bei dem vorerwähnten Falle von Angiocholitis durch B. c. in den Exsudaten oft gedrungene, mikrokokkenförmige Bacillen.

Haslam hat nachgewiesen, dass der B. c. Form, Grösse und Gestalt verändert, je nach Art des Kulturbodens.

In dem von mir behandelten Falle waren die Mikroorganismen aus dem Eiter derart kokkenförmig, dass sie von Allen, denen ich sie zeigte, für Mikrokokken gehalten wurden.

Das von mir aus dem Eiter gezüchtete B. c. wirkte subcutan, schon in geringster Dosis virulent. Der acute Abscess war bei einem an Lungen- und Darmkatarrh leidenden Patienten entstanden.

Nun hat aber Dreyfuss durch Experimente an Mäusen, Kaninchen und Meerschweinchen bewiesen, dass bei starker Darmentzündung, die Wirkung des B. c. erhöht ist. Die Resultate meiner Forschungen würden eine klinisch experimentelle Bestätigung des Dreyfuss'schen Erfahrungen ergeben.

Bemerkenswerth erscheint es ferner, dass bei den Experimenten von der subkutanen Bacterium coli-Eiterung aus metastatische Abscesse in der Leber entstanden, ohne dass in anderen Organen Metastasen nachweisbar gewesen wären.

Darum müssen wir in unserem Falle eine direkte Verpflanzung des Bacterium coli annehmen, der in das Blut eingeführt war und sich in der Leber localisirt hatte, entweder durch schon vorhandene Alteration, oder durch den Bacterium coli selber hervorgerufene Veränderungen, welche zuliessen, dass die Keime sich festsetzten und ihre eiternde Wirkung ausübten.

Das will sagen, dass wir vor einem Falle von Pyämie, durch Reincultur erzeugt, stehen, wie Rosenbach diese nicht mit dem tromboembolischen Mechanismus sich entwickelnden Pyämien genannt wissen will.

Ein wichtiges und systematisches Studium ist auf experimentellem Wege mit einem starken Staphylococcus aureus über diese Form von Pyämie kürzlich von Muscatello gemacht worden unter Mitarbeitung des Ottoviano, beide erzeugten die Pyämie in den Kaninchen mit endovenösen Einspritzungen von Reinculturen des Staphylococcus, sogar filtrirt. Jedoch hat man mit subcutanen Einspritzungen niemals die Bildung von metastatischen Herden erreicht, weder mit Culturen von mittlerer, noch mit Culturen erhöhter Virulenz.

In unserm Fall hingegen war es möglich, auch metastatische Eiterherde zu gewinnen durch subcutane Einimpfungen vom isolirten Bacterium coli.

Kurz zusammenfassend scheint mir der vorliegende Fall interessant, sowohl vom klinischen Standpunkte, indem er beweist, dass durch Bacterium coli acute Eiterungen erzeugt werden können, als auch wegen der Biologie dieses Cacterium coli, nämlich seines Polymorphismus, seiner hohen Virulenz, seiner steten Eiterungsfähigkeit und wegen der Möglichkeit, in den Thieren metastatische Geschwüre zu erzeugen, nicht mit dem Trombo-embolischen Mechanismus des Virchow, wohl aber mit dem directen Uebergang vom subcutanen Geschwürsherde in die Blutbahn und folgender Festsetzung in der Leber.

Hier möchte ich noch meinem hochverehrten Lehrer Prof. D'Antona meinen wärmsten Dank aussprechen für seinen wohlwollenden Rath und das lebhafte Interesse, mit dem er meine Forschungen verfolgte.

Literatur.

Alessandri, R., Ascessi da bacterium coli. Bull. della R. Accademin Medica di Roma. 1895 pag. V e VI.

Bastianelli, G., Reperto batteriologico nell angiocolite suppurativa da calcolosi. Bull. delle R. Accademia Medica di Roma. 1891. pag. VI e VII.

Bignami, A., Sulla etiologia dell' angiocolite suppurativa. Bull. Accad. Med. di Roma. 1891.. Paj. IV e V.

Dreyfus, R., Archiv für experimentelle Pathologie und Pharmakologie. Bd. 33. Heft 6. 1894.

Escherich, T., Die Darmbacterien des Säuglings. Stuttgart 1886.

Haslam, Communicazione alla Società patologica di Londra. 1897.

Muscatello e Ottaviano, Della piemia stafilococcica — Sulla patogenesi della Piemia — Catania Edit. Giannotta. 1900.

2.

(Aus der chirurg. Facultätsklinik zu Moskau.)

Staphylococcus als Ursache benigner Knochenneubildungen.

Von

Professor Dr. A. A. Bobroff und **Privatdocent Dr. S. Rudneff.**

Die Lehre von der Aetiologie der Geschwülste stellt bis jetzt eines der dunkelsten Capiteln der Chirurgie vor; aber schon jetzt sind viele Thatsachen zur Hand, um mit grosser Wahrscheinlichkeit annehmen zu dürfen, dass die sogenannten malignen Geschwülste (Sarcoma und Carcinoma) parasitären Ursprungs sind. Was die benignen Geschwülste betrifft, so giebt keine von den bestehenden Theorien irgend welche bestimmte Erklärung darüber, was eigentlich die Hauptursache der Bildung der Geschwülste ist. Sogar in den neuesten Handbüchern enthält der Abschnitt über Geschwülste nur die Beschreibung der verschiedensten Arten von Leiden, welche nur das Gemeinsame haben, dass dieselben von Auswuchsbildungen mit begrenztem Wachsthum des einen oder anderen Gewebes begleitet werden. Für die Entstehung der benignen Knochenneubildung (Osteoma, Osteochondroma) bemerkten die Kliniker schon längst als prädisponirende Ursache, das Alter des Kranken und die Erblichkeit und als erzeugende Ursache locale Reizung-trauma (Weber, Virchow, Volkmann, Lücke, Billroth, Perls Nelsen, Delbet, Mittheilung einzelner klinischer Fälle v. Hoffe, Wolff, Mertz, Fischer, Löwenthal, Delorme).

Als es in der Medicin noch nicht die jetzt bestehenden Vervollständigungen und verschiedenen Untersuchungsmethoden gab, damals, als eine ganze Wissenschaft — die Bacteriologie, welche neue Horizonte in der Sache der Krankenlehre entdeckte, fehlte schuf Virchow, dank seinem besonders prüfenden und scharfen Verstand, die Theorie der Geschwulstbildung, welche jetzt von Tag zu Tag immer mehr ihre Bestätigung findet. Natur und Eigenschaften der Reizen können natürlich ausserordentlich verschieden sein; es erweist sich, dass auch hier die Mikroben mit ihren Toxinen und Enzymen oft eine hervorragende Rolle spielen. Unter dem Einfluss der specifischen Reize bei Tuberculose, Lues, Staphylococcomycose und anderen Infectionen bilden sich einzelne oder mehrfache Herde osteoperiostitidis, osteomyelitidis solcher Form, welche simulirt oder noch an die Eigenschaft der Knochenneubildungen grenzt. Bis jetzt aber ist uns in der Literatur ein Fall von typischem Osteoma oder Osteochondroma unbekannt, bei welchem die Entwickelung dieser Neubildungen vom Staphy-

lococcus abhängig gemacht werden kann. Im Jahre 1900 begegneten uns in der chirurgischen Facultätsklinik folgende 2 Fälle:

1. N. P., Weberin, 22 J. alt, eingetreten den 22. IX., ausgetreten den 15. XI. 1900. Vater gestorben an unbekannter Krankheit; Mutter, 43 J. alt, leidet am Husten und Blutspeien. Seit 4 Jahren bemerkte die Kranke auf tuberositas tibiae sinistrae eine unbeweglich sitzende Geschwulst von der Grösse einer Erbse, fester Consistenz, schmerzlos; die Geschwulst vergrösserte sich allmälig. Im Laufe des letzten Jahres trat in der grossen Zehe von Zeit zu Zeit Gefühllosigkeit ein; beim Sitzen schwollen alle Zehen des kranken Fusses auf.

Auf dem linken Unterschenkel der tuberositas tibiae gemäss, befindet sich eine Geschwulst von der Grösse einer Faust grösstentheils von knochiger, an der Aussenseite aber von knorpeliger Consistenz; die Geschwulst ist etwas höckrig, unbeweglich und schmerzlos. Die Bewegungen in den Knie- und Fussgelenken sind normal, Biegen und Pronation des Fusses ausgenommen, welche etwas beschränkt sind, ebenso wie das Ausbiegen der grossen Zehe. Es existiren Drucksymptome der Geschwulst auf n. peron. hauptsächlich aber auf n. peron. profund.

Am 29. September Operation. Nach sorgsamer und langwieriger Desinfection der Haut (Formalin, Sublimat). Durchschnitt der Haut von 12 cm. Die Geschwulst mit Hilfe des Meissels entfernt; ihren Grund besetzte tuberositas tibiae, wo derselbe von abgerundeter Form war und 5 cm im Diameter hatte; von hier aus erstreckte er sich längs der unteren Oberfläche des äusseren malleolus bis zur Gelenkfläche zur Verbindung der tibiae mit dem Kopfe der Fibula. Dieser Theil des Grundes bestand aus dem Knorpel, welcher mittels Meissels entfernt wurde, jedoch nicht gänzlich, mit Rücksicht auf die Nachbarschaft von Art. tibial. ant. u. n. peron. Die Wunde zugenäht, bis zur Tibia ein Streifen sterilisirter Gaze eingeführt, darüber aseptischer Verband. Am 6. Tage nach der Operation wurden die Nähte entfernt. Prima intentio.

In Betracht der blutigserösen Absonderung aus der zwischen weichen Geweben und der Stelle des gewesenen Grundes der Geschwulst gebildeten Höhlung wurde Gaze bei folgenden Verbänden eingeführt.

Bei der Operation, mit Beobachtung aller bacteriologischen Vorhersehungen, sogleich nach dem Moment des Abhauens und Abschlagens mittels Hammerschlag der über der Oberfläche hervorragenden Geschwulstmasse wurde das Stück knochigen Gewebes des Geschwulstgrundes sogleich in die mit Bouillon gefüllten Glasröhrchen gelegt und Plattenkultur im Agar-Agar getrieben. Am 3. Tage bildeten sich 26 für den weissen Staphylococcus typische Colonien. Das weitere Erforschen des abgesonderten Mikroorganismus überzeugte uns in seiner Identität mit dem weissen Staphylococcus, der langsam die Nährgelatine verdünnte. Ein Monat nach der Operation, 10 Tage nach gänzlichem Zusammenziehen der Wunde wurde beschlossen, die Wunde zu öffnen und mittels Meissel und Löffel die Knorpelreste der Geschwulst zu entfernen und, um bacteriologische Untersuchungen zu ergänzen. Nach sorgsamer Reinigung und Desinfection der Haut wurde 1,5 cm vom früheren Durchschnitt

abweichend, ein neuer Einschnitt in die Haut gemacht und ein Stückchen verdickter Knochenhaut ausgeschnitten; sodann drang man mittels Rihanotrifin 1 cm tief in den locker gewordenen Knochen ein und entfernte den Rest der Neubildung. Es erwies sich bei der bacteriologischen Untersuchung, dass aus der ausgeschnittenen Knochenhaut 3 Colonien Staph. alb. auswuchsen, aus den mittels Rihanotrifin ergriffenen Spänen auf der Agarlösung aber über 100 Colonien Staph. alb. sich bildeten mit denselben charaktervollen morphologischen Eigenschaften behaftet, wie der bei der ersten Operation cultivirte Staphylococcus. Nach Einspritzung von 1 ccm einer viertägigen Bouillon-Cultur in die Zellenhaut eines Kaninchen, trat keine Entzündungsreaction ein. Mikroskopisch stellte die Geschwulst ein typisches Osteochondroma dar, wobei in den Gebieten des schwammigen Knochengewebes die Knochentrabekel, ebenso wie die Knochenmarkhöhlen ohne jegliches System geordnet waren. Durch die ganze Dicke der Geschwulst hindurch bis zu ihrem Grunde fand sich inselförmig oder streifenartig ein Hyalinknorpel vor. Die Kranke, Präparate, Zeichnungen und Plattenculturen wurden in der Sitzung der Chirurgischen Gesellschaft in Moskau demonstrirt.

2. 2. Fall, E. Tch., 21 J. alt, eingetreten den 3. II., ausgetreten den 24. II. im Jahre 1901.

Die Eltern der Kranken hatten niemals irgend welche Geschwülste gehabt. Der älteste Bruder, 24 J. alt, hat am rechten Fusse von der inneren Seite des Kniegelenkes eine feste, höckrige, schmerzlose, von der Grösse einer grossen Wallnuss, schon seit 9 Jahren bestehende Geschwulst. Bei der 15jährigen Schwester besteht an beiden Vorderarmen, symmetrisch, im unteren Theile ihres Drittels eine feste Geschwulst von der Grösse einer Wallnuss, welche vor 5 Jahren bemerkt wurde. Die obengenannte Kranke lebte in mittleren Verhältnissen, litt aber während der letzten zwei, auf Feldschererkursen in Moskau verbrachten Jahre, stark Noth. Im Kindesalter hatte sie Masern und 5 Jahre alt einen Fieberprocess, im Laufe von zwei Wochen, bei erhöhter Temperatur und Fieberphantasiren während der Nacht. Im 7. Jahre bemerkte man an beiden Vorderarmen, am unteren ihrer Viertel, eine Geschwulst, welche sich langsam vergrösserte bis zum 13., 14. Jahre ungefähr. Nach dieser Periode liessen sich dieselben nicht mehr so deutlich durchfühlen und nach den Aussagen der Kranken verkleinerten sie sich. Im 9. Jahre fühlte man über dem rechten Fussgelenk eine kleine, feste Geschwulst. Die Geschwulst vergrösserte sich im Laufe des Jahres, erreichte beinahe das gegenwärtige Maass und verharrte bis zum Jahre 1900 in demselben Zustande. Nur erst im Beginne des November 1900 vergrösserte sie sich wieder, wurde weicher und von diesem Zeitpunkt an traten Schmerzen auf, die sich bei schnellem Gange verstärkten. Von 10 Jahren fiel sie von der Schaukel auf die linke Seite, wobei der Ellbogen unter den Körper kam, fühlte heftigen Schmerz und bemerkte Abends eine Geschwulst, die sich von der unteren Schulterhälfte auf das obere Vorderarmdrittel erstreckte. Eine Woche später wandte sie sich an einen Arzt, der eine Radiusverrenkung vorfand, einrenkte und verband. Seit 5 Jahren bemerkte sie an der hinteren oberen Seite des

linken Oberarmbeines eine feste Geschwulst, die sich allmälig vergrösserte. Endlich vor 3 Jahren im Gebiet tuberos. tib. des rechten Fusses eine Geschwulst, die sich ebenso nach und nach vergrösserte. Die Kranke ist von mittlerem Wuchse, mittlerer Constitution und Ernährung. Die inneren Organe sind normal. Am unteren Ende des rechten Unterschenkels, an der vorderen Seite eine Geschwulst von unregelmässig runder Form, 5 cm im Diameter, beinahe von knochiger Consistenz; ihre Oberfläche grobhöckerig; die Geschwulst ist unbeweglich. Am oberen Ende desselben Unterschenkels, 1,5 cm rechts vom tuberos. tib. befindet sich noch eine höckerige Geschwulst von normaler Form mit langem Diameter von 3,5 cm. Die Geschwulst vergrösserte sich von vorne nach oben und nach innen auf der Tibia, und war von Knochen Consistenz. Auf den Seitenflächen des Radius, symmetrisch auf beiden Armen, 5 cm nach oben von der Articulatio carpi lassen sich Geschwülste fühlen von der Grösse einer Wallnuss, den Eigenschaften nach sich nicht von anderen Geschwülsten unterscheidend. Beim Vergleich der Vorderarme ist der linke etwas verkürzt. Am oberen Ende des Radius lässt sich eine Verdickung von Mandelgrösse durchfühlen. Das ganze Drittel der linken Schulter ist verdickt. An der hinteren Seite des Oberarmbeines, sich theilweise auf seine Innen- und Aussenseite erstreckend und etwas tiefer als das Köpfchen befindet sich eine unbewegliche Geschwulst, gross wie kleine Mandarine, von knochiger Consistenz, grobhöckerig.

Operation am 12. Februar, mit Chloroform. Beim Entfernen der Geschwulst vom Unterschenkel verfuhr man ebenso wie beim 1. Fall, ein Theil der Knochenmasse aus dem Geschwulstgrunde zu bakteriologischen Untersuchungen entnehmend. Auf der Plattencultur erwuchsen viele Kolonieen Staph. albi. Mit der vom Humerus entnommenen Geschwulst verfuhr man folgendermaassen: die Geschwulstoberfläche wurde mit glühendem Eisen angebrannt und mit einem Meissel zerspalten; ferner wurden aus dem Zentraltheil einige Knochenstückchen entnommen, im sterilisirten Probirtiegel und dichtem Glase zerknetet und im Agar cultivirt; die Aussaat lieferte sehr viele Kolonieen Staph. albi; einige von den Kolonieen nahmen 2 Wochen später eine bräunliche Färbung an: bei nochmaliger Impfung einer 4 tägigen Bouillonkultur in das Zellengewebe eines durch Zuckereinführung ins Blut geschwächten Kaninchens wurde im Laufe von 3 Tagen eine kleine Verdichtung auf der Impfstelle beobachtet, welche aber bald ganz verschwand. Die vom Oberarm entfernte Geschwulstmasse bestand aus schwammigem Knochen von einem Knorpel von 0,25 cm Dicke bedeckt. Bei mikroskopischer Untersuchung sieht man einen mehr oder weniger regelmässigen Bau des schwammigen Knochens und einen typischen Bau des Hyalin-Knorpels; zwischen Knorpelmassen kommen Knochentheile vor. Auf der Uebergangslinie des Knorpels in den Knochen ein gewöhnliches Bild der Metamorphose, mit vorläufiger Bildung im Knorpel von Gefässen enthaltenen Höhlen. Die aus dem Unterschenkel entfernte Geschwulstmasse bestand aus schwammigem Knochen, welcher auf der Peripherie von einer dünnen Schicht von kompakten Knochen bedeckt war.

Nachoperativer Verlauf: Am folgenden Tage erhöhte sich die Tem-

peratur bis auf 38° und senkte sich allmälig bis zur Norm am 5. Tage. Gaze nach der Operation eingeführt, ausgezogen am 6. Tage. Unbedeutende Absonderung von Blutserum. Prima intentio.

Also bei der ersten Kranken, welche viele Nächte (am Webstuhle) hindurch gearbeitet hatte, erschien in ihrem 18. Lebensjahre am oberen Epiphysenknorpel der Tibiae eine Geschwulst von der Grösse einer kleinen Faust, welche ein typisches Osteochondroma vorstellte. Bei der zweiten Kranken, 21 Jahre alt, bei welcher erbliche Neigung zu Knochenbildungen sich zeigte, wurden im frühen Kindesalter, ein Jahr nach dem Fieberprocess, knotige Geschwülste am unteren Ende der beiden Radii und am unteren Ende der Tibiae bemerkt. Vor 5 Jahren erschien eine neue Geschwulst auf dem Humerus, und noch ein Jahr später eine Geschwulst auf der oberen Epiphyse der tibiae, auf welcher schon unten eine Geschwulst existirte. Alle diese Geschwülste, die den Eigenschaften und mikroskopischen Untersuchungen nach Osteochondrome vorstellten, wuchsen ungleichmässig; am schnellsten vergrösserte sich die Geschwulst des Humerus; die Geschwulst an der unteren Epiphyse der Tibia beschleunigte bemerkbar ihr Wachsthum im letzten Jahre, wurde höckriger und etwas schmerzhaft.

In diesen Geschwülsten befand sich Staph. alb., wie die genaue bacteriologische Untersuchung zeigte, bei Abwesenheit irgend welcher Symptome von Entzündung und was besonders interessant ist, die grösste Zahl von Mikroorganismen befand sich in der Tiefe der Neubildung näher zu ihrem Grunde an der Grenze des normalen Knochengewebes.

Hiernach haben wir das Recht vorauszusetzen, dass bei beiden obengenannten, in der Periode des Knochenwachsthumes befindlichen Kranken in Folge von Staphylokokken-Reizung typische Knochenneubildungen — Osteome und Osteochondrome — entstanden.

Druck von L. Schumacher in Berlin.

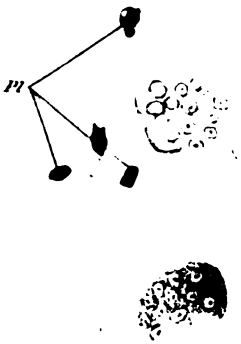

Fig. 1.

Fig. 2.



Fig. 3.

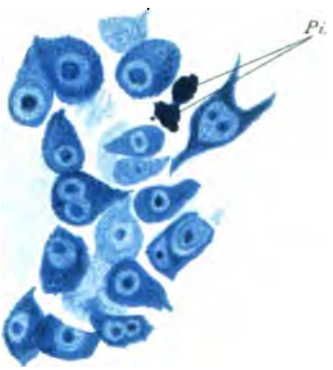

Fig. 4.

Fig. 5.

M. Quetsser del.

E. Laue Lith. Inst. Berlin.

VIII.

(Aus dem Laboratorium der chirurg. Universitätsklinik zu Königsberg i. Pr. — Prof. Dr. Freiherr von Eiselsberg.)

Ueber den Einfluss der arteriellen Hyperaemie auf die Regeneration.

Von

Erwin Liek,

pract. Arzt.

Die arterielle Hyperämie als therapeutische Methode hat seit Bier's Empfehlung der Stauungshyperämie zur Behandlung tuberculöser Affectionen neue Anhänger und weitere Indikationen gefunden.

Nicht nur, dass die Art und Weise sie hervorzurufen modificirt und weiter ausgearbeitet wurde, konnte auch eine ganze Reihe altbekannter Behandlungsmethoden z. B. die Wirkung der Cataplasmen, der Alkoholverbände[1]), der localen Blutentziehungen[2]), der Laparatomie bei Bauchfelltuberculose[3]) auf dieses Moment zurückgeführt werden. Nach den zahlreichen mitgetheilten Erfolgen kann an der Wirksamkeit der Hyperämie nicht mehr gezweifelt werden. Anders steht es aber mit der Erklärung dieser Resultate; neben der bactericiden Wirkung (Buchner), die in gewissen Fällen eine Rolle spielen mag, findet auch eine energische Wirkung auf die Gewebe selbst statt. So sehen wir, dass die Einschmelzung und Abstossung pathologischen Gewebes schneller vor sich geht (Bier)[4]), torpide

---

[1]) Buchner, Natürliche Schutzeinrichtungen des Organismus und deren Beeinflussung zum Zweck der Abwehr von Infectionsprocessen. Münch. Med. W. 1899. No. 39 u. 40.

[2]) Weil, Ueber den Einfluss localer Blutentziehungen auf Entzündungen. Zeitschrift f. klin. Med. Bd. 37.

[3]) Hildebrandt, Ursachen der Heilwirkung der Laparotomie bei Bauchfelltuberkulose. Münch. med. W. 1898. No. 51 u. 52.

[4]) Bier, Behandlung chirurgischer Tuberkulose der Gliedmassen mit Stauungshyperaemie. Langenbecks Archiv. Bd. 48. 1894.

Ulcera kräftiger granuliren und sich gut überhäuten[1]) und grosse Ergüsse in serösen Höhlen rasch resorbirt werden[2]).

Diese Beeinflussung der Reactions- und Regenerationsvorgänge, die ein Ausdruck des Zelllebens sind, steht im Widerspruch zu den Anschauungen, wie sie durch Virchow's Cellularpathologie begründet wurden. Virchow betrachtet die Ernährung der Gewebe als bis zu einem gewissen Grade unabhängig von Blutreichthum.

„Die Ernährung ist ein Ergebniss der Täthigkeit der Zelle, wobei sie natürlich abhängig ist von Quantität und Qualität des ihr erreichbaren Nährmaterials, aber keineswegs derart, dass sie genöthigt wäre aufzunehmen, was und wieviel ihr zufliesst . . . . . Die Zelle hat elective Eigenschaften. Die Hyperämie, die wir bei Wachsthums- und Regenerationsvergängen sehen, ist eine secundäre Erscheinung. Eine Umkehrung, eine Verstärkung der betreffenden Vorgänge durch erhöhte Blutzufuhr, ist ausgeschlossen[3])". Es lag nahe, den Gegensatz dieser Anschauungen zu den klinischen Beobachtungen auf dem Wege des Thierexperimentes zu klären.

Durch die Entdeckung der Vasomotoren (Claude Bernard 1851) war eine bequeme Methode gefunden, den Einfluss der arteriellen Hyperämie auf die Vorgänge des tierischen Körpers zu studiren. Nach Durchschneidung der vasomotorische Fasern führenden Nerven traten im wesentlichen die gleichen Erscheinungen wie bei der künstlichen z. B. auf thermischem Wege hervorgerufenen Hyperämie auf: Erweiterung der Arterien, Verstärkung und Beschleunigung des Blutstromes, erhöhte Wärme. Es ist vor Allem das Kaninchenohr Gegenstand derartiger Beobachtungen gewesen, da bei der Durchschneidung des Hals-Sympathicus nur vasomotorische Fasern durchtrennt werden und eine Verletzung anderer Nerven, wie namentlich sensorischer und trophischer auszuschliessen ist.

Bevor die eigenen Versuche, die sich mit der Regeneration von Gewebsdefecten am Kaninchenohre unter dem Einfluss vasoparalytischer, arterieller Hyperämie beschäftigten, wiedergegeben werden, sei ein kurzer Ueberblick über die einschlägige Litteratur erlaubt.

Zahlreiche der bisherigen Arbeiten beschäftigen sich mit den Regenerationsvorgängen nach Durchschneidung gemischter Nerven. Hierher gehören

---

[1]) Ullmann, Ueber die Heilwirkung der durch Wärme erzeugten localen Hyperaemie auf chronische und infektiöse Geschwürsprocesse. Wiener klin. W. 1901. No. 1.

[2]) Klapp, Ueber die Behandlung von Gelenkergüssen mit heisser Luft. Münch. Med. W. 1900. Nr. 23.

[3]) Virchow, Cellularpathologie. 1854.

die Versuche von Beck[1]), Joseph[2]), Nasse[3]) und Samuel[4]), welche die Heilung künstlich gesetzter Schnitt- und Brandwunden an den Extremitäten der Versuchstiere nach Durchtrennung der zuführenden Nerven beobachteten. Nur Nasse konnte in einigen Fällen eine günstige Beeinflussung der Heilung feststellen.

Dieselbe Versuchsanordnung benützten mehrere Autoren, um den Einfluss der Nervendurchschneidung auf das Knochenwachsthum und die Callusbildung zu studiren. Während in den ersten Arbeiten von Schiff[5]), Kassowitz[6]), Nasse[3]) und Kusmin[7]) fast einstimmige Angaben über das Auftreten eines reicheren und festeren Callus sowie über eine raschere Ossification sich finden, kamen jüngere Autoren zu ganz entgegengesetzten Resultaten. So musste Kapsammer[8]) seine aus einer ersten Versuchsreihe gezogenen Schlüsse nach weiteren Versuchen wesentlich modificiren, er konnte weder am normalen noch am fracturirten Knochen nach Ischiadicusdurchschneidung Veränderungen wahrnehmen, die nothwendig auf den Wegfall der Vasomotoren zurückzuführen waren. Muscatello und Damascelli[9]) bestätigten diesen Befund.

In einer weiteren Reihe von Arbeiten wurden das Ohr und die Cornea des Kaninchens als Versuchsobject benützt. Nach Durchschneidung des Sympathicus

[1]) Beck, Histologische u. physiologische Untersuchungen über den Heilungsprocess bei Wunden, und die Bildung und Umwandlung der Exsudate und ihrer mikroskopischen Formelemente. Untersuchungen und Studien im Gebiet der Anat., Phys. und Chirurgie. Karlsruhe 1852; Ref. Schmidt's Jahrbücher. Bd. 78. (1853.)

[2]) Joseph, Ueber den Einfluss der Nerven auf Ernährung und Neubildung. Arch. f. Anat., Phys. und wiss. Med. 1872. Ref. Schmidt's Jahrbücher. Bd. 158. (1873.)

[3]) Nasse, Ueber den Einfluss der Nervendurchschneidung auf die Ernährung, insbesondere auf die Form und Zusammensetzung der Knochen. Pflüger's Archiv. 1880.

[4]) Samuel, Die Regeneration. Virchow's Archiv. Bd. 50. 1870. — Die histogenetische Energie und Symmetrie des Gewebswachsthums. V. A. Bd. 101. 1885. — Das Gewebswachsthum bei Störungen der Blutcirculation. V. A. 108. 1887. — Das Gewebswachsthum bei Störungen der Innervation. V. A. 113. 1888.

[5]) Schiff, Recherches sur l'influence des nerfs sur la nutrition des os Comptes rend. des séances de l'Acad. des sciences. Tome 38. I. 1854.

[6]) Kassowitz, Die Bildung und Resorption von Knochengewebe u. das Wesen der rhachitischen Knochenerweichung. Centralblatt f. d. med. Wissenschaften. 1878. Nr. 44; Derselbe, Die normale Ossification. Wien 1885.

[7]) Kusmin, Ueb. den Einfluss der Nervendurchschneidung auf die Callusbildung bei Fracturen. Allgem. Wien. med. Zeitg. 1882. No. 32—34.

[8]) Kapsammer, Callusbildung nach Ischiadicusdurchschneidung. Wiener klin. Wochenschrift. 1897. No. 13; Derselbe, Das Verhalten des verletzten Knochens n. Ischidiacusdurchschneidung. Langenbeck's Arch. Bd. 56. 1898.

[9]) Muscatello u. Damascelli, Ueber den Einfluss der Nervendurchschneidung auf die Heilung von Knochenbrüchen. Langenbeck's Archiv. Bd. 58. 1899.

wurde mehrfach (Schiff[1]), Pye-Smith[2]), Stirling[3]), Bidder[4]), Ogle[5])) ein stärkeres Wachsthum des Ohres und seiner Haare beobachtet. Dasselbe konnte unter den gleichen Bedingungen auch an den Extremitäten von Nasse[6]), Ughetti[7]) und Ogle gefunden werden. Ein klinisches Analogon findet diese Thatsache in dem Berichte Broca's[8]) über eine übergrosse Entwicklung der Nägel im Gebiete des Nervus radialis nach einer durch Armfractur bedingten Radialisparalyse oder in dem Auftreten eines vermehrten Haar- und Nagelwachsthums in der Umgebung einer chronischen Entzündung (Hypertrophie der Nägel bei Fungus des Ellbogengelenkes). Hierher gehören auch die Angaben zahlreicher Chirurgen wie von Langenbeck, von Bergmann, Dittel, Weinlechner und Fischer über ein vermehrtes Längenwachsthum an den Knochen der Extremitäten, in denen sich langwierige, chronische Entzündungsprocesse abspielten.

Ein anderer Theil der nach Sympathicusdurchschneidung angestellten Versuche beschäftigten sich mit der Heilung von Wunddefecten, den Entzündungs- und Resorptionsvorgängen am Ohre und an der Cornea des Kaninchens bezw. von Hund und Katze. In der ersten diesbezüglichen Arbeit von Waller[9]) findet sich folgender Passus:

„Du côté opéré (Sympathicusdurchschneidung) j'ai observé la guérison de petites plaies, la formation du pus s'opérer comme du côté sain."

Virchow[10]) bestreitet jeden Einfluss der arteriellen Hyperämie auf Ernährung und Regeneration. Die Zelle ist ein zu selbstständiges Gebilde, das Gewebe wird nicht ernährt, sondern ernährt sich. Damit stimmen auch seine speciellen Beobachtungen überein. Niemals hat er z. B. nach Sympathicusdurchschneidung eine Hypertrophie der hyperämischen Theile wahrnehmen, ebenso wenig einen Einfluss auf die Regeneration nachweisen können. Er hat Hunden und Kaninchen, denen der Sympathicus durchschnitten war, glühende Nadeln an die Hornhaut und die Innenfläche des Ohres applicirt.

---

1) M. Schiff, Untersuchungen zur Physiologie des Nervensystems. Ref. Schmidt's Jahrbücher. Bd. 89. 1856.

2) Pye-Smith, Observations upon the persistent effects of division of the cervical sympathetic. Journal of Physiologie. VIII. 1. 1887.

3) Stirling, Note on the effects of division of the sympathetic nerve of the neck in joung animals. Journal of anat. and phys. April 1876. Ref. Canstatt's Jahresberichte. 1876.

4) Citat nach Nasse. l. c.

5) Ogle, Remarks on changes in nutrition dependent on altered nerve-influence. Med. Times and Gaz. 1867. Ref. Canstatt's Jahresberichte. 1867.

6) Nasse, l. c.

7) Citat nach Kassowitz, Die normale Ossification. Wien 1885.

8) Broca, Ernährungsstörung der Haare u. Nägel nach verschiedenen organischen Störungen. Gaz. des Hôp. 42. 1874. Ref. Schmidt's Jahrb. 164. 1874.

9) Waller, Neuvième mémoire sur le système nerveux. Comptes rendus des séances de l'Academie des sciences. 1853. Tom. XXXVI. S. 378.

10) Virchow, Cellularpathologie. 1854. Handbuch der speciellen Pathologie u. Therapie. Bd. I. 1854.

Im Verlauf der Entzündungen war keine bedeutende Differenz zu constatiren. Bei einem Kaninchen, dem er die Aetzung 24 Tage post operationem beibrachte, als die Differenz der Temperatur beider Ohren in der Kälte noch 6°, in der Wärme 2° betrug, waren vier Wochen später die Hornhäute in voller Abheilung, die Schorfe an beiden Ohren im Abfallen, nur dass auf der neurotomirten Seite rötere und dickere Höfe zurückgeblieben waren.

Snellen[1]) fand bei (6) Kaninchen, denen er Glasperlen unter die Haut des Ohres eingeführt hatte, auf der Seite des durchschnittenen Sympathicus schnellere Resorption des um die Fremdkörper gebildeten Exsudates. Er excidirte sodann gleich grosse Hautstückchen an beiden Ohren, auf der normalen Seite erfolgte die Verheilung durchschnittlich in 14, auf der hyperämischen in 10 Tagen, in einem Fall nahm sie beiderseits die gleiche Zeit in Anspruch. An der Cornea, an der er durch concentrirte Essigsäure eine Entzündung hervorrief, beobachtete Snellen schnellere Absorption der Entzündungsproducte und Abkürzung des Verlaufs der Entzündung. Er erklärt dies damit, dass die osmotischen Vorgänge zwischen Blut und Ernährungsflüssigkeit infolge der durch die Paralyse eingetretenen Vergrösserung der Gefässwand erleichtert seien. Ferner durchschnitt S. einem Kaninchen den Ischiadicus und Cruralis einer Seite und excidirte an beiden Unterschenkeln gleiche Hautstücke. Die Heilung erfolgte beiderseits gleichmässig in sechs Wochen.

Weber[2]) rief nach Durchschneidung des Halssympathicus durch eine Schnittwunde, ein eingelegtes Haarseil oder ein Stück Aetzkali eine Entzündung hervor. Der Verlauf an dem vasomotorisch gelähmten Theil war lebhafter und kraftvoller als an dem gesunden. Die Heilung ging an jenem schneller vor sich.

Sinitzin[3]) stellte seine Versuche an der Cornea von Kaninchen an. Er behauptete, dass die Cornea nach der Exstirpation des Ganglion superius des Halssympathicus im Vergleich zu der Cornea der andern Seite eine bedeutend grössere Widerstandsfähigkeit gegen fremde und neutrale Substanzen hätte. Wenn er an symmetrischen Punkten feingezogene Glasfäden in die Cornea einführte, entstanden auf der gesunden Seite mehr weniger heftige Conjunctivitis, Pannus, eitrige Infiltration der Cornea mit nachfolgendem Zerfall der Gewebe, bisweilen Iritis und „drohende Panophthalmitis". Auf der operirten Seite trat in den meisten Fällen keine und in einigen eine ganz geringe Reaction ein. Je stärker die Temperaturdifferenz, je schneller nach der Exstirpation des Ganglions die Einführung der Fremdkörper erfolgte, desto widerstandsfähiger erwies sich die Cornea. Selbst die bekannten, nach Trigeminusdurchschneidung auftretenden neuroparalytischen Erscheinungen traten nicht ein, wenn kurz vorher oder nachher das Ganglion sup. exstirpirt wurde.

---

[1]) Snellen, Experimentelle Untersuchungen über den Einfluss der Nerven auf den Entzündungsprocess. Archiv für holländische Beiträge zur Natur- und Heilkunde von Donders u. Berlin. 1858. Bd. I.

[2]) Weber, Ueber den problematischen Einfluss der Nerven bei der Entstehung von Entzündungen und über Gefässnerven. Verhandl. des naturhistor. Vereins d. preuss. Rheinlande. Bd. XXI. Ref. Canstatt's Jahresber. 1864.

[3]) Sinitzin, Zur Frage über den Einfluss des Nervus sympathicus auf das Gesichtsorgan. Centralbl. für die medic. Wissenschaften. 1871. S. 161.

Waren sie schon eingetreten, ohne weit gediehen zu sein, so konnten sie durch die Operation in 2—4 Tagen zum spurlosen Verschwinden gebracht werden. Die nach Trigeminusdurchschneidung beobachteten Ulcerationen an Augenlidern und Lippen heilten ebenso schnell durch Exstirpation des Ganglions.

Diese ausserordentlich auffallenden Befunde Sinitzin's wurden in der Folgezeit energisch bestritten.

Sowohl Ekhard[1]) wie Senftleben[2]) konnten bei ihren Versuchen in keinem einzigen Falle irgend welchen Einfluss der Exstirpation des Ganglions auf das Eintreten und den Verlauf der neuroparalytischen Hornhautentzündung nachweisen.

Nasse erhielt dasselbe Resultat, wie er es an den Extremitäten erhalten hatte, auch am Kaninchenohre nach Durchschneidung des Sympathicus. Der Brandschorf stiess sich rascher auf der neurotomirten Seite ab, ohne jede Geschwürsbildung. „Die Durchschneidung der sämmtlichen oder der vasomotorischen Nerven giebt gewiss kein Hinderniss der Heilung einer Entzündung ab, beschleunigt vielmehr meist die Heilung von Wunden und befördert niemals den Uebergang in Ulceration".

Danilewski[3]) experimentirte an Kaninchen, deren Ohren er mit Schwefelcalciumhydrat enthaarte. In 2—3 Tagen bildete sich eine neue Haut. Er applicirte dann, 1—2 Tage vor resp. nach Durchschneidung des Sympathicus, an symmetrischen Stellen der Ohren Crotonoel oder excidicirte gleiche Stücke mittelst Locheisens. Auf der neurotomirten Seite verlief die Entzündung intensiver und schneller, Blutextravasate wurden leichter resorbirt; die Defecte heilten häufiger ohne Substanzverlust, während auf der anderen Seite die Entzündung mit nicht vollständiger Regeneration abschloss. Die Eiterung war reichlicher, der Eiter hatte die Eigenschaften des Pus bonum et laudabile; auf der normalen Seite war der Eiter graulich, wässrig, flockig. Necrose bei sehr heftigen Reizen erfolgte ausschliesslich auf der Seite, wo der Sympathicus erhalten war. D. nahm demgemäss einen günstigen Einfluss der Hyperämie auf die Regeneration an; nachtheilig erschien ihm nur die grössere Hinfälligkeit activ hyperämischen Gewebes gegenüber äusseren Reizen.

In Fortsetzung seiner erst erwähnten Versuche kommt Samuel[4]) auf Grund seiner Experimente am Kaninchenohr (Verbrühung durch Wasser von 54°) zu folgendem Resultat: „Bei genau gleicher Entzündungsursache werden durch die Lähmung des Sympathicus die congestiven und exsudativen Entzündungserscheinungen vermehrt und verstärkt. Trotzdem verlaufen die

---

[1]) Ekhard, Zur Frage über den Nerveneinfluss des N. sympathicus auf das Gesichtsorgan. Centralbl. für die medic. Wissensch. 1873.

[2]) Senftleben, Ueber die Ursachen u. das Wesen der nach der Durchschneidung des Trigeminus auftretenden Hornhautaffectionen. Virchow's Arch. Bd. 65. 1875.

[3]) Danilewski, Zur Frage über den Einfluss der activen Hyperaemie auf Entzündungsprocesse. Wratsch 1882. Ref. Centralbl. f. Chirurgie. 1883. S. 214.

[4]) Samuel, Ueber anaemische, hyperaemische und neurotische Entzündungen. Virchow's Archiv. 121. 1890.

Fälle günstig, jedoch durchaus nicht günstiger wie die gewöhnlichen Entzündungsfälle ohne Sympathicuslähmung. Auf dem normalen Ohr verläuft die Entzündung rascher und weniger heftig. Der Vortheil der arteriellen Congestion gegenüber der Anämie, bei welcher leichter Stase und Gangrän eintritt, erklärt sich aus der Möglichkeit, einen stärkeren Blutstrom nach dem alterirten Gebiet zu unterhalten".

Ausdrücklich betont S. im Gegensatz zu anderen Autoren, dass die Neigung zu Entzündungen durch die Lähmung des Sympathicus nicht erhöht werde, wohl aber gehe jede leichte Entzündung mit heftiger Congestion einher.

Klinische Anwendung zur Heilung von Ulcerationsprocessen fand in letzter Zeit die Hyperämie durch die Empfehlung Ritter's[1]) und Ullmann's[2]), von denen letzterer bei den verschiedenartigsten Geschwüren, besonders bei atonischen, serpiginösen und gangränescirenden Formen vortreffliche Resultate sah, indem sich innerhalb weniger Tage das Geschwür in eine reine, gut granulirende Wunde umwandelte und Ulcera, welche sich der Fläche nach auszubreiten neigten, bald normale Heilungstendenz zeigten.

Wenn wir aus den angeführten Arbeiten diejenigen, bei denen gemischte Nerven-durchschnitten wurden und somit Sensibilitäts- und Motilitätsstörungen in irgend einer Weise den Verlauf der beobachteten Vorgänge modificirt haben konnten, bei Seite lassen, bleiben nur wenige Angaben über rein vasomotorische Nerven übrig, und diese widersprechen einander zudem auffallend. Weiter kommt hinzu, dass die Schlüsse in den meisten Fällen sich auf einige wenige Versuche stützen; grössere Reihen exacter Versuche vermissen wir vollkommen.

Eigene Versuche.

Meine Versuche begann ich im Januar 1900 im Laboratorium der hiesigen chirurgischen Klinik und setzte sie mit einigen Unterbrechungen bis zum April 1901 fort. Die letzten Experimente wurden gelegentlich einer anderen Arbeit im hiesigen hygienischen Institut angestellt; für die hierzu gütigst ertheilte Erlaubniss statte ich dem Director des Instituts, Herrn Prof. Dr. R. Pfeiffer, auch an dieser Stelle meinen verbindlichsten Dank ab.

Als bequemes Beobachtungsobject diente das Kaninchenohr, durch Sympathicusdurchschneidung in den Zustand arterieller Hyperämie versetzt. Zu Versuchsthieren wurden meist mittelgrosse, in einigen Fällen auch jüngere Thiere verwandt. Die Sympathicusdurchschneidung resp. Exstirpation des Ganglion sup. wurde unter aseptischen Cautelen stets anf der linken Seite vorgenommen.

---

[1]) Ritter, Die Behandlung von Erfrierungen. Deutsche Zeitschr. für Chirurgie. 1900. Heft 1 und 2.

[2]) Ullmann, l. c.

Nach v. d. Becke-Callenfels[1]) führt rechts auch der Nervus auricularis maior, bisweilen auch der N. auric. minor, Gefässnerven für das Ohr; es kam natürlich darauf an, eine möglichst ausgedehnte Hyperämie des Ohres herbeizuführen, wozu hiernach links mehr Aussicht zu sein schien.

Bei einigen wenigen Thieren trat die Hyperämie auf der operirten Seite nicht oder nur in geringem Grade auf, obwohl die übrigen Folgen der Sympathicusdurchschneidung am Auge etc. durchaus nicht fehlten. Ein derartiges Vorkommen, das übrigens u. a. schon von Schiff[2]), später von Samuel[3]) beobachtet wurde, ist darauf zu beziehen, dass in diesen Fällen die vasomotorischen Fasern mehr oder weniger in den Bahnen der sensiblen Ohrnerven verlaufen. Von einer weiteren Verwendung dieser Thiere wurde Abstand genommen.

Unmittelbar an den Folgen der Operation ist, da Nebenverletzungen sorgfältig vermieden wurden, kein Thier eingegangen.

Es wurde, wie schon erwähnt, bald der Sympathicus allein resecirt, bald das Ganglion sup. mit exstirpirt. Claude-Bernard[4]) hatte behauptet, dass nach der Wegnahme des Ganglions die Hyperämie stärker und anhaltender wäre als nach einfacher Sympathicusdurchschneidung. Von späteren Autoren ist dies bestritten worden. Bei meinen Versuchen war gleichfalls kein merklicher Unterschied zu constatiren.

Unmittelbar vor oder nach der Operation wurden an beiden Ohren symmetrische Gewebsdefecte angelegt; in der ersten Versuchsreihe wurden genau gleich grosse Hautstücke an der Innenfläche der Ohren excidirt, in einer zweiten wurden mittelst Locheisens die ganze Dicke des Ohres betreffende Defecte gesetzt. Die Thiere wurden dann stets isolirt, und die Regenerationsvorgänge genau beobachtet.

Ich möchte hier gleich einem etwaigen Einwand gegen die

---

[1]) v. d. Becke-Callenfels, Ueber den Einfluss vasomotorischer Nerven auf den Kreislauf und die Temperatur. Zeitschrift für rationelle Medicin. Bd. VII. 1855.

[2]) Schiff, De l'influence du grand sympathique sur la production de la chaleur animale et sur la contractilité musculaire. Gaz. hebdom. de Méd. et de Chir. 1854. Ref. Canstatt's Jahresberichte. 1854.

[3]) Samuel, Ueber anämische . . . . . etc. l. c.

[4]) Claude-Bernard, Recherches expérimentales sur le grand sympath. et spécialement sur l'influence, que la section de ce nerf exerce sur la chaleur animale. Comptes rendus de la Société de biologie. 1853.

Versuchsanordnung begegnen. Samuel[1]) hat darauf aufmerksam gemacht, dass man bei einseitiger Sympathicusdurchschneidung die intacte Seite nicht als normal betrachten dürfe. Die Gefässparalyse des Ohres der operirten Seite entziehe auf dem Wege der Collateralbahnen das Blut der andern Kopfhälfte und mache dadurch diese anaemisch, zum mindesten ischaemisch. Nach Samuel folgt dies naturnothwendig aus den Gesetzen des Kreislaufs. Als Beweise für diese Anschauung werden die Blässe, Kälte des betreffenden Ohres, das Nachlassen der periodischen Dilatationen angeführt, vor allem der messbare Temperaturabfall. Diesen Einwand kann ich für meine Versuche nicht gelten lassen. Gerade aus den allgemeinen Kreislaufgesetzen ergiebt sich, dass eine Vermehrung des Blutgehaltes einer Seite auf Kosten der anderen Seite höchstens für die allererste Zeit möglich ist. Das betreffende Gefässgebiet ist im Vergleich zu dem übrigen Körper zu klein, um eine dauernde Verringerung des Blutgehaltes anderer Körpertheile herbeiführen zu können. Etwas Anderes ist es natürlich, wenn das in Frage kommende Gefässgebiet grössere Ausdehnung besitzt; so ist bekannt, dass ein Thier sich in seine Abdominalgefässe hinein verbluten kann.

Ausserdem waren bei meinen Versuchsthieren infolge des starken, von den Wunden ausgehenden Reizes beide Ohren hyperämisch, freilich das der neurotomirten Seite anhaltender und stärker. Derartige Versuche, wie Samuel vorschlägt, stets an zwei möglichst gleichen Thieren (eins intact, das andere mit durchschnittenem Sympathicus) anzustellen, scheint bei der individuell sehr stark variirenden Reaction nicht zweckmässig; aus diesem Grunde habe ich mich auf zwei derartige Versuche (11 und 12) beschränkt. Operirt man an demselben Thiere, so kann man jedenfalls mit grösserem Recht Unterschiede im Verlauf der Heilung dem Unterschiede der Blutfülle zuschreiben.

Versuchsreihe I.

Thiere mit flächenhaftem Defect.

Bei den Kaninchen dieser Gruppe wurden an symmetrischen Stellen der Innenfläche beider Ohren nach einem vorher zurechtgeschnittenen Modell gleich grosse Hautstücke ($^1/_4$—4 qcm) um-

[1]) Samuel, Ueber anämische . . . . . etc. l. c.

schnitten und grösstentheils stumpf von dem darunterliegendem Knorpel abgelöst. Die betreffenden Stellen waren vorher rasirt und mit Alcohol abgerieben worden. Bei diesen Proceduren beobachtete man eine sehr starke Injection der Gefässe, die jedoch, falls nicht durch die Excision ein neuer Reiz hinzukam, bald wieder völlig verschwand.

Zahlreiche, in verschiedenen Modificationen wiederholte Versuche, durch exact angelegte Verbände den Heilungsverlauf möglichst aseptisch zu gestalten, scheiterten zum Theil an der Ungeberdigkeit der Thiere; bei andern z. B. Pflaster-Collodiumverbänden schien es nicht sicher, ob sie nicht die Wunde resp. deren Umgebung irritirten. Es wurde daher schliesslich auf jeden Verband verzichtet und nur für die ersten Stunden etwas sterile Gaze auf die Wunden gelegt.

Die Thiere wurden bis zur völligen Vernarbung der Defecte isolirt.

Bevor ich die Resultate der Beobachtungen zusammenfasse, gebe ich einen kurzen Auszug aus den Protocollen, der, um Wiederholungen zu vermeiden, nur die markantesten Momente im Heilungsverlaufe enthält:

1. Versuch (I)[1].

An beiden Ohren quadratische Hautdefecte von $^1/_2$ cm Seite. 24 Stunden später linksseitige Sympathicusresection. Völlige Vernarbung links in 6, rechts in 8 Tagen. Noch nach 40 Tagen links starke Hyperämie.

2. Versuch (II).

Hautdefecte beiderseits $^1/_2 : 1^1/_2$ cm. 15 Stunden später Sympathicusresection links. Vernarbung links in 19 Tagen vollendet; zu dieser Zeit ist rechts der Defect erst halb überhäutet; vollkommene Heilung erst in 31 Tagen.

3. Versuch (III).

Hautdefecte je ein Quadrat von $1^1/_2$ cm Seite. 24 Stunden später Exstirpation des linken Ganglion sup. Beiderseits Injection der Ohrgefässe, links weit stärker. Nach 13 Tagen: Links starke Hyperämie, gut granulirende Wunde, der frisch gebildete Epidermissaum 4 mm breit. Rechts in der Umgebung der torpiden eitrig belegten Wunde nur mässige Injection; Epidermissaum 1—2 mm breit. Totale Vernarbung links in 30, rechts in 42 Tagen.

4. Versuch (VII).

Hautdefecte wie im vorigen Versuch: 24 Stunden später linksseitige Exstirpation des Ganglion sup. Starke Hyperämie links. Linker Defect nach

[1]) Die in Klammern stehenden römischen Ziffern bedeuten die laufende Nummer der operirten Thiere.

22 Tagen verheilt, der rechte nach 33 Tagen. 1 Monat post operat. ist die linke Narbe dicht mit feinen Haaren besetzt, rechts noch keine Haare sichtbar.

5. Versuch (VIII).

Hautdefecte: Quadrate von 1 cm Seite. 16 Stunden später linksseitige Exstirpation des Ganglions. Sehr starke Füllung der Arterien links. Vernarbung links in 13, rechts (torpides Aussehen, spätere und langsamere Epidermisirung) in 28 Tagen.

6. Versuch (XII).

Hautdefecte: Quadrate von $1^1/_2$ cm Seite. Unmittelbar nach der Excision der Hautläppchen links Sympathicusresection. Links starke Injection, früher beginnende Epidermisirung; rechts fast gleichen Schritt haltende Verkleinerung der Wundfläche, hauptsächlich aber bedingt durch Heranziehung der Umgebung (narbige Retraction). Völlige Heilung links in 21, rechts in 24 Tagen.

7. Versuch (XV).

Hautdefecte jederseits Quadrate von 2 cm Seite. Exstirpation des linken Ganglion sup. Injection links stark, rechts nur in unmittelbarer Nähe der Wunde. Der Epidermissaum links nach 9 Tagen 4 mm, rechts kaum 1—2 mm breit. Endgiltige Vernarbung links in 18, rechts in 38 Tagen.

8. Versuch (XVI).

Hautdefecte wie im vorigen Versuch. Linksseitige Sympathicusresection. Befund nach 9 Tagen: Links starke Injection sämmtlicher Ohrgefässe, Umgebung der Wunde geröthet und leicht verdickt. Die Wunde granulirt gut, secernirt mässig; Epidermissaum 5 mm breit. Rechts; Ohrgefässe eng, bis auf ein kleines Gefäss in nächster Nähe der Wunde. Die Wundfläche secernirt stark, ist gleichmässig grau belegt und macht einen äusserst torpiden Eindruck; Reaction in der Umgebung der Wunde sehr gering, keine Spur von Epidermisirung. Erst nach 12 Tagen rechts ein schmaler Epidermissaum sichtbar. 17 Tage post operat. lässt die Injection der Gefässe links nach, um in den nächsten Tagen völlig zu verschwinden. Der Defect rechts erscheint wenigstens 10 mal so gross wie der linksseitige. Von jetzt ab links nur sehr langsames Fortschreiten der Vernarbung, rechts weit schneller. Endresultat: Links in 28, rechts in 30 Tagen Heilung.

9. Versuch (XXIX).

Hautdefecte: Quadrate von $1^1/_2$ cm Seitenlänge. Sofortige Exstirpation des Ganglion sup. Links starke Injection, rechts nur partiell und mässig. Links Heilung in 16 Tagen; zu dieser Zeit besteht rechts noch ein granulirender Defect von 3:7 mm Grösse. Endgiltige Heilung desselben in 22 Tagen.

10. Versuch (XXX).

Hautdefecte wie im vorigen Versuch. Linksseitige Sympathicusresection. Befund nach 5 Tagen: Links sehr starke Hyperämie (starkes Pulsiren der Arterien); Wunde roth, granulirend; beginnende Epidermisirung. Rechts schwache, partielle Injection. Die Wunde ist missfarbig belegt, kein frischer

Epidermissaum zu constatiren. Nach 16 Tagen: links vollkommene Heilung; rechter Defect 6:9 mm gross. Totale Vernarbung rechts in 29 Tagen.

Drei weitere Thiere dieser Gruppe starben vor Ablauf der Beobachtungszeit. Es waren dies junge Thiere, die in der Voraussetzung verwendet wurden, dass bei ihnen Unterschiede in der Regenerationsfähigkeit besonders deutlich hervortreten würden. Wenn auch in diesen Fällen Endresultate nicht erzielt wurden, so zeigten sich doch schon im Verlaufe der Wundheilung deutliche Unterschiede zwischen rechtem und linken Ohr. So war einmal zur Zeit des Exitus am 13. Tage der Defect links um die Hälfte verkleinert, rechts noch keine Spur von einer Verkleinerung vorhanden. Ein anderes Mal war nach 15 Tagen die linke Wunde fast ganz vernarbt, während sich rechts erst ein schmaler Streifen Epidermis gebildet hatte. Im dritten Falle bestand bei einem ursprünglichen Defect von $1^1/_2$ cm² nach 25 Tagen am rechten Ohre noch ein Defect von 1 cm² Grösse, links war der gleich grosse Defect schon nach 24 Tagen vollkommen geheilt.

Fassen wir die Resultate vorstehender Beobachtungen zusammen, so sehen wir ausnahmslos auf der hyperämischen Seite einen rascheren Verlauf der Regenerationsvorgänge. Bei einigen Thieren (Versuche 2, 4, 5, 7 und 10), bei denen die Hyperämie besonders stark und anhaltend war, bestand ein ganz auffallender Unterschied; links gutes Aussehen der Wunde, baldige Granulationen, frühere Epidermisirung; rechts dagegen zeigte die Wunde längere Zeit ein torpides Aussehen, reinigte sich später, die endgiltige Vernarbung liess sehr viel länger, die doppelte Zeit, auf sich warten.

Dabei ist noch ein Punkt zu berücksichtigen: die vasomotorische Paralyse scheint bei längerer Dauer, wenn die ursprüngliche Verstärkung und Beschleunigung des Blutstroms verschwunden ist, nicht günstig auf die Regeneration zu wirken. Daher sehen wir in einigen Fällen (z. B. Versuch 8) anfangs, in den ersten 8 bis 14 Tagen, je nach dem Grade der Hyperämie, die Unterschiede am markantesten. Nach Verlauf dieser Zeit schwindet die Hyperämie; die Vernarbung schreitet jetzt weniger rasch fort, ja bleibt sogar hinter dem Process auf der andern Seite zurück, so dass Defecte, die in der ersten Zeit hinsichtlich ihrer Grösse sehr differiren, die definitive Heilung zu ziemlich gleicher Zeit aufweisen können. Aus diesem Grunde empfiehlt es sich nicht, sehr grosse Defecte zu setzen, deren Heilung lange Zeit in Anspruch nehmen würde. Nimmt man freilich kleine Defecte, so können etwaige Differenzen der Heilungsdauer weniger deutlich hervortreten.

Auch auf dem rechten, intacten Ohr tritt unter dem Einfluss

des Wundreizes stets eine Hyperämie auf, die jedoch geringer ist als auf der neurotomirten Seite und sich hauptsächlich partiell, in der unmittelbaren Umgebung der Wunde (Entzündung) zeigt. Die Symptome der entzündlichen Reaction des umgebenden Gewebes (Infiltration, diffuse Röthe) waren links stets stärker ausgebildet als rechts.

Im Allgemeinen freilich ging bei den Versuchen die Regeneration parallel dem Grade der Hyperämie; je stärker diese, desto schneller erfolgte die Verheilung. Die zeitweise Differenz in der endgiltigen Vernarbung wird wohl am besten aus nachfolgender Tabelle ersichtlich sein:

Versuch	Grösse des Defectes in qcm	Art der Operation (resecirt)	Heilungsdauer auf der hyperämischen Seite	Heilungsdauer auf der normalen Seite	Differenz (+ zu Gunsten der linken Seite)
1	1/4	Sympath.	6 Tage	8 Tage	+ 2 Tage
2	3/4	„	19 „	31 „	+ 12 „
3	2 1/4	Gangl.	30 „	42 „	+ 12 „
4	2 1/4	„	22 „	33 „	+ 11 „
5	1	„	13 „	28 „	+ 15 „
6	2 1/4	Sympath.	21 „	24 „	+ 3 „
7	4	Gangl.	18 „	38 „	+ 20 „
8	4	Sympath.	28 „	30 „	+ 2 „
9	2 1/4	Gangl.	16 „	22 „	+ 6 „
10	2 1/4	Sympath.	16 „	29 „	+ 13 „

Obgleich, wie die Tabelle lehrt, auch die zeitliche Differenz der endgiltigen Verheilung zu Gunsten der Hyperämie spricht (die geringe Differenz in Versuch 6 und 8 erklärt sich: bei 6 zum Theil aus der starken Schrumpfung rechts, in Versuch 8 aus dem baldigen Nachlassen der Hyperämie), möchte ich doch den grösseren Werth auf den verschiedenen Ablauf der Regeneration legen, wie er aus den Versuchsprotocollen ersichtlich ist; aus diesen haben wir ja auch ersehen, wie sehr anfängliche Differenzen im weitern Verlauf der Heilung sich ausgleichen können.

Ein Blick auf die Tabelle zeigt weiter, wie individuell verschieden die Heilungsdauer, selbst bei gleich grossen Thieren, ist, wie wenig einwandsfrei demnach Resultate wären, die man bei Versuchen an je zwei Thieren erhalten würde. Gleichwohl wurden auch 2 derartige Versuche angestellt, schon um dem früher erwähnten Samuel'schen Einwand zu begegnen.

Versuch 11 (IXa und b).

Thiere desselben Wurfes, von gleichem Aussehen, ziemlich gleicher Grösse (das Kontrollthier b ist etwas grösser). Beiden Thieren wird auf der Innenfläche des linken Ohres ein Hautstück (2 cm im Quadrat) excidirt. Unmittelbar darauf bei Thier a linksseitige Sympathicusresection. Vernarbung bei Thier a in 19, bei Thier b in 25 Tagen.

Versuch 12 (Xa und b).

Thiere gleich gross, demselben Wurf entstammend. Defecte wie im vorigen Versuch (4 qcm). Bei a Gangl. sup. links exstirpirt; starke Injection der Ohrgefässe. Bei b nur mässige Injection. Nach 18 Tagen bei dem Versuchsthier a völlige Vernarbung. Das Ohr des Kontrollthieres b zeigt zu dieser Zeit noch einen 1 cm im Quadrat messenden, granulirenden Defect, dessen endgiltige Heilung erst in 33 Tagen erfolgt.

Genau wie in den vorhergehenden Versuchen (1—10) trat eine schnellere Vernarbung am neurotomirten Ohre auf, zeigte sich also auch das sicher normale Gewebe in seiner Regenerationsfähigkeit dem hyperämischen unterlegen.

Ein weiterer Einwand gegen unsere Schlussfolgerung könnte der sein, ob nicht auch am intacten Thier derartige Unterschiede der Verheilung zwischen beiden Seiten sich zeigen, ob nicht auch hier aus irgend welchen Gründen (z. B. verschiedener Verlauf der Gefässnerven) die linke Seite schnellere Regenerationsvorgänge aufweist. Um diesen Einwand zu prüfen, wurden 6 Controllversuche vorgenommen. Bei völlig intacten Thieren wurden in derselben Weise wie bei den Versuchsthieren an symmetrischen Stellen beider Ohren oberflächliche Hautdefecte von gleicher Grösse gesetzt.

Nachstehend ein kurzer Auszug aus den Versuchsprotocollen:

Kontrollversuch 1.

Symmetrische Hautdefecte: Quadrate von 2 cm Seite. Reaction der Umgebung beiderseits genau gleich stark. Nach 8 Tagen auf beiden Seiten Epidermissaum 2—3 mm breit; mässige Schrumpfung; Secretion gleich. Nach 15 Tagen ist der linke Defect etwas kleiner wie der rechte. Nach 17 Tagen beide Defecte gleich gross. Nach 26 Tagen beide Defecte verheilt.

Kontrollversuch 2.

Quadratische Hautdefecte von $1^1/_2$ cm Seite. Reaction beiderseits vollkommen gleich. Nach 8 Tagen: links unregelmässig vorgeschrittene Epidermisirung, rechts Epidermissaum 2--3 mm breit, etwas stärkere Schrumpfung als links. Endgiltige Vernarbung links in 21, rechts in 22 Tagen. Die rechte Narbe ist sehr stark verdickt. Bereits nach 29 Tagen beiderseits dichte Behaarung der Narben.

Kontrollversuch 3.

Defecte wie im vorigen Versuch. In den ersten Tagen genau gleiches Aussehen beider Wunden. Nach 10 Tagen ist links die Verheilung weiter fortgeschritten; Granulation auf beiden Seiten gleichmässig. Totale Ueberhäutung links in 26, rechts in 29 Tagen.

Kontrollversuch 4.

Defecte wie im Versuch 1. Bis zum 8. Tage gleiches Aussehen der Wunden, dann links etwas raschere Vernarbung, rechts an einzelnen Stellen stärkere Eiterung (circumscripte Knorpelnekrosen); die Epidermis bildet um diese Stellen einen verdickten Wall (ähnliche Verhältnisse auch im 2. und 3. Kontrollversuch beobachtet). Endgiltige Verheilung links in 27, rechts in 28 Tagen.

Kontrollversuch 5.

Defecte wie in Versuch 2. Gleiche Reaction. Bis zum 10. Tage gleich weit vorgeschrittene Regeneration, dann rechts etwas schneller. Totale Vernarbung links in 20, rechts in 16 Tagen. Narben beiderseits glatt, Knorpel nicht verdickt.

Kontrollversuch 6.

Quadratische Defecte von 1 cm Seite. Gleiche Reactionserscheinungen. Epidermisirung beiderseits ziemlich gleich. Endgiltige Vernarbung links in 12, rechts in 13 Tagen. Narben glatt, Knorpel unverändert.

Fassen wir die Einzelbeobachtungen zusammen, so ergiebt sich ein wesentlich anderes Bild als bei den Versuchen mit Sympathicusdurchschneidung. Das Aussehen der Wunden beider Seiten ist stets gleich, ebenso die entzündliche Reaction der Umgebung, die Injection der Ohrgefässe. Die Epidermisirung beginnt beiderseits zu gleicher Zeit. Die Ungleichmässigkeit im weiteren Heilungsverlaufe, die auch in den ersten Versuchen die Beurtheilung erschwerte, zeigte sich hier in fast noch ausgedehnterem Maasse: nicht concentrisch, sondern ungleichmässig fortschreitende Epidermisirung, starke Secretion, späte Ueberhäutung einzelner Stellen, verschieden starke Schrumpfungsvorgänge der Umgebung. Alle diese Erscheinungen treten bald links, bald rechts auf. Ebenso findet sich im einzelnen Fall durchaus kein continuirliches Fortschreiten der Vernarbung; so ist einmal der linke granulirende Defect grösser als der rechte; wenige Tage später ist links ein rascheres Fortschreiten der Epidermisirung eingetreten, der rechte Defect ist nicht so schnell in der Heilung vorgeschritten und er-

weist sich nun grösser als der linke. Ein derartiger Wechsel konnte mehrmals an demselben Thiere constatirt werden.

Eine Uebersicht über die totale Heilungsdauer auf beiden Seiten giebt folgende Tabelle:

Controll-versuch	Grösse der Defecte in qcm	Heilungsdauer in Tagen		Differenz (+ zu Gunsten der linken Seite)
		links	rechts	
1	4	26	26	—
2	$2^1/_4$	21	22	+ 1 Tag
3	$2^1/_4$	26	29	+ 3 Tage
4	4	27	28	+ 1 Tag
5	$2^1/_4$	20	16	− 4 Tage
6	1	12	13	+ 1 Tag

Nach derselben trat unter 6 Fällen einmal am rechten Ohre eine raschere Heilung ein, einmal bestand keine Differenz zwischen rechts und links, viermal war der linke Defect schneller geheilt. Der grösste Unterschied betrug in den letzteren Fällen 3 Tage, lässt sich also mit den vorher gefundenen Zahlen nicht vergleichen.

Es ist demnach wohl der Schluss zulässig, dass am intacten Thier die Regeneration flächenhafter Wunden an beiden Ohren ungefähr die gleiche Zeit in Anspruch nimmt. Raschere Heilung flächenhafter Wunden des linken Ohres gegenüber der anderen Seite bei linksseitiger Sympathicusdurchschneidung sind auf das letztere Moment zurückzuführen und durch die hierbei entstandene arterielle Hyperämie bedingt. Dieselbe ist als ein die Gewebsregeneration förderndes Agens anzusprechen.

Es erübrigen einige Worte über die Beschaffenheit der Narben. Zwischen linker (hyperämischer) und rechter (normaler) Seite liessen sich constante Unterschiede kaum feststellen. Links wurde bis auf wenige Fälle eine glatte Narbe erzielt, die in ihrer Grösse genau dem ursprünglichen Defecte entsprach. Rechts schien es häufiger zu Schrumpfungen in der Umgebung zu kommen. Unregelmässige Knorpelverdickungen waren links wie rechts häufiger anzutreffen; die Narbe war in diesen Fällen fest mit dem Knorpel verwachsen. Gegen die normale Umgebung stachen die Narben

schon durch ihre Farbe (anfangs roth, später weiss) scharf ab. Sehr früh trat Behaarung der Narben auf; die Haare waren heller und zarter als die der Umgebung; ausserdem waren sie nicht so regelmässig vertheilt, sondern standen mehr gruppenweise. Links wurde im Allgemeinen frühere und stärkere Behaarung beobachtet.

In 4 Fällen (Versuche 7, 9 und 10, Controllversuch 3) wurden (84, 30, 30, 38 Tage post. operat.) behufs mikroskopischer Untersuchung die Narben beiderseits excidirt. Härtung in Alkohol, Einbetten in Celloidin resp. Paraffin. Schnittfärbung mit Hämatoxylin und Hämatoxylin-Eosin. Einige Stücke wurden in Flemming'scher Lösung fixirt, die Schnitte später mit Safranin gefärbt.

In allen Fällen war die Epidermis der Narbe von der Umgebung nicht scharf abzugrenzen; bis auf etwas geringere und unregelmässigere Behaarung, sowie geringere Anzahl von Drüsen war kein Unterschied zu constatiren. Das Unterhautbindegewebe schien in frischen Fällen etwas verdickt und kleinzellig infiltrirt, (namentlich bei gleichzeitigen Veränderungen am Knorpel). Der Knorpel war entweder völlig intact oder zeigte mehr weniger ausgesprochene Reactionsvorgänge: in leichten Fällen geringe perichondrale Verdickung, in andern Fällen sehr erhebliche Wucherungsprocesse: An der Stelle des alten Knorpels findet sich in verschiedener Ausdehnung junger, zellreicher Knorpel von ausserordentlich unregelmässig gestalteter Oberfläche. Die Knorpelzellen stehen dichtgedrängt und sind von wechselnder Form. Ebenso ist die Grundsubstanz unregelmässig (in Ausläufern, inselförmig etc.) ausgebildet. Zwischen den Knorpelzellen liegen zahlreiche Leucocyten. Der junge Knorpel wird von breiten Bindegewebsstreifen durchzogen und weist relativ zahlreiche Gefässe auf. Gegen den unveränderten Knorpel setzt er sich bisweilen sehr scharf ab (z. B. Versuch 7), sodass man unwillkürlich an die später zu erwähnenden Locheisendefecte erinnert wird. In andern Fällen (z. B. Versuch 9) ist die Abgrenzung nicht so scharf; inmitten des jungen, wuchernden Knorpels finden sich noch deutliche Reste des alten Knorpels, gut erkennbar an den grossen, blasigen Zellhöhlen.

Die Knorpelwucherung dürfte, wie schon erwähnt, auf circumscripte Nekrosen zurückzuführen sein; sie geht wahrscheinlich, wie bei den penetrirenden Knorpeldefecten, vom Perichondrium aus. Dafür spricht, dass man alle Uebergangsformen von den langge-

streckten Perichondralzellen bis zu den rundlichen Knorpelzellen findet. Der Knorpel selbst verhält sich im wesentlichen passiv.

Versuchsreihe 2.

Tiere mit penetrirendem Defect.

In dieser Serie wurden mit Hilfe eines scharfen Locheisens ($8\frac{1}{2}$ mm Durchmesser) die ganze Dicke des Ohres betreffende Defecte gesetzt; nur bei Versuch 1 war der Defect ein kleinerer. Bei 2 Thieren wurden je 2 Defecte an beiden Ohren angelegt, bei den übrigen stets nur jederseits 1 Defect an symmetrischen Stellen (halbe Höhe des Ohres, $\frac{1}{2}$—1 cm vom lateralen Ohrrande entfernt). Vor der Durchlochung wurden die Ohren rasirt und mit Alcohol abgerieben. Gewöhnlich wurde die einseitige Sympathicusresection resp. Exstirpation des Gangl. sup. der Durchlochung vorausgeschickt. Die meist nur auf der hyperämischen Seite stärkere Blutung wurde durch Compression gestillt, ein Verband auch bei diesen Thieren höchstens für die ersten Stunden angelegt. Die Thiere blieben, wenn irgend möglich, bis zur endgültigen Verheilung isolirt.

Selbstverständlich mussten bei dieser Art von Defecten unter dem Begriff der Heilung zweierlei Vorgänge auseinander gehalten werden, einmal die vorläufige Vernarbung d. h. Herstellung eines continuirlichen Epidermisüberzuges über den Defectrand, sodann aber der Wiederersatz der entstandenen Gewebslücke, die totale Regeneration[1]).

Ein die wichtigsten Punkte der Protokolle enthaltender Auszug sei vorausgeschickt.

Versuch 13 (I = Thier I der 1. Versuchsreihe).

Da es sich um kleinere Defecte handelte, wurden hier oberflächliche und penetrirende Defecte am gleichen Thiere angelegt. An beiden Ohren quadratischer Defect von $\frac{1}{2}$ cm Seitenlänge (mit einem schmalen Scalpell ausgestochen). 24 Stunden später linksseitige Sympathicusresection. Völlige Heilung (ohne Substanzverlust) links in 33 Tagen; rechts ist noch nach 48 Tagen ein kleiner Defect vorhanden.

---

[1]) Als totale Regeneration ist im Folgenden der Zustand bezeichnet, in dem an Stelle des ursprünglichen Defectes nicht mehr die kleinste Lücke zu entdecken war: auf den histologischen Befund ist dabei keine Rücksicht genommen.

Versuch 14 (V).

Exstirpation des Gangl. sup. links. Unmittelbar darauf Durchlochung beider Ohren an symmetrischen Stellen. Beiderseits je 2 Defecte, lateral von den grossen Gefässen (dünnere Gewebsschicht) und medial von den Gefässen (dickere Knorpelschicht). Durchmesser der Defecte $8^1/_2$ mm. Links anhaltend starke Hyperämie, rechts nur vorübergehende, mittelstarke Gefässinjection. Nach 12 Tagen sind die Defecte links halb so gross wie rechts. Nach 20 Tagen ist ein Defect links völlig ersetzt, der entsprechende Defect rechts zeigt noch einen Durchmesser von 3 mm; die endgiltige Regeneration erfolgt erst in 44 Tagen. Nach 41 Tagen noch auffallend starke Hyperämie des linken Ohres. Das linke Ohr scheint grösser zu sein als das rechte. Tod des Thieres nach 45 Tagen. Der zweite Defect ist links minimal, rechts zeigt er einen Durchmesser von 2 mm. Die Länge der Ohren, von symmetrischen Punkten der Basis bis zur Spitze gemessen, beträgt links 14,3 cm, rechts 13,2 cm. Grösste Breite links 8,1 cm, rechts 7,4 cm.

Versuch 15 (VI).

Defecte wie im vorigen Versuch (jederseits 2). Vorher links Sympathicusresection. Links Wochen hindurch anhaltende starke, rechts nur vorübergehende Gefässinjection. Vollkommene Regeneration links in 34 und 40, rechts in 60 und 65 Tagen. Auch hier schien das linke Ohr deutlich vergrössert, gleichzeitig auch verdickt. Eine genaue Messung konnte äusserer Gründe wegen nicht vorgenommen werden.

Versuch 16 (XI).

Linksseitige Sympathicusresection. An der äusseren Hälfte der Ohren beiderseits je ein Defect ($8^1/_2$ mm). Links anhaltend starke Injection, rechts sind nur die der Wunde zunächst liegenden Gefässe dilatirt. Deutlicher Grössenunterschied der Defecte schon nach 11 Tagen; nach 15 Tagen ist der linke Defect halb so gross wie der rechte. Völliger Ersatz links in 30, rechts in 42 Tagen. Die linke Narbe ist zu dieser Zeit schon dicht behaart.

Versuch 17 (XIII).

Linksseitige Sympathicusresection. Starke Hyperämie. Defecte wie im vorigen Versuch. Nach 12 Tagen: linker Defect deutlich kleiner. Nach 19 Tagen: linke Defectgrösse $= {}^1/_4$ der rechten. Totale Regeneration links in 37 Tagen; der rechte Defect hat zu dieser Zeit noch 3 mm Durchmesser, er schliesst sich vollkommen erst in 86 Tagen.

Versuch 18 (XVIII).

Linksseitige Sympathicusresection. Defecte wie in Versuch 4. Anfangs links starke Hyperämie. Nach 18 Tagen ist der linke Defect deutlich kleiner wie der rechte. Die Injection links lässt nach; 28 Tage post operat. ist keine Hyperämie mehr nachweisbar. Defecte nach 48 Tagen gleich gross, verkleinern sich beide nur sehr langsam. Völliger Schluss des Defectes rechts

in 62 Tagen; links ist zu dieser Zeit noch ein minimaler Defect ($^1/_2$ mm Durchmesser) vorhanden, totaler Ersatz erst in 70 Tagen.

Versuch 19 (XIX).

Linksseitige Sympathicusresection. Defecte wie in Versuch 4. Nach 9 Tagen linker Defect bereits deutlich kleiner. Nach 32 Tagen Defect links $2^1/_2$, rechts 5 mm Durchmesser. Nach 39 Tagen linker Defect $^1/_2$:1 mm, rechter Defect 4:4 mm. Totale Regeneration links in 54 Tagen. Zu dieser Zeit ist der rechte Defect noch 2:3 mm gross. Nach 122 Tagen (Exitus letalis) rechts noch eine minimale Lücke vorhanden.

Versuch 20 (XXVI).

Linksseitige Sympathicusresection. Defecte wie in Versuch 4. Andauernd starke Hyperämie links. Nach 10 Tagen erscheint der linke Defect kleiner: nach 25 Tagen Durchmesser des Defectes links $1^1/_2$, rechts 5 mm. Völlige Regeneration links in 30 Tagen, zu dieser Zeit hat der rechte Defect noch eine Grösse von 4 : 5 mm. Totaler Verschluss rechts in 99 Tagen.

Versuch 21 (XXVIII).

Linksseitige Sympathicusresection. Defecte wie in Versuch 4. In den ersten Tagen links sehr starke Hyperämie. Nach 13 Tagen linker Defect deutlich kleiner. Die Injection der linken Gefässe lässt nach. Nach 17 Tagen Defect links 5 mm, rechts 7 mm Durchmesser. Die Injection links ist sehr schwach; das Thier ist sehr stark abgemagert. Nach 28 Tagen Defect links $4^1/_2$: 5 mm, rechts 5 : 6 mm. Links ist kaum noch Hyperämie vorhanden. Nach 38 Tagen Defect links 3 : 4 mm, rechts 4 : $4^1/_2$ mm. Nach 65 Tagen beide Defecte gleich gross (1 : $1^1/_2$ mm. Nach 165 Tagen post op. ist jederseits eine minimale Lücke zu constatiren.

Versuch 22 (XXXI).

Linksseitige Sympathicusresection. Defecte wie vorher. Anfangs links sehr starke Hyperämie, nach 6 Tagen etwas nachlassend; links ist der Defectrand ca. $^1/_2$ cm breit stark geröthet und verdickt; rechts zu dieser Zeit noch keine Reaction. Nach 20 Tagen linker Defect bedeutend kleiner, Defectrand bereits völlig mit Epidermis überzogen; rechts auf dem Defectrande festhaftender Schorf, mässige, entzündliche Reaction der Umgebung; eine Verkleinerung des Defectes ist noch nicht eingetreten. 37 Tage: Defect links $2^1/_2$: $3^1/_2$ mm, rechts 7 : 8 mm (Schorf abgefallen). 48 Tage: Defect links $1^1/_2$: 2 mm, rechts 6 : 7 mm. Hyperämie links nur noch sehr gering. 68 Tage: links Defect verheilt, rechts $4^1/_2$: 5 mm. 118 Tage: Exitus letalis (r. Defect 1 : $1^1/_2$ mm).

Versuch 23 (XXXIII).

Exstirpation des linken Gangl. sup. Defecte wie vorher. Enorme Hyperämie des linken Ohres; um den Defect ca. dreimarkstückgrosse, entzündliche Röthung und Schwellung; rechts keine Reaction. Die Hyperämie lässt schon

in den nächsten Tagen nach. Nach 15 Tagen: Defect links 5 : 5 mm, rechts $7\frac{1}{2}$: 8 mm; rechts hat sich unmittelbar am Defectrande ein Abscess gebildet, der allmälig grösser wird (bis zu Erbsengrösse), nach 6 Tagen spontan perforirt. In der nächsten Umgebung des Defectes entstehen multiple, mit ziemlich starker, entzündlicher Reaction einhergehende Abscesse, die in einigen Wochen durch spontane Perforation zur Ausheilung kommen. 21 Tage: Defect links 3 : 4 mm, rechts 5 : $5\frac{1}{2}$ mm. 34 Tage: beiderseits minimale Lücken. 36 Tage: Defecte beiderseits ersetzt.

Versuch 24 (XXXIII).

Exstirpation des linken Gangl. sup. Defecte wie vorher. Links starke Hyperämie, bald nachlassend, nach 18 Tagen nicht mehr zu constatiren. Zu dieser Zeit links vollkommene Epidermisirung des Defectrandes, rechts festhaftender Schorf. 35 Tage: Defect links 5 : $5\frac{1}{2}$ mm, rechts 6 : $8\frac{1}{2}$ mm. 77 Tage: Defect links 4 : 6 mm, rechts $4\frac{1}{2}$: $7\frac{1}{2}$ mm. 126 Tage: Defect links $3\frac{1}{2}$: 6 mm, rechts $3\frac{1}{2}$: $6\frac{1}{2}$ mm. Exitus letalis (von einem Hunde zerrissen).

Versuch 25 (XXXIV).

Linksseitige Sympathicusresection. Defecte wie vorher. Links mässig starke Hyperämie, ca. 30 Tage anhaltend. 14 Tage: Defect links 4 : 5 mm, rechts 8 : 8 mm. 22 Tage: Defect links $2\frac{1}{2}$: 3 mm, rechts $4\frac{1}{2}$: 5 mm. 39 Tage: Defect links 1 : 1 mm, rechts $1\frac{1}{2}$: $2\frac{1}{2}$ mm. 50 Tage: Defect links minimal, rechts 1 : 2 mm. 82 Tage: Beide Defecte ersetzt.

Versuch 26 (II = II der 1. Versuchsreihe).

Nach vollkommener Verheilung kleiner Hautdefecte ($\frac{1}{2}$: $1\frac{1}{2}$ cm) an beiden Ohren hielt die auffallend starke Hyperämie links weiter an. Daher 31 Tage nach erfolgter Sympathicusresection beide Ohren durchlocht. Die starke Hyperämie des linken Ohres hält an. Nach 15 Tagen ist der linke Defect halb so gross wie der rechte. Völlige Regeneration links in 23 Tagen, rechts ist noch nach 45 Tagen (Exitus letalis: von einem Hunde zerrissen) ein kleiner Defect vorhanden.

Von den Thieren dieser Gruppe, welche vor Ablauf der Regeneration eingegangen sind (im ganzen 7), haben nur 2 längere Zeit nach der Operation gelebt, so dass die an ihnen gemachten Beobachtungen hier ebenfalls verwerthet werden können:

Versuch 27 (XXVII).

Links Exstirpation des Gangl. sup. Defecte wie in den vorigen Versuchen. Links mittelstarke Hyperämie, rechts mässige und nur partielle Gefässinjection. Nach 17 Tagen Defect links 5 mm, rechts $6\frac{1}{2}$ mm Durchmesser. Das Thier verfällt sichtlich; die Hyperämie links schwindet. Tod nach 25 Tagen (Kaninchenseuche). Defect links 3 : 5 mm, rechts 6 : 7 mm.

Versuch 28 (XXXV).

Exstirpation des linken Gangl. sup. Defecte wie vorher. Links mittelstarke Hyperämie, nach 14 Tagen geschwunden. Nach 15 Tagen Defect links

6 : 7 mm, rechts 8 : 8 $^1/_2$ mm. Nach 22 Tagen Defect links 5 $^1/_2$: 6 mm, rechts 8 : 8 $^1/_2$ mm. Links ist die vorläufige Heilung, d. h. die Epidermisirung des Defectrandes erfolgt, rechts haftet der Wundschorf noch fest. Tod des Thieres nach 37 Tagen. Defect links 5 : 5 $^1/_2$ mm, rechts 7 : 8 $^1/_2$ mm.

Die übrigen 5 Thiere (XIX, XXI, XXII, XXIII, XXXIV) sind 8, 12, 23, 4, 14 Tage nach der Operation gestorben. Es handelte sich in allen Fällen um junge Thiere, die nach der Operation rasch abmagerten. Die anfängliche Hyperämie war meistens innerhalb der ersten Tage verschwunden. Die Defecte wiesen zur Zeit des Exitus keine Grössenunterschiede auf.

Fassen wir die Einzelbeobachtungen dieser Versuchsreihe zusammen, so gelangen wir zu folgendem Resultat: Die Reaction des Gewebes um den penetrierenden Defect zeigt sich in einer wallartigen Verdickung des Wundrandes und diffuser Röthung der nächsten Umgebung; beide Erscheinungen sind auf der hyperämischen Seite stets stärker ausgeprägt. Die vorläufige Heilung des Defectes (Bildung einer continuirlichen Epidermisschicht um den Defectrand) erfolgt auf dem Ohr der operirten Seite rascher. Was die endgiltige Regeneration d. h. den vollkommenen Schluss der Gewebstücke anlangt, so hält auch diese im allgemeinen mit dem Grade der Hyperämie Schritt, tritt demnach auf der operirten Seite schneller ein.

Die Verkleinerung des Defectes erfolgt übrigens nur selten concentrisch; gewöhnlich findet von der proximalen Seite (Ohrbasis) her ein stürkeres Wachsthum statt als von der distalen (Ohrspitze). Weniger constant, aber doch in vielen Fällen nachweisbar sind Unterschiede in Bezug auf die Verkleinerung von den Seiten her, indem hier von der medialen Seite ein schnelleres Wachsthum als von der lateralen (Ohrrand) erfolgt. Vielfach ist die Verkleinerung von den Seiten her stärker ausgesprochen als von oben und unten, so dass der Defect in die Länge gezogen erscheint (Längsachse des Defectes parallel der Längsachse des Ohres); im weitern Verlauf der Heilung entsteht dann ein schmaler Schlitz, bis auch dieser sich allmählich schliesst. In andern Fällen behält der Defect bis zur endgiltigen Heilung seine runde Form.

Die zeitliche Differenz der totalen Regeneration an beiden Ohren ergiebt sich übersichtlich aus umstehender Tabelle.

Sehen wir von den weitgehenden individuellen Unterschieden in der Heilungsdauer ab, so erfolgt auch in dieser Versuchsreihe der totale Ersatz des Defectes auf der hyperämischen Seite im

Versuch	Grösse der Defecte	Art der Operation (resecirt)	Heilungsdauer in Tagen hyperämische Seite	Heilungsdauer in Tagen normale Seite	Differenz (zu Gunsten d. linken Seite) in Tagen
13	je 1 Defect à $^1/_4$ qcm	Sympath.	33	nach 48 kleiner Defect	mehr als + 15
14	je 2 Defecte à $8^1/_2$ mm Durchmesser	Gangl. sup.	a) 20	a) 44	a) + 24
			nach 45 Tagen: (†) Defecte		b) + ?
			b) minimal	b) 2 mm Durchm.	
15	„	Sympath.	a) 34	a) 60	a) + 26
			b) 40	b) 65	b) + 25
16	je 1 Defect à $8^1/_2$ mm	„	30	42	+ 12
17	„	„	37	86	+ 49
18	„	„	70	62	− 8
19	„	„	54	nach 122 minimaler Defect	mehr als + 68
20	„	„	30	99	+ 69
21	„	„	nach 156 Tagen: (†) beiderseits minimaler Defect		—
22	„	„	68	nach 118 Tagen (†) Defect 1 : $1^1/_2$ mm	mehr als + 50
23	„	Gangl. sup.	36	36	—
24	„	„	nach 126 Tagen: (†) Defecte		—
			$3^1/_2$: 6 mm	$3^1/_2$: $6^1/_2$ mm	
25	„	Sympath.	82	82	—
26	„	„	23	nach 45 Tagen (†) kleiner Defect	mehr als + 22
27	„	Gangl. sup.	nach 25 Tagen: (†) Defecte		+ ?
			3 : 5 mm	6 : 7 mm	
28	„	„	nach 37 Tagen: (†) Defecte		+ ?
			5 : $5^1/_2$ mm	7 : $8^1/_2$ mm	

allgemeinen schneller als auf der normalen; in 3 Fällen allerdings ist die Heilung beiderseits in gleicher Zeit vollendet, in 2 andern wäre sie voraussichtlich gleichzeitig eingetreten, falls die Thiere länger gelebt hätten; in einem Versuche (18) schliesslich ist der totale Ersatz auf der rechten Seite 8 Tage früher erfolgt. Sieht man jedoch die Protocolle der 6 eben erwähnten Versuche durch, so stellt sich heraus, dass auch hier zu Beginn eine schnellere Verkleinerung des linksseitigen Defectes stattgefunden hat. Erst in späteren Stadien tritt eine Verschiebung zu Gunsten der rechten Seite ein.

Es hält die Hyperämie des Kaninchenohres nach Sympathicusdurchschneidung nur relativ kurze Zeit in voller Stärke an (nach Claude-Bernard 15—18 Tage, nach andern Autoren weit kürzere Zeit); das vielfach beobachtete längere Anhalten der Hyperämie

(individuell auch ausserordentlich verschieden) in unseren Versuchen ist vielleicht auf den Reiz, der von dem Defect ausgeht, zu beziehen; über 30 Tage hinaus war jedoch nur in ganz wenigen Fällen (vergl. Versuch 26) ein Andauern der Hyperämie zu constatiren.

Ausgenommen die bereits kurz erwähnten 5 Thiere, die 4—23 Tage nach erfolgter Sympathicusresection eingegangen sind, war in allen Fällen gerade in der ersten Zeit, etwa während der ersten vier Wochen, der Unterschied zwischen linker und rechter Seite am markantesten, oft ausserordentlich frappant. Später, wenn die Hyperämie fast oder ganz zurückgegangen war, schien sogar die linke Seite in Bezug auf die weitere Regeneration gegenüber der rechten zurückzubleiben. Es wäre denkbar, dass auf Grund secundärer Gefässveränderungen (Verdickung der Wandungen), wie sie z. B. von Angelucci[1]) und Cechanowitsch[2]) nach Sympathicusdurchschneidung beschrieben worden sind, eine Verschlechterung der Circulationsverhältnisse und infolgedessen mangelhaftere Regeneration einträte. Noch ein zweiter Umstand muss uns veranlassen, auf den Verlauf der Regeneration einen weit grösseren Werth zu legen als auf die Zeit des endgiltigen Verschlusses. Wie früher erwähnt, wurde der Defect dann als geheilt betrachtet, wenn auch bei durchfallendem Licht nicht mehr die feinste Gewebslücke zu entdecken war. Leider erfolgte aber der Schluss dieser letzten Lücke durchaus nicht mit der Regelmässigkeit wie die vorhergehende Verkleinerung des Defectes. Es kam häufig genug vor, dass z. B. auf einem Ohr nach rascher Verkleinerung des Defectes eine minimale Oeffnung noch Wochen hindurch bestehen blieb; inzwischen verkleinerte sich der mehrere Millimeter grosse Defect der andern Seite immer mehr und mehr und schloss sich eventuell früher als die minimale Lücke der andern Seite. Wollte man sich demnach nur an die Zeit der endgiltigen Heilung halten, wie sie in der Tabelle niedergelegt ist, so müsste man nothwendig zu falschen Vorstellungen über die Schnelligkeit der Regeneration kommen. Die Tabelle hat daher nur beschränkten Werth; das Haupt-

---

[1]) A. Angelucci, Sur les altérations trophiques de l'oeil consécutives à l'exstirpation du ganglion cervical supérieur du sympathique chez les mammifères. Arch. ital. de Biol. XX. 1. 1893. Ref. Schmidt's Jahrb. Bd. 241.

[2]) Cechanowitsch, Ueber den Einfluss der Durchschneidung des Halssympathicus auf die Veränderungen des äusseren Ohres bei Kaninchen und Hunden. Inaug.-Diss. Petersburg (russisch). Ref. Dermatol. Centralbl. I. 1897.

gewicht müssen wir auf den Verlauf der Heilung, wie er aus den Versuchsprotocollen ersichtlich ist, legen.

Bemerkt sei noch, dass die Tendenz zum vollständigen Ersatz des Defectes fast durchweg bestand; nur im Versuch 21 waren noch nach 165 Tagen (Tod des Thieres) beiderseits minimale Lücken vorhanden, im Versuch 19 nach 122 Tagen rechts eine kleine Lücke, im Versuch 22 nach 118 Tagen noch ein Defect von 1 : $1^1/_2$ mm Grösse; die geringste Tendenz zur Heilung zeigte Thier XXXIII (Versuch 24) Defecte nach 59 Tagen links $4^1/_2$:6 mm, rechts 6 : 8 mm; nach 126 Tagen (Exit. let.) links $3^1/_2$: 6 mm, rechts $3^1/_2$: $6^1/_2$ mm.

Wie in der ersten Versuchsreihe fanden auch hier, um etwaigen Einwänden zu begegnen, Kontrollversuche statt. In genau gleicher Weise wie bei den Thieren mit Sympathicusresection wurden bei 6, völlig intacten Thieren an symmetrischen Stellen beider Ohren mittelst Locheisens Defecte von $8^1/_2$ mm Durchmesser gesetzt.

Kontrollversuch 7.

Je ein Defect von $8^1/_2$ mm Durchmesser an beiden Ohren. Nach 3 Tagen beiderseits mässige Verdickung des Wundrandes, geringe Röthung der Umgebung.

11 Tage: Defecte beiderseits etwas verkleinert.
13 „ Wundschorf auf beiden Seiten abgestossen, continuirlicher Epidermisüberzug über die Defecträndcr hergestellt.
17 „ Defect links 6:6 mm, rechts 5:5 mm
32 „ „ „ $2^1/_2$:$3^1/_2$ mm, rechts 2:3 mm
46 „ beiderseits minimaler Defect, der linke etwas kleiner.

Totaler Verschluss links in 53, rechts in 52 Tagen.

Kontrollversuch 8.

Defecte wie vorher. Nach 3 Tagen geringe Reaction, zwischen beiden Seiten kein Unterschied; dasselbe nach 6 Tagen.

17	Tage:	Defect links	$7^1/_2$:$8^1/_2$	mm,	rechts	8:8	mm
32	„	„ „	$5^1/_2$:$7^1/_2$	„	„	6:7	„
46	„	„ „	$3^1/_2$:$5^1/_2$	„	„	4:5	„
53	„	„ „	$3^1/_2$:5	„	„	3:5	„
64	„	„ „	$1^1/_2$:$2^1/_2$	„	„	2:2	„
72	„	„ „	1:$1^1/_2$	„	„	1:2	„
82	„	„ „	1:1	„	„	1:1	„

Endgiltiger Ersatz links in 88, rechts in 92 Tagen.

Kontrollversuch 9.

Defecte wie im Versuch 1. Entzündliche Reaction beiderseits gleich.

14	Tage:	Defect	links	8:8 mm,	rechts	8:8 mm	
32	„	„	„	4:5	„	„	3:4 „
46	„	„	„	$2^1/_2$:4	„	„	$1^1/_2$:$2^1/_2$ mm
64	„	„	„	1:2	„	„	$^1/_2$:1 mm
72	„	„	„	$^1/_2$:$^1/_2$	„	„	$^1/_2$:$^1/_2$ „

Völliger Ersatz links in 91, rechts in 86 Tagen.

Kontrollversuch 10.

Defecte wie im Versuch 1.

8 Tage: beiderseits gleich starke Verdickung und Rötung der Wundränder.

15 „ Wundschorf beiderseits abgefallen, deutliche Verkleinerung der Defecte.

17	„	Defect	links	$5^1/_2$:6 mm,	rechts	6:6 mm	
32	„	„	„	2:4	„	„	$3^1/_2$:$4^1/_2$ mm
46	„	„	„	1:2	„	„	2:2 mm

Schluss des Defectes links in 64, rechts in 65 Tagen.

Kontrollversuch 11.

Defecte wie im Versuch 1. Beiderseits gleiche, geringe Reaction des Wundrandes.

17 Tage: Defect links 8:8 mm, rechts 8:8 mm

32 „ „ „ 6:$6^1/_2$ mm, rechts 6:$6^1/_2$ mm

46 „ Exitus letalis (von einem anderen Thier gebissen). Defecte links 5:6 mm, rechts 5:6 mm.

Kontrollversuch 12.

Defecte wie im Versuch 1. Reaction beiderseits schwach.

17	Tage:	Defect	links	7:$8^1/_2$ mm,	rechts	7:8 mm	
32	„	„	„	$6^1/_2$:7	„	„	$6^1/_2$:7 „
46	„	„	„	$5^1/_2$:7	„	„	$5^1/_2$:7 „
53	„	„	„	$5^1/_2$:$6^1/_2$	„	„	$5^1/_2$:$6^1/_2$ mm
64	„	„	„	5:6	„	„	5:6 „
83	„	„	„	$4^1/_2$:6	„	„	$4^1/_2$:6 „

84 Tage post op. wird das Kontrollthier von einem anderen Thiere sehr erheblich an den Ohren verletzt; der Defect rechts ist bis zum Ohrrand durchgerissen. Das Thier wird zu anderweitigen Versuchen verwandt.

Eine Uebersicht über die Heilungsdauer auf beiden Seiten bietet die umstehende Tabelle.

Für die Kontrollthiere ergiebt sich aus den Versuchsprotocollen ein gleichartiger Verlauf der Heilung an beiden Ohren. Die Reaction des umgebenden Gewebes ist stets gleich stark, in keinem

Fall erreicht sie den Grad, der am hyperämischen Ohr zu beobachten war; die vorläufige Heilung erfolgt zu ungefähr gleicher Zeit. Die Verkleinerung des Defectes endlich schreitet ebenfalls fast ganz gleichmässig auf beiden Seiten fort; von geringen Unterschieden, einmal zu Gunsten der linken, ein ander Mal zu Gunsten der rechten Seite, können wir, da sie sich im weitern Verlauf vielfach ausgleichen, absehen. Was die Art und Weise der Verkleinerung anlangt, die wechselnde Form des Defectes, so erfolgt sie genau so, wie sie bei den Versuchsthieren geschildert worden ist: stärkeres Wachsthum von der proximalen, eventuell auch von der medialen Seite her, Form des Defectes meistens längsoval. Auch die totale Heilungsdauer ist, wie die Tabelle zeigt, im grossen und ganzen auf beiden Seiten gleich.

Kontroll-versuch	Grösse des Defectes	Heilungsdauer in Tagen		Differenz zu Gunsten d. linken Seite in Tagen
		links	rechts	
7	$8^1/_2$ mm Durchm.	53	51	— 2
8	„	88	92	+ 4
9	„	91	86	— 5
10	„	64	65	+ 1
11	„	nach 46 Tagen †		—
	„	Defecte		
	„	5:6 mm	5:6 mm	
12	„	nach 83 Tagen (ausgeschaltet)		—
	„	Defecte		
	„	$4^1/_2$:6 mm	$4^1/_2$:6 mm	

Auf Grund dieser Kontrollversuche können wir Schwankungen der Heilung an demselben Thier ausschliessen. Die grossen Unterschiede in dem Verlauf und der Dauer der Heilung zwischen neurotomirter und normaler Seite gestatten also auch bei dieser Versuchsreihe die gleiche Deutung wie bei der ersten; sie sind wohl auf Rechnung der arteriellen Hyperaemie zu setzen.

An den Narben lassen sich Unterschiede zwischen linker und rechter Seite makroskopisch kaum feststellen; vielleicht dass die Behaarung auf der hyperämischen Seite in einzelnen Fällen etwas stärker ist. Gegen die Umgebung setzt sich die Narbe scharf ab.

In der hierher gehörigen Literatur [Archangelsky[1]), Barth[2]), Peyrand[3]), Ewetzky[4]), Genzmer[5]), Schwalbe[6]) und Sieveking[7])] scheint vor Allem die Annahme Sievekings anfechtbar, dass sich ein Lochdefect am Kaninchenohre vollständig durch Knorpel substituire. Da sich die Defecträndер rasch mit Epithel überziehen, ist vielmehr zu erwarten, dass schliesslich an Stelle des ursprünglichen Loches ein künstlicher, mit Epithel ausgekleideter Canal übrig bleiben müsse. Denn es erscheint unwahrscheinlich, dass das Epithel hier einfach verschwinde und so der Knorpel den Defect ganz durchziehen könne; dieser Vorgang würde der spontanen Heilung einer Lippenfistel gleichkommen. Zur Entscheidung dieser Frage, wurden in 4 Fällen (Versuch 19 [122 Tage], Versuch 20 [102 Tage], Versuch 23 [90 Tage], Kontrollversuch 9 [101 Tag]) Serienschnitte angefertigt. Die excidirten Narben (links wie rechts) wurden in Formol und Sublimat fixirt, in Alcohol gehärtet und in Paraffin gebettet. Es wurden lückenlose Serien geschnitten (Dicke der Schnitte 10—22 μ). Färbung mit Haematoxylin. In allen Fällen (8 Narben) konnte ein Epithelkanal, der die ganze Narbe durchsetzte, nachgewiesen werden. Selbst in Fällen wie Versuch 20, wo der linksseitige Defect seit 72 Tagen geschlossen war, ging ein continuirlicher Epithelkanal, freilich in mannigfachen Windungen, durch die Narbe hindurch. Niemals reicht der neugebildete Knorpel bis an das Epithel heran, vielmehr befindet sich zwischen beiden zellreiches Bindegewebe. Entsprechend dem makroskopischen Befunde (knopfförmige Verdickung im Mittelpunkt der Narbe) ist das Bindegewebe hier besonders reichlich und bildet

---

1) Archangelsky, Ueber die Regeneration des hyalinen Knorpels. Centralbl. f. die med. Wissenschaften. 1868. S. 658,

2) Barth, Dasselbe. 1869. S. 625.

3) Peyrand, Etudes expérimentales sur la régéneration des tissus cartilagineux et osseux. Compt. rend. des séanc. de l'Acad. des scienc. Tom. 84. Paris 1877.

4) Ewetzky, Entzündungsversuche am Knorpel. Untersuchungen aus dem pathol. Institut zu Zürich (Eberth). 3. Heft. 1875.

5) Genzmer, Ueber die Reaction des hyalinen Knorpels auf Entzündungsreize und die Vernarbung von Knorpelwunden nebst einigen Bemerkungen zur Histologie des Hyalinknorpels. Virchow's Archiv. 67. 1876. S. 75.

6) Schwalbe, Knorpelregeneration u. Knorpelwachsthum. Sitzungsberichte der Jenaischen Gesellschaft für Medicin und Naturwissenschaft. 1878. Ref. Canstatt's Jahresbericht. 1878.

7) Sieveking, Beiträge zur Kenntniss des Wachsthums und der Regeneration des Knorpels nach Beobachtungen am Kaninchen- und Mäuseohr. Morpholog. Arbeiten von Schwalbe. Bd. I. 1891—92.

fast immer eine wallartige Auftreibung. Der makroskopisch sichtbare, weisslich durchschimmernde Punkt in der Mitte der Narbe entspricht abgestossenem, verhorntem Epithel im Epithelkanal. In einzelnen Fällen wurde schon bei der Härtung in Alcohol durch Schrumpfung eine Lücke in der Mitte wieder sichtbar. Aus diesen Befunden geht mit Sicherheit hervor, dass die von Sieveking beschriebenen Verhältnisse nur für die peripheren Theile der Narbe gültig sind; Schnitte genau durch die Mitte der Narben gehend, würden auch in seinen Fällen zweifellos das Fortbestehen eines Epithelkanals ergeben haben.

Der Heilungsvorgang im einzelnen wurde an der Hand einiger Präparate, die aus verschiedenen Stadien stammen, verfolgt.

In den ersten Tagen nach der Durchlochung herrschen in dem histologischen Bilde degenerative Vorgänge vor. Die durchtrennte Haut hat sich beiderseits retrahirt, der Knorpel ragt zum Theil frei in den Defect hinein. Dieser Theil des Knorpels verfällt der Nekrose; auch von den anderen Geweben gehen wohl mit unter dem Einfluss von Bakterien kleinere Partieen zu Grunde. Die ersten deutlichen Regenerationsprocesse zeigt das Epithel; in dicker, mächtig gewucherter Schicht schiebt es sich über den Defectrand.

Die Zeit, in der dies geschieht, ist verschieden, sicher auch abhängig von dem allgemeinen Kräftezustand des Thieres. Das subcutane Gewebe wird zellig infiltrirt und zeigt stark erweiterte Gefässe. Interessant ist die Reaction von Seiten des Knorpels. Ob die Veränderungen in der dem Defect zunächst gelegenen, hellen Knorpelzone als regenerative Vorgänge aufzufassen sind, scheint zweifelhaft. Die Zellen und namentlich die Zellkerne erscheinen wohl vermehrt, jedoch beruht dies wahrscheinlich nur auf einem besseren Sichtbarwerden infolge der schwächeren Tinction der Grundsubstanz. Eine Vermehrung der Kerne weist das Perichondrium auf; in späteren Stadien schiebt es sich über den Knorpelrand und bildet neuen Knorpel. Am alten Knorpel ist zu dieser Zeit eine helle Zone gewöhnlich nicht mehr zu constatiren.

Die mikroskopische Untersuchung von Präparaten aus einer Zeit, in der sich die Defecte schon völlig geschlossen hatten, lieferte zusammengefasst folgende Resultate: Die Haut zeigte im Bereiche der Narbe vielfach dickeres Epithel als in der Umgebung, zahlreiche Epitheleinsenkungen und Epithelcysten, Papillen und

papilläre Wucherungen, Complexe von Haaren und Drüsen; stärkere Pigmentirung; der alte Knorpel weist keine Veränderung auf, ist stets scharf abgegrenzt gegen den neugebildeten. Letzterer entsteht durch Wucherung seitens des Perichondriums. Dessen Zellen wandeln sich zu Knorpelzellen um; um diese entsteht die Grundsubstanz. Der junge Knorpel ist von sehr variabler Dicke und Ausdehnung, zellreich, vielfach von Gefässen durchbrochen; die Grundsubstanz zeigt oft deutlich faserige Structur. Das Wachsthum des jungen Knorpels erfolgt nicht gleichmässig von allen Seiten her, zweifellos von der Ohrbasis aus stärker wie von der Spitze (vergl. den makroskopischen Befund), bisweilen auch von der medialen Seite her etwas stärker als von der lateralen. Vielleicht hängt diese eigenthümliche Art der Regeneration mit der Gefässversorgung zusammen. Die dem Defect zugekehrte Kante des neuen Knorpels bildet keine ebenmässige, kreisförmige Linie, sondern zeigt vielfach Vorsprünge und Zacken.

Ob zwischen hyperämischem und normalem Ohr Unterschiede im Grad der Knorpelregeneration bestehen, bleibe dahingestellt. Wohl war in einigen Fällen die Knorpelneubildung links bedeutend stärker; in andern jedoch war sie beiderseits gleich oder gar auf der rechten Seite ausgedehnter.

Bei etwa der Hälfte der eben beschriebenen Präparate wurden gleichzeitig die Gefässe (Mittelarterie, Randvene) untersucht; Veränderungen, wie sie Angelucci und Cechanowitsch (s. o.) erwähnen, konnten nicht konstatirt werden.

Bei einem Thier (Thier V, Versuch 17) wurde 6 Wochen nach erfolgter Sympathicusresection — die Hyperämie war ausserordentlich stark und anhaltend — eine Vergrösserung des linken Ohres bemerkt. Sie war eine so auffällige (genaue Maasse siehe Protocolle), dass, hätte sie schon vor der Operation bestanden, sie nicht unbemerkt geblieben wäre. Eine mikroskopische Untersuchung konnte leider nicht vorgenommen werden. Bei einem zweiten Thier (Thier VI, Versuch 18) kam es neben der Grössenzunahme zu einer erheblichen Verdickung des neurotomirten Ohres; leider fehlen hier, wie schon bemerkt, genaue Messungen.

Bei den übrigen Versuchsthieren wurde eine bemerkenswerthe Grössenzunahme des neurotomirten Ohres nicht beobachtet.

Von den beiden, in vorstehender Arbeit angewandten Versuchs-

arten — Heilung von Oberflächen- und Lochdefecten — scheint mir die zweite im allgemeinen geeigneter, sichere Vergleiche anzustellen. Bei den Oberflächendefecten können unbeabsichtigte Verletzungen des Perichondriums oder Infectionen, die bei den grossen Wundflächen leichter zu Stande kommen als bei einem scharfen Lochrande, und schliesslich auch starke Schrumpfungen der Umgebung den Vergleich erschweren. Bei den Locheisendefecten überhäutet sich der Defectrand schnell, und von diesem Zeitpunkt an sind solche zufälligen Complicationen ausgeschlossen, demnach die äusseren Bedingungen für beide Seiten gleich.

Gerade in der zweiten Versuchsreihe ist, wenigstens in der ersten Zeit, die schnellere Verkleinerung des Defects auf der hyperaemischen Seite fast ausnahmslos ganz deutlich. Es sei nochmals betont, dass der grössere Werth auf den Verlauf des Defectersatzes zu legen ist; die Differenzen in seiner Gesammtdauer zwischen operirter und nicht operirter Seite erscheinen manchmal klein, weil eben mit dem Nachlassen der Hyperaemie der Defect der neurotomirten Seite sich nicht mehr schneller verkleinert.

Da bei der Durchschneidung des Halssympathicus für das Kaninchenohr nach unserer jetzigen Kenntniss nur die vasomotorischen Fasern in Betracht kommen, darf man unter Berücksichtigung der erwähnten Einschränkungen meines Erachtens aus den Versuchen schliessen, dass der schnellere Defectersatz auf der Seite der Sympathicusresection auf der durch diese hervorgerufenen arteriellen Hyperaemie beruht.

Am Schlusse sei es mir gestattet, meinem hochverehrten Lehrer, Herrn Professor Dr. Freiherrn von Eiselsberg, für die Anregung zu dieser Arbeit sowie für das stete Interesse an derselben meinen wärmsten Dank auszusprechen.

Herrn Privatdocenten Dr. Prutz bin ich für liebenswürdigen Beistand bei der Abfassung der Arbeit, vor allem auch bei der Deutung der mikroskopischen Befunde, zu grossem Danke verpflichtet.

IX.

(Aus der chirurgischen Abtheilung des St. Hedwigs-Krankenhauses. — Director: Prof. Dr. Rotter.)

Erfahrungen über die chronische recidivirende Perityphlitis auf Grund von 200 Radicaloperationen.

Von

Dr. Jos. Koch,

Assistenzarzt.

Auf dem Chirurgencongress 1901 wurde die Frage der Perityphlitis wieder von Neuem aufgerollt, nachdem sie auf dem Congress von 1899 in ihren Hauptfragen gelöst zu sein schien. Hatten die Wortführer von 1899 wie Rotter, Körte, Kümmell als Chirurgen, Renvers vom Standpunkte des Internisten der sog. individualisirenden Behandlung der Perityphlitis das Wort geredet, und sich selbst Sonnenburg auf einen conservativeren Standpunkt gestellt, so wurde auf dem Congress von 1901 von Sprengel, Rehn und Riese die radicale Ansicht der frühzeitigen Operation eines jeden perityphlitischen Anfalles mit Nachdruck vertreten.

Selbst die bisher von den meisten Chirurgen so sehr empfohlene Radicaloperation im fieberfreien Intervall schien durch die Ausführungen Sprengel's stark erschüttert zu sein; sie hatte allgemein bis dahin als eine der Operation im Anfall gegenüber ungefährliche und segensreiche gegolten. Mit Recht mussten daher die Ausführungen und die Ziffern Sprengel's und Kehr's auffallen, insofern als sie bei schweren Fällen von recidivirender Perityphlitis eine Mortalität von 10 pCt. zu verzeichnen hatten. Auch Riese hält die Gefahr der Operation im Intervall je nach der Hoch-

gradigkeit der Verwachsungen für eine sehr verschiedene. Sprengel möchte sich auf Grund seiner und der Erfahrungen anderer Chirurgen entschieden für die Anschauung aussprechen, „dass die Intervalloperationen bei den schweren Appendicitisfällen zu den ernstesten Abdominaloperationen gehören kann.“ Verhält es sich wirklich so, so würde nach Sprengel ein wesentliches Bedenken gegen die Frühoperation wegfallen, die Indicationen für die Radicaloperationen wären zu ändern. Wir glauben nun zwar nicht, dass die Ausführungen der Vertreter der radicaleren Richtung des diesjährigen Congresses einen Umschwung in den Ansichten der Theilnehmer über die Behandlung der Perityphlitis herbeigeführt haben, besonders nicht bei denen, die selbst Anhänger der individualisirenden Behandlung über zahlreiche Beobachtungen verfügen, und deren Operationsresultate die besten sind.

Es gehört nun nicht zu meiner Aufgabe, noch einmal hier die Indicationen der acuten Perityphlitis, wie sie bei uns im St. Hedwigkrankenhaus an einem reichen Materiale erprobt sind, genauer zu präzisiren. Das ist bereits von Herrn Prof. Rotter öfter in seinen verschiedenen Publicationen über Perityphlitis geschehen. Meine Aufgabe ist vielmehr, die Erfahrungen und Resultate sämtlicher Radicaloperationen der Perityphlitis, die im St. Hedwigkrankenhause vom Jahre 1896 an von Herrn Prof. Rotter und seinen Assistenten ausgeführt sind, unterschiedslos, ob leichte oder schwere Fälle, zu schildern. Wir glauben umsomehr dazu Veranlassung zu haben, da es einerseits ein reiches Material von 200 Fällen ist, anderseits die Resultate im Gegensatz zu denen anderer Chirurgen bei einer Mortalität von 0,5 pCt. als sehr günstige bezeichnet werden müssen. Weiterhin ergaben sich beim Studium der chronischen Perityphlitis einige neue Beobachtungen, z. B. über Spontanheilungen, die nicht ohne allgemeines Interesse sein dürften.

Während die Indicationen des acuten Anfalles dieselben geblieben, wie sie Prof. Rotter in seiner Arbeit „Ueber Perityphlitis auf Grund von 213 im St. Hedwigskrankenhaus zu Berlin behandelten Fällen“ (Festschrift 1896) niedergelegt hat, sind dieselben im Laufe der Jahre zu Gunsten der Radicaloperation wesentlich geändert worden. In der oben citirten Arbeit verlangt Rotter, bevor er zur Radicaloperation schreitet, 3 Anfälle oder, wenn nach einem überstandenen Anfall eine dauernde Empfindlichkeit oder

Reizbarkeit des Wurmfortsatzes zurückbleibt, seit 2 Jahren ist die Praxis folgende, dass allen jugendlichen Patienten schon nach einem Anfall die Radicaloperation vorgeschlagen wird, mit der sich die Patienten auch meist einverstanden erklären. Wir werden auf die Indicationen der Radicaloperationen noch später einzugehen haben.

Infolge dieser weiter gesteckten Indicationen haben auch die Radicaloperationen in den letzten Jahren an Zahl zugenommen, während 1896 nur 6, 1897 15, 1898 19 Radicaloperationen ausgeführt wurden, belief sich die Zahl derselben im Jahre 1899 auf 40, 1900 auf 45, 1901 bis Februar 1902 auf 75 Operationen, also im Ganzen 200 vom 1. Januar 1896 bis 1. Februar 1902.

Die grössereu Zahlenreihen der letzten Jahre sind jedoch nicht ausschliesslich auf die erweiterten Indicationen zurückzuführen: viel trägt vielmehr auch der Umstand dazu bei, dass die praktischen Aerzte Berlins in den letzten Jahren mehr und mehr das Wesen der chronischen Perityphlitis erkannt, und dass von ihnen mit Vorliebe derartige Patienten der chirurgischen Abtheilung des St. Hedwigkrankenhauses überwiesen werden.

Unter den 200 Fällen befinden sich 96 Männer, 104 Frauen; dem Alter nach vertheilen sich die Geschlechter folgendermaassen:

	männlich	weiblich
1—5 Jahre . . .	0	1
5—10 „ . . .	1	3
10—20 „ . . .	26	20
20—30 „ . . .	37	50
30—40 „ . . .	18	22
40—50 „ . . .	11	4
50—60 „ . . .	3	4

Die Radicaloperation wurde ausgeführt nach

dem 1. Anfall	bei	36	Männern;	34 Frauen
„ 2. „	„	20	„	24 „
„ 3. „	„	14	„	15 „
„ 4. „	„	6	„	7 „
„ 5. „	„	7	„	6 „
nach dem 6. Anfall und mehr	„	11	„	8 „
nur chronische Beschwerden hatten				10 „

Von diesen 200 radical operirten Fällen sind 58 mehr oder weniger lange Zeit vorher operirt worden. 46 Mal sass der Abscess

an typischer Stelle, und zwar bei 29 Männern, 17 Frauen. In 5 Fällen wurde ein solitärer Douglasabscess eröffnet; bei 3 Männern und 1 Frau gleichzeitig ein Douglasabscess und ein Abscess an typischer Stelle. 1 Mal wurde vom Damm auf den Douglasabscess eingegangen. Bemerkenswerth ist der Fall Scharf. Nach Spaltung eines grossen, bis in die Lumbalgegend reichenden Abscesses fieberte der Pat. weiter, bis endlich ein präsacraler Abscess vom Mastdarm aus diagnosticirt und nach Rotter operirt wurde.

Ueber die voraufgegangenen Anfälle bezw. chronischen Beschwerden machen die Krankengeschichten fast durchweg genaue Angaben. Die Publicationen der letzten Jahre über die chronische Perityphlitis haben ja das klinische Bild im Grossen und Ganzen geklärt und dem Verständniss näher gebracht. Auch unsere Krankengeschichten entrollen vor dem geistigen Auge des Beobachters manche characteristischen Krankheitsbilder. Aus den uns noch vor wenigen Jahren unklaren Symptomen der Patienten über hin und wieder auftretende Leib- und Magenschmerzen, Klagen über unregelmässige Verdauung, über Obstipation und Durchfall, einem bei anstrengenden Arbeiten auftretenden schmerzhaften Druckgefühl in der Blinddarmgegend, haben wir im Laufe der letzten Zeit allmälig gelernt, einen festen Kern herauszuschälen.

Im allgemeinen kehren in der Anamnese der recidivirenden Perityphlitis 3 bestimmte Gruppen fast regelmässig wieder. Zur ersten gehören die Fälle, deren hervorstechendsten Symptome die mehr oder minder acuten Anfälle sind. Unter Fieber, Tumor und Schmerzhaftigkeit kommt es zum richtigen perityphlitischen Anfall, Zahl und Dauer der Anfälle kann sehr verschieden sein; aber in der Zwischenzeit fühlen sich die Patienten vollkommen gesund, bis ein neuer Anfall sie wieder auf das Krankenlager wirft. Unter diese Gruppe fällt die überwiegende Mehrzahl unserer Patienten, nämlich 86 Männer und 88 Frauen.

Die zweite bilden Fälle, wo ebenfalls acute Anfälle auftreten, in der Zwischenzeit, manchmal aber schon nach dem ersten Anfall chronische Beschwerden recht verschiedener Art das Krankheitsbild beherrschen. Die Zahlen dieser Gruppe sind bedeutend kleiner, nach dem Geschlecht vertheilen sie sich auf 13 Männer, 29 Frauen.

Bei der dritten Gruppe unserer Fälle endlich, die nur 10 Frauen aufweist, fehlen die acuten Anfälle ganz; das Krankheitsbild ist

wenig characteristisch, chronische Beschwerden mannigfacher Art bilden die Hauptklagen dieser Patienten, die sich vollkommen decken mit den Klagen der Patienten von Gruppe II, die nach den Anfällen ebenfalls an chronischen Beschwerden zu leiden haben. Da wir häufiger in der Lage uns befanden, auf diese Beschwerden hin zum Messer zu greifen, lohnt es sich wohl, etwas genauer auf sie einzugehen.

Was zunächst die Anamnese betrifft, die man bei diesen Patienten aufnimmt, so findet sich in unseren Krankengeschichten als eine der gewöhnlichsten Klagen die Angaben über eine mehr oder minder grosse Empfiindlichkeit in der Blinddarmgegend, über hin und wieder auftretende kolikartige Schmerzen eben dort; die Schmerzen steigern sich gewöhnlich beim Gehen, bei längerem Stehen oder Treppensteigen und anderen heftigen Bewegungen; sie werden geschildert als ein dumpfes Druckgefühl oder als heftige Stiche, in einigen Krankengeschichten finden sich weiterhin Angaben über öfter auftretende Schmerzen im ganzen Bauch, die ihren Ausgang von der rechten Unterbauchgegend nehmen. Als ein weiteres Symptom kehrt die Angabe über mangelhaften Stuhl, besonders über Obstipation auffällig häufig wieder. Wir sind diesen Angaben genauer nachgegangen und haben gefunden, dass fasst ein Drittel unserer Patienten über trägen Stuhlgang und starke Verstopfung klagte, sodass manche ihre Zuflucht zu Abführmitteln nahmen. Bei einigen dieser Patienten wechselte Verstopfung mit Durchfall; war der Stuhl mehrere Tage angehalten gewesen; so traten plötzlich dünne Stühle mit Leibschmerzen ein, worauf wiederum Obstipation einsetzte. Dass diese mangelhaften Stuhlverhältnisse secundär auf die Function anderer Organe ungünstig wirken mussten, ist klar. Characteristisch ist die Krankengeschichte einer Patientin (Schweitzer), die diesen Zustand treffend schildert. Seit 3 Jahren traten anfallsweise, ohne dass es jedoch zu einem richtigen perityphlitischen Anfall gekommen wäre, in der rechten Unterbauchgegend Schmerzen auf; dabei litt sie fortwährend an Verstopfung, die mit Abführmitteln bekämpft wurde. Allmälig gesellten sich auch Magenstörungen, häufiges Aufstossen, Uebelkeit und Appetitlosigkeit, Rumoren im Leib hinzu; sie fühlte sich dabei nie recht gesund und magerte in den letzten Jahren ersichtlich ab.

Beachtung verdienen ferner die nervösen und psychischen

Störungen der Patienten als eine Folge dieser Zustände. Ohnehin reizbare Naturen werden stark nervös; in ungefähr 10 Fällen findet sich die Angabe, Patient resp. Patientin ist „stark nervös, leidet an hochgradiger Nervosität, macht einen durchaus hysterischen Eindruck". Ein Beispiel hierfür ist der Fall Kreuzberger, der mit Massage und Galvanisation längere Zeit erfolglos behandelt worden ist, bis die Entfernung des tuberculösen Appendix die Beschwerden beseitigte. Es lässt sich nicht leugnen, dass solchen Patienten manchmal mit der Diagnose der Neurasthenie bezw. Hysterie Unrecht geschah; dass dies wirklich der Fall war, zeigte das Wohlbefinden der Patienten nach Beseitigung der krankmachenden Ursache durch die Radicaloperation.

Wie steht es nun mit dem objectiven Befunde im fieberfreien Stadium? Abgesehen von 58 Fällen, die während eines perityphlitischen Anfalles operirt und sich später der Radicaloperation unterzogen, konnten wir bei den übrigen nicht operirten verschiedene wechselnde Befunde erheben. In etwa 27 Fällen war die Gegend des Mac-Burney'schen Punktes nur leicht druckempfindlich, bei 15 anderen fühlte man einen kleinen fingerdicken Strang oder eine umschriebene schmerzhafte Resistenz, bei einem Patienten einen faustgrossen, scharf begrenzten Tumor (Fall Breitsprecher) oder einen Tumor von der Grösse eines Gänseeies (Fall Wilke). In einer Reihe von Fällen wurde jedoch auch operirt, wo der lokale Befund ein vollkommen negativer war. Hier entschied gewöhnlich die Anamnese über voraufgegangene perityphlitische Anfälle, oder die Angaben über chronische Beschwerden, wie sie oben geschildert sind.

Es würde uns zu weit führen, wenn wir noch genauere Angaben über die Zeit und Dauer des Leidens der Patienten machen wollten, nur soviel sei bemerkt, dass durch die Radicaloperation in manchen Fällen ein Jahrzehnte langes Leiden beendet wurde. Patienten, die Jahre hindurch nie recht ihres Lebens froh geworden, die sich nie recht gesund fühlten, sich nicht getrauten, alle Speisen und Getränke zu sich zu nehmen, und allmälig nervös wurden, fühlten sich nach der Operation wie neugeboren und wurden gesund ihrem Beruf zurückgegeben, den sie nur mangelhaft und mit Unterbrechungen ausüben konnten. Ueber die Dauerresultate der Radicaloperation soll weiter unten noch gesprochen

werden. Sie liefern den besten Beweis, dass die Radicaloperation einen zweckmässigen und segensreichen Eingriff darstellt.

An dieser Stelle soll auch die Differentialdiagnose zwischen chronischer Perityphlitis und pathologischen Zuständen der weiblichen Sexualorgane besprochen werden. Auf Grund unserer Beobachtungen wissen wir, dass Erkrankungen der Adnexorgane neben bestehender chronischer Perityphlitis ein relativ häufiges Vorkommniss sind, die Diagnose aber manchmal keine leichte ist. Im Ganzen verfügen wir über 18 Fälle, bei denen neben bestehender Perityphlitis pathologische Zustände der Adnexorgane vorhanden waren, und zwar war sie:

6 Mal complicirt mit Pyo- resp. Hydrosalpinx
1 „ „ „ Haematosalpinx
4 „ bestanden Verwachsungen zwischen dem erkrankten Appendix und den rechten Adnexen
5 „ lag eine cystische Degeneration der Ovarien vor.

In den Fällen von entzündlichen Adnexerkrankungen, wo ein pathologischer Befund bei der bimanuellen Untersuchung erhoben werden konnte, dabei aber ein oder mehrere perityphlitische Anfälle voraufgegangen waren, war die Differentialdiagnose meistens nicht schwer. Der objective Befund der Genitalien, die Anamnese über voraufgegangene Gonorrhoe, die Störungen bei der Menstruation sprachen für eine entzündliche Adnexerkrankuug, die perityphlitischen Anfälle für einen pathologisch veränderten Appendix. In allen 6 Fällen bestätigte die Operation den klinischen Befund, alle wurden geheilt.

Die Verwachsungen zwischen Wurmfortsatz und rechten Adnexen wurden in allen 4 Fällen erst bei der Operation constatirt. Beschwerden, die auf eine Erkrankung der Adnexe hinwiesen, waren hier nicht vorhanden, wohl aber solche einer chronischen Perityphlitis, nämlich Schmerzhaftigkeit am Mac-Burney'schen Punkt, oder ein kleiner fingerdicker Tumor. Ein Fall (Doerfer) verdient eine grössere Beachtung. Vor $2^1/_2$ Jahren wurde zum ersten Male ein perityphlitischer Abscess eröffnet, ein zweiter mehrwöchentlicher Anfall ging ohne Operation vorüber. Einige Monate später musste wiederum ein Abscess eröffnet werden, da die Patientin dabei im 4. Monat gravide war, wurde die Operation Loco typico unter Cocainanaesthesie vorgenommen, 7 Tage später

in leichter Chloroformnarkose ein zweiter 200 ccm stark stinkenden Eiters enthaltender Abscess eröffnet, ein Tag darauf war der Abort im Gange, und es wurde ein 4—5 Monate alter Foetus ausgestossen. Die Patientin überstand alle Eingriffe gut, sodass 4 Wochen später die Radicaloperation ausgeführt werden konnte. Dabei fand sich, dass Coecum und Wurmfortsatz mit der rechten Tube und Ovarium verwachsen, der Processus aber vollkommen oblitterirt war.

Grössere Schwierigkeiten in der Differentialdiagnose boten die 5 Fälle, wo eine chronische Perityphlitis mit einer Salpingo-Oophoritis bezw. Cystovarium complicirt war. In dem Fall Kühn, die wegen einer acuten Perityphlitis auf der inneren Station des Krankenhauses behandelt worden war, fand sich bei der Operation eine cystische Degeneration des rechten Ovariums, links eine Salpingitis. Beschwerden von Seiten des Genitalapparates waren nicht vorhanden, auch fehlte jeder locale Befund in der Blinddarmgegend. Die Operation wurde nur deshalb ausgeführt, weil 2 sichere Anfälle von Perityphlitis voraufgegangen waren.

Ueber sehr heftige menstruale Beschwerden klagte dagegen die Patientin Garzcarek. Alle 5—6 Wochen traten die Menses ein, vor denselben bestanden äusserst heftige Leibschmerzen, bimanuell konnte eine Vergrösserung und Druckempfindlichkeit des rechten Ovariums, in der Coecalgegend eine Schmerzempfindlichkeit am Mac-Burney'schen Punkt constatirt werden. Die Operation ergab sowohl eine cystische Degeneration des rechten Ovariums, wie einen chronischen Catarrh des Wurmfortsatzes.

Eine dritte stark hysterische Patientin (Huck) war vom behandelnden Arzt zur Radicaloperation hereingeschickt. Aus der Anamnese konnten wir mit Sicherheit nichts über einen perityphlitischen Anfall erfahren, ausser einer Druckempfindlichkeit Loco typico kein objectiver Befund. Durch Laparotomie (Schnitt am äusseren Rande des Rectus) wurde die Gallenblase revidirt, die gesund war, ferner das cystisch degenerirte Ovarium und endlich der Processus vermiformis entfernt. Er war vollkommen obliterirt. Dieser Befund bewies, dass thatsächlich eine Perityphlitis voraufgegangen, dass sie spontan geheilt, mithin die Beschwerden der Patientin nicht auf den kranken Processus, sondern auf die Ovarialaffection bezogen werden konnten. Aber auch nach der

Operation klagte diese Patientin über dieselben Beschwerden wie vorher, sie waren offenbar hysterischer Natur.

An diese Fälle von chronischer Perityphlitis reihen sich zwei weitere Fälle, wo dieselben mit Cystomen complicirt waren. Die eine Patientin (Grünbaum), deren Menses stets unregelmässig und mit ungewöhnlichen Schmerzen verbunden waren, litt an kneifenden Schmerzen in der rechten Seite, an einer leichten Druckempfindlichkeit Loco typico. Anfälle von Blinddarmentzündung waren nicht voraufgegangen, dagegen konnte bei der bimanuellen Untersuchung ein klein hühnereigrosser Tumor nachgewiesen werden. Dieser Tumor stellte sich als eine an der Hinterseite des Ligamentum latum gelegene Cyste mit wasserklarem Inhalt heraus, die breit mit dem Rectum und dem Appendix verwachsen war. Der Appendix erwies sich ebenfalls als pathologisch, neben einem chronischen Catarrh der Schleimhaut war er 1 cm vor dem distalen Ende stenosirt. Hier lag also eine chronische Erkrankung des Appendix vor, ohne dass ein typischer Anfall vorausgegangen wäre.

In einem einzigen sehr lehrreichen Falle (Krawcick) wurde von uns eine chronische Perityphlitis mit einer Pelveoperitonitis verwechselt. Ungefähr 1 Jahr vor ihrer Aufnahme hatte die 31 Jahre alte Patientin, die bereits 4 Kinder geboren hatte, einen Partus durchgemacht. Seit dieser Zeit kränkelte sie, die Regel war vollkommen weggeblieben, dagegen traten zur Zeit der Menses ausserordentlich heftige Kreuzschmerzen auf, die sich hauptsächlich in der linken Seite lokalisirten. Die bimanuelle Untersuchung constatirte eine starke Druckempfindlichkeit der Adnexe, ferner leichte Verwachsungen, die bei Zerrung der Patientin Schmerzen verursachten. Auf Wunsch der Patientin, die vollkommen arbeitsunfähig war, entschlossen wir uns zur Laparotomie in der Medianlinie, die ein merkwürdiges Resultat ergab. Die Genitalien waren intakt, dagegen reichte der sehr lange Processus, dessen Ende aufgetrieben und ein Empyem darstellte, tief ins kleine Becken herunter. Es handelte sich also nicht um eine Pelviperitonitis, sondern um eine chronische Perityphlitis. Durch die eigenthümliche Lage, wie die pathologischen Veränderungen der Schleimhaut des Wurmfortsatzes liessen sich nunmehr die Beschwerden der Patientin wohl erklären. Sie blieb von dieser Zeit an dauernd beschwerdefrei.

Die gleichzeitige Entfernung des Processus und die Alexander-Adam'sche Operation wegen Retroflexio uteri haben wir zweimal ausgeführt, die Diagnose der Retroflexio war ja eine einfache, schwieriger war die Frage bei Fall Schulz, ob die Beschwerden Magenschmerzen, Schmerzen in der rechten Unterbauchseite auf sie zu beziehen waren. Der objective Befund, starke Schmerzhaftigkeit in der Ileocoecalgegend, die Anamnese, die 2 leichte Anfälle vermuten liess, entschied die Diagnose einer gleichzeitig bestehenden chronischen Perityphlitis, und sie fand bei der Operation ihre Bestätigung.

Von anderen pathologischen Zuständen der Bauchorgane kommen in differentialdiagnostischer Hinsicht mit der chronischen Perityphlitis weiterhin Erkrankungen der Gallenwege in Betracht. Auf die Schwierigkeiten bei der Differentialdiagnose haben schon andere Beobachter aufmerksam gemacht, und die mitgetheilten Fälle zeigen, dass es zuweilen recht schwer ist, beide Bilder zu trennen.

Der erste Fall (Schmidt, Emma) von den 3 Fällen, die hierher gehören, bot keine besonderen Schwierigkeiten. Eine sorgfältige Anamnese stellte fest, dass seit 5 Jahren 2 Anfälle von Perityphlitis voraufgegangen waren, und zwar stets während einer bestehenden Gravidität, aber während bei den beiden ersten Anfällen der Sitz der Schmerzen die Blinddarmgegend war, lokalisirten sie sich beim dritten Anfall in der Lebergegend. Nach Verlauf eines Jahres wurden diese Anfälle häufiger, sie traten fast immer zur Zeit der Menses auf, die Schmerzen unter dem rechten Leberrand strahlten nach den Schulterblättern aus, dabei bestand Erbrechen von grünlichen Massen, kein Icterus, aber stets Verstopfung. Auf Grund dieser Anamnese, die sowohl auf eine Gallenblase, wie auf eine chronische Perityphlitis schliessen liess, wurde operirt. Beide Organe waren in der That krank, in der Gallenblase, bezw. im Ductus cysticus steckten 3 haselnussgrosse Steine, während der Processus 3 Kothsteine und die Zeichen eines chronischen Catarrhes aufwies. In derselben Sitzung wurde bei der Patientin noch eine Schenkelhernie nach Bassini operirt. Die Heilung verlief ohne Störung, die Patientin wurde beschwerdefrei entlassen.

Ein durchaus unklares Krankheitsbild bot eine andere Patientin (Nickel), bei der ausser der Resection des Processus eine Chole-

cystostomie gemacht wurde. Hier waren seit 2 Jahren 3 perityphlitische Anfälle voraufgegangen; wegen Schmerzen in der rechten Seite mit hin und wieder auftretendem Erbrechen, Fieber ohne lokalen Befund, war sie 6 Wochen auf der Inneren Station behandelt worden, als plötzlich auftretende heftige Schmerzen der Gallenblasegegend mit galligem Erbrechen und Auftreibung des Leibes die Möglichkeit einer Erkrankung der Gallenblase nahelegten. Sicher pathologisch verändert war der Processus, der 4 Kothsteine und einen chronischen Catarrh zeigte. Der Befund der Gallenblase aber, die keine Steine enthielt, war zweifelhaft. Als 6 Wochen später die Gallenfistel sich geschlossen, und die Patientin das Krankenhaus verlassen sollte, wurde sie wieder von heftigen Schmerzanfällen, galligem Erbrechen, Temperaturen über 40° befallen. Aber alle diese Anfälle und Temperatursteigerungen konnten als simulirt nachgewiesen werden; auch nach dem Verlassen des Krankenhauses hat die Patientin den behandelnden Arzt in gleicher Weise hinter's Licht zu führen versucht.

Um eine Fehldiagnose handelt es sich in einem 3. Fall (Klein). Er zeigt, dass eine chronische Perityphlitis eine Cholelithiasis vortäuschen, und wie schwierig die Trennung beider Krankheiten unter Umständen sein kann. Die 48jähr. Patientin hatte bereits mehrere Anfälle von Perityphlitis durchgemacht. In dem letzten Jahre waren aber so intensive Schmerzanfälle in der rechten Bauchgegend mit ausstrahlenden Schmerzen in die rechte Schulter, mit galligem Erbrechen und angeblich auch Icterus aufgetreten, sodass wir trotz des objectiven Befundes einer Schmerzhaftigkeit am Mac-Burney'schen Punkte die Diagnose einer Cholelithiasis stellten. Der eigenartige Befund, den der Processus darbot, das normale Verhalten der Gallenblase erklärte die heftigen Kolikanfälle als vom Processus ausgehend. Derselbe stellte ein in Adhäsionen eingebettetes kugliges Empyem mit spitzwinkliger Knickung dar.

Bei der Operation zur Resection des Wurmfortsatzes benutzen wir, wie die meisten Chirurgen, zur Eröffnung der Bauchhöhle einen Schnitt ungefähr 2 Querfinger medialwärts von der Spina sup. ossia ilei, welche den Schnitt gewöhnlich halbirt. Der Schnitt durchtrennt die Haut, Fascie musc. obl. ext. et int. Musc. trans. und das Peritoneum. Hat man die freie Bauchhöhle er-

öffnet, so liegt gewöhnlich das Coecum vor, man erkennt es mit Leichtigkeit an den 3 Taenien. Das Aufsuchen des Processus gestaltet sich manchmal einfach, indem der Wurmfortsatz sich sofort dem Auge darbietet, kann aber auch mit grossen Schwierigkeiten verknüpft sein. Wir orientiren uns in der Weise, dass wir die Einmündungsstelle des Dünndarms in das Coecum aufsuchen. Ihr gegenüber findet man den Abgang des Processus vermiformis. Das Coecum wird nun aus der Wunde herausgehoben, die freie Bauchhöhle mit Gazetüchern sorgfältig abgestopft und der vorliegende Theil des Coecums mit Tupfern geschützt. Unmittelbar an seinem Uebergang ins Coecum wird der Processus mit einem gewöhnlichen Schieber abgeklemmt, nachdem vorher das Mesenteriolum, je nach seiner Länge mit 1—3 Catgutfäden unterbunden und mit der Scheere durchtrennt ist. Peripher von dem ersten Schieber wird nun ein zweiter Schieber angelegt, sodass zwischen beiden ein kleiner Zwischenraum besteht. In diesem wird der Processus mit dem rothglühenden Thermokauter durchtrennt, die Oberfläche des Stumpfes sorgfältig verschorft, und etwa noch hervorquellendes Secret mit kleinen Tupfern, die nach einmaligem Gebrauch sofort weggeworfen werden, abgetupft. Es erfolgt jetzt auf dem peripher noch liegenden Schieber der Verschluss des Appendixstumpfes durch Naht mit einem dünnen Seidenfaden. Die bisher gebrauchten Instrumente, Nadel, Pincette, Scheere werden wegen der Gefahr der Infection nicht weiter benutzt. Nach Abnahme des Schiebers wird der Stumpf des Processus durch eine doppelte Serosanaht eingestülpt und übernäht, mit warmer Lysollösung desinficiren wir gewöhnlich noch die Umgebung des Processus, worauf nach Entfernung der abstopfenden Gazetücher der Darm in die Bauchhöhle zurückgebracht wird. Die Naht der Wunde geschieht mit Catgut sorgfältig, etagenweise, zunächst Peritoneum, dann Muskulatur, Fascia externa, einige Nähte durch das subcutane Fettgewebe, endlich die Haut, letztere aber mit Seide.

In neuester Zeit wurde von einigen Chirurgen empfohlen, die Operationen in Beckenhochlagerung auszuführen, sie erleichtert in der That die Operation sehr, doch war der Vorschlag für uns nichts Neues; denn Professor Rotter hat dieselbe schon seit Anfang der 90er Jahre bei allen Perityphlitisoperationen angewandt.

Der oben geschilderte Verlauf der Operation stellt den Gang

einer nicht complicirten Amputation des Processus vermiformis dar, einer Operation, die in dieser Form leicht und ohne Gefahr auch von weniger geübten Chirurgen ausgeführt werden kann. Im Allgemeinen überwiegen auch die umcomplicirten Fälle an Zahl, jedoch muss man jederzeit auf Complicationen verschiedener Art gefasst sein, die die Operation zu einer ernsten, öfter überaus schwierigen Abdominaloperation gestalten kann, wie Sprengel und Andere bereits betont haben.

Wurde im Anfall operirt, so kann schon die Eröffnung der freien Bauchhöhle in der Narbe grosse Schwierigkeiten verursachen, da der Darm, besonders aber das Coecum, durch starke Verwachsungen mit der Narbe adhärent sein kann. Wir verfahren dann in der Weise, dass an einer Stelle unterhalb oder oberhalb der Narbe das Peritoneum vorsichtig zu eröffnen versucht und von dieser Stelle aus die Narbe gespalten wird, wobei nicht selten scharfes Abpraepariren nöthig wird.

Dünne strangförmige oder membranähnliche Adhäsion löst man am besten stumpf mit dem Finger, ebenso verklebtes Netz und adhärente Darmschlingen.

Es erfolgt dann die Mobilisirung und das Hervorziehen des Coecums, das zur exacten Versorgung und Naht des Wurmfortsatzes unbedingt erforderlich, unter Umständen aber auch ausserordentlich schwierig ist. Das ist besonders dort der Fall, wo ausgedehnte, derbe, schwielige Narbenmassen das Coecum auf der Beckenschaufel und am Peritoneum parietale fixiren. Unsere Krankengeschichten weisen nicht wenige derartige Fälle auf, wo die Mobilisirung des Coecums nur mit grosser Mühe gelang. Die Operation stellt grosse Anforderungen an die Geduld und die manuelle Geschicklichkeit des Chirurgen; mit grosser Vorsicht, theils stumpf, theils scharf mit dem Messer, werden die schwieligen Narbenmassen durchtrennt, damit ja der Darm nicht eingerissen oder anderweitig verletzt wird. Zu gleicher Zeit legt man auch den Processus frei, dessen Aufsuchen ebenfalls Schwierigkeiten bieten kann. Wir wissen ja, dass seine Lage ausserordentlich wechselt; wie bereits oben bemerkt, finden wir ihn im Winkel zwischen Ileum und Coecum der Einmündnngsstelle des ersteren gegenüber. Auf diese Weise haben wir den Processus, oder wenn er sich im acuten Stadium einmal gangränös abgestossen hatte, seine Ab-

gangsstelle am Coecum, stets gefunden. Ferner haben wir uns nach dem Vorschlage von P. Müller (zur Topographie des Processus vermiformis. Centralbl. f. Chir. 1901) von den Taenien aus über seine Lage orientirt. Nach Müller entspringt der Processus da aus dem Coecum, wo die drei vom Colon herabsteigenden Taenien sich am Coecum treffen. Sie sind in der That ein gutes Orientirungsmittel.

Unter unseren 200 Fällen konnten wir 18 Mal constatiren, dass der Processus seinen Verlauf ins kleine Becken, aber niemals bis auf den Grund der Douglasfalte nahm. Im Fall Behrendt lief er zur Mittellinie des Promontoriums, dort war die Spitze wie in eine Grube hineingewachsen. In 5 von den 18 Fällen war vorher ein Douglasabcess nach der von Prof. Rotter angegebenen Weise vom Mastdarm aus eröffnet worden. Diese Zahlen zeigen, wie richtig die Behauptung Rotter's (Zur Pathologie und Therapie der Douglasabscesse bei Perityphlitis, Deutsche med. Wochenschr. 1900. No. 39, 40) ist, „dass für das Zustandekommen der Douglasabscesse ein im kleinen Becken fixirter Wurmfortsatz nicht nothwendig ist, dass vielmehr in der Regel das Infectionsmaterial aus grösserer Entfernung gekommen sein muss". Bekanntlich entstehen Douglasabscesse nach Rotter in der Weise, dass bei der Perforation des Wurmfortsatzes das Infectionsmaterial in den freien Bauchraum geschleudert wird, der Schwere entsprechend, zu dem tiefst gelegenen Punkt der Bauchhöhle, also auf den Grund der Douglasfalte hinabläuft und ferner, dass ein seröser Erguss als Zeichen allgemeiner peritonitischer Reizung der Schwere folgend, vorwiegend im Douglas sich ansammelt und vereitert. Die weiteren über die Lage des Proc. bei der Intervalloperation gemachten Beobachtungen bei Fällen, wo ein solitärer Douglasabscess vom Mastdarm aus eröffnet wurde, beweisen diese Annahme. So lag im Fall Matthes der Proc. dem Coecum als hufeisenförmige Schiene an, im Fall Mirke lag er sogar theilweise extraperitoneal. Für den zweiten Infectionsmodus, Vereiterung eines anfänglich serösen Exsudates beweisend ist der Fall Erdmann. Nach Rotter wurde vom Mastdarm aus ein serös-eitriger Erguss entleert; der Wurmfortsatz reichte nicht ins kleine Becken, sondern lag bei der Eröffnung des Peritoneums gleich vor; derselbe war nicht perforirt, seine Schleimhaut zeigte einen chronischen Catarrh. Im acuten Stadium hatte sich also hier vom nichtperfo-

rirten Proc. bei allgemeiner peritonitischer Reizung ein seröser Erguss gebildet, der der Schwere nach ins kleine Becken hinabgeflossen war und dort allmälig vereiterte.

Die Auslösung des Proc. in den Fällen, wo er im kleinen Becken fixirt war, war durchweg wegen der schlechten Zugänglichkeit der bestehenden Verwachsungen und event. bestehender Perforationen eine recht schwierige Aufgabe. Durch sorgfältige Abstopfung der übrigen Bauchhöhle wurde jedoch stets eine Infection des übrigen Peritoneums vermieden, auch wenn einmal ein prall mit Eiter gefüllter Appendix bei der Auslösung platzte und seinen Inhalt entleerte.

Verhältnissmässig häufig, im Ganzen 39 Mal, lag der Proc. hinter oder mehr an der Aussenseite des Coecums. Im acuten Stadium der Perityphlitis liegt denn auch meist der Abscess hinter dem Coecum, die Spuren und Reste in der Form von eingedicktem Eiter und Granulationsherden legen Zeugniss davon ab, dass die Eiterung im Anfall sich hier abgespielt hatte. Eingebettet zwischen Beckenwand und Coecum und meist innig verwachsen mit der Umgebung, musste der Proc. förmlich aus der Umgebung ausgegraben werden, bis man ihn abtragen und den Stumpf durch die Naht exact versorgen konnte. Nach der Auslösung bestehen dann öfter am Coecum, Peritoneum parietale, und Beckenschaufel grosse Wundflächen, doch ist die Blutung aus ihnen meist leicht zu stillen. In wenigen Fällen wurden für die ersten 24 Stunden durch einen Jodoformstreifen die Secrete der grösseren Sicherheit wegen nach aussen geleitet, 7 Mal mussten wir jedoch auf eine Heilung per primam verzichten und zur Tamponade der Wunde unsere Zuflucht nehmen. Wir thaten dieses aus Gründen der Sicherheit in den Fällen, wo noch ein kleiner Abscess mit flüssigem Eiter vorhanden oder wenn einmal die Wunde durch Eiter eines geplatzten Empyems (Fall Herold) verunreinigt war. Ebenso konnte von einer prima reunio im Falle Neufeldt keine Rede sein, wo ausnahmsweise die Radicaloperation 5 Tage nach dem acuten Anfall ausgeführt wurde. In neuerer Zeit sind wir im Allgemeinen kühner geworden und schliessen die Bauchwunde auch dann vollständig, wenn wir auf Eiter oder Granulationshöhlen stossen, ohne nachtheilige Folgen, wohl weil wir so spät, 4—5 Wochen nach dem acuten Anfall operiren, wo der Eiter bereits steril geworden ist.

Einen ungewöhnlichen Verlauf hatte der Wurmfortsatz in fünf Fällen, und zwar insofern, als er 3 Mal vollkommen subserös ohne Mesenteriolum nach oben hinten auf das Coecum, einmal sogar bis zur Leber verlief, in 2 Fällen zur Hälfte subserös, zur Hälfte mit Mesenteriolum. Alle 5 Wurmfortsätze hatten eine ungewöhnliche Länge, sodass bei ihrer Auslösung nach scharfer Spaltung des Peritoneums ein grosser Serosaschlitz genäht werden musste.

Zwei weitere Dinge, welche die Operation im fieberfreien Intervall manchmal compliciren, und zu recht umfangreichen Eingriffen Veranlassung geben, sind die nach Eröffnung eines Abscesses im Fieberstadium zurückgebliebenen Fisteln und etwa bestehende Perforationen des Coecums oder des Dünndarmes. Ueber die Art der Fisteln hat Muehsam an dem Materiale Sonnenburg's Untersuchungen angestellt. Er unterscheidet 2 Arten, die nach einem operativen Eingriff auftreten können: solche, die nur seröse oder eitrige Flüssigkeit secerniren, also einfache Fisteln, und Kothfisteln, die längere oder kürzere Zeit Koth austreten lassen. Eine besondere Gruppe bilden die tuberculösen Fisteln. Legen wir diese zweckmässige Eintheilung unserem Materiale zu Grunde, so kamen von 200 Fällen 9 Patienten zur Radicaloperation, bei denen nach der Eröffnung eines Abscesses noch eine Fistel bestand. 3 Mal handelte es sich um eine einfache, 3 Mal um eine Kothfistel, 3 Mal um tuberculöse Fisteln.

Die Ursache des Bestehens der einfachen Fisteln war fast alle Mal der Proc. Entweder führte die Fistel direct in den Proc., der in dem Fall (Krause) eine fingerdicke Cyste darstellte, oder das verdickte Ende der Proc. war mit der Narbe verwachsen (Fall Weissbach), oder die Fistel führte zu einer Perforation des Proc., die denselben in 2 mehr oder weniger gleiche Theile theilte.

Die tuberculösen Fisteln zeichneten sich durch die lange Dauer ihres Bestehens aus. Im Fall Kreuzberger, der noch in anderer Richtung bemerkenswerth ist, blieb nach der ersten Operation eine Fistel bestehen; bei der Mobilisirung des Coecums, das fest an der Beckenschaufel verwachsen war, wurde eine Höhle mit 3 kleinen Kothsteinen eröffnet. Vom Proc. war nur das proximale Ende, welches frei in das Coecum hineinmündete, mit Sicherheit zu erkennen. Nach dieser Operation bestand eine Fistel weiter, die zu

einem extraperitonealen Herde führte, der eine zweite Operation nöthig machte. Dabei sah man, dass das Leiden des Patienten tuberculöser Natur war, dass eine allgemeine Bauchfelltuberculose vorlag. Aber auch nach dieser zweiten Operation granulirte die Wunde mit Hinterlassung einer Fistel aus. Der Patient entschloss sich zu einer dritten Operation, die eine vollständige Ausheilung der tuberkulösen Peritonitis ergab, ferner, dass die Fistel wahrscheinlich noch zu einem Rest des Proc. führte und mit dem Coecum communicirte. Nach Abtragung dieses Restes trat vollkommene Heilung ein. Ebense trat endlich vollkommene Genesung bei einer Patientin G. ein, die auch ein langes Krankenlager durchmachen musste. Bei ihr war eine Perityphlitis mit den Erscheinungen einer diffusen Peritonitis operirt und dabei 3 Abscesshöhlen, eine über dem rechten Ligamentum Pouparti, die mit einer anderen hinter der Blase communicirte, eine dritte im Douglas eröffnet und letztere nach der Vagina hin drainirt. Im weiteren Verlauf bildete sich ein rechtsseitiges Empyem der Pleura, das nach Rippenresection ausheilte; nicht so zwei Fistelgänge über der rechten Spina ant. ossis ilei, und zwar secernirte hier eine Eiter, die andere Koth. Letztere wieder communicirte mit einer vaginalen Fistel, aus der sich ebenfalls Koth entleerte. Die lange Dauer des Heilungsprocesses liess eine tuberculöse Basis vermuthen. Bei der Operation, zeigte es sich, dass auch in diesem Falle die Fistel ihren Ursprung dem Proc. verdankte, der mit einer Perforation in die Inguinovaginale Fistel mündete, es zeigte sich ferner, dass nicht nur der Proc. in seinen Wandungen zahlreiche Tuberkelknötchen barg, sondern auch das Peritoneum der übrigen Bauchhöhle mit solchen übersät war. Es bestand also eine allgemeine Peritonealtuberculose, die aber bereits in Ausheilung begriffen war. An microscopischen Schnitten (Path. Institut Göttingen) konnte dies sicher nachgewiesen werden.

Endlich ging auch ein dritter Fall (Reinsch) tuberculöser Appendicitis mit allgemeiner Peritonealtuberculose in definitive Heilung aus. Der vierte Fall, bei dem es sich um eine ganz localisirte Tuberculose des Proc. in seinen ersten Anfängen handelte, soll weiter unten besprochen werden.

Aus diesen 3 Krankengeschichten ersehen wir, dass auch bei einer bestehenden latenten Bauchfelltuberculose acute

Perityphlitisanfälle vorkommen, dass nach der Operation fast stets Fisteln zurückbleiben, die keine Tendenz zur Heilung haben, und dass die bestehende Bauchfelltuberculose durch die Operation günstig beeinflusst bezw. definitiv geheilt wird; denn alle unsere Fälle erfreuen sich nach der Operation einer guten Gesundheit.

Die 3 Kothfisteln, die wir beobachteten, waren nach einfacher Spaltung eines Abscesses aufgetreten, der Fall Schreibvogel heilte spontan, während eine zweite Kothfistel, (Block) durch die Radicaloperation beseitigt wurde. Der Befund war in diesem Fall so, dass die Fistel in eine taubeneigrosse Abscesshöhle endete; zugleich bestanden am Coecum zwei grössere Perforationen, die beide übernäht wurden. Alle Fisteln wurden durch die Radicaloperation geheilt.

Vergleichen wir nun unser Material in Betreff der Fisteln mit dem von Sonnenburg, so ergeben sich recht auffallende Unterschiede. Rechnen wir von 444 Fällen Sonnenburg's 3 Fälle von Fisteln ab, die ohne einen operativen Eingriff bestanden, so erlebte er 25 Mal eine einfache, 51 Mal eine Kothfistel. In der That recht bedeutende Unterschiede, die ein genaueres Eingehen auf diese merkwürdige Thatsache erfordern.

Die Ursache hierfür liegt in der Operationsmethode, die principiell von der unsrigen verschieden ist. Während es bei uns eine feststehende Regel ist, bei der Operation im Anfall es nur bei der Eröffnung des Abscesses bewenden zu lassen, ohne den Proc. zu entfernen, es sei denn, dass er sehr bequem zu exstirpiren ist, sucht Sonnenburg schon im Anfall denselben zu reseciren, wenn er nur irgendwie desselben habhaft werden kann. Auf die Gefahren der consequent durchgeführten Exstirpation des Wurmfortsatzes im Anfall hat Prof. Rotter schon im Jahre 1896 in seiner Arbeit „Ueber Perityphlitis“ hingewiesen. Sie bestehen darin, dass „die im Anfang so zarten Verklebungen der Därme zu weit gelöst, der freie Bauchraum eröffnet und die von der Natur bereits vorgenommene Abgrenzung der Entzündung durchbrochen wurde“. Dazu kann bei dieser Art der Operation sich als weitere unerwünschte Complication die Bildung einer Kothfistel zugesellen. Zur sicheren Versorgung und Einstülpung des Proc. ist ein intacter, nicht entzündeter Wurmfortsatz Vorbedingung, in der die Nähte halten und

nicht ausreissen. Dieser ist aber sicher nicht im Anfall vorhanden, zumal selbst im fieberfreien Anfall die Anlage der Serosanaht noch grosse Schwierigkeiten wegen ihrer starren Beschaffenheit machen, ja selbst unmöglich sein kann. Wie wichtig aber eine exacte Versorgung des Processusstumpfes ist, geradezu eine Probe auf's Exempel, lehrte uns ein Fall (Hille), in dem bei der Radicaloperation, die etwa 4 Wochen nach dem Anfall stattfand, die doppelte Serosanaht wegen der derben schwartigen Beschaffenheit der Serosa unmöglich war. Die Folge war ein grosser Abscess der Wunde mit einer Kothfistel, doch verlief der Fall günstig, indem dieselbe sich 8 Tage später spontan schloss.

Aber nicht immer ist dies der Fall. Manchmal erfordert die Beseitigung der Kothfistel umfangreiche und gefährliche Nachoperationen, die sie immer als eine unerwünschte Complication erscheinen lässt. Sonnenburg erwähnt in seinem Buche einen Fall, der an den Folgen zahlreicher Operationen einer Kothfistel starb. Wir verfügen über einen ähnlichen, der ebenfalls öfter wegen bestehender Fistel operirt werden musste, und endlich wegen eines ganz aussergewöhnlichen pathologischen Befundes am Coecum die Resection desselben nöthig machte.

Am 25. 8. 1899 wurde bei der 25jährigen Patientin Ehmer ein perityphlitischer Abcess in der Lumbalgegend eröffnet. Es restirte eine Fistel, die sich 7 Wochen nach der Eröffnung des Abcesses noch nicht geschlossen hatte. Deshalb Radicaloperation, bei der ein bis an die Lumbalfistel reichender, mit einer grossen seitlichen Perforation versehener Proc., die mit einem Abcess communicirte, entfernt wurde. Die Wunde heilte nicht per primam, es bestand eine Fistel weiter, aus der eines Tages zwei, je 4 cm lange Taenienglieder zum Vorschein kamen. Da sich die Fistel nach 3 Monaten noch nicht geschlossen, wiederum Operation, bei der sich in einer Granulationshöhle auf der Beckenschaufel retroperitoneal ein Kothstein fand, der nach unserer Annahme die Ursache der Eiterung war. Aber auch diese Operation führte nicht zum Ziel, sodass 9 Monate später wiederum der Versuch gemacht wurde, die Fistel und ihre Ursache, die uns vollkommen rätselhaft erschien, endgiltig zu beseitigen.

Dabei ergab sich ein so merkwürdiger pathologischer Befund an der Innenfläche des Coecums, wie wir ihn bis dahin noch nicht

beobachtet hatten. Durch zwei Perforationen, die mit der Fistel communicirten, gelangte man in das Innere des Coecums, dessen Schleimhaut hochrot injicirt und in eine grosse Ulcerationsfläche mit papillären Wucherungen verwandelt war. Die papilläre Beschaffenheit zeigte vollkommen das Bild einer Tuberculose des Coecums, aber die genaue mikroskopische Untersuchung stellte fest, dass die Veränderungen sicher nicht tuberculöser Natur war. Da sich ausserdem unterhalb der Valvula Bauhini eine deutliche Stenose im Coecum fand, so wurde die Resection des ganzen Coecums gemacht. Die Patientin wurde geheilt und erfreute sich bei der Nachuntersuchung einer sehr guten Gesundheit.

In pathologisch-anatomischer Hinsicht stellt der vorliegende Fall ein Unicum dar. In der gesamten Literatur sind wir keinem ähnlichen Fall begegnet. Es können also nach lange bestehenden Fisteln mit Eiterung eigenthümliche geschwürige Processe mit secundären papillären Wucherungen der Schleimhaut des Coecums entstehen, die das Bild einer Tuberkulose vortäuschen und nicht eher zur Ausheilung gelangen, bis die ganzen pathologischen Gewebe entfernt sind.

Hieran reihen sich zwei weitere Fälle grösserer Operationen bei chronischer Perityphlitis, die ebenfalls den Kranken volle Genesung brachten. Wir haben schon oben die nicht seltenen Perforationen am Coecum oder verwachsenen Dünndarmschlingen erwähnt.

Bei einer 19jährigen Patientin (Domkiewits) war mit dem Proc. vermif. eine Dünndarmschlinge verwachsen. Sie besass an dieser Stelle eine Perforation und damit eine Communication mit dem Lumen des Proc. Durch die narbige Retraction und die Veränderungen der Serosa um die Perforation herum war eine leichte Abknickung und Verengerung des Lumens der Dünndarmschlinge erfolgt. Es musste deshalb eine Keilresection des Darmes vorgenommen werden.

Bei einer anderen Patientin bildete sich nach Entstehung eines Bauchdeckenabscesses eine Fistel aus, deren Ursache nicht festzustellen war. Bei der Lösung eines Convolutes um die Fistel verwachsener Darmschlingen in der Ileocoecalgegend fand sich ein ca. pfennigstückgrosses Loch in einer Dünndarmschlinge mit prolabirter Schleimhaut, die eine circuläre Darmresection nöthig machte.

Da die Wunde tamponirt worden war, musste sich diese Patientin noch einer dritten Operation zur Verhütung eines Bauchbruches unterziehen.

Nicht unerwähnt wollen wir lassen, dass auch zuweilen — wir haben zwei derartige Beobachtungen gemacht — die Spitze des Proc. mit dem Coecum verwachsen und beide durch eine Perforation miteinander in Verbindung stehen. Diese Perforationen waren aber so klein, dass sie durch doppelte Serosanaht geschlossen werden konnten (Fall Eichler und Krüger).

In neuerer Zeit wurde von Tavel zur Abtragung des Proc., das wir, wie schon erwähnt, mit dem schneidenden Thermokauter besorgen, das Doyen'sche Instrument empfohlen. Auch wir haben eine Zeit lang dasselbe angewandt, können jedoch darin keinen Vorzug, viel weniger eine Verbesserung der Methode erblicken. Gegenüber einem so kleinen Organ, wie es der Proc. ist, bleibt der Doyen immerhin ein unförmliches, schwer zu handhabendes Instrument; wir glauben auch mit dem Cauterisationsverfahren sicherer die Asepsis zu wahren.

Wir wollen noch mit einigen Worten auf die Art und die Modification der Schnittführung eingehen, die wir angewandt haben, wenn andere Leiden, z. B. gynäcologische, oder krankhafte Zustände der Gallenblase die chronische Perityphlitis complicirten.

Wenn die Adnexe mit erkrankt waren, haben wir gewöhnlich die Laparotomie in der Medianlinie vorgezogen. Auf diese Weise wurden 5 mal die Adnexe wegen Pyo- bezw. Hydrosalp., 4 mal ein Cystovarium entfernt, 3 mal vom Medianschnitt aus die Lig. rotunda bei bestehender Retroflexio durch Duplicaturbildung verkürzt. Aber auch vom typischen Perityphlitisschnitt haben wir ohne besondere Schwierigkeiten meist nach Verlängerung des Schnittes nach der Symphyse zu 6 mal eine Operation an den Adnexen vorgenommen. Es handelte sich 1 mal um eine Haematosalp., 4 mal um chronisch veränderte Ovarien bezw. Tuben, 1 mal um eine doppelseitige Pyosalpinx.

Da wir manchmal bei der Operation der Retroflexio uteri nach Alexander-Adams den Proc. auf seinen Zustand untersucht haben, so hat sich allmälig ein bestimmtes Operationsverfahren herausgebildet. Zunächst werden die Lig. rotunda in typischer

Weise aufgesucht, alsdann der rechte Schnitt nach oben aussen verlängert, das Peritoneum eröffnet, Coecum mit Proc. herausgezogen, revidirt und bei pathologischer Beschaffenheit des letzteren sogleich die Entfernung derselben angeschlossen. Der Proc. wurde auf diese Weise 2 mal entfernt.

Auch vom Gallenblasenschnitt am äusseren Rande des rechten Rectus lässt sich der Proc. ohne besondere Schwierigkeiten abtragen, zumal wenn man den Schnitt nach unten verlängert. Es empfiehlt sich, denselben in jenen Fällen anzulegen, wo man auf diagnostische Zweifel stösst, ob eine Erkrankung der Gallenblase oder des Wurmfortsatzes vorliegt. Während wir in 2 Fällen es nur bei einer Revision der Gallenblase bewenden liessen, wurde in 2 anderen die Cholecystotomie (Fall Nickel und Schmidt), im Fall Schmidt noch dazu die Operation einer Cruralhernie angeschlossen.

Zugleich mit der Entfernung des Proc., die Beseitigung eines bestehenden Bruches auszuführen, haben wir 5 mal Gelegenheit gehabt. Eine Patientin (Brückner), die sowohl einen Leisten-, wie einen Schenkelbruch besass, wurde nach Bassini operirt, ebenso zwei Inguinalhernien bei Männern (Deinert und Tessmar), im Fall Ossowsky wurde ein bestehender Bauchbruch und eine Leistenhernie nach Kocher beseitigt. Dazu kommt noch der Fall Schmidt, wo gleichzeitig der Proc. resecirt, die Cholecystotomie gemacht und eine Cruralhernie nach Bassini operirt wurde.

Im Fall Hilpert wurde nach der Amputation des Proc. eine Gastroenterostomia antecolica wegen starker Magendilatation ausgeführt.

Wann soll man nun die Radicaloperation ausführen?

Ist der acute Anfall mit oder ohne operativen Eingriff vorübergegangen, so muss der Patient 4—5 Wochen vollkommen fieberfrei gewesen sein. Im Laufe dieser Zeit erholen sich die Patienten, auch ist die Wunde, wenn ein Abscess eröffnet werden musste, in 4—5 Wochen gewöhnlich vollkommen geschlossen und verheilt. Es haben sich aber auch bereits in diesem fieberfreien Stadium in dem pathologisch veränderten Gewebe in der Blinddarmgegend grosse Veränderungen vollzogen, es ist zu einer relativen Spontanheilung gekommen. Auch auf die Gefahr hin, längst bekannte Dinge zu wiederholen, muss es den radicalen Anschauungen huldigenden Chirurgen, wie Rehn und Sprengel

gegenüber, betont werden, dass der Satz ubi pus ibi evacua für die Bauchhöhle nicht immer zutrifft, und dass das Peritoneum selbst grössere Eitermengen in verhältnissmässig kurzer Zeit vollständig resorbiren kann. Wir haben uns davon bei der Radicaloperation sehr oft überzeugen können. Alles, was von grossen Exsudaten übrig geblieben war, waren krümelige, verfettete Eiter- und Granulationsherde nebst mehr oder weniger starken Adhäsionen. Unter der grossen Zahl von 200 Radicaloperationen haben wir nur 6—8 Fälle, wo ein etwa wallnussgrosser Abscess gefüllt mit flüssigem Eiter noch vorhanden war. In einzelnen Fällen wurde dieser bacteriologisch untersucht und stets steril gefunden, und da er keine virulenten Kokken mehr enthielt, schadete es auch weiter nichts, wenn er bei der Operation einmal mit dem intacten Peritoneum in Berührung kam. Nach unseren Erfahrungen berechtigt ein 4—5 wöchentlicher vollkommen afebriler Zustand des Patienten zu der sicheren Annahme, dass die Gewebe um den Proc. sich nicht mehr im Zustande der Entzündung befinden, dass die Infectionserreger abgestorben.

Es wäre thöricht, zu leugnen, dass die Entfernung eines kranken Proc. in einem solchen Gewebe und unter solch günstigen Bedingungen leichter und vor allem gefahrloser ist, wie im fieberfreien Anfall. Wir geben ja gern zu, dass die Radicaloperation unter Umständen eine sehr schwierige sein kann, aber sie ist sicher gefahrloser, dafür sprechen unsere Zahlen — 1 Todesfall auf 200 Fälle — unter denen es gewiss an schweren Operationen nicht gefehlt hat. Dass dieselben sich so günstig gestaltet haben, schreiben wir nicht zum Wenigsten dem Umstande zu, dass wir stets die Operation erst nach 4—5 Wochen fieberfreien Stadiums ausführen. Wir können es daher nicht gerechtfertigt finden, wie Sprengel es thut, die Indicationen der Radicaloperation zu Gunsten der Frühoperation zu verschieben. Wir halten an unserer bewährten Praxis fest, denn für sie sprechen gewichtige Gründe, die wir kurz in folgenden Sätzen zusammenfassen:

1. Nach Ablauf von 4—5 Wochen fieberfreier Zeit operiren wir aseptisch. Es besteht keine Gefahr der Infection der Bauchhöhle bei dem Aufsuchen und Entfernen des Processus;

2. Die Versorgung des Processusstumpfes durch die Naht ist eine exacte und fast ideale;

3. Wir können die Bauchwunde primär schliessen und vermeiden durch eine sorgfältige Etagennaht einen später eintretenden Bauchbruch.

Ueber die Frage, ob man gleich nach dem ersten Anfall operiren, oder erst mehrere Anfälle abwarten soll, kann man ja verschiedener Meinung sein. Kümmel hält sich nicht für berechtigt, die Radicaloperation nach einem einmaligen Anfall vorzunehmen; consequenter handelt aber offenbar derjenige, der auch schon nach einem acuten Anfall die Ursache der Krankheit, den kranken Processus, entfernt; man beugt auf diese Weise weiteren unangenehmen Zufällen am ehesten vor; denn niemand kann wissen, wie der zweite Anfall verläuft, und ob er nicht den Tod des Patienten herbeiführen wird. Wer schon nach dem ersten Anfall den noch immer kranken Wurmfortsatz entfernt, handelt sicher im Sinne des obersten Grundsatzes aller Therapie, dass „die Prophylaxe der Krankheit die erste Pflicht des Arztes" sein muss. Man überlasse die Entscheidung dem Patienten, ob er das Risico tragen will und rede jugendlichen (bis 40 Jahren) entschieden zu, bei älteren dränge man weniger, weil diese beständiger leben.

Ueber die pathologische Anatomie der resecirten Wurmfortsätze ist bereits viel geschrieben worden, wir würden sie auch übergehen, wenn sich nicht aus ihrem Stadium theils bestätigende, theils neue Gesichtspunkte in Betreff des Gesammtbildes, besonders der klinischen Symptome der Perityphlitis ergeben hatten, die ein Eingehen auf dies Thema rechtfertigten.

Bei unseren Operationen haben wir alle schon bekannten pathologischen Veränderungen des Wurmfortsatzes vom einfachen chronischen Catarrh bis zum cystisch degenerirten Empyem des Proc. angetroffen. Die folgenden Zahlen geben ein hinreichend genaues Bild der verschiedenen anatomischen Zustände der Wurmfortsätze unserer Operationen.

46 Wurmfortsätze boten das Bild des chronischen Catarrhs ohne flüssigen Koth resp. Kothsteinen. 32 Wurmfortsätze enthielten entweder flüssigen Koth, ein oder mehrere Kothsteine, Schleimhaut chronisch verändert, Geschwüre, Hämorrhagien. 33 Wurmfortsätze

mit Perforation. 24 Empyeme oder Hydrops des Appendix mit oder ohne Stenose. 20 mal war der Proc. gänzlich oder theilweise obliterirt. 10 mal erschien der Proc. vollkommen normal. 1 mal lag eine primäre locale Tuberculose des Appendix vor. 3 mal eine Tuberculose des Appendix mit Peritonealtuberculose.

Trotz dieser Eintheilung in einzelne grosse Gruppen ist doch das Bild der pathologischen Veränderungen der einzelnen Wurmfortsätze ein sehr mannigfaltiges. Man kann dreist behaupten, dass sich wenige vollkommen gleichen, zumal wenn sie sich noch in situ befinden. Das herausgenommene Präparat hat oft viel von seinen charakteristischen Eigenthümlichkeiten verloren.

So gehen z. B. bei der Herausnahme des Wurmfortsatzes Lageveränderungen in seiner Continuität fast ganz verloren. Wir haben eine Reihe von Fällen operirt, wo der Wurmfortsatz in der Mitte geradezu spitzwinklig abgeknickt war, sodass die Schenkel fast einander parallel lagen. Das Mesenterium ist in diesen Fällen durch chronisch entzündliche Processe vollkommen geschrumpft und hat den Proc. ganz an das Coecum herangezogen. In einigen Fällen lag der Proc. der Hinterfläche des Coecums geradezu wie eine Schiene an, im Fall Oelze war er posthornartig aufgetrieben und gewunden, spiralige Drehungen zeigte er in 3 bis 4 Fällen u. s. w.

Stärkere pathologische Veränderungen weisen die Wurmfortsätze mit Perforation auf. Wir haben die Oeffnung an jedem Anschnitte des Proc. beobachtet, manchmal halbirte sie den Proc. und unterhielt dann eine Fistel, von denen bereits oben die Rede gewesen ist. Zuweilen werden durch die Perforation mehr oder minder grössere Theile abgeschnürt, ja sie kann sogar den ganzen Proc. an seinem Ursprung vom Coecum vollkommen amputiren und auf diese Weise eine Spontanheilung herbeiführen. Wohl am hänfigsten sitzt sie an der Spitze des Proc., wenn man sie auch später makroskopisch nicht mehr nachweisen kann, beweist doch der an der Spitze sich häufig findende eingedickte und verfettete Eiter, dass derselbe in ihr erfolgt sein kann.

Ueberhaupt scheint eine Ausheilung von Perforationen öfter einzutreten, wie man gemeiniglich anzunehmen geneigt ist. Das beweisen die Fälle von Kothsteinen in Abscessen, wo bei später

vorgenommener Radicaloperation keine Oeffnung am Proc. mehr gefunden wurde, sie war eben bereits verheilt. Im Falle Lina Müller entleerte sich bei einem Verbandwechsel aus der Wunde ein Kothstein, 4 Wochen später Radicaloperation, bei der sich der Proc. allerdings chronisch verändert fand, aber keine Perforation mehr erkennen liess, nur an der Spitze des Proc. fand sich krümliger verfetteter Eitor.

Auf welche Weise eine Perforation sich schliesst, konnte auch mikroskopisch an einem Präparat (Herber) nachgewiesen werden. Die mikroskopische Untersuchung (Path. Inst. Göttingen) zeigte dass der Muskelring des Proc. an einer Stelle völlig durchbrochen war. Der Defect wurde von älterem und frischerem Narbengewebe, welches continuirlich mit einem centralen Bindegewebspfropf, einer Stenose zusammenhing, ausgefüllt. Diese Veränderungen stellten die Reste einer früheren Perforation dar.

Verhältnissmässig gross ist die Zahl der operirten Empyeme des Proc., doch waren es nicht immer totale, von 24 lag 6 Mal nur ein partielles vor. Die letzteren entstehen so, dass an einer Stelle das Lumen des Proc. vollkommen obliterirt oder verschwillt und der hinter der Strictur gelegene Theil mit oder ohne Knickung durch den Inhalt aufgetrieben wird· In einem Fall (Ilzig) zeigte der Proc. im proximalen Theil vor der Strictur einen chronischen Catarrh mit einem Kothstein, im distalen ein mit Eiter gefülltes Empyem. Manche totale Empyeme hatten auch mehrere Stricturen.

Der Inhalt des Empyems ist Eiter. In 4 Fällen war es eine hydropische Flüssigkeit, die wohl früher eitrig war. Es ist wichtig, zu wissen, dass der Eiter der Empyeme meist, aber nicht immer steril ist. Man hat auf diesen Umstand bei der Auslösung des Proc., die wegen der starken Verwachsungen sehr schwierig sein kann, Rücksicht zu nehmen und ein Platzen und Austreten von Inhalt nach Möglichkeit zu verhüten. Wir haben zwar nur wenige Empyeme bacteriologisch untersucht, aber unter diesen erlebten wir 2 Mal ein Wachsthum von Bacterien; während es sich im ersten Fall um eine Reincultur von Bacterium coli handelte, wuchsen in einem zweiten neben Colibacillen auch noch vereinzelte Staphylococcen-Colonien.

In klinischer Hinsicht zeichnen sich die Empyeme dadurch aus, dass bei ihnen die meisten acuten Anfälle beobachtet werden,

von 10 Patienten hatte fast jeder 4 acute Anfälle durchgemacht. Empyeme neigen also leicht zu Recidiven.

Die isolirte Tuberculose des Proc., die nach Sonnenburg eine Seltenheit ist, fanden wir bei einer 30 Jahre alten Pat. Sie litt an einer starken Retroflexio uteri. Ihre Unterleibsbeschwerden waren jedoch so allgemeiner Natur, dass wir uns genöthigt sahen, nach Eröffnung des Peritoneums verschiedene Organe zu revidiren. Der Wurmfortsatz schien uns pathologisch verändert zu sein; er wurde exstirpirt. Bei der mikroskopischen Untersuchung (Pathol. Institut Göttingen) war die Wand im distalen Ende einseitig durch ein Granulationsgewebe verdickt, in welchem sich Tuberkel fanden.

Was uns beim Studium der Präparate am meisten interessirte, war die Frage, lassen die pathologischen Veränderungen der Wurmfortsätze einen Rückschluss auf die Intensität des voraufgegangenen Anfalles und seiner klinischen Symptome zu? Diese Frage ist von grosser Wichtigkeit, da manche Beobachter mit Sicherheit aus den klinischen Symptomen eine anatomische Diagnose stellen zu können glauben. Die Ansichten darüber gehen aber weit auseinander. Während z. B. Sonnenburg in seinem Lehrbuch dem klinischen Bilde der Perityphlitis die anatomische Diagnose in Appendicitis simplex, perforativa und gangränosa zu Grunde gelegt und mit Nachdruck die Ansicht vertritt, dass die Intensität des Anfalls einen Rüchschluss auf die pathologischen Veränderungen am Proc. erlauben, verwerfen diese anatomische Eintheilung, vor allem Rotter und Kuemmel, und unterscheiden nach klinischen Gesichtspunkten lediglich eine circumscripte und diffuse Perityphlitis.

Es lässt sich nun freilich nicht leugnen, dass im Allgemeinen einer Perforation oder Gangrän des Proc. auch eine schwerere Erkrankung entspricht, dass die Symptome heftigere und stürmischere sind, als bei einer Appendicitis simplex; dafür spricht schon die Thatsache, dass von den 33 Fällen, wo bei der Intervalloperation ein perforirter Proc. gefunden wurde, allein 23 im acuten Anfall operirt werden mussten. Wenn aber Sonnenburg behauptet, dass das klinische Bild der Appendicitis perforativa ein wohlcharacterisirtes, die Diagnose daher auch möglich sei, so trifft dies nach unseren Erfahrungen öfter nicht zu. Wir haben Fälle erlebt, wo die klinischen Symptome so milde einsetzten, wo weder

Erbrechen, plötzlicher Schmerz, Schütielfrost vorhanden war, wo von ernsten lokalen, wie allgemeinen peritonitischen Erscheinungen nicht die Rede sein konnte, sodass man nach Sonnenburg die Diagnose auf einfache Appendicitis stellen musste, und doch bei der Radicaloperation ein perforirter Proc. gefunden wurde. Noch bei den letzten 30 Radicaloperationen haben wir 3 Mal diese Thatsache bestätigt gefunden. Die beiden erste Patientinnen mussten zwar nach den von Prof. Rotter aufgestellten Indicationen operirt werden, beide am 9. Tage, als die vollkommen fieberfreien Patienten wieder hoch fieberten, aber der Beginn und die Symptome deckten sich hier durchaus nicht mit dem von Sonnenburg wohl characterisirten Bilde der Appendicitis perforativa. Ja in einem Fall (Bianca Mueller), der den diffusen Peritonitiden zugerechnet werden muss, fand sich weder eine Perforation, noch eine Gangrän, sondern ein obliterirter Proc., der uns den Beweis lieferte, dass sich die Entzündung s. Z. auf der Innenfläche der Processusschleimhaut abgespielt hatte, also nur eine Appendicitis simplex Sonnenburg's war. Wären übrigens alle Fälle auf diese Frage exacter beobachtet, würden wir noch mehr Fälle zur Stütze unserer Behauptung anführen können.

Einen besonderen Platz in der Reihe der pathologischen Veränderungen nehmen die Obliterationen des Proc. ein. Sie können deshalb schon eine besondere Beachtung beanspruchen, weil mit ihnen die Frage der Spontantheilung der Perityphlitis enge verknüpft ist, ferner ob der Process der Obliteration als ein physiologischer oder pathologischer aufzufassen ist. Durch die sorgfältigen und zahlreichen Untersuchungen Ribbert's, die er an 400 Wurmfortsätzen anstellte, wissen wir, dass der Proc. häufig obliterirt ist. Der Zustand der Obliteration ist nach Ribbert ein physiologischer, ein Involutionsvorgang, der sich beim Proc. allmälig vollzieht. Zum leichteren Verständniss der folgenden Ausführungen führe ich die Hauptsätze der Ribbert'schen Arbeit in folgendem an:

Unter 400 Fällen war 99 Mal ein partieller oder totaler Verschluss vorhanden; also 25 pCt.

Bis zum 20. Lebensalter ist die Obliteration verhältmässig selten.

Die Obliteration betraf nur in $33^1/_3$ pCt. den ganzen Proc.

Eine totale Obliteration vor dem 30. Lebensjahre wurde nicht beobachtet. Sie fehlte zufällig im 5. Decenium.

Am häufigsten war sie sodann zwischen dem 60. und 70. Jahre.

Unter 21 obliterirenden zwischen 60. und 70. Jahre war 9 Mal der Proc. total verschlossen.

Die Obliteration tritt fast regelmässig am Ende des Proc. auf.

Das mikroskopische Bild zeigt eine characteristische anatomische Zusammensetzung des verschlossenen Abschnittes.

Unsere Beobachtungen und Befunde, die wir den Ribbert'schen hiermit gegenüber stellen, zeigen nun in vielen Punkten ein ganz anderes Gesicht, sodass wir uns genöthigt sahen, auch andere Schlussfolgerungen aus ihnen zu ziehen.

Unter 200 Fällen war 11 Mal ein vollkommener Verschluss des Lumens vorhanden, von den Trägern dieser obliterirten Processus befanden sich

1	im Alter von		5	Jahren	
1	„	„	„ 10	„	
4	zwischen	dem	20.	und	30. Jahre
2	„	„	30.	„	40. „
3	„	„	40.	„	50. „

In 9 Fällen wurde eine Obliteration des distalen Theiles des Proc. beobachtet. Mit Ausnahme einer Patientin von 14 Jahren befanden sich die anderen zwischen dem 20. und 40. Lebensjahre.

Partielle Obliterationen der Schleimhaut in der Continuität wiesen etwa 30 Wurmfortsätze auf (Ribbert 6 Fälle). Wir können aber getrost behaupten, dass diese Zahlen in Wirklichkeit viel höhere sind, zumal wenn wir die Wurmfortsätze mit chronischem Catarrh und Stricturen hinzurechnen, es kommt aber bei den letzten Zahlen nicht auf Genauigkeit an; wir wissen ja aus dem Studium der bei der Intervalloperation gewonnenen Präparate, dass partielle Verwachsungen des Lumens ganz gewöhnliche Vorkommnisse sind, Ribbert geht also doch zu weit, wenn er behauptet, dass solche Obliterationen in der Continuität eine seltene Erscheinung sind.

Die Hauptfrage aber ist die, sind die von uns beobachteten 11 Fälle von totalem Verschluss des Lumens eine physiologische oder pathologische Erscheinung. Als Hauptargument gegen die Annahme einer physiologischen Rückbildung spricht der Umstand, dass mit Ausnahme eines Falles bei allen Patienten sichere perityphlitische Anfälle zum Theil recht heftiger Art vorgekommen sind (Bianca Müller, Doerfer, Kluth). Ein weiteres schwer

für unsere Annahme in die Wagschaale fallendes Argument sind die Ueberreste abgelaufener Entzündungen, die Adhäsionen, Verwachsungen auch mit dem Ovarium (im Falle Doerfer), im Falle Winterfeld machten die Adhäsionen sogar noch einen recht frischen Eindruck. Das histologische Bild einzelner mikroskopisch untersuchter Proc. liess keinen Zweifel, dass die Obliteration als ein Produkt abgelaufener Entzündungsvorgänge aufzufassen war.

Ein klassisches Beispiel ist der Fall von Winterfeldt. Die mikrosk. Untersuchung (Path. Inst. Göttingen) ergab das überraschende Resultat, dass der Proc. in seiner ganzen Ausdehnung — er war 15 cm lang und machte bei der Operation 4 Unterbindungen des Mesenteriolums nöthig — obliterirt war. Auffällig war der reiche Gehalt der Wandungen an Blutpigment, ferner wurde im proximalen Abschnitt inmitten der das Centrum bildenden Rundzellen ein Parasitenei (der Form nach von Oxyuris herrührend) gefunden.

Dass die Muskulatur bei diesen entzündlichen Obliterationen nicht in Mitleidenschaft gezogen sein braucht, beweist der Fall Müller. Die Muskulatur des Proc. war unverändert, das Lumen war teils Fett, teils ein sehr zellreiches Granulationsgewebe. Der Anfall, den dieser Proc. seiner Zeit verschuldet hatte, war ein ausserordentlich heftiger gewesen, der ganz unter dem Bilde einer diffusen Peritonitis verlaufen war.

Die eben angeführten Gründe, die sich aus der klinischen und pathologischen Untersuchung ergeben haben, bilden nach unserer Ansicht einen sicheren Beweis, dass die von uns beobachteten Obliterationen nicht auf physiologischer, sondern auf pathologischer Basis beruhen.

Wie steht es nun aber mit den von uns beobachteten Fällen, wo eine Obliteration am Ende der Wurmfortsätze eingetreten war? Liegt hier vielleicht der typische, physiologische Involutionsvorgang im Sinne Ribbert's vor? Wir müssen auch diese Frage verneinen. Die oben bereits angeführten Gründe, wie voraufgegangene perityphlitische Anfälle, Reste abgelaufener Entzündung in der Form von krümligen Eiter, Adhäsionen, bestehen auch hier für unsere Ansicht zu Recht. Dass Ribbert die meisten im Verschluss begriffenen Wurmfortsätze frei von Adhäsionen gefunden hat, spricht nicht dagegen, seitdem wir an unseren Fällen gelernt haben, dass

die Rückbildung eines erkrankten Proc. eine so vollkommene sein kann, dass man bei der Operation glaubt, es mit einem normalen Wurmfortsatz zu thun zu haben. Auch mikrosk. bietet sich in manchen Fällen ein ganz normales Bild der einzelnen Elemente des Proc.

Man könnte aber ohne Bedenken beide Meinungen, dass es neben einer physiologischen eine pathologische Obliteration giebt, bestehen lassen, wenn nicht bei 2 am Ende obliterirten Proc. histologische Bilder beobachtet wären, die ganz die charakteristische anatomische Zusammensetzung, wie sie Ribbert beobachtet hat, besassen, und die nach seiner Meinung am schwersten zu Gunsten der bereits oben erwähnten Auffassung ins Gewicht fallen soll, dass die Obliteration ein Involutionsvorgang ist. Wegen der principiell wichtigen Frage, ob physiologischer, ob pathologischer Vorgang, führe ich hier seine Ansicht über das mikrosk. Bild der am Ende auftretenden Obliterationen an. „Das Vorhandensein eines centralen, gleichmässigen, aus der Mucosa hervorgegangene Gewebsstranges, die unveränderte Structur der Submucosa und Muscularis, das Fehlen jeder Unregelmässigkeit und jede auf abgelaufene Entzündung hindeutenden, insbesondere narbigen Veränderung lässt sich mit der Vorstellung, dass der Verschluss die Folge einer Entzündung sei, nicht vereinigen.“

In 2 Fällen aber deckte sich der mikroskopische Befund ganz mit dem von Ribbert beschriebenen Bilde. Die Muskulatur war ganz unverändert, die Schleimhaut verschwunden, das Lumen in ein kernarmes Bindegewebe umgewandelt das nach dem Centrum etwas lockerer wurde. An diesem Bindegewebe war eine gewisse radiäre Streifung nicht zu verkennen. Wenn alle unsere an der Spitze obliterirten Proc. genauer mikrosk. untersucht wären, so glaube ich, würde man dieses Bild noch häufiger angetroffen haben.

Von den in der Continuität des Wurmfortsatzes vorkommenden Verwachsungen dürfte jetzt allgemein angenommen werden, dass sie Endprodukte einer Entzündung sind. Diese partiellen Obliterationen kommen so zu Stande, dass es an einzelnen Stellen durch entzündliche Vorgänge, Druck eines Kothsteins, Gangrän der Schleimhaut, unter Verlust des Epithels und der Drüsen zur circulären Geschwürsbildung kommt, dass weiterhin die Granulationsflächen

miteinander verwachsen und auf diese Weise ein partiellen Verschluss des Lumens herbeiführen. Betrifft diese Geschwürsbildung nun die ganze Schleimhaut — es sind dies jene Fälle, wo die ganze Schleimhaut des Proc. gangränös wird, — so kann eine totale Obliteration eintreten. Mikrosk. wird dann das Lumen ausgefüllt durch ein lockeres, kernarmes, maschenreiches Gewebe, an dem man eine radiäre Streifung deutlich erkennen kann. Die Muskulatur kann dabei wohl erhalten, ohne Zeichen einer früheren Entzündung sein (Fall Haase).

Auch die von Ribbert zu Gunsten seiner Theorie als eines typischen Involutionsvorganges angeführten Gründe, nämlich die ausgesprochene Zunahme des obliterirenden Processes mit dem zunehmenden Alter, und das fast ausschliessliche Vorkommen an der Spitze des Wurmfortsatzes, können wir als stichhaltig nicht anerkennen; abgesehen davon, dass die Träger der von uns operativ entfernten obliterirten Wurmfortsätze in den besten Lebensjahren, z. Th. sogar noch sogar im jugendlichen Alter standen, während er von 16 allein 9 totale Verwachsungen zwischen dem 60.—70. Lebensjahre beobachtete, ist nach unserer Ansicht in einem langen Leben eben die Gelegenheit öfter vorhanden, an Perityphlitis zu erkranken. Dass die Perityphlitis aber eine sehr häufige Erkrankung ist, haben die Erfahrungen der letzten Jahre gezeigt; unter manchem sog. Kolikanfall, Leibschmerzen, Unterleibsbeschwerden verbirgt sich eben öfter eine leichte Erkrankung des Wurmfortsatzes, die spontan durch Hinterlassung von Verwachsungen ausheilen kann. Was endlich das häufige Vorkommen der Obliterationen an der Spitze anbetrifft, so liegen hier die Verhältnisse für eine Verwachsung am günstigsten. Wir haben zudem die Beobachtung gemacht, dass entzündliche Vorgänge hier häufiger sind, wie am übrigen Theil des Proc. Wie häufig ist gerade die Spitze mit anderen Organen verwachsen! Ich erinnere nur an die Verwachsungen mit den rechten Adnexen, wo der Proc. in das kleine Becken hinabreicht.

Wie dem aber auch sei, die von uns angeführten Thatsachen beweisen, dass alle von uns beobachteten Obliterationen, totale wie partielle, pathologischen Ursprungs sind. Die Involutionstheorie Ribbert's hat damit einen bedenklichen Stoss

erlitten, ob es aber wirklich eine physiologische Rückbildung des Proc. giebt, wagen wir vorläufig bei der grossen Autorität Ribbert's in pathologischen Dingen nicht zu verneinen.

Mit der von uns beobachteten totalen Obliteration des Proc. nach Entzündungen ist die wichtige Frage der Spontanheilung der Perityphlitis innig verknüpft. Ohne Zweifel stellt eine vollständige Verwachsung der Wände des Wurmfortsatzes unter Aufhebung des Lumens eine Spontanheilung dar, der Proc. ist ein functionsloser Strang geworden, in dem sich eine Entzündung nicht mehr etabliren und dem Träger gefährlich werden kann. Der Process der totalen Obliteration kommt also einer vollkommenen Spontanheilung gleich.

Wir unterscheiden bei der Perityphlitis am besten 2 Grade einer Heilung, eine **relative** und eine **absolute Spontanheilung.** Unter relativer verstehen wir die Resorption eines perityphlitischen Exsudates. Wenn aber auch nach Schwinden des Eiters die Gewebe in der Nachbarschaft des Proc. mehr oder weniger zur Norm zurückgekehrt sind, der Proc. befindet sich noch immer im Zustande der Entzündung und kann über kurz oder lang einen neuen Anfall hervorrufen.

Im Gegensatz hierzu ist bei der absoluten Spontanheilung nicht nur das Exsudat geschwunden, sondern der Proc. ist auch verödet und functionslos geworden, er ist nicht mehr im Stande, von Neuem zu erkranken, ein solcher Proc. braucht daher auch nicht operativ beseitigt zu werden.

Neben dieser Art absoluter Spontanheilung giebt es noch zwei andere, nämlich die durch Gangrän und durch Amputation des Wurmfortsatzes. Ist letzterer im acuten Anfall s. Z. in toto gangranös abgestossen, so ist damit derselbe Effect, wie mit einer Radicaloperation erzielt. Ein Individuum, bei dem sich ein derartiger Process von Gangrän seines Appendix abgespielt hat, ist dauernd vor einem Recidiv geschützt. Wir haben 4 derartige Fälle gefunden, er war beim acuten Anfall total untergegangen. Beim Patienten Engel stellte der Proc. ein hellgelbes verfettetes Gewebe von 2—3 cm Länge ohne Lumen dar. Der acute Anfall war ein äusserst heftiger gewesen, der ganz das Bild einer diffusen Peritonitis geboten hatte. Bei Scharf war ein 6 cm langer spitz zulaufender Bindegewebsstrang übrig geblieben, und im Fall Knapke

war der Proc. bis auf einen kugligen haselnussgrossen Tumor geschrumpft, dessen Lumen schwielig obliterirt war.

Die absolute Spontanheilung der Perityphlitis durch Amputation des Appendix ist dagegen selten. Sie kann dann eintreten, wenn durch eine Perforation am Ursprung des Proc. aus dem Coecum derselbe abgesetzt wird. Wir haben nur einen einzigen derartigen Fall beobachtet. Eine theilweise Amputation des Proc. durch eine Perforation kommt ja häufiger vor, doch kann in diesen Fällen von einer absoluten Spontanheilung keine Rede sein.

Ob man die Fälle, wo nach abgelaufener Entzündung die ganze Schleimhaut atrophisch und narbig verändert, das Lumen aber noch erhalten ist, als absolut geheilt auffassen kann, ist schwer zu entscheiden. Es spricht ja viel für die Annahme, dass solche Appendices für eine neue Entzündung nicht mehr geeignet sind.

Rechnen wir nun alle Fälle von sicher beobachteter absoluter Spontanheilung zusammen, so sind es 16 auf 200 Radicaloperationen, d. s. 8 pCt., in Wirklichkeit dürften die Zahlen aber etwas höhere sein.

Sie ergeben aber trotz alledem das ziemlich überraschende Resultat, das so häufig auch die relative Spontanheilung der Perityphlitis ist, eine absulute, doch nur verhältnissmässig selten zu Stande kommt. Es besteht ferner die merkwürdige Thatsache, dass wir in einzelnen Fällen Operationen ausführen, die eigentlich nicht nöthig sind, wo die vis medicatrix naturae auf dem Wege der Obliteration, Gangrän und Amputation dem Messer des Chirurgen zuvor gekommen ist.

Aber so eigenthümlich diese Thatsache einen jeden zuerst berührt, praktischen Werth kann und darf sie niemals haben. Wir können es niemals vorher wissen, und selbst nach Eröffnung der Bauchhöhle ist es ein Ding der Unmöglichkeit, einem Wurmfortsatz von aussen anzusehen, ob er total obliterirt ist oder nicht. Wollten wir uns in einzelnen Fällen auf diese Möglichkeit verlassen, so könnte eine solche Annahme manchmal für einen Perittyphlitiker von unangenehmen Folgen begleitet sein.

Streng genommen haben wir die Radicaloperation auch nur in 6 Fällen unnöthigerweise ausgeführt. Bei diesen war der perityphlitische Anfall unter interner Behandlung ausgeheilt, ein Abscess brauchte nicht eröffnet zu werden. Das war aber bei den übrigen 12 Fällen s. Z. nöthig gewesen. Wenn wir hier den Proc. auch

nicht zu entfernen brauchten, so haben wir jedoch diesen Patienten mit einer Operation einen grossen Dienst erwiesen, und zwar insofern, als wir einen bereits vorhandenen Bauchbruch, der im Fall Hoeppner die Grösse einer Mannesfaust hatte, beseitigt oder aber durch die Präparirung der Schichten der Narbe und exacter Etagennaht die Entstehung eines Bauchbruchs verhütet haben.

In Folgendem werden wir weiter über den Verlauf nach der Operation und die Operationsresultate Rechenschaft ablegen. Abgesehen von den bereits oben berichteten 7 Fällen und einigen anderen, wo die Wunde nicht primär genäht, sondern tamponirt worden war, haben wir nur in sehr wenigen Fällen der grösseren Sicherheit wegen zur Ableitung der Secrete einen schmalen Jodoformstreifen in den oberen Wundwinkel eingelegt. In allen anderen Fällen wurde die Wunde sorgfältig durch Etagennaht geschlossen. Etwa 175 Mal erlebten wir so einen glatten tadellosen Wundverlauf, in den übrigen Fällen wurde derselbe 10 Mal durch Bauchdeckenabscesse zum Theil recht umfangreicher Art (Huck, Philipp, Wuestefeld, Kunze), 2 Mal durch Bildung eines Hämatoms in der Wunde gestört. Fisteln blieben nach der Radicaloperation 4 Mal zurück, über den Verlauf dieser Operationen haben wir schon früher das Nöthige gesagt.

Zu unserer Genugthuung können wir an dieser Stelle berichten, dass wir unter unseren 200 Radicaloperationen nur einen Todesfall zu beklagen haben, der zudem unter eigenthümlichen Verhältnissen eintrat. Bei dem sehr korpulenten Patienten Kunze bildete sich im ganzen Bereich der Wunde ein Bauchdeckenabscess ohne Fieber mit Fasciennekrose aus, der bis auf das Peritoneum reichte. Die Wunde hatte sich bereits gereinigt, als der Patient eine Lymphangitis und später ein Erysipel bekam. Die durch die Infection weniger widerstandsfähige dünne granulirende Gewebsschicht platzte eines Tages unter einem heftigem Hustenstoss, es kam zu einem Prolaps mehrerer Dünndarmschlingen und einer secundären eitrig fibrinösen Peritonitis, welcher der Patient in einigen Tagen erlag. Die Radicaloperation war etwa 5 Wochen vor diesem unglücklichen Ereignisse ausgeführt worden.

Diese Mortalitätsziffer ist als eine ausserordentlich günstige zu bezeichnen, wenn man bedenkt, dass es in unserem Materiale recht viele schwierige und complicirte Operationen gegeben hat; ich er-

wähne nur die Fisteloperationen mit und ohne Darmresection, die gynäcologischen, die Gallenblasenfälle, weiterhin die Fälle von tuberculöser Wurmfortsatzerkrankung, die mit allgemeiner Peritonealtuberkulose complicirt waren und alle geheilt sind, so können wir mit Recht auf das Ergebnis unserer Operationen stolz sein[1]). Freilich lässt es sich ja nicht leugnen, dass auch Andere über gute Resultate verfügen, aber während bei uns alle Fälle, ob mit, ob ohne Fistel, nach voraufgegangener Abscesseröffnung oder mit Complicationen anderer Leiden inbegriffen sind, nehmen andere Chirungen, so z. B. Kümmel, diese Fälle aus. Kümmel erlebte unter 104 Resectionen keinen Todesfall, bemerkt aber zu diesem Resultat „die Patienten, bei denen nach Incision eines perityphlitischen Abscesses Fisteln zurückblieben, sind hierin nicht eingerechnet, da sie sich nicht in einem z. Z. gesunden Zustand befanden. Die Operation dieser Fälle bereitet oft besondere Schwierigkeiten und verlangt wegen der Infectionsgefahr von Seiten der Fisteln die grösste Vorsicht. Die Prognose der Operation solcher Patienten ist natürlich weniger günstig, als der mit unverletzten Bauchdecken.“ Er erwähnt dann 2 Todesfälle, die er bei der Operation der chronischen Perityphlitis erlebte.

Wie weit andere Chirurgen in diesem Punkte gehen, konnten wir nicht feststellen, da bisher noch nicht eine einzige ausführliche Publication über Operationsresultate bei chronischer Perityphlitis vorliegt.

Es erwähnten aber auf dem letzten Chirurgencongress Sprengel und Riese Mortalitätsziffern, die mit Recht wegen ihrer Höhe Aufsehen erregt haben. Will man nach einer Erklärung dieser ungünstigen Resultate suchen, so dürfte sie vielleicht in dem Umstande zu suchen sein, dass manche Chirurgen zu früh nach dem Anfall operiren, wo die Eitermenge noch nicht völlig resorbirt, die Erreger der Eiterung noch nicht abgestorben sind. Die Verhält-

[1]) Ein Fall, dessen klinische Stellung zweifelhaft, verdient hier noch erwähnt zu werden. Bei Herrn B., der an einem Tumor der Coecalgegend litt, war die Diagnose auf ein Carcinom des Coecums gestellt und deshalb eine Resection des Coecums und des unteren Ileumsendes gemacht. Der Tumor stellte sich aber als ein faustgrosses Fibrom heraus, in dessen Mitte der Processus lag. 4 Wochen nach der Operation ging der Pat., der zudem Diabetiker war, an einer doppelseitigen Parotitis purulenta gangränosa zu Grunde, als nach Herstellung der Communication der Darmlumina durch die Anastomosenklemme die Rotter'sche Lappenplastik zum Verschluss des Anus praeternat. gemacht war.

nisse sind hier doch dieselben, wie auch bei anderen Erkrankungen, z. B. bei eitrigen Adnextumoren oder Gallenblasenleiden. Alle Chirurgen heben ausdrücklich den Unterschied ihrer Resultate hervor, je nachdem sie gezwungen waren, im acuten Stadium zu operiren, oder wenn die Umstände es erlaubten, nach einem mehr oder minder fieberfreien Stadium. Unsere Erfahrung bestätigt diese Thatsache vollkommen.

Zum Schluss noch Einiges über die Dauerresultate. Man hat von einigen Seiten die Behauptung aufgestellt, dass unter Umständen auch nach der Entfernung des Proc. Verwachsungen oder die alten Entzündungsheerde zu Anfällen resp. chronischen Beschwerden Anlass geben könnten, dass ferner entstehende Bauchbrüche ein schlechtes Aequivalent für die Operation der Entfernung des Wurmfortsatzes seien. Auf Grund einer von uns vorgenommenen Nachprüfung der Dauerresulate der operirten Fälle sind wir in der Lage, diese Annahmen zu widerlegen. Wir haben Fragebogen an etwa 150 unserer Patienten gesandt und dieselben aufgefordert, sich entweder selbst vorzustellen, bezw. ihre etwaigen Beschwerden über Schmerzen in der Cöcalgegend, über etwaige Verstopfung und Bestehen eines Bauchbruches uns mitzutheilen. Wir haben auf diese Weise 110 Fälle nachprüfen können. Was zunächst die Frage der Bauchbrüche anbetrifft, so konnten wir die erfreuliche Thatsache constatiren, dass bei keinem von 90 Patienten, die sich uns persönlich vorgestellt haben, ein Bauchbruch in der Operationsnarbe sich gebildet hatte. 15 Patienten theilten uns dasselbe Resultat brieflich mit, bei allen war s. Z. die Wunde durch die Etagennaht sorgfältig geschlossen und per primam geheilt.

Dagegen haben wir bei 5 unserer Patienten Bauchbrüche zu verzeichnen, bei denen tamponirt werden musste, Fisteln oder ein tief gehender Bauchdeckenabscess post operationem eine prima reunio vereitelte.

Gehen wir auf die nach der Radicaloperation noch vorhandenen Beschwerden ein, so ist ein perityphlitischer Anfall bei keinem der Operirten wieder aufgetreten. Ist also der Wurmfortsatz ganz entfernt, so ist der Patient definitiv vor einem Recidiv geschützt. Bei einer Patientin Kleist, die vor einem Jahr operirt war, schien es uns anfänglich sich um ein leichtes Recidiv zu handeln. Sie war erkrankt mit Schmerzen in der Blind-

darmgegend, mit Erbrecheu und leichtem Fieber. Der objective Befund ergab eine Resistenz loco typico, eine starke Schmerzhaftigkeit und Temperatursteigerung bis 38°. Als sie jedoch einige Tage später bimanuell untersucht wurde, wurde constatirt, dass es sich nicht um eine Perityphlitis, sondern um einen rechtsseitigen Pyosalpinx handelte. Man muss also in solchen Fällen eine eventl. entzündliche Adnexerkrankung in Betracht ziehen.

Ausser diesen Patienten klagten noch 14 Männer und 4 Frauen über nachträgliche Beschwerden, sie waren fast bei allen übereinstimmender Natur. Die Beschwerden bestanden darin, dass bei Anstrengungen der verschiedensten Art Schmerzen in der rechten Unterbauchgegend wieder aufgetreten waren Im Fall Schmidt war dies nach Bergsteigen der Fall, im Fall Weil nach strapaziösen Reisen Erschütterungen, im Fall Erdmann nach heftigen Bewegungen und andauerndem Gehen, der Patient Neufeld hatte ein wehes Gefühl in der Blinddarmgegend, wenn er turnte und andern Sport trieb. Ihren Beruf als Dienstmädchen mit dem einer Näherin vertauschen musste die Patientin Wollschläger. Bei ausgiebigen Bewegungen des rechten Armes verspürte sie heftige Stiche in der Narbengegend, ebenso wenn sie den Körper stark aufrichtete und ihn reckte. Die Schmerzen werden von den meisten Patienten als stechende bezeichnet, von 4 anderen als ein dumpfes Druckgefühl geschildert. Der Patient Werkmeister hatte die Empfindung eines tauben Schmerzgefühles wie von einem Schlag unterhalb der Schnittwunde, bei Berührung der Narbe und nach der geringsten anstrengenden Arbeit war es besonders stark. Ein taubes Gefühl unterhalb der Narbe und eine gewisse Schwäche im rechten Oberschenkel hatten noch 6 andere Patienten; die letzteren Beschwerden sind wohl darauf zurückzuführen, dass bei dem Bauchschnitt oberflächliche Nerven durchschnitten wurden, während die nach starken Anstrengungen auftretenden Stiche und Schmerzen der Operirten sich wohl durch die Annahme etwa bestehender Adhäsionen und Verwachsungen in der Ileocöcalgegend erklären lassen.

Wir hatten bereits bei der Schilderung der chronischen Beschwerden erwähnt, dass fast ein Drittel unserer Patienten über mangelhafte Stuhlverhältnisse, besonders über das Symptom der Verstopfung zu klagen hatten. Dies Symptom scheint nach unseren Erfahrungen durch die Operation entschieden günstig beeinflusst zu

werden. Ungefähr 20 unserer Patienten betonten bei der Nachuntersuchung ausdrücklich, dass ihre Verdauung und Stuhlverhältnisse ganz regelmässig vor sich gingen, während sie vorher an Verstopfung litten. Bei 10 Patienten waren jedoch nach wie vor der Operation Obstipation geblieben.

Das sind die Beschwerden, die wir bei der Nachuntersuchung unserer Patienten constatiren konnten. Vergleicht man damit die vor der Operation bestehenden, bedenkt man ferner, dass alle Patienten recidivfrei geblieben und nicht mehr das Damoklesschwert eines in seinem Ausgange und Complicationen ungewissen perityphlitischen Anfalles zu fürchten brauchten, so lässt sich nicht leugnen, dass unseren Patienten durch die Radicaloperation ein grosser Dienst erwiesen, und dass diese Operation in der That eine zweckmässige und segensreiche ist.

Meinem hochverehrten Chef, Herrn Prof. Dr. Rotter, erlaube ich mir für die freundliche Unterstützung bei der Anfertigung der Arbeit meinen ergebensten Dank auszusprechen.

X.

(Aus der chirurg. Universitätsklinik Sr. Excellenz des Herrn Geheimrath von Bergmann.)

Ueber eine seltene Form seniler Verkalkung.

Von

Dr. Heinrich Wolff,

Assistent der Klinik.

(Hierzu Tafel II—IV.)

Der regressive Process der Verkalkung, welcher in der pathologischen Anatomie in recht vielseitiger Form eine nicht unwichtige Rolle spielt, führt selten zu Zuständen, die Gegenstand operativer Eingriffe werden. Es ist dies um so bemerkenswerther, wenn man bedenkt, dass es kaum ein menschliches Organ giebt, an oder in welchem nicht schon Verkalkung beobachtet wörden wäre.

Die häufigste und wichtigste Gruppe der genannten Veränderung bildet die Verkalkung der arteriellen Gefässwand; sie gehört in der Mehrzahl ihrer Folgezustände zur Domäne der internen Therapie, während sie das Interesse und die Hülfe der Chirurgen zunächst nur in ihrer ursächlichen Beziehung zur Gangraena senilis in Anspruch nimmt.

Wie hier, so ist in der Mehrheit der Fälle der Vorgang der Verkalkung eine Alterserscheinung, der Ausdruck für eine Abnahme in der Energie des Stoffwechsels, für eine Ermüdung des Organismus, die sich in der Form mangelhafter Ausscheidung von Kalksalzen und Ablagerung derselben an den verschiedensten Orten äussert.

Hierher zu rechnen sind neben der Arteriosclerose die Verkalkung der Rippen- und Kehlkopfknorpel, der Linse u. s. w.

Giebt in diesen Fällen die Senilität des Individuums die Ursache ab für die regressiven Erscheinungen, so finden wir dieselbe

auch zuweilen begründet in einer, wenn ich so sagen darf, localen Unterernährung der Gewebe, welche der Verkalkung anheimfallen.

Dazu gehören zunächst die Kalkablagerungen, wie wir sie auch bei jüngeren Individuen finden, in alten bindegewebigen Schwarten, in der chronisch entzündlich verdickten Pleura und dem Pericard, in der Wand von Hydrocelen und Hämatocelen, in der Bruchsackwand alter irreponibler Hernien, ferner an Orten, wo der fast völlige Stillstand der Ernährung schon zur Nekrose geführt hat, wie in tuberculösen Lungenherden und tuberculösen Drüsen.

Dazu kommt die grosse Gruppe der Geschwülste, welche wohl alle schon mehr oder weniger verkalkt angetroffen wurden. Begegnet ist uns dies beim Lipom, Fibrom, Myxom, der Struma, beim Myom, Atherom, Dermoid, Sarkom, Endotheliom, Carcinom. Eine Geschwulstart, das Psammom, ist überhaupt durch ihren Kalkgehalt characterisirt und verdankt diesem ihren Namen.

Kalkablagerungen werden weiterhin gefunden in thrombosirten Venen und Venengeschwülsten, in der Placenta, der Harnblasenwand, den Harnkanälchen und den Glomeruli, in Nerven und Ganglienzellen.

Eine eigenartige Gruppe bilden die von Virchow sogenannten Kalkmetastasen, auf welche wir weiter unten zurückkommen werden; sie fanden sich in der Lunge und dem Herzmuskel, in der Schleimhaut des Magens und Darms, der Siebbein- und Keilbeinhöhle, in den Nieren, der Dura mater.

Wo auch immer in all' diesen Fällen das Messer des Chirurgen auf Kalk trifft, geschieht dies zufällig, oder die vorher erkannte Veränderung hat wenigstens nicht den Anlass zu dem operativen Eingriff gegeben, da sie nicht die Ursache vorhandener Störungen war.

Wir legen deshalb auch allen in der chirugischen Praxis uns begegnenden Verkalkungsprocessen keinerlei weitere Bedeutung bei und gehen bei der Epikrise unserer Fälle darüber als etwas Nebensächlichem hinweg.

Umsomehr dürfen m. E. die allerdings recht seltenen Beobachtungen unser Interesse in Anspruch nehmen, in denen die Petrification als solche oder in ihren directen Folgeerscheinuugen chirurgische Hülfe erfordert.

Wir sind in der Lage, einen derartigen Fall mitzutheilen:

Der 60 jähr. Cigarrenfabrikant D. ist nie ernstlich krank gewesen, nur als Kind war er vorübergehend scrophulös. Seit etwa 20 Jahren bemerkte er an der Hinterseite des rechten Oberchenkels eine Anschwellung, welche mehr nach der Innenseite zu gelegen in der Längsrichtung verlief, sich tief unter der unveränderten Haut in der Musculatur deutlich verschieben liess und sich knochenhart anfühlte. Die Schwellung nahm ganz langsam an Ausdehnung zu, ohne irgendwelche Schmerzen oder Behinderung zu verursachen. Schliesslich reichte die Verhärtung vom oberen Theil des Oberschenkels bis zur Kniekehle. Vor $^1/_4$ Jahr ungefähr entstand nun in der Haut über der unteren Partie der Schwellung eine Pustel, die alsbald aufging und etwas blutig-wässerige Flüssigkeit entleerte; kurz darauf schloss sich die Fistel wieder, um von Zeit zu Zeit von neuem aufzubrechen, bis vor etwa 6 Wochen eine zweimarkstückgrosse Oeffnung entstand, aus der sich breiartige gelbliche Massen entleerten. Patient drückte diesen Inhalt immer aus, machte Umschläge mit Camillenthee und brachte so die Schwellung theilweise zum Schwinden; Schmerzen waren auch jetzt nicht vorhanden.

Seit 8 Tagen nun trat in der Umgebung der immer noch bestenden Fistel eine erneute rasch sich vergrössernde Anschwellung auf, die sich besonders nach der Aussenseite des Oberschenkels hin ausdehnte, die Haut wurde roth und heiss, Druck auf die erkrankte Gegend ebenso Bewegungen des Beins verursachten in den letzten Tagen zunehmende Schmerzen und diese veranlassten den Pat. die Klinik aufzusuchen.

Bei der am 9. October erfolgten Aufnahme wurde folgender Befund erhoben:

Der kleine, gracil gebaute, in mässig gutem Ernährungszustand befindliche Pat. hat ein für sein Alter auffallend greisenhaftes Aussehen; er macht den Eindruck mindestens eines Siebzigers. Herz und Lungen ohne besonderen Befund abgesehen von einer leichten chronischen Bronchitis und mässigem Emphysem.

Urin frei von abnormen Bestandtheilen.

Das rechte Bein wird im Knie flectirt gehalten. An der Rückseite des rechten Oberschenkels von etwa handbreit oberhalb der Kniekehle bis hinauf zum Tuber ischii findet sich eine diffuse phlegmonöse Schwellung und Röthung. Die Haut ist gespannt und glänzend, prall infiltrirt und von der Musculatur nicht abhebbar; nach den Seiten, nach oben und unten entsprechend den angedeuteten Grenzen verlieren sich die entzündlichen Erscheinungen bis zum Uebergang in normale Haut. Am meisten ausgeprägt ist die harte, phlegmonöse Infiltration der Weichtheile an der Grenze zwischen mittlerem und unterem Drittel des Oberschenkels. Hier erhebt sich über der umgebenden, mehr gleichmässigen Schwellung tumorartig eine etwa gänseeigrosse Partie halbkugelig ziemlich genau in der Mittellinie des Oberschenkels gelegen. Sie ist unverschieblich gegen die Umgebung, die bedeckende Haut zeigt besonders starke entzündliche Röthung, an einigen Stellen besteht Fluctuation.

Auf der Höhe der Anschwellung findet sich ein etwa markstückgrosses,

kraterförmiges Geschwür mit zackigen unregelmässigen Rändern und schmierig eitrig belegtem Grund. Die eingeführte Sonde gelangt in eine gut faustgrosse Höhle, die mit breiigen, gelbbraunen, puriformen Massen und mit zerfallenen alten Blutgerinnseln ausgefüllt ist; dieser Inhalt entleert sich auch durch die breit offene Fistel. Bis auf eine kleine Stelle lateral von der stärksten Erhebung ist der ganze phlegmonöse Bezirk wenig druckempfindlich.

Allgemeinbefinden ungestört, Temper. 38,3°.

Die Untersuchung des linken Beines ergiebt äusserlich gar keine Veränderung.

Bewegungen völlig ungehindert, Haut intact, nirgends eine Schwellung. Bei Palpation findet man auf der Hinterseite des Oberschenkels einen etwa 15 cm langen daumendicken sehr harten Strang, welcher unter der abhebbaren Haut verschieblich in der Musculatur zu liegen scheint und zwar entspricht seine Lage den nach der Innenseite des Kniegelenks ziehenden Beugern.

Man fühlt bei der keinerlei Schmerzen verursachenden Betastung dieser strangförmigen Resistenz deutlich ein characteristisches Knirschen, das den Eindruck erweckt als reibe man fein- und grobkörnigen Sand in einem Beutel zwischen den Fingern.

Erst auf Befragen giebt Pat. nun an, dass er auch diese Veränderung seit langen Jahren, es möchten 12—15 sein, beobachtet und dass sie ihm nie irgend welche Beschwerden verursacht habe.

Auf der Vorderfläche des linken Oberschenkels etwa handbreit oberhalb der Patella liegt unter der Haut verschieblich ein etwa mandelgrosser, steinharter Körper, die Untersuchung der rechten Seite ergiebt, dass fast genau an der entsprechenden Stelle eine etwas kleinere, sonst ganz gleichartige Resistenz fühlbar ist.

Der acut. phlegmonöse unter Fieber einhergehende Process am rechten Bein erheischte die alsbaldige Operation, welche ich am 12. X. in Chloroformnarkose vornahm.

An der Beugeseite des rechten Oberschenkels wird etwas nach aussen von der Mittellinie ein etwa 18 cm langer Längsschnitt in der phlegmonösen Partie und über die ulcerirte Stelle geführt.

Der Schnitt kommt in das mittlere Drittel des Oberschenkels zu liegen, wird aber im Laufe der Operation bis etwa zur Hälfte des oberen Drittels, nach unten bis in die Kniekehle zu ca. 30 cm Länge ausgedehnt; zunächst wird nun in der Umgebung der beschriebenen, besonders prominenten, auf ihrer Höhe die fistulöse Ulceration tragenden Parthie die Haut nach beiden Seiten zurückpräparirt; da sie fest mit dem darunter liegenden schwieligen Gewebe verbunden ist, macht dies einige Schwierigkeiten. Man kommt nun in eine über faustgrosse, unregelmässig buchtige Höhle, in der sich ein dünner, eiterartiger Brei von braungelber Farbe findet; in

demselben schwimmen zerfallene Gewebsmassen und frische und ältere Blutcoagula.

Die Wand dieser Höhle wird gebildet von einem sehr derben, schwieligen Gewebe, welches diffus in die umgebende Muskulatur übergeht; in der Wand, besonders aber in der dieser anliegenden Muskulatur, sind harte bröckelige und körnige Massen fühlbar.

Der weiche zerfallene Inhalt wird mit dem Finger ausgeräumt, die schwieligen, derben Wandparthieen mit Scheere und Messer entfernt. Es zeigt sich nun, dass die noch in der Tiefe fühlbaren steinharten strangförmigen Gebilde dem Verlaufe des musc. semitendinosus entsprechen und zwar habt sich dieser mit seiner fahlrothen, blassen Färbung, welche nur von weissgelben sehnigen Zügen unterbrochen ist, schon für das Auge deutlich ab von der umgebenden normalfarbigen Muskulatur, besonders auch dem m. semimembranosus.

Mehr stumpf als scharf wird der sich besonders in seinem unteren Theil vollkommen starr anfühlende Muskel etwa von der Grenze des oberen Drittels ab bis nach unten nach der Kniekehle zu nahe seinem Ansatze ausgelöst und abgeschnitten; die dabei entstehende Blutung ist mässig und wird leicht gestillt.

Die grosse Wundhöhle wird locker mit Jodoformgaze tamponirt, das Bein auf Volkmann'sche Schiene gelagert. Bei dem 5 Tage später erfolgten Verbandwechsel sieht die Wunde schon ziemlich rein aus, sie füllt sich rasch mit guten Granulationen, so dass sie nach 14 Tagen durch Pflasterzug schon sehr verkleinert werden kann. Die Heilung nimmt bei gutem Allgemeinbefinden ungestörten Fortgang und acht Wochen nach der Operation wird Pat. mit glatt vernarbter Wunde entlassen. Da die Bewegung im Kniegelenk noch etwas behindert ist, wird die schon im Laufe der letzten Wochen begonnene Massagebehandlung ambulant fortgesetzt. Pat. geht mit Hülfe eines Stockes völlig sicher.

Der exstirpirte Musc. semitendinosus zeigt folgenden Befund:

Am dem ca. 25 cm langen Muskel fehlt etwa das obere Drittel, der untere sehnige Theil ist nahe seinem Ansatze abgeschnitten: die obere Hälfte des Präparates ist grösstentheils muskulös, die unterere fast rein sehnig. Die Muskelparthien sind auffallend blassroth und so schon durch die Farbe von normalem Muskel unter-

schieden; sie sind durchzogen von gelbweissen Streifen, sehnig-schwieligen Zügen. Die untere Hälfte besteht nur aus diesem Gewebe. Das Präparat fühlt sich sehr hart an, besonders die untere in den dünneren sehnigen Strang auslaufende Hälfte ist völlig starr, fast steinhart; doch auch im muskulösen Theil fühlt man neben weicheren Parthieen zahlreiche Stellen von knochenharter Resistenz; dabei hat man den Eindruck, als ob sich gröbere und kleinere Sandkörner in einem geschlossenen Hohlraum an einander rieben.

Bei dem Versuch, einen Schnitt durch den Muskel zu legen, trifft das Messer auf steinharten Widerstand, nach Wegnahme der vorderen musculösen Wand liegt eine wallnussgrosse Höhle bloss, (s. Fig. 1.) aus der sich mörtelartiger dicker Brei, untermischt mit grösseren, bis kirschkerngrossen Concrementen, entleert. Die Wand der Höhle wird von einer $^1/_2$—1 mm dicken gelbweissen incrustirenden Masse gebildet; dieser sitzen fest an sehr zahlreiche unregelmässig gestaltete Körner von verschiedenster Grösse, von der feinsten Sandes bis zu dem Umfang einer Erbse und darüber. Die Concremente resp. die krustige Auskleidung der Höhle sind mit der umgebenden Muskulatur fest verbacken, aber in der Farbe ziemlich scharf von ihr abgesetzt.

Einige kleinere, in gleicher Weise gestaltete Höhlen von Kirsch- bis Pflaumengrösse finden sich im übrigen Theil der Muskelparthie, zwischen diesen Hohlräumen sind auch im Innern des Präparats Züge reiner oder nur schwielig veränderter Muskulatur ohne für's Auge erkennbare Incrustation sichtbar, doch immer noch in dem Grade von dieser durchsetzt, dass das Messer bei jedem tiefer eindringenden Schnitt auf steinharten Widerstand stösst; in die rein sehnige Parthie vermag das Messer überhaupt nicht einzuschneiden, da sie offenbar in ganzer Ausdehnung versteinert ist.

Nach diesem Befunde war es von vornherein klar, dass es sich um eine Ablagerung von kalkartigen Massen handelte; die chemische Analyse der reinen, frei in den beschriebenen Höhlen gelegenen Concremente ergab denn auch, dass sie zu 80 pCt. aus Calciumphosphat bestehen, das mit etwas organischer Substanz durchsetzt ist; letztere besass nur sehr mässigen Stickstoffgehalt. In geringem Procentsatz war auch kohlensaurer Kalk vorhanden.

Somit hatten die Concremente in ihrer chemischen Zusammen-

setzung die grösste Aehnlichkeit mit derjenigen der Knochensubstanz.

Zur mikroskopischen Untersuchung wurden dem Präparate Stücke entnommen aus dem oberen Pol, der Mitte und dem unteren Ende. Die Entkalkung erfolgte in der von Ludw. Aschoff angegebenen Flüssigkeit, welche aus 10 Salpetersäure, 10 Formol und 100 Wasser besteht. Härtung in Formol-Müller und Alcohol, Einbettung in Celloidin.

Als Hauptresultat der mikroskopischen Betrachtung mag gleich vorausgeschickt werden, dass die Ablagerungen von Kalk sich ausschliesslich in dem sehnigen und fibrösen Antheil des Muskels fanden. Knochensubstanz war nirgends nachzuweisen.

In der Muskulatur selbst waren eine Reihe von Veränderungen sichtbar, die ich als secundär an die Sehnendegeneration sich anschliessende auffassen möchte: Zunächst in der Umgebung der Kalkherde eine mehr oder weniger ausgeprägte, im Allgemeinen nicht hochgradige Atrophie der Muskelfasern, die mit einer Vermehrung der Muskelkerne einhergeht, das Bild der sogen. atrophischen Kernwucherung.

Zwischen den Muskelbündeln eingelagert sind fast allenthalben relativ breite Züge von Fett. Diese Fettgewebswucherung tritt sowohl in Parthien völlig normal aussehender Muskulatur auf, wie auch an Stellen, welche deutliche Atrophie der Muskelfasern zeigen, so dass man hier von einer Atrophia lipomatosa sprechen kann, d. h. das Fett ist hier an die Stelle der atrophischen Muskulatur getreten.

Sonstige besondere Veränderungen der muskulösen Theile finden sich nicht, insbesondere auch keine Entzündung.

Was nun die Veränderung des sehnigen Antheils betrifft, so fällt im mikroskopischen Bilde zunächst eine recht ausgebreitete Nekrose des Sehnengewebes auf; weit ausgedehnte kernlose, homogen erscheinende Bezirke, welche sich von der sie umgebenden noch erhaltenen Sehnensubstanz zum Theil wenigstens durch die fehlende Tinction unterscheiden.

Andere Sehnenparthien sind der Nekrose noch nicht völlig verfallen; dass ihnen der Untergang bevorsteht, wird ersichtlich

aus der nur noch geringen oder nur bei vereinzelten Zellkernen noch vorhandenen Färbbarkeit.

Ueberall nun, wo die gleich zu schildernde Kalkablagerung statt hat, findet sich solches mehr oder weniger der Nekrose anheimgefallenes Sehnengewebe.

Die Verkalkung ist zunächst eine herdförmige, in die bindegewebige Unterlage eingestreut liegen oft dicht nebeneinander, zuweilen in weiteren Abständen angeordnet mehr oder weniger grosse amorphe Gebilde, von solchen, die bei schwacher Vergrösserung gerade noch sichtbar sind bis zu solchen, welche etwa den zehnten Theil eines Gesichtsfeldes einnehmen. Oft sind diese Kalkkörner so regelmässig im nekrotischen Sehnengewebe vertheilt, dass dieses wie ein regulär durchlochtes Sieb aussieht, wenn man aus einem dickeren Schnitt durch leichtes Klopfen die Concremente zum Ausfallen brachte.

Die Herde verkalkten Sehnengewebes sind vielfach in grosser Ausdehnung verschmolzen und durch mehr oder weniger vorgeschrittenen Zerfall der nekrotischen Massen sind Hohlräume von verschiedener Grösse entstanden. Zwei derartige grosse Höhlen zeigt die Abbildung des Muskelpräparates (Fig. 1).

Ihre Wand wird von reiner Kalkmasse gebildet, welche ebenso wie der mörtelähnliche Inhalt die oben erwähnte chemische Zusammensetzung hat.

Häufig finden sich in der Confluenz der Kalkherde frische oder ältere Blutungen; es entsteht dann eine breiige, mit nekrotischen Gewebsfetzen untermischte Masse; mit der Eindickung derselben ist der Weg angebahnt zu einer fibrösen Umwandlung solcher Bezirke, die dann wieder den Boden für weitergehende Verkalkung liefern.

Besser noch als makroskopisch lässt sich der Ablauf dieser Vorgänge im mikroskopischen Bilde verfolgen. Dieses zeigt inmitten fibröser Parthien Blutungen oder Pigmentreste von solchen, in deren Umgebung sich zahlreiche wetzstein- oder nadelförmige Lücken finden, welche nicht selten radiäre Anordnung zeigen; sie stellen ursprünglich mit Cholestearinkrystallen gefüllte Räume dar, um die als Fremdkörper sich oft reichliches Bindegewebe mit zahlreichen Riesenzellen ansammelt; es kommt so das Bild einer chronisch

entzündlichen Bindegewebswucherung zu Stande, deren letztes Schicksal dann wieder die Umwandlung in fibröses Gewebe und schliesslich in Verkalkung und Nekrose wird.

Die geschilderten mikroskopischen Befunde wiederholen sich in mehr oder weniger gleicher Weise in sehr zahlreichen aus den verschiedensten Theilen des Muskels entnommenen Präparaten.

Es war nun die Frage zu beantworten, auf welcher Grundlage die festgestellte Verkalkung im musc. semitendinosus entstanden war.

Da die Combination mit einer seit Monaten von dem Patienten selbst beobachteten schmerzlos verlaufenden Eiterung vorlag, war die Möglichkeit gegeben, dass die Kalkablagerung sich secundär im Anschluss an den chronischen Eiterungsprocess entwickelt hatte, welche letzterer ja vielleicht, von dem Patienten unbemerkt, noch viel älteren Datums sein konnte.

Diese Deutung des Krankheitsbildes liess sich von vorneherein ausschliessen, einmal auf Grund der Angabe des Patienten, dass eine Verhärtung am Oberschenkel schon seit ca. 20 Jahren bemerkt worden war, dann durch die Thatsache, dass sich ganz symmetrisch am anderen Oberschenkel der offenbar völlig gleichartige Process vorfand.

Auf diesen am linken Bein auch mit Hülfe des Röntgenbildes erhobenen Befund werde ich weiter unten noch zurückkommen.

Es lag weiterhin a priori der Gedanke nicht fern, dass es sich um secundäre Verkalkung irgendwelcher zoonotischen Ansiedelung in der Musculatur handeln könne. Aus denselben eben erwähnten Gründen war dies sehr unwahrscheinlich, das mikroskopische Untersuchungsergebnis liess es sicher ausschliessen.

Dann kam das Vorhandensein gichtischer Diathese als Ursache der Ablagerung in Betracht. Es liess sich bei dem Pat. keine Veränderung feststellen, welche auf Gicht hätte hinweisen können. Dazu kam, dass die chemische Untersuchung der petrificirenden Substanz eine Stickstoffarmuth derselben ergeben hatte, welche mit Bestimmtheit gegen die Anwesenheit von Harnsäure sprach.

So musste auf Grund des makroskopischen und mikroskopischen Befundes angenommen werden eine mit Nekrose einhergehende primäre Verkalkung der musculi semitendinosi u. zw. des

sehnigen Antheils derselben und Kalkeinlagerung in die Sehnen des musc. quadriceps beiderseits.

Die vorliegende Erkrankung ist als eine ausserordentlich seltene anzusehen, völlig analoge Beobachtungen konnte ich in der Litteratur nicht finden.

Rokitansky (1)) beschrieb 1848 unter dem damals und noch nachher missbräuchlich angewendeten Sammelnamen Verknöcherung pathologische Verkalkungsprocesse in verschiedenen Organen als „Verknöcherungen, deren Producte gewöhnlich Concretionen genannt werden.“ Er führte an „die Incrustation fibroider Aftertexturen und ihrer Blasteme als fibröser Geschwülste, fibroider Exsudate auf serösen Flächen, fibroider Gebilde im Parenchym, der Auflagerung in den Arterien, der weichen Grundlage des Venensteins u. s. w.“

Unter der zweiten Form, „der Incrustation physiologischer Texturelemente“, beschreibt Rokitansky „die Verkalkung der Herzmuskelfasern, welche hier und da mit starrem kernhaltigen Blastem durchsetzt und zum Theil in ihren Fibrillen zu moleculären Massen zerfallen, meistens aber, besonders an der Herzspitze durch Kalkmoleküle incrustirt waren.“ Ueber die Herkunft des abgelagerten Kalks äussert sich Rokitansky: „Er hängt wenigstens zum Theil schon ursprünglich der verknöchernden Grundlage an, durch deren innere Umgestaltung er analog den oft gleichzeitig auftretenden Fetten bei der Verknöcherung frei wird.“

1851 hat dann Herrmann Meyer (2) in Zürich in einer später von allen Lehrbüchern an einschlägiger Stelle citirten Arbeit unter der Rubrik „Verknöcherung der Muskel- und Sehnenfaser“ einen Fall reiner Verkalkung beschrieben, auf den ich in Kürze eingehen muss.

Ein 48jähriger Mann hatte vor 10 Jahren ohne nachweisliche Ursache beinahe plötzlich seinen Fuss durch Gangrän verloren, indem dieser unter heftigen Schmerzen innerhalb 3 Stunden erkaltete und brandig wurde. Da der Patient eine Fistel behalten hatte, suchte er jetzt wieder ärztliche Hilfe; es wurde nun der Unterschenkel unter dem Knie amputirt.

Bei der Beschreibung des Präparates giebt Meyer an, dass die wichtigste Veränderung die Muskeln und Sehnen betraf; ein Theil der Unterschenkelmuskeln zeigte schwere atrophisch degenerative Veränderung, offenbar auch partielle Nekrosen. Die übrigen Muskeln waren von Farbe weissgelb oft mit Annäherung an das Orangefarbene; dabei fühlten sie sich ausser-

ordentlich hart an. Ihre Sehnen hatten zwar von aussen beinahe das gewöhnliche Aussehen, waren aber sehr hart und unbiegsam. Bei Verletzungen durch Einschneiden oder Brechen zersplitterten Muskelsubstanz sowohl als Sehnensubstanz in dünne, harte Stäbchen, ähnlich wie Asbest.

Auf chemischem und mikroskopischem Wege wurde nun nachgewiesen, dass Muskel- und Sehnenfasern mit Kalksalzen imprägnirt waren und zwar wie aus der Schilderung hervorzugehen scheint, ohne ihre Structur zu verlieren, da sich nach Entfernung des Kalkes durch Salzsäure das ursprüngliche Bild wiederhergestellt haben soll. An den Arterien des amputirten Benies war ausser einigen kleinen Verkreidungen nichts Bemerkenswerthes zu constatiren. Leider macht Meyer keine Angaben über den Allgemeinzustand des Patienten, so dass unbekannt bleibt, ob noch anderweitige Verkalkungen oder sonstige Erkrankungen bei demselben bestanden.

Virchow (3) beschrieb 1855 unter dem Namen „Kalkmetastasen" ausgedehnte Verkalkungen, welche sich in Lunge, Magen, Darm, Nieren, Schleimhaut der Sieb- und Keilbeinhöhlen gefunden hatten bei Patienten, welche teils an Knochenerkrankungen, teils an anderweitigen chronischen Affectionen litten. Bei einigen war eine Zerstörung von Knochen durch maligne Tumoren, bei anderen durch Eiterungsprocesse erfolgt. In allen Fällen aber lag eine Nierenerkrankung vor und war nach Virchow's Ansicht die Ursache, dass die freigewordenen Kalksalze nicht ausgeschieden werden konnten. Im Magen erwiesen sich die Kalkplättchen als verkalkte organische Muskelfasern.

Auch von anderer Seite wurde in den darauffolgenden Jahren über Kalkmetastasen berichtet. So fand Grohe (4) in einem Fall von Tuberkulose der Meningen und der Lungen Kalkschuppen im Dickdarm.

Später beschrieb Küttner (5) ausgedehnte Verkalkung der Arterien bei einem 19jährigen Manne mit Caries der Wirbelsäule.

Heschl (6) schildert die Einlagerung von kohlen- und phosphorsaurem Kalk in die Herzmuskulatur bei einer 30jährigen Taglöhnerfrau; die Erklärung dafür findet er schwierig, glaubt den Fall aber doch in die Reihe von Virchow's Kalkmetastasen rechnen zu müssen, da auch hier Nephritis vorlag.

Auf experimentellem Wege erhob Beckmann (7) denselben Befund; nach Unterbindung der Aorta beobachtete er beim Tier Nekrose des Femur; bei der Sektion fanden sich metastatische Kalkablagerungen im Herzen und Nieren.

1867 schrieb Paulicki (8) über „pathologische Verkalkungen";

ohne selbst neue Beobachtungen zu bringen referirte er in übersichtlicher Weise über die bis dahin bekannten Verkalkungsformen.

In neuester Zeit hat Beck (9) in New York einen interessanten Fall mitgetheilt, welcher mit dem unserigen gewisse Analogieen aufweist.

Beck's 42jähriger Patient bekam vor 13 Jahren eine Anschwellung im Metatarsophalangealgelenk der grossen Zehe, die sich im Laufe von Monaten entwickelt hatte. Eine sich dazu gesellende acute Phlegmone veranlasste die Exarticulation der Zehe, bei der sich starke Veränderungen im Gelenk und einige Kalkconcremente in demselben vorfanden. Der Process wurde als Arthritis urica mit Verjauchung gedeutet. 13 Jahre später kam derselbe Patient wieder in Beck's Behandlung wegen einer Anschwellung auf dem r. Handrücken, welche sich im Laufe von 11 Jahren schmerzlos bis zum Umfange eines mässig grossen Apfels gebildet hatte. Die Oberfläche der Geschwulst, welche zunächst als Osteosarkom aufgefasst wurde, war ulcerirt.

Neben einer Erkrankung des 3. Metacarpophalangealgelenkes und partieller Zerstörung der 1. Phalanx des III. Fingers. welche schon durch das Röntgenbild festgestellt waren, zeigte sich, dass die Strecksehnen sämmtlicher Finger, mit Ausnahme des Daumens, in eine Masse verbacken waren, welche wie Mörtel aussah und beim Durchschneiden mit dem Messer hörbar knirschte. Die Sehnen konnten nur zum kleinen Theil erhalten werden, das Gewicht der entfernten Kalkmassen betrug 80 g.

Die mikroskopische Untersuchung ergab „Rundzellengranulation, Staphylokokken und keine Tuberkelbacillen, ferner Depositen von phosphor- und kohlensaurem Kalk. Die Sehnenfragmente zeigten Wucherung des peri- und interfasciculären Bindegewebes.

Beck nahm für seine Beobachtung den Namen Tendinitis und Tendovaginitis prolifera calcarea an. Da leider keine näheren Angaben über die Natur der Gelenk- und Knochenerkrankung gemacht werden — Beck scheint nur Tuberculose auszuschliessen — so bleibt der zeitliche und aetiologische Zusammenhang derselben mit der Verkalkung unklar.

Mir scheint aber aus dem ganzen Verlauf des Falles mit ziemlicher Sicherheit hervorzugehen, dass es sich auch hier wie in unserem Falle um eine primäre mit Nekrose einhergehende Verkalkung der Sehnen gehandelt hat; dazu gesellte sich, genau wie wir es beobachten konnten, erst secundär eine Infection von aussen, im Anschluss an irgend eine kleine unbemerkte Verletzung im Bereiche des schlecht ernährten, der Infection besonders zugänglichen Gewebes, und diese hatte in Beck's Fall zur Eiterung im Gelenk und zur Phalanxnekrose geführt.

Die 13 Jahre früher aufgetretene Affection des Zehengelenks mit Kalkablagerung hatte möglicherweise denselben anatomischen und zeitlichen Verlauf genommen.

Damit bleiben allerdings die ursächlichen Momente für die Kalkablagerung nnaufgeklärt. Da sich dieselbe im Alter von 29 Jahren entwickelt hat, läge es wohl auch nicht fern, sie im Sinne Virchow's als Kalkmetastasen aufzufassen; dazu müsste freilich zum wenigsten noch ein positiver Befund einer gleichzeitig vorhandenen Nierenerkrankung erhoben werden.

Die Annahme, dass die Verkalkung im Falle Beck's auf der Basis von Arthritis urica entstanden ist, fand ich in einem Referat über die Arbeit vertreten; sie entspricht aber wohl kaum der Auffassung des Autors und lässt sich, wie mir scheint, nach der Darstellung des Falles als unzutreffend erkennen.

Bei unserer Beobachtung ist die aetiologische Frage des Verkalkungsprocesses unschwer zu beantworten.

Nachdem wir schon oben eine Reihe anderer ursächlicher Momente ausgeschlossen haben, können wir den Vorgang als rein senile Veränderung ansehen und zwar auf Grund folgender weiteren Erwägungen:

Die grob anatomische wie mikroskopische Untersuchung der erkrankten Körpertheile resp. des gewonnenen Präparates ergab schon, dass es sich um eine primäre Verkalkung von Sehnengewebe handelte.

Für eine eigentliche Metastasirung von Kalk im Sinne Virchow's lag kein Anhaltspunkt vor, da es sich um ein mit völlig gesunden Organen besonders auch ganz normalen Nieren ausgestattetes Individuum handelte.

Der Allgemeineindruck des 60jährigen Patienten war ein ganz auffallend seniler; derselbe zeigte atrophische runzelige Haut und schneeweisses Bart- und Haupthaar, soweit dieses noch vorhanden war.

Sein Aussehen war das eines 80jährigen Greises.

Ich glaube, dass diese Umstände die Erklärung geben für den relativ frühen Eintritt von Kalkablagerung im Alter von 40—45 Jahren, wenn wir diesen Zeitpnnkt nach der Anamnese als Beginn der Erkrankung ansehen. Die Constitution des Patienten entsprach damals gewiss schon der eines 60jährigen.

Wie es nun kommt, dass die Natur sich in diesem Falle gerade die Beugemuskeln beider Oberschenkel in vollkommen symmetrischer Weise zur Ablagerung der Kalksalze gewählt hat, darüber lassen sich kaum Vermuthungen hegen. Irgend ein Anhaltspunkt, dass die betroffenen Theile im Leben besonderen traumatischen Schädigungen, wie Reiten oder dergl. ausgesetzt waren, lag nicht vor; gesessen hat der Patient nicht mehr und weniger als andere Menschen auch.

An dem Patienten fanden sich ausser den genannten keine weiteren nachweisbaren Verkalkungen, insbesondere waren auch die übrigen Sehnen frei von solchen. Selbst die Arterienwand, die Prädilectionsstelle seniler Kalkablagerung, zeigte nur geringe Veränderungen — es bestand eine Arteriosclerose mässigen Grades.

Merkwürdig in unserem Falle ist die schon mehrfach erwähnte vollkommene Symmetrie der Erkrankung. Fig. 4 und 5 stellen den nicht operirten, linken Oberschenkel im Röntgenbilde dar; man sieht hier deutlich die von den deponirten Kalkmassen herrührenden Schatten; nach der Lage im Bilde sowohl wie nach dem palpatorischen Befund entspricht auch hier die Verkreidung dem muscul. semitendinosus, ist aber weniger vorgeschritten, wie rechterseits. Ganz vollkommen wird die symmetrische Vertheilung noch dadurch, dass sich auf beiden Seiten an ganz gleicher Stelle die schon oben beschriebene Kalkeinlagerung oberhalb der Patella, augenscheinlich in der Sehne des musc. quadriceps findet.

Ein Röntgogramm des rechten Oberschenkels wurde vor der Operation nicht aufgenommen, das nach der Operation gewonnene Bild zeigte, dass ausser dem kleinen in der Quadricepssehne sitzenden Kalkkonkrement, keinerlei Schatten von weiteren Ablagerungen mehr vorhanden waren, dass die Verkalkung sich also thatsächlich auf die exstirpirte Parthie des musc. semitendinosus beschränkte.

Legen wir uns nun zum Schlusse die Frage vor, woher die in beiden Oberschenkeln aufgespeicherten grossen Mengen fast reinen Kalks stammen, so kann uns auch darüber das Röntgenbild werthvollen Aufschluss geben.

Die palpatorische Untersuchung des Patienten hatte schon ergeben, dass sich eine beträchtliche Atrophie am ganzen Knochengerüste fand. So zeigt nun auch das Röntgenbild beider

Arme (Fig. 6) unverkennbar deutlich die für einen Mann ganz auffallend gracile Beschaffenheit der Vorderarmknochen.

Hier sind sicherlich, wie am übrigen Skelett, Kalksalze in Menge frei geworden und haben sich, in gewissem Sinne allerdings analog Virchow's Kalkmetastasen, anderweitig etablirt, in unserem Falle in den mit Sehnengewebe reichlich ausgestatteten Musc. semitendinosi und in der Sehne des musc. quadriceps jeder Seite.

Literatur.

1. Rokitansky, Beiträge zur Kenntniss der Verknöcherungstheorie. Wiener Zeitschrift. April 1848.
2. H. Meyer, Beiträge zur Lehre von den pathologischen Verknöcherungen. Zeitschrift für ration. Medicin. 1851. I. Bd. S. 80.
3. Virchow, Kalkmetastasen. Virchow's Archiv, Bd. 8 und 9.
4. Grohe, Ueber Kalkmetastasen. Virchow's Archiv. Bd. 13.
5. Küttner, Ein Fall von Kalkmetastase. Virchow's Archiv. Bd. 55.
6. Heschl, Theilweise Verkreidung der Herzmuskulatur. Oesterr. Zeitschr. f. pract. Heilkunde. VII. 4. 1861.
7. Beckmann, Virchow's Archiv. Bd. 9.
8. Paulicki, Ueber patholog. Verkalkungen. Wiener med. Wochenschr. 1867. S. 1617, 1637, 1652.
9. Beck, Tendinitis und Teudovaginitis prolifera calcarea. Deutsche Zeitschrift für Chirurgie. Bd. 58.

Erklärung der Figuren auf Tafeln II—IV.

Figur 1. Zeigt den exstirpirten Muscul. semitendinos. in natürl. Grösse. An zwei Stellen sind durch Wegnahme der vorderen Wand mit gelbweissen Kalkmassen angefüllte Räume eröffnet.

Figur 2. Schnitt aus einer der Nekrose entgegengehenden Sehnenpartie. Eingestreut in das tendinöse Gewebe finden sich zahlreiche Kalkconcremente von verschiedener Grösse; sie haben den Farbstoff nicht angenommen und erscheinen stark lichtbrechend.

Figur 3. In völlig nekrotischem Sehnengewebe liegt ein grosser und mehrere kleinere Kalkherde. Die Kalkmassen sind hier stark mit Hämatoxylin tingirt.

Figur 4. Röntgogram des nicht operirten l. Oberschenkels von der Seite.

Figur 5. Dasselbe von vorn. Auf beiden Bildern sind die von den deponirten Kalkmassen herrührenden Schatten sichtbar.

Figur 6. Das Bild zeigt die hochgradige Atrophie der Vorderarmknochen.

XI.

(Aus der chirurgischen Abtheilung des St. Lazarus-Landesspitals zu Krakau.)

Zur Resection des Thorax wegen Neubildung.

Von

Professor Dr. Rudolf Trzebicky,

Primarius der Abtheilung.

(Mit 8 Figuren im Text.)

Die Resection eines Theiles der knöchernen Brustwand, namentlich des Sternums, wegen Neubildung gehört trotz der grossen Fortschritte der chirurgischen Technik noch immer zu den Seltenheiten, wie dies u. a. schon die neueste sehr fleissige Arbeit über dieses Thema von Amburger[1]) beweist. Amburger fand in der Literatur im Ganzen seine Fälle aus der Heidelberger Klinik inbegriffen 31 Fälle, in welchen weder Pleura noch Pericardium verletzt wurden sowie 68, in welchen eine dieser Höhlen sei es durch Zufall oder mit Absicht eröffnet wurde. Hier müssen noch die Fälle von Delagénière und Dollinger[2]) zugerechnet werden. Die Seltenheit der publicirten Fälle dürfte vor Allem in der grossen Seltenheit der Erkrankung überhaupt sowie in der mit der Eröffnung der genannten serösen Höhlen verbundenen Gefahr ihren Grund haben. In letzterer Beziehung kommen in erster Linie die durch den acuten Pneumothorax bedingten Athmungs- und Circulationsbeschwerden in Betracht, welche trotz verschiedener zum Theile

---

[1]) Zur operativen Behandlung der Brustwand- und Mediastinalgeschwülste. Beitr. z. klin. Chir. Bd. XXX.

[2]) Der arteficielle Pneumothorax als vorbereitende Operation zur Exstirpation durchgreifender Brustwandtumoren oder Lungentumoren. Centralblatt für Chir. 1902. No. 3.

äusserst sinnreicher Präventivvorschläge des Chirurgen Herz bei einer jeden solchen Operation mit Angst erfüllen. —

Die relative Seltenheit der einschlägigen Publicationen möge die Veröffentlichung folgender von mir operirter Fälle rechtfertigen.

I. Sarcom des Sternums und des vorderen Mediastinums übergreifend auf die linke Lunge und den Herzbeutel. Resection des Sternums, Pneumonie, Tod.

M. W., ein 54 jähriger stämmiger Mann, bemerkte seit etwa $^1/_2$ Jahr eine Erhabenheit am oberen Theile des Brustbeines, wobei sich gleichzeitig Athembeschwerden in Form von Dyspnoë bei physischen Anstrengungen einstellten. Das langsame aber stetige Wachsthum der Geschwulst sowie die zunehmende Dyspnoë bewogen den Patienten, Hilfe bei mir zu suchen. Bei der Aufnahme auf meine Abtheilung am 26. 5. 98 wurde folgender Befund notirt: Patient wohl genährt, Muskulatur stark entwickelt. In den inneren Organen bis auf mässige Albuminurie keine erheblicheren Veränderungen nachweisbar. Am Manubrium sterni sowie am oberen Theil des Corpus eine orangengrosse, flache, höckerige, harte, mit dem Knochen fest verwachsene Geschwulst, welche auch z. Th. auf die Rippenknorpel namentlich rechterseits übergriff. Die Haut war an der Basis der Geschwulst beweglich, an deren Spitze mit der Unterlage fest verwachsen. Die Gegend knapp oberhalb des Sternums bei genauer Betrachtung etwas prominent; die Palpation ergiebt daselbst in der Tiefe etwas vermehrte Resistenz. Eine Hervorwölbung der oberen Intercostalräume konnte nicht constatirt werden. In der linken Achselhöhle einige haselnuss- bis bohnengrosse, harte, auf Druck nicht empfindliche Drüsen.

Beiruhigem Verhalten athmet Pat. ganz normal, bei stärkerer physischer Anstrengung, namentlich Stiegensteigen, macht sich mässige Athemnoth bemerkbar. Es wurde Osteosarcom des Sternums mit wahrscheinlicher secundärer Affection des vorderen Mediastinums diagnosticirt. Da Pat. um jeden Preis, und koste es auch sein Leben, von seinem Leiden befreit werden wollte, entschloss ich mich zur Operation, welche am folgenden Tage ausgeführt wurde.

Der Hautschnitt begann oberhalb des Jugulum, umkreiste die Basis der Geschwulst und endigte am Proc. xyphoideus. Die lateralen Hautränder wurden abpräparirt und mittels scharfer Haken zur Seite gezogen. Hierauf folgte subperiostale Durchsägung beider Schlüsselbeine knapp am Sternalgelenke sowie der 3 oberen Rippenpaare etwa 1 bis $1^1/_2$ cm medialwärts von der Verbindungsstelle der knorpeligen Rippen mit den knöchernen. Etwa 1 cm unterhalb der unteren Tumorengrenze wurde ein stumpfes Raspatorium hinter das Sternum eingeführt und das letztere mittels Meissels durchtrennt. Nachdem auf diese Art die knöchernen Verbindungen dos von der Neubildung ergriffenen Sternaltheiles durchtrennt waren, wurden die Weichtheile und zwar die Intercostalmuskeln, sowie die Insertionen der Sterni und zum Theil auch Cleidomastoidei mittels Scheere durchtrennt und die ganze resecirte Partie

nach Ligatur beider A. mammariae int. entfernt, was glücklicherweise ohne Eröffnung der Pleuren nnd des Pericards gelang, obwohl der an der rückwärtigen Wand des Brustbeines emporwuchernde Tumor, welcher an Grösse und Form dem bereits beschriebenen an der vorderen Wand gleich war, mit der linken Pleura und dem Pericardium durch mässig feste Adhäsionen verwachsen war. Ich glaubte das ganze Neugebilde entfernt zu haben. Die Wundhöhle wurde mit Jodoformgaze tamponirt, die Hautwunde mittels einiger Knopfnähte etwas verkleinert und ein Occlusivverband angelegt. Die Exstirpationen der Achseldrüsen wurde auf später reservirt. Am folgenden Tage war das Befinden des Patienten ein ganz befriedigendes. Leider stellten sich jedoch am 29. Mai Symptome einer beiderseitigen Pneumonie ein, welcher Patient nach 2 Tagen erlag.

Die Section ergab ausser beiderseitiger croupöser Pneumonie Sarcom der vorderen Partieen des linken oberen Lungenlappens sowie des Pericardiums. Die mikroskopische Untersuchung der Geschwulst sowohl von dem resecirten Brustbeine, als auch von den während der Section constatirten Partien ergab kleinzelliges Sarcom mit mässiger Wucherung von fibrösem Bindegewebe.

II. Chondrom des Sternums. Resection des Sternums und der Rippen. Heilung.

R. L., ein 18 jähriges, blühend aussehendes Mädchen aus Glogoczów bei Krakau meldete sich am 18. Juni 01 mit der Bitte um Aufnahme auf die chirurgische Abtheilung wegen einer Geschwulst am Brustbeine. Vor Jahresfrist hat sich, laut ihrer Angabe, am Brustbeine mehr weniger in dessen Mitte ein kleines kaum bohnengrosses hartes Knötchen gebildet. Da dasselbe mehrere Monate hindurch stationär blieb, schenkte Pat. demselben keine weitere Aufmerksamkeit. Erst vor etwa 3—4 Monaten begann die Geschwulst zusehends zu wachsen, wodurch die Eltern der Pat. bewogen wurden ärztliche Hilfe zu suchen. Ueber irgend welche subjective Beschwerden klagte Pat. nicht.

Die Untersuchung ergab folgenden Befund: Am Brustbein von der Insertion der II. Rippe abwärts eine faustgrosse harte Geschwulst. Die Oberfläche derselben zwar glatt, aber an derselben mehrere kugelförmige Erhabenheiten fühlbar. Die Haut über der Geschwulst normal, verschiebbar. Die Geschwulst selbst ist mit dem Sternum fest verwachsen und reicht von der Uebergangsstelle des Manubrium in den Körper des Brustbeines nach unten bis an den Schwertfortsatz. Nach den Seiten greift die Geschwulst auf die Rippen bis zur Parasternallinie über. Innere Organe vollständig normal. Es wurde Chondrom des Sternums diagnosticirt, wobei jedoch der Verdacht auf Osteosarcom auch nicht ganz von der Hand gewiesen werden konnte. — Am 19. Juni führte ich die Operation in folgender Weise aus: Hautschnitt in der Medianlinie etwas über dem Jugulum am Halse beginnend und unterhalb des Processus xyphoideus endigend. Die Haut liess sich zu beiden Seiten mit Leichtigkeit abpräpariren, worauf der Tumor dem Auge frei zugänglich wurde. Nun wurden sämmtliche Rippen von der III. abwärts lateralwärts vom Tumor jedoch noch in ihrem knorpeligen Theil subchondral durchtrennt, soweit dies

eben die vollständige Mobilisirung der erkrankten Sternalparthie erheischte. Auf diese Art wurde rechterseits die 3., 4. und 5., links ausserdem noch die 6. und 7. Rippe mittelst Zange durchtrennt. Nunmehr wurde ein stumpfes Raspatorium hinter das Sternum oberhalb der oberen Geschwulstgrenze eingeführt, und das Manubrium mit einigen Meisselschlägen von dem Körper getrennt, wobei eben das vorher eingeführte Raspatorium gegen zufällige Verletzung der tieferen Organe schützte. Nun konnte mittels scharfer Haken der Spalt zwischen Manubrium und Corpus etwas gelüftet werden, wobei ich mich mit dem Finger überzeugte, dass der Tumor im Spatium zwischen der III. und IV. Rippe rechterseits auf die Pleura übergriff, während die übrigen mediastinalen Gewebe hiervon verschont zu sein schienen. Jetzt wurden die Intercostalmuskeln mittels Scheere durchschnitten, ebenso die Spitze des Schwertfortsatzes vom Tumor getrennt, und zuletzt der vom Tumor ergriffene Theil der rechten Pleura in einer Ausdehnung eines Silberguldens resecirt. Die entstandene Pleuraöffnung wurde allsogleich von einem Assistenten mit einem Gazebausch bedeckt, sodass es kaum zu 2—3 maliger Aspiration der Luft in die Pleura gekommen war. Das ganze vordere Mediastinum, namentlich aber der Herzbeutel waren dem Ange genau zugänglich und konnte ich mich überzeugen, dass ausser der erwähnten Affection der Pleura der Tumor nirgends weiter gewuchert war. Die Art. mammar. int. bekamen wir während der Operation nicht zu Gesichte. Die ganze Wunde wurde mit Jodoformgaze fest tamponirt, wobei der die Pleuraöffnung bedeckende Streifen am tiefsten zu liegen kam, und die Hautwunde in den Winkeln mittels einiger Nähte verkleinert, während durch den mittleren Theil die Gazestreifen nach aussen geleitet wurden.

Pat. vertrug den Eingriff sehr gut und hat namentlich die Eröffnung der Pleura gar keine bedrohlichen Erscheinungen hervorgerufen. Die Athmung und der Puls blieben vollständig ruhig. Der postoperative Verlauf war bis auf die vom 3.—8. Tage anhaltende rechtseitige Pneumonie mit Fieber bis zu 39,5° ein sonst normaler und fieberfreier. Bei der Untersuchung des Brustkorbes am dritten Tage konnte keine Spur von Pneumothorax constatirt werden. Die Tampons wurden vom Ende der 2. Woche an langsam aus der Wunde entfernt, wobei das letzte Stück erst am Schlusse der 4. Woche beseitigt wurde. Die Pleuraöffnung war damals bereits total geschlossen. Die vernähten Partien heilten pp., während der übrige Theil sich langsam durch Granulation schloss. Die mikroskopische Untersuchung der exstirpirten Geschwulst ergab Chondrom. Gegenwärtig 8 Monate nach der Operation ist folgender Befund vorhanden: Patientin fühlt sich vollkommen gesund, sieht blühend aus. In der Mittelllinie des Körpers entsprechen dem Brustbeine eine gut gänseeigrosse, elliptische, muldenförmige Vertiefung, durch deren Mitte eine senkrechte lineare 13 cm lange, die Vertiefung nach oben und unten überschreitende Narbe verläuft. Die Vertiefung ist durch den Knochendefect an dieser Stelle bedingt und wird von oben durch das 3 cm breite Manubriumstück, von unten durch den kaum fühlbaren Rest des Schwertfortsatzes von den Seiten durch die frei auslaufenden Rippenenden begrenzt. Der lange Durchmesser

des Defectes beträgt 7 cm, der quere an der breitesten Stelle 5 cm. Der Knochendefect ist, soweit er durch Rippenresection bedingt ist, linkerseits etwas grösser als rechts, so dass seine Längsachse sich nicht vollständig mit der Mittellinie des Körpers deckt. Die zweite Rippe inserirt sich beiderseits am freien Sande des Manubriumrestes, die 3 folgenden Rippenenden sind weit von der Mittellinie des Körpers lateralwärts getreten, während die Enden der unteren Rippen sich etwas fester und inniger an den belassenen Theil des Sternums zu drängen scheinen. Hierdurch wird, eben die elliptisch-eiförmige Gestalt des Defectes bedingt. Die freien Enden der Rippen erscheinen etwas verdickt. Die Haut in der Vertiefung ist mit den tiefen Geweben verwachsen, sonst bis auf die Narbe normal. Die Bewegungen des Herzens markiren sich durch rhytmische Wellenbewegungen derselben, welche jedoch in der linken Hälfte stärker sind, als rechts, ausserdem wird bei jedem namenlich tieferen Inspirium die Haut gegen die Wirbelsäule verzogen, so dass eine Vertiefung des Defectes erfolgt. Der Herzstoss medialwärts von der Mamillarlinie im 5. Intercostalraum. Die beigefügten Abbildungen No. 1 und 2 zeigen die exstirpirte Geschwulst von vorn (No. 1) und von rückwärts (gegen das Mediastinum zu) (No. 2) (a. rückwärtige Sternalwand, b. durch die Muskeln durchwucherndes Chondrom).

Fig. 3 zeigt die Pat. mit geheilter Wunde und der durch Exstirpation eines Theiles des Sternums entstandenen muldenförmigen Vertiefung.

III. Chondrom der 12. Rippe, Exstirpation mit Resection des Zwerchfelles. Heilung.

M. G., eine 47j. Bäuerin hat vor 2 Jahren eine Geschwulst in der linken Seite bemerkt, welche langsam gewachsen war, ohne jedoch irgend welche Beschwerden zu verursachen. Die Untersuchung ergab folgenden Befund:

Unmittelbar unter der 12. linken Rippe, derselben fest anliegend ist in der mittleren Axillarlinie eine faustgrosse, harte Geschwulst von normaler Haut bedeckt, bemerkbar. Der ganze linke Rippenbogen etwas stärker vorgewölbt, als jener der anderen Seite. Die Palpation des Tumors lehrte, dass die sichtbare, nach aussen prominente Geschwulst nur einen kleinen Theil eines grossen unter dem Rippenbogen aus der Tiefe emporsteigenden, die vordere Axillarlinie medialwärts etwas überschreitenden Tumors bildete. Nach unten überschritt der Tumor etwa 3 Finger breit den Rippenbogen. Der ganze Tumor entsprach seiner Lage nach der vergrösserten Milz und konnte auch sein vorderes Ende ähnlich wie bei vergrösserter Milz mit der Hand umgriffen werden. Die Geschwulst war nur sehr wenig beweglich und zwar bei Lageveränderung der Pat. garnicht, während passiv mässige Pendelbewegeungen mit sehr geringer Excursion um die am Rippenbogen feste Insertion ausgeführt werden konnten. Das Zwerchfell linkerseits wahrscheinlich durch den Tumor in die Höhle gedrängt. In den inneren Organen nichts Abnormes bemerkbar.

Die Diagnose lautete auf Chondrom der Rippen. Die Operation wurde am 8. October 1901 in folgender Weise ausgeführt: In rechter Seitenlage wurde über die grösste Prominenz der Geschwulst ein etwa 25—30 cm langer dem Verlaufe der 12. Rippe paralleler Hautschnitt geführt. In derselben Aus-

dehnung wurden auch die den Tumor bedeckenden Muskeln durchtrennt und der Tumor hierdurch blossgelegt. Nunmehr konnten wir uns genau überzeugen,

Fig. 1.

Fig. 2.

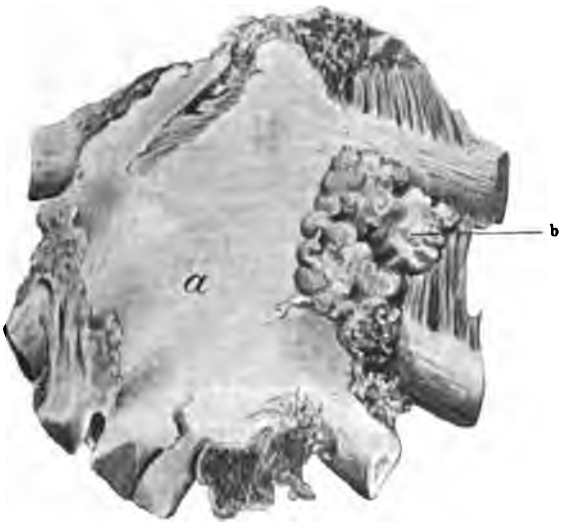

was uns schon zuvor klar war, dass bloss der eine Theil der Geschwul
welcher unter den Rippenbogen hinabreichte nach aussen prominirte, währe
ihr grösserer Theil in die Bauchhöhle wucherte. Behufs Ermöglichung d

Fig. 3.

Exstirpation durchtrennte ich die mit der Geschwulst innig verwachsene 12. Ripp
knapp an der Wirbelsäule, wodurch der Tumor wesentlich mobiler wurde. Jet
war erst eine genaue Orientirung über die topographischen Verhältnisse möglich
Die Milz war gegen die Wirbelsäule gedrängt mit dem Tumor durch straff

Adhäsionen verwachsen, mit dem Colon descendens waren ausgedehnte aber schlaffere Adhäsionen vorhanden. Dagegen war das Diaphragma in seinem costalen Theile in einer Ausdehnung von etwa 20 cm, 1—1½ cm breit mit dem Tumor innig verschmolzen. Nach erfolgter Orientirung durchtrennte ich zuerst die Verwachsungen im retroperitonealen Raume nahe an der Wirbelsäule, hierauf wurden die Adhäsionen mit Milz und Colon zum Theil stumpf, zum Theil mit der Scheere gelöst und die etwas stärkere Blutung aus der Milz durch Tamponade mit Gazebäuschchen beherrscht. Zum Schlusse stand der Tumor nur noch mit dem Zwerchfell in Verbindunng und musste selbes etwa 2 cm weit von seiner Insertion am Brustkorbe resecirt werden, so dass ein etwa 15 bis 18 cm langer in die Pleurahöhle führender Spalt entstand, welcher allsogleich mit einer grossen Compresse verdeckt wurde, so dass kaum einigemal Luft in die Pleura aspirirt wurde. Der Spalt in der Pleura wurde auf die Art versorgt, dass der Wundrand des Diaphragmas an die Muskeln des Brustkorbes herangezogen und hier mittels einer Reihe von Knopfnähten befestigt wurde, — bis auf den tiefsten Theil der Wunde, welcher behufs Einführung eines Jodoformgazebeutels in die Pleura als Sicherheitsventil offen blieb. Zwei weitere Gazebeutel wurden noch, je einer an die Wundfläche der Milz und in die retroperitoneale Höhle an der Wirbelsäule, eingeführt und die Hautwunde vernäht. Mässiger Druckverband. Patientin vertrug den Eingriff sehr gut und machten sich namentlich von Seiten des Pneumothorax gar keine üblen Symptone bemerkbar. Am 3. Tage stieg die Temperatur zwar über das Normale bis 38,5° und wurde der Verband gewechselt. Von Pneumothorax war schon keine Spur constatirbar, das Fieber aber durch mässige Secretretention in der Wunde der Rückenmusculatur bedingt. Eine mässige Lüftung des daselbst befindlichen Gazebeutels genügte um die Temperatur zur Norm zu bringen. Die Tampons wurden in den nächsten Tagen schrittweise entfernt, am spätesten jener aus der Pleura, dessen letzter Rest erst am 30. October beseitigt wurde. Die Pleurablätter waren bereits verklebt, so dass keine Communication der äusseren Wunde mit dem Cavum pleurae mehr bestand. Die weitere Heilung verlief ganz glatt und ist Pat. gegenwärtig vollständig geheilt.

Der exstirpirte Tumor war eiförmig gut mannskopfgross und wog 2 kg. Die lange der 12. Rippe annähernd parallele Achse betrug 16½, die verticale 13, während seine Dicke 11 cm betrug. Seine Oberfläche glänzend glatt, mit zahlreichen walnuss bis kastaniengrossen Höckern besetzt. Die Consistenz war keine ganz gleichmässige; zum grössten Theile hart elastisch schien der Tumoreninhalt doch an einzelnen Stellen zu fluctuiren. Mit dem Periost der Innenseite der resecirten 12. Rippe war der Tumor innig verwachsen, so dass eine Lösung ohne Läsion seiner Continuität unmöglich war. Die Rippe halbirte annähernd den Tumor der Länge nach, so dass etwa 6 cm des Tumors unterhalb des Rippenbogens prominirten, während 7 durch den Rippenbogen gedeckt waren. Am Durchschnitte des Präparates konnten zweierlei Partien unterschieden werden: Das Gros war schimmernd weiss mit deutlich reticulärem Bau, hart, einzelne Stellen namentlich gegen das Centrum dagegen waren von braungelber Farbe, weichkörnig mit zum Theil verwischter oder bereits ganz verschwundener

Architectur, — Erweichungsherde. In den weissen Partien, mit erhaltener Structur konnten mit blossem Auge hier und da kleine Hämorrhagien als schwarze Punkte, sowie glänzend weisse Verkalkungen nachgewiesen werden. Die beigefügten Zeichnungen Fig. 4 und 5 stellen den Tumor von seiner Aussen- und Innenseite dar, und zwar liegt auf Fig. 4 die 12. Rippe (a) dem Tumor an, b stellen Reste der Bauch- und Rücken-Muskeln dar, während c jene des Diaphragmas sind. Auf Fig. 5 sind a und b die durchtrennten Muskeln des Bauches bezw. Rückens, c das resecirte Diaphragma.

Fig. 4.

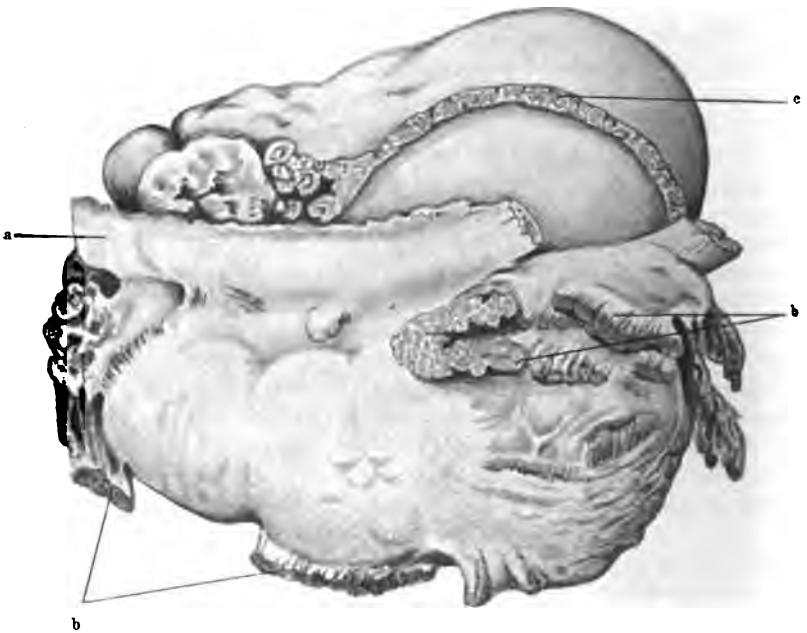

IV. Fibromyom der Intercostalmuskeln. Exstirpation mit Resection der XI. und XII. Rippe. Heilung.

M. G., 48jähriger Bauer aus Ostgalizien. Ausser einer Dermoidcyste am äusseren linken Augenwinkel und eines gut faustgrossen Kropfes ist er mit einer weiter unten genau zu beschreibenden harten Geschwulst am Brustkorb unterhalb des linken Angulus scapulae behaftet. Der Tumor besteht laut seiner Angabe seit Jahresfrist und ist von einem ganz kleinen Knötchen bis zur gegenwärtigen Grösse angewachsen. Bei der Aufnahme wurde ausser der bereits erwähnten Abnormitäten folgender Befund notirt: Beiderseitiger Lungenspitzenkatarrh, ausserdem links Residuen einer exsudativen Pleuritis. Am Rücken rechts über der 10.—12. Rippe medialwärts von der rückwärtigen

Axillarlinie eine mit den Rippen fest verwachsene, harte auf Druck unempfindliche, übermannsfaustgrosse Geschwulst. Die Oberfläche derselben glatt, nur am rückwärtigen unteren Pole eine gut wallnussgrosse, höckerige Auftreibung fühlbar. Der verticale Durchmesser der Geschwulst betrug 12 cm; der horizontale 15 cm. Die Haut über der Geschwulst war normal und liess sich mit Leichtigkeit in Falten emporheben. Die beigefügte photographische Abbildung des Rückens (Fig. 6) illustrirt genau den klinischen Befund.

Ich stellte die Diagnose auf periostalen Tumor der Rippe, mit grösster Wahrscheinlichkeit Chondrom. Beim ersten Anblick des Patienten musste

Fig. 5.

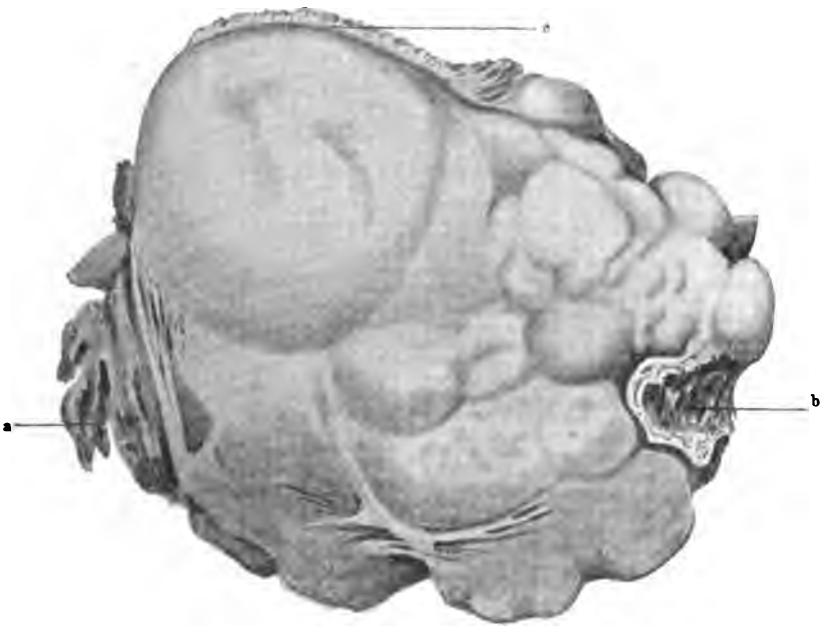

unwillkürlich an ein viel weniger rares Leiden, an einen durch Caries der Rippen bedingten Abscess gedacht werden, für welche Annahme auch der Lungenbefund zu sprechen schien. Die harte Consistenz des Tumors, sowie der kleine Höcker an seiner Oberfläche fielen jedoch für die Diagnose eines soliden Tumors in die Wagschale. Wie sich bei der Operation übrigens später zeigte, hatten wir kein Chondrom sondern ein Myofibrom der Intercostalmuskeln vor uns.

Am 14. November 1901 führte ich die Operation in folgender Weise in Chloroformnarkose aus. Senkrechter Hautschnitt über die grösste Prominenz des Tumors etwas medialwärts von der durch den Scapularwinkel geführten

Vertikalen. Nach Spaltung der Haut und der Muskeln wurde der mit der tiefsten Lage derselben verwachsene, der XI. und XII. Rippe fest aufsitzende Tumor blossgelegt. Mit dem Finger überzeugte ich mich nun, dass die Geschwulst bloss mit der XI. Rippe und den Intercostalmuskeln zwischen der XI. und XII. festverwachsen war, von der XII. Rippe dagegen, obwohl er sich

Fig. 6.

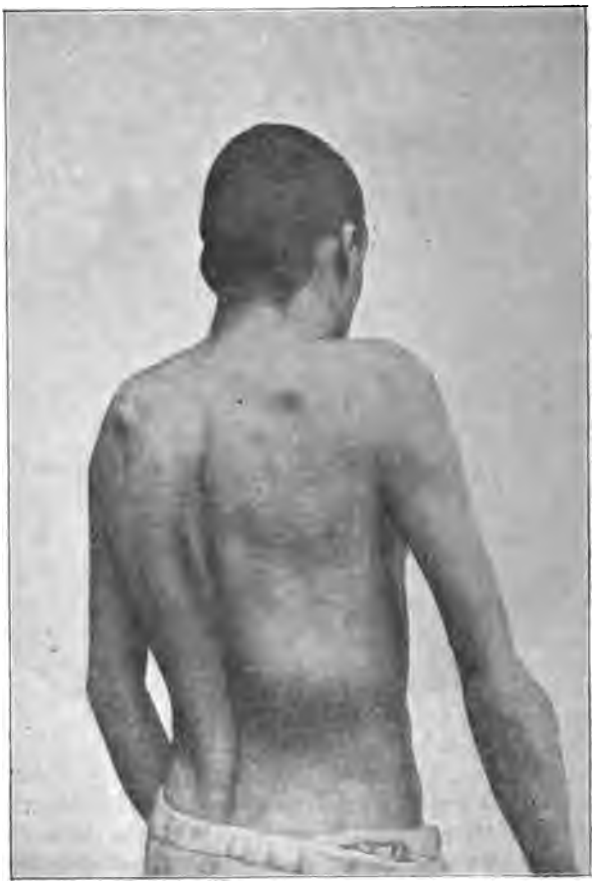

ebenfalls innig an dieselbe anschmiegte mit Leichtigkeit auf stumpfem Wege isolirt werden konnte. Beide Rippen wurden nun in typischer Weise medial und dann distalwärts vom Tumor subperiostal durchtrennt und zusammen mit dem Tumor entfernt. Die pleurale Fläche der Rippen ebenso wie die Pleura selbst waren vollständig normal. Naht der Wunde. Glatte Heilung.

Der exstirpirte Tumor präsentirte sich als flaches, die resecirten Rippen

nicht mitgerechnet, 3 cm dickes Gebilde von rechteckiger Gestalt. Bloss die vordere untere Ecke war etwas abgerundet. Am rückwärtigen unteren Winkel sass der sonst glatten Geschwulst der bereits im Status praesens erwähnte kleinwallnussgrosse Höcker auf. Die längere dem Verlaufe der Rippen parallele Seite des vom Tumor gebildeten Rechteckes betrug 10 cm, die kürzere senkrechte 6 1/2 cm. Wie bereits erwähnt, war der Tumor mit der XI. und XII. Rippe in einer Ausdehnung von je 6 cm verwachsen, so zwar, dass er in einer Ausdehnung von 4 medialwärts, gegen die Wirbelsäule zu gelegenen Centimetern von den Concretionen mit den Rippen frei war. Bei Anwendung einiger mässiger Gewalt konnte der Tumor von den Rippen isolirt werden. Mit der Intercostalmusculatur war er dagegen innig verwachsen und schien geradezu direct mit derselben zu verschmelzen.

Mit seinem oberen Rande lag der Tumor gerade der XI. resecirten Rippe an, die XII. durchquerte ihn gerade in seiner Mitte, so dass der untere Rippenrand von dem unteren Rande der Geschwulst 3 cm entfernt war, bez. in situ um so viel höher gestanden hatte.

Auf dem Durchschnitte des Tumors bemerkte man ein aus weissem Bindegewebe gebildetes Netz, in dessen linsen- bis bohnengrossen Augen eine braungelbe Substanz sich befand. Die mikroskopische im anatomopathologischen Institute vorgenommene Untersuchung des Tumors ergab folgenden Befund: Der Tumor besteht zum grössten Theile aus fibrillärem sowie auch ganz losem Bindegewebe; letzteres ist stellenweise sehr reichlich vascularisirt. Inmitten dieses Gewebes befinden sich stellenweise kleine Inseln von Fettgewebe, einzelne Nerven sowie zahlreiche gestreifte Muskelfasern, welch' letztere stellenweise von normalem Aussehen sind und eine deutliche Streifung erkennen lassen, an anderen Stellen dagegen weit vorgeschrittene Veränderungen zeigen und zwar z. Th. an wachsige Degeneration erinnern, z. Th. in lose Fibrillen und selbst in sogenannte Muskelelemente (Sarcous elements) zerfallen sind.

Auf Grund des mikroskopischen Befundes konnte nicht mit Sicherheit entschieden werden, ob der Tumor als Neubildung oder als irgend ein anderer pathologischer Process anzusehen war.

V. Sarcom des Sternum und vorderen Mediastinum, Exstirpation. Tod am 10. Tage an Pneumonie.

J. S., 61 Jahre alt, Schmied aus Bielitz. Im Juli 01 bemerkte er in der Gegend des Brustbeines ein kleines Knötchen, welches rapid an Grösse zunahm und ursprünglich hart, sehr bald eine weiche pseudofluctuirende Consistenz annahm. Am 11. September wurde im Spitale zu Bielitz zuerst eine Probepunction und als diese blos reines Blut zu Tage förderte, eine Probeincision ausgeführt, welche ergab, dass es sich um einen malignen Tumor, welcher bereits das Sternum durchbrochen und dessen Fractur verursacht hatte, handle. Während der folgenden Tage war die Geschwulst zusehends gewachsen und wurde Pat. über Anordnung der Krankenkasse als mit einem unheilbaren Leiden behaftet am 19. September aus dem Spitale entlassen. In den nächsten Wochen wucherte der Tumor weiter und gab Anlass zu pro-

fuser Blutung, wegen deren Pat. im Spitale zu Biala momentane Hilfe suchte[1]. Pat. meldete sich schliesslich am 11. Nov. 01 auf der chirurgischen Abtheilung des St. Lazarus-Spitales mit der Bitte um Aufnahme, woselbst folgender Befund notirt wurde: Pat. hochgradig anämisch. Innere Organe bis auf ein mässiges Emphysem normal. An der vorderen Seite des Thorax dem Manubrium sterni und dem oberen Theile von dessen Körper entsprechend ein handtellergrosses, kraterförmiges Geschwür, dessen Ränder stark aufgewulstet, stellenweise zerklüftet waren. Der Boden des Geschwüres pilzförmig, höckerig, von bei geringster Berührung leicht und profus blutenden, morschen Granulationen bedeckt. Die Geschwürsränder mit den tieferen Geweben und zwar dem Brustbeine und den Rippen innig verwachsen. Der Geschwürsboden hebt sich sichtbar und fällt wieder zurück, synchronisch mit dem Herzschlag. Die Haut um das Geschwür herum in der Interclavicular-grube normal, sonst überall in einer Ausdehnung von 2—3 cm mit der Unterlage und zwar den Rippenknorpeln verwachsen und dunkelblau verfärbt. Die Achseldrüsen beiderseits, namentlich rechts bohnengross, nicht empfindlich; am Halse eine mässig harte Struma, knapp über dem Jugulum. Die umstehende Photographie (Fig. 7) giebt ein Bild von dem Aussehen der Geschwulst. Die Diagnose einer malignen Neubildung stand ausser jedem Zweifel, ebenso wie der Umstand, dass das Brustbein durch die Neubildung in seiner ganzen Dicke usurirt war, und ein directer Zusammenhang zwischen dem äusseren krebsigen Geschwüre und einer ähnlichen Neubildung im Mediastinum bestand. Dagegen konnte aber der primäre Ausgangspunkt des Leidens, namentlich mangels einer genauen Anamnese nicht mit Sicherheit präcisirt werden, da es sich ebenso um einen primär mediastinalen Tumor mit secundärem Durchbruch des Sternums als auch umgekehrt um ein Fortschreiten des Leidens von vorn in die Tiefe handeln konnte.

Der Zustand des Pat. war ein desolater und Pat., wenn nicht rasch an radicale Hilfe gedacht werden sollte, unrettbar verloren. Ich war mir aber auch keinen Augenblick über die Schwere eines eventuellen operativen Eingriffes, sowie über die möglicherweise im Laufe desselben sich ergebende Undurchführbarkeit der Operation im Unklaren und hielt es für angezeigt, dem Kranken nach möglichst humaner aber genauer Aufklärung über seinen Zustand die Decision zu überlassen. Pat. entschied sich namentlich in Anbetracht der Aussichtslosigkeit eines passiven Verhaltens sowie der in der letzten Zeit durch das Leiden verursachten rasenden Schmerzen für die Operation selbst um den Preis seines ohnehin verlorenen Lebens.

Unter solchen Umständen beschloss ich zuerst die Neubildung am Brustbein in Angriff zu nehmen und die eventuelle Drüsenexstirpation in der Achselhöhle auf später zu verschieben.

Die Operation wurde am 15. November 1901 in gemischter Morphium Chloroformnarcose in folgender Weise ausgeführt: Ein elliptischer, in der Mitte

---

[1]) Die angeführten Daten verdanke ich einer brieflichen Mittheilung des Herrn Dr. Gold und Dr. J. Bogdanik, welchen ich an dieser Stelle für ihre Liebenswürdigkeit meinen besonderen Dank ausspreche. —

des Halses beginnender und am Proc. xyphoideus endigender Hautschnitt umschnitt das ganze Geschwür in einer Entfernung von $1^1/_2$ bis 2cm von dessen Rändern. Nun wurden beiderseits die Rippen von der 2—6 an der Uebergangsstelle des knöchernen Theiles in den knorpeligen subperiostal durchtrennt, ebenso beide Schlüsselbeine und die 1. Rippen knapp an der Insertionsstelle

Fig. 7.

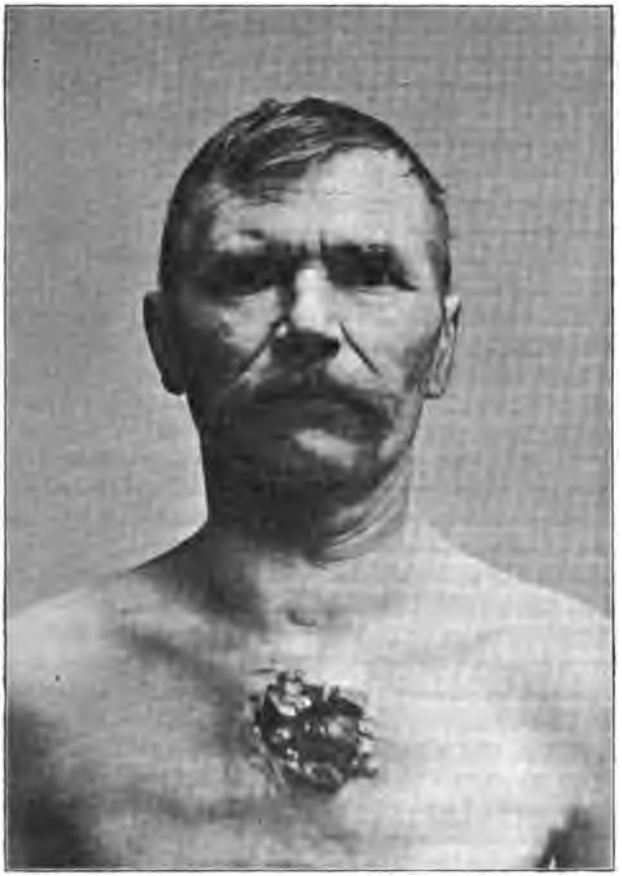

an das Manubrium. Von dem letzteren war bloss der oberste Theil erhalten, während der untere Theil und fast das ganze Corpus sterni durch weiche Geschwulstmassen substituirt war, was die Entfernung des ganzen Tumors sehr wesentlich erleichterte. Nach Heraushebung desselben wurden vorerst behufs Ermöglichung einer genauen Orientirung die durch den Boden des Geschwüres

in das vordere Mediastinum durchwucherten und der die grossen Gefässe bedeckenden Fascie aufstitzenden weichen Geschwulstmassen mit dem scharfen Löffel ausgekratzt, und danach die etwas suspecten Enden des linken Schlüsselbeines und der 2. uud 3. Rippe auf derselben Seite sowie der obere Rand des Proc. xyphoideus mittels Kneipzange abgetragen und die Stümpfe mit dem Thermocauter versorgt. Obzwar die erwähnte Fascie nach erfolgter Excohleation ganz rein erschien, beschloss ich der Sicherheit halber auch diese noch zu entfernen, was nach stumpfer Lösung der mit ihr verwachsenen V. anonyma sowie der Aorta ascendens relativ leicht gelang. Leider wurde hierbei die linke Pleura an der 4. Rippe in einer Ausdehnung von 1 cm verletzt, die Oeffnung jedoch allsogleich durch einen Jodoformtampon geschlossen. Der Herzbeutel lag in der linken Hälfte der Wunde frei zu Tage. Die ganze elliptische 18 cm lange und in der Mitte 10 cm breite Wunde wurde mit weiteren Jodoformgazetampons ausgefüllt und ein gewöhnlicher Verband angelegt. Vor Anlegung des Verbandes legte ich noch vom oberen Wundwinkel am Halse den unteren Pol des Kropfes frei, um mich über dessen Natur zu versichern, und zu constatiren, ob wir es auch hier nicht etwa mit einem malignen mit dem Mediastinum in Verbindung stehenden Gebilde zu thun hätten. Ich überzeugte mich jedoch, dass es sich um einen gewöhnlichen parenchymatösen Kropf handelte. Die microscopische Untersuchung der Geschwulst ergab ein Alveolar Sarcom. Der postoperative Verlauf war in den ersten Tagen bei normaler Temperatur durch furibunde Delirien als Ausdruck eines chronischen Alcoholismus gestört. Nach einigen Gaben Opium beruhigte sich Pat. und verhielt sich vom 4. Tage an ziemlich ruhig. Von Zeit zu Zeit stellte sich quälender Husten ein. Am 20. November wurde der Verband gewechselt und die obersten Schichten der Jodoformtampons gewechselt. Soweit wir uns überzeugen konnten, ging der Heilungsverlauf normal von statten. Nichtsdestoweniger begann der ohnehin hochgradig anämische Pat. sichtlich zu verfallen, wozu vor Allem die Verweigerung der Aufnahme jedweder Nahrung wesentlich beitrug. Pat. musste mittels Schlundsonde ernährt werden.

Am 23. November abermaliger Verbandwechsel. Nach Entfernung sämtlicher Jodoformtampons konnten wir einen genauen Einblick in die mit hochrothen gesunden Granulationen bedeckte gut faustgrosse Wundhöhle im vorderen Mittelfellraum erlangen. Der Aortabogen sowie die Vena cava sup. lagen ganz frei zu Tage, die Wunde der Pleura war bereits geschlossen. Vom folgenden Tage an stellten sich abendliche Fieberexacerbationen ein bis zu 38,5° und die physikalische Untersuchung ergab beiderseits in den unteren Partien schwaches pleuritisches Reiben. Unter zunehmender Schwäche erfolgte am 25. November, 10 Tage nach der Operation Exitus.

Die anatomopathologische Diagnose auf Grund der im pathologischen Institute ausgeführten Autopsie lautete: Resectio manubrii sterni et duarum costarum (I und II) propter sarcoma alveolare sterni. Metastasis neoplastica pulmonis dextri in regione hyli. Bronchitis diffusa, Pneumonia hypostatica loborum inferiorum pulmonis utriusque, pleuritis fibrinosa circumscripta (ad lobos inferiores) ambilateralis. Atrophia senilis lienis. Anaemia univ.

Die Wundhöhle war in ihrer ganzen Ausdehnung von normalem, gesundem Granulationsgewebe bedeckt, nirgends eine Spur von Neubildung nachweisbar bis auf einen wälschnussgrossen scharf vom normalen Lungengewebe sich abgrenzenden blassen weichen Knoten im rechten Unterlappen knapp unterhalb des Hylus. Namentlich etwiesen sich die Mediastinaldrüsen vollständig von jeder Metastase frei.

VI. Recidivirendes Sarcom der Weichtheile, secundär auf die XI. und XII. Rippe übergreifend. Exstirpation mit Resection der Rippen. Heilung.

Z. Oe., 37 Jahre alt, aus Ostgalizien. Am 28. Mai 01 wurde derselbe auf der chirurgischen Abtheilung des St. Lazarus-Spitales in Bier'scher Rückenmarksanästhesie wegen 2 wallnussgrosser subcutaner Sarcome in der rechten rückwärtigen Axillarlinie in der Höhe der 8. bzw. 10. Rippe operirt und verliess am 5. Juni mit p. p. geheilter Wunde die Anstalt. Am 13. Nov. desselben Jahres meldete er sich neuerdings wegen eines seit Monatsfrist bestehenden localen Recidivs. Die Untersuchung (Fig. 8) ergab am unteren Theile des Thorax rechts 2 parallele lineare je 8 cm lange Narben, deren obere in der rückwärtigen Achsellinie mehr weniger dem Verlaufe der VIII. Rippe entsprach, die untere dagegen der X. Rippe auflag. Am unteren Ende der letzteren Narbe gegen die Wirbelsäule zu befand sich eine kleinfaustgrosse Geschwulst, welche der Lage der XI. und XII. Rippe entsprach und mit derselben namentlich aber mit der ersteren innig verwachsen war. Ebenso war der Tumor auch mit der bedeckenden Haut verwachsen, welch' letztere bläulichroth verfärbt und in der Mitte in einer Ausdehnung eines Zweihellerstückes exulcerirt war, wodurch eine kraterförmige Vertiefung entstand. Bei Berührung der Geschwulst empfand Pat. heftige Schmerzen, insofern man eben dem stark wehleidigen Kranken Glauben schenken konnte. Unterhalb des soeben beschriebenen Tumors befand sich knapp oberhalb der Crista os. ilei ein subcutaner haselnussgrosser ebenfalls angeblich sehr empfindlicher Knoten. Sonst konnte nirgends etwas Abnormes constatirt werden. Die Diagnose lautete auf recidivirendes Sarcom mit Verwachsung mit den 2 untersten Rippen.

Die Operation wurde am 18. Nov. 01 in Chloroformnarkose ausgeführt. Ein elliptischer Hautschnitt, dessen längere etwa 13 cm lange Achse vertical stand, umkreiste den ganzen Tumor mitsammt der unteren Narbe. Nach Spaltung der Muskulatur in genügender Entfernung vom Tumor wurden die XI. und XII. Rippe medialwärts von der Geschwulst knapp an der Wirbelsäule sowie auch lateralwärts mittels Kneipzange durchtrennt; leider riss hierbei die Pleura an ihrer Uebergangsstelle von der costalen in die diaphragmatische in einer Ausdehnung von 3—4 cm ein. Der Tumor wurde daher rasch von den noch vorhandenen spärlichen Verwachsungen mit den Weichtheilen gelöst und entfernt. Da durch den Pleuraspalt genau zu sehen war, dass die rechte Lunge total nach oben und gegen den Hilus zu collabirt war, erfasste ich deren unteren, rückwärtigen Rand mittels einer langen Arterienklemme, zog ihn zur Wunde vor, und fixirte ihn hier durch 2 Nähte am oberen Wundrande. Wir konnten den fast augenblicklichen Erfolg dieser

Pneumopexie genau und deutlich beobachten. Die zuvor collabirte Lunge nahm wieder an der Athmung rhytmischen Antheil. Der Pleuraspalt wurde mittels einiger Knopfnähte bis auf die beiden Winkel geschlossen und in die letzteren je ein Jodoformgazestreifen als Ventil im Falle einer allfälligen Infection der Pleura eingeführt. Vom unteren Wundwinkel aus wurde noch

Fig. 8.

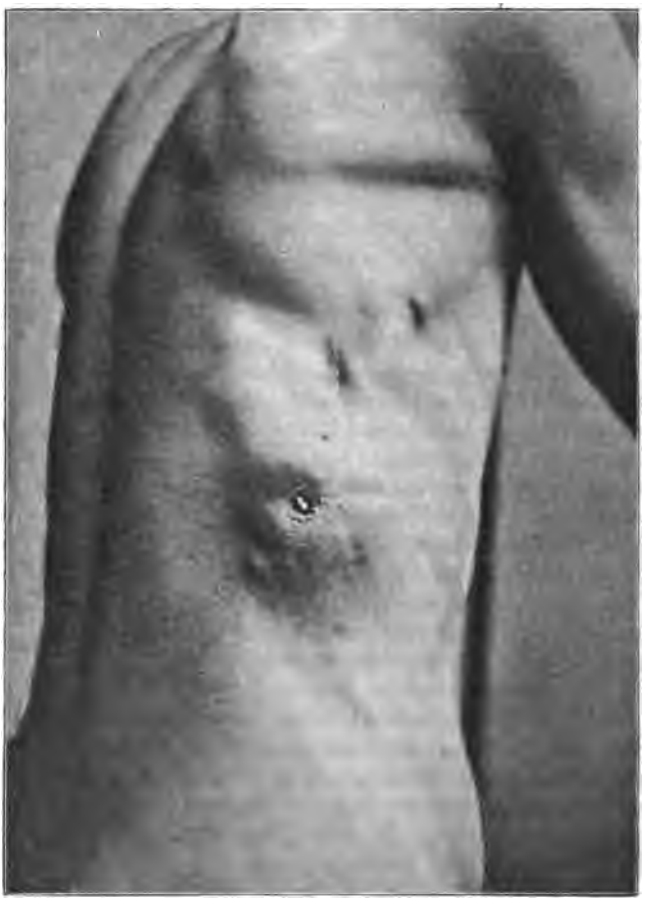

der kleine subcutane Sarcomknoten exstirpirt und hierauf die Wunde in ihrem unteren Theile durch Naht exact geschlossen, im oberen dagegen mangels genügend vorhandenen Materiales zur completten Bedeckung mit Jodoformgaze tamponirt. Pat. fühlte sich nach dem Erwachen aus der Narkose vollständig wohl und namentlich waren weder von seiten der Athmungs- noch

Kreislauforgane irgend welche durch den Pneumothorax bedingten üblen Symptome bemerkbar. Die Heilung verlief ganz anstandslos und Pat. verliess Ende December mit vernarbter Wunde das Spital.

Am exstirpirten Präparate konnten wir den schon vor der Operation constatirten Befund eines Uebergreifens der Neubildung auf die lateralen Flächen der in einer Ausdehnung von 9½ (die XI.) und 6 (die XII.) cm resecirten Rippen sicherstellen. Namentlich an der XI. Rippe war nicht nur die Beinhaut, aber auch der Knochen selbst von dem Processe ergriffen. Die mikroskopische Untersuchung ergab ebenso wie anlässlich der ersten Operation ein kleinzelliges Sarcom.

Sämmtliche soeben mitgetheilten Fälle beanspruchen, wie bereits eingangs erwähnt, ein besonderes Interesse wegen der topographischen Verhältnisse, unter welchen operirt wurde bez. wegen der Wichtigkeit der dem Operationsfelde benachbarten u. z. Th. in dessen Râyon fallenden Gewebe.

Im Falle I. gelang es zwar während der Operation die Verletzung der Pleura und des Pericards zu umgehen, aber die Operation muss als unvollendet betrachtet werden, da im Mediastinum und den Lungen noch neoplasmatisches Gewebe zurückgelassen werden musste. Der übrigens von Haus aus verlorene Fall endete letal an intercurrenter Pneumonie. Auch im Falle V. war die Operation keine vollständige, da die Section einen metastatischen kleinen Knoten in der einen Lunge ergab. Auch dieser Fall endete letal, ausschliesslich jedoch in Folge übergrosser durch langdauernden Blutverlust vor der Operation bedingter Schwäche des Patienten. Im Falle II und III hatten wir es mit Chondromen zu thun, welche vom Sternum bez. den Rippen ausgehend in dem einen Falle auf die Pleura in dem anderen auf das Diaphragma übergriffen. Im letzteren Falle war die durch diesen Umstand bedingte theilweise Resection des Diaphragmas mit Eröffnung der linken Pleura eine schwere Complication der Laparatomie, doch gelang es durch Vernähung des Diaphragmas mit der Muskulatur des Brustkorbes die Peritonealhöhle von der Pleura exact zu trennen. Der im Verlaufe der Operation entstandene Pneumothorax war in beiden Fällen fast belanglos, da die Oeffnung in der Pleura allsogleich nach ihrem Entstehen tamponirt wurde. Im zweiten Falle begnügten wir uns mit einer dauernden Tamporade in Anbetracht der relativ kleinen Pleuraöffnung; im III. wurde der Abschluss der Pleura durch Naht mit Einführung eines Jodoformgazebeutels in

die tiefsten Parthien der Pleura als eventuellen Sicherheitsventil erreicht. Im Falle VI, in welchem es anlässlich der Resection der sarcomatösen Rippe ebenfalls zu einem Pneumothorax gekommen war, hat sich die Pneumopexie nach Bayer glänzend bewährt. Jm Falle V genügte die Tamponade der kleinen Pleurawunde so vollständig, dass bei der Section des 10 Tage nach der Operation verstorbenen Patienten schon keine Spur von Verletzung der Pleura gefunden wurde.

Unsere Fälle scheinen denn auch zu beweisen, dass das Verfahren bei Verletzung der Pleura während der Operation keineswegs für alle Fälle ein gleiches sein kann. Dasselbe hängt von den jeweilig vorgefundenen Verhältnissen und in erster Linie wohl von der Grösse und Ausdehnung der Läsion ab.

Der Pneumothorax verursachte an und für sich in keinem unserer Fälle irgend welche gefahrdrohenden Symptome und konnte schon beim ersten Verbandwechsel keine Spur hiervon constatirt werden. In wiefern die Pneumonie bei unserer zweiten Patientin unmittelbare Folge der Eröffnung der Pleura war, oder aber auf irgend welche anderen Schädlichkeiten, etwa auf die Abkühlung bei der Operation zurückzuführen ist, muss unentschieden bleiben. In den Fällen I und V war sie eben bloss die terminale Todesursache bei den durch die langwierige Krankheit geschwächten Patienten.

XII.

(Aus der chirurg. Universitätsklinik Sr. Excellenz des Herrn Geheimrath von Bergmann.)

Mikroskopische Befunde am Ganglion Gasseri in den 15 Fällen von Lexer.[1]

Von

Dr. Hermann Coenen,

Volontärassistent der Klinik.

(Hierzu Tafel V.)

Die Frage, inwieweit das Gasser'sche Ganglion bei der Entstehung des Gesichtschmerzes betheiligt ist, gehört noch zu den nicht entschiedenen. Die von Krause zuerst festgestellten Veränderungen am Ganglion legten ihm den Verdacht nahe, dass sie sekundärer Natur seien, bedingt durch aufsteigende Degeneration nach peripherischen Operationen der Nervenstämme, ähnlich, wie sie sich an den spinalen Ganglien nach Amputationen finden. Doch hielt Krause (7) die am Ganglion vorgefundenen Veränderungen für zu erheblich, um sie ausschliesslich als sekundär aufzufassen. Von einem einzigen nicht voroperirten Falle konnte derselbe Autor keine Antwort erwarten, da ein dabei gefundener Hirntumor durch Druck Veränderungen am Ganglion gemacht haben konnte. Aehnliche Veränderungen der Ganglienzellen, wie sie Krause gesehen hat, wurden später beschrieben von Coelho-Pestana (2), Spiller (17), Barker (1), Schwab (16). In der Minderzahl sind gefunden interstitielle Veränderungen, so von Garrè-Ricker (4), Mills und Spiller (17), Schwab (16). Neuritische und degenerative Erscheinungen an den Aesten und der sensiblen Wurzel wurden fest-

---

[1]) Lexer, Zur Operation des Ganglion Gasseri nach Erfahrungen an 15 Fällen. Archiv f. klin. Chirurgie. 65. Bd. Heft 4. — v. Bergmann'sche Arbeiten. Heft 16.

gestellt von Spiller (17) und Schwab (16). Nichts abweichendes dagegen fanden Friedrich (3), Renton (14).

Aber in allen diesen Fällen können auch die vor der Ausrottung des Ganglions gemachten peripherischen Voroperationen als Ursache der beschriebenen Veränderungen in Anspruch genommen werden.

Es ist deshalb wichtig, dass sich in der Literatur zwei Fälle finden, in denen unberührte Ganglien zur mikroskopischen Untersuchung standen. Der eine von diesen Fällen gehört Monari (12), der andere Schwab (16). Ersterer fand sein Ganglion vollständig normal; Schwab dagegen berichtet von einer Vermehrung des interstitiellen Gewebes seines Ganglions, fand aber im übrigen keine wesentlichen Veränderungen der Ganglienzellen und Nervenfasern.

Zur weiteren Klärung der Frage sind mir von Dr. Lexer die von ihm exstirpirten Gasser'schen Ganglien zur Untersuchung übergeben. Sie sind bis auf das verloren gegangene Präparat des 1. Falles vollständig und zum Theil auch bei der Operation im Hinblick auf die Mikroskopie geschont worden, derart, dass sie nicht ausgedreht, sondern ausgeschnittten sind. Besonders sind die Präparate dadurch für die Untersuchung geeignet, dass sich unter ihnen 2 Ganglien befinden, bei welchen keine Voroperation gemacht war, so dass man von ihrem Verhalten einen wichtigen Aufschluss erwarten darf.

Technisch ist zu bemerken, dass nach Einbettung in Celloidin vorzugsweise die Methoden der Ganglienzellenfärbung nach Nissl und v. Lenhossék zur Anwendung gelangten; dies war bei drei Ganglien (X, XI, XII) wegen der Fixirung derselben in Müller-schen Flüssigkeit nicht möglich, so dass dieselben nur dem Studium der Markscheiden nach Weigert und Pal dienen konnten. Ausserdem fanden noch Verwendung die Methoden nach van Gieson, Marchi und Karminfärbungen. Im Ganzen musste die Untersuchung der Nervenfasern in den Hintergrund treten zu Gunsten des Studiums der Ganglienzellen, die ja im Vordergrunde des Interesses standen.

Fall II, 72j. Mann und Fall III, 55j. Mann.

So viel sich an diesen Fällen, deren Ganglien nicht ausreichend fixirt waren, feststellen lässt, hat eine Anzahl der Ganglienzellen eine von der Norm abweichende Gestalt, indem dieselben eine mehr längliche und schmalere Form angenommen haben mit undeutlichem Kern, im Gegensatz zu den sonst runden Zellen mit deutlichem Kern und Kernkörperchen. Andere Zellen sehen ganz

normal aus. Das interstitielle Gewebe und die Gefässe sind nicht verändert. Das Tigroid der Ganglienzellen ist nicht distinkt gefärbt; indess scheint dies eine Folge der Fixation zu sein. Corpora amylacea sind, zumal in Fall III, sehr zahlreich.

Fall IV, 63j. Mann. Das Ganglion macht einen stark veränderten Eindruck. Zahlreiche Ganglienzellen sind vollständig ausgefallen, so dass man leere Kapseln vorfindet, deren Wandelemente gewuchert sind; ebenso macht das die atrophischen Ganglienzellen umgebende Bindegewebe einen vermehrten Eindruck. In manchen Ganglienzellenkapseln sieht man nur noch Reste von Ganglienzellen als Trümmer und Schollen ohne Kern. Dann giebt es zahlreiche atrophische, bis zu einem Fünftel der normalen Grösse herabsteigende, polygonale, mehr dunkel gefärbte Ganglienzellen mit harten zackigen Rändern, in denen man weder einen deutlichen Kern, noch deutliche Tigroidsubstanz antrifft, so dass die Zellen diffuse dunkle Schollen bilden. Die abenteuerlichsten zackigen Zellformen mit spitzen pseudopodienartigen Ausläufern kommen hier vor, während normale Ganglienzellen fast kaum zu sehen sind. Pigment und Amylumkörper sind wenig vorhanden.

Mikroskopische Diagnose: Starke Atrophie der Ganglienzellen, die unter dem Bilde der Chromophilie und Pyknose verlaufend schliesslich zu vollständigem Schwund derselben führt, als deren Folge eine mässige Wucherung des Bindegewebes statt hat.

Fall V, 70j. Frau. Sowohl bei van Gieson-Färbung, als auch bei Nisslfärbung entsteht ein buntes Bild, indem grosse, runde, helle Ganglienzellen von zahlreicheren kleineren, dunkler gefärbten, vieleckigen Zellen abstechen. Dazwischen sieht man Uebergänge und normale Ganglienzellen. Durch Vergleichung mit normalen Präparaten erscheinen die grossen hellen Ganglienzellen geschwollen, eine Erscheinung, die sich besonders schön in der Auseinanderdrängung der Nissl'schen Körper und in der dadurch bedingten grösseren Blassheit der Zelle äussert. Kern und Kernkörperchen, wie auch die Nissl'schen Körper sind noch gut färbbar. Manchmal erscheinen diese grossen hellen Zellen vacuolisirt, indess sieht man bei schärferem Zusehn häufig, dass solche Vacuolen vielfach durch Zellausläufer, die bis zu den Kapselzellen reichen und so einen Hohlraum umfassen, vorgetäuscht werden. Hier handelt es sich wohl um Kunstproducte. Daneben sind aber echte Vakuolen im Zellleib zweifellos vorhanden. Die im Vergleich zu diesen grossen, hellen, weichcontourirten Zellen viel häufigeren kleinen, polygonalen, hartcontouirten, dunkel gefärbten Zellen haben keine deutlichen Nissl'schen Körper mehr und können zu ganz kleinen zackigen diffusen Massen ohne Kern atrophiren. Auch langgestreckte, diffuse, strukturlose schollige Reste von Ganglienzellen werden angetroffen, in deren Umgebung hier und da das Bindegewebe vermehrt erscheint. Pigment ist fast in jeder Zelle vorhanden.

Mikroskopische Diagnose: Schwellung mit Vacuolisation und Tigrolyse, ferner Pyknose und Atrophie der Ganglienzellen.

Fall VI, 48j. Mann (Siehe Tafel V, Fig. 2). Das Ganglion war bei der Operation so weich, (diese Weichheit findet auch mikroskopisah in der sehr

starken hydropischen Schwellung der Ganglienzellen ihren Ausdruck. Siehe unten) dass es beim Fassen mit der Zange zerriss und nur in 2 Theilen entfernt werden konnte. Das Wiederauftreten von Sensibilität im Bereiche des ersten Astes zeigte, dass es unvollkommen entfernt worden war. — Man sieht viele grosse, hier sehr stark gequollene, blasse Ganglienzellen mit schönem Kern, Kernmembran, Kernkörperchen und meist kleineren und spärlicher stehenden Nissl'schen Körpern. Diese sind bei einigen Zellindividuen ausserordentlich spärlich und können bis auf den Randschollenkranz ganz verschwinden. Diese Zellen haben fast alle grosse Vacuolen, häufig zwei, drei, die häufig von der Grösse eines Drittels des Zellleibes sind. Zwischen den Vacuolen sieht man vielfach nur noch schmale Zellleibbrücken. Die kleinen, starren, eckigen, zum Theil langgestreckten, dunkleren Ganglienzellen ohne deutlichen Kern und deutliche Tigroidsubstanz, die wir aus den früheren Beschreibungen schon kennen, sind viel zahlreicher, etwa 2—3 mal so zahlreich vorhanden, als die grossen hellen. Normale Zellen sind in der Minderzahl. An den drei Ganglienästen habe ich mit der van Gieson'schen Methode keine Abweichungen gesehn. Dagegen fand sich im Stamm eine ungefähr die Hälfte des Querschnittes einnehmende Stelle, an welcher die Nervenfasern zerstört waren. Dies machte aber durchaus den Eindruck eines durch die Operation entstandenen Artefacts, zumal in diesem Falle der Stamm ausgedreht war.

Mikroskopische Diagnose: Starke Schwellung mit Vacuolisation und Tigrolyse, ausserdem Pyknose und Atrophie der Ganglienzellen.

Fall VII, 53j. Frau. Keine Voroperation. Dies Ganglion macht bei Färbung nach Nissl, v. Lenhossék und van Gieson einen vollständig normalen Eindruck; man kann weder an dem interstitiellen Gewebe, noch an den Gefässen eine Veränderung erblicken. Corpora amylacea sind ziemlich zahlreich.

Fall VIII, 50j. Frau. Die grossen hellen, apyknomorphen Ganglienzellen mit schönem Kern und Nissl'schen Körpern sind auch hier, aber weniger, vorhanden, und befinden sich in einem nur geringen Grade von Schwellung, wie die nur wenig auseinander gedrängten Nissl'schen Körper und der wenig vergrösserte Zellumfang beweisen. Diese Zellen treten sehr zurück gegenüber den kleineren pyknomorphen Ganglienzellen, von denen der grösste Theil nicht verändert ist, sondern schöne Formelemente aufweist, während ein kleinerer Theil derselben zackige, harte Contouren bekommen hat, diffus gefärbt, ohne distinkte Nissl-Körper, und im ganzen geschrumpf ist.

Mikroskopische Diagnose: Mässige Schwellung der Ganglienzellen; ferner Pyknose und Atrophie mässigen Grades.

Fall IX, 34j. Mann (Siehe Tafel V, Fig. 1). Keine Voroperation. Das Ganglion macht einen vollständig normalen Eindruck, so dass man leicht die von v. Lenhossék für Spinalganglien characteristischen Zelltypen auffindet, nämlich die das Auge erfreuenden grossen hellen Zellen, grobschollige Zellen und kleinere chromophile Zellen. Pigment ist wenig vorhanden. An

einer Stelle fanden sich vier bis fünf ganz kleine, stark gefärbte scharfrandige Ganglienzellen, deren Kern eben noch sichtbar ist, die also als atrophische chromophile Elemente zu bezeichnen sind. Schmaus hält sie für Kunstproducte; ich denke, dass man es hier mit abgestorbenen Ganglienzellen zu thun hat. — Auch der Stamm und die Aeste verhalten sich normal.

Fall X, 35j. Mann. Veränderungen der Ganglienzellen können wegen der Fixation in Müller'scher Flüssigkeit nicht mit Sicherheit festgestellt werden, dagegen fanden sich am 2. und 3. Ast geschwollene und ausgefallene Markscheiden und solche, die die Weigert'sche Färbung nicht mehr ordentlich annahmen. Der 1. Ast und der Stamm ergaben nichts wesentlich Abweichendes.

Fall XI, 63j. Frau. Von der Fixation gilt dasselbe: die die Ganglienzellen umspinnenden Nervenfasern sind gut erhalten und gefärbt. Im Allgemeinen ist die Färbung der Markscheiden klar und deutlich. Nur hier und da begegnet man im 2. und 3. Ast einer geschwollenen oder nicht gut gefärbten Nervenfaser, während der weitaus grösste Theil derselben als normal zu bezeichnen ist.

Fall XII, 73j. Frau. Auch hier konnten wegen der Fixation in Müller'scher Flüssigkeit keine Ganglienzellenfärbungen specifischer Art vorgenommen werden. —

Im Stamm haben nur einige wenige Nervenfaserbündel die Weigert'sche Färbung nicht gut angenommen, sondern zeigen einen diffusen blassen Ton. In den Aesten sind keine degenerativen Erscheinungen wahrzunehmen, was sich sowohl an Längsschnitten, wie an Querschnitten zeigt. Ebenso sind alle die Ganglienzellen durchziehenden und umspinnenden markhaltigen Nervenfasern deutlich gefärbt.

Im Ganglion selbst finden sich einzelne umschriebene interstitielle Zellwucherungen, von denen besonders eine am Uebergang des 2. Astes ins Ganglion gelegene durch ihre Grösse auffällt, indem sie den Bereich von mehreren Ganglienzellen einnimmt.

Fall XIII, 57j. Mann. Makroskopisch fällt die Dünne und Auffaserung des Stammes auf; ferner ist hervorzuheben, dass der 3. Ast des Ganglions sich kurz nach seinem Austritte aus demselben plötzlich stark verjüngt; beides sind Folgen der Voroperationen.

Bei der Mikroskopie sieht man nur noch ganz wenige, im Gesichtsfeld höchstens zwei, schöne weichcontourirte, runde Ganglienzellen mit schönem Kern und schönem Tigroid. In der erdrückenden Mehrheit aber sind die kleinen, hart contourirten, dunkel bis tief dunkel gefärbten structurlosen Zellen, die wir in allen Fällen angetroffen haben mit Ausnahme von VII und IX. Hier sind sie so zahlreich, wie in Fall IV. Der Stamm erscheint atrophisch, sonst aber normal, indem die Fasern desselben gut gefärbt sind. — Im 1. Ast ist keine Veränderung. Die Nervenfasern des 2. und 3. Astes sind dagegen vielfach ausgefallen und zum Theil nur schwach gefärbt. Zwischen denselben ist das Fettgewebe stark gewuchert.

Wir haben also in Fall XIII starke Pyknose und Atrophie der

Ganglienzellen, Atrophie des Stammes und Fettwucherung (fettige Degeneration) im 2. und 3. Ast.

Fall XIV, 68j. Mann. Der grössere Theil aller Ganglienzellen ist stark pyknotisch, während nur wenige ein normales Aussehen haben. Schwellungszustände von Ganglienzellen sind hier nicht zu sehen, ebenfalls keine interstitiellen Veränderungen.

Im Trigeminusstamm findet man keine Abweichungen. Dagegen nimmt man im 1. Ast geschwollene Markscheiden wahr und an ganz vereinzelten Stellen geringe Marchi'sche Degeneration; an anderen Stellen sind die Markscheiden ausgefallen. Im 2. Ast sind ebenfalls einige Markscheiden geschwollen, andere ausgefallen. Im 3. Ast sieht man an Stelle zu Grunde gegangener Nervenfasern gewuchertes Fettgewebe.

Fall XV, 48j. Mann. Wegen früherer intracranieller Durchschneidung des 2. und 3. Astes war das Ganglion mit der Dura so fest verwachsen, dass es nicht von ihr gelöst werden konnte, sondern mit einem grossen Stück der harten Hirnhaut zusammen entfernt werden musste. Das Präparat bestand demnach aus einem grossen Duralappen, der knollige Verdickungen in der Mitte zeigte. Der Trigeminusstamm, sowie der 2. und 3. Ast gingen in diese schwielige Masse über, welche nach den Schnitten zu schliessen, das Ganglion vollständig enthielt.

Während im Bereiche des 1. Astes die Ganglienzellen kaum erkrankt angetroffen werden, so dass man nur einzelne pyknotische Ganglienzellen daselbst antrifft, sehen wir im Bereiche des 2. und 3. Astes weit mehr veränderte Zellen. Dieselben zeigen die krankhaften Erscheinungen der Schwellung mit feinkörniger Umwandlung und Auflösung des Tigroids und vor Allem alle Stadien der Atrophie und Pyknose. Interstitielle Veränderungen sind nicht vorhanden.

Am Trigeminusstamm war nichts wesentlich pathologisches zu entdecken, ebenso am 1. Ast, dagegen fanden sich im 2. Ast vielfach ausgefallene Nervenfasern. Im 3. Ast war ein grosser, ungefähr ein Drittel des Querschnittes einnehmender Heerd von Marchi'scher Degeneration.

Auf Grund aller dieser mikroskopischen Untersuchungen kommen wir zu ganz bestimmten Ergebnissen.

Das Wichtigste ist, dass die beiden ohne vorhergehende peripherische Operation entfernten Ganglien (Fall VII und IX) sich bei der mikroskopischen Betrachtung ganz normal verhielten. Diese beiden Fälle schliessen sich also vollständig dem von Monari beobachteten und beschriebenen Falle an und dem von Schwab insoweit, als auch dieser bei seinem nicht voroperirten Ganglion keine wesentlichen Veränderungen der Ganglienzellen gefunden hat. Die Zunahme des interstitiellen Gewebes, welche Schwab in seinem erwähnten Falle gesehn haben will, kann kaum von grösserem Um-

fange gewesen sein, da er ja eine Schädigung der Ganglienzellen nicht beobachtete, obwohl wir doch gewohnt sind, bei der interstitiellen Entzündung der Organe eine damit einhergehende Schädigung der Parenchymzellen zu sehn. Ausserdem konnte ich mich selbst mehrfach überzeugen, dass umschriebene Wucherungen des interstitiellen Gewebes auch in normalen Gasser'schen Ganglien vorkommen; anderseits aber müssen wir, um gerecht zu sein, hervorheben, das namhafte Forscher, wie Rose, d'Antona, Laveran u. a. in einer interstitiellen Entzündung des Ganglions die Ursache des Gesichtsschmerzes erblickten. Dieser Punkt muss also noch weiter geklärt werden. —

Die übrigen 12 Fälle zeigten wohlcharakterisirte Veränderungen der Ganglienzellen, die in allen Fällen ungefähr dieselben waren. Sie äusserten sich in Schwellung und Vakuolisation der Zelle, feinkörniger Umwandlung und Rarefikation des Tigroids bis zur vollständigen Tigrolyse, schliesslich in Atrophie, Chromophilie, Pyknose und endlichem Schwund der Ganglienzellen, dem dann eine kompensatorische Wucherung des Bindegewebes folgte. —

Was bedeuten nun diese Erscheinungen an den Ganglienzellen; sind sie als die Ursache der Trigeminusneuralgie anzusehn oder sind sie secundär?

Da einerseits die von mir gefundenen Veränderungen der Ganglienzellen durchweg die gleichen sind und anderseits auch den Literaturberichten und Abbildungen zu Folge fast genau übereinstimmen mit den von Krause-Sänger, Coelho-Pestana, Spiller, Barker, Schwab beschriebenen, so liegt es nahe, alle diese Ganglienzellenerkrankungen auf eine ähnliche Ursache zurückzuführen. Allen diesen in Rede stehenden Fällen gemeinsam ist die vorhergemachte, häufig mehrfache, peripherische Nervenoperation. Als Folge peripherischer Nervenverletzungen und Durchtrennungen treten aber, wie bekannt, an den zugehörigen Ganglienzellen Veränderungen auf, die den von uns beschriebenen ganz ähnlich sind und die man mit der Bezeichnung Degeneratio oxonalis belegt. Dies wird in sehr schöner und einwandsfreier Weise beleuchtet durch einen Versuch Cushing's und Barker's: Einem Hunde wurde der N. maxillaris herausgedreht. Das nach einiger Zeit untersuchte zugehörige Trigeminusganglion war an einer Stelle stark degenerirt, indem die dort befindlichen Ganglienzellen die

Erscheinungen der Chromolyse mit Seitwärtsstellung des Kerns darboten.

Können wir also somit die beschriebenen Veränderungen der Ganglienzellen in den erwähnten 12 Fällen als sekundäre, durch die Voroperation bedingte vollständig erklären, so müssen wir dies angesichts der Thatsache, dass die Ganglienzellen der beiden unberührten Ganglien sich vollständig normal verhielten.

Die Veränderungen, welche wir am Stamm und an den Aesten des Trigemenusganglions wahrgenommenen haben, erklären sich leicht aus dem erweiterten Waller'schen Gesetz. —

Herrn Dr. Lexer sage ich für die Anregung zu dieser Arbeit und für die Ueberweisung des seltenen Materials meinen Dank! —

Literatur.

1. Barker, Protocols of microscopic examination of several Gasserian Ganglia. Journ. of the americ. assoc. Mai 1900.
2. Coelho, Ablation du Ganglion de Gasser avec arrachement protuberantiel du trijumeau. Revue de Chir. Mai 1899.
3. Friedrich, Zur chirurgischen Behandlung der Gesichtsneuralgie, einschliesslich der Resection und Exstirpation des Ganglion Gasseri. Grenzgebiete der Med. und Chir. Bd. III. Heft 2. S. 340.
4. Garré, Ueber Nervenregeneration nach Exstirpation des Ganglion Gasseri als Ursache recidivirender Trigeminusneuralgie. Langenbeck's Archiv. Bd. 59.
5. Hansch, Neurogliom des Ganglion Gasseri. Münch. Med. Woch. 1886, No. 40.
6. Heimann, Beiträge zur Kenntnis der feineren Structur der Spinalganglien. Virch. Arch. CLII.
7. Krause, Die Trigeminusneuralgie. Leipzig 1896.
8. v. Lenhossék, Ueber den Bau der Spinalganglienzellen des Menschen. Arch. f. Psychiatr. Bd. 29. Heft 2.
9. Leser, Zur Exstirpation des Ganglion semilunare bei Trigeminusneuralgie. Münchner med. Wochenschr. 1898. No. 2.
10. Marchand et Herbet, De la resection du Ganglion de Gasser, Revue de Chir. 1897.
11. Mills and Spiller, Remarks of Resection of the Gasserian Ganglion. Americ. Journ. of the Med. Scien. Nov. 1898.
12. Monari, Ein Fall von Resection des Gasser'schen Ganglions. Bruns' Beiträge. Bd. XVII, Heft 2.

13. Nissl, Ueber die sogenannten Granula der Nervenzellen. Neur. Centralblatt. 1894. No. 19—22.
14. Renton, Notes of two cases of excision of the Gasserian Ganglion for epileptiform neuralgia. Brit. med Journ. 17. XI. 1900.
15. Sänger, Zur pathologischen Anatomie des Trigeminus. Neurol. Centralblatt. 1895.
16. Schwab, The pathology of trigeminal neuralgia, illustrated by the microscopie examination of two Gasserian Ganglia Ann. of surg. June 1901.
17. Spiller, Pathologic report on two of the Gasserian Ganglia removed by Dr. Cushing. Coll. of Phys. at Philadelphia. April 1900.
18. Derselbe, Endothelioma of the Gasserian Ganglion. The Journ. of americ. med. assoc. April 1900.

Erklärung der Abbildungen auf Tafel V.

Figur 1. Schnitt durch das Ganglion Gasseri des Falles IX. Vergr. Zeiss, DD. Ocul. II. Färbung nach Nissl. Die Ganglienzellen sehen vollständig normal aus, interstitielles Gewebe nicht vermehrt. Rechts zieht ein Bündel von Nervenfasern von oben nach unten.

Figur 2. Schnitt durch das Ganglion Gasseri des Falles VI. Vergr. und Technik dieselbe. Links unten normale Ganglienzelle; die übrigen Ganglienzellen z. T. stark geschwollen mit Vakuolen und Tigrolyse, z. T. pyknotisch. Drei Zellen mit Pigment. —

XIII.

Ueber Structur, Lage und Anomalien der menschlichen Kniescheibe.[1])

Von

Privatdocent Dr. Joachimsthal

in Berlin.

(Mit 21 Figuren im Text.)

M. H.! Wenngleich man der Kniescheibe wegen ihrer Grösse, ihrer exponirten Lage und ihrer namentlich in Gestalt von Brüchen und Verrenkungen uns beschäftigenden Verletzungen von jeher unter den Sesambeinen eine ganz besondere Rolle zugeschrieben hat, so sind doch unsere Kenntnisse über diesen Knochen noch recht mangelhafter Natur. Die zur Erklärung seiner functionellen Bedeutung aufgestellten Theorien, die von einer Erleichterung des Gleitens der Quadricepssehne über das untere Femurende, von einer besseren Uebertragung der Aktion der Streckmuskulatur auf den Unterschenkel sprechen, fallen zusammen, wenn man sieht, dass ein Thier wie das Känguruh, das sich ausschliesslich springend fortbewegt, und dazu einer überaus schnellen und kräftigen Streckbewegung des Kniegelenks bedarf, keine Kniescheibe hat, ja, dass es Menschen mit nicht nur operativ entstandenen, sondern auch angeborenen Patellardefecten giebt, die trotz dieser Anomalie keinerlei Functionsstörungen erkennen lassen. Erst vor kurzem ist wieder von Wuth[2]) in der Münchener chirurgischen Klinik ein congenitaler Mangel an einem sonst völlig gesunden, kräftigen Manne von 35 Jahren beobachtet worden. In der Familie des Patienten war das Fehlen der

---

[1]) Nach einem Vortrage in der Berliner physiologischen Gesellschaft am 14. Februar 1902.

[2]) Ernst August Wuth, Ueber angeborenen Mangel, sowie Herkunft und Zweck der Kniescheibe. Arch. f. klin. Chir. Bd. 58. Heft 4.

Patella bei sämmtlichen männlichen Mitgliedern erblich. Bei keinem war der Defect mit irgend einer functionellen Störung verbunden. Wuth's Kranker selbst vermochte die grössten Strapazen auszuhalten, war passionirter Reiter und Tourist und hat es namentlich bei Derbyreiten und Hochgebirgstouren zu nennenswerthen sportlichen Leistungen gebracht. Die Configuration der Kniegelenksgegend erschien auf den ersten Blick auffallend. Sie war vor allem vollständig abgeflacht, was namentlich bei seitlicher Ansicht bemerkbar wurde. Die normale Wölbung des Kniegelenks war wie in einer senkrechten Ebene abgeschnitten. Sehr stark sprang dagegen die Tuberositas tibiae vor. Von einer Patella war nichts zu bemerken, auch war sie durch Abtasten nicht aufzufinden. Dabei war die Lage der Quadricepssehne normal, und ihr Gleiten in der Fossa intercondyloidea bei Bewegungen des Kniegelenks leicht zu fühlen. Die Femurcondylen waren ungewöhnlich stark entwickelt und sprangen wegen des Mangels der Kniescheibe, namentlich bei rechtwinkliger Beugestellung des Gelenkes, stark vor. Ueber das absolute Fehlen der Kniescheibe gab das in Seitenlage aufgenommene Röntgenbild Gewissheit. Es zeigte, dass in der That keine Spur der Patella vorhanden war.

In einer von Wolf in Lüdenscheid[1]) gemachten analogen Beobachtung handelte es sich um eine Frau mit angeborenem Mangel beider Kniescheiben, die diese Anomalie auf ihre beiden einzigen Kinder (Sohn und Tochter) vererbt hatte, während ihre Enkel, die Kinder der verheirateten Tochter, wohl ausgebildete Kniescheiben besassen. Auch hier war die Beweglichkeit des Kniegelenks nicht beschränkt.

M. H.! Wenn ich, trotzdem wir nach dem Gesagten bisher so wenig Anhaltspunkte über die eigentliche Bedeutung der Kniescheibe besitzen, dennoch Ihre Aufmerksamkeit heute auf dieselbe hinlenke, so geschieht es, um einige bisher weniger beachtete, Bau und Lage der Patella unter normalen und pathologischen Bedingungen betreffende Verhältnisse zu erörtern, Dinge, die für uns dadurch an Interesse gewinnen, dass sich aus den Feststellungen an einem so einfach gebauten und beanspruchten Knochen allge-

---

[1]) Wolf-Lüdenscheid, Zwei Fälle von angeborenen Missbildungen. Münch. med. Wochenschr. 1900. No. 22.

meine Gesichtspunkte auch für die Gestaltungsverhältnisse der übrigen Skelettknochen ergeben.

Bekanntlich besitzt die in die Sehne des Quadriceps eingeschlossene, von vorn nach hinten abgeplattete menschliche Patella im grossen und ganzen die Gestalt eines Dreiecks mit nach unten und ein wenig nach innen gerichteter Spitze. Sie hat eine rauhe convexe Vorderfläche. Ihre hintere Fläche ist nur in den oberen drei Vierteln überknorpelt und zeigt hier die von H. v. Meyer[1]) zuerst genauer studirten, durch die Artikulation mit der Trochlea des Femur bedingten Gestaltungsverhältnisse. Ein senkrecht herablaufender, in die Rinne der Trochlea passender Wulst theilt sie in zwei Abschnitte. Der so entstehende äussere Theil der Patella ist dünner und breiter, der innere schmäler aber dafür dicker. Der Winkel, unter dem beide Abschnitte der Gelenkfläche zusammenstossen, ist im unteren Theil ein ungleich grösserer als in dem oberen. Durch einen weiteren, in querer Richtung verlaufenden Wulst wird die Patellagelenkfläche in ein oberes und ein unteres Doppelfeld zerlegt, deren unteres, wie wir weiter sehen werden, in der Streckstellung auf den oberen Theil der Trochlea, deren oberes in der Beugung auf den unteren Theil derselben zu liegen kommen, und deren Gestalt im allgemeinen den entsprechenden Theilen der Rolle des Femur angepasst erscheint. Der unterhalb der überknorpelten Zone übrigbleibende etwa fingerbreite Theil der Hinterfläche der Kniescheibe bildet mit der Gelenkfläche etwa einen Winkel von 135° und trifft an dem Apex patellae unter mehr oder weniger spitzem Winkel mit der Vorderfläche zusammen. Diese Gliederung der Hinterfläche der Patella in eine obere überknorpelte Fläche und einen winkelförmig von dieser abgehenden unteren, nicht überknorpelten Theil ist, wie wir sehen werden, im wesentlichen der normal gelagerten menschlichen Kniescheibe eigenthümlich.

An dem Uebergang der der Oberschenkelrolle fest aufliegenden und dadurch unterstützten Fläche in den hohl liegenden Theil der Kniescheibe ereignen sich die weitaus häufigsten Brüche. Sie entstehen hier, indem das Lig. patellae in der gebeugten Stellung des Gliedes den unteren Rand der Patella nach vorn und unten, die

[1]) Herrmann v. Meyer, Der Mechanismus der Kniescheibe. Archiv f. Anat. und Entwicklungsgeschichte. Anat. Abtheil. Jahrg. 1880. S. 280.

Quadricepssehne jedoch den oberen Theil nach hinten und oben, also in einem Winkel mit der Zugrichtung des Lig. patellae, zieht, in ähnlicher Weise wie ein Stab bricht, den man quer über dem Knie zu biegen sucht.

Die Kniescheibe ist bekanntlich in den ersten Lebensjahren noch knorpelig. Ueber die Zeit des Beginns der Ossifikation existiren bei den Anatomen recht widersprechende Angaben. Um nur einzelne hervorzuheben, verlegen sie Kölliker in das 1.—3., Henle in das 4.—6., Sömmering in das 6.—10. Jahr, M. Munz sogar an das Ende des 15. Lebensjahres. Portal, M. J. Weber u. A. sahen die knorpelige Patella von zwei Kernen aus ossificiren. Nach meinen Erfahrungen erkennen wir noch im 4.—5. Jahre auf den Skiagrammen keinen Knochenkern. In der Regel im 6. Lebensjahre erscheint dann ein länglicher Ossificationsbezirk, der nun bald die spätere charakteristische Gestaltung der Kniescheibe annimmt, die vordere Convexität zeigt und die unter einem stumpfen Winkel zusammenstossenden Abschnitte der Hinterfläche erkennen lässt, wie dies in ausgesprochener Form die Kniescheibe des Erwachsenen zeigt.

Ebenso wie die allmälige Formgestaltung der Patella lässt sich auch ihre jeweilige Lage vortrefflich an Röntgenbildern studiren. Wie schon erwähnt, hat H. v. Meyer zuerst gezeigt, wie sich die Verschiebung von Kniescheibe und Femur gegen einander vollziehen. Beim gestreckten Knie steht das untere Doppelfeld der Kniescheibe dem oberen Theil der Trochlea gegenüber. Wird der Unterschenkel gebeugt, so gleitet dieses selbe Feld so lange auf dem oberen Theil der Trochlea hin, bis der vorhin erwähnte Querwulst die höchste Stelle der Rollenkonvexität erreicht hat. Nun findet gleichsam ein Umkippen statt, indem von jetzt ab das obere Doppelfeld der Kniescheibe mit dem unteren Theil der Trochlea zur Artikulation gelangt und mit zunehmender Beugung in derselben Weise wie zuerst, jedoch mit ausgewechselten Feldern über die Rolle nach abwärts gleitet. Abgesehen von dem rein physiologischen Interesse, welches dieser complicirte Apparat beansprucht, ist die genaue Kenntnis der normalen Lage der Kniescheibe und der Form ihrer Gelenkfläche insofern bedeutungsvoll, als mit abnormer Lage die Form derselben gewissen Umgestaltungen unterliegt, auf die ich zurückzukommen Gelegenheit haben werde.

Wir sehen an den in Seitenlage von dem Kniegelenk eines Erwachsenen in verschiedenen Beugestellungen gewonnenen Röntgenbildern die Kniescheibe etwa so, wie auf einem durch die Mitte sagittal gelegten Schnitt in Gestalt etwa eines ungleichseitigen Parallelogramms, dessen längere Seiten erstens von der dem Femur

Fig. 1.

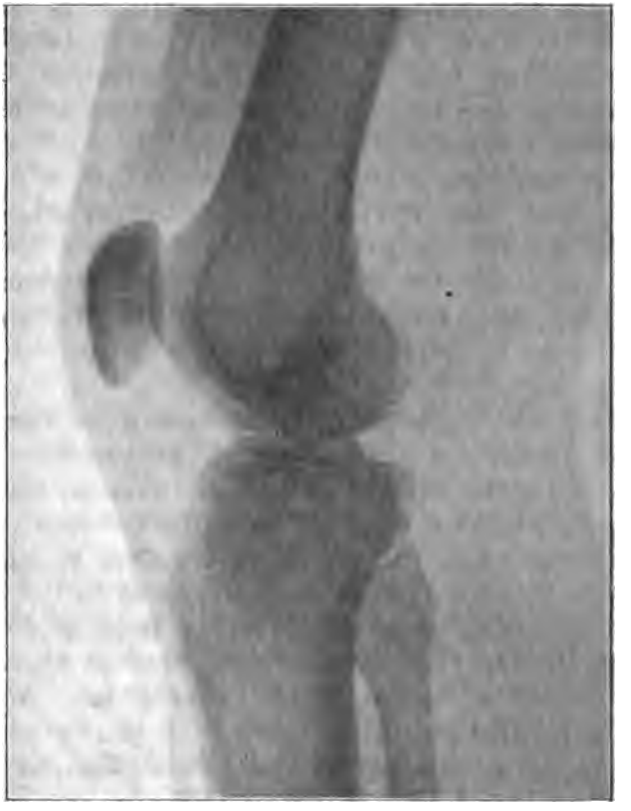

Skiagramm des Kniegelenks eines Erwachsenen in gestreckter Stellung.

zugekehrten Artikulationsfläche (die 4 oben erwähnten Doppelfelder zusammengerechnet), zweitens von der unter der Haut liegenden Fläche gebildet werden, dessen kürzere Seiten erstens der Ansatzstelle der Quadricepssehne und zweitens derjenigen Partie entsprechen, die, vom unteren Rande der Doppelfelder beginnend, bis

zum Apex patellae reicht. Diese Normalform vorausgesetzt, liegt bei gestrecktem Bein (Fig. 1) die Patella mit der unteren Hälfte der Artikulationsfläche den höchsten Theilen der Trochlea des Oberschenkels an, während die obere Hälfte bedeutend vom Femurknochen

Fig. 2.

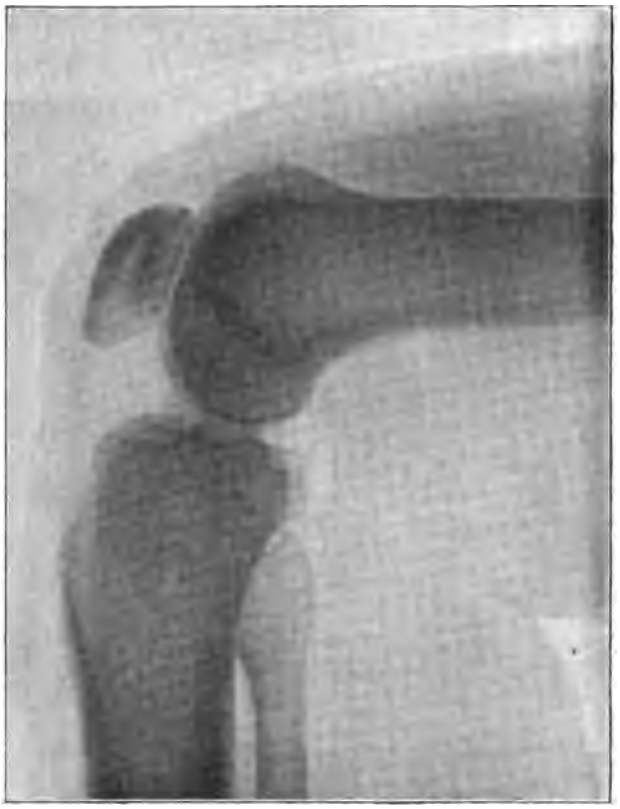

Skiagramm des Kniegelenks eines Erwachsenen in rechtwinkliger Stellung.

entfernt ist. Bei der Beugestellung im rechten Winkel (Fig. 2) liegt nunmehr die obere Hälfte der Kniescheibenartikulationsfläche einer etwa in der Verlängerung der Femurachse zu suchenden Stelle der Trochlea an. Die Entfernung des unteren Doppelfeldes markirt sich durch eine bei spitzwinkliger Beugung noch ausge-

dehntere helle Partie in Form eines nach unten offenen spitzen Winkels.

M. H. Ich bitte Sie nun, einen Blick auf die in Narkose mit Röntgenstrahlen photographirten Kniegelenke einiger Thiere zu werfen. Sie werden hier recht charakteristische Unterschiede sowohl in der Lage als in der Form der Patella gegenüber dem Verhalten beim Menschen entdecken. Beim Meerschweinchen

Fig. 3.

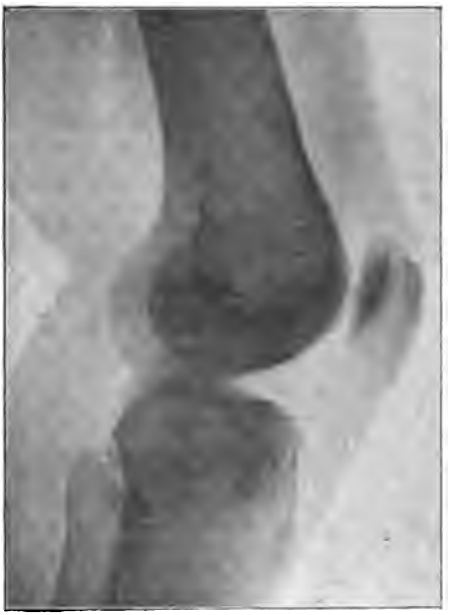

Mensch

Fig. 4.

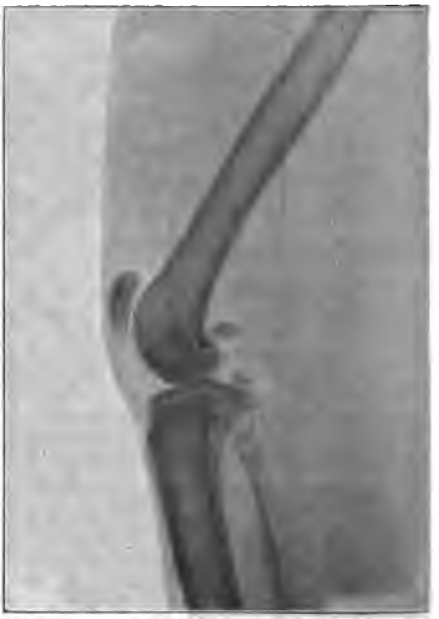

Katze

(Fig. 9), beim Kaninchen (Fig. 8), bei der Ratte (Fig. 7), bei Hund (Fig. 5) und Katze (Fig. 4) ist die Kniescheibe weit am Oberschenkel in die Höhe gerückt und hat damit in recht charakteristischer Weise ihre Form derartig verändert, dass ihre Hinterfläche auf dem Durchschnitt die Eintheilung in zwei unter stumpfem Winkel zusammenstossende Flächen, von denen die obere lediglich die Artikulation mit dem Femur besorgt, vermissen lässt. Hier ist die ganze hintere Fläche bis zur Spitze zur Gelenkfläche geworden

Fig. 5.

Hund

Fig. 6.

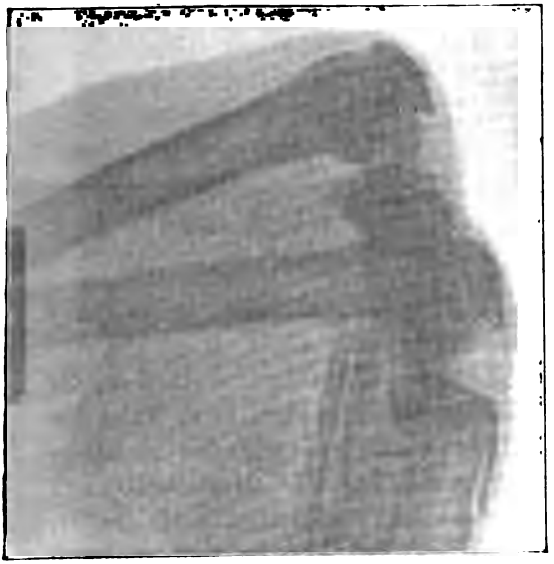

Affe

Fig. 7.

Ratte

und hat damit im ganzen eine concave Gestaltung angenommen. Nur beim Affen (Fig. 6) finden wir, noch entsprechend dem geringeren Hochstand, eine leichte Andeutung der für den Menschen (Fig. 3) charakteristischen Patellarform. An dem von der Katze gewonnenen Bilde (Fig. 4) erkennt man übrigens ausser dem Sesambein in dem lateralen Ursprungskopfe des Gastrocnemius, das in etwa $^1/_6$ aller Fälle auch beim Menschen sich findet, auch an dem zum Vergleich benutzten von Menschen gewonnenen Bilde

Fig. 8.

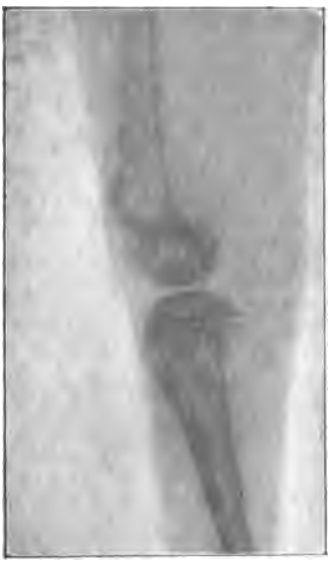

Kaninchen

Fig. 9.

Meerschweinchen

(Fig. 3) vorhanden ist, ein bei den Feliden constantes, in der Sehne des M. popliteus gelegenes weiteres Sesambein.

M. H.! Es musste nun besonders interessant erscheinen, die meines Wissens bisher weder beim Menschen noch beim Thier beachteten Architekturverhältnisse der Kniescheibe zu untersuchen. Ich habe zu diesem Zweck Sagittal-, Horizontal- und Frontalschnitte hergestellt und diese dann an Röntgenbildern studirt. Man erhält auf diesem Wege bekanntlich bessere und genauere

Aufschlüsse über die Anordnung der Knochenspongiosa, als sie bis jetzt auf irgend eine andere Art und Weise zu erlangen gewesen wären.

Wenn wir uns zunächst die mittleren Sagittalschnitte vor Augen

Fig. 10.

a) Sagittalschnitt.

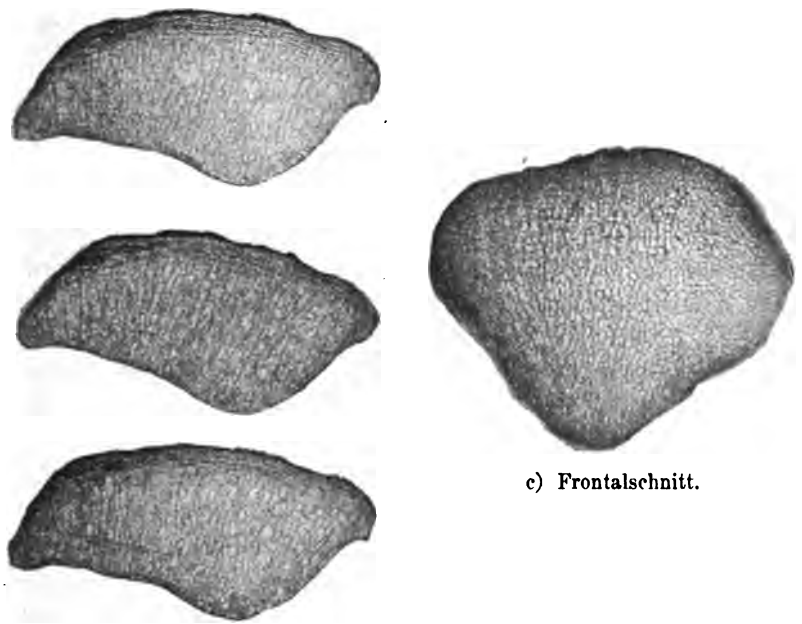

c) Frontalschnitt.

b) Horizontalschnitt.

Structur der menschlichen Kniescheibe.

führen (Fig. 10 und 11), so finden sich hier im wesentlichen zwei Richtungen, in denen die einzelnen Bälkchen verlaufen. An der vorderen Wand dicht zusammengedrängt und auf diese Weise eine Corticalis bildend, verläuft eine Anzahl von Bälkchen leicht nach vorn convex von oben nach unten. Senkrecht zu ihnen, von der ganzen Artikulationsfläche ausgehend, zieht ein zweites Bälkchensystem. Grösstentheils verlaufen diese Linien direct von hinten nach vorn. Von dem unteren Abschnitte der unterstützten Partie gehen einzelne solche Züge auch zur Spitze herab. Ihre Zahl ist aber eine so spärliche, dass auf diese Weise in dem untersten Theil eine Art von Markhöhle entsteht. Diese queren Züge sehen wir mit grosser Deutlichkeit auch auf Horizontalschnitten (Fig. 10b) die gleichzeitig die durchtrennten vorderen Züge zeigen. Auf frontal aus der Mitte der Patella herausgesägten Schnitten (Fig. 10c) endlich erkennen wir keinerlei in bestimmten Richtungen verlaufende Bälkchen sondern lediglich rechteckige Durchschnitte der beiden erwähnten Liniensysteme.

Die Deutung der wie überall am Körper so auch hier den Richtungen des stärksten Druckes und Zuges entsprechenden Liniensysteme bereitet an der Kniescheibe keinerlei Schwierigkeiten.

Die Patella unterliegt im wesentlichen zweierlei Beanspruchungen. An ihrem oberen und unteren Ende zieht die Streckmuskulatur, oben in Gestalt des Quadriceps, unten in der Form des Lig. patellae inferius. Um dieser Zugwirkung Widerstand zu leisten, besitzt die Patella eine Reihe von von oben nach unten verlaufenden Bälkchen, die sich deshalb in Form einer Compacta an der Vorderseite zusammendrängen, weil sich die Wirkung des Streckapparates auf die Patella im wesentlichen in der gebeugten Stellung des Kniegelenks bemerkbar macht, demnach die Richtungen des stärksten Zuges nach vorne fallen. Besässe nun die Patella ausser den Zuglinien kein weiteres System, so würde sie unter der Wirkung der Muskulatur wie ein auf einer festen Unterlage aufliegender weicher Gummiball, an dem oben und unten kräftig gezogen wird, plattgedrückt werden. Dagegen schützt sie das zweite System der von der ganzen unterstützten Fläche nach vorn verlaufenden Drucklinien. In der Richtung der Frontalschnitte, die ich als der neutralen Faserschicht der Patella entsprechend auffasse, herrscht weder Druck noch Zug; daher vermissen wir hier jegliche Systemanordnung.

Auch an der Patella ist demnach mit dem geringsten Materialaufwand die grösstmöglichste Festigkeit erreicht. Bei der Einfachheit der Beanspruchung dieses Knochens und der demnach vorhandenen Bälkchensysteme erscheint gerade die Kniescheibe geeignet,

Fig. 11.

Sagittalschnitte durch die menschliche Kniescheibe.

Sagittalschnitte durch die Kniescheibe eines Hundes.

das Studium der complicirten Verhältnisse der grösseren Skelettknochen zu klären und zu erleichtern.

Die Kniescheibe des Hundes, die ich Ihnen neben derjenigen des Menschen vorführe (Fig. 11), unterscheidet sich in ihren Sagittalschnitten von den vom Menschen gewonnenen wiederum nur durch die abweichende Gestaltung der ganz zur Gelenkfläche gewordenen hinteren Partie. Sonst finden wir auch hier die vorn in Form einer dicken Compacta zusammengedrängten Zuglinien und senkrecht zu ihnen die von der ganzen Articulationsfläche ausgehenden Druckbälkchen.

Angeregt durch Herrn Geh. Rath Herrmann Munk, dem ich auch an dieser Stelle meinen verbindlichsten Dank ausspreche, habe ich zum Vergleich mit den Structurverhältnissen der Kniescheibe

diejenigen der an dem Vorderfuss des Pferdes gelegenen Sesambeine untersucht und dabei ein noch einfacheres System der Spongiosaanordnung als das eben geschilderte gefunden. Die beiden Sesambeine, um die es sich hier handelt, die die Gelenkfläche zur Aufnahme des unteren Schienbeinendes vervollständigen, bilden, mit den Knochen des Skeletts fest durch Bänder verbunden, mit ihren hinteren Flächen eine breite Rinne, in der die Hufbein- und Kronbeinbeugesehnen entlang gleiten, welch letztere den ganzen vorderen Theil des Körpers, also etwa $^2/_3$ der Last des Pferdes, zu tragen haben und demnach mit enormer Gewalt gegen den unterliegenden Knochen andrücken. Hier haben wir, da die Sesambeine oben und unten durch Bänder fest fixirt sind, eine Zugwirkung also nicht stattfindet, eine reine Druckwirkung seitens der über sie hin-

Fig. 12.

Sagittalschnitte durch die Sesambeine am Vorderfuss des Pferdes.

weggleitenden Sehnen, und demnach sehen wir hier an Sagittalschniten (Fig. 12) im Gegensatz zur Kniescheibe die bei ihr so deutlichen Zuglinien fehlen, und lediglich ein System von dicht aneinanderliegenden Druckbälkchen, die von der dem Fesselbein anliegenden Fläche zur Gleitfläche radienförmig ausstrahlen.

M. H.! Wir wissen nun aus den Untersuchungen namentlich J. Wolff's, dass sich die Skelettknochen in ihrer Structur neuen statischen Bedingungen, d. h. neuen Zug- und Druckwirkungen, derart anzupassen vermögen, dass in genügend langer Zeit der Knochen die dieser neuen Functionsweise vollkommen zweckentsprechendste Structur und Gestalt erlangt. Dass ähnliche Umwandlungen auch an der Patella stattfinden, dafür möchte ich Ihnen nur ein Beispiel anführen.

Es handelt sich um ein Präparat einer knöchernen Kniegelenks-

ankylose mit Verwachsung der Patella an der Vorderfläche des Femur. Schon das Röntgenbild des unzersägten Kniegelenks zeigt ein durchaus von dem normalen Verhalten abweichendes Bild der im oberen Bereiche mit dem Femur verwachsenen Kniescheibe, eine Verdickung der oberen Wand, ein lockeres Gefüge an der Stelle der sonstigen Compacta. Deutlicher erkennen wir die Veränderungen

Fig. 13.

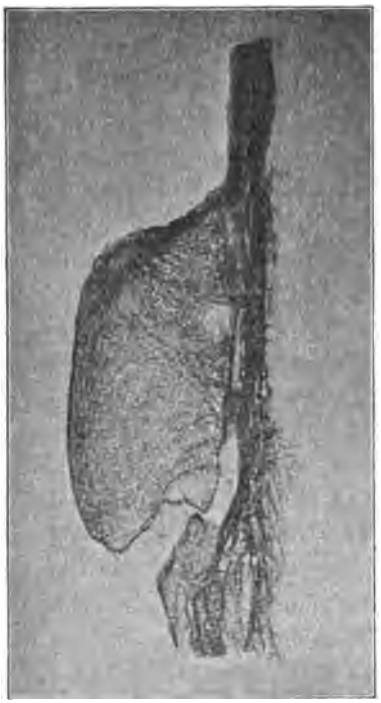

Sagittalschnitt aus einer mit dem Femur verwachsenen Patella.

an einem aus der Patella und dem darunter gelegenen Femurknochen in sagittaler Richtung herausgesägten Fournierblatt (Fig. 13). Die Gegend der vorderen, sonst so dichten Compacta zeigt nur noch einige wenige längs verlaufende Zugbälkchen. Dagegen verlaufen dichte, in die Compacta des Femur übergehende Züge in querer wie bogenförmiger Anordnung namentlich durch den oberen und mittleren

Abschnitt der Kniescheibe und ändern damit, entsprechend den veränderten Functionsbedingungen, vollkommen das unter normalen Verhältnissen stets wiederkehrende, eben genauer geschilderte Gefüge dieses Knochens.

M. H.! Von welchem Einfluss die Lage der Patella auf deren Gestaltung sich erweist, haben wir bereits bei einem Vergleich der Gestalt der menschlichen und thierischen Kniescheiben kennen gelernt. Ich möchte Ihnen nun zeigen, dass auch beim Menschen, falls es zu dauerndem Hochstand der Kniescheibe kommt, ähnliche Formveränderungen dieses Knochens eintreten, wie wir sie vorhin beim Hunde und bei anderen Thieren als normaler Weise vorhanden kennen gelernt haben. Diejenige Erkrankung, die zu einem dauerndem derartigen Hochstand beim Menschen führt, ist, wie zuerst Schulthess[1]) in Zürich, dann an einer grösseren Anzahl von Fällen aus meiner Poliklinik Peltesohn[2]) gezeigt hat, der unter der Bezeichnung der Little'schen Krankheit oder angeborenen spastischen Gliederstarre bekannte Symptomencomplex, dessen Ursachen wir in gewissen cerebralen Veränderungen, theils congenitalen Defecten, theils Verletzungen des Grosshirns suchen, wie letztere bei schweren oder lange sich hinziehenden Geburten eintreten können. Ausser Störungen des psychischen Verhaltens in den verschiedensten Abstufungen, Strabismus, gelegentlich auftretenden Convulsionen, findet sich als constantestes Symptom eine spastische Erkrankung namentlich im Bereiche der unteren Gliedmassen, die die Kinder oft vollständig unfähig zum Gehen macht. Durch Ueberwiegen der Adduktoren der Oberschenkel, der Knieflexoren und der Wadenmuskeln bei diesen Spasmen entsteht eine eigenthümliche Stellung der Gliedmassen, die Ihnen das Bild einer 5jährigen Patientin meiner Beobachtung (Fig. 14) deutlich vor Augen führt. Die Oberschenkel waren hier so intensiv aneinandergedrängt, dass ihre Abduktion selbst bei stärkster Gewaltanwendung nicht gelang, die Kniee standen gebeugt, die Fersen in die Höhe gezogen, so dass jede Art der Fortbewegung zur Unmöglichkeit wurde. Durch die Behandlung, bestehend in Tenotomien an den Adductoren

---

[1]) W. Schulthess, Zur Pathologie und Therapie der spastischen Gliederstarre (cerebrale Diplegie, Freud). Zeitschr. f. orthopäd. Chir. Bd. 6. S. 1.

[2]) Siegfried Peltesohn, Das Verhalten der Kniescheibe bei der Littleschen Krankheit. Inaug.-Diss. Leipzig 1901.

der Oberschenkel, den Knieflexoren und den Achillessehnen, gefolgt von fixirenden Gipsverbänden und einer orthopädischen Nachbehandlung, hat sich der Zustand so gebessert, dass die Kleine leidlich an einer Hand zu gehen vermag.

Fig. 14.

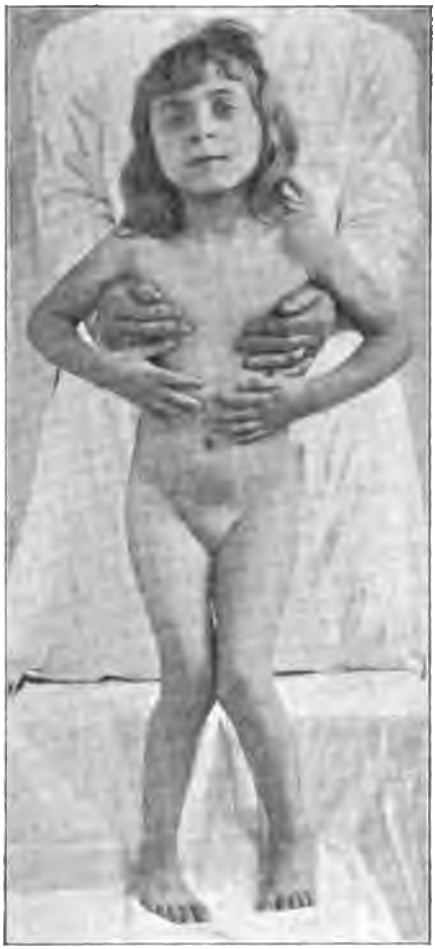

5jährige Patientin mit angeborener spastischer Gliederstarre.

Was ich nun speciell an dieser Patientin zeigen möchte, das ist eine eigenthümliche bei Betheiligung des Kniegelenks stets

wiederkehrende Stellungsveränderung der Kniescheibe, die besonders bei spitzwinkliger Beugung in die Augen fällt. Die Kuppe der Krümmung wird hier nicht, wie beim normalen Knie, vom Condylus

Fig. 15.

Hochstand der Patella bei Little'scher Krankheit (5 jähriges Mädchen).

internus und von der oberen Partie der Patella gebildet, sondern von der Patella allein, und zwar von einem ihrer Mitte nahegelegenen Punkte. Das Knie bekommt dadurch ein eigenthümlich spitzes Aussehen. Die Distanz von dem unteren Patellarende bis

Fig. 16.

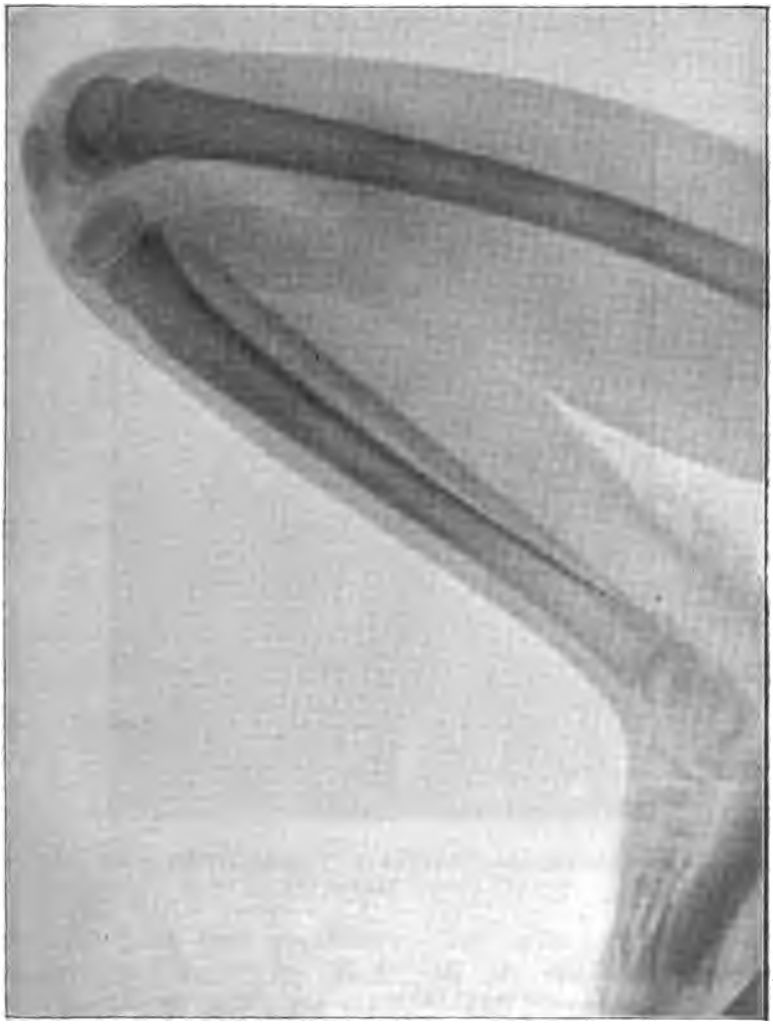

Normaler Stand der Patella (7jähriges Mädchen).

zur Tuberositas tibiae ist grösser geworden, und damit das Lig. patellae unzweifelhaft verlängert. Sehr deutlich lässt sich dieses von der Norm abweichende Verhalten am Röntgenbilde vor Augen

Fig. 17.

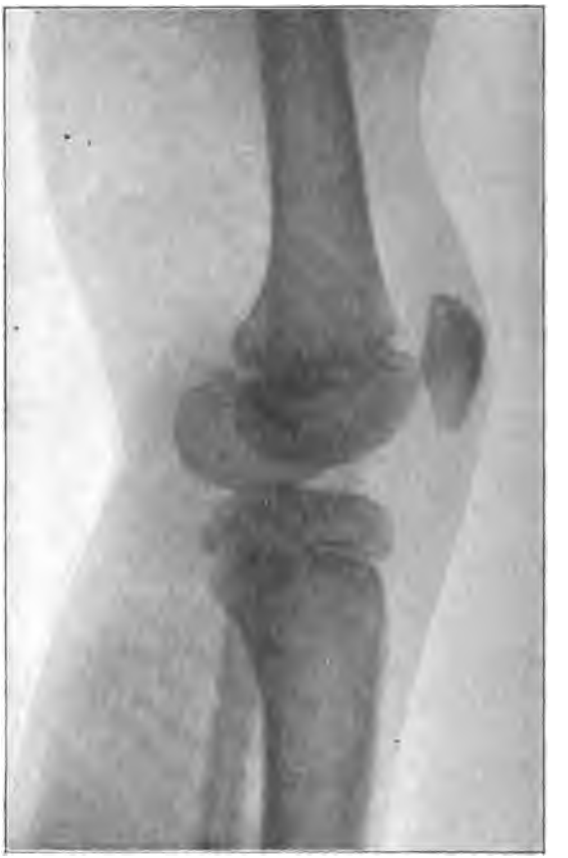

Normaler Stand der Patella (11 jähriger Knabe).

führen. Unter gewöhnlichen Verhältnissen steht die Patella, wie Sie dieses an dem von dem Knie eines normalen 7 jährigen Mädchens gewonnenen Bilde (Fig. 16) sehen, unterhalb einer in der Verlängerung der Femurachse gezogenen Linie. An dem Bilde

der Patientin mit Little'scher Krankheit (Fig. 15) ist sie beträchtlich, und zwar um mindestens $1\frac{1}{2}$ cm, in die Höhe gerückt.

Das folgende diese Verhältnisse vortrefflich wiedergebende Bild

Fig. 18.

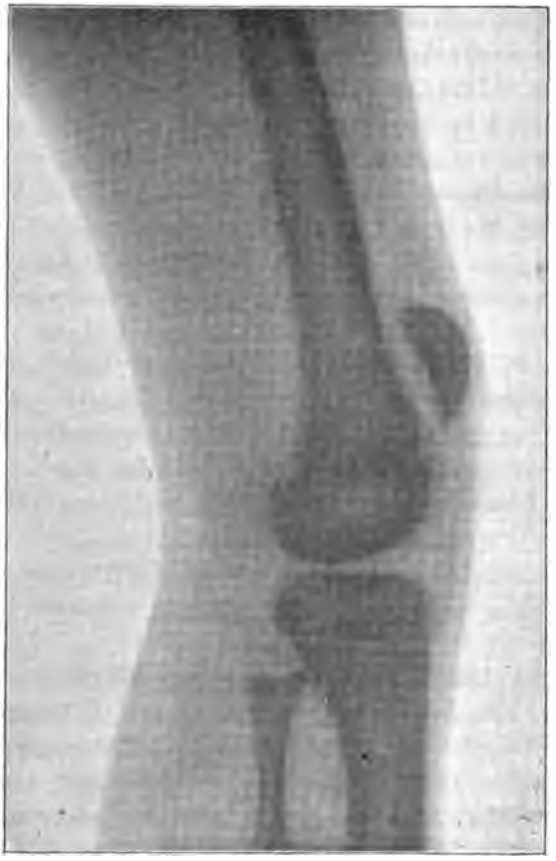

Hochstand und Formveränderung der Kniescheibe bei Little'scher Krankheit (11 jähriger Knabe).

(Fig. 18) stammt von einem an dem gleichen Uebel leidenden 11 jährigen Knaben. An dem nach längerer Behandlung in Streckstellung des Kniegelenks gewonnenen Röntgogramm findet sich hier die Kniescheibe vollkommen im Bereiche der Diaphyse des Femur,

im Gegensatze zu dem normalen Verhalten bei einem Kinde gleichen Alters (Fig. 17), bei dem etwa $^2/_3$ des Knochens vor der unteren Epiphyse des Oberschenkels liegen. Die weiter vorgeschrittene Ossification lässt uns hier gleichzeitig charakteristische Formveränderungen erkennen, auf die schon in der erwähnten Arbeit aus meiner Anstalt hingewiesen worden ist, und die ich hier besonders betonen möchte. Genau entsprechend dem Verhalten der Patella an denjenigen Thieren, bei denen sie in die Höhe gerückt ist, lässt auch hier die Patella die Eintheilung der hinteren Fläche in einen oberen die Artikulation mit dem Femur besorgenden und einen unteren, unter stumpfem Winkel von diesem nach vorn ziehenden Theil vermissen. Ihre ganze hintere Fläche hat sich, der gleichmässigen Anlagerung an den Oberschenkelknochen entsprechend, in eine von oben nach unten concav geschweifte Fläche verwandelt.

Aehnliche charakteristische Unterschiede finden sich auch an den in rechtwinkliger Stellung hergestellten Bildern. Während die Kniescheibe des gesunden Menschen sich der gleichmässigen Rundung des Kniegelenks anpasst, findet sich bei der angeborenen spastischen Gliederstarre eine starke durch den oberen Theil der hinaufgerückten Patella entstehende Hervorragung.

Fragen wir nach der Ursache des Hochstandes der Patella bei der Little'schen Krankheit, so erweisen sich zwei Erklärungen als möglich.

Entweder handelt es sich bei dieser Affection um eine Anpassung der Streckmuskulatur an die durch die Spasmen eingeschränkte Beweglichkeit des Kniegelenks. Wir wissen, dass bei einer dauernden Einschränkung der Beweglichkeit eines Körpertheiles eine Verkürzung des bewegenden Muskels und eine Verlängerung seiner Sehne eintritt. Am bekanntesten ist hier das Variiren der Länge des Wadenmuskels. Verkürzt man den Proc. posterior calcanei und verringert damit seine Excursion beim Uebergang aus der Beugung in die Streckung des Fusses, oder ist die Beweglichkeit des Fussgelenks und damit der Ausschlag des Hackenfortsatzes dauernd eingeschränkt, wie beispielsweise selbst nach der bestgelungensten Behandlung des angeborenen Klumpfusses,

so verkürzt sich, wie ich zeigen konnte,[1]) der Bauch des Wadenmuskels bis auf die Länge des oberen Unterschenkeldrittels, und verlängert sich die Achillessehne entsprechend.

So könnte man auch bei der Little'schen Krankheit, einer durch die Spasmen bewirkten Einschränkung der Beweglichkeit des Kniegelenks zufolge, eine Verlängerung der Sehne des Quadriceps annehmen. Ein Hinaufrücken der Patella in der eben geschilderten Weise würde indess hierbei schon deshalb kaum zu erwarten sein, weil der Hauptantheil der Verlängerung auf den oberhalb der Patella gelegenen Theil der Sehne entfallen würde. Auch ist hier, im Gegensatz zu den vorhin angedeuteten, zu funktionellen Umwandlungen im Bereiche der Muskulatur führenden Verhältnissen, die Einschränkung der Beweglichkeit keine dauernde sondern nur eine intermittirende. Lassen die Spasmen nach, so gelingt zeitweise — namentlich nach vorausgeschickter Verlängerung der Beugesehnen durch Tenotomien, die Bewegung des Gelenks in vollem Umfange — und trotzdem bleibt, wie wir sahen, das Phänomen bestehen.

Bei den Widersprüchen, die somit die Erklärung des Hochstandes der Patella auf diesem Wege findet, bleibt nur eine andere Annahme übrig, nämlich die, dass bei der Little'schen Krankheit durch die dauernden Spasmen eine Dehnung und Verlängerung der Patellarsehne durch Störung ihrer normalen Entwicklung und damit das charakteristische Verhalten der Kniescheibe zustande kommt, das übrigens, soweit bisher bekannt, lediglich der Little'schen Krankheit eigenthümlich, dagegen bei den verschiedensten im späteren Leben auftretenden spastischen Erkrankungen der unteren Extremitäten zu fehlen scheint.

M. H.! Zum Schluss möchte ich Ihnen noch über eine überaus seltene Anomalie der Patella, ihre Verdoppelung, berichten.

In Bezug auf die bisher über diese Anomalie vorliegende Literatur kann ich mich kurz fassen, da nur wenige Angaben vorliegen.

Pfitzner[2]) beschreibt bei Nagern und Raubthieren das Vor-

---

[1]) Joachimsthal, Functionelle Formveränderungen an den Muskeln. (Von der Pariser Akademie der Wissenschaften preisgekrönte Arbeit.) Archiv für klin. Chir. Bd. 54. Heft 3.

[2]) W. Pfitzner, Beiträge zur Kenntniss des menschlichen Extremitätenskeletts. I. Die Sesambeine des menschlichen Körpers. Morpholog. Arbeiten. Bd. 1. Heft 4.

kommen eines Sesamoids, das, sich aufwärts an die Patella anschliessend, bei guter Ausbildung dieselbe wiederholt, eine mit dem Apex aufwärts gerichtete Patella nachbildet. Es ist gut abgesetzt und lässt sich leicht von der Quadricepssehne abpräpariren.

Fig. 19.

R.

Angeborene Verdoppelung beider Kniescheiben bei einer 33 jährigen Patientin (rechtes Kniegelenk).

Bernays[1]) sah dasselbe bei Mäusen, Ratten und Kaninchen. Pfitzner fand bei einer noch nicht ausgewachsenen Zibethkatze beiderseits eine aus zwei Stücken bestehende Patella. An der rechten präparirten Seite lag die untere Patella etwa an der nor-

[1]) A. Bernays, Die Entwicklungsgeschichte des Kniegelenks des Menschen. Morphologisches Jahrbuch. IV.

malen Stelle, die obere so hoch, dass sie höchstens bei äusserster Beugung auf die überknorpelte Fläche des Femur trat. Am Menschen fand Gruber[1]) bei einer 21jährigen männlichen Leiche nach der Maceration beiderseits auf dem oberen lateralen Rande der Knie-

Fig. 20.

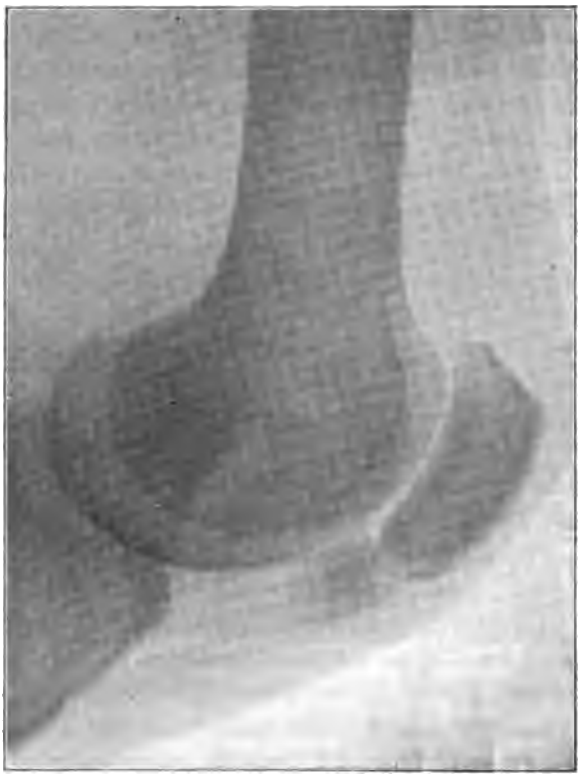

L.

Angeborene Verdoppelung beider Kniescheiben bei einer 33jährigen Patientin (linkes Kniegelenk).

scheibe, in einem Ausschnitt liegend, ein selbständiges Knochenstück, etwa 13 mm lang, 6,5 mm breit und ebenso dick. Nach der Beschreibung scheint es mit der Patella durch Koalescenz verbunden gewesen zu sein.

[1]) W. Gruber, In Bildungsanomalie auf Bildungshemmung begründete Bipartition beider Patellae eines jungen Subjects. Virchow's Archiv. Bd. 94. S. 385.

Am Lebenden sind Doppelbildungen bisher nicht beschrieben worden. Die folgenden Bilder (Fig. 19 und 20), die ich der Liebenswürdigkeit des Herrn Collegen Natvig in Christiania verdanke, dürften demnach ein ganz besonderes Interesse beanspruchen.

Es handelt sich nach dem mir von Dr. Natvig übersandten Bericht um ein Bauernmädchen von 33 Jahren, das angeblich im Alter von 3 Jahren eine Rückenmarkskrankheit durchgemacht hat. Vor 10 Jahren stellten sich Schmerzen in den Knieen ein, die im letzten halben Jahre besonders zugenommen haben. Die Kranke geht mit in den Hüft- und Kniegelenken flectirten Unterextremitäten. Die Oberschenkel sind adducirt. Die Contrakturen sind spastischer Natur. Die Beine können in den Kniegelenken fast völlig gestreckt werden. Beide Patellae gewähren den Eindruck, als ob sie in die Länge gezogen seien. Im unteren Drittel fühlt man beiderseits eine quer verlaufende Furche, in die die Nagelspitze etwas eingesenkt werden kann. Die Palpation an der Stelle dieser Furche ist empfindlich. Aeussere Verletzungen der Kniegelenke, Schlag, Stoss, Fall etc., waren nicht zu eruiren.

Die Skiagramme des rechten in gestreckter (Fig. 19), des linken in stumpfwinkliger Beugestellung (Fig. 20) befindlichen Kniegelenks, bei an der Aussenseite anliegenden Platten angefertigt, ergeben beiderseits ein sehr auffallendes Verhalten. Es fällt zunächst eine beträchtliche Längenausdehnung der in toto nach oben verschobenen Kniescheibe auf. An dem rechten Knie hat die Patella von der oberen dem Femur zugewandten Partie bis zur unteren Spitze eine Länge von 7 cm, während sie sonst kaum 5 cm Länge erreicht. Dabei ist in auffallender Weise ihre Gestalt so verändert, dass ihr Durchschnitt statt desjenigen eines Parallelogramms den eines annähernden Dreiecks angenommen hat, dessen eine dem Femur anliegende Seite in dem oberen Theil eine leichte Concavität aufweist, dessen vordere Seite in derselben Region convex gestaltet ist, während die dritte der Ansatzstelle der Quadricepssehne entsprechende Seite gerade erscheint.

Die Kniescheibe ist mit ihrem grösseren Antheil weit über den Bereich der Condylen nach oben gerückt, ihre Spitze ist ca. 3 cm von der Gelenklinie entfernt. Ca. 2 cm nach oben von der Spitze zeigt sich eine von vorn und hinten fast durch die ganze Dicke bis nahe zur Mitte hindurchgehende Trennungslinie,

durch die demnach die Kniescheibe in ein unteres kleineres und ein grösseres oberes Segment zerfällt.

Könnte die Betrachtung des Skiagramms des rechten Kniegelenks allein so den Eindruck erwecken, dass wir es hier mit den Folgen einer Patellarfraktur zu thun haben, so lässt die Betrachtung des Skiagramms des rechten Kniegelenks in dieser Beziehung jeden Zweifel schwinden und nur die Annahme einer angeborenen Zweitheilung zu. Findet sich doch hier genau an der gleichen Stelle eine fast die ganze Kontinuität des Knochens

Fig. 21.

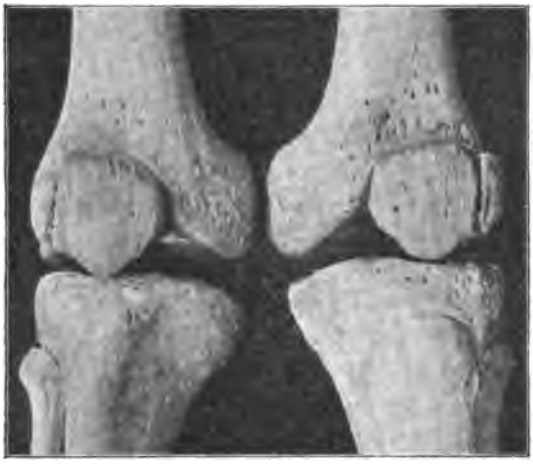

Angeborene Spaltbildung beider Kniescheiben.

durchsetzende breite helle Zone. Nur in der Mitte scheint eine kleine Brücke zwischen beiden Theilen der Kniescheibe zu bestehen. Der Hochstand und die Gestalt der Patella sind die gleichen wie an der rechten Seite. Nach den vorliegenden Verhältnissen haben wir es hier offenbar, abgesehen von der Verdoppelung, was Lage und Gestalt anbetrifft, mit den Folgen der in früher Kindheit erworbenen spastischen Erkrankung im Bereiche der Oberschenkelmusculatur zu thun, möglicherweise mit der angeborenen spastischen Gliederstarre selbst.

M. H.! Der Zufall fügte es, dass ich an dieser Stelle noch

über ein neues Präparat von Spaltbildung an beiden Kniescheiben zu berichten vermag.

Dasselbe entstammt der Sammlung des verstorbenen Geheimrath Du Bois-Reymond und wurde mir in liebenswürdigster Weise von dessen Sohn, Herrn Privatdocenten Dr. René du Bois-Reymond, überlassen, der durch meine Skiagramme auf die Seltenheit der Anomalie aufmerksam geworden war.

Sie sehen (Fig. 21), dass hier beiderseits das laterale Viertel der Kniescheibe durch einen geraden durchgehenden Spalt von den inneren Theil abgetrennt ist. Abgesehen von der Symmetrie der beiderseitigen Bildung zeigt auch die deutliche Verzahnung der Spalträndер, dass hier kein Kunstproduct vorliegen, sondern dass lediglich die Annahme einer congenitalen Störung zu Recht bestehen kann.

Ich möchte an dieser Stelle nur auf die practische Bedeutung der geschilderten Befunde hinweisen. Die Durchleuchtung nur eines Kniegelenks hätte möglicherweise zu der fälschlichen Annahme einer voraufgegangenen Patellarfraktur führen können. Erst der Vergleich mit der andern Seite, an der in genau identischer Weise eine Zweitheilung bestand, konnte in Bezug auf den angeborenen Character der Verbildung jeden Zweifel aufheben.

Diese Beobachtungen zeigen uns von neuem die Nothwendigkeit, bei der Untersuchung der einen Körperhälfte, auch mittelst des Röntgenverfahrens, den Vergleich mit der anderen Seite nicht zu vernachlässigen.

XIV.

(Aus dem städtischen Krankenhause zu Altona a. E.)

Ueber die Operationen an den Samenblasen und ihrer Umgebung.

Von

Dr. Kessler,

Assistenzarzt der chirurgischen Abtheilung.

(Mit 2 Figuren im Text.)

Dass die Samenblasen des Menschen bisher so wenig Gegenstand eingreifender therapeutischer Maassnahmen sind, beruht wohl keinesfalls darauf, dass die Erkrankung derselben uns selten dazu Veranlassung gäbe, sondern vielmehr darauf, dass diese kleinen Organe an scheinbar so schwer zugänglicher Stelle im kleinen Becken liegen. In Wirklichkeit sind sie aber weder für die klinische Untersuchung so schwer zugänglich, noch sind, wie des Weiteren ausgeführt werden soll, die Schwierigkeiten, die sich wegen der versteckten Lage der Organe einer operativen Therapie an ihnen entgegenstellen, so grosse, wie man für gewöhnlich anzunehmen geneigt ist.

Die Samenblasen liegen an der vorderen Wand des Rectum direct vor der Rectalschleimhaut und sind daher mittels der Digitaluntersuchung per rectum für die klinische Beobachtung erreichbar. Gelingt es schon gewöhnlich, auf diese Weise die gesunden Samenblasen als weiche, längliche Körper durchzutasten, so ist der Nachweis der pathologisch veränderten Organe leicht und nicht zu verfehlen, da die Erkrankungen an den Samenblasen sich fast stets durch eine Vergrösserung und härtere Consistenz derselben documentiren.

An wichtigen Erkrankungen der Samenblasen kommen in Betracht die acuten und chronischen Entzündungen derselben, erstere hauptsächlich im Anschluss an eine gonorrhoische Infection der Urethra, letztere fast ausnahmslos tuberculösen Ursprungs. Ferner finden sich Concrementbildungen in den Samenblasen, in der Regel durch Eindickung und Verkalkung des durch behinderten Abfluss gestauten normalen Sekretes der Samenblasen oder auch durch Entzündung hervorgerufener Absonderungsproducte. Auch Carcinome der Samenblasen kommen vor, selten primär, gewöhnlich secundär im Anschluss an Carcinome der anliegenden Organe, wie Prostata, Harnblase, Rectum.

In chirurgischer Beziehung am wichtigsten ist die auf Tuberculose beruhende chronische Erkrankung der Samenblasen. Es steht fest, dass die Tuberculose der männlichen Genitalorgane von Hoden bis Samenblase als einzig nachweisbare tuberculöse Affection am Körper vorkommt, und das im einzelnen Falle zu constatiren, ist natürlich die erste Bedingung für ein operatives Eingreifen. In diesem Falle fühlt man bei dem sonst völlig gesunden Patienten, der gewöhnlich seit längerer Zeit, ja seit Jahren, über geringe Schmerzen im Hoden und Samenstrang bis hinauf in die Aftergegend klagt, dem auch eine allmälig eingetretene oder nach einer acuten Epididymitis zurückgebliebene Verdickung eines Hodens auffällt, die ihn zum Arzt führt, eine nicht sehr hochgradige, harte Anschwellung des Nebenhodens, gewöhnlich charakterisirt durch eine deutlich knotige Beschaffenheit. Auch der erkrankte Samenstrang fühlt sich härter an und etwas dicker als normal und ist ebenfalls, was besonders charakteristisch erscheint, durch einzelne harte, spindelförmige Knoten ausgezeichnet, die man unter dem tastenden Finger hin und her gleiten lassen kann. Bei der Digitaluntersuchung per rectum fällt an der vorderen Rectalwand die leichte Palpirbarkeit der vergrösserten, harten Samenblasen auf, an denen wiederum eine knollige Beschaffenheit mit besonders harten, hervorragenden Partien gefunden wird. Von Wichtigkeit ist, dass die in dieser Weise veränderten Organe weder spontan, noch bei Druck mit dem untersuchenden Finger erhebliche Schmerzen verursachen. Auch die durch käsigen Zerfall entstehenden Abscesse zeichnen sich durch ihre relative Indolenz aus. Wenn diese Abscesse nach

aussen durchbrechen und zur Fistelbildung Veranlassung geben mit Entleerung der käsigen Massen nach aussen, ist die klinische Diagnose bedeutend erleichtert. Die gewöhnlich in der beschriebenen Weise sich präsentirende tuberculöse Erkrankung der männlichen Genitalorgane kann ein- oder doppelseitig auftreten, ein Umstand, der natürlich von grosser Bedeutung ist für unsere chirurgische Therapie, wie er auch namentlich die Prognose beeinflusst. Wir glauben aber, auch bei einer doppelseitigen Erkrankung unter Anwendung der von uns geübten und im Folgenden genauer beschriebenen Operationsmethode vor der radicalen Entfernung der erkrankten Organe nicht zurückschrecken zu brauchen, natürlich vorbedinglich, dass der Patient zu dem Eingriff bereit und sonst gesund ist, speciell unter der Bedingung, dass die Lungen nicht nachweislich tuberculös erkrankt sind. Ja, wir halten uns zu einem operativen Eingriff für verpflichtet, zumal wir erfahren haben, dass es tuberculöse Erkrankungen der männlichen Genitalorgane giebt mit derartig rapidem Fortschreiten, dass ein unverzügliches energisches Einschreiten unbedingt erforderlich erscheint als einziges Mittel, dem Patienten das Leben zu retten.

Anerkanntermaassen ist der Chirurg der einzige, der in diesen schlimmen Fällen mit dem nöthigen schnellen Erfolge eingreifen kann. Wie an anderen circumscripten Localisationen der Tuberculose kann auch hier nur mit dem Messer dauernde Heilung erzielt werden. Es fragt sich nur, wie machen wir uns die erkrankten Organe am besten zugänglich, sodass wir dieselben genügend überblicken und alles Krankhafte aus ihnen gewissenhaft entfernen können?

Es sind allmälig eine Anzahl von operativen Eingriffen an den Samenblasen gemacht worden und verschiedene Methoden vorgeschlagen, die den Zugang zu diesen Organen erleichtern sollen. Guelliot (1) giebt die Wege an, auf denen man an die Samenblasen gelangen kann. Zur Entfernung von Eiter oder eventuell Steinen aus der Samenblase genüge eine Incision vom Mastdarm aus. Den perinealen Weg, auf dem er sich die Samenblasen durch fast ringförmiges Umschneiden des Afters von der Raphe posterior an bis zum Tuber ischii der anderen Seite prärectal zugänglich macht, hält Guelliot für die Mehrzahl der Fälle für ausreichend

und will den dritten, den sacralen Weg wegen der Grösse des Eingriffs und wegen der leicht eintretenden unangenehmen Zwischenfälle, wie starke Blutung, Gangrän, Fistelbildung etc., nur für die schweren Fälle von Carcinom der Samenblasen reservirt wissen. Er kann aber nicht umhin, die vorzügliche Uebersichtlichkeit des Operationsgebietes, die man durch die sacrale Voroperation erreicht, anzuerkennen. Die von Villeneuve (2) angegebene Methode der Spermatocystectomie, von der Leiste her das Vas deferens freizulegen und durch langsamen Zug an diesem das betreffende Samenbläschen hervorzuholen, ist, wie vom Autor selbst häufig, so auch von anderen, Fuller (3), Schede (4) etc., mit dem Erfolge ausgeführt, dass das Vas deferens in dem durch den Krankheitsprocess mürbe und brüchig gewordenen Gebiet abriss und die Bläschen nicht gefunden wurden, sodass sich dieser Operationsmodus das Feld nicht hat erobern können. Ullmann (5) berichtet aus der Albert'schen Klinik in Wien von einem Falle, wo bei einem 17 jährigen Patienten, der vorher bereits wegen Hodentuberculose castrirt war, die Exstirpation des tuberculösen Samenbläschens vorgenommen wurde, und zwar wurde nach der von v. Dittel und Zuckerkandl angegebenen Methode, die zur Freilegung der hinteren Blasenwand und Prostata dienen sollte, von einem halbzirkelförmigen Schnitt zwischen Scrotum und Anus aus die Samenblase zugänglich gemacht. Bei der beträchtlichen Tiefe, in der operirt werden musste, war die Blutstillung eine sehr schwere Aufgabe, und es trat am Abend eine bedeutende Nachblutung ein. Aehnlich ist die von Kocher in seiner Operationslehre empfohlene Methode mittels einer „prärectalen Incision". Roux (6) veröffentlichte 1891 auf dem cinquième congrès français de Chirurgie zwei Fälle, wo er der Castration eines tuberculösen Hodens die Excision der erkrankten Samenblase hat folgen lassen. Er operirte in Steinschnittlage, führte auf der kranken Seite 2—3 cm von der Mittellinie entfernt, einen Längsschnitt, der sich nach hinten am Anus vorbei bis an das Steissbein erstreckte. Nachdem der Schnitt bis auf die Prostata vertieft war, konnte er die Samenblase mit einer Fadenschlinge vorziehen und sie ablösen.

Die Exstirpation der tuberculösen Samenblasen nach Vornahme

der Kraske'schen Steissbeinresection als Voroperation empfiehlt Fuller (7), doch will er diesen Eingriff nur bei weit gediehenen Fällen mit schweren subjectiven Symptomen indicirt wissen.

Carson (8) veröffentlicht 2 Fälle von gonorrhoischer Erkrankung der Samenblasen, die nach Exstirpation derselben auf sacralem Wege zur Heilung kamen. Im ersten Falle, wo der gonorrhoische Abscess der Samenblase in Blase und Mastdarm durchgebrochen war, versuchte Carson zuerst die Exstirpation der Samenblase auf perinealem Wege nach Zuckerkandl. Sie erwies sich aber als unausführbar wegen mangelhafter Zugänglichkeit, sodass nach Abheilung der Perinealwunde eine neue Operation auf sacralem Wege nach Rydygier vorgenommen werden musste. Hier, wie im zweiten Falle, wo Carson gleich von hinten sacral vorging, war die Operation gut durchführbar.

Auch Prof. Fritz König (9) berichtet auf dem letzten XXX. Congress der deutschen Gesellschaft für Chirurgie von einem Falle, wo er wegen einseitiger acuter, schwerer Tuberculose an Hoden und Nebenhoden, die sich durch das Vas deferens continuirlich bis in die Samenblase und Prostata verbreitet hatte, die operative Entfernung der erkrankten Theile vornahm. Bei diesem im März vorigen Jahres im städtischen Krankenhause zu Altona a. E. durch Radicaloperation geheilten Falle war diese Genitalerkrankung die einzige nachweisbare tuberculöse Affection im Körper. Der Hoden wurde, wie Prof. König berichtete, mit einem 25 cm langen Stück des Vas deferens auf inguinalem Wege, der Rest des Samenstranges mit der erkrankten Samenblase auf sacralem Wege exstirpirt. Der tuberculöse Theil der Prostata wurde mit dem scharfen Löffel entfernt und die entstandene Prostatahöhle mit Jodoformgaze nachbehandelt.

Dass man auch auf inguinalem Wege an die Samenblasen herankommen kann, beweist ein von Prof. König angefertigtes anatomisches Präparat an normaler Leiche, bei welchem er das Vas deferens in der Ampulle abtrug. Aber für die sichere Entfernung der erkrankten Samenblase ist dieser Weg anerkanntermaassen nicht geeignet, einmal wegen der grossen Tiefe, in der man von hier aus die Organe aufsuchen muss, und dann wegen der anatomischen Verhältnisse. Die Samenblasen mit ihren Kapseln

sind nämlich vorn und an den Seiten von einem dichten Venengeflecht umgeben. Mit der Kapsel sie zu entfernen, ist daher wegen der aus jenen Gefässen, die beim Loslösen der Kapsel natürlich durchschnitten werden müssten, erfolgenden Blutung verboten, und das Ausschälen der Samenblasen aus ihren Kapseln erfolgt naturgemäss am besten von hinten, da allein dort, wegen des Mangels an Gefässen die Spaltung der Kapsel ohne grössere Blutung erfolgen kann.

Auch der Vorschlag von Young (10), nach einer lineären Incision, die in der Mittellinie von der Symphyse bis 1 Zoll oberhalb des Nabels reicht, und einer transversalen Incision des M. rectus oberhalb des Nabels das Peritoneum von der oberen und hinteren Blasenwand ab zu präpariren, um so an die Samenblasen zu gelangen, wird nur schwerlich sich viel Anhänger erwerben, da der erhebliche Eingriff, wie aus den Krankengeschichten hervorgeht, die schwersten Shokerscheinungen zur Folge gehabt hat. Aus demselben Grunde ist das neuerdings von den Franzosen Baudet und Duval (11) veröffentlichte Verfahren, auf inguinalem Wege mit einem langen Hautschnitt vom Hoden aufwärts bis 2 Fingerbreit nach innen und und unten von der Spina iliaca ant. sup. durch den Leistencanal in die Tiefe dringend an die Samenblasen zu gelangen, wenig nachahmenswerth, da auch hier trotz der sehr eingreifenden Voroperation die Zugänglichkeit zu den zu exstirpirenden Organen wegen der bedeutenden Tiefe, in der sie von hier aus gesucht werden müssen, eine sehr mangelhafte ist. Ausserdem genügt auch dieses Verfahren nicht der oben aufgestellten Bedingung, dass es ermöglicht, von hinten her an die Samenblasen zu gelangen.

Die Voroperation zur Freilegung der erkrankten Organe muss ein verhältnissmässig ungefährlicher, nicht erschöpfender Eingriff sein; sie muss eine völlig freie Uebersicht geben, sodass man fast wie an der Hautoberfläche operirt; sie muss sicher sein vor Nebenverletzungen.

Dass man alle diese Bedingungen erfüllen kann bei der Exstirpation der erkrankten Samenblase, Prostata und Vas deferens, hat der von Prof. König auf dem Chirurgencongress demonstrirte Fall bewiesen. Eine zweite seitdem in ähnlicher Weise ausgeführte Operation gab uns zum zweiten Male Gelegenheit, unser Verfahren

zu erproben, und auch hier waren die Vortheile, die uns die sacrale Voroperation gewährte, die denkbar grössten.

Da wegen der mehr oder weniger grossen Gefahren, die die von Prof. König gewählte Schlange-Levy'sche Operation mit sich bringt, wie Blutung, Infectionsmöglichkeit wegen grosser Wundflächen, Shok etc., Bedenken gegen dieselbe laut geworden sind, so habe ich mir angelegen sein lassen, die betreffende Operation genauer zu studiren, um sie in ihren Details genau festzusetzen, so wie wir sie als die beste erprobt haben.

Auffallend erscheint es mir, dass in der neuesten Veröffentlichung, die über die chirurgische Behandlung der tuberculös erkrankten männlichen Geschlechtsorgane erschienen ist, in dem Artikel des französischen Forschers Lejars (12), unter den angeführten Methoden der Samenblasenexstirpation diejenige, die auf sacralem Wege das Ziel zu erreichen sucht, keine Erwähnung findet. Wohl ein Beweis, dass dieselbe noch wenig bekannt oder nicht gebührend anerkannt ist, und ein Berechtigungsgrund mehr für nachfolgende Veröffentlichung.

Für die Topographie bieten die vorzüglichen Werke von Waldeyer (13) „Das Becken" und Fränkel (14) „Die Samenblasen des Menschen" dem, der sich genauer informiren will, gute Anhaltspunkte, indess habe ich auch ein orientirendes Bild nach der Natur aufgenommen.

Ich werde auf die Operation genauer eingehen, so wie wir sie hier ausführen. Dabei wird Gelegenheit geboten sein, auf all' die Organe hinzuweisen, welche sich hier mühelos dem Beschauer darbieten, während sie sonst schwer erreichbar sind.

Als Vorbereitung zur Operation ist es nothwendig, eine möglichst vollkommene Darmentleerung zu erzielen, da wir bei unserem Operationsmodus in nahe Berührung mit dem Dickdarm kommen, und eine Ausdehnung desselben mit Koth unser Operationsgebiet einschränken würde. 4—5 Tage dauert unsere Vorbereitungskur, in der wir bei möglichst flüssiger Diät durch regelmässige Gaben von Oleum ricini und Einläufen die Darmentleerung erreichen. Durch diese gründliche Vorbereitungskur ist uns zugleich die Möglichkeit gegeben, nach erfolgter Operation durch Opiumdarreichung ohne Schaden für den Patienten auf einige Tage eine Darmentleerung und Ansammlung von Fäces im Rectum zu verhindern,

was für einen ungestörten Wundverlauf von grossem Nutzen ist. Haben wir nun wieder 4—5 Tage die Stuhlentleerung hintangehalten, dann erleichtern wir eine Defäcation durch einen Einlauf von ca. 100 ccm eines Gemisches von $^1/_3$ Glycerin zu $^2/_3$ Wasser.

Wie erwähnt, haben wir in unseren Fällen das Operationsverfahren angewandt, wie es Schlange, unabhängig von dem Vorschlage von Levy, zur „osteoplastischen Resection hochsitzender Mastdarmcarcinome" angegeben hat. Nachdem ich vielfach auf Anregung und unter liebenswürdiger Leitung meines verehrten Chefs, Herrn Prof. Fritz König, an unserem Leichenmaterial im Altonaer Krankenhause das Schlange'sche Verfahren der temporären Kreuzbeinresection mit Rücksicht auf das Freilegen und Exstirpiren der Samenblasen ausgeführt habe, möchte ich in Folgendem darzuthun versuchen, wie sich unserer Ansicht nach auf Grund der anatomischen Verhältnisse am einfachsten und für den Patienten am schonendsten der obige Eingriff gestalten würde. Zugleich hoffe ich den Beweis zu erbringen, dass wir nach unserem Verfahren mit der grösstmöglichen Uebersichtlichkeit und Garantie, alles Krankhafte erreichen zu können, operiren, so dass wir mit vollem Rechte dasselbe als das gewöhnliche Verfahren bei Hoden- und Samenblasentuberculose empfehlen zu können glauben.

Wir bringen den Patienten in die sogenannte Steinschnittlage, d. h. bei etwas erhöhtem Fussende des Operationstisches ziehen wir den auf dem Rücken liegenden Patienten so weit an dieses heran, dass der Steiss den Tischrand überragt, Hüft- und Kniegelenke werden stark gebeugt von Wärtern gehalten oder festgebunden, und die Beine abducirt.

Nach Rasiren und gründlicher Desinfection des Operationsgebietes beginnen wir mit zwei Längsschnitten, die in der Höhe des vorderen Randes der Analöffnung, ungefähr in der Mitte zwischen dieser und dem stark vorspringenden Tuber ischii, beginnen und parallel ca. 2 cm jederseits von der Mittellinie zum Kreuzbein verlaufen, um an dessen Seitenrändern, ungefähr an der Grenze zwischen 4. und 5. Sacralwirbel, zu enden. Zunächst durchschneiden wir in der ganzen Ausdehnung der beiden Schnitte nur die Haut bis in das subcutane Fettgewebe, wobei einige kleine Hautäste aus der Arteria pudenda interna und Glutaea inferior, die sammt ihren Venen sofort mit Klemmen gefasst und unter-

bunden werden, unter das Messer kommen. Nach erledigter Blutstillung gehen wir weiter, den Schnitt beiderseits immer in seiner ganzen Ausdehnung gleichmässig vertiefend, bis auf die tiefe Beckenfascie, die Fascia pelvis parietalis. Im oberen, d. h. scrotalwärts gelegenen Theil unserer Schnitte müssen wir einen beiderseits den Raum zwischen Anus und Tuber ischii, Fossa ischiorectalis, ausfüllenden Fettkörper, das Corpus adiposum ischiorectale, durchdringen, wobei wir vorsichtig zu Werke gehen, immer Schicht für Schicht tiefer dringend, um die den Fettkörper quer durchlaufenden Vasa haemorrhoidalia inferiora, gewöhnlich jederseits 2 an Zahl, vor der Durchschneidung doppelt zu unterbinden. Trotz beiderseitiger Durchschneidung dieser Gefässe, die hauptsächlich den Musculus sphincter ani externus versorgen, braucht man für eine Ernährungsstörung desselben nicht zu fürchten, da die Aa. haemorrhoidales inferiores in ausgiebigem Maasse mit den mittleren und oberen Hämorrhoidalgefässen anastomosiren. In der hinteren Partie unserer Schnitte durchschneiden wir hart am Seitenrande des Steiss- und Kreuzbeins einen kleinen, dammwärts gelegenen Theil des M. glutaeus maximus. Auch hierbei trifft man wieder auf einen hinteren, am vorderen Rande des Muskels entlang verlaufenden Ast der A. haemorrhoidalis inferior, der wie vorher in continuo doppelt unterbunden werden muss.

Haben wir auf diese Weise beiderseits die Beckenfascie frei zur Anschauung gebracht und uns leicht versichern können, dass unsere Blutstillung eine vollkommene ist, dann wenden wir uns dem dritten Schnitte, der unseren Thürflügel vervollständigen soll, zu. Er verbindet die beiden unteren (sacralen) Endpunkte der Längsschnitte quer über das Os sacrum. Der Schnitt dringt sofort mit einem kurzen, festen Messer geführt bis auf das Kreuzbein, alle auf ihm liegenden Weichtheile mit einem Zuge durchtrennend.

Jetzt kommen wir an die Aufgabe, das Kreuzbein zu durchschneiden, und wir haben uns die Frage vorzulegen, in welcher Höhe es geschehen soll. Zwei Gesichtspunkte müssen uns bei der Beantwortung dieser Frage leiten. Erstens sollen wir so viel fortnehmen, dass wir genügend Platz zu unseren weiteren Manipulationen an den Samenblasen erhalten, und zweitens müssen wir eine Eröffnung des Duralsackes vermeiden. Waldeyer sagt: „Skeletotopisch entspricht die Lage der Samenblasen ungefähr dem Steiss-

beine (natürlich dessen Seitenränder gedacht)." Es ist, wie gesagt, im einzelnen Falle gewöhnlich nicht schwer, durch Digitaluntersuchung per rectum den Stand der äussersten Kuppen der Samenblasen zu constatiren und durch Projection auf die Wirbelsäule zu übertragen. Wir würden nicht leicht, selbst bei bedeutender Vergrösserung der Samenblasen, ein höheres Hinaufreichen ihrer Kuppen als bis zum oberen Rande des 5. Kreuzbeinwirbels antreffen, sodass, wenn wir das Kreuzbein ca. zwischen dem 4. und 5. Sacralwirbel durchtrennen, wir stets freien Zugang zu den Samenblasen uns verschaffen werden. Mit dieser Höhe des Sägeschnittes haben wir auch dem zweiten Gesichtspunkte genügt, denn. wie von Wagner (15) nachgewiesen ist, reicht der Duralsack bei Kindern meist in den 3., bei Erwachsenen aber nur bis in den 2. Kreuzbeinwirbel hinein. Da somit den 3 letzten Kreuzwirbeln und dem Steissbein eine Beziehung zum Rückenmarke fehlt, können wir sie ohne Gefahr für dieses durchschneiden. Zweckmässig legen wir also unseren Knochenschnitt in die Gegend des 4. Sacralloches. Dazu müssen wir zunächst bis zu der Höhe, in der wir den Knochen durchsägen wollen, die Ligamenta sacrotuberosa und sacrospinosa vom Steissbein- und Kreuzbeinrande abtrennen. Sie müssen möglichst hart am Knochen durchschnitten werden, da man so vor einer Verletzung der stark blutenden A. pudenda interna sicher ist. Dann bohren wir uns mit dem gekrümmten Zeigefinger der rechten Hand vom linken Kreuzbeinrande aus leicht durch das zwischen Kreuzbein und Rectum gelegene lockere Bindegewebe hindurch auf die andere Seite des Kreuzbeins, bis wir dieses umgreifen können und mit einem gebogenen Führer eine Drahtsäge um dasselbe herumlegen können. Unter sorgfältigem Schutze der umgebenden Weichtheile mittels Gazecompressen vor dem Ergriffenwerden von der Säge durchtrennen wir den Knochen mit ein paar langen Sägezügen. Nun ist der einzige Moment gekommen, wo eine grössere Blutung droht, der wir nicht durch vorheriges Unterbinden der Gefässe vorbeugen können, nämlich aus der an der Vorderfläche des Kreuzbeins, zuweilen auch in einem knöchernen Canal gelegenen A. und V. sacralis media. Hier muss der Assistent mit einem grossen Tupfer bei der Hand sein, den er sofort auf die proximale Schnittfläche des durchtrennten Knochens drückt. Nach kurzer Compression kann man in Ruhe das spritzende

Gefäss aufsuchen und unterbinden oder umstechen. Zuweilen ist man auch genöthigt, wenn das Gefäss im Knochenkanal liegt, diesen mit einem Stückchen Jodoformgaze fest zu tamponiren. Ist so wieder die Blutung vollständig gestillt, dann nehmen wir den jetzt freien viereckigen Knochen-Weichtheillappen in eine grosse Gazecompresse und klappen ihn wie einen Thürflügel mit dem oberen Rande als Angel ganz nach oben hinauf, was unter stumpfer, zuweilen auch etwas scharfe Nachhülfe erfordernder Durchtrennung des lockeren retrorectalen Bindegewebes ohne Schwierigkeit bis an die oberen Wundwinkel gelingt. Wichtig ist, dass der Thürflügel absolut bis an den Anfangstheil der Seitenschnitte, also zwischen Tuber ischii und Rectum gleichmässig vertieft ist und dass auch alle Verbindungen der hinteren Mastdarmwand mit dem Lappen gelöst sind bis nahe an den Anus, damit der Lappen ganz frei aufs Perineum hinaufgeklappt werden kann. So überragt der Thürflügelschnitt alle anderen an Brauchbarkeit, weil er ein vollkommenes Fenster giebt, an dem grosse Wundhacken viel wirksamer eingreifen können, als bei irgend einem anderen Verfahren.

Was wir jetzt vor uns sehen, ist das Spatium retrorectale, in dessen Mitte wir das Rectum mit der dasselbe überziehenden Fascia recti sich weit vorwölben sehen. An den Seiten des Rectum und ebenso vorne trennt bekanntlich dasselbe lockere Bindegewebe das Rectum von den angrenzenden Organen und nach Waldeyer trägt, abgesehen vom Bauchfell, den Gefässen und Nerven, zur Befestigung der Pars pelvica recti nur die Fascia recti bei, indem sie von den Seitentheilen des Organs zu den Vasa hypogastrica hinüberzieht. „Bei dieser verhältnissmässig schwachen Befestigung bleibt dem oberen Theile des Rectum noch eine ziemliche Beweglichkeit erhalten.“ Bedeutend wird dieselbe vermehrt, wenn wir links vom Rectum jenen schwachen seitlichen Ausläufer der Fascia recti in ganzer Länge des Fensters durchtrennen, wobei es gilt, eine Eröffnung des Rectum zu vermeiden. Bei diesem Acte durchschneidet das Messer, unter vorheriger Unterbindung der zum Rectum verlaufenden Gefässe nur die Fascie. Die weitere Isolirung des Rectum muss stumpf erfolgen. Nicht eher darf man ruhen, als bis das Rectum so weit nach rechts verdrängt ist, dass aufwärts die Prostata, nach beiden Seiten die

Samenblasen und Vv. deferentia, zwischen ihnen die Blase sich präsentiren, wobei event. die Umschlagsfalte des Peritoneum abwärts, etwa im Niveau der Knochensägefläche, sichtbar ist. Schon vor Eröffnung der Fascie, sicher aber nachdem dieselbe durchtrennt ist, kann man die vergrösserte Samenblase deutlich fühlen, wenn man mit dem Zeigefinger geradeaus eindringt.

Fig. 1.

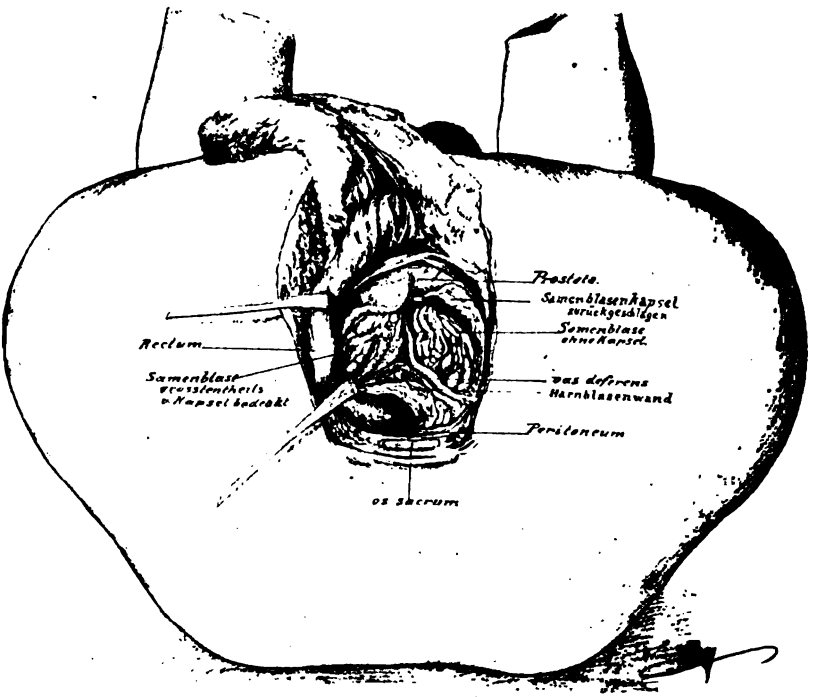

Nun wird das Rectum also mit grossen stumpfen Wundhaken zur Seite gehalten, sodass das ganze Terrain übersichtlich vor uns liegt. Wir sehen im oberen Theile des neuen Gesichtsfeldes (siehe Figur) die Prostata kugelig vorspringen, von ihr nach unten divergirend die Samenblasen, die durch die sie deckende hintere Kapselwand ihre flach knolligen Umrisse erkennen lassen. In dem von den Samenblasen gebildeten Winkel kommt man auf die hintere, untere Harnblasenwand. Weiter unten baucht sich ein Stück des

Peritoneum vor, durch das man einige Darmschlingen hindurchschimmern sieht. Was uns an diesen Gebilden zunächst besonders interessirt, sind die Vesiculae seminales, und ich glaube, jeder, der zum ersten Male diese sonst so unzugänglichen Organe auf dem von uns beschrittenen Wege erblickt, ist erstaunt über die Deutlichkeit und freie Zugänglichkeit, mit der sie sich ihm auf diese Weise präsentiren.

Jede Samenblase ist gemeinsam mit der medial von ihr gelegenen Ampulle des Vas deferens von einer fibromusculösen Kapsel umgeben, die an der hinteren Wand ziemlich frei von Gefässen ist, vorne aber und zu beiden Seiten von einem dichten Venengeflecht belagert ist, von dem Fränkel sagt: „Worauf meiner Ansicht nach durchaus nicht hingewiesen worden ist, das ist der ganz enorme Gefässreichthum, den wir in dieser Gegend sehen, und ich wüsste kaum eine andere Stelle des menschlichen Körpers zu nennen, wo eine so reichliche Verzweigung und Anastomosenbildung von Blutgefässen stattfände, als an der Samenblasenwandung und in ihrer Umgebung. Nur der Uterus wäre dem an die Seite zu stellen.“ Aus diesem Gefässreichthum der Kapsel und ihrer Umgebung folgt, dass man, um die Samenblasen zu exstirpiren, nicht dieselben mit der Kapsel aus der Umgebung herauspräpariren darf, dass man vielmehr, um die zahlreichen Kapselgefässe zu schonen, die Kapsel aufschneiden und den Inhalt herausschälen muss, wodurch man zugleich sich am einfachsten vor Nebenverletzungen der Blase, Ureter etc. sichert.

Wir schlitzen demnach die hintere Kapselwand, als die verhältnissmässig gefässarme, in ihrer Mitte mit dem Messer an und verlängern den Schlitz auf der untergeschobenen Hohlsonde zu einer ausgedehnten Längsspaltung der Kapsel. An der hinteren, medialen und vorderen Fläche der Samenblase ist es nun leicht, diese mit der Ampulle stumpf aus ihrer Kapsel auszuschälen, denn es besteht hier nur eine sehr lockere bindegewebige Verbindung zwischen Kapsel und ihrem Inhalt. Am lateralen Rande dagegen muss die Loslösung sehr vorsichtig geschehen, wegen der hier zahlreicher aus- und eintretenden Gefässe. Bei der Uebersichtlichkeit des Operationsfeldes ist es aber leicht und sicher angängig, dieselben zu unterbinden oder zu umstehen. Zweckmässig wird dieser Act erleichtert, wenn man vorher mittels einer durch die

Prostata provisorisch gelegten Seidenschlinge die Organe etwas vorzieht und fixirt.

Bei einer tuberculösen Erkrankung der Samenblasen, um die es sich ja doch gewöhnlich handelt in den Fällen, die man auf obige Weise zu operiren Gelegenheit hat, ist natürlich meistens auch das Vas deferens und der Hoden, wie Theile der Prostata miterkrankt, so dass zur radicalen Operation die Entfernung auch dieser erkrankten Theile gehört. Die Castration führen wir in gewöhnlicher Weise auf inguinalem Wege aus, wobei wir, soweit wir mühelos hinaufreichen, den distalen Theil des Samenstranges mit entfernen. Der Rest des Vas deferens ist uns zugänglich auf sacralem Wege. Zugleich mit der Samenblase wurde auf die vorhin beschriebene Weise die Ampulle aus der Kapsel losgelöst. Sie wird am Eintritt in die Prostata abgeschnitten, oder, wie es häufig passirt, zieht man sie mitsammt dem in die Prostata hineinreichenden kurzen Zäpfchen aus derselben heraus. Jetzt in umgekehrter Richtung, hodenwärts, dem Verlaufe des Vas deferens nachgehend, kann man dasselbe leicht bis an das von vorne her abgebundene Ende verfolgen und durch leichten Zug ganz entfernen. Aus der Prostata endlich kratzen wir mit dem scharfen Löffel alles Krankhafte heraus und lassen eine Nachbehandlung mit Jodoform folgen.

Bei der Auslösung des Ductus ejaculatorius aus der Prostata entsteht in dieser ein kleines Loch, das vermuthlich bis in die Harnröhre auf den Colliculus seminalis reicht. Daraus erklärt es sich, dass am selben Tage nach der Operation bei unserem ersten Falle sich einige Tröpfchen Blut aus der Harnröhre entleerten. Es liegt die Befürchtung nahe, dass etwas Urin durch dieses Loch aus der Harnröhre in die Wunde fliessen könne und hier einen ungestörten Wundverlauf vereiteln, eventuell auch zu einer Harnröhrenfistel führen könne. Deswegen hielt es Prof. König für gerathen, in jedem Falle das Loch zu tamponiren und den Tampon aus einem Wundwinkel hinauszuleiten. Gleichwohl ist in unseren Fällen niemals die Wunde mit Urin benetzt.

Unbeabsichtigte Verletzungen benachbarter Organe werden bei genauer Berücksichtigung unserer Vorschriften leicht vermieden, da wir stets in der Lage sind, in einem oberflächlich vor uns liegenden Operationsgebiete unter Leitung des Auges zu arbeiten.

Wann das Rectum in Gefahr ist, und wie diese umgangen wird, haben wir bereits erwähnt, nur einige Bemerkungen haben wir noch anzuknüpfen über das Peritoneum und die Ureteren.

Das Bauchfell deckt die obere Kuppe, zuweilen sogar die obere Hälfte der Samenblasen. In das Dreieck zwischen den Ampullen senkt es sich noch etwas tiefer hinab. Wir müssen also, bevor wir die Kapsel der Samenblase incidiren, dafür sorgen, dass dieselbe bis an die Spitze vom Peritoneum entblösst ist, was durch einfach stumpfes Hinaufschieben desselben leicht und gefahrlos geschieht. Dann laufen wir nicht mehr Gefahr, unabsichtlich die Bauchhöhle zu eröffnen, sondern können extraperitoneal die Operation beenden.

Was dann die Lage der Ureteren zu den Samenblasen betrifft, so finden wir im oberen lateralen Gebiet der Samenblasen einen kleinen Theil des Ureter nahe seiner Mündung in die Harnblase, beiderseits von der vorderen Kapselwand gedeckt. Zwischen diesem kleinen im Bereich der Samenblase liegenden extramuralen Stück des Ureters und der Samenblasenkapsel ist eine mehr oder minder starke Fettschicht eingelagert, sodass also hier die Ureteren nicht leicht der Gefahr einer Verletzung ausgesetzt sind, zumal wir ja die vordere Wand der Samenblasenkapsel intact lassen. Bei dem Verfolgen des hodenwärts gelegenen Theils des Vas deferens von hinten her, also bei der Rückenlage unseres Patienten unterhalb und lateral von der Spitze der Samenblase, kommen wir noch einmal in die Nähe des Ureters, und zwar dort, wo Ureter und Vas deferens sich kreuzen. Dabei verläuft das Vas deferens hinter dem Ureter, der etwas lateralwärts nach oben zieht. Auch hier trennt die beiden Organe gewöhnlich eine $^1/_2$ bis 1 cm dicke Fettschicht, weswegen bei einiger Vorsicht und Kenntniss der anatomischen Verhältnisse wieder eine Verletzung des Ureters leicht zu vermeiden ist.

Leicht ist es in der angegebenen Weise auch die zweite Samenblase mit dem zugehörigen Vas deferens zu entfernen. Auch etwa auf die Harnblase übergegangene Tuberculose könnte man auf diesem Wege in Angriff nehmen, indem man das Bauchfell weit von der Blase abschiebt, sodass dasselbe nicht in Gefahr kommt, verletzt zu werden. Namentlich könnte unser Operationsweg auch für Carcinome an den Harn- und Genitalorganen zur

Anwendung gebracht werden. Ja, man könnte von hier aus einen Process, der auf die Ureterwandungen übergriff, operativ behandeln und eventuell den Ureter an neuer Stelle in die Harnblase annähen.

Nun noch ein paar Worte über die Versorgung der Wunde. Das Idealste wäre natürlich der primäre vollständige Verschluss durch die Naht. Dem stehen aber grössere Bedenken entgegen, namentlich das, dass in die Wunde sich Urin durch das Loch in der Prostata entleeren könnte. Trotzdem hat Prof. König in seinen Fällen einen fast völligen Verschluss der Wunde bevorzugt und zwar mit bestem Erfolge. Er hat den Haut-Knochenlappen reponirt und den Knochen mit Periostnähten gut fixirt. Ausserdem hat er den rechten Seitenschnitt vollständig mit Nähten geschlossen, während er durch den linken klaffenden Schnitt einen Jodoformgazetampon herausführte, der bis in das Loch in der Prostata führte. Am 4. Tage nach der Operation konnte der Tampon herausgezogen werden, worauf von nun ab die Wundheilung einen ungestörten Verlauf nahm. Man hat geglaubt, dass die Durchschneidung der Ligg. tuberoso- und spinoso-sacra die Festigkeit im Beckenboden beeinträchtige. Dies wird wohl am besten vermieden, wenn man die Ligamente ganz hart am Knochen abtrennt, und wenn man andererseits später den Knochen reponirt und seine feste Anheilung mit Nähten begünstigt. Lässt man dagegen die ganze Wunde offen, so sind wohl die Chancen in dieser Beziehung weniger gute. Man kann aber ja auch mit einer secundären Vernähung ähnlich gute Resultate erzielen. Zu diesem Schritt kann man veranlasst werden, wenn es wünschenswerth erscheint, die Wunde für einige Zeit offen zu erhalten, um tuberculös erkrankte Partien, die man etwa aus irgend einem Grunde hat zurücklassen müssen, einer localen Weiterbehandlung zugänglich zu erhalten.

Bei der Werthschätzung unseres Operationsverfahrens ist noch ein Punkt zu erwähnen, der die Nachbehandlung sehr begünstigt. Es liegt nämlich die Wunde, so wie wir sie anlegen, bei Rückenlage des Patienten am tiefsten Punkte, sodass die Abflussbedingungen für die Wundsecrete die denkbar günstigsten sind. Jedenfalls sind sie viel günstiger als bei einem perinealen Schnitt.

Schliesslich sei mir noch eine Bemerkung gestattet über die

Ausdehnung, die obige Voroperation auf andere Erkrankungen als die hier hauptsächlich besprochene Tuberculose erlaubt. Wie erwähnt, war sie ursprünglich angegeben zur Exstirpation von Rectumcarcinomen und natürlich hat sie als Voroperation zu diesem Eingriff ihre Hauptanwendung gefunden. Naheliegend ist, dass sich dasselbe Verfahren anwenden lässt zur Entfernung anderer carcinomatös erkrankter Organe dieser Gegend, seien sie secundär vom Mastdarm aus befallen, seien sie primär der Sitz des Krebses, z. B. Prostatacarcinome. Auch ein Uteruskrebs kann unter Umständen besser und bequemer auf sacralem Wege entfernt werden als per vaginam oder per laparotomiam, und der Schnitt erlaubt ebenso wie bei der Mackenrodt'schen Operation einen völligen Nahtabschluss der Bauchhöhle vor der endgültigen Herausnahme des jauchigen carcinomatösen Uterus. Wie bereits angedeutet, sind die unteren Enden der Ureteren von hier aus leicht zugänglich zu machen, um hier Geschwülste, Stricturen, Steine etc. operativ zu entfernen. Fisteln zwischen Rectum und Harnorganen können die sacrale Voroperation erwünscht machen, auch retrouterine Geschwülste, bei denen freilich der Lappen grösser gemacht werden müsste, wobei die Blutung reichlicher, die Operation langwieriger und die Wundhöhle bedeutend grösser würde, mithin die Voroperation entschieden eingreifender, als wie sie zu dem von uns bisher geübten Zwecke es ist.

Das Resultat unserer Erfahrungen und meiner Versuche an Leichen möchte ich in folgenden Sätzen festlegen:

1. Die Schlange-Levy'sche temporäre Resection des Kreuzbeins zwischen 5. und 4. Sacralwirbel ergiebt nach Durchtrennung der Fascia recti in ganzer Länge des Seitenschnittes die beste Uebersicht zur Exstirpation der Samenblasen.

2. Die Anlage der Seitenschnitte nur wenig entfernt von der Mittellinie, die Vertiefung der Schnitte nahe dem Knochenrande und das schichtweise Vorgehen dabei unter präventiver doppelter Unterbindung der zu durchschneidenden Gefässe garantirt einen sehr geringen Blutverlust.

3. Die Voroperation ist daher nach der von uns geübten Technik völlig ungefärlich.

4. Sie ist anatomisch so gut charakterisirt und daher die Operation streng typisch, sodass sie in kurzer Zeit erledigt

werden kann und die weiteren Acte Dank der trefflichen Uebersicht gleichfalls abkürzt.

5. Sie giebt wegen der Lage der Wunde die besten Abflussbedingungen für die Wundsecrete.

6. Bei aseptischem Verlauf, womöglich bei theilweiser Naht der Wunde, wird ein functionell tadelloses Resultat erzielt.

Zum Schluss möchte ich als Paradigma die Krankengeschichte des von Prof. König zuerst operirten und auf dem Chirurgencongress demonstrirten Falles kurz anführen:

26jähr. Arbeiter wird am 4. 3. 01 in das Altonaer Krankenhous aufgenommen. Pat. stammt aus anscheinend gesunder Familie und ist auch selbst nie krank gewesen, speciell will er nie Tripper gehabt haben. Im December vorigen Jahres erkrankte er und wurde zum ersten Male 4 Wochen lang ärztlich behandelt wegen einer unter Fieber auftretenden, sehr schmerzhaften, linksseitigen Hodenentzündung. Schon vorher soll eine Verhärtung am linken Hoden bestanden haben. Seit 8 Tagen haben sich wieder Schmerzen eingestellt.

Status: Kräftig gebauter, gesund aussehender Mann. Speciell an den Lungen nichts Pathologisches nachweisbar.

Linke Hälfte des Scrotum vergrössert, nahe der Raphe an der Wurzel des Penis eine kirschgrosse, runde Prominenz, über der die Haut blauroth gefärbt und dünn ist. Hier Fluctuation und Druckempfindlichkeit. Schwanz und Kopf des Nebenhodens beträchtlich vergrössert und von unregelmässig geformten, harten Knoten durchsetzt. Auch der Hoden selbst fühlt sich etwas derber an. Die Palpation von Hoden und Nebenhoden ist ganz schmerzlos. Das linke Vas deferens ebenfals als harter Strang mit einzelnen spindelförmigen harten Verdickungen durchzufühlen.

Rectaluntersuchung: Prostata nicht vergrössert, weich. Linke Samenblase etwa auf das doppelte Volumen vergrössert und hart. Rechte Samenblase weich.

Diagnose: Tuberkulose des linken Nebenhoden und der Samenblase.

Nachdem am 7. 3. 01 in gewöhnlicher Weise die linksseitige Castration mit Entfernung eines Theils des Vas deferens ausgeführt war, und die Wunde bis auf einen kleinen, gut granulirenden Defect geschlossen war, folgt am 30. 3. die operative Entfernung der linken Samenblase und war genau nach der oben beschriebenen Methode.

Operation: Chloroformnarkose. Thürflügelabschnitt mit Durchsägen des Os sacrum. Freilegen des Rectum und Isolirung desselben von links her, bis es mit stumpfen Haken ganz nach rechts herübergehalten werden kann, so dass beide Samenblasen, Vasa deferentia, Prostata und Blasengrund gut übersichtlich sind. Rechte Samenblase weich, blauroth und von normaler Grösse. Linke Samenblase stark vergrössert, hart, knotig und blassroth. Auslösen derselben aus ihrer Kapsel und des Stumpfes des Vas deferens.

Das Letztere wird hart an der Prostata abgeschnitten, wobei aus dieser eine dicke, weissliche Masse hervorquillt, die mit dem scharfen Löffel völlig ausgekratzt wird. Tamponade der Prostatahöhle mit Jodoformgaze. Zurückklappen des Hautknochenlappens. Periostnaht, darüber Hautnaht des rechten aufsteigenden und des queren Schenkels. Aus dem linken Schenkel wird der Tampon herausgeleitet. Verband.

Abendtemperatur 37,9. Puls 104.

Beim Versuch zu uriniren erscheinen einige Tropfen Bluts aus der Harnröhre. Urinentleerung spontan nicht möglich, mittels Katheters ca. $1^1/_2$ Liter klaren, eiweiss- und blutfreien Urins entleert. Uebelkeit und Erbrechen.

31.3. Morgentemperatur 36,2, Puls 96. Uebelkeit geringer. Katheterismus muss Morgens und Abends wiederholt werden. Erneuerung der oberen durchgebluteten Verbandslagen.

15 Tropfen Tinct. opii simpl. täglich.

Abendtemperatur 37,9, Puls 104.

1. 4. Morgentemperatur 36,4, Puls 96. Spontane Urinentleerung. Bei Druck lässt sich aus der Harnröhre wenig trübe, katarrhalische Flüssigkeit entleeren. Dabei ebenso wie beim Uriniren keine Schmerzen. Allgemeinbefinden gut. Abendtemperatur 36,6, Puls 84.

3. 4. Morgentemperatur 37,3, Puls 92. Abendtemperatur 38,0, Puls 104. Verbandwechsel: Tampons trocken, nirgend Verhaltung oder Zeichen von Entzündung. Injection von ca. 3 ccm Jodoformglycerin in die Prostatahöhle. Lockere Tamponade der Wunde.

6. 4. Verbandwechsel. Tamponade oberflächlich erneuert. Es erfolgt spontane und beschwerdefreie Stuhlentleerung.

10. 4. Nähte und Tampons entfernt. Es erfolgt jetzt bei 2—3tägigem Verbandwechsel unter Granulation die ungestörte Heilung des linken Längsschnittes, so dass Pat. am 20. 4. das Bett verlässt und am 2. 5. als geheilt entlassen werden kann.

Bei später wiederholt erfolgter Vorstellung giebt Pat. an, dass er vollständig beschwerdefrei sei und seine Arbeit gut verrichten könne. Auch heute, wo Pat. sich auf meine Aufforderung hin nach ca. 1jähr. Beobachtungsfrist mir wieder zeigte, bestätigt er mir, dass er sich vollkommen wie ein Gesunder fühle und bewege. Er könne den Pflichten seines nicht wenig anstrengenden Berufes vollauf nachkommen, verspüre speciell bei längerem Gehen oder Sitzen nicht die geringsten Unbequemlichkeiten. Die Narben sind fest und unempfindlich, ebenso das Kreuzbein. Keine Zeichen von Tuberkulose sind an dem Manne nachweisbar, besonders sind die Lungen frei von pathologischen Erscheinungen. Die zurückgebliebenen rechtsseitigen Genitalorgane sind vollkommen normal und functionsfähig.

Beigefügte, im Verlaufe der Wundheilung obigen Falles aufgenommene Photographie möge dazu dienen, noch einmal an der Narbe in vivo die Richtung unserer Hautschnitte zu demonstriren.

Fig. 2.

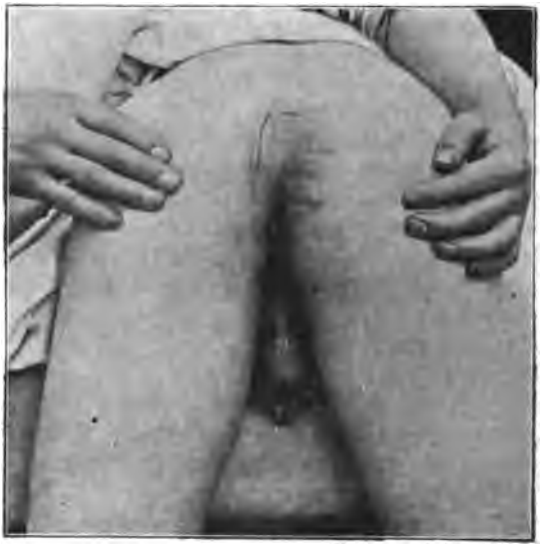

Zugleich erkennt man auf ihr am rechten aufsteigenden und queren Schenkel der Narbe die Lage der Hautnähte.

Es ist mir ein Bedürfniss, zum Schluss auch an dieser Stelle meinem verehrten Chef, Herrn Prof. König, für die Anregung zu dieser Arbeit und die liebenswürdige Unterstüzung bei derselben meinen aufrichtigsten Dank abzustatten.

Literatur.

1) Guelliot, Chirurgie des vésicules séminales. Presse médicine. 1898. p. 193.
2) Villeneuve, Epididymo-vésiculectomie dans la tuberculose testiculaire. Semaine médicale. 1891. p. 389.
3) Fuller, Seminal vesical. Journ. of cut. and gen.-ur. diseases. 1893. p. 332.
4) Schede, Demonstration eines wegen Tuberculose exstirpirten Hodens mit zugehörigem Samenstrang und Samenblase. Deutsche med. Wochenschr. 1894. No. 7.
5) Ullmann, Exstirpation tuberculöser Samenbläschen. Centralbl. f. Chir. 1890. S. 139.

6) Roux, Exstirpation de la vésicule séminale. V. congrès français de chirurgie. Ann. des mal. des org. gén.-ur. Mai. p. 334.
7) Fuller, Operative interference in aggravated instances of seminal vesiculitis. Journ. of cut. and gen.-ur. diseases. 1896. p. 329.
8) Carson, The removal of the seminal vesical. Transactions of the American surgical association. 1900. p. 18.
9) König, Bericht über die Verhandlungen der deutschen Gesellschaft für Chirurgie. XXX. Congress. Centralblatt f. Chir. No. 67.
10) Young, Ueber ein neues Verfahren zur Exstirpation der Samenblasen und der Vasa deferentia nebst Bericht über zwei Fälle. Arch. f. klin. Chir. Bd. 62. S. 456.
11) Baudet et Duval, Exstirpation totale du canal déférent et de la vésicale séminale par la voie inguinale. Revue de chirurg. 1901. p. 395.
12) Lejars, Chirurgie du testicule tuberculeux. La semaine médicale. 1902. p. 9.
13) Waldeyer, Das Becken. 1899.
14) Fränkel, M., Die Samenblasen des Menschen. 1901.
15) Wagner, Die Endigung des Duralsacks im Wirbelcanal des Menschen. Arch. f. Anat. u. Physiol. Anat. Abtheil. 1890. S. 64.

XV.

(Aus der I. chirurgischen Universitätsklinik zu Wien. — Vorstand: Prof. Dr. Freiherr von Eiselsberg.)

Die Blosslegung des verletzten Herzens.

Von

Dr. Hans Lorenz,

Assistent der Klinik.

(Mit 8 Figuren im Text.)

Noch vor einem Jahrzehnt galt der Gedanke, blutende Herzwunden blosszulegen und zu vernähen, für vermessen, und die Wenigen, die schüchtern ihre Absicht kundgaben, im gegebenen Fall es doch zu versuchen, liefen Gefahr, als Phantasten gebrandmarkt zu werden.

Das Glück war aber den Kühnen hold und wie haben sich seither die Anschauungen geändert!

Nachdem Del Vecchio (8) und Salomoni (31) den Beweis erbracht hatten, dass die Herznaht am Thier möglich sei, nähte Farina (23, 34, 35) 1895 den angestochenen rechten Ventrikel am lebenden Menschen und wenn er auch seinen Kranken an Complicationen verlor, so war durch ihn doch die Möglichkeit einer directen Blutstillung am menschlichen Herzen ausser Frage gestellt.

Glücklicher als Farina und Cappelen (5), dem gleichfalls sein Fall von Herznaht starb, war Rehn (26).

Ihm gelang es, die Blutung aus einer penetrirenden Wunde des rechten Ventrikels durch Naht zu stillen und es ward ihm die Freude, seinen Kranken über alle Fährlichkeiten hinwegzubringen und dauernder Gesundheit zuzuführen.

Nun war die Berechtigung nicht mehr wegzuleugnen, überall dort energisch vorzugehen, wo der Verdacht auf Verletzung des

Herzens besteht und wo gefahrdrohende Symptome eintreten, und das gab zahlreichen schaffensfreudigen Forschern den Anstoss, der Herzchirurgie als einem neuen, vielversprechenden Felde sich zuzuwenden.

Zunächst wurde wohl das Hauptaugenmerk auf die Frage gerichtet, welche Eingriffe das Herz überhaupt vertrage und wie der Heilungsvorgang bei Herzwunden sich gestalte.

Aber auch die Art und Weise, wie man sich das verletzte Herz blosslegen solle, schaffte Schwierigkeiten und so haben die Erfahrung am Operationstisch, theoretische Speculation und fleissige Versuche an der Leiche eine ganze Reihe von Methoden der Blosslegung des Herzens gezeitigt, die zu sichten und zu ordnen, ihr Für und Wider abzuwägen, sich heute schon der Mühe verlohnt.

Ehe ich auf die verschiedenen Methoden der Blosslegung eingehe, sei es mir gestattet, die wichtigsten bei einem auf das Herz gerichteten Eingriff in Betracht kommenden anatomischen und topographischen Verhältnisse zu erörtern.

Da das Herz der vorderen Brustwand am nächsten liegt, wird man stets durch diese hindurch sich den Weg bahnen und deshalb interessirt uns zunächst die Frage: Was liegt nach vorne vom Herzbeutel, was schiebt sich zwischen ihn und die Brustwandung ein?

Betrachten wir in irgend einem der anatomischen Bilderwerke einen Querschnitt, welcher über der Zwerchfellkuppel den Thorax durchsetzt, so sehen wir, dass zwischen der Vorderfläche des Herzbeutels und der Brustwand sich von beiden Seiten her die Pleuralsäcke als schmale Taschen, Sinus pleurae mediastinocostales, eindrängen, sich aber in dieser Höhe mit ihren Rändern nicht treffen, sondern zwischen sich einen kleinen Bezirk einfassen, in dem der Herzbeutel der Brustwand unmittelbar anliegt.

Bei tiefer Exspiration ist jeder der beiden Sinus pleurae mediastinocostales leer. Denn die Brustwand sinkt auf den Herzbeutel zurück, verdrängt so den vorderen Lungenrand und bringt die beiden Pleurablätter nahe ihrer Umschlagstelle zur Berührung.

Bei der Inspiration hingegen schiebt sich der vordere Lungenrand in die Tasche hinein und nähert sich der Pleuralfalte; rechterseits erreicht er sie bei forcirter Inspiration, ein Theil des linken Sinus mediastinocostalis, hinter dem IV., V. und VI. Rippenknorpel gelegen, bleibt aber auch bei forcirtem Inspirium leer,

Fig. 1.

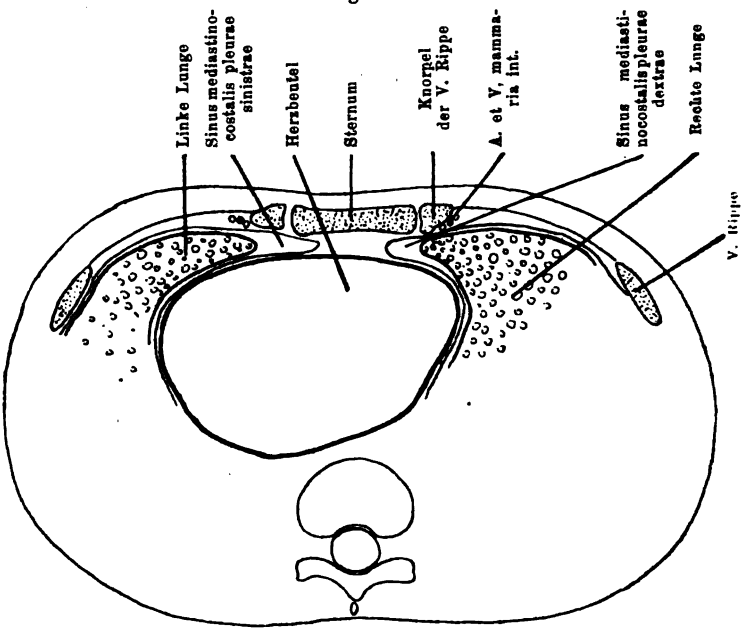

Verhältniss des Herzbeutels, der Pleura und Lunge zur vorderen Brustwand. — Horizontalschnitt in der Höhe des Ansatzes des V. Rippenknorpels.

Fig. 2.

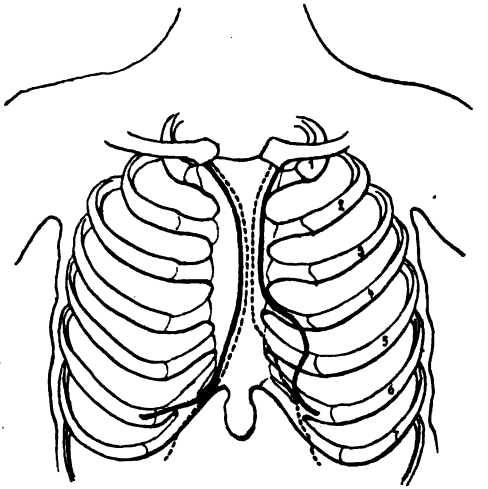

Lage der vorderen Lungen- und Pleuraränder. ▬ Vorderer Lungenrand, links mit der Incisura cardiaca. •••••••••••• Umschlagslinie der Pleura.

entsprechend der Incisura cardiaca, dem bekannten tiefen Ausschnitt im vorderen Rande der linken Lunge.

Entfernt man, um den von den Rändern der beiden Pleuren begrenzten Bezirk sich von vorne her darzustellen, die vordere Brustwand mit Schonung der Brustfelle, so kann man sich von Folgendem überzeugen:

Die Linien, in welchen sich an der vorderen Brustwand jederseits die Pleura costalis in die Pleura mediastinalis umschlägt, steigen von den Sternoclaviculargelenken zunächst convergirend hinter dem Manubrium sterni bis zur Grenze zwischen diesem und dem Brustbeinkörper herab und ziehen dann nebeneinander und meist etwas nach links verschoben etwa bis zur Höhe des Ansatzes der IV. Rippe.

Von da an gehen sie wieder auseinander. Die rechte gelangt in steilem Abfall, am Sternalansatz der rechten VI. Rippe vorbei, zu dem Punkt, wo Pleura costalis, Lamina mediastinalis und Pleura diaphragmatica sich treffen.

Die linke hingegen verläuft weniger steil, verlässt meist an der V. Rippe das Sternum und kreuzt in ihrem Verlauf den Knorpel der VI. Rippe.

Durch dieses Auseinanderweichen der Pleura-Umschlagsfalten von der Höhe des IV. Rippenansatzes nach abwärts entsteht jener ungleichschenklige dreieckige Bezirk, in dem der Herzbeutel unmittelbar an die vordere Brustwand herankommt.

Die Ausdehnung dieses „interpleuralen Dreiecks", den genauen Verlauf jener Pleurafalten zu kennen, die den Bezirk nach den Seiten begrenzen, erscheint für den Chirurgen von grosser Wichtigkeit und erschien es ihm noch mehr in jener Zeit, da die Ausbildung der Punction des Herzbeutels das höchste Ziel der Herzchirurgie darstellte.

Die Frage ist aber leichter gestellt als beantwortet, und obwohl sie eine so alte und einst vielumstrittene ist, ist eine volle Einigung bis auf den heutigen Tag nicht erzielt worden.

In neuerer Zeit haben sich insbesonders Delorme und Mignon (7), später auch noch Voinitsch-Sianojensky (39) eingehend mit dieser Aufgabe beschäftigt und fanden an den von ihnen untersuchten Leichen grosse individuelle Verschiedenheiten.

Ob diese Verschiedenheiten im Verlaufe der beiden Umschlags-

linien bis zu einem gewissen Grade innerhalb physiologischer Grenzen sich bewegen oder, wie Voinitsch-Sianojensky meint, darauf zurückzuführen sind, dass man so selten Leichen mit ganz gesunden Pleuren erhält, ist für den Chirurgen belanglos. Wichtiger für ihn ist zu wissen, dass kaum bei zwei verschiedenen Leichen die gleichen Verhältnisse sich finden, und dass dem so ist, davon kann sich jeder überzeugen, der bei einer kleinen Anzahl von Cadavern die vordere Brustwand entfernt und dabei auf die Brustfellsäcke achtet.

Man findet die Umschlagslinien der Pleuren und damit das interpleurale Dreieck bald mehr nach rechts, bald mehr nach links verschoben, bald ist das dreieckige Feld breit, bald auf ein Minimum verschmälert. Und liegen erst schwerere Erkrankungen von Pleura und Lunge oder deren Residuen vor, oder Formfehler der Wirbelsäule und des Thorax, dann sind noch weit grössere Schwankungen eine natürliche Folge.

Die Umschlagsränder der Pleura, welche den interpleuralen Raum begrenzen, sind häufig, aber durchaus nicht immer, in je einem sehr characteristischen, ziemlich derben und mehrere Millimeter breiten Fettwulst verborgen.

Es gelingt leicht, diese zwei Fettwülste mit dem Finger nach den Seiten auseinander zu schieben und auf diese Weise die ganze Vorderfläche des Herzbeutels zu entblössen.

Der Herzbeutel selbst ist im Bereiche des intrapleuralen Dreieckes ebenso wie die Pleura costalis durch lockeres Bindegewebe, die Fascia endothoracica, an die vordere Brustwand geheftet.

Im Bereiche des interpleuralen Dreieckes verdichtet sich dieses Bindegewebe zu zwei etwas stärkeren, nach vorne oben bezw. vorne unten an das Brustbein heranziehenden Bündeln, die als Aufhängebänder aufgefasst und als Ligamenta sternopericardiaca beschrieben wurden, und deren unteres am Processus xiphoides, deren oberes am Manubrium sterni Halt findet.

Nun die Brustwandung selbst.

Jener Bezirk, der uns für die Blosslegung des Herzens interessirt, enthält als starres Gerüst das Mittelstück des Brustbeines und dessen Schwertfortsatz, sowie die Knorpel der III.—VII. Rippe.

Ich erinnere daran, dass der III. Rippenknorpel annähernd quer, die tieferen immer steiler nach aussen unten verlaufen.

Deshalb sind die Zwischenräume zwischen den Rippenknorpeln

desto enger, je näher man an das Sternum herankommt, während an sich jeder tiefere Zwischenrippenraum schmäler ist, als sein nächst höherer Nachbar.

Der VII. Rippenknorpel hängt mit dem VI., häufig auch dieser mit dem V. durch eine knorpelige Brücke zusammen.

Die Verbindung der Rippenknorpel mit dem Brustbeine ist (die I. Rippe ausgenommen) in der Regel gelenkig. Eine Gelenkhöhle kann aber auch fehlen und dann wird der Verband durch feste kurze Faserbündel besorgt.

Der Vollständigkeit halber sei hier erwähnt, dass manchmal der VIII. Rippenknorpel sich an die ganze Länge des VII. anheftet und so noch das Sternum erreicht.

Die Zwischenräume zwischen den Rippenknorpeln werden durch die Musculi intercostales interni und durch die Ligamenta intercostalia externa verstopft.

Die inneren Zwischenrippenmuskeln bestehen aus Fasern, die sich von oben innen nach unten aussen hinüberspannen; die Ligamenta intercostalia externa sind eine Schicht sehnig glänzender, von unten medial nach oben lateral gespannter Bindegewebszüge, welche die äusseren Intercostalmuskeln dort, wo sie fehlen, ersetzen, also etwa von der Mammillarlinie an bis zum Brustbein.

Als wesentliche musculäre Bestandtheile der Brustwand in der Präcordialgegend sind schliesslich noch jene Muskel zu nennen, die an der Innenfläche und an der Aussenfläche des in Frage kommenden Bezirkes der Brustwand wurzeln: Der Musculus triangularis sterni, der Pectoralis major und der Rectus abdominis.

Unter dem Namen Musculus triangularis sterni (Musc. transversus thoracis) beschreibt man eine dünne Muskelplatte, deren Bündel von der Innenfläche des Processus ensiformis und des Corpus sterni aus schief nach oben aussen verlaufen und, in fingerförmige Zacken sich auflösend, zu der Knorpelknochengrenze der VI., V., IV. und III., manchmal auch noch zu jener der II. Rippe sich hinüberspannen.

An der Vorderfläche der Brustwand treten der Pectoralis major und der Rectus abdominis mit ihren dortigen Ursprüngen in Beziehung zur Präcordialgegend.

Vom Pectoralis major interessirt uns hier nur die Pars sterno-

costalis, die in einer bogenförmigen Linie vom Sternum und von den Knorpeln aller wahren Rippen entspringt und, in die beiden Blätter der Fascia pectoralis eingeschlagen, ihren Weg nach dem Oberarm nimmt.

Der Rectus abdominis kommt gerade noch mit seiner oberen Insertion in den Bereich der Herzgegend. Er heftet sich mit drei Zacken neben dem Schwertfortsatze an, wobei die laterale Zacke den V., die daneben den VI., die mediale den VII. Rippenknorpel zum Ansatze benutzt.

Haut, subcutanes Zellgewebe und beim Weibe die Mamma, welch' letztere mit ihrem Innenrand in die Herzgegend hineinreicht, verlangen wohl keine weitere Erörterung.

Die Blutspeisung der Präcordialgegend besorgt die Arteria mammaria interna. Aus der Arteria subclavia entspringend, zieht dieses wichtigste Gefäss der vorderen Brustwand, meist von zwei Venen begleitet, neben dem Rande des Brustbeines an den hinteren Flächen der Rippenknorpel herab, gelangt so zwischen den Musculus triangularis sterni und die Rippenknorpel und entfernt sich auf ihrem Wege nach abwärts immer mehr vom Sternalrand, so zwar, dass sie im IV. Zwischenrippenraum (nach Voinitsch-Sianojensky) durchschnittlich 16 mm, im VI. Intercostalraum durchschnittlich 25 mm nach aussen vom Sternalrande liegt.

Die Arteria mammaria interna liefert Rami intercostales, welche, je zwei in einem Zwischenrippenraum, den Musculus intercostalis internus durchbohren und dann zwischen ihm und dem Ligamentum intercostale externum nach aussen und hinten verlaufen, um mit den von rückwärts kommenden Intercostalarterien in Anastomose zu treten.

Von Nerven finden sich in der Präcordialgegend nur die unbedeutenden Endäste der Intercostalnerven, die kein chirurgisches Interesse beanspruchen.

Ich habe bisher stets von der Präcordialgegend im weitesten Sinne des Wortes gesprochen und Schichte für Schichte, die sich der verletzenden Waffe oder dem Messer des Chirurgen in den Weg stellt, nach ihrer gröberen Zusammensetzung betrachtet; noch erübrigt mir die Beantwortung der für die chirurgische Blosslegung des Herzens wichtigen Frage, wie sich denn das Herz auf die vordere Brustwand projicirt.

Die groben Umrisse — und diese genügen uns — giebt die untenstehende, ebenso wie Fig. 2 dem Buche von Terrier und Reymond (36) entnommene schematische Zeichnung wieder: Ein grosser Theil des Herzens ist hinter dem Sternum verborgen und praktischen Bedürfnissen entspricht ganz gut die von Jamain (14) vorgeschlagene Eintheilung des Herzens in einen sternalen und in einen chondrocostalen Antheil.

Die von dem Sternum geschützte Portion umfasst mehr als zwei Drittel des rechten Ventrikels, den rechten Vorhof, das rechte Herzohr und einen grossen Theil des linken Vorhofes, die

Fig. 3.

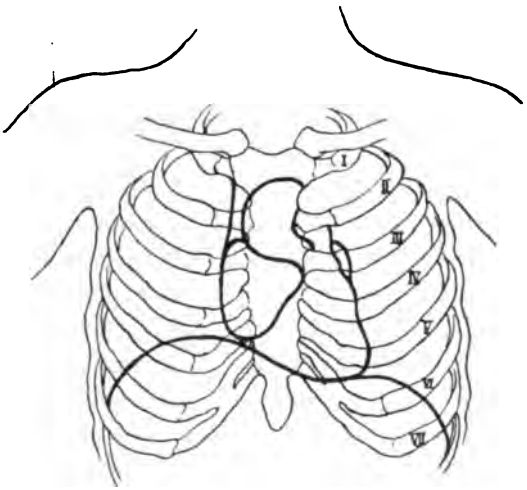

Projection des Herzens, des Zwerchfells und der grossen Gefässe.

chondrocostale Portion, die von Theilen des 3. bis 6. linken Rippenknorpels bedeckt wird, entspricht der Spitze des rechten Ventrikels, dem linken Ventrikel, einem Theile des linken Vorhofes und der linken Auricula.

Ueberlegen wir noch einmal das Gesagte über die Beziehungen des Herzens, der Pleura und der Lunge zur vorderen Brustwand, so erscheint es selbstverständlich, dass nur eine verschwindend kleine Anzahl von vornher erfolgender Herzverletzungen die Pleura intact lassen wird; wesentlich seltener, doch immer noch häufig genug, werden complicirende Lungenverletzungen sein.

Bei der wechselnden Lage und wechselnden Grösse des interpleuralen Dreieckes wird man aus der Lage der Hautverletzung allein, auch wenn man die Richtung kennt, in der das Trauma eingewirkt hatte, nur selten mit Sicherheit eine begleitende Lungenverletzung und niemals eine begleitende Pleuraverletzung ausschliessen können.

Die Diagnose dieser complicirenden Verletzungen muss sich auf andere Symptome stützen, und wo diese, wie nicht so selten bei Pleuraläsionen, fehlen, wird man im Unklaren bleiben. Daraus erklärt sich wohl, dass nach der grossen Statistik von Fischer (9) und nach der neueren von Loison (15) Pleuraverletzungen mit Herzverwundungen scheinbar nicht so häufig zusammentreffen, als man nach den anatomischen Verhältnissen erwarten muss.

In den meisten Fällen, wo bisher am Lebenden das Herz wegen Verletzungen blossgelegt wurde, kann von einer eigentlichen Methode der Blosslegung, von einer systematischen Lappenbildung, keine Rede sein.

Im Augenblicke höchster Gefahr, der momentanen Eingebung folgend, wurde die vorhandene Wunde erweitert, wurde, was von dem starren Gerüste der Brustwand sich gar zu störend in den Weg stellte, entfernt und so ein in einer ansehnlichen Zahl von Fällen ausreichender Zugang zur Herzwunde geschaffen.

Schon 1886 war Stelzner (32) so vorgegangen, und wenn auch der Endzweck seines Eingriffes, die Entfernung einer eingestochenen Nadel, nicht erreicht wurde, so kann man dafür nicht die ungenügende Freilegung des Herzens verantwortlich machen, so wenig als in Cappelen's (5) Fall die eintretende Nachblutung der mangelhaften Blosslegung zur Last gelegt werden kann.

Farina (23, 35) gelang die Naht einer penetrirenden Wunde des rechten Ventrikels nach Resection der linken 6. Rippe und starkem Auseinanderziehen der anstossenden Rippen; Rehn (26) ist in seinem berühmt gewordenen Fall von Naht der rechten Kammer — der ersten glücklich durchgebrachten Herznaht am Menschen — mit temporärer Resection nur des 5. Rippenknorpels ausgekommen; ebenso hat sich Williams (43) eine nicht penetrirende Herzwunde blossgelegt, in ähnlicher Weise sind auch Pagenstecher (21), Horodynski und Maliszewski (13), Watten (41) und Hahn (40) zum Ziele gelangt.

Daraus aber schliessen zu wollen, dass eine derartige Blosslegung des Herzens für alle, ja auch nur für die Mehrzahl der Fälle genüge, wäre verfehlt.

Es kann bei so unvollkommener Blosslegung die beabsichtigte Herznaht auf unüberwindliche Schwierigkeiten stossen, ja es kann bei ungenügender Freilegung des Herzens, bei ungenügend eröffnetem Herzbeutel selbst der Nachweis einer wirklich vorhandenen Herzwunde unmöglich sein.

So berichtete Neumann (18, 19) über einen Verwundeten, dem ein Messerstich in der linken Parasternallinie den 6. Rippenknorpel und die Muskulatur des 5. und des 6. Intercostalraumes glatt durchschnitten und den Herzbeutel breit eröffnet hatte. Die Blutung aus dem Herzbeutel war eine profuse. Durch Erweiterung des Stichkanals wurde der Schlitz im Herzbeutel freigelegt. Der Herzbeutel war prall mit theils flüssigem, luftuntermischten, theils geronnenem Blute erfüllt. Es wurde das Herz abgetastet, aber keine palpable Wunde gefunden, „obwohl eine solche nach der ganzen Art der Verletzung anzunehmen war".

Wenn auch in diesem Fall unter Gazetamponade Heilung eintrat, so spricht das nach unsern heutigen Erfahrungen keineswegs gegen eine wirklich vorhanden gewesene Herzwunde.

Bardenheuer (1) legte bei einem Fall von Revolverschuss den Herzbeutel durch Resection des 5. und 6. Rippenknorpels frei, unterliess aber, in der Meinung, eine reine Herzbeutelverletzung vor sich zu haben, die breite Eröffnung des Pericardialsackes. Die Section deckte einen tiefen Streifschuss des Herzens auf und Bardenheuer knüpft an diese Beobachtung die Forderung, man solle in solchen Fällen vor der breiten Herzbeuteleröffnung sich ja nicht scheuen.

Zu den Schwierigkeiten, welche nicht genügende Freilegung des Herzens der Diagnose und der Versorgung der Herzwunde entgegenstellen, gehört auch das zu Schaum Schlagen des im Herzbeutel befindlichen Blutes, wie es von Riedel (27) beschrieben wurde. Dieses als furchtbar bezeichnete Bild scheint bei breit eröffnetem Pericard nicht so leicht zu Stande zu kommen.

Wieder eine andre Schwierigkeit, die beschränkte Freilegung des Herzens zum Gefolge haben kann, lernte Rehn (26) kennen: Die durch Resection nur des 5. Rippenknorpels blossgelegte Wunde des rechten Ventrikels verschwand bei jeder Systole hinter dem Brustbein, und es ist mit Recht als besonderes Glück bezeichnet worden, dass Rehn trotzdem die Anlegung der Herznaht gelang.

Obwohl es nicht schwer wäre, noch den einen oder den anderen Beleg aus der Literatur beizubringen, lasse ich es bei der Aufzählung dieser wenigen Fälle bewenden. Sie zeigen zur Genüge, welche Hindernisse die mangelhafte Freilegung des Herzens bereiten kann.

In der That wurde von den meisten Autoren — auch von einigen der oben genannten glücklichen Operateure — die Forderung nach breiterer Entblössung des Herzens aufgestellt oder als berechtigt anerkannt.

Schon Del Vecchio (8), der als erster gezeigt hat, dass beim Hunde die Herznaht mit Erfolg ausführbar sei, empfahl auf Grund anatomischer Studien zur Freilegung des menschlichen Herzens die Bildung zweier thürflügelförmiger, nach oben und unten zu klappender Hautmuskelknorpellappen. Er führt einen Längsschnitt am linken Sternalrand vom unteren Rande des 3. bis zum oberen Rande des 7. Rippenknorpels, einen zweiten gleich langen parallel dazu 1 cm einwärts von der linken Mamillarlinie und verbindet diese beiden Schnitte durch einen Querschnitt im 4. Intercostalraum. Der obere Lappen enthält somit den 4., der untere den 5. und 6. Rippenknorpel.

Eine ähnliche Lappenbildung aus der 3. und 4. Rippe hat Giordano (11) 1898 bei seiner Naht des linken Herzohres zum Ziele geführt.

Parozzani (23, 4) legte in seinen beiden Fällen von Naht des linken Ventrikels das Herz durch einen dreieckigen Haut-Muskel-Knorpellappen mit der Basis am Rippenbogen bloss, der das eine Mal den 6. bis 8., das andere Mal den 4. bis 6. Rippenknorpel enthielt.

Die linke Pleurahöhle — schon durch das Trauma verletzt — wurde breit eröffnet, und beide Male wurde vollständige Blutstillung erzielt. (Der eine Fall heilte, der andere starb und die Autopsie lehrte, dass auch das Septum ventriculorum durchstochen war.)

Podres (24, 25) bildete — gleichfalls am Lebenden — einen Lappen mit lateraler Basis, der die linke Hälfte des Corpus sterni und den 3. bis 6. Rippenknorpel enthielt.

Durch Einbrechen der Rippen an der Knorpelknochengrenze wurde der Lappen nach links geschlagen und sehr freie Zugänglichkeit erreicht.

Der tragische Tod der Kaiserin von Oesterreich im Jahre 1898 gab Rydygier (30) Veranlassung, sich mit der Freilegung des Herzens zu beschäftigen.

Er war bestrebt, seine 1892 für Zwerchfellverletzungen em-

pfohlene Methode[1]) des dreieckigen Haut-Muskel-Knochenlappens auch für die Bedürfnisse der Herzblosslegung zu modificiren und befürwortete folgendes Vorgehen:

„Ein horizontaler Schnitt wird dicht oberhalb der 3. Rippe quer über das Sternum geführt, so dass er dasselbe sowohl nach rechts wie nach links hin überragt, nach links etwas mehr. Ein zweiter Schnitt geht vom linken Ende des horizontalen Schnittes schräg nach unten bis unterhalb der 5. Rippe, etwa den Knorpelansätzen entsprechend. Darauf wird vorsichtig mit einem breiten Raspatorium das Periost vom Sternum in der Schnittlinie abge-

Fig. 4.

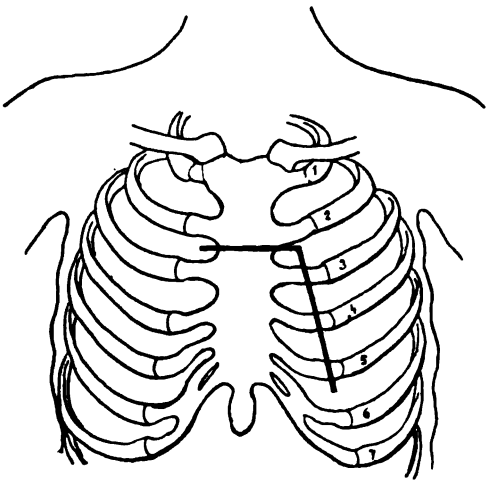

Rydygier's Schnittführung.

hoben und der Knochen mit einer Knochenscheere oder einem Meissel oder einer Säge durchtrennt. Ebenso durchschneidet man die Knorpel der 3., 4. und 5. Rippe dicht an ihrem Ansatz am Knochen. Indem man weiter vorsichtig den Lappen aufhebt und sich streng an der Innenfläche der Knochen hält, hilft Scheere und Raspatorium immer nach, um die zwischen den Rippen stehen gebliebenen Muskeln zu trennen und den ganzen Lappen an seiner Innenfläche allmälig abzulösen, ohne Pleura oder Peri-

[1]) Wiener klinische Wochenschrift. 1892. No. 50.

card zu verletzen. Macht das Umklappen des Lappens etwa Schwierigkeiten, so kann man sehr leicht von innen her noch die 6. Rippe mit dem Messer durchschneiden und — wenn nöthig — auch am rechten Umbiegungsrande nachhelfen. Der Lappen wird natürlich nach rechts umgeschlagen, und man hat so einen vollständig freien Zutritt, um den Herzbeutel ganz breit zu eröffnen."

Rydygier behauptet, man werde niemals eine Pleurahöhle eröffnen, wenn man die temporäre Resection nur vorsichtig ausführe und die Durchschneidung des Sternum und der Rippen subperiostal mache.

Loison (15) erkannte den bis dahin vorgeschlagenen Blosslegungsmethoden nur für gewisse Fälle Giltigkeit zu.

Er trat für ein Verfahren ein, das er in allen Fällen für anwendbar hält, da es erlaube, das Operationsfeld nach Bedarf nach oben, unten und medial zu erweitern.

Er beginnt mit einem queren Schnitt von 6—8 cm Länge durch die vorhandene Wunde, oder, wo eine solche fehlt, im 4. linken Zwischenraum.

Von diesem Schnitt aus kann mit oder ohne Rippenresection die Operation vollendet werden, oder wo die Zugänglichkeit zu wünschen übrig lässt, werden nach Anfügung zweier senkrechter Schnitte an den beiden Enden des horizontalen zwei Haut-Muskel-Knorpellappen gebildet, welche man nach oben und nach unten auseinanderklappen kann[1]).

Stört noch das Brustbein, so kann man einen dritten, nach rechts aufzuklappenden Lappen bilden, der ein Stück aus der ganzen Breite des Sternum enthält, indem man zwei horizontale Schnitte quer über das Sternum führt, also senkrecht auf den parasternalen Längsschnitt, und indem man in dieser Ausdehnung das Brustbein temporär resecirt.

Wehr (42), der die Nothwendigkeit breitester Freilegung des Herzens ganz besonders betont, hat wieder eine andere Methode der Brustkorberöffnung ersonnen und 1899 auf dem Chirurgencongresse empfohlen:

„Vom rechten Sternalrand dicht oberhalb des Ansatzes des 4. rechten Rippenknorpels beginnt ein halbkreisförmiger, mehr

[1]) Soweit ist Loison's Verfahren mit jenem Del Vecchio's identisch.

ellipsoidaler Schnitt durch Haut und Musculatur bis zum Knochen, geht quer über das Sternum zum oberen Rande des 4. linken Rippenknorpels, etwa 2 Finger breit vom linken Sternalrande entfernt, biegt bogenförmig über die 4., 5., 6. und 7. Rippe um, verläuft quer nach innen an die Basis des Processus xiphoideus und endigt am rechten Sternalrand.

In der Schnittlinie wird das Sternum mit möglichster Schonung des Periostes an der Innenfläche durchsägt. Hierauf wird, nach Spaltung der Intercostalmuskeln im 3. Intercostalraum, bei Schonung der Mammaria, mit einem geknöpften Resectionsmesser der 4., 5., 6. und 7. Rippenknorpel möglichst schief in der Weise durchschnitten, dass die durchgetrennten Knorpelflächen der lateralen Enden nach vorne, der medialen, mit dem Sternum in Zusammenhang stehenden, nach hinten schauen. Dies erreicht man am leichtesten dadurch, dass man das Messer ganz flach hält, dasselbe als Radius eines imaginären Kreises erachtet und bei der Durchtrennung immer daran denkt, dass das ideale Centrum der ellipsoidalen Curve hart an der Innenfläche des Sternums liegt, und den Messerkopf dagegengerichtet führt.

Schon nach der Durchtrennung des 4. Rippenknorpels hebt der Assistent mit scharfem Haken das mediale Rippenende auf, wodurch das Verfahren ungemein erleichtert wird. Wird zufällig die Pleura dabei verletzt, so fasst man die verletzte Stelle zusammen mit dem Wundrande mittels Finger oder Klemmen oder man tamponirt sie. Zuletzt schneidet man die Basis des Processus xiphoideus mit einer Knochenscheere durch und klappt den ganzen Haut-Muskel-Knochenlappen nach der rechten Seite um."

Für das Wesentlichste seiner Methode hält Wehr die Ausnützung des unteren Theiles des Mediastinalraumes, was durch Abtrennung des Schwertfortsatzes ohne Verletzung des Diaphragmas leicht ausführbar sei, ferner die schiefe Durchschneidung der Rippenknorpel, wodurch die Pleura am sichersten geschont werde.

Unabhängig von Wehr hat Pagenstecher (21) ein anderes Verfahren entwickelt, das, was die Begrenzung des zu bildenden Lappens betrifft, dem Wehr'schen ausserordentlich ähnelt. Bei beiden Verfahren ist eben die Form des Lappens durch die Projectionsfigur des Herzens dictirt.

Pagenstecher beginnt unten mit einem Schnitt, der dicht am rechten Brustbeinrande beginnend, leicht bogenförmig über die Knorpel der rechten 6. und 7. Rippe hinabzieht und dann, in die Horizontale übergehend, über die Basis des Schwertfortsatzes und über die Knorpel der linken 7. und 6. Rippe hinweg zur Knorpelknochengrenze der linken 5. Rippe zieht. Der Hautschnitt biegt dann in spitzem Winkel nach oben innen um, gelangt so bis zum 3. Intercostalraum und verläuft von da wieder wagrecht nach rechts bis zum rechten Brustbeinrande.

Es folgt nun die Unterbindung der Arteria mammaria interna im linken Intercostalraum, dann wird auf untergeschobenem Elevatorium beiderseits der 6. und 7. Rippenknorpel ebenso wie der Schwertfortsatz durchtrennt.

„Das hierdurch schon etwas mobilisirte Sternum kann nun durch eingesetzte Knochenhaken so weit in die Höhe gehoben werden, dass man mit Elevatorium und Finger seine hintere Partie, sich immer dicht am Knochen und in der Mitte haltend, von Weichtheilen frei machen kann. Es handelt sich hierbei besonders um die Ablösung des starken und fest verwachsenen Ligamentum sternopericardiacum inferius. Geht man sehr langsam und vorsichtig in der Richtung von unten nach oben, immer dicht am Knochen, ohne seitlich weit abzubiegen, vor, so gelingt die Procedur ohne Verletzung der Pleura. Deren Rand lässt sich vielmehr, wenn erst die mittlere Partie frei ist, mit dem Finger nach der Seite zurückschieben, so dass man rechts die Knorpelansätze der 4. und 5. Rippe an das Brustbein, links den ganzen Knorpeltheil dieser Rippen bis in den 3. Intercostalraum von innen her freilegen und abtasten kann. Endlich werden die Knorpel der 4. und 5. linken Rippe mit der Knochenscheere unter Leitung des Fingers von innen her durchtrennt, der 3. linke Intercostalraum bis zum Sternum aufgeschnitten und dieses mit dem Meissel in wenigen Schlägen bis in den dritten rechten Intercostalraum hinein durchhauen. Alle inneren Theile sind weit abgelöst, sodass auch hierbei keine Nebenverletzungen zu befürchten sind.“ Durch Einknicken des rechten 4. und 5. Rippenknorpels wird schliesslich der Lappen aufgeklappt.

Marion (16) sah sich in einem Falle, der ihm noch unter den Händen starb, gezwungen, da die Resection des linken 6. und

7. Rippenknorpels noch nicht genügte, auch den 5. Rippenknorpel und ein entsprechendes Stück der linken Brustbeinhälfte abzutragen. Auf Grund von Leichenversuchen empfahl er dann die temporäre Resection der Brustwand, welche vom 4. bis zum 7. linken Rippenknorpel reicht und das entsprechende Stück Brustbein mit umfasst. Dieser ganze durch einen entsprechenden Hautschnitt blossgelegte Skeletttheil wird thürflügelförmig nach rechts geklappt.

Er bildet also einen Lappen, der in seiner Umgrenzung auch wieder dem von Wehr empfohlenen sehr ähnlich ist. Nur durchtrennt er den 5. und 6. Rippenknorpel näher am Sternum. Auch er legt das Hauptgewicht auf subperiostale Resection des Brustbeins und der Rippen.

Ganz ähnlich begrenzt ist ferner der Lappen, den Napalkow (17) auszuschneiden empfahl. Ob und welcher Unterschied etwa gegenüber den eben besprochenen Verfahren besteht, kann ich nicht beurtheilen, da mir leider die Dissertation Napalkow's nur im Referate zur Verfügung steht.

E. Rotter (29) hält die bisherigen Verfahren von Pagenstecher, Wehr u. A. für zu zeitraubend, deshalb, weil sie alle durch sorgfältige Präparation die Pleura zu schonen bestrebt sind. Das sei ganz überflüssig, denn bei penetrirenden Verletzungen sei ja die auf dem Wege gelegene Pleura ohnehin immer verletzt.

Er tritt daher für das von Ninni (20) ersonnene, von diesem selbst aber wieder verlassene Verfahren ein.

Er befürwortet einen Lappen mit medialer Basis; die beiden den Lappen oben und unten begrenzenden Schnitte im 3. bezw. im 5. Intercostalraum sollen $1^1/_2$ cm nach aussen vom linken Sternalrande beginnen, woselbst die Verletzung der Mammargefässe bereits ausgeschlossen ist. Die beiden queren Schnitte verbindet ein senkrechter, einwärts von der Mamilla geführter. Alle drei Schnitte durchsetzen die ganze Brustwand sammt der linken Pleura, durch Luxation der Rippen im Brustbeinansatze wird der Lappen nach rechts geklappt und durch Verdrängung der Lunge der Herzbeutel blossgelegt. Nach schräger Eröffnung des Herzbeutels habe man ein Operationsfeld von etwa 12 cm Diagonale.

Rotter hält dieses Verfahren für sehr leistungsfähig und für

fast alle Fälle passend und rühmt ihm namentlich seine Einfachheit nach. Es entspreche allen Anforderungen, die man an eine Methode der Blosslegung des Herzens stellen könne, denn es gegewähre ausgiebige Zugänglichkeit, sei rasch auszuführen und erfordere ein Minimum von Assistenz.

Terrier und Reymond, die verdienstvollen Autoren des Buches „Chirurgie des Herzens" (36, 37), halten in einer späteren Publication (38) die Bildung eines Lappens mit lateraler Basis und etwas nach aussen von den Brustbeinknorpelgelenken befindlichem freien Rand für das Zweckmässigste, weil der Deckel rasch ausgeschnitten, die Blutstillung leicht besorgt und die Pleura so am Besten geschont werden könnte. Eines derartigen Lappens bediente sich Fontan (10).

Hahn (40) empfiehlt einen Verticalschnitt 1 cm vom linken Sternalrande entfernt. Daran anschliessend möge man nur eine Rippe reseciren, eine oder mehrere weitere Rippen glatt durchschneiden. Indem man die so gesetzte Thoraxwunde mit grossen stumpfen Haken auseinanderzieht, gewinne man ein gut zugängliches Operationsfeld. Wunden im rechten Vorhof oder in den Herzohren könnte man durch nachträgliche Durchtrennung weiterer Rippen oder gar des Brustbeines darstellen. Dieses Verfahren dürfte nach Hahn's Meinung für die Mehrzahl der Fälle genügen und sicherlich auch keine viel grössere Gefahr der Pleuraeröffnung bieten, als die complicirteren Voroperationen.

Im Vorstehenden habe ich die verschiedenen Methoden der Lappenbildung kritiklos und in der Reihenfolge ihrer Veröffentlichung nebeneinander gestellt.

Man kann die Verfahren scheiden in solche, welche bei der Lappenbildung das Brustbein intact lassen und in solche, welche Theile desselben mit in den Lappen einbeziehen, es sind Lappen mit oberer, unterer, lateraler und medialer Basis, nach zwei, ja nach drei Richtungen auseinander zu klappende Thürflügellappen empfohlen worden, die meisten Verfahren suchen durch möglichst sorgfältige Präparation jede Verletzung der Pleura bei der Lappenbildung zu vermeiden, während von anderer Seite wieder die Zwecklosigkeit einer Schonung der ohnehin schon verletzten Pleura ins Treffen geführt wird — kurz, es sind im grossen Ganzen bereits

alle Möglichkeiten erschöpft und es handelt sich im Wesentlichen nur mehr darum, unter den Vorschlägen das auszusuchen, was am geeignetsten erscheint.

Zu diesem Zwecke habe ich die verschiedenen Methoden an der Leiche — zum Theil wiederholt — probirt.

Wir werden den Werth der einzelnen Vorschläge am besten zu beurtheilen vermögen, wenn wir uns zunächst klar darüber werden, welche Bedingungen eine geeignete Methode der Herzblosslegung zu erfüllen hat.

Giordano (11), der sich mit dieser Frage eingehend beschäftigt hat, stellte an eine gute Methode folgende Ansprüche:

1. Sie muss mit möglichster Schnelligkeit auszuführen sein, da das Leben oft von Minuten abhängt.

2. Die Bresche in der Thoraxwand muss weit sein, um eine genaue Untersuchung und bequemes Hantiren zu gestatten und

3. darf die Methode nur möglichst wenig Assistenz erfordern.

Diesen Punkten möchte ich eine vierte Forderung anreihen, die mir weitaus die wichtigste zu sein scheint:

Die durch das Trauma nicht betroffene Pleura muss auch bei der Lappenbidung unter allen Umständen geschont werden; wissen wir doch aus den Versuchen der Physiologen, dass die Eröffnung beider Brustfellräume den Tod durch Erstickung herbeiführt.

Gegenüber der ungeheueren Wichtigkeit, die der absolut freien Blosslegung des Herzens und der Schonung der einen Pleura zukommt, treten die beiden Forderungen nach möglichst rascher Ausführbarkeit und thunlichster Einfachheit der Methode — um mit wenig Assistenz arbeiten zu können — doch an ziemlich bescheidene Stellen zurück, so berechtigt sie auch sind.

Rufen wir uns die Eintheilung des Herzens in einen sternalen und in einen chondrocostalen Antheil ins Gedächtniss zurück, werfen wir zu diesem Zweck einen Blick auf die schematische Zeichnung Fig. 3:

Etwa die Hälfte der Vorderfläche des Herzens ist durch das Sternum gedeckt und wird bei Bildung von Lappen, die nicht auch Theile des Brustbeins einbeziehen, unzugänglich bleiben.

Handelt es sich also um eine hinter dem Brustbein gelegene Herzwunde, wie sie gar nicht selten zu Stande kommen (Stich

oder Schuss durch das Brustbein hindurch oder Verletzungen, die einen vom rechten oder linken Brustbeinrand schräg nach hinten innen führenden Wundkanal schaffen), so werden die Verfahren mit Schonung des Brustbeines sich als unzureichend erweisen.

Man denke an das Erlebniss Rehn's, dem die im rechten Ventrikel befindliche Wunde bei jeder Systole hinter dem Brustbeinrande verschwand!

Ich will damit nicht sagen, dass diese Verfahren für alle Fälle unbrauchbar wären, hat man doch selbst mit noch geringeren Voroperationen schon wiederholt das angestrebte Ziel vollauf erreicht.

Aber eine vollkommene Freilegung der ganzen Vorderfläche des Herzens kann nur durch eine solche Bresche in der Brustwand erfolgen, die der Projectionsfigur des Herzens annähernd entspricht.

Am meisten dieser Projectionsfigur des Herzens angepasst ist der Hautmuskelknochenlappen, den unabhängig von einander zuerst Wehr und Pagenstecher, später auch Marion und Napalkow vorgeschlagen haben.

Auch der Lappen mit lateraler Basis von Podres schafft ein entsprechendes Loch, auch das System von drei Thürflügellappen, das Loison empfahl, legt die Vorderfläche des Herzens in ausgiebiger Weise frei und einen ähnlichen, wenn auch nicht ganz so guten Zugang giebt das Lappensystem Hahn's, sofern man das Brustbein mit einbezieht.

Gleichfalls Rücksicht auf die Projectionsfigur des Herzens nimmt der Hakenschnitt Rydygier's. Ich kann aber Rydygier nicht beipflichten, wenn er behauptet, „vollständig freien Zutritt" durch das Umschlagen des von ihm ausgeschnittenen Deckels zu erhalten, der mit dem rechten 3. bis 7. und dem linken 6. und 7. Rippenknorpel in federnder Verbindung bleibt. Es erfordert einige Kraft, diesen Deckel, der stets bereit ist, zurückzuschnellen, so weit aufzuklappen und aufgeklappt zu erhalten, dass man die nöthigen weiteren Manipulationen vornehmen kann, und der nicht umzulegende, sondern nur aufzustellende Deckel ist dabei recht hinderlich. Allerdings macht Rydygier selbst darauf aufmerksam, dass man, sobald das Umklappen des Lappens etwa Schwierigkeiten bereite, sehr leicht von innen her noch die 6. Rippe mit dem Messer durchschneiden und — wenn nöthig — auch am

rechten Umbiegungsrand ‚nachhelfen', d. h. auch Rippenknorpel der rechten Seite durchtrennen könne. Ich fand aber auch dann die Methode nicht sehr bequem.

Was freie Zugänglichkeit anbelangt, gebührt also dem Wehr-Pagenstecher'schen Lappen der Vorzug. Man kann nach breiter Eröffnung des Herzbeutels die ganze Vorderfläche des Herzens übersehen, ja es gelingt an der Leiche, das Herz wie zu den Sectionsschnitten hervorzuholen und so auch seine Rückfläche zu besichtigen. In dieser Beziehung schafft der Marion'sche — dem Wehr'schen sonst so ähnliche — Lappen etwas weniger Zugang, da er in der Gegend der Herzspitze nicht genügend weit ausbiegt und ein eventuelles Vorwälzen des Herzens nicht gestattet. —

Wie steht es nun mit der Gefahr der Verletzung der noch intacten Pleura?

Ich habe oben bei Besprechung der topographisch-anatomischen Verhältnisse betont, dass bei der Kleinheit des interpleuralen Dreieckes Verletzungen des Herzens durch Waffen, welche die Brustwand durchbohren, nur ganz ausnahmsweise von Pleuraeröffnung nicht begleitet sein werden.

Naturgemäss und erfahrungsgemäss ist in der Mehrzahl der Fälle die linke Pleura betroffen. Daher will ich bei den folgenden Auseinandersetzungen zunächst von der Annahme ausgehen, dass bei eröffneter linker Pleura Alles darauf ankommt, die rechte Pleura bei der Operation zu schonen.

Halten wir daran fest, dass für gewöhnlich die Umschlagslinie der rechten Pleura hinter dem Corpus sterni etwas links von der Mittellinie verläuft und erst von der Höhe des Ansatzes der IV. Rippe in steilem Abfall die Mittellinie nach rechts hin kreuzt, und dass gar nicht selten ihr Verlauf noch näher an den linken Brustbeinrand herangerückt ist, so kommen wir zu dem Schluss, dass alle Verfahren, die bei der Lappenbildung das Brustbein mit einbeziehen, für die rechte Pleura mehr minder gefährlich sein werden.

Am bedenklichsten sind jene Verfahren, deren Ausführung eine Durchtrennung des Brustbeines mit Meissel oder Säge ohne vorhergehende Ablösung der Brustfelle und ohne dass man diese durch den untergehaltenen Finger schützen könnte, voraussetzen.

Man wende nicht ein, es liesse sich die Pleuraverletzung sicher vermeiden, wenn man die Durchtrennung des Brustbeines subperiostal und recht vorsichtig ausführe.

Die Verletzung des Periostes und damit jene der Pleura sicher zu vermeiden, ist ja das Schwierige, und wenn es selbst gelingt, den rückwärtigen Periostüberzug des Brustbeines vorläufig zu erhalten, so ist doch bei der nachträglich nicht zu umgehenden Durchschneidung des Periostes und bei der Durchtrennung des Musculus triangularis sterni die dahinter gelegene Pleura in hohem Maasse gefährdet.

Das trifft ganz besonders bei der Lappenbildung nach Podres zu, bei der man das Brustbein in eine rechte und eine linke Hälfte zersägen muss; nicht viel geringer ist die Gefahr bei der queren Durchsägung zur Bildung des Rydygier'schen Deckels und auch die Verfahren Wehr's und Pagenstecher's sind so, wie sie empfohlen sind, keineswegs unschuldig zu nennen.

Die zwei letzteren Verfahren, so ähnlich bei ihnen auch die Begrenzung des zu bildenden Lappens ist, unterscheiden sich doch wesentlich bezüglich des Vorganges beim Ausschneiden des Lappens und müssen daher getrennt besprochen werden.

Wehr lässt nach dem Hautschnitt das Durchsägen des Sternum in der Höhe des 3. (eventuell des 2.) Intercostalraumes mit Schonung des hinteren Periostüberzuges folgen, durchschneidet dann die Rippenknorpel schräg mit dem ganz flach gehaltenen Knopfmesser und kneift erst ganz zum Schluss, nachdem man bereits den Lappen zu lüften vermag, die Basis des Processus xiphoides durch. Er sucht also durch Schonung des hinteren Sternumperiostes die Verletzung der rechten Pleura hintanzuhalten und dafür gelten meine oben vorgebrachten Bedenken.

Pagenstecher geht anders vor. Nach Umschneidung des Lappens und Unterbindung der Mammaria interna im 3. linken Zwischenrippenraum durchtrennt er auf untergeschobenem Elevatorium beiderseits den 6. und 7. Rippenknorpel und den Schwertfortsatz.

Nun lässt er das Sternum durch eingesetzte Haken so weit in die Höhe heben, dass man mit Elevatorium und Finger seine hintere Partie, sich immer dicht am Knochen und in der Mitte haltend, von Weichtheilen freimachen kann. „Geht man sehr

langsam von unten nach oben und ohne seitlich weit abzubiegen vor, so gelingt die Procedur ohne Verletzung der Pleura. Ihr Rand lässt sich vielmehr, wenn erst die mittlere Partie frei ist, mit dem Finger nach der Seite zurückschieben, so dass man rechts die Knorpelansätze der 4. und 5. Rippe an das Brustbein, links den ganzen Knorpeltheil dieser Rippen von innen her freilegen kann".

Es ist richtig, dass man in der angegebenen Weise vorgehend die Verletzung der Brustfelle zu vermeiden im Stande ist. Bei der Durchtrennung des rechten 6. und 7. Rippenknorpels gewährt der dahinter liegende Musculus triangularis sterni bei halbwegs schonender Ausführung dem rechten Brustfell Schutz. Immerhin konnte ich mich beim Unterfahren der Rippenknorpel mit dem Elevatorium, wie es Pagenstecher vorschreibt, des Gefühls nicht erwehren, dass doch bei schwach entwickeltem Triangularis eine Nebenverletzung stattfinden könnte.

Das darauffolgende Emporheben des durchtrennten Brustbeines und das schrittweise Ablösen der Bündel der Fascia endothoracica, das nach Pagenstecher's eigener Vorschrift „sehr langsam" und „ohne seitlich weit abzubiegen" erfolgen muss, ist mühsam und ziemlich schwierig, entspricht nicht dem Wunsche nach thunlichst rascher Ausführbarkeit und scheint mir auch keine absolute Sicherheit für die rechte Pleura zu gewähren.

Verhältnissmässig am leichtesten erwies sich mir die Schonung der rechten Pleura bei dem Vorgange Loison's, der durch einen H-Schnitt zwei rechteckige Hautmuskelknorpellappen links vom Sternum bildet und nur dann, wenn der Zugang noch nicht genügt, in einen dritten Lappen ein Stück aus der ganzen Breite des Brustbeines hineinnehmen will.

Bei diesem Verfahren lässt sich die rechte Pleura theilweise unter den Schutz von Auge und Finger stellen, doch wird nicht Jedem das complicirte System dreier Lappen zusagen.

Freilich kann man bei jedem der angegebenen Verfahren, wenn man sie eingeübt hat und recht vorsichtig zu Werke geht, die Verletzung der rechten Pleura vermeiden. Ein allgemein verwendbares Verfahren soll aber die Möglichkeit der Pleuraverletzung auf ein Minimum einschränken und dieses Minimum gewährleistet meines Erachtens keine der gegebenen Vorschriften.

Ganz ungefährlich für die rechte Pleura — ausser es lägen besonders abnorme topographische Verhältnisse vor — sind nur jene Methoden, die das Sternum unberührt lassen und die ich daher oben als nur eingeschränkte Zugänglichkeit gebend bezeichnen musste.

Und da man in vielen Fällen mit dem Zugang, den sie gewähren, ein gutes Auskommen gefunden hat, so liegt der Gedanke nahe, sich eines derselben überall dort zu bedienen, wo sie auszureichen versprechen.

Wenn sich das im einzelnen Falle nur auch vorhersagen liesse!

Kann manchmal schon die Diagnose, ob das Herz überhaupt verletzt ist, ausserordentlich schwierig sein, so ist die genaue Localisation einer Herzverletzung vollends ein Ding der Unmöglichkeit. Und selbst wenn man durch besonders sorgfältige und langwierige Untersuchungen mit Sicherheit näher zu localisiren im Stande wäre, so würde ja zumeist die Schwere der Erscheinungen eine derartige Untersuchung verbieten, um nicht dadurch die günstigste Zeit für den Eingriff vorüberstreichen zu lassen.

Deshalb haben auch die Angaben Giordano's (11, 12), welche feste Bestandtheile der Brustwand man entfernen müsse, um die einzelnen Herzabschnitte blosszulegen, kaum mehr als theoretisches Interesse.

Manchmal kann man aber doch nach der Lage der Hautwunde und der Richtung, in der das Trauma eingewirkt hatte, erwarten, dass keine durch das Brustbein verdeckte Herzwunde vorliege. Ich nenne als typisches Beispiel dafür den Selbstmörder, der mit der rechten Hand den Revolver losgedrückt und sich den Einschuss in der Gegend des Spitzenstosses beigebracht hat.

Für diese Fälle wird man gewiss am Besten eines der Brustbein-schonenden Verfahren in Anwendung ziehen.

Soll man nun die linke Pleura, die ja durch das Trauma so gut wie ausnahmslos mitverletzt ist, bei der Lappenbildung schonen?

Rotter (29) verneint dies. Die Schonung der Pleura sei überflüssig und bedinge complicirte oder doch wenigstens subtil präparatorische, zeitraubende Methoden.

Es lässt sich darüber streiten.

Handelt es sich um eine frische Verletzung, wo neben der

nachweisbaren oder vermutheten Herzwunde die physikalischen Phänomene des linksseitigen Pneumothorax und etwa noch ein beträchtlicher Bluterguss in den Pleuraraum einwandsfrei nachzuweisen sind, dann hat die peinliche Vermeidung des schon eröffneten Brustfelles sicherlich wenig Sinn; vielmehr ist in einem solchen Falle die breite Eröffnung der Pleura dringend geboten, um gleich auch den Pleuraraum säubern und die etwa fortdauernde Blutung aus einer nebenbei vorhandenen Lungenverletzung stillen zu können.

Es giebt aber auch andere Fälle und man findet solche in der Casuistik der operativ behandelten Herzverletzungen:

Die Indication zum operativen Vorgehen tritt erst nach Stunden oder Tagen wegen zunehmender Herztamponade im Sinne Rose's oder wegen Vereiterung des pericardialen Ergusses ein. Von Seite der Pleura liegen zu dieser Zeit keine oder nur mehr geringe Erscheinungen vor; es ist ja bekannt, wie ausserordentlich rasch ein traumatischer Pneumothorax manchmal verschwindet.

Unter solchen Umständen ohne Noth die Pleura zu eröffnen und neuerlich einen Pneumothorax zu schaffen, oder gar das Thor zu öffnen für die Infection der Pleura, wäre unverantwortlich.

Und dann ist eine dritte Combination denkbar: Pleura und Herz sind vor Tagen verletzt worden. Der Bluterguss in die Pleura ist zweifellos zum Empyem geworden, es bestehen auch Zeichen von Herztamponade, der Inhalt des Herzbeutels ist aber vielleicht nicht inficirt.

Dann wird man vernünftiger Weise zunächst den Herzbeutel mit Schonung der Pleura eröffnen und danach erst — bestätigt sich die Vermuthung, dass der Erguss im Herzbeutel nicht inficirt ist — den Empyemschnitt an möglichst entlegener Stelle ausführen.

Das Verfahren von Rotter hat also, genau betrachtet, recht eng gezogene Indicationen. Das Ausschneiden des Lappens ist allerdings verblüffend einfach und rasch auszuführen, auch die Blutung dabei kann — da ja die Arteria mammaria interna geschont wird — nur eine geringfügige sein.

Die erzielte Zugänglichkeit zu dem chondrocostalen Antheil des Herzens ist eine recht gute, allerdings eine etwas verschiedene als bei den anderen verwandten Methoden, da man mehr gegen die Seitenfläche des Herzens hin arbeitet.

In der Literatur finden sich zwei Fälle, von Stern und Pagenstecher, wo nach Rotter's Empfehlung das besprochene Verfahren am Lebenden angewandt wurde.

Stern (33) rühmt die leichte und schnelle Ausführbarkeit der Methode, die er für Stichverletzungen der Vorderseite sehr gut geeignet hält. Ihm selbst machte aber das von hinten hervorquellende Blut jede weitere Untersuchung unmöglich und erst bei der Obduction wurde die vorhandene Durchbohrung beider Vorhöfe festgestellt.

Pagenstecher (22) war mit dem Verfahren nicht zufrieden. Die Zugänglichkeit war ihm — für ein allerdings degenerirtes grosses Herz — zu gering und er nahm an, durch die Pleuraeröffnung etwa auch den Grund zur Pleuritis, der eigentlichen Todesursache in diesem Falle, gelegt zu haben.

Auf ein Hinderniss möchte ich auch aufmerksam machen, auf das ich zufällig traf, als ich zum ersten Mal Rotter's Methode an der Leiche versuchte: Die linke Lunge war breit und fest gerade mit dem Pleuraüberzug des Herzbeutels verwachsen. Auf denselben pathologischen Zustand bin ich auch später noch bei zwei anderen Leichen gestossen, bei denen ich nach anderen Verfahren das Herz blossgelegt und erst nachträglich die Pleura eröffnet hatte, um nach dem jeweiligen Verhältniss zwischen Pleura und Lunge Nachschau zu halten.

In einem solchen Falle bliebe nichts übrig, als doch die Umschlagstelle der Pleura zu suchen und die Lamina mediastinalis pleurae vom Pericard herabzuschieben.

Entscheidet man sich für eine Lappenbildung ohne Einbeziehung des Brustbeines, aber mit Schonung der linken Pleura, so ist es ziemlich gleichgültig, ob man nach diesem oder jenem Vorschlage vorgeht.

Zwei Verfahren übertreffen vielleicht in Etwas die anderen:

Der Lappen, wie ihn Rotter begrenzt und den man auch mit Schonung der Pleura bilden kann, hat den Vorzug besonders guter Ernährung infolge Schonung der Arteria mammaria interna

Bei der Bildung zweier Thürflügellappen mit oberer und unterer Basis nach Del Vecchio lässt sich die Schonung der Pleura gut erreichen, da in der Höhe des zuerst vorzunehmenden Querschnittes — im 4. Intercostalraum — die Pleura noch vom Tri-

angularis sterni geschützt wird und man von hier aus die Rippenknorpel vor ihrer Durchschneidung in der Schichte zwischen Knorpel und Triangularis unterminiren kann. Allerdings kann man noch später bei der Durchtrennung dieser Muskelplatte mit dem Brustfell in Collision gerathen.

Ein weiterer Vortheil des Del Vecchio'schen Verfahrens ist die Möglichkeit, mit der Durchtrennung nur eines oder zweier Rippenknorpel beginnen zu können und je nach Bedarf durch temporäre Resection noch weiterer Knorpel sich nach oben oder nach unten freieren Zugang zu verschaffen. Und wird die Zugänglichkeit durch das Sternum empfindlich behindert, dann lässt sich ein dritter Lappen mit Einbeziehung des Brustbeines noch hinzufügen, eine Ergänzung, die den Vorschlag Loison's von jenem Del Vecchio's unterscheidet.

So fühle ich mich ausser Stande, von den bisher propagirten Verfahren eines herauszugreifen und als für alle Fälle geeignet zu bezeichnen.

Das ist aber auch gar nicht wünschenswerth. Der Operateur soll, wie überall, so auch hier individualisiren, denn thut er es nicht, will er nur nach einer Schablone arbeiten, so sinkt er zum Handwerker herab.

Wer sich in der Casuistik der Herzverletzungen ein wenig umgesehen, weiss, dass es ganz ausserordentlich verschieden verlaufende Fälle selbst unter den penetrirenden Herzwunden giebt.

Eine Gruppe derselben — und sie scheint leider trotz der unerschrockenen, aggressiven Therapie der letzten Jahre noch immer die Mehrzahl der Fälle zu umfassen — stirbt auf dem Wege ins Spital oder unmittelbar nach der Einbringung, bevor noch die Vorbereitungen zur Operation vollendet sein können. Hierher gehören auch die meisten Fälle von Herzruptur ohne äussere Verletzung. Fälle wieder, die bald nach der Verletzung unter dem ausgesprochenen Bilde der Herztamponade eingeliefert werden, bilden die zweite Gruppe. Man sieht auf den ersten Blick, dass hier nichts mehr zu verlieren, allerdings auch schwerlich mehr viel zu retten ist. An eine genauer localisirende Diagnose ist nicht zu denken, mit jeder Minute des Zuwartens und Ueberlegens schrumpft die letzte Aussicht auf einen erfolgreichen Eingriff mehr und mehr zusammen.

Das sind die Fälle, wo man ohne Zögern das Herz aufs breiteste blosslegen muss, und wer über ein ausgedehntes Verletzungsmaterial verfügt, wird nach mehr als einem Misserfolg einmal vielleicht durch die Freude eines vollen Erfolges entschädigt werden.

In eine dritte Gruppe lassen sich die prognostisch günstigeren Fälle zusammenfassen. Sie werden bei noch befriedigendem Allgemeinzustand dem Chirurgen zugeführt, begeben sich manchmal sogar noch zu Fuss zum nächsten Arzt.

Man findet momentan keine dringende Veranlassung zu activem Vorgehen, im Verlaufe von Stunden, ja manchmal erst von Tagen kommt es aber zu ernster Verschlimmerung.

Die Zeichen fortdauernder Blutung werden manifest, es steigern sich die Zeichen der Herztamponade, aber manchmal so allmälig, dass man noch immer die Möglichkeit eines spontanen Stehens der Blutung nicht ganz in den Bereich des Unmöglichen verweisen kann.

Oder der Erguss in den Herzbeutel hinein hat nur wenig zugenommen, wohl aber deuten hohes Fieber und sonstige schwere Allgemeinerscheinungen darauf hin, dass er im Begriffe ist, zu vereitern.

Bei dieser dritten Gruppe von untereinander recht verschiedenen und eine recht verschiedene Prognose gebenden Fällen hat der Arzt für sein Vorgehen den grössten Spielraum. Er hat Zeit gehabt, sich über die Localisation der Herzverletzung seine Gedanken zu machen, er kann sich das Herz noch immer ohne Ueberhastung freilegen und, sorgfältig präparirend, das starre Gerüst der Brustwand so viel als möglich schonend, zum Herzbeutel und zu der blutenden Stelle des Herzfleisches vordringen.

In diesen Fällen wird man trachten, das Brustbein intact zu lassen. Ob man nun einen Lappen mit oberer oder unterer, medialer oder lateraler Basis oder zwei Thürflügellappen bildet, ist nicht von prinzipieller Bedeutung und kann ruhig dem Gutdünken des Einzelnen überlassen bleiben.

Die Forderung nach ausgedehntester Freilegung des Herzens und nach raschester Ausführbarkeit gilt also in erster Linie für die Fälle der zweiten Gruppe und für die ausserordentlich seltenen Herzrupturen ohne äussere Verletzung, bei denen nicht der Tod

die Diagnose überholt. Bei Riedinger (28) finden sich vereinzelte solche Fälle, die vielleicht durch die Operation zu retten gewesen wären. Für diese Fälle vor Allem interessiren uns somit jene Lappen, die auch Theile des Brustbeines enthalten und bei deren Bildung man sich vor der Verletzung der rechten Pleura zu hüten hat.

Alle derartigen Methoden erschienen mir — bei ihrer zum Theil wiederholten Ausführung an der Leiche — für die rechte Pleura mehr minder gefährlich, am wenigsten noch das drei Lappen-System Loison's, das aber wieder infolge der etwas complicirteren Wundverhältnisse Bedenken erregt. Es eignet sich mehr für Fälle, wo man zunächst ohne Brustbeinresection es fertig zu bringen hofft und erst nach der Freilegung des Herzens sieht, dass man doch das durch das stehengebliebene Sternum bedingte Hinderniss um jeden Preis beseitigen muss.

Ich habe nun bei einer Anzahl von Leichen das Herz auf eine Weise blossgelegt, welche mir die linke und namentlich die rechte Pleura weit weniger zu gefährden scheint als die andern gleichfalls das Sternum temporär resecirenden Methoden, und die ich daher eingehend beschreiben möchte.

Der Operateur steht auf der rechten Seite und sucht sich zur Orientirung den 3. Intercostalraum und die oft leicht durchzutastende Knorpelknochengrenze der linken 5. Rippe — den tiefsten Punkt derselben.

Der Schnitt, der sofort Haut und Pectoralis major durchdringen soll, beginnt unter der 3. Rippe am rechten Brustbeinrande, zieht in querer Richtung über das Brustbein und bis 2 Querfinger breit nach links vom Sternalrand, biegt hier um, verläuft in nach aussen oben leicht convexem Bogen bis unter die Knorpelknochengrenze der 5. Rippe und von da an wieder wagerecht zum rechten Rande des Schwertfortsatzes, wo er in der Gegend des Ansatzes des 7. Rippenknorpels endigt.

Die Form und Begrenzung des Lappens ist demnach so gut wie identisch mit dem von Wehr und Pagenstecher empfohlenen. Bei Frauen kann man, um das Mammagewebe zu schonen, den vom 3. Intercostalraum zur Knorpelknochengrenze der linken 5. Rippe verlaufenden, sonst nach aussen oben convexen Schnitt die mediale Kontur der Mamma umkreisen lassen, in gleicher

Weise den Pectoralis major durchschneiden und durch Beiseiteschieben dieses letzteren sammt der daran haftenden Mamma die dahinter liegenden Rippenknorpel entblössen, was leicht gelingt.

Nun vertieft man vorsichtig den queren Schnitt im linken 3. Intercostalraum. Nach Durchtrennung des dünnen, sehnig glänzenden Ligamentum intercostale externum mit seinen von oben lateral nach unten medial gespannten, oft vielfach durchbrochenen Bindegewebszügen und der in entgegengesetzter Richtung ausgespannten Bündel des M. intercostalis internus stösst man auf die beiläufig 1 cm vom Brustbeinrande entfernte A. mammaria interna und auf die sie begleitenden ein oder zwei Venen.

Fig. 5.

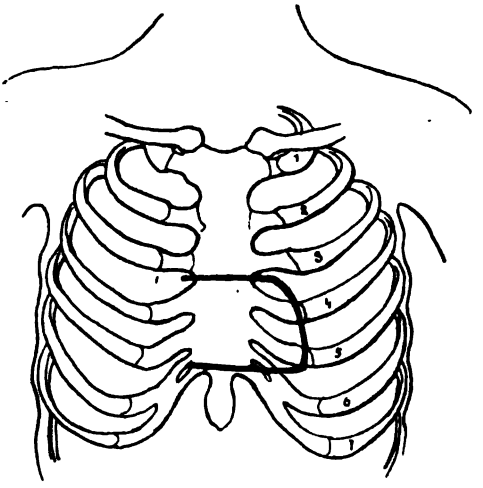

Die topographischen Verhältnisse liegen nun so, wie sie auf der nachstehenden Abbildung Fig. 6 dargestellt sind. Unmittelbar hinter den Gefässen liegt die Pleura, nur noch durch die hier sehr dünne Fascia endothoracica geschützt. Nach aussen von den Gefässen zieht jene schmächtige Zacke des M. triangularis vorbei, die zur 3. (gelegentlich zur 2.) Rippe emporsteigt, nach innen von den Gefässen habe ich ziemlich constant eine intrathoracale, den Sternalrand etwas überragende Lymphdrüse gefunden.

Die Mammargefässe werden vorsichtig isolirt und — am Lebenden natürlich zwischen zwei Ligaturen — durchschnitten.

Der bisherige Vorgang ist nichts anderes als eine typische Ligatur der A. mammaria interna; er ist aber der heikelste bei der ganzen Voroperation, der einzige Act, der eine subtile Präparation erfordert.

Sowie die Mammargefässe durchschnitten sind, befindet man sich in der richtigen Schichte, in der die Ablösung der Pleuren und des Herzbeutels von der Brustwand erfolgen soll, vor der Fascia endothoracica.

Man drängt nun in der kleinen Lücke zwischen Triangularis und Brustbeinrand mit dem Rücken des linken Zeigefingers die

Fig. 6.

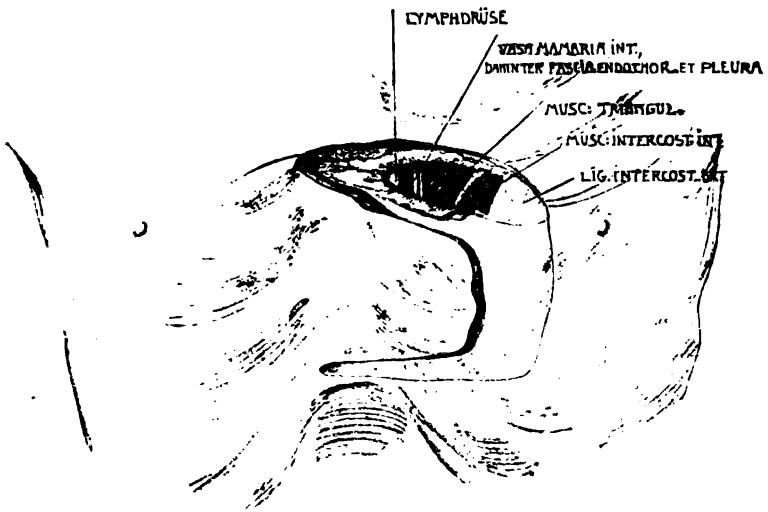

Pleura etwas zurück, kann so die Triangulariszacke auf den Finger aufladen und durchschneiden und schiebt sogleich, den Fingerrücken stets pleurawärts gekehrt, durch wischende Bewegungen mit dem Finger das Brustfell von der Rückseite des vierten Rippenknorpels weg. Sobald dieser letztere von seinem Pleuraüberzuge entblösst ist, durchschneidet man ihn am besten gleich in der unten geschilderten Weise und hat jetzt in allen Fällen genügenden Raum, um mit dem Finger weiter und weiter vordringend, aber ohne irgendwie Gewalt anzuwenden, die Fascia endothoracica und damit beide Pleuren und den Herzbeutel von dem auszu-

schneidenden Deckel — also auch vom Brustbein — abzuhebeln. Die ganze Procedur gelingt rascher und leichter als ihre Beschreibung. Man arbeite aber bei diesem Act nur recht behutsam und nur mit dem Finger wühlend und vermeide unter allen Umständen die Anwendung eines wenn auch noch so stumpfen Instrumentes.

Auch die Ligamenta sternopericardiaca konnte ich stets mit dem Finger ohne nennenswerthe Gewaltanwendung zerreissen.

So oft ich in der angegebenen Weise, nur den Finger verwendend, vorgegangen bin, ist mir die Schonung der Pleuren gelungen. Ein Zerreissen des viel derberen Herzbeutels hat man überhaupt nicht zu fürchten.

Fig. 7.

Das schiefe Durchschneiden der Rippenknorpel mit dem Knopfmesser.

Die Rippenknorpel und die noch stehen gebliebene Muskulatur durchschneide ich nach dem Vorschlage Wehr's mit dem schräg gehaltenen geknöpften Scalpell an den durch den Hautschnitt vorgezeichneten Stellen. Den Knopf des Messers stütze ich auf den linken, hinter die durchzuschneidenden Rippen eingeführten Zeigefinger, mit dem ich gleichzeitig die abgelöste Pleura zurückdränge und schütze, und indem die Rechte, auf das Heft des ganz flach gehaltenen Messers leicht drückend, einen flachen Bogen beschreibt, durchschneidet man dank der Hebelwirkung normalen Knorpel spielend und selbst verkalkte Knorpel halten nicht Stand.

Nach dem Durchschneiden des 4. bis 7. linken Rippenknorpels führe ich die eine Branche einer starken Baumscheere, wieder unter dem Schutze des linken Zeigefingers, unterhalb der 3. Rippe hinter

das Sternum ein und zwicke dieses durch, was keine besondere Anstrengung erfordert, in gleicher Weise wird die Basis des Schwertfortsatzes und der rechte 7. Rippenknorpel durchtrennt. Das Arbeiten mit der Baumscheere geht leichter und rascher und schont die Pleuren sicherer als die Anwendung des Meissels oder der Gussenbauer'schen Säge.

Nun gehe ich mit den Zeigefingern beider Hände hinter den ausgeschnittenen Lappen ein und setze sie innen an den rechten Brustbeinrand, während die beiden Daumen aussen auf dem rechten Brustbeinrand zu liegen kommen, und klappe den ausgeschnittenen Deckel durch Luxation in den rechtsseitigen Brustbeinknorpelgelenken auf. Gewöhnlich ist es keine reine Luxation, sondern es bricht der eine oder der andere Knorpel nahe dem Gelenke.

Die Befürchtung, dass dadurch etwa die rechte Pleura gefährdet werden könnte, ist unbegründet. Denn erstens ist die Rückseite der in Frage kommenden Rippenknorpel durch den M. triangularis bedeckt und zweitens gewähren die vor die Pleura eingeführten Finger ihr hinreicheuden Schutz.

Der Deckel ist bei Mangel an Assistenz am einfachsten aufgeklappt zu erhalten, indem man eine starke Naht durch eine hochgehobene Hautfalte der rechten Brustseite sticht und mit dem Faden eine der in dem Lappen enthaltenen Rippen niederbindet. Das ist noch einfacher als die Anwendung von Gewichtskettenhaken, die Rotter befürwortet.

Nach vollendeter Aufklappung hat man die Umschlagstelle der der linken Pleura — meist in dem oben erwähnten kleinen Fettwulst verborgen — und unter Umständen auch die rechte Pleura vom Herzbeutel wegzuschieben, was wieder mit dem Finger unschwer gelingt, worauf man eine Falte des Herzbeutels aufhebt und den Herzbeutel schräg — entsprechend der Längsachse des Herzens — breit eröffnet. Ich fand es ganz bequem, den Herzbeutel zwischen zwei vorher angelegten Zügelnähten aufzuschneiden und durch diese Nähte den Herzbeutel auseinander und nach vorn ziehen zu lassen, was die Zugänglichkeit zum Herzen noch erhöht.

Die Vorderfläche des Herzens ist so in der übersichtlichsten Weise dem Auge und eventuellen Eingriffen zugänglich gemacht. Unter Umständen — bei Verdacht auf Durchspiessung des Herzens

— wird es nöthig sein, das Herz in toto aus dem Herzbeutel herauszuheben. Auch das gelingt bei der Grösse der vorhandenen Bresche, indem man die Herzspitze umgreift. Nur ist man bei vergrössertem Herzen manchmal genöthigt, noch ein Stück der knöchernen 5. Rippe zu entfernen.

Das Ausschneiden und Aufklappen des Deckels in der Weise, wie ich sie eben beschrieben habe, ist in wenigen Minuten auszuführen.

Fig. 8.

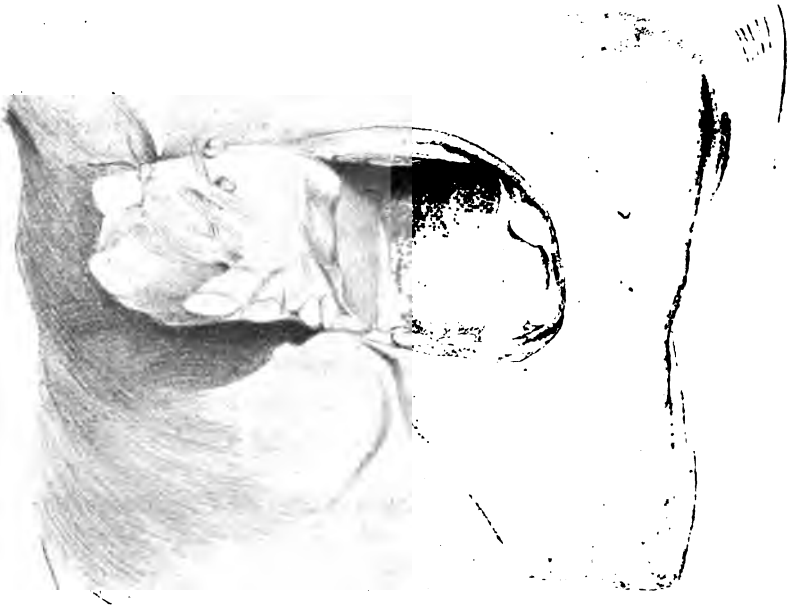

In dem aufgeklappten, durch eine Naht an der Haut fixirten Lappen sieht man zum Theil von dem durchtrennten, dünnen Musculus triangularis gedeckt, die Vasa mammaria interna und über der IV. Rippe und im IV. Intercostalraum je eine Lymphdrüse. Der Herzbeutel ist zurückgesunken und liegt nur im Bereiche eines ungewöhnlich schmalen interpleuralen Dreieckes frei. Die sonst häufig zu findenden Fettwülste an den Umschlagsstellen der Pleuren fehlen hier.

Es erfordert sehr wenig Assistenz (an der Leiche habe ich mich stets allein beholfen) und ausser der Blosslegung der Arteria mammaria interna keinerlei subtile Präparation, so dass dieses Verfahren ruhig mit jeder anderen Methode in Concurrenz treten kann.

Das Wesentlichste des Verfahrens — was übrigens auf jede der anderen Methoden übertragen werden kann — ist das Aufsuchen der Fascia endothoracica im 3. Intercostalraum durch die Blosslegung der Mammargefässe, wodurch man am sichersten jene Schichte trifft, in der das Ablösen der Pleura von der Brustwand am leichtesten und schonendsten gelingt.

Ich glaube schon oben genügend hervorgehoben zu haben, dass ich die temporäre Resection des Brustbeines in vielen Fällen für entbehrlich halte, und dass man sie vermeiden soll, soweit nicht höhere Interessen sie verlangen.

Ich will also die unverzügliche Bildung eines grossen, das Sternum mit einbeziehenden Lappens, auch in der Weise, wie ich sie beschrieb, für jene schweren Fälle reservirt wissen, die ich oben in die zweite Gruppe der Herzverletzungen zusammengefasst habe.

Für alle Fälle empfehle ich aber das Aufsuchen der Fascia endothoracica im 3. Intercostalraum und das beschriebene Ablösen derselben von der Brustwand, wobei man natürlich dort, wo das Brustbein in den Lappen nicht einbezogen werden soll, es auch nicht unterminiren wird, um die rechte Pleura nicht unnöthiger Weise zu gefährden.

Da, wo man zweifelt, ob man ohne Brustbeinresection genügenden Zugang erhalten wird, dies aber in Berücksichtigung der ganzen Sachlage vorläufig versuchen will, könnte sich folgender Vorgang bewähren:

Man geht zunächst so vor, wie ich es oben beschrieben, löst aber die Pleura nur bis zum linken Brustbeinrande ab und durchschneidet bloss die Rippen. Dann klappt man den so umschnittenen Deckel durch Luxation in den linksseitigen Chondrosternalgelenken auf und kann immer noch später das Brustbein unterminiren, durchtrennen und durch Luxation in den rechtsseitigen Gelenken aufklappen.

Diesem Vorgehen liegt der Gedanke Loison's zu Grunde, man erhält aber so statt der drei Lappen Loison's nur einen einzigen, der rasch reponirt und durch die Naht nur einer einzigen Rippe auch genügend fixirt ist. Das schiefe Durchschneiden der Rippenknorpel hat ja neben anderen Vorzügen auch den, dass sich

der Lappen sehr gut adaptirt und gut adaptirt erhalten lässt, und dass breite Knorpelwundflächen aneinander zu liegen kommen.

Ich habe nun noch zu besprechen, wie man sich zu verhalten hat, wenn die rechte Pleura mitverletzt und die linke intact und daher peinlich zu schonen ist. Ein solcher Fall ist meines Wissens noch nicht zur Operation gekommen, vielleicht deshalb, weil bei einer von rechts her erfolgenden Herzverletzung besonders leicht der rechte Vorhof getroffen wird, der, was Gefahr der Blutung anbelangt, alle anderen Herzabschnitte übertrifft.

Die Verhältnisse liegen da noch ungünstiger, als wenn es sich darum handelt, das rechte Brustfell zu schonen.

Bildet man irgend einen Lappen rechts vom Brustbein ohne Resection dieses letzteren, so ist nur ein kleiner Theil der rechten Herzhälfte und auch dieser nur schlecht zugänglich; resecirt man dazu noch das Brustbein, so geräth man schon in das Gebiet der linken Pleura und auch dann ist nur die sternale und nicht auch die chondrocostale Portion des Herzens zugänglich. Ich halte es daher im Falle der Verletzung der rechten Pleura noch für das Beste, den grossen, der Projectionsfigur des Herzens entsprechenden Lappen zu bilden und durch das Vorgehen in der von mir beschriebenen Weise möglichst sorgsam bei der Ablösung der linken Pleura deren Verletzung zu vermeiden.

Dass bei Verletzungen, die ihren Weg schräg von unten her durch die Bauchhöhle nehmen, dem Verletzten auch noch die Laparotomie eventuell zugemuthet werden muss, um seine Rettung zu versuchen, versteht sich von selbst.

Ebensowenig bedarf die Versorgung der blossgelegten Herzwunde und jene des eröffneten Herzbeutels hier einer weiteren Erörterung, und so habe ich den Kreis meiner Betrachtungen geschlossen.

Man wird vielleicht auch meinen Vorschlägen gegenüber einwenden, dass sie nur auf Leichenversuchen und theoretischer Speculation basiren.

Bei der Seltenheit von Herzverletzungen, die der Chirurg noch zu behandeln bekommt, werden die Erfahrungen am lebenden Menschen aber noch auf Jahre hinaus spärliche bleiben. Leichenversuche und ruhige Ueberlegung am Studirtisch werden daher unser Handeln vorläufig noch eher zu leiten in der Lage sein, wie

der eine oder der andere Erfolg, mit dem das Glück die Eingebung des Augenblickes und unerschrockenes Eingreifen beschenkt.

Zum Schlusse ist es mir eine angenehme Pflicht, meinem Chef, Professor Freiherr v. Eiselsberg, für die Anregung zu der vorliegenden Arbeit und Herrn Professor H. Albrecht für die Ueberlassung des Leichenmateriales verbindlich zu danken.

Literatur [1]).

1. Bardenheuer, 71. Versammlung deutscher Naturforscher und Aerzte zu München. Centralblatt für Chirurgie. 1899. S. 1308.
2. Bode, Versuche über Herzverletzungen. Beiträge zur klinischen Chirurgie. 1897. Band XIX. S. 167.
3. Braun, Ueber Herzchirurgie. (Sammelreferat.) Centralblatt für die Grenzgebiete der Medicin und Chirurgie. 1899. S. 688.
4. Brock, Penetrating wound of the pericardium and left ventricle; suture; recovery. (Fall von Parozzani). The Lancet. 1897. July 31. S. 260.
5. Cappelen, Vulnus cordis, Herznaht. Norsk Magazin for Laegevidenskaben, März 1896.
6. Cestan, L'intervention chirurgicale dans les traumatismes du coeur et du péricard. Gazette hebdomadaire de méd. et de chir. 1898. No. 17.
7. Delorme et Mignon, Sur les ponctions et incisions du péricarde. Revue de chirurgie. 1895. S. 797. — 1896. S. 36.
8. Del Vecchio, Sutura del cuore. Riforma medica. 1895. Vol. II. No. 79.
9. Fischer, Die Wunden des Herzens und des Herzbeutels. Archiv für klinische Chirurgie. Band IX. S. 571.
10. Fontan, Plaie du coeur, suture du ventricule gauche. Guérison. Bulletin de la Soc. de Chirurgie. 1900. S. 492.
11. Giordano, Sulla nella del lembo per aggredin il cuore. Riforma medica. 1898. No. 13.
12. Giordano, La chirurgia del pericardio e del cuore. Napoli 1900 (Tip. Sangiovanni).
13. Horodynski und Maliszewski, Ueber Herzwunden. Medycyna. 1899. No. 21 u. 22.
14. Jamain, Des plaies du coeur. Thèse agrég. Paris 1857.
15. Loison, Des blessures du péricarde et de leur traitement. Revue de chirurgie. 1899. No. 1 u. f.
16. Marion, Intervention pour plaie du coeur. La Presse médicale. 1899. S. 148.

---

[1]) Die Arbeiten auf dem Gebiete der Herzchirurgie, welche mit der Blosslegung des Herzens sich nicht befassen, sind hier nur insoweit berücksichtigt, als im Text darauf verwiesen wird.

17. Napalkow, Die Naht des Herzens und der Blutgefässe. Dissertation Moskau. 1900. Referirt Centralblatt für Chirurgie 1900. S. 596.
18. Neumann, Operativ geheilter Fall von Herzbeutelverletzung. Freie Vereinigung der Chirurgen Berlins, 88. Sitzung am 14. Juni 1897. — Centralblatt für Chirurgie. 1897. S. 1206.
19. Neumann, Zur Casuistik und Behandlung der Herzbeutelverletzungen. Deutsche medicinische Wochenschr. 1897. Vereinsbeilage. No. 14. S. 90.
20. Ninni, Reale Accademia med. chir. di Napoli. 14. 8. 1898.
21. Pagenstecher, Durch die Naht geheilte Wunde des linken Ventrikels. Ein Beitrag zur Herzchirurgie. Deutsche medicinische Wochenschrift. 1899. No. 32. S. 523.
22. Pagenstecher, Weiterer Beitrag zur Herzchirurgie. Deutsche medicinische Wochenschrift. 1901. No. 4. S. 56.
23. Parozzani, I primi due casi di sutura del ventricolo sinistro. Bullettino della Reale Accademia medica di Roma. Anno XXIII. 1896/97. S. 243.
24. Podres, Ueber Chirurgie des Herzens. Wratsch 1898. No. 26. S. 749.
25. Podres, La chirurgie du coeur. Revue de chirurgie. 1899. No. 5.
26. Rehn, Ueber penetrirende Herzwunden und Herznaht. Archiv für klinische Chirurgie. 1897. Band LV. S. 315 und Bericht über die Verhandlungen der Deutschen Gesellschaft für Chirurgie. 1897. II. S. 151.
27. Riedel, Bericht über die Verhandlungen der Deutschen Gesellschaft für Chirurgie. 1897. II. S. 151.
28. Riedinger, Verletzungen und chirurgische Krankheiten des Thorax und seines Inhaltes. Deutsche Chirurgie. 1888.
29. Rotter, Die Herznaht als typische Operation. Münchener medicinische Wochenschrift. 1900. S. 79.
30. Rydygier, Ueber Herzwunden. Wiener klinische Wochenschrift. 1898. S. 1077.
31. Salomoni, XI. Congress der italienischen chirurgischen Gesellschaft. Rom 1896. — Referirt Centralblatt für Chirurgie. 1896. S. 1224.
32. Stelzner, Mittheilung einer Operation behufs Entfernung einer Nähnadel aus dem rechten Herzventrikel. Bericht über die Verhandlungen der Deutschen Gesellschaft für Chirurgie. XVI. Congress. 1887.
33. Stern, Beitrag zur operativen Freilegung des Herzens nach Rotter wegen Schussverletzung. Münchener medicinische Wochenschrift. 1900. No. 13.
34. Tassi, Intervento chirurgico nei traumi del pericardio e del cuore. Bullettino della Reale Accademia medica di Roma. Anno XXIII. 1896/97. S. 77.
35. Tassi, L'intervento chirurgico nelle ferite del cuore e del pericardio. Bullettino della Reale Accademia medica di Roma. Anno XXIII. S. 410.
36. Terrier et Reymond, Chirurgie du coeur et du péricarde. Alcan 1899.
37. Terrier und Reymond, Chirurgie des Herzens und des Herzbeutels. Uebersetzt von Beck. Petersburg und Leipzig (Ricker) 1901.
38. Terrier et Reymond, A propos de la suture des plaies du coeur. Revue de chirurgie. 1900. No. 10,

39. Voinitsch-Sianojenski, Die operative Eröffnung des Herzbeutels und ihre anatomische Grundlage. Letopis russkoi chirurgii. 1897. Heft 3—5.
40. Walcker, Ueber Herzstichverletzungen und Herznaht. Deutsche Zeitschrift für Chirurgie. Band LVIII. 1901. S. 105.
41. Watten, Beitrag zur operativen Behandlung der Stichwunden des Herzens. Gazetta lekarska. 1900. No. 37.
42. Wehr, Ueber eine neue Methode der Brustkorberöffnung zur Blosslegung des Herzens. Bericht über die Verhandlungen der Deutschen Gesellschaft für Chirurgie XXVIII (1899). S. 635 und Beilage zum Centralblatt für Chirurgie. 1899. No. 27. S. 74.
43. Williams, Stab wound of the heart and pericardium. New York med. record. 1897. März 27.

XVI.

Kleinere Mittheilungen.

Ueber Symptome und Diagnose der Blasensteine.

Vortrag, gehalten in der Kopenhagener medicinischen Gesellschaft am 19. November 1901.

Von

Dr. med. Max Melchior,

Privatdocent der Chirurgie.

M. H.! Wie bekannt ist in den letzten Jahren nachgewiesen worden, hier in Dänemark durch verdienstvolle Arbeiten von Lange, Levison und Strandgaard, dass die Harnsäurediathese, Arthritis urica, weit häufiger vorkomme als bisher angenommen. Im Anschluss hieran zeigte Rovsing 1895, dass auch Nierensteine ein weit verbreitetes Leiden ist, welches unter sehr verschiedenartigen und wechselnden Bildern auftreten könne, was man kennen müsse, um nicht zu irrigen Diagnosen verleitet zu werden.

Etwas Aehnliches — glaube ich — gilt in Bezug auf die Blasensteinkrankheit, die ja aufs engste mit der Frage der harnsauren Diathese und der Nierensteine zusammenhängt. Während die meisten Aerzte über die Häufigkeit und Bedeutung der harnsauren Diathese und Nierensteine jetzt klar geworden sind, nehmen die Blasensteine verhältnissmässig einen mehr untergeordneten Platz ein und ich glaube, dass es mit ihnen wie mit den Nierensteinen geht, dass sie nämlich recht häufig unter Symptomen auftreten, die es erschweren, die rechte Diagnose zu stellen. Wenigstens ist es wohl kein reiner Zufall, wenn ich in meiner Praxis mehrmals Fälle von Blasensteinen beobachtet habe, die von Aerzten entweder übersehen oder verkannt worden sind, und ich glaube schliessen zu können, solches sei keineswegs selten, indem in meiner nicht besonders grossen privaten Clientel innerhalb zweier Jahre vier solche Fälle vorgekommen sind. Der Grund dafür ist wahrscheinlich der, dass eine grosse Anzahl von Aerzten zur Diagnose der Blasensteine das typische Bild, das heisst die drei aus den Handbüchern wohlbekannten sogen. „rationellen“ Symptome: Hämaturie, Schmerz und Störungen des Harnlassens verlangen, und erst wenn diese Erscheinungen vorhanden sind, an die Möglichkeit eines Steines denken und die Steinsonde einführen. Dieses klassische Symptombild indess ist bei weitem nicht in allen Fällen, vielleicht nicht einmal

in der Mehrzahl der Fälle vorhanden, und in der That stellt sich heraus, dass die Krankheit nicht selten unter einem ganz abweichendem Bilde auftritt.

Ich werde jetzt als Beispiel die von mir beobachteten Fälle anführen, in denen Blasensteine mit Symptomen auftraten, welche in hohem Grade die richtige Diagnose erschwerten. Indem ich einen Auszug aus den betreffenden Journalen gebe, werde ich dasjenige besonders hervorheben, was die Frage über Symptome und Diagnose beleuchtet.

Krankengeschichte No. 1.

M.N., 56J. alt, Pächter, den 15.12.98 in meine Privatklinik aufgenommen.

Keine Disposition zu Arthritis oder Stein in der Familie. Er hat keine venerischen Krankheiten gehabt und ist früher stets gesund gewesen. In den letzten 15—16 Jahren hat er häufig einen röthlichen Griess im Harn bemerkt, der wie „pulverisirter Ziegelstein" aussah; ausserdem hat er an Schmerzen in der Nierengegend gelitten, die einigermaassen regelmässig in Zwischenräumen von 8—14 Tagen auftraten und am schlimmsten im Winter waren. Es kamen die Schmerzen ziemlich plötzlich, waren oft so stark, dass er zu Bett gehen musste, sie hatten ihren Sitz quer über der Lende, von wo sie an beiden Seiten nach vorn und unten hin gegen die Symphyse ausstrahlten. Während der Schmerzanfälle und zugleich oft in der Zwischenzeit stellte sich häufiger Harndrang mit schneidenden Schmerzen beim Harnlassen ein; beim Aufhören des Anfalls trat oft reichlichere Ausscheidung von Griess mit dem Harne ein, welcher im letzten halben Jahr 3—4 Mal stark blutig gefärbt ohne Gerinnsel war. Diese Anfälle stellten sich nur am Tage und namentlich nach stärkeren Bewegungen, Gehen oder Fahren, ein. Es sind nie grössere Concremente mit dem Harn abgegangen.

Patient ist seit vielen Jahren in ärztlicher Behandlung gewesen und hat im letzten Jahre einen Specialisten consultirt. Die Krankheit ist als Nephrolithiasis aufgefasst worden, wesshalb er lange Zeit hindurch Trinkkuren und ausserdem eine Menge verschiedener Medicin gebraucht hat. Die Anfälle haben sich indess allmälig verschlimmert und mit den Jahren haben namentlich die Lendenschmerzen an Stärke und Häufigkeit zugenommen, sodass er schliesslich ganz arbeitsunfähig geworden ist.

Objective Untersuchung: Pat. ist von kräftigem Körperbau und natürlichem Aeusseren. Aa. radialos und temporales etwas sclerotisch. Unterleib sehr stark mit reichlichem Panniculus adiposus; Nieren nicht zu fühlen, keine Empfindlichkeit bei Druck gegen den Hilus auch nicht bei Percussion in der Lendengegend nachweisbar. Der Harn — steril aus der Blase genommen — ist schmutzig gelb, trübe, von saurer Reaction, setzt einen losen Bodensatz ab. Mikroskopisch finden sich rothe und weisse Blutkörperchen, ausserdem Epithelzellen und wohlentwickelte Harnsäurekrystalle, keine Mikroben. Kein Wachsthum durch Plattengiessen auf Agar-Agar. Durch Cystoskopie sieht man in der linken Seite der Blase einen ovoïden Stein von graugelblicher Farbe, an der Oberfläche etwas rauh. Blasenschleimhaut im Ganzen natürlich, nur im Fundus stark injicirt, roth und leicht blutend. Es kommt bei Druck auf die Nieren klarer Harn aus den Uretermündungen hinaus.

Am 20. 12. wurde in Chloroformnarkose Sectio alta vorgenommen und dadurch ein gut wallnusgrosser Calculus, der hauptsächlich aus Harnsäure bestand, entfernt. Primäre Blasennaht, Vereinigung der oberflächlichen Weichtheile mit Einlegung eines Drains im unteren Wundwinkel. Heilung der Blasenwunde per primam. Entlassung am 18. 1. 99, Pat. frei von Schmerzen und vollauf gesund. Spätere Nachrichten bestätigten, dass er sich wie ein ganz anderer Mensch fühle, seine Arbeit wieder aufgenommen habe und lange Spaziergänge machen könne. Dieser Zustand dauerte $1^1/_2$ Jahr, worauf indess sich ein Recidiv von Blasenstein mit den gewöhnlichen Symptomen zeigte, weshalb $^{23}/_2$ d. J. Litholapaxie unternommen wurde. Im Uebrigen hat er seit der ersten Operation keine Schmerzen in der Nierengegend gehabt.

Dieser Fall bietet in mehrerer Beziehung Interesse dar. Wir sehen hier einen Pat., der jahrelang an Lendenschmerzen mit Hämaturie, häufigem Harnlassen und Harngries gelitten hat, so dass sich die Diagnose einer Nephrolithiasis ganz natürlich von selbst darbot, insbesonders weil die Lendenschmerzen, die so stark ausgesprochen waren, das Krankheitsbild beherrschten. Es ist wohl übrigens zweifellos, dass der Pat. Nierengries gehabt, um so mehr als die Bildung eines primären Blasensteines beinahe stets hiermit in Verbindung steht. In diesem Falle war der Blasenstein indess ganz unter dem Bilde einer Nephrolithiasis versteckt. Besonders hervorzuheben ist, dass alle Symptome wie mit einem Schlage mit der Entfernung des Blasensteins verschwanden, und der Pat. hat jedenfalls später keine Schmerzen in der Nierengegend gehabt. Sonderbar ist ja, dass in diesem Falle der Blasenstein Nierenschmerzen hervorgerufen haben soll; da jedoch Nierensteine — wie seit lange bekannt und schon von Morgagni und Valsalva besprochen — durch Reflex Blasenschmerzen und andere Blasensymptome hervorzurufen im Stande sind, so liegt die Annahme nahe, es könne mittelst eines vesico-renalen Reflexes auch das Entgegengesetzte Statt haben. Es muss als unzweifelhaft angesehen werden, dass ein solcher Reflex existire, ist u. a. experimentell nachgewiesen worden und wird z. B. auch von Guyon[1]) erwähnt. Er scheint aber bisher wenig bekannt zu sein, obgleich seine Rolle in der Pathologie der Harnorgane wahrscheinlich grösser ist als man gemeinhin annimmt.

In der Litteratur habe ich keinen ähnlichen Fall finden können, dagegen erwähnt Tuffier ganz kurz in seinem Artikel über Blasensteine bei Duplay und Reclus[2]), es könne der Schmerz bei Blasenstein auschliesslich in der Lendengegend sitzen und dadurch eine Nierenkrankheit vortäuschen.

Krankengeschichte No. 2.

M. M., 63jähriger Maurermeister, wendete sich an mich den 29. 9. 1899. Eine arthritische Disposition der Familie lässt sich nicht nachweisen. In der

---

[1]) Guyon, Leçons cliniques sur les maladies des voies urinaires. 1894. T. 1. S. 50, 94.

[2]) Duplay et Reclus, Traité de Chirurgie. 1899. T. VII. S. 517.

Jugend hat er zweimal an Gonorrhoe gelitten, und vor 8 Monaten zog er sich wieder eine Gonorhoe zu, nach welcher sich in längerer Zeit ein wenig milchiger Ausfluss des Morgens und Fädchen im Harn hielten. Während er hieran noch behandelt wurde, begann er vor einem halben Jahre an über häufiges Wasserlassen, 10—12 mal täglich und namentlich nach plötzlichen Bewegungen zu klagen, während in der Nacht er unverändert viele Jahre hindurch das Wasser 1—2 mal gelassen hat. Lange Zeit hindurch war das häufige Wasserlassen das einzige Symptom, in den letzten Monaten aber fühlte er bisweilen zum Schlusse desselben einen brennenden Schmerz im hinteren Theile der Urethra und im Perinäum. Harnstrahl kräftig, nie mit plötzlichen Aufhören. Der Urin ist stets klar gewesen, namentlich soll er nie Blut enthalten haben. Dagegen erinnert er früher einigemal in Zwischenräumen von mehreren Jahren einen röthlichen Gries mit feinen Concrementen bis zur Grösse eines Rapssamens entleert zu haben. Niemals Nierenkolik oder Lendenschmerzen.

Er ist von einem Arzt mit Vichywasser und in der letzten Zeit mit Caps. olei santali behandelt worden.

Objective Untersuchung. Pat. ist von gesundem Aussehen, Temperatur normal. Unterleib weich tympanitisch, keine Vergrösserung oder Empfindlichkeit der Nieren. Kein Ausfluss aus der Harnröhre, welche von einer Bougie No. 20 leicht zu passiren ist. Exploratio rectalis zeigt leichte Hypertrophie der Prostata. Der steril entnommene Harn ist klar, sauer, ohne Eiweiss. Nach Centrifugirung werden nur vereinzelte weisse Blutkörperchen und Epithelzellen nachgewiesen. Durch Cystoskopie, die in meiner Privatklinik den 30. 9. 1899 vorgenommen wird, sieht man drei Calculi von der Grösse kleiner Pflaumen, länglich, etwas flach gedrückt, mit glatter Oberfläche und von bräunlicher Farbe. Blasenschleimhaut normal.

Pat. wünschte, da er verhältnissmässig nur wenige Beschwerden hatte, vorläufig nicht operirt zu werden. Er wurde somit entlassen mit der Anweisung reichlich Milch und gekochtes Wasser zu trinken um den Harn stark verdünnt zu halten, sowie eine entsprechende Diät zu halten. Später habe ich ihn nicht gesehen.

Dieser Fall scheint in diagnostischer Beziehung sehr lehrreich, er zeigt, wie versteckt und mit wie wenigen Symptomen ein Stein aufzutreten vermag — und hier waren es der mindestens drei. Wir erblicken somit einen Pat., der ein halbes Jahr durch etwas häufiges Harnlassen, ab und zu mit Schmerzen in der Harnröhre sich beschwert gefühlt hat — also nur ganz leichte Symptome. Kommt dazu nun, dass der Pat. eben eine Gonorhoe, die sich in der Länge zog, gehabt, so konnte es ja nahe liegen das häufige Wasserlassen und den begleitenden Schmerz als durch eine Urethritis posterior bedingt zu betrachten, und solches scheint in der That, nach der Therapie zu urtheilen, auch geschehen zu sein. Es waren hier namentlich zwei Umstände, die meine Gedanken auf die Möglichkeit eines Calculus lenkten, erstens dass Pat. besonders bei Tag sowie bei starken, plötzlichen Bewegungen häufiges Wasserlassen hatte, ferner dass er bei näherem Ausfragen früher Gries und kleine Concremente mit

dem Harn gelassen zu haben angab. Als ich somit erst Verdacht auf Blasenstein hatte, war es leicht bei der Untersuchung die Diagnose zu stellen.

Krankengeschichte No. 3.

C. J., 35jähriger Kommis, consultirte mich den 13. 11. 1899. Der Vater soll an Nierenkoliken gelitten haben. Selbst ist er in der Kindheit und in der Jugend gesund gewesen, hatte vor 15 Jahren Gonorrhoe mit Epididymitis und 25 Jahre alt Typhus, nach welchem er längere Zeit hindurch sehr schwächlich war. Er giebt an, dass schon in der Kindheit Gries und feine Concremente mit den Harn abgingen, später wurde dies seltener.

An mich wendet er sich, weil er im letzten Jahre im zunehmendem Grade von einer unangenehm drückenden Empfindung im Perinäum geplagt gewesen ist, die nur selten den Character eines wirklichen Schmerzes annahm, die ihn aber bei stärkeren Bewegungen, wie Treppensteigen und namentlich beim Radfahren behinderte. Harnlassen im Ganzen normal; nie Lendenschmerzen oder Hämaturie. Keine Abnormitäten der Geschlechtsfunctionen. Er leidet sehr an Kopfschmerz und ist in der letzteren Zeit stark verstimmt und von seiner Krankheit sehr erfüllt gewesen. Er hat an Gewicht verloren und der Appetit ist verschlechtert.

Er ist mit verschiedener Medicin behandelt worden, ist auch ab und zu einige Zeit zu Bett gewesen, ohne dass sich eine wesentliche Veränderung seines Zustandes ergeben hat.

Pat. ist ziemlich mager, von mattgelblicher Gesichtsfarbe. Unterleib natürlich, keine Empfindlichkeit bei Druck auf die Nieren, keine Vergrösserung nachweisbar. Es besteht kein Ausfluss aus der Harnröhre; Bougie à boule No. 20 passirt mit Leichtigkeit in die Blase, verursacht aber dadurch etwas Schmerz, der beim Ausziehen bedeutend gesteigert wird. Exploratio rectalis zeigt nichts Abnormes. Der Harn ist bernsteinfarbig, klar, stark sauer, setzt einen spärlichen wolkigen Bodensatz ab. Nach Centrifugirung werden in demselben spärlich Leukocyten und Epithelzellen, ausserdem ganz einzelne rothe Blutkörperchen und Harnsäurekrystalle nachgewiesen. Die Cystoskopie, am 20. 11. 1899 unternommen, zeigt im Fundus einen bräunlichen Calculus mit glatter Oberfläche, von der ungefähren Grösse eines Taubeneies, etwas abgeflacht. Blasenschleimhaut im Ganzen normal, nur einige Röthe um die Stelle, wo der Stein liegt. Am 22. 11. wurde unter Narkose Litholapaxie unternommen, wodurch es nach einigen Beschwerden den Stein, der hauptsächlich aus Harnsäure bestand, zu erfassen und zerquetschen glückte. Er wurde eine Woche später mit der Anweisung täglich einen Liter gekochten Wassers zu trinken, entlassen. Später gesund.

Der hier besprochene Fall zeigt, dass sich ein Blasenstein unter ein Symptombild verstecken kann, das sehr wenig hervortretend und ganz verschieden von dem, welches man gewöhnlich in den Handbüchern beschrieben findet, ist. Die eigenthümliche Druckempfindung im Perinäum, welches hier die Hauptklage des Patienten darstellte, wurde lange Zeit hierdurch als nervöse Erscheinung aufgefasst, und ich selbst war auch im Anfang zur gleichen Auf-

fassung am meisten geneigt, umsomehr als der Patient eben stark nervös war. Was mich aber diesmal auf die rechte Spur leitete war die mikroskopische Harnuntersuchung, welche vereinzelte rothe Blutkörperchen und Harnsäurekrystalle constatirte. Durch genauere Aufklärung über die anamnestischen Verhältnisse musste dann ganz natürlich der Gedanke auf einen Stein gelenkt werden, umsomehr als die Erscheinungen des Patienten vollständig durch Ruhe schwanden. Es war am Ende hier noch eine Erscheinung vorhanden, welcher nach Guyon[1]) den Blasensteinen characteristisch sein soll, nämlich Schmerzen beim Ausziehen der Bougie aus der Blase, was meine Vermuthung des weiteren bestärkte.

Obgleich bei den zwei letzten Patienten nur sehr geringe und wenige Symptome waren, können sie jedoch noch minder ausgesprochen sein, ja sogar ganz fehlen, so dass der Stein völlig latent vorhanden ist. Dies wird z. B. von Fürbringer[2]), Guyon[3]), Pasteau[4]), Tuffier[5]), Zuckerkandl[6]), u. a. erwähnt. Ich möchte in diesem Zusammenhang noch einen recht kuriosen Fall von Morand[7]) anführen, welcher durch Catheterismus einen Blasenstein nachwies; da der Stein aber den Patienten später in gar keiner Weise behinderte, wollte dieser an die Diagnose des Arztes nicht glauben, und seine Ueberzeugung war so gross, dass er dem Arzte seinen Körper testamentirte. Bei der Autopsie, die in sehr feierlicher Weise ausgeführt wurde, fanden sich nicht weniger als 3 grosse Steine in der Blase. Sonst wird auch vielfach von Blasensteinen, die erst bei der Section, ohne im Leben irgend ein Symptom hervorgerufen zu haben, gefunden wurden, berichtet.

Krankengeschichte No. 4.

R. N., 58j. Kaufmann, in meiner Privatklinik am 4. Januar d. J. aufgenommen. Folgendes führe ich aus der langen Krankengeschichte an:

Patient ist aus gesunder Familie, war in der Kindheit und in der Jugend gesund, von einem Typhus im 12. Jahresalter abgesehen. In der Jugend sowie noch zuletzt vor 6 Jahren hatte er mehrmals Gonorrhoe, war sonst gesund.

Er hat in ungefähr 20 Jahren einen rechtsseitigen Leistenbruch, der durch ein Bruchband eingehalten wurde, bemerkt. Anfangs Mai 1899 wurde dieselbe incarcerirt, und in einem Krankenhause wurde dann die Herniotomie gemacht. Ausser einer Darmschlinge fand sich im Bruch ein Fettklumpen, der geöffnet wurde und einen Blasendivertikel enthielt, der sofort vernäht wurde. Nach der Operation soll er sehr krank und dem Tode nahe gewesen sein, hatte hohes Fieber, starke Blasenschmerzen und Tenesmi vesicales. Es wurde einige

---

1) l. c.

2) Fürbringer, Die Krankheiten der Harn- und Geschlechtsorgane. 1884. S. 246.

3) l. c.

4) Annales des maladies des organes génito-urin. 1898. S. 810.

5) l. c.

6) Zuckerkandl, Die localen Erkrankungen der Harnblase. Wien 1899. S. 223.

7) Citirt nach Duplay et Reclus, Traité de Chirurgie. 1899. T.VII. S. 518.

Tage nach der Operation ein Verweilkatheter eingelegt, und durch dieses gingen in längerer Zeit Blut und necrotische Fetzen ab, so dass der Katheter sich oft verstopfte und gewechselt werden musste. Er wurde nach 8 Wochen entlassen und war dann bis zum November selbigen Jahres einigermaassen wohl, zu welcher Zeit er dem Berichte des Hausarztes zufolge an Cystitis mit häufigem, peinlichen Wasserdrang sowohl am Tage wie bei Nacht, schneidenden Schmerzen beim Wasserlassen und stark eitrigen Harn erkrankte. Nach kürzerer Behandlung wurde er 1. 2. 1900 wieder ins Krankenhaus aufgenommen, wo er mit zwei kurzen Unterbrechungen bis zum Juli gleichen Jahres mit Blasenausspülungen behandelt wurde. Hierdurch besserten sich die Schmerzanfälle etwas, aber nach der Entlassung war er doch niemals gesund. Er hatte stets noch schneidende Schmerzen beim Harnlassen, dass fortwährend sehr häufig war, und konnte keine stärkeren Bewegungen, besonders nicht das Fahren, ertragen. Der Harn war sehr trübe, enthielt Fäden und kleine Eiterklumpen. Ein einziges Mal hat er gegen Schluss des Wasserlassens Blut im Harn, niemals Stein oder Gries bemerkt.

Patient ist abwechselnd mit Lapisinstillation in die Urethra post., Bougiebehandlung und Blasenausspülungen mittelst 1 pCt. Höllensteinlösung behandelt worden. Er ist nach und nach völlig arbeitsunfähig geworden, hat meistens das Bett gehütet und ist in psychischer Beziehung ganz aus dem Gleichgewicht gekommen. Er wird in meiner Klinik Diagnosis causa aufgenommen.

Objective Untersuchung: Patient etwas mager, Gemüthsverstimmung sehr ausgesprochen. Zunge belegt, Foetor ex ore. Unterleib natürlich, keine Empfindlichkeit oberhalb der Symphyse. Kein Ausfluss aus der Harnröhre und keine Strictur. Prostata nicht vergrössert. Der in der Blase steril aufgefangene Urin ist braungelb, stark trübe, etwas übelriechend, von saurer Reaction, enthält Spuren von Eiweiss. Durch mikroskopische Untersuchung finden sich Massen von Eiterzellen, ausserdem Epithelzellen, einzelne rothe Blutkörperchen und ein Gewirr von beweglichen Stäbchen, die sich durch Gram entfärben. Man sieht keine andere Microben, und die Untersuchung auf Tuberkelbacillen ergiebt negatives Resultat. Bei wiederholter Aussaat bis auf 12 Platten lässt sich nur eine Reincultur von Bacterium coli nachweisen.

Es wird am 6. 1. Cystoskopie vorgenommen, wodurch sich zeigt, dass die Blase in der rechten Seite des Fundus in einen trichterförmigen Recessus ausgezogen ist, in welchem man einen Stein mit glatter schwarzer Oberfläche, von der Grösse einer Pflaume, und zwei ähnliche kleinere, bemerkt. Die Blasenschleimhaut ist sammetartig, roth und geschwollen, mit flottirenden Eiterfetzen. Sitz einer intensiven Cystitis, namentlich im Fundus. Am 11. 1. wurde Sectio alta mit Entfernung von 3 Phosphatsteinen vorgenommen. Pat. wurde nach einigen Wochen als geheilt entlassen und ist später vollständig gesund und arbeitsfähig gewesen.

Diese Krankengeschichte verdient nähere Berücksichtigung. Wir sehen hier einen an Calculus und Cystitis leidenden Patienten, es beherrschen die cystitischen Erscheinungen aber ganz das Symptombild, sodass der Blasenstein

völlig übersehen wird. Je länger die Krankheit dauert, um so mehr tritt die Cystitis in den Vordergrund und verwischt das Bild, sodass die Diagnose ganz unsicher wird. Während es im Grossen und Ganzen gewöhnlich ist, dass je älter eine Krankheit wird, desto mehr die charakteristischen Symptome hervortreten und desto leichter dieselbe zu erkennen sei, so ist bei Krankheiten der Harnblase eher das Umgekehrte der Fall, somit das Bild anfangs oft am deutlichsten ist, aber je mehr und mehr, wenn die Krankheit, so wie es häufig geschieht, mit Cystitis sich complicirt, mit der Zeit unklar wird. Bei letztgenannten Patienten war die Cystitis offenbar primär, nämlich Folge der Oeffnung der Blase bei der Herniotomie, während der Stein secundär, auf Grundlage der Cystitis, entstanden ist. Andrerseits steht ausser Zweifel, dass der Stein die Cystitis stark beeinflusst und dazu beigetragen hat, dieselbe zu unterhalten und verschlimmern, und hierin ist die natürliche Erklärung für die Hartnäckigkeit der Cystitis zu finden. Sobald dagegen der Stein entfernt war, verschwand die Cystitis sehr leicht und ganz von selbst. Es liegt hierin ein Fingerzeichen, dass man bei rebellischen Blasenentzündungen, die ohne scheinbaren Grund einer rationellen Therapie Trotz bieten, an die Möglichkeit eines Steines zu denken hat und genau daraufhin untersuchen muss. Ich glaube, dass nicht eben ganz wenige chronische Cystitiden dieser Art durch Blasenstein erhalten werden, und dass man dafür ein offenes Auge haben muss. Jedenfalls aus meiner Hospitalszeit erinnere ich mich, einmal früher einen ähnlichen Fall gesehen zu haben, eine chronische Colicystitis, die lange Zeit hindurch ohne Erfolg local behandelt worden war, bei der sich am Ende herausstellte, dass ein Calculus zu Grunde lag.

Um unter Umständen wie die obengenannten eine richtige Diagnose zu stellen, ist es nöthig, die Aufmerksamkeit auf gewisse Momente zu richten, die oft vorhanden sind und stets den Gedanken auf die Möglichkeit eines Blasensteines hinlenken müssen. Erstens ist es die zunehmende und fortdauernde Intensität der cystitischen Erscheinungen, ohne dass ein plausibler Grund vorliegt, ferner die Hartnäckigkeit der Cystitis einer rationellen Therapie gegenüber, ausserdem die auffallende Verschlimmerung aller Symptome durch plötzliche Bewegungen oder Erschütterungen, und namentlich wenn danach Hämaturie oder nur mikroskopisch rothe Blutkörperchen im Harn auftreten.

Der besprochene Fall ist zugleich ein schönes Beispiel von dem unschätzbaren Nutzen, den die Cystoskopie der Diagnose leisten kann. Bei genanntem Patienten, der lange Zeit hindurch alle gröberen klinischen Symptome einer Blasenentzündung darbot und ausserdem, was besonders hervorzuheben ist, im Krankenhause wiederholt mit Steinsonde erfolglos untersucht war, gab das Cystoskop sofort bei der ersten Untersuchung volle Aufklärung. Der Grund, weshalb man mit der Steinsonde nichts fühlen konnte, ist hier zu suchen in der sonderbaren Form der Blase, die nach der früheren Operation in eine Art von Tasche, welche die Calculi versteckte, ausgezogen worden war.

Die Diagnose des Calculus vesicae ist im Allgemeinen leicht zu stellen, kann jedoch unter Umständen recht schwierig sein, so wie u. A. die hier mitgetheilten Fälle zeigen. Die Schwierigkeiten der Diagnose sind wahr-

scheinlich sehr oft grösser als allgemein angenommen wird, und der Grund, wesshalb diese Schwierigkeiten so wenig gekannt und besprochen sind, liesse sich eben darin finden, dass man in der Regel nur dann nach Blasensteinen sucht, wenn alle Symptome deutlich ausgesprochen sind. In der Litteratur findet sich hierüber sehr weniges, und es wäre desshalb vielleicht von Interesse, dass ich bei Fürbringer[1]), dem erfahrenen Urologen, folgenden Satz gefunden habe: „Dass die Steindiagnose auch für geübteste Aerzte unüberwindlichen Schwierigkeiten begegnen kann, mag unter Anderem die Thatsache illustriren, dass Steinkranke, bei welchen erst, nachdem eine ganze Reihe vielerfahrener Specialisten vergeblich consultirt worden, der Sünder glücklich gefunden wurde, keineswegs zu den ungeheuerlichen Ausnahmen zählen".

Die erwähnten Schwierigkeiten sind, im Allgemeinen betrachtet, doppelter Natur. Erstens giebts nämlich einige Krankheiten, die mit Erscheinungen auftreten können, welche denen der Blasensteine in hohem Grade ähneln und dadurch dieses Leiden vortäuschen. In dieser Beziehung werde ich Blasengeschwülste, Blasentuberculose, Prostatahypertrophie und Cystitis als die gewöhnlichen Ursachen fehlerhafter Diagnose nennen, will aber dies nicht näher erörtern, somit die Differentialdiagnose diesen Krankheiten gegenüber in den meisten grösseren Handbüchern besprochen wird.

Dagegen giebt es eine andere Quelle fehlerhafter Diagnose, die hier besonders hervorzuheben ist und durch die mitgetheilten Krankengeschichten treffend illustrirt wird. Es sind dies Fälle, wo Blasensteine mit schwachen, unbestimmten Symptomen — oder mit Symptomen, die auch stark ausgesprochen, aber atypisch sind, auftreten, und dadurch — entweder ganz übersehen werden oder eine andere Krankheit (z. B. Urethritis post., Cystitis, Nephrolithiasis) vortäuschen. Die Schwierigkeiten der Diagnose können hier recht bedeutend sein, doch lassen diese sich im Allgemeinen durch vernünftige Berücksichtigung aller unsrer diagnostischen Hilfsmittel überwinden.

Die Hauptsache ist meiner Meinung nach die, dass man überhaupt an die Möglichkeit eines Steines denkt, und man muss sich dies bei allen solchen Blasenfällen unbestimmter Natur, wo man der Diagnose nicht ganz sicher ist, vor Augen halten. Ich würde sogar anrathen, dass man auch in solchen Fällen, wo in den Symptomen gar nichts auf Blasenstein hindeutete, die Blase daraufhin untersuchte.

Als wichtigen Anhaltspunkt für die Diagnose in solchen Fällen werde ich zunächst die anamnestischen Verhältnisse, den Nachweis des Vorkommens harnsaurer Diathese in der Familie oder frühere Manifestationen eben dieser Krankheit beim Patienten selbst, anführen. Bei meinen 3 ersten Patienten, die an primärem Blasenstein litten, war ein solcher Nachweis möglich.

Ein charakteristisches Zeichen der Symptome und ihnen allen gemeinsam sowie von äusserster Wichtigkeit ist es ferner, dass dieselben durch allerlei Bewegungen verschlimmert oder hervorgerufen werden können, während sie durch Ruhe gelindert oder zum Schwinden gebracht werden. Dieses, schon lange gekannt, fand sich bei allen meinen Patienten, welche

[1]) Fürbringer, l. c. S. 248.

Symptome sie auch darboten, wieder. Selbst beim Patienten No. 4, bei dem die Cystitis so stark in den Vordergrund trat, zeigte sich deutlich, dass die Erscheinungen hierdurch in hohem Grade beeinflusst wurden.

Endlich muss ich die Aufmerksamkeit auf die ausserordentliche Bedeutung der mikroskopischen Harnuntersuchung hinlenken. Ein Nachweis rother Blutkörperchen oder Harnsäurekrystalle — selbst in geringer Menge — ist eine überaus werthvolle Stütze der Diagnose und hat mich einzelne Male auf die rechte Spur geleitet. Für die Untersuchung verwendet man am besten den mit Katheter steril entnommenen Blasenharn, welcher nach Centrifugirung sofort mikroskopisch untersucht wird. Meinen Erfahrungen nach finden sich sehr oft rothe Blutkörperchen mikroskopisch im Harn bei Calculus vesicae, jedenfalls bei wiederholter Untersuchung, und namentlich unmittelbar nach schnellen Bewegungen des Patienten. Nach Ultzmann[1]) soll der Harn bei Blasenstein auch stets rothe Blutkörperchen enthalten, selbst wenn er völlig klar und scheinbar ganz frei von Blut ist. Dieses trifft indessen nicht immer zu und wird auch durch meine Erfahrungen widerelegt (siehe z. B. Krankengeschichte No. 2), richtig aber ist es, dass man mikroskopisch im Harn sehr häufig rothe Blutkörperchen findet.

Auch Rovsing[2]) erwähnt gelegentlich, dass die mikroskopische Hämaturie ein werthvolleres Steinsymptom als starke Blutzumischung sei. Freilich im Gegensatz hierzu steht die Aussage des Sir Henry Thompson[3]), dass nämlich bei Blasensteinen die Hämorrhagie gewöhnlich reichlich sei; im Ganzen also sind doch bei Steinen in der Blase die grossen Blutungen selten — kommen dagegen eher bei Blasengeschwülsten vor — weit mehr charakteristisch ist die schwache Hämaturie am Schlusse des Wasserlassens und nach starken Bewegungen. Somit könnten bei den Patienten No. 1, 3 und 4 rothe Blutkörperchen und bei No. 1 und 3 ausserdem Harnsäurecrystalle, welches in hohem Grade meine Aufmerksamkeit auf die Möglichkeit eines Steines hinlenkte, nachgewiesen werden.

Ist nun aber erst der Verdacht eines Blasensteines geweckt, so wird es im Allgemeinen leicht sein, denselben direct mit der Sonde, welche ja unser Hauptmittel zur Diagnose ist, nachzuweisen. Es können doch aber Umstände vorhanden sein, die bewirken, dass man den Stein mit der Sonde nicht fühlt, und Guyon[4]) giebt in dieser Beziehung folgende, den Nachweis hindernde Ursachen an: Deformitäten der Blase, lebhafte Contractionen der Blasenmuskeln, besonders bei schmerzhafter Cystitis, Schlaffheit der Blasenwand und die allzu grosse Capacität der Blase, endlich Verhältnisse in Betreff der Natur und Grösse des Steines. Diesem ist gewiss noch die Prostatahypertrophie zuzufügen, die wahrscheinlich auch eines der häufigsten Hindernisse darstellt, indem hier der Stein gegen jedes Nachsuchen geschützt in einer tiefen Tasche

---

[1]) Ultzmann, Die Krankheiten der Harnblase. 1890. S. 186.

[2]) Rovsing, Blärens chirurgiske Sygdomme. S. 126.

[3]) Sir Henry Thompson, Clinical lectures on diseases of the urinary organs. 1868. S. 172.

[4]) Guyon, l. c. T. III. S. 179.

hinter der hervorspringenden Prostata liegen kann[1]). Einen solchen Fall theilt z. B. Delefosse[2]) mit, dem unter solchen Umständen der Nachweis eines grossen Calculus zuletzt glückte, obgleich der Patient früher mit Steinsonde von 3 ausgezeichneten Chirurgen untersucht worden war. Ich selbst habe auch Fälle, wo diese Untersuchungsmethode erfolglos blieb, gesehen (so z. B. Patient No. 4), und ähnliche Fälle sind in der Literatur vertreten. Sodann schreibt E. Burckhardt[3]) „Gar manchen mit der Sonde nicht nachgewiesenen und desshalb übersehenen Stein habe ich mit Hülfe des Cystoskops entdeckt und auch die in tiefem Recess hinter der hypertrophirten Prostata liegenden und mit der Sonde oft kaum erreichbaren Steine werden cystoskopisch sofort gefunden". Guyon[4]) giebt ebenfalls an, dass es ihm vorgekommen sei, mit dem Cystoskop Blasensteine in Fällen, wo kein einziges Symptom darauf hindeutete, zu finden. Die Cystoskopie ist im Ganzen die sicherste und schnellste Methode zur Diagnose, sowie sie uns zugleich die genauesten Aufklärungen über Form, Grösse, Anzahl, Oberfläche und Lage der Steine bringt. Dieselbe vermag ferner einen encystirten Calculus nachzuweisen und sogleich die Diagnose zwischen Incrustationen der Blasenwand und wirkliche Steinbildung zu stellen. Sollte man dann mit der Steinsonde negativen Erfolg erhalten haben und dennoch Zweifel hegen, so muss man zum Cystoskop seine Zuflucht nehmen, um möglicherweise volle Klarheit zu erlangen. In kundigen Händen ist das Einführen des Cystoskops nicht mit grösseren Gefahren als die Vornahme eines gewöhnlichen Katheterismus verbunden, es erfordert die Methode jedoch einige Uebung und einen grösseren Apparat, wesshalb sie vorläufig kaum Allgemeingut jedes practischen Arztes werden kann. Uebrigens steht ausser allem Zweifel, dass je mehr man sich an das Cystoskopiren gewöhnt, desto mehr wird man davon überzeugt, dass das Cystoskop uns sehr oft zu Diagnosen, die sonst unsrer Aufmerksamkeit ganz entgangen würden, verhelfen kann. Und man wird öfters davon überrascht, Blasensteine, wo man sie am wenigsten erwartet, zu finden.

---

[1]) Zufügung während der Correctur: Ich habe eben ganz neulich einen solchen Fall beobachtet, somit ich bei einem Prostatiker einen Stein, der mit der Sonde nicht zu fühlen war, mittelst des Cystoskops nachweisen konnte. Der Stein wurde durch Sectio alta entfernt, war von der Grösse einer geballten Faust und von 200 g Gewicht; er hatte keine anderen Symptome als häufiges Wasserlassen, welches ganz natürlich auf Rechnung der Prostatahypertrophie geschrieben wurde, verursacht.

[2]) Annales de maladies des org. génito-urin. 1898. S. 695.

[3]) E. Burckhardt, Klinisches Handbuch der Harn- und Sexualorgane. III. S. 143.

[4]) Guyon, l. c. T. III. S. 245.

Druck von L. Schumacher in Berlin.

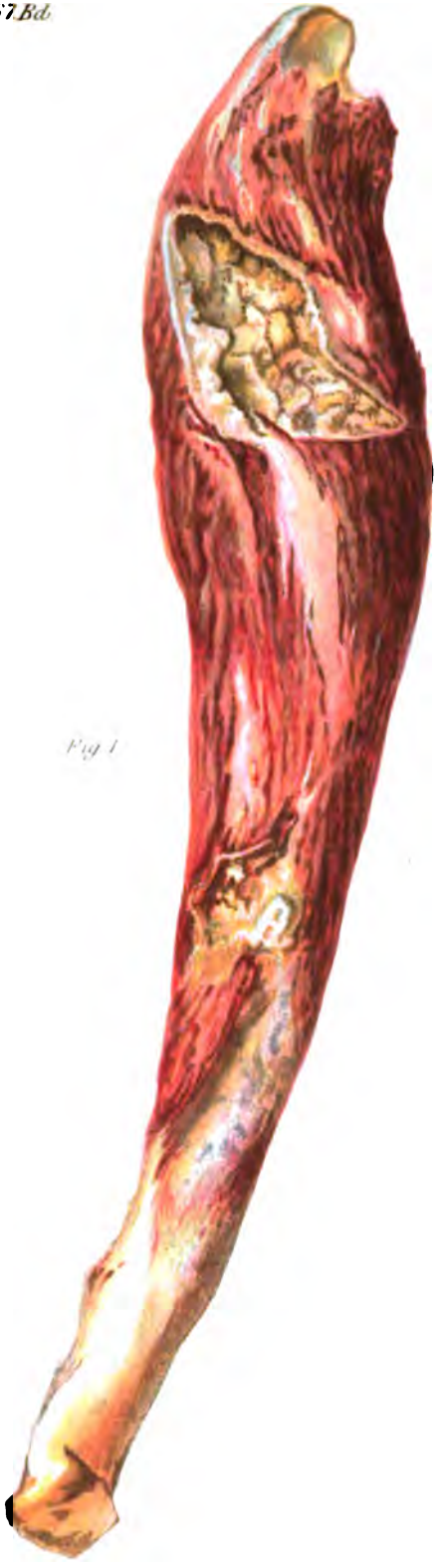

M. Queisser del.

Photoc. Ges. Inst. Berlin



Fig. 2

Fig. 3.

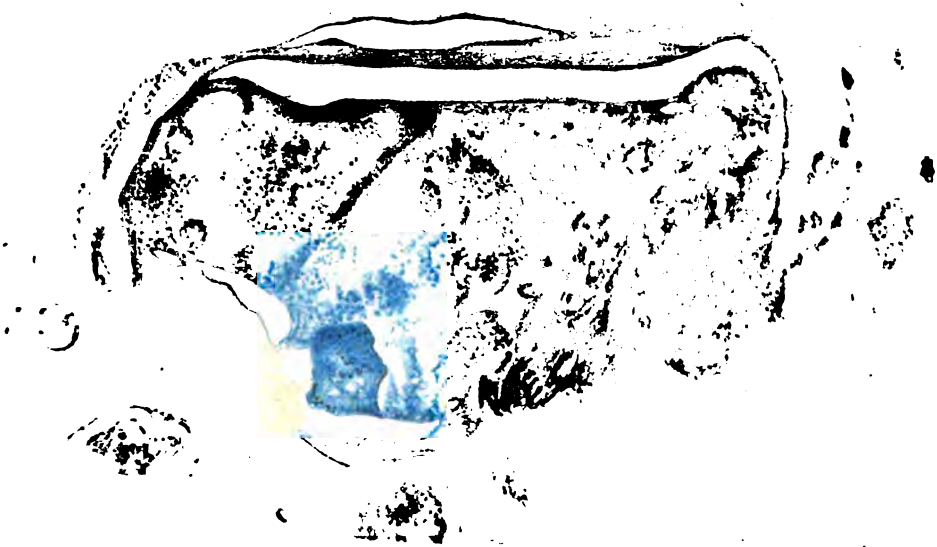

Fig. 1.

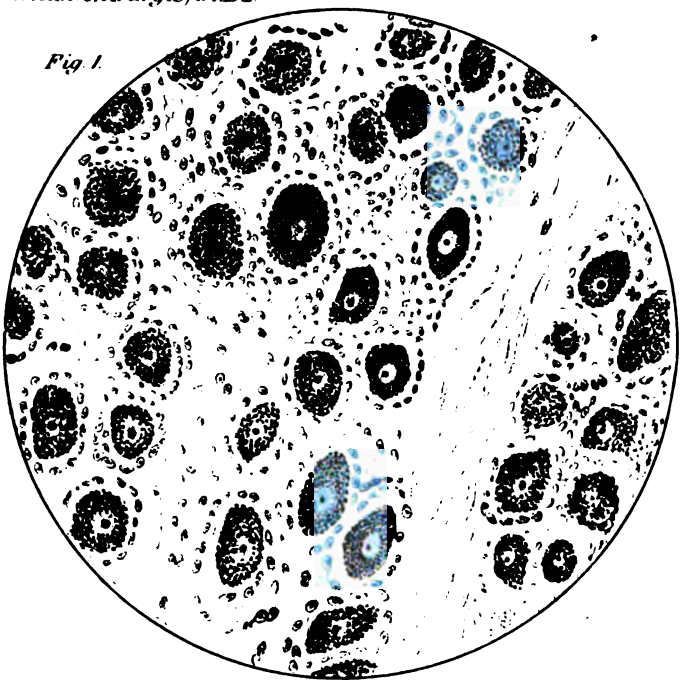

Fig. 2.

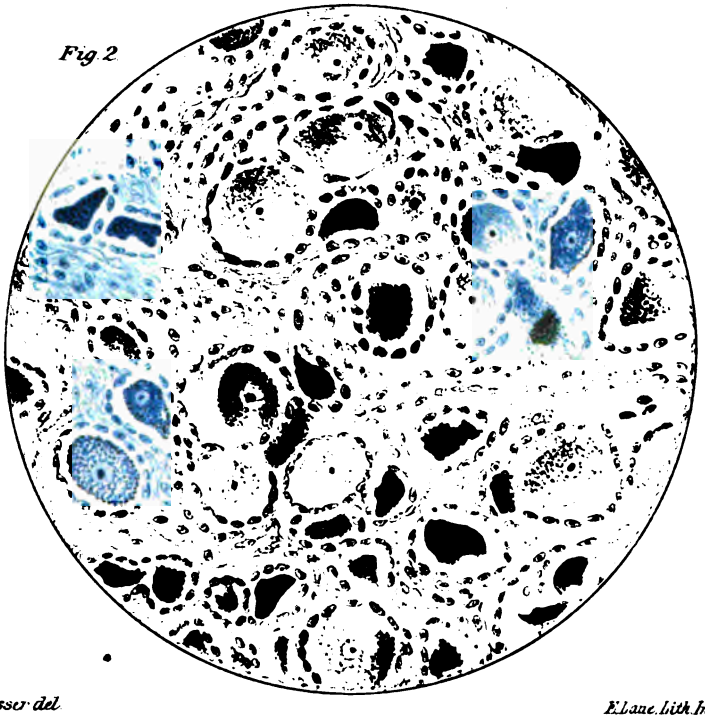

M. Quisser del. E. Laue, Lith. Inst. Berlin.

XVII.

(Aus der chirurgischen Abtheilung des St. Lazarus-Spitales zu Krakau. Primarius: Prof. Dr. Rudolf Trzebicky.)

Zur Casuistik der Nachblutungen.

Von

Dr. Arthur Frommer,

Secundärarzt.

(Hierzu Tafeln VI—VII.)

Die einige Tage nach der Operation auftretenden Nachblutungen gehören heutzutage zu den Seltenheiten. Die Zeiten, wo der Chirurg nach jeder Amputation selbst nach drei Wochen eine Nachblutung befürchten musste, sind bereits vorüber. Nur bei eitriger Zellgewebsentzündung ist diese Befürchtung auch heute noch vollauf begründet, wie dies ein flüchtiger Ueberblick der einschlägigen Literatur[1]) beweist, sowie der Umstand, dass wir an der chirurgischen Abtheilung des St. Lazarus-Spitales in den letzten drei Jahren eine ganze Reihe von fulminanten arteriellen Nachblutungen bei Phlegmonen beobachtet haben. Zur Klärung der Frage, welcher Art von Alteration die Gefässe bei derartigen Processen unterliegen, und wodurch diese Nachblutung aus den Arterien bedingt wird, habe ich auf Anregung meines Chefs, des Herrn Professor Dr. Trzebicky, eine Reihe von mikroskopischen Untersuchungen an bei secundären Blutungen excidirten Gefässstücken unternommen.

---

[1]) Winiwarter, Die chirurgischen Krankheiten der Haut und des Zellgewebes. Deutsche Chirurgie. Lfrg. 23. — Heineke, Blutung, Blutstillung. Deutsche Chirurgie. Lfg. 18. — Rittner, Ueber Arrosionsblutungen aus grossen Gefässen. Prager med. Wochenschrift. 1898. — N. Sokolowsky, Verblutung durch den äusseren Gehörorgang nach Arrosion der Carotis interna. Wojenni med. journ. 1880.

Nachstehend führe ich die Krankengeschichten von 8 Kranken an, bei denen wir gezwungen waren, die Hauptgefässe der Extremitäten infolge von starken arteriellen Blutungen zu unterbinden bez. zu reseciren.

1. T. M., 24 Jahre alt, Diurnist, aufgenommen am 16. 11. 1898 mit der Diagnose Phlegmone manus sin. Während einer Jagd hat ihn vor einigen Tagen ein abgerissenes Flintenrohr an der linken Hand verwundet. Der nach einigen Stunden geholte Arzt hat ihm den Daumen abgenommen und die Wunde zugenäht.

Status praesens: Die ganze linke obere Extremität ist geschwollen, geröthet, die oberflächlichen Gefässe erweitert. Die ganze Hand ist bretthart, die Haut an manchen Stellen abgestorben, der Daumen fehlt. An der Stelle des Defectes befinden sich Nähte, neben welchen aus den Oeffnungen Eiter ausfliesst. In Chloroformnarkose wurde eine Reihe tiefer Incisionen ausgeführt und die Extremität drainirt. Das Unterhautzellgewebe erwies sich speckartig infiltrirt. Am 28. 11. entstand plötzlich eine sehr starke Blutung. Der gerufene dienstthuende Arzt fand den Kranken mit Symptomen acuter Anämie und der ganze Verband war reichlich mit hochrothem Blute durchtränkt. Nach Abnahme des Verbandes stellte es sich heraus, dass die Blutung aus einer Stelle in der Gegend des Ellbogengelenkes erfolgte. Die Wunde wurde erweitert. Das Gewebe erwies sich mürbe, mit Blut unterlaufen, die Gefässe in dieser Gegend degenerirt und morsch. Angesichts dieser Thatsache wurde die Oberarmarterie (A. brachialis) in ihrem unteren Theile unterbunden. Der weitere Verlauf der Krankheit war normal. Am 30. 11. war der allgemeine und örtliche Zustand des Kranken bedeutend besser und am 17. 1. 1899 verliess der Patient das Spital mit normal granulirenden Wunden.

2. W. G., 35 Jahre alt, Bürger, aufgenommen am 18. 5. 99. Diagnose: Phlegmone antibrachii dextri. Vor einigen Tagen wurde er von einem Hunde in den Arm gebissen. Status praesens: Am rechten Vorderarm eine kleine Wunde mit gerötheter Umgebung. Brettharte Schwellung. Am 19. 5. wurden in Chloroformnarkose multiple Incisionen gemacht und die Extremität drainirt. Sublimatumschlag. 21. 5. Die Schwellung und Röthung greift weiter; eine Reihe neuer Einschnitte bis an die Achselhöhle. 22. 5. Allgemeinbefinden schlecht, wieder Einschnitte und Drainage. 28. 5. Der Zustand etwas besser, aus den Wunden fliesst reichlich grüner, übelriechender Eiter. 1. 6. Blutung aus dem Vorderarme. Unterbindung der A. ulnaris in Chloroformnarkose. Die Gewebe sind ebenso wie beim vorigen Kranken infiltrirt und mürbe. 6. 6. Um 3 Uhr Morgens plötzliche Blutung fast aus allen Wunden der Extremität. Die Stelle der Blutung war nicht zu finden, es wurde also mit Jodoformgaze tamponirt. 10. 6. Abermalige Blutung aus dem Oberarm. Es wurde ein Schnitt geführt wie zur Unterbindung der A. brachialis und nun fanden wir ein Aneurysma der Oberarmarterie. Das Gefäss wurde ober- und unterhalb des Aneurysma unterbunden und die Wunde tamponirt. Aus dem excidirten Aneurysma wurde eine Reihe von Präparaten gemacht (Fig. 1, 2, 3, 4).

Am 12. 6. war der Kranke noch blutarm, aber sein Zustand besserte sich nach und nach. 16. 6. Zustand befriedigend, die Secretion weniger übelriechend, die Schwellung der Extremität nimmt rasch ab. Am 17. 7. verliess der Kranke das Spital.

3. J. M., 60 Jahre alt, Tagelöhner, aufgenommen am 5. 6. 99. Diagnose: Phlegmone antibrachii sin. Status praesens: Seit einer Woche Wunde am linken Vorderarm, Symptome allgemeiner schwerer Infection. Am linken Unterarm und unteren Drittel des Oberarmes die Haut geschwollen, bretthart, stellenweise nekrotisirt. Multiple kleine Fisteln mit dickem, jauchigem Ausfluss. Am 5. 6. wurden in Chloroformnarkose die mortificirten Hautpartien entfernt, die kranke Extremität drainirt. 8. 6. Kleine Blutung, Tamponade, Druckverband. 10. 6. Abermalige Blutung, welche nach Tamponade und Druckverband leicht gestillt wurde. 13. 6. Starke arterielle Blutung oberhalb des Ellbogens. In Chloroformnarkose wurde der untere Theil der A. brachialis an der Stelle ihrer Theilung breit blossgelegt. Das Gewebe erwies sich mürbe, blutgetränkt. die Gefässe entartet. Die A. brachialis wurde in ihrem unteren Drittel unterbunden. Kochsalzinfusion. Nach einigen Stunden Exitus letalis.

4. K. J., 20 Jahre altes Dienstmädchen, aufgenommen am 17. 6. 99. Diagnose: Phlegmone manus dextrae. Vor zwei Wochen stach sich Pat. in die Hohlhand einen Spahn, der am nächsten Tage entfernt worden ist. Status praesens: Allgemeine Infectionssymptome, rechte Hand und unterer Theil des Oberarms geröthet und geschwollen. 18. 6. Chloroformnarkose, multiple Incisionen, Drainage. 21. 6. Abermalige Incisionen infolge Weitergreifens des Processes, neuerdings weitere Drainage bis zur Hälfte des Vorderarms. 22. 6. Schwere Infectionssymptome, multiple Incisionen längs des ganzen Oberarms. 25. 6. Temperatur sinkt, Zustand der Kranken besser. 30. 6. Starke Blutung aus der Gegend des rechten Carpo-metacarpalgelenks. Die alterirte und mübe Radialarterie wurde unterbunden. 5. 7. Die Kranke befindet sich gut, Verlauf normal. 24. 10. Die Kranke verlässt das Spital.

5. J. B., 24 Jahre alt, Orgelspieler, aufgenommen am 25. 2. 00 mit der Diagnose: Vulnus sclopetarium pedis und Phlegmone pedis. Vor 2 Tagen hat sich der Kranke durch einen Schuss am Fusse verwundet. Temperatur erhöht (39°), am Fusse eine Schusswunde, 6 cm tief, mit eitrigem Ausfluss. Fuss und Unterschenkel geröthet und geschwollen. 26. 2. Chloroformnarkose, Erweiterung der Wunde, multiple Incisionen des Fusses und Unterschenkels. 20. 2. Plötzliche Blutung an der Aussenseite des Unterschenkels. Patient liegt in einer Blutlache, ist blass, klagt über Schwäche und Flimmern vor den Augen. Puls klein, schnell, Verband mit Blut getränkt. Es wurde die A. tibialis postica blossgelegt; in ihrem unteren Theile war sie an mehreren Stellen arrodirt und wurde deswegen höher oben, unmittelbar unterhalb der Fossa poplitea unterbunden. 22. 3. Zustand des Patienten besser, postoperativer Verlauf normal. Am 4. 5. wurde der Kranke entlassen.

6. S. R., 18 Jahre alter Tagelöhner, aufgenommen am 16. 4. 00. Vor vier Tagen hat er sich mit einem Taschenmesser am linken Vorderarm ver-

wundet. Nach einigen Stunden entstand eine Schwellung des Vorderarms und eine immer wachsende Schmerzhaftigkeit und der Zustand verschlimmerte sich immer mehr. Am 11. 4. starke Blutung, infolge welcher der Kranke sich aufnehmen liess. Status praesens: Patient ist blass, schwach, Puls beschleunigt, Temperatur erhöht. Der linke Vorderarm ist in seiner ganzen Ausdehnung geschwollen, geröthet, auf Druck schmerzhaft. In der Mitte des Vorderarms eine $1^1/_2$ cm tiefe Stichwunde. Aus derselben fliesst reichlich hochrothes Blut. In Chloroformnarkose Erweiterung der Wunde und hohe Unterbindung der morschen Ulnararterie, hierauf Tamponade der Wunde und multiple Incisionen am Vorderarm. Postoperativer Verlauf normal. Am 30. 4. wurde Patient entlassen.

7. W. J., 34 Jahre alter Zimmermann, aufgenommen am 13. 8. 00. Vor einer Woche Verwundung mit einer Axt. Diagnose: Gonitis suppurativa sin. Das Kniegelenk geschwollen, geröthet, sehr schmerzhaft. Unterhalb der Patella eine 3 cm lange, mit dem Gelenk communicirende Schnittwunde. Symptome allgemeiner Infection. 14. 8. Quere Eröffnung des Gelenkes, Tamponade. 20. 8. Schwerer Allgemeinzustand, die Schwellung schreitet am linken Oberschenkel hinauf. 21. 8. Zahlreiche Einschnitte in der Gegend des kranken Gelenkes und am Oberschenkel, Drainage. 1. 9. Temperatur etwas gesunken, Befinden schlecht. 4. 9. In der Nacht Blutung; Verbandwechsel: aus einer Wunde im unteren Theile des Oberschenkels quillt Blut hervor. Tamponade, Druckverband. Grosser Kräfteverfall. 8. 9. Zustand schwer, Verbandwechsel. Eiterung profus, in der unteren Wunde Blutgerinnsel. Druckverband. 11. 9. Exitus letalis. Bei der Nekroskopie wurde die A. poplitea herauspräparirt, an deren Hinterseite sich ein Geschwür befand (Fig. 5 und 6), welches in das Lumen durchgebrochen war. Fig. 5 stellt die A. poplitea von innen gesehen, Fig. 6 dieselbe Arterie von aussen aus dar, beide in natürlicher Grösse.

8. A. P., 47jähriger Arbeiter. Erhielt vor einer Woche einen Axthieb in das rechte Knie. Am 11. 12. 01 wurde er wegen eitriger Kniegelenksentzündung ins Spital aufgenommen. Eröffnung des Gelenkes mittels subpatellarem Querschnitt. Trotz reichlichem Eiterabfluss schritt die Eiterung im periarticulären Gewebe weiter und Patient befand sich im Zustande einer allgemeinen septischen Infection. Auf die vorgeschlagene hohe Oberschenkelamputation wollte die Familie nicht einwilligen. Am 3. 1. 02 plötzlich profuse Blutung aus der A. poplitea. Dieselbe wurde knapp unterhalb der Durchtrittsstelle durch den Adductorenschlitz unterbunden und das ganze morsche Stück von der Ligaturstelle bis zur Theilung in die A. tibialis antica und postica resecirt. Am folgenden Tage Exitus. Das resecirte Arterienstück bot ein demjenigen im vorigen Falle ganz identisches Bild dar.

Aus den resecirten Theilen der unterbundenen Gefässe habe ich nach Einschmelzung in Celluloidin eine Reihe von mikroskopischen Präparaten angefertigt. Im Folgenden soll nur der besonders charakteristischen Präparate, in welchen das Uebergreifen

der Zellgewebsentzündung auf die Gefässwände selbst deutlich zu erkennen ist, und welche daher auch abgebildet wurden, Erwähnung geschehen.

Fig. 1 stellt einen Gewebstheil des oberen Drittels des Oberarms vor, in dessen Mitte sich der Durchschnitt der A. brachialis befindet. Das Gewebe ist an vielen Stellen kleinzellig infiltrirt, besonders dicht an einem Rande des Präparates, wo wir eine ausgesprochene eitrige Infiltration finden. Diese Infiltration liegt der Wand des Gefässes an, dessen Media und Adventitia an dieser Stelle ebenfalls kleinzellig infiltrirt ist.

Fig. 2 und 3 stellt die Adventitia bezw. Media desselben Gefässes bei stärkerer Vergrösserung dar. Die im normalen Zustande einander anliegenden elastischen Fasern und glatten Muskelzellen sind durch diese Infiltration auseinandergerückt, und an manchen Stellen sind diese Elemente dem Zerfalle und der Nekrose anheimgefallen. An der infiltrirten Stelle finden wir auch Veränderungen in der Intima (Fig. 4), welche ebenfalls nekrotisirt und theilweise zerfallen ist. Der Innenwand liegt ein Gerinnsel auf, in welchem sich neues Gewebe bildet. Diese Veränderungen haben, wie wir es in der zweiten Krankengeschichte genau angeben, in Folge Schwächung der kranken Gefässpartie die Entstehung eines Aneurysmas begünstigt, durch dessen Wände Blut durchdrang. Eine weiter vorgerückte Alteration finden wir in Fig. 5 und 6, wo in der Wand der A. poplitea eine vollständige Usur entstanden ist. Hier finden wir in den Geweben eine fast complete Nekrose. Fig. 7 stellt den Durchschnitt derselben A. poplitea bei schwacher Vergrösserung dar. Die Continuität der Gefässwand ist an einer Stelle, wie auf dem Bilde deutlich ersichtlich, unterbrochen und die Oeffnung durch ein Blutgerinnsel obturirt. Die Gefässwände sind in der nächsten Umgebung der Usur nekrotisch und kleinzellig infiltrirt. Diese Infiltration dringt bandartig weiter in die Wände hinein. Die weiter von der nekrotischen Stelle gelegenen Schichten sehen scheinbar normal aus, aber bei stärkerer Vergrösserung finden wir das Bild der einzelnen Elemente verwischt, ja wir finden sogar amorphe Stellen, was vom Verlust der Lebensfähigkeit des Gefässgewebes zeugt.

Im Gegensatz zu den Zeichnungen, welche den Monographien

über Blutgefässerkrankungen von Marchand[1]) und Weber[2]) beigefügt sind, die ihre Präparate aus Leichen oder abgestorbenen Körpertheilen genommen haben, sind unsere Präparate zumeist lebendem Gewebe entnommen, und in Folge dessen treten die anfänglichen pathologischen Veränderungen um so deutlicher hervor. Die von Marchand geschilderten specifischen „kugeligen Gebilde" in den veränderten Muskelfasern der Gefässwände habe ich nicht gefunden. Diese Gebilde sind aller Wahrscheinlichkeit nach als Zerfallsproducte des abgestorbenen Gewebes zu betrachten.

Aus den oben geschilderten Veränderungen geht es hervor, dass der Eiterungsprocess von der Umgebung auf die Gefässwände übergreift und in denselben eitrige Entzündung mit folgender Entartung und Nekrose hervorruft.

Unwillkürlich drängt sich da aber die Frage auf, ob nicht etwa durch den operativen Eingriff, die breiten und tiefen Incisionen, sowie durch den Druck der Drainageröhren die Ernährung der Gefässe gefährdet und deren Arrosion und Nekrose beschleunigt bezw. erleichtert wird. Den Mangel der Stichhaltigkeit dieser Vermuthung beweist ausser dem Resultate der mikroskopischen Untersuchung unserer Präparate auch unser Fall No. 6, in welchem am 4. Tage einer bis nun überhaupt nicht behandelten Phlegmone des Vorderarmes eine fulminante Blutung aus der A. ulnaris erfolgt war und dieselbe bei der Operation sich fast in ihrer ganzen Ausdehnung morsch und brüchig, bei der mikroskopischen Untersuchung kleinzellig infiltrirt erwies. Aehnliche Fälle gehören übrigens keineswegs zu den Seltenheiten, wie dies u. A. aus Monod's[3]) Monographie ersichtlich ist. Es sind Fälle bekannt, wo Retropharyngeal- und Tonsillarabscesse zur Arrosion der Carotis geführt haben. Ebenso sind Nachblutungen aus usurirten Arterien bei vereiterten Drüsen und anderweitig langdauernden Eiterungen bekannt, selbst ohne dass irgend ein operativer Eingriff ausgeführt worden wäre.

Zum grossen Theile scheint aber auch die Disposition zu Nachblutungen durch Arrosion der Gefässwand von der Intensität der Infection bezw. der Virulenz der Bakterien abzuhängen.

---

[1]) Eulenburg's Realencyclopädie. Band I.

[2]) Krankheiten der Arterien. Chirurgie v. Pitha-Billroth.

[3]) Monod, De la perforation des arteries au contact des foyers purulents et inflammatoires. — Bull. et mém. de la soc. de chir. de Paris. VIII.

Sei dem, wie ihm wolle, — jedenfalls müssen wir stets die Thatsache vor Augen behalten, dass bei jeder Phlegmone die Gefahr einer Arrosion der grossen Gefässe durch die Eiterung vorhanden ist. Es muss daher sowohl der behandelnde Arzt als auch die Umgebung des Patienten, namentlich das Wartepersonal stets auf die Eventualität einer profusen Nachblutung gefasst und Alles zu einer erfolgreichen Beherrschung derselben bereit sein.

In Bezug auf die Blutstillung haben uns Tamponade und Druckverband fast stets im Stiche gelassen. Es gelang zwar zumeist, die Blutung momentan zum Stehen zu bringen; nach einiger Zeit erfolgte jedoch eine neuerliche Hämorrhagie, welche das Leben des Kranken in ernste Gefahr brachte. Dagegen hat sich uns die Unterbindung der Arterie in deren Continuität in gesundem Gewebe zumeist, desperate Fälle ausgeschlossen, bewährt, da sowohl die Blutung zum Stillstand gebracht wurde, als auch die weitere Heilung gewöhnlich rasch und anstandslos von statten ging.

Ich erfülle schliesslich eine angenehme Pflicht, indem ich meinem hochverehrten Chef, Herrn Professor Dr. Trzebicky, für die Anregung zu dieser Arbeit und für die zahlreichen bei deren Verfassung ertheilten Rathschläge, sowie Herrn Professor J. Nowak für die gütige Durchsicht der mikroskopischen Präparate und deren genaue Erläuterung meinen wärmsten Dank ausspreche.

XVIII.

Die Probleme der Krebsätiologie.[1]

Von

Professor Dr. O. Israel

in Berlin.

Die Frage der Krebsätiologie hat nicht nur in den letzten beiden Jahrzehnten, sondern schon von langer Zeit her weitgehendes Interesse in der ärztlichen Forschung gefunden, und selbst ihre experimentelle Behandlung reicht weit zurück; hat doch schon der unvergessliche Langenbeck vor mehr als sechs Jahrzehnten die Uebertragung von Krebs auf Thiere versucht. Noch einen besonderen Anlass habe ich, seiner hier dankbar zu gedenken, da meine eigenen Arbeiten in dieser Frage auf seine Anregung und mit dem Material seiner Klinik begonnen wurden und er selbst noch 1881 und 1882 meine ersten Versuche gesehen hat.

Der lebhafte Kampf, der um die Ursache des Krebses entbrannt ist, lässt sich kurz so charakterisiren, dass den Anhängern der parasitären Theorien, die in der Literatur die Ueberzahl besitzen, jene Forscher gegenüberstehen, welche diese Theorien bestreiten, weil sie nicht erwiesen sind, und die sich bemühen, für die verschiedenen Arten der bösartigen Geschwülste andere Ursachen zu suchen.

Die Theorien, welche für die Erklärung des Krebswachsthums in Betracht kommen, sind zum Theil solche, welche die Entstehung aller krankhaften und zumal bösartigen Neubildungen berücksichtigen. Wenn wir sie auf ihren Werth für die Aufklärung der Krebsursachen prüfen wollen, müssen wir zunächst feststellen, was als Carcinom im Gegensatz zu den andern bösartigen Geschwülsten hier in Frage kommt, denn nach dem heutigen Stande der allgemeinen Pathologie ist von vorn herein zu berücksichtigen, dass

---

[1]) Auszugsweise vorgetragen am 2. Sitzungstage des XXXI. Congresses der Deutschen Gesellschaft für Chirurgie, 3. April 1902.

verschiedene Reactionen des Körpers auf verschiedene Reize erfolgen und die Besonderheit einer Reaction die Besonderheit des krankmachenden Agens voraussetzt. Demnach müssen wir alles, was im Sprachgebrauch früherer Zeiten unter dem Begriff des Krebses (der bösartigen Geschwülste und des fressenden Geschwürs) zusammengefasst wurde, absondern von dem, was wir heute auf Grund seiner anatomischen Merkmale als Carcinom dem Sarkom und den andern bösartigen Geschwülsten gegenüberstellen. Auf dieses sollen sich meine heutigen Ausführungen beschränken.

An aetiologischen Theorien hat es nicht gefehlt. Auf die Herabsetzung des Widerstandes des Bindegewebes gegen die Neubildung des Epithels führte Thiersch die Entstehung des Hautcarcinoms zurück. Ganz umfassend ist die Theorie Cohnheims, der die eigentliche Ursache aller krankhaften Geschwülste in einem Fehler, einer Unregelmässigkeit der embryonalen Anlage suchte; nach der eigenen Angabe ihres Autors ist sie eine rein hypothetische. Zur Aufklärung einer örtlichen Prädisposition sind nachweisbare Anomalien der embryonalen und der späteren Entwickelung schon vorher von Virchow mit Recht herangezogen worden und für die Teratome der verschiedenen Arten und Oertlichkeiten allseitig anerkannt. Im Anschluss an die Theorie Cohnheims hat sich Ribberts Theorie der Entstehung des Carcinoms entwickelt, der die Lösung des Epithels aus dem regulären Zusammenhang und den dadurch entstehenden Fortfall der Wachsthumshemmungen als die Ursache der bösartigen Geschwülste ansieht. Eine breite empirische Grundlage hat die von altersher in weitem Umfange vertretene Vorstellung von dem traumatischen Ursprung der Krebse. Traumatische Einwirkungen in weitestem Sinne, sowohl mechanische Verletzungen, wie durch thermische und chemische Schädlichkeiten hervorgerufene Störungen, ebenso die infolge von solchen Verletzungen entstehenden Narben sind in ihrem ursächlichen Verhältniss gewürdigt worden.

Die glänzenden Erfolge der ätiologischen Forschung gegenüber den Infectionskrankheiten haben dann zu einem gleichartigen Feldzuge gegen die malignen Geschwülste geführt, dem die vielfachen parasitären Theorien entstammen. Immer zahlreicher werden die Publicationen, welche die Lösung der Frage behaupten. Zum Theil prätendiren sie, den ausschliesslichen Erreger der Krank-

heit gefunden zu haben, zum Theil treten sie ein wenig verschämt auf und begnügen sich mit der Feststellung eines Parasiten in Krebsgeschwülsten. Aber auch diese Publicationen haben fast alle das gemeinsam, dass sie jeden andern Parasiten neben sich verurtheilen. Dies muss berechtigten Zweifel an der ätiologischen Bedeutung aller derartigen Befunde erregen und legt die Vermuthung nahe, dass die wichtige Frage vielfach nicht in zweckmässiger Weise in Angriff genommen wird und die fortgesetzten Fehlschläge aus ungenügender Berücksichtigung der thatsächlichen Verhältnisse entspringen. Unter diesen Umständen, meine ich, sei eine allgemeine Betrachtung der Probleme der Krebsätiologie am Platze und vielleicht geeignet, den vielfach zügellosen Angriff gegen den gemeinsamen Feind in ruhigere Bahnen zu lenken.

I.

Wer sich die Aufgabe stellt, die unbekannte Aetiologie einer Krankheit aufzuklären, der muss — das wird wohl von Vielen, die sich dieser Aufgabe zugewandt, als unerlässliche Voraussetzung angesehen — sich zunächst in den Besitz aller erreichbaren Kenntnisse über den Verlauf und die Erscheinungen des in Frage stehenden Leidens zu setzen suchen, und alle in irgend welchem Belang zur Frage stehenden Punkte berücksichtigen und darf nicht einseitig von einer vorgefassten Meinung aus, wie etwa, dass das Carcinom eine Infectionskrankheit sei, seine Studien machen. Das Lebenswerk Rudolf Virchows wäre vergeblich gethan, wollten wir uns nicht auch bei dieser Gelegenheit bewusst sein, dass die Krankheiten nicht etwa allein bestehen in der Anwesenheit eines Krankheitserregers im Körper, sondern dass sie Reactionen des lebenden Organismus sind auf Schädlichkeiten irgend welcher Art. Demgemäss kommt ausser den, grösstentheils ectogenen Noxen, und zwar in allererster Linie, das Verhalten der erkrankten Körpertheile in Betracht.

Wir fragen demgemäss zunächst: was ist Carcinom, wie wächst es? Als Carcinome werden seit Virchows grundlegenden histologischen Untersuchungen destruirende Geschwülste bezeichnet, die in einem alveolären Gerüst ein zelliges Parenchym aufweisen im Gegensatz zu den Sarkomen, denen ein solches Gerüst abgeht. Der Begriff der Bösartigkeit, ursprünglich ein klinischer, deckt

sich mit dem gleichen histologischen Begriff, indem die klinische Progredienz ihr Correlat findet in dem Vordringen der neugebildeten Theile über den ursprünglichen Krankheitsherd hinaus.

Durch Thiersch wurde dann für die Krebse der Haut der Ursprung von der Epidermis, von Waldeyer für diejenigen anderer Organe von dem Epithel dieser Theile erwiesen, und es wurden demnach die Carcinome als epitheliale Bildungen im Gegensatz zu den der Bindesubstanz entstammenden Sarkomen klassificirt.

Dieser histogenetische Gegensatz ist aber kein durchgreifender, denn es giebt unter den vom Endothel der Bindesubstanzen abstammenden Geschwülsten solche, die histologisch wie klinisch alle Merkmale des Carcinoms haben, ohne ein epitheliales Parenchym zu besitzen, indem ihre Parenchymzellen Descedenten der Endothelien einer Bindesubstanz sind.

Bei allen Pathologen herrscht jetzt wohl Einhelligkeit darüber, dass beim Carcinom das Gerüst nicht der Sitz des progredienten, bösartigen Wachsthums ist, dass dieses vielmehr von den Parenchymzellen ausgeht und ihm gegenüber das Stroma der betroffenen Organe, wie dasjenige der pathologischen Neubildung in eine passive Stellung gedrängt ist. Weniger tritt bei Sarkomen dieses Verhältniss hervor, weil ihr dendritisches, nicht alveoläres, Gerüst ihrem Parenchym stammverwandt ist und der histogenetische, oft auch der morphologische Gegensatz zwischen Parenchym und Gerüst hier fortfällt. Immerhin ist auch in ihnen das Gerüst der secundäre Formbestandtheil, und es ist deshalb berechtigt, die Unterscheidung von Carcinom und Sarkom lediglich auf Eigenschaften des Parenchyms zu begründen. Um den Widerspruch zu beseitigen, der sich hier in der Rubrizirung der epithelialen und der endothelialen, alveolär gebauten Geschwülste kundgiebt, habe ich vorgeschlagen[1]), nicht den Ursprung der Zellen vom Epithel oder vom Bindegewebe als das Wesentliche des Carcinoms oder des Sarkoms hinzustellen, sondern den aus der Struktur beider hervorgehenden Gegensatz des Wachsthumsmodus als Trennungsmerkmal zu benutzen. Dieser Gegensatz zeigt sich darin, dass wir in dem einen Fall Geschwülste vor uns haben, deren Parenchymzellen Sprösslinge von Elementen sind, welche als Deckzellen die Ober-

---

[1]) Berliner klin. Wochenschrift. 1900. No. 29.

flächen der Bindesubstanz im Körper überziehen, von dieser Basis nutritiv abhängig und ihrerseits wieder für die Erhaltung der Integrität der Basis nothwendig sind: Deckzellengeschwülste; wenn die Abkömmlinge der ursprünglich oberflächlich gelegenen Zellen ihren Platz in der Tiefe der Bindesubstanzen gefunden haben, Carcinome. Der andere Wachsthumsmodus entspricht demjenigen der Bindesubstanzen, welche, sofern sie ihr Entwickelungsziel erreichen, stets Interzellularmasse von bestimmtem Charakter produciren, durch die sie unter sich und mit den Nahrung spendenden Gefässen in dem bekannten innigen Zusammenhang stehen, der den Deckzellen, sei es nun, dass sie epitheliale oder endotheliale sind, abgeht: histioide Geschwülste.

Dass die endothelialen Deckzellengeschwülste unter gewissen Umständen Uebergänge zu den Verhältnissen der Bindesubstanzgeschwülste erkennen lassen, soll hier nicht verschwiegen werden: das ist aus ihrer nahen Verwandtschaft mit diesen erklärlich. Die Schwierigkeiten, welche hieraus entstehen, beschränken sich auf die Fälle, welche in der Mitte liegen zwischen den unverkennbaren Endothelkrebsen und dem echten Sarkom, als deren Typus das sogenannte alveoläre Sarkom anzusehen ist. Nach dem Grundsatz denominatio fiat a potiori ist ihre Unterbringung bei den endothelialen Carcinomen oder bei den Sarkomen möglich und mit keinen grösseren Fehlern verknüpft, als jede andere Classification gelegentlich auch. Andererseits leuchtet es ein, dass diese Classification keine künstliche Einengung erfährt durch die wechselnden Keimblatttheorien. Zwanglos ordnen sich bei diesem Verfahren, wie die bösartigen Endotheliome theils der carcinomatösen, theils der sarkomatösen Reihe, so die ektodermalen Tumoren des Central-Nervensystems, unter denen histologisch bösartige selten sind, als Deckzellenneubildungen oder als Bildungen aus ektodermaler Bindesubstanz (Gliome, Gliosarkome) an ihre Stelle. Ebenso vermögen wir bei dieser Art der Betrachtung für die bösartigen Adenome und die Adenocarcinome, sowie für die bösartigen Cystome keine andere Besonderheit gegenüber den Carcinomen anzuerkennen, als die mehr oder weniger hervortretende regelmässige Anordnung ihres Deckzellenparenchyms. Für die Erforschung der Aetiologie hat aber die Classification nach dem Wachsthumsmodus den grossen Vortheil, dass wir bei einer Reaction des Organismus, deren Wesen

in dem excessiven Wachsthum liegt, welches die Geschwülste hervorbringt, zunächst gerade dieser Grundeigenschaft gerecht werden. Erst nachdem wir die Wachsthumsvorgänge aufgeklärt haben, können wir weiter fragen, wodurch werden sie ausgelöst.

II.

Vergegenwärtigen wir uns also jetzt, wie die Deckzellengeschwulst wächst und welche Unterschiede sie bietet gegen das reguläre Wachsthum der epithelialen und endothelialen Zellverbände.

Auch das voll ausgebildete epitheliale Gewebe besitzt eine rein zellige Struktur und steht durch die Anordnung seiner Zellen ohne sichtbare Intercellularmasse in einem ausgesprochenen Gegensatz zu der darunter liegenden Bindesubstanz, deren Zellen, nach Abschluss der regulären Entwickelung, im Verhältniss zu der massenhaften Intercellularmasse weit zurücktreten.

Die Bindesubstanz umschliesst vor allem die Gefässeinrichtungen, welche nicht blos für ihre eigene materielle Erhaltung, sondern auch für diejenige der darüberliegenden Deckzellenlagen sorgen. Nie dringen die Gefässe in das Epithel selbst ein, sondern durch Diffusion aus dem darunterliegenden Bindegewebe wird das Epithel ernährt; nur auf diesem Wege werden seine, nicht an die freie Oberfläche ausgeschiedenen, löslichen Producte wieder abgeführt. Von dieser Ernährung sind somit auch diejenigen Lebensvorgänge abhängig, welche in der Neubildung von Deckzellen zu Tage treten, sowohl bei der fötalen und späteren regulären Entwickelung des Körpers, als auch unter pathologischen Verhältnissen.

Aber noch eine andere, sehr wichtige Beziehung zwischen den Verhältnissen der Basis und des Epithels lässt sich unter allen Umständen feststellen, nämlich in Bezug auf seine räumliche Ausdehnung. In der normalen Entwickelung entspricht stets der Flächenausbreitung der Bindesubstanz die Quantität der ihr oberflächlich aufliegenden Deckzellen. Unter normalen Verhältnissen hält mit dem Wachsthum der Basis dasjenige der Deckzellen gleichen Schritt, wie umgekehrt der Proliferation der Deckzellen eine ebenmässige Vermehrung der Zellen und der Intercellularmasse der Basis entspricht. Während der lebhaften Wachsthumsvorgänge der Embryonalperiode ist dieses Gleichgewichtsverhältniss

unschwer zu erkennen an der in beiden Gewebsbestandtheilen gleich reichlichem Kern- und Zelltheilung, an der in der Bindesubstanz besonders auffälligen Anhäufung von solchen Zellen, die als junge Exemplare lange Zeit deutlich von den älteren zu unterscheiden sind.

Auch in einem grossen Theil der pathologischen Neubildungsvorgänge ist dieses Verhältniss das gleiche, gleichviel, ob wir Beobachtungen an der äusseren Haut oder an Schleimhäuten, Drüsen oder mit Endothel bekleideten Oberflächen unserer Betrachtung zugrunde legen. Eine Vermehrung der Bindesubstanzoberfläche hat in allen Fällen eine entsprechende Zunahme der Deckzellenbekleidung zur Folge. Eine Proliferation der Deckzellen findet in solchen Fällen, wo sie dessen bedarf, ihren Ausgleich in einer Vergrösserung der Basalfläche. Es ist vielfach nicht leicht, an manchen Objekten sogar unmöglich, zu entscheiden, welcher der beiden Gewebstheile sich dem primären Wachsthum des anderen angepasst hat. Aber selbst in denjenigen Fällen, in denen mächtige papilläre Entwickelungen aus den bescheidenen Papillen an der Oberfläche der Bindesubstanz hervorgegangen sind, wie in denjenigen, wo dicke Zelllagen, die das gewöhnliche Maass weit übersteigen, die Basis überziehen, immer tritt als das wesentliche Merkmal der gutartigen Entwicklung die unverkennbare Integrität der Grenze zwischen Deckschicht und Basis hervor. Das Raumbedürfniss der Deckzellen wird stets durch die räumliche Anpassung des Gerüstes gedeckt, das bindegewebige Gerüst dagegen, so massenhafte Neubildung auch in ihm vorgegangen sein mag, wird dennoch von einer zusammenhängenden Lage den physiologischen Ansprüchen genügender Deckzellen überzogen. In dieser Beziehung findet sich in der blumenkohlartig entwickelten, papillenreichsten Neubildung, wie in den massigen Producten eines Clavus oder eines Cornu cutaneum keine Abweichung gegenüber dem regulären Verhältniss zwischen Basis und Ueberzug.

Anders bei dem Carcinom, dessen zelliges Parenchym in die Tiefe der Basis eingewachsen ist. Zwar hat die ersten Anfänge einer krebsigen Wucherung der Deckzellen noch Niemand zu Gesicht bekommen, aber es ist keine andere Möglichkeit der Ausbreitung der Deckzellenwucherung in das Bindegewebe gegeben, als dass an irgend einer Stelle der, meistentheils durch Neubildung schon sehr stark vergrösserten, Zelllagen die Grenzüberschreitung stattfindet. Statt der Verschiebung der neugebildeten Zellen,

welche in der Norm passiv durch den Druck der Nachkömmlinge nach der Oberfläche zu vor sich geht, senkt sich die junge Brut in die darunterliegende Basis ein. Da die Deckzellen, welche wohl einen gewissen Grad von Contraktilität besitzen, wie alle Körperelemente in frühen Stadien ihrer Entwicklung, doch jeglicher Lokomotionsfähigkeit entbehren, so ist auch die reguläre Verschiebung der Zellen nach der Oberfläche, wie sie an der äusseren Haut und an den mehrschichtigen Ueberzügen der Schleimhäute am deutlichsten hervortritt, lediglich ein Resultat des Wachsthumsdruckes, der durch die neugebildeten Gewebsbestandtheile erzeugt wird. Es muss zunächst dahingestellt bleiben, ob bei einer Grenzüberschreitung der Deckzelleu die abweichende Dislocation der Elemente eintritt, weil etwa infolge der Schnelligkeit, mit der das Volumen der neugebildeten Theile zunimmt, die Basis sich nicht schnell genug dem Raumbedürfniss der neugebildeten Deckzellen anpasst, sondern die entstandene Spannung durch ein Nachgeben der weniger widerstandsfähigen Theile ausgeglichen wird, oder ob die, durch irgend welche Schädlichkeiten in ihrer Widerstandsfähigkeit geschwächte Basis, ohne dass die Spannung durch besondere Anomalien der Proliferation im Deckzellenlager erhöht wäre, die Ausbreitung in die Tiefe ermöglicht, oder ob etwa beide Faktoren bei der Krebsentwickelung zusammenwirken.

Thatsache ist, dass wir, anfangs in vollem Zusammenhange mit den regelmässig bedeutend vergrösserten ursprünglichen Deckzellenlagen, später auch von ihnen getrennt, deren Abkömmlinge im Körper finden. Von der ersten Grenzüberschreitung an bis zu der entferntesten Metastase besteht jedoch ein ununterbrochener Zusammenhang der Entwickelung. Die Abkömmlinge des Epithels finden sich überall in dem gleichen Verhältniss zu der usurpirten, neuen Basis: sie bedecken Oberflächen, die präformirt nicht für sie bestimmt waren, z. B. die Lymphspalten des Gewebes, oder solche, die sie selbst erst künstlich erzeugt haben, indem sie zusammenhängende Theile durch ihren eigenen Wachsthumsdruck auseinanderdrängten. Aus dieser mehr oder weniger gewaltsam besetzten Unterlage beziehen die Schmarotzerzellen ihre Bedürfnisse. Sie siedeln sich, soweit es geht, auf ihnen an mit allen ihnen im Erbgang von ihren Deckzellenvorfahren überkommenen Ansprüchen.

Dass die Generalisation des Krebses im Körper durch Abkömmlinge der Parenchymzellen des Primärherdes erfolgt, ist bis

auf vereinzelten Widerspruch jetzt allgemein anerkannt. Wenn noch Zweifel bestanden, wurden sie durch die gelungenen Uebertragungen von Thier-Carcinomen auf Artgenossen, unter denen die Untersuchungen Hanau's einen hervorragenden Platz einnahmen, beseitigt. Wir haben danach das Recht, das erste Eindringen der Deckzellen in die Bindesubstanzbasis als Implantation, die weitere Verbreitung, auf welchem Wege auch immer die Verschleppung erfolgt sei, als Transplantation nach Analogie der arteficiellen Vorgänge, die in der praktischen Chirurgie eine so grosse Rolle spielen, zu bezeichnen. Auch bei den Ratten Hanau's sind die Zellen aller Geschwulstherde der letzten von ihm inficirten Ratte Abkömmlinge des Primärherdes der ersten, von welcher der Experimentator ausging. So discontinuirlich die Ausbreitung der zelligen Neubildungen über das Individuum hinaus in einer Reihe von Artgenossen erfolgte, die Continuität der Cytogenese aus den Zellen des Primärtumors wurde niemals unterbrochen. Nur die Rolle von Wirthen spielen die inficirten Körpertheile, die inficirten Individuen gegenüber den Nachkommen des excessiv fruchtbaren Zellstammes der zuerst erkrankten Ratte.

Wie sich die Basis des Primärherdes, wie sich die von der Invasion der fremden Zellen betroffenen entfernteren Theile des Körpers gegenüber der Deckzellenneubildung verhalten, braucht hier nur kurz gestreift zu werden. Nach den Arbeiten Waldeyer's, der erwiesen hat, dass die bösartige Wachsthumstendenz allein dem Epithel zukommt, erscheinen alle Vorgänge des Gerüstes als secundäre, theils passive, theils active, welche letzteren, als, je nach der Qualität und dem zeitlichen Auftreten der Reize, differente entzündliche Vorgänge sich darstellen.

Der Ausgang des carcinomatösen Wachsthums von den epithelialen Elementen wird auch von denjenigen anerkannt, welche nach Ribbert für die Entstehung des Krebses die erste Ursache in der durch Aenderung der Basis erfolgenden Loslösung von Epithel aus seinem regulären Zusammenhange sehen und annehmen, dass der so bewirkte Fortfall der Wachsthumswiderstände die Ursache des Krebses sei.

III.

Wir können somit bei der Frage nach der Aetiologie des Carcinoms zunächst absehen von dem Gerüst und unsere Frage-

stellung beschränken auf das Parenchym des Krebses, indem wir fragen: Was vermag die krebsige Proliferation der Deckzellen hervorzurufen? Auch hier können wir zu einer Antwort nur gelangen, indem wir uns vorerst Rechenschaft geben über die Bedingungen der regulären und der pathologischen Proliferation der Deckzellen überhaupt. Erst nach dieser können wir speciell die krebsige Wucherung in Betracht ziehen.

Die mächtigste Proliferationsleistung im Körper der Metazoen wird hervorgerufen durch die Befruchtung des Eies. Sie verläuft in ganz bestimmter Weise und findet ihren Abschluss mit der vollendeten Entwicklung des Individuums. Sie erlischt aber niemals vollständig, insofern, als Zelltheilungen die ganze Dauer des Lebens hindurch, wenn auch unter physiologischen Verhältnissen nur in relativ sehr geringem Umfange, stattfinden zum Ersatz verbrauchter Elemente. Bei den verschiedenen Geweben ist der Verlust lebender Zellen unter den mittleren Bedingungen des Daseins, welche als physiologische bezeichnet werden, verschieden, in vielen so gering, dass von einem Ersatz derselben überhaupt nichts bekannt ist, beispielsweise bei den Ganglienzellen. In anderen Geweben kommt es nur selten zur Regeneration einzelner Zellen. Einen grösseren Umfang und einen in gewissem Sinne regelmässigen Verlauf hat das Ersatzgeschäft an der äussern Haut. Hier findet, wie an den mit mehrschichtigem Epithel besetzten Schleimhäuten, eine mit dem Grade der Abnutzung gesteigerte Neubildung von Zellen statt. Das Ersatzgeschäft der Zellen zur Deckung von Verlusten in ihrem eigenen Bestande, oder zur Aufbringung von Hülfskräften, welche compensatorisch für unzureichend functionirende andere Theile eintreten, ist die einzige Proliferationsthätigkeit, der wir nach der eigentlichen Ontogenese begegnen. Wir haben hier unmerkliche Uebergänge vom physiologischen zum pathologischen Leben und können nur die eine Ursache, das Ersatzbedürfniss, unter allen verschiedenen Bedingungen nachweisen. Die compensatorische Hyperplasie der Organe, die Wundheilung und jede Continuitätstrennung der lebenden Organe erfordern die gleiche Betrachtung, und was ich hier an den Deckzellenverbänden excemplificiren möchte, gilt praeter propter für alle Gewebe, deren Zellen als Abkömmlinge eines Ovulum in Bezug auf ihre Stammesentwickelung alle unter den gleichen Gesetzen stehen.

In den epithelialen Ueberzügen findet der Ersatz niemals genau an der Stelle des Verlustes statt, denn die zu Grunde gegangenen Elemente, die ersetzt werden sollen, sind nicht proliferationsfähig. Die neueren Untersuchungen über den Ersatz und die Neubildung von Epithel, unter denen ich namentlich diejenigen Coenen's[1], v. Bardeleben's[2]) und v. Oppel's[3]) selbst genau verfolgt habe, bestätigen einestheils, dass erst in einer gewissen Entfernung von der geschädigten Stelle die proliferationsfähigen Elemente sich theilen, andererseits, dass das Bestehen einer nicht von Epithel bekleideten Oberfläche, auch wenn sie selbst neu gebildet ist, es sich also nicht mehr um einen einfachen Ersatz handelt, für die anstossenden Epithelien den Anlass bietet, sich so lange in ausserordentlich lebhafter Weise zu vermehren, bis die Continuität ihres Ueberzuges wiederhergestellt ist. v. Oppel hat speciell nachgewiesen, dass dies in gleicher Weise für epitheliale wie endotheliale Ueberzüge gilt, indem Gerinnsel am Epikard wie am Endokard von den umgebenden Deckzellenlagen aus in gleicher Weise überwachsen werden. Die Entstehung neuer Oberflächen ist auch bei der atypischen Epithelwucherung Friedländer's die Ursache vielfach überraschend grosser Neubildungen. Es kommt hierbei auf dasselbe hinaus, ob man das positive Bedürfniss des Organismus oder den Fortfall der im normalen Zustand der Theile bestehenden Hemmungen als die Ursache der pathologischen Neubildung ansehen will.

So gut wir im Stande sind, als Ursache der Neubildung eine Discontinuität auch bei jeder entzündlichen Neubildung des Körpers nachzuweisen, so gut müssen wir auch jede Theorie des Carcinoms daraufhin prüfen, ob sie diesem Grundgesetz der pathologischen Neubildung entspricht. Die Cohnheim'sche Theorie, die für das Carcinom, wie für alle anderen Geschwülste Anomalien der embryonalen Anlage annimmt, bleibt uns jede Erklärung darüber schuldig, wodurch die so lange ruhenden Anlagen zu erneuter Proliferation veranlasst werden. Sie führt zudem, nach des Autors eigenem Geständniss, eine neue Hypothese ein, die nur für eine unbedeutende Minderzahl aller Fälle sich beweisen lässt. Wir

---

[1]) Virchow's Archiv. Bd. 163. S. 84 ff.
[2]) Ebenda. Bd. 163. S. 498 ff.
[3]) Ebenda. Bd. 165. S. 1 ff.

haben bei der grossen Mehrzahl aller krebsigen Bildungen nicht den geringsten Grund für die Annahme einer embryonalen Abweichung. Ribbert's Theorie beschuldigt für die Continuitätstrennung, durch welche Epithel aus seiner ursprünglichen Anordnung gelöst wird, pathologische, insbesondere entzündliche Veränderungen des Organgerüstes; das dislocirte Epithel leistet infolge des Fortfalls der Wachsthumshemmungen die krebsige Neubildung. Als eine ausreichende Erklärung der ins Ungemessene fortgehenden Zellproliferation des Carcinoms können wir diese Theorie nicht ansehen. Die Erfahrung lehrt zwar, dass ein über das Maass hinausgehender Ersatz unter den verschiedensten Bedingungen eintritt. Granulationswucherungen, fibröse und epidermoidale Schwielen, Uebercompensationen seitens drüsiger Organe finden sich als pathologische Ueberproductionen bei den verschiedensten Anlässen. Wir haben aber in Ribbert's Theorie keine Erklärung dafür, weshalb sich die Production von Epithel nicht auf die natürliche Oberfläche beschränkt, weshalb nicht, wie bei der atypischen Epithelwucherung ein Abschluss eintritt, nachdem die durch die Dislocation erzeugte Störung ausgeglichen ist, weshalb nicht papilläre gutartige Bildungen entstehen, in denen die Bindegewebs-Epithelgrenze intakt geblieben ist. Ohne eine solche Erklärung wäre es nicht verständlich, dass nach der Verlagerung des Epithels im Primärtumor, auch in den weiteren Ausbreitungen, in den Metastasen, das transplantirte Epithel keinen Widerstand findet, den es nicht zu überwinden vermöchte. Dazu ist nothwendiger Weise eine Aenderung seines eigenen Charakters nöthig. Wenn Ribbert auch in seinen letzten Publikationen dem Epithel eine solche zugesteht, dass es selbstständig zu wuchern im Stande ist, so ist doch nicht zu erkennen, wie es diese dauernde Selbstständigkeit durch die immerhin vorübergehende Einwirkung der entzündlichen Basis im Primärtumor erlangen soll.

Wir kommen somit zu der Erörterung der im Allgemeinen als die traumatische bezeichneten Theorie. Wie schon Eingangs erörtert, lassen sich in die Kategorie der traumatischen Ursachen alle nicht blos mechanischen, sondern auch thermischen, chemischen und, wenn man will, selbst die parasitären Ursachen subsumiren, denn auch diese bewirken Verletzungen, Trennungen des Zusammenhangs, theils physikalisch, durch ihre Anwesenheit und

die Entnahme aller für ihre eigene Existenz erforderlichen Lebensmittel, theils chemisch durch ihre schädlichen Ausscheidungen.

Wir haben vorher gesehen, dass seitens der Deckzellenüberzüge jeder Verlust von Epithelien, der das normale Verhältniss zwischen Decke und bindegewebiger Unterlage stört, ausgeglichen wird. Für diejenigen Verletzungen, welche zu einem Verlust von Zellen führen, ergiebt sich hieraus auch der Eintritt des Ersatzes, und wir können nicht diejenigen Traumen als Ursachen von Krebsen ansehen, welche durch die Bildung einer mässigen epithelialen und Bindesubstanznarbe ihren Abschluss gefunden haben. Thatsächlich werden nun auch niemals in dieser Weise verlaufene Verletzungen als Ursachen von Krebsen angesprochen, vielmehr werden nur sogenannte chronische Verletzungen als Ausgangspunkte des Carcinoms beschuldigt, mit anderen Worten: in einer grossen Zahl von Fällen wird angenommen, dass die örtliche Disposition für Krebsbildung nicht, wie es nach der Cohnheim'schen Theorie der Fall sein soll, in angeborener Anomalie bestehe, sondern durch oft wiederholte, lange Zeit recurrirende, geringfügige Verletzungen erworben wird. Gewohnheitsgebräuche, wie das Pfeifenrauchen für den Lippenkrebs, gewerbliche Schädigungen, wie sie wohl mit vollem Recht für die Paraffinkrebse und den Schornsteinfegerkrebs angenommen werden, vermögen die lokale Prädisposition ebenso gut zu schaffen, wie sie an den verschiedenen bekannten Prädilectionsstellen sich ergiebt aus dem regulären Bau der Organe, wo enge Theile functionelle Verletzungen leichter ermöglichen, als dies an den bequemer passirbaren Theilen der Fall ist. Die Vorliebe des Carcinoms für die Ostien der verschiedenen Organe, für die Vulva und die Portio vaginalis uteri, für die Kehlkopfhöhe des Oesophagus, für die Höhe der Bifurcation der Trachea und für den unteren Abschnitt an seinem Durchtritt durch das Zwerchfell fällt zusammen mit der, functionellen Verletzungen besonders exponirten Lage dieser Theile. In gleicher Weise ist die kleine Curvatur des Magens, an der die Ingesta zunächst herunterfliessen, sind die engen Partien des Darmkanals gefährdet. Es wird wohl von keiner Seite als Zufall angesehen, dass gerade diese und andere in gleicher Weise sich verhaltende Stellen so überwiegend vom Carcinom betroffen werden. Die recurrirenden Verletzungen im weitesten Sinne des Wortes, insbesondere diejenigen,

durch welche die Bindesubstanz nicht besonders betroffen, geschweige denn blossgelegt wird, als die Causa occasionalis der Krebse anzusehen, unterliegt deshalb hier keinem Bedenken. Aber, wie bereits erwähnt, eine Erklärung für das Ausbleiben der wirklichen Heilung nach jedesmaliger Erzielung des Ersatzes ist hiermit noch nicht gegeben.

IV.

Wir stehen zunächst auch der über das Ersatzbedürfniss hinausgehenden Proliferation noch ohne Erklärung gegenüber. Eine solche zu finden, ist aber wohl möglich, wenn wir uns die näheren Verhältnisse der recurrirenden Schädigungen, wie sie nicht bloss durch wiederholte Ueberdehnung, durch thermische und chemische Schädigungen, sondern auch dauernd durch die reguläre Function der Organe bewirkt werden, ganz besonders auch an Stellen, wo chronische Entzündungen, Geschwüre, Narben, die mechanischen Verhältnisse des Organs tief gestört haben. Es ist bekannt, wie oft z. B. auf alten syphilitischen Herden der Haut, auf Lupus, an Geschwüren des Magens und anderer Theile, auf Narben, die durch diese Erkrankungen hervorgerufen sind, Carcinome entstehen, wie beispielsweise selbst an die chronische, interstitielle Hepatitis sich gelegentlich bösartige Neubildungen anschliessen, die mit der compensatorischen Hyperplasie erhaltener Parenchymtheile in Beziehung stehen. Die Schädigungen, welche durch Concretionen in mit Schleimhaut überzogenen Körperhöhlen sich bilden, will ich hier nur beiläufig bei den physikalischen Ursachen des Carcinoms erwähnen, weil die Anomalie einer krebsig entarteten Schleimhautfläche an sich ausreicht, um Concretionen zu erzeugen. Immerhin giebt es Fälle, in denen Gallensteine und andere Concremente als präexistirend angesehen werden müssen, und von ihnen sehr wohl kleine Verletzungen ausgehen und in ursächlicher Beziehung zu einer Krebsbildung in der betroffenen Schleimhaut stehen können.

Die kleinen Verletzungen, welche unter den geschilderten Verhältnissen sich einstellen, welche sich wegen der Dauer der Bedingungen, unter denen sie eintreten, fortgesetzt wiederholen, rufen zwar eine jede einen Ersatz der geschädigten Theile hervor, aber zur Ruhe kommt das Ersatzgeschäft nicht. Immer neue Defekte erfordern immer neue Zelltheilungen in den ersatzpflichtigen Ge-

weben, das Fortpflanzungsgeschäft der Zellen, welches bis dahin nur den äusserst geringen physiologischen Ansprüchen zu genügen hatte, wird aus den inneren Ursachen, deren Wirksamkeit durch die äusseren Schädigungen ausgelöst wird, neu belebt.

Die ontogenetische Fortpflanzung der Zellen aller Metazoen, die Cytogenese, geht im Gegensatz zu der vielartigen phylogenetischen Fortpflanzung der Individuen nur auf eine Weise vor sich, durch Theilung der Mutterelemente. Von der Mutterzelle auf die Tochterzelle und von dieser wieder auf das Product ihrer Theilung u. s. w. vererben sich die vorhandenen Eigenschaften. Es werden in der regulären Entwickelung neue Eigenschaften der Theilstücke ausgebildet, im Erbgang bereits erworbene Eigenthümlichkeiten können ebenso im Laufe der Differenzirung wieder theilweise oder ganz verloren gehen. So sehen wir, dass, nachdem das mittlere Maass der normalen Entwickelung erreicht ist, die Fortpflanzungsfunction bei den meisten Zellen erlischt und nur unter ganz besonderen Bedingungen noch wieder vor sich geht. Das Wesen der phylogenetischen Differenzirung, wie dasjenige der cytogenetischen, ist eine fortgesetzte Anpassung an die Bedürfnisse. Das steht fest auf Grund tausendfältiger Erfahrungen, obwohl wir in den Mechanismus dieser Vorgänge, zumal bei der Cytogenese noch keinen irgendwie ausreichenden Einblick haben. Die Bedingungen zur Entstehung einer Anpassung an die rekurrirenden Schädigungen sind nun bei all den vorher erwähnten Verletzungen durch die Dauer der Einwirkung und das stete Vorhandensein für das Proliferationsgeschäft geeigneter Zellen gegeben. Es steht in Uebereinstimmung mit den bekannten Gesetzen der Vererbung, wenn die durch Generationen hindurch gesteigerte Inanspruchnahme der Fortpflanzungsthätigkeit zu einer leichteren Auslösbarkeit dieser Function in den neuen Generationen führt. Auf diese Weise tritt, wie wir das an den vorher aufgeführten Beispielen gesehen haben, zunächst eine Ueberkompensation der Verluste ein. Für das Epithel bedeutet die Ueberkompensation die Möglichkeit der Entstehung mehrschichtiger Ueberzüge an Stelle von einschichtigen, ferner die Verdickung mehrschichtig präformirter Zellenlagen, es bedeutet die correlative Ausdehnung der Basis an ebenen Flächen, die Zunahme der Basispapillen, wo solche vorhanden sind, an Höhe und Stärke. Die Ueberkompensation seitens des Epithels bedeutet ferner die

Entstehung papillärer Tumoren, ebenso wie solche Tumoren auch durch eine in den Bereich der entzündlichen Neubildung fallende Ueberkompensation seitens der Basis entstehen können. Die Massenhaftigkeit der Neubildung hängt ab von der Ausbildung des Fortpflanzungsgeschäftes, von der einseitigen Adaptirung der Zellen an eine bevorzugte Seite ihrer Functionen, während die Fähigkeit zu anderen Functionen zurücktritt.

So erklärt sich auch, weshalb die Morphologie der Neubildung im Laufe der Generationen sich ändert, wesentlich aus den geänderten Bedingungen, unter denen die neue Brut erzeugt ist, indem die einseitige Anpassung nicht nur Fortschritte in der Richtung der regelmässigen Differenzirung, sondern unter Umständen auch Rückschritte herbeiführt.

Aenderungen des Artcharacters sehen wir in der Phylogenese oft genug bei den verschiedenen Gelegenheiten. Ein Beispiel, welches gerade denjenigen nahe liegt, deren Interesse sie besonders auf die Infectionskrankheiten hinweist, findet sich in der durch Weiterzüchtung gewisser Bakterienstämme unter den Bedingungen eines neuen Wirthes hervortretenden und experimentell oft absichtlich hervorgerufenen Steigerung der Virulenz. Hier werden, wie durch die künstliche Zuchtwahl des erfahrenen Landwirthes bei seinen Herden, grössere Fruchtbarkeit, grösserer Fleisch- oder Milchreichthum, so durch die Lebensverhältnisse des frischen Versuchsthieres an dem Bakterienstamm grössere Fruchtbarkeit und grössere Toxicität seiner Produkte künstlich herangezüchtet. So kommt auch an den Epithelzellen, welche unter den Bedingungen solcher immer sich wiederholenden Continuitätstrennungen leben, das zu Stande, was von vielen Autoren als die grössere Selbstständigkeit dieser Zellen bezeichnet worden ist.

Fragen wir uns, worauf diese Selbständigkeit im Wesentlichen begründet ist, so ist es die exzessive Vermehrungsfähigkeit. Dazu kommt die Fähigkeit, den Ansprüchen der progredienten Fortpflanzungsthätigkeit durch Assimilation und Dissimilation der erforderlichen Nährstoffe auch unter ungünstigen Bedingungen zu genügen. Dies gilt nicht blos für die Carcinome, sondern für die echten Geschwülste überhaupt. Wenn wir in der exzessiven Fortpflanzungsthätigkeit der Zellen die erste Bedingung ihres Zustandekommens und ihres Bestehens sehen, haben wir den Schlüssel für das Ver-

ständniss der bösartigen Tumoren sowie der bekannten Combinationen und Uebergänge von gutartigen und bösartigen Bildungen.

V.

Die durch Anpassung und Vererbung gezüchtete Fähigkeit zur Ueberkompensation von Verlusten, die, an sich geringfügig, sich oft wiederholt haben, erzeugt gutartige Tumoren, so lange die Neubildung das topographische Verhältniss der verschiedenen, frühzeitig differenzirten Zellstämme nicht ändert. Bösartig verbreiten sich die Produkte der Ueberkompensation, sobald sie die im regulären Entwicklungsgang stabilirte Grenze gegen das Nachbargewebe überschreiten. Bezüglich der epithelialen Neubildung bedeutet dies, dass zur Entstehung der Invasion in die Basis eine Fruchtbarkeit nöthig ist, welche, wie das bereits vorher erörtert wurde, im Stande ist, durch die räumliche Ausdehnung der neugebildeten Zellen (Wachsthumsdruck) den Widerstand der regulären Basis zu überwinden, wenn etwa nicht die, durch irgend welche Störungen geschwächte Basis wegen des Fortfalls von Wachsthumswiderständen allein genügt hat, die Invasion herbeizuführen. Dieser letztere Modus, welcher durch die Ribbert'sche Theorie verallgemeinert wurde, kann an sich aber nur für die Primärherde Geltung haben.

Niemand wird behaupten wollen, dass die Lebensbedingungen für epitheliale Zellen an einer für sie nicht präformirten Basis im Allgemeinen günstigere seien, als an ihrer ursprünglichen, in hohem Maasse angepassten und anpassungsfähigen Basis. Wenn sich die heterotopen Deckzellen, Descendenten des primären Carcinoms, nicht nur in ihrer Existenz behaupten, sondern destruirend in die Organe vordringen, präformirte Zellen an ihrem Sitze vernichten, gelegentlich sich selbst ohne Weiteres an die Stelle von Drüsenzellen auf die von diesen ursprünglich besetzte Basis transplantiren, so kann dies nur geschehen bei einer in hohem Grade ausgebildeten Fortpflanzungsfähigkeit. Nur durch ein massenhafte Verbreitung von Seminien im Körper, wo für gewöhnlich der grösste Theil zu Grunde geht, ohne Metastasen zu erzeugen, ist überhaupt die Möglichkeit der Generalisation gegeben. Die excessive Proliferation erzeugt nicht bloss eine räumlich bedeutende Nachkommenschaft, sondern deckt auch die grossen Lücken, welche in das vorschrei-

ende Zellheer besonders durch die, im Verhältniss zu der grossen Masse der in compacten Lagern angehäuften Deckzellensprösslinge oft ungenügende Ernährung gerissen werden. Die Ergänzung dieser Lücken ist wiederum geeignet, das Fortpflanzungsgeschäft der neugebildeten Zellen noch lebhafter zu gestalten, ebenso wie die durch Vernichtung der autochthonen Parenchyme entstehenden unbedeckten Bindesubstanzflächen dies thun. So wird die Anpassung der Zellen für die Proliferationsthätigkeit noch mehr gesteigert. Wie die regressiven Vorgänge an den Deckzellen, so ist auch die Entstehung von nicht mit einer Zellschicht überzogenen Oberflächen des Bindegewebes zur Auslösung der Deckzellenproliferation geeignet (vergl. Coenen, von Oppel l. c.) und so wird durch die eigenen Effecte der die Bindesubstanz auseinanderdrängenden Neubildung der Cirkel geschlossen, der die carcinomatöse Proliferation bis ans Ende im Gange hält.

So lässt sich auch das von oft kleinen, unbedeutenden Primärherden ausgehende immense Wachsthum der Metastasen verstehen, welche nicht selten eine bis zum Tode des Individuums an Intensität sich steigernde Progredienz der Neubildung erkennen lassen. Die unter Umständen ganz unerwartete Zunahme des Wachsthums bösartiger Geschwülste lässt sich somit durch die Anzüchtung der erhöhten Fortpflanzungsfähigkeit in einzelnen Zellstämmen leicht erklären, welche den schädlichen Einwirkungen der usurpirten Basis besser als die zu Grunde gegangenen getrotzt haben.

Ebenso erklärt sich auf diese Art die Erblichkeit der Disposition für Krebserkrankungen. Diese Disposition besteht nicht in der Weise, dass sie sich in den einzelnen Organen vererbt, sondern sie ist eine allgemeine in der sogenannten Krebsfamilie. Zwar habe ich im Laufe der Jahre einmal Carcinom der Flexura hepatica coli bei Mutter und Sohn gesehen, aber das ist ein sehr seltenes Vorkommniss. Dagegen ist das Auftreten von familiärem Krebs in verschiedenen Organen an den Praedilectionsstellen oder im Anschluss an erworbene chronische Störungen das Gewöhnliche. Es erklärt sich so auch, dass immer nur ein kleiner Theil der disponirten Menschen erkrankt, weil zum Zustandekommen der Carcinombildung zwei Dinge gehören, die variationsfähigen Zellstämme und die äusseren oder inneren Schädlichkeiten, die auf sie einwirken, wozu die Bedingungen nicht überall gegeben sind. Der Rahmen dieses Vortrags verbietet es, auf die bekannten Einzelheiten hier

weiter einzugehen und zumal die Bildung des Gerüstes, insbesondere, wo dasselbe unter den Formen der entzündlichen Reaction sich entwickelt, sowie die regressiven Erscheinungen ausführlicher zu besprechen.

VI.

Von dem Krebserreger müssen wir verlangen, dass er im Stande ist, den Deckzellen die Eigenschaften anzuzüchten, welche sie befähigen, sich auf einer usurpirten Basis, fern von ihrem ursprünglichen Sitz zu behaupten und fortzupflanzen. Diese Forderung ist keine neue; bereits 1888 habe ich sie aufgestellt bei Gelegenheit einer Discussion über die Bedeutung des Scheuerlen'schen Krebsbacillus[1]). Dass die geringfügigen Zellverluste und andere Störungen, welche ein Missverhältniss zwischen Basis und Deckzellenüberzug herbeiführen, in fortgesetzter Wiederholung die vorher erörterte Züchtung bewirken können, unterliegt nach dem ausgeführten wohl keinem Zweifel. Es müssen deshalb alle Ursachen, welche diese Störungen erzeugen, als Krebsursachen in Geltung bleiben. Die empirisch gewonnene Aetiologie, welche die vorher erörterten chronischen Störungen als Gelegenheitsursachen und ungünstige mechanische Verhätnisse und erworbene Störungen chronischer Natur für die lokale Prädisposition in Anspruch nimmt, erfährt somit durch die Berücksichtigung der Cytogenese ihre wissenschaftliche Begründung. Zu den Einwirkungen, welche in dieser Art die epithelialen Zellen zum carcinomatösen Proliferationsexcess treiben, gehören sicherlich auch bakterielle; das häufige Zusammenvorkommen von Lupus und Carcinom bietet ein Beispiel hierfür, und es kann keineswegs als ausgeschlossen angesehen werden, dass auch andere Parasiten das ihrige dazu beitragen. Combination von Entozoen und Carcinom sind in einer gewissen Anzahl von Fällen gefunden worden, und es kann von vornherein nichts dagegen eingewandt werden, dass nach weiteren parasitären Combinationen gesucht werde. Nur muss man sich die Combination, falls ihr ein ursächlicher Werth zukommen soll, nicht in der Weise vorstellen, wie wir etwa den Tuberkelbacillus in tuberculösen

---

[1]) Deutsche med. Wochenschr. 1888. No. 13. S. 254 ff.

Neubildungen, wie wir ihn und andere pflanzliche Parasiten in den Producten exsudativer und productiver Entzündung vorfinden[1]).

So wie mechanische Verletzungen das Epithel an der Stelle des Primärherdes schädlich beeinflussen, so dürften die krankheitserregenden Mikroorganismen zunächst auch nur in dem Primärherd oder in seiner nächsten Umgebung zu suchen sein. Dass sie sich bei ihrer etwaigen Ausbreitung im Körper beschränken sollten auf die Besetzung der neugebildeten Epithelzellen und nur von ihnen im Körper verschleppt werden sollten, dafür haben wir kein Beispiel und die gelegentlichen Befunde von Mikroorganismen in ulcerirten Carcinomen sind von jeher für die Aetiologie abgelehnt worden.

Da das krebsige Wachsthum die Folge einer Aenderung der Eigenschaften des Epithels ist, kann die letzte Ursache des Krebses nur indirect, durch den Einfluss auf die Vorfahren, für die in den entfernteren Neubildungen gefundenen Zellen in Betracht kommen. Sie kann nur etwa noch an der Stelle nachweisbar sein, wo die von der Schädlichkeit betroffenen frühesten Ahnen der Krebszellen sich etwa erhalten haben, oder im Gerüst des Primärherdes. Bei der langsamen Entwickelung der meisten Krebse, die sicher weit vor deren klinischen Nachweisbarkeit beginnt, dürfte die Chance für einen solchen Nachweis für gewöhnlich sehr gering sein, zumal erfahrungsgemäss auch die pflanzlichen Parasiten grosse Verluste im Kampfe mit dem Körper des Wirthes erleiden und ungezählte Generationen derselben im Laufe der Krankheit zu Grunde gehen und selbst bei chronischen Affectionen noch ganze Stämme aussterben können.

Wir haben auch keinen Grund, besonders vertrauensvoll den Resultaten entgegenzusehen, welche durch das Aufsuchen von Protozoen als Krankheitserreger des Carcinoms von vielen Seiten erwartet werden, wie überhaupt die Einreihung des Carcinoms unter die Infectionskrankheiten nach den bisherigen Erfahrungen wenig Aussicht hat, in grösserem Umfange realisirt zu werden. Ich selbst habe im Laufe der Jahre in dieser Richtung zwar viele Er-

[1]) In neuerer Zeit ist sogar von einer Fernwirkung der Protozoen bei der Bildung von Tumoren die Rede gewesen. Diese Wirkung soll die Pockenkrankheit der Karpfen erzeugen, einfache herdweise Hauthyperplasien, die von Hofer und Doflein auf die in dem Nierengerüst massenhaft vorhandenen Entwickelungszustände von Myxobolus cyprini, einem Sporozoon, zurückgeführt werden. Die Autoren selbst sahen darin übrigens keinen mystischen Zusammenhang, sondern nur eine Reizwirkung auf die in Folge der behinderten Nierensecretion compensatorisch als Ausscheidungsorgan functionirende Haut.

fahrungen gesammelt, bin aber auch durch eigene Versuche der Uebertragung von menschlichem-Carcinom auf Thiere, von Carcinom der Hausthiere auf Individuen der gleichen Art regelmässig enttäuscht worden. Was ich an Protozoen ähnlichen Gebilden selbst gesehen, was andere im Krebs von solchen Formationen gefunden haben, hat sich bis jetzt regelmässig als Degenerationsproduct herausgestellt; saprophytische Schmarotzer, die, wie anderswo, auch im Krebs gefunden sind, sogar eine Krätzmilbe habe ich einmal in einem Brustkrebs gesehen, scheiden ganz aus der Betrachtung aus. Culturversuche habe ich überhaupt nicht angestellt, weil es allen methodisch berechtigten Grundsätzen für die Erforschung der Infectionskrankheiten widerspricht, etwas zu züchten, dessen Praeexistenz in dem betreffenden pathologischen Object nicht erwiesen ist. Die grosse Verbreitung der Bacterien, die vielleicht noch grössere der Hefen und der thierischen Protisten macht es um so leichter, sie auf den verschiedensten Substraten nachzuweisen, je unzulänglicher Verständniss und Technik des Untersuchers sind. So erklärt sich, dass sie so oft in Culturen erscheinen, welche von Objecten herrühren, in denen sie nicht nachgewiesen sind, zumal wenn die Nährmedien ihre Entwickelung begünstigen. Dies ist aber vielfach versucht worden und der Vorwurf, dass sie die Elemente der für die Erforschung der Infectionskrankheiten in Betracht kommenden Methodik nicht beherrschen, kann allen diesen Forschern nicht erspart bleiben. Die Wahrscheinlichkeit, bei einem derartigen Versuch mit ungeeigneten Mitteln einen wirklichen Krankheitserreger einmal zu treffen, ist eine so geringe bei der enormen Anzahl der in unserer Umgebung lebenden Arten von Protozoen und Protophyten, dass auf diesem Wege kein glückliches Resultat zu erhoffen ist. Wie die durchaus missverständliche Hereinziehung der Protozoen in diese Frage überhaupt eintreten konnte, habe ich an anderer Stelle erörtert[1]) und ich meine, mich darin in Uebereinstimmung mit allen zu befinden, welche neben ausreichender Kenntniss der allgemeinen Pathologie des menschlichen Körpers auch ausreichende Erfahrungen über die Biologie der Protozoen erworben haben.

Deshalb will ich auch nicht in eine Kritik der vielen Publi-

---

[1]) Berliner klin. Wochenschr. 1900. No. 30.

cationen der letzten Jahrzehnte eingehen. Nur der beiden jüngsten Forschungsergebnisse möchte ich hier gedenken, der Carcinomparasiten, welche kürzlich Herr Feinberg proklamirte, weil sie die neueste Erscheinung der Art sind, und der Carcinomätiologie des Herrn Nils Sjöbring, weil sie für mich den Anlass geboten hat, mir gerade an dieser Stelle das Wort zu erbitten.

Was zunächst die allein durch Färbung im fixirten Object aufgefundenen angeblichen Krebsparasiten Feinberg's betrifft, so stimmt deren Beschreibung überein mit dem, was in technisch einwandfreier Weise und in grösserem Umfange 1892 von Foà im Krebs nachgewiesen wurde. Auch Foà hielt diese Bildungen wegen ihrer oftmals sehr regelmässigen Struktur gleichfalls für Krebsparasiten. Feinberg untersuchte, wie Foà, vorwiegend Carcinome der Mamma und hat sein Material in derselben Weise wie Foà unter Anwendung von Osmiumsäure nach den Methoden von Flemming und Hermann fixirt. Er wandte, wie Foà, eine Farbenkombination an, in der die besonderen Affinitäten der Anilinfarben zu den Kern- und den Protoplasmaderivaten zur speciellen Geltung kommen. Foà hat seine Ansicht längst aufgegeben, dass es sich um Krebsparasiten handele, nachdem ihm auf dem internationalen medicinischen Congress in Rom 1894 namentlich Cornil entgegen getreten war und es durch weitere Untersuchungen erwiesen worden ist, dass auch diese Befunde vacuoläre Bildungen sind, die zu den Degenerationsproducten gehören und sich oft in sehr eigenthümlicher Form in den lebenden Zellen vorfinden, sowie unter der Einwirkung bestimmter Fixationsmittel ihre differenten, den Unkundigen leicht überraschenden Formen annehmen. Was nun die Ihnen im vorigen Jahr von Herrn Nils Sjöbring vorgeführten Beweisstücke für die parasitäre Aetiologie des Krebses betrifft, so habe ich schon damals meine Meinung dahin ausgesprochen, dass auch er, wie vor ihm Schüller und andere, keine Kulturen im Sinne der Reinzüchtung eines Lebewesens auf einem künstlichen Nährboden vorgenommen hat, sondern dass er nur Gewebsstückchen in einer stark alkalischen Flüssigkeit mazerirte. Diese Flüssigkeit war nach den allgemeinen Formen eines Nährbodens zusammengesetzt in recht eigenthüm-

[1]) Verhandlungen der Deutschen Gesellschaft f. Chir. XXX. Congress. Berlin 1901. S. 751 ff.

licher Weise derart, dass es vielleicht garnicht nöthig gewesen wäre, die Irrthümer zu wiederholen, die diesen Versuchen zu Grunde lagen. Nichtsdestoweniger habe ich gemeint, um aus eigener Anschauung gerade diese Sjöbring'sche Maceration kennen zu lernen, seine Versuche wiederholen zu sollen, obschon ich selbst früher zu anderen Zwecken kleine Gewebsstückchen steril aufbewahrt und daran ganz ähnliche Zerfallsprodukte gesehen hatte[1]), obwohl auch Olt in Hannover die Sjöbring'schen Versuche mit Carcinomen vom Pferde und dem entsprechender Anwendung von Pferdeseife bei der Bereitung des Nährbodens ausgeführt und gebührend kritisirt hat. Ich habe mir den Nährboden ganz nach den Vorschriften Sjöbrings hergestellt mit Anwendung einer Seife aus Menschenfett, welche Herr Professor Salkowski die grosse Güte hatte, mir in sorgfältigster Weise herzustellen. Da die Verseifung eine vollständige war, war mein Nährboden fettfrei, obwohl nach den Angaben Sjöbrings Fettgehalt ihm nicht schädlich ist. Dank der Ueberlassung frischesten Operationsmaterials durch Herrn Professor Rinne habe ich dann allerdings nicht blos Carcinome zu den Versuchen benutzt, sondern auch eine gesunde Mamma von einer frischen Leiche, eine solche mit Fibroadenom, einige hyperplastische Lymphdrüsen und andere Körpertheile. Die Ergebnisse fielen im Sinne von Sjöbring positiv aus, soweit die übertragenen Gewebspartikel fetthaltig waren, sei es, dass regressives Fett sich in den krebsigen Theilen fand, sei es, dass kleinste Fetttröpfchen in den Gewebsstücken auf den Nährboden mit übertragen wurden. Sehr geringfügig war das Ergebniss in dem Mammaadenom, reichlicher fand ich die „Pimelodea" Sjöbring's in der „Aussaat" von einem der Mammacarcinome. Pimelodea nennt Sjöbring sein angebliches Rhizopod, weil der Zellenleib dieses amöboiden Gebildes auch chemisch eine grosse Aehnlichkeit mit Fett besitzt (von πιμελή, das Fett). In der That handelt es sich bei dem, was Sjöbring als Rhizopodenplasma ansieht, meistentheils um nichts anderes als Fett, welches durch die Maceration in das Nährmedium geraten ist und vielfach auch eine Eigenschaft angenommen hat, die es gelegentlich auch in Folge von kadaverösen Einwirkungen erlangt, nämlich sich mit

---

[1]) Berliner klin. Wochenschr. 1897. No. 18. S. 384.

Jod und mit Anilinfarben zu tingiren. Auch Müller'sche Flüssigkeit ist im Stande, bei längerer Einwirkung diese Färbbarkeit hervorzurufen, wie dies durch die Untersuchung von Steyerthal, die er 1888 bei mir anstellte, bekannt geworden ist und die Erklärung für scheinbare Amyloidbefunde durch Grawitz, Uhthoff und Raehlmann giebt.

Sjöbring hat eine lebhafte amöboide Beweglichkeit seiner Pimelodea konstatirt. Auch diese klärt sich in sehr einfacher Weise auf. Insbesondere sind es die Verdauungsversuche von Gad[1]), welche die auch von Quinke und beim Eidotter von Hans Virchow[2]) studirten Bewegungserscheinungen von Fett auf alkalischen Flüssigkeiten aufgeklärt haben. Wenn ranziges Fett in einer alkalischen Flüssigkeit, Sodalösung, im Präparat des hängenden Tropfens mit der Luft in Berührung kommt, machen sich mit dem Eintritt von Verseifung der Pseudopodienbewegung recht ähnliche Formveränderungen bemerkbar, die lange Zeit vor sich gehen können, bis die Verseifung vollständig ist. Auch ich kann diese Bewegungen bestätigen, bin aber nicht im Stande, daraus einen Schluss auf die Kontraktilität der Pimelodea zu ziehen, da die physikalische Erklärung vollständig ausreicht und die Reaktionen des Gebildes, wie es Sjöbring selbst zugiebt, für Fett sprechen. Was Sjöbring für Foraminiferengehäuse gehalten hat, wird durch elastische und andere Fasern vorgetäuscht, deren spiralige Krümmungen Sjöbring zum Anlass nahm, das Genus „strombodes" aufzustellen, dessen vielfache Arten die Eigenschaft hätten, Krebse zu erregen. Ich gestehe, dass ich es bedaure, meine Zeit auf die Nachprüfung verwendet zu haben. Ich meine aber, dass dies eins von den vielen Opfern ist, welche dem Fortschritt der Wissenschaft gebracht werden müssen, denn Probiren ging von jeher über Studiren.

VII.

Wenn ich zum Schluss die Ergebnisse zusammenfasse, so stellen sie sich so dar:

1. Alle Ursachen, welche Continuitätstrennungen in Deck-

---

[1]) Du Bois-Reymond, Archiv f. Physiologie. 1878. S. 183 ff.

[2]) Sitzungsber. der K. Preuss. Akademie der Wiss. 1888. XXXVII. 26. Juli, S. [977] ff.

zellenlagen herbeiführen (Abnutzung, Ernährungsstörungen, Traumen) lösen eine Proliferation intacter Zellen aus.

2. Dasselbe thun functionelle Einwirkungen, welche, besonders leicht an Drüsen erkennbar, zu compensatorischer und Arbeits-Hypertrophie und Hyperplasie führen.
3. Epithel- und Endothellagen überziehen durch reichlich vor sich gehende Zelltheilungen in verhältnissmässig kurzer Zeit freie Flächen (Fibringerinnsel, Discontinuitäten der Bindesubstanz etc.). Die Zelltheilungen hören erst auf, wenn die ganze Oberfläche bedeckt ist.
4. Die Nachkommen von Deckzellen, in denen durch häufige Wiederholung der die Proliferation auslösenden Einwirkungen (sub 1—3) beständig weitere Zelltheilungen hervorgerufen werden und somit das Fortpflanzungsgeschäft nicht zur Ruhe kommt, erwerben durch Anpassung und Vererbung eine einseitige Steigerung ihrer Fortpflanzungstüchtigkeit, während andere Functionen und morphologische Eigenschaften sich ändern oder verloren gehen.
5. Passt sich die Bindesubstanz durch entsprechende Ausdehnung ihrer Oberfläche dem Raumbedürfniss der Deckzellenneubildung an, so entstehen gutartige Geschwülste (z. B. Cysten, sowie papilläre Fibrome und Myxome etc.).
6. Uebersteigt das Maass der Deckzellen-Neubildung die Anpassungsfähigkeit (Widerstandsfähigkeit) der Bindesubstanzbasis, so entstehen bösartige Neubildungen, Carcinome.
7. Die in die Basis hineingewachsenen Deckzellen präpariren dort durch ihren eigenen Wachsthumsdruck freie Flächen, erleiden durch die Ungunst der örtlichen Verhältnisse (Raum, Ernährung) oft mit ihrer Vermehrung sich steigernde Verluste, welche Ersatzwucherungen auslösen (vergl. sub 1—3) und so wie im Primärherd auch in den Metastasen die Fortpflanzungsthätigkeit der Deckzellen in Permanenz erhalten.
8. Alle die bekannten Schädlichkeiten, welchen Deckzellenlagen unterliegen, sind Krebserreger und geeignet, destruirende Wucherungen auszulösen, sobald sie auf variationsfähige Zellstämme treffen, sofern sie oft und lange

genug einwirken, um die erforderliche Vermehrugsfähigkeit den Zellstämmen anzuzüchten, und die Voraussetzung sub 6 zutrifft.

9. Mechanische, thermische, chemische, parasitäre (pflanzliche Mikroorganismen) Einwirkungen verursachen unter den aufgeführten Bedingungen primäre Carcinome.
10. Die Generalisation der Carcinome findet statt, soweit die Bedingungen in den passiven Theilen des Körpers und ausreichende Nachkommenschaft der heterotopen Deckzellen des Primärherdes sie zulassen oder befördern.
11. Wie die Carcinombildung ist auch die Entstehung aller Proliferationsgeschwülste durch die Cystogenese zu erklären, welche durch endogene oder ectogene Einwirkungen in ihrem Ablauf geändert wird.

Was nun die weitere Forschung nach den Ursachen des Krebses betrifft, so meine ich, gezeigt zu haben, dass streng inductives Vorgehen, dass die Aufklärung des biologischen Mechanismus der krebsig wuchernden Zellen und ihrer Beziehungen zu den von der Krebskrankheit betroffenen Geweben, dass die morphologische, wie die klinische Forschung, experimentelle Arbeiten mit krebskranken Thieren und auch bakteriologische und parasitologische Forschungen unter den vorher erörterten Gesichtspunkten, kurz, dass alle die Forschungswege gleichzeitig angewandt, schliesslich auch für den einzelnen Fall die äusseren Ursachen des Krebses feststellen müssen.

Dass die experimentelle Erzeugung von Carcinom trotz der geeigneten Versuchsthiere nur geringe Chancen bieten kann, liegt nach dem Gesagten auf der Hand. Denn wenn wir über artificielle Möglichkeiten zur Erzeugung der zweckmässigen chronischen Schädigungen auch genugsam verfügen, so gehört doch noch zweierlei dazu, das nur ein Zufall gleichzeitig gewähren kann, selbst wenn wir uns alter Thiere bei den Experimenten bedienen: erstens dass wir auf Individuen mit entsprechend variationsfähigen Zellstämmen stossen, und zweitens dass die diesen Zellstämmen anzuzüchtende erhöhte Fortpflanzungstüchtigkeit auch ausreicht, um den Widerstand der Basis, der individuell schwankt, zu überwinden. Nur bei Experimenten im Grossen dürfte es gelingen, unter vielen Thieren einige wenige krebsig zu machen.

Durch die demselben Ziele zustrebende Arbeit auf wissenschaftlich geordnetem Wege vorgehender Forscher werden aber mit den Ursachen auch Mittel für die Einschränkung und Beseitigung der Schäden, soweit sie nicht jetzt schon gegeben sind, weiter aufgedeckt werden. Wir brauchen diesen Aufgaben keineswegs zweifelnd und kleinmüthig gegenüberzustehen, obschon sich das Carcinom nicht einfach unter die Infektionskrankheiten einreihen lässt.

XIX.

Zur Symptomatologie der Rückenmarkstumoren.

Von

Dr. Max Jaffé,

Oberarzt der chirurg. Station des städt. Krankenhauses und der chirurg. Station des jüdischen Krankenhauses in Posen.

(Mit 1 Figur im Text.)

Die Diagnose, vor Allem aber die Localisation in Bezug auf die Höhe, die sogenannte Niveaudiagnose der Tumoren des Rückenmarks, gewann eine erhöhte Bedeutung, als es Horsley und Gowers im Jahre 1887 zum ersten Mal gelang, einen Rückenmarkstumor mit Erfolg zu entfernen. Seit dieser Zeit sind eine verhältnissmässig nicht grosse Anzahl (etwa 25) derartiger Operationen veröffentlicht worden, was wohl mit der Seltenheit der Rückenmarkstumoren, dann aber auch mit den Schwierigkeiten zusammenhängt, welche trotz aller, besonders in der neuesten Zeit gemachten Fortschritte, die Niveaudiagnose immer noch bietet.

Rechtfertigt sich schon aus solchen Gründen die Veröffentlichung jedes vollkommen untersuchten Falles, so hat zudem die von mir beobachtete Geschwulst Abweichungen von dem, was gewissermaassen als Regel in der Symptomatologie dieser Affection gilt, zu Tage treten lassen. Es steht zu hoffen, dass durch eine immer genauere Präcisirung der einzelnen Symptome sich schliesslich die Höhendiagnose exact stellen lassen wird. Und gerade hierauf kommt Alles an; denn es ist nicht möglich, die Eröffnung der Wirbelsäule in einem grösseren Gebiete zu vollziehen; dazu ist der Eingriff viel zu blutig und als solcher viel zu gefährlich für die mit dem Leiden Behafteten, also für Menschen, die bereits

durch bestehende Lähmungen, Decubitus und Fieber heruntergekommen sind.

In meinem Falle war es gelungen, in sehr genauer Weise die Diagnose zu stellen. Die 52 jährige Patientin (Frau B.) ist im November 1899 von den ersten Symptomen (neuralgische Schmerzen in der rechten Seite) befallen worden. Sie trat im December 1901 in meine Behandlung (jüdisches Krankenhaus). Die Absicht, die Patientin zu operiren, hat bewirkt, dass ich die Kranke besonders sorgfältig und immer wieder von Neuem untersucht habe. Es war festgesetzt, auf das 2. und 3. Dorsalsegment loszugehen und demzufolge im Anschluss an das Reid'sche Schema in der Höhe des 7. Halswirbeldornfortsatzes bis zum Dornfortsatz des 2. Brustwirbels die Freilegung der Medulla spinalis zu bewirken. An der rechten Seite der freizulegenden Segmente wurde der Tumor erwartet. Ich habe indessen, trotz des Wunsches der Patientin und ihrer Angehörigen die Operation schliesslich nicht ausgeführt, weil die Kranke in Folge eines tiefgehenden Decubitus am Kreuzbein unausgesetzt fieberte, und weil der septische Zustand derselben sich in keiner Weise durch meine Maassnahmen beeinflussen liess. Sie wurde deswegen von uns am 10. Januar 1902 aus dem Krankenhause als inoperabel entlassen und starb wenige Wochen später zuhause am 24. Januar 1902. Die auf die Wirbelsäule beschränkte Autopsie nahm ich 4 Stunden p. m. vor. Der Tumor sass genau an der vermutheten Stelle, rechts hinten seitlich in der Höhe des 2. Dorsalsegments, worauf des Genaueren noch später zurückgekommen werden wird. Der Tumor (s. Figur) ist, wie Sie sehen, ellipsoid, etwas grösser als der Kern einer Knackmandel, er war von der Dura mater überdeckt und lässt sich jetzt, nachdem die harte Rückenmarkshaut hinten longitudinal gespalten und zurückgeschlagen ist und an der medialen Begrenzung des Tumors die Arachnoidea eingeschnitten ist, aus seinem Lager, welches durch die Rückenmarkssubstanz dargestellt wird, glatt und ohne die geringste Schwierigkeit herausheben. Mit diesem seinem Lager verbinden ihn jetzt nur einige wenige fibröse Strängchen. Wenn man dies Alles sieht, vor allen Dingen wie der Tumor aus seinem Lager nur durch Zug, nicht durch Trennung von Verwachsungen herauslösbar war, so kann man recht begreifen, wie schon früher den Beobachtern solcher Fälle der Gedanke einer operativen Ent-

fernung sich aufgedrängt hat. Und um so mehr muss dieser Gedanke kultivirt werden, sobald man sich über den schrecklichen Gegensatz klar wird, in welchem dieser kleine unschuldig aussehende, nicht verwachsene Tumor gestanden hat zu den qualvollen Leiden, die wohl zu den schlimmsten gehören, die den Menschen befallen können, und die auch die Trägerin dieses Tumors zu erdulden gehabt hat. —

Der Tumor hat keinerlei Erscheinungen gemacht, welche örtlich hinten an der Wirbelsäule wahrzunehmen waren. Es bestand also weder Druck- noch spontane Schmerzhaftigkeit hinten an der Wirbelsäule; es bestanden keine Erscheinungen von örtlichem Oedem und keine Formveränderungen; ebensowenig machten sich Symptome von Steifigkeit bei Bewegungen der Wirbelsäule bemerkbar. Dieser Mangel jeder örtlichen Erscheinung bei der im Uebrigen das bekannte Bild der Paraplegia und Anaesthesia dolorosa darbietenden Kranken liess uns bei der Diagnosenstellung schon mit grosser Wahrscheinlichkeit Knochenprocesse aller Art, vor Allem auch Wirbelknochentumoren ausschliessen. Es ist auch über Tumoren des Rückenmarks berichtet worden, die zu örtlichen Erscheinungen an der Wirbelsäule geführt hatten, und vor Allem auch über solche, die von meningealen Erscheinungen (Steifigkeiten) begleitet waren: In derartigen Fällen ist es gewiss von vornherein schwer, abzuwägen

Rückenmarkstumor gegen Wirbelsäulentumor. Wenn aber, wie im vorliegenden Falle, die genannten Erscheinungen vollkommen ausbleiben und ausbleiben während eines Zeitraumes von mehr als 2 Jahren, so kann man, glaube ich, mit grosser Sicherheit Knochenprocesse aller Art ausschalten.

Immer muss man bei Krankheitsfällen, wie dem vorliegenden, auch an spinale Lues denken, besonders an die Form der Lues, die als Meningitis chronica syphilitica bekannt ist, und die gelegentlich ein Bild produciren kann, welches sich aus den Zeichen der Querschnittsunterbrechung und aus Wurzelsymptomen zusammensetzt, ganz ähnlich wie beim Tumor. Aber die Lues macht in solchen Fällen doch gewöhnlich noch andere Erscheinungen am Cerebrospinalsystem: davon war hier nicht die Rede. Das Cerebrum war vollkommen intakt. Auch war kein Wechsel der Symptome, kein Hin- und Herschwanken des Krankheitsbildes, keine als eigentlich meningeale Symptome zu deutenden Erscheinungen vorhanden, wie alles dies dem Kranheitsbilde der spinalen Lues entspricht.

Die grösste Schwierigkeit bereitete mir die Unterscheidung von der sogenannten Myelitis transversa. Handelt es sich doch bei derselben in vielen Fällen ebenfalls um die Symptome einer reinen Querschnittsunterbrechung (als Folge eines entzündlichen Processes). Nur die Anamnese hat uns in dem vorliegenden Falle über diese Schwierigkeiten hinweggeholfen. Die myelitischen Erscheinungen waren nicht im Anschluss an eine Infection erfolgt, wie das bei Myelitis transversa, wenn auch nicht die Regel, so doch sehr häufig ist. Ausserdem lehrte die Anamnese, dass es im vorliegenden Falle eine Zeit gegeben habe, in der das rechte Bein ausschliesslich gelähmt war: auch das oder dem Aehnliches kann zwar bei Myelitis transversa vorkommen; von Gowers ist ein Fall von Myelitis transversa mit nur halbseitigem Sitze veröffentlicht worden; immerhin waren wir, weil solche Fälle von Myelitis transversa die Ausnahme und nicht die Regel bilden, berechtigt, das anamnestische Moment, demzufolge in gewissen Krankheitsperioden ausschliesslich eine Hemiplegie des rechten Beins bestanden hatte, in dem Sinne der Tumordiagnose zu verwerthen. Ebenso sprach der Mangel jeder ascendirenden Erscheinung gegen Myelitis transversa. —

Nachdem die Diagnose Tumor gestellt war, fragte es sich nun, in welcher Höhe derselbe sässe.

Bekanntermaassen unterscheidet man Wurzelsymptome, d. h. Krankheitserscheinungen, welche von den durch den Tumor gereizten, in Mitleidenschaft gezogenen, aber noch nicht zu Grunde gegangenen vorderen und hinteren Wurzeln ausgehen — gegenüber den Symptomen der Rückenmarkscompression.

Von den motorischen Wurzeln ausgehende Reizerscheinungen (Krämpfe, Zittern) fehlten. Ebenso fehlten die den motorischen Reizungserscheinungen gewöhnlich bald folgenden, durch Betheiligung der trophischen Nervencentren sich als degenerative darstellenden Lähmungen, die einen Gegensatz bilden zu den spastischen Lähmungen, welche von dem gesammten unterhalb der Compressionsstelle liegenden Rückenmarkabschnitt ausgehen. Es liesse sich sehr wohl denken, dass man durch Erkennung vorhandener Lähmungen als Kernlähmungen (Entartungsreaction) zu einer richtigen Vorstellung über den Sitz eines Rückenmarktumors kommen könnte. Besonders müsste dies möglich sein da, wo es sich um Tumoren im Gebiete der Cervical- oder Lendenanschwellung handelt; im vorliegenden Falle waren indessen, da eigentlich nur atrophische Lähmungen der kleinen Intercostalmuskeln[1]) hätten in Frage kommen können, derartige Untersuchungen sehr schwer oder wohl unmöglich.

Die Wurzelsymptome, welche als sinnfälligste gewöhnlich den Weg weisen, sind hintere (sensible) Wurzelsymptome: ausstrahlende Schmerzen reissender, gewöhnlich schwerster Natur. Es war nun sehr bemerkenswerth, dass derartige eigentliche Wurzelsymptome, die überhaupt in den meisten Fällen erst auf die Diagnose Tumor leiten, zur Zeit meiner Beobachtung garnicht vorhanden waren. Die Kranke klagte zwar über ziehende Schmerzen in den Schultern, — aber ohne dass diese Schmerzen den Charakter von Wurzelsymptomen hatten; sie klagte über entsetzliche Beschwerden im Kreuz — wir wissen aber, dass diese Kreuzbeschwerden bei jeder Form von Compressionsmyelitis vorhanden sind.

---

[1]) Die von den oberen Brustsegmenton herstammenden vorderen Wurzeln versorgen zwar auch den Serratus post. sup. und die Rippenheber; indessen werden diese Muskeln durch eine ganze Anzahl von Wurzeln gleichzeitig versorgt, so dass eine Differentialdiagnose über die Affection einer bestimmten Wurzel nicht möglich ist.

Als letztes Wurzelsymptom spielt nun die hyperästhetische Zone, auf welche besonders die neuen Publikationen wiederholt aufmerksam machen, eine grosse Rolle. Sie soll, weil sie ausschliesslich Folge der Wurzelreizung ist und nicht verwechselt werden kann mit Querschnittsunterbrechungssymptomen (wie das bei Schmerzen unter Umständen möglich ist), gerade für die Höhendiagnose besonders gut verwerthbar sein. Natürlich haben wir nach solchen Hyperästhesien immer und immer wieder gesucht und hätten sie bei der hohen Intelligenz der Patientin mit Sicherheit aufgefunden, wenn sie vorhanden gewesen wären. Hin und wieder kam es mir vor, wie wenn in den obersten Thoraxabschnitten hyperästhetische Partien fixirt werden könnten; aber immer erwies sich eine derartige Festsetzung als trügerisch. Die Erklärung, warum hyperästhetische Stellen nicht aufzufinden waren, kann möglicherweise in Folgendem gesucht werden. Der Tumor hatte das Gebiet des 2. (und 3.) Dorsalsegments ergriffen. Volle Anaesthesie bestand bis zum 4. Dorsalsegmentsbezirk. Hyperästhesien hätten also im Gebiet des 3. und 2. Dorsalsegments auftreten können, eventuell auch noch höher hinauf. Nun haben aber sowohl in dem Thorburn'schen Schema als auch in der neuesten Auflage des Bardeleben-Haeckel'schen Atlas die sensiblen Wurzeln der untersten Cervicalsegmente und der obersten Brustsegmente keine Verbreitungsbezirke in der Thoraxhaut, sondern nur am Arm[1]). Man hätte also die Sensibilität bestimmter Armstellen mit der Sensibilität der Thoraxhaut vergleichen müssen, wobei Differenzen naturgemäss viel schwieriger als bei der Vergleichung von Thoraxpartien untereinander zu Tage getreten wären. Indessen hat mich diese Erklärung nicht befriedigt, und ich werde nachher noch einen einfacheren und natürlichen Grund für den Mangel an Hyperästhesien anzuführen haben.

Jedenfalls ist zu constatiren, dass uns bei der Segmentdiagnose die sogenannten Wurzelsymptome erheblich im Stiche gelassen haben, und man hätte in Folge dieses Fehlens von Wurzelsymptomen fast von der Diagnose Tumor zurückkommen können,

---

[1]) In dem Head'schen Schema, welches nicht unwesentlich von dem oben genannten abweicht, hat das I. und II. Dorsalsegment Verbreiterungsbezirke in der oberen Brustregion und der oberen Rückengegend. Aber auch in diesem Schema handelt es sich hierbei um kleine, unregelmässig gestaltete Bezirke, deren Auffinden gewiss grossen Schwierigkeiten begegnet.

wenn nicht in der Anamnese die halbseitige Lähmung, möglicherweise sogar nach dem Brown-Séquard'schen Typus — welch' letzterer Umstand allerdings nicht mit Sicherheit zu eruiren war — eine Rolle gespielt hätte. Ein derartiges anamnestisches Moment drängt aber geradezu zur Diagnose Tumor, und gerade um seinetwillen habe ich mich in keinem Stadium der Betrachtung von derselben abbringen lassen.

In Bezug auf die Höhendiagnose waren wir nun aber auf die Marksymptome angewiesen. Auch in dieser Beziehung waren wichtige Abweichungen gegenüber den meisten der berichteten Fälle vorhanden, besonders in Bezug auf die obere Grenze der erloschenen Sensibilität, über welche ich gleich nacher berichten werde.

Es lag bei der 52jährigen Patientin paraplegia und anaesthesia dolorosa mit starken Steifigkeiten der gelähmten unteren Extremitäten, erhöhten Sehnenreflexen, aber ohne eigentliche Contrakturstellungen (keine Adductions-, keine Flexionscontractur in den Beinen) vor. Totale Blasen- und Mastdarmlähmung. Sphinctercontractionen als Reflexerscheinungen gab es weder mehr am Anus, und auch wohl nicht an der Blase, also ein Spätstadium dieser Lähmungen. Schwerster Decubitus. Hin und wieder bewegten sich die unteren Extremitäten unter dem grausigen Bild der Epilepsie spinale, d. h. während die Patientin nicht den geringsten Einfluss auf diese Dinge hatte, tanzten die gelähmten oedematösen Beine im Bette umher.

Um nun auf die Niveaudiagnose zurückzukommen, so reichte die totale Anaesthesie vorn bis ungefähr zur IV. Rippe, hinten bis oberhalb des unteren Scapularwinkels (in der Mitte hinten bis ca. proc. spin. dors. VII). Die sensiblen Wurzelgebiete umlagern den Thorax ungefähr horizontal, und ungefähr horizontal ist auch die angegebene obere Grenze für die totale Anaesthesie in unserem Falle. Damit ist schon implicite gesagt, dass die segmentären Regionen am Thorax sich keineswegs an die Intercostalräume halten, denn diese letzteren verlaufen, wie bekannt, keineswegs horizontal. Ausserdem versorgt ein dorsales Segment einen an Umfang (von oben nach unten gerechnet) grösseren Bezirk, als ungefähr ein Intercostalraum ist, was schon daraus hervorgeht, dass 12 hintere Dorsalwurzeln die Bauchhaut bis nahe an die pubes und die Rückenhaut bis an das Gesäss heran versorgen. Im Ganzen entspricht die obere Grenze der Anaesthesie in unserem Fall dem IV. Dorsalsegment. Beim

IV. Dorsalsegment durften wir aber in unseren Betrachtungen nicht stehen bleiben, vielmehr mussten wir die wichtige und im Anfange der Entwicklung der Rückenmarkschirurgie nicht genügend bekannt gewesene Thatsache in Rechnung ziehen, dass die meisten Stellen der Haut von zwei, ja sogar von drei hinteren Wurzeln mit Nerven versehen werden. Die Unkenntniss dieser Thatsache hat früher oft dazu geführt, dass der Tumor zu tief gesucht wurde. Empfindungslosigkeit in einem Bezirke tritt erst dann ein, wenn in dem betr. Gebiete auch die höchste in Betracht kommende Wurzel zerstört ist. Wir mussten also statt des IV. Dorsalsegments bis auf das II. (tiefstens auf das III.) Dorsalsegment als Sitz der Compressionsmyelitis kommen.

Nun bestand oberhalb der oberen, ungefähr horizontal verlaufenden Grenze der Anaesthesie eine 3—4 cm hohe Zone, vorn sowohl wie hinten, innerhalb welcher „dumpf" empfunden wurde. Stets bediente sich die intelligente Patientin desselben Ausdrucks. Die Grenzen für diese Zone waren bei den verschiedenen Untersuchungen nicht genau die nämlichen; vielmehr gab es in den verschiedenen Zeitpunkten Abweichungen. Ich möchte beiläufig übrigens noch bemerken, dass die Auffindung so kleiner Zonen, wie sie im Head'schen Schema für den oberen Rumpfbezirk als vom I., II. und III. Dorsalsegment versorgt dargestellt werden, schon daran scheitert, dass selbst bei grösster geistiger Anstrengung die Patienten doch nicht immer dieselbe Empfindung an derselben Stelle haben. Also die Kranke zeigte oberhalb der sich ziemlich scharf abgrenzenden anaesthetischen Partien eine nach oben sich allmälig verlaufende hypaesthetische Zone, und es entstanden für mich Zweifel, welche Bedeutung dieser letzteren zuzumessen wäre.

Da ich immer auf Wurzelsymptome vigilirte, so legte ich mir die Frage vor, ob es sich hier nicht um eine Combination von Reizungs- mit Anaesthesiesymptomen handeln könnte, etwa um das, was als „tauber Schmerz" von den Patienten gelegentlich geschildert wird. Das wäre sehr wichtig gewesen, da doch bisher eigentliche Wurzelsymptome nicht zu registriren gewesen waren. Indessen ergaben wiederholte genaue Prüfungen dieser Gegend nichts weiter als wirkliche Unterempfindlichkeit (für alle Qualitäten der Empfindung), und ich hatte nun zu überlegen, ob ich diese Zone der anaesthetischen Zone zuzurechnen hätte — dann wäre der Tumor viel höher

als im II/III Dorsalsegment zu suchen gewesen, — oder ob ich dieses Hypaesthesie = Gebiet aufzufassen hätte in dem Sinne, als ob gerade in diesem Gebiet eine theilweise Wurzelstörung vorläge, also Vernichtung der durch das II. und III. Segment bewirkten Versorgung und vicariirende Versorgung durch obere communicirende Hilfswurzeln aus intakten Segmenten: in diesem letzteren Falle konnte ich bei dem II. und III. Segment als Sitz des Compressionsgebietes stehen bleiben.

Ich entschied mich für diese letztere Deutung, welche allerdings der üblichen Ansicht über das Auftreten von Anaesthesie bei Compressionsmyelitis nicht ganz konform ist, denn ausdrücklich heben einzelne Autoren hervor, dass nicht nur volle Anaesthesie, sondern überhaupt eine Beeinträchtigung der Empfindung in einem bestimmten Hautbezirke erst dann auftritt, wenn auch die oberen Hilfswurzeln zerstört sind. In meiner Auffassung, dass nämlich die Unterempfindlichkeit in dem genannten Hautbezirk ein Zeichen von theilweiser Wurzelzerstörung war, bestärkte mich die Thatsache, dass von der total empfindungslosen Zone aus nach oben das Gebiet innerhalb des hypästhetischen Bezirks allmählich immer empfindungsreicher wurde, um so in das Gebiet der normalen Empfindung sich zu verlieren. Alles dies entspricht doch durchaus dem Umstand, dass nach oben hin eine immer geringere Beeinträchtigung von communicirenden Hilfswurzelfasern vorgelegen hat.

Zu dieser eben angestellten Ueberlegung gehört nun eine weitere, welche Beziehung hat zu dem Mangel an Wurzelsymptomen, speziell zu dem erwähnten Mangel an Hyperaesthesien. Dass der vorher im Text angegebene Erklärungsversuch für den Mangel einer hyperaesthetischen Zone nicht genügte, hatte ich schon bemerkt. Folgendes glaubte ich nunmehr kombiniren zu dürfen: Wurzelsymptome waren in dem Falle nicht vorhanden. Das konnte kaum einen anderen Grund haben, als den, dass das Mark bis zu einer bestimmten Stelle durch die Einwirkung des Tumors bis zur Leitungsunterbrechung komprimirt war, und dass irgend eine andere Art der Einwirkung der Geschwulst auf das Rückenmark oder auf schon ausgetretene Wurzeln zur Zeit jedenfalls sich nicht geltend machte; ob das letztere vorher der Fall gewesen war, oder ob bei längerem Leben der Kranken es in Zukunft durch Wachsen des Tumors der Fall gewesen wäre, musste bei dieser Betrachtung ganz ausser Acht bleiben. Fehlten nun in Folge dieser Ver-

hältnisse die Hyperaesthesien, welche sonst oberhalb der anaesthetischen Zone zu finden sind, so konnte erst dadurch in derselben Gegend eine andere Form der Hautsensibilität zur Erscheinung gelangen, nämlich die abgestumpfte Empfindung, die sich allmählich nach oben in die Gegend normalen Empfindens verlor. Denn es ist doch klar, dass man nicht eine reine Form der Unterempfinglichkeit erkennen kann in einer Hautpartie, in welcher sich aus anderen Gründen eine Ueberempfindlichkeit geltend machte.

Ich bin also der Ansicht, dass die Zone der abgestumpften Empfindlichkeit sich gerade deswegen geltend machen konnte, weil z. Z. Reizphänomene (d. h. Wurzelsymptome) nicht bestanden.

Diese Betrachtungen hatten natürlich die direktesten Beziehungen zur Niveaudiagnose. Bis zur Gegend der 2. Rippe vorn und entsprechend hinten bestand abgestumpfte Empfindung; rechneten wir dies Gebiet zur insensiblen Zone, so durften wir den Tumor erst im 8. Cervicalsegment suchen; thaten wir dies nicht, sondern rechneten die insensible Zone blos bis zu den vorher angegebenen Grenzen (vorn IV. Rippe, hinten oberhalb des Scapularwinkels) so mussten wir bei der Diagnose: Tumor des II. Dorsalsegments, stehen bleiben.

Dass es richtig war, bei der Diagnose Tumor des II. Dorsalsegments zu beharren, dafür war mir neben den oben erwähnten Gründen ein vollgültiger Beweis der Mangel jeglicher oculopupillären Symptome, wie solche beim Ergriffensein des Centrum cilio-spinale mit Sicherheit entstehen. Nach Ansicht mancher Autoren reicht dieses Centrum bis zum III. Dorsalsegment herab; es wird indessen heute allgemein anerkannt, dass die Untersuchung der Frl. Klumpke, wonach nur das VIII. Cervical- und das I. Dorsalsegment an diesem Centrum betheiligt sind, zutreffen. Da nun bei unserer Patientin weder Reizungssymptome dieses Centrums (Erweiterung der Pupille), noch Lähmungssymptome (Myosis, Verkleinerung der Lidspalte und Retraktion des Bulbus) vorhanden waren, so sah ich in diesem Umstande einen absoluten Beweis dafür, dass ich nicht bis zur Höhe des I. Dorsalsegments bei einer etwaigen Operation zu gehen hätte.

Beiläufig will ich nur erwähnen, dass beim Ergriffensein des I. Dorsalsegments auch die M. interossei und andere innere Muskeln

der Hand ergriffen sein sollen, wovon in unserem Falle auch nichts zu finden war, (was allerdings nicht beweisend gewesen wäre, da das VII. und VIII. Cervicalsegment vicariirend hätten eintreten können).

Es muss nun noch nachträglich bemerkt werden, dass zu dem oben näher bezeichneten Gebiete des dumpfen Empfindens auch ein ganz kleiner Bezirk an der ulnaren Seite der Achselhöhle gehörte. Von diesem Bezirk, der im Allgemeinen dem I. Thoracalsegment zugezählt wird, ist in dem Edinger-Starr'schen Schema angegeben, dass er vielleicht schon dem II. Dorsalsegment angehöre. Da der von mir später gefundene Tumor nach oben nicht wesentlich über das II. Dorsalsegment hinausragte, und die dumpfe Empfindung da vorhanden gewesen ist, wo nur noch vicariirende Hülfswurzeln das Gebiet versorgten, so dürfte die Ansicht, dass dieser Streifen in der Achsel dem II. Dorsalsegment zugehört, richtig sein.

Nach diesen Ueberlegungen diagnosticirten wir das II. (und III.) Dorsalsegment als Sitz des Tumors und beschlossen die Operation, entsprechend dem Reid'schen Schema, in der Höhe der Processus spinosi des VII. Halswirbels, des I. und des II. Brustwirbels vorzunehmen. Die Operation ist, wie oben schon erwähnt, nicht gemacht worden. Der Tumor hat sich aber bei der Obduction dicht über der Höhe des Processus spinosus primus dorsalis vorgefunden, welcher, bevor er an der Leiche abgeschlagen wurde, genau in die nebenliegende Haut eingezeichnet worden war.

Als wichtigstes Ergebniss der ganzen Ueberlegung scheint mir der Punkt hervorzugehen, dass das Gebiet des dumpfen Empfindens dasjenige war, dessen Segmente schon zerstört waren, und das nur noch versorgt wurde durch vicariirende Hülfswurzeln oberer intakter Segmente. Es sass die Geschwulst in demjenigen Rückenmarkssegment, welche das obere Grenzgebiet der abgestumpften Empfindung, — also die Gegend, wo abgestumpftes Empfinden in normales überging —, beherrschte.

Der Fall lehrt ferner, dass zeitweiser absoluter Mangel von Wurzelsymptomen nicht gegen Tumor spricht, und dass die Tumordiagnose sich gründen kann auf im Wesentlichen in der Anamnese zu Tage getretene Momente. Es verdient her-

vorgehoben zu werden, dass auch ein nicht intramedullärer Tumor so ohne Wurzelsymptome bestehen kann. Das zu wissen ist nicht unwichtig; denn kommt man auf die Diagnose „intramedullärer Tumor", so ist die Operation ausgeschlossen.

Der Fall giebt ferner einen neuen Beweis dafür, dass das Centrum cilio-spinale nicht unter das I. Dorsalsegment hinabreicht.

Wir können ferner mit Sicherheit den Schluss machen, dass der schon öfters erwähnte ulnarwärts gelegene Streifen in der Achselhöhle vom II. Dorsalsegment versorgt wird. —

Bei der Autopsie zeigten sich noch folgende bemerkenswerthe Verhältnisse: So lange die Dura nicht eröffnet war, konnte der Tumor durch das Gesicht nicht wahrgenommen werden. Auch leitete keine Gefässinjection der Dura auf den Sitz des Tumors. Es ist also nicht unwichtig zu wissen, dass erst nach Spaltung der Dura ein kleiner Tumor, selbst wenn er hinten sitzt, wahrgenommen wird. Nach Spaltung der Dura in ihrer hinteren Mittellinie quoll die Geschwulst gewissermaassen aus ihrem Bette heraus. Die Dura wurde zu beiden Seiten nach aussen umgelegt und in dieser Situation befestigt. Am Präparat wurde alsdann längs des medialen Randes des Tumors die weiche Hirnhaut eingeschnitten. Die Geschwulst liess sich nunmehr durch blossen Zug nach aussen herausheben; nur einige fibröse Strängchen, die auch in der Figur zu sehen sind, verbinden jetzt noch das Geschwulstbett (äussere Fläche des Rückenmarks) mit dem Tumor. In dieser Lage ist der Tumor durch zwei nach aussen gespannte Seidensuturen fixirt. Die Gefässe der Pia zeigen in der Gegend des Tumors, ganz besonders auch unterhalb desselben, ausserordentlich starke Stauungserscheinungen.

Der Tumor liegt im II. Dorsalsegment. Er ragt nahe an das I. heran. Indessen ist zu bedenken, dass der obere schmale Pol des ellipsoid gestalteten Tumors wohl kaum geeignet war, Leitungsunterbrechung hervorzurufen; dieselbe dürfte erst an einer Stelle, an der der Tumor bereits eine grössere Breite darbot, erfolgt sein.

Sehr interessant ist das Verhältniss des Tumors zu dem intravertebral verlaufenden Abschnitte der hinteren Wurzeln. Die zum VIII. Cervicalnerv gehörende rechte hintere Wurzel hatte, während

ihres intravertebralen Verlaufes, wie die Figur zeigt, bereits Beziehungen zum oberen Geschwulstpol. Ganz aufgefasert und plattgedrückt durch die Geschwulst erscheint aber die Radix post. des rechten I. Dorsalnerven, welche während ihres ganzen intravertebralen Abschnittes in innigster Weise dem Tumor anlag. Trotzdem sind von keinem dieser beiden Nerven irgendwelche pathologische Erscheinungen ausgegangen, und das stimmt zu der allgemein anerkannten Ansicht, dass der intravertebrale Nervenabschnitt (nach seinem Austritt aus dem Rückenmarkssegment) ausserordentlich resistent ist.

Im Zusammenhang hiermit steht auch das Symptom, dass der exquisit rechts gelegene Tumor zur Zeit meiner Beobachtung rechterseits keine wesentlich anderen Erscheinungen machte, als links. Die Anästhesie reichte hinten rechts ein paar Millimeter höher hinauf und die Zone der abgestumpften Empfindung an der ulnaren Seite der Achselhöhle war rechts ein wenig grösser als links; wesentliche Unterschiede zwischen rechts und links waren aber nicht mehr vorhanden. Der Tumor hat eben im Stadium meiner Beobachtung ausschliesslich Compressionssymptome des Rückenmarks gemacht. Und obwohl der Tumor rechts lag, waren diese Compressionssymptome auf beiden Seiten gleich stark — wohl deswegen, weil die darüber gespannte Dura für eine gleichmässige Vertheilung des Druckes innerhalb des aufgetriebenen Querschnitts gesorgt hat.

Die Diagnose, welche in diesem Falle präcise möglich war, war allerdings eine Spätdiagnose — zu spät (in dieser Beziehung habe ich wohl richtig gehandelt) für die Operation des Tumors. Wie früh man bei Rückenmarkstumoren gelegentlich die Diagnose stellen kann, zeigt der schöne von Oppenheim jüngst (No. 2 der Berl. klin. Woch. d. J.) veröffentlichte Fall. Wenn man sich genauer mit der Symptomatologie der Rückenmarkstumoren beschäftigt hat, so kommt es einem vor, als ob Frühdiagnosen dieser Tumoren — eben weil der Verlauf noch charakteristischere Momente involvirt als das Schlussbild — häufiger möglich sein sollten, als dies bisher der Fall war. Frühdiagnose und exakte Niveaudiagnose — in diesen beiden Momenten liegt die Zukunft der Therapie der Rückenmarkstumoren.

Mikroskopische Untersuchung.

(Prof. Lubarsch. Pathologische Abtheilung des Kgl. Hygienischen Instituts zu Posen.)

Der Tumor geht vom inneren Blatt der Dura mater aus und ist ein Fibrosarkom mit zum Theil sehr derbem hyalinem Bindegewebe, im Ganzen blutgefässreich, stellenweise mit kleinen Blutungen und eisenhaltigem Pigment.

In denjenigen Rückenmarksquerschnitten, auf die der Tumor in ganzer Ausdehnung gedrückt hat, findet sich fast vollkommene Degeneration der ganzen Seitenstränge auf der rechten Seite, links sind die Seitenstränge sehr viel besser erhalten, jedoch auch mit vielen degenerirten Herden.

Ebenso sind in der Region der Compressionsmyelitis die hinteren Wurzeln und Burdach'schen Stränge rechts fast vollkommen degenerirt; links besser erhalten, aber auch mit ausgedehnten Degenerationen. Die Vorderstränge sind grösstentheils erhalten, lassen aber auch kleine Degenerationsherde erkennen.

Oberhalb der Compressionsstelle relativ leichte aufsteigende Degeneration.

Unterhalb stärker ausgebildete, typische, absteigende Degeneration.

Genauere mikroskopische Querschnittsuntersuchungen vorbehalten (Prof. Lubarsch).

Dieser mikroskopische Befund erweist, in der Höhe der durch den Tumor verursachten Compression, eine im Verhältniss zu links weiter vorgeschrittene Degeneration des Rückenmarks rechterseits, d. h. auf der Seite des Tumors. Im Anschluss an diesen Befund muss ich noch hervorheben, dass dieser höhere Grad von rechtsseitiger Degeneration keinen klinischen Ausdruck gefunden hat im Ueberwiegen rechtsseitiger Symptome (s. die im Text gegebene Darstellung). Es hat eben auch der geringere Grad des linkerseits vorhanden gewesenen Druckes, obschon er noch nicht so starke Degenerationserscheinungen wie rechts herbeigeführt hat, genügt, um die klinischen Symptome der Markcompression auch links zu bewirken.

XX.

Die Grenzen erfolgreicher Nierenexstirpation und die Diagnose der Nephritis nach kryoskopischen Erfahrungen.[1]

Von

Dr. Hermann Kümmell,

I. Chirurg. Oberarzt des Allgemeinen Krankenhauses in Hamburg-Eppendorf.

M. H.! Auf Veranlassung unseres verehrten Herrn Vorsitzenden möchte ich mir erlauben, Ihnen über die kryoskopischen Grenzwerthe kurz zu berichten, welche wir nach unseren Erfahrungen nicht überschreiten dürfen, wenn wir ohne die Gefahr einer Functionsstörung die eine Niere operativ entfernen wollen. Diese Zahlenwerthe sind natürlich nicht als absolut feststehende Normen anzusehen, sie haben vielmehr den Charakter subjectiver Erfahrung und sind auf den Beobachtungen und Resultaten, welche wir an einer grossen Zahl von Gefrierpunktsbestimmungen mit nachfolgenden Operationen gemacht haben, aufgebaut. — Es ist gewiss nicht unmöglich, dass weitere Beobachtungen, zunehmende Erfahrungen oder besondere Verhältnisse eine Verschiebung der jetzt von uns als richtig angenommenen und eine ausreichende Nierenfunction garantirenden Gefrierpunktsgrenze nothwendig erscheinen lassen. Bis jetzt hat uns die Gefrierpunktsbestimmung des Blutes, welche in 265 Fällen ausgeführt wurde, niemals im Stich gelassen, sondern sich stets als richtig erwiesen, und haben wir bis jetzt nicht gewagt, die bereits in unseren früheren Mittheilungen festgesetzten Grenzen der Gefrierpunktserniedrigung des Blutes von 0,6 in den Fällen zu überschreiten, in welchen es sich um die operative Entfernung der einen Niere handelte.

---

[1]) Vorgetragen am 3. Sitzungstage des XXXI. Congresses der Deutschen Gesellschaft für Chirurgie, 4. April 1902.

Wir haben bisher 170 Operationen an den Nieren und Ureteren auszuführen Gelegenheit gehabt. Dabei handelte es sich um:

12 **Hydronephrosen** mit 6 Nephrectomien und 6 Nephrotomien, welche sämmtlich geheilt sind.

37 **Pyelonephritiden** mit 4 Todesfällen, darunter 14 Nephrotomien und verschiedene plastische Operationen, von denen 2 später nephrectomirt sind und 21 Nephrectomien mit 4 Todesfällen.

33 **Nierensteine** mit 2 Todesfällen, darunter 11 Nephrotomien und 22 Nephrectomien. 10 primäre Steinoperationen, sämmtlich geheilt. 23 inficirte Nierensteine, 21 geheilt, 2 gestorben. 3 doppelseitige Nierensteine mit Anurie, 1 geheilt, 2 gestorben.

25 **Nierentuberculosen** mit 21 Heilungen und 4 Todesfällen; darunter 2 Nephrotomien mit 1 Todesfall und 23 Nephrectomien mit 20 Heilungen und 3 Todesfällen.

17 **Nierengeschwülste**, darunter doppelseitige Cystennieren, Sarkome und Carcinome in zum Theil weit vorgeschrittenen Stadien mit 7 Heilungen und 10 Todesfällen.

36 **Operationen** von Wandernieren und von 8 **Paranephritiden** geheilt.

Von den erwähnten 170 Nierenoperationen wurden die in den letzten $2^1/_4$ Jahren zur Behandlung gekommenen vor dem Eingriff kryoskopisch untersucht, sodass bei 50 später operirten Fällen die genaue Gefrierpunktsbestimmung des Blutes, meistens auch die Untersuchung jeder einzelnen Niere durch den Ureterenkatheterismus vorgenommen wurde.

Während von den in der Zeit vor Einführung der Kryoskopie und des Ureterenkatheterismus vorgenommenen Nephrectomien 4 starben, weil auch die andere Niere erkrankt und functionsunfähig war und wir ausser Stande waren, das vorher auch nur annähernd sicher zu erkennen, ist uns in den später kryoskopisch untersuchten Fällen kein derartiges Missgeschick begegnet. In allen diesen operirten Fällen hatten wir vorher genau die Function der anderen Niere festgestellt, nach der Operation erwies sich stets unsere Annahme als richtig.

Der erste der Fälle, bei welchem sich auch die andere Niere als functionsunfähig erwies, betraf einen kachektischen elenden Mann von 47 Jahren mit Nierenblutungen. Die Blase war ohne nachweisbare Veränderungen, die

linke Niere schmerzhaft, dieselbe wurde gespalten, ohne dass die angenommene Geschwulst gefunden wurde. Nach einigen Tagen Exitus in Folge zunehmender Schwäche. Die rechte nicht operirte Niere sarkomatös, in der linken, gespaltenen ein kleines Sarkom, ausserdem viele Metastasen.

Im zweiten Fall wurde die linke palpable carcinomatöse Niere entfernt, Exitus am anderen Tage; in der rechten Niere weit vorgeschrittene Nephritis.

Bei einer dritten, 45 Jahre alten Patientin wurde die rechte, tuberkulöse, stark vergrösserte Niere exstirpirt. An Stelle der linken Niere fand sich bei der bald erfolgten Autopsie ein wallnussgrosses hartes Gebilde.

Im vierten Falle wurde bei einer 50 Jahre alten Patientin die vollständig vereiterte, 2 faustgrosse Niere am 30. 10. 96 entfernt, der Urin blieb eitrig, Patientin ging am 6. 11. unter urämischen Erscheinungen zu Grunde; auch die linke Niere war in Folge von Ureterstrictur pyonephritisch verändert und normales Nierengewebe kaum noch vorhanden.

Unter den vor der Operation kryoskopisch untersuchten 50 Patienten (s. Tabelle I, A, B, C, D, E) befanden sich:

6 Hydronephrosen mit einem Gefrierpunkt von 0,56 und 0,57 in 5 Fällen. Einmal 0,6. Nachdem derselbe auf 0,58 gestiegen, Nephrectomie der fast vollständig zerstörten Niere. Normale Function der zurückgebliebenen, Heilung.

15 Pyonephrosen mit einem Gefrierpunkt von 0,56 und 0,57 in 10 Fällen, in 2 Fällen 0,58, in 2 Fällen 0,60, in 1 Fall 0,64. Bei dem einem Patienten wird ein paranephritischer Abscess gespalten, Steigen des Gefrierpunktes auf 0,58, Nephrectomie, normale Nierenfunction, Heilung. Bei dem zweiten Patienten mit doppelseitiger Pyonephrose wird die Nephrotomie gemacht und der Eiter entleert. In einem Fall 0,64, doppelseitige Pyonephrose. Urämie. Ureter daumendick erweitert. Entfernung des Eitersacks der einen Seite. Tod nach 24 Stunden.

Auf diese trotz Erniedrigung des Gefrierpunktes operirten Fälle komme ich später noch zurük. In den anderen Fällen erwies sich die zurückbleibende Niere dem normalen Gefrierpunkte entsprechend gesund.

13 Nierensteine. 3 primäre, 8 inficirte mit einem Gefrierpunkt von 0,56 und 0,57 in 9, von 0,58 in 1 und 0,6 bis 0,65 in 3 Fällen. Von diesen bestand bei einer Patientin Nephritis neben einem grossen Nierenstein, nach dessen Entfernung Rückbildung der Nephritis, Verschwinden des Albumens und normaler Gefrierpunkt. Bei zwei Kranken bestand doppelseitige Steinbildung mit Anurie, in einem Fall 0,65, Nephrotomie, Heilung, Gefrier-

punkt nur 0,57; im anderen Falle 0,65, Exitus letalis. In den übrigen Fällen erwies sich die zurückbleibende Niere dem normalen Gefrierpunkt entsprechend gesund.

14 Nierentuberculosen mit einem Gefrierpunkt von 0,56

Tabelle I.

δ = Gefrierpunkt des Blutes. Δ = Gefrierpunkt des Urins. U = Harnstoff.

No.	Name	δ	Δ	U	Bemerkungen
			A. Hydronephrosis.		
1	Frau M.	0,56	1,80	22,5	Hydronephrosis mit vollständiger Zerstörung des Parenchyms. Nephrectomie. Heilung.
2	Frl. G.	0,55	1,73	18,2	Hydronephrosis mit Untergang des Parenchyms. Nephrectomie. Heilung.
3	M. J.	0,55	1,74	20,9	Hydronephrotischer Sack. Nephrectomie. Heilung.
4	v. E.	0,60	1,65	18,6	Hydronephrosis. Kyphoskoliosis. Nephrotomie.
	derselbe	0,58	1,42	17,1	Nephrectomie. Heilung.
5	B.	0,56	1,28	14,3	Hydronephrosis. Nephrectomie. Heilung.
6	K.	0,57	1,45	18,4	Nephrotomie. Heilung.
			B. Pyonephrosis.		
1	Herr V.	0,56	1,38	19,2	Pyonephrosis. Lungenabsc. Nephrectomie.
		—	1,24	17,0	† Zurückbleibende Niere normal.
2	Frau St.	0,56	1,73	25,2	Pyonephrosis. Nephrectomie. Heilung.
3	K.	0,56	1,12	14,2	Pyonephrosis. d. Nephrectomie. † an Erschöpfung nach 5 Tag. R. Niere normal.
4	Fr.	0,57	1,25	18,3	Pyonephrosis. Nephrectomie. Heilung.
5	Frau N.	0,57	—	—	Multiple Nierenabscesse. Nephrectomia dextra. Heilung.
6	Frau D.	0,58	1,45	20,7	Pyonephrosis. Nephrectomie. Heilung.
7	Herr K.	0,56	1,59	22,3	Nephrectomie wegen Pyonephrosis. Heilung.
8	Marie K.	0,56	0,81	13,5	Uterusexstirp. Verletzg. d. in d. Carcinommasse eingebetteten Ureters. Ureterfistel. Pyonephrose. Nephrectomie. Heilung.
9	Wilh. H.	0,60	—	12,8	Pyelonephritis. Paranephritisch. Abscess nach Spaltung. Nierenfistel.
	derselbe	0,58	1,16	12,5	Nach der Operation Nephrectomie.
		0,57	1,29	14,5	Heilung.
10	B.	0,56	1,40	22,0	Pyonephrosis. Nephrotomie. Heilung.
11	Fr.	0,56	1,46	19,2	Pyonephrosis. Nephrotomie. Heilung.
12	Teu.	0,64	1,15	9,0	Pyonephrosis lateris utriusque. Nephrectomie †.
13	Ti.	0,63	—	—	Pyonephrosis lateris utriusque. Nephrotomie. Noch in Behandlung.
14	N.	0,57	—	—	Multiple Nierenabscesse. Nephrectomie. Heilung.
15	Du.	0,58	—	—	Pyelonephritis d. Nephrectomie. Heilung.
16	Mei.	0,56	—	—	Pyelonephritis. Nephrotomie. Heilung.

Tabelle I.

No.	Name	δ	Δ	U	Bemerkungen
			C. Nierensteine.		
1	Frau L.	0,56	1,23	20,9	Pyelonephr. calcul. Nephrectomie. Heilg.
2	Frau P.	0,56	1,03	13,8	Pyonephrosis calcul. Nephrectomie. Heilg.
3	Herr N.	0,57	1,66	18.9	Pyonephrosis calcul. Nephrectomie. Heilg.
4	El. M.	0,57	—	26,0	Pyonephrosis calcul. Nephrectomie. Heilg.
5	M.	0,58	1,32	21,7	Nephrolithiasis. Nephrotomie. Heilung.
6	R.	0,56	1,38	14,8	Pyonephrosis calcul. Nephrectomie. Heilg.
7	Sch.	0,58	1,26	23,2	Nephrolith. (Nephrit.). Nephrot. Heilung.
8	M.	0,56	1,62	24,8	Pyonephrosis calcul. Nephrect. Heilung.
9	W.	0,56	1,32	22,7	Pyonephrosis calculosa (Hufeisenniere). Nephrectomie d. kranken Hälfte. Heilg.
10	Hei.	—	—	—	Nephrolithiasis. Nephrotomie. Heilung.
			D. Tuberculosis renum.		
1	Bö.	0,56	1,70	35,0	Tuberculöse Niere. Nephrectomie. Heilung.
2	Schr.	0,57	1,48	17,7	Nierentuberculose. Nephrectomie. Heilung.
3	D.	0,56	1,54	21,2	Tuberculöse Niere. Nephrectomie. Heilung.
4	K. E.	0,56	1,46	10,9	Tuberculöse Niere. Nephrectomie. Heilung.
5	M. L.	0,56	1,60	17,2	Tuberculöse Niere. Nephrectomie. Heilung.
6	K.	0,56	1,11	14,5	Nierentuberculose. Nephrectomie. Heilung.
7	Herr E.	0,56	1,37	20,1	Nierentuberculose. Nephrectomie. Heilung.
8	Z.	0,55	1,18	14,2	Tuberculöse Niere. Nephrectomie. Heilung.
9	R	0,56	1,02	12.6	Tuberculöse Niere. Nephrectomie. Heilung.
10	Schl.	0,56	1,54	20,0	Tuberculöse Niere. Nephrectomie. Heilung.
11	S.	0,56	1,20	15,3	Tuberculosis renis. Nephrectomie. Heilung.
12	D.	0,60	0,90	11,4	Tuberculosis renum. Incision. † nach 8 Wochen.
13	Sch.	0,54	0,98	11,0	Tuberculöse Niere. Nephrectomie. Heilung.
14	E.	0,57	1,25	—	Tuberculosis renis. Nephrectomie. Heilung.
			E. Nierentumoren.		
1	Frau H.	0,60	—	—	Struma suprarenale.
	dieselbe	0,58	—	—	Nephrectomie. Heilung.
	später	0,57	—	—	
2	He.	0,60	Anurie		Doppelseitige Cystenniere. Incision. †

und 0,57 in 11, von 0.54 und 0,55 in 2 und 0,6 mit doppelseitiger Erkrankung in 1 Falle. Bei den 13 Patienten, bei welchen die Nephrectomie ausgeführt wurde, functionirte die zurückgebliebene Niere vollkommen gut. Bei der Patientin mit einer Gefrierpunktserniedrigung von 0,60 bestand eine doppelseitige Erkrankung, die auch die Section bestätigte. Es wurde nur eine Nephrotomie zur Entleerung des Eiters und zur Beseitigung der Schmerzen vorgenommen.

2 Tumoren mit einem Gefrierpunkt von 0,69 bei einer doppelseitigen Cystenniere, welche freigelegt und incidirt wurden. Die Section bestätigte die vollständige cystische Degeneration beider

Organe. Ferner ein Gefrierpunkt von 0,6 bei einer Patientin mit einem suprarenalen Struma; nach einiger Zeit stieg der Gefrierpunkt auf 0,58. Die Nephrectomie verlief ohne Störung, normale Function des zurückbleibenden Organs.

Zur besseren Uebersicht habe ich die vor der Operation kryoskopisch untersuchten Fälle nach den einzelnen Erkrankungsformen geordnet übersichtlich zusammengestellt in Tabelle I, A, B, C, D, E.

In allen Fällen, in welchen ein functionsfähiges Organ vorhanden war, zeigte der Blutgefrierpunkt die normalen Werthe von 0,56, Schwankungen von 0,55—0,57 kamen zuweilen vor, Sinken auf 0,58 und Steigen auf 0,54 sehr selten.

Die einzelnen Werthe vertheilen sich folgendermaassen:

265 Gefrierpunktsbestimmungen des Bluts. δ:

I. Norm. Nierenfunct. 137 Fälle.	II. Einseitige Nierenerkr. 51 Fälle.	III. Niereninsufficienz. 77 Fälle.
$\delta = 0{,}57$	$\delta = 0{,}56$	$\delta = 0{,}58$—$0{,}81$
$15 \times \delta = 0{,}57$	$2 \times \delta = 0{,}58$ u. $0{,}59$	$48 \times \delta = 0{,}60$—$0{,}65$
$11 \times \delta = 0{,}55$	$3 \times \delta = 0{,}57$	$8 \times \delta = 0{,}59$
$2 \times \delta = 0{,}54$	$2 \times \delta = 0{,}55$	$6 \times \delta = 0{,}66$
		$4 \times \delta = 0{,}58$
		$3 \times \delta = 0{,}75$
		je $2 \times \delta = 0{,}70$ u. $0{,}71$
		je $1 \times \delta = 0{,}68$, $0{,}69$, $0{,}75$, $0{,}81$.

Wie wir aus obiger Zusammenstellung sehen, hat bei allen denen, bei denen die eine Niere operativ entfernt wurde, bei 38 Nephrectomien, keine Functionsstörung des zurückgebliebenen Organs stattgefunden. Die Urinsecretion der erhaltenen Niere ging sehr bald nach Ueberwindung der Narkosenwirkung in sich steigender Menge von statten. Die Reconvalescenz und Urinsecretion war um so günstiger, je mehr der Gefrierpunkt den normalen Werth zeigte oder je näher er ihm lag. Die meisten Fälle, in welchen die Erniedrigung δ auf 0,58 sank, zeigten während der ersten Tage mehr Störungen und eine verlangsamtere Urinausscheidung als die übrigen einen hohen Gefrierpunkt darbietenden Patienten.

Ausser dem am lebenden Organismus erbrachten Beweis, dass bei einem Gefrierpunkt von 0.56 mit den leichten physiologischen Schwankungen nach oben und unten die zurückbleibende Niere sich

als voll und ganz functionsfähig erwies, konnten wir uns auch in manchen Fällen durch die Autopsie überzeugen, dass das erhaltene Organ vollkommen gesund war und öfter eine compensatorische Hypertrophie zeigte. Es gelangten 8 Fälle mehr oder weniger lange Zeit nach der Operation zur Section und zwar war im Laufe derselben vorher die beiderseitige Erkrankung der Niere, ihre Insufficienz festgestellt (Tabelle II, B), während in den anderen vier die eine Niere als gesund angenommen wurde und sich auch als solche erwies. Tab. II, A. 2 hiervon starben im Anschluss an die Operation, 2 nach vollendeter Heilung an andern Erkrankungen.

Tabelle II.

Durch Section bestätigte Fälle.

No.	Name	Diagnose	δ	Operation	Bemerkungen
		A. Nierensufficienz.			
1	K.	Pyonephrosis dextra	0,57	Nephrectomia d.	† 6 Tage p. op. Linke Niere normal.
2	V.	Pyonephrosis dextra	0,56	Nephrectomia d.	† 2 St. p. op. Linke Niere normal, compens. Hypertrophie.
3	Z.	Tuberculosis renis sin.	0,55	Nephrectomia sin.	† 4 Monate p. op. an Lebercirrh. R. Niere ges., comp. Hypertr.
4	Sch.	Tuberculosis renis	0,56	Nephrectomia sin.	Rechte Niere norm., comp. Hypertroph., † 4 Woch. p. op. an Phthisis pulmonum.
		B. Niereninsufficienz.			
1	D.	Tuberculosis renum et vesicae	0,60	Nephrotomia d.	† 8 Wochen p. op. Tuberculosis renum ureter. et vesicae.
2	T.	Pyonephrosis utriusque lateris	0,63	Nephrectomia sin.	† 12 St. p. op. Pyonephrosis dextra.
3	L.	Tuberculosis renum	0,64	Nicht operirt	Tub. ren. † 24 St. p. op.
4	H.	Doppelseitige Cystenniere	0,69	Incision	† 10 St. p. op., doppelseitige Cystenniere.

Was die letzte Gruppe anbetrifft, so handelt es sich um zwei Patienten mit ausgedehnter pyonephrotischer Zerstörung der rechten Niere. Im ersten Falle war die Niere mit ihrer Umgebung fest verwachsen, bei der Lösung wurde die Vena cava verletzt und durch die Naht geschlossen. Durch den starken Blutverlust erschöpft, erholte sich der Patient nach mehrfachen Infusionen, um jedoch am sechsten Tage nach der Operation zu Grunde zu gehen. Die linke Niere war vollkommen normal und hatte ihre gute Function während der vorangegangenen Tage bewiesen.

Im zweiten Falle handelte es sich um einen durch langes Krankenlager erschöpften Patienten; um die vereiterte Niere hatte sich ein grosser Abscess gebildet, der das Zwerchfell durchbrochen und zu einem Empyem geführt hatte: die Lunge musste bei der Operation freigelegt werden und Patient ging an Lungenödem zu Grunde. Bei der Section zeigte sich, dass die linke Niere vollkommen normal und compensatorisch hypertrophirt war.

Im dritten Fall handelte es sich um die Entfernung einer tuberculös zerstörten linken Niere. Patient wurde sehr gekräftigt und gesund entlassen und hatte 4 Monate lang seine schweren Arbeiten ohne Störung ausführen können, als er plötzlich eines Morgens bewusstlos wurde. Der behandelnde Arzt nahm eine Urämie an, weil die Symptome darauf hinwiesen und schickte ihn in unser Krankenhaus. Auch wir glaubten uns nach den Erscheinungen, welche der Kranke bot, dieser Diagnose anschliessen zu müssen, indem wir eine tuberkulöse Erkrankung der bei der Operation noch gesunden einen Niere annahmen. Der Patient ging nach wenigen Stunden zu Grunde. Bei der Section fand sich eine gesunde, compensatorisch vergrösserte rechte Niere. Die Todesursache war Lebercirrhose.

Im 4. Falle war bei einer zarten, gleichzeitig an Lungenphthise leidenden Patientin, welche einen Gefrierpunkt von 0,54 hatte, die linke tuberkulös zerstörte Niere entfernt. Nach vier Wochen, während dem die zurückgebliebene Niere gut functionirt hatte, ging Patientin an fortschreitender Lungenphthise zu Grunde. Rechte Niere normal, compensatorische Hypertrophie.

In der zweiten Gruppe von Fällen, bei denen vor der Operation eine Functionsunfähigkeit beider Nieren festgestellt wurde und welche sämmtlich eine Gefrierpunktserniedrigung über 0,6 ergaben, bestätigte die Section die Richtigkeit unserer Annahme in allen Fällen. Beide Nieren waren weitgehend erkrankt und insufficient.

Ich habe diese 4 Fälle in einer besonderen Tabelle III mit allen denen, bei welchen trotz eines Gefrierpunkts von 0,6 und darüber operativ eingegriffen wurde, zusammengestellt, um die Frage nach dem Endresultat dieser activen Maassnahmen bei insufficienten Nieren in übersichtlicher Form beantworten zu können.

Wir können an dem tabellarisch zusammengestellten Krankenmaterial (Tab. A, B, C, D, E) sehen, dass in allen Fällen, in welchen der Gefrierpunkt den als normal angenommenen Werth von 0,56 mit den zulässigen geringen Schwankungen erreichte, der operative Eingriff, die Entfernung der einen Niere ohne Functionsstörung des zurückgebliebenen Organs vorgenommen werden konnte. Wir fanden bei den später zur Section gelangten Fällen die Annahme einer gesunden zurückgebliebenen Niere bei einem zur Zeit der Operation vorhandenen normalen Gefrierpunkt vollauf bestätigt. Bei einem Gefrierpunkt von 0,58 war die Reconvalescenz der Patienten während der ersten Tage nach der Operation schon eine

Tabelle III.

Operationen bei Niereninsufficienz.

No.	Name	Diagnose	δ	Bemerkungen
1	M.	Sarcoma renis d.	0,60	Nach Exstirp. 10pM. Albumen, † an Metastasen nach einigeu Monaten.
2	v. Ei:	Hydronephrose	0,60	Nephrotomie der fast vollständig zerstörten Niere.
	derselbe	nach der Incision	0,58. 0,57	Nephrectomie, Heilung.
3	Tie.	Pyelonephrosis renis utriusque	0,65	Nephrotomie der einen Seite; die andere noch erkrankt. Patient noch in Behandlung.
	derselbe		0,59	nach der Operation.
4	He.	Pyonephrosis mit paranephritischem Abscess	0,60	Nach Spaltung des Abscesses Nierenfistel.
	derselbe	nach Incision	0,57	später, Nephrectomie, Heilung.
5	Te.	Pyonephrosis utriusque lateris	0,63	Nephrectomie, † 12 St. p. op.
6	L.	Tuberculosis renis sin. et vesicae	0,64	Vor 5 Jahren Nephrectomie, l. Eiterentleerung durch Punction, † 24 St. später.
7	D.	Tubercul. renum et vesicae	0,60	Nephrotomia d., † 8 Wochen p. op.
8	P.	Tubercul. renum	0,63	Nicht operirt, †.
9	Ha.	Doppelseitige Cystenniere	0,69	Beiderseitige Incision, † 10 St. p. op.
10	Sch.	Nephritis p. puerp. Nephrolithiasis	0,60	Nephrotomie. Entfern. des Steins.
	dieselbe	8 Tage später	0,56	nach der Op., Albumen geschwund. Heilung.
11	C.	Anurie, Nierensteine beiderseits	0,65	Rechstsseitige Nephrotomie, Extract. von 2 Steinen.
	dieselbe	10 Tage später	0,57	nach der Operation, Heilung.

weniger günstigere. In einem anderen Falle einer Gefrierpunktserniedrigung von 0,59, bei welchem wir die in einen Eitersack verwandelte linke Niere entfernt hatten, traten am Abend nach der Operation und am folgenden Tage besorgnisserregende Erscheinungen, schwerer Collaps mit kleinem frequenten Puls, und spärliche Urinentleerung mit Albumen auf. Die Patientin überwand diese Störungen der Nierenthätigkeit, erholte sich mehr und mehr und konnte vollkommen gesund entlassen werden. Je mehr wir uns von dem normalen Gefrierpunkt von 0,56 entfernen, um so mehr haben wir mit der Gefahr einer Functionsstörung zu rechnen. Die Grenzwerthe werden nur durch die Erfahrung an einem grösseren Material festgestellt werden können. Nach den

unsrigen halte ich einen Gefrierpunkt von 0,58 schon für einen nicht ganz normalen, welcher immerhin eine Nephrektomie ohne bleibenden Schaden gestattet, bei einem Gefrierpunkt von 0,59 ist zweifellos grössere Vorsicht geboten und die weiteren diagnostischen Hülfsmittel, die genaue Untersuchung und vergleichende Gegenüberstellung des jeder Niere mit dem Ureterenkatheterismus gesondert entnommenen Urins, in Bezug auf die beiderseitigen Harnstoffmengen und die Gefrierpunkswerthe, sowie der Zuckermengen nach der Phlorizidinprobe in Anwendung zu ziehen.

Als Grenzwerth, welcher eine operative Entfernung der einen Niere nicht mehr gestattet, erscheint nach unseren Erfahrungen der Blutgefrierpunkt von 0,60. Was ist nun das Schicksal der Patienten, bei denen bei der angenommenen Insufficienz ein operativer Eingriff, eine Nephrektomie oder eine Nephrotomie vorgenommen wird?

In den auf Tabelle III angeführten 10 derartigen Fällen, auf die ich der Wichtigkeit halber kurz eingehen muss, wurde bei einem ungünstigen Gefrierpunkt von 0,60 und darüber operativ eingegriffen. Bei einem Theil der Fälle handelte es sich um Nephrotomien, wodurch das bedrängte Organ zu entlasten und die Function zu bessern angestrebt wurde; Spaltung von Nieren-Abscessen, Entfernung von Nierensteinen bei doppelseitigem Ureterenverschluss und vollständiger Anurie. Bei einem anderen Theil handelte es sich um beiderseits schwer erkrankte Nieren, welches vorher bestimmt festgestellt war.

Was die wichtigsten Punkte der zum Theil sehr beweiskräftigen Fälle anbetrifft, so handelte es sich um vier Pyonephrosen (darunter eine Hydronephrose), drei Nierentuberculosen, um eine doppelseitige Cystenniere und um zwei doppelseitige Nierensteinerkrankungen mit Anurie.

Zunächst möchte ich noch auf einen bereits von mir in meiner früheren Arbeit erwähnten Fall von principieller Wichtigkeit kurz eingehen (Fall 1 der Tabelle III). Es handelte sich um einen älteren kachektischen Patienten mit einem rechtsseitigen, fast mannskopfgrossen Nierensarkom. Der Ureterenkatheterismus ergab klaren eiweissfreien Urin mit reichlichen, dem Durchschnitt entsprechenden Harnstoffmengen von 17,8; der Gefrierpunkt des Urins der unteren Grenze (0,9—2,0) entsprechend 1,35 dagegen $\delta = 0,60$. Ich hatte den

Fall untersucht und nach dem Resultat der Untersuchung des Blutgefrierpunktes eine Operation nicht für empfehlenswerth gehalten. Eine genauere Untersuchung des Urins, welche sehr einfach war, da die kranke Niere überhaupt nicht secernirte, hätte die Functionsfähigkeit der Nieren von vornherein vielleicht in günstigem Licht erscheinen lassen. Da der Patient dringend die Operation wünschte und derselbe ohne eine solche sicher verloren war, wurde derselbe vom Collegen Sick, auf dessen Abtheilung sich der Patient befand, ausgeführt. Am folgenden Tage nach der Operation wurden 250 g Urin mit 10 pM. Albumen, am nächsten 900 g mit $^1/_2$ pCt. Albumen und später reichliche Mengen ohne Eiweiss entleert. Der Mann wurde geheilt und starb einige Monate später an Sarkommetastasen; in der zurückgebliebenen Niere befand sich ein Sarkomknoten. Dieser Fall, sowie einige wenige in der Literatur von Tumin u. A. mitgetheilte, bei denen trotz einer Gefrierpunktserniedrigung des Blutes von 0,60 die Nephrektomie mit Erfolg ausgeführt wurde, scheinen im Widerspruch mit unseren Anschauungen zu stehen.

In dem Tumin'schen und einigen anderen Fällen wurde die Ansicht vertreten, dass ein Blutgefrierpunkt von 0,60 ein normaler sei und die Entfernung einer Niere, welche auch erfolgreich ausgeführt wurde, rechtfertige. Diese Anschauung widerspricht unseren Erfahrungen vollkommen. Wie Sie gesehen haben, zeigten die erfolgreichen Nephrektomien stets einen Blutgefrierpunkt von 0,56—0,57, in wenigen von 0,58 und 0,59; besonders letztere zeigten nicht unerhebliche Störungen im Krankheitsverlauf. Was nun den uns interessirenden Fall anbetrifft, so habe ich schon in meinen früheren Arbeiten hervorgehoben, worauf bereits v. Koranyi aufmerksam gemacht hat, dass bei grossen Tumoren des Unterleibes, mögen sie den Nieren, den Genitalien oder anderen Organen angehören, an und für sich eine Erniedrigung des Gefrierpunkts des Blutes eintritt, und dass in diesen Fällen andere Methoden heranzuziehen seien. In diesem Falle sprach der Gefrierpunkt des Urins, sowie die reichliche Harnstoffmenge schon für die Functionsfähigkeit der allein arbeitenden Niere und die Richtigkeit der von Koranyi'schen Ansicht.

In allen Fällen von grossen Unterleibstumoren haben wir die fragliche Gefrierpunktswürdigung nicht feststellen können und

möchte ich diese Frage noch als eine offene bezeichnen. Einige Tage nach der Nephrektomie stieg der Gefrierpunkt bei dem Patienten auf 0,58 und war später vollkommen normal 0,56, ein weiterer Beweis für die wenigstens für diesen Fall zutreffende v. Koranyi'sche Anschauung. Dass der Patient jedoch nach der Operation nur 250 g Urin mit 10 pM. Albumen entleerte, könnte man als eine vorhandene Functionsstörung bezeichnen, wenn man nicht, da vor der Operation Eiweiss fehlte, die Narkose dafür verantwortlich machen will.

In allen Fällen von grossen Unterleibstumoren bei Nierenerkrankungen würde ich immerhin rathen, dem erwähnten Moment Beachtung zu schenken und andere Methoden, Gefrierpunktsbestimmung des Urins, Harnstoffmenge und vor Allem die Caspersche Phloridzinmethode in Anwendung zu ziehen.

Gehen wir nun kurz auf unsere weiteren eigenen Beobachtungen ein, bei denen bei einer Gefrierpunktserniedrigung von 0.60 und darüber ein operativer Eingriff vorgenommen wurde und betrachten kurz die Endresultate. In 3 Fällen (2, 3, 4) von Pyo- resp. einer Hydronephrose wurden die Nieren durch Spaltung von ihrem inficirten Inhalt befreit oder der vorhandene paranephritische Abscess incidirt. Als dann eine Steigerung des Gefrierpunkts auf den normalen Werth eintrat, wurde die Nephrectomie in Fall 2 und 4 mit Erfolg vorgenommen. Hierbei ergab sich der interessante Befund, dass die hydronephrotisch zerstörte Niere in Fall 2 mit zwei Ureteren versehen war. In Fall 3 handelt es sich um eine angeblich nach einem schweren Trauma entstandene doppelseitige Pyelonephritis, bei der vor längerer Zeit ein linksseitiger Nierenabscess anderwärts bereits incidirt war. In diesem Falle waren wir auf die Gefrierpunktsbestimmung allein angewiesen, da bei dem jungen 18 jährigen Burschen mit auffallend infantilen Genitalien der gerade hier so wichtige Ureterenkatheterismus technisch unmöglich war. Nach Spaltung der pyonephrotischen Niere, welche noch eine grössere Partie secernirenden Parenchyms zeigte, stieg der Gefrierpunkt auf 0,59. Die Freilegung der anderen Niere ist, sobald sich der Kranke mehr erholt hat, in Aussicht genommen.

Der 4. an doppelseitiger Pyonephrose leidende Patient kam in elendem Zustande, bereits urämisch zur Aufnahme. Die Blase

enthielt zur Hälfte mit Eiter durchsetzten Urin. Da der Katheterismus beider Ureteren ergab, dass die rechte Niere das noch am meisten functionsfähige Gewebe besass, beschlossen wir bei dem urämischen und hochfiebernden Patienten mit einem Blutgefrierpunkt von 0,64, welcher schon an und für sich auf eine weitgehende Zerstörung beider Nieren hinwies, zunächst die linke Niere von ihrem Eiter durch Nephrektomie zu befreien. Nach Freilegung dieser Nierengegend war eine Niere überhaupt nicht zu finden; nach längerem Suchen entdeckte ich einen schlaffen, sehr ausgedehnten, übelriechenden Eiter enthaltenden Sack. Obwohl ich sehr wohl wusste, dass auch die andere Niere functionsunfähig war, nahm ich doch wohl mit Recht an, dass dieser keine Spur von Nierengewebe enthaltende Sack mit seinem eitrigen Inhalt dem Organismus eher schädlich als nützlich sein würde und die totale Entfernung den ganzen Wundverlauf abkürzen würde. Bei der Nephrectomie und Resection eines grossen Stückes des Ureters zeigte sich dieser enorm erweitert, über daumendick. Ca. 12 Stunden nach der Operation ging der Patient zu Grunde.

Die Section ergab, dass auch die andere Niere in einen grossen Eitersack verwandelt und nur noch ein schmaler Saum von Nierenparenchym vorhanden war, wie es vor der Operation festgestellt.

Von tuberkulösen Nierenerkrankungen verdienen 3 mit starker Gefrierpunktserniedrigung der Erwähnung (6, 7, 8). Bei Patientin L. war vor 5 Jahren die rechte tuberkulöse Niere entfernt; sie kommt jetzt mit einem Tumor der linken Seite im elendesten Zustande zur Aufnahme. Gefrierpunkt 0,64. Durch den Troicart wurden grössere Eitermengen aus der abscedirten Niere entleert. Tod nach 24 Stunden. Section ergiebt eine vollkommen tuberkulös zerstörte vereiterte Niere. Bei der zweiten Patientin handelte es sich um durch den Ureterenkatheterismus festgestellte doppelseitige Tuberkulose der Nieren. Blutgefrierpunkt 0,60. Die rechte als fluctuirender Tumor zu fühlende Niere wurde gespalten und der Eiter entleert. 8 Wochen nach der Nephrektomie ging Patient an allgemeiner Tuberkulose zu Grunde. Auch die andere Niere war ausgebreitet tuberkulös erkrankt.

Eine dritte Patientin (8) sollte zwecks Entfernung einer tuberkulösen Niere von der inneren Abtheilung zu uns verlegt werden. Wegen des nunmehr festgestellten Blutgefrierpunkts von 0,63 wurde

von der Operation abgerathen. Patientin ging schneller als man erwarten konnte zu Grunde. Bei der Autopsie fand man eine ausgedehnte Tuberkulose beider Nieren.

Gerade bei der Tuberkulose der Nieren, ebenso wie bei der Pyelonephritis, bei denen es sich oft um die Erkrankung beider Seiten handelt, ist die Feststellung der Functionsfähigkeit der Organe durch den Blutgefrierpunkt von grösster Wichtigkeit. Ein Gefrierpunkt von 0,60 zeigt uns von vornherein, dass von einer Entfernung des einen Organs Abstand genommen werden muss, da das andere Organ ebenfalls erkrankt, nicht im Stande ist, die Arbeit des fehlenden zu übernehmen.

Ein weiterer Fall (9) einer hochgradigen Gefrierpunktserniedrigung betrifft einen ca. 62 Jahre alten Mann, welcher öfter an Nierenblutungen und Schmerzen gelitten, seit 2 Tagen keinen Urin mehr entleert hatte und seit einigen Stunden urämische Erscheinungen darbot. Blutgefrierpunkt 0,69, Patient benommen, vollkommene Anurie. Es wird doppelseitiger Ureterenverschluss durch Nierensteine angenommen Freilegen der einen Niere ergiebt ausgedehnte Cystenniere, einige Cysten wurden pungirt und auch die andere Niere freigelegt; dieselbe cystische Degeneration mit vollkommener Zerstörung des Nierengewebes. Patient geht am andern Tage zu Grunde. Bei der Section zeigt sich, dass beiderseits keine Spur von normalem Nierengewebe mehr vorhanden ist.

Die letzten 2 Fälle betreffen Nierensteine. Eine 35jährige Patientin hatte im Anschluss an ein Puerperium Blasenblutungen und Schmerzen linkerseits. Die Ureterensonde entleerte links klaren Urin mit Spuren von Album, rechts, aus der schmerzfreien Seite ebenfalls klaren, sehr eiweissreichen Harn. Das Röntgenbild zeigt ausserdem einen Thaler grossen Stein an der rechten schmerzlosen Seite. Nephrotomie, Entfernung des grossen Steins, Schwinden des Albumens, normaler Gefrierpunkt nach 14 Tagen.

Fall 11 betrifft eine Patientin mit doppelseitigen Nierensteinen, welche mit vollkommener Anurie zur Aufnahme gelangte. Gefrierpunkt 0,65. Nephrotomie der rechten Seite, Entfernung zweier Steine. Urin durch den Ureter bald nach der Blase entleert, auch die andere Seite sondert reichlich Urin ab. Heilung, Gefrierpunkt 0,57.

Aus den mitgetheilten Fällen ersehen wir, dass ein niedriger

Gefrierpunkt sich dadurch bessern kann, dass sich allmälig die gesunde Niere an die Mehrarbeit gewöhnt, um schliesslich dieselbe allein ausführen zu können. Ausser den hier erwähnten Fällen 2 und 3 haben wir dies auch sonst mehrfach zu beobachten Gelegenheit gehabt, natürlich ist dies nur möglich, wenn die eine Niere gesund ist. Es ist dann rathsam zu warten, bis eine Steigerung des Gefrierpunkts eingetreten ist oder in geeigneten Fällen zunächst die Nephrektomie oder Spaltung eventl. paranephritischer Abscesse vorzunehmen, wodurch allein schon eine Entlastung der Niere und Besserung ihrer Function veranlasst wird, zu einer Nephrektomie unter solchen Umständen würde ich nicht rathen. Dass nach Entfernung vorhandener Steine einmal die begleitende Nephritis verschwindet (10), das andermal mit dem Aufhören der mechanischen Anurie normale Verhältnisse in der Ausscheidung der Stoffwechselproducte stattfinden und somit der Gefrierpunkt 0,60 oder 0,65 auf 0,57 steigt, ist naheliegend. Aus den anderen Fällen sehen wir ferner, mit welcher Sicherheit die Gefrierpunktserniedrigung die Functionsfähigkeit beider Nieren oder einer, wenn nur noch eine solche vorhanden ist (6), angiebt. Je niedriger der Gefrierpunkt, um so weiter war die Zerstörung normalen Nierengewebes vorgeschritten, 0,63 bei der doppelseitigen Pyonephrose, 0,60, 0,63 und 0,64 bei den tuberculösen Nieren bis zu einem Sinken des δ auf 0,69 bei der doppelseitigen Cystenniere, bei der überhaupt kein Nierengewebe mehr zu erkennen war. Dass es möglich ist, dass eine Niere bei niedrigem Gefrierpunkt von 0,60 einmal die Functionsstörung überwinden kann, ist vielleicht anzunehmen, unsern Erfahrungen entspricht es nicht und ich würde es immerhin als Ausnahme betrachten. Dass bei Fall 1, welcher trotz δ 0,60 am Leben blieb, andere Momente mitgewirkt haben, erwähnte ich bereits eingehend.

Nach unseren Erfahrungen, welche ich mitgetheilt und in den einzelnen Tabellen übersichtlich zusammengestellt habe, hat das normale menschliche Blut einen Gefrierpunkt von 0,56° C. unter dem des destillirten Wassers. Schwankungen von 0,55—0,57°, also von $^2/_{100}$ sind noch als physiologisch anzusehen. Das beweisen von den ausgeführten 265 Gefrierpunktsbestimmungen des Blutes die 137 Fälle normaler Nierenfunction, welche bei Menschen mit gesunden Nieren ausgeführt wurden. Sind bei einseitiger Nieren-

erkrankung diese Werthe vorhanden, so kann man, ohne eine Functionsstörung der anderen Niere befürchten zu müssen, die Nephrektomie vornehmen. Dies beweisen unsere Fälle, bei denen operativ vorgegangen wurde. Unter den 40 Nephrektomien war die Reconvalescenz eine gute, die Function der zurückbleibenden Niere eine ungestörte, wenn es sich um δ 0,56—0,57 handelte. Die ersten Tage nach der Nephrektomie waren besorgnisserregend, die Function der Niere träge mit Albumen einhergehend in dem Falle, in dem der Gefrierpunkt 0,59 betrug.

Die Richtigkeit unserer Annahme beweisen ferner die Autopsien, welche in längerer oder kürzerer Zeit nach den bei normalem Gefrierpunkt ausgeführten Operationen gemacht wurden. Die zurückbleibende Niere wurde stets gesund gefunden, meist mit compensatorischen Hypertrophien.

Das beweisen endlich die 77 Fälle von Niereninsufficienz mit einem Gefrierpunkt von 0,58—0,81, deren Richtigkeit in den meisten Fällen durch die Autopsie oder die Operation bestätigt wurde.

Bei einem Gefrierpunkt von 0,58 ist nach unserer Erfahrung ein operativer Eingriff noch möglich, bei 0,59 ist grosse Vorsicht geboten, und 0,60 bildet den Grenzwerth, welcher keine Nephrectomie gestattet.

Ich gehe hier auf die Technik und die Einzelheiten der Gefrierpunktsbestimmung des Blutes nicht mehr ein, ebenso nicht auf die des Urins und die Harnstoffbestimmung; ich setze dies als bekannt voraus und beziehe mich auf meine früheren Arbeiten und die Mittheilungen auf den beiden letzten Congressen der Deutschen Gesellschaft für Chirurgie. Hervorheben möchte ich nur, dass die Gefrierpunktsbestimmung des Bluts uns von vornherein den wichtigsten Anhaltspunkt über die Function der Nieren giebt, dass wir aber das andere nicht minder wichtige Hilfsmittel den Ureterenkatheterismus nicht ausser Acht lassen dürfen. Erst durch die Vereinigung dieser beiden wichtigen Untersuchungsmethoden können wir eine genaue und sichere Diagnose der erkrankten Niere stellen: sie geben uns an, welches die kranke Niere und welcher Art die Erkrankung ist. Wie wichtig das ist, beweist der eine kurz erwähnte Fall, bei dem der Schmerz auf der linken Seite an-

gegeben wurde, und die kranke nephritische und mit einem dicken Stein versehene blutende Niere rechts war.

Der Ureterenkatheterismus gestattet uns den Urin jeder einzelnen Niere gesondert aufzufangen und auf seine pathologischen Bestandtheile, Cylinder, Blutkörperchen, Eiter, Bacterien u. dergl. mikroskopisch zu untersuchen und den Harnstoffgehalt, das Albumen, ferner die Gefrierpunktswerthe Δ vergleichend gegenüberzustellen. Gerade die vergleichende Gegenüberstellung dieser Werthe zeigt uns, welches die kranke Niere ist. Handelt es sich beispielsweise, wie das so oft der Fall ist, um blutigen oder eitrigen Urin bei gesunder Blase, ohne dass Schmerzen auf einer bestimmten Seite geklagt werden, ohne dass eine Vergrösserung der Niere, eine Geschwulst nachzuweisen ist, so sagt uns der Blutgefrierpunkt nur, ob eine Niereninsufficienz vorhanden ist oder nicht, er sagt nur, dass eine Niere gesund ist, welche dieses jedoch nicht, sagt uns δ nicht. Das ersehen wir allein mit Sicherheit durch den Ureterenkatheterismus. Die Gefrierpunktsbestimmung des Urins, den wir jeder einzelnen Niere entnommen haben, sowie die Harnstoffmengen bilden, wenn wir sie vergleichend gegenüberstellen sehr wichtige diagnostische Momente, nicht nur dadurch, dass sie uns angeben, welches die kranke Niere ist, sondern auch wie weit eben die Zerstörung des Gewebes der kranken Niere vorgeschritten ist.

Immerhin wird es Gruppen von Erkrankungen geben, welche wir trotz aller diagnostischen Fortschritte nicht erkennen können, dazu rechne ich die Hufeisenniere, besonders wenn deren eine Hälfte erkrankt ist. Ein Hilfsmittel könnte die Röntgographie der in die Ureteren und Nierenbecken eingeführten Sonden mit Mandrin bilden, indem die Enden derselben sich mehr als bei zwei einzelnen Nieren nähern werden. Wir behandelten vor Kurzem einen 40 jährigen Herrn mit einem kindskopfgrossen linksseitigen Nierentumor, welcher nach dem Röntgenbild Steine enthielt (δ 0,57). Patient fieberte, der Urin war vollkommen klar und normal, während er zuweilen sehr eiterhaltig und trüb gewesen war. Die Diagnose wurde auf linksseitigen Pyelonephritis calculosa gestellt. Freilegen des fest mit der Umgebung verwachsenen fluctuirenden Nierentumors. Nachdem mit vieler Mühe die Lösung erfolgt und die Gefässe unterbunden waren, trat auf der Wirbelsäule liegend

ein als normale Niere imponirender Ansatz zu Tage, welcher sich hufeisenförmig nach der rechten Seite erstreckte. Der pyonephritische Theil wurde von 4 Seiten getrennt, der Ureter abgebunden. Nierenfunction den ersten Tag in Folge der Narkose spärlich, rasch zunehmend. Heilung.

In meinen früheren Arbeiten habe ich die oft auffallend verschiedenen Zahlenwerthe des Harnstoffs, sowie vor allem des Gefrierpunkts des Urins zwischen der gesunden und kranken Niere angegeben, sodass ich jetzt nicht mehr darauf zurückkommen will. Je niedriger der Gefrierpunkt Δ und die Harnstoffmenge, um so grösser ist der Untergang des secernirenden Nierengewebes. In einem Falle z. B., in dem der Uringefrierpunkt der linken Seite nur 0,14 betrug und nur Spuren von Harnstoff vorhanden waren, bestand die exstirpirte Niere aus einem mit stinkendem Eiter und Steinen gefüllten Sack, in dem das Nierenparenchym vollständig zu Grunde gegangen war. In einem anderen Falle mit einem Uringefrierpunkt von 0,37 und einer Harnstoffmenge von 3,9, welche auf secernirendes Parenchym schliessen liessen, bestand neben erbsengrossen multiplen Abscessen immerhin noch eine reichliche Menge gut secernirenden Nierengewebes. Derartige Befunde treten uns fast in allen Fällen klar entgegen.

Bei diesen jetzt weit entwickelten diagnostischen Kenntnissen, welche uns schon vor dem operativen Eingriff ein Bild über die mehr oder weniger weit vorgeschrittene Zerstörung des Organs entrollen, ist unser Eingreifen auf eine gesicherte Basis gestellt. Die Frage, ob wir conservativ oder radical vorgehen sollen, kann in den einzelnen Fällen leichter beantwortet werden. So sehr ich einer conservativen Behandlung das Wort rede und stets bestrebt bin das Organ zu erhalten, wenn es noch einigermaassen gut functionirt und für die Ausscheidung der Stoffwechselproducte aus dem Körper sich brauchbar erweist, ebenso sehr halte ich eine durch mühsame und kunstvolle plastische Operation geschaffene Erhaltung eines weit zerstörten Organs nicht für richtig. Für den Patienten ist die radicale Entfernung einer zum grössten Theil zerstörten Niere der sicherste und am schnellsten Heilung bringende Eingriff. Bei einzelnen in der Literatur mitgetheilten Fälle habe ich mich des Eindrucks nicht erwehren können, dass man mit grosser Mühe und chirurgisch künstlerischem Geschick ein Organ erhalten hat, was

dem Körper nichts nutzt und nicht im Stande ist, dessen Stoffwechselproducte auszuscheiden. Dass man vor der Operation sich auf dem erwähnten Wege einen ziemlich genauen Einblick in die Functionssicherheit des Organs verschaffen kann, halte ich für sehr wichtig. Besonders bei den häufigen Stricturen des Ureters, welche zu langdauernden Fistelnieren führen, hört die Functionsfähigkeit der Niere nach einiger Zeit mehr und mehr auf, sodass bald nur wässrige Flüssigkeit ohne feste Bestandtheile entleert wird. Der Gefrierpunkt dieser Flüssigkeit kommt dann dem des Bluts immer näher. Gelingt es nicht bald die Strictur zu beseitigen und den Urin auf dem normalen Wege in die Blase zu leiten, so ist die Exstirpation des für die Oekonomie des Organismus unnützen Organs weiteren conservativen Versuchen vorzuziehen.

So schrumpft denn auch die Indication für die Entfernung eines Theiles des Nierengewebes für die Resection mehr und mehr zusammen. Ich habe in einer früheren Mittheilung über einige Fälle von Nierenresection berichtet. Seitdem habe ich keine Gelegenheit zur Ausführung dieser Operation mehr gehabt. Handelt es sich um eine vereiterte Niere, so können wir dieselbe spalten, auseinanderklappen und bei noch genügendem gesunden Gewebe zu erhalten suchen, die weitere Heilung aber der Natur überlassen. Die einzige Indication für Nierenresection bilden nach meiner Ansicht gutartige kleine Tumoren, Cysten, Echinokokken oder dergl. Bei maligner Geschwulst, auch wenn sie noch in geringer Ausbreitung zur Operation gelangen, ist die totale Entfernung des Organs geboten.

M. H.! Die Chirurgie steht wiederum im Begriffe, ein neues Gebiet, was bisher ausschliesslich als Eigenthum der inneren Medicin galt, in das Bereich ihrer Diagnose und Therapie zu ziehen. Ist es gerade der Chirurgie schon öfter beschieden gewesen, Licht und Klarheit in manche Erkrankungen zu bringen, die alten jahrelang bestehenden Anschauungen umzugestalten und einen erfolgreichen Heilplan darauf aufzubauen und zwar auf Grund directer Beobachtungen des kranken Organs am lebenden Menschen, wie beispielsweise bei der Appendicitis, dem Ileus, der Gallensteinerkrankung u. a., wird dies vielleicht auch mit Erfolg bei der Nephritis, bei der internen Nierenentzündung in den verschiedensten Stadien möglich sein. Der Chirurg hat ja den Vor-

zug, das kranke Organ während des Lebens durch directe Anschauung kennen zu lernen, etwaige Erkrankungen durch die Autopsie in vivo direct zu sehen und nicht nur aus den Symptomen allein die Erkenntniss der Krankheis zu schöpfen oder bei der Autopsie nach dem Abschluss des Lebens in Folge weit vorgeschrittener Erkrankung der Organe Rückschlüsse auf frühere Stadien machen zu müssen. Dies kann ja vielleicht auch bei den Krankheiten der Niere möglich sein. Immerhin aber glaube ich, dass gerade bei diesem Organ die Verhältnisse zum Theil anders liegen als bei den übrigen mit Erfolg durch eine active chirurgische Therapie in Angriff genommenen. Hier gilt es vor Allem, wie ja stets, vor dem Eingriff eine sichere Diagnose zu stellen und darauf den operativen Heilplan zu gründen, um dessen Effect objectiv und zweifellos verfolgen zu können. Dies scheint mir bei den mitgetheilten Fällen der operativ behandelten Nephritis oft nicht der Fall gewesen zu sein. Aus der freigelegten, luxirten, in der Hand des Chirurgen zur Spaltung ruhenden Niere eine sichere und maassgebende Diagnose zu stellen, halte ich für ungemein schwierig. Von Congestionen, Hyperämien als von krankhaften Zuständen zu sprechen, wenn man die Niere hervorgezogen und durch Abschluss der Gefässe in einen gestauten Zustand gebracht hat, erscheint mir kaum möglich. Jeder, welcher zu operativem Zwecke viele Nieren in der Hand zu halten und zu beobachten Gelegenheit gehabt hat, weiss, welche Schwierigkeiten die Lösung oft erfordert, wie Blutungen kaum zu vermeiden sind, wie Hämorrhagien und Blutextravasate trotz aller Vorsicht in der Kapsel entstehen, wie das ganze Organ oft hyperämisch und gedunsen wird, besonders wenn der zur Vermeidung der Blutung bei der Spaltung nothwendige Abschluss der Gefässe dazu kommt. Wir sind leider nicht im Stande, wenn wir auch vorher eine noch so genaue Diagnose gestellt haben, die Niere in situ genau zu durchforschen, etwa vorhandene Steine aus ihren Schlupfwinkeln zu entfernen oder den Krankheitsprocess genau zu übersehen. Das Hervorholen der Niere können wir einmal aus Gründen einer genauen Uebersicht, dann zur Stillung der Blutung während der Incision nicht umgehen. Das schonendste Verfahren zur Fernhaltung der Blutung während der Spaltung bilden nach meiner Erfahrung die Finger eines geübten Assistenten. Wenn der Nierenstiel zwischen Zeige-

und Mittelfinger comprimirt wird, so lässt sich jede Blutung und, was das wichtigste ist, eine zu starke Compression der Gefässe sicherer und schonender vermeiden, als mit den verschiedensten klemmenden Instrumenten.

Bei diesen trotz aller Vorsicht nothwendiger Weise geschaffenen traumatischen Veränderungen des Organs, wenn ich so sagen darf, hört aber ein rein objectives Erkennen der wirklich vorhandenen Verhältnisse meist auf. Auch Stückchen, welche aus der Niere zur mikroskopischen Untersuchung entnommen sind, können kaum über den Zustand des ganzen Organs mit seinem complicirten Aufbau und Organismus Auskunft geben. Ich zweifele nicht, dass man bei einer weit vorgeschrittenen Granularniere, einer Schrumpfniere nach Ablösung der Kapsel auch makroskopisch eine sichere Diagnose stellen kann. Wenn man aber bedenkt, welche Schwierigkeit oft die Diagnose selbst nach der Entfernung des ganzen Organs durch die Autopsie oder die Operation dem pathologischen Anatomen noch bereitet, wenn diese deutlich augenfälligen Veränderungen nicht vorhanden sind, so wird man zugeben müssen, dass die während der Operation an einem durch veränderte Lage und Circulationsverhältnisse gestellte makroskopische Diagnose nicht die wünschenswerthe Sicherheit bietet.

Gerade bei der Niere, bei der die Function des lebenden Organs eine so grosse Rolle spielt, sollte man die Diagnose mit den uns jetzt zu Gebote stehenden zahlreichen Hülfsmitteln unserer modernen Technik stellen. Dies wird man in den meisten Fällen möglich machen können; aber gerade das vermisse ich an einigen der mitgetheilten operativ behandelten Fälle, auf deren Einzelheiten ich hier nicht eingehen kann. Ist die Diagnose sichergestellt, können wir operativ handeln und können dann auch den Erfolg unseres Eingreifens auf den weiteren Krankheitsverlauf feststellen, ohne fürchten zu müssen, den berechtigten Angriffen ausgesetzt zu sein, dass es sich in den als geheilt mitgetheilten Fällen gar nicht um Nephritis gehandelt habe.

Ich möchte Ihnen noch kurz über meine Erfahrungen berichten, welche ich mit der Blutgefrierpunktsbestimmung und dem Ureterenkatheterismus bei Nephritis gesammelt habe.

Von diesen Hülfsmitteln giebt uns das Eine Aufschluss über die Function der Niere und damit oft von vornherein einen deut-

Tabelle IV.

Gefrierpunktsbestimmungen bei Nephritis. (35 Fälle.)

A. Nephritis interstit. chronic. 26 Fälle.
(Davon 22 durch Sektion bestätigt.)
$\delta = 0{,}59—0{,}65$

B. Ureterenkatheterismus bei Nephritis. 9 Fälle.
$\delta = 0{,}58—0{,}64$

No.	Name	δ	Rechte Niere		Linke Niere		Bemerkungen.
			Δ	+ U	Δ	+ U	
1	Eggebr.	0,63	0,38	6,28	0,21 (Blase)	4,18	Hämaturie. Rechtsseit. Schmerz. † „Schrumpfniere".
2	Abr.	0,59	0,40	4,2	0,91	5,2	Hämaturie.
3	G.	0,64	0,38	6,1	0,34	4,0	Hämaturie. † „Schrumpfniere".
4	Frau D.	0,58	1,39	15,2	1,45	17,2	Hämaturie. Rechtsseitige Schmerzen.
5	Holzh.	0,59	0,68	12,4	0,72	12,0	Nephritis p. scarl. Bds. 1 pM. Albumen.
6	Schill.	0,58	0,37	6,36	1,34	6,21	Nephritis p. puerp. R. 1/4 l. 1/2 pM. Albumen.
7	Ri.	0,60	0,42	7,86	0,36	5,32	Nephritis chron. R. 2 pM. l. 5 pM. Albumen.
8	Dr. S.	0,60	0,80	10,0	0,92	13,0	Nephritis chron.
9	Ohls.	0,59	1,34	16,6	1,40	18.0	Nephr. p. prp. bds. 1/2 pM. Alb.
			Anhang (Differentialdiagnose!)				
1	Frau Sch.	0,60	0,46	6,0	1,92	26,0	Nephritis p. puerp. Hämaturie. Nephrolithiasis d.
2	W.	0,61	0,67	4,5	0,42 (Blase)	3,0	Hämaturie. † doppelseit. Cystennieren.
3	Frau H.	0,60	0,73	8,0	0,44	4,2	Hämaturie. Struma mal. supraren. sin.
4	Tr.	0,6	—	—	—	—	Albumen u. Cylinder, normale Pyelonephritis. Nephrotomie. Heilung.

lichen Fingerzeig über die Art der Erkrankung, während uns das andere in Kenntniss setzt über die Menge des Urins, den Gehalt des Secrets an Albumen, an Cylindern, Blut u. a. einer jeden einzelnen Niere. Wissen wir doch, dass gerade bei der verhängnissvollsten Form der Nierenerkrankung, der Schrumpfniere, die Eiweissausscheidung minimal sein kann und Formelemente kaum gefunden werden, während der Blutgefrierpunkt schon die Insufficienz beider Nieren klarstellt.

Gerade zwei Momente sind es, welche die Aufmerksamkeit

der Chirurgen auf die nephritischen Erkrankungen gezogen haben, welche oft die Ursache grosser differentialdiagnostischer Schwierigkeiten sind und die Kranken ihnen zuführen, ich meine die Blutung und den Schmerz, der sich bis zur Kolik steigern kann. Ein grosser Theil meines diesbezüglichen Materials ist mir unter anderer Diagnose überwiesen und erst genaue Untersuchungen liessen uns die eigentliche Krankheitsursache erkennen.

35 Fälle (Tabelle IVA) von nephritischen Erkrankungen der verschiedenen Art und in verschiedenen Stadien haben wir genauer zu untersuchen Gelegenheit gehabt. Der Blutgefrierpunkt ist in allen Fällen bestimmt, auch der des Urins, in 9 Fällen haben wir den Katheterismus jeder einzelnen Niere ausgeführt (Tabelle IVB), in 5 Fällen handelte es sich um starke Blutungen. Die meisten Fälle von chronischer interstitieller Nephritis, auch die mit Blutungen gingen zu Grunde und wurde die Diagnose durch die Section bestätigt. In allen Fällen handelte es sich um eine doppelseitige Erkrankung, auch die einseitigen Nierenblutungen, welche durch den Ureterenkatheterismus wenigstens zur Zeit der Untersuchung als solche festgestellt waren, wurden bei der Autopsie als doppelseitige constatirt, indem in beiden Nierenbecken Hämorrhagien vorhanden waren.

Von vornherein tritt uns in den vorgeschrittenen Fällen die starke Gefrierpunktserniedrigung entgegen, welche uns sofort auf die Schwere des Leidens, auf die Insufficienz beider Nieren aufmerksam macht. Die Gefrierpunktserniedrigung des Bluts, auch die Gefrierpunktserniedrigung des Urins ist eine auffallende. Fast in allen Fällen bleibt derselbe weit hinter der Norm (0,9—2,0) zurück und nähert sich mehr und mehr durch seinen geringen Gehalt an ausgeschiedenen Stoffwechselproducten dem des Blutes, welches mit solchen überladen ist.

Oft geht bei der parenchymatösen Nephritis eine starke Eiweissausscheidung mit einer starken Blutgefrierpunktserniedrigung einher. Geht der Albumengehalt zurück, wie bei der Scharlachnephritis, so steigt auch der Gefrierpunkt und kehrt zur Norm zurück.

Die von jeder Niere ausgeschiedene Albumenmenge ist im ganzen gleich, geringe Schwankungen sind meist vorhanden, zuweilen auch grosse Differenzen. (2 pM., 5 pM. 2 pM., 4,5 pM.)

(Tabelle IVB.) Das Fehlen des Albumens auf einer Seite lässt meist eine andere Erkrankung und keine Nephritis annehmen.

Die Schmerzen, welche entweder anhaltend mit grösserer oder geringerer Intensität oder in Interwallen auftreten und sich bis zu kolikartigen Attaquen steigern können, sind häufiger, als gewöhnlich angenommen wird. In den mit Blutungen einhergehenden Formen waren sie meistens vorhanden. Gerade diese Schmerzen waren neben trüben Urin oft die Ursache, dass die Kranken der chirurgischen Abtheilung überwiesen wurden, so auch Fall 7, einer der ersten, bei dem wir den Ureterenkatheterimus ausführten. Derselbe wurde wegen Nierenkolik als an Nierenstein leidend verlegt; es fand sich eine doppelseitige Nephritis parenchym. mit 2 pM. und 5 pM. Albumen.

Die Blutungen wurden in 6 Fällen beobachtet, in 5 Fällen von chronischer interstitieller Nephritis, einmal bei der parenchymatösen Form. Die zur Section gelangten Fälle zeigten, wie bereits erwähnt, in beiden Nierenbecken Haemorrhagien. Darunter befand sich ein Fall, welcher vor einigen Jahren von einem meiner Assistenten operirt wurde. Schmerzen auf der rechten Seite, Blutung durch die Ureterensonde rechterseits constatirt; es wird ein Nierentumor bei dem elenden Menschen angenommen und die rechte Niere exstirpirt, bald nachher exitus letalis. Doppelseitige interstitielle Nephritis, auch im linken Nierenbecken waren Blutungen vorhanden. Die übrigen Fälle wurden uns mit der Diagnose maligner Tumor oder Nierensteine zugewiesen. Wir beobachteten öfter bei Anwendung des Ureterenkatheters Blutung auf einer Seite und würden uns zur Exstirpation entschlossen haben, wenn uns nicht der niedrige Gefrierpunkt vor einem verhängnissvollen Irrthum bewahrt hätte.

In einem Falle, eine 42jährige Dame betr., welche an rechtsseitiger Wanderniere litt, trat bei der Rückkehr von einer Reise eine kurzdauernde Haematurie ein, dabei heftige, oft kolikartig sich steigernde Schmerzen in der rechten Seite. Im August Wiederholung der Blutung, der blutfreie Urin enthält 3 pM. Albumen. Die Untersuchung mit dem Ureterenkatheter im November ergiebt beiderseits albumenhaltigen Urin und spärliche Cylinder. Blutgefrierpunkt 0,57. Wir nehmen wegen des doppelseitigen Auftretens von Albumen und Cylindern eine parenchymatöse Nephritis

an. Unter entsprechender Behandlung hat die Blutung aufgehört, das Albumen ist fast vollständig geschwunden. Die Schmerzen traten noch öfter auf.

In einem Falle mit einem Gefrierpunkt von 0,63 und Blutungen nahmen wir eine Schrumpfniere an und standen von der Operation ab. Bei der wenige Tage später erfolgten Autopsie zeigte sich, dass es sich um eine doppelseitige Cystenniere handelte. (Tab. IV B, Anhang 2.

In allen von uns untersuchten Fällen von Nephritis, mochte es sich um eine chronische interstitielle oder um eine parenchymatöse handeln, war die Erkrankung stets eine doppelseitige, eine einseitige Nephritis haben wir bis jetzt nicht constatiren können.

In letzter Zeit sind ja die Nierenblutungen und Nierenkoliken öfter Gegenstand interessanter Diskussionen gewesen und in der Med. Gesellschaft in Berlin sind von Senator und Israel eingehende Mittheilungen über diesen Gegenstand gemacht. Ferner haben Naunyn, Pell, Rovsing, Pausson, Edebols und viele andere sich eingehends mit der Frage der neuropathischen Nierenblutung und ihrer Behandlung beschäftigt. Es handelte sich dabei vor allem um die Frage — sind die als Nephralgien, als angioneurotische Nierenblutung oder ähnlich bezeichneten Krankheitsbilder pathologische Zustände eigener Art oder sind sie die Folgen von Nephritis? In der Beantwortung dieser Frage musste ich mich den Ausführungen Israel's voll und ganz anschliessen. Die in Rede stehenden Nierenhämorrhagien, welche nicht durch Tumoren, Steine oder ähnliche positive Veränderungen hervorgerufen sind, haben in einer nephritischen Erkrankung ihre Ursache. Die in der Literatur als Nierenhämorrhagien sui generis mitgetheilten Fälle schrumpfen mehr und mehr zusammen, haben sich meistens als Nephritiden erwiesen und nur noch 2 Fälle von Schede und Klemperer konnten nur im letzterem Sinne gedeutet werden.

Von einer positiv gesunden Niere, aus welcher Blutungen entstanden sind, kann man nur sprechen, wenn das ganze Organ nach der Exstirpation bei genauer mikroskopischer Untersuchung gesund befunden wurde, oder dasselbe nach der Autopsie an beiden Organen der Fall war. Eine makroskopische Durchforschung der operativ gespaltenen Niere giebt ebensowenig unanfechtbare Resultate, wie die

Untersuchung eines mehr oder weniger grossen excidirten Stückes von Nierengewebe.

Eine einseitige Nephritis im Sinne einer internen Nierenerkrankung kann ich bis jetzt nicht anerkennen. In der Literatur ist nach Israel's Mittheilung nur ein Fall, der von Rayer, zu verwerthen und diesem fehlt die mikroskopische Untersuchung, ist also auch nicht als einwandsfrei anzusehen. Nach der klinischen Untersuchung, dem Harnbefund, dem Allgemeinbefinden des Patienten auf eine einseitige Erkrankung zu schliessen, halte ich nicht für richtig. Cylinder, Eiweiss, Blutungen kommen auch bei anderen Nierenaffectionen vor und lassen, wenn sie einseitig sind, eine andere Erkrankung als eine Nephritis annehmen.

Am Schluss der Tab. IV B, Anh. 3) habe ich 4 derartige Beispiele angeführt, deren Diagnose uns Schwierigkeit bereiteten. Im ersten Falle handelte es sich um eine gesund aussehende Frau mit Nierenblutungen, die Blase war frei, der Urin enthielt in der blutfreien Zeit Albumen und Cylinder, einzelne rothe und weisse Blutkörperchen. Der Gefrierpunkt war anfangs niedrig, sodass ich eine Nephritis annehmen zu müssen glaubte, später besserte sich der Gefrierpunkt; er stieg auf 0,58 und 0,57. Der Uretherenkatheterismus ergab links Eiweiss und Cylinder, sauren einzelne weisse und rothe Blutkörperchen enthaltende Urin, der der rechten Niere war normal. Es handelte sich also um eine einseitige Erkrankung, Schmerzen waren nicht vorhanden. Allmählich wurden wir durch den palpatorischen Befund unterstützt, die Niere erschien vergrössert und höckrig. Die Estirpation ergab ein suprarenales Struma, die Niere selbst äusserlich gesund zeigte im Abstrichpräparat Albumen, Cylinder und sonst denselben Befund, wie die Urinuntersuchung. Im zweiten Falle bei einer 35jährigen Frau bestanden links Schmerzen, Urin fast täglich blutig. Der Ureterenkatheter entleerte links klaren Urin, Spuren von Albumen, rechts ebenfalls während der Untersuchung klaren Urin, 3 pM. Albumen. Gefrierpunkt 0,60. Das Röntgenbild ergab einen rechtsseitigen grossen Stein an der nicht schmerzhaften Stelle. Entfernung desselben. Albumen schwindet, Gefrierpunkt wurde normal. Im dritten Falle (4) waren ebenfalls in einer Seite Albumen und Cylinder, schlechter Gefrierpunkt von 0,60. Es handelte sich um eine Pyonephrose, Fälle, wie wir sie ja oft beobachten, nach der Nephrotomie trat Heilung

ein. Die Einseitigkeit der Erkrankung liess eine Nephritis der anderen Seite ausschliessen.

Die Nierenentzündung, die Nephritis, sei es eine parenchymatöse oder interstitielle, ist nach meiner Auffassung stets doppelseitig. Diese Diagnose können wir durch den Ureterenkatheterismus und der Gefrierpunktsbestimmung in fast allen Fällen mit annähernder Sicherheit stellen. Eine einseitige Nierenerkrankung lässt eine andere Erkrankung, Tumor, Stein, Pyelonephritis u. a. annehmen und ist daher gerade die Einseitigkeit der Erkrankung in differentialdiagnostischer Beziehung von grösster Wichtigkeit. Ich will nicht auf die operative Behandlung der Nephritis heute näher eingehen, meine eigenen Erfahrungen sind noch zu gering und die Beobachtungszeit noch nicht genügend. Israel bekämpft durch Spaltung der Niere mit Erfolg die Blutung, ohne die positive Absicht, die Nephritis zu heilen. Edebohls hat nach einer vor Kurzem erschienenen Arbeit zielbewusst zur Heilung der chronischen Nephritis operativ eingegriffen, indem er durch Beseitigung der Nierenkapsel Heilung erzielte. So günstig diese mitgetheilten Resultate sind und so sehr sie zur Prüfung und event. Nachahmung auffordern, so sehr hat mich die Beobachtung überrascht, dass es sich in sehr vielen der mitgetheilten 18 Fälle um einseitige Nephritiden, meist Schrumpfnieren, handelt. Diese einseitige Erkrankung wird nach dem Befund der Operation und dem klinischen Verlauf angenommen. Ein positiver Beweis ist nicht erbracht. Und dieser müsste vor der Operation erbracht werden. Durch die Gefrierpunktsbestimmung und dem Ureterkatheterismus können wir die Nephritis diagnosticiren und sie von anderen ähnlichen einseitigen Erkrankungen differenziren.

Ich möchte mit dem Wunsche schliessen, dass die Anwendung der technisch leicht auszuführenden Gefrierpunktsbestimmung des Blutes und Urins, sowie die Ausführung des Ureterenkatheterismus als die wichtigsten Mittel zu einer sicheren Nierendiagnose mehr Eingang und mehr Anwendung unter den Chirurgen finden möchten, als es bisher der Fall gewesen zu sein scheint.

XXI.

Aus der II. chirurg. Klinik (Prof. Gussenbauer) und dem pathologisch-anatomischen Institut (Prof. Weichselbaum) der Universität Wien.

Ueber Infectionen mit gasbildenden Bacterien.

Von

Dr. Paul Albrecht,

Assistent an der Klinik Gussenbauer.

Die ersten ausführlichen Schilderungen des Auftretens von Gas in den Geweben im Anschlusse an eine Verletzung rühren von Maisonneuve und von Pirogoff[1]) her. Ueber die Ursache dieser Erscheinung waren die Meinungen lange Zeit getheilt: Die einen hielten das Gas für ein Produkt der Zersetzung des aus den Gefässen ausgetretenen Blutes, die anderen glaubten, es sei athmosphärische Luft, die durch die Verletzung in die Gewebe gelangt sei. Gussenbauer giebt als Erster seiner Ueberzeugung Ausdruck, es handle sich bei der Gangrène fondroyante um eine Infectionskrankheit, um ein Eindringen von Fäulnisorganismen in die verletzten Gewebe, welche die Gasbildung verursachen.

Bald darauf beobachteten Brieger und Ehrlich das Auftreten von Oedem mit Gasbildung bei zwei Typhuskranken im Anschlusse an Injection von Moschustinctur. Sie wiesen in dem Oedem Bacillen nach, die sie nach dem mikroskopischen Befunde und nach

---

[1]) Bezüglich der genauen Literaturangaben verweise ich auf die Arbeit von Hitschmann und Lindenthal: Ueber die Gangrène foudroyante. Sitzungsberichte der kaiserl. Akademie der Wissenschaften in Wien, mathem.-naturw. Classe. Bd. CVIII. Abth. III. März 1899.

dem Ergebnis des Thierversuches mit den von Robert Koch beschriebenen „Bacillen des malignen Oedems“ identificirten.

Welch und Nuttal beschrieben 1892 den Bacillus aerogenes capsulatus, den sie für die Entstehung des Gasbrandes und der Schaumorgane verantwortlich machten. Für identisch mit diesem Bacillus hält Eugen Fränkel ein anaerobes Stäbchen, das er in vier Fällen von Gasphlegmone reinzüchten konnte. Er nannte es Bacillus phlegmones emphysematosae; Fränkel sowie Hitschmann und Lindenthal haben die morphologischen, culturellen und thierpathogenen Eigenschaften dieses Bacteriums genau studiert.

Chiari züchtete 1893 das Bacterium coli in Reincultur aus einem Fall von „septischem Emphysem“.

Nachdem schon Hauser einmal in dem Eiter aus einem gashältigen Abscess den Proteus vulgaris gefunden hatte, gelang es 1897 Grassberger in 2 Fällen den Proteus vulgaris als Erreger der Gasphlegmone culturell nach zuweisen.

Bei den 7 Fällen von Infectionen mit gasbildenden Bakterien, die ich zu beobachten Gelegenheit hatte, wurden Mikroorganismen reingezüchtet, die z. Th. mit den eben genannten identisch, z. Th. bisher — genau wenigstens — noch nicht beschrieben sind.

Der Grund, warum wir so spät über die Aetiologie dieser Wundinfectionen in Kenntnis gesetzt wurden und warum auch jetzt noch nicht über die Erreger derselben volle Klarheit herrscht, liegt darin, dass dieselben zum grössten Theil anaerobe Bakterien sind; die Züchtung derselben erfordert eine eigene, schwierige Technik.

Bevor ich meine Befunde mittheile, soll über die Technik berichtet werden, die bei dem Culturverfahren unter anaeroben Verhältnissen zur Anwendung kam.

Von dem zur Untersuchung übernommenen Secret wurden, nachdem die Anwesenheit von Stäbchen festgestellt war, Schüttelculturen in hochgeschichtetem 1—1,5 pCt., Zuckeragar angelegt. Die Röhrchen wurden dann durch 10′ in einem Wasserbade von 70—73° gehalten und hierauf in den 37°— Brutschrank gestellt. Ich habe mich dieser auch von Hitschmann und Lindenthal angewendeten Methode bedient und bin nicht nach E. Fränkel vorgegangen, der die geimpften Röhrchen für 24 h in den Brutofen stellt und dann erst erhitzt. Hitschmann und Lindenthal

haben die Vortheile dieser Methode schon betont[1]), hinzuzufügen wäre noch, dass dieses Verfahren, falls nur ein Anaerobion im Secret enthalten ist, die Möglichkeit gewährt, schon am nächsten Tag über eine Reincultur zu verfügen, ein Umstand, der für den Thierversuch gewiss von Belang ist.

Gleichzeitig wurden immer Agarplatten gestrichen und unter aeroben Verhältnissen gehalten. Auch von den Ausgangsculturen wurden immer nach 24h, zur Controlle, dass aerobe Mikroorganismen nicht sich entwickelt haben, Schrägagarröhrchen beschickt.

Da die tiefen Colonien der Anaeroben, wie die Autoren übereinstimmend betonen, durch keine besonderen Eigenthümlichkeiten ausgezeichnet sind, erschien es umso wichtiger, Oberflächenculturen zu erzielen, die ein genaues Studium ermöglichen. Zu diesem Zwecke legte ich Strichculturen auf Zuckeragarplatten in Petri'schen Schalen an. Bei der Beschickung der Platten wurde möglichst viel Culturmaterial, z. B. ein Tropfen Condenswasser einer Zuckeragarcultur, mit dem Platinspatel aufgestrichen. Die Zuckeragarplatten waren vorher durch 24h einer Temperatur von etwa 40° ausgesetzt worden, um sie möglichst trocken zu machen. Sofort nach dem Streichen wurden sie unter die Botkin-sche Glocke gebracht und Wasserstoff in dieselbe geleitet.

Im Beginn meiner Untersuchungen wendete ich zur Reinigung des im Kipp'schen Apparate erzeugten H das Verfahren an, das Schattenfroh und Grassberger in ihrer Arbeit über den Granulobacillus sacch. butyr. immobil. beschreiben[2]). Es leistete mir gute Dienste, ich verliess es jedoch, weil es sich als zu complicirt erwies. Das Füllen, Aufstellen und Dichten von 4 Waschflaschen und 4 U-röhren ist sehr mühsam und häufig ereignete es sich, dass in einem der 8 Gefässe sich ein Hindernis in der Function des Apparates einstellte, das die Zerlegung desselben erforderte. Die Reinigung des Wasserstoffs, namentlich die Befreiung desselben von beigemengtem Sauerstoff, gelang in einfacher und vollkommener Weise dadurch, dass ich den Wasserstoffstrom durch eine Verbrennungsröhre über eine Spirale aus Kupferdrahtnetz, ca. 20 cm lang, leitete, die durch einen Verbrennungsofen glühend

---

[1]) Wiener klin. Wochenschrift. 1900. No. 46. (Angaben über neuere Litteratur.)

[2]) Archiv für Hygiene. Bd. XXXVII.

erhalten wurde. An den Kipp'schen Apparat wurde eine stehende Waschflasche, gefüllt mit einer concentrirten Lösung von hypermangansaurem Kalium in 15 pCt.-Schwefelsäure angeschlossen. Dieselbe soll hauptsächlich als Gluckflasche dienen, um über die Geschwindigkeit, mit der Wasserstoff durchströmt, beiläufig orientirt zu sein. Aus dieser gelangt der Wasserstoffstrom in einen „Thurm", der unten mit grossen, oben mit kleinen Stücken von Aetzkali gefüllt ist. Hier wird der Wasserstoff von allen sauren Beimengungen befreit. Nach dem Thurm passirt der Wasserstoffstrom die glühende Kupferspirale und wird in einem Gummischlauch bis unter die Kuppe der Glasglocke geleitet. Dies wird leicht erreicht, indem man den Schlauch durch ein System von Metallösen, die an dem Plattenständer angebracht sind, durchzieht. Den Verschluss der Glocke bewerkstelligte ich genau nach den Angaben Schattenfroh's und Grassberger's mit Pyrogallollösung und Paraffinöl.

Ich habe mit diesem System sehr gute Erfolge erzielt, die Stäbchen wuchsen üppig in den Strichen, nie blieb Wachsthum aus, wenn kein Versuchsfehler nachzuweisen war[1]).

Sobald ich mich überzeugt hatte, dass ein Stamm in Reincultur gezüchtet war, impfte ich weiterhin hohen Zuckeragar durch Stich mit der langen Oese. Unumgänglich nothwendig ist es, — wie schon öfter betont wurde, — dass jeder Nährboden vor der Impfung mit Anaeroben gut ausgekocht werde, um den in ihm enthaltenen Sauerstoff zu entfernen.

Die Zuckeragarstichculturen wurden sofort mit gewöhnlichem Agar reichlich überschichtet, die mit dem Watteropfen verschlossene Eprouvette mit Guttapercha luftdicht verklebt und nur wenige Stunden lang in den Brutofen gestellt. Sowie längs des Stiches Wachsthum deutlich zu sehen war, wurden die Röhrchen in einem dunklen Glasgefäss in den Eisschrank gestellt. Auf diese Weise gelingt es unschwer, die Stämme fortzuzüchten, auch wenn nur alle 3—4 Wochen überimpft wird. Einmal erwiesen sich alle Stämme — bis auf No. II — nach 46 Tagen noch lebensfähig.

Milchculturen wurden in der Weise angelegt, dass ein circa

---

[1]) Den beiden Herren Assistenten am Wiener medicin.-chem. Institut, Dr. v. Zeynek und Dr. Panzer, die mich bei dem Zusammenstellen des Apparates durch viele praktische Rathschläge unterstützt haben, sage ich meinen verbindlichsten Dank.

1 l fassender Erlmayerkolben durch einen Stoppel mit einem nach Art der Bunsenventile wirkenden geschlitzten Kautschuckschlauch — sowie es Schattenfroh und Grassberger gethan haben — verschlossen wurde. Die Milch war vorher an 3 Tagen je 3—4h im strömenden Dampfe sterilisirt worden. Nothwendig ist es, viel Culturmaterial in die Milch zu verimpfen. Sehr zweckmässig erwies sich dabei, ganz junge Zuckeragar-Stichculturen — auch nach dem Vorgange der beiden ebengenannten Autoren — mit einer sterilen Glasröhre aus der Agarsäule herauszustechen und in toto in die Milch zu bringen. Die Gährkolben wurden bei 37—38° gehalten.

Impfungen in Gelatine wurden nach der im Weichselbaumschen Institute üblichen Methode so ausgeführt, dass entweder die flüssig geimpfte Gelatine in den Brutschrank bei 37° gestellt wurde, oder die Gelatine sofort nach dem Impfen im Eis zum Erstarren gebracht, mit Agar überschichtet und dann in den Brutschrank bei circa 20° gestellt wurde. Gelatine-Stichculturen wurden mit Agar überschichtet.

Um in gewöhnlicher Peptonbouillon Wachsthum zu erzielen, ist — bei manchen Stämmen wenigstens — eine eigene Methode nothwendig, die in letzter Zeit im genannten Institute mit gutem Erfolge verwendet wird. Ich habe mich dieser Methode bedient und bei allen meinen Stämmen ein positives Resultat erhalten. Die sehr hoch gefüllten Röhrchen müssen — nach langem Auskochen — in einem eigens construirten Ständer unter die Botkin'sche Glocke gebracht werden. Nach dem Impfen müssen sie bis zum Rande mit gleichfalls sehr gut ausgekochter Bouillon nachgefüllt werden.

Zum Nachweis der Schwefelwasserstoff-Bildung wurden Streifen von Filtrirpapier, die in eine gesättigte wässerige Lösung von Bleiacetat getaucht waren, in die Röhrchen gehängt. Auch gelingt der Nachweis von H_2S gut durch die von Morris[1]) angegebenen Bleiacetat-Agarnährböden; sie sind sehr leicht herzustellen, indem man 1 Liter Zuckeragar 1 gr Bleizucker zusetzt. Es tritt bald Schwarzfärbung längs des Impfstiches auf.

Buchnerrohre wurden nur verwendet, um Röhrchen, in denen auf sterilen Meerschweinchenmuskel geimpft worden war, unter an-

[1]) Archiv für Hygiene. Bd. XXX.

aeroben Bedingungen zu halten; die Stämme wuchsen ausnahmslos gut auf diesem Nährboden.

Die überaus mühsame und zeitraubende Untersuchung auf Versporung und Granulosebildung im Stärkeagar wurde derart ausgeführt, dass Stichkulturen mit gewöhnlichem Agar überschichtet wurden.

Die Beweglichkeit konnte ich nur unter aeroben Verhältnissen prüfen; ich brachte Material von einer Plattencultur in einen Tropfen frisch ausgekochten, destillirten Wassers und diesen im hohlgeschliffenen Objectträger unter das Mikroskop.

I. Karl E., 38 Jahre alt, Kaufmann, aufgenommen 5. November 1900.

Anamnese: Im Alter von 14 Jahren trat — angeblich nach Ueberanstrengung — Hodenentzündung beiderseits auf. Mit 20 Jahren acquirirte Pat. ein Ulcus durum mit nachfolgendem Exanthem. Hg-Schmierkur durch 2 Monate. Angeblich seither keine Erscheinungen. Gonorrhoe stellt der Kranke in Abrede. Beim Militär quetschte er sich im Sattel beide Hoden, er musste jedoch weiterreiten, es trat neuerdings Hodenentzündung auf, infolge deren er 14 Tage im Spital liegen musste. Damals angeblich keine Schwellung der Leistendrüsen. 1884 Polyarthritis aller Gelenke bis auf die Hüftgelenke. Pat. war durch $5^1/_2$ Monate erwerbsunfähig.

Häufige Excoriationen am Präputium beim Coitus.

Ende März d. J. nahm er gegen seine Fettleibigkeit Pagliano-Syrup, 2 Esslöffel tgl. durch 2 Tage.

Schon am 1. Tag beiderseits Schmerz in der Unterbauchgegend, es bestand Fieber und profuse Diarrhöen. Am nächsten Tage waren die Leistendrüsen beiderseits geschwollen und sehr schmerzhaft. Schwellung und Schmerzhaftigkeit nahmen rasch zu. Pat. konnte nicht gehen und liess sich am 24. April in eine Heilanstalt seiner Heimat aufnehmen.

Daselbst angeblich viermalige Punction der Drüsengeschwülste. Es wurde jedesmal ziemlich dickflüssiger, gelber (nicht schaumiger) Eiter entleert und eine Flüssigkeit (?) eingespritzt.

Mitte Mai bemerkte er das Auftreten einer schmerzhaften derben Geschwulst oberhalb der linken Leistenbeuge in den Bauchdecken. Die Geschwulst wuchs langsam, aber stetig, unter grossen Schmerzen.

Im Juni verliess er das Spital, die Geschwulst in der linken Bauchseite bestand noch, verursachte aber dem Pat. immer weniger Schmerzen, sodass er bald grosse Radtouren unternehmen konnte.

Angeblich fieberte Pat. seit seiner Erkrankung im März fast täglich, er hat seine Temperatur selbst gemessen und Temperatursteigerung bis zu 40° beobachtet.

Ende October nahmen die Schmerzen in der linken Unterbauchgegend allmälig wieder zu, besonders beim Gehen. In den letzten Tagen steigerten sich dieselben derart, dass der Kranke die Klinik aufsucht.

Stat. praes. Kräftiger Mann mit normalen inneren Organen. Beiderseits sind in der Leistenbeuge eingezogene linsenförmige Narben sichtbar. Abdomen über der linken Fossa iliaca vorgewölbt. Athmung thoracal. Ueber dem Lig. Poupart. sin. ein kindskopfgrosser, derber Tumor, der nach aussen einen Fortsatz bis in die Lumbalgegend sendet. Hier die grösste Schmerzhaftigkeit. Die Haut darüber geröthet, geschwollen. Keine Fluctuation. Untersuchung per rectum negativ. Temp. 36,9, Puls 80, Nachm. Temp. 38,2. Im Harn kein Zucker, kein Eiweiss.

8. 11. Auf Umschläge mit Kal. jodat. 20 : 100 lassen die Schmerzen nach, normale Temperatur.

11. 11. Temp. 38,3.

12. 11. früh 37,2, Nachm. 38,6. Die Haut über dem Tumor geröthet, ödematös, Schall über demselben tympanitisch, in der Umgebung auf etwa 3 cm undeutliches Knistern, Oedem. Grosse Druckempfindlichkeit. Eisbeutel.

13. 11. früh 38,1, Nachm. 38,6, Puls 110, grosse Schmerzen.

14. 11. früh 38,2, auf der Kuppe der Geschwulst hat sich eine etwa haselnussgrosse, blassgelbgefüllte Blase gebildet, das Emphysem reicht nach innen fast bis zur Mittellinie, nach oben bis zur Nabelhorizontalen, nach aussen bis etwas über den Darmbeinkamm und nach unten bis zum Pouparts-chen Bande. Incision unter Localanästhesie mit Chloräthyl; 6 cm langer Schnitt parallel dem Lig. Poup. Es entleert sich eine eitrig seröse, gelbliche, schaumige, faulig riechende Flüssigkeit in geringer Menge. Tamponade, feuchter Verband.

18. 11. Secretion gering, die Umgebung der Incisions-Wunde noch hart infiltrirt. Die Haut an den Schnitträndern leicht geröthet, normale Temperatur.

24. 11. Aus der Wunde entleert sich spontan dicker, gelblich-grüner, schaumiger Eiter. Nach oben und aussen von der Wunde ist Gas im Unterhautzellgewebe nachzuweisen, das bei länger andauerndem Druck durch die Wunde entweicht.

30. 11. Die Wunde schliesst sich, die Infiltration geht zurück, geringe Secretion, kein Gas.

3. 12. 2 cm oberhalb der Mitte des Schnittes ist die Haut in einem Bezirke von der Grösse einer Mandel geröthet, geschwollen, schmerzhaft, bei Druck auf diese Stelle entleert sich aus der Wunde schaumiger Eiter.

12. 12. Spontaner Durchbruch des Abscesses oberhalb der Incisionswunde nach aussen; kein Gas. Die Infiltration geht zurück.

21. 12. Pat. verlässt die Klinik, es besteht noch eine ganz kleine Fistel, die sehr wenig secernirt.

Im August d. J. kam Pat. nochmals an die Klinik. Es bestand in der Narbe nach der Incision vom 14. 11. 1900 eine lange Fistel mit derber Wand. Sie wurde in ihrem Verlaufe nach aussen und unten gespalten, vom Grunde derselben zweigten 2 Gänge ab, einer nach innen zu, der zweite seitlich: auch über diesen wurde die Bauchdecke gespalten, die Fistelgänge excochleirt und

die so gesetzte grosse Wundhöhle tamponirt. Sie granulirte nach 8 Tagen rein und erst jetzt erfolgte Heilung.

In den Ausstrichpräparaten von dem bei der Incision gewonnenen Secret finden sich zahlreiche Eiterkörperchen, mässig reichlich Bacillen, die an Form und Grösse ungefähr dem Bact. coli entsprechen, sie sind zum Theil grampositiv, zum Theil gramnegativ, sie liegen, besonders die grampositiven, meist intracellulär.

Auf Agarplatten, die mit dem Secret bestrichen sind, nach 24 h zwei Arten von Stäbchencolonien: die eine wurde als die typische Art des Bact. coli, die andere als Proteus vulgaris bestimmt. Der Proteusstamm war ausgezeichnet durch langsame Verflüssigung der Gelatine und pittoreske Involutionsformen.

In Zuckeragarstichculturen, die mit Agar überschichtet waren, üppiges Wachsthum mit Gasbildung. Zuckeragarschüttelculturen zeigen nach 24 h zahlreiche kleine, graue, punktförmige Colonien bei lebhafter Gasbildung. 4 Zuckeragar-Schüttelculturen, die durch 8 Minuten auf 70° erhitzt worden waren, blieben durch 3 Tage ohne irgendwelche Wachsthumserscheinungen. Nach 4 Tagen tritt in einem der Röhrchen eine Gasblase auf. Leider wurde versäumt, dieses Röhrchen, in dem übrigens Colonien nicht zu sehen waren, weiter zu untersuchen. Dadurch ist allerdings die Mitbetheiligung anaerober Stäbchen nicht mit voller Sicherheit auszuschliessen. Es blieb zwar in drei Röhrchen jegliches Wachsthum aus und in allen Ausstrichpräparaten fehlten Stäbchenformen, welche an die der Anaeroben erinnerten; auch die Thierversuche mit dem Secret fielen negativ aus und die klinischen Erscheinungen waren in diesem Falle andere, als man sie bei Infectionen mit anaeroben Stäbchen findet. Ich zweifle daher nicht, dass das Bact. coli und der Proteus die Erreger dieser Gasphlegmone waren.

Der beim Verbandwechsel erhaltene Eiter wurde untersucht am

28. 11.: Im Ausstrichpräparat grampositive und gramnegative kurze Stäbchen. Auf der Agarplatte nur Colonien des Bact. coli.

29. 11.: Auf der Agarplatte nur Colonien des Bact. coli.

Agglutinationsversuche am 20. 12.

Proteus: 1 : 10 innerhalb der ersten 10′ kleine Haufenbildung

bei Erhalt der Beweglichkeit, 1 : 50 bei 1 h Brutofentemperatur: keine Agglutination.

Coli: 1 : 10 sofort deutlichste Agglutination. 1 : 50 innerhalb der ersten 5′ sehr deutliche Agglutination, doch ist die Beweglichlichkeit der einzelnen Individuen verschieden deutlich. 1 : 200 deutliche Haufenbildung, innerhalb der ersten 5′ ist die Beweglichkeit erhalten. 1 : 500 sehr spärliche Haufenbildung; nach $^1/_2$ h findet sich diese aber auch im Controllpräparat.

Weder mit dem Secret noch mit Reinculturen dieser Stäbchen ist es gelungen, Gasphlegmone bei Thieren zu erzeugen.

Die Impfungen mit dem Originalsecret konnten allerdings nur mit sehr geringen Quantitäten vorgenommen werden.

Culturen des Colistammes tödteten in einer Menge von $^1/_2$ ccm intraperitoneal ein mittelgrosses Meerschweinchen. Bei der subcutanen Injection scheint ein Theil der Injectionsflüssigkeit in das Cavum peritonei gerathen zu sein, in dem hämorrhagisch-sulzigen Exsudat in den Bauchdecken kein Gas.

Von den Proteusculturen mussten mittelgrossen Meerschweinchen 2 ccm subcutan, 1 ccm intraperitoneal injicirt werden, um die Thiere zu tödten.

Einmal wurden um die Einstichstelle einige wenige Gasbläschen constatirt, doch dürften dieselben von mitinjicirter Luft herrühren.

Mischung von Reinculturen des Bact. coli und des Proteus erzeugten bei subcutaner Injection ein Infiltrat, das nach Mortification der Haut zur Bildung eines ausgedehnten Geschwürs führte. Das Thier blieb am Leben.

Auch intramusculäre Injection einer Reincultur des Proteus rief keine Gasphlegmone hervor.

Thierversuche: Von dem bei der Incision gewonnenen Eiter (ca. 0,5 ccm) wurde

1., 2. Meerschw. je eine Oese subcutan geimpft.

3. Meerschw. 3 Oesen des Eiters in 2 ccm Bouillon aufgeschwemmt, davon $1^1/_2$ ccm intraperitoneal injicirt.

Alle 3 Thiere blieben gesund, nach 8 Tagen gingen sie an CO-Vergiftung ein.

4. $^1/_2$ ccm Proteus-Reincultur subcutan, kleines Meerschw. Das Thier zeigt Mangel an Lebhaftigkeit, sonst keine Erscheinungen.

5. Meerschw. 1 ccm Coli-Reincultur subcutan.

6. Meerschw. $^1/_2$ ccm Coli-Reincultur intraperitoneal.

M. 5 und 6 nach 12 Stunden todt gefunden. Bei beiden derselbe Befund. An der Einstichstelle keine Reaction deutlich. Peritoneum leicht geröthet, trüb, die Darmschlingen stark injicirt. In den abhängigen Partien eine trübe, gelbröthliche, fast geruchlose Flüssigkeit. Leber, Milz, Nieren zeigen trübe Schwellung, Milz vergrössert, blauschwarz. Starke Hyperämie der Nebennieren.

Aus dem Exsudat, Herzblut und Harn Reinculturen von Coli auf der Platte.

Im Deckglaspräparat: sehr kurze, fast wie Kokken aussehende, gramnegative Bacillen.

7. Meerschw. 1 ccm Proteusbouilloncultur, 8 Stunden alt, subcutan injicirt. Keine Reaction.

8. Meerschw. 2 ccm Proteusbouilloncultur, 8 Stunden alt, subcutan injicirt. Todt nach 12 Stunden gefunden.

Hämorrhagisch-sulziges Exsudat unter der Haut am ganzen Abdomen und Thorax; an der Impfstelle einige feine Gasbläschen. In der Bauchhöhle klare, leicht hämorrhagische Flüssigkeit. Leber stark hyperämisch und trüb, Milztumor. Hyperämie der Nieren und Nebennieren. Aus dem subcutanen Exsudat, der Flüssigkeit im Cavum peritonei und dem Herzblut Reinculturen von Proteus gezüchtet.

9. Meerschw. 1 ccm Coli- und Proteus-Reincultur ana partes subcutan injicirt.

Nach 24 Stunden zeigt das Thier Mangel an Fresslust und Beweglichkeit; Respiration und Temperatur erhöht, an der Impfstelle ein etwa 8 cm langes, 4 cm breites Infiltrat; die Haut über demselben violett verfärbt, trocken, schmerzhaft. Am nächsten Tage ist das Thier lebhafter, das Infiltrat bei Berührung weniger schmerzhaft, hat an Grösse nicht zugenommen. Am 4. Tage hat sich ein der Grösse des Infiltrates ungefähr entsprechendes Geschwür gebildet; es ist flach, die Ränder scharf, der Grund schmierig belegt. Das Thier ist munter. 8 Tage nach der Injection hat sich das Ulcus auf die Hälfte seiner ursprünglichen Grösse verkleinert und nach einer weiteren Woche ist das Thier geheilt.

10. Meerschw. 1 ccm einer Proteus-Reincultur, 24 Stunden alt, intraperitoneal injicirt. Tod nach 12 Stunden.

Hämorrhagisch-seröses, sulziges Exsudat in der Bauchhöhle. Peritoneum geröthet, matt injicirt. Leber vergrössert, weich, mit einzelnen Fibrinauflagerungen bedeckt; mässiger Milztumor. Hyperämie der Nebennieren. Keine Gasbildung.

11. Meerschw. 1 ccm Proteus-Reincultur in die rechte Glutaealmusculatur. Keine Gas- oder Abscessbildung. Das Thier bleibt ohne pathologische Erscheinungen.

Ein Mann hat wiederholt Krankheiten seines Genitaltraktus überstanden. Sieben Monate vor seiner Aufnahme auf die Klinik tritt im Anschlusse an eine forcirte Purgirkur unter Fieber Lymph-

adenitis inguinalis beiderseits auf. Nach ca. 4 Wochen mehrmalige Punction der Abscesse in inguine und Injection von Flüssigkeiten. $1^1/_2$ Monate nach Beginn des Leidens bemerkt er das Auftreten einer entzündlichen Geschwulst in den Bauchdecken. Die acut-entzündlichen Erscheinungen gehen zurück, kehren aber ca. 4 Monate später wieder. Man findet einen Tumor der Bauchdecke, über dem die Haut geröthet ist, Oedem, grosse Schmerzhaftigkeit, Fieber, Emphysem. Bei der Incision wird schaumiger Eiter entleert. In diesem wird Bacterium coli und Proteus culturell nachgewiesen.

Es gelingt nicht, mit dem Eiter oder mit den Reinkulturen der beiden Bakterien beim Thier Gasphlegmone zu erzeugen.

In klinischer Hinsicht muss bei diesem Falle hervorgehoben werden, dass das typische Bild der Phlegmone vorlag, zu der als besonderes Symptom noch die Gasbildung hinzutrat. Es liegt darin ein unterscheidendes Merkmal von den Fällen, die durch anaerobe Stäbchen verursacht sind.

Hitschmann und Lindenthal haben betont, dass die Fälle von Reininfection mit dem Fränkel'schen Bacillus der Gasphlegmone durch das Fehlen jeder entzündlichen Erscheinung ausgezeichnet sind. Und auch in den Fällen von Mischinfection der Anaeroben mit Eiterkokken steht die Nekrose, häufig die progrediente Nekrose, im Vordergrund des Krankheitsbildes. In unserem Falle dagegen war Nekrose klinisch nicht zu constatiren.

Es erscheint daher zweckmässig, diejenigen Fälle, bei denen das klinische Bild gleich oder ähnlich dem eben geschilderten ist, als „Gasphlegmone", die anderen dagegen, bei denen die Nekrose als prägnantestes Symptom zu sehen ist, als „Gasbrand" zu bezeichnen.

Bei Durchsicht der wenigen Fälle von Gasphlegmone, verursacht durch Bacterium coli oder Proteus, die bisher in der Litteratur beschrieben sind, fällt auf, dass die pathologisch-anatomischen Veränderungen, zum Theil auch die klinischen Symptome andere gewesen zu sein scheinen, als bei den durch anaerobe Stäbchen erzeugten. Es finden sich nur 8 Fälle, bei denen Bact. coli, zum Theil zusammen mit Proteus, und nur 3 Fälle, bei denen Proteus gefunden wurde.

Chiari spricht von einer Myositis interstitialis, von einer starken Infiltration der Muskulatur; selbe war fahl, ins Grau

verfärbt, bis zum Zerfliessen erweicht; v. Dungern erwähnt nur eine eitrig-seröse Infiltration der Muskellagen. Bunge hebt ausdrücklich hervor, er habe bei seinem Befunde den „zunderartigen Zerfall der Muskulatur", wie ihn Fränkel beschreibt, vermisst, und Klemm erklärt, „dass die Vertheilung der Gasblasen keine derartige war, wie man sie beim emphysematösen Brand zu sehen gewohnt ist". Aus dem Referat über den Fall von Margarucci lässt sich in dieser Hinsicht nichts entnehmen. In dem Fall, den Hauser beschreibt, lag eine diffuse Entzündung der Hand vor, es kam zu wiederholter Abscedirung, bei Spaltung der Abscesse entleerte sich jauchiger Eiter. Grassberger spricht wohl von einer Nekrose des subcutanen Zellgewebes, von der Muskulatur sagt er nur, der Muscul. iliacus sei von schaumigem Eiter infiltrirt gewesen. Umber[1]) sagt: „Beim Einschneiden durch Haut und Unterhautzellgewebe zeigte es sich, dass letzteres . . . eitrig infiltrirt und theilweise nekrotisch war; beim tieferen Einschneiden folgten dem Gase sofort etwa 2 l jauchigen gelbgrünlichen Eiters nach . . .

Nur Hitschmann und Lindenthal erwähnen bei ihrem Fall die vollständige Uebereinstimmung mit dem Bilde der Gangrène foudroyante. Es muss jedoch bemerkt werden, dass in diesem Falle neben dem Bact. coli mikroskopisch und in Schnittpräparaten feine Bacillen in geringer Menge gefunden wurden, die — auch anaerob — nicht cultivirt werden konnten. Die Möglichkeit, die die beiden Autoren selbst betonen, ist nicht von der Hand zu weisen, dass diese Bacillen das anatomische und histologische Bild beeinflusst haben.

Die Frage, wie die Infection in unserem Falle zu Stande kam, ist nicht zu entscheiden; die Krankheit dauerte länger als sieben Monate, es wurden die Abscesse wiederholt punktirt, Flüssigkeiten injicirt; es bestanden Fisteln längere Zeit. Dass es bei dem Patienten, als das Leiden mit Fieber und profusen Diarrhoen begann, zu einer Infection vom Darm aus mit Bact. coli und Proteus gekommen sein kann, ist möglich; Erkrankungen am Genitale zu dieser Zeit stellte Pat. entschieden in Abrede.

Das Serum des Kranken agglutinirte Reinculturen des Bact.

---

[1]) Mittheilungen aus den Grenzgebieten. 1900. Bd. 6. S. 605.

coli im Verhältniss 1 : 200 deutlich, während die agglutinirende Kraft für Proteusreinculturen in geringer Verdünnung kaum angedeutet war. Inwieweit dieser Befund für die Beurtheilung der Infectionsdauer mit den beiden Bakterien verwerthet werden kann, will ich nicht entscheiden.

Es ist mir ebensowenig wie Chiari, Bunge, von Dungern und Hitschmann und Lindenthal gelungen, durch Impfen mit dem Secret oder mit Reinculturen der in diesem Falle gefundenen Bacterien Gasphlegmone bei Meerschweinchen zu erzeugen. Auch die Versuche mit einem Gemisch der beiden Bacterien fielen negativ aus.

Ich kann nicht angeben, ob Margarucci Thierversuche mit positivem Erfolg angestellt hat; in dem sehr unklaren Referat ist nur von einer schweren localen Infection beim Thier die Rede.

Klemm erwähnt nichts von einem Thierversuch.

Nur Grasberger konnte bei intraperitonealer Injection des Eiters bei einem Meerschweinchen schaumigen Eiter nach dem Tode in der Bauchhöhle nachweisen. Bei Impfung mit Reincultur seines Proteusstammes hatte auch er negativen Erfolg.

Muscatello endlich berichtet, er habe einen der Gasphlegmone analogen Process beim Thier nur bei gleichzeitiger Impfung von Coli und Proteus hervorrufen können, wenn er in die Umgebung einer kurz vorher erzeugten Fractur injicirte.

Es ist gewiss sehr auffallend, dass es bis jetzt nur ganz ausnahmsweise gelungen ist, mit den aeroben Erregern der Gasphlegmone denselben Process im Thierkörper zu erzeugen. Ich glaube aber nicht, dass wir berechtigt sind, deshalb die ätiologische Bedeutung des Bacterium coli und des Proteus für die Gasphlegmone in Frage zu stellen, wie dies E. Fränkel thut. Wir sind nicht im Stande, dieselben Verhältnisse durch das Experiment im Thierkörper herzustellen, wie sie die genannten Mikroorganismen in den bis jetzt bekannten Fällen im Körper der Kranken gefunden haben. Ich habe auch, wie ich gleich hier bemerken will, durch Impfnng von Reinculturen der anaeroben Stäbchen beim Thier Gasbrand nicht erzeugen können.

Es handelt sich bei den bisher mitgetheilten Fällen fast durchaus um schwere pathologische Processe, oft combinirt mit grossen chirurgischen Eingriffen, bei denen Gasphlegmone aufgetreten ist (z. B. Amputationen wegen Gangraena diabetica, Tabes mit Decubitus, Typhus, Exstirpation eines sehr hoch sitzenden

Rectumcarcinoms). Das legt doch die Vermuthung nahe, dass es eben diese krankhaften Veränderungen des Organismus sind, die den Bakterien nicht nur einen guten Nährboden für ihr Wachsthum, sondern auch die Bedingungen zur Gasbildung im Gewebe gewähren. Vielleicht gelingt es, beim Thier wenigstens ähnliche Verhältnisse durch das Experiment hervorzurufen und dann auch Gasphlegmone durch Coli- und Proteusimpfungen zu erzeugen.

II. Eduard G., 14 Jahre alt, aufgenommen am 17. November 1900, $5^1/_4$ Uhr nachmittags.

Anamnese: Der Knabe stammt aus gesunder Familie und war bisher stets gesund.

Am 17. d. vormittags $10^1/_4$ Uhr gerieth er mit den Füssen zwischen die beiden in horizontaler Ebene laufenden Zahnräder einer Göpel. Bekleidet war das Bein mit einem Beinkleid, Unterbeinkleid, Stiefeln und Fusslappen. Blutverlust und Schmerzen waren nicht bedeutend, der Patient wurde sofort aus den Rädern befreit. Der Arzt reinigte und verband beide Beine und legte rechts um die Mitte des Oberschenkels einen constringirenden Schlauch.

Stat. praes.: Patient ist blass, bei klarem Bewusstsein, Resp. 32, Puls 128, niedrig, Temp. 36,5.

Am Dorsum pedis rechts zwei schräg verlaufende, ca. 5 cm lange, die Haut und die tiefe Fascie durchtrennende Rissquetschwunden. Rings um das Sprunggelenk ist die Haut durch mehrere, theils längs, theils schräg verlaufende Rissquetschwunden durchtrennt; die Haut des Unterschenkels steht mit der des Fusses nur mehr durch wenige schmale Brücken in Verbindung. In der Tiefe der Weichtheilwunde, knapp oberhalb des Malleol. ext. sieht man die fracturirte Fibula hervorragen. Etwa 5 cm über dem Malleol. ext. eine zweite Fracturstelle der Fibula; das aus der Continuität gelöste Stück steht nur mehr durch wenige Periostfasern mit dem Knochen in Verbindung. An der vorderen Seite des Sprunggelenkes sind sämmtliche Weichtheile in schräger Richtung durchtrennt, aus der Wunde ragt das untere Fragmentende der schräg gebrochenen Tibia hervor. Das obere Sprunggelenk an seiner vorderen Circumferenz eröffnet, Musc. tibial. antic., extens. halluc. long. und extens. digit. commun. schräg durchtrennt, ebenso die Art. dorsal. ped.; erhalten ist die Art. tibial. post., der N. tibial. ant. und post. und die Achillessehne.

Nach Abnahme des constringirenden Schlauches stellt sich die Circulation im Bereiche des Fusses in kurzer Zeit wieder her. Am linken Fuss einige Excoriationen.

Operation gleich nach der Aufnahme: in ruhiger Narkose mit B. M., Dauer $1^1/_4$ Stunde. Desinfection. Entfernung des frei in der Wunde liegenden Fibulastückchens, Silberdrahtnaht der Tibia. Naht der Sehnen des Extens. halluc. und digit. commun. Ein Versuch, die Sehne des Tibial. antic. zu nähen, misslingt, da ein etwa 2 cm langes Stück der Sehne fehlt. Die Sehne des Tibial. antic. wird an die des Extens. digit. comm. angenäht.

Partielle Naht der Hautwunden, Auslegen der Wundhöhlen mit Jodoformgaze. Verband auf Petit'schem Stiefel.

18. Nov. Patient hat die Nacht sehr unruhig verbracht, die Schmerzen haben nachgelassen. An den Zehen des operirten Fusses Circulation und Gefühl erhalten. Temperatur früh 37,2, Nachmittags 38, Puls 148—152.

19. Nov. Morgens Temperatur 37,8, Puls 130. Verbandwechsel. Die Haut in der Umgebung der Wunden livid-grau verfärbt, kühl. Capillare Circulation deutlich erhalten. Der Verband in den inneren Schichten durchtränkt mit blutig-seröser Flüssigkeit. Frischer trockener Verband. Alkoholica. Sensibilität in den Zehen herabgesetzt, aber noch erhalten. Sensorium war nachts getrübt. Nachmittags Temperatur 38,4, Puls 132.

20. Nov. Morgentemperatur 37,8, Puls 118. Geringe Schmerzen, Nahrungsaufnahme und Verdauung befriedigend. Patient hat besser geschlafen. Die Zehen sind grau-weisslich bis livid, fast gefühllos, kühl, die capillare Circulation aufgehoben. Die Haut am Dors. ped. grauviolett, gerunzelt, ohne Circulation in der Umgebung der Wunden. Aus einer Wundspalte am Dors. ped. quellen einige Tropfen einer schaumigen, hämorrh.-serösen Flüssigkeit. Trockener Verband. Nachmittags Temperatur 38,1, Puls 112.

21. Nov. Am Dorsum der Zehen ist die Haut in Blasen abgehoben, grauweiss, gefühllos, kühl. Die Verfärbung reicht bis ins untere Drittel des Unterschenkels. Die sichtbaren Muskelpartien grünschwarz. Deutliche Gasbildung in den Geweben. Das subcutane Emphysem reicht gleichfalls bis in das untere Drittel des Unterschenkels. Morgentemperatur 37,5, Puls 110. Es wird die Ablatio cruris in Narkose vorgenommen. Celsusschnitt an der Grenze zwischen mittlerem und oberem Drittel des Unterschenkels. Bildung zweier seitlicher Hautmuskellappen. An der Stelle, wo die Extremität abgesetzt wurde, zeigten alle Gewebe normales Aussehen. Exacte Blutstillung. Muskelnähte, vollständige Hautnaht. Während der Amputation war die A. femoral. durch Digitalcompression verschlossen. Schutzverband.

Nachmittags Temperatur 37,7, Puls 102.

22. Nov. Temperatur und Puls sind abgefallen. Patient fühlt sich wohl, nur am Stumpf spürt er brennenden Schmerz.

Nachmittags Temperatur 38,8, Puls 120. Die Schmerzen im Stumpf haben zugenommen.

23. Nov. Morgentemperatur 39,2, Puls 140. Patient hat die Nacht ruhig verbracht, er fühlt sich wohl. Der Verband an den unteren Partien in geringer Ausdehnung durchtränkt mit braungelber Flüssigkeit. Beim Verbandwechsel zeigen sich die inneren Schichten reichlich durchtränkt mit blutig-seröser Flüssigkeit. Die Haut am äusseren Winkel des vorderen Lappens in einem dreieckigen Bezirk von etwa 5 cm horizontaler und 2 cm verticaler Seitenlänge graugrün verfärbt, die Epidermis in Form einer Blase abgehoben. Der verfärbte Theil setzt scharf gegen die Umgebung ab; in dieser nirgends Emphysem, geringe Röthung und Oedem. Oeffnen der Hautnähte und einiger Muskelnähte: dabei entweicht faulig stinkendes Gas und trübe, schaumige, gelbgraue Flüssig-

keit. Der Knochenstumpf bleibt noch mit Weichtheilen bedeckt. Die Muskeln sind an den Schnittflächen schwarzgrün verfärbt, mürbe.

Von der schaumigen Flüssigkeit wird etwa 1 ccm aufgefangen zur bakteriologischen Untersuchung.

Nachmittags 38,7, Puls 132. Patient fühlt sich wohl. Appetit gut.

24. Nov. Morgentemperatur 39,5, Puls 136. Patient hat nachts einige Stunden geschlafen. Die Schmerzen sind gering. Verbandwechsel. Die graugrüne Verfärbung der Haut ist nicht weitergegangen. Die noch stehengebliebenen Muskelnähte werden gelöst; dabei entweicht höchst übelriechendes Gas. Das Knochenmark missfärbig, grün. Die Muskelstümpfe schwarz, schwarzgrün, nach oben zu werden sie gelbroth, trübe und morsch. Zur mikroskopischen Untersuchung wird ein Stückchen dieser Partien excidirt. An den medialen Rändern der beiden Lappen keine Verfärbung, beim Trennen der verklebten Wundflächen capillare Blutungen. Die inneren Flächen beider Lappen, namentlich die des hinteren, bedeckt mit einem gelben, schmierigen Belag, sehr wenig Sekret.

Nirgends Emphysem der Haut. Zunge wenig feucht. Trockener Verband.

Nachmittags Temperatur 39,4, Puls 136.

25. Nov. Subjectives Wohlbefinden, reichliche Nahrungsaufnahme, Excitantia. Puls 124, dicrot, jagend. Temperatur früh 37,9, nachmittags 39,3.

26. Nov. Verbandwechsel. Der Verband ist reichlich von Sekret durchtränkt. Die Verfärbung und Abhebung der Haut ist nicht weiter gegangen. An der Innenfläche der beiden Lappen zeigen sich junge, leicht blutende Granulationen. Die Wundflächen sind eitrig belegt. Beim Betasten der nekrotischen Muskelpartien deutliches Knistern.

Temperatur früh 38,4, nachmittags 39,4, Puls früh 128, nachmittags 140.

30. Nov. Die letzten drei Tage war die Temperatur zwischen 37,9 und 39,4, die Pulsfrequenz 126—152.

Subjectiv fühlt sich Patient wohl, er ist fast schmerzfrei. Appetit und Schlaf gut. Patient ist leicht icterisch. Bei Abnahme des am 26. angelegten Verbandes zeigt sich derselbe in allen Schichten reichlich mit fade riechendem Sekret durchtränkt. An der Extremität nirgends Oedem oder Emphysem. Die ing. Drüsen etwas grösser als die der linken Seite, nicht schmerzhaft.

Am Amputationsstumpf hängen die seitlichen Muskelpartien als mit schmierigem gelbweisslichem Belag bedeckte Fetzen herab. Beim Berühren deutliches Knistern. Die mediale Hälfte des Stumpfes granulirt, die Knochen und das Knochenmark grauweisslich. Die Nekrose der Haut ist nicht weiter gegangen, deutlicher Demarkationswall. Trockener Verband mit Xeroformgaze.

6. Dec. Abnahme des Verbandes vom 30. Nov. Patient hatte am 30. Nov. nachmittags noch 39° Temperatur, seither ist die Temperatur nicht über 38,4 gestiegen. Pulsfrequenz 120—134. Patient fühlt sich subjectiv wohl. Er trinkt reichlich Alkoholica und isst viel. Schlaf und Verdauung ungestört. Zunge rein, feucht. Kein icterisches Colorit mehr.

Im Verband reichlich gelbgrünliches, dickes Sekret. Das Fibulaköpfchen hängt an einem derben Strang nekrotischen Gewebes, wird excidirt, einige verfärbte Muskelstückchen, die nur mehr lose fixirt sind, werden entfernt. Bei Druck auf dieselben noch deutliches Knistern. Die Sägefläche der Tibia graugrün, schmierig belegt.

12. Dec. Patient fühlt sich wohl. Temperatur zwischen 37,4 und 38,5. Puls zwischen 120 und 140. Nahrungsaufnahme, Verdauung und Schlaf befriedigend.

Bei Abnahme des am 6. Dec. angelegten Verbandes findet sich die Sekretion etwas geringer, nicht mehr stinkend. Die Wundflächen sind bedeckt mit üppigen, reinen Granulationen, die bis zu dem nekrotischen Tibiaende reichen. Neben diesem ein etwa kreuzergrosses Stückchen nekrotischen Gewebes, das beim Berühren deutliches Knistern zeigt; wird entfernt.

17. Dec. Gestern nachmittags 38,2, nachdem die Temperatur durch 5 Tage 38° nicht erreicht hatte, local hierfür keine Ursache.

26. Dec. Das nekrotische Stück Tibia ist beweglich, aber noch nicht gelöst.

1. Januar 1901. Extraction eines 3 cm langen, 1 cm breiten nekrotischen Stückchens der Tibia.

8. Januar. Die Granulationen haben den Knochenstumpf überwuchert, sind an der dem Tibiaende entsprechenden Stelle schmierig belegt. Der Belag ist gelbgrün, ziemlich fest haftend.

27. 1. Reamputatio sec. Gritti.

Nach Abschnürung des Oberschenkels Verschorfung der granulirenden Fläche mit dem Thermokauter. Der Tibiastumpf ist auf eine Strecke von etwa 3 cm nekrotisch; keine scharfe Abgrenzung gegenüber dem gesunden Gewebe. Der Femur musste hoch über den Condylen abgesetzt werden, da sich das Ligam. patell. propr. stark retrahirt hatte. Das Periost am Femur ist etwas verdickt, sulzig-ödematös. Vollständige Naht.

28. 1. Temp. 37,5, Puls 154. Schmerzen im Stumpf.

29. 1. Temp. 38,7, Puls 154. Grosse Schmerzen im Stumpf. Verbandwechsel. Die Umgebung der Nahtlinie geröthet, geschwollen, sehr schmerzhaft; bei Lüftung der Naht entleert sich gelbröthliches, trübes Secret. Keine Gasbildung. Drainage, feuchter Verband.

In dem Secret wurde nur ein Streptococcus pyog. von geringer Virulenz nachgewiesen.

12. 2. Temperatur noch immer etwas über der Norm, Pulsfrequenz 110 bis 120. Röthung und Schwellung seit einigen Tagen geschwunden. Die Wundränder haben sich an einander gelegt bis auf eine in der Mitte der Narbe, und eine zweite an deren Aussenseite liegende Fistel. Aus diesen mässige Secretion, die Ränder sind gequollen, stellenweise mit einem festhaftenden gelbweissen Belag bedeckt.

15. 2. Nachm. 38,1. Eröffnung eines kirschgrossen Abscesses neben der medialen Fistel.

5. 3. Temperatur und Puls normal. Keine Schmerzen. Pat. nimmt rasch an Körpergewicht zu.

Verbandwechsel alle 5—7 Tage. Geringe Secretion, die Fisteln haben keine Tendenz sich zu schliessen. Die Sonde dringt durch einen Weichtheilkanal auf anscheinend nicht rauhen Knochen.

19. 3. Excochleation der Fisteln, keine Reaction. Pat. klagt nur über Schmerz bei Druck auf den lateralen Theil des Stumpfes.

30. 4. Das Röntgenbild des Stumpfes zeigt 2 Sequester am Femurstumpf. Dieselben sind beweglich.

11. 5. Extraction der beiden Sequester. Der grössere ist etwa 3 cm lang, $^1/_2$—1 cm breit. Vollständige Naht.

20. 5. Heilung per primam.

15. 6. Pat. verlässt die Klinik geheilt.

Im Deckglaspräparate von dem am 23. 11. entnommenen Secret finden sich reichlich grampositive Kokken, zu zweit oder in Ketten angeordnet, vom Typus des Streptococcus pyog., ferner Stäbchen, gross, plump, mit abgerundeten Enden, grampositiv, daneben solche, die theilweise den violetten Farbstoff abgegeben haben, und gramnegative. An den letzteren häufig mittel- oder polständige Sporen, sowie freie Sporen.

Agarplatten, mit diesem Secret bestrichen und unter aeroben Verhältnissen gehalten, zeigten nach 24 Stunden reichliche Kolonien eines Coccus, der als Streptococcus pyogenes bestimmt wurde.

In Zuckeragarschüttelculturen, 10′ bei 70—73° gehalten, üppiges Wachsthum mit lebhafter Gasbildung. In Deckglaspräparaten von diesen Culturen finden sich nur grosse, plumpe Stäbchen mit abgerundeten Enden, keine Sporen. In Schrägagarröhrchen, welche mit Material aus diesen Culturen geimpft wurden, unter Luftzutritt kein Wachsthum. In Zuckeragar-Stichculturen bei Ueberschichtung mit Agar üppiges Wachsthum mit Gasbildung nach 24 Stunden.

Morphologisches Verhalten der anaeroben Stäbchen:

Die Form der Stäbchen ändert sich mit dem Nährboden, auf dem sie wachsen; sie sind polymorph.

In Zuckeragarstichculturen findet man sie als grosse, plumpe Stäbchen mit abgerundeten Enden.

Sie liegen theils einzeln, theils zu zweien neben- oder hintereinander, selten in Verbänden zu 4—6 und mehr Individuen. Die Bildung langer Fäden ist zu beobachten auf Plattenstrichculturen.

In Gelatineculturen sind die Stäbchen schlank, viel kürzer wie in den Agarculturen; im Thierkörper oft plump, fast kugelig.

Sie sind unbeweglich; weder im hängenden Tropfen, noch auf der Platte konnte Beweglichkeit constatirt werden.

Deutliche Kapseln wurden nachgewiesen bei Stäbchen aus einer 3 Tage alten Strichcultur. Die Präparate waren nach der von Möller angegebenen Methode der Sporenfärbung behandelt worden.

Die Stäbchen färben sich leicht mit den gebräuchlichen Farbstoffen. Sehr häufig ist Körnung im Bacillenleib zu sehen.

Nach Gram gefärbt, geben die Stäbchen aus Zuckeragarculturen, die nicht über 20 Stunden alt sind, den Farbstoff vorwiegend nicht ab, wohl aber sieht man hie und da Bacillen, die halbiolett, halbroth gefärbt sind, sowie selten ganz rothe. Stäbchen aus Culturen, die über 24 Stunden alt sind, geben fast ausschliesslich den Farbstoff ab.

Sporenbildung: In den gebräuchlichen Nährböden konnten wohl kolbige Auftreibungen in der Mitte oder mehr gegen die Pole der Stäbchen (Clostridienbildung), Versporung aber nie beobachtet werden. Alter der Cultur und die Temperatur, bei welcher sie aufbewahrt wurde, spielten keine Rolle.

Wurde jedoch eine Reincultur der Stäbchen einem Meerschweinchen subcutan injicirt, das Thier nach ca. 10' getödtet und dann in den Brutofen gelegt, so waren in der die Haut abhebenden Flüssigkeit Stäbchen mit polständigen Sporen in grosser Menge zu sehen. Am reichlichsten war die Sporulution nach 20 h. Wurde jedoch das Thier am Leben gelassen und nach 24 Stunden der Gewebssaft aus der Umgebung der Impfstelle untersucht, so fanden sich im Deckglas nur mehr wenige, schlecht den Farbstoff aufnehmende Stäbchen, Trümmer von solchen, aber keine Sporen.

Ich will gleich hier erwähnen, dass es mir bekannt ist, dass anaerobe Stäbchen, die in Form und culturellem Verhalten sich nicht von den in diesem Falle beobachteten unterscheiden, häufig aus dem Darminhalt von Meerschweinchen gezüchtet werden können.

Zur Controlle tödtete ich ein Meerschweinchen und legte es durch 20 Stunden in den Brutofen. Ich konnte wohl in den Körperhöhlen plumpe, grampositive, asporogene, anaerobe Stäbchen nachweisen, aber nicht unter der Bauchhaut. Auch als ich einem Meerschweinchen 1 ccm Zuckerbouillon unter die Bauchhaut einspritzte, das Thier tödtete und in den Brutofen legte, fanden sich im Unterhautbindegewebe keine Stäbchen. Ich glaube daher wohl,

dass es die injicirten Stäbchen waren, die im Thierkörper unter den angegebenen Verhältnissen versporten, bin mir aber bewusst, dass der Versuch nicht einwandsfrei ist.

Auch in Stärkeagar konnte Versporung erzielt werden und zwar bei Zusatz von etwa 10 Tropfen Natronlauge.

Culturelles Verhalten. Strichculturen auf Zuckeragarplatten: Versuche, Strichculturen dieses Stammes zu erhalten, schlugen lange Zeit fehl. Selbst dann, wenn andere Stämme in derselben Glocke üppiges Wachsthum zeigten, blieben die mit Stamm II gestrichenen Platten steril. Erst dann, als besondere Sorgfalt darauf verwendet wurde, dass zwischen dem Oeffnen der Zuckeragareprouvette und dem Verschluss der Glocke ein möglichst kurzer Zeitraum verstreiche — zwei, höchstens drei Minuten — gelang es wiederholt, Plattenstrichculturen zu erzielen. Nothwendig war es auch immer, thunlichst viel der Agarcultur, wenn möglich Condenswasser, auf einen Strich zu bringen.

Meist war das Wachsthum auf der Platte ein mehr diffuses, manchmal nur längs der Striche in schönen eisblumenähnlichen Figuren, mitunter auch die ganze Platte bedeckend.

Selten wuchs der Stamm in einzelnen Kolonien; dieselben sind zart, schmutziggrau, unscharf begrenzt, vielfach confluirend, nach 5 Tagen $1^1/_2$—2 mm im Durchmesser haltend.

Mikroskopisch: braungelb, gezackte Ränder; an diesen längere und kürzere, bald geradlinig verlaufende, bald vielfach geknickte Fäden, die aus Stäbchen bestehen.

Die tiefen Kolonien im Agar und Zuckeragar zeigen nichts Charakteristisches: sie sind je nach der Consistenz des Nährbodens bald rund mit fast scharfem Rand, bald haben sie die Gestalt von Schneeflocken mit zahlreichen Ausläufern an der Peripherie.

Die Vergährung des Zuckeragars geht relativ langsam vor sich; oft zeigen sich erst nach 24 Stunden die ersten Gasblasen längs des Stiches.

Das Verhalten in Zuckergelatine war ein wechselndes. Manchmal blieb das Wachsthum ganz aus, bald wurde die vor der Impfung verflüssigte Gelatine bei Zimmertemperatur fest, bald blieb sie flüssig.

Im Stärkeagar wuchs der Stamm schlecht; die Granulosebildung war keine ausgesprochene, die Stäbchen färbten sich mit Lugol'scher Lösung schwach gelbbraun.

Wurde eine Zuckeragarstichcultur dieses Stammes in eine Gährflasche mit sterilisirter Milch gebracht, so war Gerinnung bei lebhafter Gasbildung schon nach 24 Stunden zu constatiren. Nach 4 Tagen war die Molke vollkommen klar, auf ihr schwamm ein festes, mit Gasblasen durchsetztes Caseïngerinnsel. Dasselbe wird nicht gelöst, auch wenn die Flasche zwei Wochen im Brutofen stehen bleibt.

Die Milchculturen riechen nicht unangenehm, nach Rahmkäse.

Thierpathogenität: Die Stäbchen zeigten sich für Kaninchen und Meerschweinchen nicht pathogen.

Das Material für die Impfungen wurde derart gewonnen, dass nach Entfernung des abschliessenden Agarcylinders der in Stücke zerrissene Zuckeragar sammt dem Condenswasser in eine Petrische Schale gebracht und mit etwa 3—5 ccm Bouillon übergossen wurde. Von dieser Aufschwemmung wurde den Thieren $^1/_2$—1 ccm unter die Bauchhaut eingespritzt. Keines der so geimpften Thiere zeigte Krankheitserscheinungen, das durch die Injection bedingte Infiltrat war am nächsten Tage geschwunden.

Als diese Versuche fehlschlugen, stellte ich mir eine grosse Anzahl von Zuckeragar-Stichculturen her, sammelte das Condenswasser von denselben und spritzte davon $1^1/_2$ ccm einem jungen Meerschweinchen unter die Bauchhaut. Auch dieses Thier blieb gesund.

Nun injicirte ich einem Meerschweinchen 1 ccm einer Reincultur subcutan, tödtete das Thier und liess es 20 Stunden in der Brutkammer bei 37° liegen.

Ein gelbrothes, trockenes, morsches Muskelstückchen von diesem Meerschweinchen wurde einem anderen unter die Bauchhaut implantirt; es trat keinerlei nachweisbare Reaction ein.

Nun machte ich mir aus dem sulzig-hämorrhagischen Exsudat und zerriebenen Muskelstückchen von dem Thier, das im Brutofen gelegen hatte, eine Aufschwemmung in Bouillon.

Ein ausgewachsenes Kaninchen, dem 1 ccm dieser Aufschwemmung subcutan injicirt wurde, zeigte durch 3 Tage ein Infiltrat in der Umgebung der Impfstelle; dasselbe wurde resorbirt, ohne dass das Thier sonstige Krankheitssymptome geboten hätte.

Von derselben Aufschwemmung wurde $^1/_2$ ccm einem mittelgrossen Meerschweinchen unter die Haut eingespritzt. Das Thier

verendete nach 12 Stunden unter den typischen Erscheinungen des Gasbrandes, wie sie von Fraenkel und Hitschmann und Lindenthal geschildert wurden (siehe „Thierversuche“).

Als der Versuch ein zweites Mal angestellt wurde, blieb das Meerschweinchen am Leben. Das Infiltrat, das sich nach der Injection gebildet hatte, schwand nach 2 Tagen. Aber nicht nur deshalb kann aus dem ersten positiven Thierversuche kein Schluss auf die Pathogenität dieses Stammes gezogen werden, sondern hauptsächlich aus dem Grunde, weil auch durch Bacillen aus dem Darm des Thieres die Erscheinungen hervorgerufen sein können. Wie schon früher erwähnt, sind anaerobe, unbewegliche Stäbchen Bewohner des Meerschweinchendarmes.

Wenn nun auch die injicirten Bacillen üppig in dem Thierkadaver gedeihen, so beweist doch ein Controllversuch, bei dem ein gesundes Meerschweinchen getödtet und in den Brutofen gelegt wurde, dass unter diesen Umständen ein Auswandern der Bacillen aus dem Darm stattfindet. Dieselben sind in den Geweben und Höhlen der Thierleiche nachzuweisen, wenn diese durch längere Zeit in Brüttemperatur gelegen hat.

Thierversuche: 1. Meerschweinchen von mittlerer Grösse $^1/_2$ ccm einer Reincultur in Bouillon aufgeschwemmt subcutan injicirt: ohne Krankheitserscheinungen, Infiltrat am nächsten Tage verschwunden.

2. Meerschweinchen, jung, 1 ccm einer Reincultur subcutan injicirt,

3. „ „ 1 „ „ „ „ „ beide ohne Erscheinungen.

4. Meerschweinchen, klein, 0,4 ccm Reincultur subcutan injicirt, gesund.

5. „ „ 1 „ subcutan injicirt, das Thier nach 10′ getödtet und 20 h im Brutofen belassen.

Das Thier ist unförmlich aufgetrieben, Haare sehr leicht ausziehbar. Die Haut am Abdomen und Thorax in einer grossen Blase abgehoben, die sehr übelriechendes Gas und ein trübes, leicht hämorrhagisches Exsudat enthält. Am Peritoneum leichte Trübung und Injection, geringe Mengen eines trüben, blutig-serösen Ergusses, die Leber lehmgelb, sehr morsch, Milztumor, trübe Schwellung der Nieren. Die Organe sind auffallend blutarm. Im Herzen wenig geronnenes Blut.

Im Deckglaspräparat von dem Exsudat zahlreiche Sporen; im hängenden Tropfen manchmal deutlich schlängelnde Bewegung der Stäbchen.

6. Von dem Exsudat, Herzblut und zerriebenen Muskelstückchen wird eine Aufschwemmung in Bouillon gemacht vom Meerschweinchen 5. Davon 1 ccm einem ausgewachsenen Kaninchen injicirt: leichtes Infiltrat durch drei Tage um die Injectionsstelle, sonst gesund, Resorption des Infiltrats.

7. $^1/_2$ ccm derselben Aufschwemmung wie 6. einem mittelgrossen Meerschweinchen unter die Bauchhaut injicirt: Nach 12 h todt aufgefunden: Die Haut am Abdomen bis in die Achselbeugen abgehoben, schwappend; bei der Incision entweicht übelriechendes Gas. Geringe Mengen eines sulzigen, trüb-hämorrhagischen Exsudates in den Leisten- und Achselbeugen. Die Muskulatur ist blassgelb, trocken, brüchig. An den inneren Organen trübe Schwellung.

8. Einem halbausgewachsenen Meerschweinchen ein Muskelstückchen vom Meerschweinchen 5 subcutan implantirt, keine Erscheinungen.

9. Einem Meerschweinchen ein Muskelstückchen subcutan implantirt und $^1/_4$ h später getödtet, 12 h im Brutofen belassen.

Im Wesen derselbe Befund wie bei Meerschweinchen 5; an der Oberfläche der Milz an einer Stelle 2 Bläschen.

Im Deckglaspräparat keine Sporen.

10. Meerschweinchen, klein: 1 ccm Condenswasser subcutan injicirt: Ohne Erscheinung.

11. Meerschweinchen, klein: 1 ccm Aufschwemmung von Exsudat und Muskelsaft intraperitoneal injicirt: † nach 12 h an Peritonitis (Mischinfection).

12. Meerschweinchen, $1^1/_2$ ccm Condenswasser subcutan injicirt: Ohne Erscheinung.

13. Meerschweinchen, 1 ccm Condenswasser subcutan injicirt, nach 10′ getödtet, 26 h im Brutofen, dasselbe Aussehen wie 5 und 9, deutliche Sporen, aber weniger zahlreich wie bei 5.

14. Aufschwemmung von Exsudat und Muskelsaft von 13,1 ccm, einem Meerschweinchen subcutan injicirt ohne Erscheinung.

15. Meerschweinchen 1 ccm Condenswasser subcutan injicirt, nach 22 h getödtet. In der Umgebung der Impfstelle geringe Mengen eines graugelblichen sulzigen Exsudates, das Thier hatte sich wohl befunden.

16. Meerschweinchen getödtet und ohne Injection in den Brutofen gelegt. Nach 20 h untersucht, ist das Thier mächtig aufgetrieben. Die Haut am Abdomen haftet fest dem Unterhautbindegewebe an. Zwischen beiden keine Stäbchen mikroskopisch nachzuweisen. In dem Exsudat in der Bauchhöhle sowie auch in der Flüssigkeit, die sich in den Achsel- und Leistenbeugen der der Unterlage zugekehrten Seite des Thieres angesammelt hat, reichlich plumpe, grampositive Stäbchen mit abgerundeten Enden.

17. Einem Meerschweinchen wird 1 ccm einer ca. 1 proc. Zuckerbouillon unter die Bauchhaut eingespritzt, dann das Thier getödtet und in den Brutofen gelegt. Auch bei diesem Thier findet sich zwischen Haut und Unterhautbindegewebe kein Exsudat, im Deckglaspräparate aus dem subcutanen Gewebe nirgends Stäbchen.

Histologische Untersuchung: Die excidirten Muskelstückchen wurden sogleich in eine Mischung von Müller'scher Flüssigkeit und Formol 10 pCt. ana partes gelegt, nach 24 Stunden ausgewässert und in steigenden Alkoholen gehärtet. Einbettung in Celloidin, Färbung mit Hämalaun-Eosin.

An den Schnitten ist zum Theil fast vollständiger Kernschwund im Bindegewebe, Muskelgewebe und Zwischenmuskelgewebe, zum Theil eitrige Infiltration der Gewebe zu sehen. Die Muskelprimitivbündel sind gequollen, haben häufig die Querstreifung verloren, vielfach zerfallend. Allenthalben finden sich Hohlräume ohne zellige Auskleidung — Gasblasen entsprechend und blaue Häufchen — Bakterienanhäufungen.

Um Wiederholungen zu vermeiden, verweise ich auf den im Falle IV mitgetheilten ausführlichen histologischen Befund, der dem in diesem Falle erhobenen vollkommen gleich ist.

In den nach Gram-Weigert bei Vorfärbung mit Lithioncarmin behandelten Schnitten finden sich sehr zahlreich die sporentragenden Stäbchen, die fast immer röthlich gefärbt sind. Daneben aber auch sporenlose, plumpe Formen, die die violette Farbe behalten haben. Die Stäbchen liegen meist einzeln oder in dichten Zügen in den Gewebsspalten oder am Rande einer Gasblase. In den Blutgefässen konnten sie nicht nachgewiesen werden. Ebenso reichlich finden sich Haufen oder Ketten von grampositiven Kokken im Gewebe.

---

7 Stunden nach einer complicirten Fractur des Unterschenkels mit multiplen Verletzungen der Weichtheile wird bei einem 14 Jahre alten Knaben eine conservirende Operation vorgenommen.

Während der nächsten 3 Tage entwickelt sich bei mässiger Temperatursteigerung und gesteigerter Pulsfrequenz unter geringen Schmerzen Gasbrand an der verletzten Extremität.

Am 4. Tage nach der Verletzung Ablatio cruris. 2 Tage später wird am Stumpf Gasbrand constatirt. Nach Lösung sämmtlicher Nähte ist dieser nicht progredient. Fieber und hohe Pulsfrequenz halten noch etwa 3 Wochen an, vorübergehend leichter Icterus, Schmerzhaftigkeit im Allgemeinen gering, Allgemeinbefinden gut.

Fast 6 Wochen nach der Ablatio Extraction eines nekrotischen Stückes der Tibia aus dem Stumpf, 4 Wochen später Reamputatio s. Gritti, Suppuration (nur Streptokokken), $3^1/_2$ Monate nachher werden zwei Sequester vom Femurstumpf extrahirt; Heilung $^1/_2$ Jahr nach der Verletzung.

In dem Secret vom Amputationsstumpf: Streptococcus und

ein sporentragendes Stäbchen, das den Gram'schen Farbstoff leicht abgiebt. In den Culturen erweist es sich obligat anaerob, unbeweglich, bildet in gebräuchlichen Nährböden nicht Sporen, vergährt Milch wie echte Buttersäurebacillen, wächst in Strichculturen meist eisblumenartig und ist in Reinculturen für Meerschweinchen nicht pathogen.

Histologisch der Befund von Zeichen der Entzündung und Nekrose mit Gasbildung in den Geweben.

III. Therese R., 68 Jahre alt, Pfründnerin, aufgenommen 11. 2. 1901. Bei der Pat. findet sich in der linken Mamma ein etwa gänseeigrosses Carcinom, über dem die Haut unverändert ist, die axillaren Lymphdrüsen vergrössert, hart.

Operation 15. 2. Amputatio mammae und Ausräumung der Achselhöhle. Vollständige Naht. Compressivverband. Dauer $1^1/_2$ Stunden.

17. 2. Temperatur und Puls normal, Wohlbefinden.

19. 2. Nachm. Temp. 38. Pat. klagt nicht über Schmerzen. Verband bleibt liegen.

20. 2. früh 37,8, Puls 92. Nachmittags Temp. 38,9, Puls 112. Pat. klagt über Mattigkeitsgefühl und Brennen in der Operationswunde. An den inneren Organen konnte eine Ursache für die Temperatursteigerung nicht gefunden werden. Verbandwechsel: Secretion in die die Wunde bedeckenden Verbandschichten unbedeutend, die Haut in der Umgebung der Narbe leicht gelblich verfärbt, kein Emphysem, kein Oedem, unter der Narbe deutliche Fluctuation. Nach Entfernung der beiden untersten Nähte werden ca. 500ccm einer dünnen, lichtbraunrothen Flüssigkeit, die keinen Schaum zeigt, abgelassen. Dabei entweichen geruchlose Gase in geringer Menge.

21. 2. Temp. früh 37, Nachm. 38,6. Allgemeinbefinden gut, keine Schmerzen. Puls 82—84. Beim Verbandwechsel keine Aenderung im Aussehen der Wunde. Es entleert sich noch eine geringe Menge bräunlicher Flüssigkeit.

22. 2. Temp. früh 37,5, Nachm. 37,7. Puls 86—88. Pat. fühlt sich wohl.

23. 2. Temp. Morgens 36,8, Nachm. 36,9, Puls 80. Wohlbefinden.

24. 2. Das Secret ist durch den Verband gedrungen. Auf den Verband wird Gaze aufgepackt.

28. 2. Verbandwechsel. Die Wunde ist reactionslos, die Haut hat sich vollständig an die Thoraxwand angelegt. Aus dem unteren Wundwinkel geringe Secretion einer hämorrhagisch-serösen Flüssigkeit bei Druck auf die Umgebung. Entfernung der Nähte. Schutzverband.

2. 3. Sehr spärliche Secretion aus dem unteren Wundwinkel.

9. 3. Pat. verlässt geheilt die Klinik.

In den Deckglaspräparaten von der entleerten Flüssigkeit

finden sich ziemlich zahlreich lange, mehr schlanke Stäbchen mit abgerundeten Enden, die einzeln oder in gegliederten Fäden von 3—4 Individuen angeordnet sind. Die Stäbchen sind etwas länger und dünner wie die im Fall II, nicht selten mit pol- oder mittelständigen ovalen Anschwellungen, der Bakterienleib häufig wie gekörnt. Mitunter sieht man auch Stäbchen, die an den Polen sich verschmälern, sehr selten ein Stäbchen mit einer mittelständigen Spore.

Die Anzahl der zelligen Elemente ist nicht besonders gross: es finden sich einkernige Leukocyten, auch solche mit 2, 3 (selten mehr) Kernen. Die Kerne sind zum Theil noch gut gefärbt, zum Theil nicht vom Protoplasma der Zellen zu differenziren. Vielfach sieht man auch unregelmässig conturirte, an den Rändern in feinkörnige Massen zerfallende Leukocyten und schattenhaft sich conturirende Erythrocyten.

Die Stäbchen sind theils +, theils — zu Gram, auch finden sich geblähte Formen, die sehr wenig Farbstoff aufgenommen haben und solche, die zum Theil roth, zum Theil violett gefärbt sind.

Agarplatten, die mit der Flüssigkeit bestrichen und unter Luftzutritt gehalten waren, bleiben steril.

In Zuckeragarschüttelculturen, die auf 70—73° durch 10′ erhitzt waren, wächst reichlich unter lebhafter Gasbildung und Zerreissung des Agars, so dass der Wattepfropf schon nach zwölf Stunden aus der Eprouvette getrieben wird, ein Stäbchen in Reincultur.

Die Stäbchen sind lang, plump, ihre Enden leicht gerundet, in jungen Culturen grampositiv, doch finden sich, besonders bei einige Tage alten Culturen, alle Uebergänge zu solchen Stäbchen, die den violetten Farbstoff vollständig abgeben. Sie liegen einzeln, manchmal in Häufchen neben und übereinander, seltener in gegliederten Fäden zu 3—5. Häufig sind „Clostridien“ zu sehen, sowie zahlreiche Stäbchen mit Sporen. Diese sitzen meist mittelständig, manchmal mehr gegen einen Pol gerückt, nie endständig. Viele freie Sporen.

Die tiefen Colonien zeigen nichts Charakteristisches.

Die Plattenstrich-Culturen, 3—5 Tage alt, zeigen verschiedenes Aussehen, vermuthlich je nach dem Wassergehalt des Agars. Bei trockenen Platten wachsen in den Strichen zarte,

grauweissliche, durchscheinende, rundliche bis nierenförmige, flache Colonien mit etwas eingesunkenem Centrum. Makroskopisch erinnert das Aussehen an Streptokokkencolonien. Bei schwacher Vergrösserung ist das Centrum braun, unregelmässig gelappt, die Randzone ziemlich breit, heller, unscharf begrenzt, zart gekörnt. Der Rand unregelmässig wellig, mit zarten Ausläufern, die bei stärkerer Vergrösserung sich als Fäden erweisen, die aus Stäbchen gebildet sind. Die Fäden am Rand der Colonie verlieren sich allmälig nach mannigfachen Windungen in die allenthalben in grosser Menge die Platte bedeckenden einzelnen Stäbchen und freien Sporen.

Andere Platten, deren Oberfläche feuchter gewesen sein mag, sind überzogen von einem die zierlichsten Figuren bildenden Geflecht von Fäden, die theils einzeln, theils in Büscheln angeordnet sind, dann an gewellte Haare, wie Milzbrandcolonien, erinnernd. In den Zwischenräumen dieses Netzwerkes zahlreiche einzelne Stäbchen und viele freie Sporen.

In Zuckergelatine, 1 pCt., Wachsthum und lebhafte Gasbildung nach 24 Stunden, wenn die Röhrchen gleich nach dem Impfen in den Brütofen von 37° gebracht werden. Die Gelatine bleibt dann flüssig in der Gelatinebrutkammer bei 20°. Wird die Zuckergelatine nach dem Impfen in Eis zum Erstarren gebracht, dann mit Agar überschichtet und in die Brutkammer mit 20° Temperatur gebracht, zeigt sich Gasbildung und Verflüssigung der Gelatine erst nach 48 Stunden. Zuckergelatine-Stichculturen die mit Agar überschichtet sind, zeigen nach 16—24 Stunden Beginn der Verflüssigung längs des Stiches. Es bildet sich eine strumpfförmige Verflüssigungszone, nach 3 Tagen ist die Gelatine ganz verflüssigt.

In den Zuckergelatineculturen ist Schwefelwasserstoffbildung durch Schwärzung des Bleiacetatpapiers nachzuweisen.

In gewöhnlicher Peptonbouillon entsteht nach 24 Stunden diffuse Trübung ohne Gasbildung.

In Zuckerbouillon üppiges Wachsthum nach 24 Stunden mit lebhafter Gasbildung unter diffuser Trübung der Bouillon.

Milch wird in den ersten beiden Tagen anscheinend nicht verändert. Am 3. Tage bildet sich ein lockeres, gelbröthliches Gerinnsel, das von Gasblasen durchsetzt ist, an der Oberfläche,

darunter eine handbreite Schichte nicht ganz klaren Serums und am Boden des Kolbens eine dicke, bewegliche, aus lockeren Bröckeln bestehende, schwammige Masse. Nach 6 Tagen hat sich auch das Gerinnsel an der Oberfläche aufgelöst und nun sieht man am Boden einen leicht beweglichen, bei Bewegungen der Flasche das Serum rasch trübenden gelbbräunlichen Satz. Beim Abnehmen des Kautschukstoppels macht sich ein penetranter Gestank nach faulem Eiweiss bemerkbar.

Als der Versuch der Milchgerinnung einige Monate später wiederholt wurde, kam es nicht mehr zur Bildung eines von Gasblasen durchsetzten Schwammes an der Oberfläche, sondern die Milch nahm am 3. Tage eine gelbröthliche Farbe an, an der Oberfläche schwamm eine etwa $^1/_2$ cm breite weisse Rahmschichte, darunter war eine etwa 2 Finger breite klare Serumschicht am 4. Tage zu sehen und der übrige Theil des Kolbens war erfüllt mit einem dünnen, leichtbeweglichen, nur mit wenig Bröckeln gemischten, penetrant faulig stinkenden Brei.

Im hängenden Tropfen — unter aeroben Verhältnissen geprüft — zeigen die Stäbchen lebhafte schlängelnde Bewegungen, die jedoch bald aufhören. Das Material für diese Untersuchungen wurde von 48 Stunden alten Plattenculturen genommen.

Im Stärkeagarstich mässig üppiges Wachsthum. Reichliche Granulosebildung in den Stäbchen, besonders aber in den Sporen.

Für Meerschweinchen und Kaninchen erwies sich der Bacillus nur insofern pathogen, als sich ein geringes Infiltrat um die Impfstelle bildete, das nach einigen Tagen resorbirt wurde, ohne dass die Thiere sonstige Krankheitssymptome boten.

Thierversuche: Einem ganz jungen Meerschweinchen wurde 1 ccm des Secretes (am 21. 2. entnommen) subcutan injicirt, desgl. einem jungen Kaninchen. Bei beiden Thieren bildete sich um die Impfstelle ein geringes, nicht druckschmerzhaftes Exsudat, das nach wenigen Tagen schwand, ohne dass die Thiere irgendwelche sonstigen Krankheitserscheinungen geboten hätten.

24. 2. Einem ganz jungen Meerschweinchen 0,6 ccm Condenswasser von Zuckeragarculturen unter die Bauchhaut injicirt, desgl. einem jungen Kaninchen 1 ccm. Auch bei diesen Thieren war das Infiltrat nach der Impfung in einigen Tagen geschwunden, ohne dass sich sonstige klinische Symptome eingestellt hätten.

Im Verlaufe von 5 Tagen nach einer Mammaamputation tritt unter Mattigkeitsgefühl und geringem Wundschmerz Steigerung der Pulsfrequenz und Temperaturerhöhung bis 38,9 auf. Beim Verbandwechsel wird $^1/_2$ Liter einer braunrothen Flüssigkeit abgelassen. Hierauf Temperaturabfall, Wohlbefinden, etwa 3 Wochen nach der Operation verlässt Patientin geheilt die Klinik.

In der Flüssigkeit findet sich ein anaerobes Stäbchen, das beweglich ist und in den gebräuchlichen Nährmedien versport. Isolirte Oberflächencolonien zart, makroskopisch an Streptokokkencolonien erinnernd. In der Milch wird das Cascin coagulirt, dann unter Bildung eines fauligen Gestankes theilweise gelöst.

Die Flüssigkeit sowohl, als Reinculturen der Stäbchen erzeugen, subcutan injicirt, bei Meerschweinchen und Kaninchen nur ein Infiltrat, das nach einigen Tagen schwindet.

IV. Julius L., 45 J. alt, Greissler, aufgenommen 25. 2. 1901 mit der Diagnose Tumor renis sinistr.

Operation am 1. 3. in ruhiger Narkose mit Billroth'scher Mischung. Dauer 2 Stunden. Quer über die Flanke wird ein ca. 30 cm langer Schnitt geführt, auf diesen senkrecht ein zweiter, 10 cm lang, nach unten. Die Isolirung des Tumors ist schwierig, wird theils stumpf, theils durch Durchtrennung der Verwachsungen zwischen 2 Peans bewerkstelligt. Dabei wird das Cavum peritonei vor dem Ansatz des Mesocolon auf etwa 20 cm eröffnet. Verwachsungen mit dem Diaphragma werden stumpf gelöst. Durchtrennung des Ureters mit dem Thermokauter. Exacte Blutstillung. Fortlaufende Naht des Peritoneums und schichtweise Naht der Musculatur und Fascien mit Catgut. Vollständige Hautnaht.

Der Tumor ist über mannskopfgross (Grawitz'scher Nebennierentumor).

2. 3. Morgentemperatur 37, Puls voll, kräftig, 98. Pat. hat die Nacht verhältnissmässig gut verbracht, er klagt nicht über Schmerzen in der Operationswunde. Nachmittags Temp. 39. Leichte Bronchitis beiderseits. Nahrungsaufnahme befriedigend. Euphorie. Der Verband bleibt liegen. Zunge feucht, rein.

3. 3. Temp. früh 36,8, nachm. 38,4, Puls 100. Pat. hat keine wesentlichen Beschwerden, fühlt sich relativ wohl.

4. 3. Temp. morgens 37,1, nachmittags 37,6, Puls 92—98. Pat. klagt heute über Schmerzen in der Operationswunde. Verbandwechsel. An dem medialen Ende des Querschnittes ist die Haut in der Umgebung der Wundränder geröthet, etwas geschwollen, beim Betasten auf eine kurze Zone leichtes Knistern. Lösung einiger Nähte: es quillt ein grüngelbliches, dünnflüssiges, mit Gasblasen vermischtes, stinkendes Secret aus dem Wundspalt. Einführung eines Jodoformgazestreifens.

5. 3. Morgentemp. 37,4. Pat. klagt nicht über Schmerzen. Puls nicht

über 100, Pat. isst mit Appetit. Nachmittags 38,8. Verbandwechsel. Die Haut in der Umgebung des Operationsschnittes an einigen Stellen geröthet, ödematös, an anderen braungrünlich verfärbt. Knistern ist bis ins Scrotum und nach oben bis etwa handbreit über den Rippenbogen in der Axillarlinie zu constatiren. Es werden sämmtliche Haut- und Muskelnähte gelöst, sodass die grosse Wundhöhle wieder hergestellt ist. Die Wände derselben bestehen aus schwarzgrün verfärbten Muskeln, zwischen denen gelbgrünliches, aashaft stinkendes, schaumiges Secret hervorquillt. Im Grunde der Höhle wölbt sich bei jedem Inspirium das Peritoneum vor. Beim Betasten der Muskeln überall Knistern. Pat. äussert keinen Schmerz beim Verbandwechsel. Euphorie. Die Wundhöhle wird in allen ihren Buchten und Taschen sorgfältig mit Jodoformgaze ausgelegt, darüber lockerer Verband mit essigsaurer Thonerde.

6. 3. Temp. morgens 38,1, Puls 96. Allgemeinbefinden fortgesetzt gut, nachmittags Temp. 39,4, Puls 100. Die Secretion ist sehr reichlich, der Verband wird in den obersten Schichten erneuert. In der Umgebung der Wunde kein Emphysem mehr.

7. 3. Morgentemp. 37,8, Puls 88. Beim Verbandwechsel findet sich der Verband reichlich mit Secret durchtränkt. Keine Gasbildung mehr, die Streifen in der Höhle bleiben unberührt.

10. 3. Täglich Verbandwechsel. Secretion noch immer sehr reichlich, kein Gas. Ein Jodoformgazestreifen wurde aus der Höhle entfernt, die Wunde beginnt sich zu reinigen. Die Temperatur erreichte am 8. früh noch 38,4, seitdem Abfall, heute morgens 36,9.

Nahrungsaufnahme, Stuhl und Schlaf sehr gut.

11. 3. Verbandwechsel. Entfernung sämmtlicher Jodoformgazestreifen. Die Wunde granulirt grösstentheils rein, nur einige Stellen in den Muskeln sind noch schmierig belegt. Daselbst noch Knistern bei Berührung. Unterhalb der Wunde in der Leistengegend tastet man leichtes Emphysem in dem teigig-ödematösen Unterhautbindegewebe.

14. 3. Nachmittags treten Temperatursteigerungen bis zu 38,5 auf. Das Emphysem reicht nach abwärts bis ins Scrotum, die Wunde reinigt sich rasch. Pat. fühlt sich wohl.

17. Verbandwechsel. Das Emphysem ist geschwunden, die Höhle verkleinert sich zusehends.

24. 3. Pat. hat seit dem 18. 3. normale Temperatur. Er isst mit bestem Appetit und fühlt sich sehr wohl. Die Wunde ist rein, wird mit Salben behandelt.

1. 4. Verbandwechsel jeden zweiten Tag. Die Epidermisirung von den Rändern der Wunde her schreitet schnell fort.

15. 4. Die Höhle ist ganz geschwunden, es besteht noch eine etwa handtellergrosse, rein granulirende Wundfläche. Lapisbehandlung.

30. 4. Die Wunde ist überhäutet. Pat. verlässt geheilt die Klinik.

In den Deckglaspräparaten von dem Sekret finden sich sehr zahlreich Gr + Kokken zu zweit oder in grösseren und kleineren Gruppen und mässig reichlich kürzere und längere Stäb-

chen. Dieselben sind theils Gr +, theils Gr —, auch finden sich halb violett und halb roth gefärbte Individuen. Sie sind vorwiegend plump, doch wechselt ihre Dicke. Die Bakterienleiber sind häufig gekörnt und zeigen Clostridienform. Vereinzelt deutliche polständige Sporen (Möller). Die Enden sind an den Ecken abgerundet, manchmal schmäler als die Mitte des Stäbchens. Oefters beobachtet man auch solche, die an einem oder an beiden Enden leicht gekrümmt sind.

Auf Agarplatten, die mit diesem Secret bestrichen und unter aeroben Verhältnissen gehalten wurden, wachsen reichlich Colonien von Kokken, die als Staphylococcus pyogenes albus bestimmt wurden. Schüttelculturen in hochgeschichtetem Zuckeragar, die durch 10 Minuten auf 70—73° C. erhitzt wurden, zeigen nach 24 Stunden reichliche Gasbildung. Auffallend an den tiefen Colonien dieses Stammes sind die zahlreichen Ausläufer, sodass die Colonie an eine Schneeflocke erinnert.

Im Deckglaspräparat von diesen Colonien: Stäbchen vom Aussehen der im Sekret gefundenen. Schrägagarröhrchen, mit dem die Stäbchen reichlich enthaltenden Condenswasser beschickt und unter aeroben Verhältnissen gehalten, bleiben steril.

In jungen Culturen (20 Stunden alt) finden sich vorwiegend plumpe, sporenlose Gram- + Bacillen, die sporentragenden, sowie die schmäleren und kleineren Individuen geben den violetten Farbstoff zum Theil oder vollständig ab und färben sich gut bei Nachfärbung mit Fuchsin; in älteren Culturen vorwiegend Gram- — Stäbchen.

In den ersten Generationen fanden sich relativ selten sporentragende Stäbchen oder freie Sporen, später war in Zuckeragarculturen constant reichliche Versporung zu sehen.

Die Stäbchen zeigen deutliche, wenn auch träge Eigenbewegung.

Im Zuckeragarstich Wachsthum längs des Stiches schon nach 6—8 Stunden, nach 12 Stunden reichliche Gasbildung.

Die Strichculturen auf Zuckeragarplatten sind zart, grauweisslich, durchscheinend, manchmal rund, an Streptokokkencolonien erinnernd, häufiger unregelmässig begrenzt, oval oder bohnenförmig, der Rand gelappt, oft confluirend. Bei schwacher Vergrösserung sieht man eine breite helle Randzone, den Rand unscharf, im Centrum unregelmässig begrenzte, braune, schollige Massen (5 Tage

alte Colonien). Bei stärkerer Vergrösserung beobachtet man häufig verschieden lange Fäden am Rand abgehen, oft ein dichtes Netzwerk bildend. Sie bestehen aus Stäbchen und verlieren sich allmälig in den auf der Platte ziemlich reichlich liegenden einzelnen Stäbchen und Sporen.

Auf anderen Platten finden sich keine distincten Colonien, sie sind überzogen mit einem dichten Geflecht von Fäden, in dessen Maschen zahlreiche einzelne Stäbchen und freie Sporen liegen. Manchmal sieht man die zartesten Muster aus einzelnen Fäden gebildet, an anderen Stellen zeigt sich schöne Haarlockenbildung der Fäden.

In Peptonbouillon üppiges Wachsthum unter diffuser Trübung, keine Gasbildung.

In Zuckerbouillon reichliche Gasbildung bei diffuser Trübung.

Die Bildung von Schwefelwasserstoff ist durch Streifen von Bleiacetatpapier und durch den Morris'schen Nährboden leicht nachzuweisen.

Milch wird stürmisch vergährt. Nach 48 Stunden schwimmt ein dichter, badeschwammartiger Klumpen auf dem fast klaren gelbgrünlichen Serum. Am Boden der Flasche ein lockerer Satz. Am 5. Tage beginnt das Serum trübe zu werden und nach 8 bis 10 Tagen ist der Klumpen gelöst. Es macht sich derselbe penetrante Gestank bemerkbar wie bei III. In späteren Generationen kommt es nicht mehr zur Bildung eines Klumpens an der Oberfläche sondern erst nach 3—4 Tagen treten genau dieselben Veränderungen der Milch auf wie bei III.

Auch das Verhalten der Zuckergelatine gegenüber ist dasselbe wie bei III.

Im Stärkeagar reichliche Granulosebildung namentlich in den Sporen.

Thierpathogenität: Von dem Sekret stand mir leider so wenig zur Verfügung, dass ich damit Thiere nicht impfen konnte.

Mit Reinculturen wurden zwei Meerschweinchen (9. März) geimpft. Eines bekam $1/2$ ccm einer Aufschwemmung von Condenswasser in der gleichen Menge Bouillon unter die Bauchhaut eingespritzt, ein zweites 1 ccm Condenswasser. Beide Thiere blieben ohne nachweisbare Krankheitserscheinungen. Das Infiltrat um die Injectionsstelle war am nächsten Tage geschwunden. Die

Berührung derselben rief keinerlei Schmerzäusserung bei den Thieren hervor.

Auch ein Kaninchen (jung), dem 1 ccm Condenswasser + Bouillon ana partes subcutan injicirt worden war, blieb gesund.

Histologischer Befund: Zum Zwecke der histologischen Untersuchung wurde am 5. März ein Stückchen Lendenmusculatur excidirt. Es war makroskopisch schwärzlichbraun bis röthlich verfärbt, knisterte bei Berührung und war morsch. Es wurde sogleich in Müller'sche Flüssigkeit, mit der gleichen Menge 10 proc. Formalinlösung versetzt, gelegt, nach 24 Stunden gut ausgewässert und dann in Alkohol von steigender Concentration gehärtet. Einbettung in Celloidin, Färbung mit Hämalaun-Eosin.

An den meisten Stellen des Schnittes fällt zunächst die fast vollständige Kernlosigkeit in dem die Musculatur einhüllenden Bindegewebe, ferner in den Muskelprimitivbündeln und in dem zwischen diesen befindlichen Bindegewebe auf. Das Bindegewebe ist stellenweise umgewandelt in eine blauröthlich gefärbte, körnige Masse, in der an einigen Stellen ein Netzwerk von dunkler gefärbten Fasern zu erkennen ist. In diesen Massen häufig bald kleinere, bald grössere kreisrunde Hohlräume, deren Wände von dem umgebenden körnigen Gewebe gebildet werden — Gasblasen entsprechend.

An den Muskelprimitivbündeln ist vielfach eine stärkere Quellung, nur selten noch Querstreifung zu erkennen. Die meisten zeigen Zerfall ganz nach dem Bilde des Zenker'schen Zerfalles zu homogenen Bröckeln und Schollen; die längsgetroffenen Bündel sind oft in ihrem Contour vielfach eingekerbt, an zahlreichen Stellen zeigen sie quergestellte, nicht die ganze Breite des Bündels treffende Risse. Häufig sind auch die Bündel schon in quere Scheiben zerfallen. Oft sieht man das Ende eines längsgetroffenen Bündels aufgefasert, es ist zerfallen in verschieden grosse Bröckeln. Mitunter ist ein Bündel mitten in seinem Verlauf wie geborsten, abgeknickt, es hat sich in ihm ein Hohlraum gebildet, in den einzelne Trümmer und Zacken des Bündels hineinragen. Hie und da findet man die Querstreifung noch erhalten.

Bei Vergr. Zeiss E. sind zwischen den Muskelbündeln dunkelblau gefärbte Bakterienhaufen zu sehen.

An anderen Stellen ist das Muskelbindegewebe infiltrirt von

zumeist mehrkernigen Leukocyten. Die Muskelprimitivbündel sind stark gequollen, mehr gelbröthlich gefärbt; sie sind zwar schon kernlos, aber noch nicht in so deutlichem Zerfall begriffen wie an den früher erwähnten Stellen.

In Schnitten — nach der Gram-Weigert'schen Methode gefärbt — sind zahlreiche grampositive Kokken, in Häufchen und einzeln liegend, zu sehen. Daneben in allen Theilen des Schnittes einzeln oder in Zügen und Haufen Stäbchen, die bald mehr, bald weniger den violetten Farbstoff abgegeben haben, selten ein sporentragendes Stäbchen.

Am 4. Tage nach Exstirpation eines Nierentumors wird Röthung, Oedem und Emphysem in der Umgebung der Wunde constatirt. Vorübergehend Schmerzen, Temperatur bis 39°, Steigerung der Pulsfrequenz, Allgemeinbefinden kaum gestört, local typisches Bild des Gasbrandes. Entfernung sämmtlicher Nähte. Am Ende der 1. Woche p. operat. Temperaturabfall, kein Gas nachzuweisen. Am Ende der 2. Woche neuerdings Temperatursteigerung und Emphysem. Nach einigen Tagen ist Temperatur und Puls zur Norm zurückgekehrt, das Emphysem geschwunden. Rasche Verkleinerung der Wundhöhle. 2 Monate nach der Operation verlässt Pat. geheilt die Klinik.

In dem Sekret Staphylokokken und sporentragende, anaerobe Stäbchen, die sich morphologisch und culturell genau so verhalten wie die im Fall III beobachteten.

Die Reinculturen dieses Stäbchens sind für Meerschweinchen und Kaninchen nicht pathogen.

Die histologischen Veränderungen sind dieselben wie im Falle II und VII.

V. Anna Sch., 24 J. alt, Dienstmädchen, aufgenommen wegen Sarkoma femoris am 9. März 1901.

Das Sarkom sitzt am unteren Femurende Die Haut über demselben normal.

Operation am 14. März. Amputatio femoris im oberen Drittel, vorderer grösserer und hinterer kleinerer Hautmuskellappen. Exacte Blutstillung. Vollständige Naht. Dauer 1 Stunde.

15. März. Temperatur normal. Allgemeinbefinden gut. Puls 120, regelmässig. Mässiger Wundschmerz, Gefühl von Mattigkeit.

21. März. Temperatur und Puls normal. Patientin hat unbedeutende Schmerzen im Stumpf, fühlt sich wohl.

24. März. Nachmittags Temperatur 38,2, deshalb Verbandwechsel. Geringe Sekretion. Die Umgebung der Nahtlinie grünbraun verfärbt, kein Oedem, kein Emphysem. Beim Betasten deutliche Fluctuation unter der Nahtlinie. Es wird eine rothbraune, dünne Flüssigkeit (200 ccm) abgelassen. Kein Gasbildung. Wunde sonst reactionslos. Trockener Verband.

27. März. Verbandwechsel. Entfernung sämmtlicher Nähte. Es entleert sich abermals hämorrhagisch-seröse Flüssigkeit in geringer Menge. Trockener Verband. Keine Temperatursteigerung mehr.

4. April. Verbandwechsel. Keine Sekretion.

10. April. An einer hellergrossen Stelle der Nahtlinie Granulationen. Lapisstift.

23. April. Die Wunde ist geheilt. Massage des Stumpfes.

In den Deckglaspräparaten von der am 24. März abgelassenen Flüssigkeit finden sich nur spärlich Stäbchen, einzeln oder zu zweit. Sie sind plump, ziemlich lang, an den Enden abgerundet und mit deutlich gefärbten gut begrenzten Kapseln versehen. In Grösse und Dicke sind sie ähnlich wie die im II. Fall beschriebenen. Sie sind positiv zu Gram.

Agarplatten, mit dem Sekret bestrichen, bleiben bei Luftzutritt steril.

Im hochgeschichteten Zuckeragar wachsen nach 24 Stunden Stäbchen in Reincultur, die den im Deckglaspräparate gesehenen völlig gleichen. Sie sind streng anaerob. Dieselben Stäbchen finden sich nach 24 Stunden in Zuckeragarschüttelculturen, die durch 10 Minuten auf 70—73° erhitzt worden waren.

Die tiefen Colonien sind rund, weisslich, gut begrenzt, ohne charakteristische Merkmale.

Die Stricheulturen auf Zuckeragarplatten dagegen boten immer dasselbe charakteristische Bild. Sie wachsen üppig in weissen runden, nach 4 Tagen etwa 1 mm messenden Colonien. Dieselben sind gut begrenzt, nur auf feuchten Platten manchmal confluirend, in ihrem Aussehen an Colonien des Staphylococcus albus erinnernd, nur nicht so saftig aussehend wie diese.

Bei schwacher Vergrösserung zeigen sie sich grob granulirt, im Centrum schwarzbraun, schmale, helle Randzone.

Bei starker Vergrösserung sieht man am Rand die kurzen, plumpen Stäbchen scheiterhaufenartig liegen. In der Umgebung der Colonien nirgends Stäbchen auf der Platte. Selten sieht man

am Rand einer Colonie mehrere Stäbchen in gegliederten Verbänden.

Die Stäbchen entfärben sich nicht bei Anwendung der Gramschen Methode, ihr Leib ist häufig granulirt, selten Clostridien und keine Sporen zu sehen.

Milch wird stürmisch unter lebhafter Gasbildung verändert. Nach 24 Stunden schon schwimmt auf dem klaren Serum ein badeschwammartiges Caseingerinnsel, das nicht gelöst wird.

In Zuckergelatine, bei 37° gehalten, üppiges Wachsthum unter Gasbildung, bei Zimmertemperatur wird dann die Gelatine bald fest, bald bleibt sie flüssig. Bei 20° wächst der Stamm öfters nicht, tritt Wachsthum ein, so wird die Gelatine nicht verflüssigt.

Im Zuckergelatinestich kümmerliches Wachsthum ohne Verflüssigung.

Im Stärkeagar spärliche Granulosebildung. Man sieht beim Drehen der Mikrometerschraube meist nur einen feinen blauen Strich in der Achse des Stäbchens.

Zur Versporung konnte dieser Stamm einmal in stark alkalischem Stärkeagar gebracht werden (Zusatz von 20 Tropfen Normalnatronlauge). Auch dann geringe Granuloseablagerung. Auf sterilem Meerschweinchenmuskel und unter der Haut eines nach der Impfung getödteten Meerschweinchens, das im Brutofen gelegen war, keine Sporulation.

In Peptonbouillon spärliches Wachsthum bei Trübung der Bouillon, ohne Gasbildung.

In Zuckerbouillon Gasbildung bei Trübung des Nährsubstrates.

Schwefelwasserstoff ist in Culturen von Zuckergelatine durch Bleiacetatstreifen und in Bleiacetatzuckeragarculturen nachzuweisen.

Beweglichkeit konnte nicht beobachtet werden.

Leider war es mir nicht möglich, mit dem Sekret Thiere zu impfen. Reinculturen ($1^1/_2$ ccm Condenswasser) späterer Generationen erzeugten bei einem ganz jungen Meerschweinchen einen grossen Abscess ohne Gasbildung, der spontan nach aussen durchbrach. Das Thier blieb am Leben.

$1^1/_2$ ccm Condenswasser einem jungen Kaninchen subcutan injicirt riefen keine pathologischen Erscheinungen hervor.

Am 10. Tage nach einer Oberschenkelamputation Temperatursteigerung auf 38,2°. Vorher wurden beobachtet: Blässe, Mattigkeit, am Tag nach der Operation Ansteigen der Pulscurve auf 120.

Umgebung der Wunde grünbraun verfärbt, kein Oedem, kein Emphysem, Entleerung von 200 g einer rothbraunen Flüssigkeit.

14 Tage nach der Operation Entfernung der Hautnähte, prima intentio bis auf eine hellergrosse granulirende Stelle. 4 Wochen später Heilung.

In der Flüssigkeit: nur kapseltragende, grampositive, unbewegliche, anaerobe Stäbchen, die in den Culturen ausnahmsweise versporten, die Milch wie Stamm II veränderten. Die Colonien in den Strichen üppig, opak, weiss, makroskopisch an Staphylokokkencolonien erinnernd.

Reinculturen, einem Meerschweinchen subcutan injicirt, ruten Abscessbildungen mit Durchbruch nach aussen hervor, das Thier bleibt am Leben.

Ein Kaninchen, ebenso geimpft, bleibt ohne pathologische Erscheinungen.

VII[1]). Heinrich J., 22 Jahre alter Commis, aufgenommen wegen eines grossen Sarcomrecidivs am rechten Oberschenkel, welches das mittlere und einen Theil des oberen Drittels desselben einnimmt. Die Haut über demselben normal. Temperatur 37, Puls 88—92.

Operation am 19. Juli 1901.

Enucleatio femoris nach Ligatur der A. und V. fem. in inguine. Grosser hinterer Hautmuskellappen, da der Tumor vorn weit nach oben reicht. Exacte Blutstillung. Exstirpation der vergrösserten inguinalen und iliacalen Lymphdrüsen.

Muskelnähte mit Catgut. Vollständige Hautnaht. Leicht comprimirender Verband. Dauer über $1^1/_2$ Stunden.

20. Juli. Patient bricht noch viel. Temperatur nachmittags 36,4. Pulsfrequenz morgens 122, nachmittags 130.

21. Juli. Puls 146, Temperatur 37,5. Patient fühlt sich sehr matt. Zunge trocken, mässig belegt. Wundschmerz nicht sehr bedeutend.

22. Juli. Pulsfrequenz auf 100 abgefallen, Temperatur steigt bis 38°. Die Schmerzen haben zugenommen.

23. Juli. Puls 118, Temperatur 39,2. Patient ist sehr matt, die Augen halonirt. Verbandwechsel. Die Haut in der Umgebung der Nahtlinie nicht verändert in der Farbe, geringes Oedem. Subcutanes Emphysem ist im Bereich

---

[1]) Mit VI ist der Stamm bezeichnet, der aus dem Operationssaalstaub isolirt wurde.

des ganzen Stumpfes bis hinauf zum Poupart'schen Bande zu constatiren. Einige Nähte am äusseren Wundwinkel werden gelöst, dabei entleert sich mässig viel hämorrhagisch-eitriges Sekret. Dasselbe ist schaumig und stinkend. Einführung eines Jodoformgazestreifens. Feuchter Verband.

24. und 25. Juli. Temperatursteigerungen bis zu 38,9. Pulsfrequenz 102—110. Patient klagt über grössere Schmerzen in der Wunde.

26. Juli. Verbandwechsel. Die Haut in der Umgebung der Nahtlinie intensiv geröthet, stark ödematös, kein Knistern mehr nachzuweisen. Es entleert sich reichlich braungelber, stinkender, gashaltiger Eiter aus einer etwa apfelgrossen Höhle an der Aussenseite des Stumpfes, deren Wände von nekrotischen Muskelfetzen gebildet werden. Einführung eines starken Drainrohres und eines Jodoformgazestreifens. Feuchter Verband.

27 u. 28. Juli. Temperatur morgens bei 37,5, nachmittags steigt sie bis 38,9. Puls um 100. Allgemeinbefinden relativ gut. Täglich Verbandwechsel.

29. Juli. Verbandwechsel. Sekretion sehr reichlich. Aus der Höhle wird ein hühnereigrosses Stück nekrotischen Muskels entfernt. Drainage; trockener Verband, da die acut-entzündlichen Erscheinungen geschwunden sind. Temperatur Nachmittags 39,4, Puls 120.

31. Juli. Entfernung von 2 grossen nekrotischen Muskelfetzen. Sekret sehr reichlich, stinkend, keine Gasblasen enthaltend. Trockener Verband. Temperatursteigerung und hohe Pulsfrequenz anhaltend.

1. August. Entfernung sämmtlicher Nähte. Bis auf die Strecke, in der am 23. Juli einige Nähte gelöst wurden, ist in der Nahtlinie die Hautwunde geheilt.

6. August. Die Temperatursteigerungen bis auf 39,5 haben bis gestern angehalten, heute nur 37,5. Pulsfrequenz auf 92 gesunken. Allgemeinbefinden gut. Keine Schmerzen. Sekretion noch immer reichlich, täglicher Verbandwechsel.

Aus dem weiteren Verlaufe ist hervorzuheben, dass die reichliche Sekretion bis Mitte September — also fast 2 Monate nach der Operation — dauerte. Es traten noch mehrere Temperatursteigerungen auf, die jedesmal durch Sekretretention bedingt waren. Im October noch wird der Eiter als braungelb, ziemlich dick und übelriechend beschrieben. Mitte December nochmals Sekretretention, die eine Erweiterung der Fistel nothwendig macht. Es entleert sich ziemlich viel gelber, dicker Eiter. In demselben Staphyloc. pyog. aureus und Streptoc. pyog. Durch 2 Röntgenaufnahmen ist keine Veränderung der Pfannengegend nachzuweisen, die Sonde dringt durch die etwa 4cm lange Fistel nirgends auf rauhen Knochen. Patient befindet sich gegenwärtig (Februar 1902) noch immer an der Klinik. Er sieht gut aus, sein Allgemeinbefinden ist ein ausgezeichnetes. Die Fistel hat sich noch immer nicht geschlossen.

Im Deckglaspräparate vom Originalsecret (23. 7.) reichlich grampositive, grosse, plumpe, an den Enden abgerundete Stäbchen, theils kürzer, theils etwas länger, wechselnd in der Dicke und vereinzelt mit polständigen Anschwellungen, keine Sporen; spärlich grampositive Kokken, meist in Häufchen, vorwiegend innerhalb der reichlich vorhandenen Eiterkörperchen.

Auf Agarplatten (aerob) nur Culturen von Streptococcus pyogenes.

In einer Zuckeragarschüttelcultur, durch 10′ auf 73° erhitzt, üppiges Wachsthum und Gasbildung, nach 24 Stunden im Deckglaspräparat nur grampositive Bacillen einer Art, die völlig den im Secret gesehenen gleichen. Controllröhrchen mit schiefem Agar, — aerob gehalten — mit diesen Reinculturen bestrichen, zeigen kein Wachsthum. Die tiefen Kolonien nicht charakteristisch. Die Strichculturen auf Zuckeragarplatten zeigen in den ersten Strichen auf der Platte diffuses Wachsthum längs des ganzen Striches; in den späteren Strichen gut begrenzte, meist rundliche, grauweisse Kolonien. Bei schwacher Vergrösserung schmale helle Randzone, schwarzbraunes Centrum, grobe Körnung. Bei starker Vergrösserung selten Fädenbildung der Stäbchen, dieselben liegen scheiterhaufenartig am Rand der Kolonie.

Milch wird stürmisch innerhalb 24 Stunden vergährt, das Caseïngerinnsel schwimmt als badeschwammartiger Klumpen auf dem klaren Serum und löst sich nicht.

In 1proc. Zuckergelatine bei 20° kein Wachsthum, weder in überschichteten Stich-, noch in Schüttelculturen. Wenn die Röhrchen nach der Impfung in den 37°-Brutofen gebracht werden, Wachsthum unter Gasentwicklung nach 48 Stunden. Werden die Röhrchen hierauf in den 20°-Brutofen gestellt, bleibt ein Festwerden der Gelatine meist aus, bei Zimmertemperatur erstarrt dieselbe gewöhnlich.

In Peptonbouillon von einer Zuckeragarcultur verimpft, wachsen die Stäbchen schlecht unter diffuser Trübung der Bouillon.

Zuckerbouillon wird unter lebhafter Gasbildung getrübt.

Der Nachweis von Schwefelwasserstoff gelingt schwerer wie bei den übrigen Stämmen. Der Bleiacetatstreifen wird nur diffus blassgrau gefärbt und im Bleiacetat-Zuckeragar ist nach 24 Stunden eine schwache Dunklerfärbung in der Umgebung des Stiches zu sehen.

Zur Gram'schen Färbung verhalten sich die Stäbchen positiv.

Auf Meerschweinchenmuskel im Buchenrohre wachsen sie gut, man findet sehr dicke Formen, oft wie Kugeln, keine Sporulation. Auch wenn ein Meerschweinchen subcutan mit einer Reincultur geimpft, getödtet und durch 20 Stunden in den Brut-

ofen gebracht worden war, konnten Sporen nicht nachgewiesen werden.

Bei diesem Stamm sah ich nur einmal freie Sporen in sehr geringer Zahl in einem Präparate, das von einer Platten-Strichcultur herrührte, die mehrere Tage alt war.

Im Stärkeagar spärliche Granulosebildung, keine Versporung.

Die Stäbchen sind unbeweglich.

Das Secret, das beim ersten Verbandwechsel gewonnen wurde, tödtet, subcutan eingespritzt, ein Meerschweinchen rasch unter den charakteristischen Erscheinungen des Gasbrandes.

Reinculturen erzeugen einen Abscess ohne Gasbildung, der nach einigen Tagen durchbricht. Das Thier bleibt am Leben.

Thierversuche: 1,5 ccm einer Aufschwemmung des Originalsecretes in Bouillon einem Meerschweinchen unter die Bauchhaut injicirt. Tod nach 24 Stunden.

Sectionsbefund: Man tastet unter der Bauchhaut grosse Mengen einer verschiebbaren, mit Gasblasen vermengten Flüssigkeit. Die Haut im Bereiche des ganzen Abdomens und des Thorax, sowie zum Theile am Hals und in den Achsel- und Leistenbeugen abgehoben durch eine leicht getrübte, hämorrhagisch-seröse, mit Gasbläschen vermischte Flüssigkeit. Das Binde- und Fettgewebe missfärbig, die Muskulatur gelbröthlich, wie gekocht, morsch. An den peripheren Antheilen der Extremitäten, dort wo die Haut nicht abgehoben ist, findet sich reichliche ödematöse Durchtränkung des Unterhautbindegewebes. Bauchhöhle leer, Leber blutreich, Nieren gelbbraun, Nebennieren hell, Milz nicht vergrössert, sonst keine Veränderungen an den inneren Organen.

2. Etwa 1 ccm einer Aufschwemmung einer Zuckeragarreincultur in Bouillon einem Meerschweinchen unter die Bauchhaut injicirt.

Es bildet sich ein Infiltrat ohne Oedem oder Emphysem in der Umgebung. Nach einigen Tagen erfolgt Durchbruch nach aussen infolge Mortification der Haut an der Kuppe der Anschwellung; es bildet sich im Verlaufe einiger weiterer Tage ein ausgedehntes Geschwür an der Bauchhaut, das ausheilte.

Der histologische Befund von Muskelstückchen, die auch in diesem Falle zur mikroskopischen Untersuchung excidirt wurden, gleicht vollständig dem in Fall II und IV erhobenen. Auch hier wieder Verlust der Kernfärbbarkeit in allen Geweben, Fehlen der Querstreifung, Quellen und Zerfall der Muskelprimitivbündel und Gasblasen an den einen Stellen, an anderen eitrige Infiltration der Gewebe.

In den nach Gram-Weigert gefärbten Schnitten zahlreiche

violette Kokken und Stäbchen, die vorwiegend den violetten Farbstoff behalten haben. Sporentragende Stäbchen fehlen.

Bei einer Enucleatio femoris wegen Sarkoms kommt es zu einer Mischinfection mit Streptococcus pyog. und anaeroben Stäbchen, die morphologisch und culturell dem Welch-Fränkel'schen Bacillus gleichen. Am 4. Tage nach der Operation treten die Symptome des Gasbrandes auf. Das Fieber hält fast 3 Wochen an, die reichliche Secretion 2 Monate. 7 Monate nach der Operation besteht noch eine Fistel.

Das Wundsecret tödtet ein Meerschweinchen unter den typischen Erscheinungen, Reinculturen der Stäbchen rufen einen Abscess ohne Gasbildung hervor, das Thier bleibt am Leben.

Die histologischen Veränderungen sind dieselben wie bei Fall II und IV.

VIII. Josefine W., 26 Jahre alt, verh., aufgenommen am 17. 10. 1901 wegen eines hühnereigrossen Fibrosarcoms der Bauchdecken.

Die Haut über dem Tumor normal. Puls 70, Temp. 36,4—36,8.

Operation am 28. 10. Schnitt 2 Querfinger nach innen von der Spin. ant. sup. beginnend, 12 cm lang, parallel dem Poupart'schen Bande. Der Tumor zeigt sich mit dem M. transversus und der Fascia transversa abdom. verwachsen. Bei der Exstirpation wird das Cavum peritonei eröffnet, das Periton. parietal. in geringer Ausdehnung mit dem Tumor entfernt.

Peritonealnaht mit Seide, schichtenweise Naht der Fascien und Muskeln mit Catgut. Vollständige Naht der Haut mit Seide. Deckverband.

29. 10. Nachmittags Temp. 37,8, Puls 100. Pat. klagt über Kopfschmerzen, geringen Wundschmerz. Sie sieht sehr blass aus, fühlt sich matt, Zunge feucht, mässig belegt. Das Erbrechen nach der Narkose hat aufgehört, spontane Urinentleerung. Abgang von Winden. Verband bleibt liegen.

30. 10. Temperatur zur Norm zurückgekehrt. Puls 90. Pat. ist sehr blass, die Augen leicht halonirt; Kopfschmerzen und Gefühl von Mattigkeit dauern an.

31. 10. Temp. 37,9, Puls 102. Pat. klagt über leichtes Brennen in der Wunde. Allgemeinbefinden besser, Appetit hat sich gehoben.

3. 11. Pat. fühlt sich wohler, klagt nicht über Schmerzen. Die Temp. schwankt zwischen 36,6 und 37,5, die Pulsfrequenz steigt constant, heute nachmittags 114.

5. 11. Puls nachmittags 122, Temp. 38,2. Pat. ist blass, fühlt sich matt, klagt über Kopfschmerzen, Appetitmangel. Wundschmerz mässig.

Verbandwechsel: Der Verband in den der Wunde nächstgelegenen Schichten mit geringen Mengen braunrothen, eingetrockneten Secretes durchtränkt. Die Haut in der Umgebung der Wunde mässig geschwollen, düster

graugrün verfärbt. Sie fühlt sich teigig weich an, die Temperatur an diesen Stellen ist dieselbe wie die der übrigen unbedeckten Haut. Kein Emphysem.

Unter der Haut deutliche Fluctuation, bei Druck auf die Umgebung der Wunde quillt zwischen den Nähten eine dünne, dunkelbraunrothe Flüssigkeit hervor. Sie ist schaumig und hat einen unangenehmen Geruch wie nach ranziger Butter. Nach Oeffnung der beiden untersten Nähte wird ca. $^1/_4$ Liter der Flüssigkeit abgelassen. Keine Drainage. Deckverband.

6. 11. Verbandwechsel. Die düster graugrüne Verfärbung besteht noch, Schwellung fast geschwunden. Entleerung von geringen Mengen schaumiger, braunrother Flüssigkeit. Feuchter Verband. Temperatur nachmittags 38°, Puls 122. Allgemeinbefinden gebessert.

8. 11. Beim Verbandwechsel quillt noch immer schaumige Flüssigkeit in geringer Menge hervor, die Verfärbung blasst ab. Trockener Verband.

10. 11. Verbandwechsel. Schwellung und Verfärbung geschwunden. Auf Druck keine Flüssigkeitsabsonderung. Allgemeinbefinden gut. Temperatur abgefallen auf 37,1 nachmittags, Puls 100.

12. 11. Entfernung sämmtlicher Nähte. Die Wunde geheilt bis auf die etwa kleinfingerdicke Oeffnung im untersten Wundwinkel.

16. 11. Beim Verbandwechsel quillt aus der Fistel dünnflüssiges, mit Gasblasen gemengtes gelbes Secret mit fadem Geruch.

19. 11. Geringe Secretion ohne Gas. Allgemeinbefinden sehr gut.

22. 11. Secretion sehr gering.

25. 11. Die Wunde geschlossen, Pat. verlässt geheilt die Klinik.

In den Deckglaspräparaten von dem Secret finden sich ziemlich reichlich grampositive Bacillen, spärlicher in längeren oder kürzeren Fäden solche, die zum Theil violett, zum Theil roth gefärbt sind. Vereinzelt Stäbchen von gleicher Grösse und Form, die den violetten Farbstoff vollständig abgegeben haben.

Sehr spärlich grampositive Kokken, die meist als Diplokokken angeordnet sind.

Auf Agarplatten, aerob gehalten, wachsen spärlich Kolonien des Staphylococcus pyogenes albus.

Anaerob wird rein gezüchtet ein Stäbchen, das morphologisch mit dem im Deckglaspräparate gesehenen vollständig übereinstimmt.

Das Verhalten der Strichculturen auf Zuckeragarplatten, das Wachsthum in Zuckergelatine, Peptonbouillon, Zuckerbouillon, Stärkeagar und auf sterilem Meerschweinchenmuskel, das Verhalten zur Gram'schen Färbung, die Sporulation und Granulosebildung sind ganz gleich wie bei Stamm VII. Auch diese Stäbchen sind unbeweglich.

Different zeigten sich diese Stäbchen nur in der langsameren Gasbildung in allen Nährmedien und in der langsamen Veränderung der Milch. Während der ersten 3 Tage bemerkt man nur das Aufsteigen feinster Gasbläschen und die Bildung einer schmalen Schaumschicht an der Oberfläche der Milch im Gährkolben. Erst am 4. Tage scheidet sich an der Oberfläche ein kleines schwammartiges Gerinnsel ab; den Boden der Flasche bedeckt ein dichter, ziemlich schwer beweglicher, weissgelblicher Satz, der mit dem Coagulum an der Oberfläche durch schöne, tropfsteinartige Gebilde in Verbindung steht. Dazwischen klares, gelbgrünes Serum.

Die Bildung von Schwefelwasserstoff ist viel leichter nachzuweisen wie bei Stamm VII.

Wenige Stunden nach der Entnahme des Secretes von der Patientin wurde 1 ccm desselben einem Meerschweinchen unter die Bauchhaut eingespritzt. Es kommt zur Bildung eines Abscesses ohne Emphysem um die Injectionsstelle, der nach 5 Tagen durchbricht. Nach 11 Tagen geht das Thier an einer Mischinfection ein. Nach 3 Tagen wird der Abscess unter aseptischen Cautelen punktirt; in der blassröthlichen, fadenziehenden Flüssigkeit finden sich die Stäbchen und erweisen sich morphologisch und culturell als identisch mit den injicirten.

Ein Meerschweinchen, dem am nächsten Tage nach dem ersten Verbandwechsel 1 ccm des Wundsecretes injicirt wird, zeigt keine pathologischen Erscheinungen.

Von der zweiten Generation der Stäbchen wird 1 ccm einer Mischung von Condenswasser und Bouillon zu gleichen Theilen einem wenige Wochen alten Meerschweinchen subcutan injicirt. 1 ccm derselben Mischung wird einem jungen Kaninchen subcutan eingespritzt. Das Meerschweinchen zeigte am nächsten Tage einen gänseeigrossen Abscess in der Umgebung der Injectionsstelle, der nach 3 Tagen durchbricht. Am 7. Tage nach der Injection ging das Thier an einer Mischinfection zu Grunde. Das Kaninchen zeigte keine Krankheitssymptome.

Thierversuche: 5. 11. 1. Meerschweinchen, mittelgross. 1 ccm des Secretes unter die Bauchhaut injicirt.

6. 11. Nussgrosser Abscess um die Injectionsstelle. Geringe Schmerzäusserung bei Druck auf denselben.

7. 11. Hühnereigrosser Abscess.

8. 11. Der Abscess ist seit gestern stationär geblieben. Punction des Abscesses ergiebt wenige Tropfen einer blassröthlichen, fadenziehenden Flüssigkeit. Im Deckglaspräparat gram + Kokken und Stäbchen, die, blau gefärbt, reichliche Körnung und häufige Vacuolenbildung zeigen, sie färben sich schlecht, ferner Trümmer von Stäbchen, keine Sporen, keine Granulose, keine Kapseln.

9. 11. Im Zuckeragarstich von der Punctionsflüssigkeit Gasbildung, im Deckglaspräparat die Stäbchen und Staphylokokken.

10. 11. Der Abscess ist nach aussen durchgebrochen.

16. 11. Todt aufgefunden. Der Körper nicht aufgetrieben. Das Geschwür an der Bauchseite reicht nach vorn bis an die Kieferwinkel, nach hinten bis in die Schenkelbeugen; der Grund desselben ist von einem gelblichen, schmierigen Belag bedeckt.

Die Muskeln fest, roth. Nirgends Gasbildung, keine Schaumorgane. Starke Hyperaemie und Schwellung der Leber. Grosser Milztumor. Aerobe Platte von dem Geschwürsgrunde überwachsen von Stäbchencolonien vom Typus des Bact. Coli und Proteus.

In Zuckeragarschüttelcultur ohne Ueberhitzen ein Gemisch von Kokken und Bacillen verschiedener Form, auch dicke, lange Stäbchen.

Auf Platten, die mit dem Herzblut bestrichen waren, dichte Aussaat von Stäbchen- und Kokkencolonien, im Deckglaspräparat: gram + Kokken, lange, schlanke gram — Stäbchen vom Typus des B. subtilis und vorwiegend kurze, gram — Stäbchen (Coli).

7. 11. 2. Meerschweinchen, ausgewachsen. $^1/_2$ ccm Secret vom 6. 11. subcut. injicirt.

3. Meerschweinchen, ganz jung. 1 ccm Condenswasser + Bouillon ana partes subcut. injicirt.

1. Kaninchen, jung. 1 ccm derselben Mischung injicirt.

8. 11. 2. Meerschweinchen und Kaninchen: Keine Erscheinungen.

3. Meerschweinchen. Gänseeigrosser Abscess unter den Bauchdecken, dessen Inhalt blauschwärzlich durch die Haut durchschimmert. Nirgends Emphysem.

10. 11. Der Abscess ist durchgebrochen.

13. 11. Todt aufgefunden. Körper nicht aufgetrieben. Am Bauch fehlt die Haut in einer Fläche von etwa 4 ccm Länge und 3 cm Breite. Daselbst ein gelbgrünes, ziemlich fest der Unterlage anhaftendes Exsudat, das sich 1—2 cm unter die Haut erstreckt. In demselben eine leicht eindrückbare, bohnengrosse Blase.

Die Muskulatur blässer, fest. Peritoneum zart, glänzend. Keine Schaumorgane. Leber und Nieren blassgelb, morsch. Milztumor, Hyperaemie der Nebennieren.

Anaerobe Culturen aus dem Exsudat: nach 12h Gasbildung. Stäbchen, die morphol. identisch sind mit den injicirten. Daneben Stäbchen vom Aussehen des Bact. Coli. und Proteus; aerob: Reichlich Stäbchencolonien vom Typus Coli und Proteus.

Herzblut: aerob: Stäbchencolonien, gram —, Typus Coli. Anaerob

(ohne Erhitzen): ein Gemisch von grampositiven Kokken, gram — und gram +. kurzen Stäbchen (Coli und Proteus) und sehr spärlich lange, plumpe gram + Stäbchen mit abgerundeten Enden.

Bei der Exstirpation eines Bauchdeckentumors kommt es zu einer Mischinfection mit einem anaeroben Stäbchen und Staphylococcus albus. Während der ersten sieben Tage post operat. ist Pat. blass, matt, klagt über Kopfschmerz und Appetitmangel. Wundschmerz sehr gering. Temp. in wechselnder Höhe zwischen 36,6 und 37,9. Der Puls steigt constant (von 70 auf 122). Am 8. Tage höchste Temperatur 38,2. Beim Verbandwechsel fällt leichte Schwellung und Verfärbung der Haut in der Umgebung der Wunde auf. Entleerung einer schaumigen Flüssigkeit. Von da ab Besserung. Am 32. Tage nach der Operation verlässt die Frau geheilt die Klinik.

Wundsecret und Reincultur rufen beim Meerschweinchen Abscesse ohne Gasbildung hervor, die nach einigen Tagen durchbrechen. Die Thiere gehen an Mischinfectionen ein.

Unter den 6 Fällen von Infection mit anaeroben Stäbchen bietet nur einer (Nr. II) in Bezug auf die Entstehung und die klinischen Symptome das typische Bild des Gasbrandes dar: Die Mikroorganismen drangen bei einem schweren Trauma in den Körper, es kommt zu ausgebreiteter Nekrose der Weichtheile und Knochen mit Gasbildung unter schweren Allgemeinerscheinungen.

Klinisch viel wichtiger sind die anderen 5 Fälle. Bei allen diesen erfolgte die Infection im Operationssaal. Es handelte sich durchwegs um Operationen, die unter den strengsten Cautelen der Aseptik und Antiseptik ausgeführt wurden. Dazu muss bemerkt werden, dass bei solchen Operationen der Wundverlauf sonst ein befriedigender war; wir sahen durchschnittlich bei 3 von 100 Fällen Eiterung auftreten. Bisher waren derartige Wundinfectionen an der Klinik nie beobachtet worden; umsomehr musste es auffallen, dass binnen Monatsfrist (15. II.—14. III.) dreimal anaerobe Bacillen den Wundverlauf störten. Wir fahndeten eifrig nach der Ursache dieser Erscheinung, es wurde Ligatur- und Nahtmaterial. sowie die Verbandstoffe bacteriologisch untersucht, aber nirgends konnten anaerobe Stäbchen nachgewiesen werden. Oefters jedoch

in diesen Wochen war während der Operationen ein Hämmern und Klopfen über der Decke des Operationsraumes unangenehm aufgefallen. Wir erkundigten uns nach der Ursache desselben und erfuhren, dass Handwerker „Reparaturen“ auf dem Dachboden des Spitals — gerade über dem Operationssaal der Klinik — vorzunehmen hätten. Nun waren wir über die Provenienz der Anaeroben in den Wunden klar: Durch die Erschütterung der Decke war ein Staubregen auf die Wundflächen gefallen. Begünstigt wurde das Zustandekommen der Infection zweifellos dadurch, dass grosse Wundflächen oder -höhlen verhältnissmässig lange Zeit der Luft ausgesetzt waren. Es handelte sich nur noch darum, den Beweis zu führen, dass diese Mikroorganismen in dem Staub unseres Operationssaales thatsächlich zu finden sind. Die Provenienz des Staubes zu erklären, könnte nur für den schwer sein, der die Verhältnisse an den Wiener Universitäts-Kliniken nicht kennt. Dem sei gesagt, dass an der II. chirurgischen Klinik alle grösseren Operationen in dem Raum ausgeführt werden müssen, der zugleich Hörsaal ist. Alle ambulanten Patienten, die dem Auditorium vorgestellt werden, verunreinigen durch den Schmutz ihrer Stiefel, den Staub ihrer Kleider unseren Operationssaal. Dazu das fortwährende Kommen und Gehen der Zuhörer, — kein Wunder, dass trotz täglicher Reinigung des Saales Staub an allen Orten zu finden ist.

Ich untersuchte Staubproben vom Fussboden, von den Schirmen der electrischen Lampen, von dem Vorhang, der zum Abblenden des Sonnenlichtes dient, und von verschiedenen anderen Stellen. Der Staub wurde mit einem sterilen Gasbäuschchen, das in Bouillon getaucht war, abgewischt, das Bäuschchen in hochgeschichteten Zuckeragar gebracht, dieser durch 10′ auf 70° im Wasserbad erhitzt und in den Brutofen gestellt; 2 Röhrchen kochte ich durch 10′. In allen Röhrchen war Wachsthum mit lebhafter Gasbildung nach 24 h zu constatiren.

Deckglaspräparate von diesen Culturen liessen anscheinend nur eine Art von Stäbchen erkennen. Es sind grampositive, ziemlich plumpe Stäbchen mit abgerundeten Enden, die theils einzeln, theils zu zweit neben oder hintereinander liegen, manchmal auch Fädenbildung zeigen. Hie und da finden sich Bacillen, die zur Hälfte oder nur an einem Ende violett gefärbt sind. Einige zeigen an einem Ende kolbige Anschwellungen, Sporen sind nicht nachzu-

weisen. 1 ccm Condenswasser einer solchen Cultur, einem Meerschweinchen subcutan injicirt, rief keinerlei pathologische Veränderungen hervor. Nur in einem Röhrchen, das mit Staub vom Fussboden beschickt und 10′ gekocht worden war, fanden sich neben den eben beschriebenen Formen viel kürzere, schlankere Stäbchen, negativ zu Gram, die an einem Ende köpfchenartige Sporen trugen, dem Aussehen nach ähnlich den Tetanusbacillen.

Ein Stamm wurde aus einer Cultur vom Operationssaalstaub isolirt, er ist mit VI bezeichnet. Es sind obligat anaerobe, bewegliche Stäbchen, die nur in jungen Culturen sich nach Gram färben. In Culturen, die älter als 20 h sind, wiegen die gramnegativen Formen vor. Sie bilden in den gebräuchlichen Nährböden end- oder polständige, eirunde Sporen und nehmen im Stärkeagar reichlich Granulose auf. Zuckeragar wird rasch vergährt, tiefe Colonien weder im Agar noch in Gelatine charakteristisch.

Die Strichculturen auf Zuckeragarplatten sind ganz ähnlich denen der Stämme III und IV. Nach 24 Stunden finden sich wenige zarte, blauweissliche, gutbegrenzte Colonien, rund oder manchmal mit leicht gelapptem Rand, selten confluirend. Bei schwacher Vergrösserung zeigen sie eine unscharf begrenzte, ziemlich schmale Randzone und dunkles Centrum. Am Rand sieht man die wirr durcheinander liegenden Stäbchen und freien Sporen allmälig übergehen in die dicht die Platte bedeckenden, einzeln liegenden Stäbchen und Sporen. Andere Platten, die länger im Brutofen belassen waren, zeigen, besonders, wenn der Zuckeragar nicht genügend trocken war, diffuses Wachsthum. Bei mikroskopischer Betrachtung zeigt sich die Platte bedeckt mit einem dichten Geflecht von Bacillenfäden, in dessen Maschen zahlreiche einzelne Stäbchen und Sporen liegen.

Die Milch wurde stürmisch von diesem Stamme vergohren. Nach 24 Stunden schwamm über dem klaren Serum ein grosser Klumpen Casein, reichlich von Gasblasen durchsetzt. Nach 5 Tagen war keine Peptonisirung des Caseins eingetreten.

Weder für Meerschweinchen, noch für Kaninchen erwies sich der Stamm pathogen.

Im Falle IV, VII und VIII lag Mischinfection mit anaeroben Stäbchen und Eiterkokken vor; die klinischen Symptome wichen, namentlich in den beiden erstgenannten Fällen,

in keinem wesentlichen Punkte von dem schon oft geschilderten Bilde des Gasbrandes ab, so dass ich mich mit dem Hinweis auf die vorangeschickten Krankengeschichten begnügen kann. Auch im Fall VIII liegt nur ein gradueller Unterschied vor. Ob hier Emphysem in der Umgebung der Wunde während der ersten Tage bestanden hat, kann ich nicht angeben, da der Verband erst am 7. Tage nach der Operation abgenommen wurde. Während dieser Tage liess nur die mässige Temperaturerhöhung, das constante Ansteigen der Pulscurve, auffallende Blässe des Gesichtes und das subjective Gefühl der Mattigkeit darauf schliessen, dass keine reunio p. prim. intent. der durchtrennten Gewebe im Gange sei.

Viel auffallender ist der Befund bei Fall III und V, in denen Reininfection mit Anaeroben vorlag. Hier waren die klinischen Symptome einer stattgefundenen Wundinfection in sehr geringem Grade ausgeprägt. Die Patienten fühlten sich wohl hie und da matter, auch klagten sie mitunter über ein leichtes Brennen in der Wunde, die Pulsfrequenz war erhöht, aber erst ein Ansteigen der Temperatur auf mässige Höhe mehrere Tage nach der Operation gab Veranlassung den Verband zu entfernen. Auch die Inspection der Wunden liess nicht mit Sicherheit erkennen, dass es sich um eine Infection handle; es fand sich nur eine leichte Verfärbung der Haut in der Umgebung der Narbe und palpatorisch liess sich eine Flüssigkeitsansammlung unter der Narbe nachweisen. Die Flüssigkeit selbst war nicht schaumig. Nach Entfernung derselben schwanden alle die angegebenen Symptome, die Wunden heilten rasch und die Patienten verliessen um wenige Tage, bezw. Wochen später die Klinik, als andere, bei denen prima intentio erfolgt war.

Die therapeutischen Maassnahmen bestanden darin, den Secreten leichten Abfluss zu verschaffen; nur im Fall II nnd IV wurden sämmtliche oberflächlichen und tiefen Nähte gelöst, bei der Enucleatio femoris in dem einen Wundwinkel ein starkes Drainrohr zwischen die Lappen geschoben, bei den anderen Fällen konnte sich die Therapie auf ein Ablassen der angesammelten Flüssigkeit beschränken. Dabei ist hervorzuheben, dass es sich mit Ausnahme einer Patientin durchwegs um junge, kräftige Individuen handelte. Um sich über Prognose und Therapie zu äussern, ist das Material

viel zu gering, auch im Zusammenhalt mit den Fällen von Infection am Operationstisch mit gasbildenden Bacterien, die in der Literatur mitgetheilt sind. Wilhelm Koch berichtet, er habe den „Rauschbrand“ beobachtet: zweimal nach Amputatio mammae, einmal nach Urethrotomia externa und einmal bei einer „fast geheilten“ Oberschenkelamputation; nähere Angaben fehlen. In einem Falle, den Rosenbach mittheilt, erfolgte die Infection bei der Exstirpation von tuberculösen Lymphdrüsen; es hatten mehrere Fisteln bestanden. Die Patientin starb. In letzter Zeit hat Muscatello 2 mal Gelegenheit gehabt, Gasbrand nach „aseptischen“ Operationen zu sehen. In dem einen Fall war die doppelte Ligatur der arteria poplitea wegen eines Aneurysma's gemacht worden; Heilung nach Amputatio femoris. Der II. ist ähnlich dem IV. Falle meiner Beobachtungen. Eine Woche nach der Exstirpation eines Nierentumors wird eine übelriechende, schwarzrothe, schaumige Flüssigkeit entleert. Heilung.

In prophylaktischer Hinsicht ergiebt sich aus den vorliegenden Untersuchungen der Schluss von selbst, dass der Operationsraum und alle seine Einrichtungsgegenstände täglich auf's Peinlichste vom Staube gesäubert werden müssen. Die schon oft erhobene Forderung, dass alle Gegenstände, die im Operationsraum untergebracht werden, glatte, leicht zu reinigende Oberflächen haben sollen, erscheint neuerdings begründet. Je weniger solcher Gegenstände vorhanden sind und je sorgfältiger es vermieden wird, allenfalls vorhandenen Staub aufzuwirbeln, desto geringer wird die Möglichkeit einer Infection mit den Sporen der Anaeroben sein.

Nochmals will ich betonen, dass es nur graduelle Unterschiede waren, die zwischen den einzelnen Fällen beobachtet werden konnten. Nach der Schwere der klinischen Erscheinungen stufen sie sich wie folgt ab: II.—VII.—IV.—VIII.—III.—V. Namentlich die 3 erstgenannten Fälle boten klinisch und pathol. anatomisch vollkommen identische Bilder und auch die histologische Untersuchung der Muskulatur liess erkennen, dass ein und derselbe Krankheitsprocess vorlag. Ich erwähne diese Thatsache ausdrücklich deshalb, weil die Fälle in Bezug auf die Aetiologie verschieden sind.

Bei der Beurtheilung der bacteriologischen Befunde ergiebt sich, dass die Stämme II., V., VII. und VIII. grosse Aehnlichkeit

mit dem Bacillus phlegmones emphysematosae (E. Fränkel) zeigen. Wir kennen diese Stäbchen ziemlich genau aus der ersten Publication E. Fränkel's (1893), sowie aus der gründlichen Studie von Hitschmann und Lindenthal (1899). Schattenfroh und Grassberger haben diese Stäbchen unter die echten Buttersäurebacillen eingereiht (1900) und mit dem Granulobacillus immobilis, den sie aus verschiedenem Material isoliert und einem genauen Studium unterzogen haben (1899), identificirt. Hitschmann und Lindenthal erklären in einer weiteren Publication, sie seien principiell nicht gegen die Einreihung des Fränkel'schen Gasphlegmonebacillus in die Gruppe der echten Buttersäurebacillen, müssen aber „einstweilen" die Pathogenitaet für das Meerschweinchen, sowie Besonderheiten der Sporenbildung und einzelne Unterschiede in dem Aussehen der Oberflächencultur zur Differenzirung ihrer Stämme von dem Granulobacillus immob. verwerten.

Stamm II. unterscheidet sich von dem Fränkel'schen Bacillus durch das Verhalten zur Gram'schen Färbung. Nur junge Culturen färbten sich nach Gram, ältere (24h) gaben fast durchwegs den Farbstoff ab. Constant war bei diesem Stamm das „eisblumenartige" Aussehen der Strichcultur. Nachdem aber Beschreibungen derartig angefertigter Culturen bei den Autoren nicht vorliegen, kann ich dieses Moment nur zur Differenzirung von meinen anderen Stämmen verwenden.

Bezüglich des Verhaltens in sterilisirter Milch sagt Fränkel, dass seine Stäbchen die Milch ohne irgend welche Besonderheiten in der Coagulation zur Gerinnung brachten; Gasentwicklung blieb dabei aus. Auch Hitschmann und Lindenthal erwähnen nichts von einer Gasentwicklung bei der Milchgerinnung, „das Caseïn fiel in grossen Brocken aus, die sich im Serum zu Boden senkten". Sie haben, wie sie in ihrer 2. Publication sagen, auf die Beobachtung des Wachsthums in Milch, bezüglich der Gasbildung, kein besonderes Gewicht gelegt; ich vermuthe, dass auch bei Fränkel die Anordnung des Versuches die Ursache war, dass er Gasbildung nicht beobachtete[1]). Ich habe das Verhalten in Milch in grossen Quanti-

[1]) Während der Correctur dieser Arbeit erschien die Publication Fränkel's: Ueber Gasphlegmone, Schaumorgane und deren Erreger (Zeitschrift für Hygiene und Infectionskrankheiten, XXXX. Bd., 1. Heft); der Autor theilt darin mit, er habe auch bei seinen Stämmen nach Aenderung der Versuchsanordnung Gasentwicklung in der Milch beobachtet.

täten derselben, im Gährkolben, — genau nach den Angaben Schattenfroh's und Grassberger's — geprüft, meine Stämme bildeten sämmtlich Gas, z. Th. sehr stürmisch.

Ein weiterer Unterschied liegt in der Thierpathogenität. Auch in sehr grossen Mengen Meerschweinchen injicirt, tötete er die Thiere nicht, es bildete sich ein Infiltrat um die Impfstelle, das nach kurzer Zeit schwand.

Stamm V war dadurch ausgezeichnet, dass er Kapseln besass.

Die Oberflächenculturen waren immer gleich: opak-weisse, gutbegrenzte Colonien, an Colonien des Staphyloc. alb. erinnernd.

In Milch stürmische Gasbildung.

Die Pathogenität für das Meerschweinchen war auch bei diesem Stamm schwächer; es kommt zur Abscessbildung ohne Entwicklung von Gas, mit Durchbruch nach aussen, das Thier bleibt am Leben.

Stamm VII und VIII, unter einander in ihrem morphologischen und culturellen Verhalten fast völlig gleich, unterschieden sich nur in Bezug auf die Thierpathogenität von dem Bac. phlegm. emphys.: das Secret vom Kranken tödtete bei VII ein Meerschweinchen unter den typischen Erscheinungen des Gasbrandes. Reincultur ruft nur Abscessbildung ohne Entwicklung von Gas, mit Durchbruch nach aussen, hervor. Das Thier bleibt am Leben.

Bei Stamm VIII kam es nach Injection des Secretes sowohl, wie der Reincultur zur Abscessbildung ohne Emphysem, mit Durchbruch nach aussen. Die Thiere gingen an Sephthämie ein.

Dass die eben besprochenen Stämme dem Fränkel'schen Bacillus sehr nahe stehen, zum Theil wohl identisch mit demselben sind, ist ausser Zweifel. Viel schwieriger ist es, die Stämme III und IV einzutheilen. Als sich herausgestellt hatte, dass sie beweglich seien und in den gebräuchlichen Nährböden versporen, lag die Vermuthung nahe, wir hätten es hier mit „Bacillen des malignen Oedems" oder mit Pseudoödembacillen zu thun. Bei dem Versuch, Genaueres über diese Bacillen aus der Litteratur zu erfahren, stiess ich auf grosse Schwierigkeiten. Es liegen so ungenaue, zum Theil sich widersprechende Angaben über diese Mikroorganismen vor, dass die Behauptung gerechtfertigt erscheint: Der Bacillus des malignen Oedems ist bakteriologisch nicht genügend charakterisirt, um mit diesem Namen eine bestimmte Species der anaeroben Stäbchen zu bezeichnen.

Der Name „malignes Oedem“ stammt von Robert Koch (1881)[1]). Derselbe befand sich damals in einem Streite mit Pasteur über die Aetiologie des Milzbrandes. Er betont, dass es noch andere Infectionskrankheiten beim Thier giebt, welche die grösste Aehnlichkeit mit Milzbrand haben.

Pasteur, Semmer u. A. hatten ein Krankheitsbild beschrieben, das entsteht, wenn man einem Thier eine grössere Quantität Faulflüssigkeit subcutan injicirt. Es findet sich ein jauchig- stinkendes, mit Gasblasen gemischtes Exsudat im subcutanen Gewebe, die Muskulatur ist im Zustande lebhaftester Entzündung, Leber und Lunge sind entfärbt, die Milz nicht vergrössert. Pasteur nannte die Krankheit Septicémie, den anaeroben Erreger Vibrion septique. Koch sagt, Pasteur habe die Krankheit nie in uncomplicirter Form vor Augen gehabt, die Verhältnisse gestalten sich ganz anders, wenn man nur sehr geringe Mengen des Impfmaterials zur Infection verwendet. „Dann ist die Flüssigkeit, welche, von der Infectionsstelle ausgehend, mehr oder weniger weit das subcutane Gewebe erfüllt, nicht mehr von jauchiger Beschaffenheit. Sie besteht vielmehr aus einem schwach röthlich gefärbten Serum ohne Gestank und ohne Gasentwicklung und enthält nur eine bestimmte Form von Bacillen, die in Grösse und Form den Milzbrandbacillen fast gleichen. Gewöhnlich sind sie unbeweglich und nur hin und wieder gewahrt man an dem einen oder anderen Stäbchen eine wackelnde, im Beginn der Beobachtung selten einmal eine langsam schlängelnde Bewegung.“ An den inneren Organen finden sich geringe Veränderungen, die Bacillen scheinen bald im Blute ganz zu fehlen, bald sind sie reichlicher vorhanden. Sie fehlen niemals auf und in dem serösen Ueberzug der Organe in der Brust- und Bauchhöhle, bei Mäusen auch in den Organen und deren Blutgefässen.

„Als eine passende Bezeichnung für diese Infectionskrankheit möchte ich diejenige als „malignes Oedem“ in Vorschlag bringen.“ Die B. d. mal. Oed. unterscheiden sich von den Milzbrandbacillen dadurch, dass sie nur dann ein Thier sicher tödten, wenn sie in das subcutane Gewebe gebracht werden. Koch betont nochmals,

[1]) Die Literaturangaben über „malignes Oedem“ finden sich bei H. Davids. Lubarsch und Ostertag, 1900.

er habe die Beweglichkeit sehr oft vermisst. Die Milzbrandbacillen sind um ein Geringes breiter, als die Oedembacillen. Er verweist auf die Photogramme, die er von den Bacillen des malignen Oedems giebt (Tab. VIII, No. 43, 44, 45, 46 in Schnitten, „andere Bacillenbilder“ zeigen No. 73, 74, 75 auf Tab. XIII)..

Die Bacillen sind weit verbreitet, Koch fand sie in der Erde, in Faulflüssigkeiten, im faulenden Blut und im Staub, den er von Heu abklopfte.

Gezüchtet hat Koch die Bacillen des malignen Oedems nicht, auch in morphologischer Hinsicht fehlen nähere Angaben, es handelte sich ihm ja nur darum, zu zeigen, dass es Infectionskrankheiten giebt, die mit dem Milzbrand leicht verwechselt werden können und durch einen dem Milzbrandbacillus sehr ähnlichen Bacillus bedingt sind. Er betont ausdrücklich, dass es „höchstwahrscheinlich aber noch andere Arten von pathogenen Bacillen giebt, die den Milzbrandbacillen in Bezug auf ihre Länge und Breite einigermaassen gleichen und auch dem Milzbrand ähnliche Krankheitsbilder zu erzeugen vermögen“.

Dass die Bacillen des malignen Oedems im Thierkörper durch die Bildung fädiger Verbände ausgezeichnet wären, erwähnt Koch nicht.

In demselben Bande der Mittheil. a. d. kais. Gesundheitsamt, der die Koch'sche Publikation enthält, finden wir in einer Arbeit von Gaffky (Experimentell erzeugte Septikämie mit Rücksicht auf progressive Virulenz und accomodative Züchtung) folgende Angaben über das „maligne Oedem“:

Gaffky erzeugte „malignes Oedem“ so, dass er Meerschweinchen Gartenerde in nicht zu geringer Quantität unter die Bauchhaut brachte. Die Thiere starben nach 24—48 Stunden. Bei der Section fand sich ein von der Impfstelle ausgehendes weitverbreitetes, subcutanes Oedem. Die Oedemflüssigkeit ist klar, von röthlicher Färbung. „Nicht selten bemerkt man auch Gasbläschen im Unterhautfettgewebe“. In dieser Flüssigkeit die beweglichen, an den Enden schwach abgerundeten, zum Theil zu langen Scheinfäden ausgewachsenen Bacillen. Sie haben gefärbt etwas körniges Aussehen und liegen meist zu zwei an einander. Culturversuche misslangen, die Stäbchen vermehrten sich nur, wenn sie in einem Stückchen Leber der Versuchsthiere in das Innere

einer Kartoffel gebracht würden; dabei keine Sporenbildung. Die Bacillen, die sich in einem Meerschweinchen finden, das erdrosselt und 24 Stunden in den Brutofen gelegt wurde, hält G. für identisch mit den Bacillen des malignen Oedems. Meerschweinchen, die mit der Oedemflüssigkeit solcher Thiere geimpft wurden, starben unter den Erscheinungen des malignen Oedems, aber ohne Gasbildung. Die Gasbildung hält Gaffky für den Ausdruck einer Combination der Wirkung der Oedembacillen mit der von Fäulnissbakterien.

Auch Gaffky hat die Bacillen des malignen Oedems nicht rein gezüchtet, die Stäbchen, die er gefunden hat, waren zum Unterschied von denen Koch's immer beweglich; er beobachtete Gasbildung bei malignem Oedem, das er durch Verimpfen von Gartenerde erzeugt hat.

Wir finden demnach zwei Krankheitsbilder, die in pathologisch-anatomischer Hinsicht verschieden sind, mit demselben Namen bezeichnet.

Im Jahr darauf erschien die so oft citirte Publikation von Brieger und Ehrlich: „Ueber das Auftreten des malignen Oedems bei Typhus abdominalis. Sie beobachteten bei 2 Typhuskranken nach Injection von Moschustinctur das Auftreten von Oedem und Emphysem unter Verfärbung der Haut, dem die Patienten in wenigen Tagen erlagen. Sie waren der Meinung, „für einen bereits wohl charakterisirten Pilz eine durch ihn verursachte, bisher nicht beobachtete neue Krankheit gefunden zu haben". Den Beweis der Identität mit den von Koch gesehenen Bacillen erblicken sie darin, dass ihre Bacillen gleich waren in der Form mit denen, die Koch in seinen Photogrammen No. 44ff. abbildete, ferner darin, dass Kaninchen und Meerschweinchen, die sie mit der Oedemflüssigkeit der Kranken impften, unter den von Koch als malignes Oedem beschriebenen Erscheinungen eingingen.

Auch Brieger und Ehrlich haben die Bacillen nicht gezüchtet und E. Fränkel bemerkt in seiner letzten Publikation über diesen Gegenstand mit Recht, dass deshalb „dieser Mittheilung eine nicht wegzuleugnende Lücke anhaftet; er giebt Baumgarten Recht, wenn er diese Fälle als „höchstwahrscheinlich" als malignes Oedem aufzufassende bezeichnet. Wir finden bei Brieger und Ehrlich keine Angaben über Sporenbildung und Beweglich-

keit; der Hinweis auf die Photogramme von Koch genügt gewiss nicht, bestimmte Anhaltspunkte für die Art der Bacillen zu geben. Besonders das Bild No. 44 zeigt Formen, die von den bei Fränkel und Hitschmann und Lindenthal abgebildeten nicht zu unterscheiden sind. Wenn auch das Emphysem nicht im Vordergrund der Erscheinungen stand, so liegt doch kein Grund vor, diese beiden Fälle von den schon früher öfters beschriebenen Fällen von Gasbrand zu trennen. Ueber den Erreger sind wir nicht genügend unterrichtet.

Im Jahre 1883 veröffentlichte Kitt (citirt nach Baumgarten. Jahresber., sowie ein grosser Theil der folgenden Publicationen seine „Untersuchungen über malignes Oedem und Rauschbrand". Er beschränkt sich auf das Thierexperiment, erzeugt malignes Oedem durch Verimpfung von Gartenerde und vergleicht den pathologisch-anatomischen Befund mit dem bei Rauschbrand. Er schildert die Musculatur bei an malignem Oedem eingegangenen Thieren, wobei er ausdrücklich bemerkt, sie sei von blutig-serösschaumiger Flüssigkeit durchtränkt.

Auch er hat die Bacillen des malignen Oedems nicht rein gezüchtet, erwähnt nur als charakteristisch, dass die Bacillen, die er bei seinen Impfungen beobachtete, im Thierkörper Fäden bilden.

W. und R. Hesse theilten 1885 ihre Erfahrungen „über Züchtung der Bacillen des malignen Oedems" mit. Sie versenkten Gewebsstückchen einer Maus, bei der sie malignes Oedem erzeugt hatten, in Nährmedien, beobachteten dabei Sporenbildung und fanden, dass dieselbe rascher vor sich gehe, wenn sie die Thiere nach dem Tode in den Brutofen legten.

Dass auch diese beiden Autoren nicht mit Reinculturen arbeiteten, liegt auf der Hand, denn in den Geweben einer Maus, die mit Gartenerde geimpft wird, entwickeln sich, wie spätere Untersuchungen gezeigt haben, anaerobe Stäbchen verschiedener Art.

Auch eine weitere Mittheilung Kitt's aus dem Jahre 1886 über das maligne Oedem beschäftigt sich nur mit Thierversuchen über die Uebertragbarkeit des malignen Oedems, ohne dass eine Reinzüchtung vorgenommen worden wäre.

Erst Liborius hat im selben Jahre Bacillen des malignen Oedems rein gezüchtet. In seiner Arbeit: „Beiträge zur Kenntniss des Sauerstoffbedürfnisses des Bakterien" hat er zahlreiche Unter-

suchungen in dieser Hinsicht an aeroben Bakterien angestellt. Seine Absicht, dieselben Studien an anaeroben Bakterien vorzunehmen, „stiess deshalb auf unerwartete Schwierigkeiten, da von anaeroben Bakterien sich höchstens der Bacillus des malignen Oedems als einigermaassen genügend charakterisirt erwies. Aber selbst über diesen Bacillus ist eigentlich nur das Verhalten gegenüber Versuchsthieren, die mikroskopische Form und das Aussehen der Stichculturen (?) bekannt geworden."

Er verschaffte sich nun verschiedene Stämme anaerober Stäbchen theils aus der Oedemflüssigkeit von mit Gartenerde geimpften Mäusen, theils aus altem Käse, Kuhexcrementen und ähnl. Einen dieser Stämme nannte er nun Bacillus des malignen Oedems. Die Stäbchen haben Sporen und sind für Mäuse pathogen. Er schildert das Verhalten in Agar- und Gelatineculturen, auch in Agarculturen von „dünner Schicht", in erstarrtem Serum und sagt über die Gasbildung wörtlich: „In vereinzelten Fällen habe ich Gasentwicklung in den Culturen bemerkt, während diese von anderen Beobachtern als regelmässig angegeben wird. Gerade in den zuverlässigsten Versuchen, bei welchen ausserdem durch Ueberimpfung auf Mäuse eine Controlle ausgeübt wurde, war jedoch entschieden keine durch Gasblasen sich anzeigende Gährung vorhanden, und ich bin daher zu der Ueberzeugung gekommen, dass in den Ausnahmefällen, wo Gasbildung beobachtet wurde, Verunreinigung durch andere Anaerobe vorgelegen hat. Nachweislich gelangen diese ausserordentlich leicht, selbst aus der Oedemflüssigkeit und den Organen eben verstorbener Versuchsthiere in die Culturen und sind sehr schwer von den Oedembacillen zu trennen." Er beobachtete nie Gestank in den Colonien. Ob die Stäbchen beweglich waren, erwähnt er nicht.

Liborius selbst scheint im Zweifel gewesen zu sein, ob er in diesen Culturen die Stäbchen gefunden hatte, die allein den Namen „Bacillen des malignen Oedems" verdienen. Er nannte einen zweiten Stamm, der sich auch für Kaninchen und Mäuse pathogen erwies, Pseudo-Oedembacillen. Ausser durch Gasentwicklung in den Culturen, Geruch nach altem Käse und unwesentlichen morphologischen und culturellen Differenzen gleicht er den echten „Bacillen des malignen Oedems".

Liborius hat also ein anaerobes Stäbchen, das bei Thieren

einen Process hervorrief, der mit der von Koch als malignes Oedem bezeichneten Infectionskrankheit übereinstimmte, Bacillus des malignen Oedems genannt. Da aber auch ein zweiter Stamm diese Eigenschaft hatte, nannte er diese Stäbchen Pseudo-Oedembacillen. — Zudem wissen wir heute, dass sowohl die tiefen Colonien im Agar, als besonders das Wachsthum in der Gelatine so wenig charakteristisch und constant bei den Anaeroben sind, dass wir diese beiden Momente differenzialdiagnostisch nicht oder nur theilweise verwerthen können.

Jensen und Sand veröffentlichten 1887 2 Fälle von malignem Oedem bei Pferden. Sie erwähnen ausdrücklich, die Flüssigkeit sei gashaltig gewesen; sie züchteten so, dass sie Muskelstückchen oder Oedemflüssigkeit in Fleischextractnährboden oder coagulirtes Blutserum brachten; ob sie dabei Reinculturen erhielten, ist zum mindesten zweifelhaft. Legt man Leichen von asphyktisch verstorbenen Thieren 12—24 Stunden in den Brutofen, so findet man im Gewebe derselben Bacillen, die sich von den Bacillen des malignen Oedems morphologisch, tinctoriell und in ihren thierpathogenen Eigenschaften unterscheiden — die beiden Autoren befinden sich darin in einem Gegensatze zu Gaffky.

In demselben Jahre begegnen wir dem zweiten Fall von malignen Oedem beim Menschen in der Literatur.

Braatz beschreibt ein progressives gangränescirendes Emphysem des Halszellgewebes. Die Infection entstand dadurch, dass sich Pat. mit einer Aufschwemmung eines Esslöffels Rattenkoth in Camillenthee den Mund ausspülte. Der Autor stellt die Diagnose Bacillus des malignen Oedems auf Grund der Präparate von der äusserst übelriechenden, mit Gasblasen untermengten Flüssigkeit. Er sah darin Bacillen in zahlreichen Fäden mit den „typischen Formen der Odembacillen". Von Culturen ist nichts erwähnt.

(Die Arbeiten von Charin et G. H. Roger und von Roux et Chamberland beschäftigen sich mit der Immunisirung gegen die Pasteur'sche Septicémie bei Thieren.)

1888 bringt L. Bremer den 3. Fall von malignem Oedem beim Menschen zur Kenntniss. Er beobachtete eine crepitirende Anschwellung der rechten Thoraxhälfte und des rechten Oberarmes; bei der Punction derselben wird eine serös-sanguinolente Flüssig-

keit und nach H_2S riechendes Gas entleert. Im Deckglaspräparat: 1. schlanke, an den Enden abgerundete Stäbchen, diese nannte er Bacillen des malignen Oedems, 2. Stäbchen, die in beiden Durchmessern doppelt so gross waren: Pseudo-Oedembacillen (Flügge, Liborius). Der Gewebssaft tödtete Meerschweinchen nach subcutaner Injection unter den Erscheinungen des malignen Oedems. Von Culturen ist nichts erwähnt. Auf Grund dieser Befunde bezeichnete Bremer die Erkrankung als „malignes Oedem".

Roger fand, dass das Kaninchen sich gegen die Vibrions septiques refractär verhalte. Dazu bemerkt Baumgarten: „Diese Erfahrung gilt jedenfalls nicht allgemein; nach den Angaben der Autoren und eigenen Beobachtungen gehört das Kaninchen zu den für malignes Oedem stark empfänglichen Species." Der Autor theilt seine Erfahrungen über Mischinfectionen von Vibrions septiques und Prodigiosus mit. Ueber morphologisches und culturelles Verhalten giebt das Referat nichts an.

Kerry und Fränkel studirten die Einwirkung der Bacillen des malignen Oedems auf Kohlehydrate und Milchsäure.

R. Penzo lieferte 1891 einen Beitrag zum Studium der biologischen Verhältnisse des Bacillus des malignen Oedems. Er beschreibt das morphologische, culturelle und thierpathogene Verhalten von Stäbchen, über deren Provenienz er keine Angaben macht. Nach seiner Beschreibung hat er gewiss nicht Stäbchen derselben Art in Händen gehabt wie Liborius. Das Verhalten in Gelatine- und Agarculturen war ein anderes, in den Culturen kam es immer zu Gasbildung, Meerschweinchen wurden erst nach Injection von 4—6 ccm Reincultur getödtet, ohne den „gewöhnlichen pathologischen Befund". Die Stäbchen wuchsen in nicht sauerstoffreien Nährmedien, bei Zutritt der Luft, zusammen mit Proteus oder Prodigiosus sehr gut.

Im selben Jahre beschrieb E. Klein einen „neuen Bacillus des malignen Oedems". Er hatte durch Impfung mit Gartenerde bei Thieren malignes Oedem erzeugt und aus der Oedemflüssigkeit ein aerobes, bewegliches Stäbchen isolirt, das in Reinculturen Mäusen, Meerschweinchen und Kaninchen injicirt, „malignes Oedem" hervorrief.

I. van Cott injicirte Meerschweinchen Macerationsflüssigkeit von Moschusbeuteln und fand in dem Oedem, an dem

die Thiere zu Grunde gingen, „typische Bacillen des malignen Oedems". Nähere Angaben über morphologisches, culturelles und thierpathogenes Verhalten der Bacillen fehlen.

Leider war mir die Arbeit von Nékam im Original nicht zugänglich. Dieser Autor stellte im Anschlusse an 2 eigene Beobachtungen 50 Fälle von malignem Oedem aus der Literatur zusammen, bei 36 von ihnen sieht er das maligne Oedem nicht als erwiesen an. Der Referent bemerkt, dass der Autor nichts Neues über den Bacillus des malignen Oedems hinzufügt.

Sanfelice berichtete 1893 über Untersuchungen über anaerobe Mikroorganismen. Er züchtete aus faulen Fleischaufgüssen, Erde, Koth und ähnl. eine Reihe anaerober und aerober Stäbchen. Eine Art derselben nannte er Bacillus oedematis maligni. Die Angaben über culturelles und thierpathogenes Verhalten stimmen nicht vollständig mit den von Liborius und Penzo überein. Sanfelice beobachtete z. B. im Gegensatze zu Liborius immer Gasbildung in den Culturen. Von den Sectionsbefunden an Thieren sagt Sanfelice, es sei Oedem- und Emphysembildung zu constatiren gewesen, das Fleisch sei so roth, „als wenn es in eine Lösung von Fuchsin getaucht worden wäre". Gewiss ein sehr auffallender Befund, der anderen Autoren nicht entgangen wäre! Uebereinstimmend mit den früheren Beobachtern erwähnt Sanfelice die Sporen- und Fädenbildung. Auch er züchtete aus der Erde einen aeroben Bacillus, der, in Reincultur einem Meerschweinchen injicirt, einen dem malignen Oedem ähnlichen Process erzeugt und auch Fäden im Thierkörper bildet. Er nennt ihn Bacillus pseudoödematis maligni. Ausserdem isolirte er noch 9 nicht pathogene anaerobe Stämme aus seinen Ausgangsmaterialien.

Im nächsten Jahre begegnen wir abermals einem „neuen anaeroben Bacillus des malignen Oedems (Novy). Derselbe unterscheidet sich von dem „echten Bacillus des malignen Oedems" dadurch, dass die Stäbchen in Bouillon länger und dicker sind, häufig Commaform haben und nur kurze Fäden bilden. Ausserdem hat er keine Sporen, aber Riesengeisseln. Er ist pathogen für alle gewöhnlichen Versuchsthiere und bildet Gas im Thierkörper. Novy hat ihn aus der Oedemflüssigkeit von Meerschweinchen reingezüchtet, denen Milchnucleine injicirt worden waren.

Ueber die Arbeiten der nächsten Jahre referirt Kitt: Neues

über das maligne Oedem (1897). Er beschäftigt sich zunächst mit den Mittheilungen von Besson über den vibrion septique. Dieser Autor ist der Ansicht, dass die „reinen“ Sporen des Oedembacillus (in der Literatur wird der vibrion septique der Franzosen mit dem Koch'schen Oedembacillus identificirt) im gesunden Gewebe des Thieres sich nicht zu vermehren vermögen. Erst wenn z. B. ein Tropfen Milchsäure oder etwas Sand mitverimpft wird, keimen die Sporen aus und die Bacillen entfalten ihre pathogene Wirkung. Besson erwähnt, die pathogene Wirkung dieser Mikroorganismen sei abhängig von der Association anderer Bakterien und von der Art der Verletzung; Contusionen, besonders mit beträchtlichen Blutungen, begünstigen die pathogene Wirkung. Ueber morphologisches oder culturelles Verhalten erfahren wir nichts Neues, ebenso wenig aus den Arbeiten von Attinger, Reuther, Horne und Carl, die malignes Oedem an Hausthieren beobachteten. Das Emphysem scheint ein inconstanter Befund bei Thieren zu sein, Kitt betont das Auftreten langer Scheinfäden als differential-diagnostisch wichtig gegenüber dem Rauschbrandbacillus. „Es scheint, sagt Referent, mehrere, sowohl dem malignen Oedem wie dem Rauschbrand täuschend ähnliche Infectionskrankheiten zu geben, denn neuere Forschungen haben Erkrankungsfälle solcher Art und pathogene Pseudoödem- und Pseudorauschbrandbacillen constatirt.“

Auch die Arbeiten der Thierärzte Ehrhardt, Koninski und Lembken bringen uns keinen Aufschluss, wodurch die Diagnose des Bacillus des malignen Oedems sichergestellt ist. Wenn Ringeling sagt, die Bacillen, die er im Kielwasser eines Schiffes gefunden, hätten durch Cultur und Thierversuch sich als Bacillen des malignen Oedems erwiesen und v. Freudenreich und Gfeller einen Spaltpilz, den sie aus Emmenthaler Käse isolirten, als Bacillus des malignen Oedems bezeichnen und mit dem Clostridium foetidum identificiren, so wächst damit nur die Unklarheit, die in der ganzen Frage herrscht.

Wenn nun Honl in seinem Referat über das maligne Oedem (1896) sagt, es hat sich nach Constatirung der natürlichen Infection bei Thieren gezeigt, dass manche von den Fällen, welche von den alten Chirurgen unter dem Namen progressives, gangränescirendes Emphysem angeführt worden sind, nichts anderes waren als malignes Oedem, so kann diese Behauptung nicht als erwiesen angesehen

werden. Scheiden wir die Fälle von Verneuil und Labit, die als Septicémie gangréneuse bezeichnet sind, aus, so bleiben nach Honl 9 Fälle von malignem Oedem beim Menschen.

Was die Fälle von Brieger und Ehrlich anlangt, so macht auch Honl die unrichtige Angabe, die beiden Autoren hätten den Bacillus des malignen Oedems cultivirt. Ich verweise für diese Fälle sowie für die Fälle von Braatz und von Bremer auf das bereits Gesagte. Die Annahme, dass in dem Fall von König malignes Oedem vorgelegen habe, erscheint ebenso unbegründet, wie die Angabe, dass Rosenbach die Bacillen des malignen Oedems in zwei „typischen" Fällen der genannten Krankheit gefunden habe. In diesen beiden Fällen fehlen genauere bakteriologische Angaben. Auch den Fall von Witte als malignes Oedem aufzufassen, erscheint nicht gerechtfertigt. Dieser Autor fand in dem Eiter einer Pyosalpinx Bacillen, ähnlich denen des Rauschbrandes sie wuchsen anaerob und nach Injection einer Bouilloncultur verendeten zwei weisse Mäuse. In dem Oedem des Unterhautzellgewebes fanden sich dieselben Bacillen wie im Eiter, sodass „die Annahme, es handle sich um Bacillen des malignen Oedems, berechtigt erschien". Von dem Falle von Giglio steht in dem Referat, auf das sich Honl bezieht, nur, es handelte sich um einen periuterinen Abscess, aus dessen Eiter ein Stäbchen anaerob gezüchtet wurde, das Verfasser für den Bacillus des malignen Oedems hielt. Von einem Thierversuch ist nichts erwähnt. Der Fall von Hoegh unterscheidet sich klinisch nicht von dem Gasbrand.

Ferner berichtet Honl über eine eigene Beobachtung von malignem Oedem beim Menschen aus dem Institute von Hlava. Im Anschlusse an eine complicirte Radiusfractur trat hämorrhagische Infiltration und Emphysem im Unterhautzellgewebe bis an den Hals und Brustkorb auf. Durch bakteriologische Untersuchung wurde untrüglich der Bacillus des malignen Oedems in grosser Menge constatirt und diese Diagnose auch culturell, sowie experimentell bestätigt. Nähere Angaben fehlen.

Wohl sagt Honl zum Schlusse: Es ergiebt sich, dass Pasteur's und Koch's Bacillus die Ursache der in Rede gestellten Erkrankung ist, aber nicht die einzige Ursache. Es existiren nämlich Bakterien, welche die gleichen oder ähnliche Processe wie der „klassische" Bacillus des malignen Oedems hervorzurufen imstande

sind (Sternberg's Bacillus cadaveris, die verschiedenen Pseudoödembacillen und „neuen" Oedembacillen).

Honl fordert schliesslich, „dass jeder Fall genau auf die Anwesenheit des wohlbekannten Bacillus des malignen Oedems und durch alle Kriterien auf die genaue Identification der eventuell vorhandenen Mikroorganismen geprüft werde." Leider fehlt in dem Referate jedwede Angabe über das morphologische, culturelle und thierpathogene Verhalten des klassischen Oedembacillus.

Bemerkenswerth zur Frage des malignen Oedems beim Menschen sind die Fälle Wicklein's. Dieser Autor beschreibt drei letal verlaufene Fälle von Gasbrand und giebt — für zwei Fälle — einen genauen bakteriologischen Befund über ein anaerobes Stäbchen, das er e cadavere rein gezüchtet hat. Er hielt dasselbe anfangs für den Bacillus des malignen Oedems, kam jedoch später davon ab und nannte seine Stäbchen Bacilli emphysematis maligni. E. Fränkel dagegen hält die Wicklein'schen Bacillen, weil sie Eigenbewegung haben und in Berücksichtigung des Sectionsbefundes bei den geimpften Thieren, für Bacillen des malignen Oedems.

Wie weit die Verwirrung in der Frage des malignen Oedems bei den Klinikern und Bakteriologen gediehen ist, beweisen die letzten Publicationen über diesen Gegenstand. Grigorjeff und Ukke fanden bei einem Manne, der an Typhus abdomin. gestorben war, 40 Stunden post mortem, Schaumorgane und ein ödematöses Emphysem am Hals und an der Brust bis zur zweiten Rippe; sie sprechen von malignem Oedem und sagen: „Dass es sich um die richtigen Bacillen des malignen Oedems und nicht um die Pseudoödembacillen von Liborius handelte, ist schon deshalb festgestellt, weil dieselben die Gelatine nicht verflüssigten und das gebildete Gas gar keinen Geruch hatte" (ref. Centralblatt für Bacteriologie 1899.)

Brabec dagegen veröffentlicht einen Fall von Mischinfection mit Staphylococc. aur. und einem anaeroben Stäbchen, die trotz operativer Eingriffe in wenigen Tagen zum Tode führte. Er fordert für die Diagnose des „echten malignen Oedems" das Fehlen jeder Gasbildung und Eiterung. Nach dem Verhalten auf den verschiedenen Nährböden und nach dem Ausfall des Thierexperimentes wird die stricte Diagnose auf die „Bacillen des malignen Oed. sui generis" gestellt.

Haemig und Silberschmidt beschreiben zwei Fälle von Gasbrand, bei denen sie „Bacillen des malignen Oedems“ von sehr geringer Thierpathogenität fanden. Ueber die culturellen Eigenschaften machen die beiden Autoren keine näheren Angaben.

Die letzte grössere bakteriologische Arbeit, in der die Oedembacillen abgehandelt werden, stammt von Hibler. Dieser Autor untersuchte — neben anderen Anaeroben — 3 Stämme „echter Oedembacillen (Koch)“, sowie 6 Stämme pathogener „Pseudoödembacillen“ verschiedener Provenienz. Aus seinen Ausführungen ergiebt sich, dass er nicht imstande war culturell oder durch den Sectionsbefund bei den Versuchsthieren die echten Oedembacillen von allen Pseudoödembacillenstämmen scharf zu trennen. „Diese alle“, sagt er, „sind von dem echten malignen Oedembacillus (Koch) dadurch auffallend unterschieden, dass sie im Thierkörper mehr oder weniger plumper sind als dieser und dass sie dort nie so ausgesprochen fädige Verbände bilden.“

Nun ist gerade unter den Anaeroben die Polymorphie eine so ausgesprochene, wie schon mehrfach betont wurde und auch an meinen Stämmen zu beobachten war, dass wir geringe Unterschiede in der Dicke der Bacillen wohl kaum differential-diagnostisch verwerthen können. Die Bildung fädiger Verbände (ganz abgesehen davon, dass Koch davon nichts erwähnt) ist, wie ich bei meinen Stämmen in Culturen gesehen habe, so inconstant, die Factoren, von denen sie abhängt, grösstentheils noch nicht aufgeklärt, sodass wir dieses Moment, als einziges, zur Trennung zweier Bakterienarten nicht heranziehen können.

Vergleichen wir die Angaben der Autoren, die sich mit dem Studium der morphologischen, culturellen und thierpathogenen Eigenschaften der Bacillen des malignen Oedems beschäftigt haben, so ergeben sich mannigfache Widersprüche. Von der Beweglichkeit z. B. sagt Koch, er habe sie sehr oft vermisst, Liborius, Penzo und Hibler äussern sich darüber gar nicht, Sanfelice fand seine Bacillen des malignen Oedems „zum Theil beweglich“, in den Lehrbüchern finden wir entweder Eigenbewegung als Characteristikum angeführt (Kitt, Fränkel-Pfeifer) oder bemerkt, dieselbe sei nicht constant (Kruse-Flügge, Baumgarten). Bezüglich der Sporenbildung betont Kruse, die Bacillen des malignen Oedems unterscheiden sich dadurch von den Rauschbrand- und Buttersäure-

bacillen, dass vor der Sporolation keine Formveränderung des Bacillenleibes eintritt, Liborius und Baumgarten hingegen führen an, es trete immer eine Anschwellung des Stäbchens zu spindel- oder kaulquappenförmigen Gebilden ein.

Das Aussehen der Culturen in Gelatine ist bei den Anaeroben so wenig charakteristisch und die Verflüssigung der Gelatine so inconstant, wie namentlich v. Hibler betont, dass diese beiden Momente zu einer Differenzirung nicht verwendet werden können. Liborius führt an, er habe nie Gasentwickelung in den Culturen beobachtet, die meisten Autoren nach ihm sagen das Gegentheil. Liborius und Sanfelice bemerken, sie hätten nie irgend welchen Geruch an ihren Culturen wahrgenommen, Penzo und v. Hibler machen darüber keine Angaben, Kitt dagegen hebt den penetranten Gestank hervor, der z. B. in Boullionculturen entsteht.

Ueber die Resultate der Impfungen mit Reinculturen macht Liborius keine näheren Angaben, nach Penzo töten erst 4—6 ccm einer Reincultur ein Meerschweichen durch Intoxication ohne den „gewöhnlichen pathologischen Befund", Sanfelice beobachtete Oedem und Emphysem im Thierkörper, ebenso wie Kitt, Baumgarten dagegen erwähnt, „das Oedem sei, beiläufig bemerkt, ganz frei von Gasblasen". v. Hibler erklärt, der Befund sei veränderlich, Gasdurchsetzung der Gewebe komme kaum zur Beobachtung, ähnlich seien die Erscheinungen bei 3 Stämmen von „Pseudooedembacillen" seiner Beobachtung.

Dazu muss bemerkt werden, dass auch nach Injection der Pseudooedembacillen von Liborius, des Klein'schen neuen Bacillus des malignen Oedems, des Novy'schen neuen Bacillus des malignen Oedems, des Pseudooedembacillus von Sanfelice identische oder ähnliche Befunde in der Thierleiche zu erheben sind.

Auch in Bezug auf die Empfänglichkeit einzelner Thierspecies für die Bacillen des malignen Oedems herrscht Unklarheit. Liborius macht keine näheren Angaben, er scheint nur an Mäusen experimentirt zu haben. Penzo's Oedembacillen töteten Meerschweinchen erst bei Injection sehr grosser Dosen durch Intoxication. Sanfelice erwähnt nur die Pathogenität seiner Stämme für das Meerschweinchen. v. Hibler berichtet, seine Oedembacillen seien pathogen für Mäuse, Meerschweinchen, Ratten und Kaninchen — ebenso fast alle anderen pathogenen anaeroben Stäbchen seiner Beobachtung. Wicklein

hält die von ihm gefundenen Stäbchen nicht für Bacillen des malignen Oedems, weil sie neben anderen geringfügigen Unterschieden nur für Meerschweinchen, nicht auch für Pferd, Schaf, Kaninchen und Ratte pathogen waren. Trotzdem glauben E. Fränkel und Honl dass Wicklein doch die echten Bacillen des malignen Oedems in Händen gehabt habe. Hämig und Silberschmidt äussern sich über die Thierpathogenität folgendermassen: Bei gleichzeitiger Infection mit B. coli, das sie in ihrem I. Fall neben den Bacillen des malignen Oedems gefunden hatten, entsteht eine Eiterung, die hie und da zum Tode führte. Von einer Reincultur werden bis zu 10 ccm von einem Meerschweinchen vertragen. Auch in ihrem II. Fall war die Thierpathogenität keine grosse; es kam zur Abscessbildung, nur Mischimpfung mit Streptokokken führte den Tod eines Meerschweinchens herbei.

Fragen wir nach dem Ausgangsmaterial, aus dem die Autoren ihre Stämme gezüchtet haben, so ergiebt sich, dass meist Gartenerde, Staub, Dünger oder die Oedemflüssigkeit von Thieren, denen derartige Massen eingeimpft waren, die Fundorte für die verschiedenen Oedem- und Pseudooedembacillen waren. Wie reich die Bacterienflora in den genannten Materialien ist, beweisen mehrfache Untersuchungen. So züchtete Liborius ausser seinen Oedembacillen und Pseudooedembacillen noch 3 andere Stämme anaerober Stäbchen, Lüdderitz deren 5, Sanfelice: den Bacillus oedematis maligni den bac. pseudooedematis maligni und 9 nicht pathogene anaerobe Bacillen. Auch v. Hiblers Oedem- und Pseudooedembacillen stammen zum grösseren Theil aus ähnlichen Quellen. Okada fand im Oedem eines Meerschweinchens, dem er Fussbodenstaub unter die Bauchhaut gebracht hatte, den Bacillus rubellus und einen neuen aeroben pathogenen Bacillus u. s. w.

Unter Berücksichtigung aller dieser eben mitgetheilter Thatsachen, erscheint die Behauptung berechtigt, dass es keinen genügend charakterisirten Bacillus des malignen Oedems giebt. Es folgt daraus nur der Schluss: Der Name „Bacillus des malignen Oedems“ ist ein Sammelname für eine Reihe aerober und anaerober Stäbchen. Alle diese Stäbchen rufen, Versuchsthieren unter die Haut verimpft, eine Krankheit hervor, die ähnlich oder gleich der ist, welche R. Koch durch Injection einer kleinen Menge Faulflüssigkeit beim Meerschweinchen erzeugt und „malignes Oedem“ genannt hat.

Schattenfroh und Grassberger[1]) sind seit einer Reihe von Jahren damit beschäftigt, durch systematische Untersuchungen die morphologischen, biologischen und pathogenen Eigenschaften der Anaeroben zu erforschen. Soweit die beiden Autoren von dem Stande ihrer Arbeiten Mittheilung gemacht haben, sind die Ergebnisse derselben, soweit sie uns mit Rücksicht auf die mitgetheilten Fälle interessiren, kurz folgende: Es giebt 2 Arten von „echten Buttersäurebacillen", die beweglichen, identisch mit den von Gruber, Beyerinck und Klecki beschriebenen Stämmen, und die unbeweglichen, denen sie vorläufig den Namen Granulobacillus sacharobutyricus immobilis non liquefaciens gegeben haben. Diese sind ihrer Meinung nach identisch mit den von Welch, Fränkel und Hitschmann und Lindenthal beschriebenen Stäbchen. Die beweglichen und die unbeweglichen Buttersäurebacillen bilden aus Kohlehydraten Buttersäure, Milchsäure, Kohlensäure und Wasserstoff, vermögen aber Eiweisskörper nicht in ausgiebigerem Maasse zu zersetzen. Das durch Säurewirkung gefällte Casein der Milch wird von diesen beiden Arten nicht wieder in Lösung gebracht; es fehlen beiden Arten eiweisspeptonisirende Enzyme. Beide Arten verflüssigen Gelatine nicht, die bewegliche Art versport leicht in den gebräuchlichen Nährboden, die unbewegliche Art muss durch eigene Experimente „zur Versporung gebracht werden". Zur Zeit der Sporulation lagern beide Arten in kohlehydrathaltigen Medien reichlich Granulose ab.

Im weiteren Verlaufe ihrer Untersuchungen fanden die beiden Autoren eine dritte Art von Buttersäurebacillen[2]). Diese Art zersetzt Eiweiss energisch unter Bildung stinkender Fäulnisprodukte. Das Casein der Milch wird durch diese Art feinflockig gefällt und in kürzester Zeit peptonisirt. Doch braucht diese Art stets 3—5 Tage bis zur sichtbaren Veränderung der Milch und bildet nur wenig Gas. Bei der Vergährung von Kohlehydraten werden Buttersäure, Milchsäure und Alkohole, besonders reichlich Aethylalkohol, gebildet.

Die Stäbchen dieser Art sind beweglich und bilden bei den

---

[1]) Münchener medicin. Wochenschrift, 1900, No. 30, 31, 50; 1901, No. 33; Centralblatt f. Bakt., II. Abth., Bd. V, No. 7 und 21; Wiener klin. Wochenschr., 1900, No. 48; Archiv f. Hygiene, 1902.

[2]) Münchener medicin. Wochenschrift, 1901, No. 2.

Typus		Stamm	Deckglas-präparate vom Secret	Cultur	Gram	Sporu-lation	Beweg-lich-keit	Strich-cultur auf Zucker-agar-platten	Milch
Unbeweglicher Buttersäurebacillus	Fränkel-Welch'scher Bacillus.	VII.	Reichlich plumpe Bacillen mit abgerundeten Enden, theils kürzer, theils länger und sehr reichlich Kokken.	Staphylococcus pyog. aureus und ein anaerobes Stäbchen.	Positiv.	Einmal in einer Strichcultur beobachtet. Nicht im Stärkeagar u. auf Muskel.	Fehlt.	Grau-gelbliche, meist gut begrenzte Stäbchencolonieen üppig.	Stürmische Vergährung, Caseingerinnsel wird gelöst.
		VIII.	Zieml. reichlich Bacillen wie VII. sehr spärlich Kokken.	Staphylococcus pyog. albus u. ein anaerobes Stäbchen.	Positiv.	Nie beobachtet.	Fehlt.	Wie VII.	Vergährung erst nach Tagen, das Casein nicht gelöst.
		V.	Spärlich Stäbchen wie VII. mit Kapsel.	Reincultur der anaeroben Stäbchen.	Positiv.	Im Stärkeagar bei hoher Alkalescenz.	Fehlt.	Ueppig, opak weisse rundliche gutbegrenzte Colonieen ähnlich den Staphylococcus albus-Colonieen.	Wie VII
	?	II.	Reichlich Bacillen mit polständigen Sporen, reichlich Kokken.	Streptococcus pyog. u. ein anaerobes Stäbchen.	Positiv nur in sehr jungen Culturen, sonst negativ.	Im Stärkeagar und im Thierkörper b. Bruttemperatur.	Fehlt.	Meist diffuses Wachsthum „eisblumen"-artig.	Wie VII
„Fäulnisserregender Buttersäurebacillus"		III.	Stäbchen länger u. dünner mit Anschwellungen, sehr selten eine Spore.	Reincultur von anaeroben Stäbchen.	Positiv nur in sehr jungen Culturen, sonst meist negativ.	In den ersten Generationen im Zuckeragar.	Deutlich.	Zarte, grauweisse Colonieen, Streptokokkencolonieen ähnlich.	Erst am 3. Tage Beginn der Veränderung. Röthbraunfärbung, Ringe, Gasbildung, stank. Peptonisirung des Caseins.
		IV.	Sehr reichlich Kokken, spärlicher Stäbchen verschiedener Dicke, Sporen.	Staphylococcus pyog. alb. u. ein anaerobes Stäbchen.	"	"	"	"	Stürmische Vergährung, das Casein wird sofort peptonisirt. Gestank.

Zuckergelatine		Stärke-agar	Pepton-bouillon	Zucker-bouillon	H_2S	Thierpathogenität	
Stich-	Schüttel-cultur					Secret	Reincultur
Nicht verflüssigt.	Bei 20° kein Wachsthum, nach Wachsthum bei 37° bald Festwerden, bald Flüssigbleiben.	Spärlich Granulose.	Wachsthum bei diffuser Trübung. Kein Gas.	Diffuse Trübung und Gasbildung.	In Spuren.	Tödtet Meerschweinchen unter den typischen Erscheinungen des Gasbrandes.	Abscess ohne Gas. Durchbruch.
Nicht verflüssigt.	Wie VII.	„	„	„	Deutlich.	Abscess ohne Gas, Durchbruch nach aussen. + Mischinfection.	Abscess ohne Gas mit Durchbruch. + Mischinfection.
„	„	„	„	„	Deutlich.	—	Abscess ohne Gas. Durchbruch.
—	„	„	—	—	—	—	Infiltrat. das nach 2 bis 3 Tagen resorbirt wird.
Verflüssigt.	Wachsthum bei 20°. Die flüssige Gelatine bleibt meist flüssig.	Reichlich Granulose.	Diffuse Trübung. Kein Gas.	Diffuse Trübung reichlich Gas.	Reichlich.	Infiltrat. Kein Gas.	Infiltrat. Kein Gas.
„	„	„	„	„	„	—	Rasch schwindendes Infiltrat ohne Gas.

gewöhnlichen Züchtungsmethoden stets endogene Sporen, die in der Mitte oder am Ende des Stäbchens sitzen und letzteres kolbig auftreiben.

Zur Zeit der Versporung kommt es in kohlehydrathaltigen Medien manchmal zur Entwicklung geringer Mengen von Granulose, doch bei weitem nicht so reichlich wie bei den „echten" Buttersäurebacillen.

Schattenfroh und Grassberger haben diesen Stäbchen vorläufig den Namen „fäulnisserregende Buttersäurebacillen" gegeben.

Es ist sehr wahrscheinlich, dass die Stämme III. und IV. meiner Beobachtung mit den von Schattenfroh und Grassberger beschriebenen „fäulniserregenden Buttersäurebacillen" identisch sind. Stamm IV. unterscheidet sich wohl durch die grössere Intensität der Milchvergährung und beide Stämme dadurch von den Stämmen der beiden Autoren, dass sie im Stärkeagar reichlich Granulose ablagerten.

Die vorstehende Tabelle diene zur Uebersicht über die bei den untersuchten Stämmen beobachteten Eigenschaften.

Wie aus der Tabelle ersichtlich, theilen sich die untersuchten Stämme leicht in 2 Gruppen: Die Stäbchen der einen Gruppe (VII, VIII und V) sind unbeweglich, positiv zur Gram'schen Färbung, sie versporen schwer, das gefüllte Casein der Milch wird nicht peptonisirt; die Strichculturen sind wohl charakterisirt. Sie entsprechen dem Typus des Fraenkel'schen Bacillus phlegmones emphysematosae (Granulobacillus immobilis Schattenfroh's und Grassberger's). Die Stäbchen der zweiten Gruppe (III und IV) sind beweglich, nur in ganz jungen Culturen positiv, sonst negativ zur Gram'schen Färbung; sie versporen leicht in den gebräuchlichen Nährböden, das gefällte Casein wird unter penetrantem Gestank nach faulen Eiern gelöst; die Strichculturen sind von denen der Stäbchen der ersten Gruppe deutlich unterschieden. Sie entsprechen den von Schattenfroh und Grassberger vorläufig „fäulnisserregende" benannten Buttersäurebacillen.

Anmerkung: Ich habe den Herren Schattenfroh und Grassberger auf ihren Wunsch meine Stämme zur Verfügung gestellt. Sie waren so liebenswürdig, mir das Ergebniss ihrer Untersuchungen mitzutheilen; sie bestimmten II. V. und VII. als unbeweglichen Buttersäurebacillus = Fränkel's Bacillus phlegmon. emphysem., III. und IV. als fäulnisserregende Buttersäurebacillen. Bei Stamm II. beobachteten sie mehrmals Beweglichkeit, die beiden Autoren halten diese Stäbchen für eine Uebergangsform zwischen beweglichen und unbeweglichen Buttersäurebacillen. Die beiden Herren gaben mir für meine Untersuchungen manchen wichtigen Aufschluss und Rathschlag, ich sage ihnen an dieser Stelle meinen besten Dank.

Stamm II hat mit den Stäbchen der 1. Gruppe den Mangel der Beweglichkeit, die Schwierigkeit der Sporulation und die für echte Buttersäurebacillen charakteristische Veränderung der Milch gemeinsam, unterscheidet sich jedoch von diesen durch die Versporung im menschlichen Gewebe und im Thierkörper, sowie durch sein Verhalten zur Gram'schen Färbung. Auch durch die eigenartige Strichcultur nimmt dieser Stamm eine isolirte Stellung ein.

Die Pathogenität der untersuchten Stämme war eine verschiedene, doch ist es nie gelungen, mit Reinculturen ein Meerschweinchen oder Kaninchen zu tödten. Ich glaube aber, dass gerade bei den Anaeroben die grösste Vorsicht geboten ist, Unterschiede in der Thierpathogenitaet differential-diagnostisch zu verwerthen.

Wenn man die Fälle von Septicémie gangrèneuse oder Gangrène gazeuse, bedingt durch den vibrion septique, der französischen Autoren nicht berücksichtigt, so finden sich in der mir zugänglichen Literatur 14 Fälle, die als „malignes Oedem" beim Menschen bezeichnet sind, oder bei denen „Bacillen des malignen Oedems" gefunden wurden.

Auszuschliessen ist wohl der Fall von Grigorjeff und Ukke, da ein Sektionsbefund 40 Stunden nach dem Tode an Perforationsperitonitis bei Typhus für die Beurtheilung der Frage des malignen Oedems nicht in Betracht kommen kann. In den Fällen von Witte und Giglio handelte es sich um längere Zeit bestehende Abscesse, in deren Inhalt Bacillen des malignen Oedems gefunden wurden, klinisch haben sie mit dem malignen Oedem Koch's nichts gemein. Im Falle Brabec' allein war Gasbildung nicht zu beobachten. In den 2 Fällen von Brieger und Ehrlich, in den beiden von Hämig und Silberschmidt und in denen von Nekam, sowie in dem Falle von Braatz, Bremer, Hoegh und Honl-Hlava liegt ein Krankheitsprocess vor, der sich von dem früher schon öfters beschriebenen des Gasbrandes klinisch nicht unterscheidet. In allen diesen Fällen finden wir Emphysem und Nekrose erwähnt; dass die haemorrhagisch-seröse Durchtränkung der Gewebe bald mehr bald weniger im Vordergrund stand, giebt uns, glaube ich, kein Recht, nach diesem wohl nur graduellen Unterschiede

die Fälle klinisch von dem Gasbrand zu trennen und als eine eigene Wundinfectionskrankheit aufzufassen.

Hitschmann und Lindenthal rechnen „die Bacillen des malignen Oedems“ zu den Erregern der Gangrène foudroyante und bemerken, es sei kein Grund vorhanden, „diese Infectionen verschiedener Aetiologie, die aber alle zumeist denselben klinischen Effect haben, in verschiedene Gruppen zu zerreissen“; sie schlagen vor, die mit progredienter Nekrose und Gasbildung einhergehende Erkrankung als Gangrène foudroyante oder Gasbrand zu bezeichnen, um damit auch äusserlich die Einheitlichkeit anzuzeigen[1]).

E. Fränkel kommt in seiner letzten Publication „über den Erreger der Gasphlegmonen“ auf das maligne Oedem und diese These der beiden Autoren zu sprechen. Er giebt die Möglichkeit zu, dass verschiedene Mikroben klinisch und anatomisch das gleiche Krankheitsbild auslösen, fordert aber, dass bei ferneren Fällen von Gasphlegmone aus der menschlichen Pathologie dem histologischen Studium der erkrankten Gewebe, soweit dabei der Bacillus oedematis maligni in Betracht kommt, grössere Aufmerksamkeit geschenkt werde. Vorläufig müsse er auf's Entschiedenste dafür plaidiren. an dem malignen Oedem als eigener Erkrankung festzuhalten.

In den Fällen II, IV und VII, die klinisch und anatomisch keine Unterschiede erkennen liessen, aetiologisch aber verschieden waren, liegen histologische Befunde vor, die vollständig miteinander übereinstimmen: In allen drei Fällen finden wir einerseits Kernschwund in allen Geweben, Zerfall der Muskelprimitivbündel nach Verlust der Querstreifung und Gasbildung in den Geweben, andererseits eitrige Infiltration.

Wir wären nur dann berechtigt, von einem „malignen Oedem“ beim Menschen zu sprechen, wenn Fälle bekannt würden, bei denen das klinische und pathol. anatomische Krankheitsbild gleich ist dem, das Koch als für das Meerschweinchen giltig gezeichnet hat. Vorläufig fehlen darüber verlässliche Berichte.

---

[1]) Nach Abschluss dieser Arbeit erschienen die Publicationen von Uffenheimer: „Ein neuer gaserregender Bacillus“, Ziegler's Beiträge, Bd. XXXI. 2. Heft, und A. Stolz: „Die Gasphlegmone des Menschen“, Bruns' Beiträge. Bd. XXXIII, 1. Heft; sie konnten nicht mehr berücksichtigt werden.

Die strikte bacteriologische Diagnose: „Bacillus des malignen Oedems“ kann nach den früheren Ausführungen nicht gestellt werden; der pathologische Process beim Menschen, der bisher mit dem Namen „malignes Oedem“ belegt wurde, unterscheidet sich weder in klinischer noch in pathologisch-anatomischer Beziehung von dem Gasbrand; es erscheint daher als ein Gebot des Strebens nach Klarheit, den Krankheitsbegriff „malignes Oedem“ beim Menschen fallen zu lassen und die Fälle, die bisher unter diesem Namen beschrieben wurden, als Gasbrand zu bezeichnen.

Schlusssätze.

1. Wundinfectionen mit gasbildenden anaeroben Stäbchen können bei Operationen, die unter allen Cautelen der Aseptik und Antiseptik ausgeführt werden, durch Zimmerstaub zustande kommen.

2. Handelt es sich in solchen Fällen um Reininfektion mit anaeroben Stäbchen, so können die Symptome der Wundinfection geringfügige sein. Man beobachtet vorwiegend die Erscheinungen der Intoxication: Gefühl von Mattigkeit, Blässe des Gesichtes, geringer brennender Wundschmerz, allmähliges Ansteigen der Pulscurve, mässige Temperatursteigerungen. Nach dem Ablassen einer serös-haemorrhagischen Flüssigkeit, in der sich die Bacillen in Reincultur finden, kommt es zu rascher Heilung.

3. Bei Mischinfectionen mit anaeroben Stäbchen und Eiterkokken entsteht in solchen Fällen das typische Bild des Gasbrandes.

4. In den sieben beobachteten Fällen bestand die einzige therapeutische Massnahme darin, den Secreten ungehinderten Abfluss zu verschaffen. Heilung in allen Fällen.

5. Der Name „Bacillus des malignen Oedems“ ist ein Sammelname für eine Reihe aerober und anaerober Stäbchen. Alle diese Stäbchen rufen, Versuchsthieren unter die Haut verimpft, eine Krankheit hervor, die ähnlich oder gleich der ist, welche Robert Koch durch Injection von Faulflüssigkeit beim Meerschweinchen erzeugt und „malignes Oedem“ genannt hat.

6. Von den untersuchten sechs Stämmen anaerober Stäbchen sind vier (II, V, VII. und VIII.) theils identisch, theils nahe ver-

wandt dem Welch-Fränkel'schen Bacillus, zwei (III. und IV.) dientisch mit den von Schattenfroh und Grassberger beschriebenen „fäulniserregenden Buttersäurebacillen."

7. Nach den bisher in der Litteratur mitgetheilten Fällen sind wir nicht berechtigt, von einem „malignen Oedem beim Menschen" zu sprechen. Die pathologischen Processe, die mit diesem Namen belegt wurden, sind als Gasbrand zu bezeichnen.

XXII.

Zur Pathologie der Circulationsstörungen im Gebiet der Mesenterialgefässe.[1]

Von

Professor Dr. Sprengel

in Braunschweig.

(Mit 1 Figur im Text.)

Die Circulationsstörungen im Gebiet der mesenterischen Gefässe sind schon vielfach Gegenstand experimenteller und klinischer Untersuchungen gewesen. Aber wenn auch unsere Kenntnisse auf diesem Gebiete in mancher Hinsicht allmählich wesentlich erweitert sind, eine Reihe wichtiger Fragen harrt noch heute der Lösung, und auch die neuesten Arbeiten schliessen mit einem Fragezeichen. Das ist um so bedauerlicher, als die genannten Störungen nicht bloss anatomisch interessant, sondern auch wegen ihrer klinischen Folgen von praktischer Bedeutung sind, zumeil sie keineswegs so ganz selten vorzukommen scheinen. In der Arbeit von Deckart (Mittheilungen aus den Grenzgebieten der Medicin und Chirurgie Bd. V. S. 511.), welche zugleich eine sehr vollständige Uebersicht der einschlägigen Literatur bietet, finden sich einschliesslich 4 neuer, vom Verfasser referirter Fälle im Ganzen 67 Fälle zusammengestellt. Borszéky (Ileus durch Embolie der A. mes. sup. Beiträge zur klin. Chirurgie. Bd. 31. S. 704.) fügt einen weiteren Fall aus der Réczey'schen Klinik hinzu und verweist auf 2 von Ott beschriebene und angeblich spontan geheilte Fälle von Circulationsstörungen im Gebiet der Mesenterialgefässe.

Bei der von allen Autoren einmütig anerkannten Schwierigkeit einer sicheren Diagnose wird man allen „geheilten" Fällen einiger-

---

[1]) Auszugsweise vorgetragen am 3. Sitzungstage des XXXI. Congresses der Deutschen Gesellschaft für Chirurgie zu Berlin, 4. April 1902.

maassen skeptisch gegenüberstehen. Aber selbst wenn man nur die durch die Sektion oder durch Operation festgelegten Beobachtungen — in diesem Falle beinahe identische Begriffe — mitrechnet, ist die Casuistik eine ziemlich reichhaltige, wie die angeführten Arbeiten beweisen.

Demnach würde es kaum noch angezeigt sein, neue Beobachtungen als solche zu publiciren, wenn ich nicht zu meiner Befriedigung berichten könnte, dass der eine meiner Fälle operativ geheilt wurde, — neben dem Elliot'schen Fall die einzige Beobachtung einer erfolgreichen operativen Behandlung dieses Leidens — und wenn ich nicht glaubte, durch den Umstand, dass ich kurz hinter einander 2 Fälle operativ behandelte und die gewonnenen Präparate vergleichen konnte, in den Stand gesetzt zu sein, an mehreren Stellen das Dunkel zu lichten, welches über der uns beschäftigenden Erkrankung bis heute schwebt.

Ich habe im Ganzen 4mal Fällen von Verstopfungen im Gebiet der mesenterischen Gefässe gegenübergestanden.

1. Der erste Fall, einen älteren Herrn betreffend, liegt etwa 10 Jahre zurück. Er wurde unter der Diagnose „innere Einklemmung" operirt und ging sehr schnell zu Grunde. Ich bin nicht in der Lage, Ausführliches über den Fall mitzutheilen, da mir zuverlässige Unterlagen fehlen.

Die drei übrigen Fälle stammen aus meiner hiesigen Thätigkeit und können mit sorgfältig geführten Krankengeschichten belegt werden, die ich zunächst wiedergeben will.

2. Wille, Gustav, 22 J., Drechsler; aufgenommen 19. Sept. 96. Der Kranke wurde von der inneren Abtheilung des Herzogl. Krankenhauses, wo er tags zuvor aufgenommen war, auf die chirurg. transferirt.

Anamnese: Pat. früher im Krankenhause an Gonorrhoe behandelt; seit 14 Tagen wieder bettlägerig; das linke Bein soll geschwollen gewesen sein. Schmerzen erst in der Magengegend, dann tiefer im Unterleibe, rechts der Blase. Angeblich seit 4 Tagen Fehlen von Stuhl und Flatus. Erbrechen.

Status: Blasses, elendes Aussehen. Leib mässig aufgetrieben. In der unteren Hälfte Dämpfung (Ascites?). Erbrechen rothbraun gefärbter Massen, in denen mittels der Guajac-Probe Blut nachgewiesen wird. Blutentleerung per rectum findet nicht statt. Aufstossen und Uebelkeit. Puls 120—140, klein. In der Annahme, dass es sich um Occlusion handelt, deren Ursache nicht näher festzustellen war, wird an demselben Tage die Laparotomie gemacht.

Grosser Schnitt; es entleert sich eine reichliche Menge blutig gefärbter Ascitesflüssigkeit. Der grösste Theil des Dünndarms ist gebläht und sieht dunkelblau und missfarben aus. Mesenterialvenen stark erweitert und hart,

wie thrombosirt. Serosa stellenweise getrübt. Darmwand in toto stark gequollen. Mesenterialdrüsen geschwollen. Dickdarm leer. Da der Puls zusehends kleiner wird, Schluss der Bauchhöhle ohne weiteren Eingriff am Darm. 2 Stunden p. op. exitus.

Autopsie: Herz normal gross, Muskel o. B., Klappen intakt; keine Thrombosen.

Lungen ödematös. Keine Tuberkulose; Lungengefässe frei.

Bauchhöhle: ca. 1 Liter freie, blutig seröse Flüssigkeit.

Milz von normaler Grösse, blutarm. Leber ziemlich fetthaltig, anämisch. Nieren blass, sonst völlig normal.

Darm: Magen enthält etwas blutig gefärbte Flüssigkeit; sonst o. B. Keine Narben, kein Ulcus. Duodenum völlig normal.

Dünndarm in toto aufgetrieben, mit blutig gefärbten, und an den der Mitte des Dünndarms entsprechenden, besonders stark veränderten Stellen mit rein blutigem Inhalt gefüllt. An dieser Partie ist die Schleimhaut bis auf die Muscularis abgestossen, das Peritoneum getrübt, stellenweise mit Fibrin bedeckt. Die Farbe der veränderten Partie ist braunroth, geht allmählich nach den normalen Darmtheilen zu in die gewöhnliche Färbung über. Sämtliche venöse Gefässe in der afficirten Darmpartie thrombosirt, Thromben sehr fest, verschieden gefärbt, bald dunkelroth, bald weisslich, stellenweise erweicht. Die Thrombose erstreckt sich bis in die Vena portarum, in diese als schnabelförmiger Fortsatz hineinragend. Arterien des Mesenteriums völlig intakt.

Dickdarm normal.

Harnblase kontrahiert, Schleimhaut blass. Venen des Plexus vesicalis zum Theil thrombosiert.

Prostata: Im Mittellappen erbsengrosser Abscess, Eiterkörperchen, Gonokokken. Benachbarte Venen thrombosiert.

Samenbläschen o. B.

In den grossen Venen des kleinen Beckens stellenweise wandständige Thromben. —

3. Frieda L., 25 J., unverheirathet; aufgenommen 11. Juli 1901. Wurde von ihrem Hausarzt geschickt wegen einer seit ca. 10 Wochen bemerkten Anschwellung in der rechten Inguinalgegend, dem Leistencanal entsprechend, welche etwas schmerzhaft war und beim Gehen Beschwerden machte; für Inguinalhernie gehalten.

Früher gesund bis auf eine vor $3^1/_4$ Jahren (März 98) beobachtete, angeblich spontan entstandene Schwellung des linken Arms, als deren Ursache eine Thrombose im Gebiet der Vena Subclavia angenommen war. Die Schwellung war allmählich zurückgegangen, während sich zugleich ein oberflächliches Venennetz in der Haut der linken Schultergegend ausbildete. Ein entzündlicher Process an der Hand, oder am Halse, oder am Ohr war nicht voraufgegangen; Achseldrüsen damals nicht geschwollen. Okt. 98 zweimal profuses Blutbrechen; später nicht wieder; niemals blutige Durchfälle. Ein Bruder im Alter von 31 Jahren wegen Carcinoma recti operirt und bis jetzt geheilt geblieben. Die Amp. recti war erst vorgenommen worden, nachdem ein Stück excidirt und

von Prof. Beneke die histologische Diagnose Carcinom gestellt worden war. — Familie im Uebrigen gesund; Eltern nach ausdrücklicher Aussage niemals luetisch inficiert gewesen.

Status: Kräftig gebautes, bleich aussehendes Mädchen. Lungen gesund: Puls regelmässig und mässig beschleunigt. Erster Herzton an der Spitze etwas unrein; zweiter Pulmonalton nicht verstärkt. Abdomen leicht gewölbt; Nieren nicht fühlbar. Leberdämpfung normal. Rechte Labie von einer augenscheinlich dem Leistencanal entsprechenden, auf den ersten Blick als Leistenhernie imponirenden Geschwulst eingenommen, die reponirt werden kann und beim Husten wieder vortritt. Bei genauerer Untersuchung zeigt es sich, dass die Geschwulst im Leistencanal mit einer Schwellung oberhalb des Poupartschen Bandes zusammenhängt, welche deutlich fluktuirt und einen Fortsatz nach unten in die Gegend des Schenkelcanals sendet. Man kann durch wechselnden Druck von unten und oben her die Flüssigkeitssäule unter dem Poupartschen Bande durchdrücken und ebenso aus dem Leistencanal nach oben verdrängen. Nach längerem Stehen stärkere Schwellung, nach längerem Liegen Abschwellung; doch ist es unmöglich, die Geschwulst oder deren Inhalt ganz in die Bauchhöhle zurückzudrängen.

Diagnose: Eine Hernie konnte unmöglich vorliegen; die Möglichkeit, den Leistencanal nach oben zu entleeren, ohne das man deutliches Zurückschlüpfen fühlte, der Tumor oberhalb und unterhalb des Lig. Poupart. sprach dagegen. Es musste sich offenbar um einen mit Flüssigkeit gefüllten Sack handeln, der oberhalb des Lig. Poupart. lag und sich theils in den Leistencanal und durch denselben erstreckte, theils durch den Schenkelcanal oder neben demselben nach aussen reichte. Der nächstliegende Gedanke, dass es sich um eine peritoneale Ausstülpung handle, wurde wieder aufgegeben, weil die Flüssigkeit auch unter Anwendung ziemlich starken Druckes nicht vollständig in den Peritonealraum zu verdrängen war. Die Punktion ergab seröse Flüssigkeit von starkem Eiweissgehalt, weisse und rothe Blutkörperchen in geringer Anzahl enthaltend. Ich hielt danach die Annahme für berechtigt, dass es sich um einen unregelmässig gestalteten, oberhalb des Lig. Poupart. liegenden lymphangiektatischen Sack handle, der einen Fortsatz nach unten und nach vorn gebildet hatte.

Operation: 13. Juli. Schrägschnitt in der Richtung des Leistencanals: Freilegung der Schenkel desselben. Spaltung der Fascie des Obl. externus. Es zeigt sich, dass der mit Flüssigkeit gefüllte Sack im wesentlichen dem Leistencanal folgt, dass er aber nach aussen sich flächenhaft unter dem Obl. externus ausbreitet, und das die untere Ausbuchtung sich durch die tiefsten Faserschichten des Lig. Poupart. vor und neben den grossen Gefässen gegen den Oberschenkel fortsetzt; man konnte dieselbe etwa 10 cm weit nach unten vom Lig. Poupart. bis dicht unter die Haut verfolgen. Nach oben und einwärts fand sich eine ganz enge Communication mit der Bauchhöhle, aus der sich ziemlich reichlich Flüssigkeit entleerte. Der Sack wurde in toto excidirt, an der Communicationsstelle mit der Bauchhöhle abgebunden und der Verschluss durch Annähen des Obl. internus an die tiefsten Schichten des Lig. Poupart.

und Vernähung der Fascie des Obl. externus wie bei der Bassini'schen Operation bewirkt. Ein Theil der Wunde durch Gazestreifen offen gehalten.

Der Verlauf war fieberlos, die Heilung der Wunde erfolgte ohne Störung. Nach 3 Wochen stand Pat. auf, die Wunde war bis auf einen kleinen granulirenden Punkt an der offen gelassenen Stelle geheilt.

In der Nacht vom 13.—14. August plötzlich enorm heftige Schmerzen in der Magengegend; Puls unverändert, kein lokaler Befund.

14. Aug. Im Lauf des Tages einmal nicht blutiges Erbrechen. Leichte Dämpfung in den abhängigen Partien des Abdomens. Lebergrenzen nicht verschoben; keine Auftreibung des Leibes. Keine Darmgeräusche; keine Blähungen. Puls langsam.

15. Aug. Puls etwas beschleunigt, Temp. 38,8. Kein Erbrechen. Schmerz etwas geringer; Dämpfung weniger deutlich. Keine Blähungen; vereinzelte Darmgeräusche. Undeutliche Resistenz in der Nabelgegend. Schlechtes Aussehen.

16. Aug. Temp. 39,0. Resistenz in der Nabelgegend deutlicher; mehrfach Entleerung rothbraun gefärbter flüssiger Massen; keine Blähungen.

17. Aug. Morgens 5 Uhr fäkulentes Erbrechen, um 9 Uhr wiederholt.

Status: Elendes Aussehen, Puls beschleunigt, aber von guter Qualität; Darmgeräusche deutlich wahrnehmbar. Leib rechts etwas mehr aufgetrieben als links. Obere Lebergrenze zwischen der 6. und 7. Rippe, untere Grenze nicht ganz deutlich, weil sie in eine resistente und gedämpfte Partie übergeht, welche etwas links vom Nabel beginnt und sich ins rechte Hypochondrium erstreckt. Nach oben und links Tympanie; in den abschüssigen Partien Dämpfung. Athmung vorwiegend kostal; Zwerchfellathmung jedoch nicht ganz aufgehoben. Temperatur normal. Magenausspülung ergiebt reichlich fäkulenten Inhalt.

Diagnose: Obturationsileus, wahrscheinlich in Folge von Invagination. (Tuberculose?)

Operation: Ausgedehnter Längsschnitt in der Mittellinie. Es entleert sich blutig gefärbte Ascitesflüssigkeit. An der Stelle der von aussen fühlbaren Resistenz findet man das theilweise verdickte Netz fest mit einem Conglomerat Dünndarmschlingen verklebt. Etwa der Mitte des Dünndarms entsprechend eine etwa 30—50 cm lange Partie deutlich gangränös, dunkelblau bis schwarzgrünlich verfärbt. Keine Invagination, keine Peritonitis. Das dem gangränösen Darm entsprechende Mesenterium stark verdickt. Resection von mehr als 1 m Darm, durch die sulzige Beschaffenheit des Mesenteriums sehr erschwert. Entleerung des Darminhalts. Murphy-Knopf.

Trotz mehrfacher Kochsalzinfusionen, Campher etc. allmälig zunehmender Collaps. Etwa 20 Stunden p. op. Exitus.

Section: Gefässapparat: Klappen normal; an den grossen Gefässen kein sichtbares Atherom. For. ovale für einen dünnen Glasstab durchgängig. Am Zusammenfluss der linken Vena subclavia und Jugularis communis komplete, feste Obliteration, offenbar durch einen organisirten Thrombus bedingt. Vena jugularis bis weit nach oben und ein Stück der Subclavia in einen derben Strang verwandelt. (Die letzteren Verhältnisse wurden durch sorgfältige Prä-

paration der Gefässe genau festgestellt und sind aus der auf Figur 1 wiedergegebenen Photographie gut ersichtlich.)

Bauchhöhle: Milz stark vergrössert. Milzgefässe frei.

Peritoneum zeigt an mehreren Stellen eigenthümliche Ausbuchtungen und Taschen, die mit relativ engem Hals in den allgemeinen Peritonealraum

einmünden; am ausgesprochensten in den abhängigen Partien, Douglas und Excavatio vesico-uterina.

Mesenterium im Gebiet der infarcirten Darmpartie und noch etwas darüber hinaus eigenthümlich verdickt und succulent; sonst normal.

Arteria mesenterica nicht verstopft, wurde von der Aorta aus in ihren grösseren Verzweigungen verfolgt.

Vena mesenterica in ihren Hauptästen frei, kommunicirt nach oben mit einem weiten Gefäss, welches hinter dem Ductus choledochus weg gegen den Leberhilus hin verläuft, anscheinend ein weiterer Collateralast für den thrombosirten Pfortaderstamm. Welcher Art sein Eintritt in den Leberhilus, bezw. seine Verbindung mit der Pfortader war, liess sich an dem herausgenommenen Präparat nicht feststellen. In den Aesten der Arteria und Vena mesenterica, deren Verzweigungsgebiete etwa der Mitte des Dünndarms entsprechen, findet sich eine Strecke, wo Arterie und Vene durch offenbar alte, fest organisirte, grau gefärbte Pfröpfe völlig verlegt sind, das Mesenterium erscheint an dieser Stelle verdickt und von zahlreichen feinen Gefässen durchzogen, macht beinahe den Eindruck von cavernösem Gewebe.

Im Gebiet der infarcirten Darmpartie sieht man dem Darm parallel verlaufend eine relativ starke Vene, welche mit einem dunkelrothen, augenscheinlich frischen Thrombus fest verlegt ist; die vom Darm zu ihr hintretenden venösen Gefässe ebenfalls verschlossen.

Pfortader durch einen alten Thrombusrest völlig verschlossen und anscheinend durch die erwähnte mit der Vena mesenterica zusammenhängende collaterale functionell ersetzt.

Magen und Dickdarm o. B.

Dünndarm: Das excidirte Stück entspricht ungefähr der Mitte des Dünndarms. Es ist dunkelroth, stellenweise ins Schwärzliche spielend, die Wandungen dick, succulent, bietet in toto das typische Bild der blutigen Infarcirung. Lumen nirgends verlegt, Schleimhaut weich, aufgelockert, tief roth gefärbt.

Leber o. B., Ductus choledochus frei.

Epikrise: Ich werde weiterhin genügend Gelegenheit haben, auf diesen in mehrfacher Hinsicht interessanten Fall epikritisch zurückzukommen. An dieser Stelle möchte ich nur bezüglich der eigenartigen Gefässverhältnisse ein paar kurze Bemerkungen machen.

Man wird in dieser Beziehung auseinander halten müssen:

1. Die alte thrombotische Verschliessung an dem Zusammenfluss der Vena subclavia und jugularis links.

2. Die alte Thrombose der Pfortader.

3. Die ebenfalls offenbar alte Circulationsstörung im Gebiet der später frisch infarcirten Darmpartie.

4. Die frische venöse Thrombose dieses Gebiets.

Herr Professor Beneke, der leider verhindert war, die Autopsie persönlich vorzunehmen, indessen die Güte hatte, die Präparate genau zu untersuchen, hat mir zur Erklärung dieser Verhältnisse Folgendes als plausibel mitgetheilt:

„Die objectiven Befunde sind vielleicht erklärbar in dem Sinne,

dass eine Embolie in dem kleinen Arterienast, welcher der später frisch infarcirten Partie entsprach, vor Zeiten eine Infarcirung des zugehörigen Abschnittes mit lokaler Thrombose einiger Venenäste veranlasst hatte; letztere hatte sich auf die Pfortader fortgesetzt, deren Lumen im Stamm zuletzt vollkommen verschlossen war. Während diese Thromben vernarbten und die Circulation sich wieder herstellte, bildete sich anscheinend durch eine Seitenvene, welche hinter dem Gallengang im Lig. hepato-duodenale verlief, eine Collateralverbindung aus, welche innerhalb des Leberhilus wohl eine Communication mit den Aesten der vernarbten Vena portae gewann. In diese Seitenvene mündeten demnach Vena lienalis und mesenterica superior, sowie pancreatico-duodenalis etc. ein, ihr Lumen wurde demgemäss erheblich erweitert."

Diese Theorie versucht, die gefundenen anatomischen Verhältnisse zu erklären. Mit dem von mir gefundenen, offenbar frischen, durch Venenthrombose bedingten Infarct hat sie nur insofern zu thun, als diese Thrombose möglicherweise durch die ohnehin reducirte Blutcirkulation in dem betr. Darmabschnitt erklärlich wird. Ob endlich der alte Gefässverschluss im Mesenterium mit der ebenfalls alten Thrombose an der linken Anonyma ursächlich zusammenhing, muss dahingestellt bleiben. Da das Foramen ovale offen gefunden wurde, so wäre eine paradox erfolgte Thrombenverschleppung von der Vena anonyma her durch das Foramen ovale hindurch nach der Arteria mesenterica immerhin denkbar. Worauf aber die Thrombenbildung an der Anonyma beruht, lässt sich pathologisch-anatomisch nicht nachweisen.

4. Kirchner, Emil, 38 J. Schneider. Aufgen. 27. 12. 01.

Anamnese: Will einmal vor mehr als 20 Jahren an Unterleibsentzündung gelitten haben, kann aber keine genaueren Angaben machen; die Erkrankung dauerte damals 5 Wochen. Sonst stets gesund. Verheirathet: 5 Kinder.

Erkrankte am Abend des 21. Dez. nach dem Abendessen, während er bei seiner Arbeit beschäftigt war, plötzlich mit heftigen Schmerzen im Leib und Erbrechen, sodass er die Arbeit einstellen musste. Noch Nachts zum Arzt geschickt. Schmerzen und Erbrechen hielten ziemlich unverändert an bis zum 25. XII., pausirten dann; seit letzter Nacht wieder Verschlimmerung. Stuhlgang seit Beginn der Erkrankung ausgeblieben.

Status: Patient macht objectiv keinen schwer kranken Eindruck und fühlt sich auch subjectiv nicht sehr krank. Puls regelmässig, von guter Quali-

tät, 80—84 in der Minute. Athmung nicht beschleunigt. Zwerchfellathmung deutlich vorhanden. Herz normal.

Obere Lebergrenze an der 6. Rippe, in der Mammillarlinie sehr schmal, nur einen Finger breit; nach aussen und hinten an Breite zunehmend.

Leib gleichmässig aufgetrieben und zwar in der Nabelgegend mehr als in den seitlichen Partien. Epigastrium ebenfalls stark gefüllt, Wahl'sches Symptom nicht vorhanden. In der linken Lumbalgegend deutliche Dämpfung, die nicht ganz bis zum äusseren Rectusrande reicht.

Milzdämpfung nicht vergrössert. Rechte Darmbeingrube frei. Darmgeräusche überall deutlich wahrnehmbar; steigern sich nach längerem Palpiren zu lautem, auf Distanz hörbarem Gurren.

Bruchpforten frei; Exploratio recti negativ. Periodisch stärkerer Singultus.

Diagnose: Obturationsileus im Bereich des unteren Theils vom Ileum. Keine freie Peritonitis. Mässiges Exsudat links.

Operation einige Stunden nach der Aufnahme. Laparotomie in der Mittellinie. Es entleeren sich mässige Mengen sehr getrübter, rothbraun gefärbter Flüssigkeit. Die vorquellenden stark geblähten Dünndarmschlingen sind geröthet und leicht getrübt. Da eine Uebersicht ohne Eventration nicht zu erlangen ist, werden die Darmschlingen vorgelagert. Beim Erheben der unteren Dünndarmschlingen gelangt man an eine exquisit gangränöse Partie von graubrauner Farbe, die bei der Berührung sofort nachgiebt. Obwohl die in der Gegend des Promontorium fixirte Schlinge sofort gehoben und die benachbarten gesund aussehenden Darmschlingen durch Klemmen gesichert werden, lässt es sich nicht vermeiden, dass grössere Mengen Dünndarminhalt aus dem prall gespannten ovalen Abschnitt in die freie Bauchhöhle sich ergiessen. Die genauere Besichtigung ergiebt, dass die gangränöse Partie etwa 10 cm lang und ungefähr 30—40 cm oberhalb der Valvula Bauhini gelegen ist. Sie ist gegen den oralen wie den aboralen Theil des Darms scharf demarkirt und lässt sich hier ohne jede Gewalt stumpf abheben; ebenso verläuft eine ziemlich gut erkennbare Demarkationslinie etwa parallel dem Darm durch das Mesenterium. Bei der Ablösung im Mesenterium, die ebenfalls stumpf erfolgt, ist keine Abbindung nöthig. Mehrere thrombosirte Gefässe, deren Natur, ob Venen oder Arterien, nicht festgestellt werden kann, liegen in dem zurückbleibenden Theil des Mesenteriums frei zu Tage.

Es wird darauf der stark gefüllte Dünndarm entleert. Auf eine sofortige Vereinigung des Darms muss schon deshalb verzichtet werden, weil eine vollständige Entfernung aller nekrotischen Theile des Mesenteriums nicht wohl ausführbar erscheint. Es werden nach sorgfältiger Reinigung des Darms und des Peritoneums die beiden Darmenden in der Bauchwunde fixirt. Ein grosser Schleiertampon wird an die Stelle der Bauchhöhle eingelegt, wo das gangränöse Darmstück gelegen. Die Bauchhöhle bleibt ganz offen. Die Darmschlingen werden durch Schleier und mittels derber Fadenschlingen, die durch die ganze Dicke der Bauchdecken gelegt und mittels Klemmen fixirt werden, zurückgehalten.

Verlauf: 28. 12. Temp. 37, Puls 100—120. Leib nicht sehr druck-

empfindlich. Zwerchfellathmung in beschränktem Maasse möglich. Starker Singultus, unter dem der Kranke sehr leidet. 29. 12. Puls durchschnittlich 90. Im Verband reichlich Koth. Singultus unverändert. 30. 12. Puls unverändert; Singultus im Nachlassen. Leib weich. Reichliche Kotentleerung in den Verband. Tampons erneuert. 3. 1. 02. Singultus ganz geschwunden. Subjectives Befinden zufriedenstellend. 12. 1. Statt des Schleiertampons, der allmälig verkleinert ist, kann ein Drain eingelegt werden. Wunde gut granulirend. Verband 2 Mal täglich erneuert.

5. 2. Heilung weiter ohne Störung verlaufen. Pat. ist bei reichlicher Ernährung nicht heruntergekommen. Wunde ganz abgeflacht. Schleimhaut der Darmenden stark ektropionirt.

Operation zum Verschluss des Anus praeternaturalis. Schnitt an der Aussenseite des rechten Rectus. Auslösen der sehr fest mit dem Peritoneum parietale und den benachbarten Darmschlingen verwachsenen Darmenden und Vereinigung der ungleichen Lumina durch doppelreihige Darmnaht ohne Murphy-Knopf. Eine kleine, beim Lösen der Verwachsungen entstandene Wunde einer benachbarten Darmschlinge, welche neben der alten Laparotomiewunde fest verlötet liegt, wird doppelreihig vernäht. Letztere durch einen kleinen Tampon offen gehalten. Die frische Laparotomiewunde wird nach Versenkung des Darms durch Etagennaht geschlossen. — Verlauf glatt.

Pathologische Anatomie.

Als Unterlage für die nachstehenden Bemerkungen stehen mir zwei Präparate in natura und die genaue Beschreibung der Präparate von dem Fall 2 zur Verfügung. Den Fall 1 muss ich an dieser Stelle, wie überhaupt, unerörtert lassen: er hat bei seiner ungenauen Beobachtung lediglich den Werth, die Statistik um eine Ziffer zu erhöhen.

Von den drei anderen Fällen stellen die Präparate des 2mal in vivo, 1mal p. mortem entfernten kranken Dünndarms offenbar zwei unter sich principiell verschiedene Gangränformen dar, von denen die eine durch die Präparate von Fall 2 und 3, die andere durch Fall 4 repräsentirt wird.

Ich möchte auf diesen Punkt, da er im Wesentlichen das anatomisch Neue meiner Arbeit enthält, besonders aufmerksam machen.

Es handelt sich, kurz gesagt, in den Fällen 2 und 3 um das Bild des hämorrhagischen Infarkts, in dem Fall 4 um die trockne, anaemische Gangrän. Dort eine ungewöhnlich starke Blutansammlung in allen Schichten des Mesenteriums und der Darmwand, diese selbst um das mehrfache verdickt, gequollen, sulzig, tiefblau bis

schwarz verfärbt — hier einfache Fäulniss, hochgradigste Anämie, weiches, bei leiser Berührung zerfallendes Gewebe, die einzelnen Schichten der Darmwand verdünnt und aufgelockert, unter einander nur noch in lockerer Berührung stehend.

Der ausserordentliche Gegensatz in dem anatomischen Substrat zweier klinisch so ausserordentlich ähnlicher und bisher als identisch betrachteter Krankheitsbilder musste mir um so mehr auffallen, da sie in der Beobachtung ziemlich schnell aufeinander folgten.

Es liegt nahe, nach einer Erklärung zu suchen. Woher kommt es, dass bei einer Circulationsstörung im Gebiete der mesenterischen Gefässe — denn dass es sich in allen drei Fällen um eine solche handelte, konnte aus dem Verhalten der Gefässe abgelesen werden — das eine Mal der hämorrhagische Infarkt, das andere Mal die anämische Gangrän die Folge ist?

Man wird nicht ernstlich behaupten wollen, dass es sich möglicherweise um zwei verschiedene Stadien eines analogen Vorganges handle, dass mit anderen Worten in Fall 4 die Fäulniss weiter vorgeschritten sei als in den Fällen 2 und 3. Das würde schon mit den uns bekannten anamnestischen Daten schwer in Einklang zu bringen sein. Sie sind am zuverlässigsten über Fall 3 (Frieda L.) zu erbringen, da die Störung unter unserer Beobachtung entstand. Das Präparat wurde am 5. Tage der Erkrankung gewonnen. Etwas unsicherer sind die Daten in Fall 2. Der Kranke war angeblich schon seit 14 Tagen krank; aber wenn wir auch nur die Zeit rechnen, seit welcher die Function des Darms sistirt hatte, so kommen immer noch mehr als 5 Krankheitstage heraus bis zur Vornahme der Operation; das Präparat stammt frühestens vom 6. Krankheitstage. Im letzten Fall endlich lässt sich genau berechnen, dass das Präparat am Schluss des 6. resp. am Beginn des 7. Krankheitstages gewonnen wurde. Die Differenz in der Zeit, die sich zwischen Fall 2 und 4 auf etwas mehr als einen Tag, zwischen Fall 3 und 4 nur auf einige Stunden beziffert, ist eine so geringe, dass sie unmöglich die Verschiedenheit der Präparate erklären kann.

Der anatomische Unterschied zwischen den Präparaten kann demnach nicht ein gradueller, er muss vielmehr ein principieller sein. Also Gangrän in beiden Fällen, aber nicht verschiedene Grade, sondern verschiedene Formen derselben.

Fragen wir uns, auf welchem Wege die Gangrän am Darm in unseren Fällen zu Stande kommen konnte. Wenn wir die auf Strangulation beruhende Nekrotisirung eines Darmabschnittes ausschliessen können, so bleibt nach Lage der Dinge nur die durch Verlegung der Gefässe bedingte übrig. Dieser Ausschluss einer Strangulation ist für die Fälle 2 und 3 selbstverständlich, aber auch für den Fall 4 bewusst von uns geschehen; wir dachten, namentlich da in der Anamnese eine alte Unterleibsentzündung erwähnt wurde, natürlich zunächst an eine alte Appendicitis und an die Möglichkeit, dass der Wurmfortsatz selbst oder ein in der Umgebung desselben gebildeter Strang ein Darmstück abgeschnürt habe, was um so leichter hätte geschehen können, als der gangränöse Darmtheil dem unteren Ileum entsprach. Indessen war diese Vermuthung in keiner Weise zutreffend. Es fanden sich keine Spuren einer alten Peritonitis, und der genau kontrolirte Wurmfortsatz hatte eine so normale Beschaffenheit, wie man sie selten findet.

Es kann sich also in allen Fällen nur um Störungen im Mesenterium gehandelt haben als Ursache für die Gangrän.

Man hat sich gewöhnt, auf Grund der bekannten und oft citirten Litten'schen Versuche, sich die Cirkulationsstörungen im Gebiet der oberen mesenterischen Gefässe so vorzustellen, dass in Folge embolischer Verstopfung der Arteria mesenterica superior, die wegen ihrer zwar vorhandenen, aber nicht ausreichenden anastomotischen Verbindungen functionell als Endarterie im Cohnheim'schen Sinne angesehen werden darf, die Capillaren von den Venen her rückläufig von Neuem gefüllt werden nnd dass es wegen der am Darm besonders schnell eintretenden (Thoma) hochgradigen Ernährungsstörungen in der Wandung der Capillaren in Kürze zu einer hämorrhagischen Infarcirung der Darmwandungen kommen muss. Litten hat durch seine Experimente nachgewiesen, dass ein analoger Vorgang sich sowohl bei Verschluss des Stammes der Arteria mesenterica superior als grösserer oder kleinerer Aeste derselben einstellt. Das anatomische Bild war mutatis mutandis das gleiche.

Mit der Frage, was am Darm geschieht, wenn die Vena mesenterica superior in toto oder grössere Aeste derselben verstopft werden, hat man sich m. W. experimentell nicht beschäftigt. Sie wird indessen in verschiedenen der einschlägigen Arbeiten erörtert. Nothnagel (Die Erkrankungen des Darms und des Peri-

toneum. Wien 1898. S. 460 ff.) und von Mikulicz (Handbuch der practischen Chirurgie. Stuttgart 1900. S. 471) sind der übereinstimmenden Ansicht, dass „der Verschluss der Mesenterialvenen dasselbe anatomische und klinische Bild zur Folge hat, wie der der Arterien. „Es gilt", sagt Mikulicz, „für die Anastomosa der Venen dasselbe, was für die der Arterien gesagt ist. Bei der völligen venösen Stase eines Darmabschnitts erfolgt zunächst Oedem, darauf eine arterielle Infarcirung". „Die blutige Infarcirung des Darms (Nothnagel) ist nicht auf Rechnung einer venösen Hyperämie zu setzen, vielmehr von der arteriellen Fluxion abhängig". Auch bei Deckart (l. c.), der alle in der Literatur bekannt gewordenen Fälle von Mesenterialvenenthrombosen zusammenstellt, lässt sich aus den meisten Referaten die völlige Uebereinstimmung des anatomischen Bildes mit dem bei arteriellem Verschluss konstatiren. Namentlich wird in fast allen Fällen auf die blutige Infarcirung der Darmwandung und des Mesenteriums hingewiesen.

Demnach würden sich die Fälle 2 und 3 mit dem anatomischen Bilde des ausgeprägten blutigen Infarkts sehr gut in die bekannten anatomischen Gruppen einreihen. Sie gehören beide zu der als seltener angenommenen Form der Mesenterialvenenthrombose mit nachfolgender blutiger Durchtränkung des Darms durch arterielle Fluxion.

Wie soll man aber den Fall 4 erklären mit seiner anämischen Gangrän und dem Fehlen jeder blutigen Infarcirung?

Ich habe bei den bisher citirten Autoren vergebens Umschau gehalten. Litten (l. c.) erwähnt zwar, dass bei seinen Experimenten ganz selten (2mal unter 38 Fällen) der arteriellen Ligatur nur Nekrose mit Oedem ohne Blutungen gefolgt sei, und Deckart führt einige Beobachtungen an, bei denen die blutige Infarcirung mit ihren anatomischen und klinischen Folgeerscheinungen anscheinend wenig ausgesprochen war; ich möchte die Fälle von Conti, Lochte, Howse, Ponfick und unter den Verstopfungen im Gebiet der Arteria mesenterica inferior den Fall Elliot hierher rechnen; unter den Fällen Deckarts, in denen es sich um Verschluss von Darmvenen handelt, käme wohl die von Kendal Franks veröffentlichte Beobachtung in Betracht. Indessen scheint Deckart dieser anatomische Unterschied nicht aufgefallen zu sein; er bespricht die ganze Frage vorwiegend vom klinischen Standpunkt

Eine für die uns beschäftigende anatomische Frage werthvollere Ausbeute hat mir eine Arbeit ergeben, welche überhaupt für die Beurtheilung der Darmocclusionen jeder Gattung von fundamentaler Bedeutung ist und eine viel grössere Beachtung verdient, als sie bisher gefunden hat. Es ist der von Kader gelieferte, experimentelle Beitrag zur Frage des lokalen Meteorismus bei Darmocclusionen. (Deutsche Zeitschr. f. Chir. Bd. 33. S. 57 ff.) Ich muss auf die Arbeit etwas ausführlicher eingehen.

Kader's Experimente zerfallen in 4 Gruppen, von denen uns die Gruppe III für unsere Frage vorwiegend interessirt.

Die Experimente dieser Gruppe sind so angeordnet, dass, ohne irgendwie das Lumen des Darms zu beeinträchtigen, in einem Darmabschnitte Circulationsstörungen durch Unterbindung seiner Mesenterialgefässe erzeugt werden.

Kader sagt selbst: „Diese Gruppe von Experimenten wird in praxi durch die äusserst seltenen Fälle von Thrombosirungen der Mesenterialgefässe, vorzugsweise der Venen, repräsentirt".

Ausserdem kommt aber auch die Gruppe I in Betracht, bei welcher ausser dem Mesenterium auch der zugehörige Darmabschnitt strangulirt wurde. Kader ordnete in beiden Gruppen die Experimente so an, dass er entweder Darm und Mesenterium (Gruppe I) oder Mesenterium allein (Gruppe III) mehr oder weniger fest strangulirte. Bei der sogenannten „schwachen" Strangulation wurden die Enden der strangulirenden Schnur beim Knüpfen nur bis zu dem Moment angezogen, wo sich in dem der Strangulation unterliegenden Mesenterium eine deutliche Schwächung, niemals vollständiger Schwund der Pulsation der Arterien und Anfüllung der Venen bemerklich machte; bei der „starken" Strangulation wurde jeder Blutzu- und -abfluss aufgehoben.

Es ist nun für unsere Frage von Interesse, die anatomischen Unterschiede bei „schwacher" und bei „starker" Strangulation, besonders hinsichtlich ihrer Wirkung auf die Darmwandung zu beachten.

A. schwache Strangulation: Dunkle, immer an Intensität zu nehmende, rothbläuliche Verfärbung in Folge der venösen Hyperämie: venöse Stase; Extravasation des Blutes aus den Gefässen in die Darmwandungen; die letzteren werden ausgedehnt, verdicken sich schliesslich bis auf's zweifache und mehr, fühlen sich derb an:

das Blut transsudirt in grösseren Mengen sowohl durch die Mucosa in das Lumen der Schlinge, wie namentlich durch die Serosa in das Cavum abdominis.

Die Folgen für den Darminhalt haben mehr ein klinisches Interesse; wie kommen weiter unten darauf zurück.

B. starke Strangulation: „Während an den „schwach" strangulirten Darmschlingen und ihren Mesenterien das Bild der progressiven, bis zur Nekrose führenden venösen Stauungshyperaemie sich abspielt, bietet die „stark" strangulirte Schlinge wesentlich andere, wenn auch ebenfalls zur Gangrän, als Endeffekt, führende Erscheinungen — diejenigen der Blutleere — dar". Die Schlinge wird blau, dunkelaschgrau, unter Umständen auch aschgrau-gelblich; die Darmwandungen fühlen sich dünn und schlaff an; die Gefässe heben sich von der blassen Oberfläche des Darms als ein feines dunkel- bis schwarzblaues Netzwerk ab, das sich aber in den vorgeschrittenen Stadien der Gangrän verwischt.

Es ist sehr auffallend, wie genau diese beiden von Kader in principiellen Gegensatz gestellten Wirkungen der schwachen und starken Strangulation unseren Präparaten entsprechen. Dort wie hier in der einen Gruppe — hämorrhagischer Infarkt, in der anderen — anämische Gangrän.

Leider sind die Experimente der Gruppe III. — Cirkulationsstörung in einem Darmabschnitt durch Unterbindung seiner Mesenterialgefässe — von Kader eigentlich nur insoweit durchgeführt, als die Strangulation eine „schwache", die Blutzufuhr zwar stark beeinträchtigende, aber nicht aufhebende war. Aber es ist immerhin interessant, dass in dem einzigen Fall (Experiment 96), in welchem die sonst übliche Gewalt der Abschnürung überschritten, die Blutzufuhr völlig abgeschlossen war, sich die betr. Darmschlinge in ihren Wandungen stark verdünnt und an einer Stelle perforirt erwies, während in allen übrigen Fällen die Wandungen verdickt waren und die Perforation ausblieb.

Aber selbst wenn dieses unseren theoretischen Erwartungen so vollständig entsprechende Experiment in Gruppe III. nicht vorläge, dürfen wir sagen, dass die vollständige Abschnürung der Blutzufuhr zu einem bestimmten Darmabschnitt die anämische Gangrän des letzteren zur Folge haben muss. Das folgt einmal aus den Resultaten der Gruppe I. der Kader'schen Experimente, bei denen für

die verschiedene Beschaffenheit der Darmwand bei „schwacher“ und „starker“ Strangulation unmöglich der gleichzeitige Abschluss der Darmpassage, welche bei beiden Formen der Strangulation der gleiche war, massgebend sein kann, sondern lediglich der verschiedene Grad der Strangulation des Mesenteriums; — es folgt aber auch aus vielfältigen Erfahrungen unserer operativen Thätigkeit, welche uns lehren, dass bei Abbinden eines bestimmten mesenterialen Abschnittes ein bestimmter zugehöriger Darmabschnitt der anämischen Gangrän verfällt, da die Blutversorgung des Darms ausschliesslich vom Mesenterium aus erfolgt und zweifellos eine segmentär gegliederte ist. Trifft die letztere Voraussetzung aber zu, so folgt aus den fundamentalen Lehren der Pathologie, dass bei Verschluss der mesenteriellen Arterien und Venen die anämische Gangrän die anatomische Folge sein muss und bei Verschluss der Arterien oder Venen der hämorrhagische Infarkt der Darmwand gewöhnlich die anatomische Folge sein wird.

Ich habe mich vielleicht mit allzu grosser Umständlichkeit bemüht, den vorstehenden Satz mit allen zu Gebote stehenden Cautelen zu umgeben. Es lag mir daran, ihn als völlig zweifellos hinzustellen. Erkennt man seine Richtigkeit an, so wird man auch zugeben müssen, dass die umgekehrte Schlussfolgerung berechtigt ist, dass wir nämlich überall dort, wo wir anämischen Brand finden, die gleichzeitige Verstopfung von Arterien und Venen annehmen dürfen, und dass wir andererseits berechtigt sind, die Fälle von hämorrhagischen Infarkt auf eine Verstopfung der Arterien oder Venen zurückzuführen.

Das war es, was ich beweisen wollte. Ich bin der Ansicht, dass man bei der Beurtheilung der Veränderungen im Gebiet der Darmwandungen in Folge von Circulationsstörungen in den mesaraischen Gefässen auf Grund namentlich der Experimente von Litten u. A. zu schematisch vorgegangen ist. Es giebt, wie meine Präparate beweisen, auf Grund der genannten Cirkulationsstörungen nicht blos Fälle von hämorrhagischem Infarkt, sondern auch Fälle von anämischer Gangrän.

Ein Einwand ist zu widerlegen. Man könnte sagen: Wenn es auch theoretisch zugegeben werden muss, dass die gleichzeitige Verstopfung einer Arterie und Vene die anämische Gangrän des zugehörigen Darmabschnitts zur Folge haben muss, so ist es doch

praktisch genommen fast undenkbar, dass eine solche gleichzeitige Verstopfung vorkommen sollte. Das gebe ich zu; ich selbst nehme nicht an, dass in demselben Moment, wo ein Embolus in einen Arterienast fliegt, sich gleichzeitig die blutableitende Vene desselben Gefässbezirks verstopfen sollte. Aber ich kann mir sehr wohl denken, dass das, was wir von dem Zustandekommen des sogen. anämischen Infarkts wissen, auch für die Gefässverhältnisse des Darms zutrifft. Ich setze die Zeilen aus dem Ribbert'schen Lehrbuch der Allgemeinen Pathologie (Leipzig 1901) hierher, welche sich auf den hier verhandelten Gegenstand beziehen. Ribbert sagt: „Was wird mit einem Gefässgebiet, welches ohne ausreichende Circulation bleibt? Es muss schliesslich nothwendig zu Grunde gehen, aber sein Verhalten ist dabei nicht immer das Gleiche.

In den Fällen, in denen es sich um Endarterien handelt, bekommt unter Umständen der Bezirk so wenig Zufluss aus Capillaren oder Venen, dass er sehr wesentlich blässer als die Umgebung wird. Wenn nun dazu die in ihm noch vorhandene oder hineingeflossene geringe Blutmenge ihre Farbe verliert, so wird der Herd gelbweiss. Wir reden von einem anämischen Infarkt.

Häufiger ist es aber, dass zunächst eine stärkere Füllung des Gebietes eintritt, dass aber ein weiteres Hinströmen bald aufhört. Dann ist zwar in den ersten Stunden der Bezirk von roter Farbe, sehr rasch aber wird er blass, denn das in ihm enthaltene Blut entfärbt sich, weil der Blutfarbstoff sich löst und durch Diffusion entfernt oder auch zersetzt wird. Dann ist der Herd ebenfalls blass und stellt einen anämischen Infarkt dar.

In wieder anderen Fällen, mag es sich nun um Endarterien oder um ungenügende arterielle Anastomosen handeln, dauert der Zufluss geringer Blutquantitäten fort, sei es, dass sie aus den zu engen arteriellen Anastomosen oder aus Capillaren oder aus Venen stammen. Der Herd bleibt dann rot. Die Gefässe sind mikroskopisch strotzend gefüllt, aber ohne nennenswerthe Bewegung des Inhalts. Vielfach besteht Stase. Aber bald beobachten wir noch mehr. Wir sehen nämlich im Experiment, dass die Blutkörperchen aus den Gefässen durch Diapedese austreten und in die Gewebe gelangen, deren Spalten und Lücken sie ausfüllen. Dann bekommt der Bezirk eine dunkelschwarzrothe Farbe und eine feste Consistenz, es ist ein hämorrhagischer Infarkt entstanden, der seinerseits nicht

mehr abblasst, sondern seine rothe Beschaffenheit behält und nur wegen später zu besprechender Umsetzungen des Blutes den Farbenton wechselt."

Wenn Ribbert nach einer späteren Bemerkung die Ansicht vertritt, dass am Darm bei Verletzung der Arteria mesenterica superior die blutige Infarcirung von Darmwand und Mesenterium die Regel ist, so muss das, soweit der Stamm der Arteria mesenterica in Betracht kommt, ohne Weiteres zugegeben werden, für die Aeste mittleren und kleineren Calibers wird man theoretisch und nach meinem Präparat auch praktisch die Möglichkeit annehmen dürfen, dass auch am Darm nicht blos der blutige Infarkt, sondern auch der weisse Infarkt, die anämische Gangrän zu Stande kommen kann, und zwar dann, wenn bei Verstopfung einer Arterie aus irgend welchen uns nicht bekannten Gründen der rückläufige Blutstrom ausbleibt.

Dass letzteres nur selten geschieht, ist a priori anzunehmen und erklärt die augenscheinliche Seltenheit der Fälle von anämischer Gangrän. Wir kommen auf diesen Punkt bei Besprechung einiger klinisch wichtiger Momente nochmals zurück.

Ich möchte das, was ich im Vorstehenden ausführlich gesagt habe, durch nachfolgende kurze Sätze präcisiren.

Die Folgezustände der Circulationsstörungen in den mesaraischen Gefässen äussern sich entweder als blutiger Infarkt der Darmwand oder als anämische Gangrän.

Ersterer ist die Folge der Verstopfung eines bestimmten arteriellen oder venösen Bezirks; die letztere tritt nur ein, wenn bei Verstopfung eines arteriellen Bezirks der rückläufige Blutstrom ausbleibt.

Die anämische Gangrän muss schon wegen dieser Beschränkung ihres Entstehungsmodus die seltenere Form sein.

Klinische Bemerkungen.

Die meisten Autoren, welche sich mit den Circulationsstörungen im Gebiet der mesaraischen Gefässe beschäftigt haben, sprechen sich dahin aus, dass dieselben unter zwei verschiedenen klinischen Bildern verlaufen. In der einen Gruppe prävalirt die Darmblutung mit ihren Consequenzen von blutigen Diarrhöen oder Erbrechen, in der anderen dominirt von vornherein das ausgesprochene Bild

des Ileus. Eine völlige Einigung ist allerdings noch nicht erzielt. Borszéky (Ileus durch Embolie der arteria mesenterica superior. Bruns Beiträge Bd. 31. p. 704. ff.) weist darauf hin, dass unter 49 mitgetheilten Fällen blutiger Stuhl nur in 14 Fällen vorhanden war; der zuerst von Nothnagel gemachte Vorschlag, nach diesem Merkmal 2 Formen der Krankheit zu unterscheiden, erscheine ihm demnach nicht berechtigt; die blutigen Stühle betrachtet B. mehr als Zufälligkeit, das Wesentliche und Charakteristische ist die Occlusion.

Deckart erkennt dagegen die Berechtigung der erwähnten Unterscheidung an. Er beschäftigt sich ziemlich ausführlich mit der Frage, „wodurch sich denn der diametrale Gegensatz erkläre, in dem die beiden Haupttypen der Krankheit zu einander stehen, das eine Mal das Hervortreten der stürmischen Diarrhöen, das andere Mal die vollständige Aufhebung der Kothpassage". Die Erklärung gelingt ihm indessen nicht. Er sagt p. 560.: „Trotzdem man sich also ganz gut vorstellen kann, wie auf Grund jeder der drei Ursachen: Nekrose, Peritonitis, Ernährungsstörung, um so mehr also einer Combination dieser Erzeugnisse ein Ileus erfolgen kann, darf man nicht übersehen, dass sich kein Gesetz aufstellen lässt, durch welches man erkennen könnte, ob ein bestimmter Fall von Anfang an sich nach dem paralytischen oder nach dem diarrhöischen Typus ausbilden wird".

Mikulicz (Handbuch), aus dessen Klinik die Deckart'sche Arbeit hervorgegangen ist, unterscheidet ebenfalls die erwähnten beiden Formen. Eine Erklärung zu geben, ist auch er nicht in der Lage; er spricht es geradezu aus: „Worauf es beruht, dass in einem Theil der Fälle dieses, im anderen jenes Bild entsteht, wissen wir nicht",

Ich selbst möchte mich auf den Standpunkt stellen, dass die von der Mehrzahl der Autoren empfohlene Aufstellung von zwei verschiedenen Krankheitsbildern durchaus berechtigt ist. Ich glaube aber zugleich in der Lage zu sein, auf Grund dessen, was ich pathologisch-anatomisch und klinisch gesehen habe, die Berechtigung dieses Standpunktes zu erweisen, indem ich es wahrscheinlich zu machen suche, dass die beiden von mir aufgestellten pathologisch-anatomischen Gruppen den experimentell und klinisch festgestellten Krankheitsbildern entsprechen.

Das wichtigste Unterscheidungsmoment der beiden pathologisch differenten Formen, welche ich nach meinen Präparaten und den von anderer Seite angestellten Experimenten unterscheide — hämorrhagischer Infarkt und anämische Gangrän — liegt darin, dass in der ersten Gruppe Blutung in die Darmwandung, in das Darmlumen und in das Peritoneum erfolgt, während diese Blutung in der anderen Gruppe der Fälle unterbleibt.

Da anzunehmen ist, dass zwei anatomisch so verschiedene Vorgänge sich auch klinisch verschieden äussern, so verlohnt es sich theoretisch die Frage aufzuwerfen: Welches klinische Bild dürfen wir für beide Vorgänge erwarten?

A. Für die erste Gruppe (hämorrhagischer Infarkt).

Die Antwort dürfte lauten: Es ist zu erwarten

in Folge der Blutung in den Darm blutige Entleerungen per rectum oder per os;

in Folge der Blutung in den Peritonealraum frühzeitiger serös-hämorrhagischer Erguss in das Peritoneum;

in Folge der Blutung in die Darmwandung Verdickung der letzteren, eventuell nach Grad und Lage der Verdickung bis zur Fühlbarkeit durch die Bauchdecken;

in Folge der blutigen Durchtränkung der Darm-Muscularis allmähliche Feststellung der letzteren und dadurch Unfähigkeit die Darmkontenta fortzuschaffen (spät auftretende Occlusion);

in Folge der allmählich perfekt werdenden Nekrose Spät-Peritonitis, lokal oder allgemein.

B. Für die zweite Gruppe (Anämische Gangrän):

in Folge der Lähmung aller Darmschichten durch lokalen Tod Früh-Occlusion (frühere Auftreibung des Leibes in Folge Stauung oberhalb der kranken Darmpartie);

in Folge der Nekrose aller Darmschichten: Früh-Peritonitis, begrenzt oder frei je nach Lage der Darmschlinge und je nach dem frühen oder späten Eintritt der Darmperforation;

in Folge der Peritonitis entzündliches Exsudat im Peritonealraum.

Dagegen ist die Möglichkeit der Blutung in den Darm und nach aussen zu negiren, ebenso die Wahrscheinlichkeit den erkrankten Darm von aussen zu palpiren, zumal auch der lokale Meteorismus in beiden Formen jedenfalls nur in geringem Grade vorhanden sein wird.

In beiden Fällen ist der bekannte Anfangsschmerz zu erwarten.

Inwieweit stimmen nun diese theoretisch construirten Krankheitsbilder mit den experimentell und klinisch gewonnenen Bildern überein.

Was das Experiment anlangt, so kommen vorläufig nur die mehrfach erwähnten Kader'schen Versuche in Betracht. Dieselben sind so angestellt, dass mit einer einzigen oben erwähnten Ausnahme immer nur eine „schwache" Strangulation der Mesenterialgefässe bewirkt wurde.

Die betreffenden Versuchsthiere zeigten klinisch Erbrechen, welches bei einigen Thieren mit verschieden langen Pausen bis zum Tode andauerte und einmal blutig war und, was wichtiger ist, Durchfälle, welche bei den meisten Thieren schliesslich einen blutigen Charakter annahmen; aber auch bei den Thieren, bei welchen die Durchfälle die letztere Eigenschaft nicht besassen, wurde später bei der Section der Darminhalt hämorrhagisch verändert gefunden. Kader selbst hebt hervor, dass von dieser Regel nur ein einziger Versuchshund eine Ausnahme gemacht habe. Man kann beinahe sicher sein, obwohl Kader es nicht erwähnt, dass diese Angabe den bereits oben als Ausnahme erwähnten Fall (Experiment 96) betreffen wird, bei welchem eine „starke" Strangulation vorgenommen wurde; denn bei diesem allein wird von einem hämorrhagischen Inhalt im Darmrohr nichts erwähnt; bei ihm allein kam es nicht zur Verdickung, sondern zur Verdünnung der Darmwand, und bei ihm allein kam es zu allgemeiner, sehr früh auftretender Peritonitis. Es ist gewiss von Interesse, dass bei allen übrigen Thieren bei der Section keine allgemeine Peritonitis, dagegen fast ausnahmslos hämorrhagisch gefärbte Flüssigkeit in der freien Bauchhöhle gefunden wurde.

Man wird zugeben müssen, dass man eine bessere Uebereinstimmung zwischen dem theoretisch postulirten und dem experimentell erzielten Krankheitsbilde nicht wohl erwarten kann.

Für die Erfahrungen am Menschen muss ich in erster Linie meine eigenen Beobachtungen heranziehen, weil gerade diese es sind, auf welchen sich die von mir versuchte Differenzirung des pathologischen Bildes aufbaut.

Was nun diese unsere Erfahrungen anbelangt, so trat bei

Fall 2 und 3 (blutiger Infarkt) blutiges Erbrechen resp. blutiger Durchfall ein, bei Fall 4 bestanden von Anfang an die Erscheinungen der reinen Occlusion; es traten weder blutige Entleerungen auf, noch wurde bei der Operation eine Spur von Blut in dem schlaffen gangränösen Darmstück gefunden; ebensowenig in dem stark aufgetriebenen oralen Darmabschnitt.

Des Weiteren geht aus unseren ausführlichen Krankengeschichten hervor, dass in Fall 2 und 3 sich mehr oder weniger reichliche Mengen blutig gefärbter Ascitesflüssigkeit entleerten, während in Fall 4 eine mässige Menge sehr getrübter, rothbraun gefärbter Flüssigkeit abfloss und dass in den ersten beiden Fällen beiderseits, im letzten Fall nur links eine Dämpfung in den tiefen Partien des Abdomens nachweisbar gewesen war.

Endlich muss hervorgehoben werden, dass in Fall 3 die verdickte Darmschlinge deutlich palpabel, in Fall 4 dieselbe nicht fühlbar war. Ueber Fall 2 findet sich keine bezügliche Notiz.

Lokalen Meteorismus konnten wir nicht nachweisen, in keiner der beiden Gruppen. Ich möchte glauben und trete dabei auch zu den Kader'schen Experimenten nicht in Widerspruch, dass derselbe in höheren Graden wohl nur dann zu erwarten ist, wenn die veränderten Darmschlingen am Anfang und Ende zufällig abgeknickt werden. Dann wird aus den durch v. Wahl und seine Schüler hinlänglich bekannten Gründen lokaler Meteorismus zu erwarten sein. Ist das nicht der Fall, so halte ich es für wahrscheinlich, dass die Darmgase sich je nach dem Grade des Widerstandes, den sie finden, auch mehr oder weniger weit in die benachbarten Darmschlingen vertheilen werden.

Es stimmen also auch unsere Beobachtungen, die wir an den sorgfältigst untersuchten Kranken machen konnten, durchaus mit dem überein, was wir nach dem Zustande des Darms und Peritoneums in den beiden zum Vergleich stehenden Gruppen erwarten müssen.

So werthvoll es wäre, schliesslich auch die Ergebnisse der Literatur an dieser Stelle zur Entscheidung heranzuziehen, so scheint der Versuch schon a priori wenig Erfolg zu verheissen, weil die principielle und auch praktisch nicht bedeutungslose Gruppirung der anatomischen und klinischen Bilder, die ich in der vorstehenden Arbeit versuche, von früheren Autoren nicht vor-

genommen worden ist. Ueberdies steht mir die weitaus grösste Mehrzahl der Fälle nur in kurzen Auszügen zur Verfügung. Immerhin dürfte darauf hinzuweisen sein, dass die eigenartige pralle Verdickung der Darmwand, welche in unserem Fall 3 palpatorisch festgestellt, aber fälschlich als Ausdruck einer Darminvagination gedeutet wurde, schon von früheren Beobachtern bemerkt worden ist. In dem Fall 2 der von Deckart mitgetheilten eigenen Beobachtungen wird ausdrücklich erwähnt, dass oberhalb der Blase eine halbkugelförmige Erhebung aufgefallen sei, welche jedoch nicht der Blase angehörte. Die betreffende Partie wird geradezu als „tote" Stelle bezeichnet, weil sie im Gegensatz zu anderen Partien des Unterleibs keinerlei Peristaltik erkennen liess. In dem genannten Fall war übrigens die Diagnose von Kast richtig gestellt worden. Ich wurde bei der Deckart'schen Beschreibung lebhaft an unseren Fall 3 erinnert.

Eine kurze Besprechung verlangen endlich die von allen Autoren erwähnten blutigen Durchfälle der Kranken und zwar deswegen, weil sie Gegenstände einer klinischen Controverse geworden sind, insofern einige Autoren (Gerhardt, Kussmaul, Nothnagel, Mikulicz, Deckart) nach dem Vorhandensein oder Nichtvorhandensein derselben zwei klinisch verschiedene Gruppen construiren wollen, während andere (Borszéky) die blutigen Durchfälle nicht als so charakteristisch betrachten, um daraufhin eine klinische Scheidung der Fälle zu rechtfertigen.

Nach meiner Auffassung liegt die Sache folgendermaassen: Es ist zwar richtig, wie Borszéky hervorhebt, dass die blutigen Durchfälle keineswegs in allen Fällen vorhanden sind, aber ebenso sicher ist es, wie schon Deckart auf Grund der vorhandenen Sectionsberichte annimmt, dass die Darmblutung auch in der Mehrzahl der übrigen Fälle vorhanden war, aber nicht immer als blutiger Durchfall nach aussen in Erscheinung trat.

Das klinische Symptom — blutige Durchfälle — deckt sich eben nicht vollständig mit dem pathologischen Vorgang — Darmblutung — und man darf daher nicht sagen, die blutigen Durchfälle sind das Unterscheidende, wohl aber darf man sagen — und das zu erläutern ist der Grundgedanke des klinischen Theils meiner Arbeit — die Darmblutung ist das Unterscheidende, oder mit anderen Worten: die klinisch beobachteten blutigen Durchfälle

lassen den Schluss zu, dass es sich um die eine der von mir aufgestellten Gruppen (hämorrhagischer Infarkt) handeln muss; ihr Ausbleiben beweist aber nicht das Gegentheil.

Um diesen Satz zu unterschreiben, wird man sich vorstellen müssen, in welcher Weise sich die pathologischen Vorgänge im Darm abspielen. Für den Fall der anämischen Gangrän ist die Sache einfach; die Blutzufuhr ist abgeschlossen, ein rückläufiger Blutstrom kommt nicht zu Stande, es fliesst also kein Blut in das Darmlumen und demgemäss kann sich auch nichts entleeren. Anders bei der anderen Gruppe, dem hämorrhagischen Infarkt. Das Blut fliesst in den Darm und gleichzeitig werden die Darmwandungen in allen Schichten mit Blut durchtränkt. Wenn auch der gewöhnlich hieraus folgende Zustand mit dem Namen „Darmlähmung" physiologisch nicht zutreffend bezeichnet wird, so ist der Erfolg doch thatsächlich der, dass die Muscularis ihre motorische Kraft verliert. Damit verliert der betreffende Darmtheil aber nicht seine, wenn ich so sagen darf, passive Durchgängigkeit. Er wird also zwar den Inhalt des oral gelegenen Darmtheils nicht mehr aufnehmen, resp. nicht mehr weiter analwärts befördern, aber das in den infarcirten Darmtheil aus den Wandungen ergossene Blut wird in den benachbarten gesunden Darmtheil übertreten müssen, sobald der Druck, unter welchem der Blutaustritt aus den Gefässen erfolgt, zwar geringer ist als der Widerstand, den die infarcirte Darmwand leistet, aber grösser als der Druck, den die benachbarten gesunden Darmwandungen entgegenstellen. Ob das in den gesunden Darm übertretende Blut nach oben oder unten gelangt und als blutiges Erbrechen oder blutiger Durchfall nach aussen in Erscheinung tritt, wird sozusagen von Zufälligkeiten abhängig sein. Die Menge des ergossenen Blutes, die Länge und Ausdehnungsfähigkeit des infarcirten Darmtheils, seine Lage im Abdomen, im späteren Verlauf Adhäsionen und dadurch erfolgende Abknickungen des Darms werden hier Wirkungen ausüben können, die sich selbstverständlich jeder Berechnung entziehen.

Es ist, wenn man will, fast genau der gleiche pathologische Vorgang, der sich bei der acuten Invagination abspielt. Auch dort kommt es durch „Circulationsstörungen am Mesenterium in Folge seiner Einzerrung und Compression" (Nothnagel) zur hämorrhagischen Infarcirung der Darmwand und zur Blutung in das Darm-

lumen; auch dort muss die motorische Kraft der Darmwand an der Stelle der Invagination auf ein Minimum reducirt sein, auch dort kann die Passage des eigentlichen Darminhalts functionell oder mechanisch gestört sein, und trotzdem kommt es auch dort ganz wie bei der uns beschäftigenden Form der functionellen Occlusion, wie man sie vielleicht zweckmässig nennen könnte, trotz derselben zu blutigen Entleerungen. Kein Wunder, dass die diagnostische Unterscheidung von der Invagination die grössten Schwierigkeiten verursacht. Wir kommen darauf gleich zurück.

Diagnose.

Es ist eine immer wiederkehrende Klage der Autoren, dass die Diagnose auf Verstopfung der Mesenterialgefässe zu den schwierigen, oft unmöglichen Aufgaben gehört. Sicher ist, dass sie nur in seltenen Ausnahmefällen gelungen ist. Leider muss ich hinzufügen, dass ich selbst in meinen 4 Fällen über die Diagnose Occlusion nicht hinausgekommen bin. In Fall 3 und 4 habe ich die Stelle, an welcher der Darmverschluss vermuthlich seinen Sitz haben musste, richtig bestimmt und in Fall 4 habe ich die Möglichkeit einer Verstopfung im Gebiet der Mesenterialgefässe ausführlich mit meinen Assistenten erörtert, aber schliesslich doch wieder fallen lassen, weil keine blutigen Durchfälle bestanden, weil jede Ursache (Vitium cordis) zu fehlen schien und weil in der Anamnese die angebliche „Bauchfellentzündung“ die Annahme alter appendicitischer Verwachsungen mit ihren Folgen wahrscheinlicher machte. Ich kann auch heute nichts über die Aetiologie des Falles sagen.

Billiger Weise wird man übrigens die vielfachen diagnostischen Irrthümer nachsichtig beurtheilen müssen. Man darf nicht vergessen, dass, wie Nothnagel hervorhebt, die Kenntniss der uns beschäftigenden Processe in den Mesenterialgefässen erst seit den bezüglichen Arbeiten Virchow's, d. h. seit 40 Jahren datirt, und dass die Zahl der dem Einzelnen während seiner Laufbahn zu Gesicht kommenden Fälle eine sehr beschränkte ist. Es ist aber eine alte Erfahrung, dass man sich in ein neues Krankheitsbild erst dann wirklich einlebt, wenn man es nicht bloss aus den Beschreibungen Anderer, sondern aus persönlicher Anschauung kennt.

Da die diagnostischen Gesichtspunkte nicht bloss in den

neueren Arbeiten über die uns beschäftigende Frage, so namentlich von Deckart und Borszéky, dann aber auch in den Specialwerken von Nothnagel und Mikulicz ausführlich erörtert sind, so beschränke ich mich darauf, aus meinen persönlichen Erfahrungen einige Momente hervorzuheben.

Ich betone auch hier die Gruppirung in das Krankheitsbild des hämorrhagischen Infarkts und das der anämischen Gangrän.

Was den ersteren anlangt (Fall 2 und 3), so habe ich namentlich in dem letzteren Fall, dessen diagnostische Lösung ich mir tagelang auf das Ernstlichste angelegen sein liess, den Eindruck gewonnen, dass man ihn am leichtesten mit der Invagination und zwar mit der Invaginatio iliaca verwechseln wird.

Der heftige Initialschmerz, über dessen Bedeutung, namentlich so weit die chronischen, bisher wenig bekannten Fälle von Gefässverschluss in Betracht kommen, noch vor Kurzem Schnitzler (Wiener med. Wochenschrift, 1901, 11 und 12) eine interessante Arbeit veröffentlicht hat, ist bei beiden Krankheitsbildern der gleiche und wurde von meinen Kranken — übrigens auch von dem mit anämischer Darmgangrän (Fall 4) — als ganz ausserordentlich heftig bezeichnet. Erbrechen trat einmal zu Anfang, dann erst am dritten Tage wieder und zwar massenhaft und mit fäkulentem Charakter auf; auch hierin bietet der hämorrhagische Infarkt grösste Aehnlichkeit mit dem Bilde der Invagination.

Ganz besonders interessant ist die Uebereinstimmung mit der Invagination bezüglich der für beide Krankheiten charakteristischen Art der Occlusion. Man hat den Eindruck, dass die Passage verlegt ist und trotzdem erfolgen Entleerungen und zwar meist solche von blutigem Charakter; aber Entleerungen ohne gleichzeitigen Abgang von Blähungen. Die Kranke L. (Fall 3) gab das spontan an und klagte darüber, dass die Entleerungen ihr keine Erleichterung brächten. Thatsächlich konnte man auch beobachten, dass die Gase zurückgehalten wurden. Der Leib trieb sich, besonders in der Gegend des Meso- und Epigastriums allmälig stärker auf und man konnte überall, noch am dritten Krankheitstage, deutliche Darmgeräusche wahrnehmen.

Zählt man zu den bisher genannten, für beide Krankheitsbilder übereinstimmenden Symptomen noch hinzu den Gesammteindruck der schweren Erkrankung, das allmälige Nachlassen der

Kräfte, das Auftreten einer fühlbaren Resistenz im Abdomen, so wird man zugeben, dass eine Verwechselung zwischen hämorrhagischem Darminfarkt und acuter Invagination — die chronischen Formen bleiben selbstverständlich ausser Betracht — nicht bloss begreiflich, sondern in manchen Fällen beinahe unvermeidlich ist.

Ich bin in meiner Diagnose, wie schon gesagt, an dieser Uebereinstimmung der Symptome gescheitert. Nachträglich möchte ich aber doch glauben, dass eine richtige Beurtheilung gerade in Fall 3 möglich gewesen wäre.

Man hätte vor Allem noch mehr die Anamnese berücksichtigen müssen und wird gut thun, das in Zukunft zu beherzigen. Ich hatte bei der Anfangsuntersuchung des jungen Mädchens, als es sich darum handelte, den eigenthümlichen, offenbar mit Flüssigkeit gefüllten Sack in der rechten Inguinalgegend zu beseitigen, wohl die frühere, von dem sehr zuverlässigen Hausarzt beobachtete Thrombose im Gebiet der linken Vena subclavia (cf. Abbildung) beachtet und vorübergehend dem Gedanken Raum gegeben, es möchte sich, sowie damals um eine Circulationsstörung im Gebiet der Vena subclavia, so jetzt um eine solche im Gebiet der Vena femoralis handeln. Auch der bestehende, nicht bedeutende Ascites war mir nicht entgangen und Gegenstand längerer Erwägung gewesen. Aber an eine Krankheit, als deren regelmässiger Ausdruck der Ascites betrachtet werden muss, nämlich an Pfortaderthrombose, hatte ich nicht gedacht, wohl deshalb, weil sie dem chirurgischen Beobachter äusserst selten als klinisches Bild zu Gesicht kommt. Hätte ich sie in Erwägung gezogen, so wäre mir auch wohl die andere Stauungserscheinung im Wurzelgebiet der Pfortader, nämlich die Milzvergrösserung, die, wie sich bei der Section ergab, zweifellos intra vitam nachweisbar sein musste, nicht entgangen. Ich hätte dann in der Pfortaderthrombose eine Parallelerscheinung zu der früheren Subclaviathrombose gehabt — freilich in beiden Gefässgebieten gleich unerklärlich — und wäre vielleicht auf die richtige Diagnose gekommen.

Einen weiteren Fingerzeig für die richtige Diagnose kann vielleicht in einzelnen Fällen die Beobachtung der abdominalen Resistenz geben, namentlich so weit die Differentialdiagnose gegenüber der Invagination in Frage kommt. Es fiel uns auf, dass über derselben zu Anfang, d. h. am ersten Tage, wo wir dieselbe entdeckten, also

am zweiten Erkrankungstage, deutlich tympanitischer Schall nachweisbar war, während später die betr. Zone, obwohl sie inzwischen ausgedehnter geworden war, deutliche Dämpfung ergab. Ich glaube nicht fehlzugehen, wenn ich mir vorstelle, dass in der Darmschlinge, deren Circulation gestört war, zu Anfang, so lange nämlich ihre Wandungen noch nicht so erheblich verdickt waren, die Auftreibung durch die Darmgase stärker sich ausbildete, während später die Dickenzunahme der Wandungen deutlicher in Erscheinung trat; daher zu Anfang der tympanitische Schall, später die deutliche Dämpfung im Gebiet der palpatorisch nachweisbaren Resistenz. Man darf annehmen, dass in manchen Fällen der lokale Meteorismus noch stärker ausgeprägt sein wird, dass dagegen bei der Invagination sofort mit deren Eintritt jede stärkere Gasansammlung im Gebiet der Invagination aufhört und demnach auch zu keiner Zeit perkutorisch nachweisbar sein kann. Im Uebrigen begnüge ich mich, auf unsere Beobachtung hinzuweisen, ohne weitergehende Schlussfolgerungen an Form, Lage und Inhalt des Tumors zu knüpfen, zumal man weiss, dass bei der Invagination gerade die „Geschwulst" keineswegs zu den konstanteren Symptomen gehört, sondern nach Lage, Form und Beweglichkeit wechselt.

Nicht ganz unwesentlich dürfte es sein, bei den diagnostischen Erwägungen, auch hier wieder in Bezug auf die Differentialdiagnose gegenüber der Invagination, das Alter der Kranken in Betracht zu ziehen. Schon das ist nicht gleichgültig, dass man für die Circulationsstörungen am Mesenterium das kindliche und frühere Jugendalter ausser Betracht lassen kann; unter sämmtlichen von Deckart zusammengestellten Fällen finde ich nur einen, bei dem es sich um einen Kranken unter 20 Jahren (19 Jahre) handelt; in der grossen Ueberzahl der Fälle war das höhere und hohe betroffen. Dagegen ist es bekannt, dass bei der Invagination das jugendliche Alter ganz ausserordentlich prävalirt. Nach der Leichtenstern'schen Tabelle fielen, wie ich nach Nothnagel citire, von 593 Fällen 180, d. h. $^1/_3$ sämtlicher Fälle auf das 1.—5. Lebensjahr, und Widerhofer zählte von 58 gesammelten Fällen 32 auf das erste, 11 auf das zweite bis zehnte Lebensjahr. Ceteris paribus spricht also jugendliches Alter für Invagination, späteres Alter für die Annahme von Gefässverschluss im Gebiet des Mesenteriums.

Von einer Sicherheit in der Diagnostik sind wir also selbst in den

diagnostisch zweifellos günstiger liegenden Fällen noch weit entfernt, in denen es zu blutigen Darmentleerungen kommt. Tritt die Darmblutung, die ich für alle diese Fälle als vorhanden voraussetze, nach aussen nicht in Erscheinung, sind wir also mit unserem Urtheil auf die Plötzlichkeit der Erkrankung, den Initialschmerz, den mehrdeutigen Abdominaltumor, die mehr oder weniger stürmischen Occlusionserscheinungen angewiesen, so gebe ich Deckart Recht, wenn er die Diagnose auf Strangulationsileus für nahe liegend hält, bei vorhandenen blutigen Stühlen wird man doch wohl in erster Linie an Obturationsileus denken und, falls man die Möglichkeit der Gefässverstopfung überhaupt erwägt, auch wohl der richtigen Diagnose näher kommen müssen.

Wesentlich unsicherer liegt die Diagnose in den Fällen von anämischer Gangrän.

Ich möchte glauben, dass man hier der Diagnose auf Strangulationsileus resp. Einklemmung einer Darmschlinge in eine Peritonealtasche nur schwer entgehen kann. Man braucht nur unseren Fall 4 anzusehen, um beinahe in jedem Punkt eine Uebereinstimmung mit dem Bilde des Strangulationsileus zu finden. Plötzlicher Beginn aus völligem Wohlbefinden, heftigster Ininialschmerz, Verhalten von Stuhl und Winden, fortgesetztes Erbrechen, Auftreibung des Leibes, namentlich im Mesogastrium bei Leerbleiben der Lumbalgegenden, deutliche Darmgeräusche und kleine seitliche Dämpfung links, Freisein der Bruchpforten. Dazu im Uebrigen normale Körperverhältnisse, kein Vitium cordis und in der Anamnese eine alte „Bauchfellentzündung“ in der Lebensepoche, in welcher Appendicitis am häufigsten vorkommt. Man kann kaum an der Diagnose, Strangulationsileus im unteren Theil des Dünndarms, wahrscheinlich im Zusammenhang mit alten appendicitischen Veränderungen, vorbei. Wenn ich trotzdem, wie oben erwähnt, die Diagnose eines Gefässverschlusses ernstlich erwogen habe, so geschah es mehr deswegen, weil ich unter dem frischen Eindruck einer unter ähnlichen Umständen gemachten Fehldiagnose stand, als weil ich einen speciellen Anlass dazu gehabt hätte.

Wie aus der Krankengeschichte ersichtlich, habe ich nicht die Diagnose Strangulationsileus, sondern Obturationsileus gestellt. Das bedarf einer kurzen Erläuterung. In allen Fällen von echtem Strangulationsileus, die ich gesehen habe, bei denen es sich also

um wirklich circuläre Abschnürung einer Darmschlinge handelte, ist mir ausser den bekannten Symptomen des Ileus, in den späteren Stadien der Krankheit immer zweierlei besonders aufgefallen, einmal, dass die Kranken ein ungewöhnlich schweres Krankheitsbild darboten und ferner, dass die Peristaltik oberhalb der Abschnürung nach einer bestimmten Zeit — nach meiner Erfahrung längstens nach 3 Tagen — völlig erloschen, keine Spur von Darmgeräuschen mehr wahrzunehmen war. Beides war in unserem Fall anders. Der Kranke befand sich am 6. Krankheitstage und war demnach entsprechend mitgenommen, aber er war keineswegs aufs äusserste erschöpft, bot nicht eigentlich ein schweres Krankheitsbild dar, und die Auscultation des Abdomens ergab reichliche Darmgeräusche. Aus diesem doppelten Grunde entschloss ich mich zu der Diagnose Obturationsileus. Beides mag auch in zukünftigen Fällen einen Anhalt geben.

Noch etwas günstiger würde sich die Sache gestalten, wenn man einen bestimmten Grund hätte, an einen embolischen Vorgang zu denken, — denn nur ein solcher und keine Thrombose im Venengebiet kann nach meinen obigen Ausführungen in Frage kommen — und wenn zugleich eine frühere Erkrankung des Abdomens in der Anamnese fehlte. Man würde dann wohl eher versucht sein, der Diagnose auf anämische Gangrän durch Embolie den Vorzug zu geben. Eine Sicherheit bestände aber auch dann wohl kaum.

Schliesslich darf aber auch nicht ausser Betracht bleiben, dass für beide Krankheitsgruppen die Möglichkeit der Diagnose sehr wesentlich davon abhängen wird, in welchem Stadium man die Kranken zu Gesicht bekommt, weil das Krankheitsbild im weiteren Verlauf durch die in beiden Fällen beinahe unvermeidliche Schlussperitonitis verdunkelt werden muss. Es gilt dann dasselbe, was für alle Formen von Occlusion, ganz besonders aber für den Strangulationsileus seine Gültigkeit hat, dass es nämlich unter Umständen zu den unmöglichen Forderungen gehört, die Spätformen der Occlusion von den Frühformen der Peritonitis zu unterscheiden.

Ich versage es mir umsomehr, ausführlicher auf diagnostische Erörterungen einzugehen, als es zu gewagt erscheint, auf Grund so weniger Fälle bestimmte diagnostische Formulirungen zu versuchen. Es muss weiteren Erfahrungen vorbehalten bleiben, die von mir versuchte Gruppirung zu bestätigen oder zu widerlegen

und auf Grund derselben vielleicht auch in der Zuverlässigkeit der Diagnose Fortschritte zu machen.

Therapie.

Die Resultate der operativen Behandlung sind bis jetzt ausserordentlich schlecht. Mein Fall 4 ist der einzige, der bis jetzt in Deutschland mit Erfolg operirt worden ist; er rangiert hinter dem Fall von Elliot, der im Jahre 1895 die erste Heilung veröffentlichen konnte. Versucht wurde die Operation schon häufiger, wie das bei der nahe liegenden und beinahe regulär vorkommenden Verwechslung mit innerer Einklemmung selbstverständlich ist, im Ganzen, einschliesslich der in vorstehender Arbeit beschriebenen 4 Fälle, 14mal; sicherlich sind ausserdem eine Anzahl von Fällen operirt, aber nicht veröffentlicht worden. Es ist wohl anzunehmen, dass auch bei den nicht publicirten die Operation erfolglos war, weil sonst schon die Seltenheit des Erfolges Anlass gewesen wäre, denselben bekannt zu geben. Unter den obwaltenden Umständen könnte es müssig erscheinen, die Indication zu besprechen; denn eine grosse Zahl von Fällen wird nach wie vor unter der Diagnose Ileus zur Operation kommen, und man wird dann je nach Befund über die voraussichtlichen Chancen eines Eingriffs am Darm selbst zu befinden haben. Trotzdem möchte ich die Bemerkung nicht unterlassen, dass ich bei meinen ersten drei Fällen, d. h. in allen Fällen von hämorrhagischem Infarkt, unter dem Eindruck stand, dass die Operation besser unterblieben wäre. Für die ersten beiden Fälle ist das selbstverständlich, denn die Ausdehnung des Darminfarktes war so gross, dass man nach Feststellung des Befunds auf alles Weitere verzichten musste. Aber auch in Fall 3, in welchem das infarcirte Stück weniger beträchtlich war und deshalb die Resection unternommen wurde, hatte ich noch während derselben den Eindruck, dass die Schwierigkeit derselben ausserordentlich gross, die Aussicht auf Erfolg in demselben Verhältniss reducirt war. Man darf nicht vergessen, nicht blos, dass der Darm krank, seine Wandungen ausserordentlich verdickt sind, dass das Missverhältniss zwischen dem oberhalb der kranken Partie erweiterten, unterhalb derselben verengten Darmabschnitt ein sehr grosses sein kann, dass man ferner gewöhnlich mit veränderten Resorptionsverhältnissen (Ascites) in der Bauchhöhle zu thun hat,

sondern muss vor Allem die schweren eine zuverlässige Abbindung auf das Aeusserste gefährdenden Veränderungen am Mesenterium, sowie den Umstand in Betracht ziehen, dass die Begrenzung des gesunden gegen den kranken Darmabschnitt auf die allergrössten Schwierigkeiten stossen kann. In meinem Fall 4 fielen die beiden letzten Momente weniger ins Gewicht. Zwar war auch bei ihm ein Erguss in die Bauchhöhle vorhanden, aber er beruhte offenbar nicht auf einer Cirkulationsstörung, sondern war entzündlicher Natur und auf einen verhältnissmässig kleinen Bezirk begrenzt, und, was wichtiger war, die Veränderungen am Darm und Mesenterium waren nicht sehr ausgedehnt und gegen die gesunde Nachbarschaft scharf demarkirt. Der letztere Umstand ist meines Erachtens für viele Fälle entscheidend. Es könnte mich fast bestimmen, soweit meine persönlichen Erfahrungen in Betracht kommen, den Grundsatz aufzustellen, die Operation zu unterlassen, sobald die Diagnose auf hämorrhagischen Infarkt des Darms feststeht. Freilich muss ich erwähnen, dass es sich in dem Elliotschen Fall anscheinend um hämorrhagischen Infarkt in Folge von Venenthrombose gehandelt hat; trotzdem ist derselbe nach Resection von 48 Zoll Dünndarm in Heilung ausgegangen. Also auch hier lassen sich endgültig entscheidende Regeln vorläufig nicht aufstellen. Es wäre erwünscht, wenn in jedem weiteren zur Operation gelangenden und veröffentlichten Fall die Art der Gangrän und ihre Begrenzung möglichst exact verzeichnet würde.

Was den Operationsact selbst anlangt, so wird man nicht vergessen dürfen, dass man es mit einem Darmverschluss zu thun hat und demnach, wie heute wohl bei den Operationen aus diesem Anlass allgemein geschieht, den oralen Darmabschnitt schon bei der Operation entleeren. Ich pflege, wie ich bei dieser Gelegenheit bemerken möchte, diesen Theil der Operation in allen Fällen, wo ohnehin ein Darmstück resecirt werden muss, in der Weise vorzunehmen, dass ich etwa 15—20 cm weiter, als unbedingt erforderlich wäre, das Mesenterium von dem oralwärts gelegenen Theil ablöse und dieses selbstverständlich zu opfernde Darmstück zur Entleerung der Fäcalmassen benutze, indem ich es in ein untergehaltenes Gefäss halten lasse und nun durch Ausstreichen den Darm in die Schaale entleere. Der relativ gleichgültige Verlust eines verhältnissmässig kurzen Darmstücks wird reichlich auf-

gewogen durch den Gewinn an Zeit und Sauberkeit bei diesem schwer mit Sicherheit zu beherrschenden Operationsabschnitt. Uebrigens ist mein früherer Assistent, Dr. Steffen, der Erfinder dieses, wie ich glaube, empfehlenswerten Verfahrens.

Schliesslich wäre kurz zu erörtern, ob man die Darmenden einnähen oder vereinigen soll. Ich habe in meinem erstoperirten Fall die unmittelbare Vereinigung der Darmenden versucht, in meinem zweiten Fall die Darmenden aussen eingenäht und durch secundäre Resection von einem zweiten Laparotomieschnitt aus den Anus praeternaturalis zum Verschluss gebracht. Der Grund, in dem zweiten Fall zweizeitig zu operiren, war kein principieller, er lag vielmehr darin, dass ich mich auf die Demarkationslinie im Mesenterium nicht ganz verlassen mochte, sondern vorzog, auch das Mesenterium in der Durchtrennungslinie locker in der Bauchwunde zu fixiren; endlich wollte ich auch die entzündlich veränderte und bei der Operation durch den bei der Morschheit des Darms unvermeidbaren Kothaustritt stark verunreinigte Bauchhöhle nicht primär verschliessen. So ergab sich in diesem Fall die Anlegung des widernatürlichen Afters von selbst. Aber auch Elliot ist in seinem Fall ebenso verfahren, ebenfalls mit Erfolg, und ich möchte glauben, dass man gut thut, bei zukünftigen Fällen principiell nach dem gleichen Grundsatz vorzugehen. Das ganze Milieu, in dem man sich bei diesen Operationen bewegt, eignet sich nicht für difficile Eingriffe; der einfachste und kürzeste wird der beste sein.

XXIII.

Ueber den künstlich missgestalteten Fuss der Chinesin im Hinblick auf die Entstehung der Belastungsdeformitäten.

Von

Dr. Georg Perthes,

Privatdocent an der Universität Leipzig und I. Assistenzarzt der chirurg. Universitäts-Klinik. früher Oberarzt im 6. ostasiat. Feldlazareth (Peking).

(Mit 13 Figuren im Text.)

Ueber die Genese der Belastungsdeformitäten ist eine allgemein anerkannte und in allen Punkten geklärte Anschauung bis jetzt noch nicht gewonnen.

Allerdings sind wir bei Betrachtung der Belastungsdeformitäten, die an erkrankten Knochen sich ausbilden, und deren Hauptrepräsentanten die rhachitischen Verbiegungen darstellen, nicht im Zweifel darüber, dass der erweichte Knochen im Wesentlichen eine passive Rolle spielt, dass er verbogen wird und dass dann die Aeusserungen der Lebensthätigkeit des Organismus erst secundär den Vorgang beeinflussen.

Anders aber steht es mit der Erklärung der sogenannten Belastungsdeformitäten im engeren Sinne, für die als Hauptbeispiele die habituelle Scoliose, das Genu valgum adolescentium, der statische Plattfuss genannt werden können. Hier machen sich eine ganze Reihe von Anschauungen geltend, die sich jedoch in zwei Gruppen sondern lassen, deren eine dem Knochen auch hier ebenso wie bei den rhachitischen Deformitäten eine wesentlich passive Rolle zuerkennt, während die andere die Deformität nur zu Stande kommen lässt durch die Reaction des Organismus, welcher auf den abnormen Reiz durch Bildung einer abnormen Form antwortet.

Alle Vertreter der ersteren Anschauung erkennen die Eigenschaft des Knochens an, den auf ihn wirkenden Druck- und Zugkräften passiv nachzugeben, die Eigenschaft, die man kurz als Plasticität bezeichnen kann.

Nach den Einen ist diese Plasticität durch eine abnorme Weichheit des Knochens bedingt, wie das v. Mikulicz[1]) für das Genu valgum, Rupprecht und Kirmisson für die habituelle Scoliose ausführten, und es besteht also nach diesen Autoren kein principieller Gegensatz zwischen diesen Belastungsdeformitäten und den rhachitischen Verbiegungen.

Nach anderen Autoren findet sich diese Plasticität auch an nicht erkrankten Knochen. Sie wird hier erklärt entweder durch Vorgänge, die sich an todtem Material ebenso abspielen würden wie am lebenden Knochen, durch Verbiegung unter der abnormen Last und graduelle Verschiebung der Biegsamkeitsgrenze (Schanz[2])), oder aber die Erklärung dieser Plasticität wird gesucht in Einflüssen, welche die abnorme Belastung auf das Wachstum des lebendigen Knochens hat. Die „Drucktheorie" von Hueter und Volkmann, welche lehrte, dass abnormer Druck Knochenschwund bedinge, Druckentlastung dagegen das Wachsthum steigere, kann allerdings in der ursprünglichen Form aus bekannten Gründen nicht aufrecht erhalten werden, sehr zu beachten aber ist die von Maas[3]) vertretene Modification der Drucktheorie, dass das Knochenwachsthum in der Richtung des Druckes gehemmt, nunmehr in der druckfreien Richtung erfolge. Daraus resultirt auf der stärker gedrückten Seite des einseitig belasteten Knochens eine Verkürzung und Verstärkung der stützenden Elemente. „Eine factische Zu- und Abnahme, sei es der Grösse, sei es der Zahl der Gewebselemente findet an keiner Stelle statt, sondern die Knochenbildung erfolgt allenthalben in durchaus physiologischer Menge."

Bei allen diesen Anschauungen spielt der Knochen eine passive Rolle, sei es, dass er sich unter der Last verhält wie ein todter

---

[1]) Mikulicz, Die seitlichen Verkrümmungen am Knie und deren Heilungsmethoden. Archiv f. klin. Chir. Bd. 23.

[2]) Schanz, Was sind und wie entstehen statische Belastungsdeformitäten. Archiv f. klin. Chir. Bd. 64.

[3]) H. Maas, Ueber mechanische Störungen des Knochenwachsthums. Virchow's Archiv. Bd. 163. S. 185.

Körper oder dass sein Wachsthum in abnorme Richtung abgeleitet wird. Reactive Vorgänge kommen freilich secundär hinzu.

Den genannten Anschauungen steht nun die Theorie J. Wolff's direct gegenüber, nach der die Belastungsdeformitäten aufzufassen sind als der Ausdruck der functionellen Anpassung an die abnorme Belastung. Wolff[1]) zeigte, wie bekannt, an vielfältigen eigenen und fremden (Cullmann) Untersuchungsergebnissen, wie nicht nur unter normalen Verhältnissen die innere Architectur des Knochens so angeordnet ist, dass sich eine möglichst grosse statische Leistung mit möglichst geringem Materialaufwand ergiebt, sondern wie auch unter pathologischen Aenderungen der Belastung die innere Architectur der veränderten Inanspruchnahme entsprechende Veränderungen erfährt. Der inneren Architectur entspricht immer eine bestimmte äussere Form und beide hängen — einander correspondirend — von der Function ab. Eine veränderte Inanspruchnahme transformirt den Knochen im inneren Bau und der äusseren Gestalt nicht etwa dadurch, dass der Druck selbst direct ihn modellirt wie den plastischen Thon, sondern vielmehr durch die Wirkung des trophischen Reizes der Function. „Fortbestand und Schwund schon bestehender und Ausbildung neuer Knochenpartikelchen sind, mag es sich um Knochenpartikelchen handeln, die im Innern des Knochens, oder um solche, die an der Oberfläche sich befinden, überhaupt nicht im Sinne der Drucktheorie von den unmittelbaren Wirkungen des Druckes oder des Zuges oder der Druck- und Zugentlastung abhängig, sondern lediglich davon, ob die betreffenden Knochenpartikelchen sich an Punkten befinden, die in die Richtung der sogenannten Druck- und Zugspannungen der graphischen Statik fallen oder an Punkten, die den Stellen der Schubspannungen entsprechen.“ Bei den „Deformitäten im weiteren Sinne“ z. B. den rhachitischen Verbiegungen, handelt es sich allerdings auch nach J. Wolff um zweierlei Vorgänge, um das passive Nachgeben des erweichten Knochens unter der abnormen Belastung auf der einen und um die Anpassungserscheinungen des Organismus auf der anderen Seite. Anders bei den Belastungsdeformitäten „im engeren Sinne“. Hier ist die

[1]) J. Wolff, Das Gesetz der Transformation der Knochen. Berlin 1892.
[2]) J. Wolff, Die Lehre von der functionellen Pathogenese der Deformitäten. Archiv f. klin. Chir. Bd. 53. 1896.

durch abnorme Belastung angeregte Transformation das einzig formbestimmende. „Die Form der Knochen ist bei diesen Deformitäten im engeren Sinne, wenn auch von der Form abweichend, so doch nicht pathologisch. Pathologisch ist einzig und allein die Belastung, während die Form als eine durch das wunderbare Walten der Natur erzeugte, für die vorhandene pathologische Belastung zweckmässige Bildung aufzufassen ist. Die Form ist als diejenige anzusehen, welche einzig und allein den Knochen in den Stand setzt, wiederum wie im normalen Zustande mit dem geringsten Materialaufwande die grösstmögliche Kraftleistung zu entfalten, welche — mit anderen Worten — einzig und allein den Knochen dazu befähigt, den durch die fehlerhafte Belastung in fehlerhafte Richtungen gebrachten Druck-, Zug- und Schubspannungen der äusseren auf den Knochen einwirkenden Kräfte einen zweckdienlichen Widerstand entgegenzusetzen. Wir haben also beispielsweise beim Genu valgum die fehlerhafte Form der Knochen lediglich als den Ausdruck der functionellen Anpassung der Knochen der unteren Extremität an die durch Auswärtsstellung des Unterschenkels bedingte fehlerhafte Belastung der unteren Extremität aufzufassen, die Form der Knochen bei der habituellen Scoliose als den Ausdruck der functionellen Anpassung des Thorax an die — in der verschiedensten Weise mögliche — zusammengehockte Haltung des Rumpfes, und die Form der Klumpfussknochen als den Ausdruck der functionellen Anpassung des Fussskeletts an die durch Einwärtskehrung des Fusses oder unter Umständen durch die Einwärtskehrung der gesammten unteren Extremität bedingte fehlerhafte Belastung dieser Extremität.“

Bei diesem Widerspruche der verschiedenen Anschauungen und bei der Schwierigkeit, bei der Beurtheilung der klinisch beobachteten Deformitäten etwa zu Grunde liegende krankhafte Veränderungen des Skelettsystems auszuschliessen oder nachzuweisen, erscheint es von Wichtigkeit, experimentell die Frage zu prüfen: Wie verhält sich ein gesunder Knochen unter abnormem Druck? Giebt er nach? Wird er passiv deformirt, oder sind nur Reactionserscheinungen an ihm zu beobachten? Bei dem Auftreten der Belastungsdeformitäten vorwiegend in der Wachsthumsperiode ist das Experiment hauptsächlich an noch

wachsenden, sodann aber auch an schon fertig gebildeten Knochen anzustellen. Thatsächlich ist die experimentelle Prüfung dieser Frage in Angriff genommen worden, so von Ribbert[1]) und Maas[2]). Beide arbeiteten an jungen Kaninchen. Aber wichtiger und instructiver wäre zweifellos ein Experiment am heranwachsenden Menschen. Und dieses Experiment wird in China seit Jahrhunderten mit chinesischer Geduld und chinesischer Zähigkeit ausgeführt. Es beweist, wie ich glaube, einwandsfrei die Plasticität des wachsenden Knochens.

Ehe wir aber auf den missbildeten Fuss der Chinesin eingehen, sei es gestattet, hier zwei Bedenken gegen die Erklärung der Belastungsdeformitäten durch functionellen Anpassung vorzubringen, welche, wie es scheint, noch nicht mit genügender Präcision ausgesprochen sind.

Erstens: Ein grosser Theil der Erscheinungen, die wir an den Belastungsdeformitäten thatsächlich beobachten, und zwar gerade die Erscheinungen, welche das Wesen der Deformitäten hauptsächlich bedingen, können als Ausdruck von reactiver Anpassung an die abnorme Belastung nicht gedeutet werden. J. Wolff[3]) erklärt: „Im Beginn beispielsweise des Genu valgum oder einer Scoliose ist die Knochenform vollkommen normal. Die Kranken nehmen nur in Folge der Uebermüdung ihrer zu schwachen Muskeln eine häufig wiederholte fehlerhafte Körperstellung ein, bei welcher sie, mit Ausschaltung der Thätigkeit ihrer Muskeln die knöchernen Hemmungen der zu grossen Bewegungsexcursionen ihrer Glieder in Wirksamkeit treten lassen. Durch die fehlerhafte Haltung wird die Form und Oertlichkeit der Beanspruchung der in Betracht kommenden Knochen geändert und nun passt sich dieser veränderten Beanspruchung zugleich die innere Architectur und äussere Gestalt dieser Knochen an.“

Das Wesen des Genu valgum besteht in einer abnormen Winkelstellung zwischen Ober- und Unterschenkel, in eben dem, was dem X-bein zu seinem Namen verholfen hat. Mit der Ausbildung dieser Winkelstellung ändert sich die Inanspruchnahme des Beines. Die Last, welche auf das geknickte Bein einwirkt und

[1]) Ribbert, Archiv für Entwicklungsmechanik der Organismen. Bd. VI. Heft 4.

[2]) Maas, l. c.

[3]) Archiv f. klin. Chir. Bd. 53. S. 863.

welche die Stütze auf den Fuss überträgt, bleibt natürlich trotz der Einknickung die gleiche. Zu dem Momente der Last kommt jedoch durch die Winkelstellung noch ein Weiteres hinzu. Die am normalen Bein wesentlich in der Längsachse des Oberschenkels wirkende Last wirkt nach erfolgter Deformation auf den Oberschenkel im Sinne einer seitlichen Drehung. Aus dem Femur wird ein zweiarmiger Hebel mit einem langen Hebelarm, dem Femurschaft, und einem dazu winklig stehenden kurzen, der Querachse der Condylen. Das Hypomochlion ist der Condylus externus tibiae. Die Last sucht den langen Hebelarm nach dem Boden zu zu bewegen und würde ihn bewegen, wenn der an dem kurzen Hebelarm angreifende Zug des elastisch gespannten Bandes b—c (Fig. 1) diese Drehung nicht verhinderte. Der Summe beider Kräfte, der an dem langen und der an dem kurzen Hebelarm wirkenden, hat der an dem Hypomochlion bei a wirkende Gegendruck das Gleichgewicht zu halten. Es ist also durch dieses Moment der Drehung ein erheblicher Zuwachs von Inanspruchnahme der einzelnen Elemente der Stütze bedingt und dieser Zuwachs ist um so grösser, je stärker die Winkelstellung ist.

Ein geknickter Träger ist immer weniger zur Stütze geeignet als ein grader. Wenn aber ein geknickter Träger eingestellt wird, so erfordert er für dieselbe Leistung als Stütze einen grösseren Materialaufwand als ein grader. Als eine Anpassung des wunderbaren Waltens der Natur, welche den Knochen so umwandelt, dass mit dem Minimum von Material die grösste statische Leistung erzielt wird, kann man daher die Einknickung niemals bezeichnen.

Eine Anpassung an die abnorme einseitige Belastung würde in ganz anderer Weise erfolgen müssen und erfolgt so thatsächlich. In der Verstärkung der stärker auf Druck in Anspruch genommenen Knochenbalkens unter a (Condylus lat. tibiae) und in der Verstärkung des stärker auf Zug in Anspruch genommenen Bandes b—c. Diese Erscheinungen der functionellen Anpassung, welche thatsächlich an dem Genu valgum beobachtet werden, wirken aber der Ausbildung der Winkelstellung durchaus entgegen und bedingen keineswegs die Ausbildung der Winkelstellung zwischen Ober- und Unterschenkel. Die functionelle Anpassung erzeugt nicht die Belastungsdeformität, sondern sie verhindert ihren Fortschritt.

Um auch in einer anderen Weise dieselben Gründe deutlicher zu machen, sei das Beispiel der Skoliose gewählt. Wenn die Scheitelwirbel bei der Skoliose die Keilgestalt annehmen, wenn sie also auf der Druckseite correspondirend der Aenderung der inneren Architectur ihre Höhe verringern, so ist das nach J. Wolff eine Anpassung an die zusammengehockte Haltung des Thorax. Zweifel-

Fig. 1.

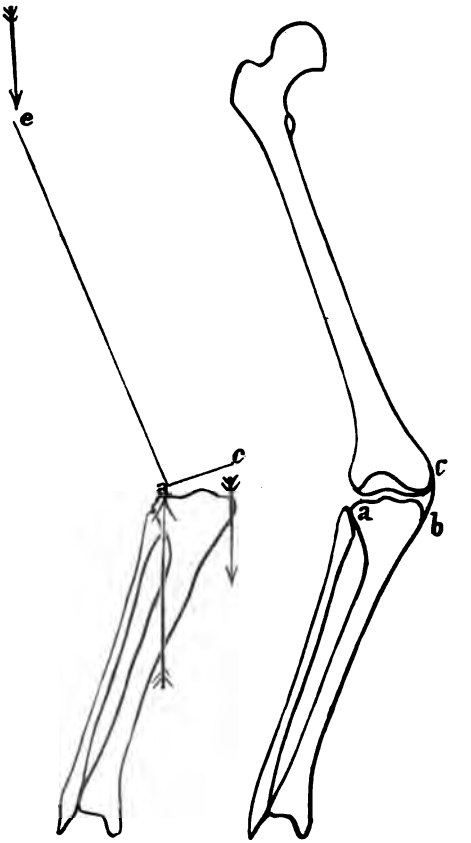

los wird nun durch die Abflachung der Wirbel auf der Druckseite die zusammengehockte Haltung des Thorax noch gesteigert. Da die Natur sich durch Nachgeben auf der Druckseite nach J. Wolff der zusammengehockten Haltung anpasst, so muss eine Steigerung der zusammengehockten Haltung wieder eine weitere Höhenreduction

auf den Wirbel auf der Druckseite bedingen, und es wäre somit nicht abzusehen, wie jemals eine Skoliose, die ihre Bildung begonnen hat, zum Stillstande kommen sollte!

2. Ein zweiter Einwand: Um den Beweis zu erbringen, dass die unter abnormer Belastung entstandene Deformität ausschliesslich das Resultat der functionellen Anpassung ist, sowie es die Wolff'sche Theorie lehrt, wäre zu beweisen, dass die abnorme Belastung keine anderen formverändernden Wirkungen hat, dass ein nicht erkrankter Knochen unter einer dauernden abnorm grossen, oder in abnormer Richtung einwirkenden Belastung nicht passive Deformationen erfahren kann. Diese Voraussetzung liegt den Wolff'schen Anschauungen zu Grunde, sie ist in seinen zahlreichen Arbeiten stillschweigend angenommen, aber nirgends bewiesen worden. Denn mit dem Beweise, dass z. B. bei einem fertigen Genu valgum staticum die Knochenstruktur und die derselben correspondirende Knochenform der abnormen Belastung angepasst ist, ist keineswegs bewiesen, dass nun die entstandene Knochenstruktur und Form ausschliesslich der activen Anpassungsfähigkeit der Knochen seine Entstehung verdankt. Auch bei einem fertigen Genu valgum rachiticum sind die Knochenbälkchen schliesslich wie bei einem statischen in der Richtung der Inanspruchnahme eingestellt, und doch zweifelte auch J. Wolff nicht, dass bei dem Zustandekommen dieser Deformität ausser der secundären Reaction des Organismus noch ein passives Nachgeben der erweichten Knochen stattgefunden habe.

Diese Frage, ob ein gesunder Knochen durch abnormen Druck passiv deformirt wird, findet nun durch die Sitte der Chinesen, an den Füssen der kleinen Mädchen künstliche Missgestaltungen zu erzeugen, eine Art experimenteller Prüfung.

Wie lange dieser eigenartige Gebrauch geübt wird, ist ungewiss. Die darüber vorhandenen Traditionen[1]) schwanken in

---

[1]) Zusammenstellungen der Angaben über den Ursprung der Sitte finden wir z. B. bei Welcker, „die Füsse der Chinesinnen." Archiv für Anthropologie. Bd. V. 1872. S. 134; Lockhart, „Der ärztliche Missionar in China." Deutsch von Bauer. Würzburg 1863. S. 207; Navarra (China und die Chinesen. Bremen und Shanghai. 1901. S. 252.) — Herr Dr. Merklinghaus, Dolmetscher der deutschen Gesandschaft in Peking, den ich bat, die in Peking

ihren Zeitangaben zwischen dem 12. Jahrhundert vor Christus und dem Ende des 10. Jahrhunderts nach Christus. Dass die Sitte seit mehr als 9 Jahrhunderten besteht, kann als wahrscheinlich bezeichnet werden, eine Feststellung, welche mit Rücksicht auf die Frage der Vererbung erworbener Eigenschaften[1]) von einer gewissen Bedeutung erscheint.

Von wissenschaftlichen Mittheilungen über den chinesischen Frauenfuss sind mir die folgenden bekannt geworden:

Bransby B. Cooper[2]) giebt in den Philosophical transactions of the Royal society of London im Jahre 1829 eine Beschreibung eines in den Besitz Sir Asthley Cooper's gelangten Fusses mit guter bildlicher Darstellung seines Skeletts.

Welcker[3]) [4]) beschreibt 1870 ein Thonmodell eines Chinesenfusses, nach dem er das Skelett reconstruirte und referirt gleich-

---

vorhandene Litteratur mit Rücksicht auf diese Frage einzusehen, theilte mir mit, dass „die Sitte von dem Kaiser Tschen-hou-dschu eingeführt worden sein soll, der um das Jahr 580 n. Chr. lebte und sich durch grosse Sinnlichkeit auszeichnete. In dem kleinen Fuss wollte er dem weiblichen Körper einen neuen Reiz verschaffen."

[1]) Anmerk. Die Kinder der Chinesen — Mädchen wie Knaben — kommen normalerweise mit wohlgebildeten Füssen zur Welt und es entwickeln sich, bei den Mädchen wenigstens bis zum Beginn des Bandagierens — die Füsse normal. Damit ist jedoch ein Gegenbeweis gegen die Annahme der Vererbung erworbener Eigenschaften noch nicht unbedingt geliefert. Denn es wäre immerhin möglich, dass zwar die Form der Füsse normal bleibt, dass aber doch die Grösse der Füsse allmählich durch das Deformieren, und Vererbung kleiner wird, als es der Norm der Rasse entspricht. Es müsste sich natürlich dieser Einfluss eben sowohl bei der männlichen als der weiblichen Bevölkerung geltend machen, und zwar verdiente die männliche Bevölkerung besondere Beachtung, da bei dem weiblichen Geschlecht eine etwaige erbliche Fusskleinheit durch das immer aufs neue erfolgende Bandagiren der Füsse verdeckt wird. In der That fiel mir nun in Tientsin auf, dass für einen Europäer mittlerer Grösse passende chinesische Männerschuhe in den zahlreichen Schuhläden nur sehr schwer aufzutreiben waren; die vorhandenen Schuhe waren mir alle zu klein, trotzdem die männliche chinesische Bevölkerung sicher nicht kleiner ist als der Durchschnitt der Deutschen. Eine statistische Untersuchung über die relative Fussgrösse der chinesischen männlichen Bevölkerung, welche die Frage klären müsste, war in Peking nicht mit Aussicht auf Erfolg anzustellen, da dort die chinesische Bevölkerung zu sehr mit den Mandschu's gemischt ist, welche die Sitte der Fussverkleinerung an ihren Töchtern nicht ausüben, und man im einzelnen Fall nicht sagen kann, ob man einen Chinesen oder Mandschu vor sich hat.

[2]) Part. I. S. 255.

[3]) Welcker, Ueber die künstliche Verkrüppelung der Füsse der Chinesinnen. Archiv für Anthropologie. Bd. IV. 1870. S. 221.

[4]) Welcker, Die Füsse der Chinesinnen. Zweite Mittheilung. Archiv für Anthropologie. Bd. V. 1872. S. 133. Sammlung an Mittheilungen über Alter und Herkunft der Sitte, Verbreitung u. a.

zeitig über anatomische Untersuchungen englischer Autoren: Hilton[1]), Little[2]) und Adam[3]).

F. Juncker[4]) giebt Zeichnungen von der Ansicht nackter Füsse, sowie topographisch-anatomischer Durchschnitte.

Die ersten Röntgenbilder wurden im Jahre 1901 von Vollbrecht[5]) veröffentlicht.

Trotz aller dieser Publikationen glaube ich die nachstehenden Mittheilungen nicht zurückhalten zu sollen, da die an unseren Röntgenbildern deutlich erkennbaren Aenderungen der Form und Architektur der Knochen, wenigstens zum grössten Theil nicht beschrieben wurden und da der Fuss bisher meines Wissens mehr als anthropologisch interessante Curiosität, wie von dem Gesichtspunkte der Entstehung der Belastungsdeformitäten aus betrachtet worden ist. Da ferner die an den chinesischen Frauenfüssen erzeugten Umformungen besonders der Knochen keineswegs immer die gleichen sind, erscheint es nützlich, mehrere Exemplare dieser Missgestaltung einem Vergleiche zu unterwerfen.

Meine[6]) Ermittelungen über den Chinesenfuss beziehen sich auf 11 Personen von 14 bis 20 Jahren und eine 12. 40 Jahre alte Frau. Von diesen Individuen wurden bei dreien Gypsabgüsse gemacht, die Füsse dreier wurden photographirt, von fünfen wurden mit dem Röntgenapparat des 6. ostasiatischen Feldlazareths Röntgenaufnahmen beider Füsse in verschiedenen Stellungen genommen und von sechs endlich Russabdrücke der unbekleideten Fusssohlen im Stehen und Gehen hergestellt. Die Bemühungen, den Fuss einer weiblichen chinesischen Leiche zu erlangen, hatten leider keinen Erfolg. Es beruhte das auf den tief eingewurzelten Anschauungen des Volkes, die überhaupt bei der Untersuchung

---

[1]) John Hilfon, „On the influence of mechanicae and physiological Rest." Londo 1863.

[2]) Little, On Deformitics.

[3]) W. Adam, Club foot London 1866. No. 1, 2 und 3 waren mir nicht zugänglich.

[4]) Ferdinand Juncker Kien-lien die goldene Lilie. Eine Beschreibung der Zergliederung eines künstlich verkrüppelten Chinesenfusses. Archiv für Anthropologie. Band VI. 1873. S. 213.

[5]) Der künstlich verstümmelte Chinesenfuss von Dr. Vollbrecht, Oberstabsarzt im Ostasiatischen Expeditionskorps. Fortschritte auf dem Gebiete der Röntgenstrahlen. Band IV. S. 212.

[6]) Die Beobachtungen anzustellen hatte ich während eines 8 monatlichen Aufenthaltes in Peking als Oberarzt im 6. ostasiat. Feldlazarethe Gelegenheit.

dieser Frage — wie Vollbrecht treffend auseinandersetzt — nicht ganz unbeträchtliche Schwierigkeiten bedingen. In gewisser Weise wurde der Mangel einer anatomischen Untersuchung des Chinesenfusses dadurch ausgeglichen, dass ich in Leipzig gute Gypsabgüsse eines in London befindlichen Fussskeletts erhielt, welche seinerzeit für Herrn Prof. Braune angefertigt wurden.

Die Vorstellung, die man sich gewöhnlich von der Erzeugung der kleinen Füsse macht, und die man auch zuweilen da angenommen findet, wo in der chirurgischen Literatur[1]) die Füsse der Chinesin berührt sind, ist die, dass die Füsse rasch mit grosser Gewalt zusammengepresst werden. Das ist gänzlich unrichtig. Die Deformation wird erzeugt durch den stetigen Druck und Zug einer straff aber nicht eigentlich schnürend angelegten Binde im Verlaufe eines Jahrzehntes.

Ich habe nicht selten kleine Mädchen mit bandagierten Füssen vergnügt umherlaufen sehen. Die Wickelung scheint bei ihrer ganz allmählichen Wirkung besondere Schmerzen nicht zu bedingen. Auf jeden Fall kann keine Rede davon sein, dass die Kinder während der ganzen Jahre der Umgestaltung des Fusses am Gehen gehindert sind und im Bett zuzubringen haben, wie ältere Reisebeschreibungen berichten.

Nach der übereinstimmenden Aussage der chinesischen Dolmetscher unseres Lazareths in Peking sowie chinesischer Gehülfen an einer bei der London Mission von mir geleiteten Poliklinik für Chinesen wird im fünften bis achten Lebensjahr mit den Wickelungen begonnen. Navarra[2]) (Shanghai) giebt als Zeitpunkt der ersten Bandagirung das vierte bis achte Lebensjahr an, Vollbrecht nach den ihm in Tientsin gewordenen Mittheilungen ebenfalls das fünfte. Einer meiner Gypsabgüsse stammt von einer Person, bei welcher nach ihrer glaubhaften Angabe die Binden-

---

[1]) J. Wolff schreibt: Deutsche med. Wochenschrift 1889. S. 1021. Selbst wenn ausserhalb des Gebietes der chirurgischen Therapie liegende rohe, aber allenfalls noch ohne das Entstehen gefahrdrohender Druckgangrän mögliche und demnach an der Grenze des eben noch Erträglichen stehende mechanische Einzwängungen vorgenommen werden, wie dies bei Hervorbringung des Chinesinnenfusses oder des platten Kopfes der Peruaner geschieht, so wird dadurch nur eine Hemmung des normalen Wachsthums oder ein Hineindrängen der wachsenden Knochenportionen in abnorme Richtungen erzeugt, aber niemals eine Zusammenpressung fertigen Knochengewebes."

[2]) Navarra, China und die Chinesen. Bremen und Shanghai. 1901.

anlegung erst im zwölften Lebensjahr begonnen wurde. Das Resultat war ein im chinesichen Sinne kein vollkommenes, immerhin war auch in diesem Falle eine recht beträchtliche Fussdeformität erzielt.

Die zu den Wickelungen benutzten Bandagen bestehen aus Baumwolle, sind 1—2 m lang und 7—8 cm breit. Sie werden in Form der in der Verbandlehre als Stapes bekannten Touren angelegt, so wie es die nach einer Photographie reproducirte Fig. 2 zeigt. Der Fuss bleibt dauernd ihrer Einwirkung unterzogen[1]).

Fig. 2.

Auch wenn — etwa mit dem 15. Lebensjahre — die gewünschte Form erreicht ist, werden die Bandagen in der gleichen Weise weiter angelegt, da nur so die Form des Fusses gewahrt bleibt. Gleichzeitig geben die Binden dem Fusse beim Gehen einen gewissen Halt, wie nach der Beschreibung des Fusses verständlich werden wird.

Es sind hauptsächlich zwei Wirkungen, welche durch die

[1]) Anmerk. Ob wie Navarra berichtet, der Verband des Abends abgenommen und durch sogenannte Schlafschuhe ohne Sohlen ersetzt wird, die des Nachts die Füsse an der Wiederausdehnung hindern, ob die Füsse mit pulverisirtem Alaun bestreut und mit Hirsebranntwein eingerieben werden, kann ich nicht sagen, da ich nicht besonders darauf geachtet habe. Das aber kann ich constatiren, dass alle Füsse, die ich — ohne die Möglichkeit vorheriger Vorbereitung — zu sehen bekam, sauber gehalten und augenscheinlich wohl gepflegt waren, besser als es bei dem Publikum europäischer Polikiniken der Fall zu sein pflegt.

Bandagen erzielt werden. Durch die Achtertouren des Stapes wird die Ferse gegen die vordere Hälfte des Fusses herangezogen, wobei die für gewöhnlich nur wenig gegen die Horizontale geneigten Achsen des Mittelfusses und des Calcaneus eine ganz steile, beim Calcaneus zuweilen fast verticale Richtung bekommen. Durch diese Einwirkung entsteht ein Hohlfuss höchsten Grades. — Zweitens

Fig. 3.

Gypsabguss eines chinesischen Frauenfusses neben dem Fuss einer gleich grossen Deutschen photographirt.

werden durch den eigentlichen Steigbügeltheil des Stapes die zweite bis fünfte Zehe auf die Planta pedis heruntergeschlagen, sodass die Streckseite der Zehen dem Boden zugekehrt ist, während die grosse Zehe als einzige in der normalen Lage mit dem Nagel nach oben verharrt. Durch diese beiden Einwirkungen wird ein gänzlich verändertes Aussehen erzeugt.

Eine tiefe quere Furche theilt die Planta pedis (Fig. 3) in einen vorderen den Zehen und einen hinteren der Ferse entsprechenden Theil. Das, was der mittlere Theil der Sohle war, ist in diese Furche verwandelt. Sie ist das höchste Maass der bei dem Hohlfusse beobachteten muldenartigen Vertiefung, ein schmaler Spalt, der bei einem der Gypsabgüsse sich 26 mm tief in die Tiefe bezw. grade nach oben erstreckt. Wenn die Binden angelegt sind, berühren sich beim wohl gelungenen Chinesinfuss die Wände dieses Spaltes. Nach Abnahme der Binden klafft der Spalt etwas und man kann Ferse und vordere Fusshälfte noch ein wenig weiter auseinander biegen. — Der hinter der Furche gelegene Theil der Sohle ist ganz von der Ferse eingenommen, der vordere ist ein Dreieck, dessen spitzwinkliger Scheitel in der grossen Zehe gelegen ist, während die Basis durch eben jene Querfurche gebildet wird. Der grössere äussere Theil dieses Dreiecks wird von den nach unten geschlagenen (2.—5.) Zehen eingenommen, welche die Sohle bedecken. Nur an dem Innenrande ist ein Theil des Grosszehenballens und der Beugefläche der grossen Zehe zu sehen. Die kleine Zehe grenzt unmittelbar an jene Furche und mithin, wenn der Fuss bandagirt ist, an die Ferse an (Fig. 3). An der Streckseite der vierten und fünften Zehe ist die Haut schwielig verdickt. Die Nägel fanden sich bei allen Füssen, die ich sah, an der 2.—5. Zehe verkümmert aber deutlich erhalten. (Vergl. Fussabdruck Fig. 8.)

Bei der Betrachtung des Fusses von den Seiten sieht man besonders den enorm steilen Abfall des Mittelfusses nach vorne (Fig. 4 und 5). In der Haltung, welche der Chinesinfuss im Schuh und beim Gehen hat (vergl. Fig. 6), bildet der Fussrücken fast genau die Verlängerung der Streckseite des Unterschenkels, während normalerweise beide einen Winkel von 110° bis 115° einschliessen. Daneben präsentirt sich der erwähnte tiefe Spalt und bei der Ansicht von der Innenseite (Fig. 4) sieht man unter der Sohle die 4. und 5. Zehe hervorlugen.

Bei dem Anblick von oben fällt die scharfe Zuspitzung des Fusses und seine enorme Kürze auf. Die Spitze liegt in der grossen Zehe, die nach vorne zeigt, jedoch gegenüber der Achse des Unterschenkels wenig nach aussen abgewichen erscheint. Von den übrigen vier Zehen sieht man nichts, sie sind unter dem äusseren

Fussrande verborgen. Die Kürze des Fusses beruht zum grössten Theil auf der erwähnten Steilstellung des Mittelfusses, z. Th. auch auf reeller Verkürzung.

Der Umfang des Unterschenkels ist erheblich verringert., vor allem in seiner unteren Hälfte, während die Wade wie ein Gypsabguss zeigt, bei weitem nicht so an der Abmagerung betheiligt ist. Zum Theil beruht der geringere Umfang des Unterschenkels auf der Atrophie der Muskeln, zum Theil — wie die Maasse in

Fig. 4.

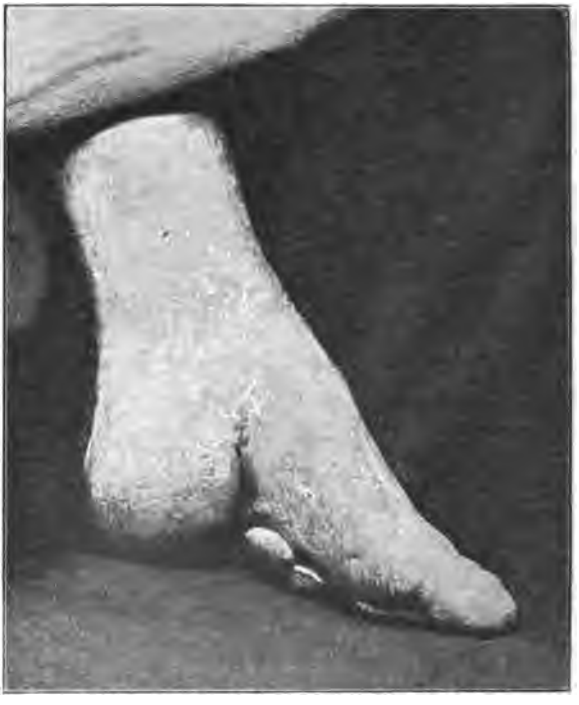

der Höhe der Malleolen lehren, darauf dass die Knochen schlanker sind als die gleichgrosser Europäerinnen.

Das Sprunggelenk ist activ und passiv frei beweglich.

Zum Vergleich sind hier die an einem der Gypsabgüsse genommenen Maasse und die bei einer an Statur ungefähr gleichen deutschen Patientin gegenübergestellt.

Länge der Fusssohle in der Mitte der Ferse bis zur Mitte der grossen Zehe [1]	15,5 cm	25 cm
Dieselbe über den äusseren Fussrand gemessen . . .	18 „	26,5 „
Dieselbe über den inneren Fussrand gemessen	17,5 „	25,5 „
Umfang des Unterschenkels in der Höhe der Malleolen .	18 „	22,5 „
Derselbe 2 cm oberhalb der Malleolen an der schlanksten Stelle	16,8 „	19,5 „
Derselbe 10 cm oberhalb der Malleolen	19,5 „	22 „
Derselbe 20 cm oberhalb der Malleolen	29 „	30 „

Fig. 5.

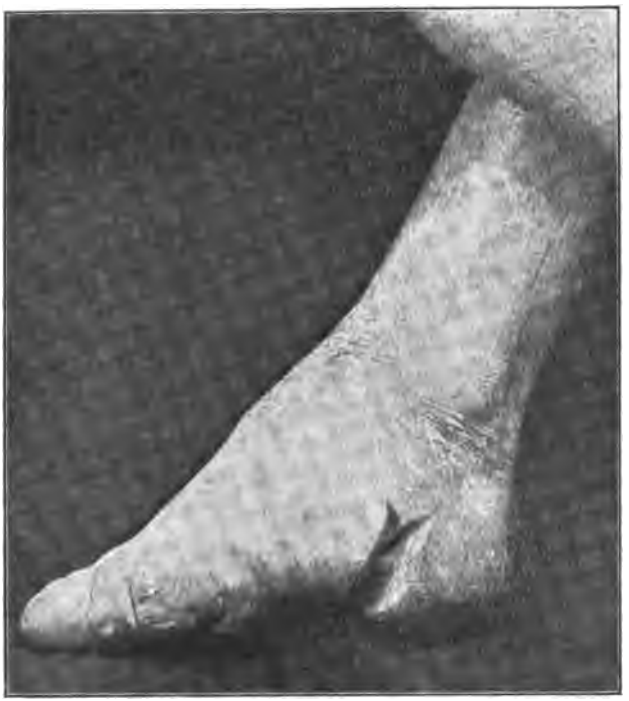

Diese Maasse stimmen fast genau mit den von Vollbrecht gewonnenen überein. Ein Abguss eines Chinesinfusses, den ich im japanischen Nationalmuseum in Tokio sah, war nur wenig kleiner als der, deren Maasse hier mitgetheilt sind. Die Sohlenlänge an dem Fussabdrucke, von dem Fig. 9 stammt, beträgt 14 cm.

Einer der in Gyps nachgebildeten Füsse wies eine weniger hochgradige

[1] Anmerkung. Im Schuh, wenn die Furche des bandagirten Fusses nicht klafft, ist dies Maass noch geringer.

Deformation auf, eine unvollkommene Art der Fussverkleinerung, wie sie in Nordchina, zumal bei der Landbevölkerung, nicht selten zu finden sein soll. Die vier äusseren Zehen sind auch da auf die Fusssohle heruntergeholt, aber die extreme Hohlfussbildung fehlt. Statt der schmalen, tiefen Querfurche sieht man die Sohle des Mittelfusses nur wenig stärker gewölbt, als am normalen Fusse. Natürlich stehen diese Füsse an Kleinheit erheblich hinter den in chinesischem Sinne vollkommenen Formen zurück.

Ein wohlunterrichteter Chinese berichtete dass in Südchina zuweilen noch eine andere Art, „die Füsse zu binden", im Schwange sei. Bei dieser werde die grosse Zehe nicht in der Stellung geradeaus belassen, sondern unter extremer Dorsalflexion auf den Fussrücken zurückgeschlagen und so fest bandagirt. Ich habe das nicht gesehen, doch stimmt es zu der Beschreibung Cooper's (l. c.) Es bedingt das nur einen unbedeutenden Unterschied. Im übrigen ist die Deformation auch bei dieser Art der Fussbildung offenbar so wie oben beschrieben.

Von der Art, wie der deformite Fuss beim Stehen und Gehen in Anspruch genommen wird, geben Röntgenaufnahmen in Schuhen und Abdrücke des unbekleideten Fusses nach Art der Plattfussabdrücke eine gute Vorstellung. — Der Schuh der Chinesin ist noch erheblich kleiner als der Fuss, den er birgt. Die nach Röntgenphotographie genau gezeichnete Fig. 6 erklärt, wie das möglich ist. In der Fersenkappe liegt ein Holzkeil oder Baumwollenbausch, so dass die Ferse des Fusses zum Theil ausserhalb des Schuhs oberhalb der Fersenkappe gelegen ist. Durch Binden, die über dem Schuh angelegt werden, wird der Fuss in dieser Lage fest erhalten. Es ist durch dieses Manöver erreicht, dass der Fuss der bekleideten Chinesin noch erheblich kleiner erscheint, als er thatsächlich ist — die Sohlenlänge des Schuhs ist kaum grösser als der Durchmesser des Unterschenkels an der Wade — und gleichzeitig wird die scheinbare Grösse der Person um die nicht unbeträchtliche Grösse der Einlage erhöht. Die Haltung des Fusses im Schuh bedingt eine starke Plantarflexion im Sprunggelenk (Fig. 6) und dadurch eine weitere Steigerung der schon durch die Deformation an sich bedingten Steilheit des Fussrückens. Nur eines der Individuen, die ich sah, die vierzigjährige Frau, hatte die Einlage fortgelassen, die Haltung des Fusses näherte sich dadurch etwas mehr der normalen (Röntgenbild, Fig. 7).

Bei dem normalen Fusse wird bekanntlich die Körperlast vom Fussgewölbe getragen, das in drei Punkten, dem tuber calcanei, dem capitulum metatarsi primi et quinti, den Boden berührt. Die Körperlast trifft den höchsten Punkt des Fussgewölbes im Talus

und die Verlängerung der Schwerlinie würde einen Punkt des Bodens berühren, der zwischen den drei Unterstützungspunkten erheblich vor dem tuber calcanei gelegen ist. An dem Chinesinfuss

Fig. 6.

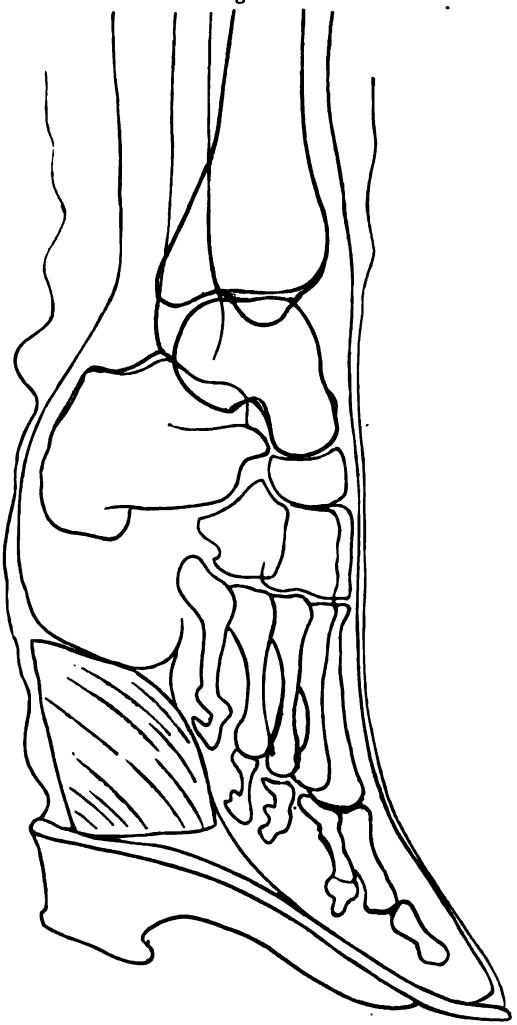

sind diese Verhältnisse völlig verschoben. Wie Figur 6 zeigt, liegt der Absatz des Schuhs in der Verlängerung der Achse des Unterschenkels, nicht, wie bei dem europäischen Schuh, dahinter. Die

Ferse mit dem tuber calcanei liegt fast genau über dem Absatz, in der Richtung der Unterschenkelachse, also sehr viel weiter vorne, als es beim normalen Fusse der Fall ist. — Daraus ergiebt sich

Fig. 7.

von selbst, dass die Last des Körpers nicht mehr, wie bei dem normalen Fuss, auf die drei genannten Stützpunkte des Gewölbes vertheilt, sondern ganz wesentlich nur noch von dem einen hinteren

Stützpunkte, der fast direct in die Richtung der Schwerlinie vorgeschoben ist, getragen wird.

Der andere Theil des Fusses kommt für die Unterstützung weit weniger in Betracht, nicht nur, weil ihm die Last schon von der Ferse abgenommen ist, sondern auch deshalb, weil die beiden vorderen Unterstützungspunkte des Fussgewölbes, Gross- und Kleinzehenballen, von dem Boden durch die unter den Fuss herunter-

Fig. 8.

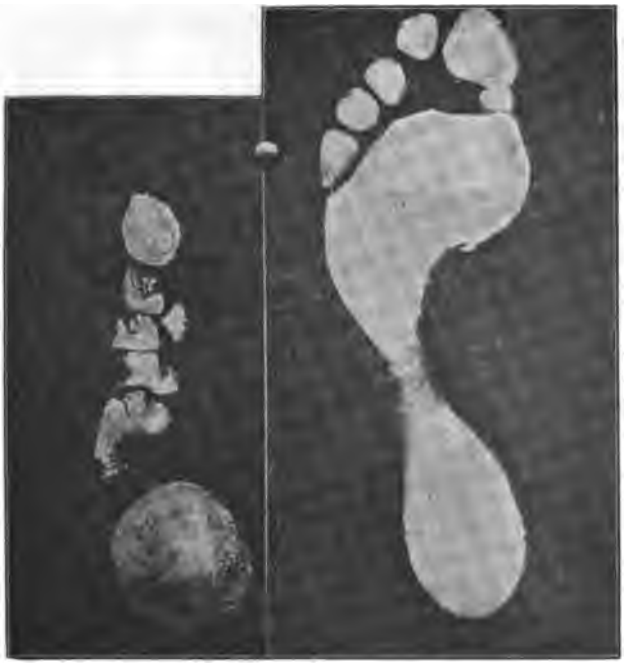

geschlagenen 2—5 Zehen abgehoben sind, deren Streckseiten für stärkere Inanspruchnahme auf Druck wenig geeignet sind. Dass diese Flächen allerdings nicht ganz von der Unterstützungsleistung ausgeschlossen sind, erkennt man an den schwieligen Verdickungen der Haut auf der Streckseite der genannten Zehen.

Die Abdrücke, die im Stehen und Gehen an den Sohlen der unbekleideten Füsse genommen werden, dienen ebenfalls der Veranschaulichung dieser Verhältnisse. In Figur 8 erkennt man hinten

den breiten, runden, flächenhaften Abdruck der Füsse, während vorne fast ausschliesslich Abdrücke von Zehen zu sehen sind. Nur der ganz kleine dreieckige Fleck an der Innenseite hinter der Spur der grossen Zehe rührt von einem Theil des Grosszehenballens her.

Die besonders beim Vergleich mit den nebenstehenden Fussabdrücken an einer deutschen Patientin gleicher Statur auffallende

Fig. 9.

Differenz der Grösse der Unterstützungsflächen muss als um so bedeutender betrachtet werden, als an der kleinen stützenden Fläche beim Chinesinfuss vorwiegend nur der Fersenabschnitt in Anspruch genommen wird. Auch die Falten und Furchen im vorderen Theil des Abdrucks (Fig. 9) zeigen, dass dieser vordere Abschnitt dem Boden im Stehen nicht fest anliegt, erst bei dem Gehen gleichen sich diese Falten aus, dadurch, dass auch der vordere Abschnitt mehr an den Boden angedrängt wird.

Die Kleinheit der Unterstützungsfläche beeinträchtigt wesentlich die Function des Fusses. Das freie Stehen ist einer Chinesin mit „guten“ kleinen Füssen fast unmöglich. Diese Personen lehnen sich meist irgendwo mit dem Rücken an, so wie man auf Stelzen entweder sich bewegen oder an eine Wand anlehnen muss. Auch das Gehen hat mit dem Stelzengang viel Aehnlichkeit, denn hier wie dort fehlt die Abwicklung des Fusses. Die Arme werden bei dem pendelnden Gang, wie Vollbrecht anschaulich schildert, meist etwas seitlich erhoben gehalten und vielleicht unwillkürlich als Balancirstangen benutzt.

Wenden wir uns nunmehr dem Skelette des Chinesinfusses zu! Die Röntgenbilder zeigen deutlich, dass die Veränderungen welche es aufweist, sowohl die Gelenke als auch und ganz besonders die Knochen betreffen. Wenn Vollbrecht schreibt: „Das Interessante an dieser Deformität ist, dass sie sich lediglich in den betreffenden Gelenken vollzieht, die überaus zarten Knochen bleiben intact“ — so kann ich in diesem und einigen anderen weniger wichtigen Punkten (Möglichkeit oder Unmöglichkeit barfuss zu gehen, plantar oder dorsalflectirte Haltung im Schuh, Fehlen oder Vorhandensein der Nägel) nicht mit ihm übereinstimmen.

Ein Vergleich unserer Röntgenbilder miteinander ergiebt, dass der rechte und linke Fuss desselben Individuum immer sehr ähnlich sind, dass aber zwischen den Skeletformen der einzelnen Individuen nicht unbeträchtliche Differenzen bestehen, wohl dadurch bedingt, dass die Art der Bindenanlegung, ihre Engigkeit, der Zeitpunkt des Beginns und andere formbestimmende Umstände bei den verschiedenen Individuen nicht ganz die gleichen waren.

Noch deutlicher fast als an dem unbekleideten Fuss erkennt man an dem Skelett die beiden oben unterschiedenen Wirkungen der Bandagirung. Calcaneus und Metatarsen sind einander sehr genähert. Dadurch sind die Längsachsen beider — in entgegengesetztem Sinne ganz steil aufgerichtet, das ganz flache, weitspannende Gewölbe des normalen Fussskelets ist in einen gotischen Spitzbogen umgestaltet (Fig. 10) und dementsprechend sind die einzelnen Bausteine umgeformt.

Am Calcaneus sind die Maassverhältnisse seiner Begrenzungsflächen und ganz besonders die Winkel, welche diese Flächen einschliessen, geändert. Die Oberfläche des hinteren Calcaneusab-

schnittes zwischen der hinteren Gelenkfacette und der Tuberositas (Strecke a in Fig. 10) ist nicht nur absolut, sondern auch im Ver-

Fig. 10.

Fig. 11.

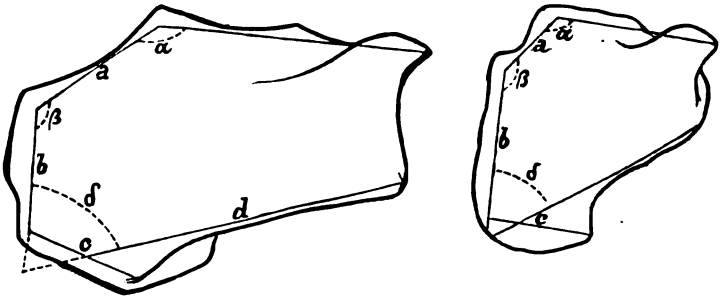

hältniss zur Länge des Calcaneus sehr stark verkürzt, wie es sein muss, wenn der Zug der Binde die hinteren Calcaneusabschnitte in

der Richtung nach vorne vorschiebt. — Die Tuberositas calcanei weist normalerweise einen auch direct vertical und einen schräg von hinten oben nach vorn unten verlaufenden Abschnitt auf (b. u. c. Fig. 11). Zuweilen ist allerdings an normalen Füssen die tuberositas nicht in dieser Weise facettirt, sondern gerundet; ist aber die Theilung in die zwei Flächen vorhanden, so sind sie an Grösse ungefähr gleich. Bei dem Chinesenfuss übertrifft die grade nach hinten schauende Fläche der Tuberositas bei weitem die untere Fläche. Die Tuberositas ist gewissermaassen breitgedrückt (b>c). An dem Gelenkantheile erscheint das sustentaculum tali der Gelenkfläche für den Talus genähert, der sulcus tali verengt.
Der Winkel α zwischen Gelenkfläche und hinterer Oberfläche des Calcaneus, der normalerweise ein ganz stumpfer ist, nähert sich mehr einem rechten; der Winkel β hingegen ist stark abgeflacht. — Beides ist verständlich durch die Verschiebung nach vorne, welche die Hinterfläche des Calcaneus erfuhr. Der Calcaneus ist in seinen hinteren Parthieen so umgeformt, wie ein Calcaneus aus einer plastischen Substanz sich umformen müsste, wenn er einen direct von hinten nach vorne wirkenden Druck erfährt. Die öfter erwähnte Aufrichtung des Calcaneus documentirt sich in der Verkleinerung des Winkels δ, den die Unterfläche d und die Hinterfläche b einschliessen. Während die Hinterfläche grade wie im normalen Fuss nach hinten schaut, hat die Unterfläche einen steil von hinten unten nach vorne oben gerichteten Verlauf[1]).

Hochgradig sind die Veränderungen am vorderen Ende des Calcaneus. Während hier normalerweise die articulatio calcaneo-cuboidea mit der Unterfläche des Calcaneus einen sehr scharf markirten fast rechten Winkel einschliesst, ist dieser Winkel am Chinesinfuss fast völlig verstrichen und die an normalen Füssen

[1]) Anmerk: Die hier besprochenen Winkel, die sich schätzungsweise sehr gut vergleichen lassen, sind genau nicht messbar, da die Flächen, welche sie einschliessen im allgemeinen keine vollen Flächen im mathematischem Sinne sind. Nur die Flächen d und b sind annähernd glatt und erscheinen auf dem Röntgenbild als grade Linien. Hier ist eine Messung möglich. Winkel δ wurde an den Röntgenbildern normaler Füsse bestimmt zu 75°, 76°, 80°, 78°, an den Bildern der Chinesinnenfüsse rechts und links No. IV. (Fig. 7) 61° und 62°, No. X. (Fig. 6.) 53° und 58°, No. XI. 59° und 59°. Diese Verringerung des Winkels zwischen Unter- und Hinterfläche des Calcaneus würde noch bedeutender sein, wenn die Unterfläche sich eben so sehr aufgerichtet hätte wie die Calcaneusachse.

scharfe Kante in eine flache runde Wölbung verwandelt. Ja nach einem Bilde scheint die Gelenkfläche zwischen Calcaneus und Cuboid zum Theil wenigstens, auf die Unterfläche des Fersenbeins heruntergeschoben.

Dass auch der Talus, das Naviculare, die Cuneiformia Veränderungen ihrer Form erfahren haben, geht schon aus der Thatsache hervor, dass die Gelenkfläche zwischen Cuneiforme I und Metatarsus I sich bei dem Herabbiegen des vorderen Fussabschnittes stark gegenüber der Gelenkfläche von Talus und Calcaneus geneigt hat.

Thatsächlich erkennt man an dem Röntgenbilde, das der Fig. 6 zu Grunde liegt, dass der Kopf und Hals des Talus gegenüber dem Körper nach abwärts verbogen sind, an Fuss IV, Fig. 7, dagegen hat sich eine weit ausgesprochenere Keilgestalt des Os naviculare ausgebildet, als auf normalen Röntgenbildern sich ausspricht. Ein Vergleich unserer verschiedenen nicht reproducirten Bilder lehrt, dass keineswegs dieselben Umgestaltungen sich an allen Füssen vorfinden, wenn auch der Typus der Skelettumformung im grossen Ganzen stets der gleiche ist.

Sehr demonstrativ ist endlich die Knochendeformation des Os metatarsi V. Der dem wohl ausgebildeten Basaltheil gegenüber schmächtige Schaft des Metatarsus ist gegen den ersteren stark nach unten abgebogen (vgl. Abguss des Skeletts, Fig. 10 und Fig. 7), eine Umformung, die leicht verständlich ist, wenn man bedenkt, dass der Basaltheil mit der fast an den Calcaneus anstossenden Tubersitas der Spitze, der Schaft dem vorderen Pfeiler und Bogen des gothischen Gewölbes angehört. Gleichzeitig ist das Gelenk zwischen dem 5. Metatarsus und dem Cuboid ganz an die Unterfläche des letzteren heruntergeschoben.

Dass die, wie beschrieben, deformirten und in ihren gegenseitigen Lagebeziehungen geänderten Knochen auch thatsächlich kleiner sind als normal, ist für einzelne Knochen mit Wahrscheinlichkeit anzunehmen. Denn die Maasse des deformirten Calcaneus bleiben nicht nur in der Länge, sondern auch in der Höhe sehr erheblich gegenüber den Maassen des Calcaneus einer Europäerin von schätzungsweise gleicher Statur zurück. Die Annahme bleibt eine Wahrscheinlichkeitsannahme, da ein Skelett einer gleichaltrigen Chinesin mit nicht deformirten Füssen mir nicht zur Verfügung

stand. Für die äusseren Metatarsalknochen ist jedoch diese Entwicklungshemmung zu beweisen. Der am wenigsten dem Drucke ausgesetzte Metatarsus I, der die gänzlich unbehinderte grosse Zehe trägt, ist nur wenig kleiner als ein Metatarsus I eines normalen Fussskeletts. Wenn wir nun sehen, dass am normalen Skelett der 4. und 5. Metatarsus erheblich länger sind als der 1., dass aber an den Chinesinfüssen — wie an dem Skelettabguss Fig. 10 zu messen ist und durch die Röntgenbilder bestätigt wird — der 4. und 5. nicht nur sehr schmächtig, sondern im Vergleich zum ersten auch sehr viel kürzer sind, so können wir schliessen, dass sie eine Verkleinerung bezw. Entwicklungshemmung erfahren haben. Zum Theil beruht also die Kleinheit des chinesischen Frauenfusses auf einem wirklichen Zurückbleiben der Knochen im Wachsthum, zum grösseren Theil ist sie durch die Deformationen und Lageänderungen der Knochen bedingt. Und dazu kommt endlich noch die Wirkung des Betrugs, der mit Hülfe der Einlage im Schuh den Fuss noch weit kleiner erscheinen lässt als er in Wirklichkeit ist.

Ein Vergleich der vorstehenden Angaben über Knochenveränderungen mit den Mittheilungen, die in der Literatur vorliegen, lässt erkennen, dass der Typus der Skelettdeformation — fast stets, mit einer noch zu besprechenden Ausnahme — derselbe zu sein scheint. Im Einzelnen aber verhält sich die Wirkung der Knickung des Fusses auf die einzelnen Knochen und Gelenke in verschiedener Weise. Während bei unseren Füssen Fig. 6 und Fig. 7 das Gelenk zwischen Calcaneus und Cuboid fast auf die Unterfläche des Calcaneus zu liegen gekommen ist, ist es auf dem Durchschnitt des Fusses von Junker vor dem Calcaneus zu sehen, der Winkel zwischen Unterfläche und cuboidaler Gelenkfläche des Calcaneus ist in ganzer Schärfe erhalten. Ebenso scheint es bei dem Cooper'schen Fuss und dem, von welchem unser Gypsabguss eines Skelettes stammt, der Fall gewesen zu sein. Auf die Variationen in der Deformation von Talus und Naviculare wurde ja schon aufmerksam gemacht, und es erscheint verständlich, wie je nach Art der Bandagirung bald mehr der eine, bald mehr der andere Knochen deformirt wird. Um Gelenkveränderungen ohne Knochendeformationen (Vollbrecht), die doch nur als Luxationen denkbar sind, acheint es sich niemals zu handeln, sondern es sind immer auch die Gelenkantheile des Knochens deformirt.

An einem Individuum kam nun eine so eigenartige Varietät der Deformation zur Beobachtung, dass man den Fuss wohl als atypischen chinesischen Frauenfuss bezeichnen muss, wenn auch die äussere Gestalt sich sehr wenig von den anderen typischen

unterschied. Hier ist aus dem Calcaneus ein Knochen geworden, den Niemand mehr als einen Calcaneus erkennen kann (vergl. Röntgenbild, Fig. 12). Die Längsachse, die normalerweise

Fig. 12.

20jährige Chinesin (No. V). Beginn des Bandagirens im 5. Lebensjahr.

etwa das Doppelte der mittleren Höhe des Calcaneus misst, ist auf die Hälfte der Höhe reducirt. Der Calcaneus ist in der Richtung von hinten unten gegen die Gelenkfläche zu einfach plattgedrückt, und am oberen und unteren Rande der Hinterfläche sieht man den Knochen wie eine breiige Masse überquellen. Offenbar haben hier die hinteren Touren des Stapes zu tief gelegen und statt wie sonst die Ferse und den Mittelfuss zusammenzudrängen, haben sie den Calcaneus in der Richtung von hinten unten nach vorn oben comprimirt. Dadurch ist denn auch der vordere Abschnitt des Fusses, abgesehen von der typischen Stellung der Zehen, mehr verschont geblieben und nur das Os cuboidum weist eine auffallende Keilgestalt auf.

In allen beschriebenen Knochenveränderungen kommt die Plasticität des Knochens zum deutlichen Ausdruck, ohne dass die einzelnen Umformungen durch abnorme functionelle Inanspruchnahme erklärt werden könnten. Die Anschauung, dass nur da, wo die Knochensubstanz stärker auf Druck und Zug in Anspruch genommen wird, Apposition, dagegen da, wo keine statische Inanspruchnahme vorliegt, Schwund erfolge, lässt sich auf die am chinesischen Frauenfuss beobachteten Knochendeformitäten nicht übertragen. Die Knochenmassen, welche am oberen und unteren Rande des Calcaneus (Fig. 12) überquellen, fallen nicht in die Richtung von Druck- und Zugspannungen, und doch haben sie sich entwickelt und sind nicht der Resorption anheimgefallen. Sehen wir aber an dem chinesischen Frauenfuss einen Druck und Zug, der weniger stark ist, als dass er Ernährungsstörungen in den die Knochen bedeckenden Weichtheilen bedingen könnte, direct modellirend auf den Knochen einwirken, so werden wir auch bei der Genese der Belastungsdeformitäten einem dauernd in derselben abnormen Richtung oder in abnormer Stärke einwirkenden Drucke einen umformenden Einfluss nicht absprechen können. Das Experiment der chinesischen „Fussverkrüppelung“ spricht mit Entschiedenheit gegen den Satz J. Wolff's, dass der trophische Reiz der Function die einzige formgebende Kraft für den Knochen sei. Mit Recht wurde von Hoffa gerade unter Heranziehung des Beispiels des Chinesinfusses darauf hingewiesen, wieviel natürlicher es ist für die Genese des angeborenen Klumpfusses, einen directen

Einfluss eines abnormen Druckes auf den plastischen Knochen anzunehmen, als den Klumpfuss zu denken als functionelle Anpassung des Fusses an die im Uterus nach Innen gekehrte Haltung der unteren Extremität.

Die chinesische Missgestaltung der Füsse erfolgt an gesunden Knochen. Zeichen von Rhachitis habe ich an keiner der Personen bemerkt, und schon die Thatsache, dass es jeder chinesischen Mutter gelingt, bei ihrer Tochter „die goldenen Lilien" zu erzeugen, wofern sie es nur nicht an der nöthigen Geduld fehlen lässt, genügt, um zu zeigen, dass es sich nicht um ausnahmsweise Knochenweichheit bei einzelnen Individuen handeln kann. Es erscheint daher nicht nothwendig, von vornherein bei allen statischen Belastungsdeformitäten eine abnorme Knochenweichheit als Grundlage der Nachgiebigkeit des Knochens zu suchen.

Es ist endlich zu beachten, dass die Knochen, welche bei den kleinen Mädchen deformirt werden, sich noch in der Wachsthumsperiode befinden. Nur für die noch wachsenden Knochen ist daher durch diese Beobachtungen die Plasticität der Knochen erwiesen. Ob auch schon fertig gebildete Knochensubstanz durch den Druck direct beeinflusst wird, ist daran nicht zu erkennen. Immerhin ist die Abplattung des Calcaneus im Falle V so hochgradig, dass ein Fersenbein eines fünfjährigen Mädchens in keiner Weise in diesen deformirten Calcaneus hineingelegt gedacht werden kann. Da grade hier mit aller Bestimmtheit der Beginn im fünften Lebensjahre angegeben wurde, macht dieser Fall einen Einfluss des Druckes auch auf den fertig ausgebildeten Knochen wenigstens wahrscheinlich.

Manche der beschriebenen Thatsachen sprechen dafür, dass die Wachsthumsstörung durch abnormen Druck so erfolgt, wie es Maas aus seinen Thierexperimenten schliessen zu können glaubt, nämlich in der Weise, dass das Wachsthum in der Richtung des Druckes gehemmt wird, dafür aber compensatorisch in ihrer druckfreien Richtung erfolgt. Wenn aber Maass weiter lehrt: „Dabei erfahren die vegetativen Vorgänge der Knochenbildung keinerlei Störung, sondern die Knochenproduction erfolgt allenthalben in physiologischen Mengen. Ein Einfluss der abnormen Druck- und Zugspannungen auf das Wachsthum im Sinne der Atrophie bezw. Hypertrophie lässt sich nicht erkennen" — so sind mit dieser Lehre unsere Beobachtungen nicht ganz in Einklang zu bringen.

Denn wie oben dargelegt, sind die Knochen des chinesischen Frauenfusses doch anscheinend in allen Dimensionen im Wachsthum zurückgeblieben. Am 5. Metatarsus hat die Compression sogar nachweisbar eine beträchtliche Verkürzung ohne compensatorisches Dickenwachsthum zu Stande gebracht.

Auch die Umformungen der Knochenarchitectur sind allein durch die Annahme von Wachsthumshemmung in der Richtung des Druckes und correlatives Wachsthum in der druckfreien Richtung nicht zu erklären.

Fig. 13.

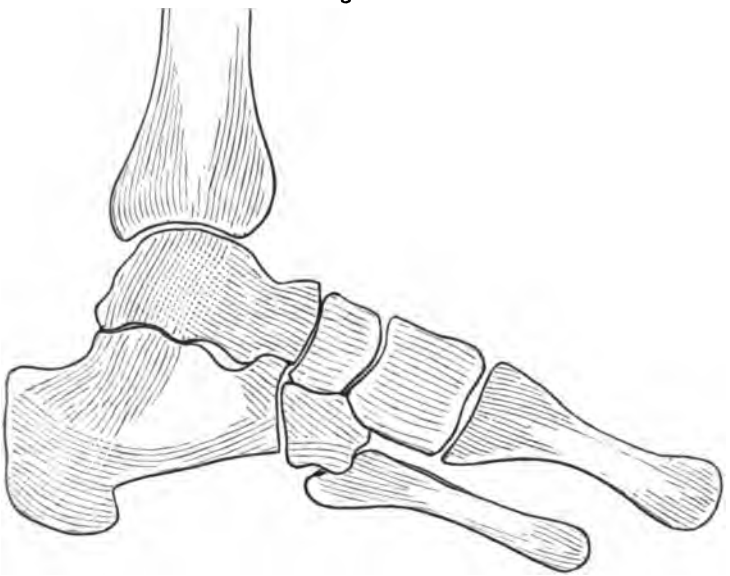

Drei Systeme von Knochenbalken treten, wie H. Meyer zuerst klarstellte, an einem normalen Fusse hervor (vergl. Fig. 13). Das eine strahlt von dem Talus nach vorne in die Mittelfussknochen aus, das zweite wendet sich rückwärts in den Calcaneus gegen die tuberositas tibiae, das dritte System von Blättern geht von dem Fersenhöcker aus zu der Berührungsfläche mit dem os cuboides, jedoch so, dass die Blättchen gegen die untere Fläche des Calcaneus sich dicht zusammendrängen, in den beiden Endtheilen gegen oben divergent auseinandergeblättert sind. Es sind „in den erstgenannten beiden Systemen die Sparren zu er-

kennen, welche den Druck der Körperschwere aufnehmen und in dem dritten System das Streckband, welches den Horizontalschub hemmt und zugleich den Gegendruck des Bodens direct aufnimmt."

Das auf Fig. 7 reproducirte Röntgenbild ist im Original scharf genug, um die Knochenstructur zu erkennen (vergl. Fig. 8). Das erste der genannten Drucksysteme verläuft ähnlich wie im normalen Fuss vom Talus durch naviculare und cuneiformia in die Metatarsen. Das zweite — hintere Drucksystem jedoch hat eine sehr steile Aufrichtung erfahren. Fast in derselben Richtung wie die Knochenblättchen in der unteren Epiphyse der Tibia verlaufen die Linien dieses Systems im Taluskörper fast vertical und strahlen in gleicher Richtung in den Calcaneus aus. Während bei dem normalen Fusse dieses System schräg gegen die Hinterfläche des Tuber calcanei gerichtet ist, hat es im Chinesinfuss einen der genannten Fläche fast parallelen Verlauf angenommen. Es hat also dieses System, trotzdem es zu der Achse des ebenfalls aufgerichteten Calcaneus sein Verhältniss nahezu beibehalten hat, doch eine wesentliche Richtungsänderung erfahren. Offenbar ist das eine Folge des oben dargelegten Umstandes, dass der Calcaneus anders als im normalen Zustande die direct von oben in verticaler Richtung einwirkende Körperlast zu tragen hat. — Diese Transformation äussert sich in diesem Systeme weiter darin, dass die Knochenbälkchen der Norm gegenüber nicht unbeträchtlich verstärkt erscheinen. Es entspricht auch das der veränderten Inanspruchnahme, denn der hintere Pfeiler des chinesischen Fussgewölbes ist es, welcher in erster Linie die Körperlast zu tragen hat.

Von dem dritten der genannten Systeme, welches im normalen Fusse mehr oder weniger horizontal verläuft und ebenso wie die plantaren Streckbänder die Abflachung des Fussgewölbes durch seine Anspannung bei Belastung verhindert, ist an dem chinesischem Frauenfusse sehr wenig zu sehen. Es ist offenbar deshalb zum grossen Theil geschwunden, weil es überflüssig geworden ist. Ein Band, das die tiefe Wölbung des chinesischen Hohlfusses aufrecht erhielte, müsste von der Tub. calcanei zu den Köpfchen des ersten Metarsus hinziehen. Die Verbindung dieser beiden Punkte ist aber durch die tiefe Kluft dazwischen unmöglich gemacht. Ein schräg mit der Bodenfläche des aufgerichteten Calcaneus nach oben

ziehendes Band unter dem Knochen oder ein analoges Zugsystem hat aber keinen Sinn mehr. So spricht denn alles dafür, dass die drei in der Knochenarchitectur bemerkbaren Aenderungen, die Aufrichtung des hinteren Drucksystems, die Verstärkung desselben und der Schwund des Zugsystems aufzufassen sind als Erscheinungen der functionellen Anpassung. Wir haben demnach zwei Arten von Vorgängen bei der Entwicklung des chinesischen Frauenfusses zu unterscheiden, passive Formveränderungen auf der einen Seite, die der während seiner Wachsthumsperiode — und wahrscheinlich noch darüber hinaus — plastische Knochen unter der abnormen Belastung erfährt und reactive Vorgänge der functionellen Anpassung auf der anderen.

Dieselben Processe finden wir an den klinisch beobachteten Belastungsdeformitäten wieder. Auch hier beeinflusst ein dauernder abnormer Druck direct die Form der wachsenden Knochen. Secundär aber werden die in abnormer Weise auf Druck und Zug in Anspruch genommenen Knochenpartikel verstärkt, die entlasteten kommen ganz oder theilweise zum Schwund, sodass die schliesslich resultirende Knochenform und Knochenstructur als das Ergebniss zweier Vorgänge, eines passiven und eines reactiven aufzufassen ist.

XXIV.

(Aus dem Institute für allgemeine und experimentelle Pathologie der Wiener Universität.)

Die Entwicklung des Knochencallus unter dem Einflusse der Stauung.

Von

Dr. Anton Bum.

(Hierzu Tafel VIII—IX und 4 Figuren im Text.)

I.

Im Jahre 1875 hat Nicoladoni[1]) klinische Versuche über das Dumreicher'sche Verfahren der Pseudarthrosenbehandlung veröffentlicht, welches in der Application zweier keilförmiger graduirter Compressen ober- und unterhalb der Bruchstücke und deren Compression gegen die Unterlage besteht, wodurch ein hyperaemischer Zustand an der Fracturstelle erzeugt wird. Der periphere Theil der Extremität wurde durch Bindeneinwickelung vor Schwellung geschützt, die Immobilisirung durch Schienen gesichert. „Wenn wir im Stande sind — sagt Nicoladoni — eine grössere Menge von Ernährungsmateriale auf die gefährdete Stelle hinzuleiten, wird es doch vielleicht gelingen, zu einem Ziele zu gelangen. Vermögen wir die Gefässe reichlicher zu füllen, sind die Gewebe in einem Zustande, in welchem sie zur Aufnahme des im Ueberfluss gebotenen Materiales tauglicher sind, so wird eine künstlich erzeugte und in Permanenz erhaltene Hyperaemie an und für sich schon einen mächtigen Reiz ausüben auf die bei der Callusbildung betheiligten Gewebe und Gewebselemente nach dem bekannten Zusammenhange zwischen Nahrungszufuhr und Function. Eine Methode aber, die

---

[1]) s. Literaturverzeichniss am Schlusse der Arbeit.

solches zum erreichbaren Ziele hat, erfüllt noch eine weitere Indication, nämlich die, dass die einmal angeregte Production ein fortwährend reichlich zuströmendes Material finde, um den Bau des Callus bis zu seinem Ende hin fest auszuführen". Die klinischen Erscheinungen der mehrere Tage dauernden Application des Verbandes waren die der Entzündung, auf welche auch der Knochen, dem gelieferten Reize entsprechend, „bis in seine Markhöhle hinein mit Neuproduction von knochenbildendem Gewebe antwortet", wie in einem Falle von Knochenabscess der Tibia makroskopisch beobachtet werden konnte.

Ein ähnliches Verfahren hat bei Fracturen mit geringer Neigung zu Consolidirung H. A. Thomas neben seiner „Percussion" in Form von elastischer Umschnürung des Gliedes oberhalb uud unterhalb der Fracturstelle angewendet und 1886 als „Damming" bezeichnet.

Schon früher hat Helferich ein technisch viel einfacheres Verfahren behufs künstlicher Vermehrung der Knochenproduction durch Erzeugung lokaler Hyperaemie versucht und bei Fracturen mit retardirter, ungenügender Callusbildung sowie bei auf diese Weise entstandenen Pseudarthrosen, ferner bei Spontanfracturen in Folge von Nekrose mit mangelhafter Ladenbildung mit Erfolg, endlich behufs Steigerung des physiologischen Knochenwachsthums bei Verkürzung einer, beziehungsweise bei pathologischer Verlängerung der anderen Extremität, wie es scheint, mit gutem Resultate angewendet. Nach sorgfältiger Einwicklung der Extremität mittelst Flanellbinde von der Peripherie derselben bis oberhalb der Bruchstelle wird centralwärts von den obersten Bindentouren ein mittelstarkes, gut elastisches Gummirohr um den Gliedtheil gelegt und die Enden des Rohres nach mässiger Anspannung desselben mittelst einer Klemme u. dergl. oder durch Knüpfen befestigt.

Helferich ist es nicht gelungen, eine Deutung seiner klinischen Erfahrungen durch das Thierexperiment zu erzielen und durch Stauung an jungen Thieren die Frage zur Entscheidung zu bringen, ob thatsächlich „unter dem Einflusse reichlicher Blutzufuhr oder gesteigerter localer Ernährung die Gewebe zu vermehrter Lebensenergie, Zellenproliferation etc. angeregt werden". Wir werden im Verlaufe dieser Arbeit Gelegenheit haben, zu zeigen, dass es unter entsprechenden Cautelen möglich ist, bei Thieren, und zwar Hunden,

Stauungshyperämie hervorzurufen, wie dies vor uns Noetzel (s. u.) an Kaninchen gelungen ist.

Die Helferich'sche Methode wird seit deren Publication (1887) von den Chirurgen curativ und prophylactisch angewendet. Allgemeinere Verbreitung auch bei der Fracturbehandlung scheint sie erst seit den Arbeiten A Bier's[1]) über Stauungshyperämie zur Behandlung chirurgischer Tuberculose der Gliedmassen, des chronischen Gelenkrheumatismus und der Gelenkversteifung gefunden zu haben. Es erschien mir daher nicht unwichtig, den Einfluss der Stauung auf die Entwickelung des Knochencallus am Thiere zu studiren, und lasse ich zunächst die Ergebnisse meiner Thierversuche folgen, bei welchen ich mich der Unterstützung der Herren Proff. R. Paltauf und A. Biedl, sowie des Herrn Dr. R. Schindler, Demonstrators am Institute für Histologie (Prof. v. Ebner), erfreute. Es ist mir eine angenehme Pflicht, den genannten Herren hiefür auch an dieser Stelle wärmstens zu danken.

II.

Bezüglich der Toleranz der Versuchsthiere gegenüber der Stauung haben Vorversuche gezeigt, dass junge Kaninchen dieselbe schlechter vertragen als junge Hunde; aber auch bei letzteren ist Vorsicht nothwendig, da bei allzu straffem Anziehen der Stauungsbinde und allzu langer Dauer der Application derselben schwere Circulationsstörungen zur Beobachtung gelangt sind. Auch ich habe, gleich Noetzel, sowohl bei Kaninchen als bei Hunden Individuen angetroffen, bei welchen es unmöglich war, die durch Uebung zu erlernende, von Bier als „heisse Stauung" bezeichnete Reaction zu erzielen. Wird bei solchen Thieren das Stauungsband fester zusammengezogen, so kommt es zu Ernährungstörungen mit Gangraenescenz des Gliedes. Ich will es dahingestellt sein lassen, ob es sich in solchen, für unsere Zwecke untauglichen Fällen thatsächlich um individuelle Varietäten der Gefässvertheilung[2]) handelt, wie Noetzel glaubt.

Mehr minder starkes Oedem der peripheren Gliedabschnitte,

---

[1]) s. Literaturverzeichniss.

[2]) Die Kenntniss der fast vollständigen Congruenz des Verlaufs der mit Klappen versehenen Venen der Hinterbeine des Hundes und der Unterextremitäten des Menschen verdanke ich einer privaten Mittheilung des Professors der Anatomie an der Wiener thierärztlichen Hochschule, Dr. Joh. Struska.

der Pfoten, gehörte zu den regelmässigen Erscheinungen, und zwar trat das Oedem am 3. oder 4. Stauungstage auf.

Nach mehrfachen Vorversuchen erschien zunächst eine täglich 1—2malige, je 1—3 Stunden währende Stauung als die geeignete Dosis für unsere Versuche. Allein die Erfahrungen an einzelnen Thieren, welche unter phlegmonösen und gangranösen Erscheinungen rasch eingingen, veranlassten mich in der Folge, die Stauung auf einmal täglich $1^1/_2$ Stunden zu restringiren. Sie wurde derartig vorgenommen, dass keine Compression der tiefliegenden Arterien erfolgte.

Die Versuche wurden im Laboratorium für allgemeine und experimentelle Pathologie, u. zw. zunächst an Kaninchen vorgenommen. Es wurden beide Tibien der Hinterextremitäten in der Diaphyse manuell gebrochen und Gypsverbände beiderseits angelegt. Die Stauung wurde am Oberschenkel der rechten Seite in der Weise vorgenommen, dass oberhalb des Gypsverbandes ein elastisches Band, welchem behufs Vermeidung von Decubitus ein Stück Calicotbinde unterlegt worden war, in mässig gedehntem Zustande applicirt und mittelst Sperrpincette fixirt wurde. Leider erwiesen sich Kaninchen für unsere Zwecke untauglich, da sie zum Theil nach wenigen Tagen eingingen, und zw. nicht selten an Gangrän der gestauten Extremität, zum Theil keinerlei Tendenz zu Callusbildung zeigten, auch wenn es gelang, sie 8—10 Tage am Leben zu erhalten. In allen Fällen erwies sich die Musculatur der gestauten Extremität bei der Obduction viel blutreicher als die der nicht gestauten.

Die weiteren Versuche wurden an jungen Hunden unternommen. Auch hier wurde die Fractur an beiden Tibien diaphysal möglichst glatt erzeugt, durch Fournirholz („Schusterspahn") verstärkte Gypsverbände in Streckstellung des Knie- und Sprunggelenks angelegt, welche diese beiden Gelenke fixirten, und vom nächsten Tage an das Stauungsband im oberen Drittel des rechten Oberschenkels applicirt. Die Verbände wurden täglich revidirt und, so oft dies sich als nothwendig erwies, in ihren äusseren Schichten erneuert oder vollständig gewechselt.

Die Zahl der an Hunden vorgenommenen Versuche beträgt 28. Hiervon sind jedoch bloss 19 verwerthbar. In 7 Fällen verendeten die Thiere im Verlaufe von 2—5 Tagen, drei davon an

suppurativer Phlegmone der gestauten Extremität, zwei an Gangrän der Pfote der gestauten Seite, und war keinerlei Callusbildung nachweisbar. In einem einen erst 3 Wochen alten, sehr schwächlichen Hund betreffenden Falle ging das Thier am 8. Tage ein, ohne dass es zu Callusbildung gekommen wäre. In einem Falle endlich zeigte die Obduction sowie die histologische Untersuchung das Fehlen einer Fracturstelle an der rechten Tibia. Dieselbe war nur in ihren Rindenschichten geknickt und nicht durchgebrochen worden.

Die Versuchsdauer der 19 verwerthbaren Versuche schwankt zwischen 7 und 32 Tagen. Es beanspruchten:

7	Tage	1	Versuch
10	„	1	„
11	„	3	Versuche
12	„	1	Versuch
13	„	2	Versuche
14	„	1	Versuch
15	„	1	„
16	„	1	„
17	„	3	Versuche
19	„	1	Versuch
20	„	1	„
23	„	1	„
30	„	1	„
32	„	1	„

Spontan sind 7 Thiere eingegangen, und zwar 1 Thier an Pneumonie am 11. Tage, 1 Thier an Pyelonephritis am 17., 1 Thier an Sepsis am 17., 4 Thiere an Darmcatarrh am 13., 16., 15., 17. Tage. — Getödtet wurden 12 Thiere, und zwar zwei am 11., je eins am 7., 10., 12., 13., 14., 18., 20., 23., 30. und 32. Tage.

Die Obduction ergab ausnahmslos deutlichen Blutreichthum der Weichtheile der gestauten Seite, wenn auch minder auffallend, als beim Kaninchen, das helleres Muskelfleisch besitzt. Die Muskulatur war dunkler gefärbt. Nur in einem Falle (XXII) war die Muskulatur beiderseits roth gefärbt, offenbar weil hier allzu fest angelegte Gypsverbände auf beiden Seiten Circulationsstörungen bedingt hatten. In mehreren Fällen fand sich seröse Imbibition des subcutanen und intermuskulären Bindegewebes an den peripheren Partien der gestauten Seite. In einzelnen Fällen (II, XV, XXVI)

konnte schon makroskopisch stärkere Callusbildung und grössere Festigkeit der Knochennarbe an der gestauten Seite constatirt werden, als an der nicht gestauten.

Die Knochenpräparate wurden in Müller'sche Flüssigkeit eingelegt, zum Theil in Ebner'scher Entkalkungsflüssigkeit, zum Theil in 3 pCt. Salpetersäure mit ClNa-Zusatz entkalkt, in Celloidin eingebettet und mit Hämatoxylin (Delafield)-Eosin und -Congoroth und nach van Gieson gefärbt. Von jeder Tibia wurden 6—12 Präparate angefertigt.

Es folgen die Versuchsprotocolle mit dem Obductions- und histologischen Befunde.

III.

Versuchsprotocolle.

I. $2^1/_2$ Monate alter, 2,24 kg schwerer, männlicher Foxterrier. — 2. März 1901. Beide Tibien der Hinterbeine werden in Aethernarkose in der Diaphyse manuell fracturirt und beiderseits durch Holzfournirespäne verstärkte Gypsverbände von den Malleolen bis zur Mitte der Oberschenkel in Streckstellung der Extremitäten angelegt. — 3.—12. März durch täglich $1^1/_2$ Stunden am rechten Oberschenkel gestaut. — 13. März Morgens wird das Thier todt aufgefunden, nachdem es trotz reichlichen Fressens rasch abgemagert. — Versuchsdauer 11 Tage.

Obduction: Pneumon. lob. inf. sin. — Musculatur der rechten Hinterextremität sehr blutreich, die der linken blass. Beiderseits Callus.

Histologischer Befund)

Links:

Frühes Stadium; der periostale Callus ist noch nicht sehr entwickelt, nur in einer geringfügigen Wucherung der innersten Schichten des Periosts an der Fracturstelle (Fig. 1, P.C.) und in spärlicher Osteophytenbildung (O.) in der Umgebung der Fractur bestehend. Die Fracturenden selbst sind gegeneinander leicht dislocirt; zwischen ihnen findet sich noch ein mächtiges Hämatom (F.) und noch keine Spur eines intermediären Callus. — Der myologene Callus (My. C.) ist gleichfalls noch sehr spärlich und ersetzt nur einen kleinen Theil des Hämatoms. Innere Osteophyten fehlen.

Rechts:

Fragmente gut adaptirt. — Das Periost zeigt eine schon viel bedeutendere Wucherung seiner Zellen; das Hämatom wird bereits zum grossen Theil dadurch organisirt, doch zeigt sich noch keine intermediäre Callusbildung. Dagegen ist der myologene Callus sehr mächtig (Fig. 2); es zeigen sich in der Umgebung innere Osteophysten (O.) und im Marke sind zahlreiche Osteoklasten vorhanden.

II. 3 Monate alter, 2,6 kg schwerer, langhaariger, schwarzweisser, männlicher Hund. — 2. März 1901. Beide Tibien werden in der Diaphyse manuell fracturirt und Gypsverbände angelegt. — 3.—17. März durch je $1^1/_2$ Stunden rechts gestaut. — 18. März eingegangen. — Versuchsdauer 17 Tage.

Obduction: Chronischer Dünndarmcatarrh. Musculatur der linken Hinterextremität blass; rechts Musculatur auffallend blutreich; subcutanes und intermusculäres Zellgewebe ödematös. Oberflächliche Pflegmone der rechten Pfote. Beiderseits Callusbildung, die rechts deutlich mächtiger ist.

Fig. 1.

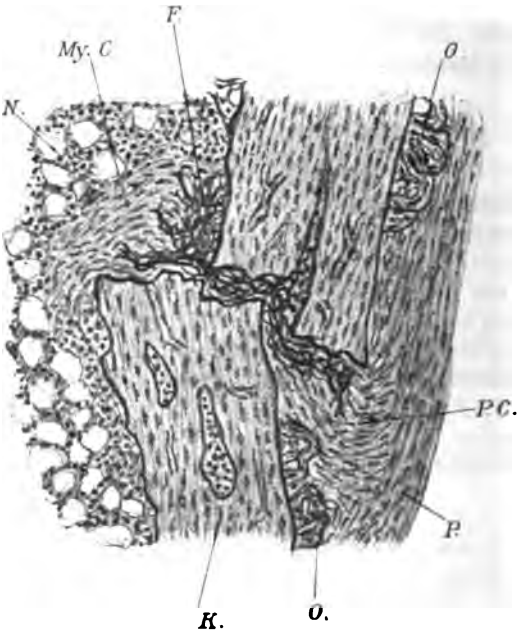

Nicht gestaute Seite.

Histologischer Befund.

Links:

Fragmente gut adaptirt. — Etwas späteres Stadium. Periostaler und myologener Callus bedeutend mächtiger als bei Versuch I, ebenso die Osteophystenbildung reichlicher, jedoch noch kein intermediärer Callus.

Rechts:

Fragmente leicht ad latus verschoben. Periostaler Callus sehr reichlich entwickelt, ebenso der myelogene; es zeigt sich stellenweise schon Organisation des Fibrins zwischen den Fracturenden (beginnender intermediärer Callus).

III. Sieben Wochen alter, 1,9 kg schwerer, schwarzbrauner Rattler. — 5. März 1901. Beide Tibien diaphysal fracturirt. Gypsverbände. — 6.—14. März

äglich durch je $1^1/_2$ Stunden rechts gestaut. Vom 3. Stauungstage an Oedem der rechten Pfote. — 15. März getödtet. — Versuchsdauer 11 Tage.

Obduction: Musculatur rechts blutreich, links viel blasser. Callus beiderseits deutlich.

Fig. 2.

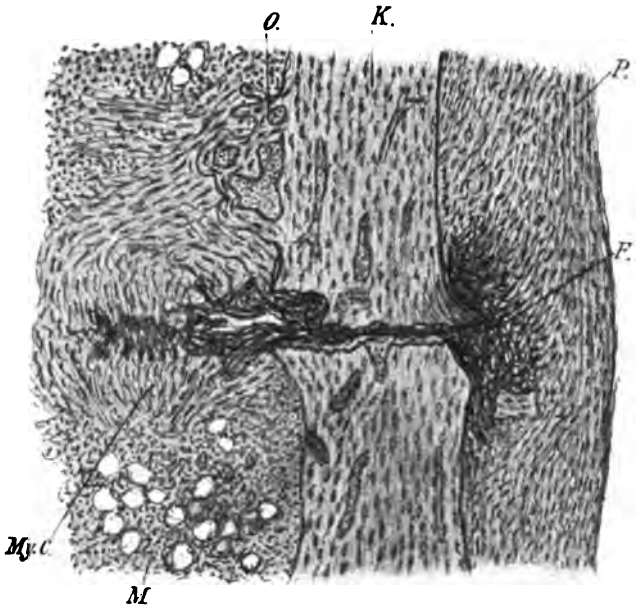

Gestaute Seite.

F. = Fibrinreste. I. = intermediärer Callus. K = fractur. Knochen. Kn. = Knorpel. M. = Markraum. My.C. = myelogener Callus. O = Osteophyten. P.C. = Primärer Callus. P = Periost. V. = Verkalkung.

Histologischer Befund.

Links:

Fragmente exact adaptirt. Periost. C. relativ weit vorgeschritten; bedeutende Zellwucherung mit Einlagerung von aus dem Bindegewebe entstandenen Knorpelherden ohne Verkalkung und mächtiger Osteophytenbildung in der Umgebung der Fractur. Der myelogene Callus zeigt dasselbe Verhalten und enthält ebenfalls bereits kleinere Knorpelherde. Intermediärer Callus noch nicht entwickelt.

Rechts:

Fragmente exact adaptirt. Periost. C. bedeutend mächtiger, zeigt grössere Knorpelherde und colossale Osteophytenbildung in der Umgebung. Aehnlich verhält sich der myelogene Callus, welcher ebenfalls zahlreichere Knorpelherde u. massenhaft innere Osteophytenbildung aufweist. An manchen Stellen schon ganz deutlicher intermediärer C.

IV. Drei Monate alter, 1,7 kg schwerer, hellbrauner weiblicher Rattler. 7. März 1901. Beide Tibien diaphysal gebrochen. Gypsverbände. — 8.—19. März durch je $1^1/_2$ Stunden rechts gestaut. — 19. März. Die Gypsverbände, welche in Folge Abmagerung des schlecht fressenden Thieres zu weit geworden, erneuert. — 20.—23. März durch je $1^1/_2$ Stunden rechts gestaut. — 24. März an der rechten Hinterpfote Schwellung und Blasenbildung. Stauung sistirt. — 25. März. Pfote abgeschwollen. Stauung bis 28. März fortgesetzt. — 29. März Thier getödtet. — Versuchsdauer 23 Tage.

Fig. 3.

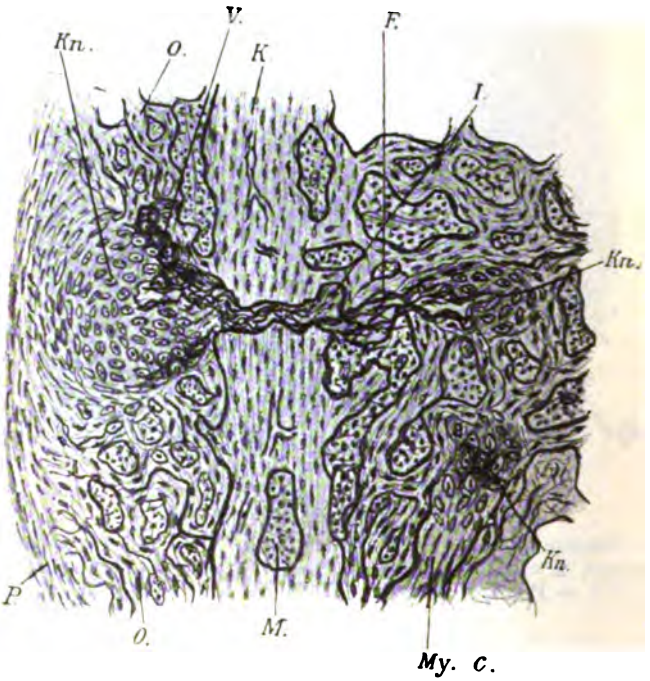

Nicht gestaute Seite.

Obduction: Links Musculatur blass. Callusbildung deutlich. Rechts Musculatur blutreich, Oedem der Pfote. Handschuhknopfgrosser Decubitus an derselben. Mächtiger Callus.

Histologischer Befund.

Links:

Fragmente gut adaptirt. Callusbildung vorgeschritten. Periost. C. besteht fast nur mehr aus Knorpel-

Rechts:

Fragmente grössere Diastase zeigend als links, jedoch keine Dislocation. — Der periost. C. besteht nurmehr aus

Links:

gewebe, welches stellenweise schon Verkalkung zeigt (Fig. 3); ausserdem massenhafte Osteophystenbildung. Der myelogene C. besteht zum Theil noch aus Bindegewebe, enthält aber auch grosse, theilweise verkalkte Knorpelherde. Dagegen ist der intermediäre C. (J.) noch sehr spärlich.

Rechts:

zum grossen Theil schon verkalktem oder verknöchertem Knorpelgewebe mit colossaler Osteophystenbildung in der Umgebung. Ebenso verhält sich der myelogene C., nur dass hier die Verkalkung des Knorpels noch nicht so weit vorgeschritten ist. Auch der intermediäre C. ist schon ziemlich entwickelt, er zeigt recht reichliches Keimgewebe, welches die Fibrinreste durchsetzt und stellenweise schon Knorpelherdchen (Fig. 4).

Fig. 4.

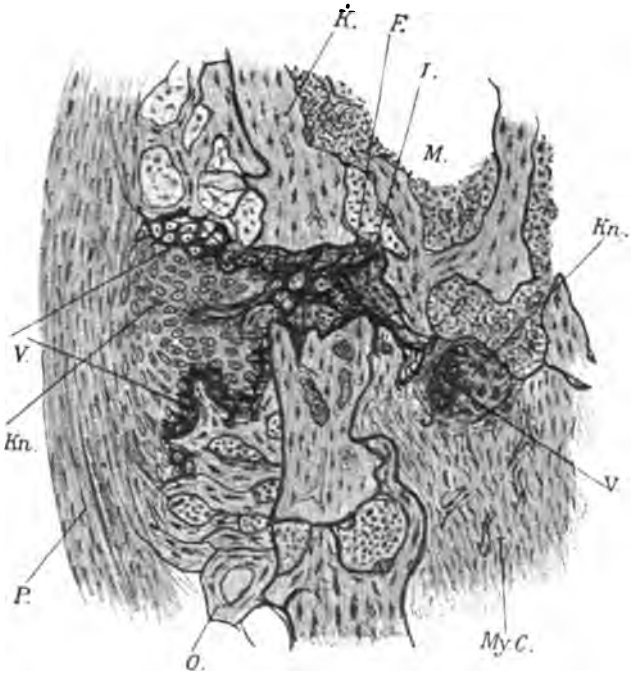

Gestaute Seite.

VII. 8 Wochen alte, 2,7 kg schwere, weisse, langhaarige Hündin. — 19. März 1901. Beide Tibien diaphysal fracturirt. Gypsverbände. — 20. bis 27. März durch je 20 Stunden rechts gestaut. — 27. März. Beide arg verun-

reinigte, stellenweise erweichte Gypsverbände erneuert. Rechte Pfote ödematös. — 28. März bis 1. April durch je $1^1/_2$ Stunden rechts gestaut. — 2. April Thier getödtet. — Versuchsdauer 14 Tage.

Obduction: Versuch III conform.

Histologischer Befund.

Links (Tafel VIII):

Zwischen den beiden gut adaptirten Fragmenten kleine Hämatomreste; Periost (P.) verdickt; periostale Osteophyten (O.) liegen dem Knochen direct an. Im mittleren Antheile des Periostcallus ein Knorpelherd (Kn.), der an einzelnen Stellen Verkalkung (V.) zeigt. Der myelogene Callus (My. C.) besteht zum Theil aus Bindegewebe, zum Theil aus Osteophyten (O.) und zeigt nur ganz kleine, theilweise gleichfalls bereits verkalkte Knorpelherde.

Rechts (Tafel IX):

Zwischen den beiden, im Vergleiche zu links minder exact adaptirten, leicht diastatischen Fragmenten Fibrinreste. Periost (P.) verdickt. Reichliche Osteophytenbildung. Knorpelherde (Kn.) bedeutend ausgedehnter mit in Reihen angeordneten Knorpelzellen; auch die Verkalkung (V.) weiter vorgeschritten. — Der myelogene C. (My. C.) besteht aus zellenreichem Bindegewebe mit ziemlich compacten Osteophyten und enthält bereits verkalkte Knorpelherde.

VIII. 3 Monate alter, 2,4 kg schwerer, kurzhaariger, weisser Hund. 20. März 1901. Fractur beider Tibien in der Diaphyse. Gypsverbände. — 21. März bis 9. April. Rechts durch je $1^1/_2$ Stunden gestaut. — 10. April. Rechte Hinterpfote geschwellt, heiss, schmerzhaft. Stauung sistirt. — 12. April. Pfote abgeschwollen. — 13.—20. April. Rechts durch je $1^1/_2$ Stunden gestaut. — 20. April. Thier getödtet. — Versuchsdauer 32 Tage.

Obduction: Musculatur rechts auffällig blutreich. Oedem des subcutanen Zellgewebes. Callus beiderseits mächtig.

Histologischer Befund.

Links:

Fragmente gut adaptirt. Periostaler Callus mächtig, ausgedehnte Knorpelherde und deutliche Verknöcherung zeigend. Myelogener Callus weit vorgeschritten; auch der intermediäre Callus schon in deutlicher Entwickelung.

Rechts:

Fragmente gut adaptirt. Vollständige Entwicklung aller Callusarten. Zahlreiche neugebildete Knochenbälkchen und ausgedehnte Osteophytenbildung.

IX. 9 Wochen alter, 2,2 kg schwerer, weisshaariger, weiblicher Pintscher. 20. März 1901. Fractur beider Tibiadiaphysen. Gypsverbände. — 21. März bis 5. April täglich $1^1/_2$ Stunden rechts gestaut. — 6. April. Jauchende Phlegmone an der Plantarseite der rechten Hinterpfote. Stauung sistirt. — 8. April. Das sichtlich herabgekommene Thier getödtet. — Versuchsdauer 20 Tage.

Obduction: Beiderseits deutliche Callusbildung. Tiefgehende Phleg-

mone der rechten Pfote. Weichtheile der rechten Hinterextremität vom Kniegelenk abwärts hochgradig hyperämisch; Unterhautzellgewebe und intermusculäres Bindegewebe ödematös.

Histologischer Befund.

Links:	Rechts:
Dislocation der Fragmente ad latus. Callusbildung etwa dem Versuche III entsprechend. Mächtiger periostaler und myelogener C. mit Knorpeleinlagerungen u. Osteophytenbildung. Intermediärer C. gering.	Fragmente sehr gut adaptirt. Dieselben Veränderungen wie links, nur auffallend stärker; auch der intermediäre C. deutlich entwickelt. Nur mehr geringe Fibrinreste.

X. 8 Wochen alter, 3,5 kg schwerer, schwarzweisser, weiblicher Foxterrier. — 12. October 1901. Beide Tibien diaphysal fracturirt. Gypsverbände. — 14.—20. October täglich durch je $1^1/_2$ Stunden rechts gestaut. — 21. October. Verbände erweicht. Verbandwechsel. An der Aussenseite des unteren Drittels der rechten Tibia handschuhknopfgrosser, speckig belegter, oberflächlicher Decubitus. Jodoformgaze. Neue Gypsverbände. — 22.—27. October. Stauung fortgesetzt. — 28. October. Todt aufgefunden. — Versuchsdauer 17 Tage.

Obduction: Pyelonephritis sin. — Musculatur des rechten Hinterbeines dunkelroth verfärbt, links blass. Callus beiderseits deutlich.

Histologischer Befund.

Links:	Rechts:
Bruchstücke gut adaptirt. Reichlicher periostaler und myelogener Callus. Knorpelherde zum Theil verkalkt. Schöne Bilder von Metaplasie in Knorpel- und Knochengewebe. Zwischen den Fracturstücken altes, durch periostalen und myelogenen Callus eingeengtes Extravasat.	Fragmente ad axin verschoben. Zwischen ihnen noch deutliche Extravasatreste. Periostaler C. mächtiger als links, sehr reichliche Knorpelbildung mit ausgedehnten Verkalkungen. Myelogener C. im Vergleiche zur linken Seite schwächer entwickelt.

XII. Drei Monate alter, 3,5 kg schwerer, weisser, weiblicher Spitzbastard. 12. October 1901. Beide Tibien diaphysal fracturirt. Gypsverband. — 13. bis 24. October täglich durch je $1^1/_2$ Stunden rechts gestaut. — 24. October Abends todt aufgefunden, nachdem seit 4 Tagen copiöse Diarrhoen beobachtet worden waren. — Versuchsdauer 13 Tage.

Obduction: Enteritis chron. — Musculatur der rechten Hinterextremität blutreicher als links. Beiderseits Callus nachweisbar.

Histologischer Befund.

Links:	Rechts:
Verschiebung und Einkeilung der Fragmente. Periostaler C. nur am ein-	Starke Verschiebung und Einkeilung der Fragmente. Auch Fibula

Links:	Rechts:
gekeilten Bruchstücke nachweisbar, kleine Knorpelherde enthaltend. Stark entwickelter intermediärer Callus.	fracturirt, deren oberes Bruchstück mit dem unteren Fragmente der Tibia durch periostalen Callus verbunden ist. Sehr reichliche Osteophytenbildung im Periostcallus. Innerer Callus durch Einwachsen des periostalen Callus.

XV. $2^1/_2$ Monate alter, 4,2 kg schwerer männlicher Pintscher. — 17. October 1901. Beide Tibien diaphysal gebrochen. Gypsverbände. — 18.—29. October täglich durch je $1^1/_2$ Stunden rechts gestaut. — 29. October Abends getödtet. — Versuchsdauer 13 Tage.

Obduction: Kleiner oberflächlicher Decubitus am rechten Malleolus externus. — Musculatur rechts tief roth verfärbt. — Callus links federnd, rechts fest.

Histologischer Befund.

Links:	Rechts:
Fragmente ad latus verschoben. Periostaler und myelogener Callus mässig entwickelt. Blutextravasat zwischen den Fracturenden.	Fragmente ad latus verschoben. Mächtige Knorpelbildung im reichlichen periostalen Callus. Mark sehr blutreich. Abbau an den vorspringenden Knochenenden.

XVI. 3 Monate alter, 4,5 kg schwerer, kurzhaariger, weisser, weiblicher Rattler. — 17. October 1901. Beide Tibien diaphysal fracturirt. Gypsverbände. 18. October bis 3. November täglich durch je $1^1/_2$ Stunden rechts gestaut. — 4. November getödtet. — Versuchsdauer 19 Tage.

Obduction: Musculatur rechts deutlich geröthet, links blass. — Callus beiderseits nachweisbar.

Histologischer Befund.

Links:	Rechts:
Splitterbruch. Grosse Hämatomreste. Gut entwickelter periostaler Callus mit Osteophytenbildung. Sehr schwach entwickelter myelogener C.	Splitterbruch. Geringe Hämatomreste. Reichliche Osteophytenbildung im periostalen Callus. — Starker myelogener Callus. — An einer Stelle auffällig stark gefüllte Gefässe.

XVII. 3 Monate alter, 4 kg schwerer, schwarzweisser, männlicher Rattler. 17. October 1901. Beide Tibien diaphysal gebrochen. Auffallend schwer zerbrechliche Knochen. Gypsverbände. — 18. October bis 2. November täglich durch je $1^1/_2$ Stunden rechts gestaut. — 30. October pfennigstückgrosser, tiefer, eitrig belegter Decubitus am rechten äusseren Malleolus. Gypsverband entfernt. Jodoformverband. — 2. November. Thier eingegangen. — Versuchsdauer 17 Tage.

Obduction: Milztumor. Hypostat. Pneumonie des rechten Unterlappens. Musculatur der rechten Hinterpfote dunkelroth verfärbt. Callus beiderseits.

Histologischer Befund.

Links:	Rechts:
Fragmente gut adaptirt. Geringe Extravasatreste. Periostaler und myelogener C. gut entwickelt. Reichliche Osteophyten-, geringe Knorpelbildung.	Fragmente gut adaptirt. Splitterung. Relativ grosse Hämatomreste. Periostaler und myelogener C. gut entwickelt. Osteophyten reichlicher; Knorpelherde mit Verkalkungen zahlreicher.

XVIII. 3 Monate alter, 5 kg schwerer, langhaariger, weisser, männlicher Pintscher. — 22. Oct. 1901. Beide Tibien diaphysal fracturirt. Gypsverbände. — 23. October bis 2. November täglich durch je $1^1/_2$ Stunden rechts gestaut. — 2. November Abends getödtet. — Versuchsdauer 12 Tage.

Obduction: Musculatur rechts blutreicher als links. Callus beiderseits.

Histologischer Befund.

Links:	Rechts:
Fragmente gut adaptirt. Hämatomreste deutlich. Callus im Ganzen nur mässig entwickelt. Geringe Knorpel- und Osteophytenbildung.	Fragmente gut adaptirt. Geringe Hämatomreste. Callus mässig entwickelt; Osteophyten- und Knorpelbildung bedeutender.

XIX. 8 Wochen alter, 2,75 kg schwerer, weisser, weiblicher Rattler. 22. October 1901. Beide Tibien diaphysal fracturirt. Gypsverbände. — 23. October bis 1. November täglich durch je $1^1/_2$ Stunden rechts gestaut. — 1. November getödtet. — Versuchsdauer 11 Tage.

Obduction: Musculatur der rechten Hinterextremität röther als die der linken. Callus beiderseits nachweisbar.

Histologischer Befund.

Links:	Rechts:
Fragmente sehr gut adaptirt. — Hämatomreste. Gut entwickelter Callus mit Knorpelherden, geringer periostaler, reichlicher myelogener C. Osteophytenbildung.	Fragmente exact adaptirt. — Keine Hämatomreste. Periostaler und myelogener Callus engmaschiger, mit Knorpelinseln, die central verkalken. Fragmente durch periostale und myelogene Osteophyten verbunden.

XXII. 2 Monate alter, 5 kg schwerer, kurzhaariger, schwarzweisser Rattler. — 5. Nov. 1901. Beide Tibien diaphysal gebrochen. Gypsverbände. — 6.—12. November täglich durch je $1^1/_2$ Stunden rechts gestaut. — 19. November. Beide Pfoten ödematös. Verbandwechsel. — 14. November Thier getödtet. — Versuchsdauer 10 Tage.

Obduction: Musculatur beiderseits dunkelroth verfärbt. Callus beiderseits nachweisbar.

His ologischer Befund.

Links:	Rechts:
Fragmente gut adaptirt. — Sehr mächtiger Callus mit reichlicher Knorpel- und Osteophytenbildung. Geringe Reste des Extravasates.	Schiefbruch. Noch reichliches Extravasat nachweisbar. Gut entwickelter periostaler Callus mit zahlreichen, zum Theil verkalkten Knorpelherden.

XXIII. 3 Monate alter, 4 kg schwerer, weiblicher, weisser Foxterrier. 5. November 1901. Beide Tibien diaphysal fracturirt. Gypsverbände. — 6. November bis 3. December täglich durch $1^1/_2$ Stunden rechts gestaut. — 4. November. Erneuerung der Verbände wegen Oedem beider Pfoten. — 4. December getödtet. — Versuchsdauer 30 Tage.

Obduction: Musculatur der rechten Hinterextremität auffallend roth gefärbt. Mässiges Oedem des Unterhautzellgewebes dieser Extremität. Callus beiderseits deutlich.

Histologischer Befund.

Links.	Rechts.
Fragmente gut adaptirt. Sehr mächtiger Callus mit grossen Knorpelherden und schöner Knochenbildung analog d. enchondralen Verknöcherung. Massenhaft neugebildete Knochenbälkchen. Gut entwickelter intermediärer Callus.	Fragmente gut adaptirt — Callus sehr mächtig; deutlicher intermediärer Callus. Ausgebreitete Osteophytenbildung. Schöne Bilder der Knochenneubildung.

XXIV. 3 Monate alter, 3,5 kg schwerer, getigerter weiblicher Rattler. 12. November 1901. Beide Tibien diaphysal glatt gebrochen. Gypsverbände. — 13.—27. November. Täglich durch $1^1/_2$ Stunden rechts gestaut. Von 5. Stauungstage ab Oedem der rechten Hinterpfote. — 16. November. Thier magert bei verminderter Fresslust ab. — 25. November. Abmagerung zugenommen. Flüssige Stühle. — 27. November eingegangen. — Versuchsdauer 16 Tage.

Obduction: Enteritis chronica diffusa. — Musculatur der rechten Hinterextremität deutlich roth verfärbt. Callus beiderseits nachweisbar.

Histologischer Befund.

Links.	Rechts.
Leichte Verschiebung der Bruchstücke ad latus. Gut entwickelter Callus mit reichlicher Osteophytenbildung und zahlreichen, zum Theil verkalkten Knorpelherden.	Starke Verschiebung der Fragmente. Geringe Extravasatreste. Mächtiger periostaler Callus mit grossen Knorpelherden und reichlicher Osteophytenbildung, namentlich im Winkel der Fragmente. Abbau an den vorspringenden Enden der Bruchstücke.

XXV. 3 Monate alter, 3,5 kg schwerer, getigerter männlicher Rattler. 12. November 1901. Beide Tibien diaphysal fracturirt. Gypsverbände. — 13.—26. November täglich durch $1^1/_2$ Stunden rechts gestaut. — 21. November. Linker Verband sehr locker. Beide Verbände entfernt. Thier abgemagert, geht gut, das Körpergewicht auf die Vorderbeine verlegend. — Callus beiderseits deutlich. — 23. November. Abmagerung zugenommen. Flüssige Stühle. — 26. November eingegangen. — Versuchsdauer 15 Tage.

Obduction: Enteritis chronica. — Musculatur der rechten Hinterextremität roth verfärbt. — Callus beiderseits.

Histologischer Befund.

Links.	Rechts.
Fragmente gut adaptirt. — Periostaler Callus grosse Knorpelherde enthaltend. Myelogener Callus gering, noch im Stadium der beginnenden Bindegewebsneubildung.	Fragmente gut adaptirt. — Periostcallus besitzt ausgedehnte Knorpelherde mit beginnender Verkalkung. Der myelogene Callus reichlicher, zahlreiche Osteophyten zeigend.

XXVI. $3^1/_2$ Monate alter, 3,5 kg schwerer, schwarzbrauner männlicher Dachsbastard. — 3. December 1901. Beide Tibien diaphysal glatt fracturirt. — Gypsverbände. — 4.—9. December durch $1^1/_2$ Stunden rechts gestaut. — 10. December Morgens getödtet. — Versuchsdauer 7 Tage.

Auffällig rothe Verfärbung der Musculatur der rechten Hinterextremität. Beiderseits Callus, links federnd.

Histologischer Befund.

Links.	Rechts.
Fragmente gut adaptirt. — Callusbildung nur periostal und myelogen im Stadium der Bindegewebsbildung. Nur kleine, noch unverkalkte Knorpelherde und geringe Osteophytenbildung.	Fragmente gut adaptirt. — Callus mächtiger, Knorpelherde grösser, beginnende Verkalkung, Osteophyten reichlicher.

IV.

Eine objective Analyse dieses Versuchsmaterials begegnet mannigfachen Schwierigkeiten. Die erste Voraussetzung für eine einwandfreie Beantwortung der Frage nach dem Einflusse der Stauung auf die Callusbildung an einem Versuchsthiere ist die vollständig symmetrische und congruente Fracturerzeugung und die durchaus gleichmässige Retention der Fragmente, eine Voraussetzung, die beim Versuche nur in den seltensten Fällen erwartet werden kann, wenn man die technischen Schwierigkeiten berück-

sichtigt, die sowohl der Eingriff als der Verband bieten. Trotz der grössten Vorsicht kann es nicht vermieden werden, dass an einer Tibia ein Quer-, an der anderen ein Schiefbruch zu Stande kommt, dass hier und da Splitterung erfolgt und dass ungeachtet aller Sorgfalt bei der Reposition und Retention der Fragmente Verschiebungen derselben ad longitudinem, ad axin und ad latus, grössere und kleinere Diastasen derselben eintreten.

Da jedoch die Entwicklung des Callus einer der beststudirten physiologischen Vorgänge ist, da wir dank den Arbeiten zahlreicher Untersucher den Einfluss jeder der genannten Abweichungen vom Normalen auf die Callusbildung genau kennen, so ist es uns unschwer möglich, bei der Deutung der obigen Versuche alle jene Momente zu berücksichtigen, die eine Trübung des Resultates herbeizuführen geeignet erscheinen. Wir werden demgemäss Versuche als zur Erforschung der Stauungswirkung ungeeignet erklären, bei welchen die gestaute Seite höhere Grade der Dislocation der Fragmente aufweist, von welcher wir wissen, dass sie die Organisation des Extravasates begünstigt und zur Production besonders reichlichen äusseren Callus, sowie zur Knorpelbildung (Stubenrauch, Kapsammer) anregt. Hingegen werden wir Fälle, bei welchen eine starke Dislokation auf der nicht gestauten Seite vorhanden ist, während die gestaute Seite gute Adaptirung der Fragmente zeigt, zu den beweiskräftigen zählen dürfen. Dasselbe gilt für Schiefbrüche, welche mehr Extravasat erzeugen als Querfracturen, sowie für Splitterbildungen, durch welche die Entwicklung des Markcallus begünstigt wird.

In der folgenden Epikrise meiner Versuche ist diesen Umständen vollauf Rechnung getragen. Ich glaube allen Anforderungen an eine streng objective Deutung der Ergebnisse dieser Versuche zu entsprechen, wenn ich dieselben in drei Gruppen theile, von welchen die erste die unbrauchbaren, die zweite die relativ verwerthbaren, die dritte die einwandfrei verwerthbaren Versuche umfasst.

In die erste, die unbrauchbaren Versuche umfassende Gruppe gehören die Versuche VIII, X, XII, XVII, XXII, XXIII und XXIV. Versuch VIII und XXIII haben für die Erforschung des Einflusses der Stauung wie jedes anderen mechanischen Eingriffes keinen Werth, weil sie zu lange fortgesetzt wurden. Wir finden

in beiden, 32 resp. 30 Tage alten Versuchen vollständig ausgebildeten Callus, der keine nennenswerthen Unterschiede zwischen links und rechts aufweist.

In Versuch XXII scheint durch allzu enge Verbände eine Circulationsstörung und damit eine aprioristische Stauung beiderseits erfolgt zu sein. Dafür spricht die Hyperämie der Muskulatur beiderseits, die sonst in keinem Falle durch die Obduction nachgewiesen werden konnte. Ausserdem weist die durch das elastische Band gestaute Seite einen Schiefbruch auf.

Die Fälle X und XXIV zeigen höhergradige seitliche Verschiebung der Fragmente auf der gestauten Seite, während die nicht gestaute Seite theils exacte Adaptirung der Bruchstücke (Versuch X), theils geringgradige Dislocation derselben (Versuch XXIV) nachweisen lässt. In Fall XVII ist auf der gestauten Seite Splitterung vorhanden, in Versuch XII Verschiebung mit Einkeilung der Fragmente wohl beiderseits, auf der gestauten Seite aber erheblicher, gleichzeitig daselbst Combination mit Fibulafractur.

Relativ verwerthbar sind die Versuche II, XV und XVI. Der letztgenannte Versuch weist wohl beiderseits Splitterbrüche, jedoch so symmetrisch auf, dass die raschere Organisation des Hämatoms, die reichlichere Osteophytenbildung im Periostcallus und die stärkere Entwicklung des myelogenen Callus auf der rechten Seite nicht auf mechanische Momente, die aus der Configuration der Fractur abgeleitet werden könnten, zurückgeführt werden kann. — Die gleiche Symmetrie zeigt die leichte seitliche Verschiebung der Fragmente in Versuch XV auf beiden Seiten, ein Versuch, in welchem die mächtige Knorpelbildung im reichlichen Periostcallus auf der gestauten Seite gegenüber der mässigen Entwicklung des periostalen und Markcallus auf der nicht gestauten, am 13. Tage noch Hämatomreste zeigenden Seite imponirt. Für den Fortschritt der Callusentwicklung der gestauten Seite spricht hier der beginnende Abbau der vorspringenden Knochenenden.

Die leichte seitliche Verschiebung der Bruchenden auf der gestauten Seite des Versuches II steht in keinem Verhältnisse zu der sehr reichlichen Entwicklung des periostalen und myelogenen Callus und der beginnenden Bildung von intermediärem Callus im Vergleiche zur nicht gestauten Seite mit gut adaptirten Fragmenten.

Als einwandfrei und fraglos eindeutig sind die Versuche I, III, IV, VII, IX, XVIII, XIX, XXV und XXVI zu bezeichnen. Geradezu ideale exacte und symmetrische Adaptirung der Fragmente bieten die Fälle III, XVIII, XIX, XXV und XXVI, von welchen der letztgenannte der jüngste ist, da hier die Versuchsdauer bloss 7 Tage beträgt. In diesem Falle zeigt der 7 tägige Callus der nicht gestauten Seite in seinem periostalen Antheile grosse Knorpelherde ohne Verkalkung, während die gestaute Seite ausgedehnte Knorpelherde mit deutlich beginnender Verkalkung aufweist. Die gleichaltrigen Versuche III, XVIII und XIX bieten gleichfalls bemerkenswerthe Unterschiede der histologischen Bilder des 11—12 tägigen Callus der beiden Seiten. In Versuch III fällt die colossale Osteophytenbildung im mächtigeren Periostcallus, der Fortschritt im Markcallus und das Vorhandensein eines intermediären Callus auf der gestauten Seite auf, im Versuch XIX das Fehlen der Hämatomreste auf der gestauten Seite, die sich durch die vorgeschrittene Ossification, zumal des periostalen Callus, auszeichnet. Versuch XVIII, welcher eine individuell geringe Callusbildung überhaupt aufweist, zeigt — was ausdrücklich hervorzuheben ist — bemerkenswerthe Unterschiede des histologischen Befundes zwischen gestauter und nicht gestauter Seite, von welchen erstere ausser geringeren Hämatomresten deutlichere Knorpel- und Osteophytenbildung erkennen lässt. Versuch XXV zeigt im 15 tägigen Callus der gestauten Seite deutliche Verkalkungsherde des Periostcallus, die auf der nicht gestauten Seite fehlen, eine Erscheinung, die sich auch auf den myelogenen Callus erstreckt.

Die beiden Fälle I und IX zeigen Dislocation der Fragmente auf der nicht gestauten, gute Adaptirung der Bruchenden auf der gestauten Seite, bieten daher Verhältnisse dar, die im Allgemeinen als für die Entwicklung des Callus auf der nicht gestauten Seite nicht ungünstig bezeichnet werden dürfen. Der jüngere dieser beiden Fälle, der erste unserer Versuchsreihe, zeigt 11 tägigen Callus von relativ geringer Entwicklung, jedoch bedeutender Zellwucherung des Periosts an der gestauten Seite (s. Fig. 2), vorgeschrittene Organisation des Hämatoms und mächtigen myelogenen Callus mit Osteoklasten. Der ältere Fall IX bietet im 20 tägigen Callus der gestauten Seite auffallend stärkere Veränderungen

seines periostalen und myelogenen Antheiles als auf der nicht gestauten Seite, sowie deutlichen intermediären Callus.

Versuch IV, bei welchem die Fragmente der gestauten Seite stärkere Diastase zeigen, als jene der nicht gestauten (s. Fig. 3 u. 4), weist trotz seines relativ hohen Alters von 23 Tagen sehr bedeutende Unterschiede zwischen der gestauten und nicht gestauten Seite auf, Unterschiede, die wohl um so schwerer ins Gewicht fallen, als eine minder genaue Adaptirung der Fragmente ohne seitliche Dislocation sicherlich eher geeignet erscheint, die Entwicklung der Knochennarbe zu verzögern. In unserem Falle lässt sich aber auf der gestauten, diastatische Fragmente bietenden Seite stärkere Ossification des periostalen Callus und bessere Entwicklung des intermediären Callus nachweisen. Dasselbe gilt für Versuch VII, welcher dieselben Stellungen der Fragmente zeigt, wie Versuch IV. Auch hier zeigt die gestaute, Diastase der Fragmente darbietende Seite vorgeschrittene Verkalkung ausgedehnterer Knorpelherde mit in Reihen angeordneten Knorpelzellen im Periostcallus und entwickelterem Markcallus (s. Tafel IX) als die nicht gestaute Seite mit exacter Adaptirung der Fragmente (s. Tafel VIII).

Resumirend und lediglich die einwandfreien Fälle unserer Versuchsreihe vor Augen, können wir daher sagen, dass trotz der aus versuchstechnischen Gründen restringirten Dauer der Stauung die Callusbildung auf der gestauten Seite ausnahmslos eine im Vergleich zur nicht gestauten Seite vorgeschrittene zu sein scheint. Dieser Fortschritt betrifft in erster Reihe den periostalen Callus, und zwar nicht nur die Verkalkung des Knorpels, sondern auch die Osteophytenbildung, während die nicht gestaute Seite mehr osteoides Gewebe aufweist. Es scheint durch die Stauung die Ablagerung von Kalksalzen gefördert zu werden. Der Antheil des Markcallus an diesen Fortschritten ist ein in manchen Fällen deutlicher, steht jedoch hinter dem des periostalen Callus erheblich zurück. Ob der intermediäre Callus, der in einzelnen, älteren Fällen auf der gestauten Seite einen Fortschritt zeigte, durch die Stauung eine thatsächliche Förderung erfährt, konnte nicht entschieden werden.

Die Frage, ob die individuelle Neigung zu Callusbildung, die Callustüchtigkeit des Versuchsthieres, durch die Stauung wesentlich alterirt zu werden vermag, muss auf Grund meiner Versuche

verneint werden. Ein Vergleich der Resultate des Versuches XVIII, ein Thier betreffend, welches am 12. Callustage wohl einen Fortschritt der Knorpel- und Osteophytenbildung auf der gestauten Seite aufweist, aber ein relativ niedriges Niveau der Callusbildung zeigt, mit Versuch XXII, der ein eminent callustüchtiges Individuum betrifft, diene zur Illustration dieser Behauptung. Nur bei Tendenz zu guter Callusbildung kann von einem nennenswerthen Erfolge der Stauung gesprochen werden.

V.

Die weitere Frage, ob die durch diese Versuche erhaltenen Resultate uns in der Erkenntniss der Wirkungsweise der Stauung gefördert haben, kann nicht ohne Weiteres beantwortet werden. Nach Bier spielt bei der Wirkung der Stauung die einfache Ernährungssteigerung, die auch das im Ueberfluss vorhandene venöse Blut noch auszuüben vermag, eine minder wichtige Rolle — da ja sonst die active Hyperämie glänzende Resultate aufweisen müsste — als die einschneidenden physikalischen und chemischen Veränderungen, welche sich unter den Begriff „Stauung" zusammenfassen lassen. Es sind dies Entzündung und Bindegewebsneubildung (Bildung von Schwielen- und Narbengewebe) erzeugende Veränderungen, wie sie sowohl Landerer's Zimmtsäurebehandlung als auch das Koch'sche Verfahren in der Umgebung der tuberculösen Herde hervorrufen. Nach Heller kommt angesichts der Oedembildung bei der Stauung die antibakterielle Wirkung des Serums durch Concentration von Alexinen im Sinne Buchner's[1]) in Betracht. Auch Noetzel sucht das heilende Princip der Methode in der kräftigen antibacteriellen Wirkung des durch die Stauung erhaltenen Transsudates, durch deren Entfaltung der ganze Process den Charakter einer acuten aseptischen Entzündung erhält. Diese Anschauungen werden von Bier ebenso wenig acceptirt wie die Fraenkel-Behring'sche Theorie[2]) der antibacteriellen Wirkung CO_2- reichen Blutes, welcher auch Hamburger zuneigt. Bier verweist auf die Vorgänge in der

---

[1]) Buchner, Ueber die natürliche Heilkraft des Organismus. Münchener med. Wochenschr. 1894. No. 30. — Derselbe, Natürliche Schutzvorrichtungen. Ibidem. 1899. No. 39 und 40.

[2]) Fränkel, Die Einwirkung der Kohlensäure auf die Lebensthätigkeit der Organismen. Zeitschr. f. Hygiene. V. S. 332. — Behring, Beiträge zur Aetiologie des Milzbrandes. Ibidem. VI. S. 117.

Lunge, wo es sich zweifelsohne um active Hyperämie handle[1]), und auf die schweren bacteriellen, infectiösen Entzündungen, von welchen gestaute Glieder nicht selten heimgesucht werden. Nach Bier handelt es sich hier um überaus complicirte biologische Vorgänge, von welchen die Entzündung im Sinne der Selbsthilfe des Organismus gegen die Krankheitserreger eine wichtigere Rolle spielen mag, als die Abtödtung der Bacterien durch die vermehrte Alkalescenz des Blutes.

Welche dieser Theorien durch die Untersuchungen Nassauer's und Hildebrandt's über die Heilwirkung der Laparotomie bei tuberculöser Peritonitis eine Stütze gefunden hat, ist um so schwieriger zu entscheiden, als der Erstgenannte die auf die Durchschneidung zahlreicher Venen und Capillaren zurückgeführte Blutdrucksteigerung — also die active, arterielle Hyperämie des Peritoneum —, letzterer die in Folge der Bauchoperationen im Abdomen auftretende Darmparalyse, sowie die Entzüngungserscheinungen — also die venöse Hyperämie — zur Erklärung der so überraschenden Erscheinung heranzieht. Bei dem derzeitigen Stande unserer Kenntnisse dürfte die Anschauung Richter's, nach welcher die Erfolge des Bier'schen Verfahrens hauptsächlich auf die durch die Stauung verursachte Circulationsstörung und Stromverlangsamung mit nachfolgender Randstellung und Emigration der Leukocyten zurückzuführen seien, es sich also um das erste Stadium der Entzündung (Stasenbildung) handle, um so plausibler erscheinen, als die klinischen Bilder jenen langsam verlaufender Inflammation thatsächlich entsprechen.

Unsere histologischen Bilder weisen lediglich einen Fortschritt in der Entwicklung der Knochennarbe auf, der auf die Steigerung der Vitalität aller Gewebe durch die Stauung zurückgeführt werden kann. Von „Entzündungserregung" kann nur im Sinne jener Untersucher gesprochen werden, welche die „Callusbildung ihrem Wesen nach als einen auf entzündlichem Wege ein-

---

[1]) In einer seiner jüngsten Arbeiten über diesen Gegenstand: „Ueber verschiedene Methoden, künstliche Hyperämie hervorzurufen" (s. Literaturverzeichniss am Schlusse der Arbeit) präcisirt Bier seine Anschauungen über active und passive (Stauungs-) Hyperämie im Uebrigen schärfer, indem er nachdrücklich betont, dass erstere mit arterieller, letztere mit venöser Hyperämie durchaus nicht identisch sei. Gebe es doch eine hocharterielle Stauungshyperämie, welche bei Herzfehlern — wenigstens so lange sie annähernd compensirt sind — in der Lunge auftrete.

geleiteten Regenerationsvorgang" (Bruns) betrachten. Diese Anschauung hat bekanntlich durch die Studien von F. Busch über die experimentelle Ostitis — eine Arbeit, welche die völlige Identität der Vorgänge bei der Knochenentzündung und Callusbildung darthut — eine Stütze erfahren.

VI.

Bezüglich der Herkunft des Callus bestätigen auch unsere Bilder die gerade in jüngster Zeit von Doc. Ziegler und A. Fujinami auf Grund ihrer Thierversuche wieder hervorgehobene überwiegende Bedeutung des periostalen Callus für die Fracturheilung.

Von Wichtigkeit ist die aus seinen ausgezeichneten, zahlreiche Thierarten — Säugethiere, Vögel, Reptilien, Amphibien — betr. Untersuchungen erhaltene Ueberzeugung Fujinami's von der principiellen Identität der Knochenregeneration bei Mensch und Thieren, welch letztere aber je nach der Thierspecies, dem Individuum, dem Ernährungszustande und den äusseren Lebensbedingungen ziemlich grosse Abweichungen zeigen. Die individuellen Schwankungen bei der Knochenneubildung haben auch unsere, an unter gleichen äusseren Bedingungen lebenden Thieren derselben Species angestellten Versuche erkennen lassen.

Literatur.

Nicoladoni, K., v. Dumreicher's Methode zur Behandlung drohender Pseudarthrosen. Wiener med. Wochenschr. 1875. No. 5—7.

Thomas, H. O., The principles of the treatment of fractures and dislocations. London. 1886.

Helferich, Ueber künstliche Vermehrung der Knochenneubildung. Verhandl. d. deutsch. Ges. f. Chir. 1887.

Bier, A., Ueber ein neues Verfahren der conservativen Behandlung der Gelenktuberculose. Verhandl. d. deutsch. Ges. f. Chir. 1892.

Bier, A. Behandlung chirurgischer Tuberculose der Gliedmaassen mit Stauungshyperämie. Festschrift zur Feier des 70. Geburtstages Friedr. von Esmarch's. Kiel und Leipzig. 1893.

Richter, P., Ueber neuere Behandlungsmethoden der Tuberculose vom pathologisch-anatomischen Standpunkte. Schmidt's Jahrb. 239. Bd. 1893.

Buschke, Ein erfolgreicher Versuch mit der Behandlung der Tuberculose der Extremitäten mittelst Stauung nach Bier. Deutsche med. Wochenschrift. 1893. No. 35.

Bier, A., Weitere Mittheilungen über die Behandlung chirurgischer Tuberculose mit Stauungshyperämie. Arch. f. klin. Chir. Bd. 48. 1894.

Bier, A., Behandlung der Gelenktuberculose mit Stauungshyperämie. Berl. klin. Wochenschr. 1895. No. 89.

Bier, A., Heilwirkung der Hyperämie. München. med. Wochenschr. 1897. No. 32.

Bier, A. Die Entstehung des Collateralkreislaufes. I. Theil: Der arterielle Collateralkreislauf. Virchow's Archiv. 147. Bd. 1897. II. Theil: Der Rückfluss des Blutes aus ischämischen Körpertheilen. Virchow's Archiv. Bd. 153. 1898.

Hamburger, H. J., Ueber den Einfluss venöser Stauung auf die Zerstörung von Milzbrandvirus im Unterhautzellgewebe. Centralbl. f. Bacteriol. 1898. No. 9.

Bier, A., Die Behandlung des chronischen Gelenkrheumatismus mit heisser Luft (active Hyperämie) und Stauungshyperämie. Münch. med. Wochenschr. 1898. No. 31.

Nassauer, Zur Frage der Heilung der tuberculösen Peritonitis durch die Laparotomie. München. med. Wochenschr. 1898. No. 16 und 17.

Hildebrandt, Die Ursachen der Heilwirkung der Laparotomie bei Bauchfelltuberculose. München. med. Wochenschr. 1898. No. 51 und 52.

Bier, A., Ueber die nach und während der Esmarsch'schen künstlichen Blutleere eintretenden Gefässveränderungen und ihre physikalische Erklärung. Deutsche med. Wochenschr. 1899. No. 31.

Bier, A., Ueber verschiedene Methoden, künstliche Hyperämie zu Heilzwecken hervorzurufen. München. med. Wochenschr. 1899. No. 48 und 49.

Bier, A., Ueber den Einfluss von venöser Stauung und Phagocythose. — Ueber den Einfluss von Kohlensäure bezw. Alkali. Virchow's Archiv. Bd. 155. 1899.

Noetzel, W., Ueber die bactericide Wirkung der Stauungshyperämie nach Bier. Arch. f. klin. Chir. 60. Bd. 1900.

Blecher, Ueber den Einfluss der künstlichen Blutstauung auf Gelenksteifigkeiten nach Traumen und längerer Immobilisation. Deutsche Zeitschr. f. Chir. 60. Bd.

Bier, A., Ueber die Anwendung künstlich erzeugter Hyperämie zu Heilzwecken. Verh. d. Congr. f. innere Medicin. — Wiesbaden. 1901.

Busch, F., Beitrag zur Lehre von der experimentellen Ostitis. Arch. f. klin. Chir. 24. Bd. 1879.

Bruns, P., Die Lehre von den Knochenbrüchen. Stuttgart. 1886.

Ziegler, Ueber das mikroskopische Verhalten subcutaner Brüche langer Röhrenknochen. Deutsche Zeitschr. f. Chir. 60. Bd.

Fujinami, Akira, Ueber die Gewebsveränderungen bei der Heilung von Knochenfracturen. Ziegler's Beiträge, 29. Band. 1901.

XXV.

Ueber den Verlauf des Magencarcinoms bei operativer und bei nicht operativer Behandlung. Eine Bilanzrechnung.[1]

Von

Professor Dr. Krönlein.

(Hierzu Tafel X.)

Seit der Inauguration der Magenchirurgie durch Billroth sind etwas mehr als 2 Decennien verflossen; die operativ-technische Seite des neu erschlossenen Arbeitsgebiets ist in dieser Zeit durch das eifrige Zusammenwirken zahlreicher hervorragender Chirurgen ganz wesentlich gefördert und zu einem vorläufigen Abschluss gebracht werden; die Freude an dem unmittelbaren Erfolg glücklicher Operationen befriedigt allein nicht mehr. Man möchte heute weiter kommen und vor Allem möchte man gerne wissen, ob und in welchem Maasse durch die mehr als zwanzigjährigen Erfahrungen die Hoffnungen erfüllt worden sind, welche einst die ganze chirurgische Welt an die Grossthat von Billroth, seine erste erfolgreiche Exstirpation eines Pyloruscarcinoms, geknüpft hatte. Gehört — so fragen mit uns Viele — der Magenkrebs nunmehr zu den heilbaren Krankheiten? — Ganz besonders haben die Vertreter der inneren Medicin und die Aerzte der Praxis ein Recht darauf, Fragen dieser Art an die Chirurgen zu richten. Sind sie doch zumeist die Vertrauenspersonen, an welche die Magencarcinomkranken zuerst hülfesuchend sich wenden, und in dieser Eigenschaft weiter die Vermittler zwischen Patienten und Operateur. Die Art, wie sie über die Operation des Magencarcinoms denken, wird also in

---

[1]) Vorgetragen am 2. Sitzungstage des XXXI. Congresses der Deutschen Gesellschaft für Chirurgie, 3. April 1902.

vielen Fällen den Ausschlag geben, ob der Kranke chirurgische Hülfe überhaupt wünscht oder nicht. Von dem Glauben an die Nützlichkeit der Operation des Magencarcinoms sind aber heute noch lange nicht alle Aerzte durchdrungen. Manche von ihnen werden daher in ihrer Vertrauensstellung dem Kranken von einem operativen Eingriffe eher abrathen — von ihrem Standpunkte aus in guten Treuen, weil sie persönlich vielleicht bis zur Stunde nur wenig Rühmliches von solchen Operationen zu sehen oder zu hören Gelegenheit hatten. Aber auch der Chirurg selbst fühlt nicht immer den festesten Boden unter seinen Füssen, wenn er vor die Frage von der Nützlichkeit der Operation des Magencarcinoms gestellt wird. Seine ursprüngliche Ueberzeugung von der Heilbarkeit des Leidens durch das Messer ist vielleicht durch spätere Erfahrungen erschüttert, seine Operationslust durch eine Reihe von Misserfolgen gedämpft worden. So viel steht jedenfalls fest: Auch im eigenen chirurgischen Lager findet sich noch Mancher, der mit skeptischem Blicke die bisherige Entwicklung der Chirurgie des Magencarcinoms verfolgt hat und noch verfolgt. —

Um über die Bedeutung der operativen Behandlung des Magencarcinoms ein sicheres Urtheil zu gewinnen, genügt selbstverständlich die einfache Feststellung der unmittelbaren Operationsresultate, der Mortalitätsziffern für die verschiedenen Eingriffe, nicht. Eine solche Kenntniss konnte zur Noth im Kindesalter der Magenchirurgie befriedigen. Was wir dagegen heute verlangen, das ist die Klarstellung und die Uebertragung aller der Gesichtspunkte, von welchen aus wir Chirurgen die Resultate der Carcinombehandlung überhaupt betrachten, auch für und auf das Gebiet des Magencarcinoms. Mit anderen Worten: Wir möchten heute eine Antwort erhalten auf die Frage, ob der Magenkrebs durch das Messer des Chirurgen wirklich heilbar sei; oder ob jede Operation des Magenkrebses nur die Bedeutung eines Palliativverfahrens besitze, welches das Leben zwar nicht zu retten, aber doch zu verlängern vermöge; oder endlich, ob auch diese Erwartung nicht zutreffe, und wir uns schon zufrieden geben müssen, wenn wenigstens das Leben des Carcinomkranken durch die Operation erträglicher, geniessbarer gestaltet wird.

So einfach diese Fragen lauten, so mühselig und schwierig

ist es doch, sie in einer grossen Zahl von Fällen sicher zu beantworten. Es gehört dazu nicht nur, dass wir einmal das Schicksal jedes operirten Kranken auf Jahre hinaus, resp. bis zu seinem Tode, verfolgen und registriren, sondern wir müssen auch ferner — um einen Maassstab für die Beurtheilung des Heilwerthes des operativen Verfahrens zu gewinnen — jenen Fällen von Magencarcinom nachgehen und ihre Krankheitsdauer bemessen, welche gar nicht oder nur mit den Hülfsmitteln der inneren Medicin behandelt worden sind. Wenn wir dann zwischen den gefundenen, correspondirenden Werthen der beiden Gruppen von Magencarcinomkranken die Bilanz ziehen, können wir dazu gelangen, die Grundfragen, welche wir oben aufgeworfen haben, in objectiver Weise zu beantworten.

Es wäre unbillig, behaupten zu wollen, dass Untersuchungen in dieser Richtung bis jetzt noch niemals vorgenommen worden wären; zum mindesten sind diese Fragen in zahlreichen klinischen Arbeiten berührt und so weit es das jeweilige Material gestattete, zu einem Theile wenigstens beantwortet worden. Allein eine Untersuchung, welche sich ausschliesslich mit diesen Fragen beschäftigt und an der Hand eines grossen Materials sie in erschöpfender Weise zu beantworten versucht, habe ich in der Literatur nicht aufzufinden vermocht, es sei denn, dass eine solche dem Vortrage zu Grunde gelegt ist, welchen v. Mikulicz an der letzten Naturforscherversammlung in Hamburg (1901) in der gemeinsamen Sitzung der Sectionen für innere Medicin und für Chirurgie gehalten hat. — Da dieser Vortrag bis jetzt noch nicht im Drucke erschienen und sein Inhalt mir nur aus Referaten[1]) bekannt geworden ist, so kann ich darüber bestimmt nicht urtheilen.

Ich selbst habe versucht, meine in etwas mehr als 20 Jahren auf dem Gebiete der Magenchirurgie gesammelten Erfahrungen für die Beantwortung der oben aufgestellten Fragen heranzuziehen und zu verwerthen, und ich gebe hier die Resultate meiner Unter-

---

[1]) Vergl. Berliner klin. Wochenschr. No. 39. 1901. S. 1006; ferner: Centralbl. f. Chirurgie. No. 48. 1901 (Selbstbericht). Die beiden Referate stimmen in vielen Zahlenangaben nicht überein und da auch sonst die Statistik nach etwas anderen Gesichtspunkten von Mikulicz aufgestellt ist, so habe ich nicht gewagt, seine Zahlenangaben ohne Weiteres den meinigen gegenüberzustellen.

suchung wieder, wobei ich mich freilich des Gefühls nicht erwehren kann, dass die bescheidenen Ergebnisse derselben in einem ungewöhnlichen Missverhältnisse stehen zu dem Aufwand an Mühe, Geduld und zeitraubenden Umtrieben, welche, ausser mir, meine Assistenten, sodann die klinische Verwaltung und die zahlreichen in Contribution gesetzten Civilstandsämter auf sich geladen haben, indem sie dem Schicksal meiner Magencarcinomkranken nachgegangen sind.

Die Untersuchung erstreckte sich auf alle Kranken, welche vom 1. April 1881 bis Ende Februar 1902 in meine Beobachtung gelangt sind und wurde Anfangs März cr. abgeschlossen. Sie umfasst somit 264 Fälle von Magencarcinom, über welche folgende Zusammenstellung eine

allgemeine Uebersicht

geben wird.

A. Nichtoperirte:				
1. Inoperable	53			
2. Eine Operation Ablehnende	14			
Total		67		
B. Operirte:			Operationsverluste:	
1. Probelaparotomien . . .	73		7 = 9,5 pCt.	
2. Gastro-Enterostomien . .	74		18 = 24,3 „	
3. Gastrektomien	50		14 = 28,0 „	
Total		197	39 = 19,8 pCt.	
Nichtoperirte und Operirte		264		

Durch die directe Beobachtung in der Klinik einerseits und die späteren Nachforschungen andererseits konnte das weitere Schicksal dieser 264 Kranken bis auf 13 Fälle, welche der Nachforschung sich entzogen, festgestellt werden, wie folgt:

Es blieben unbekannten Schicksals . . .		13
Es starben:		
in Folge d. Operation (s. Operationsverluste)	39	
später an intercurrenten Krankheiten . .	2	
„ an Suicidium	1	
„ am primären Magencarcinom . .	166	
„ an Recidiv nach der Gastrektomie .	21	
		229

Es leben noch:		
Gastro-Enterostomien	9	
Gastrektomien	13	
		22
Total		264

Zu dieser Uebersicht seien mir zunächst folgende Bemerkungen gestattet:

Es ist erfreulich, dass die Nachforschungen nach dem Schicksal der 264 Magencarcinomkranken bis auf die kleine Zahl von 13 Fällen (= 4,9 pCt. der Gesammtzahl), welche sich zudem auf 21 Jahre vertheilen, erfolgreich waren, so dass wir also bei 251 Kranken über den Endausgang vollständig unterrichtet sind. Die meisten der 13 nicht mehr auffindbaren Fälle gehören der Kategorie der Nichtoperirten an, keinesfalls findet sich unter ihnen ein Gastrektomirter. Auf Grund dieses Beobachtungsmaterials wird es also möglich sein, eine Lebensstatistik für das Magencarcinom zu schaffen und eine Bilanz zu ziehen zwischen der Krankheitsdauer bei nicht operirten und bei operirten Magencarcinomfällen.

Ehe wir aber an diese Aufgabe herantreten, erscheint es uns wünschenswerth, noch einen Blick auf die verschiedenen Kategorien unserer Uebersichtstabelle zu werfen. Denn die numerische Grösse dieser Gruppen hängt ja nicht lediglich ab von der Art des Krankheitsmaterials, sondern ganz wesentlich auch von der individuellen Stellung, welche der Chirurg gegenüber der Indication zum operativen Einschreiten überhaupt und zu den verschiedenen Operationsverfahren (Probeschnitt, Gastro-Enterostomie, Gastrektomie) speciell einnimmt. Durchgeht man beispielsweise eine Reihe klinischer Berichte, so wird man in dem Verhältniss, in welchem die ebengenannten Operationsverfahren zu einander stehen, recht erhebliche Unterschiede constatiren. Es ist darum durchaus nothwendig, dass ich meinen persönlichen Standpunkt in diesen Indicationsfragen kurz darlege.

A. Nicht operirte Magencarcinome.

Von den 264 Fällen von Magencarcinom wurden 67 = 25,3 pCt. überhaupt nicht operirt, entweder weil (in 53 Fällen) die genaue Untersuchung jede Operation als unthunlich erscheinen liess oder

weil, obzwar der allgemeine und locale Befund die Opportunität einer Operation wahrscheinlich machte, die Kranken eine solche ablehnten (14 Fälle). Wohl waren Letztere mit dem Vorsatz in die Klinik gekommen, sich durch eine Operation von ihrem Leiden befreien zu lassen; allein sie wollten von vorneherein die „Garantie" haben, dass der Eingriff ohne Gefahr verlaufen werde. Selbstverständlich konnten und wollten wir auf eine solche Bedingung nicht eingehen, und so überliessen wir diese Kranken unoperirt ihrem Schicksal.

B. Operirte Magencarcinome.

Wo die Möglichkeit, dem Kranken durch ein operatives Vorgehen irgend welche Hülfe zu verschaffen, nicht ganz auszuschliessen war, wurde ihm zum mindesten der Probeschnitt empfohlen unter der Voraussetzung, dass er es im Uebrigen ganz in die Hand des Operateurs lege, weiter so vorzugehen, wie dieser es nach Eröffnung der Bauchhöhle und genauer Prüfung aller Verhältnisse für zweckmässig erachtete. So wurde in 197 Fällen = 74,7 pCt. vorgegangen; doch blieb es 73mal bei dem Probeschnitt.

1. Probelaparotomie.

Ausschliesslich diagnostischen Zwecken diente also die Operation in 73 Fällen = 27,6 pCt. — Nachdem der Chirurg nach dem Probeschnitt durch die Bauchdecken sich von der Unmöglichkeit einer radicalen Exstirpation des Carcinoms und ebenso von der Unzweckmässigkeit eines palliativen Operationsverfahrens überzeugt hatte, erfolgte der Verschluss der Bauchwunde.

Von diesen 73 Operirten starben bald nach der Operation innerhalb der ersten Woche 7, und zwar 4 an Erschöpfung und Marasmus, 2 an Pneumonie, 1 an Lungenembolie. Obwohl mit Ausnahme der raschen Todesfolge eine directere Beziehung zwischen Operation und Exitus nicht nachzuweisen war, bin ich doch der Meinung, dass der geringe operative Eingriff im Verein mit der Narkose genügte, den dünnen Lebensfaden dieser Kranken etwas vorzeitig zum Zerreissen zu bringen, und ich möchte darum keinerlei Einwendung machen, wenn in diesem Sinne diese 7 Fälle = 9,5 pCt.

als Operationstodesfälle bezeichnet werden. Wir werden freilich später sehen, dass auch bei Nichtoperirten, welche nach der einfachen Untersuchung sofort wieder nach Hause entlassen wurden, der Tod wiederholt schon innerhalb der ersten Woche nach der Entlassung erfolgte. Und hier pflegt Jedermann in dem Nachweis des weit fortgeschrittenen Carcinoms eine genügende Todesursache zu erblicken.

2. Gastro-Enterostomie.

Je nach der verschiedenen Art, wie der Chirurg den Indicationskreis für die einfache Probelaparotomie und die Gastro-Enterostomie beschreibt, wird auch das numerische Verhältniss dieser beiden Operationen zu einander schwanken. Dass wir für den einfachen Probeschnitt oben eine relativ grosse Zahl gefunden haben, rührt zum Theil davon her, dass ich von jeher der Gastro-Enterostomie als Palliativoperation bei nicht mehr exstirpirbaren Magencarcinomen nur unter bestimmten Bedingungen eine Berechtigung zuerkannt und es daher in manchem Falle bei der Probelaparotomie habe bewenden lassen, in welchem andere Chirurgen noch die Anastomosenoperation ausgeführt hätten. Dadurch musste aber die Zahl der einfachen Probeschnitte sich vermehren, die der Gastro-Enterostomien sich vermindern. Wir berühren damit einen sehr wichtigen Punkt, über welchen leider in manchen Berichten stillschweigend hinweggegangen wird, so dass wir nicht wissen, auf Grund welcher Indicationen der betreffende Chirurg die Gastro-Enterostomie ausgeführt hat. Meinen Standpunkt habe ich schon im Jahre 1889 bestimmt formulirt, indem ich (in der chirurgischen Section der Heidelberger Naturforscher-Versammlung) in Opposition zu Lücke, König und W. Müller die Gastro-Enterostomie auf diejenigen Fälle nicht mehr exstirpirbarer Magencarcinome beschränkt wissen wollte, welche wirkliche Stenosenerscheinungen machen; wo diese Bedingung aber nicht zutreffe, da solle es bei der einfachen Probeincision verbleiben. — Dieser Ansicht bin ich im Allgemeinen bis jetzt treugeblieben; eine kleine Erweiterung des Indicationskreises für die Gastro-Enterostomie hat sich in der Folge nur insoweit ergeben, als ich bei unexstirpirbarem Magencarcinom die Gastro-Enterostomie auch dann auszuführen

pflege, wenn, auch ohne ausgesprochene Pylorusstenose, die Stagnationserscheinungen in dem Krankheitsbilde deutlich in den Vordergrund treten. Auch in diesen Fällen, in denen das Carcinom zum mindesten zu einer hochgradigen motorischen Insufficienz des Magenmuskels geführt hat, erweist sich die Gastro-Enterostomie als eine Wohlthat, als eine wirkliche Palliativoperation, ganz besonders, wenn wir nach v. Hacker die Anastomose in die hintere Magenwand verlegen. Hält man sich an diese bestimmten Indicationen, so wird man selten ohne Nutzen die Gastro-Enterostomie ausführen, häufig genug aber geradezu überraschende Erfolge — leider nur von beschränkter Dauer — erzielen. Es gereicht mir zu einiger Genugthuung, dass gegenwärtig die meisten Chirurgen von der früheren fast grenzenlosen Anwendung der Gastro-Enterostomie bei nicht mehr exstirpirbarem Magencarcinom zurückgekommen sind, und ganz besonders, dass auch v. Mikulicz, welchem vielleicht die grösste Erfahrung über die chirurgische Behandlung des Magencarcinoms zu Gebote steht, neuerdings denselben Standpunkt in dieser Frage einnimmt, den ich schon vor 12 Jahren vertheidigt habe. Nach dem Referate seines Vortrages in Hamburg hat er sich dahin geäussert, dass die Gastro-Enterostomie einzuschränken sei zu Gunsten der Resection einerseits, der Probelaparotomie andererseits, und ferner, dass sie nur bei Pylorusstenose mit Stagnation indicirt sei.

Bei unserem Material sind Probelaparotomie und Gastro-Enterostomie fast genau im gleichen Verhältniss zur Ausführung gelangt (73 Probelaparotomien und 74 Gastro-Enterostomien), d. h. in 27,6 pCt. und 28,0 pCt. aller Fälle. Von den 74 Gastro-Enterostomien sind 18 oder 24,3 pCt. der Operation erlegen.

Eine andere Palliativoperation als die Gastro-Enterostomie habe ich bei nicht exstirpirbarem Magen-Carcinom — (von dem Cardia-Carcinom sehe ich hier völlig ab — niemals ausgeführt. Insbesondere verwerfe ich die Jejunostomie, weil ich der Meinung bin, dass durch diese Operation der jammervolle Zustand des Kranken in einen noch jammervolleren verwandelt werde, und dass es humaner sei, in solchen Fällen auf nicht operativem Wege für die Euthanasie zu sorgen. Es scheint mir eine Verirrung zu sein, wenn man glaubt, dass jedes Magencarcinom durchaus einer Operation unterworfen werden solle und es dürfte an

der Zeit sein, die Indicationen für ein operatives Vorgehen etwas exacter zu formuliren, als es bis anhin wohl geschehen ist.

3. Gastrektomie.

Die letzte Gruppe unserer Magenoperationen betrifft die Gastrektomien. Ihre Zahl beträgt 50; da von diesen 14 an den Folgen der Operation gestorben sind, so beträgt die Operationsmortalität 28,0 pCt. Von sämmtlichen 264 Magencarcinomkranken konnten somit nur 18,9 pCt. der Radikaloperation unterworfen werden; 49 mal wurde die Resection, 1mal (in dem bekannten Fall von Schlatter) die Exstirpation des ganzen Magens ausgeführt.

Die folgende kleine Tabelle giebt einen Ueberblick über die allgemeinen Operationsverhältnisse (Operabilität und Operationsmortalität), welche bis anhin besprochen worden sind:

264 Fälle.

Nicht operirt in . . .	25,3	pCt. der Fälle.
Operirt in	74,7	„ „ „
Probelaparotomie in . .	27,6	„ „ „
Gastro-Enterostomie in .	28,0	„ „ „
Gastrektomie in . . .	18,9	„ „ „

Operationsmortalität:

Probelaparotomie	9,5 pCt.
Gastro-Enterostomie	24,3 „
Gastrektomie	28,0 „

Es liegt nicht im Bereich meiner heutigen Aufgabe, in die technischen Fragen der Operation des Magencarcinoms näher einzutreten. Nur die eine Bemerkung will ich hier nicht unterdrücken, dass ich, was die Gastrektomie betrifft, in den letzten Jahren ausschliesslich den II. Typus der Billroth'schen Operation angewandt habe, weil ich der Meinung bin, dass diese Methode die meisten Chancen bietet, das Magencarcinom in weiter Ausdehnung und, wenn möglich, im Gesunden zu exstirpiren. Wie ich aus dem Autoreferat von Mikulicz's ersehe, ist auch dieser Chirurg mehr und mehr zu der genannten Methode übergegangen.

Die bisherigen Erörterungen hatten lediglich den Zweck, der Leser über die Art des Beobachtungsmaterials und die leitenden Grundsätze, zu welchen der Operateur sich bekannte, in grossen

Zügen aufzuklären. Sie waren durchaus nothwendig, um die Ergebnisse der nun folgenden statistischen Berechnungen richtig beurtheilen zu können.

Diese Berechnungen aber verfolgen das Ziel, eine Bilanz zu ziehen zwischen der Lebensdauer der nicht operirten und der operirten Magencarcinomkranken.

Für die Untersuchung standen, gemäss der früher aufgestellten Uebersichtstabelle, die Nachforschungsresultate in 209 Fällen von Magencarcinom zu Gebote, welche, sei es operirt, sei es nicht operirt, die Klinik verlassen hatten; in Wegfall mussten kommen:

1. Kranke, welche der Nachforschung sich entzogen	13
2. „ welche der Operation erlegen waren	39
3. „ die an intercurrenten Krankheiten starben	2
4. Ein Kranker, der durch Suicidum endigte	1
Total	55 Fälle.

Die 209 Fälle, welche für die Bilanzrechnung zu verwenden waren, sind:

A. Nichtoperirte:		
1. Inoperable	51	
2. Eine Operation Ablehnende . .	12	
		63
B. Operirte:		
1. Probelaparotomien	58	
2. Gastro-Enterostomien . . .	54	
3. Gastrektomien	34	
		146
Nichtoperirte und Operirte . . .		209

Von diesen 209 Fällen waren zu Anfang März 1902, als die Nachforschungen abgeschlossen wurden,

Gestorben an Magencarcinom	187
Lebend	22
	209

nämlich:

Gestorben sind:

A. Alle Nichtoperirten:		
1. Inoperable	51	
2. Eine Operation Ablehnende . .	12	
		63

B. Von den Operirten:

1. Alle Probelaparotomien . . .	58	
2. Von den Gastro-Enterostomien .	45	
3. Von den Gastrektomien . . .	21	
		124
Von Nichtoperirten und Operirten		187

Es leben noch:

1. Von den Gastro-Enterostomien .	9	
2. Von den Gastrektomien . . .	13	
		22
		209

I. Krankheitsdauer bei den verstorbenen Magencarcinomkranken.

Das Problem, die Dauer des Verlaufs der Krebskrankheit festzustellen, wird nie ganz befriedigend gelöst werden können. Denn so bestimmt wir auch in jedem Falle wissen, dass der tödtliche Ausgang innerhalb kurzer Frist zu erwarten steht, — der Anfang des Krebsleidens entzieht sich so gut wie ausnahmslos unserer Beobachtung und einer genauen mathematischen Bestimmung. Wir sind hier ganz auf die Angaben der Kranken über das Auftreten der ersten subjectiven und objectiven Symptome angewiesen und wissen auch dann noch nicht, ob diesen ersten Symptomen nicht ein Latenzstadium der Krebskrankheit von unbekannter Dauer vorausgegangen ist. Die üblichen Angaben über die Dauer des Verlaufs des Magencarcinoms lauten deshalb auch wenig bestimmt: 1—1½ Jahre, in seltenen Fällen auch mehrere Jahre oder umgekehrt nur wenige Monate — das sind so die Schätzungen, denen wir in den Lehrbüchern der inneren Medicin am häufigsten begegnen. Trotz dieser precären Verhältnisse wollte ich doch einen Versuch machen, bei meinem Beobachtungsmaterial die Dauer der Krankheit bis zum Eintritt in die Klinik, resp. bis zum Zeitpunkt der Operation für jeden einzelnen Fall nach den Angaben der Kranken festzustellen und aus diesen Einzelzahlen für die verschiedenen Kategorien von Kranken, so, wie sie in der Uebersichtstabelle figuriren, einen Mittelwerth zu berechnen. — Was bei dieser Untersuchung herauskam, hat mich insofern doch einigermaassen

überrascht, als trotz der auseinandergehenden Angaben der Kranken in den Einzelfällen die Berechnung der Mittelwerthe für die verschiedenen Kategorien zu ziemlich übereinstimmenden Resultaten führte. Mochte es sich um die Nichtoperirten oder die Operirten, um Probelaparotomien, Gastro-Enterostomien oder Gastrektomien handeln, als durchschnittliche Krankheitsdauer bis zum Eintritt in die Klinik, resp. bis zur Vornahme der Operation, ergab sich bei dieser Berechnung ein Zeitraum von 8—9 Monaten. Wir haben daher bei allen Kategorien unserer Kranken für diese Periode des Krankheitsverlaufes den Mittelwerth von 9 Monaten eingesetzt.

Ganz genau liess sich dagegen dank unserer Nachforschung der zeitliche Verlauf der Krankheit vom Eintritt des Kranken in die Klinik, resp. vom Zeitpunkt der Operation bis zu dem durch das Carcinom herbeigeführten Tode bemessen. Diese Erhebung ist in jedem einzelnen Falle gemacht worden, und wir finden denn auch in der dieser Arbeit beigegebenen graphischen Tabelle die Dauer dieser Krankheitsperiode für jeden Kranken in Tagen angegeben; es zeigen sich natürlich auch hier erhebliche individuelle Schwankungen, auf welche ich aber an dieser Stelle nicht weiter eingehen will. Vielmehr mag es genügen, nur die Mittelwerthe für die einzelnen Kategorien der Magencarcinomkranken anzuführen.

Es betrug darnach die Zeitdauer von dem Eintritt in die Klinik, resp. von dem Zeitpunkt der Operation bis zum Tode:

A. bei den Nichtoperirten . . . 102 Tage
B. bei den Operirten:
1. Probelaparotomien . . . . . 114 „
2. Gastro-Enterostomien . . . . . 193 „
4. Gastrektomien . . . . . 520 „

Summiren wir in diesen einzelnen Gruppen die für die beiden Perioden des Krankheitsverlaufes gefundenen Werthe, so erhalten wir als Zeitmaass für die ganze Krankheitsdauer des Magencarcinoms vom Auftreten der ersten Symptome bis zum Tode:

A. bei den Nichtoperirten. 9 M. u. 102 Tage = ca. $12^1/_2$ Mon.
B. bei den Operirten:

1. Probelaparotomien .	9 M.	u.	114 Tage	=	ca.	13 Mon.
2. Gastro-Enterostomien	9 „	„	193 „	=	„	$15^1/_2$ „
3. Gastrektomien . . .	9 „	„	520 „	=	„	$26^1/_2$ „

Auf den geringen Zeitunterschied bei den Nichtoperirten und den Probelaparotomien (12 Tage oder ca. $^1/_2$ Monat) möchten wir kein grosses Gewicht legen. Immerhin wollen wir darauf hinweisen, dass diese beiden Krankenkategorien qualitativ in einem Punkte sich doch etwas unterscheiden, nämlich insofern, als bei den Probelaparotomien diejenigen Fälle ausgeschieden sind, welche an deutlichen Stenosen- und Stagnationserscheinungen litten. Denn diese sind der Gastro-Enterostomie unterworfen worden. — Wir durften daher eigentlich a priori für die Probelaparotomien als für die etwas günstiger Situirten auch eine etwas längere Krankheitsdauer erwarten.

Wichtig dagegen und kaum anfechtbar dürften folgende Schlussfolgerungen sein:

1. dass das Magencarcinom, ohne Operation, durchschnittlich nach circa 1 Jahr zum Tode führt;
2. dass die Gastro-Enterostomie das Leben des Carcinomkranken durchnittlich um 3 Monate und
3. dass die Gastrektomie, sofern sie von Recidiv gefolgt ist, das Leben durchschnittlich um 14 Monate verlängert.

Als einfache Palliativoperation betrachtet, kommt somit der Gastrektomie gegenüber der Gastro-Enterostomie der viel grössere Werth zu.

Möge man diese Leistungsfähigkeit unserer operativen Kunst immerhin eine bescheidene nennen! Vergessen aber soll weder der Interne noch der Arzt der Praxis, in welch' spätem Zeitpunkt der Carcinomkranke dem Chirurgen meist erst zugeführt wird: 9 Monate hat der Patient durchschnittlich sein Magencarcinom schon herumgetragen; $^3/_4$ des Weges zum Grabe hat er bereits zurückgelegt; nur noch die kurze Spanne von 3 Monaten ist ihm durchschnittlich vergönnt, sein Leiden hinzuschleppen! — Wenn also auch der Werth der Operation wirklich ein begrenzter ist, so wolle man auf der anderen Seite doch daran denken, dass auch die Prämie eine sehr geringe ist, welche der Kranke einzahlt, um sein

Leben zu verlängern oder gar zu retten; denn höchstenfalls opfert er die letzten 3 Monate eines Jammerlebens, und für diesen kleinen Einsatz gewinnt er doch die begründete Hoffnung, sein Leben um 3 bis 14 Monate zu verlängern, ja nicht nur das, sondern es auch zu verschönern und wieder genussvoll zu gestalten, ganz abgesehen von der Chance, dass er vielleicht — wie wir später nachweisen werden — das grosse Loos zieht und für immer von seinem Krebsleiden befreit wird. — Wer je gesehen hat, wie viele unserer Gastro-Enterostomirten und Gastrektomirten nach der Operation zu neuem Leben erwachen, wie ihre Kräfte zunehmen, ihr Körpergewicht steigt, der Appetit zur Norm zurückkehrt, wie Lebenslust und Lebensfreude wieder sich geltend machen, der wird den Werth dieser Operation doch auch nicht unterschätzen, selbst, wenn es uns nicht geglückt ist, das Leben durch sie zu retten, sondern nur den Tod um eine oder mehrere Stationen zurückzudrängen. — Es soll einer demnächst aus meiner Klinik erscheinenden Arbeit vorbehalten bleiben, an der Hand der Casuistik zu zeigen, in welchem Maasse diese Erfolge auf operativem Wege erreicht worden sind.

Schliesslich darf ich doch noch hinweisen auf die unmittelbaren Operationsresultate. Obwohl unsere Erfahrungen bis zum Jahre 1881 zurückreichen und alle die unausbleiblichen Misserfolge der Lernzeit mit eingeschlossen sind, so haben wir doch für die beiden Operationen der Gastro-Enterostomie und Gastrektomie die relativ günstigen Mortalitätsziffern von 24,3 pCt. und 28,0 pCt. zu verzeichnen. Die anfangs so bedeutende directe Operationsgefahr ist also nach diesen Erfahrungen mit den Jahren ganz erheblich vermindert worden.

II. Lebensdauer der noch lebenden operirten Magencarcinomkranken.

Wie aus der früheren Zusammenstellung hervorgeht, sind es 22 operirte Kranke, nämlich 9 Fälle von Gastro-Enterostomie und 13 Fälle von Gastrektomie, welche zu Anfang März d. J. noch lebten.

Ueber die 9 Gastro-Enterostomien können wir kurz hinweggehen; sie stammen alle aus der letzten Zeit und so ist vorauszusagen, dass ihr Geschick in gleicher Weise sich erfüllen werde, wie bei den bis zum Tode verfolgten Fällen, d. h., dass sie durch-

schnittlich 6 Monate nach der Operation ihrem Carcinom erliegen werden.

Anders verhält es sich mit den noch lebenden 13 Gastrektomien.

Bei diesen Operirten war bei der Nachforschung noch kein Recidiv nachzuweisen; sie befanden sich alle in einem sehr guten Zustande; eine Patientin hatte beispielsweise in den letzten 2 Monaten um 20 kg an Körpergewicht zugenommen. Was ihre Lebensdauer betrifft, so befinden sich

1	Fall	im	8.	Jahre	seit	der	Gastrektomie
1	„	„	4.	„	„	„	„
2	Fälle	„	3.	„	„	„	„
3	„	„	2.	„	„	„	„
6	„	„	1.	„	„	„	„

13 Fälle im 1.—8. Jahre seit der Gastrektomie.

Eine spätere Nachforschung muss ergeben, wie viele dieser Operirten radical geheilt geblieben, wie viele von ihnen noch von Recidiv befallen worden sind. Auch bei dem Magencarcinom müssen wir aber, ebenso wie bei dem Carcinom des Rectum, der Mamma u. A., in der Prognose recht vorsichtig sein, insofern als ein glücklich durchlebtes Triennium noch keine Garantie vor Spätrecidiven schafft. Wohl mögen solche selten sein; allein aus unserer eigenen Erfahrung können wir über eine Patientin berichten, welche erst im 4. Jahre nach der Gastrektomie von Recidiv befallen wurde und genau 3 Jahre 8 Monate und 15 Tage nach dieser Operation ihrem Leiden erlag (s. Tafel X).

Ganz vortrefflich dagegen befindet sich zur Zeit der 63jährige Herr, den ich vor 8 Jahren durch die Gastrektomie von seinem Pyloruscarcinom befreit habe. Er dürfte wohl das grosse Loos gezogen haben, von dem oben die Rede war.

Dies unser Rechnungsabschluss! — Die Zukunft muss zeigen, ob eine spätere Bilanzrechnung zu besserem Resultate führe. Nach 2 Richtungen ist eine Besserung wohl denkbar, einmal mit Bezug auf die unmittelbaren Operationsresultate, die operative Mortalität, dann ferner mit Bezug auf die Dauerresultate, die radicale Heilung des Magencarcinoms. Dass die unmittelbaren Operations-

resultate in Zukunft wesentlich bessere sein werden, als sie es etwa im letzten Decennium gewesen sind, möchte ich allerdings auf Grund meiner eigenen Erfahrungen kaum annehmen; die Technik hat jetzt schon einen so hohen Grad der Vollendung erreicht, dass eine wesentliche Steigerung kaum mehr zu erwarten ist und die abdominelle Wundbehandlung ist, auch ohne Handschuhe und ohne Gesichtsmaske, eine so sichere geworden, dass die Wundinfection eine ausschlaggebende Rolle bei der operativen Mortalität nicht mehr spielt. Unter meinen 50 Gastrektomien zähle ich beispielsweise 2 Serien von je 10 hintereinander geheilten Fällen. Die unglücklichen Ausgänge sind meist durch Complicationen bedingt, mit welchen wir auch in Zukunft immer werden rechnen müssen. Dahin gehört einmal die Ausdehnung des Operationsgebiets vom Magen auf den Darm, das Pankreas, die Leber u. s. w., ferner der Zustand hochgradiger Schwäche, Blutarmuth, Kachexie des Operirten, weiter die Gefahr der Narkose, die postoperative Pneumonie u. s. w. — Es ist nicht recht abzusehen, wie der Operateur der Zukunft diese Klippen bei seinem Wagen stets sicher umschiffen werde, es sei denn, dass er das gefährliche Fahrwasser gänzlich meide oder, mit anderen Worten, dass er den Kreis der Indicationen für die Operation noch enger ziehe, als wir es gethan haben, und in der Auswahl der Fälle noch rigoroser sei, als wir es bisher gewesen sind.

Mehr dürfte in Zukunft von einer Besserung der Dauerresultate, von der Erzielung einer radicalen Heilung des Magencarcinoms zu erwarten sein. Da erinnere ich einfach an die oben wenigstens für die hiesigen Verhältnisse festgestellte Thatsache, dass wir zur Zeit die Kranken durchschnittlich erst 9 Monate nach dem Beginn der ersten Symptome ihres Leidens, oder, was dasselbe sagen will, durchschnittlich erst 3 Monate vor ihrem Ende, zur Operation bekommen, also meist viel zu spät, um das fortgeschrittene Carcinom wirklich noch radicaliter exstirpiren zu können. — Hier muss Wandel geschaffen werden, wenn wir weiter kommen sollen. Die Operation des Magencarcinoms muss populärer werden, und zwar nicht blos bei den Aerzten der Praxis und den Vertretern der inneren Medicin, sondern vor Allem auch bei dem Laienpublicum selbst. Welch' ungeheurer Fortschritt würde in dem Moment angebahnt sein, wo das magenleidende Publikum mit demselben Vertrauen

die Hülfe des Chirurgen verlangte, mit welchem das darmleidende jetzt ihn wegen des erkrankten Wurmfortsatzes aufsucht, in dem Momente, wo schon die ersten verdächtigen Symptome den Magenkranken veranlassten, seinen Arzt zu consultiren, damit er entscheide, ob die rettende Operation von dem Chirurgen vollzogen werden solle oder nicht[1]). Das Studium der vielen Krankengeschichten meiner Patienten hat mich belehrt, dass in der Mehrzahl der Fälle nicht sowohl der meist angeklagte Mangel einer „Frühdiagnose" die Schuld an der so späten Inanspruchnahme der operativen Hülfe trug, wohl aber ein unverantwortliches Laisser aller, trotz des Hervortretens ernster Krankheitssymptome. Hier aber kann, so hoffe ich, Wandel geschaffen werden!

---

[1]) Anmerkung während der Correctur: Wie populär die Appendix-Operation in den letzten Jahren geworden ist, mag für die hiesigen Verhältnisse durch die Zahl der Perityphlitisoperationen illustrirt werden, welche im verflossenen Jahr und jüngst in meiner Klinik und Privatpraxis ausgeführt worden sind. Diese Zahl beträgt für den Zeitraum vom 1. Januar 1901 bis jetzt (Mai 1902) rund 150.

XXVI.

Der erste Verband auf dem Schlachtfelde.[1]

Von

Professor Dr. v. Bruns

in Tübingen.

M. H.! Unser verehrter Herr Präsident hat als ersten Gegenstand der Tagesordnung ein aktuelles Thema, den ersten Verband auf dem Schlachtfelde, zur Diskussion gestellt — ganz im Einklang mit der Tradition unserer Gesellschaft. Denn alle die Wandlungen in der Kriegschirurgie, welche in neuerer Zeit durch die Fortschritte in der Waffentechnik, wie durch die Fortschritte in der Wundbehandlung herbeigeführt worden sind, haben stets durch die Verhandlungen unserer Gesellschaft Klärung und Förderung erfahren.

Wir stehen jetzt wiederum an einem bedeutsamen Abschnitte. Seit Einführung der kleinkalibrigen Gewehre waren wir bemüht, durch systematisch durchgeführte Schiessversuche die Wirkung der neuen Mantelgeschosse kennen zu lernen, um uns in der Beurtheilung und Behandlung der modernen Schussverletzungen für den Ernstfall vorzubereiten. Nun haben diese Gewehre ihre Feuertaufe auf den Schlachtfeldern von Cuba und Südafrika erhalten, und viele amerikanische, englische und auch deutsche Chirurgen haben reiche Kriegserfahrungen gesammelt. Jetzt gilt es, diese Erfahrungen zu nützen und sichere Leitsätze für unser Handeln in einem künftigen Kriege aufzustellen.

Als vor zehn Jahren hier zum letzten Male über den ersten Verband der Schusswunden verhandelt wurde, schien der Streit,

---

[1]) Vorgetragen am 1. Sitzungstage des XXXI. Congresses der Deutschen Gesellschaft für Chirurgie zu Berlin, 2. April 1902.

ob Antiseptik oder Aseptik auf dem Schlachtfelde, zu Gunsten der Antiseptik entschieden. Hatten doch die Kriegserfahrungen gelehrt, die Schusswunden als inficirt zu betrachten und die Eiterung derselben fast als unvermeidlich anzusehen. Und die Ergebnisse der zahlreichen bakteriologischen Schiessversuche bestätigten die Thatsache, dass die Schusswunden von dem Momente ihrer Entstehung an fast niemals keimfrei sind. Das an der Oberfläche mit Keimen beladene Geschoss wird weder durch die Reibung noch durch die Erhitzung im Laufe sterilisirt, nicht einmal das Magazinfeuer vermag die Virulenz der Keime abzuschwächen. Das Geschoss dringt durch die Kleider und die Haut und reisst Partikel derselben, die mit Keimen behaftet sind, in die Wunde hinein.

Kein Zweifel, jede Schusswunde ist im bakteriologischen Sinne primär inficirt — ob aber auch im praktischen Sinne? Sind die Keime immer pathogen, sind sie hinreichend zahlreich und virulent? Ist der Nährboden günstig für ihre Entwicklung?

Eine Antwort hierauf hat schon der russisch-türkische Krieg gebracht, in welchem Ernst von Bergmann den Versuch machte, ausgerüstet mit dem ganzen antiseptischen Apparate, die Schussverletzungen nach dem Lister-Volkmann'schen Plane zu behandeln, also mit blutiger Erweiterung, Desinfection, Drainage. Allein die Erfolge waren nicht befriedigend, und bald stellte es sich heraus, dass in den Nothlagen des Krieges, wo es an Wasser, Zeit, Material und Personal mangelte, das Verfahren gar nicht durchzuführen war. Da hatte nun Bergmann den Mut, selbst die Knochen und Gelenkschüsse ohne primäre Desinfection einfach mit dem antiseptischen Verbande zu bedecken und war erstaunt über den bisher unerhörten Erfolg, der um so besser war, je früher der Verband nach der Verletzung angelegt worden war. Das waren die berühmten 15 Schussfracturen des Kniegelenks, von denen 14 mit dem Leben davongekommen sind, darunter 8 ohne Eiterung, während sonst nur ein kleiner Bruchtheil solcher Verletzten Leben und Glied retteten.

Aber noch weit grössere Ueberraschungen hat der Krieg in Südafrika gebracht. Alle Beobachter sind erstaunt über die ausserordentlich grosse Neigung der Schusswunden, auf dem raschen Wege ohne Eiterung sich zu schliessen: Die Hautöffnungen verkleben oder bedecken sich mit einem trockenen Blutschorfe, unter

dem die Heilung glatt erfolgt. So sah man in der Regel einfache Weichtheilwunden in 14 Tagen unter dem ersten Verbande sich schliessen und ebenso Knochen- und Gelenkschüsse ohne Eiterung zur Heilung gelangen.

Eine solch' günstige Heilungstendenz, wie sie früher nie beobachtet war, setzt natürlich den aseptischen Character der Wunden voraus und wird übereinstimmend von allen Beobachtern in erster Linie auf das kleine Kaliber der Mantelgeschosse zurückgeführt. Die Kleinheit der Hautwunden ist es, welche den Verletzungen den subcutanen Character verleiht. Auch kommt es nicht, wie bei den Bleigeschossen, durch mitgerissene Kleiderfetzen zu einer Infection, da die Kleiderstoffe durch die Mantelgeschosse zu feinsten Fäserchen zerrieben werden, welche nur mit der Loupe im Schusskanal zu erkennen sind.

Neben der aseptischen Beschaffenheit der Wunden ist der günstige Heilungsverlauf unstreitig der Thatsache zuzuschreiben, dass die Verwundeten sehr bald nach der Verletzung noch auf dem Schlachtfelde mit dem ersten Verbande versehen wurden. Der kriegserfahrene Mac Cormac rühmt es, dass die Verwundeten sämmtlich auf dem Schlachtfelde gut verbunden worden waren und nur wenige von neuem in der zweiten Linie verbunden zu werden brauchten. Mit grosser Bravour, schildern die Augenzeugen, wurden die Verwundeten im Feuer verbunden und zurückgetragen, wie denn bei Magersfontain 500 Verwundete über eine Feuerzone von einer englischen Meile transportirt worden sind, allerdings mit grossen Verlusten — auch den Aerzten und Sanitätsmannschaften des englischen Heeres gebührt die Anerkennung, dass sie vor dem Feinde zu sterben wussten.

Der unschätzbare Werth der neuen Kriegserfahrungen liegt in der sicheren Erkenntniss, dass die modernen Schusswunden als aseptisch zu betrachten und zu behandeln sind. Das Kriterium hierfür ist die Kleinheit der Hautwunde, die für die Verklebung oder Heilung unter dem Schorfe zugänglich ist, während alle grösseren Hautwunden durch Nahschüsse, Quer- und Aufschläger und deformirte Geschosse, sowie durch Granatsplitter von vornherein als inficirt zu betrachten sind und in der That immer vereitern. Es ist also dieselbe Unterscheidung, welche wir längst bei allen frischen complicirten Fracturen machen.

So ist die Aufgabe der ersten Hilfe ausserordentlich erleichtert: es bedarf keiner primären Desinfection der Schusswunden, die ja schon aus äusseren Gründen nicht wohl durchzuführen wäre, ganz abgesehen davon, dass gewöhnlich der ganze Schusskanal garnicht zugänglich ist. Es gilt vielmehr nur die secundäre Infection der Wunde zu verhüten, deren Quellen allerdings zahlreicher und mannigfacher sind, als die der primären Infection. Aber wiederum ist es die Kleinheit der Hautwunden, welche an und für sich das Eindringen neuer Infectionskeime eher fernhält und den Schutz durch einen einfachen abschliessenden Verband geradezu vorschreibt. In der möglichst frühzeitigen aseptischen Occlusion liegt also das Heil der Schusswunden. Dagegen ist alles Untersuchen der Wunde mit Sonde und Finger, alles Kugelsuchen, Kugelextrahiren, Irrigiren, Nähen, Drainiren u. s. f. auf den Verbandplätzen der ersten Linie streng verpönt.

In der That, diese Aufgabe ist auch unter schwierigen Verhältnissen ausführbar, nur muss ein einheitlicher, typischer Wundverband in der ersten Linie verwendet werden. Hierzu bedarf es sicher steriler, gut aufsaugender Verbandstoffe, mögen sie überdies mit einem Antisepticum imprägnirt sein oder nicht. Im übrigen kann natürlich die Aseptik in der ersten Linie nicht strenge durchgeführt werden; es ist oft ebenso unmöglich, die Hände des ärztlichen Personals zu desinficiren, wie die Haut in der Umgebung der Wunde; ja es ist sogar letzteres nicht einmal räthlich, da hierbei schon gebildete Schorfe abgeschwemmt und Unreinigkeiten in die Wunde hineingespült werden können. Glücklicherweise lehren die Erfahrungen der letzten Kriege, dass die Desinfection der Wundumgebung nicht nöthig ist. Vielmehr ist die Austrocknung der Wunde und die Bildung eines trockenen Schorfes, der sie hermetisch abschliesst, der beste Schutz gegen Infection. Der Trockenverband[1]) ist also schon wegen seiner unvergleichlichen Einfachheit das Ideal eines Kriegsverbandes.

Ganz fehlerhaft ist es daher, den Wundverband durch ein Stück Impermeabel abzuschliessen, welches die Eintrocknung der

[1]) Vergl. P. Bruns, Ueber das Prinzip des Trockenverbandes. Verhandlungen der Deutschen Gesellschaft für Chirurgie. XIII. Congress. 1884. S. 46.

aufgesaugten Wundflüssigkeiten hindert. Diese Vorschrift ist in der deutschen Kriegssanitätsordnung schon seit dem Jahre 1889 aufgehoben, während sie in der englischen Armee noch im Beginn des Burenkrieges in Geltung war, bis die englischen Feldärzte sich überzeugten, dass unter dem Impermeabel die Wunden nicht per primam heilten, sondern sämmtlich eiterten.

Um die Bildung eines aseptischen Schorfes zu begünstigen, haben amerikanische und englische Feldärzte vielfach die Wunden mit einem antiseptischen Pulver, namentlich Jodoform- und Borsalicylpulver, bestreut. Allein es zeigten sich manche Unzuträglichkeiten: das Bepudern der Wunden, namentlich an abhängigen Körperstellen verlangt einige Geschicklichkeit und ist bei Wind und Regen nicht wohl zu machen, auch lässt es den Verband leichter sich verschieben. Ich möchte daher den Vorschlag machen, die Wunden mit einer antiseptischen Paste zu schliessen, die zweierlei Eigenschaften haben muss: erstens Wundflüssigkeiten leicht in sich aufzunehmen und in den Deckverband zu leiten, und zweitens rasch einzutrocknen. Man verwendet sie am besten in Zinntuben und drückt einfach auf die Mitte des aufzulegenden Verbandstoffes eine kleine Portion der Paste aus. Der Verband verklebt sofort mit der Wunde und haftet sicher an jeder Körperstelle; er saugt das Wundsekret begierig auf und trocknet dann rasch ein. Da die Airolpaste, die ich früher verwendete, bei der Aufbewahrung in Zinntuben sich zersetzt, empfehle ich die Xeroformpaste[1]), die sich bei vielen Versuchen am besten bewährt hat. Ich denke, dass solche Tuben mit Wundpaste in den Sanitätstaschen, Medicinwagen u. s. w. für die erste Hilfe auf dem Schlachtfelde leicht mitgeführt werden können.

Das übrige Material zum ersten Verbande ist ja, wenigstens für einfache Verletzungen, in den Verbandpäckchen enthalten, die jeder Soldat im linken, vorderen Rockschoss mit sich trägt. Der Werth derselben, der bisher noch oft angezweifelt wurde, ist nach den übereinstimmendan Urtheilen der japanischen, amerikanischen und englischen Feldärzte nicht hoch genug anzuschlagen:

---

[1]) Die Vorschrift zur Bereitung der 10 proc. Xeroformpaste ist: Xeroform 10 pCt., Kaolin 45,0, Mucil. gi. 20,0, Glycerin. q. s. ut fiat pasta mollis. Nach derselben Vorschrift kann auch Vioformpaste bereitet werden.

Das Verbandpäckchen hat sich als unentbehrlich für das Schlachtfeld in modernen Kriegen erwiesen. Es enthält ja sogar in manchen Kriegslagen, bei unvorhergesehenen Zusammenstössen, detachirten Truppenkörpern u. s. f. das einzig verfügbare Material zum ersten Verbande, und namentlich stimmen auch darin die Berichte überein, dass die Soldaten das Verbandpäckchen sehr geschätzt, in brauchbarem Zustande erhalten und im Notfalle an sich selbst oder an Kameraden ganz gut verwendet haben.

Das Verbandpäckchen des deutschen Heeres besteht aus zwei Sublimatmullcompressen und einer Sublimatkambricbinde in einer Umhüllung von wasserdichtem Zwirntuch. Diese Verbandstoffe sind vom aseptischen Standpunkte aus vollkommen einwandfrei: Selbst bei 5 und 10 Jahre alten Verbandpäckchen, die ich bacteriologisch und chemisch untersuchen liess, erwies sich der Inhalt noch vollkommen steril und grösstentheils sublimathaltig; nur in den äusseren Schichten war das Sublimat zum Theil in Calomel übergegangen.

Dagegen ist zur Befestigung des Verbandes die Binde offenbar nicht zureichend: es ist ganz unmöglich, namentlich wenn Ein- und Ausschuss in verschiedener Höhe liegen, beide Compressen mit einer 3 m langen Binde zu befestigen, besonders an Brust, Bauch, Schulter und Hüfte. Auch wird die Binde, wenn sie noch so gut angelegt ist, auf dem Transport leicht locker und verschiebt sich. Diese Klage haben die englischen Feldärzte in Südafrika vielfach geführt und auf ein besseres Mittel zur Befestigung des Verbandes gedrungen.

Meines Erachtens eignen sich am besten 2 Streifen Kautschukheftpflaster, wie sie auch von den Aerzten des deutschen Rothen Kreuzes gewöhnlich verwendet worden sind; diese rühmen, dass ihnen der einfache Gazeheftpflasterverband unschätzbare Dienste geleistet hat. Man hat dann auch den grossen Vortheil, dem Verwundeten nicht die Kleider ausziehen zu müssen, sondern sie nur zu öffnen oder etwas aufzuschneiden, um den Verband anlegen zu können. Wie mich viele Versuche überzeugt haben, hält der Gazeheftpflasterverband tagelang, auch wenn der betreffende Körpertheil nicht geschont wird. Der erste Verband soll ja nicht blos ein provisorischer, sondern ein Dauerverband und bei Leichtverwundeten sogar der einzige sein; auf den rückwärtigen Staffeln

können dann noch reichlichere Mengen Verbandstoff aufgebunden werden.

Ich möchte also vorschlagen, in dem Verbandpäckchen zwei Streifen von Kautschukheftpflaster (20 cm lang, 2,5 cm breit) in einem Säckchen von Pergamentpapier unterzubringen. Auch könnten in den Sanitätstaschen u. s. w. grössere Mengen Heftpflaster, am besten in Streifen aufgerollt, mitgeführt werden.

Es muss natürlich auf dem Verbandplatz schablonenmässig verbunden werden, um alle Verwundeten möglichst rasch zu versorgen. Man gewinnt hierzu Zeit, weil die Untersuchung der Wunde wegfällt und primäre Operationen in der ersten Linie viel seltener als früher geworden sind. Sämmtliche Verletzungen durch Mantelgeschosse werden einfach mit dem antiseptischen Verbande geschlossen, einerlei ob nur die Weichtheile oder auch Knochen und Gelenke mit verletzt sind. Denn auch die Schussfracturen mit kleinen Hautwunden sind aseptisch und gelangen bei frühzeitiger Occlusion zur eiterlosen Heilung; selbst die Ausdehnung der Knochensplitterung ist von untergeordneter Bedeutung.

Welch' gewaltiger Umschwung sich gerade hier in unseren Anschauungen vollzogen hat, lehrt am schlagendsten das Beispiel Mac Cormac's, der in seinem letzten Kriege in Südafrika diesen Standpunkt aufs Entschiedenste vertrat, während er in seinen Erinnerungen aus dem Kriege 1870 das Facit zieht, dass es von der äussersten Wichtigkeit sei, die Schusswunden sobald als möglich mit dem Finger zu untersuchen, wenn nöthig nach Erweiterung der Wunde; denn dieser Eingriff komme nur wenig in Betracht gegenüber dem Nachtheil, wenn man über den Umfang der Knochensplitterung im Dunkeln bleibe.

Die Knochen- und Gelenkschüsse werden auf dem Verbandplatz noch mit einem sicheren Contentivverbande versehen; von grösster Wichtigkeit ist es aber, dass sie dann vor einem längeren Transport möglichst bewahrt werden. Alle Erfahrungen in den letzten Kriegen liefern den Beweis, dass über das Schicksal der Schussfracturen, ebenso wie der Schädel-, Brust- und Bauchschüsse nicht blos der erste Verband, sondern auch der erste Transport entscheidet. Fast alle diese Verletzungen sind nach langen und ungünstigen Transporten vereitert, während sie glatt heilten, wenn sie die ersten 5—6 Tage ruhig in einem

Feldspital zubrachten. Auch hier gilt das Grundproblem aller Verwundetenpflege, den Verwundeten die Hilfe so nahe als möglich der Stelle zu bringen, wo sie verwundet sind. —

M. H.! Als im 16. Jahrhundert die Schusswunden für vergiftet galten und mit heissem Oel ausgebrannt wurden, da machte Ambroise Paré, dem ob der Menge der Verwundeten das Oel mangelte, die segensreiche Entdeckung, dass die Schusswunden nicht vergiftet sind und besser nicht ausgebrannt werden. Und wiederum gegen die Wende des 19. Jahrhunderts, als in der Aera der Antiseptik die Schusswunden für septisch inficirt galten, da machte Ernst von Bergmann, dem ob der Menge der Verwundeten der antiseptische Apparat versagte, die segensreiche Entdeckung, dass die Schusswunden nicht inficirt sind und das Heil derselben in der Aseptik liegt.

XXVII.

Ueber aseptische und antiseptische Pasten- und Salbenverbände.[1]

Von

Privatdocent Dr. Honsell.

Wenn man eine aseptische Wunde mit dem Verbande bedeckt, so bezweckt man dabei vor Allem, die Wunde trocken zu erhalten und einen Schutz zu gewähren gegen äussere Verunreinigungen. Diesen Indicationen genügen nun aber unsere Verbandmittel nicht alle in gleicher Weise. Wasserdichte Verbände, wie beispielsweise der Collodiumverband, vermögen wohl die Wunde hermetisch abzuschliessen, aber sie verhindern nicht, dass sich Flüssigkeit auf der Wundoberfläche ansammelt. Andererseits sind Pulver- und Gazeverbände wohl im Stande, Flüssigkeit aufzusaugen und die Wunde trocken zu erhalten, aber sie leisten nur Geringes in der Abwehr äusserer Verunreinigungen.

Um daher die Vortheile des abschliessenden und des aufsaugenden Verbandes zu vereinigen, hat Herr Professor v. Bruns eine aus Bolus alba, Glycerin, Gummi und Airol zusammengesetzte Paste eingeführt, deren wir uns nun schon über 5 Jahre mit bestem Erfolge bedienen.

Diese Paste ist ausgezeichnet hygroskopisch. In Folge dessen vermag sie eben so gut wie Pulver- und Gazeverbände Sekrete aufzunehmen und abzuleiten. Zugleich liegt sie aber auch gleich dem Collodiumverbande dem Wundbereiche als feste, unverrückbare Schicht auf. Keime, welche sich unter dem Verbande be-

---

[1]) Vorgetragen am 4. Sitzungstage des XXXI. Congresses der Deutschen Gesellschaft für Chirurgie zu Berlin, 5. April 1902.

finden, werden daher fixirt und können nicht in die Stichkanäle verschoben werden. Verunreinigende, von aussen her eindringende Flüssigkeiten müssen erst durch die antiseptisch imprägnirte Pastenschicht hindurchsickern, ehe sie direct auf die Wundoberfläche gelangen. Die Unverrückbarkeit der Paste hat ausserdem noch den weiteren Vortheil, dass dieselbe an jeder beliebigen Körperstelle, vor Allem auch in der Nähe der Körperöffnungen angebracht werden kann, wo das Anlegen eines Pulver- oder Gazeverbandes unter Umständen sehr schwierig ist.

Da wir bei der Paste das Hauptgewicht auf ihre physikalischen Eigenschaften legen, haben wir auch den Versuch gemacht, das Antisepticum, das Airol, vollständig wegzulassen. Dieser Versuch bewährte sich indessen nicht, denn es zeigte sich, dass die aseptische Paste selbst einen Nährboden für Bakterien liefert. Andererseits aber fanden wir, dass sich das Airol ohne Nachtheil durch manche andere pulverförmige Antiseptica ersetzen lässt. Insbesondere gilt das von Vioform und Xeroform, die beide nicht nur an antiseptischer Kraft dem Airole nicht nachstehen, sondern vor ihm auch noch den Vorzug einer viel geringeren Zersetzlichkeit besitzen. Aus letzterem Grunde haben wir neuerdings die Airolpaste durch Xeroform- und Vioformpaste ersetzt und machen mit ihnen dieselben guten Erfahrungen wie mit dem früheren Präparate.

Um des weiteren eine möglichst zweckmässige Art der Dispensation zu erreichen, wurde die Paste in Zinntuben abgefüllt. In diesen Tuben halten sich Xeroform- und Vioformpaste — nicht die Airolpaste — Wochen und Monate lang, ohne dass eine Zersetzung, eine Verunreinigung oder Vertrocknung eintritt. Ausserdem ist der Gebrauch der Paste ein viel handlicherer als in den gewöhnlichen Porzellantöpfen, denn sie gestattet, die Paste bequem mit sich zu tragen. Dadurch aber wird sie erst verwendbar für den praktischen Arzt und den Feldarzt, die unter schwierigen äusseren Verhältnissen ihre Verbände anzulegen haben, und gerade für diese dürfte der hygroskopische und unverrückbare Occlusivverband von besonderem Werthe sein.

Noch ein Wort über ein anderes, altbekanntes Wundmittel, das speciell bei offenen Wunden in Betracht kommt, die Salbe. Wenn man die Literatur der letzten Jahrzehnte durchblättert, so sollte man meinen, dass der Salbenverband fast ganz obsolet ge-

worden sei; denn so viel man auch geschrieben und gestritten hat über aseptische und antiseptische Wundbehandlung, über feuchte und trockene Verbände, so wenig hat man sich mit der Frage nach dem Werth und Unwerth des Salbenverbandes beschäftigt. Und doch gebraucht, wie mir eine Umfrage ergeben hat, auch heute noch der grössere Theil der deutschen Chirurgen Salbenverbände fast tagtäglich; freilich nicht aus einer einheitlichen Indication, sondern in den verschiedensten Formen und zu den verschiedensten Zwecken.

Da nun die v. Bruns'sche Klinik mit zu denjenigen gehört, in welchen ein relativ ausgiebiger Gebrauch von der Salbe gemacht wird, so möchte ich unsere Erfahrungen benützen, um kurz auf die Eigenschaften und Indicationen des Salbenverbandes einzugehen. Ich beschränke mich dabei zunächst auf den indifferenten Salbenverband mit Lanolin, der bei uns fast ausschliesslich verwendet wird.

Der Lanolinverband ist im weiteren Sinne des Wortes ein feuchter Verband. Wenn man nämlich einige mit Lanolin bestrichene Gazestreifen auf eine Wunde auflegt und mit Watte bedeckt, so wird man stets finden, dass die Wunde unter dem Verbande für die ersten Tage feucht bleibt wie unter Sublimatlösung oder essigsaurer Thonerde. Gleichzeitig ist der Verband aber auch durchlässig für die Sekrete. Denn die auf der Wunde liegende Fettschicht ist in Folge der Erwärmung doch nur sehr dünn und keineswegs continuirlich. Die Sekrete können daher ungehindert in die äusseren Schichten des Verbandes dringen.

Des Weiteren hat der Salbenverband den Vorzug, dass er günstig einwirkt auf etwaige Reizzustände der Haut, und dass er das Ankleben der Verbandstoffe an der Unterlage verhindert.

In bakteriologischer Beziehung müssen wir von jedem direct auf eine Wunde gebrachten Mittel verlangen, dass es nicht nur selbst keimfrei sei, sondern auch keinen Nährboden für Bakterien liefere. Dass sich im Lanolin keine Bakterien vermehren können, ist nun schon vor mehreren Jahren experimentell nachgewiesen worden und kann auch von vornherein schon deshalb ausgeschlossen werden, weil die nöthigen Existenzbedingungen für die Bakterien im reinen Cholestearinfette fehlen. Bezüglich der Keimfreiheit habe ich selbst eine Reihe von Versuchen angestellt, die in Ueberein-

stimmung mit früheren Arbeiten ergaben, dass wir wenigstens im Sinne der Praxis das Lanolin als steril ansehen dürfen, dass wir es aber doch vor gröberen Verunreinigungen bewahren müssen. Zum Schutze vor solchen Verunreinigungen genügt es nach meinen Erfahrungen indessen vollkommen, wenn man das Lanolin in gut verschliessbaren sterilen Töpfen aufbewahrt und nur mit gereinigten Instrumenten entnimmt.

Praktisch kommt der Lanolinverband mit dem trockenen und dem feuchten Verbande in Concurrenz. Der Hauptvortheil des Trockenverbandes besteht bekanntlich darin, dass geringe Sekretmengen vollständig aufgesaugt und getrocknet werden. Ihre Keime werden in Folge dessen fixirt und zunächst unschädlich gemacht; ausserdem können antiseptische Beimengungen auch eine entwicklungshemmende Wirkung auf oberflächliche Wundbakterien ausüben. Aber das Alles gilt doch nur bei geringgradiger, nicht eitriger Sekretion. Bei reichlicher Eiterung dagegen kommt es nicht selten vor, dass sich über der Wunde Vertrocknungszonen und Borken bilden, unter denen dann die Sekrete stagniren. Ausserdem hat der Trockenverband noch den weiteren Nachtheil, dass er beim Abnehmen, wie neuerdings Heile nachgewiesen hat, stäubt und die ganze Umgebung mit Infektionskeimen imprägnirt.

Wir vermeiden daher den Trockenverband bei ausgesprochen septischen Wunden und bei reichlicher Eiterung.

Der von Manchen verpönte feuchte Verband hat doch nach unserer Ueberzeugung den grossen Vorzug, dass er besser als jeder andere auch die grössten Sekretmengen, gleichgiltig welcher Beschaffenheit, aufzunehmen und abzuleiten vermag; er hat ausserdem eine specifisch reinigende Wirkung auf die Wunden und ist daher bei allen eitrigen und schwer septischen Processen sowie bei jauchenden und gangränösen Wunden am Platze.

Unerlässlich aber ist, dass der feuchte Verband häufig, womöglich mehrmals täglich gewechselt wird. Geschieht das nicht, so werden die im Verbande gelösten Antiseptica ausgelaugt, und es bleibt nur eine warme Feuchtigkeit zurück, in der die Bakterien wuchern wie in einem Brütofen. Zudem wird auch die umgebende Haut macerirt.

Nun giebt es aber doch Fälle genug, in welchen einerseits eine ziemlich reichliche Eiterung besteht, während es anderer-

seits aus irgend einem Grunde nicht thunlich ist, häufigere Verbandwechsel vorzunehmen. In solchen Fällen ist nach unseren Anschauungen weder der trockene Verband am Platze, noch auch der feuchte; dagegen bedienen wir uns hier gerade mit Vortheil des Salbenverbandes. Denn, wenn der Salbenverband die Sekrete auch nicht so rasch und vollständig aufnimmt wie der feuchte, so wird er doch nie zu einer Sekretretention Veranlassung geben, und er wird ferner auch nie eine Zersetzung der Sekrete begünstigen, weil er kein Nährboden für die Bakterien ist.

Eine weitere Indication für den Salbenverband ist dann gegeben, wenn bei reichlicher Absonderung Reizzustände der Haut entstanden sind. Und drittens bedienen wir uns des Salbenverbandes in allen Fällen oberflächlicher, gereinigter Granulationen, um ein Ankleben der Verbandstoffe an der Unterlage zu vermeiden.

Soweit der indifferente Salbenverband mit Lanolin. Nun sind aber doch Fälle denkbar, in denen aus irgend einem Anlass ein antiseptischer Zusatz zu der Salbe erwünscht wäre. Da nun bisher nur wenige Untersuchungen über den antiseptischen Werth der Salben vorliegen, so habe ich bei 21 der gebräuchlichsten Präparate eine vergleichende Prüfung ihrer entwicklungshemmenden Eigenschaften vorgenommen. Dieselbe ergab zunächst, dass die sämmtlichen Lanolinsalben, wie auch schon von anderer Seite betont, viel energischer wirken als die entsprechenden Vaselinsalben. In eiweissfreien Medien erwiesen sich im Uebrigen die Quecksilberpräparate, dann das Argentum-nitricum- und das Perubalsamlanolin am wirksamsten. In eiweisshaltigen Medien hat bei meiner Versuchsanordnung allein das Sublimatlanolin eine nachhaltige Entwicklungshemmung hervorgerufen. Ich glaube daher, dass wir uns in den Ausnahmefällen, in welchen der Salbenverband zugleich antiseptisch wirken soll, auf das Sublimatlanolin am besten verlassen können. Seine Gefahren sind jedenfalls nicht grösser als die eines feuchten Sublimatverbandes, und seine antibakteriellen Leistungen sind die höchsten, die überhaupt von einer Salbe erzielt werden.

XXVIII.

Ueber acute, nicht eiterige Thyreoiditis.[1]

Von

Dr. F. de Quervain,

Oberarzt der chirurgischen Abtheilung am Spital in Chaux-de-Fonds.

Seitdem besonders durch Kocher darauf hingewiesen worden ist, dass das Bestehen eines Kropfes eine der wesentlichsten Vorbedingungen zur Entstehung von akut-entzündlichen Processen in der Schilddrüse darstellt, hat sich die Bezeichnung „Strumitis" so sehr eingebürgert, dass von „Thyreoiditis", d. h. von Entzündung der gesunden Schilddrüse in der neueren deutschen Literatur kaum mehr gesprochen wird, und dass sich die Kenntniss dieser zweifellos vorkommenden Erkrankung grossentheils auf ältere, besonders französische Beobachtungen stützt. Das Hauptbestreben der Forschung ging ferner in den letzten 15 Jahren hauptsächlich dahin, die Erreger der eitrigen Schilddrüsenentzündungen zu erkennen, während die Kenntniss der nicht eitrigen Formen, in Bezug auf ihre Entstehungsursache wenigstens, seit der bacteriologischen Aera keinen Fortschritt zu verzeichnen hat. Die Natur der Erkrankung bringt es natürlich mit sich, dass Untersuchungen über diese Erkrankungsform viel schwerer anzustellen sind, als bei den eiterigen Formen. So kommt es denn, dass, während die Aetiologie der letzteren uns nun sehr genau bekannt ist, über die nicht eiterigen Formen bis heute noch keine einzige bacteriologische Untersuchung vorliegt. Eine kurze Angabe eines histologischen Befundes, der aber schon aus dem Jahre 1842 stammt, finden wir einzig bei Lebert.

Es könnte nun freilich noch die Frage aufgeworfen werden, ob es angezeigt ist, eine nicht eiterige Thyreoiditis als eigenes Krank-

---

[1]) Vorgetragen am 4. Sitzungstage des XXXI. Congresses der Deutschen Gesellschaft für Chirurgie zu Berlin, 5. April 1902.

heitsbild von der eiterigen Thyreoiditis abzutrennen. In aetiologischer Beziehung dürfte eine solche Trennung nicht zweckmässig sein, da dergleiche Mikroorganismus je nach seinem Virulenzgrad das eine Mal eine eiterige, das andere Mal eine nicht eiterige Entzündung hervorrufen kann. Da wir aber über die mikrobielle Aetiologie der nicht eiterigen Formen überhaupt noch keine Beobachtungen besitzen, und da dieselben andererseits eben doch in klinischer Hinsicht nicht unwichtige Besonderheiten zeigen, so ist eine Trennung der beiden Gruppen wenigstens so lange gerechtfertigt, als wir nicht über die Entzündungserreger genauer unterrichtet sind.

Wir beschäftigen uns also im Folgenden ausschliesslich mit der nicht eiterigen Thyreoiditis.

Eine kleine Erweiterung des Gebietes sei aber gestattet, die sich aus histologischen Gründen rechtfertigt. Da wir die Entzündung des normalen Schilddrüsengewebes besprechen, so ist es nicht nur berechtigt, sondern, wie es uns scheint, auch angezeigt, diejenigen Fälle mit in den Kreis der Betrachtung zu ziehen, bei denen ein Plus von normalem Schilddrüsengewebe besteht, ohne wesentliche Aenderung seines histologischen Charakters, also eine parenchymatöse Struma. Diesen Fällen fehlen nämlich die beiden Momente, welche die knotige Struma so sehr zu Entzündungsprocessen geneigt machen, nämlich die mangelhafte Ernährung der Gewebe im Centrum der Knoten (spontane Nekrose), und die häufigen spontanen Blutergüsse. Sie verhalten sich vielmehr den Entzündungsprocessen gegenüber, so weit wir beurtheilen können, wie die normale Schilddrüse.

Wir schicken der weiteren Besprechung die kurze Mittheilung von 4 in dieses Gebiet gehörigen eigenen Beobachtungen voraus, welche sozusagen Paradigmen des verschiedenen, als nicht eiterige Thyreoiditis bezeichneten Krankheitsbildern darstellen. Eine eingehendere Mittheilung dieser Fälle behalten wir uns für eine später erscheinende Arbeit vor. Es sei noch vorausgeschickt, dass wir nicht in einer Kropfgegend arbeiten, und dass die wenigen, bei uns zur Operation kommenden Kröpfe in der Regel nicht der Struma nodosa, sondern der Struma parenchymatosa angehören.

Fall 1. Ein an einer diffusen, parenchymatösen Struma leidendes Mädchen von 16 Jahren erkrankte an Angina, die etwa 8 Tage dauerte. Gegen Ende dieser Erkrankung begann der Kropf plötzlich anzuschwellen, druckem-

pfindlich zu werden und heftige Athembeschwerden zu erregen. Das Mädchen musste (am 15. März 1900) als Nothfall operirt werden, bevor es nur möglich war, eine genaue Anamnese zu erhalten. Der behandelnde College hatte, wie wir erst nach der als Nothoperation vorgenommenen halbseitigen Excision erfuhren, die Diagnose auf Strumitis nach Angina gestellt. Anatomisch liessen sich bei der Operation keine Entzündungserscheinungen mehr nachweisen. Die Gewebe sahen vielmehr makroskopisch ganz normal aus. Eine Impfung wurde leider nicht vorgenommen, da wir die obgenannten Angaben erst nachträglich erhielten. Es erfolgte glatte, reactionslose Heilung.

Die histologische Untersuchung ergab das Bild einer gewöhnlichen, parenchymatösen Struma, ohne wesentliche Veränderungen des Schilddrüsengewebes, abgesehen von einer gewissen Vergrösserung der Bläschen. Keine Wucherung der Epithelzellen, keine Auswanderung von Leukocyten, keine Veränderungen des Bindegewebes oder der Gefässe.

Fall 2. 38 j. Frau, mit leichter folliculärer Angina, die mehrfach recidivirte. Bei dem ersten, von uns beobachteten Anfall fanden wir (am 3. Dec. 1901) gleichzeitig eine schmerzhafte, druckempfindliche Schwellung im linken Unterhorn der Schilddrüse, die sonst kaum vergrössert war. Die Druckempfindlichkeit war ausgesprochener als die Schwellung. Auf Verabreichung von Natr. salic. hin besserte sich die Schmerzhaftigkeit der genannten Stelle deutlich, wenn auch nicht sehr rasch. Nach 3 Monaten wieder eine leichte Angina. Auch diesmal wieder Erscheinungen von Seiten der Schilddrüse, und zwar leichte Schwellung und ausgesprochene Druckempfindlichkeit des rechten Oberhorns. Auf Natr. salic. hin wieder Besserung. Erscheinungen von Gelenkrheumatismus bestanden nicht.

Fall 3. (Von Dr. Adler mir gütigst mitgetheilte Beobachtung.) 35 j. Frau. Dieselbe zeigte 3 Monate nach einem völlig normal verlaufenen Wochenbette die Erscheinungen eines subacuten Gelenkrheumatismus. Derselbe zog sich durch mehrere Wochen hin. Etwa $1^1/_2$ Monate nach Beginn desselben (27. Juli 1901) wurde der Arzt wegen einer schmerzhaften Schwellung am Halse consultirt. Er fand eine leichte diffuse Vergrösserung der ganzen Schilddrüse. Der linke Lappen derselben zeigte überdies eine deutliche, derbe Schwellung, starke Druckempfindlichkeit, leichte Hautröthung, keine Fluctuation.

Die Diagnose wurde auf beginnende Strumitis gestellt. Gleichzeitig bestand ein acuterer Schub von Rheumatismus in den Fingergelenken. Auf Verabreichung von Natr. salic. hin gingen sowohl die Gelenkerscheinungen, als auch die Thyreoiditis rasch zurück, um seither nicht wieder aufzutreten. Eine gewisse Schwellung blieb aber nach Angabe der Patientin, in der Schilddrüse noch während mehrerer Wochen bestehen.

Eine nach 8 Monaten (17. März 1902) vorgenommene Nachuntersuchung ergab uns, dass die Patientin eine sehr unbedeutende diffuse Vergrösserung der ganzen Schilddrüse aufweist, die rechts noch an der Grenze des Normalen steht. Der linke Lappen ist um ein geringes grösser, völlig normal anzufühlen, bis auf einen etwas derberen, leicht druckempfindlichen Knoten im Oberhorn. Derselbe ist etwa haselnussgross und soll, nach Angabe der Patientin, von der vor 8 Monaten überstandenen Entzündung herrühren.

Fall 4. 40j. Frau, die bis jetzt nie an Rheumatismus gelitten hat. Sie erkrankt (am 26. Mai 1901) plötzlich, ohne nachweisbaren Grund, unter Schüttelfrost, allgemeinem Gefühl von Unwohlsein, Schlingbeschwerden und Schmerzen im linken Ohr und Unterkiefer. Der Arzt findet Fieber, raschen Puls, keine Erkrankung in Rachen oder Mundhöhle, dagegen eine diffuse Schwellung des ganzen linken Schilddrüsenlappens, der auf Druck ausgesprochen schmerzhaft ist. Der rechte ebenfalls leicht diffus vergrösserte Schilddrüsenlappen ist nur unbedeutend druckempfindlich. Ein anderweitiger Krankheitsherd lässt sich nirgends auffinden.

Da die vom Arzte angeordnete Behandlung (Argent. colloidale, Alcoholumschläge, später Ung. cinereum) keinen Erfolg hatte und die Schluckbeschwerden jede Ernährung per os unmöglich machten, und besonders da das Bestehen eines Eiterherdes in der Schilddrüse bei dem anhaltenden Fieber nicht ausgeschlossen werden konnte, schlug ich eine operative Behandlung vor. Der gänseeigrosse, derbe, sehr druckempfindliche linke Schilddrüsenlappen wurde in leichter Aethernarkose 10 Tage nach Beginn der Erkrankung exstirpirt. Die Schilddrüsenkapsel, sowie das umgebende Bindegewebe fanden sich leicht infiltrirt. Ebenso sah der ganze Lappen infiltrirt aus, bot aber makroskopisch keine Zeichen von Eiterung dar. Die Operation war wider Erwarten leicht und dauerte kaum mehr als eine Viertelstunde. Einlegen von Glasdrains und Jodoformgazedocht, Naht der Wunde. Glatter Heilungsverlauf ohne locale Reaction. Nur Anfangs etwas Ausfluss seröser Flüssigkeit aus den Drains. Die Temperatur, die an den ersten Tagen noch abendliche Steigerung auf 37,9 bis 38 zeigte, wurde vom 5. Tage an normal und die Patientin wurde nach 9 Tagen geheilt entlassen.

Kurz nach der Entlassung traten ischiasartige Schmerzen auf, die auf Salicylsalbe hin sich besserten.

Einen Monat nach dem Beginn der Erkrankung stellte sich wieder leichtes Fieber ein, diesmal mit Schwellung und Schmerzhaftigkeit des bei der Operation normal befundenen, aber stark entwickelten Processus pyramidalis. Ein Versuch mit Natr. salic. beseitigt die Schmerzen rasch, während die Schwellung noch längere Zeit bestehen blieb. Nach 2 Wochen wieder Recrudescenz der Schmerzen im Proc. pyramidalis, die wieder auf Natr. salic. hin verschwanden.

Seither blieb die Patientin, was die Schilddrüse betrifft, gesund. Dagegen trat die Ischias von Zeit zu Zeit wieder auf und reagirte verhältnissmässig wenig auf Salicylpräparate. Die rechte Schilddrüsenhälfte zeigte sich bei einer nach 10 Monaten vorgenommenen Nachuntersuchung sozusagen von normaler Grösse, und der Processus pyramidalis zeigt ebenfalls keine Vergrösserung mehr.

Die bacteriologische Untersuchung der exstirpirten Schilddrüsenhälfte, die im bacteriologischen Institut in Bern unter der Leitung von Herrn Prof. Tavel ausgeführt wurde, ergab ein negatives Resultat ebenso unsere Untersuchung der Schnitte auf Mikroorganismen. Bei der histologischen Untersuchung fanden wir, kurz zusammengefasst, Wucherung der Epithelzellen, Einwanderung von zahlreichen polynucleären Leukocyten in die Schilddrüsenbläschen, Schwund des Colloids, dabei aber verhältnissmässig wenig

Veränderungen im Bindegewebe und an den Gefässen. Der pathologische Process spielte sich vielmehr im Wesentlichen in den Bläschen, und nicht im Stroma ab und es handelte sich demnach um eine wirkliche parenchymatöse Thyreoiditis.

Diesen 4 Fällen könnte ich, als fünften, noch denjenigen eines Collegen anreihen, mit dem ich hierher reiste, und der selbst mehrere Schübe von herdweiser Thyreoiditis nach Angina durchgemacht hat. Unsere Beobachtungen geben ein ziemlich vollständiges Bild dessen, was bis jetzt als akute nicht eiterige Thyreoiditis beschrieben worden ist. Wir finden einmal die acute, im Anschluss an anderweitige, lokale Entzündungsherde (Angina) (Fall 1 und 2) auftretende Schilddrüsenentzündung, sodann die im Verlaufe eines acuten Gelenkrheumatismus einsetzende Form (Fall 3), und endlich die klinisch primäre Thyreoiditis (Fall 4). Nur die auf Malaria beruhende Form fehlt in unseren Beobachtungen.

Aetiologie, Verlauf, Ergebniss der histologischen und bakteriologischen Untersuchung legen uns die Frage vor, ob es sich in diesen Fällen einfach um eine durch eine anderweitige infectiöse Erkrankung bedingte funktionelle Ueberanstrengung der Schilddrüse, oder um eine Schädigung des Organs durch Bakteriengifte, oder endlich um eine nicht zu Eiterung führende, aber doch durch Ansiedelung von Mikroorganismen bedingte Entzündung handelt, die sich im letzteren Falle von der eiterigen Thyreoiditis vielleicht nur durch die geringere Virulenz des Entzündungserregers, oder durch eine geringere Disposition des Organismus unterscheiden würde.

I. Die acute toxische Hyperthyreosis.

Ist die Schilddrüse wirklich dazu bestimmt, um gewisse, im Organismus circulirende Gifte zu eliminiren, oder sie wenigstens durch ihre secretorische Thätigkeit unschädlich zu machen, so liegt der Gedanke nahe, dass dies nicht nur, wie gewöhnlich angenommen wird, für die normalen Stoffwechselgifte Geltung hat, sondern sich auch auf die Unschädlichmachung von Bakteriengiften bezieht. Diese Vermuthung wurde 1893 von Tavel geäussert, und die diesbezüglich an Kaninchen angestellten Versuche zeigten zum Mindesten, dass bei thyroidektomirten Kaninchen künstliche Infectionen schwerer verlaufen, als bei den normalen Controlthieren. Ob es sich hierbei

um einen directen Einfluss des Schilddrüsenmangels, oder nur um die Folge einer allgemeinen Abschwächung des Organismus handelt, das ist freilich noch nicht aufgeklärt. Will man eine solche directe Einwirkung der Schilddrüse auf die Bacteriengifte nicht annehmen, so lässt sich immerhin die Vermuthung aufstellen, dass die normal von der Schilddrüse neutralisirten Stoffwechselproducte unter dem Einflusse von Infectionskrankheiten in solchem Uebermasse auftreten, dass dadurch die Schilddrüse zu abnorm vermehrter Thätigkeit angeregt wird.

Diese letztere Theorie wird neuerdings von Roger und Garnier[1]) vertreten, welche die bei Infectionskrankheiten auftretenden Veränderungen des Schilddrüsengewebes im Wesentlichen als analog mit denjenigen ansehen, welche sie experimentell durch Pilocarpin-Injectionen erhielten.

Was sich im histologischen Befunde für diese Theorie verwerthen lässt, ist die Vermehrung der Schilddrüsenzellen und die Modificationen in der Bildung und Vertheilung des Colloids.

II. Intoxicationstheorie.

Die Annahme einer Schädigung des Schilddrüsengewebes durch im Kreislauf befindliche Bacterientoxine hätte an sich durchaus nichts ungewöhnliches. Wissen wir doch, dass auch andere drüsige Organe durch Bacterientoxine schwer beeinträchtigt werden (Leber, Niere). Immerhin scheint es uns a priori nicht wahrscheinlich, dass diese Toxine in der Concentration, in der sie im Blute kreisen, so auffallende Veränderungen gerade in der Schilddrüse hervorbringen würden, wenn sie nicht in dieser Drüse in besonders concentrirter oder in besonderer Weise modificirter Form ausgeschieden würden und zur Wirkung kämen. Wir müssen also annehmen, dass eine specifische Schilddrüsenwirkung auch dann zur Geltung kommt, wenn die von uns im Auge gehabten Veränderungen nicht einen für den Organismus nützlichen Vorgang der Abwehr, sondern lediglich eine locale Vergiftungserscheinung darstellen.

Als derartige Vergiftungserscheinungen liessen sich im histologischen Befunde die herdweise auftretende Nekrose und die parenchymatösen Blutungen deuten, wie sie Roger und Garnier gesehen haben.

---

[1]) H. Roger et M. Garnier, La Glande thyroide dans les maladies infectieuses. Presse médicale. 1899. pag. 181.

III. Infectionstheorie.

Es kann endlich keinem Zweifel unterliegen, dass es in der Schilddrüse, wie in anderen Organen bakterielle Entzündungsprocesse giebt, bei denen es nicht zur Eiterung kommt, entweder, weil der betreffende Entzündungserreger kein Eiterbildner ist, oder, weil er für den betreffenden Organismus zu wenig virulent ist.

Der Nachweis derartiger Entzündungserreger kann dadurch unmöglich gemacht werden, dass dieselben im Momente der Untersuchung schon abgestorben, oder wenigstens nicht mehr cultivirbar sind, oder, dass sie überhaupt für unsere bakteriologischen Methoden nicht nachweisbar sind. Letzteres dürfte für die rheumatische Thyreoiditis der Fall sein, so lange uns der Erreger des acuten Gelenkrheumatismus noch nicht sicher bekannt ist. Auf die Frage des Infectionsweges — Blutweg, oder nach Angina vielleicht auch Lymphweg, wollen wir hier nicht eingehen. In der Regel handelt es sich gewiss um den Blutweg, wie bei der eiterigen Thyreoiditis und Strumitis.

Die Entscheidung, welche von diesen drei theoretisch denkbaren Formen von acuter, nicht eiteriger Thyreoiditis in Wirklichkeit vorkommen, und welches ihre klinischen und anatomischen Kennzeichen sind, lässt sich nur auf Grund von histologischen und bakteriologischen Untersuchungen von Schilddrüsen bei verschiedenen Infektionskrankheiten und auf Grund von Thierexperimenten entscheiden. Einen wichtigen Beitrag zu dieser Frage haben die schon angeführten französischen Autoren geliefert. Wir haben analoge Versuche am Hunde unternommen, über die wir später ausführlicher berichten werden. Ebenso haben wir die Schilddrüse bei an infectiösen Erkrankungen zu Grunde gegangenen Individuen untersucht.

Es ergiebt sich aus diesen Untersuchungen, dass, als reine Toxinwirkung, eine Vermehrung der Epithelzellen in den Bläschen sowie eine Abnahme, bzw. ein völliger Schwund des Colloids vorkommt. Beides lässt sich, wenn auch nicht regelmässig, beim Thiere durch Injection von Toxinen in die Schilddrüsenarterie (A. Thyr. sup.) erreichen. Auch Injection von virulenten Culturen (Staphylococcus aureus) kann im wesentlichen dasselbe Bild hervorrufen, selbst ohne jegliche Auswanderung von mehrkernigen

Leukocyten. Letztere konnten wir überhaupt durch Toxininjection bis jetzt nicht zu Stande bringen und fanden sie auch in den Schilddrüsen an Sepsis Gestorbener nicht. Sie scheint uns also, im Gegensatz zu der Wucherung der Schilddrüsenzellen auf eine lokale mikrobielle Entzündung hinzuweisen.

Am schwierigsten ist die experimentelle Untersuchung der Frage, inwiefern die bei Toxinwirkung beobachteten Veränderungen eine nützliche Abwehr des Organismus und nicht nur eine Vergiftungserscheinung darstellen. Bis jetzt scheint uns dieselbe noch nicht abgeklärt.

Benutzen wir die so gewonnenen Resultate für die klinische Beurtheilung der acuten Thyreoiditis, so können wir erstlich feststellen, dass es allerdings eine toxische Thyreoiditis giebt — so gut, wie eine toxische Nephritis. Allerdings dürfte eine solche, den histologischen Veränderungen nach zu schliessen, klinisch keine schweren Entzündungserscheinungen veranlassen. Eine solche Form leichteren Grades musste wohl in Fall 1 unserer Casuistik vorliegen, wo wir trotz des vorübergehenden Vorhandenseins klinisch nachweisbarer Entzündungserscheinungen (Schwellung, Druckschmerz) histologisch nicht einmal deutliche Vermehrung der Schilddrüsenzellen nachweisen konnten.

In Fall 4 dagegen, der spontanen, primären Thyreoiditis, konnte es sich dem histologischen Befunde nach wohl nicht nur um einen toxischen, sondern musste es sich um einen infectiösen Process gehandelt haben, trotz des negativen Ergebnisses der bakteriologischen Untersuchung. Dieses negative Resultat, die nachfolgende Ischias, der Erfolg der Salicyltherapie bei dem Nachschub von Thyreoiditis, — alles dies könnte die Vermuthung nahelegen, dass auch dieser Fall, wie sicher Fall 3, eine rheumatische Thyreoiditis war, allerdings als einzige Localisation der rheumatischen Infection. Wäre diese Annahme richtig, so hätte eine gute Dosis Natr. salicyl. unsere Operation überflüssig gemacht.

Analoge Beobachtungen sind wohl nicht so selten, und es wäre wünschenswerth, dass die bei denselben erhobenen bakteriologischen und histologischen Resultate bekannt gegeben würden. Herr Prof. Kocher theilte mir mit, dass er schon mehrfach anscheinend entzündete Kröpfe bzw. Schilddrüsen entfernt habe, bei denen die bakteriologische Untersuchung ein negatives Resultat

ergeben habe. Tavel führt auch derartige Fälle an, allerdings stets Fälle von Struma nodosa betreffend, bei denen die Entzündungserscheinungen auch durch aseptische spontane Nekrose bedingt sein konnten, was bei der echten Thyreoiditis ausser Betracht fällt. Herr Prof. Langhans, dem ich die Präparate vorlegte, erinnerte sich nicht, je eine parenchymatöse Thyreoiditis, wie in Fall 4, untersucht zu haben.

Wollen wir aus dem Gesagten noch einen praktischen Schluss ziehen, so wäre es der, dass bei jeder acuten Thyreoiditis, auch wenn andere Erscheinungen von acutem Gelenkrheumatismus fehlen, vor der operativen Therapie ein Versuch mit Salicylpräparaten gemacht werden sollte.

XXIX.

(Aus der Dr. Vulpius'schen orthopädisch-chirurgischen Heilanstalt in Heidelberg — Abtheilung für Unfallverletzte.)

Zur Kenntniss der intramuskulären Knochenbildung nach Trauma.

Von

Dr. Oscar Vulpius.

(Mit einer Figur im Text.)

Wir kennen verschiedene Formen der sogenannten Myositis ossificans, verschieden durch die Localisation und Ausdehnung des Processes sowohl als durch die Aetiologie und durch das pathologisch-anatomische Bild desselben.

Ausgeschieden seien hier gleich jene seltenen, ebenso interessanten als traurigen Fälle von Myositis ossificans progressiva, die durch langsame Ausdehnung des Verknöcherungsprocesses über grosse Strecken des Muskelsystems charakterisirt sind. Gelegentlich werden von den Patienten wohl auch hier verhältnissmässig geringe Traumata als erste Ursache der schleichenden Erkrankung angegeben, ein derartiger regelmässiger, causaler Zusammenhang ist indessen nicht festzustellen.

Ganz anders liegt die Sache bei der circumscripten Myositis ossificans, die auf einen einzelnen Muskelbauch, auf die Insertionsstelle eines Muskels, auf eine Sehne localisirt ist. Hier weist die Anamnese mit solcher Häufigkeit auf Verletzungen hin, dass diese Form der Krankheit als Myos. ossif. traumatica bezeichnet wird. Ob diese Bezeichnung dem Wesen der Affection ganz entspricht, wird allerdings bestritten.

---

[1]) Auszugsweise vorgetragen am 4. Sitzungstage des XXXI. Congresses der Deutschen Gesellschaft für Chirurgie zu Berlin, 5. April 1902.

Auch bei diesen traumatischen Verknöcherungen lässt sich eine Theilung in zwei Gruppen dadurch begründen, dass es sich bei einer Reihe von Fällen um die Folgen häufiger traumatischer Einwirkungen handelt, während die Patienten der anderen Gruppe nur eine einmalige Verletzung erlitten haben.

Die bekanntesten Beispiele der erstgenannten Art sind der Reitknochen am Ursprung der Adductoren, der Säbelknochen an der Aussenseite des Oberschenkels, der Exercierknochen im Deltoides. Einen hierhergehörenden Fall habe ich bei einem eifrigen Fechter beobachtet, bei welchem die Ossification den Ursprung des Brachial. intern. betraf und wohl durch die immer wiederholten heftigen Zerrungen am Periost entstand — Fechterknochen.

Uns beschäftigt hier nur die zweite Gruppe, die Verknöcherung nach **einmaligem** Trauma.

Es können sich hierbei wiederum zwei durchaus verschiedene und sofort zu unterscheidende Bilder präsentiren: Entweder es bestand eine Knochenverletzung, eine Fraktur, gefolgt von der Bildung eines Callus luxurians, welch' letzterer in die Musculatur hineinwuchert, eine Einspiessung eines Fragmentes in die Musculatur mit consecutiver Ossification — oder aber es ist eine Knochenverletzung nicht nachweisbar, es kommt vielmehr zu einem selbstständigen oder wenigstens anscheinend selbstständigen Verknöcherungsprocess im Muskel.

Die Streitfrage ist nun die, ob wirklich rein intramusculär die Ossification zu Stande kommt, ob also das Bindegewebe auf das einmalige Trauma mit Knochenproduction reagirt, oder ob es sich nicht vielmehr doch um einen periostalen Ursprung der Knochenneubildung handelt in der Weise, dass ein Periostlappen abgerissen und intramusculär verlagert wird.

Eine Serie von Arbeiten über die uns hier interessirende Form der Myositis traumat. ossif. sind in den letzten Jahren erschienen, die einmal das kasuistische Material zusammentragen, dann aber auch auf Grund desselben die oben dargelegte Frage des Entstehungsmodus zu klären suchten.

Im Jahre 1900 stellte Rammstedt 12 solche Fälle zusammen, Rothschild deren 25. Da ein von Rammstedt beigebrachter Fall in der Statistik Rothschild's nicht enthalten ist

(No. 12), so lagen unter Hinzurechnung der 4 von diesen Autoren neu publicirten Fälle damals bereits 30 Beobachtungen vor.

Grünbaum berichtet Ende 1900, dass er 33 Fälle in der Literatur gefunden habe und giebt 2 eigene hinzu. Zu dieser Zahl kommen nun wohl noch 3 Fälle von Elbogen, 2 von Regnier, 7 von Schmiz, 1 von Sudeck, 2 von Zhuber v. Okróz, 3 von Berndt, je 1 von Graf, von Zimmermann und von der Briele, und 2 aus meiner eigenen Praxis. Wir verfügen also über eine Statistik von 58 Fällen. Unter diesen war von dem einmaligen Trauma betroffen der Quadriceps 24 mal, der Brachial. intern. 21 mal, der Ileopsoas, der Biceps brach., der Adductor long. bezw. magnus je 3 mal, der Triceps, der Gastrocnemius, der Glutaeus max., das Diaphragma je 1 mal.

Die Vergrösserung der Kasuistik hat indessen die Meinungsverschiedenheiten über den Ursprung der Geschwulstbildungen keineswegs beseitigt.

Besonders eifrig hat neuestens Berndt sich mit dieser Frage beschäftigt, so dass auf seine Darstellung verwiesen werden darf, wer sich für die Anschauungen der einzelnen Autoren genauer interessirt. Ich glaube freilich, dass B., der unbedingt nur den periostalen Ursprung gelten lässt, in seiner Kritik Andersgläubiger zu weit geht.

Und ich glaube weiter, durch unparteiische Kenntnissnahme von den Beobachtungen früherer Autoren, wie auf Grund des von mir selbst Gesehenen zu der Annahme berechtigt zu sein, dass beide Möglichkeiten gelegentlich zutreffen können, dass also nur die Frage bestehen kann, welche Entstehungsart die häufigere ist.

Darüber, dass eine Verknöcherung im Muskel bez. im Bindegewebe ohne Betheiligung des Periosts vorkommt, kann ein Zweifel gar nicht bestehen. Es sei da vor Allem an die nicht traumatische, die progressive Form der Myositis ossificans erinnert, welche diese Möglichkeit unwiderlegbar darthut. Warum soll nach einem Trauma nicht gelegentlich ein analoger Process im Muskel einsetzen?

Ferner hat Schlesinger 2 Fälle von Syringomyelie beobachtet mit Verknöcherung einzelner Muskeln. Freilich liesse sich vielleicht hier wie auch in ähnlichen Fällen bei Tabes der Einwand

erheben, dass periostale Traumata, sei es in Folge der Analgesie, sei es durch die Heftigkeit der Bewegungen nicht auszuschliessen seien.

Weiter beobachtete Katz eine schwere ossificirende Myositis in einem Amputationsstumpf. Die Operation zeigte, dass die Osteome intramusculär lagen ohne Zusammenhang mit dem Knochen.

Und endlich seien noch die Fälle von de Witt genannt, welch' letztere 2 mal ausser Periarteriitis und Periphlebitis an den grossen Gefässen des Oberschenkels eine entzündliche Infiltration des intramusculären Bindegewebes und Verknöcherung des Granulationsgewebes nachweisen konnte.

Andererseits spricht die Art der Verletzung und der bei der Untersuchung bezw. bei der Operation erhobene Befund in vielen Fällen, vielleicht in der Mehrzahl, mit Sicherheit für die periostale Genese des Tumors.

Ziemlich gleichzeitig kamen vor zwei Jahren zwei Patienten in meine Behandlung und zur Operation wegen traumatischer Knochenbildung im Quadriceps femoris.

So ähnlich Aetiologie, Befund, Symptome waren, so verschieden war doch die Entstehungsweise der Geschwulst, wie wir gleich sehen werden.

Fall 1. V. K., 37jähriger Mann, dem vor ca. 2 Monaten ein Brett aus ziemlicher Höhe auf den Oberschenkel fiel.

Es bildete sich allmälig eine harte Schwellung in der Streckmusculatur, die Beugung des Kniegelenkes wurde beschränkt.

Der knochenharte Tumor war ca. 9 cm lang und 4 cm breit, etwas druckempfindlich und unverschieblich mit dem Femur zusammenhängend.

Bei der Operation musste die Neubildung in ziemlicher Ausdehnung abgemeisselt werden. Ihre Auslösung aus der Musculatur war auf stumpfem Wege nicht zu ermöglichen.

Unbedingt handelte es sich um einen periostalen Ursprung der Geschwulst, die allerdings bei ihrem Hineinwachsen in die Musculatur eine sehr feste Verbindung mit letzterer einging.

Es kann sein, dass ein Periostknochenlappen durch das Trauma abgerissen und intramusculär verlagert worden ist.

Ein wesentlich anderes Bild bot dagegen der zweite Fall:

Fall 2. J. Z., 21 Jahre, Tagelöhner, fiel in der ersten Hälfe des Juli 1900 beim Ueberschreiten eines Geleises mit dem linken Oberschenkel auf eine Eisenschiene. Er hatte wohl Schmerzen, arbeitete aber noch 3 Wochen weiter. Dann verschlechterte sich der Zustand fast über Nacht, er konnte das Knie

nicht mehr biegen. Der Oberschenkel war etwas druckempfindlich, geschwollen. 3 Wochen nach der Verletzung suchte er den Arzt auf, der zunächst Salbeneinreibungen verordnete, nach 4 Wochen den Patienten meiner Anstalt zuwies behufs Beseitigung der Kniegelenksversteifung.

Bei der Aufnahme wurde folgender localer Befund festgestellt:

Der linke Oberschenkel zeigt eine deutliche Anschwellung auf der Streckseite, ziemlich in der Mitte zwischen Spina und Patella. Die Haut ist unverändert, leicht abhebbar. Die Geschwulst hat eine längliche Gestalt, derbe, central knochenharte Resistenz; sie ist nicht druckempfindlich, lässt sich gegen das Femur gut verschieben, wobei man hin und wieder etwas weiches Crepitiren wahrnimmt.

Das Kniegelenk lässt sich activ und passiv völlig strecken, die Kraft der Streckung ist allerdings vermindert. Die Beugung ist activ wie passiv nur bis ca. 150° möglich, dann hat man das Gefühl einer festen Hemmung.

Da die Verhärtung nach Aussage des Patienten während der letzten Zeit an Umfang stetig zugenommen hatte, da ausserdem eine sehr erhebliche functionelle Störung vorlag, da endlich die bisher geübte und auch von uns 2—3 Wochen fortgesetzte Behandlung mit Einreibungen, Bädern, Massage, Heilgymnastik keinen erkennbaren Erfolg gezeitigt hatte, war die operative Beseitigung des Tumors indicirt.

Ein 15 cm langer Schnitt am Aussenrand der Verhärtung legte zunächst normalen Muskel frei. Je näher man der Geschwulst kam, desto blasser wurden die Fasern. Die Oberfläche des Tumors war von straffem, sehnigem Bindegewebe umgeben. An mehreren Stellen setzte sich schwieliges Gewebe weiter in den Muskel fort, wobei dann im Centrum dieser Verhärtungen knochenharte Körper zu fühlen waren. Die Auslösung des knöchernen Haupttumors war nicht ganz leicht, da er mit der Musculatur in innigstem Zusammenhang stand und sich nirgends etwa stumpf ausschälen liess. Als wir uns zur Vermeidung von Gefässverletzung möglichst dicht an den erwähnten fibrösen Ueberzug der Geschwulst hielten, sammelte sich plötzlich in der Wunde eine blutähnliche Flüssigkeit, deren Provenienz gleich darauf klar wurde, als beim Herauswälzen des Tumors sein unterer Pol abbrach: Es handelte sich um eine allseitig von einer verschieden dicken Knochenschaale umschlossene Cyste.

Nachdem dieselbe in 2 Stücken entfernt war, wurde das benachbarte schwielige Gewebe entfernt, so gut es ging.

Das Femur oder dessen Periost wurde nicht freigelegt oder gar verletzt, es hatte zu der Geschwulst durchaus keine Beziehungen; letztere war vielmehr auch an ihrer dem Femur zugewendeten Fläche von einer Schicht degenerirter Musculatur bedeckt.

Die Wundhöhle wurde für zwei Tage drainirt, im übrigen völlig verschlossen. Die Heilung erfolgte ohne jede Störung.

Vier Wochen nach der Operation war eine Verhärtung im Muskel nicht nachweisbar, derselbe war noch etwas atrophirt. Das Kniegelenk kann beinahe zum rechten Winkel gebeugt werden.

Das gewonnene Präparat stellt eine Knochencyste von länglicher ge-

schwungener Form dar. Ihre Oberfläche ist uneben höckerig. Die Cyste ist 12 cm lang, 3—4 cm hoch, 2—2½ cm breit, misst 10—11 cm Umfang.

Die Knochenwand ist verschieden dick, an einzelnen Stellen federnd, durchscheinend, an anderen wohl 2 mm dick.

Der Hohlraum ist von einer gleichmässigen, glänzenden, bläulich schimmernden Membran ausgekleidet, die einzelne Septa auch von einer Wand zur anderen sendet, hier und dort coulissenartig vorspringt. Hierdurch ist die Cyste in einige breit mit einander communicirende Kammern zerlegt.

In dieser unserer zweiten Beobachtung drängt sich die Annahme einer intramusculären Entstehung des Tumors geradezu auf. Schon die Verletzungsart spricht nicht eben dafür, dass eine Periostabreissung eingetreten ist.

Der klinische Befund ergab die Unabhängigkeit der Geschwulst

vom Periost und die Operation bestätigte diese Annahme. Die Knochencyste war ringsum eingebettet in Musculatur, die allerdings theilweise degenerirt war und dies namentlich auf der dem Femur zugewendeten Seite. Das Periost kam bei der Auslösung der Geschwulst gar nicht zu Gesicht, Rauhigkeiten oder Auflagerungen am Oberschenkelknochen waren nicht zu fühlen. Dass ein abgerissener Periostlappen zur Entstehung einer Cyste Veranlassung giebt, ist gewiss keine naheliegende Erklärung der Genese. Und selbst diese Möglichkeit zugegeben, müsste weiter eine nachträgliche Loslösung der Geschwulst von diesem supponirten Periostlappen angenommen werden, etwa durch ein erneutes Trauma, wovon die Krankengeschichte unseres Falles nichts berichtet.

Es fanden sich in der Umgebung der Cyste im intramusculären Bindegewebe zerstreut, aber durch letzteres unter einander verbunden, schwielige Verhärtungen, die zum Theil ossificirte Kerne aufwiesen. Wie sollten diese aus dem Periost entstanden sein?

Fasst man all' die genannten Gründe zusammen, so lässt sich wohl sicher behaupten, dass dieser Tumor in unserem Fall intramusculär sich entwickelt hat.

Es ist damit also die Möglichkeit eines solchen Ursprungs der Ossification ohne Mitbetheiligung des Periosts festgestellt.

Der vorliegende Fall ist deshalb interessant, weil Cystenbildung durch traumatische Myositis ossificans ein äusserst seltenes Vorkommniss darstellt.

Eine ganz analoge Beobachtung hat Rammstedt beschrieben, er hat die aus dem Quadriceps exstirpirte Cyste genau mikroskopisch untersucht und auch hierbei Befunde festgestellt, welche sich mit der Annahme periostalen Ursprungs meines Erachtens nicht vereinbaren lassen.

Berndt ist allerdings anderer Ansicht, er schliesst aus der von Rammstedt gegebenen Beschreibung des Cystenpräparates geradezu, dass dasselbe vom Periost her entstanden sei. Er selber hat einen ähnlichen Befund in einem von ihm operirten Fall erhoben, in welchem der Zusammenhang mit dem Periost unzweifelhaft bestand. Freilich scheint es, dass es sich hierbei nicht um eine ringsum knöchern begrenzte Cyste gehandelt hat, sondern um eine ossäre Hohlrinne, welche von einer Membran überspannt wurde.

Der Cysteninhalt war in allen drei Fällen von gleicher Beschaffenheit, seine Herkunft von einem Blutextravasat war sehr wahrscheinlich. In künftigen Fällen wäre eine Untersuchung der Flüssigkeit anzustreben.

Berndt fasst den Hergang bei der Cystenbildung so auf, dass vom Periost her schalenartige Knochenspangen gebildet werden, die gewöhnlich schichtweise dicht auf einander liegen, gelegentlich aber auch zwischen sich einen Hohlraum übrig lassen.

Mir scheint diese Erklärung gezwungen, da sie nicht recht verstehen lässt, wieso der Bluterguss, der doch offenbar durch das Trauma bedingt wurde, von den Knochenschichten umschlossen wird. Keinesfalls aber kann diese Berndt'sche Auffassung zutreffen für unseren oben beschriebenen Fall von intramusculärer Knochencyste. Hier kann nur die Anschauung als plausibel gelten, dass das Blutextravasat reizend auf das intramusculäre Bindegewebe gewirkt hat und dass letzteres auf diesen Reiz reagirt hat mit der Bildung eines knöchernen Wallês, der das Extravasat einkapselte und ausserdem mit der Erzeugung kleinerer Knochenkörper in der Nachbarschaft.

Unentschieden mag es bleiben, ob diese kleinen Knoten auf einen fortgeleiteten Reizungszustand des Bindegewebes in der näheren Umgebung der Cyste zu beziehen sind, oder ob sie kleineren Blutaustritten entsprechen.

Damit ist freilich nur der Zustand als solcher dem Verständniss näher gerückt, unaufgeklärt bleibt die eigentliche Ursache der Knochenbildung, der Erzeugung heterologen Gewebes durch das intramusculäre Bindegewebe.

Der Mangel unserer Kenntnisse in dieser Hinsicht macht sich bei der traumatischen Myositis ossificans ganz in gleicher Weise fühlbar, wie bei der progressiven Form des Leidens. Ob wir den Process als eine Entzündung oder als eine echte Geschwulstbildung auffassen wollen, jedenfalls ist unser Präparat interessant einmal, weil es das seltene Bild der intramusculären traumatischen Knochencyste darbietet, dann aber, weil es das Vorkommen einer echten intramusculären Knochenbildung nach Trauma ohne Mitbetheiligung des Periosts sicherstellt.

Nachtrag. Während des Druckes erschien die Arbeit von Schulz (Rostock) über Myositis ossif. im Bd. 33, Heft 2 der Beiträge zur klinischen Chirurgie.

Derselbe hat ebenfalls eine intramusculär gelegene Knochencyste im Quadriceps gesehen und genau untersucht, die nach Hufschlag entstanden war. Er ist der Ansicht, dass wie sein Fall so alle bisher beschriebenen Fälle von Myositis ossif. ihren Ausgang vom Periost genommen haben. Dass sein Versuch, die Cystenbildung mit der periostalen Entstehungsweise in Einklang zu bringen, gezwungen ist, giebt er selber zu.

Benutzte Literatur.

1. Berndt, Archiv für klin. Chir. Bd. 65. Heft 2.
2. Elbogen, Der Militär-Arzt. 1900. No. 17, 18.
3. Graf, Archiv für klin. Chir. 66. Bd.
4. Grünbaum, Münchener med. Wochenschr. 1900. No. 51. S. 1792 und Wiener med. Presse. 1901. No. 1.
5. Katz, Progrès méd. 1901. No. 33. Ref. Münchener med. Wochenschr. 1901. No. 48. S. 1940.
6. Kienböck, Münchener med. Wochenschr. 1900. No. 51.
7. Rammstedt, Archiv für klin. Chir. Bd. 61. S. 153.
8. Regnier, Presse méd. 1899. No. 47. Ref. Centralblatt für Chir. 1900. No. 45.
9. Rothschild, Beiträge zur klin. Chir. Bd. 28/1.
10. Schlesinger, Münchener med. Wochenschr. 1900. No. 51.
11. Schmiz, Militärärztl. Zeitung. 1901. Heft 10, 11.
12. Sudeck, Chirurgen-Congress 1901.
13. Van der Briele, Ein Fall von Myositis ossificans. Diss. med. Leipzig. 1901.
14. De Witt, Americ. journ. of the med. sciences. 1900. Sept. Ref. Centralblatt für Chir. 1900. No. 45.
15. Zimmermann, Der Militär-Arzt. 1901. Heft 3, 4.
16. Zhuber von Okróz, Militär-Arzt. 1901. No. 13, 14. Ref. Monatsschr. für Unfallheilk. 1901. No. 10.

XXX.

Ueber einige Complicationen und Schwierigkeiten bei der Excision des Processus verm. im Ruhestadium der Appendicitis.[1]

Von

Professor Dr. Roux.

Dass wir den Appendix nicht ohne weiteres bei jeder Laparotomie entfernen, brauchen wir nicht hervorzuheben. Die Bemerkungen, welche wir den Herren Collegen zu unterbreiten uns erlauben, beziehen sich nur auf solche Patienten, die wegen Appendicitis ins Spital kamen.

Es mögen aus 670 Krankengeschichten folgende rein statistische Angaben genügen:

Von unseren Operirten gehören 53 pCt. dem männlichen, 47 pCt. dem weiblichen Geschlechte an.

Nach dem Alter folgen sich die Decennien vom 1. bis zum 8. mit 4,8 pCt. resp. 32 pCt., 37,7 pCt., 15,3 pCt., 6,56 pCt., 2,2 pCt., 0,62 pCt., 0,15 pCt.

Nach der Zahl der genau charakterisirten Anfälle, reihen sich unsere Patienten in 10 Klassen, und zwar 176 in der 1. Classe mit bloss einem Anfall vor der Operation; dann 144, 97, 51, 22, 18, 6, 4, 2, 3 endlich mit 10 oder mehr Anfällen. Die andern hatten unbestimmte, oft ineinander greifende Anfälle, so dass man keine genaue Zahl angeben kann, oder auch von einem permanenten Kranksein des Wurmfortsatzes sprechen könnte.

Bei 130 Kranken war in einem früheren Anfalle der perityphlitische Abscess entleert worden; davon 13 Mal per rectum, 4 Mal per vaginam: mehrere hatten Fisteln behalten.

---

[1]) Vorgetragen am 2. Sitzungstage des XXXI. Congresses der Deutschen Gesellschaft für Chirurgie zu Berlin, 3. April 1902.

Die weitaus grösste Anzahl dieser, theils von uns und unsern Assistenten,. theils auswärts Operirten kam zur definitiven Operation „à froid“ aus Ueberzeugung, die andern aus Angst vor einer eventuellen Hernie an der Drainagestelle.

Einige waren froh die gleiche Narkose für eine zweite Operation benutzen zu dürfen, oder aber es musste von vorne herein der Bauchschnitt zur eventuellen Revision der Uterusadnexa gebraucht werden.

Auf die Weise finden wir bei 11 Kranken eine Radicaloperation von Leistenhernien, bei 3 eine Strumectomie und 1 Nabelhernie, bei 6 Frauen eine intraabdominale Verkürzung der Lig. rot., bei 6 die Entfernung von Uterustumoren und bei 22 eine Betheiligung der Adnexa.

Bei 6 Personen wurde der gleiche Schnitt benutzt zur Entfernung von Gallensteinen, bei 2 eine regelrechte Typhlopexie ausgeführt, zur Fixirung eines mit Passagestörungen verbundenen Coecum vagabundum, und von diesen Zweien bei einer Frau die Loreta'sche Dilatation eines fibrösen Ringes am Pylorus zugefügt.

Endlich, um mit der Aufzählung dieser complexen, aber nicht schwierigen Operationen fertig zu werden, wurde bei einer Frau zu gleicher Zeit eine ziemlich grosse, auf der Abtheilung entdeckte Ovarialcyste entfernt und eine Y-Gastroenterostomie wegen Pylorusstenose ausgeführt, bei einem Manne die Operation einer lange bestehenden Appendixfistel mit einer einfachen Gastroenterostomie begonnen. Bei diesem Patienten hatte, am 5. Tage des letzten perityphlitischen Anfalles, eine kolossale Blutung stattgefunden, welche trotz der langen parallelverlaufenden Magenkrankheit auf Sepsis zurückgeführt worden war und für uns das einzige Analogon mit dem „Vomito negro appendiculaire“ von Dieulafoy darstellt, von dem wir je bei unseren Perityphlitikern gehört haben. Eine 2. Blutung war, 17 Tage später, auf 1 Liter taxirt; die erste auf 3 Nachttöpfe.

Unter den Complicationen möchten wir nur die nachträgliche Bildung von Adhärenzen und die Thrombose am linken Bein hervorheben, um mit der ersteren rasch fertig zu werden, bei der zweiten an die Herren Collegen eine Frage zu stellen.

Man schuldigt oft die Operation an, Adhärenzen zu hinterlassen: Eine unserer Operirten wurde anderswo desshalb relaparotomirt,

ein drittes Mal gastroenterostomirt, bis sie schliesslich von ihren Adhärenzqualen durch einen Homoeopath curirt wurde.

Einmal mussten wir bei einem Jüngling, welcher einige Monate vorher vom ersten Assistenten operirt worden war, 41 cm Ileum reseciren, wegen Knickung, Stenose und mehrfachen Perforationen: der junge Mann heilte, ebenso gut wie die einzige andere Patientin, bei welcher wir eine ganz circumscripte, wir möchten sagen, fadenförmige Adhärenz fanden, wohl in Folge eines Nadelstiches, in der Serosa des Coecum, beim Schluss des Peritoneum. Sonst kamen unsere Operirten immer mit Radeln, Reiten und Arbeiten, ohne Schonung und besonders ohne Diät aus.

Was die Phlebitis betrifft, so finden wir sie 5 Mal notirt und zwar immer links, bei 4 jüngeren Männern ohne Varicen und bei einem Mädchen ohne Varicen, ohne Puerperium. Die ersten Zeichen traten nach 10, resp. nach 12 und 16 Tagen auf: bei allen Patienten notirte man leichte Temperaturerhöhung, 37,8° bis 38,1°, wegen Blutretention, oberflächlicher Eiterung, schwerer Obstipation. Ein Mal war der Appendix im kleinen Becken adhärent, ein Mal mit der Vena hypogastria, iliaca d. fest verwachsen, oder hinter dem Coecum mit wenigen Abscessresten, aber auch ganz frei und leicht zu excidiren: die Phlebitis immer links.

Von 8 Phlebiten im Anschluss an den acuten Anfall bei jüngeren Männern (4) und Frauen (4) ohne Varicen, ohne Schwangerschaft, haben wir 6 Mal das linke Bein allein betroffen, einmal beide, ein einziges Mal nur das rechte. Es waren schwere Fälle, aber bei der späteren Appendicectomie bekam keiner eine neue Phlebitis, trotzdem bei einem wegen Abscessresten thermocauterisirt, bei zwei anderen drainirt (maxim. 38,5°) werden musste.

Während die Thrombose an und für sich auf Bettlage, wie bei andern Affectionen, auf Infection und Resorption in allen Fällen zurückgeführt werden kann, so bleiben wir für eine Localisation im linken Bein eine Erklärung schuldig, wenigstens für die Operation „à froid", wo wir nicht einmal die Füllung des S. romanum und des Rectum anschuldigen dürfen und auf die Beziehung zwischen Art: iliaca comm. d. und Vena iliaca sin. angewiesen sind.

Denn wir haben den bestimmten Eindruck, dass die Phlebitis nach anderen Operationen und Krankheiten nicht so ausschliesslich das linke Bein von so jungen und varixfreien Menschen betrifft.

Die Schwierigkeiten der Operation beruhen

1. auf dem Sitz des früheren Exsudats und des Appendix, dessen Spitze man mit der Gallenblase, mit dem Pylorus, mit der Leber hinter dem Colon ascendens, mit dem Ureter verwachsen trifft, oder aber tief im kleinen Becken, vor, hinter oder neben dem Rectum findet.

2. auf dem Vorhandensein von verschiedenen Perforationen in Blase, Ureter, Darmschlingen; auf Fistelbildung und Verwachsungen mit der Fossa iliaca; auf Degeneration der Exsudatmasse aber viel häufiger.

3. auf ungenügender Resorption nach der letzten Attaque, wobei man Gefahr läuft, in inficirten, besonders aber in mürben Geweben nach unnützen Zerreissungen nähen zu müssen.

Den Gefahren der ersten Categorie geht man dadurch aus dem Wege, dass der Sitz des früheren Heerdes durch die Anamnese und die direkte Untersuchung (per rectum!) festgesetzt wird und der Schnitt darnach gerichtet (Flankenschrägschnitt anstatt Sternschnitt; Medianschnitt mit Trendelenburg's Hochlagerung).

Lässt man den letzten Anfall gehörig auslaufen, d. h. hat man die Energie, die Operation zu verweigern, bis man nichts mehr finden kann, mit andern Worten wartet man ab wenigstens 4 bis 6 Wochen nach anscheinender vollständiger Heilung, so verschwindet unsere dritte Categorie beinahe ganz, und es bleiben nur noch recht wenige Fälle übrig, die eine schwierige Operation „à froid" reserviren.

Die ideale Appendicectomie kann durch den Sternschnitt mit dreifacher Einstülpung des Wurmstumpfes, dreireihiger Bauchwandnaht und Hautnaht in 6 bis 7 Minuten ausgeführt werden: eine schwierige Aufsuchung und Entfernung des Proc. vermif. hat uns 2 Stunden und $^3/_4$ genommen!

Wir kamen nämlich in früheren Jahren 69mal in den Fall, vor Ablauf von 4 Wochen seit der letzten Attaque zu operiren: War diese Attaque eine sehr leichte gewesen, so ging alles nach Wunsch; in andern Umständen aber machten wir so schweisstreibende Erfahrungen, dass wir uns heute garnicht schämen, lieber die Wunde provisorisch zu schliessen, um später, nach einigen Wochen, die richtige ungefährliche Operation auszuführen, als den Patienten den Gefahren einer Arbeit in infiltrirten Geweben auszusetzen.

Nur wenn die Anfälle Schlag auf Schlag sich folgen, oder wenn

Verdacht auf tuberculöse resp. carcinomatöse Degeneration besteht, ist die Operation dringend.

Sonst warten wir mindestens 6 Wochen nach Heilung des letzten Anfalls, wenn wir nichts fühlen, oder noch mehr, unter sorgfältiger Diät und Anwendung von Priessnitz'schen Umschlägen und dergleichen, solange wir von Woche zu Woche eine Resorption des Exsudats annehmen oder nachweisen können, was z. B. bei einer liebenswürdigen jungen Berlinerin 7 Monate dauerte!

Begegnen wir dann trotzdem Abscessreste, so werden deren Wände mit dem Paquelin leicht verbrannt; handelt es sich um Perforationen, so können ihre Ränder umschnitten und nun mit Sicherheit zugenäht werden. In zweifelhaften Fällen bleibt, trotz aller Sterilität, eine kleine Drainröhre in der Wunde (79 Mal drainirt).

Für die wirklich schwierigen Fälle, wo z. B. nach 4 bis 10 Jahren und ebenso vielen typischen Attaquen, ein Appendix tuberculös oder krebsig degenerirt sammt seiner nächsten Umgebung, so bleibt nichts anderes übrig als eine Resection, weit im gesunden, wie wir es gemacht haben, mit nachträglicher Ileocolostomie. Einmal wegen entzündlicher Tumorbildung mit Verengerung des Colon ascendens durch das distale Ende des Appendix und wegen Knickung des Ileon mussten 58 cm des Ileo-Colon entfernt werden (Verdacht auf Tuberculose).

Wenn weder Tuberculose oder Actinomycose, noch maligne Umbildung zu drohen scheint und es sich lediglich um wenn auch verwickelteste Appendicitisexsudate handelt, wo von einer Präparirung des Wurmfortsatzes keine Rede ist, wo die Fossa iliaca durch die Fistelgänge wie ein Fuchsbau tunnellisirt oder das Becken sammt seinen Organen und ein Paar Darmschlingen durch das Exsudat vermauert ist, oft mit Passagehinderniss im Dünndarm, dann empfehlen wir eine einseitige Darmausschaltung.

Besser wie die Anastomosis bewirkt die senkrechte Ileocolostomie die Ruhigstellung der ganzen Fossa iliaca, und ermöglicht dieselbe ohne Gefahr, selbst mit Leichtigkeit die Excision des Proc. verm. einige Monate später. Diese Ausschaltung durch Ileocolostomie haben wir 7 Mal ausgeführt: 1 Mal sogar haben wir blos 260 cm Dünndarm funktionstüchtig erhalten können, weil die Eiterung aus mehrfachen Perforationen eine zu erschöpfende war

und die Operation nach zehnmonatlichem fieberhaften Krankenlager dringend erschien.

Wenn wir noch eine durch Knickung, Perforationen, nothwendig gemachte Resection einer 71 cm langen Dünndarmschlinge im kleinen Becken erwähnen, so bleibt zum Schluss eine Kranke, bei welcher nach 3 schweren Anfällen kein geringerer als Socin den Bauch wieder schloss wegen allzu ausgedehnter Verwachsungen und Verdachtes auf Tuberculose. Nach weiteren 2 schweren Attaquen konnten wir mit grosser Mühe den Appendix aus dem vermauerten Becken excidiren und der Passagestörung im Ileum durch Anastomose ein Ende machen. Die Operation war eine so laboriöse, dass wir uns zur Drainage entschlossen.

Darum hatten wir auch später Gelegenheit, beim Schluss der kleinen Bruchpforte, solch einen Schwund sämmtlicher Adhärenzen zu constatiren, dass wir der Heirath kein wissenschaftliches Hinderniss opponiren durften, weshalb diese ausführliche Beschreibung zu Händen derjenigen, welche noch nicht an die Wirkung der gymnastischen Uebungen und einer regen Peristaltik gegen Adhärenzen glauben.

Auf nahezu 700 Operationen kommen 2 Todesfälle, 1 nach Ileus, 1 nach Embolie am Tage der Entlassung aus dem Spitale.

XXXI.

Ueber die Dauerresultate der Sehnenüberpflanzung bei arthrogener Kniecontractur.[1]

Von

Geheimrath Dr. L. Heusner

in Barmen.

Ich habe auf dem vorigen Chirurgencongresse über die Behandlung der Kniecontrakturen bei chronischer Entzündung des Gelenkes mittelst Ueberpflanzung von Beugesehnen an den geschwächten Streckapparat berichtet und erlaube mir, in diesem Jahre noch einmal auf die mit dem neuen Verfahren gemachten Erfahrungen zurückzukommen. Zunächst hebe ich nochmals hervor, dass es sich nur um solche Fälle handelt, welche sich durch die gewöhnlichen Mittel: Gewichtsextension, gewaltsame Streckung, Gipsverbände u. s. w. nicht corrigiren lassen und erlaube mir, daran zu erinnern, dass ich in solchen Fällen eine oder zwei der Beugesehnen, den Biceps allein oder zusammen mit dem Semitendinosus abgelöst und in die Sehne des Quadriceps nach vorne verpflanzt habe. Ich habe im vorigen Jahre eine Patientin mitgebracht, ein 24jähriges Mädchen, welches, in Folge von Gonitis gonorrhoica, eine schwere Contraktur des linken Knies erworben hatte, und bei der ich durch Ueberpflanzung der beiden erwähnten Sehnen die falsche Stellung dauernd beseitigt habe. Von dieser Patientin kann ich berichten, dass das Knie vollkommen gerade geblieben, aber, wie es bei schweren gonorrhoischen Entzündungen leider öfters vorkommt, in Streckstellung steif geworden ist. In einem zweiten Falle handelte es sich um ausgebreiteten, deformirenden Rheumatismus zahlreicher Gelenke und hartnäckige Contraktur

---

[1]) Vorgetragen am 4. Sitzungstage des XXXI. Congresses der Deutschen Gesellschaft für Chirurgie zu Berlin, 5. April 1902.

beider Knie bei einer 52jährigen Patientin, welche in Folge der Erkrankung drei Jahre zu Bett gelegen hatte. Ich hatte bei derselben die Operation an beiden Beinen in einer Sitzung ausgeführt und, obgleich die Heilung nicht primär erfolgte und die überpflanzten Sehnen zum Theil nekrotisch wurden, haben sich auch hier die Kniee langsam gestreckt, sind schliesslich völlig gerade und schmerzlos geworden und die Patientin hat inzwischen gelernt umherzugehen, muss sich allerdings der Beihülfe von Krücken bedienen, weil auch die Hüft- und Fussgelenke nicht intakt sind. Knöcherne Ankylose ist auf die Operation nicht erfolgt, auch haben die Kniegelenke ihre Beugefähigkeit behalten, nur ist dieselbe in Folge des deformirenden Prozesses eine beschränkte geblieben. Vulpius hat aus diesem Falle, in Anbetracht des Absterbens der transponirten Sehnen, geschlossen, dass nicht die Ueberpflanzung, sondern die Abtrennung der Sehnen von ihrer Anheftungsstelle das Wesentliche und Wirksame sei; dass es also genüge, die Tenotomie auszuführen, wie man es ja früher oft genug gethan habe. Dieser Einwurf ist nicht berecntigt; denn wenn auch die transplantirten Sehnen ganz oder theilweise absterben, so ziehen die betreffenden Muskeln doch in der Richtung der Umpflanzung mit Hülfe der Narben, welche sie an ihrem neuen Bestimmungsorte befestigen, während nach der einfachen Tenotomie die Sehnen, nachdem sie sich eine Strecke zurückgezogen haben, an der Sehnenscheide, oder dem benachbarten Bindegewebe anwachsen und, ihren Zug alsdann wieder in der früheren Richtung ausüben. Ein direkter Beweis von der Wirksamkeit der umgepflanzten Muskeln besteht darin, dass die Kniee sich nach der Operation, im Laufe der nächsten Monate, spontan weiter zu strecken pflegen, was bei einfacher Tenotomie nicht vorkommt.

Ich habe endlich im vorigen Jahre noch Mittheilung gemacht über einen 7jährigen Knaben mit Tumor albus eines Knies mit stets recividirender Contrakturstellung, bei welchem ich die Umpflanzung des Biceps allein vorgenommen hatte. Auch bei diesem Patienten erreichten wir die gerade Stellung; allein die Streckung combinirte sich mit einer erheblichen O-Beinstellung und einer ebenso auffälligen Einwärtsrotation des Beines. Ich habe die Vermuthung ausgesprochen, dass die alleinige Umpflanzung der Bicepssehne wegen Störung des Gleichgewichtes zwischen den inneren

und äusseren Flexoren des Kniegelenkes, besonders bei jugendlichen Individuen, stets diese Nebenwirkung nach sich ziehen werde. In der That ist inzwischen die O-Bein- und Einwärtsstellung nicht besser geworden, sondern hat im Gegentheil noch zugenommen; auch ist wieder eine leichte Flexion eingetreten, ein Beweis, dass die alleinige Ueberpflanzung der Aussensehne zur Erhaltung der Streckstellung nicht ausreicht. Ich habe inzwischen noch bei zwei anderen Fällen ähnliche Beobachtungen gemacht. Einer davon betrifft ein 18jähriges Mädchen, bei welchem ich wegen Tumor albus und Contrakturstellung des einen Knies, die Ueberpflanzung des Biceps ausgeführt habe. Das Knie blieb zunächst gerade; aber nach einigen Monaten trat, mit vermehrter Empfindlichkeit, wieder leichte Beugestellung ein, weshalb Patientin sich aufs Neue in unser Krankenhaus aufnehmen liess. Vor kurzem habe ich dann noch einen Muskel von der Innenseite des Gelenkes und zwar den Semimembranosus übergepflanzt und bin der Ueberzeugung, dass nunmehr die Streckung eine vollkommene bleiben und damit auch die Empfindlichkeit im Gelenke, die z. Th. eine Folge der federnden Krummstellung ist, abnehmen wird.

Die dritte Patientin mit ungenügender Wirkung von Bicepsumpflanzung ist ein 21jähriges Mädchen, welches ich Ihnen hier persönlich vorstellen kann. Die Patientin erkrankte September 1900 plötzlich unter den Erscheinungen von acutem Gelenkrheumatismus, der sich in beiden Knien und noch 8—10 weiteren Gelenken, wie auch an der Mitralklappe lokalisirte. Drei Wochen nach Beginn stellte sich das linke Knie, in Zeit von wenig Tagen, in rechtwinkelige Beugung unter ganz kolossalen Schmerzen, die wochenlang anhielten, während die übrigen Gelenke in der gewöhnlichen Zeit ausheilten. Eine in Narkose vorgenommene Streckung brachte kein Nachlassen der Schmerzen und schon nach zwei Tagen stand das Gelenk ebenso krumm, wie vorher. 14 Tage später Wiederholung der Streckung und Anlegung eines Gipsverbandes bis über das Becken hinauf, der jedoch nicht viel Erleichterung brachte und nach 5 Wochen wegen hinzugetretener Venenthrombose wieder entfernt werden musste. Im Laufe der nächsten Wochen trat die Kniecontractur abermals ein, vergesellschaftet mit bedeutender Valgusstellung, infolge Lagerung des flektirten und einwärtsrotirten Knies über dem anderen Beine. März 1901 dritte

Streckung des Gelenkes und Umpflanzung der Bicepssehne mit dem Erfolge, dass die Schmerzen nachliessen, und Patientin 4 Wochen später aufstehen und mit Hilfe von zwei Stöcken in einem Stützverbande umhergehen konnte. Nach Abnahme des Verbandes traten die Empfindlichkeit und die Neigung zur Krummstellung jedoch auf's Neue hervor, weshalb am 3. Mai, also zwei Monate nach der ersten Operation, die Ueberpflanzung des Semimembranosus hinzugefügt wurde. Nach 4 Wochen stand die Patientin wieder auf, und wir beobachteten, was wir schon mehrmals gesehen hatten, dass die noch vorhandene Contractur und Valgusstellung sich allmälig spontan streckte. Die Patientin hat dann noch einige Monate unsere Stahlschienenverbände getragen und geht seit vorigen Herbst frei umher. Die Stellung des Beines ist, wie Sie sehen, ganz gerade geworden; dass Gelenk ist nur noch mässig geschwollen und nicht mehr druckempfindlich; doch scheint, wie in dem Falle gonorrhoischer Kniegelenkentzündung, den ich auf dem vorigen Congresse vorgestellt habe, knöcherne Fixation einzutreten, die ja auch bei schweren Formen von acutem Gelenkrheumatismus nicht selten vorkommt. Aus den bis über die Mitte des Oberschenkels an der Beugeseite hinaufreichenden Narben wollen Sie sich erinnern, dass sehr lange Schnitte nöthig sind um die Sehnen in geradem Verlauf nach der Streckseite hinzuführen, da dieselben sonst nicht richtig funktioniren können. — Ich habe endlich noch in einem zweiten Falle sehr schwerer arthritischer Krummstellung des rechten Kniegelenkes bei einer Patientin, die seit 6 Jahren in unserm Krankenhause gelegen hatte, eine vollkommene Streckung des Beines erzielt. Leider ist, infolge starker Deformirung der Gelenkenden, eine hochgradige Valgusstellung zurückgeblieben; auch trat wieder Eiterung und theilweise Nekrotisirung der Sehnen ein, so dass die Reconvalescenz sich in die Länge zog und die Patientin erst vor kurzer Zeit mit Gehversuchen anfangen konnte. —

Ich habe im vorigen Jahre empfohlen, ausser dem Biceps den Semitendinosus umzupflanzen, der wegen seiner langen, dünnen Sehne hierzu sehr bequem ist; in den letzten Fällen habe ich statt dessen den Semimembranosus gewählt. Dieser bereitet zwar bei der Loslösung wegen seiner tieferen Lage und seiner Fixation an Knochen und Fascie grössere Schwierigkeiten; dafür ist er aber kräftiger und nicht so leicht der Infektion und Eiterung ausgesetzt,

und wenn eine solche doch einmal eintritt, kann nur ein kurzes Sehnenstück zerstört werden.

Abgesehen von meinen eigenen Beobachtungen hat mir Herr Dr. Lympius, Oberarzt der Diakonissenanstalt zu Kaiserswerth, geschrieben, dass er bei einem 4 jährigen Mädchen mit Tumor albus genu, die stets recidivirende Beugecontractur durch Ueberpflanzung der Sehnen des Biceps uud Semitendinosus dauernd zur Heilung gebracht habe, dass sogar bei einem Recidive des Fungus die Stellung vollständig gerade geblieben ist. Auch Herr Prof. Rehn und Herr Prof. Bier berichteten mir von erfolgreich behandelten Fällen. Ferner theilte mir Herr Dr. Schulze, Oberarzt des Vincenz-Krankenhauses zu Duisburg, mit, dass er die Sehnenumpflanzung prophylaktisch in einer Reihe von Kniegelenkresectionen wegen Tumor albus bei Kindern angewendet habe, und dass in keinem dieser Fälle Contractur nachgefolgt sei. Er habe anfangs gefürchtet, es könne durch die Ueberpflanzung ein Ueberwiegen der Extension und Genu recurvatum eintreten; das sei aber in keinem Falle geschehen. Er beabsichtige, auch bei der Flexionscontractur von Amputationsstümpfen, wenn dadurch die Anlegung einer Prothese erschwert werde, das Verfahren in Anwendung zu bringen. Auch ich habe die Ueberzeugung, dass die Indikationen der Sehnenüberpflanzung sich auf die Dauer noch sehr erweitern lassen und habe z. B. vor kurzem einem jungen Manne, der an habitueller Subluxation des Handgelenkes leidet, vorgeschlagen, sich die Sehnen des inneren und äusseren Handbeugers an die Streckseite überpflanzen zu lassen. Ferner habe ich vor 5 Wochen bei einem Falle von habitueller Luxation beider Kniescheiben nach aussen, an dem einen Beine die Ueberpflanzung der Sehne des Semitendinosus an die Quadricepssehne vorgenommen. Ueber das Resultat habe ich noch kein sicheres Urtheil, doch scheint es mir, dass die Umpflanzung des Semimembranosus hinzukommen muss, um sichere Gewähr gegen Wiedereintritt der Verschiebung zu geben. Auch ist es hierbei gerathen, die Sehne nicht soweit abzulösen, sondern ihr unteres Ende in möglichst querer Richtung zur Kniescheibe hinzuleiten. Sodann habe ich vor 6 Wochen, bei einem Falle von störender Auswärtsstellung des linken Beines, infolge von Knieresection, eine Operation an den Sehnen des oberen Schenkelendes vorgenommen, durch welche die Wirkung der Auswärtsdreher

abgeschwächt, jene der Einwärtsdreher gekräftigt werden sollte. Zu diesem Zwecke wird ein Längsschnitt über die Rückseite des oberen Schenkelendes geführt, die untere Partie der breiten Sehne des Glutaeus maximus von Knochen und Fascie abgetrennt und unter starker Einwärtsdrehung und Abduktion des Beines die hintere Fläche des kleinen Trochanter freigelegt. Jetzt wird die Sehne des Ileopsoas, welche an der Vorderseite dieses Knochenvorsprunges angeheftet ist, mit Hilfe eines stumpfen Hakens hervorgezogen und abgeschnitten, um ihre starke, auswärtsdrehende Komponente auszuschalten. Dann wird der abgelöste Sehnenzipfel des Glutaeus maximus an den Trochanter minor angenäht und so die untere Hälfte dieses Muskels aus einem Auswärtsdreher in einen Einwärtsdreher verwandelt. Es folgt ein über das Becken reichender Gipsverband in stark einwärtsgedrehter Beinstellung. Bei der Revision der Wunde und Abnahme des Verbandes, 5 Wochen nach der Operation, hatte das Bein eine tadellose Stellung und zeigte zunächst durchaus keine Neigung mehr, sich auswärts zu drehen. Ich habe endlich vor kurzem auch bei einem Falle von doppels. angeb. Hüftluxation, bei welchem es mir wegen starker Anteversionsstellung des Schenkelhalses auf einer Seite nicht gelungen war, den Kopf in der Pfanne zu halten, diese Sehnenoperation ausgeführt. Sollte es, wie zu erwarten steht, gelingen, den antevertirten Hals und Kopf auf diese Weise dauernd der Pfanne zuzukehren, so wäre eine wichtige Etappe in der Behandlung der angeb. Hüftluxation gewonnen und es bliebe zur Erreichung eines guten Resultates event. nur noch die operative Auswärtsdrehung des Oberschenkelknochens nach der Schede'schen Methode hinzuzufügen. Ueber alle diese neuen Anwendungsweisen der Sehnenumpflanzung kann ich heute jedoch nur provisorisch und unter Vorbehalt berichten und werde mir erlauben, bei passender Gelegenheit auf die Sache zurückzukommen. —

XXXII.

Isolirte Lähmung des Musculus quadratus menti (Depressor labii inferioris) durch Verletzung der Anastomosis collo-mandibularis (Nervi VII).[1]

Von

Dr. Max Jaffé,

dirig. Arzt der chir. Station des städtischen Krankenhauses und der chir. Station des jüdischen Krankenhauses in Posen.

(Mit 2 Figuren im Text.)

Verletzungen der untersten, am Halse verlaufenden Facialisverzweigungen sind häufige, kaum vermeidbare Nebenverletzungen bei Operationen in der Submaxillargegend.

Die noch heute in den meisten chirurgischen Handbüchern gegebene Vorschrift lautet, sich mit den Schnitten unterhalb und parallel dem Kieferrande zu halten, um den oberhalb des Kieferrandes verlaufenden Ramus marginalis mandibulae zu schonen. Dieser Unterkieferast sei — nach der in den anatomischen und physiologischen Handbüchern wohl ausnahmslos gegebenen Darstellung — der motorische Nerv für die gesammte Unterlippenmusculatur, während der am Halse verlaufende letzte Facialisast, der Ramus colli, ausschliesslich für das Platysma myoides bestimmt sei.

Einzelne Chirurgen haben indessen schon seit längerer Zeit das Verhältniss besser als die Anatomen erkannt. Sie erhielten bei Schnitten, trotzdem dieselben unterhalb des Kiefers gelegt waren, gelegentlich Lähmungserscheinungen an der Unterlippe, und so wurde aus der Billroth'schen Klinik (C. Fürst, Archiv für klin. Chirurgie. 1880. XXV) schon im Jahre 1880. und dann aus

---

[1] Vorgetragen am 4. Sitzungstage des XXXI. Congresses der Deutschen Gesellschaft für Chirurgie zu Berlin, 5. April 1902.

der Gussenbauer'schen Klinik der Rath gegeben, sich viel tiefer liegender Schnitte am Halse zur Vermeidung der sogen. Unterlippenlähmung zu bedienen. Ganz besonders hat aber der verehrte Herr Vorsitzende dieses Congresses in seiner Operationslehre deutlich die Schonung der tiefer am Halse liegenden Facialiszweige verlangt und dementsprechend folgende Schnittführung empfohlen: „vom Proc. mastoid. zur Mitte des Zungenbeins verlaufend, fingerbreit unter und hinter dem Kieferwinkel vorbei.“ [1]) Aus diesen Quellen ist dann die Schnittführung auch in einige andere Operationslehren übergegangen.

Ich hatte zunächst in zwei Fällen bei Schnitten unterhalb des Kieferrandes Lähmungserscheinungen an der Unterlippe entstehen sehen, dann aber, als ich zu dem viel besseren Kocher'schen Schnitt übergegangen war, auch einmal bei Anwendung desselben, in dem letzteren Falle deswegen, weil zur Vermeidung aller Eventualitäten, wie ich später noch auszuführen haben werde, an einer bestimmten Stelle der Schnitt noch etwas tiefer, als es von Kocher angegeben ist, gelegt werden muss.

An meinen Lähmungsfällen constatirte ich nun zunächst, dass bei electrischer Reizung des Ramus marg. mand. auf der gelähmten Seite genau die nämlichen Zuckungen ausgelöst wurden, wie auf der gesunden. Der Ramus marg. mand. stand also in keinerlei Beziehungen zur Lähmung.

Untersuchungen an Gesunden ergaben ferner, dass ein ganz bestimmter Unterlippenmuskel, nämlich der musc. quadratus menti, also der Niederzieher der Unterlippe, sich überhaupt nicht erregen lässt vom Ramus marg. mand. aus, wenigstens nicht von seinem äusseren Abschnitt. Dies stimmt wieder nicht zu den in den Nervenhandbüchern vorhandenen Schemata, nach welchen die Reizpunkte für den Musc. quadratus immer im Verlaufe des Ramus marg. mand. eingezeichnet sind.

Hingegen fand ich, dass der Musc. quadratus sich bei Gesunden isolirt erregen lässt von Punkten, welche sehr wesentlich unterhalb des äusseren Drittels des horizontalen Kieferastes liegen, ungefähr in der mit × bezeichneten Gegend der schematischen Figur 1. Eine sehr grosse Anzahl derartiger Untersuchunpen hat mir gezeigt, dass das hier beschriebene Verhalten der Erregbarkeit

[1]) Kocher, Operationslehre. 1902. S. 177.

des Musc. quadratus von diesen am Halse liegenden × Punkten durchaus die Regel darstellt; ich habe es in der überwiegenden Mehrzahl der Fälle gefunden, und Jeder kann sich in einfacher

Fig. 1.

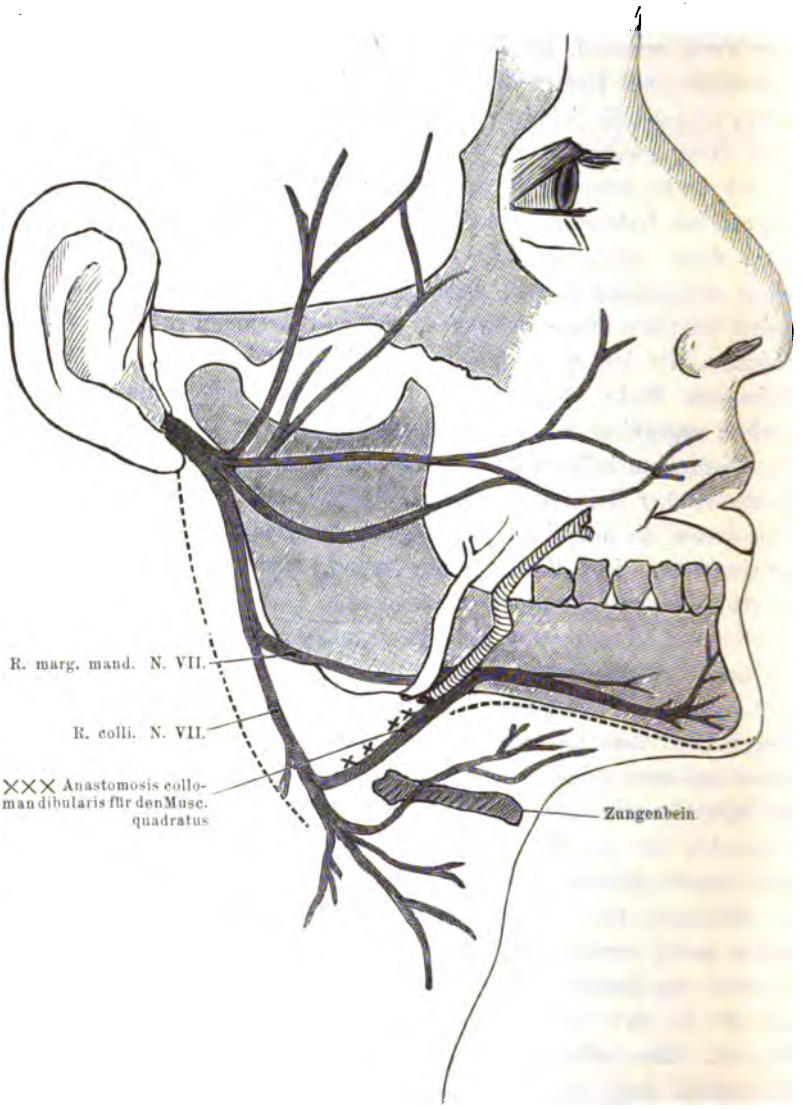

▬ ▬ ▬ ▬ Hautschnitt zur Schonung der Nerven für sämmtliche Unterlippenmuskeln.

Fig. 2.

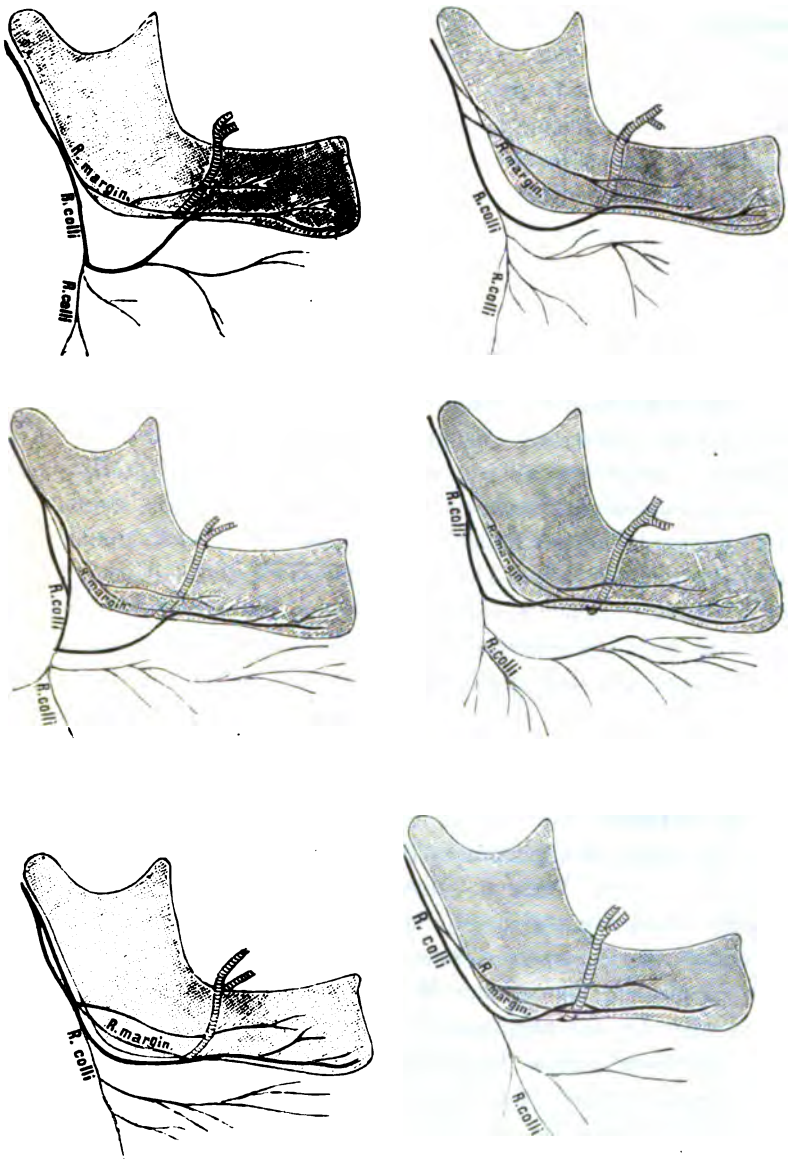

Bahn der Nervenfasern für den Musc. Quadratus menti in verschiedenen Typen (nach eigenen Präparirungen): verlaufend zuerst im R. colli, dann in der Anastomose und schliesslich im peripheristen Theil des R. marginalis mandib.

Weise von der Richtigkeit dieser Angaben überzeugen. Noch besser als an den × Punkten setzt man die Electrode etwas weiter unten, am oder unterhalb des äusseren Endes des Zungenbeinhorns an, weil alsdann störende Stromschleifenbildungen, durch welche der Ramus marg. mand. und mit ihm andere Unterlippenmuskeln erregt werden, ausbleiben; man erhält an diesen Punkten ganz rein das Bild der vom Nerven aus entstehenden Zuckung des Musc. quadratus menti, nämlich eine Senkung der ganzen Unterlippenhälfte.

Es handelte sich also in den 3 Lähmungsfällen, in welchen von den mit × bezeichneten Punkten keine Zuckung mehr ausgelöst wurde, um eine isolirte Lähmung des Musc. quadratus menti in Folge von Durchschneidung eines in der betr. Gegend verlaufenden Nervenzweiges.

Ich habe natürlich nach weiteren Fällen gesucht und alle in den letzten Jahren auf meine Abtheilungen kommenden Kranken daraufhin angesehen, ob sie von früher her Narben am Halse und Unterlippenlähmungserscheinungen hatten; dabei habe ich eine verhältnissmässig grosse Anzahl von solchen Quadratuslähmungen, 7 an Zahl, gefunden, zum Theil von viele Jahre zurückliegenden Operationsfällen, besonders von Lymphomen. Wenn, wie dies meistens der Fall war, entsprechend der ganzen Schnittführung der Ramus marg. mand. geschont war und Narben nur weiter unten am Halse waren, so handelte es sich auch stets, wie jetzt noch aus den klinischen Erscheinungen und der electrischen Reizung erschlossen werden konnte, um Lähmungen, welche ausschliesslich den Quadratus betrafen.

Die Lippe der gelähmten Seite bleibt bei solchen Lähmungen, besonders beim Versuch, dieselbe herabzuziehen (Oeffnen des Mundes, Intoniren von a, ei), in sehr störender Weise hochstehen. Besonders stark verzerrt erscheinen die Gesichtszüge beim Lachen. Obwohl nur der eine einzige Muskel von der Lähmung ergriffen ist, fallen also die Erscheinungen in hohem Grade unangenehm auf.

Entstehen solche Lähmungen bei eingreifenden Operationen, wie Unterkieferresectionen, so werden sie ohne weiteres in den Kauf genommen, zumal bei der Kieferresection der Quadratus menti sowie so seinen Stützpunkt am Unterkiefer verliert. Bei den unschuldigen Lymphomoperationen indessen bilden diese Lähmungen, wenn sie resultiren, eine höchst peinliche Zugabe. Der Quadratus

ist eben der wichtigste Unterlippenmuskel, und einige in der Literatur vorhandenen Abbildungen von durch Schnitte am Halse entstandenen Lähmungen sind offenbar nichts anderes als Quadratuslähmungen.

Ich muss hier gleich bemerken, dass die Verletzungen des Ramus marg. mand. allein (ohne Quadratuslähmung), wie sie natürlich auch vorkommen, viel geringere Erscheinungen machen.

Da nämlich der Triangularis (Depressor anguli oris) nach neueren Untersuchungen, denen ich zustimme, merkwürdigerweise von einem hohen Facialisast, der sich ganz von oben her in ihn hineinsenkt, versorgt wird[1]), so bleibt für den eigentlichen Ramus marginalis nur übrig der Musc. mentalis, welcher ein functionell unwichtiger Muskel ist, und ein Theil des Orbicularis oris.

In allen meinen durch Nervenverletzung am Halse entstandenen Fällen von Quadratuslähmung betraf die Lähmung den ganzen Quadratus; das muss besonders deswegen hervorgehoben werden, weil in der Arbeit aus der Billroth'schen Klinik davon die Rede ist, dass bei Nervenverletzungen am Halse Lähmungserscheinungen an der Unterlippe auftreten durch Functionsstörungen derjenigen Platysmafasern, welche, hauptsächlich aussen, über den vom Platysma bereits differenzirten Quadratus hinwegstreichen. Ich habe etwas derartiges nicht gesehen; meine Fälle sind jedenfalls totale Quadratuslähmungen. — —

Es lag mir nun die Aufgabe ob, festzustellen, welches eigentlich der Nervenast als Halse ist, dessen Verletzung die Quadratuslähmung hervorbringt. Von vornherein war der Hinweis auf die mit × bezeichnete Region am Halse gegeben, von der aus die Zuckungen des Quadratus sich auslösen lassen.

Ich habe eine grosse Anzahl von Präparirungen dieses Theiles des Facialis vorgenommen und vornehmen lassen und folgendes gefunden:

Vom Ramus colli, also vom letzten, für das Platysma bestimmten Facialisast zweigt sich unterhalb des Kieferwinkels ein Nerv ab, welcher nach oben zurückkehrt und mit grosser Constanz in der Gegend, wo die Arteria maxillaris externa auf den Kieferrand

[1]) In dem aus der Billroth'schen Klinik hervorgegangenen, schon citirten Aufsatz ist davon die Rede, dass der Triangularis durch Nervenverletzung am Halse geschädigt sei; das ist eine, wie ich mit Sicherheit annehme, irrthümliche Beobachtung.

tritt, in den Ramus marg. mand. mündet und ihn von hier an wesentlich verstärkt.

Da die Lage dieser Anastomose durchaus der mit × bezeichneten Region, von welcher aus stets beim Gesunden die isolirten Zuckungen des Quadratus hervorgerufen werden können, entspricht, da ferner alle deutlichen klinischen Lähmungen des Facialis durch Schnitte in derselben Gegend bedingt waren, — so kann es gar keinem Zweifel unterliegen, dass dieser anastomotische Zweig, den ich nennen würde „Ramus anastomoticus collo-mandibularis", die Nervenzweige für den Quadratus führt. Mithin werden die Nervenfasern für den Quadratus nicht, wie bisher angenommen wird, vom Ramus mandibularis geführt, sondern sie sind zunächst im R. colli, also im tiefsten Facialiszweig enthalten und erst durch die Anastomose werden sie dem peripheren Theil des Ramus marg. mand. zugebracht (s. Fig. 1 und 2).

Diesen Ramus anastomoticus collo-mandibularis habe ich ausnahmslos bei allen Leichen präparirt, und thatsächlich enthalten ihn auch einzelne Figuren, wenn auch ohne die von mir ihm beigelegte Bedeutung, in den besseren Facialisabbildungen bei Henle Toldt, Bardeleben-Haeckel; vor allem aber sah ich ihn wiedergegeben in der ausgezeichneten, unter Waldeyer's Auspizien entstandenen Darstellung des Facialis in dem Frohse'schen Werke. Im Text bei Frohse finden sich auch die einzigen, zu meiner Kenntniss gekommenen Andeutungen des von mir hier vorgetragenen anatomischen Verhältnisses, indem F. davon spricht, dass vom R. colli Nervenfasern auf den Unterkieferast übertragen werden.[1])

Die Anastomose ist, wie gesagt, constant, wie überhaupt in Bezug darauf, von woher den Gesichtsmuskeln Facialiszweige zugeführt werden, keineswegs so viel Willkür in der Natur herrscht, wie vielfach angenommen wird.

Allerdings verläuft die Anastomosis collo-mand. (und in

---

[1]) Frohse (die oberflächlichen Nerven des Kopfes, Berlin, Prag 1895), S. 22: Der M. quadr. labii inf. wird von einer Reihe von Nerven versorgt, die nicht alle am Unterkieferrande verlaufen, wie es die Nervenreizungspunkte der Kliniker vermuthen lassen. — Ferner Erläuterung zur Tafel III: der R. mand. erhält eine Verstärkung aus dem R. colli, der hinter dem Kieferwinkel bleibt, und mit einem Zweige unter Ueberkreuzung der grossen Gefässe auf den Kiefer tritt.

solchen Beziehungen kommen allerdings die stärksten Variationen im Verlaufe der Facialiszweige vor) manche Male höher oben, manche Male tiefer unten am Halse.

Wenn sie hoch verläuft, so kann sie noch hinter dem aufsteigenden Unterkieferast eine Verbindung zwischen R. colli und R. mand. darstellen; sehr oft löst sie sich erst unter dem Unterkieferwinkel vom R. colli ab und begleitet, parallel und nahe unter dem Unterkieferrand liegend, den R. marg., sodass es schon verständlich ist, dass die Anatomen sie zusammengeworfen haben mit dem Unterkieferzweig; und es ist auch verständlich, dass bei solchem Verlauf die übliche Schnittführung unterhalb des Unterkiefers die Anastomose schont und keine Lähmungserscheinungen macht (s. die beiden letzten Abbildungen in Fig. 2).

Wenn indessen die Nervenfasern für den Quadratus sehr tief verlaufen — und das kommt bei meinen Präparaten ungefähr in mehr als der Hälfte der Fälle vor —, so können sie reichen bis an oder selbst noch unter das seitliche Ende des grossen Zungenbeinhorns. Es biegt in diesen letzteren Fällen der Nerv fast spitzwinklig um, um zum Unterkiefer zurückzukehren, wie dies in Fig. 1 schematisch dargestellt ist, und es wird der Eindruck erweckt, wie wenn der nach unten zum Platysma strebende Ramus colli die Fasern für den Quadratus weithin mitgezerrt habe, und wie wenn diese Fasern erst auf Umwegen zum Quadratus zurückkehrten, welcher Muskel ja thatsächlich den nach oben geschobenen Theil des Platysma bedeutet.

Nach diesen Feststellungen wäre über die Hautschnitte in dieser Gegend folgendes auszusagen:

Mit Sicherheit vermieden wird der Nerv durch einen Hautschnitt vom Proc. mastoideus nach einem Punkt etwas seitlich vom grossen Zungenbeinhorn (s. Fig. 1).

Ein solcher, so stark seitlicher Schnitt ist natürlich unbequem für Operationen in der Submentalgegend. Und da ist es denn gewiss angenehm, zu wissen, dass man von dem Uebertritt der Art. max. ext. auf den Kieferrand an (noch sicherer: $^3/_4$ cm vor diesem Punkte beginnend), am unteren Kieferrand entlang, den Hautschnitt nach innen und vorn führen kann, bis auf die andere Seite herüber (s. Fig. 1). Man wird bei diesem Schnitt niemals einen Nervenzweig, der zur Unterlippen-

musculatur gehört, verletzen, weil eben spätestens von diesem Punkte an die Anastomose oberhalb des Unterkieferrandes verläuft. Es ist ganz sicher, dass alle in diesem Schnitt unter das Messer fallenden Facialiszweige mit der Gesichtsmusculatur nichts zu schaffen haben.

Ueber die Prognose der Lähmung kann ich, entsprechend meinen Beobachtungen, nicht übereinstimmen mit dem, was gewöhnlich über solche Lähmungserscheinungen ausgesagt wird. Entsteht die Lähmung allerdings durch Verletzung der peripherstem Nervenverzweigungen in der Kinngegend, so kommen, da es mehrere Nerveneintrittspunkte in den Quadratus giebt, blos partielle Lähmungserscheinungen zu Stande, und es ist richtig, dass diese sich in kurzer Zeit, sogar in wenigen Tagen, ausgleichen können.

Wird jedoch die Gegend der beschriebenen Anastomose verletzt, so ist es durchaus zweifelhaft und hängt von verschiedenen Umständen ab, ob die Lähmung schliesslich heilt. Jedenfalls habe ich eine Anzahl derartiger noch nach vielen Jahren ungeheilter Lähmungen gesehen.

Druck von L. Schumacher in Berlin.

Arch

Fig.

Fig. 5.

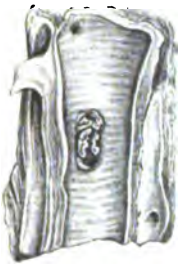

Fig. 6.

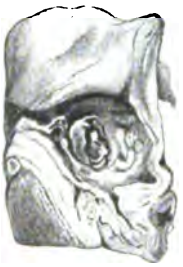

Fig. 7.



L. J. Thomas, Lith. Inst. Berlin S. 53.

gr. 63/1.

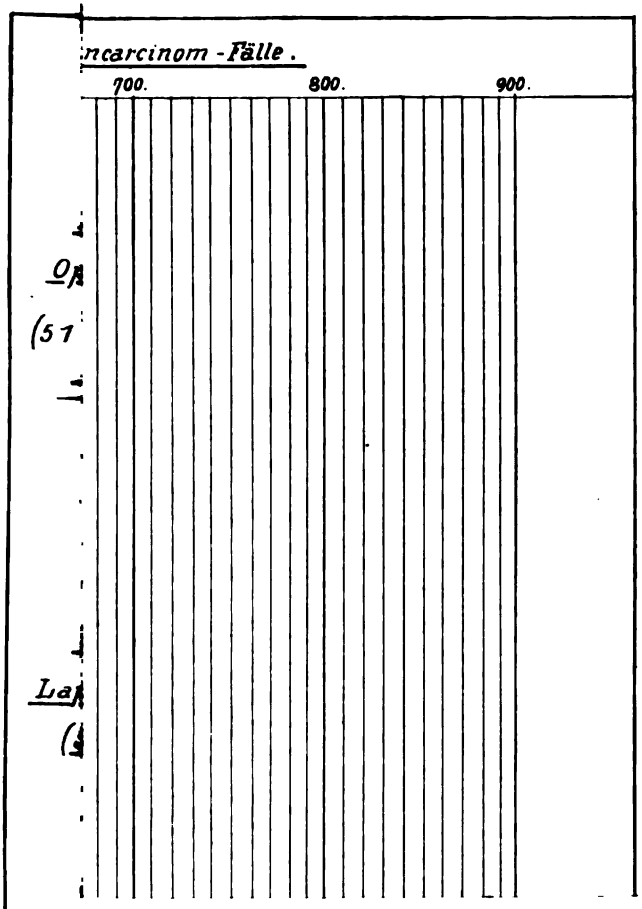
ncarcinom-Fälle.
700.
800.
900.
Op
(51
La
(
En

berichtet hat und ich seit dieser Zeit keine neuen Resectionen wegen Prolaps ausgeführt habe, kann ich mich sehr kurz fassen und verweise auf die in diesem Archiv erschienene ausführliche Arbeit Ludloff's.

Von den 7 Fällen von Prolapsus recti, welche ich nach der v. Mikulicz'schen Methode resecirt habe, sind 2 in Utrecht, 5 in Königsberg operirt. Kein einziger dieser Patienten ist an den Folgen des Eingriffes gestorben, wohl aber machten mir mehrere Patienten, welche in Folge von Eiterung an der Naht hohes Fieber bekamen, Sorge während des Heilungsverlaufes (4mal trat Temperatursteigerung auf, 1mal theilweises Aufgehen der Naht mit Bildung eines kleinen Abscesses).

Ueber die weiteren Schicksale dieser 7 Patienten konnte 4mal nichts in Erfahrung gebracht werden:

1. 1mal war noch nach 2 Jahren eine Dauerheilung zu constatiren.

2. 1mal traten nachträglich Symptome von Stenose auf, welche sich darin äusserten, dass Patientin an häufiger aufgetriebenem Leib zu leiden hatte; 4 Jahre nach der Operation soll dieselbe an nicht näher bekannt gewordener Krankheit gestorben sein.

3. In einem Falle entwickelte sich ungefähr $^3/_4$ Jahr nach der Operation in Folge eines heftigen Hustenstosses ein Recidiv, so dass sich das Leiden fast in derselben Ausdehnung wie vor der Resection einstellte.

Es ist immerhin möglich, dass noch in einem der 4 Fälle von Resection wegen Prolaps, über deren weitere Schicksale ich keine Nachricht erhalten konnte, sich ein Recidiv entwickelt haben mag.

Solche Recidive sind auch von anderen Seiten gesehen: Ludloff konnte unter 47 Fällen 3mal dieselben finden; dazu kommen noch 2 Fälle (einer aus der Klinik Albert's) und ein Fall, den ich kürzlich in Wien durch Colopexie operirte, bei welchem vor 7 Jahren eine Resection gemacht worden war).

Das Auftreten von Recidiv ist wohl nach dieser Operation durchaus begreiflich, wird doch in Folge der Resection die Umschlagsstelle des Peritoneums dauernd ganz nahe unter die Haut des Perineums verlegt.

Die Beobachtung, dass nach dieser immerhin recht ein-

greifenden und schwierigen Operation Recidiv eintreten kann, hat den Eingriff in letzter Zeit entschieden wieder mehr in den Hintergrund gedrängt, so dass gegenwärtig seine ausschliessliche Anwendung für jene Fälle reservirt bleibt, in welchen der Prolaps irreponibel ist.

Durch die von Henle[1]) angegebene Modification, welche darin besteht, dass die Naht über einen Nicoladoni'schen Silberdrahtring gemacht wird, gestaltet sich die Resection wesentlich leichter. Dabei soll auch die Umschlagsstelle des Peritoneums weiter ab vom Perineum gelegt werden.

Ob die von Helferich[2]) angegebene Modification der Resection auch bessere Resultate in Bezug auf die Dauerheilung ergiebt als die von Mikulicz'sche, bleibt noch abzuwarten.

Colopexie.

Von den Methoden, welche eine Fixation des Rectums bezwecken, unterscheiden wir die Rectopexie und Colopexie.

Theoretische Ueberlegungen waren es, welche mich veranlassten, die Rectopexie nicht zu versuchen; scheint mir doch die mangelhafte Befestigung des untersten Rectums an seinen Anhängebändern nicht die Hauptrolle bei der Entstehung des Prolapses zu bilden. Auch geben die bisher mittelst dieser Methode erzielten Resultate keinerlei Gewähr für eine Dauerheilung. Die Auffassung Jeannel's[3]), dass die oberen Aufhängebänder eine Hauptrolle bei der Befestigung des Mastdarmes in seiner normalen Lage spielen, war mir durchaus einleuchtend. Ich habe daher, nachdem ich ein Recidiv bei der Resection nach v. Mikulicz erlebt hatte und in einem weiteren Falle die geplante Resection wegen abnormer Brüchigkeit der Schleimhaut aufgeben musste, die Colopexie angewendet. Dieselbe ist bisher 13mal bei 11 Patienten und zwar 10mal in Königsberg, 3mal in Wien ausgeführt.

Hierzu kommt noch eine Operation nach Jeannel's Methode, welche von meinem Assistenten Dr. Ehrhardt in Königsberg ausgeführt worden ist.

Im Nachfolgenden soll über die Fälle von Colopexie kurz berichtet werden.

---

[1]) Zur Technik der Resection des Mastdarm-Prolapses. v. Bruns' Beiträge. 32. III.

[2]) In der Discussion zu meinem Vortrag.

[3]) Verneuil, Rapport sur un mémoire de Jeannel (Toulouse) rélatif à la colopexie nouvelle opération pour la cure de formes graves du prolapsus rectal. Bulletin del'académie des sciences. 1889. 10.

I. 50jährige Fuhrhaltersfrau; hat 12mal geboren und leidet an starker Diastase der M. recti. Seit 3 Jahren bemerkte sie einen Prolaps nach dem Stuhlgang, welcher schon 3mal erfolglos mittelst Cauterisation behandelt worden war. Schwächliche Patientin mit schlaffem Sphincter und einem 10cm langen Prolapsus recti mit ulcerirter Schleimhaut, welcher bei jedem Stuhlgang hervortritt, wobei deutlich eine Hydrocele zu constatiren ist.

Es wurde zuerst die Resection nach v. Mikulicz geplant, dabei erwies sich aber das Gewebe so morsch, dass die Kugelzangen immer wieder ausrissen; daher Reposition des Prolapses und Colopexie in Narkose (27.7.98). Ein elliptisches Stück der Vorderwand des Dickdarmes, entsprechend dem Uebergange der Flexura sigmoidea in das Rectum, 5 cm lang und 2 cm breit, wurde flächenhaft eingenäht. Wundverlauf p. p. s. r. Patientin konnte nach 3 Wochen geheilt entlassen werden. Die digitale Untersuchung ergab, dass 8 cm oberhalb eine Verengung fühlbar war, welche gerade den Zeigefinger passiren liess.

Weitere Nachrichten konnten über die Patientin nicht erhalten werden.

II. 55jährige Frau, welche schon als Kind öfter an Diarrhoen litt, 11 Geburten durchmachte, bemerkte seit 5 Jahren Prolaps nach dem Stuhlgang, der zunehmende starke Beschwerden verursachte.

Gracile Frau mit starker Diastase der Recti, sehr schlaffem Sphincter, der After selbst für 2 Finger durchgängig. Beim Pressen entwickelt sich ein 15 cm langer Prolapsus ani et recti mit deutlicher Hedrocele.

Erst erfolglose Behandlung mittelst Massage nach Thure-Brandt durch 14 Tage, dann, da Patientin ungeduldig wurde, Operation in Narkose (7. 6. 99). Colopexie: ein zweidaumenbreites Stück Vorderwand der Flexura wird an die Bauchdecke genäht, so dass noch vom lateralen Ende des Peritoneums ein Lappen über dieses Stück genäht werden kann.

Heilung p. p. s. r. Feste Verheilung der Operationsnarbe, kein Heraustreten beim Stuhlgang. Patientin verlässt sehr befriedigt die Klinik. — Beobachtungsdauer 7 Wochen.

Ueber ihr weiteres Schicksal konnte nichts ermittelt werden.

III. 32jährige Frau, hat 2mal geboren, bemerkte seit der letzten Entbindung (vor 10 Jahren) das Auftreten eines Prolapses.

Kräftige Frau mit sehr schlaffem Sphincter ani und einem 11 cm lang sich vorwölbenden Prolapsus recti und deutlicher Hedrocele. Erst wurde Massage nach Thure-Brandt angewendet, bald aber wünschte Patientin eine rasche Beseitigung ihres Leidens, so dass in Narkose die Colopexie ausgeführt wurde (30. 6. 99). Es fand sich eine auffallend lange Flexur mit Näherung ihrer Fusspunkte. Nach starkem Hinaufdrängen des Rectums wird ein 7 cm langes elliptisches Stück der Vorderwand der Flexur angenäht und wie im vorigen Falle ein Peritonealdeckel gebildet.

Verlauf p. p. s. r., feste Verheilung der Laparotomiewunde. Als Pat. am 35. Tage die Klinik verliess, kam beim starken Pressen ein fast hühnereigrosser Prolaps heraus.

$2^1/_2$ Jahre später liess sich Pat. wieder in der Klinik untersuchen, wo-

bei man sich von der vollkommenen Heilung des Prolapses überzeugen konnte; es trat nichts mehr heraus. Keine Hernie der Bauchdeckennarbe.

IV. 40jährige Frau, hat 9mal geboren, einmal Zwillinge. Letzter Partus vor 5 Jahren.

Seit 10 Jahren Beginn, seit 7 Jahren Verschlimmerung des Leidens, die Geburten haben das Leiden nicht wesentlich beeinflusst.

Prolapsus ani et recti von über Faustgrösse. Colopexie in Narkose (13. 9. 99). Nach starkem Hinaufziehen der Flexura wird ihre unterste Partie in der Ausdehnung eines 6 cm langen Stückes in elliptischem Umfang in die Bauchwand genäht und wiederum ein peritonealer Lappen übrig gelassen, welcher dann deckelartig darüber geklappt wird.

Verlauf p. p. s. r. Patientin wurde geheilt entlassen. Beim Drängen und Pressen kommt nichts mehr hervor.

Weitere Nachfragen kamen als unbestellbar zurück.

V. 23jährige Schuhmacherstochter, hat niemals geboren; sie leidet seit 13 Jahren an Stuhlbeschwerden und Hervortreten einer Geschwulst nach dem Stuhlgange.

12 cm langer Prolapsus recti, dessen Umschlagsfalte 3 cm oberhalb des Sphincters liegt.

Colopexie in Narcose (22. 4. 00): ein 12 cm langes Stück der Flexur, namentlich der untersten Partie derselben, wird entsprechend einer Taenie durch doppelreihige Naht, welche zu beiden Seiten der Taenie liegt, fixirt.

Verlauf p. p. s. r. Als Patientin nach einem Monate zum ersten Male aufstand, kam wiederum ein fast ebenso grosser Prolaps wie das erste Mal hervor.

Abermalige Laparotomie in Narcose (25. 7.) durch Längsschnitt am äusseren Rande der ersten Narbe; es ergab sich dabei, dass bei der ersten Operation aus Versehen nicht die unterste Stelle der stark hinaufgezogenen Flexur entsprechend ihrem Uebergange in das Rectum genommen worden war, sondern etwa die Mitte derselben, sodass noch unterhalb der fixirten Stelle ein ziemlich grosses, freibewegliches Flexurstück sich befand. Abermalige Colopexie. Dieses Mal wurde die unterste Stelle der Flexur an die Bauchdecke geheftet. Heilung p. p. s. r. Bei der Entlassung war ein leichter Prolapsus ani vorhanden.

Ein $1^3/_4$ Jahre später eingelangter Bericht meldet, dass dieser Prolapsus ani nur auf 1 cm Breite hervortritt und Pat. sich vollkommen wohl fühlt. Beim Stuhlgang sind keinerlei Beschwerden vorhanden. Die Narben halten vollkommen fest. Pat. ist über das Resultat sehr zufrieden und, wie sie schreibt, „auf ewig dankbar".

VI. 15jähriges Dienstmädchen, welchem seit $1^1/_2$ Jahren der Mastdarm beim Stuhlgang hervortritt und dadurch starke Beschwerden verursacht. Es findet sich ein 5 cm langer Prolapsus recti, dessen Umschlagstelle auf 4 cm Höhe liegt. Es wurde in Narcose (8. 11. 00) die Colopexie ausgeführt. Heilung p. p. s. r.

Weitere Nachrichten waren nicht zu erlangen.

VII. 28jähriger Schneider, welcher an einem seit 12 Jahren sich allmälig vergrössernden Vorfall des Mastdarmes leidet.

Es besteht ein ausgedehnter Prolapsus ani et recti. Colopexie in Narcose (9. 11. 00) in typischer Weise; es findet sich im Mesosigma eine Reihe von weisslich strahligen Narbenzügen. Heilung p. p. s. r.

Weitere Nachrichten waren nicht zu erlangen.

VIII. 53jährige Kindergärtnerin, hat niemals geboren; in der Jugend litt sie an starker Chlorose und dauernder Stuhlverstopfung. Der Stuhlgang erfolgte alle 3 Tage, oft noch seltener; bei demselben kam stets etwas Blut mit. Seit drei Jahren bemerkte sie die Vorwölbung des Afters nach dem Stuhlgange. Seitdem besteht auch ein geringer Grad von Incontinenz. Faustgrosse Vorwölbung, bestehend aus Prolapsus ani et recti.

Colopexie in Narcose (2. 7. 00): Hinterwand des oberen Theiles der Flexur erweist sich durch weisse Adhäsionen ziemlich fest an das Peritoneum parietale fixirt, der untere Abschnitt derselben und der oberste Theil des Rectum lassen sich leicht aus dem kleinen Becken hervorziehen und werden in typischer Weise angenäht. Doppelte Suspension in der Bauchdecke. Heilung p. p. s. r.

$1^3/_4$ Jahre später konnte Dr. Ludloff (welcher auch die Operation vorgenommen hatte) die Patientin wiederum untersuchen und dabei vollkommen normale Verhältnisse constatiren, keine Spur eines Recidivs, keinerlei Beschwerden.

IX. 60jähriger Schreiber, der lange Zeit an Stuhlverstopfung gelitten hat, bei welchem seit $1^1/_2$ Jahren sich die ersten Zeichen eines Prolapses einstellten.

Da Patient sehr aufgeregt war und Zeichen von Paranoia zeigte, musste er erst für einige Zeit in die psychiatrische Abtheilung verlegt werden, von wo er nach mehreren Wochen zurücktransferirt wurde. Er zeigte neben einer Arteriosclerose und einer sehr schlaffen Bauchdeckenmusculatur einen übermannsfaustgrossen Prolapsus ani et recti, der bei jedem Stuhlgang hervortrat und an der Oberfläche eine theilweise Arrodirung der Schleimhaut aufwies.

Colopexie in Narcose (10. 4. 01, Dr. Stieda): die Flexur erwies sich als sehr lang. Es wurde ein 8 cm langes Stück durch 2 Reihen von Nähten in typischer Weise eingenäht.

Verlauf p. p. s. r. Patient wurde nach 8 Wochen geheilt entlassen.

Nach $^3/_4$ Jahren stellte sich Patient wiederum vor mit einem Recidiv, welches fast der Grösse des ursprünglichen Prolapsus entsprach. Dazu mochte wohl der Umstand beigetragen haben, dass der sehr arme Patient sich vorwiegend von Kartoffeln und schwarzem Brote nähren musste und vielfach an Stuhlverstopfung gelitten hatte.

X. 59jährige Tagelöhnersfrau, hat einmal geboren, leidet seit 2 Jahren an Diarrhoe, seit einem Jahre tritt beim Stuhlgang sowohl als auch beim Gehen ein Stück Darm hervor, welches allmälig grösser wurde und starke Beschwerden verursachte.

Bei der sonst gesunden Frau findet sich bei ihrer Aufnahme in die Klinik (Wien) ein bei jedem Stuhlgang und auch beim Gehen hervortretender Prolapsus ani et recti, welcher über 15 cm lang ist.

Ein Versuch der Massage wurde bald aufgegeben, da die Patientin eine raschere Heilung wünschte.

Colopexie in Narcose (6. 11. 01) in typischer Weise. Heilung p. p. s. r. 5 Wochen Bettruhe. Als Patientin dann aufstand, kam etwa 3 cm weit ein Prolapsus ani zustande, der aber keinerlei Beschwerden machte.

Als sich Pat. nach 7 Monaten wieder vorstellte, fand sich ein 1,5 cm langer Mucosaprolaps; Pat. schmerzfrei, Bauchnarbe fest.

XI. 30jähriger Beamter, welcher angeblich schon seit der Kindheit an Mastdarmvorfall litt, der sich später besserte, zur Zeit seines Militärdienstes aber wieder hervorgetreten sein soll, sodass er wegen seines Leidens im Jahre 1895 in einem Garnisonspital operirt wurde, wobei ihm nach seiner Angabe 15,5 cm Mastdarm amputirt worden sein soll. Schon nach 3 Monaten soll das Leiden wiederum in alter Ausdehnung vorhanden gewesen sein, welches nun von neuem wiederum Beschwerden, besonders beim Uriniren und Stuhlabsetzen machte.

Seit September 1901 litt Patient an Erscheinungen eines Magengeschwüres, weshalb er auf der medicinischen Klinik behandelt wurde. Bei seiner Aufnahme an die Klinik (Wien) fand sich ein übermannsfaustgrosser Prolapsus ani et recti.

Colopexie in Narcose (10. 1. 02) in typischer Weise. Flexur nicht besonders ausgedehnt. Heilung p. p. s. r. 5 Wochen Bettruhe. Bei seiner Entlassung (Februar 1902) wölben sich etwa 2 cm Analschleimhaut vor. Der Patient wurde völlig beschwerdefrei entlassen.

XII. 16j. Bäckerlehrling bemerkte vor 8 Jahren im Anschlusse an eine heftige Obstipation einen Vorfall, der von da ab nach jedem Stuhlgange auftrat, aber leicht reponibel war, seit einem halben Jahre schwerer zu reponiren ist. Pat. kommt mit einem irreponiblen Prolaps in die Klinik. Derselbe kann leicht reponirt werden, ist 4 Querfinger lang und erweist sich als Prolapsus ani et recti. Nachdem zunächst durch 16 Tage erfolglos die Thure-Brandt'sche Massage angewendet wird, wird die Colopexie in Narcose (3. 5. 02) ausgeführt. Heilung p. p. s. r. Beim Aufstehen zeigt sich ein 1 cm langer Analprolaps.

Zu diesen 12 Colopexien kommt noch ein von meinem Assistenten, Dr. Ehrhardt in Königsberg, operirter Fall, in welchem der erste Act der von Jeannel angegebenen Colopexie: ein Anus präternaturalis ausgeführt wurde:

XIII. 26jährige Controleursgattin, soll im April 1899 von ihrem Arzte wegen Hämorrhoiden operirt worden sein; 3 Wochen nach dieser Operation bemerkte sie, dass sie völlig incontinent war und dies auch blieb. Es entwickelte sich in der folgenden Zeit allmälig ein Prolapsus, wegen welches die Patientin 5 Monate nach der ersten Operation in einem Krankenhause aufgenommen wurde, woselbst erst Massage versucht wurde, dann, als sich dieselbe als erfolglos erwies, der Prolaps mittelst Glüheisens behandelt wurde.

Trotz dieser abermaligen Operation trat bald wiederum der Prolapsus hervor und es gesellte sich zu demselben noch ein quälender Catarrh des Mastdarmes.

Patientin zeigte bei ihrer Aufnahme auffallend dünne und schlaffe Bauchdecken. Beim Pressen wird ein 6 cm langes Stück Mastdarmschleimhaut hervorgetrieben, welches ein Prolapsus ani et recti ist; von einem Sphincter ani ist nichts zu fühlen. Auf dem Prolapsus finden sich mehrere lineäre, radiär gestellte Narben und neben denselben tiefe Ulcerationen der Schleimhaut, aus welchen sich blutiger, schleimiger Eiter entleert.

Um dieses Geschwür zur Ausheilung zu bringen wurde zunächst beschlossen, nach Jeannel einen Anus anzulegen. Am 13. 3. 01 wurde in Narcose ein Inguinalschnitt wie zur Colopexie ausgeführt und durch starkes Hervorziehen die Flexura stark nach oben hervorgezogen, worauf ein Anus lateralis in der Flexura in 2 Zweiten angelegt wurde. Nach Eröffnung desselben besserte sich der Rectalcatarrh unter regelmässigem Ausspülen der ausgeschalteten Partie sehr rasch, dass ein Verschluss des Anus mit Belassung der Fixirung der Flexura (als Colopexie) schon bald in Aussicht genommen wurde. Die Kranke entzog sich jedoch plötzlich der Behandlung, da sie mit ihrem Manne nach Berlin übersiedelte.

Somit ist 13mal bei 12 Patienten die Colopexie ausgeführt: 1mal nach der von Jeannel ursprünglich angegebenen Methode, 12mal nach der einfachen Annähung des Darmes ohne Eröffnung desselben an die Bauchdecken (Uhde, Syot, Bogdanik, Sarfert u. a.[1]), analog dem Eingriffe, wie er zur Verhütung des Recidivs nach Retorsion des Volvulus angegeben wurde (W. Roser, v. Nussbaum, H. Braun).

In allen 13 Fällen handelte es sich um einen reponiblen Mastdarmprolaps und war

9mal Prolapsus ani et recti
3 „ Prolapsus recti allein vorhanden.

In allen Fällen waren die Patienten durch das Leiden schwer in ihrem Berufe beeinträchtigt, einige sogar so stark, dass sie vollkommen arbeitsunfähig waren.

4mal ward erst die Thure-Brandt'sche Methode angewendet, jedoch erfolglos, was wohl nicht ohne weiteres gegen die Methode spricht, da meistens Ungeduld der Patienten und ihr dringender Wunsch, bald von ihrem Leiden geheilt zu sein, die Ursache war, dass dieses Heilverfahren vorzeitig abgebrochen werden musste.

Unter den Patienten befanden sich ausserdem noch 3 Fälle,

[1]) In Bezug auf die Geschichte der Colopexie verweise ich auf die Darstellung in der Arbeit von Bakes.

in welchen andere Operationen vorher gemacht worden waren, und zwar 2mal Cauterisation, darunter in einem Falle 2mal. 1mal war vorher sogar die Resection nach v. Mikulicz gemacht worden, welcher nach einiger Zeit wieder ein Recidiv gefolgt war. 1mal war früher eine Colopexie, aber am unrichtigen Orte, ausgeführt worden. Was die Technik anbelangt, wurde die Colopexie in ähnlicher Weise, wie sie von früheren Operateuren gemacht war, ausgeführt.

Stets wurde Pat. mittelst Billroth'scher Mischung tief narcotisirt. In Beckenhochlagerung machte der auf der linken Seite des Pat. stehende Operateur einen Schrägschnitt, ganz so wie zur Anlegung eines Anus präternat. in inguine. Es wurde nach Auseinanderhalten des Peritonealschnittes die Flexura aufgesucht, möglichst stark nach oben gezogen, bis ein von unten her mittelst Fingers controllirender Assistent angab, dass der Prolaps nicht nur vollkommen reponirt war, sondern dass der After zugleich etwas trichterförmig nach oben zu eingezogen sich erwies; dann wurde die Uebergangsstelle von der Flexur in das Rectum freigelegt und ein verschieden grosses, meist 6—8 cm, auch 12 cm langes Stück der Vorderwand durch eine 2—3fach nebeneinandergelegte Reihe von Nähten an die Bauchwand angenäht, wobei meist getrachtet wurde, dass die mittelst Seide armirten Nadeln nicht nur durch Peritoneum parietale und viscerale allein, sondern auch durch die Darmmusculatur gestochen wurden. Von dem Peritoneum der lateralen Bauchwand-Lefze wurde meist ein daumenbreiter Streifen freigelassen, welcher dann nachträglich als deckelartiger Lappen auf das eingenähte elliptische Stück geschlagen und nochmals daselbst befestigt wurde, dann folgte exacter Verschluss der Bauchwunde in 3 Schichten. Ich bin niemals dem Vorschlag Roux[1]) oder Caddy[2]) gefolgt, welche zur Verhütung eines Recidivs nach Retorsion des Volvulus in grösster Ausdehnung die Mesoflexur an die Parietalwand des Beckens angenäht haben. In allen Fällen erfolgte Heilung p. p. sine reactione. Die Kranken wurden anfangs 3, später bis zu 5 Wochen in ruhiger Bettruhe gehalten.

---

[1]) Zur Verhütung des Recidivs bei Volvulus. Centralblatt f. Chirurgie. 1894. 37.

[2]) Complete Rectal-Prolapse, trated by ventrofixation of the rectum. Annals of surgery. 1895. February.

Bei keinem der Patienten konnten infolge der Fixation Symptome von Schmerzen oder Darmstörungen (bedingt durch Verwachsung des Dickdarms mit der Bauchwand) nachgewiesen werden.

Bei 4 Patienten zeigte sich gleich nach dem Aufstehen und den ersten Pressversuchen ausserhalb des Bettes ein geringes Recidiv, welches als ein Prolapsus mucosae ani aufzufassen war. Demselben ist indess keine besondere Bedeutung beizumessen, da in 2 Fällen, in welchen dasselbe nachweisbar war, die jahrelang später vorgenommene Untersuchung vollkommene Heilung des Pat. vom Prolapsus recti und Freisein von jeglicher Beschwerde ergab. — Anders war es in zwei Fällen, in welchen sich bald ein ausgedehntes Recidiv einstellte.

Einmal war dasselbe dadurch bedingt, dass ich aus Versehen statt der untersten Partie der Flexura, also der Stelle, wo dieselbe in das Rectum übergeht, eine etwas höhere Partie annähte, wovon ich mich bei der einen Monat später vorgenommenen zweiten Operation überzeugen konnte, bei welcher dieser Fehler gutgemacht werden konnte. Es ist also dieser Fall garnicht als Recidiv einer richtigen Colopexie aufzufassen, sondern als eine fehlerhaft ausgeführte Colopexie.

In einem zweiten Fall bemerkte der Patient schon kurz nach der Operation wieder ein vollkommenes Recidiv. Allerdings hatte es sich dabei um einen sehr armen Menschen gehandelt, welcher vorwiegend von Schwarzbrod und Kartoffeln lebte und infolge dessen an Stuhlverstopfung litt.

Nach Abzug der 9 Fälle, zu welchen auch der nach Jeannel operirte Fall gehört, über welche ein weiterer Bericht nicht erlangt werden konnte, bezw. die seit der Operation verflossene Zeit zu kurz ist (Fall X, XI, XII) bleiben nur 4 Fälle, in welchen das weitere Schicksal der Patienten zur Frage der Dauerheilung verwerthet werden kann.

2 mal trat ein Recidiv auf und zwar:
1 „ schon nach 1 Monat,
1 „ nach $^3/_4$ Jahren;

im ersten Falle wurde durch eine abermalige Colopexie Heilung erzielt, welche noch nach $1^3/_4$ Jahren beobachtet werden konnte.

In 2 Fällen konnte noch nach $1^1/_4$ bezw. $1^3/_4$ Jahren Heilung constatirt werden und zwar Heilung von allen Beschwerden, obwohl einmal dabei ein geringer Prolapsus ani aufgetreten war.

Resection der Flexura sigmoidea mittelst Laparotomie.

Ein Befund, den ich gelegentlich eines Falles von Prolapsus ani et recti machte, in welchem ich die Colopexie ausführen wollte, veranlasste mich, von diesem Verfahren abzusehen und statt der Colopexie die Resection der Flexur vom Bauche aus mit folgender Colopexie vorzunehmen.

Ich habe diesen Eingriff, über welchen ich hier kurz berichten werde, zweimal ausgeführt.

I. Im ersten Falle handelte es sich um eine 58jährige Händlerfrau, welche seit 10 Jahren an einem Prolapsus des Mastdarmes litt, welcher sowohl beim Stuhl als auch spontan zum Vorschein kam, immer wieder aber von der Patientin selbst zurückgebracht werden konnte. Die Untersuchung ergab einen 20 cm langen Prolapsus ani et recti.

Am 21. 7. 00 plante ich die Colopexie in Narcose; als das Peritoneum eröffnet war, zeigte sich die Flexur enorm lang, ganz so frei beweglich, wie eine Dünndarmschlinge; die beiden Fusspunkte der Flexur waren abnorm nahe aneinander gerückt. Wäre hier eine Fixation des untersten Fusspunktes der Flexur ausgeführt worden, so wäre die Gefahr eines Volvulus entschieden nahe gerückt gewesen, während die Fixirung der Schlinge in ihrer ganzen Ausdehnung mir wegen der Schwierigkeit, welche diese Fixation der Peristaltik entgegengesetzt hätte, zu gefährlich erschien. Da auch eine Enteroanastomose zwischen den beiden Schenkeln keine Gewähr gegen eine nachträgliche Drehung zu geben schien, beschloss ich die Resection der ganzen Flexur. Nach partienweiser Abtragung der Mesoflexur wurde die ganze Flexur in einer Ausdehnung von 12,5 cm resecirt und durch eine circuläre Naht mittelst Seidennähten die Continuität des Darmlumens wiederhergestellt. Um einen Wiedervorfall zu verhindern, wurde ausserdem noch der Darm etwas unterhalb der circulären Naht durch einige Nähte an die Hinterfläche der Bauchwand fixirt, also eine Combination von Resection der Flexur mit Colopexie ausgeführt. Naht der Bauchwunde in 3 Etagen.

Anfangs reactionsloser Verlauf. Heilung p. p. Am 8. Tage p. op. ausgiebiger Stuhlgang. Am 16. Tage nach der Operation Entleerung von 500 g blutigen Mageninhaltes, dann blutiger Stuhl. Patientin wurde acut anämisch. Trotz subcutaner Injection von 150 g einer 5 proc. Gelatinelösung und Application von 300 g der gleichen Lösung per Rectum wiederholte sich am folgenden Tage die Hämatemesis, worauf die Patientin an einer neuen Blutung 3 Tage nach Beginn der Hämatemesis, also am 19. Tage post operationem starb.

Die Section ergab vollkommen reactionslose Heilung der Bauchdecken und der Darmwunde, Serosa überall spiegelnd, auch die Colopexienaht hatte fest-

gehalten. Entfernung der Spitze des Promontoriums vom tiefsten Punkte der Excavatio recto-uterina betrug 11 cm.

Magenschleimhaut normal; im Duodenum 4 cm unterhalb des Pylorus ein markstückgrosses Geschwür mit glatten Rändern, in dessen Mitte ein Gefässlumen sichtbar war, welches durch einen Thrombus verschlossen erschien. Die genaue Untersuchung ergab, dass es sich um einen Ast der A. gastroduodenalis handelte. Der Darm war überall mit theils geronnenen, theils flüssigen Blutmassen gefüllt.

Somit war die Pat. an einer Verblutung aus dem Ulcus duodeni gestorben.

Wenn trotzdem, dass hier die Diagnose bald nach Beginn der Hämatemesis gestellt wurde, nicht eingegriffen wurde, so ist dies wohl dadurch zu erklären. dass nach den Erfahrungen früherer Fälle die Blutung nicht sicher eine tödtliche sein musste, sodass die Hoffnung eines spontanen Stehens derselben gerechtfertigt war, andererseits bei den wiederholt beobachteten Blutungen aus multiplen kleinen Geschwüren der Magenschleimhaut jedweder Eingriff aussichtslos erschien. Hätte ich vorher — so wie dies durch die Section festgestellt wurde — sicher gewusst, dass es sich um ein einziges grosses Geschwür im Duodenum gehandelt hatte, so wäre wohl eine Laparotomie mit folgender Excision oder Ausschaltung des Ulcus in Aussicht zu nehmen gewesen.

11. 44jähriger Krämer, litt seit 10 Jahren an Mastdarmvorfall, war schon einmal in Warschau gebrannt, jedoch ohne Erfolg; seither stellte sich immer wieder von frischem heftige Blutung und Prolaps ein, welcher in einer Ausdehnung von 8 cm vorkam und einen Prolapsus ani et recti ergab. Der Sphincter war sehr schlaff.

Am 17. 12. 1900 machte ich in der gewöhnlichen Weise die Laparotomie zwecks Ausführung der Colopexie. Die Flexura sigmoidea liess sich sehr leicht ausserhalb der Bauchwunde hervorziehen, sie war in ihrer Wandung sehr enge und lebhaft contrahirt, bildete fast einen kreisförmigen Bogen, indem ihre beiden Fusspunkte bis auf wenige Centimeter durch eine Reihe von kleinen weisslichen Strängen, welche im Mesosigma verliefen, einander genähert waren. Der Längsdurchmesser dieses Bogens betrug 20 cm, der Querdurchmesser 12 cm.

Aus denselben Erwägungen, die mich bei dem eben mitgetheilten Falle zur Resection veranlassten, führte ich auch in diesem Falle diese Operation aus.

Nachdem erst das ganze Mesosigma abgebunden und dann die Flexura in toto exstirpirt war, wurden die beiden Darmlumina blind vernäht und hierauf durch laterale Apposition mit Hülfe des Murphyknopfes wieder die Continuität hergestellt.

Schluss der Bauchwunde in 3 Etagen. Verlauf p. p. s. r. Knopf ging am 10. Tage ab. Patient konnte 4 Wochen nach der Operation geheilt entlassen werden. Ein $^5/_4$ Jahre später eingelaufener Bericht des Arztes des Patienten ergab, dass sich der Kranke ausgezeichnet befinde, einen Vorfall der Analschleimhaut von 3 cm Länge besitze, dass er beim Stuhlgang keinerlei Beschwerden, vor allem nicht mehr das früher ihm so lästig fallende Bluten merke und keinerlei Vorwölbung der Narbe zeige.

Somit ist bisher zweimal von mir wegen ausgedehnten Prolapses die Resection der Flexura sigmoïdea per laparotomiam, und zwar einmal noch mit nachfolgender Colopexie ausgeführt worden. Was die Wahl des Eingriffes anlangt, so wurde ich in den beiden Fällen dazu durch die localen Verhältnisse gedrängt.

Die ursprünglich geplante Colopexie wurde in beiden Fällen nicht ausgeführt, weil eine Fixation des untersten Fusspunktes der Flexur ebenso wie eine laterale Enteroanastomose zwischen zu- und abführendem Schenkel zu leicht einen Volvulus veranlasst hätte und weil bei einer Fixation der Flexur in ihrer ganzen Ausdehnung wiederum eine Störung in der Circulation der Fäces zu befürchten war.

Somit blieb nur noch die Wahl zwischen der von Ludloff angegebenen Suspension und der totalen Resection der Flexur.

Die von Ludloff vorgeschlagene Operationsmethode besteht bekanntlich darin, dass die Flexura in der Mitte durchschnitten, das proximale Ende in einen seitlichen Schlitz des unteren Endes eingepflanzt, das distale Ende blind für sich vernäht und in der Bauchdecke suspendirt wird.

Ich entschied mich in beiden Fällen zur totalen Resection. Dieselbe wurde einmal durch die axiale Naht mittelst Seide, das andere Mal durch die laterale Apposition mittelst des Murphyknopfes ausgeführt. In dem einen Falle wurde ein dauernder Erfolg erzielt, in dem anderen Fall wurde durch den Eingriff eine tötliche Duodenalblutung erzeugt. Die Section erwies, dass die Wundverhältnisse sowohl wie auch die Verankerung der resecirten Flexur tadellos waren. Dieser Misserfolg kann natürlich auch einmal nach der Resection von v. Mikulicz vorkommen.

Was diese Complication selbst anlangt, auf welche ich zuerst vor 3 Jahren an dieser Stelle aufmerksam gemacht habe, so habe ich dieselbe bisher in 12 Fällen gesehen, darunter 7 mal mit tötlichem Ausgang. Auf meine Veranlassung hat Dr. Busse alle einschlägigen Fälle aus der Literatur zusammengestellt. Im Ganzen konnte er bisher 73 Fälle finden, welche 42 mal zum Tode geführt haben.

Beim Vergleich der 3 von mir geübten Operationsmethoden zur Heilung grosser Mastdarmprolapse ist zu betonen, dass die Resection nach v. Mikulicz sowohl als auch die von mir 2 mal ausgeführte abdominale Resection der Flexura schwere Eingriffe darstellten im Vergleich zur Colopexie. Letztere ist eine leicht

auszuführende, als ungefährlich zu bezeichnende Operationsmethode, bei welcher kein Darmlumen eröffnet, kein Netz resecirt wird und welche kaum schwieriger ist als eine gewöhnliche Probeincision.

Sie erscheint mir daher für die Fälle von freiem Prolaps, welche nach Behandlung mit Massage nach Thure-Brandt sich nicht bessern, als die Operation der Wahl, wenn sie auch nicht in allen Fällen gegen ein Recidiv sichert (wie ich das in einem Falle erlebte, auch Bakes berichtet in seiner Arbeit über einen einschlägigen Fall).

Die Operation Jeannel's (Anlegung eines Anus präternat., der erst in einer späteren Zeit, wenn der Mastdarmkatarrh geheilt ist, zu schliessen wäre) erscheint mir wohl bloss in Ausnahmefällen indicirt, wenn, wie in dem einen unserer Fälle ein profuser, eiteriger Katarrh vorliegt.

Die Resection nach v. Mikulicz erscheint mir als die einzig ausführbare Operationsmethode in den Fällen, in welchen der Prolapsus incarcerirt ist oder ausgedehntere Ulcerationen an der Oberfläche desselben sich finden.

Die von mir 2mal ausgeführte abdom. Resection der Flexur erscheint mir in jenen Fällen angezeigt, in welchen beim Versuch eine Colopexie auszuführen, dieselbe mit Rücksicht auf ein abnorm langes Gekröse der Flexura sigmoidea und auf eine Näherung ihrer beiden Fusspunkte wegen Gefahr von Volvulus nicht angezeigt ist.

Wenn auch einer meiner 2 Fälle, in Folge des Eingriffes verloren war, — also diese Operation eine Mortalität von 50 pCt. aufweist, — so möchte ich doch anführen, dass diese furchtbare Complication der Abbindung des Darmes bezw. Netzes zum Glück nicht häufig sich ereignet. Die an sonst gesundem Darm (ohne Incarceration) ausgeführten Resectionen gestalten sich in der That in neuerer Zeit immer ungefährlicher, wofür ich zum Beleg meine Erfahrungen bei Invagination, über welche ich anderweitig berichten werde, anführen kann. Wenn wir uns vor Augen halten, dass bei den Invaginationen stets mehr oder weniger starke Symptome von Stenose bestehen, die Darmwand geschädigt ist, so muss von vorneherein eine Resection einer gesunden Flexur, wie dies bei der Resection per laparotomiam geschieht, als nicht sehr gefährlich bezeichnet werden.

XXXIV.

(Aus der chirurg. Universitätsklinik Sr. Excellenz des Herrn Geheimrath von Bergmann.)

Zur Lehre von der Dupuytren'schen Fingercontractur, mit besonderer Berücksichtigung der operativen Beseitigung und der pathologischen Anatomie des Leidens.

Von

Dr. Peter Janssen,

früherem Volontär-Assistenten der Klinik.
Assistenten der Kgl. chirurgischen Universitäts-Klinik zu Bonn.

(Mit 2 Figuren im Text.)

Die Dupuytren'sche Fingercontractur ist in den letzten Jahrzehnten Gegenstand häufiger Meinungsaustausche gewesen. Hauptsächlich wurde die Aetiologie dieser Erkrankung verschiedentlich beleuchtet. Ganz abgesehen davon, dass diese Discussionen wenig Klarheit in die Sache brachten, da die einzelnen Autoren so sehr von einander abweichende Ansichten vertreten, ist auch den Patienten noch kein wesentlicher Nutzen aus alledem erwachsen. Nach wie vor sieht man, wie Handwerker, Künstler, Aerzte in den besten Jahren ihres Schaffens die Hände müssig in den Schoss legen müssen, die ihnen vorzeitig die Dienste aufsagten. Denn obwohl die Operateure der letzten fünfzig Jahre der Krankheit energisch entgegen zu treten versuchten, hielten ihre definitiven Heilresultate doch der Kritik nicht Stand, und immer wieder erkannten sie, wie vergeblich ihre Mühe gewesen war, wie nach kurzer Zeit das alte Leiden von neuem einsetzte.

Sieht man von Felix Platter ab, der im 16. Jahrhundert die Fingercontractur beschreibt und sie nur als höchst merkwürdig zu bezeichnen weiss, so wurden ihr die verschiedensten anatomischen Ursachen zugesprochen. Cooper beschuldigte eine Entzündung der Sehnenscheiden, Bonnet den

Muskelspasmus, Boyer die Schrumpfung der Sehnen (crispatura tendinum), bis endlich 1832 Dupuytren, der das Leiden zunächst auch für tendogen hielt, zufällig in zwei Fällen die Autopsie zu machen Gelegenheit hatte, die ihn eines Bessern belehrte. Und obwohl seine Anschauung bis in die jüngste Zeit noch angegriffen wurde, namentlich von Baum, der in einer entzündlichen Veränderung der Haut und des subcutanen Gewebes, nicht in der „Retraction der Palmaraponeurose" den Grund der Erkrankung suchte, bleibt Dupuytren das Verdienst, Klarheit in dieses Krankheitsbild gebracht zu haben. Baum suchte seine Ansicht durch das Experiment zu bekräftigen. Er behauptete, dass das Aufheben einer Falte der frei präparirten Aponeurose nur eine geringe Beugung der metacarpo-phalangealen Gelenke verursache, während dagegen das Aufheben einer Hautfalte eine Streckung der Finger überhaupt unmöglich mache. Aber einerseits ist diese Hautschrumpfung eben nur eine secundäre, durch Processe in der Aponeurose bedingte Erscheinung, andererseits weist auch Kocher nach, dass die Elasticitätsverhältnisse einer erkrankten Aponeurose andere sind als die einer gesunden, mit der Baum experimentirte.

Näher kam den Thatsachen Goyrand, der die Contractur auf neugebildete faserige Stränge zurückführte, die von der Aponeurose zu den Sehnenscheiden, zu den Seitenparthien der Phalangen und zur Cutis verlaufen. Diese Faserstränge bedingen die Hautveränderungen allerdings, da ihr Ausgangspunkt, die Palmarfascie, verändert ist; aber sie sind keine pathologischen Produkte, sondern normale Bildungen.

Um dies zu erklären sei es erlaubt, mit wenigen Worten auf die Anatomie der Palmaraponeurose einzugehen. Nach Gegenbaur ist die Fascia palmaris die Fortsetzung der Vorderarmfascie. In enge Verbindung mit ihr tritt die Sehnenausstrahlung des M. palmaris longus, die sich zum andern Theil an das lig. carpi volare ansetzt, welches seinerseits auch wieder feste Stränge an die Fascie abgiebt. Während Thenar und Hypothenar nur von einer dünnen Gewebslage bedeckt sind, liegt die Aponeurose zwischen den Ballen. Sie hat die Gestalt eines Dreiecks mit distaler Basis, welche in vier Zipfel ausstrahlt und an den interdigitalen Parthien mit scharfem Rande endigt. Diese Zipfel, welche untereinander nur durch dünne Querfaserzüge verbunden sind, theilen sich an der Basis des II. bis V. Fingers in je 3 kleinere Zipfel, deren mittlerer an die Volarfläche der Haut tritt, deren seitliche die Sehnenscheiden umfassen und am Dorsum der I. und II. Phalanx ansetzen. Nach einigen Autoren gehen zum Daumen gar keine Faserzüge, während andere, z. B. Henle, solche nachgewiesen haben, sodass auch das

allerdings seltenere, Vorkommen der Contractur am Daumen der Aponeurosentheorie entspricht. Die Faserrichtung des straffen Bindegewebes ist hauptsächlich radiär ausstrahlend, aber auch viele Querfasern sind vorhanden, die proximal mehr in der Tiefe liegen, distal bei der Zipfelspaltung an die Oberfläche treten. Das für die Erklärung der Hautveränderungen Wichtigste aber ist, dass von der ganzen Aponeurose kurze bindegewebige Stränge durch das Unterhautzellgewebe hindurch senkrecht an die Haut treten; ihre Lücken sind mit dem Fettgewebe der Hohlhand ausgefüllt. Diese Stränge hatten Goyrand u. A. für pathologische Gebilde angesehen. Auch in die Tiefe der Hand, auf die Fascie über den Mm. interossei schickt die Aponeurose Septa hinab, während sie selbst in den Seitentheilen der Hand mit jener tiefen Fascie verschmilzt.

Die Funktion der so konstruirten Fascie besteht darin, dass sie einerseits die in der Tiefe der Hohlhand liegenden Sehnen, Nerven und Gefässe schützt, andererseits sowohl der Beugung der Finger, als auch übermässiger Extension derselben gewisse Grenzen setzt; und endlich verhindern die fibrösen Züge zum Corium hin eine übermässige Abflachung der Hohlhand bei Extension und regeln so die Spannungsverhältnisse der ganzen Vola manus.

In der Aponeurose entstehen nun zuerst die pathologischen Vorgänge, die allmählich zu einer Schrumpfung einzelner Parthien führen, und deren mikroskopische Anatomie an der Hand von sieben untersuchten Fällen erörtert werden soll. Es bilden sich kleine, multiple Anschwellungen in der Aponeurose, die zunächst mit der darüber liegenden Haut nicht verwachsen sind. Jenen Anschwellungen schliessen sich Schrumpfungsprocesse an, und diese im Verein mit der dadurch herabgesetzten Elasticität der Fascie ziehen nun die einzelnen Hautparthien, mit denen die Fascie durch die erwähnten Stränge verbunden ist, herab, und so entstehen die kleinen, trichterförmigen Hauteinziehungen in der Vola, die neben hirsekorn- bis erbsengrossen, knorpelharten Knötchen in der Tiefe der Aponeurose, die ersten Symptome des beginnenden Leidens darstellen. Diese kleinen Knoten gewinnen an Ausdehnung; entsprechend dem hauptsächlichen Faserverlauf der Fascie stellen sie bald dicke radiär von der Mitte der Vola nach den Fingern zu ausstrahlende feste Stränge dar, die immer weiter hinziehen in der

Richtung des Ansatzes der Aponeurosenzipfel und bis zu den Seitengegenden der I. und II. Phalanx als knorpelharte Anschwellungen durchfühlbar sind. Auch in anderer Richtung hin setzen sich die Veränderungen fort: nach der Tiefe der Hand zu, den bindegewebigen Septen folgend, die zwischen der Muskulatur hindurch an die Fascie über den Mm. interossei gehen, und auf diese Weise kommt es zu festen, flächenförmigen Verlötungen zwischen der Aponeurose und den darunter gelegenen Sehnenscheiden.

Indem hier neue Tumoren entstehen, dort ältere schrumpfen, ändert sich das Bild; durch die Schrumpfungsprocesse „retrahirt" sich die Aponeurose immermehr, Ausgangs- und Ansatzpunkt werden einander genähert, und unter Querfaltung der Volarhaut kommt es zur Einschlagung der Finger, die vor Allem im Metacarpo-phalangeal-Gelenk, dann auch im I. Interphalangealgelenk stattfindet, nie aber im II. Gelenke: genau entsprechend den Ansatzpunkten der Aponeurose. Und diese, die Deformität bedingende Strangbildung ist so fest, dass nicht nur jede active Streckfähigkeit aufhört, sondern dass sie auch durch grosse Gewichtsextensionen (Dupuytren wandte bis zu 150 Pfund an) nicht auszugleichen ist. Bei alledem waltet eine gewisse Gesetzmässigkeit vor; es werden nicht alle Finger gleichmässig gebeugt, und oft geschieht die Beugung in bestimmter Reihenfolge. In den meisten Fällen entstehen nämlich die Veränderungen der Aponeurose zunächst in dem Theile, welcher der Basis des Ringfingers gegenüberliegt, und dieser Finger wird zuerst eingeschlagen. Bei ihm erreicht auch die Beugung den höchsten Grad, nach Baum deshalb, weil sich die andern Finger auf Thenar und Hyphothenar stützen, der Ringfinger aber freier liegt und so die grösste Bewegungsexcursion besitzt. Ausserdem ist die Aponeurose an dieser Stelle am wenigsten geschützt vor späteren Läsionen, während sonst die beiden Ballen ein wirksames Polster bilden. Weiterhin pflegt dann der V. Finger ergriffen zu werden und in manchen Fällen bleibt hier die Erkrankung stehen, in den meisten fallen ihr allerdings auch die andern Finger zum Opfer: am seltensten der Daumen, dessen Erkrankung von einigen Autoren sogar geleugnet wird. Bei alledem kommt es jedoch nicht zu einer Einkrallung der Finger in die Vola. Die Beugung nimmt nach Madelung so lange zu, bis der eingeschlagene Finger die Aponeurose vor weiteren traumatischen Insulten schützt; denn die

Möglichkeit einer Steigerung der schon bestehenden Veränderungen in Folge Traumas muss angenommen werden, auch wenn man dem Trauma als ätiologischem Moment keine Bedeutung zumisst. Dass bei den geschilderten schweren Deformirungen es auch zu gröberen Veränderungen anderer Gebilde der Finger kommt, ist natürlich. Die Sehnen verkürzen sich, die Gelenkenden werden durch die veränderte Belastung in der Form verändert, sie atrophiren an einer Stelle durch den vermehrten Druck, während am dorsalen Theil, unterhalb der Gelenkfläche des Metacarpus, manchmal eine Exostose entsteht; und endlich werden die Gelenke ankylotisch.

Die geschilderten Symptome pflegen so gleichmässig in Form wie in Reihenfolge aufzutreten, dass eine Diagnose der Erkrankung keinerlei Schwierigkeiten macht. Trotzdem wandern die Patienten oft jahrelang von Arzt zu Arzt, es werden ihnen Bäder und Massage verordnet, und wenn sie endlich in chirurgische Behandlung gelangen, ist oft der operative Eingriff vergeblich wegen der secundären Veränderungen anderer Handgebilde.

In der chirurgischen Universitätsklinik und Poliklinik zu Berlin sind in den letzten Jahren 16 Fälle von Dupuytren'scher Contractur zur Operation gekommen. Von diesen liegen genaue Notizen vor, sie wurden lange Zeit hindurch beobachtet, und endlich konnte bei den letzten 7 Fällen die histologische Untersuchung vorgenommen werden.

Was zunächst das Alter der Erkrankten angeht, so ist entschieden der Ansicht vieler Autoren zu widersprechen, die behaupten, die Erkrankung sei eine solche des höheren Alters, der 40—60er Jahre. Gewiss mag eine grosse Anzahl langsam verlaufender Fälle erst dann zum Arzte kommen, in vielen bestanden aber die leichter übersehbaren Symptome sicher weit früher. Ich sah ein 18jähr. Dienstmädchen, welches mit ausgesprochener beiderseitiger Contractur sich vorstellte, deren Beginn sicherlich 1—2 Jahre zurücklag, ferner einen Herrn, der im Alter von 19 Jahren die ersten Anzeichen seiner Erkrankung bemerkt hatte. Die übrigen Fälle sind über die 30—60er Jahre nahezu gleichmässig vertheilt. Nur einmal war ein weibliches Individuum von der Contractur ergriffen, ein mit andern Beobachtern etwa übereinstimmender Befund. Noble-Smith giebt das Verhältniss von Männern zu Weibern mit 10 zu 1 an.

Sehr viel Gewicht zu Gunsten der Annahme einer traumatischen Aetiologie wurde früher dem Umstande beigemessen, dass gewöhnlich die rechte Hand zuerst erkranke, die linke dagegen erst dann, wenn sie die Functionen der ersteren übernommen habe. Ich fand unter jenen 16 Fällen 9 doppelseitige vor; in diesen 9 Fällen war 4 Mal die rechte, 3 mal die linke Hand zuerst befallen worden; in 2 Fällen konnte aus den Patienten die zeitliche Aufeinanderfolge des Ergriffenwerdens der Hände nicht ermittelt werden. Von den übrigbleibenden 7 einseitigen Erkrankungen betrafen ebenfalls 4 die rechte, 3 die linke Hand. Daraus erhellt doch wohl, dass von einem häufigeren Befallenwerden der rechten Hand, d. h. derjenigen, welche die meiste Arbeit zu verrichten gewohnt ist, nicht gut die Rede sein kann, insbesondere wenn noch hinzugefügt wird, dass unter den an linksseitiger Contractur Erkrankten sich Linkshänder nicht befanden. In den 7 angeführten Doppelfällen, die genaue Angaben machen konnten, schwankte das Intervall zwischen dem Befallenwerden beider Hände zwischen $^1/_2$ und 5 Jahren, als Mittel wurde etwa $2^1/_4$ Jahr gefunden. Ueber 9 erkrankte Hände wussten die betreffenden Patienten die Reihenfolge des Erkrankens der einzelnen Finger anzugeben: in 6 Fällen erkrankte zuerst der Ringfinger, in 2 der Kleinfinger, 1 mal der Zeigefinger. Bezüglich der Erkrankung der Daumen, die von einigen Autoren verneint wird, ist zu berichten, dass, entsprechend der Anatomie der Aponeurose, eine solche nicht so sehr selten ist, in 5 Fällen beiderseitiger Contractur vorgeschrittenen Grades waren 2 mal beide, 3 mal nur ein Daumen befallen worden.

Die Entwickelung der einzelnen Fälle ist in zeitlicher Hinsicht sehr verschieden; ich sah einen 31 jährigen Mann, der schon vor 12 Jahren den Beginn des Leidens bemerkt hatte, andere Fälle verlaufen schnell in 1—2 Jahren; bei einem Patienten hatten 8 Monate genügt, die schwerste Contracturstellung der Finger hervorzubringen. Und — sieht man vom ätiologischen Moment der Erkrankung vorerst ab — hier kann man sich der Ansicht nicht verschliessen, dass die Beschäftigungsart des Erkrankten wegen der vielen Traumen, denen die schon gekrümmten Finger ausgesetzt sind, vielleicht in's Gewicht fällt. Es ist nicht zu leugnen, dass die Heilungsvorgänge bei den kleinen Verletzungen

der Aponeurose immer weitere Schrumpfungen des Gewebes im Gefolge haben.

Die Schmerzen, die durch dieses Zerren der Stränge entstehen, bilden die grössten Beschwerden der Kranken, abgesehen von der Unmöglichkeit, der Arbeit nachgehen zu können. Ueber sonstige Empfindlichkeit der erkrankten Gebilde wird im Allgemeinen wenig geklagt, entweder fiel eine solche gar nicht auf, oder es bestand leichter Schmerz bei Druck auf die Anschwellungen, oder Jucken und Stechen bei Witterungsveränderungen. Nur einmal hörte ich klagen über sehr intensive Schmerzen; dieser Fall war complicirt durch ein Neurofibrom des Nervus medianus. Auffallend war in einzelnen, wenigen Fällen die sehr starke Transpiration der Vola manus.

Der am meisten umstrittene Punkt in der Lehre von der Dupuytren'schen Contractur ist die Aetiologie der Erkrankung. Wo auch immer ein Autor bei einem mit der Fingercontractur behafteten Patienten ein Leiden fand, das eventuell mit Erkrankung des Bindegewebsapparates in Einklang gebracht werden konnte, oder das örtlich in einem gewissen Zusammenhang mit den Gebilden der Hand stand, da war er leicht geneigt, jener Erkrankung die ursächliche Bedeutung beizumessen und seinen Befund zu verallgemeinern. Man kann zunächst diese Betrachtungen in zwei Gruppen eintheilen: in solche, bei denen ein Trauma als ätiologisches Moment herangezogen wird, und solche, die in anderen lokalen oder allgemeinen Leiden das Agens suchen.

Wie schwierig es ist, aus den Angaben der Patienten betreffs eines Traumas sich herauszuwinden, leuchtet ein. Hier liegen die Verhältnisse ganz ähnlich wie diejenigen bezüglich eines traumatischen Entstehens von Tumoren.

Vor Allem spricht natürlich auch die so sehr häufige Doppelseitigkeit gegen die Annahme eines Traumas als alleinige Ursache. Dupuytren selbst mass der Verletzung die Ursache bei; bekannt ist der von ihm angeführte Fall, der einen Kaufmann betrifft, welcher dem Druck des Alpenstockes bei einer Bergtour sein Leiden zuschreibt, und andere.

In vier der vorliegenden Fälle wurde ein einmaliges Trauma von den Patienten angegeben. Einmal will der Kranke beim Aus-

theilen einer Ohrfeige ein „Krachen“ in der Hand verspürt haben, dann wird ein Prellschlag durch eine Eisenstange, ein Nadelstich in die Hand (ein Jahr vor Beginn der Erscheinungen!) und das Einstossen einer Schraube in die Tiefe der Hand angegeben, an das sich die Erscheinungen alsbald anschlossen. Im letzten Falle wurden allerdings in der Aponeurose, die übrigens an jener Stelle sonst nicht verändert war, Eisentheilchen nachgewiesen, aber — die Erkrankung betraf fast gleichmässig beide Hände! Beachtenswerther sind schon die Berichte von geringen häufigen Läsionen der Vola, welche die Berufsart des Kranken mit sich bringt. Derartige Gelegenheitsursachen waren in 3 Fällen, und zwar erst durch danach gestellte Fragen, zu ermitteln. Sie betrafen einen Klavierspieler, einen Mann, der 5—6 Stunden täglich Zither zu spielen pflegte, und einen Telegraphisten, letzterer war doppelseitig erkrankt.

Das Leiden der handarbeitenden Klasse hauptsächlich zuzuschreiben ist unzulässig, da dasselbe auch andere befällt: unter den Kranken gab es Lehrer, Aerzte, Regierungsbeamte etc.

Auf der andern Seite der als ätiologische Momente bezichtigten Dinge stehen andere Erkrankungen des Individuums: entweder solche, die bestimmte Organsysteme desselben befallen, oder solche, die nur lokal die Widerstandsfähigkeit der Aponeurose herabgesetzt haben könnten.

Unter besonderer Berücksichtigung gleichzeitig vorhandener central bedingter nervöser Störungen hat Neutra in jüngster Zeit diese Ursachen der Contractur zum Theil zusammengestellt; er ist dabei allerdings zu Schlüssen gekommen, zu denen ihn seine Specialstudien der Neurologie gebracht haben, die aber wohl weder dem Chirurgen noch dem Pathologen genügen werden.

Auch der Erblichkeit wird manchmal gedacht, es wurde von einwandsfreier Seite (König, Kocher u. A.) ein solches Vorkommen der Contractur nachgewiesen, so dass eine Verwechslung mit der Gibney'schen Walrossflosse, die, auf angeborener Contractur beruhend, nach Tilmanns der Dupuytren'schen Contractur sehr ähnlich sieht oder der Hammerstellung des Kleinfingers auszuschliessen ist, die ich sehr häufig unter Geschwistern und in descendirender Linie zu sehen Gelegenheit hatte. In den vorliegenden 16 Fällen konnte bei keinem Patienten eine solche Erblichkeit ermittelt werden.

Rheumatismus hatten zwei der Patienten in früheren Jahren durchgemacht, sonst wurde nur über kleinere Erkrankungen berichtet, die für das Leiden ohne Interesse sind. Die andern in der Literatur festgelegten Ursachen sind überaus mannigfaltig; es glaubte eben Jeder, der einen Fall von Dupuytren'schen Contractur mit einer andern Erkrankung zusammenfallen sah, nun den wirklichen Grund gefunden zu haben. Der Vollständigkeit halber seien einige angeführt.

Noble-Smith beschuldigte eine Ueberanstrengung des M. palmaris longus, Rinne langdauernde Compression des Vorderarmes, Ricard die Lues, Cortilhes den Saturnismus, Bähr die Arteriosklerose (die ich auch in einzelnen Fällen antraf, aber durchaus entsprechend dem Alter der Patienten, von denen ein Theil Potatoren war), Richer die Arthritis deformans; dann wurden Erkältung, Alkoholismus, Diabetes, congenitale Anlage zu Fibrombildung, Infectionskrankheiten angeschuldigt. Anderson vermuthete 1891 sogar als Ursache der Contractur — deren Wesen er übrigens als Hyperplasie des Unterhautbindegewebes bezeichnet, die nach und nach das tiefere Corium und die Fascie ergreife — einen specifischen krankheitserregenden Mikroorganismus, den zu kultiviren ihm allerdings nie gelingen wollte. Wieder Andere (z. B. Houel) wollten überhaupt zwei völlig getrennte Aetiologien annehmen und sprachen von einer traumatischen und einer spontanen Dupuytren'schen Contractur.

Unter den erwähnten Ursachen wurden einzelne noch nicht aufgezählt, weil ihrer ausführlicher gedacht werden soll. An erster Stelle steht hier die Arthritis urica, die so häufig als Nebenbefund bei der Contractur gefunden wurde; ja einzelne Autoren trafen sie bei der grössten Mehrzahl ihrer Fälle an, und so ist die Annahme, die Contractur sei eine Begleiterscheinung der Gicht, die am meisten verbreitete, zumal sich Chirurgen, wie König, Lücke, Vogt u. A., dazu bekannt haben. Letzterer sagt, für die constitutionelle Ursache der Contractur spreche es, dass Erkrankungen der Fascien oft mit Gicht einhergehen, und so sei das Leiden „eine Form der chronischen Polypanarthritis". Lockwood will sogar in der Aponeurose Krystalle von harnsauren Salzen gefunden haben. Sehr widerspricht diesen Anschauungen eine Umfrage, die von Noble-Smith in englischen Arbeitshäusern über diesen Punkt

angestellt wurde: er fand bei der reichlichen Anzahl von Dupuytren'schen Contracturen nirgendwo einen Zusammenhang mit Arthritis urica, und, so fügt er seinen Mittheilungen bei, die Insassen dieser Häuser würden ihm derartige Beschwerden wohl kaum vorenthalten haben. Ich habe in allen mir zur Verfügung stehenden Fällen eine genaue Anamnese betreffs der gichtischen Erscheinungen erhoben, nirgendwo aber erhielt ich Angaben oder konnte ich durch den Augenschein mich überzeugen, dass dieses Leiden vorlag; denn die zwei Fälle, in denen von Zeit zu Zeit über „Reissen" in den Beinen geklagt wurde, dürfen wohl beiseite gelassen werden.

Eine andere Theorie über das Zustandekommen der Contractur hat in den letzten Jahren einige Anhänger gewonnen, dies ist der Zusammenhang mit Störungen im nervösen Apparate. Erkrankungen peripherer Nerven wurden hier meines Wissens bisher erst einmal, von Eulenburg, in der Literatur niedergelegt. Sie betreffen die doppelseitige Erkrankung eines jungen Mädchens, das gleichzeitig an einer doppelseitigen Neuritis ascendens nervi ulnaris erkrankt war, doch hält Eulenburg es nicht für ausgeschlossen, dass durch Irritation der Nervenenden in den primär erkrankten Aponeurosenpartien die Neuritis zu Stande gekommen sei. Andrerseits bringt er aber die Symptome der Contractur in Zusammenhang mit dem Ausbreitungsgebiete des N. ulnaris und negirt deshalb auch die Möglichkeit einer Erkrankung des Daumens. — In einem der vorliegenden Fälle wurde bei dem einseitig erkrankten Manne ein Neurofibrom des N. medianus gefunden, das im mittleren Aste des Nerven gleich distal vom Lig. carpi volare gelegen und mit der Aponeurose verwachsen war. An den übrigen, durch die Operation freigelegten Aesten des Medianus- und Ulnaris-Gebietes waren weder in diesem noch in einem der übrigen Fälle makroskopische Veränderungen nachzuweisen.

Mehr Interesse als diesen Fällen wird denjenigen Mittheilungen der Autoren beizumessen sein, die den Sitz des bedingenden Leidens in einer Erkrankung der Centralorgane verlegen. Als erster berichtet Bieganski über ein Zusammentreffen von Dupuytren'scher Contractur mit einer Rückenmarkserkrankung. Es war ein doppelseitiger Fall mit gleichzeitiger Atrophie von Thenar und Hypo-

thenar; die klinische Diagnose lautete Syringomyelie und wurde durch die Sektion bestätigt. Der Autopsiebefund: Leptomeningitis chronica medullaris, Gliomatose, Höhlenbildung im oberen Brust- und unteren Halsmark, Poliomyelitis anterior — alles auf luetischer Basis — bestimmte Bieganski, einen Zusammenhang zwischen dem Auftreten der Contractur mit der Syringomyelie anzunehmen und erstere als das Resultat einer trophischen Störung spinalen Ursprungs, eventuell bedingt durch Pigmentdegeneration der Vorderhornganglienzellen, anzusehen. Auf diesen Fall stützt Neutra sich besonders bei der Mittheilung seiner eigenen Fälle und den daran sich anschliessenden Folgerungen. Er erwähnt auch 2 Fälle von Caspari, in denen sich nach Trauma der Wirbelsäule sowohl spinale Symptome (atrophische Zustände von Thenar und Hypothenar neben anderen nervösen Störungen), als auch Dupuytrensche Contractur ein- bezw. doppelseitig einstellte. Sektionsberichte fehlen. Andere Beispiele, wie Zusammenfallen von progressiver Paralyse mit der Contractur und andere, meist ganz ungenaue Beobachtungen, ferner der Fall von Lange, in dem die einseitige Contractur nach Eintritt einer Apoplexie, und jener von Kingbury, bei dem eine 12 Jahre lang bestehende Dupuytrensche Contractur in 2 Hypnosen zu vollständiger Heilung gelangte, dürfen zur Besprechung der Erkrankung wohl nicht herangezogen werden. Die beiden letzten Fälle waren sicherlich nicht durch die typischen Veränderungen der Palmaraponeurose bedingt. Bei beiden Kranken Neutra's ergab der Nervenbefund, der namentlich in dem einen Falle sehr ausführlich mitgetheilt wird, die klinische Diagnose Syringomyelie. Sektionsbefunde liegen nicht vor. Bei beiden Patienten bestanden atrophische Zustände der Daumen- und Kleinfingerballen-Muskulatur. Auffallend ist übrigens, dass in dem zweiten Falle die Contractur an eine Handphlegmone sich anschloss (leider wird nicht berichtet, ob dieselbe incidirt worden war), an der andern Hand war die Erkrankung nur „angedeutet", jedoch war Fingerstreckung und Spreizung stark eingeschränkt. Mussten da nicht schon sehr fortgeschrittene Processe in der Vola nachweisbar gewesen sein?

In den an der v. Bergmann'schen Klinik beobachteten Fällen sind niemals irgend welche Symptome einer spinalen Erkrankung

wahrgenommen worden, besonders auch nirgendwo atrophische Veränderungen in der Handmuskulatur oder ein Zusammenhang mit Syringomyelie.

Vor Allem muss die weitere Folgerung Neutra's zurückgewiesen werden, die besagt, die Contractur könne zu den Frühsymptomen der Syringomyelie zählen.

Ich bin weiterhin auch der Ansicht, dass eine trophische Störung spinalen Ursprungs für die Erkrankung nicht anzuerkennen ist, zumal der Begriff „trophische Störung" noch sehr schwankt und jede neurologische Schule eigentlich anderer Ansicht darüber ist. Wie soll Neutra's Behauptung bewiesen sein, dass bei diesen trophischen Störungen, bei der Syringomyelie und ähnlichen Leiden, in einem Falle sich hypertrophische Vorgänge in der Aponeurose abspielen mit dem Resultate der Dupuytren'schen Contracturstellung, in dem anderen Falle solche atrophischer Natur mit dem Resultat Klauenhand? Zunächst liegt meines Wissens noch keine Untersuchung einer Aponeurose bei Klauenhand vor. Ferner: fast alle Fälle von Klauenhand zeigen die übrigen Symptome der spinalen Erkrankung, bei wie wenigen aber mit Dupuytren'scher Contractur ist ein solches Leiden nachgewiesen worden! Meist wird sogar bei jenen mit Dupuytren'scher Contractur complicirten Fällen von Syringomyelie erwähnt, dass ausserdem noch atrophische Störungen in der Muskulatur vorlagen. Endlich müsste nach Neutra bei allen Patienten, denen die Aponeurose nach dem später zu schildernden Verfahren excidirt wurde, Klauenstellung der Hand eintreten, und das ist durchaus nicht der Fall.

Von einer ganz andern Seite suchte Madelung die Ursache zu erklären. Er beobachtete das Vorkommen der Contractur nach manchmal lange voraufgegangenen Erkrankungen, besonders Entzündungen der Hand und des Vorderarms. Hierdurch komme es zu einem Schwunde des Fettgewebes im Handteller, die Fascie gehe ihres schützenden Polsters verlustig und sei viel mehr Insulten ausgesetzt als vordem. Ihm pflichtet Ledderhose bei, der an der Plantarfascie häufig nach Knochenverletzungen des Unterschenkels und dadurch bedingter längerer Ruhigstellung des Beines das Auftreten knotiger Veränderungen bemerkte, ganz nach Art der palmaren Vorgänge. Die Zehen wurden durch die Retraction

der Palmaraponeurose in starke Beugung gebracht, so dass sogar die Exarticulation einzelner nothwendig wurde. Jene Knötchen sollen dadurch entstehen, dass durch die bei Ruhelage veränderten Circulationsverhältnisse das Fettgewebe der Planta und die Aponeurose Ernährungsveränderungen ausgesetzt wird und bei den ersten Gehversuchen leichter Insulte erleidet. Dass derartige Contracturzustände an den Füssen seltener beobachtet werden als an den Händen, soll zunächst dadurch begründet sein, dass bei Contractur der Zehen, die ja viel kürzer sind, die Deformität nicht so auffalle, dann aber auch dadurch, dass die Abwickelung des Gehaktes an sich, schon von der Entstehung der Veränderungen an, eine wirksame Massage bilde. In der That kommen jene Fussveränderungen sehr selten vor. Ledderhose beobachtete sie nie bei gleichzeitiger Fingercontractur, doch wird über derartige Fälle von Noble-Smith, Madelung und Souza-Leite berichtet.

Vor Allem möchte ich also das Trauma als ursächliches Moment ausscheiden, besonders wegen der Doppelseitigkeit der Fälle. Eine andere Rolle ist ihm dagegen einzuräumen, nämlich die, dass durch die häufig gesetzten Zerrungen der schon erkrankten Aponeurose, wie sie bei allen Handreichungen durch Hängenbleiben der gekrümmten Finger entstehen, kleine Zerreissungen in der Aponeurose und ihren Ausläufern entstehen. Hierfür spricht auch der anatomische Befund, der an vielen Stellen in der Fascie die Reste alter Blutungen erkennen lässt, wie auch diejenigen frischerer, die durch das häufige Betasten kurz vor der Operation erklärt werden. Auch die Art der histologischen Bilder zeigt, dass der Process von Anfang an nur durch ein Trauma nicht erklärt werden kann, darüber soll bei Gelegenheit der histologischen Untersuchung der vorliegenden Fälle weiter berichtet werden.

Lange Zeit hindurch liessen die zweifelhaften Erfolge eines operativen Eingriffes, die bedingt waren durch ein Verkennen der anatomischen Grundlage des Uebels, die Operateure an der Indication eines solchen verzagen. Auch Langenbeck spricht sich 1863 noch gegen die Operation, für die orthopädische Behandlung aus. Heute ist man wohl allgemein der Ansicht, dass die Behandlung der Fingercontractur dem Chirurgen gehört und man muss dem entgegentreten, wenn Neutra in der jüngsten Publikation seine Resultate mit den Worten schliesst: „Die nicht-

operative Heilbarkeit der Erkrankung ist nicht ausgeschlossen". Nein, ohne den operativen Eingriff, und zwar einen sehr tiefgehenden, ist eine Ausheilung nicht möglich! Es sind wohl Fälle beschrieben, in denen langjährige eifrigste Massage den schnellen Verlauf hintanhielt, mir selbst ist ein solcher Fall bekannt. Es ist auch zuzugeben, dass dieses Verfahren, lange Zeit durchgeführt, bei nicht veralteten Fällen dem geduldigen Kranken eine vorübergehende Besserung bringen kann; ich glaube aber nicht, dass einem Patienten, der arbeiten will und arbeiten muss, bei noch so grosser Geduld damit gedient wäre. Wer bei den Operationen die Neubildungen fibrösen Gewebes, die secundären Erkrankungen der Gelenke und Sehnenscheiden, oder unter dem Mikroskope die Art der Veränderungen der Aponeurose und ihrer Ausläufer gesehen hat, wird Neutra widersprechen müssen, wenn er aus seinen Betrachtungen folgert, bei der eventuellen Heilungsmöglichkeit der Grundkrankheit (also vielleicht auch eines spinalen Leidens) könne es zu einer Ausheilung, bei einem Stillstand derselben zu einem Stillstand der Aponeurosenveränderungen kommen. Die oben erwähnte zweimalige Hypnose bei der 12jährigen „Dupuytren'schen Contractur" Kingbury's kann ebensowenig wie die heilende Apoplexie im Lange'schen Falle ernstlich als Heilfactor in Betracht gezogen werden!

Wie schwer es ist, den Patienten von der Nothwendigkeit der operativen Behandlung seines Uebels zu überzeugen, ist leicht erklärlich und viele Patienten entziehen sich einer solchen Behandlung oder lassen sie nicht in dem vorgeschlagenen Umfange zu, so dass man zu palliativen Eingriffen gezwungen ist, die vorübergehend Besserung, nach kurzer Zeit aber das Recidiv aufkommen lassen. Nach ihren anatomischen Anschauungen über das Wesen der Erkrankung richteten die Operateure ihren Eingriff, jeder setzte das Messer dort an, wo er das schädigende Agens vermuthete. Ueber Heilerfolge berichten die Meisten. Dies ist auch ganz verständlich; denn sowohl nach den offenen Incisionen, als nach den subcutanen Methoden, welche immer eine Durchtrennung der sich anspannenden Stränge beabsichtigen, tritt zunächst eine Besserung, ja eine anscheinende Heilung ein. Aber über diese Fälle wird meist schon nach zu kurzer Zeit berichtet. Vor 1—1½ Jahren pflegen Recidive selten aufzutreten. Viele Operateure räumen dies

ein und geben zu, dass das Auftreten von Recidiven höchst wahrscheinlich sei, dass aber einer Wiederholung der Operation, die dem Kranken dann wieder eine längere von Beschwerden freie Zeit zusichere, nichts im Wege stehe. Auch die in früheren Jahren an der v. Bergmann'schen Klinik operirten Fälle, so weit ich ihrer jetzt noch zu einer Besichtigung habhaft werden konnte, die nach den damals am meisten anerkannten Methoden von Busch und von Kocher behandelt waren, berichteten über 1—1½jährige „Heilung"; nach dieser Zeit aber traten Recidive auf, wenn auch nicht in Stärke der früheren Erkrankung.

Die Apparate, die von Delacroix, Chamière, Duchenne, Schönborn u. A. angegeben waren und von einem am Handrücken aufgespannten Brette aus die allmälige Streckung der Finger durch Gummizüge erstreben wollten, sind wohl nicht mehr im Gebrauch. Verlassen ist auch die von Eulenburg vorgeschlagene Galvanopunktur der Aponeurose. Die Massage wird ja auch heute noch vielfach als alleiniges Mittel angewandt. Mit einiger Berechtigung aber wohl nur bei ganz frisch beginnenden Fällen, wie ich schon oben erwähnte. Vieles aber vermag sie zu leisten bei der Nachbehandlung der operirten Fälle.

Von den Operationsmethoden sind die älteren fast alle für die heutigen Anschauungen über die Contractur belanglos geworden. Erwähnt sei die Sehnendurchschneidung Guerétin's, die Muskeldurchtrennung nach Malgaigne, die Tenotomie des M. palmaris longus nach Smith. Dupuytren selbst durchschnitt die Haut quer und durchtrennte von hier aus die Verwachsungen. Goyrand wollte grosse Narbenflächen vermeiden, machte eine Längsincision, von der aus er seine „brides fibreuses" quer durchtrennte; flottirende Stränge wurden entfernt. Adams durchtrennte mit feinem Tenotom, proximal beginnend, mit multiplen subcutanen Schnitten die sich anspannenden Stränge. Auch Zerreissung derselben in Narkose wurde versucht. Dass alles dies erfolglos sein musste, leuchtet ein, denn die Wurzel des Uebels, die erkrankte Aponeurose, wurde nicht angegriffen. Auch die lange ausgeübte Busch'sche Operation ging von der Annahme einer primären Hauterkrankung aus. Busch legte einen dreieckigen Hautlappen an mit der Ernährungsbasis in der distalen Querfalte, welche durch Beugung der Metacarpo-phalangeal-Gelenke

in der Vola entsteht, mit der Spitze an dem am meisten proximal sich anspannenden Theil der Volarhaut. Von dieser Spitze beginnend, mobilisirte er den Hautlappen mit kurzen Schnitten und durchtrennte in der Fascie die bei passiver Streckung sich anspannenden Stränge bis zur Basis des Lappens. Dieser letztere wurde, um allzu grosse Schrumpfungen zu vermeiden, mit einigen Nähten an die Umgebung befestigt. Der übrigbleibende Defect musste granuliren und wurde später nach Thiersch transplantirt. Bei grosser Ausdehnung und Befallensein mehrerer Finger wurde in einzelnen Sitzungen vorgegangen. Gersuny (1884) ging so vor, dass er durch einen Längsschnitt die Haut trennte, weiterhin die fibrösen Stränge durchschnitt und deren Hälften exstirpirte: also eine partielle Excision der Aponeurose. Die 1887 von Kocher mitgetheilte Methode ist bis heute die gebräuchlichste geblieben. Sie geht von dem Grundsatze aus, die Palmaraponeurose, sowie ihre Ausläufer — soweit beide verändert sind — zu entfernen und thut dies von einfachen Längsspaltungen der Haut aus, die dann von den unter ihr befindlichen vorspringenden Knoten lospräparirt wird. Die Hautschnitte werden dann durch Nähte geschlossen; Defecte in der Volabedeckung entstehen ja nicht, da die Haut frei präparirt wurde. Kocher berichtet über vier auf diese Weise operirte Fälle, die eine active völlige Streckung der Finger allerdings nicht mehr zeigten, wohl aber eine passive, und wenigstens wieder benutzbar wurden. Ein Fall war noch nach längeren Jahren recidivfrei, bei anderen stellten sich nach der obligaten Zeit die Recidive ein. Sicherlich hing auch hier der Erfolg nur von dem Umfang der excidirten Aponeurosenabschnitte ab. Es liegen mir mehrere Fälle vor, die in den Jahren 1886 bis 1897 an der v. Bergmann'schen Klinik nach Busch und — in den späteren Jahren — nach Kocher operirt waren und bei denen ich jetzt den Erfolg feststellen konnte. Sie waren fast alle recidivirt, zum Theil allerdings nur so, dass die Hände wenigstens noch benutzt werden konnten. Daran sieht man, dass nach Fortnahme der erkrankten Aponeurosenpartien die pathologischen Vorgänge in den stehen gebliebenen Theilen ruhig ihren weiteren Verlauf nehmen und dies legte den Gedanken nahe, dass eine wirkliche Befreiung von der Fingerdeformität nur durch die radikale Entfernung

der Aponeurose einschliesslich ihrer Ausläufer zu erhoffen sei. Dies bewog Dr. Lexer zu dem Versuche, neben der Entfernung der ganzen Aponeurose grössere Strecken der bedeckenden Haut oder auch die ganze Haut der Vola zu opfern, wo sie mit der Fascie verwachsen war.

Der Ausfall der Aponeurosenthätigkeit erwies sich in diesen von Dr. Lexer operirten Fällen als belanglos: nirgendwo trat eine Ueberstreckung der Metacarpo-phalangeal-Gelenke ein.

Dieser Eingriff ist zweifellos ein sehr grosser und es wird dem Patienten zunächst schwer sein, sich dazu zu entschliessen. Trotzdem muss man auch schon in den minder schweren Fällen so vorgehen, wenn man den weiteren Verlauf des Leidens in Betracht zieht. Denn die secundären Vorgänge in den andern Handgebilden erschweren, wenn man sich zuerst auf eine schonendere Therapie eingelassen hatte, die Operation so, dass der Erfolg vergeblich wird. So musste auch in einzelnen Fällen z. B. auf eine Streckung des am meisten befallenen V. Fingers wegen der Veränderungen im Metacarpo-phalangeal- und ersten Interphalangeal-Gelenk völlig verzichtet werden, obwohl es gelang, in einem Falle die kirschgrosse fibröse Geschwulst an der I. Phalanx zu entfernen; die indicirte Exarticulation dieses Fingers wollte der Patient nicht vornehmen lassen. Von den oben geschilderten Grundsätzen ausgehend operirte Dr. Lexer in den letzten Jahren 8 Fälle und hatte die Güte, mir dieselben zur Bearbeitung in klinischer wie histologischer Beziehung zu übergeben. Der Gang der Operation war nicht immer der gleiche, sondern passte sich den anatomischen Verhältnissen an, die in jedem Einzelfalle angetroffen wurden. — In den ersten Fällen wurde nämlich die stark in Falten gelegte und in ihren Falten verwachsene Haut der Vola von Hand und I. Phalanx gleichzeitig mit der Aponeurose entfernt. Hierdurch entstanden sehr grosse Defecte und obwohl die Bedeckung derselben in jedem Falle vollkommen gelang, bringt dieses Vorgehen doch Unzuträglichkeiten mit sich. In einem Falle wurde ein gestielter Lappen aus der Brusthaut gebildet und in den Defect zum Einheilen gebracht. Die Ernährungsbrücke wurde nach 10 Tagen durchtrennt. Dieser Lappen war so gross genommen worden, dass sein Rand auf einer Seite später zur Deckung der bis dahin granulirenden Defecte an der Vola der Finger zugeschnitten werden konnte. Der Erfolg war vorzüglich, ein kurze Zeit anhal-

tendes Oedem des angeheilten Lappens ging bald zurück, Blut- und Nervenversorgung liessen nichts zu wünschen übrig, ebenso die Stellung und Beweglichkeit der Finger[1]). In anderen Fällen wurde die freiliegende Vola durch ungestielte Cutislappen gedeckt, die in den Formen des Defectes aus dem Oberschenkel entnomen worden waren. Die Sensibilität dieser Lappen war ebenfalls nach einiger Zeit eine völlig normale. Die Untersuchung der ausgeschnittenen Haut, deren Verwachsungen sich gut auseinander präpariren liessen und die selbst ihre Elasticität bewahrt hatte, legte den Gedanken nahe, in diesem Theile der Operation schonender zu verfahren und so wird dieselbe nunmehr regelmässig in folgender Weise ausgeführt, wenn nicht anatomische Besonderheiten des Einzelfalles eine kleine Abweichung in dem einen oder andern Theile des Eingriffes nöthig machen.

Die Operation wurde in Hinsicht auf die Transplantation einige Male ohne Blutleere ausgeführt, in den späteren Fällen jedoch wurde wieder zu der Umschnürung des Armes gegriffen, ohne dass ein Schaden für die Anheilung der Cutislappen entstanden wäre. — Vom Ansatze der Palmaraponeurose beginnend, wird eine Längsincision in der Richtung auf den am stärksten ergriffenen Finger geführt und auf dessen Volarfläche hinauf bis etwa zur Mitte der II. Phalanx fortgesetzt. Eine zweite Incision steht senkrecht auf jener und verläuft quer durch die Vola, entsprechend der am meisten distalen Querlinie, sodass die Form eines Kreuzes entsteht. Die so entstandenen 4 Lappen werden nun, von den Zipfeln beginnend, von der Aponeurose abpräparirt. Nur die ganz fest mit der Aponeurose verwachsenen Partien werden umschnitten und mit jener im Zusammenhang entfernt. Auf diese Weise kann man die Aponeurose vollkommen, ihre Fingerausläufer zu grossem Theile freilegen. Namentlich müssen die kleineren distalen Lappen sorgfältig beweglich gemacht werden, damit man möglichst weit an die Finger herankommt. Verwendet man auf diese Partien weniger Sorgfalt und beschränkt man sich auf die

---

[1]) Anmerkung. Ein ähnliches Verfahren von Péan wird von Rogues de Fursac beschrieben (d. h. ähnlich nur in sofern es sich um grosse Hautverwachsungen handelte, an eine Entfernung der ganzen Aponeurose wurde dabei nicht gedacht). Péan bildete in einem Falle ebenfalls einen gestielten Lappen aus der Brusthaut; das Verfahren wird traitement par l'autoplastie genannt.

Wegnahme des Hauptheiles der Aponeurose so darf man sicher Recidive von jener Brücke aus erwarten. Um nun den Volarseiten der Finger besondere Aufmerksamkeit zuwenden zu können, setzt man auf den queren Balken des Kreuzschnittes senkrechte Incisionen, die auf die Mitte der erkrankten Fingervola übergehen. Sollten gerade an dieser Stelle sehr schwere Hautverwachsungen vorliegen, so kann man auch ein Fenster aus der Volarhaut des Fingers herausschneiden und so die dort befindlichen Anschwellungen angreifen. Jedenfalls liegt nach dieser Schnittführung die Aponeurose absolut frei zu Tage und man beginnt nun vom proximalen Ende her die Fascie zu entfernen. Dies ist häufig keine geringe Arbeit, denn man darf nicht vergessen, die Septen, welche die Aponeurose zwischen die Sehnenscheiden hinuntersendet, herauszunehmen. Bei einiger Vorsicht ist die Verletzung der Gefässe und Nerven leicht zu vermeiden. Mit grösster Peinlichkeit muss besonders an den Phalangen das Aponeurosengewebe entfernt werden. Bei der fortwährenden Extension der Finger durch die Assistenz spannen die Stränge sich sehr deutlich an und der Erfolg ist die Möglichkeit, dem Finger wieder die normale Exstensionsstellung geben zu können, falls nicht das langdauernde Uebel schon zu Gelenkveränderungen geführt hat. Etwaige secundäre Schrumpfungen der Sehnen müssten eventuell durch eine Plastik gehoben werden, aber sie sind recht selten und der Eingriff war in den vorliegenden Fällen nicht nötig.

Nachdem auf diese Weise die ganze Aponeurose entfernt ist, wird die Gummibinde gelöst und die peinliche Stillung der Blutung vorgenommen, zum Theil durch Unterbindung der Gefässe, zum Theil durch Compression. Alsdann schreitet man zur Deckung des Defectes. Dieser wird theilweise vernäht, wo eine Naht ohne Spannung am Platze ist, was übrig bleibt wird durch ungestielte Cutislappen bedeckt. Die Transplantationen, nach Thiersch sind an dieser Stelle nicht angebracht, da es ja darauf ankommt, eine Volarhaut zu erhalten, die möglichst auch an Widerstandsfähigkeit der früheren gleich ist. Und nun folgt der Verband, der sehr sorgfältig in tiefer Narkose angelegt werden muss; er darf vor Allem den Lappen nicht verschieben und muss die Finger in der erreichten Stellung erhalten. Die angelegten Lappen werden nicht mit Salbe bedeckt, sondern mit mehrschichtigen sterilen Mullcompressen. Im übrigen wird die Hand gut gepolstert und nun ent-

weder dorsal oder volar auf eine Handschiene aufgebunden. Letzteres ist vorzuziehen, — natürlich ohne dass die Hautlappen einen Druck auszuhalten haben — da das Aufspannen der Finger auf Dorsalschiene ungemein schwierig ist und bei etwa vor der Zeit nothwendigem Verbandwechsel denselben compliciren würde. Der Arm wird zunächst suspendirt.

Treten keine Störungen im Wundverlaufe ein, so bleibt der Verband 8 Tage liegen, um durch einen zweiten, etwas leichteren Salbenverband ersetzt zu werden. Nach $2^1/_2$ bis 3 Wochen etwa beginnt man, unterstützt durch Handbäder, welche die Abstossung nekrotischer oberflächlicher Theile der Cutislappen beschleunigen sollen, mit energischer Massage der Finger und diese, das hauptsächliche Hilfsmittel zu einem guten Erfolge, wird täglich lange Zeit hindurch von sachkundiger Hand ausgeführt, andrerseits wird der Patient angeleitet, durch bestimmte Bewegungen, die sich leicht an jeder Tischplatte ausführen lassen, in der Zwischenzeit zum Beweglichmachen seiner Finger selbst beizutragen.

Die Erfolge, die durch diese Operation erzielt wurden, sind durchweg gute gewesen und standen in jedem Einzelfalle in Proportion zur Grösse des Eingriffes, d. h. wo in einigen der ersten Fälle etwa die Brücke zwischen der Querfalte der Hand und einem weniger erkrankten oder anscheinend noch gesunden Finger stehen geblieben war, da sind die kleinen Knotenbildungen weiter gegangen. Zu einer starken Beugung der Finger konnte es natürlich nicht kommen, da dazu der nothwendige Hebelarm in Gestalt des Aponeurosenstranges zur proximalen Volagegend fehlte. — Diese Erfahrung könnte ja den Operateur auch schliesslich dazu bestimmen, die Volaseite der noch verhältnissmässig gesunden Finger in ihrem Zustande zu belassen, zumal eine kleine Operation hier später noch nachhelfen würde.

Zweimal wurde im Anschluss an die Operation eine schnell sich ausbildende und ausgiebige Beugestellung eines Fingers beobachtet. Der Grund war Narbencontractur in Folge von Keloidentwickelung in der Operationsnarbe. Dieselbe wurde herausgeschnitten, auf den Defect ein Hautlappen überpflanzt und auch hier der Erfolg vervollständigt. Die ältesten nach jenen Grundsätzen behandelten Fälle sind vor nahezu $2^1/_2$ Jahren operirt worden, und in diesem Zeitraum würde sich doch sicherlich zum mindesten der Beginn eines

Recidivs eingestellt haben. Aber alles, was darauf hindeuten könnte, fehlt in den radical operirten Fällen völlig, weil ja die anatomische Grundlage entfernt ist. Die Patienten gehen ihrem früheren Berufe wieder nach, ihre Finger können sie activ in ausgiebigster Weise strecken und beugen; das Tastgefühl, auch an den transplantirten Stellen, ist ganz normal. — Fig. 2 giebt im Bilde das Resultat

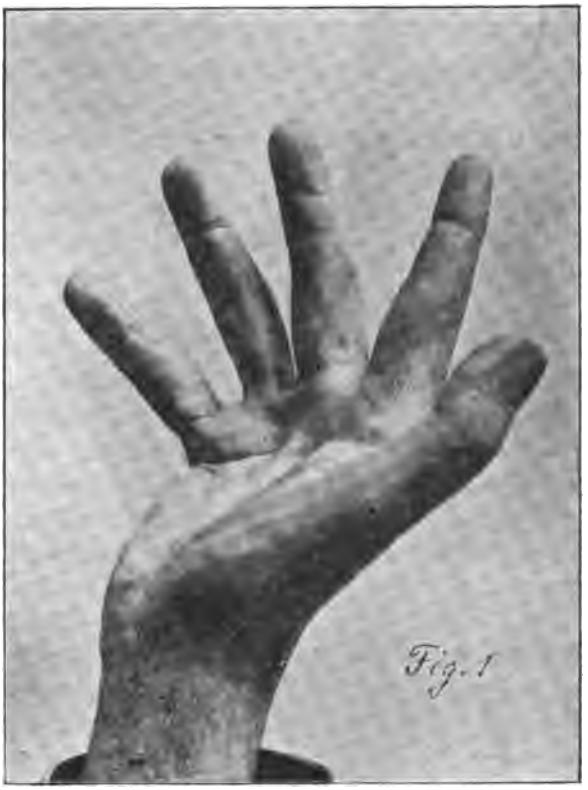

eines nach dem geschilderten Verfahren operirten Falles wieder. Fig. 1 zeigt dieselbe Hand vor der Operation.

Leider konnte bisher niemals eine unbehandelte Dupuytrensche Contractur bei einer Sektion angetroffen und daran eine genaue Untersuchung angeknüpft werden, durch die sicherlich manches Licht in die Lehre von jener Erkrankung gebracht werden könnte. Bisher konnten nur aus dem Befunde bei der Operation und aus

den Veränderungen der entfernten Gewebstheile Schlüsse gezogen werden. Was den makroskopischen Befund angeht, so erwähnte ich schon, dass die Haut in allen Fällen ihre Elasticität bewahrt hatte und mit einiger Mühe auch an den Stellen der stärksten Verwachsungen von ihrer Unterlage abpräparirt werden konnte. Den durch dieselbe durchfühlbaren Tumoren und Strängen entsprachen in der Fascie und ihren Ausläufern Gebilde von fast knorpelharter

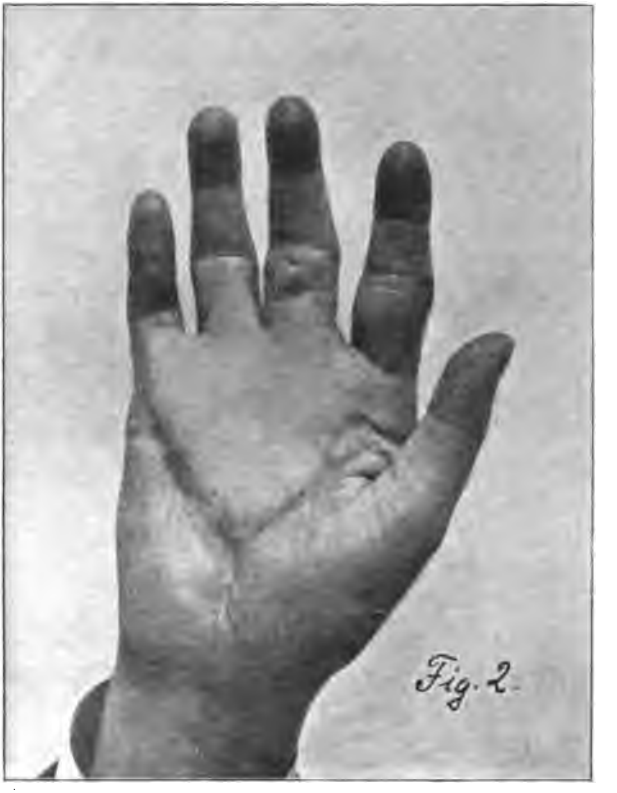

Beschaffenheit, die auf dem Durchschnitte ein zartröthliches Aussehen hatten und sehr grosse Aehnlichkeit mit Fibromen besassen. Die Aponeurose entbehrte an jenen Stellen des ihr sonst eigenen atlasartigen Glanzes. Sehr fest waren in vielen Fällen ihre Verwachsungen mit den darunter gelegenen Sehnenscheiden, die selbst in toto verdickt erschienen. Leider konnte man diesen mit Rücksicht auf den Patienten keine Teile zwecks histologischer Untersuchung entnehmen.

Ich bin davon überzeugt, dass man Veränderungen darin antreffen würde. Die von Lane auf Grund eines Sektionsbefundes berichtete Schrumpfung der Bänder an der Beugesehne der Metacarpo-phalangeal-Gelenke wurde niemals angetroffen. Makroskopisch konnte an den Nerven nichts entdeckt werden — mit Ausnahme des Fibroms des Nervus medianus in dem einen Falle — ebensowenig an den grösseren Gefässen, sodass man aus dem mikroskopischen Befunde an den kleineren Ausläufern dieser Systeme, die mit entfernt wurden, höchstens Schlüsse ziehen kann. Ich hoffe, dass ein zufälliger Leichenbefund eine Gelegenheit geben wird, jene Lücken der Untersuchung auszufüllen.

Die excidirten Stücke, von Haut und Aponeurose nebst Ausläufern von sieben operirten Fällen wurden entweder mit Müller-Formol oder Müller'scher Flüssigkeit — zum Zwecke der Nervendarstellung — fixirt, in Alkohol gehärtet, in Celloidin eingebettet und mit Hämatoxylin-Eosin, nach van Gieson, oder nach Pal-Weigert gefärbt.

Auf eine Beschreibung der einzelnen Fälle kann ich wohl verzichten, die Ergebnisse der Untersuchung waren, abgesehen von kleinen Unterschieden, so übereinstimmend, dass die gefundenen Veränderungen zweifellos als Merkmal jeder Dupuytren'schen Contractur angesehen werden dürfen. Zum Theil stimmen sie auch mit den früheren Angaben von Langhans, der 1887 die 4 Operationsfälle Kocher's untersuchte, überein; andere der in meinen Fällen regelmässig angetroffenen Befunde wurden dagegen meines Wissens bisher noch nicht beschrieben.

Die Schnitte durch die Aponeurose, die zum Theil in der Längs-, zum Theil in der Querrichtung angelegt wurden, zeigten vor allem, dass die krankhaften Veränderungen nicht die ganze Fascie ergriffen haben, auch nicht an den Stellen stärkster Retraktion, sondern dass nur immer ganz umschriebene Herde, multiple zerstreute und den kleinen Anschwellungen entsprechende pathologische Vorgänge erkennen lassen. Die normale Aponeurose liegt in sehr regelmässigen, meist parallel verlaufenden, geraden Bündeln straffen Bindegewebes da, das sich durch Kernarmuth auszeichnet. Die Kerne sind schmal, leicht gewellt. Sehr wenig Gefässe und Nerven durchziehen die normale Fascie, den Zwischenräumen der Bündel folgend, wie diese in geradem Verlaufe.

In diesen Zwischenräumen beginnend und von hier zwischen die einzelnen Bündel keilförmig eindringend und sie auffasernd, sieht man nun ein ungemein zellreiches Gewebe auftreten, dessen grosse Wucherungstendenz aus dem Aussehen der Zellen und aus den zungenartig in das angrenzende Gewebe eintretenden Fortsätzen erhellt. Füllt ein solcher Gewebscomplex das ganze Gesichtsfeld aus, so könnte man an das Vorhandensein eines malignen Tumors von sarkomartiger Beschaffenheit denken, bis eine entsprechende Bindegewebsfärbung den Beschauer aufklärt, dass er ein überaus zellreiches fibromatöses Gewebe vor sich hat. Dem entspricht auch der kreuz- und quergehende Verlauf der Fasern, von denen die jüngsten auf Kosten der älteren sich fortwährend ausdehnen. Die Zellkerne dieses Gewebes sind auffallend gross, spindelförmig, sehr breit in der Mitte. Kerntheilungen waren nur selten zu bemerken. Langhans fiel die wellenförmige Gestalt der Kerne auf; ich fand dies hauptsächlich bei älteren Formen, in Gewebsparthien, die sich im Stadium der Schrumpfung befanden, in den früheren Entwickelungsperioden der Wucherung dagegen nicht. Die Zellengrundsubstanz ist recht spärlich.

Dieses Gewebe verändert sich nun und schrumpft: die Grundsubstanz wird reichlicher, das Gewebe erscheint dadurch endlich zellarm wie die Aponeurose, ja oft noch zellärmer wie diese; dabei werden die Kerne stäbchenförmig, gewellt. Trotzdem sind diese alten Parthien des neuen Gewebes immer zu unterscheiden von den ursprünglichen Aponeurosenfasern, und zwar durch ihren systemlosen Verlauf, der demjenigen des Fibromgewebes gleich ist. Gefässe und Nerven müssen ihrem Nachbargewebe im Verlaufe folgen und geben so auch ihrerseits ein werthvolles Merkmal für die Erkennung des Zustandes, in dem jenes sich befindet. In dem geschrumpften Gewebe sind grosse Mengen elastischer Fasern nachweisbar. Oft sieht man zwei Stränge elastischen Bindegewebes nebeneinander verlaufen, sodass es, namentlich bei einem bestimmten, veralteten Falle, den Anschein erweckt, als habe man die längsgetroffene Elastica eines arteriellen Gefässes vor sich, dessen übrige, weniger widerstandsfähigen Elemente durch den Seitendruck der schrumpfenden Gewebsmassen bis auf wenige Reste atrophirt sind.

Die Stränge, welche von der Aponeurose zur Haut der Vola ziehen, zeigen im normalen Verhalten einen mehr lockeren Bau,

in der Gegend der Erkrankungsherde sind dieselben oft, während sie selbst zunächst keine eigene Bindegewebswucherung zeigen, straff; die schrumpfende Aponeurose beginnt hier die Haut nach sich zu ziehen, und da die Stränge nicht etwa in den unteren Cutisschichten sich vertheilen, sondern deutlich bis in die oberen Schichten durchgreifen, ja an die Epidermis heranreichen, ist der Mechanismus der kleinen Trichterbildungen in der Haut leicht erklärlich. Häufig fand ich, bei ausgedehnteren Aponeurosenerkrankungen, die Haut auch stellenweise in toto an die Aponeurose herangezogen, unter Schwund des Fettgewebes, sodass es zu flächenhaften Verwachsungen beider Gebilde kommt. Die Ausläufer der Fascie, namentlich auch die zu den Basalphalangen und zu den Sehnenscheiden führenden, zeigen im übrigen die gleichen Veränderungen wie die Aponeurose selbst. Die neuen Gewebsparthien laufen zum Theil parallel, zum Theil senkrecht zur Oberfäche, dringen ins Nachbargewebe ein und verwachsen unter einander, sodass es zur gleichen Bildung fibromartigen Gewebes kommt, das, zellreich in den Anfangsstadien, später zu einem knorpelharten, ganz kernarmen Bindegewebstumor wird. In einem Falle wurde eine weichere Anschwellung angetroffen. Schrumpfungsvorgänge in der Nachbarschaft hatten zu einem Aneinanderrücken der Hautausläufer geführt, in deren Maschen Fettgewebe eingelagert war.

Häufig waren im Aponeurosengewebe die Reste voraufgegangener Blutungen, bald frischer, bald nur durch Anwesenheit von Blutpigment gekennzeichneter, älterer zu beobachten. Die letzteren sind wohl meist die Folgen vor der Operation gesetzter Läsionen, nicht etwa die Reste eines initialen Traumas, zumal auch in einem Falle, wo ein vor kurzem aufgetretenes Trauma Veranlassung der Erkrankung gewesen sein sollte, nichts von alledem zu finden war. Hier konnte eine mitentfernte Narbe untersucht werden, die bis in die Aponeurose hinein verlief. Es war ein von vielen kleinen Gefässen durchzogenes Narbengewebe mit zahlreichen eingesprengten Eisenstaubtheilchen auch in der Aponeurose vorhanden, aber gerade an dieser Stelle nichts von den typischen Veränderungen letzterer zu erkennen.

Ganz besonderen pathologischen Befund zeigten die Gefässe; er wurde zum Theil auch von Langhans schon erwähnt. Nach ihm erhalten die Capillaren unter ihrem Endothel eine vollkommene

adventitielle Scheide. Ich möchte dem hinzufügen, dass namentlich auch eine Vermehrung der Capillaren in dem normaler Weise recht gefässarmen Gewebe auffiel, und vor allem, dass das erste Entstehen der neuen zellreichen Bindegewebsparthien von den neuen adventitiellen Scheiden ausging. In ganz jungen und noch kleinen Herden konnte ich, namentlich auch bei längs getroffenen Gefässchen, das Weiterwuchern der Adventitia nach allen Seiten hin beobachten, sodass jene gewissermassen als Kern der Neubildung sich darstellten. Dabei fand auch ich nirgendwo ein Durchwandern von Leukocyten durch die Gefässwandungen. An den grösseren Gefässen, Venen und besonders Arterien war eine zum Theil ganz enorme Hypertrophie der Wandungen zu verzeichnen, welche die Adventitia, vor allem aber das Bindegewebe der Media betraf, während hier die Anzahl der glatten Muskelfasern anscheinend nicht vermehrt war. Eine Aehnlichkeit mit den Vorgängen bei Arteriosklerose war nicht vorhanden. Andere entzündliche Erscheinungen fehlten auch hier. Auf den geschlängelten Verlauf der Gefässe zwischen den schrumpfenden Geweben wurde schon oben hingewiesen.

Sehr interessirte es, dass in den Nervenstämmchen, die in geringer Anzahl zwischen den Aponeurosenfasern, in grösserer neben ihren Ausläufern zur Vola- und Fingerhaut zu finden waren, die gleichen Veränderungen angetroffen wurden, welche die Gefässerkrankung kennzeichneten: eine wesentliche Zunahme der bindegewebigen Elemente. Die Nerven erhalten dicke Scheiden von Bindegewebe und diese Veränderungen des Perineurium waren, in etwas geringerem Grade, auch bei den Elementen des Epineurium und Endoneurium zu bemerken. Ich fand dies erst in späterer Zeit meiner Untersuchungen und bedauerte sehr, von den entfernten Gewebstheilen der zuerst operierten Fälle nicht einige zur Markscheidenfärbung vorbereitet zu haben, sodass ich hierüber nur in den letzten Fällen einen, übrigens bei allen in gleicher Weise angetroffenen, Befund erheben konnte. Hier fand sich nun, dass von den Nervenelementen an vielen Stellen ein sehr grosser Theil zu Grunde gegangen war; ihren Platz hatte das wuchernde Endoneurium eingenommen, ja an einzelnen Nervenstämmchen waren nur 2 oder 3 Nervenfasern noch durch die Markscheidenfärbung darstellbar. In Uebereinstimmung mit den übrigen Vorgängen

möchte ich das Zugrundegehen der Nervensubstanz als secundäre Erscheinung auffassen; das Bindegewebe hat auch hier sich auf Kosten jener vermehrt. An den kleinen Nerven in der Cutis konnte ich diese Vorgänge nicht bemerken. Von frischeren entzündlichen Vorgängen: kleinzelliger Infiltration, Anwesenheit von Leukocyten, seröser Durchtränkung, war auch hier nichts vorzufinden. — Ein Uebergreifen der Bindegewebswucherung der Nervenscheiden in benachbartes Gewebe konnte ich nicht feststellen. Leider betreffen diese Nervenuntersuchungen natürlich nur kleinere Nervenäste, die mit der Aponeurose und Haut bei der Operation entfernt wurden, nicht die grösseren Stämme. Auch bei der Entfernung des früher erwähnten Neurofibroms des Nervus medianus, nach dessen Theilung unterhalb des lig. carpi volare, wo er eine Dicke von etwa 2 mm hatte, fiel vom Nerven selbst nichts zur Untersuchung ab, da die Nervenenden wieder vereinigt werden sollten. Dieses Neurofibrom zeigte den gewöhnlichen Bau. Der Nerv wurde ganz plötzlich durch wucherndes Fibromgewebe in etwa 2 cm Länge vollständig aufgefasert, sodass im Gewebe fast nur einzelne Fasern durch Färbung nach Pal-Weigert aufzufinden waren; ebenso plötzlich war dann auch der Uebergang in den weiteren, makroskopisch anscheinend gesunden Stamm. Mit der darüberliegenden Aponeurose zeigte das Neurofibrom wenig innige Verwachsungen.

Das ähnliche Auftreten einer verhältnissmässig dicken Bindegewebsscheide konnte auch beobachtet werden an einzelnen Tastkörperchen in den Papillarkörpern aus der Nachbarschaft der subcutanen Wucherungen, besonders aber an den mehr in der Tiefe und in nächster Nähe der Aponeurose liegenden Vater-Pacinischen Körperchen.

Auch bei den Schweissdrüsen in der Vola manus und an den Beugeflächen der Finger darf man in vielen Fällen wohl von einer Verdickung ihrer Bindegewebshüllen reden.

Ob ähnliche Wucherungsvorgänge nun auch in anderen bindegewebigen Theilen der Hand, oder etwa gar noch weiteren Parthien des Körpers auftreten, entzieht sich vorerst noch der Beobachtung. Das Vorkommen ähnlicher Veränderungen in den meist verdickt angetroffenen Sehnenscheiden oder in den Gelenkbändern ist wenigstens als sehr wahrscheinlich anzusehen.

Fasse ich die Beobachtungen zusammen, so hat man es bei

der Aponeurosenerkrankung zu thun mit einer fleckweisen Hyperplasie des Bindegewebes, welche von den Wandungen kleinster Gefässe ihren Ausgang nimmt, und deren Schicksal die Schrumpfung ist. Langhans nennt den Process eine „chronisch-plastische Entzündung-" Die Contractur der Finger ist die Folge der durch die Schrumpfungsvorgänge in der Aponeurose und ihren Ausläufern bedingten Verkürzung dieser Fascie, vielleicht kommt noch die Wirkung schrumpfender Kapselbänder oder in ihrer Elasticität verringerter Sehnenscheiden mit in Betracht. Ebenso handelt es sich um Hyperplasie mit daran sich anschliessender Schrumpfung an fast allen der Untersuchung zugänglichen Bindegewebselementen. Man kann daher sprechen von einer Disposition des Bindegewebes der Hände zu hypertropischen Vorgängen, denen an einzelnen Stellen, wohl als Folge von Circulationsveränderungen, Schrumpfungsvorgänge sich anschliessen. Es ist anzunehmen, dass auf dem Wege der Blutbahnen das Bindegewebe zu jenen Eigenschaften gelangt. Welcher Art im letzten Grade die Ursachen hierzu sind, steht nicht fest, wird sich auch wohl dann erst erklären lassen, wenn etwa noch andere Veränderungen von Bindegewebe in andern Theilen der an Dupuytren'schen Contractur Leidenden gefunden sein werden als denen, die während der Operation und durch dieselbe zugänglich waren.

Eine specifische Ursache, uratische Diathese, Wirkung von Bakterienprodukten etc. anzunehmen, ist mindestens als verfrüht anzusehen. Nervöse Momente haben sicherlich nicht den Einfluss, der ihnen von einzelnen Neurologen zugesprochen wird.

Vor allem aber ist das Trauma als Ursache aus der Lehre von der Dupuytren'schen Contractur völlig auszuscheiden, gegen das klinischer wie anatomischer Befund sprechen.

Literatur.

Adams, Brit. med. journ. June 29. 1878. — Lancet. July 18. 1891.
Amat, Gaz. med. de Paris. 1886. 34.
Anderson, Lancet. July 18. 1891.
Bähr, Aerztl. Sachverst. Zeitung. 1895. II. — Deutsche Medicin. Wochenschrift. 1895.
Bardenheuer, Deutsche Chirurgie. 1881. Lieferung 63b.

Bieganski, Deutsche Medicin. Wochenschr. 1895. 11. II.
Baum, Centralblatt f. Chirurgie. 1878. Bd. V.
Dupuytren, Leçons orales. 1832.
Eulenburg, Centralbl. f. Chir. 1883. 3. — Realencyclopädie VII. p. 650.
Franke, Archiv f. klin. Chirurgie. VL. p. 487.
Gangolphe, Lyon méd. 1891. No. 52.
Gersuny, Wien. med. Wochenschr. 1884. 32.
Gluck, Berl. klin. Wochenschrift. 1887.
Goyrand, 1835.
Kisgen, Inaug.-Diss. Würzburg. 1889.
Kocher, Centralbl. f. Chir. 1887. 26 u. 27.
König, Lehrbuch der Chirurgie. 1900.
Lane, Guy's hosp. report. XXVIII. 53.
Ledderhose, Archiv f. klin. Chirurgie. LV. 1897.
Madelung, Berl. klin. Wochenschr. 1875. 15 u. 16. — Berichte d. deutsch. Naturforschervers. 1886.
Neutra, Wien. klin. Wochenschr. 1901. 39.
Noble-Smith, Lancet. 1884. I. p. 565. — Brit. med. journ. 1885. Febr. 8.
Reeves, Brit. med. journ. Dec. 31. 1881.
Richer, Progrès med. 1877. 19.
Rosch, Inaug.-Diss. Strassburg. 1891.
Rogues de Fursac, Thèse de Paris 1892.
Schmidt, Inaug.-Diss. Würzburg. 1889.
Souza-Leite, Progrès med. 1886.
Tarnowski, Inaug.-Diss. Erlangen. 1887.
Tillmanns, Lehrbuch der Chirurg. IV. Aufl. II.
Vogt, Deutsche Chirurgie. 1881. Lieferung 64.

XXXV.

Ueber die Behandlung infectiös eitriger Processe im Peritoneum.[1]

Von

Professor Dr. Rehn

in Frankfurt a. M.

M. H.! Wenn ich heute vor Ihnen über die Behandlung infectiös eitriger Processe im Bauchraume spreche, so bin ich mir der Schwierigkeit wie Verantwortlichkeit meiner Aufgabe wohl bewusst! Ich bin nicht im Stande, das Thema nur annähernd erschöpfend zu behandeln. Das ist auch nicht meine Absicht. Ich will nur die wichtige Frage einmal auf breiterer Grundlage zur Discussion stellen, als es bisher geschah. Bezüglich der Erkrankungen des Wurmfortsatzes konnte eine Einigung nicht erzielt werden. Mit grosser Leidenschaftlichkeit wurden entgegengesetzte Standpunkte vertreten und zäh festgehalten. Selbst wenn Einige von Ihnen der Meinung sein sollten, dass bei der Discussion über die Appendicitis nichts zu erwarten sei, so müssen Sie doch zugestehen, dass eine allgemeine Erörterung über die Behandlung infectiöser Processe im Peritoneum von eminenter Bedeutung ist. Ob nun jemand glaubt, eine Appendicitis acuta sofort oder nur bei dubiösen Symptomen oder erst bei circumscripter oder progredienter Eiterung operiren zu müssen, das bleibe vorläufig ausser Betracht. Statt näher auf die einzelnen Erkrankungen einzugehen, möchte ich an der Hand meiner Erfahrungen die Fragen zu beantworten suchen, wie weit sind die Processe in ihren verschiedenen Phasen

---

[1]) Vorgetragen am 2. Sitzungstage des XXXI. Congresses der Deutschen Gesellschaft für Chirurgie zu Berlin, 3. April 1902.

chirurgisch zu beherrschen und welche allgemeine Regeln bezüglich der Technik unserer Operationen müssen aufgestellt werden.

Ich denke, diese beiden Fragen sind für Chirurgen wie Gynäkologen von gleicher Wichtigkeit.

Oder ist vielleicht Jemand der Ansicht, dass wir hier die die Grenzen unseres Könnens erreicht haben?

Das wäre allerdings ein verhängnissvoller Irrthum! Wie viele Opfer fordert noch alljährlich die Peritonitis, und wie viel unsagbar Trauriges hat sie in jedes Chirurgen Erinnerung geschrieben! Wahrlich allein diese Erkrankung einzuschränken, wäre der höchsten Anstrengung werth! Aber daneben machen sich noch viele Folgen der localen Infection geltend, welche unseren Patienten, wenn nicht den Tod, so doch jahrelanges Leiden und dauerndes Siechthum bringen. Wer dies vor Augen behält, der darf nicht ruhen, bis Besseres in der Behandlung erreicht ist. Um mit einer gewissen Zuversicht an diese Aufgabe zu gehen, sollte man sich erinnern, welche ungeheure Fortschritte die Abdominal-Chirurgie aufzuweisen hat, dass jetzt von allen Chirurgen Operationen ausgeführt werden, vor denen noch vor wenigen Jahrzehnten der muthigste und genialste Operateur zurückschreckte. Die Scheu vor dem Peritoneum ist in dem Maasse geschwunden, als wir es zu behandeln gelernt haben. Nur eins ist nicht Gemeingut der Chirurgen geworden, die Sicherheit bei der Behandlung der infectiösen Processe.

Ist diese Sicherheit erreichbar oder ist Unsicherheit vorhanden, weil wir diese Dinge meist nicht richtig anfassen?

Ehe ich das, was uns trennt, berühre, müssen wir feststellen, wie weit wir in unseren Massnahmen bei drohender Infection des Peritoneum übereinstimmen.

Man kann Folgendes sagen:

Es würde wohl keinem Chirurgen in den Sinn kommen, einen acuten Abscess, eine Phlegmone in der Nähe des Peritoneum im Vertrauen etwa auf die Schutzkräfte desselben uneröffnet zu lassen. Er wird vielmehr alles daran setzen, dem Eiter rechtzeitig einen Ausfluss zu schaffen.

Bei penetrirenden Verletzungen der Bauchhöhle öffnen wir den Leib, um nachzusehen, ob eine Verwundung des Darms etc. stattgefunden hat, gleichviel, ob eine nicht geringe Anzahl derartiger Unglücksfälle ohne operativen Eingriff geheilt ist.

Endlich bei schweren Contusionen des Leibes sind wir unter unausgesetzter Ueberwachung des Patienten jeden Augenblick zum Eingriffe bereit, ja wir werden in zweifelhaften Fällen sofort eingreifen, selbst auf das Risiko hin, dass die Schwere der Verletzung überschätzt wurde.

Warum handeln wir derart?

Ich denke, weil wir unsere Patienten nicht dem blinden Zufall überlassen, sondern zielbewusst den Gefahren zuvorkommen wollen. Das ist in der That ein beherzigenswerther Grundsatz. Es kann einem denkenden Arzt doch nicht darauf ankommen, dass einzelne Fälle auf diese oder jene Art geheilt sind, sondern darauf, auf welche Weise alle oder möglichst viele Patienten zu heilen sind.

Die Uebereinstimmung geht noch weiter.

Bei Perforation von Magen- und Darmgeschwüren suchen wir möglichst rasch das Geschwür zu vernähen und die gefährlichen Folgen auszugleichen. Wir würden noch lieber ein solches Geschwür ausschneiden, bevor es die letzte Barriere durchbrochen hat. Ich wenigstens rechne zu meinen liebsten Erfolgen, dass es mir einige Mal gelungen ist, dicht vor dem Durchbruch rettend einzugreifen.

Wir wissen eben aus Erfahrung, dass die Perforation eines Magen- oder Darmgeschwüres nur zu oft tödlich verläuft und sind geneigt, bei entsprechenden Symptomen der Probelaparotomie ein weites Feld einzuräumen. Endlich haben wir als Regel aufgestellt, bei progredient-eiterigen Processen schleunigst zu operiren.

Man sollte denken, nun wäre es nur ein kleiner Schritt und ausserdem vollkommen logisch, zu sagen, jeder entzündlich-eiterige Process im Peritoneum muss sobald als möglich operirt werden, sofern nicht seine Gefährlichkeit über allen Zweifel erhaben ist.

Statt dessen beginnen jetzt die Differenzen.

Ich erkenne an, die Gefahr eines Einbruchs infectiöser Massen in den Peritonealraum wechselt in weiten Grenzen. Je nach der Eingangspforte, je nachdem der Einbruch allmälig oder schnell erfolgt, je nachdem die Infection eine leichte oder schwere, eine an Masse grosse oder geringe ist. Es ist eine bekannte Eigenschaft des Peritoneum auf entzündliche Reize ausserordentlich rasch mit Verklebungen zu reagiren. Nun giebt es genug Stellen im Bauchraum, welche durch solche Verklebungen sofort abgeschlossen werden können. Dahin rechne ich vor Allem den Raum hinter dem Coecum,

den Douglas, den subphrenischen und subhepat. Raum die Bursa retroomentalis. Es leuchtet ein, dass bei sonst gleichen Bedingungen die Lage des Entzündungsherdes einen maassgebenden Einfluss auf die nächsten Folgen dieser Entzündung ausüben kann. Wir wollen aber nicht vergessen, dass die Gunst der örtlichen Verhältnisse kein verlässliches Moment abgiebt und so sehen wir, dass z. B. eine Anzahl von Wurmfortsatz- und Tuben-Frkrankungen mindestens ebenso gefährlich verläuft als perforirende Geschwüre.

Zum Glück für unsere Patienten verläuft ein anderer Theil, bei Appendicitis der grössere, nicht so foudroyant.

Die Infection bleibt zunächst auf eine kleine Strecke des Peritoneum beschränkt. Man sollte annehmen jetzt, wo der Herd sich deutlich markirt, müssten die Aerzte und vor Allen die Chirurgen die günstige Situation rasch ausnutzen und entschlossen eingreifen. Statt dessen wird der so oft trügerische Schluss gezogen, wenn das Bauchfell soweit mit der Infection fertig geworden ist, so wird es vielleicht auch weiter fertig werden. Das ist auch nicht allzu selten der Fall.

Ganz gewiss giebt es infectiöse Processe im Bauch, welche unter vernünftiger Behandlung ohne Eingriff vorläufig zur Heilung kommen.

Mit dieser Thatsache ist dem einzelnen Menschen in seiner Krankheit wenig gedient. Er muss wissen, ob er unter jene Kategorie gehört. Welcher Arzt kann nun die sichere Prognose stellen? Das klinische Bild ist trügerisch. Ich kenne nichts Schwierigeres, als die rechtzeitige Beurtheilung der Tragweite einer peritonealen Entzündung. Selbst der Bacteriologe muss zugeben, dass der bacteriologische Befund uns keinen sicheren Schluss erlaubt. Der Blutbefund ist im Beginn der Erkrankung prognostisch nicht zu verwerten. Curschmann's Untersuchungen stehen übrigens mit denen Da Costas nicht ganz im Einklang. Sie werden an der Hand unserer Frühoperationen genauer zu prüfen sein.

Ich weiss wieviel uns Erfahrung nützen kann. Dennoch sage ich, wenn irgendwo, so gilt hier der Satz „experientia fallax, judicium difficile". Unsere Unsicherheit in der Prognose ist nur zu erklärlich. Die Entzündung liegt dem Auge verborgen und wenn wir schon an äusseren Theilen nicht selten von unangenehmen Folgen einer Infection überrascht werden, wieviel eher muss man dies im Peritoneum gewärtigen.

Es giebt nun noch genug Aerzte, welche diese Erkrankungen ohne Eingriff zu beherrschen glauben. Sie sind der Ansicht, dass nicht die Art der Infection, sondern die Art der Behandlung ausschlaggebend sei. Ich bin der Letzte, welcher geeignete Maassnahmen in ihrer Wichtigkeit unterschätzt, gestatte mir jedoch eine Bemerkung. Die Appendicitis ist in letzter Zeit wohl gewürdigt, das Publikum äusserst ängstlich. Jeder Arzt verordnet bei dem leisesten Verdacht strenge Ruhe, entzieht die Nahrung und giebt reichlich Opium. Sind die üblen Folgen der Krankheit dadurch vermindert? Allem Anschein nach nicht und das muss doch zu denken geben.

Alle Erfahrung über Infection drängt zu dem Schluss: „In leichten Erkrankungen unterstützt eine vorsichtige innere Behandlung die Heilung, bei schweren ist die beste innere Behandlung unzureichend und ganz unsicher."

Ich bin übrigens überzeugt, dass jene internen Kliniker sowohl wie die practischen Aerzte sich zu anderen Anschauungen belehren würden, wenn sie unsere Operationen sähen. Wenn sie öfters als Resultat ihrer Behandlung die weitgehenden Zerstörungen erkennen müssten, so würden sie diese Infectionen lieber dem Chirurgen überlassen.

Es fällt keinem internen Kliniker ein, einen Halsabscess, einen äussere Phlegmone zu behandeln. Aber die weit schwieriger zu beurtheilenden, folgenschweren Infectionen des Peritoneum glauben sie heilen, oder wenigstens den Zeitpunkt für einen Eingriff bestimmen zu können. Letzteres ist doch wohl Sache der Chirurgen. Die Chirurgie hat in der Erkenntniss dieser Erkrankungen so vieles geleistet, sie allein vermag auch die sichere Behandlung zu garantiren.

Wenn wir erst zu der Ueberzeugung gekommen sind, dass die relativ gutartigen Infectionen nicht mit Sicherheit zu erkennen, schwere nicht mit internen Mitteln zu beherrschen sind, so ist die einzig logische Schlussfolgerung, in allen diesen Fällen principiell frühzeitig einzugreifen.

Ich bekenne mich schon längere Zeit zu diesem Standpunkt. Ich werde wie bisher so auch in Zukunft Alles daran setzen, eine drohende Infection so bald als möglich für die Bauchhöhle unschädlich zu machen, einerlei ob die Gefahren vom Magen-Darm-

kanal, dem Gallensystem, den Genitalorganen oder sonst woher kommen.

Ich betrachte also den operativen Eingriff als Regel, das Zuwarten als eine nur durch gewichtige Gründe zu rechtfertigende Ausnahme.

Damit stehe ich auf dem Boden der chirurg. Tradition und kein Chirurg darf einen solchen Standpunkt als extremen bezeichnen.

Die Frühoperation ist nicht nur leicht und ungefährlich, sondern das einzig denkbare Mittel, die Zahl der schweren Peritonitiden herabzusetzen. Es ist ein Triumph, das es uns gelingt, noch eine Anzahl ausgebreiteter Infectionen zu retten. Aber wir müssen offen bekennen, dass die einzig sichere Behandlung in der Prophylaxe liegt.

Nun könnte mir ein College sagen, im Princip sind wir einig, aber in Wirklichkeit liegt die Sache anders.

Wir bekommen die Fälle so spät, dass es zu gefährlich ist, einzugreifen. Nehmen wir also eine Eiteransammlung im Peritoneum als gegeben an! Gilt nun unter allen Umständen der Grundsatz ubi pus evacua oder müssen bei dem Kampf ums Peritoneum die chirurg. Gesetze schweigen? Die Schicksale und Folgen eines derartigen Processes sind uns wohl bekannt, Die Sache kann gut laufen, der Eiter resorbirt werden, in den Darm durchbrechen oder mit der Zeit irgendwo dem Messer leicht erreichbar werden. Andererseits kann er zu deletären oder schwer gutzumachenden Folgen führen. Ich will hier bloss eine Erfahrung, welche ich oft machen musste, nachdrücklich hervorheben. Schon nach einer Woche kann der fixirte, die Eiterung begrenzende Darm siebförmig durchlöchert, brüchig sein. Diese Arrodirung bleibt aus, so lange der Darm ausweichen kann.

Eine Eiterung im Bauch darf sich nicht selbst überlassen bleiben. Gleichviel, wie sie liegt, sie ist sofort zu entfernen.

Sind wir in unserer Technik soweit vorgeschritten, um dieser Forderung gerecht zu werden? Mit anderen Worten, ist es statthaft eine derartige Eiterung mit freier Eröffnung des gesunden Peritoneum anzugreifen?

An der Hand meiner Erfahrungen möchte ich Ihnen zeigen, dass dieses Vorgehen nicht nur statthaft, sondern sehr vortheilhaft ist.

Ich habe mir die Frage vorgelegt, woher die schwer zu überwindende Scheu vor der Eröffnung der freien Bauchhöhle bei einer

Eiterung kommt. Es sind einmal die schlechten Erfahrungen, welche viele Chirurgen machen mussten, zum Andern das Dogma von der grossen Infectionsgefahr des Peritoneum.

Was den letzten Punkt betrifft, so pflegt man zwei Sachen zu verwechseln, nämlich die Bedingungen, unter denen ein normales Peritoneum inficirt wird und die schweren Folgen einer Infection in der geschlossenen Bauchhöhle. Alle Experimente lehren, dass das Peritoneum eine sehr grosse Widerstandskraft gegenüber der Infection besitzt. Dasselbe zeigt uns die klinische Erfahrung. Ich bin überzeugt, das nicht eine Darmnaht heilen würde, wenn das alte Dogma zu recht bestände. Aber wir haben noch zwingendere Beweise. Was bedeutet die unter schweren Erscheinungen verlaufende sog. peritoneale Reizung anders als den kräftigen Widerstand des Gewebes gegen einen sehr bedenklichen Infectionsstoff.

Angesichts dieser Thatsachen sollten wir uns fragen, ob nicht etwa die üblen Erfahrungen nach unserer Operation auf fehlerhafter Ausführung derselben beruhen.

Ich möchte nicht ungerecht sein, und will annehmen, dass es sich bei einzelnen Fällen um sehr schwere Infection gehandelt hat, welche von vornherein unüberwindlich waren. Aber das sind Ausnahmen! Es muss sich wohl meist anders verhalten. Nehmen wir folgenden Fall: Man öffnet mit sorgfältiger Vermeidung der Peritoneal-Höhle einen Absces, sucht nach dem Wurmfortsatz und findet ihn nicht. Nach längerer Mühe steht man davon ab oder hat ihn endlich gefunden. Der Pat. bekommt eine Peritonitis und stirbt. Die Section ergiebt ein Einriss in das Peritoneum. Schlussfolgerung: „Die Oeffnung der freien Bauchhöhle hat den Tod verschuldet.“ Dieser Schluss ist falsch! Ich sage, hätte man in diesem Fall das Peritoneum breit geöffnet, den Wurmfortsatz am Coecum aufgesucht, entfernt und den Bauchraum dränirt, so wäre keine Peritonitis eingetreten. Also nicht die Oeffnung des Peritoneum, sondern die unglückliche, unrichtige Art desselben verschuldete den Ausgang. Ganz dasselbe kann sich an anderen Stellen des Bauches vor Allem bei vaginalen Pyosalpinx-Operationen, bei Nierenoperationen etc. selbst bei der brüsken Entfernung eines Jodoformgazestreifens wiederholen. Oder ein Anderes! Man hat einen Abscess durch das freie Peritoneum geöffnet, aber übersehen, dass die Eiterung bereits weiter vorgeschritten ist. Wird diese weitere in-

ficirte Partie nicht richtig dränirt, so stirbt vielleicht der Kranke, aber nicht durch die Eröffnung des freien Bauchfells, sondern an mangelhafter Operation.

Aus diesen Darlegungen geht hervor, dass der Erfolg unseres Eingriffs nur durch eine richtige, dem Peritoneum gerecht werdende Technik gesichert werden kann.

Wir wollen mit einem Hauptpunkt beginnen. Wann und wo immer der Chirurg das Messer ansetzt, um tiefliegende Theile bloss zu legen, da bedient er sich eines hinreichend grossen Schnittes, um frei in der Tiefe sehen und arbeiten zu können, dass er dabei in richtiger und möglichst schonender Weise vorgeht, ist selbstverständlich. Ich möchte in erster Linie davor warnen, dass die Rücksicht auf einen zu erwartenden Bauchbruch übermässig in den Vordergrund gestellt wird. Diese Rücksicht kann zu sehr üblen Folgen führen. Die Entleerung eines intraperiton. Abscesses erfordert einen der Ausbreitung der Eiterung sich anpassenden reichlich grossen Schnitt (event. mehrere), welcher möglichst direct das Entzündungsgebiet frei legt. Die benachbarten Darmschlingen sind zu eventriren, weil es nöthig ist, die Grenzen der Eiterung genau festzustellen. Erst dann schützt man mit Compressen und geht an die Entleerung des Eiters.

Nur derjenige Operateur wird fortlaufend gute Resultate erhalten, welcher mit dem Peritoneum richtig umgeht. Eine schnelle Orientirung, eine schonende Hand und dabei entschlossenes Vorgehen sind unerlässliche Bedingungen.

Ich wüsste keine schonendere Art den Eiter zu entleeren, als die Spülung. Ich habe mir von H. Lautenschläger einen Apparat für physiologische Kochsalzlösung construiren lassen. Dieser Apparat erfüllt alle Anforderungen bezüglich der sicheren Sterilisirung und erlaubt uns unter geeigneten Druck gründlich abzuspülen.

Es ist zweifellos geboten, das Peritoneal-Epithel möglichst wenig zu schädigen. Man wird es aber sicher schädigen durch nasses oder gar trocknes Abreiben, auch vor sehr heisser Spülflüssigkeit möchte ich warnen. Ich bevorzuge eine Temperatur von 38—39° C.

Vergegenwärtigen wir uns jetzt den Stand des Operationsfeldes. Die Verwachsungen sind gelöst, der Eiterheerd liegt frei vor uns und frei in Communication mit demselben die Bauchhöhle. Je

frischer der Process, desto leichter findet man den erkrankten Wurmfortsatz, die eitergefüllte Tube, je älter derselbe, desto mehr Schwierigkeiten und Gefahren sind zu erwarten. Der Heerd der Entzündung muss, wenn es irgend angeht, entfernt werden. Wo dies nicht angeht, ist die Operation unvollkommen. Wir haben nun die grössere Menge Infectionsstoff weggeschafft, eine Anzahl Keime ist im freien Peritoneum, die Abscesshöhle sieht bedenklich aus, das Peritoneal-Epithel ist schwer verändert, oft zerstört.

Eine ausgiebige Drainage ist unerlässlich.

Es giebt keine Sicherheit in der Behandlung eines solchen Processes ohne richtige Drainage.

Diese Indication ist mehr oder weniger schwer zu erfüllen. Ihre Erfüllung ist abhängig von der genauen Einsicht in die Ausdehnung der Erkrankung. Denn das Princip fordert, soweit die Entzündung sich erstreckt, soweit soll drainirt werden. Wir legen die Drainage nur vorn an der vorderen und seitlichen Bauchwand ein. Nach der Scheide haben wir äusserst selten, nach der Lumbargegend nie drainirt.

Die practische Erfahrung hat längst ein entscheidendes Urtheil in dem Streit gesprochen, ob der Bauchraum drainirt werden kann und muss.

Ein Abscess der Bauchhöhle kann beliebig lange drainirt werden, eine ausreichende Drainage des gesammten Bauchraums ist nur für kurze Zeit zu ermöglichen. Darnach haben wir unsere Maassregeln einzurichten, und sind diese zweckentsprechend, so so können wir ruhig riskiren, dass bei dem Oeffnen eines Abscesses Keime in das freie Peritoneum kommen. Sie werden, wie unsere Erfahrung beweist, sehr rasch herausbefördert.

Es fragt sich: wie drainiren wir am practischsten? Diejenige Art ist i. A. die beste, welche bei genügender Wirksamkeit ihre Umgebung am Wenigsten schädigt. Diese Indication erfüllt am besten das glattwandige Gummi-Rohr. Jodoformgaze reizt stärker, macht festere Adhäsionen und verklebt innig mit der Umgebung. Es kommt nun darauf an, was wir erreichen wollen. Wünschen wir ein Eiterbett, eine jauchige Abscesshöhle, welche eine längere Sekretion erwarten lassen, rasch und fest vom übrigen Bauchraum abzuschliessen, so bedienen wir uns der Jodoformgaze. Ich benutze ein mit Jodoformgaze umwickeltes dickes Drainrohr, welches zugleich

den Abfluss des Sekrets garantirt. Eine feste Tamponade kann ich nicht empfehlen, schon wegen der Gefahr der Darmabknickung. Ist es nothwendig, neben dem Eiterbett noch weiter zu drainiren, so nehme ich ein einfaches glattes Gummirohr.

Für die gute Wirkung einer Drainage ist es erforderlich, dass die Drains in den Grund der inficirten Räume reichen, beziehungsweise bei verbreiteter Infection in den Grund der Räume, welche erfahrungsgemäss leicht zu Eiterdepots werden.

Es ist sicher von grösster Wichtigkeit, nach Einlegen der Drainröhren annähernd normale Druckverhältnisse im Abdomen herzustellen, d. h. den Leib bis auf die Drain-Oeffnungen — „natürlich ohne sie zu beengen" — zu schliessen. Man giebt sich einem grossen Irrthum hin, wenn man glaubt, durch weites Offenlassen der Bauchwunde den Sekret-Abfluss zu fördern. Das Gegentheil ist der Fall. Der leichte Darm tritt in die Wunde, während in der Tiefe das Sekret stagnirt. Wir haben den Druck der Eingeweide, den Zwerchfelldruck nöthig, damit die Infectionsmasse herausgepresst wird.

Wir wissen, dass normaler Weise im Peritoneum ein Saftstrom nach dem Zwerchfell hin stattfindet. Dort geht eine rasche und lebhafte Resorption vor sich. Bei unseren Infectionen wollen wir diese Resorption möglichst ausschalten oder auf ein Geringes beschränken. Die Infectionsstoffe sollen direct eliminirt werden. Wie verhält sich nun der Flüssigkeitsstrom nach Einlegen eines Drainrohres? Die physikalischen Gesetze lassen erwarten, insofern eine freie Beweglichkeit möglich ist, dass alle im Peritoneum befindliche Flüssigkeit nach der Seite des geringsten Widerstands ausweicht. Das ist nun in der That so, wenn annähernd normale Druckverhältnisse im Abdomen bestehen.

Um die Infectionsstoffe möglichst zu verdünnen und beweglich zu machen, haben wir den Leib mit Kochsalzlösung gefüllt. Wir legen weiterhin den Rumpf hoch und das Becken tief, um das Zwerchfell zu entlasten uud lassen sich die Flüssigkeit möglichst im Becken ansammeln. Endlich dringen wir auf tiefes, ausgiebiges Athmen. Das ist nicht leicht durchzusetzen, weil alle Laparotomirten wegen der schmerzenden Bauchwunde lieber oberflächlich athmen. Aber der energische Zuspruch von Seiten der Aerzte und des Pflegepersonals hilft, der Schmerz der Bauchwunde hört sehr

rasch auf und der Patient selbst empfindet die grosse Erleichterung, welche das tiefe Athmen mit sich bringt. Damit haben wir nicht nur eine sehr wohlthätige Einwirkung auf das Abdomen, sondern eine tüchtige Ventilation der Lunge und ein kräftigeres Arbeiten des Herzens erreicht.

Insofern haben wir im Leib viel günstigere Verhältnisse als in der Pleura. Aber, werden sie mir sagen, was wird aus den Fibringerinnseln, welche auf dem Darm zurückblieben? Müssen sie sich nicht erst zu Eiter verflüssigen, um zu verschwinden? Die Erfahrung lehrt, dass dies nicht der Fall zu sein braucht. Sie schwinden, möchte ich sagen, wie Schnee in der Märzsonne, das Peritoneum wird rasch mit ihnen fertig.

Es kann keinem Zweifel unterliegen, kein Gewebe, kein Hohlraum bietet unseren Bestrebungen, eine Infection zu heilen, so günstige Bedingungen wie das Peritoneum.

Aber diese Gunst der Verhältnisse hat ihre zeitlichen Grenzen. Ist der Leib durch zahlreiche Adhäsionen erst in eine Anzahl von Abscesshöhlen verwandelt, dann stehen wir den schwierigsten Situationen gegenüber.

Die Schutzvorrichtung des Peritoneum hat sich zu einem Unsegen gestaltet.

Ganz ähnlich ist es mit der Resorptions-Fähigkeit. Wir wissen, dass eine Anzahl infectiöser Keime rasch resorbirt und im Blut unschädlich gemacht wird. Aber die rasche und ausgiebige Resorption hat auch zur Folge, dass unsere Eingriffe bei weitverbreiteten Peritonitiden meist zu spät kommen. Wir können in vielen Fällen dieser Art bestimmt sagen, wir heilen die Peritonitis, aber der Kranke stirbt an der bereits erfolgten Resorption der Bacterien und ihrer Toxine.

Bezüglich der Nachbehandlung habe ich wenig hinzuzufügen. Einige wichtige Punkte sind schon vorher erwähnt.

Wir erstreben, dass die Peristaltik möglichst rasch in den Gang kommt, verordnen also öftere kleine Kochsalz-Klystire und legen ein Darmrohr ein. So konnten wir in unseren Fällen meist den Abgang von Blähungen am ersten und zweiten Tag constatiren. Bemerkenswerth erscheint, dass die Pat. bei diesen Anordnungen viel weniger an Schmerzen nach der Operation zu leiden haben als früher. Das Wundsekret wird sanft aus den Drainröhren

herausgespült und der Verband häufig nachgesehen. Eine sorgsame Ueberwachung der Pat. ist unerlässlich.

Endlich will ich noch ein Wort bezüglich der Asepsis bei der Operation sagen. Es wäre eine sehr falsche Auffassung, wenn man glauben wollte, bei diesen eitrigen Processen brauche man nicht so streng zu sein, denn mit der Entleerung des Eiters sei doch das Operationsfeld inficirt. Man würde ja auf diese Weise das Peritoneum schwer inficiren können, ehe man den Abscess öffnet.

Wir wollten zeigen, wie der Abscess im Bauch, welcher nur mit Eröffnung des freien Peritoneum erreichbar ist, beherrscht werden kann.

Zu dem Zweck bitte ich Sie, einen Blick auf meine Tabelle zu werfen.

Im vorigen Jahre berichtete ich über 85 vom Wurmfortsatz ausgehende Abscesse mit 8 Todesfällen.

Zu diesen kommen vom letzten Jahre 26 eitrige Appendicititen. Diese sind sämtlich geheilt.

Ich nehme hierzu 24 Abscesse, welche sich im Anschluss an Pyosalpinx entwickelt hatte. Deren sind 23 geheilt, 1, welcher bereits mit Bauchdecken-Phlegmone eingeliefert wurde, gestorben.

Ferner zwei subhepat. Eiterungen mit schweren sept. resp. pyaem. Erscheinungen und ein Leberabscess, endlich 3 Mesenterialdrüseneiterungen (davon ist einer bereits in der Zahl vom vorigen Jahr mitgerechnet). Sie sind ebenfalls geheilt.

Unter den 85 Fällen vom vorigen Jahr sind einige wenige, in denen die freie Bauchhöhle nicht geöffnet wurde.

Die Fälle der diesjährigen Tabelle — es sind zusammen 55 mit 54 Heilungen und dem einen bereits erwähnten Todesfall — sind sämtlich mit Eröffnung der freien Bauchhöhle operirt worden, die Pyosalpinxerkrankungen mit einen Schnitt in der linea alba.

Jedes Mal wurde der erkrankte Wurmfortsatz resp. die Tube entfernt.

Wenn ich Ihnen nun sage, dass es sich, alle Fälle zusammengenommen, um frische und alte Abscesse, um rein eitrige und jauchig eitrige, und septische und pyaemische gehandelt hat, wenn ich hinzufüge, dass die verschiedensten Bacterien in diesen Abscessen vorhanden waren, denn müssen Sie mir zugestehn, dass das alte Dogma von der leichten Inficirbarkeit des Peritoneum fallen muss.

Viele dieser Eiterungen, ja man kann sagen die Mehrzahl, waren progredient, man könnte sie ebensogut als progrediente Peritonitis bezeichnen.

Im vorigen Jahre hatte ich noch eine besondere Categorie für die progrediente Peritonitis. Ich wollte damit die Entzündungen charakterisiren, welche bereits einen grossen Theil des Peritoneum occupirt hatten. Das war natürlich eine ganz willkürliche, aber doch dem allgemeinen Usus entsprechende Eintheilung.

Man könnte mit Recht fragen, woran erkennen wir mit Sicherheit die Erkrankung des Peritoneum? Die Antwort wird lauten, in der Veränderung des Peritoneum, den fibrinösen Belägen, der Eiterung. Es giebt aber abgesehen von der peritonealen Sepsis Erkrankungen und zwar diffuse ohne oder mit ganz minimalen Adhäsionen, wo der Eiter frei zwischen der Darmschlinge liegt und das Peritoneum, die Darmserosa ein spiegelglattes Aussehen haben. Diese Fälle hält Murphy für günstig, ich glaube dagegen, dass einzelne derselben ebenso wie jene, welche neben geringer Injection der Därme etwas seröses Exsudat aufweisen, oft ganz besonders gefährlich sind. Auch die letzten sind offenbar als diffuse Peritonitiden anzusehen und verlaufen genau wie diese.

Die fibrinös eitrigen Peritonitiden sind sehr selten oder nie ganz diffus. Bei ihnen könnte schon eher eine Eintheilung je nach dem Gebiet, welches sie einnahmen, vorgenommen werden.

Man spricht ja jetzt schon von einer Perityphlitis, Perimetritis. So wäre es vielleicht praktisch, bei einer solchen Peritonitis die Gegenden hinzuzufügen, welche befallen sind und zwar den anatom. Bezeichnungen entsprechend.

Ich kehre nach dieser Abschweifung zurück und bemerke, dass ich unter der Rubrik Peritonitiden die Fälle aufgezählt habe, wo bei Weitem der grössere Theil des Peritoneum als inficirt angesehen werden musste.

Es sind im Ganzen 22 derartige Fälle, davon sind neun geheilt, 13 gestorben. Neun dieser ausgebreiteten Infectionen gingen vom Wurmfortsatz aus, 13 von der Tube.

Sie erkennen, wie mit der weiten Ausbreitung der Infection die Sicherheit schwindet, die Mortalität rapid wächst. Daran ändert sich nichts, selbst wenn ich den Fall annehme, dass hier und da eine noch wenig verbreitete Infection unserer Kunst spotten kann.

Ich bin mit Absicht weder auf die Diagnose eingegangen, noch auf die besonderen Verhältnisse der Einzelerkrankungen, wie sie die auf verschiedenen Pfaden eindringende Infection mit sich bringt.

Meine Erfahrung beschränkt sich auf die angeführten Fälle.

Aber eins muss ich noch betonen!

Sie müssen mir jetzt gestatten, noch einmal auf das Gebiet zurückzukommen, dem ich meine derzeitige Anschauungen hauptsächlich verdanke.

Es ist einfacher, eine Appendicitis als eine Perityphlitis zu heilen, leichter heilen die frischen localen Eiterungen als eine beginnende progrediente Peritonitis und die letztere giebt bessere Chancen als eine weit vorgeschrittene. Das mag eine Binsenwahrheit sein, aber ich glaube, die Nutzanwendung liegt nahe.

XXXVI.

Experimentelle Untersuchungen über die durch Mageninhalt bewirkte Peritonitis.[1]

Von

Dr. Konrad Brunner

in Münsterlingen (Schweiz).

M. H.! Zu Ende des letzten Jahres habe ich in den Beiträgen zur klinischen Chirurgie[2]) eine Arbeit publicirt, betitelt: Klinische Beobachtungen über Aetiologie und chirurgische Therapie der Magen-Duodenumperforation und Magenperitonitis. Ich habe darin meine bisherigen klinischen Erfahrungen niedergelegt über die Behandlung der in Folge von Perforation des Magens entstandenen Peritonitis. Es handelte sich 1. um einen Fall von Stich in den Magen, der nach Naht der Wunde und Reinigung der Bauchhöhle zur Heilung kam. 2. Um 3 wegen Ulcusperforation operirte Fälle, von denen einer nach Naht der Perforation, Tamponade und Drainage eines subphrenischen Abscesses heilte, während die beiden anderen Kranken starben. 3. Um eine erfolglose operative Intervention bei Nahtperforation des Magens nach Resection.

Einen Theil dieser Arbeit schon habe ich der Aetiologie der vom Magen ausgehenden Peritonitis gewidmet, d. h. dem die Peritonitis erregenden Infectionsstoffe unter besonderer Würdigung seiner bacteriologischen Untersuchung. Ich habe zuerst die Frage beantwortet: „Welche Mikrobien, welche Infectionserreger werden

---

[1]) Abgekürzt vorgetragen am 4. Sitzungstage des XXXI. Congresses der Deutschen Gesellschaft für Chirurgie zu Berlin, 5. April 1902. Ausführliche Mittheilung mit Protokollbelegen vorbehalten.

[2]) Bd. XXXI. Heft 3. 1901. Die Kenntniss dieser 1. Arbeit muss ich voraussetzen.

bei den durch Magenperforation entstandenen Peritonitiden, sagen wir kurz bei Magen-Peritonitis, gefunden"?

In der Litteratur fand ich nur sehr wenige Untersuchungen vor. Diese sowohl wie meine eigenen bei den erwähnten Fällen angestellten Beobachtungen ergaben, dass es bei diesen Magen-Peritonitiden, sowie bei der Darm-Peritonitis meist um Mischinfectionen unter vorwiegender Betheiligung von aërob und anaërob gedeihenden Streptokokken sich handelt. Wenn Tavel und Lanz von diesen letzteren sagen, dass sie unter den Peritonitiserregern überhaupt in allererster Linie stehen, so stimmt dies also auch hier. Neben Streptokokken fand ich bei meinen Fällen den Staphylococcus aureus und das Bacterium coli intensiv betheiligt.

Der Infectionsstoff, der bei Perforation des Magens austritt, ist, wie ich hervorgehoben habe, ein in quantitativer und qualitativer Hinsicht äusserst variabler Factor, variabel je nach der Zusammensetzung der zur Zeit aufgenommenen Nahrung, je nach der Verdauungsphase und je nach dem gesunden oder kranken Zustand der Magenwand. Er ist wechselnd in Bezug auf feste und flüssige Bestandtheile, chemische Beschaffenheit, Gehalt an Magensaft und vor allem hinsichtlich seines Mikrobiengehaltes. Bei der Erzeugung der Peritonitis spielt der letztere nicht die einzige, wohl aber die wichtigste Rolle.

Höchst zahlreiche Untersuchungen haben die Thatsache sicher erhärtet, dass auch im gesunden Magen stets verschiedenerlei Bakterienarten, darunter auch pathogene, sich vorfinden, ferner ist festgestellt, dass der gesunde Magen vermöge seines Salzsäuregehaltes auf viele pathogene Mikrobien schädigend, sei es nun abschwächend oder gar tödtend einzuwirken vermag; hinsichtlich des Grades der bactericiden Eigenschaften, gemessen an verschiedenen pathogenen Mikroorganismen gehen die Untersuchungsresultate, wie man dies ja bei Desinfectionsversuchen gewöhnt ist, ganz bedeutend auseinander.[1])

Unter gewissen pathologischen Verhältnissen ist der Mikrobiengehalt hauptsächlich in quantitativer Beziehung

---

[1]) Ich verweise auf die Zusammenstellung der Literatur in meiner ersten Arbeit.

ein anderer, als beim gesunden Magen, d. h. ein meist viel grösserer.

Der wesentliche Unterschied, sagt Rosenheim, „liegt in der grossen Vermehrung, welche die Pilze bei gewissen Affectionen des Magens erfahren; ihre Zahl ist es also in erster Linie und nicht ihre Art, die, nach dem Stande unseres heutigen Wissens beurtheilt, für die Pathologie von Bedeutung ist".

Um die durch die klinische Beobachtung gewonnenen Kenntnisse über die Aetiologie der Magenperitonitis zu ergänzen und auch abzuklären, habe ich nun eine grössere Reihe von Versuchen angestellt. Dieselben sollten mir in erster Linie Aufschluss geben über den Grad der Infectiosität des unter verschiedenen Bedingungen gewonnenen Mageninhaltes dem Peritoneum gegenüber. Darüber nur will ich jetzt berichten, viele andere ätiologische Fragen drängen sich noch auf, die hier nicht ihre Beantwortung finden können.

Eine erste Reihe von Versuchen wurde angestellt mit salzsäurehaltigem Mageninhalt, welcher von Individuen stammte, die nicht an einer nachweisbaren Erkrankung des Magens litten. Ueber das Technische sei Folgendes kurz erwähnt: Der Mageninhalt wurde stets mittelst ausgekochter Sonde durch Ausheberung gewonnen. Als Versuchsthiere wurden Kaninchen gewählt unter Berücksichtigung ihres Gewichtes. Es wurde in Aethernarcose unter allen Cautelen die Bauchhöhle durch einen kleinen Schnitt eröffnet, der Mageninhalt hineingebracht und die Wunde exact mit Naht und Wattecollodium verschlossen.

Der Mageninhalt wurde entnommen 1—1½ Stunden nach Einnahme einer Ewald'schen Probemahlzeit, bestehend aus 400 g Thee und 50 g Brot.

Zuerst wurden ganz kleine Mengen des ausgeheberten Inhaltes verwendet. Es zeigte sich dabei, dass ½—1 ccm den Tod der Thiere nicht herbeiführten. Ebenso gingen die Kaninchen bei normalem Salzsäuregehalte des Infectionsstoffes meist nicht ein bei einem Quantum von 4 ccm. Ueber die Resultate bei Verwendung grösserer Mengen geben folgende Versuche, die ich als Beispiele anführe, Aufschluss: Bei einem magengesunden Individuum wurden 3 Versuche angestellt: 2 Kaninchen wurden je 4, einem 3. = 10 ccm in die Bauchhöhle gebracht; alle drei blieben am Leben. Bei

einem anderen Individuum wurden 5 Versuche gemacht mit je 5, 10, 15, 20, 30 ccm. Ein mit 30 ccm inficirtes Thier ging ein, die andern kamen davon.

So genau in mathematischer Reihenfolge ordneten sich nun freilich die Ergebnisse nicht immer. Bei einem Patienten mit Ulcusstenose — ich komme damit schon auf acid pathologische Fälle zu sprechen — und stark salzsaurem Magensaft übertrug ich von dem nach $1^1/_2$ Stunden ausgeheberten Inhalt je 5, 10, 15, 25, 30, 40 ccm. Die mit 30 und 40 ccm inficirten Thiere starben in den ersten 24 Stunden, das mit 15 ccm inficirte nach Ablauf von 24 Stunden, das Thier mit 25 ccm blieb am Leben, ebenso kamen zwei mit je 5 und zwei mit je 10 ccm geimpfte Kaninchen davon.

Es wurden weitere Experimente bei einer Patientin angestellt, welche an Spasmus pylori und Hyperchlorhydrie gelitten hatte und bei welcher infolge dessen die Gastroenterostomie ausgeführt worden war. Ich habe über diesen Fall im Laufe des letzten Jahres in den Beiträgen zur klinischen Chirurgie detaillirte Mittheilungen gemacht. Die Versuche wurden unternommen zu einer Zeit, wo unter dem Einflusse der Gastroenterostomie die Hyperacidität, wie quantitative Analysen des Magensaftes beweisen, abgenommen hatte und annähernd normaler Salzsäuregehalt nachweisbar war. Es wurden 9 Thiere mit je 4 ccm Mageninhalt, der immer unter denselben Bedingungen 1—$1^1/_2$ Stunden nach Probefrühstück ausgehebert wurde, inficirt — alle blieben am Leben. Bei weiteren Versuchen wurden grössere Quantitäten genommen: 1mal 15, 1mal 20 ccm — die Thiere kamen durch, bei 24 ccm ging das Kaninchen an Peritonitis zu Grunde. Von den mit 10 ccm geimpften Thieren starb ein Theil.

Was zeigte sich nun bei Versuchen, welche mit denselben Quantitäten von unter sonst gleichen Bedingungen gewonnenem Mageninhalt bei fehlender Salzsäure angestellt wurden? Ich habe seit 1 Jahr einen Patienten im Spital, der bei recht gutem Appetit vollständigen Salzsäuremangel oder nur äusserst geringen Gehalt an Salzsäure darbietet, wie quantitative Untersuchungen zeigen. Bei diesem Individuum habe ich zu verschiedenen Zeiten eine sehr grosse Anzahl von Uebertragungen in das Kaninchenperitoneum gemacht, beginnend mit $^1/_2$ ccm und steigend bis zu

10 ccm. Alle Thiere gingen in kurzer Zeit, meist innerhalb 24 Stunden schon, an acuter Peritonitis zu Grunde, diejenigen, welche nur ganz wenig Infectionsstoff erhielten, lebten einige Tage, aber keines kam davon. Ganz ähnliche Verhältnisse wurden bei anderen Patienten mit sehr schwachsalzsaurem Mageninhalt festgestellt. Während bei Uebertragungen bis auf 10, zum Theil bis auf 20 ccm bei acidem [1]) Mageninhalt die Kaninchen meist am Leben blieben, gingen sie bei 4 ccm anacidem Inhalt fast ausnahmslos an Peritonitis ein.

Diese mitgetheilten Ergebnisse schon, d. h. die ganz bedeutenden Differenzen, welche sich hinsichtlich der Infectiosität des Mageninhaltes bei fehlender oder vorhandener Salzsäure zu Gunsten des aciden Mageninhaltes an verschiedenen Individuen nachweisen liessen, legten den Schluss nahe, dass der Salzsäuregehalt des Magensaftes durch seine Einwirkung auf die eingenommenen Speisen die peritonitiserregenden Mikrobien an ihrer Virulenz soweit zu schwächen vermag, dass ein bestimmtes Quantum Infectionsstoff keine tödtliche Peritonitis bei Kaninchen zu erzeugen vermag. Dass diese Differenzen nicht nur auf Uebertragung verschieden grosser Keimmengen in gleich grossen Quantitäten Mageninhalt beruhen, sondern dass eine Virulenzschwächung der Keime durch die Salzsäure angenommen werden muss, welche erst nach einer gewissen Dauer der Einwirkung manifest wird, glaubte ich durch folgende Versuche beweisen zu können; Beispiel: Ich habe bei demselben Individuum mit Spasmus pylori, von dessen nach $1^1/_2$ Stunden ausgehebertem Mageninhalt Quanta bis auf 20 ccm vertragen wurden, schon $^1/_4$ Stunde nach Einnahme der Probemahlzeit ausgehebert, jetzt starben die Kaninchen zum Theil schon an bedeutend kleineren Quantitäten. Zu ähnlichen Resultaten gelangte ich bei andern Individuen mit acidem Mageninhalt. Bei öfters vorgenommenen Versuchen ergab sich indessen, dass diese Differenzen der Pathogenität bei demselben Individuum mit acidem Magensaft zu verschiedenen Zeiten der Magenverdauung nicht constant waren und lange nicht so eclatant, wie die Differenzen, welche ich zwischen überhaupt anaciden einerseits und zwischen aciden Individuen andererseits

---

[1]) d. h. mit nachweisbar freier Salzsäure — anacid nicht nachweisbar.

bei Ausheberung in der gleichen Phase der Magenverdauung constatirte.

Mit den referirten Ergebnissen der mit anacidem Mageninhalt angestellten Versuche steht vollständig in Einklang, was bei Magencarcinom mit fehlender Salzsäure beobachtet wurde. Hier, wo entsprechend dem früher über den Keimgehalt bei gewissen pathologischen Verhältnissen Gesagten die Mikrobienzahl eine ausserordentlich grosse ist und die Wirkung der Salzsäure ganz wegfällt, gingen auch die mit nur kleinen Mengen geimpften Thiere an Peritonitis ein. Bei einem der Kranken z. B. wurden 5 Versuche angestellt mit je 1, 2, 4, 6 ccm Mageninhalt, alle Thiere starben.

Der Einfluss des Salzsäuregehaltes auf die Virulenz der im Mageninhalt vorhandenen Peritonitiserregenden Keime geht aus diesen Experimenten wohl deutlich hervor.

Was die bakteriologische Untersuchung betrifft, so ist dieselbe zum Theil von mir und meinem Herrn Assistenten in unserem Laboratorium, zum Theil von Herrn Dr. Silberschmidt im hygienischen Institut Zürich, unter specieller Berücksichtigung auch der Anaërobiose vorgenommen worden. Dieselbe ergab als Bestätigung der früher erwähnten, bei menschlicher Magenperitonitis gefundenen Ergebnisse, dass die Kaninchen meist an Mischinfection, unter Theilnahme sehr verschiedener Mikrobien, unter Hauptbetheiligung aber von Streptokokken zu Grunde gegangen waren. Details behalte ich der ausführlichen Publikation vor. Bei einem Theil der mit grossen Dosen geimpften Thiere kommt wahrscheinlich eine directe chemische, nicht bakterielle Intoxication mit in Betracht.

Wie verhalten sich nun diese mitgetheilten Versuchsergebnisse zu den klinischen Erfahrungen? Welche Lehren sind aus ihnen für die Pathologie der menschlichen Magenperitonitis zu ziehen?

Dieselben bestätigen eigentlich nur, was wir a priori schon annehmen durften. Es leuchtet ein, dass bei allen pathologischen Zuständen, wo der Salzsäuregehalt des Magens, also das bakterienschwächende Moment wegfällt, die in den Magen gelangten pathogenen Mikrobien an ihrer mitgebrachten Virulenz nichts einbüssen, in stagnirendem Inhalt sich vermehren und somit bei Austritt in die Bauchhöhle durch Zahl und Virulenz gefährlicher sein müssen

als Keime, die längere Zeit im Reservoir der Säure ausgesetzt waren, bevor sie austreten. Es hat dieses Factum für unsere Operationen bei verschiedenen Magenaffectionen einige Wichtigkeit. Die Versuche beweisen, was wir längst schon wissen, dass der Austritt schon sehr kleiner Mengen des ungemein keimreichen Mageninhaltes bei Operationen wegen Carcinom mit sehr hoher Infectionsgefahr verbunden sein muss. Hinsichtlich der Perforation in Folge von Verletzungen und Ulcus lassen die Experimente jedenfalls den Schluss zu, dass hier der austretende Inhalt in verschiedenen Phasen der Magenverdauung eine ungleich pathogene Qualität besitzen muss, dass er hier überhaupt viel weniger infectiös sein muss, als z. B. beim Carcinom.

Gar viel dürfen wir, wie ich in der früheren Arbeit sagte, von der Bakterienvernichtung oder Abschwächung selbst bei hyperacidem Magen für den Fall der Perforation nicht hoffen. Allen theoretischen Calculationen und experimentellen Ergebnissen steht das gewisse, in der Praxis genugsam erhärtete Factum gegenüber, dass beim gesunden wie beim kranken Magen des Menschen der in grösserer Menge in die Bauchhöhle austretende Inhalt wohl ausnahmslos Infection bewirkt. Die Intensität der Infection kann und wird je nach dem Grade der noch vorhandenen Virulenz und der Menge der austretenden Keime wechseln; sie hängt aber bekanntermaassen nicht nur von der Beschaffenheit des Inficiens ab, sondern auch von der des Infectums. Es handelt sich bei meinen Versuchen um Ueberpflanzung von menschlichem Mageninhalt auf thierisches Peritoneum. Was am Kaninchen sich zeigt, kann nicht unmittelbar auf den Menschen übertragen werden. Immerhin ist anzunehmen, dass die constatirten Differenzen der Intensität der pathogenen Wirkung des Mageninhaltes auch bei Uebertragung auf das menschliche Peritoneum zur Geltung kommen.

Von grösstem Einfluss ist, wie die Versuche aufs Deutlichste zeigen, die Menge des austretenden Inhaltes. Bei ganz kleinen Perforationsöffnungen, die nur geringen Mengen den Austritt gestatten, bei fast leerem Magen sind die Aussichten auf Heilung

mit oder ohne Kunsthülfe natürlich grösser, als bei weit klaffenden Rissen, die anhaltend grosse Quantitäten von Infectionsstoff in die Bauchhöhle abgeben.

Sehr wichtig ist ferner die Art der Suspension der pathogenen Mikrobien im Mageninhalt zur Zeit der Perforation. Silberschmidt hat in exacten Untersuchungen für den Darminhalt nachgewiesen, dass die Stoffwechselproducte der Bakterien, die Darmfermente und die festen Bestandtheile der Fäces ohne Beimengung von Mikroorganismen keine Peritonitis erzeugten, dass aber die festen Bestandtheile eine hohe Disposition für die Infection bedingen. Tavel und Lanz schon machen auf diese Thatsache aufmerksam, weisen aber anderseits mit Recht darauf hin, dass trotzdem der Dünndarminhalt gefährlicher sei als der Dickdarminhalt, weil er eine Aufschwemmung von festen Partikeln darstelle, die bei Perforation des Darmes viel leichter in der Bauchhöhle sich verbreite. Der Mageninhalt kann hinsichtlich seiner festen Bestandtheile, je nach seiner Füllung zur Zeit der Perforation, bald dem Dickdarm- bald dem Dünndarminhalt sich nähern. Schwimmen mikrobienbeladene Speisepartikel in eben aufgenommener grösserer Flüssigkeitsmenge und tritt dieser Inhalt aus, so wird natürlich die Aussaat der Organismen im Abdomen eine viel schnellere und ausgedehntere sein, als wenn durch dieselbe Oeffnung nur eingedickter Speisebrei den Magen zu passiren hat.

So viel im Resumé über einen Theil meiner ätiologischen Untersuchungen! Ich habe nun auch therapeutische Versuche angestellt, über welche ausführlich zu referiren jedoch die Zeit nicht mehr ausreicht; ich kann dieselben auch noch nicht als abgeschlossen betrachten. Bei allen Versuchen, über die ich noch berichten will, fasste ich den Fall einer diffusen, totalen Ausbreitung des Mageninhaltes in der Bauchhöhle ins Auge.

Die statistischen Zusammenstellungen zeigen mit aller Deutlichkeit, dass eine chirurgische Intervention bei Perforation des Magens um so mehr Aussicht auf Erfolg hat, je früher sie zur Ausführung gelangt. Die Therapie strebt an 1. den Verschluss der Perforationsöffnung, 2. eine möglichst gründliche und doch

möglichst schonende Reinigung der Bauchhöhle vom Infectionsstoff. Zu letzterem Zwecke wird, wie aus der Literatur zu ersehen ist, von den meisten Operateuren die Ausspülung des Abdomens mit physiologischer Kochsalzlösung vorgenommen. Ueber den Effect der Spülung diesem speciellen Infectionsstoffe gegenüber suchte ich nun durch eine grössere Anzahl von Versuchen ein Urtheil zu gewinnen, so wie dies seiner Zeit von Reichel mit Darminhalt bei seinen bekannten Experimenten geschah.

Als Versuchsthiere wählte ich kräftige Kaninchen, weil ich an solchen schon die Infectionsversuche angestellt hatte und ihre Widerstandskraft gegenüber verschiedenen Mengen verschiedenen Mageninhalts kannte. Vom Infectionsstoffe wurden jeweils wieder genau abgemessene Mengen in den Bauch gebracht und es wurde stets der zeitlich günstigste, in der Praxis beim Menschen kaum mögliche Fall angenommen, d. h. eine Entfernung des Mageninhaltes schon wenige Minuten nach seiner Verbreitung in der Bauchhöhle. Vorversuche zeigten mir, dass die Spülung der Bauchhöhle allein, auch bei Eventeration, ganz gut von den verwendeten kräftigen Thieren vertragen wurde.

Eine erste Reihe von Versuchen wurde mit jenem anaciden, stark virulenten, streptokokkenhaltigen Mageninhalt angestellt, mit welchem ich die zahlreichen Infectionsversuche schon vorgenommen hatte, über die ich im Vorhergehenden sprach. Ich verwendete sicher tödtliche Dosen von 5—15 ccm, liess den halbflüssigen Infectionsstoff in der Bauchhöhle sich ausbreiten und spülte dann unter Eventeration aus. Ich erreichte dabei so viel, dass ein Theil der gespülten Thiere länger, bis 5 Tage länger als die Controlthiere am Leben blieben; schliesslich aber gingen sie doch noch an Peritonitis ein. Ein kleiner Vorsprung war hiermit erreicht; ich bin schon dabei etwas weiter gekommen, als Reichel bei seinen analogen in frühem Stadium angestellten Versuchen mit Darminhalt bei Hunden. Versuche mit prophylaktischer Injection von Berner Antistreptokokkenserum bis auf 30 ccm führten bis jetzt nicht zu besseren Resultaten.

Bei demselben stark virulenten Infectionsstoffe habe ich auch mit schwachen antiseptischen Lösungen gespült, mit Sa-

licyl 1 : 1000, mit Aktollösungen, mit physiologischer Kochsalzlösung und etwas Salzsäurezusatz. Die Resultate waren, eher schlechter! Die Ohnmacht, mit solchen Lösungen bei kurzer Berührung mit Mageninhalt die Keime wirksam zu bekämpfen, ergiebt sich aus Versuchen, bei denen das Antiseptikum in vitro mit dem Infectionsstoffe zusammengebracht wurde. Es wurden z. B. von dem kräftigen, wenig giftigen Antiseptikum Aktol 1 : 1000 25 ccm mit 4 ccm Mageninhalt gemischt und es wurde dann diese Mischung nach verschieden langer Zeit in den Bauch gebracht. Erst nach $1^1/_2$—2stündigem Verweilen des Mageninhaltes in der Lösung gingen die Thiere nicht mehr an Peritonitis ein. Die in den Speisepartikeln eingehüllten Mikrobien werden eben vom Antiseptikum gar nicht oder nur sehr spät erreicht.

Den Verhältnissen bei Ulcusperforation besser angepasst sind Versuche, die mit acidem Mageninhalt angestellt wurden. Ich experimentirte hier mit Inhalt, der 1—$1^1/_2$ Stunden nach Probemahlzeit ausgehebert war, und mit solchem, der schon $^1/_2$ Stunde nachher gewonnen war, und verwendete dabei Dosen bis auf 40 ccm, um die Controlthiere sicher zu tödten. Die Resultate waren hier insofern günstiger, als ein Theil der gespülten Thiere durchkam[1]); von denen, die zu Grunde gingen, hielten es die meisten länger aus als die Controlthiere; einzelne starben so schnell wie diese.

Es befinden sich diese Versuchsergebnisse mit den bei Ulcusperforation beim Menschen erzielten Resultaten nicht in Widerspruch; wohl aber stehen sie, wenn man auf die Angaben der Statistik, welche eine Mortalität von nur 48 pCt. herausrechnet, sich verlassen darf[2]), weit hinter diesen zurück. Die klinische Erfahrung zeigt uns da einen ganz bedeutenden Procentsatz von Fällen, bei denen nach Spülung mit Kochsalzlösung Heilung erfolgte und zwar bei Fällen, wo die Verhältnisse entschieden weit ungünstiger lagen als bei meinen Versuchen, insofern, als die chirurgische Intervention, d. h. der Verschluss der Perforation und die Ausspülung viel später, im Stadium der schon erfolgten Auskeimung der Mikroorganismen, bei schon ent-

---

[1]) Vergl. S. 785 der früheren Arbeit. Es heisst dort „bis jetzt" diese Versuche waren damals noch nicht angestellt.

[2]) Vergl. die in meiner 1. Arbeit referirte Statistik von Tinker.

wickelter Peritonitis stattfand. Es müssen beim Menschen die Factoren der Widerstandskraft, der antibakterielle Coefficient diesem Infectionsstoffe gegenüber günstiger, die Aussichten auf Erfolg der Therapie bessere sein. Jedenfalls sprechen meine Versuche, sowie die klinischen Erfahrungen für den Nutzen der Salzwasserspülung, wenn diese sehr frühzeitig zur Anwendung kommt. Das Thierexperiment beansprucht auch da den Vorzug der Eindeutigkeit. Das Controlthier verhütet den Trugschluss „post hoc ergo propter hoc", der bei Beurtheilung des operativen Erfolges am Menschen oft sehr schwer zu vermeiden ist; denn gerade meine Infectionsversuche machen die Vermuthung sehr wahrscheinlich, dass in gewissen Fällen, unter bestimmten, früher besprochenen Bedingungen die Ueberwindung der Infection auch ohne chirurgische Hülfe möglich ist.

Was meine Ansichten über die Indication der Kochsalzspülung bei schon entwickelter Peritonitis und die Therapie der letzteren überhaupt betrifft, so verweise ich auf das in der früheren Arbeit Gesagte. Vom Thierexperiment ist in diesem Stadium, wie ich glaube, in Hinsicht auf die activ chirurgische Therapie allein nicht viel zu erwarten. Ist die Intoxication vorgeschritten, so ertragen die Thiere jeden Eingriff schlecht, die Kaninchen wie die Hunde. Ich wiederhole von dem früher schon Ausgesprochenen Folgendes: Mit der Entleerung des Gift- und Bacterien-Reservoirs, die trotz allem Tupfen, Spülen und Drainiren immer eine unvollständige bleibt, ist nicht zugleich der verderblichen Wirkung der schon in den Kreislauf gelangten Mikrobien und Gifte Einhalt gethan. Das Scheitern der Therapie bei vorgeschrittener Infection ist in erster Linie durch die Ohnmacht begründet, die wir bei Bekämpfung der Vergiftung des Organismus an den Tag legen; wir stehen in Beziehung auf causale Bekämpfung der Allgemeinintoxication vor einem ungelösten Problem. Hier ist in Zukunft einer der Haupthebel anzusetzen; man wird den Angriff mehr combinirt führen müssen, d. h. 1. local chirurgisch und 2. — wenn möglich — antitoxisch. Zur letzteren Kampfweise fehlen uns leider bis jetzt die wirksamen Antidote. Wenn wir erst ein sicher wirkendes Antistreptokokkenserum und ein Coliserum besitzen, dann kann vielleicht für den weiteren Fortschritt unserer Peritonitisbehandlung schon etwas gewonnen sein. Die Anwendung

von Antistreptokokkenserum, und zwar selbst prophylaktisch, hat mich am Thiere, wie ich sagte, dem streptokokkenhaltigen Mageninhalt bestimmter Fälle gegenüber bis jetzt im Stiche gelassen. Leider haben wir es nun meistens nicht nur mit einer Infectionscomponente zu thun, sondern mit mehreren. Dass wir, so verwickelt und schwierig die Aufgabe ist, die bis jetzt sehr engen Grenzen des „Könnens“ noch weiter ausdehnen werden können, daran zweifle ich nicht.

XXXVII.

(Aus dem allgemeinen Krankenhause in Sortavala, Finland.)

Beiträge zur operativen Behandlung der Epilepsie. Totale und beiderseitige Resection des Halssympathicus bei der essentiellen Epilepsie nebst 9 eigenen Fällen.[1]

Von

Dr. G. J. Winter.

Die Epilepsie — Morbus sacer der Alten — war, wie man weiss, schon bei den Völkern der grauen Vergangenheit bekannt. Hippokrates, Celsus, Galenus, sowie auch die arabischen Heilkünstler haben dieselbe in ihren Werken besprochen. Auch ist sie fast gleichmässig über die ganze Erdkugel verbreitet und kommt in allen Welttheilen vor, sowohl unter der Tropensonne, als auch auf den öden Eisfeldern Sibiriens und Grönlands. So eine chronische und schwer zu heilende Krankheit hat natürlich in verschiedenen Zeiten auch verschiedenen Behandlungsweisen Anlass gegeben. Wir, die Weltbürger der Gegenwart, können nicht umhin verächtlich zu lächeln, wenn wir erfahren, dass damals, in den Zeiten der abergläubischen Finsterniss, z. B. das Blut aus dem Kopfe eines soeben enthaupteten Mannes für ein sehr wirksames Mittel gegen die Epilepsie angesehen wurde, oder wie die Epileptiker im Butter gebratene Regenwürmer mit gutem Erfolg genossen haben. Im Gegentheil hätten die damaligen Menschen unsere heutige moderne Therapie — die chirurgische Behandlung der Epilepsie, insbesondere die Sympathicusresection — für eine enorme Thorheit gehalten. Und doch — mag es sogleich gesagt sein — sind wir

---

[1]) Vortrag, gehalten in dem finnischen Aerztenverein Duodecim in Helsingfors. 18. XI. 1901.

mit unseren Resultaten nicht viel weiter gekommen, als die alten Heilkünstler. Trotz all' der neuen Heilmittel ist und bleibt die Epilepsie, mit nur wenigen Ausnahmen, eine unheilbare Krankheit, wobei die jetzige ärztliche Kunst nicht viel auszurichten im Stande ist.

Es mag mir hier gestattet sein, die chirurgische Behandlung der Epilepsie zur Sprache zu bringen.

Ich will doch schon vorher das zu behandelnde Gebiet etwas beschränken. Es handelt sich hier nämlich um die chirurgische Behandlung der essentiellen oder genuinen Epilepsie, also nur solcher Formen derselben, in denen der Krankheit, als einer reinen Neurose, keine weder äusserliche noch innerliche Ursache zu Grunde liegt oder in denen wir sogar mit den vollständigsten histologischen Hilfsmitteln keinen materiellen Grund für den pathologischen Verlauf der Krankheit herauszufinden vermögen. In den übrigen Formen der Epilepsie, die uns als reflectorische, traumatische, symptomatische und Jackson'sche Epilepsie bekannt sind, ist die chirurgische Behandlung schon so allgemein bekannt, dass wohl diese Frage hier keiner weiteren Erörterung bedarf. In allen diesen sogenannten secundären Formen ist schon die chirurgische Behandlung wenigstens allgemein anerkannt worden, obwohl die Resultate auch hier bei weitem nicht befriedigend sind.

Im grossen Maasse ist dagegen die chirurgische Behandlung der essentiellen Epilepsie eine Streitfrage gewesen, und eben diese Behandlung will ich hier als den Gegenstand einer eingehenderen Prüfung aufnehmen.

Bis auf die letzten Jahre hat die Therapie der essentiellen Epilepsie so gut wie ausschliesslich dem Gebiet der inneren Medicin gehört, und dieselbe verfügt ja über eine Menge verschiedener Verfahren, deren Erfolge sich jedoch ziemlich ungünstig erwiesen. Es liegt gewiss ausser Zweifel, dass es mit gewissen Arzneien, wie z. B. Bromkalium, und Fleischig's Opiumtherapie gelungen ist, in einigen Fällen sogar eine gänzliche Heilung zu erzielen. Als allgemeines Resultat ergiebt sich doch, dass diese Krankheit, mit wenigen Ausnahmen, unheilbar ist.

Nur seit wenigen Jahren haben auch die Chirurgen bei der Behandlung der Epilepsie ihre Hilfe anerboten, und die hierher bezüglichen chirurgischen Methoden sind: die Ligatur der Art. vertebralis, die Sympathicusresection und die Craniectomie.

Für das richtige Verständniss dieser Operationen müssen wir die Frage aufstellen, worin der Grund der epileptischen Anfälle liege. Schon früher haben wir die essentielle Epilepsie als eine reine Neurose definirt, wobei also weder auf anatomischem, noch makroskopischem, noch mikroskopischem Wege irgend eine Veränderung in dem Gehirn beobachtet werden kann. Zur Erklärung der Ursache der Anfälle sind eine Menge von Theorien aufgestellt worden. Die beiden Theorien, welche für die oben erwähnten Operationen zu Grunde liegen, basiren sich auf die Circulationsstörungen im Gehirn. Während die eine Theorie eine Gehirnanämie als die Ursache des Uebels bezeichnet, wird dagegen von der anderen Theorie auf eine Gehirnhyperaemie als ein bestimmendes Moment für das Eintreten der Anfälle hingewiesen. Die Anhänger sowohl dieser als jener Theorie haben durch Thierexperimente und aus anderen Gründen ihre Ansichten verfochten. Welcher von derselben das Recht gebührt — oder sind etwa beide unrichtig — darüber wird wohl die spätere Forschung entscheiden.

Die Annahme, dass die epileptischen Anfälle durch die Gehirnanämie verursacht seien, wird durch die Physiologie bestätigt. Kussmaul und Tenner haben bewiesen, dass eine plötzliche Gehirnanämie, welche z. B. durch die Ligatur der beiden Arteriae carotis und vertebrales immer veranlasst wird, epileptische Anfälle zur Folge hat. Solche finden sich bisweilen auch bei starken Verblutungen ein, die eben eine Gehirnanämie mit sich bringen. Ebenso kann oft ein, kurz vor dem Anfalle beobachtetes. starkes Erblassen des Patienten zum Beweis für die Wirkung der Gehirnanämie auf die epileptischen Krämpfe dienen. So erlebte Doyen einmal bei der Trepanation eines Epileptikers das Eintreten der epileptischen Anfälle mitten in der Operation, wobei er unmittelbar eine starke Anämie in der Stirn beobachtete.

Die Sympathicusresection bezweckt nun aber diese plötzliche Gehirnanämie zu verhindern oder, mit anderen Worten, der Contraction der Gehirnarterien, eben der Grund der Gehirnanämie, vorzubeugen.

Aus der Physiologie wissen wir, dass der N. sympathicus eine Menge s. g. vasomotorischer und hauptsächlich s. g. vasoconstrictorischer, die Blutgefässe zusammenziehender Nervenfasern enthält. Diese haben ihren Ausgangspunkt in der grauen Substanz des

Rückenmarkes und hauptsächlich der Medulla oblongata, ziehen dann in der weissen Substanz fast durch das ganze Rückenmark und senden unterwegs Aeste, die vermittelst der vorderen Wurzeln mit Rami communicantes ihren Weg bis zum Sympathicus fortsetzen, um sich dann auf den Wänden der Arterien als motorische Nerven der darin befindlichen glatten Muskeln zu verbreiten. Diese Nerven sind beim gesunden Menschen in einer gleichmässigen, fortwährenden Spannung oder Tonus, dessen Intensität, je nach verschiedenartig wirkenden Ursachen, stärker oder schwächer ist. Bei der Abnahme dieses Tonus der vasomotorischen Nerven entsteht eine Erweiterung der Arterie, und die Hautfarbe und -Temperatur auf der entsprechenden Seite steigt; nimmt dagegen der Tonus zu, contrahirt sich die Arterie und die Hauttemperatur sinkt. Es wurde schon von Bernard durch Thierexperimente erwiesen, dass durch die Resection des Halssympathicus, wobei also der Tonus der vasoconstrictorischen Nerven im Sympathicus steigt, eine Erweiterung der Arterie hervorgebracht wird, was wieder eine starke Blutfülle und höhere Hauttemperatur auf der bezw. Kopfseite bewirkt, und dass hingegen die Reizung des Sympathicus mit der Elektricität eine Contraction der Blutgefässe und ein Sinken der Temperatur zur Folge hat.

Ist dem nun so, dass die epileptischen Anfälle ihren Ursprung in der Gehirnanämie haben, dann erhält ja die Sympathicusresection wenigstens eine theoretische Berechtigung. Hierzu kommt noch eine andere Eigenschaft des Sympathicus. Ausser den vasomotorischen Nerven enthält der Sympathicus auch sensible Nerven, welche die aus den Visceren entstandenen Reizungen ins Gehirn fortpflanzen.

Denken wir uns nun, dass irgend eine Störung — ja sogar eine solche, die wir mit unseren jetzigen Mitteln nicht zu diagnosticiren im Stande wären — in den Därmen oder in einem anderen Organe der Bauchhöhle entstanden sei und vermittelst des Sympathicus reflectorisch auf das Gehirn eine Reizung ausübe, dann müsste ja eine solche schädliche Wirkung auf das Gehirn durch die Sympathicusresection verhindert werden können. Dieser Gesichtspunkt muss auch bei der theoretischen Beurtheilung der Sympathicusresection mit in Betracht gezogen werden.

Wir wollen jetzt untersuchen, in welchem Grade die Sym-

pathicusresection in der Praxis den Erwartungen entsprochen, welche man daran gestellt hat.

Die erste Sympathicusresection wurde von dem Engländer Alexander (1) ausgeführt, indem er im Jahre 1883 das obere Ganglion des Sympathicus resecirte. Früher hatte er sich einer anderen Operation bedient, nämlich der Ligatur der A. vertebr. in der Vermuthung, ein unmittelbares Abhalten des Blutzulaufes im Gehirn könne epileptische Anfälle verhindern.

Alexander hat 35 solcher Ligaturen der A. vertebr. ausgeführt (2). Ausser ihm haben auch andere Chirurgen, nämlich Hollager (3), Sydney Jones (4), Bernays (5), Chalot (6), Kümmell (7) und Baracz (8) derartige Operationen gemacht, so dass in der Literatur 49 solcher Fälle bekannt sind, von denen 8 Fälle zur Heilung, 11 Fälle zur Besserung führten und 22 Fälle ohne Erfolg blieben. Nach einiger Zeit kam man zu der Einsicht, dass das hauptsächlichste Moment bei Operationen dieser Art eben in der Resection des Sympathicus liege, weil der Sympathicus bei der Ligatur der A. vertebr. unbewusst verletzt werde. Seitdem ist diese Operation gänzlich von der Sympathicusresection in den Hintergrund verdrängt worden.

In demselben Jahre veröffentlichte Baracz (8) noch einen Fall, wo er, nebst der Ligatur der A. vertebr., das obere und untere Ganglion resecirt hatte, wobei er das Verhindern der aus den Visceren herrührenden Reizung im Auge hatte.

Diesen Veröffentlichungen folgten dann Mittheilungen über einige andere Fälle, in welchen allen der Sympathicus resecirt wurde.

Im Jahre 1892 berichtete Jaksch (9) über 2 Fälle der Sympathicusresection, in welchen, nebst der Ligatur der Aa. vertebrales, das untere Ganglion entfernt wurde.

In demselben Jahre wird noch ein Fall von Kümmell (7) notirt, eine einseitige Resection des oberen Ganglion. Ein Jahr später veröffentlichte Bogdanik (10) einen Fall, wo das mittlere Ganglion beiderseitig entfernt wurde, und Péan (11) und Jaboulay (12) je einen Fall, in welchem der Nerv nur durchschnitten wurde, ohne Resection.

Diese sporadischen Fälle lenkten noch keine bedeutendere Aufmerksamkeit auf sich, bis die chirurgische Behandlung der Epi-

lepsie auf dem chirurgischen Congresse in Paris, im December 1896, von dem Bukarester Professor Thomas Jonnesco (27) wieder ins Leben gerufen wurde und zwar durch seinen Bericht über drei von ihm ausgeführte Sympathicusresectionen. Seine ersten Resultate erschienen in den Congressverhandlungen, und ausserdem veröffentlichte er dieselben sowohl im Centralblatt für Chirurgie, 1897 No. 2, als auch in dem französischen Journal Arch. provinc. de Chirurgie, Februariheft desselben Jahres. Die Mittheilungen enthalten eine eingehende Beschreibung der 3 Operationen, in welchen alle 3 Ganglien und der zwischen denselben liegende Nervenstrang resecirt wurde.

Später hat Jonnesco noch eine Reihe neuer Operationen ausgeführt, worüber er in verschiedenen Zeitschriften und ausserdem auf internationalen Congressen in Moskau und Paris Bericht erstattet hat. Seinem Vortrag (29) auf dem Pariser Congress im August 1900 gemäss, hatte er bis dahin im Ganzen 97 Sympathicusresectionen hinsichtlich der Epilepsie ausgeführt.

Sein theoretischer Standpunkt geht aus folgenden Worten in einem seiner Berichte im Centralbl. f. Chirurgie 1899 (28) hervor.

„Bei der Epilepsie wollen wir eine eingehende Aenderung der Hirncirculation herbeiführen, indem wir die cerebrale Anämie in eine permanente Congestion umwandeln, — eine Congestion, die die schlechte Ernährung der Nervenzellen verändert oder dieselbe von den toxischen Producten befreit. In den anderen Fällen, bei der Reflex-Epilepsie, wollen wir den Weg der Transmission der von den Visceren zum Hirn laufenden Reizungen ändern.“

Die vasomotorischen Wirkungen des Sympathicus spielen bei ihm jedoch die wichtigste Rolle; erst in zweiter Linie kommt die Unterdrückung der aus den Visceren herrührenden Reizungen. Jonnesco hält für wichtig, dass alle drei Ganglien und der zwischen denselben liegende Nervenstrang beiderseitig entfernt werden, um möglichst vollständige Wirkung zu erzielen. „Denn“ sagt er, „die Resection des oberen Ganglion hebt die Vasomotoren des Carotis-Gebiets auf, die des unteren Ganglion dieselben Nerven des vertebralen Gebiets, man muss also beide entfernen, um eine möglichst vollkommene Zerstörung der Vasomotoren beider vasculären Gebiete zu Stande zu bringen. Auch muss man, um die

Unterdrückung der Leitungswege der visceralen Reizungen zum Hirn zu erhalten, sowohl die praevertebralen wie auch die intervertebralen Nerven, den ganzen Halssympathicus, entfernen."

Die von Jaboulay vorgeschlagene blosse Durchschneidung des Sympathicus ist nicht hinreichend, da alle drei Ganglien kleine, selbstständige Centra sind, die, wie wir wissen, vermittelst der Rami communicantes in directer Verbindung mit dem Gehirnrückenmarkcentrum stehen. Wird auch der Nervenstrang durchschnitten, bleibt die unmittelbare Communication mit dem Gehirnrückenmarkcentrum dennoch ununterbrochen. Ausserdem hat Marinesco (13) an Thieren erwiesen, dass nach dem Durchschneiden des Nerven keine secundäre Entartung dabei stattfindet. Auf allen diesen Gründen müssen, nach Jonnesco, alle drei Ganglien und der zwischen denselben liegende Nervenstrang beiderseitig unbedingt entfernt werden.

Erst diese Veröffentlichungen erregten grosses Aufsehen unter den ausländischen Chirurgen. Seitdem ist die Sympathicusresection, theils in Zeitschriften, theils sogar in Dissertationen besprochen worden von: Chipault (14), Schapiro (15), Ricord (16), Bourneville (17), Dejérine (26), Souques (18) (Frankreich), Bayer (19) und Braun (20) (Deutschland), Minin (21) (Russland), Donath (22) (Oesterreich), Deschamps (23) (Belgien), Postemsky-Sciamanna (24) und Mariani (25) (Italien). Die meisten von diesen haben allerdings sehr wenige Fälle aufzuweisen, einige nur einen einzigen oder ein paar. Eine Ausnahme unter ihnen macht Chipault, der, nach seiner letzten Mittheilung auf dem Pariser Congress im August 1900, bis dahin 26 Operationen ausgeführt hatte. Hierzu kommen noch die von mir gemachten Operationen, deren Anzahl bis dato 9 beträgt. Dieselben sind noch in keiner Zeitschrift veröffentlicht worden. Nur von meinem ersten Falle habe ich auf der Jahresversammlung des finnischen Aerztenvereins „Duodecim" im September 1897 einen Bericht erstattet.

Die operative Technik bei meinen Operationen ist, nach Jonnesco, folgende:

Der Hautschnitt beginnt am hinteren Rande des Processus mastoideus und erstreckt sich entlang dem Rande des Musc. sternocleidomastoideus bis unterhalb des Schlüsselbeines. Die Haut, das Platysma myoides, die Vena jugularis externa und einige Aeste

des Plexus cervicalis superficialis werden durchschnitten. Der hintere Rand des Musc. sternocleidomastoideus wird blossgelegt. In dem mittleren und unteren Theil geschieht dies leicht mit stumpfer Scheere, am oberen Ende, wo die Gewebe dichter sind, bedarf man des Messers. Am unteren Ende der Wunde kommt der Musc. omohyoideus zum Vorschein und wird durch einen Haken nach der Seite gezogen. Nachdem in dieser Weise der hintere Rand des Sternocleidomastoideus blossgelegt worden, wird derselbe sammt den unterhalb desselben befindlichen grossen Halsblutgefässen mit einem stumpfen, breiten Haken nach innen gezogen.

Jetzt folgt das Aufsuchen des Sympathicus. Derselbe ist auch gewöhnlich leicht zu finden, sind nur die Blutgefässe hinreichend nach innen gezogen. Der Nerv folgt dem Rande der Wirbelsäule, auf dem Musc. rectus capitis anticus major; auf der inneren Seite befindet sich die Carotis, die Vena jugularis und in der gemeinsamen Scheide derselben der Vagus, auf der äusseren Seite derselben der Musc. scalenus und der N. phrenicus. Der Sympathicus ist von der dünnen Fascia praevertebralis zugedeckt, durch welche man den Sympathicus schimmern sieht. Mit der Pincette wird der Nerv nach oben gezogen und mit einer gebogenen Scheere von den ihn umgebenden Geweben ausgeschält, zuerst aufwärts bis zum oberen Ganglion. Dieses spindelförmige 2—3 cm lange Ganglion befindet sich an der Basis cranii und unmittelbar hinter der Carotis interna. Es wird vorsichtig blossgelegt und dann bis auf das obere Ende des Ganglions resecirt, so dass alle aus demselben hinausgehenden Aeste durchschnitten werden. Jetzt kommt die Reihe an das kleine und unentwickelte mittlere Ganglion und ist dasselbe leicht zu reseciren. Man sieht es deutlich in der Mitte der Wunde, oberhalb des von der A. thyreoidea gebildeten Bogens. Oft fehlt das mittlere Ganglion gänzlich oder es finden sich an dessen Stelle nur ein Paar Nervenäste.

Die Resection des unteren Ganglion ist dagegen der schwierigste Moment bei der ganzen Operation. Von dem mittleren Ganglion streckt sich der Nervenstrang nach unten auf der hinteren Seite der A. thyreoidea; das untere Ganglion selbst liegt in einer Rinne zwischen dem Musc. scalenus post. und der Wirbelsäule auf dem Halse der Rippe. Auf demselben liegen die A. und V. vertebralis, welche mitunter so gross sind, dass sie die ganze

oben erwähnte Scalenovertebralfurche ausfüllen. Die Schwierigkeiten werden zuweilen noch grösser dadurch, dass das Ganglion mit dem ersten Thoraxganglion verwachsen ist. Ausserdem kommt es, besonders auf der linken Seite, vor, dass die Spitze des Pleuralsacks mit dem unteren Ganglion fest zusammengewachsen ist, wobei man immer die Gefahr läuft, den Sack, bei der Blosslegung des Ganglions, zu verletzen. Dabei ist die grösste Vorsicht vonnöthen, um nicht die in unmittelbarer Nähe des Ganglions befindlichen grossen Blutgefässe, nämlich A. und V. vertebralis, A. thyreoidea inf. und die zahlreichen retroclaviculären Venenplexus zu beschädigen. Mitunter hat man sogar die A. subclavia mitten in der Wunde. Dessenungeachtet gelingt die Sympathicusresection gewöhnlich ohne bedeutendere Blutverluste, wenn man nur dabei hinreichend vorsichtig verfährt.

Zuletzt noch das Zusammennähen der Wunde in zwei Etagen, nämlich erst eine laufende Catgutsutur, welche den Sternocleidomastoideus mit dem gegenüberliegenden subcutanen Gewebe vereinigt, und dann die gewöhnliche Hautsutur.

Wie schon oben erwähnt, muss die Operation an der anderen Halsseite wiederholt werden. Anfangs nahm Jonnesco die zweite Operation 8 Tage nach der ersten vor, später hat er die beiden Operationen unmittelbar nacheinander ausgeführt. Ebenfalls liess ich bei meinen 5 ersten Fällen 8 Tage zwischen den beiden Operationen passiren; bei den folgenden wurden die Operationen ununterbrochen beiderseitig fortgesetzt.

Die postoperative Pflege des Patienten wird weder von Jonnesco noch von vielen anderen Operateuren für nöthig gehalten. Nach Chipault's Ansicht ist es dagegen nothwendig, dass der Patient nach der Operation noch eine längere Zeit nicht nur in therapeutischer, sondern auch in hygienischer und moralischer Hinsicht beobachtet werde. Bei der therapeutischen Pflege verordnet er Bromkalium in grossen Dosen; in hygienischer und moralischer Hinsicht legt er ein grosses Gewicht darauf, dass dem Patienten Gelegenheit geboten werde, ein stilles und ruhiges Leben, fern von Excessen jeder Art, zu führen. Besonders müsse in der Nachpflege der Alkohol vermieden werden, da die Epileptiker sehr empfindlich gegen den Alkohol sind und nach Alkoholgenuss leicht ihre Anfälle bekommen. Diese Ansicht Chipault's ist um so

bemerkenswerther, als man auch bei der Nachpflege der traumatischen Epilepsie dieselben Erfahrungen gemacht hat. In der Zukunft wird es sich zeigen, inwiefern solche rationelle Nachpflege auf die schliesslichen Resultate influirt.

Bei meinen ersten Fällen verzichtete ich auf jede Nachpflege, um die unmittelbaren Resultate abzuwarten. In einigen meiner letzten Fälle, wo kein Erfolg nach der Operation sichtbar war, verordnete ich sowohl Bromkalium als Opium, jedenfalls aber ohne Erfolg.

Was nun die Technik der Operation betrifft, ist dieselbe, ohne eigentlich schwer zu sein, jedenfalls eine feine Arbeit, wobei die grösste Sorgfalt vonnöthen ist; es ist „eine feine Secirübung an Lebenden", wie Jonnesco sich ausdrückt. Die Carotis und Vena jugularis, der Vagus und der N. phrenicus, die Pleura und die A. subclavia — alle diese befinden sich neben dem zu entfernenden Nerv und können aus Versehen oder durch einen Unfall verletzt werden. Nichtsdestoweniger gelingt die Operation gewöhnlich ohne Complicationen. Während meiner beiderseitigen 9 Operationen, also in 18 Resectionen, passierte kein besonderer Unfall, und der Blutverlust war gering. Bei der Resection des oberen Ganglion entsteht immer eine kleine Blutung, die jedoch durch Tamponiren in einigen Minuten gestillt ist. Einmal wurde auf der linken Seite das grosse Halslymphgefäss, Truncus jugularis, verletzt und ein wenig von der grauen lymphatischen Flüssigkeit floss heraus. Die Oeffnung wurde jedoch sogleich mit Catgut unterbunden und hatte keine weiteren Folgen. Ein anderes Mal, bei der Blosslegung des unteren Ganglions auf der linken Seite, erhielt die Spitze der Pleura ein kleines Loch, wobei das Ausdringen der Luft bei der Ausathmung sichtbar wurde. Die Oeffnung aber war so unbedeutend, dass ich sogar das Zunähen derselben nicht für nöthig erachtete, und sie heilte auch ohne Weiteres. Die Wunden in meinen Fällen heilten, beinahe ohne Ausnahme, per primam.

Als unmittelbare Folgen sogleich nach der Operation zeigen sich eine stärkere Röthe und eine Steigerung der Hauttemperatur auf der operirten Seite des Gesichts, dabei auch eine Blutfülle der Conjunctiva, Verengerung der Pupille und die Ptosis in dem auf der operirten Seite liegenden Auge. Die erst genannten Symptome — die Erröthung des Gesichts, die Steigerung der Temperatur und

Blutfülle der Conjunctiven — sind dadurch zu erklären, dass nach der Resection des Sympathicus der Tonus der Blutgefässe abnimmt und das Lumen derselben sich erweitert; die letztgenannten dagegen — die Verengerung der Pupille und die Ptosis — deuten auf eine Lähmung im Musc. dilatator pupillae und in den glatten Muskeln des oberen Augenlids hin, die, wie bekanntlich, durch den Sympathicus innervirt werden.

Alle diese Symptome sind jedoch vorübergehend und verschwinden nach 5—7 Tagen, mit Ausnahme einer kleinen Ptosis, die oft eine längere Zeit fortbleibt. Keine weiteren Nachfolgen hat die Sympathicusresection weder auf das körperliche, noch auf das geistige Befinden. Auch nach seit 3—4 Jahren ausgeführten Operationen hat man keine trophische Störungen beobachten können. In meinen Fällen wurde zwar ein Patient, 9 Monate nach der Operation, von einer acuten Manie ergriffen, was jedoch nicht der Operation zugeschrieben werden kann, weil der Patient schon vor der Operation sehr schwermüthig gewesen war und oft das Verrücktwerden befürchtet hatte. Bei 4 von meinen Patienten hatte ich schon vor der Operation immer zunehmende Symptome der Dementia observirt. Dieselben verschwanden auch nach der Operation nicht, sondern entwickelten sich immer fort wie auch vor derselben. Auch bei meinen übrigen Patienten konnte ich keine trophische, weder allgemeine noch locale, Störungen beobachten.

Unmittelbar durch die Sympaticusresection verursachte Todesfälle hat die Literatur nicht aufzuweisen. Alexander und Braun erwähnen je 1 Fall, wo der Tod resp. 4—2 Tage nach der Operation, infolge der Bronchopneumonie, eintrat. Einer von Jaboulay operirten Patienten starb am folgenden Tage im Status epilepticus. Desgleichen 1 Fall von Donath 11 Tage nach der Operation; ebenso 3 Fälle von Jonnesco und 1 Fall von Braun nach einiger Zeit darauf. Einer von meinen eigenen Patienten (Fall VIII) starb zu Hause 4 Monate nach der Operation. Als die Todesursache wurde von den Eltern die Hirnhautentzündung mitgetheilt. Wahrscheinlicher ist der Tod jedoch im Status epilepticus erfolgt. In keinem dieser Fälle kann also der Tod unmittelbar auf Rechnung der Sympaticusresection gesetzt werden.

Ehe wir nun zur Betrachtung der therapeutischen Resultate der Sympaticusresection übergehen, ist es wohl hier am Platz die

allgemeinen Gesichtspunkte zu betrachten, aus denen man das statistische Material zu bearbeiten hat.

Zuerst ist zu bemerken, dass die epileptischen Anfälle schon in gewöhnlichen Verhältnissen, hinsichtlich sowohl ihrer Anzahl als Art, sehr mannigfaltig sind, ohne dass wir mit den uns heut zu Tage zu Gebote stehenden Mitteln die Ursachen derselben auszuforschen im Stande sind. Ausserdem lehrt die Erfahrung, dass epileptische Anfälle, infolge mehrfacher äusserlicher Umstände, wie z. B. durch die zu andern Zwecken ausgeführten Operationen, durch zufällige Erkrankungen, Unfälle u. dergl. für eine Zeit lang ausgeblieben sind. (So circulirte ja neulich in unserer Tagespresse eine Notiz von einem Epileptiker, der durch eine zufällige Lungenentzündung von seinen epileptischen Anfällen gänzlich befreit worden sei, und dieser Umstand veranlasste den Arzt, der ihn behandelt, in einer Zeitschrift mit dem Vorschlag aufzutreten, dass die Lungenentzündung als ein Heilmittel gegen die Epilepsie angewendet werden sollte!)

Aus dem obigen folgt, dass die Mittheilungen, um zuverlässig zu sein, einen längeren Zeitraum, ja mehrere Jahre nach der Operation umfassen müssen, ehe man von einer wirklichen Heilung sprechen darf. Graf (30) fordert eine Beobachtungszeit von 3 Jahren. Nach Kocher (31) ist sogar diese Zeit nicht hinlänglich, indem er auf einen Recidivfall nach 5jähriger vollständiger Gesundheit hinweist. Ein so langer Zeitraum muss ja doch zu den Seltenheiten gehören, und eine Beobachtungszeit von 3 Jahren darf wohl für hinreichend angesehen werden. Dieser Umstand ist um so wichtiger als es anderseits mitunter vorkommt, dass die Anfälle anfangs, sogleich nach der Operation, ebenso häufig wie vorher sich einstellen, die Wirkungen der Operation aber erst nach einer Zeit sich zeigen: die Anfälle werden immer seltener und verschwinden zuletzt gänzlich. So ist es bei einigen Fällen von Alexander und Kümmell ergangen, und dasselbe wird auch von Jonnesco und Chipault bestätigt.

Es mag noch hinzugefügt werden, dass hierbei nicht nur die Zeitdauer, sondern auch die Diagnose eine grosse Rolle spielt. Es giebt ja, wie bekanntlich, auch andere Krankheiten, die den Anschein der Epilepsie haben, besonders die Hysterie. Eben in dieser hat man mit solchen Anfällen zu thun, die den epileptischen

sehr nahe kommen und die man nur durch sorgfältige Untersuchung und durch genaue Bekanntschaft mit der Anamnese von der Epilepsie unterscheiden kann. Man muss also alle die hysterischen Formen eliminiren, um nicht etwa die operative Suggestion dabei einsam gelten zu lassen.

Man muss sich also nicht nur vor der falschen Diagnose hüten, die zwischen der Epilepsie und Hysterie oder irgend einer anderen, der Epilepsie ähnlichen Krankheit irre führen könnte, sondern man muss auch eine klare Einsicht in die verschiedenen Formen der Epilepsie haben. Die Sympaticusresection kann ja selbstverständlich gar keine Wirkung in den traumatischen oder symptomatischen epileptischen Fällen haben, wo das Uebel von dem Druck einer Beinscherbe oder eines fremden Körpers auf das Gehirn oder von einem Hirntumor herrührt; die Indicationen der Operation beschränken sich nur auf die rein essentiellen Formen der Epilepsie. Dies würde allerdings voraussetzen, dass man über die einzelnen Fälle erst nach erfolgtem Tod und ausgeführten Obduction klar werden könnte, denn die Differentialdiagnose der verschiedenen Formen ist oft erst bei der Obduction ausführbar. Da aber solche Genauigkeit undenkbar ist, müssen wir uns bei der Beurtheilung jedes einzelnen Falles damit begnügen, dass sowohl die Anamnese als der Verlauf der Krankheit möglichst genau untersucht wird.

Wir wollen jetzt die therapeutischen Resultate der Sympaticusresectionen untersuchen.

Aus der mir zu Gebote stehenden Litteratur habe ich, inclusive die meinigen, 213 Fälle der zur Heilung der Epilepsie ausgeführten Sympaticusresectionen erhalten (s. die Tabelle S. 829).

Aus diesem Verzeichniss muss ich im Voraus einen Fall von Alexander, 63 Fälle von Jonnesco, 23 von Chipault, zwei von Deschamps und 2 Fälle von mir, also im Ganzen 91 Fälle eliminiren, theils, weil dieselben sogleich nach der Operation mitgetheilt worden, theils, weil denselben jede Auskunft über das spätere Befinden fehlt. Mein statistisches Material besteht also aus den übrigen 122 Fällen. Von diesen habe ich nur diejenigen als „geheilt“ rubricirt, die mindestens 3 Jahre ohne Anfälle gewesen. Deren giebt es von Alexander 4 und von Jonnesco 4, zusammen 8, also 6,6 pCt. geheilte von der ganzen Anzahl genau

Operateur	Anzahl der Operationen	Geheilt	Vorläufig geheilt	Gebessert	Ohne Erfolg	Gestorben	Totalsummen der genau observirten Fälle	Ohne weitere Nachrichten
Baracz	1	—	—	—	1	—	1	—
Alexander	24	4	2	3	13	1	23	1
Jaksch	2	—	2	—	—	—	2	—
Kümmel	1	—	—	1	—	—	1	—
Bogdanik	1	—	—	1	—	—	1	—
Péan	1	—	—	—	1	—	1	—
Jaboulay	16	—	1	4	10	1	16	—
Jonnesco	96	4	8	7	11	3	33	63
Minin	1	—	—	—	1	—	1	—
Bayer	1	—	—	—	1	—	1	—
Chipault	26	—	3	—	—	—	3	23
Donath	3	—	—	—	3	—	3	—
Schapiro	1	—	—	—	1	—	1	—
Ricard	1	—	—	—	1	—	1	—
Potemsky-Sciamanna	7	—	—	1	6	—	7	—
Bourneville	1	—	—	—	1	—	1	—
Deschamps	2	—	—	—	—	—	—	2
Souques	1	—	—	—	1	—	1	—
Dejérine	1	—	—	—	1	—	1	—
Braun	9	—	—	3	4	2	9	—
Mariani	8	—	—	2	6	—	8	—
Winter	9	—	1	1	5	—	7	2
	213	8	17	23	67	7	122	91
%		6,6	13,9	18,9	54,9	5,7		

observirter Fälle. Unter diesen haben Alexander und Jonnesco je einen Fall, wo die Anfälle 4 Jahre ausgeblieben sind.

Unter die Rubrik „vorläufig geheilt“ gehören diejenigen Fälle, die bis zur Zeit der Mittheilung gesund geblieben, bei denen aber die Beobachtungszeit nur 1—2 Jahre beträgt, folglich so kurz ist, dass dieselben noch nicht als geheilt angesehen werden können. Solche haben wir von Alexander 2 (die Beobachtungszeit resp. 1 und 2 Jahre), von Jaksch 2 (resp. 8 Monate, 1 Jahr), von Jaboulay 1 (8 Monate), von Jonnesco 8 (1—2 Jahre), Chipault 3 (die Beobachtungszeit nicht specificirt), von mir 1 (1 Jahr). Die Gesammtzahl dieser „vorläufig Geheilten“ beträgt 17, d. h. 13,9 pCt. Ein grosser Theil von diesen sind jedoch solche, die aller Wahrscheinlichkeit nach fortwährend gesund verbleiben werden;

mithin wird die Procentzahl der Geheilten in der That bedeutend grösser sein, als es aus dieser Statistik hervorgeht.

In die Columne „gebessert" habe ich diejenigen Fälle eingeführt, in denen die Anfälle, ohne gänzlich auszubleiben, doch bedeutend seltener und leichter vorgekommen sind. Deren giebt es von Alexander 3 (unter diesen 1, wo die Anfälle 2 Jahre ausgeblieben), von Kümmel 1 (1 Jahr ohne Anfall), von Bogdanik 1, von Jaboulay 4, von Jonnesco 7, von Postemsky-Sciamanna 1, von Braun 3 und von mir 1 Fall. In vielen dieser Fälle, so in dem von Bogdanik und in einem Fall von Braun, hat sich ausserdem das psychische Befinden bedeutend verbessert. Die Totalsumme der gebesserten beträgt 23 oder 18,9 pCt.

Gestorben sind 7 oder 5,7 pCt. Wie ich aber schon früher angedeutet, ist keiner dieser Todesfälle als eine unmittelbare Folge der Operation zu betrachten.

Die Anzahl der „ohne Erfolg" gebliebenen, d. h. derjenigen, bei denen die Operation gar keine Wirkung auf die epileptischen Anfälle ausgeübt hat, beträgt 67 oder 54,9 pCt.

Es geht also aus dieser Statistik hervor, dass die Resultate der Sympaticusresection in der Behandlung der essentiellen Epilepsie durchaus nicht glänzend sind. Andererseits ist es jedenfalls zu bemerken, dass die Procentzahl der Geheilten, 6,6 pCt., doch nicht so gering ist, wenn man erwägt, wie schwer die Heilung der Epilepsie auch durch andere Behandlungsweisen zu erzielen ist. Des Vergleichs halber will ich hier die Resultate der Behandlung mit Bromsalzen in den grossen epileptischen Sanatorien in Bielefeld und Bethel (32) anführen:

Bielefeld:

Von circa 8000 behandelten Patienten sind

geheilt	1,72 pCt.
gebessert	3,35 „

Etwas besser gestalten sich die Resultate in

Bethel:

Geheilt	7,7 pCt.
Gebessert	22,0 „

Bei dieser letzten Statistik ist jedoch zu bemerken, dass unter den Geheilten auch solche mitgerechnet sind, bei denen die Anfälle

1 Jahr ausgeblieben waren. Bei einer Beobachtungszeit von drei Jahren hätten sich die Resultate wahrscheinlich viel schlimmer erwiesen.

Die Sympathicusresection hat also doch bessere Resultate geliefert als die Behandlung mit Bromsalzen.

Andererseits ist die Sympathicusresection noch heutzutage eine in jeder Hinsicht so neue Operation, dass weder die Indicationen, noch die Technik derselben einen sicheren Standpunkt haben. Es kann ja möglich sein, dass man künftig — nachdem eine grössere Anzahl Operationen ausgeführt und die Resultate derselben einem eingehenderen Studium unterworfen worden sind — auch zu entscheiden im Stande sein wird, welche Fälle sich zur Operation eignen. Schon jetzt glaubt Vidal (33), auf Grund seiner zahlreichen Thierexperimente schliessen zu können, dass die besten Resultate von den sogen. toxischen Epilepsien zu erwarten seien. Amylnitrit könne nach seiner Ansicht als ein diagnostisches Hülfsmittel angewendet werden, wobei diejenigen Epileptiker, die auf Amylnitrit leicht reagirten, dazu geeignet wären, der Operation unterworfen zu werden. Vielleicht würde man auch zu besseren Resultaten gelangen, wenn man überhaupt jüngere und leichtere Fälle auswählte, ehe die Krankheit lange genug gedauert, um schädlichere, allgemeine Störungen mit sich bringen zu können.

Was meine eigenen Fälle betrifft, habe ich bisher im Gegentheil ausschliesslich nur alte, sehr schwere, theils auch psychisch schon abnorme Fälle ausgewählt, welche alle mehrere Anfälle wöchentlich ja sogar täglich (in einem Falle bis 10 jeden Tag) aufzuweisen hatten, und in denen daher die Möglichkeit der Heilung um so kleiner war.

Hinsichtlich der Technik der Operation muss hervorgehoben werden, dass sogar diejenigen, die selbst solche Operationen ausgeführt, darin nicht einig sind, wieviel von dem Sympathicus entfernt werden müsse. Die Beurtheilung der Resultate wird daher vorläufig noch dadurch erschwert, dass während nach Jonnesco für das Gelingen der Operation die Resection aller 3 Ganglien erforderlich ist, viele andere sich nur mit einer partiellen Resection begnügen: Alexander, Kümmell, Donath, Chipault reseciren nur das obere, Bogdanik, Schapiro das mittlere, Jaksch das untere, Braun das obere und mittlere, Baracz das mittlere und

mit[illegible] [illegible]gen sich sogar mit dem blossen
gr[illegible] [illegible]us.
[illegible]pathicusresection so weitläufig und
[illegible]ese Operation bis dato noch sehr neu
[illegible] nicht genauer bekannt ist. Es wäre
[illegible]e chirurgische Behandlung der essen-
[illegible] die Kraniektomie oder, wie dieselbe
[illegible] Trepanation zu erörtern. Da sich aber
[illegible] weit ausgedehnt hat, und die Trepanation
[illegible] Behandlung der traumatischen Epilepsie all-
[illegible] mag es hier nur erwähnt werden, dass in der
Trepanation auch bei der Behandlung der rein
[illegible]epsie angewendet worden ist und zwar auf Grund
[illegible] Annahme, dass die Ursache epileptischer Anfälle
[illegible]ichen Blutzudrang ins Gehirn, also in der Gehirn-
[illegible]ege. Die Trepanation des Schädels beabsichtigt eben
[illegible]ck auszugleichen. Kocher (31) versucht die Wirkung
[illegible]ration noch dadurch zu erhöhen, dass die vollständige Ver-
[illegible]erung der Trepanationsöffnung durch eine sogen. Ventilbildung
[illegible]ndert wird. Diese Operation ist aber bis dato noch in ge-
[illegible]em Maasse und mit geringem Erfolg ausgeführt worden. Einige
[illegible]heilte oder wenigstens ziemlich gebesserte Fälle sind in der
Literatur jedoch mitgetheilt. So war in einem Falle von Kocher
der Operirte drei Jahre ohne Anfälle. Dergleichen wird von Ham-
monds William und Binet je ein Fall erwähnt, wo der Operirte
2 Jahre a[illegible] gewesen.

Es wü[illegible] zu weit führen, wenn wir hier die theoretische
Seite d[illegible] Operationen, der Sympathicusresection und der
Cra[illegible]ln versuchten, um die Frage zu beant-
wor[illegible] Theorien, die der Hirnanämie oder die
der H[illegible]tige sei. Ich beschränke mich nur zu
er[illegible]her, wie Bergmann, Bier, Braun,
[illegible] die beiden Theorien für unrichtig an-
[illegible] Behandlung der essentiellen Epilepsie
[illegible] dem nun sei, es ist doch jedenfalls
[illegible] so viel tüchtige, wissenschaftliche
[illegible] denselben noch eingehendes Studium

zu Theil werden muss, ehe das entscheidende Urtheil über dieselbe ausgesprochen werden kann.

Schliesslich füge ich hier die Krankenberichte über meine eigenen 9 Fälle, kürzlich dargestellt, bei.

Fall I. Mädchen, 13 Jahre alt, aufgenommen in das hiesige Krankenhaus 19. 7. 97. Die epileptischen Anfälle hatten sich nach einem plötzlichen Schrecken eingestellt, anfangs spärlicher, nachher häufiger. Zur Zeit der Aufnahme 5—10 Anfälle täglich. Während derselben vollständig bewusstlos. Der psychische Zustand hat sich während der Krankheit allmählich verändert, indem die Patientin immer stumpfer geworden. Behandlung: erst Bromkalium, später Opium, dann wieder Bromkalium, aber alle diese Mittel umsonst. Den 9. 9. rechtseitige, den 16. 9. linkseitige Sympathicusresection. Nach der Operation 5 Tage ohne Anfälle. Dann stellen sich dieselben wieder ein, zuletzt 5—8 täglich. Gleichzeitig gesteigerte Symptome der Dementia. Als ungeheilt ausgeschrieben 20. 4. 98. Noch am Leben. Der psychische Zustand zu Hause schlimmer. Die Anfälle in den letzten Monaten ein wenig seltener.

Fall II. Mädchen, 11 Jahre alt, aufgenommen 4. 2. 1900. Im Verlauf des letzten Jahres gewöhnlich 1—5 epileptische Anfälle täglich. Während derselben völlige Bewusstlosigkeit. Der psychische Zustand normal. Behandlung mit Opium, dann Bromkalium. Sowohl dieses als jenes erfolglos. Sympathicusresection 30. 5. 1901 recht-, 7. 6. 1901 linkseitig. Vom 30. 5. bis 19. 6. ohne Anfälle. Vom 20. 6. bis 8. 7. ein oder mehrere Anfälle täglich. Von dieser Zeit an 4 Monate anfallsfrei. Später 4. 11. bis 18. 11. wieder ein oder mehrere Attacken täglich, dann 3 Monate ohne dieselben. In dem Zeitraum 25. 2. 1901 bis 4. 3. 1901 nur einige Anfälle, dann $3^1/_2$ Monate anfallsfrei. Vom 21. 6. bis 27. 6. einige Attacken, nach dieser Zeit 3 Monate ohne Anfälle. Die Patientin verlässt das Krankenhaus 11. 8. 1901.

Fall III. Knabe, 8 Jahre alt, aufgenommen 10. 7. 1900. Der erste Anfall 14. 5. 1900, dann mehrere Anfälle wöchentlich. Der psychische Zustand normal. Behandlung: Bromkalium 1 Monat, dann Opium $1^1/_2$ Monate, dann wieder Bromkalium. Trotzdem fortwährend 2—4 Attacken wöchentlich. Sympathicusresection 10. 10. 1900 recht-, 19. 10. 1900 linkseitig. Ohne Anfälle 19. 10. bis 26. 10. Dann stellen sich dieselben wieder ein, jedoch etwas spärlicher; oft 6—11 Tage, ja einmal sogar 3 Wochen ohne Anfälle. Drei Monate nach der Operation Bromkalium während ein paar Monaten, jedoch ohne Erfolg. Ausgeschrieben als ungeheilt 17. 6. 1901. Anfälle später zu Hause unverändert.

Fall IV. Knabe, 1 Jahr alt, aufgenommen 19. 11. 1900. Im Verlauf mehrerer Monate Anfälle, in der Regel einmal täglich, gewöhnlich Nachts. Dabei Bewusstlosigkeit und Krämpfe in dem Kopfe und in den Armen. Den

28. 11. 1900 rechtseitige, den 7. 12. 1900 linkseitige Sympathicusresection. Zwischen den beiden Operationen den 29. 11., 3. 12. und 5. 12. je ein Anfall in derselben Weise wie vor der Operation. Später keine Anfälle. Ausgeschrieben 4. 1. 1901. Nach dem Briefe von den Eltern 10. 11. 1901 bis dahin, also $11^1/_2$ Monate, keine Anfälle. Der Patient in jeder Hinsicht gesund.

Fall V. Frau, 34 Jahre alt, aufgenommen 21. 11. 1900. Während eines halben Jahres 1—2—3 Anfälle monatlich. Verstimmt und trüb gesinnt, übrigens psychisch normal. Zu Hause Bromkalium ohne Erfolg. Den 28. 11. 1901 rechtseitige, den 6. 12. 1901 linkseitige Sympathicusresection. Den 6. 12. ein Anfall, desgleichen den 23. 12. Im folgenden Januar noch ein paar Anfälle. Die Patientin verlässt das Krankenhaus 4. 2. 1901. Zu Hause 2—3 Anfälle monatlich. Im Juli 1901 wurde die Patientin von einer acuten Manie überfallen. Später keine weitere Nachrichten.

Fall VI. Mädchen, 16 Jahre alt, aufgenommen 13. 2. 1901. Während der drei letzten Wochen gewöhnlich zwei epileptische Anfälle täglich. Die Patientin kommt etwas stumpf vor. Behandlung: anfangs Bromkalium, nach dem 18. 3. Opium, später wieder Bromkalum. Die Anfälle stellen sich nur häufiger ein, gewöhnlich 5—8 täglich. Den 29. 5. beiderseitige Sympathicusresection. Die Anfälle nach der Operation spärlicher, gewöhnlich nur ein Anfall täglich oder jeden zweiten Tag. Der Zeitraum 2. 7. bis 1. 8. ohne Anfälle, die sich später wieder häufiger einstellen, in der Regel 5—7 täglich. Ein Monat nach der Operation Opium, dann Bromkalium. Kein Erfolg. Die Pat. wird fortwährend im Krankenhause gepflegt. Im Verlauf des letzten Monats (December) waren die Anfälle ein wenig seltener, 1—2 täglich, bisweilen nur jeden zweiten Tag. Der psychische Zustand unverändert.

Fall VII. Mädchen, 15 Jahre alt, aufgenommen 13. 6. 1901. Schon mehrere Jahre 1—2 Anfälle täglich. Der psychische Zustand normal. Den 20. 6. 1901 beiderseitige Sympathicusresection, nach welcher der erste Anfall den 27. 6. Später waren die Anfälle ebenso häufig wie früher vor der Operation. Ausgeschrieben 26. 8. 1901 als ungeheilt. Im October desselben Jahres zu Hause gestorben, wahrscheinlich im Status epilepticus.

Fall VIII. Frau, 24 Jahre alt, aufgenommen 26. 9. 1901. Der erste Anfall im Alter von 4 Jahren. Seitdem anfangs seltenere, später häufigere Anfälle, bisweilen mehrere täglich. Schon nach dem ersten Anfalle wurde etwas Auffallendes in dem psychischen Zustand beobachtet. Von da ab hat diese Abnormität zugenommen, bis in den letzten Jahren vollständige Demenz sich einstellte. Den 25. 10. 1901 beiderseitige Sympathicusresection. Nach der Operation fortwährend mehrere Anfälle täglich. Der psychische Zustand unverändert. Den 22. 12. 1901 als ungeheilt ausgeschrieben.

Fall IX. Knabe, 12 Jahre alt. Ein Verwandter mit dem Fall VIII. Aufgenommen 30. 9. 1901. Der erste Anfall im Alter von 4 Jahren. Seitdem anfangs seltenere, in den letzten Jahren häufigere Anfälle, in der Regel mehrere wöchentlich, bisweilen 3—4 täglich. Der psychische Zustand zurückgegangen. Der Patient ist allmälig vollständig idiotisch geworden. Epilepsie in der Familie. Behandlung anfangs mit Bromkalium, dann den 17. 10. 1901

beiderseitige Sympathicusresection. Der Zustand nach der Operation unverändert: fortwährend mehrere Anfälle wöchentlich. Der psychische Zustand wie früher. Ausgeschrieben 22. 12. 1901.

Literaturverzeichniss.

1. Alexander, The treatment of epilepsy. Edinburgh 1889.
2. Derselbe, Medical Times. 1881 November und 1882 März.
3. Hollager, Hospital Tids. 1887. S. 669.
4. Sydney Jones, cit. bei Baracz (8).
5. Bernays, Chirurgisches Centralblatt. 1889. S. 39.
6. Chalot, Essay sur le traitement de l'épilepsie essentielle. Thèse de Paris. 1892.
7. Kümmel, Zur operativen Behandlung der Epilepsie. Deutsche medicinische Wochenschrift. 1892. No. 23. S. 526.
8. Baracz, Vier Fälle von Continuitätsunterbindungen der Art. vertebralis bei Epilepsie. Wiener medicinische Wochenschrift. 1889. No. 7.
9. Jaksch, Die Neurotomie des Sympathicus und ihr Einfluss auf die Epilepsie. Wiener medicinische Wochenschrift. 1892. No. 16.
10. Bogdanik, Sympathicusresection bei genuiner Epilepsie. Wiener medicinische Presse. 1893. No. 15, S. 561 und No. 16, S. 604.
11. Péan, Bullet. médic. 1897. p. 735.
12. Jaboulay, Sur le traitement de l'épilepsie par la sympathectomie. Revue de médicine. 1899. No. 1, S. 1.
13. Marinesco, cit. bei Jonnesco (28).
14. Chipault, Gazette des hopitaux. 1898. p. 416 und Centralblatt für Chirurgie. 1900. p. 1213.
15. Schapiro, Etude sur l'epilepsie. Thèse. Paris 1898.
16. Ricard, Epilepsie essentielle et resection du grand sympathique cervical. Gazette des hopitaux. 1898. p. 286.
17. Bourneville, Suites eloignées du traitement chirurgical de l'epilepsie. Angers 1898.
18. Souques, Un cas d'epilepsie traité par le resection etc. Revue neurolog. 1899. p. 513.
19. Bauer, Prager medicinische Wochenschrift. 1898. S. 289.
20. Braun, Ueber die Resection des Halssympathicus bei Epilepsie. Archiv für klinische Chirurgie. 1901. S. 715.
21. Minin, Wratsch. 1897. No. 50.
22. Donath, Der Werth der Resection des Halssympathicus bei genuiner Epilepsie. Wiener klinische Wochenschrift. 1898. No. 16, S. 383.
23. Deschamps, Gazette méd. Belg. 1899. No. 22.
24. Postemsky-Sciamanna, Estirpazione bilaterale del ganglio cervicale superiore del simpatica nell' epilessia. Roma 1898.

25. Mariani, cit. Centralblatt für Chirurgie. 1901. S. 362 und 105.
26. Dejérine, Comptes rendus de la Société de biologie. 1899. Januar.
27. Jonnesco, Totale und beiderseitige Resection des N. sympathicus cervical. behufs Behandlung des Morbus Basedowii und der Epilepsie. Centralblatt für Chirurgie. 1897. No. 2.
28. Derselbe, Die Resection des Halssympathicus in der Behandlung der Epilepsie, des Morbus Basedowii und des Glaukoms. Centralblatt für Chirurgie. 1899. No. 6.
29. Derselbe, Resection des Halssympathicus. Centralblatt für Chirurgie. 1900. No. 48.
30. Graf, Die Trepanation bei der traumatischen Jackson'schen Epilepsie. Archiv für klinische Chirurgie. 1898. S. 591.
31. Kocher, Ueber einige Bedingungen objectiver Heilung der Epilepsie. Centralblatt für Chirurgie. 1899. S. 40.
32. Binswanger, Die Epilepsie. Wien 1899. p. 384.
33. Vidal, Indications et contre-indications de la résection du sympathique dans des épilepsies essentielles. Centralblatt für Chirurgie. 1900. p. 341.

XXXVIII.

Ueber die Bauchverletzungen durch Kleinkalibergeschosse und ihre Behandlung im Felde.[1]

Von

Stabsarzt Dr. Hildebrandt

in Berlin.

Die Diagnose des perforirenden Schusses.

Die wichtigste Frage bei einer Verletzung des Bauches, ob dieselbe perforirend ist, lässt sich gerade bei den durch das moderne Mantelgeschoss im Kriege verursachten Wunden oft nur mit grosser Schwierigkeit beantworten; zuweilen müssen wir ganz auf eine Entscheidung hierüber verzichten. In Friedenszeiten ist es wohl angängig, aus der Lage des Ein- und Ausschusses den Weg des Projectiles sich zu construiren und daraus einen Rückschluss auf die getroffenen Organe zu ziehen, da die Stellung des Körpers im Augenblicke der Verwundung meist bekannt ist; im Felde ist dies oft nicht möglich. Der Kämpfer wird auf dem Bauche oder auf der Seite liegend, im gebeugten Vorwärtsschreiten, auf dem Pferde zusammengekauert sitzend, um eine möglichst geringe Treffläche den Kugeln darzubieten, getroffen; bei der im Bette oder auf dem Operationstische erfolgenden Untersuchung, bei welcher der Verletzte so gut wie immer auf dem Rücken liegt, ergeben sich ganz andere Verhältnisse. Während vielleicht im Augenblicke des Schusses der Körper nach einer Seite gebogen oder die Därme und übrigen Eingeweide gegen die Wirbelsäule

---

[1]) Vorgetragen am 1. Sitzungstage des XXXI. Congresses der Deutschen Gesellschaft für Chirurgie zu Berlin, 2. April 1902.

gepresst waren, nehmen sie nun eine ganz andere Lage ein. So diagnostizirt man häufig im Kriege aus dem Sitze des Ein- und Ausschusses perforirende Bauchverletzungen und fühlt am anderen Tage zu seiner Ueberraschung den nunmehr palpablen Schusscanal im Unterhautzellgewebe oder der Muskulatur verlaufen. Im Allgemeinen kann man allerdings, wenn die Oeffnungen in der Haut länglich oval sind, darauf rechnen, dass das Projectil einen ziemlich oberflächlichen Verlauf genommen hat; sicher ist dies jedoch keineswegs, da zu viele Factoren dabei mitspielen.

Eine zweite Schwierigkeit für die Diagnostik ergiebt sich aus dem Umstande, dass es auch abgesehen von den Streifschüssen des Peritoneum parietale penetrirende Verletzungen des Bauches giebt, ohne dass ein in ihm liegendes Organ oder ein grösseres Blutgefäss getroffen ist.

Ich sah einen solchen Fall, in dem durch die Operation nachgewiesen wurde, dass das 7,0 mm Mausergeschoss das Abdomen in breiter Ausdehnung durchsetzt hatte, ohne die im Wege liegenden Därme zu verletzen.

Es handelte sich um einen Engländer, welcher aufrecht stehend von hinten getroffen war. Der Einschuss befand sich auf der rechten Seite in der Nierengegend, der Ausschuss links in der vorderen Axillarlinie 2 Finger breit über dem Rippenbogen. Am Tage nach der Verwundung wurde wegen des Eintrittes einer Peritonitis die Laparotomie ausgeführt; trotz vorgenommener Eventration der Därme und systematischen Absuchens derselben, sowie der Leber, Gallenblase p. p. wurde nirgends eine Perforation entdeckt, obwohl eine schwere Bauchfellentzündung bestand, welche 6 Stunden nach der Operation mit dem Tode endete.

Ferner secirte ich einen Boern, bei dem das Geschoss den ganzen Bauch von rechts oben nach links unten durchsetzt hatte, ohne dass die Därme, welche unzweifelhaft in der Schussrichtung gelegen hatten, auch nur die Spur einer Verletzung zeigten. Der Tod war hier in Folge der hochgradigen Blutung aus der zertrümmerten Leber eingetreten.

Aehnliche Befunde bei der Section resp. Operation werden von A. Bowlby[1]) und Makins[2]) berichtet.

Ebenso sieht man häufiger Fälle, in denen kein Zweifel besteht, dass das Projectil grössere Strecken der Bauchhöhle im Be-

[1]) A. Bowlby, A civilian War hospital. pag. 265.
[2]) Makins, Surgical experiences in South Afrika. pag. 432,

reiche tympanitischen Percussionsschalles passirt hat, so symptomlos verlaufen, dass wohl eine Verletzung der Intestina ausgeschlossen erscheint. Weitaus am häufigsten ist dies Vorkommniss in den vom Dünndarm und Quercolon eingenommenen Parthieen des Abdomens beobachtet worden, seltener am Colon ascendens, descendens und Magen. Der Grund hierfür liegt darin, dass der Dünndarm dem kleinkalibrigen Geschosse relativ gute Chancen darbietet, zwischen den einzelnen Schlingen durchzuschlüpfen, ohne sie zu eröffnen. Er ist nur lose fixirt, daher sehr beweglich, leicht bei Seite zu drängen, compressibel und nimmt einen geringen Raum ein, während die stärker befestigten Theile nach dieser Richtung hin weniger günstige Verhältnisse darbieten.

Zwei Bedingungen müssen jedoch erfüllt sein, um dies zu ermöglichen, einmal muss die Geschwindigkeit des Geschosses schon eine erhebliche Abnahme erfahren haben und zweitens dürfen die Därme nur wenig gespannt sein. Das letztere ist wohl meist im Felde der Fall. Die Nahrung ist im Allgemeinen an Schlachttagen oder dicht vorher, wenn die Entwickelung zum Gefechte vor sich geht, recht knapp bemessen und besteht zumeist aus Conserven, die bei ihrer concentrirten Form wenig Koth und Gasbildung zur Folge haben; oft sorgen Diarrhoen für gründliche Ausleerung der Intestina. Auch wenig gefüllte Därme können natürlich nur dann, wenn ihnen Zeit gelassen wird, dem Projectile ausweichen d. h. also bei schon herabgesetzter Geschwindigkeit desselben, bei Fernschüssen.

Selbst wenn nun eine Organverletzung des Abdomens vorliegt, sind zuweilen ihre Symptome so wenig ausgeprägt, dass eine sichere Entscheidung unmöglich ist. Ist der Darm durchschossen, so können die Oeffnungen darin so klein sein, dass sie sich durch vorgestülpte Schleimhaut oder durch die bald nach dem Trauma eintretenden fibrinösen Ausschwitzungen wieder geschlossen haben, ohne Koth oder anderen Inhalt in das freie Abdomen eintreten zu lassen. Derartige Befunde sind mehrfach gemacht worden[1]). Oft zeigt eine noch späterhin auftretende Peritonitis uns an, dass

---

[1]) Vergl. A. Flockemann, T. Ringel und J. Wieting, Kriegserfahrungen pp. Volkmann'sche Vorträge. No. 295—96. S. 148. — Makins, a. a. O. S. 430 ff. — Treves, British Medical journal. 1900. Bd. I. pag. 1158. — Clinton Dent u. a.

das Darmlumen eröffnet war; zuweilen aber bleiben wir für immer in Ungewissheit darüber. Auch die Verletzung der grossen Drüsen des Unterleibes hat nicht nothwendig eine erheblichere Blutung im Gefolge, deren Erscheinungen uns dann die Diagnose sichern; auch diese sieht man häufig ganz symptomlos verlaufen.

Sind jedoch grössere Gefässe verletzt, so ist die Blutung auch recht bedeutend; dann lassen die fortschreitende Blässe, das Kleinerwerden des Pulses, das rapide Verfallen des Patienten, die nervösen Depressionserscheinungen uns keinen Zweifel an der Diagnose.

Ebenso begegnet dieselbe keinen Schwierigkeiten, wenn die Hohlorgane multipel eröffnet sind, wenn Gas oder sonstiger Darminhalt in grösserer Quantität in die freie Bauchhöhle geflossen, der Leib aufgetrieben, die Leberdämpfung verschwunden ist, wenn Erbrechen oder blutiger Stuhlgang[1]) besteht, sobald Eingeweide prolabirt oder Blut und Darm resp. Mageninhalt aus den Hautöffnungen herausfliesst.

Auch das Fehlen der abdominellen Athmung, die Rigidität der Bauchmuskulatur, namentlich einseitig, die locale Druckempfindlichkeit machen einen perforirenden Schuss wahrscheinlich, worauf namentlich von englischer Seite wieder mit Nachdruck hingewiesen ist.

In manchen Fällen muss die Diagnose nur in ganz frühem Stadium in suspenso gelassen werden, bis dann eine bald auftretende Dämpfung in den abhängigen Parthieen des Bauches, die Folge eines entzündlichen Flüssigkeitsergusses, uns dieselbe sichert.

Andere Male wiederum können die Symptome der Abdominalwunde gegenüber denen der gleichzeitigen Thoraxverletzung anfangs ganz in den Hintergrund treten; der Hämothorax, die Blutung ins Lungengewebe oder in den Herzbeutel beherrschte das klinische Bild, um später den Folgeerscheinungen der Eröffnung des Peritonealraumes resp. der Verletzung der darin liegenden Organe gegenüber an Bedeutung zu verlieren. Gerade in den jetzigen Feldzügen, in denen das Feuergefecht schon auf weite Distanz im Liegen eröffnet wird, sind Schüsse gleichzeitig durch Brust und Bauch sehr häufig geworden, da ein Steckenbleiben des Mantel-

---

[1]) Derselbe kann jedoch selten auch bei reiner Contusion der Därme auftreten, ohne dass ihr Lumen eröffnet zu sein braucht.

geschosses bei seiner grossen Rasanz, auch bei langen Schusscanälen, wenn es sich nicht um einen Aufschläger handelt, recht selten ist.

Pathologische Anatomie.

Die Hauteinschussöffnung bietet auch bei Nahschüssen meist keine Besonderheiten dar; sie ist rund oder oval, dem Querschnitte des Geschosses entsprechend oder kleiner, zuweilen auch schlitz- oder sternförmig, oft von unregelmässiger Form; traf jedoch das Projectil den Rand des Darmbeinkammes oder die Spina in schräger Richtung, so kann der Defect erheblich grösser sein, bis zu dem 3 oder 4 fachen des Kalibers in der bedeutendsten Ausdehnung, ebenso bei Querschlägern.

Klein pflegen auch meist die Ausschüsse zu sein; doch wurden vereinzelt solche von recht erheblicher Grösse beobachtet. Es kann dies der Fall sein bei Nahschüssen. So fand ich bei einer auf der Stelle tötlich geendeten Bauchverletzung aus wenigen Schritten Entfernung einen ca. 6 cm langen Schlitz in den Bauchdecken, aus dem ein ganzes Conglomerat von Dünndarmschlingen vorgefallen war. Von einzelnen englischen Autoren wird diese Explosivwirkung des Geschosses auf die Benutzung von „expanding bullets„ zurückgeführt; dies war hier mit absoluter Sicherheit auszuschliessen, da es sich um einen Schuss aus Unvorsichtigkeit gehandelt hatte. Zweitens kann eine Communitivfractur des Beckens, der Rippen oder anderer Knochen eine erhebliche Grösse des Ausschusses bedingen; 2 derartige Fälle beschreibt u. a. Makins[1]), der übrigens auch eine explosive Wirkung des Projectiles bei reiner Weichtheilverletzung hier nicht gelten lassen will.

Ist die Hautöffnung abnorm gross, so können Netz- oder Darmschlingen vorgefallen sein, ein Ereigniss, welches niemals beim gewöhnlichen Umfange der Defecte eintritt; Darm- resp. Mageninhalt oder Gas können in selteneren Fällen aus ihm auch bei normaler Grösse entweichen, namentlich wenn eine jauchige Peritonitis einsetzt.

Das Fehlen jeglicher Schussöffnung in der Haut schliesst nicht mit Sicherheit eine penetrirende Wirkung aus; so wurde

---

[1]) a. a. O. pag. 414.

von Watson Cheyne eine Contusion des Abdomen mit Perforation des Darmes beobachtet[1]).

Ein mattes Geschoss traf den Unterleib eines englischen Soldaten rechts vom Nabel, ohne die Haut zu durchbohren. Der Verwundete collabirte und erlag einige Tage darauf einer septischen Peritonitis. Bei der Section fanden sich zwei Risse in zwei nebeneinanderliegenden Schlingen des Dünndarmes, welche die Ursache des Todes geworden waren. Unterhalb eines kleinen Hautschorfes in den Bauchdecken lag eine Eiter, Gas und nekrotisches Gewebe enthaltende Höhlung, welche mit dem Peritonealraume durch eine feine Oeffnung im Bauchfelle communicirte.

Die Schussöffnungen im Peritoneum parietale haben in Folge der grossen Elasticität dieser Membran sehr häufig die Form eines Schlitzes, in anderen Fällen die eines Sternes, oft sind sie rund oder oval, meist sehr regelmässig geformt. Durch diese kleine Lücke im Bauchfelle können Darmtheile hindurchschlüpfen, ohne durch den engen Schusskanal ganz nach aussen zu dringen; so wurde von Strehl ein englischer Soldat secirt, bei dem das Netz in die Oeffnung im Peritoneum hineingezogen war[2]).

Wie schon erwähnt, kann das Geschoss zwischen den Därmen durchschlüpfen, ohne Perforationen hervorzurufen; hierbei sah Makins[3]) unter der Serosa Ecchymosen von ovaler Form. Bei einem von mir secirten Bauchschusse fanden sich in der Subserosa ausgedehnte Blutungen, durch welche das Peritoneum an mehreren Stellen abgehoben war. Es konnte dies nicht nur in der Nähe eines vorhandenen grossen Darmrisses beobachtet werden, sondern auch an entfernt davon liegenden Schlingen, so dass es dort wohl als die Folge der Contusion aufgefasst werden musste.

Auch bei Streifschüssen braucht das Darmlumen nicht eröffnet zu sein; es kann ein Schlitz in der Serosa oder auch in der darunterliegenden Subserosa und Muscularis vorgefunden werden, während die Schleimhaut ganz intact ist[4]). Ist letztere mit verletzt, so pflegt der Defect kleiner zu sein, als in den übrigen Häuten. Die ganze Länge der Darmöffnung kann sehr bedeutend sein; in dem schon erwähnten, von mir secirten Falle betrug die grösste Ausdehnung des einzigen Risses 11 cm; derselbe befand sich

---

1) British Medical journal. 1900. Bd. I. pag. 1195.
2) Flockmann, Ringel und Wieting, a. a. O. S. 149.
3) a. a. O. S. 416.
4) Makins, a. a. O. S. 432.

gerade gegenüber dem Mesenterialansatze. Im Allgemeinen ist der Sitz der Perforation bei Streifschüssen[1]), wie auch schon aus den experimentellen Untersuchungen der preussischen Medicinalabtheilung hervorgeht[2]), häufiger der Mesenterialansatz selbst; dann pflegt der Defect jedoch kleiner zu sein.

Hat das Geschoss den Darm senkrecht getroffen, so sind das Resultat meist 2 Oeffnungen, die jedoch auch durch Risse wiederum mit einander verbunden sein können; ihre Form ist sehr verschieden, bald regelmässig rund, bald schlitzförmig, zuweilen wieder ganz unregelmässig. Ein- und Ausschuss lassen sich nach den Versuchen an der Leiche meist durch die erheblichere Grösse der letzteren und aus der Lage zu einander unterscheiden. Am Lebenden ist wohl meist jede Entscheidung darüber unmöglich.

Die Umgebung der Schussöffnungen ist stets von Hämorhargieen durchsetzt, ein Befund, welcher ihr Auffinden bei einer Operation ungemein erleichtert. Die grösste Ausdehnung nimmt der Bluterguss in der gefässreichen Submucosa an, so dass er am Deutlichsten nach Eröffnung des Darmrohres von der Innenseite aus wahrzunehmen ist; doch lässt sich die dunkle Färbung auch schon leicht von aussen her erkennen.

Sowohl am Ein-, als auch am Ausschusse pflegt der Defect in der Schleimhaut kleiner zu sein, als in den übrigen Schichten; dieselbe ist oft von ihrer Unterlage in grosser Ausdehnung abgehoben und meist nach aussen gestülpt, sodass kleine Löcher vollständig dadurch geschlossen sein können.

Die Grösse der Schussöffnungen hängt von verschiedenen Factoren ab, von dem Winkel, mit dem das Geschoss auftrifft, von der Geschwindigkeit desselben, von der Beschaffenheit und Menge des Darminhaltes, sowie der Fixation des getroffenen Abschnittes. Am straff befestigten Dickdarme pflegen die Verletzungen einen grösseren Umfang anzunehmen[3]), als am Dünndarme, welcher weniger fixirt und weit mobiler ist. An ihm fand man relativ häufig Loch- und Rillenschüsse, während bei ersteren breite, zerrissenere

---

[1]) Ibidem. S. 418.

[2]) Vergl. v. Coler und Schjerning, Ueber die Wirkung und kriegschirurgische Bedeutung der neuen Handfeuerwaffen. Berlin 1894. S. 352.

[3]) Trotzdem ist die Prognose hier besser, weil die Perforationen nicht so zahlreich sind, wie am Dünndarme, und unter localer Abscedirung ausheilen können.

Oeffnungen die Regel waren. Auch die Beschaffenheit des Darminhaltes und sein Füllungsgrad ist von grossem Einflusse auf den Umfang der Schusslöcher; wässriger, reichlicher Koth hat auch weite Oeffnungen zur Folge, wenn das Projectil mit bedeutender lebendiger Kraft den Darm durchsetzt und den Flüssigkeitstheilchen eine solche Geschwindigkeit mittheilt, dass sie nicht schnell genug ausweichen können, sondern eine Sprengwirkung entfalten müssen.

Hiernach liegen die Verhältnisse relativ günstig am Magen und Rectum. Ersterer pflegt im Felde in Folge der geringen Nahrungseinnahme vor und während des Gefechtes meist leer zu sein; hier wurden daher auch die geringsten Zerstörungen, meist Lochschüsse oder einfache Schlitze gefunden. Im Einklange damit stehen die häufiger aus dem Boerenkriege beschriebenen Heilungen trotz nachgewiesener Durchbohrung dieses Organes. Im Rectum ist der Koth schon eingedickt; dazu ist noch die Musculatur sehr stark: es macht daher das kleinkalibrige Geschoss im Allgemeinen auch hier kleine Löcher, wie aus allen Beobachtungen und der günstigen Prognose dieser Verletzungen hervorgeht. Dasselbe ist im geringeren Grade auch beim Coecum der Fall und erklärt die interessante Mittheilung von Cheatle[1]), welcher im Lumen desselben bei einer Section 48 Stunden nach dem Tode 2 kleine vollständig geschlossene Oeffnungen ohne jede Spur einer Entzündung in der Umgebung fand, während die Flexura sigmoidea in ausgedehnter Weise zerrissen war.

Dass neben den erwähnten Factoren auch der Durchmesser, mit dem das Projectil den Darm passirt, von grossem Einflusse auf die Grösse der Oeffnungen in demselben ist, erscheint wohl ohne Weiteres klar; Querschläger werden ceteris paribus erheblichere Verletzungen hervorrufen, als nicht in ihrer Flugrichtung gestörte Geschosse.

Die Anzahl der Löcher im Darme ist sehr verschieden und hängt von der Richtung des Schusses und den getroffenen Parthieen ab. Durchsetzt das Projectil das Abdomen in sagittaler Richtung in seinen seitlichen Parthieen, so wird oft nur der Dickdarm getroffen, es pflegen nur vereinzelte Perforationen vorhanden zu sein. Am grössten war ihre Menge bei Schüssen von einer Weiche zur

---

[1]) A Civilian War hospital. pag. 268.

anderen, wenn dieselben etwa in der mittleren Axillarlinie zwischen Rippenbogen und Crista oder schräg im Bereiche der Dünndarmschlingen verliefen. Es sind dies die Verletzungen, welche sich durch einen rapiden, ungünstigen Verlauf auszeichnen. Bei den Schiessversuchen der Preussischen Medicinalabtheilung betrug die Zahl der Schussöffnungen im Durchschnitte 3; das Gleiche etwa ergaben die Erfahrungen an Lebenden im Südafrikanischen Kriege. Als grösste Anzahl sollen dort nach Dent[1]) 36 Löcher im Darm beobachtet worden sein; er giebt jedoch nicht an, ob es sich nur um ein Geschoss gehandelt hat. Jedenfalls scheint es mir etwas reichlich gezählt zu sein.

Ausfluss von Darminhalt kann bei kleinen Perforationen ganz fehlen; sind dieselben jedoch grösser, so ist es wohl am Lebenden ein regelmässiges Vorkommen. Man geht nicht fehl, wenn man die acute der Schussverletzung des Bauches folgende Sepsis meist auf seine Rechnung setzt.

Im Omentum und Mesenterium bringt das Geschoss meist regelmässige, oft runde Oeffnungen hervor, bei seitlichem Auftreffen sind dieselben zuweilen schlitzförmig. Ich fand in einem unmittelbar nach dem Schusse tödtlich geendeten Falle einen ca. 10 cm langen Schlitz im Mesenterium, am Ansatze desselben an das Jejunum etwa 45 cm oberhalb der Bauhin'schen Klappe, durch den der grösste Theil der Darmschlingen hindurchgeschlüpft war.

Die Verletzungen der grossen Drüsen des Unterleibes, der Leber, Milz und Niere zeigen sämmtlich annähernd das gleiche Verhalten, sodass wir sie zusammen besprechen können.

Die Wirkung des Projectiles ist hier im wesentlichen abhängig von der Entfernung, aus welcher der Schuss gefallen ist. In nahen Distanzen ist, wie wir aus den Beobachtungen an Selbstmördern wissen[2]), die Zerstörung stets eine gewaltige; ein Schusskanal als solcher ist nicht zu erkennen, die Organe sind hochgradig zertrümmert, Fetzen des Gewebes werden weit in die Umgebung geschleudert.

Mit der steigenden Entfernung wird die Verletzung auch allmälig geringer, doch übertrifft nach den Leichenversuchen von

---

[1]) Surgical Notes from the Military Hospitals in South Afrika. British Medical journal. 1900. Bd. I. pag. 1099.

[2]) Vergl. v. Coler und Schjerning, a. a. O. S. 348 ff.

v. Coler und Schjerning bei Distanzen bis zu 800 m der Einschuss noch stets das Caliber des verwendeten Geschosses; von ihm gingen, sowie vom Ausschusse radiäre bis zu 8 cm lange Risse tief ins Gewebe hinein. Der Schusscanal erweiterte sich trichterförmig, seine Wandungen waren zerfetzt, mit Rissen durchsetzt. Erst von 1200 m ab wurde derselbe enger, übertraf aber noch immer das Caliber des Projectiles an Durchmesser; seine Wandungen waren zerrissen.

Diese Resultate der Schiessversuche widersprechen scheinbar den Beobachtungen im südafrikanischen Kriege, wo nur vereinzelt eine explosive Wirkung gefunden wurde. Dieser Gegensatz erklärt sich ungezwungen daraus, dass diese schweren Verletzungen im Allgemeinen schon auf dem Schlachtfelde[1]) oder dem Transporte tödtlich geendet haben und nicht seciert werden konnten. Relativ häufig kamen noch Streifschüsse in ärztliche Behandlung, bei denen das Geschoss naturgemäss nur eine geringe Sprengwirkung entfalten kann. Doch fand auch hier Makins unter 2 Fällen einmal eine tiefe, klaffende Rille mit zerrissenen Rändern, die sich die ganze Unterfläche der Leber von vorn nach hinten zu erstreckte.

Querschläger können trotz geringer Geschwindigkeit noch recht bedeutende Zerstörungen anrichten. Ich secirte einen Boeren, welcher durch einen solchen sofort getödtet worden war und fand, dass der ganze untere Leberrand in viele kleine Stücke zerrissen war, welche sich weit zerstreut zwischen den Därmen vorfanden. Dabei war das Projectil nach Durchbohrung des Darmbeines stecken geblieben; es war also seine lebendige Kraft nicht mehr bedeutend gewesen. Solche Fälle bekommt man natürlich lebend nicht mehr zu Gesichte, da der Tod auf der Stelle in Folge der Blutung erfolgt. Für die spontane Stillung derselben sind die Chancen im Abdomen ungünstig; das Blut kann sich nach allen Richtungen hin frei ergiessen, während sonst gerade bei den Wunden des kleinkalibrigen Geschosses die engen Schusscanäle, die kleinen Hautöffnungen oft den Tod, selbst bei Verletzungen von Arterien und Venen vom Caliber einer Femoralis hintanhalten.

In der freien Bauchhöhle ist jedoch die Blutung, selbst wenn

---

[1]) Von den penetrirenden Bauchschüssen endeten in den Kämpfen der Amerikaner auf Cuba und den Philippinen 46,5 pCt. direct tödtlich. Report of the surgeon-general. 1899 u. 1900.

nur ein einziges Gefäss mittleren Umfanges oder mehrere kleinere, wie sie im Mesenterium und Omentum verlaufen, verletzt sind, recht bedeutend und war häufig die Ursache des Todes. Bei dem grossen Reichthum an Arterien und Venen ist es daher erklärlich, dass bei fast allen im südafrikanischen Feldzuge ausgeführten Laparotomien ein grosser Bluterguss gefunden wurde, deren Quelle oftmals nicht erkannt werden konnte. In anderen Fällen wiederum wurde dieselbe in der Verletzung namentlich kleiner Venen entdeckt. Im Gegensatze zum alten Bleigeschosse weichen dem modernen Kleinkaliber die Gefässe nicht aus oder nur bei schon erlahmender Geschwindigkeit; wird ihr Rohr nur gestreift, so resultirt daraus schon ein Defect in der Wandung oder eine Quetschung derselben. Es braucht danach nicht immer sofort eine schwere Blutung zu folgen. Die gequetschte Stelle kann anfangs noch dicht halten, bis dann nach einigen Tagen, selbst oft erst nach Wochen, der Schorf sich löst.

Symptome und Verlauf.

Der Schmerz im Augenblicke des Getroffenseins ist verschieden stark; oft wurde im Momente der Verwundung ein heftiger Stich oder Stoss gefühlt, der sofort wieder relativem Wohlbefinden Platz machte; ein anderes Mal wurde der Kämpfer kaum gewahr, dass er einen Schuss erhalten und war noch im Stande, weiter zu gehen, zu reiten oder sich am Kampfe zu betheiligen. So sind Fälle bekannt, in welchen Officiere noch ihre Soldaten gegen den Feind führten, bis sie schliesslich doch zusammenbrachen. Zuweilen aber ist der Schmerz von Anfang an unerträglich, sodass der Verwundete sofort ausser Gefecht gesetzt wurde und sich nicht wieder erholte.

Einen Rückschluss auf das verletzte Organ aus der Localisation des Schmerzes zu ziehen, erscheint mir nicht angängig, doch lässt sich, sobald derselbe andauernd heftig ist, annehmen, dass er auch durch schwere Zerstörungen bedingt ist, die Verwundung daher einen besonders ungünstigen Charakter trägt.

Die äussere Blutung ist meist gering, ohne jede Bedeutung, nur bei grossen Hautöffnungen (Nahschüsse) kann dieselbe einen grösseren Umfang annehmen; so fand ich einen auf wenige Schritte

tödtlich getroffenen Boeren in einer grossen Blutlache liegen. Doch ist dies die Ausnahme.

Viel wichtiger ist die Blutung nach innen, deren Symptome oft das ganze Bild beherrschen. Ein grosser Theil der unmittelbar nach der Verletzung auf dem Schlachtfelde Gestorbenen ist einer inneren Blutung erlegen; wieder andere überstehen damit den anstrengenden Transport nicht mehr; andere unterliegen demselben bei ihrer schon geschwächten Herzkraft. Aber auch die dann noch Ueberlebenden sind keineswegs vor der Gefahr einer Nachblutung sicher; es ist eine Reihe von Fällen beschrieben, in welchen die Patienten nach anfänglichem Wohlsein plötzlich unter den Zeichen der äussersten Anämie in kürzester Frist starben.

So schildert Watson Cheyne[1]), wie ein englischer Soldat, welcher seinen Bauchschuss 6 Tage überlebt hatte und zu genesen schien, nachdem zuerst schwere Symptome einer Peritonealverletzung, Brechen etc. bestanden hatten, während des Pressens auf der Bettschüssel beim Stuhlgange plötzlich heftige Leibschmerzen bekam, zusammenbrach und nach 20 Minuten verschied. Makins[2]) sah einen Mann, welcher ebenfalls seiner Heilung entgegenging, sich erheben und hörte ihn ausrufen: „Warum soll ich nach alledem, was ich überstanden, nun noch sterben?“ Er collabirte dann und starb unmittelbar danach [2—3 Wochen nach dem Schusse[3])] unter einer starken Anschwellung des Leibes.

Auch Verletzungen des Darmrohres können erhebliche Hämorrhagieen zur Folge haben, sodass beim Brechen oder mit dem Stuhlgange beträchtliche Mengen Blut entleert werden. Wir behandelten einen Boern mit einem Dünndarmschusse, den wiederholte Blutungen in das Darmlumen dem Grabe nahe brachten, welcher jedoch schliesslich genas. Die Rectumwunden, welche ich zu sehen bekam, hatten sämmtlich mehrere Tage fortdauernde Hämorrhagien zur Folge, die hochgradige Anämie bewirkten; doch hatten wir keine Todesfälle danach zu beklagen, während dies von anderer Seite berichtet wird[4]).

Die Beschaffenheit des Pulses ist von mehreren Factoren ab-

---

[1]) British Medical journal. 1900. I. pag. 1194.
[2]) British Medical journal. 1900. Bd. I. pag. 473.
[3]) Dent, Ibidem. pag. 1100.
[4]) Flockemann, Ringel und Wieting, a. a. O. S. 155 u. A.

hängig, der wichtigste ist die Blutung. Ist dieselbe bedeutend, so ist der Puls auch klein, weich und frequent; ist letzterer kräftig und wenig beschleunigt, so ist mit Sicherheit der Blutverlust nicht gross. Der umgekehrte Schluss ist jedoch nicht erlaubt, da noch andere Dinge dabei mitspielen. Bei jeder schweren Darmzerreissung wird noch vor dem Auftreten der peritonealen Sepsis auch ohne erheblichen Blutverlust ein Kleinerwerden und eine starke Frequenz des Pulses beobachtet; ich möchte diese Erscheinung als die Folge der Verletzung der in den Wandungen des Darms befindlichen Ganglien betrachten, also als eine Art Shockwirkung. Im Allgemeinen soll man ja bei den Wunden des modernen Geschosses, welches mit ungeheurer Geschwindigkeit den Körper durchsetzt und nur minimale Zeit auf die Nervenendorgane einwirkt, mit der Annahme eines Shockes vorsichtig sein; bei Darmzerreissungen ist jedoch sein Auftreten häufiger.

Die Athmung ist bei fast jedem, selbst den sonst symptomlos verlaufenden Bauchschüssen, beschleunigt; bei den mit Organverletzungen einhergehenden sistirt häufig die **abdominelle** Athmung ganz. Die Wandungen des Leibes fühlen sich dabei oft hart und fest an, da die Muskeln, zuweilen nur auf der Seite der Verwundung, sich contrahirt haben.

Erbrechen von reinem oder gallig gefärbtem Mageninhalt ist ein häufiges Symptom bei perforirenden Bauchschüssen; doch kommt dasselbe auch seltener ohne jede Eröffnung der Peritonealhöhle bei reiner Contusion derselben vor, auch kann es dann noch Tage lang andauern; im Allgemeinen ist dies jedoch nur bei penetrirenden Verletzungen der Fall. Fast immer trat Erbrechen auf, wenn dem Verwundeten durch mitleidige Kameraden Wasser zur Stillung des Durstes eingeflösst oder, wie verschiedentlich beobachtet werden konnte, von unberufener Seite Abführmittel eingegeben wurden, um die quälende Spannung des Abdomens zu beseitigen.

Die Darmperistaltik ist bald aufgehoben, sodass starke Tympanie eintritt, bald im Gegentheile vermehrt. Es traten häufig schon am ersten Tage nach dem Schusse Entleerungen von oft blutgemischten Stühlen auf, die meist bald sistirten, manchmal auch bis zum Tode resp. zur Genesung andauerten.

Der sichere Nachweis von freiem Gas im Abdomen konnte

nur in schweren tödtlich verlaufenden Fällen erbracht werden, dagegen wurde das Ausfliessen von Koth oder Mageninhalt vereinzelt auch bei zur Heilung gelangenden Schüssen beobachtet.

Ein Theil der perforirenden Bauchwunden verläuft ganz symptomlos und endet mit schneller Genesung; hierzu gehören einmal die einfach penetrirenden, d. h. ohne die Verletzung eines Unterleibsorganes einhergehenden. Doch kann auch in solchen Fällen der Tod in Folge peritonealer Sepsis eintreten. Im Allgemeinen setzt allerdings das moderne Geschoss practisch aseptische Wunden, wenigstens ist die Menge der mitgerissenen pathogenen Organismen so gering, dass sie nur unter günstigen Bedingungen einen geeigneten Nährboden finden. Einen solchen giebt die Peritonealhöhle bei perforirenden Schüssen ab. Ein Bluterguss fehlt hier nie; ausserdem bestehen, auch wenn die Därme selbst nicht eröffnet sind, fast stets Contusionen seiner Wandungen und Epithelverluste. Nun wissen wir aus allen Versuchen, dass durch solche Traumen die Widerstandsfähigkeit des Bauchfelles sehr herabgesetzt wird, sodass die eingedrungenen Mikroorganismen sich vermehren und ihre pathogene Wirkung entfalten können. Man sah häufiger im südafrikanischen Feldzuge anfangs auffallend günstig verlaufende Fälle, die keinerlei Anzeichen einer Perforation darboten, noch nach Tagen plötzlich an schwerer Peritonitis erkranken und schnell sterben. Hier sind sicherlich auch solche darunter gewesen, welche aus dem eben erwähnten Grunde septisch endeten.

Weiter können Fälle ohne schwere Symptome heilen, bei denen Fern- oder Streifschüsse der grossen Drüsen vorliegen und schliesslich auch solche, bei denen eine Perforation eines Darmabschnittes besteht. Eine sichere Entscheidung hierüber ist, wenn kein blutiger Stuhlgang oder Erbrechen vorhanden ist, nicht möglich; auch dann noch ist nicht mit absoluter Gewissheit das Bestehen einer reinen Contusion auszuschliessen.

Zweifellos kann jemand mit einer penetrirenden Verletzung des Darmes oder des Magens auch ohne eine locale Abscedirung genesen; wenn ich auch nicht, wie die meisten englischen Kriegschirurgen, der Ansicht bin, dass dies sehr häufig ist, so glaube ich doch auch nicht, dass es eine besondere Rarität darstellt. Hat der Getroffene längere Zeit keine Speise und Trank genossen, ist der Koth eingedickt, hat die lebendige Kraft des Projectiles bei

grösserer Entfernung schon abgenommen, so sind auch die Schusslöcher nur von geringer Grösse, so klein, dass die vorquellende Schleimhaut sie vollständig schliessen und den Austritt von Darminhalt in die freie Bauchhöhle hindern kann. Später sorgen rasch eintretende Fibrinausscheidungen dafür, dass dieser Verschluss fester wird. Es gehört dazu noch, dass die Peristaltik gelähmt und der Patient nicht auf schlechten Wegen oder in ungeeigneter Weise transportirt worden ist. So dauerhaft ist ja der Abschluss gegenüber dem freien Abdomen nie, dass er nicht durch unzweckmässige Bewegungen gelöst werden könnte.

Typisch für diese Fälle ist das Auftreten einer leichten peritonealen Reizung bald oder auch erst 2—3 Tage nach dem Schusse, die sich in Aufgetriebensein des Leibes, Brechneigung, beschleunigter Athmung und mässig erhöhter Temperatur kundgiebt. Auch der Puls pflegt frequenter zu sein; doch bleibt er meist kräftig, ein Symptom, welches für die Prognose von grosser Wichtigkeit ist. Falls es nicht zu lokaler Abscedirung kommt, tritt bald wieder dauerndes Wohlbefinden ein.

Ein weiterer Modus der Heilung ist der, dass eine circumscripte Peritonitis eintritt, die zur Bildung eines Kothabscesses führt. Derselbe kann dann entweder nach aussenhin durchbrechen resp. von dort aus incidirt werden oder auch in den Darm resp. die Blase sich entleeren und ausheilen. Auch letzteres ist mehrfach beobachtet worden[1]). Fälle, in denen die spontane Perforation nach aussen resp. die Eröffnung von hier aus das Leben rettete, sind häufig beschrieben worden, namentlich nach Dickdarmverletzung. Der Eiter kann an den verschiedensten Stellen zum Vorschein kommen, selbst am Oberschenkel und Gesässe[2]), als subphrenischer Abscess[3]), meist in der Regio inguinalis. Küttner operirte in unserem Hospitale zu Jakobsdal einen Fall, bei dem ein kothhaltender Eiterherd im Bereiche der Pleura gefunden wurde.

Das Geschoss hatte die Bauchhöhle in der linken Mammillarlinie, etwa in Höhe des Rippenbogens, wahrscheinlich dicht unterhalb des Zwerchfelles eröffnet, dann ein Hohlorgan des Abdomens verletzt und war auf der anderen

---

[1]) Vergl. Lancet. 1900. Bd. I. S. 405. — Makins, a. a. O. S. 441 u. A.
[2]) Lancet. 1900. Bd. I. pag. 1607.
[3]) A. Civilian War hospital. pag. 270.

Seite nach Durchsetzung des Zwerchfelles in den Brustfellraum gedrungen. Von der ungefähr Kinderfaustgrossen Empyemhöhle aus liess sich deutlich ein Darmtheil von Innen palpiren. Nach weiterer Eröffnung eines Senkungsabscesses in der Lumbalgegend genas der Patient nach langem Krankenlager.

Locale Eiterung kann jedoch nicht nur als Folge der Verletzung eines Hohlorganes, sondern auch aus anderen Ursachen nach Bauchschüssen eintreten. So berichtet Gibbi[1]), dass Gangrän des Omentum majus eine langwierige Abscedierung zur Folge hatte.

Ein englischer Freiwilliger wurde am 29. März durch das Abdomen geschossen. Der Einschuss befand sich in der Höhe des Nabels in der Regio ilio-costalis, etwas nach links vom Processus spinosus des 2. Lendenwirbels der Ausschuss. Der letztere vernarbte schnell, unter der Einschussöffnung bildete sich ein Abscess, der wenige Tage später incidirt und nicht kothhaltig gefunden wurde. Die Höhle heilte jedoch nicht zu, sondern machte am 13. April eine erneute Operation nothwendig, bei der als Ursache der Eiterung ein ca. 10 cm langes, Zeigefingerdickes Stück gangränöses Netz entfernt wurde. Nun trat schnelle Genesung ein.

Auch das Zurückbleiben von Projectiltheilen kann die Veranlassung zu einer lokalen Peritonitis werden; so fand Makins in einem abgekapselten, Gas aber nicht Fäces enthaltenden Abscesse ein deformirtes Mausergeschoss[2]).

Der Verlauf der Bauchschüsse in tödtlich endenden Fällen ist sehr verschieden; eine Gruppe unterliegt, wie schon erwähnt, auf dem Schlachtfelde oder kurz nachher auf dem Transporte den Folgen einer Blutung oder seltener dem Shocke, eine zweite stirbt ebenfalls schnell innerhalb der nächsten Tage an acuter peritonealer Sepsis, ein dritter Theil zeigt anfangs nur Symptome von mässiger Heftigkeit und erholt sich wieder, so dass Hoffnung auf Genesung vorhanden ist, bis dann nach einiger Zeit die Erscheinungen einer generalisirten Peritonitis auftreten, welcher der Verwundete unterliegt.

Die erste Gruppe ist von mir schon bei Gelegenheit der Besprechung des Verblutungstodes abgehandelt worden; auch über die zweite will ich nur einige Worte sagen, da sie keine Besonderheiten darbieten. Sie zeigen uns das bekannte Bild der acuten Perforationsperitonitis.

Nur im Anfange könnte man zweifelhaft sein, ob man es mit

---

[1]) British medical journal. 1900. Bd. I. pag. 1469.
[2]) a. a. O. S. 443.

einer circumscripten Entzündung zu thun hat, die eventuell zu lokaler Abscedirung führen könnte, doch spricht ein rapides Einsetzen der schwersten Symptome für die Allgemeinerkrankung des Bauchfelles. Das Befinden des Patienten verschlechtert sich sehr schnell, das Gesicht nimmt einen ängstlichen Ausdruck an, die Augen werden matt und trübe; kurzum schon das Aussehen des Verwundeten zeigt den hoffnungslosen Charakter der Erkrankung an.

Der Puls ist meist sehr frequent, klein und weich; doch kann derselbe auch trotz bestehender allgemeiner Peritonitis noch sehr kräftig sein[1]).

Die Athmung ist ebenfalls beschleunigt, meist costal; die Muskeln der Bauchwand bretthart gespannt.

Erbrechen ist häufig vorhanden, kann aber auch ganz fehlen; die Peristaltik der Därme ist bald aufgehoben, bald vermehrt, so dass häufige, oft stinkende und blutgemischte Durchfälle auftreten.

Das Abdomen ist stark aufgetrieben, meist besteht starker Druckschmerz am Orte der Verletzung.

Die Temperatur ist im Allgemeinen sehr hoch, kann jedoch auch während des ganzen Verlaufes des Processes niedrig bleiben.

Die Krankheit dauert nur kurze Zeit; oft tritt der Tod schon am zweiten oder dritten Tage nach dem Einsetzen der ersten Symptome ein.

Die Beschaffenheit des Peritoneums ist verschieden; in den acutest auftretenden Fällen ist dasselbe nur geröthet und etwas rauh, an einzelnen Stellen mit Fibrinfäden belegt; in den abhängigen Partien findet sich ein trübes, leicht flockiges Exsudat. Einen solchen Befund machten wir bei der Laparotomie eines ohne Perforation einhergehenden Bauchschusses, der bald nachher starb. Es sind das die als peritoneale Sepsis bezeichneten Fälle.

Verläuft der Process weniger rapide, so wird von dem Peritoneum ein eitriges Exsudat abgeschieden, welches in Folge Beimengung von Darminhalt meist einen jauchigen, kothigen Charakter trägt. Die einzelnen Schlingen sind dabei oft durch Fibrinausscheidungen mit einander verklebt.

Der lokalen circumscripten Peritonitis nähern sich diejenigen

---

[1]) Vergl. Makins, a. a. O. Fall 165 u. A.

Erkrankungen, bei denen nach Eröffnung des Abdomens innerhalb desselben eine grosse Anzahl abgekapselter Eiterherde gefunden werden, die meist von einander scharf getrennt sind (progrediente, fibrinös-eitrige Entzündung nach Mikulicz). Der Process verläuft dann langsamer, jedoch unter allen Symptomen einer diffusen Bauchfellentzündung.

Ein solcher Fall ist u. a.[1]) von Strehl secirt worden[2]). Hier trat der Tod erst am 13. Tage nach der Schussverletzung trotz der generalisirten Peritonitis in Folge einer Nachblutung auf, nachdem am 6. Tage eine Gasphlegmone an der Stelle des Einschusses etwas rechts vom 1. Lendenwirbeldorn gespalten worden war.

Bei der Autopsie fand sich die Hauptmasse der Därme stark aufgebläht, schwärzlich verfärbt, unter einander durch fibrinöse Ausscheidungen verklebt. Daneben bestanden zwei abgekapselte Jauchehöhlen, die eine in der Coecalgegend, die andere im kleinen Becken, die erste mit reinem Eiter gefüllt, begrenzt zum Theil von der Bauchwand, zum Theil von Dünndarmschlingen und Colon descendens, die durch dicke, fibrinös eitrige Beläge fest mit einander verbacken waren, die zweite, chokoladefarbige Flüssigkeit enthaltend, nach oben abgeschlossen durch das S. romanum. Das blutende Gefäss wurde nicht gefunden.

Es ist die Ansicht der Beobachter, welcher man nur zustimmen kann, dass dieser Fall doch schliesslich (nach einer Operation!) noch zur Ausheilung gekommen wäre, wenn nicht den Geschwächten die nicht einmal sehr bedeutende Nachblutung dahingerafft hätte.

Ein Theil der perforirenden Bauchschüsse, die als dritte Gruppe bezeichneten, scheint anfangs nicht ungünstige Chancen für die Heilung zu bieten, um schliesslich doch noch, oft erst nach Wochen, tödtlich zu enden. Hier handelt es sich entweder um die progrediente, fibrinös-eitrige Peritonitis, die sich durch einen mehr chronischen Verlauf auszeichnet, oder wenn die Verschlimmerung des Zustandes ganz plötzlich auftritt, um den Durchbruch eines abgekapselten lokalen Eiterherdes in die freie Bauchhöhle.

Erstere Form der Bauchfellentzündung lag wahrscheinlich auch in einem Falle vor, welchen ich im Volkshospitale zu Bloemfontein sah:

---

[1]) Vergl. Makins, a. a. O. S. 431.
[2]) Flockmann, Ringel und Wieting, a. a. O. S. 149.

Ein Boerpoliceman war am 10. 3. 00 bei Abrahamskraal angeblich aus nächster Nähe durch den Bauch geschossen. Er wurde mit einer leichten peritonitischen Reizung wenige Tage später in das erwähnte Lazareth geschafft; sein Zustand besserte sich zuerst unter exspectativer Therapie, verschlimmerte sich dann aber wieder. Am 23. März war er moribund.

Ist eine penetrirende Bauchverletzung complicirt mit einer des Thorax, so kann bei Eröffnung des Darmes ein Empyem in der Pleurahöhle auftreten, welchem der Verwundete oft erliegt. Zwei solcher Fälle beschreibt Makins[1]); in beiden trat der Tod in Folge pleuraler Septikämie auf. Eine Heilung danach habe ich schon erwähnt.

Die einzelnen Organverletzungen.

Sicher nachweisbare Verletzungen des Magens durch das kleinkalibrige Geschoss sind im südafrikanischen Kriege sehr häufig beobachtet worden, zum Theil mit glücklichem Ausgange. Die Diagnose stützte sich neben der Richtung des Schusskanales auf die Beimengung hellen oder kaffeesatzartigen Blutes dem Erbrochenen resp. dem Stuhlgange. Manchmal traten beide Symptome erst nach einiger Zeit auf, so ersteres in einem von mir untersuchten, nicht operirten Falle erst nach 4 Tagen. Dieser Patient machte eine ungestörte Genesung durch und war späterhin vollständig gesund, konnte alles essen, nur fühlte er noch bei schwerer Kost Schmerzen im Epigastrium.

Die ersten Symptome nach der Verwundung waren oft auffallend gering; ein Theil der Getroffenen wurde durch seinen Magenschuss nicht ausser Gefecht gesetzt. So konnte einer unserer Patienten, welcher völlig gesundete, damit noch ohne Beschwerden $1/2$ Stunde weit reiten. Häufig musste nach der Richtung des Schusskanales auf eine Verletzung des Magens geschlossen werden, ohne dass jemals absolute Sicherheit darüber gewonnen wurde. Die äusseren Wunden heilten; es trat vielleicht eine leichte Tympanie, gefolgt von Obstipation auf; die Getroffenen genasen nach kurzem Krankenlager und nahmen bald wieder am Feldzuge theil.

In anderen Fallen wiederum traten nach dem Schusse sofort

---

[1]) a. a. O. S. 440.

krampfartige Schmerzen in der Magengegend auf, oft gefolgt von Erbrechen gallig gefärbter Massen. Auch diese Fälle können heilen, oft erlagen sie jedoch der Perforationsperitonitis.

Laparotomie wurde mehrmals bei Magenwunden ausgeführt: ich finde jedoch in der ganzen Literatur keinen Erfolg verzeichnet. Eine von Makins operirte Verletzung endete schliesslich noch tödtlich in Folge einer schweren Nachblutung.

Bei dem am 3. Tage unternommenen Eingriffe fand sich der Magen contrahirt und mit der Unterfläche der Leber und des Zwerchfells verklebt; nach Lösung der frischen Adhäsionen sah man an der kleinen Curvatur, unmittelbar rechts vom Oesophagus eine schlitzförmige Oeffnung, welche durch 2 Reihen Lembert'scher Nähte geschlossen wurde. Der Patient schien sich anfangs zu bessern, am vierten Tage nach dem Eingriffe gaben die Suturen nach; übelriechender, galliger Inhalt entleerte sich nach aussen. Am 10. Tage trat eine schwere Nachblutung auf; der Patient erholte sich nicht wieder und starb gerade 2 Wochen nach dem Schusse. Eine Section wurde nicht gemacht.

Der Tod war hier wohl die Folge einer ungünstigen Complication; die Nachblutung war zweifellos verschuldet durch die Verdauungssäfte des Magens.

Die Schussverletzungen des Dünndarmes und Quercolons rechnen zu den gefährlichsten der Hohlorgane des Bauches, da einmal die Perforationen sehr zahlreich zu sein pflegen und zweitens bei dem dünnflüssigen Inhalte und der relativ schwachen Muskulatur der Austritt von Koth in das freie Abdomen die Regel bildet. Makins, welcher wohl die grössten Erfahrungen über Kleinkaliberschussverletzungen in Südafrika gesammelt hat, sah sämmtliche nachweisbare Wunden des Jejunum und Ileum — eine solche des Duodenum konnte weder im Leben sicher diagnosticirt, noch bei der Section gefunden werden — sterben. Einen nach lokaler Abscedirung geheilten Fall habe ich schon an anderer Stelle erwähnt; ein weiterer ist ebenfalls unter unserer Behandlung nach langwierigem Krankenlager genesen.

Ein schon bejahrter Boer wurde am 11. December 1899 in gebückter Stellung in den Bauch geschossen; er konnte noch eine Strecke weit gehen, wurde dann von seinem Sohn aufs Pferd gehoben, gehalten und ritt so ins Feldlazareth. Am 20. kam er in unsere Behandlung. Es fand sich bei der Untersuchung des sehr heruntergekommenen Patienten rechts vom Nabel ein kleiner, runder, schon verheilter Einschuss, ein 2 cm langer ovaler Ausschuss auf der rechten Crista ilei, 4 Querfinger breit hinter der Spina ilei anterior superior, am oberen Rande eines grossen Abscesses, welcher bis zur Spina poste-

rior superior reichte und flüssigen Dünndarmkoth enthielt. Während des Hospitalaufenthaltes bildete sich unter dem Einschusse ein zweiter Kothabscess, welcher incidirt wurde. Schwere Blutungen complicirten das Bild; doch heilten die Fisteln aus, der Patient genas und konnte nach $^1/_4$j. Krankenlager entlassen werden.

Er hatte seine Rettung wohl dem Verlaufe des Projectiles dicht unter dem Peritoneum parietale zu verdanken, so dass es nur zu einer beschränkten Zahl von Perforationen gekommen war.

Aus schon erwähnten Gründen werden gerade Dünndarmschlingen relativ häufiger vom kleinkalibrigen Geschosse nur gestreift, ohne eröffnet zu werden, oder ganz vermieden; wohl ein jeder der im Boerenkriege thätigen Aerzte hat eine Anzahl von Verletzungen des Bauches gesehen, die sich wohl kaum auf andere Weise erklären lassen. Sie verliefen ohne jede schwereren objectiven Symptome. Die Temperatur stieg in den ersten Tagen etwas an, erhob sich aber nicht über 38,5° am Abend; der Puls blieb dauernd kräftig und wurde nur wenig frequenter; auch das Aussehen des Patienten deutete nicht auf eine schwere Verletzung. Der Leib zeigte meist am Tage nach dem Schusse eine mässige Tympanie und war etwas gespannt; der Stuhlgang war angehalten, zuweilen bestand Erbrechen oder Reiz dazu. Einige unserer Verwundeten waren schon nach einigen Tagen kaum noch zu bewegen, im Bette zu bleiben, so wohl fühlten sie sich dann; nach 14 Tagen gingen solche Patienten oft wieder zur Front.

Manchmal trat auch in ähnlichen, scheinbar prognostisch günstigen Fällen nach einigen Tagen eine plötzliche Verschlimmerung ein; es entwickelten sich die Symptome der acuten eitrigen oder septischen Peritonitis, die Verwundeten collabirten und starben in kürzester Frist.

Zuweilen war diese Aenderung des Zustandes nur von kurzer Dauer; das Fieber ging herunter, die Patienten erholten sich und genasen vollständig. Solche Zustände können noch nach Wochen eintreten[1]).

Ein grosser Theil der Dünndarmverletzungen endete jedoch schon bald nach dem Schusse tödtlich. Hier waren die äusseren Wunden oft sehr gross, Theile vom Netz oder Darmschlingen vorgefallen, Koth und Gase nach aussen entwichen.

---

[1]) Vergl. British medical journal. 1900. Bd. I, pag. 1610.

Das Auftreten einer lokalen Peritonitis ist sehr selten beobachtet worden; die Folge der meist multiplen Perforationen ist die allgemeine Erkrankung des Bauchfells, welche bald zum Tode führt.

Die operative Behandlung hat keine nennenswerthen Erfolge gezeitigt; meist erholten sich die Verwundeten nach dem Eingriffe nicht wieder und starben innerhalb der nächsten 24 Stunden. Vereinzelt trat wohl auch danach eine geringe Besserung auf, doch hielt dieselbe nicht lange an; nach spätestens 3—4 Tagen trat der Tod ein.

In der ganzen englischen Literatur finde ich nur zwei Fälle aufgezeichnet, in welchen die Naht des verletzten Dünndarmes das Leben gerettet hat[1]).

Ein englischer Soldat wurde am 27. November 1899 bei Frere Nachmittags 4 Uhr durch den Bauch geschossen und musste noch 20 km weit ins nächste Hospital transportirt werden. Hier kam er um 10 Uhr Abends an und wurde von Dr. Neale operirt. Das ganze Abdomen war voll von Blut; eine Dünndarmschlinge war gerade durchschnitten, an jeder Seite der scharfen Ränder befanden sich 4 Schusswunden. Ein ca. 50 cm langer Darmabschnitt wurde resecirt und eine Enteroanastomose angelegt; die Vereinigung wurde mit Czerny-Lembert'schen Nähten vollendet. Ein Gazedrain wurde ins Abdomen gelegt und dem Patienten eine Kochsalzinfusion gemacht. 48 Stunden wurde ihm die Nahrung per rectum eingeführt. Der Verwundete genas trotz einer gleichzeitigen Verletzung des Os ilei und einiger Zweige der Lumbalnerven.

Eine weitere glückliche Operation unter Anwendung des Murphyknopfes wird von Klaek berichtet[2]).

Am Colon ascendens und descendens ist im Gegensatze zu dem Dünndarme wieder das Auftreten einer circumscripten Eiterung relativ häufig beobachtet worden, so dass diese Verletzungen zu den prognostisch günstigeren gehören, namentlich wenn dieselben im intraperitonealen Abschnitte verlaufen. Heilungen nach Incidirungen des Abscesses oder spontaner Perforation nach aussen resp. nach innen sind eine Reihe beschrieben worden[3]).

Der Eiterheerd wurde meist in der Regio iliaca und inguinalis gefunden; die dort auftretende Schwellung, die anfängliche Härte

---

1) British medical journal. 1900. Bd. I. pag. 604.
2) British medical journal. 1900. Bd. II. pag. 1110.
3) Lancet 1900, Bd. I, pag. 405, 487, 1607; British medical journal 1900. Makins a. a. O. 437 u. a.

und später meist deutlich vorhandene Fluctuation sicherten in Verbindung mit den Allgemeinsymptomen, Fieber, Abgeschlagenheit, Pulsbeschleunigung, erhöhter Athemfrequenz die Diagnose. Die Incision förderte meist kothigen Eiter zu Tage. Die zurückbleibende Kothfistel schloss sich fast stets bald ohne jedes Zuthun.

Uebrigens kann auch ein grosses retroperitoneal gelegenes Hämatom, welches mit Temperaturerhöhung verbunden ist, einen Abscess vortäuschen, so bei von Fripp[1]) und Makins[2]) beschriebenen Verletzungen des Colon ascendens resp. descendens. Die Erscheinungen gingen beide Male sofort mit der Entleerung des Blutes zurück. In einem anderen Falle trat Heilung nach einem operativen Eingriffe ein, trotzdem kein Eiter zu Tage gefördert wurde[3]):

Ein Skandinavier war am 11. Dec. 1900 bei Maggerfontein durch den Bauch geschossen und musste noch 12 Stunden auf dem Schlachtfelde liegen, bis er von einer Englischen Ambulanz verbunden und ins Hospital gebracht wurde. Im Anfange hatte er starke Schmerzen im Unterleibe, der namentlich in der Regio epigastrica geschwollen und druckempfindlich war. Am 31. Dec. wurde, als die Erscheinungen eines subphrenischen Abscesses manifest wurden, eine Incision gemacht und dadurch ein Eiterherd eröffnet, dessen Boden die obere Convexität der Leber bildete. Hiernach schien der Verwundete völlig zu genesen, bis 8 Tage später unter Fiebererscheinungen eine Dämpfung auftrat und in den Oberschenkel ausstrahlende heftige Schmerzen einsetzten. Da dieselben nicht zurückgingen, wurde in der Annahme, dass ein Psoasabscess vorläge, über dem Pouparti'schen Bande extraperitoneal eine Incision gemacht, jedoch kein Eiter entdeckt. Trotzdem fiel die Temperatur sofort ab, und der Patient machte nun eine ungestörte Reconvalescenz durch.

Heilung nach Naht des Dickdarms finde ich nur eine erwähnt; es handelte sich um das Coecum. Trotzdem der Verwundete noch 15 km weit transportirt werden musste, war die Operation, welche 9 Stunden nach dem Schusse ausgeführt wurde, und bei der 2 Löcher gefunden wurden, von Erfolg begleitet[4]).

Auch die Schüsse, welche durch die Region des Colon ascendens oder descendens verlaufen, können ohne jede schweren Symptome zur Heilung gelangen; eine ganze Reihe solcher Fälle sind von Makins, Mac Cormac, Treves u. a. beschrieben, auch wir

---

[1]) Lancet 1900. Bd. I, pag. 1607.
[2]) Makins, a. a. O. pag. 446.
[3]) Lancet 1900. Bd. I, pag. 489.
[4]) Lancet 1900. Bd. I, pag. 58.

haben solche gesehen. Zuweilen fand sich dabei neben Schmerzen, welche in den Oberschenkel ausstrahlten (Plexus sacralis) eine stark tympanitische Zone, welche die Richtung des Colon inne hielt, die Folge partieller Darmlähmung[1]).

Eine von Stonham beobachtete Perforation des Processus vermiformis starb an peritonealer Sepsis[2]).

Die Verletzungen des Rectum nehmen sehr häufig einen günstigen Verlauf; sämmtliche 5 von mir beobachteten, welche allerdings den untersten Abschnitt betrafen, endeten mit Genesung. Die Diagnose derselben wurde neben der Lage des Ein- und Ausschusses aus der Blutung aus dem After gestellt. Letztere pflegt meist sehr stark zu sein; häufig finden sich daneben ausgedehnte Hämatome des Rectum und in den Glutaeen, die erhebliche Schwierigkeiten bei der Defäcation bereiten. In anderen Fällen besteht wieder Unvermögen, den Stuhlgang zu halten, in leichteren nur unwillkürlicher Abgang der Flatus. Retentio urinae oder Schmerzen bei der Miction können, auch ohne dass die Blase gleichzeitig verletzt ist, ebenfalls dabei vorhanden sein.

Tritt Darminhalt aus den Perforationsöffnungen des Rectum in die Umgebung, so ist die Gefahr einer progredienten Phlegmone bei der lockeren Beschaffenheit des periproctalen Zellgewebes sehr gross; die Infection verbreitet sich rapide weit über das Gebiet der unmittelbaren Nachbarschaft bis auf den Oberschenkel. Mehrere Todesfälle sind danach trotz baldiger Incision beobachtet worden. Manchmal bleibt jedoch die Eiterung nur lokal; es entwickelt sich ein Kothabscess, welcher sich nach der spontanen Perforation oder der operativen Eröffnung in eine Fistel umwandelt und allmälig meist von selbst wieder schliesst. Der Eiter kann auch ins Rectum selbst durchbrechen und mit dem Kothe entleert werden.

Ist der intraperitoneale Abschnitt getroffen, so tritt meist, namentlich bei gleichzeitiger Verletzung anderer Darmtheile, eine septische Peritonitis auf, welcher der Patient bald erliegt, doch sind auch Fälle bekannt, welche ohne jedes schwere Symptom verliefen und zur Heilung gelangten.

Leberverletzungen von einem explosiven Charakter bekommt

---

[1]) British medical journal. 1900. Bd. I, pag. 1098.
[2]) Makins, a. a. O. pag. 437.

man im Kriege selten zu sehen, da hier zu Sectionen gleich nach der Schlacht kaum Zeit und Gelegenheit ist. Dass man eine Sprengwirkung ganz läugnet, wie Bowlby[1]), Clinton Dent, welcher bei Besprechung der Leberschüsse sagt[2]): small bore bullets do not lacerate, ist nicht angebracht, wie ich an anderer Stelle auseinandergesetzt habe. Das ist jedoch auch richtig, alle Wunden der Leber geben, wenn der Transport mal glücklich überstanden, und sie in leidlichem Zustande in ärztliche Behandlung gekommen sind, falls nicht gleichzeitig Hohlorgane des Bauches eröffnet sind, eine günstige Prognose, da bei ihnen die Zerstörungen nur gering sind.

Die günstigsten Verletzungen sind die reinen Lochschüsse, welche, falls kein grösseres Gefäss oder Gallengang getroffen ist, nur unbedeutende Symptome machen. Ist letzteres der Fall, so kann eine temporäre Gallenfistel entstehen[3]). Sehr häufig ist ein solches Vorkommnis, wenn ein grösserer Theil der Leberoberfläche nur gestreift ist. Die Fistelöffnungen schliessen sich jedoch meist bald spontan.

Das Auftreten einer Gallenfistel nach einer Verletzung der Blase konnte ich beobachten:

Der etwa in der Mammillarlinie 3 Finger breit unterhalb des Rippenbogens befindliche Einschuss heilte zuerst zu, brach nach 5 Tagen aber wieder auf unter Entleerung von sehr viel Galle. 4 Monate später hatte sich die Oeffnung noch nicht wieder geschlossen, doch wurde nur fast reiner Schleim dadurch entleert. Der Verwundete, ein Deutscher, war wohlauf und wieder im Kriegscommissariat beschäftigt.

Ein einziger Fall von erfolgreicher operativer Behandlung einer Leberblutung ist in der Literatur erwähnt. Es wurde wegen Shockerscheinungen nach einem Bauchschusse die Laparotomie gemacht und eine ca. 8 cm lange geschlossene Rinne in der Vorderfläche der Leber gefunden, dieselbe wurde tamponirt; der Patient genas. Hier ist es wohl fraglich gewesen, ob die Genesung post hoc oder propter hoc eintrat, da die Blutung schon zum Stehen gekommen war[4]).

Die Wunden der Milz hält ein Theil der englischen Kriegs-

---

[1]) A Civilian War hospital. pag. 276.
[2]) British medical journal. 1900. Bd. I, pag. 1099.
[3]) Makins, a. a. O. pag. 466.
[4]) Lancet 1900. Bd. I, pag. 123.

chirurgen[1]) für sehr gutartig, da die Blutung danach sehr gering sei, nicht bedeutender wie nach einer Punction, andere wieder[2]) für sehr gefährlich. Robinson sagt in seinem Berichte über 1596 Schusswunden aus dem Kriege gegen die Philippinos: Tod in Folge Verblutung bildet die Regel nach einer Verletzung der Milz. Unsere Statistik enthält nur einen Fall von Genesung danach[3]).

Eine Anzahl von Wunden der Milz ist sicher zur Heilung gekommen; meiner Ansicht nach hat es sich hier wieder meist um Fern- oder Streif-Schüsse gehandelt. In einem von Makins geschilderten Falle fand sich bei der Section eine frische, gelblich gefärbte Narbe am oberen Pole. Ob übrigens in allen aus dem Sitze des Ein- und Ausschusses als Milzverletzungen gedeuteten Schüssen die Diagnose richtig war, erscheint mir bei der wechselnden Lage dieses Organs zweifelhaft.

Der Versuch, eine Blutung daraus operativ zu stillen, wurde vereinzelt gemacht; in den 2 Fällen, welche in der englischen Literatur verzeichnet sind, ohne Erfolg.

Das eine Mal[4]) fand sich neben einem linearen Risse und 4 Löchern im Jejunum, sowie einer Leberwunde eine zerrissene Höhlung in der Milz, aus welcher eine enorme Menge Blut in die Bauchhöhle geflossen war. Die Perforationsöffnungen im Darme wurden durch Lembert'sche Nähte geschlossen; es trat jedoch bald nach dem Eingriffe der Tod ein, ebenso wie im 2. Falle[5]), bei dem ebenfalls eine gewaltige Blutung bestanden hatte.

Von allen Schusswunden der Unterleibsdrüsen sind zweifellos die der Niere die gutartigsten, da das Blut sich nicht frei in die Bauchhöhle ergiessen kann, mithin die Chancen für eine Spontanstillung bei den engen Schusskanälen in den Weichtheilen und den kleinen Hautöffnungen günstig sind. Von 7 Verletzungen der Niere, die ich beobachten konnte, ist nur einer in Folge einer Peritonitis gestorben.

Das gewöhnlichste Symptom ist die Secretion blutigen Urins

---

1) Makins, a. a. O. pag. 469. Clinton Dent British medical journal. 1900. Bd. I, pag. 1099.
2) Bowlby, a. a. O. pag. 276.
3) Annals of Surgery. Febr. 1901. pag. 134.
4) British medical journal. 1900. Bd. I, pag. 600.
5) Lancet 1900. Bd. I, pag. 1157.

der meist nach einigen Tagen wieder seine gewöhnliche Beschaffenheit annimmt; selten werden mit demselben in dem Ureter zu langen Fäden geballte Blutklümpchen entleert[1]). Das Allgemeinbefinden ist wenig gestört; die meisten Patienten können schon nach 2—3 Wochen geheilt zur fechtenden Truppe zurückgesendet werden. Dies gilt jedoch nur bei Schüssen aus grösseren Distanzen, in welchen das Projectil das Organ ohne Nebenverletzungen einfach lochförmig durchbohrt oder Rillen in seiner Oberfläche macht.

Bei geringerer Entfernung können die Zerstörungen erhebliche Dimensionen annehmen. Makins beschreibt 2 solcher Nahschüsse. Bei dem einen fand sich eine vollständige quere Zerreissung der rechten, eine frische, eingezogene Narbe in der linken Niere, sowie eine Verletzung der Milz und des Rückenmarks, letztere gefolgt von Urinretention. Es entwickelte sich nach dem Trauma eine rechtsseitige Hydronephrose, welche von der Blase aus inficirt wurde und zum Tode führte. Auch in dem anderen Falle entstand nach der Verletzung eine Hydronephrose, die jedoch nach der Incision im Verlaufe von 6 Monaten vollständig ausheilte.

Wunden der grossen Unterleibsdrüsen sind sehr häufig verbunden mit solchen der Hohlorgane des Bauches, des Rückenmarks, der Brust, hierdurch complicirt, die Symptome schwerer zu deuten, und die Prognose beeinflusst.

Blasenschüsse sind aus dem südafrikanischen Kriege häufig beschrieben worden; ein Theil derselben ist genesen[2]). Im Allgemeinen günstig sind die Erfahrungen der amerikanischen Chirurgen auf Cuba und den Philippinen. Die beiden Fälle, welche ich davon zu sehen bekommen habe, sind ebenfalls mit dem Leben davongekommen. In allen beiden handelte es sich wahrscheinlich um eine extraperitoneale Verletzung; doch giebt auch die intraperitoneale keine ungünstige Prognose, wenn die Blase nicht zu stark gefüllt ist, da das Austreten einer beschränkten Menge Urin für das Peritoneum wenig gefährlich ist. Ebenso besteht bei Fernschüssen die Möglichkeit, dass die dicke Muskulatur kleine Löcher in den Wandungen vollständig schliesst und

---

[1]) Makins, a. a. O. pag. 461.
[2]) Bowlby, pag. 286; Makins, a. a. O. pag. 457.

trotz stärkerer Füllung der Blase dem Austritte grösserer Mengen von Harn vorbeugt.

Fälle, in denen nur der blutige, bald wieder seinen normalen Charakter annehmende Urin eine Perforation der Blase anzeigte, sind mehrfach beschrieben worden[1]). Eine solche Schussverletzung wurde von uns beobachtet. Hier war ein Boer während des Harnlassens getroffen worden, als er die Blase schon halb entleert hatte. Diesem Umstande verdankte er wohl seine Rettung. Der Lage der Hautöffnungen nach verlief die Verletzung ausserhalb des Bauchfellbereiches. Solche fast reactionslosen Heilungen sind nach Makins[2]) häufiger im intraperitonealen Blasenabschnitte, während bei extraperitonealem Verlaufe des Schusscanales bei günstigem Ausgange die Regel das Auftreten einer Fistel, in ungünstigen Fällen die Harninfiltration ist, welche häufig trotz operativer Behandlung zur Septicämie und zum Tode führte[3]).

Sind die benachbarten Knochen, das Ileum, die Schambeinäste, das Os ischii, namentlich in ihren härteren Partieen, mitverletzt, so ist die Blase meist stark zerrissen und die Hautausschussöffnung sehr gross. Solche Wunden verschlechtern die Prognose sehr[4]); auch sie können unter Fistelbildung heilen, doch bildet die Regel der Tod, ebenso wenn die Perforation an der Basis gelegen ist. Nach Makins sollen alle derartigen Verwundeten gestorben sein, doch sah ich einen solchen Fall heilen. Hier bildete sich der Einschuss zu einer Fistelöffnung um, aus der sich anfangs aller Urin, später ein Theil desselben entleerte.

Eine gleichzeitige Verletzung von Darmtheilen und der Blase ist von Treves[5]) und von Makins[6]) beobachtet worden. In dem vom letzteren Autor beschriebenen Falle entleerten sich Gas und Fäces mit dem Urine; trotz der nun einsetzenden fauligen Cystitis genas der Patient nach Spaltung eines Abscesses über der Symphyse und war nach einem Jahre wieder felddienstfähig.

---

1) British medical journal. 1900. Bd. I, pag. 224, 909. Makins, a. a. O. pag. 457.
2) a. a. O. pag. 437.
3) British medical journal. 1900. Bd. I, pag. 101 u. a.
4) Ibidem. pag. 1100.
5) Ibidem. pag. 862.
6) a. a. O. pag. 457.

Die Prognose der perforirenden Bauchverletzungen.

Ueber die Prognose der penetrirenden Bauchverletzungen gehen die Ansichten weit auseinander; während die meisten Kriegschirurgen der Ueberzeugung Ausdruck gegeben haben, dass noch über die Hälfte aller die Schlacht überlebenden Unterleibsschüsse genesen sei, haben andere Aerzte wieder ganz andere Anschauungen gewonnen. Der Grund für die Verschiedenheit der Beobachtungen liegt darin, dass erstere die günstigen Fälle hauptsächlich in Etappen- und Reserve-Lazarethen zu sehen bekamen, wohin naturgemäss die am schwersten Verwundeten überhaupt nicht mehr gelangten, während letztere ihre Erfahrungen auf den Schlachtfeldern selbst oder in direct hinter der Gefechtslinie gelegenen Feldspitälern sammelten.

Watson Cheyne schreibt im British Medical journal[1]), er sei anfangs in den Basishospitälern der Capcolonie zu der Ueberzeugung gelangt, dass nur 20 pCt. der nicht sofort tödtlich endenden Bauchschüsse noch nachträglich gestorben sei; nach dem Gefechte bei Karree Siding habe er jedoch seine Ansicht ändern müssen. Hier waren 154 Mann verwundet, darunter befanden sich 15 perforirende Verletzungen des Abdomens. Von letzteren starben 5 innerhalb der nächsten 24 Stunden, weitere 5 noch späterhin. Ebenso beobachtete Watson Cheyne bei Paardeberg und Driefontein 8 Todesfälle unter 12 Unterleibsschüssen. Das Gesammtresultat war also, dass nur in $33^1/_3$ pCt. Heilung eintrat.

Küttner, mit dem ich in Südafrika thätig war, sah in 56 pCt. seiner Fälle Genesung eintreten[2]); er schreibt jedoch gleich dabei, dass er auf diese Zahlen kein Gewicht legen könne. Es war eben ein zu ungleichwerthiges Material, welches wir dort in unsere Behandlung bekamen, sodass ich selbst gar keine Procentzahlen angeben will, weil mir jede Schlussfolgerung daraus unmassgeblich scheint.

Ebenso liegt es mit den Statistiken von Mac Cormac, Treves und anderen, die als consultirende Chirurgen ihre Erfahrungen oft weitab von der Gefechtslinie gesammelt haben. Sieht man sich

---

[1]) 12. Mai 1900.
[2]) Kriegschirurgische Erfahrungen pp. Seite 78.

einmal ihre Einzelberichte im Lancet und British Medical journal, auf welche sie ihre Sammelstatistiken aufbauen, genauer durch, so findet man, dass sie einen nicht unbeträchtlichen Theil ihrer Verwundeten erst am 3. oder 4. Tag nach den einzelnen Gefechten zu Gesichte bekamen, nachdem dieselben schon einen längeren Transport mit allen seinen Consequenzen hinter sich hatten.

Grössere Statistiken von gleichmässigem Material liegen nun aus dem südafrikanischen Kriege überhaupt nicht vor, doch besitzen wir eine solche aus den Feldzügen der Amerikaner auf Cuba und den Philippinen. In diesen wurden 116 perforirende Bauchschüsse behandelt; 81, also 70 pCt., endeten mit dem Tode[1]. Die Gesammtsterblichkeit betrug 83,8 pCt., darunter 46,3 pCt. Mortalität auf dem Schlachtfelde.

Unter Umständen kann die Prognose derselben noch schlechter sein. Es sah Cheatle[2]) unter 10 Bauchschüssen 9 tödtlich enden, darunter allerdings 4, welche auf nahe Distanz verwundet waren. Darin stimmen ja alle Beobachtungen überein, dass Nahschüsse mit den kleinkalibrigen Projectilen einen bedeutend ungünstigeren Character tragen, als Fernschüsse. So ist La Garde, welcher über 41 perforirende Bauchwunden mit 29 Todesfällen berichtet, der Ansicht, dass es sich bei den Genesungen um Projectile gehandelt hat, welche entweder aus weiter Entfernung abgefeuert waren oder deren Geschwindigkeit durch das Durchsetzen eines anderen Körpers schon erheblich herabgemindert war[3]). Sämmtliche Engländer, welche während der Belagerung von Mafeking durch das Abdomen geschossen wurden, sind gestorben, trotzdem gerade hier in Folge des schonenden, nur kurz dauernden Transportes und der guten Pflege die Chancen für die Wiederherstellung besonders gross waren. Der Berichterstatter ist der Meinung, dass er den einen oder anderen durch die Laparotomie hätte retten können[4]).

---

[1]) Darunter 9 Remingtonschüsse (Cal. 11 mm) mit 6 Todesfällen. Report of the Surgeon-General of the U. S. army. 1900. pag. 323.

[2]) The Lancet, Aug. 3 1901. pag. 267.

[3]) Alvernhe (Lancet 1901, Bd. I, pag. 62) berichtet, dass der Charakter der Wunden im späteren Stadium des südafrikanischen Feldzuges sich sehr geändert habe und schreibt dies neben der allmälig durch die Strapazen und Unbilden der Witterung geschwächten Körperconstitution der Mannschaften und dem häufigeren Gebrauche von Dum-Dum-Geschossen ebenfalls der näheren Entfernung zu, in der die Kämpfe nunmehr ausgefochten wurden.

[4]) The British medical journal. 5. Jan. 1901. pag. 27.

Meiner Ansicht nach wird die Statistik aus den amerikanischen Feldzügen, welche also 70 pCt. nachträgliche Todesfälle angiebt, ungefähr das Richtige treffen[1]).

Die meisten von den Bauchschüssen starben an septischer Peritonitis in Folge der Perforation eines Hohlorganes des Abdomens; dagegen geben die uncomplicirten Verletzungen der grossen Unterleibsdrüsen, falls sie nicht sofort oder am ersten Tage nach dem Schusse tödtlich geendet haben, eine wesentlich bessere Prognose. Hier ist Genesung die Regel[2]). Von den Verwundungen der einzelnen Darmabschnitte stellen sich am günstigsten die des Dickdarmes mit Ausnahme des Colon transversum; dann kommt der Magen und an letzter Stelle der Dünndarm.

Lässt sich nicht mit Sicherheit feststellen, welches Organ verletzt ist, so kann man aus der Richtung des Schusscanals einige Anhaltspunkte für die Prognose gewinnen. Es lassen sich hier folgende Sätze aufstellen[3]):

1. Sagittalschüsse des Unterleibes sind günstiger als transversal oder schräg verlaufende.

2. Bei ersteren bessert sich die Prognose, je mehr sich der Schusscanal von der Medianlinie entfernt und der Lumbarregion nähert.

3. Wunden unterhalb des Nabels sind gefährlicher als oberhalb desselben.

4. Transversalschüsse, welche zwischen Rippenbogen und Darmbeinkamm verlaufen, geben eine schlechte Prognose; dieselbe ist erheblich besser bei tieferer oder höherer Lage des Schusscanales.

Die Therapie der penetrirenden Schussverletzungen des Abdomens.

Die Laparotomie bei perforirenden Bauchwunden hat im südafrikanischen Feldzuge ein vollständiges Fiasco gemacht,

---

[1]) Sthamer (Erfahrungen aus dem Boerenkriege über Schussverletzungen und Asepsis, Münchener med. Wochenschrift 1901, No. 15) kommt aus theoretischen Erwägungen etwa zu demselben Resultate.

[2]) Vergl. Annals of Surgery. Febr. 1901, pag. 134; British medical journal. 1900. Bd. I, pag. 220, 663, 1098. A civilian War hospital p. 275.

[3]) Ibidem pag. 277. Makins a. a. O. pag. 413.

sodass die meisten englischen Kriegschirurgen davor warnen. Mac Cormac fasste Küttner gegenüber seine Erfahrungen in die Worte zusammen: Ein durch den Bauch Geschossener stirbt in diesem Kriege, wenn man ihn operirt und bleibt am Leben, wenn man ihn in Ruhe lässt. Der erste Theil dieses Satzes ist zweifellos richtig; ich möchte allerdings das Hauptgewicht auf die Worte „in diesem Kriege“ legen, denn hier lagen Verhältnisse vor, denen wir hoffentlich späterhin in europäischen Feldzügen oft mit Erfolg entgegentreten werden können. Fast alle Laparotomirten sind in Südafrika gestorben, allerdings nicht in Folge des Eingriffes, sondern weil er zu spät kam, meist, als schon eine vorgeschrittene Peritonitis bestand. Der einzige englische Autor, welcher ausführlich seine Bauchoperationen beschreibt, ist bis jetzt Makins; aus seinen Schilderungen geht hervor, dass die früheste Eröffnung des Abdomens am 3. Tage nach dem Schusse ausgeführt wurde. In der englischen Literatur finde ich nur ganz vereinzelte Fälle, darunter die schon mitgetheilten genesenen, in denen die Laparotomie vor Ablauf von 12 Stunden gemacht wurde; man muss sich daher auch nicht wundern, wenn man so wenig Erfolge davon sah. Es waren allerdings die Schwierigkeiten, welche sich im Boerenkriege der rechtzeitigen Operation entgegenstellten, meist derartig, dass sie sich mit dem besten Willen nicht überwinden liessen.

In den grösseren Gefechten in der ersten Phase des Feldzuges, aus welcher hauptsächlich unsere Erfahrungen stammen, waren die Engländer stets die Angreifer, ihre Linien drangen meist schon am frühen Morgen mit Tagesgrauen vor und wurden zurückgeschlagen, die Angriffe wiederholten sich, die Verwundeten blieben liegen und konnten oft erst am späten Abend von den Ambulanzen aufgenommen werden. Danach mussten sie noch meist Meilen weit zurücktransportirt werden, da bei dem Wassermangel die Feldlazarethe im Allgemeinen weit ab vom eigentlichen Kampfplatze lagen. Wenn dann die Operationen in Zelten ausgeführt werden mussten, in welche jeder Windstoss Massen von Sand hineintrieb, wenn Schaaren von Fliegen, die in Südafrika eine wahre Landplage bilden, sich auf die hervorgezogenen Därme setzten, zudem selbst das beste Wasser einer dunklen, trüben

---

[1]) Küttner, a. a. O. S. 78.

Flüssigkeit glich, so werden die schlechten Resultate vollauf erklärt.

Ich glaube nicht, dass wir solchen Schwierigkeiten in den europäischen Feldzügen, welche wir zu führen haben, begegnen werden. Einmal werden wohl kaum den ganzen langen Tag dieselben Stellungen von den kämpfenden Parteien eingenommen werden, so dass dadurch der Dienst der Krankenträger fast unmöglich gemacht wird; meist wird es sehr wohl angängig sein, bald einen grossen Theil der Verwundeten nach rückwärts zu schaffen. Zudem wird man die Laparotomie nicht für die Feldlazarethe versparen müssen, sondern schon auf den Hauptverbandplätzen unter Verhältnissen ausführen können, die keineswegs die Aussicht auf Erfolg ausschliessen. Meist findet man bei uns überall Häuser mit geeigneten Räumen, in denen man bequem operiren kann, und wenn nicht, so ist kein Grund vorhanden, weshalb man nicht unter freiem Himmel die Laparotomie ausführen soll, wenn man nur dafür sorgt, dass der Körper und das Abdomen des Verwundeten warm gehalten wird[1]). Eine ausreichende Desinfection ist überall zu erreichen, im Freien und in der armseligsten Hütte, Wassermangel wird kaum jemals zu beklagen sein; kurzum, hierin können keine Schwierigkeiten bei uns gefunden werden.

Als wichtigster Einwand gegen die Möglichkeit der Laparotomie während oder unmittelbar nach der Schlacht wird stets angeführt, dass die vorhandenen Aerzte kaum ausreichen, die übrigen Verwundeten zu versorgen, geschweige denn an die Ausführung so langdauernder, zeitraubender Operationen, wie es die Eröffnung des Abdomens mit eventueller Naht der Därme, einer sorgsamen Blutstillung etc. darstellt, herangehen können. In Südafrika ist dies allerdings wohl meist nicht möglich gewesen, doch blieb hier die Anzahl der der englischen Heeresleitung zur Verfügung stehenden Militär- und Civilärzte weit hinter der in unserer Armee, z. B. im Feldzuge 1870/71, thätigen Sanitätsoffiziere zurück. Nach den Berechnungen von Herrn Stabsarzt Schwiening, Vorstand der sanitätsstatistischen Abtheilung der Kaiser Wilhelms-Akademie, kamen im deutsch-französischen Kriege auf 180 Mann ein Arzt, im Feldzuge gegen die Boeren auf 270 ebenfalls nur einer.

---

[1]) vergl. Kocher, Zur Lehre von den Schusswunden durch Kleinkalibergeschosse. pag. 41.

Im Beginn der Campagne war dies Verhältniss noch ungünstiger: Ende Oktober 1899 befanden sich bei einer Heeresstärke von 34 000 Köpfen nur 80 Civil- und Militärärzte, Ende Juli 1900 kamen dann auf 230 000 Mann 930 Sanitätsoffiziere. Sicherlich werden mit der grösseren Anzahl verfügbarer Aerzte die Chancen für die Möglichkeit, auch zeitraubende Operationen auszuführen, entsprechend grösser.

Dann aber wird in künftigen Feldzügen die Operationsabtheilung des Hauptverbandplatzes jedenfalls erheblich weniger zu leisten haben, als in den Kriegen vergangener Zeit; sicherlich kaum jemals überlastet werden. Eingriffe sofort nach dem Schusse sind heute nur noch selten indicirt; ich selbst habe während meiner Thätigkeit in Südafrika niemals eine Amputation oder Exarticulation primär auszuführen nöthig gehabt, zur Blutstillung nur einmal die Unterbindung eines grösseren Gefässes. Aehnlich sind die Erfahrungen der englischen Kriegschirurgen. Es wurden z. B. nach der Schlacht bei Colenso nur wenige Operationen nothwendig[1].

Ich glaube daher, dass wir wohl im Stande sein werden, auf den Hauptverbandplätzen, denn dorthin gehören die primären Eingriffe, auch Laparotomien mit demselben Erfolge wie im Frieden auszuführen[2]). Da die technischen Schwierigkeiten der Darmnaht, Blutstillung etc. oft recht bedeutend sein können, müssen wir fordern, dass in der Operationsabtheilung chirurgisch gut geschulte Aerzte thätig sind, die allen Anforderungen, welche an sie herantreten können, gewachsen sind. Dann bin ich der Ansicht, dass sämmtliche Bauchschüsse gesondert von den übrigen Verwundungen gelagert werden müssen, wie sie auch gesondert transportirt und gewartet werden sollten, damit man ohne Zeitverlust sich diejenigen aussuchen kann, bei denen eine chirurgische Hülfe für nothwendig erachtet werden muss.

Wann sollen wir nun operiren?

Nach den Erfahrungen des südafrikanischen Feldzuges ist die Laparotomie nicht mehr in jedem Falle indicirt, in dem wir nach der Richtung des Schusskanals annehmen müssen, dass das Ab-

---

1) British medical journal. 1900. Bd. I, pag. 161. The battle of Colenso: In only a few cases war it found necessary to perform operations in the field hospitals.

2) vergl. Eilert, Behandlung der perforirenden Bauchschusswunden im Felde.

domen eröffnet ist, ohne dass jedoch deutliche Symptome davon bestehen. Von solchen Schüssen heilt ein gut Theil spontan; hier würde man mit dem Eingriffe oft nur Schaden anrichten, Verklebungen lösen, Kothaustritt in die Bauchhöhle hervorrufen u. s. w.

Alle Kriegschirurgen stimmen damit überein, dass man bei lebensgefährlichen Blutungen operiren soll, so lange der Zustand des Patienten noch Aussicht auf Erfolg verspricht. Die Chancen für das Gelingen sind hier jedoch im Allgemeinen sehr klein; ich finde in der ganzen englischen Literatur keinen einzigen Fall beschrieben, in dem der Eingriff unter solchen Umständen lebensrettend wirkte. Doch muss man sie immerhin versuchen, wenn sonst keine Rettung mehr vorhanden ist.

Die nachträgliche Sterblichkeit bei perforirenden Bauchschüssen beträgt 70 pCt.; noch grösser ist sie, wenn die Verletzung die von Darmschlingen eingenommenen Regionen des Unterleibs betrifft. Dass man einer solchen Mortalität gegenüber nicht die Hände in den Schooss legen darf, ist wohl klar, zumal da das Verhältniss der penetrirenden zu den nicht penetrirenden Schüssen sich von 1 : 3,5 (1870/71) auf 1,7 : 1,0 (Kämpfe der Amerikaner auf Cuba und den Philippinen) verschoben hat. Man muss versuchen zu helfen[1]).

Ich bin daher der Ansicht, dass man in allen den Fällen laparotomiren soll, in denen Erscheinungen einer Darmperforation, deren Diagnose schon an anderer Stelle besprochen, vorliegen.

Begegnet man nach grossen Schlachten Verlusten, denen man mit den verfügbaren Kräften nicht gewachsen ist, so wird man sich natürlich oft nothgedrungen mit der Operation bescheiden müssen; als Regel sollte man jedenfalls die Laparotomie bei sicher nachweisbarer Darmverletzung hinstellen.

Als Schnittführung wählt man im Allgemeinen die in der Medianlinie, da die Perforationen meist multipel sind, und so die beste Uebersicht gewährt wird. Eine genaue Absuchung des ganzen Bauchinhaltes ist unbedingt erforderlich und am besten durch völlige Eventration zu erreichen, wobei man natürlich für gehörige Bedeckung und Warmhaltung der Intestina sorgen muss.

---

[1]) vergl. Schjerning, Die Schussverletzungen durch die modernen Feuerwaffen. Archiv f. klin. Chirurgie. 64. Bd. Heft 1, S. 13.

Ganz besonders nothwendig ist die frühzeitige Operation auch bei den Schüssen durch die Blase, besonders im extraperitonealen Abschnitte derselben, um der Urininfiltration vorzubeugen.

Von grösster Wichtigkeit ist für alle Unterleibswunden ein schonender Transport. Treves berichtet, dass sämmtliche Bauchschüsse, welche vom hohen Spionkop herunter mühselig über Felsen und Klüfte getragen werden mussten, starben[1]); dagegen hatte er keinen Todesfall zu beklagen auf dem Rückzuge von Spearmann's Hill nach Chieveley, während dessen ganzer Dauer die Verwundeten 40 km weit durch indische Kulis auf Krankentragen fortgeschafft wurden, obwohl sich hierunter ein frisch Laparotomirter befand[2]). Man muss daher fordern, dass einmal nach Möglichkeit überhaupt jeder längere Transport im Anfange vermieden wird und zweitens, dass, wenn derselbe nothwendig wird, sämmtliche Bauchverletzte zusammengelegt und auf möglichst schonende Weise fortgeschafft werden.

Hat man auf die primäre Laparotomie verzichtet, so ist die Therapie die denkbar einfachste: Ruhe, Opium oder eins seiner Derivate, daneben Verzicht auf jegliche Nahrung per os während der ersten Tage. Auf den letzten Punkt möchte ich ganz besonderes Gewicht legen. Gerade die sofortige Zuführung von Wasser oder alkoholischen Getränken auf dem Schlachtfelde hat verschiedentlich zum baldigen Tode beigetragen[3]). Ein englischer Sanitätsoffizier glaubte seine Rettung nach einem penetrirenden Bauchschusse nur dem Umstande zuschreiben zu müssen, dass er nach der Verwundung den Trank, welcher ihm von den Krankenträgern gereicht wurde, trotz fast unerträglichen Durstes zurückwies; er genas, während zwei neben ihm liegende Soldaten, welche trotz seiner Warnung mit Brandy vermischte Flüssigkeit zu sich nahmen, sofort danach erbrachen und später starben. Wir müssen daher über diesen Punkt ganz besonders die Krankenträger instruiren.

Im Feldlazarethe lagert man die Bauchschüsse wieder nach Möglichkeit zusammen in einem oder mehreren Räumen, um sie

[1]) British medical journal. 1900. Bd. I. pag. 1160: The battle of Spionkop.

[2]) British medical journal. 1900. Bd. I, pag. 726.

[3]) Lancet 1900. Bd. I, pag. 643. British medical journal 1900. Bd. II, pag. 683.

genau beobachten und entscheiden zu können, ob nicht noch späterhin ein Eingriff bei ihnen nothwendig wird. Im Allgemeinen bietet ja die secundäre Laparotomie wenig Chancen auf Erfolg, ganz möchte ich jedoch auf sie nicht verzichten, namentlich wenn die Erscheinungen der Peritonitis bei gutem Allgemeinbefinden erst spät einsetzen. Hier wird man doch noch den einen oder den anderen retten können. Da die Hauptarbeit in den ersten Tagen nach der Schlacht gethan ist, wird es an Zeit zu solchen Eingriffen nicht fehlen. Man wird daher die Indication ganz wie in der Friedenspraxis stellen können.

Die Behandlung von Kothabscessen, Fisteln, der Harninfiltration richtet sich nach den allgemein gültigen Regeln.

XXXIX.

(Aus der chirurgischen Universitätsklinik zu Palermo.)

Die Splenectomie und die Talma'sche Operation bei der Banti'schen Krankheit.

Von

Prof. Dr. Iginio Tansini,

Director der Klinik.

Zur Behandlung der Milzschwellung mit Lebercirrhose (die Banti'sche Krankheit) glaube ich einen neuen und wichtigen Beitrag zu liefern, da man, soviel mir bekannt ist, bei der Behandlung dieser Krankheit in dem letzten Stadium, wenn also die Cirrhose eine Veränderung der Leber mit enormem Ascites hervorgerufen hat, bis jetzt einen guten Erfolg durch die Splenectomie noch nicht erreicht hat, wie es auch mir nicht bekannt ist, dass man in diesen Fällen die Talma'sche Operation mit der Splenectomie vereinigt hat, um die collaterale Circulation zu entwickeln.

Es ist wahrscheinlich, oder sogar sicher, dass dieser Vereinigung in meinem Falle der vollkommene Erfolg zu verdanken ist.

D'Antonio Carolina, 46J., aus Tusa (Messina), wohnhaft in Palermo, unbedingt frei von erblicher Belastung. Der Monatsfluss begann im 17. Jahre und war stets normal. Von schmächtiger Constitution, war sie jedoch immer gesund bis August 1899, als sie plötzlich Bauchschmerzen mit Diarrhoe bekam: der sofort gerufene Arzt constatirte nur eine leichte Milzschwellung. Die Schmerzen und die Störungen des Darmes dauerten wenige Tage und hörten, nach Gebrauch von geeigneten Arzneien, vollständig auf. Die Patientin erfreute sich der besten Gesundheit, bis sie ein Jahr nachher, und zwar im August 1900, neuerdings von einem schmerzhaften Anfall mit Diarrhöe (dem des letzten Jahres sehr ähnlich) heimgesucht wurde; jedoch mit einer mehr ausgesprochenen Neigung gegen die linke Bauchgegend. Derselbe Arzt wurde wieder gerufen und fand eine beträchtliche Milzschwellung; nach entsprechender Behandlung hörten Diarrhoe und Schmerzen nach 5 Tagen auf. Es begann alsdann eine leichte

allgemeine Abnahme der Kräfte. Die Patientin wurde magerer, ein wenig bleicher, aber ging ihren häuslichen Geschäften nach und verheirathete sich im Juli 1901. Kurz nach der Hochzeit verschlimmerte sich der Zustand der Patientin, nach einem Monat traten die Bauchschmerzen mit Diarrhöe wieder auf, an der linken Seite machte sich ein Gefühl des Druckes bemerkbar, der Bauch begann sich gleichmässig aufzutreiben, die allgemeine Abnahme der Kräfte kam deutlicher zum Ausdruck.

Nach Untersuchung verschiedener Aerzte und auch von Prof. Rummo, Director der hiesigen medicinischen Klinik, wurde Anfang November eine deutliche Milzschwellung und Lebercirrhose constatirt; der Rand der Leber, den man unter den Rippenbogen fühlte, zeigte sich beim Einathmen verhärtet und von knotiger und rauher Oberfläche. Der Ascites war jedoch, Anfang November, noch derartig, dass Obiges constatirt werden konnte.

Die Patientin wurde am 26. November 1901 in der hiesigen chirurgischen Klinik aufgenommen. Sie zeigt sich sehr schlecht ernährt, abgemagert, hat sehr bleiche Haut und bleiche sichtbare Schleimhäute; es ist keine Spur von Icterus vorhanden. Nichts jedoch ist erwähnenswerth am Kopf, in der Brust, in den Gliedern, keine Drüsenschwellungen. Der Bauch ist enorm aufgetrieben und gespannt, von fast doppeltem Volumen einer Hochschwangerschaft. Der Nabel ist ausgedehnt; man bemerkt da und dort ein Adernetz mehr entwickelt als normal, hauptsächlich links; es sind frische Hautzerreissungen bemerklich am Unterleib. Bei der Palpation ist Fluctuation im ganzen Abdomen zu finden, und die enorme Quantität von Flüssigkeit verhindert ein genaues Feststellen der Bauchorgane; nur die Milz fühlt sich sehr vergrössert, jedoch undeutlich, an.

Die Patientin hat kein Fieber, Athemhäufigkeit, kleinen Puls und Appetitlosigkeit. In kurzer Zeit nahm der Ascites zu, sodass er ein starkes Erstickungsgefühl verursachte.

Um der Kranken etwas Erleichterung zu bringen und um gleichzeitig zu einer genaueren Untersuchung der Milz und der Leber schreiten zu können, wurde am 10. Dezember eine Punction gemacht, wobei zum Theil der Ascites entleert wurde. Unter dieser Vorbedingung kann man die Milz besser untersuchen, deren Dämpfung längs der mittleren Axillarlinie von dem unteren Rand der 7. Rippe an beginnt und bis einen Finger breit unterhalb der horizontalen Nabellinie reicht, sowie nach vorne sich fast bis zu der Linea alba ausdehnt. Beim Palpiren bemerkt man, dass die Milzschwellung etwas grösser, als aus der entsprechenden Dämpfung anzunehmen ist. Die Oberfläche ist glatt, die Consistenz ist härter als gewöhnlich, der Rand ist abgerundet.

Die Leber hat eine normale Dämpfungsausdehnung. Beim Einathmen fühlt man unter dem Rippenbogen den verhärteten Rand, und die Oberfläche ist ungestaltet durch Verknotungen und Rauheiten.

Der Urin ist sehr spärlich und die Menge erreicht zeitweise nur 500 g in 24 Stunden. Das specifische Gewicht ist 1024. Er enthält sehr zahlreiche Harnsäuresalze, keinen Gallenfarbstoff. Auf Urobilin wurde nicht genügend untersucht.

Die Untersuchung des Blutes ergab 3 600 000 rothe Blutkörperchen und ein anderes Mal 4 000 000: weisse Blutkörperchen 6000: Hämoglobin (Fleisch) 0,57.

Der Ascites bildete sich binnen kurzem wieder und in 7 Tagen erreichte er den früheren Grad, ja vielleicht noch etwas mehr, da die Kranke, sonst gewöhnlich sehr geduldig, sehr unruhig geworden war.

Ich stellte die Kranke am 17. December in der Vorlesung vor und illustrirte kurz den Fall. Die erste objective und bedeutende Thatsache an unserer Patientin, die der untersuchende Arzt im August 1899 festgestellt hatte, war eine Anschwellung der Milz aus unbekanntem Grunde, da keine jener Infectionen, die eine Vergrösserung dieses Organes verursachen könnten, vorhergegangen war (weder Malaria, noch Syphilis, noch dauernde Darminfection). Die Gedärmstörungen waren von ganz kurzer Dauer und wichen leicht den verordneten Mitteln und die Frau hatte darauf eine lange Periode vollständigen Wohlbefindens. Ein Jahr darauf war die Milz bemerklich an Volumen gewachsen und nach dieser Zeit begann eine leichte Abnahme der Kräfte. Die anämischen Symptome waren unbedeutend und in der That auch im letzten Stadium der Krankheit, als wir die Kranke schon in Beobachtung gehabt hatten, vollzog sich das Heruntergehen der Ziffer der Blutkörperchen und des Hämoglobins mit grosser Langsamkeit im Vergleiche mit der Schnelligkeit des Krankheitsprocesses, hauptsächlich im Uebergang vom ersten zum letzten Stadium, in welchem der Ascites sich zeigte.

Die Reihenfolge der Phänomene, der charakteristische Verlauf des ersten Stadiums von einer Dauer von über zwei Jahren, gefolgt von dem raschen Uebergang von jenem Zwischenzustand zum Ascites und die rasche Verschlimmerung der Krankheitsphänomene nach Beginn dieses letzteren, die Beschaffenheit des Blutes (Mangel von Leucocytosis), das vollständige Fehlen von Drüsenschwellungen, die physikalischen Zeichen der Milz und der Leber, obgleich diese letztere noch ihr Volumen behält, liessen mich die Diagnose von Milzschwellung mit Lebercirrhose, oder von der Banti'schen Krankheit, feststellen.

Ich glaube mit diesem Fall einen Beitrag zu liefern, welcher die von Banti illustrirte Krankheitsidentität unterstützt, weil auch das Resultat das Vorhandensein derselben bestätigt. Ich erkläre daher, dass ich den Fall vom chirurgischen Standpunkt aus betrachte und obgleich ich die Meinungen derjenigen, welche noch an der Eigenheit dieser Krankheitsform zweifeln, nicht verwerfe, so bin ich doch unter den von Banti selbst gemachten Grenzen und Bedingungen davon überzeugt. Und umsomehr beweist mir mein Fall, dass in der Milz sich ein Gift bildet, welches eine Veränderung der Leber hervorruft, als, erstens ausser durch das Aufhalten dieser Erscheinungen durch Entfernung der Milz, mir zweitens

auch ein genügender Beweis dieser speciellen Wirkung in der Thatsache der Unverhältnissmässigkeit zwischen den Veränderungen des Blutes und den bedeutenden Veränderungen der Leber zu liegen scheint, was schon bei einigen anderen Fällen von Banti beobachtet worden ist, und das scheint mir ein richtiger Schluss zu sein.

In Betreff der Behandlungsart besteht nun kein Zweifel, dass die Splenectomie bei dieser Krankheitsform, bei Zeiten, im ersten oder zweiten Stadium angewandt, sehr gute, wenn auch nicht sehr zahlreiche, Erfolge geben kann und die Fälle vollständiger Genesung sind nicht aussergewöhnlich. Die Misserfolge rühren vielmehr von den directen Folgen des operativen Eingriffes her.

In der That standen wir in meinem Fall sehr schwierigen Vorbedingungen durch das Abgemagertsein der Frau, durch die Veränderung der Leber und durch den ungeheueren Ascites gegenüber, welch letzterer nach der Punction rasch sich erneuerte und wegen mechanischer Veränderung sehr schwierig heilen konnte. Und noch waren die bis jetzt erhaltenen Resultate entmuthigend, da der von Colzi in diesem Stadium operirte Fall, mit der Splenectomie allein, nach Banti, nicht glücklich war, und der Patient, wenige Tage nach der Operation, starb.

Auf der anderen Seite veranlassten mich die ziemlich gute Beschaffenheit des Blutes, das jugendliche Alter, das trotz der bedeutenden Veränderungen noch erhaltene Volumen der Leber und die Hoffnungslosigkeit für das Gelingen irgend welcher anderen Cur zum Eingriff.

Ich dachte daher, die beiden Operationen zu vereinigen, die Milz wegzunehmen, um den Herd der Giftbildung zu entfernen, den Blutabfluss mit der Talma'schen Operation zu begünstigen, da man an eine Eindämmung der Leberveränderungen hoffen konnte, aber nicht an eine Restitutio ad integrum.

Am selben Tage schritt ich im Hörsaal zur Operation, unter der Chloroformnarcose, welche ich auf die erste Zeit der Operation beschränkte, mit einem verticalen Schnitt in dem linken Hypochondrium, drei Finger breit von der Mittellinie. Man entleerte vollständig die Bauchhöhle von der enormen Quantität von Flüssigkeit von über 13 Liter und ging zu der Splenectomie über, welche ohne Schwierigkeit gelang, da man nur eine Verwachsung mit der Brustwand in einer Ausdehnung von circa 2 Thalern zu überwinden

hatte. Ich bemerkte keine Veränderung der Vena splenica, gestehe jedoch, in dieser Hinsicht keine grosse Aufmerksamkeit verwandt zu haben, da die grosse Schwäche der Patientin zu raschem operativen Vorgehen zwang. Das, was man gut sah und was ich den Zuhörern, bei weitem Ausspannen der Bauchwundhöhle, beweisen wollte, war die eigenthümliche malerische Veränderung der körnigen Leber. Diese war jedoch nicht grösser, aber, wie es mir schien, auch nicht kleiner als normal. Das Netz zeigte sich sehr bluthaltig, beinahe schwarzblau und aufgerollt. Ich breitete es aus, glättete es, ohne Schwierigkeit, zwischen den Rändern der Wunde und, nachdem ich das Bauchfell auf einer bestimmten Ausdehnung mit Gazestücken abgerieben hatte, heftete ich es theilweise mit der inneren Oberfläche des Bauchfells und mit seinem freien Rand zwischen den Rändern der Bauchwunde zusammen.

Die Operation dauerte wenig mehr als eine halbe Stunde, einschliesslich der nicht kurzen Zeit, welche nöthig war, um die Ascites-Flüssigkeit abfliessen zu lassen, was ich nicht sehr rasch vor sich gehen lassen wollte.

Sofort nach der Operation machte man eine Hypodermoclysis von circa 200 g Kochsalzlösung und dies wiederholte man zweimal, 3 und 6 Stunden nachher, in einer Menge von 600 ccm. Die Temperatur stieg am Abend der Operation auf 39,1°, Puls 110, Athmen 32; darauf nahm die Temperatur stufenweise ab und hielt sich 3 Tage auf 38°, bis sie schliesslich, in weiteren 10 Tagen, normal wurde. Der Urin wurde bald reichlich und erreichte die Menge von 1500 g und mehr in 24 Stunden. Schon 10 Tage nach der Operation fühlte sich die Frau wie neu belebt. Der Bauch jedoch begann neuerdings sich aufzutreiben und 27 Tage nach der Operation zeigte er schon eine ziemliche Anschwellung. Um eine Ausdehnung der frischen Narbe zu vermeiden, machte man eine Punction und entleerte $3^1/_2$ Liter heller, gelblicher Flüssigkeit, indem man dabei den Bauch vollständig leerte.

In der Zwischenzeit bemerkte man eine grössere Füllung der unter der Haut sich befindlichen Venenverzweigung am Bauch. Der Ascites bildete sich nicht wieder zurück und die Frau ging langsam im Allgemeinbefinden der Besserung entgegen; der Appetit erwachte binnen kurzem und nach circa einmonatiger Milchernährung wurde sie zu der gewöhnlichen Diät zugelassen und sie

stand vom Bette auf. Man hat keine Schwellung der Schilddrüse und der Lymphdrüsen beobachtet.

Die exstirpirte Milz, vom Blute entleert, wog 1300 g. Ihre Form ist ziemlich gut erhalten, die Oberfläche glatt, der Rand abgerundet. Die mikroskopische Untersuchung, welche auch von Herrn Prof. Trambusti controllirt wurde, ergab: Verdickung der Kapsel, bindegewebige Scheidewände verdickt, von fibrösem Aussehen. Die Trabekeln des Stützgewebes sind etwas vergrössert und die von ihm begrenzten Maschen enger als normal; dabei ist Verringerung der Malpigi'schen Körperchen zu verzeichnen und Sclerosis eines Theils dieser Körperchen eingetreten.

Der Urin ist genügend und vollständig normal. Bei der Blutuntersuchung ist eine leichte Leucocytosis erwähnenswerth, obgleich die Zahl der rothen Blutkörperchen sich beständig verhielt, oder um weniges, im Vergleiche zu der vor der Operation beobachteten Zahl, sich vermehrte (von 3 800 000 durchschnittlich auf 4 000 000), war die Zahl der weissen Blutkörperchen 2 Monate nach der Operation von 6000 auf 10 000 gestiegen, um darauf auf 7000 zu fallen. Hämoglobin 0,65. Unter den weissen Blutkörperchen wiegen die Leucocyten mit polymorphem Kern vor; die Eosinophilen sind zahlreich. Man hat keine Poikilocytosis zu verzeichnen.

Der Patientin, die ich vor wenigen Tagen wiedersah, geht es sehr gut; sie macht lange Spaziergänge, und der Ascites bildete sich auch nicht im geringsten wieder.

Es scheint mir dennoch, dass der Process aufgehalten worden sei und dass, mit der Vereinigung der Milzexstirpation mit der Talma'schen Operation, der Zeitpunkt für den chirurgischen Eingriff bei der Milzschwellung mit der Lebercirrhose, oder der Banti-schen Krankheit, bedeutend erweitert worden ist.

25. März 1902.

In diesen Tagen hatte ich die Gelegenheit, die operirte Frau wiederzusehen und habe sie mit glänzendem Aussehen, mit gesunder Gesichtsfarbe und rothen Lippen gefunden. Gar keine Spur von Ascites. Ich habe bestätigt und von manchen Collegen constatiren lassen, dass der Rand der Leber, nur fühlbar bei tiefem Einathmen, ganz regelmässig und glatt geworden ist.

1. Juni 1902.

XL.

Ueber den plastischen Verschluss von Defecten der Choledochuswand durch Netzstücke und durch Serosa-Muscularislappen aus Magen oder Gallenblase.[1]

Von

Professor Dr. Hans Kehr

in Halberstadt.

(Mit 2 Figuren im Text.)

M. H! Plastische Operationen zur Deckung von Defekten der Choledochuswand sind bisher noch nicht ausgeführt worden; wenigstens erwähnen weder Courvoisier, Langenbuch noch Pantaloni etwas von derartigen Eingriffen.

In der That wird die Indication zu einer solchen Operation auch nur höchst selten einmal vorliegen. Denn bei nunmehr 684 von mir wegen Cholelithiasis ausgeführten Operationen habe ich erst 4 mal grössere Defecte der Choledochuswand angetroffen.

In dem ersten Fall hatte ein anderer Chirurg eine Ectomie ausgeführt und wie er mir später selbst erzählte, bei der Ligatur des ductus cysticus ein Stück des Choledochus mit hineingenommen. Dieser Theil der Choledochuswand wurde nekrotisch und es entstand eine breite, complete Gallenfistel, die ich durch eine Choledochoduodenostomie zu beseitigen versuchte. Die Patientin ging indess nach der langdauernden, technisch schwierigen Operation schon am nächsten Tag im Collaps zu Grunde.

In einem zweiten Fall habe ich selbst auf eine ganz ähnliche Art einen Defekt im Choledochus gesetzt, zu dessen Beseitigung ich eine plastische Operation ausgeführt habe. Zwar ist die Patientin, bei der ich ein Carcinom der Gallenblase entfernt habe, am 7. Tag post. op. einer Pneumonie erlegen, doch zeigte die Section, dass die Idee einer Choledochoplastik durch gestielte Serosa-

---

[1]) Vorgetragen am 4. Sitzungstage des XXXI. Congresses der Deutschen Gesellschaft für Chirurgie zu Berlin. 5. April 1902.

Muscularislappen aus Magen resp. Gallenblase nicht nur durchführbar ist, sondern wie das gewonnene Präparat zeigt, auch dauernden Erfolg verspricht.

In einem dritten Fall von completer Choledochusfistel habe ich in der That mit einer solchen Lappenplastik einen sehr guten Erfolg erzielt. Seit der Operation sind bereits vier Monate verflossen und es sind keine Anzeichen einer Strictur (Icterus, Schmerzen) vorhanden.

In einem vierten Fall endlich habe ich die durch einen Choledochusdefekt bedingte, complete Gallenfistel dadurch beseitigt, dass ich nach dem Vorgang von Braun ein Netzstück auf das Loch im Choledochus aufnähte. Auch hier hatte ein kleiner technischer Fehler bei einer 11 Wochen vorher ausgeführten Ectomie den Choledochusdefekt hervorgerufen.

Ich hatte bei einer 37j. Frau die stein- und eitergefüllte Gallenblase entfernt und den Cysticus sehr dicht am Choledochus ligiert. Der gemeinsame Gallengang war sehr eng, kaum bleistiftstark und das Loch, welches nach Abstossung der Cysticusligatur im Cholechochus entstand, war im Verhältniss zum engen Lumen des Choledochus relativ gross. Es kam nun noch dazu, dass durch Adhäsionsbildung zwischen Bauchwand und Choledochus eine Abknickung des letzteren eintrat, welche den Abfluss der Galle nach dem Darm hin erschwerte. Ich habe in diesem Fall die Verwachsungen gelöst, den Choledochus gewissermassen reponiert, und ich möchte annehmen, dass, wie wir das auch nach Cystostomie-Gallenfisteln beobachten, schon durch diese Beseitigung der Knickung des Choledochus die Gallenfistel verschwunden wäre. Aber um ganz sicher zu gehen, verschloss ich den Choledochusdefekt noch durch einen Netzzipfel, den ich mit wenigen Suturen befestigte. Es trat schnell vollständige Heilung ein.

Im übrigen habe ich complete Gallenfisteln nach mehr als 200 Cystectomien nicht weiter beobachtet, relativ häufig aber einen vorübergehenden Gallenfluss auftreten sehen, der manchmal Wochen lang anhielt.

Ueber die Entstehung dieses Gallenflusses und über die Entwicklung von Gallenfisteln nach Ectomie, die durch zurückgelassene Steine im Choledochus, Pankreatitis chronica interstitialis sich ausbilden, weitere Mittheilungen zu machen, muss ich mir heute versagen, da mich derartige Auseinandersetzungen zu weit von dem eigentlichen Thema meines Vortrags abbringen. —

Was nun die Heilung der Choledochusincisionen anlangt, so hängt diese wesentlich von dem Grade der Infectiosität der Hepaticusgalle ab. Ist diese steril, so habe ich schon in wenigen Tagen Verklebung der Choledochuswundränder beobachten können. Bei inficirter Galle kann der Verschluss der zum Zweck der Hepaticusdrainage angelegten Choledochusincision lange — 6—8 Wochen — auf sich warten lassen, aber im Allgemeinen kann man doch sagen,

dass Wunden des Choledochus, trotzdem doch fortwährend Galle, die zudem häufig noch schwer inficirt ist, vorbeifliesst, eine ungemein grosse Tendenz zur Heilung zeigen. So habe ich bei 52 Choledochotomien mit Naht und bei 81 Hepaticusdrainagen in keinem einzigen Fall eine Fistel zurückbleiben sehen. Es kommt eben alles darauf an, dass das duodenale Ende des Choledochus resp. des Pankreas und Duodenums selbst frei ist von Steinen, Entzündung, Narbe oder Tumor und ist das der Fall, so heilen selbst 3—4 cm lange Choledochusincisionen anstandslos zu, auch dann noch, wenn im supraduodenalen erweiterten Theil des Choledochus selbst wallnussgrosse Concremente übersehen worden sind. In mehreren Fällen habe ich Hepaticus und Choledochus von der Leber bis zum Duodenum in einer Ausdehnung von 5—6 cm gespalten und doch vollständige Heilung und zwar ohne Strictur beobachtet.

Bei fast sämmtlichen Choledochotomien, welche ich ausgeführt habe, wurden natürlich Längsincisionen angelegt, wenige Querschnitte zeigten eine langsamere Heilung, doch kam auch hier in allen Fällen schliesslich eine Vernarbung zu Stande. Aber auch selbst da, wo der ganze Choledochus bis auf eine die hintere Wand einnehmende, nur 1 oder 2 mm ausmachende Schleimhautbrücke quer durchtrennt ist, kommt es wie ich in 2 Fällen feststellen konnte, nach 6—8 Wochen zu einer definitiven Heilung.

Eine einfache Incision des Choledochus kann nun einmal zu einem grösseren Defekt in der Choledochuswand führen nämlich dann, wenn die Wundränder necrotisch werden, was bei der fast nie fehlenden Infektion nicht selten eintritt. Ich habe den Eindruck gewonnen, dass bei der anderweitig noch sehr beliebten Nahtanlegung diese Necrose der Wundränder häufiger vorkommt wie bei der Hepaticusdrainage und aus diesem und anderen viel wichtigeren Gründen, deren Erörterung nicht hierher gehört, habe ich in den letzten Jahren die Choledochusincision überhaupt nicht mehr genäht, sondern ausschliesslich die Hepaticusdrainage geübt und dabei die Mortalität der Choledochotomie von 10 pCt. auf 5 pCt. herabgesetzt. Aber auch dann, wenn nach der Choledochusincision ein grösseres Loch im Choledochus entstand, trat immer noch Spontanheilung ein, denn die Choledochi, an denen ich operirte, waren durch die Entzündung und die Steine um das zwei- und dreifache

ausgedehnt und es kam nicht darauf an, wenn sie ihr Lumen etwas einschränken mussten.

Ganz anders liegt die Sache, wenn ein enger, durch Steine und Entzündung nicht erweiterter, bleistiftstarker Choledochus ein Stück seiner Wandung hergeben muss, dann kommt es entweder zu dauernder Fistel oder zu Stricturen. —

Wie wir alle wissen, entstehen Defecte der Choledochuswand 1. durch perforative und ulcerative Processe, wobei Steine und Geschwüre die Hauptrolle spielen, und 2. durch traumatische Vorgänge. Doch sind beide Entstehungsursachen so selten, dass gewiss nur wenige von uns etwas derartiges erlebt oder gesehen haben werden. Die dritte und heute am meisten interessirende Entstehungsursache von Defecten der Choledochuswand schaffen, worauf ich besonders oben hinwies, wir Chirurgen selber durch eine technisch nicht richtig ausgeführte Ectomie.

Wenn man nämlich die Gallenblase von der Leber abgelöst und gestielt hat und den die Arteria cystica und den Ductus cysticus enthaltenden Stiel ligirt, so kann es vorkommen, dass man ein Stück des Choledochus mitfasst, und dass dann nach Abstossung der Ligatur ein Defect in der Choledochuswand entsteht, der wegen seiner bedeutenden Grösse eine Heilung nicht zulässt, vielmehr zu einer dauernden Gallenfistel führt. Man kann sich nun vor diesem fatalen Ereigniss schützen, wenn man, worauf auch unser verehrter Herr Vorsitzende in seiner Operationslehre hinweist, die beiden Arterienäste der Cystica und den Ductus cysticus für sich einzeln ligirt. Ob man zuerst den Ductus und dann die Gefässe unterbindet, oder ob man in umgekehrter Reihenfolge verfährt, das ist ziemlich gleichgültig. Weiterhin kann, wie aus dem oben mitgetheilten Fall hervorgeht, eine complete Choledochusgallenfistel entstehen, wenn man den Cysticus gar zu dicht am Choledochus ligirt und das um so leichter, wenn der gemeinsame Gallengang sehr eng ist und Verwachsungen den Choledochus bauchdeckenwärts verzerren und abknicken. Es dürfte also zu empfehlen sein, vom Cysticus ca. 1 cm stehen zu lassen und seine gründliche Ausrottung nicht zu weit zu treiben.

Es kann nun, m. H., heute nicht meine Absicht sein, auf die verschiedenen Verlaufsanomalien des Cysticus und die Ausbuchtungen

des Gallenblasenhalses hinzuweisen — Anomalien, durch welche bei der Ausführung der Ectomie der Choledochus leicht einer Verletzung ausgesetzt ist, — ich will auch nicht auf die von mir geübte Technik der Ectomie näher eingehen, ich möchte aber Ihnen nicht verschweigen, dass trotz aller Vorsicht und Uebung sich dennoch einmal eine schwere Verletzung des Choledochus ereignen kann, deren Beseitigung besondere Maassnahmen erfordert. Ich will nur den einen letal verlaufenen Fall ausführlicher mittheilen, weil ich an der Hand des gewonnenen Präparats Ihnen am besten die Technik der Operation zeigen kann. Der andere geheilte Fall zeigt, was die Operation anlangt, keine nennenswerthe Abweichung.

Es handelte sich um eine 64j. Patientin, welche alle Symptome eines typischen Hydrops der Gallenblase aufwies. Bei näherer Untersuchung fand man aber das über der Gallenblase liegende Lebergewebe sehr hart, so dass der Verdacht eines Carcinoms in mir auftauchte. In der That lag ein solches vor. Da eine Radicaloperation durchführbar erschien — es bestand weder Icterus noch Ascites — wurde die Excision der Gallenblase beschlossen. Ihr Hals liess sich gut isoliren, ich legte hier eine am äussersten Ende gebogene Klemmzange an, damit kein Gallenblaseninhalt in die Bauchhöhle fliessen konnte, und durchschnitt den Cysticus. Ich musste aber wohl mit der Klemmzange ein Stück Choledochus mitgefasst haben, denn als ich nach vollständiger Herauslösung der Gallenblase das Operationsterrain näher betrachtete, stellte sich heraus, dass ich auch vom Choledochus ein ovales Stück herausgeschnitten hatte, welches ungefähr der halben Circumferenz des Ganges entsprach. Wahrscheinlich war durch schrumpfende Vorgänge am Carcinom der Choledochus gallenblasenwärts verzerrt.

Was sollte man in dieser misslichen Lage thun? Liess man die Sache auf sich beruhen, so war eine dauernde Gallenfistel mit all' ihren Schädlichkeiten, resp. eine Strictur unausbleiblich; eine Choledochoduodenostomie vorzunehmen, dazu verspürte ich gar keine Lust, weil ich, wie schon oben bemerkt, mit dieser Operation in einem andern Fall üble Erfahrungen gemacht hatte. Zudem fürchte ich bei solchen Anastomosen zwischen Gallensystem und Darmtractus immer die Möglichkeit einer ascendirenden Cholangitis. Eine Resection des Choledochus, die ich in einem Fall von spontaner Strictur des Choledochus mit Glück ausgeführt hatte, ist immerhin eine technisch schwierige, bei erweitertem und verdicktem Choledochus mögliche, aber bei normalem engen Gang recht unsichere Operation. Das Loch durch eine Längsnaht zu schliessen, war wegen der unausbleiblichen Entstehung einer Strictur nicht angebracht und den Defect nach Art der Pyloroplastik durch eine Quernaht zu vereinigen, wurde versucht, doch stellte sich heraus, dass die Spannung in der Naht zu gross war und ein Durchschneiden der Fäden über kurz oder lang sicher zu Stande gekommen wäre. Ich kam also auf den Einfall einer Deckung des Defectes auf plastischem Wege. Das Einfachste wäre gewiss gewesen, wenn ich

nach dem Vorgang von Braun ein leicht erreichbares Stück Netz auf das Choledochusloch aufgenäht hätte. Aber ich fand in dem spärlich entwickelten Omentum nichts Passendes. Ich schnitt mir also aus der Magenwand einen aus Serosa und Muscularis bestehenden, ca. $2^1/_2$ cm breiten und 10 cm langen Lappen zurecht, dessen Stiel in der Nähe des Pylorus an der kleinen Curvatur lag, dessen Ende der grossen Curvatur des Magens zugekehrt war. Der Lappen liess sich, ohne dass die Schleimhaut verletzt wurde, sehr leicht abpräparieren; er wurde gedreht, auf den Defect gelegt und allseitig durch nicht zu dichte Knopfseidennähte befestigt. Der Defect am Magen wurde sofort durch eine Reihe von Nähten vollständig geschlossen. Eine lockere Tamponade mit steriler Gaze bildete den Schluss meines Eingriffes.

Fig. 1.

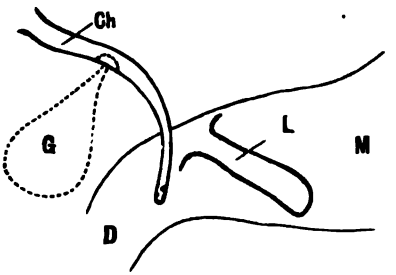

Fig. 2.

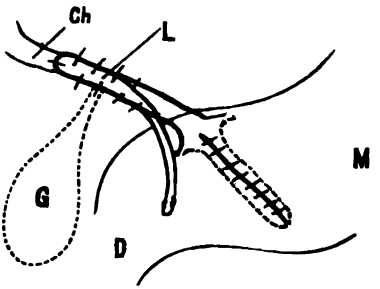

Ich gehe auf die Einzelheiten der Operation nicht näher ein, denn auch ohne, dass ich viel Worte mache, können sie sich an der Hand dieser beiden schematischen Zeichnungen und des gewonnenen Präparates, welches ich herum reiche, eine gute Vorstellung von dem Verlauf der Operation machen.

Die Patientin bekam am dritten Tag post. op. eine Pneumonie. Von Seiten des Peritoneums trat keine Reaction auf, Blähungen gingen spontan ab, Erbrechen erfolgte nicht ein einziges Mal. Am siebenten Tage trat der Exitus ein. Die Section zeigte die Peritonealhöhle frei von Entzündung, und was die

Hauptsache war, der transplantirte Lappen war allseitig fest verklebt, er war mit Galle und Blut etwas imbibiert, zeigte aber keine Spur von nekrotischer Verfärbung; keine einzige Naht hatte nachgegeben und es war auch kein Tropfen Galle nach aussen in den Verband getreten.

Gestatten Sie mir, m. H., im Anschluss an meine heutige Mittheilung einige kurze Bemerkungen. Zur Fixationsnaht des Lappens am Choledochusdefect benutzt man, um einer Incrustation der Fäden vorzubeugen, entweder Catgut oder man lässt die Seidenfäden lang und wartet ihre Abstossung ruhig ab. Ferner darf nach den Grundregeln jeder plastischen Operation der Lappen nicht zu schmal sein, weil sonst leicht Necrose eintreten kann, er darf auch nicht zu kurz sein, damit keine Verzerrung des Lappens und auch des Pylorus stattfindet. Die Sorge, dass die vorbeifliessende Galle den Lappen abheben würde, erwies sich von vorneherein als unbegründet. Es genügt nämlich eine ganz lockere Tamponade, um der Choledochusgalle den normalen Weg nach dem Darm zu weisen, wenn nur die schon oben aufgestellte Bedingung erfüllt ist: die Papille des Duodenum muss frei von Entzündung und Steinen sein. Hat man, wie ich das oft genug beobachtet habe, nach der Hepaticusdrainage das Gummirohr entfernt, und stopft man nun die äussere Fistel d. h. den Raum zwischen Bauchwand und Choledochusincision mit Gaze einigermassen fest aus, so fliesst, wenn die papilla duodeni gut durchgängig ist, fast sämtliche Galle in den Darm. So genügte auch in diesem Fall der dünne Serosa-Muscularislappen und eine sehr lockere Tamponade, um der Galle den Weg nach aussen zu versperren. — Ich habe in meinen Fällen den Lappen mit seiner wunden Fläche auf den Choledochusdefect aufgelegt, man handelt aber vielleicht zweckmässiger, wenn man die Serosafläche des Lappens nach innen bringt, den Lappen also einfach umklappt.

Vermeiden kann man Defecte der Choledochuswand und danach nothwendige, auf Verschliessung derselben hinzielende Operationen durch eine technisch richtig ausgeführte Ectomie; aber da es doch immerhin einmal jedem Chirurgen passiren kann, dass er bei Gelegenheit einer Gallenblasenexcision mit dem Choledochus in Conflict kommt und diesen beschädigt, möchte ich meinen Vorschlag zur Ausbesserung des angerichteten Schadens Ihrer freundlichen Beachtung empfehlen.

Bei Zerreissungen des Choledochus durch äussere Gewalt dürfte eine sofortige Anwendung des geschilderten Verfahrens keinen Zweck haben; man wird sich vorerst genau wie bei Gallensteinperforationen mit einer Tamponade begnügen, und erst dann, wenn der Gallenfluss nicht aufhört, durch eine ausgiebige Laparotomie die Verhältnisse am Choledochus klar legen. Es ist nicht ausgeschlossen, dass man dann in einem geeignetem Fall das von mir angewandte Verfahren benutzen kann.

Bei Neubildungen des Choledochus hat man bisher nur in wenigen Fällen operirt. Es wäre denkbar, dass einmal nach einer Neoplasmaresection mein Vorschlag in Frage käme, ich bin aber, so sehr ich jeden Fortschritt auf dem Gebiete der Gallenwegechirurgie mit Freuden begrüsse, in der Indication der operativen Behandlung der malignen Erkrankungen der Gallenblase resp. des Choledochus sehr zurückhaltend geworden. Weder Radicaloperationen noch palliative Eingriffe haben bei den in Frage stehenden Erkrankungen einen grossen Werth. Ich führe sie, worüber ich mich in meinen Beiträgen zur Bauchchirurgie hinlänglich ausgesprochen habe, nur sehr ungern aus.

Zum Schluss möchte ich noch bemerken, dass in den Fällen, bei denen die gesunde Gallenblase zur Verfügung steht, man durch Lappen, die der Gallenblase selbst entnommen werden, eine Deckung von Choledochuswanddefecten bewerkstelligen kann. Man wird in einem solchen Fall den Stiel des Lappens an den Gallenblasenhals, das Ende an den Fundus verlegen, und dafür sorgen, dass der mediale Ast der Arteria cystica den Lappen gehörig ernährt. Man kann dann auch die ganze Dicke der Gallenblase zum Lappen verwenden, und hat dabei den Vortheil, dass dieser auf der inneren Fläche mit Schleimhaut bedeckt ist. Natürlich kann man das bei Lappen, die man aus dem Magen oder Duodenum herausschneidet, auch erreichen; aber der Eingriff wird dann wegen der erhöhten Infectionsgefahr gefährlicher und ich habe in meinen Fällen eine solche Operation vorzunehmen für ein zu grosses Wagniss gehalten.

M. H.! Die von mir beschriebene Choledochoplastik stellt nichts weiter dar, als eine Plastik gewöhnlichster Art, wie wir alle sie oft genug an der Haut vorzunehmen gewohnt sind, und es ist auch gar nichts Neues, wenn ich auf die Möglichkeit der Anheilung solcher gestielter Serosa-Muscularislappen hinweise. Die

ungemein grosse Heilungstendenz der serösen Flächen des Peritoneums ist schon lange bekannt, aber ich wollte doch durch die kurze Mittheilung meiner Fälle zeigen, dass sich die einfachsten Principien der Plastik auch auf den Choledochus übertragen lassen, und dass dieser Gang, dessen Chirurgie erst seit einem Decennium in Angriff genommen worden ist, sich nicht nur Tomieen und Stomieen, Resectionen und Enterostomieen, die Einführung von Gummiröhren und Laminariastiften gefallen lassen muss, sondern dass es auch gelingt, Löcher und Defecte, die für die Naht sich nicht eignen, durch eine plastische Operation zu schliessen.

XLI.

Eine neue Oberschenkelprothese.[1]

Von

Dr. Walter Engels

in Hamburg.

(Mit einer Figur im Text.)

Ich kann diese Arbeit nicht besser einleiten, als mit einem Citat aus Schede's Werk „Allgemeines über Amputationen und Exarticulationen“[2]:

„Wenn etwas im Stande ist, den Amputirten über den Verlust seines Gliedes einigermassen zu trösten, so ist es die Aussicht auf die Möglichkeit eines brauchbaren künstlichen Ersatzes . . . Man sollte denken, dass die Chirurgen es von jeher als eine ihrer würdige Aufgabe betrachtet haben müssten, den Unglücklichen, denen ihre Kunst zwar das Leben, aber nicht die gesunden Glieder erhalten konnte, auch durch Erfindung passender künstlicher Gliedmassen zu Hilfe zu kommen. Ist es doch zunächst Sache des Arztes, zu wissen, nach welchen allgemeinen Principien die künstlichen Ersatzstücke anzufertigen sind, an welchem Theil des Stumpfes oder des übrigen Körpers Stützpunkte für die Bewegungen der Prothese oder das Tragen der Körperlast genommen werden dürfen, wo ein härterer Druck vertragen wird, wo Narben und andere weniger widerstandsfähige Gewebe vor solchem zu schützen sind. Und weiter hätte man glauben sollen, dass umgekehrt wieder die Rücksicht auf die grössere oder geringere Leichtigkeit, eine passende Prothese anzubringen und den grösstmöglichsten Nutzen von ihr zu haben, schon

---

[1]) Abgekürzt vorgetragen am 4. Sitzungstage des XXXI. Congresses der Deutschen Gesellschaft für Chirurgie zu Berlin, 5. April 1902.

[2]) v. Pitha und Billroth, Handbuch der allgemeinen und speciellen Chirurgie. Bd. II. Stuttgart 1880.

früh ihren berechtigten Einfluss auf die Wahl des Ortes und der Methode der Amputation geäussert haben sollten. — Aber wenig von alledem ist wirklich geschehen!"

Diese 1880 geschriebenen Worte treffen im Wesentlichen noch heute zu. Das Bestimmen der für den einzelnen Fall geeigneten Prothese ist völlig Sache des Mechanikers geworden, und wer den Ausbildungsgang mancher dieser Herren verfolgt hat, versteht, weshalb es so viele schlechte Prothesen giebt. — Andererseits wird wieder der Mechaniker zuweilen durch Stümpfe in Verlegenheit gesetzt, denen man es ansieht, dass sie ohne Rücksicht auf den künftigen Ersatz des amputirten Gliedes gestaltet worden sind. — Die Folge davon, dass es an einem gedeihlichen Zusammenarbeiten der beiden Factoren fehlt, dass vielmehr die Prothesen fast ausschliesslich handwerksmässig hergestellt werden, ist ein, von Details abgesehen, fast vollkommener Stillstand der Technik in den letzten Jahrzehnten, ein Stillstand, der doppelt überraschen muss in unserer sonst in allem Technischen so rasch fortschreitenden Zeit.

Ueber Geschichte und Construktion der Prothesen bis 1880 belehren uns in der deutschen Literatur hauptsächlich 2 grössere Werke: Schede's eben citirte Arbeit und Karpinsky's „Studien über künstliche Glieder" (Berlin 1881); namentlich das erstgenannte Buch. Mit ausserordentlichem Scharfblick und einer Einsicht in mechanische Dinge, die aus dem Wirrwarr der z. Th. etwas phantastischen Construktionen stets das Wesentliche und Brauchbare zu entwickeln versteht, giebt Schede uns eine Fülle von Anregungen und im Ganzen eine Monographie über Prothesen, von der es nur zu bedauern ist, dass sie bisher nicht bis zur Gegenwart fortgeführt wurde.

Denn mit diesem und Karpinsky's ebenfalls sehr lesenswerthem Werk schliesst, soweit meine Kenntniss reicht, die ärztliche Literatur über Prothesen ab (wenn wir von einigen Vorschlägen zur Herstellung billiger Stelzfüsse absehen). Die Fortsetzung findet sich — in den Katalogen der Prothesenverfertiger, namentlich denen der Amerikaner. Mir liegt ein Mittelding zwischen Katalog und Reklameschrift einer grossen nordamerikanischen Firma[1]) vor. Die 530 Seiten starke Schrift enthält u. a. sehr beachtenswerthe

---

[1]) A Treatise on Artificial Limbs, A. A. Marks. New York 1899.

Bemerkungen über Stumpfbildung und Stumpfbehandlung und giebt eine gute Uebersicht über den augenblicklichen Stand der Prothesentechnik, in der die Amerikaner uns entschieden voraus sind, was Sorgfalt der Herstellung und Anpassung an die anatomischen Verhältnisse angeht[1]).

Ueberblicken wir an der Hand der Literatur die Verbesserungen, welche an den Beinprothesen (nur von ihnen soll in der Folge die Rede sein) im Laufe des 19. Jahrhunderts erreicht sind, so finden wir im wesentlichen deren zwei.

Einmal wurde die Frage der Gewichtsvertheilung geklärt. Wir können für die am Stumpfende nicht tragfähigen Stümpfe als Regel aufstellen, dass bei Oberschenkelstümpfen das Körpergewicht überwiegend vom Tuber ischii getragen wird und die Peripherie des Stumpfes nur einen geringen Theil der Körperlast übernimmt, der um so grösser sein kann, je länger der Stumpf ist. Haben wir einen activ streckbaren Unterschenkelstumpf von mindestens Handbreitenlänge, so kann die Körperlast zum grösseren Theil auf die Tibiacondylen, zum kleineren Theil auf die Peripherie des Oberschenkels gelegt werden. Das Tuber ischii bleibt dann in der Regel frei. — Für Stümpfe mit tragfähigem Ende liegen die Verhältnisse natürlich viel einfacher, und die Voraussicht, dass solche Stümpfe künftig die Regel anstatt der Ausnahme bilden werden, lässt für die Construktion der Prothesen eine erfreuliche Vereinfachung erwarten.

Zweitens beziehen sich die Verbesserungen auf den Fusstheil der Prothesen. Hier ist im Allgemeinen die Tendenz ausgeprägt, den Fersen- und Zehenballentheil möglichst aus elastischen Körpern herzustellen und im eigentlichen Sprunggelenk nur geringe oder gar keine Beweglichkeit zu gestatten. Das erstere hat Weichheit und Geräuschlosigkeit des Auftretens, das letztere Sicherheit des Fussens zur Folge. Die guten Prothesen kommen hier dem Ideal ziemlich nahe; leider überwiegen vielfach noch die alten klapprigen Charniergelenke.

Am schlechtesten kam das Kniegelenk bei den Verbesserungen fort. Für die im Unterschenkel und tiefer Amputirten genügte

[1]) Neuerdings stellt übrigens auch eine süddeutsche Firma künstliche Beine her, die mit den besten amerikanischen identisch zu sein scheinen; ebenso habe ich auf der Ausstellung des Congresses ähnliche, ausgezeichnet gearbeitete Stücke gesehen.

natürlich das gewöhnliche Charniergelenk in Höhe des Kniees, denn solche haben, sobald die Stumpflänge $^1/_3$ oder mehr des Unterschenkels erreicht, eine beträchtliche Gewalt über das Kniegelenk der Prothese. Ist diese im übrigen richtig gebaut, so ist es nichts ungewöhnliches, dass derartige Patienten sich zu ausdauernden Fussgängern, Radfahrern und dergl. ausbilden und überhaupt weder in ihrer Fortbewegung, noch ihrer Erwerbsfähigkeit beträchtlich geschädigt sind.

Das ändert sich total, sobald der Stumpf kein activ bewegliches Kniegelenk mehr hat, also bei den Amputationen und Exarticulationen vom Kniegelenk aufwärts und bei sehr kurzem oder in Beugung fixirtem Unterschenkelstumpf. — Denn der Patient, dem sein activ bewegliches Kniegelenk fehlt, erhält als Ersatz ein Charniergelenk, das nach hinten feststeht, nach vorne einknickt, ihn also nur in Streckung stützt und bei geringer Beugung unter ihm zusammenklappt.

Dieser construktive Nachtheil der Oberschenkelprothesen wurde dadurch, dass man das Charniergelenk möglichst weit nach hinten, also hinter die Schwerlinie des aufrechten Körpers lagerte, nur dem Grade nach verringert. Die Oberschenkelprothese blieb immer eine unsichere Stütze, mit der der Amputirte erst nach längerer Uebung unter günstigen Bodenverhältnissen zu gehen lernte und die ihn unter abnormen Verhältnissen im Stiche liess, es sei denn, er versteifte das Kniegelenk durch einen Mechanismus, der die Prothese in eine nicht articulirte Stelze verwandelte. So verfahren in der That fast alle Patienten mit kurzen Oberschenkelstümpfen.

Nur einmal ist bisher der Versuch gemacht worden, hierin Besserung zu schaffen, und zwar durch einen Prager Arzt, den Privatdocenten Hermann. Dieser veröffentlichte 1868 in der Prager Vierteljahresschrift die Beschreibung und Abbildung einer Prothese, die ausser anderen Verbesserungen eine sehr sinnreiche Vorrichtung aufwies, um auch bei gebeugtem Kniegelenk als Stütze zu dienen. — Hermann starb jung, und seine Erfindung wäre vergessen worden, wenn Schede sie nicht in seinem mehrfach citirten Werke wieder ans Tageslicht gezogen und eingehend gewürdigt hätte. — Gelegentlich dieser Beschreibung äussert sich Sch. über das Problem einer in allen Stellungen tragfähigen Prothese wie folgt:

„Hermann stellte sich die Aufgabe, die Construction zu

finden, welche dieser idealen Forderung Genüge leistete, und wenn er sie auch nicht so gelöst hat, dass gleich das letzte Wort gesprochen wäre und der Mechanik nichts mehr zu thun übrig bliebe, so hat er doch den Weg gezeigt, auf welchem man zum Ziel kommen kann und auf welchem er sofort sehr achtungswerthe praktische Resultate erzielte. Hermann's Idee ist nach seinem frühen Tode leider wieder in Vergessenheit geraten. Sein geistreicher und kühner Plan eröffnet aber eine so blendende Perspektive für die Zukunft der an den unteren Extremitäten Amputirten und ist von ihm der Verwirklichung bereits so nahe gebracht, dass die von ihm vorgeschlagene Construction eines künstlichen Beines durchaus ein genaues Studium verlangt, und dass nicht dringend genug zu weiteren Arbeiten in gleicher Richtung aufgefordert werden kann."

Diese Zeilen las ich vor 2 Jahren und habe mich seit der Zeit bemüht, in der von Hermann und Schede angegebenen Richtung zu einem Resultat zu kommen. Ich fand mehrere Constructionen, die einen Fortschritt bedeuteten, die aber alle nicht die absolute Sicherheit boten, welche man von einem derartigen Mechanismus verlangen kann. — Auf die richtige Construction kam ich erst vor kurzer Zeit; sie hat mit derjenigen Hermann's, die mir zu complicirt und technisch zu schwierig erschien, nichts gemeinsam, als den Effekt.

Man macht bei allen derartigen Apparaten die Erfahrung, dass man um so besser vorwärts kommt, je mehr man sich an die anatomischen Verhältnisse des normalen Körpers hält; so auch hier. — Am normalen Kniegelenk wird die Streckung und jeder beliebige Grad der Beugung durch ein an der Vorderseite laufendes Band, die Quadricepssehne, erhalten. Unten ist sie fixirt, oben regulirt der Muskel ihre Länge. Aehnliche Verhältnisse suchte ich bei meiner Prothese zu erreichen, indem ich eine künstliche Quadricepssehne anbrachte, die durch einen im Unterschenkel gelegenen, vom Oberschenkel aus zu beeinflussenden Mechanismus in ihrer Länge regulirt wird. Dieser Mechanismus musste so eingerichtet sein, dass er bei jedem beliebigen Grad der Beugung (im Kniegelenk) die künstliche Sehne so lange festklemmte, wie die Belastung des Beines dauerte; damit war der sichere Stand auch bei gebeugtem Kniegelenk gegeben. Die Festklemmung musste ferner um so fester werden, je stärker die Belastung wurde,

und sie musste in dem Augenblick, wo diese aufhörte, das Kniegelenk wieder zu weiterer Streckung (beim Gehen) oder Beugung (beim Hinsetzen) freigeben.

Die Abbildung zeigt auf einem Sagittaldurchschnitt, etwas schematisirt, wie dies erreicht wurde; a ist der Oberschenkel, b der Unterschenkel. Die Oberschenkelschiene c trägt am Gelenkende eine quer durchgehende Achse f, welche ausser der Drehbewegung

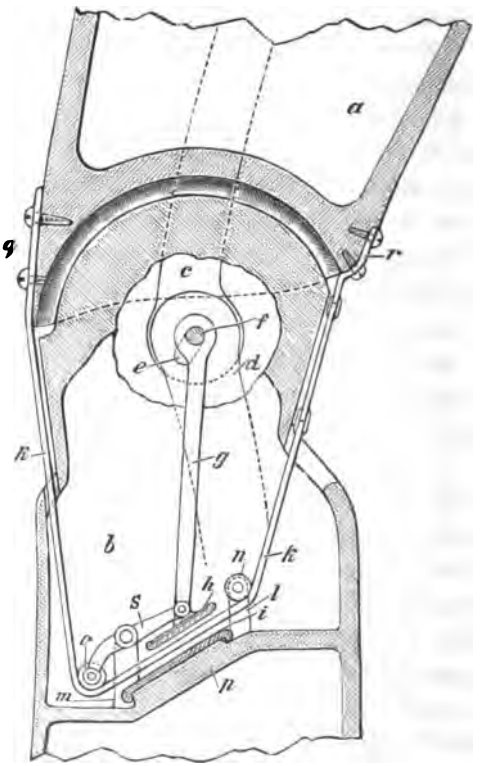

auch eine Gleitbewegung in dem Schlitz e der Unterschenkelschiene d macht. Auf der durchgehenden Achse f sitzt drehbar die senkrechte Stange g, an deren unterem Ende eine Platte h starr befestigt ist. Wird nun der Oberschenkel belastet, so gleitet die Achse f in dem Schlitz e abwärts, wodurch auch g und h nach unten gedrückt werden. Unterhalb der Platte h befindet sich im Unterschenkel eine Art von Brücke, p, welche der Platte parallel

liegt. An einem Fortsatz dieser Brücke ist ein kurzer zweiarmiger Hebel s mit seinem Drehpunkt befestigt. Sein hinteres Ende ist mit der Platte h verbunden, sein vorderes Ende trägt eine Rolle o. Eine zweite Rolle n liegt hinter der Platte im Unterschenkel. Die künstliche Sehne ist der Riemen k, der bei q am Oberschenkel befestigt ist, vorne in den Unterschenkel eintritt, über die Rolle des Hebels und zwischen den beiden Flächen der Platte h und der Brücke hindurch nach hinten läuft und dann um die zweite Rolle herum zum hintern Ende des Unterschenkels bei r steigt.

Bei unbelastetem Bein gleitet dieser Riemen frei durch den Unterschenkel, ohne dessen Bewegungen im Kniegelenk zu stören. Sobald aber in irgend welcher Stellung der Oberschenkel belastet wird, tritt folgendes ein:

Erstens senkt sich, wie bereits oben erwähnt, die Achse f des Oberschenkels etwas in dem Schlitz e des Unterschenkels; dadurch wird die Stange g und mit ihr h nach unten gedrückt und klemmt den Riemen k auf der Brücke fest. Tritt nun infolge der Belastung eine weitere geringe Beugung des Kniegelenks ein, so wird dadurch der bisher leicht eingeklemmte Riemen vorne gespannt. Er sucht deshalb den spitzen Winkel bei o auszugleicben und zieht dadurch den vorderen Arm des Hebels s in die Höhe. Hierdurch wird die Platte h mit grösserer Kraft nach unten gedrückt und klemmt den Riemen um so fester, je stärker der durch die Beugung ausgeübte Zug ist.

Durch diese Vorgänge ist die Stange g als Fortsetzung des Oberschenkels der Stützpunkt für diesen geworden, während der Drehpunkt des Kniegelenks jetzt vorne ungefähr bei q liegt. Es hat sich also ein (gedachter) einarmiger Hebel gebildet, dessen Stützpunkt bei q liegt und dessen Angriffspunkt senkrecht unter dem Schwerpunkt des Körpers, also bei gebeugtem Knie weit hinter dem Kniegelenk liegt. Die Achse f, die nahe dem Unterstützungspunkt q dieses gedachten Hebels liegt, wird also mit sehr grosser Kraft nach abwärts gedrängt und klemmt durch Vermittlung von g und h den Riemen immer fester.

Sobald also infolge der Belastung die erste leichte Einklemmung des Riemens erfolgt ist, hat jeder Versuch, das Bein noch mehr zu beugen, nur eine immer wirksamere Feststellung zur Folge. Sobald die Belastung

aufhört, zieht das Gewicht des Unterschenkels die Schiene d und somit den Schlitz e nach abwärts; mit andern Worten: f, g und h werden gehoben, der Riemen k wird frei und das Gelenk ist wieder beweglich.

Wie man besser aus der Zeichnung als aus der Beschreibung ersieht, ist der Mechanismus durchaus nicht komplicirt. In seiner ganzen Construction liegt es begründet, dass er unfehlbar wirken muss, solange er nicht zerbricht. Es wird ihm allerdings eine kolossale Belastung zugemuthet. Denn wenn man bedenkt, wie kurz der vordere Hebelarm f q, wie lang der hintere von f bis zur Schwerlinie des Körpers reichende Hebelarm bei stärkerer Beugung des Knies ist, so versteht man, dass auf den Bremsmechanismus (wie übrigens auch auf die normale Quadricepssehne des Erwachsenen) eine Kraft von ca. 300 bis 500 kg wirkt. Die Schwierigkeit ist nun, den Mechanismus bei geringem Gewicht so fest herzustellen und zu verankern, dass er über 500 kg Zug verträgt. An der ersten derart hergestellten Prothese vermehrt die ganze Vorrichtung das Gewicht des Beins um nicht ganz 500 g bei einer Zugfestigkeit, die ich auf 1000 kg schätze.

Der Patient, den ich dem Congress mit der neuen Prothese vorstelle, trägt sie erst seit einigen Stunden. Er hat einen tragfähigen Stumpf nach Exarticulation im Kniegelenk.

Mit der Prothese kann er, dass künstliche Bein nach vorne gestellt, einen Ausfall machen. Dabei ruhen etwa zwei Drittel des Körpergewichtes auf dem flektirten Kniegelenk. Vermöge der Elasticität des Mechanismus kann er sich aus dieser Stellung in die gestreckte zurückschnellen. (Eine active Streckung ist natürlich nicht möglich). Er kann mit dem künstlichen Bein voran Stufen steigen. Nach einiger Uebung wird er auch mit krummen Knieen treppab gehen können. Stösst oder tritt man ihn unversehens in die gesunde Kniekehle, so knickt sein natürliches Bein zusammen, sein künstliches dagegen steht, wenn es ebenso behandelt wird, in leichter Beugung fest. Sobald der Patient das Bein entlastet, kann er es beliebig beugen und durch Schleudern nach vorne auch strecken. Er braucht aber beim Gehen das Bein nicht bis zur völligen Streckung nach vorne zu werfen, sondern kann es in leichter Beugung hemmen und so den quasi ataktischen, schleudernden Gang vermeiden, der sonst die oberhalb

des Knies Amputirten kenntlich und auffällig macht. Kurz, wir haben hier eine Oberschenkelprothese mit einem Kniegelenk, dem von den Eigenschaften des normalen Gelenks nur die active Streckbarkeit fehlt, das aber gegen Stoss von hinten sogar sicherer ist, als das normale Gelenk.

Die Bedeutung dieser Verbesserung für das Sicherheitsgefühl, die Fortbewegungsfähigkeit und die Erwerbsfähigkeit der Amputirten liegt zu sehr auf der Hand, als dass ich mich darüber auszulassen brauche.

Die praktische Brauchbarkeit der Vorrichtung ist festgestellt. Es wird sich nun in der nächsten Zeit darum handeln, das Material und die Details so zu verbessern, dass die jetzt der Prothese noch anhaftenden kleinen Mängel fortfallen.

Der Mechanismus lässt sich übrigens auf verschiedene Weise variiren, z. B. kann die Schlitzvorrichtung durch andere Constructionen ersetzt werden; es kann auch statt der Beugung die Streckung, oder beide, gehemmt werden. Die Vorrichtung lässt sich ferner auch anderen Gelenken, z. B. dem künstlichen Ellbogen, anpassen, aber ich glaube nicht, dass sie hier von Bedeutung werden wird.

Auf mehrfache Anfragen hin, die seit dem Congress an mich gerichtet worden sind, füge ich die folgenden Bemerkungen hinzu:

Der Verfertiger der Prothese ist Herr Bandagist Krauth, Gänsemarkt, Hamburg.

Als Preis hat mir Herr K. vorläufig M. 450.— genannt. Ich hoffe aber, dass es uns gelingen wird, nach Ueberwindung der Anfangsschwierigkeiten den Preisganz bedeutend, vielleicht bis zur Hälfte, zu erniedrigen.

Die Prothese eignet sich für alle Amputationen und Exarticulationen oberhalb des Knies. Sie lässt sich auch für kurze, gebeugte, auf der Patella tragende Unterschenkelstümpfe allenfalls herstellen, aber wohl nur mit Schwierigkeiten. Einige Prothesenconstructionen eignen sich zur nachträglichen Anbringung des Mechanismus, doch wird auch dies meist ziemlich schwierig sein und sich daher nur bei sehr guten Prothesen lohnen.

Die Prothese ist zum Patent angemeldet. Ich habe die Absicht, die Erträge des deutschen Patents dazu zu verwenden, die Prothese Unbemittelten zugängig zu machen und behalte mir in dieser Hinsicht Näheres vor.

XLII.

Zur Behandlung der intraperitonealen Blasenzerreissung.[1]

Von

Professor Dr. Ledderhose

in Strassburg i. Els.

Ich habe nachstehenden Fall beobachtet:

Ein 42jähriger Beamter erlitt Nachts in angetrunkenem Zustande mittels einer Säbelscheide mehrere Stösse gegen den Unterleib. Es trat sehr heftiger Schmerz mit Bewusstseinsstörung ein; auf dem Transport nach Hause wurde Blut durch die Harnröhre entleert. Trotz sehr starken Dranges konnte nicht urinirt werden. Am nächsten Tag bestanden die lebhaften Schmerzen im Leib und die Unmöglichkeit freiwilliger Urinentleerung fort; am Abend stieg die Temperatur auf 40°. Am folgenden Tag trat keine wesentliche Aenderung ein, die Temperatur hielt sich um 38°. Am 3. Tage, 56 Stunden nach der Verletzung, wurde, nachdem bis dahin kein Tropfen Urin hatte spontan entleert werden können, zum ersten Male ein Catheter eingeführt, durch welchen ca. 200 ccm blutigen Urins abflossen. Es wurde die Diagnose auf intraperitoneale Blasenruptur gestellt.

Ich sah den Patienten zum ersten Male nach weiteren 8 Stunden. Es bestanden ausgesprochene peritonitische Erscheinungen: schlaffe Gesichtszüge, zurückgesunkene Augen, rein costale Athmung, Aufstossen, stark aufgetriebener, sehr empfindlicher Leib, mässige Temperaturerhöhung, 120 ziemlich klein Pulse. Die Leberdämpfung reichte bis zur Brustwarze, die ganze rechte Hälfte des Leibes zeigte nur wenig nach links übergreifende, bei Lagewechsel sich etwas verändernde, absolute Dämpfung und vermehrte Resistenz. Die Rectaluntersuchung ergab etwas vergrösserte, harte Prostata; die Blase war nicht zu fühlen. Mit dem Catheter wurden ca. 250 ccm blutigen Urins entleert, welcher zahlreiche schwarze Blutgerinnsel enthielt; eine deutliche Aenderung der Dämpfungsgrenze trat dabei nicht auf.

---

[1]) Vorgetragen am 4. Sitzungstage des XXXI. Congresses der Deutschen Gesellschaft für Chirurgie zu Berlin, 5. April 1902.

Der ungünstige Allgemeinzustand des Pat. und auch äussere Gründe liessen zunächst von einem operativen Eingriff absehen. Es wurde ein Verweilcatheter eingelegt. Nach 5 Stunden hatte sich das Befinden im Allgemeinen gebessert, die Temperatur betrug 38,1, der Puls (120—128 Schläge) war etwas voller geworden. Obwohl nur etwa 500 ccm Urins abgeflossen waren, hatten sich die Schwellung und Schmerzhaftigkeit des Leibes wesentlich zurückgebildet, und die ausgedehnte Dämpfungszone war vollständig verschwunden.

In den nächsten Tagen machte die Besserung weitere Fortschritte: die Temperatur überstieg 38° nicht, der Puls wurde voller, seine Zahl sank auf 102, die Entleerung des in schwankender Menge Blut enthaltenden Urins erfolgte ohne Störung durch den Verweilcatheter; in der rechten Bauchseite war ausser einer geringen Druckschmerzhaftigkeit nichts Abnormes mehr nachzuweisen. Nachdem jedoch in der Nacht vom 5. zum 6. Tage die Urinentleerung wegen Unwegsamkeit des Catheters eine Zeit lang unterbrochen gewesen war, trat wieder in der rechten Unterbauchgegend vermehrte Druckempfindlichkeit und in den nächsten Tagen Dämpfung und Resistenz mit steigender Temperatur und Pulszahl auf, auch entleerten sich zeitweise grössere Eitermengen aus der Blase. Vom 14. Tage an wurde der Verweilcatheter entfernt und mehrfach täglich catheterisirt.

Am 17. Tage musste in Narkose oberhalb der rechten Spina ant. sup. ein schräger Einschnitt gemacht werden, um eine intraperitoneale Eiterhöhle zu eröffnen. Diese enthielt stinkenden, eiterigen Urin, nahm die rechte Hälfte des grossen und kleinen Beckens ein und erstreckte sich handbreit über das Poupart'sche Band nach oben, wo sie, ebenso wie nach links, von mit einander verwachsenen Darmschlingen begrenzt wurde. Es liess sich nun feststellen, dass diese Höhle durch einen noch für 2 Finger durchgängigen, an der rechten hinteren und unteren Parthie der Harnblase gelegenen Riss mit dieser in Verbindung stand: ein per urethram in die Blase eingeführter Catheter wurde von der Incisionswunde aus durch den Riss deutlich gefühlt. Von einer Blasennaht wurde abgesehen; es wurde drainirt und in die Blase wiederum ein Verweilcatheter eingelegt. Der weitere Verlauf bot nichts Besonderes dar. Der Urin floss nur durch den Catheter, nicht durch die Bauchwunde ab. Es erfolgte Heilung mit vollständig normaler Function der Blase. Vor Ablauf von 3 Monaten seit der Verletzung konnte Patient seinen Dienst wieder übernehmen.

Dieser Fall ist insofern ohne Analogon in der Literatur, als hier der intraperitoneale Sitz einer trotz Unterlassens der primären Laparotomie und Blasennaht geheilten Blasenruptur bei Gelegenheit der Eröffnung einer peritonitischen Abscesshöhle am 17. Tage nach der Verletzung mit voller Bestimmtheit festgestellt wurde. Bemerkenswerth ist ferner, dass der in den ersten 56 Stunden secernirte Urin sämtlich in die Bauchhöhle sich ergoss, und dass dann, sobald einmal 1 Liter Urin durch den Catheter abgeflossen war,

die grosse in der Bauchhöhle angesammelte Flüssigkeitsmenge, offenbar der Hauptsache nach durch Resorption, verschwand.

Da in allen neueren Veröffentlichungen über die intraperitoneale Blasenruptur die Ansicht vertreten wird, dass die einzige Möglichkeit der Heilung in der primären Laparotomie und Blasennaht gegeben sei, musste ich mir die Frage vorlegen, ob der von mir beobachtete Fall als eine besondere Ausnahme zu betrachten ist, oder ob die Literatur vielleicht vergleichbare Beobachtungen aufweist.

In dieser Hinsicht ergiebt sich nun Folgendes:

1. Ich finde in der Literatur 6 Fälle, bei denen eine intraperitoneale Blasenruptur trotz Verzicht auf jeden operativen Eingriff geheilt sein soll. Es ist wohl begreiflich, dass in solchen Fällen, wo der directe Beweis des intraperitonealen Sitzes der Ruptur nicht erbracht wurde, die Diagnose nicht immer ganz einwandfrei gestellt werden konnte. Wenn deshalb auch zuzugeben ist, dass bei einem und dem anderen jener 6 Fälle Zweifel an der Richtigkeit der Diagnose auftreten können, so scheint es mir doch zu weit gegangen, wenn Bartels in seiner bekannten Arbeit über die Traumen der Harnblase bei den von ihm erwähnten, angeblich ohne operativen Eingriff geheilten vier Fällen Beobachtungsfehler und extraperitonealen Sitz der Zerreissung annimmt. Er ist dabei wohl mit beeinflusst durch seine persönliche Ueberzeugung, dass sich selbst überlassene intraperitoneale Blasenzerreissungen ausnahmslos letal verlaufen; ein Gegenbeweis zur Auffassung der publicirenden Beobachter erscheint wenigstens dadurch nicht erbracht, dass Bartels zum Falle Thorp bemerkt: „Hier spricht der ganze Verlauf und auch der Ausgang in Genesung dafür, dass es sich um eine der extraperitonealen Urinansammlungen gehandelt," oder zum Falle Erskine Mason: „Entschieden kein intraperitonealer Harnblasenriss, wie schon die braune Verfärbung der Leiste etc. (Urininfiltration beweist, nebst der langsamen Entwickelung der Peritonitis", oder zum Fall Macdougall: „Jedenfalls extraperitonealer Harnblasenriss, wie die unsymmetrische Dämpfung schon beweist."

Ich halte auf Grund der Beobachtung meines Patienten in den ersten 5 Tagen nach erfolgter Blasenruptur die Vermuthung für berechtigt, dass bei ihm die Bildung einer circumscripten peritonitischen Eiterhöhle möglicherweise ausgeblieben wäre, wenn der Verweilcatheter ohne Unterbrechung functionirt hätte. Sowohl der

Verlauf in diesem Falle als auch die erwähnten Mittheilungen aus der Literatur scheinen mir entschieden dafür zu sprechen, dass thatsächlich die Möglichkeit der Heilung einer intraperitonealen Blasenruptur ohne irgend einen blutigen Eingriff besteht.

2. Dass ein nach operativer Eröffnung der Bauchhöhle nicht genähter Blasenriss vollständig verheilen kann, lehren ausser meinem Fall 3 weitere Beobachtungen der Literatur.

Zunächst ist hier der besonders berühmt gewordene, erste und 24 Jahre lang einzige durch primäre Laparotomie geheilte Fall von intraperitonealer Blasenruptur zu erwähnen, den Walter (Pittsburg) 1862 veröffentlicht hat. Bei einem 22jährigen Manne wurde 10 Stunden nach der Verletzung die Bauchhöhle eröffnet und ausgetupft. Am Fundus fand sich ein 2 Zoll langer Riss, der nicht genäht wurde. Nach vollständigem Nahtverschluss der Bauchwunde wurde ein Verweilcatheter in die Blase eingelegt. Es erfolgte Heilung. Weiter hat Rose 1891 einen Fall mitgetheilt, der einen 7jährigen Knaben betraf. Derselbe hatte durch Ueberfahren eine Beckenfractur und Blasenzerreissung erlitten. Am 3. Tage wurde operirt. Der Riss sass vorn oben. Das Peritoneum war durch Urininfiltration von Rectis und Blase abgehoben und wie ein Segel von der Höhe des Nabels direct quer nach hinten und etwas abwärts gegen die Wirbelsäule ausgespannt, zeigte aber hier ein Loch von 6 cm Durchmesser, durch welches der ausgetretene Urin in die freie Bauchhöhle geflossen war. Wegen der technischen Schwierigkeit, und weil sie auch wohl bei dem jauchigen Blaseninhalt nicht gehalten hätte, wurde auf die Naht der Blase verzichtet, die Bauchwunde drainirt und tamponirt, in die Blase ein Nélaton eingelegt. Es wurde Heilung erzielt. Endlich unterblieb in einem Falle von Kerr die Naht, weil nach Eröffnung der Zeichen beginnender Entzündung aufweisenden Bauchhöhle durch Einspritzungen per urethram ein intraperitonealer Blasenriss wohl nachgewiesen, aber nicht zugänglich gemacht werden konnte. Die Blase wurde eröffnet und drainirt, die Bauchhöhle ausgewaschen; ein Tampon kam zwischen Blase und Därme zu liegen. Heilung.

In einem an Peritonitis und Urininfiltration tödlich verlaufenen Falle hat Sonnenburg am 2. Tage laparotomirt, einen an der hinteren Blasenwand gelegenen Riss nicht genäht, vielmehr ein dickes Drainrohr durch die äussere Bauchwunde, den Blasenriss und den Damm geführt.

3. In der älteren Literatur findet sich eine ganze Anzahl von nicht operirten, letal verlaufenen Fällen, bei denen der Tod erst nach dem 6. Tage, einige Male sogar erst nach der 2.—4. Woche, eintrat — ich zähle 16 solcher Fälle. Bei der Hälfte derselben verzeichnet der Sectionsbefund ausdrücklich eine abgekapselte peritonitische Eiteransammlung. Auch bei zwei am 3. und 6. Tage zu Grunde gegangenen Patienten wurde eine circumscripte Peritonitis bei der Section gefunden. Da diese Fälle zum grössten Theil aus

einer Zeit stammen, in der man auch circumscripte peritoneale Eiterungen nicht zu operiren wagte, ist wohl die Annahme erlaubt, dass manche dieser Patienten durch rechtzeitige Entleerung der Eiteransammlungen hätten gerettet werden können.

4. Bis heute sind in der Literatur 36 Fälle mitgetheilt, bei denen es durch primäre Laparotomie und Blasennaht (3 Mal unterblieb letztere, s. unter No. 2) gelang, die Folgen intraperitonealer Blasenzerreissung zu beseitigen. Ueber 34 Fälle ist berichtet, bei denen trotz eines derartigen Vorgehens der tödliche Ausgang nicht verhindert werden konnte. Diese Zahlen geben naturgemäss kein zutreffendes Bild von der Prognose der primär operativ behandelten intraperitonealen Blasenruptur, da jedenfalls von den ungünstig verlaufenen Einzelfällen nur ein geringer Theil veröffentlicht worden ist. Ueber eine etwas grössere Beobachtungsreihe hat Walter (Petersburg) aus dem Obuchow'schen Hospital berichtet: von 8 operirten intraperitonealen Fällen genasen nur zwei. Das mag schon eher der allgemeinen Mortalitätsziffer entsprechen.

Während nun in den geheilten Fällen, selbst wenn die Operation später als 24 Stunden nach der Verletzung stattfand, nur zweimal ausgesprochene, dreimal beginnende Peritonitis notirt ist, dagegen, soweit überhaupt bezügliche Angaben gemacht werden, meist Fehlen peritonitischer Erscheinungen betont wird, muss aus der Schilderung der letal verlaufenen Operationsfälle entnommen werden, dass bei diesen überwiegend häufig bei Vornahme der Operation bereits Peritonitis vorlag.

Aus meiner Beobachtung und aus der citirten Literatur dürften sich folgende Schlussfolgerungen ergeben.

Man darf die Prognose der intraperitonealen Blasenruptur nicht derjenigen der Verletzungen des Darmkanals vollständig gleichstellen. Sowohl die klinischen Beobachtungen als auch experimentelle Untersuchungen (Willgerodt, Klink) zeigen, dass das Bauchfell das Einfliessen von Urin ziemlich gut und oft ziemlich lange verträgt, wenn keine Infection von aussen dazukommt. Soll doch sogar in 4 Tagen nach intraperitonealer Blasenzerreissung 2 Mal (Kraft, Blumer) Peritonitis nicht entstanden sein. Ferner ist aber auch die ebenfalls klinisch und experimentell festgestellte grosse Neigung des mit Urin benetzten Peritoneums zu adhäsiver Entzündung hervor-

zuheben, wodurch oft schon sehr früh ein mit der Blase durch den Riss in Verbindung stehender, von der übrigen Bauchhöhle aber durch verwachsene Därme und Netz abgegrenzter Raum gebildet wird.

Aus dem genannten Verhalten des Urins dem Bauchfell gegenüber ergiebt sich die Möglichkeit der spontanen Heilung einer intraperitonealen Blasenruptur und die relativ häufig beobachtete Bildung abgekapselter peritonitischer Eiterherde.

Nach Eröffnung der Bauchhöhle kann Heilung erfolgen, auch ohne dass der Blasenriss durch die Naht geschlossen wird (s. die unter No. 2 aufgeführten Fälle und meine Beobachtung).

Die Erfahrung hat gelehrt, dass es bei der intraperitonealen Blasenruptur durchaus nicht mit solcher Regelmässigkeit, wie bei den Verletzungen des Darmkanals, etwa innerhalb der ersten 24 Stunden, zur Entwickelung einer ausgesprochenen Peritonitis kommt. Deshalb lässt sich auch beim Blasenriss nicht wie bei der Darmverletzung die Prognose der operativen Behandlung in eine gesetzmässige Beziehung zu der Anzahl von Stunden, welche seit der Verletzung vergangen ist, bringen. Es galt nun bisher als Regel, dass man, wenn der Zustand des Patienten überhaupt einen operativen Eingriff noch gestattet, bei der intraperitonealen Blasenruptur die Laparotomie und Blasennaht ausführen solle. Ich bin zu der Ueberzeugung gekommen, dass man in dieser Beziehung häufig zu weit gegangen ist, dass man den Verletzten im Allgemeinen und besonders dem bereits entzündeten Peritoneum zu viel zugemuthet hat. Ich glaube, dass aus meiner Beobachtung und den oben angeführten Fällen der Literatur der Beweis für die Möglichkeit einer Heilung des Blasenrisses, ohne dass derselbe genäht wird, erbracht ist. Dies scheint mir aber eine wichtige Thatsache zu sein, auf Grund derer in allen Fällen von bereits vorhandener Peritonitis nach Blasenzerreissung ein weniger eingreifendes Vorgehen, als es bisher für richtig gehalten wurde, empfohlen werden kann. Die Indication für einen operativen Eingriff und für die Art seiner Ausführung ist also meines Erachtens in erster Linie davon abhängig zu machen, ob Peritonitis und in welchem Grade sie besteht.

Fehlen die Erscheinungen der Peritonitis, was meist allerdings innerhalb der ersten 12—24 Stunden nach der Verletzung der Fall

sein wird, aber auch noch später zutreffen kann, so besteht die absolute Indication zur Laparotomie und Blasennaht. Ich möchte besonders betonen, dass ich durch meine Darlegungen absolut nicht an der Indication der frühzeitigen Laparotomie bei Blasenriss, dieser werthvollen Errungenschaft der modernen Chirurgie, zu rütteln Willens bin, etwa deshalb, weil die Möglichkeit der spontanen Heilung einer intraperitonealen Blasenruptur ohne operativen Eingriff besteht. Erst zwei neuere casuistische Mittheilungen aus der Königsberger und Göttinger chirurgischen Klinik[1] haben gelehrt, dass auch noch 48 und 35 Stunden nach der Verletzung klinische und anatomische Zeichen der Peritonitis fehlen und dann durch Laparotomie und Blasennaht Heilungen erzielt werden können.

Kommt der Chirurg jedoch erst zu dem Verletzten, wenn schon Peritonitis vorhanden ist, so wird von vornherein mancher Fall als jeder Therapie unzugänglich angesehen werden müssen, wenn das Bild vorgeschrittener peritonealer Sepsis sich darbietet. Liegt aber nur ein leichter oder mittelschwerer Grad von Peritonitis vor, so dürfte es sich zunächst empfehlen, einen Verweilcatheter einzulegen, wenn dies noch nicht geschehen ist, und während mehrerer Stunden den Effect abzuwarten. Gelingt es auf diese Weise, dem Urin freien Abfluss nach aussen zu verschaffen, die Abkapselung des entzündlichen Exsudates in der Bauchhöhle zu unterstützen und das Allgemeinbefinden des Patienten zu bessern, dann kann unter Umständen die nachfolgende einfache Eröffnung eines oder mehrerer circumscripter intraperitonealer Eiterherde genügen, um die Heilung anzubahnen. Jedenfalls ist zu empfehlen, dabei von einer Naht des Blasenrisses abzusehen. Bessert sich der Zustand des Patienten durch Einlegen eines Verweilkatheters nicht wesentlich, bleibt besonders eine grosse Flüssigkeitsansammlung in der Bauchhöhle fortbestehen, deren Entleerung indicirt erscheint, so wird es für den Verletzten am vortheilhaftesten sein, wenn der Eingriff möglichst einfach und kurzdauernd sich gestaltet, d. h. sich auf einen oder mehrere nicht grosse Einschnitte, Ausfliessenlassen und höchstens vorsichtiges Austupfen der Flüssigkeit beschränkt, vor Allem aber von einer Vernähung des Blasenrisses

[1]) Dohrn, Deutsche Zeitschrift für Chirurgie. Bd. LX. S. 406. — Jenckel, ibid. Bd. LXI. S. 578.

absieht. Es folgt Drainage bzw. Tamponade der eröffneten Theile der Bauchhöhle und Einlegen eines Verweilkatheters.

Ich bin überzeugt, dass bei den von mir soeben näher bezeichneten Fällen von intraperitonealer Blasenruptur durch ein mehr exspectatives und weniger eingreifendes Vorgehen, als es bisher fast regelmässig gehandhabt wurde, die Aussichten der Heilung gebessert, d. h. mehr Patienten am Leben erhalten werden können.

Zum Schlusse möge die Frage noch flüchtig gestreift werden, wie die Prognose der nicht frühzeitig laparotomirten Fälle durch die Ausführung oder das Unterlassen des Catheterismus beeinflusst wird. Im Allgemeinen kann man wohl annehmen, dass die Gefahr der Entstehung einer Peritonitis bei nicht eröffneter Bauchhöhle geringer ist, wenn der Catheterismus unterbleibt, wie es in meinem Falle geschah, doch sind Fälle mitgetheilt worden, bei denen, obwohl nicht catheterisirt wurde, frühzeitig schwere Peritonitis zu Stande kam, wie auch das Ausbleiben von Peritonitis während mehrerer Tage trotz Catheterisirens beobachtet wurde.

Literatur.

M. Bartels, Die Traumen der Harnblase. Archiv f. klin. Chir. Bd. XXII, S. 519 und 715. 1878.

Blumer, Brit. med. Journ. Dec. 1900. — Jahresbericht f. Chir. 1900, S. 865.

Kerr, Annals of surgery. Dec. 1893. Centralbl. f. Chir. 1894, S. 308.

Klink, Mittheilungen aus den Grenzgebieten der Medicin und Chirurgie. Bd. II, S. 472.

Kraft, Bibliothek for Laeger. Nov. 1893. Centralbl. f. Chir. 1894. S. 1133.

Rose, Deutsche Zeitschrift für Chirurgie. Bd. XXXI. S. 347.

Sonnenburg, Berliner klin. Wochenschrift. 1885, No. 9; Centralbl. f. Chir. 1885. S. 838.

Walter (Pittsburg), Philadelph. Med. and Surg. Reporter. Febr. 1862. Bartels S. 778.

Walter (Petersburg), Wratsch. 1896, No. 46. — Centralblatt für Chirurgie. 1897, S. 238.

Willgerodt, Mittheilungen aus den Grenzgebieten der Medicin u. Chirurgie. Bd. II. S. 461.

XLIII.

Ueber einen Fall von Hydronephrocystoneo stomie.

Von

Professor Dr. W. F. Sneguireff

in Moskau.

Die Frage der chirurgischen Eingriffe an der Niere und den Harnleitern scheint einem gewissen Abschlusse entgegen zu reifen, indem nicht nur die exploratorische Incision der Nieren, die Exstirpation derselben und die Nephropexie einigermaassen ausgearbeitet sind, sondern auch Verletzungen und sogar vollständige Durchtrennungen der Ureteren bei Laparotomien schon keine aussichtslosen Complicationen mehr darstellen: es wird nicht nur die unmittelbare Vernähung der Ureteren mit Erfolg vorgenommen, sondern auch die Implantation derselben in die Harnblase und das Nierenbecken ergiebt vorzügliche Resultate. Die Zahl der diesbezüglichen Eingriffe an den Nieren zählt schon nach Tausenden, aber auch die Operationen an den Harnleitern weisen schon erhebliche Zahlen auf.

Beträchtlich seltener wird, so viel mir bekannt, eine andere Operation ausgeführt, von welcher ich im Folgenden einen Fall mittheilen möchte, nämlich die sogenannte Pyelocystostomosis, oder, wie ich sie in Bezug auf meinen Fall nennen möchte, — die Hydronephrocystoneostomie.

Ich führe zunächst meinen Fall an.

Es handelte sich um ein 19jähriges Fräulein, A. J. K. — Virgo intacta. Die erste Menstruation stellte sich im 14. Jahre ein, setzte ein Jahr aus und trat darnach regelmässig alle 3 Wochen zu 5 Tagen auf, mässig stark, von Zeit zu Zeit mit leisen Schmerzen im Unterleibe einhergehend. Letzte Menstruation vor einer Woche. Blutungen und Ausfluss nie vorhanden gewesen.

Appetit und Schlaf genügend. Verstopfungen zu 2—3 Tagen. Harnentleerung im Laufe des letzten Monats etwas frequent, ohne Beschwerden. Husten, Herzklopfen, Athembeschwerden nicht vorhanden.

Patientin bemerkte seit einem halben Jahre eine Vergrösserung des Leibes; Schmerzempfindungen waren hierbei nicht vorhanden. Anfang December 1900 zeigte sich zugleich mit geringen Schmerzen in der linken Seite, näher zum Kreuzbein, plötzlich Blut in beträchtlicher Menge im Urin. Der hinzugezogene Arzt verordnete Bettruhe und nach 7—8 Tagen verschwanden sowohl die Schmerzen wie das Blut. Die Temperatur stieg nicht über 37,5. Nach Verlassen des Bettes fühlte Pat. sich wohl bis etwa zum 20. desselben Decembers, und die Hämaturie wurde durch einen Stoss in die rechte Seite, der kurz vor der Erkrankung stattgefunden hatte, erklärt. Gegen den 20. December traten nach einer lebhaften Bewegung und Heben einer immerhin unbedeutenden Last leichte nagende Schmerzen in der rechten Leistengegend auf, die von leichtem Schwindel begleitet waren; Fiebererscheinungen waren nicht vorhanden. Der Arzt stellte jetzt eine Geschwulst rechts im Unterleibe fest.

Mitte Januar kam die Pat. behufs Untersuchung zu mir. Ich stellte die Diagnose auf eine rechtsseitige Ovarialgeschwulst und fand zugleich eine unbestimmte Geschwulst, welche sich aus der rechten Rippengegend in das Becken hinzog, anscheinend retroperitoneal gelegen. Der Urin enthielt Eiweiss 0,21 pro mille und ziemlich viel Leukocyten. Harntagesmenge — 2000 ccm mit 19,15 g Harnstoff; Zucker oder sonstige pathologische Beimischungen wurden nicht gefunden.

Am 29. 1. 1901 wurde die Laparotomie ausgeführt. Nach Eröffnung der Bauchhöhle wurde ein Cystom des rechten Ovariums von Orangengrösse entfernt. Die andere Geschwulst, welche vorher nur undeutlich zu fühlen war, erwies sich als die bedeutend vergrösserte rechte hydronephrotische Niere. Es wurde beschlossen, mit der Entfernung derselben einstweilen abzuwarten und den Sack vorläufig durch einen extraperitonealen Lumbalschnitt zur Entleerung zu bringen. Die Bauchhöhle wurde geschlossen und der Lumbalschnitt an einer der Geschwulst entsprechenden Stelle angelegt. Der Sack, welcher durch Einschnürungen in drei Kammern getheilt war, wurde durch den Schnitt von dem Inhalt (Harn, Eiter und Blut) entleert, darauf in dem Wundrande durch Nähte fixirt und die Höhle mit Gaze austamponirt. Die Dauer der ersten Operation betrug 20 Minuten, die der zweiten ebensoviel. Nähte aus Rennthiersehnenfäden; Narkose durch Aether.

Der Wundverlauf war glatt bei normaler Temperatur mit Ausnahme des 2. Tages (38,0°) und des 4. (38,2°). Schmerzen waren keine vorhanden. An Harn ging durch die Blase am ersten Tage 152 ccm, danach stieg die Menge allmälig bis zu 750 ccm. Am 3. Tage Entfernung der Gazetamponade, wobei sich gegen ein Glas blutiger geruchloser Flüssigkeit entleerte; Einführung eines frischen Drainstreifens. In den folgenden Tagen nahm die Menge der Flüssigkeit stets zu; dieselbe verlor ihren blutigen Charakter und nahm allmälig alle Eigenschaften des normalen Harnes an. Da die beständige Durch-

tränkung des Gazestreifens die Pat. sehr belästigte, so wurde derselbe durch einen sterilen, dicken, elastischen Katheter ersetzt, dessen Ende in einen Gummirecipienten geführt wurde. Sowohl der Katheter als auch der Recipient wurden 2mal täglich gewechselt. Am 10. Tage wurden die Hautnähte an der Bauchwunde entfernt; Prima intentio. Die Genesung schritt schnell vorwärts. Bald war die im Recipienten gesammelte Harnmenge der aus der Blase entleerten beinahe gleich. Es war klar, dass die rechte Niere parallel mit der gesunden linken functionirte. Am 18. Tage verliess Pat. das Bett und wurde am 27. entlassen mit der Anweisung, Recipient und Katheter täglich nach halbstündigem Auskochen zu wechseln. Der Recipient wurde durch einen Gurt fixirt und belästigte die Pat. keineswegs. Pat. entleerte denselben jedemal bei der Entleerung der Harnblase. So verblieb alles ohne Aenderung bis zum Herbste.

Am 22. 9. wurde die zweite Laparotomie ausgeführt. Nach Eröffnung der Bauchhöhle wurde in Trendelenburg'scher Lage constatirt, dass:

1. keinerlei Adhäsionen weder in der Becken-, noch in der Bauchhöhle vorhanden seien;

2. der Stumpf an Stelle der entfernten Tube und Ovariums stellte einen leichten glatten Höcker dar, an welchem die Anwesenheit der Rennthiersehnennähte nirgends festgestellt werden konnte;

3. das untere Ende des Sackes konnte mit Hülfe einer Sonde etwas unterhalb des Coecums festgestellt werden;

4. eine dicke in die Harnblase eingeführte Sonde zeigte, dass der Scheitel der Harnblase leicht bis zur Linea innominata dislocirt werden konnte.

Nachdem dies festgestellt worden war, wurde das Coecum mitsammt dem Appendix hinaufgezogen. Hierauf wurde das Bauchfell von dem Knopf einer in den hydronephrotischen Sack eingeführten Sonde an der seitlichen Beckenwand bis zur rechten Kante der Harnblase gespaltet und beiderseits auf etwa Fingerbreite abpräparirt. Das untere Ende des hydronephrotischen Sackes wurde so weit entblösst, dass es etwas über die Linea innominata herabgezogen werden konnte. Darauf wurden die rechten Ligamenta latum et rotundum quer gespalten und das Zellgewebe an der rechten Blasenkante abgelöst, wodurch die Blase bedeutend an Beweglichkeit gewann, sodass mittelst der Sonde der Blasenscheitel bis über die Linea innominata gehoben werden konnte. Dank der Spaltung des Lig. latum erschien das Zellgewebslager für die Blase völlig bereitet. Der obere Theil der Blase wurde mit seiner Hinterfläche durch Rennthiersehnenfäden oberhalb der Lin. innominata in der Inguinalgegend fixirt; nach Fixirung der seitlichen Theile der Harnblase wurde dieselbe auf einer Strecke von $2^1/_2$ cm eröffnet. Durch das untere Ende des hydronephrotischen Sackes wurde eine Ligatur aus Rennthiersehne angelegt und durch die Blase und die Harnröhre nach aussen geführt; oberhalb der Ligatur wurde sodann der hydronephrotische Sack quer eröffnet und nun mittelst der Ligatur in das Lumen der Harnblase hineingezogen. Nachdem das Ende etwa 2,5 cm eingedrungen war, wurde dasselbe durch Nähte an der Blasenschleimhaut fixirt und die Blasenwand vernäht. Zuletzt wurden die gespaltenen Ligamenta wieder zusammengenäht und ebenso das Bauchfell. —

Auf diese Weise wurde eine feste Verbindung hergestellt, welche durch die Vernähung des Bauchfelles extraperitoneal gelagert wurde.

Nach Schluss der Bauchhöhle wurde in die Harnblase ein Katheter à demeure und in die Lumbalöffnung ein Drain eingeführt. Dauer der Operation 1 Stunde 10 Minuten.

Die Nachoperationsperiode verlief glatt bis auf eine Steigerung der Temperatur auf 38,1 am 2. Tage. Bis zum 6. Tage war die Harnabsonderung durch die beiden Katheter annähernd gleich, worauf dann die Menge des durch die Blase entleerten Harnes allmälig stieg, wahrscheinlich infolge der etwas aufgerichteten Lage des Oberkörpers. Am 10. Tage wurden die Hautnähte entfernt und am 21. Tage verliess Pat. das Bett. An diesem Tage wurde auch der untere Katheter entfernt und die Harnentleerung wurde normal. Etwa 5mal wurden Ausspülungen mit gefärbtem sterilem Wasser durch das Drainrohr vorgenommen, wobei man sich jedesmal von der vollständigen Wegbarkeit der Harnwege und von der festen Verbindung der Blase mit dem Sacke überzeugen konnte. Nach einer Woche konnte auch das Drainrohr entfernt werden; die Fistel schloss sich schnell und Pat. fühlt sich bis heute völlig gesund. Die Tagesmenge des Harnes beträgt etwa 1500 ccm und der Harn bietet keinerlei pathologische Abweichungen dar.

In unserem Falle waren also alle günstigen Bedingungen für die beschriebene Operation vorhanden, indem einerseits das untere Ende des hydronephrotischen Sackes verhältnissmässig tief herabreichte, wie die Lage des Sondenknopfes angab und andererseits die Harnblase völlig verschiebbar war, so dass sie ohne besondere Zerrung bis über die Lin. innominata gehoben werden konnte. Das Bauchfell lässt sich an den entsprechenden Stellen des kleinen und grossen Beckens ausserordentlich leicht ablösen, so dass die Verbindungsstelle nach Vernähung des Bauchfelles extraperitoneal gelagert werden kann. Hierdurch wird ein Abfliessen des Harnes in die Bauchhöhle verhütet in solchen Fällen, wo die feste Vereinigung ausbleiben sollte; in letzterem Falle müsste die sog. Laparotomia externa gemacht werden, welche dann endlich doch zur festen Verwachsung führen würde. Die Verbindung der Blase mit dem hydronephrotischen Sacke wird durch ihre Lage an der seitlichen Wand keinerlei Druck von irgend welchen Organen ausgesetzt, was von besonderer Bedeutung bei Schwängerung der Pat. sein würde. Unseren Fall darf man also nach halbjähriger Beobachtung als völlig gelungen bezeichnen.

Die Idee einer solchen Operation gehört Witzel, welcher diesen Gedanken theoretisch aussprach, während Reisinger den von Witzel ausgegangenen Vorschlag zum ersten Male im Januar 1899 an einem 26jährigen Manne zur Ausführung brachte. Die Niere, welche eine fluctuirende Ge-

schwulst von etwa Faustgrösse darstellte, lag in diesem Falle unbeweglich auf dem Promontorium und der oberen Kreuzbeinplatte. Der untere Pol der Geschwulst war etwa 3 cm vom Scheitel der Blase bei mittlerer Füllung derselben. 5. 1. 1899 wurde eine gewöhnliche Fistel angelegt und am 19. 1. die Nephrocystoanastomosis ausgeführt. Seidennaht in 2 Etagen, wie bei der Enteroanastomose (Reisinger, Beitrag zur Behandlung der Hydronephrose. Langenbeck's Archiv. Bd. 61. H. 2).

Bei Betrachtung dieses Falles fällt uns vor Allem der Unterschied von dem unserigen hinsichtlich der Lage der Blase und der Niere auf: in unserem Falle war die Niere an ihrem normalen Platze und der Hydronephrosensack reichte bis zum kleinen Becken hinab; in dem Falle Reisinger war die ganze Niere dislocirt und lag unbeweglich auf dem Promontorium und der oberen Kreuzbeinplatte. Der Fall ist interessant in der Hinsicht, weil er uns in jenen Fällen, wo die Niere und der Hydronephrosensack hoch gelegen ist, so dass eine directe Verbindung mit der Blase unmöglich wird, den Weg zeigt, wie wir als Voract der Operation zuerst die Niere nach unten dislociren können, was keine unbezwingbare Schwierigkeiten bereiten würde. Es müsste also die Niere losgelöst und dann im unteren Theile der Bauchhöhle fixirt werden, worauf die Anastomose angelegt werden könnte. Beide Eingriffe könnten in einer Sitzung vorgenommen werden.

Auf Grund von 3 Fällen von Implantation des Ureters in die Harnblase, sowie auf Grund des angeführten Falles und der Literaturangaben erscheint mir als Grundbedingung zum Gelingen dieser Operationen eine normale Beschaffenheit des Harnes, und deshalb halte ich bei jeder Operation einer Hydronephrose oder einer Pyelohydronephrosis calculosa die vorherige Anlegung einer Lumbalfistel für unumgänglich. Die Vorzüge eines solchen Vorgehens wären folgende: 1. Entleerung des hydronephrotischen Sackes: 2. klare Vorstellung über die functionelle Thätigkeit der Niere hinsichtlich Menge und Beschaffenheit des Urines; 3. in der Nachoperationsperiode verhindert der freie Abfluss aus dem Sacke die Spannung und den Druck und verschafft den durch Naht verbundenen Theilen Ruhe; 5. bei Eiterung ist die Möglichkeit einer gründlichen Ausspülung gegeben.

Zweifellos lassen sich Operationen, wie die oben beschriebene, auch auf extraperitonealem Wege ausführen, wie dies ja auch hinsichtlich der Ureteren der Fall ist.

XLIV.

Ueber operative Behandlung der chronischen Obstipation.[1]

Von

Professor Dr. Felix Franke,

Chefarzt des Diakonissenhauses Marienstift zu Braunschweig.

Die mit einer gewissen Regelmässigkeit erscheinenden Veröffentlichungen der verschiedensten Autoren über die chronische oder habituelle Stuhlverstopfung bestätigen immer wieder die Erfahrung jedes beschäftigten Arztes, dass dieses so überaus häufige Leiden, namentlich des weiblichen Geschlechtes, seiner Behandlung in vielen Fällen grosse, ja fast unüberwindliche Schwierigkeiten entgegensetzt. Freilich liegen in einer beträchtlichen Anzahl der Fälle die Hindernisse für die Heilung mehr in äusseren Verhältnissen; die unbedingt nöthige systematische Behandlung, die sich unter Umständen monatelang hinziehen kann und muss, scheitert oft an dem Mangel an Energie und Geduld von Seiten der Kranken oder, und das trifft gewöhnlich bei den niederen, ärmeren Ständen zu, an dem Mangel an Zeit und den nöthigen Mitteln. Aber auch wenn alle Vorschriften mit Geduld und Ausdauer genau befolgt werden, laufen doch einzelne Fälle unter, in denen alle Mühe und Kunst versagt; die Kranken kommen von ihren Abführmitteln nicht los. Oder es stellt sich, nachdem die Entleerung eine Zeit lang nach Beendigung der Kur regelmässig vor sich gegangen ist, auf einmal ohne besonderen Diätfehler oder sonstigen anderen Fehler das Leiden mit der alten Hartnäckigkeit wieder ein.

Diese schwere Verstopfung wird in der Hauptsache durch drei Ursachen bedingt. Entweder wird der Speisebrei im Dickdarm zu

---

[1]) Abgekürzt vorgetragen am 4. Sitzungstage des XXXI. Congresses der Deutschen Gesellschaft für Chirurgie zu Berlin, 5. April 1902.

stark ausgesogen und eingedickt, sodass die zu grosse Trockenheit der Kothballen ihre Fortbewegung sehr erschwert, oder die Darmmusculatur ist mit der Zeit so atrophisch und schwach geworden, dass sie sich nicht wieder bis zur normalen Kraftleistung erholen kann oder der nervöse Apparat des Dickdarms ist so abgestumpft, dass die im Stuhlgang enthaltenen normalen Reize absolut keine Wirkung mehr auf ihn ausüben. Von der zweiten Form kann man sich gelegentlich bei Bauchoperationen auch bei noch verhältnissmässig jungen Personen überzeugen, Man findet dann, wie ich z. B. in dem diesem Aufsatze zu Grunde liegenden Falle, die Wand des Dickdarms mitunter so verdünnt, dass sie schon bei leichter Gasauftreibung fast durchsichtig erscheint.

Reagirt nun der Darm schliesslich kaum noch auf die stärksten Abführmittel, so kommt es nicht selten zu den unangenehmsten und schwersten, ja gefährlichsten Störungen. Völle des Leibes, pappiger Geschmack, Appetitlosigkeit und andere Magenstörungen stellen sich ein, die Ernährung geht herunter, das Aussehen wird schlechter, der ganze Körper und das Nervensystem werden in Mitleidenschaft gezogen, Hypochondrie, Neurasthenie, ja selbst schwere Melancholie entwickelt sich. In einzelnen Fällen ist der Tod die endliche Folge. Schon Albrecht von Haller wies nachdrücklich auf solche schweren Ausgänge hin, wie ich der Ebstein'schen Monographie (1901) „Die chronische Stuhlverstopfung" entnehme: „es kommt zu übermässiger Ausdehnung der Därme, gastrischem Erbrechen, Zerreissen der Därme, Vortreten des Darmfelles in Brüchen und Tod dadurch". Wenngleich nun derartige schwere Ausgänge grosse Seltenheiten sind, so werden doch bisweilen lebensgefährliche Erscheinungen beobachtet, die direct von der Verstopfung abhängen. Kothtumoren, die die Darmlichtung vollständig schliessen und dadurch schliesslich zu Ileus führen, hat wohl jeder erfahrene Arzt in seiner Praxis beobachtet. Ich selbst verfüge über mehrere solcher Fälle, zum Theil aus der Hauspraxis, zum grösseren Theil aus der Consultations- und Krankenhauspraxis. In den mir zur Operation überwiesenen Fällen habe ich ausser in einem die Operation stets vermeiden können, da energische Kuren mit Bitterwasser, Rhabarber-Wismuth-Pulver, lange fortgesetzte hohe Einläufe von warmem Wasser (in einem Falle fast 4 Liter auf einmal), Seifenwasser oder

Oel schliesslich doch vollen Erfolg erzielten. Bei einer an habitueller Verstopfung leidenden Kranken, die eine Entbindung durchgemacht hatte, war der Tumor von solcher Grösse, dass er dem behandelnden Arzte als ein im kleinen Becken eingekeiltes Ovarialkystom imponirt hatte. Und obgleich ich nach der Untersuchung per vaginam den Verdacht aussprach, dass es sich um einen Kothtumor von aussergewöhnlicher Grösse handle, rechtfertigte ihn doch erst die Untersuchung per anum, bei der ich tief in den Mastdarm eindringen musste, ehe ich den von der Darmschleimhaut umhüllten und somit wie in einem Divertikel und anscheinend ausserhalb des Mastdarmes liegenden harten Tumor erreichte und genau abtasten konnte.

In dem erwähnten einen Falle, in dem ich zur Operation schreiten musste, konnte sie den Tod nicht mehr abwenden. Er ist also der schweren Verstopfung zur Last zu legen. Es handelte sich um eine alte, höchst abgemagerte und elende Frau, die vor Jahren mit den Erscheinungen des schwersten Obturationsileus, der schon eine Reihe von Tagen erfolglos vom behandelnden Arzte bekämpft worden war, in das Marienstift eingeliefert wurde. Hohe Darmeinläufe, die auch von mir nochmals vorgenommen wurden, hatten keinen Erfolg. Da kein ausgesprochener allgemeiner oder umschriebener Meteorismus bestand, keine Schmerzhaftigkeit, kein Tumor nachzuweisen war, vermochte ich die Ursache des Ileus nicht mit Sicherheit festzustellen, doch hegte ich die Vermuthung, dass es sich nur um die Folgen der hartnäckigen chronischen Verstopfung, an der die Kranke seit vielen Jahren litt, handeln könne. Bei der Operation fand sich der ganze Dickdarm gefüllt mit harten Kothballen, die unverschieblich, wie festgewachsen, festsassen. Der im Ganzen sehr atrophische Darm war zwischen ihnen zu einem dünnen Strange contrahirt. Hülfe konnte hier eventuell nur die Enterostomie bringen. Ehe ich aber dazu kam, einen bestimmten Plan zu fassen, collabirte die Kranke so schwer, dass ich in der Befürchtung, sie könne auf dem Operationstisch sterben, die Operation abbrach. Der Tod erfolgte ein paar Stunden später, sicher nicht wegen des Unterbleibens der Enterostomie, sondern weil die Frau infolge der schweren Folgen der Verstopfung die Grenzen der Lebensfähigkeit erreicht hatte.

Gegenüber solchen Vorkommnissen darf nun freilich nicht ver-

schwiegen werden, dass das individuelle Verhalten und die Empfindlichkeit der an Verstopfung Leidenden gegen diese Störung ausserordentlich verschieden ist. Während manche Personen schon nach zweitägiger Verstopfung erhebliche Beschwerden fühlen, über Vollsein, Unbehaglichkeit, Eingenommensein des Kopfes, Appetitsstörung klagen, ertragen andere auch viel länger dauernde Verstopfung, ohne davon erheblich belästigt zu sein. So ist mir aus meiner Praxis der fast unglaublich klingende Fall bekannt, dass ein alter Herr, der ein Alter von 86 Jahren erreichte, oft Verstopfung von zweiwöchentlicher Dauer, ja zuweilen bis zu einer solchen von 3 Wochen gehabt hat, ohne wesentliche Beschwerden davon zu bekommen. Er erzielte dann mit Latwerge eine gründliche Entleerung und für einige Zeit einen leidlich regelmässigen Stuhlgang.

Und in der Litteratur findet sich ein interessanter Bericht Ostermaier's[1]) über einen Fall von 35tägiger in Heilung ausgehender Verstopfung bei einem an chronischer Verstopfung von 6—8 Tagen leidenden 10jährigen Mädchen. Das Kind hatte in den ersten 12 Tagen gar keine Beschwerden; in den nächsten 13 Tagen aber entwickelte sich völlige Appetitlosigkeit, Mattigkeit und zeitweiliges Erbrechen. Dann aber, als es gelungen war, durch grosse Darmeinläufe etwas Stuhlgang heraus zu befördern, schlug das Befinden sofort um, obgleich noch 10tägige Bemühungen nöthig waren, um den Darm ganz zu entleeren. Der Appetit nahm rasch zu, das Erbrechen blieb aus und es trat bald völliges Wohlbefinden ein.

Ist nun in den meisten Fällen die chronische Verstopfung kein gefährliches, so bleibt sie immer ein lästiges Uebel, das wir energisch und systematisch zu bekämpfen haben. In den meisten Fällen erzielen wir auch den beabsichtigten Erfolg durch besondere Diät, Erziehung zur Regelmässigkeit in der Entleerung, Massage des Bauches in Verbindung mit Gymnastik, consequente Durchführung einer Bitterwasserkur oder Anwendung von Oeleinläufen. Ich habe seit Jahren ausgezeichnete Ergebnisse von einer abgestuften Bitterwasserkur gehabt, bei der es im Ganzen darauf ankommt, dass durch Versuche die Menge des Bitterwassers

[1]) O. Ostermaier, Eine 35tägige Obstipation mit „glattem" Darmverschluss. München. med. Wochenschr. 1901. No. 27.

bestimmt wird, welche hinreicht, jeden Tag Stuhl zu erzielen und dass dann allmälich, etwa in Absätzen von 4—6 Tagen, diese Menge verringert wird. Die Kur gleicht im Wesentlichen der von Schmiedl[1]) vor einiger Zeit ausführlicher beschriebenen, sodass ich wohl auf dessen Aufsatz verweisen darf. In einigen Fällen hat die Anwendung der von Fleiner wieder eingeführten, besonders von Ebstein zu Abführungskuren benutzten Oeleinläufe vortreffliche Dienste geleistet.

Was ist nun aber bisher mit den manchmal wirklich unglücklichen Geschöpfen geschehen, bei denen aus diesem oder jenem der vorn von mir angeführten Gründen das Leiden nicht gehoben worden ist? Man hat sie ihrem Schicksal überlassen müssen und damit ihren Abführpillen und, da diese mit der Zeit in immer stärkerer Dosis angewandt werden müssen, war somit die Gefahr gegeben, dass eher oder später eine der oben erwähnten schweren Folgen und Complicationen eintrete. Wenn nun auch diese sich nicht so überaus häufig einstellen, so wird durch das Leiden doch der Körper mit der Zeit in fast allen Fällen mehr oder weniger geschwächt und ist dadurch bei eintretender schwerer Krankheit mehr gefährdet, als ein solcher, bei dem die wichtige Function der Kothausscheidung in Ordnung ist.

Ich habe mich schon früher dann und wann mit der Frage beschäftigt, ob man in solchen Fällen nicht chirurgisch eingreifen dürfe und sogar müsse, nachdem ich[2]) zuerst vor 11 Jahren eine sonst der Domäne der inneren Medicin zugehörige Krankheit, die Enteritis membranacea bezw. Colica mucosa mittels der Colostomie erfolgreich chirurgisch bekämpft hatte und nachdem ich in einem ähnlichen Falle vor $1^1/_2$ Jahren ohne Schaden für die Patientin den Dickdarm unilateral ausgeschaltet hatte. Ich hatte zunächst daran gedacht, einen Kunstafter am Colon ascendens oder descendens oder unteren Ileum anzulegen, kam aber von der Frage wieder ab, bis sie vor einiger Zeit in einem Falle, über den ich gleich berichten werde, acut wurde, so, dass ich ganz plötzlich und unvermuthet mich vor ihre sofortige praktische Beantwortung gestellt sah. Die

---

[1]) Schmiedl, Ueber chronische Obstipation. Therapeutische Monatshefte. 1901. No. 6.

[2]) F. Franke, Heilung eines Falles von Colica mucosa durch Anlegung eines künstlichen Afters. Mittheillungen aus den Grenzgebieten der Chirurgie und Medicin. Bd. 1.

Antwort bestand zunächst in der Anlegung einer Anastomose zwischen unterem Ileum und Flexura sigmoidea und später, als die Kranke noch nicht ganz befriedigt war, in der unilateralen Ausschaltung des Dickdarms, d. h. Einpflanzung des Ileums in die Flexura sigmoidea. Seit diesem Eingriffe hat die Kranke regelmässigen, ohne irgend welche Nachhülfe erfolgenden Stuhlgang und ist sehr beglückt über den Erfolg.

Wenn dieser nun auch mein Vorgehen zunächst gerechtfertigt hat, so muss es doch einer unbefangenen und eingehenden Prüfung auf seine Berechtigung unterzogen werden. Zu dem Zwecke erlaube ich mir zunächst die Krankengeschichte zu veröffentlichen.

Fräulein Helene G. in Braunschweig, 44 Jahre alt, erblich nicht belastet, vom 18. Jahre an menstruirt unter Schmerzen, häufig auch Erbrechen, Ohnmachten, Durchfällen, im Uebrigen aber immer gesund gewesen, bekam im 27. Jahre angeblich ohne auffällige vorherige Verstopfung Mastdarmvorfall, der, da er vom behandelnden Arzte in Hamburg auf Muskelschwäche zurückgeführt wurde, zunächst mit Ergotin subcutan behandelt wurde. Wegen Ausbleibens der erhofften Wirkung wurde Juli 1886 in Hamburg der „Schliessmuskel operirt", im folgenden Herbst und noch einmal im Sommer 1887 der Darm gebrannt und dadurch der Vorfall beseitigt.

Vor 10 Jahren hatte sie im Anschluss an eine schwere Influenza, während welcher nicht auf den Stuhlgang geachtet wurde, 13tägige Verstopfung, die schliesslich durch Eingiessungen beseitigt wurde. Seit jener Zeit aber hat sie sich bis zu der von mir ausgeführten erwähnten Operation nie wieder eines natürlichen Stuhlgangs erfreut. Sie unterzog sich deshalb in Hamburg zweimal einer Bougiekur, da die Verstopfung auf eine leichte Stenose nach der Mastdarmoperation zurückgeführt wurde, das letztemal vor $2^1/_2$ Jahren, aber ohne jeden wesentlichen Erfolg.

Als die Kranke mich am 2. Februar 1901 aufsuchte, fand ich etwa 5 bis 6 cm oberhalb des Afters eine mässige Stenose des Mastdarms; die Ampulla fehlte, der Schliessmuskel functionirte nur schwach. Ausserdem fühlte ich auf der hinteren Wand des Mastdarms 2 Knoten, die ich für Hämorrhoidalknoten ansprach. Die Kranke sah graublass, elend aus, war abgemagert, Zunge etwas belegt. Brustorgane gesund, am Bauch durch Aspection, Percussion und Palpation nichts Abnormes zu finden. Uterus retroflectirt, aber leicht beweglich, leicht zu reponiren.

Zu der von mir vorgeschlagenen Operation entschloss sich die Kranke erst im April. Operation im Marienstift 20. April. Hintere Wand des Mastdarms mit Muzeux vorgezogen, Längsschnitt über den Knoten, Exstirpation beider Varicen nach doppelter Unterbindung, Vernähen des Längsschnittes in querer Richtung. Jodeformgazetampon, Opium. Verlauf fieberfrei, glatte Heilung.

1. Mai aufgestanden. Klagen über starke Rückenschmerzen beim Gehen.

Gegen die Retroflexio uteri Pessar angewandt. Es hält aber nicht, da die Portio uteri sehr kurz ist. Deshalb wird am 3. Mai das Lig. rotundum der rechten Seite im Leistencanale behufs Vornahme der Alexander-Adams-schen Operation aufgesucht, aber so gut wie nichts davon gefunden. Darauf führte ich sofort die Ventrofixatio uteri aus. Der Uterus zeigte sich etwas vergrössert und besass auf der Hinterfläche ein subseröses, haselnussgrosses Myom, das ich entfernte; die Lig. rotunda bestanden nur in Form dünner Stränge. Glatte Heilung, Entlassung am 20. Mai. Stuhlgang immer nur auf Einlauf, der jetzt gehalten wird, während er früher immer abfloss, sobald die eingeführte Menge etwa 150 g überstieg.

Seit der Entlassung nahmen die schon bestehenden unangenehmen Stuhlbeschwerden, über die die Kranke sehr klagte, immer mehr zu, trotz Anwendung von besonderer Diät, Massage, Oelclystiren, die ich wochenlang regelmässig nach der Ebstein'schen Vorschrift anwenden liess. Der Stuhl erfolgte schliesslich nur bei gleichzeitiger Anwendung von Abführmitteln und Clystiren. Der Appetit wurde dabei schlechter, die Ernährung sank, Stimmung sehr gedrückt. Da ich nun bei mehrmaliger Untersuchung die Angabe der Kranken, dass sie das Gefühl habe, als ob eine Strecke oberhalb des Afters der Stuhlgang stecken bliebe, insofern als wahrscheinlich richtig ansah, als ich hoch oben eine Verengerung zu fühlen glaubte, nahm ich die inzwischen stark abgemagerte (sie wog 85 Pfund) und elend gewordene Kranke wieder auf am 28. October, um, ihrem Wunsche nachkommend, eine etwa bestehende Strictur zu beseitigen oder das zu thun, was ich nach Lage der Sache für richtig hielt.

Sie war ganz mürbe geworden durch die unaufhörlichen Stuhlbeschwerden und bat mich, indem sie mir nach jeder Richtung hin Vollmacht ertheilte, sie auf ihrend eine Weise von ihrem Leiden zu befreien.

Bauchschnitt am 29. October seitlich links unten. Die in der Narkose von unten her deutlich gefühlte Verengerung erwies sich bei combinirter Untersuchung als der Sphincter tertius, der sich fest contrahirte. Eine Operation an dieser Stelle war also zwecklos. Während der nun von neuem nothwendigen Desinfection kam mir der Gedanke, durch Anastomosenbildung zwischen Ileum und Flexura sigmoidea die Verstopfung zu heben. Der Dickdarm, namentlich das tief herabhängende, schlaffe Colon transversum, erschien sehr atrophisch, seine Wand ganz dünn, stellenweise an den stärker von Gas aufgetriebenen Stellen fast durchsichtig. Ich erwog auch den Plan, den Dickdarm ganz auszuschalten, um ihn jedoch sofort wieder zu verwerfen, da ich glaubte, schon durch die Enteroanastomose, durch welche ich einen Theil des Speisebreies aus dem Ileum sofort in die Flexur überführte, einen genügenden Erfolg herbeizuführen. Für die Enteroanastomose benutzte ich einerseits eine Stelle des Ileums etwa 15 cm oberhalb der Einmündung in das Colon, andererseits einen Punkt etwas unterhalb der Mitte der etwas langen Flexur. Die Länge des eröffnenden Schnittes betrug etwa 3 cm, Vereinigung mittels doppelreihiger, fortlaufender Naht, ausserdem noch ein paar Situationsnähte oberhalb der Anastomose. Etagennaht der Bauchdecken.

Der weitere Verlauf, der ohne jede fieberhafte Reaction vor sich ging

(höchste Temperatur am 30. October Abends 37,2°, sonst Temperatur immer unter 37°), wurde etwas gestört durch heftige, schon am 30. October beginnende und in den nächsten Tagen zunehmende, vom 5. November wieder abnehmende kolikartige Leibschmerzen und Appetitlosigkeit. Der Puls ging von 96 Schlägen am 29. October Abends und 80 am 30. October in den nächsten Tagen auf 72, am 5. November auf 64 Schläge zurück. Am 1. November erfolgte zum ersten Male seit mehreren Jahren spontaner Stuhlgang, desgleichen am 2. November. An diesem Tage heftige Schmerzen in der Ileocöcalgegend. Morphium subcutan. Am 3. November kein Stuhlgang, am 4. November zwei harte Kothballen nach Glycerineinspritzung, am 6. November reichlicher spontaner Stuhl. Am 7. November Fäden entfernt, Hautwunde per primam reizlos verheilt. Am 14. November Entlassung. Der Appetit hatte sich bis dahin etwas gehoben, die vorher stark belegte Zunge sich etwas gereinigt; Stuhlgang war täglich oder jeden zweiten Tag spontan erfolgt.

In der Folgezeit hatte die Kranke ohne jedes Abführmittel regelmässigen Stuhlgang unter Nachhülfe von kleinen Glycerinclystiren, fühlte sich deshalb gegen früher ganz glücklich, hatte aber doch den dringenden Wunsch, auch jene Glycerineinspritzungen entbehren zu können. Bei den Besuchen, die ich ihr auf ihren Wunsch von Zeit zu Zeit machte, klagte sie aber stets über heftige Rücken- und Leibschmerzen und infolgedessen Appetitlosigkeit. Der Leib war stets weich, nicht druckempfindlich, dann und wann auf der rechten Seite etwas aufgetrieben. Da ich Darmverwachsungen und Zerrungen des Ileums am Cöcum vermuthete, der Stuhlgang allmälich wieder etwas schwieriger wurde, und deshalb der Verdacht bestand, dass die Hauptmasse des Speisebreies an der Anastomosenstelle vorübergehend in das Colon gelange, musste ich leider nochmals einen operativen Eingriff, die Ausschaltung des Dickdarms, zur Erwägung stellen. Nachdem bis Anfang Februar d. J. trotz Massage, Umschlägen usw. eine Besserung nicht eingetreten war, bat mich die Kranke um die Operation. Sie wurde am 4. Februar vorgenommen. Bauchschnitt in der Mittellinie. Es fanden sich ausgedehnte flächenhafte und strangförmige Verwachsungen der Därme. Mit grosser Mühe löste ich einen grossen Theil dieser Verwachsungen stumpf oder mit dem Paquelin, trennte dann das Ileum kurz vor seiner Einmündung in das Colon, schloss beide Enden für sich mittels Schnürnaht und legte, da die bisherige Anastomose unterhalb des Uterus im kleinen Becken durch unlösbare Verwachsungen festgehalten war, oberhalb dieser Anastomose eine neue mittels Murphyknopfs an.

Der weitere Verlauf war durch eine mehrtägige Pneumonie complicirt, weiterhin durch wieder auftretende, mehr oder weniger heftige Leibschmerzen, Wühlen usw. und Appetitlosigkeit. Stühle erfolgten vom 7. Februar an massenhaft (am 8. Februar 15), nach einigen Tagen wieder spärlicher. Am 15. Februar Nähte entfernt, kleiner Bauchdeckenabscess. Entlassung am 26. Februar in geheiltem Zustande. Stuhlgang bisher spontan, zweimal am Tage. Die Stelle der Implantation des Ileum in die Flexur ist auf Druck noch etwas empfindlich, auch fühlt man daselbst eine gewisse tumorartige Resistenz. Auch spontan hat die Kranke noch an dieser Stelle und sonst im Leibe Schmerzen, die nach

dem Rücken ausstrahlen und offenbar von den Darmadhäsionen abhängen. Der Murphyknopf ist bisher nicht im Stuhlgang gefunden worden, die Röntgendurchleuchtung war unmöglich, da der Apparat zur Ausbesserung fortgeschickt war.

Die Beseitigung der Obstipation darf nach dem weiteren bisherigen Verlaufe als eine endgültige betrachtet werden. Der Stuhlgang erfolgt spontan täglich 2, 3 bis 4mal. Trotzdem der Erfolg leider durch die von den Darmverwachsungen ausgehenden Beschwerden, Leib- und Rückenschmerzen, nicht ganz normaler Appetit, — die Kranke hat sich aber doch erholt, Farbe bekommen und an Gewicht zugenommen — eine Trübung erfahren hat, fühlt sich das Fräulein doch ausserordentlich glücklich über die Beseitigung der sie früher so niederdrückenden, körperlich und geistig sie schwer schädigenden Verstopfung, wie nicht nur seine wiederholten mündlichen und schriftlichen Dankesäusserungen, sondern auch der schriftliche Dank seiner Mutter beweisen. Die etwas häufigen, bis zu vier am Tage, — nur ausnahmsweise einmal mehr — dickbreiigen oder festeren Stuhlgänge belästigen das Fräulein seiner Aussage nach in keiner Weise und werden daher gern ertragen.

Zum Schluss dürfte die Bemerkung nicht überflüssig sein, dass der etwaige Verdacht, dass bei dem Leiden Hysterie mit im Spiele war, sowohl durch den bei der Operation erhobenen anatomischen Befund, als auch durch den Mangel hysterischer Stigmata, den nicht nur etwa wir, sondern auch der Hamburger College feststellten, ausgeschlossen erscheint.

Die vorstehende Krankengeschichte ist in mancher Hinsicht lehrreich. Unter anderem aber springt sofort in die Augen, was für unsägliche Beschwerden solche chronisch Obstipirten wohl manchmal zu erdulden haben. Das beweisen deutlicher als alle Klagen die lebhaften und immer wiederholten Dankesbezeugungen der Operirten, das geht hervor aus der Entschlossenheit, mit der sie sich trotz aller Angst vor jeder Operation jedem neuen Eingriffe unterzog, um nur ihre Qualen los zu werden.

Dass ich in dem berichteten Falle die Berechtigung zu einer Operation hatte, unterliegt nach der Krankengeschichte keinem Zweifel, da mir ja von der Kranken nach jeder Richtung hin Vollmacht ertheilt worden war. Ob ich aber, anstatt fast den ganzen Dickdarm auszuschalten, nicht richtiger gehandelt hätte, ein weniger eingreifendes Verfahren einzuschlagen, möchte ich jetzt zur Discussion stellen. Welche Eingriffe kämen nun wohl noch in Frage? Meiner Meinung nach doch nur die Anastomose zwischen Ileum und Flexura sigmoidea oder die Anlegung eines Kunstafters, wie ich vorn schon erwähnte. Erstere, zunächst von Erfolg begleitet, versagte, wie wir gesehen haben, in meinem Falle später mehr und mehr. Das scheint aber weniger an der Methode an und für sich

gelegen zu haben, als an zufälligen ungünstigen Verhältnissen, denn die Anastomosenstelle war durch feste Verwachsungen im kleinen Becken fixirt und dadurch möglicherweise zum grossen Theil infolge von Abknickung oder Compression ausser Wirksamkeit gesetzt. Wir dürfen deshalb diese Methode nicht ganz von der Hand weisen, sondern zunächst sie neben der Dickdarmausschaltung zur Wahl stellen. Die Gefahr ihres Versagens lässt sich vielleicht auch noch durch eine für diesen Fall besondere Technik ausschalten, die darin zu bestehen hätte, dass man die Oeffnung möglichst gross anlegt und das abführende Ende des Ileum verengt. Dass könnte dadurch geschehen, dass man die Schleimhaut desselben etwas vorzieht, abklemmt und abbindet, oder dadurch, dass man nach beendeter Anastomosenbildung von aussen her den abführenden Theil verengt, entweder durch Faltenbildung mittels Lembert'scher Nähte oder breite Vereinigung mit der Flexur, wodurch seine Lichtung platt gezogen würde. In meinem Falle war ich durch das Versagen der Anastomose zu dem weiteren Schritte, der Dickdarmausschaltung, gezwungen.

Was die Anlegung eines Kunstafters betrifft, so könnte es sich natürlich nur um die eines temporären handeln. Theoretisch besteht die Möglichkeit, dass sich der erschlaffte Dickdarm, wenn er durch einen Kunstafter in der Ileocöcalgegend zunächst ganz ausgeschaltet ist, allmälich wieder erholt und kräftigt, sodass er später wieder normal functionirt. Das müsste aber erst durch Versuche und Beobachtungen bewiesen werden. Unter diesen Umständen wird nun Jedermann zugeben, dass, abgesehen davon, dass wir unsere Kranken nicht zu Versuchen ohne ihren Willen benutzen dürfen, meine Kranke, die schon so viel durchgemacht hatte, sich am allerwenigsten zu einem solchen Versuche eignete.

Wenn ich nun auch bei meiner Kranken von der Anlegung eines Kunstafters Abstand nehmen musste und überhaupt der Ansicht bin, dass man kaum in die Lage kommen dürfte, ihn in der Ileocöcalgegend anzulegen[1]), so könnte er doch meiner Meinung nach in gewissen Fällen von hartnäckiger Verstopfung an anderer Stelle in Frage kommen, sei es als temporärer, sei es als dauernder

[1]) Ich berücksichtige hier nicht die Fälle, in denen, wie in dem oben berichteten, wegen Ileus der Kunstafter nur als augenblickliche Nothoperation ausgeführt werden muss.

Kunstafter. Ich meine solche, in denen diese nicht durch eine Erschlaffung des ganzen Dickdarms, wie in meinem Falle, sondern hauptsächlich seines untersten Abschnittes bedingt ist. In solchem Falle würde vielleicht die Colostomie an der Flexura sigmoidea die zweckmässigste Operation sein, zunächst die temporäre. Nur in dem Falle, dass nach seinem Schlusse, der natürlich erst nach Monaten erfolgen darf, nachdem der periphere Darmtheil sich vielleicht unter elektrischer Behandlung gekräftigt hat, das Leiden mit der alten Hartnäckigkeit wiederkehrt, würde er dauernd bestehen bleiben müssen. Er würde, zumal bei den jetzigen ausgezeichneten Methoden für Anlegung eines dauernden Kunstafters, vielleicht das kleinere Uebel sein.

Der Vollständigkeit halber erwähne ich, dass bei sehr grosser und ausgedehnter Flexura sigmoidea vielleicht auch schon die breite Anastomose zwischen ihren beiden Endpunkten oder ihre Resection, und dass bei langem und tief herabhängendem Colon transversum dessen Anastomose mit dem unteren Theil der Flexura oder Einpflanzung in diesen oder den oberen Mastdarmtheil die chronische Obstipation beseitigt oder wenigstens günstig beeinflusst und deshalb ins Auge gefasst werden müsste.

Bei der Entscheidung über die Art des Eingriffs, wenn ein solcher überhaupt beabsichtigt ist, darf die Ausschaltung des Dickdarms als der am weitest gehende nur die letzte Stelle einnehmen. Ehe ich mich in eine Untersuchung über die Berechtigung zu diesem Eingriff einlasse, halte ich es für angezeigt, erst meine Stellung zu der operativen Behandlung der Obstipation überhaupt darzulegen, damit nicht der Anschein erweckt wird, als wollte ich nun gleich jeden Fall von hartnäckiger Obstipation operativ angreifen. Gegen diesen Verdacht möchte ich mich energisch wehren.

Es ist für mich selbstverständlich und bedarf daher kaum der Betonung, dass man nur ganz ausnahmsweise operativ vorgehen darf. Erstens nur in solchen Fällen, in denen alle bisher bekannten Mittel, namentlich auch eine systematische, unter strenger ärztlicher Aufsicht oder womöglich im Krankenhause durchgeführte Bitterwasser- oder Oelkur in erschöpfender Weise angewandt sind; zweitens in solchen, in denen nach sorgfältiger Erwägung, ob die vorhandenen Beschwerden und also der etwa zu erzielende Erfolg in einem rechten Verhältniss zu den Gefahren bestehen, die ja

zweifelsohne mit der Operation verknüpft sind, die Entscheidung zu Gunsten der Operation fällt, und der Kranke sie selbst nach Darlegung aller Verhältnisse dringend wünscht. Dass dabei die socialen Verhältnisse neben dem körperlichen und psychischen Befinden des Kranken eine grosse Rolle spielen, leuchtet Jedem ein. Eine Frau aus den unteren Ständen wird sich sowohl aus Zeit- als aus Geldmangel nur schwer der zeitraubenden, umständlichen und für sie auf die Dauer doch etwas kostspieligen Oelkur unterziehen können, während sie sich vielleicht eher zu einer Operation entschliesst. Und einer psychsisch stark deprimirten, nervös heruntergekommenen Dame wird man, selbst wenn die körperlichen Beschwerden nicht übermässig arg sind, eher zur Operation rathen dürfen und müssen, als einer, die trotz körperlicher Beschwerden nervös noch leidlich frisch und leistungsfähig ist. Genaue Indicationen für die Operation lassen sich nicht aufstellen; gerade bei diesem Leiden gehört die ganze ärztliche Kunst dazu, in dem Einzelfalle das Richtige zu treffen. Aber ich glaube keinem Widerspruche zu begegnen, wenn ich die Forderung aufstelle, dass in jedem Falle von chronischer Obstipation, in dem die bisherige Behandlungsweise versagt, die Operation in Erwägung zu ziehen ist, sobald mit dem Leiden zunehmende Anämie, Abmagerung und Schwäche und andererseits schwere, sich verschlimmernde Störungen des Nervensystems, insbesondere zunehmende schwere Neurasthenie und Melancholie oder gar geistige Störungen, verbunden sind.

Was nun die Gefahren betrifft, denen durch eine der oben erwähnten Operationen der Kranke ausgesetzt wird, so sind sie bei der hoch entwickelten Technik der Chirurgie jetzt nicht mehr so hoch anzuschlagen, wie noch etwa vor 15—20 Jahren. In der Hauptsache kommt neben den Gefahren der Narkose die der Bauchfellentzündung in Betracht. Eine solche mit tödtlichem Ausgange nach einer glatten Enterostomie, Enteroanastomose oder Darmausschaltung, wie in meinem Falle, gehört aber jetzt glücklicherweise zu den Seltenheiten. Ich kann mich aus meiner eigenen Praxis nur eines einzigen vor Jahren vorgekommenen entsinnen. Er war durch einen jetzt wohl nicht mehr vorkommenden technischen Fehler verschuldet.

Etwas häufiger beobachten wir nach solchen Operationen eine

leichte Peritonitis oder, wenn wir uns euphemistisch ausdrücken wollen, peritoneale Reizung. Und wenn nun diese auch gewöhnlich ohne allen Schaden vorübergeht, so kann sie doch ausnahmsweise einmal zu unangenehmen Folgen und Complicationen führen, sodass, wie in meinem Falle, das erzielte Ergebniss durch sie eine Trübung erfährt oder, im schlimmsten Falle, mehr oder weniger aufgehoben werden könnte. Ich meine die Verwachsungen der Darmschlingen unter einander, mit dem Gekröse, dem Netz und der Bauchwand.

Wir wissen, dass selbst ausgedehnte Verwachsungen in den meisten Fällen ganz symptomlos bleiben können, erfahren aber plötzlich einmal, — und jeder beschäftigte Chirurg hat das wohl erlebt, — dass in einem ganz unschuldig erscheinenden Falle weniger umfangreiche Verwachsungen zu so schweren Störungen und Leiden führen, dass der betreffende Kranke elend, siech und lebensüberdrüssig wird. Da man meist machtlos gegenüber diesen Verwachsungen ist, — Lösung derselben führt, wie ich an einigen Fällen beobachtet habe, fast nie zur Besserung, verschlimmert eher die Beschwerden, welche gewöhnlich in Völle, Appetitlosigkeit und Uebelkeit bis zum Erbrechen, Gefühl des erschwerten Stuhlgangs und fast beständigen Leib- und Rückenschmerzen bestehen, — so müssen wir bei dieser Unberechenbarkeit auch der leichtesten Peritonitis alles aufbieten, auch diese an sich nicht lebensgefährliche Complication von vornherein zu vermeiden.

Wenn ich von den gewöhnlichen und vielfach besprochenen Ursachen dieser Peritonitis absehe, der ungenügenden Keimfreiheit der Hände des Operateurs und seiner Gehülfen, des Instrumentariums einschliesslich des Naht- und Unterbindungsmaterials usw. und des Operationsgebietes, das leicht vom Darm aus inficirt werden kann, so bleiben noch andere Gefahren übrig. Durch Infection von der Haut aus kann es zu einem Bauchdeckenabscess kommen, an den sich infolge Fortleitung der Entzündung auf das Bauchfell Verwachsungen der Därme und des Netzes an der betreffenden Stelle anschliessen können. Eine weitere Gefahr ist die, dass in die Bauchhöhle gerathenes und nicht sorgfältig entferntes Blut direct zu Verklebungen Veranlassung giebt oder indirect dadurch, dass es, indem es einen günstigen Nährboden für in die Bauchhöhle

gelangte Bakterien bildet, das Auftreten einer Peritonitis begünstigt. Sorgfältige Abstopfung mit Compressen und Toilette der Bauchhöhle nach der Operation wird das meist vermeiden können. Nun habe ich noch zwei Ursachen der peritonealen Reizung im Auge, das Arbeiten mit trockenen Compressen und wenn, was ich für die Bauchhöhle für nöthig erachte, mit feuchten Kochsalzcompressen gearbeitet wird, mit zu heissen Compressen und zu heisser Kochsalzlösung. Auf diesen Fehler ist meines Wissens noch nicht aufmerksam gemacht worden. Ich lasse, wie wohl viele andere Operateure, die Compressen mit der Kochsalzlösung in einem besonderen Topfe kochen. Die Lösung kommt, da sie bei länger dauernden Operationen leicht zu kühl wird, hochtemperirt an den Operationstisch. Es kann nun leicht einmal in der Eile eine zu heisse Compresse in die Bauchhöhle eingeführt und dadurch der zarte empfindliche Ueberzug des Darms geschädigt werden. Ich habe bei einer früheren Bauchoperation eine solche leichte Verbrennung offenbar erlebt; ich bemerkte auf einmal nach Entfernung der Compressen und beim leichten Abwischen des Darms, dass die vorher glatte glänzende Oberfläche desselben etwas matter aussah, eine leichte weissgraue Färbung zeigte und dass sich feine Fibrinfäden gebildet hatten. Ich erinnerte mich jetzt jener Beobachtung wieder und glaube nun den Schlüssel zu der Erklärung der trotz sonst tadellosen Verlaufs eingetretenen Darmverwachsungen gefunden zu haben. Es ist klar, dass durch eine solche Schädigung des Bauchfellüberzugs des Darms die Gelegenheit zur Verklebung von Darmschlingen gegeben ist, und dass deshalb der Temperatur der Kochsalzcompressen genaue Aufmerksamkeit zu schenken ist.

Es harren nun noch einige Fragen der Erledigung, die mit der Bekämpfung der chronischen Obstipation durch die Ausschaltung des Dickdarms verknüpft sind: Dürfen wir den ganzen Dickdarm bis zur Flexura sigmoidea ohne Schaden für den Kranken ausschalten? Können wir diesem, vorausgesetzt, dass die Operation glatt und ohne die besprochenen Complicationen verläuft, vollen Erfolg, Beseitigung der Obstipation und der von ihr herrührenden Beschwerden versprechen? Kann nicht ein Misserfolg dadurch eintreten, dass die Verstopfung in ihr Gegentheil umgekehrt wird, die Stühle zu häufig erfolgen.

Für die Beantwortung der ersten Frage liefern schon die in

den letzten Jahren mehrfach ausgeführten Resectionen grösserer Abschnitte des Dünndarms ein in bejahendem Sinne genügendes Material. Mit Albu[1]), der die Frage der Zulässigkeit ausgedehnter Dünndarmresectionen neuerdings einer eingehenden Untersuchung auch vom rein medicinischen und physiologischen Standpunkte aus unterzogen hat, kann man den Satz aufstellen, dass ein Drittel des Dünndarms ohne Gefahr entfernt werden darf, denn von 9 Personen, bei denen rund 200 und mehr Centimeter des Dünndarms entfernt sind und die die Operation überstanden haben, sind fünf wirklich geheilt. Es sind das die Fälle von Lexer (200 cm), Koeberlé 205 cm), Kocher (208 cm), Monprofit (310 cm), Ruggi (330 cm). Ich selbst verfüge über einen Fall, in dem ich ohne den geringsten Nachtheil 180—185 cm wegen schwerer durch Verwachsungen bedingter Koliken entfernt habe, nachdem eine von mir früher behufs Ausschaltung der erkrankten Darmstrecke vorgenommene Enteroanastomosis erfolglos geblieben war.

Darf man solches dem Dünndarm zumuthen, warum sollte man da vor dem Dickdarm Halt machen? Hat doch jener entschieden eine grössere Bedeutung für die Verarbeitung und Ausnutzung der von uns genossenen Nahrungsmittel als dieser; denn darüber sind sich alle Physiologen einig, dass dieser keine nennenswerthe Bedeutung für die Verwerthung des Speisebreies hat, dass seine Aufgabe vielmehr darin liegt, dem Brei das Wasser zu entziehen. Die Frage ist übrigens practisch schon längst dadurch entschieden, dass Kranke mit Dünndarmfisteln, die von gangränösen Hernien herrühren und keinen Speisebrei in die abführende Schlinge übertreten lassen, nicht nothwendig abmagern müssen[2]). Und dabei handelt es sich nicht nur um Ausschaltung des ganzen Dickdarms, sondern öfters auch noch eines nicht ganz kleinen Theils des Dünndarms. In operativer Hinsicht liegen günstige Ergebnisse vor von Körte[3]), der einen Theil des Dünndarms und den Dickdarm bis zur Flexura sigmoidea wegen Tuberculose zunächst aus-

---

[1]) Albu, Ueber die Grenzen der Zulässigkeit ausgedehnter Darmresectionen. Berl. klin. Wochenschr. 1901. No. 50.

[2]) Vergl. Nagaud, Beobachtungen an einer Thiry'schen Fistel. Mittheillungen aus den Grenzgebieten. Bd. 9.

[3]) Körte, Ausgedehnte Darmresection wegen Darmtuberculose, geheilt durch Inplantation des Ileum in das Colon und Exstirpation des ausgeschalteten Darmtheils. Archiv für klin. Chirurgie. Bd. 48.

schaltete und später exstirpirte, von Lindner[1]), welcher in einem Falle von chronischer Colitis das Ileum in das Colon transversum eingepflanzt und dieses mit der Flexura sigmoidea unter Anlegung einer Anastomose vereinigt hatte, von mir und Lympius. Ich habe meines Wissens zuerst bei der Colica mucosa (Enteritis membranacea) das etwa 10—12 cm oberhalb seiner Einmündung in das Colon durchtrennte Ileum in den unteren Theil der Flexura sigmoidea eingepflanzt. Das geschah am 9. August 1900 bei einer Patientin des Herrn Dr. Heller in Wolfenbüttel, mit dem ich den Plan schon lange, etwa $^1/_2$ Jahr vorher besprochen hatte, und betraf eine Kranke, die schon 8 Jahre lang wegen ihres schweren Leidens verschiedene Aerzte consultirt und Kuren in den Kliniken von Autoritäten durchgemacht hatte. Sie ist durch die Operation wohl infolge hinzugetretener Complicationen (auch Hysterie war mit im Spiele) nicht geheilt, aber doch gebessert worden. Die Ausschaltung des Dickdarms hat nicht den geringsten Schaden gebracht. Später hat Lympius[2]) dieselbe Operation mit Erfolg ausgeführt bei chronischer Colitis, während Phocas[3]) bei einem $5^1/_2$jährigen Kinde wegen Enteritis membranacea mit Zeichen der Stenose das Ileum mit dem Colon anastomosirte. Experimentell ist die Frage von Nannotti[4]) geprüft und im günstigen Sinne entschieden worden.

Nach den bisherigen Erfahrungen dürfen wir also die erste Frage: ist die Ausschaltung des Dickdarms für den Kranken ohne nachtheilige Folgen? bejahen.

Können wir aber unserem Kranken sicheren Erfolg von der Operation versprechen? Ich glaube auch diese Frage bejahen zu dürfen, sobald wir uns nicht auf eine Colostomie oder Enteroanastomosis einlassen, sondern den Dickdarm durch Einpflanzung des Ileum in die Flexura sigmoidea mehr oder weniger weit ausschalten. Ich will damit die Enteroanastomose nicht ver-

---

[1]) Lindner, Zur chirurgischen Behandlung der chronischen Colitis und ihrer Folgezustände. Beiträge zur klin. Chirurgie von v. Bruns. Bd. 26.

[2]) Lympius, Zur chirurgischen Behandlung der chronischen Colitis. Centralblatt für Chirurgie. 1901. No. 30.

[3]) Phocas, Mittheillung auf dem französischen Chirurgencongress 1901. Semaine médicale. 1901. S. 356.

[4]) Nannotti, Ricerche sperimentali sulle exclusioni complete ed incomplete del colon. Clinica moderna. 1901. Nr. 7.

dammen, sondern ich bleibe bei dem, was ich vorn über sie gesagt habe. Aber zweifellos wirkt die Dickdarmausschaltung sicherer.

Ich komme damit auf die Technik und Methodik der Ausschaltung. Betreffs jener möchte ich rathen, den Murphyknopf anzuwenden, um die Operation schnell und ohne unnöthige Reizung des Peritoneums durch längeres Operiren oder sogar Austritt von Koththeilchen, wie es bei der Nahtmethode leichter geschehen kann, zu vollenden.

Die Einpflanzung — Seit zu Seit — wird man am besten nicht zu tief an der Flexur vornehmen, sondern in der Mitte oder bei kurzer Flexur am Anfang. Denn wenn auch, wie Nagaud[1]) neuerdings wieder zeigte, der Speisebrei schon am Ende des Dünndarms einigermaassen eingedickt sein kann, so wird er doch, und namentlich bei regerer Peristaltik des Dünndarms, wie sie manchen Personen eigenthümlich ist, meistens an dieser Stelle noch dünn sein und hat dann in solchem Falle nach zu tief ausgeführter Einpflanzung nur einen kurzen und vielleicht zu kurzen Weg zu seiner Eindickung vor sich. Allerdings mag er vielfach auch genügen. Das habe ich an der 1900 von mir Operirten gesehen, und das geht deutlich aus dem Berichte von Lympius hervor. Auch bei meiner Kranken, die diesen Aufsatz veranlasst hat, ist ihrer Aussage nach die Eindickung eine genügende.

Mit den letzteren Bemerkungen ist zugleich die Antwort auf die dritte Frage, die nach der Möglichkeit zu häufiger Stuhlgänge gegeben. Diese Gefahr des Misserfolgs scheint danach nicht von grosser Bedeutung zu sein. Sie würde sich übrigens durch eine Nachoperation, höher gelegte Anastomose mit dem Dickdarm wieder beseitigen lassen.

Fasse ich nun noch einmal alles zusammen, so glaube ich den Beweis geführt zu haben, dass wir berechtigt, ja in gewissen von mir näher bezeichneten Fällen von chronischer Verstopfung vielleicht sogar verpflichtet sind, den Kranken einen operativen Eingriff zu empfehlen. Welcher Art dieser sein soll, hängt von dem jeweiligen Befunde ab und wird sich oft erst nach Eröffnung der Bauchhöhle und genauer Untersuchung des Dickdarms feststellen

---

[1]) Nagand, a. a. O.

lassen. Wahrscheinlich aber wird man am sichersten fahren, wenn man die Ausschaltung eines mehr oder weniger grossen Theils des Dickdarms vornimmt.

Der mit dieser Operation verbundene Zweck fügt den Indicationen für die Darmanastomose oder Darmausschaltung ein neues Glied zu, und es ist ein interessantes Spiel des Zufalls, dass die beiden in den letzten Jahren zu den früheren Indicationen[1]) neu hinzugekommenen Anzeigen zwei entgegengesetzte Krankheiten sind, eine Art des chronischen Durchfalls (Colica mucosa, Colitis chronica bezw. Enteritis membranacea) und die chronische Verstopfung. Die Chirurgie hat somit auf einem neuen Grenzgebiet Erfolge zu verzeichnen, auf dem die bisher allein thätige Medicin bisweilen die Waffen strecken musste.

---

[1]) Diese waren bisher nach der Zusammenstellung von Roskoschny (Deutsche Zeitschrift für Chirurgie. Bd. 59): 1. Chronisch entzündliche Narbenstenose. 2. Tuberculöse Stenose. 3. Stenose durch maligne Tumoren. 4. Kothfistel. 5. Acute Invagination. 6. Chronische Invagination. 7. Gangränöse Hernie.

XLV.

(Aus dem städtischen Krankenhause zu Worms a. Rh.)

Ueber Darmverschluss und Enterostomie bei Peritonitis.[1]

Von

Professor Dr. L. Heidenhain.

Seit Jahren beschäftigt mich die Frage lebhaft, welchen Antheil am tödtlichen Ablaufe eiteriger Peritonitis die Stauung des Darminhaltes habe, welche ja bei ausgebreiteten Entzündungen augenfällig in den Vordergrund tritt. Um mich möglichst kurz zu fassen, will ich hier nicht die Frage aufwerfen, ob man eine Peritonitis besser mit Opium oder mit Entleerung des Darmes behandelt. Mein Wunsch ist vielmehr, Ihr Augenmerk auf eine Todesursache bei Peritonitis zu richten, welche meines Wissens bisher keine Beachtung, wenigstens keine ausführlichere Erörterung gefunden hat. Es sterben meiner Auffassung nach eine ganze Anzahl von Peritonitikern nicht an peritonealer Sepsis, nicht an der peritonitischen Eiterung, sondern an Darmverschluss, welcher durch die Bauchfellentzündung erzeugt ist. Bei entsprechender Behandlung, nämlich rechtzeitiger Enterostomie, tritt Heilung ein. Die Schwierigkeit richtigen Handelns liegt in der Diagnose begründet.

Es ist fast überflüssig, daran zu erinnern, dass die klinischen Bilder des Darmverschlusses und der Peritonitis zu einer vorgeschrittenen Zeit der Erkrankung sich so gleichen, dass auch der Erfahrenste die Diagnose nicht zu stellen vermag, wenn er nichts Sicheres über den anfänglichen Verlauf der Erkrankung feststellen

---

[1]) Vorgetragen am 4. Sitzungstage des XXXI. Congresses der Deutschen Gesellschaft für Chirurgie zu Berlin, 5. April 1902.

kann. Aufgetriebener Leib, endloses Erbrechen, schlechter Puls, oft auch deutliche Zeichen der Bauchfellreizung oder Bauchfellentzündung finden sich bei beiden Erkrankungen. Führt ja doch jede ausgebreitete Peritonitis zu Darmlähmung und Aufstau, während andererseits bei jedem vollkommenen Darmverschluss, auch wenn keine Darmgangrän vorliegt, zum Schluss sich Bauchfellentzündung hinzugesellt als Folge der Stauung des Darminhaltes und der Durchwanderung von Darmbakterien in den Bauchfellraum. Tritt bei einer mehr oder weniger weit verbreiteten Peritonitis Darmverschluss ein, so entsteht überaus leicht der Eindruck nicht eines Darmverschlusses, sondern einer fortschreitenden Peritonitis.

Meine erste Beobachtung war in dieser Hinsicht recht bezeichnend:

Fall 1. Eine 31 jährige Frau, welche seit 5 Jahren an „Mastdarmfistel" litt und im April 95 ohne wesentlichen Erfolg an dieser operirt war[1], erkrankte am 14. 4. 99 an Schmerzen in der linken Seite des Leibes, Erbrechen und Abführen. An diesem Tage letzter Stuhl, am folgenden die letzten Flatus. Am 4. Erkrankungstage wurde die Frau mit dem Bilde einer weit verbreiteten Perforationsperitonitis aufgenommen. Der Leib war maximal aufgetrieben und auf Druck sehr empfindlich. Links unten ein ausgedehnter Dämpfungsbezirk. Am Anus stark eiternde syphilitische Ulcera.

Spaltung im linken Hypogastrium entleerte eine reichliche Menge fäculenten Eiters. Offenbar handelte es sich um eine Perforation syphilitischer Geschwüre des S romanum. Am 21. 4. war das Allgemeinbefinden noch nicht gebessert. Flatus waren noch nicht abgegangen. Eine Incision in der rechten Bauchseite auf eine Resistenz etwas oberhalb des Nabels legt verklebte Dünndarmschlingen frei, zwischen denen sich etwas Serum findet. Ein Abscess ist nicht vorhanden. Tamponnade der Incision.

Am 22. 4. war die Frau fast sterbend. Pupillen erweitert, Leib unverändert stark gefüllt. Deshalb Eröffnung einer Dünndarmschlinge in der gestern gemachten Incision in der rechten Bauchseite. Reichlicher Abgang von Kot durch die Fistel. Die Kranke erholt sich. Am 1. 5. ist verzeichnet, dass Stuhl und Flatus abgehen.

Die Kranke genas und wurde geheilt entlassen, nachdem die Anlage eines Anus praeternaturalis an der Flexura coli lienalis die Ausheilung der stark jauchig secernirenden Geschwüre des absteigenden Colon ermöglicht hatte.

Der klinische Eindruck des ganzen Falles war der einer fast universellen Peritonitis. Entlassen am 21. 8. 99.

Darmverschluss kann bei Peritonitis entstehen durch Darmadhäsionen, welche die Fortbewegung des Darminhaltes hindern, sowie durch peritonitische Lähmung eines umschriebenen, kleineren

---

[1]) Exstirpatio recti.

oder grösseren Darmabschnittes. Darmverschlüsse ersterer Art sind öfter gelegentlich beschrieben worden zuerst wohl von Rehn[2]) in einer Arbeit über Ileus. Häufiger ist meiner Auffassung nach die zweite Form peritonitischen Darmverschlusses. Verursacht eiterige Bauchfellentzündung eine vollkommene Lähmung einer oder einiger entzündeter Darmschlingen, so setzt sie damit einen unüberwindlichen Widerstand für die Fortbewegung des Darminhaltes. Damit tritt Aufstau ein. Die oberhalb des Hindernisses gelegenen Darmschlingen blähen sich auf, Erbrechen folgt, Darmbakterien durchwandern die Wand der geblähten Schlingen oberhalb des Hindernisses, allgemeine Darmlähmung mit Peritonitis schliesst das Bild. Die allgemeine oder fast allgemeine Peritonitis, welche sich bei der Section findet, ist nicht entstanden durch weitere Ausbreitung des primären Entzündungsherdes, sondern secundär durch den Darmverschluss und dessen Folgen. Indessen der Darmverschluss mag die weitere Ausbreitung des primären Entzündungsherdes befördern. Sicher kann der Tod auch vor Eintritt der allgemeinen Peritonitis im Stadium der Darmblähung eintreten.

Im Laufe der letzten Jahre habe ich 5 mal bei Peritonitis im Stadium der Blähung und des Erbrechens die Enterostomie an einer geblähten Schlinge oberhalb des Entzündungsherdes ausgeführt und 4 dieser Kranken glatt genesen sehen. Die fünfte Kranke ging zu Grunde, weil ich einen Abscess im Doulgas nicht gefunden hatte. Da bei den genesenen Kranken innerhalb weniger Tage nach der Enterostomie Stuhlgang auf normalem Wege eingetreten ist und bei allen die Darmfistel sich überraschend schnell spontan geschlossen hat, so muss es sich wohl um Darmverschluss durch entzündliche Darmlähmung gehandelt haben.

Dass entzündliche Lähmung einer oder mehrerer Darmschlingen vollkommene Stauung des Darminhaltes hervorzurufen vermag, ist nicht zu bezweifeln. Die gelähmte Darmschlinge wirkt bei der Peristaltik nicht mit; die oberhalb gelegenen, selbst noch gesunden Intestina haben nicht die Kraft, ihren Inhalt durch die peristaltisch tote Schlinge hindurchzutreiben. Kann man durch die Enterostomie Zeit gewinnen, so tritt mit dem Nachlass der Entzündung die gelähmte Darmschlinge wieder in Thätigkeit. Es genügen viel geringere Hinder-

---

[1]) Verhandlungen der Deutschen Gesellschaft für Chirurgie. 1887. S. 150.

nisse, um die Fortbewegung des Darminhaltes aufzuheben So resecirte ich vor kurzem eine sehr enge tuberculöse Dünndarmstriktur bei einer jungen Frau. Plätschergeräusche im zuführenden Darmabschnitt, mässige Erweiterung und verzögerte Entleerung des Magens wiesen auf eine sehr erhebliche Stauung hin. Trotzdem war der Stuhlgang noch regelmässig, wenn auch die charakteristischen Koliken bestanden. Nach der Resection, welche mit blinder Einstülpung und seitlicher Anastomose beschlossen wurde, war es nicht möglich, Stuhl und Winde zu erzielen, so dass ich an der zuführenden, stark erweiterten Schlinge eine kleine seitliche Enterostomie anlegen musste. Der Augenschein bei dieser Operation zeigte vollkommene Asepsis. Es hatte also die peristaltisch unthätige Resectionsstelle einen toten Punkt abgegeben, welchen die oberhalb liegenden geschwächten Darmschlingen nicht hatten überwinden können. Innerhalb weniger Tage nach der Enterostomie trat Stuhl auf normalem Wege ein. Die Kranke genas und ist gesund geblieben. Für einen ungemein interessanten Beitrag zur Entstehungsgeschichte mancher Darmverschlüsse bei kleinen Hindernissen habe ich die Geschichte eines halbwüchsigen Jungen gehalten, welcher im Verlaufe eines sehr schweren akuten Gelenkrheumatismus unter Stuhlverhaltung und Erbrechen an Peritonitis erkrankte. Etliche Jahre vorher hatte er eine Peritonitis durchgemacht, seitdem aber nie die geringsten Beschwerden im Leib gehabt. Die Operation wies einen Darmverschluss durch etliche alte Adhäsionen von Darmschlingen unter einander nach; die Peritonitis war von der zuführenden Darmschlinge ausgegangen. Hier hatte also in den Tagen der Gesundheit volle Kompensation bestanden. Zur Zeit der schweren Allgemeinerkrankung trat Insufficienz des zuführenden Darmabschnittes oberhalb des nur mässigen Hindernisses ein.

In gleicher Weise mag auch sonst bei geringen mechanischen Hindernissen und leichteren entzündlichen Störungen eines umschriebenen Darmabschnittes Darmverschluss eintreten, wenn das Allgemeinbefinden darnieder liegt. Es liegt sehr nahe, an die Fälle von „Ileus“ zu denken, welche sich in den ersten Tagen nach Operationen im kleinen Becken, namentlich nach Myomoperationen und vaginalen Totalexstirpationen, entwickeln und bei der Operation fast immer Fixation und Knickung einer Dünndarm-

schlinge an einem Stumpf oder einer Wundfläche im Bereiche des kleinen Beckens aufweisen sollen. Ich selbst habe Darmverschluss nach gynäkologischen Operationen zufällig nicht gesehen, wohl aber einen Mann nach Resectio ileo-cöcalis durch Adhärenz und Knickung einer Dünndarmschlinge an einem Tampon verloren. Ich kann den Verdacht nicht ablehnen, dass bei solchem Befunde weniger die Fixation und Knickung, als Entzündung und Unthätigkeit der entzündeten Darmschlinge das wesentliche sei. Dieser Verdacht wird dadurch bestärkt, dass nach Ausweis der Literatnr die Lösung der fixirten Schlinge durchaus nicht immer zur Heilung führt, also die Beseitigung des mechanischen Hindernisses der Indicatio morbi nicht mit Sicherheit genügt. Wenn man sich erinnert, wie häufig vielfache Verwachsungen von Dünndarmschlingen unter einander und mit den Bauchdecken durch Peritonitis entstehen und symptomlos vertragen werden, so wird man erst recht Bedenken tragen, einen Darmverschluss, welcher in den ersten Tagen nach einer Operation im kleinen Becken entsteht, allein auf eine frische, meist doch wenig feste Adhäsion zu beziehen. Es wäre also zu erwägen, ob man in derartigen Fällen nicht besser die Enterostomie ausführt an Stelle der Laparotomie mit ihren wesentlich anstrengenderen Zumuthungen für die Kräfte des Kranken. Die gleiche Auffassung habe ich bei Werth gefunden. Werth berichtete 1899 auf der Naturforscherversammlung zu München über Ileus nach Laparotomien. Seinem Selbstbericht (Centralblatt für Gynäkologie 1899, S. 1213) entnehme ich die folgende Stelle:

„In der eigentlichen Reconvalescenzperiode nach Laparotomien ist nach Ansicht des Vortragenden rein mechanisch bedingter Darmverschluss (abgesehen von Volvulus) selten.

In der Regel handelt es sich um das Zussmmenwirken von leichteren localen Bewegungshindernissen mit Parese grösserer Darmabschnitte. In diesen Fällen empfiehlt sich meistens die einfache Enterostomie, welche auch bei schon ausgesprochenen Erscheinungen von Darmlähmung und vorgeschrittenem Kollaps noch gute Resultate geben kann, während das bei Weitem eingreifendere Verfahren der breiten Wiedereröffnung der Bauchhöhle und des direkten Aufsuchens des Hindernisses dann in der Regel nicht mehr ertragen wird. Dieses Verfahren ist nur dann angezeigt,

wenn bei noch leidlichem Kräftezustand klinische Anzeichen für das Bestehen eines gröberen Hindernisses vorliegen und der Darm noch deutlich arbeitet.

Leichtere peritoneale Infectionen sind bei der Entstehung von Ileus oft im Spiel, jedoch kann derselbe auch unter Asepsis entstehen, durch Beschädigung des Bauchfells und physikalischen Darm- und Bauchfellinsult."

Ein gröberes mechanisches Hinderniss ist am ehesten in den von Olshausen[1]) beschriebenen Fällen von Ileus anzunehmen, welche nach anfangs normalem Verlaufe in der zweiten Woche nach der Operation auftreten. Hier können festere, bindegewebige Verwachsungen im Spiele sein, welche die Laparotomie indiciren. Aus deutlich sichtbarer Darmthätigkeit ist über die Art des Hindernisses nichts zu entnehmen, noch aus ihr ein Schluss zu ziehen, wie man vorgehen solle, wie der nachfolgenden Beobachtung entnommen werden kann:

Fall 2. Ein 12jähriger Junge erkrankte akut an Perforationsperitonitis vom Wurmfortsatz aus und war fast moribund, als ich ihn auf einem Nachbardorfe am 8. 5. 01 zum ersten Male sah. Unter Kampferinjectionen, völliger Enthaltung von Nahrung und subcutaner Zufuhr von Kochsalzlösung erholte er sich soweit, dass er am 12. 5. in leidlichem Zustande im Krankenhause zur Aufnahme kam. Ausser einem abgesackten Abscess in der rechten Fossa ilia fanden wir bei der bald nach der Aufnahme vorgenommenen Operation keine Eiterung. Zunächst war das Befinden gut. 7 Tage später wies er unter den Zeichen einer fortschreitenden Peritonitis einen Abscess im Douglas auf, welcher vom Rectum aus eröffnet wurde. Hierauf blähte sich der Leib und Pat. erbrach so häufig, dass öftere Magenspülungen nöthig wurden. Stuhl und Winde waren vollkommen angehalten und liessen sich durch hohe Einläufe nicht erzielen. Trotz des stark aufgetriebenen Leibes war Darmperistaltik deutlich sichtbar. Da keine Besserung eintrat, wurde 48 Stunden nach der letzten Abscessincision die Enterostomie an einer geblähten Dünndarmschlinge in der Mittelbauchgegend ausgeführt. Das Peritoneum war dortselbst normal. Der überfüllte Darm entleerte sich schnell und die Genesung war ungestört. Die Darmfistel schloss sich spontan. Auch hier kann es sich nur um eine entzündliche Lähmung der Dünndarmschlingen in der Umgebung des Abscesses im kleinen Becken gehandelt haben, denn das Kind ist gesund und beschwerdefrei geblieben.

Im Allgemeinen wird man von der Enterostomie nur dann Erfolg erhoffen können, wenn noch ein gewisser

[1]) Veit's Handbuch. II. S. 758.

Theil des Bauchfelles von Entzündung frei ist. Wiederholt habe ich bei brandigen Hernien und gangränösen inneren Einklemmungen mit begleitender Peritonitis den Versuch gemacht, durch Enterostomie die Kranken zu retten, doch stets ohne Erfolg. Allein es will mir bemerkenswerth erscheinen, dass ein Kranker mit einer offenbar nur leichten Infection des gesammten Peritonealraumes, trotzdem schon allgemeine Darmblähung bestand, durch doppelte Enterostomie, am Dünn- und Dickdarm, genesen ist.

Fall 3. Ein 22jähriger junger Mann erkrankte am 20. 12. 99 an einer leichten Epityphlitis, welche bei interner Behandlung durch den Hausarzt ohne weitere Störung vorüberging. Am 30. 12. konnte er schmerzfrei das Bett verlassen. Am 31. 12. traten wieder leichte Schmerzen ein. Am gleichen Tage letzter Stuhlgang. Unter Verhaltung von Stuhl und Winden schwoll bis zum Nachmittag des 2. 1. 00 der Leib so auf, dass ich consultirt wurde.

Bei der Operation mit grossem Schrägschnitte fand sich in der Wurmfortsatzgegend kein Eiter, wohl aber leicht verklebte, stark injicirte Dünndarmschlingen, ein geringes seröses Exsudat in der freien Bauchhöhle und eine anscheinend allgemeine Darmlähmung durch Allgemeininfection des Peritoneums, denn auch das gesammte Colon war sehr stark gebläht. Der Wurmfortsatz kam nicht zu Gesichte und wurde nicht berücksichtigt, um möglichst schnell den Darm zu entleeren. Ich habe in diesem Falle erstens die Wunde in der rechten Darmbeinschaufel tamponirt und zwischen den Tampons eine Dünndarmschlinge eröffnet, um ein Drain einzubinden, zweitens eine Enterostomie an dem mächtig geblähten Colon transversum in gewöhnlicher Weise ausgeführt. Den Leib durch Abführmittel zu entleeren, machte tagelang die grösste Mühe, doch genas der Kranke.

Der Freundlichkeit Lennander's verdanke ich einen Sonderabdruch einer seiner Arbeiten über acute eiterige Peritonitis. Ihm entnehme ich, dass er vorschlägt, in allen Fällen von peritonitischer Darmparalyse im Ileum sofort bei Gelegenheit der Operation eine temporäre Darmfistel am Coecum anzulegen und in allen Fällen von ausgebreiteterer Peritonitis, wo Darmparalyse zu befürchten ist, das Coecum zwischen Tampons zurecht zu legen, so dass man es bei eintretender Zunahme der Bauchspannung sofort anstechen kann. Die Mittheilung enthält leider keine Casuistik. Der Gedankengang Lennander's ist offenbar ähnlich dem meinen. Doch glaube ich, dass bei Darmverschluss durch Peritonitis das Hinderniss fast immer im Verlaufe des Dünndarms sitzt und dass deshalb die Enterostomie am Dünndarm oberhalb des Hindernisses angelegt wer-

den muss. Bei Allgemeininfection der Bauchhöhle sind die Aussichten auch der Enterostomie verschwindende, wenn wir nicht etwa die allerersten Stadien der Infection zu sehen bekommen und den inficirenden Herd ausschalten können. Ich habe in den oben erwähnten Fällen von Peritonitis bei brandigen Brüchen und anderen Fällen wirklich allgemeiner Infection des Bauchfellraumes mit allgemeiner Darmblähung in keinem Falle den Tod abwenden können mit Ausnahme des oben angeführten Falles III, bei welchem doch ganz besondere Verhältnisse vorgelegen haben.

Die Indication zur Enterostomie wird nicht immer leicht zu stellen sein.

Findet man bei Operation wegen eiternder Bauchfellentzündung sehr starke Auftreibung der Intestina und dabei noch einen grösseren Abschnitt der Bauchhöhle frei von Entzündung oder stellt sich in derartigen Fällen in den Tagen nach der Operation unter Ausbleiben von Stuhl und Winden Auftreibung und Erbrechen ein, so ist die Enterostomie an einem noch gesunden und leistungsfähigen Darmabschnitte oberhalb des Hindernisses entschieden anzurathen. Täusche ich mich nicht, so ist für den Darmverschluss durch umschriebene peritonitische Lähmung im Gegensatze zu den Symptomen schnell fortschreitender Peritonitis charakteristisch, dass unter Ausbleiben von Stuhl und Winden zunächst Auftreibung des Leibes eintritt, während das Erbrechen noch 24, ja 48 Stunden ausbleiben kann. Ein sicheres Zeichen ist der verspätete Eintritt des Erbrechens allerdings nicht. Erbrechen, wie alle anderen Symptome fortschreitender Entzündung können vorhanden sein, und dennoch liegt nur peritonitischer Darmverschluss vor. Bestehen Zweifel, so wird man operiren müssen. Höchst merkwürdig und diagnostisch interessant ist unsere letzte Beobachtung, welche lehrt, dass trotz reichlichen Stuhlganges und Abgang von Blähungen ein hoch gelegener Dünndarmverschluss bestehen kann.

Fall 4. Ein 23jähriger Mann wurde in der Nacht vom 9. 2. 02 gegen Morgen mit einer Stichverletzung des Bauches, welche ihm in der Nacht beigebracht worden war, in das Krankenhaus eingeliefert.

Der grosse, kräftige Kranke war gänzlich collabirt. Aus einer ungefähr 5 cm langen Stichwunde in der Ileocöcalgegend war blutendes Netz vorge-

fallen. Das Netz wurde abgebunden und abgetragen. Bei näherer Untersuchung zeigte sich Blut und Koth in der Bauchhöhle. Mischnarkose nach Braun, Eröffnung der Bauchhöhle durch Verlängerung der Stichwunde um etwa 15 cm nach aufwärts. Die ganze Bauchhöhle ist mit Blut und Koth ausgefüllt. Der Darm zeigt allenthalben leichte fibrinöse Beschläge. Am Cöcum, an der Unter- und der Oberseite des Colon transversum in der Nähe der linken Flexur finden sich je eine 2—3 cm lange perforirende Stichwunde, aus der sich fortwährend Koth und Gas entleert. Naht der Darmwunden. Das Netz ist mehrfach zerrissen, blutet an verschiedenen Stellen und ist mit Koth stark beschmutzt, wird deshalb ganz abgetragen. Ausspülung der Bauchhöhle mit heisser Kochsalzlösung; Jodoformmulltampon in den unteren Wundwinkel gegen das kleine Becken zu; Schluss der Bauchwunde mit durchgreifenden Zwirnknüpfnähten.

10. 2. Leib sehr druckempfindlich. Starker Meteorismus; Leberdämpfung nicht zu perkutiren. Pat. hat starken Durst, trinkt sehr viel Wasser, Thee, Kaffee, Milch, ohne zu erbrechen. Verflossene Nacht hindurch stündlich eine Spritze Kampferöl subkutan. Puls jetzt ausgezeichnet. Grosse Unruhe. Auf verchiedene Einläufe etwas Stuhl. Abends Morphium und 1 l Kochsalzlösung subkutan.

11. 2. Pat. hat auf Morphium etwas geschlafen, giebt an, sich wohl zu fühlen; Blähungen seien abgegangen (?). Hat erbrochen; öfteres Aufstossen, starker Durst. Magenspülung, Kochsalzinfusion. Leib noch ebenso aufgetrieben und druckempfindlich, wie am 10. 2. Gegen Abend auf hohen Einlauf mit einer concentrirten Lösung von Karlsbader Salz reichlicher, schwarz gefärbter Stuhlgang.

12. 2. Nähte in Folge des starken Meteorismus durchgerissen; starker Darmprolaps. Mit Drahtnähten und Heftpflasterverband kann der Prolaps zurückgehalten werden. Leib aufgetrieben, insbesondere in der Magengegend, und sehr druckempfindlich, namentlich lateral von der Wunde. Fieberfrei, Puls gut, kein Erbrechen, viel Durst, fortwährend Abgang dünnen Stuhlgangs. Reichliche Aufnahme von Flüssigkeit aller Art.

13. 2. Druckempfindlichkeit des Leibes lässt nach. Auftreibung desselben in der Magengegend nimmt zu. Pat. fühlt sich unbehaglich. Leichte Athembeschwerden. Diarrhoischer Stuhl nimmt an Menge ab. Urinmenge über 1000. Nimmt Milch etc. in genügender Menge. Oberflächlicher Verbandwechsel.

14. 2. Druckempfindlichkeit nur noch lateral von der Wunde vorhanden. Kein Abscess daselbst. Auf Einlauf viel diarrhoischer Stuhl. Von oben gegebenes Ricinusöl ist nicht im Stuhl vorhanden. Trotz Stuhlgang und Abgang reichlicher Blähungen sinkt der Leib nicht ein, im Gegentheil nimmt der Meteorismus in der Magengegend zu. Täglich 1—2 l Kochsalzlösung subkutan. Die Aufnahme von flüssiger Nahrung ist noch immer reichlich. Hier und da Aufstossen und geringes Erbrechen. Puls gut, doch macht Pat. verfallenen Eindruck.

15. 2. Meteorismus hat nicht abgenommen. Allgemeinbefinden

schlecht. Häufige hellbraune, diarrhoische Stühle. Puls weich und ziemlich frequent. Aufgenommene Nahrung wird bald wieder erbrochen. Pat. klagt über starke Spannung im Leib und hat Athembeschwerden durch diese. Grosse Wasserverarmung des Unterhautzellgewebes, sowie Facies abdominalis. Deshalb Abends Enterostomie an der am meisten aufgeblähten Stelle in der Magengegend, nachdem eine Magenspülung ergeben hatte, dass der Magen nicht gefüllt war. Lokalanästhesie, Schnitt 6—8 cm lang unterhalb und etwas nach links vom Schwertfortsatz. Trennung der Bauchdecken. Die zunächst gelegene stark geblähte Dünndarmschlinge wird mit 4 Nähten an das Peritoneum parietale befestigt und durch Jodoformmulltampon von der Bauchhöhle abgeschlossen. Eröffnung der geblähten Schlinge und Einführung eines Drainageschlauches. Es entleeren sich etwa 2 l Flüssigkeit und viele Gase. Drainschlauch im Darm befestigt und Heberdrainage eingerichtet.

16. 2. Befinden bedeutend gebessert. Abdomen ziemlich eingesunken. Durch die Heberdrainage haben sich noch ungefähr 2 l entleert. Das Entleerte riecht säuerlich und ist nicht verdaut, entstammt also den oberen Darmartheilen. Wasserverarmung nimmt zu. Täglich Morgens und Abends 1 l Kochsalzinfusion. Urinmenge zwischen 1000 und 1150.

17. 2. Befund bessert sich. Leib ganz eingesunken. Reichliche Entleerung durch die Drainage wie oben. Pat. befindet sich wohler, nimmt viel Nahrung. Zuführung von Alkohol. Puls mässig gut. Reichliche Wundsecretion.

18. 2. Befund wie gestern. Bei einem Versuch, den Schlauch zuzuklemmen, tritt sofort Unbehagen mit Schweissausbruch ein.

20. 2. Auf Einlauf von Ricinusöl bei zugeklemmtem Schlauch dünner Stuhl. Ricinus nicht dabei. Verträgt Zuklemmen des Schlauches nur kurze Zeit. Täglich Verbandwechsel, Wunde secernirt stark. Drähte haben durchgeschnitten und werden entfernt. Prolaps lässt sich durch Heftpflaster zurückhalten. Allgemeines Aussehen sowie Befinden nicht schlecht.

21. 2. Schlauch ist verstopft, functionirt nicht mehr. Pat. befindet sich wohl dabei. Abends auf Ricinus ziemlich viel dickbreiiger, stark riechender Stuhl durch den Anus.

22. 2. Stuhl auf normalem Weg, dünn. Kurze Zeit entleerte sich Stuhl durch den Schlauch und zwar nicht mehr unverdaut, sondern ähnlich dem normalen, nur flüssiger.

23. 2. Schlauch zugeklemmt. Pat. hat mehrmals täglich dünnen Stuhl, fühlt sich wohl, hat starken Appetit, wird noch flüssig ernährt.

24. 2. Stuhl wird dicker, enthält verschiedene harte Ballen, riecht nicht mehr so stark. Subjectives Befinden ausgezeichnet.

28. 2. Schlauch bisher immer zugeklemmt. Es entleerten sich nur ganz geringe Mengen Darminhalt neben dem Schlauch. Stuhl auf natürlichem Wege, wird jetzt fest, riecht nicht mehr so schlimm wie früher. Schlauch entfernt. Enterostomiewunde bildet eine kleine Granulationshöhle, wird tamponirt.

31. 2. Aus der Enterostomie, welche nur noch stecknadelkopf gross ist, entleert sich so gut wie nichts mehr.

Mitte März verliess der Kranke mit oberflächlich granulirender Wunde in sehr gutem Allgemeinbefinden das Bett. Wir werden ihm später noch den grossen Bauchbruch zu nähen haben. Stuhlgang täglich spontan, ohne Nachhilfe.

Man wird zugeben müssen, dass die vorstehende Beobachtung in diagnostischer und therapeutischer Hinsicht bemerkenswerth ist. Soweit ich sehe, hängt die Prognose der Enterostomie bei Peritonitis lediglich davon ab, ob Blähung und Erbrechen Folge allgemeiner Darmlähmung durch allgemeine Peritonitis oder Folge von Stauung bei verhältnissmässig beschränkter Peritonitis sind. Die Differentialdiagnose zwischen beiden Zuständen ist zur Zeit schwer zu stellen. Behalten wir indessen die Möglichkeit peritonitischen Darmverschlusses im Auge und handeln im Einzelfalle je nach der Wahrscheinlichkeit, welche sich durch die Beobachtung ergiebt, so wird sich die Diagnostik wahrscheinlich sehr schnell klären.

Doyen hat der diesjährigen Versammlung der Deutschen Gesellschaft für Chirurgie mitgetheilt, er lege bei „Darmparalyse" einen widernatürlichen After am ersten Abschnitt des Jejunum an. Dieses ziehe er durch eine Boutonière in der Weiche heraus, befestige es durch eine Compresse, welche er durch das Mesenterium führe. In jedes Ende des Darmes führe er ein dickes Drainrohr ein. Nach 10—12 Tagen will er den Anus durch Enteroanastomose schliessen. Ich kann von solchem Vorgehen nur auf das Dringendste abrathen. Der Eingriff ist viel zu gross für die herabgekommenen Kranken. Auch würden sie sicher an Inanition sterben, ehe man den Anus schliessen kann, wenn sie wirklich den Eingriff selbst überstehen. Eine kleine seitliche Enterostomie in der gewöhnlichen Weise genügt vollkommen. Kann man den Bauchraum durch Nähte nicht völlig abschliessen, so schützt Umstopfung mit Jodoformmull sicher vor Kotheintritt in die Bauchhöhle. Recht bequem ist eine Heberdrainage durch die Enterostomie, weil hierdurch die Besudelung des Verbandes nach Möglichkeit vermieden wird.

XLVI.

(Aus dem Allgemeinen Krankenhause Hamburg-St. Georg. — Oberarzt Dr. Wiesinger.)

Ueber bacteriologische Blutuntersuchungen bei chirurgischen Eiterungen mit besonderer Berücksichtigung des Beginns der Allgemeininfection.[1]

Von

Dr. Bertelsmann,

Secundärarzt.

M. H.! Ueber Allgemeininfektionen durch Eitererreger ist in den letzten und in früheren Jahren von berufenster Seite gearbeitet und geschrieben worden, es würde zu weit führen hier auch nur die Namen der Autoren zu nennen, die sich um die Erforschung der Sepsis verdient gemacht haben. Wenn auch nun die Grundlagen des Krankheitsbildes im Wesentlichen festgelegt sind, so ist doch die practische Anwendbarkeit der bacteriologischen Blutuntersuchung und ihr Werth, trotz Canon's eifriger Bemühungen, noch nicht allgemein anerkannt. Auch herrscht keine Einigkeit über die anzuwendende Methode.

Dass die Anschauungen in manchen Dingen noch nicht die gleichen sind, hat kürzlich die Controverse über Amputationen bei Phlegmonen erwiesen. Strittig ist auch noch, ob erhebliche Mengen von Bacterien im menschlichen Blut vorhanden sein können, ohne dass damit das Schicksal der Patienten besiegelt ist und ob eine Vermehrung der Bacterien im Blut nur zur Zeit des Todeskampfes angenommen werden soll, oder auch dann, wenn der Organismus noch nicht völlig erlegen ist.

---

[1]) Auszugsweise vorgetragen am 3. Sitzungstage des XXXI. Congresses der Deutschen Gesellschaft für Chirurgie zu Berlin, 4. April 1902.

Ich möchte mir erlauben, Ihnen zugleich im Auftrage meines verehrten Oberarztes, des Herrn Dr. Wiesinger, einiges über Blutuntersuchungen mitzutheilen, die wir in den letzten Jahren im Allgemeinen Krankenhause Hamburg-St. Georg zu vorwiegend praktischen Zwecken ausgeführt haben.

Die Anregung und die Methode bekamen wir von der damals durch Prof. Lenhartz geleiteten inneren Abtheilung. Wir entnahmen mit der Luer'schen Glasspritze aus der Vena mediana antibrachii 10—15 ccm Blut, mischten dies, wie es Sittmann zuerst angegeben hat mit sechs Röhrchen Glycerinagar, der durch Erwärmen vorher aufgelöst ward, und gossen sofort Platten.

In letzter Zeit haben wir die Untersuchungen auch auf solche Fälle ausgedehnt, in denen wir nicht annahmen, dass bereits Allgemeininfection eingetreten sei[1]). Wir verfolgten damit den Zweck wenn möglich die Bacteriämie in ihren ersten Anfängen zu erkennen. Ausserdem wollten wir den Beweis liefern, dass die angewandte Methode, im speciellen Falle im Blut keine Bacterien nachwies und uns nicht nur mit der Wahrscheinlichkeit begnügen.

Die über 300 sterilen Platten, welche wir auf diese Weise erhielten, zeigten uns, dass wir einwandsfrei arbeiteten. Als positiv haben wir nur die Fälle gerechnet, in denen Colonien aus der Plattensubstanz selbst herauskeimten. Lagen die Colonien, was sehr selten ist, nur auf dem Boden, oder auf der Oberfläche der Platte, so haben wir diese Befunde nicht verwendet. Vielleicht ist dies Verfahren zu streng, denn es ist sehr wohl denkbar, dass an sich schon geschwächte Keime nur noch an der Oberfläche der Platte eine Entwicklungsmöglichkeit finden. Zweimal haben wir, bei in der Substanz wachsenden Colonien, einen Befund von 2 Streptokokken-Colonien bei einer später heilenden Phlegmone, einmal einen solchen von 4 Streptokokken-Colonien, einmal einen ebensolchen von 9 Colonien als positiv gerechnet. Im übrigen handelte es sich um höhere Zahlen.

Ich berichte Ihnen über ca. 100 Patienten und kann Ihnen deshalb nur einen sehr gedrängten Auszug der Krankengeschichten geben.

---

[1]) Anm.: In den letzten 4 Monaten wurde auf der mir unterstellten Aufnahme-Abtheilung das Blut bei allen Patienten untersucht, welche über 38,5° maassen. Wir setzen diese Untersuchungen fort und hoffen später eine fortlaufende Untersuchungsreihe des gesammten Infectionsmaterials geben zu können.

Zunächst die 54 Fälle mit negativem Befund. Wir erhoben denselben: Bei 15 schweren Phlegmonen der Extremitäten, bei 6 Fällen acuter fieberhafter Lymphadenitis inguinalis und axillaris mit Lymphangitis, bei 4 Fällen von fieberhafter Cystitis, bei 4 Fällen von Urethralfieber nach Dilatationsbehandlung, bei 2 Fällen von mit Schüttelfrösten einhergehender Streptokokken-Mastitis, bei 3 schweren Erysipelen, bei 2 Fällen von perityphlitischem Abscess, bei 2 hochfiebernden Douglasabscessen, bei 1 eitriger Thrombophlebitis am Unterschenkel, bei 1 Perisinuösem Abscess nach Otitis media, bei 3 Milzbrandfällen (es handelte sich um äusseren Milzbrand).

Die sämmtlichen bisher genannten 43 Patienten genasen.

Negative Befunde hatten wir bei folgenden mit dem Tode des Patienten endigenden Fällen: Bei 2 Fällen inficirter Venenthrombose, in dem einen erfolgte der Exitus an Myelitis ascendens acuta, bei dem andern an Myocarditis und Herzaneurysma. Bei 1 Fall von eitriger Sinusthrombose nach Otitis media, der Exitus erfolgte an Meningitis. Die Section ergab aber auch einige metastatische Abscesse. Bei 1 Fall von Tetanus nach Hautwunde. Schliesslich bei 7 Fällen von Peritonitis.

Diesen 54 negativen Befunden stehen 47 positive gegenüber.

Wir fanden während des Lebens Bacterien im Blute später Verstorbener bei 1 Fall von Urethralfieber, bei 6 Fällen von schwerer Phlegmone, bei 4 Fällen von Gesichtskarbunkel, bei 2 Fällen von Erysipel mit eitriger Einschmelzung des Unterhautzellgewebes, bei 6 Fällen von Osteomyelitis, bei 1 Fall von eitriger Sinusthrombose, bei 1 Fall von Puerperalsepsis, bei der aber eine Peritonitis im Vordergrunde stand, bei 1 Fall von Beckenphlegmone nach Uterusexstirpation, hier beherrschte ebenfalls die Peritonitis das klinische Bild, bei 1 Fall von otogener Pneumokokkenmeningitis. Da andere Infectionswege mit grosser Wahrscheinlichkeit ausgeschlossen werden konnten, wurde im letztgenannten Falle angenommen, dass von den Meningen aus die Allgemeininfection erfolgt sei.

Beiläufig erwähnen will ich hier noch einen Fall von Pneumokokkensepsis, der von einer Pneumokokkenosteomyelitis der Tibia ausging. Die Erreger wurden in vivo nur im erkrankten Knochen gesucht und gefunden, nach dem Tode aus dem Herzblut, dem Mark verschiedener Knochen und aus den parenchymatösen Organen gezüchtet. Im Blut des Lebenden wurden ausserdem Bacterien

nachgewiesen: Bei 3 Patienten, die ihrem Grundleiden erlagen und zum Schluss septisch wurden; es handelte sich um einen riesigen Echinococcus, ein Wirbelsäulensarkom und um multiple Hirncontusionen.

Diese 26 Patienten mit positivem Blutbefund sind ihrem Leiden erlegen, während die im Folgenden genannten 21 Patienten trotz positiven Blutbefundes gerettet werden konnten.

Es waren dies: 8 Fälle von mittelschweren und schweren Phlegmonen der Weichtheile, hierunter befanden sich 3 Fälle von Sehnenscheidenpanaritium [1]), 2 Fälle von vereiterter Lymphangitis und Lymphadenitis am Arme, ein Fall von vereiterter Lymphangitis am Unterschenkel complicirt mit Venenthrombosen am Unterschenkel, 2 Vorderarmphlegmonen mit ausgiebiger Einschmelzung der Muskulatur der Beugeseite. In einem Falle von Lymphangitis am Arme fanden wir 12 Colonien Staphylokokkus aureus; die Unterschenkelphlegmone ergab bei 4 Blutentnahmen 130—200 Colonien Staphylococcus albus. Im übrigen handelte es sich um Streptokokken. Wir fanden bei den Sehnenscheidenpanaritien 9, 12 und 139 Colonien; bei den Fällen von Lymphangitis 12 resp. 20 Colonien, bei dem letztgenannten Falle 3 mal. Bei der einen Vorderarmphlegmone fanden wir nur 2, bei der zweiten 4 Streptokokken-Colonien bei einwandsfreien Platten.

Hierher gehören ausserdem: 2 Fälle von Knochenphlegmonen nach Trauma, 3 Fälle von Osteomyelitis, 4 Fälle von Urethralfieber, 1 Fall von Streptokokkensepsis nach Angina, 3 Fälle von kryptogenetischer Sepsis (Streptokokken).

Ueber den Werth der angewandten Methode lässt sich sagen, dass die Befunde im Allgemeinen den klinischen Erwartungen oder dem Sektionsergebniss entsprochen haben.

In vier Fällen inficirter Venenthrombose hatten wir negative Resultate; einmal handelte es sich um eine später heilende multiple Varicenvereiterung am Unterschenkel, die ja meist günstig verläuft; in zwei weiteren Fällen erfolgte der Tod nicht an Sepsis, sondern an Myelitis ascendens acuta, resp. Myocarditis mit Herzaneurysma.

---

[1]) Anm.: Während der Drucklegung gelang es mir bei zwei weiteren Sehnenscheidenpanaritien, deren Heilungsverlauf im übrigen ungestört blieb, einen einwandsfreien Streptokokkenbefund aus dem Blute zu erheben.

Bei einer eitrigen otogenen Sinusthrombose fanden sich bei der Section metastatische Abscesse, dieselben konnten aber sehr wohl vor der Entleerung des Sinus und vor der Blutentnahme sich gebildet haben. Der Tod erfolgte an per continuitatem entstandener Meningitis[1]. Diese negativen Resultate sprechen also nicht gegen die Methode.

In der obigen Aufzählung nicht einbegriffen, weil die Anzahl der Colonien uns zu gering erschien, um die Patienten unter denen mit positivem Blutbefund aufzuführen, sind 3 Fälle, die folgendermaassen verliefen: Enorm schwere Extremitätenphlegmonen, mit schwerer Störung des Allgemeinbefindens, kein Blutbefund in der ersten Zeit, kurz vor dem Tode (30—24 Stunden) spärliche (1—3) Colonien im Blute. Die Section ergab vereinzelte kleine Lungenabscesse, vereinzelte miliare Herde in den Nieren, im Leichenblut massenhaft die ursprünglichen Erreger der Krankheit. Es handelt sich hier um Uebergänge der Toxämie zur Bacteriämie. Es gelangten offenbar nur verhältnissmässig wenig Keime ins Blut, oder die bactericiden Eigenschaften des Blutes verhinderten ihre Entwicklung auf den Nährböden. Die Keime konnten aber wohl wegen der hochgradigen Toxämie im letzten Stadium sich ansiedeln und neue Niederlassungen bilden. In der Agone und postmortal findet dann im Blut offenbar eine erhebliche Vermehrung statt.

Dass bei der Infection vom Peritoneum aus die Resorption der Bakterien ins Blut eine geringe Rolle, im Verhältniss zur Grösse der für die Resorption in Betracht kommenden Fläche, spielt, haben Noetzel und Andere im Thierexperiment erwiesen.

Sechsmal handelte es sich bei unseren Peritonitisfällen mit negativem Befund um Infectionen vom Darm aus. Einmal war das Leiden durch den plötzlichen Durchbruch eines perimetritischen Exsudates nach Abort in die freie Bauchhöhle verursacht. Gerade in diesem Falle war durch mehrfache vorhergehende Blutuntersuchungen erwiesen, dass das Blut vor dem Durchbruch des Abscesses nicht von den Genitalien aus inficirt war. Demgegenüber gaben die von der an Beckenphlegmone und vom inficirten Abort ausgehenden Peritonitiden positive Resultate.

---

[1]) Anm.: Wenn ein inficirter Venenthrombus gegen die freie Blutbahn durch gesunden Thrombus abgeschlossen ist, so verhält er sich m. E. wie ein abgekapselter Abscess. Eine echte thromboembolische Pyämie, bei der man ebenfalls keinen positiven Blutbefund erwarten sollte, haben wir nicht beobachtet.

Nach unseren, allerdings nur wenig zahlreichen Erfahrungen erhält man bei den auf Polyinfectionen beruhenden, vom Wurmfortsatz oder von einer Darmruptur ausgehenden Peritonitiden keinen positiven Blutbefund, wenn die Blutentnahme im Höhepunkt der Krankheit gemacht worden ist.

Dass in der Agone häufig Bakterien gefunden wurden, ist mir bekannt. Bei einer 6 Stunden vor dem Tode an Peritonitis gemachten Blutentnahme hatten wir auch ein negatives Resultat. Anärobe Blutkulturen müssen hier aber noch nachgeholt werden[1]).

Wie es sich bei uncomplicirten Streptokokken- oder Staphylokokken-Peritonitis verhält, geht aus unseren Untersuchungen nicht hervor. — Dies über die negativen Resultate.

Die positiven fanden, wenn es zur Section kam, stets ihre Bestätigung. Wo die übrigen klinischen Symptome die Bacteriaemie in vivo als zweifellos vorhanden erscheinen liessen, gelang es auch stets die Erreger im Blut nachzuweisen. Einen wesentlichen und principiellen Unterschied zwischen den Erkrankungen, welche mit Metastasenbildung verliefen, und denen, bei denen sich keine weiteren lokalen Herde bildeten, ergab der Blutbefund nicht. In manchen Fällen fanden wir bei Phlegmonen Bakterien im Blute, auch ohne dass das klinische Bild es erwarten liess. So gelang dies bei einem Sehnenscheidenpanaritium, welches nach den Incisionen seinen gewöhnlichen Verlauf nahm. Bei einem ähnlichen ebenfalls geheilten Falle entstand nach 4 Tagen ein metastatischer Abscess am linken Unterschenkel. In diesem Falle hatten wir zuerst 139 Colonien Streptokokken in 10 ccm am Tage der Incision, 4 Tage später noch 4 Colonien nachweisen können. Unter den oben aufgezählten 8 geheilten Phlegmonen mit positivem Blutbefund hatten wir nur noch einen Fall, bei welchem sich auf den Blutbefund zu beziehende Folgeerscheinungen einstellten. Der Patient nämlich, dessen Blut Staphylococcus albus in grossen Mengen enthielt, hat ein leichtes Vitium cordis bekommen, welches ihn nicht an der Arbeit hindert.

Es muss die Möglichkeit zugegeben werden, dass bei allen schwereren Eiterungen Bakterien in das Blut hineingelangen. Ein direkter Beweis wird sich jedoch dafür nicht leicht erbringen lassen,

---

[1]) Anm.: Mehrfache während der Drucklegung angestellte Versuche mit anaerober Züchtung ergaben sterile Platten.

da in manchen Fällen die Keime im Blut offenbar schnell ihre Entwickelungsfähigkeit verlieren. Bei Urinschüttelfrost bekamen wir manchmal tausende von Colonien, manchmal ganz sterile Platten. Ein Beweis vielleicht, wie schnell die Bakterien im Blute erliegen. Allerdings ist beim Urinschüttelfrost nicht auszuschliessen, dass es sich manchmal um reine Intoxicationen handelt oder auch um anaërobe Keime, die auf unseren Nährböden und im sauerstoffhaltigem Blut nicht gedeihen.

Negative von uns erhobene Blutbefunde bei tödtlichen Urininfiltrationen — sogar das Leichenblut erwies sich hier als steril — sprechen für die letztere Annahme.

Pawlowsky (Zeitschrift für Hygiene etc. Bd. 33) hat den Beweis geliefert, dass unter die Haut von Thieren eingespritzte in Wasser emulgirte Agarkulturen, das Blut dieser Thiere schnell mit den betreffenden pathogenen Keimen versorgen. Ich möchte mir einen bescheidenen Zweifel erlauben, ob diese Experimente die Verhältnisse einer gewöhnlichen Infection, z. B. eines subcutanen Fingerpanaritiums nachahmen. Nach Friedrich fangen Keime, welche von der Aussenwelt in eine Wunde gelangen, erst nach Verlauf von 6 Stunden an, sich zu vermehren; derselbe Autor hat erwiesen, dass mechanische Druckverhältnisse ausschlaggebend dafür sind, ob die Keime weiter in den Organismus vordringen können oder nicht. Ist nun bei der Entstehung eines Fingerpanaritiums die Vermehrung der Keime soweit vorgeschritten, dass der Infectionsherd unter dem gleichem Druck steht, als wenn man, wie Pawlowsky es that, 0,5 ccm Kultur-Emulsion unter die Haut gespritzt hätte, dann wird auch der Organismus in der Zwischenzeit durch reaktive Entzündung eine Barrikade gegenüber den Eindringlingen aufgeworfen haben.

Zwischen einem Eiterherd bei einem subcutanen Fingerpanaritium und einer Staphylokokken-Emulsion von dem gleichen Bakteriengehalt, die man sich mit einer Spritze unter die Haut eines bisher intakten Fingers gespritzt denken kann, scheint mir doch ein erheblicher pathologisch-anatomischer Unterschied zu bestehen. Hierbei lasse ich noch die direkte Resorption in kleinste zerrissene Blutgefässe, die man bei subcutaner Injection jedenfalls nicht ausschliessen kann, ausser Acht.

Wie ich unten weiter ausführen werde, scheinen mir die anatomischen Verhältnisse des primären Herdes der Infection nicht

ohne Belang dafür zu sein, ob die Krankheit mehr unter dem Bilde der Toxämie oder mehr unter dem der Bacteriämie verlaufen wird.

Vom rein klinischen Gesichtspunkte aus zeigte sich die Blutuntersuchung als sehr werthvoll in einigen Fällen, in denen wir ohne dieselbe über die Natur der Krankheit gänzlich im Dunkeln geblieben wären.

Ich führe einige Beispiele an:

1. Ein 74jähriger Mann, der an Hydrocele litt, welche wir wegen des hohen Alters des Mannes nicht operirten, bekam am 8. Tage seines Krankenhausaufenthaltes ohne jeden erkennbaren Grund hohes Fieber. Am 2. Fiebertage wiesen wir im Blute zahlreiche Streptokokken nach, spätere Untersuchungen blieben negativ; am 20. Fiebertage traten die Erscheinungen eines kleinen Lungenherdes auf, die nach 2 Tagen verschwanden. Nach 5wöchentlichem Fieber genas der Mann. Vielleicht lässt sich bei alten Leuten häufiger eine derartige vorübergehende kryptogenetische Streptokokkensepsis feststellen.

2. Ein unter dem Verdacht der Simulation stehender Unfallskranker klagte seit Monaten über Schmerzen im rechten Hüftgelenk. Während einer 8tägigen Fieberperiode konnten wir Streptokokken in seinem Blute nachweisenr wodurch der Fall zwar nicht völlig aufgeklärt wurde, aber doch ein anderes Aussehen bekam.

Der dritte der oben angeführten geheilten Fälle kryptogenetischer Sepsis erkrankte anscheinend primär an Gelenkschwellungen. Die Kultur aus den Gelenken und aus dem Blute zeigte uns, dass es sich um eine Streptokokkensepsis handelte.

Auf die richtige Diagnose wurden wir zweimal bei Osteomyelitis durch Staphylokokkenbefund im Blute hingeleitet[1]). Einmal handelte es sich um eine versteckte Osteomyelitis des Calcaneus, einmal um eine solche der Hinterhauptsschuppe. Beide Fälle waren von angesehener Seite verkannt worden. Leicht könnte ich noch mehr derartige Beispiele anführen, ich möchte aber noch mit einigen Worten auf die den Eintritt der Sepsis begünstigenden Umstände, auf die Prognose und auf die mehr das allgemeine Gebiet der Blutinfectionen berührende Frage der Vermehrung der Bakterien im Blute eingehen.

Auf den Vergleich mit den Ergebnissen anderer Autoren muss ich hier verzichten.

---

[1]) Anm.: Bei acuter Osteomyelitis fanden wir ausnahmslos die Erreger im Blute. Bei den geheilten Fällen betrug das Minimum der gefundenen Staphylokokken-Colonien 48, das Maximum 435 Colonien.

Als Erreger fanden wir:

Streptokokken	in	27	Fällen,
Staphylokokken	„	15	„
Proteus	„	1	Fall,
Staphylokokken und Bact. coli . .	„	1	„
Streptokokken und Bact. coli . .	„	1	„
Staphylokokken und Proteus . .	„	1	„
Pneumokokken	„	2	Fällen.

Unter den Staphylokokkenfällen befand sich einer, in welchem der Staphylococcus albus viermal in Mengen bis zu 200 Colonien in 15 ccm Blut nachgewiesen wurde. Der Patient genas.

Die Streptokokkeninfectionen gingen hauptsächlich von den Weichtheilen aus, bei Osteomyelitis fanden wir zumeist Staphylokokken. Die Mischinfectionen und den Proteus fanden wir bei Urethralfieber. In der Malignität standen sich Streptokokken und Staphylokokken ungefähr gleich, wenn es einmal zu einer Bakteriämie gekommen war. Die Streptokokken scheinen aber mehr geeignet zu sein, eine Invasion ins Blut zu machen.

Für den Eintritt der Erreger in das Blut sind nach unseren Erfahrungen, abgesehen von der specifischen Virulenz der Erreger, 2 Momente von einiger Bedeutung. Das erste ist, wie leicht verständlich, der Allgemeinzustand des Patienten. Die tödtlich verlaufenden Blutinfectionen von den Weichtheilen aus betrafen vorher geschwächte Menschen. Eine Ausnahme davon machen die von Anfang an mit Thrombosirung einhergehenden Eiteraffectionen, die inficirten Thrombosen, die Carbunkel, die Osteomyelitiden und Knochenphlegmonen, ausserdem, wenn auch nicht regelmässig, die Sehnenscheidenpanaritien.

Unter den tödtlich verlaufenden sechs Phlegmonen mit Blutbefund befanden sich 2 Diabetesfälle, 2 Fälle seniler Gangrän, 1 Kind mit Zermalmung beider Beine, 1 Sehnenscheidenpanaritium, dessen Trägerin dekrepide und halb gelähmt war.

Dasselbe trifft zu bei dem Echinococcusfall, dem Fall von Osteosarcom und bei dem an Hirncontusionen sterbenden Menschen. Diese letzteren wurden, wie Fritsch sagt, septisch, weil sie starben.

Weniger deutlich trat dies bei den geretteten Patienten hervor: doch betrafen z. B. die drei eclatantesten Fälle von Blutbefund beim Urethralschüttelfrost Männer, die schon etwas dekrepide

waren. Hierher gehört auch der oben erwähnte alte Mann, der unter unserer Beobachtung ohne jeden bemerkbaren Anlass eine Streptokokkeninfection des Blutes bekam. Im beständigen Grenzkrieg zwischen Bakterien und Organismus vermögen die ersteren eher die Offensive zu ergreifen, wenn der Körper geschwächt ist.

Fast immer kam auch beim geschwächten Menschen das zweite Moment mit in Betracht, welches unserer Erfahrung nach von Wichtigkeit ist, der locale Gewebstod, die eitrige Einschmelzung des Gewebes.

Es ist uns aufgefallen, dass gerade die Weichtheilphlegmonen, die mit heftigen allgemeinen und localen Reactionserscheinungen einhergingen, uns keinen positiven Blutbefund gaben. Bei den schwersten, diffusen, subcutanen Streptokokken-Pflegmonen ohne Eiterung, bei mit starker Schwellung und mit hohem Fieber einhergehender Lymphangitis acuta, bei nicht erweichten Drüsenschwellungen mit hohem Fieber hatten wir immer negative Resultate, während wir Bakterien im Blut bei Drüsenabscessen, bei subcutanen und bei Muskelabscessen fanden.

Als Beispiel möchte ich folgende Fälle anführen:

Ein Patient kommt in so schwerem Zustand ins Haus, dass sowohl von dem hereinsendenden Arzte wie von mir, unabhängig von diesem, an Pest gedacht wurde. Es handelte sich um eine Mischinfection von Streptokokken und einem nicht pathogenen Bacillus, wie von autoritativer Seite festgestellt wurde. Starke Schwellung des ganzen linken Armes, enorm schmerzhafter Bubo axillaris, Drüsenschwellung und Oedem reichen bis zum Halse und bis fast an das Sternum heran. Heilung nach dreimonatlichem hohen Fieber, die mehrfache Blutuntersuchung blieb negativ. Niemals hatte aber auch eitrige Einschmelzung der Drüsen bestanden, wie bei einem anderen Patienten, der wegen Lymphangitis und Lymphadenitis ausserhalb conservativ behandelt worden war. Es fanden sich bei diesem multiple subcutane Abscesse am linken Bein, ein grosser Abscess in der linken Leistenbeuge, der sich auch oberhalb des Lig. Pouparti retroperitoneal ausgebreitet hatte. Wir züchteten mehrfach 14 bis 20 Colonien Streptokokken aus seinem Blute. Der Mann wurde schliesslich geheilt, ohne dass andere als locale Erscheinungen — selbstverständlich abgesehen von deren Einwirkung auf das Allgemeinbefinden — aufgetreten wären.

Die Auffassung Noetzel's und Anderer, die die Drüsen als rein mechanische Filter auffassen, scheint demnach richtig zu sein. Die Fälle, in denen die Drüsen, das subcutane Gewebe, die Muskeln eitrig aufgelöst waren, betrafen naturgemäss meist ältere, ausserhalb des Krankenhauses vernachlässigte Erkrankungen, so dass für die Resorption der Bakterien in's Blut auch die zu spät erfolgte Incision verantwortlich gemacht werden könnte.

Dies letztere ist nicht der Fall bei Erysipelen, die wir a. von vornherein beobachteten. Kam es bei diesen zur eitrigen Einschmelzung des Unterhautzellgewebes, so hatten wir einmal einen metastatischen Abscess ohne Blutbefund, zweimal positiven Blutbefund, Abscessmetastasen und Exitus letalis [1]). In 3 Fällen schwerer Erysipele ohne Einschmelzung hatten wir sterile Platten. Auch der Einfluss der eitrigen Einschmelzung, des localen Gewebstodes liess sich nicht nachweisen bei Sehnenscheidenpanaritien und bei den schon oben erwähnten primär mit Venenthrombose einhergehenden Erkrankungen, bei der Osteomyelitis, den Karbunkeln des Gesichts, den Knochenphlegmonen, der otogenen Sinusthrombose. Hier konnten wir weder eine deutliche Einwirkung des Allgemeinzustandes noch der Verhältnisse des primären Herdes erkennen.

Die Zahl der Erreger vermochten wir bei dem Plattenverfahren bequem festzustellen. Es ist richtig, dass der positive Befund bei Phlegmonen die Prognose trübt, auch wird im Allgemeinen die Wahrscheinlichkeit des tödtlichen Ausgangs mit der Menge der gefundenen Keime grösser. Wir haben jedoch Fälle gehabt, in denen wir erhebliche Keimmengen feststellten, und die doch zur Heilung gelangten. Von Streptokokken fanden wir bei einem Panaritium, wie schon erwähnt, 139 Colonien in 10 ccm. Bei Osteomyelitis fanden wir 100—435 Keime in 15 ccm Blut, ohne dass die Patienten der Infection erlagen. Staphylokokken, Proteus und Colikeime erhielten wir in grossen, fast unzählbaren Mengen aus dem Blut bei Urethralfieber, und mit einem Schlage war das Blut am anderen Tage wieder keimfrei. Bei Sinusthrombose otogenen Ursprungs wurde das Blut ebenfalls mit einem Bakteriengehalt von mehreren hundert Keimen fertig. Eine geheilte Unterschenkelphlegmone hat, wie erwähnt, 200 Colonien Staphylococcus albus in 15 ccm Blut mehrfach gehabt. Im Uebrigen stieg aber die Keimzahl bei den geheilten Phlegmonen nicht über 20 Colonien in 15 ccm Blut.

Dies über die Anfangs aufgeworfene Frage der Prognose. Man soll sich also nie durch einen positiven Bakterienbefund abhalten lassen, den primären Herd der Erkrankung, sei es durch Incision, sei es durch Amputation, zu eliminiren, vorausgesetzt natürlich, dass

[1]) Anm.: Auch hier spielt wohl secundär der eitrige Zerfall der Thromben, das Durchgängigwerden der Gefässwände, welches wir mikroskopisch auch selbst beobachtet haben, eine wichtige Rolle.

er überhaupt angreifbar ist. Ob eine Vermehrung vor der Agone im Blute selbst stattfindet, das wage ich nicht zu entscheiden. Wochenlang vor dem Tode haben wir bei Osteomyelitis 600 Keime in 15 ccm Blut nachgewiesen, aber es kann selbst der höchste Keimgehalt im Blute durch die massenhafte Production eines festsitzenden Herdes erklärt werden; nur beim Urethralfieber macht dies Schwierigkeiten, weil wir hier gewaltige Mengen schon kurze Zeit nach der Dilatation der Harnröhre gefunden haben.

Ist die Vermuthung richtig, die ich schon in einer in der Münchener medic. Wochenschr. No. 13. 1902 erschienenen Arbeit ausgesprochen habe, dass es sich beim Urethralfieber um direktes Einpressen bakterienhaltigen Harnes in offene Gefässe handelt, so lässt sich hierdurch allein die beim Urethralfieher gefundene Bakterienüberschwemmung des Blutes erklären. Ein Cubikcentimeter stark cystitischen Urins würde das Blut schon mit Millionen von Keimen versorgen. (Wir wiesen bis zu 160 Millionen Keime in 1 ccm Urin nach.) Fänden wir also unmittelbar nach dem Eindringen von 1 ccm Urin in die Blutbahn 5000—6000 Keime in 10 ccm Blut, so würde dies voraussetzen, dass die in das Blut gelangte Urinmenge 3—4 Millionen Keime enthielt. Diese Bedingung ist gewiss oft erfüllt.

Hieraus könnte man weiterhin schliessen, dass nicht so sehr das Eindringen von Bakterien in die Blutbahn das Ausschlaggebende für die Entstehung einer Sepsis ist, als die Bedingungen, die die eingeführten Keime dort vorfinden. Noetzel und Bunge haben bewiesen, dass, wenn man unmittelbar in die Gefässe Milzbrand einspritzt, grössere Bakterienmengen dazu gehören, ein Thier zu tödten, als wenn man die Einspritzungen unter die Haut macht[1]). Dieses Thierexperiment entspricht dem Vorgang bei Urethralfieber. Es kommt hauptsächlich darauf an, ob die Bakterien festen Fuss innerhalb des Körpers fassen können. Das Blut ist nur das Transportmittel, nicht der Nährboden, im Gegentheil oft der Vernichter für die Bakterien.

Unsere Sectionsbefunde zeigten uns manchmal, dass die weitere Versorgung des Blutes von einer septischen Endocarditis ausgegangen war, manchmal fanden wir massenhafte kleine Ab-

[1]) Anm.: Aus der Arbeit von Musatello und Ottaviano (Virchow's Archiv, Bd. 166, Heft 2) ist dieses Verhältniss für Staphylokokken ersichtlich, wenn die letzteren nicht eine aussergewöhnlich hohe Virulenz besitzen.

scesse, die aus bacterienerfüllten Capillaren hervorgegangen waren, manche der Bacterienthromben in den Capillaren hatten noch zu keiner Abscessbildung geführt. Nach Pawlowsky's Thierversuchen drang der Staphylococcus aureus und citreus, nach anfänglichem Verschwinden aus dem Blute, bei tödtlich endenden Fällen aus den inneren Organen wieder in das Blut ein. Die Kokken müssen sich also hier gewissermaassen acclimatisirt und vermehrt haben. Die erwähnten Sectionsbefunde lassen darauf schliessen, dass auch beim Menschen ähnliche Vorgänge stattfinden. Um diese Verhältnisse zu erläutern, kann man das Bild vom ständigen Kampfe des Organismus mit den Bacterien weiter ausführen. Die Infection findet statt, wenn die kleinen Feinde die Haut oder Schleimhaut, die äussere Begrenzung durchbrochen haben. Hierbei kommt es häufig zu einer manchmal ohne weitere Folgen verlaufenden Invasion in den Gesammtkörper auf dem Blutwege. Gelingt es den Bacterien, innerhalb des Körpers vermöge ihrer Virulenz oder aus im Organismus selbst liegenden Gründen an einer Stelle festen Fuss zu fassen und von dieser Stelle aus das Blut weiter zu inficiren, ohne dass damit der Kampf entschieden zu sein braucht, so könnte man von einer Occupation reden. Erlischt allmählich die bactericide Kraft des Blutes, so erliegt der Organismus, er geht in den unbestrittenen Besitz der Bacterien über und auch das Blut wird zum Nährboden. Wie lange vor dem Tode dies dritte Stadium eintreten kann und ob es Fälle giebt, die von Anfang an isolirte Erkrankungen des Blutes allein sind, darüber fehlen mir eigene Anschauungen. Fälle der letzteren Art habe ich selbst nicht beobachtet. Sollten aber Fälle von Sepsis beim Menschen beobachtet werden, in denen das Blut wirklich das einzige erkrankte Gewebe für längere Zeit ist, dann würde allerdings auch bewiesen sein, dass eine Vermehrung der Bacterien im Blute vorkommt.

Es legen die oben mitgetheilten positiven Befunde bei Panaritien wie gesagt die Vermuthung nahe, dass sich öfters, als wir es nachzuweisen vermögen, Bacterien im Blute befinden. Auch der Umstand, dass sich im Leichenblut anscheinend toxämisch Gestorbener die Keime massenhaft nachweisen lassen und dass man bei diesen Patienten häufig post mortem Herde in den parenchymatösen Organen findet, spricht für diese Auffassung.

Immerhin sind es, wie oben erwähnt, bestimmte Kategorien

von chirurgischen Eiterungen, bei denen mit einer gewissen Regelmässigkeit, auch wenn die Krankheit tödtlich endet, auf der Höhe der Erkrankung kein positiver Befund zu erheben ist.

Die Kocher'sche Unterscheidung zwischen Toxinämie und Bacteriämie besteht also noch zu Recht. Zweifelhaft ist allerdings, ob der letztere Ausdruck eine gute Bezeichnung ist für eine Krankheit, bei welcher das Blut jedenfalls recht selten das allein erkrankte Gewebe ist.

Es ist eine offene Frage, ob das Nichterscheinen der Bacterien im Blute mehr auf den abfiltrirenden Eigenschaften in der Umgebung des lokalen Herdes oder auf diesen Fällen eigenthümlichen bactericiden Eigenschaften des Blutes beruht. Beides scheint mir in Betracht zu kommen.

Schliessend möchte ich noch bemerken, dass ich auf die Ansichten anderer Autoren im Voraufgehenden nur wenig eingegangen bin, da ich sonst eine umfassende Darstellung der Sepsis hätte geben müssen. Hierdurch wäre der Umfang eines Vortrages weit überschritten worden; auch reicht mein Material zu einem solchen Unternehmen nicht aus. Professor Lenhartz, der frühere Leiter unserer Anstalt, wird demnächst eine erschöpfende Abhandlung über die bacteriellen Allgemeininfektionen, gestützt auf ein grosses Untersuchungsmaterial, veröffentlichen.

Meine Absicht war vornehmlich, im Sinne Canon's darauf hinzuweisen, dass sich in der Krankenhauspraxis durch die Beantwortung interessante Befunde erheben lassen, die geeignet sind, die Einsicht in das jeweilige Krankheitsbild zu vertiefen.

Den Herren Assistenten unserer Abtheilung: Herren Dr. Burmeister, Kunz, Schwarz, Schlagintweit, spreche ich für ihr werthvolle Beihülfe bei den vorstehenden Untersuchungen meinen besten Dank aus.

Die einschlägige Literatur findet sich bei:

Canon, Deutsche Zeitschrift für Chirurgie, Bd. 61, S. 108.

Brunner, Erfahrungen und Studien über Wundinfektion und Wundbehandlung. Frauenfeld, Verlag von J. Huber. 1899.

Friedrich, Archiv für klinische Chirurgie, Bd. 59, S. 548.

Noetzel, Dasselbe Archiv, Bd. 55, S. 543. Bd. 60, S. 41, Bd. 57, S. 311.

XLVII.

(Aus dem patholog. Institut der Universität Leipzig. – Geh. Rath Prof. Marchand.)

Zur Frage der Krebsparasiten.[1]

Von

Dr. H. Noesske,

Assistenten des Instituts.

Die moderne ätiologische Krebsforschung lenkt mehr und mehr in einer Richtung ihrem Ziele zu: der Ergründung des Carcinoms vom Gesichtspunkte eines parasitären Ursprungs. Zahlreichen Klinikern gilt heute die parasitäre Theorie als die lebensfähigste und natürlichste. In den letzten 15 Jahren ist eine ungeheure Literatur über Krebsparasiten heraufgewachsen. Die meisten dieser Arbeiten haben vor dem Forum ernster wissenschaftlicher Kritik nicht standgehalten, und nur eine Gruppe von Zelleinschlüssen ist es, die heute noch das besondere Interesse der Forscher in Anspruch nimmt, jene Einschlüsse, von denen übereinstimmend verschiedene Autoren eine zum Theil weitgehende Aehnlichkeit mit gewissen Protozoen- bezw. Blastomycetenformen angeben.

Diese vermeintlichen Parasiten sind in neuerer Zeit besonders eingehend von dem englischen Autor Plimmer[2]) studirt worden. Plimmer hatte im Laufe von 6 Jahren 1278 Carcinome untersucht und dabei in 88 pCt. eigenthümliche Zelleinschlüsse gefunden, die er als rundliche oder ovale Gebilde mit scharfen Conturen und einem oder mehreren centralen, kernähnlichen Körperchen be-

---

[1]) Vorgetragen am 2. Sitzungstage des XXXI. Congresses der Deutschen Gesellschaft für Chirurgie zu Berlin, 3. April 1902.

[2]) Plimmer, H. G., On the aetiology and histology of cancer. The Practitioner. Special Cancer Number. LXII. 4. p. 430. 1899.

schreibt. Sie liegen meist einzeln, häufig zu zweien oder dreien, nicht selten in grösserer Anzahl im Protoplasma der Carcinomzellen, selten im Kern oder extracellulär. Nur neunmal beobachtete Plimmer sie reichlicher, am reichlichsten in einem Mammacarcinom von besonders maligner Verlaufsart. Er berichtet ferner von gelungenen Cultivirungsversuchen des Parasiten, den er zu den Saccharomyceten zählt, experimentelle Carcinomerzeugung bei Thieren gelang ihm aber nicht.

Die Plimmer'schen Befunde, die im vorigen Jahre von Gaylord[1]) controlirt und im Wesentlichen bestätigt worden sind, wurden im pathologischen Institut zu Leipzig unter Marchand's Leitung einer eingehenden Nachprüfung unterzogen, bei der uns Plimmer'sche Originalpräparate zur Verfügung standen[2]). Wir konnten uns daher ein Urtheil über den Grad der Objectivität der Plimmer'schen Abbildungen bilden und mussten deren naturgetreue Reproduction bestätigen. Es lässt sich nicht bestreiten, dass der mikroskopische Anblick eines solchen Präparates des erwähnten Mammacarcinoms den unbefangenen Beobachter eigenthümlich berührt, denn der Befund solcher zahlreichen typisch geformter Einschlüsse in Carcinomzellen ist erfahrungsgemäss etwas durchaus Ungewöhnliches.

Die Nachprüfung der Plimmer'schen Befunde lieferte zunächst recht wenig befriedigende Resultate, trotzdem uns neben dem Sectionsmaterial auch reichlich lebendfrisches Geschwulstgewebe zur Verfügung stand, das Herr Geh.-Rath Trendelenburg und Herr Prof. Friedrich in liebenswürdigster Weise aus ihren Instituten uns zur Verfügung stellten. In dem guten Glauben, dass die Plimmerschen Körperchen in allen Carcinomen vorhanden sein müssten, wie dies Plimmer selbst angiebt, untersuchten wir die verschiedensten Carcinome, besonders reichlich auch solche der Haut und mit Plattenepithel überkleideter Schleimhäute, und waren enttäuscht über die so häufig negativen Befunde. Am häufigsten, wenngleich keineswegs regelmässig, fanden wir die den Plimmer'schen Parasiten entsprechenden Gebilde im Mammacarcinom, im Rectumcar-

---

[1]) Gaylord, H. R., The Protozoon of cancer. A preliminary report based upon three years' work in the New York State Pathological Laboratory of the University of Buffalo. The American Journal of the medical sciences. CXXI. 5. p. 503. May 1901.

[2]) Eine ausführlichere Mittheilung unserer Untersuchungen wird demnächst in der Deutschen Zeitschrift für Chirurgie erscheinen.

cinom und einigen anderen Drüsencarcinomen. Eine vergleichende tabellarische Zusammenstellung der von uns untersuchten Carcinome ergab die auffallende Thatsache, dass in fast sämmtlichen Carcinomen der Haut und der mit Plattenepithel überkleideten Schleimhäute die Plimmer'schen Parasiten vermisst wurden.

Ganz analoge Befunde hatte auch Gaylord in seiner mittlerweile erschienenen Nachprüfung der Plimmer'schen Angaben erhoben, auch er hatte die typischen Plimmer'schen Körperchen in Plattenepithelkrebsen nicht finden können, dagegen in letzteren eigenthümliche rundliche, glänzende Gebilde ohne jenes centrale kernähnliche Körperchen beobachtet, die er, um die sonstige Uebereinstimmung seiner Ergebnisse und Schlüsse mit Plimmer nicht zu trüben, als eine Abart der Plimmer'schen Körperchen, als sog. atypische Plimmerkörperchen bezeichnet und mit den Russell-schen Fuchsinkörperchen identificirt. Damit ist Gaylord auf einen längst überwundenen Standpunkt zurückgekehrt, nämlich jene Annahme, dass die manchmal in Hautcarcinomen und anderen Neoplasmen reichlich vorhandenen, von Russell zuerst beschriebenen hyalinen Kugeln in irgend einem causalen Zusammenhange mit dem Carcinom ständen, während die Erfahrung gelehrt hat, dass diese Gebilde keine specifischen Elemente des Carcinoms sind, sondern bei den verschiedensten, namentlich auch chronisch-entzündlichen Processen gelegentlich reichlich vorkommen.

Die Beobachtung des durchaus inconstanten und regellosen Auftretens der typischen Plimmer'schen Körperchen musste den Verdacht nahelegen, dass es sich hier um ganz andere als parasitäre Gebilde handele. Wenn diese Plimmer'schen Körperchen aber keine Parasiten waren, so blieb nur der Schluss übrig, dass es Producte cellulärer Vorgänge von bestimmter Art seien, und mit dieser Frage war eng die weitere verknüpft: Kommen diese Gebilde auch in nichtcarcinomatösen gutartigen und bösartigen Neubildungen und vielleicht sogar in normalen Drüsenzellen vor?

Es unterliegt keinem Zweifel, dass die Plimmer'schen Körperchen in anderen Geschwülsten als Drüsencarcinomen, in gutartigen Tumoren und normalen Zellen nur äusserst spärlich und selten gefunden werden, eine vielfach angezogene Thatsache zur Stütze ihrer specifisch parasitären Natur. Wir selbst haben in anderen Geschwülsten lange Zeit vergeblich nach ihnen gesucht, bis wir sie

gelegentlich in gutartigen Mammaadenomen, der senilen Brustdrüse und in den gewucherten Alveolarepithelien bei indurativer Pneumonie vereinzelt fanden. Auffallend war die Beobachtung zahlreicher solcher Gebilde in dem mikroskopisch augenscheinlich noch nicht carcinomatös veränderten, aber bereits gewucherten Drüsengewebe bei einem ganz umschriebenen Mammacarcinom.[1])

Ihre Deutung ist sicherlich nicht einfach, und aus einigen wenigen Präparaten kein sicheres Urtheil über ihre Natur möglich. Die vergleichende Beobachtung zahlreicher solcher Formen rechtfertigt aber die Anschauung, dass es sich um gewisse functionelle Aeusserungen des Protoplasmas, um eine Art veränderter Secretion handelt. Es bilden sich im Protoplasma kleine, mit einer gerinnungsfähigen Substanz erfüllte vacuoläre Räume, deren Inhalt sich im Centrum verdichtet, und auf diese Weise entstehen die centralen Körperchen der Plimmer'schen Parasiten. Je nach der Concentration und Quantität des Inhalts wechselt auch die Zahl, Grösse, Form und Färbbarkeit dieser Körperchen. Sie erscheinen gelegentlich in mehreren unregelmässigen Klümpchen oder streifigen bezw. sternähnlichen Figuren, die nicht selten durch feinste Fäserchen mit der Peripherie zusammenhängen. Ihre Form und Grösse schwankt innerhalb weiter Grenzen. Sie können nicht schlechthin als Degenerationserscheinungen des Protoplasmas angesehen werden, denn sie finden sich am regelmässigsten und schönsten in gut erhaltenen und augenscheinlich lebensfähigen Zellen.

Offenbar ganz ähnliche Gebilde hat in allerjüngster Zeit Feinberg beschrieben und als Parasiten gedeutet. Hertwig, der die Feinberg'schen Präparate gesehen hat, hat sich von einer parasitären Natur dieser Gebilde nicht überzeugen können, hält sie vielmehr für Vacuolen, die durch die Fixirung und Färbung der Objecte künstlich hervorgerufen und schärfer abgegrenzt worden seien. Diese Interpretation trifft nicht völlig zu. Diese Gebilde sind auch in frischen Carcinomzellen bereits zu sehen, nur ist ihre Beobachtung in frischem Zustande ausserordentlich mühsam in Folge ihres relativ nur spärlichen Vorkommens in den Geschwulstzellen. Sie sind mit den verschiedensten Fixirungs- und Färbungsmethoden darstellbar, am schönsten aber unzweifelhaft mit

[1]) Dasselbe war uns von Herrn Prof. Kölliker aus seiner Privatklinik freundlichst übermittelt worden.

denjenigen Mitteln, die das Protoplasma am besten fixiren, d. i. mit der Hermann'schen und Flemming'schen Lösung. Es bedarf also zu ihrer Darstellung keiner besonderen histotechnischen Kunstkniffe, wie dies vielfach angenommen wird. Sie verhalten sich im Wesentlichen wie das Zellprotoplasma und auch diese färbetechnische Eigenschaft erklärt sich ungezwungen aus ihrer protoplasmatischen Natur.

Plimmer's Befunde mögen vielfach den Eindruck vollkommen neuer Beobachtungen erweckt haben. Vergleichen wir aber mehrere von neueren Autoren beschriebene und abgebildete Krebsparasiten, so finden wir, dass dieselben sammt und sonders einem morphologisch verwandten Typus angehören, mögen sie auch je nach den verschiedenen Fixirungs-, Färbungs- und Reproductionsmethoden in Form und Aussehen etwas differiren. Ich erlaube mir, besonders auf die Aehnlichkeit der von Soudakewitsch[1]) aus Pasteur's Institut mitgetheilten Zelleinschlüsse hinzuweisen, die kein Geringerer als Metschnikoff seinerzeit — man muss wohl annehmen — infolge ungenügender Orientirung als unzweifelhafte Protozoen gedeutet hat.

Sehen wir von Arbeiten über Krebsparasiten ab, die an und für sich einer ernsteren Beachtung nicht werth erscheinen, mögen sie auch der neuesten Zeit angehören, so finden wir neben der Einförmigkeit der vermeintlich parasitären Befunde auch eine auffallende Einseitigkeit in der Wahl des untersuchten Carcinommaterials. Es zeigt sich nämlich, dass die Mehrzahl der über positive Befunde berichtenden Krebsparasitenforscher das Mammacarcinom zur Untersuchung bevorzugt hat; wir nennen hier die Namen: Podwyssotzki, Sawtschenko, Foà, Sanfelice, Soudakewitsch, Clarke, Ruffer, Walker, Plimmer, Gaylord, v. Leyden, Bosc u. A., und auch die eben erst erschienene Mittheilung von Feinberg[2]) bezeichnet das Mammacarcinom als das geeignetste Untersuchungsobject. Daneben ist das Darm- und Ovarialcarcinom mit Vorliebe untersucht worden. Die übrigen Carcinome, besonders aber die Epidermiscarcinome, haben sich in

---

[1]) Soudakewitsch, Recherches sur le parasitisme intracellulaire et intranucleaire chez l'homme. Annales de l'Institut Pasteur. 1892. 3. p. 145.

[2]) Feinberg, Zur Lehre des Gewebes und der Ursache der Krebsgeschwülste. Deutsche med. Wochenschrift XXVIII. No. 12, p. 185. 1902.

neuerer Zeit weit weniger der Gunst der Parasitenforscher erfreut, waren ja auch die von letzteren erhobenen Befunde von jeher mit wenigen Ausnahmen leicht als Artefacte und Degenerationserscheinungen zu deuten. Auch wir können das Mammacarcinom als das geeignetste Untersuchungsobject auf jene charakteristischen Zelleinschlüsse empfehlen.

So schrumpft trotz der Fülle des gegebenen Untersuchungsmaterials und der mannigfaltigen Untersuchungsmethoden die Ausbeute an wirklich beachtenswerthen Zelleinschlüssen im Carcinom auf ein dürftiges Maass zusammen, und wir müssen uns ernstlich die Frage vorlegen, ob auf diesem nun schon so oft begangenen Wege noch ein Gewinn für die Krebsforschung zu erwarten ist. Dass es noch einmal gelingen sollte, in den nach allen Richtungen und mit allen Mitteln moderner Histotechnik durchforschten Carcinomzellen Parasiten zu finden, muss uns von Tage zu Tag unwahrscheinlicher werden. Selbst wenn wir annehmen, dass es sich um solche von äusserster Feinheit handelte, müssten solche intracellulären Parasiten Eigenschaften besitzen, wie sie von pflanzlichen und thierischen Parasiten bisher nicht entfernt bekannt sind. Abgesehen von der unerlässlichen Voraussetzung einer beispiellos weitgehenden Symbiose zwischen Parasit und Geschwulstzelle ist doch die andere Vorbedingung, dass dieser Parasit, anstatt benachbarte Zellen und die jeweiligen Parenchymzellen innerer Organe zu inficiren, immer und ausschliesslich wieder die ursprüngliche Wirthszelle verschleppt, ein ohne Analogie dastehendes biologisches Problem; denn keine Thatsache aus der Biologie parasitischer Organismen, auch nicht aus der Protozoenwelt, könnte bis zum heutigen Tage die Annahme einer so weitgehenden Zellverschleppung durch parasitäre Triebkräfte unterstützen.

Nehmen wir aber an, wie dies neuerdings wiederholt geschehen ist, dass der vermeintliche Parasit im Stroma, also im Bindegewebe sitzt, so würden die Schwierigkeiten nur verschoben, aber nicht beseitigt. Wir könnten wohl verstehen, dass der Parasit einen Reiz auf seine Umgebung ausübt und dadurch eine locale Geschwulstbildung durch Zellproliferation hervorruft, doch jene excessive Wucherungsenergie im Organismus verschleppter Geschwulstzellen durch den Reiz eines Parasiten ist schlechterdings schwer begreiflich. Und wir erleichtern uns die Lösung dieses

Problems nicht durch die Annahme eines von den fraglichen Parasiten producirten enzym- oder fermentartigen Stoffs von specifischer Reizwirkung. Denn diese Stoffe müssten wiederum in ihrer specifischen Reizwirkung auf ein und dieselbe Zellart abgetönt sein, und mithin müsste es so viel specifische Fermente bezw. Parasiten geben, als es Carcinome bezw. maligne Neubildungen giebt. Um die Annahme einer infectiösen Natur des Carcinoms mit den Thatsachen der pathologisch-anatomischen Forschung in Einklang zu bringen, vertritt Ritter[1]) neuerdings die Meinung, „dass die Geschwulstzellen nicht bösartig, sondern sogar nützlich sind.“ Er betrachtet die Zellproliferation als „nützliche Reaction gegen die Erreger“ der Geschwulst.

Die Forscher haben sich redlich bemüht, in dem grossen Reiche der Fauna und Flora Vorgänge zu finden, die mit der Krebserkrankung in Parallele gesetzt werden könnten, und namentlich ist in neuerer Zeit die Aufmerksamkeit auf eine parasitäre Pflanzengeschwulst gelenkt worden, die sog. Kropfkrankheit des Kohls oder Kohlhernie. Sie besteht in grösseren oder kleineren Knotenbildungen an den Haupt- und Nebenwurzeln unserer deutschen Kohlarten und wird hervorgerufen durch einen Rhizopoden, die schon seit über 2 Dezennien bekannte Plasmidiophora brassicae. Dieser Parasit dringt durch die Wurzelhärchen in die Wurzelzellen ein und vermehrt sich darin sehr lebhaft. Die Wurzelzellen werden stark aufgetrieben, proliferiren und gehen theilweise zu Grunde.

Mit dem Abschluss des complicirten Entwicklungscyclus des Parasiten kommt aber auch die Zellwucherung zum Stillstand, und schon hierin liegt ein hinkendes Moment im Vergleiche dieser Pflanzengeschwulst mit dem Carcinom. Wo bleibt jene unbegrenzte Wucherungsenergie der Zellen, der kein Gewebe widerstehen kann, wo jene Metastasenbildung, die dem malignen Neoplasma den Charakter der Bösartigkeit verleiht? Nichts von alledem zeigt diese Pflanzengeschwulst; sie ist nur auf die Wurzeln beschränkt: nur dort, wo der Parasit eindringt, entsteht die Zellwucherung. Stengel, Zweige, Blätter bleiben intakt, eine Verschleppung von Zellen findet nicht statt. Das mikroskopische Bild durch eine solche Pflanzengeschwulst wird vollständig beherrscht durch die

---

[1]) Ritter, C., Die Aetiologie des Carcinoms und Sarkoms auf Grund der pathologischen Forschung. Deutsche Zeitschrift für Chirurgie. LX. S. 161. 1902.

ungeheure Anzahl der intracellulären Parasiten, während die Zellwucherung dabei erheblich in den Hintergrund tritt. Wären wir im Stande, die sämmtlichen Parasiten aus einer solchen Geschwulstbildung zu isoliren, zu wägen und ihr Gewicht mit dem des übrig bleibenden Geschwulstparenchyms zu vergleichen, so würden wir wohl einen nicht unbedeutenden Gewichtsprocentsatz an Parasiten constatiren.

Ein Blick auf ein mikroskopisches Präparat einer solchen erkrankten Kohlwurzel lehrt, dass es sich um bestimmt charakterisirte Elemente von ziemlich verwickeltem Bau handelt; es sind verschiedene Stadien der Entwicklung dieses Parasiten zu erkennen und es lässt sich nicht leugnen, dass das sog. Myxamöbenstadium Formen aufweist, die eine gewisse Aehnlichkeit mit den erwähnten Carcinomeinschlüssen besitzen. Auf diese Aehnlichkeit ist von v. Leyden[1]) und von Podwyssotzki[2]) besonders hingewiesen worden. Podwyssotzki berichtet neuerdings sogar von einer angeblichen positiven Uebertragung dieses Pflanzenparasiten auf Versuchsthiere. Aber diese Aehnlichkeit ist doch nur eine oberflächliche und scheinbare und verliert ihre Bedeutung ganz bei sorgfältiger Prüfung des in seinen einzelnen Entwicklungsstadien so gleichförmigen Pflanzenparasiten und den in ihrer Form und Grösse, ihrem Vorkommen und sonstigen Verhalten so ausserordentlich verschiedenen Gebilden in Carcinomzellen.

Es ist ein Irrthum, die Krebserkrankung des Menschen und der höheren Thiere mit Geschwulstbildungen aus dem Pflanzenreiche vergleichen zu wollen. Die Pflanze besitzt nur einen einzigen morphologischen Typus der Reaction; sie antwortet auf jeden Reiz, mag er parasitischer, toxischer oder traumatischer Natur sein, stets in qualitativ gleicher Weise. Eine entzündliche Reaction im Sinne des thierischen Entzündungsprocesses existirt im Pflanzenreiche überhaupt nicht; der einzige Reactionsmodus ist die Proliferation des Grundgewebes. Und somit ist eine Unterscheidung zwischen echter Geschwulstbildung und entzündlicher Ge-

---

[1]) von Leyden, E., Zur Aetiologie des Carcinoms. Zeitschrift für klinische Medicin. XLIII. S. 1. 1901.

[2]) Podwyssotzki, W., Myxomyceten resp. Plasmidiophora brassicae Wor. als Erzeuger der Geschwülste bei Thieren. (Vorläufige Mittheilung). Centralblatt für Bakteriologie und Parasitenk. XXVII. 3. p. 97. 1900.

websneubildung bei der Pflanze a priori ein Ding der Unmöglichkeit. Wir können die Galläpfelbildung, die Maserung u. dgl. Pflanzengeschwülste vielleicht mit aktinomykotischen Gewebsneubildungen, Lepraknoten u. dgl. vergleichen, niemals aber mit malignen Neoplasmen. Die Krebserkrankung des Menschen und der höheren Thiere ist ein ohne Analogie dastehender Process. Diese Thatsache kann nicht genügend betont werden angesichts der vielfach kritiklos betriebenen Forschung nach Krebsparasiten und krebsähnlichen Erkrankungen der Pflanzen- und Thierwelt.

Es kann und darf dem Kliniker nicht verargt werden, wenn er immer wieder auf die Aehnlichkeit mancher Infectionskrankheiten mit gewissen Krebserkrankungen hinweist.

Darf aber die makroskopische äussere Aehnlichkeit neben den mancherlei klinischen Analogien mit Infectionsprocessen höher veranschlagt werden, als jener fundamentale biologische und anatomische Gegensatz beider Processe? Mag auch ein tuberculöses Zungengeschwür mit einem Zungencarcinom gelegentlich eine bis zum Verwechseln weitgehende Aehnlichkeit zeigen, so ist doch das Zungencarcinom seinem inneren Wesen nach grundverschieden von jenem. Theilt doch schon das einfache Zungencarcinom mit jeder anderen bösartigen Geschwulst die Eigenschaft der unbegrenzten Wucherungsfähigkeit seiner Zellelemente.

Es würde sicherlich ein vermessener und unberechtigter Standpunkt sein, die Möglichkeit eines parasitären Ursprungs des Carcinoms principiell von der Hand zu weisen. Eine ruhige und sachliche Erwägung aber der objectiv gegebenen Thatsachen der Krebsforschung führt zu dem Ergebniss, dass bis zu dem heutigen Tage durch keinen mikroskopischen Befund, durch keine klinische Beobachtung und durch kein Experiment die parasitäre Natur des Carcinoms erwiesen ist, und die heutige Krebsparasitenforschung kann weder sachlich noch aussichtsvoll erscheinen. Alle bisher bekannten Uebertragungsversuche des Carcinoms haben nur die Bedeutung gelungener Transplantationen von Geschwulstzellen innerhalb der gleichen Species. Diese Versuche kommen nicht der Erzeugung eines neuen Carcinoms im fremden Organismus gleich, sondern sind lediglich als Metastasen der Ausgangsgeschwulst im gleichartigen Thierkörper aufzufassen. Eine wesentliche Stütze würde die parasitäre Theorie des Carcinoms erhalten, wenn es ge-

länge, Carcinome durch Ueberimpfung von Mensch auf Thier oder innerhalb verschiedener Thierspecies zu erzeugen. Derartige Versuche sind ungeheuer zahlreich angestellt worden, haben aber, besonders deutschen Forschern, nie einwandsfreie Resultate geliefert.

Der Cancer à deux ist angesichts der Häufigkeit des Carcinoms eine im Ganzen recht seltene Beobachtung und kann wohl nur als ein Spiel des Zufalls gelten. Die durch neuere Statistiken angeblich nachgewiesene Zunahme des Carcinoms bedarf zu ihrer sicheren Bestätigung sehr eingehender weiterer Controluntersuchungen, und besonders sollte eine exakte Krebsstatistik der anatomischen Voraussetzung mehr Rechnung tragen, dass auch wirklich nur echte Carcinomfälle in den Bereich der statistischen Erhebungen gezogen werden, nicht aber schlechthin das Carcinom unter der einen grossen Rubrik maligner Neubildungen aufgeführt wird, eine Bedingung, die für eine einigermaassen objective Statistik unerlässlich erscheint.

Durch die dankenswerthe Begründung besonderer Institute und Gesellschaften in neuerer Zeit ist der Krebsforschung ein weites Arbeitsfeld eröffnet, die Arbeit erleichtert worden. Welche Wege sie aber auch gehen mag, sie muss, will sie nicht irre gehen, auf dem sicheren Boden anatomischer Thatsachen sich bewegen.

XLVIII.

(Aus dem Univers.-Laboratorium für medicinische Chemie und experimentelle Pharmakologie — Geheimrath Jaffé — in Königsberg.)

Ueber die Folgen der Darmgegenschaltung.

Zugleich ein Beitrag zur Lehre von der Indicanurie.

Von

Dr. W. Prutz,
Privatdocent für Chirurgie,

und

Dr. A. Ellinger,
Privatdocent, Assistent des Instituts.

(Hierzu Tafel XI und 5 Figuren im Text.)

I.[1])

M. H. Die Frage nach der Bedeutung der sog. Antiperistaltik wird — obgleich man wohl über den Punkt ziemlich einig ist, dass sie für die Entstehung des Kothbrechens beim Darmverschluss nicht in Betracht kommt, wenigstens nicht nöthig dazu ist — noch durchaus verschieden beantwortet.

Dass darmaufwärts fortschreitende, den normalen peristaltischen analoge Bewegungen vorkommen, freilich nur bei normal nicht vorkommenden Reizen, ist sicher, ebenso darf nach Analogie angenommen werden, dass diese antiperistaltischen Bewegungen Darminhalt rückläufig fortbewegen können. Das geschieht aber bei verschiedenen normalen Formen der Darmbewegung sicher auch. Es wäre also garnicht nothwendig, zur Erklärung rückläufigen Transports von Darminhalt immer auf pathologische Formen der Bewegung zurückzugreifen. Auf diese Frage wollen wir nicht eingehen. Man ist aber noch weiter gegangen; man hat den Ausdruck Antiperistaltik interpretirt als ein „Arbeiten des Darms in umgekehrter Richtung", hat also geradezu an die Möglichkeit einer Umkehrung der motorischen Function des Darmes geglaubt.

---

[1]) Vorgetragen am 3. Sitzungstage des XXXI. Congresses der Deutschen Gesellschaft für Chirurgie zu Berlin, 4. April 1902.

Das wurde aus folgendem Experiment geschlossen: man hat Versuchsthieren, meist Hunden, eine Dünndarmschlinge aus der Continuität getrennt und ihr unteres Ende mit dem zuführenden, ihr oberes mit dem abführenden Darmlumen vereinigt, so dass nun die normale Peristaltik dieser Schlinge der des übrigen Darms entgegengerichtet laufen musste[1]). Diese Versuchsanordnung wird am präcisesten wohl mit dem Ausdruck Darmgegenschaltung bezeichnet.

Aus dem Verhalten der Thiere haben einige Beobachter dann, obgleich die Thiere meist nur einige Wochen oder Monate überlebten — nur ein von Kelling[2]) in der Art operirter Hund hat bedeutend über ein Jahr gelebt — auf normalen Verlauf der Darmfunction und damit auf ein Arbeiten der gegengeschalteten Schlinge in umgekehrter Richtung geschlossen. Eine gewisse Stütze erhielt diese Auffassung durch Versuche von Mühsam[3]), der fast den ganzen Dünndarm mit Ausnahme des Duodenums gegenschaltete.

Freilich hat es von Anfang an nicht an anderer Auslegung der ersterwähnten Versuche gefehlt. Wesentlich wegen einer Erweiterung des Darms zu beiden Seiten der oberen Naht, die als Folge von Inhaltsstauung aufgefasst wurde, haben verschiedene Untersucher ein Weiterwirken der Peristaltik in alter Richtung angenommen. Hier seien nur noch die Gründe zusammengefasst, die für die Umkehrung der motorischen Function angeführt werden: das längere Ueberleben der Thiere nach Gegenschaltung eines kleineren Theils des Dünndarms, Ueberleben bis zu drei Wochen[4]) nach Gegenschaltung fast des ganzen Dünndarms, die anscheinend normale Darmentleerung, die Möglichkeit, durch reichliche Ernährung die Thiere in gutem Zustande zu erhalten, ja ihr Körpergewicht zu steigern. Dazu haben die letzten Bearbeiter der Frage, Enderlen und Hess, den Nachweis guter Ausnutzung der Nahrung im Darm und das Ergebniss eines Stoffwechselversuchs hinzugefügt, ausserdem das Fehlen einer nennenswerthen Dilatation — wie sie

---

[1]) Literatur s. bei Enderlen und Hess, Ueber Antiperistaltik. Deutsche Zeitschr. für Chirurgie. Bd. 59, S. 240. 1901.

[2]) Kelling, Studien zur Chirurgie des Magens. Archiv für klin. Chir. Bd. 62. S. 326.

[3]) Mühsam, Experimentelles zur Frage der Antiperistaltik. Mitth. aus den Grenzgeb. der Med. und Chir. Bd. 6, S. 451.

[4]) Nur in einem Versuch von Mühsam.

sich ausdrücken — des Darms oberhalb der Gegenschaltung und das Ausbleiben einer Hypertrophie der Mucularis ebenda betont.

Auf Grund unserer Untersuchungen sind wir zu der Ansicht gelangt,

dass die peristaltische Arbeit der gegengeschalteten Schlinge in alter Richtung weitergeht,

dass diese Thatsache in gewissen Veränderungen des Darms ihren anatomischen Ausdruck findet, und

dass das durch die Gegenschaltung gebildete Hinderniss für die Fortbewegung des Darminhalts zu schweren functionellen Störungen führt, die in kürzerer oder längerer Zeit den Tod des Versuchsthiers zur Folge haben, wenn man es unter gewöhnlichen Lebensbedingungen lässt.

Letzteres ist wichtig, denn nur dann ist ein sicherer Vergleich mit dem normalen Thier möglich.

Unsere Schlussfolgerungen beziehen sich nur auf die Darmgegenschaltung im Allgemeinen, ohne zunächst die Frage zu erörtern, ob und wie etwa der Ort der Gegenschaltung — hoch oben oder tief unten im Dünndarm — und die Länge der gegengeschalteten Schlinge auf den Verlauf von Einfluss seien.

Wir haben bisher zwölfmal Gegenschaltungen von Dünndarmschlingen gemacht, von 50—100 cm Länge, meist dicht, 10—15 cm, über der Ileocoecalklappe, vier Mal höher, 100—365 cm darüber, in letzterem Fall immerhin noch 150 cm unterhalb des Pylorus. Drei Thiere sind bald erlegen, davon zwei durch Nahtperforation.

Als zweckmässigste Methode erwies sich die circuläre Naht ohne radiäre Trennung des Mesenterium, also mit Ringbildung. Diese stört den Verlauf des Versuches nicht. Dabei sei noch betont, dass die circuläre Naht auch nicht anfangs zu einer Stenose führt; wir haben bei Sectionen schon am Tage nach der Operation die Innenfläche des Darms an der Nahtstelle glatt und sein Lumen hier von gleicher Weite wie überall gefunden. Einmal wurde auch laterale Enteroanastomose gemacht, die Enderlen und Hess immer anwandten. Bei circulärer Naht sind die Verhältnisse übersichtlicher.

Als Beweise für unsere Auffassung sehen wir an:

1. die ausnahmslos beobachtete Erweiterung des Darms zu beiden Seiten der oberen Naht. Es bildet sich

eine spindelförmige Erweiterung, deren weiteste Stelle der der oberen Naht entspricht. Das ist schon früher oft gesehen, zum Theil aber anders gedeutet worden. Wir müssen es — mit mehreren anderen Untersuchern — auffassen als Folge der Stauung des Darminhalts an der Stelle, wo die Peristaltik des zuführenden Darms und die der gegengeschalteten Schlinge zusammentreffen, denn es findet

2. zu beiden Seiten der oberen Naht ein Steckenbleiben fester Antheile der Nahrung statt. Länge und Weite der Spindel hängen bis zu einem gewissen Grade davon ab, wieviel stecken bleibt. Die Spindel bildet sich aber auch, wie wir besonders betonen müssen, in Fällen, wo nichts festgehalten wird, wenn man die Nahrung der Thiere von festen unverdaulichen Bestandtheilen, die normaler Weise mit dem Koth entleert werden, frei hält. Die Bildung der Spindel ist also an sich unabhängig von dieser Retention fester Körper. Meist handelt es sich um Retention von Knochenstücken. Zwei Hunde sind zu Grunde gegangen an einer festen Ausstopfung der Spindel mit Streu; sie wurden in einem mit Streu ausgelegten Stalle gehalten, schleiften ihr Futter immer durch diese. Das schadet gesunden Hunden garnichts.

3. findet sich, zum mindesten in Fällen von Retention fester Nahrungsantheile, eine makroskopisch ohne weiteres deutliche Hypertrophie der Muscularis sowohl über wie auch unter der oberen Naht. Letzteres ist ein stricter Beweis dafür, dass die gegengeschaltete Schlinge nicht, wie Einzelne angenommen haben, atonisch oder gar gelähmt ist, dass sie vielmehr sicher motorisch arbeitet. In welcher Richtung sich diese Arbeit bewegt, ist daraus freilich noch nicht zu erkennen. Die Präparate zeigen die Hypertrophie deutlich (s. Abb. 2 auf Taf. XI).

4. haben wir in der Annahme, dass die vermuthete Störung in der Fortbewegung des Darminhalts zu vermehrter Eiweissfäulniss führen dürfte, den Indicangehalt des Harns untersucht. Und da hat sich in allen Fällen, in denen die Untersuchung möglich war, eine als geradezu enorm zu bezeichnende Vermehrung des Harnindicans gefunden. Bei den Hunden, bei denen wir theils täglich, theils am Sammelharn von je mehreren Tagen quantitative Indicanbestimmungen machten, zeigte sich, dass die Indicanvermehrung am 2. oder 3., oder auch

schon am 1. Tage nach der Gegenschaltung begann, wohl in Abhängigkeit davon, ob die Thiere früher oder später nach der Operation die erste Nahrung erhielten[1]), dass sie schnell anstieg und dann dauernd — wir haben es bis zu drei Monaten nach der Gegenschaltung quantitativ verfolgt — sich auf ausserordentlicher Höhe hielt. Die Schwankungen zwischen den einzelnen Tagen waren erheblich, aber nicht relativ grösser, als wir sie bei normalen Hunden gefunden haben.

Zur Illustration nur ein paar Zahlen: so schied ein grosser Hund normal zwischen quantitativ nicht gut bestimmbaren Spuren und höchstens 38 mg[2]) im Tage aus (was für einen normalen Hund ziemlich viel ist), im Durchschnitt von 5 Hungertagen 12 mg täglich, an den beiden ersten Tagen nach der Gegenschaltung nur zusammen 31 mg — also nicht viel mehr als während der Hungerperiode[3]) —, am 4. Tage aber schon ca. 128 mg. Vielleicht war hier etwas Peritonitis im Spiel, die das Thier überwand, denn es war in den ersten Tagen sehr elend. In den folgenden Wochen betrug die Indicanmenge ca. 60 bis etwas über 100 mg täglich, also immer noch das Drei- bis Sechsfache der normalen. Bei dem Hund waren feste Theile sorgfältig aus der Nahrung ferngehalten worden; er war mit ausgeschnittenem, knochen- und sehnenfreiem Fleisch gefüttert worden.

Hier, m. H., gestatten Sie eine kurze Bemerkung, die nicht streng zum Thema gehört. Die Darmgegenschaltung giebt also ein Mittel, die Indicanvermehrung bei Hunden in einer Weise und für eine Dauer zu steigern, wie bisher noch nicht möglich war. Bei Jaffe's Versuchen mit Unterbindung des Darmes hat entweder die Ligatur bald durchgeschnitten, oder die Thiere sind bald zu Grunde gegangen. Hier bietet sich also die Möglichkeit, mit einer von Jaffe selbst als wünschenswerth bezeichneten grösseren Genauigkeit die Frage zu beantworten, wie es mit der Verschiedenheit der Indicanausscheidung bei Dünndarm- und Dickdarmverschluss bestellt sei. Diese Versuche sind im Gange. Bisher

[1]) Sofortigen sehr starken Anstieg des Indicangehalts fanden wir bei einem Hunde, der schon am Tage nach der Operation gierig Fleisch frass. Gewöhnlich erhielten die Thiere am 2. oder 3. Tage zunächst Milch. Diese kann wegen geringeren Eiweissgehalts weniger Indol liefern, dazu käme ihr Gehalt an Kohlehydraten, die die Darmfäulniss herabsetzen.

[2]) Das Indican, wie üblich, als Indigblau berechnet.

[3]) Die übrigens 11 Tage vor der Gegenschaltung beendigt war.

haben wir eine Gegenschaltung im Bereich des Dickdarms gemacht. Auch hier zeigte sich eine Erweiterung des gegengeschalteten Stückes und des darüber gelegenen Theiles des Colon; sie machte an der Ileocoecalklappe Halt.

Ich kehre zum Thema zurück.

Wir haben

5. in bisher drei Fällen einen Versuch gemacht, der bei positivem Ausfall einen strikten Beweis für ein Arbeiten der gegengeschalteten Schlinge in alter Richtung geben musste; am 6., am 7. und am 14. Tage nach der Gegenschaltung wurde etwas oberhalb der unteren Naht, wo ganz deutlich noch keinerlei Erweiterung des Darms bestand, durch Umlegen eines Seidenfadens und Uebernähung desselben eine Stenose angelegt. Arbeitete der Darm in alter Richtung, so durfte man vermuthen, dass nachträglich auch zwischen Stenose und unterer Naht eine Erweiterung entstehen werde. Das wäre die paradoxe Erscheinung einer Erweiterung unterhalb einer Stenose. Das war zweimal thatsächlich der Fall. Im dritten Fall wurde die Erweiterung vermisst; die Stenose war wohl zu eng gemacht worden, der Darm unter ihr leer; der Hund ging auch schon am 9. Tage danach an einer Achsendrehung, die sich oberhalb der Gegenschaltung ausbildete, zu Grunde.

Totale — genauer fast totale — Gegenschaltungen, bei denen möglichst viel auch vom Duodenum mitgenommen wurde, haben wir bisher nur drei gemacht. Kein Hund blieb länger als 50 Stunden am Leben. Einer, der 50 Stunden lebte und bei dem ein Quantum Blut zu beiden Seiten der oberen Naht im Darm gefunden wurde, zeigte doch schon eine starke Indicanvermehrung, und zwar ohne dass Peritonitis bestand. Wir haben übrigens bei einigen Hunden trotz Peritonitis Indicanvermehrung vermisst; das ist nicht auffallend, da ihr Darm leer war.

Wie sich bei längerem Ueberleben nach fast totaler Gegenschaltung die Darmentleerung verhält, darüber haben wir keine eigene Erfahrung. Dass sie regelmässig sein kann, wie Mühsam sah, ist kein Beweis gegen unsere Auffassung. Grützner[1]) hat gezeigt, dass leicht erkennbare feine Partikelchen, die in physio-

[1]) Grützner, Ueber die Bewegungen des Darminhalts. Pflüger's Arch. Bd. 71, 1898. —

logischer Kochsalzlösung aufgeschwemmt waren, sogar vom Rectum bis in den obersten Dünndarm und den Magen gelangen können. Mit einer geordneten Arbeit des Darmes in umgekehrter Richtung hat das aber nichts zu thun. Nach Grützner gilt es auch nur für kleinere Flüssigkeitsmengen[1]).

Es scheint überhaupt die Annahme ziemlich naheliegend, dass die Bedingungen für den Transport namentlich grösserer fester Theile des Darminhalts andere sind als für Flüssigkeiten. Knochen etc. finden wir festgehalten, während der flüssige Antheil des Darminhalts die gegengeschaltete Schlinge doch sicher passirt. Es ist sehr wohl möglich, dass letzteres durch die Pendel- oder, wie Grützner sie nennt, wogenden Bewegungen des Darms und die Spritzbewegungen geschieht, während die minder leicht beweglichen festen Theile eines regelmässigen Fortschiebens durch die peristaltischen Bewegungen sensu strictiori bedürfen. Wir befinden uns in diesem Punkt — wie übrigens in den meisten — in Uebereinstimmung mit zwei italienischen Untersuchern, Sabbatani und Fasola[2]), deren erst kürzlich zu unserer Kenntniss gelangte Arbeit noch über eine Reihe interessanter Modificationen derartiger Versuche berichtet.

Weniger auffallend als der Transport flüssigen Inhalts durch die gegengeschaltete Schlinge ist jedenfalls die gute Ausnutzung der Nahrung, die Enderlen und Hess festgestellt haben; denn es stehen ja grosse Flächen normaler Darmschleimhaut zur Verfügung. Anders ist es mit ihrem Stoffwechselversuch. Nach Normen, die Rubner[3]) aufgestellt hat, lässt sich genau berechnen, dass der Hund, der zu dem Versuch diente, sehr viel mehr Nahrung erhalten hat, als er nach seiner Grösse hätte nöthig haben sollen — genau 166 pCt. seines Normalbedarfs in Calorien; und er hat trotz weit über das Nothwendige hinausgehender Stickstoffzufuhr doch noch Stickstoff verloren, im Uebrigen an Gewicht kaum zugenommen. Das ist durchaus anormal. Unsere Hunde sind mit der Nahrung, mit der sie sich vorher monatelang (einer mehrere

---

[1]) Bei unserem Versuch mit Gegenschaltung im Colon machte die Erweiterung an der Ileocoecalklappe Halt. Letztere war völlig normal, das untere Ileum nicht im mindesten erweitert.

[2]) Sabbatani et Fasola, Sur la fonction motrice de l'intestin. Arch. ital. de Biologie, Bd. 34, S. 186. 1900.

[3]) M. Rubner, Einfluss der Körpergrösse auf den Stoff- und Kraftwechsel. Zeitschr. für Biologie. Bd. 19. 1883.

Jahre!) auf annähernd gleichem Gewicht und vollkommen wohl befunden hatten, nach der Gegenschaltung absolut nicht mehr ausgekommen, und zwar ohne dass sie Erbrechen hatten. Bei entsprechender Ernährung war es dagegen leicht, das Körpergewicht zu steigern. Jene Abnahme aber, dann die wohl von allen Untersuchern bemerkte, aber nicht genügend gewürdigte Thatsache, dass die Thiere meist nach einigen Wochen oder Monaten ohne erkennbare Ursache, oft plötzlich, zu Grunde gingen, endlich der hiermit übereinstimmende Stoffwechselversuch von Enderlen und Hess zeigen u. E., dass die Thiere in Folge der Gegenschaltung eine schwere Störung des Stoffwechsels davontragen. Auf Mängeln der Resorption beruht sie nicht. Wir möchten mit aller Reserve eine Vermuthung über die Ursache äussern: es ist sehr wohl möglich, dass ebenso, wie Indol in enorm vermehrter Menge entsteht, auch andere, viel giftigere Substanzen im retinirten Darminhalt reichlicher gebildet werden, und dass wir in dem Marasmus und dem scheinbar räthselhaften Tod der Thiere die Folge einer intestinalen Autointoxication zu sehen haben.

Aus den mitgetheilten Befunden darf u. E. mit Bestimmtheit geschlossen werden, dass es eine antiperistaltische Arbeit des Darms in dem Sinne, dass er, wenn es Noth thut, seine motorische Function sozusagen umkehren kann, nicht giebt. Weiter haben wir in der Darmgegenschaltung das interessante Bild einer offenbar erheblichen Störung der Wegsamkeit des Darms ohne jede Beeinträchtigung seines Lumens, und die erwähnten Störungen des Stoffwechsels eröffnen vielleicht den Weg zum Verständniss gewisser kachektischer Zustände bei Darmverengerungen, die noch keine klinisch ohne weiteres erkennbaren Passagestörungen machen. Denn die Folgen der Darmgegenschaltung haben offenbar grosse Aehnlichkeit mit denen einer — im klinischen Sinne gesprochen — schweren Darmstenose.

II.

Alle Operationen wurden in Morphium-Aethernarkose[1]) bei sorgfältiger trockener Asepsis gemacht. Die Thiere waren durch mindestens 24stündiges Hungern vorbereitet.

[1]) 1 cg Morphium pro kg. Thier.

Bei den fast totalen Gegenschaltungen erwies sich das als ungenügend. Hier wurde die Hungerzeit bis auf drei Tage ausgedehnt.

Bei der Gegenschaltung wurde jede Schädigung der Circulation durch Drehung des Mesenterium sorgfältig vermieden. Am geeignetsten erwies sich folgendes Verfahren:

Nachdem nach Vorziehen des Coecum die Stellen, an denen der Darm durchtrennt werden sollte, festgestellt waren, wurde der ganze Darm bis auf diese Stellen reponirt. Hier wurde von je einem kleinen Mesenterialloch aus der Darm nach Leerstreichen mit zwei Mullstreifen abgeschnürt, dazwischen quer durchtrennt, die sich evertirende Schleimhaut mit einem Scheerenschlag zurückgeschnitten. So liessen sich die vier Darmenden gut um je einige Centimeter dislociren, ohne dass Mesenterialgefässe durchtrennt werden mussten. Der zweite und vierte Stumpf wurden, in Tupfer gehüllt, beiseite gelegt, der erste und dritte durch circuläre Naht (fortlaufende Schleimhautnaht, sero-musculäre und sero-seröse Knopfnähte) vereinigt, dann darüber der zweite und vierte ebenso. Die beiden kleinen Mesenteriallöcher, durch die die Mullstreifen geführt waren, bildeten so einen Mesenterialschlitz, der die erste (obere) Naht locker umschloss. Hiernach waren also die Darmenden gekreuzt, die gegengeschaltete Schlinge bildete einen Ring[1]. Die obere Naht wurde in der beschriebenen Weise in den Mesenterialschlitz der unteren gelegt, um den Einwand völlig auszuschliessen, dass etwa bei der Dilatation eine Compression an der unteren Naht mitwirke[2]). Die Stelle der stärksten Erweiterung fand sich dann da, wo am ersten eine Compression möglich gewesen wäre; eine solche war also ausgeschlossen.

Zweimal wurde das Mesenterium radiär getrennt und die gegengeschaltete Schlinge als Ganzes um 180 ° gedreht, nach der Darmnaht auch die Mesenterialränder durch Naht vereinigt. Die gegengeschaltete Schlinge bildete bei dem einen so operirten Hund, der am Leben blieb (IX. Versuch), doch wieder einen Ring, es fand sich ein grösseres Mesenterialloch; der andere Hund (VIII) ging

---

[1]) Wo in den Protocollen nichts bemerkt ist, wurde verfahren wie hier angegeben.

[2]) Dagegen spricht freilich schon ohne weiteres ihre Anordnung zu beiden Seiten der oberen Naht.

an Nahtperforation zu Grunde, die jedenfalls dem Verfahren zur Last fällt[1]).

Ebenfalls zweimal wurden die ohne Mesenterialtrennung isolirten Darmenden nicht gekreuzt, sondern so vereinigt, dass beide Nähte nebeneinander lagen, die kleinen Mesenteriallöcher wurden in Form einer Brücke zwischen ihnen aneinander genäht. Hierzu ist eine solche Umlagerung des Darms nöthig, dass (mindestens) ein Ende um ca. 180° um die Darmachse gedreht ist. Das war offenbar der Grund zu der sonst nicht verständlichen Ausbildung eines Verschlusses durch Drehung um die Darmachse am zuführenden Darm bei einem Hund (XII).

Die Indicanbestimmungen wurden nach einer Methode ausgeführt, die sich an die von Wang[2]) angegebene anschliesst, aber einige Abweichungen von ihr enthält, die wir an anderer Stelle begründen werden.

Der Harn wird mit dem gleichen Volumen Wasser verdünnt, 100 cm³ des verdünnten Harnes mit 10 cm³ Liqu. plumbi subacetici versetzt. Nachdem vom Bleiessigniederschlag abfiltrirt ist, werden vom Filtrat je nach dem Ausfall der qualitativen Indicanprobe 10—50 cm³ zur quantitativen Bestimmung verwandt. Das Filtrat wird auf 100 cm³ aufgefüllt und mit 100 cm³ reiner rauchender Salzsäure[3]), die 4 g Eisenchlorid im Liter enthält, im Schütteltrichter versetzt und mit Chloroform so oft je 1—2 Minuten lang geschüttelt, bis der Chloroformauszug farblos bleibt. Die Chloroformlösung bleibt kurze Zeit stehen, bis sie sich geklärt hat, und wird dann noch durch ein trockenes Filter filtrirt, um mitgerissene Tropfen wässeriger Flüssigkeit zurückzuhalten. Das Chloroform wird auf dem Wasserbad abdestillirt, der Rückstand im offenen, liegenden Kolben ebenda getrocknet, zweimal mit heissem Wasser ausgewaschen und in concentrirter Schwefelsäure

---

[1]) Sabbatani und Fasola (l. c.) betrachten die Perforation der oberen Naht, an der sie die Mehrzahl ihrer Versuchsthiere verloren, als Folge der Inhaltstauung bezw. des Zusammentreffens der Peristaltik der zuführenden mit der der gegengeschalteten Schlinge. Bei unseren zwei Fällen von Nahtperforation lagen bei der Section ohne weiteres erkennbare technische Fehler vor.

[2]) Zeitschr. für physiol. Chemie. Bd. 25, S. 406 und Bd. 27, S. 135.

[3]) Die Anwendung roher rauchender Salzsäure ist zu vermeiden, da aus dieser Kalium permanganat reducirende Substanzen in das Chloroform übergehen. Wir verwandten reine rauchende Salzsäure von spec. Gew. 1,19.

gelöst. Falls sich beim Waschen Indigoflöckchen losgelöst haben, werden sie auf einem kleinen Filter gesammelt, das trockene Filter nochmals mit Chloroform extrahirt. Der Rückstand von dieser Chloroformextraction wird ohne Auswaschen in concentrirter Schwefelsäure gelöst und mit der Hauptportion vereinigt. Zur vollständigen Lösung wird der Indigo auf dem Wasserbad einige Minuten mit der Säure erwärmt, nach dem Abkühlen wird die Lösung in Wasser gegossen und mit einer sehr verdünntem Kaliumpermanganatlösung, deren Titre auf reinen Indigo gestellt ist, titrirt. Wir verwandten eine Lösung, von der 1 cm³ 0,16 mg Indigo entsprach[1]).

Die Schwefelsäurelösung enthält stets neben Indigoblau etwas Indigoroth, und man beobachtet bei der Titration nach dem Verschwinden des grünen Farbentones zunächst das Auftreten einer röthlichen Nuance. Nach Zusatz einiger Tropfen verschwindet auch diese, um einem rein gelben Farbenton Platz zu machen. Erst dieser zweite Umschlag zeigt das Ende der Titration an.

A. Gegenschaltungen im untersten Ileum.

I. Versuch.

Weiblicher Dachshund. 5,8 kg. — 20. 5. 01 Gegenschaltung von 50 cm Ileum ca. 10 cm über der Ileocoecalklappe. Das zuführende Darmende ist versehentlich einmal um die Längsachse gedreht. — Tod nach ca. 20 Stunden. Section: Wenig klare Flüssigkeit im Abdomen, Bauchfell spiegelnd, glatt. In Deckglaspräparaten keine Bacterien. Darmnaht intact; Innenfläche des Darms an den Nähten glatt, Lumen nicht reducirt. Todesursache?

II. Versuch.

Hündin, 20 kg. — 1. 6. 01 Gegenschaltung von 50 cm Ileum ca. 15 cm über der Ileocoecalklappe.

3. 6. Zum ersten Mal Milch mit etwas Semmel. Ganz munter. Oefters Erbrechen.

5. 6. Wenig Koth entleert.

6. 6. Bekommt Fleisch, Milch, etwas Brod. Hoher Indicangehalt. Immer noch Erbrechen.

10. 6. Kein Erbrechen mehr. Schon mehrmals Kothentleerungen. Starke Fresslust.

11. 6. 19,42 kg. — 14. 6. 19,65 kg. — 20. 6. 20,5 kg. Hat sich sehr erholt. Durchfall, deswegen Knochen. Dauernd ausserordentlich hoher Indicangehalt.

---

[1]) 5 cm³ einer Kaliumpermanganatlösung von 3 : 1000 wurden auf 200 cm³ aufgefüllt.

2. 7. 19,6 kg[1]). $^1/_2$12 Vorm. Laparotomie in Morphium-Aethernarcose (31. Tag nach der Gegenschaltung). Jejunum und Ileum vom Magen an im Vergleich zum unteren Ileumende erweitert, nach unten immer weiter werdend, an der oberen Naht ca. 5—6mal so weit wie an der unteren. Die gegengeschaltete Schlinge ist in Ringform in das grosse Netz eingehüllt; weiter keine Adhäsionen. Die untere Naht kreuzt ziemlich genau quer die obere. Zu beiden Seiten der oberen Naht ist der Darm sehr stark erweitert, unten mindestens ebenso wie oben; die Erweiterung nimmt nach beiden Seiten allmählich ab, etwas jenseits ihrer Mitte ist die gegengeschaltete Schlinge ebenso eng wie das abführende Ileum. Zuführender und gegengeschalteter Darm sind stark gefüllt, in letzterem eine Anzahl grosser Knochenstücke zu fühlen.

Kräftige peristaltische Wellen laufen am zuführenden Darm abwärts, enden an der oberen Naht. Fast ebenso kräftige laufen an der gegengeschalteten Schlinge oralwärts, ebenfalls an der oberen Naht endend. Beobachtung unter Ueberrieselung mit warmer physiologischer Kochsalzlösung ca. $1^1/_4$ Stunden lang. Die Peristaltik wird allmählich schwächer, gelegentlich laufen auch Wellen in antiperistaltischer Richtung an sämmtlichen Theilen. Gegen Ende nur noch locale tetanische Contraction, auch die jetzt vorgenommene electrische Reizung fördert nicht mehr. Auf zweimalige subcutane Injection von 5 mg Pilocarpin wird die Peristaltik jeweils deutlich lebhafter.

Nach Beendigung des Versuchs wird das Thier durch Chloroform getödtet.

Präparat: Die gegengeschaltete Schlinge misst nur noch ca. 35 cm (gegen 50). Sie ist, abgesehen vom untersten Ende, stark gefüllt, ebenso der zuführende Darm, am stärksten die spindelförmige Erweiterung zu beiden Seiten der oberen Naht. Nahtlinien absolut glatt. Die Schleimhaut des zuführenden Darms ist auf etwa 20 cm von der oberen Naht an hyperämisch und zeigt punktförmige Blutungen. Zu beiden Seiten der oberen Naht findet sich eine ca. 1—4 cm breite Zone, wo die Schleimhaut gegen das Niveau der übrigen etwas zurücktritt und graugelb belegt ist. Keine deutlichen Geschwüre. Nach unten wird die Schleimhaut bald normal, ist in der unteren Hälfte der gegengeschalteten Schlinge ganz unverändert.

Die Erweiterung um die obere Naht ist sehr stark, an der gegengeschalteten Schlinge hier geradezu sackförmig; am zuführenden Darm nimmt sie nach oben allmählich ab, doch ist der ganze Dünndarm bis zum Magen deutlich weiter als das Ileum unter der unteren Naht und das diesem benachbarte Stück der gegengeschalteten Schlinge. Magen prall mit angedautem Fleisch gefüllt.

Maasse[2]).

Länge der gegengeschalteten Schlinge . .	27	cm
Weite an der oberen Naht	7	„
3 cm darüber	8	„

[1]) Die Nahrungsmenge war wieder etwas reducirt worden.
[2]) Am in dünnem Alcohol conservirten Präparat gemessen.

3 cm darunter	8,5 cm
3 cm weiter unten	7 „
Unmittelbar unter letzterer Stelle	5,5 „
Uebriger Theil der gegengeschalteten Schlinge	4—4,5 cm
Untere Naht	3,8 cm
Abführendes Ileum	4 „

III. Versuch.

Foxterrier, 10,7 kg. — 18. 12. 01 Gegenschaltung von 50 cm Ileum, 10 cm über der Ileocoecalklappe. — Glatter Verlauf. Sobald untersucht (Ende der ersten Woche) hoher Indicangehalt. Thier dauernd munter. Nahrung: täglich 1 Pfd. Pferdefleisch und Knochen. Dauernd Durchfall. — 14. u. 15. 1. Erbrechen. — 16. 1. fester Koth. — Das Thier bleibt sehr munter, frisst gierig; ziemliche Abmagerung. — Vom 28. 2. ab erhält der Hund nur knochen- und sehnenfreies Fleisch. — 13. 3. Gewicht 8,1 kg. — 17. 3. 8,25 kg. — 18. 3. (drei Monate nach der Gegenschaltung) Rückschaltung. Morphium-Aethernarkose. Sehr starke spindelförmige Erweiterung zu beiden Seiten der oberen Naht. Die gegengeschaltete Schlinge bildet einen Ring, an der Kreuzungstelle sind die Därme fest verwachsen, daneben bestehen einige unbedeutende Netzadhäsionen mit den Nahtstellen. Bei der Ablösung der unteren Nahtstelle von der oberen (die durch den Mesenterialschlitz geht) wird an ersterer der Darm auf etwa 8 cm vom Mesenterium gelöst und das Stück zur Sicherheit resecirt. Es enthält die vollkommen normale untere Naht; zu beiden Seiten derselben ist der Darm von gleicher Weite. Die Spindel ist ziemlich fest mit Knochenstückchen ausgestopft, die nach der queren Durchtrennung an der oberen Naht zum Theil entfernt werden müssen, um den Darm quer zu verschliessen. Zu beiden Seiten der oberen Naht zeigt sich dabei eine sehr bedeutende Verdickung der Darmwand, vor allem der Muscularis. Auch die beiden unteren Darmenden werden quer verschlossen und die vier Stümpfe durch weite laterale Anastomosen in der alten normalen Richtung vereinigt. — Das Thier überlebt den sehr lange dauernden und schwierigen Eingriff nur um ca. 12 Stunden.

Section: Nähte sufficient. Pylorus bis obere Naht 250 cm. Füllung mit Knochenstückchen beginnt 42 cm, spindelförmige Erweiterung 18—20 cm über der oberen Naht. Länge der gegengeschalteten Schlinge 39 cm, unterste Quernaht bis Ileocoecalklappe 7 cm ohne die Einstülpungen an den Blindsäcken und das resecirte Stückchen. (S. Abb. 1, S. 978, und Abb. 2 auf Taf. XI.)

Weitenmaasse

(am mit dünnem Alkohol gefüllt conservirten Präparat gemessen):

Grösste Weite der zuführenden Schlinge (entsprechend der Mitte der oberen Anastomose)	11,5 cm
3,5 cm darüber	8,2 „
5,0 „ weiter oben	8,5 „
5,0 „ „ „	6,7 „

5,0 „ weiter oben . . . . . 6,8 cm
5,0 „ „ „ . . . . . 6,6 „

Bis 40 cm über der Verschlussnaht gleich bleibend.

Weite der rückgeschalteten Schlinge (entsprechend der Mitte der oberen Anastomose . . . . . 5,3 cm
desgl. in der Mitte der Schlinge . . . . . 5,4 „
Grösste Weite (entsprechend der Mitte der unteren Anastomose) 12,0 „
5 cm höher . . . . . 9,3 „

10 cm über der unteren Verschlussnaht nimmt die Weite der gegengeschalteten Schlinge ziemlich plötzlich ab: sie beträgt hier 7,2, 1 cm höher nur noch 5,6 cm (also gleich der Weite des übrigen Theils).

Weite des abführenden Ileum (entsprechend der Mitte der unteren Anastomose) . . . . . 6,0 cm
[davon 1,1 cm Weite der Anastomose].
Desgleichen etwas weiter abwärts . . . . . 5,2 „
Weite der Ileocoecalklappe . . . . . 1,7 „
Dicke der Muscularis der gegengeschaltet gewesenen Schlinge nahe der oberen Naht . . . . . fast 3,0 mm
Desgleichen an der zuführenden Schlinge . . . . . 2,5 „

In den stark erweiterten Theilen der zuführenden und der gegengeschaltet gewesenen Schlinge ist die Schleimhaut ziemlich stark geröthet, weiter oben in der zuführenden fleckweise, schwächer, im abführenden Ileum und im minder dilatirten Theil der gegengeschaltet gewesenen Schlinge nur sehr wenig; an letzterer Stelle dünner croupöser Schleimhautbelag im Blindsack.

Verhalten der Indicanausscheidung.

Ende der ersten Woche: hoher Indicangehalt. — 9. 1. Bisher Indicangehalt „mässig" (nach Schätzung). Heute im Morgenharn ausserordentlich viel (ca. 3—4 mal so viel als die vorhergehenden Proben (Ende December). — 10. 1. Im Morgenharn etwa sweniger (zwischen 32 und 64 mg in 100 ccm nach der colorimetrischen Methode von Bouma[1]). — 11. 1. Wieder sehr viel Indican. — 13. 1. In der Tagesmenge von ca. 200 ccm etwa 60 mg. — 15. 1. Nach der quantitativen Methode von Bouma in 100 ccm Harn 25,76 mg Indigo. — 18. 1. Tagesmenge 160 ccm. Bestimmung nach Wang (modificirt, s. S. 973): Gesammtgehalt an Indigo 36,86 mg. — 2./3. 2. 40,3 mg in 100 ccm Harn (Tagesmenge?). — Mitte Februar. Stichprobe aus Sammelharn von mehreren Tagen: 55 mg Indigo in 100 ccm Harn. — 25. 2. Stichprobe: 49,4 mg in 100 ccm Harn. — 25. 2. Abends bis 3. 3. früh ($5^1/_2$ Tage): 1500 ccm (spec. Gewicht 1051) = 273 ccm pro Tag. In 100 ccm Harn 34,1 mg = 93,2 mg pro Tag. — 4.—11. 3. 610 ccm mit Verlusten (spec. Gewicht 1065). In 100 ccm Harn 36,25 mg Indigo. — 11./12.—17./18. 3. 370 ccm mit Verlusten (spec. Gewicht 1061). In 100 ccm Harn 33,4 mg Indigo.

---

[1]) Zeitschr. für physiol. Chemie. Bd. 32, S. 82.

Fig. 1.

Fig. 3.

S. Anm. S. 989.

IV. Versuch.

Hund, 29 kg. — 5. 3. 02. Gegenschaltung von 50 cm Ileum ca. 10 cm über der Ileocoecalklappe. Die Darmenden werden so gelagert, dass obere und untere Naht neben einander zu liegen kommen; das Mesenterium wird zwischen beiden in Form einer Brücke vernäht. — In den ersten Tagen ist der Hund recht elend. Am 6. Tage Erbrechen, ebenso am 7. auf erste Fleischgabe ($^1/_2$ Pfd.). Das Erbrechen nach dem Fressen dauert bis zum 10. 3. Von da ab täglich 2 Pfd. Fleisch, von Knochen und Sehnen sorgfältig befreit.

In der Folge ist das Thier munter, magert aber ab. Fresslust gut; von Anfang an ständig Durchfall. — Gewicht: am 13. 3. 24,25 kg (Abnahme 4,75 kg in 8 Tagen); am 17. 3. 23,3 kg (Abnahme 0,95 kg): hierauf erhält er neben dem Fleisch täglich $^1/_2$ Pfd. Speck; am 21. 3. 23,84 kg (Zunahme 0,54 kg); am 27.3. 24,6 kg (Zunahme 1,3 kg in 10 Tagen); Zulage auf $^1/_4$ Pfd. Speck reducirt: Rückgang des Gewichts; am 4.4. 24,39 kg; am 11.4. 23,96 kg.

Verhalten der Indicanausscheidung.

Datum	Harnmenge in 24 Stdn. in ccm	Spec. Gew.	Gehalt an Indigo in 100 ccm Harn in mg	Gesammtgeh. an Indigo pro Tag in mg
	I. Vorperiode: (Nahrung ca. 2 Pfd. Fleisch pro Tag.)			
10./11. 2.	810	—	—	—
11./12. 2.	440	1050	3,84	16,9
12./13. 2.	570	1047	fast frei von Indican	
13./14. 2.	860	1046	4,42	38,0
	II. Hungerperiode:			
I. 16./17. 2.	nicht verarbeitet		—	—
II. 17./18. 2.	235	1034	5,69	13,4
III. 18./19. 2.	330	1033	3,38	11,1
IV. 19./20. 2.	170	1044	6,33	10,8
Am 19. 2. Nachm. 5 g Bismuth. subnitr. in ca. 200 ccm Wasser.				
V. 20./21. 2.	400	1039	4,22	16,9
Am 20. 2. Nachm. 2 g Bismuth. subn.				
VI. 21./22. 2.	325	1041	2,66	8,6
Erholung bis zum 5. 3.				
	III. Nach der Gegenschaltung:			
5./6. 3.	Kein Harn entleert		—	je 15,5
6./7. 3.	210	1047	14,78	
7./18. 3.	123	1049	25,34	—
Ein Theil verloren				

8./9. 3.	310	1053	41,18	127,7
9./10. 3.	150	—	19,89[1])	—
	Ein Theil verloren			
10./11. 3.	375	1038	33,79	126,7
11./12. 3.	580	1036	23,76	137,8
12./13. 3.	470	1038	22,35	105,0
13./14. 3.	370	1043	15,84	58,6
14./15. 3.	270	1042	18,13	—
	Ein Theil verloren			
15./16. 3.	550	1047	18,66	102,6
16./17. 3.	740	1042	8,98	66,4
17./18. 3.	580	1047	13,46	79,7
18./19. 3.	550	1047	14,19	78,0
19./20.—23./24. 3.	3320 (664 pro Tag)	1039	15,14	je 100,5
24./25.—28./29. 3.	2680 (536 pro Tag)	1045	21,47	je 115,1

V. Versuch.

Grosser Windhund, 30 kg. — 12. 6. 01 Gegenschaltung von 50 cm Ileum ca. 15 cm über der Ileocoecalklappe mit Verschluss der Darmenden durch Tabaksbeutelnaht und lateraler Anastomose (entsprechend dem Vorgehen von Enderlen und Hess).

In der ersten Woche elend, bricht viel, frisst wenig. Anfangs Milch, dann Fleisch und Milch; später mehr Fresslust, aber immer Durchfall, weswegen die Milch fortgelassen wird. — Dauernd sehr hoher Indicangehalt (nicht quantitativ bestimmt). — Das Thier kommt allmählich immer mehr herunter, wird äuserst mager. Dabei dauernd Durchfall. Zudem tiefer Decubitus am Becken beiderseits; deshalb 2. 7. (20. Tag nach der Gegenschaltung; Gewicht 25,5 kg = 4,5 kg Abnahme.)

Laparotomie in Morphium-Aethernarkose. Recht ausgebreitete Verwachsungen und grosse Netzadhäsionen. Starke Dilatation zu beiden Seiten der oberen Anastomose. Der zuführende Darm ist dicht über der oberen Anastomose sozusagen in sich spindelförmig erweitert, wird gegen die Anastomose hin auf eine ganz kurze Strecke etwas enger. Der obere Blindsack der gegengeschalteten Schlinge ist ballonförmig erweitert, ganz prall gespannt; nach unten wird der Darm allmählich enger, so dass etwa in der Mitte der gegengeschalteten Schlinge die normale Weite wieder erreicht ist. Der zuführende Darm ist etwa 50 cm über der oberen Anastomose auch wieder normal weit. Er sowie die gegengeschaltete Schlinge sind mit Inhalt prall gefüllt; der zuführende Darm umschliesst im Moment des Vorziehens den Inhalt fest, in

[1]) Verloren ging der Nachtharn. In ihm war, da die Fütterung gegen Mittag erfolgte, die Hauptmenge des Indicans zu erwarten. Diesen Unterschied im Indicangehalt zwischen den einzelnen Portionen haben wir mehrfach bemerkt. Am reichsten an Indican war der Morgenharn.

tetanischer Contractur. Es sind grosse Knochenstücke durchzufühlen, obgleich der Hund seit der Operation keinen Knochen mehr bekommen haben soll. Reizung mit dem constanten Strom, ebenso Kneifen des Darms mit der Pincette geben nur locale tetanische Contraction. Pilocarpininjection (15 mg!) wie Aufträufeln von 1 proc. Pilocarpinlösung auf den Darm ändern daran nichts. — Tödtung durch Chloroform.

Sofort Section: Darm wie beschrieben. Starke Füllung (etwa wie bei Versuch II). Orientirung auch nach Herausnahme des Darms erst nach Aufschneiden sicher möglich. Schleimhaut ohne Veränderungen.

Grösste Weite des zuführenden Darms (ca. 5 cm über der oberen Anastomose)	7,5 cm
Grösste Weite der gegengeschalteten Schlinge (dicht unter der oberen Anastomose)	9,0 „
Weite der gegengeschalteten Schlinge (dicht über der unteren Anastomose)	3,0 „
Weite des abführenden Ileum	3,0 „
Länge der gegengeschalteten Schlinge (gegen 50 cm bei der Operation)	35,0 „

B. Gegenschaltung höherer Dünndarmtheile.

VI. Versuch.

Grosse Hündin. — 21. 8. 01 Gegenschaltung von 50 cm Ileum 1 m über der Ileocoecalklappe. An den beiden ersten Tagen keine bezw. geringe Darmentleerungen, sonst zunächst keinerlei Störungen. Aus äusseren Gründen keine Indicanuntersuchungen. Von der dritten Woche ab zeitweise verminderte Fresslust; dann kommt das Thier schnell herunter. Tod 27./28. 9. 01 (am 38. Tage nach der Gegenschaltung). Section: Eitrige Peritonitis. Fast markstückgrosse Perforation der gegengeschalteten Schlinge nahe dem unteren Ende eines grossen, sehr festen Convoluts von Streu, das das letzte Ende des zuführenden Darms und etwa die Hälfte der gegengeschalteten Schlinge fest ausstopft; es ist 40 cm lang, davon entfallen 15 auf den zuführenden, 25 auf den gegengeschalteten Darm. Der zuführende Darm ist bis zum Magen deutlich erweitert. Entsprechend den Enden des Streuconvoluts geht der sehr stark erweiterte Darm fast unvermittelt in erheblich engeren über, besonders am unteren Ende (s. Abb. 3, S. 978)[1]).

Pylorus bis obere Naht	280 cm,
Gegengeschaltete Schlinge	40 „
Abführendes Ileum	100 „
Weite an der oberen Naht	15 „
„ „ „ unteren „	5 „
„ unter der unteren Naht	5 „

[1]) Die verschiedene Färbung des Darms, wie sie Abb. 3, 4 u. bes. 5 zeigen, ist durch z. Th. mangelhafte Conservirung bedingt; ebenso die runden Flecken: es sind Verfärbungen durch Schimmel und Bacterien, nicht Veränderungen der Schleimhaut.

VII. Versuch.

Grosser Hund. — 29. 8. 01 Gegenschaltung von 50 cm Ileum 1,5 m über der Ileocoecalklappe. An der oberen Naht sind die Darmenden versehentlich um 180° um die Längsachse gedreht. Tod an Peritonitis durch Ruptur der oberen Naht nach ca. 64 Stunden.

VIII. Versuch.

Grosser Hund, ca. 40 kg. — 18. 9. 01 Gegenschaltung von 50 cm Dünndarm 200 cm über der Ileocoecalklappe. Radiäre Trennung des Mesenteriums mit Ligatur des Randgefässes. Nach Durchtrennung des Darms wird das Mesenterium um 180° gedreht und die nun aneinander kommenden Ränder desselben werden durch Naht vereinigt. Nach der Darmnaht misst die, wie gewöhnlich, auf 50 cm abgemessene gegengeschaltete Schlinge infolge Contraction nur ca. 30 cm. — Tod am folgenden Tage: Perforation an beiden Nähten offenbar infolge der Ligaturen bei der Durchtrennung des Mesenteriums sind die Darmenden hämorrhagisch infarcirt.

IX. Versuch.

Grosse schwarze Dogge (Hund), 42 kg. — 1. 11. 01 Gegenschaltung von 50 cm Jejunum, 365 cm über der Ileocoecalklappe. Radiäre Trennung des Mesenterium. Thier zuerst sehr elend. Bekommt am 3. Tage Milch und Semmel, später 2 Pfund Fleich (mit Knochen) täglich. Bis zum Ende der ersten Woche Erbrechen fast nach jeder Nahrungsaufnahme. Sehr hoher Indicangehalt. Nie Durchfall.

16. 11. 01 Gewicht 37,7 kg. Laparotomie: Zuführender und gegengeschalteter Darm dilatirt, der abführende von der unteren Naht ab auf ca. 20 cm auch etwas. Ziemlich reichliche Verwachsungen, besonders mit dem Netz, von denen einige zur Orientirung getrennt werden müssen, wobei zum Theil flächenhafte Blutungen entstehen, die sich schwer stillen lassen (vorsichtige Caustik). Trotz radiärer Trennung des Mesenterium hat die gegengeschaltete Schlinge einen Ring formirt, nur der Mesenterialschlitz ist grösser. In der gegengeschalteten Schlinge nahe der oberen Naht Knochenstücke zu fühlen. Auf die beabsichtigte Anlegung einer Stenose wird wegen mangelnder Uebersichtlichkeit verzichtet.

Der anfänglich sehr hohe Indicangehalt hatte in der zweiten Woche nach der Gegenschaltung etwas abgenommen; jetzt steigt er wieder stark an (Peritonitis!).

Tod $2^1/_2$ Tage nach der II. Operation. Section: Eitrige Peritonitis[1], ausgedehnte Verklebungen, zum Theil deutlich älter. Abscess zwischen zwei Schlingen.

Darm: Schleimhaut des Dünndarms katarrhalisch geschwellt und geröthet, Darmwand ödematös. Im oberen Colon gruppenförmige Blutungen in der sonst blassen ödematösen Schleimhaut.

---

[1]) Der Hund hatte eine Eiterung der I. Bauchwunde und einen grossen Carbunkel am rechten Hinterfuss.

Pylorus bis obere Naht	150 cm
Gegengeschaltete Schlinge	30 „
Untere Naht bis Ileocoecalklappe . .	365 „

Der zuführende Darm ist bis zum Pylorus hinauf deutlich erweitert, und zwar wohl daher, dass in der oberen Naht ein grosses Stück faulen Fleisches mit Fascie steckt, in das mehrere Knochenstücke eingehüllt sind. Die Erweiterung zu beiden Seiten der oberen Naht ist deutlich, in Form einer ziemlich kurzen Spindel; s. Abb. 4.

Fig. 4.

Weite des Darms:

5 cm über der oberen Naht . .	5 cm,
an der oberen Naht	7 „
5 cm unter der oberen Naht . .	4,5 „
an der unteren Naht	4 „
unter der unteren Naht	4 „

C. Secundäre Stenosirung der gegengeschalteten Schlinge.

Die Stenosirung geschah durch Umlegen eines mässig schnürenden Seidenfadens, der breit übernäht wurde. Das führt, wie einige frühere Versuche gezeigt hatten, zu einer narbigen Stenose, während nach festem Zubinden des Darms entweder bald Perforation eintritt oder der Darm bald wieder durchgängig wird. Es liegt wohl daran, dass die lockere Ligatur nur sehr langsam durchschneidet. Um das Darmlumen nicht zu stark zu verengern, scheint es empfehlenswerth, die Ligatur über einen von unten her eingeführten dünnen Nélatonkatheter zu machen (wie beim Buschschen Versuch).

X. Versuch.

Grosse schwarze Hündin, 24,5 kg. — 10. 7. 01 Gegenschaltung von 1 m Ileum ca. 12 cm über der Ileocoecalklappe. Am 2. Tage Milch. Das Thier erholt sich ganz gut, nimmt aber stark an Gewicht ab. 16. 7. 21,08 kg (Abnahme 3,42 kg in 6 Tagen). Vom Ende der ersten Woche ab 2 Pfund Fleisch täglich. — Indicangehalt des Harns enorm hoch, gegen Ende der zweiten Woche etwas abnehmend (22. 7.; keine quantitativen Bestimmungen).

24. 7. Gewicht 20,5 kg. Anlegung der Stenose. Die zuführende Schlinge ist deutlich erweitert, ebenso der an die obere Naht anstossende Theil der gegengeschalteten Schlinge: hier nimmt die Erweiterung von der oberen Naht ab ziemlich schnell ab, so dass dies Stück kegelförmig erweitert erscheint, und das zur gegengeschalteten Schlinge gehörige Stück der spindelförmigen Erweiterung kürzer ist als das über der oberen Naht gelegene. An dieses kurze Stück schliesst sich ein längeres mit ziemlich cylindrischer Erweiterung an; ca. 30 cm über der unteren Naht ist die gegengeschaltete Schlinge ebenso eng wie das abführende Ileum. Soweit der Darm erweitert ist, ist er stark mit Koth gefüllt. — Eine grosse Netzadhäsion muss getrennt werden. Der Darm ist, besonders oberhalb der oberen Naht, entschieden brüchig und blutet leicht (wogegen auch Uebernähungen nichts nützen). Nachdem durch eine kleine quere Oeffnung im Darm ein dünner Nélatonkatheter einige Centimeter in der Richtung gegen die obere Naht geführt ist, wird der Darm ca. 20 cm über der unteren Naht mit einem dicken Seidenfaden umbunden, der ihn mässig fest an den Katheter drückt. Quere Naht der Darmwunde.

Glatter Verlauf. Nach der II. Operation steigt der Indicangehalt deutlich an.

3. 8. Seit mehreren Tagen starker Durchfall; deshalb wird die (seit der II. Operation wieder gegebene) Milch entzogen und nur Fleisch mit Knochen gegeben.

6. 8. Gewicht 19,5 kg. Thier munter. — 17. 8. 20,5 kg. — 24. 8. 20,65 kg.

Vom 24. 8. ab wird das Thier in einem mit Streu ausgelegten Stall ge-

halten. Fast immer Durchfall, dauernd starker Durst. Ernährung wechselnd, bald Fleisch, bald Milch und Brot. Kommt sehr allmählich, aber fortgesetzt herunter (Wägungen waren nicht ausführbar). Koth gelegentlich fest, meist ganz flüssig, grau, höchst übelriechend.

13. 9. 01 (65 Tage nach der Gegenschaltung, 51 Tage nach Anlegung der Stenose) erneute Laparotomie. Am eingesunkenen Abdomen ein senkrecht durch seine ganze Länge ziehender spindelförmiger Tumor zu fühlen, in der Mitte fast von der Dicke eines Vorderarms, nach den Enden dünner werdend, fest, nur wenig eindrückbar. Es ist eine mächtige, spindelförmige Erweiterung des Darms mit der bekannten Anordnung um die obere Naht, prall mit festem Inhalt gefüllt. Umfang an der oberen Naht 20 cm. Gegen die untere Naht hin nimmt die Erweiterung stark ab. Es besteht eine Anzahl strangförmig ausgezogener Netzadhäsionen, daneben flächenhaft-fächerförmige. Die untere Naht geht durch den Mesenterialschlitz der oberen[1]).

Darmbewegungen: Sehr träge. Kneifen am zuführenden Darm ruft „stehende Wellen" hervor, bald nur noch locale tetanische Contraction. An der gegengeschalteten Schlinge lässt sich keinerlei Bewegung auslösen (pralle Spannung!)

Tödtung durch Chloroform.

Der ganze zuführende Darm ist deutlich dilatirt, seine Wand hypertrophisch, ebenso augenscheinlich auch der Magen. Letzterer ist mit angedautem Inhalt prall gefüllt. Die spindelförmige Erweiterunng beginnt ca. 12 cm über der oberen Naht, hier auch die Füllung mit den festen Inhaltsmassen. Diese stellen ein mächtiges wurstförmiges Convolut dar, bestehend aus fest verfilztem Stroh und Heu, untermischt mit Knochenstücken, Haaren und Sand, dunkelbraun gefärbt, durchtränkt mit graubrauner Flüssigkeit, insgesammt wohl mehrere Pfund wiegend.

Die gegengeschaltete Schlinge ist zu etwa $^2/_5$ von der oberen Naht ab stark erweitert. Die Stenose ist am geschlossenen Darm sehr deutlich: wenn man den Inhalt von beiden Seiten gegen sie drängt, zeigt sie sich als scharfe Einschnürung. Die Stelle, an der der Katheter eingeführt war, ist an den Nähten, denen kleine narbige Wülste entsprechen, deutlich erkennbar. Die Entfernung zwischen den einzelnen Nähten ist erheblich grösser, als sie bei der Anlegung war, die Nähte sind offenbar nachträglich auseinander gedrängt.

Maasse am aufgeschnittenen Darm:

Länge der gegengeschalteten Schlinge	86	cm
Länge der stärksten Erweiterung über der oberen Naht . .	12	„
Weite hier	11	„
Weite 2 cm höher nur	9	„
Weite 30 cm über der oberen Naht	7,8	„
Weite der oberen Naht	13	„
Grösste Weite der gegengeschalteten Schlinge 5 cm unter der oberen Naht	15,5	„

[1]) Irrthümlich umgekehrt angeordnet wie gewöhnlich.

Länge des stark erweiterten Stücks der gegengeschalteten Schlinge	25	cm
Stenose bis untere Naht	23	„
Weite der ehemaligen Stenose	4,8	„
Grösste Weite zwischen dieser und unterer Naht, etwa 10 cm von ersterer entfernt	5,7	„
Weite dicht über der unteren Naht	4	„
Weite der unteren Naht	3,9	„
Weite des abführenden Ileum	4	„

Der zur Stenosirung benutzte Faden hängt als geschlossene Schlinge in's Darmlumen hinein.

Schleimhaut, besonders im Bereich der Ausstopfung, katarrhalisch geschwellt und geröthet, aber ohne Geschwüre.

S. Abb. 5[1]).

XI. Versuch.

Foxterrierhündin, 8 kg. — 6. 12. 01 Gegenschaltung von 50 cm Ileum 10 cm über der Ileocoecalklappe.

Glatter Verlauf, Thier auffallend munter. Entweicht Nachts regelmässig aus dem Käfig, so dass kein Harn zu erhalten. Nahrung: Anfangs Milch und Brot, später Fleisch (mit Knochen, ein Pfund täglich).

13. 12. Enorm hoher Indicangehalt. Nie Erbrechen, dauernd Durchfall. Gewicht 7,06 kg[2]) (Abnahme 0,94 kg). Der nach der Morphiuminjection aufgefangene Harn ist wieder ausserordentlich reich an Indican.

13. 12. Anlegung der Stenose. Bauchschnitt rechts. Darm glatt und glänzend, nur im Bereich der Gegenschaltung bestehen Verwachsungen, und zwar zwischen dem zuführenden Darm und der gegengeschalteten Schlinge in der Nähe der unteren Naht. Das letzterer benachbarte Drittel der gegengeschalteten Schlinge ist in eine Schleife gelegt und sehr fest mit dem zuführenden Darm verlöthet. Dieser ist auf eine kleine Strecke deutlich, aber nicht erheblich erweitert, ebenso ein ganz kurzes Stück der gegengeschalteten Schlinge an der oberen Naht; sonst Darm normal weit. Durch Lösen der Adhäsionen gelingt es schliesslich, den Ring, den die gegengeschaltete Schlinge bildet, zur Ansicht zu bringen. Dabei ist etwa auf der Grenze ihres mittleren und unteren Drittels ein Serosadefect und auch ein kleiner Muscularisdefect entstanden. Etwas über ihm (von der unteren Naht gerechnet) wird der Darm mit einem Seidenfaden leicht umschnürt, der Faden übernäht, wobei der Defect gedeckt wird. Der Darm ist ziemlich brüchig, einige Nähte schneiden durch.

---

[1]) Am aufgeschnitten conservirten Darm kommt die Stenose kaum zur Geltung, ebenso die Erweiterung zwischen ihr und der unteren Naht. Offenbar ist die Stenose durch die spätere starke Anfüllung des Darms secundär wieder erweitert worden. Immerhin ist die Weite des Darms zwischen der Stenose und der unteren Naht noch fast 1 cm grösser als an ersterer und 1,7 cm grösser als zu beiden Seiten der unteren Naht und im übrigen abführenden Darm.

[2]) Das Thier wurde bei der I. Operation trächtig gefunden; der Abort ging unbemerkt vorüber.

Fig. 5.


Obere Naht.
Stenose (nachträglich wieder gedehnt.)
Untere Naht.

Fig. 6.


Obere Naht.
Lockere Unterbindung.
Untere Naht

Glatter Verlauf, Thier munter. Indicangehalt steigt noch beträchtlich an und bleibt sehr hoch. Erbrechen nicht bemerkt.

Von Ende der dritten Woche nach der Anlegung der Stenose ab kommt das Thier herunter, bekommt Erbrechen, schliesslich regelmässig nach jedem Fressen. Dabei dauernd Durchfall.

9. 1. 02 (am 34. Tag nach der Gegenschaltung, am 27. nach Anlegung der Stenose) durch Chloroform getödtet.

Section. Die gegengeschaltete Schlinge ist ins Netz eingehüllt, dieses mit beiden Nähten und der Stelle der Stenose verwachsen, ebenso mit der zweiten Bauchnarbe. — Der Magen ist sehr deutlich dilatirt, seine Wand wohl nicht verdickt. Der ganze Dünndarm ist vom Pylorus abwärts weit und auch in seiner Wand etwas verdickt. Die Weite ist vom Pylorus bis zur oberen Naht gleich[1]).

Pylorus bis obere Naht . . .	190 cm
Obere Naht bis Stenose . . .	26 „
Stenose bis untere Naht . . .	13 „
Untere Naht bis Ileocoecalklappe ca.	10 cm

Die spindelförmige Erweiterung, die sich am geschlossenen Darm (Abb. 6) nicht sehr stark ausprägt (s. aber Abb. 7, Taf. XI), beginnt ca. 5 cm über der oberen Naht und endet ca. 10 cm unter ihr. Auch der übrige Theil der gegengeschalteten Schlinge über der Stenose ist erweitert, aber mehr röhrenförmig. Auch die Stenose fällt am geschlossenen Darm nicht sehr auf; ihr entspricht aber ein dicker, harter Ring. Wenn man im zugebundenen Darm den Inhalt verschiebt, wird sie sehr deutlich: wenn man den (flüssigen) Inhalt, der über der Stenose reichlich ist, von oben her gegen diese drückt, geht fast nichts durch, dagegen lässt sich der viel spärlichere Inhalt unten viel leichter hindurchschieben; ebenso ist bei sanftem Streichen von oben her Durchtritt von Inhalt deutlich.

Weite 5 cm über der oberen Naht .	6 cm
„ dicht über der oberen Naht .	9,5 „
„ der oberen Naht	8,5 „
„ dicht darunter	10 „
„ 5 cm unter der oberen Naht.	8,5 „
„ 10 cm unter der oberen Naht	6,5 „
„ dicht über der Stenose . .	6,5 „
„ der Stenose	3,5 „
„ 3 cm darunter	5,2 „
„ 4 cm über der unteren Naht.	4 „
„ der unteren Naht	3,8 „
„ des abführenden Ileum . .	4 „

Farbenveränderungen sind an der Schleimhaut nicht zu erkennen (das Präparat ist sehr stark ausgeblichen), Geschwüre, Belag etc. fehlen.

---

[1]) Das würde bedeuten, dass die Erweiterung nach unten zunimmt, denn normaler Weise ist das Duodenum erheblich weiter als der übrige Dünndarm, ebenso das obere Jejunum weiter als das Ileum.

XII. Versuch.

Junger schwarzer Jagdhund, 19,8 kg. — 28. 2. 02 Gegenschaltung von 75cm Dünndarm, 200 cm über der Ileocoecalklappe. Die Nähte werden, nachdem das zur oberen Naht gehörige Ende der gegenzuschaltenden Schlinge 180° um die Darmachse gedreht ist, nebeneinander gelegt, das Mesenterium brückenförmig zwischen ihnen vereinigt. Die Drehung um die Achse wird bei der Reposition sorgfältig in die Mitte der gegengeschalteten Schlinge geschoben.

Glatter Verlauf. Schon am folgenden Tage frisst das Thier gierig Fleisch (ohne Knochen etc.).

6. 3. Anlegung der Stenose. Der ganze Darm ist weit und auffallend kurz. Die gegengeschaltete Schlinge misst nur ca. 30 cm (gegen 75!); die Darmwand ist sehr dick, succulent, blutreich. Der Darm ist brüchig, blutet leicht, mehrere Serosarisse müssen übernäht werden. Weite an der oberen Naht etwa doppelt so gross, als an der unteren und abwärts davon. Umlegen einer ziemlich festen Seidenligatur um die gegengeschaltete Schlinge, etwa zwischen mittlerem und unterem Drittel.

Anfangs verträgt das Thier den zweiten Eingriff auch recht gut, wird dann aber recht elend. Grosse Fressgier, Erbrechen, Durchfall. 13. 3. Gewicht nur noch 15 kg. — Tod. 15. 3. (9 Tage nach Anlegung der Stenose).

Section: Serosa trocken, sehr spärliches, klebriges Exsudat von den Därmen abstreichbar. Netz schwarzroth, morsch, hüllt die gegengeschaltete Schlinge ein. Zu beiden Seiten der oberen Naht deutliche, spindelförmige Erweiterung. Weiter nach oben ist der Dünndarm noch mehr erweitert: 25 cm über der oberen Naht findet sich eine ziemlich feste Drehung um die Darmachse, ohne Läsion der Wand; über ihr ist der Darm am weitesten. Die gegengeschaltete Schlinge ist von der oberen Naht bis zur Stenose auch weit, und zwar nimmt die Erweiterung gegen die Stenose hin zu. Letztere ist sehr eng, der Darm unter ihr ist leer, nicht erweitert.

Ileocoecalklappe bis untere Naht	203	cm
Untere Naht bis Stenose	18	„
Stenose bis obere Naht	45	„
Obere Naht bis Achsendrehung	25	„
Länge der stärksten Erweiterung darüber (weiteste Stelle 25 cm über der Achsendrehung)	50	„
Darüber bis zum Pylorus noch (Gesammtlänge des Dünndarms 541 cm)	200	„
Grösste Weite über der Achsendrehung	17	„
Weite der Achsendrehung (zurückgedreht)	4,5	„
Grösste Weite zwischen Achsendrehung und oberer Naht	13	„
Weite der oberen Naht	8,5	„
Grösste Weite dicht über der Stenose	9	„
Weite an der Stenose	3,3	„
„ der unteren Naht	4	„
„ des abführenden Ileum	4	„

Verhalten der Indicanausscheidung.

Datum	Harnmenge in 24 Stunden in ccm	Spec. Gewicht	Gehalt an Indigo in 100 ccm Harn in mg	Gesammtgehalt an Indigo pro Tag in mg
27. 2.	(ca. 500)	1055	2,1	(ca. 10.5
	28. 2. Gegenschaltung.			
28.2./1.3.	350	1058	9,86	34.5
	Schon am 1. 3. Fleisch (ohne Knochen etc.).			
1./2. 3.	230	1050	21,68	—
	unvollständig			
2./3. 3.	258	1051	18,45	—
	unvollständig			
3./4. 3.	535	1049	13,94	74,5
4./5. 3.	470	1052	11,26	52,9
5./6. 3.	530	1051	9,26	49.0
	6. 3. Anlegung der Stenose.			
6./7.u.7./8.3.	910	1037	17,95	je 81,66
	(455 pro Tag)			
	mit Erbrochenem verunreinigt			
8./9. 3.	330 rein 110 verunreinigt	—	35,37	155,5
9./10. 3.	220 rein 360 verunreinigt	—	27,45	159,2
10./11. 3.	180 rein	1053	36,43	65,58 } 169,23
	395 unrein	1042	26,24	103,65 }
11./12. 3.	375	1050	46,48	175,5
12./13. 3.	535	—	33,42	178,8
	gemischt			
13./14. 3.	445	1047	59,14	263,2
14./15. 4.	520	1046	49,63	258.0

D. Fast totale Gegenschaltung.

Die Durchtrennung des Duodenum fand hier am Scheitel seiner ins Becken hinabsteigenden Schleife statt. So war die einfache Kreuzung der Darmenden unter Vermeidung von Gefässdurchtrennungen, wie oben beschrieben, leicht. Der Bauchschnitt wurde hierbei aussen vom rechten Rectus gemacht.

XIII. Versuch.

Grosser Jagdhund. — 12. 3. 02 Gegenschaltung, wie beschrieben. Unteres Ileum eng, leer, Duodenum weit, seine Wand blutreich, die Chylusgefässe prall gefüllt (nach 24stündigem Hungern); beim Zurückschneiden der Schleimhaut

wird reichlich milchiger Saft ausgedrückt. Thier danach sehr elend, bricht, frisst nicht. Tod nach ca. $1^1/_2$ Tagen. — Section: Umschriebene Peritonitis an den Nahtstellen. Vom Duodenum sind ca. 18, vom Ileum 6—8 cm ober- resp. unterhalb der Gegenschaltung übrig.

Verhalten der Indicanausscheidung.

Nach der Operation kein Harn entleert, bei der Section 155 ccm aus der Blase entnommen. Indigogehalt 7,08 mg in 100 ccm Harn = rund 11 mg i. G.

XIV. Versuch.

Kleiner Hund, 6,4 kg. — 22. 3. 02 Gegenschaltung, wie beschrieben. Thier sehr elend, bricht, nimmt nichts. 24. 3. Säuft Wasser, bricht gleich. Tod Nachm., 50 Stunden nach der Gegenschaltung. — Section: Keine Peritonitis. Nähte intact. Im zuführenden Duodenum und anschliessenden Theil des Ileum mässig reichlicher, blutiger Inhalt, der sich im Ileum nur etwa bis 10 cm von der oberen Naht weg erstreckt. Im Magen etwas blutiger Schleim, Schleimhaut besonders auf der Höhe der Falten geröthet, zeigt hier streifenförmige Blutungen[1]). Im Duodenum gegen die obere Naht hin Schleimhautblutungen, ebenso spärlicher zu beiden Seiten der unteren Naht. Im übrigen Darm nur wenig zäher Schleim.

Deutliche Erweiterung zu beiden Seiten der oberen Naht, ebenso, aber viel geringer, an der unteren[2]). Uebriger Darm contrahirt, blass.

Vom Pylorus bis zur oberen Naht . .	12,5	cm
Gegengeschalteter Darm	188	„
Abführendes Ileum	8	„

Verhalten der Indicanausscheidung.

Vor der Operation ist der Hund 4 Tage im Isolirkäfig gehalten und hat während der Zeit keinen Harn entleert. Nach der Morphiuminjection werden 130 ccm (spec. Gew. 1053) aufgefangen. Sie enthalten 7,53 mg Indigo in 100 ccm, i. G. 9,79 = 2,44 mg pro Tag. In den ersten 48 Stunden nach der Gegenschaltung werden 220 ccm Harn mit blutigem Darminhalt (wohl erbrochen) gemischt aufgefangen, bei der Section noch 14 ccm aus der Blase gewonnen. Erstere Menge enthält 8,1 mg Indigo in 100 ccm, i. G. 17,8 mg, letztere noch 12 mg. Danach beträgt die Indigomenge nach der Gegenschaltung i. G. 29,8 mg = 14,9 pro Tag, also das Sechsfache wie vorher[3]).

XV. Versuch.

Kleine Hündin, 5,65 kg. — 24. 3. Gegenschaltung, wie beschrieben. Tod nach c. 28 Stunden. — Section: Etwas dünnes, klebriges Exsudat, Darm blass, contrahirt. Nahtstellen in's Netz eingehüllt, um sie feine Beschläge und Röthung.

---

[1]) Wohl Folge des heftigen Erbrechens.

[2]) Wohl auf locale Parese zurückzuführen. Diese dürfte bei der Erweiterung um die obere Naht auch mitgewirkt haben.

[3]) Das Thier hat auch nach der Gegenschaltung keine Nahrung aufgenommen, der Darm enthielt aber Blut.

Pylorus bis obere Naht . . .	10 cm
Gegenschalteter Darm	197 „
Abführendes Ileum	15 „

Verhalten der Indicanausscheidung.

Entleert 180 ccm (mit blutigem Darminhalt gemischt); darin 4,6 mg pro 100 ccm = i. G. 8,28 mg. — Am 25. 3. mit Katheter und bei der Section entnommen 5 ccm mit 0,5 mg, i. G. also 8,78 mg.

Bei allen Hunden, die länger am Leben blieben, fand sich eine zum Theil beträchtliche Verkürzung der gegengeschalteten Schlinge. Das haben schon Edmunds und Ballance[1]) hervorgehoben, und auch Enderlen und Hess fanden es bei einer ihrer drei partiellen Gegenschaltungen. Wir möchten annehmen, dass das wesentlich an dem sehr verschiedenen Contractionszustand der Längsmuskulatur liegt. So fanden wir z. B. einmal unmittelbar nach Vollendung der Darmnähte die auf 50 cm abgemessene Schlinge nur etwas über 30 cm lang. Für eine reelle Verkürzung ist ein Grund auch nicht ersichtlich.

Bezüglich des späteren Verhaltens der circulären Nähte ist schon hervorgehoben, dass sie, wie die Sectionen der in den ersten Tagen erlegenen Thiere ergaben, auch in dieser Zeit trotz der ziemlich starken Einstülpung der Darmwand keine Verengerung bedingten. Später setzte die obere Naht der starken Erweiterung einen gewissen Widerstand entgegen, was bei einer circulären Narbe — das ist sie doch — nicht weiter auffallen kann. So fand sich über und unter ihr immer eine etwas stärkere Erweiterung, wie die Maasse in den Protokollen zeigen und besonders Abb. 7 Taf. XI deutlich zur Anschauung bringt. Die untere Naht war stets normal[2]).

Besonders die beiden Fälle von Ausstopfung des Darms durch Streu (s. Abb. 3 und 5), aber auch die Versuche III (Rückschaltung nach drei Monaten, s. Abb. 2 Taf. XI) und XI (s. Abb. 7 Taf. XI)

---

[1]) Cit. nach Enderlen und Hess.

[2]) Dass auch sie sich, als Narbe, der Dehnung widersetzt, erfuhren wir bei dem noch in Beobachtung stehenden Hund IV, bei dem Anfangs des zweiten Monats nach der Gegenschaltung wegen vermehrter Indicanausscheidung, fehlender Fresslust und Erbrechen ein Hinderniss im Darm angenommen wurde. Es fand sich ein Haarballen in der gegengeschalteten Schlinge. Er liess sich mit Mühe bis an die untere Naht schieben, durch letztere aber nicht hindurchpressen.

zeigen sehr augenfällig die Differenzen in der Darmweite zwischen den mit Heu, Knochen etc. ausgestopften Partien und den benachbarten. Die Uebergänge zwischen kaum oder mässig dilatirtem Darm und sehr stark erweitertem sind sehr schnelle. Es macht entschieden den Eindruck, als sei der feste Inhalt von beiden Seiten her gegen die obere Naht geschoben und vom Darm in dieser Stellung festgehalten worden.

Zu den Fällen mit secundärer Stenosirung sei noch bemerkt, dass die Erweiterung des ganzen zwischen oberer Naht und Stenose gelegenen Abschnitts nicht auffallen kann; hier war der Inhalt zwischen diesen beiden Hindernissen gleichsam eingekeilt.

Drei Protokolle berichten über Reizungsversuche am Darm. Wir registriren sie, ohne irgend welche Schlüsse daraus zu ziehen. Bei der Beobachtung der Darmbewegungen ist man so erheblichen Täuschungen ausgesetzt, dass solche Befunde — wenn der Beobachter nicht durch sehr zahlreiche Versuche grosse Uebung erlangt hat — nur mit grosser Vorsicht aufgenommen werden dürfen. Zudem schafft der Versuch selbst, schon die Eröffnung der Bauchhöhle allein, so grosse Abweichungen von den natürlichen Bedingungen, unter denen der Darm arbeitet, dass besonders bei der Beobachtung der Bewegungen gegengeschalteter Schlingen schwer oder gar nicht zu entscheiden sein dürfte, was von etwaigen Abweichungen auf Rechnung der Versuchsbedingungen, was auf Rechnung der veränderten Functionsbedingungen der gegengeschalteten Schlinge zu setzen sei.

Zwar hat man durch directe Beobachtung von der nicht zu bezweifelnden Existenz antiperistaltischer Bewegungen, auch des normalen Darms, die durch nach Art und Ort ihrer Einwirkung „unphysiologische“ Reize ausgelöst werden, Kenntniss erlangt. Daraus darf unseres Erachtens aber nicht gefolgert werden, dass man auf dem gleichen Wege auch über ihre Gesammtwirkung auf die Bewegung des Inhalts in einer bestimmten Richtung Aufschluss erhalten müsse.

Es handelt sich bei der ganzen Frage nicht um das Vorkommen antiperistaltischer Bewegungen, sondern darum, ob sie in solcher Form auftreten, dass sie einen rückläufigen Transport von Darminhalt zur Folge haben. Bei der Gegenschaltung insbesondere steht in Frage, ob der Darm unter so veränderten Ver-

hältnissen sich zu einem geregelten Rücktransport seines Inhalts bequeme.

So wichtig und grundlegend Beobachtungen am freigelegten Darm sind für die Erkenntniss des Zustandekommens der Darmbewegungen (muskuläre oder nervöse Fortleitung), so glauben wir doch nicht, dass solche flüchtigen und schwer deutbaren Erscheinungen zur Entscheidung dieser Frage herangezogen werden dürfen.

Darum haben wir uns auf die Verfolgung und Deutung von Veränderungen beschränkt, die dank ihrer Intensität und ihrer Dauer eine bestimmte Auslegung zuliessen.

Zu einem guten Theil liegen die Ergebnisse, die aus der Gegenschaltung für unsere Kenntnisse von der Pathologie des Darms etwa noch erwartet werden dürfen, auf einem anderen Gebiet: sie betreffen die Pathologie der Darmstenosen.

Für die Frage der sogenannten Antiperistaltik sehen wir sie in Folgendem: Abgesehen von den Resultaten der Gegenschaltungen, wie sie Kirstein, Mühsam, Enderlen und Hess gedeutet haben, gab es bisher keinen, weder experimentellen noch klinischen, Beweis dafür, dass die antiperistaltischen Bewegungen, deren der Darm fähig ist, auch wirklich eine Aufwärtsbewegung seines Inhalts zur Folge haben können, die klinisch irgendwie in Betracht käme[1]). War eine gegengeschaltete Schlinge wirklich im Stande, ihre motorische Function dieser veränderten Lage anzupassen, dann durfte freilich mit einer gewissen Berechtigung geschlossen werden, dass auch ein nicht unter derartig anormalen functionellen Bedingungen befindlicher Darm fähig sei, unter der Einwirkung pathologischer Reize wenigstens zeitweise Aehnliches zu leisten.

Dass eine solche Anpassung an die Gegenschaltung nicht erfolgt, glauben wir bewiesen zu haben. Damit wäre zunächst auch der letzte scheinbare Beweis für die klinische Bedeutung der Antiperistaltik des Darms gefallen.

---

[1]) Ein wirklich zwingender Beweis liegt u. E. auch nicht in jenen sehr seltenen Fällen von Erbrechen geformten Kothes bei sog. hysterischem Ileus vor, in denen absichtliche Täuschung durch die Pat. anscheinend nicht vorlag oder wenigstens nicht nachgewiesen wurde.

Erklärung der Abbildungen auf Tafel XI.

Abb. 2. III. Versuch. Gegenschaltung von 50 cm Ileum 10 cm über der Ileocoecalklappe, Rückschaltung nach drei Monaten. Die Erweiterung der zuführenden und der gegengeschaltet gewesenen Schlinge, entsprechend der oberen Naht, ist sehr deutlich, ebenso die von der oberen Naht ab schnell abnehmende Verdickung der Darmwand, hauptsächlich der Muscularis. Die Zahlen bedeuten die Weite in Centimetern.

Abb. 7. XI. Versuch. Gegenschaltung von 50 cm Ileum 10 cm über der Ileocoecalklappe, secundäre Anlegung einer Stenose am 7. Tage, Tödtung am 27. (34.) Tage. Die Erweiterung zu beiden Seiten der oberen Naht ist sehr stark, letztere springt am entfalteten Darm etwas nach innen vor. Das ganze Stück zwischen oberer Naht und Stenose ist erweitert, letztere bildet einen starken narbigen Ring, unter ihr ist die secundäre Erweiterung sehr deutlich. Bedeutung der Zahlen wie bei Abb. 2.

XLIX.

(Aus der k. k. chirurgischen Universitätsklinik des Herrn Hofrathes Professor C. Nicoladoni in Graz.)

Ueber Darmdivertikel und durch sie erzeugte seltene Krankheitsbilder.[1]

Von

Dr. Erwin Payr,

Privatdocent für Chirurgie und Assistent der Klinik.

(Hierzu Tafel XII.)

Wenn ich es heute unternehme, an dieser Stelle einige Mittheilungen über Wesen und Bedeutung der Darmdivertikel, sowie über durch sie hervorgerufene seltene Krankheitsbilder zu machen, so leiten mich dabei folgende Gesichtspunkte:

Die angebornen, sog. echten Ileumdivertikel, nach dem deutschen Anatomen Meckel'sche Divertikel genannt, haben seit langen Jahren nicht nur die Aufmerksamkeit der pathologischen Anatomen, sondern auch das actuelle Interesse der Chirurgen auf sich gelenkt.

Die Mannigfaltigkeit der Formen, unter denen das angeborne Divertikel oder die aus ihm hervorgehenden Bildungen in Erscheinung treten, ist eine ausserordentlich grosse. — Bald handelt es sich um ein freies, bald um ein adhaerentes Divertikel in der Bauchhöhle; die mannigfaltigsten Beziehungen zu anderen Organen der Bauchhöhle sind durch seine Adhaesionen bedingt; bald sind diese durch das Ende des Divertikels selbst zu Stande gekommen, bald unter Vermittlung eines von den obliterirten Vasa omphalomeseraica herrührenden Bandes, des sogen. Ligamentum

---

[1]) Auszugsweise vorgetragen am 3. Sitzungstage des XXXI. Congresses der Deutschen Gesellschaft für Chirurgie zu Berlin, 4. April 1902.

terminale. — Dann treffen wir das Divertikel frei, oder verwachsen in einem Bruchsacke. Gar mannigfaltig endlich sind die Bildungen, die dem Offenbleiben des Ductus omphaloentericus ihr Dasein verdanken. Der Formenreichthum der Nabelgeschwülste und Nabelfisteln mit ihren so zahlreichen bekannt gewordenen, oft höchst interessanten Complicationen giebt ein beredtes Zeugniss dafür.

Ausser diesen Fisteln, Strang- und Adhaesionsbildungen giebt es noch seltenere Ereignisse, die durch entwicklungsgeschichtliche Vorgänge bei der Involution des Dotterganges ihre Erklärung finden; ich erinnere dabei nur an Fälle von Darmcysten, Enteroteratomen und anderen selteneren Bildungen.

Aber nicht nur die Pathologie der angebornen Divertikelbildungen ist reich an interessanten entwicklungsgeschichtlichen, morphologischen und pathologisch-anatomischen Problemen; auch die Kliniker und insbesonders die Chirurgen haben alle Ursache, sich mit den mannigfachen und oft erstaunlich wechselvollen Krankheitsbildern vertraut zu machen, die durch jene Bildungen und an ihnen vorkommende weitere krankhafte Vorgänge entstehen.

Um nur ein Ihnen allen geläufiges Kapitel aus dem so reichhaltigen Gebiete herauszugreifen, möchte ich nur an den durch Divertikelbildungen der verschiedensten Art bedingten Darmverschluss erinnern. Die Zahl der bisher beobachteten Torsions-, Einklemmungs-, Abknickungsmechanismen ist eine sehr bedeutende; die Casuistik des Divertikelileus hat eine grosse Reihe der interessantesten Einzelbeobachtungen ans Tageslicht gefördert, deren Bearbeitung von allgemeinen und zusammenfassenden Gesichtspunkten zwar mehrfach versucht, jedoch noch nicht als abgeschlossen zu bezeichnen ist. — Während eine solche, auf breiter Basis fussende Darstellung in entwicklungsgeschichtlicher, anatomischer und pathologisch-anatomischer Richtung im Wesentlichen Bekanntes in übersichtlich geordneter Weise zu bieten vermag, ist es als eine noch nicht gelöste Aufgabe zu bezeichnen, den Versuch einer Klinik der Darmdivertikel unter Berücksichtigung aller bisher vorliegender Einzelbeobachtungen ins Leben zu rufen.

Auch die entzündlichen Vorgänge, die sich am Divertikel und von demselben ausgehend in seiner Nachbarschaft abspielen, werden in diesem klinischen Bilde eine bedeutende Rolle inne

haben. — Um aber ein solches nicht einseitig werden zu lassen, ist es unbedingt nothwendig, auch die erworbenen Divertikel des Darmkanals, die man bis vor kurzem als praktisch völlig bedeutungslos angesehen hat, zu berücksichtigen.

Eine sich mit ihr beschäftigende, ziemlich umfangreiche Casuistik ergab interessante anatomische und pathologische Details. Eigene Erfahrungen, im praktischen Leben gemacht, förderten die Thatsache zu Tage, dass auch diesen Gebilden gar nicht so selten ein praktisches Interesse zuzuerkennen ist, und waren Graser's[1] Mittheilungen über durch sie erzeugte Krankheitsbilder, wenn auch nicht die ersten, so doch die wichtigsten Schritte für ein Verständniss ihrer klinischen Bedeutung.

Wie Ihnen allen ja bekannt ist, blieben Graser's Mittheilungen nicht vereinzelt und mehren sich die Bausteine, um auch für die erworbenen Divertikel am Magen-Darmkanal ein übersichtliches Bild zu entwerfen.

Zwei Fälle, die ich an der Grazer chirurgischen Klinik zu beobachten und zu operiren Gelegenheit hatte, gehören meiner Ansicht nach in das Gebiet der Divertikelpathologie. —

Durch sie wurde mein Interesse für diese Bildungen angeregt und vertieft und habe ich dann einen Versuch gemacht, sie nach den oben angedeuteten Gesichtspunkten zu bearbeiten.

Ich möchte mir in Folgendem nur erlauben, die diesen Ausführungen zu Grunde liegenden eigenen Beobachtungen mitzutheilen und zu demonstriren und einige Bemerkungen über seltene Complicationen und besonders die Entzündungserscheinungen an Divertikeln anzuknüpfen. — Bezüglich der zusammenfassenden Darstellung der Divertikelpathologie erlaube ich mir auf eine in nächster Zeit erscheinende Arbeit zu verweisen. —

Fall I. Anamnese: Ein 53jähriger Mann, giebt an, in seiner Jugend immer gesund gewesen zu sein.

Seit drei Jahren leidet er an einer Hautaffection am Stamme, Extremitäten und Gesicht, die in grossen, flachen Geschwüren besteht, die von Zeit zu Zeit ohne jede Kunsthilfe verheilen.

Von dermatologischer Seite wurde diese Erkrankung als Miliartuberculose der Haut bezeichnet.

Der Kranke hat seit 20 Jahren einen rechtsseitigen Leistenbruch, der sich

---

[1]) Graser, Das falsche Darmdivertikel. Verhandl. der Deutschen Ges. f. Chirurgie. 1899. II. Theil. S. 480.

mählich bedeutend an Grösse zunahm, sich jedoch jederzeit mühelos reponiren liess. Ein Bruchband wurde niemals getragen.

Vor drei Jahren soll der Bruch die Grösse einer grossen Birne gehabt haben. Plötzlich traten ohne jede nachweisbare Veranlassung heftige Schmerzen in der Bruchgeschwulst auf. Die Haut über der nunmehr nahezu kopfgrossen Geschwulst war geröthet, äusserst schmerzhaft und an einer Stelle, rechts von der Peniswurzel, soll bald nach Eintritt der Entzündungserscheinungen eine schwärzliche Verfärbung der Haut aufgetreten sein. Nach drei Wochen schwerer Krankheit trat an letztgenannter Stelle ein Durchbruch ein und es soll sich ein grosses brandiges Stück Haut abgestossen haben. Es entleerte sich dabei eine bedeutende Menge einer äusserst übelriechenden, grünlich gefärbten Flüssigkeit, die auch noch durch längere Zeit den Verband durchtränkte. Nach dem Durchbruch Aufhören der Schmerzen, Zurückgehen der Schwellung. An der Durchbruchstelle war anstatt der Haut eine mit rother Schleimhaut ausgekleidete Höhle zu sehen, die sich immer mehr verflachte. Nach acht Wochen waren die acuten Erscheinungen des Leidens behoben und blieb nur eine später genauer zu beschreibende Schleimhautfläche zurück. — Zuweilen secernirte diese eine bedeutende Menge fadenziehenden Secretes. Der Kranke giebt mit grösster Bestimmtheit an, nie einen Kothabgang an der Durchbruchstelle beobachtet zu haben.

Im Herbste des Jahres 1898 litt der Kranke an starkem Husten und Brustkatarrh. Seit dieser Zeit wurde die Bruchgeschwulst wieder gross, jedoch ging der Inhalt derselben stets in die Bauchhöhle zurück.

Status praesens Juni 1899: Mittelgrosser, ziemlich magerer Mann von gracilem Knochenbau und schwächlicher Muskulatur. Am Stamme, an den Extremitäten und im Gesichte sind ausgebreitete, strahlige Narben zu sehen, sie reichen an der Vorderseite der Brust herab. An vielen Stellen sind in den Narben und in ihrer Nähe kleinste Geschwürchen zu sehen, deren Ränder ganz kleine röthliche Knötchen enthalten. In der Mund- und Rachenhöhle normale Verhältnisse.

Am Herzen ergeben Percussion und Auscultation normale Verhältnisse.

Ueber beiden Lungenspitzen ist der Percussionsschall etwas gedämpft und das Athmen erscheint ein wenig abgeschwächt. Im Uebrigen normale Verhältnisse.

Im Harn keine fremden Bestandtheile.

In der rechten Scrotalhälfte findet sich eine bis zum Leistenkanal aufsteigende, fast kindskopfgrosse Bruchgeschwulst, der äussere Leistenring ist für drei Finger bequem durchgängig. Der Bruchinhalt ist vollständig reponibel, doch fühlt man bei entleertem Bruchsacke einen Strang in der Richtung von der Bruchpforte gegen die sogleich zu beschreibende schleimhautähnliche Fläche ziehen.

Die in die Blase eingeführte Steinsonde ist vom Bruchringe aus nicht zu fühlen. Eine Anfüllung der Blase mit Flüssigkeit bewirkt keine Veränderungen der Bruchgeschwulst, ebensowenig die Aufblähung des Dickdarmes mit Luft. Rechts, etwas unterhalb der Peniswurzel, zwei Finger breit lateral von dieser, sieht man einen reichlich dreimarkstückgrossen Substanzverlust der Scrotal-

haut mit scharf begrenztem Rande. An Stelle der Haut sieht man eine sammetartige, lebhaft geröthete, mit mehrfachen Querfalten versehene Fläche mit glasiger, fadenziehender Flüssigkeit bedeckt. Ungefähr in der Mitte dieser, als Darmschleimhaut angesprochenen Stelle ist ein etwa 2 cm langes, am Ende etwas kolbig verdicktes, wurmförmiges Zäpfchen von $^1/_2$ cm Durchmesser, das wie ein Pilz sich frei beweglich von der übrigen Schleimhautfläche erhebt, aber denselben rothen, sammetartigen Ueberzug trägt, zu sehen. Bei genauestem Suchen lässt sich weder eine Oeffnung noch ein Fistelgang in diesem Fortsatz auffinden; ebenso gelingt es nicht, irgendwo an der schleimhautbekleideten Stelle mit der Sonde in die Tiefe zu dringen. — S. Fig. 1. (Taf. XII.)

Der Patient verblieb vorerst einige Tage an der Klinik in observatione. Es wurde beabsichtigt, seine Leistenhernie zu operiren, dabei aber durch Besichtigung der Scrotalhöhle von innen einen Aufschluss über das Herkommen jener Schleimhautfläche zu erhalten.

Ich betone hierbei ausdrücklich, dass ich bereits vor der Operation die Diagnose auf Divertikelhernie stellte und die Vermuthung aussprach, dass es sich um die Entzündung eines Divertikels in dem Bruchsacke gehandelt habe, wobei es durch Zerstörung eines Theiles der Divertikelwand und Nekrose der darüber liegenden Haut zu einer Schleimhautektopie gekommen sei. — Ich hatte ferner die Ansicht, dass der Strang, der auch nach geschehener Reposition zu fühlen war, vielleicht dem obliterirten Stiele des supponirten Divertikels entsprechen könnte. Bezüglich der Natur des Divertikels konnte man nur Vermuthungen hegen. — Ich gestehe, dass ich damals ganz unter dem Einflusse der vor Kurzem am Chirurgencongresse 1899 von Graser gehörten Mittheilungen über erworbene Divertikel stand, und an die Möglichkeit eines solchen ebenso gedacht wurde wie an das gelegentliche Vorkommen eines angeborenen in einer Hernie. — Auf diese Frage kommen wir ja später noch zurück.

Während der Beobachtung des Kranken an der Klinik fand sich Gelegenheit, das schleimige Sekret, das die Schleimhautfläche absonderte, zu untersuchen. Ich muss vor Allem hervorheben, dass sich, wenn man dieselbe mit physiologischer Kochsalzlösung und nachher mit destillirtem Wasser reinigte, stets alkalische Reaction zeigte, ein Umstand, der unbedingt für die Abkunft dieses Mucosastückchens vom Darme sprach.

Es sei bei dieser Gelegenheit nur auf die interessanten Untersuchungen hingewiesen, welche die Absonderung von saurem, eiweissverdauenden Safte aus Nabelfisteln und prominenten Nabeldivertikeln zur Erklärung benöthigte (Tillmanns[1]), Siegenbeck van Heukelom[2]), Lexer[3]) u. A.).

---

[1]) Tillmanns, Ueber angeborenen Prolaps von Magenschleimhaut durch den Nabelring und über sonstige Geschwülste und Fisteln des Nabels. Deutsche Zeitschrift f. Chirurgie. XVIII. 1883.

[2]) Siegenbeck van Heukelom, Die Genese der Ectopia ventriculi am Nabel. Virchow's Archiv. 1888. Bd. 111.

[3]) Lexer, Magenschleimhaut im persistirenden Dottergang. Archiv für klin. Chirurgie. Bd. 59. 1899.

Die mikroskopische Untersuchung von mit dem Skalpellstiel abgeschabter Flüssigkeit von der Fläche ergab das Vorhandensein von Cylinderepithelzellen, zum Theil im verfetteten Zustande, von sehr schönen Becherzellen, von spärlichen rothen Blutkörperchen, etwas zahlreicheren Leukocyten und Zelldetritus.

Mikrochemisch liess sich durch Essigsäure und Alkohol die Anwesenheit von Mucin leicht feststellen.

Am 24. 7. 1899 wurde die Radicaloperation der Hernie ausgeführt. In ruhiger Chloroformnarkose wird über die Vorderseite der rechten Scrotalhälfte ein ca. 25 cm langer Hautschnitt geführt, der sich über die Gegend des äusseren Leistenringes in der Richtung des lateralen Randes des rechten M. rectus abdominis fortsetzt. Nach Spaltung der Aponeurose des M. obliq. ext. wird der Bruchsackhals und der Samenstrang freigelegt. Die Trennung beider Gebilde von einander ist recht schwer, da zahlreiche derbe fibröse Verwachsungen, theilweise auch Schwarten vorhanden sind, die auf das Deutlichste beweisen, dass sich in dieser Gegend einmal ein entzündlicher Process abgespielt hat.

Der Bruchsack ist dünn; nur an der äusseren Seite des Halses findet sich ein mächtiger fibröser Ring.

Der über die Vorderfläche des Scrotums verlaufende Hautschnitt zweigt in der Nähe der Schleimhautfläche medialwärts ab und umgreift dieselbe in elliptischer Form; nach Umschneidung des ganzen Bezirkes, wobei auch ein Stück normaler Haut aus der Umgebung mitgenommen worden war, findet man, dass die betreffende Schleimhautfläche an der Aussenseite des Bruchsackes adhärent ist, genauer gesagt, denselben substituirt. Sie wird daher mit dieser in Zusammenhang gelassen, um erst später, nach erfolgter Eröffnung des Bruches, gesondert behandelt zu werden.

Der Bruchsack wird zunächst ganz aus dem Scrotum herausgelöst und lässt sich unten leicht vom Hoden isoliren, ist ungefähr 24 cm lang, hat eine längliche, birnenförmige Gestalt und einen grössten Durchmesser von 12 cm; der am Scrotum gelegene Antheil desselben ist dünner und an manchen Stellen durchscheinend. Man sieht schon vor der Eröffnung, dass Bruchinhalt mit ihm verlöthet ist; insbesondere ist dies an der Hinterseite des Bruchsackes der Fall, und macht es schon jetzt den Eindruck, dass es sich um einen Coecalbruch handelt, der aber nicht an seiner Rückseite frei von Peritoneum ist, sondern jene Form darstellt, bei der das Coecum und ein Theil des Colon ascendens intraperitoneal gelegen ist.

Der Bruchsack wird nun an seinem tiefsten Punkte eröffnet. Vorn liegt das Netz, an vielen Stellen am Bruchsack adhärent, theilweise hochgradig sclerotisch verändert. Es befinden sich ausserdem mehrere Dünndarmschlingen im Bruchsacke, von denen eine, die unterste Ileumschlinge, in das an der Hinterseite des Bruchsackes liegende Coecum, das ein kurzes Mesocoecum besitzt, einmündet.

Das Coecum ist allseitig von Bauchfell umkleidet, weist zahlreiche Appendices epiploicae auf; von seinem tiefsten Punkte aus geht der ein wenig

verdickte Processus vermiformis, an der Innenseite des Bruchsackes jener Stelle entsprechend, an der aussen die Schleimhautfläche klebt. Der Appendix besitzt ein kurzes Mesenteriolum, ist etwa 10 cm lang und haftet an einer fibrösen Verdickung des Bruchsackes mit einigen Adhäsionen fest; doch ist bereits bei der Präparation zu sehen, dass seine Spitze frei ist und nicht jenen zapfenartigen Fortsatz darstellt, den wir oben als die Schleimhautfläche überragend geschildert haben. Es wird nun der Wurmfortsatz im Zusammenhange mit einem Stücke Bruchsack, das jene Schleimhautfläche trägt, isolirt, und nach Ligatur des Mesenteriolum unter Bildung einer kleinen Manschette und Unterbindung des Schleimhautcylinders abgetragen. Uebernähung mit Lembert'schen Nähten.

Als besonders bemerkenswerth muss ich anführen, dass an der medialen Seite des Coecums, etwa fingerbreit von der Einmündung des Ileum entfernt, eine weisse, wie eine Narbe aussehende Stelle zu bemerken war, die durch eine Serosaverdickung bedingt wurde. Die Untersuchung der untersten Ileumschlingen — es wurde dabei sicher 1 m unterstes Ileum eventrirt — ergab keinerlei Abnormität.

Da sich das Coecum als bauchfellbekleidet erweist, ist es möglich, einen grossen Theil des Bruchsackes nach Reposition der Darmschlingen und Resection einer bedeutenden Netzpartie zu excidiren und wird der das Coecum enthaltende Rest des Bruchsackes durch eine fortlaufende doppelreihige Naht geschlossen und sammt dem Blinddarme und dem untersten Ileum en bloc in die Bauchhöhle reponirt, so dass ein kleiner nach aussen sehender trichterförmiger Hohlraum entsteht. Nach Erfahrungen, die wir bei anderen grossen. nach dieser Methode operirten Coecalbrüchen gemacht haben, führte ich in diesen Hohlraum ein Drainrohr ein.

Es wurde nun in typischer Weise nach Bassini ein neuer Leistencanal gebildet; Drainage der Hautwunde. Verband.

Der Verlauf nach dem Eingriffe war in jeder Hinsicht sehr befriedigend. Die höchste Temperatur betrug 37,1° und konnten bereits am 2. Tage die Drainröhren entfernt werden.

Nach 11 Tagen war völlige Heilung per primam eingetreten.

Das Präparat.

(S. Fig. II und III auf Tafel XII.)

Die Betrachtung des Präparates ergiebt, dass wir es mit einer, im frischen Zustande etwa 3 Markstück grossen, leicht gefalteten Schleimhautfläche zu thun haben, auf welcher ein zapfenförmiger Fortsatz aufsitzt.

Derselbe ist ebenfalls mit zarter, sammtartiger Schleimhaut bekleidet. die ohne eine ersichtliche Grenze in jene Fläche übergeht.

Die äussere Haut in der Umgebung dieses Stückchens Mucosa ist auf der einen Seite derb, auf der anderen zart.

Dort, wo die Haut so stark ist, ist sie narbig verändert und enthält sehnenartig glänzende, weisse strahlige Flecken.

In ihrer Nachbarschaft befinden sich heller und dunkelbraun gefärbte Stellen, durch Pigmentirung entstanden, die ziemlich weit bis in ganz gesunde Hautbezirke hinreichen.

Die Abgrenzung der Schleimhautfläche gegen die äussere Haut ist zwar sehr deutlich erkenntlich, aber die Art und Weise der Begrenzung ist verschieden.

An einer Seite, dort, wo wir die pigmentirte Haut beschrieben haben, ist die Begrenzung zwischen dieser und der Schleimhaut eine scharfe, während auf der anderen Seite sich zwischen beiden etwas Granulationsgewebe befindet, durch das eine Art trennender Furche erzeugt wird.

Unter der schleimhautbekleideten Fläche sehen wir ein lockeres, reichlich Fett enthaltendes Gewebe, an manchen Stellen intensiv pigmentirt. Noch etwas weiter entfernt sieht man deutlich Appendices epiploicae. Die Spitze eines solchen hängt an der Hinterseite der erwähnten Schleimhautfläche mit einigen Narbenzügen recht fest. Noch etwas weiter von ihr entfernt sieht man einige kleinere Appendices epiploicae und endlich die Spitze des Wurmfortsatzes.

Derselbe ist der Länge nach aufgeschnitten und sieht man auch auf der Abbildung deutlich das Ende seines Lumens. (Fig. II.) Er zeigt normale Dicke der Wandung in seinem Endtheil, die ihn auskleidende Schleimhaut ist blass, zart, hebt sich von der Muscularis scharf ab; die Serosa ist etwas verdickt.

In seinem Endtheil enthält er etwas Schleim.

Histologischer Befund: Zum Zwecke der histologischen Untersuchung wurden von dem genannten Präparate an den verschiedensten Stellen kleine Stücke entnommen. Genaue Aufmerksamkeit wurde insbesondere dem Narbengewebe an der Grenze gegen die Schleimhaut, der Schleimhaut selbst, dem zapfenförmigen Fortsatze auf ihr und dem Wurmfortsatze geschenkt. Die Grenze zwischen Haut und Schleimhaut ist eine scharfe. Sie ist durch Narbengewebe bezeichnet. In diesem finden sich reichlich Pigmentablagerungen.

Die Schleimhaut bietet die normalen Verhältnisse des Dickdarmes dar. Es sind Lieberkühn'sche Drüsen von ganz normaler Grösse und Gestalt vorhanden mit allen Stadien von Becherzellen in ihrem Epithelbelage. Unter der regelmässig ausgebildeten Muscularis mucosae findet sich ein lockeres Bindegewebe mit mächtig erweiterten Lymphspalten und Blutgefässen. Unter diesem Stratum sind deutlich glatte Muskelfasern in regelmässiger Anordnung als Ring- und Längsfaserschichte zu sehen. In allen Schichten ist eine Anhäufung von Rundzellen zu beobachten.

Das Zäpfchen besteht aus einer deutlich entwickelten, regelmässigen Schleimhautlage. In der Mitte des Zäpfchens sind in einem lockeren, ödematösen Bindegewebslager reichlich glatte Muskelfasern eingestreut, und zwar bald längs, bald quer getroffen.

Ein Schnitt aus der Schleimhautfläche selbst genommen, zeigt eine mässige Rundzelleninfiltration, im Uebrigen aber die normale Structur des Dickdarmes.

Der Wurmfortsatz, von dem ebenfalls an mehreren Stellen Stücke zur

Untersuchung entnommen werden, bietet völlig normale Verhältnisse und ist nichts von Entzündung wahrzunehmen. Nur Eines fällt auf! Die Ringmuskelschicht ist besonders entwickelt.

Vom äussersten Ende des Wurmfortsatzes wurden zahlreiche Querschnitte angefertigt, und sieht man daselbst die blinde Endigung des Organes und völlig normale Wandungsverhältnisse, wodurch der letzte Verdacht an der Mitbetheiligung des Appendix an dem ganzen Krankheitsprocesse beseitigt sein dürfte. —

Wenn wir unsere histologischen Untersuchungen kurz resumiren, so können wir folgendes sagen:

Wir finden in ein an normale Haut angrenzendes lebhaft pigmentirtes Narbengewebe ein Stück Darmwand eingeprengt.

Mit Ausnahme einer leichten plastischen Rundzelleninfiltration zeigen sich völlig normale Verhältnisse, sowohl an der Schleimhaut, als an der Muskellage. Nur die lockeren Maschenwerke der Submucosa sind ödematös, die Lymphgefässe daselbst erweitert, ebenso die venösen Blutgefässe, von denen ein Theil thrombosirt erscheint.

Das die Schleimheit überragende Zäpfchen besteht in der Mitte aus einem Kern glatter Muskelfasern und ödematösen Bindegewebes und ist von allen Seiten von normaler Schleimhaut überzogen.

Die Schleimhaut, um die es sich hier handelt, gehört nach ihrer ganzen Qualification unbedingt dem Dickdarm an.

Der Wurmfortsatz zeigt auch histologisch keine Zeichen einer irgendwie erheblichen, abgelaufenen Entzündung. Er ist mit dem Darmwandstück nur locker durch eine Appendix epiploica verbunden.

Es handelt sich nach dem histologischen Befunde um eine Transplantirung eines Stückes Diekdarmwandung an die Körperoberfläche und ist das überpflanzte Stück allseitig durch kräftige Narbenmassen von der umgebenden Haut getrennt.

Epikrise zu Fall I.

Wie ist der vorliegende Befund zu erklären?

Ich halte die Annahme für berechtigt, dass es sich in diesem Falle um eine Divertikelhernie gehandelt hat; während dies Divertikel durch lange Jahre hindurch ohne irgendwelche Erschei-

nungen zu machen, in seinem Bruchsacke lag, stellten sich einmal aus unbekannten Ursachen Entzündungsvorgänge in demselben ein. — Es erfolgte Verlöthung seiner mit Serosa bekleideten Wand mit der Innenfläche des Bruchsackes; zu gleicher Zeit bildeten sich Netzadhäsionen und wahrscheinlich auch die Verklebung des freibeweglichen Wurmfortsatzes.

Das Divertikel dürfte, wie es ja bei Entzündungen dieser Gebilde gewiss vorkommt, zu dieser Zeit gegen jenen Darmtheil, von dem es seinen Ursprung nahm, abgeschlossen gewesen sein, denn es verhielt sich ja, wie man aus dem späteren Verlaufe ersieht, wie eine Retentionscyste mit entzündlichen Erscheinungen.

Das Divertikel wurde nun durch einen necrotisirenden Eiterungsprocess zunächst fest an den Bruchsack und die Haut angelöthet, dann beim spontanen Durchbruch nach aussen theilweise zerstört, und entleerte sich nun sein übelriechender, wahrscheinlich noch fäcale Bestandtheile enthaltender Inhalt nach aussen.

Die heftigen Schmerzen in der Bruchgeschwulst, Fieber etc. sind wohl als peritoneale Reizerscheinungen im Beginne der Divertikelentzündung aufzufassen, und die 3 Wochen „qualvollen" Leidens bezeichnen die Zeit bis zum Spontandurchbruch.

Nach demselben communicirte ein mit Schleimhaut ausgekleideter Hohlraum mit der Körperoberfläche. Durch einen, auf der Aussenseite des Divertikels sich abspielenden Vernarbungsprocess erfolgte seine vollständige Evertirung, deren Endergebniss das Hervortreten jener Schleimhautfläche ins Niveau der Haut war. Der zapfenförmige Fortsatz kann ebenfalls auf dem Wege der Evertirung entstanden sein, wenn an einer Stelle die Divertikelwand durch den entzündlichen Process besonders verdünnt war.

In der Pathologie des kindlichen Nabels findet man bei völlig invertirten Nabelfisteln ganz analoge Verhältnisse; zapfenförmige, aussen überall mit Schleimhaut bekleidete Gebilde, durch völlige Umstülpung eines Divertikelrestes entstanden, sind bereits in grösserer Zahl beobachtet worden.

Der Wurmfortsatz ist, obwohl er in der Nähe der beschriebenen Schleimhautfläche angelöthet ist, bei dem ganzen Vorgange unbetheiligt.

Das Präparat erwies seine völlige Intactheit und wies ein freies, nicht erkranktes Ende nach.

Anamnese, Verlauf und Operationsbefund schliessen die Incarceration eines Darmwandbruches als Ursache der hier gefundenen Dinge aus.

Einiger Worte bedarf noch der Umstand, dass kein Verbindungsstrang, keine Adhäsion zwischen der an die Körperoberfläche transplantirten Schleimhaut und dem das Divertikel abgebenden Darm zu entdecken war.

Wie ist die völlige Isolirung dieses „Schleimhaut-Findlings" zu erklären?

Bei Annahme eines dünnen Divertikelstieles, der Entzündungsprocesse am Divertikel begünstigt, handelt es sich um ähnliche Verhältnisse, wie bei der Spontanheilung einer Röhrenfistel am Darm; der Fistelgang wird durch Zug der mobilen Intestina immer mehr gedehnt, verdünnt, und es muss schliesslich zu einer spontanen Lösung kommen; vielleicht ist die weissliche Narbe am Cöcum die Implantationsstelle des Divertikels gewesen!

Die Annahme eines Enterokystoms, das schon vorher vom Darmcanal isolirt war, mit unseren Befunden in Zusammenhang zu bringen, hat deswegen geringe Aussicht auf Wahrscheinlichkeit, weil diese Bildungen gewöhnlich intramesenterial liegen und deshalb einen derartigen Transport noch schwerer erklären lassen. —

War es ein angeborenes, Meckel'sches oder ein erworbenes Divertikel?

Ein gleichzeitiges Bestehen eines anderen Bildungsfehlers konnte nicht als diese Entscheidung stützend herangezogen werden. Die Untersuchung etwa eines Drittels des Ileums, die vom Operationsgebiete aus bequem vorgenommen werden konnte, ergab keinen Strang, keine Adhäsion, keine Divertikelreste, die auf einen wahren Darmanhang hindeuteten.

Den einzigen Befund, den wir vielleicht verwerthen können, bot das Cöcum mit der schon beschriebenen Narbe dar.

Es könnte sich also dann um ein Cöcumdivertikel gehandelt haben, wie in dem Falle, den Moser[1]) vor kurzem aus der Rostoker chirurgischen Klinik beschrieb.

Es musste sich aber dann um ein alle Darmschichten ent-

---

[1]) Moser, Ein Fall von Coecumdivertikel im Bruchsack. Beiträge zur klin. Chirurgie. Bd. XXIX. S. 308.

haltendes Divertikel gehandelt haben, denn wir finden überall unter der Schleimhaut beträchtliche Muskellagen.

Bei Annahme eines Meckel'schen Divertikels müsste man eben eine keinerlei Spuren hinterlassende Loslösung vom Mutterboden annehmen.

Das völlige Fehlen von Darmzotten liesse sich eher durch secundäre Verhältnisse im Divertikel erklären und weist die Schleimhaut in Darmdivertikeln sehr differente Befunde auf.

Fall II. Ueber einen zweiten von uns beobachteten Fall können wir uns viel kürzer fassen.

Ein 52jähriger, verheiratheter Bergarbeiter wird wegen einer Hernia inguinalis sinistra inflammata aufgenommen.

Anamnese: Seit einer vor 6 Jahren erfolgten Verschüttung hat der Pat. einen linksseitigen Leistenbruch, welcher ihm aber nie besondere Beschwerden bereitete und durch ein Bruchband leicht zurückgehalten werden konnte.

Vor 3 Wochen erkrankte der Pat. ganz plötzlich unter heftigem Kotherbrechen und Kolikanfällen, hatte 3 Tage keinen Stuhl und litt an heftigen Schmerzen in der linken Leistengegend.

Am 3. Tage trat nach einem Klysma der erste Stuhlgang ein, worauf Pat. grosse Erleichterung verspürte. Während seines Krankenlagers bemerkte der Pat. an Stelle des Bruches eine grosse Geschwulst, welche in kurzer Zeit die jetzige Grösse erreichte. Es entwickelte sich ein mehr chronisches Stadium, mehrfache Schüttelfröste und rasche Abnahme seiner Kräfte brachten ihn ins Krankenhaus.

Status präsens: Herz und Lunge sind gesund.

Im Harn keine abnormen Bestandtheile.

Die linke Scrotalhälfte durch eine längliche, prall elastische, deutlich fluctuirende, nicht durchscheinende Geschwulst ausgefüllt, über derselben gedämpfter Schall: gegen die Bruchpforte hin wird der Schall an einer Stelle hell tympanitisch. Hode liegt differenzirbar am unteren Ende der Geschwulst und besteht ausserdem eine kleine deutlich nachweisbare Hydrocele testis.

Operation 8. 1. 1899. Chloroformnarcose. Langer Hautschnitt über die Bruchgeschwulst.

Bruchsack verdickt, mit schwartigen Auflagerungen. Feste Verlöthungen mit dem Samenstrange.

Nach Eröffnung des Bruchsackes findet sich in diesem eine gelbliche, sulzige, fäculent riechende Masse. Die Innenwand ist im peripheren Theile des Bruchsackes mit Granulationen bedeckt; die Verfolgung des Sackes gegen die Bruchpforte lässt eine intensiv rothe, sich weich anfühlende Geschwulst finden. Die Wand derselben wird stumpf präparirt und dabei ein Hohlraum eröffnet; es fliesst etwas trüber Schleim aus demselben. Die Oeffnung wird nun erweitert und gelangt der Finger in eine reichlich nussgrosse, längliche, nach allen Seiten blindgeschlossene, mit Schleimhaut ausgekleidete Höhle.

Nur gegen die Bauchhöhle zu öffnete sich die Höhlung trichterförmig und war an eine Communication mit dem Darme zu denken, so dass der Hohlraum schon während der Operation als Meckel'sches Divertikel angesprochen wurde. Jedoch konnte die Sonde nicht vordringen. Es wird von der Auskleidung dieses Hohlraumes ein kleines Stück zur mikroskopischen Untersuchung excidirt.

Bei der infectiösen Beschaffenheit des Bruchsackes wurde von einer weiteren Verfolgung dieser Verhältnisse abgesehen, die kleine Höhle fest tamponirt, der Bruchsack im übrigen excidirt und der Verschluss der Bauchdecken nach Bassini durchgeführt.

Eine völlige Klarlegung dieser Verhältnisse wurde für den Fall, dass sich eine Darmfistel etabliren sollte, für später nach Ablauf der entzündlichen Erscheinungen verschoben.

Der kleine Hydrocelensack wurde gespalten und nach v. Bergmann excidirt.

Drainage der Fascien und der Hautnaht. — Sehr glatter Heilungsverlauf: ohne Temperatursteigernng. Nur der Stuhlgang muss in den ersten Tagen künstlich durch Einläufe erzeugt werden.

Der in die kleine mit Schleimhaut ausgekleidete Höhlung eingeführte Jodoformgazestreifen wurde häufig gewechselt und wurde abwechselnd Tinct. Jodi und Lapislösung zur Tränkung der Streifen verwendet.

Am 10. Februar, also 5 Wochen nach der Operation, wurde der Pat. mit völlig verheilter Wunde entlassen.

Die Untersuchung des kleinen excidirten Schleimhautstückchens ergab die Structur der Dünndarmschleimhaut. Die Zotten waren zum grössten Theil abgefallen; zwischen den Drüsenschläuchen und in der Submucosa sehr reichliche Anhäufung von Rundzellen.

Epikrise zu Fall II.

Auch dieser Operationsbefund gehört mit grosser Wahrscheinlichkeit, wie unser erster, in das Gebiet der entzündeten Divertikelhernien.

Wie soll denn die vollständig mit Schleimhaut ausgekleidete kleine Höhle erklärt werden, bei gleichzeitiger im Wesentlichen ungestörter Darmcanalisation?

Der incarcerirte Darmwandbruch zeigt fast nie einen derartigen Verlauf.

Ich stelle mir vor, dass es sich diesmal um ein Dünnwanddivertikel gehandelt hat, das in der Bruchpforte durch Einklemmung oder Entzündung fixirt die secundäre Entzündung der Hernie bedingte. Es ist bedauerlich, dass die Entzündungserscheinungen in der Hernie eine völlige Klarlegung dieser Verhältnisse, den

Nachweis des Zusammenhanges mit dem Darmtractus, nicht zu erbringen gestatteten.

Da es sich in unseren beiden Fällen um entzündliche Vorgänge in Hernien gehandelt hat, so liegt es nahe sich umzusehen, ob ähnliche Dinge öfter vorkommen und unter welchen Erscheinungen sie beobachtet worden sind.

Das Vorkommen von Divertikeln in Hernien ist ein seltenes Ereigniss. Eckehorn[1]) stellte in einer vor Jahresfrist erschienenen Arbeit 22 Fälle von Brüchen des Meckel'schen Divertikels zusammen: bei Durchsicht der gesammten Literatur über Divertikelbildungen am Magen-Darmcanal, die ich für die Bearbeitung dieses Themas benöthigte, fand ich noch weitere 15 Fälle, in denen ein angeborenes Divertikel und eine Darmcyste und einige Fälle, in denen erworbene Ausstülpungen von Darmtheilen sich als Bruchinhalt fanden. Die Zahl der bis jetzt zur Beobachtung gelangten divertikelhaltigen Hernien beträgt etwa 40 — eine sehr kleine Zahl im Verhältniss zu der entschieden unterschätzten Häufigkeit des Vorkommnisses dieser Bildung! Es sind eben gewiss nicht alle Fälle richtig als solche erkannt worden. Es handelt sich ja nicht selten um sehr complicirte und schwierige Verhältnisse; es wurden gewiss nicht alle bekannt gewordenen Fälle mitgetheilt. Ein Hauptgrund ist aber darin zu sehen, dass das angeborene Ileumdivertikel sehr häufig adhärent ist und deshalb nur schwer als Bruchinhalt erscheinen kann, wenngleich die Möglichkeit schon bewiesen ist.

Die als erworben angesehenen Divertikel kommen am häufigsten am Jejunum und der Flexura sigmoidea vor, Darmabschnitte, die seltenere Formen des Bruchinhaltes bilden.

Das Divertikel kann frei im Bruchsacke liegen oder an diesem selbst fixirt sein. Besonderes Interesse verdient die Verwachsung der Divertikelspitze mit Hoden, Nebenhoden und Samenstrang. — Durch solche Verwachsungen werden Incarcerationsvorgänge ausserordentlich begünstigt, indem bei Ausdehnung des Bruchsackes die Convexität der das Divertikel abgebenden Darmschlinge in die Bruchpforte hineingezogen werden muss. Das Vorkommen des freien Divertikels in einer Hernie ohne weitere

[1]) Eckehorn, Die Brüche des Meckel'schen Divertikels. Archiv für klin. Chirurgie. Bd. 64. Heft 1.

Krankheitserscheinungen wurde seltener beobachtet, als die Adhärenz des Divertikels (3 : 5). Viel häufiger hat man Beobachtungen über Einklemmung und Entzündung von Divertikeln in Hernien gemacht. Das Divertikel kann allein eingeklemmt sein ohne irgend eine Betheiligung der Darmwand an seiner Insertionsstelle. Dem entsprechen sehr milde Einklemmungssymptome und das Fehlen des typischen Bildes des Darmverschlusses. Es kann ausser dem Divertikel ein Darmwandstück, eine Darmschlinge und Netz incarcerirt sein. Die Symptome unterscheiden sich dann in nichts von einem gewöhnlichen eingeklemmten Bruche.

Besonderes Interesse müssen wir der Entzündung der Hernie durch die Anwesenheit eines Divertikels widmen; ohne auf die spärliche Casuistik (6 sichere und 1 zweifelhafter Fall) eingehen zu wollen, muss bemerkt werden, dass das Divertikel sich mit dem Bruchsack durch den Entzündungsvorgang innig verlöthen kann, so dass die spätere Scheidung der beiden Gebilde grossen Schwierigkeiten unterliegt. Bei Entzündungsvorgängen scheint das Divertikel in manchen Fällen sich gegen das übrige Darmlumen völlig abzuschliessen. Die Entzündungserscheinungen am Divertikel bedingen Entzündungserscheinungen in der Hernie (Peritonitis im Bruchsack). Auch vorher abgeschnürte Divertikel, als Darmwandcysten bezeichnet, können derartige Entzündungsvorgänge mitmachen. Es kommt bisweilen durch solche Entzündungsvorgänge zu Phlegmonen des Bruchbettes mit und ohne spontanem Durchbruch. Nicht selten sind in solchen Divertikeln Spulwürmer enthalten, und werden solche beim spontanen Durchbruche nach aussen entleert.

Es kommt durch Divertikelentzündung zu Fistelbildungen nach der Körperoberfläche, die theils mit dem Darminnern communiciren, ergo Darmfisteln sind, theils nur mit dem Divertikel in Zusammenhang stehen und Producte einer entzündeten Darmschleimhaut entleeren.

Durch theilweise Vereiterung und brandige Zerstörung des Divertikelsackes können Isolirungen von Schleimhautpartien von ihrem Mutterboden stattfinden, ein Vorkommniss, auf das ich auf Grund meiner Beobachtungen aufmerksam machen möchte.

Unter 39 divertikelhaltigen Hernien handelte es sich 2mal um eine Hernia obturatoria, 1mal um Nabelhernie, 3mal um Nabel-

schnurbruch, 12mal um Schenkel-, 21mal um Leistenhernie. Von diesen enthielten 3 das völlig freie Divertikel, 5 das adhärente. 21 waren incarcerirt, 9 entzündet; eine Hernie enthielt eine eingeklemmte Cyste. $^2/_3$ der Fälle kommen auf das männliche, $^1/_3$ auf das weibliche Geschlecht. Von den incarcerirten enthielten 15 das Divertikel allein, die übrigen zugleich Netz oder andere Darmtheile.

Die Heilungsresultate sind insbesonders dann, wenn es sich um Einklemmung des Divertikels allein handelt, recht gute; aber auch bei gleichzeitigem Vorkommen anderer Darmtheile als Bruchinhalt entfernen sie sich nicht allzuweit von den Durchschnittzahlen bei incarcerirten Hernien.

Durch Divertikel werden, wie wir schon hier gesehen haben, nicht selten eigenthümliche und schwer zu deutende Krankheitsbilder erzeugt. Ist schon die Diagnose der entzündeten Divertikelhernien, wenn es sich nicht um spontanen Durchbruch handelt, schwer zu stellen, so gilt dies noch viel mehr von den interessanten Entzündungsvorgängen und der Gangrän der Divertikel in der freien Bauchhöhle. Vor ganz kurzer Zeit hat Denecke[1]) eine Zusammenstellung solcher Fälle unternommen.

Ich möchte hier besonders betonen, dass es Entzündungszustände in Divertikeln giebt, von verschiedener Seite als „Diverticulitis" bezeichnet, die unter Umständen für die operative Behandlung von grosser Wichtigkeit werden können. Man hat entzündliche Vorgänge autochthon im Divertikel entstehen gesehen. Auch über die Aetiologie solcher Entzündungen hat Denecke interessante Beiträge gebracht. In anderen Fällen handelt es sich um die Fortpflanzung eines am Darm vorhandenen Krankheitsprocesses auf das Divertikel (Tuberculose, Typhus, mit und ohne Perforation der Geschwüre). Es giebt ferner eine Fremdkörper-Diverticulitis (Blanc[2]), Beale[3]), Körte)[4], Denucé[5]) u. A.);

---

[1]) Denecke, a) Ueber die Entzündung des Meckel'schen Divertikels und die Gangrän derselben. Deutsche Zeitschr. f. Chirurgie. Bd. 62. S. 523; b) Ein Fall von Soorinfection als Beitrag zur Pathogenese des Soor. Deutsche Zeitschr. f. Chir. Bd. 62. S. 548.

[2]) Blanc, Contribution à la pathologie du diverticule de Meckel. Thèse de Paris. 1899.

[3]) Beale, cit. bei Fitz, Persistent omphalo-mesenteric remains. The american journal of the medical sciences. 1884. pag. 52.

[4]) Körte, Demonstration von Präparaten von Darmverschluss. Berliner klin. Wochenschr. 1894. S. 963. No. 42.

[5]) Denucé, Bulletins de la société anatomique de Paris. 1851. pag. 369.

Fischgräten, Obstkerne, Fruchtschaalen wurden gefunden; die Spulwürmer scheinen sich gerne in diesen ruhigen Localitäten aufzuhalten (Martin[1]), Escher[2]). Auch das Trauma ist im Stande, entzündliche, später zur Perforation führende Vorgänge am Divertikel zu erzeugen (Kramer[3]), Gally[4]) u. A.). Es lässt sich nicht verkennen, dass sowohl klinisch, sowie auch pathologisch-anatomisch eine Uebereinstimmung zwischen Appendicitis und Divertikelpathologie besteht. Die anatomischen Verhältnisse machen dies Verhalten erklärlich. Man hat schon Empyeme des Divertikels und Kothsteine in denselben beobachtet. Eine diagnostische Differenzirung erscheint schwierig, jedoch in manchen Fällen durch Verlegung des Schmerzpunktes nach einer anderen Stelle, durch Nabelanomalien und andere Bildungsfehler u. s. w. erschliessbar.

Endlich sei noch auf besonders seltene Complicationen durch Entzündungsvorgänge hingewiesen. Es kommt durch Verschwärung des Divertikels nach vorheriger Anlöthung bisweilen zu Perforationen in andere Organe. Die Perforationen in die Blase, die durch angeborene und erworbene Divertikel erzeugt wurden, beweisen dies. Dass durch Entzündungsvorgänge, die sich durch die Divertikelwand auf das Peritoneum übertragen, locale und allgemeine Reactionserscheinungen an diesem erzeugt werden, ist selbstverständlich. Auch die Entwicklung von Tumoren, Adenomen, Carcinomen und Sarcomen in Divertikeln wurde beobachtet.

Dies nur eine kleine Auslese aus der Pathologie der so mannigfaltige klinische Bilder erzeugenden Darmdivertikel. Bezüglich der Details und anderer hierhergehöriger Fragen verweise ich nochmals auf eine eingehende Bearbeitung des Themas. —

---

[1]) Martin, cit. bei Hager, Ueber die Hernia Littrica. I. Diss. Greifswald 1884.

[2]) Escher, Verhandl. der Deutschen Ges. f. Chir. 1891. S. 199.

[3]) Kramer, Beitrag zur Pathologie des Meckel'schen Divertikels. Centralblatt f. Chirurgie. 1898. No. 20. Fall 1 und 2.

Gally, Occlusion intestinale par coudure et etranglement d'une anse intestinale autour du diverticule de Meckel. Arch. prov. de chir. 1898.

L.

Ueber Bursitis subacromialis (Periarthritis humero-scapularis).[1]

Von

Professor Dr. E. Küster

in Marburg.

(Hierzu Tafel XIII.)

M. H. Unter den Erkrankungen der Schultergegend spielt die Entzündung der Schleimbeutel eine sehr wichtige, aber bis heute noch merkwürdig wenig beachtete Rolle; hat doch das Leiden seit dem 31 jährigen Bestehen der Deutschen Gesellschaft für Chirurgie noch niemals an dieser Stelle eine Besprechung gefunden. Offenbar geht daraus hervor, dass man in chirurgischen Kreisen demselben einen sehr geringen Werth beilegt. Diese Geringschätzung vermag ich indessen keineswegs zu theilen; vielmehr habe ich innerhalb eines Zeitraumes von mehr als 30 Jahren einer selbstständigen Thätigkeit, während dessen ich den Gegenstand niemals aus den Augen verlor, eine immer stärkere Ueberzeugung von seiner Bedeutung in diagnostischer und therapeutischer Hinsicht, ganz besonders aber auch in Hinsicht auf die Unfallsgesetzgebung gewonnen.

Gestatten Sie mir zunächst einige anatomische Vorbemerkungen.

Unter den Schleimbeuteln der Schultergegend spielt die Bursa subacromialis, schon ihrer Grösse wegen, die hervorragendste Rolle. Ihr Umfang wird aber durch Verbindungen mit benachbarten Schleimbeuteln und serösen Höhlen nicht selten ganz erheblich vermehrt. Solche Verbindungen kommen vor: 1.) Mit

---

[1]) Vorgetragen am 4. Sitzungstage des XXXI. Congresses der Deutschen Gesellschaft für Chirurgie zu Berlin, 5. April 1902.

der Bursa subcoracoidea, einem kleinem, unter dem Rabenschnabelfortsatze gelegenen Schleimbeutel. 2.) Mit der Bursa subdeltoidea, welche für gewöhnlich weiter nach unten an die Bursa subacromialis anstösst. Die Verbindung ist so häufig, dass man sie nahezu als Regel betrachten kann; dann findet sich ein grosser, einheitlicher Sack, oft nur mit leichter Einschnürung, der letzter Andeutung einer Scheidewand, welcher sich nach oben bis tief unter das Acromion, nach unten über den grössesten Theil der vorderen Gelenkgegend erstreckt und zwar so, dass er zwischen Deltamuskel und Gelenkkapsel lagert und sich nach aussen bis in die Nähe des Tuberculum majus erstreckt. 3.) Mit der Gelenkkapsel. Sie ist viel seltener, als hier und da angenommen wird. Der Direktor der Marburger Anatomie, Herr Geheimrath Gasser, theilt mir mit, dass er diese Verbindung bei etwa 1000 Leichen nur 3 mal, davon 2 an derselben Leiche auf beiden Körperseiten gefunden habe. Es begreift sich diese Seltenheit leicht, wenn man die anatomischen Verhältnisse berücksichtigt, wie sie auf Taf. XIII. Fig. 1, in einem Frontalschnitte des Schultergelenks dargestellt sind. Wir sehen nämlich, dass die Kapsel einerseits durch die mit ihr verschmolzene Sehne des M. supraspinatus, andererseits durch die lange Sehne des M. biceps an der oberen Fläche des Gelenkkopfes eine mächtige Verstärkung erfährt, oder geradezu ersetzt wird, sodass das Gelenk von dem Schleimbeutel durch einen breiten Schutzwall getrennt wird. Demnach können, wie die klinische Beobachtung es bestätigt, Entzündungen der einen serösen Höhle sich nicht leicht auf die andere fortpflanzen.

Von einer gewissen Bedeutung für die hier auftretenden Krankheitsbilder ist auch die Lage der zur Schulter verlaufenden Nerven. In Betracht kommen: 1.) der Nerv. suprascapularis, welcher dem Musc. supraspinatus und dem hinteren Theile der Gelenkkapsel Aeste giebt. 2.) der Nerv. axillaris giebt in seinem oberen Endaste Zweige für den M. deltoideus und die Gelenkkapsel. Die Aeste müssen also auch die Bursa subacromialis streifen. 3.) Der Nerv. cutaneus internus oder intercosto-brachialis, welcher medialwärts der Bursa durch die Achselhöhle zieht und in der Mitte der Innenfläche des Oberarms die Armfascie durchbohrt. Er hat, wie hier ausdrücklich hervorgehoben sein mag, keine unmittelbare Beziehung zum Schleimbeutel.

Die Bursa subacromialis ist der Sitz sehr verschiedenartiger Erkrankungen. Bekannt sind die seltenen tuberkulösen und eitrigen Entzündungen, während dagegen die serösen, sero-fibrinösen und fibrinösen Schleimbeutelerkrankungen, ungeachtet ihrer Häufigkeit, wenig Beachtung gefunden haben. Wir werden uns ausschliesslich mit den letzteren beschäftigen.

Die durch sie hervorgerufenen Störungen sind zuerst von Jarjavay[1]) wenigstens zum Theil, auf eine acute Schleimbeutelentzündung bezogen worden. Im Jahre 1872 entwarf Duplay[2]) unter dem Namen der Périarthrite scapulo-humérale ein Krankheitsbild, in welches auch die chronischen Entzündungsformen miteinbezogen sind. Diese Beschreibung ist in der französischen Literatur wiederholten und lebhaften Besprechungen unterzogen worden, während sie bei uns kaum Aufmerksamkeit erregte, obwohl P. Vogt[3]) die Krankheit ziemlich gut, wenn auch unvollständig geschildert hat. Eine Arbeit, welche im Jahre 1899 mein ehemaliger Assistent, Herr Dr. Colley[4]) in Insterburg veröffentlichte, ist im Centralblatte für Chirurgie einer zweifelnden Kritik begegnet, die wohl dazu beigetragen hat die Aufmerksamkeit von dem Gegenstande wieder abzulenken. Die Lehrbücber der Chirurgie gehen über denselben in der Regel sehr flüchtig hinweg; selbst in Thiem's vortrefflichem „Handbuch der Unfallerkrankungen" ist von der Betheiligung der Schleimbeutel an der Versteifung der Schulter nur ganz nebenbei die Rede. So ist es denn erklärlich, dass den praktischen Aerzten das Leiden fast gänzlich unbekannt geblieben ist, was ich daraus erschliessen darf, dass ich bei zahlreichen Gutachten über Schulterversteifungen, die ich in Händen gehabt habe, noch niemals auf eine Erörterung auch nur über die Möglichkeit einer Schleimbeutelbetheiligung gestossen bin.

Die serös-fibrinöse Entzündung der Bursa subacromialis tritt in zwei Formen, als acute und als chronische Entzündung auf, von

---

[1]) Jarjavay, Sur la luxation du tendon de la longue portion du muscle biceps huméral. Gazette hebdomadaire. 1867. 2 série. pag. 325.

[2]) Duplay, De la périarthrite scapulo-humérale et des raideurs de l'épaule qui en sont la conséquence. Archives gén. de méd. 1872. No. 11. — Id. De la périarthrite scapulo-humérale. La Semaine méd. 1896. No. 25.

[3]) Vogt, P., Die chirurgischen Erkrankungen der oberen Extremitäten. Deutsche Chirurgie. Liefg. 64. 1881.

[4]) Colley, Die Periarthritis humero-scapularis. Deutsche Zeitschr. für Chirurgie. Bd. LIII. 1899.

denen die letztere am häufigsten aus der ersteren hervorgeht. Allein es giebt auch chronische Entzündungen, welche von vornherein so schleichend und mit so langsamer Steigerung sich entwickeln, dass von einem acuten Stadium garnicht die Rede sein kann.

Die acute Form entsteht am häufigsten nach Traumen, welche die Vorderseite des Gelenkes treffen, meist einfachen Contusionen durch Stoss oder Fall; daneben aber stehen oft wiederholte Bewegungen in derselben Richtung, bei denen kraftvolle Zusammenziehungen des Deltamuskels auf die Gelenkgegend einwirken. Sichtlich werden nicht solche Leute von dem Leiden befallen, welche in regelmässiger Arbeit den Muskel in Bewegung setzen, also nicht Arbeiter, sondern viel häufiger Menschen, bei denen die übermässige Anspannung des Deltamuskels etwas Ungewohntes darstellt. Wer lange nicht geturnt hat und nun seinen Armen ungewohnt grosse Anstrengungen zumuthet, wird leicht einmal von einer Bursitis heimgesucht. Bemerkenswerth ist es aber, dass die Erkrankung gelegentlich auch nach einer einmaligen plötzlichen Muskelspannung einsetzt, wie z. B. beim Ergreifen und Festhalten eines schweren, im Fallen begriffenen Gegenstandes. In vereinzelten Fällen schliesst sich das Leiden an einen acuten Gelenkrheumatismus an, indem es das Verschwinden der Ergüsse in verschiedenen Gelenken überdauert. Endlich giebt es Beobachtungen, in denen eine Veranlassung nicht nachweisbar ist; sie werden von den Trägern in der Regel als „Rheumatismus“ bezeichnet.

Die Krankheit tritt zunächst mit einer schnell sich steigernden Schmerzhaftigkeit in der Schulter auf, welche den Kranken veranlasst den Arm so viel wie möglich zu schonen. Da das aber nicht vollkommen möglich ist, so steigern sich die Schmerzen mehr und mehr. Zumal bei Nacht findet der Kranke in keiner Lage Ruhe und klagt insbesondere über sehr lästige Schmerzen im Gebiete des Nerv. cutaneus internus, von der Mitte der Innenseite des Oberarms bis zum Ellenbogen. Dieser Schmerz ist geradezu typisch für die Bursitis subacromialis. Betrachtet man die Schulter von vorn, so findet man oft nicht den geringsten Unterschied gegenüber der anderen Seite, stellt man sich aber hinter den sitzenden Kranken, sodass man über die Schultern hinwegsehen kann, so bemerkt man fast stets an der Vorderseite des kranken

Armes eine rundliche Erhebung. Diese Stelle ist auf Druck ausserordentlich empfindlich, während zur Seite derselben die Empfindlichkeit nachlässt; weder der seitliche Theil der Gelenkgegend unter dem Acromion, noch der hintere Umfang pflegt im geringsten schmerzhaft zu sein. Wiederum ist die seitliche Erhebung des Armes aktiv unmöglich, passiv nur unter lauten Schmerzensäusserungen zu erzwingen, während weder die Pendelbewegungen, noch die passiven Drehbewegungen irgend wie empfindlich sind; selbst ein Stoss mit dem Oberarmkopfe gegen die Cavitas glenoidalis macht nicht den geringsten Eindruck.

Bei den Rotationsbewegungen fühlt man nicht selten ein leises weiches Reiben; in den meisten Fällen aber ist nichts Derartiges bemerkbar. Das Reiben kann wohl nur auf Fibrinablagerungen an den Wänden des Schleimbeutels zurückgeführt werden.

Die chronische Form geht entweder nach langer Schmerzhaftigkeit, mit oder ohne ängstliche Schonung des Armes, aus der acuten Form hervor, oder sie ist die unerwartete Folge einer langdauernden Ruhestellung des Gelenkes in Folge schwererer Verletzungen. Brüche am oberen Ende des Humerus, welche das Gelenk nicht betheiligten, Verrenkungen des Oberarmkopfes, zumal wenn die Einrenkung längere Zeit verzögert wurde, aber auch schwere Contusionen mit Blutergüssen, welche eine längere Schonung erforderten, sind die häufigsten Veranlassungen des Leidens. Gewöhnlich ist das Gelenk längere Zeit nicht bewegt worden und erscheint nun bei dem ersten Versuche vollkommen versteift; meist sind auch die Schmerzen im inneren Hautnerven noch vorhanden, oder sie stellen sich nach den ersten, mehr oder weniger gewaltsamen Bewegungen wieder ein.

Das klinische Bild ist nun sehr charakteristisch. Mit der Gelenkanchylose hat die Verwachsung der Schleimbeutelflächen — als solche müssen wir den Zustand deuten — eine Anzahl von Symptomen gemein. Die Muskeln der Schultergegend, insbesondere M. deltoideus, supra- und infraspinatus sind atrophisch, die Schulter abgeflacht. Der Arm kann weder aktiv, noch passiv bis zum Kopfe erhoben werden; es gelingt das nur bis zur Horizontalen und zwar, wie die Betrachtung des Rückens sofort erkennen lässt, ausschliesslich durch Drehung des Schulterblattes. Hält man dieses in seiner Stellung fest, so ist auch die passive Abduktion ganz,

oder fast ganz aufgehoben. Bei der Betrachtung über die Schulter hinweg erscheint die vordere Gelenkgegend deutlich abgeflacht. Dagegen ist die passive Rotation stets ganz oder fast ganz frei und schmerzlos; und auf dies Symptom lege ich den Hauptnachdruck.

Wie ist nun dieser Zustand zu erklären? Würde es sich um eine Anchylose des Gelenkes handeln, so müssten unfehlbar alle Bewegungen stark eingeschränkt, oder aufgehoben sein, also auch die Drehbewegung. Da dies nicht der Fall, da ferner bei der acuten Form nur ein bestimmter Punkt an der Vorderseite der Schulter druckschmerzhaft, das übrige Gelenk aber unempfindlich ist, so kann der entzündliche Vorgang unmöglich im Gelenke gesucht werden, sondern er muss ausserhalb desselben liegen.

Nun wissen wir, dass die Bursa subacromialis bei passiven Drehbewegungen nicht in Anspruch genommen wird; ihre Entzündung kann also auf dieselben auch keinen Einfluss ausüben. Dagegen werden bei Contraktion des Deltamuskels die Flächen des Beutels gegeneinander verschoben werden müssen; daher der Schmerz bei acuten Entzündungen. Sind die Flächen aber miteinander verklebt, oder gar verwachsen, so ist auch der Muskelbauch an die Gelenkkapsel angelöthet; er muss in den gleitenden Bewegungen über den Gelenkkopf hinweg um so mehr behindert sein, als in der Regel die Entzündung auch auf das lockere Bindegewebe zwischen Muskel und Gelenkkapsel fortkriecht und dies in ein Narbengewebe umwandelt. (Periarthritis nach Duplay).

Hierin kann in manchen Fällen der Grund der so häufigen Neuralgie im Gebiete des Nerv. cutaneus internus gesucht werden: allein da er von dem Schleimbeutel durch mehrere andere Nervenstämme getrennt ist, so bleibt diese Erklärung doch nicht recht verständlich. Da nun in manchen Fällen die Schmerzen bald in den Nervus axillaris, bald in den Cutaneus internus verlegt werden, so haben wir es hier möglicher Weise mit einer jener ziemlich rätselhaften Irradiationserscheinungen zu thun, wie sie im Gebiete des Nerv. obturatorius als Knieschmerz eine so häufige Beigabe der Coxitis darstellen. Indessen muss anerkannt werden, dass dieser Auffassung die anatomische Grundlage fehlt.

Pathologisch-anatomische Untersuchungen, welche dies klinische

Bild zu stützen geeignet wären, sind begreiflicher Weise sehr selten. Colley theilt 3 von Duplay erhobene Sektionsbefunde mit, alle 3 nach Schulterluxationen, die dem Tode einige Zeit voraufgegangen waren. In allen 3 Fällen war der Deltamuskel verfärbt, blassgelb, von Narbensträngen durchzogen, die Bursa verschwunden, in einem Falle der Nerv. cutan. intern. in Narbengewebe eingehüllt, angeblich geröthet und entzündet. Eine mikroskopische Untersuchung des Nerven fehlt leider.

Das ist nun freilich nicht viel; insbesondere wissen wir noch immer nicht, ob die Verhältnisse bei reiner Periarthritis, wie Colley sich ausdrückt, die gleichen sind; aber der Schluss dürfte nicht zu gewagt erscheinen, dass wenigstens die Veränderungen des Schleimbeutels gleich, oder doch sehr ähnlich sind.

Wir haben uns nun die Frage vorzulegen, in welchem Verhältnisse die Häufigkeit der echten Gelenkanchylose zu der Periarthritis humero-scapularis steht. Dass bei intrakapsulären Gelenkbrüchen die Gelenkkapsel stark in Mitleidenschaft gezogen werden muss und wird, ist selbstverständlich; aber diese Verletzungen sind ziemlich selten, und was alle übrigen Schulterverletzungen anbetrifft, so muss ich erklären, dass die echte Gelenkanchylose für mich eine so seltene Krankheit geworden ist, wenn ich, wie erwähnt, Tuberculose und Eiterungen ausschliesse, dass ich zuweilen mehrere Jahre lang einen solchen Fall nicht sehe. Die Periarthritis oder Bursitis subscapularis aber ist so häufig, dass, wenn ich alle Fälle zusammenrechne, ich mindestens 80 derselben gesehen habe.

Diese Auffassung ist für die Behandlung der Krankheit von grössester Bedeutung. Im Allgemeinen ist die Periarthritis ein sehr dankbares Leiden, da sie bei richtiger und rechtzeitiger Behandlung, wie ich glaube, stets und vollkommen heilbar ist.

Bei frischer Entzündung hat es keinen Sinn, die Kranken mit passiven Bewegungen zu quälen. Sie sind ausserordentlich schmerzhaft, und sie vermehren die Entzündung durch Reibung der gereizten Schleimbeutelwände. Ich lege deshalb den Arm stets durch einige Gyps- oder Wasserglasbinden vollkommen fest und bepinsele die vordere Schultergegend energisch mit Jodtinktur. Die quälenden

nächtlichen Schmerzen pflegen dabei sofort aufzuhören. Diese Behandlung wird bis zum völligen Verschwinden der Druckempfindlichkeit fortgesetzt, was in 8—14 Tagen der Fall zu sein pflegt. Nunmehr nimmt man den Verband ab und macht sehr vorsichtig passive Bewegungen, verbunden mit Bädern und Massage. Kommt man damit nicht vorwärts, weil bereits Verlöthungen eingetreten sind, so bleibt nichts übrig, als diese in der Narkose zu sprengen und dann mit der gleichen Behandlung fortzufahren.

Gewöhnlich sehen wir die Kranken aber erst im chronischen Stadium. Dann hat die Behandlung mit der Sprengung der Verwachsungen zu beginnen. Diese geschieht häufig unter laut krachendem Geräusche, so dass die Umstehenden glauben, es sei ein Knochenbruch erfolgt. Ein solcher Unglücksfall, den ich für möglich halte, wenn er mir auch niemals begegnet ist, kann mit Sicherheit vermieden werden, wenn man den Arm dicht unter der Schulter umfasst, das Schulterblatt festhalten lässt und nun eine langsam steigende Gewalt anwendet. Fast immer giebt der Arm auf einmal nach und kann nun frei bis zur Senkrechten erhoben werden. Eher darf man sich aber auch nicht zufrieden geben, wenn man nicht vor die Nothwendigkeit gestellt werden will, das Verfahren wiederholen zu müssen. Nur in sehr alten Fällen wird man lieber auf einen ganzen Erfolg verzichten und öftere Wiederholnng vornehmen.

Ein einziges Mal ist es mir begegnet, dass die Kranke, ein junges Mädchen, schon am Tage der Sprengung den Arm frei und schmerzlos erhob, so dass eine weitere Behandlung überflüssig war. Gewöhnlich aber ruft das Verfahren ziemlich heftige Schmerzen hervor, welche indessen in 2—3 Tagen völlig geschwunden zu sein pflegen. Dann setzt die schon geschilderte mechanische Behandlung ein, am besten in einem medico-mechanischen Institute. Nicht alte Fälle heilen in der Regel in wenigen Wochen ganz vollkommen, alte dagegen oft erst in 2—3 Monaten oder noch viel langsamer. Offenbar ist die Art der Verwachsung für den Verlauf maassgebend; denn ist der Schleimbeutel verödet, so muss er eben erst wieder neugebildet werden. Das kann freilich eine überaus mühsame Arbeit sein.

Es ist einleuchtend, m. H., dass die hier vorgetragenen Anschauungen für die Begutachter von Unfällen von der grössesten Bedeutung sein müssen. Es würde gewiss von allgemeinstem Inter-

esse für die Aerzte sein, wenn die Herren Fachkollegen ihre Meinungen über die Angelegenheit hier vorbringen würden. Wenigstens darf ich wohl die dringende Bitte aussprechen, die Sache eigener Nachprüfung zu unterziehen. Ich bin überzeugt, dass dann die Berufsgenossenschaften, welche für Schulterversteifungen alljährlich grosse Summen bezahlen müssen, eine wesentliche Entlastung erfahren würden; die Kranken selber aber würden von einem überaus quälenden Leiden sehr viel schneller befreit sein.

LI.

Kleinere Mittheilungen.

Nachtrag zu der unter No. XIV dieses Bandes des Archivs erschienenen Arbeit „Ueber die Operationen an den Samenblasen und ihrer Umgebung.“

Von

Dr. Kessler.

In obiger Arbeit citirte ich Schede als einen der Autoren, die sich gegen die von Villeneuve angegebene Methode der Spermatocystectomie wenden, weil es auch ihm passirt sei, dass das Vas deferens in dem durch den Krankheitsprocess mürbe und brüchig gewordenen Gebiet abriss. Dabei habe ich es unterlassen anzuführen, dass Schede im Jahre 1894 in der Münchner med. Wochenschrift, No. 26 zwei Fälle veröffentlichte, wo er sich „den Zugang zu den Samenblasen mit Hülfe des Rydygier'schen sacralen Schnittes gebahnt hat, wozu noch „ein dritter einschlägiger Fall von Herrn Dr. Sick mit Hülfe einer Combination des Dittel'schen mit einem sacralen Schnitt operirt“ kommt.

Einem gegebenen Winke folgend, bin ich gerne bereit, diese Lücke nachträglich zu ergänzen, zumal es ja, wie aus meiner Arbeit zur Genüge ersichtlich ist, niemals in unserer Absicht gelegen haben kann, für die sacrale Methode der Samenblasenoperationen eine Priorität zu beanspruchen, und ich auch nicht geglaubt habe, eine allumfassende Literaturangabe über mein Thema bei den mir zur Verfügung stehenden Mitteln geben zu können. Vielmehr lag es mir nur daran, die zum Zweck der Samenblasenoperationen vorgeschlagenen Methoden an der Hand einiger Autoren mit ihren Vorzügen und Nachtheilen zu beleuchten und den von mir eingeschlagenen, aber unserer Ansicht nach noch zu wenig gewürdigten, sacralen Weg genau zu schildern und die Vorzüge desselben, wie wir sie an ihn schätzen gelernt haben, hervorzuheben.

Druck von L. Schumacher in Berlin.

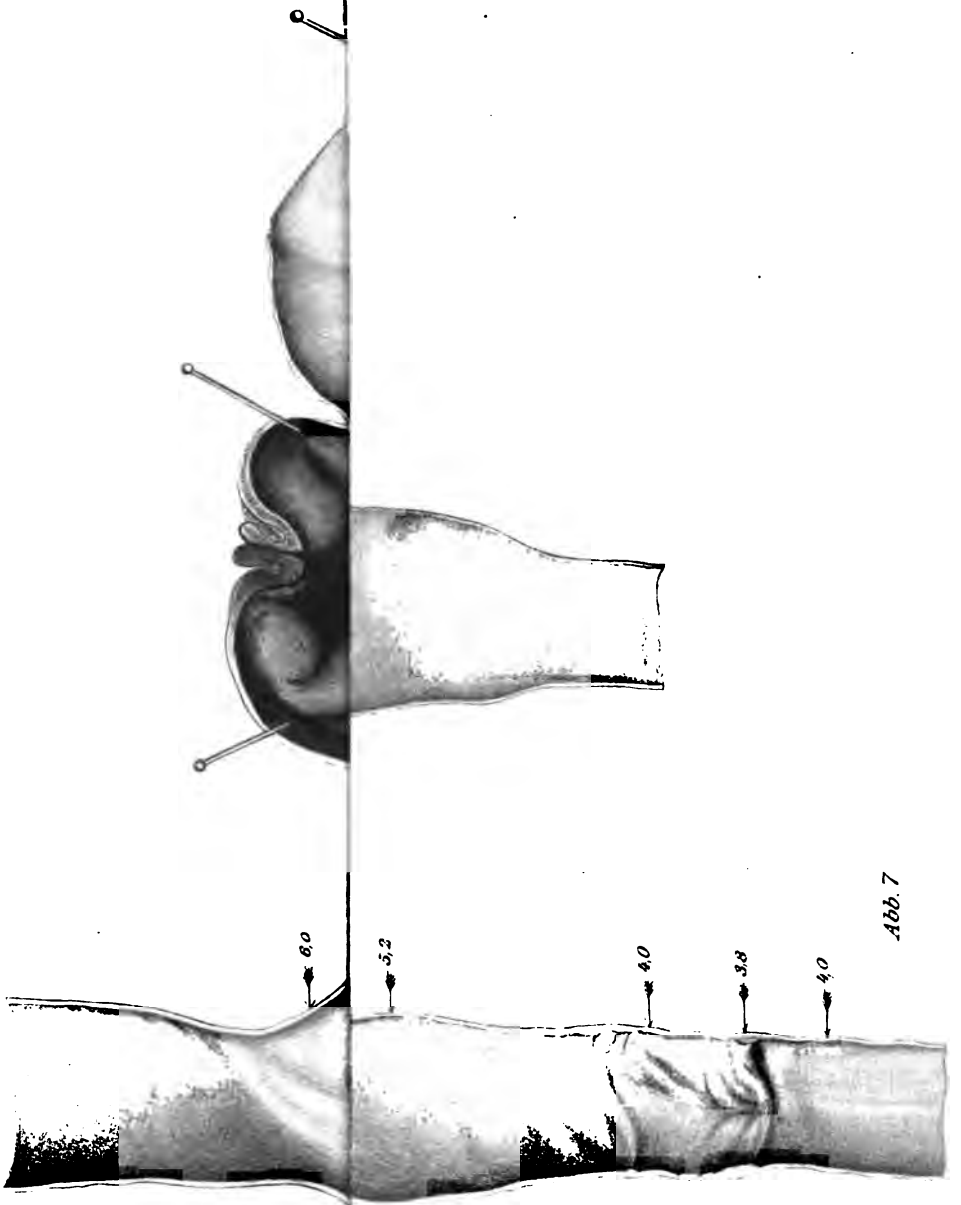

Abb. 7

H. Braune gez.

L. J. Thomas, Lith. Inst., Berlin S. 53

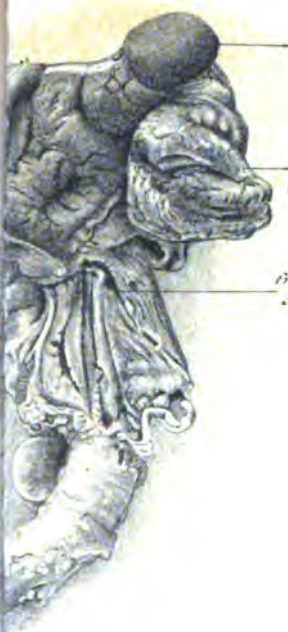

L. Thomas, Lith. Inst., Berlin S.5

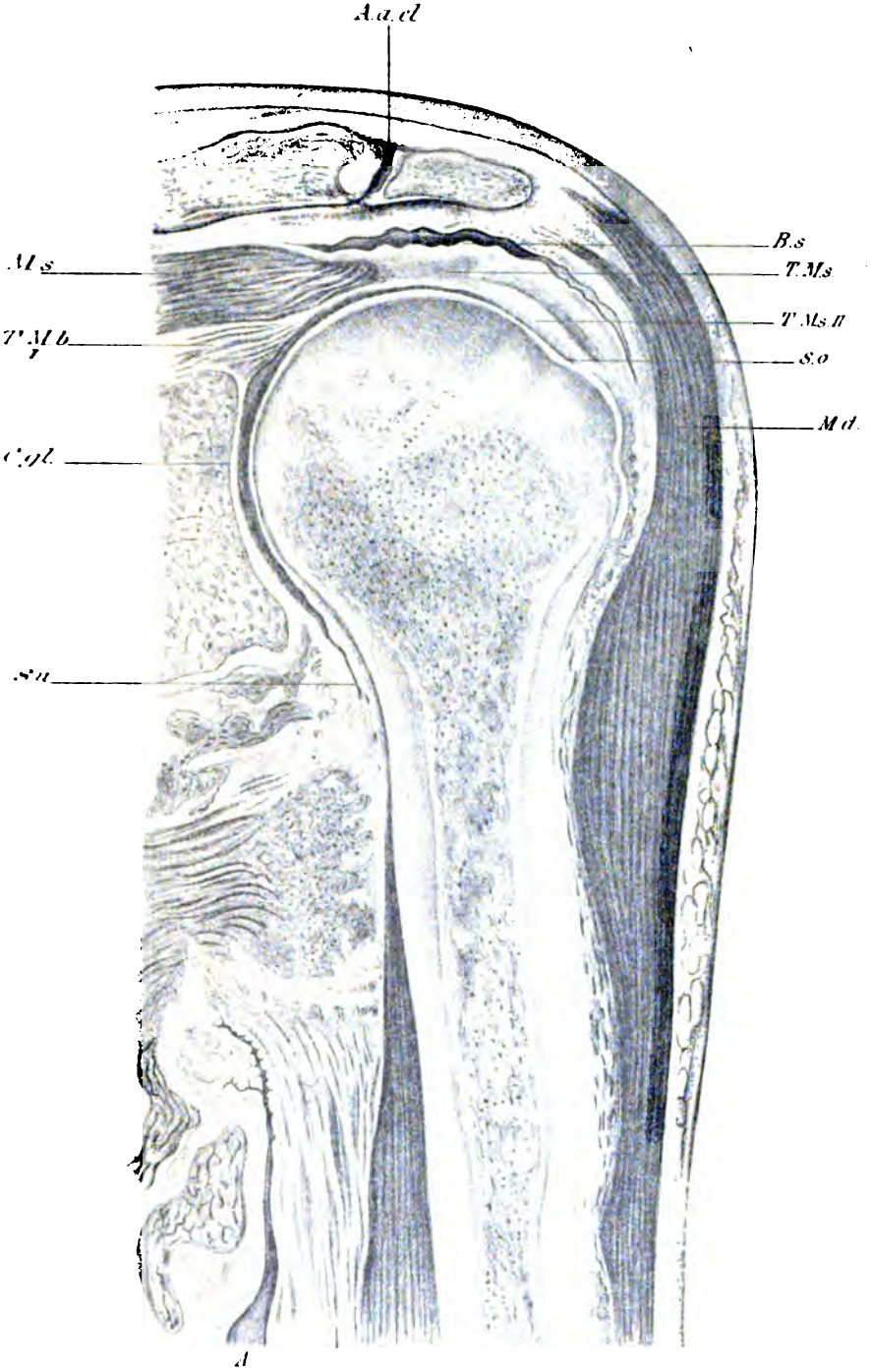

L.J.Ch. v. Maslatowski n. d. N. d. Nr. 350.

ST

4264