


MBL WHOI Library - Serials



5 WHSE 02642





Dr. Haldey.

ARCHIV

für

Mikroskopische Anatomie

herausgegeben

von

O. Hertwig und **W. Waldeyer**
in Berlin

Achtundsiebzigster Band

Mit 33 Tafeln, 69 Textfiguren
und einem Bilde W. Waldeyer

FESTSCHRIFT

FÜR

WILHELM WALDEYER

ZUR FEIER SEINES

50JÄHRIGEN DOCTORJUBILÄUMS

BONN

Verlag von Friedrich Cohen

1911



ARCHIV

Mikroskopische Anatomie

Verlag

O. Brauer und F. Welsch

E969

1457

Wilhelm Waldeyer

zu seinem 50 jährigen Doktorjubiläum

am 23. Juli 1911

in Dankbarkeit und Verehrung gewidmet

von seinen Schülern.

Inhalt.

Abteilung I.

	Seite
Die Reduktionsorte und Sauerstofforte des tierischen Gewebes. Von P. G. Unna	1
Die Lymphbahnen der menschlichen Magenschleimhaut. Von J. Disse, Marburg Hierzu Tafel I und II	74
Über die multiple Sklerose. Von E. Flatau und J. Koelichen (Aus der Nervenabteilung [E. Flatau] des jüdischen Krankenhauses in Warschau)	103
Über einige histologische Ergebnisse der experimentellen Krebsforschung. Von Prof. Dr. Hugo Apolant. Mit 6 Textfiguren	144
Beiträge zur klinischen Bedeutung der papillären Kystome. Von Prof. Dr. Wilhelm Nagel, Berlin. (Nach einem auf dem 78. Kongress der British Medical Association in London, Juli 1910, gehaltenen Vortrag.) Hierzu Tafel III	157
Die Entwicklung des Nierenbeckens beim Menschen. Von J. Janosik. Hierzu Tafel IV und 16 Textfiguren	167
Zur Morphologie der Epithelzellen der Säugetierniere. Von K. W. Zimmermann. (Aus dem anatomischen Institut der Universität Bern.) Hierzu Tafel V, VI und VII und 1 Textfigur	199
Biologische Notizen. Von Prof. N. Kultschitzky, Charkow. Hierzu Tafel VIII und IX	232
Der Ort des deutlichen Sehens in der Netzhaut der Vögel. Von Gustav Fritsch. Hierzu Tafel X—XIII	245
Die Entwicklung des Eies der Maus vom ersten Auftreten des Mesoderms an bis zur Ausbildung der Embryonalanlage und dem Auftreten der Allantois. I. Teil: Die Keimblase. Von J. Sobotta. Hierzu Tafel XIV, XV und XVI	271
Das Kiefergelenk von Hyrax. Von Dr. W. Lubosch, a. o. Professor in Jena. Hierzu Tafel XVII und 8 Textfiguren	353
Beitrag zur Frage des Sarcocarcinoms. Von Dr. Walther Carl, Assistent an der medizinischen Klinik zu Königsberg, Pr. (Aus dem pathologischen Institut der Universität Königsberg, Pr. Dir. Prof. F. Henke.) Hierzu 5 Textfiguren	368
Über Microsporidien aus dem Nervensystem von Fischen (Glugea lophii Doflein) und die Hypertrophie der befallenen Ganglienzellen. Von Richard Weissenberg, Ass. a. anatomisch-biologischen Institut d. Univ. Berlin. Hierzu Tafel XVIII und XIX	383
Untersuchungen über die Rumpfmuskulatur von Petromyzon fluviatilis in Bezug auf ihren Bau und ihre Kernverhältnisse, über die Muskelfaser als solche und über das Sarkolemm. Von P. Schiefferdecker. Hierzu Tafel XX, XXI und 3 Textfiguren	422

	Seite
Die Ausführwege der Hypophyse. Von Ludwig Edinger. (Aus dem Neurologischen Institut in Frankfurt am Main.) Hierzu Tafel XXII und 3 Textfiguren	496
Über die Gruppierung der Nervenzellen im Fischrückmark, erläutert an Querschnitten des Rückenmarks von <i>Tinca vulgaris</i> . Von L. Jacobsohn. Hierzu 9 Textfiguren	506
Histologisch-anthropologische Untersuchungen der <i>Plica semilunaris</i> bei Herero und Hottentotten, sowie bei einigen Anthropoiden. Von Dr. Paul Bartels, Privatdozent der Anatomie und Anthropologie, Berlin. Hierzu Tafel XXIII und 1 Textfigur	529
Über das Conjunctival-Epithel eines Menschen. Von Hans Virchow, Berlin. Hierzu Tafel XXIV und XXV	565
Die Entstehung des Dottersackentoblast und die Furchung bei der Forelle (<i>Salmo fario</i>). Von Fr. Kopsch. Hierzu 16 Textfiguren	618

Abteilung II.

Über parthenogenetische Entwicklung der Eier von <i>Mactra</i> mit vorausgegangener oder unterbliebener Ausstossung der Richtungskörper. Von K. Kostanecki. Hierzu Tafel I—IV	1
Eierstock und Ei bei fruchtbaren und unfruchtbaren Mischlingen. Von Heinrich Poll. Hierzu Tafel V—VIII und 1 Textfigur	63
Über die Entleerung und Beschaffenheit der menschlichen Samenflüssigkeit. Von Dr. med. G. Broesike	128

Die Reduktionsorte und Sauerstofforte des tierischen Gewebes.

Von
P. G. Unna.

Inhalt:

	Seite
Einleitung	1
I. Die Reduktionsorte des tierischen Gewebes	3
II. Die Sauerstofforte des tierischen Gewebes	10
III. Die Beeinflussung der Sauerstofforte durch künstliche Mittel	15
IV. Die Sauerstofforte an Formalinpräparaten	20
V. Einfluss von Modifikationen der Farblösung	24
VI. Kritik der bisher befolgten Methode	33
VII. Die beste Methode zum Nachweis der Sauerstofforte	38
VIII. Das Verhältnis zwischen den Reduktionsorten und Sauerstofforten	40
IX. Fermentativer Charakter der Oxydation in den tierischen Geweben überhaupt und speziell in den Kernen	47
X. Die oxydierenden Fermente im tierischen Organismus nach den neueren Untersuchungen	52
XI. Das Wesen der Sauerstofforte in den Kernen	62
XII. Über den Sauerstoffstrom des tierischen Gewebes	66

Einleitung.

Die heutige Histologie ist der Hauptsache nach eine tinktorielle Analyse. Sehen wir von einigen besonderen Methoden wie denen der Metallniederschläge, des Fett- und Glykogennachweises etc. ab, so benutzt die grosse Mehrzahl der Färbungen die mehr saure oder basische Beschaffenheit des tierischen Gewebs-eiweisses zur Erzielung der für das mikroskopische Studium notwendigen Farbgegensätze. Die vorwiegend saure Beschaffenheit der Eiweisskörper bedingt dabei die weitaus prävalierende und bereits bis aufs feinste abgestufte Anwendung der basischen Anilinfarben.

Unter dem Einflusse der tinktoriellen Analyse hat sich das Gebiet der Histologie der Lebewesen in den letzten 40 Jahren ins Unermessliche erweitert und doch blieben die meisten Fortschritte rein morphologischer Art. Zu einer wahren Mikrochemie, welche das Ideal der Gewebelehre darstellt, hat sich die auf die

Basi-Oxyphilie gegründete Färbung der tierischen Eiweisskörper nur an wenigen bevorzugten Punkten erhoben. Vor allem fehlte uns bisher noch die tinktorielle Analyse der Atmungsvorgänge in den Geweben, ohne welche selbstverständlich die biologische Betrachtung der Gewebselemente auf einem ziemlich einseitigen Standpunkte verharren muss. Was wir bisher über den Sauerstoffgehalt der Gewebe, über ihren Sauerstoffreichtum und ihre Sauerstoffarmut wissen, lässt sich mit wenigen Worten sagen.

Bereits seit 25 Jahren besitzen wir die Pionierarbeit Paul Ehrlichs über „das Sauerstoffbedürfnis des Organismus“.¹⁾ Ehrlich machte uns zuerst mit der Tatsache vertraut, dass das lebende tierische Gewebe ein starkes Reduktionsvermögen besitzt. Er zeigte, dass das Gewebe im allgemeinen imstande ist, Indophenolblau zu Indophenolweiss, dass einige Organe, wie die Leber, auch das schwer zu reduzierende Alizarinblau zu Alizarinweiss zu reduzieren vermögen und dass alle Organe, auch die sauerstoffreichsten, bei Blutabschluss und beim Tode ihre reduzierende Kraft im höchsten Maße und ungehindert entfalten.

Aber das klassische Werk von Ehrlich hat keinen Nachfolger gefunden: die dabei benutzte makroskopische Technik der Organe ist nicht zu einer mikroskopischen Technik der Gewebselemente verfeinert worden und so sind wir von dieser Seite aus nicht über bedeutsame Anfänge hinausgekommen.

Andererseits lehrten uns Pflüger und Schmiedeberg, auch die Oxydationsprozesse in das Zellprotoplasma zu verlegen. Salkowski und Abelous und einer grossen Reihe nacharbeitender Forscher gelang es, Oxydationsfermente aus dem Zellprotoplasma abzuscheiden, und schliesslich glückte es Winkler, Roberts und Schultze sogar, auf farbenanalytischem Wege an bestimmten Orten in den Zellen diese Oxydationsfermente nachzuweisen.

Die tinktorielle Analyse der Oxydationsprozesse ist mithin schon etwas weiter gediehen als die der Reduktionsvorgänge in den Geweben, aber wir sind noch weit entfernt davon, mittelst einer einfach zu handhabenden Färbungsmethode in jedem beliebigen Gewebe die Orte grössten und geringsten Sauerstoffgehaltes darstellen und damit eine Vorstellung über den Sauerstoffstrom der einzelnen Gewebe gewinnen zu können.

¹⁾ Berlin 1885. Aug. Hirschwald.

Manchem Leser des Ehrlich'schen Werkes mag die Lösung einer solchen Aufgabe überhaupt unmöglich erscheinen; denn die feinere histologische Bearbeitung setzt den vorherigen Tod oder wenigstens das beginnende Absterben des Gewebes voraus, Zustände, die man sich a priori als sauerstofflose und daher unterschiedslose Reduktionsbilder vorstellen könnte. Andererseits wissen wir aber schon seit langer Zeit, zuerst durch Jacquets Untersuchungen, dass selbst aus künstlich abgetötetem Gewebe sich noch wirksame Oxydationsfermente ausziehen lassen. Es kommt also auch hier alles auf den Versuch an, und die ersten Versuche dieser Art, die ich in Gemeinschaft mit Herrn Dr. Golodetz¹⁾ anstellte, ergaben zu meiner Überraschung einen Befund, der sich mit dem Bilde des toten Gewebes als einer unterschiedslosen Reduktionsmasse gar nicht vereinigen liess. Während alle Zellleiber sowohl der Epithelien wie der Bindegewebszellen übermangansaures Kali zu Mangansuperoxyd, eine Mischung von Eisenchlorid und Ferricyankalium zu Berlinerblau, die gelbe Tetranitrochrysophansäure zu einem roten Reduktionsprodukt reduzierten, blieben sämtliche Kerne derselben Zellen von diesen Färbungen frei. Die genannten Reduktionsfärbungen erwiesen sich als echte, elektiv wirkende Protoplasmafärbungen, während die Eiweißsubstanzen der Kerne offenbar nicht zu reduzieren vermochten.

Diese Erfahrung bildete den Ausgangspunkt einer Reihe von Versuchen, durch die ich mir über die Stärke des Reduktions- und Oxydationsvermögens der einzelnen Gewebs-elemente Klarheit zu verschaffen suchte. War der an der Haut erhobene Befund nicht auf diese beschränkt, sondern allgemein dem tierischen Gewebe eigentümlich, so bestand ja ein geradezu diametraler Gegensatz zwischen Zelleib und Kern, der für den Atmungsprozess der Zelle von hoher Wichtigkeit sein musste.

I. Die Reduktionsorte des tierischen Gewebes.

Die Reduktionsunfähigkeit der Kerne war mir zuerst an Hautschnitten aufgefallen, die in Alkohol fixiert und in Celloidin eingebettet waren. Es handelte sich mithin zunächst darum, mit

¹⁾ Golodetz und Unna. Zur Chemie der Haut III. Das Reduktionsvermögen der histologischen Elemente der Haut. Mit einer Tafel. Monatshefte f. prakt. Dermat., Bd. 48, 1909, S. 149.

denselben „Reagentien auf Reduktion“ frische Haut vom Lebenden und von der Leiche zu behandeln.

Die Gewebstücke werden zu diesem Zweck mittelst CO_2 -Schnee vereist und kommen direkt in folgende Lösungen:

1. Eine einprozentige Lösung von Kaliumpermanganat. Hier bleiben die sich rasch braun färbenden Schnitte 1—2 Minuten, werden gut in Wasser abgespült und durch Alkohol und Öl in Balsam gebracht. (Manganbild.)

2. Eine unmittelbar vor dem Gebrauch hergestellte Mischung¹⁾ der einprozentigen Lösungen von Eisenchlorid und rotem Blutlaugensalz in destilliertem Wasser. Nach ca. 5 Minuten werden die gebläuten Schnitte in destilliertem Wasser abgespült und durch Alkohol und Öl in Balsam gebracht. (Eisencyanbild.)

3. Eine einprozentige Lösung von Tetranitrochrysophansäure²⁾ in Chloroform. Die Schnitte werden in absolutem Alkohol entwässert und kommen dann auf ca. 10 Minuten in die gelbe Chloroformlösung, in welcher sie sich rot färben, dann durch Chloroform und Öl in Balsam. (Nitrochrysophanbild.)

Menschliche Fusssohlenhaut.

Manganbild.

Am tiefsten gebräunt ist die gesamte Oberhaut und in dieser wieder am stärksten die basale Hornschicht, etwas weniger die oberen Teile der Stachelschicht, während die an die Cutis grenzende basale Stachelschicht (Keimschicht) nur sehr schwach gebräunt erscheint und wie ein lichter Saum das Deckepithel begrenzt. Innerhalb der gesamten Stachelschicht sind die Kerne wie helle Lücken ausgespart. Die mittlere und obere Hornschicht sind weniger stark gebräunt als die basale Hornschicht, doch an manchen Präparaten durchsetzt von vertikalen, dunkelbraunen Partien an Stelle der Wellentäler der Hornschicht. Die Gänge der Knäueldrüsen zeigen im Kleinen dasselbe Bild wie das Deckepithel, d. h. die der Cutis zunächst liegenden basalen Gangzellen sind nur gelb gefärbt, die inneren, an die Cuticula angrenzenden dunkler und die Cuticula selbst ist so stark gebräunt wie die basale Hornschicht und daher im Bilde auffallend hervortretend. Die Knäueldrüsen stechen von den Ausführungsgängen durch ihre schwache Färbung ab.

¹⁾ Um Niederschläge zu vermeiden, ist peinliche Sauberkeit der Gefäße notwendig.

²⁾ Diese Lösung ist bei Grübler (Leipzig) unter dem Namen: „Chrysophan gelb“ vorrätig. Die von Liebermann und Seidler (Liebig's Annalen, Bd. 212, S. 29) dargestellte Tetranitrochrysophansäure, $\text{C}_{15} \text{H}_6 \text{O}_4 (\text{NO}_2)_4$, entsteht durch Einwirkung rauchender Salpetersäure auf in Eisessig gelöstes Chrysarobin.

Nur finden sich hier und da dunkelbraune Körnchen eingesprengt.¹⁾ Sowohl in den Knäueln wie in den Gängen sind alle Kerne ungefärbt, was natürlich in den Gängen durch den Kontrast auffallender zutage tritt als in den Knäueln. In der Cutis ist das Kollagen nur schwach gelblich gefärbt; ebenso das feine Elastin der oberen Cutispartien, die dickeren elastischen Fasern der tiefen Cutis und Subcutis treten dagegen etwas stärker gefärbt hervor. Ebenso die markhaltigen Nerven. Alle Muskelfasern dagegen, sowohl die der Arterien und Venen wie die der Wandungen der Knäueldrüsen sind stark gebräunt wie das Protoplasma. Das Fett der Fettzellen ist farblos.

Eisencyanbild.

Die dunkelblau gefärbte Hornschicht ist von der ebenso stark gebläuten Stachelschicht durch ein helles, bläulich oder grünlich gefärbtes Band geschieden, welches der basalen Hornschicht entspricht.²⁾ Die mittlere und obere Hornschicht werden an Stelle der Wellentäler von schwächer und grünlich gefärbten Streifen durchzogen. Die blaue Färbung der Stachelschicht ist reine Protoplasmafärbung und nimmt an Stelle der basalen Keimschicht plötzlich sehr ab. Alle Kerne der Stachelschicht sind ungefärbt. In der grünlich gefärbten Cutis heben sich die Epithelien der Knäuelgänge und -drüsen, die Muskeln und etwas auch die dickeren elastischen Fasern durch ihre rein blaue Farbe ab. Am stärksten gefärbt sind die Gefäßmuskeln, die Muskeln der Knäuel und die Cuticula der Knäuelgänge. Das Epithel der letzteren ist nach der Cutis schwach, nach der Cuticula zu stärker blau gefärbt. An den sonst ungefärbten Fettzellen färbt sich als feiner blauer Saum die Zellmembran.

Nitrochrysophanbild.

Auch hier ist die dunkelrot gefärbte Hornschicht von der dunkelroten Stachelschicht durch eine farblose basale Hornschicht getrennt. Die Färbung der Stachelschicht nimmt in der Keimschicht ab und die Kerne sind ungefärbt. Die Cutis ist orange oder gelbrötlich gefärbt und das eingelagerte Epithel sowie die Muskeln rot. Die Kerne der Knäuel und der Gänge sind ungefärbt, ebenso das Fettgewebe.

Menschliche Kopfhaut.

Manganbild.

Die Hauptreduktionsorte sind die Stachelschicht und basale Hornschicht des Deckepithels und die Stachelschicht und Wurzelscheide der Haare. Alle Kerne stellen sich als farblose Lücken dar. Neben den Knäuelgängen mit ihrer dunklen Cuticula und den glatten Muskeln sind hier noch die Talgdrüsenepithelien ziemlich stark gebräunt mit Aussparung des ungefärbten Talgfettes. Das subcutane Fett ist farblos.

¹⁾ In der oben zitierten Abhandlung von Golodetz und mir sind von einer in Kalipermanganat direkt fixierten Fußsohlenhaut viel grössere und reichlichere dunkelbraune Körnchen beschrieben.

²⁾ A. a. O. ist die Farblosigkeit der basalen Hornschicht auf deren Alkaleszenz, die grünliche Färbung des Kollagens auf geringere Acidität zurückgeführt worden.

Eisencyanbild.

Dasselbe entspricht durchaus dem Eisencyanbilde der Fußsohlenhaut. Nur fällt die Farblosigkeit oder hellere bläuliche Färbung der Wurzelscheide im Gegensatz zum Manganbilde mit den dunkelbraunen Wurzelscheiden auf.¹⁾ Alle Kerne und das Fett der Subcutis sind ungefärbt bis auf die feine blaue Membran der Fettzellen. In Knäuel- und Talgdrüsen blaues Protoplasma neben ungefärbten Kernen. Im grünlichen Kollagen feine blaue elastische Fasern.

Nitrochrysophanbild.

Ein genaues Pendant zum Eisencyanbild der Kopfhaut. Starke Rotfärbung der Stachelschicht der Oberfläche und der Haarbälge. Hornschicht schwächer und Wurzelscheide noch schwächer gefärbt. Mässig gerötet: Talgdrüsen und Knäueldrüsen. Muskeln intensiv rot gefärbt. Kerne und Fett ganz ungefärbt. Kollagen und Elastin der Cutis orangerot.

Wenn wir diese Resultate der Reduktionsfärbung an frischen Hautschnitten kurz zusammenfassen wollen, müssen wir beachten, dass von den drei benutzten Methoden nur das Manganbild ein reines, unbeeinflusstes Reduktionsbild genannt zu werden verdient, da bei ihm die mehr saure oder alkalische Beschaffenheit der Gewebelemente ohne Einfluss auf die Tiefe der Färbung ist. Sowohl das Eisencyanbild wie das Nitrochrysophanbild sind solchen Einflüssen unterworfen und so lehrreich sie im einzelnen sein mögen, für die reine Darstellung der Reduktionsorte kommen nur die allen drei Bildern gemeinsamen Färbungsergebnisse in Betracht und bei einer Divergenz der Bilder haben wir uns bis auf weiteres an das Manganbild zu halten.

Das allen drei Bildern Gemeinsame ist aber schon lehrreich genug. Es besteht ein frappanter Gegensatz zwischen dem stark reduzierenden Zellprotoplasma, der Horn- und Muskelsubstanz einerseits und dem gar nicht reduzierenden Fett und allen Kernen andererseits. Zwischen diesen Extremen in der Mitte stehen die Intercellulärsubstanzen. Berücksichtigen wir bei diesen auch nur das reine Manganbild, so ist doch ein Gegensatz zwischen dem fast gar nicht reduzierenden Kollagen und dem deutlich, wenn auch schwach reduzierenden Elastin unverkennbar.

Ehe wir nun zu anderen Organen übergehen, sei noch die Frage erledigt, ob eine Fixierung der Haut in Alkohol oder Formalin an den Reduktionsbildern wesentliche Änderungen herbei-

¹⁾ Eine Erklärung ist in der zitierten Arbeit versucht.

führt. Diese Frage hat nicht nur eine theoretische, sondern auch eine recht praktische Bedeutung. Denn die Bearbeitung von Gefrierschnitten frischen Materials ist mit technischen Schwierigkeiten verbunden und liefert nicht immer so tadellose Präparate wie die von Organen, welche in Formalin fixiert waren. Noch leichter und einfacher als die Bearbeitung von Formalinpräparaten ist natürlich die von alkoholfixiertem Material. Da nun sowohl Alkohol wie Formalin unter Umständen reduzierende Eigenschaften zeigen, nie aber Oxydationen einleiten, so sollte man ihnen von vornherein kaum einen schädigenden und abschwächenden, eher vielleicht durch Abschwächung von Sauerstofforten einen verstärkenden Einfluss auf das Reduktionsbild der Haut zuschreiben. Die Erfahrung hat nun in der Tat gezeigt, dass bei Alkohol- und Formalinfixierung die drei Reduktionsbilder eher noch schärfer und besser hervortreten als bei Benutzung frischen Gewebes. Die wenigen Differenzen, welche der Fixierung zuzuschreiben und wohl zu beachten sind, betreffen nicht die Hauptpunkte und diametralen Gegensätze.

Als solche Abweichungen von der Norm nenne ich: das Fehlen der Knäuelkörner im Manganbilde nach Alkoholfixierung und das scharfe Hervortreten der roten Blutkörperchen nach Formalinfixierung. Die ausgezeichnete Tingibilität gerade der roten Blutkörperchen nach Formalinfixierung ist bekannt. Bei den hier in Frage kommenden Färbungen, deren Chemismus wir kennen, kann es aber nicht als etwas Selbstverständliches übergangen werden, dass alle drei Reduktionsfärbungen äusserst dunkle und scharfe Bilder der roten Blutkörperchen geben; denn wie wir noch später sehen werden, werden diese durch Oxydationsfärbungen nicht tingiert, auch wenn sie in Formalin fixiert waren.

Nach diesen Erfahrungen habe ich mich beim Studium der Reduktionsorte innerer Organe der Formalinfixation als des bequemeren und sichrerer Weges bedient. Die Bilder zeigen allerdings ausser dem Normalbild stets noch die Erythrocyten tief gefärbt.

Organe vom Kaninchen.

Sofort nach dem Chloroformtode 5—6 Stunden lang in Formalin eingelegt. Gefrierschnitte mittelst CO₂-Schnees.

Niere. Manganbild: Die starke Bräunung haftet an den gewundenen Harnkanälchen und roten Blutkörperchen der Nierencapillaren. Glomeruli und gerade Harnkanälchen schwach, Kerne gar nicht gefärbt.

- Eisencyanbild:** Protoplasma, besonders der gewundenen Harnkanälchen blau; Kerne nur schwach bläulich; rote Blutkörperchen dunkelblau.
- Nitrochrysophanbild:** Protoplasma, besonders der gewundenen Harnkanälchen rot; Kerne farblos; rote Blutkörperchen braunrot.
- Leber. Manganbild:** Leberzellenbalken braun; rote Blutkörperchen noch dunkler braun; Kerne ungefärbt.
- Eisencyanbild:** Leberzellenbalken dunkelblau; rote Blutkörperchen schwarzblau; Kerne ungefärbt.
- Nitrochrysophanbild:** Leberzellenbalken dunkelrot; rote Blutkörperchen schwarzrot; Kerne ungefärbt.
- Lunge. Manganbild:** Lungengewebe, einschliesslich der Bronchien bräunlich gefärbt; Kerne ungefärbt. Rote Blutkörperchen der Lungencapillaren dunkelbraun. Grössere Blutgefässe stark hervortretend durch ihre dunkelbraune Muscularis.
- Eisencyanbild:** Lungengewebe gleichmässig dunkelblau; ebenso Bronchialepithel. Muskeln der Bronchien etwas dunkler blau. Rote Blutkörperchen der Lungencapillaren und Muskeln der grossen Blutgefässe schwarzblau. Im interstitiellen Bindegewebe treten die elastischen Fasern etwas stärker blaugefärbt hervor.
- Nitrochrysophanbild:** Lungengewebe, einschliesslich der Bronchien rot. Dunkelrot rote Blutkörperchen und Muscularis der Blutgefässe. Daher überhaupt Blutgefässe hervor-, Bronchien zurücktretend.
- Beinmuskel. Manganbild:** Muskelfasern dunkelbraun; Fett und Kerne ungefärbt; Kollagen hellgelb.
- Eisencyanbild:** Muskelfasern dunkelblau; Fett, Kollagen und Kerne ungefärbt.
- Nitrochrysophanbild:** Muskelfasern rot; Kollagen hellrötlich; Fett und Kerne ungefärbt.

Da nach Ehrlich bestimmte lebenswichtige Muskeln (Herz, Zwerchfell, Kehlkopf-, Augenmuskeln etc.) sich von den übrigen dadurch unterscheiden, dass sie im Leben nicht reduzieren, sondern mit Sauerstoff gesättigt sind, untersuchte ich zum Vergleiche auch die Herzmuskulatur.

- Herz. Manganbild:** Muskelfasern und rote Blutkörperchen braun; Kollagen hell; Kerne und Fett ungefärbt.
- Eisencyanbild:** Muskelfasern blau; rote Blutkörperchen dunkelblaugrün; Fett und Kerne ungefärbt.
- Nitrochrysophanbild:** Muskeln und rote Blutkörperchen rot; Fett und Kerne ungefärbt.

Die von Ehrlich in vivo gefundenen Differenzen treten also an den gleich nach dem Tode mit Formalin fixierten Muskeln nicht hervor.

- Gehirn. Manganbild:** Stark gefärbt: die roten Blutkörperchen in dem sonst schwach gebräunten Gewebe. Ganglien hier und da etwas stärker gebräunt. Deren Kerne ungefärbt.

Eisencyanbild: Diffus blau (Neuroglia, Nerven und Ganglien); nur einzelne Ganglien heben sich dunkelblau ab; alle Blutgefäße samt Inhalt schwarzblau.

Nitrochrysophanbild: Diffus schwach gelblichrosa (Neuroglia, Nerven und Ganglien); nur sehr wenige Ganglien heben sich dunkler (bläulichrot) ab; Blutgefäße samt Inhalt braunrot.

Die Untersuchung der inneren Organe des Kaninchens hat das von den Gewebselementen der Haut entworfene Schema wohl vervollständigt, aber nicht wesentlich verändert. Zellprotoplasma und Muskelsubstanz treten auch hier als wichtigste Reduktionsorte auf, während Fett und Kerne keine Reduktionswirkungen auszuüben vermögen. Die Stärke des Reduktionsvermögens, gemessen an der unter sonst gleichen Umständen eintretenden Stärke der Färbung, ist bei verschiedenen Zellen sehr verschieden ausgebildet; bei den Leberzellen und den Epithelien der gewundenen Harnkanälchen ist es so stark wie in der Stachelschicht der Oberhaut und der Haarbälge, bei den Epithelien der geraden Harnkanälchen, den Zellen des Lungengewebes und Bronchialbaums etwa so schwach wie bei den Epithelien der Knäueldrüsen der Haut; bei den Gehirnganglien ist es im allgemeinen noch viel schwächer. Ebenso schwach reduziert Kollagen, etwas stärker Elastin. Ganz und garnicht reduzieren aber überall das Fett und die Kerne!

Dieses Ergebnis mag für jeden, welcher seine Vorstellungen über das Sauerstoffbedürfnis der Gewebe bisher allein nach den Versuchen von Ehrlich orientiert hat, sehr auffällig sein. Allein es darf nicht vergessen werden, dass bei den Injektionsversuchen von Ehrlich immer nur die Organe als Ganzes auf ihr Sauerstoffbedürfnis geprüft werden konnten, nicht die einzelnen Teile derselben. Ehrlich findet z. B., dass das Fettgewebe zu den stärksten reduzierenden Geweben gehört, da es (im Leben) Alizarinblau-S zu reduzieren vermag. Dieses kann nun sehr wohl möglich sein, ohne dass das Fett selbst irgend welche Reduktionskraft besitzt. Denn das Fettgewebe umfasst ausser dem Fett bekanntlich Protoplasma und ein sehr gut entwickeltes System von Bluteapillaren, in denen die roten Blutkörperchen auf Alizarinblau-S eine hochgradige Reduktionswirkung ausüben können. Die Ergebnisse der Ehrlich'schen Injektionsmethode und meiner Färbemethoden werden sich, soweit sie sich bei weiterer Prüfung bestätigt finden, nicht widersprechen, sondern ergänzen.

Ehrlich findet beispielsweise, dass die meisten Körpermuskeln Indophenolblau reduzieren, während einige lebenswichtige Muskeln, die dauernd Arbeit verrichten müssen (Herz, Zwerchfell, Kehlkopf-, Augenmuskeln etc.), Oxydationswirkungen auszuüben vermögen, also trotz ihrer Reduktionskraft einen Überfluss an Sauerstoff besitzen. Diese feinen physiologischen Differenzen, welche Ehrlich mittelst seiner biologisch höher stehenden Methode den lebenden Muskeln abgelauscht hat, widersprechen wahrscheinlich nur scheinbar meinem Satze, dass alle Muskelfasern stets und zwar sehr stark reduzieren. Der Widerspruch wird nur dazu führen, genauer zu untersuchen, ob die Differenz des vitalen Reduktionsvermögens in einer Verschiedenheit der Muskelfasern selbst oder in einem anderen Umstande, z. B. dem Kernreichtum, der Art der Blutversorgung usf. begründet ist. Der soeben angeführte Satz harmoniert übrigens, wie ich vorgreifend bemerken will, sehr gut mit den Befunden von Salkowski und Abelous (s. w. u.), nach denen die Muskeln am wenigsten von allen Organen Oxydasen enthalten, welche Salicylaldehyd zu Salicylsäure zu oxydieren vermögen. Er harmoniert weiter auch mit den bekannten Tatsachen, dass das Blut der Muskelvenen besonders dunkel ist und der Muskel keinen auspumpbaren Sauerstoff besitzt (Hermann).

Die Reduktionsfärbungen lassen also erkennen, dass — allgemein gesagt — zwei Orte im tierischen Gewebe vorhanden sind, welche das bisher demselben allgemein zugeschriebene Reduktionsvermögen nicht besitzen, die Kerne und das Fett. Diese Tatsache lässt von vornherein zwei verschiedene Deutungen zu und daher braucht die Ursache der Reduktionsunfähigkeit bei beiden Gewebeelementen, den Kernen und dem Fett, auch nicht einmal dieselbe zu sein. Man kann entweder annehmen, dass diese Orte mit Sauerstoff nur gesättigt und daher nicht in der Lage sind, den Reaktionsflüssigkeiten Sauerstoff zu entziehen. Man kann aber auch die Hypothese aufstellen, dass diese Orte ausserdem selbst Sauerstoff abgeben, sei es, dass sie aktiven Sauerstoff besitzen (Peroxyde) oder Sauerstoff zu aktivieren vermögen (Peroxydasen). Der Entscheidung dieser Fragen wollen wir uns nun zuwenden.

II. Die Sauerstofforte des tierischen Gewebes.

Von vornherein ist klar, dass wir die soeben am Schlusse ins Auge gefasste Entscheidung zwischen den beiden Möglichkeiten

der blossen Sauerstoffsättigung¹⁾ und der Sauerstoffproduktion nur dadurch herbeiführen können, dass wir mittelst spezifischer Sauerstoffreagentien untersuchen, ob die einzelnen Gewebselemente freien Sauerstoff besitzen und abgeben können. Nur wenn diese Frage verneint wird, tritt für die nichtreduzierenden Orte (Kerne, Fett) die Möglichkeit, damit nach dem Vorhergehenden aber auch zugleich die Sicherheit der Existenz blosser Sauerstoffsättigung für das betreffende Gewebe ein. Wird die Frage bejaht, so sind die betreffenden nichtreduzierenden Orte nicht bloss sauerstoffgesättigt, sondern sogar selbst sauerstoffabgebend. Dieselbe Fragestellung entscheidet also entweder bei positivem Resultat für Sauerstoffproduktion, bei negativem für blosser Sauerstoffsättigung.

Als Sauerstoffreagens benutzte ich das vor kurzem von Golodetz und mir empfohlene Rongalit weiss,²⁾ welches sehr leicht in die Gewebe eindringt und, bei Vorhandensein von aktivem Sauerstoff dieselben durch Erzeugung von Methylenblau bläut.

In der gelblich gefärbten Flüssigkeit³⁾ findet zunächst noch keine Bläuung der Schnitte statt, da die Anwesenheit von Rongalit dieselbe verhindert. Bringt man aber so behandelte Schnitte in Wasser und sorgt durch rasche Bewegung für eine schnelle Auswaschung des Rongalits, so wird dem Gewebe die Möglichkeit geboten, sein Oxydationsvermögen zu entfalten. Es bläuen sich daher nun alle Gewebselemente, welche eine Oxydation bewirken können.

Wie später anzuführende Versuchsreihen ergeben haben, sind die Sauerstofforte des Gewebes für unsere gewöhnlichen Fixierungs- und Einbettungsmittel viel empfindlicher als die Reduktionsorte. Die meisten dieser Mittel vernichten die Sauerstofforte oder verändern sie wenigstens; zu den letzteren gehört Formalin. Es

¹⁾ Unter „Sauerstoffsättigung“ will ich hier das Fehlen eines Verlangens nach mehr Sauerstoff bezeichnen.

²⁾ Mit Rongalit weiss bezeichnen Golodetz und ich das durch Rongalit entstehende Reduktionsprodukt des Methylenblauen (Methylen weiss, Leukomethylenblau). Das „Rongalit“ stellt eine in der Technik gebrauchte, stark reduzierende Verbindung von Formaldehyd mit dem Natriumsalz der Sulfoxylsäure dar. Näh. s. Unna und Golodetz, „Zur Chemie der Haut, VI. Hautreagentien.“ Monatshefte für prakt. Derm., 1910, Bd. 50, S. 451.

³⁾ Im Gegensatz zu allen bisherigen Reagentien auf freien Sauerstoff verfärbt sich diese Lösung auch bei Zutritt von Luft und Licht nicht. Dieselbe ist bei Grübler (Leipzig) unter dem Namen „Rongalit weiss“ vorrätig.

ist daher durchaus geboten. zunächst die Existenz und die Topographie der Sauerstofforte an frischem, gänzlich unbeeinflusstem Gewebe zu studieren.

Die Organe eines soeben durch Chloroformtmg getöteten Kaninchens werden ohne jeden Zusatz vereist, geschnitten, 2 Minuten mit Rongalitweiss (RW) behandelt, in destilliertem Wasser abgespült und in Gummi eingebettet.

Leber. Das Protoplasma der Leberzellen ist blau gefärbt. In der Nähe der Lebervene treten die Kerne in den etwas blasser gefärbten Zellen deutlich hervor und zeigen ein dunkelblaues Kernkörperchen. In der Nähe des Gallenganges an der Peripherie des Läppchens sind die Kerne in dem gleich stark gefärbten Protoplasma kaum zu erkennen. Dagegen erscheinen hier besondere, zahlreiche, dunkelblaue Pünktchen im Zellprotoplasma.

Niere. An den geraden Harnkanälchen und den Schleifen ist das Protoplasma der Epithelien gut gebläut; die Kerne sind aber noch viel dunkler gefärbt. Einen anderen Anblick gewähren die gewundenen Harnkanälchen, indem das Protoplasma gar nicht oder nur minimal, die Kerne etwas mehr, aber doch nur ganz schwach gebläut sind. Nur die Kernkörperchen der letzteren treten als dunkelblaue Punkte hervor. In den Glomeruluschlingen sind die Kerne stark gebläut.

Lunge. Sämtliche Kerne sind gebläut; diejenigen des Alveolargewebes und peribronchialen Bindegewebes nur schwach, die des Bronchialbaumes dagegen bedeutend stärker. Auch die die Bronchien umgebenden Schleimdrüsenzellen und Knorpelinseln zeichnen sich durch tiefe Bläuung aus. In den dunkelblauvioletten Knorpelinseln sind besonders die Kerne und die Knorpelgrundsubstanz gefärbt, das Zellprotoplasma dagegen fast farblos.

Rippenknorpel. Die Knorpelgrundmasse an der Verknöcherungsgrenze ist durch tiefe Bläuung ausgezeichnet, während die Knocheninseln ganz ungefärbt bleiben. Die Kerne des Perichondriums sind gebläut, die Muskelansätze haben nur einen leicht bläulichen Ton und die Fettzellen dazwischen sind ganz farblos. In der dunkelblauen Knorpelgrundmasse sind Knorpelzellen und Kerne nur schwach gebläut.

Gehirnrinde. Mässig gebläut sind nur die Ganglien, und zwar nur in ihrem Protoplasma, von dem sich auch die Kerne nicht durch tiefere Färbung abheben. Die Kerne der Blutgefässe sind gebläut. Die ganze weisse Nervenmasse und die Neuroglia sind farblos.

Haut des Ohres. Sämtliche Kerne der Stachelschicht, sowohl des Deckepithels wie der Haarbälge, Talgdrüsen und Cutis sind gut gebläut. Das Protoplasma aller Zellen ist ebenfalls gebläut, besonders gut aber nur in der basalen Stachelschicht des Deckepithels, der Haarbälge und vor allem des untersten Haarbalgdrittels in der Umgebung der Haarpapille. Im Ohrknorpel ist das Protoplasma der Knorpelzellen sowie die Knorpelgrundmasse gebläut, während die Kerne farblos sind.

Haut der Schnauze. Sehr gute Kernfärbung der ganzen Oberhaut, Cutis und Subcutis, sowie der subcutanen Muskulatur. Das Protoplasma aller Keimschichten sowohl des Deckepithels, der Haarbälge und Talg-

drüsen ist gebläut. Die oberen Lagen der Stachelschicht des Deckepithels und die Hornschicht sind farblos. Die Tasthaare sind bedeutend stärker im ganzen gebläut als die Lanugohärchen.

Bauchmuskeln. Muskelfasern absolut farblos. Kerne schwach gebläut.

Kopfhaut, von der Leiche eines alten Mannes ohne Zusatz vereist, geschnitten, mit RW behandelt und in Gummi eingebettet. Vollkommen gleichmässige Kernfärbung aller Epithelien und Bindegewebszellen. Auch das Protoplasma der Stachelzellen, besonders der basalen, sowohl des Deckepithels wie der Haarbälge, Talgdrüsen und Knäueldrüsen ist blau gefärbt. Die älteren Stachelzellen, Hornschicht, Haar und Wurzelscheide, Kollagen und Elastin sowie die Fettzellen sind ungefärbt. Einige Mastzellen sind ohne Hervortreten von Körnern und Kernen gebläut; andere weisen eine gute Färbung der Granula und eine mässige des Protoplasmas und der Kerne auf. Die schrägen Hautmuskeln (Arrectoren) sind ungebläut, die subcutanen Muskeln dagegen schwach gebläut, während die Kerne derselben gut gefärbt sind.

Fußsohle von derselben Leiche. Die Stachelschicht der Oberhaut zeigt eine gute Kernfärbung und eine schwache Protoplasmafärbung der basalen Zellen. An den Knäueldrüsen sind die Kerne nur schwach, das Protoplasma dagegen stärker gefärbt, die Muskelmembran ist ganz ungefärbt. Viel stärker sind die Kerne der Knäuelgänge gebläut und auch ihr Protoplasma zeigt eine gute Blaufärbung. Kollagen, Fett und Hornsubstanz sind farblos. Die stärkste Bläuung haftet, wie schon eine schwache Vergrösserung zeigt, an den Knäuelgängen.

Die beschriebenen Versuche sowohl an den Kaninchenorganen wie an der Haut menschlicher Leichen wurden je viermal wiederholt. Die Resultate der späteren Versuche deckten sich mit denen der ersten hier wiedergegebenen Serie im allgemeinen so gut, dass ich von Wiedergabe weiterer Versuchsprotokolle absehen kann. Die vorhandenen unbedeutenden Differenzen beziehen sich hauptsächlich auf das etwas wechselnde Verhältnis zwischen Tiefe der Kernfärbung und der Färbung des die Kerne umgebenden Protoplasmas. Bei einem Kaninchen war sogar in der Haut des Ohres die Kernfärbung nicht oder nur unwesentlich stärker als die Protoplasmafärbung, während sonst in allen Fällen die Kernfärbung weit überwog. Auch die Färbung und das demgemäss deutliche oder nur undeutliche Hervortreten der Mastzellenkörner wechselte in ziemlich weiten Grenzen. Sodann war die stets vorhandene Färbung des Knorpels fast in jedem Falle verschieden ausgebildet, indem bald die Kerne und Knorpelgrundsubstanz, bald das Protoplasma der Knorpelzellen und die Grundsubstanz hauptsächlich gefärbt waren und nur selten die Kerne allein die Bläuung zeigten. Endlich war eine Differenz in der Bläuung der Muskel-

substanz wahrzunehmen, indem die Körpermuskeln und Arrectoren sich gar nicht, dagegen die subcutanen Muskeln des Kopfes beim Menschen und der Schnauze beim Kaninchen ganz schwach bläuen.

Als Hauptresultat dieser Versuche ist es zu betrachten, dass wirklich zwischen den beiden im allgemeinen nichtreduzierenden Elementen der Gewebe, den Kernen und dem Fett, der Unterschied besteht, dass die Kerne sich mit RW stets bläuen, das Fett nicht. Hiernach ist das Fett nur sauerstoffesättigt, die Kerne sind dagegen imstande zu oxydieren.

Sodann ist der Gegensatz zwischen Färbung und Nichtfärbung sowie von starker und schwacher Färbung, den die Reduktionsbilder zeigen, auch an den meisten Sauerstoffbildern, nur in umgekehrtem Sinne, wiederzuerkennen, z. B.:

Reduktionsbild.	Sauerstoffbild.
Basale Keimschicht des Deckepithels schwach gefärbt.	Basale Keimschicht des Deckepithels stark gefärbt.
Mittlere Stachelschicht stark gefärbt.	Mittlere Stachelschicht schwach gefärbt.
Äussere Zellen des Knäuelganges schwach, innere stark gefärbt.	Äussere Zellen des Knäuelganges stark, innere schwach gefärbt.
Hornschrift dunkel gefärbt (Manganbild).	Hornschrift ungefärbt.
Wurzelscheide dunkel gefärbt (Manganbild).	Wurzelscheide ungefärbt.
Gewundene Harnkanälchen stark gefärbt.	Gewundene Harnkanälchen schwach gefärbt.
Glomeruli, gerade Harnkanälchen und -schleifen schwach gefärbt.	Glomeruli, gerade Harnkanälchen und -schleifen stark gefärbt.
Lungenalveolen gefärbt.	Lungenalveolen ungefärbt.
Neuroglia und Achsenzylinder gefärbt.	Neuroglia und Achsenzylinder ungefärbt.
Mehrzahl der Ganglien ungefärbt.	Ganglien gefärbt.
Muskeln stets stark gefärbt.	Muskeln im allgemeinen ungefärbt, nur selten sehr schwach gefärbt.
Rote Blutkörperchen (mit Formalinfixierung) maximal gefärbt.	Rote Blutkörperchen stets ungefärbt.

Dagegen gibt es auch Gewebselemente, welche sowohl als Reduktionsorte wie als Sauerstofforte bezeichnet werden müssen, so das Bronchiepithel, das Leberparenchym, einzelne Ganglien u. a. m.

III. Die Beeinflussung der Sauerstofforte durch künstliche Mittel.

Dass alle Resultate unserer tinktoriellen Analysen der Gewebe in hohem Grade durch die Art der — technisch notwendigen — Fixationen beeinflusst werden, weiss jeder Histologe.

So machte die Vorbehandlung der Gewebe mit Alkalisalzen (chromsaurem Kali) die Auffindung der Mitosen unmöglich und sichere Resultate wurden erst erzielt, als Flemming für diesen Zweck die äusserst saure Mischung oxydierender Säuren, das Chrom-Osmium-Essig-Gemisch, angab. Da diese und ähnliche Fixationen, welche die Folgezeit brauchte, die Tinktion des Granoplasmas unmöglich machten, dauerte es wiederum lange Zeit, bis die neueren, auf der Färbung des Granoplasmas fussenden Protoplasmafärbungen neben den Kernfärbungen sich Bürgerrecht erwerben konnten usf.

Aber immerhin sind die bisher gebräuchlichen Färbungsmethoden noch unempfindlich zu nennen gegen diejenigen, welche es gestatten, die Sauerstofforte tinktoriell hervorzuheben. Beispielsweise gelingt eine Kernfärbung des Gewebes nach den aller-verschiedensten, sich zum Teil widersprechenden Vorbehandlungen, so nach Behandlung mit Alkohol und Äther, Aceton und Anilin, mit oxydierenden Säuren (z. B. Chromsäure) und reduzierenden Säuren (Tannin), mit Salzen verschiedenster Zusammensetzung, mit Protoplasmagiften, mit dem reduzierenden Formalin und dem oxydierenden Wasserstoffsperoxyd. Solange nicht eine direkte Auflösung des Nukleins vorherging oder eingeleitet wurde, erweisen sich die Kerne mittelst der bisherigen Basi-Oxy-Färbungen stets färbbar.

Diesen Erfahrungen gegenüber, welche die Histologen in bezug auf die Fixation überhaupt leicht allzu gleichgültig macht, muss die grosse Empfindlichkeit der Färbung der Sauerstofforte in der Tat auffallen.

Schon das gewöhnliche kalkhaltige Leitungswasser zerstört die Sauerstofforte, wenn die Schnitte vor der Färbung längere Zeit darin liegen. Viel energischer wirken natürlich in derselben Richtung stärkere Lösungen der kaustischen Alkalien, aber auch ebenso Lösungen der Neutralsalze (z. B. Kochsalz). Ferner die wässerigen Lösungen der Phenole (Pyrogallol, Carbonsäure, Salicyl-

säure, sowie andere Benzolderivate (Nitrobenzol, Phenylhydrazin, Anilin). Sodann Alkohole und die als „Protoplasmagifte“ bekannten Substanzen: Cyankali, Arsensäure, arsenigsaures Kali, schweflige Säure, chromsaures Kali, Sublimat — alle schon in schwächster Dosierung.

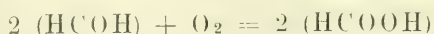
Diesen Stoffen gegenüber wirken die Mineralsäuren in schwacher Prozentuierung erhaltend auf die Sauerstofforte, so HCl , H_2SO_4 und ganz besonders HNO_3 (1—5 0/0), sodann Chloroformwasser, Thymenwasser und bis zu einem gewissen Grade Gummilösung.

Eigentümlich verhält sich Formalin, indem es die Sauerstofforte nicht schlechthin abtötet, aber das Bild derselben in vielen Punkten modifiziert. Unter den hierauf bezüglichen Versuchen mag als besonders charakteristisch der folgende hervorgehoben werden.

Frische Schnitte von Lungengewebe kommen einerseits in Chloroformwasser, andererseits in Formalin (5 0/0). In ersteren Schnitten erzeugt Rongalitweiss eine reine und ausgezeichnet gute Kernfärbung, eine besonders tiefe im Bronchialepithel; in letzteren bleibt alle Kernfärbung aus, doch färbt sich das Protoplasma der Bronchialepithelien blau. Andere Schnitte kommen erst in Chloroform, dann in Formalin. Nun bleibt die Blaufärbung in allen Kernen und im Protoplasma aus. Wieder andere Schnitte kommen erst in Formalin, dann in Chloroformwasser. Resultat: alle Kerne farblos, Protoplasma des Bronchialepithels blau.

Hieraus ist zunächst zu schliessen, dass Chloroformwasser der Blaufärbung der Kerne günstig, der des Protoplasmas ungünstig ist, während umgekehrt Formalin der Bläuung der Kerne ungünstig, der des Protoplasmas günstig ist. Da aber bei sekundärer Formalinbehandlung auch die Protoplasmabläuung, welcher Formalin sonst günstig ist, ausbleibt, müssen wir schliessen, dass Chloroformwasser die Protoplasmabläuung positiv schädigt, während es die Kernbläuung erhält. Und da weiter bei sekundärer Chloroformwasserbehandlung das bronchiale Epithelprotoplasma blau bleibt, müssen wir schliessen, dass die Schädigung der letzteren Färbung durch Chloroformwasser aufgehoben wird, wenn vorher Formalin angewandt war, d. h. mit anderen Worten: dass Formalin die Protoplasmabläuung nicht bloss schont, sondern sogar fixiert, während Chloroformwasser die Kernbläuung wohl schont, aber nicht genügend fixiert gegenüber dem schädigenden Einfluss von Formalin.

Nach diesen und anderen Versuchen ähnlicher Art hat es sich herausgestellt, dass eine vorhergehende Fixation in Formalin die Darstellung der Sauerstofforte in sehr aktiver Weise verändert, was seiner chemischen Natur nach ja eigentlich auch nicht auffällig ist, denn:



Formalin + Sauerstoff = Ameisensäure.

Dieser Umstand ist, praktisch genommen, einigermassen schmerzlich, da eine Formalinbehandlung der Gewebe die Technik gerade der Gefrierschnitte so sehr erleichtert und verbessert. Andererseits aber ist sie von wissenschaftlichem Interesse. Denn durch die Abschwächung und Vernichtung der Sauerstofforte an einigen Stellen (z. B. Kernen) und der Fixierung der Sauerstoffbläuung auf anderen Gewebselementen entsteht gerade an den Formalinpräparaten ein Reichtum an besonderen Befunden, der, wenn er auch nicht ohne Kontrolle sofort einen Schluss auf die Norm zulässt, so doch eine detailliertere und sonst kaum erreichbare Fragestellung ermöglicht.

Nach Berücksichtigung noch einiger besonderer Einwirkungen auf die Sauerstofforte werde ich daher ihrer Beeinflussung durch Formalinfixation einen besonderen Abschnitt widmen.

Der Einfluss extremer Temperaturen auf die Sauerstofforte hat in zweifacher Beziehung Interesse: des Gefrierens, da dieser Faktor bei jedem Gefrierschnitt mit in Betracht zu ziehen ist: des Kochens, weil bekanntlich die meisten Oxydasen durch Kochen zerstört werden.

Der Einfluss des Gefrierens war natürlich nur durch einen Vergleich frischen Gewebes mit Gefrierschnitten zu ermitteln. Zu diesem Zwecke fertigte ich von den protoplasmareichen Organen eines eben getöteten Kaninchens Abstrich- und Abklatschpräparate an, die nach einfachem Antrocknen an der Luft mit Rongalitweiss gefärbt und dann mit gefärbten Gefrierschnitten derselben frischen Organe verglichen wurden.

An den Abstrichpräparaten war natürlich der Zusammenhang des Gewebes gestört, aber die Elemente waren gut erhalten. Überall trat eine der Hauptsache nach auf die Kerne beschränkte Bläuung auf, die im Nierenmark, Bronchialbaum, Milz, Prostata und Hoden am stärksten, an der Nierenrinde, Leber, Gehirn am schwächsten, bei den Muskeln fast Null war. Diese Abstrichpräparate stimmten auch in sonstigen Einzelheiten, soweit das bei der naturgemäss etwas rohen Anfertigung solcher Präparate zu beobachten möglich war, durchaus mit den Gefrierschnitten derselben Organe überein. Wir können mithin das Gefrierenlassen als eine zulässige Technik bei Untersuchung der Sauerstofforte bezeichnen, deren Resultate es keinesfalls wesentlich zu verändern imstande ist.

Anders steht es mit dem Einfluss des Kochens, welcher durch Vergleich von Gefrierschnitten frischer und gekochter Organe des eben getöteten Kaninchens zu bestimmen versucht wurde.

L e b e r (gekocht). Leberzellen und deren Kerne sehr schwach gebläut. Nur in unmittelbarer Nähe der Gallengänge stärkere Bläuung. Hier treten auch schwarzblau gefärbte Körnchen in den Leberzellen stark hervor. Um Gallengänge und Zentralvene ringförmige dunkelblaue Höfe von ausgepresstem Gewebssaft.

L u n g e (gekocht). Sehr schwache, gleichmässige Kernfärbung. Das Bindegewebe um die Bronchien bläulich gefärbt; ebenso die basalen Bronchialepithelien. Der bronchiale Knorpel ist sehr stark dunkelblauviolett gefärbt, aber nur in seiner Substanz und dem Zellenprotoplasma, während die Knorpelkerne ungefärbt sind.

N i e r e (gekocht). In den Glomeruli und geraden Harnkanälchen starke Kernfärbung, in den gewundenen sehr schwache Kernfärbung. Im übrigen ist die Kernfärbung gleichmässig mittelstark, auch in den Leukozyten der Blutcapillaren. Fett im Hilus schwach blauviolett.

M u s k e l n (gekocht). Muskelsubstanz ganz farblos. Auch die Muskelkerne ungefärbt. Nur einzelne Bindegewebskerne blau.

Der Einfluss des Kochens ist ein verschiedenartiger und wird von Fall zu Fall näher untersucht werden müssen. Keinesfalls zerstört dasselbe die Kernfärbung durchweg, aber doch an einzelnen Stellen (Knorpel, Muskel). An anderen Orten machen sich, offenbar durch partielle Abschwächung, regionäre Verschiedenheiten in der Stärke der Kernfärbung geltend (Leber, Niere). In letzteren Organ treten sogar beim Kochen besonders stark sauerstoffhaltige Tröpfchen oder Körnchen durch Kontrast besser hervor. Das Fett zeigte stellenweise eine leichte Färbung.

Eine der technisch wichtigsten Fragen betrifft sodann die Beeinflussung der Sauerstofforte durch Alkohol und Äther (Celloidin). Wenn man Organe einige Tage in Alkohol lässt, dann Stücke davon in destilliertem Wasser von Alkohol befreit, vereist und schneidet, findet man die Sauerstofforte bis auf schwache Reste verschwunden. Teils handelt es sich dabei um eine einfache Abschwächung (so sind z. B. in der Niere die Glomeruli und geraden Harnkanälchen nur noch ganz schwach gebläut), teils um eine Verschiebung der Bläuung von den Kernen in das Protoplasma der Kanäle und selbst bis in das Sekret derselben. In ähnlicher Weise abgeschwächt und verschoben finden sich die Sauerstofforte in Celloidinpräparaten, die durch Alkohol

und Äther gegangen sind. Die Celloidineinbettung ist also für derartige Untersuchungen wertlos. Im Gegensatz zum Gewebe färbt sich übrigens das zur Einbettung verwendete Celloidin überall dunkelblau. Auch bei der Einbettung der Schnitte muss Alkohol durchaus vermieden werden, wie überhaupt die meisten gebräuchlichen Einbettungsmittel: Glycerin, die ätherischen Öle und Balsam hier unzulässig sind.

Auch das arabische Gummi, das ich nach einigen tastenden Vorversuchen als relativ gutes Einbettungsmittel für die mit Rongalitweiss gefärbten Sauerstofforte erkannt hatte, musste genauer in bezug auf einen etwaigen schädlichen Einfluss untersucht werden. Die frischen Organstücke des Kaninchens wurden einen Tag in dickflüssiger Gummilösung gelassen, dann vereist, geschnitten und mit Rongalitweiss gefärbt.

Leber. Das Protoplasma der Leberzellen ist gleichmässig dunkelblau gefärbt ohne Andeutung von Körnchen und Kernen. Letztere scheinen fast ungefärbt zu sein.

Lunge. Alveolen ungefärbt, Kerne derselben schwach blau. Bronchialepithel mässig blau. Knorpelsubstanz blau. Rote Blutkörperchen dunkelblau.

Niere. Gleichmässige Kernfärbung, in den gewundenen Harnkanälchen schwach, in den geraden stark. Tief gebläut die roten Blutkörperchen. Kerne der Glomeruli schwach gebläut.

Muskel. Kerne blau, Muskelsubstanz schwach gebläut. Rote Blutkörperchen dunkelblau.

Die Gummilösung ist also, wenn sie in flüssigem Zustande einwirken kann, weit davon entfernt, für die Sauerstofforte indifferent zu sein. Es ist dieses Resultat auch gar nicht verwunderlich, denn bekanntlich hat der französische Pharmakologe Boullay vor 100 Jahren (1809) bereits die Bläuung von Guajaktinktur durch Gummi arabicum gefunden oder, wie wir heute sagen würden, eine Peroxydase in letzterem entdeckt. Um so interessanter sind die Veränderungen der Sauerstofforte des Gewebes durch Gummi, unter denen ich hier nur die Verschiebung des Sauerstoffs von den Kernen in das Protoplasma der Leberzellen, von den Kernen in die durch Rongalitweiss gewöhnlich unfärbbare Muskelsubstanz, von den Knorpelkernen in die Knorpelsubstanz, sowie die dunkle Blaufärbung der sonst durch Rongalitweiss nicht gefärbten roten Blutkörperchen hervorheben will. Dass durch den Einfluss der Gummilösung eine erhebliche Lockerung

der Blaufärbung eintritt, geht auch daraus hervor, dass dieselben Präparate, wenn sie nach dem Gummi und vor dem Rongalitweiss noch Formalin passieren, fast farblos sind.

Zu solchen Effekten bedarf die Gummilösung jedoch der Zeit und des Wassers. Ein in wenigen Minuten unter dem Deckglase eingetrockneter Tropfen Gummi ist für den auf Sauerstofforte gefärbten Schnitt relativ indifferent, wenn auch durchaus nicht absolut. Eine völlig indifferente, ideale Einbettungsmasse für Dauerpräparate zu finden, ist mir bisher nicht geglückt.

Schliesslich ist noch von Interesse, zu erfahren, wie sich die auf ihre Sauerstofforte gefärbten Gewebe gegen eine nachträgliche Färbung mit Rücksicht auf ihre Basi-Oxyphilie verhalten oder mit anderen Worten, ob nach der Färbung mit Rongalitweiss noch eine solche mit polychromer Methylenblaulösung oder mit der Carbol + Methylgrün + Pyronin-Mischung (Pappenheim-Unna) möglich ist und wie sie ausfällt. Hierzu wurden aus frischen Organen mit Rongalitweiss vorgefärbte Schnitte nach Pappenheim-Unna nachgefärbt.

Leber. Intensive Rotfärbung des Protoplasmas, Blaufärbung der Kerne. Körnchen in den Leberzellen dunkelviolet.

Lunge. Sehr gute Protoplasma- und Kernfärbung. Bronchialepithel und Schleimdrüsen dunkelviolet.

Hoden. Spermatogonien und Spermatoocyten dunkelblau. Köpfe der Spermatoblasten dunkelviolet.

Menschliche Kopfhaut. Charakteristische und intensive Protoplasma- und Kernfärbung der Oberhaut, Knäuel-, Talgdrüsen und Haare.

Eine Färbung, beruhend auf der Basi-Oxyphilie der Gewebe, kann also sehr wohl nach und neben der Färbung auf Sauerstofforte angebracht werden, lässt die erstere intakt (Leberzellenkörnchen), zeigt ihre eigenen und charakteristischen Momente und ist, wie es scheint, noch intensiver als gewöhnlich.

IV. Die Sauerstofforte an Formalinpräparaten.

Das zufällig zuerst von mir untersuchte Material war eine seit Wochen in Formalin aufbewahrte menschliche Kopfhaut.¹⁾

¹⁾ Auf dieses und ähnliches Material von der Fußsohle bezieht sich die kurze Mitteilung über die Bläuung des Fettes durch Rongalitweiss, welche ich mit Golodetz in der Arbeit über: „Die Oxydation des Chrysarobins auf der menschlichen Haut“ vor einiger Zeit publizierte. (Monatshefte f. prakt. Derm., 1910, Bd. 51, S. 10.)

Kopfhaut vom Menschen. Nach 2 Minuten mässig starke Bläuung aller basalen Stachelzellen (Keimschicht) des Deckepithels der Haarbälge, Talgdrüsen und Knäuelgänge. In der Stachelschicht des Deckepithels färben sich später auch die höheren Lagen, aber nicht bis zur Körnerschicht; Kerne sind auch nach 40 Minuten nicht deutlich gefärbt. In der Keimschicht der Talgdrüsen treten später gefärbte Kerne auf. Ebenso in den Knäuelgängen, wo nach ca. $\frac{1}{2}$ Stunde auch die Cuticula violett hervortritt. In den mässig blau gefärbten Zellen der Knäueldrüsen treten schon nach 2 Minuten dunkelblaue Tröpfchen auf von der Grösse, Form und Anzahl der durch Osmiumsäure darstellbaren Ölsäuretröpfchen. Die Kerne der Knäueldrüsen beginnen erst nach 5 Minuten sich zu färben. An den Haarbälgen färbt sich besonders stark das untere Drittel mit der Papille, den Mutterzellen der Wurzelscheide, der Oberhäutchen und des Haares. Die Färbung ist diffus, lässt die Kerne zunächst nicht hervortreten, mit Ausnahme der sofort stark gebläuten Kerne der Haarpapille; nach 20 Minuten beginnen alle Kerne sich zu färben. Die Hornschicht der Oberfläche und die Wurzelscheide beginnen erst nach 20 Minuten sich zu bläuen; die Kerne der Cutis erst nach 30 Minuten. Das Fett der Subcutis ist schon nach 2 Minuten blau gefärbt, zuerst an den peripheren Zellen der Fettläppchen und den vereinzelt die Knäueldrüsen umgebenden Fettzellen. Die Färbung dieser Fettzellen nimmt andauernd zu, während allmählich auch die zentralen Fettzellen sich zu bläuen beginnen. Das Talgfett färbt sich schon nach 2 Minuten und im Gegensatz zum Subcutisfett rötlich; die Färbung nimmt stetig zu und bleibt dunkelviolettrot, auch wenn die Blaufärbung überall zurückgeht. Die Mastzellen sind nach 2 Minuten stark diffus gebläut, ohne dass Kerne und Körner besonders hervortreten; die Färbung nimmt zuerst zu, verblasst aber nach 5 Minuten langem Aufenthalt in Rongalitweiss. Vorübergehend färben sich auch die markhaltigen Nerven blau oder blaurötlich.

Fußsohle des Menschen. Nach 2 Minuten: Färbung der basalen Stachelzellen und der Knäueldrüsen, in denen die Ölsäuretröpfchen dunkelblau sich abheben. Die basale Hornschicht beginnt — zuerst in den untersten Lagen — sich zu bläuen; die Färbung nimmt zu. Die Fettzellen färben sich sofort blau, besonders die peripher und die um die Knäueldrüsen liegenden. Die Kerne bleiben ungefärbt.

Hiernach bläuen sich an Formalinpräparaten die veränderten Sauerstofforte der menschlichen Haut mit verschiedener Schnelligkeit:

Es bläuen sich rasch: Das Protoplasma der basalen Zellen des Deckepithels, der Talgdrüsen, der Knäuelgänge des unteren Haarbalgdrittels, die Ölsäuretröpfchen der Knäueldrüsen, die Mastzellen, die markhaltigen Nerven, die Kerne der Haarpapille.

Spät bläuen sich: Hornschicht der Kopfhaut, Wurzelscheide, basale Hornschicht der Fußsohle, sämtliche Kerne mit Ausnahme der frühgebläuten Kerne der Haarpapille.

Sehr auffallend im Gegensatz zur frischen Haut ist bei der formalinfixierten Haut die Färbung des Fettes und zwar in allen seinen Formen als Subcutan Fett (blauviolett), Talg Fett (rot), Knäueldrüsentropfen. Imbibition der Cuticula der Gänge und der Hornschicht. Die Beeinflussung des Fettes durch Formalin, derart, dass es freien Sauerstoff abgibt, ist wohl allein durch die längere Konservierung des Fettes im Formalin und freiwillige Veränderung des Fettes zu erklären. Die Ölsäure, die dabei in Frage kommt, bläut sich durch Rongalit weiss sonst erst nach längerer Berührung mit Luft und Licht. Wir müssten mithin hier eine Sauerstoff-Aufnahme der Ölsäure aus dem lufthaltigen Lösungswasser annehmen.

Interessant ist das rasche Hervortreten und die intensive Bläuung der Kerne der Haarpapille vor den übrigen Kernen: diese Differenz ist bei der nicht abgeschwächten Bläuung aller Kerne am frischen Gewebe weniger gut wahrnehmbar.

Organe des Kaninchens.

Sofort nach dem Tode in Formalin gelegt. Nach 5—6 Stunden mit CO₂-Schnee vereist und geschnitten; 2 Minuten in Rongalit weiss.

Leber Protoplasma der Leberzellen gebläut, bis auf einen feinen Randsaum; am schwächsten um die Zentralvene, am stärksten an der Peripherie der Leberläppchen. Hier ist die tiefere Bläuung hauptsächlich durch Einlagerung dunkelblauer, unregelmässig gestalteter Körnchen erzeugt. Kerne der Leberzellen nicht blauer als das Protoplasma, dagegen die Kerne der Gallengänge dunkelblau von dem blauen Protoplasma abstechend.

Niere. Stark gebläut sind die Kerne der Glomeruli, der geraden Harnkanälchen und der Schleifen. Dagegen sind die Epithelien der gewundenen Harnkanälchen und deren Kerne nahezu farblos. Daher treten bei schwacher Vergrösserung die Nierenpapille und die Glomeruli blau hervor, während die Rinde im allgemeinen farblos und nur abwechselnd blau gestreift erscheint. Erythrocyten ungefärbt.

Lunge. Bronchialepithel, Protoplasma und Kerne, dunkelblau an den grossen ebenso wie den kleinsten Bronchien. Ebenso deren Schleimdrüsen und Knorpel. Lungengewebe dagegen farblos, speziell die Alveolenwände. Kerne des Gefässendothels und Bindegewebes, sowie Mastzellen schwach blau.

Bronchien und Trachea. Epithel und Schleimdrüsen blau, Knorpel dunkelblau.

- Schilddrüse. Epithel schwach blau. Zwischengewebe zum Teil sehr stark gebläut.
- Zwerchfell, Bauchmuskeln, Herz. Muskelsubstanz ungefärbt, Fett blau, Kerne der Blutgefäßwandungen blau.
- Speiseröhre. Basale Stachelschicht: Protoplasma blau, Kerne ungefärbt, Muskeln ungefärbt.
- Magen. Muskeln ungefärbt; Drüsen: Protoplasma unterer Teil blau, oberer ungefärbt; Kerne ungefärbt.
- Dünndarm. Muskeln ungefärbt; Drüsen: Protoplasma und Kerne durchweg gleichmässig blau gefärbt. Schleimdrüsen: Funduszellen blau, sonst ungefärbt.
- Dickdarm. Drüsen blau, Muskeln und Kerne ungefärbt. Schleimdrüsen blau.
- Parotis. Basale Drüsenzellen blau, innere und Schaltstücke ungefärbt.
- Submaxillaris. Schwache Protoplasmafärbung der Drüsenzellen, keine Kernfärbung. Fettzellen blau.
- Hoden. Zwischensubstanz mit Mastzellen und basale Drüsenzellen blau; sonst Drüsenepithel ungefärbt.
- Prostata. Drüsen diffus blau, besonders die basalen Epithelien. Zwischengewebe und Blut in den Gefässen ungefärbt.
- Milz. Protoplasma der Milzzellen stark blau, Kerne ungefärbt. Stärkste Färbung in den Milzknötchen. Erythrocyten ungefärbt.
- Lymphdrüsen. Protoplasma der Lymphzellen blau, Kerne ungefärbt.
- Nebenniere. Im ganzen stark gebläut. Besonders die Ganglien der Marksubstanz. Ähnliche blaue Zellen auch in der Rinde, besonders der Zona reticularis.
- Gehirn. Ganglien und Fortsätze derselben stark gebläut, Nervenfasern ungefärbt.
- Blut. Erythrocyten ungefärbt. Leukocyten und Lymphocyten, Kerne und Protoplasma gebläut.
- Rippenknorpel. Knorpelzellen und nächste Umgebung stark blau bis blauviolett.

Als besonders auffallende Befunde der in Formalin fixierten Organe seien hervorgehoben:

Innerhalb der Leber der Gegensatz der ungebläuten Leberzellen nahe der Zentralvene zu den gebläuten Leberzellen nahe den Gallengängen und den stark gebläuten Körnern der peripheren Leberzellen.

Innerhalb der Niere der Gegensatz der blauen Epithelien der geraden und der ungebläuten Epithelien der gewundenen Harnkanälchen.

Innerhalb der Lunge der Gegensatz des stark gebläuten Bronchialsystems zum ungebläuten Alveolargewebe.

Innerhalb des Zentralnervensystems der Gegensatz der gebläuten grauen und ungebläuten weissen Substanz.

Innerhalb des Blutes der Gegensatz zwischen ungebläuten Erythrocyten und gebläuten Leuko- und Lymphocyten.

Endlich noch die starke Färbung des Fettes, Knorpels, der Schleimdrüsen und Mastzellen.

Manche dieser dem formalinfixierten Gewebe eigentümlichen Besonderheiten der Sauerstofforte werden bei weiterer Untersuchung wohl als Kunstprodukte sich herausstellen, so die — übrigens vorzügliche — Fettfärbung. Viele der angedeuteten Differenzen innerhalb der Organe sind aber auch beim frischen Organ in schwächerer Ausprägung vorhanden und werden nur durch die allgemeine Formalinabschwächung der Färbung relativ besser zur Erscheinung gebracht. Eine vergleichende Untersuchung an Formalinpräparaten ist daher immer anzuraten.

V. Einfluss von Modifikationen der Farblösung.

Nachdem die grosse Labilität der Sauerstoffbilder und ihre Veränderlichkeit unter dem Einflusse von Fixierungs- und Einbettungsmitteln erkannt war, erhob sich naturgemäss die Frage, ob dann nicht vielleicht auch leichte Modifikationen der Farbfüssigkeit, insbesondere ihr Säuregrad, ganz wesentlich das Bild der Sauerstofforte zu verändern imstande sei. Dieses war um so wahrscheinlicher, als die natürlichen Gegensätze im tierischen Gewebe zwischen alkalischer Lymphe und saurem Protoplasma auch bei der Atmung des Gewebes eine Rolle spielen.

Die bisher in ihren Wirkungen allein studierte Form des Leukomethylenblauen, das „Rongalitweiss“, verdankt seine Ansäuerung mit Salzsäure nur dem Umstande, dass bei der Reduktion des Methylenblauen durch Rongalit keine klare niederschlagsfreie Lösung entsteht und dass die vorhandene Trübung nur durch Säurezusatz aufgehoben wird. Ob aber nicht gerade dieser Säurezusatz das Bild der Sauerstofforte wesentlich beeinflusst, verdient eine genauere Untersuchung.

Ich gebe im folgenden die Resultate einer dahingehenden Versuchsreihe, welche mit drei verschiedenen Leukomethylenblaulösungen angestellt wurde.

Wenn man ein Teil Methylenblau mit zwei Teilen Rongalit und fünfzig Teilen Wasser kocht, so wird das Gemisch entfärbt,

während gleichzeitig ein Teil des Leukomethylenblaus noch ungelöst zurückbleibt. Das klare Filtrat dieser trüben Mischung will ich RW nennen.

Setzt man derselben Mischung einige Tropfen Salzsäure zu (bisherige Mischung), so wird schon bei mässigem Erhitzen das Methylenblau entfärbt und es entsteht direkt eine klare Lösung, die ich RW + HCl nennen will.

Diese saure Lösung gibt natürlich auf Zusatz einer entsprechenden Menge Natronlauge (1%) wiederum eine Fällung. Man kann bei vorsichtigem Zusatz des Alkalis den Punkt erreichen, wo eben eine Fällung beginnt. Wenn man jetzt filtriert, so erhält man eine neutralisierte Lösung, welche ich im folgenden RW neutral nennen will.

Mit diesen drei Leukomethylenblaulösungen wurden Schnitte verschiedener Organe des Menschen und der Katze zunächst ohne jede Vorbehandlung gefärbt. Die Resultate gebe ich in den folgenden Tabellen wieder.

I. Haut.¹⁾

A. Mensch. Haut aus der Umgebung eines Lippen-carcinoms. Sofort nach der Exstirpation untersucht. Einige Minuten in Aq. destillata, Gefrierschnitte in:

		RW	RW + HCl	RW neutral
Kerne	des Deckepithels	1	2	1
	der Stachelschicht der Lanugohaare	1	3	1
Protoplasma	des Deckepithels	2	1	2
	der Stachelschicht der Lanugohaare	2	1	2
	der Bindegewebszellen . .	1	0	1
Mastzellen	Protoplasma	3	1	0
	Granula	—	—	2
	Kerne	—	—	0
Knäueldrüsen	Protoplasma	2	1	2
	Kerne	2	2	1

¹⁾ In den folgenden Tabellen bedeutet 0: keine Bläuung. Die Stärke der Bläuung wird durch $\frac{1}{2}$, 1, $1\frac{1}{2}$, 2 und 3 wiedergegeben. Das Zeichen — bedeutet: in den Notizen nicht vermerkt.

		RW	RW + HCl	RW neutral
Talgdrüsen	{ Protoplasma	2	1	2
	{ Fett	0	0	Fett blaurot
Haar	{ Huxleys Scheide	—	—	2
	{ Henles Scheide	—	—	0
Subcutanfett		0	0	dunkelblaue Krystalle.
Muskeln		0	0	0

Schon aus den ersten beiden horizontalen Rubriken (Kerne, Protoplasma) geht in evidenter Weise hervor, dass die Kerne sich am besten mit RW + HCl, das Protoplasma im Gegensatz hierzu besser mit RW und RW neutral färbt. Bei den Mastzellen tritt ebenfalls ein Unterschied der Lösungen auf, indem die Granula nur mit RW neutral gut gefärbt werden, während das Protoplasma am besten bei RW zur Geltung kommt. Ob in letzteren Fällen die Granula und Kerne gefärbt sind, kann man wegen der verdeckenden Färbung nicht unterscheiden.

B. Mensch. Hautleprom. Nach der Exstirpation 24 Stunden auf Eis. Gefrierschnitte in:

		RW	RW + HCl	RW neutral
Kerne	{ Epithel	2	3	2
	{ Cutis	2	2	2
Protoplasma	{ Epithel	2	1	2
	{ Cutis	2	1	2
Mastzellengranula		3	2	3
Plasmazellen	{ Protoplasma	3	1	3
	{ Kerne	0	0	0
Bazillen		0	Bazillen — Gloea- Klumpen gelbgrün	Einzelne Bazillen rötlich.

Aus der Tabelle ergibt sich wieder, dass das Protoplasma des Epithels, der gewöhnlichen Cutiszellen und der Plasmazellen sich am besten mit RW und RW neutral darstellen lässt. Die Epithelkerne erscheinen am stärksten gefärbt bei RW + HCl.

C. Katze. Schnauze. Sofort nach dem Tode einige Minuten in Aq. destillata. Gefrierschnitte in:

		RW	RW + HCl	RW neutral
Kerne	{ Epithel	0	1	1
	{ Haarbalg	0	1	0
	{ Sinus	1	2	1
Protoplasma des Deckepithels		1	1	1
Mastzellen	{ Granula	1	0	2
	{ Protoplasma	1	2	2
Mastzellen der Sinushaare		—	—	3
Nerven der Sinushaare		1	0	3
Grosse Nerven der Subcutis		1	0	1
Fett		2 einzel- ne Fett- zellen)	0	3
Wurzelscheide des Sinushaares		—	—	3

In dieser Tabelle ist die starke Färbung einzelner Bestandteile der Sinushaare bemerkenswert (Mastzellen, Nerven, Wurzelscheide), eine Bevorzugung, die übrigens den ganzen Sinushaaren zukommt und offenbar auf ihren starken Blutgehalt zurückzuführen ist. Die Mastzellen sind mit RW neutral am besten gefärbt.

II. Innere Organe.

A. Mensch. Glandula sublingualis, bei der Carcinomoperation mit exstirpiert. Sofort einige Minuten in Aq. destillata. Gefrierschnitte in:

		RW	RW + HCl	RW neutral
Drüsenzellen	{ Protoplasma	3	2	3
	{ Kerne	0	1	0
Kerne der Ausführungsgänge		1	2	1

Auffallend ist zunächst der starke Sauerstoffgehalt des Protoplasmas der Drüsenzellen, der am besten bei RW und RW neutral hervortritt, während umgekehrt die Kerne durchweg mittelst RW + HCl am besten dargestellt werden.

B. Katze.

		RW	RW + HCl	RW neutral	
Niere:	Kerne der geraden Kanäle	1	3	2	
	„ „ „ gewundenen Kanäle	0	1	1	
	„ „ „ Glomeruli	1	2	2	
Leber:	Venennähe {	Protoplasma	1	1	1
		Kerne	0	3	1
	Gallengangsnähe {	Protoplasma	1	2	1
		Kerne	0	1	1
Lunge:	Kerne der Alveolen	0	1	1	
	„ „ „ Bronchien	0	3	2	
	Knorpel	2	3	3	
	Schleimdrüsen	1	2	1	
Gehirn:	Ganglien	1	1	2	
	Nerven	3. Teil blau	0	0	

In dieser Tabelle ganz verschiedener Organe fällt überall in gleicher Weise die bessere Darstellung der Kerne durch RW + HCl auf; andererseits zeigt sich deutlich das Übergewicht von RW neutral über RW.

Diese Versuche zeigen zur Genüge, dass die Vermutung eines Einflusses des Säuregrades von Rongalitweiss auf das Sauerstoffbild der Organe wohl berechtigt war. Man kann im grossen und ganzen behaupten, dass „RW“ und „RW neutral“ ähnliche Bilder hervorrufen, wobei „RW neutral“ die farbgesättigteren liefert, während „RW + HCl“ sich von beiden in bestimmter Richtung unterscheidet. Diese letztere Lösung begünstigt nämlich die Kernfärbung. „RW“ und „RW neutral“ die Protoplasmafärbung.

Eine ähnliche Polarität des Einflusses ist uns bereits bei der Einwirkung der Fixierungsflüssigkeiten begegnet, indem Säuren die Kernfärbung begünstigen, Alkalien sie abschwächen, Chloroformwasser die Kernfärbung erhält, Formalin dieselbe vernichtet. Ehe wir daher zur Bestimmung einer definitiven, im Mittel besten Methode der Darstellung übergehen, müssen wir noch untersuchen, wie die verschiedenen Rongalitweisslösungen sich zu denjenigen Fixierungsflüssigkeiten verhalten, die sich — eine kurze Vorbehandlung in jedem Falle vorausgesetzt — als die relativ besten

erwiesen haben: nämlich Gummi, Chloroform und Salpetersäure. Denn es wird jedem auf diesem Felde arbeitenden Forscher klar sein, dass wir wohl für einzelne Versuchsreihen einer Vorbehandlung entraten können, nicht aber, sowie es sich um eine technisch einwandfreie Untersuchungsmethode für die histologische Praxis handelt.

Behufs besseren Vergleiches benutzte ich zu dieser Versuchsreihe dasselbe Material vom Menschen und der Katze wie in den vorigen Tabellen.

I. Mensch.

A. Haut der Lippe aus der Umgebung eines Carcinoms. Sofort nach der Exstirpation 24 Stunden mit diversen Fixierungsflüssigkeiten vorbehandelt, dann vereist, geschnitten und eingelegt in:

Fixierungsflüssigkeit		RW	RW + HCl	RW neutral
Gummi :	Kerne	2 (1) ¹⁾	2 (1)	2
	Protoplasma	1	1	1
	Mastzellen	0	3 (Granula sehr gut, Kerne 0)	2 (Granula nicht gut, Protoplasma gut)
	Plasmazellen	2	1	1
	Muskeln	$\frac{1}{2}$	$\frac{1}{2}$	$\frac{1}{2}$
	Fett	etwas violett	0	0
Chloroform :	Kerne	2	2 (1)	1
	Protoplasma	1	1	1
	Mastzellen	0	2	2 (Granula gut)
	Plasmazellen	2 Kern=0)	1	1
	Muskeln	$\frac{1}{2}$	$\frac{1}{2}$	0
	Fett	rosa	0	violett
Salpetersäure :	Kerne	1	1	2
	Protoplasma	1	1	1
	Mastzellen	0	2 (Granula gut)	2 (Granula gut)
	Plasmazellen	1	1	1
	Muskeln	$\frac{1}{2}$	1	1
	Fett	0	blauviolett	0

¹⁾ Die Ziffern in Klammern bedeuten: Nach vier Stunden Aufenthalt in Gummieinbettung.

B. *Glandula sublingualis*, bei einer Operation gewonnen. 24 Stunden mit diversen Fixierungsflüssigkeiten vorbehandelt, dann in Aq. destill. abgespült, vereist und geschnitten.

Fixierungsflüssigkeit		RW	RW + HCl	RW neutral
Gummi:	Drüse, Protoplasma . . .	1	2	2
	„ Kerne	2	3	3
	Ausführungsgang, Kerne	2	3	3
	Fett	0	0	0
Chloroform:	Drüse, Protoplasma . . .	2	2	1
	„ Kerne	2	2	3
	Ausführungsgang, Kerne	2	2	2
	Fett	1	1	1
Salpetersäure:	Drüse, Protoplasma . . .	1	1	2
	„ Kerne	2	2	2
	Ausführungsgang, Kerne	2	2	3
	Fett	0	0	0

Beide Tabellen lehren, dass zwischen der Art der Vorbehandlung und der Beschaffenheit der Farbflüssigkeit gewisse feste Beziehungen bestehen. Braucht man Salpetersäure zur Fixation, so empfiehlt sich RW neutral als Färbung; behandelt man dagegen mit Chloroform oder Gummi vor, so wählt man zur Färbung am besten RW + HCl.

Beachtenswert in Tabelle I A ist noch, dass die Muskeln der Lippenhaut ausnahmsweise etwas Bläuung zeigen und dass auch das Fett (s. I A und I B) mitunter (bei Chloroformfixation fast regelmässig) sich etwas bläut.

Die soeben hervorgehobene Divergenz zwischen Salpetersäure einerseits, Gummi und Chloroform andererseits veranlasste mich, bei den nächsten Versuchsreihen eine Mischung dieser Substanzen (Salpetersäure + Gummi) einzuschleiben.

II. Katze.

Sofort nach dem Tode 12 Stunden in diverse Fixationsflüssigkeiten eingelegt, dann in Aq. destillata abgespült, vereist und geschnitten.

Niere.

Fixierungsflüssigkeit		RW	RW + HCl	RW neutral
Gummi :	Kerne der Glomeruli . .	2	1	1
	" " geraden Harnkanäle	3	1	1
	Kerne der gewundenen Harnkanäle	2	1/2	0
Chloroform :	Kerne der Glomeruli . .	1	2	1
	" " geraden Harnkanäle	1	2	1
	Kerne der gewundenen Harnkanäle	1	1	0
Salpetersäure :	Kerne der Glomeruli . .	1	1	2
	" " geraden Harnkanäle	1	1	2
	Kerne der gewundenen Harnkanäle	1	0	1
Salpetersäure + Gummi :	Kerne der Glomeruli . .	3	2	3
	" " geraden Harnkanäle	3	2	3
	Kerne der gewundenen Harnkanäle	2	1	2

Wie die Tabelle zeigt, hat sich in der Tat die Mischung von Salpetersäure und Gummi als Vorbehandlung für die Sauerstofforte der Niere ausserordentlich bewährt. Gute Kombinationen liefern ausserdem noch Gummi und RW, Chloroform und RW + HCl, Salpetersäure und RW neutral.

Leber.

Fixierungsflüssigkeit		RW	RW + HCl	RW neutral
Gummi :	Protoplasma	1/2	1	2
	Kerne	0	1	1
Chloroform :	Protoplasma	1	2	1
	Kerne	1/2	2	1
Salpetersäure :	Protoplasma	1	1	1
	Kerne	1/2	0	1
Salpetersäure + Gummi :	Protoplasma	1	1	2
	Kerne	1	0	3

Als gute Kombinationen erweisen sich Chloroform und RW + HCl, Salpetersäure + Gummi und RW neutral.

Lunge.

Fixierungsflüssigkeit		RW	RW + HCl	RW neutral
Gummi:	Kerne der Alveolen . . .	1	2	1
	„ „ Bronchien . . .	2	3	3
	Knorpel	1	2	3
	Schleimdrüsen	1	2	2
Chloroform:	Kerne der Alveolen . . .	1/2	2	1
	„ „ Bronchien . . .	1/2	3	2
	Knorpel	1/2	1	1
	Schleimdrüsen	1	2	2
Salpetersäure:	Kerne der Alveolen . . .	1/2	1/2	1
	„ „ Bronchien . . .	1/2	1/2	1
	Knorpel	1/2	1	1
	Schleimdrüsen	1	1/2	1
Salpetersäure Gummi:	Kerne der Alveolen . . .	1/2	1/2	1
	„ „ Bronchien . . .	2	1	3
	Knorpel	1	1	1
	Schleimdrüsen	1	1/2	2

Wiederum kombinieren sich Chloroform und Gummi in bester Weise mit RW + HCl, Salpetersäure + Gummi mit RW neutral. Es verdient aber, hervorgehoben zu werden, dass Gummi bei der Lunge mit allen Lösungen gute Resultate gibt.

P f o t e.

Fixierungsflüssigkeit		RW	RW + HCl	RW neutral
Gummi:	Epithelprotoplasma . . .	1	1	1
	Epithelkerne	0	0	0
	Knäueldrüsenkerne . . .	—	—	—
	Mastzellen	1	1	2
	Cutiskerne	0	0	0
Chloroform:	Epithelprotoplasma . . .	1	1/2	1
	Epithelkerne	0	1	0
	Knäueldrüsenkerne . . .	1	1	1
	Mastzellen	0	1	1/2
	Cutiskerne	2	1	1

Fixierungsflüssigkeit		RW	RW + CHI	RW neutral
Salpetersäure :	Epithelprotoplasma	$\frac{1}{2}$	$\frac{1}{2}$	$\frac{1}{2}$
	Epithelkerne	1	1	1
	Knäueldrüsenkerne	1	1	1
	Mastzellen	0	0	0
	Cutiskerne	$\frac{1}{2}$	1	$1\frac{1}{2}$
Salpetersäure + Gummi :	Epithelprotoplasma	1	1	1
	Epithelkerne	1	1	1
	Knäueldrüsenkerne	1	$\frac{1}{2}$	1
	Mastzellen	1	1	2
	Cutiskerne	1	1	1

Schnauze.

Fixierungsflüssigkeit		RW	RW + HCl	RW neutral
Gummi :	Kerne	0	1	0
	Protoplasma	1	1	1
	Mastzellen-Granula	1	1	1
	Mastzellen-Protoplasma	1	1	0
Chloroform :	Kerne	0	1	0
	Protoplasma	1	0	$\frac{1}{2}$
	Mastzellen-Granula	1	0	$\frac{1}{2}$
	Mastzellen-Protoplasma	1	0	1
Salpetersäure :	Kerne	0	1	1
	Protoplasma	0	$\frac{1}{2}$	0
	Mastzellen-Granula	0	0	0
	Mastzellen-Protoplasma	0	0	0
Salpetersäure + Gummi :	Kerne	0	0	$\frac{1}{2}$
	Protoplasma	$\frac{1}{2}$	$\frac{1}{2}$	1
	Mastzellen-Granula	2	0	2
	Mastzellen-Protoplasma	1	0	2

Aus dieser Tabelle ist die Tatsache hervorzuheben, dass die Mastzellen, wie sich besonders gut bei Vorbehandlung mit Salpetersäure und Gummi zeigt, durchaus auf die Färbung mit RW resp. RW neutral angewiesen sind.

VI. Kritik der bisher befolgten Methode.

Eine durchaus berechtigte Frage, mit welcher jede kritische Betrachtung dieser neuen Methode voraussichtlich beginnen wird, ist die folgende.

Die Methode beruht auf der Erzeugung von Methylenblau an den Sauerstofforten des Gewebes. Wir wissen, dass Methylenblau als basische Farbe mit Vorliebe die stets sauren Kerne anfärbt. Ist es nun nicht möglich, dass, falls eine gleichmässige Kernfärbung auftritt, diese, wie bisher, nur die Säure der Kerne anzeigt, ohne zu etwaigem freien Sauerstoff derselben in irgend welcher Beziehung zu stehen? Oder anders ausgedrückt: Ist es ausgeschlossen, dass sich während des nachherigen Auswaschens in (lufthaltigem) Wasser aus dem Rongalitweiss Methylenblau schon ausserhalb des Gewebes bildet, welches dann natürlich sofort eine blaue Kernfärbung, wie gewöhnlich, bewirken würde?

Hiergegen ist zu erwidern, dass für die Entstehung von Methylenblau ausserhalb des Gewebes eine mechanische Unmöglichkeit besteht, vorausgesetzt, dass die Methode sachgemäss ausgeführt wird. Solange der Schnitt in Rongalitweiss liegt, bleibt er ungefärbt. Würde man ihn nun einfach in Wasser legen, um das überschüssige Rongalit abzuspülen, so würde sich durch Einwirkung der Luft im Wasser sofort eine blaue Wolke um den Schnitt bilden, welche den Schnitt anfärben könnte. So verfährt man daher nicht. Der Schnitt kommt direkt aus dem Rongalitweiss in ein grösseres Schälchen mit destilliertem Wasser, in dem er rasch hin und her bewegt wird. Das überschüssige Methylenweiss, welches das Wasser dem Schnitt entzieht, mischt sich nun mit dem ebenfalls austretenden Rongalitüberschuss und wird ohne Entstehung einer Bläuung abgespült. Der Schnitt, welcher sich dabei allmählich stellenweise blau färbt, befindet sich mithin keinen Augenblick in einer von Methylenblau gefärbten Umgebung. Ein gleicher, aber nicht mit Rongalitweiss vorbehandelter Schnitt, den man die Prozedur in Waschwasser mitmachen lässt, färbt sich daher durchaus nicht. Der behandelte Schnitt färbt sich nur, weil das Wasser ihm das überschüssige Rongalit entzieht, so dass die Sauerstofforte nun auf das aufgenommene Methylenweiss wirken können, woran sie vorher durch das Rongalit gehindert waren.

Der Schnitt bläut sich also nur deshalb und insoweit er erstens vorher Rongalitweiss aufgenommen hat und zweitens Sauerstofforte besitzt.

Ein weiterer Beweis dafür, dass die Färbung der Sauerstofforte und speziell die Kernfärbung nicht als eine gewöhnliche

Methylenblaufärbung anzusehen ist, ergibt sich aus der besonderen Empfindlichkeit der Färbung, die der gewöhnlichen Färbung mit Methylenblau nicht zukommt. Hier sei besonders an die Vernichtung der Sauerstofforte durch Hitze, neutrale Salze, Alkohol, Phenole und andere Protoplasmagifte erinnert, welche eine gewöhnliche Kernfärbung bekanntlich nicht schädigen. Auch die eigentümlichen Modifikationen der Färbung durch Alkohol, Formalin und Gummi finden bei der gewöhnlichen Kernfärbung kein Analogon.

Einen schlagenden Beweis dafür, dass bei der Rongalitweissfärbung die Kerne überhaupt nicht als saure Eiweisskörper in Beschlag genommen werden, sondern nur als Sauerstofforte, liefern ferner die sekundären Färbungen der Schnitte mit polychromer Methylenblaulösung oder nach Pappenheim-Unna. Denn hier sieht man deutlich, dass die Sauerstofforte nur einen kleinen Teil derjenigen Orte einnehmen, welche die basischen Farbkörper als saure Eiweisskörper fixieren. Beide Färbungen hindern sich nicht, sondern addieren sich durch Übereinanderlagerung zu einer besonders intensiven.

Schliesslich gibt die Färbung der Sauerstofforte auch ganz andere Bilder wie die der mit Basi-Oxyphilie behafteten Orte, was ja aus der gegebenen Beschreibung hervorgeht. Nur an wenigen Stellen fallen beide zusammen, so bei den Kernen und Mastzellen. Dagegen verhält sich ein grosser Teil des Zellprotoplasmas und alle Muskelsubstanz gegen die Methylenblaubildung aus Rongalitweiss ablehnend, nicht aber gegen die Aufnahme des fertigen Methylenblaus. Bei vorheriger Formalinfixation treten, wie wir gesehen haben, ganz besondere und interessante topographische Differenzen innerhalb der Gewebe auf, wenn mit Rongalitweiss, aber nicht in derselben Weise, wenn mit Methylenblau gefärbt wird.

Diese Überlegungen werden wohl genügen, um die kritischen Bedenken, die sich den Schlussfolgerungen aus der Rongalitweissfärbung gegenüber erheben könnten, gegenstandslos zu machen.

Eine andere Unklarheit, welche der empirisch bewährten Methode anhaftet, betrifft die allmähliche Entwicklung der Blaufärbung in Wasser. Wir haben bisher angenommen, dass im Wasser das Rongalit aus dem Schnitte ausgespült und dadurch allein schon die Oxydation des imbibierten Leukomethylenblaus des Schnittes ermöglicht wird. Eine andere Auffassung der Rolle des Wassers hierbei ist aber von vornherein ebenfalls möglich,

nämlich die, dass erst der im Wasser gelöste Sauerstoff die Bläuung verursacht; während nach jener Auffassung die Sauerstofforte des Gewebes sich färben würden, sowie ihnen nur das überschüssige Rongalit entzogen wird, bedürften sie nach dieser Auffassung dazu noch des von aussen an sie herangebrachten molekularen Sauerstoffes. In jenem Falle wären die Sauerstofforte selbst Quellen der Sauerstoffabgabe, in diesem nur die Überträger des Luftsauerstoffes.

Die Unterscheidung zwischen diesen beiden Möglichkeiten durch den Versuch ist einfach. Man hat nur nötig, den Luftsauerstoff von dem von Rongalit befreiten Schnitte fernzuhalten.

Man verfährt folgendermassen: Es werden 3 Glasröhrchen von 5—6 mm Durchmesser und 3—4 cm Länge (ich bediene mich dazu der für medizinische Tabletten gebräuchlichen Glashülsen) so mit gut abgekochtem, luftfreiem destilliertem Wasser bis an den Rand gefüllt, dass ein über die Öffnung geschobenes Deckgläschen sie hermetisch und ohne eine grössere Luftblase abschliesst. Der aus dem Rongalitweiss genommene Schnitt wird rasch in einem Schälchen abgekochten destillierten Wassers vom anhängenden Rongalitweiss befreit und in das erste Röhrchen versenkt, welches sofort wieder geschlossen wird. Er bleibt in diesem ungefärbt, aber nach einigen Minuten zeigt sich ein leicht bläulicher Schimmer des umgebenden Wassers. Man giesst nun rasch das Röhrchen in ein leeres Schälchen aus, nimmt den Schnitt heraus und versenkt ihn in das zweite Röhrchen und falls dieses nach einigen Minuten noch einmal eine Spur von Bläuung des Wassers zeigen sollte, in das dritte. Auf diese Weise kann man die geringen Spuren von Luftsauerstoff, die durch den Transport der Schnitte und das Öffnen der Röhrchen sich dem Wasser wiederum mitteilen, für den Schnitt unwirksam machen. Nimmt man diesen nun nach 15—20 Minuten heraus, so zeigt er unter dem Mikroskop keine Spur von Bläuung. Jetzt lässt man ihn feucht und unbedeckt auf dem Objektträger liegen, so dass die Luft auf ihn einwirken kann und nach 10—15 Minuten wird man wahrnehmen, dass er noch nachträglich eine richtige, wenn auch etwas schwache Färbung der Sauerstofforte angenommen hat. Zu demselben Resultate gelangt man, wenn man den sorgfältig und mehrfach abgespülten Schnitt direkt in einen Tropfen von eingedicktem Glycerin bringt. Auch kann man die Versuchsanordnung so treffen, dass dem abgekochten Wasser, in welchem der Schnitt nach dem Abspülen liegt, sauerstoffgierige Mittel zugesetzt werden, beispielsweise etwas Phosphor oder Pyrogallol; die in diesen Flüssigkeiten liegenden Schnitte färben sich überhaupt nicht. Dass aber nicht etwa die Sauerstofforte in ihnen vernichtet sind, merkt man, sowie die Schnitte nachträglich der Luft ausgesetzt sind; sie bläuen sich dann wie gewöhnlich, nur etwas später.

Sehr lehrreich ist auch der folgende Versuch, der darauf beruht, dass einerseits in schwach alkalischem Wasser (Leitungswasser, Sodazusatz) die Bläuung rascher und intensiver stattfindet, andererseits dieselbe schwache

Alkaleszenz auch die hindernde Wirkung des Pyrogallols wesentlich verstärkt. In einer solchen alkalischen Lösung von Pyrogallol nimmt der abgespülte Schnitt nicht nur keine Spur von Bläuung an, sondern verfärbt sich sogar gelblich. Bringt man ihn aber dann längere Zeit an die Luft, so färbt er sich — wegen seiner schwachen Alkaleszenz — viel stärker blau als gewöhnlich.

Aus diesen Versuchen geht mit voller Sicherheit hervor, dass die Bläuung des von Rongalit befreiten Schnittes unter Mitwirkung des Luftsauerstoffes vor sich geht und dass die Entwicklung der Bläuung im (schwach kalkhaltigen) Leitungswasser, wie ich sie in der Praxis vornahm, nur deshalb gut ist, weil daselbst der im Wasser gelöste Luftsauerstoff und die schwache Alkaleszenz zusammenwirken. Da bei dieser Entwicklung in Leitungswasser mithin schon zwei unbestimmte Faktoren mitwirken, von denen nur einer notwendig ist, so ziehe ich es vor, die gut von Rongalit befreiten Schnitte einfach auf dem Objektträger feucht der Luft auszusetzen, bis die Bläuung vollendet ist.

Steht es nunmehr fest, dass die Sauerstofforte nicht oder wenigstens nicht nur¹⁾ als Sauerstoffansammlungen wirken, sondern als echte Katalysatoren, die den molekularen Luftsauerstoff zu aktivieren vermögen, so fällt auch die Besorgnis fort, die mich im Anfang der Versuche davon zurückhielt, durch nachträgliche Behandlung mit sauerstoffhaltigen Mitteln das natürliche Bild der Sauerstofforte zu verstärken, als wenn hierdurch Sauerstofforte künstlich im Gewebe erzeugt werden könnten.

Wer die noch unbekanntenen Sauerstofforte eines Gewebes zuerst mittelst Rongalitweiss aufzusuchen unternimmt, wird sich natürlich nur an die spontane Oxydation der abgespülten Schnitte an der Luft oder in lufthaltigem Wasser halten. Sind diese aber einmal festgestellt, so ist für die spätere Technik von Präparaten und besonders von Dauerpräparaten eine nachträgliche Erhöhung der Intensität der Bläuung durch Sauerstoffmittel unbedenklich.

Ich habe deshalb noch eine kleine Versuchsreihe unternommen, um die in dieser Beziehung praktischen Verfahren zu ermitteln.

Die besten und reinsten Präparate lieferte die Nachbehandlung mit Chromsäure (1%) oder Ammoniumpersulfat (1%), aber auch andere Oxydationsmittel, wie Kalibichromat, Salpeter-

¹⁾ Ich möchte durchaus nicht in Abrede stellen, halte es vielmehr für so gut wie sicher, dass das überlebende Gewebe an den Sauerstofforten noch Reste des *intra vitam* dort aufgespeicherten Sauerstoffes enthält.

säure, Phosphormolybdänsäure, H_2O_2 ergaben brauchbare Bilder. Doch waren diese nicht mehr ganz so rein, da auch eine leichte Färbung des Protoplasmas, der Hornsubstanz, des Kollagens und selbst hier und da des Fettes konkurrierte. Noch weniger brauchbar erwiesen sich die Chloride von Gold, Eisen und Quecksilber und ganz ungeeignet die alkalischen Oxydationsmittel: Natriumperborat und Ferricyankali, da hier die Kernfärbung einer Protoplasmafärbung Platz machte. Ich möchte somit, falls eine nachträgliche Verstärkung und Fixation des Sauerstoffbildes erwünscht ist, hierzu nur Chromsäure und Ammoniumpersulfat empfehlen.

VII. Die beste Methode zum Nachweis der Sauerstofforte.

Am besten untersucht man natürlich die Gewebe so frisch wie möglich. Man exzidiert vom lebenden Tiere oder Menschen oder benutzt frisches Leichenmaterial (nicht älter als 24 bis 48 Stunden). Die Resultate sind nicht wesentlich verschieden. In allen Fällen bringt man die Organstücke sofort unter die Wasserleitung, spült das Blut unter Auspressen ab und legt sie auf einige Zeit in destilliertes Wasser, um das Gefrieren zu erleichtern.

In gewöhnlichem (kalkhaltigem) Leitungswasser dürfen die zu untersuchenden Gewebe nicht längere Zeit verweilen, sondern höchstens in destilliertem Wasser.

Die Gewebe werden am besten mit Kohlensäureschnee vereist, geschnitten und sofort in destilliertes Wasser gebracht. Von hier aus kommen sie in eine der beiden folgenden Lösungen:

Lösung A:

Methylenblau	0,2
Rongalit	0,4
Salzsäure (25 0/0)	4 Tropfen
Wasser	10,0

Die Mischung wird bis zur Entfärbung erwärmt. Trübt sie sich beim Erkalten, so wird sie filtriert.

Lösung B:

Der Lösung A wird tropfenweise Natronlauge (1⁰/₀) zugesetzt, bis eine bleibende Fällung entsteht. Darauf wird filtriert.

Die Lösung A ist hauptsächlich zur Darstellung der Kerne geeignet, die Lösung B für die Mastzellengranula und das Granoplasma. Doch lassen sich von vornherein für kein Organ bestimmte Regeln in dieser Richtung aufstellen und man tut daher gut, beim Studium eines neuen Materials beide Mischungen zu prüfen und die für den Fall geeignetste auszuwählen. Ich habe bei meinen Untersuchungen stets beide Methoden nebeneinander benutzt, um mir von den Sauerstofforten ein möglichst vollständiges Bild zu machen und aus dem Vergleiche Anschauungen über den Gang des Sauerstoffstroms in den Geweben zu gewinnen.

Die Schnitte verweilen nun im Rongalitweiss je nach dem Sauerstoffreichtum des Gewebes 2—5 Minuten. Sauerstoffreiche Gewebe wie Leber, Kopfhaut, Hoden etc. bedürfen nur einer Immersion von etwa 2 Minuten, sauerstoffärmere wie Gehirn und Fußsohle einer etwas länger dauernden. Natürlich ist hierbei auch auf den mehr oder minder frischen Zustand des Gewebes Rücksicht zu nehmen. Eine protrahierte Färbung nützt bei der Fixation der Sauerstofforte nichts, im Gegensatz zu den Basis-Oxy-Färbungen. Die allmählich im Rongalitweiss sich bildenden Säuren (Ameisensäure und Schwefelsäure) schwächen bei längerer Dauer die Färbung sogar wieder ab.

Die Schnitte kommen dann in ein Schälchen mit Wasser, wo sie vorsichtig, aber ziemlich schnell hin und her bewegt werden müssen, um das Rongalitweiss rasch abzuspülen und die Bläuung zu ermöglichen. Am zweckmässigsten bringt man sie dabei durch mehrere Schälchen mit Wasser. Die Berührung der Schnitte darf natürlich nur mittelst Glas- oder Platinnadel geschehen.

Nach der Abspülung bleiben die Schnitte nun wenigstens 15—20 Minuten in (Leitungs-) Wasser liegen oder bleiben unbedeckt auf dem Objektträger. Sie beginnen sich daselbst sofort zu färben und zwar zuerst schwach grünlich, dann immer stärker und reiner blau. Wenn nach dieser Zeit die Färbung einen konstanten Grad erreicht hat, bringt man die Schnitte, falls sie noch nicht auf einen Objektträger gelegt waren, auf einen solchen, saugt das überschüssige Wasser ab und bedeckt sie mit einem Deckgläschen, auf dessen Unterseite ein Tropfen Gummi arabicum gebracht ist. Hierzu verwendet man am besten den officinellen Gummischleim *Mucilago Gummi arabici*, der an der Luft etwas eingedickt ist.

Erstrebt man eine Verstärkung der Färbung oder eine Umwandlung in Dauerpräparate, so bringt man die abgespülten Schnitte sofort auf sehr kurze Zeit in Chromsäure (1%) oder Ammonpersulfat (1%), spült sie in Wasser ab und bettet sie in Gummi ein.

VIII. Das Verhältnis zwischen den Reduktionsorten und Sauerstofforten.

Wenn wir von vielen einzelnen noch näher zu erforschenden Befunden absehen und nur die grossen Gegensätze der lokalen Sauerstoffarmut und des lokalen Sauerstoffüberflusses ins Auge fassen, so lassen sich die Gewebe in zwei Gruppen einteilen, je nachdem in ihnen die Reduktionsorte und Sauerstofforte völlig getrennt sind oder zum Teil oder ganz zusammenfallen.

Die erste Gruppe enthält die in bezug auf den Sauerstoffstrom einheitlich und einfach gebauten Gewebe, die zweite die komplizierter gebauten.

In die erste rechne ich die Muskelsubstanz im allgemeinen, die Nerven, die Hornschicht und die roten Blutkörperchen als einfache und konstante Reduktionsorte, die Kerne und die Mastzellen als konstante Sauerstofforte.

Bei diesen Gewebselementen ergeben die Reduktions- resp. Oxydationsfärbungen eindeutige und stets gleiche Resultate: die erstgenannten Gewebe sprechen nur auf Reduktionsfärbungen, die letzteren nur auf Oxydationsfärbungen an. Bei Oxydationsfärbungen bleiben die ersteren ungefärbt, bei Reduktionsfärbungen die letzteren. Es besteht ein gegenseitiges Ausschlussverhältnis oder auch — wenn man will — ein Ergänzungsverhältnis derart, dass zwei Schnitte, von denen der eine mit einer Reduktions-, der andere mit einer Oxydationsfärbung versehen wird, sich gegenseitig ergänzen.

An diese in bezug auf ihre Sauerstoffkapazität extrem veranlagten Gewebe schliessen sich einige weniger einseitig ausgeprägte an: vor allen die Intercellularsubstanzen, die eine Mittelstellung einnehmen. Das Kollagen ist in den meisten Organen schwach reduzierend, in einigen aber oxydierend (Hoden, Schilddrüse). Die Knorpelgrunds substanz ist in vielen Fällen reich an aktivem Sauerstoff. Das Elastin ist stets mehr oder minder stark reduzierend, weshalb es sich beispielsweise sehr schön im Eisen-

cyan- und Chrysophanbilde von der sauerstoffreichen und daher hier völlig ungefärbten Knorpelgrundsubstanz abhebt.

Ausserdem versteht es sich von selbst, dass, wenn stark reduzierende und oxydierende Gewebe innig gemischt sind, wie z. B. Hornsubstanz und ölsäurehaltiges Fett in der basalen Hornschicht der Fußsohle, die letztere sowohl als Sauerstoff- als auch als Reduktionsort fungiert und auf beiderlei Färbungen anspricht. Ebenso ist es leicht erklärlich, dass bei Einschaltung von Sauerstofforten in grössere Massen von reduzierendem Gewebe, wo der Einfluss dieser letzteren meistens überwiegt, bei besonders starker Tätigkeit in den Sauerstofforten auch ausnahmsweise das ganze Organ von Sauerstoff überflutet werden kann. Auf diese Weise erklären sich wohl die paradoxen Befunde von Ehrlich, welcher in Herz und gewissen anderen, kontinuierlich tätigen Muskeln sowie im Gehirn einerseits freien Sauerstoff, andererseits mit seinem „Nitrosegemisch“ aber auch starke Reduktion nachwies, in befriedigender Weise.

Den Typus der zweiten, komplizierter gebauten Gruppe stellt das Zellprotoplasma in allen seinen unendlich verschiedenen Modifikationen dar. Hier fallen in den meisten Fällen Reduktions- und Sauerstofforte zusammen: dasselbe Protoplasma kann je nach den verschiedenen Umständen sowohl reduzieren wie auch oxydieren.

An und für sich ist das formgebende Protoplasma (Spongioplasma) im Gegensatz zur Kernsubstanz wohl stets ein kräftig reduzierender Körper. Man sieht das am besten an dem massigen Protoplasma grosser Epithelien, z. B. des Deckepithels der Haut, des Ösophagus, der Stachelschicht des Haarbalges etc. Mit Ausnahme der basalen Keimschicht, wo die Gegenwart produktiver Kerne eine modifizierende Rolle spielt, nehmen diese voluminösen Protoplasmen eine starke Reduktionsfärbung und so gut wie keine Oxydationsfärbung an.

Auch für die platten Alveolarepithelien der Lunge liegt kein Grund vor zu einer Abweichung vom Reduktionstypus des Zellprotoplasmas und ebensowenig für solche grossen, massigen Epithelien, deren Funktion die Erzeugung reduzierender Substanzen ist wie bei dem Epithel der gewundenen Harnkanälchen.

Anders aber gestaltet sich das Verhältnis, wenn es im Wesen des Zellprotoplasmas liegt, sauerstoffreiche Produkte abzuspalten

oder den Boden für karyokinetische Prozesse abzugeben. Beides läuft im Grunde auf dasselbe hinaus, denn die Bildung der Mitosen erfordert ebenfalls eine Abspaltung sauerstoffreichen Eiweissmaterials. Den Haupttypus der ersten Art liefert die Leber; nicht bloss die Galle ist sauerstoffreich, sondern schon in der Leberzelle selbst, wie man am besten an formalinfixierter Leber sieht, häufen sich an der Gallenseite des Leberläppchens stark oxydierende Tröpfchen oder Körnchen. An die Leber schliessen sich in bunter Reihe die Schleim-, Tränen- und Speicheldrüsen an, besonders die Sublingualis, deren Produkte auch meistens sehr sauerstoffreich sind.

Typen für den durch Kerne bewirkten Sauerstoffreichtum des Protoplasmas liefern in erster Reihe die basalen, der Cutis direkt aufsitzenden jungen Stachelzellen aller geschichteten Epithelien und Drüsen. In den meisten Fällen werden an diesen Zellen nicht nur die Kerne gebläut, sondern das umgebende Protoplasma auch und oft erstreckt sich die Protoplasmaablüung noch einige Zellenreihen weiter, um allmählich zu verschwinden.

Einen zweiten Typus liefern die Ausführungsgänge vieler Drüsen. Ein ausgezeichnetes Beispiel hierfür bilden die geraden Harnkanälchen und Sammelröhren der Niere. In den kleinen kubischen Epithelien bildet der relativ grosse Kern die Hauptmasse und stets bläuen sich nicht nur diese Kerne, sondern die gesamten Harnkanälchen samt Inhalt. Ebenso verhält es sich mit den Ausführungsgängen der Knäueldrüsen der Haut, und man erhält an solchen Bildern den Eindruck, dass, abgesehen von etwaigen sauerstoffreichen Produkten der eigentlichen Drüsenzellen, es diese kernreichen Ausführungsgänge sind, welche dem Endprodukt der Drüsen noch Sauerstoff zuführen können. Diese Tatsache scheint mir von Wichtigkeit zu sein, um die abnorm grosse Länge vieler Ausführungsgänge zu erklären, die mit ihrer mechanischen Funktion allein in gar keinem Verhältnisse steht (z. B. bei den Knäueldrüsen der Haut, den geraden Harnkanälchen). Freier Sauerstoff des Sekretes kann für die vom Sekret bespülten Flächen, besonders wenn diese von stark reduzierenden Zellschichten bedeckt sind, einen grossen desinfektorischen und regulatorischen Wert besitzen (Harnwege, Gallenwege, Haut, Mundhöhle, Conjunctivalsack etc.). Natürlich erklärt dieser karyogene Sauerstoffreichtum der geraden Harnkanälchen und der Gallen-

gänge auch das von Ehrlich entdeckte Paradoxon, dass die ungebläute Leber und Niere blaue Galle und blauen Harn absondern, auf das einfachste.

Eine bedeutende und ganz eigenartige Rolle im Lebenshaushalt spielt weiter dieser karyogene Sauerstoffreichtum sicher in den Bronchien. Von der Trachea angefangen bedeckt ein erst mehrschichtiges, dann einschichtiges Epithel die luftzuführenden Kanäle bis an die Lungenalveolen, welches geradezu als ein Haupt-Sauerstoffort des Organismus bezeichnet werden kann. In diesen Epithelien bläut sich Kern und Protoplasma gleichmässig und diese tiefe Bläuing des ganzen Schleimhautepithels erstreckt sich bis an die umgebende ungebläute Muskulatur. Ein jeder sieht diesem konstanten Bilde sofort die hohe Bedeutung für den Atmungsprozess an. Praktischer kann das Atmen in der Tat nicht eingerichtet sein, als dass die zugeführte Luft ihres Sauerstoffes erst am letzten Endpunkte beraubt wird, wo sie mit der reduzierenden Auskleidung der Alveole und den direkt darunter pulsierenden, stark reduzierenden roten Blutkörperchen zusammentrifft. Jeder Reduktionsort in der Bronchialauskleidung würde Verschwendung bedeuten. Es harmoniert mit diesem Bilde des Sauerstoffüberschusses, dass auch die in die Wand der Bronchien eingelassenen Schleimdrüsen und Knorpel Sauerstofforte sind. Übrigens erklärt dieser bedeutende lokale Sauerstoffreichtum des Bronchialbaums vielleicht auch mit die bekannte Langlebigkeit des Flimmerepithels nach dem Tode des Organismus.

Wiederum einzig in ihrer Art als Sauerstofforte stehen die von Ehrlich entdeckten Mastzellen da. Es kann nach meinen Befunden wohl keinem Zweifel unterliegen, dass sie die wichtige Funktion besitzen, rund um die gefässlosen Epithel-einsenkungen eine Kette von Sauerstoffreservoirs zu bilden und um die Blutgefässe selbst eine Kette von Sauerstoffdepots im kollagenen Gewebe. Was Ehrlich ahnte, als er sie „Mastzellen“ nannte, wäre damit Wahrheit geworden: sie wären nun spezieller als: „Sauerstoffmastorte des Bindegewebes“ zu charakterisieren. Dass diese Funktion mit ihrem Gehalt an wohlcharakterisierten basophilen und säurefesten Granula zusammenhängt, kann wohl keinem Zweifel unterliegen.

Eine ähnliche Anschauung möchte auch für die verschiedenen Drüsenzellen und die granulierten Leukocyten zutreffen, in denen

ja nach den schönen Untersuchungen von Ferdinand Winkler und Walter Schultze sicher oxydasehaltige Sauerstofforte in bestimmten Körnchen des Protoplasmas anzunehmen sind. Die Untersuchungen mit Rongalitweiss zeigen, dass in solchen Drüsenzellen, welche — wie die der *Glandula sublingualis* — ganz besonders sauerstoffreiches Protoplasma aufweisen, der Kern oft ungefärbt erscheint. Ich glaube nicht, dass hier eine Ausnahme von der Regel des Sauerstoffreichtums der Kerne vorliegt, sondern dass in diesen Fällen nur der Übergang des Sauerstoffes vom Kern in das Protoplasma sehr erleichtert ist, so dass wir ausnahmsweise im Tode keinen Sauerstoff mehr im Kern antreffen. Ähnlich wie diese Drüsenzellen physiologisch verhalten sich die Plasmazellen des Bindegewebes unter pathologischen Verhältnissen: auch sie zeigen einen grossen Sauerstoffreichtum des Granoplasmas und meist einen ungefärbten Kern.

Alle diese verschiedenen Wahrnehmungen beweisen, dass wir in den Sauerstoffbildern der Protoplasmen sehr labile Erscheinungen vor uns haben, deren Zustandekommen von einer Reihe von inneren und äusseren Bedingungen, wie Art des Organs und seiner Funktion, Phase der Tätigkeit, Reaktion der Umgebung usf. abhängig ist. Es ist in verschiedenen Kapiteln gezeigt worden, dass dieselben sogar noch nach dem Tode künstlich leicht zu beeinflussen und innerhalb des Gewebes zu „verschieben“ sind. Wenn auch hierdurch direkt noch keine genaue Kenntnis der Verhältnisse im Leben gewonnen wird, so sind wir dadurch doch über gewisse Möglichkeiten physiologischer Sauerstoffbewegungen im Gewebe einigermaßen orientiert. Vor allem imponiert dem Untersucher in dieser Beziehung der sprunghaft leichte Übergang des Sauerstoffortes unter gewissen geänderten äusseren Bedingungen vom Kern in das Protoplasma und vom Spongoplasma des letzteren in die Granula (der Mastzellen) und das Granoplasma (der Plasmazellen). Diese Leichtigkeit des künstlichen Sauerstofftransportes hat doch wohl zweifellos ihre Analogie in dem energischen Sauerstoffstrom der Zelle während des Lebens.

In dieser Beziehung können einige Beobachtungen möglicherweise wichtig werden, die ich an den Organen zweier Kaninchen unmittelbar nach dem Tode machte. Die gröberen der angeführten Differenzen innerhalb der Organe lassen sich nämlich

schon beim Aufpinseln der Reagentien auf dieselben mit blossem Auge wahrnehmen. Es liegt hierin ein Hinweis, dass dieselben auch am lebenden Tiere und Menschen mittelst Rongalitweiss und Chrysophangelb zu verfolgen sein werden, woraus u. a. die Gehirn-, Nerven- und Muskelphysiologie Vorteil ziehen könnte.

So fand ich, dass genau vom Kehldeckel angefangen, welcher auf seiner Aussenseite noch Chrysophangelb rötet, aber Rongalitweiss nicht deutlich bläut, der ganze Bronchialbaum: Kehlkopf, Trachea, Luftröhre und kleine Bronchien, soweit sie mit dem in Rongalitweiss eingetauchten Pinsel zu verfolgen sind, mit intensiver Bläuung reagieren.

Halbiert man die dem eben getöteten Tiere entnommene Niere mit dem Medianschnitt und pinselt die eine Fläche mit Chrysophangelb, die andere mit Rongalitweiss an, so bemerkt man folgendes: Auf der ersteren Hälfte rötet sich hauptsächlich die Rinde, auf der zweiten bläut sich das Mark und besonders intensiv die Nierenpapille, wo die geraden Harnkanälchen zusammenlaufen. Wenn man einen Medianschnitt vorsichtig nacheinander mit beiden Lösungen bestreicht, kann man, soweit es die Eigenfarbe des Organs gestattet, eine Art Doppelfärbung erzeugen, in welcher sich Glomeruli und gerade Harnkanälchen blau von den roten gewundenen abheben.

Bepinselt man einen frischen Gehirnschnitt in Form paralleler Striche mit Rongalitweiss und Chrysophangelb, so hebt sich bei ersteren das Gehirn grau dunkelblau von der schwach gebläuten weissen Substanz ab, bei den Chrysophangelbstrichen die dunkelrote Markmasse von der nur schwach geröteten Rinde.

Das Hauptresultat aller vorhergehenden Untersuchungen läuft also schliesslich auf einen einfachen Satz hinaus, welchen die in der Einleitung erwähnte Beobachtung bereits ahnen liess: Die Hauptsauerstofforte des tierischen Gewebes sind die Kerne. An die Kerne schliessen sich im allgemeinen als weitere Sauerstofforte an: für das Bindegewebe die Mastzellen, für die Drüsenepithelien gewisse Granula, so die der Leberzellen und die schon durch die Untersuchungen Walter Schultzes bekannten der Speichel- und Tränendrüsen, für das Zentralnervensystem das Protoplasma der Ganglienzellen und schliesslich als ein sekundärer, durch die Kernnähe beeinflusster sehr verbreiteter Sauerstoffort: das Protoplasma aller basalen Epithelien, der Ausführungsgangsepithelien und des gesamten Bronchialepithels. Abgeschlossen wird diese Reihe durch die bereits von Ferdinand Winkler und Walter Schultze studierten sauerstoffhaltigen

Granula in den Leukocyten des Blutes, der Milz und des Knochenmarks.

Es unterliegt für mich keinem Zweifel, dass sich bei zukünftiger genauer Durchforschung der Organe ausser diesen allgemeinen Sauerstofforten primärer und sekundärer Art noch für jedes einzelne Organ besondere Sauerstofforte und damit in jedem einzelnen Organ eine Form des Sauerstoffstroms erkennen lassen wird, die diesem speziellen Organ eigentümlich ist. Diese genauere Durchforschung muss ich den Anatomen von Fach überlassen und möchte mich daher auch bei Erörterung der letzten Frage: Was sind die Sauerstofforte? allein auf diejenigen der Kerne beschränken.

Alle Kerne sind allseitig von Protoplasma eingeschlossen. Sie mögen noch so oberflächlich liegenden Zellen angehören, nirgend kommuniziert der von aussen dem Organismus zugeführte und für das Leben absolut notwendige Sauerstoff direkt mit den Kernen. Ist der Kern wirklich der wichtigste Sauerstoffort des tierischen Körpers, so liegt er dafür merkwürdig versteckt, anscheinend an sehr unpraktischer Stelle. Aber andererseits lässt sich nicht verkennen, dass, wenn der Sauerstoff der Luft schliesslich den Kern in seinem Verstecke erreicht, damit allem dazwischen liegenden Gewebe, vor allem dem Protoplasma die bestmögliche Gelegenheit gegeben ist, sich mit dem zu ihrem Leben und Funktionieren notwendigen Sauerstoff zu sättigen.

Wenn die Natur es auf der einen Seite dem Kerne offenbar mechanisch erschwert, dieses Sauerstoffzentrum zu sein und zu bleiben, so wird sie ihm vermutlich auf andere, d. h. chemische Weise diese Rolle wieder erleichtert haben. Eine solche Erleichterung können wir uns heute nicht mehr anders vorstellen als durch den Besitz spezifischer, auf Sauerstoffwerbung eingerichteter Fermente. Wir haben also mit grosser Wahrscheinlichkeit gerade im Kerne sehr stabile, gut verwahrte und dauerhafte Fermente zu vermuten, welche es ihm möglich machen, durch das sauerstoffgerige Protoplasma hindurch Sauerstoff andauernd anzuziehen und festzuhalten.

Unsere letzte Frage nach der Natur der Sauerstofforte in den Kernen setzt mithin einige Kenntnisse über die heutige Oxydassenlehre voraus.

IX. Fermentativer Charakter der Oxydation in den tierischen Geweben überhaupt und speziell in den Kernen.

Wurster¹⁾ war der erste, welcher mittelst sauerstoffempfindlicher Papiere in den Flüssigkeiten der tierischen und pflanzlichen Gewebe aktiven Sauerstoff nachwies (1888). Es folgten einige Jahre später nahezu gleichzeitig die grundlegenden Untersuchungen von Salkowski^{2 u. 3)} und Yamagiwa²⁾ in Deutschland und von Abelous und Biarnès⁴⁾ in Frankreich, welche übereinstimmend den Nachweis führten, dass die Oxydation in den Geweben an ein Ferment geknüpft und dass der Sitz dieses Fermentes in den Gewebszellen selbst zu suchen sei, von wo dasselbe als wasserlöslicher Stoff in die Gewebssäfte übergehen könne.

Die Wichtigkeit der Zellen — in der Form eines künstlichen Zellextraktes — für die Oxydation bestimmter oxydabler Substanzen war schon vorher erkannt. So hatte Schmiedeberg (1881)⁵⁾ gezeigt, dass Salicylaldehyd vom Blute nicht wesentlich rascher als durch Sodalösung oxydiert wird, dagegen rasch durch Blut in Kontakt mit überlebender Nierensubstanz. Jaquet⁶⁾ hatte sodann in Schmiedebergs Laboratorium (1892) nachgewiesen, dass Benzylalkohol und Salicylaldehyd nicht durch Blut, wohl aber durch Zellenbrei tierischer Organe in Berührung entweder mit Blut oder mit Luft leicht oxydiert werde. Dabei war es einerlei, ob der Zellenbrei frisch bereitet oder durch Carbonsäure, Chinin oder Alkohol abgetötet war, oder ob statt des Zellenbreies wässrige Extrakte des überlebenden oder toten Zellenbreies benutzt wurden; auch diese übertrugen den Sauerstoff der Luft auf Salicylaldehyd.

¹⁾ Wurster. Aktiver Sauerstoff im lebenden Gewebe. Ber. d. deutsch. chem. Ges., 1888, Bd. 21, S. 1525.

²⁾ Salkowski und Yamagiwa. Über das Oxydationsferment der Gewebe. Zentralbl. f. med. Wiss., 1894, Nr. 52.

³⁾ Salkowski. Zur Kenntnis der Oxydationsfermente der Gewebe. Virch. Arch., 1897, Bd. 147, S. 1.

⁴⁾ Abelous und Biarnès. Sur le pouvoir oxydant du sang et des organes. Arch. de Physiol. norm. et path., 1895, Bd. 1, S. 195.

⁵⁾ Schmiedeberg. Über Oxydationen und Synthesen im Tierkörper. Arch. f. experimentelle Pathol. u. Pharm., 1881, Bd. 14, S. 288.

⁶⁾ Jaquet. Über die Bedingungen der Oxydationsvorgänge in den Geweben. Arch. f. experimentelle Pathol. u. Pharm., 1892, Bd. 29, S. 386.

Die relative Unwirksamkeit des Blutes allein, welche Schmiedeberg und Jacquet fanden, ist sehr wohl verständlich, da die roten Blutkörperchen zu den reduzierenden Elementen gehören und Rongalitweiss nicht zu bläuen vermögen. Abelous und Biarnès haben zwar — Salkowski bestätigend — gezeigt, dass auch Blut allein Salicylaldehyd oxydieren könne, aber nicht vermöge seines Hämoglobingehaltes, sondern durch eine besondere „Diastase“. Wir werden nach den oben von mir mitgeteilten Befunden wohl nicht fehlgehen, wenn wir dieses Ferment in den Rongalitweiss oxydierenden weissen Blutkörperchen suchen.

Von Wichtigkeit für uns sind die von diesen Forschern aufgestellten und nach ihrer Oxydationskraft geordneten Organreihen.

Salkowsky	Abelous und Biarnès	
Leber (100)	Milz	Thymus
Milz (80,4)	Lunge	Hoden
Niere (15,5)	Leber	Pankreas
Pankreas (2)	Thyreoidea	Gehirn
Muskeln (1)	Niere	Muskeln

Am meisten in die Augen fallend in diesen beiden Reihen ist die ungemein grosse Differenz zwischen Milz und Leber einerseits und Muskel andererseits. Salkowski findet die Oxydationskraft der Leber hundertmal so gross wie des Muskels. In Verfolgung dieser Idee hat Kastle¹⁾ zeigen können, dass Extrakte von Muskel und Gehirn sogar die Oxydation einer alkalischen Lösung von Phenolphthalin durch Blut sehr verzögern und schliesst daraus mit Recht, dass Muskel und Gehirn ungewöhnlich reich an stark reduzierenden Stoffen sind.

Unsere histologischen Bilder bestätigen diese Verschiedenheiten in befriedigender Weise. In der Tat gehört die Muskelfaser zu den am reinsten und stärksten reduzierenden Elementen: das einzige Oxydierende in derselben ist die spärliche Anzahl von Kernen. In Leber und Milz dagegen ist Kern und Protoplasma jeder Zelle mehr oder weniger ein Oxydationsherd.

Abelous und Biarnès arbeiteten hauptsächlich an Organen des Kalbes und stellten die interessante und jetzt auch erklärliche Tatsache fest, dass die Organe im allgemeinen weit stärker, etwa

¹⁾ Kastle. Chemical tests for blood. Hygien. Laborat. von Washington, Bulletin Nr. 51. 1909.

dreimal so stark oxydieren als dieselben Organe erwachsener Tiere. Wir müssen dabei wohl hauptsächlich an den relativ viel grösseren Reichtum der Organe junger Tiere an Kernen und Mitosen denken. Der Satz, dass der wachsende Organismus stärker oxydiert als der erwachsene, erleidet übrigens nach den Untersuchungen derselben Forscher eine Ausnahme bei der Leber, Lunge und dem Hoden.

Diese Untersuchungen fanden eine Art Abschluss durch die gleichzeitige Arbeit von Röhmann und Spitzer,¹⁾ in welcher diese Forscher die schon von Ehrlich benutzte oxydative Synthese des Naphtholblaus in Form einer Mischung von Naphthol, Paraphenylendiamin und Soda zum tinktoriellen Nachweise aktiven Sauerstoffes der Gewebsextrakte vorschlugen, welche Methode in der Folge allgemein angewandt wurde. Auch sie fanden mittelst dieses Reagens und der Guajakprobe, dass in den Geweben, und zwar nur in den Zellen, Sauerstofferreger vorhanden sind, welche molekularen O₂ zu aktivieren vermögen, wobei schwer oxydable Körper der Oxydation unterliegen.

Ein wesentlicher Fortschritt geschah bald darauf in einer wichtigen Arbeit von Spitzer,²⁾ in welcher zum erstenmal einer der noch unbekanntenen Träger des in allen Zellenextrakten vorhandenen Oxydationsvermögens chemisch näher und zwar als ein eisenhaltiges Nukleoprotein charakterisiert wurde. Da die Resultate dieser Arbeit sich mit den Ergebnissen der vorliegenden Untersuchung in vielen Punkten berühren, mögen einige der Spitzerschen Sätze hier zitiert werden:

„Die Asche (des Nukleoproteids) enthielt Ca, Phosphorsäure und auffälliger Weise auch Eisen. Bei näherer Prüfung zeigte es sich, dass letzteres nur nach Veraschung nachweisbar war, somit in sehr fester organischer Bindung enthalten sein musste.“

„Unser Nukleoprotein selbst gab in starker HCl gelöst weder mit Rhodankalium noch mit Ferro- oder Ferricyankalium irgendwelche Reaktion, desgleichen nicht, durch Kochen mit KOH aufgeschlossen. Selbst nach 24stündigem Stehen in ammoniakalischer Lösung mit Schwefelammonium behandelt, erfolgte keine Schwarzfärbung. Auch an das Bunge'sche Reagens (10 Vol. HCl von 25%, 90 Vol. Alkohol von 90%) wurde Fe nicht abgegeben, selbst nach mehrstündiger Behandlung bei siedender Temperatur. Daraus geht hervor, dass das in unserem Nukleo-

¹⁾ Röhmann und Spitzer. „Über Oxydationswirkungen tierischer Gewebe.“ Ber. d. deutsch. chem. Ges., 1895, Bd. 28, S. 567.

²⁾ Spitzer. „Die Bedeutung gewisser Nukleoproteide für die Oxydation der Zelle.“ Pflügers Archiv, 1897, Bd. 67, S. 615.

proteid enthaltene Fe weder als organisches Salz, noch als salzartige Verbindung mit Eiweiss oder organischen Säuren, und dergleichen enthalten war. Dieser wird durch HCl-Alkohol unbedingt ihr Eisen entzogen. Es musste sich um eine sehr feste organische Bindung handeln, die der im Hämatogen (Bunge) entsprach. Der Gehalt an Eisen betrug 0,233^o (auf die trockene Substanz bezogen)"

„Wir werden uns des Gedankens nicht entschlagen können, dass das im Molekül in eigenartiger organischer Form wohl an C- oder CN-Gruppen gebundene Eisenatom eben kraft der Eigenart seiner Bindung imstande ist, jeweils O aufzunehmen und abzustossen, sich in Anwesenheit von molekularem O₂ abwechselnd zu oxydieren und zu reduzieren, die frei werdenden O Atome an schwerer oxydierbare Verbindungen zu übertragen, sowie wir uns ja auch die Katalyse des H₂O₂ sowie die O-Übertragung durch anorganische Erreger durch deren abwechselnde Oxydation und Reduktion vorstellen. Unsere Vermutung über die Rolle des Eisenatoms stützt nicht nur sein konstanter Befund, sondern auch die Tatsache, dass bei der Spaltung des Moleküls, solange sich noch grössere Atomkomplexe, die alle Eisen enthalten, erhalten haben, eine wenn auch nur sehr geringe O-Übertragung noch zustande kommt. Erst in dem Augenblicke, wo der Zusammenhang des Moleküls vollständig gesprengt wird und also auch jene organische Bindung des Eisenatoms, die wir ja verantwortlich machen, aufgelöst wird, ist der letzte Rest O-übertragender Kraft verschwunden“

„Wir präzisieren unsere Anschauung nur dahin, dass wir die jetzt bekannten durch tierische Zellen ausserhalb des Organismus bedingten Oxydationsvorgänge auf den Gehalt jener Zellen an wirksamen Nukleoproteiden von eigener Art, resp. auf eine die O-Übertragung vermittelnde organische Bindung des Eisens in ihnen zurückführen.“

Um dieselbe Zeit zeigte J. Loeb,¹⁾ dass in dem frisch befruchteten Seeigeelei keine Kernteilung und Zellteilung vor sich geht, wenn man ihm den Sauerstoff entzieht. Godlewski konnte dasselbe für das Froschei und Loeb später für alle Eier bestätigen. In einer neueren Abhandlung sagt er:

„Die Tatsache, dass die Nukleinsynthese aller Entwicklung und allem Wachstum bei Tieren und Pflanzen zugrunde liegt und dass alle diese Vorgänge sowie Kernteilung nur in Gegenwart von freiem Sauerstoff möglich sind, ergibt eine breitere Grundlage für das Verständnis der Bedeutung des Sauerstoffes für die Lebenserscheinungen als die blosse Berücksichtigung der Wärmebildung, die ja nur für eine sehr kleine Gruppe von Organismen von Bedeutung ist.“

Diese Bedeutung der Rolle, welche der freie Sauerstoff bei den Funktionen des Kerns spielt, zieht sich als roter Faden durch alle neueren Arbeiten dieses Forschers. Wir müssen demnach

¹⁾ J. Loeb. „Die physiologischen Wirkungen des Sauerstoffmangels“. Pflügers Archiv, 1895, Bd. 62, S. 249.

Spitzer und Loeb als die bisherigen Vertreter der physiologischen Anschauung ansehen, dass die bedeutendsten und wichtigsten Oxydationsvorgänge der lebenden Zelle sich im Kerne abspielen. Jener entwickelte diese Ansicht von chemischer, dieser von biologischer Seite her. Es fehlten also eigentlich nur noch anatomische Beweise.

Bis dahin sowie auch in den Arbeiten der nächsten Jahre waren alle Untersuchungen über die in den Geweben vorhandenen Oxydasen an Gewebeauszügen und mit Gewebsbrei vorgenommen worden. Einen neuen Fortschritt in der Frage inaugurierte eine 1907 erschienene Arbeit von Ferdinand Winkler.¹⁾ Durch successive Behandlung von in Alkohol- oder Formalinfixation sowie an unfixierten Eiterpräparaten mit α -Naphthol und Dimethylparaphenylendiamin gelang es diesem Forscher, in den Leukocyten die neutrophilen Granulationen blau zu färben, während der Kern ungefärbt blieb. Auch die Leukocyten des Blutes, der Milz und des Knochenmarkes zeigten dieselbe Färbung der neutrophilen und eosinophilen Granula. Dieselbe ist durch Alkohol ausziehbar, lässt sich aber beliebig oft nach der Entfärbung wiedererzeugen; Erhitzen des Präparates zerstört sie dagegen.

Mit dieser Arbeit war zum ersten Male ein histologisch definierbares Element als Träger einer Indophenol-Oxydase erkannt, und zwar handelte es sich in diesem Falle entschieden nicht um eine Kernsubstanz.

Die Befunde von Winkler wurden von Kastle und Roberts²⁾ bestätigt, welche durch das Peroxydasereagens (eine Mischung von Paraphenylendiamin, Kresol und H_2O_2) die meisten Leukocyten des Harns bei Entzündungen der Harnwege blau färben konnten.

In grossem Umfange sind diese Versuche ganz neuerdings von Walter Schultze³⁾ aufgenommen und auf Gewebs-

¹⁾ Ferdinand Winkler. „Der Nachweis von Oxydasen in den Leukocyten mittelst der Dimethyl-p-phenylendiamin- α -Naphthol-Reaktion“. *Fol. Haematologica*, 1907, Bd. 4, S. 323.

²⁾ Roberts, zitiert bei Kastle, „The Oxydases“. *Hygienic Laboratory Washington*, 1910, S. 121

³⁾ W. H. Schultze. „Über die Oxydasereaktion der Speichel- und Tränendrüsen“. *Verhdlg. d. dtsh. pathol. Ges.* 1909.

Derselbe. „Die Oxydasereaktion an Gewebsschnitten und ihre Bedeutung für die Pathologie.“ *Zieglers Beitr. z. pathol. Anat.*, 1909, Bd. 45, S. 127.

Derselbe. „Zur Differentialdiagnose der Leukämien.“ *Münch. Med. Woch.* 1909, Nr. 4.

schnitte ausgedehnt worden. Er konnte die Naphтолblaufärbung bei allen Granulationen der Knochenmarkszellen (neutrophilen, eosinophilen und Mastzellen) erzielen. Im Speichel, in der Milch, in Geschwülsten, bei der Entzündung färben sich bei dieser Reaktion nur die Granula der Leukocyten: verkäste, nekrotische Massen, die Hassalschen Körperchen der Thymusdrüse nur, soweit in ihnen Leukocyten zugrunde gegangen sind.

Fibrin, Fibroblasten, epithelioide und Riesenzellen, die Lymphocyten und die Kerne aller Leukocyten erzeugen dagegen die Färbung nicht, die übrigens auch durch Kochen und Blausäure zerstört wird.

Weitere Untersuchungen Schultzes zeigten, dass bei den trüben Zellen der Speichel- und Tränendrüsen die Indophenol-oxydasenreaktion an den Körnchen haftete. Auch wurde es ihm möglich, die Reaktion für die Differentialdiagnose der Leukämien zu verwenden, indem dieselbe bei den myelogenen positiv, bei den lymphathischen negativ ausfällt.

Aus den letzteren Arbeiten geht hervor, dass wir bei Erklärung der Sauerstofforte im Gewebe ausser eisenhaltigen Nucleoproteiden auch eigentliche, hitzeunbeständige Fermente zu berücksichtigen haben. Es ist daher nicht wohl zu umgehen, die neueren Wandlungen der Oxydasenlehre an dieser Stelle, so kurz es geht, zu berühren.

X. Die oxydierenden Fermente im tierischen Organismus nach den neueren Untersuchungen.¹⁾

Nach Bourquelot²⁾ gehören die Oxydasen zu der Gruppe der Enzyme, mit denen sie die ersten sechs der folgenden all-

¹⁾ Ich folge hierbei für die ausländische und ältere Literatur dem ausgezeichnet vollständigen Referat von Kastle: „The Oxydases and other oxygen-catalysts concerned in biological Oxydations“. Hygienic Laboratory, Washington 1910, welches über 467 einschlägige Arbeiten berichtet.

Für die neueste Literatur stand mir das gross angelegte Lehrbuch von Oppenheimer (3. Auflage; Vogel, Leipzig 1909) zur Verfügung, dessen spezieller Teil kurz vor Abschluss meiner Arbeit erschien.

²⁾ Bourquelot. „Sur le rôle des ferments oxydants et des substances oxydantes dans la pratique pharmaceutique“. Journ. Pharm. et Chim., 1898, Bd. 6, S. 425.

gemeinen Eigenschaften teilen, während die beiden letzten ihnen speziell als Oxydationsfermenten zukommen:

1. Es sind Katalysatoren, d. h. sie vermögen in kleinster Menge unbegrenzte Mengen oxydierbaren Stoffes zu oxydieren.
2. Ihre Tätigkeit ändert sich gesetzmässig mit der Temperatur, indem die oxydierende Kraft ihr Optimum bei 42—45° C. hat, bei 60° bis 70° abnimmt und bei 100° erlischt.
3. Unlöslichkeit in Alkohol.
4. Löslichkeit in Wasser auch nach Behandlung mit Alkohol und Trocknen.
5. Adsorption durch Niederschläge (Colloide).
6. Unfähigkeit zu dialysieren.
7. Ein spezifisches Vermögen, in Gegenwart von gasförmigem oder gelöstem Sauerstoff zu oxydieren.
8. Das Vermögen, während der Oxydation Sauerstoff zu absorbieren.

Kastle unterscheidet folgende spezifisch verschiedene Oxydasen:

1. Laccase (nach Oppenheimer: Phenolase), welche Guajak, Guajacol, Hydrochinon, Phenolphthalin, Tannin etc. direkt durch atmosphärischen oder gelösten Sauerstoff und ohne Mitwirkung von H_2O_2 oxydiert.
2. Tyrosinase, welche Tyrosin und verwandte Stoffe oxydiert.
3. Aldehydase, die aromatische Aldehyde und verwandte Stoffe oxydiert.
4. Indophenoloxydase, welche eine Mischung von α -Naphtol und Paraphenylendiamin zu Indophenol und ähnlichen Substanzen oxydiert.
5. Purinoxidasen.
6. Glykolytische Fermente, welche den Zucker aus tierischen Geweben entfernen.

Bach¹⁾ gibt eine etwas andere Einteilung:

1. Phenolase,
2. Thyrosinase,
3. Purinoxidasen,
4. Alkoholoxydase (Buchner) der Essiggärung des Alkohols,
5. Aldehydase.

¹⁾ A. Bach. „Die langsame Verbrennung und die Oxydationsfermente.“ Fortschr. der naturwiss. Forschung, 1910, Bd. 1, S. 85.

Ausser diesen eigentlichen Oxydasen sind für die oxydativen Prozesse von Wichtigkeit:

- a) Peroxydasen. Diese oxydieren die Oxydasereagentien bloss in Gegenwart eines Peroxyds, oder von $H_2 O_2$. Nach Moore und Whitley ist der Peroxydasetypus der einzige, der in der lebenden Zelle bei Oxydationsprozessen in Betracht kommt.
- b) Katalasen (nach Loew), Fermente, die $H_2 O_2$ zersetzen, ohne gleichzeitig eine Oxydation zu bewirken.
- c) Sauerstoffträger (unechte Fermente). Sie sind beständiger, widerstehen z. B. der Erhitzung und können Peroxyde nicht bloss zersetzen, sondern aktivieren. Dahin gehören die eisenhaltigen Blutpigmente, das Häemocyanin etc.

Das Wesen der Oxydasenwirkung ist neuerdings durch die gleichzeitigen Arbeiten von C. Engler¹⁾ und A. Bach²⁾ sehr geklärt worden. Schon Schönbein hatte bei der langsamen Verbrennung von leicht oxydierbaren Stoffen eine kräftige Aktivierung des Sauerstoffes bemerkt: er nahm an, dass sie auf einer Zerlegung des molekularen O_2 in Ozon und Antozon beruhte. M. Traube, auf die Notwendigkeit der Gegenwart von Wasser aufmerksam geworden, erklärte den Vorgang durch Bildung von $H_2 O_2$. Er erkannte, dass die Oxydation nicht durch atomisierten Sauerstoff, sondern durch das ungespaltene Molekül O_2 , dass sie nicht durch freien Sauerstoff, sondern den gebundenen Sauerstoff des Wassers und dass die Bildung von $H_2 O_2$ nicht durch Oxydation des Wassers, sondern durch Verbindung von H_2 mit molekularem O_2 zustande kommt. Seine Erklärung trifft für manche Oxydationen zu, aber nicht für alle.

Eine befriedigende Erklärung gab erst die Peroxydtheorie von Engler und Bach. Dieselbe fusst auf dem unvollständig dissociierten Zustande des Sauerstoffes: — O — O — (von Helm-

¹⁾ Engler und Wild. „Über die sogenannte „Aktivierung“ des Sauerstoffes und über Superoxydbildung.“ Ber. d. dtsh. chem. Ges. 1897, Bd. 30, S. 1669.

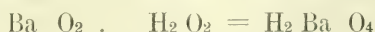
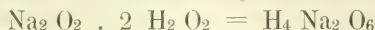
Engler und Weissberg. „Kritische Studien über die Vorgänge der Autoxydation.“ Braunschweig 1904.

²⁾ Bach. „Du rôle des peroxydes dans les phénomènes d'oxydation lente.“ C. R. Acad. Sc., 1897, Bd. 124, S. 951.

Derselbe. „Zur Kenntnis der Katalase.“ Ber. d. dtsh. chem. Ges., 1905, Bd. 38, S. 1878.

hóltz und Richarz). Engler und Bach verstehen unter Peroxyden Körper, welche Sauerstoff in diesem „aktivierten“ Zustande aufgenommen haben. Nach der Peroxydtheorie der Oxydasen von Bach, der sich auch Kastle und Loewenhardt¹⁾ angeschlossen haben, verbindet sich solcher halb dissoziierter Sauerstoff — O — O — mit einer leicht oxydierbaren Substanz zu einem unbeständigen Peroxyd, welches sehr geeignet ist, einem gleichzeitig vorhandenen und schwieriger zu oxydierenden Körper die Hälfte: — O — oder das Ganze: — O — O — seines lose gebundenen Sauerstoffes abzugeben. In letzterem Falle wird der oxydierbare Körper wieder regeneriert und wieder für neuen Sauerstoff aufnahmefähig, was wir für die physiologischen, kontinuierlichen Oxydationsprozesse des Körpers wohl als Regel anzunehmen haben.

Kastle neigt der Ansicht zu, dass auch durch direkte Vereinigung oxydabler Substanzen mit H₂O₂ (H — O — O — H) und nicht nur durch Anlagerung von: — O — O — unbeständige Peroxyde, d. h. Oxydasen sich bilden können. Er bezieht sich dabei hauptsächlich auf die älteren Arbeiten des russischen Chemikers Schöne²⁾, welchem es gelang, Alkalien und alkalische Erden mit H₂O₂ zu solchen unbeständigen Verbindungen zu kuppeln:



Diese Angaben fanden durch Forcrand und eine Reihe anderer Forscher Bestätigung. Es stellte sich heraus, dass nicht nur viele andere Oxyde, wie die von Chrom (Moissan), Molybdän und Wolfram (Cammerer, Brode) und Salze, wie die von Cer (Job), Arsen (Petrenko), Cadmium (Staedel) sich mit H₂O₂ zu Verbindungen höherer Ordnung vereinigen, sondern dass auch Verbindungen mit unverhältnismässig grossen Mengen H₂O₂ möglich sind. So stellte Forcrand: Ca O₂ · 10 H₂O₂; Kazanesky K₂ CO₃ · 2 H₂O · 12 H O₂ dar.

Jones und seine Mitarbeiter fanden, dass bestimmte Säuren und Salze, in H₂O₂ gelöst, eine Erniedrigung des Gefrierpunktes

¹⁾ Kastle und Loewenhardt. „The catalytic decomposition of H₂O₂ and the mechanism of induced oxydation.“ Americ. Chem. Journ. 1903, Bd. 29, S. 347, 563.

²⁾ Schöne. „Experimentaluntersuchungen über das H₂O₂.“ Liebigs Annalen, 1878, Bd. 192, S. 257 und Bd. 193, S. 241.

zeigen, was auch nur auf eine molekulare Verbindung mit H_2O_2 zurückzuführen ist.

Alle diese Untersuchungen beweisen, dass H_2O_2 nicht nur durch Doppelzersetzung Peroxyde bilden kann, sondern auch durch direkte Anlagerung und dass gerade diese Verbindungen sich durch Unbeständigkeit und leichte Sauerstoffabgabe an oxydable Substanzen auszeichnen.

Die Peroxydasen (Linossier¹), Fermente, die ohne die Gegenwart von Peroxyden (oder H_2O_2) nicht die geringste oxydierende Wirkung ausüben, zersetzen sich mit denselben spontan, so dass, wie Bach gefunden hat, aus einer Mischung von Peroxydase und H_2O_2 beide Substanzen mit der Zeit verschwinden. Bach und Chodat²) zeigten, dass das System: Peroxydase + Peroxyd alle Eigenschaften besitzt, die man den Oxydasen zuschreibt und schlugen vor, die Muttersubstanzen der Peroxyde: Oxygenasen zu nennen, so dass die früher für ein einheitliches Ferment gehaltene Laccase (Phenolase) nach diesen Forschern eine Mischung eines Fermentes: Peroxydase und eines leicht oxydierbaren Stoffes: Oxygenase sein würde.

Während die Peroxydasen ungemein weit verbreitet in der Natur vorkommen und sowohl in jeder Pflanze wie auch in tierischen Zellen und Flüssigkeiten, in Leukocyten, in der Milch, im Speichel etc. nachgewiesen sind und sich durch grosse Beständigkeit, z. B. der Hitze gegenüber, auszeichnen, sind die Oxygenasen selten und sehr unbeständig. Nicht die direkt mit Luftsauerstoff oxydierenden Oxydasen, sondern die Peroxydasen scheinen hiernach das wichtigste Oxydationsferment der lebenden Zelle zu sein, indem solche stets vorhanden und bereit sind, den Sauerstoff eines irgendwie vorkommenden Peroxyds, sei es H_2O_2 oder ein organisches Peroxyd oder eine Muttersubstanz solcher (Oxygenase), zu aktivieren.

Moore und Whitley³) gehen noch weiter und halten die Peroxydasen für die einzigen wirklichen Oxydationsfermente. Nach

¹) Linossier. „Contribution a l'étude des ferments oxydants. Sur la Peroxydase du pus.“ C. R. Soc. Biol., 1898, Bd. 50, S. 373.

²) Bach und Chodat. „Untersuchungen über die Rolle der Peroxyde in der Chemie der lebenden Zelle.“ Ber. d. dtsh. chem. Ges. 1902—03. Bd. 36—37.

³) Moore und Whitley. „The properties and classification of the oxydising enzymes and analogies between enzymic activity and the effects of immune bodies and complement.“ Biochem. Journ., 1909, Bd. 4, S. 136.

ihnen ist Bachs Oxygenase nur ein unbeständiges Peroxyd, das durch den Luftsauerstoff aus autoxydablen Körpern erzeugt wird und der einzige Unterschied zwischen solchen Geweben, die Oxydasereaktionen und solchen, die Peroxydasereaktionen zeigen, würde darauf hinauslaufen, dass die ersteren ausser den beständigen Peroxydasen noch einen Vorrat natürlicher, unbeständiger Peroxyde enthalten.

Kastle schliesst sich diesen Autoren der Hauptsache nach an.

Nach Bertrand¹⁾ beruht die Wirkung der Laccase (Phenolase) bei der Lackbildung wesentlich auf ihrem Gehalt an Manganoxydul. Er wies nach, dass verschwindend kleine Mengen von schwefelsaurem Manganoxydul befähigt sind, die Oxydationskraft der Laccase bedeutend zu erhöhen. Nach Bertrand besteht jedes Oxydationsferment aus zwei verschiedenen Teilen, einem organischen und sehr unbeständigen, der dem Gesamtkörper die Eigenschaften verleiht, die man den Fermenten als einer besonderen Klasse von Substanzen zuschreibt und einem stabileren unorganischen oder organischen, welcher erst zusammen mit ersterem das aktive System bildet. Diesen zweiten Teil nennt Bertrand das Coferment; Mangan ist nach ihm das Coferment der Laccase, Calcium das der Pectase, Salzsäure das des Pepsins usf. Bertrand zeigte weiter, dass die Manganoxydulsalze um so stärker aktivieren, je leichter sie hydrolysierbar sind; so aktivieren das Nitrat, Sulfat, Chlorid schwach, das Ameisensäure Salz mässig, viel stärker das Benzoesäure, Essigsäure, Salicylsäure, milchsäure, Glukonsäure und am meisten das Bernsteinensäure. Nach diesem Autor, welchem andere in ihren Anschauungen gefolgt sind, stellt mithin das Manganoxydul das aktive Element bei der Oxydation dar, während ein organisches Säureradikal dem Ferment seine anderen Eigenschaften wie Löslichkeit, Hitzeunbeständigkeit usw. verleiht.

In den Oxydasen vieler Pflanzen ist in der Folge wirklich Mangan gefunden worden (Lepinois, Carles, Aso, Portier, Bach und Chodat, Kelley). Vitali²⁾ will auch eine Spur

¹⁾ Bertrand. „Sur l'action oxydante des sels manganoux et sur la constitution chimique des oxydases.“ *Compt. Rend. Acad. Sc.*, 1897, Bd. 124, S. 1355.

²⁾ Vitali. „Di un fermento ossidante continuato nel pus.“ *L'Orosi* 1901, Bd. 24, S. 253.

von Mangan im Eiter gefunden haben und führt darauf dessen Oxydationsvermögen zurück. In einigen Pflanzen ist jedoch Mangan nicht vorhanden und wird dann durch Eisen, Kupfer oder Calcium vertreten. Dass Eisen in organischer Bindung in Gegenwart von H_2O_2 Oxydationen wie die des Guajak herbeiführt, ist vom Hämoglobin und seinen eisenhaltigen Derivaten, Hämatin, Asche des Hämoglobins (Schade¹) bekannt; ebenso, dass die eisenfreien Derivate dieses Vermögen verloren haben (siehe oben Spitzer). Dass kleine Mengen von Mangan- und Eisenoxydsalzen ebensowohl unorganische wie organische Zersetzungen beschleunigen können, ist von mehreren französischen Autoren nachgewiesen (Villiers, Gigon und Rosenberg, Trillat, A. und L. Lumière und Chevrotier). Die Gebrüder Lumière, Robin und Bordet u. a. haben versucht, künstliche Oxydationsfermente durch Emulgieren von colloidalem Eisen und Cer mit Eiweiss, Gummi, Gelatine herzustellen und wollen desinfizierende und antitoxische Eigenschaften dieser „ferments minéraux“ beobachtet haben. Den Bestrebungen anderer französischer Autoren, gewisse unorganische Salze überhaupt an Stelle der Oxydasen zu setzen, hält Kastle gewiss mit Recht entgegen, dass denselben die sonstigen Eigenschaften der Oxydasen, wie Hitzeunbeständigkeit, abgehen. Andererseits hat Wolff²) in einer Reihe von Arbeiten nachgewiesen, dass eine geringe Spur von colloidalem gelbem Blutlaugensalz in schwach alkalischer Lösung alle Reaktionen der Peroxydasen zeigte; es lässt sich ohne Verlust der Aktivität filtrieren, kurzes Kochen, Mineralsäuren, ein Überschuss von H_2O_2 setzen seine Aktivität herab usf. Andere Eisencyanverbindungen sind ähnlich, aber weniger wirksam. Nach Stoecklin³) kann auch Eisentannat wie eine Peroxydase wirken, z. B. Guajakol und Tyrosin oxydieren. Dony-Hénault⁴) hat ebenfalls verschiedene Methoden angegeben, um künstliche Peroxydasen herzustellen. Eine sehr wirksame Methode soll die

¹) Münch. med. Woch., 1905, Nr. 36.

²) Wolff. „Sur quelques peroxydiastases artificielles; du rôle capital du fer dans leur action.“ Compt. R. Acad. Sc., 1908, Bd. 146, S. 781 und 1909, Bd. 149, S. 1217.

³) Stoecklin. „Sur une nouvelle peroxydase artificielle.“ C. R. Acad. Sc., 1908, Bd. 147, S. 1489.

⁴) Dony-Hénault. „Contribution à l'étude méthodique des oxydases.“ Ac. R. de Belge, Bull. Ac. d. Sc., 1908, S. 105.

folgende sein. Eine Lösung von 10,0 gr Gummi arab., 1,0 gr ameisensaures Manganoxydul, 0,4 gr krystallisierte Soda in 50 ccm Wasser wird durch Alkohol gefällt, filtriert, von neuem in Wasser gelöst, filtriert und gefällt. Dieses Präzipitat, gewaschen und getrocknet, stellt eine aktive künstliche Phenolase dar. Dony-Hénault ist also nicht der Ansicht von Bertrand, dass ausser dem Mangan ein organisches Säureradikal zur Fermentwirkung nötig ist; nach ihm existiert überhaupt keine Oxydase, sondern nur eine Manganwirkung in Gegenwart von Alkali. Von hier ausgehend kritisiert Dony-Hénault die ganze bisherige Oxydasenlehre, die ihm auf schwachen Füßen zu stehen scheint. Bei allen sonstigen Fermenten kennen wir ihre Wirkung auf ihre natürlichen Substrate, so die der Diastase auf Stärke, die der Invertase auf Rohrzucker. Von den Oxydasen dagegen kennt man bisher nur eine Wirkung auf willkürlich gewählte Substanzen wie Guajakol, Hydrochinon etc. Die ersteren seien daher allein spezifische Enzyme, die letzteren dagegen nicht von spezifischer, sondern von allgemeiner Wirkung und daher keine wahren Enzyme. Kastle hält dieser offenbar zu weit gehenden Anschauung entgegen, dass wenigstens Tyrosinase und Phenolase zwei wohldefinierte, einwandfreie Oxydationsfermente sind, die sich nicht gegenseitig ersetzen können und dass nicht einzusehen sei, weshalb ein Oxydationsferment nicht auf eine ganze Klasse ähnlich konstituierter Substanzen ähnliche Wirkungen ausüben könne. Alle genannten Bestrebungen, die Oxydasewirkungen sämtlich als blosse Folgen der Anwesenheit gewisser Metalle oder organischer Verbindungen derselben hinstellen, scheitern jedoch schon gegenüber der Tatsache, dass es Bach gelungen ist, aus Pilzen völlig mangan- und eisenfreie Tyrosinase und Phenolase herzustellen. So sicher daher die Anwesenheit der genannten Metalle bei der Oxydation der Pflanzen- und Tierzellen eine grosse Rolle spielt und auch vielleicht gerade die wichtigsten Sauerstoffübertragungen sich dieser metallischen Aktivierungsmittel als der dauerhaftesten bedienen, so erreicht die Natur doch unter anderen Umständen ganz denselben Effekt durch Peroxyde zusammen mit metallfreien Peroxydasen. Wie weit die Analogie der anorganischen Katalysatoren und der Oxydasen tatsächlich geht, darüber geben die ausgezeichneten Untersuchungen von Bredig einerseits, von Senter andererseits Aufschluss. Übrigens verdanken nach Bredig

die natürlichen Fermente ihre Wirksamkeit auch nur ihrem colloidalen Zustand und die dadurch bedingte sehr grosse Oberfläche, genau so wie die „anorganischen Fermente“.

Die weite Verbreitung der H_2O_2 in Wasser und inaktiven Sauerstoff zersetzenden Katalasen bei Pflanzen und Tieren nachgewiesen zu haben, ist ein Verdienst von Loew.¹⁾ Das ubiquitäre Vorkommen dieses Ferments nahezu in jeder lebenden Zelle deutet auf eine Wirkung allgemeiner Art und Loew findet diese in der Funktion, die Zelle von dem wie ein Gift wirkenden Übermaß der in ihr gebildeten Peroxyde (und H_2O_2) zu befreien und den resultierenden Sauerstoff für die Atmung des Protoplasmas zu gewinnen. Für diese Ansicht könnte ein Befund von Herlitzka²⁾ angeführt werden, nach welchem bei steigender Konzentration der Katalase auch die Konzentration der Peroxydase steigen muss, um eine Oxydation herbeizuführen. Katalase schützt also vor dem Übermaß der Peroxyde. Ähnlich sprechen sich Schaffer, Bach und Chodat. Wo, Ostwald, Batelli und Stern aus.

Die letzteren Autoren³⁾ fanden eine Reihenfolge der Organe in bezug auf ihren Katalasengehalt (Leber, Blut am reichsten, Gehirn und Muskeln am ärmsten), die eine bemerkenswerte Übereinstimmung mit der Organreihe des Oxydasengehaltes zeigt. Die Katalasen sind nach ihnen an die Gewebe selbst gebunden, während Leukocyten und Lymphocyten, Lymphe, Speichel, Galle und Harn keine Katalase oder nur Spuren davon enthalten. Beim Embryo und Neugeborenen ist noch wenig Katalase vorhanden; ihre Menge wächst rasch nach der Geburt.

Bergengrün⁴⁾ verdanken wir den Nachweis der wichtigen Tatsache, dass das Hämoglobin des Blutes katalasefrei ist und die Katalase nur am Stroma der Blutkörperchen haftet. Bekanntlich gibt das Hämoglobin statt dessen Oxydasereaktionen.

¹⁾ Loew. „Catalase, a new enzyme of general occurrence.“ Rep. 68. U. S. Dept. of Agricult., Washington 1901, S. 47.


²⁾ Herlitzka. „Ricerche sulla catalasi; sull antagonismo tra catalasi e perossidasi.“ Rend. Sc. Real Acad. Lincei 1907, Bd. 16, S. 473.

³⁾ Batelli et Stern. „Richeesse en catalase des différents tissus des animaux.“ Compt. Rend., Bd. 138, S. 923.

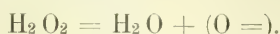
⁴⁾ Bergengrün. „Über die Wechselwirkung zwischen H_2O_2 und verschiedenen Protoplasmaformen.“ Diss. Dorpat, 1884.

Senter¹⁾, Ville und Moitessier konnten diese Entdeckung von Bergengrün bestätigen. Nach Senter wirken Jod. Sublimat und Schwefelwasserstoff als Gifte auf Katalase: Formalin, Kohlenoxyd und Arsenik dagegen nicht. Nach anderen Autoren sind auch Chloroform, Blausäure, Cyankalium, Hydroxylamin und Eisensalze giftig.

Die Abspaltung des Sauerstoffes aus H₂O₂ durch Katalasen geht nach Traube so vor sich:



nach Bredig dagegen einfach so:

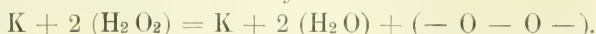


Liebermann nimmt eine stufenweise Oxydation an:

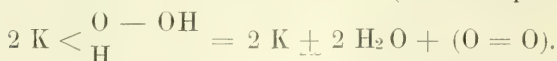
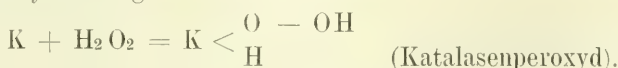


Kastle und Loewenhardt wiederum sind geneigt, die Katalasen sich wie die Peroxydasen mit H₂O₂ zu unbeständigen, oxydierenden Komplexen verbinden zu lassen, die gewöhnlich molekularen O₂ abspalten:

$\text{K(atalase)} + (\text{H}_2\text{O}_2)_2 = \text{K} + (\text{H}_2\text{O})_2 + (\text{O} = \text{O})$,
aber unter Umständen auch oxydativ wirken:



Engler und Herzog endlich nehmen nur die erstgenannte Zersetzung an, denken sich aber ebenfalls als primären Vorgang eine Peroxydbildung:



Nach Bach und Chodat sollen durch die Katalasen der Gewebe nur die überschüssigen und daher giftigen Peroxyde zersetzt werden, nicht aber die für die reguläre Oxydation der Gewebe notwendigen. Senter dagegen, welcher aus Rinderblut reine Katalase (Hämase) darstellte, beansprucht sie zur Zerstörung von durch Oxydasen erzeugten Oxydationsprodukten, die auf die weitere Oxydation hemmend wirken können. Lesser wiederum

¹⁾ Senter. „Das Wasserstoffsperoxyd zersetzende Enzyme des Blutes.“ Zeitschr. f. physikal. Chemie, Bd. 44, S. 257 und Bd. 51, S. 673.

erkennt keine entgiftende Funktion der Katalase an. Ewald¹⁾ schliesst sich ihm an und vindiziert wenigstens der Blutkatalase eine andere Funktion. Sie soll nämlich aus dem Oxyhämoglobin aktiven Sauerstoff abspalten (s. o. Kastle und Loewenhardt).

Bach spricht sich neuerdings folgendermassen über die Funktion der Katalase aus:

„Als das häufigste Umsetzungsprodukt der organischen Peroxyde, die bei der langsamen Verbrennung von leicht oxydierbaren organischen Stoffen entstehen, tritt Hydroperoxyd auf, das in gewissen Fällen auch primär sich bilden kann. Unter Umständen könnte sich daher Hydroperoxyd in der Zelle anhäufen und wegen seiner grossen Diffusibilität die empfindlichen Anteile der Zelle schädigen. Um dieser Gefahr zu begegnen, produziert die lebende Zelle ein echtes Schutzferment — die Katalase — die Hydroperoxyd mit grösster Energie in Wasser und inerten Sauerstoff zerlegt. Höchst bemerkenswert ist aber hier, dass bei Anwesenheit von oxydierbaren Substraten eine Verteilung des Hydroperoxyds zwischen Peroxydase und Katalase stattfindet. Die Katalase verhindert also nicht die Verwertung des Hydroperoxyds durch die Peroxydase für Oxydationszwecke, sie fungiert nur als Regulator der Oxydationsprozesse.“

XI. Das Wesen der Sauerstofforte in den Kernen.

Überblicken wir die ganze Entwicklung, welche die Oxydasenlehre neuerdings genommen hat, so lässt sich nicht verkennen, dass an die Stelle geheimnisvoll waltender, chemisch undefinierbarer „Fermente“ allmählich doch schon greifbarere, wenn auch zum Teil sehr komplizierte chemische Vorgänge getreten sind. Die meisten neueren Forscher sehen das Wesen der Oxydasen in leicht sich bildenden und wieder zerfallenden Peroxyden (Peroxydtheorie) und einige legen viel Gewicht auf einen stabileren, meist ein unorganisches Element (Eisen, Mangan) enthaltenden Kern desselben, dem die Sauerstoff anziehende und aktivierende Kraft zuzuschreiben wäre.

¹⁾ Ewald. „Die Physiologie der oxydierenden Blutfarbstoffe.“ Pflügers Arch. 1906, Bd. 116, S. 334.

Diese Anschauung nähert sich, wie man sieht, sehr der oben ausführlicher mitgeteilten Spitzerschen Theorie, nach welcher die Oxydationsvorgänge in der tierischen Zelle der Hauptsache nach an ein eisenhaltiges Nukleoproteid gebunden sind. Es erhebt sich mithin für uns die Frage, ob in den mittelst Rongalitweiss gefundenen sicheren Sauerstofforten des Gewebes (Kernen) Eisen (Mangan) nachweisbar ist.

Nun ist in der Tat schon vor längerer Zeit durch sehr sorgfältige Untersuchungen von A. B. Macallum¹⁾ dieser Nachweis für die Kerne geliefert. Angeregt durch den Nachweis Bunges, dass im Gelb des Hühnereies ein eisenhaltiges Nuklein vorkommt, welches dieser wegen seiner gemutmassten Beziehung zur Blutbildung Hämatogen nannte, untersuchte Macallum das Kernchromatin mittelst Schwefelammonium auf einen etwaigen Eisengehalt. In der Tat gelang es ihm, an sicher hämoglobinfreien Geweben (Hautepithel der Amphibien und Fische, Cornea und Knorpel von Wirbeltieren) die Kerne im mikroskopischen Präparat blaugrün zu färben. Denselben Nachweis führten auf Macallums Veranlassung Bensley für die Kerne von Pflanzen (Pollen), Mc. Kenzie für die Kerne von Pilzen und Algen. Schmitte von bluthaltigen Geweben müssen erst durch die Bunge'sche Mischung (90 Vol. von 96 % Alkohol, 10 Vol. von 25 % HCl) von unorganischen Eisenverbindungen und Eisen-Eiweissverbindungen befreit werden. Das Schwefelammonium muss frisch bereitet und darf nicht gelb sein. Möglichst wenig Gewebe wird mit einem Tropfen desselben bedeckt und, durch Glycerin von der Luft abgesperrt, 3 Tage bis einige Wochen bei 60° in feuchter Kammer gehalten.

Macallum kommt zu dem Schlusse:

„As the oxygen-carrying property of Haemoglobin is generally attributed to the presence of iron in it, we may ask ourselves, whether the chemical processes in the chromatin of the living cell are due to a constant alternation of the oxydised and reduced conditions of the iron in the chromatin molecule. As haemoglobin results from degeneration or disintegration of chromatin, we would naturally expect to find in it one or other condition specially prominent. The

¹⁾ A. B. Macallum. „On the demonstration of the presence of iron in Chromatin by micro-chemical methods“ Proc. R. Soc., 1891/92, Bd. 50, S. 277.

more stable condition is that of oxydation. It is possible, that in living chromatin the conditions are more readily interchangeable, and that therein lies a basis for a theory of those chemical [processes of the cell, which are grouped under the term ‚vital‘.“

In einer späteren Arbeit über denselben Gegenstand fasst Macallum¹⁾ die Resultate seiner fortgesetzten Untersuchungen dahin zusammen, dass alle tierischen und pflanzlichen Kerne fest gebundenes Eisen enthalten. Die Nukleolen enthalten eine andere, an Eisen weniger reiche Substanz. Auch das Protoplasma fermentbildender Zellen der Metazoen und Protozoen lässt die Gegenwart von fest verankertem Eisen erkennen. Bei Bakterien gelang, wohl wegen ihrer Kleinheit, mit einer Ausnahme der Nachweis einer organischen Eisenverbindung nicht, wohl aber in dem chromophilen Teil der zentralen Substanz der Cyanophyceen.

Nach den sich ergänzenden Untersuchungen von Spitzer und Macallum haben wir mithin, falls die Oxydation durch den Kern auf dem Vorhandensein einer Oxydase beruht, diese als ein sogenanntes „mineralisches Ferment“, als einen eisenhaltigen organischen Katalysator zu betrachten. Das Eisenmolekül, welches im lebenden Kern hiernach die Rolle eines Fermentes spielen würde, ist ungewöhnlich fest an das Eiweissmolekül des Kernchromatins gebunden, ein Umstand, der allerdings für den Kern als Sauerstoffzentrum und damit für das ganze Leben von ungemüem Wert wäre. Denn er würde die Dauerhaftigkeit dieses wichtigsten Sauerstoffortes besser als irgend eine rein organische und daher sehr labile Oxydase garantieren. Aber ich wiederhole: „falls die Oxydation durch den Kern auf dem Vorhandensein einer Oxydase beruht.“ Nicht ohne Grund habe ich die Ursache der Sauerstoffabgabe des Kernes von Anfang an ganz bei Seite gelassen und für den Ort der Sauerstoffabgabe den ganz indifferenten und nichts präjudizierenden Ausdruck: „Sauerstoffort“ gewählt. Denn die Sauerstoffanhäufung und Sauerstoffabgabe an ganz bestimmten Orten des Gewebes (Kernen, Mastzellen) bleibt als Tatsache bestehen, auch wenn unsere Vorstellung vom Wesen dieser Vorgänge wechseln sollte.

¹⁾ Macallum, A. B. „Distribution of assimilated iron compounds in animal and vegetable cells.“ Proc. R. Soc. London, LVII, 1895, S. 261.

Die bisher über die Darstellung der Sauerstofforte bekannten und von mir im Kapitel: „Kritik der Methode“ gewürdigten Tatsachen machen allerdings das Vorhandensein einer Oxydase im Kern in hohem Grade wahrscheinlich. Dahin rechne ich in erster Linie die grosse Labilität der Sauerstofforte und ihre Beeinträchtigung durch alle Protoplasmagifte. Bestände im Kerne lediglich eine an Sauerstoff reiche und Sauerstoff leicht abgebende Verbindung, so wäre nicht abzusehen, weshalb dieselbe ihren Sauerstoff nicht mehr an Methylenweiss abgeben sollte, nachdem sie erhitzt oder mit Blausäure oder Carbolsäure in Berührung gekommen ist. Es wäre weiter kaum erklärlich, weshalb einer solchen Verbindung bereits durch Alkohol und Neutralsalze das Oxydationsvermögen genommen werden könnte. Auch die spezifische Abtötung des Sauerstoffortes im Kerne durch Formalin wäre schwer zu verstehen. Alle diese Tatsachen scheinen mir besser mit der Annahme einer Oxydase im Kerne vereinbar zu sein, welche keinen Sauerstoff abgibt, aber den ihr zugeführten molekularen Sauerstoff zur Bläuung des Methylenweiss in aktiven Sauerstoff umwandelt.

In dem oben angeführten Kapitel habe ich einige Versuche mitgeteilt, aus denen hervorgeht, dass in einem sauerstoffreien Medium keine Bläuung der Sauerstofforte stattfindet, die jedoch sofort eintritt, sowie man molekularen Sauerstoff zu dem Schnitte hinzutreten lässt.

Diese zwei Reihen von Tatsachen beweisen, wie mir scheint, unwiderleglich, dass wir es in den Sauerstofforten nicht mit Sauerstoffquellen, sondern mit Sauerstoff-Katalysatoren zu tun haben. Diese können einheitlicher oder an den verschiedenen Sauerstofforten verschiedener Natur sein. Die Kerne beherbergen jedenfalls einen eisenhaltigen organischen Katalysator. Welcher Art die Sauerstofforte in den Mastzellen, den polymorphkernigen Leukocyten und Lymphocyten, den Drüsenzellen und Plasmazellen sind, müssen künftige Untersuchungen lehren.

Dass an sämtlichen Sauerstofforten des tierischen Gewebes Körper wirksam sind, die nicht nur die Rolle einer Oxydase, sondern ebensogut auch die einer Peroxydase spielen, geht ja schon daraus hervor, dass die Entwicklung der Sauerstoffbilder im allgemeinen durch H_2O_2 bedeutend verstärkt wird. Sei es also, dass die Lymphe die Sauerstofforte mit molekularem Sauerstoff

oder Wasserstoffsuperoxyd bespült, sie werden immer aktiven Sauerstoff daraus für das Gewebe frei machen können.

XII. Über den Sauerstoffstrom des tierischen Gewebes.

Dieses Schlusskapitel möge von jedem Leser ruhig überschlagen werden, welcher an reinen Tatsachen sein Genüge findet. Ich habe es nur zur Klärung meiner eigenen Ideen niedergeschrieben und würde es nicht veröffentlichen, wenn ich nicht dächte, dass doch mancher Leser sich in meiner Lage befindet und über das Tatsachenmaterial der Sauerstofforte hinaus zu einer Anschauung über die Sauerstoffbewegung im Gewebe gelangen möchte.

In dieser Beziehung stehen wir nämlich vor einer Reihe noch ungelöster Rätsel. Niemand zweifelt daran, dass die roten Blutkörperchen vermöge ihres Hämoglobingehaltes der Luft Sauerstoff entnehmen und ihn den Geweben zutragen. Und doch wissen wir schon durch Schönbeins Guajak-Versuche, und alle späteren Untersucher haben es mit feineren Sauerstoffreagentien bestätigt, dass — im Gegensatz zum freien Hämoglobin — das nicht geschädigte rote Blutkörperchen keinen freien Sauerstoff erkennen lässt. Meine Untersuchungen mit Rongalitweiss haben diese Tatsache ausgiebig bestätigt. Weder in den Geweben noch im freien Zustande wird Blut durch Rongalitweiss gebläut, solange die Blutkörperchen intakt sind. Aber es genügt der Zusatz von etwas destilliertem Wasser, um sofort eine intensive Bläuung hervorzurufen.

Unter dem Mikroskope sieht man dann, wie die Blutkörperchen in demselben Maße, wie sie zur Kugel aufquellen, sich immer tiefer bläuen. Wenn das Blut lackfarben geworden ist und alles Hämoglobin sich gelöst hat, wird es durch Rongalitweiss tiefdunkelblau gefärbt und unter dem Mikroskop sehen wir nur noch eine klare, blaue Flüssigkeit, in welcher die Reste der Stromata ungefärbt herumschwimmen. Es muss mithin der Einfluss des Stromas auf den Hämoglobingehalt des roten Blutkörperchens sein, welcher das wichtige Resultat zur Folge hat, dass der vom Blutkörperchen in den Lungencapillaren aufgenommene Sauerstoff sicher verwahrt und unversehrt bis in die Gewebescapillare transportiert wird.

Der Wert der Tatsache, dass die Erythrocyten keinen freien Sauerstoff besitzen, leuchtet uns also wohl ein und es lässt sich

auch begreifen, dass aller freie Sauerstoff, der in der Lungen-capillare an die Blutkörperchen gelangt, von diesen so gebunden wird, dass er durch Reagentien auf freien Sauerstoff nicht mehr nachweisbar ist. Um so unverständlicher wird aber dann die Hauptfunktion der roten Blutkörperchen, dem Protoplasma Sauerstoff abzugeben.

Ein zweites Rätsel finden wir in dem vom Blute aus reichlich und kontinuierlich mit Sauerstoff gespeisten Protoplasma, welches (ausser in der Kernnähe) keinen freien Sauerstoff, dagegen Reduktionswirkungen aufweist. Das eigentliche Protoplasma (Spongioplasma) reduziert, wie ich gezeigt habe, stets kräftig, und das Protoplasma als Ganzes oxydiert nur an bestimmten Orten durch seine Einlagerungen (Granula, Granoplasma) oder den Einfluss des benachbarten Kernes.

Drittens muss die Tatsache doch Verwunderung erwecken, dass gerade die Kerne, welche vom freien Sauerstoff der Lymphe am weitesten entfernt und am ungünstigsten gelagert sind, am meisten und beständig freien Sauerstoff enthalten. Wie gelangt der letztere zu den Kernen durch das stark reduzierende Protoplasma hindurch und zwar konstant?

Diese drei grossen Rätsel betreffen, wie man sieht, einerseits die Gewebszelle, andererseits das rote Blutkörperchen. Beide Systeme wirken in selbständiger Weise und müssen daher gesondert betrachtet werden. Sie zeigen nur insofern eine Analogie, als bei beiden der Bau ebenso kompliziert ist wie die Wege des Sauerstoffes innerhalb desselben. Im übrigen aber sind sie total verschieden.

Das rote Blutkörperchen ist beweglich und zeigt zwei fort-dauernd miteinander abwechselnde Phasen des Ortes. Einmal in der Lungen-capillare, wo es in Sauerstoffüberfluss schwimmt und dann in der sauerstoffarmen Gewebscapillare. Die ganze Sauerstoffbewegung im Innern des roten Blutkörperchens muss dieser Grundverschiedenheit des äusseren Mediums in den beiden örtlichen Phasen entsprechen. Bau und Bestandteile der Erythrocyten müssen der Bedingung angepasst sein, dass das ganze System in wenigen Sekunden zwischen Sauerstoffmast und Sauerstoffarmut hin und her pendeln kann.

Die Gewebszelle ist unbeweglich in einem bestimmten Organe fixiert und zeigt daher nur am selben Orte zwei miteinander

abwechselnde Sauerstoffphasen, die aber mit ähnlicher Geschwindigkeit wechseln, da jede Pulswelle ein neues Maximum des Sauerstoffgehaltes herbeiführt. Hier ist nun der mitbestimmende Faktor die alkalische Reaktion der Lymphe, welche die saure Reaktion des Protoplasmas herabzusetzen strebt. Jede Pulswelle teilt sich der die Zelle umspülenden Lymphe als eine Sauerstoffwelle mit, deren Grösse zunächst von der Zelle, die sie trifft, unabhängig ist. Das Eindringen der Sauerstoffwelle in die Zelle ist aber wesentlich mit von dem Grade der vorhandenen Säuerung des Protoplasmas abhängig und damit von dem Einfluss, den die stets alkalische Lymphe auf das stets saure Protoplasma ausübt: es ist um so grösser, je bedeutender dieser Einfluss ist. Die Phase der Sauerstoffbewegung in der Zelle ist also auch mit der Pulswelle synchron, die Höhe der Sauerstoffwelle ist aber nicht wie bei den roten Blutkörperchen überall dieselbe, sondern je nach der Zellenart und Zellenlage verschieden.

Zwischen diesen beiden Systemen: Zelle und Erythrocyt sind nun als wichtige Sauerstoffträger: Blutplasma und Gewebslymphe eingeschaltet, die unter sich allerdings in manchen Punkten verschieden sind (Fibringehalt), für unsere Betrachtung aber wohl als ein einheitliches, drittes System zusammengefasst werden können. Blutplasma und Gewebslymphe enthalten an und für sich keinen aktiven Sauerstoff, aber sie sind in Kontakt mit Zellen, welche molekularen Sauerstoff aktivieren können. Das sind im Blutplasma die Leukocyten (und Lymphocyten), im Gewebe dagegen die Mastzellen, welche letztere einerseits die Blutcapillaren umgeben, andererseits noch einmal die epithelialen, mit Sauerstoff hauptsächlich zu versorgenden Organe umschließen und dazwischen in geringerer Menge im Bindegewebe verteilt sind. Die Funktion, den molekularen Sauerstoff des Blutplasmas beständig zu aktivieren, ist auch sicher eine höhere Aufgabe der Leukocyten, als die ihnen heute meistens zugeschriebene eines lediglich schützenden Reservecorps für vielleicht eintretende Notfälle.¹⁾ So werden Leukocyten und Mastzellen, deren kontinuierliche Funktion bisher gleichermassen in Nacht gehüllt

¹⁾ Übrigens erklärt sich die nicht anzuzweifelnde episodische Bedeutung der Leukocyten als Schutzzellen auch auf befriedigende Weise zum Teil aus ihrem Oxydasengehalt, indem sie aktiven Sauerstoff an die durch chemotaktisch wirkende Toxine gefährdeten Orte des Gewebes besorgen.

war, durch eine einheitliche Betrachtung des Sauerstoffstroms zum erstenmal als notwendige Glieder eines komplizierten Systems von Sauerstofforten erkannt, welches nur, wenn alle Glieder funktionieren, im richtigen Gange bleibt.

Während dergestalt die Funktion des intermediären Sauerstoffträgers einigermassen geklärt ist, vermag ich die Rätsel der beiden Systeme: Zelle und Erythrocyt nur zu lösen durch Annahme einer Hypothese, welche ich vorderhand aus Mangel an einer ausreichenden Methodik nicht experimentell beweisen kann. Diese Hypothese lautet für die Zelle: Der Kern der Zelle enthält keine Katalase.¹⁾

Es ist bekannt, dass jedes Protoplasma Katalase enthält. Senkt man ein mit H_2O_2 gefülltes Reagierröhrchen umgekehrt in eine Schale mit H_2O_2 und bringt unter das Röhrchen ein Stück eines beliebigen tierischen Organs, so entwickelt sich sofort molekularer O_2 . An der Schnelligkeit und bei gleich schweren Gewebstückchen an der in der Zeiteinheit entwickelten Menge von O_2 kann man leicht eine Skala des Katalasegehaltes der verschiedenen Organe aufstellen. Ich fand denselben ziemlich proportional dem Reduktionsvermögen der Organe, nämlich am stärksten in Muskeln, Haut und Leber.

Um den Sauerstoffstrom in der Zelle zu erklären, mache ich also für den Kern die Annahme, dass er sich vor dem Protoplasma durch einen Mangel an Katalase auszeichnet, dass er in der Zelle von dem allgemeinen Gesetz des Katalasegehaltes des tierischen Gewebes ausgenommen ist. Gibt man diese eine Annahme vorderhand zu, so erklärt sich der anscheinend paradoxe Sauerstoffstrom in Zelle und Kern ohne weiteren Zwang:

Die aktiven Sauerstoff als Hydroperoxyd enthaltende Lymphe überschwemmt das Zellenprotoplasma von der Aussenseite her, so beispielsweise das sich nicht mit RW bläuende, aber wohl mit Kali hypermanganicum bräunende Protoplasma einer grossen, mittleren Stachelzelle oder einer Epithelzelle der gewundenen

Andererseits aber dienen sie umgekehrt als sauerstoffgesättigter Nährboden für solche Organismen, die sauerstoffbedürftig und selbst stark sauerstoffhaltig sind, wie z. B. die mit RW dunkelblau sich färbenden Gonokokken.

¹⁾ Das Nuklein und die Nukleinsäure des Handels enthalten nach meinen Versuchen keine Katalase. Diese Tatsache beweist allerdings nichts für meine Hypothese, widerspricht ihr aber auch nicht.

Harnkanälchen. Das stark reduzierende Protoplasma dieser Zellen nimmt sofort einen Teil des durch die Lymphe zugeführten aktiven Sauerstoffes für sich zu seiner eigenen Verbrennung in Anspruch. Dieser Anteil wird nach den Untersuchungen von Bach u. a. nicht von der Katalase des Protoplasmas in Beschlag genommen. Ein anderer Teil, beispielsweise die Hälfte, wird von der Katalase des Protoplasmas seiner Aktivität beraubt und als unbrauchbarer Rest von molekularem Sauerstoff nach Durchwanderung des Protoplasmas an dessen Innenseite abgegeben.

Hier kommt der restliche molekulare Sauerstoff des Protoplasmas in Kontakt mit der Peroxydase des Kernes, wird wieder in aktiven Sauerstoff umgewandelt und — da der Kern (nach meiner Hypothese) keine Katalase enthält — aufgespeichert.

So verhält sich der Sauerstoffstrom in der Zelle im allgemeinen. Im speziellen kommen aber viele Varianten vor, die einerseits mit dem relativen Protoplasma- und Kern-Volumen, andererseits mit spezifischen Reduktions- und Sauerstoff-Orten innerhalb des Zelleibes zusammenhängen.

Wird die Alkaleszenz der Lymphe in voluminösen oder saure Produkte speichernden Protoplasmen völlig neutralisiert, so erhält sich der Zustand hoher Sauerstoffspannung im Kerne unverändert und wir haben das Bild von aktiven sauerstoffhaltigen Kernen inmitten eines reduzierenden Protoplasmas wie in den eben genannten Beispielen.

Handelt es sich aber um geringe Protoplasamengen (schmale Protoplasmasäume) und relativ voluminöse Kerne, so kann die alkalische Lymphe ohne völlige Neutralisation bis zum Kern gelangen, der Säuregehalt des Protoplasmas nimmt ab und überschüssiger aktiver Sauerstoff dringt vom Kern aus zurück in das Protoplasma. Besteht dieser Zustand minderer Sauerstoffspannung im Kerne andauernd, so kommen wir zum Typus der Epithelien der geraden Harnkanälchen und der Ausführungsgänge der Knäueldrüsen mit stets sich bläuendem Protoplasma.

Diese Rolle der alkalischen Lymphe bei der Sauerstoffversorgung der verschiedenen Zellenarten wird sehr anschaulich am toten Material demonstriert durch den Wechsel der Bläuung in den auf Sauerstofforte gefärbten Schnitten, wenn man sie nachträglich in saures oder alkalisches Wasser bringt. In saurer

Umgebung beschränkt sich die Bläunung stets auf die Kerne, in alkalischer diffundiert sie aus den Kernen in das Protoplasma.

Haben wir weiter, ähnlich wie im Kerne, katalasenfrie (peroxydasenhaltige) Orte wie Granula, Granoplasma etc. im Zelleibe, so speichert sich auch hier aktiver Sauerstoff wie im Kerne auf, so in den Mastzellen, Plasmazellen, Drüsenzellen, Leukocyten, Lymphocyten.

Hiernach wären also ganz im allgemeinen Reduktionsorte des Gewebes solche Gewebeelemente, welche Katalase, aber keine Peroxydasen enthalten, Sauerstofforte solche, welche Peroxydasen, aber keine Katalase enthalten.

Ist diese Anschauung richtig und bewährt sie sich hauptsächlich bei einer irgendwie ermöglichten Untersuchung isolierter Kerne auf etwaigen Mangel an Katalasegehalt, so hat das System: Zelle—Kern nur das von aussen in der Lymphe herangebrachte Peroxyd nötig, um in automatischer Weise durch die Verteilung der Katalase und Peroxydase die richtige Speicherung des Sauerstoffes zu ermöglichen. Dann ist die Paradoxie dieses Systems beseitigt; wir verstehen die Reduktionskraft des Protoplasmas ebensogut wie die Sauerstoffspeicherung des Kernes.

In den kernlosen roten Blutkörperchen ¹⁾ besitzt das Hämoglobin die sauerstoffspeichernde Kraft des Kernes, das Stroma den Katalasegehalt des Protoplasmas. Solange das Hämoglobin vom Stroma allseitig umschlossen wird, verhindert die Katalase des Stromas das Auftreten von aktivem Sauerstoff in diesem System, trotzdem in den Lungencapillaren reichlich molekularer Sauerstoff in das Blutplasma eindringt und hier von den Leukocyten aktiviert wird. Ein Teil dieses aktiven Sauerstoffes macht, das zarte Stroma überflutend, aus dem Hämoglobin das Peroxyd: Oxyhämoglobin, ein anderer Teil wird bei dieser Passage von der Katalase des Stromas in inaktiven, molekularen Sauerstoff verwandelt und in das Plasma abgestossen.

Im Augenblick, in dem das Blutkörperchen die Lungencapillaren passiert und das Blutplasma an aktivem Sauerstoff reich ist, kann der Katalasegehalt des Stromas nur einen geringen Teil des zuströmenden Sauerstoffes an der Oxyhämoglobinbildung

¹⁾ Die Kerne des Vogelblutes sind ebenfalls hervorragende Sauerstofforte wie die Kerne im allgemeinen. Sie färben sich mit RW dunkelblau.

hindern und dem Blute in katalysiertem Zustande überliefern. Er kann nur soviel erreichen, dass nach aussen am Blutkörperchen kein aktiver Sauerstoff erscheint; sie konserviert nur das Peroxyd im Innern des roten Blutkörperchens.

Im Augenblick dagegen, in welchem das rote Blutkörperchen die Gewebescapillare passiert und das Plasma arm an aktivem Sauerstoff ist, wird die Katalase des Stromas mächtig und stösst die gesamte Masse des im Innern des Erythrocyten aufgespeicherten aktiven Sauerstoffes als molekularen O_2 in das Plasma ab. Hier wird er zuerst von den weissen Blutkörperchen, sodann in der Gewebslymphe von den Mastzellen reaktiviert und in diesem Zustande dem Protoplasma der Zellen zur weiteren Bearbeitung zugeführt.

Ich will aus begrifflichen Gründen an dieser Stelle nur ein allgemeines Schema entwerfen, wie ich mir den Sauerstoffstrom im Gewebe nach meinen histologischen Befunden denke und verzichte darauf, dieses Schema im einzelnen weiter auszuführen. Dasselbe beruht im Gegensatz zu allen bisherigen Vorstellungen (s. das Kapitel: Die oxydierenden Fermente), welche die biologischen Funktionen der Peroxydasen und Katalasen nur nach Massgabe chemischer Tatsachen ganz im allgemeinen zu charakterisieren versuchten, auf der Lokalisation der Reduktions- und Sauerstofforte im histochemischen Bilde. Es war dabei nicht zu vermeiden dem besonders unklaren Faktor, der Katalase, eine ganz bestimmte und zwar so wichtige Funktion anzuvertrauen, dass ihre Anwesenheit an einem und Abwesenheit am anderen Orte das ganze automatische Spiel des Sauerstoffstromes zur Folge hat. Allerdings wird damit das Aschenbrödel der heutigen Oxydasenlehre zur Prinzessin erhoben. Aber mit dieser einen Hypothese wird auch der ungemein lange und komplizierte Weg des Sauerstoffes von der Lungenalveole bis zum Kerne einiger-massen klar und verständlich. Sodann ist noch folgendes zu bedenken. Die Art der Sauerstoffversorgung der Zelle ist eine recht schwankende. Die mit dem Blutstrom ankommende Sauerstoffwelle folgt einer komplizierten, aus Atem- und Pulswellen kombinierten Kurve. Diese wird ausserdem von einer Menge weiterer Faktoren, wie äusserer und innerer Temperatur, Kontraktionszustand der Blutgefässe, Höhenlage des Organs, Hämoglobingehalt usf. in positivem und negativem Sinne beeinflusst.

Es stände um die Sauerstoffversorgung der Zelle schlecht, wenn sie auf die zufällige Endsumme aller dieser Faktoren in jedem Momente allein angewiesen wäre. Viel wahrscheinlicher ist es, dass die Zelle sich auf den Sauerstoffgehalt eines Stausees in nächster Nähe verlassen kann, welcher die extremen Schwankungen des Sauerstoffstromes auszugleichen vermag. Dann ist aber auch die Sauerstoffbildung der Zelle als eine nur wenig um die physiologische Gleichgewichtslage hin und her pendelnde Grösse zu betrachten, die, in beträchtlichem Maße unabhängig von dem von aussen zugeführten Sauerstoff, zunächst nur durch die beiden sich widerstrebenden Vorgänge der Sauerstoffbindung und -lösung, der Sauerstoffzehrung und -mehrung in der Zelle selbst bestimmt wird. Ist diese Gesamtvorstellung von den in der Zelle sich abspielenden Oxydationsprozessen richtig, so wäre es wirklich recht unpraktisch eingerichtet, wenn die beiden Vorgänge an dasselbe Substrat in der Zelle gebunden und dadurch gezwungen wären, sich grösstenteils zu kompensieren und zu vernichten, so dass nur ein eventueller Überschuss von aktivem Sauerstoff zur Wirkung gelangte. Es könnte dann auch leicht einmal mit Unterbilanz (Verbrauch allen freien Sauerstoffes zur Verbrennung im Protoplasma) gearbeitet werden. Viel praktischer ist jedenfalls die Verteilung beider sich aufhebender Vorgänge auf verschiedene Substrate: dann kann die überschüssige Energie hier ruhig gebunden, dort in Freiheit gesetzt und auf letztere Weise ein stets bereitstehendes Reservekapital von aktivem Sauerstoff hergestellt werden. Auf diese Weise würden auch die Widersprüche zwischen den Anschauungen von Pflüger (Sauerstoffreichtum der Zelle) und Ehrlich (Sauerstoffarmut der Zelle) auf einfache Weise versöhnt werden.

Ich halte daher das gegebene Schema für eine recht brauchbare Arbeitstheorie. Es wird nicht übermässig schwer sein, dasselbe mittelst der drei Reagentien: Rongalitweiss, Kali hypermanganicum (oder Chrysophangelb) und Wasserstoffsperoxyd an allen Teilen des tierischen Organismus auf seine Richtigkeit zu prüfen.

Die Lymphbahnen der menschlichen Magenschleimhaut.

Von
J. Disse, Marburg.

Hierzu Tafel I und II.

Lange Zeit hindurch ist die Darstellung massgebend gewesen, welche Fohmann (5) über das Verhalten der Lymphbahnen in der Magenschleimhaut gegeben hat. Diese Darstellung findet sich in der Erklärung zu Tafel III seines grossen Werkes und bezieht sich auch auf die Lymphbahnen der Schleimhaut des Ösophagus. Es heisst dort: „Les vaisseaux qui forment le plexus de la muqueuse de l'oesophage suivent le trajet de ce Canal, tandis qu'ils n'ont aucune direction marquée dans la muqueuse de l'estomac. De ces plexus se détachent des rameaux qui s'anastomosent pour constituer un réseau entre la muqueuse et la tunique musculaire, réseau d'où proviennent les branches et troncules qui percent au dehors pour abandonner ces parties.“

Fohmann hat also erkannt, dass ein Geflecht von Lymphbahnen innerhalb der Schleimhaut, ein zweites innerhalb der Submucosa gelegen ist.

Arnold (1) bestätigte diese Schilderung und erweiterte sie durch die Angabe, dass das in der Schleimhaut gelegene Netz das feinere sei. Kölliker (7) übernimmt die Darstellung von Fohmann und Arnold; er gibt noch dazu an, dass er bei mikroskopischer Untersuchung die Lymphgefässe innerhalb der Schleimhaut niemals gesehen habe, während er sie in der Submucosa während der Verdauung leicht auffinden konnte. „Es ist ihre Sammlung zu grösseren Stämmchen und schliesslich das Durchbohren der musculosa in der Gegend der Curvaturen ebenfalls deutlich wahrzunehmen.“

Kurz darauf hat Teichmann (12) eine genauere Schilderung von den beiden Lymphgefässnetzen gegeben, die durch musterhafte Abbildungen erläutert wird. Da die Injektion der Lymphbahnen am menschlichen Magen nicht nach Wunsch ausfiel, beschränkte sich Teichmann auf die Darstellung des Verhaltens der Lymph-

bahnen im Magen des Hundes. Er sagt (S. 76): „Die Chylusgefäße des Magens bilden Netze, welche, wie Fohmann, Arnold und Sappey richtig angeben, in zwei aufeinander liegenden Schichten ausgebreitet sind. Eine von diesen, die oberflächliche Schicht (nach der Bezeichnung der genannten Autoren), liegt in der Schleimhaut, unterhalb der Labdrüsen; die andere, die tiefe Schicht, liegt zwischen der Schleimhaut und der tunica muscularis. Beide Gefäßschichten sind durch den Brückeschen Muskel der Mucosa voneinander getrennt. Es ist auffallend, dass die Chylusgefäße in dem ganzen Raume zwischen den Labdrüsen durchaus fehlen, die Angabe selbst ist aber unbedingt richtig. Im ganzen ist die oberflächliche Schicht des Netzes gleichförmig beschaffen, was ebensowohl die Form der Gefäße als auch der Maschen betrifft. Der Durchmesser der Gefäße beträgt 0,03 bis 0,05 mm. Die Gefäße, welche die oberflächliche und die tiefe Schicht des Netzes untereinander verbinden, sind kurz und etwas stärker als die der oberflächlichen Schicht, sie entstehen unterhalb dieser, verlaufen teils senkrecht, teils schräg, und münden in die tiefe Schicht ohne bestimmte Anordnung.

Die tiefe Schicht des Netzes ist ebenfalls hinsichtlich der sie zusammensetzenden Gefäße und der Maschen regelmässig. Beide Schichten unterscheiden sich voneinander wesentlich durch die Stärke der Gefäße, deren Durchmesser bei der tiefen Schicht 0,18 bis 0,22 mm beträgt, sodann durch die Weite der Maschen, welche bei dieser Schicht, dem grösseren Gefässkaliber entsprechend, grösser sind.“

Diese Darstellung präzisiert die so wichtigen Lagebeziehungen der beiden Lymphgefässgeflechte, und lehrt als Schranke zwischen beiden die muscularis mucosae kennen. Ferner klärt sie uns auf über die Art, in welcher beide Geflechte zusammenhängen; sie setzt an die Stelle der etwas allgemein gehaltenen Angaben von Fohmann und Arnold eine genaue Beschreibung der wichtigen Eigentümlichkeiten, welche an dieser Stelle die Lymphbahnen auszeichnen. Ohne Zweifel kommt der Fortschritt auf Rechnung der so sehr vervollkommenen Technik. Fohmann hatte die Lymphbahnen mit Quecksilber gefüllt, er konnte die Schleimhaut nur im Flächenbilde untersuchen; Teichmann, der zur Füllung gefärbte Leimmassen verwendete, hat die Schleimhaut gehärtet und auch Durchschnitte untersucht. Da es nun auch Teichmann

nicht gelingen wollte, zwischen den Drüsen Lymphbahnen zu füllen, liess er sich im Vertrauen auf seine Technik zu dem kategorischen Ausspruch verleiten, dass in der genannten Region überhaupt keine Lymphbahnen vorkommen.

Frey (6) hat die Angaben von Teichmann nachgeprüft und vollständig bestätigt. Auch ihm gelang es nur, innerhalb der Schleimhaut dasjenige Netz zu füllen, das zwischen den Labdrüsen und der muscularis mucosae befindlich ist: zwischen den Drüsen selbst waren keine Lymphgefässe nachweisbar. Es ging aber nicht wohl an, die Lymphgefässplexus als „Lymphcapillaren“ aufzufassen: dem widersprach schon das bedeutende Kaliber der Äste, die den Plexus zusammensetzen.

Eine erhebliche Vervollständigung erfuhren die Kenntnisse von den Lymphbahnen der Magenschleimhaut erst durch die Untersuchungen von Christian Lovèn (8, 9). Lovèn hat gerade am menschlichen Magen den Verlauf der Lymphgefässe eingehend untersucht: es ist ihm gelungen, der Schwierigkeiten Herr zu werden, welche dieses Organ beim Menschen der Füllung der Lymphbahnen bereitet. Die erste Veröffentlichung über die Ergebnisse seiner Untersuchungen erschien in Form einer vorläufigen Mitteilung 1870, die ausführlichere Arbeit folgte 3 Jahre später. Beide Abhandlungen sind neuerdings, zusammen mit den übrigen Arbeiten von Lovèn, besonders abgedruckt.

Lovèn injizierte die Lymphbahnen der Magenschleimhaut durch Einstich von der Innenfläche der Magenwand her; er bediente sich einer Lösung von Berliner Blau, das nach den Angaben von Richardson bereitet wurde. (Es ist frisch bereitetes Berliner Blau mit Zusatz von Glycerin und Alkohol.) Wenn eine derartige, hauptsächlich wässrige Farbstofflösung auch keine so pralle Füllung der Gefässe liefert, wie eine gefärbte Leimmasse, so hat sie vor dieser doch den grossen Vorteil voraus, dass sie in die feinsten Räume eindringt.

Zunächst konnte Lovèn die Angaben über das submuköse und das innerhalb der Schleimhaut gelegene Netz von Lymphgefässen bestätigen. Beide Netze hat er am menschlichen Magen injiziert; die Kanäle des submukösen Netzes sind, bei einem Durchmesser von 0,23 bis 0,45 mm, weiter als die Kanäle des oberflächlichen Plexus, deren Weite Lovèn auf 0,025 bis 0,10 mm bestimmte. Er nennt dieses der Schleimhaut angehörende Netz.

wegen seiner Lage am Grunde der Drüsen, den „subglandulären“ Plexus. Die bisherige Beschreibung erweiterte er durch die „Feststellung, dass die zum Plexus zuammentretenden Gefässe nicht vollkommen in derselben Ebene liegen, so dass sie nicht selten zwei bis drei ineinander übergehende Schichten zu bilden scheinen“.

Ausser diesen Geflechten gelang es aber auch Lymphbahnen zu füllen, die innerhalb der Schleimhaut, zwischen dem Epithel und dem subglandulären Plexus befindlich waren. Sie stellen die Zuflüsse für den subglandulären Plexus dar. Lovèn schildert diese Gefässe, die man nach der Stromesrichtung als zuführende betrachten muss, als periphere Äste des genannten Plexus; „aus dem subglandulären Netz entstehen nun zahlreiche — oft mehrere mit einem gemeinsamen Ursprungsstamm — zwischen den Drüsen mehr oder weniger geradlinig aufsteigende Lymphräume, die ich interglanduläre Lymphsinus nennen möchte. Bei ihrem Ausstreten aus dem subglandulären Netze sind diese Räume gewöhnlich enger, werden allmählich weiter, zeigen nicht selten recht ansehnliche Ausbuchtungen und stehen hie und da durch quer- oder schräglaufende Äste miteinander in Verbindung. In der Nähe der Schleimhautoberfläche endigen sie gewöhnlich mit einer kolbenförmigen Anschwellung; in vielen Fällen sieht man sie dagegen Schlingen bilden, indem sie nach einer plötzlichen Umbiegung nach der Tiefe der Schleimhaut zurückkehren. Endlich kommt es nicht selten vor, dass sie, nachdem sie die freie Oberfläche fast erreicht haben, hier durch feinere oder gröbere, zuweilen ziemlich lange Kanäle miteinander in Verbindung treten und auf diese Weise ein oberflächliches Netz mit sehr weiten Maschen bilden.“ Einmal gelang Lovèn die Füllung eines derartigen, oberflächlich gelegenen Netzes „in einer Ausdehnung von einigen Quadratlinien“ bei einem Kinde von sechs Monaten.

Wir können es als sicher annehmen, dass es sich bei den von Lovèn entdeckten interglandulären Sinus um Abflusswege für feinere Lymphbahnen handelt. Von diesen aber haben sich nur selten Bruchstücke injizieren lassen. Diese erscheinen bald in Form eines oberflächlichen Netzes, bald in Form schlingenförmiger Kanäle, die in das periphere Ende eines Lymphsinus einmünden. Die „kolbenförmige Anschwellung“, von der Lovèn spricht, kann nicht als der Beginn eines interglandulären Sinus angesehen werden; höchstens bezeichnet er die Stelle, an der die

Injektionsmassé sich staute und nicht weiter vordringen konnte. Die Kanäle des oberflächlichen Netzwerkes massen 0,02–0,05 mm im Durchmesser; das ist für capillare Lymphgefässe zu viel. Also: die Injektion ist noch als unvollständig zu betrachten, die Masse ist nicht bis in die Lymphcapillaren vorgedrungen.

Nun hat auch Lovèn die Frage aufgeworfen, wo die eigentlichen Wurzeln der Lymphbahnen der Magenschleimhaut zu suchen seien. Er hat darüber Untersuchungen am Magen des Hundes angestellt, ist aber nicht imstande gewesen, gut begrenzte feine Kanäle mit selbständiger Wandung, also ein Capillarsystem, nachzuweisen, das man als das Wurzelgebiet der Lymphbahn hätte auffassen können. Die Wurzeln der Lymphbahn finden sich, wie Lovèn annimmt, im interstitiellen Gewebe, zwischen den Labdrüsen; hier findet sich ein System zusammenhängender Räume vor, die „bald als mehr oder weniger zylindrische Kanäle, bald als rissige Spalträume, bald als grössere, sinusartige Cavitäten auftreten“ (Ges. Abhandlungen, S. 224).

Wie Lovèn findet, ist das interglanduläre Gewebe aus Lamellen gebildet. Die Flächen der Lamellen sind mit Kernen belegt; benachbarte Lamellen sind zwar vielfach miteinander durch zarte Fäden verbunden, aber sie bleiben doch durch Spalten getrennt. Da nun auf den Lamellen Kerne liegen, in deren Umgebung eine mit Anilinblau färbbare Substanz in dünner Schichte sich ausbreitet, so handelt es sich vielleicht um eine Art von Auskleidung der interlamellären Spalträume durch ein „Zellenhäutchen“, wenn auch die Zellgrenzen nicht mehr sichtbar sind. Derartige Zellenhäutchen würden die Begrenzung der Anfänge der Lymphbahn darstellen.

Ausser den interlamellären Spalten kommen, als Wurzeln der Lymphbahn, mehr zylindrische Räume vor, die in der Nachbarschaft der Venen liegen. Die Venen durchsetzen die Schleimhaut in der Richtung des Dickendurchmessers: sie liegen in den Lücken, die zwischen den in Gruppen gestellten Drüsen ausgespart bleiben. „Zwischen der Venenwand und der äusseren Begrenzung der Lücke befindet sich ein leerer Raum, der bald das Gefäss vollkommen ringförmig umgibt, bald durch dünne Häutchen in mehrere Abteilungen geteilt ist, bald nur einen grösseren oder kleineren Teil der Peripherie des Gefässes umfasst.“ Derartige perivenöse Räume sind, nach der Ansicht von Lovèn,

gerade so als Wurzeln der Lymphbahnen anzusehen, wie die Spalten zwischen den Lamellen.

Nimmt man alles zusammen, was Lovèn über die Wurzeln der Lymphgefäße in der Magenschleimhaut angibt, so handelt es sich nicht um bestimmt begrenzte Bahnen; man ist also nicht berechtigt, eine Zugehörigkeit zum Gefäßsystem zu behaupten. Was Lovèn als feinste Lymphgefäße auffasst, sind die Lücken zwischen den geformten Bestandteilen der Schleimhaut, Räume ohne eigene Form, die nur durch den Injektionsdruck entstehen und diesem entsprechend mehr oder weniger ausgebreitet sind. In den Lücken des Gewebes befindet sich während des Lebens wohl immer eine gewisse Menge Flüssigkeit; das ist Gewebssaft. Die Räume, in denen dieser Gewebssaft enthalten ist, sind noch keine Lymphräume; die Lymphbahn innerhalb der Organe ist geschlossen, sie besitzt eigene Wandung wie die Blutbahn. Als Lymphe können wir nur den Inhalt der Lymphgefäße selbst bezeichnen, der in einer geschlossenen Bahn gelegen ist. Die Quelle der Lymphe ist wohl hauptsächlich der Gewebssaft, aber nur derjenige Bruchteil des Gewebssaftes wird zur Lymphe, der aus dem diffusen Lücken- und Spaltensystem des Gewebes austritt und in die Lymphbahn hineingelangt, indem er die Wandung der Lymphgefäße durchsetzt. Die Gewebssflüssigkeit ist diffus im Gewebe verteilt, wo nur Platz ist; die Lymphe bewegt sich in einer gut begrenzten Bahn, die eine selbständige Wand besitzt. Die feinsten Lymphbahnen, die Lymphcapillaren, hat Lovèn in der Magenschleimhaut nicht aufgefunden; das Wurzelgebiet, dessen Inhalt durch die interglandulären Sinus abgeführt wird, bleibt noch zu erforschen.

Auch über die Lymphsinus selbst bestehen noch viele Unklarheiten; es ist nicht viel mehr bekannt, als ihre Existenz. Haben die Sinus eine eigene Wand? Entspricht diese ihrem Bau nach der Wand der Lymphgefäße, besitzt sie besonders eine endotheliale Auskleidung? Auf diese Fragen geben die Untersuchungen von Lovèn keine Antwort. Es sind also unsere Kenntnisse über die Lymphbahnen der Magenschleimhaut durchaus noch nicht abgeschlossen; wir sind durch Lovèn einen Schritt weiter geführt, als Teichmann gekommen war, aber das Ziel ist nicht erreicht.

In neuerer Zeit haben Cunéo und Delamare (2) die Untersuchungen über die Lymphwege innerhalb der Magenschleimhaut wieder aufgenommen, in der Absicht, festzustellen, wo die eigentlichen Lymphcapillaren gelegen sind, und wie sie sich zu den interglandulären Sinus verhalten. Beide Forscher haben die Füllung der Lymphbahnen mit verschiedenen starken Lösungen von *Argentum nitricum* versucht ($\frac{1}{10}$ 0/0—1 0/0), und haben hauptsächlich die Mägen verschiedener Säuger (Pferd, Hund, Kaninchen, Meerschweinchen) verwendet. Es gelang die Darstellung der interglandulären Sinus, sowie der quer- und schrägverlaufenden Verbindungsäste zwischen ihnen: aber ein Capillarnetz konnte nicht nachgewiesen werden. Deshalb erklären die Autoren die Sinus mit ihren Anastomosen für die Anfänge der Lymphbahnen: „sie lassen jeden Sinus mit einer kolbenförmigen Anschwellung „*ampoule initiale*“ unterhalb des Epithels beginnen. (Das Verständnis dieser Arbeit wird dadurch erschwert, dass die im Text gegebenen Ziffern auf die Tafelfiguren nicht passen.)

Die positiven Resultate der Untersuchungen von Lovèn bleiben bestehen. Es liegen innerhalb der Magenschleimhaut weitere Lymphgefäße, die „interglandulären Sinus“: diese münden in den „subglandulären Plexus“ ein. Mit dem peripheren Ende der interglandulären Sinus steht stellenweise ein System netzförmig angeordneter Bahnen in Verbindung, das in der Nähe des Epithels sich horizontal ausbreitet. Die Ausdehnung dieses Netzwerks, das Verhalten seiner Zweige, ist unbekannt: gar nicht aufgeworfen ist die Frage, ob dieses Netzwerk Zuflüsse aus der Schleimhaut erhält, und wie diese beschaffen sind. Endlich ist zu untersuchen, ob in der Magenschleimhaut capillare Lymphgefäße vorkommen.

Die Untersuchungen, über die ich in folgendem berichte, haben das Ziel verfolgt, die unerledigt gebliebenen Fragen über das Verhalten der Lymphbahnen in der Magenschleimhaut für den Menschen aufzuklären. Existieren capillare Lymphgefäße? Auf welche Weise stehen sie in Verbindung mit den Lymphsinus von Lovèn? Welche Bedeutung hat das oberflächliche Netzwerk, von dem Lovèn Bruchstücke gesehen hat? Wie ist die Wand der Lymphbahnen gebaut? Das waren die in erster Linie zu beantwortenden Fragen.

Vor allem kam es darauf an, möglichst vollständige Injektionen der Lymphbahn bei der menschlichen Magenschleimhaut zu erhalten; Mägen von Säugetieren wurden nur dann herangezogen, wenn es sich um Verhältnisse handelte, die an absolut lebensfrischem Material untersucht werden müssen. Zuerst wurde aber untersucht, ob sich die Mägen der betreffenden Säuger in dem klar zu stellenden Punkte ebenso verhalten, wie der menschliche Magen; die Voraussetzung, dass dem so sei, genügt nicht, weil wir wissen, dass eigentlich jede Gattung in ihren Organen besondere eigenartige Verhältnisse bietet.

Es war nicht möglich, für die Injektionen ganz frische menschliche Mägen zu erhalten: so blieb nur übrig, den Versuch zu machen, ob sich auch an dem Material, das die Sektionen lieferten, brauchbare Resultate gewinnen liessen. Meinem verehrten Kollegen, Herrn Professor Beneke, bin ich für die gültige Überlassung menschlichen Materials zu Dank verpflichtet.

Zur Füllung der Lymphbahnen diente eine 1% wässrige Lösung von Berliner Blau (Grübler) mit 10% Zusatz von Formol; die Flüssigkeit wurde mit einer kleinen Pravazschen Spritze injiziert. Es empfiehlt sich, nach dem Vorgange von Lovèn, von der inneren Fläche der Schleimhaut einzustechen, und die Kanüle möglichst flach zu führen. Am besten macht man eine grössere Anzahl von Einstichen, und injiziert jedesmal nur einen kleinen Bezirk der Schleimhaut unter ganz schwachem Druck. Nach der Injektion wurde der Magen 24 Stunden lang in 95% Alkohol gehärtet, die am besten injizierten Schleimhautstücke ausgeschnitten, in Paraffin eingebettet, und in Serien zerlegt, bei denen die Schnittdicke teils 0,020, teils 0,025 mm betrug. Flächenansichten wurden nicht hergestellt, da es darauf ankam, zu untersuchen, ob capillare Lymphgefässe vorhanden sind. Von jeder Serie wurde ein Objektträger nachträglich mit Boraxkarmin gefärbt, um Epithel und Drüsen deutlicher zu machen.

Die Injektionsmasse breitet sich innerhalb der Schleimhaut vorwiegend diffus aus und füllt die Spalten zwischen den Drüsen an (Fig. 1 d J), es gibt aber Stellen, an welchen in der Nachbarschaft der extravasierten Masse, Netze feiner Kanäle auftreten, die mit der Injektionsmasse gefüllt sind (Fig. 1, Ca). Das abgebildete Netz liegt in der Gegend der Drüsenhalse: es besteht aus feinen, drehrunden, zwischen 0,007 und 0,009 mm dicken

Zweigen, welche rundliche Maschen einschliessen. Manche Zweige sind längs, andere quer oder schräg getroffen, einzelne kommen aus der diffus verteilten Injektionsmasse heraus (Fig. 1. Ca 1), die Mehrzahl aber ist ganz ausser Berührung mit den Extravasaten. Der Bezirk, der dieses feine Netzwerk enthält, ist 0,4 mm dick, seine Flächenausdehnung beträgt 0,6 mm, demnach würde die injizierte Stelle, von der Fläche betrachtet, etwa $\frac{1}{4}$ mm \square messen.

Es handelt sich um gefüllte Kanäle vom Charakter der Capillaren, um Gefässe mit selbständiger Wand, die die Injektionsmasse zurückhält. Die vollständige Serie zeigt, dass eine Anzahl der injizierten feinen Gefässe tiefer in der Schleimhaut liegt und dass noch einzelne Capillaren in der Umgebung des Grundes der Drüsen gefüllt sind. Einzelne Drüsenschläuche liegen in einem Gitterwerk, das von den gefüllten Capillaren gebildet wird. Am vollständigsten ist die Injektion allerdings um die Drüsenhäuse herum.

Oberhalb des Capillarnetzes liegen grössere, gefüllte Gefässe (Fig. 1, p v R), die bis dicht an die untere Grenze des Epithels herangehen: man sieht, dass einzelne Capillaren in diese Gefässe einmünden, während andere in die unmittelbare Nähe kommen.

Die Verbindung mit dem Capillarnetz wird durch schräg aufsteigende Stämmchen bewirkt, die zwischen 0,012 und 0,015 mm Durchmesser haben; sie treffen auf weitere Kanäle, von 0,020 bis 0,024 mm Durchmesser, die unterhalb des Epithels gelegen, parallel der Oberfläche der Schleimhaut sich ausbreiten (Fig. 1, p v R). Wie aus der Serie hervorgeht, handelt es sich gleichfalls um ein Netzwerk von Gefässen, das in der Umgebung der Magenrübchen liegt: man bekommt von diesem Netzwerk eine deutlichere Vorstellung, wenn man Fig. 2a betrachtet. Die Stelle, welcher der abgebildete Schnitt angehört, ist von dem in Fig. 1 wiedergegebenen Durchschnitte 0,08 mm entfernt: sie entspricht der Randpartie, die den gefüllten Capillarbezirk umgibt. Ganz nahe dem Epithel (Fig. 2a, bei a, b, c) sieht man feinere, horizontal ziehende Gefässe getroffen: mit ihnen stehen grössere Zweige in Verbindung (Fig. 2a, p v R.), die nach abwärts, mit Richtung nach der Submucosa hin, verlaufen. Durch den Zusammenfluss mehrerer derartiger Stämme werden grössere, gerade verlaufende Stämme gebildet (Fig. 2a, Ls, Ls), die als Abflusswege für das oberflächliche Netzwerk zu betrachten

sind. Fig. 2b zeigt deutlicher, wie ein solches, senkrecht auf die Submucosa zu gerichtetes Stämmchen entsteht; zwei horizontal ziehende Äste $p v R I$, $p v R II$ münden zusammen; das aus ihrer Vereinigung hervorgehende Gefäss windet sich leicht, nimmt in kurzen Abständen neue Seitenzweige auf, die oft Sammelgefässe für feine Stämme sind ($p v R$) und wird zu einem stärkeren Stamm. (Fig. 2a, Ls.)

Es ist nun wohl keinem Zweifel unterworfen, dass im Bereich des kleinen Schleimhautsbezirks Gefässe verschiedenen Kalibers gefüllt sind; wir haben Capillaren, die Netze mit rundlichen Maschen bilden, etwas grössere Stämme, die die Capillaren aufnehmen, und sich zu einem in horizontaler Ebene ausgebreiteten Netzwerk feinerer Gefässe hin begeben. Dieses Netzwerk umfasst die Magenrübchen, es besteht aus mehreren, übereinander befindlichen Schichten. Den Abfluss für dieses Oberflächennetz bilden Stämme, die senkrecht zur Oberfläche der Schleimhaut gerichtet, nach abwärts ziehen. Innerhalb der Serie konnten einzelne dieser Stämme bis an die untere Grenze der Schleimhaut verfolgt werden.

Welche Bedeutung haben nun diese Gefässe? Sind es Lymphbahnen? Oder handelt es sich nur um Blutgefässe, die durch den Einstich getroffen und eine Strecke weit gefüllt sind?

Die in der Submucosa gelegenen Blutgefässe enthielten keine Injektionsmasse, zwar sah man hier stellenweise weite Gefässe, die gefüllt waren, aber die neben diesen gelegenen, am Bau ihrer Wand zu erkennenden Blutgefässe waren leer. Oberhalb der *muscularis mucosae*, zwischen ihr und dem Grunde der Drüsen, lagen grössere, gefüllte Gefässe, die hin und wieder mit den gefüllten Gefässen der Submucosa in Verbindung standen; es war nicht wahrscheinlich, dass sie Bestandteile der Blutbahn waren. Andererseits aber waren zwei wichtige Punkte zu beachten: 1. Die gefüllten Capillaren, nach Gestaltung des ganzen Netzes, und hinsichtlich der Form der Maschen haben die grösste Ähnlichkeit mit Blutcapillaren, der einzige Unterschied liegt im grösseren Durchmesser der Kanäle. 2. Die netzförmigen Gefässe unterhalb des Epithels und in der Umgebung der Magenrübchen haben sehr grosse Ähnlichkeit mit den oberflächlichen Venen der Magenschleimhaut, während die gerade verlaufenden, abführenden Stämme genau so aussehen, wie die Venenstämme,

die das oberflächliche Venennetz entleeren. So kommt es darauf an, festzustellen, ob die durch Einstich gefüllten Gefäße Blutgefäße sind, oder nicht; sind sie keine Blutgefäße, dann können sie nur Lymphgefäße sein. Wie liegt nun die injizierte Masse zur Blutbahn?

Betrachtet man genau das Netz der gefüllten Capillaren, so sieht man, dass die injizierte Masse in sehr dünner Schicht liegt; man hat den Eindruck, dass sie hauptsächlich entlang der Wand der gefüllten Gefäße sich ausbreitet; gelegentlich erscheint ein quergetroffenes Capillargefäß wie ein blauer Ring. Dieses Verhalten kommt bei Injektion der Blutgefäße nicht zur Beobachtung. Es muss gefragt werden, liegt etwa die injizierte Masse der Capillarwand aussen an? Umgibt sie die Blutcapillaren? Umgibt sie auch die kleinen Venen? Den besten Aufschluss darüber hätte unstreitig eine nachträgliche Injektion der Blutgefäße des zur Untersuchung verwendeten Magens gegeben; aber die war nicht mehr ausführbar. Dagegen stand nichts im Wege, einmal zu versuchen, ob sich nicht Einstichinjektionen in eine Magenschleimhaut ausführen liessen, deren Blutgefäße bereits gefüllt waren. Lässt sich auch dann noch ein besonderes Gefäßsystem darstellen, das dem oben beschriebenen gleicht?

Eine nachträgliche Einstich-Injektion wurde an einem menschlichen Magen vorgenommen, dessen Blutgefäße vollständig mit Carminleim gefüllt waren: das Objekt war schon längere Zeit hindurch in starkem Alkohol aufbewahrt worden. In die Schleimhaut wurde an vielen einzelnen Stellen eine 1^o Lösung von Berliner Blau, aber ohne Formolzusatz, injiziert, und die injizierten Bezirke, nach Einbettung in Paraffin, in Schnittserien von 0,025 mm Dicke zerlegt. Die blaue Injektionsmasse war der Hauptsache nach diffus in der Schleimhaut verteilt; an einzelnen Stellen aber waren, in geringer Ausdehnung, Netze feiner Gefäße gefüllt, die ein bestimmtes Verhältnis zu den Blutcapillaren und den kleinen oberflächlichen Venen hatten. Die Netze entsprechen den Netzen der Blutcapillaren: diese bilden die Achse der Netzbalken und haben eine Hülle, die durch die blaue Injektionsmasse gebildet wird. (Fig. 3a, b, b; Fig. 3b, S, S.) Die Blutcapillaren werden also von scheidenartig angeordneten Räumen umgeben; diese Räume sind stellenweise durch die Einstichinjektion gefüllt. Jedes Capillargefäß steckt, wie die genauere Unter-

suchung ergibt, in einem Hohlzylinder mit sehr dünner, aber selbständiger und darstellbarer Wandung: der Abstand zwischen dieser und der Capillarwand ist gering, aber es besteht eine spaltförmige Lichtung, die durch die Injektionsmasse eingenommen wird. Die Capillarscheiden sind nicht nur im gefüllten Zustande zu erkennen, man sieht sie auch, wenn nur wenig Injektionsmasse eingedrungen ist, und unter Umständen treten sie ohne Injektion hervor, wenn nämlich die Wand vom Capillarrohr sich abgehoben hat.

In den Figuren 3 und 4 der Taf. I sind eine Anzahl von Blutcapillaren mit ihren Scheiden abgebildet. Das umgebende Gewebe ist, als unwesentlich, weggelassen. Fig. 3a zeigt einen kleinen Abschnitt einer gut injizierten Region der Schleimhaut. Innerhalb diffus verteilter Injektionsmasse liegen dunkel gefärbte, netzförmig verbundene Balken b, b. Es sind Blutcapillaren, umgeben von gefüllten Scheiden: die rot injizierten Blutgefäße Ca, Ca sind vom Schnitt so günstig getroffen, dass sie aus der gefüllten Scheide eine kleine Strecke weit herausragen; man sieht, wie gering der Durchmesser der Scheide ist. Wäre die Scheide allein gefüllt, so würde man glauben, das capillare Blutgefäß allein vor sich zu haben. Wo nun die Capillarscheide prall gefüllt ist, verdeckt die blaue Injektionsmasse vollständig die Farbe der Blutgefäßinjektion: man sieht einen blauen Zylinder, der sich innerhalb der diffus verteilten Injektionsmasse sehr deutlich abgrenzen lässt. Ganz deutlich zeigt Fig. 3b den Unterschied zwischen der extravasierten Injektionsmasse und der gefüllten Capillarscheide. Innerhalb einer Gewebspartie, in welche Injektionsmasse eingedrungen ist, verläuft ein capillares Blutgefäß, das fast einen Halbkreis beschreibt. (Fig. 3a; Ca.) Ein Stück des Kreisbogens ist weggeschnitten. Die Scheide des Capillarrohrs ist gefüllt, bei SI sieht man die Injektionsmasse im Längsschnitt, in Form von zwei parallel laufenden, blauen Streifen; bei S liegt das ganze Capillarrohr vor, umgeben von der injizierten Scheide. Die Füllung hört bei SII auf und von hier ab ist das Capillarrohr allein sichtbar.

Die Abbildung, welche das Verhalten des Präparates möglichst naturgetreu wiedergibt, lässt erkennen, wie scharf sich die gefüllte Capillarscheide von der diffus injizierten Umgebung abhebt. Die Lichtung der Capillarscheide ist sehr enge.

Während man nun in den Figg. 3a und 3b nur an der Injektion die Capillarscheide erkennen kann, zeigen die in Fig. 4a und b abgebildeten Präparate die Wandung der Capillarscheide. Hin und wieder findet man Stellen, an welchen die Capillarscheiden unvollständig injiziert sind. Dann ist die Wand leicht blau gefärbt, hat sich von der Capillarwand abgehoben und ist als selbständige, feine Lamelle zu erkennen. Wenn sie der Capillarwand unmittelbar aufliegt, kann man sie nicht erkennen.

Fig. 4a zeigt zwei Blutcapillaren, eine längs, die andere quer getroffen: jedes Gefäß ist in einigem Abstand von einer leicht gefärbten Hülle (Fig. 4a, S, SI) umgeben. Der Abstand der Scheide von der Capillarwand erscheint relativ gross: das rührt vielleicht von nachträglicher Schrumpfung der Leinmasse innerhalb des Capillarrohrs her.

In Fig. 4b sind drei Capillaren so gezeichnet, wie sie im Schnitt beisammen liegen; jede Capillare steckt in einer Hülle, die trotz ihrer Feinheit gut zu sehen ist (S, SII, SIII). Die Hülle der längsten Capillare ist eine Strecke weit vollständig, von SI ab aber angeschnitten; bei SII und SIII ist Capillarrohr und Hülle schräg getroffen, so dass man sieht, wie die Hülle einen geschlossenen Zylinder bildet, in dem das capillare Blutgefäß steckt.

Die Figg. 3 und 4 geben die Belege für den Ausspruch, dass den Blutcapillaren in der menschlichen Magenschleimhaut eine feine Scheide zukommt. Zwischen der Scheide und der Capillarwand bleibt ein Spaltraum, der gegen die Gewebsspalten durch eine selbständige Wand abgeschlossen wird. Eine durch Einstich injizierte, leicht flüssige Masse kommt in das System der pericapillaren Räume hinein, es füllt die Capillarscheiden aus. Bei einfacher Injektion kann man die gefüllten Capillarscheiden für die Capillaren selbst halten; aber dem ist nicht so, die injizierte Masse liegt nicht in den Blutgefässen, sondern in den feinen, die Capillaren umgebenden Räumen. Die Capillarscheiden sind nun der Anfang einer geschlossenen Bahn, die sich in die interglandulären Sinus und weiter in den subglandulären Plexus fortsetzt; sie sind der Anfang der Lymphbahn. Die capillaren Lymphgefäße umgeben scheidenartig die capillaren Blutgefäße.

Nun stehen, wie oben auseinander gesetzt wurde, die Räume um die Capillaren in Verbindung mit grösseren Gefässen, welche

in der Umgebung der Magengrübchen Geflechte bilden. Diese Gefäße sind in den Figg. 1 und 2 abgebildet. Es handelt sich aber auch bei diesen nicht um selbständige Lymphgefäße, sondern um perivenöse Räume, die, mit eigener Wandung versehen, die Venenanfänge und die oberflächlichen Venengeflechte der Magenschleimhaut umgeben. Sie sollen als „perivenöse Lymphbahnen“ benannt werden.

Es ist bekannt, dass die Anfänge der Venen in der Magenschleimhaut durch feine Gefäße gebildet werden, welche die Magengrübchen in Form übereinander liegender, miteinander vielfach verbundener Ringe umgeben; alle benachbarten venösen Ringe stehen miteinander in anastomotischer Verbindung, so dass die Räume zwischen den Magengrübchen von feinen venösen Zweigen dicht durchzogen werden. Das Geflecht dieser feinsten Venen entleert sich in einen ganz oberflächlich gelegenen venösen Plexus; aus diesem wird das Blut durch eine grosse Anzahl selbständiger Stämme entleert, die in geringen Abständen voneinander entspringend, die Schleimhaut in senkrechter Richtung durchsetzen.

Allen diesen Venen, die zwischen 0,012 und 0,020 mm Durchmesser haben, kommen perivaskuläre Scheiden zu, welche direkte Fortsetzungen der Capillarscheiden sind. Werden also die Capillarscheiden gefüllt, so dringt die Injektionsmasse von diesen aus in die perivenösen Räume ein. Bei Injektion der Lymphbahn allein verläuft also die Injektionsmasse entlang den oberflächlichen Venen, und man hat den Eindruck eines dichten Geflechts von Gefässen, die an Lage, Verästelung und Durchmesser den oberflächlichen Venen entsprechen. Es handelt sich aber nur um gefüllte Räume, von denen die Venen scheidenartig umhüllt werden; was als ein einfaches Gefäss erscheint, ist ein injizierter Hohlzylinder, der eine Vene umgibt. In Fig. 2b, bei p v R, sieht man eine hell erscheinende kleine Vene eine Strecke weit aus der injizierten Scheide herausragen; bei p v RI und P v RII sieht man, dass die injizierten Gefässe nicht solide Zylinder darstellen, sondern blau gefärbte Ringe, wie die Betrachtung der Schnittenden der beiden Gefässe zeigt.

Weitere Belege für die Existenz von Scheiden um die oberflächlichen Venen der Magenschleimhaut herum werden die Untersuchungen an frischen tierischen Mägen erbringen.

Aus den perivenösen Scheiden wird nun der Inhalt durch Gefäße abgeführt, die selbständig verlaufen und sich nicht mehr an Blutgefäße anlehnen. Sie entstehen an den Knotenpunkten des venösen Plexus, indem die perivenösen Scheiden sich röhrenförmig verlängern (Fig. 2b, Ls): dadurch entstehen feine, etwa 0,020 mm dicke Stämme, die in gerader Richtung auf die Submucosa zulaufen, also die Schleimhaut der Dicke nach durchsetzen. In diese Stämme, und zwar in ihr Anfangsstück, münden zahlreiche perivenöse Scheiden ein (Fig. 2b, p v R), infolgedessen nimmt ihr Durchmesser rasch zu und erreicht 0,028 mm. Wo die Magengrübchen aufhören, treten keine Äste mehr zu diesen Stämmen hinzu: sie verlaufen also zwischen den Drüsen der Schleimhaut als unverästelte Gefäße, und erreichen den „subglandulären Plexus“, in den sie unter Verengung des Lumens einmünden.

Das sind die ersten selbständigen Lymphgefäße der Magenschleimhaut: es sind die „interglandulären Lymphsinus“ von Lovén. Sie sind innerhalb der Drüsenregion durch weite, aber seltene Anastomosen mit den benachbarten Sinus verbunden, an dünnen Schnitten bekommt man aber diese Anastomosen nur selten zu Gesicht.

Aus der Bildungsweise der interglandulären Lymphsinus erklären sich die Angaben von Lovén über das wechselnde Verhalten der peripheren Enden dieser Gefäße. Lovén fand die Sinus kolbenförmig endigend, oder aber schlingenförmig umbiegend; auch sah er mitunter, dass die Lymphsinus durch Zusammenfließen horizontal verlaufender Kanälchen entstehen. Derartige wechselnde Befunde sind auf unvollständige Injektion zurückzuführen. Wenn die Injektionsmasse über den Sinus nicht hinausging, musste das Bild blind geschlossener Kanäle mit kolbenförmigem Ende entstehen; drang aber die Masse eine kurze Strecke weit in die Scheiden der oberflächlichen Venen vor, so konnte man entweder schlingenförmige Umbiegungen des Sinus annehmen (vgl. z. B. Fig. 2b) oder die Entstehung durch einen Zusammenfluss horizontaler Kanäle. Wenn die Injektionsmasse von dem subglandulären Plexus her in die Lymphsinus eindringt, findet sie an den Einmündungsstellen der engen perivenösen Räume natürlich starken Widerstand; so erklärt sich, dass sehr oft die Injektion halt macht und über den Lymphsinus nicht hinausgeht.

Der Lymphsinus wird dann durch den Druck stark ausgebuchtet. Eine Füllung der Zuflüsse zu den Sinus ist nur in ausgiebiger Weise von den capillaren Lymphscheiden her möglich, entsprechend der Stromesrichtung der Lymphe.

Cunéo und Delamare scheint es nie gelungen zu sein, die Injektionsmasse aus den Lymphsinus in die perivenösen Scheiden hinein zu treiben; sie fanden das periphere Ende der Lymphsinus in Form einer kolbigen Anschwellung vor, die sie als „Ampoule initiale“ bezeichnet haben.

Bei den von mir ausgeführten Injektionen war die Füllung der Lymphbahn von den Anfängen, den Lymphscheiden der Capillaren aus erfolgt. Es waren vorwiegend die pericapillären und perivenösen Scheiden gefüllt, die interglandulären Sinus, und der subglanduläre Plexus waren nur unvollständig injiziert. Da aber die Injektionsmasse aus den Wurzeln in die Stämme vorgedrungen ist, konnte über den Zusammenhang der feineren Lymphgefäße mit den stärkeren Stämmen Aufschluss erhalten werden. Den früheren Beobachtern sind die Lymphcapillaren und ihre Abflusswege, die perivenösen Scheiden, entgangen.

Die gesamten Lymphbahnen der Magenschleimhaut bilden ein geschlossenes Gefäßsystem: die Wurzeln werden gebildet durch die röhrenförmigen Scheiden der Blutcapillaren. Diese entleeren ihren Inhalt hauptsächlich durch Vermittlung der perivenösen Lymphscheiden in die selbständigen abführenden Lymphgefäße, die interglandulären Lymphsinus. Eine Anzahl von capillaren Lymphscheiden mündet aber direkt in die Lymphsinus, und auch Einmündung in den subglandulären Plexus habe ich beobachtet (Fig. 10). Nun könnte man die Existenz der feinen Spalträume um die Blutcapillaren und die kleinen Venen herum bestreiten auf Grund folgender Überlegung. Bei einer jeden Einstichinjektion in ein Organ breitet sich die Masse aus in der Richtung des geringsten Widerstandes; sie füllt das lockere Gewebe an. Dieses liegt in der Magenschleimhaut nicht nur zwischen den Drüsen; es folgt auch den Blutgefäßen. Diese haben überall eine gewisse Selbständigkeit; sie sind so locker an die umgebenden Partien angeheftet, dass es verständlich ist, wie eine auch unter geringem Druck eingespritzte Flüssigkeit den Gefäßen folgen muss. Das die Gefäße begleitende Bindegewebe wird von der Gefäßwand abgedrängt; es wird zu einer Röhre, die das Gefäß

umschliesst. Diese Röhre aber hat unter normalen Verhältnissen nicht existiert, sie ist entstanden unter dem Druck der Injektionsmasse. Wenn auch zunächst entgegnet werden muss, dass unter solchen Umständen alle Gefässe ohne Ausnahme eine Scheide besitzen müssten, und dass es schwer verständlich bliebe, warum nur den Capillaren und den kleinsten Venen eine Hülle zukommt, den Arterien aber nicht, so ist damit der Einwurf nicht beseitigt. Es bedarf einer schlagenden Widerlegung obiger Ausführungen. Nun kann man den Nachweis führen, dass auch ohne vorhergegangene Injektion eine Scheide um die Capillaren erkannt werden kann; und man kann wenigstens für die Klasse der Reptilien erhärten, dass während des Lebens die Capillarscheiden einzelner Organe, z. B. der Leber, von Lymphe durchströmt werden, so dass unlösliche, in der Lymphe schwimmende Körperchen in diesen Capillarscheiden, und nur in diesen, abgelagert werden.

Am menschlichen Magen ist eine feine, homogene, röhrenförmige Capillarscheide zu erkennen, ohne dass eine interstitielle Injektion in die Schleimhaut gemacht worden wäre. Da die Capillarscheiden nach Injektionen oftmals an ihrer Färbung kenntlich werden (vgl. Fig. 4a und b), so war zu versuchen, ob man diese dünnen Häutchen nicht durch eine der neueren Bindegewebsfärbungen darstellen könne. Es wurden von menschlicher Magenschleimhaut, deren Blutgefässe mit Carminleim injiziert waren, feine Schnitte — 0,005—0,007 mm — nach dem Verfahren von Mallory (11) auf Bindegewebe gefärbt (Beizen in 1%iger Lösung von Phosphormolybdänsäure, Färben in einer wässrigen Lösung von Anilinblau, Orange Oxalsäure). Dabei färbt sich das gesamte interstitielle Gewebe; die membranæ propriae der Drüsen, sowie die Lamellen, welche diese Membranen umgeben, werden intensiv blau gefärbt. Bei einzelnen Capillaren tritt eine feine Hülle hervor, die das Gefäss in geringem Abstände begleitet. (Fig. 5, C.S.) Zwischen dieser Hülle und dem Capillarrohr liegt ein feiner, spaltförmiger Raum; nach aussen von der Capillarscheide erst liegt das lamellöse Gewebe, das die Drüsen umgibt. Die Capillarscheide ist also eine selbständige, wenn auch überaus dünne Membran, die auf dem Längsschnitt nur wie eine einfache Linie erscheint. Färberisch verhält sie sich wie das Bindegewebe überhaupt, aber es tritt

keinerlei Struktur an ihr hervor. Es ist klar, dass eine so feine Hülle nur dann zu sehen ist, wenn sie dem Capillargefäss nicht unmittelbar aufliegt, sondern durch einen Spalt von ihm getrennt wird. Das trifft nun nicht immer zu.

Es genügt aber ein positiver Befund, wie der in Fig. 5 wiedergegebene, um den Nachweis zu führen, dass die Capillarscheiden nicht erst durch die Injektion entstehen. Dann sind sie normalerweise stets vorhanden; es sind regelmässige Bauelemente der Schleimhaut. Diejenigen Capillarscheiden, die an den injizierten Präparaten so deutlich nachweisbar sind (Fig. 3 und 4), sind als normale Strukturen zu betrachten.

Es ist nun wichtig, den Bau der feineren Lymphbahnen zu kennen: in erster Linie muss gefragt werden, ob die pericapillären und die perivenösen Lymphbahnen eine endotheliale Auskleidung besitzen. Diese Frage kann an menschlichem Material nicht beantwortet werden, da dieses nicht frisch genug zur Untersuchung kommt. Der einzige Weg, ein Endothel nachzuweisen, ist Injektion des lebensfrischen Organs mit schwachen Lösungen von *Argentum nitricum*; er ist nur bei tierischem Material gangbar. Es musste also der Versuch gemacht werden, am Magen von Säugetieren die Lymphbahnen vollständig darzustellen: wenn sich herausstellte, dass die feinsten Lymphgefässe in Form pericapillärer und perivenöser Räume vorhanden waren, konnte deren Wandung auf eine endotheliale Auskleidung untersucht werden.

Für den Magen des Hundes liegen Untersuchungen der Lymphbahnen von Mall vor (10); ebenso hat Lovè Lymphgefässe am Hundemagen injiziert. Es hat sich dabei ergeben, dass die interglandulären Lymphsinus, also die selbständigen abführenden Lymphwege, ähnlich angeordnet sind wie im menschlichen Magen; man durfte also wohl eine weitergehende, sich auch auf das Wurzelgebiet der Lymphgefässe erstreckende Ähnlichkeit vermuten.

Ich habe drei Mägen von jungen Hunden, die drei Wochen alt waren, zur Untersuchung der Lymphbahnen verwendet: ferner standen mir noch zwei Mägen neugeborener Kätzchen zur Verfügung. Die Mägen der Hunde waren leer, die der Kätzchen mit Milch prall gefüllt. Die Schleimhaut wurde durch Einstich von der inneren Fläche her an vielen Stellen nacheinander mit

einer 1%igen Lösung von Argent. nitr. injiziert; dann wurde sie in ein Gemisch von Alkohol mit Formol eingelegt (90 voll. 95% Alkohol, 10 voll. Formol) und in Glasschalen dem diffusen Tageslichte ausgesetzt. Die injizierten Partien werden nach kurzer Zeit braun. Eine Anzahl ausgeschnittener Stücke aus der Schleimhaut eines jeden Magens wurde, nach Einschluss in Paraffin, in Serien zerlegt (Schnittdicke 0,02 mm).

Die Lymphbahnen waren gut zu erkennen, da die Wandungen einen bräunlichen Ton annehmen. Der submucöse und der subglanduläre Plexus traten gut hervor; ebenso waren vielfach die interglandulären Sinus zu sehen. Figur 6 zeigt drei nebeneinander liegende interglanduläre Sinus (L S), die der Länge nach getroffen sind, so dass ihre Einmündungsstelle in den subglandulären Plexus (Spl) zu sehen ist. Zwei Sinus sind durch einen stärkeren Ast (Fig. 6, A) miteinander verbunden. Oberhalb dieser Anastomose hat die Injektion ihr Ende erreicht. Dennoch sind die Sinus bis in die Nähe der Magengrübchen gefüllt: ihre Entfernung voneinander beträgt 0,10—0,15 mm. Die Wand der interglandulären Sinus besitzt ein sehr deutliches Endothel; die Zellen sind im allgemeinen lange, vierseitige Platten mit welligen Rändern, deren längster Durchmesser parallel zur Achse des Gefässes gerichtet ist.

Während nun in dem abgebildeten Schnitt die interglandulären Sinus keine Zuflüsse besitzen, und unverästelt erscheinen, sieht man an anderen Schnitten, dass nur die unvollständige Injektion dieses bewirkt. Fig. 7 zeigt einen vollständiger injizierten interglandulären Sinus (L S), der an der Vereinigungsstelle von zwei perivenösen Lymphscheiden (V, V I) entsteht. In die Lymphscheide der grösseren Vene V münden drei feinere Lymphscheiden ein (Fig. 7 p v R). Der Lymphsinus nimmt, indem er nach dem subglandulären Plexus hinläuft, an Durchmesser zu, und nimmt von der einen Seite noch drei feinere venöse Lymphscheiden auf (Fig. 7, p v R I), während auf der entgegengesetzten Seite eine Capillarscheide einmündet (Fig. 7, Ca). Gegenüber dieser Stelle geht ein starker quer verlaufender Ast ab (Fig. 7, An), jedenfalls eine Anastomose mit dem nächsten Sinus, in welche gleichfalls eine capillare Lymphscheide (Fig. 7, Ca I) einmündet.

Der Anfang des Sinus besitzt nun noch kein Endothel, ebensowenig die perivenösen Scheiden, aus denen der Sinus sich

entwickelt und diejenigen, die in den Sinus einmünden (p v R I). Auch die Capillarscheiden haben keine Endothelzeichnung, sie sind, wie die perivenösen Scheiden, gleichmässig braun gefärbt. In geringem Abstand von der Ursprungsstelle des Sinus tritt eine sehr klare Endothelzeichnung auf, die bis zur Einmündung des Sinus in den subglandulären Plexus sich in gleicher Deutlichkeit erhält, und die sich auch in den Verbindungszweig An hinein erstreckt. Die Silberlösung ist bedeutend weiter gegangen, als die Endothelzeichnung reicht; wäre im Anfangsstück des Sinus, und in dessen Zuflüssen, ein Endothel vorhanden gewesen, aus getrennten Zellen bestehend, so hätte dieses ebensogut hervortreten müssen, wie im Hauptabschnitt des Sinus. Unterhalb des Verbindungsastes An geht von dem Sinus ein ziemlich weiter Ast ab; es liess sich nicht entscheiden, ob dieser ein Endothel besass, denn das Lumen war mit körnigen Silberniederschlägen ausgefüllt.

Der in Fig. 7 dargestellte mit Silberlösung injizierte Lymphsinus gleicht sehr dem Lymphsinus vom Menschen, der in Fig. 2 b wiedergegeben ist. Beiden ist die Entstehung aus zusammenfliessenden venösen Scheiden gemeinsam; beide wachsen durch Aufnahme weiterer perivenöser Lymphscheiden, die in das Anfangsstück des Sinus sich ergiessen. Wir haben also ein Recht zu der Feststellung, dass unverästelt erscheinende Sinus, wie z. B. die in Fig. 6 dargestellten, in Wirklichkeit unvollständig injizierte Sinus sind. Ferner sehen wir, dass die in den Sinus einmündenden Gefässe keine endotheliale Auskleidung mehr besitzen. Noch das Anfangsstück des Sinus hat kein Endothel.

Es ist schon gesagt, dass diejenigen Gefässe, die ihren Inhalt in die interglandulären Lymphsinus entleeren, scheidenartige Räume sind, von denen die oberflächlichen Venen der Schleimhaut umgeben werden. Man kann oft genug das Gefäss erkennen, das innerhalb einer derartigen Scheide liegt. In Fig. 8 ist ein Lymphsinus vom Magen des Hundes dargestellt, dessen Anfangsstück dicht unter dem Oberflächenepithel liegt. Der Sinus nimmt bei b und a Zuflüsse auf, die quer getroffen sind; ein kleinerer Zufluss vS ist in ganzer Länge zu sehen. Nun sieht man da, wo die einmündenden Gefässe quer abgeschnitten sind, nicht eine einzige Wandung, sondern zwei (Fig. 8, b und a); man erkennt einen inneren und einen äusseren Ring, die durch einen Zwischenraum getrennt werden. Der innere Ring ist der Quer-

schnitt der Venenwand; der äussere Ring ist der Querschnitt einer dünnen Hülle der Vene, einer perivenösen Scheide. Diese perivenöse Scheide geht in die Wand des Lymphsinus über. In die Vene VS, die mitsamt ihrer Scheide zu sehen ist, mündet ein aus der Schleimhaut aufsteigendes Capillargefäss Ca; die Einmündungsstelle selbst ist nicht zu sehen, man kann das Capillargefäss nur bis an die Scheide der Vene verfolgen. Die Wände der Blutcapillaren bleiben bei Einstichinjektionen mit *Argentum nitricum* immer ganz hell, so dass sie nicht mit den Lymphscheiden verwechselt werden können.

Auch die Capillarscheiden lassen sich durch Silberinjektion sichtbar machen. Fig. 9 zeigt ein Capillargefäss, umgeben von seiner Scheide, aus dem Magen des Hundes, Fig. 10 ist aus der Magenschleimhaut einer neugeborenen Katze.

Fig. 9 stellt eine kleine Vene dar, die von ihrer Scheide umgeben ist (Fig. 9, VS). Am Schnittende sieht man deutlich zwei konzentrische Ringe, wie in Fig. 8. Nahe dem unteren Ende mündet in die Vene ein capillares Blutgefäss Ca; es ist selber ganz hell, wird aber von einer braun gefärbten Scheide CS umgeben, die den unteren Abschnitt des Capillarrohres verdeckt. Der Durchmesser der Scheide beträgt 0,008 mm, der des darin steckenden Capillarrohres 0,005 mm. Das obere Stück des Capillargefässes, zunächst der Vene, scheint keine Hülle zu besitzen; ich halte dafür, dass dieses nur scheinbar ist, und dass die Hülle hier nur deshalb nicht gesehen wird, weil sie ungefärbt geblieben ist. Soweit die Silberlösung vorgedrungen ist, hat sie die Capillarscheide gefärbt: die Grenze des gefärbten Abschnittes sieht wie ein Ring aus, mit dem die Capillarscheide aufhört.

Fig. 10 zeigt eine Capillarscheide, die an der unteren Grenze der Schleimhaut in ein Lymphgefäss einmündet.

Dieses Gefäss (Fig. 10, LG) verbindet den subglandulären Lymphgefäss-Plexus mit dem in der Submucosa liegenden Netz von Lymphgefässen. Das Capillargefäss Ca ist innerhalb der gefärbten Capillarscheide deutlich zu erkennen, da es ganz hell erscheint, während die Scheide dunkel gefärbt ist. Die Einmündungsstelle der Capillarscheide in das Lymphgefäss LG sieht man bei dem relativ dicken Schnitt nur bei tiefer Einstellung. Bei hoher Einstellung, die allein die Capillarscheide deutlich zeigt, liegt über der Einmündungsstelle etwas Bindegewebe.

Durch die Verwendung der Silberlösung zu Einstichinjektionen sind für die Magenschleimhaut von Hund und Katze diejenigen Befunde bestätigt, die durch Injektion von Berliner Blau an menschlichen Magen festgelegt sind. Es existieren dünne, aber selbständige Scheiden um die Blutcapillaren und um die kleinen oberflächlichen Venen: diese Scheiden stehen in offener Verbindung mit den interglandulären Lymphsinus. Die perivenösen Scheiden setzen sich ununterbrochen in die Wand der interglandulären Sinus fort; es hängen auch Capillarscheiden mit der Wand grösserer Lymphbahnen zusammen. Allein durch Silberinjektion konnte ermittelt werden, dass den Scheiden um die Capillaren und um die Venen das Endothel fehlt; dass das Endothel erst in geringer Entfernung von dem Anfang des Lymphsinus auftritt um von hier ab kontinuierlich die Lymphbahn auszukleiden.

Es muss dahingestellt bleiben, ob dieses Verhalten von Anfang an besteht, oder ob es sich erst bei einem bestimmten Ausbildungsgrade des Magens einstellt. Es wäre ja möglich, dass ein Endothel durch Verschmelzen seiner Zellen miteinander unkenntlich wird; die Capillaren im Nierenglomerulus der Säuger zeigen auch keine Zellgrenzen. Die Aufklärung dieses Punktes muss künftigen Untersuchungen überlassen werden. Mir kam es zunächst darauf an, zu entscheiden, wie die Dinge beim funktionierenden Organ liegen.

Wie die Endothelauskleidung der Lymphbahnen des menschlichen Magens sich verhält, konnte an dem verfügbaren Material nicht entschieden werden: das Wahrscheinlichste ist, dass keine Unterschiede gegenüber den untersuchten Säugern bestehen.

Wir finden, dass die letzten, mit Endothel versehenen Zweige der Lymphbahn, die interglandulären Sinus, mit feineren Räumen zusammenhängen, die zwar eine eigene Wand, aber keinen endothelialen Belag auf ihrer inneren Fläche besitzen. Diese Räume, die perivenösen und die pericapillären Scheiden, bilden im Verein mit den Lymphsinus eine zusammenhängende, gegen das interstitielle Gewebe abgeschlossene Bahn: Wand und Lichtung hängen direkt mit der Lymphsinus zusammen. Da können wir nicht zweifeln, dass auch die perivaskulären Räume integrierende Bestandteile der Lymphbahnen des Magens sind. Die pericapillären Räume entsprechen den Lymphcapillaren, die peri-

venösen Räume sind die Übergänge zu den grösseren Lymphgefässen.

Für die Strömung des Gewebssaftes innerhalb der menschlichen Magenschleimhaut ergeben sich dann folgende Verhältnisse. Das Transudat aus den Blutcapillaren gelangt in die pericapillären Räume, und von diesen aus in das Gewebe selbst. Was aus dem Gewebe zurückfliesst, muss nach den Capillarscheiden hinströmen, entgegengesetzt zur Richtung des Stromes, der in das Gewebe hinein kommt. Das wird sich nun nicht derart vollziehen, dass zwei Ströme gleichzeitig, aber entgegengesetzt gerichtet, da sind; es wird sich das Gewebe und auch das System der Capillarscheiden mit einer gewissen Menge von Transudat anfüllen. Aus diesem Quantum werden die Gewebselemente das Nahrungsmaterial entnehmen und dafür die Produkte ihres Stoffwechsels abgeben. Wir haben nur anzunehmen, dass diese in die Capillarscheiden eintreten, während dafür die gelösten Nährstoffe in das Gewebe hinein diffundieren. Die Flüssigkeit innerhalb der Capillarscheiden würde stets einen Teil ihrer Bestandteile an die Gewebsflüssigkeit abgeben, und die nicht mehr verwertbaren Produkte des Stoffwechsels dafür bekommen. Dabei aber stagniert der Inhalt der Capillarscheiden nicht: er strömt nach dem Lymphsinus hin. So werden diejenigen gelösten Stoffe, die in die Capillarscheiden eingetreten sind, aus der Schleimhaut abgeführt; das Nahrungsmaterial aber bleibt im Gewebe. Der Inhalt der perivascularären Scheiden ist zu Lymphe geworden: diese unterscheidet sich vom Gewebssaft durch ihre Zusammensetzung.

Dass perivascularäre Scheiden einen Teil der Lymphbahn ausmachen, ist bei Säugern für solche Organe angegeben worden, die kein fibrilläres Bindegewebe enthalten, wie das Zentrale Nervensystem und die Leber (4). Die Anfänge der Lymphgefässe sind hier durch Capillarscheiden gebildet. Bei den Reptilien ist die Bildung von Lymphscheiden um die Blutgefässe viel weiter verbreitet: man kann den Nachweis erbringen, dass die scheidenförmigen Räume um die Capillaren in einzelnen Organen, vornehmlich in der Leber, während des Lebens von Gewebssaft durchströmt werden.

Bei den Reptilien ist es viel leichter, als bei Säugetieren, möglich, die Wege zu verfolgen, die der Lymphstrom nimmt.

Es fehlen die Lymphknötchen, die in die Lymphbahn überall eingeschaltet sind, und die alle im Lymphstrom schwimmenden Fremdkörper zurückhalten. Es ist möglich, bei Reptilien unlösliche Stoffe in feinsten Verteilung in die Lymphe zu bringen, wenn man sie in Räume einspritzt, von denen aus Resorption erfolgt. Derartige Beimischungen werden durch den Lymphstrom in die einzelnen Organe hineingeführt und lagern sich da ab, wo die Lymphbahn für sie zu enge wird, also in den feinsten Räumen, die zur Lymphbahn gehören.

An einen Stoff, den man zur Selbstinjektion der Lymphbahn während des Lebens verwenden will, muss man die Anforderung stellen, dass er 1. ungiftig, 2. unlöslich, 3. sehr fein verteilt, aber in feinsten Verteilung noch gut sichtbar, und 4. so leicht ist, dass er in der Gewebsflüssigkeit schwimmt.

Allen diesen Anforderungen entspricht die chinesische und die japanische Tusche. Es ist pflanzliche Kohle in feinsten Verteilung, durch eine leimhaltige, lösliche Masse zusammengehalten. Verreibt man derartige Tusche mit 0,5% Kochsalzlösung, so erhält man eine intensiv gefärbte Flüssigkeit, die in die feinsten Spalten eindringen kann und immer gut sichtbar bleibt. Die schwarze Farbe der Tuschekörnchen ist unbegrenzt haltbar. Schon vor längerer Zeit habe ich mitgeteilt (4), dass sich die Lymphbahnen einzelner Organe bei Schlangen und bei Eidechsen füllen, wenn man Tusche, in Kochsalzlösung verrieben, unter die Haut des Bauches, oder aber direkt in die Bauchhöhle einspritzt: die Füllung der Lymphgefäße wird um so vollständiger, je länger man die Tiere nach der Injektion am Leben erhält.

Man findet in der Leber, in der Lunge, im cavernösen Gewebe die Tuschekörner in dichten Massen angehäuft; die Körnchen liegen in ganz engen, spaltförmigen Räumen, von denen vornehmlich die Blutcapillaren umgeben werden. Die Tusche, die dem Verlauf des Capillarnetzes entsprechend angeordnet ist, macht dieses Netz in ähnlicher Weise sichtbar, wie eine Injektion der Blutbahn tun würde; und doch kann man sich leicht davon überzeugen, dass die Blutgefäße leer sind, und dass die schwarzen Körnchen der äusseren Wand der Gefäße anliegen.

Um das Gesagte zu erläutern, gebe ich in Fig. 11 einen Teil eines Durchschnitts der Leber einer Eidechse. Das Tier ist vier Tage nach Injektion von fein verriebener Tusche in die

Bauchhöhle getötet worden. Es lag ein Teil der Injektionsmasse noch in der Bauchhöhle und bildete auf dem Mesenterium, auf der Leibeswand und auf den einzelnen Organen einen Überzug, der sich aber von der intakten Serosa leicht abspülen liess. Die Leber erschien gleichmässig grauschwarz gefärbt; die gleiche Färbung zeigten noch die feinen Durchschnitte, die von einzelnen Partien des Organs hergestellt wurden. Scheinbar waren die feinsten Blutgefässe, Capillaren und vorcapillare Äste, mit schwarzer Masse gefüllt, nicht aber die grösseren Gefässe. Man sah nun da, wo die Capillaren mit Blut gefüllt waren, dass die Tusche ausserhalb der Gefässbahn lag. Daher rührte eine gewisse Ungleichmässigkeit in der Verteilung der Tusche; streckenweise sind die Capillaren von einer gleichmässig dicken Schicht verdeckt (Fig. 11, Ca) und daran schliessen sich helle Abschnitte, in deren Bereich die Capillarwand ganz frei von Tusche erscheint. (Fig. 11, Ca I.)

Man findet die Tusche lediglich in der unmittelbaren Nähe der feinsten Gefässe vor; niemals trifft man sie entfernt von der Blutbahn, innerhalb der Leberzellen. Stets sind die Körnchen frei, nicht etwa in Wanderzellen gelegen.

Es handelt sich in diesem Falle um Resorption von Flüssigkeit aus der Bauchhöhle. Die Flüssigkeit ist zusammen mit den in ihr schwimmenden Tuschekörnchen aufgesaugt worden; diese Körnchen haben den serösen Überzug der Leber passiert. Innerhalb der Leber aber hat die resorbierte Flüssigkeit bestimmte Bahnen innegehalten; sie ist nicht durch die Zellbalken gegangen, sondern sie hat ihren Weg entlang des Capillarnetzes genommen, durch die so dünne Capillarwand sind aber die feinsten Körnchen, die in der resorbierten Flüssigkeit suspendiert waren, nicht durchgedrungen; der Strom ist also nicht in die Gefässe hineingegangen, sondern ist in dem feinen Raum geblieben, der jedes Capillargefäss umgibt. Daraus folgt, dass am lebenden Tier perivascularäre Räume, da, wo sie bestehen, vom Saftstrom durchflossen werden.

Warum entführt der Saftstrom aber die Tuschekörnchen nicht? Das beruht darauf, dass diese in den überaus engen perivascularären Spalten mechanisch zurückgehalten werden. Das geht aus folgenden Tatsachen hervor.

Ich habe Eidechsen, in deren Bauchhöhle 1 CC Tusche, mit Kochsalzlösung verrieben, injiziert war, nach ein, zwei, drei Tagen

getötet, und die Leber untersucht. Nach 24 Stunden war der Gehalt an Tusche gering; es lagen teils einzelne Körnchen, teils kleine Körnerhaufen in den pericapillären Räumen. Nach weiteren 24 Stunden wurde die Zahl der Tuschekörner grösser, aber die Füllung der perivascularären Räume blieb sehr unvollständig. Erst vom Ende des dritten Tages an ist eine ausgedehnte Füllung der Capillarscheiden zu beobachten. Die Körnchen sind dabei immer diffus über das Organ verteilt; keineswegs findet man sie anfänglich nur in der Peripherie und erst später im Innern der Leber.

Man kann nur daraus schliessen, dass ein Strom resorbierter Flüssigkeit, aus der Bauchhöhle kommend, ständig die Leber durchfließt, und dass die in diesem Strom schwimmenden festen Teilchen innerhalb der Leber nach und nach abgelagert werden.

Die perivascularären Räume der Reptilienleber sind gegen das Lebergewebe durch eine selbständige Wand abgeschlossen; sie verhalten sich darin so, wie die perivascularären Räume der menschlichen Magenschleimhaut. Bei der Gleichheit der anatomischen Verhältnisse wird wohl der Schluss erlaubt sein, dass auch die Leistung der gleichartig gebauten Räume eine ähnliche ist. Ebenso, wie die perivascularären Räume der Reptilienleber während des Lebens als die Wege für den Lymphstrom anzusehen sind, werden sich auch die pericapillären und perivenösen Räume der Magenschleimhaut bei Säugern in den Dienst der Lymphbahn stellen. Sie gehören anatomisch zu den Lymphwegen, als die Anfänge; wir dürfen wohl annehmen, dass sie auch als solche funktionieren, dass sie Lymphe ansammeln und weiterleiten.

Die Resultate meiner Untersuchungen sind zuerst in der Gesellschaft zur Beförderung der gesamten Naturwissenschaften zu Marburg vorgetragen und demonstriert worden; in den „Sitzungsberichten der Gesellschaft“ ist eine vorläufige Mitteilung erschienen (3).

Marburg, im Oktober 1910.

Literaturverzeichnis.

1. Arnold: Lehrbuch der Anatomie, Bd. 2, S. 77.
2. Cunéo et Delamare: Les Lymphatiques de l'estomac. Journal de l'Anatomie et de la Physiologie, 1900.
3. Disse: Über die Lymphbahnen der menschlichen Magenschleimhaut. Marburger Sitzungsberichte, 1910, Nr. 4, Sitzung vom 7. Juni.
4. Derselbe: Über die Lymphbahnen der Säugetierleber. Arch. f. mikr. Anat., Bd. 36, 1890.
5. Fohmann: Mémoire sur les Vaisseaux Lymphatiques. Bonn 1840.
6. Frey: Handbuch der Histologie und Histochemie, 3. Aufl., 1870.
7. Kölliker: Mikroskopische Anatomie, Bd. 2, S. 152.
8. Lovén, Christian: Die Lymphbahnen der Magenschleimhaut. Vorläufige Mitteilung. Nordiskt medicinskt Arkiv, Bd. 2, 1870.
9. Derselbe: Die Lymphbahnen der Magenschleimhaut. Nordiskt medicinskt Arkiv, Bd. 5, 1873.
Beide Arbeiten sind abgedruckt in „Anatomische und Physiologische Abhandlungen“ von Christian Lovén, herausgegeben von Tigerstedt, 1906.
10. Mall: The vessels and walls of the dogs stomach. The Johns Hopkins Hospital reports, Vol. I, 1889.
11. Mallory: A Contribution to staining methods etc. Journal of experimental Medicine, Vol. V, 1900. Referat in der Zeitschrift f. wiss. Mikroskopie, Bd. 18, S. 175, 1901.
12. Teichmann: Das Saugadersystem. Leipzig 1861.

Erklärung der Abbildungen auf Tafel I und II.

- Fig. 1. Menschliche Magenschleimhaut mit injizierten capillaren Lymphbahnen und deren Abflusswegen. d J = Injektionsmasse in den Spalten zwischen den Drüsen. Ca = Lymphcapillaren; Ca_I, Ca_{II} = gefüllte Lymphcapillaren, aus der diffus verteilten Injektionsmasse hervorgehend. p v R = grössere abführende Lymphbahnen, dicht unter dem Oberflächenepithel gelegen. Gez. bei Leitz, System 3, Oc. II.
- Fig. 2a. Menschliche Magenschleimhaut mit injizierten Lymphbahnen. Abflusswege der Lymphcapillaren. Ep = Oberflächenepithel; p v R = gefüllte Lymphbahnen, in die sich die Lymphcapillaren entleeren, bei a, b, c gehen diese Lymphbahnen bis dicht an das Epithel heran; es sind alle getroffenen Gefässe Bestandteile eines oberflächlich gelegenen Netzes von Lymphbahnen. Ls, Ls = Anfänge der Lymphsinus, die die Abflusswege für das oberflächliche Lymphgefässnetz darstellen. Gez. bei Leitz, System 3, Oc. II.
- Fig. 2b. Ein Lymphsinus aus derselben Serie, in den sich einzelne Zweige des oberflächlichen Lymphgefässnetzes entleeren. Ls = der Stamm der Lymphsinus, entstanden durch Zusammenfliessen von zwei Ge-

fässen, die dem oberflächlichen Lymphgefässnetz angehören (P v R_I, P v R_{II}). p v R = ein tiefer gelegener Zweig des oberflächlichen Lymphgefässnetzes. p v R_{III} zeigt, dass dieses Netz aus perivenösen Spalten besteht; es ist der Spaltraum unvollständig gefüllt. Gez. bei Zeiss DD, Oc. II.

- Fig. 3a. Mensch, Magenschleimhaut, Blutgefäße rot, Lymphbahnen blau injiziert. Ein Stück des Capillarnetzes. Ca, Ca = Blutcapillaren, von einer Hülle b umgeben, die intensiv blau gefärbt ist. Die gefüllten Capillarscheiden heben sich durch ihre dunklere Färbung scharf von der blauen Injektionsmasse ab, die in dem die Capillaren umgebenden Gewebe diffus verteilt ist. Gez. bei Zeiss, DD, Oc. II.
- Fig. 3b. Mensch, Magenschleimhaut, Blutgefäße rot, Lymphbahnen blau injiziert. Eine Blutcapillare ist von einer Scheide umgeben, die streckenweise prall gefüllt ist, und sich von der diffus injizierten Umgebung scharf abhebt. Ca = capillares Blutgefäß, einen Viertelkreis beschreibend. S = prall gefüllte Scheide desselben. S_I = ein Stück der Scheide, im Längsschnitt, die Injektionsmasse darin in Form von zwei Streifen sichtbar. J J = diffus verteilte Injektionsmasse. Gez. bei Zeiss, DD, Oc. II.
- Fig. 4a. Mensch, Magenschleimhaut, Blutgefäße rot, Lymphbahnen blau injiziert. Zwei Blutcapillaren mit ihrer Scheide, die nur unvollständig gefüllt ist. S = die Scheide, längs getroffen; S_I = eine Capillarscheide im Querschnitt. Zeiss, DD, Oc. II.
- Fig. 4b. Mensch, Magenschleimhaut, Blutgefäße rot, Lymphbahnen blau injiziert. Drei Blutcapillaren, jede von einer Scheide umgeben. S = die Scheide im Längsschnitt, S_I, S_{II} = Schrägschnitte nicht injizierter Scheiden; S_{III} = Schrägschnitt einer unvollständig injizierten Capillarscheide. Gez. bei Zeiss, System E, Oc. II.
- Fig. 5. Mensch, Magenschleimhaut, Durchschnitt, Färbung nach Mallory. Zwei Drüsenschläuche quer getroffen; zwischen ihnen ein injiziertes Capillargefäß. Das Capillargefäß Ca ist von einer feinen Hülle CS umgeben; diese ist unterschieden von dem lamellosen Gewebe, das sich auf die membranae propriae m pr auflagert. Leitz homog. Immers. $\frac{1}{12}$, Oc. II.
- Fig. 6. Junger Hund, Magenschleimhaut, mit 1% Lösung von Argentum nitricum injiziert. Durchschnitt. Drei nebeneinander liegende Lymphsinus LS münden in den subglandulären Plexus Spl ein. Zwei Sinus sind durch eine Anastomose A verbunden, die oberhalb der Mitte der Schleimhaut liegt. Zeiss, DD, Oc. II.
- Fig. 7. Junger Hund, Magenschleimhaut, mit 1% Lösung von Argentum nitricum injiziert. Durchschnitt. Ein Lymphsinus LS entstanden durch Zusammenfließen der perivenösen Scheiden V, V_I. p v R, p v R_I = einmündende perivenöse Lymphscheiden. Ca, Ca_I = Capillarscheiden. An = Verbindungszweig zu einem benachbarten Lymphsinus. Zeiss, System E, Oc. II.

- Fig. 8. Junger Hund, Magenschleimhaut, mit 1% Lösung von *Argentum nitricum* injiziert. Durchschnitt. Ein Lymphsinus mit einmündenden perivenösen Räumen. LS = Stamm des Lymphsinus. Bei b und bei a sind einmündende Venen mit ihren Scheiden quergeschnitten. VS = eine Vene, von ihrer intakten Scheide umgeben. Ca = Capillargefäß. Mg = Magenrübchen. Ep = Epithel. Zeiss, DD, Oc. II.
- Fig. 9. Junger Hund, Magenschleimhaut, mit 1% Lösung von *Argentum nitricum* injiziert. Durchschnitt. Ep = Oberflächenepithel. Dr = Drüsen. VS = eine kleine oberflächliche Vene, von ihrer Scheide umgeben. Ca = ein aus der Schleimhaut aufsteigendes Capillargefäß, das in die Vene einmündet. Es wird von einer, durch die Silberlösung braun gefärbten Scheide CS umgeben. Zeiss, DD, Oc. II.
- Fig. 10. Neugeborene Katze, Magenschleimhaut, mit 1% Lösung von *Argentum nitricum* injiziert. Ca = ein Capillargefäß, von der Capillarscheide CS umgeben. Diese öffnet sich in ein Lymphgefäß, das die muscularis mucosae durchbohrt und in einen Ast des submukösen Lymphgefäßplexus einmündet. m muc = muscularis mucosae. Lg = Lymphgefäß, die muscularis mucosae durchbohrend. S Pl = ein quergetroffener Ast des submukösen lymphatischen Plexus. Zeiss, DD, Oc. II.
- Fig. 11. Perivaskuläre Lymphbahnen der Leber einer Eidechse, durch resorbierte Tusche gefüllt. Pf = ein kleiner Ast der Pfortader, der sich teilt; beide Teilungsäste lösen sich in Capillaren auf. Bl, Bl = Blut in den Pfortaderzweigen. Ca, Ca = Capillaren, deren Scheide mit Tusche gefüllt ist. Ca_I = Capillaren mit leerer Scheide, die hell aussehen. Zeiss, DD, Oc. II.

Aus der Nervenabteilung (E. Flatau) des jüdischen Krankenhauses
in Warschau.

Über die multiple Sklerose.

Von

E. Flatau und J. Koelichen.

In vorliegender Arbeit möchten wir die Histopathologie und die Pathogenese der multiplen Sklerose und deren Beziehungen zu der myelitis disseminata und Encephalomyelitis besprechen. Der Brennpunkt der Diskussion besteht wohl darin, ob die multiple Sklerose eine Krankheit sui generis bildet oder aber nur eine Form eines entzündlichen Prozesses darstellt. Die einen nehmen an, dass die Ursache der Krankheit endogen ist und die Krankheit selbst auf primärer Gliawucherung beruht (Charcot, Ziegler, Strümpell, Müller u. a.), die anderen dagegen möchten die Ursache in exogenen Momenten erblicken (Oppenheim, Marie), und den Prozess selbst als einen entzündlichen betrachten (Leyden, Goldscheider, Rindfleisch, Dejerine, Marie u. a.).

Leyden und Goldscheider (1904) nehmen an, dass zwischen der multiplen Sklerose und der Myelitis ein enger Zusammenhang besteht. Die beiden Prozesse zeigen auch dieselbe Lokalisation und Ausdehnung. Dafür sprechen auch die Fälle, in welchen die multiple Sklerose aus einem akuten Prozess entstanden ist. So kann z. B. die myelitis disseminata, die sich auf Grund einer Infektion ausgebildet hat, im weiteren Verlauf, nach Jahren, das klinische Bild der sclerosis multiplex aufweisen. Auch zeigt die Autopsie derjenigen Fälle, die unter dem Bilde einer akuten Myelitis verliefen, dass es sich um Sklerose gehandelt hat. Auf Grund der neueren Kasuistik (Goldscheider, Balint, Schlagenhauer, Flatau-Koelichen, Finkelnburg) meinen die beiden Autoren, dass in den akuten Sklerosefällen der Prozess auf akuten, entzündlichen Gefässalterationen beruht und dass auch diese Tatsache von neuem die Meinung befestigt, dass die sclerosis multiplex eine chronische Entzündung des Rückenmarks darstellt.

Eine entgegengesetzte Meinung findet man in der Monographie von E. Müller (1904), welcher der Strümpellschen

Theorie huldigt. Müller unterscheidet nämlich die echte multiple Sklerose von der sogenannten sekundären multiplen Sklerose. Zu dieser letzteren werden alle diejenigen Fälle gerechnet, in welchen die multiple Sklerose aus der myelitis (oder encephalomyelitis) disseminata, lues cerebrospinalis, arteriosclerosis usw. sich entwickelt hat. Die echte multiple Sklerose soll dagegen auf Grund endogener Störungen entstehen und man sollte dieselbe als eine multiple Gliose betrachten. Alle sekundären multiplen Sklerosen zeigen ausnahmslos einen engen Zusammenhang mit den primären entzündlichen Prozessen (d. h. exogener, infektiös-toxischer Herkunft) und beruhen auf einer sekundären, reparatorischen Wucherung der faserigen bindegewebigen Substanz, infolgedessen dann an Stelle der entzündlichen Herde multiple Neurogliaarben entstehen.

Bereits im Jahre 1901 wurden von Schmaus zwei Typen der Herde bei sclerosis multiplex angenommen und voneinander unterschieden. Zum ersten Typus gehörten die Herde mit überwiegenden degenerativen Störungen der Nerven-elemente bei unbedeutender Gliawucherung. In diesen Herden bilden sich auch freie Räume, die den zugrunde gegangenen nervösen Elementen entsprechen (areoläres Bild). Zu dem zweiten Typus gehören die eigentlichen sklerotischen Herde, in welchen die Gliawucherung in den Vordergrund tritt. Zur Pathogenese dieser Krankheit bemerkt Schmaus, dass es eine sekundäre Form der multiplen Sklerose gibt, die auf Grund eines disseminierten Entzündungsprozesses entsteht (Herde des ersten Typus). Es besteht aber eine primäre multiple Sklerose, die einer Entwicklungshemmung oder einer abnormen Entwicklung ihre Entstehung verdankt.

Rossolimo (1904) macht auf die Abhängigkeit der sklerotischen Herde von der Topographie der Gefässe aufmerksam. In manchen Fällen (z. B. im Falle von Williamson) entspricht der sklerotische Herd gänzlich dem Verbreitungsgebiet einer Arterie. Dies trifft aber nur selten zu. Andererseits darf nicht vergessen werden, dass diejenigen Gefässe, die keine Endarterien sind, eo ipso keine scharf umgrenzten Felder (Herde) besitzen können. Der unbestimmte Charakter der Herde würde somit, nach Rossolimo, noch keineswegs gegen den Zusammenhang zwischen den Gefässen und den sklerotischen Herden sprechen.

In der monographischen Bearbeitung von M. Bornstein (1904) wird eine vermittelnde Stellung eingenommen. Bornstein meint nämlich, dass die Vielartigkeit der histologischen Störungen bei sclerosis multiplex von der Verschiedenheit der ätiologischen Momente abhängt. In denjenigen Fällen, in welchen die unmittelbare Ursache der Krankheit eine Infektion gewesen war, bilden die Gefässveränderungen die Hauptrolle und diese Fälle sprechen dann zugunsten der entzündlichen Theorie. In anderen Fällen, in welchen andere, endogene Momente die Krankheit verursachen, (hereditäre Belastung, angeborene Tendenz zur Gliawucherung), treten die Gefässe auf den hinteren Plan zurück und die Gliawucherung beherrscht das Bild. Was schliesslich die Fälle betrifft, die mit Atrophie der Myelinscheiden beginnen, so handelt es sich hier vielleicht um unbekannte Toxine, die im Blut kreisend zu den nervösen Elementen gelangen (ohne tiefere Störungen in den Gefässwänden zu hinterlassen), diese Elemente stellenweise zerstören und zur reaktiven Gliawucherung führen.

Auch bei Hoffmann (1902) findet man keine einheitliche Auffassung der Pathogenese der multiplen Sklerose.

H. Oppenheim machte wiederholt auf die enge Beziehung zwischen der Sklerose und Myelitis aufmerksam. Gleichzeitig wies Oppenheim auf die grosse Bedeutung der Intoxikationen (mit metallischen Giften) für die Entstehung der Krankheit hin. Sein Schüler, Finkelnburg, veröffentlichte im Jahre 1901 einen bemerkenswerten Fall von akuter multipler Sklerose, in welchem man nebst grossen sklerotischen Herden auch zahlreiche zerstreute kleine Herde in der weissen und grauen Substanz des Rückenmarks, ferner in der Hirnrinde und in der capsula interna auffand. Im allgemeinen liess sich in diesem Fall feststellen, dass die frischeren Herde auf Grund eines entzündlichen Prozesses entstanden, der in den Gefässen seinen Ursprung nahm. Dieser Prozess wirkte dann sowohl auf die Neuroglia, wie auch auf die nervösen Elemente. In diesem Fall blieb der Prozess ein elektiver, trotz der tiefen entzündlichen Veränderungen in den Gefässen und verschonte die Mehrheit der Achenzylinder.

Bielschowsky (1903) wies ebenfalls auf die grosse Bedeutung der Gefässe für die Topographie der sklerotischen Herde hin. Diese Abhängigkeit soll besonders in frischen Fällen hervortreten. In chronischen Fällen konfluieren die Herde miteinander,

so dass es schwierig wird, ihre vasculäre Herkunft zu entziffern. Bielschowsky meint aber, dass die Störungen in den Gefässen sekundärer Natur wären, das heisst dass dieselben auf Grund einer vermehrten Resorption der zerfallenden Substanz zustande kommen. Man sollte am ehesten daran denken, dass irgend eine *materia peccans* durch die Gefässe an die Substanz gelangt und hier den ganzen Prozess zur Entwicklung bringt. Die Gefässwände selbst können hierbei unberührt bleiben. Die topographische Abhängigkeit der Herde vom Verlauf der Gefässe und die grosse Ähnlichkeit der frischeren sklerotischen Herde mit denjenigen der *myelitis disseminata acuta* berechtigt aber zu der Annahme einer „Entzündung“. Dieser Prozess sei aber niemals ausschliesslich weder parenchymatös, noch interstitiell, sondern sowohl das eine, wie das andere, d. h. sowohl die Neuroglia, wie auch die nervösen Elemente nehmen von Anfang an an den Veränderungen teil.

In den Arbeiten aus den letzten Jahren schafft sich die vasculär-entzündliche Theorie immer mehr Anhänger. So meint Marburg, dass die sogenannte akute *sclerosis multiplex* nur eine Abart der echten multiplen Sklerose darstellt und sich von dieser nur durch den akuten Verlauf unterscheidet. Der Prozess selbst sei demjenigen der *neuritis periaxialis* analog und in der Tat können die beiden Prozesse gleichzeitig bei der akuten multiplen Sklerose zutage treten. Der ganze Prozess muss als ein entzündlicher gelten und man sollte ihn zu den parenchymatösen Entzündungen rechnen. Die ganze Art des Myelinzerfalls deutet darauf hin, dass man mit der Lecitholyse zu tun habe. Da diese letztere sich auch experimentell erzeugen lässt (durch Fermentwirkung), so könne der Prozess durch Toxinwirkung verursacht werden. In den letzten Phasen des Krankheitsprozesses wird die zugrunde gegangene Substanz durch die Neuroglia substituiert. Diese letztere weist eine geringere Zahl von Zellen und sehr feine Fäserchen auf. Ob aber neben dieser Form der multiplen Sklerose noch eine andere (endogene multiplen Gliose) bestände, das müsste erst erwiesen werden.

In ähnlicher Weise äussert sich G. Oppenheim, welcher die *sclerosis multiplex* als eine chronische entzündliche Krankheit auffasst, die sich von den übrigen Entzündungsprozessen nur durch die relativ gut erhaltenen nervösen Elemente unterscheidet.

Schob macht speziell auf die Abhängigkeit der sklerotischen Herde von den Gefässen aufmerksam und meint, dass der Zerfall der nervösen Elemente primärer, die Wucherung der Neuroglia sekundärer Natur wären. Nambu fasst überhaupt die multiple Sklerose als eine spezielle Form der disseminierten Myelitis auf, wobei die entzündlichen vasculären Störungen das Primäre, der Zerfall der Nerven-elemente und die Gliaproliferation das Sekundäre ausmachen. Schlesinger lehnt sich im Prinzip an die Marburgsche Auffassung an, meint aber, dass sein Fall ein Übergang zwischen der Encephalomyelitis und der sclerosis multiplex darstellt. Lhermitte und Guccione betrachten die Sklerose als eine entzündliche Krankheit und bezeichnen sie als eine „maladie toxi infectieuse“. Zu einer ähnlichen Ansicht gelangten auch Lhermitte und Lejonne: „Nous sommes portés à penser, qu'entre la myélite disséminée et la sclérose en plaques il existe plutôt une différence de degré qu'une différence de nature.“ Auch Pfeilschmidt meint, dass ein prinzipieller Unterschied zwischen diesen beiden Prozessen nicht existiert, dass sich beide vielmehr lediglich durch die Intensität der schädlichen Einwirkung voneinander unterscheiden, wie sich denn auch die grosse morphologische Verschiedenheit der Bilder, die uns die pathologische Histologie dieser Erkrankung darbietet, unter Zugrundelegung der verschiedenen pathogenetischen Momente zwanglos aus der Verschiedenheit der Intensität, Dauer, Ausbreitung der Noxe sowohl, wie der disponierenden Momente ergibt.

Nur Raymond-Guévara, Rajas und Völsch möchten die entzündliche Theorie mit der endogenen Herkunft der Sklerose versöhnen. Völsch sagt u. a.: „wenn ich überzeugt bin, dass es sich bei den von mir untersuchten Sklerosen um exogene primär degenerative und perivasculäre Prozesse handelte, so habe ich mich doch den Vertretern dieser Anschauung nicht auch dahin anschliessen können, dass die Gliahyperplasie lediglich eine sekundär reparatorische ist. Die Frühzeitigkeit und Massenhaftigkeit derselben, vor allem aber die Inkongruenz zwischen Zerfall des Nervengewebes und Stärke und Entwicklungsstadium der Gliahyperplasie haben mich dazu geführt, eine Einwirkung der Noxe auch auf die Glia im Sinne der Anregung proliferativer Vorgänge anzunehmen.“ Völsch nimmt an, dass dabei endogene

Faktoren, eine angeborene Neigung der Glia zur Hyperplasie, eine Rolle spielen kann.

Eine ganz eigenartige Auffassung des sklerotischen Prozesses finden wir in der These von M. Francois: „Nous croyons, que l'infection au même titre que la grossesse, le surmenage et toutes les autres causes occasionnelles agissent en demandant à un système nerveux conginitalement affaibli, des efforts trop violents ou trop répétés. Il en résulte un épuisement de l'axe cérébro-spinal, qui se traduit par les symptômes cliniques et les lésions anatomiques de la sclérose en plaques. Nous admettons donc la théorie de Fürstner qui voit dans la sclérose multiple le signe d'une „invalidité“ précoce des éléments nerveux.“

Wir gehen jetzt zu der Beschreibung eigener Beobachtungen über.

Fall I (Wandel).

Die 22 jährige Frau wurde auf die Krankenhausabteilung am 23. März 1904 aufgenommen in fieberhaftem Zustande, mit völliger Paraplegie der Beine und Decubitus an der Glutaealgegend. Vor drei Jahren — Schmerzen in den unteren Extremitäten, hauptsächlich nachts. Zunächst blieb die Muskelkraft in den Beinen ungestört. Erst nach einem Jahre zeigte sich Schwäche der Beine, der Gang wurde schleppend, die Schmerzen wurden noch intensiver. Seit einem Jahr — incontinentia urinae. Vor zwei Monaten — Fieber (41,5° C), völlige Paraplegie und Decubitusgeschwüre.

Status: Innere Organe normal. Hirnnerven funktionieren gut. Geringer Nystagmus. Obere Extremitäten normal. Untere Extremitäten gelähmt, aber nicht total. In liegender Stellung kann Patientin die Beine bewegen, die Exkursionen sind aber sehr gering und der Bewegungseffekt ist ein minimaler. Muskeltonus erhöht. Lagegefühl in den distalen Gelenken gestört und in den rechten Zehen fehlt dasselbe völlig. Das Tast-, Schmerz- und Temperaturgefühl an den Beinen erhalten, mit Ausnahme der vorderen Unterschenkelfläche rechts, ferner des rechten Fusses und der unteren Hälfte der hinteren Fläche des rechten Unterschenkels, wo diese Gefühlsqualitäten fehlen. PR beiderseits lebhaft. AR rechts fehlend, links — mittelstark. Plantarreflex rechts fehlend, links — nur Abwehrbewegung. Bauchreflexe fehlen. Incontinentia urinae et alvi. Decubitus am Kreuz und im Gebiete der Trochanteren. Antiluetische Therapie blieb erfolglos. Der Zustand verschlimmerte sich allmählich und die Kranke verstarb am 21. April 1904.

Die Autopsie zeigte normale Dura und pia spinalis. Rückenmark verdünnt. Typische sklerotische Herde in allen Gebieten des Rückenmarks, dessen Konsistenz überall eine harte war. Das Gross- und Kleinhirn zeigte normales Volumen. Medulla oblongata verdünnt; Pia mater an deren basaler Fläche grau und nicht glatt.

Nach Konservierung des Gehirns in Chrom fand man an den Frontalschnitten keine Herde.

Die mikroskopische Untersuchung des gesamten Zentralnervensystems (Weigert, Nissl, Gieson, Marchi, Karmin, Alaunhämatoxylin, Bielschowsky) ergab die typisch sklerotischen Veränderungen.

Was zunächst die Ausdehnung und die Lokalisation der sklerotischen Herde anbelangt, so konnte man viel grössere Störungen im Rückenmark als im Hirnstamm nachweisen. Im Dorsalmark nahmen die Herde fast in sämtlichen Segmenten den grösseren und jedenfalls einen bedeutenden Teil des Querschnitts ein. Im Hirnstamm liessen sich dagegen nur kleinere Herde nachweisen und auch diese nahmen in proximaler Richtung ab, so dass man im Gebiete der pedunculi cerebri und der Vierhügel bereits keine Herde mehr und nur blutüberfüllte Gefässe nebst erweiterten perivascularären Räumen und einer wenig ausgesprochenen kleinzelligen Infiltration wahrnehmen konnte. Analoge vasculäre Veränderungen liessen sich auch in den Frontal-, Zentral- und Occipitalwindungen feststellen.

Somit umfasste hier der krankhafte Prozess das gesamte Zentralnervensystem, wobei die Intensität desselben am grössten im Rückenmark war und bereits im Hirnstamm eine Abnahme zeigte. Von der Pedunculargegend ab bis zur Hirnrinde waren keine eigentlichen Herde nachweisbar und der krankhafte Prozess beschränkte sich auf diffuse vasculäre Störungen. Klinisch manifestierte sich dagegen dieser umfangreiche Prozess fast ausschliesslich durch Erscheinungen an den unteren Extremitäten.

In histopathologischer Beziehung liessen sich zwei Typen absondern, die an den Weigert'schen Schnitten besonders deutlich zutage traten. Zum ersten Typus gehörten die hellen Herde (bei Weigert'scher Tinktion), die sich scharf von der Umgebung abhoben. Zum zweiten Typus gehörten dagegen Herde, die keine scharfen Grenzen hatten, vielmehr einen mehr diffusen Charakter zeigten und allmählich in die normale Substanz übergingen.

A. Herde des ersten Typus, die sich scharf von der Umgebung abheben.

In diesen Herden treten an den v. Gieson'schen Präparaten die vermehrten Gefässe auf den ersten Plan und verleihen dem Herde ein spezielles Gepräge. Da die Gefässe in den Septen auf weite Strecken laufen, so entsteht dadurch ein strahlenartiges Bild. Die Gefässe sind erweitert, ihre Wände verdickt, wobei weder die intima, noch die media, sondern nur die adventitia an Volumen zunimmt.

Sowohl in den Gefässwandungen, wie auch in deren Umgebung findet eine kleinzellige Infiltration statt.

Was das nervöse Gewebe in den Herden, die in der weissen Substanz liegen, anbelangt, so zeigt dasselbe ein areolares Aussehen, wobei die Maschen weit, und die Septen sehr fein erscheinen. Die Maschen entstehen durch die Schwellung und den nachträglichen Schwund der Myelin-

scheiden. Diese letzteren sind in den Herden nicht mehr vorhanden, höchstens lässt sich in den Grenzgebieten mit der normalen Substanz ein von der Myelinscheide umgebener Achsenzylinder erblicken. Die Glia substanz ist in diesen Herden nur wenig vermehrt, jedenfalls tritt deren Proliferation weit hinter derjenigen in den Herden des zweiten Typus zurück.

Die Achsenzylinder lassen sich in vielen Orten schwer nachweisen (an den v. Giesonschen Schnitten), was zum Teil vom Zugrundegehen der Myelinscheiden, ferner von der Verlagerung der Axone und auch anderer Faktoren abhängig ist. Bei stärkerer Vergrößerung werden aber die Achsenzylinder sichtbar. Sie liegen unregelmässig, mitunter zu kleinen Gruppen vereinigt. Man trifft sie nirgends im Zentrum der erweiterten Maschen, sondern exzentrisch.

Man erblickt in diesen Herden fast gar keine Körnchenzellen (manchmal vereinzelt in den perivascularären Räumen), dagegen hin und wieder sieht man die typischen Spinnenzellen.

In den Herden, die in der grauen Substanz liegen, findet man (an den v. Giesonschen Präparaten) analoge Störungen. Auch hier treten die erweiterten und verdickten Gefässe auf den ersten Plan hervor, ferner findet man eine Kernvermehrung und ziemlich zahlreiche Spinnenzellen. Die Grundsubstanz zeigt ebenfalls ein areolares Aussehen, jedoch nicht in so prägnanter Weise, wie es in den Herden der weissen Substanz der Fall ist. Am besten ist dieselbe noch in der Gegend der commissura grisea ausgeprägt. Die Maschen sind viel feiner als in den Herden der weissen Substanz.

An den nach Marchi gefärbten Schnitten fand man keine für diese Methode charakteristischen Veränderungen.

An den Querschnitten, die mit der Bielschowsky'schen Methode tingiert waren, liessen sich die Achsenzylinder mit Leichtigkeit in den Herden nachweisen, nicht aber als ein punktförmiges Feld (wie es im normalen Rückenmarksquerschnitt geschieht), sondern in Form von feinsten, ja sogar pulverartigen Pünktchen, die zum Teil ganz unregelmässig zerstreut liegen.

An den nach Nissl gefärbten Schnitten waren an denjenigen Schnitten, wo die Herde nur die weisse Substanz betrafen und höchstens nur die graue Substanz berührten, die Nervenzellen fast unverändert (nur hin und wieder — leichte Chromatolyse und unwesentliche Verringerung der Dendritenzahl; auch fand man hier Trabanzellen, sowohl an den Dendriten, wie auch am Zelleib selbst, niemals aber im Innern der Zellen). An anderen Schnitten, in welchen die Herde in der grauen Substanz selbst lagen, fand man die Nervenzellen deutlich verändert. Dieselben erschienen atrophiert, erblasst, fast fortsatzlos, die Tigroidsubstanz sah wie gelöst aus (meistens keine vollständige Chromatolyse). Auch hier traten die Trabanzellen deutlich zutage.

B. Herde des zweiten Typus, die sich von der Umgebung nicht scharf abheben.

An den v. Giesonschen Schnitten fällt eine diffuse rote Tinktion entsprechender Herde, die ohne scharfe Grenzen in die normale Substanz übergehen. Auch sieht man in diesen Herden nicht mehr das für den

ersten Typus charakteristische areolare Bild. Die Zahl der Gefässe ist hier eine geringe. Dagegen tritt in diesen Herden deutliche Gliavermehrung auf und dies bildet für den Herd das am meisten charakteristische Merkmal. Während in den Herden des ersten Typus die Myelinscheiden fast völlig schwinden und die Achsenzylinder keine „Sonnenbildchen“ mehr aufweisen, treten diese letzteren in den Herden des zweiten Typus bereits bei schwacher Vergrösserung deutlich zutage.

Die Neuroglia ist, wie gesagt, stark vermehrt und ihre Maschen deutlich verdickt, so dass dadurch stellenweise ein sternartiges Bild entsteht. Hier trifft man häufig Deiterssche Zellen. Die Gefässe zeigen in diesen Herden nur geringe Störungen (kleinzellige Infiltration und eine unwesentliche Wandverdickung). Weder in den Herden, noch in deren unmittelbarer Umgebung findet man deutliche Kernvermehrung.

Die nervöse Substanz selbst zeigt in diesen Herden nur geringe destruktive Veränderungen. Die Myelinscheiden sind entweder geschwollen, zum Teil zerbröckelt oder auch geschwunden. Auch die Achsenzylinder sind zum Teil verändert. Eine ziemlich grosse Zahl derselben erscheint geschwollen, unregelmässig geformt, ungleichmässig tingiert. Zahlreiche Nervenfasern zeigen aber keinerlei Störungen.

Ausser diesen Herden des ersten und des zweiten Typus findet man auch überall da, wo die Nervensubstanz an den Weigertschen Schnitten normal aussieht, deutliche Störungen in den nach v. Gieson gefärbten und mit starken Systemen kontrollierten Schnitten. Man findet hier im wesentlichen dieselben histopathologischen Veränderungen, wie in den Herden des zweiten Typus, nämlich — Neurogliawucherung, zahlreiche Spinnzellen, eine geringe Gefässverdickung mit unwesentlicher kleinzelliger Infiltration, geringe Störungen der nervösen Elemente.

Es ist auch leicht begreiflich, dass die beiden oben skizzierten Herdtypen nicht immer in ganzer Schärfe voneinander zu trennen sind, vielmehr trifft man hin und wieder Übergangsformen zwischen den beiden.

Sowohl die Rückenmarkswurzeln, wie auch die Hirnnerven erschienen meistens normal. In einzelnen Rückenmarkssegmenten und auch im Hirnstamm fand man geringe Störungen, nämlich leichte Verdickung des Endoneurium, geringe Gefässalterationen und degenerative Veränderungen der Nervenfasern (Schwellung der Myelinscheiden und der Achsenzylinder).

Auch in der Pia mater sah man stellenweise geringe Störungen in Form von Gefässveränderungen und leichter kleinzelliger Infiltration.

Fall II (Görko).

Das 21jährige Mädchen wurde auf die Krankenhausabteilung am 29. April 1905 aufgenommen. Seit einem Jahre — Abmagerung. In den letzten Monaten — Amblyopie. Seit drei Monaten eine rasch fortschreitende Schwäche der Beine, so dass sie seit zehn Wochen das Bett hüten musste. Zu jener Zeit Schmerzparoxysmen (Reissen) in den Beinen, hauptsächlich in den Unterschenkeln und in den Füssen. Seit fünf Wochen — Händezittern, Blasen- und Mastdarmstörungen und Decubitusspuren. Seit einigen Jahren — Kopfschmerzen. Im neunten Lebensjahre — Typhus. Familie — gesund.

Status: Subjektiv-Schmerzen in sämtlichen Extremitäten, Kopfschmerzen und allgemeine Mattigkeit. Die Kranke liegt hilflos im Bett, kann sich weder setzen noch umdrehen. Wirbelsäule nicht druckempfindlich. Lungenspitzen verdächtig. Leichter Fremitus ad apicem cordis. Puls 126. Milz vergrössert.

Trigeminuspunkte schmerzhaft. Nystagmus beim Blick nach rechts und nach oben. Beim Blick nach links — Nystagmus geringer und fehlt beim Sehen nach unten. Sehstärke = $\frac{5}{20}$. Rechts Atrophie des n. opticus, hauptsächlich von temporaler Seite her, links — eine sehr gleichmässige Atrophie. Gesichtsfeld deutlich verengt, besonders für die rote Farbe am linken Auge. Sprache ungestört. In den oberen Extremitäten merkte man eine gewisse Ungeschicklichkeit bei Fingerbewegungen, ferner — Intentionzittern, Steigerung der Triceps- und Periostreflexe, bei ungestörter Sensibilität. Am Rumpfe — Abschwächung der Muskulatur und fehlende Bauchreflexe. Fast völlige Lähmung der Beine (nur Bewegungsspuren in einzelnen Gelenken), PR fast völlig geschwunden. Man stösst bei der Prüfung der PR auf eine merkwürdige Erscheinung, die darin besteht, dass rechts nach mehrmaligem Beklopfen der Patellarsehnen nicht sofort, sondern erst nach einiger Weile eine träge Kontraktion des m. quadriceps mit einer leichten Streckung des Unterschenkels erfolgt. Links tritt diese Erscheinung deutlicher hervor und wird von einer gleichzeitigen Dorsalflexion des Fusses begleitet. AR — fehlend. Links deutlicher Babinski, rechts — kaum merkbare Beugung der vier äusseren Zehen beim Stillstand der ersten Zehe. Schlaaffe Beinmuskulatur. Von Zeit zu Zeit automatisches Anziehen der Beine (auch durch Nadelstiche hervorzubringen). Lagegefühl in den Zehen erloschen, in den Fussgelenken rechts erloschen, links erhalten, in den übrigen Beingelenken ungestört. Tastgefühl abgeschwächt in den Beinen und am Rumpf bis zur Xyphoidlinie (am rechten Fuss und Unterschenkel erloschen). Schmerzgefühl am rechten Fuss und am angrenzenden Unterschenkelgebiet erloschen. Temperatursinn abgeschwächt von der Gegend der oberen Rippen nach abwärts (besonders im rechten Fuss und Unterschenkel und auch an hinterer Fläche des linken Unterschenkels und an der planta pedis sin).

Urinstörungen (enuresis nocturna et diurna). Unwillkürlicher Stuhl-
abgang (der Durchgang der Faeces wird gefühlt).

Decubitus in der Kreuzgegend und an beiden Trochanteren bis an die Knochen reichend. Kleinere Geschwüre an den Fersen und an den spinae ilei anteriores.

Im weiteren Verlauf schwanden die Bewegungen in den Füssen vollständig, blieben dagegen spurweise in den grossen Gelenken erhalten, das Babinskische Phänomen schwand ebenfalls, der Nystagmus wurde dagegen deutlicher. Die Kranke wurde bis zu ihrem Tode, welcher nach fünf Wochen erfolgte, von heftigen Schmerzen im Kopf und in den Händen geplagt.

Die Sektion (31. 5. 1905) erwies: phthisis pulmonum, infiltratio adiposa hepatis, tumor lienis subacutus, obfuscatio parenchymatosa renum, cystitis, decubitus mult. gangr.

Die mikroskopische Untersuchung ergab folgende Veränderungen: Sowohl im Grosshirn, wie auch im Kleinhirn sah man zahlreiche zerstreut liegende Herde in der weissen Substanz und an den Grenzgebieten mit der Rinde. Dagegen liessen sich keine Herde weder in Grosshirn- noch in Kleinhirnrinde nachweisen. Der Umfang der Herde war nicht gross (meistens 2—3 mm), ihre Grenzen scharf. An den nach Weigert-Kultschitzky gefärbten Schnitten erscheinen dieselben farblos oder grau. Ausser diesen Herden sah man in der weissen Substanz äusserst zahlreiche runde und länglich ovale Fleckchen, die sich als erweiterte perivasculäre Räume erwiesen (auch in der Hirnrinde fand man dieselbe Störung).

Im Hirnstamm fand man zerstreute Herde, sowohl in der Haube, wie auch in den basalen Abschnitten. Meistens schnitten sie scharf von der Umgebung ab und zeigten sehr irreguläre Konturen.

Im Rückenmark sah man die tiefsten Störungen in den mittleren und oberen Dorsalsegmenten (IV, V, VI). Im VI. Dorsalsegment nahm der sklerotische Herd fast die ganze Hälfte des Querschnitts ein und ging noch auf den heterolateralen Hinterstrang und zum Teil auf den Seitenstrang über. Im Cervicalmark lagen die Herde in Seiten-Hintersträngen, wogegen die Vorderstränge fast ganz frei erschienen. Auch im Lumbalmark waren dieselben Stränge befallen. Vom 5 L. s. nach abwärts waren nur die Seitenstränge betroffen. Speziell wurde auf die sekundären Degenerationen geachtet. Trotzdem das mittlere — obere Dorsalmark fast total betroffen war, liessen sich in aufsteigender Richtung keine sicheren sekundären Degenerationen nachweisen. Obgleich das Gowers'sche Bündel in den IV.—VI. Dorsalsegmenten völlig sklerosiert erschien, war dasselbe bereits im II. Dorsalsegment gut erhalten, und was die Hinterstränge betrifft, so erinnerte nur der Goll'sche Strang im II. Cervicalsegment durch seine scharf ausgeprägte helle Keilform an die sekundäre Entartung. In den übrigen Halssegmenten zeigten die Herde in den Hintersträngen eine so chaotische Verteilung, dass von einer wahren sekundären Degeneration nicht die Rede sein konnte.

In absteigender Richtung liess sich dagegen eine deutliche sekundäre Degeneration in den PyS feststellen, und zwar von der Gegend des am meisten befallenen Dorsalmarks.

Die sklerotischen Herde selbst treten auch in diesem Fall auf den Weigert'schen Schnitten entweder in Form von sich scharf von der Umgebung abhebenden Feldern, oder aber als eine diffus gelichtete Myelin-substanz auf.

In den Herden des ersten Typus schneidet der Herd scharf, wie mit dem Messer abgeschnitten, ab, obgleich man hier stellenweise blasse Myelinreste und Myelininseln an den Grenzlinien erblickt.

An den nach Marchi behandelten Schnitten findet man nur sehr geringe schwarze Schollen in manchen sklerotischen Herden. Im VI. Dorsalsegment ist deren Zahl etwas grösser. Mitunter waren diese Schollen reihenartig den Gefässen entlang angeordnet.

Die Neuroglia war auch in diesem Fall in den Herden des zweiten Typus stärker gewuchert, als in denjenigen des ersten Typus.

Überall traf man zerstreute Deiterssche Zellen und eine gewisse Kernvermehrung.

In den Gefässen waren die media und adventitia verdickt, die perivascularären Räume häufig stark erweitert. Dagegen trat die kleinzellige Infiltration nur selten zutage und betraf fast ausschliesslich die Gefässwandungen.

Die Nervenfasern waren deutlicher in den Herden des zweiten Typus zu sehen.

Die weichen Häute zeigten überall im Rückenmark eine unwesentliche Verdickung und stellenweise eine ausgeprägte kleinzellige Infiltration. Nirgends stiess man auf die für die Myelitis charakteristischen keilförmigen Figuren. Nirgends fand man stärkere Verwachsung der pia mit dem Rückenmark. Sogar in den am tiefsten betroffenen Dorsalabschnitten erschien das Rückenmark nur in toto geschrumpft und an der Peripherie etwa gelappt, so dass hier zwischen dem Rückenmark und den weichen Häuten sinusartige Vertiefungen entstanden, die mit einer homogenen und leicht netzartigen Substanz erfüllt waren (Exsudatmasse?).

Im Grosshirn fand man im wesentlichen analoge Störungen, nur schienen die Herde in manchen Gegenden (z. B. in pedunculi cerebri) frischerer Natur zu sein, als im Rückenmark (stärkere kleinzellige Infiltration in den Gefässen und in deren Umgebung). Speziell zeigten auch die Herde des ersten Typus sowohl im Gross- wie auch im Kleinhirn einen deutlichen Zusammenhang mit den Gefässen. Hier fand man, wie gesagt, ausser den Herden, noch sehr feine punktförmige und auch länglich ovale Lücken, die aus verdickten Gefässen und stark erweiterten perivascularären Räumen bestanden. Dadurch erhielt die Substanz (speziell die weisse) stellenweise ein durchlöchertes Aussehen. Auch ist zu bemerken, dass die weichen Häute des Gehirns ebenfalls kleinzellige Infiltrationen und Gefässstörungen aufgewiesen haben.

An den Nisslschen Schnitten fand man gewöhnlich intakte Nervenzellen. In den am stärksten betroffenen Segmenten war die Zahl der letzteren etwas vermindert und einzelne Zellen waren blass.

In der Lumbalanschwellung fand man die für die Amputationsfälle charakteristischen Zellenveränderungen (Chromatolyse, exzentrische Kernlagerung, Abrundung der Zellkonturen).

Die Achsenzylinder zeigten folgende Veränderungen (nach Bielschowsky gefärbt): In denjenigen Stellen, wo der Prozess keine hohen Grade erreichte (Gefässvermehrung ohne Destruktion des Grundgewebes) blieben die Achsenzylinder intakt. Dagegen in den weiteren Stadien des sklerotischen Prozesses war die Zahl der Axone vermindert und stellenweise schwanden dieselben gänzlich. Die Achsenzylinder erschienen da an den Längsschnitten als ganz dünne Fädchen, die stellenweise spindelartig erweitert waren. Die Struktur dieser Fädchen zeigte einen Unterschied von den normalen Axonen. Während diese letzteren bei dieser Methode als gleichmässig schwarze Fäden erscheinen, zeigten die dünnen Fädchen eine netzartige Struktur und traten stellenweise in Form von unterbrochenen Schollen auf. In manchen Stellen ver-

loren dabei diese Fädchen, besonders indem sie sich in den Herd vertieften, allmählich ihre dunkle Tinktion, so dass sie zunächst grau und dann so blass wurden, dass man sie von der Umgebung nur durch Gebrauch der Mikrometerschraube und Anwendung des Diaphragmas unterscheiden konnte und schliesslich verloren sich diese Fädchen im sklerotischen Herde.

In diesem Fall war auch der Sehnerv untersucht. An den mit der Weigertschen Methode gefärbten Querschnitten liess sich eine fast völlige Atrophie feststellen. Nur fand man hin und wieder an der Peripherie kleine Faserninseln. Auch an den durch den ganzen Bulbus und den Sehnerv angelegten Schnitten fand man nur in den peripherischen Abschnitten des *n. opticus* eine gewisse Anzahl von erhaltenen, meist blassen Myelinbündelchen, während die zentralen Abschnitte ganz atrophisch erschienen. An den *v. Giesonschen* Schnitten liess sich eine deutliche Kernvermehrung hauptsächlich in den weichen Häuten der Sehnerven feststellen, nebst einer geringeren Kernproliferation in den verdickten Septen im Inneren der Nerven. Aber auch in der *Dura mater* fand man stellenweise, besonders aber in den inneren Schichten der *Dura*, Kernproliferation, die im Zusammenhang mit den Gefässen stand. Die stärkste Alteration zeigte die *Arachnoidea*, indem hier häufig Kernneste zu sehen waren. Die Kerne selbst zeigten die verschiedenste Form und Grösse, von kleinen und runden bis zu grossen, stark gekörnten, polygonalen und elliptischen. In den Gefässen selbst fand man keine deutlichen Störungen. Was die Achsenzylinder selbst anbelangt, so war hier leider die elektive Methode nicht angewandt und so kann hier kein endgültiges Urteil abgegeben werden. Im ganzen entsprachen die im Sehnerv entthobenen Veränderungen dem Bilde der *neuritis interstitialis chronica*.

In den Hirnnerven und den Rückenmarkswurzeln fand man folgendes:

Im *n. trochlearis* fand man einen Herd, an dessen Kreuzungsstelle in *velum medullare anterius*. Der Nerv selbst war auf einer Seite ganz atrophisch, während auf der anderen Seite die Myelinfasern gut erhalten waren und nur stellenweise eine Myelinlichtung und eine grosse Anzahl von geschwollenen Myelinscheiden zu sehen war.

In den beiden *n. n. acustici* liess sich eine deutliche Myelinlichtung nachweisen (besonders in den dem Hirnstamm anliegenden Partien sah man zahlreiche geschwollene Myelinfasern).

In den *n. n. vagi-glossopharyngei* fand man analoge Störungen.

In sämtlichen Rückenmarkswurzeln, sowohl den vorderen, wie auch den hinteren, sah man eine mehr oder minder stark ausgesprochene Myelinlichtung (besonders deutlich in den Lumbal- und Sacralwurzeln).

An den *Marchischen* Schnitten aus dem Hirnstamm wurden auch die extramedullären *n. n. trigemini, faciales* und *abducentes* mitgenommen und man fand sowohl in ihrem intra- wie auch extramedullärem Verlauf schwarze Schollen, deren Zahl grösser als in der Umgebung dieser Nerven war.

Fall III (Gyja).

Das 28 jährige Ladenmädchen wurde in das Krankenhaus am 18. Juni 1906 aufgenommen.

Seit drei Jahren fühlte sie sich sehr nervös und reizbar. Viel Kummer und bald darauf verschlechterte sich das Sehvermögen. Vor zwei Jahren psychisches Trauma und zu jener Zeit zeigten sich die ersten Anfälle von Zwangsweinen und Zwangslachen. Taubheitsgefühl, Schwäche und Ermüdbarkeit der Beine. Im Juni 1905 musste sie ihre Stellung bereits aufgeben. Leichte rechtsseitige Ptosis. Zu jener Zeit explodierte in ihrer Nähe eine Bombe (es war zur Revolutionszeit in Russland) und damals trat ein Zittern des Gesamtkörpers auf, welches längere Zeit andauerte. Bald darauf gesellten sich Sprachstörungen hinzu. Sie liess sich in ein Krankenhaus aufnehmen, wo ein Schiefwerden des Gesichts auftrat und einen Monat andauerte. Zu jener Zeit traten mitunter zweimal täglich Anfälle von Herzklopfen, Gefühl von Kälte und allgemeiner Schläffheit auf. Diese Anfälle gingen nach einer Stunde vorüber, es trat dann ein Gefühl der Wärme ein und die Kraft kehrte allmählich zurück. Häufige krampfartige Kontraktionen in der Beinmuskulatur. Das Gedächtnis wurde immer schwächer, auch fühlte sie sich immer mehr beängstigt, wobei sie stets befürchtete, dass man in der Stadt die Menschen auf den Strassen tötete usw. Auch hörte sie die Klänge der Revolution in der Stadt, wo die revolutionäre Bewegung bereits geschwunden war.

Status praesens: Ernährungszustand normal. Bitemporale Abblassung der Papillen. Nystagmus rotatorius. Sonst Hirnnervenfunktion ungestört. Leichtes Intentionszittern in den oberen Extremitäten. Rumpfbewegungen verlangsamt und ungeschickt. Schwanken beim Sitzen. Bauchreflexe fehlen. Gang gestört, schwankend, breitbeinig, federnd. Schwäche der Beine und Ataxie. Sensibilität erhalten. PR gesteigert. Clonus patellae und Fussclonus. Beiderseitiger Babinski. Leichte Urinstörungen (retentio).

Im weiteren Verlaufe traten grössere Blasenbeschwerden (retentio et incontinentia) auf, ferner — Kopfschwindel, dauernde Beängstigung, traurige Gedanken und zum Teil Verfolgungsideen. Im September begann die Kranke zu fiebern (39,3—39,8°), die Beine wurden immer schwächer und schliesslich vollständig gelähmt, es traten dann Schluckbeschwerden auf. Zwei Tage vor dem Tode wurde sie bewusstlos, delirierte, Temperatur erhob sich bis zu 40° und sie verstarb am 2. November 1906.

In beiden Lungen fand man alte tuberkulöse Herde, die Milz etwas vergrössert. Die Blaseschleimhaut verdickt, injiziert, enthält Urin mit Eiter. Pyelitis rechts.

Rückenmark von aussen normal. Auf den Querschnitten gallertartige Herde, besonders in der Nähe der Peripherie, zum Teil von keilartigem Aussehen.

Die mikroskopische Untersuchung ergab typische sklerotische Herde im ganzen Rückenmark und Gehirn. Speziell waren die Sehnerven völlig sklerosiert.

Im Rückenmark fand man die grössten Veränderungen im VI. Halssegment, welches fast total in den Herd aufgegangen ist. In unmittelbarer

Nähe dieses Segments fanden sich sehr wenig veränderte Querschnitte, bald darauf aber sah man Querschnitte mit grossen, typischen, sklerotischen Herden. Nirgends liessen sich sekundäre Degenerationen nachweisen.

In histopathologischer Beziehung liessen sich auch in diesem Falle Herde von zwei Typen nachweisen, die denjenigen in den ersten zwei Fällen beschriebenen ähnelten und die besonders an den nach Weigert-Kultschitzky gefärbten Schnitten deutlich zutage traten. In den Herden des ersten Typus liessen sich nur Reste der unregelmässig zerstreuten Myelinfasern nachweisen. Gelegentlich treten in diesen hellen Herden zahlreiche Gefässe auf, die mitunter sogar dichte Netze bilden. In den Herden des zweiten Typus sah man anstatt der normalen Myelinfasern unregelmässige, rund-eckige, matt gefärbte und zum Teil kolossal geschwollene Myelinscheiden, in denen sich sehr prägnant auf dem mattgrauen Farbenton die scharfen, dunkelschwarzen Ringe (an der Faserperipherie) abhoben. Auch sah man ziemlich häufig eine gewisse Schichtung im Innern der alterierten Myelinfasern.

Auch hier liessen sich in den scheinbar normal aussehenden, herdlosen Gebieten gestörte Nervenfasern nachweisen.

Speziell wurden in diesem Fall die Rückenmarkswurzeln und die Hirnnerven untersucht. Im allgemeinen liessen sich in denselben nur geringe Veränderungen nachweisen. Meistens wurden Gewebslichtungen wahrgenommen, die nur in den Sacralwurzeln und in einzelnen Hirnnerven (IV, V) so stark waren, dass sie den Herden des zweiten Typus ähnlich erschienen.

Im Grosshirn fand man ebenfalls Herde von zwei Typen. In manchen Gegenden sah man, bei normaler Nervensubstanz, erweiterte perivascularäre Räume.

Im Kleinhirn fand man an den Sagittalschnitten durch die rechte Hemisphäre Myelinlichtung fast in der ganzen weissen Substanz, ferner auch vereinzelt, sich scharf abhebende Herde. An den Horizontalschnitten durch die linke Hemisphäre — nur diffuse Störungen, ohne Herdbildung.

An den v. Giesonschen Schnitten liess sich die Tatsache feststellen, dass die Beteiligung der Gefässe, wenn auch nicht besonders stark, so doch eine zweifellose war. In den Herden des ersten Typus waren die perivascularären Räume deutlich erweitert. Die Gefässe selbst waren ziemlich eng, jedoch mit Blut prall gefüllt. Ihre Wandungen waren etwas verdickt (mit Ausnahme der normalen Intima). In den Herden des zweiten Typus waren die Gefässe vermehrt; diese Vermehrung liess sich auch in den anscheinlich normalen Gewebspartien nachweisen. Besonders aber erschien die graue Rückenmarksubstanz in manchen Flächen stark vascularisiert. Auch im Gross- und Kleinhirn, ferner in den n. n. optici waren die Gefässe vermehrt.

Die kleinzellige Infiltration war sehr schwach entwickelt und zwar nur in manchen Gefässen sah man dieselbe in den Wandungen selbst und in den perivascularären Räumen. In diesen letzteren sah man auch amorphe Massen liegen.

Die deutlichsten Gefässveränderungen fand man in den weichen Hirnhäuten und in der Hirnrinde. Auch im Kleinhirn sah man Vermehrung der Gefässe nicht nur im Kleinhirn selbst, sondern auch in deren Häuten.

Was die Gewebsveränderungen anbelangt, so fand man die für die beiden Herdtypen charakteristischen Alterationen. Speziell wurden die Häute untersucht. Es zeigte sich, dass sowohl im Rückenmark, wie im Hirnstamm dieselben streckenweise mit der Peripherie dieser Organe verwachsen waren und man sah hier zahlreiche bindegewebige Fasern, die in das Innere des Grundgewebes hineindrangten. Sowohl in den Häuten, wie auch im Nervengewebe sah man mitunter kleine Blutextravasate (in einzelnen Rückenmarksegmenten und nur sehr selten im Hirnstamm). Diese Hämorrhagien waren in den Häuten umfangreicher (besonders im Gross- und Kleinhirn); hier waren die Gefässe erweitert, prall mit Blut gefüllt und die benachbarten Partien der weichen Haut mit Blutzellen imbibiert. Die Blutzellen lagen auch gelegentlich zwischen den Häuten und der Peripherie des Rückenmarks oder des Gehirns. Sie drangen aber niemals in diese Organe selbst.

In der weissen Rückenmarkssubstanz traf man hin und wieder Amyloidkörper in der weissen Substanz (besonders in den Hintersträngen), ferner in den perivaskulären Räumen und im spatium epispinale (z. B. an den Eintrittsstellen der hinteren Wurzeln).

An den Nisslschen Präparaten liessen sich deutliche Alterationen in den Vorderhornzellen feststellen. Dieselben erschienen verkleinert und die Zahl der Dendriten war deutlich vermindert, an vielen Zellen fehlten diese Fortsätze überhaupt. Fast sämtliche Zellen sahen wie geschrumpft aus, so dass sie häufig als unregelmässige Kreise oder spindelartige Körper hervortraten. Ob die Zahl der Zellen verringert war, war schwerlich zu entscheiden; an manchen Gegenden (z. B. am Übergang des Hals- in das Dorsalmark) schien dies in der That der Fall zu sein.

Auch der innere Bau der Vorderhornzellen war verändert, insofern als die Nisslschen Körperchen häufig ganz regellos zerteilt waren und zum Teil einen Zerfall zeigten, ohne zu einer völligen Chromatolyse zu führen. Einzelne Zellen sahen wie gelichtet aus und aus dem hellen Grundton hob sich scharf die restierende Tigroidssubstanz heraus.

Weder im Kern, noch im Kernkörperchen liessen sich irgendwelche Störungen nachweisen.

An den nach Marchi behandelten Präparaten konnte man nur in vereinzelten Gegenden des Rückenmarks und des Gehirns die charakteristischen Veränderungen konstatieren. So fand man Degenerationsschollen in den oberen Halssegmenten, besonders war der ganze Querschnitt des IV c. s. mit diesen Schollen besät. Die Schollen waren entweder tief schwarz oder gräulich und lagen zerstreut, mitunter auch mosaikartig in den perivaskulären Räumen. Auch in den übrigen Segmenten fand man zerstreute Schollen, sowohl im Innern der Herde, wie auch in deren Grenzgebieten. Im Hirnstamm fand man nur vereinzelte Schollenansammlungen. Im Gehirn sah man dieselben nicht mehr, dagegen liessen sich hier in der Hirnrinde schwarze Körnerkonglomerate feststellen, die, wie man es bei Immersionsvergrösserung merkte, entweder in den perivaskulären Räumen oder aber in der nächsten Umgebung der Nervenzellen (pericelluläre Räume?) gelegen waren.

An den nach Bielschowsky behandelten Schnitten liessen sich sogar in den am stärksten betroffenen Gebieten Achsenzylinder nachweisen. Nur in vereinzeltten Gegenden war deren Zahl vielleicht verringert. Auf den Längsschnitten liessen sich markante Störungen der Achsenzylinder feststellen. Sie waren unregelmässig verdickt, oder verdünnt, so dass sie den dünnsten Fäden gleich waren. Auch war häufig ihr Verlauf ein zickzackartiger. Die innere Struktur der Achsenzylinder muss ebenfalls gelitten haben, denn sie waren nicht gleichmässig tingiert, sondern es traten auf verschiedenen Strecken vacuolenartige Figuren und verschiedene mattgraue Nuancen auf. Die verjüngten Achsenzylinder waren auch ganz schwarz, man merkte aber in deren Verlauf korkzieherartige Abbiegungen oder spindelförmige Auftreibungen. In einzelnen Gegenden, wo die Herde mehr ausgeheilt waren, sah man, wie die feinen Achsenzylinder am Eintritt in den Herd allmählich ihre tiefschwarze Farbe verloren, eine matte Tinktion einnahmen und wie „Schattenfäden“ durch den Herd hinzogen, so dass man sie schwer von der Umgebung unterscheiden konnte.

Im n. opticus waren die Achsenzylinder erhalten. Am Querschnitt durch den Nerv verliefen dieselben häufig schräg und gebogen.

In diesem Fall wurden speziell auch einzelne peripherische Nerven untersucht (n. n. ischiadicus, cruralis, ulnaris). An den Weigertschen Präparaten fand man markante Störungen der Myelinscheiden. An Längsschnitten zeigten die Myelinfasern häufig unregelmässige, spindelförmige Umrisse und eine areoläre oder Vacuolenstruktur. Auch waren stellenweise die Fasern unterbrochen und es entstanden hier Herde, in welchen nur hin und wieder eine normale Faser zu sehen war. An den nach v. Gieson gefärbten Schnitten erblickte man erweiterte und blutüberfüllte Gefässe, die zum Teil verdickt waren (adventitia und media). An den nach Bielschowsky behandelten Schnitten waren die Achsenzylinder erhalten, wenn auch häufig verjüngt.

Fall IV (Baumblat).

Spitalaufnahme der 53 jährigen Frau am 1. Juni 1907. Vor zehn Jahren Schmerzen im rechten Bein, die anfallsweise auftraten und einige Minuten andauerten. Seit 5 Jahren — allmählich Schwäche des rechten Beins und erst vor einigen Wochen plötzliche Knickung beider Beine beim Stehen, so dass die Kranke umfiel. Nach einer Weile stand sie auf und konnte sich allein zum Bett hinschleppen. Am nächsten Tage war eine deutliche untere Paraparese vorhanden. Seit jener Zeit änderte sich die Motilität der Beine nicht wesentlich. Zeitweise traten in denselben automatische Streckbewegungen auf. Brennen am rechten Bein. Seit sechs Wochen vorübergehende Urin- und Kotinkontinenz.

Status praesens: Pat. ist stark abgemagert. Körpertemperatur normal. Hirnnerven funktionieren normal. Kein Nystagmus. Augenhintergrund normal. Obere Extremitäten zeigen gute Muskelkraft (die rechten etwas schwächer). Triceps und Periostalreflexe lebhaft. Deutliche Abschwächung der Rumpfmuskulatur. Kann ohne Unterstützung nicht sitzen.

Bauchmuskeln abgeschwächt. Abdominalreflexe fehlen. Fast völlige Lähmung der Beine, nur im linken — Bewegungsreste. Die Beine sind dauernd in den Hüft- und Kniegelenken gebeugt (Beugekontraktur in den Knien). Rechts lässt sich der PR nicht erzeugen, links nur bei starkem Beklopfen der Sehne. Achillesreflexe rechts fehlend, links erhält man dabei Dorsalflexion des Fusses und der Zehen mit gleichzeitigem leichtem Anziehen der gesamten Extremität. Babinski beiderseits positiv mit dem eben geschilderten Anziehen des ganzen Beines. Tast- und Schmerzgefühl abgeschwächt an den Beinen und am Rumpf bis unterhalb der Internamillarlinie. Temperatursinn etwas abgestumpft an den distalen Beinpartien. Lagegefühl in den Zehen, ferner in den Fuss- und Kniegelenken abwesend. Ödematöse Schwellung der Füße und der Unterschenkel. Geringe Urinbeschwerden (Incontinentia). Innere Organe ohne wesentliche Störungen.

Im weiteren Verlauf zeigten sich vorübergehende nächtliche Schmerzen, stärkere Blasen- und Mastdarmsstörung (Inkontinenz). Decubitus zunächst am rechten Trochanter, dann auch am Kreuz, die Temperatur stieg zeitweise in die Höhe. Die Lumbalpunktion zeigte klare Flüssigkeit mit ziemlich grosser Eiweissmenge. Etwa sechs Wochen nach der Krankenhausaufnahme merkte Pat., dass die rechte obere Extremität taub und schwach wurde (bei erhaltener Sensibilität). Allmählich wurde die Kranke immer schwächer und sie verschied am 25. August 1907.

Makroskopisch liess sich Volumenabnahme des Rückenmarks im Gebiete der mittleren — oberen Dorsal- und der unteren Cervicalsegmente nachweisen.

Auch mikroskopisch fand man die grössten Herde in denselben Gebieten des Rückenmarks, dagegen liessen sich in den übrigen Segmenten nur minimale Störungen nachweisen. Auch im Hirnstamm fand man in seiner ganzen Ausdehnung meistens kleine, manchmal auch grössere Herde, die regellos herumlagen. In den Grosshirnhemisphären liessen sich keine grösseren Herde nachweisen. Nur sehr selten traf man auf kleine Herde, die man bereits mit blossem Auge an der Grenzlinie zwischen der weissen und grauen Substanz wahrnehmen konnte. An den Weigertschen Schnitten liessen sich in der weissen, aber auch in der grauen Substanz zahlreiche hellere Punkte und Streifen erblicken, welche sich als Quer- und Längsschnitte der Gefässe zum Teil mit erweiterten perivascularären Räumen entpuppten.

Im Kleinhirn liessen sich grössere Herde entdecken, so besonders im Gebiete des nucleus dentatus, aber auch in den Zweigen der weissen Substanz. Auch hier liessen sich erweiterte Gefässe nachweisen.

Auch in diesem Fall konnte man sowohl Herde des ersten, wie auch, wenn auch sehr selten, des zweiten Typus nachweisen. Der zweite Typus trat hier selten in Form von selbständigen Herden auf, sondern als ein Teil der Herde des ersten Typus, an deren Grenzlinien mit der normalen Substanz. Die Herde zeigten im Rückenmark meistens die Form unregelmässiger Flecke oder bandartiger Figuren, die von der Peripherie nach dem Zentrum liefen. Sie lagen in den Seiten-Hintersträngen, wogegen die vorderen fast intakt blieben.

Der histologische Bau der Herde entsprach demjenigen im Fall G ö r k o (siehe oben).

In den Rückenmarkswurzeln fand man (an den Weigertschen Präparaten) nicht nur erweiterte Gefässe, sondern auch sehr kleine Herde mit zugrunde gegangenen Myelinscheiden. Ähnliche Bilder liessen sich auch im extramedullären n. oculomotorius nachweisen.

In diesem Falle konnte man ferner eine schwach ausgeprägte aufsteigende sekundäre Degeneration in den Hintersträngen nachweisen, von den unteren Halssegmenten beginnend und bis zur medulla oblongata. Dagegen — keine absteigende Py-Degeneration.

Die Marchische Methode fiel fast völlig negativ aus (nur in vereinzelten Rückenmarksgebieten — Schollenansammlungen an den Grenzgebieten eines Herdes oder auch einzelne Schollen im Innern der Herde des zweiten Typus).

An den nach v. Gieson tingierten Schnitten fällt die eminente Rolle, welche in diesem Fall die Gefässe gespielt haben, sofort in die Augen. In den Herden des ersten Typus erblickt man bereits bei schwacher Vergrösserung eine grosse Zahl von Gefässen, die strahlenförmig verlaufen. Auch ausserhalb der Herde ist die Zahl der Gefässe eine sehr grosse, sowohl in der weissen, wie in der grauen Substanz. Mitunter ist die Blutüberfüllung eine so grosse, dass der Schnitt an ein Injektionspräparat erinnert.

Die Häute des Rückenmarks waren etwas verdickt und stellenweise mit dem Rückenmark verwachsen. In manchen Segmenten waren die Septen verdickt und sie vertieften sich in die sklerotischen Herde des ersten Typus. Nirgends aber entstanden dabei die für die Myelitis charakteristischen Keilfiguren.

Analoge Gefässbeteiligung fand man auch im Gross- und im Kleinhirn, obgleich der Anteil der Gefässe im Hirnstamm und im Grosshirn ein geringerer im Vergleich zum Rückenmark war. Dagegen war die Gefässbeteiligung im Kleinhirn eine ebenso grosse, wie im Rückenmark.

Was nun die Veränderungen in den Gefässen selbst anbelangt, so trat hier besonders deren Erweiterung und Blutüberfüllung zutage. Die Gefässwände blieben entweder unverändert, oder aber es trat eine Verdickung der media und adventitia ein. Auch mitunter sah man geringe Kernvermehrung in den Wandungen und in den perivascularären Räumen.

In vereinzelt Rückemarks- und Hirngebieten fand man thrombotische Veränderungen in den an der Peripherie liegenden Gefässen. In der medulla oblongata fand man diesen Prozess in einem Gefäss, welches in der Raphe (im Niveau der unteren Oliven) gelegen war. Auch sah man kleine Hämorrhagien in vereinzelt mittleren Dorsalsegmenten und im Kleinhirn (in den grösseren Herden).

In den Nisslschen Präparaten liess sich eine Verblässung und Schrumpfung mancher Zellen feststellen, die dann noch ihrer Dendriten beraubt waren. In anderen Zellen fand man eine Blähung und Chromatolyse. Nirgends liess sich ein deutlicher Schwund der Vorderhornzellen feststellen. An den nach Bielschowsky gefärbten Schnitten waren die Achsenzylinder erhalten, wenn auch deren Zahl stellenweise wahrscheinlich vermindert war. Die Achsenzylinder erschienen meistens verdünnt, stellenweise spindelartig verdickt, korkzieherartig.

Von den vier beschriebenen Fällen verlief in klinischer Beziehung der erste Fall chronisch und bot grosse diagnostische Schwierigkeiten (ein Jahr lang bildeten die Schmerzen in den Beinen das einzige Krankheitssymptom!) so dass man zum Beginn auch an einen Rückenmarkstumor oder an einenluetischen Prozess denken musste. Zum Schluss dachten wir an einen entzündlichen Prozess im unteren Rückenmark. Im zweiten Fall verlief die Krankheit in akuter Weise, so dass die Patientin auf den ersten Blick einer an akuter Myelitis mit tiefen Decubitusgeschwüren etc. ähnlich war. Erst bei näherer Betrachtung sah man, dass Symptome vorhanden waren, die zugunsten einer akuten resp. subakuten multiplen Sklerose sprachen (Nystagmus, Intentionszittern, Opticusatrophie mit Gesichtsfeldeinengung).

Der dritte Fall verlief in einer für die Sklerose klassischen Art. Ungewöhnlich waren nur die Initialsymptome (Ptosis, Gesichtsverschiebung) und die Enderscheinungen (hohes Fieber mit deliriösem Zustand).

Der vierte Fall war in klinischer Beziehung unklar, so dass man zu Lebzeiten sich mit der Diagnose eines myelitischen Prozesses von unklarer Herkunft begnügen musste.

Das Resumé der mikroskopischen Befunde war nun folgendes:

Im ersten Fall (Wandel) war das gesamte Zentralnervensystem vom sklerotischen Prozess befallen. Die intensivsten Läsionen fand man im Rückenmark; im Hirnstamm waren dieselben schwächer ausgeprägt und von den Hirnschenkeln an bis zur Hirnrinde liessen sich keine Herde mehr nachweisen (nur Gefässalterationen).

Die Herde selbst trennten wir in zwei Typen. Zu denjenigen des ersten Typus rechneten wir Herde, die sich an den nach der Weigertschen Markscheidenfärbung tingierten Schnitten scharf von der Umgebung abhoben. Den zweiten Typus bildeten dagegen diffuse Herde mit gelichtetem Myelin. Wenn wir auch zugeben, dass diese Teilung etwas gekünstelt erscheint, so erleichtert sie doch eine gewisse Klassifizierung und dies um so mehr, als die zwei Typen von Herden sich auch durch manche histologischen Merkmale voneinander unterscheiden.

In den Herden des ersten Typus fallen vor allem die Gefässe in die Augen. Dieselben sind erweitert, ihre Wandungen (Adventitia)

verdickt. Sowohl in den Wandungen, wie auch in deren Umgebung findet man eine (geringe) kleinzellige Zellinfiltration. Die Gefässe verleihen den Herden ein strahlenartiges Aussehen, welches für die Entzündung charakteristisch erscheint. Was das Nervengewebe selbst anbelangt, so fand man die tiefsten Störungen in den Myelinscheiden (fast völliger Schwund derselben). Die Achsenzylinder waren erhalten, wenn auch in ihrer Struktur häufig verändert und ihre Zahl war wahrscheinlich verringert. In den Nervenzellen, die von Herden selbst umfasst waren, traten deutliche atrophische Störungen auf. Die Glia erschien in diesen Herden nur wenig gewuchert.

In den Herden des zweiten Typus treten die Gefässalterationen auf den zweiten Plan zurück, wogegen die Neuroglia-wucherung das prägnante Merkmal dieser Herde bildet. Das Nervengewebe zeigt hier viel geringere Störungen, als in den Herden des ersten Typus. Fast überall sah man die für die normalen Fasern typischen Sonnenbildchen, wenn auch hier, sowohl in den Markscheiden, wie auch in den Axonen, deutliche degenerative Störungen zutage traten. Was die Gefässe betrifft, so waren dieselben wenig verändert, jedoch konnte man mitunter eine geringe Verdickung der Wände und unwesentliche kleinzellige Infiltration feststellen. Diese Herde zeigten kein strahlenartiges Aussehen, vielmehr war deren Bau ein mehr gleichartiger und deren Konturen gingen fließend in die normale Substanz über.

Es ist bemerkenswert, dass man auch ausserhalb der Herde, in der scheinbar normalen Substanz, deutliche, wenn auch schwach ausgeprägte, Veränderungen fand, die den krankhaften Prozess gewissermassen signalisierten (geringe Gliawucherung, vereinzelte Deitersche Zellen, Gefässverdickungen).

In den Häuten des Rückenmarks und des Hirnstammes liessen sich geringe entzündliche Störungen feststellen.

Die Rückenmarkswurzeln und die Hirnnerven waren meistens intakt. Nur in vereinzelten dieser Gebilde fand man geringe vasculäre und degenerative Alterationen.

Im zweiten Falle (Görko) fand man ebenfalls sklerotische Herde im gesamten Zentralnervensystem. Im Gross- und Kleinhirn waren es meist kleine Herde, die in der weissen

Substanz, in der Nähe der Hirnrinde gelegen waren: ausserdem fand man daselbst punkt- und streifenartige Aufhellungen, die den Gefässdurchschnitten mit deren erweiterten perivascularären Räumen entsprachen. Im Hirnstamm fand man typische Herde. Im Rückenmark war der Prozess in den mittleren Dorsalsegmenten am stärksten entwickelt. Die Vorderstränge waren am wenigsten beteiligt. Es war eine wahre sekundär absteigende Degeneration in den PyS vorhanden. Die Marchische Färbung entdeckte nur wenige Degenerationsschollen in den Herden. In den v. Giesonschen Schnitten fand man u. a. Verdickung der media und adventitia und deutlich erweiterte perivascularäre Räume. Nur selten trat die kleinzellige Infiltration auf (fast ausschliesslich in den Gefässwänden). Die Häute zeigten im Rückenmark eine geringe Verdickung und stellenweise deutliche Infiltration. Ähnliche, wenn auch schwächere, Änderungen zeigten die weichen Hirnhäute. Im Hirnstamm waren die Herde frischeren Datums. Speziell im Gross- und Kleinhirn liess sich ein deutlicher Zusammenhang der Herde mit den Gefässen nachweisen.

Mit der Nisslschen Methode liess sich feststellen, dass die Vorderhornzellen meist intakt blieben — mitunter erschienen dieselben sehr blass, auch war ihre Zahl vielleicht vermindert. In der Lumbalintumescenz fand man abgerundete Zellen mit Chromatolyse und exzentrischer Kernlagerung.

Mit der Bielschowskyschen Methode erblickte man normale Achsenzylinder in den weniger beteiligten Gebieten. In den grösseren Herden war deren Zahl deutlich verringert und an manchen Stellen fehlten sie sogar völlig. Auch waren die Achsenzylinder stark verändert. Speziell möchten wir auf die Tatsache hinweisen, dass die verengten Achsenzylinder an manchen Stellen eine immer schwächere Tinktion zeigten, und indem sie sich in die Herde vertieften, wurden sie allmählich so blass, dass sie sich schliesslich im Herde verloren.

Am n. opticus fand man fast völligen Schwund der Myelinfasern, so dass nur Reste derselben an der Peripherie zurückblieben. Man fand hier eine deutliche Kernvermehrung, besonders in den Häuten, Septen des Nerven. Diese Kernvermehrung war in der Adventitia am prägnantesten, an der

Dura am schwächsten ausgeprägt, hier aber deutlich im Zusammenhang mit den Gefässen.

Im dritten Fall (Gyja) sah man die typischen sklerotischen Herde, sowohl im Rückenmark, wie im Gehirn. Auch war hier der Sehnerv fast völlig sklerosiert. Auch in den Rückenmarkswurzeln, den Hirnnerven (IV, V) und zum Teil in peripherischen Nerven liessen sich vereinzelt Herde erblicken. Im Rückenmark waren die stärksten Veränderungen im VI. Dorsalsegment ausgeprägt (Sklerose des gesamten Querschnitts). Keine sekundären Degenerationen, keine Verschiebung einzelner Stränge. Auch hier fand man ausserhalb der eigentlichen Herde vereinzelt veränderte Fasern in dem Gewebe. Wenn auch die Gefässbeteiligung hier eine viel geringere war, als es bei der akuten Sklerose der Fall ist, so war dieselbe auch in diesem Fall eine zweifellose. Die Zahl der Gefässe war vermehrt, sogar in den scheinbar normalen Gegenden, ihre Wandungen erschienen verdickt (media und adventitia). Ähnliche Gefässbeteiligung bot auch das Gehirn und der Sehnerv.

Die kleinzellige Infiltration war nur wenig entwickelt und betraf fast ausschliesslich die Gefässwandungen und die perivascularären Räume. Kleine Blutungen fand man sowohl im Nervengewebe, wie auch in den Häuten. Diese letzteren waren sowohl im Rückenmark, wie auch im Gehirn stellenweise mit der Peripherie dieser Organe verwachsen (z. T. auch verdickt), ihre Gefässe erschienen blutüberfüllt und verdickt. In den Herden selbst fand man die typische gliöse Wucherung. Amyloidkörper in geringer Zahl. Deutliche Nervenzellenstörungen im Rückenmark, vielleicht auch deren Schwund. An den Marchischen Schnitten fand man nur an einem einzigen Orte grössere Herde mit frischeren Degenerationserscheinungen. Sonst — sowohl im Rückenmark, wie im Hirnstamm — nur kleinere Schollenkonglomerate. In der Hirnrinde sah man ziemlich zahlreiche schwarze Körner in den perivascularären Räumen und in den Nervenzellenleibern.

An den Bielschowskyschen Präparaten fand man in den Herden deutliche Störungen der Achsenzylinder. Dieselben waren entweder verdickt, oder hochgradig verengt und verliefen zickzackartig. Ihre Struktur erschien verändert (an Stelle schwarzer Fäden — verschiedentlich schwarz — mattgrau getönte und z. T. vakuolisierte Fäden). An manchen Stellen wurden die

schwarzen Fäden allmählich grau, sodass sie schliesslich als „Schattenfäden“ in der Tiefe der Herde verliefen, wo sie nur schwer von der Umgebung unterschieden werden konnten. Trotz alledem waren die Achsenzylinder im grossen und ganzen erhalten, und nur in einzelnen Orten liess sich eine Verminderung deren Zahl vermuten.

Im n. opticus waren die Achsenzylinder erhalten. In den peripherischen Nerven (n. n. ischiadicus, cruralis, ulnaris) fand man deutliche Störung der Myelinfasern (Rarefikation und auch Unterbrechungen), stellenweise auch eine deutliche Gefässverdickung. Die Achsenzylinder waren erhalten, häufig deutlich verengt.

Im vierten Fall (Baumblatt) fand man die grössten Störungen in den mittleren — oberen Brust- und in den unteren Halssegmenten. In den übrigen Rückenmarkspartien waren die Störungen nur sehr gering und häufig erst bei mikroskopischer Betrachtung zu entdecken. Die Vorderstränge waren fast ganz und gar intakt. Leicht aufsteigende sekundäre Hinterstrangdegeneration. Keine absteigende Degeneration. Im Hirnstamm — meist kleine, aber auch grössere Herde. Im Grosshirn — keine grösseren Herde, nur seltene kleinere Herde an der Grenze zwischen der weissen und grauen Substanz (seltener in der Rinde selbst). Zahlreiche punkt- und bandartige Aufhellungen (Gefässdurchschnitte nebst ihren perivasculären Räumen).

Grössere Herde im Kleinhirn. Kleine Herdchen in den Rückenmarkswurzeln und im n. oculomotorius (extra-medullär). An den Marchischen Präparaten — sehr wenige Schollen. An den van Giesonschen Schnitten fiel die deutliche Gefässbeteiligung in die Augen (sehr zahlreiche Gefässe in den Herden und ausserhalb derselben), und zwar nicht nur im Organ (Gehirn und Rückenmark) selbst, sondern auch in deren Häuten und Wurzeln. Stellenweise verdickte Pia-septen. Nirgends myelitische Keilfiguren. Die Nervenzellen waren im ganzen gut erhalten. In den älteren Herden waren dieselben abgeblasst, geschrumpft und fortsatzlos (manche erschienen dagegen gebläht und chromatolytisch).

An den Bielschowskyschen Präparaten liess sich in den Herden das Erhaltenbleiben der Achsenzylinder nachweisen, obgleich

ihre Zahl stellenweise wahrscheinlich vermindert war. In den Herden waren die Axone meistens dünner geworden und zeigten einen irregulären Verlauf.

Auf Grund sowohl eigener Erfahrungen, wie auch der modernen Literatur, möchten wir das histologische Bild der multiplen Sklerose angeben und dann zur Erläuterung deren Pathogenese übergehen.

Sowohl Völsch, wie auch Raymond und Guévara-Rajas, Schob, Pfeilschmidt geben eine sehr ähnliche allgemeine Charakteristik der sklerotischen Herde an. Im Zentrum dieser Herde soll sich eine kompakte sklerotische Masse auffinden, die hauptsächlich aus Gliafasern besteht und nur wenige Gliazellen enthält. An der Peripherie der Herde sieht man eine lockere Gliasubstanz von areolärem Aussehen mit zahlreichen Zellen, die häufig wie ein Wall dem Verlauf der Blutgefäße folgen. Die Herde gehen allmählich in die normale Substanz über, wobei sich die Zahl der leeren Maschen allmählich vermindert und dagegen die Myelinfasern immer häufiger werden.

Ausser diesen Herden werden von Völsch diffuse Alterationen geschildert, die in Myelinlichtung und einer geringen Gliawucherung bestehen.

Zur Entwicklung sklerotischer Herde bemerkt Völsch, dass zunächst in der Umgebung der Gefäße eine Kernvermehrung stattfindet, wobei diese Kerne teils hämatogener Herkunft sind, teils aber neugebildete Gliakerne darstellen. Bereits in diesem ersten Stadium vermehren sich die Gliafasern, dagegen findet noch keine Änderung der nervösen Elemente statt. Weiterhin nimmt die kleinzellige Infiltration zu, und zwar sowohl in den Gefäßwänden, wie in deren Peripherie und in der umgebenden Substanz. Die Myelinscheiden zeigen deutlichen Zerfall, die Zahl der Achsenzylinder nimmt ab. Im weiteren Verlauf nimmt die Gliawucherung immer mehr zu, es zeigen sich um die Gefäße Körnchenzellen, die Myelinscheiden zerfallen fast völlig und die Zahl der Axone wird wesentlich verringert. Zuletzt treten auf den ersten Plan kompakte Gliamassen, die sich hauptsächlich in der Umgebung von Gefäßen ansammeln und dem Herde ein inselartiges Aussehen verleihen. Die Myelinschollen und die Körnchenzellen, die man zunächst in diesen Inseln vorfindet,

schwinden allmählich und die kompakte Glia substanz beherrscht gänzlich das Bild, wobei die Achsenzylinder deutliche Störungen aufweisen und zum Teil total zugrunde gehen.

Auch Schob macht auf die diffusen Störungen aufmerksam, die in Verdickung der Gliasepten und Verengung deren Maschen bestehen. In der Umgebung der kompakten sklerotischen Herde fand dieser Forscher Schwellungserscheinungen (Erweiterung der Gliamaschen, Schwellung der Myelinfasern und der Achsenzylinder).

G. Oppenheim schildert zwei Typen von Herden: Bei einem findet man kompakten faserigen Bau und nur wenige Zellen, in den anderen sind die Gliazellen zahlreicher, die Gliafasern dagegen lockerer angeordnet.

Schlesinger beschreibt neben Herden mit vollständiger Demyelinisation und starker Gliafaser- und Gliazellenwucherung auch solche, in welchen die Myelinfasern nur verengt und schwach tingiert erscheinen (Markschatten), die Achsenzylinder normal und nur wenig verändert, dagegen die Gliasepten deutlich verdickt sind. Auch in der Schilderung von Lejonne und Lhermitte findet man an der Seite von Herden mit zusammengedrückter Glia substanz ohne jegliche Spur von Myelinfasern (oder Schollen) und mit verhältnismässig guterhaltenen Axonen auch solche Herde, in welchen die Glia nur eine schwache Vermehrung aufweist, dagegen zahlreiche Produkte des Myelinzerfalls, hin und wieder eine normale Myelinscheide und ausgeprägte perivasculäre Infiltration das Bild beherrschen.

Eine spezielle Beachtung fanden in der letzten Zeit die Herde in der Hirnrinde (G. Oppenheim, Schob, Lhermitte und Guccione). In diesen Herden wollte man nämlich keine Wucherung der Gliafasern, dagegen eine Vermehrung der Gliazellen, der Trabanzellen (*noyaux satellites*) und der Deitersschen Zellen gefunden haben. Diese Herde hoben sich zwar bei Myelinfärbung ziemlich deutlich von der Umgebung heraus, bei den anderen Färbungsmethoden tritt das aber nicht so prägnant zutage. G. Oppenheim nimmt an, dass in diesen Rindenherden eine Wucherung der Heldschen protoplasmatischen Glia stattfindet.

Nebenbei mag noch auf den Befund von Schob und Lhermitte und Guccione hingewiesen werden, die im Gehirn der Sklerotiker auch kleine Erweichungsherde aufgefunden haben.

In allen unseren Fällen liessen sich die zwei oben beschriebenen Typen von sklerotischen Herden aufweisen. In den einen traten die Gefässveränderungen auf den ersten Plan, gleichzeitig mit einem bedeutenden, ja sogar völligem Zerfall der Myelinscheiden und nur geringer Gliawucherung hauptsächlich in der Umgebung der Gefässe. In den anderen waren die Gefässe viel weniger beteiligt, dagegen die Glia stark gewuchert; die Myelinfasern waren verhältnismässig gut erhalten resp. verengt und schwach tingiert. Ausserdem fanden wir in der anscheinlich normalen Substanz hin und wieder und auf kurzen Strecken Alterationen, die dem zweiten Typus analog waren.

In den modernen Arbeiten wird stets auf die Abhängigkeit der sklerotischen Herde von den Gefässen hingewiesen, wobei die Gefässe das Zentrum der Herde ausmachen. Auch findet man in den Herden, besonders in den frischen, eine deutliche Gefässvermehrung. Die Form der Herde entspricht der Gefässverteilung (Raymond-Guevara-Rajas, Schob).

Bei genauer Durchforschung der mikroskopischen Bilder findet man deutliche Störungen, sowohl in den Gefässwandungen, wie auch in deren unmittelbaren Umgebung. In den frischen Herden sind die Gefässe erweitert und blutüberfüllt, ihre Lymphräume dilatiert und mit zelligen Elementen erfüllt. Diese Zellinfiltration ist mitunter so stark ausgeprägt, dass die Gefässe einen Wall von zelligen Elementen aufweisen. Hin und wieder trifft man auch kleine Hämorrhagien. In den älteren Herden wird diese Infiltration geringer, die perivaskulären Räume bleiben aber erweitert und zeigen mitunter Verwachsungen (Schob). Die Gefässwände werden verdickt, besonders die Adventitia, und hyalinartig verändert (Völsch, Schob, Lhermitte-Guccione, Lejonne-Lhermitte, Pfeilschmidt). Das Gefässlumen wird mitunter verengt oder gänzlich obliteriert (Raymond-Guévara-Rajas, Pfeilschmidt).

In unseren Fällen trat die Abhängigkeit der sklerotischen Herde von den Gefässen deutlich zutage. In den Herden des zweiten Typus war dies nicht so augenscheinlich, aber auch hier fand man deutliche Gefässveränderungen, und zwar nicht nur in den Herden selbst, sondern auch in Gebieten, die gar keine Herde zeigten (wie z. B. in der weissen Substanz des Gehirns, wo diese Gefässalterationen das alleinige Merkmal des krankhaften

Prozesses ausmachten). Die von uns beobachteten Gefässveränderungen bestanden in Gefässerweiterung, Blütüberfüllung, Verdickung der media und adventitia und Erweiterung der perivascularären Räume. Die Zellinfiltration der Gefässwände und der perivascularären Räume war in unseren Fällen keine bedeutende und sie war nur an einzelnen Orten vorhanden. Dagegen fanden wir häufig Blutextravasate und in einer Gegend liessen sich thrombotische Erscheinungen nachweisen.

Die Elemente der Zellinfiltration werden von verschiedenen Forschern in verschiedener Weise erläutert. Völsch unterscheidet in dem zelligen Wall, welcher die Gefässe begleitet, zwei Schichten, nämlich eine äussere, die aus Gliazellen besteht und eine innere — aus epitheloiden Zellen mit kleinem, dunklem Kern und hellerem, schwach gekörntem Protoplasma mit einem dunkleren Rand an der Peripherie. In den Gefässwänden selbst unterscheidet Völsch leukocytenähnliche Zellen mit dunklem Kern und geringem tief tingiertem Protoplasma. G. Oppenheim beschreibt unter den Infiltrationszellen Körnerzellen, Plasma-, Mast- und Gliazellen, ferner gemästete Nisslsche Gliazellen und Gitterzellen. Schob schildert Adventitial-, Körner-, Plasma- und runde Zellen von unsicherer Herkunft (mit kleinen, runden, stark tingierten oder blassen, blasenartigen Kernen mit deutlichen Chromatinkörnern). In der Arbeit von Lhermitte und Guccione werden in der Zellinfiltration Lymphocyten und Plasmazellen angeführt. Auch von Stadelmann und Lewandowsky wurden die Plasmazellen nachgewiesen.

In unseren eigenen Fällen fanden wir, dass die Elemente, die an der kleinzelligen Infiltration teilnehmen, Lymphocyten darstellen. Wir hielten uns dabei an die von Maximow angegebenen Unterscheidungsmerkmale. Die Kerne dieser Zellen waren grösstenteils rund oder oval, mitunter hufeisenförmig, ihre Tinktion meistens intensiv, mitunter aber war diese letztere heller und man sah dann deutliches Lininnetz und Chromatinkörper. Mitunter lagen die gröberen Chromatinkörper ziemlich symmetrisch an der Peripherie der Kerne, so dass man das Bild des Plasmazellenkerns empfing — nirgends aber liess sich an solchen Kernen das für die Plasmazellen charakteristische Protoplasma nachweisen. Die Zahl der Adventitialzellen war sicherlich vergrössert. Nirgends liess sich eine grössere Ansammlung von Gliazellen in der Um-

gebung der Gefässe feststellen, dagegen war deren Zahl in den Herden selbst sicherlich vermehrt. Manche dieser Zellen zeigten einen sehr grossen, blasenartigen Kern mit feinen Chromatinkörnern. Überall fand man in den Herden zahlreiche Spinnzellen. Manche Neurogliazellen, besonders in der Nachbarschaft der Gefässe, enthielten dunkel gefärbte Körner, die als aufgesaugte Abbauprodukte aufzufassen waren. In einem Fall fanden wir zahlreiche Amyloidkörper (einen ähnlichen Befund machte auch Pfeilschmidt).

Zum Vergleich haben wir einen früher von uns beschriebenen Fall von akuter Sklerose einer erneuten Revision unterzogen. Auch hier fanden wir, dass die kolossale Zellinfiltration um die Gefässe lymphocytären Ursprungs waren. Nirgends liessen sich Plasmazellen nachweisen. Auch in den Herden selbst gehörten die meisten Elemente ebenfalls zu den Lymphocyten.

Wir wollen nun zu der Betrachtung der nervösen Elemente selbst bei der multiplen Sklerose übergehen. Hier kommt es zunächst zur Störung der Myelinscheiden. In den akuten Fällen zerfallen die Myelinscheiden sehr rasch, wobei die Myelinschollen durch die Körnerzellen entfernt werden, so dass man in etwas älteren Herden mit der Marchischen Methode keine Schwarzfärbung mehr entdecken kann. Das Myelin wuchert vor dem Zerfall und verbreitet deshalb die Gliamaschen.

In anderen Herden findet keine so stürmische Destruktion des Myelins statt. Nach Schlesinger bestehen die Veränderungen in solchen „Markschattenherden“ in Verfeinerung und schwächerer Tinktion der Scheiden. Auch in den diffusen Lichtungsherden fanden Völsch und Raymond-Guévara-Rajas solche schwache Myelinalterationen. In unseren eigenen Beobachtungen liessen sich in den Herden des zweiten Typus geschwollene Myelinscheiden, ferner solche mit unregelmässigen Konturen, mit grauer Tinktionsfarbe nachweisen. Auf den Querschnitten solcher Myelinscheiden sah man einen stark tingierten Ring an der Peripherie und eine schwache gräuliche Verfärbung der übrigen Myelinfaser: mitunter sah man auch konzentrische Auflagerungen von stärker und schwächer tingierten Ringen.

Was die Achsenzylieder anbelangt, so wird von sämtlichen Forschern angenommen, dass sie sogar in den kompakten Herden in einer grossen Zahl nachzuweisen sind. Die Alterationen der

Axone, die sich am besten mit der Cajalschen und Bielschowsky'schen Methode nachweisen lassen, bestehen hauptsächlich in deren Verengung und perlchnurartigen Verdickungen im Verlauf der Fasern. Lhermitte und Guccione konnten eine Zersplitterung der Achsenzylinder in einzelnen Fasern beobachten, mit Vakuolenbildung zwischen den letzteren. In den älteren Herden fanden diese Forscher Fragmente der Achsenzylinder mit wellenartigem, korkzieherähnlichem Verlauf. Marinesco und Minea geben an, dass die im Verlauf der Achsenzylinder sich bildenden perlartigen Verdickungen an der Peripherie schwach tingiert sind, in ihrem Zentrum aber einen intensiver gefärbten Kern enthalten, in welchem man mitunter sehr feine Fäserchen erblickt, die ein Netz bilden. Auch fanden die Forscher Regenerationserscheinungen in den Achsenzylindern, die darin bestanden, dass sich am Ende des Achsenzylinders kolbenartige Verdickungen gebildet haben (boules terminales), aus welchen dann neue Fäserchen mit ähnlichen Kolbenaufreibungen herauswachsen. Ähnliche Fäserchen entsprossen auch gelegentlich aus den im Verlauf der Axone sich bildenden perlartigen Verdickungen (boules de trajet) und sogar aus den normal aussehenden Achsenzylindern.

In unseren Fällen fanden wir, dass die Achsenzylinder in den Herden mit akutem Myelinzerfall sowohl quantitative, wie auch qualitative Änderungen aufweisen. Ihre Zahl wird deutlich geringer, die Achsenzylinder werden sehr eng, zeigen einen korkzieher- und zickzackähnlichen Verlauf, auch spindelartige Verdickungen. Die Tinktionsfähigkeit (bei Silbermethoden) wird zum Teil geringer; man sieht nämlich an diesen verfeinerten Fasern keine gleichmässige schwarze Färbung, sondern es bilden sich im Verlauf der Faser netzartige Zwischenstücke oder eine Reihe von schwarzen Schollen mit ungefärbten oder schwach tingierten Zwischenstellen. Auch fanden wir mitunter, dass die zunächst schwarz tingierte Achsenfaser allmählich (im Herde) immer grauer und blasser wurde, so dass man schliesslich ihre Konturen nur durch die Drehung der Mikrometerschraube und Anwendung der Diaphragmas unterscheiden konnte. Dann tauchte mitunter dieselbe blasse Faser nach einer gewissen Verlaufsstrecke wieder als eine stärker tingierte Faser aus dem Herde heraus. Diese Tatsache

beweist nun, dass manche Achsenzylinder in den sklerotischen Herden tiefe chemische Umwälzungen erfahren können, ohne deshalb einer völligen Destruktion zu unterliegen. Eine ähnliche Beobachtung machte dann auch Stadelmann und Lewandowsky.

In einem engen Zusammenhang mit den Störungen, die die Achsenzylinder erfahren, steht auch die Frage nach dem Vorhandensein sekundärer Degenerationen bei der sclerosis multiplex. In den moderneren Arbeiten trifft man diese letzteren nur sehr selten. So fand z. B. Schlesinger deutlich sekundäre Degenerationen der Py V und Py S im Dorsal- und Lumbalmark. Völsch sah nur eine geringe Degeneration in den Py S. In zwei unserer Fälle liessen sich schwach ausgeprägte sekundäre Degenerationen in den Py S (in einem Fall) und in den Hintersträngen (in einem anderen Fall) nachweisen.

Die Nervenzellen zeigen eine ähnliche Resistenz gegen den destruktiven Einfluss des sklerotischen Prozesses, wie die Axone. Sie bleiben meistens intakt, sogar im Bezirke der Herde selbst. Jedoch findet man in zahlreichen Herden, und zwar sowohl im Rückenmark, wie auch im Gehirn, deutliche Störungen in den Nervenzellen. Dieselben wurden in der Hirnrinde am genauesten von G. Oppenheim, Lhermitte-Guccione und Schob beschrieben. Vor allem wird die Zahl der Kerne, die den Nervenzellen anliegen, vermehrt (Trabanzellen, noyaux satellites); die Zahl der Nervenzellen wird vermindert, zahlreiche Zellen sind geschrumpft, enthalten viel Pigment, die Dendriten zeigen Verdickungen, ihre Zahl ist ebenfalls vermindert, die Kerne liegen exzentrisch. In solchen Nervenzellen lässt sich mit der Bielschowskyschen Methode eine Verarmung an Fibrillen nachweisen.

Auch im Gebiete des Hirnstammes und des Rückenmarks ist die Zahl der Nervenzellen in den Herden mitunter deutlich vermindert. Völsch beschreibt geschwollene Zellen mit ausgeprägter Chromatolyse und angehäuften Pigment. Raymond-Guévara-Rajas haben ebenfalls Chromatolyse und Atrophie der Nervenzellen beobachtet. Pfeilschmidt vermerkt nur eine Pigmentvermehrung. Marinesco und Minea beschreiben Alterationen der Nervenzellen zweierlei Art. Zum ersten Typus werden Nervenzellen mit unregelmässigen Konturen zugerechnet mit kurzen und dicken Dendriten. Zum zweiten Typus die

sogenannten *cellules fénétrées*, die in ihrem Protoplasma, und zwar besonders in der Kernumgebung, Lücken aufweisen, in denen man Trabanzellen aufdeckt. Wir selbst konnten in manchen Rückenmarksherden eine deutliche Verminderung der Zahl der Nervenzellen konstatieren. Ferner sahen wir in der unmittelbaren Nähe der Nervenzellen eine Kernvermehrung. Zahlreiche Nervenzellen waren atrophisch, geschrumpft, fortsatzlos, mit partieller Chromatolyse. In manchen Zellen fanden wir Veränderungen, die nach Durchschneidung peripherer motorischer Nervenfasern entstehen (Abrundung der Konturen, Chromatolyse, exzentrische Kernstellung).

Auch in den Wurzeln der Hirn- und Rückenmarksnerven und in den peripherischen Nerven selbst wurden Veränderungen nachgewiesen. Man fand meistens eine diffuse Myelinlichtung. Nach Schob bestehen hier die Veränderungen in einer Wucherung der Schwannschen Scheide und der feinsten Endoneuralsepten und zwar findet a) eine konzentrische Verdickung der Schwannschen Scheide statt, die allmählich zur Atrophie der Nervenfaser führt, mit sekundärer hyaliner Entartung der verdickten Scheide: b) eine Verwachsung sowohl der benachbarten Schwannschen Scheiden, wie auch der endoneuralen Septen, so dass sich fibromähnliche Gebilde mit einer gemeinsamen Scheide bilden und c) das lokalgewucherte Endoneurium sendet in allen Richtungen verdickte Fortsätze. Im Gebiete dieser Alterationen waren die Gefässe blutüberfüllt, ihre Wände verdickt und mit Zellen infiltriert.

Ausser diesen diffusen Störungen fand man in den Wurzeln und Nerven auch Herderscheinungen.

Auch in unseren Fällen bestanden die Veränderungen sowohl in den Wurzeln wie auch in peripheren Nervenstämmen hauptsächlich in einer diffusen Myelinentartung, wobei die Gefässe erweitert und ihre Wandungen verdickt waren. Auf den Längsschnitten fanden wir auch *circumscribed Herde* mit akutem Myelinzerfall.

Auch im Sehnerv wurden deutliche Störungen gefunden. Nach Völsch findet man hier ausser dem Myelinzerfall eine Verdickung der Piasepten und der den Nerv umgebenden Pia mit deutlicher Zellinfiltration dieser weichen Haut. Schlesinger und Schob fanden im *tractus opticus* eine Demyelinisation. In einem unserer Fälle liess sich am *n. opticus* eine fast völlige

Demyelinisation nachweisen, so dass nur an der Peripherie der Nerven vereinzelte schwach tingierte Fasern verblieben. Die den Nerv umschliessende Pia, samt ihren Septen, war verdickt und mit Zellen infiltriert. Eine noch stärkere zellige Infiltration liess sich aber hier in der Arachnoidea und in den inneren Schichten der Dura nachweisen, wobei die Zellen sich hauptsächlich um die Gefässe ansammelten.

Die Veränderungen in den Häuten des Gehirns und Rückenmarks betrafen ausschliesslich die weiche Haut. Dieselbe erschien häufig an manchen Stellen verdickt, ihre Gefässe erweitert, die Wände verdickt und kleinzellig infiltriert. Auch in den perivaskulären Räumen merkte man kleinzellige Infiltration. Auch fanden wir in unseren Fällen mitunter Blutungen. An manchen Stellen liess sich auch eine Verwachsung zwischen der Pia und der Rückenmarks- resp. der Gehirnperipherie nachweisen, wobei von diesen Verwachsungen bindegewebige Stränge strahlenförmig oder fächerartig in das Innere des Nervengewebes hineindringen.

Aus dem oben Gesagten lässt sich der Schluss ziehen, dass die Meinungen der modernen Forscher im wesentlichen miteinander übereinstimmen, dass nämlich die sklerotischen Herde einen Zusammenhang mit den Gefässen darbieten und zwar sowohl in den Fällen von klassischer chronischer multipler Sklerose, als auch in den atypischen Formen dieser Erkrankung. Es unterliegt wohl keinem Zweifel, dass die Herde unter dem Einfluss einer bis jetzt unbekanntes Noxe entstehen, welche auf die nervösen Elemente auf dem Wege der Gefässe ihren Einfluss ausübt. Diese Hypothese findet man z. B. bei Lejonne und Lhermitte, welche sagen „nous nous croyons donc autorisés à conclure, que la plaque de sclérose reconnaît pour origine un élément irritatif venu par voie vasculaire“.

Man muss wohl annehmen, dass unter dem Einfluss der im Blut kreisenden Substanzen an einem gegebenen Ort des Nervensystems Gefässerweiterung, Blutüberfüllung, Erweiterung der perivaskulären Räume stattfindet und dass gleichzeitig ein Austritt von weissen Blutkörperchen entsteht (von Polyblasten Maximows). Diese Substanzen wirken gleichzeitig destruierend auf die umgebenden nervösen Elemente, von welchen das Myelin als am meisten empfindlich zuerst zugrunde geht, wogegen die

mehr resistenden Achsenzylinder und Nervenzellen zunächst nur wenig verändert werden. Dank dem ausgeübten Reiz kommt es zur Produktion der Gliazellen und zur Proliferation der Gliafasern. Die Abbauprodukte des Myelins werden dann durch die hämatogenen Wanderzellen resorbiert. (Es ist auch nicht ausgeschlossen, dass in diesem Wegschaffen der Abbauprodukte auch die neugeformten Gliaelemente mitspielen.) Die mit den Abbauprodukten gesättigten Körnchenzellen sammeln sich in den erweiterten perivaskulären Räumen und vielleicht auch in den Gefässwandungen selbst an. (An manchen Stellen sollen auch Plasmazellen entstehen.)

Allmählich werden die Abbauprodukte des Myelins resorbiert, die Zahl der Wanderzellen fällt immer herab, der Herd nimmt allmählich ein areoläres Aussehen an, indem nur leere Gliamaschen mit erhaltenen Achsenzylindern verbleiben. Das gliöse Gewebe wuchert immer mehr und beherrscht schliesslich das Feld.

Gleichzeitig nimmt die Zahl der Zellen in der Umgebung der Gefässe ab, es verbleiben nur die leeren und erweiterten perivaskulären Lymphräume, die Gefässwandungen erfahren eine Verdickung, hyaline Entartung und hier und da kommt es zu kleinen Blutungen.

Dieser Prozess kann sich sowohl in chronischer, wie auch in subakuter resp. akuter Weise entwickeln und dementsprechend wird man verschiedene Bilder zu Gesicht bekommen und zwar nicht nur in verschiedenen Fällen, sondern zuweilen auch bei ein und demselben Individuum. In einer Reihe von Fällen entstehen dann deutliche Gefässerscheinungen, ein akuter Myelinzerfall, sehr zahlreiche zellige Elemente, in anderen Fällen treten dagegen die vasculären Erscheinungen zurück, die Gefässwände erscheinen bereits verdickt und die Neurogliawucherung beherrscht das Feld.

In der letzten Zeit hat man darauf hingewiesen, dass bei der multiplen Sklerose neben ausgesprochenen, sich plastisch und scharf heraushebenden Herden es auch solche gibt, wo der Prozess ein schlummernder ist und wo dann diffuse Störungen entstehen (Völsch, Schlesinger — Markschatenherde). In solchen Herden sind die Gefässe wenig, wenn auch sicherlich verändert, der Myelinzerfall ist sehr verlangsamt, die Myelinscheiden verengen sich und verlieren allmählich ihre Tinktionsfähigkeit, man erblickt keine zellige Infiltration und nur hin und wieder trifft

man in der Gefässwand eine etwas grössere Zellansammlung. Gleichzeitig aber wuchert enorm die Neuroglia unter dem Einfluss eines ständigen, chronischen Reizzustandes.

Wir sind der Meinung, dass zwischen diesen beiden Typen des sklerotischen Prozesses kein prinzipieller Unterschied besteht. Wir haben ja sogar nebst den zwei Typen auch ausserhalb der eigentlichen Herde in der anscheinend normalen Substanz Alterationen nachweisen können, die nicht herdartig waren und nur die Herde sozusagen signalisierten.

Alles dies erklärt aber zur Genüge den sprunghaften Verlauf und die unerwarteten Stillstände und Ausbrüche der Krankheit an ganz verschiedenen Orten des Zentralnervensystems. Auch ist kein Wunder, dass man bei einer genauen mikroskopischen Durchmusterung des Zentralnervensystems Veränderungen an Orten findet, die während des Lebens zu keinen manifesten Erscheinungen geführt haben. Der krankhafte Prozess beschränkt sich nicht ausschliesslich auf das nervöse Grundgewebe, sondern führt auch zu Alterationen in den weichen Häuten, in den Rückenmarks- und Hirnnervenwurzeln und sogar in den peripherischen Nerven. Auch hier lässt sich der vasculäre Charakter der Störung feststellen.

Will man nach der Art und Genese der bei multipler Sklerose wirkenden Noxen nachforschen, so muss man zunächst diejenigen Schädlichkeiten ausschliessen, die in akuter Weise den Organismus befallen und dann ebenfalls rasch verschwinden. Wir sind im Gegenteil geneigt, bei der multiplen Sklerose eine dauernde Noxe anzunehmen, die im Organismus verweilt und anfallsweise zu mehr oder weniger intensiven Exacerbationen führt. In dieser Hinsicht lehnen wir uns an die Ausführungen von Lejonne und Lhermitte an, welche behaupten, dass der toxische oder infektiöse Agens im Organismus aufgepflanzt verbleibt und seinen schädlichen Einfluss in irregulärer Weise auszuüben pflegt.

Will man sich nach den ätiologischen Noxen umschauen, welche bisher als die Hauptfaktoren in der Entwicklung dieser Krankheit gespielt haben, so wird man bald zu der Ansicht kommen, dass keine von diesen den oben angedeuteten Forderungen standhalten können.

Es muss aber gleichzeitig darauf hingewiesen werden, dass die hauptsächlich von Strümpell vertretene endogene Theorie

der multiplen Sklerose (angeborene Tendenz zur Gliawucherung) den modernen Arbeiten gegenüber als hinfällig erscheint. Wie sollte man denn diese angeborene Prädisposition zur primären Gliawucherung mit dem engen Zusammenhang des gesamten Prozesses mit den Gefässen in Einklang bringen und speziell noch dann, wo der Prozess zu einer akuten Destruktion der Nerven-elemente führt.

Von den ätiologischen Faktoren, die bei der multiplen Sklerose die Hauptrolle spielen sollen, wurde von P. Marie auf die Infektionskrankheiten und von H. Oppenheim auf die exogene Vergiftung hingewiesen. In der letzten Zeit huldigen auch einzelne Forscher der Ansicht, dass ein enger Zusammenhang zwischen der Sklerose und der Syphilis besteht (Catola, Bechterew). Andere dagegen suchten nach gewissen Analogien zwischen der Sklerose und den metasiphilitischen Erkrankungen (G. Oppenheim, Lhermitte und Guccione, Spielmeyer). Diese letztere Vermutung erscheint uns bis jetzt wenig begründet, da in der Anamnese der Kranken Lues keine Rolle spielt und wir bis jetzt kein Material besitzen, welches die Rolle der ererbten Lues als eines ätiologischen Faktors erwiesen hätte.

Was nun die Infektionskrankheiten anbelangt, so spielen dieselben nur in der Minderzahl der Sklerosefälle in dem Vorleben der Patienten eine Rolle. Nach der Statistik Hoffmanns waren dieselben nur in 5% der Fälle, nach Berger nur in 3%, nach Irma Klausner in 19% und nach François aus der Raymond-schen Klinik in 13% vorhanden. In unserem eignen Krankenhausmaterial, welches 39 Fälle von multipler Sklerose umfasst, liessen sich nur in 4 Fällen Infektionskrankheiten in der Anamnese der Kranken nachweisen (ca. 10%).

Dasselbe lässt sich auch von den exogenen Giften behaupten. H. Oppenheim fand diese nur in 11 von 36 Fällen von multipler Sklerose.

Daraus lässt sich jedenfalls der Schluss ziehen, dass, falls sogar die Infektionskrankheiten oder die exogenen Gifte eine ätiologische Rolle bei der multiplen Sklerose spielen sollten, dies nur für die Minderzahl der Fälle zutrifft.

Auch zeigten die Untersuchungen von François, dass man weder im Blut der Sklerotiker noch in den Nieren oder in anderen inneren Organen Spuren eines exogenen Giftes oder Erscheinungen eines durchgemachten infektiösen Prozesses entdecken kann.

Somit liesse sich die infektiöse oder die exotoxische Theorie nur für wenige Fälle mit akutem Verlauf anwenden. Dagegen darf wohl zugegeben werden, dass die Pathogenese der grossen Mehrzahl der chronischen, jahre- und jahrzehntelang mit zahlreichen Remissionen und Exacerbationen verlaufenden Fälle eine ganz andere sein muss. Die für solche Fälle gültige Noxe muss im Körper ständig verweilen, zu gewissen Zeiten zum Teil anfallsweise zu Scheiben führen oder auch längere Zeit hindurch latent bleiben. Mit dieser Forderung steht am besten die Annahme einer Noxe im Einklang, die im Organismus selbst gebildet wird und zwar aus der Art der sogenannten Autotoxine. Eine ähnliche Ansicht wurde von Mann vertreten, welcher ein autogenes Toxin akzeptiert hat, welches im Körper nicht dauernd, sondern mit Unterbrechungen gebildet wird und im Beginn nervöse Erscheinungen hervorruft, ohne zunächst anatomische Läsionen zu verursachen.

Es ist zwar zuzugeben, dass diese Hypothese solange eine Vermutungshypothese bleiben muss, bis es nicht gelingen wird, in den Körpersäften der Sklerotiker die vermeinten Autotoxine zu entdecken. Wir möchten nur manche klinische Erscheinungen hervorheben, die vielleicht ein gewisses Licht auf die Art dieser Noxen werfen. In einer grossen Reihe von Fällen haben wir Erscheinungen begegnet, die man sonst zu der grossen Gruppe der sogenannten arthritischen zurechnet. Zu diesen gehören Schmerzen, die nicht selten, wenn auch meistens in milderer Form, bei der multiplen Sklerose auftreten. Besonders häufig begegnet man Schmerzen in Armen, die mitunter eine grosse Intensität erreichen. Zu diesen gehören auch Neuralgien (so z. B. Ischiasformen), Parästhesien, mitunter neuralgischer Art. Auch kommt es gelegentlich zu den Erscheinungen einer Gelenk-arthrit. Auch meint W. Ebstein in seinem klassischen Werk über die Gicht, dass man gelegentlich imstande ist, im Bereiche des Nervensystems Harnsäure bzw. Urate aufzufinden, von denen man annehmen darf, dass sie unter Umständen pathologische Prozesse zu bewirken und eventuell während des Lebens krankhafte Erscheinungen herbeizuführen vermögen. Es liegt, sagt Ebstein, an der Hand, dass, wie im allgemeinen die Gewebe und Organe durch die Harnsäure geschädigt werden können, dies

mit an Gewissheit grenzender Wahrscheinlichkeit auch bei dem Nervensystem sein wird.

Wo die vermutlichen Toxine im Körper gebildet werden, ob hier der gestörte Stoffwechsel oder die innere Sekretion der Drüsen eine Rolle spielt, das lässt sich vorläufig gar nicht bestimmen. Auch kann man vorläufig nicht wissen, ob die Ätiologie in ihrem ganzen Umfange für sämtliche Sklerosefälle die gleiche ist und ob die nach Infektionskrankheiten oder nach Vergiftungen entstehenden Fälle anders zu deuten sind als diejenigen ohne diese Faktoren. Es liesse sich doch annehmen, dass auch in diesen letzteren Fällen das infektiöse oder toxische Moment nur als agent provocateur gewirkt hat, ähnlich dem Trauma, der Erkältung und anderen mehr und dass auch hier der sklerotische Prozess in schlummernder Art durch die Autotoxine bereits vorbereitet wurde.

Wenn wir uns also vorläufig in der Welt der Hypothesen bewegen, so möchten wir doch unsere Ansicht über die Entstehung und Entwicklung der multiplen Sklerose dahin präzisieren, dass wir in derselben einen chronisch irritativen Prozess des gesamten Nervensystems, speziell aber des zentralen, erblicken wollen, in dessen Gange sich akute Exacerbationen vom entzündlichen Charakter einschieben und der wahrscheinlich in der Mehrzahl der Fälle von einer autogenen Intoxikation abhängig ist.

Zum Schluss möchten wir in einigen Worten die Evolution des klinischen Begriffs der multiplen Sklerose skizzieren. Seitdem eine ganze Reihe von akuten und atypischen Fällen der multiplen Sklerose bekannt geworden ist, hat man mit der alten Lehre von der klinischen Trias der Symptome den Stab gebrochen. In der letzten Zeit hat speziell Marburg auf die akuten, resp. subakuten Fälle verwiesen und deren Beziehung zu der chronischen, klassischen Form besprochen. Auch dieser Forscher kommt zum Schluss, dass zwischen diesen Formen keine prinzipielle Differenz besteht. Die akuten Fälle, in welchen der Prozess hauptsächlich im Rückenmark lokalisiert wird, können unter dem Bilde einer Myelitis verlaufen und dies um so mehr, als sich dabei tiefe Sphinkterenstörungen und Decubitus entwickeln. Die Sensibilitätsstörungen sind aber dabei nicht so tief, wie bei der Myelitis und es lässt sich auch im Beginn oder nach einiger Zeit dieses

oder jenes Symptom feststellen, welches aus dem Rahmen der Myelitis fällt und den Fall zur Sklerose stempelt. Die Zerstreuung des anatomischen Prozesses, seine sozusagen Bizarrheit in der Art des Befallenwerdens einzelner Abschnitte des Nervensystems erklären zur Genüge die unbegrenzte Varietät des klinischen Bildes. Die multiple Sklerose stellt vielleicht nebst der Hysterie das am meisten variable Kaleidoskop in der gesamten Neuropathologie dar. Auf einer Seite begegnet man Fällen, die sicherlich zur multiplen Sklerose gehören und die keines der sogenannten klassischen Symptome dieser Krankheit darbieten. Es genügt doch das Bild der unteren Paraparase mit Babinskischen Phänomen und einer temporalen Abblassung der Papillen, um die Diagnose der multiplen Sklerose sicherlich zu stellen. Auf der anderen Seite kann die Krankheit mit Symptomen beginnen, die nichts Gemeinsames mit der typischen Entstehung der Krankheit haben, wie z. B. mit einer Ptosis oder mit Augenmuskellähmung, Sphinkterenstörung der Blase und Mastdarms, einer tabesartigen Ataxie (H. Oppenheim) und erst der weitere Verlauf bringt den Fall zur Entwirrung. Auch die alte Lehre, die eine Negation der sensiblen Störungen bei Sklerose enthielt, fiel seit den Untersuchungen Oppenheims und seiner Schüler in die Brüche. Manche Forscher, wie z. B. Curschmann, meinen sogar, dass die sensiblen Störungen häufige Erscheinungen der Sklerose bilden. Auch wir konnten eine ganze Reihe von Sklerosefällen beobachten, in welchen sensible Störungen, besonders die mitunter sehr quälenden Parästhesien (Brennen, Ameisenlaufen, Reißen) den auftauchenden Prozess ankündigten. Die objektiven sensiblen Störungen bleiben aber meistens nur wenig markant und beschränken sich meistens auf die distalen Gliederabschnitte. Curschmann hat auch tiefere Sensibilitätsstörungen und auch deren dissociative Form beobachtet.

Der Verlauf der Krankheit kann so viele Varietäten darbieten, dass man in dieser Beziehung in der Prognose höchst vorsichtig sein muss.

Wir wollen uns hier nicht mit dem höchst schwierigen Gebiet der Differentialdiagnostik der multiplen Sklerose abgeben. Leider lässt uns hier die moderne Lumbalpunktion noch völlig im Stiche, wenn auch zuletzt von manchen Autoren (wie von Nonne) auf spezielle Reaktionen des Liquor hingewiesen wurde.

Nebenbei bemerkt, konnten wir die Tatsache feststellen, dass die Lumbalpunktion bei den an multipler Sklerose leidenden fast ausnahmslos zu sehr intensiven Kopfschmerzen führt, die meistens am Tage nach der Punktion entstehen und die Kranken einige Tage lang trotz Anwendung von den üblichen antineuralgischen Mitteln quälen. Mitunter steigt auch die Körpertemperatur, jedoch nicht über 38° (nur in einem unserer Fälle erreichte die Temperatur 40° und fiel allmählich herab!)

Literaturverzeichnis.

- Bielschowsky: Neurolog. Zentralbl., 1903.
- Bornstein: Zur patholog. Anatomie der multiplen Sklerose. Polnisches Archiv der biolog. Wissensch., Lemberg, 1904, Bd. II.
- Brissaud et Brécy: Neuromyéélite optique. Revue neurologique, 1909, No. 2.
- Catola: Sclérose en plaques. et syphilis. Nouvelle Iconographie de la Salpêtrière, 1906, No. 4.
- Collins: Chronic. myelitis. The Post-Graduate, 1906, Vol. 21, No. 2.
- Curschmann: Bemerkungen zur Frühdiagnose der mult. Sklerose. Medizinische Klinik, 1906, No. 36.
- Dejerine et Thomas: Traité des maladies de la moelle épinière. 1902.
- Finkelnburg: Über myeloencephalitis disseminata und scler. mult. acuta. Deutsche Zeitschr. f. Nervenheilk., 1901.
- Francois: Etude sur l'étiologie et la pathogénie de la sclérose en plaques. Thèse de Paris, 1909.
- Flatau und Koelichen: Über die unter dem Bilde der Myelitis transversa verlaufende multiple Sklerose. Deutsche Zeitschr. f. Nervenheilk., Bd. XXII, 1902.
- Henneberg: Über funiculäre Myelitis. Archiv f. Psych., Bd. 40, H. 1.
- Höslin: Die Schwangerschaftslähmungen der Mütter. Archiv f. Psych., 1904. Bd. 38.
- Kerschensteiner: Über Neuromyelitis optica. Münch. med. Woch., 1906, No. 17.
- Leyden und Goldscheider: Die Erkrankungen des Rückenmarks. 1904.
- Lejonne et Lhermitte: De la nature inflammatoire de certaines scléroses en plaques. L'Encephale, 1909, No. 3.
- Lhermitte et Guccione: De quelques symptomes et lésions rares dans la sclérose en plaques. L'Encephale, 1910, No. 3.
- Maas: Krankenvorstellung. Neurolog. Zentralbl., 1906, S. 1159.
- Mackintosh: Ref. in Revue neurolog., 1907, S. 114.
- Mann: Dixon on the extremes Mutability of Symptoms in disseminated Sclerosis. Brit. med. Journ., 1909, II, S. 133.
- Marburg: Die sogenannte „akute multiple Sklerose“ (Encephalomyelitis periaxialis scleroticans). Jahrbücher f. Psych., 1906, Bd. 27, H. 3.
- Marie: Maladies intrinsèques de la moelle épinière. Traité de Médecine par Bouchard-Brissaud, 1909, T. IX.

- Marinesco et Minea: Contribution a l'histo-pathologie de la sclérose en plaques. Revue Neurologique, 1909, No. 14.
- Maximow: Experimentelle Untersuchungen über die entzündliche Neubildung von Bindegewebe. Jena, 1902. Verl. v. G. Fischer.
- Müller, E.: Die multiple Sklerose des Gehirns und Rückenmarks. Jena, 1904.
- Nageotte et Riche: Centres nerveux inférieurs. Manuel d'histologie patholog. Cornil-Ranvier. 1907.
- Nambu: Cerebrospinale Herdsklerose mit selten hochgradiger Affektion des Rückenmarks. Prager med. Wochenschr., 1907, No. 3.
- Oppenheim, G.: Zur pathologischen Anatomie der multiplen Sklerose mit besonderer Berücksichtigung der Hirnrindenherde. Neurolog. Zentralbl., 1908, No. 9.
- Oppenheim, H.: Lehrbuch der Nervenkrankheiten, 1908. Neurolog. Zentralbl., 1896.
- Pfeilschmidt: Beitrag zur Lehre von der multiplen Sklerose des Zentralnervensystems. Inaug.-Dissert. Halle, 1909.
- Raymond et Guévara-Rajas: L'Encephale, 1907, No. 3.
- Schlesinger: Zur Frage der akuten multiplen Sklerose und der Encephalomyelitis disseminata im Kindesalter. Arbeiten aus d. Neurolog. Institute a. d. Wiener Univ., Obersteiner, Bd. XVII, H. 3, S. 410.
- Schmaus: Vorlesungen über die patholog. Anatomie des Rückenmarks. 1901.
- Derselbe: Akute Myelitis. Ergebnisse der allgemeinen Pathologie u. patholog. Anatomie, 1904. IX. Jahrg., 1. Abt.
- Derselbe: Über sogenannte „Lichtungsbezirke“ im Zentralnervensystem. Münch. med. Wochenschr., 1905, No. 12.
- Schob: Ein Beitrag zur pathologischen Anatomie der multiplen Sklerose. Monatschr. f. Psych. u. Neurol., Bd. XXII.
- Spielmeier: Über etwaige anatom. Ähnlichkeiten zwischen progr. Paral. und mult. Sklerose. Zeitschr. f. die gesamte Neurol. u. Psych., 1901, Bd. I.
- Strümpell: Neurolog. Zentralbl., Bd. XV, S. 961.
- Tschechowsky, Anna: Über multiple Sklerose. Inaug.-Diss. Leipzig, 1909.
- Stadelmann und Lewandowsky: Akute multiple Sklerose oder dissiminierte Myelitis? Neurol. Zentralbl., 1907, No. 21.
- Wegelin: Über akut verlaufende multiple Sklerose. Deutsche Zeitschr. f. Nervenheilk., 1906, Bd. 31.
- Völsch: Ein Fall von akuter multipler Sklerose. Monatschr. f. Psych. u. Neurolog., Bd. 23.
- Derselbe: Über multiple Sklerose. Fortschritte der Medizin, 1910, No 21.

Über einige histologische Ergebnisse der experimentellen Krebsforschung.

Von

Prof. Dr. **Hugo Apolant.**

Mit 6 Textfiguren.

Die Entwicklung der experimentellen Krebsforschung datiert von dem Augenblick, da es gelang, echte maligne Tumoren innerhalb der Spezies von Tier auf Tier zu transplantieren und in Generationen fortzuzüchten. Sind einmal die ersten, gewöhnlich schwierigsten Passagen geglückt, und ist der Geschwulststamm in das Stadium der zuerst von Ehrlich beobachteten und allseitig bestätigten sogenannten Virulenzsteigerung getreten, so scheint ein spontanes Erlöschen der Wuchsergie aus inneren, den Tumorzellen inhärenten Gründen bei Ausschluss accidenteller Momente, wie Infektion, Wahl ungeeigneter Tiere etc. nicht mehr vorzukommen. So hat z. B. der schnellst wachsende Tumor unserer Abteilung in $7\frac{1}{2}$ Jahren die 240. Impfgeneration erreicht, ohne im mindesten in seiner Proliferationskraft nachzulassen.

Die Bedeutung derartiger unbegrenzt weiter züchtbarer Geschwulststämme liegt nun aber keineswegs nur darin, dass sie das notwendige Material für experimentelle, insbesondere immunisatorische und kurative Studien abgeben. Gewiss werden diese Bestrebungen stets unsere wichtigste und vornehmste Aufgabe bleiben. Aber es darf nicht ausser Acht gelassen werden, dass sich an die Impftumoren auch eine Fülle rein morphologischer Probleme knüpfen, und dass sich die Forschung in dieser Richtung als überaus erfolgreich erwiesen hat. Während wir bei den menschlichen Geschwülsten auf das Studium einzelner Stadien beschränkt sind, die uns nur in besonderen Fällen, wie etwa bei der Untersuchung von Rezidiven nach Operationen und eventuell noch durch die Sektion gewonnenen Materials einen ungefähren Einblick in die Geschichte des betreffenden Tumors gestatten, können wir bei der anscheinend unbegrenzten Lebensdauer eines Geschwulststammes die auftretenden Veränderungen ganz anders verfolgen und vor allem auch ihre Beziehungen zu veränderten

Wuchsbedingungen feststellen. Es ist daher verständlich, dass die zuerst auf experimentellem Wege aufgedeckten strukturellen und biologischen Tumorvariationen auch in der menschlichen Pathologie einem gesteigerten Interesse begegnen.

Ich habe bereits im Jahre 1906¹⁾ auf Grund eines Materials von 276 Einzeltumoren, das sich inzwischen auf weit über 600 vermehrt hat, eine ganz auffallende strukturelle Variabilität der spontan entstandenen Mäusegeschwülste nachweisen können. Die zahlreichen von mir aufgestellten Typen gehen ohne scharfe Grenze ineinander über und werden nicht nur in verschiedenen Geschwülsten des gleichen Tieres, sondern sogar in ein und demselben Tumor angetroffen, der zum Teil papillär, zum Teil alveolär und wieder an anderen Stellen rein acinös gebaut sein kann.

Häufiger noch als innerhalb einer einzelnen Geschwulst, aber prinzipiell in gleicher Weise, treten derartige Änderungen des Baues bei der fortgesetzten Züchtung eines Stammes auf. Von Murray²⁾ werden sie als der Ausdruck zyklischer Änderungen der Zellvitalität angesehen, die sich nach Bashford auch in periodischen Schwankungen der Wuchsergie und Impfausbeute kundgeben sollen. Ich habe mich nie von der Existenz derartiger regelmässiger Perioden überzeugen können und bin daher geneigt, die Wucherungsform nicht ausschliesslich auf die vitalen Verhältnisse der Tumorzellen zu beziehen, sondern daneben noch als wesentlichen Faktor die sogenannte Geschwulstresistenz des geimpften Tieres gelten zu lassen, die eines der wichtigsten und meist studierten Probleme der experimentellen Krebsforschung bildet. Zu dieser Auffassung veranlasste mich die mehrfach gemachte Beobachtung, dass partiell immunisierte Tiere gelegentlich einen plötzlichen Rückschlag der plexiformen Karzinomstruktur in die acinöse erkennen lassen, wie er mir unter anderen Verhältnissen nie begegnet ist.

Ich beabsichtige nicht, auf diese bereits viel diskutierte Frage hier weiter einzugehen, sondern möchte mich auf die Besprechung der sehr eigenartigen Veränderungen beschränken, die ich bei unserem Karzinomstamm 11 beobachtet habe. Einen

¹⁾ Die epithelialen Geschwülste der Maus, Arbeiten aus dem Kgl. Inst. f. experim. Ther., 1906, Heft 1.

²⁾ Die Beziehungen zwischen Geschwulstresistenz und histologischem Bau transplantiert Mäusetumoren. Berliner klin. Wochenschr., 1909, Nr. 33. Archiv f. mikr. Anat. Bd. 78.

kurzen Bericht über dieselben gab ich bereits auf der Kieler Tagung der Deutschen Pathologischen Gesellschaft im Jahre 1908. Es dürfte jedoch wegen der prinzipiellen Bedeutung der hier auftauchenden Fragen nicht ohne Interesse sein, die weitere Geschichte dieses Geschwulststammes kennen zu lernen.

Zum besseren Verständnis ist ein kurzer Überblick über eine Geschwulstveränderung unabweislich, die unzweifelhaft einen der interessantesten der auf diesem Gebiet experimentell erhobenen Befunde bildet, nämlich die sekundäre Sarkomentwicklung.

Im Jahre 1905¹⁾ beschrieben Ehrlich und ich einen Geschwulststamm bei der Maus, der neun Generationen hindurch als reines Karzinom gewachsen war. Plötzlich traten in dem ursprünglich sehr spärlichen Stroma lebhafte Wucherungsvorgänge auf, die Bindegewebszellen nahmen vollständig den Charakter spindliger Sarkomzellen an, und der Tumor bot dann mehrere Generationen hindurch das Bild einer ausgesprochenen Mischgeschwulst, und zwar speziell des von v. Hansemann ausführlich beim Menschen beschriebenen Carcinoma sarcomatodes (Fig. 1). Das

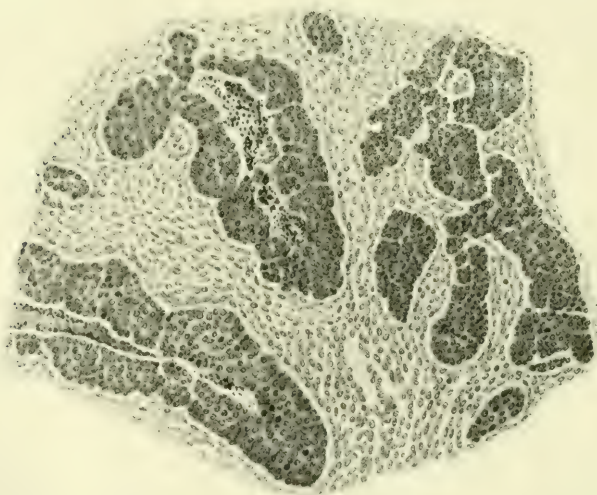

Fig. 1.

sarkomatöse Stroma nahm nun weiterhin auf Kosten der immer kleiner werdenden Karzinominseln mächtig zu, ein Prozess, der

¹⁾ Beobachtungen über maligne Mäusetumoren. Berliner Wochenschr., 1905, Nr. 28.

schon in der 13. Generation zu einer Eliminierung der karzinomatösen Komponente führte, so dass der Tumor von nun an ein reines Spindelzellensarkom darstellte, an dem in der Folgezeit keine strukturellen Veränderungen mehr auftraten.

Diese merkwürdige Beobachtung wurde anfangs sehr skeptisch aufgenommen, bis von mehreren Seiten überraschend schnell Bestätigungen eintrafen. Wir selbst beobachteten denselben Prozess, wenn auch unter Bildung eines etwas abweichend gebauten mehr polymorphzelligen Sarkoms, in zwei anderen Stämmen, während in kurzer Zeit analoge Befunde von Leo Löb, Baskford und Haaland, Liebmann, Stahr, Lewin (von letzterem bei einem Rattensarkom), ferner von Clunet u. a. veröffentlicht wurden. Interessanterweise mehren sich in neuerer Zeit die Publikationen über ganz gleich zu beurteilende Fälle aus der menschlichen Pathologie. Neben der mir seinerzeit zur Veröffentlichung überlassenen, viel zitierten Beobachtung Schmorls (anfängliches Thyreoidea-Adenom, dessen Rezidiv ein Carcinoma sarcomatodes darstellte, während bei der Sektion nur Sarkom gefunden wurde), nenne ich u. a. den wahrscheinlich auch hierher gehörigen, auf dem Chirurgenkongress 1908 mitgeteilten Fall von Senger, sowie eine Beobachtung Coenens.¹⁾

In der Deutung der sekundären Sarkomentwicklung hatten Ehrlich und ich von Anfang an den Standpunkt eingenommen, dass sowohl eine metaplastische Umwandlung von Karzinom- in Sarkomzellen, als auch die Annahme einer primären Mischgeschwulst a limine abzuweisen sind. Erfreulicherweise herrscht über letzteren Punkt völlige Einigkeit, und hinsichtlich des ersteren wenigstens unter den Autoren, die über den Gegenstand eigene Erfahrungen an Tiergeschwülsten besitzen. Dagegen habe ich speziell gelegentlich der Kieler Verhandlungen der Deutschen Pathologischen Gesellschaft, in denen diese Fragen sehr eingehend besprochen worden sind, aus privaten Bemerkungen den Eindruck gewonnen, dass von manchen Vertretern der pathologischen Anatomie die Möglichkeit einer metaplastischen Umwandlung der Karzinom- in die Sarkomzelle nicht als ganz ausgeschlossen betrachtet wird. Ohne auf die theoretischen Bedenken einer solchen Deutung hier eingehen zu wollen, möchte ich nur

¹⁾ Beiträge zur klin. Chirurg., Bd. 68, Heft 3, 1910.

auf die gegen dieselbe sprechende histologische Tatsache hinweisen, dass nirgends auch nur die Andeutung eines direkten Überganges der einen Zellart in die andere vorhanden ist. Die Grenzen sind überall so scharf wie möglich (Fig. 1). Wie ich schon früher dargelegt habe, erinnern die Bilder vielfach ausserordentlich an die Strukturverhältnisse, die man bei der Radiumheilung der Mäusekarzinome trifft. Nur sind es in letzterem Falle nicht spindlige Sarkomzellen, sondern die ihnen morphologisch ähnlichen vollsaftigen Fibroblasten, die in die Krebsalveolen hineinwuchern und die epithelialen Nester allmählich zum Schwund bringen.

Nach der von Ehrlich und mir gegebenen und wohl allgemein akzeptierten Erklärung beruht die sekundäre Sarkomentwicklung auf einer von den chemisch irgendwie veränderten Krebszellen ausgehenden Reizwirkung. Dass die Krebszellen ganz allgemein auf die Bildung des Stromas bestimmenden Einfluss ausüben, ist bekannt und ergibt sich allein schon daraus, dass der histologische Bau der Metastasen, für deren Entstehung die Annahme einer Parenchymzellenverschleppung ohne Stroma-elemente genügt, in allen wesentlichen Punkten mit dem des Primärtumors übereinzustimmen pflegt. Ebenso aber, wie in der Metastase das Stroma nicht aus verschleppten Zellen, sondern aus den lokal vorhandenen bindegewebigen Elementen abzuleiten ist, ebenso wird nach Jensen und Bashford das Stroma der Impfkrebse vom Wirtstier geliefert. Die transplantierten Bindegewebszellen gehen vollkommen zugrunde. Hieraus ergibt sich die wichtige Tatsache, dass nach unserer Theorie die Sarkomzelle nicht von zelligen Elementen des durch Generationen fortgezüchteten Tumors abstammt, sondern dass sie unter dem chemischen Einfluss von Geschwulstzellen aus normalen Körperzellen entstanden ist. Mithin sind diese Sarkome experimentell erzeugte neue Geschwülste. Ist freilich die spezifische Umwandlung der Bindegewebszelle in die Sarkomzelle erfolgt, so muss letztere infolge ihrer gesteigerten Vitalität bei der Transplantation nicht mehr zugrunde gehen. Vielmehr verhält sie sich jetzt wie die Karzinomzelle und lässt sich von nun ab ebenfalls in Generationen fortzüchten.

Die Annahme einer von den Tumorzellen ausgehenden geschwulsterregenden Reizwirkung, die u. a. von Coenen auch für die sekundäre Karzinombildung unter dem Einfluss primärer Sarkome akzeptiert worden ist, bildet eine nicht unwichtige Stütze

für die in neuerer Zeit als Reaktion gegen die Ribbertsche Lehre von der ausschliesslich unizentrischen Entstehung der Krebse wieder mehr Geltung gewinnende alte Anschauung, dass das expansive Wachstum des Karzinoms auch durch Einbeziehung benachbarten gleichförmigen Epithels in den krebsigen Prozess stattfinden kann, eine Anschauung, die zwar noch von Borst¹⁾ zurückgewiesen, aber neuerdings von Lubarsch²⁾ wieder ernsthaft diskutiert wurde. Ja in weiterem Sinne spricht unsere Reiztheorie auch zugunsten der von Waldeyer begründeten und von den Chirurgen nach Möglichkeit beherzigten Anschauung, dass ein ganzes Organ zum Krebs disponieren kann.

Von Lewin,³⁾ der bei seinem Ratten-Adenokarzinom sekundär nicht nur ein Sarkom, sondern auch ein Kankroid auftreten sah, ist unsere Erklärung auch auf letzteres ausgedehnt worden, obwohl in derartigen Fällen die Möglichkeit einer metaplastischen Umwandlung, wie u. a. auch Orth⁴⁾ vor kurzem bei analogen Erscheinungen in der menschlichen Pathologie betont, nicht ganz ausgeschlossen ist.

Im Hinblick auf diese echten sekundären Sarkome, die also nach unserer Auffassung nur eine kausale, nicht aber eine genetische Beziehung zum Karzinom haben, gewinnen die eigentümlichen Strukturveränderungen, die wir an unserem Karzinomstamm 11 beobachten konnten, ein erhöhtes Interesse.

Dieser Stamm 11 leitet sich von einem primären Mammatumor einer weissen Maus ab, der dem von mir aufgestellten Typus des spaltenbildenden Karzinoms entspricht. Ich verstehe darunter eine Krebsform, bei der die auf den Drüsenursprung der Geschwulst hinweisenden Lumina nicht die regelmässig runde oder ovale Form wie in den einfachen Adenomen haben, sondern vielfach höchst unregelmässig verzerrt und zu engen Spalten ausgezogen erscheinen. Die die Spalträume auskleidenden Epithelien liegen gewöhnlich mehrschichtig und gehen vielfach mit denen der Nachbarschaft feste strangartige Verbindungen ein. So stellt denn der Tumor ein weitverzweigtes Netz von Karzinombalken und mannigfach gestalteten Hohlräumen dar. Diese Krebsform

¹⁾ Die Lehre von den Geschwulstzellen.

²⁾ Verhandl. d. deutsch. pathol. Ges. in Kiel. 1908.

³⁾ Zeitschr. f. Krebsforschung, Bd. 6, H. 2. 1907.

⁴⁾ Sitzungsber. d. Königl. Preuss. Akad. d. Wiss. 1909.

neigt zur Bildung papillärer Strukturen, die bei der Maus zwar selten grössere Dimensionen annehmen, und auch im vorliegenden Falle, obwohl deutlich vorhanden, sich in bescheidenen Grenzen halten. Der geschilderte Bau blieb nun bei dem Stamm 11 über viel Generationen in ziemlich unveränderter Weise bestehen. Fig. 2 stammt von einer Geschwulst der 31. Generation und weist

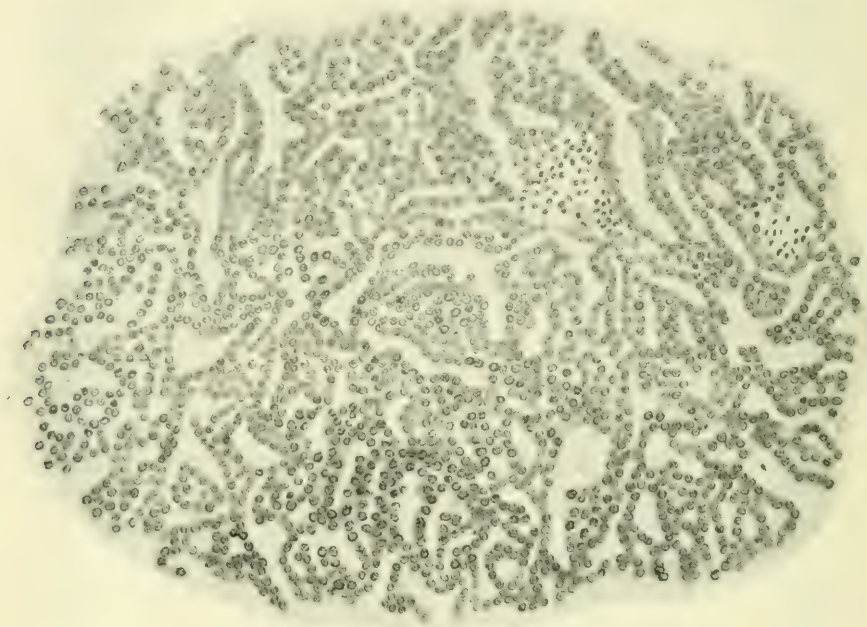


Fig. 2.

vollkommen die gleichen Verhältnisse wie der Primärtumor auf. Allmählich jedoch machte sich eine Änderung des Wachstums insofern geltend, als der drüsige Bau, also die Bildung der Lumina abnahm zugunsten solider Nester und Stränge, in denen nur gelegentlich noch die Andeutung eines adenomatösen Baues erkennbar ist. Schliesslich schwindet die letzte Spur einer Lumenbildung, während der alveoläre Bau in optima forma ausgesprochen ist. Die runden hart aneinander stossenden Alveolen zeigen gewöhnlich ein zentrales Gefäss, so dass in der ganzen Konfiguration eine entfernte Ähnlichkeit mit einem Peritheliom entsteht. Zu diesen tiefgreifenden Änderungen des Aufbaues tritt nun noch

ein weiteres Moment, das an sich bekannt und in menschlichen Karzinomen häufig beschrieben, durch seinen Umfang dem Tumor einen ganz eigenartigen histologischen Charakter verleiht, nämlich eine Umwandlung kubischer Epithel- in ausgesprochene Spindelzellen. Dadurch, dass die Abplattung der Epithelien nach der Peripherie immer mehr zunimmt, und die Zellen hier häufig zwiebelschalenartig angeordnet sind, entsteht eine gewisse Ähnlichkeit der Alveolen mit Hornperlen (Fig. 3). Diese sich leicht aus mechanischen Verhältnissen erklärende Formveränderung der Zellen wäre an sich nicht so merkwürdig, wenn sie an der Grenze des

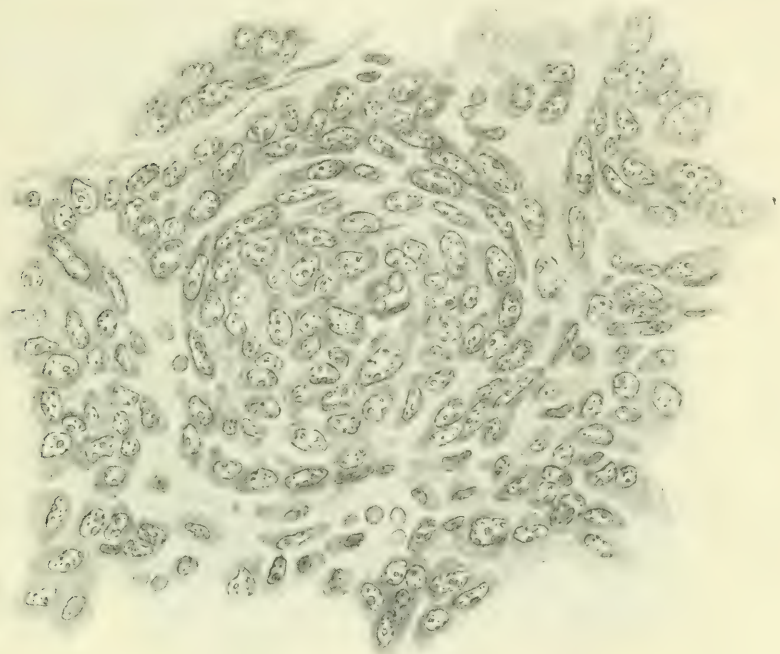


Fig. 3.

Alveolus Halt machte. Dies ist aber nicht der Fall, vielmehr setzt sich die Formation von Spindelzellen auch auf das ganze zwischen den Alveolen liegende Gebiet fort, ohne dass es möglich wäre, irgendwo eine Grenze zu ziehen. Hand in Hand mit dieser Umwandlung der Zellform geht ein auffallender Schwund des Stromas, das vielfach selbst mit den besten Darstellungsmethoden des Bindegewebes kaum in Spuren noch nachzuweisen ist.

Als ich den Tumor in diesem Stadium in Kiel demonstrierte, hielt ich eine definitive Entscheidung darüber, ob es sich hier nur um Formveränderungen der Karzinomzellen oder um den Beginn einer Sarkomentwicklung handelt, für kaum möglich, neigte aber mehr zu der ersteren Erklärung, vor allem deswegen, weil zwischen den verschiedenen Zellformationen nirgends, wie beim echten Carcinoma sarcomatodes eine Grenze zu ziehen ist. Auch unter den anwesenden Pathologen war die Meinung vorherrschend, dass den Zellveränderungen keine entscheidende Bedeutung zukommt, und der Tumor nach wie vor als Karzinom gedeutet werden muss.

Inzwischen hatte nun der Prozess weitere Dimensionen angenommen, die die Entscheidung immer schwieriger gestalteten. Es kamen häufig Tumoren zur Untersuchung, in denen auf weite

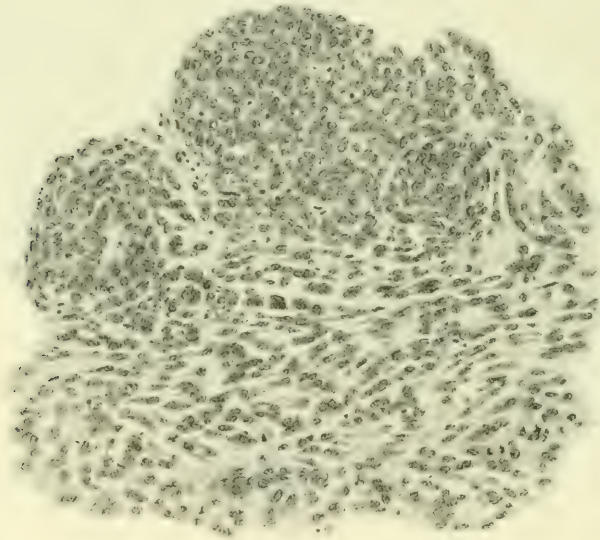


Fig. 4.

Strecken der alveoläre Bau nur eben angedeutet war, während im übrigen die Zellen ziemlich diffus verteilt überall in spindlige Formationen übergingen. Die Fig. 4 und 5 geben von diesen Verhältnissen eine recht gute Vorstellung. Dabei möchte ich besonders auf den in den Abbildungen deutlich wahrnehmbaren Umstand hinweisen, dass die Spindelzellen keineswegs dicht ge-

drängt und gegeneinander abgeplattet, sondern im Gegenteil ziemlich frei und isoliert liegen, so dass das sonderbare Verhältnis mit mechanischen Ursachen nicht erklärt wird. Dazu kam nun ein weiteres, ebenfalls aus Fig. 5 ersichtliches Moment, nämlich das gelegentliche Auftreten von Tumorriesenzellen, das auf einen Kampf des allmählich untergehenden Karzinoms gegen das überwuchernde spindlige Gewebe zu deuten schien. Ich kann nicht leugnen, dass es mir in diesem Stadium ausser-

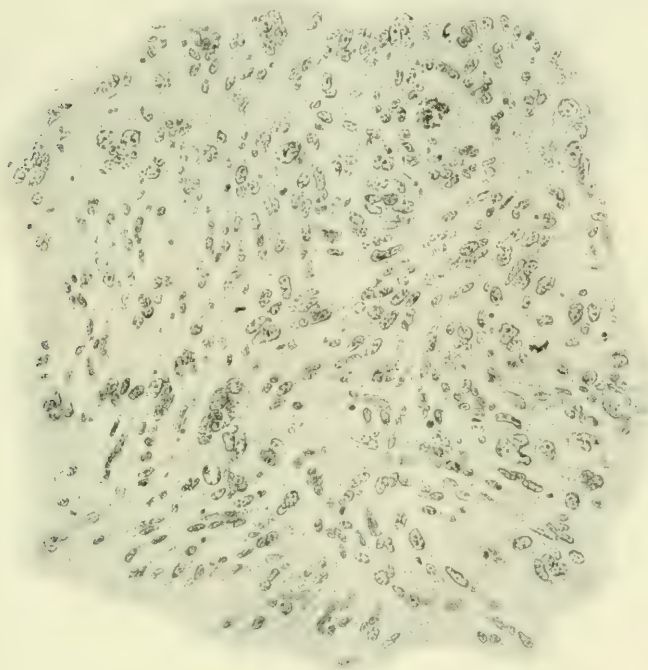


Fig. 5.

ordentlich schwer geworden ist, noch an die Karzinomnatur des Tumors zu glauben, und dass ich in diesem Fall von der metaplastischen Umwandlung der Karzinom- in die Sarkomzelle fest überzeugt gewesen wäre, wenn nicht der karzinomatöse Charakter in der Bildung von Nestern und Strängen immer wieder hervorgetreten wäre und allmählich sogar von neuem das Übergewicht erreicht hätte. Schliesslich musste jeder Zweifel schwinden, als plötzlich in der 139. Generation abermals eine durchgreifende

strukturelle Veränderung Platz griff. Wie mit einem Schlage waren alle spindligen Formationen geschwunden, und die Geschwulst präsentierte sich wieder als ein typisches Adenokarzinom unter Bildung deutlicher Lumina, die sich auch da nicht ganz verlor, wo die Zellen zu grösseren Balken zusammentraten (Fig. 6).

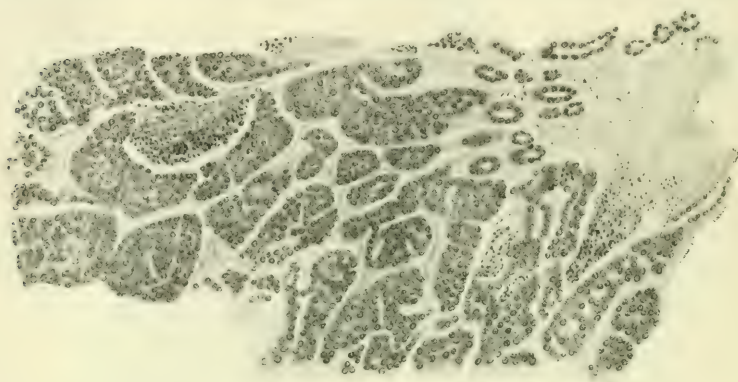
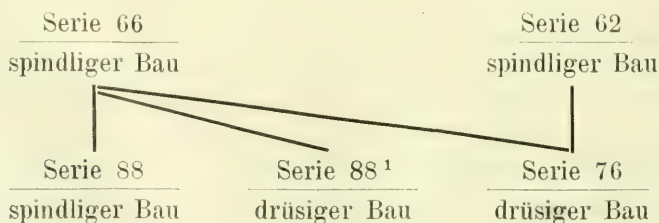


Fig. 6.

Dieser abermalige Strukturwechsel war ein so plötzlicher, dass man im ersten Augenblick an die Möglichkeit einer Tumorerwechslung denken musste. Indessen zeigte, abgesehen davon, dass die Einrichtung unseres Betriebes diese Annahme wenig wahrscheinlich machte, ein genaueres Nachforschen, dass sie direkt auszuschliessen ist. Neue Serien werden bei uns gewöhnlich so angelegt, dass ein, zwei oder drei Tumoren aus einer oder mehreren Serien für sich oder gemischt auf 30 Tiere verimpft werden. Es kommt daher häufig vor, dass mit verschiedenen Tumoren einer Serie verschiedene neue Serien angelegt werden, aber nie, dass ein Tumor zur Impfung verschiedener Serien verwandt wird. Nun ergab die Untersuchung, wie untenstehend skizziert, folgendes:



Von Serie 66¹⁾ leiten sich drei Serien her, Serie 88, 88¹ und 76. Erstere zeigt, ebenso wie die Mutterserie 66 spindlige Formation. Serie 88¹ dagegen und Serie 76 Drüsenkarzinom. Zur Herstellung der Serie 76 diente ausserdem die ebenfalls spindelförmig gebaute Serie 62. Läge eine Verwechslung vor, so müsste sich dieselbe mindestens auf zwei Tiere der Serie 66 beziehen, da ja für die Serien 88¹ und 76 verschiedene Tiere der Serie 66 verwandt wurden. Das ist aber so gut wie auszuschliessen. Hierzu kommt nun noch ein weiterer innerer Grund. Ich konnte seinerzeit an zahlreichen Tumormischungsversuchen den Nachweis führen, dass bei der Mischung verschieden virulenter Geschwülste die weniger virulenten stets von den virulenteren überwuchert werden. Nun unterliegt es aber auf Grund des makroskopischen Wachstums und des histologischen Mitosenachweises nicht dem geringsten Zweifel, dass der Tumor im Stadium der spindligen Struktur weitaus die grösste Virulenz aufwies. Da aber für den Fall einer Verwechslung Serie 76 aus der Mischung eines spindligen (Serie 62) und eines Drüsenkarzinoms (Serie 66) entstanden wäre, so hätte sie unbedingt wieder den spindligen Charakter aufweisen müssen. Die Strukturveränderung ist nicht anders als mit irgendwelchen nicht weiter definierbaren biologischen Änderungen der Tumorzelle selbst zu erklären, die gewissermassen einen Rückschlag in ein früheres Stadium bedeuten und jedenfalls beweisen, dass die Geschwulst trotz ihrer merkwürdigen histologischen Variationen nie aufgehört hat, ein Karzinom zu sein. Die Plötzlichkeit dieser vitalen Zelländerung steht nicht ohne Analogon. Hatten wir doch bei einer unserer echten Sarkomumwandlungen ebenfalls eine plötzliche Änderung von einer Generation zur folgenden beobachtet.

Diejenigen Autoren, die wie v. Hansemann die endotheliale Natur der Mäusetumoren zu vertreten geneigt sind, werden vielleicht in den beschriebenen Metamorphosen eine Bestätigung ihrer Anschauung erblicken. Demgegenüber kann nicht scharf genug betont werden, dass mit Ausnahme einer geringen Anzahl in den letzten Jahren bekannt gewordener anderer Typen wie Cancroid, Chondrom, Lymphosarkom etc., die zusammen sicherlich nicht mehr als 3⁰/₁₀₀ aller hier vorkommender Tumoren

¹⁾ Die Zahlen bedeuten den Tag des Jahres, an dem die betreffende Serie angelegt ist.

ausmachen. das Gros der Mäusegeschwülste epitheliale Mammatumoren sind. Wenn Deton¹⁾ vor kurzem gegen diesen von mir erbrachten und fast allseitig bestätigten Nachweis einwendet, dass in zwei von ihm mit der Plattenmodelliermethode untersuchten Fällen ein Zusammenhang der Tumoren mit der in der Nähe gelegenen Brustdrüse nicht zu konstatieren war, so ist darauf zu erwidern, dass die angewandte Methode mit ihren unvermeidlichen Fehlerquellen für die hier in Betracht kommenden Verhältnisse nicht ausreicht. Hält es doch selbst bei der normalen Mamma oft schwer, einen Zusammenhang zwischen den scheinbar isoliert im Fettgewebe gelegenen Acini zu erkennen.

Eine eingehendere Schilderung der an unserem Karzinomstamm 11 beobachteten Strukturveränderungen schien mir deswegen geboten, weil dieselben in ihrem Umfang und zyklischen Verlauf unzweifelhaft ein seltenes Vorkommnis darstellen, und weil sie deutlich zeigen, dass auch bei den Mäusetumoren die durch die klassischen Untersuchungen von Thiersch und Waldeyer fest begründete Differenz zwischen der Genese der Karzinome und der der Sarkome in vollem Umfang zu Recht besteht.

Bei der vielfach in Schrift und Wort offenkundig zum Ausdruck kommenden Neigung, auf Grund der experimentell erforschten Sarkomentwicklung einen innigeren Zusammenhang zwischen den Sarkomen und Karzinomen zu statuieren, als es den überkommenen Anschauungen entspricht, lege ich Wert darauf und möchte es durch die vorstehende Mitteilung erhärtet wissen, dass auch eine weitgehende histologische Annäherung der beiden Geschwulsttypen an ihrer prinzipiellen Trennung nichts ändert.

¹⁾ Zeitschr. f. Krebsforsch., Bd. 8, H. 3. 1910.

Nach einem auf dem 78. Kongress der British Medical Association in London,
Juli 1910, gehaltenen Vortrag.

Beiträge zur klinischen Bedeutung der papillären Kystome.

Von

Professor Dr. **Wilhelm Nagel**, Berlin.

Hierzu Tafel III.

Seit den Untersuchungen von Wilson Fox¹⁾, Waldeyer²⁾, Thorton³⁾ nehmen unter den Ovarialtumoren die papillären Geschwülste eine besondere Stellung ein. Denn papilläre Wucherungen bedeuten eine erhöhte Zellproliferation, und wo diese vorhanden, besteht ein gewisser Grad von Malignität im klinischen Sinne. Die papillären Kystome haben seit den genannten Arbeiten allerdings eine andere Klassifizierung erhalten; ihr Ursprung, ob aus dem Parovarium (Olshausen⁴⁾, Fischel⁵⁾, A. Doran⁶⁾, Coblenz⁷⁾, aus dem Tubenepithel (Marchand⁸⁾, oder aus dem Keimepithel (Waldeyer⁹⁾, Klebs¹⁰⁾, de Sinéty, Malassez¹¹⁾,

¹⁾ Fox, Wilson. On the origin, structur and mode of developement of the cystic tumours of the ovary. Med. Chir. Transaction 1864. Vol. XLVII.

²⁾ Waldeyer, W. Die epithelialen Eierstockgeschwülste, insbesondere die Kystome. Arch. f. Gyn., Bd. I.

³⁾ Thorton. Transaction Obst. Soc. London 1882.

⁴⁾ Olshausen. Die Krankheit der Ovarien, Stuttgart 1886.

⁵⁾ Fischel. Über Parovarialeysten und parovariale Kystome. Arch. f. Gyn., Bd. 15.

⁶⁾ Doran, A. Broad Ligament Cysts above the Fallopian tube, Transaction, of the patholog. Soc. of London 1886.

⁷⁾ Coblenz, H. Z. Genese und Entwicklung von Kystomen oder multiloculären Flimmerepithelkystomen der Ovarien. Virchows Archiv, Bd. 84.

⁸⁾ Marchand, F. Beiträge zur Kenntnis der Ovarien-Tumoren. Habilitationsschrift, Halle 1879.

⁹⁾ Waldeyer, l. c.

¹⁰⁾ Lücke und Klebs. Beiträge zur Ovariectomie und zur Kenntnis der Abdominalgeschwülste. Virchows Archiv, Bd. 41.

¹¹⁾ de Sinéty und Malassez. Sur la structure l'origine et le développement des cystes de l'ovaires. II. Ovaire cystiques par néoformation épithéliale. Arch. de Physiol., Paris 1878 u. 1879.

Flaischlen¹⁾, Witridge Williams²⁾) ist noch immer nicht aufgeklärt, aber ihre anatomischen und klinischen Erscheinungen sind dieselben geblieben. Fast die Hälfte aller papillären Eierstockgeschwülste sind Adenocarcinome, die übrigen stellen nur eine besondere Art der Kystadenome dar, indem jede Gruppe von Kystadenom papilläre Wucherungen erzeugen kann.

Die papillären Kystome bilden mehr oder weniger dünnwandige, ein- oder mehrfächerige Cysten, wobei zu bedenken ist, dass jedes Eierstockskystom zu Anfang multiloculär ist (Waldeyer). Man findet die papillären Vegetationen vorwiegend innerhalb des Hauptcystenraumes, in manchen Fällen durchbrechen die Vegetationen die Cystenwand und wuchern in die Peritonealhöhle vor. Bald sind die Zotten diffus in mehr oder weniger grosser Ausdehnung über die Innenfläche der Hauptcyste verbreitet (s. Fig. 1), bald ist eine mehr oder weniger grosse Cyste vollständig ausgefüllt von den stark gewucherten vielfach verästelten zottigen Wucherungen und die Flüssigkeitsmenge ist gering. Schneidet man einen solchen Sack an, so stürzen, wie Waldeyer so trefflich schildert, die grauweissen durchscheinenden Zottenvegetationen hervor, wie untereinander zusammenhängende gequollene Reiskörner. Die papillären Wucherungen sind meist sehr gefässreich und besteht ihre Grundlage aus dem zellenreichen Bindegewebe der inneren Schicht der Cystenwand. Dieselben variieren in Form und Grösse ungemein, vom einfachen feinen, schlanken Fädchen (*villous growths*, Fox) bis zu kurzen breiten oder hohen, vielfach verzweigten, zusammengesetzten Zotten und tragen überall einen epithelialen Überzug.

Der Cysteninhalt ist bald colloid, bald serös und enthält in einer Art der papillären Geschwülste, dem Kystadenoma pseudomucinosum papillare (Pfannenstiel), als Hauptbestandteil verschiedene Arten von Pseudomucin, welches von dem Geschwulstepithel ausgeschieden wird, und zwar, wie Waldeyer nachgewiesen hat, durch eine Metamorphose des Protoplasmas der erwähnten Epithelzellen. In einer anderen Art der papillären Geschwülste ist der Cysteninhalt wohl serös, enthält aber kein Pseudomucin, sondern reichlich Eiweiss, während das

¹⁾ Flaischlen, N. Zur Lehre von der Entwicklung der papillären Kystome usw. Z. f. Geburtshilfe u. Gynäkologie, Bd. 6.

²⁾ Williams, W. Johns Hopkins Hospital Reports, Bd. 3, 1893.

Epithel der Innenwand und der Papillen meist Flimmerhaare trägt. (Kystadenoma serosum papillare, Pfannenstiel.) Wie man sieht, hat Pfannenstiel bei seiner Klassifizierung sich hauptsächlich nach der Beschaffenheit des Cysteninhaltes gerichtet. Es muss indes noch dahingestellt bleiben, ob seine Einteilung der papillären Kystome histogenetisch berechtigt ist.

Ich habe oben gesagt, dass die Entwicklungsgeschichte des papillären Kystoms wie des Kystoms überhaupt noch in Dunkel gehüllt ist. Waldeyer führte bekanntlich die Entstehung der Kystome auf Keimepithelreste innerhalb des Eierstocks zurück. Wenn man nämlich bedenkt, dass der Aufbau des Eierstocks auf einer gegenseitigen Durchwachsung von Stroma und Keimepithel beruht, so ist es leicht verständlich, dass man zuweilen innerhalb des fertigen Eierstocks rundliche oder schlauchförmige Epithelmassen findet, die als Pflügersche Schläuche noch mit dem Oberflächenepithel zusammenhängen. Diese aus der embryonalen Periode des Ovariums herstammenden epithelialen Elemente, die nicht zur Bildung von Graafschen Follikeln verwendet worden sind, entwickeln sich nach Waldeyer¹⁾ pathologisch zu Kystomen.

Es ist auch denkbar, dass das Keimepithel in der Weise zu der Entstehung von Kystomen beiträgt, dass es infolge entzündlicher Auflagerungen an der Oberfläche des Eierstocks in Wucherung gerät und in das Eierstocksgewebe sich einsenkt unter Bildung von kleinen epithelialen Cysten dicht unter der Oberfläche des Eierstocks. Derartige Gebilde sind u. a. beschrieben worden von Fleischlen²⁾ und von mir³⁾.

Einen nicht unwesentlichen Anteil an der Bildung der Kystome spielen ohne Zweifel die Ausläufer des Epoophoron, die man ziemlich häufig (nach Schichele in über 30 0/0) nicht allein im Hilus, sondern in allen Schichten des menschlichen Eierstocks bis gegen die Oberfläche hin findet. Diese Ausläufer haben die Gestalt von epithelialen Schläuchen und sind, obwohl verschieden gedeutet, auch früher beschrieben, so von de Sinéty⁴⁾

1) Waldeyer, l. c.

2) Fleischlen, l. c.

3) Nagel, W. Beitrag zur Genese der epithelialen Eierstocksgeschwülste. Arch. f. Gyn., Bd. 33.

4) de Sinéty und Malassez, l. c.

und Malassez¹⁾, Slaviansky²⁾, Flaischlen³⁾, und von mir⁴⁾. Kürzlich sind sie von Bühler⁵⁾, von Franqué⁶⁾, Schichele⁷⁾ und Rieländer⁸⁾ eingehend behandelt worden. In den Eierstöcken verschiedener Tiere bilden, wie wir seit Köllikers grundlegenden Arbeiten wissen, die epithelialen Schläuche einen regelmässigen Befund und sind unter dem Namen „Markschläuche“ bekannt. Rieländer fand sie besonders in dem Eierstock von Kalb und Meerschwein stark ausgebildet.

Dass die Markschläuche aus der Urniere entstehen, ist wohl von allen Anatomen anerkannt worden, ebenso ist es wohl ganz ausser Zweifel, dass die oben erwähnten epithelialen Schläuche im Eierstock Erwachsener identisch mit den Markschläuchen sind und somit aus dem Wolffschen Körper, d. h. aus dem Epoorophon entstanden. R. Meyer⁹⁾ verwirft allerdings diese Identität, indem er das Vorkommen von epithelialen Schläuchen verneint, das der Markschläuche aber zugibt. Einen Grund hierfür gibt er nicht an, scheint vielmehr fälschlich anzunehmen, jemand wäre der Ansicht, dass die epithelialen Schläuche nachträglich in den fertigen Eierstock hineinwuchern. Eine solche Ansicht ist von den mir zugänglichen Autoren niemals geäussert worden, alle sind vielmehr der Ansicht, dass die Markschläuche während der embryonalen Entwicklung in das Eierstocksgewebe hineingelangen. Wie man diesen Vorgang sich vorzustellen hat, schildert Hertwig trefflich in der 8. Auflage seines Lehrbuches S. 443: „Wie bei den Amphibien, Reptilien, Vögeln und Säugetieren vor

¹⁾ de Sinéty und Malassez, l. c.

²⁾ Slaviansky, Kr. Filaments glandulaires trouvés dans l'ovaire d'une femme adulte. Bull. de la Soc. anatom. de Paris, 1873.

³⁾ Flaischlen, l. c.

⁴⁾ Nagel, W. l. c.

⁵⁾ Bühler, Beiträge zur Kenntnis der Eibildung beim Kaninchen und Markstränge des Eierstockes beim Fuchs und Menschen. Z. f. wissenschaftl. Zoologie, Bd. 58, 1894.

⁶⁾ von Franqué, Über Urnierenreste im Ovarium. Z. f. Geb. u. Gyn., Bd. 39.

⁷⁾ Schichele, Die Herkunft der intraligament. Ovarialeyste. Verhandl. d. deutschen Gesellsch. f. Gynäkologie, Bd. 11, 1906.

⁸⁾ Rieländer, Das Paroorophon. Habilitationsschrift, Marburg 1904.

⁹⁾ Meyer, R. Verhandlungen der Gesellschaft für Geburtshilfe und Gynäkologie zu Berlin, Stuttgart 1910.

verschiedenen Seiten beobachtet worden ist, wachsen aus dem ganz in der Nähe gelegenen Wolffschen Körper Epithelsprossen, die Geschlechtsstränge der Urniere, hervor und dringen nach dem sich entwickelnden Eierstocke hin, schon zu einer Zeit, in welcher der Durchwachsungsprozess zwischen Keimepithel und Binde-substanz eben beginnt. Sie nehmen, wie Braun für Reptilien, Hoffmann für Amphibien, Semon und Hoffmann für die Vögel nachgewiesen haben, aus dem Epithel der Malpighischen Körperchen ihre Entstehung. An der Basis der als Leiste in die Leibeshöhle vorspringenden Anlage des Eierstocks treten sie darauf bei den Säugetieren, bei denen ihr weiteres Schicksal bisher am genauesten verfolgt ist, miteinander zu einem Netzwerk in Verbindung, schlängeln sich und wachsen den vom Keimepithel aus entstandenen Strängen und Eiballen entgegen. Während nun aus den letzteren bei den Säugetieren die Rinde des Eierstocks sich entwickelt, nehmen erstere an der Zusammensetzung der späteren Marksubstanz teil und werden insofern auch als Markstränge bezeichnet. Sie bleiben in der Nähe der Follikel solid, während die nach der Urniere zu eine Höhlung bekommen, welche von zylindrischen Zellen umgeben wird.“

Angesichts dieser Tatsachen bleibt der Satz R. Meyers¹⁾ unverständlich, dass er das „congenitale Vordringen von Epoophorenschläuchen in das Ovarium für ganz unmöglich hält, ebensogut könnte man Nebenhodenkanälchen im Hoden suchen, zwischen beiden ist das rete testis beziehungsweise rete ovarii eingeschoben“!

Dass wirkliche Cysten aus den Markschläuchen entstehen, haben v. Franqué²⁾ und Schichele³⁾ beobachtet. In dem von v. Franqué beschriebenen Fall waren die Cystchen schon dem unbewaffneten Auge sichtbar und reichten bis dicht unter die Oberfläche des Eierstocks. Schichele fand an der Innenfläche solcher Cysten papilläre Wucherungen (in zwei Fällen von drei), so dass die Schlussfolgerung nicht unberechtigt erscheint, dass die papillären Kystome aus den in allen Schichten des Eierstocks vorkommenden Urnierenresten entstehen können.

¹⁾ Meyer, R. l. c.

²⁾ v. Franqué, l. c.

³⁾ Schichele, l. c.

Die Häufigkeit der papillären Kystome beträgt nach Schmidlechners¹⁾ Zusammenstellung aus Tauffers Klinik 8,33% aller ovarialer Neubildungen und befällt häufig beide Ovarien gleichzeitig. Nach Tauffer²⁾ war das Adenocystoma serosum papillare einseitig in 33%, zweiseitig in 67% seiner Fälle. Glockner³⁾ (Zweifels Klinik in Leipzig) fand doppel-seitige Entwicklung in 60% aller Fälle.

Die Ansichten auf Dauerheilung durch Operation sind keine schlechten. Von 34 Frauen mit papillärem Kystom sind nach Höhne⁴⁾ (Universitäts-Frauenklinik in Kiel) 18 völlig gesund geblieben; von 45 Fällen von Adenocystoma papillare waren 5 Jahre nach der Operation 31 am Leben = 83,7% (Tauffer).

Es ist nach obigen Zahlen gewiss nicht zu leugnen, dass das papilläre Kystom häufig gleichzeitig beide Ovarien befällt. Andererseits erscheint mir bei einseitiger Erkrankung die Ansicht von einer häufigen nachträglichen Geschwulstbildung in dem zurückgelassenen gesunden Ovarium mehr auf Eindrücken als auf bewiesenen Tatsachen zu beruhen. So entnehme ich Hofmeiers⁵⁾ Zusammenstellung, dass bei 8 einseitigen Operationen wegen Papillom 7 gesund geblieben und nur bei einer hatte sich 1 Jahr nach der Operation wieder eine Geschwulst gebildet. Tauffer⁶⁾ vermochte 17 Fälle ausfindig zu machen; von diesen lebten 12 über 5 Jahre nach der Operation und nur in 2 Fällen ist die Entstehung einer Geschwulst in dem zurückgelassenen Ovarium beobachtet worden.

Weniger auffallend wird diese Tatsache, wenn man bedenkt, dass selbst bei Carcinom die nachträgliche Erkrankung des zurückgelassenen Eierstocks nicht gerade häufig ist. Von Hofmeiers 30 Patientinnen mit einseitigem Ovarialcarcinom waren

¹⁾ Schmidlechner, C. Primäre und Dauerresultate der Ovariotomie bei anatom. malignen und zweifelhaften Geschwülsten. M. f. Geb. u. Gyn., Bd. 28.

²⁾ Tauffer. Verhandl. der deutschen Gesellsch. f. Gynäkologie, Bd. 11, Leipzig 1906.

³⁾ Glockner. Verhandl. der deutschen Gesellsch. f. Gynäkologie, Bd. 11, Leipzig 1906.

⁴⁾ Höhne. ibidem.

⁵⁾ Hofmeier. Verhandl. der deutschen Gesellsch. f. Gynäkologie, Bd. 11, Leipzig 1906.

⁶⁾ Tauffer. ibidem.

15 (50%) am Leben. 15 starben im Laufe der ersten 8 Jahre nach der Operation, davon 7 an Carcinom. Tauffer hatte von 9 Patienten mit einseitigem Ovarialcarcinom 2 wieder aufgefunden: beide waren 9 resp. 1 Jahr nach der Operation gesund.

Von Frommes¹⁾ 21 Fällen von einseitigem Ovarialcarcinom war nur in 2 die einseitige Ovariectomie ausgeführt worden; von diesen war die eine gestorben, während die andere noch gesund war.

Im übrigen fehlen grössere Zusammenstellungen, um die Dauerresultate prozentual festzulegen, jedoch ist Hofmeier, dem wir genaue Nachforschungen verdanken, der Ansicht, dass die Neigung des zweiten bei der Operation noch gesunden Ovarium zu carcinomatöser Erkrankung nicht so gross ist, dass die Exstirpation auch des zweiten Ovarium durchaus geboten wäre.

Bei der Diskussion über die Dauererfolge der Ovariectomie auf dem XI. Kongress deutscher Gynäkologen in Kiel 1905 wurden auch einige Fälle von Schwangerschaft nach einseitiger Operation wegen Carcinom, resp. papillärem Kystom bekannt gegeben, und zwar:

Hofmeier: drei Fälle (zwei bei Carcinom, einen bei papillärem Kystom).

Tauffer: drei Fälle (einen bei Carcinom, zwei bei papillärem Kystom).

Fromme: einen Fall (bei papillärem Kystom).

Zu diesen möchte ich zwei Fälle aus meiner Praxis hinzufügen, die noch dadurch an Interesse gewinnen, weil sie 7 Jahre nach der Operation beide noch völlig gesund waren.

Fall 1.²⁾ Marie M., 37 Jahre alt.

Patientin hat fünfmal geboren, drei Kinder leben und sind gesund: vor 2 Jahren hat sie einmal abortiert. Seitdem klagt Patientin über Schmerzen hauptsächlich in der rechten Seite, ausserdem glaubt sie wahrgenommen zu haben, dass ihr Leib stärker geworden ist. Ausfluss besteht nicht. Menses sind stets regelmässig gewesen, 3 Tage dauernd, nicht profus. Patientin

¹⁾ Fromme. Verhandl. der deutschen Gesellsch. f. Gynäkologie, Bd. 11, Leipzig 1906.

²⁾ Die beiden Fälle sind beschrieben in der Dissertation von S. Borochowitsch, Berlin 1905.

hat kein auffallend elendes Aussehen. Die Geschwulst soll ihr nur in den letzten Monaten grössere Beschwerden verursacht haben, besonders beim Treppensteigen. Sie leidet an Verstopfung und muss öfters Urin lassen. Bei der Untersuchung konnte man von aussen einen Tumor, der sich handbreit über den Nabel fortsetzte, leicht durchfühlen. Bei der inneren Untersuchung lässt sich der Tumor vom antevvertierten Uterus abgrenzen und zeigt leichte Fluktuation.

Am 5. April 1902 habe ich die Laparotomie ausgeführt. Der Tumor war mannskopfgross und gut gestielt. Mittels Troikart wurde der colloide Inhalt abgelassen, worauf der Tumor leicht in üblicher Weise entfernt wurde. Glatte Heilung.

Die Cystenwand ist von derber Beschaffenheit und mehrere Millimeter dick; an einer Stelle findet sich eine etwa wahnus-grosse Cyste in die Hauptcyste eingelagert. Der Tumor steht mit der Tube durch das erhaltene Mesovarium in Verbindung, welches sich allmählich in die Oberfläche des Kystoms verliert. Vom Ovarium ist nichts mehr zu konstatieren. An der Innenfläche ist die Wand des Tumors mit reichlichen papillären Wucherungen ausgekleidet, welche sich nicht gleichmässig ausgebreitet haben, sondern mehr an der dem Hilus zugekehrten Seite liegen (Fig. 1, Taf. III). Mikroskopisch zeigt die Cystenwand die bekannte Struktur. Die innerste Schicht besteht aus den eigentlichen Papillen, welche bald sehr schmal sind, so dass man den aus Bindegewebe bestehenden Grundstock kaum wahrnehmen kann, bald bilden sie schöne, baumartig verzweigte Zotten (Fig. 3, Taf. III). Ausser den Zotten finden wir im Querschnitt getroffene Schläuche, welche in die Wand eingestülpt sind. Die Schläuche sind im ganzen nur in sehr geringer Zahl vorhanden und dringen nicht sehr tief in das Stroma ein.

Nach der Operation erholte die Patientin sich schnell. März 1903 blieben die Menses aus und die Geburt erfolgte am 22. Dezember leicht und glücklich; das Kind gedeiht gut.

Am 25. Juni 1910 habe ich die Patientin zuletzt untersucht: Uterus antevvertiert-flectiert, nicht vergrössert, Umgebung frei, viele Faeces. Wohlbefinden.

Fall 2. Auguste B., 30 Jahre alt.

Patientin ist ein Jahr verheiratet, hat weder geboren noch abortiert. Seit einem Jahre vor der Hochzeit hat sie zeitweise

an Schmerzen im Leibe gelitten und zwar mehr rechts. Menses alle 3—4 Wochen, durchschnittlich 6—8 Tage unter reichlichem Blutabgang, mitunter von Kreuzschmerzen begleitet. In dieser Weise ging es auch eine Zeitlang nach der Hochzeit, bis die Kreuzschmerzen heftiger wurden und Ausfluss sich reichlich einstellte. Die Leibschmerzen, welche in den letzten Monaten auftraten, schildert die Patientin als gürtelförmige, krampfartige, so dass sie manchmal zu Boden stürzte. Die Schmerzen raubten ihr den Schlaf, sie hat den Appetit verloren und kam nach kurzer Zeit sehr herunter.

Patientin sieht sehr elend und anämisch aus. Der Leib ist wenig aufgetrieben. Der virginelle Uterus liegt anteflectiert, rechts ist ein Tumor, schwer beweglich, von prall elastischer Konsistenz, nicht ganz kugelige Form und Grösse eines Kindskopfs. Am 10. März 1902 operierte ich die Patientin. Der Tumor lag rechts, unbeweglich. Die Oberfläche war glatt, es bestand kein Ascites. Die Herausschälung des Tumors machte einige Schwierigkeiten, weil er an vielen Stellen mit dem Peritonaeum des Cavum Douglasii fest verwachsen war. Nachdem die Verwachsungen beseitigt waren, wurde der breite Stiel unterbunden und der Tumor von seiner Nachbarschaft abgetrennt. Das linke Ovarium erschien intakt und wurde zurückgelassen. Die Wunde heilte per primam, der Verlauf war normal. Das Allgemeinbefinden der anfänglich sehr elenden Patientin besserte sich allmählich, so dass sie nach 4 Wochen die Klinik verlassen konnte.

Schon während der Operation fiel mir die Härte des Tumors auf, so dass ich ein Carcinom vermutete. Der Tumor enthielt ein beschränktes Quantum von colloider Flüssigkeit, an seiner Oberfläche finden sich Reste der schon oben erwähnten Verwachsungen, aber keine Papillen. Seine Wand ist 1—3 mm dick und der einkammerige Cystenraum ist fast vollständig mit papillären Wucherungen ausgefüllt (Fig. 2, Taf. III). Am mikroskopischen Bilde fällt vor allem die reichliche Bildung von eingestülpten drüsenähnlichen Schläuchen auf, die sich hier und da verzweigen und komplizierte Gebilde darstellen (Fig. 4, Taf. III). Daneben finden sich reichliche Zotten von verschiedener Länge und Breite. Das bindegewebige Stroma ist verhältnismässig sehr spärlich und an vielen Stellen myxomatös degeneriert. An anderen Stellen ist es deutlich von fibrillärer Beschaffenheit und zellenreich. Das

Epithel, welches das Lumen der Schläuche auskleidet, ist von zylindrischer Form und meistens einschichtig (Fig 5, Taf. III). An einigen Stellen ist das Epithel mehrschichtig; die Zellen sind hier kubisch und ragen mehr oder weniger in das Stroma hinein. Die Zotten sind durchweg mit einschichtigem Zylinderepithel bekleidet. Flimmerepithel war nirgends zu finden.

Hiernach wird man wohl geneigt sein, den Tumor als Carcinom (Adenocarcinoma papillare) anzusehen, obwohl die primäre, rein papilläre Form noch sehr deutlich ausgeprägt ist.

Zwei Jahre nach der Operation wurde Patientin zum erstenmal schwanger und wurde am 24. Oktober 1904 glücklich von einem Mädchen mittels Zange entbunden. Ich habe sie am 20. April 1909 zuletzt untersucht: Uterus in normaler Anteversion, Umgebung frei. Sie befindet sich wohl und hat nach der Operation dreimal geboren, zuletzt November 1907. Auf meine Juli 1910 an Frau B. gerichtete Anfrage erhielt ich von dem Ehegatten die Mitteilung, dass Frau B. am 28. April 1910 einer akuten Lungenentzündung erlegen sei.

Ich schliesse aus diesen Beobachtungen, dass die unbedingte Entfernung des anderen gesunden Ovarium, wie von Pfannenstiel, Glockner und anderen verlangt wird, bei papillärem Kystom überflüssig ist. Selbst bei Carcinom ist nach Entfernung der Primärgeschwulst die gleiche Erkrankung des zurückgelassenen Ovarium nicht häufig. Ich schliesse mich deshalb Hofmeier und anderen an, dass die Gefahr einer möglicherweise wiederholten Operation bei jungen Frauen reichlich aufgewogen wird durch den Vorteil der Erhaltung des anderen Ovarium. Das wird durch die obigen Fälle von Schwangerschaft nach einseitiger Operation bewiesen.

Erklärung der Abbildungen auf Tafel III.

- Fig. 1. Frau M. Papilläres Kystom (ein Drittel der natürlichen Grösse)
 Fig. 2. Frau B. Papilläres Kystom (Carcinom?).
 Fig. 3. Schnitt durch die Cystenwand mit den Papillen (Frau M. Fall I).
 Fig. 4. Schnitt durch den Zottenbaum von Fall II (Frau B.).
 Fig. 5. Derselbe, starke Vergrösserung.

Die Entwicklung des Nierenbeckens beim Menschen.

Von
J. Janošík.

Hierzu Tafel IV und 16 Textfiguren.

Bei den Untersuchungen über die Anlage und die weitere Entwicklung der Nierenkanälchen¹⁾ habe ich an dem primären Ureter und an den von ihm abgehenden Ästen Veränderungen angetroffen, welche mich veranlassten, diese Verhältnisse einer näheren Untersuchung zu unterwerfen.

Ich habe diese Verhältnisse zunächst an Zieselembryonen studiert, weil ich von diesem Tiere eine kontinuierliche Serie von Schnittserien besitze und habe dann menschliche Embryonen zur Untersuchung herangezogen. Bald wurde ich gewahr, dass die Entwicklung der Ableitungswege beim Menschen eine andere ist als beim Ziesel, obwohl die anfängliche Ausbildung des primitiven Nierenbeckens und auch der von ihm abgehenden Sammelröhrchen bis in das Stadium der dritten, ja auch noch der vierten, meist dichotomischen Teilung einander vollkommen entsprechen.

Die menschlichen Embryonen waren alle ausgezeichnet konserviert und bilden zusammengenommen eine gute Reihe, an welcher es möglich ist, die anfänglichen Verhältnisse zu studieren.

Bei dem jüngsten menschlichen Embryo, welchen ich zu dieser Frage benützen konnte (war 6 mm bis 6.1 mm lang, direkt gemessen), fand ich folgendes: Der Ureter geht auf beiden Seiten vom Wolffschen Gange ab und zeigt bereits ein erweitertes, in frontaler Richtung abgeplattetes Ende, um welches das Nierenblastema noch ohne jede weitere Differenzierung zu sehen ist. Im ganzen Verlaufe besitzt der Ureter ein Lumen, welches mit dem Lumen des Wolffschen Ganges in Verbindung steht. Es

¹⁾ J. Janošík: O poměru meta- a mesonephros. Akad. čís. Fr. Jos. 1905—1906. Über die Entw. der Nachniere bei den Amnioten. Arch. f. Anat. und Physiol., Anat. Abt., 1907.

bestehen aber Verschiedenheiten auf beiden Seiten: auf der rechten Seite des Embryo ist der Wolffsche Gang weit und mit geschichtetem Zylinderepithel. Auch das Lumen des abgehenden Ureters ist weit und erweitert sich noch gegen das Ende zu. Das Epithel ist zwar mehrschichtig, doch nicht so typisch wie in dem Wolffschen Gange. Auf der linken Seite des Embryo ist der Wolffsche Gang eng und sein Epithel ist einschichtig zylindrisch. Der Ureter ist ebenfalls eng, zunächst mit kubischem Epithel; weiter gegen das erweiterte Ende zu wird dieses zylindrisch.

Die Kloake ist nach aussen noch nicht offen.

Fast dieselben Verhältnisse zeigt ein etwas älterer Embryo, welcher eine Länge von 8,7 mm hat, aber die Ausbildung des primitiven Ureters ist nicht merklich weiter vorgeschritten. Ein Lumen ist überall in ihm zu finden, welches mit dem Lumen des Wolffschen Ganges ebenfalls in offener Verbindung steht. Man kann aber noch eine Differenz auf beiden Seiten konstatieren und zwar in demselben Sinne, wie bei dem vorangehenden Embryo angeführt wurde. Auch hier ist der Wolffsche Gang auf der rechten Seite des Embryo weiter, sowie auch der abgehende Ureter. Sowohl im Wolffschen Gange, als auch in den Ureteren ist hier nur ein kubisches Epithel zu finden, welches, je weiter man die Ureteren gegen das erweiterte Ende zu verfolgt, um so höher wird. Schliesslich ist es zylindrisch mit vielen Ersatzzellen.

Bei einem Embryo von 9,5 mm finde ich keine solche Verschiedenheiten des Wolffschen Ganges, wie bei den eben angeführten Embryonen. Die Ureteren sind hier schon zu ziemlich langen Röhrchen ausgewachsen und sind in dem Abschnitte, welcher den Wolffschen Gängen näher gelegen ist, sehr dünn und besitzen ein sehr feines Lumen. Sie sind in diesem Abschnitte am Querschnitte nur von fünf bis sechs Zellen, welche kubisch sind, gebildet. Weiter gegen das erweiterte Ende zu wird das Lumen breiter und das Epithel höher. Das blinde erweiterte Ende ist immer noch plattgedrückt und sein Epithelium zylindrisch mit vielen Ersatzzellen. Auf der rechten Seite ist schon der Anlauf zur ersten Dichotomie zu sehen, was auf der linken Seite noch ganz fehlt.

Eine etwas mehr ausgesprochene Verschiedenheit in der Ungleichheit des Grades der Entwicklung der Wolffschen Gänge

und der entsprechenden Ureteren finde ich bei einem 10 mm langen Embryo. Auch hier ist der rechtsseitige Wolffsche Gang stärker entwickelt und besitzt ein weiteres Lumen, als der linksseitige. Es hängt das höchstwahrscheinlich von der Form des distalen Endes der menschlichen Embryonen ab, welches nach der rechten Seite zu verbogen resp. gedreht ist. Infolgedessen sind die links gelegenen Organe mehr in die Länge gezogen. Doch die Epithelauskleidung, welche bei diesen zwei Embryonen eine gleiche ist, zeigt Verschiedenheiten gegen jenes bei den Embryonen von 6 bis 6,1 mm und 8,7 mm, welche darauf hindeuten scheinen, dass in diesem Stadium die Epithelproliferation etwas zurückbleibt und dass die Vergrößerung dieser Organe mehr in der Ausdehnung der Länge nach durch die benachbarten Organe verursacht wird, als durch die Proliferation der Epithelien, welche diese Organe selbst bilden. Solchen Einflüssen begegnet man auch noch bei der weiteren Entwicklung der Niere.

Beim Embryo von 10 mm Länge mündet der Ureter noch gemeinsam mit dem Wolffschen Gange in die Kloake, welche proximal auf beiden Seiten in der Richtung dieses Einmündens wie ausgezogen erscheint. Der Ureter ist nahe an der Einmündungsstelle ziemlich weit, besitzt ein kleines Lumen, welches an der eigentlichen Einmündungsstelle nicht besteht. Proximal wird der Ureter bald enger, bis er ein ganz feines Röhrchen vorstellt, welches sich proximal erweitert und bereits, etwas in frontaler Richtung abgeplattet in die ersten zwei ebenfalls in dieser Richtung abgeplatteten Äste übergeht. An der Stelle dieser Teilung in jene beiden Äste ist ein Lumen zu sehen, welches sich auch in jene Äste verfolgen lässt. Das Epithel ist an dieser Stelle ein mehrschichtiges.

Der Wolffsche Gang weist überall ein Lumen auf, auch an der Einmündungsstelle. Die Kloake steht durch einen Zellstrang mit dem Epithel der Oberfläche in Verbindung, sie öffnet sich aber noch nirgends frei nach aussen.

Ein Embryo von 12 mm ist im ganzen weiter ausgewachsen, aber die Ureteren zeigen erst die anfängliche Andeutung einer Dichotomie, sind somit in der Entwicklung etwas zurückgeblieben gegen den Embryo von 10 mm. Solche Abweichungen kann man fast bei jedem Organe nachweisen, auch bei Tieren,

welche in der Freiheit leben und gesammelt werden, wie ich es z. B. bei kompletten Serien von Zieseembryonen sehen kann. Es hat aber der Ureter von seiner Ausgangsstelle vom Wolffschen Gange an bis in die anfänglichen ersten beiden Äste ein Lumen. Das Epithel ist in jenem dem Wolffschen Gange näher gelegenen Abschnitte einschichtig, kubisch, geht aber langsam gegen das erweiterte Ende zu in ein geschichtetes Epithel über. Die Kloake öffnet sich noch nicht an die Oberfläche und erscheint nur mässig erweitert.

Bei einem Embryo von 13 mm Länge, welcher im ganzen weiter ausgebildet ist als jener von 10 mm Länge, ist die Verästelung des Ureters etwas zurückgeblieben. Die Kloake ist nahe daran, sich frei nach aussen zu öffnen. Die Ureteren münden noch in den Wolffschen Gang, eigentlich stehen sie mit den Epithelien des Wolffschen Ganges in Verbindung, besitzen aber an dieser Vereinigungsstelle kein Lumen, obwohl sie im weiteren Verlaufe gegen die Niere zu zunächst als feine, weiter sich vergrössernde Röhren erscheinen. Auch noch bei einem Embryo von 13,3 mm Länge finde ich dieselben Verhältnisse: die Kloake öffnet sich noch nicht nach aussen, doch die Ureteren münden in den Wolffschen Gang und besitzen hier wie in ihrem ganzen Verlaufe, so auch an dieser Stelle, ein Lumen. Der Wolffsche Gang ist an dieser Stelle der Einmündung des Ureters stark erweitert und auch die Kloake; hingegen sind die ersten zwei Äste der Ureteren, sowie ihr Lumen selbst etwas kleiner, wie bei den zwei vorher angeführten Embryonen von 10 mm und von 13 mm. Es scheint, als würde in diesem Stadium die Sekretion des Wolffschen Körpers durch eine Druckwirkung das Öffnen der Kloake, wenn nicht selbst zu verursachen, so doch bei diesem ganzen Vorgange behilflich zu sein.

Das Epithel dieses Abschnittes der Kloake, welcher sich zum Sinus urogenitalis ausbilden wird, ist mehrschichtig. Die Mesenchymzellen in der Umgebung der Ureteren zeigen noch keine konzentrische Anordnung, welche in etwas älteren Stadien bereits zu sehen ist.

Ziemlich weiter vorgeschrittene Verhältnisse finde ich bei einem Embryo von 15,3 mm Länge. Hier ist die Kloake, welche im wahren Sinne ganz kurz ist, bereits nach aussen offen. Die Ureteren verbinden sich mit jenem dem Sinus urogenitalis ent-

sprechenden Teil, ohne aber ein Lumen hier zu zeigen; es sind das nur Epithelstränge. Diese Vereinigung mit dem Sinus urogenitalis liegt dicht bei der Einmündungsstelle der Wolffschen Gänge, welche an dieser Stelle erweitert sind und in ihrer ganzen Ausdehnung ein weites Lumen besitzen.

Verfolgt man die Ureteren gegen die Niere zu, so kann man in denselben nur stellenweise und nur auf kleinere Strecken ein nicht ganz ausgeprägtes Lumen sehen. An jener Stelle, von welcher die beiden ersten Äste abgehen, befindet sich eine kleine Erweiterung, in welcher auch ein kleines Lumen zu sehen ist. Das Epithel ist im ganzen Verlaufe der Ureteren, sowie an dieser Stelle ein kubisches und behält diesen Charakter auch in den von diesem primitiven Nierenbecken ausgehenden Ästen. Diese sind in diesem Stadium bis zum Anfange der vierten Teilung gediehen. Vom primitiven Nierenbecken aus kann ein Lumen in die Äste verfolgt werden. Dieses Lumen erweitert sich an jeder weiter gegen die Peripherie zu gelegenen Teilung und besonders auch in den Enden peripher von der dritten Teilung. Diese Enden stellen schon den Anfang der vierten Teilung vor, welche bereits deutlich hervortritt. Um diese Enden herum sind in dem Nierenblastema schon Zellhaufen, aber noch ohne Lumen gebildet, welche den Ausgang für weitere Entwicklung in Bläschen etc. ausmachen. Es sind das Verhältnisse, welche etwa jenen bei Zieselembryonen von 9 mm Länge entsprechen. Hier ist die Verästelung aber nur über die zweite Teilung gekommen. Es erfolgt beim Ziesel die Entwicklung der Nierenkanälchen in einer früheren Periode als beim Menschen, wenn man nur auch nur den Grad der Entwicklung des Organes in Betracht zieht. Der Typus der Verästelung bleibt aber auch beim Ziesel noch bis zu einem ziemlich weit vorgeschrittenen Stadium von 11 mm Länge derselbe. Die Mesenchymzellen zeigen eine konzentrische Anordnung um die Ureteren. Nur in jenem, der Niere näher gelegenen Abschnitte kann man eine solche Anordnung gewärtigen.

Bedeutend andere Verhältnisse finde ich bei einem Embryo von 15,6 mm Länge. Wie aus der Projektion zu sehen ist, hat die Niere an Grösse wenig zugenommen. Die Ureteren münden in die Kloake etwas mehr proximal als die Wolffschen Gänge. Sie haben dicht an der Einmündungsstelle ein kleines Lumen,

welches aber nicht möglich ist in die Ureteren weiter zu verfolgen: dieselben bilden auf eine ziemlich lange Strecke nur je einen Zellstrang. Im weiteren Verlaufe gegen die Nieren zu kann man stellenweise in den Ureteren ein Lumen nachweisen, stellenweise aber stellen dieselben nur Zellstränge vor, in welchen das Lumen durch in Unordnung gestellte Zellen verlegt ist. So geht es bis nahe jener Stelle, welche der Lage des distalen Nierenendes entspricht. Von hier ab, bis zu der Stelle der ersten Dichotomie erweitert sich das Lumen langsam und ist an dieser Teilungsstelle schon ziemlich weit. Die von dieser Stelle ausgehenden Äste besitzen auch ein Lumen, welches am peripheren Ende, welches schon die vierte Teilung bildet, am bedeutendsten ist.

In dem Nierenblastema befinden sich dicht an die Äste der vierten Teilung anliegend bereits gebildete Bläschen. Diese haben auch schon ein bedeutendes Lumen, fast ein solches, wie die Enden der Kanälchen der vierten Teilung selbst.

Die Zellen sind in allen Abschnitten in reger Vermehrung, so dass man in dem primitiven Nierenbecken geradezu vom geschichteten Zylinderepithel sprechen könnte, soviel neue Zellen sind gebildet worden. In den Ästen zeigen die Zellen den Habitus von sezernierenden Zellen und dasselbe gilt von den Zellen der Bläschen, besonders an jener Stelle, welche gegen den Sammelkanälchenast gewendet ist.

Die Mesenchymzellen im Inneren der Niere um das primitive Nierenbecken herum sind viel lockerer aneinander gelagert, als es in der weiteren Umgebung und bei jüngeren Stadien auch hier der Fall ist.

Kaum merklich ist die Niere grösser geworden, bei einem Embryo von 16 mm und obwohl etwas grösser, so entspricht sie in dem Grade der Entwicklung etwa jener des Embryo von 15,3 mm. Auch bei diesem Embryo kann man von keiner Einmündung der Ureteren in den Sinus urogenitalis sprechen, sondern nur von einer Verbindung ihrer Epithelien mit jenen des Sinus. Dieses geschieht hier dicht an der lateralen Wand des Wolffschen Ganges, so dass beide diese Gänge sozusagen noch miteinander verbunden sind.

Die Ureteren sind in ihrem Verlaufe zu ganz dünnen Röhrechen ausgezogen, an denen man auch hie und da kein Lumen zu unterscheiden imstande ist. Auch die Stelle der

ersten Dichotomie zeigt ein nur ganz kleines Lumen und ähnlich verhalten sich die peripheren Enden der Sammelkanälchen. In dem Nierenblastema sind nur die ersten Spuren der Bläschenbildung zu sehen. Es stehen somit die Niere und ihre Ausführungswege bei diesem Embryo fast auf jenem Stadium, wie bei jenem jüngeren, wie bereits angeführt wurde.

Bei einem Embryo von 17,75 mm, präzise gemessen, oder sagen wir etwa 18 mm ist die Entwicklung der Sammelröhrchen bis zur vierten Teilung gediehen. Mit den Endästen dieser vierten, noch nicht sehr weit entwickelten Teilung stehen die Nierenkanälchen und Bläschen an manchen Stellen in Verbindung, an anderen noch nicht und bieten nichts Besonderes gegen jene beim Ziesel bereits (l. c.) beschriebenen Verhältnisse. Die Sammelkanälchen sind von hohem einschichtigem Zylinderepithel gebildet, welches je näher der ersten Dichotomie um so höher wird, bis man schliesslich deutlich mehrere Schichten zu unterscheiden imstande ist. Das Lumen, welches sie einschliessen, ist eng, ja an einzelnen Stellen unterbrochen. Das Epithel bleibt noch eine Strecke weit in den abgehenden Ureteren mächtig. An einzelnen Stellen kann man schon in diesem Stadium zwischen den langen Zellen auch hellere unterscheiden; diese sind auch breiter. Hier und da sind zwischen den Zellen kleine Vakuolen sichtbar. In seinem Verlaufe gegen den Sinus urogenitalis zu verliert der Ureter bald sein Lumen und zwar auf beiden Seiten. Bis nahe der Einmündungsstelle in den Sinus urogenitalis scheint ein äusserst dünnes Lumen in diesen Zellsträngen aufzutreten. An der Einmündungsstelle selbst ist das Lumen etwas breiter. Beide Ureteren münden bei diesem Embryo von den Seiten in den Sinus ein, welcher in dieser Richtung etwas ausgezogen ist. Der Sinus urogenitalis öffnet sich bereits selbständig auf die Oberfläche des Genitalhöckers und es zieht von dieser Mündung eine Rinne zur Analöffnung.

Bei einem nur wenig älteren Embryo von 20 mm findet man an der Stelle der ersten Dichotomie eine bedeutende Erweiterung, in welcher das Epithel bedeutend hoch ist und sozusagen Krypten bildet. Diesen Charakter behält es noch über die zweite Teilung peripherwärts und bleibt noch ziemlich hoch, aber bereits einschichtig bis über die dritte Teilung.

Die Nierenkanälchen befinden sich mit ihren Bläschen in jenem Stadium, in welchem sie sich, und zwar die weiter ent-

wickelten wieder von den Ästen der letzten, hier der fünften Teilungsstelle, abzulösen beginnen. Die Bläschen sind erweitert und auch das vom Bläschen abgehende Kanälchen. Am Epithel dieser erweiterten Kanälchen ist noch kein Anlauf zur Bildung vom Stäbchenepithel zu bemerken, man kann aber eine starke Zellproliferation konstatieren.

Die an beiden Seiten von der Erweiterung an Stelle der ersten Dichotomie, welche das primitive Nierenbecken bildet, ausgehenden Ureteren sind anfangs noch ziemlich weit. In diesen noch erweiterten Abschnitt erstreckt sich auch unverändert das Epithel von demselben Charakter, wie im primitiven Nierenbecken. Dieses hohe Epithel bedingt weiter distal an jener Stelle, an welcher die Ureteren am Durchschnitt kleiner werden, eine Verlegung des Lumens. Verfolgt man die Ureteren weiter distal, so findet man, dass auf diese Verlegung des Lumens nach einigen Schnitten wieder ein kleines Lumen aufzutauchen scheint, es sind aber beide Ureteren bedeutend schwächer geworden. Je mehr distal man vorschreitet, um so schwächer werden beide Ureteren und man kann in ihnen nur hie und da ein Lumen finden, indem sie an mehreren Stellen auf längere oder kürzere Strecken durch Zellen ganz verlegt sind. In den beigelegten Figuren (Taf. IV) sind bei gleicher Vergrösserung und zwar Zelle für Zelle, eigentlich Kern für Kern, folgende Abschnitte reproduziert worden: Fig. 3 ist der Schnitt durch den Ureter abgebildet aus jener Strecke, in welcher er am dünnsten ist. Dieser Teil erstreckt sich über 80 Schnitte von 15μ Dicke, also 1,2 mm. Fig. 1 ist ein Teil eines Sammelröhrchens abgebildet aus einer Stelle der dritten Teilung und noch ein Stückchen, in welchem das Epithel bereits in das einschichtige übergegangen ist: in Fig. 2 ist das primitive Nierenbecken mit einem Teil des weiter verlaufenden Sammelröhrchens abgebildet. Aus diesen Abbildungen ist zu sehen: einerseits die Form und Stärke des Epithels an diesen Stellen, ferner aber auch die Grössenverhältnisse dieser Abschnitte der Ableitungswege. Die Grösse des Ureters ist in keinem Verhältnisse zu der Weite des primitiven Nierenbeckens.

In der unmittelbaren Nähe des Sinus urogenitalis ist in beiden Ureteren das Lumen etwas deutlicher, aber die Einmündungsstelle ist durch eine Zellplatte verlegt und zwar auf beiden Seiten.

Das Einmünden, welches noch bei dem Embryo von 17,75 mm von den Seiten her geschah, ist bei diesem Embryo bereits auf die dorsale Seite des Sinus verlagert.

Beim Embryo von 26 mm Länge ist die erste Spur einer erheblicheren Erweiterung an der Stelle der ersten Dichotomie zu sehen. Diese Erweiterung lässt sich auf eine Strecke weit in den proximal gerichteten Ast verfolgen, ist aber ganz mässig. Auch in dem distal verlaufenden Aste kann eine mässige Erweiterung wahrgenommen werden. In den gegen die Oberfläche gerichteten Sammelröhrchen ist auch eine mässige Erweiterung zu verfolgen, welche überall an den Teilungsstellen etwas mehr hervortritt. Das Epithel an Stelle dieser Erweiterung sowohl, als auch eine kleine Strecke weit in den Ureter hinein zeigt immer noch eine bedeutende Proliferation, so dass man stellenweise mehr an ein geschichtetes Epithel zu denken gezwungen ist. Die Proliferation ist so mächtig, dass dadurch die freie Oberfläche ganz uneben wird. An manchen Stellen kommt es bis zur Bildung kleiner Vakuolen im Epithel. Die peripheren Enden der äusseren Epithelzellen sind hell und der Kern ist in das gegen das Lumen zu gerichtete Ende der Zelle verdrängt. Auch in dem proximal, sowie auch in jenem distal gerichteten Aste ist eine starke Zellproliferation zu sehen, es bleibt aber das Epithel dennoch einschichtig.

In diesem Stadium fängt jene Epitheldifferenzierung in den sich bildenden Nierenkanälchen zu erscheinen an, welche mit einer regeren Sekretion im direkten Zusammenhang sich befindet. Die meisten der etwas in der Entwicklung vorgeschritteneren Kanälchen stehen mit den vom Ureter ausgehenden Sammelkanälchen in offener Verbindung. Das in diesen Kanälchen gebildete Sekret gelangt unter einem gewissen Drucke in die ableitenden Sammelröhrchen und schliesslich auch in das primitive Nierenbecken. Das Epithel dieser Erweiterung sezerniert sicher auch und es werden durch das sich ansammelnde Sekret nicht nur die Nierenkanälchen erweitert, sondern auch die mit ihnen im Zusammenhange stehenden Kapseln und auch die ableitenden Wege, insbesondere die Stelle der ersten dichotomischen Teilung, also das primitive Nierenbecken. Für die Erweiterung dieses Teiles der Ableitungswege ist die Lagerung desselben in lockeres embryonales Bindegewebe sehr vorteilhaft. Es ist etwas dichter

nur in der nächsten Umgebung der Ureteren, deren Wand sowie jene des primitiven Nierenbeckens bisher nur durch Epithelzellen gebildet wird.

Dass durch das sich ansammelnde Sekret ein Druck auf die Wandungen der ableitenden Kanälchen, sowie auch auf die Wandungen der Nierenkanälchen ausgeübt wird, kann man aus der Erweiterung der Kapseln, sowie der Kanälchen erschliessen. Für diese ist aber die Lagerung zwischen dem nephrogenen Gewebe, welches aus ziemlich dicht aneinander gelagerten Mesenchymzellen gebildet wird, für die Ausdehnung derselben weniger günstig. Man findet aber, dass auch hier das mechanische Moment zum Ausdruck kommt, was man aus dem leichten Verdrängtwerden der anliegenden Zellen schliessen kann.

Verfolgt man nun von dem primitiven Nierenbecken aus den distal zum Sinus urogenitalis verlaufenden Ureter, so findet man eine Erklärung für das Ansammeln des Sekretes gerade in diesem Bereiche, d. h. in der Partie der ersten Dichotomie.

Schon proximal von dem Niveau des distalen Endes der Niere ist auf beiden Seiten der Ureter so verengt, dass sein Lumen schwindet. Proximal von dieser Stelle ist derselbe zwar stark in frontaler Richtung abgeplattet, bleibt aber durchgängig. Weiter distal, und zwar in der Nähe des distalen Endes der Niere, erweitern sich die Ureteren auf beiden Seiten und es ist möglich, in ihnen ein feines Lumen zu sehen. In den Epithelien der Wand kann alsbald eine rege Proliferation gesehen werden, durch welche zwar die Ureteren breiter werden, aber ihr Lumen ist ganz durch das proliferierende Epithel verlegt. Die Ureteren stellen sozusagen breite, solide Stränge vor. In dieser Form ziehen sie distal etwa in der Ausdehnung von 26 Schnitten von der Dicke von 15μ also 390μ . Noch weiter distal kann man von Stelle zu Stelle zunächst ein kleines abgeschlossenes Lumen in diesen Strängen nachweisen, bis zuletzt ein kontinuierliches, zwar schmales Lumen zu sehen ist. Dieses bleibt nun bis zur Einmündung in den Sinus urogenitalis erhalten. Auch dieser Sinus mündet frei auf die Oberfläche. Dieses bemerke ich nur deshalb, weil diese Verhältnisse nicht überall dieselben sind.

Aus dem Angeführten ist zu sehen, dass das Sekret, welches einesteils von den besonders modifizierten Stäbchenepithelien der sich entwickelnden Nierenkanälchen, andererseits von den Epithelien

des primitiven Nierenbeckens und der angrenzenden Abschnitte der Sammelröhrchen geliefert wird, keinen Abfluss findet und so mechanisch zur Ausdehnung dieser Teile benutzt wird. Dieses mechanische Moment kommt sicher auch bei den Nierenkanälchen zur Geltung, bei welchen, wie ich in jener zitierten Arbeit des näheren hervorgehoben habe, die ursprüngliche Verbindung gelöst wurde und welche ganz abgeschlossen das gebildete Sekret in sich behalten. Dadurch werden nicht nur die sezernierenden Abschnitte der Kanälchen erweitert, sondern die ganzen Kanälchen auch in den übrigen Teilen. Dieses ist am auffälligsten an den Kapseln, welche zu grossen Bläschen aufgetrieben werden. Dadurch wird sicherlich auch eine mechanische Einwirkung auf das umgebende Gewebe zur Geltung gebracht.

Würde das Wachstum in den Ausführungswegen, d. h. in den Sammelkanälchen und den weiteren Teilen des Ureters, sowie in den Nierenkanälchen nur durch Vermehrung der Zellen zustande kommen, so könnten wohl Zellstränge gebildet werden, aber keine Kanälchen. Es ist da dasselbe der Fall, wie ich bei der Entwicklung des Magens¹⁾ angeführt habe. Auf solche mechanische Bedingungen habe ich in den *Corpuscula lienis* hingewiesen²⁾, welche uns die Regulierung der Blutzirkulation in der Milz verständlich machen. Bei der Entwicklung kommen sie sicher weit mehr in Betracht, als man immer nachweisen kann.

Bei dem Embryo von 30 mm ist das primitive Nierenbecken, d. h. jener der ersten Dichotomie des Nierenausführungsweges entsprechende Teil, stark erweitert und diese Erweiterung erstreckt sich auf die Äste weiterer Ordnungen bis zur äussersten Peripherie der Niere. Die Nierenkanälchen zeigen stellenweise ein Stäbchenepithel. Einige von ihnen stehen mit den vom Ureter stammenden Sammelröhrchen in offener Kommunikation, andere sind bereits abgeschnürt, andere zeigen wiederum die Tendenz, weiter gegen die Peripherie der Niere zu sich mit einem, nicht immer mit demselben, sondern auch mit einem benachbarten, Sammelkanälchen zu verbinden.

Aus diesem primitiven Nierenbecken entspringt der Ureter, welcher gegen den *Sinus urogenitalis* zu verlaufend zwar bedeutend

¹⁾ Janošík: Sur les rapports du conduit choléd. et des condu. pancréat. chez l'homme. Arch. de Biol., Vol. 24, 1908.

²⁾ Janošík: Cirkulace ve slezině. Rozpravy Akad. cis. Fr. Jos., 1903. Die Blutzirkulation in der Milz. Arch. f. mikrosk. Anatomie, Vol. 62, 1903.

dünnere erscheint, aber überall ein deutliches Lumen zeigt. Der Sinus urogenitalis öffnet sich auf die Oberfläche des Embryo. Es besteht somit in diesem Stadium keine deutlich lokalisierte Verhinderung für den Abfluss des gebildeten Sekretes. Es ist aber gerade bei diesem Embryo die Sekretion in diesem Stadium keine besonders grosse, denn die Epithelzellen des primitiven Nierenbeckens sind ganz flach gedrückt und auch das Epithel der von diesem primitiven Nierenbecken ausgehenden, vielmehr in dasselbe mündenden Sammelröhrchen ist bis zu der dritten Teilung nur einschichtig niedrig kubisch.

In den Nierenkanälchen ist die Differenzierung des Stäbchenepithels weit vorgeschritten, aber die meisten sind von den Sammelröhrchen abgetrennt.

Bei einem Embryo von 37 mm direkter Scheitelsteissendelänge sind die Nieren untereinander, was die Grösse anbelangt, nicht gleich: die linksseitige ist grösser. Die Erweiterung des sich entwickelnden Nierenbeckens ist eine ziemlich grosse, aber auf beiden Seiten etwa dieselbe. Die Ureteren verhalten sich aber verschieden an beiden Seiten. Auf der rechten Seite ist der Ureter gleich distal von der Stelle, auf welcher er die Richtung gegen das Schwanzende des Embryos einzuschlagen beginnt, ziemlich platt, fast in frontaler Richtung, wogegen der linksseitige rund bleibt und ein grosses Lumen besitzt.

Im Nierenbecken ist das Epithel zylindrisch einschichtig, die Zellen sind hell mit einem gegen das Lumen zu gelagerten Kerne.

Das Epithel beider Ureteren ist an dieser Stelle fast gleich und es ist die Höhe der Zellen des Ureters der linken Seite etwas kleiner, als jenes der rechten Seite, indem beim rechtsseitigen Ureter die Epithelien einander berühren. Es kann als ein hohes einschichtiges Zylinderepithel bezeichnet werden. Die Zellen sind dicht aneinander gedrückt und es sind viele derselben sozusagen lang ausgezogen, indem die benachbarten Zellen mehr eine Zylinderform besitzen. Die Kerne der Zellen liegen näher dem Lumen zu und der periphere Teil der breiteren Zellen ist hell, wie vom Sekret erfüllt. Gegen die Umgebung ist das Epithel scharf begrenzt. Die benachbarten Mesenchymzellen fangen an, eine konzentrische Anordnung anzunehmen. Ein Nachweis der Bildung einer muskulösen Schichte ist nicht möglich zu machen.

Es war nötig, auf diese Verhältnisse einzugehen, denn in dem rechtsseitigen Ureter findet man, wenn man in distaler Richtung fortschreitet, dass das Epithel auf einer ziemlich langen Strecke das Lumen des Ureters ganz verschliesst. Hier sind die Epithelzellen in Unordnung und sind auch gegen die Umgebung nicht gut abgegrenzt. Noch weiter distal von dieser Stelle wird der Ureter bedeutend enger und es sind seine Wände aneinander gelegt, wie es proximal der Fall ist und bereits angeführt wurde. Weiter distal werden beide Ureteren enger, der linksseitige zeigt ein Lumen, ist rund, sein Epithel zeigt aber nicht jene reguläre Anordnung, wie es weiter proximal der Fall war, es ähneln die Epithelzellen mehr jenen Formen, welche man an der rechten Seite an jener erwähnten Stelle, an welcher das Lumen fehlt, vorfindet.

Der rechtsseitige Ureter zeigt weiter distal wieder ein Lumen welches nach einer kurzen Distanz wieder auf dieselbe oben angeführte Weise verlegt wird. Das wiederholt sich einigemale bis zur Einmündungsstelle in den Sinus urogenitalis.

Der linksseitige Ureter behält in seiner ganzen Ausdehnung ein Lumen, welches zwar je mehr distal, um so enger wird durch Verkleinerung des ganzen Organes. Nur auf einer kleinen, etwa über die Dicke von vier Schnitten sich ziehenden Strecke verschwindet das Lumen, und zwar in der Nähe seiner Einmündung. Das Epithel zeigt in dem ganzen Verlaufe von jener erwähnten Stelle ab ein Aussehen, als würde es durch Druck des sich ansammelnden Sekretes auseinander gedrängt und so auf diese Weise eine Durchgängigkeit zustande gebracht, aber noch nicht in der ganzen Ausdehnung.

In diesem Stadium findet man in den Kanälchenabschnitten, welche näher der Kapsel gelegen sind, dass die Epithelien die Form von Stäbchenepithelien haben. Die meisten der Kanälchen stehen aber mit den Sammelkanälchen nicht in einer offenen Verbindung, nur wenige öffnen sich in die Sammelkanälchen.

Vergleicht man nun diese Verhältnisse mit jenen bei jüngeren Embryonen gefundenen, so ergibt sich kurz folgendes: In den Anfangsstadien bei Embryonen von 6—9.5 mm hat der Ureter ein Lumen, welches mit jenem des Wolffschen Ganges in Verbindung steht. Es bestehen Verschiedenheiten der einen gegen die andere Seite. Die Kloake mündet nicht nach aussen.

Bei dem Embryo von 10 mm endet der Ureter blind in den Wolffschen Gang. Die Kloake öffnet sich auch noch nicht nach aussen.

Bei den Embryonen von 12 mm und 13 mm, obwohl dieselben im ganzen einen höheren Grad der Gesamtentwicklung aufweisen, sind die Ureteren etwas zurückgeblieben, vielmehr: sie sind nicht so weit in der Entwicklung vorgeschritten, als es dem Grade der Gesamtentwicklung entsprechen würde. Die Ureteren haben überall ein Lumen, auch an der Einmündungsstelle in den Wolffschen Gang. Die Kloake öffnet sich nicht nach aussen.

Andere Verhältnisse sind beim Embryo von 15,3 mm Länge. Die Kloake ist bereits nach aussen offen. Die Ureteren verbinden sich mit dem Epithel der Kloake nur als solide Zellstränge, welche in der Richtung gegen die Nierenanlage an verschiedenen Stellen ein kleines Lumen zeigen, welches alsbald wieder verschwindet, bis ganz dicht bei der ersten Dichotomie bekommen sie ein Lumen, welches sich auch über dieses primitive Nierenbecken in die ersten Äste verfolgen lässt.

Ähnliche Verhältnisse bietet der Embryo von 15,6 mm. Das Lumen des primitiven Nierenbeckens ist weiter und auch jenes der Äste. Die Ureteren sind auf eine lange Strecke undurchgängig. Die Zellen sind in allen Abschnitten in reger Vermehrung.

Etwas zurück steht der Embryo von 16 mm, doch in dem einen zeigt er dieselben Verhältnisse, nämlich in der Undurchgängigkeit der Ureteren.

Ein weiter entwickelter Embryo von 17,75 mm oder kurz 18 mm zeigt eine noch regere Zellproliferation besonders in dem primitiven Nierenbecken, welche das Lumen auch in den von ihm abgehenden Ästen stark verengt, ja geradezu stellenweise verschliesst. Die Ureteren sind auf lange Strecken undurchgängig. In dem proliferierenden Epithel geht sicher eine Sekretbildung vor sich. Darauf kann man nicht nur aus dem Verhalten und dem Aussehen des Epithels schliessen, sondern auch daraus, dass es zwischen dem mächtigen Epithel bis zu Vakuolenbildungen kommt.

Dieses Verhalten wird noch augenscheinlicher, wenn man die Verhältnisse bei einem etwas weiter in der Entwicklung vorgeschrittenen Embryo von 20 mm Länge in die Augen fasst.

Hier ist die Epithelproliferation noch mächtiger. es ist aber auch das Lumen des primitiven Nierenbeckens, sowie seiner Äste, als auch des anliegenden Abschnittes der Ureteren ein bedeutend grösseres. Bei diesem, sowie auch dem vorangehenden Embryo ist bereits der Sinus urogenitalis von der Kloake getrennt und mündet selbständig an die Oberfläche.

Da in diesen Stadien die Nierenkanälchen noch keine beträchtliche Entwicklungsstufe erreicht haben, ist die Erweiterung des Lumens eben nur durch das Ansammeln des von den Epithelien des primitiven Nierenbeckens und der Äste, zum Teil der Ureteren gelieferten Sekretes als verursacht anzusehen.

Dieses Verhalten ist bei einem älteren Embryo von 26 mm Länge noch deutlicher. Die rege Proliferation des Epithels bleibt hier zwar besonders nur an das Epithel des primitiven Nierenbeckens und der nächsten Umgebung beschränkt und man findet, dass gerade diese Abschnitte der primitiven Ableitungswege meist erweitert erscheinen. In diesem Stadium erlangen auch die Nierenkanälchen jenen Grad der Entwicklung, in welchem auch in ihnen eine Sekretion zu gewärtigen ist. Alle diese Verhältnisse, wie bereits weiter oben angeführt wurde und die Undurchgängigkeit der Ureteren machen es erklärlich, wie die Erweiterung des primitiven Nierenbeckens und der angrenzenden Abschnitte zustande kommen konnte: es sind das neben dem Wachstum auch sicher die rein mechanischen Momente, welche diese Erweiterung verursachen.

Auf den ersten Blick überraschend erscheinen die Verhältnisse bei einem Embryo von 30 mm. Das primitive Nierenbecken ist stark erweitert und diese Erweiterung zieht auch in die Sammelröhrenäste, soweit dieselben gebildet sind. Die Ureteren sind auch weit, in ihrem Verlaufe gegen den Sinus urogenitalis werden sie zwar enger, aber sie haben überall ein Lumen. Man kann also hier keine deutliche Ursache für das Anstauen des Sekretes sehen. Das Verhalten der Epithelien kann uns aber einen Fingerzeig für diese Verhältnisse geben. Es scheint, dass die Erweiterung in den späteren Phasen besonders durch die Sekretion der Nierenkanälchen eine so intensive geworden ist, dass das mechanische Moment die Proliferation der Epithelien überholt hat und dass es so auch selbst zu einer Durchgängigkeit der Ureteren gekommen ist. Es ist möglich,

auch an physiologische Einflüsse zu denken, welche die Veranlassung in dieser Entwicklungsphase gegeben haben, dass auf einen Zeitraum der Abfluss des Sekretes frei werden muss. Es ist zwar nicht möglich, in dieser Richtung einen direkten Nachweis zu führen, aber die Verhältnisse, welchen man in einem weiter vorgeschrittenen Stadium begegnet, lassen die Möglichkeit dieser Erklärung zu. Wenn man sich aber nur auf das, was man morphologisch nachweisen kann, beschränkt, so sieht man, dass auf dieses Stadium der Durchgängigkeit der Ableitungswege wieder eine Etappe kommt, in welcher diese Verhältnisse nicht bestehen.

Man findet bei dem Embryo von 37 mm nochmals eine Beschränkung des Sekret- oder Exkretabflusses, indem der rechtsseitige Ureter in einer ziemlich grossen Ausdehnung undurchgängig ist und auch am linksseitigen ist die Durchgängigkeit unterbrochen, zwar nur auf eine kleine Strecke, aber doch.

Ein Embryo von 38 mm zeigt eine schon weit entwickelte Stufe der Entwicklung. Das primitive Nierenbecken ist ziemlich weit, aber doch weniger weit, als dem Grade in den jüngeren Stadien, z. B. von 30 mm und 37 mm entsprechen würde. Das Epithel desselben hat noch denselben Charakter wie bei dem Embryo von 37 mm und diesen Charakter behält es bis in die fünfte Teilung.

Von hier aus weiter gegen die Oberfläche wird es niedriger und die Zellen sind nicht mehr so hell. Wie aus den beigegebenen Abbildungen (Fig. 9 u. 10) zu sehen ist, sind die Enden der weiteren Teilungen nicht nur relativ, sondern auch absolut weniger weit, als bei weit jüngeren Stadien.

In die Ureteren erstreckt sich das helle, hochzylindrische Epithel nur auf eine ganz kurze Strecke und es geht in ein einschichtiges, kubisches Epithel über. Sie besitzen ein ziemlich weites Lumen, welches sich gegen die Einmündungsstelle in den Sinus verengt, infolge der Abnahme an Grösse des ganzen Organes, denn das Epithel bleibt gleich. Der Ureter der rechten Seite ist mehr verengt, aber überall durchgängig, wogegen am linken hie und da eine Verklebung des Epithels konstatiert werden kann. Beide Ureteren sind im distalen Abschnitte etwas abgeplattet. Die Mesenchymzellen sind in ziemlich weitem Umkreise konzentrisch angeordnet, doch locker aneinander gefügt. Nur in der unmittelbaren Nähe des Epithels sind die Zellen dichter

aneinander gelagert, sie haben aber nicht jenes Aussehen wie die glatten Muskelfasern, welche man in der Darmwand dieses Stadiums sehen und direkt vergleichen kann. Doch kann bereits daran gedacht werden, dass das die erste Stufe zur Bildung der jungen glatten Muskelfasern ist.

Wir sind hier also wieder an ein Stadium gestossen, in welchem eine Durchgängigkeit der Ureteren und auch der weiteren Ausführungswege zu konstatieren möglich ist. Es bestehen somit in der Entwicklung der Niere und der ersten Ableitungswege, d. h. des primitiven Nierenbeckens und der Harnleiter Schwankungen, was die Durchgängigkeit dieser ersten Ableitungswege anbelangt. Wenn ich hier die Fig. 28, Tafel XII, von Hauch (l. c.)¹⁾ mit in Betracht ziehe, so muss ich annehmen, dass in diesem Stadium von 40 mm nochmals eine Undurchgängigkeit der Ableitungswege aufgetreten ist. Es spricht dafür die starke Erweiterung des primitiven Nierenbeckens.

Überblickt man nun den Gang der Entwicklung der Nieren bei den angeführten Embryonen, so findet man ebenfalls Schwankungen, was die Schnelligkeit der Entwicklung des Organes anbelangt. Um eine direkte

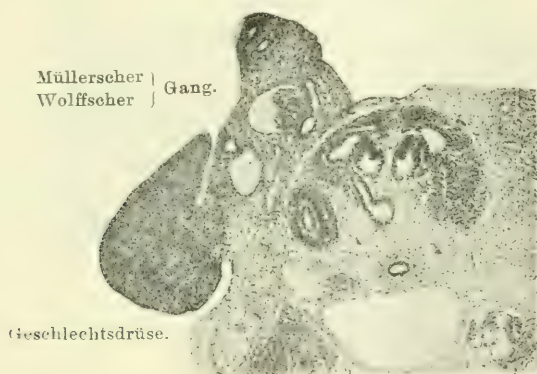


Fig. 1. Embryo von 15,6 mm Länge.

Vergleichung anstellen zu können, habe ich bei allen Embryonen die rechte Niere nahe der ersten Teilungsstelle, d. h. nahe dem primitiven Nierenbecken, photographieren lassen.

¹⁾ Siehe weiter unten.

Von dem Stadium von 15,6 mm (Fig. 1) zu 16 mm (Fig. 2) hat die Niere an Grösse nur wenig zugenommen: in der wirklichen Ausbildung der Sammelkanälchen und des Nierenblastemas

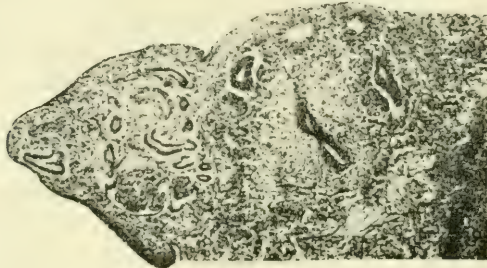

Fig. 2. Embryo von 16 mm Länge.

ist sie hinter der jüngeren zurückgeblieben. Es ist da sicher eine individuelle Abweichung zu verzeichnen, weil bei diesem Embryo von 16 mm Länge auch andere Organe, z. B. der Darm, ähnliche Differenzen aufweisen.

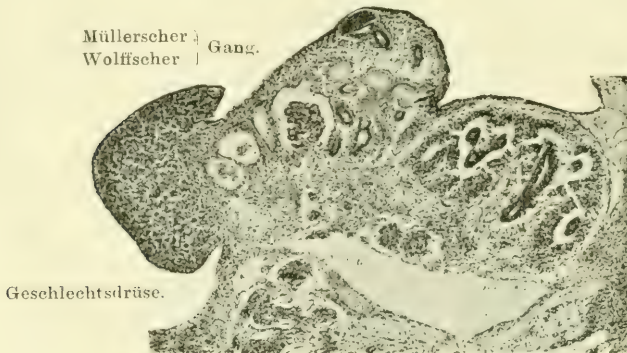


Fig. 3. Embryo von 15,3 mm Länge.

Zwischen 15,3 mm (Fig. 3) und 15,6 mm (Fig. 1) scheinen die Entwicklungsverhältnisse dem normalen Gange zu entsprechen.

Von dem Stadium von 15,6 mm und 16 mm zum Stadium von 17,75 mm (Fig. 4) hat die Niere bedeutend an Grösse und der Gesamtentwicklung zugenommen. Vom Stadium von 17,75 mm zu 20 mm (Fig. 5) ist, was die Grösse anbelangt, die Zunahme gering, die Gesamtentwicklung der Sammelkanälchen und der

Nierenkanälchen hat bedeutend zugenommen. Das Zurückbleiben der Grösse kann aber dadurch erklärt werden, dass zwischen diesen zwei Stadien die Niere mehr in der Länge zugenommen

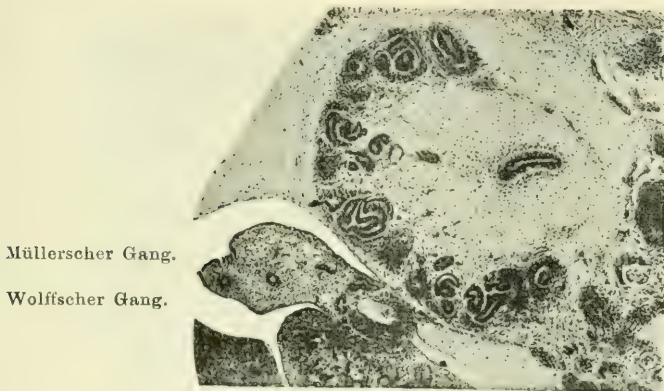


Fig. 4. Embryo von 17,75 mm Länge.

hat. Hier sei auch bemerkt, dass die Niere kein gleichmässiges Wachstum an ihren beiden Enden, dem proximalen und dem distalen, zeigt.

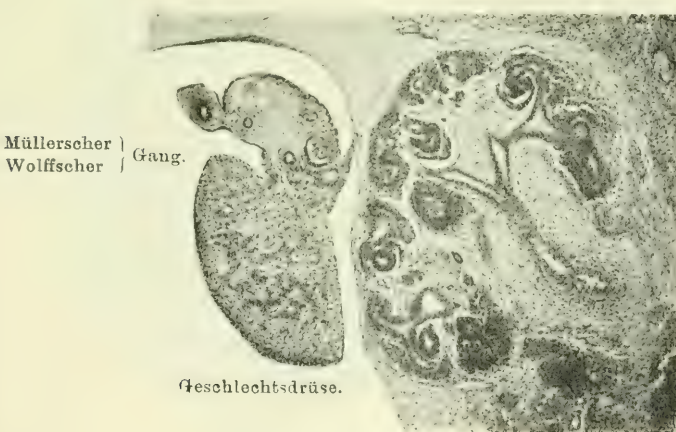


Fig. 5. Embryo von 20 mm Länge.

Einen grossen Fortschritt hat die Niere des Stadium 26 mm (Fig. 6) gegenüber jenem von 20 mm gemacht, besonders was

das proximale Ende derselben anbelangt. Auf dieses Stadium kommt ein momentaner Stillstand, denn zum Stadium von 30 mm (Fig. 7) hat die Niere an Grösse kaum etwas zugenommen. Es

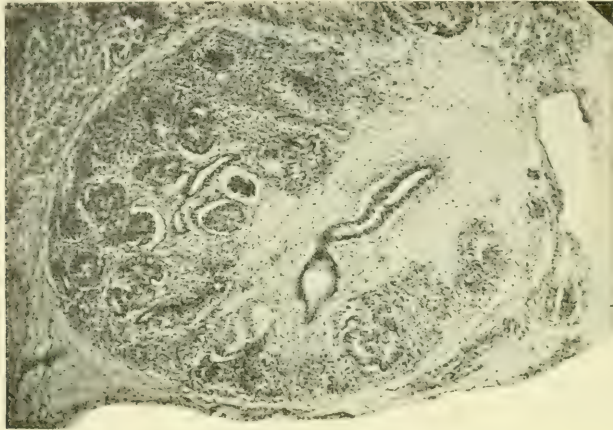


Fig. 6. Embryo von 26 mm Länge.

fällt das mit dem Verhalten des gelieferten Sekretes oder Exkretes zeitlich zusammen.

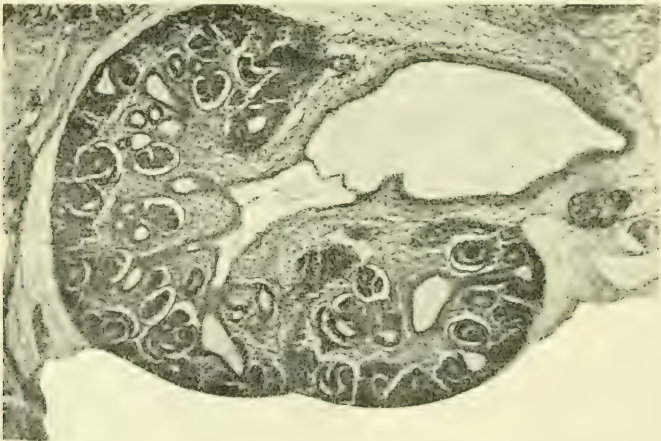

Fig. 7 a. Embryo von 30 mm Länge.
Das Nierenbecken mit dem abgehenden proximalen Aste.

Die Grösse der ganzen Niere hat auch von diesem letzten Stadium von 30 mm zum Stadium von 37 mm (Fig. 8) am Quer-

schnitte kaum merklich zugenommen, doch ist die Niere wiederum mehr in die Länge gewachsen und es hat die eigentliche Nieren- substanz zugenommen, denn sie zeigt keine besonders erweiterten

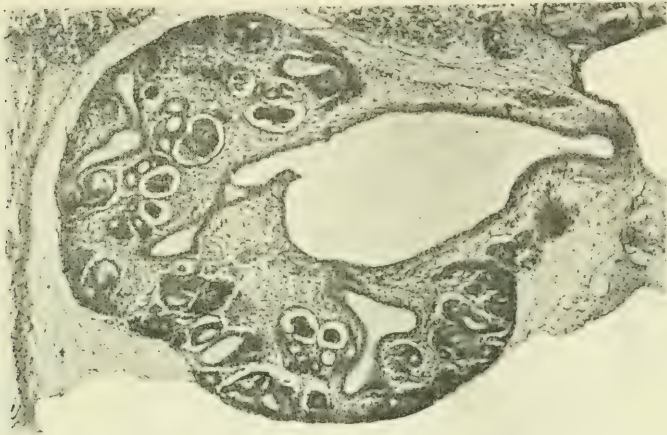

Fig. 7 b. Embryo von 30 mm Länge.
Das Nierenbecken mit dem distalen abgehenden Aste.

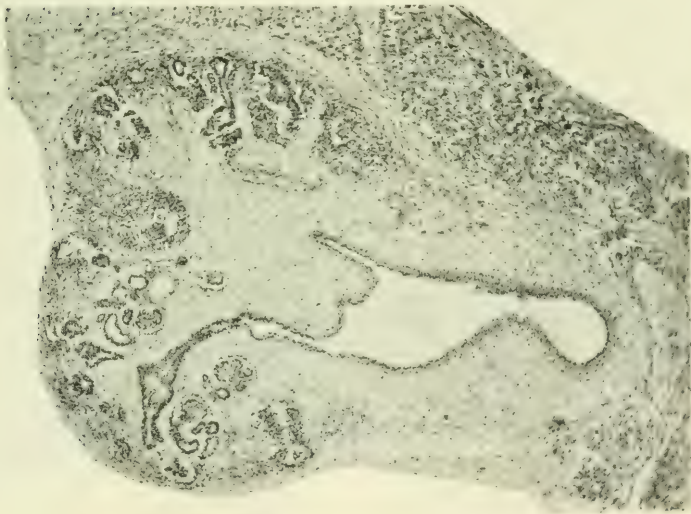

Fig. 8. Embryo von 37 mm Länge.

Sammelkanälchen und Nierenkanälchen und es ist doch dieser Nierenteil am Querschnitte grösser, wenn man auch die Details nicht

weiter berücksichtigt. Es hat also zwischen diesen zwei Stadien ein Zusammenfallen der Niere im ganzen stattgefunden, was durch die aufgetretene Durchgängigkeit der Ableitungswege um das Stadium von 30 mm herum erklärt werden kann. Inzwischen haben aber die Nierenkanälchen Zeit und Platz zu einer rascheren Entwicklung gefunden.

Diese Vorgänge haben sichtlich zwischen den Stadien von 37 mm und jenem von 38 mm wieder stattgefunden, denn die Grössenzunahme ist in diesem Stadium eine überraschende.

Nicht nur an der immer gleichseitigen Niere finden solche Differenzen im Wachstum statt, sondern es ist möglich, sehr bald, sicher schon von dem Stadium von 9.5 mm, nachzuweisen, dass die linke Niere schneller wächst, als

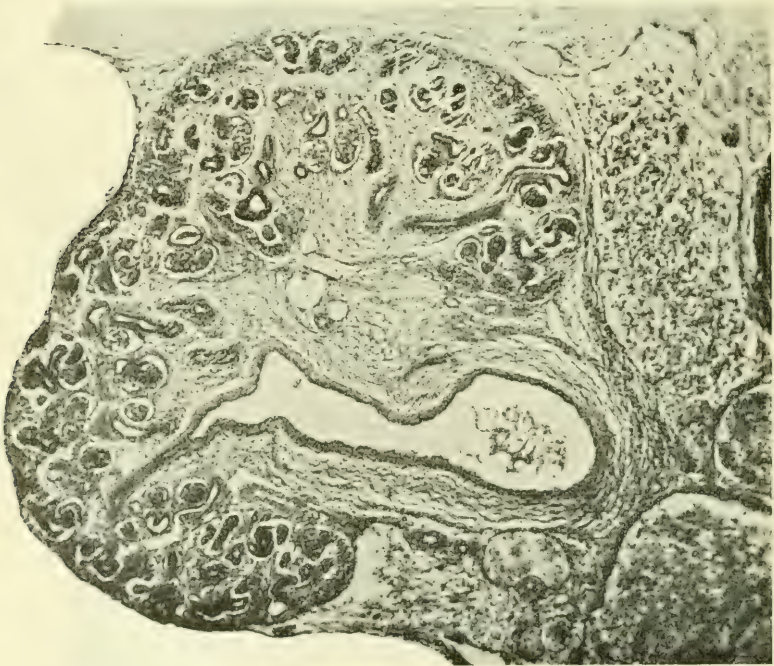


Fig. 9. Die rechte Niere von einem Embryo von 38 mm Länge.

die rechte. Es ist möglich, dass diese Differenz, welche in einzelnen Stadien nicht immer gleichmässig ist, welche aber in manchen Stadien ganz erheblich erscheint, durch das Wachstum

der Leber zustande gebracht wird. Es ist leicht möglich, dass für das Wachstum der rechten Niere die Leber mehr hindernd einwirkt, als der wachsende Magen für die linksseitige Niere. In den Fig. 9 und 10 sind die rechte und linke Niere bei gleicher Vergrößerung photographiert. Man möchte kaum glauben, dass das die beiden Nieren eines und desselben Embryo sind. Vergleicht man den Längendurchmesser der Nieren auf beiden Seiten, so erhält man folgende Zahlen.

Bei dem Embryo von 20 mm ist die Länge der rechten Niere 1,27 mm, jene der linken 1,39 mm. Beim Embryo von 26 mm ist die rechte Niere 1,45 mm lang, die linke aber nur

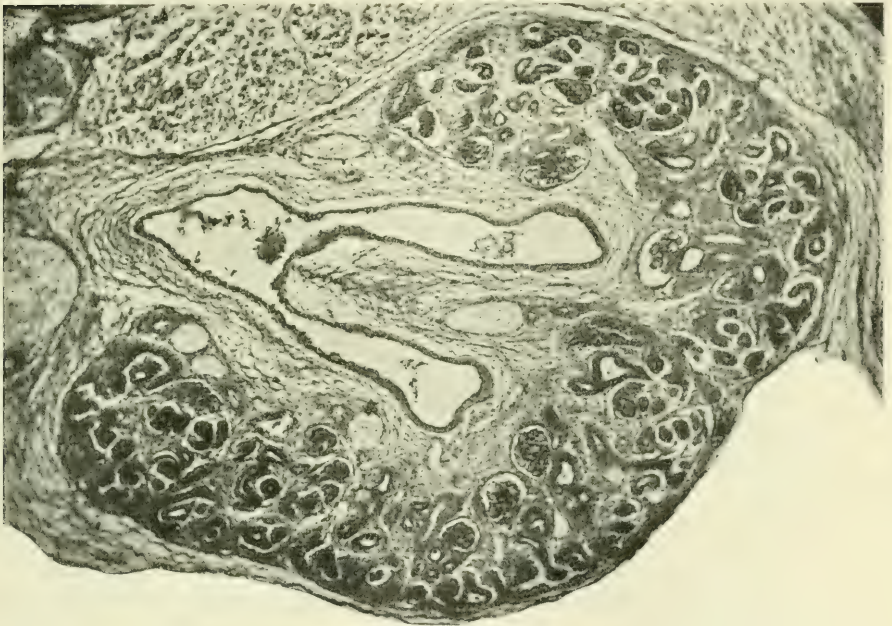


Fig. 10. Die linke Niere desselben Embryo, wie Fig. 9.

1,41 mm. Vergleicht man aber die Querschnitte dieser beiden Nieren, so findet man, dass die linke Niere in diesem Stadium mehr in der Richtung des Querdurchmessers an Masse zugenommen hat als die rechte.

Eine auffallende Längendifferenz besteht zwischen den beiden Nieren bei dem Embryo von 30 mm. Die rechte misst 1,46 mm, die linke 1,92 mm. Eine geringere Differenz finde ich zwischen

beiden Nieren des Embryo von 37 mm. bei welchem die rechte 2,50 mm, die linke 2,67 mm misst.

Bei dem Embryo von 38 mm ist aber die rechte Niere länger als linke. die rechte ist 3,04 mm lang. die linke dagegen nur 2,95 mm. Es ist aber hervorgehoben worden. dass gerade bei dieser Niere die Grössendifferenz am Querschnitte eine auffallende ist. (Fig. 9 und 10.)

Wie man nun aus dem eben Angeführten sehen kann, ist das Wachstum der Niere. was die Längs- und Querdimensionen anbelangt, kein gleichmässiges.

Ob diese Verhältnisse durch die ganze Wachstumsperiode andauern und auch bei Erwachsenen zum Ausdruck kommen, kann ich nicht angeben. Es möchte das mit den Angaben verschiedener Autoren¹⁾. dass auch beim Erwachsenen die linke Niere nicht nur länger. sondern auch schwerer sein soll. übereinstimmen.

Will man nun eine Vorstellung von der wirklichen Form des primitiven Nierenbeckens einzelner Stadien und über den Abgang der Hauptäste der Sammelkanälchen gewinnen. so ist es unerlässlich. Modelle anzufertigen. Ich will nur einige hier beilegen. Ich gebe hier nicht die Photographien von den Modellen. weil man an ihnen in einem Bilde nicht die Verhältnisse des Abganges der Sammelkanälchen sehen kann und deshalb lege ich nur Abbildungen. welche jene Beziehungen besser zeigen. Alle sind bei derselben Vergrösserung angefertigt und es kann sowohl die Grösse als auch die Lage der in das Nierenbecken mündenden Äste direkt verglichen werden.

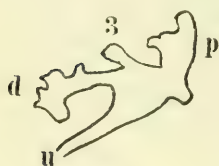


Fig. 11.

Bei dem Embryo von 13 mm finde ich, wie aus der Fig. 11 zu sehen ist, dass von dem primitiven Nierenbecken zwei starke Äste abgehen. Am Abgange des distal gerichteten Astes sprosst ein kleiner, der dritte Ast, hervor. Der distale, sowie der proximale Ast sind an den Enden erweitert und von ihnen sprossen weitere

Äste. Der Typus der dichotomischen Teilung ist zwar der vorherrschende, aber es kommen auch Dreiteilungen vor.

¹⁾ Panczyszyn. Über plast. Rekonstr. der Pyram. der menschl. Niere. X. Congress Poln. Ärzte und Naturforscher. Lemberg 1907.

Diese Astabgabe vom primitiven Nierenbecken ist fast ganz in derselben Form zu sehen bei dem Embryo von 15,3 mm (Fig. 12). Der kleine dritte Ast ist weiter an den distalen Ast verschoben: es ist der Abschnitt des gemeinsamen Kanälchens für den distalen und den dritten Ast zwischen dem dritten Aste und dem Nierenbecken etwas in die Länge gewachsen. Der dritte Ast selbst zeigt an seinem peripheren Ende den Anfang zur weiteren Teilung. Ganz dieselbe Astfolge finde ich bei einem Zieselembryo von 11 mm.

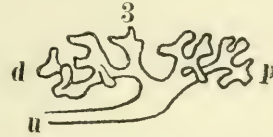


Fig. 12.

Auch alle weiteren Äste dieses Stadiums stimmen ganz mit dem Verhalten bei dem eben angeführten menschlichen Embryo.

Bei dem Embryo von 20 mm (Fig. 13), bei welchem die Erweiterung des primitiven Nierenbeckens und der abgehenden Äste eine auffälliger wird, ist die Partie des distalen Astes, welche

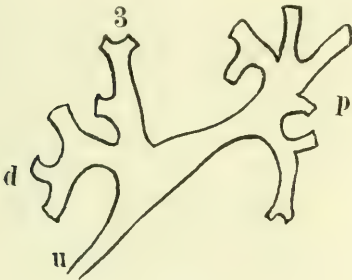


Fig. 13.

zwischen dem Nierenbecken und dem von dem distalen Aste abgehenden dritten Aste liegt, relativ kürzer geworden. Sonst behalten die Äste, welche gegen die Peripherie zu schon weit gewachsen und bereits schon zu der fünften Teilung gekommen sind, den ursprünglichen Typus, welcher bei den eben angeführten Embryonen deutlich zu finden ist.

Dieser Abschnitt des distalen Astes ist bei dem Embryo von 26 mm Länge noch kürzer geworden, so dass der Abgang des dritten Astes fast ganz an das Nierenbecken herangerückt ist. Die Erweiterung des Nierenbeckens und der abgehenden Äste ist noch grösser, jedenfalls grösser als das Wachstum des distalen Astes, welcher in diesem Stadium, was das Wachstum in die Länge anbelangt, weit hinter dem proximalen Aste zurückgeblieben ist. Dieser ist länger geworden und zwar bedeutender als es bei jüngeren Embryonen der Fall war. Der Effekt des schnellen Wachstums in die Länge ist aber gerade an jener Strecke zu sehen, welche zwischen Nierenbecken und den ersten abgehenden Ästen gelegen ist. Der weiter proximal gelegene

Teil dieses proximalen Astes ist nicht in gleichem Maße gewachsen und es sind die ersten hier abgehenden Sammelkanälchen aneinander gerückt und von der Stelle aus, an welcher diese zwei Kanälchen abgehen, geht noch ein Kanälchen ab und zwar in der medialen und etwas proximalen Richtung.

Eine noch weitere Verkürzung erlangte jener zwischen dem Nierenbecken und dem dritten Aste gelegene Abschnitt des distalen Astes, und zwar so, dass dieser dritte Ast direkt in das Nierenbecken einmündet bei dem Embryo von 30 mm. Dieser ursprüngliche dritte Ast hat inzwischen zwei Äste gebildet, deren Andeutung bereits beim Embryo von 15.3 mm gesehen werden konnte. In diesem Stadium von 30 mm ist dieser Ast bis zu der Stelle der Zweiteilung in das Nierenbecken einbezogen worden und zwar dadurch, dass sich das Nierenbecken in der Richtung dieses Astes erweitert hat. Statt der ursprünglichen zwei, gehen nun vom Nierenbecken vier Äste ab. Jener proximal gerichtete Ast ist erweitert und relativ kürzer, als beim Embryo von 26 mm. Die Äste an seinem proximalen Ende sind in die hier befindliche Erweiterung zum grossen Teil sozusagen eingesunken, sie sind ganz kurz geworden.

Eine enorme Erweiterung des Nierenbeckens treffe ich bei dem Embryo von 37 mm. Der proximal verlaufende, bereits




Fig. 14.

erweiterte Ast hat bei diesem Embryo (Fig. 14) derart an Ausweitung zugenommen, dass die beiden ersten Äste eigentlich direkt aus dem Nierenbecken oder der gemeinsamen Erweiterung abgehen. Auch jener, hier immer als dritter Ast genannte Spross ist soweit

in das Nierenbecken einbezogen worden, dass seine beiden Äste, jeder selbständig, aus der Erweiterung ausgehen.

Der distale Ast ist auch peripher von jenem sogenannten dritten Aste bis zur nächsten Teilungsstelle stark erweitert. Es entspringen somit in diesem Stadium von der gemeinsamen Erweiterung sechs Äste.

Bei dem Embryo von 38 mm (Fig. 15) ist diese gemeinsame Erweiterung, welche das Nierenbecken vorstellt, nicht merklich gewachsen, sie ist eher etwas zurückgegangen, es haben aber die Äste an Umfang zugenommen. Der proximale Ast ist sehr

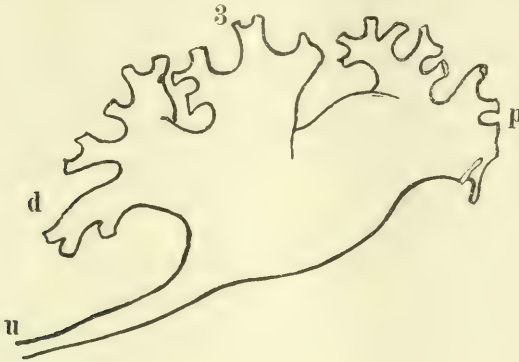


Fig. 15.

weit und ist auch in der Partie zwischen dem Nierenbecken und den ersten abgehenden Ästen etwas in die Länge gewachsen. Auch der distale Ast, welcher peripher von dem dritten Aste ebenfalls bedeutend erweitert ist, hat an Länge zugenommen.

Der medial gelegene Ast, welcher aus der Teilung des dritten Astes hervorging, ist ebenfalls breit und hat auch an Länge zugenommen. Man vermisst aber an dieser Niere den lateralen Zweig dieses dritten Astes; es scheint, dass derselbe in den erweiterten Abschnitt des distalen Astes einbezogen wurde und zwar mit jenem Teile der Wand des Nierenbeckens, welcher zwischen ihm und dem distalen Aste gelegen war.

Es entspringen also (oder münden) von dem Nierenbecken wieder nur drei Äste, wie bei dem jüngsten Stadium von 13 mm, welches Verhältnis bei dem Embryo von 26 mm wieder gefunden wird. Das Nierenbecken oder die gemeinsame Erweiterung ist aber in diesen Stadien immer etwas anderes. Zwischen dem Stadium von 13 mm bis zu jenem von 26 mm hat der distale Ast in dem, dem primitiven Nierenbecken anliegenden Abschnitte an Länge eigentlich auf Kosten des primitiven Nierenbeckens zugenommen. Dieser ausgewachsene Abschnitt des distalen Astes ist bis zum Stadium von 26 mm wieder in das Nierenbecken einbezogen worden. Von dem Stadium von 26 mm bis zu jenem

von 37 mm über das Stadium von 30 mm ist der Abschnitt des dritten Astes zwischen dem Nierenbecken und der ersten Teilung soweit in das Nierenbecken einbezogen, dass die zwei von ihm abgehenden Äste selbständig in das Nierenbecken einmünden. Es stellt somit das Nierenbecken dieses Stadiums wieder etwas anderes vor, als im Stadium von 26 mm.

Bei dem ältesten von mir untersuchten Embryo von 38 mm gehen wieder nur drei Äste von dem Nierenbecken aus, oder münden in dasselbe, doch ist die Bedeutung dieses Nierenbeckens und der Äste wieder eine andere, wie aus dem weiter oben Angeführten zu sehen ist.

Diese Veränderungen sind einzig und allein durch ungleichmässige Proliferation von Epithelien, welche die Wände des Nierenbeckens und der anstossenden Kanälchenabschnitte bilden, zustande gebracht worden. Dieser Vorgang wird durch mechanische Momente unterstützt, welche die sich ansammelnde Flüssigkeit in diesen Abschnitten bedingt. Beide diese Momente, die Proliferation und Sekretbildung, mit welcher das mechanische Moment in Verbindung steht, sind in verschiedenen Stadien verschieden. Das mechanische Moment ist neben der Sekretbildung an die zeitweisen Undurchgängigkeit der Ableitungswege gebunden.

Nebenbei sei hier nur bemerkt, dass, wenn man die topographischen Verhältnisse der sich entwickelnden Niere beobachtet, man unter anderem bemerkt, dass der abgehende Ureter immer mehr medial verlagert wird, indem er bei jüngeren Stadien mehr ventral gelegen war.

Es handelt sich also hier um das Einhalten eines bestimmten Typus der Entwicklung in diesen frühen Stadien und es beginnt eigentlich schon jetzt ein Reduktionsprozess, welcher aber von dem Wachstum des Nierenbeckens und dem Verhalten der mit ihm verbundenen Äste ausgeht.

Felix¹⁾ fasst den sogenannten Reduktionsprozess der Sammelröhrchen auf, als würde derselbe an den primären oder an den Sammelröhrchen weiterer Ordnungen beginnen. Er sagt unter anderem: „Beginnt die Reduktion an den Sammelröhrchen

¹⁾ W. Felix: Merkel-Bonnets Ergebnisse, Vol. XIII, 1903, S. 600.

dritter oder folgender Ordnung, so erhalten wir mehrere Calyces und diesen vermehrten Calyces entsprechen mehrere Pyramiden und damit wären wir zum Typus der zusammengesetzten Niere gekommen.“

Aus dem, was oben angeführt wurde, sind die Verhältnisse bei weitem nicht so einfach, als man nach der Darstellung von Felix annehmen könnte. An Abgüssen von Nierenbecken von Erwachsenen kann man sehen, dass der Reduktionsprozess auch noch weitentwickelte Calyces vereinen kann, denn man findet nicht selten bei einem einfachen Calyx, dass derselbe aus zwei zusammen verschmolzenen Ästen entstanden ist. Es sind wahrscheinlich alle grösseren Calyces so entstanden. Für diese Art der Reduktion scheinen auch die oft gefundenen Brücken von Nierensubstanz von einer Papille zur anderen zu sprechen.

Was nun die Ursachen dieser anfänglichen Entwicklungsverhältnisse anbelangt, so sehe ich diese in der Zusammenwirkung des Wachstums mit den in verschiedenen Stadien verschieden zur Geltung kommenden physikalischen Momenten.

Es waren schon Chievitz¹⁾ bei menschlichen Embryonen Verschiedenheiten der Erweiterungen an verschiedenen Stellen der „Ureterenäste“ aufgefallen, nur konnte er nichts Näheres darüber berichten. Er schreibt: „Beim Menschen finde ich an allen meinen embryonalen Nieren aus etwa der 10. bis 15. Woche eine Erweiterung an den ersten Teilungsästen, die aber in verschiedenem Grade ausgebildet ist.“ Später seien keine so grossen Schwankungen. „Dass diese Erweiterungen auch beim Menschen als etwas Typisches zu betrachten sind, zweifle ich nicht an.“ Indem er ferner auf eine Möglichkeit pathologischer Vorgänge aufmerksam macht, ist er doch geneigt, annehmen zu können, „dass es sich einfach um individuelle Variationen handelt“.

Interessant ist die Anmerkung von Hauch²⁾. Sie knüpft an die Verhältnisse bei einem Embryo von 4 cm (9 Wochen) an. Hier soll an der ersten Teilungsstelle die Erweiterung beginnen und auch in die Äste vorschreiten. Diese sowie auch später anzutreffende Erweiterungen können „nicht von einer Verengung

¹⁾ Chievitz: Beobachtungen und Bemerkungen über Säugetiernieren. Arch. f. Anat. u. Physiol., Suppl. 1897.

²⁾ Hauch: Über die Anatomie und Entwicklung der Nieren. Anat. Hefte, Bd. 69, 1903.

des Ureters und einem hieraus folgenden Drucke einer möglicherweise produzierten Flüssigkeit herrühren“, denn der Ureter sei nicht in der Nachbarschaft ausgedehnt und das Gewebe der Umgebung zeigt kein Anzeichen einer Kompression. „Zu bemerken ist auch, dass man oft grosse, stark erweiterte Pelves findet, die mehr oder weniger eingefallen oder gefaltet sind.“

Dieses letztere Verhalten kann nach meinem Dafürhalten auf zweifache Art herbeigeführt werden. Wenn der Embryo nicht gut erhalten zur Konservierung genommen wird, dann können solche Schrumpfung zustande kommen und man findet sie an verschiedenen Organen. Zweitens kann ein solches Eingefallensein dadurch zustande kommen, dass ein Embryo gerade in jenem Stadium in die Hände des Forschers kommt, in welchem gerade der Ureter in den Sinus urogenitalis geöffnet ist und die Flüssigkeit aus diesem nach dem Eröffnen der embryonalen Hüllen freien Ausfluss bekommt.

Es ist mit den vitalen Vorgängen unvereinbar, wenn man sich die mechanischen Momente, welche bei der Entwicklung mit in Geltung kommen, als nur rein mechanisch vorstellt, denn das lebende Gewebe ist mit dabei tätig. So kann z. B. bei diesen Vorgängen der Erweiterung des primitiven Nierenbeckens und der von ihm abgehenden Äste, die Erweiterung durch die sich ansammelnde Flüssigkeit am leichtesten erfolgen, wo eben auch die Epithelien proliferieren und wo dieselben auch die Tendenz zeigen, die Wand auszudehnen. In dem, was oben bei einzelnen Embryonen ausgeführt wurde, kann man ganz sicher eine Koinzidenz dieser beiden Faktoren, das ist des von der angesammelten Flüssigkeit ausgeübten Druckes, sowie der Proliferation der Epithelien, konstatieren.

Es ist somit möglich, dass bei diesem Sachverhalte auch schon ganz benachbarte Abschnitte der Wand nicht ausgedehnt werden müssen, ja nötigenfalls nicht ausgedehnt werden können. Bei dem Embryo von 30 mm ist die Ausdehnungsfähigkeit bereits erloschen, denn die Epithelien sind ganz flach und zeigen in diesem Stadium, im Vergleich zu dem jüngeren Stadium, dass sie mit dem Ansammeln der Flüssigkeit keinen gleichen Schritt mehr einhalten konnten.

Eben durch eine solche ungleiche Proliferation der Epithelzellen an einzelnen Stellen und auch der benachbarten Mesen-

chymzellen kommt es z. B. bei der Entwicklung des Magens, des Augapfels u. a. zu jenen definitiven Formen, welche nur durch die mechanische Wirkung, ohne die vitale Mitwirkung der beteiligten Gewebe ganz und gar unerklärlich wären.

Diese Verlegung der früher offenen Wege durch die Proliferation der Epithelien mit gleichzeitiger Steigerung der Sekretion ist ebenso bei der Niere, sowie beim Magen und Duodenum (l. c.) von Wichtigkeit, denn dadurch wird nicht nur das betreffende Organ, sondern auch die ganze Umgebung beeinflusst.

Es scheint, dass solche Proliferation von Epithelien, welche an vielen bereits bekannten Stellen zur Verlegung der bereits, oder von Anfang an, offenen Wege führt, immer einer stärkeren Sekretion und mit der Verhaltung des Sekretes verbunden ist. So ist z. B. bekannt, dass die offene Nasenhöhle bei menschlichen Embryonen etwa des 3. Monats durch Epithelwucherung völlig verlegt wird. Es dürfte von Interesse sein, welche morphologischen Veränderungen an diese Verhältnisse geknüpft sind. Etwas ähnliches ist es mit dem sogenannten Verkleben der Augenlider. Es ist sehr wahrscheinlich, dass solche Verhältnisse, wie ich sie hier bei der Nierenentwicklung angeführt habe, welche mit jenen bei der Magen- und Duodenumentwicklung in vollem Einklange stehen, bei der Entwicklung aller Höhlen und auch aller drüsigen Organe eine weite Verbreitung haben, man müsste nur eine nähere Aufmerksamkeit diesen Verhältnissen widmen.

Die Ergebnisse, zu denen ich gekommen bin, sind kurz folgende:

1. Im Anfange der Entwicklung bis zum ältesten hier beobachteten Stadium ist der Typus der Ästebildung ein konstanter; man kann von einem zum anderen Stadium die Veränderungen leicht verfolgen.

2. Die Entwicklung der Ableitungswege ist nicht nur an die Proliferation der Epithelien gebunden, sondern es kommen auch jene mechanischen Momente zur Geltung, welche durch die Ansammlung von den Epithelien dieser Abschnitte und auch der sich bildenden Nierenkanälchen produzierten Flüssigkeit bedingt werden. Der temporär in verschiedenen Stadien auftretende Verschluss der Ableitungswege und die damit Hand in Hand gehende Erweiterung des jeweiligen Nierenbeckens und der Sammelkanälchen lässt auf eine Druckwirkung schliessen.

3. Bei dem Wachstum des Nierenbeckens werden Abschnitte der abgehenden Kanälchen in dasselbe aufgenommen. Dadurch wird der Anfang des Reduktionsprozesses eingeleitet: er schreitet also vom Nierenbecken gegen die Peripherie zu.

4. Das Wachstum der Niere ist nicht gleichmässig, sondern ein stossweises.

5. Es bestehen auffallende Verschiedenheiten, was den Grad der Entwicklung anbelangt, zwischen der rechten und der linken Niere: diese schreitet in der Entwicklung voran.

Erklärung der Abbildungen auf Tafel IV.

Alle Figuren stammen von einem Embryo von 20 mm Länge.

- Fig. 1. Sammelkanälchen von der dritten Teilungsstelle peripher. Das geschichtete Epithel geht in ein einschichtiges Epithel über.
- Fig. 2. Schnitt durch das primitive Nierenbecken.
- Fig. 3. Ein Schnitt durch den rechten Ureter an seiner engsten Stelle.
- Fig. 4. Ein Schnitt durch den linken Ureter an demselben Schnitte wie Fig. 3.

Aus dem anatomischen Institut der Universität Bern.

Zur Morphologie der Epithelzellen der Säugetierniere.

Von

K. W. Zimmermann.

Hierzu Tafel V, VI und VII und 1 Textfigur.

Von allen Organen, welche je Gegenstand histologischer Untersuchungen gewesen sind, haben sich wohl wenige so widerspenstig gezeigt, als die Niere speziell, was die äusseren Formen der Epithelzellen in den verschiedenen Abschnitten der Tubuli betrifft.

Es mag hierauf wohl die Unsicherheit und Verschiedenheit zurückzuführen sein, welche in den verschiedenen Lehrbüchern in der Darstellung der fraglichen Abschnitte herrschen. Ja es macht bei, wenn auch nur ganz oberflächlicher Durchmusterung der Literatur den Eindruck, als ob teilweise unsere Kenntnisse eher zurück als vorwärts schreiten. Ich habe nicht die Absicht, eine langatmige Literaturbesprechung hier zu geben: es mag genügen, wenn ich einige wenige für uns wichtigere Spezialarbeiten herausgreife und mit den gebräuchlicheren neueren Lehrbüchern in bezug auf unseren Gegenstand vergleiche. Zur besseren Übersicht ordne ich die Angaben nach den Abschnitten der Nierenkanälchen.

Bowman-Müllersche Kapsel.

Hierüber stimmen die Angaben, wenn überhaupt welche gemacht werden, im allgemeinen so ziemlich überein, indem anfangs auf dem Glomerulus eine Lage von mehr kubischen Zellen sitzt, welche immer niedriger werden und schliesslich deutliche Abgrenzung gegeneinander nicht mehr erkennen lassen. Stöhr¹⁾ spricht direkt von einem Syneytium. Das periphere Blatt soll einfach gestaltete, platte, polygonale Zellen besitzen.

Tubuli contorti nebst Spiralstück.

S. Schachowa²⁾ unterscheidet beim Hunde ausser dem Tubulus contortus noch eine im Markstrahl verlaufende Fort-

¹⁾ Lehrbuch der Histologie etc., 14. Aufl., 1910.

²⁾ Untersuchungen über die Niere. Inaugural-Dissert. Bern 1876.

setzung desselben, das Spiralstück, sowie einen kurzen, das Spiralstück mit dem Schleifenanfang verbindenden, dem dicken aufsteigenden Schenkel der Schleife ähnlichen Abschnitt.

In allen Abschnitten sind die dem Lumen zugekehrten Zellteile, von einem keulenförmigen Fortsatz abgesehen, einfach gestaltet, während der basale Teil an den Seitenflächen mehr oder weniger kompliziert erscheint: Zerklüftung in zahlreiche Fasern in dem dem Glomerulus zunächst gelegenen Abschnitt; weiter ab zahlreiche komplizierte Leisten und Furchen, womit die Zellen ineinander greifen; im Spiralstück zwei Arten von Zellen: „Säulenförmige Zellen“, ebenfalls mit Leisten, aber einfacherer Art versehen und „Pilzförmige Zellen“ mit breiter plattenartiger Basis, welche am Rande mit langen, schlanken, stark verästelten Fortsätzen, die teils ineinander greifen, teils sich unter die Säulenzellen schieben, ausgestattet sind. Beim Übergang der Tubuli contorti in die Spiralstücke findet sie schräge dachziegelförmige Anordnung der Zellen, was auch in den Tubuli contorti und in den Schaltstücken vorkommt. (Ähnliches haben auch R. Heidenhain und Ludwig gesehen.) Die Zellen sind immer gegen den dünner werdenden Kanalteil geneigt.

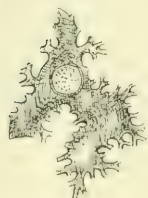

Fig. 1.
Zelle aus der Pars
convoluta
des Hundes. Ver-
grösserte Original-
abbildung
R. Heidenhains
Man vergleiche mit
den Tafelfig. 12–14.

R. Heidenhain¹⁾ bildet isolierte Epithelzellen vom Hunde ab, an welchen, ausser den basalen Stäbchen, die Kompliziertheit der Form auffällt (s. Textfig. 1) und beschreibt die oberen kernhaltigen Abschnitte als „unregelmässig zackige Gebilde“.

Die gleiche Figur wurde in dem Grundriss von Schäfer-Krause²⁾ reproduziert. Dazu wird im Text des Grundrisses bemerkt: „Sie sind ineinander verzahnt, dass sie schwer zu isolieren sind“.

Böhm-Dawidoff³⁾ bilden in ihrem Lehrbuch Zellen vom Meerschweinchen ab (Chromsilbermethode). Die einfacher gestalteten Zelleiber sind mit vielen dichtstehenden, verhältnismässig langen

¹⁾ Physiologie der Absonderungsvorgänge in Hermann, Handbuch d. Physiol., Bd. 5, Teil 1, 1883.

²⁾ 1889.

³⁾ Lehrbuch der Histologie, 1. Aufl. 1895.

Fortsätzen versehen, die zwischen die Zacken der Nachbarzellen eingreifen und so eine feste Verzahnung der Zellen bedingen. Sie geben an, dass diese Komplikation der Form nur an der basalen Hälfte der Seitenflächen der Zellen vorhanden sei.

Landauer¹⁾ untersuchte die Niere des erwachsenen Menschen, des Hundes, der Katze, des Schweines, des Kaninchens, des Meerschweinchens, der Ratte, der Maus, ferner von neugeborenen Hunden, Meerschweinchen und Kaninchen, vermittelt der Chromsilber-Methode. Er gibt Abbildungen vom Meerschweinchen und beschreibt die Verhältnisse ganz wie Böhm-Dawidoff. Beim Hunde sollen jedoch auch dicht am Lumen die Zellkonturen sehr kompliziert, d. h. die Leisten der Seitenflächen sehr hoch sein.

K. W. Zimmermann²⁾ findet beim Kaninchen, dass das Kittleistennetz, wenn auch sehr fein, doch überall vollständig vorhanden sei. Die Leisten verlaufen etwas geschlängelt.

Szymonowicz³⁾ sagt, dass das Epithel „kubisch“ sei, führt jedoch auch die Ansicht von Böhm-Dawidoff und Landauer an.

v. Ebner⁴⁾ zweifelt die Befunde von Landauer an und gibt ihnen eine andere Deutung. Seine Abbildung eines Chromsilberpräparates vom Meerschweinchen sieht allerdings ganz anders aus und weist solche komplizierten Wellenlinien, wie sie Landauer abbildet, nicht auf.

Disse⁵⁾ gibt S. 42 eine ähnliche Abbildung von der Maus wie Böhm-Dawidoff und Landauer vom Kaninchen und entsprechende Darstellung im Text. Hervorheben möchte ich noch, dass er von den Zellen des „Endstücks“ (Schachowas „Spiralstück“) sagt, die Zellen seien immer deutlich gegeneinander abgegrenzt und niedriger als in den Rindenkanälchen.

Stöhr⁶⁾ spricht nur von „wenig scharf abgegrenzten Zellen“. Der Anfangsteil der Schleife, d. h. die im Markstrahl laufende

¹⁾ Über die Struktur des Nierenepithels, Anat. Anzeiger, 10. Bd., 1895.

²⁾ Beiträge zur Kenntnis einiger Drüsen und Epithelien, Archiv für mikr. Anat., Bd. 52, 1898.

³⁾ Lehrbuch der Histologie, 1901.

⁴⁾ In Köllikers Handbuch der Gewebelehre des Menschen, 3. Bd., 6. Auflage 1902.

⁵⁾ „Harnorgane“ im Handbuch der Anatomie des Menschen von K. v. Bardeleben, 1902.

⁶⁾ Lehrbuch der Histologie etc., 14. Aufl. 1910.

Fortsetzung des gewundenen Kanälchens hat das gleiche Epithel wie der Tub. contortus. Er bildet S. 310 einen Markstrahl ab, in welchem zwei dieser Fortsetzungen (das Schachowasche Spiralstück), ein dicker aufsteigender Schleifenschenkel und links ein Sammelrohr zu sehen sind. Er bezeichnet fälschlich die Spiralstücke als dicke Schenkel und den dicken Schenkel als dünnen. Nur am Übergang der Markstrahlen in die Grenzschicht des Markes kann der Anfang des dünnen Schenkels etwas in den Markstrahl hinaufrücken, da die Lage der Grenze zwischen Spiralstück und dünnem Schenkel etwas schwankt. Der Irrtum geht durch viele Auflagen.

Tereg¹⁾ sagt über die gröbere Form der Zellen nichts als (S. 248), „die Zellgrenzen heben sich beim Pferd deutlicher ab, als bei den übrigen Haustieren“.

Sobotta²⁾ findet „meist sehr undeutliche Zellgrenzen“.

Dünnere Teil der Henleschen Schleife.

Schachowa (l. c.) gibt über diesen an, dass von dem Spiralstück und vom dicken Schenkel der Schleife her die basalen Ausläufer der Zellen immer kürzer werden, bis diese schliesslich an der Peripherie der platten Zellen nur noch einen bei genauerer Betrachtung erkennbaren feinen Saum bilden.

R. Heidenhain (l. c.): Platte, sehr helle, spindelförmige Zellen mit schwer sichtbaren Grenzen.

Böhm-Dawidoff (l. c.): Flache Epithelzellen, der kernhaltige Teil springt ins Lumen hinein vor.

Landauer (l. c.): Die braune Schicht zwischen den Zellen erscheint — im Gegensatz zu den Zellen der gewundenen Harnkanälchen und der breiten Teile der Schleife — konstant glatt.

K. W. Zimmermann (l. c.): Das Kittleistennetz ist beim Kaninchen überall vollständig vorhanden. Es besitzt hier die grössten Maschen in der ganzen Niere. Die einzelnen Leisten verlaufen nicht gerade, sondern etwas wellig.

Szymonowicz (l. c.): Stark abgeplattetes Epithel mit vorspringenden Kernen. Gewöhnlich reicht eine einzige Epithelzelle aus, um den Umfang des ganzen Kanälchens zu begrenzen.

¹⁾ Der uropoetische Apparat in W. Ellenberger, Handbuch der vergleichenden mikroskopischen Anatomie der Haustiere. 2. Bd., 1911.

²⁾ Atlas und Lehrbuch der Histologie und mikroskopischen Anatomie des Menschen, 2. Aufl. 1911.

v. Ebner (l. c.) lässt die Zellen als „längliche stark abgeplattete Polygone“ erscheinen.

Disse (l. c.) lässt beim Übergang des Spiralstücks in den absteigenden Schenkel das Epithel plötzlich ganz niedrig werden.

Stöhr (l. c.): Platte, helle Epithelzellen mit oft vorspringendem Kern.

Tereg (l. c.) findet das Epithel als „platte, glasarte spindelförmige Zellen“, welche sehr leicht durch Mazeration isoliert werden können. „Im Zusammenhang sind die Zellgrenzen nicht immer deutlich zu erkennen.“ Er bildet den schmalen Schenkel vom Pferd ab, in dem die scharf konturierten Zellen Spindelform besitzen.

Sobotta (l. c.): „Ganz plattes Epithel“.

Dicker (aufsteigender) Teil der Schleife.

Schachowa: Im ganzen zylindrische bis kegelförmige Zellen mit in der Mitte der Höhe des Zellkörpers nach allen Richtungen entspringenden Ausläufern. Diese verlaufen meist parallel mit der Zellachse teils zur Basis herab, teils nach der Seite hin.

R. Heidenhain findet die Zellen niedriger als in den Tubuli contorti, aber diesen ähnlich.

Böhm-Dawidoff: Zylindrisches Epithel, dem der Tubuli contorti ähnlich.

Landauer lässt die Epithelzellen beim Menschen wie bei den untersuchten Tieren mit Längsfalten ineinander greifen, doch nicht so tief als bei den Tubuli contorti.

K. W. Zimmermann: „Die Kittleisten waren überall zu erkennen“, nämlich an Eisenhämatoxylinpräparaten vom Kaninchen.

Szymonowicz: Die Epithelzellen sind kubisch, dachziegelartig angeordnet. (Ebenso: Rauber-Kopsch.)

v. Ebner: Das Epithel ist dem der Tubuli contorti sehr ähnlich.

Disse: „Zellgrenzen sind nicht wahrzunehmen“.

R. Metzner¹⁾ gibt an, dass jegliche Zellgrenzen fehlen. Auch mit der Eisenhämatoxylinmethode soll es nicht gelingen, solche nachzuweisen.

¹⁾ Die Absonderung und Herausbeförderung des Harnes, in W. Nagel „Handbuch der Physiologie des Menschen“, 2. Bd., 1. Hälfte, 1906.

Stöhr: Trübe Epithelzellen, denen der Tubuli contorti gleichend, doch etwas niedriger.

Tereg: Die schmäleren und niedrigeren Zellen sollen sich gegenseitig in etwas schräger Richtung decken. Die dachziegelartige Schichtung soll jedoch vielfach nicht vorhanden sein.

Sobotta: Erheblich dickeres, plattkubisches Epithel mit undeutlichen Zellgrenzen.

Schaltstücke.

Schachowa: Im Anfang besitzen die Zellen eine Basalplatte mit kurzen plumpen, seitlichen Fortsätzen; weiterhin sind die Kanten nur zu wenig ausgesprochenen Leisten ausgezogen. Die Zellen erscheinen meist dunkelkörnig mit wenigen hellen untermischt.

R. Heidenhain findet zylindrische bis kegelförmige Zellen, an deren Basis das Protoplasma sich zu mehr oder weniger langen Zipfeln auszieht, mit welchen die benachbarten Zellen nahe der Membr. propria seitlich ineinander greifen.

Böhm-Dawidoff: Die basalen Teile der ziemlich hohen Zellen greifen mit Zacken ineinander.

K. W. Zimmermann (Kaninchenniere). Das Kittleistenetz ist deutlich ausgeprägt. Zwischen den tyysischen Zellen finden sich hier und da dunklere, homogenere und viel kleinere.

Szymonowicz: Epithel niedriger als in den Tubuli contorti.
v. Ebner: Wenn auch niedriges Stäbchenepithel.

Disse: Deutliche Zellgrenzen: die Epithelzellen sind kubisch und hell.

Stöhr: Helle zylindrische und kegelförmige Zellen.

Tereg: Beim Pferd soll das periphere, innere solide protoplasmatische Ende der mit Stäbchen versehenen Zellen umgebogen erscheinen und durch die Nachbarzellen gedeckt werden.

Sobotta: Helle zylindrische Zellen.

Verbindungsstücke und Sammelrohre.

Schachowa findet in der Grenzschicht dunkle und helle Zellen, welche letztere allmählich immer mehr zunehmen, bis erstere gegen die Papille hin ganz verschwinden.

R. Heidenhain: „Gegen die Basis aber gehen wieder starke leisten- und zipfelartige Fortsätze von ihnen aus, durch welche sie sich ineinander verschränken.“

Zwei Zellarten finden ferner Muron¹⁾, Cornil et Brault²⁾, Eliaschoff³⁾, Lahousse⁴⁾, Mürset⁵⁾ und Steiger⁶⁾. Letzterer findet an den schmälern dunklern Zellen eine breite Basis. Von dieser gesehen, erscheinen die Zellen sternförmig „an Knochenkörperchen erinnernd, wobei die Sternzacken Durchschnitten durch die an der Zelle herunterlaufenden Kanten entsprechen“. „Die Zacken schieben sich zwischen die einzelnen Nachbarzellen mehr oder weniger ein.“ Die anderen Zellen sind mehr eiförmig, soweit sie zwischen den dunklern liegen.

Böhm-Dawidoff: Zellen der kleineren Sammelröhrchen greifen mit basalen kurzen, ungleich ausgebildeten Fortsätzen ineinander zur Fixierung der Zellen. In den grösseren Sammelröhrchen wird das Epithel regelmässiger und höher.

Landauer findet, dass die Seitenflächen der Zellen „ähnlich den Zellen der schmalen Teile der Henleschen Schleifen“ stets glatt, d. h. ohne Falten erscheinen.

Szymonowicz: Helle, durchsichtige Zellen; anfangs kubisch, später zylindrisch werdend.

v. Ebner: In den Verbindungskanälchen sind die polygonalen Zellen wie in den feinsten Sammelröhrchen manchmal an den Ecken in kürzere oder längere Fortsätze ausgezogen, womit sie zwischen die Nachbarzellen eingreifen. In den grösseren Sammelröhrchen finden sich zwischen den hellen Zellen auffallend schmale dunklere.

Disse: Das anfangs niedrige Epithel wird allmählich immer höher bis prismatisch. Er lässt es dahingestellt, ob die dunklern Zellen von den helleren differente sind oder nicht.

Stöhr: Theils helle, theils dunkle Zylinderzellen, deren Höhe mit dem Kaliber der Sammelröhrchen zunimmt.

Tereg: In der Rinde sind beim Schwein und den Fleischfressern die Fussplatten der Zellen mit Zacken versehen, womit die Zellen ineinander verschränkt sind. In den Ductus papillares

¹⁾ Gaz. médic. de Paris, V. 30. 1871.

²⁾ Études sur la pathologie des reins, Paris 1884.

³⁾ Inauguraldissert., Bern 1883, S. 12. — Auch Virchow's Archiv für pathol. Anat. u. Physiol. und Klin. Medizin, Bd. 94, 1883.

⁴⁾ Recherches expérimentales sur les lésions histologiques du rein produits par le cantharidine. Bruxelles 1885.

⁵⁾ Inauguraldissert., Bern 1885. Arch. f. experimen. Pathologie, 19. Bd.

⁶⁾ Beiträge zur Histologie der Nieren. Inauguraldissert., Bern 1886. — Auch Arch. f. pathol. u. Anat. Physiol. und f. Klin. Mediz., 104. Bd.

sind die hohen Zellen mit mehr oder weniger breiten Fussplatten versehen. Beim Pferd mischen sich in den gröberen Sammelröhren „becherförmige“ Zellen bei, welche gegen die Tubulimündungen hin schliesslich zusammenhängende Züge bilden.

Sobotta: Anfangs kubisches, allmählich höher bis (in den Ductus papillares) hochzylindrisch werdendes Epithel.

Eigene Untersuchungen.

Technik.

Da man mit den gewöhnlichen Untersuchungsmethoden über die Abgrenzung der Zellen in den Tubuli contorti und den Schleifen absolut keinen Aufschluss erhält, so war es selbstverständlich, dass ich solche Methoden in Anwendung brachte, mit denen man entweder die Zellgrenzen (Kittleisten und Berührungsflächen resp. etwaige Interzellulärsubstanz) oder die einzelnen Zellen in toto scharf und bestimmt färben kann. Hierher gehören hauptsächlich die Benda-Heidenhainsche Eisenhämatoxylin- und die Golgi-Kopschsche Chromsilbermethode.

Im allgemeinen ist hierzu zu bemerken, dass bekanntlich mit der ersteren Methode die Kittlinien sehr bestimmt zur Darstellung gelangen: aber auch die Berührungsflächen der Zellen treten vielfach klar hervor. In manchen Fällen war die Konfiguration der Berührungsflächen durch dichtes Herandrängen gewisser schwarzblau gefärbter Granula an diese Flächen gut zu erkennen, z. B. bei den Zellen der Tubuli contorti des Hundes. In anderen Fällen jedoch, bei denen die Kittleisten wohl zu erkennen waren, war es unmöglich, über das Relief der Seitenflächen ins klare zu kommen. Auch durfte man nicht ohne weiteres von der Gestaltung des Kittleistensystems auf diejenige der Seitenflächen schliessen, denn die Erfahrung gerade bei der Niere lehrte mich, dass bei ganz einfachem Kittleistennetz das Relief der Berührungsflächen recht kompliziert sein konnte und umgekehrt. Was noch speziell die Kittleisten betrifft, so zeigte es sich meist, dass dieselben um so kräftiger hervortraten, je gerader sie verliefen und je einfacher die Zellen überhaupt gestaltet waren, dass sie aber um so feiner und schwerer zu erkennen waren, je kompliziertere Windungen sie beschrieben, als ob die Zellen durch

kompliziertere Verzahnung genügenden Zusammenhalt hätten und eine festere Verkittung der Oberflächenränder entbehren könnten.

Bei der Golgischen Methode, bei welcher ich nach Kopsch die Osmiumsäure durch Formol ersetzte, kamen die Epithelzellen in zweierlei Weise zur Darstellung: einmal positiv durch totale Imprägnation einzelner Zellen, so dass sie als scharf konturierte Silhouetten hervortraten, wobei jedoch gelegentlich der Kern nicht mit imprägniert wurde; das andere Mal durch Imprägnation einer Interzellulärsubstanz. Im letzteren Fall bildet das chromsaure Silber Hohlformen, während die Zellen selbst ganz ungefärbt bleiben. Der letzteren Darstellungsweise entsprechen die betreffenden Abbildungen von Böhm-Dawidoff, Landauer, v. Ebner und Disse. In meinen Präparaten waren negative Bilder nur ausnahmsweise zu finden, während geschwärzte Zellen einzeln und in Gruppen massenhaft vertreten waren, besonders in dem dünnen Schleifenabschnitt.

Da an den in Canadabalsam befindlichen Chromsilber-Präparaten alle Organteile, die nicht geschwärzt sind, so aufgehellt werden, dass man sie oft nicht mehr erkennen kann und somit auch nicht über die Lage und Bedeutung der geschwärzten Gebilde ins klare kommt, so war es unerlässlich, die Niederschläge zu fixieren, d. h. das Silbersalz zu metallischem Silber zu reduzieren und dann die Präparate nachzufärben. Ich probierte eine Menge von Reduktionsmitteln mit und ohne Alkali (Soda oder Kalilauge) durch mit sehr verschiedenem Erfolg: unbrauchbar erwiesen sich Glycin, Amidol, Paramidophenol, zitronensaures Eisenammon, salzsaures Hydroxylamin, Metol. Gute Resultate lieferten Eikonogen, Brenzkatechin, Pyrogallol, Hydrochinon, Traubenzucker mit Soda (bis zum Kochen erhitzt) und Kaliumsulfid (gibt Schwefelsilber). Am besten und sichersten, fast momentan, wirkt Adurool (Hauff). Ich ging folgendermassen vor: Die nach Golgi-Kopsch imprägnierten, oft über 2 cm langen Stücke, werden unter Anwendung von Xylol möglichst schnell in Paraffin eingebettet. Am schnellsten werden sie ausgewaschen und wasserfrei, wenn man sie auf mit Tüll überspannten Glasröhrchen in Zylindergläsern in die höchsten Schichten des erst 50%igen, dann 80%igen und schliesslich absoluten Alkohols bringt. Das bewerkstellige ich so, dass ich einen Glasstab rechtwinklig biege, so dass der eine Schenkel 3 cm

kürzer ist, als der etwa 20—25 cm hohe und 5 cm oder mehr weite Glaszylinder. Den anderen Schenkel biege ich zu einem Ring, dessen äusserer Durchmesser nur wenig kleiner ist als der Durchmesser des Zylindergefässes. Der Ring muss so gebogen sein, dass der gerade Schenkel auf der Ringebene senkrecht steht. Nun überspannt man den Ring mit Tüll, aber so locker, dass eine ganz flache Tasche entsteht und stellt das ganze, die Ringtasche nach oben, in den Zylinder und füllt soviel Flüssigkeit auf, dass die in der Tasche befindlichen Stückchen genügend bedeckt sind. Solche mit gestielten Ringtaschen versehene und mit flüssigem Paraffin gefüllte Standgefässe stehen immer in meinem Thermostaten zu mehreren zur Aufnahme der aus Chloroform resp. Paraffin-Chloroformlösung kommenden Stücke. Das Chloroform sinkt dann verhältnismässig schnell zu Boden.

Zur schnelleren Entwässerung einer grösseren Zahl von Organstückchen benutze ich auch Scheiblersche Exsiccatoren, auf deren im Innern vorspringenden Glasrand je ein mit drei kürzeren Füüssen versehener und mit Tüll locker überspannter Glasring steht.

Ist der Alkohol durch zu wechselndes Xylol vertrieben, so kommen die Stücke ins Paraffin im Thermostaten, aber auf den Boden des Gefässes, da das leichtere Xylol dann in die Höhe steigt. Man muss eben darauf bedacht sein, die ganze Durchtränkungsprozedur möglichst kurz vor sich gehen zu lassen.

Nach genügender Durchträngung giesse ich flüssiges Paraffin in auf einer Glasplatte stehende, kräftig angehauchte Blechrähmchen, bringe die Stückchen richtig orientiert hinein und tauche das Ganze, nachdem sich auf der Oberfläche ein Erstarrungshäutchen gebildet hat, unter kaltes Wasser. Nach erfolgter totaler Erstarrung und Erkaltung lassen sich die Blöcke leicht aus der Form drücken, da durch das Anhauchen eine minimale Wasserschicht auf der Innenseite der Form entstand und das Anhaften des Paraffins verhinderte.

Die bis 35 μ dicken Paraffinschnitte werden durch Xylol vom Paraffin befreit und, nachdem das Xylol durch Alcohol absolutus vertrieben ist, in die Reduktionsflüssigkeit gebracht. Diese wird folgendermassen hergestellt: Von einer vorrätig gehaltenen, in 50^oigem Alkohol gesättigten Sodalösung giesse ich 20 ccm in eine kleine Glasschale von etwa 5 cm Durchmesser

und füge mindestens 0,5 gr Adurol. mehr schadet nichts, hinzu. Durch wenig Umrühren löst es sich sofort. Ist dies geschehen, so kommen die Schnitte sogleich hinein. Nun dürfen die Schnitte nicht ruhig aufeinander liegen bleiben, da die oben liegenden das Adurol nicht oder doch zu langsam zu den unteren gelangen lassen und die Fixation am besten ist, wenn die Reduktion so energisch als möglich vor sich geht. Ich halte deshalb das Schälchen 10 Minuten lang in ständiger Bewegung, wodurch die bei der Reduktion entstehenden Verbindungen schnell aus den Präparaten ausgewaschen werden und sich mehr in der Gesamtflüssigkeit verteilen und so verhindert werden, auf das noch nicht reduzierte chromsaure Silber ungünstig einzuwirken. Ich glaube, dass die bei der Reduktion entstehenden Nebenprodukte hauptsächlich daran schuld sind, dass die Fixation ganzer Stücke bis jetzt nicht gelingen wollte. Die Reduktion der Schnitte geht wenigstens oberflächlich sehr schnell vor sich; leider wird aber auch oft diffus gebundenes Silber reduziert, so dass die ganzen Präparate sehr dunkel werden können. Im ganzen sollte man die Schnitte noch mehrere Stunden unter öfterem Umrühren in der Flüssigkeit lassen, lieber länger als nötig. Man wird leicht einsehen, dass, wenn einmal die oberflächliche Schicht eines Silberchromatniederschlags zu metallischem Silber reduziert ist, der Silbermantel, der zwar porös ist, das Reduktionsmittel doch nur sehr schwer eindringen lässt, und das unreduzierte chromsaure Silber später doch noch in die Umgebung dringt und dort diffus reduziert wird. Ich habe die Schnitte schon einen ganzen Tag in der Flüssigkeit liegen lassen, ohne dass es ihnen geschadet hätte. Allerdings tritt dann eine intensive Braunfärbung durch die bald sehr dunkel werdende Adurolösung stets ein, welche jedoch durch Einlegen in nicht zu knapp bemessenen und zu wechselnden absoluten Alkohol bald zurückgeht, so dass die Präparate schon nach einer halben Stunde (lieber länger und öfters umrühren) ganz hell sein können. Diffus reduziertes Silber wird dadurch natürlich nicht beseitigt.

So fixierte Präparate können nun leicht mit Hämalaun oder Alauncochenille nachgefärbt und in Canadabalsam unter Deckglas gebracht werden. Ich habe solche Schnitte monatelang in Origanumöl liegen lassen, ohne dass sie die geringsten Veränderungen zeigten, während in nicht oder zu kurz reduzierten Präparaten unter diesen Umständen die Niederschläge in kurzer

Zeit total zerstört wurden. In den nachgefärbten Präparaten ist es nun auch gewöhnlich leicht festzustellen, wo die geschwärzten Gebilde liegen, d. h. welchen Kanälchen sie angehören.

Nomenklatur.

Bevor ich meine eigenen Beobachtungen mitteile, halte ich es für angebracht, einige Bemerkungen zur makroskopischen und mikroskopischen Nomenklatur der Niere zu machen. Schon seit Zeit bezeichne ich in meinen Vorlesungen die oberflächliche längerer allgemeine Lage der Substantia corticalis als Pars subcapsularis und die zwischen den Markkegeln gelegenen scheidewandartigen Teile als Pars interconica, um den unsinnigen Ausdruck „Columna“ endlich loszuwerden, der doch auf die räumliche Ausdehnung dieser im ganzen wabenartig angeordneten Masse absolut nicht passt.

Bekanntlich hat Henle eine das Mark gegen die Rinde abschliessende Schicht, welche die Anfänge der dicken Schleifen-teile enthält, „Grenzschicht“ genannt, womit er der Ausdehnung im Raum gerecht wird. Peters möchte diesen Ausdruck durch „Aussenzone“ ersetzen. Würde er noch „Aussenschicht“ gesagt haben, so könnte man sich das noch gefallen lassen. Überhaupt wird bei der Namengebung viel zu wenig Rücksicht auf die Ausdehnung im Raume genommen. Das Studium von Schnitten kann nur dann Selbstzweck sein, wenn es sich um vollständig im Schnitt gelegene Elemente handelt, deren innere Strukturverhältnisse studiert werden sollen, sonst ist es nur Mittel zum Zweck, und man hat erst aus den Ergebnissen des Schnittstudiums heraus die allseitige Ausdehnung des betreffenden Organteils festzustellen, bevor eine passende Bezeichnung gewählt wird. Dagegen wird nur zu sehr gefehlt. Ich möchte nur erinnern an „Giannuzzi'sche Halbmonde“ (besser wäre „Endkappen“) und an „mehrreihiges“ oder „mehrzeiliges“ Epithel (ich gebrauche mit Herrn Prof. Strasser seit einiger Zeit für das Trachealepithel und ähnliche Epithelarten den Ausdruck „mehrstufiges“ Epithel, da die Zellen der Höhe nach abgestuft sind, wie im Walde das Moos, das Unterholz und die Bäume, die alle auf dem Boden aufstehen, aber sich gegenseitig überragen: das „zweistufige“ Epithel bildet den Übergang zwischen dem einschichtigen und zweischichtigen).

Was unsere Bezeichnungen für die Abschnitte der Nierenkanälchen betrifft, so ist dieselbe nicht zweckmässig, da sich die topographisch-morphologischen Verhältnisse nicht immer mit den rein histologischen decken, besonders bei der Schleife. Spricht man vom Epithel des ab- und aufsteigenden Schenkels als von etwas Verschiedenem, so stimmt das nicht durchweg, da z. B. beim Hunde und der Katze das platte Epithel des absteigenden Schenkels sich weit in den aufsteigenden hinein fortsetzen kann. Spricht man vom dicken und dünnen Schenkel, so weiss man wieder nicht, was gemeint ist, teils aus dem gleichen Grunde, teils weil sowohl der Anfang des absteigenden Schenkels (Fortsetzung des Tubulus contortus in den Markstrahl hinein bis zum Mark) als auch das Ende des aufsteigenden Schenkels dick ist. Wir müssen also nach Ausdrücken suchen, welche alle zusammenhängenden Teile, die den gleichen Grundcharakter besitzen, in toto bezeichnen, ohne Rücksicht auf die Topographie, d. h. z. B. ob sie der Pars convoluta oder der Pars radiata des Rindläppchens, ob sie dem ab- oder aufsteigenden Schenkel der Schleife angehören. Es wird jedoch zweckmässig sein, Ausdrücke wie „Schleife“ mit ihren beiden Schenkeln nebenher beizubehalten, jedoch nie im histologischen Sinne zu gebrauchen. Dann wird man immer klar ausdrücken können, was man will. Physiologische Ausdrücke sollte man, soweit sie sich nicht schon fest eingebürgert haben, möglichst vermeiden, da die Ansichten über die Funktion sich immer ändern können.

Ferner sollte man sich bei einer definitiven Namengebung fragen, ob es nicht angezeigt sei, die Nomenklatur der Niere mit derjenigen der übrigen Drüsen, vor allem der Speicheldrüsen, in Einklang zu bringen. Es wäre dies, wenn überhaupt möglich, für die Didaktik von grossem Werte. Oberflächlich betrachtet erscheint ein solches Beginnen bei der Eigenart und Kompliziertheit der Nierenkanälchen ziemlich aussichtslos. Bei einigem Überlegen wird man doch wenigstens ganz im Groben eine gewisse Übereinstimmung finden. Vergleichen wir z. B. die Parotis oder die Gl. mandibularis (sive submaxillaris) mit der Niere, so haben wir bei jenen einen deutlich secernierenden scharf begrenzten Hauptabschnitt (gewöhnlich „Endstück“ genannt), bei der Niere auch: der gesamte vom Glomerulus bis zur Markkegelbasis reichende Abschnitt, bestehend aus Bowman-Müllerscher

Kapsel, Hals, Tubulus contortus und seiner im Markstrahl verlaufenden Fortsetzung (Spiralstück); dann folgt bei der Parotis usw. ein dünnerer, nicht deutlich secernierender Teil (das „Schaltstück“), bei der Niere auch: der dünne Teil der Schleife; dann finden wir bei der Parotis usw. wieder einen secernierenden Teil, dessen Epithel höher als im vorigen und gestreift ist (das „Speichelröhrchen“ oder „Sekretröhrchen“), bei der Niere auch: der dicke Endteil der Schleife (vielleicht auch das Schaltstück); dann folgt bei der Parotis wieder ein indifferenten Abschnitt (Ausführungsgänge im engeren Sinne), bei der Niere auch: alles was auf den zweiten deutlich secernierenden Abschnitt folgt bis zu den Foramina papillaria (Verbindungskanälchen, Sammelrohre und Ductus papillares). Will man nun eine für Speicheldrüsen und Nieren gültige Nomenklatur schaffen, so kann man nicht wohl die Bezeichnungen der Speicheldrüsen ohne weiteres auf die Niere übertragen oder umgekehrt, da teilweise die gleichen Ausdrücke bei beiden, aber für verschiedene Abschnitte gebraucht werden. Auch ist die Bezeichnung „Speichelröhrchen“ oder „Sekretröhrchen“ für beide nicht passend, da die Sekrete, Speichel resp. Harn, in allen Teilen des Lumens vom blinden Ende beginnend bis zur Mündung der Ausführungsgänge resp. Ductus papillares fließen. Wir werden daher gut tun, zum Teil neue Namen zu wählen.

Gehen wir zunächst von der einfachsten Drüse, dem Pankreas aus, so hat man hier im Groben zwei Hauptabschnitte zu unterscheiden: einen secernierenden, der zweifellos den wichtigsten Teil bildet und deshalb Hauptstück (Portio principalis) heißen möge, und einen ableitenden, aus dünneren und dickeren Abschnitten bestehenden, das Ausführungsgangsystem (Portio efferens). „Hauptstück“ würde also bei allen Speicheldrüsen an Stelle von „Endstück“ treten und bei der Niere alles vom Glomerulus bis zum Anfang des dünnen Schleifenteils Gelegene umfassen. Es wäre dann hier noch einzuteilen in: Endkammer (Antrum terminale, bisherige Bowmansche Kapsel), Hals (Collum), gewundener Abschnitt (Pars convoluta) und Radiärstück (Pars radiata, im Markstrahl gelegen).

Bei Parotis, Gl. mandibularis, sublingualis (nicht immer deutlich) und Niere ist nun in die Portio efferens noch ein zweites secernierendes Stück eingeschoben, wodurch das Ausführungsgangsystem geteilt wird. Der dem Hauptstück zunächst gelegene

Abschnitt ist am dünnsten und mag Isthmus heißen („Schaltstück“ der Speicheldrüsen, gesamter dünner Schleifen teil der Niere); dann folgt das eingeschobene zweite secernierende Stück, das Mittelstück (Portio intermedia, „Sekretröhrchen“ oder „Speichelröhrchen“ der Speicheldrüsen, dicker aufsteigender Teil der Nierenschleife). In der Niere folgt nun noch ein zweites eingeschobenes Stück, das Schaltstück (Pars intercallata), welches in den Speicheldrüsen fehlt. Alles was nun folgt, sind Abflussrohre (Ductus excretorii), die in der Niere, wie bisher, noch einzuteilen sind in: Verbindungsstück (Ductuli reunientes), Sammelrohre (Ductuli colligentes) und Papillargänge (Ductus papillares).

Um zu markieren, welches Ende oder welcher Endabschnitt eines Kanalstücks gemeint ist, oder in welcher Richtung man an einem Kanälchen vordringt, wäre zu sagen: glomerulares Ende, glomerularer Abschnitt resp. papillares Ende, papillarer Abschnitt, z. B. des Radiärstücks; glomerularer, papillarer Schenkel des Isthmus; man dringt in glomerularer resp. papillarer Richtung oder glomerularwärts resp. papillarwärts vor.

Mancher wird wohl wünschen, dass die Bezeichnungen Teil, Abschnitt, Stück und Portio, Pars, Ductus, Ductulus usw. präziser und konsequenter, für Hauptabschnitte und Unterabteilungen immer je die gleichen, angewandt würden. Nun, dagegen wäre nichts einzuwenden. Vielleicht würde auch ein oder der andere Ausdruck durch einen besseren, für alle Drüsen passenderen ersetzt werden können.

Eigene Beobachtungen.

Da ich diese Arbeit zu bestimmter Zeit abliefern musste, ist sie zu meinem Bedauern nicht soweit gediehen, als ich ursprünglich beabsichtigte. Ich habe bis jetzt untersucht: vom Hunde eingehend das Epithel des Hauptstücks, des Isthmus und des Mittelstücks mit besonderer Berücksichtigung der Übergänge der Teile ineinander; von der Katze das Radiärstück, den Isthmus und das Mittelstück; vom Igel, Kaninchen, Meer-schweinchen und der Ratte den Isthmus und zwar nur an Golgi-Präparaten. Vom Menschen die Sammelröhren des Markes an Golgi-Präparaten.

1. Die Endkammer.

Meine Untersuchungen der Wände dieses Abschnittes, die nur gelegentlich stattfanden, sind bisher resultatlos geblieben. Ich vermute jedoch, dass die Zellformen der peripheren Wand sehr komplizierte sind. Und zwar schliesse ich dies daraus, dass nach meinen Erfahrungen, wenn ganz einfache Zelikonturen vorhanden sind, die Kittleisten an Eisenhämatoxylinpräparaten deutlich hervortreten, dass sie aber um so feiner und infolgedessen um so schwerer zu erkennen sind, je komplizierter die Konturen sind. Da man bei dem minimaldünnen Epithel nur an Flachschnitten die Zellgrenzen erkennen könnte, bei solcher Schnittführung jedoch Teile des Glomerulus fast immer die periphere Wandverdecken und ausserdem an Eisenhämatoxylinpräparaten eine Lage dichter schwarzblauer Streifen sich unmittelbar unter dem Epithel befindet, so sind die negativen Resultate wohl begreiflich.

2. Der gewundene Abschnitt.

(S. Fig. 1 [im Text] und 2—5.)

In Eisenhämatoxylinpräparaten des Hundes treten an tangential geschnittenen Kanälchen die, wenn auch sehr feinen Kittleisten scharf hervor. Sie besitzen einen sehr eng gewundenen Verlauf, sodass dadurch unregelmässige und komplizierte Felder abgegrenzt werden, deren abgerundete Zacken, die oft wieder geteilt sind, in die rundlichen Buchten der Nachbarfelder hineingreifen. Diese Befunde passen ganz gut zu denjenigen, welche Landauer an Golgi-Präparaten gemacht hat und ungefähr zu der von R. Heidenhain abgebildeten Zelle vom Hunde (Fig. 1). Schraubt man allmählich tiefer, so verschwinden zwar die Kittleisten, man sieht jedoch immer noch an Stelle derselben geschlängelte, grobkörnige, etwas verwaschene Linien, welche gegen die Zellbasis zu zwar geschlängelt bleiben, aber doch weniger kompliziert sind, als die Kittleisten (Fig. 2). Die grobkörnigen Linien sind so zu erklären, dass die Körnchenreihen des basalen Zellabschnittes so dicht gegen die seitliche Oberfläche der Zellen gerückt sind, dass man die Körnchenlagen der Nachbarzellen nicht mehr voneinander optisch trennen kann, ja man sieht oft nur eine einzige Lage. Es sind also die eigentlichen Zellgrenzen (Berührungsflächen) im Innern der grobkörnigen Schlangenlinien zu suchen, resp. winden sich bei einer einzigen Körnerlage zwischen den Körnchen hindurch

und um sie herum, da man nicht annehmen kann, dass die Körner zu einer einzigen Zelle gehören. Es würden die Zellkonturen dann doch komplizierter sein, als man aus der Anordnung der Körnchen schliessen möchte. Zu erkennen sind jedenfalls die wirklichen seitlichen Zellgrenzen nicht; ebensowenig an Seitenansichten der Zellen, obschon dieselben ja in den groben körnigen Streifen (R. Heidenhains „Stäbchen“) liegen müssen.

Etwas anderes ist es mit den Kittleisten in der Seitenansicht, welche man auch in dieser Lage gut erkennen kann. Man sieht nämlich an der Grenze zwischen dem stets vorhandenen Bürstenbesatz und dem Zellkörper eine Menge von feineren und gröberem Körnchen in einer Lage. Die am zahlreichsten vorhandenen feineren und blässeren verschwinden sofort beim Arbeiten mit der Schraube und neue tauchen auf; es sind die Basalkörperchen der Borsten. Die etwas gröberem tiefblauschwarzen Körnchen verschwinden aber nicht beim Schrauben, sondern rücken hin und her und vereinigen sich zum Teil; es sind die Quer- und Schrägschnitte der Kittleisten, welche eben wegen dem vielfach gewundenen Verlauf oft in den verschiedensten Richtungen getroffen sein müssen.

Die Kittleisten sind bei Flächenansicht des Netzwerks sehr schwer zu sehen, da sie einerseits sehr fein sind, da andererseits das Kanallumen vollgepfropft ist mit blasigen und körnigen Sekretmassen, welche alles verdecken, und deren Konturen im Projektionsbild sich zu den Kittleisten hinzu addieren können, so dass es fast unmöglich ist, das Kittleistennetz in ausgedehnterer Weise in allen Teilen richtig zu erkennen, geschweige denn mit dem Zeichenapparat, ohne etwas wegzulassen oder hinzuzufügen, zu entwerfen.

An meinen Golgi-Kopsch-Präparaten der Hundenierrniere waren Epithelzellen in der Rinde nicht imprägniert, wohl aber hier und da in den gleich behandelten Präparaten der Katzennierrniere. In Fig. 3a und b ist eine instruktive Stelle abgebildet und zwar ist die Interzellularrsubstanz geschwärzt, während die Zellen total ungefärbt blieben. Fig. a stellt die dem Lumen zugekehrte, also innere Oberfläche, b die basale Fläche der gleichen Zellen dar. Der Schnitt war eben so dick, dass die Wand der betreffenden Kanälchen in ihrer ganzen Dicke in ihm lag. Man sieht nun deutlich, dass die Konturen der Zellen an der Lumenseite sehr komplizierte sind, ganz in Übereinstimmung mit

den beim Hunde beschriebenen und abgebildeten Kittleistenverhältnissen. Schraubt man allmählich tiefer, so werden die stets scharf bleibenden Zellgrenzen immer einfacher, doch bleiben sie im grossen ganzen unregelmässig genug. Dass die Felder an der Basis ausgedehnter sind als an der Lumenseite, ist ja wohl begreiflich, wenn man bedenkt, dass bei einem dickwandigen Epithelrohr die Zellen sich nach innen keilförmig verschmälern und ganz glatte Kontaktflächen vorausgesetzt, modifizierte, abgestumpfte, sechsseitige Pyramiden bilden müssen. In Fig. 4 ist ein kleines Rohrstück von der Basalseite aus gesehen gezeichnet und zwar von einem Präparat, das fixiert und mit Alauncochenille nachgefärbt war, so dass teilweise die Kerne eingezeichnet sind. Die Formen sind zwar etwas komplizierter als in Fig. 2b, aber bei weitem nicht so stark geschlängelt als in 2a.

Vergleichen wir nun mit diesen Chromsilberbildern die linke Hälfte der Fig. 5, welche nach Eisenhämatoxylinpräparaten gezeichnet ist und das Kittleistensystem erkennen lässt, so sieht man sofort volle Übereinstimmung mit Fig. 2a. Dass die Felder in der Fig. 5 etwas kleiner sind, liegt an der geringeren Vergrösserung. An Eisenhämatoxylinpräparaten habe ich gelegentlich auch etwas einfacher gestaltete Kittleisten gesehen, kann aber noch nicht angeben, ob es sich um einen, für einen bestimmten Tubulus convolutus-Abschnitt, charakteristischen Befund oder um eine zufällige Variante handelt.

Ich möchte noch auf den Gegensatz hinweisen zwischen meinen Befunden bei der Katze (komplizierte Konturen der Zellen an der freien Oberfläche, einfachere an der Basis) und denjenigen von Böhm-Dawidoff und Landauer beim Meerschweinchen (ganz einfache Konturen an der freien Oberfläche, aber viel kompliziertere an der Basis).

3. Das Radiärstück.

(Fig. 5—8.)

Nachdem beim Hunde die gewundenen Kanälchen in die Markstrahlen eingetreten und so zu Radiärkanälchen geworden sind, beginnt ganz allmählich die basale Streifung undeutlicher zu werden und infolgedessen das gesamte Protoplasma ein gleichmässigeres Aussehen anzunehmen. Zugleich nehmen die Zellen an Höhe und, wie man an Flächenansichten des immer noch

komplizierten Kittleistennetzes erkennen kann, auch an Breite etwas ab.

Nun ändert sich in sehr wechselnder Höhe, aber immer noch im Markstrahl, plötzlich und unvermittelt der gesamte Zellecharakter (s. Fig. 5): Die Zellen werden viel heller und zeigen mehr oder weniger reichliche Vakuolen: die Zellhöhe nimmt zu, und, was vor allem überraschend ist, das so komplizierte, höchst feine Kittleistensystem wird plötzlich ganz einfach, d. h. geradlinig und meist etwas gröber. Bei Seitenansicht sieht man die Zellgrenzen deutlich bis zur Basis gehen: die Kittleisten erscheinen, wie zu erwarten, am oberen Ende der Trennungsebenen an der Grenze zwischen Bürstenbesatz und Zellkörper als scharfe Pünktchen, die aber begreiflicherweise viel weiter auseinander liegen, als bei den gerippten Zellen. Noch ist zu bemerken, dass an der Grenze die Zellform durch die hellen Zellen bestimmt wird, dass also die dunkeln im übrigen komplizierten Zellen an der Berührungsfäche einfache Form annehmen und nicht die hellen komplizierte.

Wie schon gesagt, findet der Epithelwechsel in sehr verschiedener Höhe statt. Der höchste Punkt, den ich beobachtet habe, lag 1,44 mm von der Nierenkapsel und 3,27 mm von der Markkegelbasis entfernt. Die tiefsten Wechselstellen liegen nicht mehr im Markstrahl, sondern im Labyrinth. Ich vermute, dass das Schlussstück (*Pars terminalis*), wie ich diesen Abschnitt des Hauptstücks (resp. Radiärstücks) nennen möchte, zu dessen übrigen Teil in einem gewissen Längenverhältnis steht. Würden die am tiefsten gegen das Mark gelegenen Hauptstücke erst nach dem Eintritt in den Markstrahl ihr Epithel wechseln, so würde das Endstück nur eine minimale Länge besitzen, also unverhältnismässig kurz sein, was bei der erwähnten Einrichtung vermieden wird.

Nicht nur in den benachbarten Radiärstücken schwankt die Höhe des Epithelwechsels, sondern auch in den Tubuli selbst kann derselbe sehr ungleichmässig vor sich gehen (s. Fig. 6). Die Fig. 6 lässt jederseits und zwar ungleich einen mehrmaligen Wechsel erkennen. Ich habe einmal eine solche Übergangsstelle von 410 μ Länge beobachtet. Ob die Zellen hier gruppenweise untereinander gemischt sind, oder ob die Grenze zwischen beiden Zellarten nur sehr komplizierten Verlauf besitzt, kann ich nicht entscheiden

wenigstens nicht in diesem kompliziertesten Fall, den ich bis jetzt beobachtet habe. Ganz schräge Grenzlinien habe ich oft genug beobachtet, auch mehrmaligen Epithelwechsel in Flächenansicht. Es handelte sich aber immer um Teile von Kanälchen, die wegen der geringen Schmittdicke nicht in ihrer ganzen Dicke im Schnitt liegen konnten. Würde man so dick schneiden, dass dies der Fall wäre, dann wäre alles so dunkel, dass man die Kittleisten — und nur auf diese möchte ich mich verlassen — nicht erkennen könnte.

Man könnte nun noch die Behauptung aufstellen, die beiden Zellarten seien nur verschiedene Funktionsstadien ein und derselben Zellart. Dagegen ist jedoch zu bemerken, dass dann doch Stellen gefunden werden müssten, in denen das topographische Verhältnis der mit Seitenleisten versehenen dunkeln Zellen zu den glatten hellen Zellen ein umgekehrtes wäre. Ich habe viel danach gesucht, aber vergebens. Dass an der Grenze Unregelmässigkeiten ganz gewöhnlich vorkommen, habe ich ja schon gesagt, jedenfalls bleibt aber weiter gegen die Nierenoberfläche resp. gegen das Mark hin der Zellecharakter, wenigstens was die äussere Gestalt betrifft, konstant. Dagegen glaube ich im Schlußstück verschiedene Funktionsstadien gesehen zu haben, in denen die Zellen heller und grösser oder dunkler, vakuolenärmer und kleiner sein können, in welchem letzterem Falle das Kanallumen bedeutend enger ist. Niemals aber ändert sich die Oberflächengestaltung, die Kittleisten bleiben stets geradlinig und die Seitenflächen glatt. Bei Golgi-Kopsch-Präparaten haben die Zellen des Schlusstücks sich ausnahmslos an den Seitenflächen voneinander getrennt; die Spalten sind dabei stets glatt. Es kann demnach keinem Zweifel unterliegen, dass beim Hunde in der Pars radiata des Hauptstücks der Zellecharakter einen plötzlichen und dauernden Wechsel erfährt.

Dringen wir nun bei unserer Untersuchung allmählich papillenwärts vor, so zeigt es sich, dass, obgleich auf grössere Strecke hin der Zellecharakter des Schlusstücks sich gleichbleibt, doch schliesslich ganz allmählich eine Änderung eintritt, indem die Vakuolen gewöhnlich ganz verschwinden, das Protoplasma dichter und dunkler, die Zellen im allgemeinen und der Bürstenbesatz im speziellen etwas niedriger werden. In keiner Weise ändert sich jedoch die Oberflächengestaltung, d. h. Seitenflächen und Kittleistensystem behalten die denkbar einfachste Form bis unmittelbar an die Grenze gegen den Isthmus.

Ich muss noch ergänzend bemerken, dass ich die Beobachtung älterer Autoren (Schachowa, Ludwig, R. Heidenhain usw.) über eine Schrägstellung oder dachziegelartige Überschiebung der Epithelzellen in der Pars radiata, speziell in dem Schlußstück vollständig bestätigen kann. Die Neigung geht nicht immer nach derselben Seite und ist nicht immer gleich stark, vielmehr ist der spitze Winkel, der bis etwa 40° gehen kann, im glomerulären Schlußstückabschnitt glomeruluswärts offen, während im papillären Teil die Zellen isthmuswärts geneigt sind. Die Zellen können jedoch auch ganz gerade auf der Basalmembran stehen: es scheint sich der Grad der Neigung also nicht nach einem bestimmten Gesetz zu richten.

Auch bei der Katze ändert sich der Charakter der Pars convoluta beim Übergang in die Pars radiata zunächst nicht, d. h. die Zellen bleiben hell, fein granuliert und besitzen viele Vakuolen, und auch der Bürstenbesatz bleibt erhalten. Die Kittleisten zeigen immer noch sehr geschwängelten Verlauf, bei Seitenansicht lassen sich wegen der reich entwickelten Leisten und Furchen und wegen der geringen Färbbarkeit des Exoplasmas Zellgrenzen nicht erkennen.

Ebenso wie beim Hunde ändert nun aber markwärts von der Mitte der Markstrahlen, jedoch in sehr wechselnder Höhe, ganz plötzlich der Epithelcharakter: Die Zellen nehmen ganz glatte Seitenflächen an. Die Zellgrenzen lassen sich demnach klar und bestimmt bis zur Basis verfolgen und das Kittleistensystem ist äusserst einfach gestaltet (Fig. 7). Wie beim Hunde bestimmen die einfacheren Zellen des Schlußstückes die Form der komplizierten Nachbarzellen, indem die Schlußstückzellen nie Seitenleisten erhalten, die komplizierten Zellen aber mit glatten Seitenflächen an die Schlußstückzellen anstossen. Gewöhnlich sind die Schlußstückzellen gegen die anderen leicht vorgewölbt. Während so im plötzlichen Wechsel der äusseren Form volle Übereinstimmung mit dem Hunde besteht, ist es ganz anders in bezug auf die Protoplasmastruktur: Zwar findet auch hier ein schroffer Wechsel statt, aber im umgekehrten Sinne, d. h. die Zellen des Schlußstücks sind viel dunkler und besitzen keine Vakuolen. Dafür findet man reichliche, scharfgezeichnete feine Fäden im Protoplasma, welche ungefähr senkrecht auf der Zellbasis stehen und fast die ganze Zellhöhe durchsetzen: gegen den Kern

hin sind sie oft etwas konkav gebogen. Es zeigen sich auch Eigentümlichkeiten, welche man beim Hunde vermisst. Neben dem Kern und etwas mehr basal liegen nämlich fast regelmässig ein grösserer oder mehrere kleine rundliche schwarzblau gefärbte Klumpen. Ganz gewöhnlich ragt an der freien Zelloberfläche eine lange keulenförmige, den Bürstenbesatz durchbrechende Blase vor, welche in der Regel ein Büschel von schwarzblauen, langgestreckt spindelförmigen, oft umgebogenen Fäden enthält, die sich durch die ganze Blase erstrecken und etwas unter dem Bürstenbesatz fein spitzig beginnen (Fig. 8).

Man dürfte wohl nicht so leicht ein schöneres und klareres Beispiel von Sekretaustritt aus einer Drüsenzelle finden, zumal das Lumen recht weit und nicht so vollgepfropft ist wie beim Hunde.

Wir haben oben gesehen, dass der Epithelwechsel wie beim Hunde in sehr verschiedener Höhe stattfindet, in ein und demselben Kanälchen jedoch finde ich im Gegensatz zum Hunde eine einfache zirkuläre Grenzlinie.

Der Übergang vom Hauptstück zum Isthmus ist, wie bekannt, beim Hunde ebenfalls ein scharfer, indem die Zellhöhe plötzlich abfällt, die Färbung hell wird und der am papillaren Schlußstückende immer noch vorhandene, wenn auch niedrige Bürstenbesatz aufhört (Fig. 9—11).

Über die äusseren Formverhältnisse der Zellen an der Übergangsstelle will ich erst berichten, wenn ich den Isthmus beschrieben habe.

4. Der Isthmus.

(Fig. 9—45 und 49, 50.)

Als ich von allem Material zuerst Golgi-Kopsch-Präparate von der Katzenniere untersuchte, um nach ganz anderen Elementen als Epithelzellen zu fahnden, fand ich in der Marksubstanz zahlreiche schwarzbraune, aus einem mittleren Körper und reichlichen oft reichverzweigten Fortsätzen bestehende Gebilde, welche den Chromatophoren mancher Knochenfische glichen und deshalb Zellen sein mussten, weil in einem oft vorhandenen zentralen Loch ein Kern sich färben liess. Wie die Figuren 19—31 zeigen, gleicht keine vollständig der andern, und doch haben die Zellen der gleichen Gegend unter sich insofern grosse Ähnlichkeit, als die letzten Ausläufer und die Zwischenräume so ziemlich gleich-

breit sind. Allerdings können auch gelegentlich die Zwischenräume etwas breiter sein wie die Ausläufer und umgekehrt. Die Verzweigung geht meist gleichmässig und gleichweit nach allen Seiten; oft geht jedoch ein längerer, mit zahlreichen Seitenästchen versehener Fortsatz nach einer oder zwei entgegengesetzten Seiten, so dass die ganze Zelle mehr in die Länge gestreckt erscheint.

Die feinsten Ausläufer und Zwischenräume finden sich nahe der Markkegelbasis in der Grenzschicht. Weiter papillarwärts findet man jedoch auch viel einfachere Formen, bestehend aus grosser Platte mit kurzen Ausläufern. Zuweilen findet man Figuren die zweimal oder dreimal so gross sind als gewöhnlich. Bei genauerer Betrachtung erkennt man, dass es sich um zwei resp. drei Zellen handelt, die so innig ineinander verzahnt sind, dass die Fortsätze der einen Zelle die betreffenden Zwischenräume der anderen Zelle oder Zellen so vollständig ausfüllen, dass keine Spur eines Trennungspaltes zu finden ist; da aber die Ausläufer dünner und infolgedessen etwas heller gefärbt sind als die Zelleiber und gegen die Enden noch etwas heller werden, so lassen sich die Zellen doch meist ziemlich gut abgrenzen.

Anfangs hielt ich die Zellen für Bindegewebszellen, welche sich zwischen den Harnröhrchen hinziehen und sich eventuell einem der Harnröhrchen anschmiegen, denn Körper und Ausläufer finden sich alle ausnahmslos in einer einzigen leicht gewölbten Ebene. Etwas zweifelhaft wurde mir die bindegewebige Natur durch das schon erwähnte innige Ineinandergreifen von zwei und mehr Zellen. Zuweilen umgaben in fixierten und mit Hämalaun nachgefärbten Präparaten mehrere geschwärzte Zellen einen Raum, der ganz die Grösse und die ungefähre Gestalt einer der geschwärzten Zellen besass, so dass man, wenn man sich das helle Gebiet samt den Zwischenräumen zwischen den Ausläufern der schwarzen Zellen schwarz, die geschwärzten Zellen aber farblos dächte, die so geschwärzte Figur in keiner Weise sich von den andern unterscheiden lassen würde. Dazu kommt noch, dass mitten in dem grösseren Mittelfeld ein runder Kern zu finden war, der genau in der gleichen Ebene lag wie die benachbarten geschwärzten Zellen (Fig. 21). Es war also klar, dass es sich um Zellen handelte, die lückenlos Rohre oder doch Teile von solchen bildeten. Dass es sich nicht um Endothelzellen von Gefässen handelte, stand deshalb ausser allem Zweifel, weil solche

in grosser Zahl in den Präparaten geschwärzt waren und nicht die entfernteste Ähnlichkeit mit den fraglichen Zellen hatten. Blieben also nur die Harnkanälchen, Isthmen und Sammelröhren. In den letzteren waren auch häufig Zellen geschwärzt, welche deutlich zwischen den ungeschwärzten, aber in den nachgefärbten Präparaten sehr gut erkennbaren Epithelzellen lagen und ganz einfache glatte Flächen aufwiesen. Es blieben also nur noch die Isthmen übrig. Um jedoch ganz sicher zu gehen, mussten Quer- und Schrägschnitte untersucht werden. Solche zeigten nun ganz einwandfrei, dass die geschwärzten und reich verzweigten Zellen tatsächlich dem Isthmus angehören, also echte Epithelzellen sind. Oft genug fand ich denn auch geschwärzte Zellen an Umbiegungsstellen der Schleifen.

Nach diesen Beobachtungen an der Katzenniere habe ich die gleichen Beobachtungen auch noch beim Hunde, Igel, Kaninchen, Meerschweinchen und der Ratte gemacht. In den Fig. 12—17 und Fig. 32—43 habe ich von diesen Tieren Isthmuszellen abgebildet: man wird zugeben, dass die Ähnlichkeit eine grosse ist, so gross, dass sie alle vom gleichen Tier sein könnten, wenn wir die Figur 12 (Hund) ausnehmen.

Bei genauerer Betrachtung finden sich allerdings einige unbedeutende Unterschiede, wie kleine Seitenzäckchen, die sonderbarer Weise nicht genau in der gleichen Ebene liegen, wie die Hauptausläufer. Dass einige Zellen mehr gerade und teilweise fast parallele, andere mehr gewundene Fortsätze besitzen, kann Zufall sein, da unter grossen Mengen ganz willkürlich einzelne sich besonders schön präsentierende Zellen herausgegriffen wurden.

Ich habe vorhin den Hund ausgenommen, weil die in der Grenzschicht und deren Nähe zur Darstellung gekommenen Zellen so feine Ausläufer und Zwischenräume besitzen, wie ich sie bis jetzt nirgends in der Niere beobachtet habe. Fig. 12 und 13 ist sogar bei erheblich stärkerer Vergrösserung (1500 mal) gezeichnet als die Zellen der meisten übrigen Säuger (800 mal). Allerdings scheinen die gezeichneten Zellen derselben nicht aus der gleichen Gegend zu stammen. Beim Hunde finden sich ja auch viel plumpere Zellen, mehr gegen die Mitte der Marksubstanz hin.

Wenn man in ein und demselben Präparate so sehr verschiedene Formen findet, wie die Fig. 12—17, und nach Lage

der Dinge alle dem Isthmus angehören müssen, so drängt sich einem unwillkürlich die Frage auf, ob eine gewisse Gesetzmässigkeit dem zugrunde liege, d. h. ob bestimmte Abschnitte des Isthmus und bei allen Isthmen die gleichen einen bestimmten Komplikationsgrad der Zellen aufweisen, oder ob kompliziertere und einfachere Formen regellos durcheinander gewürfelt seien. An Golgi-Präparaten war dies nicht so leicht zu entscheiden; viel geeigneter waren hierzu Eisenhämatoxylinpräparate. Man musste dort von den anstossenden Kanalstücken (Hauptstück und Mittelstück) aus an den deutlich mit diesen zusammenhängenden Isthmusabschnitten die Form der Kittleisten festzustellen suchen und an gut orientierten Schnitten die Isthmusschenkel immer weiter ins Mark hinein untersuchen. Ich habe dies beim Hunde durchgeführt.

Es zeigte sich hierbei, dass ausnahmslos in den in die Mittelstücke übergehenden Teilen der papillaren Isthmusschenkel die Kittleisten am deutlichsten zu erkennen waren (Fig. 18). Sie sind zwar erheblich feiner als in den Sammelröhren, treten aber klar und bestimmt hervor. Man wird nun meine Enttäuschung begreifen, als ich nach der Beobachtung so überaus komplizierter Zellformen, die unbedingt dem Isthmus angehören mussten, jetzt an Eisenhämatoxylinpräparaten von der gleichen Tierart ganz einfache, nur unbedeutend von der geraden Linie abweichende Kittleisten fand, die ein sehr weitmaschiges Netzwerk bildeten. Die Maschen sind so weit resp. die Zellen so gross, dass sie sich erheblich über die Hälfte des Rohrquerschnittes ausdehnen können. Die Epithelhöhe ist eine minimale. Die Kerne liegen meist exzentrisch, können kugelig oder auch etwas abgeplattet sein. Das Protoplasma ist ganz hell, eine feine Granulierung kaum zu erkennen. Ich muss noch einmal betonen, dass diese einfachen Zellformen ohne Ausnahme in allen papillaren Isthmusabschnitten gefunden wurden, deren Zusammenhang mit dem Mittelstück evident war. Beim Vordringen gegen den Schleifenbogen zu bleibt sich der Zellencharakter auf grosse Strecken hin gleich, doch bemerkt man eine allmählich grösser werdende Neigung der Kittleisten, sich zu schlängeln, resp. der Zellen kompliziertere Form anzunehmen und sich zu vergrössern, was mit einem Weiterwerden des ganzen Kanals verbunden ist.

Jetzt waren die Verhältnisse klar geworden: da an Eisenhämatoxylinpräparaten die papillaren Abschnitte der aufsteigenden Isthmusschenkel ganz einfache Zellformen besaßen, die in Golgi-Kopsch-Präparaten aufgefundenen, so überaus komplizierten Zellformen aber ebenfalls zweifellos dem Isthmus angehörten, konnte es sich im letzteren Fall nur um den absteigenden Isthmusschenkel handeln. Dazu kommt nun noch die Beobachtung an Golgi-Präparaten, dass die Komplikation der Zellen gegen das Hauptstück immer mehr zunimmt.

Ich untersuchte nun den Isthmus in Eisenhämatoxylinpräparaten der Hundeniere von Schlußstücken ausgehend. Aber ich kann versichern, dass mir bisher nichts so viel Schwierigkeiten machte, als das Auffinden der Kittleisten an dieser Stelle. Sie sind viel feiner als in der Pars convoluta und dem Anfangsteil der Pars radiata und bedeutend komplizierter als dort. Nur in vereinzelt sehr günstigen Fällen konnte ich Teile des Kittleistensystems erkennen. Es war mir aber nicht möglich, mit dem Zeichenapparat etwas auszurichten. Ich musste mich eben vorläufig damit begnügen, die Existenz des so sehr komplizierten Kittleistensystems im Anfang des glomerularen Isthmusschenkels überhaupt nachgewiesen zu haben. Für die vollständige Abgrenzung von Zellen mussten eben die Silberchromatpräparate herangezogen werden. Durch Untersuchung einer grossen Zahl solcher Präparate konnte ich denn auch feststellen, dass die Komplikation der Form und die Zierlichkeit der Ausläufer papillenwärts allmählich abnimmt, doch so, dass an dem Isthmusbogen die Zellform immer noch kompliziert genug ist, die Ausläufer und die Zwischenräume zwischen denselben aber erheblich breiter und plumper geworden sind. (Fig. 12—15.) Erst nach der Umbiegung werden die Formen einfacher, um schliesslich, wie schon beschrieben, ganz einfache eckige Platten ohne jegliche Ausläufer zu werden. Die Figuren 12—18 zeigen die Übergänge von komplizierterer bis zu einfacherer Form ganz deutlich, aber auch, dass die Gänge weiter werden, um noch innerhalb des Isthmus wieder abzunehmen.

Immerhin ergaben Messungen, dass im Durchschnitt die Dicke des glomerularen Isthmusschenkels etwas grösser ist als diejenige des papillaren: Der äussere Durchmesser des ersteren schwankt zwischen 7,25 und 23,5 μ , derjenige des papillaren zwischen 12,7 und 25,3 μ .

Mit der Epithelhöhe ist es umgekehrt, indem näher dem Schlußstück die Zellen etwas höher sind als näher dem Mittelstück (s. Fig. 9—11 und 18). An den Figuren 16 und 17 fällt einem auf, dass die Zwischenräume zwischen den Ausläufern vielfach schmaler sind als die letzteren selbst. Ich glaube dies so erklären zu sollen, dass die Fortsätze einer Zelle sich etwas über oder unter die Fortsätze der Nachbarzellen schieben, so dass die Trennungsebenen nicht senkrecht auf der Kanalwand, sondern etwas schräg zu dieser stehen. Manchmal kam es mir auch so vor, als ob die Enden der Ausläufer sich noch ein wenig unter die Zellkörper schoben.

Wir haben nun noch die Frage zu erörtern, wie die Formverhältnisse an der Hauptstück-Isthmugrenze beschaffen sind. Es ist im allgemeinen bekannt, dass, was den Durchmesser und die Zellhöhe anbelangt, der Übergang ein schroffer ist. Meine Untersuchungen haben nun gezeigt, dass auch die seitliche Zellbegrenzung plötzlich aus der ganz einfachen Form im Schlußstück in die äusserst komplizierte Form im glomerularen Isthmusschenkel übergeht.

Aber auch das ist sehr schwer zu erkennen, sowohl wegen der Sekretmassen im Lumen, als auch, weil bei dem plötzlichen Abfall der Epithelhöhe, die Kittleistennetze beider Abschnitte in ganz verschiedener Höhe liegen. Immerhin konnte ich konstatieren, dass, wie am glomerularen Ende des Schlußstücks, die einfachen Schlußstückzellen formbestimmend sind, indem die Isthmuszellen, soweit ich nach den wenigen einwandfreien Beobachtungen überhaupt urteilen darf, gegen ihresgleichen kompliziert, gegen die Schlußstückzellen dagegen ganz geradlinig begrenzt sind.

Eine weitere Ähnlichkeit besteht darin, dass wie Fig. 9—11 lehrt, die Grenzlinie nicht kreisförmig um das Rohr herumzulaufen pflegt, sondern gewöhnlich eine mehr oder weniger unregelmässige und oft ganz schräge ist. Auch schwankt die Höhenlage der Grenze in den verschiedenen Tubuli sehr, wenn auch nicht so bedeutend, wie innerhalb der Radiärstücke.

Noch muss ich erwähnen, dass die Kerne der Isthmuszellen unmittelbar nach dem Wechsel sehr niedrig, vielfach auch kleiner sind als weiter weg, wo sie gewöhnlich die bekannte Kugelform besitzen.

Leichter als beim Hunde gelang es mir bei der Katze im glomerularen Isthmusschenkel die Kittleisten im Zusammenhange zu erkennen und zu zeichnen (Fig. 44 und 45). Die Kittleisten treten hier deutlicher hervor als beim Hunde. Man erkennt die grosse Komplikation der Zellformen. Die Fortsätze greifen tiefer ineinander als die Leisten der Zellen in den gewundenen Kanälchen.

5. Das Mittelstück.

(Fig. 46—50.)

Geht man in der Hundeniere vom Isthmus auf das Mittelstück über, so ändert sich im allgemeinen am Kittleistensystem nichts. Auch die Epithelhöhe nimmt nur ganz allmählich zu, indem schon im Isthmus die Zellen etwas höher werden und im Mittelstück die Zellen etwas niedriger beginnen.

Auf diese Angaben gestützt würde man den Übergang als einen ganz allmählichen erklären müssen. Berücksichtigt man jedoch die Protoplasmastruktur und die Sekretionsvorgänge an den Zellen so gewinnt man doch eine andere Ansicht. Betrachtet man die Fig. 49 und 50, welche möglichst genau nach dem Präparat ausgeführt sind, so sieht man, dass, von den niedrigeren helleren Zellen (Isthmus) ausgehend, plötzlich die Zellen etwas dunkler werden. Ferner bemerkt man in Fig. 50 in allen drei dunkleren Zellen die Oberfläche an der Lumenseite blasenartig abgehoben, während in Fig. 49 die Sekretansammlung schon Schlauchform angenommen hat, Befunde, wie sie schon Schachowa beschrieben und abgebildet hat. Da an den Isthmuszellen nichts dergleichen zu finden ist, so nimmt der Übergang doch eine schroffere Form an. Am schwersten wird die Grenze zu erkennen sein, wenn das Sekret eben vollständig ausgestossen ist und infolgedessen die Mittelstückszellen besonders niedrig sind. Solchen Stellen begegnet man oft genug, so dass man hier nicht bestimmt angeben kann, welche die letzte Schaltstückszelle und welche die erste Mittelstückszelle ist.

Weiter hinein in den dunkleren medullaren Anfangsteil des Mittelstücks zeigen die Kittleisten etwas mehr Neigung von der Geraden abzuweichen, doch habe ich weniger beim Hunde (Fig. 48a), häufiger bei der Katze (Fig. 46 und 47) etwas kompliziertere Formen beobachtet.

Schraubt man jedoch bei Flächenansichten (Hund) allmählich tiefer, so ändert sich schnell das Bild (Fig. 48 b), indem die scheinbar nicht verschwindenden Kittleisten immer kompliziertere Windungen annehmen, ganz ähnlich der Abbildung und Beschreibung, welche Landauer von den Tubuli contorti der Meerschweincheniere gibt. Ob die dunklen, scharf gezeichneten Schlangenlinien auf gefärbte Interzellulärsubstanz oder auf verklebte Exoplasma-lagen der benachbarten Zellen zurückzuführen sind, vermag ich nicht zu entscheiden. Da die bekannten Körnchenreihen des Protoplasmas dicht an die seitliche Oberfläche und besonders in die Leisten gedrängt sind, so wird dadurch die Gliederung in distinkte Zellen noch viel deutlicher.

Vergleichen wir nun die Zellen des grösseren Anfangsteils des Hauptstücks mit denjenigen des Mittelstücks auf ihre seitlichen Formverhältnisse, so ergibt sich, dass die ersteren Seitenleisten besitzen, welche über die ganze Höhe der Zellen sich erstrecken und näher dem Lumen komplizierter zu sein pflegen, während bei den letzteren die seitlichen Leisten an der Basis am höchsten sind und gegen das Drüsenlumen hin allmählich abflachen, um schliesslich fast ganz zu verschwinden.

In den Markstrahlen, in denen bekanntlich die Mittelstücke heller werden, zeigen die feinen Kittleisten keine Veränderung. In der Tiefe der Kanalwand lassen sich die Zellen weniger leicht abgrenzen, da die Körnchenreihen weniger reichlich und weniger dicht an der seitlichen Zelloberfläche zusammengedrängt sind.

In Golgi-Präparaten werden gelegentlich auch einzelne Mittelstückszellen geschwärzt. Die Formen derselben stimmen durchaus mit den Ergebnissen der Eisenhämatoxylinmethode überein, so dass es überflüssig erscheint, die Befunde zu beschreiben und zu illustrieren.

Meine neueren genaueren Untersuchungen erstrecken sich vorläufig nur bis hierher, doch scheinen nach dem, was ich in meiner früheren grösseren Epithelarbeit angegeben und bis jetzt bei meinen letzten Untersuchungen gesehen habe, von den Schaltstücken ab bis zu den Ductus papillares Komplikationen der Kittleisten nicht einzutreten. Dass man jedoch aus diesen Befunden keine Schlüsse auf die Konfiguration der Seitenflächen ziehen darf, zeigt das Mittelstück (Fig. 48 a und b). Dies lehren auch Befunde, welche ich an Sammelröhren in Golgi-Kopsch-

Präparaten von menschlicher Niere in letzter Zeit gemacht habe. Dort zeigen gegen das Lumen zu ganz einfach gestaltete Zellen an der Basis reiche Verästelung, wobei die Ästchen unter die Nachbarzellen dringen und diese so teilweise von der Basalmembran abdrängen, so dass diese oft nur mit ganz kurzen plumpen Füsschen mit ihr Fühling behalten. Ich glaube, dass es sich hier um die Schachowa-Steigerschen dunkleren Zellen handelt. Ich beabsichtige, in einer späteren Arbeit auf diesen Punkt zurückzukommen.

Zum Schluss möchte ich noch einmal kurz die Hauptidee meiner Untersuchungen zusammenfassen. Bei Katze und Hund sind im grösseren Anfangsteil des Hauptstücks bis in das Radiärstück hinein in Bestätigung älterer Angaben die Epithelzellen mit wohlausgebildeten seitlichen Leisten versehen, welche in entsprechende Furchen der Nachbarzellen fest eingreifen und sie vollständig ausfüllen.

In der Pars radiata nehmen die Zellen plötzlich die Form abgestutzter Pyramiden mit ganz glatten Seitenflächen an.

Am Übergang ins Mark resp. in den Isthmus ändert sich (sicher beim Hunde) das Epithel wieder plötzlich. Die platten Isthmuszellen zeigen bei allen untersuchten Tieren eine sehr reiche Verzweigung, wodurch diese Zellen die komplizierteste Form annehmen, welche bei Plattenepithelzellen je beobachtet sein dürfte.

Gegen das Mittelstück zu nehmen die Zellen allmählich wieder einfache Form an. Der Übergang in das Mittelstück ist beim Hunde zwar ein plötzlicher, fällt jedoch nicht so sehr ins Auge wie am glomerularen Ende des Isthmus.

Die Mittelstückszellen besitzen wieder Seitenleisten, welche gegen die Basis zu stärker vorragen.

Wir haben also an drei Stellen plötzlichen Epithelwechsel. Bisher sind wir gewohnt, solche schroffen Übergänge, wie z. B. die Linea anorectalis auf Entwicklung, d. h. auf das Zusammenstossen zweier aus verschiedenen Quellen stammenden Produkte zurückzuführen. Tatsächlich sollte man in den Nierenkanälchen je eine solche Stelle erwarten, aber nur eine, statt dessen finden wir deren drei. Welche von diesen ist die erwartete? Was

haben, wenn überhaupt eine der drei in Frage kommt, die anderen für eine Bedeutung? Warum sind überhaupt an einer Stelle die Zellen einfach, an der anderen so sehr kompliziert gestaltet, ohne Rücksicht auf die Zellhöhe? Das sind Fragen, welche wohl wert sind, eingehend ventiliert zu werden. Hoffen wir, dass sich bald jemand findet, der sie uns in überzeugender Weise beantwortet.

P. S. Während des Druckes ist es mir gelungen, an Golgi-Präparaten von Katze und Igel am inneren Endkammerblatt distinkte, äusserst zierliche und komplizierte Epithelzellen nachzuweisen. Genaueres hierüber werde ich in einer späteren Mitteilung berichten.

Erklärung der Abbildungen auf Taf. V, VI und VII.

- Fig. 1. (Steht im Text.)
- Fig. 2. Zellen der Pars convoluta der Hundeniere von der Fläche gesehen und auf die Kernhöhe eingestellt. Die die Zellgrenzen markierenden Punkte sind unmittelbar an die Seitenflächen gedrängte Körnchenreihen (Stäbchen). Eisenhämatoxylin. Seibert. Apochr.-Immers. 2 mm. Comp.-Oc. 8. Vergr. 1500fach.
- Fig. 3. Negative Zellenbilder aus der Pars convoluta der Katze, vom Lumen aus gesehen. a Einstellung auf die innere Fläche, b auf die basale Fläche. Golgi-Kopsch-Methode, Adurolfixation. Seibert. Apochr.-Immers. 2 mm. Comp.-Oc. 8. Vergr. 1500fach.
- Fig. 4. Das Gleiche, auf die Basis eingestellt. Gleiche Methode, mit Alauncochenille nachgefärbt. Seibert. Obj. V, Comp.-Oc. 8.
- Fig. 5. Pars radiata der Hundeniere. Plötzlicher Epithelwechsel. Rechts (einfache Zellformen) Schlußstück der Portio principalis. Eisenhämatoxylin. Seibert. Apochr.-Immers. 2 mm. Comp.-Oc. 8. Vergr. 1500fach.
- Fig. 6. Pars radiata der Hundeniere. Übergangsgebiet mit kompliziert verlaufender Grenzlinie. Inselbildungen nicht ausgeschlossen. Links glomerulares, rechts papillares Ende des Kanalstückes. Eisenhämatoxylin. Seibert. Obj. V, Comp.-Oc. 8.
- Fig. 7. Pars radiata der Katzeniere. Plötzlicher Epithelwechsel. Rechts (einfache Zellformen) Schlußstück der Portio principalis. Eisenhämatoxylin. Seibert. Apochr.-Immers. 2 mm. Comp.-Oc. 6. Vergr. etwa 1000.
- Fig. 8. Schlußstück der Pars radiata der Katzeniere. Sekretion. Pikrinsublimatfixation, Eisenhämatoxylinfärbung. Seibert. Apochr.-Immers. 2 mm. Comp.-Oc. 8. Vergr. 1500fach.

- Fig. 9. Übergang von Schlußstück (höhere Zellen) in Isthmus (niedere Zellen oben links), Längsschnitt, aus der Hundeniere. Eisenhämatoxylin. Vergr. 1500 fach.
- Fig. 10 und 11. Übergang von Schlußstück (höhere Zellen) in Isthmus (niedere Zellen), Querschnitt, aus der Hundeniere. In Fig. 10 erkennt man die dachziegelförmige Überschiebung. Eisenhämatoxylin. Vergr. 1500 fach.
- Fig. 12. Glomerularer Isthmusschenkel aus der Grenzschicht der Hundeniere. Zwei reichverzweigte Epithelzellen greifen ineinander. Golgi-Kopsch-Methode, Adurolfixation. Vergr. 1500 fach.
- Fig. 13. Das Gleiche, doch etwas weiter ins Mark hinein
- Fig. 14. Das Gleiche, aus der Mitte des Marks aber immer noch im absteigenden Schenkel.
- Fig. 15. Das Gleiche, aus einem Schleifenbogen.
- Fig. 16 und 17. Das Gleiche, aus dem papillaren Isthmusschenkel nicht weit von dem Schleifenbogen. Man beachte den gewaltigen Grössen- und Formunterschied der Zellen in den Fig. 12—17. Alle sind bei derselben Vergrößerung gezeichnet.
- Fig. 18. Papillarer Isthmusschenkel nahe dem Mittelstück, Hund. Kittleistennetz resp. Zellform ganz einfach. Auffallende Excentricität der Kerne. Eisenhämatoxylin. Vergr. 1500 fach.
- Fig. 19—31. Epithelzellen aus dem Isthmus der Katzenniere. Golgi-Kopsch-Methode, Adurolfixation. Vergr. 800 fach, nur Fig. 21 etwa 1000 fach.
- In Fig. 21 sind geschwärzte Zellen so gelagert, dass sie eine ungeschwärzte (Kern nachgefärbt) fast vollständig einschliessen.
- In Fig. 22 umgreifen zwei Zellen mehr als die Hälfte des Lumens. Auch diese fassen den grössten Teil einer nichtgeschwärzten Zelle zwischen sich. a hohe, b tiefe Einstellung desselben Kanalstückes.
- Fig. 25. Drei ineinandergreifende Isthmuszellen.
- Fig. 26. Isthmusbogen mit zwei ineinandergreifenden Zellen.
- Fig. 27—31. Einfachere Formen des papillaren Isthmusschenkels.
- Fig. 32 und 33. Isthmuszellen der Igelniere. Golgi-Kopsch-Methode, Adurolfixation. 800fache Vergr.
- Fig. 34 und 35. Isthmuszellen der Kaninchenniere, sonst wie oben.
- Fig. 36 und 37. Isthmuszellen der Meerschweinchenniere, sonst wie oben.
- Fig. 38 und 39. Isthmuszellen der Rattenniere, sonst wie oben.
- Fig. 39 stammt aus einer Gegend näher der Markkegelbasis. Die Fig. 32—39 gehören sehr wahrscheinlich alle dem glomerularen Isthmusschenkel an.
- Fig. 40—43. Schräg- und Querschnitte des Isthmus der Igelniere. Sie liefern den Beweis, dass die geschwärzten Zellen im Verbande der Epithelzellen liegen, also wirklich echte Epithelzellen sind. Golgi-Kopsch-Methode, Adurolfixation. Alauncochenille.

- Fig. 44 und 45. Isthmus der Katzeniere. Kompliziertes Kittleistennetz resp. Zellformen; Diplosome. In Fig. 45 eine Zentralgeißel rechts unten. Eisenhämatoxylin. Seibert. Apochr.-Immers. 2 mm. Comp.-Oc. 6. Vergr. 1270 fach.
- Fig. 46 und 47. Mittelstück der Katzeniere. Kittleistennetz. Eisenhämatoxylin, sonst wie oben.
- Fig. 48. Mittelstück aus der Grenzschicht der Hundeniere. a Einstellung auf die Lumenseite des Epithels; ziemlich einfaches Kittleistennetz. b tiefere Einstellung, Zellgrenzen viel komplizierter. Eisenhämatoxylin. Seibert. Apochr.-Immers. 2 mm. Comp.-Oc. 8. Vergr. 1500 fach.
- Fig. 49 und 50. Übergang des papillaren Isthmusschenkels in das Mittelstück (Hundeniere). Die Mittelstückszellen (links) sind dunkler granuliert und in Sekretion begriffen. Eisenhämatoxylin. Vergr. 1500 fach.

Biologische Notizen.

Von

Prof. N. Kultschitzky, Charkow.

Hierzu Tafel VIII und IX.

I. Glandula lacrimalis praeparotidea bei einigen Nagetieren.

Der Gegenstand meiner vorliegenden Mitteilung ist eine Beschreibung einer Tränendrüse bei einigen Nagetieren. Diese Drüse ist von mir unter dem Namen Glandula lacrimalis praeparotidea zuerst bei den weissen Ratten gefunden worden, dann aber bei den Vertretern der ganzen Familie der Muriden (Muridae). Bevor ich einige Eigentümlichkeiten des Baues und der anatomischen Lage dieser Drüse beschreibe, halte ich es für notwendig, eine kleine geschichtliche Auseinandersetzung mitzuteilen, um betreffs dieses Organes Prioritätsrechte festzustellen. Es handelt sich darum, dass die Drüse, von der die Rede ist, von mir Anfang Herbst 1898 entdeckt ist. Die erste Mitteilung über meinen Fund habe ich am 4. November 1898 in der Sitzung der Gesellschaft der wissenschaftlichen Medizin und Hygiene gemacht. Selbst der Titel dieser Mitteilung: „Glandula lacrimalis praeparotidea bei Ratten“ lässt keinem Zweifel Raum, dass die Rede von einer Rattentränendrüse war, welche ausserhalb der Augenhöhlen, am Rande der Ohrspeicheldrüse gelegen ist. In der Sitzung, wo ich meinen Vortrag las, habe ich Zeichnungen und Präparate gezeigt.

Im Jahre 1901 wurde dann diese von mir entdeckte Drüse von neuem von Löwenthal beobachtet und in einer Schrift beschrieben, die im 56. Bande des Archiv für mikroskopische Anatomie gedruckt ist. In dieser Schrift sagt Löwenthal, dass er noch im Jahre 1899 eine vorläufige Mitteilung gemacht habe. So ist die zu besprechende Drüse zweimal von zwei Forschern unabhängig voneinander aufgefunden worden, von mir und von Löwenthal. Wenn es aber angenommen wird, was ich für ganz richtig halte, dass alle Entdeckungen der Zeit nach beurteilt werden müssen, wo sie zum erstenmal veröffentlicht sind, so gehört in solchem Falle die Priorität mir.

Zwar habe ich eine eingehende Beschreibung der Glandula lacrymalis der Ratten auf eine ziemlich lange Zeit unterlassen, dazu hatte ich aber viele mehr oder weniger wichtige Gründe gehabt. Ein solcher für mich sehr bedeutender Grund war folgender. Ich konnte nicht glauben, dass ein so grosses, unmittelbar unter der Haut liegendes Organ in der vergleichenden Anatomie unbekannt wäre. So oft ich auch die Literaturangaben nachgeschlagen habe, habe ich meine Nachforschung dennoch für ungenügend gehalten. Es versteht sich von selbst, wie unangenehm es sein kann, vielleicht schon längst bekannte Sachen wieder zu entdecken und ich glaube, dass man meine Vorsicht vollständig natürlich finden würde.

Indem ich jetzt zum Wesen der Frage übergehe, will ich bemerken, dass die zu beschreibende Drüse sich wenig von den Tränendrüsen anderer Tiere unterscheidet. Sie ist eine zusammengesetzte tubulöse Drüse mit sehr dünnen Ausführungsgängen im inneren des Organes, ihre Zellen haben den Charakter seröser Zellen, mit einigen unwesentlichen Eigentümlichkeiten, welche ich in der nächsten Zukunft eingehend beschreiben werde. Ausser seiner rein histologischen, hat dieser Fund auch noch eine allgemein biologische Bedeutung. In der Tat, beim Studium des Tränenapparates der Ratten taucht unwillkürlich die Frage auf, ob dieser Apparat allen Nagetieren gemeinsam ist, wenn es aber nicht der Fall ist, worin besteht denn die Eigentümlichkeit dieser Einrichtung bei verschiedenen Gruppen, d. h. bei verschiedenen Familien.

Bei näherer Untersuchung ist es mir gelungen zu beweisen, dass alle Muriden ausserhalb der Augenhöhle, am Rande der Glandula parotis die von mir beschriebene Drüse besitzen. Ich fand sie bei Ratten, Mäusen und neulich beim Hamster (*Uricetus frumentarius*). Andere Nagetiere besitzen diese Drüse nicht. Jedoch ungefähr vor einem Jahre hatte ich die Möglichkeit gehabt ein verhältnismässig selten vorkommendes Objekt zu untersuchen, nämlich den Spalax, den Vertreter einer besonderen Nagetierfamilie (*Spalacidae*). Zu meinem grossen Erstaunen besass dieses Tier eine Tränendrüse auch ausserhalb der Augenhöhle und, ebenso wie bei Ratten, am vorderen Rande der Ohrspeicheldrüse. Ihrer Form nach sah sie zwar etwas anders aus, die anatomischen Verhältnisse aber waren dieselben wie diejenigen der Ratten. Es scheint mir, dass der Bau des Tränenapparates bei Spalax, welcher analog demjenigen der Ratten ist, vom rein biologischen Stand-

punkte gesehen, zu einem sehr interessanten Schlusse führen kann, welcher möglicherweise die Zoologen dazu veranlassen würde, verschiedene Vertreter der Nagetiere einer exakteren Familiengruppierung zu unterwerfen.

Es ist bekannt, dass Spalax, welcher zweifellos zu den Nagetieren gehört, wofür seine Zahnformel spricht, nichtsdestoweniger aber eine unterirdische Lebensweise führt, bis zu einem gewissen Grade rückgebildete Augen und kräftige Wühlextremitäten besitzt, d. h. alle Eigentümlichkeiten, welche ihn den Maulwürfen (Talpidae) nähern. Möglicherweise sind diese Eigentümlichkeiten der Grund der Notwendigkeit gewesen, dass Spalax in eine besondere Familie der Nagetiere ausgeschieden war, unter welchen diese Gruppe eine scheinbar selbständige und unabhängige Stellung eingenommen hatte. Indessen, wenn wir näher den anatomischen Bau eines der wichtigen Apparate, nämlich den Tränenapparat, betrachten, so sehen wir, dass Spalax in dieser Hinsicht offenbar den Ratten nahe steht. Ausserdem enthält die Familie der Spalaciden selbst, wieweit es mir bekannt ist, eine geringe Anzahl von Spezies. Infolgedessen wird es wohl gestattet sein anzunehmen, dass Spalax im wesentlichen eine Ratte ist, welche infolge dieser oder jener Gründe gezwungen war die Lebensweise eines Maulwurfs zu führen. Mit anderen Worten die Tatsache des analogen Baues des Tränenapparates bei Spalax und Ratten nötigt unbedingt, beide Familien, Muridae und Spalacidae, einander zu nähern. Inwieweit diese Näherung gehen wird, werden uns selbstverständlich weitere Beobachtungen in dieser Richtung zeigen, d. h. wenn alle Spezies der Familie Spalaciden von neuem untersucht werden.

II. Über das adenoide Organ in der Speiseröhre der Selachier.

Noch im Jahre 1887 habe ich eine Arbeit abdrucken lassen zur Frage über den Bau des Darmtraktes bei den Fischen.¹⁾ Eben damals wurde mein Interesse durch ein adenoides Organ erregt, welches in der Speiseröhre der Selachier gelegen ist. Es ist zuerst von Leydig beschrieben,²⁾ daher nannte ich es in

¹⁾ Russisch.

²⁾ Leydig. Beiträge zur mikr. Anat. und Entwicklungsgesch. der Rochen und Haie, 1852, S. 53.

Derselbe. Lehrbuch der Histologie des Menschen und der Tiere, 1857, S. 322.

meiner Schrift das Leydig'sche adenoide Organ. Diesen Namen möchte ich auch jetzt gerne behalten. Es ist zu bedauern, dass man auf die Forschung dieses Organes zu wenig bedacht war, dennoch vermag dieses so leicht zugängliche Gebilde viele lehrreiche Tatsachen in verschiedenem Sinne darzubieten.

Es ist mir gelungen das Leydig'sche Organ bei denjenigen Selachiern zu erforschen, welche im Schwarzen Meere leben: das sind *Raja clavata* und *Trigon pastinaca*. Bei meiner früheren Arbeit verfügte ich über ein reicheres Versuchsmaterial, aber zu meinem Bedauern konnte ich es nicht eingehend genug bearbeiten. Jetzt (im Dezember), wo ich wiederum die Prüfung und Besichtigung der erworbenen Angaben vorgenommen habe, ist der Mangel an Versuchsmaterial dadurch hervorgerufen worden, dass ich einige Misserfolge gehabt habe. *Raja clavata* hatte ich in genügender Menge gehabt, *Trigon pastinaca* aber in einer sehr geringen Zahl, weil *Trigon* unsere Küsten schon verlassen hat.

Deswegen beschränke ich meine Auseinandersetzung auf eine Beschreibung des Leydig'schen Organes bei dem Rochen (*Raja clavata*). Das ist um so mehr zulässig, als ja dieses Organ bei beiden Spezies fast ganz gleichartig gebaut ist.

Das Leydig'sche adenoide Organ bei den Rochen stellt zwei grosse Massen vor, welche voneinander vollständig getrennt sind und symmetrisch an der rechten und linken Seite der Speiseröhre liegen. Jede dieser Massen entsteht an der Übergangsstelle des Schlundkopfes in die Speiseröhre in der Art einer dünnen Schicht, welche die Stelle der Tunica submucosa einnimmt. Von der Basis der Schleimhaut ist sie nicht scharf getrennt. In der Richtung zum Magen hin nehmen die adenoiden Massen an Grösse zu und erreichen ihre grössten Dimensionen in den untersten Abteilungen der Speiseröhre. Dazu muss bemerkt werden, dass ihre Ausdehnung nicht nur auf die Speiseröhre beschränkt ist, sondern sich auch auf die Magenregion fortsetzt, aber nur auf eine kleine Strecke. Auf einem Längsschnitt, welcher längs der Speiseröhre gezogen ist, sind diese Verhältnisse sehr leicht zu beobachten. Die allgemeine Verteilung der adenoiden Massen ist auch auf der beigelegten Photographie und einer nach der Natur gezeichneten Bleistiftskizze sehr gut zu sehen (siehe Fig. 1—2, a, b).

Im wesentlichen besteht die adenoide Masse, welche von uns betrachtet wird, ebenso wie in anderen Organen aus zelligen Elementen und bindegewebigem Gerüst und die zelligen Elemente haben gewiss eine überwiegende Bedeutung. Sie sind hier sehr mannigfaltig, nichtsdestoweniger kann man sie genügend genau in einzelne Gruppen sondern mit scharfen Unterscheidungsmerkmalen für jede einzelne Gruppe. Wir unterscheiden vier solcher Gruppen, nämlich:

1. Grosse grobkörnige Zellen, welche noch Leydig unter demselben Namen beschrieben hatte (grosse Körnchenzellen¹), Fig. 3—4, a; Fig. 5, c. Sie stellen sehr grosse Elemente vor, welche gewöhnlich eine runde Form haben. Ihr Kern, immer ganz zur Peripherie gedrängt, ist etwas abgeplattet. Der Zellkörper ist durch grobe Körner solcher Grösse eingenommen, dass man sie aufzählen kann. Die Körner dieser Zellen sind acidophil und absorbieren besonders gierig Pikrinsäure. Wegen dieser Eigenschaft könnte man sie pikrinophile Zellen nennen. Sie absorbieren ebenso gerne saures Fuchsin (Fuchin-S. Rubin-S). Wenn man den Wunsch hätte, diese Körner elektiv zu färben, so ist es am besten so vorzugehen: aus dem Objekt, welches mit chromsalzhaltigen Gemischen fixiert und in Paraffin eingebettet ist, fertigt man 10 μ dicke Schnitte. Bei solcher Dicke ist es nicht nötig das Präparat an den Objektträger zu kleben. Das Präparat wird mit saurem Fuchsin oder Rubin (Fuchsin-S. Rubin-S) gefärbt, welche am besten in einer verdünnten Essigsäure (nicht mehr als 2% Conc.) gelöst sind. Die Färbung wird ziemlich rasch erzielt, je nach der Stärke der Farblösung. Gewöhnlich genügen einige Minuten zu einer guten Färbung. Dann wird das Präparat mit Alkohol ausgewaschen, welcher 1% Salmiak enthält. Dieses Auswaschen soll so lange dauern, bis der Schnitt fast ganz entfärbt wird, dann überführt man ihn in reinen Alkohol und schliesst, wie gewöhnlich, in Balsam ein. Im Resultate bekommt man vorzüglich gefärbte Zellkerne und Körner der erwähnten Zellen. Alle übrigen Elemente verlieren nach dem Auswaschen im alkalischen Alkohol die Färbung, indem sie ganz farblos erscheinen. Den Intensitätsgrad kann man beliebig erhöhen. Wenn die Fuchsinlösung einprozentig war, kann man Schnitte darin 18—24 Stunden liegen lassen, wobei, nach dem Auswaschen im alkalischen Alkohol,

¹) Roehen und Haie, S. 53.

die Zellenkörner, welche wir beschreiben, eine solche Menge Farbstoffes absorbieren, dass sie dunkelrote Farbe annehmen, sogar schwarzrote, wenn dieser Ausdruck überhaupt zulässig ist. Grobkörnige Zellen sind mit dünner Plasmaschicht umgeben, welche hier die Rolle einer deutlich unterscheidbaren Membran spielt. Diese protoplasmatische Schicht ist sehr dünn, sehr leicht zerreissbar und deshalb treten grosse Körner dieser Elemente oft aus ihnen heraus und zerstreuen sich im Gewebe. Auf einem fixierten Präparat wird diese Erscheinung beständig beobachtet, ob es sich aber in Wirklichkeit so verhält, d. h. ob es *intra vitam* so ist, das ist noch eine Frage. Es ist bemerkenswert, dass die grossen grobkörnigen Zellen ungefähr gleich gross sind. Dieses Verhältnis zeigt, dass jedenfalls diesen Elementen die Funktion der Aufspeicherung und Ausstossung der Körner fehlt. Besser gesagt, wenn die Körner ausgestossen werden, so alle auf einmal und dann kann von der Zelle nur der Kern mit geringer Menge undifferenzierten Protoplasmas übrig bleiben.

Wir haben oben erwähnt, dass der Kern dieser Zellen immer zur Peripherie gedrängt und leicht plattgedrückt ist. Das ist gewiss ganz verständlich und natürlich, unter der Voraussetzung, dass der Zellkörper mit Massen grosser Körner ausgefüllt ist. Der Kern an und für sich stellt eine Chromatinmasse vor, welche von einem Systeme ziemlich breiter charakteristischer Kanäle durchsetzt ist; auf Präparaten, welche gut mit Hämatoxylin gefärbt sind, sind sie in der Form heller Figuren deutlich sichtbar. Darüber sagen wir noch einiges später.

2. Grosse Zellen mit feiner Granulation. Fig. 3—4, d; Fig. 5, d—b. Das ist eine geräumige Gruppe von Zellen, deren Grösse ungefähr dieselbe wie in der ersten Gruppe der grobkörnigen Elemente ist, aber hier machen sich viel bedeutendere Grösse- und Formschwankungen geltend. Besonders scharf betrifft es die Schwankungen der Zellenform. Oft ist diese rund. In solchen Zellen liegt der Kern entweder im Zentrum oder an der Peripherie. Nicht selten aber haben diese Zellen einen eiförmigen oder jedenfalls genug ausgedehnten Kern. In solchen Fällen ist der Kern immer ans Ende des Zellkörpers gedrängt und ist also peripherisch gelegen.

Das sind auch augenscheinlich acidophile Zellen. Bei der Färbung mit basischen Farbstoffen, z. B. Neutralrot, bleiben sie

vollständig farblos. Dagegen zu den sauren Farbstoffen aus der Gruppe des Triphenylmethan verhalten sie sich auch verhältnismässig gleichgültig, d. h. bei der Färbung mit einem S-Fuchsin absorbieren sie ihn wohl, doch beim Auswaschen im alkalischen Alkohol werden sie, im Gegensatz zur ersten Gruppe, entfärbt. Dagegen werden sie im Eosin haltbar gefärbt. Pikrinsäure gegenüber weisen sie keine solche Wahlverwandtschaft auf, wie die Elemente der ersten Gruppe.

In Erwägung dessen könnte man wohl die zweite Gruppe zu den eosinophilen rechnen.

Was die Granulation des Zellkörpers betrifft, so muss man auch in diesem Falle einige Besonderheiten hervorheben. Vor allem pflegt sie sehr fein zu sein, und dann hat der Zelleib bei der Eosinfärbung eine gleichmässig mattrote Farbe, oder die Granulation des Zellkörpers erscheint grob, und dann ist die Zelle deutlich granuliert. Die Körner erreichen hier keine solche Grösse, wie in Elementen der ersten Gruppe, doch pflegen sie trotzdem ziemlich gross zu sein. In diesen letzten Elementen liegt der Zellkern immer an der Peripherie.

Seinem Bau nach erinnert der Kern dieser Zellen vollständig an den der Zellen der ersten Gruppe. Es ist auch eine Chromatinsubstanz, welche in der Mehrzahl der Fälle von eben solchen Kanälen durchsetzt ist. Zuweilen aber bekommt der Kern in den Zellen des beschriebenen Typus verhältnismässig grössere Dimensionen, seine Kanäle erweitern sich in solchem Grade, dass man sie für unter sich kommunizierende Höhlen erklären kann. Der ganze Zellkern nimmt eine blasenförmige Gestalt an. Es zeigt sich dann in ihm deutlich ein Nucleolus, die peripherische Schicht der Chromatinsubstanz aber erscheint als Zellmembran.

In den nur mit Kanälen durchzogenen Kernen, wo noch keine grossen Höhlen sich gebildet haben, fehlt das Kernkörperchen immer. Wenigstens ist mir nie gelungen es zu sehen.

3. Kleine Zellen mit geringer Protoplasma-menge, Lymphocyten, Fig. 3, c; Fig. 4, c—e; Fig. 5, a. Sie begegnen uns auf der ganzen Ausdehnung des Organes, aber meistens in kleinen Gruppen. Bei schwachen Vergrösserungen sind diese Gruppen nach der Färbung der Präparate mit basischen Farbstoffen besonders bemerkbar, weil ihre Hauptmasse aus Kernen

besteht, deren Substanz im allgemeinen basophil ist. Die Zellen dieser Art besitzen eine so geringe Menge Protoplasmas, dass es sogar bei mittleren Vergrösserungen nicht unterscheidbar ist und man leicht denken könnte, dass diese Kerne nichts anderes als freie Zellkerne sind. Mit einem guten Apochromate von 2 mm Brennweite und Kompensationsokular 6 kann man aber sich leicht überzeugen, dass die Rede von echten Lymphocyten ist, bei welchen der Zellkörper bis zur Minimalgrösse reduziert ist.

Unser Objekt hat zweierlei Lymphocyten. Die einen haben kompakte Zellkerne, in welchen nur mit grosser Mühe feinste Gänge zu unterscheiden sind, andere, gleicher Grösse mit den erstgenannten, besitzen schon kanalisierte Zellkerne, wie wir es in den Kernen zweier ersten Gruppen, d. h. grossen grob- und feinkörnigen Zellen gehabt haben. Auf unserer Zeichnung (Fig. 3—5 ist dieser Unterschied deutlich zu sehen. Seinem Bau gemäss färben sich beide Lymphocytenarten etwas ungleichartig. Lymphocyten mit kompaktem Zellkerne scheinen sich etwas dunkler zu färben, Lymphocyten mit kanalisiertem Kerne färben sich schwächer.

4. Grosse Zellen mit polymorphem Kerne, Fig. 3—4, b. Sie sind neutrophil und erscheinen auf Präparaten, die mit Gemischen von sauren Farbstoffen gefärbt sind, schwachgefärbt, z. B. blassrosa im Gemisch von Eosin und wässrigem Anilinblau. Basische Farbstoffe, wie Neutralrot, absorbieren sie gar nicht. Diese Elemente sind meistens rund und von beträchtlicher Grösse. Als Unterscheidungsmerkmal kann zweifellos der charakteristische Kern dienen. Er besteht nicht selten gleichsam aus Stäbchen, die an Chromosomen erinnern. In der Mehrzahl der Fälle aber kann man deutlich sehen, dass er aus miteinander gebundenen Chromatinmassen besteht, welche an freiliegenden Enden verdickt sind. Eine derartige Form ist eigenartig und es ist schwer, sie mit früher beschriebenen Kernformen zu verbinden oder von anderen Kernen der Zellelemente abzuleiten.

Das sind also die Elemente und ihre Gruppen, welche, meiner Meinung nach, den ganzen Vorrat an Zellen ausmachen, aus welchen das Leydig'sche adenoide Organ besteht.

Alle beschriebenen Elemente stehen wahrscheinlich in genetischem Zusammenhang. Allerdings kann man darüber mit Sicherheit nicht reden, nichtsdestoweniger scheint mir ganz zulässig zu sein, folgendes zu vermuten.

Als Ausgangspunkt bei der Entwicklung aller vier Zellarten des adenoiden Organes könnte man die kleine Zelle, den Lymphocyt rechnen, welcher noch einen kompakten Kern besitzt. Aus dieser Varietät entsteht eine zweite Lymphocytvarietät, die kleine Zelle mit kanalisiertem Kern. Wenn die Protoplasmanmenge derselben sehr schnell wächst, dann bekommen wir eine grosse Zelle unserer zweiten Gruppe, welche von den Lymphocytten nur durch die Protoplasmanmenge sich unterscheidet, während die Kernstruktur dieselbe bleibt. Zwar bekommen die zelligen Elemente der zweiten Gruppe, d. h. die sogenannten grossen Zellen mit acidophiler (eosinophiler) Granulation, ihre besonderen Eigenschaften, aber das ist ganz natürlich, weil diese Elemente als ältere mit dem Wachstum erscheinen werden, im Laufe dessen sie diese Eigenschaften auch erwerben. Man muss hinzufügen, dass Kerne der grossen Zellen aus der zweiten Gruppe ihre gewöhnlichen Umrisse nicht beibehalten, aber buchtenähnliche Eindrücke bekommen und sogar zuweilen gelappt sind, d. h. Altersmerkmale zeigen.

Wir haben oben gesehen, dass die Elemente der zweiten Gruppe sowohl ihrer Form, als auch dem inneren Bau nach mannigfach genug sind. Einige von ihnen erreichen die Grösse der Zellen der ersten Gruppe und dann sind sie mit grober Granulation im Zellkörper versehen. Der Kern ist in solchen Zellen immer an die Peripherie gedrängt. Zweifellos stehen meiner Meinung nach diese Elemente den Elementen erster Gruppe nahe. Angenommen, dass die Granula, welche wir in den grossen Zellen der zweiten Gruppe beobachten, auch als eingeschlossen erscheinen, so kann man wohl annehmen, dass unter Einwirkung verschiedener Bedingungen diese Einschlüsse ihre physikalisch-chemischen Eigenschaften ändern: in solchem Falle bekommen wir dann aus Elementen zweiter Gruppe die pikrinophilen Zellen der ersten Gruppe. Am schwierigsten ist es, Elemente der vierten Gruppe in genetischen Zusammenhang zu bringen. Ich denke nicht, dass sie Elemente *sui generis* sind. Vielleicht stammen sie von grossen Zellen der zweiten Gruppe ab oder stellen einen Zustand dieser letzteren dar, in dem sie noch keine Einschlüsse entwickelt haben.

Auf den ersten Blick können die eben gemachten Vermutungen willkürlich erscheinen und vielleicht auch unnötig, in Wirklichkeit aber ist es sehr schwer, sie wegen folgender inte-

ressanter Tatsache loszuwerden. Indem wir uns das Bild des zu beschreibenden Organes veranschaulichen, die Masse seiner Elemente studieren, können wir nicht umhin zuzugeben, dass in ihm eine kolossale Arbeit vor sich geht, dass wir vor uns eines der wesentlichsten Laboratorien des Organismus haben. Wir sehen eine Masse kleiner jugendlicher Elemente, aber nirgends erblicken wir einen lebhaften Vermehrungsprozess, den wir im gegebenen Falle erwarten können. Nirgends ist die Erscheinung der Karyokinese zu sehen. Schon dieses Verhalten allein ruft den Gedanken aus: massenhafte Zellenzahl mit ihren zahlreichen Variationen ist, was die äussere Ansicht anbetrifft, denjenigen inneren Prozessen zuzuschreiben, welche in den Zellen vor sich gehen, wenn sie die ihnen von der Natur auferlegte Aufgabe erfüllen.

Übrigens gebe ich gern zu, dass die von mir aufgestellten Vermutungen allzuwenig tatsächliche Stütze finden. Ich beharre nicht darauf, doch, da ich vorhabe, vielleicht in der nahen Zukunft sie durch Versuche beweisen zu können, schreibe ich darüber.

Was das Stroma des Organes, sein Gerüst anbelangt, so genügt in dieser Hinsicht darauf hinzuweisen, dass es aus Bindegewebsfasern besteht, welche fein verteilt sind bis zur Beschaffenheit eines dünnsten Netzes aus bindegewebigen Fibrillen. Stellenweise aber treten deutlich Bündel der interstitiellen Substanz hindurch. Elastische Fasern fehlen scheinbar gänzlich. Wenigstens mit denjenigen Methoden, die von mir angewandt waren (Orceïn, Safranin, Magdalarot), war unmöglich sie zu entdecken, während in den Arterienwänden die elastische Substanz intensiv gefärbt wurde.

Das Leydig'sche adenoide Organ ist durch sehr grosse Zahl dünnwandiger Gefässe durchsetzt, welche verschiedenen Durchmesser haben. Ihre Wände bestehen, wie es scheint, aus dem Endothelüberzug allein. Selbstverständlich wäre es am besten diese Gefässe zum lymphatischen Systeme zuzuzählen, um so mehr, als sie bei der interstitiellen Injektion nach der Stechmethode sich gut füllen. Nichtsdestoweniger muss ich bemerken, dass auf meinen Präparaten ich sie immer mit Blut gefüllt gefunden habe; daher bin ich bereit zuzulassen, dass es sich hier eher um dünnwandige Venen als um lymphatische Gefässe handelt. Nach meiner Meinung haben wir in dem betreffenden Organ etwas ähnliches vor uns, wie es schon mehr oder weniger für die Milz be-

wiesen ist, in welcher die Rolle der lymphatischen Gefäße den dünnwandigen Venen oder sogenannten breiten venösen Kapillaren zufällt.

Wenn sich dies als richtig erweisen sollte, so wäre das Vorkommen von solchen Gebilden, welche man bis jetzt nur im lymphatischen System gefunden hat, vollständig natürlich. Es handelt sich darum, dass stellenweise, bald mehr, bald weniger das dünnwandige Gefäß von charakteristischen spiraligen Bündeln glatter Muskelfasern umschlossen wird.

Ähnliche Gebilde waren schon lange bekannt; sie sind klar genug bei Leydig dargestellt,¹⁾ aber in der Darmwand sind sie zuerst von Ricci gefunden worden.²⁾ Sie sind dann noch von G. Cattaneo³⁾ und von mir beschrieben worden. Von denselben Gebilden sprach verhältnismässig unlängst Sappey.⁴⁾

Im Gegensatz zu Ricci und Cattaneo, welche die spiraligen Bündel zu einem besonderen Gewebe rechneten, welches dem bindegewebigen Knorpel ähnlich ist, sind diese Gebilde als muskulöse anzusehen. Sie sind von mir als Bündel glatter Muskelemente beschrieben worden. Für ebensolche hält sie auch Sappey. In der Tat besteht jedes Bündel aus langen Zellen, welche dünn und abgeplattet sind und einen vortrefflich entwickelten Kern besitzen. Der Zellkörper ist glatt und weist auch nicht im geringsten eine Querstreifung auf. Ungeachtet dessen, dass bei solchen Bedingungen nichts übrig bleibt, als diese Gebilde zu der glatten Muskulatur zu rechnen, ist es nicht möglich zu verschweigen, dass sie manche Ähnlichkeit mit der quergestreiften Muskulatur besitzen. Zum Beispiel ihrer Färbbarkeit nach stehen sie immer näher zur quergestreiften als zur glatten Muskulatur; der Verteilung und dem Charakter der Kerne nach erinnern sie wenig an gewöhnliche Formen glatter Muskeln.

Es ist bemerkenswert, dass die Muskelspiralen immer voneinander isoliert sind. Sie anastomosieren nie untereinander, wie nahe sie auch einander gelegen wären. Ich erwähne das darum, weil solche Tatsachen vom embryologischen Standpunkte aus

¹⁾ Leydig. Histologie, 1857, l. c., p. 422, Abb. 209.

²⁾ Ricci. Intorno alla speciale forma e struttura dello stomaco di alcuni pesci. Rendiconti dell'Accademia delle scienze fisiche e matematiche di Napoli. 1872.

³⁾ G. Cattaneo. Istologia e sviluppo del tubo digerente dei pesci, Milano 1886.

⁴⁾ Sappey. Traité d'Anatomie générale, 1893, p. 268.

interessant sein können. Augenscheinlich haben die Muskelspiralen sich aus zerstreuten Keimen entwickelt. Bei der Arbeit mit gewöhnlichen Forschungsmethoden werden die Muskelspiralen immer kontrahiert und in ihrem Verhältnis zu den Gefässen ist sehr schwer sich zurechtzufinden. Unanfechtbar scheint nur jene Tatsache zu sein, dass sie bei ihrer Kontraktion das Lumen des Gefässes bis zur völligen Undurchgängigkeit einengen können.

Um genauere Resultate zu erzielen und den Mechanismus selbst dieser charakteristischen Gebilde aufzuklären, habe ich mich der interstitiellen Injektion mit Fixierungsflüssigkeit durch den Stich in die Substanz des Organes bedient. Diese Methode gelingt überaus leicht und gibt immer sehr lehrreiche Resultate. An den Stellen, wohin die fixierende Flüssigkeit gelangt ist, sind alle Gefässe ausgebreitet und zugleich die sie umgreifenden Muskelbündel breiten sich entweder ganz oder teilweise aus. Ihr Verhalten zu den Gefässen wird deutlicher und bestimmter.

Es sei mir gestattet, einige Mikrophotographien zu demonstrieren, welche dem Leser zu einer mehr oder weniger scharfen Vorstellung über diese interessanten Verhältnisse verhelfen werden.

Auf der Fig. 6 ist eine Spirale im kontrahierten Zustande abgebildet. Die Gefässlichtung ist bis zum Minimum verkleinert. Bei der Fixation mit Hilfe der interstitiellen Injektion mit Fixierungsflüssigkeit breiten sich eben solche Figuren leicht aus und nehmen Ringform an. Auf unserer siebenten Zeichnung ist ein solcher Ring prachtvoll zu sehen. Das Präparat, nach welchem die Zeichnung gemacht ist, entspricht dem vorigen nicht ganz und es ist eine Erklärung erforderlich. In einem Fall können die Muskelbündel unmittelbar ausserhalb des Endothels des Gefässes liegen, wie es wahrscheinlich auf dem Präparate gewesen ist, von dem die Zeichnung 6 herrührt und wie wir es auch z. B. in der Fig. 8 sehen; im anderen Fall lagern diese Bündel etwas weiter vom Endothel, und dann wird zwischen den Muskelbündeln und dem Endothel eine kleine Schicht adenoider Substanz eingeschlossen, wie auf dem Präparat, von dem die siebente Zeichnung gemacht ist.

Es ist selbstverständlich, dass die eben geschilderte Ringform in verschiedenen Richtungen und Stellen durchschnitten werden kann; daher sehen wir auch auf Präparaten diese Ringe in den verschiedensten Ansichten. Auf der Zeichnung 9 ist vom

Schnitte augenscheinlich nur ein Teil des Ringes berührt, welcher schief rings um das Gefäss gelegen ist. Auf den Fig. 10 und 11 ist ein ähnlicher Ring so durchgeschnitten, dass das Messer ungefähr den Durchmesser passiert hat und beiderseits des Gefässes sind runde Muskelbündelquerschnitte zu sehen.

In der zentralen Masse des adenoiden Gewebes sind die Muskelspiralen wenig zahlreich, in den Randpartien aber sind sie sehr zahlreich. Sie sind scheinbar mit gewisser Zweckmässigkeit verteilt. So spricht z. B. Fig. 12 offenbar zugunsten dieser Annahme.

Die Muskelspiralen können bei weitem nicht immer in Form von Ringen ausgebreitet sein. Sie können tatsächlich in Form spiraliger Windungen angeordnet sein, aber nimmer ziehen sie sich dem Gefässe entlang auf irgendwelche beträchtliche Strecke. In diesen Fällen umgreift die Muskelspirale dennoch die Höhlung des Gefässes und bei ihrer Kontraktion verengt sie dieselbe, was meiner Meinung nach die einzige Bedeutung dieser Gebilde ist.

Erklärung der Abbildungen auf Taf. VIII und IX.

I. Zum ersten Aufsatz:

- Fig. 1. *Mus rattus*. Photographie, präpariert sind die Speicheldrüsen und die Drüsen der Augenhöhle. Der Proc. zygomaticus entfernt. a = Glandula parotis (von ausserordentlich grossem Umfange); b = Glandula lacrimalis praeparotidea (mihi); c = Glandula orbitalis inf.; d = Hardersche Drüse; e = Glandula submaxillaris.

II. Zum zweiten Aufsatz:

- Fig. 2. *Raja clavata*. a = Speiseröhre; b = adenoides Organ Leydig's; c = Grenze zwischen Speiseröhre und Magen; m = Magen; l = Milz; h = Leber.
- Fig. 3. a = grosse grobkörnige Zellen; b = Zellen mit polymorphem Kern; c = Lymphocyten; d = grosse feinkörnige Zellen; e = Querschnitt der Muskelspirale.
- Fig. 4. a = grosse grobkörnige Zellen; b = Zellen mit polymorphem Kern; d = grosse Zellen mit feiner Körnelung; c = Lymphocyten; e = Lymphocyten mit kanalisiertem Kern.
- Fig. 5. a = Lymphocyten; b, d = grosse Zellen mit feiner Körnelung; b = mit kanalisiertem Kern; d = mit bläschenförmigem Kern; c = grosse grobkörnige Zellen mit kanalisiertem Kern.
- Fig. 6—12 sind photographische Aufnahmen. Die Muskelbündel gefärbt.
- Fig. 6. Durchschnitt der Muskelspirale im Zustande der Kontraktion.
- Fig. 7—8. Muskelringe, welche die dünnwandigen Gefässe umschliessen.
- Fig. 9—12. Dieselben, in verschiedener Weise durchgeschnitten.

Der Ort des deutlichen Sehens in der Netzhaut der Vögel.

Von
Gustav Fritsch.

Hierzu Tafel X—XIII.

Dem Auge, diesem edelsten Sinnesorgan des tierischen Körpers, hat es seit Jahrzehnten nicht an eifrigen und talentvollen Freunden einer wissenschaftlichen Erforschung gefehlt, und doch muss man leider zugestehen, dass die gewonnene Erkenntnis nicht im richtigen Verhältnis der aufgewandten Zeit und Mühe steht. Es ist offenbar verderblich für den erhofften, so wünschenswerten Fortschritt, dass ein grosser Teil der Forscher sich dieser unbequemen Tatsache hartnäckig verschliesst.

Die notorische Schwierigkeit der histologischen Untersuchung sollte nicht davon abschrecken, die dringend notwendigen Nachprüfungen älterer Angaben, welche zu ihrer Zeit vielleicht sehr verdienstvoll und anerkennenswert waren, wieder unter Anwendung der verbesserten Methoden und optischen Hilfsmittel vorzunehmen: sie werden sicherlich erhebliche Abweichungen der herrschenden Anschauungen ergeben.

So lange wir einige Kenntnisse von dem histologischen Bau der Netzhaut haben, gilt es als erwiesen, dass gewisse Teile derselben im Augenhintergrund in bezug auf die Schärfe-wahrnehmung vor den übrigen bevorzugt sind, und man hat dieselben bekanntlich als den Ort des deutlichen Sehens bezeichnet.

Es lag nahe, durch die genauere Untersuchung des feineren Baues dieser Region Einsicht zu gewinnen, wie die physiologische Wirkung zustande kommt, oder um einen technischen Ausdruck zu gebrauchen, auf welche Elemente als „Seheinheiten“ die beobachtete Sehschärfe zurückzuführen ist. Bei der Beantwortung dieser Frage gingen die Meinungen der Autoren alsbald weit auseinander, und zwar offenbar hauptsächlich deshalb, weil die Schwierigkeit der objektiven Beobachtung durch das Mikroskop dazu verleitete, durch theoretische Erörterungen und hypothetische Konstruktionen die fehlenden materiellen Unterlagen zu ergänzen.

Meine langjährigen Bemühungen, mehr Klarheit in diesen Verhältnissen zu schaffen, haben die erhoffte allgemeine Anerkennung zurzeit noch nicht gefunden, weil auch die sichergestellten Resultate zu sehr mit den vorgefassten Meinungen der als Autoritäten anerkannten Forscher kontrastierten. Heute noch ebenso wie vor einem halben Jahrhundert tritt beim Versagen der direkten Beobachtung gerade in diesem Gebiet die unberechtigte Hypothese unwidersprochen die Herrschaft an.

Gleichwohl dürfte wenigstens einer der wichtigsten Punkte, nämlich die Bedeutung der Zentralzapfen am Ort des deutlichen Sehens als *Seheinheiten*, für die Mehrzahl der heutigen Forscher als feststehend betrachtet werden, was immerhin einen wichtigen Fortschritt einschliesst. Hatte doch noch Volkmann die Unmöglichkeit solcher Auffassung der Zentralzapfen behaupten und, geleitet von theoretischen Betrachtungen, ausserordentlich viel feinere, histologisch nicht nachzuweisende Elemente annehmen zu müssen geglaubt.

Nach meinen eigenen Untersuchungen liegt kein Grund vor, die Zentralzapfen nicht als *Seheinheiten* aufzufassen, wofür die Beweise in meinem Werk über die *Area centralis* des Menschen niedergelegt sind. Die vorliegende Abhandlung steht auch durchaus auf diesem Standpunkt und lehne ich es ab, die erwähnte Grundfrage an dieser Stelle nochmals eingehend zu erörtern.

Dagegen lag es mir am Herzen, durch vergleichende, histologische Untersuchungen bei anderen Tieren weitere Einsicht in die physiologische Wirkung zu erlangen und so die Beobachtungen der verschiedenen Netzhautbildungen miteinander in übersichtliche Beziehungen zu bringen. Dazu schienen die Sehorgane der Vögel besonders aussichtsvolle Objekte darzubieten, und ich habe mich daher seit mehreren Jahren mit der genaueren Untersuchung ihrer Netzhäute beschäftigt.

Leider stiess ich auch hier sofort auf dieselbe *Misère* der anerkannten, wissenschaftlichen Grundlagen, welche bei der Netzhaut des Menschen so grosse Schwierigkeiten machte und noch immer weiter darbietet. Selbst die anerkanntesten biologischen Tatsachen in betreff der Leistungsfähigkeit des Sehorgans bei den Vögeln werden von ernsten, talentvollen Forschern auf Grund zu eng aufgefasster Untersuchungen bestritten.

Kein Naturforscher, welcher Gelegenheit genommen hat, im Freien die Vögel in bezug auf ihre Sehleistung zu beobachten, kann den geringsten Zweifel hegen, dass diese Leistung eine geradezu erstaunliche ist. Noch liegt ein geschossenes Stück Wild in den letzten Zuckungen auf der afrikanischen Steppe und schon erscheint ein für das menschliche Auge kaum sichtbarer schwarzer Punkt in schwindelerregender Höhe, der erste Geier, welcher sich anschickt, auf das Wild niederzustossen. Die dunklen Punkte vermehren sich in einer dem Menschen unbegreiflichen Schnelligkeit an dem Firmament und eine ganze Schar vorher unsichtbarer Geier zieht ihre majestätischen Kreise im blauen Äther über der erspähten Beute: offenbar müssen also die Geier sich gegenseitig auf enorme Entfernungen beobachten und kontrollieren. Es ist gänzlich ausgeschlossen und muss als widersinnig bezeichnet werden, für diese bewunderungswürdigen Wahrnehmungen irgend ein anderes Sinnesorgan als das Auge in Rechnung zu stellen.

Ebenso unbegreiflich für unsere Sinne ist es, wenn sich ein Fischadler, als kaum sichtbarer Punkt über dem See schwebend, plötzlich herabstürzt, um einem **dunklen** Fisch, den er unter der Oberfläche des Wassers entdeckt hat, zu ergreifen.

Die Behauptung, dass die Vögel durch ein besonders grosses Sehvermögen ausgezeichnet sind, darf daher nicht in Frage gestellt werden. Dass der Fischadler von dem unter der Wasseroberfläche befindlichen Fisch Witterung bekommen hätte, wird wohl niemand zu behaupten wagen; ebensowenig kann er aber als stark leuchtendes Einzelobjekt, unabhängig vom Auflösungsvermögen des Auges in Frage kommen.

Wir dürfen also an die genauere Untersuchung des Sehorgans der Vögel mit der Überzeugung herantreten, ein besonders leistungsfähiges Auge vor uns zu haben und somit günstige Aufschlüsse über die Grundlagen einer hohen Sehschärfe zu gewinnen.

Hier stossen wir nun sofort auf eine neue, unerwartete Schwierigkeit durch die widersprechenden Literaturangaben, welche sich auf den Ort des deutlichen Sehens beziehen. Die schon von Max Schultzes und Heinrich Müllers Zeiten herführende schematisierende Auffassung der Netzhautbildung nahm

prinzipiell, abgesehen von bestimmten Ausnahmen, als Ort des deutlichen Sehens eine Fovea centralis, ein Netzhautgrübchen an, welches keineswegs von einem so allgemeinen Vorkommen in dem Formenkreis der Wirbeltiere ist und selbst beim Menschen nicht selten vermisst wird.

Selbst der verdienstvolle Chievitz¹⁾ ist von dem Vorwurf nicht frei zu sprechen, dass er dem Schema zuliebe ein Netzhautgrübchen annimmt, wie z. B. bei der Katze, wo sein Präparat eine vielleicht nur zufällige, durch Verwerfung der Schichten entstandene Verdickung der Netzhaut zeigt. Ich habe bei keinem Säugetier ausser den Primaten ein Netzhautgrübchen finden können und fordere hierdurch die Autoren, welche darin glücklicher waren als ich, auf, an massgebender Stelle oder durch photographische Abbildung der Präparate ihren Befund notorisch zu machen. Selbst bei den Halbaffen, z. B. bei *Nycticebus*, wird die Ausbildung des Netzhautgrübchens zweifelhaft, so dass weitere Untersuchungen wünschenswert erscheinen.

Dagegen dürften lokale Abweichungen im Bau der Stäbchenzapfenschicht in dem Sinne, dass die Zapfen unter Reduktion ihres Durchmessers gegenüber den Stäbchen bis zum Verschwinden der letzteren an Zahl zunehmen, als ein sicheres Merkmal betrachtet werden, dass die betreffende Region der Netzhaut zu einem Ort des deutlichen Sehens ausgebildet ist; ob eine gleichzeitige Verlängerung der Zapfen eintritt, wurde bei solchen Anordnungen der Elemente bisher nicht festgestellt. Da eine derartig charakterisierte Stelle der Netzhaut nach der *Limitans interna* zu weder eine Vertiefung zeigt, noch auch ihre Abgrenzung nach der Peripherie eine sichere ist, so kann man das Gebiet wohl eine *Area centralis* nennen, aber die Bezeichnung Netzhautgrübchen, Fovea centralis, erweckt durchaus falsche Vorstellungen und sollte wohl besser vermieden werden.

Es schien notwendig, diese Bemerkungen vorzuschicken, um den richtigen Standpunkt für die Beurteilung der Literaturangaben über die Netzhaut der Vögel zu gewinnen. Als überkommene Fabel geht die Angabe durch die Literatur, dass die Vögel allgemein zwei Foveae centrales besitzen, und es fehlt nicht an tief sinnigen Betrachtungen über die verschiedene

¹⁾ Chievitz. Untersuchungen über die *Area centralis retinae*. Arch. f. Anatomie u. Entwickl.-Gesch., 1889, Supplement. Fig. 6 der Tafel VI.

Funktion der beiden Grübchen, indem das eine, das nasale, dem binocularen, das andere, temporale, dem monocularen Sehen dienen soll. Max Schultze¹⁾ spricht, einer Notiz von H. Müller folgend, von einer lateralen und einer hinteren (?) Fovea beim Falken, die sich beide gleich verhalten sollen. In dieser schroffen Fassung sind die angeführten Angaben anzuzweifeln, da die Autoren, wie weiter hinten ausgeführt wird, nachweislich wichtige darauf bezügliche Tatsachen übersehen haben und daher jedenfalls eine Nachprüfung erforderlich ist. Auch hier wird die einwandfreie Demonstration von zwei Netzhautgrübchen verlangt, um den Widerspruch zu entkräften; bisher ist solche Demonstration nicht erfolgt. Nachdem schon bei Max Schultze die zwei Foveae der Vogelretina spuken, hat sich in neuerer Zeit wohl Chievitz²⁾ am eingehendsten mit diesem Gegenstand beschäftigt und spricht auch von dem allerdings nicht allgemeinen Vorkommen der zwei Netzhautgrübchen bei den Vögeln, doch bildet er nur ein offenbar unvollkommen konserviertes Präparat von einer Meerschwalbe ab, wo in Aufsicht zwei flache Dellen der Netzhaut dargestellt sind, welche der Autor als Netzhautgrübchen anspricht.

Da mir bisher dies Material nicht zugänglich war, kann ich seine Angabe nicht nachprüfen, setze aber bei dem Fehlen der erforderlichen Merkmale eines Grübchens das grösste Misstrauen in die Auffassung des Bildes.

Zwei Netzhautgrübchen soll nach Chievitz³⁾ Angabe auch die Schwalbe, sowie der Falke nach Max Schultze besitzen; es ist aber kaum anzunehmen, dass so prinzipielle Unterschiede im Bau eines edlen Sinnesorganes bei nahe verwandten Tieren, wie es die Familien der Vögel sind, vorkommen werden. Die Vermutung läge ja anderseits nahe, dass in den Fällen, wo die angeblich doppelte Fovea nicht beobachtet wurde, sich die zweite zufällig der Beobachtung entzogen hätte, was von den Vertretern des doppelten Vorkommens zu beweisen wäre. Wie dem auch sei, jedenfalls hat die Netzhaut des Vogels wohl ganz allgemein eine, sehr deutliche typische Fovea, ob noch

¹⁾ Max Schultze. Zur Anatomie u. Physiologie der Retina. Arch. f. miter. Anat., Bd. II, S. 206.

²⁾ Chievitz, a. a. O. Taf. VI. Fig. 14.

³⁾ a. a. O., S. 205.

eine andere Region der Netzhaut durch ihre abweichende Ausbildung als Ort des deutlichen Sehens in Frage kommt, erscheint sehr zweifelhaft, keinesfalls ist nach meinen Erfahrungen noch eine zweite der typischen Fovea gleichwertige Bildung vorhanden; eine atypische Area würde die Bezeichnung „Fovea“ aber ebensowenig wie bei der Katze verdienen. Wenn nun Max Schultze bei Huhn und Ente eine Fovea centralis überhaupt vermisste, so hat er sie eben übersehen: ich bin bereit sie bei beiden Tieren zu demonstrieren.

Auf die typische Fovea centralis war meine Aufmerksamkeit gerichtet, auf diese beziehen sich also die nachstehenden Angaben, während mir über die zweite apokryphe Fovea keine Beobachtungen vorliegen.

Die Netzhautelemente des Vogels.

Die hohe Leistungsfähigkeit des Vogeläuges macht sich auch histologisch durch die Feinheit und Dichtigkeit der Netzhautelemente kenntlich.

Die feine Limitans interna trägt sehr zarte Müllersche Fasern, so dass die beim Säugetierauge so auffällenden arkadenartigen Ansätze an die Limitans hier nicht zur Beobachtung kommen. Die Optikusfaserschicht ist ebenfalls sehr zart, die feinen Fasern nehmen wenig Raum in Anspruch. Es folgt die Schicht der Ganglienzellen, welche zahlreich, aber klein und mit wenig Protoplasma ausgestattet sind; die feinen Fortsätze derselben entziehen sich leicht der Beobachtung. Bei der geringen Ausbildung der Stützsubstanzen erscheint auch die innere, plexiforme Schicht, welche mächtig entwickelt ist, besonders rein und dicht.

Es entspricht ihr eine gleichfalls mächtige innere Körnerschicht, deren rundliche, ziemlich kleine Kerne sehr regelmässig in radiäre Reihen geordnet sind, was besonders auf Flachschnitten deutlich hervortritt. Es ist schwer verständlich, was Carrière¹⁾ dazu geführt hat, in dieser so typisch ausgebildeten Schicht eine zweite Ganglienzellschicht zu sehen. Die aussen anschliessende äussere plexiforme Schicht ist sehr viel schmaler als die innere und erscheint wegen der durchtretenden Zapfenfasern mehr streifig als jene; dies tritt besonders nach Osmiumeinwirkung hervor, da ihre Elemente dadurch etwas gebräunt werden.

¹⁾ Die Sehorgane der Tiere, S. 73, Fig. 55.

Die äussere Körnerschicht steht mit dem allgemeinen Charakter der Netzhautelemente des Vogels in einem wenigstens scheinbaren Widerspruch, indem dieselbe sich keineswegs sehr breit und dicht im Querschnitt der Retina präsentiert, und die Kerne selbst im Vergleich zur inneren Körnerschicht eine viel beträchtlichere Grösse zeigen. Der scheinbare Widerspruch erklärt sich zum Teil dadurch, dass, wie bereits erwähnt, bei diesem Organ die Stützsubstanzen nur eine ganz untergeordnete Rolle spielen. Es fehlen demzufolge in der äusseren Körnerschicht die Reihen der Zwischenkerne, welche ich selbst beim Menschen, den Angaben der Autoren entgegen, nachweisen konnte. Beim Vogel scheint die Schicht tatsächlich jedenfalls fast ausschliesslich aus nervösen Elementen zu bestehen, wie es von der Säugetierretina irrtümlich behauptet wird.

Die Kerne sind von einem länglichen Oval, die grössten etwa doppelt so gross wie die inneren Körner und stehen so locker, dass sie in den peripherischen Netzhautzonen an Durchschnitten von 20 μ noch bis zu vier unregelmässige Reihen zu bilden scheinen. Die Kerne selbst imbibieren sich mit den kernfärbenden Stoffen meist weniger willig als die inneren, sind also wohl weniger chromatinreich¹, sie nehmen eine spindelförmige Gestalt an, indem die Zellen sich in die zugehörigen Fasern fortsetzen und die Kerne von ziemlich reichlichem, färbarem Protoplasma begleitet sind. Eine Unterscheidung der Elemente in der äusseren Körnerschicht als Zapfen- und Stäbchenkerne erschien mir untunlich, da sich an Isolierungspräparaten gelegentlich stäbchenförmige Elemente mit zylindrischen Aussengliedern finden, an deren innerem Ende sich ein ovaler Kern von der allgemein verbreiteten Form und Grösse findet; ob die Kerne der zapfenförmigen Elemente andere Merkmale zeigen, konnte ich bisher nicht mit Sicherheit feststellen, da die Umrisse der benachbarten Elemente im Bilde leicht zusammenfliessen; doch glaubt man bei starker Vergrösserung deutlich zu erkennen, dass die tonnenförmigen Innenglieder sich jenseits der Limitans externa in schmale Fasern fortsetzen, welche in die spindelförmigen kernhaltigen Zellen übergehen.

¹) An manchen Objekten wird die Schicht durch Hämatoxylin dunkler als die innere Körnerschicht, was in der Vorbehandlung oder im Auftreten einer im Bilde körnig erscheinenden Zwischensubstanz begründet sein dürfte, über welche ich mich zurzeit des Urteils enthalten möchte.

Die deutliche, wohl ausgeprägte *Limitans externa* macht sich vielfach von den Nachbarschichten in ihrem Verlauf unabhängig, worauf zurückzukommen sein wird.

Die bei der Frage nach Scheinheiten und Sehschärfe wichtigste Schicht ist natürlich die Stäbchenzapfenschicht und gerade diese muss als ungenügend bekannt bezeichnet werden.

Hier werden durch fein ausgeführte Abbildungen unterstützte Angaben in der Literatur weitergeschleppt, welche wesentlich von Max Schultze¹⁾ herrühren; es lässt sich aber leicht nachweisen, dass dieselben nicht korrekt sein können, da sie selbst untereinander nicht wohl vereinbar sind.

Max Schultze stützte seine Angaben hauptsächlich auf die frische Untersuchung, sowie Macerationen in Jodserum und erlangte dadurch sehr bemerkenswerte Aufschlüsse über den Bau der Organe; aber die Abbildungen wurden dann nicht nach dem Präparat, sondern aus der Kombination von Eindrücken entworfen, welche ihm die Gesamtheit der Beobachtungen gewährte.

Wirklich in Naturtreue abzuzeichnende Präparate hat er wohl ebensowenig gehabt wie Engelmann, welcher die Hackmethode frischer Retinastückchen bevorzugte und durch geschickte Kombination dieser Zufallsbilder bekanntlich zu sehr wichtigen Resultaten kam, die er ebenso wie Max Schultze schematisierend abbildete. Freilich lässt sich nicht bestreiten, dass beim Fehlen eines übersichtlichen, beweiskräftigen Präparates leicht Irrtümer unterlaufen können; hier liefert besonders die mikroskopische Photographie ein schätzenswertes Corrigens.

Um in dem Wirrsal der Angaben über die Stäbchenzapfenschicht der Vogelnetzhaut den Boden unter den Füßen nicht gänzlich zu verlieren, ist es erforderlich, den berechtigten Standpunkt festzuhalten, dass beide Elemente, die Stäbchen wie die Zapfen aus derselben Anlage hervorgegangen sind, dass beide Kategorien cuticulare Auflagerungen und Verlängerungen der Sehzellen darstellen.

Diese gemeinsame Abstammung erklärt ohne weiteres die Fähigkeit, sich in mannigfaltiger Weise ineinander umwandeln zu können. Bis zu welchem Grad die Differenzierung dabei

¹⁾ Zur Anatomie und Physiologie der Retina. Arch. f. mikrosk. Anat., Bd. II

fortschreitet, wird von sehr verschiedenen Anpassungen an die Funktion abhängig sein; es ist unzulässig, nach vorgefasster Meinung darüber ein allgemein gültiges Schema aufzustellen.

In dieser schematischen Behandlung des Gegenstandes liegt der Hauptgrund für Max Schultzes anfechtbare Angaben, sie führte ihn dazu, Netzhautelemente mit stark ausgebauchten, fast tonnenartigen Innengliedern als „Stäbchen“, andere dagegen mit zylindrischen oder selbst eingedrückten, konkaven Innengliedern als „Zapfen“ zu bezeichnen. Es erscheint solche Benennung ebenso misslich, als wenn man, wie oben erwähnt, eine Verdickung der Retina ein „Grübchen“ nennt. Diese breiten Innenglieder der Vogelretina haben dem Autor offenbar schlecht in die schematische Auffassung gepasst und er hat sie in der Darstellung des Durchschnittes überhaupt gar nicht zum Ausdruck gebracht, wohl aber im Flächenbilde, welches sich demnach gar nicht auf den Durchschnitt zurückführen lässt.¹⁾

Fragt man nach dem Grund, der Max Schultze zu der irreführenden Auffassung veranlasst hat, so kann man nur an das Auftreten der farbigen Öltröpfchen der Vogelretina denken. Diese Öltröpfchen schalten sich bei den Elementen der Stäbchenzapfenschicht zwischen dem Innen- und Aussengliede ein, sie sind bekanntlich von verschiedener Farbe, verschieden gross und lagern wegen der ungleichen Ausbildung der sie aufnehmenden Elemente auch nicht in derselben Ebene.

Max Schultze²⁾ hat seinerzeit kategorisch erklärt, Öltröpfchen der Vogelretina kommen nur in Zapfen vor, er nennt daher ein Element, gleichviel wie es ausgebildet ist, einen „Zapfen“, wenn es ein Öltröpfchen enthält, dagegen ein „Stäbchen“, wo solche Einlagerung fehlt.

Der tatsächlich nachweisbare Befund ist nun aber: Es werden ganz allgemein in der Form von Stäbchen ausgebildete Elemente mit farbigem Öltröpfchen angetroffen, und andererseits zapfenförmige ohne einen derartigen Körper. Es wäre also eine reine Doktorfrage, ob man die Entscheidung nach der vorgefassten Meinung

¹⁾ Max Schultze. Zur Anatomie und Physiologie der Retina. Arch. f. mikrosk. Anat., Bd. II, Taf. IX, Fig. 7 a, b, c, Fig. 10 a, b, c. usw.

²⁾ Max Schultze. Zur Anatomie und Physiologie der Retina. Arch. f. mikrosk. Anat., Bd. II.

des Vorkommens der farbigen Kugeln oder nach der Form der Elemente treffen will, wenn nicht noch ein weiteres, gleich zu erwähnendes Merkmal in Rechnung gestellt werden müsste. Hält man daran fest, dass beide Formen ihrer Entstehung nach innig verwandt sind, so wird man der Namengebung keinen besonderen Wert belegen, dagegen ist es wichtig, dass der tatsächliche Befund nicht entstellt wird.

Über die farbigen Ölkugeln und ihre mögliche Beziehung zur Farbenperception¹⁾ habe ich mich an anderer Stelle geäußert und will daher hier nicht näher darauf eingehen, sie werden bei Besprechung der Foveadurchschnitte wieder zu erwähnen sein.

Die Schwierigkeit im Retinadurchschnitt eine gute Übersicht der Elemente zu gewinnen, veranlasste mich, an einer ziemlich stark mit Osmium behandelten Netzhaut einer Krähe aus dem Augenhintergrund eine Serie von Flachschnitten anzufertigen, deren Aussehen mir recht überraschend war. (Vergl. Fig. 10 der Tafel XII.) Es stellte sich heraus, dass an dem Objekt die breiten Innenglieder auffallend zahlreich waren und dabei im Innern jedes Querschnittes ein durch Osmium leicht gebräuntes Zentrum erkennen liessen, welches nur dem Durchschnitt einer in der Achse des Elementes verlaufenden dicken Faser entsprechen kann. Zwischen diesen ziemlich regelmässig verteilten, runden Querschnitten von etwa 8—10 μ Durchmesser finden sich als Ausfüllung der Lücken andere Elemente, welche höchstens den dritten Teil des Durchmessers haben und in Anpassung an den verfügbaren Raum unregelmässige mehrkantige Begrenzung zeigen. Sie sind vielmehr durch das Osmium gebräunt, lassen aber bei sehr starker Vergrösserung ebenfalls ein dunkleres Zentrum oder von der Rindenschicht abgewichenen dunklen Inhalt erkennen: sie zeigen also den von Säugetiernetzhäuten bekannten Stäbchenquerschnitt.

Die Verfolgung der beiden Kategorien von Elementen in der Richtung nach aussen ergibt eine vernichtende Kritik der so eigensinnig von Max Schultze vertretenen Anschauung, welcher ja diese schmalen Elemente als Zapfen deutete. In der Tat enthalten sie, wie der Autor angibt, ausschliesslich oder wenigstens vorwiegend die farbigen, im Präparat durch das

¹⁾ Die Retinaelemente des Vogels und die Dreifarben-theorie. Akademie-Abhandlung.

Osmium geschwärzten Ölkugeln, aber über diese hinaus spitzen sie sich nicht konisch zu, wie **Max Schultze** behauptete und abbildete, sondern werden gegen das Pigmentepithel zu im Aussengliede breiter. Zu gleicher Zeit verschmälern sich die Querschnitte der breiten Innenglieder und gehen in fast punktförmige Figuren, die Spitzen der Aussenglieder über. Somit fällt auch das letzte von dem Autor angegebene Kriterium seiner Unterscheidung durch das Verhalten der Aussenglieder: Trotz der Ölkugeleinlagerung haben die wie Stäbchen gebildeten Elemente Stäbchenaussenglieder, die als Zapfen ausgebildeten die konisch zugespitzten Zapfenaussenglieder. Es fehlt somit jede Veranlassung der Bezeichnung Gewalt anzutun, als Zapfen ausgebildete Elemente Stäbchen zu nennen und umgekehrt.

Die Zahl der als Zapfen formierten Elemente erschien auffallend gross, und es war wünschenswert, womöglich festzustellen, aus welchem Teil des Augenhintergrundes das Präparat stammte. Diese Bestimmung liess sich durch die Vergleichung vollständiger Übersichtsbilder der querdurchschnittenen Retina des Sperlings mit genügender Sicherheit ermitteln. Es zeigte sich, dass gerade die Nachbarschaft der Fovea centralis besonders reich ist an den zapfenförmigen Elementen, während sie gegen die Peripherie zu spärlicher werden und deshalb von Max Schultze vermutlich im Querschnitt der Schicht übersehen wurden. Sehr auffallend ist aber, dass nur die Region zwischen der Fovea und dem Pecten so überreich daran ist, während sie auf der entgegengesetzten Seite schnell spärlich werden.

Bei den von mir bisher untersuchten Netzhäuten der Vögel habe ich stets die beiden Formen gefunden und ich kann den Grund nicht einsehen, warum man das Kind nicht beim rechten Namen nennen soll. Dem eben beschriebenen, klaren Befund gegenüber glaube ich den Leser unnütz zu ermüden, wenn ich die Unstimmigkeiten in Max Schultzes Darstellungen im einzelnen erörterte; wer sich die Musse nehmen will, diese kritische Untersuchung vorzunehmen, findet in den

¹⁾ Max Schultze. Bemerkungen über Bau und Entwicklung der Retina. Arch. f. mikrosk. Anat., Bd. III, S. 382.

mehrfach zitierten Aufsätzen besonders durch Vergleichung der Figuren auf Tafel XI, Fig. 12 und 16 (Querschnitte) und Tafel IX Flächenansichten genügenden Anhalt.¹⁾

Erwähnen möchte ich noch, dass die Angabe, die Zapfen seien die ausschliesslichen Träger der farbigen Ölkugeln, bereits von Heinrich Müller aufgestellt wurde; da derselbe aber die Aussenglieder dieser Elemente als zylindrisch beschreibt, so setzt er sich im wichtigsten Punkte mit Max Schultze in Widerspruch, findet sich dagegen in Übereinstimmung mit meinen eigenen Beobachtungen.

Die wechselnde Häufigkeit der zapfenförmigen Elemente („Stäbchen“ Max Schultze) ist dem Autor nicht entgangen, sie sind nach ihm beim Falken zwischen den stäbchenförmigen („Zapfen“ Max Schultze) vollständig verschwunden, „bei andern Vögeln (Krähe) scheint es nicht bis zum Verschwinden zu kommen.“²⁾ Wie oben erwähnt, sind sie bei der Krähe reichlich vorhanden, beim Falken nur schmaler geworden.

Das allgemein beobachtete Wechseln in der Ausbildung, welches nach meiner Überzeugung auf der Gleichheit des Ursprunges beider Kategorien und der Anpassung an die Funktion beruht, macht sich naturgemäss beim Vergleich von Tag- und Nachtvögeln besonders geltend.

Die Anlage der farbigen Kugeln vereinfacht sich bei den Nachtvögeln, denen Farbenwahrnehmungen nutzlos wären, auf eine ganz blassgelbe Form, wie schon den älteren Autoren bekannt war, und das Zahlenverhältnis von Stäbchen und Zapfen kehrt sich nach Max Schultze bei den Eulen um, „indem die „Zapfen“ (Stäbchen m.) zwischen den „Stäbchen“ (Zapfen m.) kaum wahrnehmbar werden;“ die „Stäbchen“ (Zapfen m.) sollen dabei von enormer Länge werden.³⁾

Auf dies Verhältnis, welches für die hier in Aussicht genommene Untersuchung über den Ort des deutlichen Sehens von besonderer Wichtigkeit ist, wird weiter hinten ausführlich zurückzukommen sein, und sich dabei die Unhaltbarkeit obiger Angabe herausstellen. Bei aller Hochachtung vor den grossen

¹⁾ Max Schultze. Zur Anatomie und Physiologie der Retina. Arch. f. mikrosk. Anat., Bd. II.

²⁾ a. a. O., S. 209.

³⁾ a. a. O., S. 208.

Verdiensten Max Schultzes, kann man sich der Überzeugung doch nicht verschliessen, dass die damalige Unvollkommenheit und Einseitigkeit der Untersuchungsmethoden manche Anschauungen erweckte, welche durchaus einer modernen Revision unterzogen werden müssen.

Von anderen nicht direkt auf die Vogelretina bezüglichen Angaben des Autors ist hier Veranlassung auf seine Beschreibung der Stäbchenzapfenschicht des Meerschweinchens bezug zu nehmen. Auch beim Meerschweinchen fand er nur Stäbchen, auf deren Bilde im Querschnitt „ein etwas länglicher, dunkler Punkt erschien von rätselhafter Bedeutung.“¹⁾

Die typische Fovea centralis des Vogels.

Der mikroskopische Bau des einen Netzhautgrübchens der Vogelretina, welches ich bis auf weiteren Gegenbeweis allein als typisch anerkenne, unterliegt bedeutenden Schwierigkeiten. Mit anderen, verwandten Arbeiten stark beschäftigt, habe ich seit Jahren versucht, jüngere Kräfte für den so wichtigen Gegenstand zu interessieren, aber stets litten die Untersucher an der Sprödigkeit des Materials Schiffbruch. Erst in jüngster Zeit glaube ich eine Basis für die richtige Deutung gefunden zu haben und sollte mich freuen, wenn andere Forscher auf derselben weiter bauen wollten.

Das Verblüffendste an den Beobachtungen ist wohl zunächst auf den ersten Blick der schreiende Widerspruch des Befundes mit demjenigen, welchen uns das Netzhautgrübchen des höheren Säugetiers darbietet. Der Befund ist um so auffälliger, wenn man von der Überzeugung der grossartigen Leistungsfähigkeit des Organes beim Vogel ausgeht.

Zunächst ist zu bemerken, dass dieses „Grübchen“ die Bezeichnung in des Wortes verwegendster Bedeutung verdient, d. h. die leicht anschwellenden Schichten in der Umgebung desselben erscheinen plötzlich wie mit einer stumpfen Nadel eingedrückt, so schroff und tiefgehend sind die Ränder des Grübchens. Schon aus diesem Grunde ist es wenig wahrscheinlich, dass eine wirklich gleichartige Bildung gänzlich übersehen werden sollte. Es lagert unweit der Kante des etwas schräg nach der

¹⁾ Max Schultze. Über Bau und Bedeutung der Retina. Archiv für mikrosk. Anat., Bd. III. Zeichenerklärung zu Taf. XIV, Fig. 4b.

nasalen Seite gewendeten Pecten und nimmt so den ihm normalerweise im Augenhintergrund zukommenden Platz ein. Makroskopisch ist an dem zwar sehr scharf begrenzten, aber zarten Objekt wenig zu sehen, man wird somit direkt auf die mikroskopischen Untersuchungen an Schnitten der erhärteten Netzhaut hingewiesen.

Querschnitte der Fovea.

Von Netzhautdurchschnitten sind Querschnitte der Fovea bisher nach meinem Wissen fast ausschliesslich untersucht worden. Gelegentlich erscheint auch eine Abbildung solchen Querschnittes, wie sie z. B. Chievitz¹⁾ in der bereits zitierten Abhandlung aus dem Auge der Krähe gibt. Trotz der unverkennbaren Sorgfalt, welche der Autor auf die Zeichnung gewendet hat, lässt sie doch in den Einzelheiten recht unbefriedigend.

Es kam dem Autor ersichtlich wesentlich auf den Habitus der Bilder an, die relativen Verhältnisse der Schichten sowie die Eigenheiten und Unterschiede der Elemente in denselben sind wohl wegen der Feinheit der Anlage nicht zum Ausdruck gelangt.

Ich habe daher auf die Darstellung mittelst Handzeichnung verzichtet und zur Photographie meine Zuflucht genommen. Fig. 1 der hinten angefügten Taf. X zeigt den mittleren Querschnitt einer Fovea centralis vom Sperling (*Fringilla domestica*) in 200facher Linearvergrößerung, Fig. 2 den nicht ganz medialen Querschnitt des Grübchens von einer Taube (*Columba livia*). Der erstere wurde mit etwas Osmiumsäure haltender Chromsäuremischung, der andere mit Müllerscher Lösung erhärtet und das Material alsdann in Celloidin eingebettet. In beiden Fällen dürfte die Konservierung der Elemente billigen Anforderungen genügen, die Osmiumwirkung am Präparat des Sperlings macht sich durch die Schwärzung der Öltröpfchen in der Stäbchenzapfenschicht bemerkbar.

Obgleich die Darstellung möglichst gross gewählt wurde, so sind die Elemente bei der linearen Vergrößerung von 200 doch noch recht zart, so dass Lupenbetrachtung der Figur angezeigt ist. Der steile Abfall der Seiten und die starke Verjüngung der tieferen

¹⁾ Chievitz. a. a. O., Taf. VI, Fig. 3, Durchschnitt der Fovea von der Krähe (*Corvus frugilegus*). Auf derselben Tafel findet sich auch als Fig. 8 ein Flachschnitt der Netzhaut vom Star (*Sturnus vulgaris*) erheblich über dem Grunde der Fovea, welcher keinen wichtigeren Aufschluss bietet.

Netzhautschichten lassen erkennen, dass es sich wirklich um einen wenigstens nahezu medialen Schnitt handelt, nach dem Verhalten der innersten Schichten könnte man sonst daran zweifeln.

Von der *Limitans interna* liegt ein Abschnitt wie ein dünner Schleier über dem Fovearaum, während die am Rande wulstartig zusammengedrückten Ganglienzellen sich so vorgedrängt haben, dass sie den Raum in der Tiefe erfüllen. Opticusfasern sind in der Nähe der Fovea nicht mehr kenntlich.

Die im Vogelauge so mächtige innere plexiforme Schicht, nach *Carrière*¹⁾ als das Mark des Opticusganglion zu betrachten, verjüngt sich gegen die Foveamitte auf etwa ein Viertel ihres Durchmessers, die innere Körnerschicht, deren Elemente von dem genannten Autor als dem Opticusganglion angehörig betrachtet werden, zeigt gerade in der Vogelnetzhaut kaum solche Zellen, welche man als Ganglien ansprechen könnte, die radiäre Anordnung ist auf dem Querschnitt nur andeutungsweise kenntlich.

Die äussere plexiforme, welche bekanntlich ihrem wesentlichen Bestandteil nach aus Zapfenfasern besteht, ist, dem seitlichen Ausweichen dieser Fasern entsprechend, nur ganz schmal und wird nicht unmittelbar von der äusseren Körnerschicht gefolgt, sondern es macht sich hier vermutlich durch Präparationseinfluss eine helle Trennungslinie der Schichten bemerkbar, welche wohl der Grund ist, dass *Chievitz* eine ziemlich geschlossene einreihige Lage von Kernen verzeichnete.

Die so auffallend kräftig ausgebildeten, spindelförmigen Zellen mit den ovalen Kernen fehlen auch im richtigen Zentrum der Fovea nicht, doch sind sie zuweilen (vergl. Fig. 1) an Zahl so weit reduziert, dass sie im Querschnitt nur noch zwei unregelmässige Reihen zu bilden pflegen, während in anderen Fällen (vergl. Fig. 2) die Schicht nur wenig an Breite verliert. Gerade im Gebiet der Fovea pflegt das Abweichen der äusseren Körnerschicht von der *Limitans externa* in besonders starkem Maße einzutreten, wie es die bereits erwähnte Abbildung von *Chievitz* erkennen lässt. In gleicher Weise zeigt auch die Fig. 1 der Tafel X die erwähnte Abweichung, eine Anordnung, welche ebenfalls beim Menschen, wenn auch weniger häufig und in geringerem Grade beobachtet wird. Es scheint, dass die Ausbreitung der dicht

¹⁾ *Carrière*: Die Sehorgane der Tiere, S. 73, Fig. 55.

gedrängten zentralen Zapfenfasern, welche den Anschluss an die zugehörigen Kerne nach allen Richtungen suchen müssen, die eigentümliche Verlängerung über die Limitans hinaus begünstigt. Mit dieser Anschauung würde sich die Beobachtung gut vereinigen lassen, dass in Fällen wie bei der Taube (Fig. 2), wo die Kerne im Zentrum nicht vermindert erscheinen, auch kein Abrücken derselben von der Limitans beobachtet wird.

Bis hierher sind die histologischen Verhältnisse der Vogelfovea übersichtlich und ohne besondere Schwierigkeiten darzustellen. Um so unklarer werden aber die Elemente im Gebiet der äusseren Schichten, der Stäbchenzapfenschicht mit dem Pigmentepithel, so dass selbst die hier vielfach zitierten Autoritäten H. Müller¹⁾ und Max Schultze²⁾ sich eine vollständig falsche Vorstellung davon gebildet hatten. Der beste Beweis für diese Behauptung ist H. Müllers von Max Schultze ausdrücklich akzeptierte Angabe, „dass sich die percipierenden Elemente im Gebiet der Fovea durch beträchtliche Länge und Feinheit auszeichneten“.

Ein Blick auf die beiden Figuren der Tafel X oder auf (Chievitz' Abbildung³⁾ lehrt, dass die genannten Autoren unmöglich eine richtige Übersicht über die Foveabildung des Vogels gehabt haben können, da diese Angabe absolut unzutreffend ist.

Es tritt uns hierbei die bewunderungswürdige Gestaltungskraft der Natur, ihre Fähigkeit, hohe Leistungen auf mannigfache Weise zu erzielen, in überraschender Weise vor die Augen. Gewiss wäre es in vergleichend-histologischer Beziehung leichter begreiflich, wenn der Beobachter bei hoher Sehleistung feine und lange Zentralzapfen als Scheinheiten anträte, wie sie die höheren Affen und der Mensch zeigen.

Der Beobachter sieht sich in dieser Hoffnung getäuscht; denn es findet beim Vogel nicht nur keine Verlängerung der Zentralzapfen als sogenannte „Fovea externa“ statt, sondern selbst die Elemente der Stäbchenzapfenschicht erscheinen im Querschnitt des Grübchens ebenso wie die inneren Schichten wie von innen her niedergedrückt, als hätte tatsächlich eine gewalt-

¹⁾ H. Müller. Würzburger Zeitschr., Bd. II, S. 140.

²⁾ Max Schultze. Die Anat. u. Phys. d. Retina. Arch. f. mikr. An., Bd. II, S. 206.

³⁾ Chievitz, a. a. O., Taf. VI, Fig. 3.

same Einbohrung der Fovea von der hinteren Augenkammer aus stattgefunden, so dass der Durchmesser der Schicht im Vergleich zu peripherischen Zonen auf ein Drittel verschmälert wird.

Allerdings ist diese Reduktion nicht ausschliesslich auf eine Verkürzung der Zentralzapfen zu beziehen, da dieselben bei dieser Umgestaltung der Verhältnisse ihre parallele Anordnung verlieren und eine schräge Stellung zur Limitans einnehmen. Gleichwohl ist die örtliche Verkürzung unzweifelhaft, wenn sich auch das Maß derselben, bei den Schwierigkeiten, eine volle Übersicht zu gewinnen, schwer feststellen lässt.

Dazu kommt das auffallende Verhalten des Pigmentepithels. Als Boll seinerzeit der Hypothese Geltung zu verschaffen suchte, das Pigmentepithel der Retina sei die in Wahrheit percipierende Schicht, hat er gewiss nicht das Pigmentepithel der Vogelnethaut in richtige Würdigung gezogen.

Das sehr kräftig ausgebildete Pigmentepithel im Vogelauge ist von einer solchen Grobheit der Elemente, dass der Gedanke, auf solch grobem Mosaik eine hohe Sehschärfe zu erzielen, absurd erscheinen muss.

Wie es die Fig. 9 auf Tafel XII erkennen lässt, sind die Basen (ebensowenig wie das Zellinnere) der Pigmentzellen vollkommen erfüllt mit dem schwarzbraunen Inhalt und man erkennt die Zellgrenzen, welche eine durchschnittliche Breite von 30—40 μ haben.

Jedem Zellterritorium entspricht ein Bündel der pigmenthaltigen Fortsätze, von denen stets ganze Gruppen der Stäbchenzapfen umfasst werden, jede Isolierung feinerer Einzelheiten des wahrzunehmenden Bildes unter Vermittlung des Pigmentepithels wäre demnach ausgeschlossen. Im Gebiet der Fovea sinkt auch die Höhe des Pigmentepithels auf etwa ein Drittel der Höhe im peripherischen Gebiet der Netzhaut, die Fortsätze der Zellen verlängern sich nur wenig und legen sich ebenso schräg wie die Elemente der Stäbchenzapfenschicht.

Zuweilen vollzieht sich der Abfall in der Höhe dieser Elemente mit auffallender Plötzlichkeit, wie z. B. bei Fig. 1, so dass ein zentrales Feld der Fovea scharf abgesetzt erscheint, in anderen Fällen, z. B. bei Fig. 2, ist der Übergang ganz allmählich.

Wir dürfen uns auch hier sicherlich ebenso wie bei den bisher beschriebenen Teilen auf eine grosse Breite der Variation

sowohl unter den Arten als bei den einzelnen Individuen gefasst machen; man kann daher die Beschreibung dieses schwierigsten Gebietes der Vogelfovea nur mit einem gewissen Vorbehalt und in der Hoffnung auf Vermehrung des zur Verfügung stehenden Beobachtungsmateriales geben.

Hier wird natürlich die Frage nach dem Charakter der Elemente, ob es sich um Stäbchen oder Zapfen handelt, besonders dringend. Sie ist bei den Säugetieren bekanntlich erledigt, da wir wissen, dass beim Eintreten der Schicht in das Gebiet der Fovea die stäbchenförmigen Elemente verschwinden und verschmälerten, dabei gleichzeitig verlängerten Zapfen, den sogenannten Zentralzapfen, den Raum überlassen.

Demnach durfte man wohl auch beim Vogel von vornherein Zapfen im Gebiet der Fovea erwarten. Die Bestätigung oder Widerlegung dieser Annahme unterliegt unter den besonderen örtlichen Verhältnissen grossen Schwierigkeiten, welche durch die angedeutete Verwirrung in den Angaben der Autoren noch gesteigert werden.

Die Beschreibung des tatsächlichen Befundes, den ich glaube vertreten zu können, muss von diesen Angaben absehen, da sie zu widerspruchsvoll sind, um sich klarstellen zu lassen. Ich nenne dabei „Zapfen“ und „Stäbchen“ die Elemente gemäss der Form, welche sie zeigen, wie bereits oben angedeutet; dabei wurde erwähnt, dass die zapfenförmigen Elemente sich gegen das Zentrum der Fovea vermehren und schliesslich, wie es das der Fig. 2 zugrunde liegende Präparat unzweifelhaft zeigt, in dies Zentrum selbst eintreten. Wie weit sich dabei ihre Gestalt verändert, ist beim Retinaquerschnitt wegen der schrägen Lage der Elemente nicht genau festzustellen; dazu wird die Betrachtung von Flachschnitten vorteilhaft sein. Sollen diese Zapfen durchaus Stäbchen sein, so würde der Vogelretina in diesem Grundprinzip eine abweichende Stellung einzuräumen sein, wozu keinerlei Grund vorliegt.

Die Deutlichkeit solcher Elemente in der Fovea ist sehr verschieden, was auf den sehr wechselnden Durchmesser und die Dichtigkeit der Anordnung zurückgeführt werden muss; in Fig. 1 sind sie z. B. schwerer zu sehen als in Fig. 2. Derartige Abweichungen sind aber in der Netzhautbildung ganz allgemein verbreitete Erscheinungen.

Einen weiteren Anhalt in der Beurteilung der Foveaelemente bietet das Auftreten der farbigen Öltröpfchen. Wie die Fig. 1

vom Sperling lehrt, verschwinden dieselben in dem Gebiet des Grübchens nicht, sie werden nur spärlicher, und wo sie sonst mehrfarbig auftreten, werden sie hier mehr einheitlich; nach Max Schultze bleiben nur gelbgefärbte Tröpfchen übrig. Das Osmium konserviert zwar die Formen der Tröpfchen, doch verlöscht es durch Schwärzung die Farben. Es lässt sich aber durch Vergleichung der Grössenverhältnisse ein gewisser Rückschluss auf die ursprüngliche Farbe machen, da die dunkelroten tiefstehenden Tröpfchen die grössten sind, die orangenroten sind etwas kleiner, die gelbgrünen und gelben noch kleiner und etwas höher gelagert, am kleinsten aber sind die bläulichen, welche zugleich der *Limitans externa* am meisten genähert sind. Eine Betrachtung der Tröpfchen in Fig. 9 wird die Grössen- und Lagerungs-Unterschiede anschaulich machen und zu der Annahme führen, dass die auf dem Gebiet der Fovea im abgebildeten Schnitt (Fig. 1) erhaltenen ursprünglich der gelben Kategorie angehörten; sie sind der Zahl nach etwa 40 und liegen wesentlich in derselben Ebene.

Aus den angeführten Beobachtungen kann man die ebenso einfache wie zwingende Schlussfolgerung ziehen: Entweder ist die Annahme unrichtig, dass die farbigen Öltröpfchen nur in den stäbchenförmigen Elementen vorkommen, oder es finden sich in der Vogel-Fovea beide Formen von Elementen der Stäbchenzapfenschicht vereinigt.

Diese Vereinigung könnte aber auch als eine nicht eingetretene oder wieder zurückgebildete Differenzierung der in der Anlage einheitlichen Elemente aufgefasst werden, wodurch das Erscheinen von Öltröpfchen in einem Teil derselben nicht mehr auffallend wäre.

Die weitere Auseinandersetzung wird zeigen, dass für eine solche Deutung des Befundes sich sehr triftige Gründe beibringen lassen.

Flachschnitte der Fovea.

Bei der eigentümlichen Ausbildung und Lagerung der Elemente in der Fovea ist es nicht wohl möglich, sich selbst an mustergültigen Präparaten eine Vorstellung von der Anordnung derselben in der Fläche zu bilden. Dazu war die Herstellung

von Flachschnitten unerlässlich und erschien um so wichtiger, als gerade das Mosaik der zentralen Teile der Stäbchenzapfenschicht den erhofften Aufschluss über die erstaunliche Leistungsfähigkeit des Organs geben sollte.

Der einzige oben in Anmerkung erwähnte, von Chievitz¹⁾ abgebildete hatte diese Schicht überhaupt nicht getroffen und zeigte nur das Loch des Fundus foveae, kommt also hier nicht in Frage. Es wurden daher von mir mehrere Flachschnitte verschiedener Foveae hergestellt und auf Taf. XI und Taf. XII photographisch wiedergegeben; ich wählte dazu zwei Arten, die Krähe (*Corvus cornix*) und die Eule (*Strix aluco*), welche in bezug auf die Foveabildung extreme Formen der Anordnung in den Elementen zeigen.

Von der Krähe wurde als Fig. 3 ein Schnitt abgebildet, welcher auch den Foveagrund noch nicht getroffen hat, um die Verhältnisse der Netzhautschichtung in diesem Gebiet zu zeigen. Man sieht den rundlichen Umkreis des Fundus eingerahmt durch eine Schicht locker gestellter, mit Fortsätzen versehener Zellen, das ist die Schicht des Ganglion opticum. Hierauf folgt die dichte, fein granulirte Lage der inneren plexiformen als eine helle, breite Einfassung, an welche sich nach aussen die ebenfalls breite innere Körnerschicht anschliesst mit Elementen, die mit Ganglienzellen nichts gemein haben, wenn auch einzelne verstreute Ganglien zwischen ihnen vorkommen. Im Lumen der Fovea sieht man noch einen unregelmässig begrenzten Fetzen, der einen Abschnitt der Limitans interna darstellt, ein Zeichen, dass das Messer bereits den Grund der Fovea gestreift hat. Das Stück Retina, welches die Fovea trägt, hat sich zufälligerweise so flach ausgebreitet, dass der Schnitt stets durch die betreffende Schicht in grosser Ausdehnung hindurch gelegt wurde. Die innere Körnerschicht ist so mächtig, dass sie in drei aufeinander folgenden Schnitten das Gesichtsfeld beherrscht. Dieser flachen Ausbreitung des Fovea-Gebietes entspricht eine starke Verwerfung der Netzhaut in der unmittelbaren Nachbarschaft, so dass ein voller, regelmässiger Überblick über die Schichtenfolge an diesem Präparat nicht gewonnen werden kann. Durch die Verbiegungen der Substanz erscheint dieselbe Schicht gelegentlich dreimal unfern voneinander.

¹⁾ a. a. O., Taf. VI, Fig. 8.

Ein dazu gehöriger tieferer Schnitt musste den Grund des Fundus zeigen und ein vollständig geschlossenes Bild darbieten. Dieser Schnitt wurde als Fig. 4 dargestellt. Man sieht wie stark sich der Fundus nach der Tiefe zu verengt: denn es bleibt für den zentralen Grund nur ein sehr kleines, beschränktes Feld übrig, welches unserer Hoffnung auf weitere Aufklärung zu spotten scheint.

Die Umgebung freilich ist klar genug, man möchte sagen „auffallend klar“, weil vom Zentrum aus die Faserstrahlungen in eleganter Anordnung zur Peripherie verlaufen, indem sie die zelligen Elemente zwischen sich fassen (Müllersche Fasern), oder in ihren Verlauf aufnehmen (Zapfenfasern). Diese Zellkörper erscheinen von verschiedener Grösse und zwar die inneren grösser, aber alle rundlich, so dass man die spindelförmigen Zellen der äusseren Körnerschicht vermisst; und doch ist diese Erscheinung selbstverständlich, da die Schmittichtung die länglichen Körper im Querschnitt zeigt, welcher einen ründlichen Umriss hat.

Die schmale, äussere plexiforme Schicht ist hier nicht mächtig genug, um im Flachschnitt der Netzhaut aufzufallen, ihre Fasern, die in Aufsicht oder im Schrägschnitt erscheinen, verlieren sich zwischen den Kernreihen, welche zum grössten Teil nach der Peripherie zu der inneren Körnerschicht angehören. Die Bruchstücke des durch einen unglücklichen Zufall zu Schaden gekommenen Präparates lassen noch erkennen, dass der Schnitt nach aussen zu in das Gebiet der Stäbchenzapfen übergeht, wo die zapfenförmigen Gebilde vorherrschen: sehr bald zeigen sich auch Pigmentkörnchen der Fortsätze des Epithels, welche weiterhin schnell massenhafter werden und ein prachtvolles dichtes und dabei gleichmässiges Mosaik von quergeschnittenen Aussengliedern zwischen sich fassen; es folgen endlich die Körper der Epithelzellen selbst.

Das Hauptinteresse wendet sich naturgemäss der geheimnisvollen Mitte zu, welche bei der für Fig. 4 gewählten Vergrösserung von 200 linear nur eine verwaschene Punktierung erkennen lässt, so dass die Anwendung stärkerer Vergrösserungen versucht werden muss.

Da wegen der ungeeigneten Aufmachung des Präparates die Aufnahme mit dem apochromatischen System nicht gelang, so wurde die erste Aufnahme in der Vergrösserungskamera auf die doppelte Grösse, also 400 linear, gebracht (Taf. XII, Fig. 7).

Jetzt sieht man die Punktierung des zentralen Feldes schon erheblich deutlicher, aber auch so ist eine ganz scharfe Zeichnung derselben nicht zu erreichen und zwar ebensowenig optisch wie in der photographischen Projektion.

Einen wichtigen, nicht zu unterschätzenden Aufschluss hat man aber bereits gewonnen: Die Elemente im Zentrum der Fovea zeigen einen einheitlichen Charakter! Wenn also in diesem Gebiet farbige Ölkugeln zugleich mit zapfenförmigen, von Max Schultze als „Stäbchen“ bezeichneten Elementen vorkommen, so müssen solche Formen auch Ölkugeln führen können.

Noch blieb die Erklärung für die rätselhafte, verwaschene Punktierung des Zentralfeldes zu geben, eine offenbar schwierige Aufgabe. Erst die Vergleichung anderer, hierher gehöriger Präparate und zwar speziell die Untersuchung der Eulen-Fovea brachte die gewünschte Aufklärung.

Fig. 5 stellt einen Flachschnitt durch den Fovea-Grund eines Steinkauzes dar, welcher mit derselben Vergrößerung wie Fig. 4 aufgenommen wurde und doch ein so durchaus verschiedenes Bild zeigt, dass man geneigt ist, Misstrauen in die Angabe der Vergrößerung zu setzen. Es zeigt sich also auch beim Aufbau der Netzhaut des Vogels eine erstaunliche Breite der Variation.

Auch aus anderen, auf Säugetieraugen bezüglichen Beobachtungsreihen gewinnt man die Vorstellung, dass die nächtlich lebenden Tiere Einrichtungen der Augen haben, welche die Sehschärfe auf Kosten der besseren Wahrnehmung sehr geringer Lichtmengen herabsetzt (z. B. das Tapetum culidum); dazu gehört auch die weite Pupille und die geringere Feinheit der zentralen Zapfenelemente. Auch sehr scharfsichtige Menschen pflegen schwach myopischen gegenüber bei mangelhafter Beleuchtung im Nachteil zu sein.

Durch die geringe Feinheit der Zentralzapfen wird bei der Eule das mittelste Gebiet der Fovea sehr viel ausgedehnter als es bei der Krähe der Fall war. Die regelmäßig radiär angeordneten Reihen der Zapfenkerne weisen auch hier nach innen verlängert mit Sicherheit auf das wirkliche Zentrum des Grübchens.

Unter Benutzung einer Lupe erkennt man schon an der Fig. 5 in diesem Felde Querschnitte locker nebeneinander an-

geordneter Elemente von annähernd gleicher Grösse und demselben Habitus. Bei genauer Durchmusterung des Bildes sieht man zwischen den typischen Querschnitten noch spärliche, erheblich kleinere, die häufig zu zweien gruppiert sind; ob dieselben als zufällige Bildungen zu betrachten sind oder ob sie für die Funktion etwas zu bedeuten haben, möchte ich zurzeit dahingestellt sein lassen.

Der Wunsch, die Übersicht zu erleichtern, veranlasste mich, auch diese Aufnahme wie diejenige von Fig. 4 auf die doppelte Grösse zu bringen und als Fig. 8 darzustellen. Jetzt erkennt man, dass die Masse der Querschnitte Kreise darstellt, von einem dunklen Saum eingefasst, welcher eine Anzahl, etwa 5 oder 6, Verdickungen trägt, vermutlich als Ausdruck einer Längsstreifung der zylindrischen Körper. Der helle Inhalt der Kreise zeigt im Zentrum regelmässig einen dunklen, nicht ganz scharf begrenzten Punkt, der wohl als Ausdruck eines quer durchschnittenen Achsenfadens aufzufassen ist.

Wir erhalten so vom Zentrum der Fovea bei der Eule ein Bild, welches einem von mir beim Menschen beobachteten und als Fig. e, S. 85, in meinem Werk: „Über Bau und Bedeutung der Area centralis“ abgebildeten durchaus verwandt ist.

Die Hauptschwierigkeit der Vergleichung zwischen der Primaten-Fovea und der des Vogels löst sich auf diese Weise in überraschender Weise. Der Bau percipierender Elemente am Ort des deutlichen Sehens dürfte, nach dieser Beobachtung zu schliessen, überall derselbe sein. Überall werden wir auch, wie es scheint, der enormen Variationsbreite begegnen; denn wie sich das Zentrum der Fovea bei einem Ägypter¹⁾ zu dem eines Hottentotten²⁾ verhält, so verhält sich dasselbe bei der Eule verglichen mit der Fovea der Krähe.

Jetzt kann man auch das Bild der verwaschenen Punkte in der Fovea der Krähe verstehen; die sehr viel feineren Zentralzapfen bei der letzteren sind so zusammengedrängt, dass die Umrisse der Zapfenquerschnitte nicht wohl unterscheidbar sind, sondern nur die auch hier im Innern derselben auftretenden dunklen Querschnitte einer Achsenfaser. Die Messung solcher Elemente wird schon recht illusorisch, nach Schätzung dürfte

¹⁾ Area centr., Fig. 217.

²⁾ Area centr., Fig. 209.

der Durchmesser des Zapfens 1–2 μ betragen, bei der Eule etwa das Doppelte.

Die stellenweisen Verdickungen der Rindenschicht bei den einzelnen Elementen sind hier bei der Krähe noch auffallender als sie bei der Eule sich zeigen, eine Besonderheit, welche ebenfalls zu der Unsicherheit der Begrenzungen durch das ungleichmässige Zusammenfliessen der Umrisse beiträgt.

Fig. 6 der Taf. XI ist nach einem etwas tieferen Schnitt der Eulen-Fovea aufgenommen, was sich dadurch charakterisiert, dass zwischen den Querschnitten der percipierenden Elemente mehrere, tief dunkle Flecke erscheinen, welche vereinzelte Körper von Pigmentepithelzellen andeuten. Man sieht daraus wie ausserordentlich grob diese Zellen im Verhältniss zu den Stäbchenzapfen sind.

Nach der einen Seite traf das Messer die äusserste Schicht noch etwas tiefer, als auf der entgegengesetzten, wodurch der Habitus des Bildes ein ungleicher wird. An dieser etwas höher getroffenen Seite macht sich das Mosaik der Aussengliederquerschnitte deutlich bemerkbar.

Übersicht der Ergebnisse.

Aus den vorstehenden Beobachtungen ergeben sich folgende Anschauungen:

1. Die Elemente der Stäbchenzapfenschicht in der Vogelretina treten ebenso wie bei den Säugetieren in der Form von Stäbchen und Zapfen auf, welche auch so benannt werden sollten.
2. Diese beiden Kategorien von Elementen verraten die Gleichheit ihres Ursprungs durch ihr unsicheres, wechselvolles Auftreten, wodurch die Annahme berechtigt erscheint, dass sie sich ineinander verwandeln können.
3. In dem Gebiet der Fovea centralis tritt eine verschälerte, zapfenförmige Form auf, wie man dieselbe im Vergleich mit der Säugetier-Fovea erwarten dürfte.
4. Diese Elemente sind aber nicht verlängert, sondern auffallenderweise sogar erheblich verkürzt.

5. Die Dichtigkeit der Anordnung und die Grösse des Durchmessers unterliegt einer bemerkenswerten Breite der Variation.
6. Die farbigen Ölkugeln erscheinen meist in Elementen von stäbchenförmiger Gestalt, welche man deshalb doch nicht „Zapfen“ nennen sollte.
7. Da solche farbigen Ölkugeln auch noch in der mit zapfenförmigen Elementen ausgestatteten Fovea angetroffen werden, so können sie nicht ausschliesslich den stäbchenförmigen angehören, oder der Unterschied von Stäbchen und Zapfen ist in der Fovea verwischt.
8. Im Innern der Zentralzapfen findet sich ganz allgemein ein durch Osmiumsäure sich bräunender Körper, ein Achsenfaden, welcher im Querschnitt als verwaschener Punkt erscheint.
9. Die Rindenschicht dieser Elemente zeigt stellenweise Verdickungen, die in Aufsicht als Längsstreifung imponieren müssen.
10. Die Höhe der Sehschärfe des Vogelauges dürfte wesentlich auf der Feinheit und dichten Anordnung des beschränkten Zentrums der Fovea beruhen.

Erklärung der Abbildungen auf Taf. X—XIII.

- Fig. 1. Querschnitt der Fovea eines Sperlings (*Fringilla domestica*), aufgenommen mit Seiberts photogr. Obj. $\frac{1}{8}''$. Linearvergrösserung 200.
- Fig. 2. Querschnitt der Fovea einer Taube (*Columba livia*); Seiberts photogr. Obj. $\frac{1}{8}''$. Linearvergrösserung 200.
- Fig. 3. Flachschnitt des Fovea-Grundes einer Krähe (*Corvus cornix*); Seiberts photogr. Obj. $\frac{1}{8}''$. Linearvergrösserung 200.
- Fig. 4. Flachschnitt desselben Präparates etwas tiefer geschnitten; Seiberts photogr. Obj. $\frac{1}{8}''$. Linearvergrösserung 200.
- Fig. 5. Flachschnitt durch den geschlossenen Fundus der Fovea eines Steinkauzes (*Strix aluco*); Seiberts photogr. Obj. $\frac{1}{8}''$. Linearvergrösserung 200.
- Fig. 6. Flachschnitt durch dieselbe Fovea etwas tiefer geschnitten; Seiberts photogr. Obj. $\frac{1}{8}''$. Linearvergrösserung 200.

- Fig. 7. Dasselbe Präparat wie Fig. 4 mit der Vergrößerungskamera auf die doppelte Ausdehnung gebracht, also Linearvergrößerung 400.
- Fig. 8. Dasselbe Präparat wie Fig. 5 mit der Vergrößerungskamera auf die doppelte Ausdehnung gebracht, also Linearvergrößerung 400.
- Fig. 9. Querschnitt der Retina zwischen Fovea und Pecten vom Sperling (*Fringilla domestica*), aufgenommen mit Apochromat 2 mm Leitz; Linearvergrößerung 500.
- Fig. 10. Flachschnitt peripherischer Retina aus derselben Gegend des Augenhintergrundes von der Krähe (*Corvus cornix*), aufgenommen mit Apochromat 2 mm Leitz; Linearvergrößerung 500

Die Entwicklung des Eies der Maus vom ersten Auftreten des Mesoderms an bis zur Ausbildung der Embryonalanlage und dem Auftreten der Allantois.

I. Teil: Die Keimblase.

Von
J. Sobotta.

Hierzu Tafel XIV, XV und XVI.

Einleitung.

Die hier mitgeteilten Befunde über die Entwicklung der weissen Varietät der Hausmaus schliessen sich ziemlich innig an meine letzte ausführliche Publikation über diesen Gegenstand (22) an und können als unmittelbare Fortsetzung dieser Veröffentlichung angesehen werden. Zum Teil enthalten sie aber auch Ergänzungen der zuletzt von mir beschriebenen Entwicklungsstadien und namentlich in der Frage der Riesenzellen Korrekturen meiner letzten Angaben. Ich werde daher nochmals mit dem letzten der früher beschriebenen Entwicklungsstadien hier beginnen, d. h. einer noch vollkommen mesodermfreien Keimblase.

Die Befunde, die ich hier bespreche und die ich zum Teil in früheren kurzen Mitteilungen (23, 24) schon erwähnt habe, sind nur ein Bruchteil der Resultate, die ich bei der Bearbeitung der frühen Entwicklungsstadien des Eies der Maus im Uterus erhalten habe. Wenn ich mich hier auf die Darstellung dieses Teils meiner Untersuchungen beschränke, so geschieht das aus rein äusserlichen Gründen, unter anderem auch aus dem Umstande, dass ich dem Beitrag zu dieser Festschrift meines hochverehrten Lehrers einen nicht zu grossen Umfang geben konnte. Ich beschränke mich daher auf ein relativ kurzes Entwicklungsstadium der Maus und auf die Verhältnisse der Keimblase selbst und ihre allernächsten Beziehungen zur Decidua. Die Beschreibung der letzteren und der Placentationsverhältnisse behalte ich mir für einen späteren Zeitpunkt vor.

Der Umstand, dass fast 9 Jahre seit meiner letzten ausführlichen Publikation verflossen sind, erklärt sich teils aus der,

durch andere Veröffentlichungen notwendig gewordenen, mehrfachen Unterbrechung der Arbeit, zum grossen Teil aber auch daher, dass ich eine weit grössere Spanne Zeit der Entwicklung des Eies der Maus in Angriff genommen habe (zum Teil habe ich ja bereits früher [24] über ältere Stadien kurz berichtet) und ursprünglich in einer umfangreicheren Publikation zusammenfassen wollte. Da aber für viele Stadien brauchbares Material (s. u.) nur durch Zufall zu erhalten ist, muss man Hunderte von Serien erfolglos anfertigen. Auch die Notwendigkeit, für das Verständnis der zum Teil schon hier besprochenen, zum Teil erst später zu beschreibenden Stadien Plattenmodelle anzufertigen, für deren Herstellung wiederum nur ganz besonders gut durchschnittene Serien brauchbar sind, hat die Fortschritte meiner Arbeit an diesem Gegenstand sehr aufgehalten.

Material und Methode.

Zwar gilt für die Materialbeschaffung und für die angewandten Methoden zum grössten Teil das in meiner letzten Veröffentlichung mitgeteilte auch jetzt noch, trotzdem möchte ich einiges hier hinzufügen und frühere Angaben ergänzen.

Das verarbeitete Material stammte von der weissen Varietät der Hausmaus, von der ich seit 20 Jahren eine ununterbrochene Zucht unterhalte. Ich kenne kein Säugetier, bei dem man mit solcher Leichtigkeit und Bestimmtheit embryologisches Material jeden beliebigen Alters sich verschaffen könnte. Obwohl ich meine Methode schon früher mehrfach (21, 22) beschrieben habe, werde ich doch noch gelegentlich von Fachgenossen darüber interpelliert und möchte daher hier nochmals ausführlich angeben, wie man — eine gut im Gange befindliche Mäusezucht vorausgesetzt — leicht embryologisches Material beliebigen aber bestimmten Alters von der Maus erhalten kann.

Ich habe durch Zufall früher (21) gefunden, dass selbst vollkommen isoliert gehaltene weibliche Exemplare der weissen Hausmaus nicht bloss unmittelbar post partum, sondern regelmässig auch 21 Tage später ovulieren. Die Ovulation ist eine absolut spontane; sie erfolgt, wie gesagt, selbst bei vollkommen isoliert gehaltenen Tieren, wie ich vor etwa 20 Jahren mehrfach zu beobachten Gelegenheit hatte. Man merkt den Tieren jetzt schon äusserlich den Zustand der Brunst an: Die

Vagina, die sich bald post partum fast völlig schliesst und deren Öffnung so eng wird, dass schon aus rein räumlichen Verhältnissen eine Begattung unmöglich ist, erweitert sich, die Vaginalöffnung rötet sich und wird feucht. Das geschieht, wie gesagt, mit grosser Regelmässigkeit am 21. Tage post partum, selten einen Tag später. Jetzt ist es Zeit, das Weibchen zum Bock zu setzen. Die Jungen sind nun soweit erwachsen, um sich allein ernähren zu können.

In der Regel noch am gleichen Tage oder wenigstens in der darauffolgenden Nacht wird das Tier begattet, was man an der Anwesenheit des Vaginalpfropfes erkennt, d. h. man sieht in der meist intensiv geröteten Vaginalöffnung einen harten weisslichen Pfropf stecken, der oft aus der Öffnung herausragt. Man kann jetzt mit fast absoluter Sicherheit eine erfolgreiche Begattung annehmen, wie ich aus einer vieljährigen Erfahrung mitteilen kann. Zeichnet man die Tiere entsprechend und führt genau Buch mit dem Datum der Beobachtung des Vaginalpfropfes, so kann man sich ziemlich genau jedes beliebige Stadium der Entwicklung des Eies der Maus verschaffen. Misserfolge habe ich nur in ganz seltenen Fällen beobachtet, meist bei sehr jungen oder sehr alten oder — wie sich bei der Tötung zeigte — kranken Tieren. Ich habe auch Erfahrungen über Ratte, Meerschweinchen, Kaninchen, bei keinem ist die Gewinnung von embryologischem Material auch nur annähernd so leicht und so bequem wie bei der Maus.

In den Entwicklungsstadien, die ich hier beschreibe, liegen die Keimblasen bereits in sehr deutlichen und ziemlich grossen Uterusanschwellungen. Die rosenkranzartige Beschaffenheit der Uterushörner zeigt dem Untersucher sofort, dass das Tier mit Erfolg begattet war, auch lässt sich aus der Grösse der Anschwellungen bereits ein Schluss auf das Alter der Keimblasen bzw. Embryonen machen, allerdings nur ein relativer, denn erstlich zeigen jüngere Stadien oft stärkere Anschwellungen als ältere, und vom 8. Tage an geht die Entwicklung plötzlich so schnell vor sich, dass bei fast gleich grossen Anschwellungen recht verschiedene Entwicklungsstadien getroffen werden, zumal das wachsende Ei sich seinen Platz auf Kosten der Decidua schafft, die dabei zum grossen Teil resorbiert wird.

Zur Konservierung habe ich auf Grund der guten Erfahrungen, die ich bereits früher (22) mit dieser Lösung gemacht habe, die

Zenkersche Flüssigkeit benutzt. Da die Kältewirkung auf die glatte Muskulatur des Uterus beim Herauspräparieren kontrahierend wirkt, ist es nötig, möglichst so zu verfahren, dass man durch Anhauchen das Präparat während der Herausnahme warm erhält und dann für einige Minuten auf ein Streichholz feststeckt oder festbindet.¹⁾ Nach Ablauf einiger Minuten kann man das Uterushorn losschneiden und zwischen die Anschwellungen Einschnitte machen, letzteres um der Konservierungsflüssigkeit das Eindringen zu erleichtern.

Ich habe auch bisher fast stets mich der Paraffineinbettung bedient und mit ihr gute Resultate erzielt, jedenfalls keine schlechteren als mit einer gelegentlich versuchten kombinierten Celloidin-Paraffinmethode.²⁾ Nur darf man Vorsicht bei der Paraffineinbettung nicht ausser acht lassen. Allmählicher Zusatz von Chloroform zum absoluten Alkohol bis zum völligen Ersatz des letzteren durch ersteres ist ebenso nötig wie allmählicher Übergang von Chloroform zum Chloroformparaffin, dessen Konzentration man vorteilhaft soweit steigert, dass die Objekte nur wenige Minuten im flüssigen Paraffin zu bleiben brauchen.

Ich habe in der Regel eine Schnittdicke von 7 oder 7,5 μ verwandt, die sich mir durch lange Erfahrung als am vorteilhaftesten erwies, gelegentlich auch eine solche von 5 μ . Die bereits früher empfohlene Färbung mit Hämalaun und Eosin (letzteres in verdünnter Lösung verwandt) wurde auch weiterhin benutzt und ergibt vorzügliche Resultate. Wo es nötig erschien — und das war vom 7. bis 8. Tage der Entwicklung an fast immer der Fall — wurden in der Schnittrichtung gut gelungene Serien durch die Plattenmodelliermethode bei 300facher³⁾

¹⁾ Melissinos (15) erwähnt dieses Feststecken als eine neue Erfindung. Jeder, der histologische Präparate zu konservieren hat, die sich verkrümmen, kennt die Notwendigkeit so zu verfahren. Ich habe daher auch früher diese Methode gar nicht erst erwähnt.

²⁾ Widakowich (26) empfiehlt diese oder die reine Celloidineinbettung und warnt gewissermassen vor der Paraffineinbettung. So hoch ich auf Grund vieler Erfahrungen die Celloidinmethode auch schätze, so scheint mir doch für meinen Fall vorsichtige Paraffineinbettung auszureichen.

³⁾ Ich bediene mich dabei der Projektion mittels des mikrophotographischen Apparates und benutze eine aplanatische Lupe von Zeiss mit 30facher Eigenvergrößerung als Objektiv (ohne Okular). Diese hat genügend grosses und genügend planes Gesichtsfeld, um auch bei so hoher Vergrößerung grosse Schnitte ganz und frei von Verzeichnungen abzubilden.

Vergrößerung rekonstruiert, ein Verfahren, ohne das man von einem gewissen Entwicklungsstadium an überhaupt nicht mehr auskommt.¹⁾

So leicht nun die Materialbeschaffung bei der Maus an und für sich ist, so schwierig ist es gerade von den hier zu besprechenden Stadien gut orientierte Schnittserien zu erhalten. Man ist, wie wir sehen werden, fast ganz dem Zufall unterworfen, und nur dem Umstand, dass ich dank des unbegrenzten Reichtums an Material viele Hunderte von Schnittserien von jedem Tage der Entwicklung der Maus angefertigt habe, hat mich in den Stand gesetzt, gut orientierte Schnittserien fast aller Entwicklungsstadien untersuchen zu können.

Ich habe in meiner letzten Veröffentlichung (S. 277) bereits angegeben, was schon Selenka (20), Kupffer (14) und Duval (6) bekannt war, dass man Längsschnitte der Keimblase und des Eizylinders erhält, wenn man entweder das Uterushorn quer durchschneidet oder wenn man den Schnitt parallel dem (gespannt gedachten) Mesometrium legt. Querschnitte der Keimblase und des Eizylinders erhält man dagegen, wenn man senkrecht auf die Fläche des Mesometrium und der Länge des Uterushorn parallel schneidet. Diese Regel gilt wenigstens für nicht zu alte Keimblasen, insbesondere solche, die noch ihre ausgesprochen zylindrische Gestalt haben, also insbesondere auch für die Stadien, die in dieser Veröffentlichung besprochen werden. Je älter aber auch im reinzylindrischen Stadium der Keimblase diese wird, um so mehr hat sie die Neigung, sich mit ihrem antimesometralen Ende etwas zu neigen, so dass häufig leicht schräge statt querere Schnitte nötig sind,²⁾ um Längsdurchschnitte der Keimblase zu erhalten.

Hier ist es häufig möglich, namentlich wenn man Querschnitte des Uterushorns anfertigt, noch am eingebetteten Präparat so zu orientieren, dass Keimblase und Eizylinder nahezu senkrecht getroffen werden, da man an dem, durch seine dunkle Färbung sich von der Decidua leicht abhebenden Bluterguss, der die ganze

¹⁾ Von ca. 20 Modellen, die ich bisher hergestellt habe, habe ich eine Reihe schon früher (24) zu demonstrieren Gelegenheit gehabt, auch solche älterer Stadien als die hier beschriebenen.

²⁾ Aus dem gleichen Grunde erhält man bei senkrecht auf das Mesometrium gerichteten Längsschnitten oft Schräg- statt Querschnitte.

Keimblase umgibt, die Lagerung der letzteren schon erkennt, ehe man oder sowie man mit dem Schnitte bis an das Blutextravasat herangekommen ist. Es zeigt sich dann nämlich im Uterusquerschnitt eine eigentümliche T-förmige Figur aus Blut innerhalb der Decidua; der Längsschenkel des T ist die Keimblase bezw. das diese umgebende Extravasat, der Querschenkel, der oft aus zwei, im leicht stumpfen Winkel zusammenlaufenden Hälften besteht, entspricht zwei besonders starken, regelmässig hier gelegenen lacunären Blutgefässen der Decidua, die von dem mesometralen Ende der Keimblase (Ectoplacentalconus) ausgehen.

Weniger deutlich ist die Keimblase bei dem Mesometrium parallel geführten Längsschnitten zu orientieren.

Während es nun relativ leicht ist, genaue oder fast genaue Längsschnitte der Keimblasen nach den beiden oben genannten Methoden (Querschnitte des Uterushorns, Längsschnitte parallel dem Mesometrium) anzufertigen, ist es fast unmöglich, von dem Stadium an, wo sich die bilaterale Symmetrie der Keimblase bemerkbar macht, die Längsschnitte mit Rücksicht auf die embryonalen Achsen zu orientieren. So erhält man z. B. vom Stadium der ersten Embryonalanlage (Kopffortsatz des Primitivstreifens) fast ebenso leicht oder besser gesagt schwer Quer- oder Längsschnitte der Embryonalanlage bei querer Durchschneidung des Uterushorns wie bei Längsschnitten,¹⁾ die dem Mesometrium parallel gehen; in der Regel wird man weder genaue Längs- noch genaue Querschnitte der Embryonalanlage bekommen, sondern Schrägschnitte. Man ist hier also auf den Zufall angewiesen²⁾ und muss sehr viel Material verarbeiten, um in bezug auf die Orientierung zum Embryo brauchbare Keimblasenlängsschnitte zu erhalten. Das ist es, was die Arbeit so ungemein erschwert, das

¹⁾ Wesentlich häufiger trifft man die Embryonalanlage quer, wenn man dem Mesometrium parallel schneidet, wesentlich häufiger längs, wenn man Querschnitte des Uterushorns anfertigt. Aber eine Regel ist das nicht, wenigstens nur eine solche mit zahllosen Ausnahmen. Dagegen scheinen im selben Uterushorn alle Embryonen gleich orientiert zu sein.

²⁾ Die Mitteilung von Widakowich: Über die gesetzmässige Orientierung der Eier im Uterus der Ratte (*Anat. Anz.*, Bd. 38, Nr. 8/9) erschien erst nach Abschluss meiner Veröffentlichung. Ich kann sie daher nur während der Korrektur berücksichtigen. Wie aus dem oben mitgeteilten hervorgeht, besteht eine solche Gesetzmässigkeit bei der Maus leider nicht.

ist der Grund, weswegen die meisten Voruntersucher zu keinen klaren Resultaten in bezug auf Mesodermbildung usw. gekommen sind, weswegen alle u. a. den so deutlich und regelmässig auftretenden Urdarm der Maus übersehen haben.

Da es wie gesagt beinahe gleichgültig ist, ob man Querschnitte des Uterushorns oder dem Mesometrium parallel gerichtete Längsschnitte anfertigt und da erstere leichter in bezug auf Längsrichtung der Keimblase zu orientieren sind, so habe ich in der Regel die erstere Schnittrichtung bevorzugt, obwohl ich auch sehr viel Material in anderer Weise bearbeitet habe. Ferner wurden auch, wenn auch in weit geringerer Zahl, Längsschnitte senkrecht auf das Mesometrium ausgeführt, d. h. also Querschnitte von der Keimblase.

Eine weitere Schwierigkeit ist die, dass man trotz genauer Zeitbestimmung (nach dem Auftreten des Vaginalpfropfes berechnet siehe oben S. 273) dennoch recht verschiedene Entwicklungsstadien antrifft. Es ist das auch früheren Untersuchern aufgefallen und Kolster (13) behauptet sogar, man könne auf die Altersbestimmung gar nichts geben. Zu einer solchen Auffassung kann man wohl kommen, wenn es einem bei Untersuchung eines verhältnismässig kleinen Materials begegnet, dass z. B. Keimblasen, die man am 7. Tage nach Erscheinen des Vaginalpfropfes getöteten Tieren entnimmt, älter sind als solche vom 8. Tage. Aber das sind doch Ausnahmen, deren Vorkommen indessen nicht geleugnet werden kann. Vergleicht man an einem sehr grossen Material die Altersangaben, so lässt sich doch – von einer Anzahl krasser Ausnahmen abgesehen, eine ziemlich genaue Bestimmung des Alters auf diese Weise erreichen. Wenn trotzdem noch bei gleichzeitig getöteten Tieren grosse Unterschiede namentlich während des 8. Tages der Entwicklung sich zeigen, so beruht das darauf, dass im Verlaufe dieses Tages zum erstenmal eine enorme Beschleunigung der Entwicklung des Eies der Maus, die bisher so ungemein langsam vor sich ging, erfolgt. Eine oder einige Stunden Befruchtung früher oder später, die sich bei der oben angegebenen Methode nicht unterscheiden lassen, macht am 8. Tage schon sehr viel aus. Stammen doch alle Entwicklungsstadien, die ich hier beschreibe, aus dem kurzen Zeitraum von nicht einmal 24 Stunden (Ende des 7. bis zweite Hälfte des 8. Tages).

Die Keimblasen ein und desselben Tieres finden sich fast immer auf genau gleicher Entwicklungsstufe, nur selten ist ein — meist nur sehr geringer — Unterschied bemerkbar.

Es ist mir eigentlich unverständlich, wie solch enorme Verschiedenheiten, wie sie oben erwähnt sind und wie sie gar nicht so selten sind, zustande kommen. Man könnte ja daran denken, dass der Vaginalpfropf trügerisch, dass das Tier bereits am Tage vorher erfolgreich begattet worden sei, aber ohne Zustandekommen eines Vaginalpfropfes. Dann ist das Tier am Tage darauf nochmals und zwar mit Bildung eines Vaginalpfropfes begattet worden. So würde es sich erklären, dass man viel ältere Stadien erhält als man erwartet. Aber es kommt auch das umgekehrte vor, dass man ältere Stadien zu finden hofft und jüngere findet. Dann könnte man annehmen, dass das Tier das erstmal trotz Vaginalpfropfes vergeblich begattet wurde und erst am Tage darauf nochmals und zwar erfolgreich. Andererseits aber findet man in den ersten 5—6 Tagen der Entwicklung der Maus anscheinend solche Altersunterschiede gar nicht oder nur äusserst selten und das legt die Vermutung nahe, dass die grossen Unterschiede doch vielleicht durch verlangsamte oder beschleunigte Entwicklung entstehen. Ein volles Drittel der gesamten Trächtigkeit der Maus (20—21 Tage) braucht das Ei, um Befruchtung, Furchung und die ersten Stadien der Ausbildung der Keimblase durchzumachen. Anscheinend ist es die bis dahin so geringe Nahrungszufuhr zum Ei, die einer schnelleren Entwicklung hinderlich ist. Kaum ist das Ei fest in die Decidua eingewachsen, kaum ist es von Blutlacunen umschlossen, so beginnt auch durch die jetzt gesicherte Ernährung ein geradezu rapides Wachstum. Der 8. Tag der Entwicklung, dessen Produkte Gegenstand dieser Veröffentlichung sind, bringt mehr zustande als die ganze Woche vorher. Vielleicht erklären sich die oft grossen Unterschiede in der Entwicklung anscheinend gleichaltriger Keimblasen zum Teil dadurch, dass günstige oder ungünstige Umstände zu Beginn des 8. oder Ende des 7. Tages nach der Begattung eine beschleunigte oder verlangsamte Entwicklung der Keimblase bedingt haben, denn in früheren Tagen trifft man viel seltener solche Differenzen.

Totalpräparate der Keimblasen durch Präparation aus dem Uterus zu gewinnen, habe ich bisher noch nicht versucht. Widakowich (26) hat neuerdings sehr schöne derartige Präparate von den allerdings wesentlich grösseren Keimblasen der Ratte abgebildet, hauptsächlich aber solche älterer Entwicklungsstadien. Bei den räumlich noch erheblich kleineren Verhältnissen des Uterus der Maus wird eine solche Präparation namentlich in den frühen Stadien wohl auf noch grössere Schwierigkeiten stossen, unausführbar wird sie aber nicht sein. Für die Entwicklungsstadien, die ich in dieser Veröffentlichung beschreibe, kommt man mit einer genügenden Anzahl (siehe oben) von gut orientierten

Schnittserien und Plattenmodellen vollkommen aus, wenn man eben für die Anfertigung der Modelle in guter Richtung durchschnitene Serien benutzt. Ich habe mich bemüht, möglichst naturgetreue Abbildungen zu geben und hoffe, dass es der lithographischen Anstalt gelingt, diese in gleicher Schönheit zu reproduzieren, wie sie die geschickte Hand des hiesigen Universitätszeichners, Herrn W. Freytag entworfen hat. Alle Abbildungen, die ich dieser Publikation beigebe, sind auf der Grundlage von Mikrophotographien hergestellt und geben die absolut naturwahre Darstellung der Präparate bei genau angegebener Vergrößerung wieder.

Literatur.

In bezug auf die Literatur kann ich mich kurz fassen, erstlich, weil ich in meiner letzten Veröffentlichung die ältere Literatur des Gegenstandes bereits ziemlich eingehend besprochen habe, zweitens weil in den beiden einzigen, seitdem publizierten Arbeiten, von denen übrigens nur die eine, und auch diese nur teilweise das Ei der Maus behandelt, die ältere Literatur ebenfalls eine vollkommen genügende Berücksichtigung gefunden hat. Es würde eine unnütze Wiederholung sein, wollte ich das hier noch einmal vornehmen.

Ich beschränke mich daher hier auf die Besprechung der beiden einzigen neueren Veröffentlichungen. Bei der Darstellung meiner Befunde und ihrer Deutung wird sich Gelegenheit bieten, auch mehrfach auf die älteren Publikationen zurückzugreifen. Von den beiden erwähnten Arbeiten behandelt die eine von Melissinos (15) das Ei der Ratte und der Maus, leider so durcheinander, dass man in der Regel gar nicht weiss, welches von beiden dieser Autor beschreibt. Und das ist sehr bedauerlich, denn beide sind, wie ich erst kürzlich (25) zeigen konnte, selbst in bezug auf die Befruchtungsvorgänge schon verschieden. Später aber treten noch weitere, zum Teil recht erhebliche Unterschiede auf, die aber Melissinos ganz entgangen zu sein scheinen. Ich habe bereits an anderer Stelle darauf hinweisen müssen, dass die Publikation dieses Autors nicht nur grosse Mängel hat, sondern sich vor allem durch viele Unklarheiten auszeichnet. Dasselbe wird die Vergleichung meiner jetzigen Befunde mit denen von Melissinos zeigen und zwar in noch viel höherem Maße. Auch Widakowich (26) hat an der Arbeit von Melissinos

zum Teil scharfe Kritik geübt. In der Tat handelt es sich hier um eine durchaus oberflächliche Untersuchung; es ist dem Autor auch nicht im geringsten geglückt, sich in die ziemlich schwierig aufzufassenden Verhältnisse der hier zu beschreibenden Entwicklungsstadien der Maus einzuarbeiten und die körperliche Vorstellung der nur an — anscheinend unvollständigen — Serienschnitten untersuchten Entwicklungsstadien ist ihm wohl dadurch ganz entgangen, dass er es versäumt hat, sich durch Plattenmodelle oder Präparation eine solche zu verschaffen. Auf diese Weise ist Melissinos nicht einmal zur richtigen Erkenntnis solcher Entwicklungsvorgänge gelangt, die lange vor ihm Selenka (20) und Duval (6) z. B. schon richtig beobachtet hatten.

Im erfreulichen Gegensatz zu der Publikation von Melissinos steht die von Widakowich (26), die allerdings das zwar nahe verwandte Ei der Ratte berücksichtigt. Hier handelt es sich um eine äusserst sorgfältige Untersuchung, für die alle Hilfsmittel der modernen Technik benutzt worden sind. Wenn Widakowich einige Entwicklungsstadien nicht beobachtet hat, die nach dem Verhalten bei der Maus zu urteilen, sicher auch bei der Ratte vorkommen dürften, so liegt das wohl daran, dass er nicht mit einer so grossen Menge von Material rechnen konnte, wie ich. Was Widakowich untersucht hat, ist seiner Beschreibung nach vorzüglich untersucht, und lediglich in der Deutung mancher Befunde weiche ich von ihm etwas ab.

Ferner enthält auch das schöne Lehrbuch der vergleichenden Anatomie und Entwicklungsgeschichte der Eihäute und Placenta von Grosser (8) eine kleine Anzahl guter Beobachtungen über die hier zu besprechenden Entwicklungsstadien des Eies der Ratte. Schliesslich finden sich in der gleichfalls sehr guten Arbeit von Kolster (13) und der von Pujiula (16) einzelne Angaben über einige Punkte aus der Entwicklung des Eies der Maus. Soweit die Veröffentlichungen von Melissinos (15) und Widakowich (26) die hier zu besprechenden Stadien der Entwicklung der Maus berühren, werden sie bei Gelegenheit der Darstellung meiner speziellen Befunde unten gewürdigt werden. Da beide Autoren aber auch die in meiner letzten (22) Veröffentlichung besprochenen Stadien untersucht haben, möchte ich die Gelegenheit benutzen, mit wenigen Worten auf die bestehenden Differenzen einzugehen.

Was zunächst *Melissinos* (15) anlangt, so kann ich auch hier nur wiederholen, dass ich mit dem Ovulationstermin vom 21. Tage ausgezeichnete Resultate erhalte, am 29. Tage aber gar keine. Vielleicht benutzte *Melissinos* einen Mäusestamm, der sich anders verhält als der meine, vielleicht spielt Klima, Ernährung etc. eine Rolle. Wenn man auf fast 20jährige Erfahrungen zurückblickt, wenn man die absolut spontane Ovulation vollkommen isoliert gehaltener Tiere am 21. Tage post partum oft zu beobachten Gelegenheit gehabt hat, dann darf man wohl mit vollem Recht eine Behauptung aufstellen wie die meine. Um 1, höchstens 2 Tage verspätet sich der Termin wohl gelegentlich, namentlich bei jungen Tieren, nicht aber um eine volle Woche.

Ferner möchte ich mich doch ganz energisch dagegen verwahren, dass *Melissinos* mein dreizelliges Stadium der Furchung (21) für ein fünfzelliges erklärt. Ob fünf oder drei Blastomeren da sind, vermag ich wirklich selbst zu entscheiden. Ich habe eine ganze Reihe von Präparaten, die teils das dreizellige Stadium darstellen, teils auf die Notwendigkeit seiner Existenz hinweisen, und ich pflege einige besonders schöne Stadien der Art in den Demonstrationen zu meinen embryologischen Vorlesungen zu demonstrieren (zwei Blastomeren mit Mitose in der einen, Stadium von drei Blastomeren mit ruhenden Kernen, Stadium von drei Blastomeren, wovon zwei mit ruhenden Kernen, die dritte in Mitose). Auch meine Angaben über das Oolemma (zona pellucida), die *Melissinos* (15) auf Grund seiner abweichenden Befunde bezweifeln möchte, halte ich durchaus aufrecht; das Oolemma scheint doch auf recht verschiedenem Stadium verloren gehen zu können, wie auch eine Beobachtung von *Widakowich* (26) zeigt. Überhaupt ist es unstatthaft, ohne weitere Beweise die Angaben anderer Autoren zu bezweifeln, wenn einem selbst das entsprechende Stadium nicht zu Gesicht gekommen ist: das gilt z. B. vom Stadium der kugligen Keimblase, die ich (22) in Fig. 3 abgebildet habe.

Ein weitere, allerdings nur geringfügige Differenz zwischen mir (22) und *Melissinos* (15) betrifft die Frage der äusseren Begrenzung der Keimblasen. Da ich die Angelegenheit der Riesenzellen unten erörtern muss, will ich dort auch auf den übrigen Teil der Frage eingehen. Nur möchte ich bemerken, dass eine

Abplattung der oberflächlichen Zellen des Ectoplacentarconus, die in die äussere ectodermale Begrenzung der Keimblase übergehen, auch in meiner Fig. 7 und 10 (22) hervortritt. Auch habe ich dieses Verhalten so beschrieben.

Widakowich (26) bezweifelt die Möglichkeit der von mir angenommenen Abplattung des Uterusepithels durch den Druck seitens der im Uteruslumen eingeklemmten Keimblase. Dazu sei letztere zu zart. Ich will die Möglichkeit durchaus nicht in Abrede stellen, dass ausser dem Druck auch eine chemische Einwirkung der Keimblasenwand auf das Uterusepithel stattfinden könne, andererseits aber ist die mit Flüssigkeit prall gefüllte Blase doch wohl sehr gut imstande, auch einen mechanischen Druck auf ihre Umgebung auszuüben. Die Wand der Blase ist sehr dünn und gewiss ungemein zart. Aber eine noch so dünnwandige, prall mit Flüssigkeit erfüllte Blase übt sehr wohl einen Druck aus, wenn sie fest eingeklemmt ist. Im übrigen stimmen Widakowichs (26) Befunde mit meinen Untersuchungen in vielen Punkten genau überein, ausgenommen die Riesenzellenfrage, auf die ich unten bei Darlegung meiner eigenen Befunde sowieso ausführlich zurückkomme und in der ich den Standpunkt, den ich früher vertrat, längst selbst wieder verlassen habe.

Mit der gleichen Angelegenheit beschäftigten sich Kolster (13) und Pujiula (16). Schon die Angaben des ersteren haben mich davon überzeugt, dass ich mich ebenso wie Duval (9) in dieser Frage geirrt hatte. Auch Pujiula möchte jede mechanische Druckwirkung der Keimblase auf das Uterusepithel leugnen. Die Angabe, dass das abgeplattete Epithel nicht mit der Grösse der Keimblase übereinstimmt, beruht auf den ja leider oft unvermeidlichen Schrumpfungen dieser. Sieht man von diesen Artefakten ab, so stimmt es sogar recht gut, wie meine letzten Abbildungen (22) zeigen.

Darstellung meiner eigenen Befunde.

I. Das letzte mesodermfreie Stadium der Keimblase der Maus.

Ich beginne meine Darstellung aus verschiedenen Gründen nochmals mit der Beschreibung des letzten Entwicklungsstadiums des Eies der Maus, das ich in meiner Veröffentlichung vom Jahre 1902 (22) bereits kurz besprochen habe. Es handelt sich um die in Fig. 15 meiner früheren Publikation abgebildete Keim-

blase der Maus. Ich hatte dieses Stadium damals auf den Anfang des 8. Tages datiert, was der durchschnittlichen Zeitbestimmung (siehe auch oben S. 278) nach aber etwas zu alt ist. Das Präparat ist noch auf das Ende des 7. Tages zu setzen. Es handelt sich um ein Entwicklungsstadium, das noch vollkommen mesodermfrei ist, bei dem die Mesoderm- und Amnioskörperbildung (denn das erste Mesoderm der Keimblase der Maus, das sich zeigt, ist im wesentlichen das Amnioskörpermesoderm) aber unmittelbar bevorsteht. Ich hatte deswegen meine letzte ausführliche Veröffentlichung über den Gegenstand auch betitelt bis zum Auftreten der Amnioskörper.¹⁾ Es hätte vielleicht besser heißen können: bis kurz vor Beginn der Mesodermbildung.

Der Hauptgrund, weswegen ich mit diesem Stadium hier nochmals beginne, ist der, dass ich einige Korrekturen gegenüber meinen früheren Angaben zu machen habe, ferner aber lässt sich, was ich in meiner früheren Veröffentlichung noch nicht angegeben hatte — und was mir damals auch entgangen war — jetzt schon die bilaterale Symmetrie der Keimblase und des späteren Embryo erkennen, was für das folgende Stadium des Auftretens des Mesoderms von besonderer Bedeutung ist. Es ist möglich, jetzt bereits das spätere Vorder- und das spätere Hinterende des Embryos zu erkennen und es ist daher nötig, dieses Stadium sowohl auf dem medianen Längsschnitt der Keimblase, als auch auf einem senkrecht dazu orientierten Längsschnitt, sagen wir der Einfachheit halber in Analogie mit den Bezeichnungen beim menschlichen Körper einem frontalen zu untersuchen.

Die Unterschiede, die mediane und „frontale“ Längsschnitte dieses Stadiums zeigen, sind im ersten Augenblick keine erheblichen. Ich hatte sie daher auch früher ganz übersehen und ihre Bedeutung erst kennen gelernt, als ich die Stadien der Mesodermbildung näher untersuchte. Ich habe auf Taf. XIV in Fig. 1 und 2 beidemal das gleiche Stadium abgebildet, aber in Fig. 2 im medianen, in Fig. 1 im „frontalen“ Längsschnitt der Keimblase.

¹⁾ Ich habe das Wort Amnioskörper nicht in dem Sinne gebrauchen wollen, als seien jetzt bereits typische Körperbildungen zu sehen. Und wenn ich in Fig. 15 solche bereits (siehe auch unten) bezeichnet habe, so geschah das im Sinne wie auch frühere Untersucher (Kupffer, Selenka) von Amnioskörpern gesprochen hatten. In der Tat ist die Stelle, wo es zur Amnioskörperbildung kommt, jetzt schon angedeutet (siehe unten).

Zur allgemeinen Orientierung über dieses Entwicklungsstadium der Maus gebe ich hier zunächst noch folgendes an: Die Keimblase setzt sich zusammen aus: 1. dem mesometral gelegenen, mehr oder weniger kegelförmigen gestalteten Ectoplacentarconus, 2. dem auf das antimesometrale Ende des letzteren unmittelbar ohne Grenze folgenden Eizylinder mit einer engen Lichtung, die fast durch die Länge des ganzen Zylinders hindurchläuft, 3. aus der Dottersackhöhle, in der der Eizylinder steckt und die er zum grössten Teil ausfüllt, 4. aus der äusserst dünnen äusseren Begrenzung der Keimblase gegen die Decidua, die aus zwei Blättern besteht, wie sich aus der Entwicklung dieses Stadiums der Keimblase ergibt (siehe meine früheren Publikation Nr. 22); aus der äusseren, kernfreien „ectodermalen“ Lage und der inneren, zum grossen Teil discontinuierlichen, entodermalen Lage, die das parietale Blatt der durch den Eizylinder eingestülpten Dottersackwand darstellt. Auf diesen Längsschnitten der Keimblase, dem frontalen wie dem medianen (sagittalen), erscheinen diese Verhältnisse in gleicher Weise.

Im einzelnen zeigen sich nun folgende Strukturverhältnisse, die ebenfalls in derselben Weise zur Erscheinung kommen, gleichgültig, ob man sagittal oder frontal durchschneidet. Der Ectoplacentarconus besteht aus unregelmässig gestalteten, meist rundlichpolygonalen, aber gut begrenzten Zellen, die in der Nähe der Spitze des Conus oft mit mütterlichen Blutkörperchen gefüllte Vacuolen bilden. Gegen den Eizylinder hin wird das Gefüge des Conus ein wesentlich festeres, die Form der Zellen eine regelmässiger, hier — also an der Basis des Kegels — ist sein Durchmesser breiter als der des angrenzenden Abschnittes des Eizylinders.

Der Eizylinder selbst ist zweischichtig. Eine, im schmäleren mesometralen Abschnitte des Zylinders ein- bis zweireihiges, im breiteren antimesometralen Teil zwei- bis dreireihiges, hohes Zylinderepithel bildet die innere, die Höhlung des Zylinders begrenzende Schicht, während die wesentlich dünnere äussere Lage von dem eingestülpten (visceralen) Blatte der Dottersackwand gebildet wird. Diese Schicht ist überall streng einschichtig und einreihig, die Höhe der Zellen und ihr sonstiger Charakter ist aber am verdickten antimesometralen Pol ein ganz anderer als an den Seitenflächen des Eizylinders. Hier sind die Zellen

zylindrisch und zeigen jene, bereits in meiner früheren Publikation (22) beschriebenen, charakteristischen Eigentümlichkeiten: gegen die antimesometrale Oberfläche des Eizylinders werden sie cubisch und gehen schliesslich am antimesometralen Pol selbst in ganz platte Elemente über. Beide Zellagen des Eizylinders, innere und äussere, sind ihrer ganzen Ausdehnung nach vollkommen scharf voneinander geschieden: besonders gilt das von den hohen Zylinderzellen der Seitenflächen, die selbst durch einen ganz feinen Spalt von der inneren Zellmasse getrennt werden.

Was schliesslich die Struktur der äusseren Begrenzungshaut der Keimblase gegen die Decidua anlangt, so kommt nur der antimesometral vom Ectoplacentarconus gelegene Teil der Keimblase in Betracht, da der Conus selbst an die Decidua grenzt bzw. mit seiner Spitze in dem obliterierten Teil des Uteruslumens steckt (siehe darüber meine letzte Veröffentlichung 22).

Ihrer Entwicklung nach besteht diese Begrenzungshaut aus zwei Zellagen, von denen die innere, die das parietale Blatt der Dottersackwand darstellt, am antimesometralen Ende des Ectoplacentarconus in das zylindrische viscereale Blatt der Seitenfläche des Eizylinders ziemlich scharf abgesetzt, aber kontinuierlich übergeht. Sie besteht aus zerstreuten Zellen platter Form, die oft bereits in diesem Stadium, regelmässig aber in wenig späteren, mit Hämoglobinschollen so dicht erfüllt sind, dass der zackige Zelleib sehr deutlich hervortritt. Die äussere Schicht der Begrenzungshaut besteht ihrer Entwicklung nach (22) aus platten Zellen, die mit denen des Ectoplacentarconus unmittelbar zusammenhängen, speziell mit dessen oberflächlichen abgeplatteten Zellen. Wie ich bereits früher (22) gezeigt habe, entsteht in der Regel schon jetzt, regelmässig aber später aus diesen Zellen eine dünne homogene oder fast homogene Membran, die entweder gar keine, oder nur noch vereinzelt längliche Kerne enthält und zwar nur in der Nähe des Ectoplacentarconus. Auch wenn sie ganz kernfrei geworden ist, hängt sie mit den seitlichen Ecken der Basis des Ectoplacentarconus zusammen. Die dieser Membran oft unmittelbar ansitzenden, eigenartigen Riesenzellen, die ich noch in meiner früheren Veröffentlichung als embryonal bezeichnete, sind mütterliche Elemente. Ich werde sie, obwohl sie deciduale Zellen sind, wegen ihrer innigen Beziehungen zum Ei bereits in dieser Veröffentlichung unten nochmals näher beschreiben, überhaupt auf

das nähere Verhalten dieser kernfreien strukturlosen Membran noch zurückkommen.

Was die Deutung der hier beschriebenen Strukturen der Keimblase der Maus vom Ende des 7. Tages anlangt, so habe ich die Höhlung des Eizylinders, die wie gesagt bei der Maus stets einheitlich ist und auch von durchaus gleichartigen Zellen ausgekleidet wird, vorgeschlagen (22) Proamnioshöhle zu nennen. Sie teilt sich, wie wir später sehen werden, in zwei Höhlen, die Amnioshöhle einerseits, die Ectoplacentarhöhle andererseits und zwar erfolgt diese Teilung durch die Amniosbildung. Die im mesometralen Abschnitte des Eizylinders ein- bis zweireihige, im antimesometralen Teil zwei- bis dreireihige Zellschicht, die die Proamnioshöhle auskleidet, wird in der Regel als Ectoderm bezeichnet. Sie liefert in der Tat auch später (im Bereiche des antimesometralen Poles des Eizylinders) das embryonale Ectoderm und die Medullarplatte des Embryo, aber sie besitzt doch auch andere Qualitäten, die mich hindern, diese Zellschicht ohne weiteres als Ectoderm zu bezeichnen. Die Differenzierung der Schichten des Eizylinders ist eben noch nicht soweit vorgeschritten, dass sich die definitiven Keimblätter bereits gebildet hätten. Das erfolgt erst in dem Entwicklungsstadium, das ich als Gastrulation bezeichne. Unter anderen ist diese innere Zelllage des Eizylinders auch Ursprungsstätte für das erste Mesoderm, das auftritt, und da ich nach wie vor an der, manchen Embryologen vielleicht veraltetet erscheinenden Anschauung festhalte, dass Mesoderm wie beim Amphioxus so auch bei allen Vertebraten immer vom Entoderm entsteht, so enthält diese Zellschicht auch noch entodermale Qualitäten. Ausserdem bildet sie in Gestalt der Zellen des Ectoplacentarconus diejenige Zellmasse, die Hubrecht (10) Trophoblast nennt und die ich auch nicht ohne weiteres als Ectoderm bezeichnen möchte (siehe unten S. 332.)

Die äussere, durch eine Art Delaminationsprozess von der inneren Zellmasse des Eizylinders abgespaltene Zelllage des Zylinders ist das von mir so genannte (22) Dotterentoderm, Dotterblatt oder cänogenetisches Entoderm anderer Autoren. Es handelt sich um ein, an den ganzen Seitenflächen des Eizylinders schon hoch differenziertes Epithel, dessen spezielle Funktion der Ernährung des Embryo durch Hämoglobinaufnahme ich bereits früher (22, 23) beschrieben habe. Ähnlich wie sich

das Dotterentoderm bei anderen meroblastischen Vertebraten bis herab zu den so primitiven Selachiern durch einen frühzeitig vor Beginn der Gastrulation einsetzenden Delaminationsvorgang von der übrigen noch nicht differenzierten Zellmasse des Embryo abspaltet, so auch bei den Säugern und in unserem speziellen Falle bei der Maus. Und ebenso wie bei anderen Vertebraten diese cänogenetische Erscheinung ihre Erklärung durch den Nahrungsbedarf des Embryo erfährt, so auch bei der Maus, denn diese Zellen sind es, welche anscheinend das Hauptnahrungsmaterial des Embryo, das mütterliche Hämoglobin, verarbeiten.

Ich werde unten auf diese Resorptionsvorgänge des Hämoglobins und auf die dabei mikroskopisch erkennbaren Erscheinungen ausführlich zurückkommen, möchte aber hier bereits erwähnen, dass ohne diese frühzeitige Differenzierung des hämoglobinresorbierenden Dottersackepithels der Seitenflächen des Eizylinders der Maus ein Wachstum des Eies einfach ausgeschlossen wäre. Der Unterschied in der Schnelligkeit der Entwicklung des Eies der Maus ist ja geradezu ein enormer, wenn man bedenkt, dass von den drei Wochen der embryonalen Entwicklung eine volle Woche auf die Befruchtungs- und Furchungsvorgänge und auf die unmittelbar anschließenden Entwicklungsstadien im Uterus fallen, auf die letzteren sogar fast volle vier Tage. Erst wenn das Ei nach Ablauf einer vollen Woche das hier beschriebene Entwicklungsstadium erreicht hat, erst dann geht die weitere Entwicklung mit geradezu rapider Geschwindigkeit weiter. Und warum? Weil bis zum Ende des 6. Tages das Ei der Maus kein ordentliches Nährmaterial findet und weil es von Hause aus gar keines mitgebracht hat. Sowie es aber solches erhält in Gestalt der mütterlichen Hämoglobinschollen, setzt die Entwicklung mit Macht ein. Mit einem Mal wimmelt es nur so von Mitosen, namentlich in der inneren Schicht des Eizylinders.

Ich habe nun bereits an anderer Stelle (23) darauf aufmerksam gemacht, dass man die ganze sogenannte Keimblätterumkehr oder die Entypie des Keimfeldes dadurch erklären kann, dass man sie auf das Nahrungsbedürfnis des Eies zurückführt. Wir sehen überhaupt bei der Entwicklung der placentaren Säuger und namentlich bei denen, deren Eier frühzeitige Beziehungen zur Uteruswand eingehen, hochgradige cänogenetische Anpassungserscheinungen des Eies, die eben durch das

Nahrungsbedürfnis des wachsenden und vollkommen dotterarmen Eies bedingt werden. Demgegenüber müssen die phylogenetischen Vorgänge wie Gastrulation und Mesodermbildung zunächst zurücktreten und dass diese nachher in etwas abgeänderter und gleichsam verkürzter Form auftreten, ist nicht zu verwundern. Geht man von dem oben ausgesprochenen Gedanken aus, so kann man leicht die Einstülpung des Eizylinders in die Dottersackhöhle dadurch erklären, dass man sich vorstellt, es soll bei möglichst geringer Raumentfaltung dennoch die Möglichkeit gegeben werden, eine grosse Resorptionsfläche für die Nahrungsaufnahme des Embryo den mütterlichen Geweben, von denen letzterer seine Nahrungsbestandteile ja bezieht, gegenüberzustellen. Der Dottersack der Säugetiere, obwohl er nicht mehr Dotter enthält, hat die physiologische Funktion der Verarbeitung des Nahrungsmaterials für den Embryo anscheinend ererbt und er ist auch nicht selten, viel häufiger als man das bisher annahm, in diesem Sinne tätig.

Im hohen Maße gilt das vom Ei der Maus. Der Dottersack besitzt hier durch die Einstülpung des Eizylinders einen nur engen Hohlraum, dessen viscerales Blatt die äussere Schicht der Wand des Eizylinders darstellt, dessen parietales Blatt aus platten diskontinuierlichen Zellen besteht. Beide Zellagen, die des parietalen wie die des visceralen, haben wichtige Funktionen für die Zufuhr des Hauptnahrungsmaterials des Embryo, des mütterlichen Hämoglobins. Und die Höhle des Dottersacks ist vom Anfang des achten Tages der Entwicklung bis in relativ späte Embryonalstadien hinein mit dem Nahrungsmaterial mehr oder weniger erfüllt, in genau der gleichen Weise wie der Dottersack der Sauropsiden z. B. Dotter enthält.

Ich möchte nun hier, obwohl in diesem Stadium die Hämoglobinaufnahme durch den Embryo eben erst beginnt und der Prozess noch nicht annähernd auf der Höhe seiner Ausbildung steht, dennoch bereits auf diesen Vorgang näher eingehen, weil er mir eben für die Erklärung der sogenannten Keimblattumkehr von grosser Bedeutung zu sein scheint. Dabei ist auch Gelegenheit, die Frage der Riesenzellen zu erörtern, die in nächster Nachbarschaft der äusseren Begrenzung der Keimblase liegen, und die von Duval (6) und mir (22) fälschlicher Weise für fötale Bildungen angesehen wurden.

Es ist für die Beurteilung dieser Frage nötig, auf die unmittelbar an die Keimblase angrenzenden Teile der Decidua einzugehen und will ich das an der Hand eines Querschnittes einer etwas älteren Keimblase der Maus tun, den ich in Fig. 6 abgebildet habe. Bekanntlich liegt schon auf wesentlich früheren Entwicklungsstadien die Keimblase der Maus nackt in der Decidua, da das Epithel des Abschnittes des Uteruslumens, in dem sie sich festsetzte, vollkommen zugrunde gegangen ist. Es ist das ja sowohl aus meinen früheren Mitteilungen (22) und den unter meiner Leitung ausgeführten Untersuchungen von Burckhard (3) ersichtlich. Die äussere kernfreie Begrenzungsmembran der ganzen Keimblase grenzt jetzt an die vergrösserten Deciduazellen, deren lebhaft acidophiles Protoplasma sich leicht von der Keimblase abhebt, während der Ectoplacentalconus mit seiner Spitze meist in den in Obliteration begriffenen oder bereits obliterierten Teil des Uteruslumens hineinragt.

Während in früheren Implantationsstadien (Mitte des siebenten Tages) eine andere als rein nachbarliche Beziehung zwischen Ei (Keimblase) und Decidua nicht zu erkennen ist, ändert sich das Verhältnis mit der weiteren Ausbildung der Decidua einerseits, dem vom Anfang des achten Tages einsetzenden starken Wachstum der Keimblase andererseits. Es kommt natürlich, um der sich stark vergrössernden Keimblase Platz zu schaffen, zur Resorption der umgebenden Teile der Decidua, zur Vergrösserung der „Eikammer“, wie dieser Raum auch ganz zutreffender Weise bezeichnet worden ist. Ich will auf diese Vorgänge, weil die Decidua selbst nicht Gegenstand meiner jetzigen Veröffentlichung ist, nicht näher eingehen, sondern erwähne nur folgendes: Durch die Rückbildungserscheinungen in der Umgebung der Eikammer kommt es erstlich zur Degeneration von Deciduazellen, die ganze Gruppen von Zellen umfasst, deren Trümmer zugunsten des wachsenden Eies resorbiert werden, wie Kolster (13) zuerst gezeigt hat. Auch Fig. 11 und 12 zeigen solche degenerierte, in Zerfall begriffene Deciduazellen. Zweitens kommt es zu mehr oder weniger ausgedehnten Blutungen in der nächsten Umgebung der Keimblase. Die Grösse der Extravasate ist zwar sehr verschieden, sie ist oft so gross, dass das Ei vom Extravasat erdrückt wird und zugrunde geht, wie ich mehrfach zu beobachten Gelegenheit hatte. Vom Anfang des 8. Tages an aber findet man ganz

regelmässig die ganze äussere Umgrenzungshaut der Keimblase von mütterlichen Blutextravasaten umgeben und ebenso ist oft der Ectoplacentarconus von mütterlichem Blut so umfasst, dass die Blutkörperchen in die Lücken des oft recht locker gefügten Gebildes hineindringen und auf diese Weise innerhalb der Zellmasse des Conus gelegene Lacunen entstehen. Die Keimblase schwimmt förmlich in einer grossen Blutlacune (Fig. 6, 9, 10, 12).

Drittens, mit der Ausbildung der Blutextravasate in der Umgebung der Keimblase kommt es zur Differenzierung besonderer zelliger Elemente der Decidua, eben jener schon mehrfach genannten und viel umstrittenen Riesenzellen. Sie fallen in erster Linie dadurch auf, dass ihr Protoplasma gar nicht acidophil ist wie das der übrigen Deciduazellen, ferner besitzen sie erhebliche, oft sehr erhebliche Grösse, namentlich grosse, oft stark polymorphe Kerne mit sehr feinem, fast staubförmigem Chromatin und einem grossen chromatischen, nucleolenartigen Klumpen. Diese, durch ihre Färbung von den anderen Elementen der Decidua sofort unterscheidbaren Zellen bilden sich in ihrer charakteristischen Gestalt erst zur Zeit aus, wo die Extravasate in der Umgebung der Keimblase auftreten, wenn auch grössere polymorphkernige Deciduazellen in der Nähe der Eikammer schon vorher bemerkbar sind. Letztere sind dann aber meistens noch acidophil wie die gewöhnlichen Deciduazellen.

Zwei Umstände nun sind es, die mich (22) ebenso wie Duval (6) verleitet haben, diese Zellen für embryonal zu halten. Das ist erstlich ihre abweichende Färbung von den übrigen Decidualelementen (siehe oben), zweitens der Umstand, dass diese Zellen oft mit breiter Basis der äusseren kernlosen Begrenzungsmembran der Keimblase innig anliegen, während sie durch die gelegentlich sehr breiten Extravasate von der Decidua völlig und zwar räumlich ziemlich weit getrennt zu sein scheinen.

Die Riesenzellen dürften nämlich zweierlei Funktionen besitzen: erstlich die, die Keimblase mit den decidualen Wänden der Eikammer zu verbinden. Man sieht an geeigneten Präparaten (Fig. 6, 7 und 12) leicht, dass die Zellen sich mit ihrem einen Pol fest an die äussere kernlose Begrenzungshaut der Keimblase anheften, andererseits mit dem entgegengesetzten Pole an die Decidua, die die Wand der Eikammer bildet, ansetzen. Dabei kann der Kern in verschiedener Höhe der Zelle liegen, oft dicht

an der Eikammerwand, oft dicht auch an der Keimblase, oft auch in der Mitte der Zelle. Auch die Form der Zelle ist eine denkbar verschiedene; gelegentlich kommen recht bizarr gestaltete Elemente vor. Die zweite Funktion, die diesen eigenartigen decidualen Riesenzellen zukommt, ist aber anscheinend die Verarbeitung der mütterlichen Extravasate zu einer für die Resorption der Keimblase geeigneten Form (siehe unten).

Dass diese Riesenzellen mütterliche und nicht fötale Elemente sind, wie ich früher (22) annahm, daran ist nicht zu zweifeln, zumal wenn man ihre Entwicklung näher verfolgt und sieht, dass ihre so auffällige Basophilie gegenüber den acidophilen typischen Elementen der übrigen Decidua erst allmählich hervortritt. Ferner findet man auch stets bei näherer Betrachtung geeigneter Präparate Übergangsformen in die acidophilen gewöhnlichen Decidua-zellen. Anhaftende Capillarendothelien, wie sie Kolster (13) beschreibt, habe ich an ihnen allerdings nicht wahrnehmen können.

Nun ist es unschwer, vom Beginn des 8. Tages der Entwicklung des Eies der Maus an folgende, für die Ernährung des Embryo mit mütterlichem Hämoglobin wichtige Erscheinungen zu beobachten, die mit absoluter Regelmässigkeit auftreten. In den mütterlichen Extravasaten, die in wechselnder Form und Grösse, aber mit grosser Regelmässigkeit in der unmittelbaren Umgebung der äusseren zellfreien Begrenzungshaut der Keimblase der Maus gelegen sind, findet sich stets intaktes Blut, d. h. neben zahlreichen nicht deformierten und unveränderten Erythrocyten vereinzelte Leucocyten. Das gilt für jede beliebige Stelle des Extravasats und dessen ganze Breite, d. h. also auch für die der Begrenzungshaut der Keimblase unmittelbar anliegenden Partien des Blutergusses, wie es aus der Darstellung der Fig. 6 und 7 mit Deutlichkeit hervorgeht. Trotzdem ist die Beschaffenheit der einzelnen Erythrocyten keine gleichartige. Untersucht man die Extravasate bei starker Vergrösserung, namentlich mit Hilfe von Immersion, so bemerkt man, dass eine grosse Anzahl, ja oft die Mehrzahl der Erythrocyten der Extravasate die normale Struktur der gewöhnlichen roten Blutkörperchen zeigen, viele aber, namentlich oft ganze, der Begrenzungshaut der Keimblase zugekehrte Gruppen sind sehr deutlich und auffällig stark granuliert, obwohl sie äusserlich noch meist die kreisrunde Form bewahren. Diese stark mit Eosin färbbaren Granulationen stimmen

in bezug auf Grösse und Färbbarkeit vollkommen mit den Hämoglobinschollen überein, die in die Dottersackhöhle des Keimes geraten und resorbiert werden. Es kann also wohl keinem Zweifel unterliegen, dass diese eigentümliche Veränderung der Erythrocyten der Extravasate gleichbedeutend mit der Vorbereitung zu dem feinkörnigen (scholligen) Zerfall ist.

Sowie wir aber über den Bereich der Begrenzungshaut hinausgehen, also auf das embryonale Gebiet, so ändert sich das Aussehen des Extravasates sofort. An Stelle von kreisrunden roten Blutkörperchen treten jetzt deutlich isolierte körnige Hämoglobinschollen, die erstlich den ganzen Zelleib der zerstreuten Zellen des parietalen Blattes der Dottersackwand erfüllen, zweitens in Gestalt dichter Massen an der Innenfläche der zellfreien Begrenzungshaut selbst und der ihr anliegenden parietalen Dotterblattzellen sich finden, drittens in mehr oder weniger kleinen und zerstreuten Klümpchen im Raum der Dottersackhöhle selbst gefunden werden und schliesslich einen dichten Belag auf der Oberfläche des zylindrischen visceralen Blattes der Dottersackwand bilden.

Die noch ausserhalb des Bereiches der Keimblasenwand wenigstens ihrer Form nach intakten roten Blutkörperchen zerfallen also, sowie sie die äussere zellfreie Lage der Wand der Keimblase passiert haben, in die feinen Schollen, die vor dem Zerfall schon sichtbar waren. Sie ergeben aber die gleichen färberischen Reaktionen wie die noch nicht zerfallenen roten Blutkörperchen mit den Granulationen. Es muss also durch irgend einen mikroskopisch nicht wahrnehmbaren Einfluss ein scholliger Zerfall des Hämoglobins schon innerhalb der äusserlich intakten Erythrocyten vor sich gehen. Man wird in die Versuchung geführt, die oben beschriebenen grossen Riesenzellen dafür verantwortlich zu machen. Vielleicht erzeugen sie irgendwelche Stoffe, die den Zerfall der Blutkörperchen vorbereiten, worauf dann die Zerfallsprodukte die kernfreie äussere Begrenzungshaut der Keimblase passieren. Dass sie das tun, ergibt sich mit Sicherheit aus Bildern, wie sie Fig. 7 in sehr anschaulicher Weise wiedergibt. Man sieht hier (unten) das Extravasat mit den intakten Erythrocyten und vereinzelt Leucocyten. Streckenweise wird das Extravasat lediglich durch die dünne und fast homogene, kernfreie Begrenzungshaut von der Dottersackhöhle, beziehungsweise den Zellen des parietalen

Dotterblattes getrennt; an anderen Stellen aber erscheint die Begrenzungshaut deutlich verbreitert und nicht mehr homogen, sondern mit den gleichen Hämoglobinschollen dicht gefüllt, die wir innerhalb der Keimblasenwandung (Dottersackhöhle) finden. Man muss also wohl annehmen, dass das, vielleicht durch Tätigkeit der Riesenzellen zerfallene Hämoglobin hier durch die sonst homogene Begrenzungshaut hindurchtritt und damit die Wandung der Keimblase zu durchsetzen beginnt.

Die äussere Keimblasenwand ist nun durch den Vorgang der sogenannten Keimblätterumkehr der äusseren Oberfläche des Eizylinders stark genähert und der Raum der Dottersackhöhle damit stark reduziert. Das Hämoglobinnährmaterial, das der Keimblase der Maus in der oben genannten Art und Weise zugeführt wird, hat also nur die Zellen des parietalen Dottersackblattes, soweit diese überhaupt vorhanden sind, zu passieren, um in die Dottersackhöhle zu gelangen: deren schmalen Raum durchsetzen die Hämoglobinschollen leicht, um von der Oberfläche des zur Hämoglobinverarbeitung besonders differenzierten visceralen Epithelblattes der Dottersackwand aufgenommen zu werden. Dieses Epithel verarbeitet dann das schollige Hämoglobin für die Zwecke der Ernährung des Embryo.

Es ist daher nötig, die Struktur dieser Epithellage des Eizylinders, der ersten Schicht, die eine weitgehende Differenzierung erfährt, näher zu betrachten. Ich habe bereits früher (22) darauf hingewiesen, dass dieses Epithel schon rein äusserlich dem gleichfalls zur Ernährung des Embryo, d. h. zur Dotteraufnahme dienenden Dottersackepithel anderer Vertebraten ähnelt. Und bei näherer Betrachtung scheint mir diese Übereinstimmung eine noch grössere zu sein. Die Zelle zerfällt in drei Hauptabschnitte: 1. einen basalen, mit dichter gefügtem Protoplasma und dem nahezu rundlichen Kern, 2. einen mittleren, stark vacuolisierten und 3. einen äusseren, hämoglobinhaltigen Saum. Der letztere färbt sich mit Eosin so lebhaft, dass schon bei schwacher Vergrösserung die ganze Oberfläche dieses zylindrischen Epithels mit einem intensiv rotgefärbten Rand ausgestattet erscheint. Untersucht man diesen Saum mit stärkeren Vergrösserungen, so zeigt sich, dass er aus Hämoglobinschollen besteht, aus solchen der gleichen Grösse und Gestalt, wie wir sie in der Dottersackhöhle und deren parietaler Wand gefunden haben. Diese Hämog-

globinschollen liegen aber zum Teil intra-, zum Teil extracellulär. Bei starker Vergrößerung lässt sich an feinen Schnitten ein sehr feiner cuticularer Saum an der Oberfläche der Zelle erkennen, der bei dickeren Schnitten von den Hämoglobinschollen so überlagert ist, dass er nur schwer zu sehen ist. Ausserhalb des Saumes liegen die Hämoglobinschollen, oft zackige Konturen und Figuren bildend, der Zelloberfläche nur an, innerhalb des Saumes aber ist eine schmale, nicht vacuolisierte Zone der Zelle selbst zu beobachten, die gleichgestaltete Hämoglobinschollen enthält. Auf diesen Saum folgt der breite, mittlere, vacuolisierte Teil der Zelle, der bei schwacher Vergrößerung sich als ganz helle Zone abhebt, bei Anwendung starker Vergrößerung aus mehreren, durch dünne Scheidewände getrennten Vacuolen zusammengesetzt erscheint. Die Vacuolen sind in der Regel ganz leer (am konservierten, in Paraffin eingebetteten und in Canadabalsam eingeschlossenen Präparat), gelegentlich aber findet man in den, der Zelloberfläche und dem dortigen hämoglobinhaltigen Saum benachbarten Vacuolen grössere, mit Eosin noch lebhaft rot färbbare Hämoglobinkügelchen, nicht kleine Schollen wie in dem oberflächlichen Saum (Fig. 8).

Man wird diese mikroskopisch erkennbaren Verhältnisse nicht anders deuten können als in folgender Weise: Die Hämoglobinschollen, die durch die äussere Wand des Dottersackes in die Dottersackhöhle gelangt sind, werden von der Oberfläche des zylindrischen, die ganze Seitenfläche des Eizylinders überziehenden visceralen Dottersackepithels aus resorbiert und zwar geschieht das in der Weise, dass die Hämoglobinschollen zunächst als solche in die Zelle selbst eintreten, dann aber im vacuolisierten Teil der Zelle gleichsam verdaut werden, wobei die einzelnen kleinen Schollen vorher zu grösseren Tropfen zusammenzufließen scheinen.

Wie schon oben gesagt, scheint mir die ganze Einstülpung des Eizylinders in den Dottersack nur den Zweck zu haben, eine breite Resorptionsfläche, wie sie das hoch differenzierte viscerele Dottersackepithel darstellt, den mütterlichen Blutextravasaten in möglichst geringer räumlicher Entfernung direkt gegenüberzustellen. Denn die geringen Mengen roter Blutkörperchen, die der Ectoplacentarconus verdaut, spielen gegenüber der Resorption durch den Dottersack keine nennenswerte Rolle. Die Keimblattumkehr, die Entypie des Keimfeldes, ist also ein durch das Nahrungsbedürfnis des wachsenden Eies bedingter Vorgang.

Nach diesem Exkurs auf die in späteren Entwicklungsstadien noch deutlicher hervortretenden Verhältnisse der Ernährung des Eies durch die Hämoglobinresorption seitens des Dottersackes komme ich zurück auf die Angelegenheit des Auftretens der bilateralen Symmetrie in diesem Entwicklungsstadium der Maus, mit dessen Beschreibung ich in diesem Kapitel begonnen habe. Wie schon oben gesagt, stellt Fig. 1 einen frontalen, Fig. 2 einen sagittalen (medianen) Durchschnitt des gleichen Entwicklungsstadiums dar. Schon der erste Blick auf die beiden Abbildungen lässt erkennen, dass linke und rechte Hälfte des Eizylinders fast vollkommen spiegelgleich erscheinen, während die rechte Hälfte des Eizylinders der Fig. 2 wesentlich anders aussieht als die linke. Es lässt sich nämlich an der Aussenfläche des im grossen und ganzen ziemlich genau zylindrischen, höchstens am leicht verdickten antimesometralen Pole etwas abgeplatteten Eizylinders eine ganz seichte Furche erkennen, die aber an dem dem späteren Vorderende des Embryo entsprechenden Umfange des Eizylinders fehlt.

Fig. 2 ist so orientiert, dass links das spätere Hinter-, rechts das spätere Vorderende des Embryo zu sehen ist, wie die späteren Entwicklungsstadien mit Sicherheit beweisen. Dieser, an der Aussenfläche des Zylinders sichtbaren Furche entspricht eine faltenartige Hervorwölbung der inneren Zelllage des Eizylinders gegen die Proamnioshöhle, also die Höhlung des Eizylinders; eine Faltung, die wiederum im vorderen Bereiche der Schicht (Fig. 2, rechts) fehlt. Die Faltenbildung der inneren Zellschicht (Ectoderm beziehungsweise primäres Ectoderm der Autoren) betrachte ich nach wie vor als die erste Anlage der Amniosfalten¹⁾ Auf die leichte Einschnürung, die diese „Falten“ in der Proamnioshöhle erzeugen, folgt mesometralwärts meist wieder eine kleine Erweiterung der Höhle. Das ist in diesem Stadium allerdings alles, was auf das Auftreten der Symmetrieebene des späteren Embryo hindeutet; man würde kaum in der Lage sein, diese Verhältnisse schon im genannten Sinne zu deuten, wenn man nicht durch die folgenden Entwicklungsstadien zu dieser Erkenntnis käme.

¹⁾ Die Bezeichnung der Amniosfaltenanlage in meiner letzten Veröffentlichung (22, Fig. 15) ist nicht ganz genau. Auch war das Präparat, dem die Abbildung zugrunde liegt, nicht gut orientiert.

Ehe ich mich zu dem folgenden Entwicklungsstadium wende, möchte ich die Angaben der Autoren, die nach meiner letzten ausführlichen Publikation (22) die oben beschriebenen Entwicklungsvorgänge bei der Maus oder Ratte untersucht haben, kurz mit meinen Angaben vergleichen: für die ältere Literatur ist das ja bereits früher (22) geschehen. In Betracht kommen nun in erster Linie die Veröffentlichungen von Melissinos (15) und von Widakowich (26), zum Teil auch die von Kolster (13) und zum kleinen Teil Pujiula (16). Dabei bemerke ich gleich von vornherein, dass zwischen Maus und Ratte in diesem Stadium eine ausgesprochene Differenz besteht, denn die innere Schicht des Eizylinders (Ectoderm) zeigt bei der Maus keinen Strukturunterschied im mesometralen und antimesometralen Abschnitt des Zylinders, wie das bei der Ratte mit grosser Deutlichkeit der Fall ist. Bei der Maus ist lediglich das sonst aber gleichgestaltete Epithel des antimesometralen Abschnittes höher (mehrreihig).

Melissinos (15) hat das hier in Frage kommende Stadium (anscheinend auch bei der Maus¹⁾ beobachtet und abgebildet, ohne aber die bilaterale Symmetrie festgestellt zu haben. Im grossen und ganzen deckt sich die, auch in diesem Stadium durchaus nicht klare Darstellung von Melissinos mit der meinigen. Ich möchte jedoch einige Differenzen hier erwähnen. Melissinos nennt die äussere kernfreie (ectodermale) Lage der Keimblase, die an die mütterlichen Blutextravasate grenzt, Reichertsche Membran, ebenso Grosser (8). Ersterer bildet sie als dicke,²⁾ dunkelrote, strukturlose Haut ab, die sich zwischen den Zellen des Ectoplacentarconus aufsplittert (!). Von

¹⁾ Man weiss ja bei Melissinos nie, ob er von der Maus oder Ratte spricht, vielfach ist das auch nicht einmal aus der Beschreibung der Abbildungen ersichtlich.

²⁾ Ich möchte, um den Wert einer Veröffentlichung, wie die von Melissinos es ist, zu charakterisieren, z. B. auf folgendes aufmerksam machen: 1. Der Leser erfährt nicht einmal, bei welcher Vergrösserung die Abbildungen dargestellt sind. Die einzige Angabe lautet: „Alle Figuren wurden anfänglich mit dem mikrophotographischen Zeiss-Apparat mit Zeiss-Mikroplanar mm oder Zeiss' Apochromat Nr. $\frac{1}{12}$ aufgenommen und sodann die folgenden farbigen Bilder kopiert.“ Es ist also nicht angegeben, welches Zeissplanar es ist, deren es fünf gibt (100, 75, 50, 35 und 20 mm); ein Apochromat von Zeiss Nr. $\frac{1}{12}$ gibt es überhaupt nicht. 2. Obwohl die Ab-

platten Kernen, wie ich sie in diesem Stadium noch in der Nähe des Ectoplacentarconus finde, sagt Melissinos nichts. Die innere Zellage des Eizylinders soll drei Buckel bilden, einen antimesometralen, einen mittleren und einen mesometralen, denen Melissinos grosse Bedeutung beimisst und aus denen gesonderte Bildungen hervorgehen sollen.

Widakowich (26) behandelt die in diesem Stadium etwas abweichende Ratte. Dass bei der Maus die innere Zellage des Eizylinders nicht in zwei differenzierte und verschieden färbbare Abschnitte, einen mesometralen und einen antimesometralen zerfällt, wurde schon oben erwähnt. Dagegen tritt kurz vor Beginn der Mesodermbildung eine ringförmige Einschnürung der Aussenfläche des Eizylinders auf, der eine faltenartige Wulstung an den Grenzen der beiden differenten Abschnitte der Innenschicht des Zylinders (embryonales und extraembryonales Ectoderm nach Widakowich) entspricht. Dass die Faltenbildungen des Eizylinders der Maus, die ich beschrieben habe, nicht auf Schrumpfung durch Paraffineinbettung zurückzuführen sind, wie Widakowich vermutete, erscheint mir sicher¹⁾ zu sein. Bei Grosser (8) geht die differente Beschaffenheit des embryonalen und ausserembryonalen Ectoderms aus einer Abbildung ebenfalls deutlich hervor (Ratte).

Kolsters (13) Veröffentlichung betrifft mehr die Verhältnisse der Decidua als die des Embryo. Die Riesenzellenfrage behandle ich ja jetzt ganz in seinem Sinne. Er bestätigt auch die von mir gefundene Hämoglobinresorption, die Melissinos (15) mit keinem Worte erwähnt, von der ich aber auch bei Widakowich (26) keine Bemerkungen im positiven Sinne finde: die feineren mikro-

bildungen der Tafel XXXIV von Melissinos Durchschnitte von Keimblasen bei durchaus verschiedener Vergrösserung darstellen, wie ich bestimmt versichern kann, sind die Kerne alle ganz gleich gross dargestellt. 3. Melissinos verwendet 52 Bezeichnungen für seine Abbildungen, hält es aber nicht der Mühe für wert, sie in der Figurenerklärung alphabetisch zu ordnen. Für den Leser sehr angenehm, sich von 52 Buchstaben, die völlig ungeordnet stehen, das richtige zu suchen!

¹⁾ Würde die Paraffineinbettung stets so deletäre Einflüsse haben, so würde es auch unmöglich sein, Keimblasen der Maus ungeschrunpft in ihrer vollen Kugelgestalt zu konservieren, wie es Fig. 3 und 4 meiner letzten Veröffentlichung (22) zeigen. Schrumpfungen ganz zu vermeiden, ist natürlich unmöglich.

skopischen Vorgänge bei dem Zerfall der Blutkörperchen usw. sind ihm aber entgangen. Völlig verkennt Kolster die äussere Begrenzungshaut der Keimblase, indem er das homogene oder feinstreifige, kernlose Häutchen als feinfibrös beschreibt und als mütterlich betrachtet. Seine Entwicklung zeigt, dass das durchaus unrichtig ist. Übrigens liegen seiner Aussenfläche gelegentlich ovale, platte Kerne an, von denen es unsicher ist, ob sie noch fötal sind und Reste der ursprünglichen Zellkerne der Haut darstellen oder nur relativ kleine und platte mütterliche Riesenzellkerne.

Grosser (8) nennt auch wie Melissinos die äussere Begrenzungshaut Reichertsche Membran, die Riesenzellen hält er für fötal. Pujula (16) verhält sich in bezug auf die Deutung der kernlosen Aussenschicht reserviert. Im übrigen beschreibt er die feinere histologische Beschaffenheit der Riesenzellen, die er richtig für mütterliche Elemente erklärt, wie auch Disse (5) bei der Feldmaus. Ferner wird auf den deciduellen Charakter der Riesenzellen eingegangen, den ich ja in dieser Veröffentlichung noch nicht näher berühre.

II. Das erste Auftreten des Mesoderms und die Bildung der Amniosfalten.

Das erste Auftreten des Mesoderms in der Keimblase der Maus erfolgt durchschnittlich in den allerersten Stunden des achten Tages oder den letzten des siebenten. Zwischen dem letzten mesodermfreien Stadium, das ich oben beschrieben habe, und dem, von dem ich hier ausgehe, liegen höchstens ein bis zwei Stunden Zeitdifferenz, wenn nicht weniger. Auch hier ist es unbedingt nötig, über gutorientierte Schnittserien zu verfügen, will man die Frage der Bildung und Entstehung des ersten Mesoderms bei der Maus lösen, und das kann man nur dadurch erreichen, dass man zahllose Präparate anfertigt und die gutorientierten auswählt (siehe auch oben S. 276).

Ich will auch hier wieder zuerst meine Befunde beschreiben, ehe ich näher auf die Besprechung der Literatur eingehe. Gegenüber dem Stadium, das ich oben beschrieben habe, erkennt man jetzt eine Veränderung nur dann, wenn man sagittal (median) durchschneidet, wie es in Fig. 3 geschehen ist. Auf Frontalschnitten sieht man unter Umständen vom Mesoderm jetzt ebenso-

wenig etwas wie in Fig. 1, vorausgesetzt nämlich, dass die Schnitte durch die vordere Hälfte des Eizylinders gehen. Fig. 3 stellt einen Medianschnitt einer Keimblase der Maus von der Grenze des 7. und 8. Tages dar und zwar ist die Abbildung genau so orientiert wie Fig. 2, d. h. es liegt die Stelle des späteren Hinterendes des Embryo links, die des späteren Vorderendes rechts.

Schon auf den ersten Blick erkennt man, da alle Übersichtsbilder bei genau gleicher Vergrößerung (120 mal) hergestellt sind, dass die Keimblase wesentlich gewachsen ist; dabei ist aber die Form des Eizylinders ebenso wie die der ganzen Keimblase die gleiche geblieben, höchstens zeigt das antimesometrale Ende des Eizylinders jetzt noch eine etwas stärkere Verdickung wie in den früheren Stadien, so dass der Eizylinder in eine lang-ovale Form übergeht. Die Spitze des langgestreckten Eies ist dann der Ectoplacentarconus. Ich bilde von diesem Stadium nur den medianen Längsschnitt der Fig. 3 ab, da alle anderen Veränderungen des Eizylinders sowohl wie der ganzen Keimblase so geringfügiger Natur sind, dass sie, abgesehen von der Grössenzunahme, gar nicht in Betracht kommen.

Die Fig. 3 ist, wie gesagt, ebenso orientiert wie Fig. 2, d. h. links ist das spätere Hinter-, rechts das spätere Vorderende des Embryo. Der wesentliche Unterschied gegenüber dem Stadium der Fig. 2 und 3 besteht nun darin, dass sich am Hinterende des späteren Embryo das erste Mesoderm in Gestalt einer Gruppe locker gefügter rundlicher Zellen zwischen innerer und äusserer Zellschicht des Eizylinders zeigt. Die Wand des Eizylinders ist also hier dreischichtig. Die Mesodermzellen hängen nur mit der inneren (ectodermalen der Autoren) Zellage des Eizylinders zusammen, von der äusseren Lage, dem hier an der Seitenfläche des Eizylinders gelegenen, zylinderzelligen visceralen Blatte des Dottersackepithels sind sie überall scharf getrennt. An der Stelle, wo durch diesen Zusammenhang das Mesoderm seinen Ursprung aus der inneren Zellschicht des Eizylinders erkennen lässt, findet sich jetzt eine ziemlich starke Faltenbildung dieser Schicht („Ectoderm“) gegen das Innere der Proamnioshöhle. Diese mesodermhaltige Falte ist, wie wir unten noch näher sehen werden, gleichsam die Schwanzfalte des Amnios.

Im Bereiche dieses faltenartigen Vorsprunges hängen also die beiden inneren Schichten der Wand des Eizylinders miteinander

zusammen. Hier geht, wie man aufs deutlichste auch erkennt, wenn man Stadien untersucht, bei denen die Zahl der Mesodermzellen noch geringer ist als in Fig. 3, das Mesoderm aus der gewöhnlich als Ectoderm bezeichneten inneren mehrreihigen Zelllage des Eizylinders hervor und wächst von da aus durch Vermehrung seiner Zellen zwischen äusserer „entodermaler“ und innerer „ectodermaler“ Zellschicht der Wand des Eizylinders antimesometralwärts, hebt also dabei das viscerele Blatt des Dottersackepithels vom „Ectoderm“ ab und bringt die an der Aussenseite des Eizylinders im vorausgegangenen Stadium sichtbare Furche wieder zum Verstreichen.

Ehe ich dieses Entwicklungsstadium, bei dem ich nur kurz verweilen will, verlasse, möchte ich noch darauf aufmerksam machen, dass der antimesometrale Abschnitt der Höhlung des Eizylinders jetzt deutlich gegenüber dem vorhergehenden Stadium erweitert ist, während an der Stelle des mesodermhaltigen faltenartigen Vorsprunges die Höhlung natürlich stark eingeschnürt ist. Hier bereitet sich eben schon die Trennung der Proamnioshöhle in Amnioshöhle und Ectoplacentalhöhle vor: die enge Stelle entspricht dem späteren Amnionsattel, der als so eigenartige und lange persistierende Bildung bei der Entwicklung des Eies der Maus schon älteren Untersuchern bekannt war. Die „ectodermale“ Auskleidung dieses erweiterten antimesometralen Abschnitts der Proamnioshöhle besteht aus einem sehr hohen mehrreihigen Zylinderepithel. Ausser am hinteren Umfang seiner Seitenwand ist der ganze Eizylinder jetzt noch zweischichtig. Das Mesoderm erstreckt sich vom hinteren Abschnitt der Wand erst eine Spur auf die benachbarten Seitenflächen.

Ich schliesse nun gleich die Beschreibung eines weiteren Stadiums an, das ich in Fig. 4 im frontalen und in Fig. 5 im median-sagittalen Längsschnitt abgebildet habe: beide Serien stammen von Keimblasen ein und desselben Tieres und zeigen ein fast absolut genau gleiches Entwicklungsstadium, so dass man sie gleichsam als Durchschnitte ein und derselben Keimblase betrachten kann. Ihr Alter ist Anfang des 8. Tages. Ein Vergleich mit Fig. 1–3 zeigt sofort die starke Grössenzunahme, die die ganze Keimblase und namentlich der Eizylinder innerhalb dieser paar Stunden erfahren haben. Insbesondere fällt die erhebliche Längenzunahme auf: allerdings muss man dabei

berücksichtigen, dass Länge und Breite der Keimblasen auch noch in späteren Entwicklungsstadien ziemlich erheblichen individuellen Schwankungen unterworfen sind; man beobachtet oft kurze und dicke, oft lange und schmale Keimblasen. Aber diese individuellen Unterschiede sind doch so geringfügiger Natur, dass an der Tatsache der starken Entwicklung des Eizylinders in der Längsrichtung jetzt nicht gezweifelt werden kann.¹⁾

Das Stadium der Fig. 4 und 5 wird am besten verständlich, wenn wir den Medianschnitt der Fig. 5 zunächst mit dem in gleicher Weise orientierten Durchschnitt des vorhergehenden Stadiums vergleichen (Fig. 3). Man erkennt schon bei oberflächlicher Betrachtung sofort, dass die Bildung des Mesoderms²⁾ starke Fortschritte gemacht hat; eine keilförmig gestaltete Mesodermmasse, die ihren Ausgangspunkt von der gleichen, schon im vorhergehenden Stadium beschriebenen Falte der inneren Zelle („Ectoderm“) nimmt, schiebt sich nun zwischen visceralem Dottersackepithel und „Ectoderm“ bis nahe an den antimesometralen Pol des Eizylinders vor.

Im übrigen sind an dem Medianschnitt der Fig. 5 folgende weitere Veränderungen festzustellen: Der antimesometrale Abschnitt des Eizylinders mit der hohen mehrreihigen „ectodermalen“ Epithelauskleidung ist stark in die Länge gewachsen, weniger in die Breite. Er besitzt einen Überzug eines sehr plattzelligen Entoderms, das erst in der Gegend, wo die Proamnioshöhle sich verengt, also an der Stelle des späteren Amniosnabels, in das hohe, zur Dotterresorption besonders differenzierte Zylinderepithel übergeht. Mit dem Wachstum des, den embryonalen Abschnitt darstellenden, antimesometralen Teiles des Eizylinders erfolgt auch eine weitere Ausdehnung des plattzelligen Entodermalüberzuges am antimesometralen Pole, wie schon der Vergleich des Stadiums der Fig. 3 mit dem der Fig. 1 und 2 deutlich erkennen liess.

¹⁾ Dabei muss natürlich in hohem Maße bereits gebildete Decidua wieder zur Resorption kommen, damit sich die Eikammer vergrößert, wobei die Zerfallsprodukte dieser Zellen, wie Kolster (13) gezeigt hat, als Embryotrophe dem Wachstum des Eies zugute kommen.

²⁾ Ich spreche vorläufig kurzweg von Mesoderm. Bei der Deutung, die ich unten diesen Stadien geben werde, wird diese Bezeichnung eine gewisse Einschränkung erfahren.

Weiterhin sehen wir im Stadium der Fig. 5 auch eine starke Verlängerung und Vergrößerung des Ectoplacentarconus, an dem im mesometralen Teile bereits jetzt Vacuolen auftreten, die in späteren Stadien regelmässig gefunden werden und zwar erfüllt mit mütterlichen Blutextravasaten. Die Ernährung des Embryo mit mütterlichem Hämoglobin in der oben (S. 291) ausführlich beschriebenen Art und Weise ist jetzt im vollen Gange. Blutextravasate grenzen fast allenthalben an die äussere Begrenzung der Keimblase, die wiederum nur von der dünnen kernfreien Membran und den zerstreuten Zellen des parietalen Blattes des Dottersackepithels gebildet wird (letztere, mit Hämoglobinschollen erfüllt, haben sich links unten in Fig. 5 etwas abgehoben). Die Dottersackhöhle sowohl als namentlich die Oberfläche des zylindrischen visceralen Blattes des Dottersackepithels sind mit Hämoglobinschollen dicht besetzt. Die innere („ectodermale“) Schicht des Eizylinders ist jetzt im mesometralen, unterhalb der Stelle des späteren Amniosnabels gelegenen Abschnitt der Proamnioshöhle, also im Bereich der späteren Ectoplacentarhöhle, nur einschichtig und einreihig,¹⁾ während sie in früheren Stadien hier mehrreihig war; hier ist es also bei dem Längenwachstum des Eizylinders zu einer Zellverschiebung gekommen.

Für die richtige Auffassung dieses, für die Mesodermbildung und die Amniosfaltung so wichtigen Entwicklungsstadiums der Maus ist nun die Betrachtung des Frontalschnittes der Fig. 4 unbedingt nötig. Jetzt erscheint Mesoderm auch auf dem frontalen Längsschnitt des Eizylinders, aber in ganz anderer Form wie auf dem median-sagittalen (Fig. 5), wie überhaupt der Durchschnitt dieser, in der Form sehr gut erhaltenen Keimblase geeignet ist, sich von den bis jetzt vollzogenen Differenzierungen des Eizylinders eine gute Vorstellung zu verschaffen. Linke und rechte Hälfte der Figur sind natürlich fast absolut spiegelgleich.

Beginnen wir mit Betrachtung der Höhlung des Eizylinders, so macht sich jetzt auch auf dem frontalen Längsschnitt die beginnende Teilung der Proamnioshöhle in die spätere antimesometrale Amnioshöhle und die spätere mesometrale Ectoplacentarhöhle bemerkbar. Diese Trennung, die noch durchaus unvollständig

¹⁾ Die starke Einfaltung der Wand der Ectoplacentarhöhle links unten ist wohl Kunstprodukt, vielleicht auch die seichte Furche am rechten (vorderen) Umfange des Eizylinders in der Höhe des Amniosnabels.

ist, wird angedeutet durch zwei seitliche Einfaltungen der inneren, „ectodermalen“ Auskleidung des Eizylinders, die bedingt werden durch das zwischen „Ectoderm“ und „Entoderm“ (viscerales Blatt des Dottersackepithels) eingeschobene Mesoderm. Letzteres erscheint in Gestalt einer ein- bis dreireihigen Lage rundlicher oder plattrundlicher Zellen, die auf der Höhe der Falte die stärkste Schichtung zeigen, antimesometralwärts allmählich, mesometralwärts ziemlich plötzlich in eine einzige Schicht übergehen.

Betrachtet man diese seitlichen paarigen Mesodermflügel — denn um solche muss es sich bei einem Frontalschnitt ja handeln — näher, so sieht man sofort einen wesentlichen Unterschied gegenüber dem Verhalten des median-sagittalen Längsschnittes der Fig. 5. Das Mesoderm liegt in Gestalt der beiden paarigen Flügel vollkommen isoliert zwischen „Ectoderm“ und „Entoderm“ ohne Zusammenhang mit einer der beiden anderen Zellagen (Keimblätter). Es ist also von seiner Ursprungsstätte am hinteren Umfange des Eizylinders aus seitlich in Gestalt zweier Flügel ausgewachsen, welche der Stelle der primitiven Faltung des letzten noch mesodermfreien Stadiums entsprechen (vgl. Fig. 1 und Fig. 2). Diese jetzt schon mesodermhaltigen seitlichen Faltungen des Eizylinders (denen aber eine äussere Furche nicht mehr entspricht) wird man als seitliche Amniosfalten bezeichnen dürfen, ebenso wie die dem Hinterende des Embryo entsprechende Faltung als Schwanzfalte; denn der Teil des Mesoderms, um den es sich in diesem Entwicklungsstadium der Maus handelt, ist in erster Linie das Amniosmesoderm, auf keinen Fall aber embryonales (gastrales) Mesoderm.

Wir sehen also in diesem Entwicklungsstadium des Eies der Maus, dass die Mesodermbildung weitere Fortschritte gemacht hat der Art, dass sich von der unpaaren, dem späteren Hinterende des Embryo entsprechenden Mesodermursprungsstätte, die schon das vorher beschriebene Stadium erkennen liess (Fig. 3), zwei seitliche flügelartige Ausbreitungen des mittleren Keimblattes entwickelt haben, welche die seitlichen Amniosfalten bilden und dabei von hinten nach vorn vorwachsen, ohne aber den vorderen, d. h. dem späteren Vorderende des Embryo entsprechenden, Umfang des Eizylinders zu erreichen: denn wie der mediane Längsschnitt der Fig. 5 zeigt, ist die vordere Wand des Eizylinders ihrer ganzen Ausdehnung nach noch mesodermfrei.

Sehr deutlich tritt jetzt auch auf dem Frontalschnitt der noch weit offene Amniosnabelgang zwischen den seitlichen Amniosfalten hervor in Gestalt eines weiten, die beiden Haupträume des Eizylinders, die spätere Amnios- und die spätere Ectoplacentarhöhle verbindenden Kanals. Die letztgenannte Höhle wird — wie bereits im vorhergehenden Stadium — von einer einfachen Ectodermlage ausgekleidet, während im Bereiche der späteren Amnioshöhle diese Zellschicht hochzylindrisch und mehrreihig ist. Die einschichtige und einreihige „Ectoderm“-Auskleidung der Ectoplacentarhöhle geht am mesometralen Ende der Höhle in die anfangs noch ziemlich kompakte, gegen die Spitze des Kegels aber sehr deutlich vacuolisierte Zellmasse des Ectoplacentarconus über. Die am äussersten mesometralen Ende des Kegels gelegenen Zellen sind von anscheinend leeren oder mit mütterlichem Blute erfüllten Vacuolen so durchsetzt, dass es ungemein schwer ist, die Grenze des embryonalen und mütterlichen Gewebes zu finden, oft sogar unmöglich.

Was den entodermalen Überzug des Eizylinders anlangt, so sind in noch deutlicherer Weise als in dem vorhergehenden Stadium zwei Abschnitte zu unterscheiden. Das verdickte anti-mesometrale Ende des Eizylinders wird von platten Zellen überzogen bis ungefähr in die Höhe der Amniosfalten; unterhalb diesen beginnt das zylindrische Dottersackepithel (viscerales Blatt), dessen charakteristisches Aussehen ja bereits oben ausführlich geschildert worden ist. An der Basis des Ectoplacentarconus biegt es in das parietale Blatt um, dessen Verhalten ebenso wie das der Dottersackhöhle und der äusseren zellfreien Begrenzungsschicht der Keimblase genau dem entspricht, was oben ausführlich (S. 285) besprochen wurde und in der Querschnittsfigur des nur wenig älteren Stadiums der Fig. 6 abgebildet ist.

Was die Deutung dieser frühen Stadien der Mesodermbildung in der Keimblase der Maus anlangt, so handelt es sich hier nicht um die Bildung des embryonalen Mesoderms, die erst mit der eigentlichen Gastrulation später einsetzt, sondern um Entstehung ausserembryonalen Mesoderms, besonders des Teils des mittleren Keimblattes, das bei der Bildung der primären Eihäute, Amnios und Chorion in Betracht kommt und das den ausserembryonalen Teil der Leibeshöhle, das Exocoelom auskleidet, der Höhle, die oben Amnios und Chorion voneinander trennt. Es erfolgt also,

um einen kurzen Ausdruck zu gebrauchen, die Bildung des des Amniosmesoderms. Eine Embryonalanlage existiert um diese Zeit noch nicht, sie zeigt sich erst in einem wesentlich älteren Stadium. Wie bei Säugetieren ohne Keimblattumkehr — also mit Bildung des Embryonalschildes auf der freien Oberfläche der Keimblase — das Mesoderm der primären Eihäute aus dem Primitivstreifengebiet seinen Ursprung nimmt in Gestalt des peristomalen Mesoderms im Sinne von C. Rabl (17), so auch bei der Maus. Nur dass hier die Ausbildung des Primitivstreifens eine ganz allmähliche ist und dass der Teil des Primitivstreifens, der in den oben geschilderten Stadien der Keimblase der Maus als Mesodermbildungsstätte auftritt, nur dem hinteren Teil des Primitivstreifens anderer Säugetiere und Amnioten entspricht. Daher erklärt sich auch das in den folgenden Stadien noch in gleicher Weise zutage tretende Querschnittsbild des Primitivstreifens der Maus, das erst in noch späterer Zeit der Entwicklung dem Platz macht, das wir von anderen Säugetieren her kennen.

Ich möchte bei dieser Gelegenheit gleich die Aufmerksamkeit nochmals auf die Fig. 6 lenken, von der wir schon einmal oben, bei Besprechung der Verhältnisse der Hämoglobinresorption seitens der Keimblase ausgegangen waren. Es handelt sich um einen Querschnitt einer etwas älteren Keimblase, als sie Fig. 4 und 5 im Längsschnitt zeigen. Sie steht dem Alter und der Entwicklung nach zwischen diesem und der Fig. 9, ein Stadium, mit dem wir das nächste Kapitel beginnen werden. Man erkennt auf dem Bilde deutlich den Querschnitt der engen Primitivrinne, die als eine Einfaltung der inneren, hochzylindrischen, mehrreihigen Zelllage des Eizylinders erscheint. Am Boden der Rinne geht die Zellmasse („Ectoderm“) in das darunter gelegene Mesoderm über, das hier aus ersterer seinen Ursprung nimmt, während das „darunter“ gelegene Entoderm, also die äussere Zelllage des Eizylinders, ohne jeden Zusammenhang mit dem Mesoderm als viscerales Blatt des Dottersackepithels, in voller Hämoglobinresorption begriffen ganz isoliert liegt.

Wer die innere Zelllage des Eizylinders ohne weiteres als Ectoderm bezeichnet, die äussere im gleichen Sinne als Entoderm, der kommt zu dem Trugschluss, dass das erste Mesoderm — allerdings ja durchaus extraembryonales „Eihautmesoderm“ — nicht aus dem Entoderm entsteht, sondern aus dem Ectoderm, ein

Trugschluss, dem man ja auch leicht verfällt, wenn man den Querschnitt des mittleren und hinteren Abschnitts des Primitivstreifens der übrigen Säugetiere und namentlich der Vögel betrachtet. Auf solchen Schnitten hängt das Primitivstreifenmesoderm mit dem „Ectoderm“ innig zusammen, ohne jede Spur von Verbindung mit dem Entoderm.

Diese Strukturverhältnisse des Säugetierprimitivstreifens sind wohl in erster Linie durch die vortrefflichen Untersuchungen von C. Rabl (17) klargestellt worden, ferner verweise ich auf die Mitteilungen E. van Benedens (1) über die erste Entwicklung des Eies der Fledermäuse und auf die umfangreichen und eingehenden Untersuchungen von Bonnet (2) über das Hundeei. Die letzteren insbesondere stellen wohl das vollständigste dar, was über die Gastrulation der Säugetiere in letzter Zeit publiziert worden ist. Da ich aber auf die Frage der Gastrulation bei der Maus erst am Schlusse des nächsten Kapitels ausführlich zurückkommen werde, so will ich hier auf den Primitivstreifen der Maus nicht weiter eingehen, möchte aber bemerken, dass ich von dem Vorhandensein einer Primitivrinne auf den frühesten Stadien der Mesodermbildung nichts bemerken kann, weder am Präparat, noch am Rekonstruktionsmodell. Erst wenn die Mesodermbildung weiter vorgeschritten ist, bemerkt man eine typische Primitivrinne, wie sie ja auch auf dem Querschnitt der Fig. 6 erscheint, eine Rinne, die sich später wieder stark verflacht.

Was die Angaben in der Literatur über das erste Auftreten des Mesoderms in der Keimblase der Maus, beziehungsweise der mit ihr so nahe verwandten Ratte anlangt, so hat schon Selenka (20) die Art der Entstehung des ersten Mesoderms im Grunde richtig erkannt und auch die Ausbreitung der beiden seitlichen Mesodermflügel abgebildet (Fig. 22—25). Die frühesten Stadien der Mesodermbildung hat Selenka allerdings nicht beobachtet. Seinen Abbildungen nach zu urteilen, zeigten die benutzten Präparate ziemlich starke Artefakte. In der übrigen älteren Literatur ist wenig Positives über die erste Mesodermbildung der Maus oder Ratte zu finden, am wenigsten in der sonst so ausführlichen Arbeit von Duval (6); aber auch die Angaben von Christiani (4) und Robinson (19) lassen im Stich. Die Untersuchungen von Jenkinson (11) erstrecken sich überhaupt nicht mehr auf die Mesodermbildung.

Die Angaben, die Melissinos (15) über die Entstehung des ersten Mesoderms bei der Maus (oder Ratte?) macht, sind hochgradig unklar. Ich kann mich der Kritik, die Widakowich (26) an den Mitteilungen von Melissinos geübt hat, vollkommen anschliessen; das jüngste von Melissinos abgebildete Stadium stellt wohl die eine Hälfte eines Frontalschnittes dar: zu einer richtigen Auffassung der Orientierung des Embryo ist aber Melissinos überhaupt nicht gekommen. Er wirft annähernd frontal und annähernd sagittal geführte Schnitte wahllos durcheinander und verkennt daher völlig deren Alter (hält ältere Stadien für jüngere und umgekehrt). Denn wenn man die seitlichen Mesodermflügel in der Nähe ihrer Spitzen frontal im Schnitte trifft, so findet man zwischen „Ectoderm“ und „Entoderm“ weit weniger Mesodermzellen, als wenn man die Stelle des Primitivstreifens eines viel jüngeren Stadiums sagittal durchschneidet. Aber das alles ist Melissinos völlig unklar geblieben. Anscheinend hat er auch viel zu wenig Material verarbeitet, um auf gutorientierte Schnittserien in genügender Zahl gestossen zu sein. Ebenso unklar ist die Angabe Melissinos über die Ursprungsstelle des Mesoderms. Der „mittlere Buckel“, aus dem es seinen Ursprung nehmen soll, dürfte wohl nichts anderes sein, als die oben (S. 295) beschriebene zirkuläre Falte. Da Melissinos meist frontale Schnitte abbildet und nur einen (Textfig. 5) annähernd sagittal gerichteten, so hat er wohl auch kaum Gelegenheit gehabt, sich über die Bildung des ersten Mesoderms zu orientieren.

Bei weitem die beste Darstellung des Gegenstandes ist die von Widakowich (26) für die Ratte, die sich jedoch auch in diesem Stadium in mancher Beziehung von dem Verhalten der Maus zu unterscheiden scheint. Sehr lehrreich sind die beiden Ansichten des Totalpräparates der Fig. 5, die Widakowich abbildet: sie entsprechen ziemlich genau meinem Sagittal- und Frontalschnitt der Fig. 5 und 4. Die bilaterale Symmetrie der Keimblase tritt dabei sehr deutlich hervor. Die Primitivstreifendurchschnitte, wie der der Fig. 6, entsprechen durchaus den Bildern, die ich bei der Maus zu beobachten Gelegenheit hatte. Widakowich deutet das mediane, der Stelle des späteren Hinterendes des Embryo entsprechende Mesoderm als hinteren Abschnitt des Primitivstreifens und als Anlage der Allantois sowohl, wie als Schwanzfalte des Amnios, die beiden seitlichen

Mesodermflügel mit ihren ectodermalen Überzügen als seitliche Amniosfalten, eine Auffassung, die in vollkommenem Einklang mit dem steht, was ich oben bei der Maus beschrieben habe.

Das früheste Mesodermentwicklungsstadium, das Widakowich beschreibt und abbildet, ist das seiner Fig. 4. Es soll sich um einen Sagittalschnitt handeln, der dann allerdings wesentlich anders aussehen würde, als bei der Maus. Denn die wenigen Präparate der Maus, die ich beobachtet habe, mit noch weniger Mesoderm als Fig. 3, waren noch kleiner als diese Keimblase und hatten noch weit engere Proamnioshöhle. Dass die Zellen der Fig. 4 von Widakowich Mesodermzellen sind, ist wohl fraglos, ob der Schnitt aber genau sagittal und median geht, wo die Zellen anscheinend ganz isoliert zwischen „Ectoderm“ und „Entoderm“ liegen, das ist mir fraglich. Bei der Maus würden auf einem Stadium dieser Grösse und Ausbildung der Keimblase bereits mehr Mesodermzellen liegen und in deutlichem Zusammenhang mit der inneren Zellschicht („Ectoderm“) stehen. Aber hierin mögen Unterschiede zwischen Ratte und Maus vorkommen, wie die Keimblasen der Ratte ja überhaupt viel grösser sind, als die der Maus.

III. Die Gastrulationsvorgänge bei der Maus und die Anlage der Allantois.

In diesem letzten Kapitel meiner jetzigen Veröffentlichung will ich auf die wichtigsten Fragen der Keimblattbildung der Maus eingehen und diese nur bis zur Vollendung des eigentlichen Gastrulationsprozesses verfolgen, der zeitlich wiederum mit dem Auftreten der Allantois und dem beginnenden Verschluss des Amniosnabels zusammenfällt. Ein völliger Verschluss dieser eigenartigen, die ersten Entwicklungsverhältnisse der Eihäute der Maus in so hohem Grade beeinflussenden Bildung erfolgt allerdings erst, wenn die ersten Urwirbel gebildet werden, in einem Stadium, das ich in dieser Mitteilung nicht mehr in den Kreis meiner Betrachtungen ziehen möchte.¹⁾

Ich halte mich bei der Darstellung der hier in Frage kommenden Entwicklungsstadien der Keimblase der Maus an

¹⁾ Ich habe auf der Anatomenversammlung in Giessen (24) bereits Modelle und Präparate auch solcher Entwicklungsstadien zu zeigen Gelegenheit gehabt.

die Abbildungen Fig. 9, Taf. XIV und an die Taf. XV, sowie an die der Modelle der Taf. XVI, denn von nun an wird die Gestaltung der Binnenräume des Eizylinders eine so komplizierte, dass sich selbst der eigene Untersucher nur schwer eine Vorstellung der räumlichen Verhältnisse ohne plastische Rekonstruktion zu machen imstande ist. An der Hand dieser Bilder wird es wohl auch dem Leser leichter gemacht, der Darstellung zu folgen. Die fraglichen Stadien stammen sämtlich vom 8. Tage der Entwicklung (Mitte und 2. Hälfte). Ich habe bei allen Übersichts Bildern die gleiche Vergrößerung gewählt wie auch für die früheren Stadien, um den Vergleich mit diesen zu erleichtern, obwohl für die ersten der hier beschriebenen eine etwas stärkere Vergrößerung angenehmer gewesen wäre.¹⁾

Ehe ich mich zur Beschreibung des ersten Stadiums dieses Kapitels, d. h. der Fig. 9, Taf. XV wende, möchte ich kurz die Beschreibung des letzten Stadiums des vorigen Kapitels (Fig. 4 und 5) des Vergleiches wegen kurz summarisch wiederholen. In den ersten Stunden des 8. Tages der Entwicklung der Maus hat die Keimblase eine sehr langzylindrische Form und das gleiche gilt von dem, am antimesometralen Pole leicht verdickten Eizylinder. Der letztere besteht aus einer inneren sanduhrförmigen, einheitlichen Höhlung, der Proamnioshöhle und einer äusseren zelligen Wandung. Der enge, mittlere Teil der sanduhrförmigen Höhlung ist der spätere Amniosabel, der mesometrale Abschnitt der Höhle die spätere Ectoplacentarhöhle, der antimesometrale die spätere Amnioshöhle. Nicht ausgehöhlt ist der (infolgedessen also solide) mesometrale kegelförmige Ectoplacentarconus. Die zellige Wandung der Höhlung des Eizylinders besteht stellenweise aus zwei, an anderen Stellen aus drei Schichten. Letzteres ist am deutlichsten an dem Umfang des Zylinders, der dem späteren Hinterende des Embryo entspricht; aber auch an dem seitlichen Abschnitte des mittleren Teiles des Zylinders finden sich drei getrennte Zellagen, während der vordere Umfang des Eizylinders nur von zwei Lagen gebildet wird. Die äussere Zellage stellt im Bereiche des grössten Teils des Eizylinders, nämlich etwa der mesometralen Zweidrittel das

¹⁾ Es wären dann aber die Abbildungen der folgenden Stadien so ausserordentlich umfangreich geworden, dass ihre Reproduktion zu kostspielig geworden wäre.

zur Hämoglobinresorption spezifisch ausgebildete Dottersackepithel (viscerales Blatt) dar, nur an der verdickten antimesometralen Kuppe des Zylinders ist die Zelllage platt. Sie ist überall scharf von den anderen Schichten der Wand des Eizylinders getrennt.

Die innere Zelllage des Eizylinders ist im Bereiche der antimesometralen Erweiterung der Proamnioshöhle hoch und mehrreihig; diesen Charakter behält sie in etwas abgeschwächtem Maße auch im Bereiche der Einschnürung der Höhlung bei, während sie als Auskleidung des mesometralen Teiles der Höhlung einreihig-kubisch wird und am mesometralen Ende der Höhlung in die Zellmasse des Ectoplacentarconus ohne scharfe Grenze übergeht. Diese innere Zelllage darf man, wie ich unten näher auseinandersetzen werde, nur mit erheblichen Einschränkungen als Ectoderm bezeichnen, mit noch grösseren als man die äussere Entoderm nennen darf. Die mittlere Zelllage dagegen, die in einem beschränkten Umfange (s. ob.) der Keimblase sichtbar ist, kann schon jetzt als Mesoderm bezeichnet werden. Sie hängt am hinteren Umfang der Keimblase, d. h. der dem späteren Hinterende des Embryo entsprechenden Stelle in der Gegend des späteren Amniosnabels in einem ziemlich beschränkten Bereiche mit der inneren Zellschicht des Eizylinders zusammen, zeigt hier auch ihre stärkste Mächtigkeit, ist aber eine durchaus solide Zellmasse noch ohne jede Höhlung. Sie dehnt sich von hier aus sowohl antimesometralwärts als namentlich in Gestalt zweier flügelartiger Fortsätze seitlich aus, ohne aber an diesen Stellen mit einer der beiden anderen Zellschichten des Eizylinders zusammenzuhängen. Den vorderen Umfang der Keimblase (d. h. den dem Vorderende des Embryo entsprechenden) hat das Mesoderm um diese Zeit noch nicht erreicht.

Da, wo das Mesoderm mit der inneren Zellschicht zusammenhängt und aus ihr hervorgeht, lässt sich bereits im Stadium wenigstens der Fig. 6 (etwas älter als Fig. 4 und 5) eine rinnenförmige Vertiefung erkennen, die als Primitivrinne gedeutet werden muss, die aber noch sehr undeutlich ist. Das Mesoderm bildet hier sowohl die Schwanzfalte des Amnios wie auch das Zellmaterial für die spätere Allantoisanlage, während die seitlichen Mesodermflügel, welche die sanduhrartige Einengung der Proamnioshöhle bedingen, die seitlichen Amniosfalten dar-

stellen. Das gesamte bisher gebildete Mesoderm, sowohl das hintere der Schwanzfalte des Amnios entsprechende, als auch die seitlichen Flügel stellen solide Zellmassen dar noch ohne jegliche Höhlung.

Es ist bisher nur der hintere Teil des Primitivstreifens der Maus gebildet, der vordere Teil und insbesondere der sogenannte Kopffortsatz des Primitivstreifens treten erst auf einem späteren Stadium auf, nämlich dem, dessen Besprechung ich hier beginne.

Ich gehe bei meiner Darstellung von Fig. 9, Taf. XV aus. Diese stellt einen medianen Sagittalschnitt durch eine Keimblase der Maus aus der ersten Hälfte des 8. Tages nach der Befruchtung dar, ist also ohne weiteres mit den gleichgerichteten Schnitten der Fig. 5 und 3 derselben Tafel vergleichbar, nur ist die Fig. 9 anders orientiert, d. h. das Schwanzende des späteren Embryo sieht nach rechts, das Kopfende nach links. Die ganze Keimblase und namentlich der Eizylinder hat sich stark vergrössert und ist in den wenigen Stunden, die das Präparat der Fig. 9 älter ist als das der Fig. 5 stark gewachsen. Auch die Höhlung des Eizylinders ist wesentlich grösser und weiter geworden. Mehr als in die Länge ist das Wachstum der Keimblase in der Breite vor sich gegangen und das gleiche gilt für die folgenden Entwicklungsstadien; denn wenn natürlich auch ein weiteres Längenwachstum auch fernerhin sich noch vollzieht, so tritt es doch hinter der Vergrösserung der Keimblase im Breitendurchmesser erheblich zurück, so dass die im Stadium der Fig. 4 und 5 langzylindrische Keimblase bald in eine breitzyklindrische (Figur 9—11) und schliesslich fast kuglige Form (Fig. 10 und ältere als hier abgebildete Stadien) übergeht.

Die weite Höhlung des Eizylinders der Fig. 9 zerfällt in die antimesometrale, ziemlich geräumige Amnioshöhle und in die weniger geräumige, mesometrale Ectoplacentarhöhle. Beide stehen durch einen zwar weiten, aber doch ziemlich langen Gang, den Amniosnabelgang, in Verbindung. Dieser liegt dem Kopfende des späteren Embryo zugewandt, also stark exzentrisch. Diese exzentrische Lagerung des Amniosnabels wird bedingt durch die starke Entwicklung der Schwanzfalte des Amnios, die bis über die Mitte der Breite des Eizylinders hinausgewachsen ist, aber sie erscheint jetzt nicht mehr als eine solide Zellmasse wie im

Stadium der Fig. 5 (und auch im Stadium der Fig. 6 existiert noch kein Exocoelom), sondern sie enthält bereits die erste Anlage des dritten grossen Hohlrums des Eizylinders, der das folgende Stadium so ausserordentlich charakterisiert (Fig. 10), des ausserembryonalen Coeloms.

Im Mesoderm der bisher soliden Schwanzfalte des Amnios ist eben jetzt der erste Hohlraum aufgetreten¹⁾, wobei allerdings das Mesoderm der Falte im Wachstum anfangs hinter dem Ectoderm zurückzubleiben scheint, denn beide durch den Wachstumsprozess der Falte stark verdünnten Keimblätter trennen sich vorübergehend eine Zeit lang voneinander, wie es auch Fig. 9 zeigt. Natürlich wird man geneigt sein, die zwischen den beiden Keimblättern der Amniosfalte befindliche Höhle für ein Kunstprodukt zu halten, aber sie kommt doch mit so grosser Regelmässigkeit gerade in diesem Stadium vor und später begegnet man solcher Abhebung der beiden Keimblätter voneinander nicht, dass man wohl annehmen muss, der Vorgang vollzieht sich doch in der oben beschriebenen Form, wenn auch nur ganz vorübergehend.

Sieht man also von der zwischen Ectoderm und Mesoderm der Schwanzfalte des Amnios gelegenen, durchaus provisorischen Höhlung ab, so tritt im Stadium der Fig. 9 ausser Amnios- und Ectoplacenterhöhle als dritte Cavität des Eizylinders die ausserembryonale Leibeshöhle, das Exocoelom auf. Dieses erstreckt sich seitlich auch jetzt bereits eine kurze Strecke weit in die benachbarten und mit der Schwanzfalte schon verwachsenen Seitenfalten, die nach vorn zu wieder solid werden. Letztere sind nun an dem seitlichen Umfang des Eizylinders nach vorn zu soweit vorgewachsen, dass jetzt auch die vordere, d. h. dem späteren Kopfende des Embryo entsprechende Wand des Eizylinders Mesoderm enthält, das hier im Stadium der Fig. 5 und 6 noch völlig fehlte. Die einschichtige Lage Mesoderm, die sich hier findet, verhält sich zu den übrigen Schichten des Eizylinders natürlich gerade so wie in den Seitenfalten, sie liegt zwischen „Ectoderm“ und „Entoderm“ völlig isoliert ohne Zusammenhang mit einem der beiden anderen Keimblättern.

Betrachten wir nun die Wandungen des Eizylinders näher, so zeigen sich hier zunächst erhebliche Veränderungen im Be-

¹⁾ Nicht selten treten mehrere miteinander confluirende Hohlräume auf.

reiche der Amnioshöhle. Es hat sich der Primitivstreifen, der bisher über den Bereich der Schwanzfalte des Amnios antimesometralwärts kaum hinausreichte, ein beträchtliches Stück weiter gegen den antimesometralen Pol des Eies hin entwickelt und es ist auch zur Bildung des Abschnittes des Primitivstreifengebietes gekommen, das dem vorderen Ende dieser Bildung bei anderen Säugern und Vögeln entspricht, während ein eigentlicher Kopffortsatz, also eine Embryonalanlage am Vorderende des Primitivstreifens auch jetzt noch nicht wahrnehmbar ist.

Während das Primitivstreifengebiet, das wir im vorigen Kapitel an der Hand der Fig. 4—6 kennen gelernt hatten, im Bereiche des spezifischen hämoglobinresorbierenden Dottersackepithels gelegen war und an dieser Stelle nur die innere Zellschicht des Eizylinders („Ectoderm“) mit dem Mesoderm zusammenhing, dehnt sich jetzt der Primitivstreifen weiter antimesometralwärts aus und erreicht die vom plattzelligen „Entoderm“ überzogene Partie des Eizylinders. Hier kann man sich auf (Quer- wie Längsschnitten¹⁾ des Eizylinders davon überzeugen, dass eine längere Strecke hindurch alle drei Schichten des Eizylinders innig zusammenhängen. Eine scharfe Abgrenzung des vorderen Endes des Primitivstreifens lässt sich in diesem Stadium anscheinend weder auf Querschnitten noch auf sagittalen Längsschnitten vornehmen. Ausserhalb des Bereiches des Primitivstreifens, also namentlich an der gegenüberliegenden, dem späteren Kopfende des Embryo entsprechenden Wand der Amnioshöhle unterscheidet sich die Schichtung der Wand des Eizylinders vom Stadium der Fig. 5 nur dadurch, dass auch hier eine bis zwei Lagen von Mesodermzellen zwischen äusserer und innerer Wandschicht der Keimblase liegen.

An der Stelle des Amniosnabels findet sich gleichzeitig, ungefähr da, wo das plattzellige Entoderm in das zylindrische Dottersackepithel übergeht, eine äussere Einfurchung des Eizylinders, der an der Innenfläche eine Falte entspricht, die vom „Ectoderm“ gebildet wird. Es findet sich also in diesem Stadium gerade dort eine Falte, wo in früheren Stadien (s. ob. S. 295) eine solche noch fehlte: höchstens die Falte rechts in Fig. 5 dürfte eine entsprechende Bildung sein. Diese jetzt spärlicher, später in etwas reichlicherem Maße Mesoderm enthaltende Falte darf

¹⁾ Sagittale Schnittrichtung vorausgesetzt.

man vielleicht als eine, wenn auch nur sehr schwach angedeutete Kopffalte des Amnios betrachten.

Durch die in der Schwanzfalte des Amnios auftretende extraembryonale Leibeshöhle kommt es wie bei jeder Amniosbildung stets zur Trennung von Amnios und Chorion. Die der Amnioshöhle zugekehrte Lage des cubischen Ectoderms der Falte mit dem noch nicht fest anliegenden entsprechenden Blatte des Mesoderms bildet das Amnios, das entgegengesetzte, der Ectoplacentalhöhle zugewandte Blatt des Ectoderms und Mesoderms bildet das (amniogene) Chorion.

Durch das Auftreten des Exocoeloms in der Schwanzfalte des Amnios wird die Ectoplacentalhöhle wesentlich verkleinert, so dass die Amnioshöhle nun beträchtlich grösser ist als die Ectoplacentalhöhle. Beide hängen aber nicht nur jetzt, sondern auch noch wesentlich später durch den Amniosnabelgang zusammen, wenn diese Kommunikationsöffnung auch allmählich sehr viel enger wird und dann einen langen, eigenartig gewundenen Strang mit engem Lumen darstellt.

Die seitliche Wand der Ectoplacentalhöhle wird wie im Stadium der Fig. 5 von einer jetzt meist nur noch kubischen Lage „Ectoderm“ und einer äusseren Lage von Dottersackepithel begrenzt, das sich in vollster Hämoglobinverdauung befindet. Die kubische Ectodermelage geht am mesometralen Ende der Höhle in die Zellmasse des Ectoplacentalconus über. Auch dieser erscheint jetzt — er ist allerdings im Schnitte, den Fig. 9 darstellt, nicht in seiner ganzen Länge getroffen — kürzer und breiter als in früheren Stadien, entsprechend der allgemeinen Form der Keimblase und des Eizylinders. Allerdings ist die Grenze des Ectoplacentalconus und des mütterlichen Gewebes innerhalb der starken Blutextravasate, in denen die Spitze des Conus steckt, schwer zu erkennen, zumal auch hier die, dem embryonalen Gewebe benachbarten Deciduaellen ähnlich wie die obengenannten und beschriebenen Riesenzellen nicht mehr acidophil sind wie die übrige Decidua und daher von embryonalen Zellen kaum zu unterscheiden.

Die ganze Keimblase schwimmt jetzt gleichsam in einem grossen mütterlichen Blutextravasat, dessen Zerfallsprodukte in den Raum der Dottersackhöhle gelangen und dabei die kernfreie äussere Begrenzungshaut (siehe oben S. 285) passieren, um

zunächst die Zellen des parietalen Blattes des Dottersackentoderms zu erfüllen, Verhältnisse, wie wir sie bereits oben (S. 291) an der Hand der Fig. 6—8 ausführlich beschrieben haben und wie sie nun und in den folgenden Stadien in nur noch vermehrtem Maße sich zeigen.

Ich wende mich nun zur gleichzeitigen Beschreibung mehrerer eng aneinander anschliessender Entwicklungsstadien der Keimblase der Maus, der letzten, die für diese Veröffentlichung in Frage kommen. Sie sind durch zwei hauptsächlich Eigen-tümlichkeiten charakterisiert, 1. durch das Auftreten der Allantoisanlage, 2. durch die eigentlichen Gastrulationsvorgänge. Die Keimblase wächst jetzt — um die Mitte des 8. Tages — sehr stark und erreicht infolge der guten Nahrungs-zufuhr, die das Ei jetzt durch die starke Hämoglobinresorption erhält, bald recht beträchtliche Grösse. Vergleicht man Fig. 2, Taf. XIV mit Fig. 12, Taf. XV, so bekommt man leicht eine Vorstellung von diesem intensiven Wachstum des Eies der Maus innerhalb eines Zeitraumes von etwa 20 Stunden, eine Vorstellung, die einem durch diese Übersichtsbilder um so mehr erleichtert wird, als alle in Frage kommenden Abbildungen bei genau gleichen Ver-grösserung (120 mal) mikrophotographiert und abgebildet wurden.

Betrachten wir zunächst das jüngste der auf den Fig. 10—12 dargestellten Stadien, das der Fig. 10, so zeigt dieser mediane Sagittalschnitt im Vergleich mit dem nur wenige Stunden jüngeren Stadium der Fig. 9 folgendes, wobei zu berücksichtigen ist, dass beide Bilder seitenverkehrt stehen: das Vorderende der späteren Embryonalanlage sieht bei Fig. 9 nach links, bei Fig. 10 nach rechts. Die Amnioshöhle hat sich vergrössert und namentlich verbreitert; sie steht durch einen zwar noch weiten, aber deutlich kanalartigen Amniosnabelgang mit der Ectoplacentalhöhle in Verbindung. Das ausserembryonale Coelom hat sich gegenüber dem Stadium der Fig. 9 gewaltig vergrössert und tritt jetzt als dritte grosse Höhlung des Eizylinders deutlich hervor. Es wird von einem plattzelligen Mesoderm ausgekleidet, welches gegen die Amnioshöhle hin das Amniosmesoderm, gegen die Ectoplacentalhöhle das Chorionmesoderm bildet: überall liegt es jetzt dem Amnioectoderm und Chorionectoderm dicht an. Überhaupt treten jetzt die beiden primären Eihäute, Amnios und Chorion, viel deutlicher in die Erscheinung als im Stadium

der Fig. 9. Durch die Ausbildung des Exocoeloms wird die Ectoplacentalhöhle jetzt wesentlich verkleinert, indem das Chorion gegen das Innere dieser Höhle hin vorwächst.

Andererseits zeigt sich ein kleiner, solider, mesodermaler Vorsprung in die Exocoelomhöhle, der von der Stelle des Hinterendes des Primitivstreifens ausgeht und als kurzer stumpfer Kegel in das Exocoelom hineinragt. Es ist die erste Anlage der auch später solid und rein mesodermal bleibenden Allantois der Maus. Sie entsteht an der Stelle, wo sich das allererste Mesoderm zeigte, wo die Schwanzfalte des Amnios sich bildete, im Bereiche des zylindrischen, hämoglobinresorbierenden Dottersackepithels, der Stelle, die wir bereits früher (S. 305) als Hinterende des Primitivstreifens gedeutet haben. Um diese Zeit ist die Anlage der Allantois, die gegen Ende des achten bis Anfang des neunten Tages nach der Befruchtung durch das Exocoelom hindurch zum Chorion vorwächst, noch sehr klein, denn Fig. 10 stellt den fast genau median geführten Sagittalschnitt dar, auf dem die Allantoisanlage der Keimblase ihre stärkste Ausbildung zeigte.

Im übrigen zeigt das Übersichtsbild der Fig. 10 keine wesentlichen Besonderheiten gegenüber der Fig. 9 oder dem gleich zu besprechenden folgenden Stadium. Dass der Ectoplacentalconus noch an Breite zugenommen hat, dass die Blutlacunen in der Wand der Eikammer sich noch vergrößert haben, dass die Stelle der Kopffalte des Amnios wie bei Fig. 9 deutlich erkennbar ist und jetzt mehr Mesodermzellen enthält als auf dem Stadium der Fig. 9, ist ohne weiteres ersichtlich.

Ich gehe daher auf die Beschreibung des letzten und für die Frage der Gastrulation der Maus ebenso, wie für die Ausbildung der Eihäute wichtigsten Stadiums über. Fig. 11 stellt einen frontalen, Fig. 12 dagegen einen median-sagittalen Längsschnitt zweier ziemlich gleichaltriger Keimblasen der Maus dar (zweite Hälfte des 8. Tages). Der beim ersten Anblick auffällige Unterschied beider Bilder, dass Fig. 12 eine breite kurze, Fig. 11 dagegen eine lange schmale Keimblase darstellt, ist ein rein individueller. Man findet in der Tat bald mehr kurze, bald mehr zylindrische Keimblasen auch in diesem Stadium noch. Der Entwicklungszustand beider ist trotzdem fast genau der gleiche. Beide zeigen das eigentliche Gastrulastadium der Maus, beide besitzen sie eine genau gleichweit ausgebildete Allantoisanlage.

Bevor ich auf die Besprechung der Gastrulationsverhältnisse übergehe, möchte ich dem Leser das Verständnis dieses eigenartigen Entwicklungsstadiums der Maus dadurch erleichtern, dass ich an der Hand von Modellen die Formverhältnisse der Keimblase und ihrer Hohlräume darstelle. Ich will gleich bemerken, dass um diese Zeit bei der Maus der Amniosabel durchaus noch nicht geschlossen ist. Der Kanal hat sich zwar verengt, namentlich in der Gegend seiner Ausmündung in das Amnios, wo auch der Verschluss später zuerst erfolgt, aber er ist noch vollkommen durchgängig. Dass er im Sagittalschnitt der Fig. 12 nicht getroffen ist, ist Zufall. Ich habe diesen Schnitt des Urdarms wegen gewählt, der in ihm relativ gut längs getroffen ist, sonst zeigt sich in der Regel auf dem medianen Sagittalschnitt auch der Amniosabel. Bei der Schnittserie, der Fig. 12 entnommen ist, lag er einige Schnitte weiter seitlich, also anscheinend nicht ganz genau median.

Um also ein Bild von der Form der ganzen Keimblase zu erhalten, gehen wir am besten von den Rekonstruktionsmodellen aus, von denen ich zwei auf Taf. XVI abgebildet habe und zwar eines aus einer frontalen und eines aus einer sagittalen Längsschnittserie der betreffenden Keimblasen. Die sehr dünne äussere Wand der Dottersackhöhle habe ich nicht mit modelliert, wohl aber den Ectoplacentarconus mit der Ansatzstelle der Dottersackwand an diesen. Es ist also im wesentlichen nur der Eizylinder im Modell zu sehen.

Auf Fig. 19 ist die hintere Hälfte eines Modelles abgebildet, das aus einer frontalen Längsschnittserie rekonstruiert ist, und zwar handelte es sich um eine ziemlich lange schmale Keimblase von ungefähr gleicher Gestalt und genau gleichem Entwicklungsstadium wie die der Fig. 11. Die junge Embryonalanlage, die sich in Gestalt eines sogenannten Primitivstreifenkopffortsatzes jetzt entwickelt hat, wird bei frontaler Schnittrichtung der Keimblase quer getroffen und so ist auch entsprechend dem Durchschnitte von Fig. 13, auf den wir unten bei Besprechung des Gastrulationsvorganges zurückkommen, der Urdarm des Kopffortsatzes im Querschnitt zu sehen an der Stelle, wo das Modell nahezu halbiert ist. Da der um diese Zeit noch vollkommen offene Amniosabel, wie vom Augenblicke seiner Bildung an, so auch jetzt noch am späteren Vorderende des Embryo gelegen ist, so ist er in der abgebildeten hinteren Hälfte des Modelles natürlich nicht zu sehen.

Man bemerkt auf dem Modell drei, anscheinend vollkommen getrennte Höhlen übereinander, 1. die antimesometrale Amnioshöhle, ausgekleidet vom Ectoderm (Amniosectoderm und embryonalem Ectoderm), 2. die mittlere, vom Mesoderm ausgekleidete Exocoelomhöhle, 3. die mesometrale Ectoplacentalhöhle, ausgekleidet von einer Zellage, die ich der Einfachheit wegen vorläufig ebenfalls als Ectoderm bezeichnen will, obwohl diese Bezeichnung mit einer gewissen Reserve gemacht werden muss. Das Bild der Schnittfläche des Modelles entspricht also in der Hauptanordnung dem Durchschnitte der Fig. 11, nur dass bei diesem die Amnioshöhle viel kleiner erscheint, weil der Schnitt der Fig. 11 nicht durch den Kopffortsatz, sondern durch den vorderen Teil des Primitivstreifens geht, wo die Amnioshöhle bereits wesentlich niedriger ist.

Der Blick in den Innenraum der Amnioshöhle zeigt fast vollkommen glatte Wand, da die Primitivrinne bei der Maus eine recht vorübergehende Bildung zu sein scheint und jetzt nur eben noch angedeutet ist. Amnioshöhle und Exocoelom werden durch das dünne Amnios getrennt, das aus zwei sehr platten Zellagen besteht, einer antimesometralen Ectoderm- und mesometralen Mesoderm-lage. Der Blick in die Exocoelomhöhle zeigt den vom oberen Abschnitt der Hinterwand ausgehenden, abgerundet kegelförmigen Vorsprung der Allantoisanlage. Das Chorion, welches Exocoelom und Ectoplacentalhöhle trennt, besteht mesometralwärts aus einer ziemlich dicken Ectoderm-lage, antimesometralwärts aus sehr dünnem Mesoderm.

In Fig. 20 und 21 habe ich nun zwei Teile eines dem Stadium der Fig. 19 gleichaltrigen Modelles abgebildet und zwar eines solchen, das aus einer sagittalen Längsschnittserie rekonstruiert ist. Fig. 20 zeigt das Modell der Art, dass nur eine flache seitliche Scheibe sagittal abgetrennt ist, um einen Einblick in die drei, auf der Schnittfläche vollkommen getrennten Höhlungen zu erhalten. Die Amnioshöhle erscheint in ihrer ganzen Ausdehnung als glattwandige, ziemlich geräumige Höhlung, in der der Primitivstreifen ebensowenig wie der Embryonalschild als besonders deutliche Reliefs hervortreten. Dagegen ist rechts, also gegen das Vorderende der Embryonalanlage hin die bereits recht enge Einmündung des Amniosnabels zu sehen. Der Blick aber in die durch das dünne Amnios abgegrenzte extraembryonale Leibeshöhle zeigt

links, d. h. gegen das Hinterende des Embryo hin die kegelförmige Hervorragung der Allantoisanlage, rechts, also gegen das Vorderende des Embryo hin die Verbindung zwischen Amnios und Chorion, die durch den Raum des Exocoeloms hindurchzieht und den Amniosnabelstrang darstellt. Von der Ectoplacentalhöhle aus sieht man die Wand des Amniosnabelstrangs bereits etwas angeschnitten und blickt daher auf die ziemlich weite Mündung seines Ganges in die Ectoplacentalhöhle.

Fig. 21 zeigt nun das gleiche Modell median halbiert. Primitivstreifengebiet und Embryonalanlage (Kopffortsatz) sind im Längsschnitt getroffen und erscheinen daher in der Form, wie wir sie nachher an Schnittbildern beschreiben werden.¹⁾ Der Schnitt des Modells trifft rechts die enge Mündung des Amniosnabelganges in das Amnios, den Amniosnabelgang selber und seine noch sehr weite Ausmündung in das Exocoelom, so dass beide Höhlen, Amnios- und Ectoplacentalhöhle, noch vollkommen zusammenhängen. Diese Amnios-Chorionverbindung, die der Amniosnabelgang bzw. -strang doch darstellt, ist also auch um diese Entwicklungszeit des Eies der Maus eine recht massige Bildung, die als unregelmässig kegelförmig gestalteter Strang den Raum des Exocoeloms durchsetzt. Dabei ist die Lichtung des mesometralen Teiles viel mächtiger als die des antimesometralen, oder mit anderen Worten, die Lichtung des Stranges verengt sich stark gegen die Ausmündung in die Amnioshöhle. Damit bereitet sich der in den folgenden Entwicklungsstadien erfolgende Verschluss des Ganges vor, der zuerst an der Stelle der Einmündung in die Amnioshöhle erfolgt. Später bleibt der Strang als solcher, nur noch in seinem mesometralen Abschnitte hohl, noch lange bestehen und kompliziert das Bild der Keim- oder Fruchtblase der Maus auch im Stadium mehrerer Urwirbel in einer sehr eigentümlichen Weise, um so mehr, als der Strang dann einen noch unregelmässigeren Verlauf zeigt, wie jetzt. Da dann auch die Allantois durch das Exocoelom bis zum Chorion vorgewachsen ist, wird die ausserembryonale Leibeshöhle der Maus nun von zwei Bildungen durchzogen. Doch gehören diese Entwicklungsstadien nicht mehr zum Gebiete dieser Veröffentlichung.

Der Amniosnabelstrang entspricht dem vorderen Ende der Embryonalanlage, liegt also im Modell auf Fig. 21 rechts, während

¹⁾ Der an der Serie undeutliche Urdarm ist nicht mit modelliert.

die dem Hinterende der Embryonalanlage entsprechende Allantois links liegt. Die Wand des Amnionnabelganges wird auf den dem Exocoelom zugewandten Abschnitten (hinten und seitlich) vom Ectoderm und Mesoderm gebildet, während an der dem Vorderende des Embryo entsprechenden Wand der Keimblase eine lange Strecke weit die Wandung des Ganges nur vom Ectoderm gebildet wird und erst in der Nähe der Einmündung in die Amnionshöhle Mesoderm auftritt. Bis hierhin dringt ja das Mesoderm (siehe oben S. 310) relativ spät vor, so dass die Wand des Amnionnabelganges der vom visceralen Dottersackepithel überkleideten Aussenseite des Eizylinders direkt anliegt und erst ganz allmählich durch das Vordringen des Mesoderms in die vordere Wand des Eizylinders von diesem abgedrängt wird. Das gleiche gilt vom Exocoelom, das sich auch ganz allmählich erst bis hierhin ausbreitet, so dass erst auf wesentlich vorgeschrittenen Embryonalstadien der um diese Zeit schon gegen die Amnionshöhle abgeschlossene Amnionnabelstrang auch von der vorderen Wand des Eizylinders abgehoben wird. Im übrigen ist die Fig. 21 ohne weiteres aus dem zum Teil bei Besprechung der Fig. 19 Gesagten verständlich.

Ich wende mich nun zur Besprechung der Schnittbilder, insbesondere zum Verhalten des Primitivstreifens und der Embryonalanlage. Beide Bildungen treten im Rekonstruktionsmodell, wie gesagt, sehr wenig hervor; der Primitivstreifen erscheint als sehr flache, unscharf begrenzte Rinne, der Embryonalschild erscheint bei der starken Konkavität der Innenfläche der Amnionshöhle überhaupt ohne jede seitliche Begrenzung. Und dem entspricht auch das Aussehen der Schnittbilder.

Ich gehe wie beim Modell von frontalen Längsschnitten des Eizylinders aus, die also Primitivstreifengebiet und Embryonalanlage quer durchschneiden. Einen solchen Durchschnitt stellt, wie oben schon gesagt, Fig. 11 bei schwacher Vergrößerung dar (120 mal) und zwar trifft der Schnitt das Vorderende des Primitivstreifengebietes. Von der gleichen Serie stammt auch der in Fig. 13 abgebildete Querschnitt der Embryonalanlage (300 mal vergrößert).

Ich will aber bei der Beschreibung der Embryonalanlage und des Primitivstreifens von den in Fig. 14—16 abgebildeten

¹⁾ Man beachte, dass Fig. 13—16 umgekehrt orientiert sind (mesometral nach oben) als die übrigen Figuren.

Durchschnitten einer gleichaltrigen, in frontaler Richtung durchschnittenen Längsschnittserie ausgehen. Es hat sich jetzt nicht bloss der Primitivstreifen in seiner ganzen Länge ausgebildet, sondern es ist auch an seinem vorderen Ende zur Bildung eines sogenannten Kopffortsatzes gekommen, d. h. also einer Embryonalanlage und damit zu den eigentlichen Gastrulationsvorgängen. Denn wenn auch der Primitivstreifen ein Bestandteil des Urmundes ist, so stellt er doch, wie wir in Einklang mit C. Rabl (17), E. van Beneden (1) und R. Bonnet (2) sehen werden, nur den seitlichen und hinteren Umfang des Urmundes dar. Das Mesoderm, das im Bereiche des Primitivstreifens entsteht, ist ja ausschliesslich extraembryonales (peristomales) Mesoderm, Mesoderm der Eihäute, mit dem gastraln, oder eigentlich embryonalen Mesoderm insbesondere der Anlage der Urwirbel hat es nichts zu tun.

Die drei Durchschnitte der Fig. 14—16 liegen in geringen Abständen voneinander und zwar ist der der Fig. 14 der am weitesten nach hinten gelegene. Der Durchschnitt der Fig. 15 liegt ca. 50μ vor dem der Fig. 14, der der Fig. 16 ca. 20μ vor dem der Fig. 15. Fig. 14 zeigt das vorderste Ende des Primitivstreifens. Ebenso wie dieser jetzt nur eine ganz flache Rinne besitzt, so ist auch das Vorderende des Primitivstreifengebietes äusserlich entweder gar nicht scharf zu bestimmen oder nur durch eine ganz undeutliche Verdichtung zu erkennen. Ein besonders typischer Hensenscher oder Gastrulaknoten ist in der Regel nicht vorhanden. Das Strukturbild der Fig. 14 ist das für das vorderste Ende des Primitivstreifens der Säugetiere (und der Vögel) charakteristische. Hier hängen alle drei Keimblätter zusammen. Bei weitem das dickste Blatt ist das Ectoderm: es erscheint als ein deutlich mehrreihiges Epithel (in der Regel zweireihig) mit zylindrischen länglichen Kernen. Es bildet, wie sich aus der Anordnung der Schichten des Eizylinders ohne weiteres ergibt, ein gegen die Amnioshöhle hin konkaves, gegen die Aussenfläche des Zylinders konvexes Blatt, das bis auf eine schmale, der Stelle der Primitivrinne entsprechende Partie (Gastrulaknoten) scharf von dem darunter gelegenen Mesoderm getrennt ist.

Das Mesoderm der Fig. 14 bildet eine Lage von zwei bis drei platten bis plattkubischen Zellen, die mit der Längs-

richtung des Zelleibes sowohl, wie ihrer Kerne der Oberfläche der Amnioshöhle parallel liegen. Das ganze Keimblatt macht einen weniger geschlossenen Eindruck wie das Ectoderm und ist bis auf die Stelle des Gastrulaknotens sehr scharf vom Ectoderm und ziemlich scharf (siehe unten) auch vom Entoderm getrennt.

Das Entoderm der Fig. 14 besteht wie im Bereiche des ganzen vorderen Abschnittes des Primitivstreifens, aus platten Zellen, die in einer einzigen Schicht angeordnet sind, während im Bereiche des hinteren Abschnittes des Primitivstreifens das Entoderm aus zylindrischen Zellen (Dottersackepithel) besteht. Im Bereiche des Gastrulaknotens und etwas seitlich über dessen Bereich hinaus hängt das Entoderm innig auch mit dem Mesoderm zusammen, eine Erscheinung, die weiter seitlich allmählich sich verliert, um, wie oben schon (S. 305) beschrieben, im hinteren Abschnitt des Primitivstreifengebietes völlig aufzuhören. Hier sind ja Mesoderm und Ectoderm ganz scharf getrennt.

Der mittlere Teil der Fig. 14 stellt also den Bereich des Gastrulaknotens (Hensen) der Maus dar, allerdings ist der Knoten als solcher nicht über die Oberfläche prominent. Etwas mehr ist diese Erscheinung in dem Übersichtsbild der Fig. 11 angedeutet, aber, wie oben schon gesagt, eine eigentliche Hervorwölbung kommt bei der Maus nicht zustande. Trotzdem ist das Strukturbild das gleiche wie z. B. beim Kaninchen und beim Hunde. Die Zellmasse des Gastrulaknotens ist eine aus allen drei „Keimblättern“ des Primitivstreifens gemischte. Auch das sonst am schärfsten abgegrenzte Ectoderm verliert hier die regelmässige Anordnung seiner Zellen, die ungeordnet und an Mitosen reich, in die von den beiden anderen Keimblättern gebildete Masse des Knotens übergehen. Diese Erscheinung tritt bei Fig. 14 vielleicht noch nicht einmal so scharf hervor, wie in der Serie, der Fig. 11 entnommen ist und in anderen. Ich wollte aber absichtlich in Fig. 14—16 drei Schnitte ein und derselben Serie abbilden. Hier an der Stelle der Fig. 14 liegt das vordere Ende des Primitivstreifengebietes und das hintere Ende der Embryonalanlage (siehe auch unten).

Fig. 15 stellt nun einen Querschnitt der Embryonalanlage dar, der nur 50 μ vor dem Durchschnitte des Gastrulaknotens gelegen ist, der auf Fig. 14 abgebildet ist. Die auffälligste Bildung dieser Figur ist der Urdarm, der auf diesem Durchschnitte als

eine kreisrunde sehr enge Lichtung erscheint mit einem Durchmesser von kaum 5μ . Er liegt als fast zentrales Gebilde in einer ziemlich dicken Zellmasse, die vom Ectoderm haarscharf abgegrenzt ist. Die, einer anderen Schnittserie entnommene Fig. 13 zeigt ihn in gleicher Weise und in vielleicht noch etwas schärferer Anordnung der Zellen seiner Wandung wie Fig. 15.¹⁾ Um die enge Lichtung des, wie wir sehen werden, nur sehr kurzen Kanals ordnen sich die Zellen seiner Wandung deutlich radiär an und zwar ist die der Amnioshöhle zugekehrte, also die dorsale Wand des Kanals höher als die seitlichen und namentlich die der Dottersackhöhle zugekehrte, also die ventrale. Die dorsale, von einem ein- bis zweireihigen Zylinderepithel gebildete Wand grenzt sich mit leicht konvexer Fläche gegen das darüber gelegene Ectoderm haarscharf ab, während die Zellen der seitlichen Wandstrecke sich unmittelbar in das zweischichtige Mesoderm fortsetzen, das als gastrales und embryonales Mesoderm hier die Vorläufer der erst später auftretenden Urwirbel bildet und aus der seitlichen Urdarmwand direkt hervorgeht. Die niedrigen Zellen der Bodenstrecke des Kanals (ventrale Wand) gehen seitlich in die einfache, plattzellige Entodermlage über, die ausserhalb des Bereiches des Urdarmstranges, so möchte ich mit Bonnet (2) die Zellmasse nennen, die die Urdarmwand bildet, vom Mesoderm getrennt ist.

Eigenartig ist das färberische Verhalten der Wandung des Kanals, und das erleichtert sein Auffinden auch auf Sagittalschnitten. Bei Doppelfärbung mit Hämalau und Eosin färbt sich der Oberflächensaum aller an die Kanallichtung anstossenden Zellen sehr intensiv mit Eosin, eine Farbreaktion, die sich auch eine Strecke weit auf die Zellgrenzen fortsetzt.

Der Urdarm läuft nun schräg von dorsal und hinten (dorsal ist der Amnioshöhle zugewandt) nach ventral (d. h. der Dottersackhöhle zugekehrt) und vorn, so dass man ca. 15μ vor dem Bereich des Durchschnittes der Fig. 15 die Ausmündung des Kanals in die Dottersackhöhle trifft (Fig. 16). Dabei erweitert sich der Kanal vor der Ausmündung ziemlich stark, so dass er unmittelbar vor der Mündung ein Kaliber von fast 10μ hat. Ebenso nimmt die Dicke der Wandung (dorsalen und seitlichen:

¹⁾ Man beachte, dass Fig. 13 bei 300facher, Fig. 15 bei 400facher Vergrößerung dargestellt ist.

die ventrale fehlt ja jetzt) nicht unerheblich zu, so dass die Urdarmwand jetzt (Fig. 16) von einem hohen, zweireihigen Zylinderepithel gebildet wird, das seitlich in das auch hier zweischichtige Mesoderm und schliesslich nach der Seite und ventralwärts in das plattzellige einschichtige Entoderm übergeht.

Die gleiche Erscheinung des Urdarms, wie sie aus dem Verhalten der Querschnitte der jungen Embryonalanlage (Kopffortsatz) sich an der Hand der Fig. 15 und 16 ergibt, geht aus dem medianen Sagittalschnitt der Serie hervor, den Fig. 12 darstellt. In der grossen Mehrzahl der Fälle endet der in die Dottersackhöhle mit seinem vorderen Ende einmündende Kanal mit seinem hintern Ende blind in der Zellmasse des Gastrulaknotens. Nur in einem der von mir beobachteten Fälle schien er als ganz enger, durch die vorhin erwähnte Acidophilie seiner Wandbegrenzung kenntlicher feiner Gang auch die Zellmasse des Gastrulaknotens zu durchsetzen. Gewöhnlich beträgt die Länge des blindendenden Ganges nur ca. 30 μ .

Im Bereiche der ganzen Länge des Urdarmes ist das Verhalten des Ectoderms das gleiche. Dass es von der dorsalen Wand des Urdarmes haarscharf getrennt ist, wurde schon oben erwähnt. Die dorsalwärts konvexe Urdarmwand bedingt eine deutliche Abplattung der angrenzenden Ectodermfläche, so dass der dorsal vom Urdarm gelegene Abschnitt des Ectoderms niedriger ist als die seitlich davon gelegenen Abschnitte. Die flache mittlere Stelle stellt natürlich den Boden der Medullarrinne dar, wenn auch von einer eigentlichen Rinne in diesem Stadium noch nicht gesprochen werden kann, während die seitlichen Abschnitte als erste Anlagen der Medullarwülste aufzufassen sind.

Vor der Ausmündung des Urdarms in die Dottersackhöhle lässt sich die nun solide Zellmasse des Urdarmstranges noch eine kurze Strecke weit als verdickte Entodermpartie verfolgen und zwar in gleicher Beziehung zum Mesoderm wie im Bereiche der Kanalstrecke selbst, auch ist die Rinne, wie sie die Fig. 16 zeigt, noch einige Schritte weiter andeutungsweise zu verfolgen. Schliesslich hört die flache Rinne ebenso wie die dorsal von ihr gelegene Entodermverdickung völlig auf, denn die junge Embryonalanlage ist auch jetzt nur von ganz geringer Ausdehnung (ca. 100 μ).

Diese hier beschriebenen Entwicklungszustände des Eies der Maus in der zweiten Hälfte des 8. Tages nach der Befruchtung stellen eine ganz konstante Erscheinung dar. An gut orientierten Serien dieses Alters wird man stets den Urdarm in der oben beschriebenen Form finden. Ich habe ihn elfmal auf Querschnittserien der Embryonalanlage, fünfmal auf Sagittalschnitten gesehen, unter letzteren zweimal sehr deutlich. Auf Sagittalschnitten tritt er schwerer in die Erscheinung, weil er seiner Enge wegen häufig bei nicht genauer Schnittrichtung nur mit Mühe zu finden ist: am leichtesten findet man auf so orientierten Schnittserien die weite Ausmündungsstelle in die Dottersackhöhle. Einen der am besten im Längsschnitt getroffenen Kanäle stellt Fig. 12 dar.

Was die Deutung der hier beschriebenen Entwicklungsvorgänge anlangt, so handelt es sich, wie das Auftreten eines, wenn auch rudimentären so doch konstanten Urdarmes zeigt, um den eigentlichen Gastrulationsvorgang bei der Maus. Nicht der Primitivstreifen ist die Gastrulationsstelle. Er stellt ja nur ein ausserembryonales Gebiet dar, das peristomales, extraembryonales Mesoderm liefert, im wesentlichen Eihautmesoderm, wie wir schon oben sahen. In Übereinstimmung mit Bonnet (2) betrachte ich den Primitivstreifen und die Primitivrinne nur als die linear ausgezogene, ventrale (vordere der meroblastischen Anamnierieler) Urmundlippe, während der Gastrulaknoten die dorsale Urmundlippe darstellt. Es ist daher auch verkehrt zu behaupten, dass das Mesoderm der Maus aus dem Ectoderm entstände, so sehr auch Durchschnitte durch den Primitivstreifen wie der der Fig. 6 für eine solche Auffassung zu sprechen scheinen.

Man vergegenwärtige sich doch immer, dass der Primitivstreifen ein durchaus ausserembryonales Gebiet ist, dass er eine ganz speziellen Zwecken dienende Mesodermbildungsstätte darstellt, in der weder embryonales Mesoderm überhaupt, noch gar die Anlagen der Urwirbel gebildet werden. Die leidige Sucht, aus Querschnitten des Primitivstreifengebietes Rückschlüsse auf die Bildung der embryonalen Keimblätter zu machen, kann gar nicht genug verdammt werden. Mit dem Verhalten der Keimblätter im Bereiche des Primitivstreifens, namentlich seines hinteren Endes, steht das Verhalten der Embryonalanlage in scheinbarem Widerspruche, allerdings in einem nur scheinbaren.

dem gerade eben der Umstand, dass das gastrale Mesoderm, also der Teil des mittleren Keimblattes, der in erster Linie das embryonale Mesoderm liefert und die Urdarm bildet, von der Urdarmwand, also vom Entoderm, in genau gleicher Weise seinen Ursprung nimmt wie bei den niederen Vertebraten, spricht trotz des relativ rudimentären Verhaltens des Urdarms bei der Maus für eine vollkommene Übereinstimmung im Verhalten der Keimblätter und der Gastrulation bei Anamniern und Amnioten.

C. Rabl (17) hat wohl zuerst in sehr scharfsinniger Weise in seiner Theorie des Mesoderms diese Homologie bewiesen und ebenso haben van Beneden (1) und namentlich Bonnet (2) für die Säugetiere den Gastrulationsvorgang in der gleichen Weise dargestellt, wie ich ihn auffasse. Gerade die Tatsache, dass bei den Nagern mit Keimblattinversion trotz der von Anfang an so stark hervortretenden cänogenetischen Abänderungen vom Entwicklungstyp der übrigen Säugetiere ein Urdarm überhaupt auftritt und dabei mit solcher Regelmässigkeit und Klarheit, spricht für die phylogenetische Bedeutung dieser Bildung. Sie als eine zufällige hinzustellen, halte ich für ganz verfehlt. Wie soll eine zufällige Bildung trotz ihres rudimentären Charakters so typische Anordnungen der Keimblätterbildung hervorzurufen imstande sein, wie wir sie z. B. im Bilde der Urmundrinne (Fig. 16) sehen? Wenn wirklich das Ectoderm der Ursprungsboden des Mesoderms ist, wie es Querschnitte des Primitivstreifens namentlich seines hinteren Abschnittes vortäuschen, warum ist das embryonale Mesoderm der gesamten Embryonalanlage (Kopffortsatz) haarscharf vom Ectoderm getrennt?

Meiner Ansicht nach lassen sich die oben beschriebenen Vorgänge nicht anders deuten als in folgender Weise. Die als Kopffortsatz des Primitivstreifens auftretende, junge Embryonalanlage der Maus, die gegen die Amnioshöhle konkav gekrümmt ist, wie auch der Embryo in seinem ersten Entwicklungsstadium durch die Keimblattinversion „rückenkonkav“ erscheint, stellt in der zweiten Hälfte des 8. Tages nach der Befruchtung zur Zeit des Auftretens des Urdarms einen kurzen, etwa 100–120 μ langen Strang dar, der nach hinten in den Gastrularknoten, d. h. das vorderste Ende des Primitivstreifens, übergeht, während er sich nach vorn zu allmählich in die, die Amnioshöhle und die Dottersackhöhle begrenzende Wandschicht des Eizylinders verliert. Man

kann an dieser Embryonalanlage, die ein noch durchaus ungliedertes Mesoderm, also noch keine Urwirbel, zeigt, drei Abschnitte unterscheiden, die von hinten nach vorn gelegen folgende sind: 1. Strecke mit Urdarm, 2. Strecke mit Urdarmrinne, 3. Strecke mit der kranialen Verlängerung des Urdarmstranges. In allen drei Abteilungen verhält sich das der Amnioshöhle zugekehrte Ectoderm in gleicher Weise, d. h. es erscheint in Gestalt eines mehrreihigen Zylinderepithels ohne jeden Zusammenhang mit einem der beiden anderen Keimblätter und bildet eine seichte, mediane Furche, die erste Anlage einer Medullarfurche, die sich nach vorn zu allmählich verliert.

Die antimesometralwärts von der Medullarfurche gelegene und von dieser scharf abgegrenzte Zellmasse stellt den Urdarmstrang dar und wird von Entoderm gebildet und zwar dem phylogenetischen, d. h. dem durch Gastrulation entstandenen Entoderm (Protentoderm anderer Autoren); denn wie wir oben schon mehrfach zu sehen Gelegenheit hatten, ist eine Entoderm-lage zu viel früherer Entwicklungszeit schon abgespalten, die wir als Dottersackentoderm oben mehrfach beschrieben haben (Dotterblatt anderer Autoren); dieses ist ein cänogenetisches Entoderm, auf dessen Bedeutung wir unten bei anderer Gelegenheit zurückkommen. Von jener entodermalen Zellmasse, die die Wandung des Urdarms bildet, entsteht das gastrale Mesoderm und zwar im Bereiche der Kanalstrecke von der hochzylindrischen Seitenwand, im Bereiche des Rinnenabschnitts von der entsprechenden Stelle des „Daches“ der Rinne, im vordern, vollkommen soliden Abschnitte des Stranges von dessen Seitenfläche.

Der Urdarm der Maus, der als kurzer, nur 30–40 μ langer, enger Kanal in der Gegend des Gastrulaknotens entweder blind oder mit rudimentärer Öffnung (selten) beginnt, öffnet sich antimesometralwärts in die Dottersackhöhle, um sich dann an der antimesometralen Fläche des Urdarmstranges als Rinne eine Strecke weit fortzusetzen. Er entspricht seinem ganzen Verhalten dem Urdarm der Reptilien oder dem Kupfferschen Gange nach dem Durchbruch in die subgerminale Höhle, wie ja bereits von anderer Seite längst richtig erkannt wurde (C. Rabl siehe oben). Die Bezeichnungen, die man ihm bei Säugern ohne Keimblattinversion, wo er — wie beim Kaninchen — schon früher beobachtet wurde, gegeben hat, „Chordakanal“ oder „neu-

reuterischer Kanal“ sind beide ungenau. Mit der Chorda dorsalis hat der Kanal eben nur insofern etwas zu tun, als diese wie beim Amphioxus und den niederen Vertebraten (Anamniern), so auch bei den Amnioten, den Säugetieren und der Maus aus der dorsalen Urdarmwand hervorgeht. Dass aber die mächtige Zellmasse, die die Urdarmwand bildet, nur Chordaanlage ist, das wird wohl jeder für ausgeschlossen halten, der die Grösse der Chorda nach Abschnürung von der Urdarmwand kennt. Die Chordaanlage ist nur in einem kleinen Bezirk der dorsalen Wand der relativ mächtigen Urdarmwand, beziehungsweise des Daches der Urdarmrinne zu suchen; die seitlichen Abschnitte des Urdarmstranges sind nicht chordabildende Entodermteile: sie entsprechen der Gegend der Mesodermdivertikel des Amphioxus und bilden sicher auch Teile der dorsalen und seitlichen Darmwand des Embryo. Es vollzieht sich hier eben die gleiche, für alle Vertebraten charakteristische Differenzierung des primären Entoderms in Chordaanlage, gastrale Mesodermhälften und sekundäres Entoderm, die in so absolut klarer Weise beim Amphioxus sich zeigt, aber wenn auch in mehr oder weniger durch äussere Umstände verschleierter Weise bis zu den Säugern heraufverfolgt werden kann. Die, anscheinend nur äusserst selten auftretende, hintere Ausmündung des Urdarmes der Maus in die Amnioshöhle im Bereiche des Gastrulaknotens würde dem Urmunde oder Blastoporus entsprechen.

Die Bezeichnung „canalis neurentericus“ möchte ich deswegen verwerfen, weil der neurenterische Kanal erst dann aus dem Urdarm sich bildet, wenn das Medullarrohr sich geschlossen hat und damit die dem Begriffe dieses Kanals entsprechende Verbindung von Urdarm und Medullarrohrlichtung besteht. Dass ein neurenterischer Kanal nur an der Stelle des Blastoporus entstehen kann, ist ja klar. Aber gerade bei der Maus fehlt die Ausmündung des Urdarms in die Stelle des Blastoporus (Gastrulaknoten) und damit wird die Bezeichnung als neurenterischer Kanal erst recht ungenau.

Die Deutung der Strukturverhältnisse der Embryonalanlage (Kopffortsatz) der Maus stösst also auf keine nennenswerten Schwierigkeiten. Grösser erscheinen diese für die Erklärung der Anordnung der Keimblätter im Primitivstreifengebiet. Zeitlich zeigt sich — wie wohl bei allen

Säugetieren — der Primitivstreifen früher als der Kopffortsatz und zwar bildet sich bei der Maus der hintere Abschnitt des Primitivstreifengebietes wesentlich früher als der vordere. Zur Zeit, wo das erste Stück des Primitivstreifengebietes (anfangs noch ohne Primitivrinne) sich zeigt (Fig. 3), besteht der Eizylinder der Keimblase der Maus ja aus zwei Zellagen, der inneren Schicht, die im wesentlichen Ectoderm des Embryo und der Eihäute liefert und der auf früher Entwicklungsstufe abgespaltenen äusseren Schicht, dem Dotterentoderm (Dotterblatt, cänogenetisches Entoderm). Die Bildung dieses Dottersackentoderms als Gastrulationsvorgang oder einer Phase der Gastrulation aufzufassen, dazu kann ich mich, wie ich in meiner letzten ausführlichen Veröffentlichung (22) schon angegeben habe und wie ich unten noch eingehend besprechen will, nicht verstehen, zumal es sich ja im wesentlichen um extraembryonales Entoderm handelt und der Hauptabschnitt dieses, durch einen cänogenetischen Delaminationsprozess entstandenen Entoderms sich zur Aufnahme der Hauptnahrung des Embryo zu einer Zeit bereits spezifisch differenziert, wo von einer Embryonalanlage noch keine Rede ist.

In dieser Form findet sich das Dotterentoderm auch im Bereiche des zuerst auftretenden Abschnittes des Primitivstreifens. Dass das Mesoderm des Primitivstreifens hier von einem ganz spezifisch differenzierten Abschnitt des Entoderms seinen Ursprung nehmen sollte, ist etwas so unwahrscheinliches, dass man mit einer solchen Tatsache kaum rechnen kann. Dieses hämoglobinresorbierende viscerele Blatt des, durch die Keimblattinversion eingestülpten Dottersackes liegt daher auch im Bereiche des Primitivstreifens (in Betracht kommt nur der hintere Abschnitt) vollkommen isoliert, während das Mesoderm hier seinen Ursprung vom Ectoderm zu nehmen scheint, wie schon oben ausgeführt wurde (vgl. Fig. 3, 5, 6, 9). Ich sage: „scheint“, denn gerade die Tatsache, dass hier Mesoderm entspringt, zeigt, dass die innere Auskleidung der Höhlung des Eizylinders, wie schon oben gesagt wurde und wie ich auch in meiner letzten Publikation (22) ausgeführt habe, nicht bedingungslos als Ectoderm angesprochen werden darf.

Natürlich ist es für eine möglichst einfache Erklärung der Schichtung der Wand des Eizylinders am bequemsten, wenn man

sagt, die innere Wandschicht ist Ectoderm, die äussere Entoderm. Dann kommt man aber in den Zwiespalt. 1. dass das Mesoderm des Primitivstreifens, namentlich das zuerst gebildete vom Ectoderm entstände, während das Mesoderm aller Anamnier aus dem Entoderm hervorgeht und während das embryonale (gastrale) Mesoderm aus der Urdarmwand also dem Entoderm entspringt, 2. dass sich beträchtliche Teile des embryonalen Entoderms wie namentlich die Chorda und weitere Teile des embryonalen Entoderms erst wesentlich später ausbilden und zwar nicht durch einen Delaminationsprozess, sondern durch einen, dem Invaginationsvorgang der Gastrulation niederer Vertebraten durchaus vergleichbaren Vorgang.

Es bleibt also nichts weiter übrig, als anzunehmen, dass nicht die ganze innere Wandschicht des Eizylinders Ectoderm ist, dass es sich vielmehr um eine noch nicht soweit differenzierte Zellschicht handelt, die auch noch andere Qualitäten besitzt wie die der Mesoderm-, Chordabildung und auch der Bildung von Entoderm. Die Zellschicht des Primitivstreifengebiets, aus dem das erste Mesoderm entsteht, muss daher eher als Entoderm als Ectoderm aufgefasst werden und dass der Boden der Primitivrinne gleichsam Entoderm darstellt ebenso wie die ganze Zellmasse des Hensenschen oder Gastrulaknotens, ist ja von verschiedenen Seiten schon betont worden. So wenig das dem äusseren Augenschein auch zu entsprechen scheint, muss man auch die Bilder, wie sie z. B. Fig. 6 zeigt, dahin deuten, dass die Ursprungsstätte des peristomalen Mesoderm — denn um ein solches ausserembryonales Amniosmesoderm handelt es sich ja hier — Entoderm ist, Entoderm, das scheinbar undifferenziert in der Zellmasse der inneren Wandschicht des Eizylinders enthalten ist.

Das Trugbild, als entstände das Mesoderm des Primitivstreifens vom Ectoderm geben ja Durchschnitte des Primitivstreifens auch anderer Säugetiere, und namentlich der ungemein lange Primitivstreifen des Huhns erscheint im Bereich des allergrössten Teiles seiner Ausdehnung unter diesem Bilde. Aber man vergegenwärtige sich immer, dass der Primitivstreifen nicht den Urmund darstellt, dass das Primitivstreifengebiet nicht die Gastrulationsstelle bedeutet, sondern nur einen, durch die lineare Ausdehnung stark modifizierten Abschnitt des Urmundrandes und

zwar der ventralen Lippe (gleich vorderen Lippe der Selachier). Die Primitivrinne ist nicht der rinnenförmige Urdarm selber, sondern nur die rinnenförmige Verlängerung des Urdarmes. Linear ausgezogen wird die Urmundlippe, um eine ausgedehnte Ursprungsquelle für das extraembryonale Mesoderm zu bilden. Dass man an so stark modifizierten und entlegenen Abschnitten des Urmundrandes nicht auf besonders klare Verhältnisse stossen wird, zumal wenn aus rein cänogenetischen Gründen die Bildung des peristomalen Mesoderms dem des gastralen (embryonalen) vorausgeht, ist selbstverständlich.¹⁾ Aber wem diese Betrachtung für die Erklärung des hinteren Abschnittes des Primitivstreifens nicht genügt, der wende sich an den vorderen Teil in die Gegend des Hensenschen Knotens, den ich im Anschluss an Bonnet (2) seiner Bedeutung entsprechend Gastrulaknoten nennen will. Hier hängen alle drei Keimblätter innig zusammen und die mittlere Zellmasse, die des eigentlichen Knotens, die ja die unmittelbare Fortsetzung des Urdarmstranges der Embryonalanlage ist, muss nicht bloß deswegen als Entoderm bezeichnet werden, sondern auch aus dem Grunde, weil diese Zellmasse, wenn auch bei der Maus nur selten — vielleicht sogar nur ausnahmsweise — die Ausmündung des Urdarmes selbst, also den Blastoporus enthält. Damit wird die Stelle des Gastrulaknotens als dorsale Urmundlippe gekennzeichnet. Das gleiche Strukturbild aber einer mittleren entodermalen Zellmasse des Primitivstreifens zeigen auch Schnitte, die den Knoten selbst nicht mehr treffen, wie Fig. 14, aber dicht hinter ihm liegen. Im eigentlichen Knotenbereiche erscheint die Masse des Knotens auch deutlich different vom Ectoderm.

Aus dem gleichen Grunde, aus dem wegen des oben geschilderten Verhaltens des Mesodermursprunges im Primitivstreifengebiete aus der inneren Wandschicht des Eizylinders diese nicht ohne weiteres als Ectoderm bezeichnet werden kann, könnte man diese Betrachtung auch auf die Teile der Schicht anwenden, die die Ectoplacentarhöhle auskleiden und in den

¹⁾ Man vergleiche z. B. den Keimhautrand der Selachier, der sicher als Urmundabschnitt (*Discogastrula*) aufzufassen ist. An diesem ist, namentlich wenn die Keimhaut durch Wachstum gedehnt wird, der Urmundcharakter verwischt, vorn sogar ganz undeutlich, während er an der kleineren *Discogastrula* der Teleostee auch vorn deutlich hervortritt.

Ectoplacentarconus übergehen. Es handelt sich um das Chorionectoderm und um diejenige Zellmasse, der Hubrecht (10) den Namen Trophoblast gegeben hat. Der Streit zwischen Hubrecht und Assheton, ob der Trophoblast ectodermal oder entodermal ist, ist schliesslich ein Streit um des Kaisers Bart. Es handelt sich eben auch hier noch nicht um eine Zellmasse, die soweit differenziert ist, dass sie einfach dem einen oder andern Keimblatt untergeordnet werden kann. Immerhin hat sie mehr Beziehungen zum Ectoderm als zum Entoderm, zumal sie ja auch das Chorionectoderm liefert — und in dem Sinne würde ich mich mehr auf die Seite von Hubrecht (s. aber auch unten S. 346) stellen. Den Namen Trophoblast aber ohne weiteres zu übernehmen, möchte ich schon deswegen nicht, weil er für mein Objekt nur sehr bedingungsweise zutrifft. Der erste und hauptsächlichste „Trophoblast“ ist, wie ich oben ausführlich auseinandergesetzt habe, das Dottersackepithel der Maus, erst viel später der Ectoplacentarconus, also ein Teil des Hubrechtschen Trophoblasts. Im Sinne von Hubrecht (10) kann ich mich aber (siehe unten S. 346) zur Anerkennung eines Trophoblasten überhaupt nicht verstehen.

Ehe ich zur Besprechung der einschlägigen Literatur übergehe, möchte ich kurz noch auf das Verhalten der ausserembryonalen Teile der Keimblase — oder wie wir jetzt besser sagen: Fruchtblase der Maus eingehen. Die äusseren Formverhältnisse wurden ja an der Hand der auf Taf. XVI abgebildeten Modelle schon besprochen. Die ganze Fruchtblase schwimmt oft direkt im Blut (Fig. 12) und die mächtigen Zellleiber der Riesenzellen durchsetzen langgestreckt die enorm grossen mütterlichen Extravasate, um, wie es oben (S. 290) ausführlich geschildert wurde, äussere Wand der Keimblase und deciduale Wand der Eikammer zu verbinden. Dementsprechend sieht man auch die Dottersackwand in lebhafter Hämoglobinsorption und die Dottersackhöhle mit Hämoglobinschollen erfüllt.

Sieht man von der Stelle des ja immer noch offenen Amnionnabels ab, so sind Amnion und Chorion durch die weite ausserembryonale Leibeshöhle voneinander getrennt. Das an gut konservierten Präparaten fast vollkommen glatt gespannte Amnion (Fig. 11) ist ungemein dünn und besteht aus einer ganz platten Ectoderm- und einer ebenso plattzelligen Mesoderm-lage,

während zwar das Chorionmesoderm ebenfalls sehr plattzellig ist, das Chorionectoderm aber aus kubischen bis niedrigzylindrischen Zellen in einfacher Schicht besteht.

Das ganze Exocoelom wird von einer platten Zelllage begrenzt, die im Bereiche des Amnios und Chorion die einzige mesodermale Auskleidung der Höhle darstellt. An den Seitenwänden der Höhle aber grenzt diese platte Zelllage nicht unmittelbar an das zylindrische, hämoglobinesorbierende viscerele Blatt des Dottersackepithels, sondern hier liegen noch ein bis mehrere Lagen rundlicher Mesodermzellen zwischen den beiden genannten Schichten, die namentlich an den seitlichen Flächen, weniger an der vorderen und hinteren Fläche des Zylinders entwickelt sind. Es handelt sich hier um Gefässanlagen der mesodermalen Dottersackwand, denn nur als solche kann ja diese Lage des mittleren Keimblattes aufgefasst werden.

Diese Mesodermzellenschicht reicht mesometralwärts bis zum Chorion, nie darüber hinaus, so dass der ganze mesometrale Abschnitt der Fruchtblase (Ectoplacentarconus, Ectoplacentarhöhle etc.) vollkommen mesodermfrei ist und zunächst auch bleibt. Andererseits setzt sich die genannte Mesodermlage unmittelbar in die Zellmasse der Allantois fort, die bei der Maus ja von Anfang an eine rein mesodermale Bildung ist und auch bleibt.

Da diese wiederum mit dem Mesoderm des hinteren Abschnittes des Primitivstreifens zusammenhängt, so geht auch das extraembryonale Mesoderm in das peristomale des Primitivstreifens und mit diesem allmählich in das gastrale der Embryonalanlage über. Das gleiche gilt für den Bereich der vor dem Kopfe der Embryonalanlage gelegenen Strecke der Wand der Amniosköhle. Die Embryonalanlage als solche in Gestalt des Primitivstreifenkopffortsatzes reicht ja jetzt, wie man sowohl aus Querschnitten der Anlage wie aus dem medianen Längsschnitt der Fig. 12 ersehen kann, kaum über die Mitte der Länge der Amniosköhle hinaus. Vor dem, durch Aufhören des Urdarmstrangfortsatzes (s. ob. S. 324) charakterisierten, vorderen Ende der Embryonalanlage liegt eine noch indifferente Ectodermis, eine Lage ziemlich lockerer Mesodermzellen und das plattzellige Entoderm, alle drei Keimblätter ohne Zusammenhang miteinander.

Es ist dieses Verhalten ja die Folge der oben beschriebenen Wachstumsverhältnisse des Mesoderms, das sich schon unmittel-

bar nach Beginn seiner Entwicklung (vgl. Fig. 3 und 5) antimesometralwärts zwischen innerer und äusserer Zellage des Eizylinders vorschiebt. Entlang der Seitenflächen des Eizylinders erreicht das Mesoderm (seitliche Amniosfalten cf. Fig. 6) schliesslich den vorderen Umfang des Eizylinders (Fig. 9). So erklärt es sich, dass man in Fig. 12 vor dem Vorderende der Embryonalanlage schon Mesoderm trifft und ebenso seitlich neben der Anlage. Hier geht dann das wesentlich früher gebildete peristomale Mesoderm in das embryonale (gastrale) über.

Überhaupt wird durch den vorzeitigen Schluss des Amnios (vom Amniosnabel abgesehen) und speziell durch die frühe Entwicklung des Amnios, die ja bei den Säugern mit Keimblattinversion der Gastrulation und Embryonalbildung voraussetzt, ein für die Ausdehnung des späteren Embryo bestimmter Bezirk räumlich bereits präformiert. So z. B. hat das Stadium der Fig. 9 nur Primitivstreifen ohne Kopffortsatz, aber die ganze gegen die Amnioshöhle hin konkave innere Wandschicht des Eizylinders enthält bereits — sozusagen — das zellige Material für den Embryonalschild. Das gleiche gilt für spätere Stadien wie Fig. 10 und selbst 12. Wenn auch für das Längenwachstum des, der Form der Amnioshöhle angepassten rückenkonkaven Embryo durch Vergrösserung der ganzen Fruchtblase gesorgt wird, so ist doch bereits selbst noch im Stadium der Fig. 12 ein vor dem vordersten Ende der Embryoanlage gelegenes beträchtliches Stück der Amnioshöhlenwand, das weit länger ist als die Embryonalanlage selbst, für die Ausdehnung des Embryo gleichsam reserviert.

Was vom Mesoderm oben gesagt ist, gilt auch in ähnlicher Weise vom Entoderm. Das durch Delamination entstandene Dottersackentoderm (Dotterblatt, Paraderm), behält seine trophoblastischen Funktionen (Hämoglobinresorption) auch jetzt (und noch wesentlich länger) bei. Da wo es schon früher (Fig. 1—6, 9 usw.) im Bereiche der antimesometralen Kuppe des Eizylinders, also der Stelle der späteren Amnioshöhle und der Embryonalbildung abgeplattet war, geht es sowohl im Bereiche des Primitivstreifens wie der Embryonalanlage — ähnlich wie das Mesoderm — seitlich sowohl, wie in der Verlängerung des Vorderendes der Embryoanlage in das embryonale (gastrale) Entoderm (Protentoderm) ohne Grenze über. Sicherlich beteiligt es sich hier später

auch an der Bildung von Teilen der Wand des Darmrohres. Darauf komme ich unten nochmals zurück.

Verhältnismässig wenig ist über den Ectoplacentarconus und die Ectoplacentarhöhle, also den mesometralwärts vom Chorion gelegenen Teil der Fruchtblase zu sagen. Dass dieser Abschnitt vollkommen mesodermfrei ist, wurde vorhin schon erwähnt. Die Ectoplacentarhöhle verkleinert sich von nun an zusehends im Vergleiche zur Amniosköhle und dem Exocoelom, indem das Chorion mesometralwärts konvex gegen die Höhlung vorspringt. Der Conus selbst ist von mütterlichen Blutextravasaten in oft hohem Maße durchsetzt und daher gegen das mütterliche Gewebe kaum abzugrenzen.

Was die Literatur über die in diesem Kapitel besprochenen Stadien der Entwicklung des Eies der Maus anlangt, so brauche ich mich im wesentlichen nur an die neuere Literatur zu halten, da die älteren Arbeiten von meinen Vorgängern bereits ausführlich besprochen worden sind. Ich werde auf diese daher nur gelegentlich zurückkommen. In erster Linie möchte ich bemerken, dass es mir wohl zuerst gelungen ist, in einwandfreier Weise die Existenz eines Urdarmes bei der Maus nachzuweisen. Weder Selenka (20), noch Duval (6), noch Melissinos (15) haben ihn gesehen und wenn auch Robinson (19) bei der Ratte einen neurenterischen Kanal beschreibt und abbildet, so möchte ich mich der Kritik von Widakowich (26) durchaus anschliessen. So wie ihn Robinson abbildet, kann der Urdarm der Ratte wohl kaum aussehen; denn er erscheint als einfacher Spalt innerhalb der embryonalen Zellmasse ohne regelmässige Anordnung der Zellen seiner Wand. Dass der Urdarm bei der Ratte wie bei der Maus vorkommen wird, erscheint mir als sehr wahrscheinlich, wenn auch Widakowich (26) ihn stets vermisst hat. Bei der Schnelligkeit, mit der die Entwicklung der Maus um diese Zeit (8. Tag) vor sich geht, ist es in der That nötig, sehr viel Material zu verarbeiten. Ich habe ihn ebenfalls erst nach jahrelanger Arbeit zum ersten Male gesehen, dann aber nicht nur später öfters beobachtet, sondern auch da gefunden, wo ich ihn ungünstiger Schnittrichtung wegen anfangs übersehen hatte. Dünne Schnitte sind allerdings, abgesehen von guter Orientierung, Vorbedingung für seine Beobachtung.

Die Vorstellung, die die älteren Untersucher des Gegenstandes, Selenka (20), Duval (6) u. a. von den allgemeinen

räumlichen Vorstellungen der Fruchtblase der Maus hatten, ist eine durchaus richtige: insbesondere haben sie die drei Haupthöhlungen: Amnioshöhle, Exocoelom und Ectoplacentalhöhle (falsche Amnioshöhle Selenkas) richtig erkannt, ebenso die Allantiosanlage und den Amniosnabel. Um so wunderbarer ist es, dass ein neuerer Untersucher des Gegenstandes, Melissinos (15) über diese, für Entwicklungszustände und die Gestaltung der Fruchtblase der Maus so bedeutungsvolle Bildung ganz im unklaren geblieben ist. Es ist das umso unbegreiflicher, als namentlich Selenka (20) den Amniosnabel der Maus ebensogut beschrieben wie schematischerweise abgebildet hat und gegen die Richtigkeit der Abbildungen Duval's (6), die sich auf die Ratte beziehen, polemisiert Melissinos sogar. Da Melissinos nach seinen eigenen Angaben mehr Mäusefruchtblasen als solche von Ratten untersucht hat, so lässt sich nicht anders annehmen, als dass er eine nur ganz oberflächliche Untersuchung einzelner Schnittbilder vorgenommen hat, sich aber trotz ungleich viel besserer Voruntersuchungen nicht die Mühe gemacht hat, körperliche Vorstellungen über die Fruchtblase der Maus zu gewinnen, geschweige denn durch Rekonstruktionsmodelle solche zu erhalten und dem Leser vorzuführen. Dabei bedenke man, dass nicht etwa im Stadium der Fig. 12 der Amniosnabel schon verschwindet. Selbst wenn sich bald darauf die Mündung des Amniosnabelganges in die Amnioshöhle schliesst, bleibt der Strang als solcher und als hohler Gang, später als solider Strang noch lange bestehen und wegen seiner Krümmung gibt er auf späteren, auch von Melissinos untersuchten Stadien so eigenartige und verwickelte Durchschnittsbilder, dass es unmöglich ist, ihn zu übersehen. Aber wie gesagt, Melissinos hat anscheinend nur die mittleren Schnitte von Frontalschnittserien beobachtet, wie er im wesentlichen auch solche nur abbildet und weder gute Sagittalserien verarbeitet noch die Frontalserien vollkommen durchgearbeitet. Wie kann sonst Melissinos die Existenz dessen leugnen, was viel ältere Voruntersucher längst mit Sicherheit konstatiert haben?

Aber wie in der Frage der Existenz des Amniosnabelganges, so ist auch in fast allen anderen Beziehungen die Arbeit von Melissinos eine hochgradig oberflächliche. Wie kann man auch den Versuch machen, mit dem Häufchen Material, das Melissinos zu Gebote stand und mit den paar Seiten Publikation eine

so lange Spanne Zeit der Entwicklung der Maus zu bewältigen. Dass Melissinos infolgedessen, zumal er gar nicht imstande war, seine Embryonalanlagen zu orientieren, der Urdarm entgangen ist, dass er über die Keimblätterbildung höchst unklare und z. T. direkt falsche Angaben macht, ist nicht zu verwundern. Die Stelle der Embryonalanlage, ihre Beziehung zum Primitivstreifen, dieser selbst, alles das ist Melissinos unklar geblieben. Aber dies liesse sich verzeihen, da hierfür gut orientierte Schnittserien gehören, aber die Existenz des Amniosnabels lässt sich aus jeder Serie, mag sie orientiert gewesen sein wie sie will, erschliessen. Es ist ein herbes Urteil, das sich über die Publikation von Melissinos hier fälle, aber ein gerechtes, zumal der Autor sich der Vollständigkeit seiner Untersuchungen mehrfach direkt rühmt und man dem Titel der Veröffentlichung nach ganz etwas anderes erwarten durfte.

Alle für diese Kapitel in Frage kommenden Arbeiten über das Ei der Maus sind damit erledigt. Dagegen liegen für die Ratte erstlich Mitteilungen in dem schon oben erwähnten Buche von Grosser (8) vor und zweitens die vorzügliche Abhandlung von Widakowich (26). Die Angaben von Grosser beschränken sich allerdings auf einige allgemeine Bemerkungen und auf einige Angaben über die entodermfreie Allantoisanlage, sowie einige Abbildungen. Die Mitteilungen von Widakowich (26) dagegen sind sehr eingehend und das beste, was in dieser Beziehung bisher veröffentlicht wurde. Auch ist dieser Autor der erste, der plastische Rekonstruktionen sowohl wie makroskopische Präparation der Keimblasen in toto ausgeführt hat. Mit meiner obigen Darstellung sind die Befunde Widakowichs nur unter Vorbehalt vergleichbar, denn die Ratte verhält sich in der Tat mehrfach anders als die Maus, etwas, was Melissinos (s. ob.) ebenfalls gar nicht zum Bewusstsein gekommen zu sein scheint. Mit der Auffassung der Keimblattbildung stimme ich mit Widakowich nicht überein; hätte er den Urdarm und den Urdarmstrang beobachtet, würde er auch wohl seine Auffassung von der ectodermalen Abkunft des Mesoderm modifiziert haben.¹⁾

¹⁾ Dass mich Widakowich (26) falsch zitiert, wenn er auf S. 268 „Dotterentoderm“ sagt, wo bei mir (22) sinngemäss Darmentoderm (S. 323) steht, so ist das wohl nur ein Versehen. Aber „gegenstandslos“ ist dieser Passus von mir deswegen doch nicht, wie aus dem oben mitgeteilten (S. 330) hervorgeht und wie ich unten nochmals ausführen möchte.

Dass Widakowich mit Duval (6) die ausserembryonale Leibeshöhle als Pleuroperitonealhöhle bezeichnet, halte ich nicht für empfehlenswert; mit dem embryonalen Coelom, das sich ja erst wesentlich später zeigt, hat diese Höhlung zunächst nichts zu tun. Wie die Eihäute vor der Bildung der embryonalen Keimblätter entstehen, so trat das Exocoelom wesentlich früher auf als das Endocoelom. Wie bei allen Amnioten, so trennt auch bei der Maus das Exocoelom Amnios und Chorion. Im übrigen stimmen — von den Verschiedenheiten bei der Entwicklung von Maus und Ratte abgesehen — die Angaben von Widakowich (26) mit den meinigen ziemlich genau überein; allerdings behandelt der Autor in erster Linie ja die Bildung der Körperform, nicht in allen Einzelheiten das Strukturbild der Embryonalanlage.

IV. Rückblicke auf die Keimblattinversion und die Gastrulation der Maus.

Ich möchte hier zum Schlusse nochmals übersichtlich die Entwicklungsvorgänge des Eies der Maus zusammenfassen, die ich in dieser und zum Teil auch bereits in meiner letzten Veröffentlichung (22) besprochen habe, d. h. im wesentlichen die Vorgänge bei der sogenannten Keimblattumkehr und der Gastrulation.

Worin das Wesen der scheinbaren, von Reichert und Bischoff am Ei des Meerschweinchens zuerst entdeckten Keimblattumkehr (Blätterumkehr, Keimblattinversion) beruht, ist ja von Selenka (20) und Kupffer (14) schon vor fast 20 Jahren festgestellt worden. Man hat daher auch neuerdings anstatt des alten, auf falscher Vorstellung beruhenden Namens die Bezeichnung: Entypie des Keimfeldes vorgeschlagen. Es handelt sich um eine besondere, aber durch Zwischenstufen vermittelte Abart des gewöhnlichen Entwicklungsmodus des Embryonschildes auf der Keimblasenoberfläche, wie sie bei anderen Säugetieren vorkommt. Die Embryobildung und alles, was mit ihr zusammenhängt, wird durch einen Einstülpungsprozess des „Keimfeldes“ d. h. des Bezirks, aus dem die Embryonalanlage hervorgeht, in die Tiefe einer an Grösse räumlich beschränkten, meist stark länglichen Keimblase verlagert. Anstatt dass also das „Keimfeld“ an der Oberfläche einer wirklichen blasenförmigen Keimblase seine Ausbildung zum Embryo erfährt, geschieht das durch die Verlagerung des Keimfeldes in die Tiefe, in einem mehr oder weniger

abgeschlossenen Raume der nicht eigentlich mehr blasenförmigen Keimblase.

Dabei geht der Prozess der Entypie erst vor sich, nachdem durch eine Art *Delaminationsvorgang* die Keimblase „zweiblättrig“ geworden ist, wie letzteres in gleicher Weise auch bei anderen Säugetieren ohne Keimblattinversion erfolgt. Diese „Zweiblättrigkeit“ besteht darin, dass sich in der Gegend, wo die sonst meist sehr dünnwandige Keimblase deutlich verdickt ist, an der der Höhlung der Keimblase zugekehrten Fläche eine meist dünne einfache Zelllage abspaltet, die häufig wie auch bei der Maus durch besondere Färbbarkeit ausgezeichnet ist. Bei manchen Säugetieren scheint sich diese Zellgruppe beziehungsweise ihre Mutterzellen schon während der Furchung von den übrigen Elementen der *Morula* unterscheiden zu lassen.

Diesen *Delaminationsvorgang* betrachten eine Reihe von Autoren wie namentlich *Hubrecht* (10) als den eigentlichen *Gastrulationsvorgang*. Ich habe zum Teil schon in meiner letzten Veröffentlichung (22) zu dieser Frage Stellung genommen und kann auch hier nur wiederholen, dass ich keinen Grund sehe, diese durch *Delamination* entstandene Zellmasse als das Entoderm im Sinne einer phylogenetischen Keimblattlehre anzusprechen. Ich sehe in ihm nur das *Dotterentoderm* (cänogenetisches Entoderm, *Dotterblatt* etc. der Autoren) nicht das phylogenetische Entoderm, (*Protentoderm*) oder das Homologon des durch die *Gastrulation* gebildeten eigentlichen inneren Keimblattes. Und ich betrachte daher den Vorgang gar nicht als *Gastrulation* oder etwa eine Phase einer solchen, wie ich in meiner letzten Veröffentlichung (22) schon angegeben habe, sondern sehe in einer solchen *Delamination* eines, im wesentlichen dem ausserembryonalen Gebiete zugehörigen Abschnittes des Entoderms einen rein cänogenetischen Vorgang, den wir in mehr oder weniger gleicher Weise auch bei allen anderen dotterreichen Vertebrateneiern finden, selbst sehr primitiven wie bei den *Selachiern*. Die vor Eintritt des so ungemein klaren *Gastrulationsvorganges* des *Selachiereies* vorhandene und gleichfalls durch *Delamination* abgespaltene untere Zellmasse der *Selachierkeimscheibe*, namentlich des zellreichen Keimes von *Torpedo*, auf die ich früher schon hinwies, ist der entsprechenden Zellschicht der *Säugerblastula* gleichzusetzen. Wenn also *Hubrecht* den genannten Vorgang

bei den Säugetieren als Gastrulation auffasst, so muss er das gleiche auch für die Selachier tun.

In der Tat hat er das in seiner letzten zusammenfassenden Veröffentlichung (10) auch getan.¹⁾ Nach dieser Auffassung von Hubrecht gäbe es bei den Wirbeltieren überhaupt nur noch beim Amphioxus eine typische Gastrulation im Sinne, wie man sie bisher auffasste: auch schon bei den Selachiern wäre der Vorgang der Gastrulation von dem der „Notogenese“ d. h. der Bildung von Chorda und Mesoderm zu trennen; erstere würde durch Delamination, letztere durch Invagination vor sich gehen. So folgerichtig eine solche Auffassung auch für die Hubrechtsche Theorie ist, so irrig ist sie in bezug auf das tatsächliche Verhalten der Selachiergastrulation.

Nur jemand, der sehr ungenügende Kenntnisse in der Embryologie der Selachier hat, kann behaupten, dass das Dotterentoderm, das sich schon vor und bei Beginn des Invaginations-

¹⁾ In dieser Publikation spricht Hubrecht auch von der Furchung des Säugetiereies, von der ersten Entwicklung des Eies der Nager mit Keimblattinversion namentlich auch der Maus, also von Dingen, von denen ich behaupten kann, dass an ihrer Erforschung auch ich mich beteiligt habe. Mein Name wird aber gar nicht genannt, nicht einmal in der Literatur aufgezählt. Nun ich bin darüber nicht traurig, denn Hubrecht macht es mit anderen Autoren nicht wesentlich anders. C. Rabl, E. van Beneden, Bonnet zitiert er nur streckenweise gelegentlich da, wo sich deren Angaben mit seinen Theorien vertragen, wo das nicht stimmt — und das ist in der Mehrzahl der Fälle — schweigt er von ihren Befunden. Gerade so geht es bei der Amphibienentwicklung. Um seine Notogenese auch bei diesen unterzubringen, greift er zu den entlegensten Formen, wie den Gymnophionen, wo der Dotterreichtum die klaren Verhältnisse zum Beispiel der Entwicklung von Triton verdeckt. Warum beweist Hubrecht nicht bei Triton, dass Gastrulation (Cephalogenese) und Notogenese getrennte Entwicklungsvorgänge sind?

Statt sich für die Maus meiner klaren Bilder zu bedienen, greift Hubrecht zu den alten Bildern von Selenka, obwohl ich deren Mängel habe nachweisen können. Die sehr schlechte Arbeit von Jenkinson wird erwähnt, meine nicht. Dass es höchst gewagt ist, Schlüsse aus einem derartig durch Konservierung entstellten Material zu ziehen, wie es die jungen Keimblasen von Tarsius und Tupaja sind, die Hubrecht wieder abbildet, brauche ich wohl kaum zu sagen. Als ich die entsprechenden Präparate 1903 in Heidelberg auf der Anatomenversammlung sah, war ich erstaunt über diese enormen Schrumpfung. Auch sonst scheint es Hubrecht zu lieben, Präparate von Autoren abzubilden, die recht schlecht konserviert sind (Amphioxus).

prozesses abspaltet, Darmentoderm ist: es hat an der Bildung der Darmwand gar keinen Anteil. Wohl aber ist mit Leichtigkeit festzustellen, dass der Invaginationsprozess, den ausser Hubrecht wohl alle bisher und mit Recht für den Gastrulationsvorgang aufgefasst haben, das Darmentoderm, also das Epithel der späteren Darmwand, nicht bloss Chorda und Mesoderm liefert, ebenso lässt sich leicht zeigen, dass der Urdarm, der bei diesem Invaginationsvorgang gebildet wird, sich in den sekundären Darm umbildet, ja, da Coelomdivertikel bei den Selachiern nicht vorkommen, in diesen unmittelbar übergeht. Was für die Selachier gilt, gilt auch für die Amphibien (siehe oben, Anmerkung), wo Hubrecht verzweifelte, aber vergebliche Anstrengungen macht, die Tatsachen seiner Theorie einzuordnen.

Es würde mich weit über das Ziel dieser Mitteilungen hinausführen, wollte ich auf die von der Anschauung der meisten Embryologen ganz abweichenden Ausführungen Hubrechts noch weiter eingehen.

Einen ganz ähnlichen oder fast identischen Standpunkt vertritt Keibel (12) in dem von ihm kürzlich herausgegebenen Handbuch der Entwicklungsgeschichte des Menschen, nur nennt er die Gastrulation im Sinne von Hubrecht erste Phase der Gastrulation, die Notogenese von Hubrecht zweite Phase. Selbstverständlich will und kann ich die Gelegenheit dieser Besprechung nicht benutzen, um gegen die Auffassung von Keibel alle Gründe vorzuführen, die sich einer solchen Anschauung gegenüberstellen lassen. Ich möchte aber nur einen Punkt berühren. Keibel sagt S. 55 (lc.): „Die Chordahöhle der Säuger ist als ein Teil der Gastrulahöhle aufzufassen. Sie gehört zur zweiten Phase der Gastrulation.“ Mit Chordahöhle bezeichnet Keibel (ungenauer Weise) das, was ich oben in Übereinstimmung mit Bonnet (2) Urdarm genannt habe. Wenn nun Keibel selbst zugibt, dass der Urdarm der Säuger als ein Teil der Gastrulationshöhle aufzufassen ist, so ist damit wohl am besten dem Ausdruck gegeben, was ich behaupte, nämlich dass die zweite Phase von Keibel, die nach Keibels Ansicht selbst die Gastrulationshöhle liefert (und zwar den einzigen „Teil“, der bei Säugetieren überhaupt vorkommt) die eigentliche Gastrulation ist. Und Hubrecht gegenüber möchte ich mir die Frage erlauben, was hat der Urdarm der Säugetiere, der bei manchen

Arten in noch viel besser ausgebildeter Form vorkommt als bei der Maus (Fledermäuse, *Tarsius*) mit seiner Notogenese zu tun? Was braucht die Notogenese, wenn dieser, der zweiten Gastrulationsphase Keibels entsprechende Vorgang kein Entoderm mehr liefert, einen Urdarm? Um seine Auffassung vom Gastrulationsvorgang zu stützen, klammert sich Keibel an eine höchst engherzige Definition des Begriffes Gastrulation, der eben, wie die Selachierentwicklung z. B. zeigt, durchaus unbegründet ist. Übrigens bin ich fest davon überzeugt, dass bei der Gastrulation der Reptilien (zweite Phase der Gastrulation von Keibel, Notogenese von Hubrecht) in noch höherem Maße als bei Säugetieren wirklich Darmentoderm, nicht bloss Chorda und Mesoderm gebildet wird.

Ich kann mich also mit der Auffassung nicht befreunden, dass die Delamination der in erster Linie und zunächst allein als Dotterentoderm zu betrachtenden Zellmasse der Keimblase der Maus als Gastrulation zu betrachten sei und sei es auch nur irgend eine Phase der Gastrulation.

Nach Abspaltung dieser Zellschicht an der Innenfläche der mesometralen Verdickung der Keimblase kommt es zum Vorwachsen des Zellmaterials dieser Verdickung in den Hohlraum der nun länglichen Keimblase (Fig. 9 meiner letzten Veröffentlichung — 22). Der Hohlraum der Keimblase ist im phylogenetischen Sinne ja zunächst als Blastocoel aufzufassen. Andererseits aber muss man in diesem Raume auch die Stelle des hypothetischen Dotters der höheren Säugetiere suchen, denn dass die Entwicklung der Säuger nur im Sinne derer der Sauropsiden aufzufassen ist und dass die Vorfahren der Säugetiere — wie die Monotremen noch heute — meroblastische dotterreiche Eier gehabt hatten, ist trotz der gegenteiligen Annahme Hubrechts (10) wohl als erwiesen zu betrachten. Damit wird das Blastocoel gleichzeitig auch die Dottersackhöhle und der nicht verdickte Teil ihrer Begrenzung die Dottersackwand, sowie die Umwachsung der Höhle auch durch das Dotterentoderm vollendet ist (soweit es überhaupt zu einer vollständigen entodermalen Wandbildung der Höhle kommt).

Durch weitere Ausbildung des Blastocoels und der späteren Dottersackhöhle wird der Unterschied in der Dicke der begrenzenden Zellschichten noch erheblicher. Die ins Innere der Höhle von

der mesometralen Seite der Keimblase her vorwachsende Zellmasse bildet jetzt den Eizylinder, d. h. eine zunächst solide, zylindrische Zellmasse, die weit ins Innere des Blastocoels vorspringt, so dass dieser Hohlraum jetzt gleichsam zu einem zwischen Eizylinderoberfläche und Innenfläche der nicht verdickten Keimblasenwand gelegenen weiten Spaltraum wird. Die diesem Hohlraum zugekehrte Oberfläche des Eizylinders wird von dem Dotterentoderm überzogen, das gleichzeitig beginnt, sich auch an der Innenfläche der nicht verdickten Keimblasenwand auszudehnen, so dass diese anfängt, zweiblättrig zu werden, was sie aber nie vollständig erreicht (Fig. 10—12 meiner letzten Veröffentlichung [22]). Gleichzeitig wächst das mesometrale Ende des Eizylinders, an dem gelegentlich eine mittlere Furche eine Zweiteilung andeutet, in Gestalt eines Kegels oder eines Zapfens aus und zwar über den mesometralen Bereich der Keimböhle hinaus.

Bei der weiteren Verlängerung des Eizylinders in den Raum der jetzt zur Dottersackhöhle werdenden Keimblase tritt ein Spaltraum in der inneren Zellmasse des Eizylinders auf, der sich allmählich vergrößert und den ich als Proamnioshöhle bezeichnet habe, da er später in die Amnioshöhle und die Ectoplacentalhöhle zerfällt. Das durch Delamination auf früherer Entwicklungsstufe der Keimblase abgespaltene Dotterentoderm überzieht jetzt die ganze Oberfläche des Eizylinders als viscerales Blatt des Dottersacks, während es die Innenfläche der Keimblasenwand als parietales Blatt unvollständig überkleidet; denn der Eizylinder ist jetzt in den Raum der zur Dottersackhöhle gewordenen Keimböhle so vorgestülpt, dass die entodermale Dottersackwand in das viel vollständigere, epithelartige, viscerales und das diskontinuierliche, parietale Blatt zerfällt. Ersteres ist an der antimesometralen Kuppe des Eizylinders bereits in diesem Stadium (Fig. 14 meiner letzten Veröffentlichung [22]) platt, während es an den Seitenflächen hochzylindrisch ist und sowohl seiner Struktur wie seiner Funktion nach dem Dottersackepithel anderer Vertebrateneier ähnelt. Es beginnt jetzt die Aufnahme von Hämoglobin seitens der Keimblase, wobei diesem Epithel die Rolle der Hämoglobinverdauung zukommt, eine Tätigkeit, die es bis in späte Embryonalstadien hinein bewahrt. Der mesometrale Zapfen des Eizylinders bleibt von der zentralen Höhlung des Zylinders, der Proamnioshöhle, frei und verlängert sich zum Ecto-

placentalconus. Die äussere, in die Zellmasse des Conus übergehende Lage der Keimblasenwand wird jetzt in eine homogene, feine, kernlose Haut umgewandelt, nachdem sie vorher schon stark gedehnt war, so dass der Raum der Dottersackhöhle, da die parietale entodermale Wand unvollständig ist und bleibt, teilweise nur von einer strukturlosen Haut begrenzt wird, die aber dennoch einen vollständigen Abschluss der Dottersackhöhle gegen die benachbarten mütterlichen Blutextravasate bewirkt.

Nun setzen die im ersten Abschnitt dieser Veröffentlichung beschriebenen Entwicklungsvorgänge ein (Fig. 1—5. Taf. XIV), die mit der Bildung des Amnios zusammenhängen. Der zunächst sehr enge, aber auch später verhältnismässig sehr beschränkte Raum der Proamnioshöhle ist die Stelle, wo Embryonalbildung sowohl, wie die Bildung der Eihäute vor sich gehen. Dass die räumliche Beschränkung hier namentlich auf die Bildung von Amniosfalten hinderlich einwirkt, ist von vornherein klar. Man wird also nicht Faltungen erwarten dürfen, wie wir sie bei Sauropsiden und bei Säugern mit Entwicklung des Embryonalschildes auf der freien Oberfläche der Keimblase sehen. Ferner erfolgt die Amnionsbildung relativ früh bei der Maus, vor, ja lange vor der Embryonalbildung; trotzdem nicht im Sinne eines mesodermfreien Proamnios, sondern gleich von Anfang an mit Mesoderm.

Dieses Mesoderm der Amniosfalten — es lassen sich trotz der räumlich so beschränkten Verhältnisse zunächst eine Schwanzfalte und zwei bald darauf auftretende Seitenfalten unterscheiden — entsteht von der inneren Zellschicht des Eizylinders und zwar lediglich im Bereiche des Umfanges des Zylinders, der dem hinteren Ende des späteren Embryo entspricht. Das hier sich bildende Mesoderm liefert sowohl das Material für die Schwanzfalte des Amnios wie für die etwas später hier auftretende Allantois. Das Mesoderm der seitlichen Falten dagegen wächst in die Falten von der medianen unpaaren Ursprungsstelle hinein. Letztere muss als der frühzeitig, erheblich vor der eigentlichen Embryonalbildung auftretende hintere Teil des Primitivstreifens betrachtet werden.

Die hintere und die seitlichen Amniosfalten schliessen nun zusammen mit einer später auftretenden, allerdings nur rudimentären Kopffalte den antimesometralen Teil der Proamnios-

höhle zur Amnioshöhle ab, allerdings zunächst unvollständig, denn der sogenannte Amniosnabelgang verbindet als anfangs weiter, später enger werdender Gang die antimesometral gelegene Amnioshöhle mit der mesometralen Ectoplacentarhöhle, die durch die Amniosbildung von der eigentlichen Amnioshöhle getrennt wird. Während die letztere Höhlung eine cänogenetische Bildung ist, die sich auch schnell verkleinert, um verhältnismässig bald zu verschwinden, stellt die Amnioshöhle die phylogenetische, allen Amnioten zukommende Schutzhöhle für den wachsenden Embryo dar.

Dadurch, dass gleichzeitig mit der beginnenden Vereinigung der Amniosfalten im Mesoderm die Höhlungen entstehen, die zur Bildung der extraembryonalen Leibeshöhle konfluieren, kommt es zur gleichzeitigen Bildung vom Amnios und (amniogenen) Chorion, wie bei allen anderen Amnioten. Beide primären Eihäute werden von dem Exocoelom getrennt, in das dann, wie bei allen Amnioten die Allantoisanlage hineinwächst. Obwohl die Amniosbildung bei der Maus zwar in bezug auf die Einzelheiten der Bildung wegen der Beschränkung der räumlichen Verhältnisse etwas, wenn auch nicht prinzipiell abweichend von anderen Amnioten verläuft, so ist das Resultat der Bildung doch das ganz gleiche, und auch der Amniosnabelstrang, der eine Amnios-Serosaverbindung darstellt, ist eine Bildung, die bekanntlich bei Sauropsiden konstant vorkommt, wenn ihre Bedeutung auch früher nicht genügend gewürdigt wurde.

Hubrecht (10) vertritt die Anschauung, dass die etwas abweichende Entstehungsform des Amnios bei manchen Säugetieren, wie bei denen mit Keimblattinversion, der Möglichkeit einer gemeinsamen Phylogenese des Amnios aller Amnioten im Wege stehe. Hubrecht (10) hält überhaupt die beiden primären Eihäute der Säugetiere gar nicht für die primären Bildungen, sondern einen Trophoblasten, d. h. eine ectodermale äussere Schicht der Keimblasenwand, die für die Ernährung des Eies in erster Linie in Betracht kommen soll, und die die eigentliche primitive Eihaut ist.

Wie steht es nun mit dem „Trophoblasten“ im Sinne Hubrechts (10) bei der Maus? Die äussere ectodermale Keimblasenwand geht bis auf die Stelle des Ectoplacentarconus eigentlich ganz verloren; der „Trophoblast“ ist hier nur ein

dünnes kernfreies, fast strukturloses Häutchen, dem keine Spurtrophoplastischer Funktion zukommt. Im Gegenteil, die Rolle des Trophoblasten spielt das zu diesem Zwecke ja besonders differenzierte Dottersackepithel, dessen trophoblastische Funktionen ja auch phylogenetisch viel älter sind, denn es hat sie von den meroblastischen Vorfahren der holoblastischen Säugetiere geerbt. Als einziger ectodermal-trophoplastischer Abschnitt der Keimblase der Maus kommt lediglich der Ectoplacentarconus in Betracht, der als Placentarstelle des Eies der Maus eine Rolle spielt, zum Teil aber auch vorher trophoblastische Funktionen ausübt, die gegenüber denen der Dottersackwand aber ganz zurücktreten. Ich habe ja oben und zum Teil schon früher den ganzen Vorgang der Keimblattinversion als durch das Nahrungsbedürfnis des Eies bedingt zu erklären versucht.

Also der Trophoblast im Sinne Hubrechts als die primitive Eihaut des Eies der Maus existiert nicht. Dagegen sehe ich nicht ein, warum man Amnion und Chorion ihre phylogenetische Bedeutung bei der Maus absprechen sollte. Die Art ihrer Bildung ist in keiner Weise prinzipiell von der bei anderen Amnioten verschieden, das Resultat ist sogar bis auf Einzelheiten genau das gleiche. Vor allem aber ist es die Existenz der als Amniosnabelstrang schon lange bekannten Amnioserosaverbindung, die mir eine phylogenetische Bedeutung zu haben scheint. Für das Ei der Maus ist der Amniosnabel trotz der Stärke seiner Ausbildung doch nur eine rudimentäre Erscheinung, da er funktionell sicherlich keine Rolle spielt, sich auch gegen das Amnion relativ bald abschliesst. Aber wir kennen durch die vorzüglichen und unabhängig voneinander entstandenen Arbeiten von Fuelleborn (7) und Hirota (9) seine Bedeutung für die Eiweissverdauung des Hühnereies, und aus den Untersuchungen von Mehnert geht das Gleiche mit Sicherheit auch für Schildkröteneier hervor. Der Amniosnabel der Maus ist also eine alte, von Sauropsiden oder sauropsidenähnlichen Meroblastiern ererbte Bildung. Und gerade das erscheint mir von hoher phylogenetischer Bedeutung für das Amnion der Maus. Ich halte die primären Eihäute, Amnion und Chorion, auch der Maus, für durchaus homolog den gleichen Bildungen der Sauropsiden. Ich stehe also auch hier auf einem ganz anderen Standpunkt als Hubrecht. Die wesentliche Abweichung von anderen Amnioten

ist nur der frühe Zeitpunkt, in dem es zur Amnioskörperbildung kommt. So hat die Embryonalanlage noch keine Spur von Coelom, wenn ein weites Exocoelom schon Amnion und Chorion trennt. Während der Amnioskörperbildung kommt es zur weiteren Ausbildung des Primitivstreifens, dessen Vorderende sich in unmittelbarem Anschluss an den hinteren, wesentlich früher entstandenen Teil entwickelt, und gleichzeitig wächst die ganze Keimblase der Maus wegen der günstigen, oben (S. 287) ausführlich geschilderten Nahrungszufuhr jetzt ganz erheblich. Erst nach vollendeter Amnioskörperbildung und wenn das Exocoelom bereits als weiter Raum Amnion und Chorion trennt (bis auf den Amnionabel) kommt es zur Allantoisbildung und bald darauf auch zur Gastrulation, d. h. der Ausbildung einer Embryonalanlage. Die Gründe, weswegen ich alle früheren Entwicklungsstadien nicht als Gastrulationsvorgänge auffassen konnte, habe ich ja oben auseinandergesetzt. Hier möchte ich nur noch einmal auf den Vergleich der Gastrulation der Maus mit der der Reptilien eingehen. Dass der auch bei der Maus auftretende Urdarm dem sogenannten Kupfferschen Gange der Reptilien homolog ist, ist ja bekannt und wird kaum ernsthaft bestritten. In der Tat, wenn man den Urdarm der Maus (noch deutlicher den besser ausgebildeten anderer Säuger, wie den der Fledermäuse) in seinem Verhalten zur Amnionshöhle und Dottersackhöhle betrachtet, so stellt er ja eine beide Höhlen in schräger Richtung verbindende Kommunikation dar, vorausgesetzt, dass er, was ja bei der Maus selten ist, in den Gastrulaknoten nach hinten ausläuft. Die Dottersackhöhle ist in diesem Falle mit der subgerminalen Höhle der Reptilien unmittelbar vergleichbar, denn auch diese stellt ja die durch Verflüssigung der oberflächlichen Dotterlagen vergrößerte Keimhöhle (Blastocoel) dar. Wie bei den Reptilien bricht aber der vom Urmund ausgehende Urdarm sehr bald in die subgerminale Höhle durch und stellt dann als Kupfferscher Gang die gleiche Bildung dar, wie der fälschlich Chordakanal genannte Urdarm der Säugetiere, nur dass um diese Zeit die Amnionshöhle der Reptilien noch nicht annähernd geschlossen ist.

Die Gastrulation erfolgt bei der Maus stark verspätet erst lange nach Amnionabschluss. Diese Verspätung erklärt sich aus den starken, durch Ernährungsweise der Keimblase, durch Keimblattinversion etc. bedingten cänogenetischen

Verschiebungen. Dass die so verspätet auftretende Gastrulation dann relativ schnell abläuft, zumal die Keim- oder besser Fruchtblase jetzt unter günstigen Ernährungsverhältnissen steht und dass sie relativ rudimentär ist, kann nicht wundernehmen. Sie liefert aber doch in phylogenetischer Hinsicht typische entodermale Teile, wie Chorda, gastrales Mesoderm und sicher auch Abschnitte des Darmepithels, wahrscheinlich sogar nicht unerhebliche Teile, namentlich der dorsalen und seitlichen Darmwand. Das cänogenetische Dotterentoderm dürfte im wesentlichen nur ventrale Abschnitte der Darmwand produzieren, also nur gleichsam aushilfsweise für die Bildung der Darmwand mit in Frage kommen. Gerade so, wie bei den Amphibien die dorsale Darmwand von relativ dotterarmen Mikromeren, die ventrale von den grossen Dotterzellen (Makromeren) gebildet wird, bildet das den letzteren homologe Dotterblatt der Säuger, speziell der Maus, die ventrale Darmwand.

Der schnelle und verspätete Verlauf der Gastrulation bei der Maus bringt es auch mit sich, dass sich die Bildung des gastralen Mesoderms mit der Urdarmbildung, also der Gastrulation im engeren Sinne, fast gleichzeitig einstellt. Das typische, selbst bei der Keimblattbildung des Amphioxus in gleicher Weise erscheinende Querschnittsbild durch die Urdarmrinne der Maus (Fig. 16) würde bei der anfangs so stark cänogenetisch abgeänderten Entwicklung der Maus nicht wiederkehren, wenn es nicht wie der Amniosnabel ein Erbteil von früher her wäre. Kurz und rudimentär ist der auch den anderen Vertebrateneiern vergleichbare Prozess der Gastrulation und Keimblattbildung bei der Maus, in seiner phylogenetischen Erscheinung (Urdarm) aber doch deutlich.

Die Ausführung dieser und der folgenden Untersuchungen über diesen Gegenstand wurde mir durch ein Stipendium aus der Gräfin Luise-Bosestiftung erleichtert. Ich statue dem Kuratorium der Stiftung hiermit meinen Dank für die Subvention ab.

Würzburg, Januar 1911.

Literaturverzeichnis.

1. van Beneden, E.: Recherches sur les premières stades du développement du Murin (*Vespertilio murinus*). Anat. Anzeiger, Bd. XVI, 1899.
2. Bonnet, R.: Beiträge zur Embryologie des Hundes. Erste Fortsetzung. Anat. Hefte, H. 51, 1901.
3. Burckhard, G.: Die Implantation des Eies der Maus in die Uterusschleimhaut etc. Arch. f. mikr. Anat., Bd. LVII, 1901.
4. Christiani, H.: L'inversion des feuillets blastodermiques chez le rat albinos. Arch. de phys. norm e path., Ser. V, T. IV, No. 1, 1892.
5. Disse, J.: Die Vergrößerung der Eikammer bei der Feldmaus. Arch. f. mikr. Anat., Bd. LXVIII, 1905.
6. Duval, M.: Le Placenta des Rongeurs. Paris 1892.
7. Fuelleborn, F.: Beiträge zur Entwicklung der Allantois der Vögel. Inaug.-Diss., Berlin 1895.
8. Grosser, O.: Vergleichende Anatomie und Entwicklungsgeschichte der Eihäute und der Placenta. Wien und Leipzig 1909.
9. Hirota: On the Sero-Amniotic Connection and the Foetal Membranes in the Chic. Journ. of the Coll. of Sc. Tokyo 1894.
10. Hubrecht, A. A. W.: Die Säugetierontogenese und ihre Bedeutung für die Phylogenie der Wirbeltiere. Jena 1909.
11. Jenkinson, J. W.: A Re-investigation of the Early Stages of the Development of the Mouse. Quart. Journ. of micr. science. Vol. XLIII, 1900.
12. Keibel, F. und Mall, F. P.: Handbuch der Entwicklungsgeschichte des Menschen. Bd. I. Leipzig 1910.
13. Kolster, R.: Zur Kenntnis der Embryotrophe beim Vorhandensein einer Decidua capsularis. Anat. Hefte, H. 69, Bd. XXII, 1903.
14. Kupffer, C.: Das Ei von *Arvicola arvalis* und die vermeintliche Umkehr der Keimblätter an demselben. Sitzber. K. Bayr. Akad., 1882.
15. Melissinos, H.: Die Entwicklung des Eies der Mäuse (*Mus musculus*, Var. *alba* und *Mus rattus albus*) von den ersten Furchungsphänomenen bis zur Festsetzung der Allantois an der Ectoplacentalplatte. Arch. f. mikr. Anat., Bd. LXX, 1907.
16. Pujiula, D.: Die Frage der Riesenzellen bei der Entwicklung der Maus. Actos y memorias del Primer Congreso de Naturalistas Españolas. Zaragoza 1909.
17. Rabl, C.: Theorie des Mesoderms I. Leipzig 1892.
18. Ravn, E.: Über das Proamnion besonders bei der Maus. Archiv f. Anatom. und Entwicklungsgesch., 1895.
19. Robinson, A.: Observations upon the Development of the Segmentation Cavity, the Archenteron, the Germinal Layers and the Amnion in Mammals. Quart. Journ. of micr. science. Vol. XXXIII, 1892.
20. Selenka, E.: Studien über Entwicklungsgeschichte der Tiere, I. Heft. Keimblätter und Primitivorgane der Maus. Wiesbaden 1883.
21. Sobotta, T.: Die Befruchtung und Furchung des Eies der Maus. Arch. f. mikr. Anat., Bd. XLV, 1895.

22. Derselbe: Die Entwicklung des Eies der Maus vom Schlusse der Furchungsperiode bis zum Auftreten der Amnionfalten. Ebenda, Bd. LXI, 1903.
23. Derselbe: Weitere Mitteilungen über die Entwicklung des Eies der Maus. Verhdlg. Anat. Gesellsch. Berlin 1908.
24. Derselbe: Zur Entwicklung der Maus (Keimblätter, Allantois, Eihäute). Verhdlg. Anat. Gesellsch. Giessen 1909.
25. Sobotta, J. und Burckhard, G.: Reifung und Befruchtung des Eies der weissen Ratte. Anat. Hefte, H. 127, 1910.
26. Widakowich, V.: Über die erste Bildung der Körperform bei Entypie des Keimes. Beiträge zur Entwicklungsgeschichte der Ratte. Zeitschr. f. wiss. Zool., Bd. XCIV, 1909.

Erklärung der Abbildungen auf Taf. XIV, XV u. XVI.

(Bei allen Figuren bedeutet m = mesometral, am = antimesometral.)

Für alle Figuren gültige Bezeichnungen:

agr = äussere kernfreie Grenzhaut der Keimblase.	exc = Exocoelom.
ah = Amnioshöhle.	haf = hintere Amniosfalte.
all = Allantois.	hgr = Hämoglobinschollen.
am = antimesometral.	k = Kerne.
amn = Amnios.	kdsp = Kerne des parietalen Dottersackblattes.
ang = Amniosnabelgang.	kf = Kopffortsatz des Primitivstreifens.
anst = Amniosnabelstrang.	lc = mütterliche Leucocyten.
bl = mütterliche Blutextravasate.	m = mesometral.
cap = erweiterte mütterliche Capillaren.	medf = Medullarfurche.
cho = Chorion.	mes = Mesoderm.
dec = Decidua.	pah = Proamnioshöhle.
decz = Deciduazellen.	pr = Primitivrinne.
dsh = Dottersackhöhle.	prs = Primitivstreifen.
dsp = parietales Blatt des Dottersackepithels.	rz = Riesenzellen.
dsv = viscerales Blatt des Dottersackepithels.	saf = seitliche Amniosfalten.
ect = Ectoderm.	ud = Urdarm.
ent = Entoderm.	udl = Urdarmlumen.
eph = Ectoplacentarhöhle.	udr = Urdarmrinne.
epte = Ectoplacentarconus.	udstr = Urdarmstrang.
erc = unveränderte mütterliche Erythrocyten.	ul = Uteruslumen.
erc1 = in körnigem Zerfall begriffene Erythrocyten.	vac = Vacuolen.
	vaf = vordere Amniosfalte.
	* = Hohlraum in der hinteren Amniosfalte zwischen Ectoderm und Mesoderm.

- Fig. 1. Längsschnitt (frontal) einer Keimblase der Maus vom Ende des 7. Tages nach der Befruchtung mit der umgebenden Decidua. Vergr. 120 : 1.
- Fig. 2. Längsschnitt (median-sagittal) einer gleichaltrigen Keimblase der Maus wie Fig. 1. Vergr. 120 : 1.
- Fig. 3. Längsschnitt (median-sagittal) einer Keimblase der Maus von der Grenze des 7. und 8. Tages nach der Befruchtung. Vergr. 120 : 1.
- Fig. 4. Längsschnitt (frontal) einer Keimblase der Maus mit der umgebenden Decidua vom Anfang des 8. Tages nach der Befruchtung. Vergr. 120 : 1.
- Fig. 5. Längsschnitt (median-sagittal) einer gleichaltrigen Keimblase der Maus wie Fig. 4. Vergr. 120 : 1.
- Fig. 6. Querschnitt einer Keimblase der Maus mit der umgebenden Decidua vom Anfang des 8. Tages nach der Befruchtung. Vergrößerung 120 : 1.
- Fig. 7. Teil der äusseren Wand der in Fig. 6 abgebildeten Keimblase der Maus mit dem mütterlichen Blutextravasat und der angrenzenden Decidua. Vergr. 500 : 1.
- Fig. 8. Zellen des visceralen Blattes des Dottersackepithels der in Fig. 6 abgebildeten Keimblase. Vergr. 1000 : 1.
- Fig. 9. Längsschnitt (median-sagittal) einer Keimblase der Maus aus der ersten Hälfte des 8. Tages nach der Befruchtung mit der umgebenden Decidua. Vergr. 120 : 1.
- Fig. 10. Längsschnitt (median-sagittal) einer Keimblase der Maus von der Mitte des 8. Tages nach der Befruchtung mit der umgebenden Decidua. Vergr. 120 : 1.
- Fig. 11. Längsschnitt (frontal) einer Keimblase der Maus aus der zweiten Hälfte des 8. Tages nach der Befruchtung mit der umgebenden Decidua. Vergr. 120 : 1.
- Fig. 12. Längsschnitt (median-sagittal) einer Keimblase der Maus aus der zweiten Hälfte des 8. Tages nach der Befruchtung mit der umgebenden Decidua. Vergr. 120 : 1.
- Fig. 13. Querschnitt der Embryonalanlage der Keimblase der Fig. 11 im Bereiche des Urdarms. Vergr. 300 : 1.
- Fig. 14. Querschnitt der Gegend des Vorderendes des Primitivstreifens einer Keimblase der Maus aus der zweiten Hälfte des 8. Tages nach der Befruchtung. Vergr. 400 : 1.
- Fig. 15. Querschnitt der zur Fig. 14 gehörigen Embryonalanlage im Bereiche des Urdarmes. Vergr. 400 : 1.
- Fig. 16. Querschnitt der gleichen Embryonalanlage wie Fig. 15 im Bereiche der Urdarmrinne. Vergr. 400 : 1.
- Fig. 17 und 18. Zwei Ansichten eines Rekonstruktionsmodelles (median-sagittale Schnittserie) einer Keimblase der Maus aus der zweiten

Hälfte des 8. Tages nach der Befruchtung. Vergr. 180 : 1.¹⁾ In Fig. 17 ist das ganze Modell mit abgeklapptem rechtem Viertel, in Fig. 18 die linke Hälfte dargestellt. „Ectoderm“ blau, Mesoderm rot, „Entoderm“ gelb.

Fig. 19. Ansicht der hinteren Hälfte eines aus Frontallängsschnittserie gewonnenen Rekonstruktionsmodelles einer Keimblase der Maus aus der zweiten Hälfte des 8. Tages nach der Befruchtung. Vergr. 180 : 1. Färbung wie bei Fig. 17 und 18.

¹⁾ Die Modelle wurden bei 300facher Vergrößerung hergestellt, sind aber auf $\frac{2}{5}$ verkleinert (= 180mal).

Das Kiefergelenk von Hyrax.

Von

Dr. **W. Lubosch**, a. o. Professor in Jena.

Hierzu Tafel XVII und 8 Textfiguren.

Während meiner seit längerer Zeit fortgesetzten Bestrebungen, das stammesgeschichtlich so bedeutsame Kiefergelenk der Säugetiere in seinem gröberen und feineren Bau zu erforschen, war ich schon vor Jahren¹⁾ auf einige Befunde bei Hyrax aufmerksam geworden, die mir der besonderen Mitteilung nicht unwert erschienen. Die Gelegenheit, darüber zu berichten, nehme ich heute gern wahr, da es gilt, den Jubilar durch einen Beitrag zu diesem, ihn feiernden Festband, dankbar zu ehren.

1. Die craniale Gelenkfläche, ihre Ausdehnung und ihre Gestaltung.

Unter einer grossen Anzahl von Hyraxschädeln (etwa 300), die ich im Zoologischen Museum zu Berlin zur Untersuchung vorfand, erschien die Gelenkfläche des Kiefergelenks in ausserordentlich auffälligen Variationen. Innerhalb der Ordnung Hyrax sind ja mehrere Familien (*Procavia*, *Heterohyrax* und *Dendrohyrax*) zu unterscheiden; auf Grund des Schädelbaues ferner konnte ich mich überzeugen, dass das gesamte, diese drei Familien bildende Material seinerseits wiederum in zwei Haupttypen erschien: In dem einen, oder *Dendrohyrax*typus ist der Schädel in der *Norma verticalis* lang und schmal; die *Cristae temporales* verlaufen weit voneinander getrennt, und das *Interparietale* ist breit. Beim *Procaviatypus* dagegen ist der Schädel gedrungen, die *Cristae temporales* konvergieren nach hinten und das *Interparietale* springt dazwischen spitz nach vorne vor.

Die an der Gelenkfläche des Kiefergelenks beobachteten Variationen scheinen nun völlig unabhängig zu sein, nicht nur

¹⁾ Es ist mir auch an dieser Stelle angenehme Pflicht, dem Direktor des kgl. zoologischen Museums zu Berlin, Herrn Prof. Dr. Brauer der mir die Schädelammlung zugänglich gemacht hat, meinen ergebenden Dank auszusprechen.

von diesen eben erwähnten Variationen des Schädels, sondern auch von den Grenzen der einzelnen Familien. Als „Normalform“ möchte ich diejenige Gestalt der Gelenkfläche beschreiben, die sich in der Mehrzahl der untersuchten 106 Schädel vorfand, nämlich bei 50 Schädeln. Sie ist in Fig. 1 dieser Abhandlung wiedergegeben.

An der Bildung der Gelenkfläche beteiligen sich zwei Knochen: das Squamosum und das Zygomaticum. Das Jochbein tritt hier sehr weit nach hinten, um sich ohne Vermittlung eines „Processus zygomaticus“ unmittelbar an das Squamosum anzulagern. Die aus beiden Knochen geformte „normale“ Gelenkfläche ist, wie leicht ersichtlich, anzuschliessen an die bei Phalangeriden, Insectivoren, Prosimiern und Primaten, also bei frugivoren, insectivoren und omnivoren Tieren bestehende. Sie lässt eine

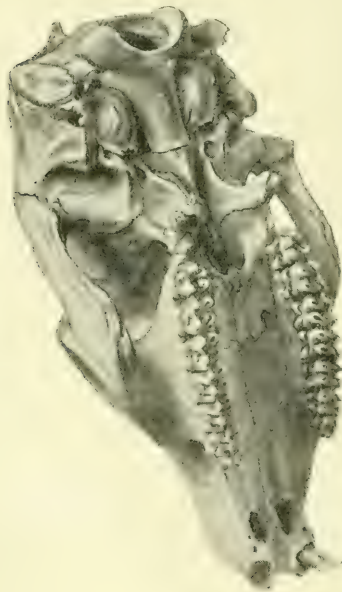


Fig. 1.

Dendrohyrax arboreus Grahamstown.
Nr. 11660. Mus. Zool. Berlin.

Fossa glenoidalis und eine davor liegende leicht konvexe Facies praeglenoidalis erkennen, die ungefähr so gekrümmt ist, wie bei den Huftieren. Sie ist auf das Jochbein fortgesetzt, das mit einer kleinen Facette an ihrer Bildung teilnimmt. In der Richtung von links nach rechts, in der Schläfen- und Jochbein zusammenstossen, ist die Facies praeglenoidalis konkav, so dass sie insgesamt sattelförmige Gestalt besitzt. Als hintere Begrenzung existieren zwei Knochenhöcker, von denen der mediale niedriger ist als der laterale. Neben diesem lateralen ist die Gelenkgrube nicht geschlossen. Der grosse Keilbeinflügel liegt medial neben der Gelenkfläche, durchsetzt vom

Foramen ovale. In einem hohen Prozentsatz der 300 insgesamt untersuchten Schädel ist das Foramen ovale mit dem Foramen lacerum zusammengelassen. Von dem in Fig. 1 abgebildeten Ver-

halten bis zu dem in Fig. 2 veranschaulichten kommen Übergangsstadien aller Art vor. Die Vereinigung von Foramen lacerum und Foramen ovale ist bekanntlich bei Perissodaactyliern die Norm (Max Weber).

Die soeben als „normal“ beschriebene Gelenkfläche verteilte sich auf die 50 Schädel so, dass darunter 22 mit fester, 28 mit offener Orbitalspange waren. Die ersteren entfielen vorzugsweise, aber nicht ausschliesslich, auf die Familie Dendrohyrax (speziell *validus*, *arboreus*, *Neumanni*, *dorsalis*, *Thomasi*?), letztere fast allein auf die Familien *Procavia* und *Heterohyrax*. Eng dieser Form anzuschliessen ist nun eine zweite, die sich an 41 Schädeln (von 106) vorfand. Vielfach nämlich variiert die Höhe der hinteren Processus, und zwar entweder so, dass der mediale abnorm flach, (13 mal) oder der laterale abnorm hoch wird (28 mal). Häufig kombinieren sich dann beide Wirkungen, und es erscheint eine Form wie in Fig. 2, deren Unterschied von Fig. 1 sofort einleuchtet. Besonders bedeutsam wird dieser Zustand dadurch, dass, wie ersichtlich, durch die kräftige Erhebung des lateralen Höckers die schon an sich lateral offene Gelenkgrube die Gestalt einer sagittal gestellten Rinne annimmt.

Erinnert diese Gestalt der Gelenkfläche an das Gelenk der Rodentier, so erinnert eine bei acht Schädeln angetroffene weitere Modifikation an Zustände, wie sie bei Känguruhs angetroffen wird.

Es besteht hier keine, kontinuierlich Squamosum und Zygomaticum verbindende, sattelförmige Erhebung wie in Fig. 1, sondern vielmehr nur ein kleiner kondylusartiger Vorsprung am Squamosum. Auch diese, in Fig. 3 abgebildete Figuration fand

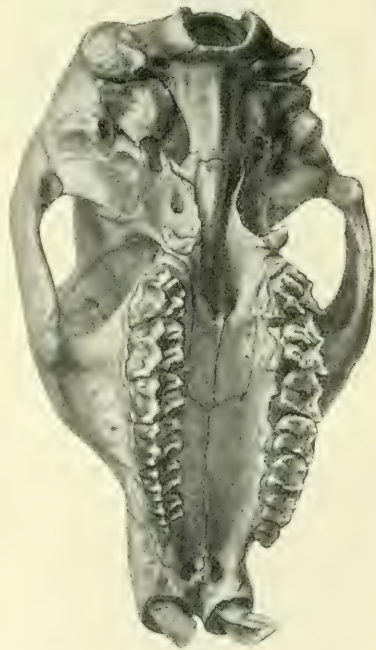


Fig. 2.

Procavia Erlangeri. „Gaza mulata“
25. 3. 00. - Nr. rs 59 ♂.
Mus. Zool. Berlin.

sich bei den Familien *Dendrohyrax* und *Procavia*, während *Heterohyrax* darunter nicht enthalten war.

Abseits von all diesen Bildungen fanden sich nun unter dem gesamten hier erwähnten Material, sowie noch 194 anderen (insgesamt also 300) Schädeln von Hyrax sieben Exemplare, die eine, wie in Fig. 4 erscheinende Gelenkfläche besaßen. Vom Tuberculum posticum laterale zog sich eine kräftige Leiste zum Jochbein, so der Gelenkgrube einen seitlichen, festen Abschluss verleihend. Ein Gelenk wie dieses ist von dem, wie es bei fossilen Condylarthritis bekannt ist, kaum mehr verschieden. Ganz deutlich war diese Modifikation überhaupt nur bei zweien von den sieben Schädeln ausgebildet. Unter den sieben Schädeln waren drei *Dendrohyrax* (der eine als „Hyrax“ bezeichnet), drei *Procavia* und ein nicht genau bestimmter Schädel.

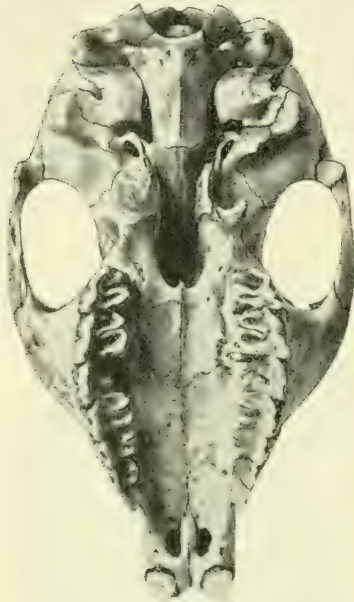

Fig. 3. Hyrax, ohne Signatur.

Wir finden also die craniale Fläche des Kiefergelenks bei den Hyrakoidea in einer derartig mannigfachen Variation vorhanden, wie sie sonst innerhalb ein und derselben Ordnung nur bei verschiedenen Familien vorkommt. Die bei Hyrax unterschiedenen drei Familien stehen aber zu der Gestalt der Gelenkfläche in keiner inneren Beziehung, so dass wir das ganze Geschlecht dieser Tiere, ganz unabhängig von ihrer sonstigen familiären Sonderung, in jenem Merkmal stark variierend vorfinden. Stellen wir bei einer Beurteilung dieser Tatsache zunächst den genetischen Gesichtspunkt zurück, so wäre darauf aufmerksam zu machen, dass diesen verschiedenen Gelenkformen stets ein und dieselbe Bezeichnung zugrunde liegt, so dass innerhalb nicht zu weiter Grenzen auf ein sehr mannigfaches Spiel des Kaumechanismus von Hyrax geschlossen werden darf. Sodann scheint der Befund darauf hinzuweisen, dass die Schädelorganisation

der Hyrakoidea — wie das ja nicht nur aus der Gestalt des Squamosums hervorgeht (siehe oben) — noch keinen durchweg gefestigten Typus besitzt, dass vielmehr, um das Verhältnis phyletisch zu bezeichnen, in den Hyrakoidea eine gleichsam in ihrer Differenzierung in auseinanderstrebende Unterordnungen gehemmte Säugetierordnung besteht.

Genetisch kann es wohl keinem Zweifel unterliegen, dass die geschlossene Form (Fig. 4) die ältere ist, die an ältere Formen (Condylarthra) angeschlossen werden kann. Fraglich ist es nur, wie jene anderen Formen mechanisch davon ableitbar seien. Eine seitlich und hinten offene Rinne besitzen ausser den Hyrakoidea bei den Säugern nur noch der Wombat und ein Teil der Rodentier. Für den Wombat habe ich nachgewiesen, dass die Zurückschiebung des Kiefers gehemmt ist; desgleichen hat jüngst Höfer¹⁾ für die Nagetiere diesen Nachweis

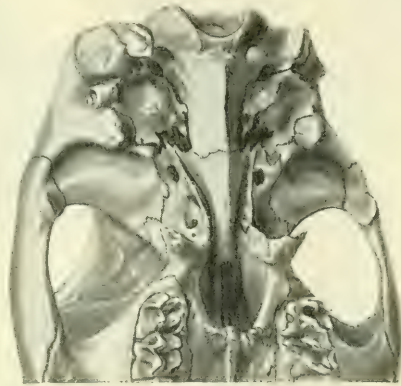

Fig. 4.

Hyrax. Sign.: „Bispindi-Zenker“.
Mus. Zool. Berlin.

geführt. In beiden Fällen geht die hintere Gelenkwand zugrunde, nicht durch Druck, wie Branca für die Nager wollte, sondern durch Nichtgebrauch. Bei Hyrax scheint der entgegengesetzte Grund vorzuliegen. Es lässt sich deswegen vermuten, weil die erwähnten fünf anderen Schädel das in Fig. 4 veranschaulichte Verhältnis nur andeutungsweise zeigten und weil starke mahlende Bewegungen des Condylus mandibulae um den lateralen hinteren Fortsatz der Gelenkfläche als Drehpunkt anzunehmen sind.

2. Unterkiefer, Bezahnung und Bewegungsmöglichkeiten am macerierten Gelenk.

Die Verhältnisse am Unterkiefer und die aus der Beschaffenheit der Zähne zu erschliessenden Bewegungen begründen diese

¹⁾ In einer demnächst in der Jenaischen Zeitschrift erscheinenden Abhandlung.

soeben gemachte Annahme. Der Unterkiefer (Fig. 5) besteht aus Körper und Ast. Die beiderseitigen hohen Körper sind median verwachsen. Der Ast ist ausserordentlich hoch, doch liegt trotzdem der Condylus nicht sehr hoch über der Kaufläche, da erstens die Zahnreihe selbst hoch über dem unteren Rande des Unter-

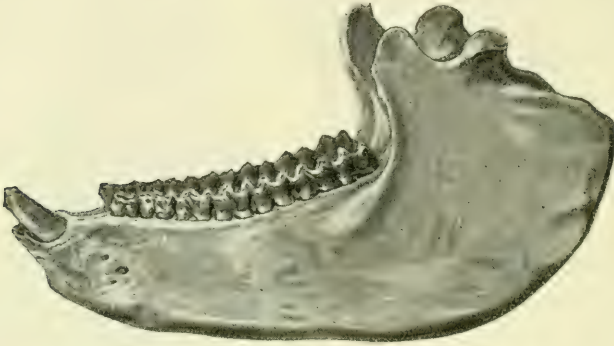



Fig. 5.

Hyrax-Unterkiefer, zum Schädel der Fig. 4 gehörig.

kiefers liegt, und ferner der Angulus durch den Ansatz von Masseter und Pterygoideus internus stark erhöht und verbreitert ist. Die Gestalt des Processus coronoides ist zwar sehr variabel (gedrungen, plump oder nach hinten gewendet spitz ausgezogen), lässt aber im allgemeinen auf eine nur geringe Entfaltung des Musculus temporalis schliessen.

Der Condylus besitzt eine querliegende Rolle, die auf einer Verbreiterung des Ramus aufliegt. An jedem Condylus kann man (Fig. 6) unterscheiden, dass er durch eine Einschnürung in zwei Teile gesondert ist. Der äussere liegt mehr in der Flucht des Ramus ascendens — der innere schlankere ragt einwärts hervor. Beide Abschnitte sind häufig so gestellt, dass sie eine  förmige Linie bilden. Die Gestaltung hängt mit der Bewegung im Gelenk zusammen. Für diese Bewegung ist aber auch die Gestaltung der Zahnreihen massgebend. Bei geschlossenem Kiefer stehen die Incisivi so, dass die oberen weit über die unteren greifen. Es steht dann ein oberer Incisor gegen zwei untere. Die unteren Incisoren tragen ihre Abnutzungsfläche vorn, die oberen hinten (Fig. 2).

Hieraus und aus der Höhe der oberen Abnutzungsfläche ergibt sich, dass zum Abbeissen der Nahrung umfangreiche

Charnierbewegung nötig ist. Die Bewegung der Zahnreihen gegeneinander wird durch die Einrichtung der Zahnleisten und die Korrespondenz der beiden Reihen beeinflusst. In der Ruhe stehen die unteren Zähne ganz bedeckt von den oberen. Diese greifen mit dem äusseren Rande weit über die unteren. Die Abnutzung der oberen Zähne ist innen, die der unteren aussen stärker. Daraus ergäbe sich, dass das Tier beim Kauen den Unterkiefer wechselseitig an der oberen Molares entlang schieben muss und zwar von medial oben nach lateral unten. Nun kann aber diese Bewegung nicht genau nach aussen erfolgen (etwa wie bei Wiederkäuern), weil die übergreifenden Ränder der oberen Zahnreihe mit Spitzen in entsprechende Rinnen der unteren eingreifen. Die Führung dieser Linien gestattet also nur die Seitwärtsbewegung verbunden mit einer antero-posterior oder postero-anterioren Bewegung.

Es vollzieht sich der Vorgang also (soweit am Schädel überhaupt feststellbar) so: Die untere Zahnreihe tritt an der oberen nach rechts und hinten hinab, bis die Spitzen der oberen Molares aussen zwischen je zwei halbmondförmigen Erhebungen der Unterkieferzähne stehen. Links entfernen sich gleichzeitig die Zahnreihen. Nun Vorschieben und Einwärtsschieben rechts bis zur Ausgangsstellung. Nun dasselbe links. Man sieht, dass aus der Zusammenfügung der Bewegungen eine kreisende Bewegung entsteht, die die Mitte hält zwischen der Nager- und Wiederkäuerbewegung.

Im Gelenk beschreibt der Condylus Bewegungen, die diesen Verschiebungen entsprechen. Der äussere Teil des Condylus (Fig. 6) liegt vor dem grossen Höcker (1—4). In dem Winkel zwischen ihm und dem kleinen Höcker liegt der innere schlanke Fortsatz. Die ~ förmige Krümmung und die Ausbildung des

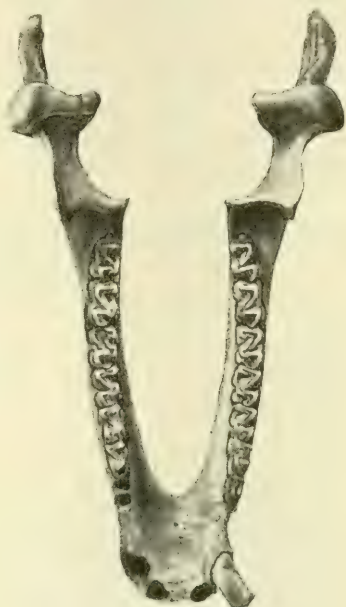


Fig. 6.

Hyrax-Unterkiefer der Fig. 5.

inneren Fortsatzes hängt ab von der entsprechenden Krümmung und Entwicklung des Processus glenoidalis posticus internus. Da die Cavität hinten lateral offen ist, so tritt der laterale Höcker des Condylus abwechselnd rechts und links in die ihm vom Proc. glen. post. extern. und dem Zygomaticum gebotene Rinne. Die Incisus dreht sich also um den lateralen Processus wie in einem Drehgelenk. Gleichzeitig gleitet der innere Abschnitt auf der erhabenen Fläche des Squamosums, dessen Wölbung der Senkung der Zähne entspricht. Der hier geschilderte Mechanismus würde en miniature ein ähnlicher sein, wie er in grosser Vollendung den Rhinocerotidae unter den Perissodactyliern zukommt.

3. Gelenkkapsel, Muskulatur, Kaubewegungen des lebenden Tieres.

Den soeben aus dem anatomischen Bau erschlossenen Bewegungen ist es durchaus entsprechend, dass die Gelenkkapsel zwischen dem hinteren inneren Fortsatz des Squamosums und dem ihm angelagerten inneren Stück des Condylus sehr straff und ausserdem durch ein sehr kräftiges Band verstärkt ist (siehe Fig. 7). Lateral aussen dagegen ist die Kapsel locker und gewährt dem Kreisen des Condylus Spielraum. Aus dem anatomischen Bau erschlossene Bewegungen sind erfahrungsgemäss nicht die, die im Leben vorkommen, da das lebende Tier seine Muskulatur in spezifischer, durch Vererbung überkommener Kombination von Synergisten oder Teilen von Synergisten spielen lässt. Die Kontrolle der erschlossenen Bewegungen durch die Beobachtung des lebenden Tieres ist also geboten. Ich setze die vor einiger Zeit von mir gemachten Beobachtungen hierher, die ich angestellt hatte zu einer Zeit, als mir die anatomischen Verhältnisse von Hyrax noch nicht bekannt waren.

Unter heftigen, man könnte sagen vibrierenden Bewegungen wird der Unterkiefer von hinten nach vorn, gleichzeitig von unten nach oben und von rechts nach links (oder umgekehrt) geschoben. Sieht man diese Bewegung oberflächlich an, so ist sie von der eines Kaninchens oder eines Bibers schwer zu unterscheiden, doch treten die damit kombinierten Seitenbewegungen bei aufmerksamer Beobachtung durchaus deutlich hervor.

Dies beweist, dass in der Tat der lebende Hyrax sein Kiefergelenk etwas anders gebraucht, als es die Betrachtung des

Schädels allein zu erkennen erlaubte. Denn das heftige Vorstossen des Unterkiefers, dessen tatsächliches Vorkommen mir damals der völlig unbefangene Wärter bestätigte, konnte durch das Studium des Schädels nicht, nicht einmal durch das der Muskulatur, erkannt werden.

Die Muskulatur, deren Untersuchung an einem, mir von Professor Kükenthal in Breslau zur Verfügung gestellten Schädel geschah, zeigt ein Zurücktreten des Temporalis in seiner Mächtigkeit gegenüber der übrigen Muskeln. Dies ist begreiflich, da eben der Kieferschluss mit einem Vorwärtstossen des Unterkiefers verbunden ist, nicht aber mit einem Zurückziehen wie bei Nagern. Andererseits ist die Öffnung des Kiefers an sich bereits mit dem nötigen Zurücktreten des Unterkiefers verbunden, weil im Öffnungsmuskel (*Musc. abductor mandibulae*) eine bedeutende zurückziehende Komponente wirkt. Dieser *Musculus abductor mandibulae* entspringt vom *Proc. paroccipitalis* des Hinterhauptbeins (Fig. 7 links) und setzt sich unterhalb der Insertion des *Musc. pterygoideus internus* am Unterkiefer an.

In den drei anderen Kaumuskeln kommt eine starke vorwärtsziehende Komponente zur Geltung. Besonders gilt dies für die beiden Flügelmuskeln, die gleichzeitig sehr kräftige Muskeln darstellen. Der *Pterygoideus internus* entspringt an der inneren Lamelle des Flügelfortsatzes, aus einem Teil der *Fossa pterygoidea* und am Rande des Gaumenbeins. Von hier aus greift er weit nach hinten bis zum Kieferwinkel (siehe auch Fig. 6). Der *Pterygoideus externus* füllt mit seinem Ursprung die *Fossa pterygoidea* aus und tritt auch auf den grossen Keilbeinflügel bis nahe zum *Foramen ovale* hin über. Seine nahezu sagittal verlaufenden Fasern befestigen sich unterhalb des *Condylus* dicht an seinem Rande (Fig. 7, vgl. auch den *Condylus* in Fig. 6). Zum

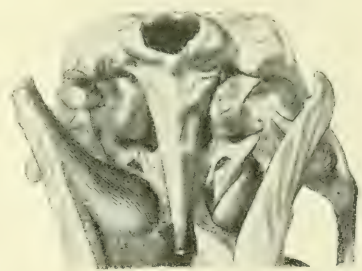

Fig. 7.

Schädel eines „*Hyrax sinaiticus*“ der Jenaer Sammlung mit eingezeichneten Weichteilen. Links: Ursprung und Ansatz des *Musculus abductor mandibulae* und *Musculus Pterygoideus internus*. Rechts: Gelenkkapsel und *Musculus Pterygoideus externus*.

Discus articularis gewinnt er nur geringfügige Beziehung, wie wir bei der Betrachtung des feineren Baues des Gelenkes sehen werden.

4. Der feinere Bau der Gelenkflächen.

Die Möglichkeit, unsere Kenntnisse durch die Betrachtung des feineren Baues zu vertiefen, verdanke ich gleichfalls Professor Kükenthal, der ein Exemplar mit der Genehmigung zur Untersuchung zur Verfügung stellte. Von der cranialen Gelenkfläche der einen Seite wurde der gesamte Belag abgezogen, mit Hämatoxylin gefärbt, in toto aufgelegt und von der Gelenkoberflächenseite her betrachtet. Die andere Fläche wurde abgesägt, entkalkt, eingebettet und in Schnitte zerlegt (20—30 μ). Desgleichen wurde der eine Condylus abgesägt und ähnlich behandelt: endlich wurde der Discus articularis der anderen Seite in sagittaler Richtung in feine Schnitte zerlegt. Das Ergebnis dieser Untersuchungen ist in einem Punkte sehr wertvoll geworden.

Nach Eröffnung des Gelenkes fand sich, dem Condylus mandibulae anhaftend, ein leicht verschieblicher, bikonkaver, in der Mitte fast durchscheinender Discus articularis. Sein Bild im sagittalen Längsschnitt zeigt die Fig. 2 der Taf. XVI. Er besteht ersichtlich nur aus fibrösem Gewebe, das aber einen festen Filz bildet und scharf von dem lockeren faserigen Bindegewebe abgegrenzt ist, das von vorn aus der Gelenkkapsel an ihn herantritt. Einige Sehnenfasern (links in Fig. 2) treten in ihn ein, und in einiger Entfernung davon finden sich Muskelfasern, zum Teil in der Abbildung mit den Sehnenfasern in Zusammenhang. Diese in vielen Schnitten auftretenden Bündelchen (ganz links Fig. 2) sind die einzigen in den Meniscus eintretenden muskulösen Elemente. Der grösste Teil des Pterygoidens externus findet, wie schon vorhin betont, am Unterkiefer selbst, unterhalb des Condylus seine Befestigung (Fig. 2 links).

Squamosum und Condylus bestehen (Fig. 1 und 2) überwiegend aus Knochen, dessen Balkchen in der Tiefe grössere, nach der Gelenkfläche hin feinere Haversische Hohlräume umschliessen. Zur Darstellung des Knorpels habe ich die schöne Hansensche Methode angewendet.

Hansen färbt die Chondroitinschwefelsäure mit Methylenblau purissimum. 1:1000 bis 1:10 000, gewöhnlich 1:5000. Die erfolgte

Färbung wird in molybdänsaurem Natron fixiert und sodann eine Nachfärbung in Pikrinsäure, Säurefuchsin in bestimmter Konzentration vorgenommen. Es gelangen so die Chondroitinschwefelsäure und die leimgebenden Fäserchen der Grundsubstanz blau und rot deutlich gesondert zur Anschauung. Besonders wertvoll ist die Färbung zum chemischen Nachweis feiner Spuren der Chondroitinschwefelsäure. Nach Hansen reagieren die Knorpelgewebe auf um so geringere Konzentration des Methylenblaus, je reicher sie an jenem, für das Chondromucoid bedeutsamen Stoffe, der Chondroitinschwefelsäure sind.

Die Methode zeigt nun, dass der Knorpel an zwei Stellen im Gelenk vorkommt: im Condylus und im Squamosum. Dort ist es eine platte, zarte Lage, die ziemlich den ganzen Condylus überkleidet und auf der Höhe seiner Konvexität eine ansehnliche Schicht bildet (Fig. 2, Taf. XVI). Im Squamosum dagegen bildet der Knorpel nur ein feines Plättchen, das gelenkwärts in der Mitte der Pfanne und im hinteren Teil der Konvexität dem Schläfenbeinknochen anhaftet. Die in den Abbildungen 1 und 2 gleich stark gefärbt erscheinenden Knorpellagen sind dies in Wirklichkeit nun aber nicht. Bei der Konzentration 1:1000, bei der der Condylusknorpel nach wenigen Minuten gebläut wurde, zeigte sich am Squamosum absolut, selbst nach längerer Zeit, keine Reaktion. Erst bei einer Konzentration von 1:100 (!) trat nach Einwirkung von 2 Minuten eine Färbung ein, die den Schläfenbeinknorpel dem Condylusknorpel gleich stark gefärbt erscheinen liess.

Hier muss nun allerdings über die Beschaffenheit des Materials gesagt werden, dass der untersuchte Hyraxkopf schon lange in Spiritus aufbewahrt worden war. Er entsprach also keineswegs den Anforderungen, die an ein für histologische Zwecke fixiertes Material zu stellen gewesen wären. Dies hindert jedoch nicht, einzusehen, dass der erwähnte Unterschied in der relativen Färbkraft des Methylenblaus, unabhängig vom Konservierungszustande, auf innere Ursachen des Materials zurückzuführen ist. Es ergibt sich, dass im Squamosum der Knorpel nicht nur an Masse viel geringer ist, als im Condylus, sondern auch beträchtlich ärmer an denjenigen Stoffen, die als wesentlich für die chemische Zusammensetzung des Knorpels zu betrachten sind.

Nirgends stösst der Knorpel frei an die Gelenkoberfläche; überall vielmehr finden sich faserige Überzüge von einer Dicke,

die annähernd der jeweiligen Dicke des Knorpels entspricht. Die feinere Untersuchung mit stärkeren Systemen förderte über die Beziehungen zwischen dem Knorpel und dieser fibrösen Decke folgendes zutage. Im Condylus (Fig. 5) liegen die Knorpelzellen, umschlossen von ihren Kapseln, eingebettet in eine acidophile Grundsubstanz. Eine fibrilläre Zerklüftung dieser Grundsubstanz ist nicht sehr ausgeprägt vorhanden. Die Kapseln der Knorpelzellen zeigen sich aus verschiedenen Schichten zusammengefügt, von denen die innerste Schicht insbesondere Trägerin der blauen Färbung ist. Bei einigen Zellen der Fig. 5 hat der Schnitt die oberste Kalotte einer Kapsel abgetragen.

Die äusseren Schichten der sogenannten Kapsel sind meist dick und farblos. Die Zellen selbst haben in ihrem Innern reichlich blau gefärbte Körnchen und Fädchen aufgespeichert. Gegen die Oberfläche hin nimmt die blaue Färbung ab. Die Kapseln der Zellen zeigen die blaue Innenzone fast ganz verschwunden; die weiter oberflächlich liegenden Zellen lassen Kapseln überhaupt nicht mehr unterscheiden. Dagegen zeigen sie noch feine blaue Einschlüsse in Gestalt von Körnchen und Fädchen, bis schliesslich auch diese aufhören. Es liegen dann spindelförmige Körperchen zwischen fibrösen Massen, die sich in mannigfacher Richtung durchflechten. Diese fibrösen Massen gehen unmittelbar aus der acidophilen Grundsubstanz des Knorpels hervor.

Berücksichtigen wir, dass das in Fig. 3 abgebildete Bild bei Färbung mit zehnmal stärkerer Konzentration erhalten worden ist, so sehen wir, dass selbst dann noch die Bläuung der innersten

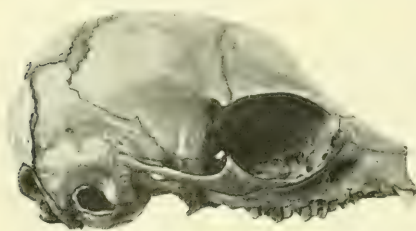


Fig. 8. Schädel eines neugeb. Hyrax.
Mus. Zool. Berlin.

Kapselzonen schwächer ausgefallen ist als im Condylus, insbesondere in den drei nach rechts hin liegenden Zellen (Fig. 3). Es ist im übrigen ein ähnliches Verhalten der oberen fibrösen Lagen und ihrer Zellen vorhanden wie im Condylus, nur, dass hier Zellen mit blauen körnigen

oder fädigen Einschlüssen nicht zu finden sind. Auffällig ist ferner die hier viel stärkere Zerklüftung der acidophilen Grundsubstanz um die Zellen herum.

Den Bau des Meniscus veranschaulicht Fig. 4. Auch er ist genau so gebaut, wie die fibrösen Überzüge der Gelenkflächen: d. h. er besteht aus mannigfach sich durchflechtenden, vorzugsweise aber sagittal verlaufenden dicken Faserbündeln, in deren Spalten kleine Zellen liegen. Häufig liegen diese Zellen in Gruppen von zweien zusammen.

Die kleine, auf das Jochbein fortgesetzte Gelenkfläche (Fig. 1—4) habe ich auf Schnitten nicht untersucht. Auf dem im ganzen abgelösten Überzuge (siehe oben S. 362) zeigte sich jedoch auch hier eine Knorpelfläche von ähnlicher Anordnung, wie sie in Fig. 3, Taf. XVI, abgebildet ist.

Eine Beurteilung des hier geschilderten Verhältnisses der Knorpel in den Gelenkflächen soll erst stattfinden, nachdem einige Angaben über den Zustand des embryonalen Kiefergelenks von Hyrax gemacht worden sind.

5. Zustand des Kiefergelenks eines 8 cm langen Embryo von Hyrax.

Indem ich zunächst hier den Schädel eines neugeborenen Hyrax in natürlicher Grösse in Seitenansicht wiedergebe, um die Beziehungen des Jochbeins zum Schläfenbein zu demonstrieren, füge ich hinzu, dass der Schädel des untersuchten Embryo etwa ein Drittel so gross wie der hier abgebildete war. Jüngere Embryonen standen mir nicht zur Verfügung. Der untersuchte entstammte den Materialien unseres Institutes. Der occipitale Teil des Kopfes wurde in eine Serie von etwa 600 Schnitten zu 15μ zerlegt. Auf dem untersuchten Stadium, das also wohl kaum noch den ursprünglichen embryonalen Zustand der Skeletteile und ihrer Anlagen bewahrt, stand die Anlage des Kiefergelenks jedenfalls in keinerlei Beziehung zum Meckelschen Knorpel. Fig. 6, Taf. XVI zeigt die Lagerung der Teile nach einer graphischen Rekonstruktion. Man ersieht deutlich, dass der mächtige Knorpel im Condylus occipitalwärts in zwei Herden auftritt, die ihrerseits ohne jede Beziehung zu dem dicht dahinter verlaufenden Meckelschen Knorpel sind. Ob das aber von Anfang an so ist, lasse ich unentschieden.

Der Hauptunterschied des embryonalen Gelenks von dem vorher geschilderten des erwachsenen Tieres besteht in der starken Entfaltung des Knorpels dort, der geringen Ausbildung

hier. Ferner aber ist als Unterschied festzustellen, dass trotz sorgfältiger Durchforschung der ganzen Serie am Squamosum keine Spur von Knorpel zu entdecken war. Der Gelenkspalt wird unmittelbar begrenzt von Vorknorpelgewebe, dessen Zellen an der Oberfläche der Skelettstücke sehr platt sind und Fasern zwischen sich ausgeschieden haben. Ganz ähnlich ist die Anlage des Discus articularis gestaltet. Während nun am Squamosum gegen die Tiefe zu in diesem Gewebe der Bindegewebsknochen aufgetreten ist, geht er am Condylus nach und nach in Knorpel über, und zwar in solchen mit acidophiler Grundsubstanz. Weder mit Methylenblau in stärkster Konzentration (1 : 100) noch Hämatoxylin war hier — so wenig übrigens wie auch sonst am Primordialcranium dieses Hyraxembryo — auf diesem Stadium die Feststellung von Basophilie möglich. Der gewaltige Condylusknorpel überdeckte den ganzen Condylus und endete auch oral, ohne Beziehung zu anderen Knorpelherden zu besitzen. Während im Squamosum Knorpel nicht nachzuweisen war, fand sich am Zygomaticum, dicht an seinem occipitalen Ende eine kleine Anhäufung von Knorpelgewebe inmitten vorknorpeligen Gewebes.

6. Schluss.

Auf Grund dieser Erfahrungen ist es nicht schwierig, ein Verständnis des vorher beschriebenen erwachsenen Zustandes zu gewinnen. Alle Spekulationen über die Herkunft des Condylus- und Squamosumknorpels vermeidend, können wir soviel feststellen, dass beide zeitlich bis zu verschiedenem Grade herangereifte Regionen desjenigen Vorknorpelgewebes darstellen, innerhalb dessen das Gelenk embryonal entsteht. Am Condylus werden umfänglichere Bezirke zu früherer Zeit in Knorpel übergeführt, am Squamosum ein kleinerer Bezirk, offenbar erst in sehr später embryonaler Zeit. Dort gelangt der Knorpel früher ins Stadium seiner vollen Reife, hier bleibt er überhaupt zeitlebens um das Zehnfache in der Reife gegen den Condylusknorpel zurück. Diese bei Hyrax gewonnene Einsicht in die Natur der Knorpel im Kiefergelenk, die Einsicht nämlich, dass sie auf verschiedenen Stufen ihrer Ausbildung zu Knorpel gehemmte Bezirke der vorknorpeligen Anlage sind, scheint mir beachtenswert, weil sich durch sie ein Gesichtspunkt für eine morphologische Vergleichung der ausgebildeten Zustände der Säugetierkiefer-

gelenke gewinnen lässt. Von einer klaren Formulierung der Ergebnisse dieser Vergleichung sind wir noch entfernt, so viel Material ich selber auch dafür bereits gesammelt habe. Im Verein mit dem oben erwähnten variablen Verhältnis der Gelenkflächen stellt sich somit auch in seinem feineren Verhalten das Kiefergelenk von Hyrax als ein wertvolles Objekt für die Erforschung der mit dem Kiefergelenk der Säugetiere überhaupt zusammenhängenden Fragen dar.

Jena, 10. Februar 1911.

Erklärung der Abbildungen auf Tafel XVII.

- Fig. 1. Schnitt durch die Gelenkfläche am Squamosum, sagittal geführt, 30 μ , 18 mal vergrößert.
- Fig. 2. Schnitt durch den Condylus mandibulae mit anhaftendem Discus articularis, sagittal geführt, 30 μ , 18 mal vergrößert.
- Fig. 3. Die durch * bezeichnete Stelle der Fig. 1, 667 mal vergrößert.
- Fig. 4. Eine Stelle des in Fig. 2 abgebildeten Meniscus, 667 mal vergrößert.
- Fig. 5. Die durch * bezeichnete Stelle der Fig. 2, 667 mal vergrößert.
- Fig. 6. Graphische Rekonstruktion des Kiefergelenks und Meckelschen Knorpels aus dem Kopfe eines 8 cm langen Hyraxembryo bei 18 facher Vergrößerung. Die von mir selbst hergestellte Originalzeichnung der Umriss ist von Herrn Lithographen Ad. Giltseh plastisch ausgeführt worden.

Der aus dem zoologischen Institut in Breslau herstammende Schädel, dem die den Fig. 1—5 zugrunde liegenden Präparate entstammen, trug die Bezeichnung „Hyrax Johnstoni“, Ostafrika 1900

Aus dem pathologischen Institut der Universität Königsberg, Pr.
Dir. Prof. F. H e n k e.

Beitrag zur Frage des Sarcocarcinoms.

Von

Dr. **Walther Carl**, Assistent an der medizinischen Klinik zu Königsberg, Pr.

Hierzu 5 Textfiguren.

Durch die experimentellen Arbeiten über Carcinom von Ehrlich, Apolant, Bashford, Lewin, Sticker ist der Frage nach der Entstehung der Mischtumoren, Mutationsgeschwülste nach Sticker, neuerdings wieder lebhaftes Interesse entgegengebracht worden.

Gewisse Analogien in der Entstehung eines von mir beobachteten Tumors mit den experimentell erzeugten, auf die ich nach dem klinischen Bilde und wohl auch nach dem histologischen Befunde glaube schliessen zu dürfen, und einzelne morphologisch interessante Tatsachen lassen die ausführliche Mitteilung des Falles wohl berechtigt erscheinen.

Aus der Anamnese ist als wichtig nur hervorzuheben, dass an der im Alter von 58 Jahren verstorbenen Patientin, 10 Jahre bevor sie die Geschwulst im Abdomen bemerkte, wegen eines Tumors der rechten Mamma eine Ablatio mammae und Ausräumung der Achselhöhle vorgenommen war. Die klinische Untersuchung der sehr dekrepiden Patientin ergab eine recidivfreie Narbe an Stelle der rechten Mamma, Lymphdrüsenpakete an der rechten Halsseite, eine rechtsseitige Unter- und Mittellappenn pneumonie, einen grossen soliden Tumor des rechten Ovariums, Ascites und einen diabetes mellitus. Wegen der Beziehungen des Diabetes zu den Erkrankungen der weiblichen Genitalien (Henkel [17], Hirschfeld [18]) dürfte es nicht unwichtig sein zu erfahren, dass die Patientin die Anfangssymptome ihrer Zuckerkrankheit, Polydypsie und Polyurie und eine Anschwellung des Abdomens in dieselbe Zeit, 6 Wochen vor ihrer Aufnahme in die Klinik, verlegt. Die Sektion lenkt das Hauptinteresse auf einen grossen das ganze Becken ausfüllenden Tumor.

Der in zentraler Erweichung begriffene Haupttumor ist über kindskopfgross und gehört nach seinem Sitze dem rechten Ovarium

an. Er liegt zwischen Uterus und Rectum und ist mit der Uteruskante durch derbe bindegewebige Stränge verbunden, über seine Vorderfläche zieht frei die Tube hinweg, und ca. 1 cm breit ist auch das Parametrium frei. Der Tumor entspricht in seiner äusseren Form dem Ovarium, ist knollig und überall von Peritoneum überzogen. Durch den serösen Überzug schimmern helle und dunkle Stellen verschiedentlich durch. Die Schnittfläche ist teils markig, teils von buntem Aussehen, indem makroskopisch weisse und gelbe Partien mit transparent aussehenden abwechseln. An dem der cervix uteri zu gelegenen Pol sieht man einen eugänseeigrossen Nekroseherd, an dem unteren Pol der flexura sigmoidea angrenzend eine hämorrhagische Partie, aus der sich flüssiges Blut entleert, in der Peripherie des Tumors einige kleine Cysten. Beziehungen des Tumors zur Nachbarschaft: an der hinteren Uteruswand gewahrt man ein kontinuierliches Einwachsen der Geschwulst an einer circumscripten Stelle, ebenso einen kirschgrossen Tumorknoten innerhalb der Uterusmuskulatur, etwa am Abgang der rechten Tube, keine makroskopisch sichtbaren Tumoreruptionen an portio und Uterusschleimhaut, sonst ist der Tumor in die Nachbarorgane nicht hineingewuchert. Der Darm ist nur verdrängt, das Netz strangförmig mit dem Tumor verwachsen. Metastasen: im rechten parametrium unterhalb des distalen Tubenendes findet sich ein hühnereigrosser derber Knollen, ebenso im linken parametrium ganz im lateralen Abschnitt in der Nähe der Iliacalfässe. Hinter dem linken Ovarium ist ebenfalls ein weicher isolierter Knoten vorhanden. Nirgends zeigen die Metastasen eine Blutung oder blutige Durchtränkung des Gewebes, sondern nur an der Oberfläche sieht man schiefergraue Bezirke, die durch Stauung der Gefässe der bedeckenden Hüllen entstanden sind. Die Retroperitonealdrüsen sind zu grossen Paketen markig infiltrierter mannsfaustgrosser Drüsen umgewandelt. Auf dem Durchschnitt graurötlich, stellenweise gelbe Centren. In den Bronchialdrüsen sind markige Einlagerungen, einzelne Drüsen bis wallnussgross. Auf der rechten Halsseite gelangt man auf ein taubeneigrosses Paket verhärteter Drüsen, sie erscheinen auf dem Durchschnitt gleichmässig weich markig.

Zur mikroskopischen Untersuchung gelangten der Primärtumor des rechten Ovariums, die Stelle des Uterus, wo der Tumor eingewachsen war, das andere Ovarium, eine Metastase aus dem

linken Parametrium, retroperitoneale, bronchiale Drüsen und eine Supraclaviculardrüse. Haupttumor: von ca. 15 verschiedenen Stellen wurden Präparate hergestellt; es wird sich für die Schilderung der histologischen Bilder empfehlen, zwischen zentralen, peripheren und nekrotischen Tumorabschnitten zu unterscheiden.

Zentral sieht man breite Bindegewebszüge, meist sehr zellreich sich nach allen Richtungen durchflechtend, auf dem Querschnitt stellen diese Züge zellreiche Gewebsinseln dar mit oft zirkulärer Anordnung der Zellelemente. Die Zellen dieses Stromas

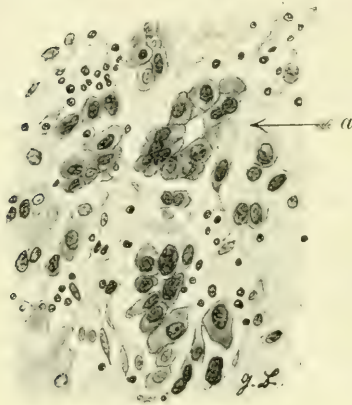


Fig. 1.

sind gross und saftig, oft mehrkernig, der Protoplasmakörper meist scharf von der Grundsubstanz sich abhebend, auch die Kerne sind relativ gross, jedenfalls nicht wie Bindegewebskerne aussehend. Die Gefässe sind dünnwandig, nur aus einem Endothelschlauch bestehend, die Zellen in der Nachbarschaft der Gefässe stehen häufig pallisadenartig zu der Gefässwand. Manche Partien zeigen eine aufgelockerte Interzellularsubstanz; in diesen fällt

dann die Grösse der Zellen besonders auf. Ich habe diese Tumorbestandteile für sarkomatöse gehalten.

Diese breiten Sarkomstrassen lassen nun grosse Lücken zwischen sich, die mit Zellen ganz vollgestopft sind. Die Zellen sind in ihrer Grösse und Form sehr verschieden. Von kreisförmigen Gebilden, die nicht grösser sind als ein mittelgrosser Lymphozyt, kommen alle Übergänge der Grösse und Form vor, bis etwa zur Grösse eines Nierenepithels aus der Gegend der tubuli contorti. Die Kerne aller dieser Zellen haben sich sehr stark mit Hämatoxylin tingiert, sie sind pyknotisch, eine Kernstruktur nicht mehr erkennbar. Bei vielen ist ein Protoplasmasaum gar nicht unterscheidbar, es sieht aus, als wenn es nur freie Kerne wären, bei manchen halbmondförmig angeordnet, selten sieht man Zellen, deren Kern von einem allseitig gleichmässig dicken Protoplasmanmantel umgeben ist. Eine bestimmte Anordnung herrscht nicht vor, manchmal liegen sie perlschnurartig

aufgereiht, ganz selten alveolär angeordnet, meistens ganz regellos durcheinander. In kleinen Spalten des Zwischengewebes liegen sie einzeln. Zwischen den Zellen liegt eine Fülle von Detritus, Plasmakörnchen und auch grössere Klumpen, ganze Bezirke von diesem Gewebe sind nekrotisch, oft von Blutungen durchsetzt. Von diesen das Gesamtbild beherrschenden, äusserst zellreichen Gewebsmassen unterscheiden sich einzelne Nester, die aus grossen blasigen Zellen bestehen (Fig. 3). Diese Komplexe erscheinen wie Inseln in dem Meer von kleinen Zellen. Sie bestehen aus Zellen, die das fünffache an Umfang erreichen wie die eben beschriebenen, einen grossen meist zentral gelegenen Kern haben, der oft mehrteilig ist, und dann ein traubenförmiges Aussehen angenommen hat. Diese Zellkomplexe sehen wie Plattenepithel aus, manchmal wird Hornperlenbildung in ihnen durch konzentrische Zusammenlagerung vorgetäuscht, Keratohyalin oder fertige Hornsubstanz konnte mikrochemisch aber niemals nachgewiesen werden. Das Protoplasma färbt sich leuchtend rot mit Eosin, die Zellgrenzen sind als scharfe Konturen zwar meistens ausgeprägt, manchmal aber erscheint es, als wenn mehrere Kerne in einer homogenen Grundsubstanz liegen. Das ganze Gewebe gewinnt zuweilen das Aussehen von Netzknorpel. An der Grenze dieser Zellinseln gegen die grosse Zellmasse sieht man ein Abbröckeln der grossen Zellen. Einzelne solcher Zellen liegen frei zwischen den übrigen kleineren, haben zum Teil ihr Protoplasma verloren, oder mehrere Kerne sind zu einem Konglomerat verschmolzen. Manchmal sieht man noch eine kernlose Protoplasmascholle allein zwischen den kleinen Zellen schwimmen. Von den grossen wie Plattenepithel erscheinenden mit blassem Kern und deutlicher Kernstruktur, bis zu den Gebilden die nur noch aus Chromatinmasse zu bestehen scheinen, finden sich morphologisch alle Übergänge. Ich muss deshalb, so different die einzelnen zusammenhängenden Zellinseln von den umgebenden Massen sind, beide doch für identisch halten, nur in einem verschiedenem Stadium der Degeneration. Es sind nach meiner Meinung die Reste eines grosszelligen Krebses.

In den peripheren Tumorabschnitten treten nun die Zellnester seltener hervor. Das Gewebe hat hier durchaus das Gepräge des Sarkoms mit vielen saftigen Zellen in einer faserigen Grundsubstanz, zum Teil sieht es myxomatös aus, an einigen Stellen sieht man Riesenzellen, die mit den anderen Zellen und mit den

Fasern der Grundsubstanz fest zusammenhängen. Besonders an der Einwucherungszone in die Uteruswand, sieht man die glatten Muskelbalken auseinandergedrängt durch breite, hier besonders zellreiche und in der Zellform sehr vielgestaltige Gewebsmassen.

Die mikroskopische Untersuchung des Tumors in dem hämorrhagisch erweichten Teil fördert noch stellenweise ein sarkomatöses Gewebe, in dem sich in den Grenzpartien zu den Blutungen hin viel Pigment findet, und eine grosse Zahl ganz riesenhafter Zellen zum Teil Pigment enthaltend, von denen später ausführlicher gesprochen werden soll.

Linkes Ovarium aus äusserst derbem Bindegewebe bestehend mit dickwandigen Gefässen, und vereinzelt corpora albicantia. Am Rande acinös angeordnete Krebsmetastasen, nach innen zu

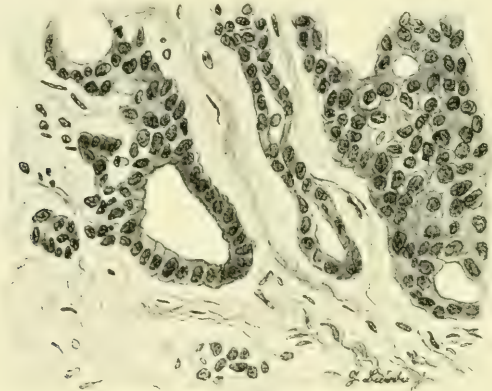


Fig. 2.

meist in einzelnen Zügen, eine Zelle hinter der anderen vordringend, gelegentlich wieder einen Zellkranz mit einem zentralen Hohlraum bildend (Fig. 2). Bei mikroskopischer Durchmusterung findet man, dass das ganze Ovarium von Krebsmassen durchsetzt ist.

Die Retroperitonealdrüse bietet im wesentlichen dasselbe Bild wie der Haupttumor in seinen zentralen Teilen. Die Masse ist Carcinomgewebe, einzelne deutliche zusammenhängende Krebsinseln am Rande der Drüse. Wenige sarkomähnliche Zellzüge im Zentrum.

Bronchialdrüse: schon makroskopisch sind einige hämorrhagische Nekroseherde kenntlich. Überwiegend ist die Drüse

von der kleinen Form der degenerierten Carcinomzellen durchsetzt, die ebenso dicht gedrängt liegen wie im Primärtumor, auch ebenfalls eine Masse von Zelldetritus zwischen sich lassen, keine sarkomatösen Gewebspartien.

Supraclavikulardrüse: auf dem Durchschnitt von markigem Aussehen, zeigt mikroskopisch eine völlige Durchsetzung mit Carcinomzellen, die an wenigen Stellen deutlich drüsenähnliche Formation zeigen (Fig. 1 bei a). Von dem Gerüst der Lymphdrüse ist nur wenig übriggeblieben, das als schmaler Streifen die einzelnen Kerbsnester voneinander scheidet. An einer Stelle der Drüse weichen die Carcinomzellen von dem grossen Typus, der in seiner Art Plattenepithel nicht unähnlich sieht ab, sie sind erheblich kleiner, die Verkleinerung geschieht auf Kosten des Protoplasmas, denn die Kerne sind in den grossen und in den kleinen Zellen ungefähr gleichgross, auch die Intensität der Kernfärbung und die Kernstruktur ist die gleiche. Ein Zwischengewebe existiert nicht, nur die Reste des Lymphdrüsenstromas lassen eine alveoläre Anordnung hervortreten. Dieses Stroma ist nur sehr dürftig entwickelt, meist nur aus wenigen Bindegewebsfibrillen bestehend mit langgestreckten gewöhnlichen Bindegewebskernen. Da Übergänge von den grossen Epithelzellen zu diesen kleinen häufig gesehen werden können, so möchte ich die kleinen Zellen für eine anaplastische Form der grossen halten.

Nach der Beschreibung und nach dem, was die Abbildungen zeigen, unterliegt es wohl keinem Zweifel, dass es sich hier um eine Kombination von zwei verschiedenen Geschwulstarten handelt, um die Verschmelzung einer malignen epithelialen mit einer malignen bindegewebigen, um ein carcinoma sarcomatodes. In diesem Sinne ist der Begriff zuerst von v. Hansemann aufgestellt worden. Aus seiner Schule sind auch die meisten Fälle dieser interessanten Geschwulstgruppe publiziert worden.

Es gibt fast kein grösseres Organ des menschlichen Körpers, soweit es überhaupt häufig Sitz primärer Geschwülste ist, von dem nicht ein Sarcocarcinom beschrieben wäre. Herxheimer (1) gibt gelegentlich der Mitteilung eines solchen Tumors vom Ösophagus eine eingehende Übersicht und Kritik aller bis 1908 bekannten Fälle, die sich nach ihm auf 20 aus der menschlichen, aus 2 Spontantumoren dieser Art aus der Tierpathologie beläuft (Ehrlich-Apolant, Wells [16]). Neuerdings hat

dann noch Coenen (2) ein Sarcocarcinom der Brustdrüse und Alfieri (3) ein Sarcocystocarcinom des Ovariums, beides vom Menschen mitgeteilt.

In meinem Falle ist die Diagnose des Carcinoms gesichert durch die Art der Zellen und durch die Lagerung der Zellen zueinander. Die Zellen sind stellenweise so gross, dass man geneigt ist an Plattenepithel zu denken, doch fehlt ihnen jegliche Spur von Verhornung. Die Zellen sind sehr anaplastisch; wie schon bei der speziellen Beschreibung der Präparate hervorgehoben wurde, finden sich alle Übergänge von den grossen Epithelzellen bis zu den kleinen, welche den Beobachter an Sarcomzellen denken lassen. Ebenso zeigt sich eine starke Anaplasie in der Form des Krebses. An einzelnen Stellen vollkommen alveolär gebaut, sieht man dicht daneben nur unregelmässige Zellhaufen, an anderen

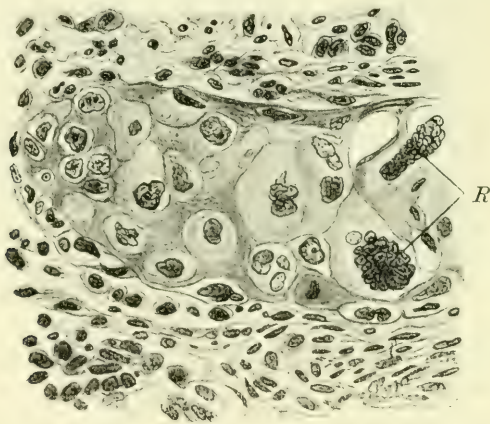

Fig. 3.

Stellen so im linken Ovarium eine Anordnung wie in einem Skirrhus. Diese grosse Variabilität fällt schon in der Supraclaviculardrüse auf, die wir, wie später ersichtlich wird, als den ältesten Krebsherd ansprechen müssen, und zieht sich durch alle weiteren Krebsherde charakteristisch hindurch.

Schwerer wird es, das Stützgewebe als Sarcom zu erkennen. Ich bin mir der Schwierigkeit wohl bewusst, die die Diagnose eines Sarcoms im Ovarium bietet, denn das normale Ovarialstroma, welches aus Bindegewebsfasern und glatten Muskelzellen besteht, ist so kernreich, und die Bündel durchwachsen sich so

unregelmässig, dass man mit den beiden Merkmalen des Sarcoms, dem Kernreichtum und der unregelmässigen Durchflechtung, hier differentialdiagnostisch nicht viel beginnen kann. Aus anderen Gesichtspunkten heraus muss also die Sarkomnatur des Stützgewebes in diesem Tumor erklärt werden. Will man ausser der Qualität zugleich auch die Provenienz dieser Tumorkomponente berücksichtigen, so sieht man sich hauptsächlich vor drei Fragen gestellt: ist das von mir als sarkomatös angesprochene Gewebe als Ovarialstroma aufzufassen, ist es das Stroma des Krebses, oder ist es eine eigene Geschwulstart?

Gegen die erste Vermutung ist einzuwenden, dass es äusserst unwahrscheinlich ist, dass die so massenhaft selbst im Zentrum des Tumors vorhandenen bindegewebigen Teile Reste des Ovarialstützgewebes sind; denn wenn ein Krebs zu solcher Vergrösserung des Ovariums geführt hat wie hier, dann ist das Eierstocksgewebe vollständig vernichtet oder nur noch in minimalen Resten vorhanden. Solche Reste finden sich z. B. in der Nähe einer peripher gelegenen Cyste, und beim Vergleich der histologischen Struktur des hier vorhandenen zellarmen Gewebes mit den saftigen und zellreichen Zügen an anderen Stellen wird es evident, dass diese beiden Gewebe nicht identifiziert werden können. Es ist immer noch möglich, dass Sarkomgewebe für Krebsstroma zu halten, welches unter dem Einflusse des Carcinoms zur Entzündung und reichlichen Entwicklung angeregt worden ist, worauf Ribbert (4) besonderen Wert legt. Man könnte diese Auffassung in dem vorliegenden Falle wohl gelten lassen, wenn die Proliferation des Bindegewebes nicht einen Grad erreicht hätte, der durch eine Entzündung nicht mehr erklärt werden kann. An mehrfachen Stellen aus den Randzonen des Tumors, so besonders dort, wo die Neubildung in die Uteruswand eingewuchert ist, spielt dieses fibroide Gewebe garnicht mehr die Rolle eines Stromas, denn von Carcinom ist hier nichts mehr zu finden, sondern es ist selbständig geworden, und wuchert genau wie ein Tumorgewebe eigenér Art in die Nachbarschaft vor; es besteht aus grossen Zellen, zuweilen sind Riesenzellen eingestreut, die organisch dem Gewebe eingefügt sind. An solchen Stellen ist seine sarkomatöse Natur nicht zu bezweifeln.

Was die Metastasen betrifft, so halte ich diese für rein carcinomatös. In den retroperitonealen und bronchialen Lymph-

drüsen ist an einzelnen Stellen das Stroma reichlich entwickelt und zellreich, doch ist es nicht dem Sarkomgewebe im Haupttumor gleichzustellen.

Die Vielgestaltigkeit der mikroskopischen Bilder lässt in differentialdiagnostischer Hinsicht vielleicht auch noch an Chorionepitheliom denken. Durch neuere Arbeiten wissen wir, dass die Matrix dieser Geschwulstform nicht unbedingt immer die Plazenta zu sein braucht sondern, dass auch die Keimdrüsen, weibliche wie männliche zur Hervorbringung morphologisch ganz gleicher Gebilde befähigt sind, andererseits sind wieder vom Ovarium sichere Carcinome eigener Form bekannt geworden (Michel 5), welche in manchen Abschnitten sehr an Chorionepitheliom erinnern. Alle diese Geschwülste, die Chorionepitheliome und die chorionepitheliom-ähnlichen Carcinome sind nun hauptsächlich durch zwei Eigentümlichkeiten charakterisiert: durch die Neigung zu Blutungen und die Anordnung der zellulären Massen zu syncytialen Zellverbänden. Die Blutungen in Chorionepitheliomen lassen den

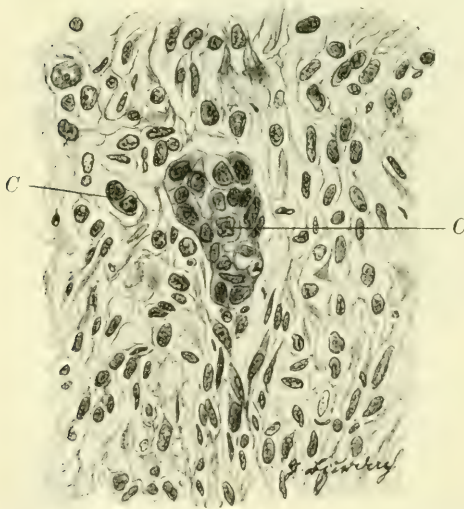

Fig. 4.

Haupttumor im Schnitt stellenweise wie einen Blutkuchen erscheinen. die Metastasen als hämorrhagische weiche Knollen. An einer Stelle ist der beschriebene Ovarialtumor nun tatsächlich blutig durchtränkt, was vielleicht für die Diagnose Chorionepitheliom einnehmen könnte, aber man kann hier wegen der Nekrose in der Umgebung der Blutungen nichts von syncytialen Zellverbänden sehen, und an Stellen mit kleineren Blutungen, wo das Tumorgewebe erhalten ist, sind syncytiale Formationen auch nicht zu erkennen; dazu kommt, dass auch der klinische Verlauf gegen Chorionepitheliom spricht.

Haupttumor im Schnitt stellenweise wie einen Blutkuchen erscheinen.

die Metastasen als hämorrhagische weiche Knollen. An einer Stelle ist der beschriebene Ovarialtumor nun tatsächlich blutig durchtränkt, was vielleicht für die Diagnose Chorionepitheliom einnehmen könnte, aber man kann hier wegen der Nekrose in der Umgebung der Blutungen nichts von syncytialen Zellverbänden sehen, und an

Wenn ich noch einmal kurz das Wesentliche zusammenfasse, ehe ich an die Erklärung dieser komplizierten Verhältnisse gehe, so sind folgende Befunde zu registrieren: im rechten Ovarium ein Misch tumor aus Sarkom und Carcinom und zwar in dem Sinne von v. H a n s e m a n n s, dass beide Geschwulstteile sich innig durchwachsen (Fig. 4). In einem Knoten des linken Parametrium, in den Retroperitoneaal- und Bronchialdrüsen, in der Supraclaviculardrüse und im linken Ovarium $\frac{1}{2}$ reines Carcinom von demselben Typus, Drüsenkrebs mit stark ausgesprochener Anaplasie. Hier möchte ich nochmal der anamnesticen Angabe gedenken, dass der Frau 10 Jahre vor ihrem Tode wegen einer bösartigen Geschwulst die rechte Mamma amputiert und die Achselhöhle ausgeräumt worden ist. Über die histologische Struktur des Brusttumors liess sich von einwandfreier Seite leider nichts feststellen. Ich gehe aber wohl nicht fehl, wenn ich die Supraclaviculardrüse, die auf der Seite des früheren Mammatumors gesessen hat, und die ganz vollgestopft ist mit Krebszellen, als ein Spätrecidiv dieses Tumors auffasse. Diese Drüse ist von der Patientin zwei Jahre vor dem Auftreten des Tumors im Abdomen bemerkt worden. Die weitere Metastasierung von dort in die Bronchial- und Retroperitoneaaldrüsen, und in beide Ovarien bereitet der Erklärung keine Schwierigkeiten. In dem linken Ovarium, das kaum vergrössert ist, sehen wir nun eine langsam wachsende Krebsmetastase, nur an wenigen Stellen ist der adenomatöse Bau zu erkennen, meist liegen die Zellen in dem sehr festen Bindegewebe in einzelnen Reihen, das ganze entspricht dem Bilde eines langsam wachsenden Skirrhus. In dem rechten Ovarium hat die Metastase offenbar günstigere Ausbreitungsverhältnisse getroffen, und hat hier mehr zur medullären Krebsform geführt, jedenfalls scheint mir diese Annahme nicht gezwungen, wenn man berücksichtigt, dass das rechte Ovarium durch Cystenbildung schon vor der Einschleppung der Metastase geschädigt war, wie die Reste von Cysten in der Peripherie des Tumors noch beweisen. Hier ist dann die Einwucherung der Krebszellen in das Ovarialgewebe nicht reaktionslos verlaufen, sondern es ist unter der Wirkung einer bestimmten „Prädisposition des Bindegewebes“ nach Ehrlich (6) zu einer Proliferation der Zellen gekommen, die zur Sarkomentwicklung geführt hat. Diese Erklärung Ehrlichs hat auch S c h m o r l (7) akzeptiert, der zweimal

nach einem Prostatacarcinom, einmal nach einem Oesophaguscarcinom Knochenmetastasen fand, die Carcinom und Sarkom in inniger Vermischung zeigten.

Gegen die Sarkomentwicklung und zwar auf Grund eines praeexistierenden Carcinoms scheint mir nichts zu sprechen. Höchstens wäre noch an die Möglichkeit zu denken, dass nicht das Ovarium, sondern die Supraclaviculardrüse das letzte Glied einer langen Kette von Metastasen ist, d. h. dass der Primärtumor in das Ovarium zu verlegen ist, und dann zweifellos in das rechte, und von dort die Metastasierung in umgekehrter Reihenfolge vor sich gegangen ist, wie ich es vorhin erläutert habe. Als Grund hiergegen scheint mir hauptsächlich die zeitliche Differenz massgebend: die Drüsenpakete am Halse bestanden zwei Jahre vor dem Abdominaltumor, und ausserdem entspricht die Halsseite dem Sitz des früheren Mammatumors.

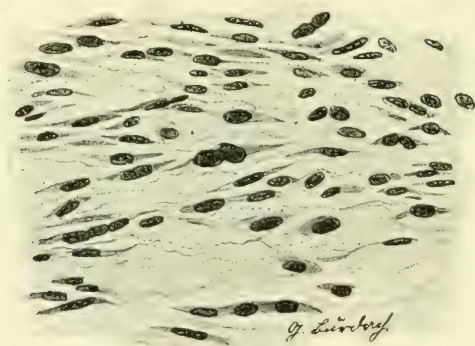


Fig 5.

Wie aus der Schilderung meiner Präparate ersichtlich ist, besitzt die Sarkomkomponente die überwiegende Proliferationsfähigkeit. Das Carcinom trägt überall die Zeichen weitgehendster Degeneration an sich, stellenweise ist der Kampf der Sarkomzellen mit den Carcinomzellen noch deutlich zu erkennen. Auf beiden Seiten kommt es in diesem Kampfe der einen Gewebsart gegen die andere zur Bildung von Riesenzellen, die sich morphologisch und funktionell verschieden verhalten.

Die Riesenzellen treten in den carcinomatösen Teilen nur dort auf, wo das Carcinomgewebe im ganzen betrachtet schon

ein nekrobiotisches Gepräge aufweist, also in den allseitig von Sarkom umgebenen Inseln. Dort, wo das Krebsgewebe noch ungeschädigt, in der Supraclavikulardrüse und im linken Ovarium, kommt es nicht zur Ausbildung von Riesenzellen.

Die Zellen stellen grosse Komplexe von Protoplasma dar, deren äussere unregelmässige Umgrenzung noch auf ein Zusammensintern aus mehreren Epithelzellen hindeutet. Von einer bestimmten Kernform kann man nicht mehr sprechen, sondern nur noch von einer unregelmässig gestalteten Chromatinmasse, die aus einzelnen Schollen besteht, und zu den bizarrsten Gebilden geführt hat. Eine Beziehung der Kernmasse zu der äusseren Zellform lässt sich nicht mehr erkennen. Die chromatische Substanz liegt manchmal in der Mitte der Plasmamasse, zuweilen reichen einige Chromatinzapfen bis an den Rand der Zelle. Mitosen wurden in diesen Zellen nicht gefunden.

Demgegenüber stehen andere Riesenzellen, welche am Rande der nekrotischen Krebsinseln liegen, oder entfernt von ihnen in dem sarkomatösen Gewebe. Ihre Mehrkernigkeit stellt ein Nebeneinander mehrerer wohlerhaltener einzelner Kerne dar, von der Form der Kerne der umgebenden Zellen. Die Kerne liegen meist zentral. Die ganze Zelle ist organisch eingereiht in das umgebende Gewebe, sie steht durch Ausläufer mit den anderen Zellen in Verbindung. Ich halte diese Zellen nach ihrer Lagerung und der Form ihrer Kerne für Abkömmlinge der Sarkomzellen. Dass sie sich durch intrazelluläre Kernteilung bilden, konnte an keiner Stelle mit Sicherheit erkannt werden, Mitosen wurden nicht gesehen. Vielmehr scheint mir ihr Entstehungsmodus auf einer Vereinigung mehrerer gleichartiger Zellen zu beruhen. Aus diesem Zusammenschliessen mehrerer Zellen ist aber nicht wie bei den anderen ein degeneratives Moment ersichtlich, sondern wie aus den Präparaten erhellt, schliessen sich die Zellen zum Zwecke der Mehrleistung zusammen: sie spielen die Rolle echter Fremdkörperriesenzellen. An einigen Stellen sieht man eine nekrotische Gewebsscholle von mehreren Zellen umlagert, deren Plasma sich saumartig um den Fremdkörper gelegt hat, und an den Enden schon Verschmelzung zeigt, an anderen Stellen sieht man eine schon fertige Riesenzelle, deren Protoplasmazüge wie Fangarme um einen nekrotischen Gewebsrest ausgespannt sind, eine Anhäufung von Kernen auf der entgegengesetzten Seite.

Solche Riesenzellen sind auch in einfachen Carcinomen am Rande der Geschwulst vielfach beschrieben worden (Becher [8], Borrmann [9], Petersen [10], Krückmann [11], Schwarz [12], Orth [13]) und als Fremkörperriesenzellen gedeutet worden. Orth warnt davor, aus ihrem Auftreten auf eine Spontanheilung des Krebses zu schliessen, da diese Zellen niemals an Stellen gefunden werden, die aus noch lebens- und proliferationsfähigen Zellen des Carcinoms bestehen, sondern dort, wo die Krebszellen selbst schon Zeichen der Nekrose zeigen, also an Stellen, die für das Wachstum der Geschwulst nicht mehr in Betracht kommen. Diese Erfahrung wird auch durch das Studium des vorliegenden Tumors bestätigt. Noch reichlicher als in der Peripherie der untergehenden Krebsreste finden sie sich an Stellen, wo der Tumor auf weite Strecken reine Nekrose zeigt, ohne dass eine bestimmte Gewebsstruktur noch zu erkennen wäre. Häufig sind sie in diesen Zonen reichlich mit Pigmentkörnchen aus alten Blutungen beladen.

Ich möchte hier noch eine Färbemethode streifen, die zuerst von Maresh angegeben ist, und auf der Darstellung der Bindegewebsfasern und kollagenen Fasern mittelst Silber beruht. Von Haruzo-Kuru (14) ist diese Methode zur Differenzierung von Sarkom- und Carcinomgewebe angegeben worden.

Meine ersten Nachprüfungen der Methode, die ich bald nach der Publikation genannter Autoren anstellte, bezogen sich auf normale Lymphdrüsen. Wie weit es durch diese Methode möglich ist, neue Gesichtspunkte in der Struktur der Lymphdrüsen aufzudecken, ist von anderer Seite durch Arbeiten von Rössle und Yoshida (15) mitgeteilt worden. Eine beträchtliche Anzahl typischer Carcinome und Sarkome wurden dann nach dieser Methode von mir behandelt. Im Vergleich mit den gewöhnlichen histologischen Färbungen ist es sicher, dass feinere Faserzüge sichtbar werden. In Nestern von Carcinomzellen konnte niemals ein retikuläres Stützgewebe nachgewiesen werden, höchstens bemerkte man vereinzelt Fasern von der Umgebung eine Strecke weit hineingehen, in Sarkomen regelmässig ein feinstes Maschenwerk. Ebenso verhielt es sich in dem beschriebenen Tumor an den Stellen, wo einerseits reines Carcinom, andererseits reines Sarkom vorhanden war. Für die Klarstellung der Sachverhältnisse in den Grenzgebieten beider Tumorarten führte die Methode nicht zu einem befriedigenden Ergebnisse. Zur Technik sei noch

bemerkt, dass die Paraffinschnitte nach der Behandlung mit Natriumhyposulfit unbeschadet in heissem Wasser aufgefangen werden können zum Zwecke einer faltenlosen Ausbreitung.

Literaturverzeichnis.

1. Herxheimer: Das carcinoma sarcomatodes. Ziegl. Beitr., Bd. 44, S. 150. Hier siehe die Literatur bis 1908.
2. Coenen: Über Mutationsgeschwülste und ihre Stellung im onkologischen System. Beitr. z. kl. Chir., Bd. 68, H. 3, S. 605.
3. Alfieri: Sarcocystocarcinom des Ovariums. Ref. nach C. f. Gyn., 1910, S. 744.
4. Ribbert: Allgemeine Pathologie.
5. Michel: Ein carcinom des Eierstocks mit chorionepitheliomähnlichen Bildungen. Zeitschr. f. Gyn. u. Geb., No. 14, 1905, S. 422.
6. Ehrlich: Beiträge zur experimentellen Pathologie und Chemotherapie, 1909, S. 150.
7. Schmorl: Verh. d. D. path. Ges., 1908, S. 89.
8. Beecher: Über Riesenzellenbildung in Cancroiden. Virch. Arch., Bd. 156, S. 62.
9. Borrmann: Zur Frage der Spontanheilung des Krebses. D. med. Woch., 1904, S. 1267.
10. Petersen: Beiträge zur Lehre vom Carcinom. Bruns Beitr., Bd. 34, S. 682.
11. Krückmann: Über Fremdkörpertuberkulose und Fremdkörperriesenzellen. Virch. Arch., 138 Suppl., S. 118.
12. Schwarz: Über ein Epithelioma papillare. Virch. Arch., Bd. 175, S. 507.
13. Orth: D. med. Woch., 1904, S. 1263.
14. Haruzo-Kuru: Differentialdiagnostische Untersuchungen zwischen Sarkom und Carcinom mit Hilfe der Gitterfaserfärbung. Verh. d. D. path. Ges., 1909, Leipzig, S. 386.
15. Rössle und Yoshida: Das Gitterfasergerüst der Lymphdrüsen unter normalen und pathologischen Verhältnissen. Ziegl. Beitr., Bd. 45, H. 1, S. 110.
16. Wells: Multiple primary malignant tumors etc. Ref. nach Schöne. Virch. Arch., Bd. 195, S. 58.
17. Henckel: Beitrag zur Glykosurie bei Frauen mit experimentellen Untersuchungen über ihre Aetiologie. D. med. Woch., 1909, S. 2003.
18. Hirschfeld: Über Beziehungen zwischen Geschwülsten des Genitalapparates der Frauen und Zuckerkrankheit. Berl. kl. Woch., 1910, S. 2335.

Erklärung der Abbildungen.

Vergrößerung Zeiss Obj. DD, Ok. 2. Färbung sämtlicher Präparate
Hämatoxylin-Eosin.

- Fig. 1. Supraclaviculardrüse mit Carcinommetastase. Bei a drüsenschlauch-
ähnliche Bildung.
- Fig. 2. Linkes Ovarium mit Carcinommetastase.
- Fig. 3. Haupttumor. An Plattenepithel erinnernde Carcinominsel. R =
Riesenzellenbildung.
- Fig. 4. Haupttumor. Carcinomzapfen c in sarkomatöser Umgebung.
- Fig. 5. Haupttumor. Rein sarkomatöse Stelle aus dem Zentrum.
-

Über Microsporidien aus dem Nervensystem von Fischen (*Glugea lophii* Doflein) und die Hyper- trophie der befallenen Ganglienzellen.

Von

Richard Weissenberg.

Ass. a. anatomisch-biologischen Institut d. Univ. Berlin.

Hierzu Tafel XVIII und XIX.

Inhalt.

	Seite
1. Einleitung	383
2. Makroskopische Befunde	386
3. Die Cysten von <i>Glugea lophii</i> , Sporen und Cystengrundsubstanz	388
4. Die Schizonten von <i>Glugea lophii</i>	394
5. Beziehungen der Cysten zum Wirtsgewebe. Die Hypertrophie der befallenen Ganglienzellen	399
6. Regressive Prozesse an den Cysten von <i>Glugea lophii</i> . .	408
7. Zur Frage der Verbreitung der Infektion im Wirtskörper. Die pathologische Bedeutung der <i>Glugea</i> geschwülste	413
8. Protozoen als Parasiten des Nervengewebes. Durch Micro- sporidien bewirkte Hypertrophie von Elementen des Wirtsgewebes. Die Stellung von <i>Glugea lophii</i> zu anderen Microsporidien . .	416

1. Einleitung.

Im Jahre 1898 beschrieb Doflein als erster genauer eigentümliche Geschwülste, die am Nervensystem eines Fisches, des *Lophius piscatorius* (Seeteufel), ihren Sitz haben. In den Tumoren, die Erbsen-, bisweilen sogar Kirschgrösse erreichen können, fand er als Hauptkomponente Cysten, die mit den Sporen eines zur Gruppe der Microsporidien gehörigen Protozoons angefüllt waren. Schon vorher war der Anschwellungen, die sich hauptsächlich an den Spinalknoten, aber auch an Hirnnerven, fanden, und der in ihnen enthaltenen Microsporidie durch Thélohan (1895) kurz Erwähnung getan worden. Doflein beschrieb den Parasiten als *Glugea lophii* und nahm an, dass durch ihn sowohl Bindegewebs-, wie Ganglienzellen infiziert würden. In den befallenen Zellen sollten sich die *Glugea*keime

vermehrten, Sporen bilden und schliesslich das Zugrundegehen der Wirtszelle bewirken. Die einzelnen kleinen Sporenerde sollten dabei nach der Auffassung von Doflein zu grossen Haufen konfluieren und diese die „Cysten“ des Parasiten darstellen. Um sie beschrieb Doflein eine Wucherung des Bindegewebes und hielt auch eine Proliferation von Ganglienzellen für wahrscheinlich. Er nahm an, dass die Auftreibung des Ganglions durch die Microsporidienhaufen und die Wucherung des Zwischen- gewebes die Geschwulst bewirke.

Hatte Doflein konstatiert, dass die Cysten von *Glugea lophii* stets am Nervensystem ihren Sitz haben, so kam im folgenden Jahre Mrázek zu dem wichtigen Resultat, dass es sich um einen speziell an Ganglienzellen gebundenen Parasiten handelt. Nach seinen Beobachtungen liegt jede Cyste ursprünglich in dem Nervenfortsatz einer Ganglienzelle, die unter der Einwirkung der Microsporidien eine gewaltige Hypertrophie erfährt. Cysten, die entsprechend den Dofleinschen Befunden eine unscharfe Abgrenzung gegen das übrige kleinzellige Wirtsgewebe zeigen, deutete Mrázek als zerfallende. Dabei erklärte er Bilder, die Doflein im Sinne einer Zellinfektion beschrieben hatte, als das Eindringen von Leukocyten in die Cysten, die durch Phagocytose Sporen in sich aufnehmen. Was den Sitz der Geschwülste anbetrifft, so machte er die interessante Entdeckung, dass sie ausser am peripheren Nervensystem auch im Rückenmark und Gehirn vorkommen können.

Seitdem hat, wenn man von einer kurzen Mitteilung von Pace (1908) absieht, der ohne Kenntnis der Mrázekschen Untersuchung im wesentlichen zu einer Bestätigung der Ansichten Dofleins kam, die Microsporidieninfektion von *Lophius piscatorius* keine weitere Bearbeitung erfahren. Eine solche musste indessen angesichts der interessanten Lokalisation der Erkrankung sowie des Umstandes, dass die wichtige Entdeckung Mrázeks von der Hypertrophie der befallenen Ganglienzellen nur kurz mitgeteilt war, lohnend und bei den mannigfachen Widersprüchen in der Darstellung der Autoren nicht unangebracht erscheinen. Dazu kam noch, dass die Studien über Microsporidien in den letzten Jahren Ergebnisse gezeitigt haben, die eine Neuuntersuchung von cystenbildenden Formen der Gattung *Glugea* als sehr wünschenswert erscheinen lassen mussten.

Während nämlich eine Reihe von Microsporidien durch isolierte, wenige μ grosse einkernige Individuen repräsentiert wird, die sich als intracelluläre Parasiten durch Sprossung vermehren und entweder direkt (Gattung *Nosema* nach Pérez und Stempel) oder nach Einschaltung einer Sponontengeneration (Gattung *Thélohania*) Sporen bilden, ist von Stempel (1904) in *Glugea anomala*, einem Parasiten des Stichlings, eine Microsporidie beschrieben worden, der ein grosser vielkerniger Protoplasmakörper vindiziert wird. Derselbe bildet encystiert die Grundlage von Gewebstumoren und erreicht eventuell den Durchmesser von einigen Millimetern. In dem Plasmakörper finden sich nach Stempel eine grosse Anzahl von Kernen, die zum Teil den Durchmesser von 10 μ und mehr erreichen und wie aus Beschreibung und Zeichnung hervorgeht, nach dem Typus von Metazoenkernen gebaut sind. „Sie heben sich durch ihre helle Grundfärbung sehr scharf von dem Protoplasma ab“, werden von einer Kernmembran umschlossen und einem Chromatingerüst durchzogen. Die färbaren Kernbestandteile sind „teils an der Kernmembran, teils an einem im Innern der Kerne ausgespannten, grobmaschigen Netzwerk von Fäden angeordnet, teils bilden sie auch im Zentrum der Kerne eine grössere, kompakte Masse“. Die Kerne vermehren sich nach dem Typus der direkten Kernteilung und bilden, wenn die Teilungen unvollständig bleiben oft rosenkranzförmige Gebilde. Stempel bezeichnet diese Kerne als die „vegetativen“ *Glugea*kerne und stellt sie in Gegensatz zu den Sporonten, die durch „endogene Knospungsprozesse“ im Innern des Plasmakörpers entstehen. Dabei sollen indessen die Sporontenkerne direkte Abkömmlinge der vegetativen Kerne sein und vielleicht sogar auch das Sporontenplasma aus Bestandteilen der vegetativen Kerne aufgebaut werden. Während die Sporonten sich in Sporen umwandeln, geht das Protoplasma des grossen, die Cyste ausfüllenden Mutterindividuums ebenso wie die Reste der vegetativen Kernsubstanz allmählich zugrunde.

Da sich schwer vorstellen lässt, dass in ein und dieselbe Protozoengruppe Formen von so verschiedenem Typus gehören sollen, wie sie nach dieser Darstellung *Nosema* und *Thélohania* einerseits, *Glugea* andererseits repräsentieren, so sind gegen die von Stempel gegebene Deutung der Befunde an *Glugea anomala* mannigfache Zweifel geäussert worden. Ins-

besondere haben Schröder (1909), Schuberg (1910) und Mrázek (1910) die Meinung ausgesprochen, es möchten die vegetativen Kerne Stempells nicht Protozoenkerne sein, sondern zum Wirtsgewebe gehören. Andererseits ist Pérez (1905) bei *Glugea stempelli*, einer Microsporidie, die in *Balanus amaryllis* grosse Cysten bildet, zu Resultaten gekommen, die er ganz im Sinne Stempells deutet. Unter diesen Umständen musste es von Interesse sein, festzustellen, wie sich der *Lophius*-parasit, der ganz ähnlich wie die von Stempel aus dem Stichling beschriebene Form Cysten bildet, die zu umfangreichen Gewebstumoren Veranlassung geben, in dieser Beziehung verhält.

Das Material zu der vorliegenden Untersuchung, das sich auf 21 erkrankte Fische erstreckt, wurde zum Teil anlässlich eines Studienaufenthaltes an der zoologischen Station in Neapel im März und April 1909 gesammelt, der mir durch die gütige Gewährung eines Reisestipendiums aus der Gräfin Luise Bosestiftung ermöglicht war. Über die makroskopischen Befunde wurde bereits 1909 berichtet. Gern benutze ich die Gelegenheit, an dieser Stelle den Ausdruck meines ergebensten Dankes an das Kuratorium der Gräfin Luise Bosestiftung wiederholen zu können.

Für die Fortführung der Untersuchung war es von grossem Werte, dass bei einem zweiten Aufenthalt an der zoologischen Station in Neapel im Frühjahr 1910 die im Vorjahre gewonnenen Erfahrungen ausgenutzt und vor allem jüngere Stadien der Infektion erlangt werden konnten. Die Ermöglichung der zweiten Studienreise verdanke ich der Liberalität des Kuratoriums der Adolf Salomonsohnstiftung zu Berlin, dem ich auch an dieser Stelle meinen ergebensten ehrerbietigen Dank auszusprechen mir gestatten möchte. Dem Leiter der zoologischen Station in Neapel, Herrn Prof. Reinhard Dohrn, danke ich herzlich dafür, dass er mir, obwohl bereits die preussischen Arbeitsplätze vergeben waren, doch durch Überlassung eines Extraplatzes die Arbeit an der zoologischen Station ermöglichte.

2. Makroskopische Befunde.

Das 1909 untersuchte Material betraf 21 Exemplare der beiden Arten *Lophius piscatorius* L. und *Lophius budegassa* Spinola. Davon zeigten 14 Tiere die *Glugea*-infektion. 1910 war der Prozentsatz der erkrankten Exemplare

geringer. Unter 22 Fischen wurden bei sieben Tieren Glugeatumoren aufgefunden. Über die makroskopischen Befunde der Erkrankung wurde bereits 1909 berichtet. Es wurde damals gezeigt, dass in vielen Fällen die Spinalknoten befallen werden, dass aber auch die grossen extrakraniellen Ganglien des Trigemini, Glossopharyngeus und Vagus den Sitz von Glugeageschwülsten bilden können. In einer Reihe von Fällen war die Infektion nicht auf die Hauptganglien beschränkt. Insbesondere am Vagus konnte von dem eine Prädilektionsstelle der Erkrankung bildenden grossen Ganglion, das unmittelbar nach dem Austritt des Nerven aus der Schädelhöhle in seinen Verlauf eingeschaltet ist, eine Kette von Glugeaherden sowohl zentral- wie peripherwärts verfolgt werden.

Stets erwies sich die Infektion streng an das Nervensystem gebunden und zwar fanden sich die Tumoren nur dort, wo Ganglienzellen in die Nervenbahn eingelagert sind. Besonders lehrreich war ein Fall, in dem eine Infektion in der Wand des grossen Venensinus, der in die Vorkammer des Herzens einmündet (Taf. XIX, Fig. 11) sich gleichfalls als die Erkrankung eines Ganglions herausstellte. Als ein häufiger Befund wurde das Befallensein mehrerer Spinalknoten oder der Ganglien verschiedener Hirnnerven einer Körperseite festgestellt. Mit der Vorstellung einer Verbreitung der Infektion auf dem Nervenwege liess sich diese Tatsache nicht nur durch die Annahme einer Übertragung vom zentralen Nervensystem aus in Einklang bringen, sondern wie am Schluss der Mitteilung von 1909 bemerkt wurde, ist in der Bahn des Sympathicus, der direkt oder durch Rami communicantes die peripheren Hauptganglien miteinander in Verbindung setzt, ein Nervenweg für die periphere Übertragung der Glugeainfektion von Ganglion zu Ganglion gegeben.

Es spricht für die Vielgestaltigkeit der Erkrankung, dass unter den sieben 1910 gesammelten Fällen nicht weniger als drei tatsächlich die vermutete Sympathicusinfektion aufwiesen. In zwei Fällen zeigten sich die Glugeaherde sogar ausschliesslich auf die Bahn des Sympathicus beschränkt. In dem dritten Falle war das vierte Spinalganglion und der Grenzstrang des Sympathicus in unmittelbarer Nähe der Einmündung des entsprechenden Ramus communicans erkrankt.

3. Die Cysten von *Glugea lophii*, Sporen und Cystengrundsubstanz.

Was den Aufbau der Geschwülste anbetrifft, so fällt bei der makroskopischen Betrachtung derselben als charakteristisches Moment ihr Gehalt an weisslichen Knötchen auf, die im allgemeinen einen Durchmesser von 1—2 mm erreichen. Je nachdem sie in grösserer oder geringerer Menge vorhanden sind, erreichen die Tumoren einen bedeutenderen oder kleineren Umfang. Diese Knötchen sind es, die von den Autoren als die *Glugea* cysten beschrieben worden sind. Dass sie zahllose Massen von Sporen des Parasiten enthalten, davon kann man sich leicht an einem frischen Zupfpräparat überzeugen. Es entleert sich aus ihnen ein breiiger Inhalt, der unter dem Mikroskop als hauptsächlichsten Bestandteil winzige stark lichtbrechende Körperchen, die Microsporidiensporen, in gewaltigen Mengen erkennen lässt.

Als kurze Bezeichnung für die sporenerfüllten Knötchen soll im folgenden der von Doflein, Mrázek und Pace angewandte Ausdruck „Cyste“ beibehalten werden. In dem Sinne, wie er in der pathologischen Anatomie angewandt wird, passt der Ausdruck freilich nur auf die Darstellung Dofleins, nach der es sich um sporenerfüllte Gewebseinschmelzungsherde handelt, um die sich eine Art bindegewebige Kapsel gebildet hat. Da die Bezeichnung „Cyste“ aber auch von Mrázek übernommen wurde, obwohl er zu ganz anderen Resultaten über Entstehung und Aufbau der Microsporidienansammlungen und ihr Verhältnis zum Wirtsgewebe gelangte, so mag dieselbe als indifferente kurze Bezeichnung auch hier Verwendung finden.

Ein genaueres Studium des Aufbaues der Geschwülste und der dieselben durchsetzenden Cysten ist nur auf Schnitten möglich. In Fig. 3 auf Taf. XVIII und Fig. 7 auf Taf. XIX sind bei schwacher Vergrösserung Teile von Schnitten durch Tumoren mit fertig ausgebildeten Cysten abgebildet, von denen man am häufigsten Gelegenheit hat, Material zu bekommen und die bisher ausschliesslich beobachtet zu sein scheinen.

An ihnen treten die *Glugea* cysten als die auffallendsten Komponenten hervor. Sie sind auf dem Durchschnitt meist von ovaler Gestalt und erscheinen bei den angewandten schwachen Vergrösserungen aus zahllosen winzigen Pünktchen zusammen-

gesetzt. Bei Anwendung der Ölimmersion dokumentieren sich diese als die Microsporidiensporen, die zunächst genauer beschrieben werden sollen.

Es handelt sich um stark lichtbrechende Körperchen, die von einer Membran umhüllt werden und, wie Fig. 4, die bei 1500facher Vergrößerung gezeichnet ist, zeigt, in zwei verschiedenen Formen und in verschiedener Grösse auftreten. Bei a sind drei Sporen von eiförmiger Gestalt, bei b und c dagegen Sporen dargestellt, an denen der Längsdurchmesser beträchtlich über den Querdurchmesser überwiegt, so dass sie eine Walzenform besitzen. Unter den letzteren wurden verschiedene Grössen beobachtet. Die bei b abgebildeten entsprechen den grössten, die mit c bezeichneten den kleinsten beobachteten Sporen. Der Längsdurchmesser der ovalen und der grösseren walzenförmigen Sporen beträgt nach der Messung am fixierten Präparat durchschnittlich 3μ . Für den Querdurchmesser ergeben sich bei jenen etwa $1,75 \mu$, bei diesen 1μ . Doflein hatte als Maße der frischen Sporen $3,5 \mu$ für den Längen- und $1,5 \mu$ für den Querdurchmesser angegeben.

Bei allen Sporen hebt sich bei der angewandten Eisenhämatoxylinfärbung nach Heidenhain als dunkelste Partie eine bald schmalere, bald breitere Querbinde ab, die dem für Microsporidiensporen charakteristischen Plasmagürtel entspricht. Die beiden Pole der Sporen werden von den „Vakuolen“ eingenommen, von denen in Übereinstimmung mit den Befunden von Schuberg (1910) gefunden wurde, dass sich bei schwacher Differenzierung der Heidenhainfärbung in der einen häufig noch der Farbstoff hält und ihr einen ganz dunkeln oder, wie in Fig. 4 bei a und b gezeichnet, einen grauen Farbenton verleiht, während die andere Vakuole bereits ganz hell erscheint. An den eiförmigen Sporen ist dabei die helle Vakuole von grösserem, an den walzenförmigen im allgemeinen von kleinerem Volumen als die dunkel gefärbte. Wie Schuberg an *Plistophora longifilis*, einer Microsporidie, die bedeutend grössere, bis zu 12μ im Durchmesser erreichende, Sporen besitzt, wahrscheinlich gemacht hat, ist nur in der dunkleren Vakuole der für die Microsporidiensporen charakteristische Polfaden spiralig aufgerollt, der an frischen Sporen durch Anwendung von Reagentien (Ammoniak u. a.) zum Ausschnellen gebracht werden kann.

Über die Kernverhältnisse der Sporen von *Glugea lophii*, deren Untersuchung durch die Kleinheit der Form erschwert ist, können zurzeit noch keine Angaben gemacht werden. Zahl und Anordnung der Sporenkerne sind bei den Microsporidien überhaupt zurzeit noch Gegenstand der Kontroverse. Während die Sporen früher nach Analogie der Myxosporidien-spore als vielkernig aufgefasst wurden und man an ihnen ausser dem Kern des Amoeboideum, noch einen Kern der „Polkapsel“ und zwei Schalenkerne beschrieb, ist in jüngster Zeit Schuberg in überzeugender Weise dafür eingetreten, dass die Microsporidien-sporen nur einen einzigen im Plasmagürtel gelegenen Kern besitzen.

Was die Verteilung der eiförmigen und der walzenförmigen Sporen betrifft, so finden sich die ersteren vorwiegend im peripheren, die letzteren im zentralen Teil der Cysten. Es ist demnach eine äussere und eine innere Sporenzone zu unterscheiden, die sich im Übersichtsbilde häufig dadurch scharf voneinander abheben, dass die Schicht der walzenförmigen Sporen in ihrer Gesamtheit blasser erscheint (Fig. 3, 7 und 8).

Dass in den Cysten von *Glugea lophii* zwei sich verschieden färbende Sporenzonen vorkommen, ist auch von den bisherigen Untersuchern dieser Sporozoenform beschrieben worden. Doch haben die Unterschiede im Bau der Sporen dabei keine Beachtung gefunden. Doflein hat zuerst darauf aufmerksam gemacht, dass bei Anwendung von Osmiumsäure beim Fixieren der Geschwülste eine intensive Bräunung der äusseren Sporenzone im Gegensatz zu der inneren eintritt. Die Beobachtung Dofleins kann hier vollkommen bestätigt werden. Bei Anwendung von Flemmingscher Flüssigkeit wurde als Regel beobachtet, dass die äussere Sporenzone, die den ovalen Sporen entspricht, einen dunkelbraunen, die Schicht der walzenförmigen Sporen dagegen einen hellen Farbenton annimmt, wie es in Fig. 8 markiert ist. Auch zeigte sich bei Anwendung starker Vergrösserungen, dass die Bräunung nicht auf einer Färbung einer Zwischensubstanz, sondern der Sporen selbst beruht. Doflein zog aus entsprechenden Beobachtungen den Schluss, „dass die unreifen Sporen eine fettartige Substanz enthalten, welche bei der Umbildung zur reifen Spore verbraucht oder umgewandelt wird.“

Wohl zu unterscheiden von dem Färbungsunterschied, der an den beiden Sporenzonen durch Behandlung mit Osmiumtetroxyd

auftritt und zweifellos in chemischen Differenzen seinen Ursprung hat, ist das verschiedene Aussehen, das die beiden Sporenzonen bei der Anwendung verschiedenster Fixationsmittel und Färbemethoden im Übersichtsfeld darbieten. Man kann es keineswegs als allgemeinen Satz hinstellen, dass sich die innere Sporenzone stets „blasser färbe“ als die äussere. Es ist im wesentlichen der verschiedene Habitus der ovalen und walzenförmigen Sporen, der sich auch im Übersichtsbilde schon markiert. Dabei kann bei Cysten mit kleinen walzenförmigen Sporen die Innenzone heller gefärbt erscheinen als die Rindenzone, da sie aus kleineren Farbpünktchen sich zusammensetzt — ein Verhalten, wie es in den Figuren auf Taf. XVIII und XIX markiert ist — an anderen Stellen desselben Schnittes dagegen, wo Cysten mit grossen walzenförmigen Sporen liegen, können diese in ihrer Gesamtheit sogar dunkler als die Rindenzone erscheinen. Wie aus Fig. 4b hervorgeht, ist der Plasmagürtel der grossen walzenförmigen Sporen bisweilen breiter als der der eiförmigen und dieselben bieten daher dicht gedrängt eine grössere sich intensiv färbende Fläche dar.

Es sei hier noch darauf hingewiesen, dass nach Fixation mit Flemmingscher Flüssigkeit durch Safraninfärbung häufig nicht der Plasmagürtel zur Darstellung gebracht wird, sondern die Sporen homogen rot gefärbt erscheinen. Bei Extraktion wird die Farbe schnell oft dabei wieder abgegeben und es kommt dann die charakteristische Osmiumbräunung zum Vorschein. Da dies nicht bei allen Sporen gleichmässig erfolgt, so können diejenigen, die noch homogen rot gefärbt sind, leicht als besondere Gebilde erscheinen, die man eher für einen kompakten Kern wie für eine Microsporidienspore halten könnte.

Dieses eigentümliche Verhalten wurde erwähnt, weil Doflein angibt, dass in der Peripherie der Cysten, die er für die jüngsten der von ihm beobachteten hält, ausser den Sporen auch noch „Kerne“ der Glugea vorkommen, und diese im Gegensatz zu den dunkel konturierten Sporen als homogene rote Scheiben einzeichnet (u. a. Doflein, Fig. 133). Den Dofleinschen Abbildungen entsprechende Gebilde, die tatsächlich als Glugeakerne zu deuten wären, konnten nun von mir ebensowenig wie seinerzeit von Mrázek aufgefunden werden.

In dem Verhalten der äusseren und inneren Sporenzone besteht abgesehen von dem verschiedenen Habitus der ovalen

und walzenförmigen Sporen noch eine wichtige Verschiedenheit, auf die zuerst Mrázek aufmerksam gemacht hat. Mrázek fand nämlich, dass in der äusseren Sporenzone die Sporen nicht frei nebeneinander lägen, sondern durch eine deutliche Zwischensubstanz getrennt würden. Er beschrieb dieselbe als ein feines Gitterwerk, in dessen Maschen die Sporen einzeln oder in kleinen Gruppen sich vorfinden. Zwischen den Sporen der inneren Zone fand er dagegen „nur eine äusserst spärliche, kaum bemerkbare Zwischensubstanz“.

Die Beobachtung Mrázeks, dass im Bereiche der äusseren Zone im Gegensatz zur inneren Sporenzone eine deutliche Zwischensubstanz vorhanden ist, kann vollkommen bestätigt werden. Bilder, wie sie den Mrázekschen Figuren entsprechen, wurden allerdings nur bei Anwendung des Schaudinnischen Fixationsgemisches (2 Teile konz. Sublimatlösung, 1 Teil 90% Alkohol) beobachtet, das offenbar starke Schrumpfung hervorruft. Dann zeigt sich tatsächlich ein feines Gitterwerk, das Hohlräume umschliesst, in denen die Sporen einzeln oder zu mehreren liegen. Bei der Anwendung Flemmingscher Flüssigkeit erhält man dagegen das Bild einer homogenen Grundsubstanz, in die Sporen unmittelbar eingelagert sind.

Bei grossen Cysten, die auf das dichteste mit Sporen erfüllt sind, tritt die Grundsubstanz wenig hervor. Anders ist es auf jüngeren Stadien, wo sie nicht nur relativ schmale Verbindungsbalken zwischen den einzelnen Sporen bildet, sondern namentlich an manchen Stellen der Rindenzone in grösserem Umfange zutage tritt. Es handelt sich hier um ausgedehnte Felder von Grundsubstanz, in die Sporen und die sogleich zu besprechenden jüngeren Parasitenstadien in grösseren Abständen eingestreut sind (Fig. 5 und 6).

Die Grundsubstanz färbt sich mit Plasmafärbstoffen, zeigt jedoch ein so homogenes Aussehen, dass sie nicht als unverändertes Zellplasma aufgefasst werden kann. Sie erscheint an den mit Flemmingscher Flüssigkeit fixierten Präparaten als gleichmässig geronnene Masse ohne irgend eine Andeutung einer fädigen, alveolären oder granulierten Struktur.

Im Bereich der Zone der walzenförmigen Sporen fehlt die Grundsubstanz völlig oder ist nur als schmale Kittlinie zwischen einzelnen Sporen nachzuweisen. Zum grössten Teile scheinen

die Sporen hier ganz frei nebeneinander zu liegen. Vermutlich findet sich im Leben zwischen ihnen etwas Flüssigkeit, die durch die Fixationsmittel nicht ausgefällt wird.

Es ist nun von Interesse, dass sich in jungen Cysten die walzenförmigen Sporen entweder gar nicht oder nur in getrennten kleinen Herden finden und im übrigen die ovalen Sporen die Cyste erfüllen. In grösseren Cysten trifft man dagegen als innere Zone umfangreiche Massen der walzenförmigen Sporen. Die äussere Sporenzone sendet aber oft noch Ausläufer in den zentralen Herd hinein (Fig. 3) oder es handelt sich überhaupt um einzelne getrennte Herde der walzenförmigen Sporen. In Tumoren endlich, die sich durch Veränderungen am Wirtsgewebe als ganz alte Geschwülste dokumentieren, finden sich Cysten, die fast ausschliesslich aus walzenförmigen Sporen bestehen.

Beobachtungen ähnlicher Art haben schon Doflein zu dem Schlusse geführt, dass die innere Sporenzone die reiferen Sporen enthalte. Zweifellos würden durch die Annahme, dass eine Umwandlung von ovalen Sporen in walzenförmige statthabte, die beobachteten Tatsachen eine einfache Erklärung finden. Da im Bereiche der walzenförmigen Sporen die Grundsubstanz vermisst wird, so liegt weiterhin der Schluss nahe, dass diese Umwandlung mit einer Auflösung der Grundsubstanz in Zusammenhang steht. Für Cysten, die walzenförmige Sporen enthalten, deren Längsdurchmesser, wie Fig. 4 b zeigt, dem der ovalen Sporen ungefähr gleichkommt oder denselben sogar etwas übertrifft, dürften diese Annahmen tatsächlich viel Wahrscheinlichkeit haben. In den Fällen jedoch, in denen die innere Sporenzone walzenförmige Sporen enthält, die ungleich kleiner sind als die ovalen (Fig. 4 c) wird es nicht möglich sein, die ersteren von schon fertig gebildeten eiförmigen Sporen abzuleiten. Man kann indessen den Befund in dem Sinne deuten, dass die beim Wachstum der Cyste neu gebildeten Sporen von vornherein kleiner sind und dort, wo die Grundsubstanz verflüssigt ist, abgelagert sogleich die Walzenform annehmen.

Was die Ausbildung grosser und kleiner Sporen anbetrifft, so ist sie eine schon bei vielen Microsporidien beobachtete Tatsache, für die jedoch bisher keine befriedigende Erklärung gefunden ist. Einen besonders markanten Fall hat Schuberg bei *Plistophora longifilis* beschrieben, wo er neben Sporen.

die einen Längsdurchmesser von 12μ besaßen, auch winzige Formen beobachtete, die bis zu einem Längsdurchmesser von 2μ herabgingen.

4. Die Schizonten von *Glugea lophii*.

Ausser den beiden sich durch dunklere und blässere Färbung markierenden Sporenzonen ist auf dem in Fig. 3 dargestellten Übersichtsbilde noch eine weitere Differenzierung innerhalb der Cysten zu erkennen. Es handelt sich um die hellen Felder (s), die in ziemlich regelmässigen Abständen voneinander wie ein Kranz die periphere Schicht der Cystendurchschnitte durchsetzen. Sie sind zuerst von Mrázek beschrieben und als Sitz der Sporenbildung in Anspruch genommen worden. Mrázek gewann bei Anwendung stärkerer Vergrößerung den Eindruck, „als ob sie durch Vergrößerung oder Wachstum einer Anzahl von Alveolen der Zwischensubstanz entstanden wären“. Er fand in denselben „Einschlüsse von sehr verschiedener Gestalt, die sich sämtlich recht intensiv färben. Einige von ihnen sind sporenähnlich, andere wieder hantelförmig, etc.“ Mrázek vermutete daraufhin, dass hier die „Sporoblasten“ der *Glugea* lägen.

Seit der Zeit, in der Mrázek seine Untersuchung veröffentlichte, ist, wie in der Einleitung bereits erwähnt wurde, für eine ganze Anzahl von Microsporidien der Nachweis geführt worden, dass unter den nicht in Sporenschalen eingeschlossenen Stadien zwei Reihen von Formen zu unterscheiden sind. Es sind das zunächst diejenigen, die durch fortgesetzte Teilungen der Vermehrung der Individuenzahl dienen und wahrscheinlich auch eine Weiterverbreitung der Infektion innerhalb des Wirtes bewirken können. Von Schröder sind sie als Schizonten, von Stempell als Meronten bezeichnet worden. Von ihnen stammt eine zweite Reihe von Formen ab: die Sporonten. Bei der Gattung *Nosema* wandeln sich nach Pérez und Stempell die Sporonten direkt in Sporen um, in den meisten übrigen Fällen liefern sie entweder durch successive Teilung (*Thélohanía*) oder durch simultanen Zerfall (*Plistophora* nach Schuberg) eine begrenzte Anzahl von Sporoblasten, die sich in Sporen umformen. Ganz abweichend ist der in der Einleitung ausführlicher geschilderte Entwicklungsgang, den *Glugea anomala* nach der Darstellung Stempells aufweist.

Nach diesen Vorbemerkungen kann zu den Befunden im Bereiche der hellen Stellen übergegangen werden, an denen Mrázek den Sitz der Sporenbildung vermutete. Nicht in allen Fällen wurden hier Einschlüsse gefunden. Bei älteren, und zwar, wie später gezeigt werden wird, in regressiver Veränderung befindlichen Cysten (Fig. 7, 8) stellten sich die hellen Stellen (s) meist als leere Lücken heraus, die von schmalen Septen der Grundsubstanz durchsetzt werden. In jüngeren Fällen dagegen fanden sich hier eigentümliche, meist übersporengrosse Gebilde von wechselnder, doch häufig gestreckt ovaler Gestalt, die zunächst durch eine breite äussere Zone, die eine stark lichtbrechende Substanz enthält, auffallen. Im Gegensatz zu der bei Eisenhämatoxylinfärbung einen grauen Farbenton annehmenden Cysten Grundsubstanz bleibt diese Zone zum grössten Teile völlig farblos und hebt sich dadurch, ohne dass ein eigentlicher Grenzkontur zwischen beiden Schichten sichtbar wäre, sehr scharf von der Grundsubstanz ab. Von der glänzenden Zone werden Körperchen umschlossen, die ein oder mehrere sich intensiv mit Kernfarbstoffen färbende Klümpchen enthalten. Im übrigen bestehen sie aus einer schmalen Schicht dem färberischen Verhalten nach plasmatischer Substanz, die sich in unregelmässiger Verteilung auch in die stark lichtbrechende äussere Zone hinein fortsetzen kann. In einer Reihe von Fällen sehen die Körperchen wie in Durchschnürung begriffen aus.

Die Bedeutung der eigentümlichen, insbesondere durch die stark glänzende äussere Zone auffallenden Gebilde, konnte durch die Untersuchung von jungen Cysten aufgeklärt werden. Bei einem 23 cm langen *Lophius piscatorius* wurde ein Jugendstadium einer Glugeageschwulst in Gestalt eines zarten, hyalinen Anhangssackes an einem Spinalganglion aufgefunden. Makroskopisch konnten in diesem die jungen Microsporidien cysten eben als leichte Trübungen erkannt werden. Sie erreichen hier erst einen grössten Durchmesser von etwa 250 μ . In Fig. 2 sind drei der kleinen Cysten bei derselben Vergrösserung wie Fig. 3 abgebildet. Die beiden unteren Cysten sind allerdings nur tangential angeschnitten, die obere dagegen annähernd in ihrer grössten Ausdehnung getroffen. Man bemerkt an den Cysten den relativ zu der geringen Gesamtgrösse sehr bedeutenden Raum, den die hellen Stellen in der Randpartie einnehmen. Die

Grundsubstanz tritt hier in ausgedehnten Feldern zutage, von denen kleine Teile bei 1500facher Vergrößerung in Fig. 5 und 6 aus Cysten desselben Tumors dargestellt sind.

In die Cystengrundsubstanz eingebettet finden sich hier in grosser Menge Gebilde (s), die den soeben aus älteren Cysten geschilderten, aber dort nur spärlich vorhandenen aufs beste entsprechen. Wie Fig. 5 und 6 demonstriert, heben sie sich vermöge der äusseren glänzenden Zone, die bei der angewandten Heidenhainfärbung zum grössten Teile farblos bleibt, aufs deutlichste von der gleichmässig grau gefärbten Cystengrundsubstanz (g) ab. Die in ihrer Mitte eingeschlossenen sich intensiv mit Kernfarbstoffen tingierenden Klümpchen treten in den abgebildeten Präparaten tiefschwarz gefärbt hervor. Die plasmatische Substanz, die sich in ihrer Umgebung innerhalb der glänzenden Zone findet, hat einen grauen Farbenton angenommen. In den in Fig. 5 abgebildeten Körperchen erscheint Kern- und Plasmasubstanz unscharf gegeneinander abgegrenzt und die letztere setzt sich in unregelmässiger Verteilung in die glänzende Zone hinein fort. In Fig. 6, die eine andere Stelle der gleichen Cyste aus demselben Schnitt wiedergibt, setzen sich in den sechs oberen Körperchen die Chromatinklümpchen viel schärfer gegen die plasmatische Substanz ab, die eine mehr gleichmässige Lage um sie bildet und auch gegen die äussere glänzende Zone schärfer abgegrenzt ist. Die letztere kann in der Zeichnung nur als heller Hof wiedergegeben werden. Es sei darum ausdrücklich betont, dass es sich auch hier um eine Schicht stark lichtbrechender Substanz handelt, die wie eine Kapsel die Körperchen umgibt, und nicht etwa um einen durch Schrumpfung entstandenen Hohlraum.

Die geschilderten Körperchen sind in dem abgebildeten Präparat abzüglich der glänzenden Zone 1—2 μ gross und, soweit sie nur ein Chromatinklümpchen enthalten (s), von polygonaler bis runder Gestalt. Soweit sich dagegen in ihnen zwei Chromatinklümpchen finden, erscheinen sie in die Länge gestreckt und zwar um so mehr, je weiter die Chromatinklümpchen auseinander gerückt sind (Fig. 5 und 6 t). Es kann wohl keinem Zweifel unterliegen, dass es sich hier um Teilungen der Körperchen handelt. Bisweilen sieht man die beiden Chromatinkanhäufungen noch durch einen stärker gefärbten Strang verbunden, so dass Hantelfiguren entstehen (Fig. 5 h). In vielen Fällen kommt es

nicht zu einer vollkommenen Teilung der Körperchen, sondern die Tochterkörperchen bleiben noch im Zusammenhang miteinander und erscheinen nur durch eine Einschnürung der äusseren Zone gegeneinander abgesetzt. So kann es zur Bildung rosenkranzartiger Ketten kommen, von denen in Fig. 5 bei r eine in die Schnittebene gefallen ist. Wenn man bedenkt, dass es sich um einen nur $2,5 \mu$ dicken Schnitt handelt, so ist es wahrscheinlich, dass auch von den in Fig. 5 und 6 isoliert getroffenen Körperchen (s) einige nicht allseitig isoliert liegen, sondern quer getroffenen Sprossketten entsprechen.

Unter Berücksichtigung des Umstandes, dass die fraglichen Gebilde in jungen, noch kleinen Cysten in grosser Anzahl angetroffen werden, aber auch in grossen noch nicht ausgewachsenen Cysten sich, wenn auch spärlicher, finden, scheint es mir unzweifelhaft, dass es sich hier um die Schizonten (Meronten) von *Glugea lophii* handelt um die Formen, die durch fortgesetzte Teilungen neue Individuen erzeugen und so das Cystenwachstum vermitteln.

Unter diesem Gesichtspunkt betrachtet, stellt das Chromatinklumpchen den Kern der Schizonten dar. Die ihn umgebende, mit Plasmafärbstoffen tingierbare Substanz entspricht dem Schizontenplasma. Da, wie Fig. 5 zeigt, das Plasma nicht immer als besondere Schicht von einer „äusseren“ glänzenden Zone getrennt werden kann, sondern die glänzende Substanz hier gewissermassen die Grundschicht darstellt, in der sich das Plasma unregelmässig verteilt, so könnte man daran denken, auch die Zone der glänzenden Substanz zum Zellkörper der Schizonten zu rechnen und sie als Plasmaprodukt aufzufassen. Es würde dafür der Umstand sprechen, dass in Fig. 6, wo das Plasma der Schizonten reichlicher entwickelt ist, die glänzende Zone als schmalere Kapsel erscheint. Indessen führt ein Vergleich mit anderen als endozelluläre Parasiten lebenden Mikroorganismen zu einer etwas abweichenden Deutung. Herrn Prof. M. Hartmann verdanke ich den Hinweis darauf, dass eine Zone von ähnlicher Beschaffenheit und wechselnder Ausbildung u. a. in der unmittelbaren Umgebung von Chytridiaceen und auch von jungen Sarkosporidien beobachtet wird. Sie wird hier lediglich als die „Einflusszone des Parasiten“ aufgefasst und auf den Stoffumsatz in seiner unmittelbaren Umgebung bezogen.

Eine sichere Entscheidung über die Bedeutung der glänzenden Zone wird sich, wie ich hoffe, bei genauerem Verfolgen der Sporenbildung ergeben, eine Untersuchung, die zurzeit noch nicht abgeschlossen ist. Insbesondere wird die Frage zu entscheiden sein, ob die Abkömmlinge der Schizonten einfach durch Umhüllung mit einer Membran zu jungen Sporen werden, wie es für die Gattung *Nosema* beschrieben wurde, oder ob eine besondere Sporontengeneration unterschieden werden muss.

Was die geschilderte Schizogonie betrifft, so erscheint der Umstand wichtig, dass sie, trotzdem es sich hier um eine grosse „Cysten“ bildende Form handelt, doch im Prinzip wie bei der Gattung *Nosema* verläuft, bei der die Schizonten sich isoliert in Zellen vermehren (Stempell 1909). Auch für die Gattung *Thélohania* ist die Schizogonie ähnlich geschildert worden (Stempell 1902, Schröder 1909). Gegenüber den bisher von Microsporidien bekannten Schizonten fällt bei *Glugea lophii* nur die ausserordentliche Kleinheit und wechselnde Gestalt des Zellkörpers auf (wenn man zu diesem die glänzende Zone nicht hinzurechnet). Kern und Kernteilung der Schizonten wurden dagegen in ganz ähnlicher Weise bei den aufgeführten Microsporidiengattungen beschrieben.

Die in dem Auftreten der glänzenden Zone in der Umgebung der Schizonten von *Glugea lophii* gegebene Besonderheit scheint mir noch in einer Beziehung von Interesse zu sein. Wäre die glänzende Zone gegen die Cystengrundsubstanz durch eine Membran abgesetzt, so unterliegt es keinem Zweifel, dass sich eine gewisse Ähnlichkeit mit dem Bau von ruhenden Metazoenkernen ergeben würde. Die Membran würde dann mit der Kernmembran, die glänzende Substanz mit dem Kernsaft, das Schizontenplasma mit dem Liningerüst, der Schizontenkern mit dem Chromatinkörnchen verglichen werden können. Es muss dies deshalb erwähnt werden, weil in älteren Cysten bisweilen Gruppen von Schizonten beobachtet wurden, die eine bedeutendere Grösse, den Umfang von mehreren Sporen erreichen. Ihrem grösseren Volumen entsprechend ist zwischen ihnen die Cystengrundsubstanz auf schmale Septen reduziert, die leicht Membranen vortäuschen können. Untersucht man nur ein solches Stadium, ohne die jüngeren Formen zu kennen, so könnte man tatsächlich leicht versucht sein anzunehmen, dass es sich hier

um eine Gruppe von Kernen im Sinne der vegetativen Kerne Stempells handelt.

Wie bereits in der Einleitung betont, ist ja die Struktur der „vegetativen Kerne“ von Stempell ganz im Sinne des Aufbaues von Metazoenkernen dargestellt worden. Da mit diesem Befunde die von dem Typus der übrigen Microsporidien so ganz abweichende Auffassung von *Glugea anormala* durch Stempell innig zusammenhängt, so ist, wie oben bemerkt, von verschiedener Seite (Schröder 1909, Schuberg 1910, Mrázek 1910) die Vermutung geäußert worden, es möchte sich bei den vegetativen Kernen Stempells nicht um Protozoenkerne, sondern um Kerne des Wirtsgewebes handeln. Soweit nach den Befunden an *Glugea lophii* geurteilt werden kann, würde es demgegenüber nicht ausgeschlossen erscheinen, dass Stempell mit Recht die fraglichen Gebilde als zur Microsporidie gehörig ansieht, dass aber dieselben noch anders als wie als „Kerne“ gedeutet werden können.

Jedenfalls scheint es mir unzweifelhaft, dass die geschilderten, in Sprossung befindlichen Körperchen von *Glugea lophii* als Schizonten und nicht etwa als vegetative Kerne im Sinne Stempells aufzufassen sind. Auch sonst wurden in den Cysten von *Glugea lophii* keine Elemente gefunden, die im Sinne Stempells als vegetative Kerne zu deuten wären. Sporen, Sporenentwicklungsstadien, Schizonten und Cystengrundsubstanz sind allein die Komponenten, die die Cysten von *Glugea lophii* aufbauen.

Betreffs der Cystengrundsubstanz war bereits bemerkt worden, dass dieselbe wegen ihrer völlig homogenen Beschaffenheit nicht als unverändertes Zellplasma aufgefasst werden kann. Die Beobachtung der Schizogonie lässt es als ausgeschlossen erscheinen, die Cystengrundsubstanz im Sinne Stempells als einen grossen Microsporidienplasmakörper zu betrachten. Welche Bedeutung sie tatsächlich besitzt, darauf kann erst eingegangen werden, nachdem die Beziehungen zwischen den Cysten und dem Wirtsgewebe erörtert worden sind.

5. Beziehungen der Cysten zum Wirtsgewebe. Die Hypertrophie der befallenen Ganglienzellen.

Wie Fig. 3 demonstriert, können nach ihren Beziehungen zum Wirtsgewebe zwei Typen von Cysten unterschieden werden.

Bei dem ersten Typus, dem in Fig. 3 alle Cysten mit Ausnahme der beiden mit B bezeichneten folgen, handelt es sich um scharf begrenzte Microsporidienmassen, die allseitig von einem bald breiteren, bald schmäleren Plasmahof (p) umgeben werden. Im Gegensatz zu der oben beschriebenen homogenen Grundsubstanz der äusseren Sporenzone findet sich hier ein deutlich feinfädig strukturiertes Plasma. Dasselbe setzt sich auch dadurch scharf von der Grundsubstanz ab, dass es sich weniger intensiv mit Plasmafarbstoffen färbt als jene. Bisweilen erscheint die unmittelbar an den Plasmahof grenzende äussere Konturlinie der Grundsubstanz besonders dunkel gefärbt. Eine nach innen zu deutlich abgegrenzte „Cystenmembran“ wurde aber nicht beobachtet. Wie eine Durchsicht von Schnittserien lehrt, umgibt der Plasmahof die Cysten ringsum wie eine Schale und trennt sie somit von dem kleinzelligen Gewebe des Tumors. Dabei können, wie Fig. 3 bei C und D zeigt, Gruppen von zwei und mehr ringsum durch Plasma abgegrenzte Cysten in eine gemeinsame äussere Plasmashale eingeschlossen sein.

Den zweiten Typus repräsentiert in Fig. 3 nur die Doppelpcyste B. Hier fehlt die umhüllende Plasmashale und damit die Abgrenzung gegen das kleinzellige Wirtsgewebe. Dieses reicht nicht nur unmittelbar an die kompakten Microsporidienmassen heran, sondern seine innerste Schicht wird von diffus oder in kleinen Gruppen verteilten Glugeasporen durchsetzt. Wie mit Flemmingscher Flüssigkeit fixierte und ungebleichte Präparate zeigen, finden sich in der Umgebung solcher Cysten, vermengt mit den zerstreuten Sporen, zahlreiche Fetttropfen verschiedener Grösse (Fig. 8 f).

Während Doflein nur Cysten des zweiten Typus, die sich in älteren Knoten ausschliesslich finden (Fig. 7), seiner Beschreibung zugrunde gelegt hat, gelang es Mrázek in den scharf abgegrenzten und von Plasmashalen umhüllten Cysten die Grundform zu entdecken, von der jene durch sekundäre Umwandlungen abzuleiten sind. Er machte dabei den interessanten und wichtigen Befund, dass die Plasmashalen zu riesenhaften Ganglienzellen des Fisches gehören oder doch von ihnen abzuleiten sind, und behauptete, dass die Nervenzellen unter dem Einfluss der Microsporidieninfektion eine gewaltige Hypertrophie erführen. Mrázek stützte sich im wesentlichen darauf, dass er unter ähnlichen

Verhältnissen wie die Cysten Riesenganglienzellen fand und in einer Reihe von Fällen beobachten konnte, dass ein Zellfortsatz derselben direkt in die plasmatische Hülle der Cyste übergeht.

An einem Material, das zweifellos noch günstiger ist als das Mrázek seinerzeit zur Verfügung stehende, bin ich zu einer vollkommenen Bestätigung des Zusammenhangs von Cysten und Ganglienzellen und deren Hypertrophie unter dem Einfluss der Microsporidien gelangt.

Einen besonders klaren Fall einer älteren Geschwulst, deren Cysten zum Teil bereits einen Längsdurchmesser von 1 mm erreichten, repräsentiert der in Fig. 3 abgebildete Schnitt. Zwischen den dem zweiten Typus gegenüber hier bedeutend an Zahl überwiegenden Cysten des ersten Typus heben sich aus dem kleinzelligen Tumorgewebe eine Anzahl riesiger Zellen mit grossem Kern heraus, von denen drei abgebildet sind. Die mittlere geht deutlich in den Plasmahof einer Cyste (A) über. Entsprechende Bilder von dem Zusammenhang von Plasmaschalen und riesigen Zellen sind noch an vielen Stellen der Schnittserie zu beobachten. Doch ist es wegen der bedeutenden Grösse von Cysten und Zellen umständlich, hier einen vollkommenen Überblick über das gegenseitige Verhältnis zu erhalten.

Übersichtlicher in dieser Beziehung und gleichzeitig auch für die Beurteilung der Natur der grossen Zellen geeigneter sind jüngere Stadien der Erkrankung. Fig. 1 stellt einen Schnitt durch ein jung infiziertes Ganglion dar. Das Gewebe desselben ist noch wenig pathologisch verändert. Man sieht die ein- und austretenden Bündel von Nervenfasern (n) und bemerkt eine grosse Anzahl von Ganglienzellen (g), die bei der schwachen (50fachen) Vergrösserung nur klein erscheinen. Aus ihrer Mitte treten dagegen fünf Zellen (h) hervor, die sich durch bedeutende Grösse von ihnen unterscheiden, in ihrem Gesamthabitus aber ihnen ausserordentlich ähnlich sehen. Wie viele der kleinen Ganglienzellen besitzen sie eine unregelmässig birnförmige Gestalt, das Plasma hebt sich in ähnlichem Farbenton wie bei jenen von dem kleinzelligen Zwischengewebe ab, vor allem erinnern die grossen bläschenförmigen Kerne, in denen die färbbare Substanz zu Nukleolen konzentriert ist, an die Kerne von Ganglienzellen. Freilich stellt sich beim Verfolgen der Schnittserie heraus, dass statt eines einzigen grossen Nukleolus mehrere Kern-

körperchen vorhanden sind. Indessen wurde eine Bildung von Nebennukleolen auch bei normalen Spinalganglienzellen von *Lophius piscatorius* durch Holmgren (1899) gelegentlich gefunden. Mit der Beobachtung dieses Autors, dass in den Spinalknoten von *Lophius* multipolare Ganglienzellen ein häufiger Befund sind, stimmt an den grossen Zellen die Tatsache gut überein, dass ab und zu Fortsätze von ihnen ausgehn, die sich bald zuspitzen und in das umgebende Gewebe verlieren (Fig. 2 d).

Entsprechen diese Fortsätze gut den Dendritenbildungen, die Holmgren beschrieben hat, so lässt sich andererseits ein typischer Neurit nicht nachweisen. Dort, wo man seine Abgangsstelle vermuten sollte, an dem verjüngten Ende der Zelle, findet sich eine *Glugea* cyste in das Plasma eingelagert. Ausnahmslos konnte beim Verfolgen der Schnittserien der Übergang der grossen Zellen in die Plasmaschalen der *Glugea* cysten beobachtet werden. In dem auf Fig. 1 abgebildeten Schnitt sind zwei Zellen (h_1 und h_2) in ihrem Zusammenhang mit der *Glugea* cyste getroffen. Bei den übrigen drei grossen Zellen konnte einige Schnitte weiter gleichfalls der Übergang in die Plasmaschale einer Cyste beobachtet werden.

Die Ähnlichkeit im Gesamthabitus der grossen Zellen mit den Ganglienzellen führt mich entsprechend der Ansicht Mrázeks zu dem Schluss, dass sie von Ganglienzellen abzuleiten sind. Mit dieser Auffassung stimmen gut einige Beobachtungen überein, die an den Kernen der riesigen Zellen gemacht wurden. So wurden gelegentlich Bilder erhalten, die auf das Ausstossen von Nukleolen in das Plasma hindeuten, und in einem Falle auch die Entwicklung strahliger Fortsätze an der einen Seite des Kernes, die weit in das Plasma hineinreichen, beobachtet. Beide Befunde entsprechen u. a. Beobachtungen, die einerseits Holmgren an normalen Ganglienzellen von *Lophius*, andererseits Nemiloff an Riesenganglienzellen der peripheren Ganglien eines Süsswasserfisches (*Lota vulgaris*) gemacht hat.

Indessen darf nicht ausser acht gelassen werden, dass, wie eine genauere Analyse zeigt, der feinere Aufbau des Zelleibs der grossen Elemente eine Anzahl beträchtlicher Veränderungen gegenüber dem typischen Bild von Ganglienzellen aufweist. Es lässt sich dies besonders gut an erkrankten Spinalknoten zeigen, da das normale Verhalten der Spinalganglienzellen von *Lophius*

sehr genau durch die sorgfältige Untersuchung von Holmgren bekannt ist. Holmgren beschrieb die zwischen den Tigroidschollen gelegene Grundsubstanz der Ganglienzelle auf Grund von Eisenhämatoxylinfärbungen als ein Spongioplasma. In Übereinstimmung mit seinen Angaben wurde gefunden, dass an nach der Methode von Heidenhain gefärbten Präparaten jedenfalls keinerlei Fibrillen in der Grundsubstanz hervortreten. Die grossen Zellen dagegen zeigen eine exquisit feinfädige Plasmastruktur. Wie bereits in dem Übersichtsbilde in Fig. 3 angedeutet, wird der Zelleib von zarten Fäden durchsetzt, die in grösserer Menge die gleiche Verlaufsrichtung zeigen und so zu Zügen zusammengeordnet erscheinen. Zum Teil nehmen die Züge einen gestreckten Verlauf, zum Teil sind sie aufgewunden, so dass wirbelartige Figuren entstehen. Im ganzen haben die Zellen gewöhnlich eine gestreckte, birnförmige Gestalt und gehen mit ihrem verjüngten Ende in die Plasmachale der *Gluea cyste* über. In dem verjüngten Zellabschnitt, der somit als Verbindungsstiel zur Cyste fungiert, sind nun die Züge fädiger Substanz vorwiegend in der Längsrichtung angeordnet und strahlen in die Plasmachale der Cyste aus. Auch diese besitzt ringsum den gleichen feinfädigen Bau. Die Fäden verlaufen hier meist schräg zur Oberfläche der Cyste, so dass sie — die Cyste auf einem Durchschnitte kreisförmig gedacht — in ihrer Verlängerung als Sehnen des Kreises erscheinen würden. In die Plasmachale strahlen nicht nur durch den geschilderten Verbindungsstiel Züge von Fäden ein, sondern es finden sich auch an ihr eine Anzahl dendritenartiger Fortsätze (Fig. 3 d) mit gleichfalls längsverlaufenden Fibrillen, die in die Plasmachale einstrahlen. Da die Fäden sehr zart sind und durch Eisenhämatoxylin leicht grauingiert werden, so heben sich bei Heidenhainfärbung die grossen Zellen als blasse Scheiben von dem übrigen Tumorgewebe ab (Fig. 3). In unregelmässiger Verteilung finden sich in den Zellen Plasmapartien, die nicht feinfädig strukturiert, sondern homogen erscheinen. Diese färben sich dunkler.

Ein wichtiger Unterschied gegenüber dem Verhalten der normalen Ganglienzellen von *Lophius* ist weiterhin darin gegeben, dass in den grossen Zellen Tigroidschollen nicht nachweisbar sind. Zwar findet man bisweilen in der Nähe der Kerne Körnchen, die sich bei der Heidenhainfärbung schwarz tingieren.

Sie sind aber kleiner als die Nisslschen Granulationen der normalen Ganglienzellen und zeigen nichts von der radiären Anordnung, wie sie Holmgren für die Tigroidssubstanz der Lophiusganglienzellen beschrieben hat. Allerdings ist zu berücksichtigen, dass relativ zu anderen Objekten die Spinalganglienzellen von Lophius von vornherein auffallend arm an Nisslschollen sind.

Jedenfalls ist mit dem Fehlen der Nisslschen Granulationen die Orientierungsmöglichkeit über die Abgangsstelle des Neuriten verloren gegangen. Denn der stets von Tigroidssubstanz freie Einpflanzungskegel des Neuriten hebt sich nun nicht mehr von der übrigen Zellsubstanz ab. Unter diesen Umständen geht Mrázek zweifellos darin zu weit, wenn er die Behauptung aufstellt, die Cyste sei stets in den „Neuriten“ der Ganglienzelle eingelagert. Nur selten habe ich mich davon überzeugen können, dass die Plasmahülle sich an dem der Ganglienzelle abgewandten Pol in einen besonders starken Plasmafortsatz fortsetzt. Im allgemeinen kann man wohl nur sagen, dass die Cyste als gestielter Anhangssack der Ganglienzelle aufsitzt und sich ebenso gut vorstellen, dass sie einen Teil des Ganglienzellkörpers bruchsackartig vorwölbt, wie dass sie in einen Fortsatz eingelagert denselben aufbläht. Für die erstgenannte Möglichkeit sprechen die erwähnten dendritenartigen Fortsätze der Plasmahülle.

Fasse ich die besprochenen Verhältnisse zusammen, so ergibt sich, dass die grossen Zellelemente zwar mit hoher Wahrscheinlichkeit Ganglienzellen darstellen, aber doch als erheblich in ihrer feineren Struktur veränderte Ganglienzellen aufzufassen sind. Es sei noch bemerkt, dass bei der Anwendung der B i e l s c h o w s k y - methode ausser der geschilderten feinfädigen Struktur besondere Fibrillen in den grossen Zellen, die als Neurofibrillen gedeutet werden könnten, nicht darstellbar waren.

Was den regelmässigen Zusammenhang der Riesenganglienzellen mit den Glugeacysten anbetrifft, so wurde bereits betont, dass in den Schnittserien keine Riesenzelle gefunden wurde, in deren Plasma nicht eine oder, wie Fig. 2 demonstriert, mehrere Glugeacysten eingelagert sind. An kleinen Tumoren, deren Cystenzahl sich schon bei Aufhellung des Präparates berechnen liess, konnte umgekehrt auf Schnitten exakt nachgewiesen werden, dass jeder Cyste vom ersten Typus resp. jeder gemeinsam in eine

Plasmaschale eingeschlossenen Cystengruppe eine Riesenganglienzelle entspricht.

Die Beobachtung, dass in infizierten Ganglien die Riesenganglienzellen nur im Zusammenhang mit Microsporidienzysten angetroffen werden, spricht von vornherein dafür, dass die auffallende Grösse der Zellen in einer direkten Beziehung zur Glugea-Infektion steht. Indessen sei noch ausdrücklich hervorgehoben, dass entgegen den Beobachtungen an *Lota vulgaris*, wo Nemiloff als physiologischen Befund das Vorkommen von Riesenganglienzellen im Hauptganglion des Vagus beschreibt, in gesunden peripheren Ganglien von *Lophius* niemals Ganglienzellen auch nur annähernd entsprechender Grösse gefunden wurden. In dem in Fig. 1 abgebildeten Tumor erreichen die infizierten Ganglienzellen bei abgeplattet birnförmiger Gestalt einen Längsdurchmesser von $400\ \mu$, bei einer Breite von $200\ \mu$ und einer Höhe von etwa $100\ \mu$. Der grösste Durchmesser der gesunden Ganglienzellen überschreitet in den peripheren Ganglien von Fischen entsprechenden Alters (ca. 25 cm Körperlänge) nicht $100\ \mu$. Meist wurden sogar erheblich kleinere birnförmige Ganglienzellen mit einem Längsdurchmesser von 60 , einem Breitendurchmesser von etwa $40\ \mu$ beobachtet. Auch von einem 80 cm langen *Lophius piscatorius* wurden von Holmgren typische Spinalganglienzellen nur bis zu einer Länge von $200\ \mu$ beschrieben.

Der überzeugendste Beweis, dass es die Microsporidien sind, die eine Hypertrophie ihrer Wirtszelle bewirken, kann darin erblickt werden, dass eine ganze Stufenleiter von Fällen beobachtet wurde, in denen jedesmal einer Vergrösserung der Cysten auch eine weitere Volumenzunahme der grossen Zellen entsprach. Während die in Fig. 1 und 2 abgebildeten Präparate mit Cysten von höchstens 250 — $350\ \mu$ Durchmesser und ihren noch nicht sehr umfangreichen infizierten Ganglienzellen den untersten Sprossen dieser Stufenleiter entsprechen, sind die grössten Verhältnisse, die zur Beobachtung gelangten, auf Fig. 3 dargestellt. Fig. 1, 2 und 3 sind dabei bei genau der gleichen Vergrösserung ($50:1$) gezeichnet worden, um einen direkten Vergleich der jung infizierten Fälle mit dem weiter ausgebildeten Tumor zu ermöglichen.

Man bemerkt, dass der bedeutenderen Grösse der Cysten, von denen die oberste (A) einen grössten Durchmesser von $1,3\ \text{mm}$ erreicht, hier Ganglienzellen entsprechen, für die der Ausdruck

„riesenhaft“ sicher nicht übertrieben erscheint, namentlich wenn man sie mit den beiden kleinen Zellen vergleicht, die zu beiden Seiten der Doppelcyste B als Überrest der normalen Ganglienzellen (g) erhalten geblieben sind. Es ist dabei zu bemerken, dass die Figur die Grösse der Ganglienzelle, die im Zusammenhang mit der Cyste (A) dargestellt ist, sogar noch zu gering angibt, da die Abbildung hier nach Art einer Profilkonstruktion ausgeführt ist. Um nämlich gleichzeitig mit dem Übergang des Zellkörpers in die Plasmaschale auch den Kern zur Darstellung bringen zu können, sind zwei Schnitte miteinander kombiniert worden, die 180μ voneinander entfernt lagen. Der Zellkörper schwillt nun wenige 5μ Schnitte von der Übergangsstelle in die Plasmaschale der Cyste entfernt bereits zu einem Umfang an, der kaum demjenigen der Zelle an der Kerneinlagerungsstelle nachsteht. Man müsste sich demnach die Zelle in retortenartiger Krümmung noch um fast 1 cm über die Ebene der Zeichnung emporragend denken, um die richtige Vorstellung von der Ausdehnung des dargestellten Teilstückes zu erhalten. Der Längsdurchmesser des abgeplattet birnförmigen Ganglienzellkörpers wurde auf 900μ , der grösste Breitendurchmesser auf 800μ und die grösste Höhe auf etwa 300μ berechnet.

Aus diesen Ausführungen erhellt, dass der erhobene Befund zweifellos in dem Sinne zu deuten ist, dass die erkrankten Ganglienzellen Hand in Hand mit den Umwandlungen in ihrer Struktur unter dem Reiz des Parasiten eine gewaltige Hypertrophie erfahren. Die Hypertrophie betrifft in gleicher Weise den Zellkörper wie den Zellkern. Auch die Nukleolarsubstanz, die allerdings nicht mehr in einem einheitlichen Nukleolus vereinigt ist, nimmt an Masse zu. In den grössten beobachteten Kernen (Fig. 3) fand sich ausser den in der Mehrzahl vorhandenen Nukleolen, die weit auseinander gerückt sind, ein zartes Netzwerk, das den bläschenförmigen Kern durchsetzt. Auf diesem sind feine Körnchen abgelagert, die sich bei der *Heidenhain*-färbung ebenso wie die Nukleolen intensiv schwarz tingieren. Der Kern hat auf diesem Stadium bisweilen eine napfartige Gestalt, erscheint daher auf einem Schrägschnitt, wie er in Fig. 3 links in der Zelle h zu sehen ist, sichelförmig.

Was das Wachstum der Cyste anbetrifft, so scheint dasselbe, nachdem die Cyste einmal in einer Ganglienzelle entstanden ist,

nicht weiter auf Kosten dieser, sondern Hand in Hand mit ihrer Hypertrophie zu erfolgen, zum mindesten bis zu dem zuletzt besprochenen Stadium. Die ernährenden Stoffe, die den Microsporidien zugute kommen, müssen dabei den Zellkörper der Ganglienzelle passieren. Vielleicht hängt mit dem Stofftransport die Ausbildung der fädigen Struktur zusammen, die mit echten Neurofibrillen offenbar nichts zu tun hat.

Was die Cystengrundsubstanz anbetrifft, so kann dieselbe, nachdem mit aller Sicherheit festgestellt ist, dass die Cysten von *Glugea lophii* sich intracellulär entwickeln, von dem Plasma der Ganglienzelle abgeleitet werden. Wie oben bei Besprechung der Schizonten gezeigt wurde, musste ihre Deutung als Microsporidienplasmakörper im Sinne Stempells als ausgeschlossen erscheinen. Es ist mir am wahrscheinlichsten, dass die homogene Cystengrundsubstanz ein Umwandlungsprodukt des Ganglienzellplasma darstellt, das im Beginn der Infektion in der Umgebung der sich vermehrenden *Glugea*keime entsteht. Für diese Auffassung spricht auch die Beobachtung, dass eine eigentliche „Cystenmembran“ zwischen Grundsubstanz und Plasmahülle nicht nachweisbar ist.

Bisher wurden von den in den Geschwülsten enthaltenen Zellelementen ausschliesslich die Riesenganglienzellen betrachtet. Was das übrige Gewebe der Erkrankungsherde anbetrifft, so entspricht dasselbe, wie Fig. 1 zeigt, in jung infizierten Fällen noch annähernd den Befunden bei einem normalen Ganglion. Man findet ein zartes Bindegewebe, in das in grosser Menge Nervenfasern und Ganglienzellen normaler Grösse eingelagert sind. Nur in der unmittelbaren Umgebung der grossen Zellen und ihrer Cysten ist ein starkes Zurücktreten der nervösen Elemente gegenüber der Ausbildung eines zellreichen, Bindegewebsfasern führenden Gewebes (z) zu bemerken — Verhältnisse, die sich zum Teil wohl aus der Druckwirkung der schnell wachsenden Cysten und ihrer Wirtszellen erklären.

Mit zunehmendem Wachstum der cystenhaltigen Ganglienzellen und entsprechender Vergrösserung des sie umhüllenden zellreichen Bindegewebes hebt sich bald der Erkrankungsherd von dem unverändert gebliebenen Teil des Ganglions ab und sitzt ihm nun als ein Knoten auf. Im Innern desselben finden sich im allgemeinen nur noch spärlich kleine Ganglienzellen

(Fig. 3 g). Häufiger sind sie im Randbezirk nachzuweisen (Fig. 7 g). Auch Nervenfasern nehmen noch gelegentlich zwischen den Cysten ihren Weg. Hauptsächlich aber wird das Zwischengewebe von zellreichem faserigem Bindegewebe gebildet, das der Träger zahlreicher Blutgefäße ist.

6. Regressive Prozesse an den Cysten von *Glugea lophii*.

Was die weitere Entwicklung der Cysten anbetrifft, so geht dieselbe so vor sich, dass unter zunehmendem Wachstum der Cyste die Plasmashale mehr und mehr reduziert wird und schliesslich nur noch stellenweise als schmale Randzone nachweisbar ist. Ob auf diesem Stadium noch stets der Verbindungsstiel zu dem Zellkörper der Riesenganglienzelle besteht und ob überhaupt die letztere noch regelmässig vorhanden ist, das lässt sich bei den gewöhnlich cystenreichen Tumoren, deren Einzelcysten nun eine Grösse von 1—2 mm erreicht haben, auf Schnittserien nur schwer feststellen. Jedenfalls grenzen durch die starke Reduktion der Plasmashale die Cysten fast unmittelbar an das kleinzellige Wirtsgewebe. An manchen Punkten ist dasselbe sogar direkt an die Stelle der Plasmashale getreten. Die Cyste selbst erscheint indessen noch vollkommen intakt.

Im Gegensatz hierzu ist bei den Cysten des zweiten Typus die Abgrenzung gegen das kleinzellige Wirtsgewebe verloren gegangen, indem die Elemente desselben mit den Sporen vermengt erscheinen. Vergleicht man diesen Befund mit der geschilderten Entwicklung des ersten Typus, so wird es keinem Zweifel unterliegen, dass es sich bei den Cysten ohne scharfe Abgrenzung gegen das kleinzellige Gewebe um sekundär veränderte Cysten handelt, die von dem ersten Typus abzuleiten sind.

Nach der Ansicht von Mrázek stellen sie zerfallende Cysten dar, in die Phagoocyten zerstörend eindringen. Diese Deutung steht im Gegensatz zu der Darstellung Dofleins, der die diffusen Ausläufer der Sporenmasse in das umgebende Gewebe als ein Weitergreifen der Infektion beschrieb. Durch multiple Teilung der „Glugeakerne“ sollten Schwärmsporen gebildet werden, die in den umgebenden Bindegewebs- und Ganglienzellen den Keim für die Entstehung von Tochtercysten legen sollten.

Die vorliegende Untersuchung hat ergeben, dass es sich lediglich um regressive Prozesse handelt, die sich an den Cysten abspielen. Im einzelnen freilich verlaufen dieselben komplizierter, als Mrázek annahm, der seiner Darstellung hauptsächlich Cysten zugrunde legte, deren fester Kern beträchtlich kleiner als eine normale Cyste war und unregelmässige Konturen zeigte. Er fand denselben von einer viele Inselchen bildenden körnigen Masse umgeben, die er als abgebröckelte, von Phagocyten durchsetzte Cystenbruchstücke beschrieb. Es kann jedoch keinem Zweifel unterliegen, dass im Anfang ihrer Entstehung sich die Cysten des zweiten Typus nicht lediglich und erschöpfend in dem Sinne charakterisieren lassen, dass das Wirtsgewebe zerstörend in sie eindringt. Wie die Cysten A, B, C in Fig. 7 und B in Fig. 3 demonstrieren, erhält man vielmehr Bilder, die zunächst für einen Austritt der Sporen in das umliegende Gewebe sprechen. Man sieht jede Cyste von einem breiten Zellgürtel umgeben, der sich heller färbt als das Bindegewebe des Tumors und in seiner ganzen Breite diffus oder in kleinen Gruppen verteilte Sporen einschliesst, die in Fig. 8 sich als dunkle Pünktchen von den als helle Kreise gezeichneten Zellkernen abheben. Dass der helle Zellgürtel nicht einfach an die Stelle der Rindenschicht intakter Cysten getreten ist, kann daraus mit Sicherheit geschlossen werden, dass an Cysten, die der Schnitt nicht flach getroffen hat, die hellen Felder (s), die den Nestern der Schizonten resp. Sporenbildungszellen intakter Cysten entsprechen, sich in der peripheren Schicht der Cyste noch ungefähr in dem gleichen Abstände von dem Rande der kompakten Sporenmasse finden wie bei den Cysten des ersten Typus.

Wenn somit Bilder vorliegen, die zunächst der Ansicht Dofleins, dass eine Ausstreuung von Keimen in die Umgebung stattfindet, günstig erscheinen könnten, so muss doch mit Entschiedenheit betont werden, dass von den verschiedenen Jugend- und Entwicklungsstadien der Glugea, die Doflein aus dem Umkreis solcher Cysten beschrieb, nichts beobachtet werden konnte. Weder die „Glugeakerne“ noch ihre hantelförmigen und multiplen Teilungen konnten aufgefunden werden. Stets sind es lediglich Sporen, die in dem umgebenden Zellgürtel ausgetreten sind und zwar finden sich die ovalen Sporen der Rindenzone rings um die Cyste einzeln oder in kleinen Gruppen verteilt, die walzen-

förmigen Sporen dagegen an manchen Stellen (Fig. 7 b) in breiten Zügen, die ganz den Eindruck machen, als wenn ein Ausströmen der flüssigen inneren Sporenmasse stattfände. Gerade diese Bilder sprechen dafür, dass es sich um einen Zerfall der Cysten handelt.

Der eigentümliche helle Zellgürtel, der regelmässig die Cysten des zweiten Typus im Beginn des Zerfalls umgibt (Fig. 31 und 71), lässt sich auf Zellen zurückführen, die bereits in der Umgebung von noch intakten Cysten auftreten, wenn deren Plasmahülle eine starke Reduktion erfahren hat und nur noch an manchen Stellen als schmaler Randstreifen zu erkennen ist. Offenbar handelt es sich hier um Cysten des ersten Typus, die kurz vor dem Zerfall, also dem Übergang in den zweiten Typus, stehen. Bei einem Teil dieser Cysten konnte beobachtet werden, dass sich unmittelbar um dieselben nicht wie in den übrigen Partien des Tumors ein zwar zellreiches, aber doch deutlich von Bindegewebsfasern durchsetztes Gewebe fand, sondern mehrere Lagen dicht gefügter platter Zellen, die auf Durchschnitten (Fig. 9) als ein schmaler Streifen erscheinen. Die Kerne stellen chromatinarme Bläschen dar und sind häufig, der Zellform entsprechend, abgeplattet.

Wegen ihres geringen Höhendurchmessers bilden die Zellen, obwohl in mehreren Lagen übereinander liegend, doch auf dem Durchschnitt nur einen schmalen Gürtel um die Cysten. An manchen Stellen grenzt er unmittelbar an den Kontur der Cyste, an anderen lässt sich noch dazwischen die stark verdünnte Plasmuschale nachweisen. Bisweilen hat der Zellgürtel Septen ausgesandt, die eine Strecke weit die Cyste einkerben und wahrscheinlich dem Verlauf von auf jüngeren Stadien bisweilen nachweisbaren septenartigen Fortsetzungen der Plasmuschale gefolgt sind.

Dass es sich bei dem geschilderten Gewebe um die Vorstufe des die Cysten des zweiten Typus umgebenden Zellgürtels handelt, wird durch eine Reihe von Übergangsbildern bewiesen, die sich namentlich bei der Untersuchung von Tumoren darbieten, die hart nebeneinander noch intakte Cysten der geschilderten Art und schon zerfallende aufweisen. Auf Grund der Untersuchung solcher Knoten lässt sich folgende Darstellung von der Ausbildung der die Cysten des zweiten Typus umgebenden breiten hellen Zone geben. Sowie ein Zerfall von Grundsubstanz der Cyste und damit ein Austritt von Sporen beginnt, erfahren die geschilderten Zellen der Umgebung eigentümliche Veränderungen.

Sie erscheinen nicht mehr zu einem schmalen, die Cyste umgreifenden Zellgürtel lamellenartig fest zusammengefügt, sondern nur noch in lockerem Zusammenhange miteinander. Die Zellform wird eine ganz unregelmässige und erinnert an die Pseudopodienbildung von Amoeben. Die Kerne haben die Gestalt ovaler Bläschen angenommen. Das Plasma ist ungemein zart. Häufig scheinen, wie Fig. 10 (bei s) demonstriert, benachbarte Zellen in direktem plasmatischen Zusammenhange miteinander zu stehen, ein Synzytium zu bilden. Alle diese Veränderungen sind um so ausgesprochenener, je näher die Zellen der Cyste zu liegen. Mit diesen Zellelementen finden sich nun die ausgetretenen Sporen vermengt. Teils liegen die Glugeasporen in den Lücken zwischen den Zellen, teils werden sie in das Zellplasma aufgenommen. Bisweilen kann man zwischen den dichten Sporenanhäufungen nur die Kerne der Zellen hervortreten sehen (Fig. 10). Dies ist insbesondere in der Rindenzone der Cyste der Fall, ein Befund, der für das Eindringen der Zellen in die Rindenzone spricht unter der Annahme, dass das zarte Zellplasma durch die Microsporidienmassen verdeckt wird.

Die geschilderten Veränderungen würden sich zweifellos unter dem Gesichtspunkte erklären lassen, dass es sich um Wanderzellen handelt, die zunächst im Raum beengt die platte Gestalt zeigten, dann aber nach dem beginnenden Zerfall der Cyste sich ausdehnen konnten und nun phagozytäre Eigenschaften entfalten. Man könnte aber auch an eine Umbildung und teilweise Zerstörung des Plasmas der Hüllzellen unter dem Reize der frei gewordenen Parasiten denken. Der zweifellos gute Erhaltungszustand der Kerne würde dann an die schon öfters bei Microsporidienkrankungen gemachten Beobachtungen erinnern, dass das Zellplasma durch die Parasiten geschädigt wird, die Kerne aber erhalten bleiben und sogar wachsen oder sich durch Durchschnürung vermehren können (Schröder, Schuberg u. a.).

Die Bilder werden noch dadurch kompliziert, dass sich im Bereich der Zellzone, wie die Abbildung eines osmierten Präparates in Fig. 8 beweist, in grosser Zahl gröbere und feinere Fetttröpfchen (f) finden, die durch die Behandlung mit Osmiumtetroxyd eine tiefschwarze Farbe annehmen, während die Schicht der ovalen Sporen (o) nur gebräunt erscheint. Die Fettkörnchen treten zunächst an der Grenzzone auf, wo der kompakte Kern der

Sporenmasse sich mit der inneren Lage des Zellgürtels berührt. Auch die in die Cysten hineingehenden Septen enthalten zahlreiche Fettropfen. Bald darauf finden sich die Fettkörnchen dann fast im ganzen Bereiche des Zellgürtels. Die tiefschwarz osmierten Kügelchen liegen ebenso wie die Sporen teils zwischen den Zellen, teils deutlich innerhalb des Plasmas derselben (Fig. 10). Da beide Elemente sich nicht nebeneinander in dem gleichen Übersichtsbild in ihrer Verteilung darstellen liessen, sind in Fig. 7 einem nach Heidenhain gefärbten und vorher mit Wasserstoffsuperoxyd gebleichten Präparat entsprechend lediglich die Sporen als schwarze Pünktchen in die helle Zellzone eingetragen worden. In Fig. 8 dagegen ist ein Teil eines Schnittes durch dieselben Cysten osmiert dargestellt. In der hellen Zellzone treten hier lediglich die Fetttröpfchen (f) hervor. Durch Kombination beider Figuren gewinnt man eine Vorstellung von dem komplizierten Bilde, das die helle Zellzone darbietet.

Die Frage nach der Herkunft und Bedeutung der Fetttröpfchen muss ich offen lassen, ebenso die Entscheidung darüber, ob es sich im Bereiche des hellen Zellgürtels um ein Mobilwerden von Wanderzellen handelt oder um eine teilweise Zerstörung des Gewebes unter dem Reiz des Parasiten. Schliesst man sich der letzteren Ansicht an, so wird man dazu neigen, die Bildung der Fettkörnchen auf regressive Prozesse zu beziehen, die sich im Plasma der Zellen abspielen. Fasst man die letzteren dagegen als Phagocyten auf, so wird man vermuten, dass das Fett als Umwandlungsprodukt bei dem Zerfall der Cysten auftritt und nur durch Phagocytose von den Zellen aufgenommen wird.

Die Entscheidung dieser Fragen ist für das Verständnis der Veränderungen, die sich an der Cyste abspielen, irrelevant. In jedem Falle handelt es sich um einen Zerfallsprozess, der bald weitere Schichten der Rindenzone ergreift. Es treten dann Bilder auf, wie sie Mrázek geschildert hat, indem ein kleiner werdender kompakter Cysten Kern von zerfallenden Cystenteilen umgeben wird. Zu dieser Zeit macht sich eine Zusammenballung der bis dahin diffus oder in unregelmässigen Gruppen in der hellen Zellzone verteilten Sporen zu kugeligen Haufen von etwa 10—15 μ Durchmesser bemerkbar. In einer Reihe von Fällen kann man neben dem Sporenballen und mit demselben von einem gemeinsamen Plasmaüberzug umgeben, einen bläschenförmigen Kern entdecken,

der den Kernen der Elemente des hellen Zellgürtels entspricht. Hier wird es sich zweifellos entsprechend der Ansicht Mrázeks um Phagozyten handeln, die mit Sporen vollgepfropft sind. In einem anderen Teil der Fälle scheinen die Sporenballen frei zu liegen. Sie erscheinen dann als Nester in die helle Zellzone eingestreut, deren Elemente gleichsam auf ein Stroma zwischen ihnen reduziert sind. Mit den Sporen vermengt finden sich auch hier Fettkörnchen.

Was den Ausgang der regressiven Veränderungen anbetrifft, die die Cysten des zweiten Typus darbieten, so ist derselbe je nach dem Umfang, den die Cysten erreicht hatten, also je nach dem Alter des Tumors ein verschiedener. Tritt nämlich der Zerfallsprozess schon bei jungen Cysten ein, so wird die ganze Cyste in Sporenballen umgewandelt, die teils von Phagozyten aufgenommen werden, teils in ein Stroma von Wirtsgewebe zu liegen kommen.

Handelt es sich dagegen um ältere Tumoren mit grösseren Cysten, so bleibt die Umwandlung in Sporenballen und die Aufnahme eines Teiles derselben in Phagozyten auf die periphere Schicht der Cyste beschränkt. Die tieferen Teile in der Zone der ovalen Sporen und die das Zentrum einnehmenden meist umfangreichen Massen der walzenförmigen Sporen werden nicht vom Wirtsgewebe durchwachsen. Um die somit aus einem kompakten Kern und einem Hof von Sporenballen bestehenden Cysten bildet sich eine konzentrisch geschichtete Bindegewebige Kapsel.

7. Zur Frage der Verbreitung der Infektion im Wirtskörper. Die pathologische Bedeutung der Glugeageschwülste.

Auf dem Stadium, in dem eine feste Bindegewebsabkapselung noch nicht erfolgt ist, sondern die regressiven Veränderungen mit der Ausbildung der hellen Zellzone in der Umgebung der Cysten ihren Anfang nehmen, konnte öfters ein Durchbruch von Sporen beobachtet werden. So bemerkt man in Fig. 7 u. a. bei v ausserhalb der die Cysten umschliessenden Zellengürtel (l) kleine Gruppen von Sporen, die frei zwischen Nervenfasern liegen. Eine Reihe ähnlicher Befunde ergeben mit Sicherheit, dass Sporen in der Verlaufsrichtung von Nervenfasern und zwar vermutlich durch den Säftestrom verschleppt werden können. Hierhin sind

wohl auch Beobachtungen von Doflein und Pace zu rechnen, wemgleich dieselben von den Autoren anders gedeutet wurden. So bildet Doflein in Fig. 1 auf Taf. XXIV im Verlaufe eines Nerven zwischen den Nervenfasern eine „kleine Cyste“ ab. Pace fand bei der Untersuchung von Spinalnerven in einiger Entfernung von den infizierten Ganglien „längs der nervösen Hauptäste“ eine oder zwei „sehr junge Cysten“.

Schon Mrázek warf die Frage auf, ob eine Verschleppung von Glugeasporen innerhalb des Organismus stattfände. Er hielt eine solche jedoch für unwahrscheinlich und zwar deshalb, weil er glaubte, dass sonst sehr bald sämtliche Nervenzellen infiziert werden müssten. Dem gegenüber ist jedoch zu betonen, dass ein Auskeimen der Sporen innerhalb des Wirtstieres bisher von keinem Micro- oder Myxosporidium mit Sicherheit nachgewiesen worden ist. Und so ist es denn auch, obwohl die makroskopischen Befunde zu dem Schluss geführt haben, dass die Infektion sich auf dem Wege der Nervenbahn ausbreitet, doch von vornherein unwahrscheinlich, dass die im Verlauf der Nerven gefundenen Sporen Etappen einer Metastasenbildung darstellen. Wohl aber mögen auf frühen Stadien der Erkrankung junge Schizonten auf demselben Wege wie später die Sporen verschleppt werden und hierbei die Infektion weiterverbreiten.

Im Sinne einer Ausbreitung der Infektion nur auf frühen Stadien ist auch der Umstand zu deuten, dass Haupt- und Nebentumoren an demselben Nervenstamme eine annähernd gleichweit fortgeschrittene Cystenentwicklung aufweisen. Ebenso zeigten in grossen cystenreichen Geschwülsten die Elemente des ersten Typus sämtlich ungefähr den gleichen Entwicklungsgrad. Bestanden die Tumoren bereits vorwiegend aus Cysten des zweiten Typus, so wurde desgleichen daneben nie der erste Typus in so geringer Grösse gefunden, dass an eine sekundäre Infektion von den zerfallenden Cysten aus gedacht werden könnte.

Von den jüngsten Stadien der Infektion abgesehen, scheint demnach das Wachstum der Glugeatumoren nur auf der Volumenzunahme der bereits vorhandenen Cysten und ihrer Wirtszellen zu beruhen, eine Neuinfektion von Ganglienzellen dagegen nicht mehr vorzukommen. Die Grösse eines Tumors wird demnach lediglich von der ursprünglichen Cystenzahl und dem Entwicklungsgrad der Cysten abhängen. Da mit dem Einsetzen der regressiven

Prozesse das Cystenwachstum sistiert, so müssen die häufig bei älteren Fischen gefundenen grossen Knoten, die nur aus Elementen des zweiten Typus bestehen, ein Stadium durchlaufen haben, in dem sie schon mindestens dieselbe Grösse besaßen, aber sich aus Cysten aufbauten, die noch in das Plasma der Wirtszellen eingelagert waren. Die Grösse einer Glugea geschwulst stellt somit nur in gewissem Sinne ein Altersindizium dar. Von einem grossen aber trotzdem noch relativ jungen Tumor stammt z. B. der in Fig. 3 abgebildete Schnitt. Die birnförmige Geschwulst erreichte hier einen Längsdurchmesser von 11 mm und zeigte sich fast ausschliesslich aus Cysten des ersten Typus zusammengesetzt.

Die vergleichende Untersuchung der Glugeatumoren macht es somit sehr wahrscheinlich, dass die Möglichkeit, die ersten Stadien der Infektion der Ganglienzellen aufzufinden, wohl nur bei ganz jung infizierten Fällen gegeben sein wird. Die weitere Erforschung der interessanten Erkrankung wird demnach ganz davon abhängen, ob es glückt, so junges Material zu erhalten.

Versuche, die Infektion künstlich herbeizuführen, habe ich — bisher mit negativem Resultat — sowohl an *Lophius* selbst, wie an *Gobius paganellus* angestellt. Stückchen von Glugeatumoren in den Magen eines *Lophius* eingeführt, waren selbst nach mehrtägigem Aufenthalt in demselben noch fast unverändert. Es wird sich vielleicht empfehlen, statt die ganzen Cysten zu verfüttern, mit Aufschwemmungen von Sporen zu arbeiten.

Entgegen den Angaben Dofleins habe ich mich nicht davon überzeugen können, dass eine wesentliche Schädigung des Fisches durch die Glugeainfektion eintritt. Dies erscheint bei der Grösse der Tumoren, die auch intrakraniell und sogar im Zentralnervensystem zur Entwicklung kommen, zunächst überraschend. Doch muss dabei berücksichtigt werden, dass selbst bei kirschgrossen intrakraniellen Tumoren eine gefährliche Drucksteigerung kaum eintreten wird, da das relativ zur Körpermasse auffällig kleine Gehirn in eine ausserordentlich geräumige Schädelkapsel eingelassen ist und nur von einem ganz zarten weitmaschigen Stützgewebe umgeben wird, das reichlich Spielraum für das Wachstum der Geschwülste lässt.

Ebenso muss man sich bei dem nicht seltenen Befunde, dass eine ganze Reihe von lebenswichtigen Ganglien umfangreiche

Glugeageschwülste aufweist, vergegenwärtigen, dass durch die Infektion doch nur relativ wenige Ganglienzellen ihrer normalen Funktion entzogen werden. Es ist ja das Charakteristische der durch die Entwicklung von *Glugea lophii* gebildeten Tumoren, dass ihre Grösse, soweit das Wirtsgewebe in Betracht kommt, sich nicht auf die Infektion sehr zahlreicher Zellen, sondern auf das bedeutende Wachstum relativ weniger zurückführt. Die nicht infizierten Ganglienzellen in der nächsten Umgebung der Erkrankungsherde gehen freilich ebenso wie die hier verlaufenden Nervenfasern wohl infolge der Druckwirkung zugrunde. Doch lehrte der jüngste unter den beobachteten Fällen, dass bereits frühzeitig die Geschwulst als ein Anhangssack dem Ganglion aufsitzen kann. Auch selbst bei bedeutendem Wachstum des Tumors würde in einem solchen Fall der uninfizierte Teil des Ganglions kaum eine weitere Schädigung erfahren.

Dass die Krankheit tatsächlich relativ unschädlich für den Fisch verlaufen muss, beweist schon der Umstand, dass selbst an grossen intrakraniell oder an lebenswichtigen peripheren Ganglien sitzenden Tumoren so ausgesprochene Veränderungen regressiver Natur gefunden werden, dass daraus auf ein beträchtliches Alter der Geschwulst geschlossen werden kann. Damit stimmt gut die Tatsache überein, dass die dem histologischen Befunde nach ältesten Knoten bei den grössten, also ältesten Fischen zur Beobachtung gelangten.

8. Protozoen als Parasiten des Nervengewebes. Durch Microsporidien bewirkte Hypertrophie von Elementen des Wirtsgewebes. Die Stellung von *Glugea lophii* zu anderen Microsporidien.

Protozoen als spezifische Parasiten des Nervensystems sind, wenn von dem noch strittigen Erreger der Tollwut abgesehen wird, bisher nur in ganz geringer Zahl beschrieben worden. 1893 hat Pfeiffer Gehirn- und Rückenmarksnerven eines Süswasserfisches, der Äsche (*Thymallus vulgaris*) durch eine Myxosporidie infiziert gefunden, deren Cysten zwischen der Schwannschen Scheide und der Markscheide der Nervenfasern sass. Dieselbe Form ist durch Schuberg bei Bachforellen aufgefunden und 1905 von Schuberg und Schröder als *Myxobolus neurobius* beschrieben worden.

Über einen Befund, der im Vergleich zu dem Auftreten von *Glugea lophii* von besonderem Interesse ist, hat Nemiloff 1908 kurz berichtet. Er fand gelegentlich einer histologischen Untersuchung in dem Plasma von Ganglienzellen des Vagus bei *Lota vulgaris* bisweilen Cysten eines Protozoons. Der Parasit ist indessen von Nemiloff nicht genauer bestimmt worden. —

Unter den Veränderungen, die die Ganglienzelle nach der Infektion durch *Glugea lophii* erfährt, erscheint die gewaltige Hypertrophie von besonderem Interesse. Es ist wichtig, dass schon bei einer ganzen Anzahl von Microsporidien ein ähnlicher Einfluss auf das Wirtsgewebe festgestellt wurde. So beschrieb Schröder (1909), dass bei der Infektion einer zu der Gattung *Chaetogaster* gehörigen Oligochaete durch die Microsporidie *Thelohanias chaetogastris* die Kerne der erkrankten Bindegewebs- und Muskelzellen bisweilen nach Zerstörung des Plasma in die Cysten des Parasiten eingeschlossen werden und dann eine Hypertrophie erfahren. Schon 1892 hatte Korotneff in Spermatoblasten der Bryozoe *Acyonella fungosa*, die durch die Microsporidie *Nosema bryozoides* infiziert waren, eine Kernvergrößerung beobachtet. Eine sehr bedeutende Kernhypertrophie, die zur Ausbildung mächtiger, vielfach verzweigter Kerne führt, hat kürzlich Schuberg (1910) von Hodenepithelzellen einer Barbe beschrieben, bei der die Hodenkanälchen durch eine zur Gattung *Plistophora* gehörige Microsporidie befallen waren. Nicht nur die Wirtszellen, sondern auch die benachbarten nicht infizierten Zellen weisen hier die Kernveränderungen auf.

Handelt es sich in diesen Fällen um eine Hypertrophie, die unter dem Reiz des Parasiten lediglich oder doch in erster Linie an den Kernen auftritt, so ist eine Zell- und Kernvergrößerung, die auf die Wirkung von Microsporidien zurückzuführen ist und somit dem bei *Glugea lophii* Beobachteten gut verglichen werden kann, 1910 von Mrázek bei Lymphocyten von Oligochaeten beschrieben worden. Da die Wirtszellen sich hier frei in der Leibeshöhle finden, amöboide Gestalt aufweisen und sich sogar, trotzdem sie mit Microsporidien beladen sind, durchschnüren können, so ist es kein Wunder, dass ihre Natur lange verkannt und ihr Plasmakörper und ihr Kernapparat zu dem Protozoon zugerechnet wurde. So wurden diese Gebilde u. a. von Mrázek selbst 1897 als Microsporidien mit grossem frei beweglichen

Plasmakörper beschrieben, in welchem durch endogene Knospung Sporen entstehen (Gattung *Myxocystis*). In Fortführung seiner Untersuchungen ist jedoch Mrázek jetzt mit Sicherheit zu dem Resultat gelangt, dass der Plasmakörper den vergrößerten Zelleib eines Lymphocyten darstellt und grosse bläschenförmige Kerne in seinem Innern nicht als „vegetative“ Kerne des Parasiten, sondern als Teilstücke des hypertrophischen Lymphocytenkerns aufzufassen sind. Die Microsporidiensporen entstehen demnach nicht durch „endogene Knospung“, sondern sie nehmen aus Schizonten ihren Ursprung.

Ganz ähnliche Verhältnisse hat nun die Untersuchung von *Glugea lophii* ergeben. Die sogenannten Cysten mit ihrer Grundsubstanz erscheinen als unter der Einwirkung der Parasiten umgewandeltes Plasma der befallenen Ganglienzellen, in dem die Schizonten sich genau so als isolierte Sprossketten vermehren und zur Sporenbildung Veranlassung geben, wie es bei den nicht „Cysten“ bildenden Microsporidien (*Nosema*, *Thelohania* u. a.) in dem unveränderten Zellplasma der Wirtszelle der Fall ist.

Mit Feststellungen dieser Art gewinnt die noch wenig erforschte Gruppe der Microsporidien, für die die widersprechendsten Angaben gemacht worden waren, zweifellos an innerer Geschlossenheit.

Literaturverzeichnis.

1. Doflein, F.: Studien zur Naturgeschichte der Protozoen. III. Über Myxosporidien. Zool. Jahrb., Abt. f. Anat., Bd. 11, 1898.
2. Holmgren, E.: Zur Kenntnis der Spinalganglienzellen von *Lophius piscatorius* Lin. Anat. Hefte (Arb.), Bd. XII, 1899.
3. Mrázek, A.: Sporozoenstudien. II. *Glugea lophii* Doflein. Sitzungsber. d. kgl. böhm. Ges. d. Wiss., Mathem.-naturw. Klasse, 1899.
4. Derselbe: Sporozoenstudien. Zur Auffassung der Myxocystiden. Arch. f. Protistenk., Bd. 18, 1910.
5. Nemiloff, A.: Beobachtungen über die Nerven-elemente bei Ganoiden und Knochenfischen. Teil I. Der Bau der Nervenzellen. Arch. f. mikr. Anat., Bd. 72, 1908.
6. Pace, Domenico: Parasiten und Pseudoparasiten der Nervenzelle. Zeitschr. f. Hygiene u. Infektionskrankheiten, Bd. 60, 1908.
7. Pérez, Ch.: Sur une *Glugea* nouvelle parasite de *Balanus amaryllis*. C. r. d. l. Soc. d. Biol., Bd. 1, 1905.

8. Derselbe: Sur une nouvelle Glugéïdée parasite du Carcinus maenas. C. r. d. l. Soc. d. Biol., Bd. 1, 1905.
9. Schröder, O.: Thélohania chaetogastris, eine neue in Chaetogaster diaphanus Gruith schmarotzende Microsporidienart. Arch. f. Protistenk., Bd. 14, 1909.
10. Schuberg, A.: Über Microsporidien aus dem Hoden der Barbe und durch sie verursachte Hypertrophie der Kerne. Arb. a. d. Kais. Gesundheitsamt, Bd. 33, 1910.
11. Schuberg, A. und Schröder, O.: Myxosporidien aus dem Nervensystem und der Haut der Bachforelle. Arch. f. Protistenk., Bd. 9, 1907.
12. Stempel, W.: Über Nosema anomalum. Arch. f. Protistenk., Bd. 4, 1904.
13. Derselbe: Über Nosema bombycis Naegeli nebst Bemerkungen über Mikrophotographie mit gewöhnlichem und ultraviolettem Licht. Arch. f. Protistenkunde, Bd. 16, 1909.
14. Thélohan, P.: Recherches sur les Myxosporidies. Bull. sci. France Belg., Bd. 26, 1895.
15. Weissenberg, R.: Beiträge zur Kenntnis von Glugea lophii Doflein. I. Über den Sitz und die Verbreitung der Microsporidienzysten am Nervensystem von Lophius piscatorius und budegassa. Sitzungsber. d. Ges. nat. Fr., 1909.

Erklärung der Abbildungen auf Tafel XVIII und XIX.

Die Ausführung der durch Umfang und Einzelheiten schwierigen Fig. 1, 2, 3, 7 und 8 erfolgte durch Frau E. Schultz-Hencke, der ich für die sorgfältigen und schönen Zeichnungen auch an dieser Stelle meinen besten Dank sage.

Fig. 1. Schnitt durch das extrakranielle Hauptganglion des Nervus vagus mit jungen Glugea cysten von einem ca. 25 cm langen Lophius pisc. Vergr. 50 : 1. Von den gesunden Ganglienzellen normaler Grösse (g) heben sich fünf hypertrophische Ganglienzellen ab. Zwei von ihnen (h_1 und h_2) sind im Zusammenhang mit ihren Glugea cysten (c) getroffen. Bei den übrigen drei hypertrophischen Ganglienzellen, von denen die linke mit h_3 bezeichnet ist, ist die zugehörige Glugeacyste nicht in die Schnittebene gefallen. z zellreiches Bindegewebe in der unmittelbaren Umgebung der infizierten Ganglienzellen; n Nervenfasernzüge, die in das Ganglion einstrahlen.

Fixation mit 10% Formalin, Färbung Safranin — Delafields Hämatoxylin.

Fig. 2. Ganglienzelle mit drei jungen Glugea cysten (a, b, c) aus einem jung infizierten Spinalganglion eines 23 cm langen Lophius pisc. Vergr. 50 : 1. k Zellkern; d dendritenartige Fortsätze des Zellkörpers; p Plasma der Ganglienzelle die Cysten a, b und c umgebend.

Fixation mit Flemingscher Flüssigkeit, Färbung nach Heidenhain.

Fig. 3. Teilstück eines Schnittes durch einen erbsengrossen Tumor eines Spinalganglions von einem 22 cm langen *Lophius pisc.* Vergr. 50:1. Aus dem zellreichen Bindegewebe des Tumors (z) treten drei hypertrophische Ganglienzellen hervor, die zu riesiger Grösse herangewachsen sind. Die linke Zelle ist mit h bezeichnet. Die mittlere ist im Zusammenhang mit ihrer Glugeacyste (A) getroffen. Der bedeutende Grad der Hypertrophie lässt sich am besten bei einem Vergleich mit den beiden Ganglienzellen normaler Grösse erkennen, die zu beiden Seiten der Doppelcyste B erhalten geblieben sind (rechts mit g bezeichnet). Die Cysten A und E ebenso wie die Cystengruppen C und D gehören dem ersten Typus an und sind daher von einer Plasmahülle (p) umgeben; d dendritenartiger Fortsatz der Plasmahülle. Die Doppelcyste B repräsentiert den zweiten Typus. Sie wird unmittelbar von dem kleinzelligen Tumorgewebe umgeben, und zwar zunächst von einer relativ hell gefärbten Zellzone l, in die zahlreiche Sporen ausgetreten sind. s helle Felder in der Rindenschicht der Cysten, an denen hauptsächlich die Schizonten liegen; r Blutgefäss.

Die Figur ist, wie im Text genauer angegeben ist, aus zwei Schnitten kombiniert.

Fixation mit Flemmingscher Flüssigkeit, Färbung nach Heidenhain. In den Cysten ist die Zone der walzenförmigen Sporen, um sie hervorzuheben, in hellerem Farbton eingezeichnet, als es der Eisenhämatoxylinfärbung entspricht.

Fig. 4. Sporen von *Glugealophii*. Vergr. 1500:1. a ovale Sporen; b grosse, c kleine walzenförmige Sporen

Fixation mit Flemmingscher Flüssigkeit, Färbung nach Heidenhain.

Fig. 5. Aus einem der hellen Felder der Rindenzone einer jungen Glugeacyste desselben Ganglions, von dem das in Fig. 2 abgebildete Präparat stsmmt. Vergr. 1500:1. In die Cystengrundsubstanz g sind ausser einigen Sporen sp eine grössere Anzahl von Schizonten eingelagert, die teils isoliert getroffen sind (s), teils als Sprossketten erscheinen (r); t Schizonten, die in Teilung begriffen sind; h Teilungsfigur eines Schizonten, bei der die Tochterkerne noch durch einen stärker gefärbten Strang verbunden sind (Hantelfigur).

Fixation mit Flemmingscher Flüssigkeit, Färbung nach Heidenhain. Da nur kurz differenziert ist, sind die Sporen noch sehr dunkel gefärbt.

Fig. 6. Eine andere Stelle der Rindenzone derselben Cyste aus dem gleichen Schnitt. Vergr. 1500:1. Bezeichnungen wie bei Fig. 5. Das Plasma der Schizonten ist reichlicher entwickelt, die den Kern darstellenden Chromatinklümpchen sind schärfer gegen das Plasma abgesetzt als in Fig. 5. Die glänzende helle Zone, die die Schizonten (s) von der Cystengrundsubstanz (g) trennt, erscheint im Gegensatz zu Fig. 5 nur als schmale Kapsel.

Färbung wie bei Fig. 5. Die Cystengrundsubstanz (g) sieht im Originalpräparat vollkommen homogen aus.

Fig. 7. Schnitt durch eine Glugeageschwulst mit Cysten des II. Typus (erbsengrosser Knoten des Ganglion Gasseri eines *Lophius budeg.* von 40 cm Länge). Vergr. ca. 140 : 1. In das Bindegewebe des Tumors c finden sich in dem Schnitt die Cysten B und C sowie die Doppelcyste A eingelagert. Es handelt sich um Cysten des II. Typus im Beginn der regressiven Veränderungen. Die Cysten werden von einem Gürtel kleiner Zellen (l) umgeben, deren Plasma sich hell färbt. Mit diesen Elementen finden sich zahlreiche ausgetretene ovale Sporen (sp) vermengt, die als schwarze Pünktchen erscheinen. An den Cysten A findet auch ein Ausströmen der walzenförmigen Sporen statt, so an der mit b bezeichneten Stelle. Ein Teil der ovalen Sporen ist durch den hellen Zellgürtel hindurchgelangt und findet sich nun (als Gruppen von schwarzen Pünktchen) teils zwischen den Bindegewebsfasern (rechts von der Doppelcyste A), teils zwischen Nervenfasern (an der mit v bezeichneten Stelle); g normale Ganglienzellen; r Blutgefäss; s helle Stellen in der Cystenrinde, die den hellen Feldern entsprechen, in denen bei den Cysten des I. Typus die Schizonten liegen.

Fixation mit Flemmingscher Flüssigkeit, Färbung nach Heidenhain. In den Cysten ist die Zone der walzenförmigen Sporen in hellerem Farbenton eingezeichnet, als es der Eisenhämatoxylinfärbung entspricht.

Fig. 8. Die Cyste A desselben Tumors einige Schnitte weiter ungefärbt, um die Reaktion mit Osmiumsäure zu zeigen. Vergr. ca. 80 : 1. An dem ungebleichten Präparat treten im Bereich des hellen Zellgürtels als schwarze Pünktchen lediglich Fettkörnchen f hervor (im Original tiefschwarz). Die Zone der ovalen Sporen (o) hat im Original einen dunkelbraunen, die der walzenförmigen Sporen (w) einen gelblichen Farbenton; c Bindegewebe; s helle Stellen in der Cystenrinde (wie bei Fig. 7).

Fixation mit Flemmingscher Flüssigkeit. Ungebleichtes und nicht nachgefärbtes Präparat.

Fig. 9. Querschnitt durch den schmalen Zellgürtel, der die Cysten des I. Typus mit reduzierter Plasmaschale umgibt. Vergr. 450 : 1.

Fig. 10. Stück der Randpartie einer Cyste des II. Typus auf dem in Fig. 7 im Übersichtsbild dargestellten Stadium. Vergr. 450 : 1. Elemente des hellen Zellgürtels mit unregelmässigen amöboiden Zellformen, bei l freiliegend, bei s in syncytialem Zusammenhang. g eine Zelle, in deren Plasma eine grössere Anzahl Glugeasporen liegen. Darunter ein Haufen von Sporen (sp) und Fettkörnchen (f), zwischen denen fünf Zellkerne k, aber nur Spuren von Zellplasma sichtbar sind.

Fig. 11. Herz eines *Lophius pisc.* von 49 cm mit Glugeaknoten in der Wand des Sinus venosus. a Bulbus arteriosus, b Kammer, c Vorkammer, d Sinus venosus des Herzens. In der Wand des letzteren die Glugeageschwulst (m). Natürliche Grösse. Überzeichnete Photographie.

Untersuchungen über die Rumpfmuskulatur von *Petromyzon fluviatilis* in bezug auf ihren Bau und ihre Kernverhältnisse, über die Muskelfaser als solche und über das Sarkolemm.

Von

P. Schiefferdecker.

Hierzu Tafel XX, XXI und 3 Textfiguren.

In vier verschiedenen Muskelearbeiten (1, 2, 3, 13) habe ich bis jetzt Muskeln von gesunden und kranken Menschen und von verschiedenen Tieren auf ihren mikroskopischen Bau hin und auf das Massenverhältnis der Kerne zu den Fasern untersucht. Es handelte sich darum, festzustellen, ob und in welcher Weise die Funktion der einzelnen Muskeln abhängig ist von dem ihnen eigentümlichen Verhältnisse der Kernmassen zu den Fasermassen. Es sollte also in jedem Falle das Verhältnis der Masse des Zellkernes zu der Masse des Zellkörpers festgestellt werden. Es wurde durch diese neue Untersuchungsmethode das ungeheure Gebiet der gesamten Muskulatur einer neuen Betrachtungsweise eröffnet. Die Muskelfibrillen wurden in bezug auf ihr Massenverhältnis zu dem Sarkoplasma nur hin und wieder untersucht, da die Kernverhältnisse zunächst als die wesentlicheren erschienen. Das tiefst stehende Wirbeltier, von dem ich bisher solche Untersuchungen ausgeführt hatte, war die Karausche gewesen, von der eine Anzahl von Muskeln von verschiedener Bedeutung untersucht worden waren. Ich suchte jetzt nach einem noch tiefer stehenden Wirbeltiere mit recht primitiven Verhältnissen und habe als solches benutzt das Flussneunauge, von dem ich Stücke von zwei Individuen besass, die vor längeren Jahren in Alkohol und in Formol eingelegt worden waren. Das Alkoholpräparat erwies sich noch als brauchbar, das Formolpräparat hatte stärker gelitten. Ich beschränkte mich bei der vorliegenden Untersuchung auf die Seiten-Rumpfmuskulatur, da diese bei den zu Gebote stehenden Präparaten noch am besten darzustellen war, und da es mir bei dem ungeheueren Gebiete, das die Muskulatur im allgemeinen darstellt, ja vorläufig auch nur daran lag, im allgemeinen Ein-

blicke in dieses Gebiet zu tun, um zunächst überhaupt festzustellen, wie weit es voraussichtlich möglich sein dürfte, mit meiner Untersuchungsmethode zu kommen. Ich habe diese Methode in den früheren Arbeiten ausführlich dargelegt und verweise in dieser Hinsicht namentlich auf die erste (1) und dann noch auf die zweite Arbeit (2), wengleich geringe Modifikationen auch in der dritten Arbeit (3) noch eingetreten sind. Das Grundprinzip der Methode ist das folgende: es werden Querschnitte von Muskelfasern nebst den in ihnen enthaltenen Kernquerschnitten in möglichst grosser Menge bei starker Vergrösserung, jetzt gewöhnlich tausendfacher Vergrösserung, mit Ölimmersion und Zeichenprisma möglichst genau in ihren Umrissen aufgezeichnet auf sogenanntes Millimeterpapier und dann werden diese so aufgezeichneten Felder ausgemessen, die grösseren mit einem Planimeter, die kleinen, so die Kernquerschnitte, einfach ausgezählt. Die so gewonnenen Zahlen werden in Listen zusammengestellt, aus denen Tabellen zur Feststellung von bestimmten Grössen hergestellt werden. Diese Grössen werden berechnet für die einzelnen Fasergruppen, die sich in bestimmter Weise durch die Grösse der in ihnen enthaltenen Faserquerschnitte unterscheiden, und schliesslich auch für den Gesamtmuskel. Ausserdem wird die Länge der Kerne an Längsschnitten der Muskelfasern oder an durch Zerzupfung isolierten Fasern festgestellt. Diese Längsschnitte der Muskeln werden gleichzeitig ebenfalls benutzt zur Feststellung des mikroskopischen Bildes, ebenso wie auch die Querschnitte. Bei diesem mikroskopischen Bilde werden berücksichtigt alle Dinge, die man an einem solchen Muskel darstellen kann, also die Erscheinungsweise der Faser im Längsschnitte und im Querschnitte, die Erscheinungsweise der Kerne, das Bindegewebe, die elastischen Fasern, die Blutgefässe, so weit sie auf einem nicht injizierten Präparate in Erscheinung treten, eventuell wird noch berücksichtigt das mehr oder weniger häufige Vorkommen von Mastzellen. Wie man sieht, ist diese Methode in keiner Weise einseitig, nur auf die Berechnung gestützt, aber allerdings sind die Resultate dieser Berechnungen gewöhnlich die wichtigsten und vor allen Dingen ganz neu, da derartige Berechnungen bisher niemals ausgeführt worden sind.

Ausser *Petromyzon fluviatilis* untersuchte ich noch *Petromyzon marinus* und *Planeri*. Von beiden hatte ich Exemplare.

oder vielmehr Stücke von solchen, die ebenfalls vor einer Reihe von Jahren aufgehoben worden waren. Die Präparate waren nicht so gut erhalten wie die von dem Flussneunauge und ich habe sie daher auch nicht in dieser Arbeit weiter beschrieben oder sie zu Ausmessungen verwendet, immerhin waren sie brauchbar als Vergleichsobjekte, aus denen ich jedenfalls entnehmen konnte, dass der Bau dieser Tiere mit dem des Flussneunauges prinzipiell durchaus übereinstimmt. Die in dieser Arbeit gegebenen Beschreibungen und die Ausmessungen beziehen sich also nur auf das eine Exemplar des Flussneunauges. Ich habe die Resultate dieser Untersuchungen in dieser Arbeit veröffentlicht, trotzdem das untersuchte Material an Menge ein so unbedeutendes war, da der Aufbau der Muskulatur bei dem Neunauge ein so ganz eigenartiger ist, der wohl wieder einmal eine Besprechung verdient, und da auch die Resultate der Ausmessung mir wichtig zu sein schienen.

Über den Bau des Neunauges liegen verschiedene Arbeiten vor, von denen die erste eingehendere von Grenacher (4) im Jahre 1867 veröffentlicht wurde. Grenacher beschrieb damals den Aufbau des Neunauges schon recht genau, immerhin ist seine Beschreibung natürlich in bezug auf eine Menge von Details durch die späteren Arbeiten ergänzt worden. Ich will aus der Beschreibung von Grenacher hier zunächst einiges hervorheben, was zur allgemeinen Orientierung über den Aufbau der Muskulatur und ihre Anordnung dienen kann, da ich nicht voraussetzen darf, dass jeder Leser dieser Arbeit mit den eigenartigen Bauverhältnissen dieses Tieres genauer vertraut ist.

Der Seitenrumpfmuskel des Neunauges wird durch bindegewebige Scheidewände, die Myosepten (Intermuskularbänder, Ligamenta intermuscularia nach Grenacher) in eine grössere Anzahl von Segmenten, Myotome (Myocommata Owen, nach Grenacher) oder Myomeren zerlegt, die von vorn nach hinten sich dachziegelförmig decken.

Grenacher sagt folgendes:

„Diese Myocommata sind, im Gegensatze zu den übrigen Fischen, bei den Cyclostomen von sehr einfacher Gestalt. Zerlegen wir *Petromyzon* durch einen horizontalen Schnitt, der in der Höhe der Mitte der Chorda etwa verläuft, in eine dorsale und ventrale Hälfte, so sehen wir auf der Schnittfläche weisse Linien die Muskeln schief durchsetzend, von vorn innen

nach hinten aussen einen Winkel von ca. 30 Grad zur Chorda bildend, an die äussere Haut verlaufen, um dort zu enden. Dies sind die Querschnitte jener Intermuscularbänder. Wenn wir mit einem scharfen Messer die dicke, fest mit der Muskulatur verwachsene Haut ablösen, tritt uns die Insertionsstelle eines jeden Intermuscularbandes an die Haut in Form einer eigentümlich gebogenen Linie entgegen. Sie entspringt nämlich oben auf der Mittellinie des Rückens, zieht sich eine ziemliche Strecke nach hinten und zugleich ein wenig nach aussen, wendet sich dann mit einem ziemlich starken Bogen nach unten und etwas nach vorn, um in der Gegend der Seitenlinie sich in einem schwachen Bogen gerade nach unten zu wenden, worauf sie wieder nach vorn umbiegt, und nachdem der Endpunkt etwa unter den Punkt, von dem aus sie oben entsprang, gekommen ist, sich in der ventralen Mittellinie mit der entsprechenden Linie der anderen Seite zu vereinigen. Diese Schilderung hat jedoch bloss für den Teil des Körpers Gültigkeit, der die Leibeshöhle umschliesst, indem am Schwanze die untere Hälfte der Linie der oberen fast vollkommen symmetrisch gebildet ist.

Auf dem Querschnitte von *Petromyzon* werden, wegen des spitzen Winkels, den die Intermuscularbänder mit der Chorda bilden, und ihres geringen Abstandes voneinander, immer deren mehrere (3—4) getroffen, die ebenfalls als gebogene Linien sich zeigen. Sie laufen im allgemeinen (doch nicht genau) parallel den Konturen des bekannten supraspinalen Fettkörpers, der Chorda, und ihrer rudimentären Knorpelumhüllung, ferner der Leibeshöhlung. Durch die eigentümlichen Biegungen der Membranen ist es bedingt, dass auf dem Querschnitt die äusseren Linien an der Haut aufhören, wie aus der halbschematischen Abbildung hervorgeht. Ebenso treten neben der oberen und unteren Mittellinie zahlreiche Querschnitte von Intermuscularbändern auf, die den oben und unten nach vorn vorgezogenen Hörnern ihren Ursprung verdanken.

Zwischen diesen Intermuscularbändern nun liegen die einzelnen Myocommata eingeschoben. Dabei bildet die sie zusammensetzende Muskelmasse nicht, wie bei der weitaus grössten Mehrzahl der Fische, ja fast allen übrigen, eine feste solide Fleischmasse, sondern sie ist in einer Weise angeordnet, die schon die Aufmerksamkeit Rathkes und J. Müllers erregte, jedoch erst von Stannius eingehender beschrieben wurde. Die Muskelmasse ist nämlich durch bindegewebige Scheidewände, die man mit den oben schon beschriebenen nicht verwechseln darf, in äusserst zahlreiche Blätter geteilt. Diese Septen zeigen auf dem Querschnitte eine im ganzen nicht sehr markiert ausgesprochene radiäre Anordnung. Während bei *Petromyzon marinus* die Intermuscularbänder auf dem Querschnitte ungefähr 5—7 mm auseinander stehen, beträgt der Abstand dieser in einer dazu fast senkrechten Ebene liegenden Septen bloss 0,16 bis 0,22 mm.

Sie verlaufen, wie nach Entfernung der Haut leicht zu sehen, von vorn nach hinten horizontal, ohne sich in ihrem Verlaufe viel durch die Biegungen der Ligg. intermuscularia alterieren zu lassen. Nur oben und unten, an den Stellen der schärfsten Biegungen, liegt das hintere Ende höher, resp. tiefer als das vordere, jedoch nur unbedeutend.“ (4. S. 577—579.)

Die vorstehende Beschreibung der gröberen Verhältnisse bezieht sich auf *Petromyzon marinus*, das damals von Grenacher speziell untersucht wurde, doch sind die Verhältnisse bei dem Flussneunauge so ähnlich, dass die Beschreibung im wesentlichen auch für dieses stimmen wird, ich habe das hier Mitgeteilte nicht weiter nachuntersucht.

„Durch diese Septen wird nun der Raum zwischen zwei Inter-muscularbändern in eine grosse Anzahl von „Kästchen“ (Stannius) abgeteilt, die zur Aufnahme der Muskelfasern bestimmt sind. Sie stellen äusserst flache, rhomboidale Räume vor, nach innen begrenzt von dem supraspinalen Fettkörper, der Chorda, oder der peritonealen Auskleidung der Leibeshöhle, nach aussen von der äusseren Haut; oben und unten von den Septen, vorn und hinten von den Inter-muscularbändern. Zwischen diesen letzteren erstrecken sich nun die fast ganz der Achse des Fisches parallel verlaufenden Muskelfasern, die sowohl in ihrer Anordnung als auch in ihrem histologischen Verhalten nicht ohne Interesse sind, indem sie in vielen Punkten von dem bisher bei Wirbeltieren bekannten abweichen.“ (4. S. 579.)

In diesen Kästchen oder Fächern unterschied Grenacher zwei Arten von Muskelfasern: die „parietalen“ und die „zentralen“. Die ersteren lagen in einfacher Schicht dem bindegewebigen Fachseptum auf jeder Seite an, die zentralen erfüllten die Mitte des Faches. Er fand damals schon, dass diese beiden Faserarten wesentlich voneinander verschieden waren, konnte aber bei beiden weder ein Sarkolemm noch Kerne nachweisen.

Wesentlich weiter gelangte A. Schneider (6), der in beiden Muskelarten Kerne feststellte und bei den parietalen Fasern auch ein mit Kernen versehenes Sarkolemm, das den zentralen Fasern aber fehlte.

Die neuesten hierher gehörigen eingehenden Arbeiten sind ausgeführt worden von Maurer (7, 8, 9), der in dem Neunauge ein sehr günstiges Objekt fand, um die Entstehung der quer-gestreiften Muskelfasern ontogenetisch und auch phylogenetisch zu untersuchen. Ich verweise auf diese Arbeiten auch wegen der weiteren, hier nicht angeführten Literatur, da ich hier nicht alle Arbeiten näher berücksichtigen konnte. Maurer nennt den Inhalt der Abteilungen, die Grenacher als „Fächer“ oder „Kästchen“ bezeichnet hatte, „Bänder“ und spricht daher bei seiner Beschreibung von „Muskelbändern“, die durch bindegewebige Scheidewände voneinander getrennt sind. Meiner Meinung nach kann man von „Muskelbändern“ hier nur dann sprechen, wenn man eben nur die in einem solchen Fache oder

Kästchen befindliche Muskulatur bezeichnen will, wie das Maurer auch wollte, dann ist die Bezeichnung, bis zu einem gewissen Grade wenigstens, ganz charakteristisch und richtig, will man aber von der ganzen Abteilung sprechen, die durch die bindegewebigen Scheidewände und durch die innerhalb dieser liegende Muskulatur gebildet wird, so ist es wohl richtiger, die Bezeichnung als „Fach“ oder „Kästchen“ beizubehalten. Ich werde mich in meiner Arbeit des Ausdruckes „Fach“ bedienen. Das bindegewebige Fach mit seinem Muskelinhalt ist eben kein einfaches „Band“ mehr, als welches sich die Muskulatur selbst ja zuerst anlegt, sondern es ist in der Tat ein „Fach“, das eine Wand besitzt und einen Inhalt, die man wohl unterscheiden muss, es besteht also aus ganz verschiedenartigen Teilen. Während Maurer in seinen ersten beiden Arbeiten (7, 8) die parietalen Muskelfasern als vierseitige Prismen beschreibt und auch so abbildet, spricht er in der dritten Arbeit (9) merkwürdigerweise davon, dass die äussere Fibrillenzone „zu einer grossen Anzahl einzelner Komplexe gesondert wird, von welchen ein jeder als drehrunde oder leicht abgeplattete quergestreifte Muskelfaser sich darstellt“, und nennt diese Fasern jetzt „Randfasern“. Die Bezeichnung als vierseitige Prismen passt für diese Muskelfasern zweifellos besser wie die als drehrunde oder leicht abgeplattete Fasern und entspricht auch besser den Abbildungen, die Maurer selbst gibt. Er fand weiter, dass diese Muskelfasern, die ich in meiner Arbeit als „parietale“ weiter bezeichnen werde, umgeben sind zunächst von einem feinen Sarkolemm, an welchem die Kerne anliegen, die sämtlich randständig sein sollen, und von einer feinen bindegewebigen Haut, die, von dem bindegewebigen Fachseptum ausgehend, zwischen den parietalen Fasern hindurchtritt und sie auf der inneren Seite ebenfalls überkleidet, kernhaltig ist und als Perimysium aufzufassen ist. Dieses „Perimysium“ von Maurer entspricht dem kernhaltigem Sarkolemm, das Schneider (6) beschrieben hatte, der das eigentliche Sarkolemm nicht gesehen hatte. In einer späteren Arbeit leugnet Schneider (10) allerdings das Vorkommen eines Sarkolemmis nicht nur hier bei den parietalen Fasern des Neunauges, sondern ganz allgemein und bezeichnet an den parietalen Fasern sein früheres Sarkolemm auch als Perimysium. Das Innere des Muskelfaches ist nun nach Maurer erfüllt von Fibrillenmassen mit deutlicher Querstreifung,

in denen zahlreiche Kerne liegen, und welche derartig zerklüftet erscheinen, dass sie einmal der Höhe des Kästchens nach drei Schichten von ähnlicher Dicke bilden und dass zweitens die in jeder Schicht befindliche Fibrillenmasse wieder in einzelne Stücke zerfällt, welche auf dem Querschnitte von sehr ungleicher Grösse sind. Diesen Fibrillenmassen fehlt ein Sarkolemm und ebenso tritt das Bindegewebe nicht zu ihnen herüber. Die verhältnismässig grossen Spalten, welche zwischen den drei Schichten sichtbar sind, erklärt Maurer als wahrscheinlich durch die Präparation entstanden, also als Kunstprodukte, und ebenso fasst er die Zerspaltung der einzelnen Schichten in jene oben erwähnten einzelnen Stücke auf.

Entwicklungsgeschichtlich wies Maurer nach, dass die Muskulatur hervorgeht aus der medialen Lamelle des Urwirbels, die zum „Muskelblatte“ wird. Die Epithelzellen des Muskelblattes liegen schon sehr früh in zwei Schichten und verschmelzen sehr bald zu einem Syncytium, aus welchem durch eine Faltenbildung, die an der medialen Seite beginnt, allmählich immer tiefer einschneidet und schliesslich bis zur lateralen Seite hindurchbricht, Muskelbänder entstehen, welche dann, übereinander gelagert, den ganzen medialen Abschnitt des Urwirbels aufbauen. Ein jedes solches Muskelband stellt dann wiederum ein Syncytium dar, in ihm bilden sich zuerst an der medialen Seite und dann an dem ventralen und dorsalen Rande Muskelfibrillen aus, die zuerst in einfacher Reihe liegen, dann in mehreren, da sich innerhalb der zuerst angelegten äusseren Fibrillenreihe in dem Plasma des Bandes weitere Fibrillenreihen selbständig entwickeln. Bei *Ammocoetes* findet man das ganze Muskelband von einer sehr grossen Masse von Fibrillen erfüllt, die auf dem Querschnitte konzentrisch umeinander gelagerte Schichten, Zonen, erkennen lassen. Die Kerne liegen überall zerstreut in dem Sarkoplasma, in welches die Fibrillen eingelagert sind. Die genannten Zonen sind als Wachstumsbildungen zu betrachten. Verfasser unterscheidet (Fig. a) einen innersten Bezirk, den „zentralen“, der sich durch die ganze quere Ausdehnung des Bandes erstreckt, aber nach den beiden Kanten zu leicht zugespitzt ist. Auf beiden Seiten dieses liegt je ein zweiter, der „intermediäre“ Bezirk, der also eine dorsale und eine ventrale Platte unterscheiden lässt, die an den Kanten des Muskelbandes nicht immer deutlich in-

einander übergehen. Gegen diese beiden Platten des „intermediären“ Bezirkes ist der „zentrale“ Teil nur durch die Anordnung der kontraktile Fibrillen abgesondert, doch ist die Grenze eine scharfe. Zwischen dem zentralen Bezirke und den beiden Platten des intermediären Bezirkes findet sich Sarkoplasma, ganz ebenso, wie zwischen den Fibrillen der beiden

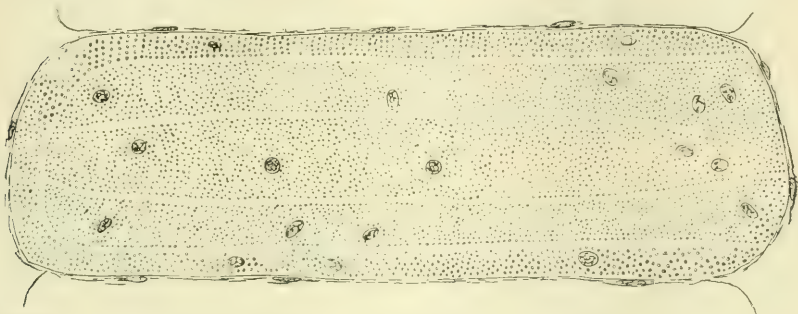


Fig. a. Schrägschnitt durch ein Muskelband der Rumpfmuskulatur von Ammocoetes (9. S. 11, Fig. 7 a).

Bezirke. Von den intermediären Zonen können übrigens auch, das ist nach den einzelnen Bändern verschieden, noch mehrere ausgebildet sein, die umeinander angeordnet und geradeso durch glatte kontinuierliche Fibrillenschichten getrennt sind, wie die zentrale Abteilung von der intermediären. Nach aussen von den beiden intermediären Zonen findet sich der „äusserste periphere“ oder „parietale“ Fibrillenbezirk, der wiederum in derselben Weise abgetrennt ist. Auch hier findet sich zwischen den beiden Bezirken wieder eine sehr feine Lage von Sarkoplasma. Der parietale Bezirk erstreckt sich in vielen Fällen um die ganze Peripherie des Muskelbandes herum, lässt aber auch häufig die mediale Kante frei. Die

„kontraktile Fibrillen in diesem Bezirke sind noch viel feiner als in den inneren Bezirken und sind viel dichter und gleichmässiger angeordnet. Sie lassen häufig eine Anordnung in radiär zum Centrum des Bandes gestellten Reihen erkennen.“

Der oberflächlichste Bezirk ist der dünnste, enthält aber die meisten Fibrillen. Die Dicke der intermediären und zentralen Bezirke schwankt sehr.

„Kerne finden sich zwischen den Fibrillen von allen drei Bezirken angeordnet. Ihre Zahl nimmt vom Centrum nach der Peripherie zu. Man findet im parietalen Bezirke auf einem Querschnitte etwa acht Kerne gegen drei im zentralen.“ (7. S. 504 und 505.)

Bei der Umwandlung des *Ammocoetes* in *Petromyzon* wachsen nun von dem bindegewebigen Fachseptum aus bindegewebige Scheidewände in den peripheren Bezirk hinein und zerlegen ihn auf diese Weise in die soeben schon erwähnten „parietalen Fasern“ (Fig. b). Es ist daher auch ganz verständlich, warum diese Fasern eine vierseitig-prismatische Gestalt erhalten und warum sie in einfacher Schicht dem Fachseptum auf beiden Seiten anliegen. Das Bindegewebe umwächst diese vierseitigen Fasern als Perimysium und die Fasern selbst umgeben sich mit einem Sarkolemm, welches Maurer von der

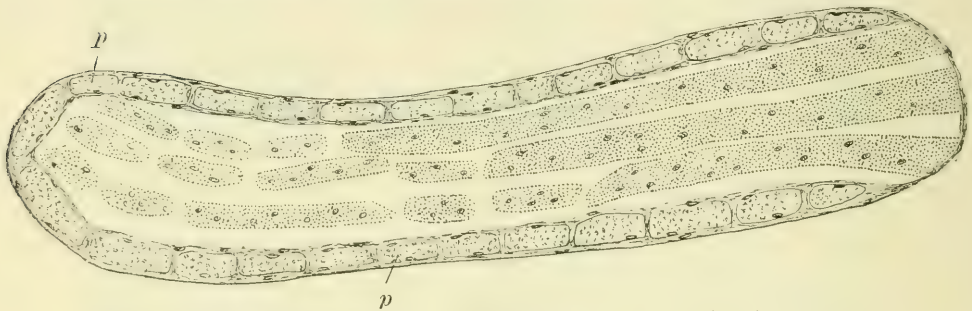


Fig. b. Schrägschnitt durch ein Muskelband der Rumpfmuskulatur von *Petromyzon fluviatilis*, ausgewachsen. p = Parietalfasern (9. S. 11, Fig. 7b).

Muskelfaser aus entstehen lässt und als eine „epitheliale Basalmembran“ oder als eine „Cuticula“ auffasst. Wenn die einzelnen Muskelfasern aus einzelnen Zellen hervorgegangen wären, so würde man das Sarkolemm nach ihm auch als eine „Zellmembran“ ansehen können.

Maurer (7) fand, dass die Fibrillen in den parietalen Fasern auf dem Querschnitte in Gruppen vereinigt liegen, also Muskelsäulchen bilden, die durch reichliches Sarkoplasma voneinander getrennt sind. Er sagt dann:

„Eigentümlicherweise finden sich nirgends im Plasma zwischen diesen Säulchen Muskelkerne, solche trifft man vielmehr bloss an der Oberfläche der Faser. Hier sind sie von reichlichem Plasma umgeben. (7. S. 508.)

Schneider (6) dagegen hatte schon Kerne innerhalb dieser parietalen Fasern abgebildet. Weiter sagt dann Maurer:

„Grenacher schildert diese parietalen Fasern als ein Netzwerk, welches dem bindegewebigen Bandseptum angelagert ist. Ich fand an Flächenbildern von solchen isolierten Muskelblättern, dass die meisten Fasern ganz gerade parallel nebeneinander durch die ganze Länge des Bandes verlaufen.

Zuweilen erkennt man, dass eine solche Faser sich gabelig teilt oder auch einen dünnen Fibrillenkomplex in sehr spitzem Winkel abgibt, der dann nach kürzerem oder längerem Verlauf mit der benachbarten Faser sich verbindet. Doch fasse ich darum die parietalen Fasern nicht als netzförmige Fasern auf, sondern sehe in dem angeführten Verhalten nur den Ausdruck einer Unregelmässigkeit im Eindringen des Bindegewebes zwischen die peripheren Fibrillen des Muskelbandes, die auch weiterhin sich in der äusserst verschiedenen Dicke der Fasern zu erkennen gibt.“ (7. S. 508.)

Auf diese Anastomosen der parietalen Fasern werde ich weiter unten noch einzugehen haben.

Die zentralen und intermediären Bezirke von *Ammocoetes* zerklüften sich nun und zwar auf zweierlei Art:

„einmal sondern sich Fibrillenlagen voneinander, welche den Zonen des *Ammocoetes*bandes entsprechen. Die Spalten, welche solche Lamellen trennen, erstrecken sich durch die ganze Breite eines Bandes. Dadurch entstehen sehr breite Fibrillenbänder, die aber auf ihrer Oberfläche weder durch Bindegewebe noch durch Sarkolemm abgetrennt sind. Es ist hier offenbar das Sarkoplasma, welches die Zonengrenze des *Ammocoetes*kästchens bildete, durch die Konservierung zerstört und dadurch die Trennung der Fibrillenzonen bewirkt worden. Ferner treten noch weiter Zerklüftungen der letztgeschilderten Fibrillenbezirke auf, durch welche dieselben der Länge nach in Bündel gesondert werden. Diese Zerklüftung ist keine regelmässige. Es entstehen hierdurch Bilder, welche *Grenacher* und *Schneider* veranlassten, zentrale Muskelfasern im Muskelbande von *Petromyzon* zu beschreiben. Dies sind aber keine Muskelfasern im gebräuchlichen Sinne, sondern es sind Kunstprodukte, die offenbar nicht in der Weise im Leben präformierten Fibrillenkomplexen entsprechen.“ (7. S. 508 und 509.)

Verfasser meint weiter, dass diese faserartigen Gebilde offenbar infolge von mechanischen Insulten entstanden sind.

„Jedenfalls dringt nirgends Bindegewebe in die zentrale Fibrillenmasse des Muskelbandes ein, und da auch kein Sarkolemm gebildet ist, so hat man nicht das Recht, hier von Muskelfasern oder Primitivbündeln zu sprechen.“ (7. S. 509.)

Ich werde in meiner Arbeit von diesen zentralen Fibrillenmassen entweder als von der „zentralen Muskulatur“ sprechen oder auch von „zentralen Fibrillenbündeln“ oder „zentralen Muskelfasern“ und behalte mir vor, an geeigneter Stelle auf die Bedeutung dieser Teile und ihre Beziehung zu dem, was man sonst „Muskelfasern“ nennt, noch näher einzugehen.

Endlich ist in letzter Zeit noch eine Arbeit von *Länsimäki* (12) erschienen, in welcher dieser die Anordnung der Fibrillenbündel in den quergestreiften Muskeln einiger Fische behandelt.

Ich bekam diese Arbeit erst zu Gesicht, als die vorliegende Arbeit schon niedergeschrieben war. Länsimäki betont ebenfalls, dass die Muskeln von *Petromyzon fluviatilis* ganz abweichend von denen der anderen Fische sind und widmet ihnen daher eine besondere Betrachtung, die sich übrigens natürlich hauptsächlich auf die Anordnung der Fibrillen bezieht. Aus seiner Beschreibung und aus seinen Abbildungen geht nun aber hervor, dass die von ihm angewandte Fixierungsmethode (Sublimat-Eisessig), wenigstens beim Neunauge, die Fibrillenordnung sehr schlecht konserviert hat; auch die Längsschnitte der beiden Faserarten zeigen ganz sonderbare Bilder (12. S. 271—275). Ich erwähne diese Arbeit daher hier nur, ohne näher auf sie einzugehen.

Es mag das bisher Gesagte zur allgemeinen Orientierung genügen, ich will nun jetzt auf die Beschreibung der von mir gefundenen mikroskopischen Bilder eingehen.

Die Präparate waren wieder, wie in meinen früheren Muskelarbeiten, in Alkohol fixiert und gehärtet worden, wurden in Celloidin eingebettet und gefärbt mit Hämatoxylin (Ehrlich) zur Darstellung der Kerne, mit der Methode von Calleja zur Darstellung des fibrillären Bindegewebes, mit Karmin-Fuchsin-Resorcin zur Darstellung der elastischen Fasern, mit Carbol-Toluidinblau zur Darstellung der Mastzellen. Die Präparate sowohl wie auch die Beschreibung der Bilder sind also direkt vergleichbar mit den in meinen früheren Muskelarbeiten behandelten.

A. Querschnitt durch das ganze Tier mit Leibeshöhle.

1. Färbung nach Calleja.

Man sieht leicht, dass die ganze Rumpfmuskulatur des Tieres sich aufbaut aus einzelnen, übereinander liegenden Schichten (4—5 Schichten), welche voneinander getrennt sind durch schmale Züge von Bindegewebe (Taf. XX, Fig. 1). Diese Muskelschichten sind die Myotome, die sich in der Längsrichtung des Tieres dachziegelförmig decken. Infolge dieser Deckung in der Richtung von vorne nach hinten sieht man auf dem Querschnitte des Tieres der Dicke nach mehrere solcher Myotome übereinander liegen, welche die einzelnen Muskelschichten bilden, die bindegewebigen Züge zwischen diesen Myotomen sind die Myosepten. Wie man sieht, erinnert dieses Bild noch durchaus an die frühen embryonalen Stadien der höheren Wirbeltiere, nur die Schichtung der Myotome übereinander spricht schon für eine spezifische Differenzierung. Innerhalb dieser Myotome nun ist aber noch eine weitere sehr eigenartige Differenzierung eingetreten (Taf. XX, Fig. 1). Dieselben zerfallen nämlich auf dem Querschnitte des Tieres in eine grosse Anzahl von schmalen Fächern (F), welche gebildet werden durch feine binde-

gewebige Septa, die zwischen den aufeinander folgenden Myosepten liegen und je zwei solcher Myosepten miteinander verbinden. Nach aussen stossen sie an die äussere Haut, nach innen an die Wand der Leibeshöhle, die Chorda, den supraspinalen Fettkörper, resp. die Bindegewebsschicht, welche diese Teile umgibt. In diesen Fächern, welche also, wenn man sie sich körperlich vorstellt, die Gestalt von flachen Kästchen haben, liegen die Muskelfasern. Auf dem Querschnitte des Tieres erscheinen diese Kästchen als schmale Fächer, die je nach der Gegend, in der sie sich befinden, bald mehr quer, bald mehr schräg nach oben oder nach unten gerichtet stehen (Fig. 1). Von dieser jeweiligen Stellung des Faches hängt es dann auch ab, ob die in ihm enthaltenen Muskelfasern, die im allgemeinen der Längsachse des Tieres parallel verlaufen, mehr schräg oder mehr quer getroffen sind. Bei der Calleja färbung treten sowohl die von fibrillärem Bindegewebe gebildeten Myosepten wie die ebenfalls fibrillär-bindegewebigen Fächer-Septen sehr schön dunkelblau-grün gefärbt scharf hervor (Taf. XX, Fig. 2), die Muskelfaserquerschnitte sind hellgrün mit roten Kernen. Man sieht nun leicht, dass in jedem solchen Fache zwei Arten von Muskelfasern enthalten sind, die „parietalen“ und „zentralen“ Fasern. Auf einem guten Querschnitte sieht man deutlich, dass die parietalen Fasern (pM) auf jeder Seite des bindegewebigen Fachseptums (Fs) in einer Schicht liegen, und so also die bindegewebige Wand des Faches gewissermassen muskulös verstärken, während die ganze Mitte des Faches von den Querschnitten der „zentralen Fasern“ (zM) eingenommen wird. Die Querschnitte der parietalen Fasern erscheinen im allgemeinen vierseitig mit rechten, bald mehr scharfen, bald leicht abgerundeten Winkeln (Taf. XX, Fig. 2 und 9), und bilden meist Paralleleogramme, deren längere Seite dem Septum parallel läuft, mitunter aber auch Quadrate oder sogar Paralleleogramme, deren längere Seite zu dem Septum senkrecht steht. Die Dicke dieser Muskelfaserquerschnitte ist in dem grössten Teile des Faches ungefähr die gleiche, nur nach den beiden Enden hin, nach den Myosepten zu, nimmt die Dicke ziemlich rasch ab und die letzten Querschnitte erscheinen dann nicht mehr vierseitig, sondern dreiseitig, nach den Myosepten hin keilförmig zugeschärft. Meist erreichen übrigens diese Querschnitte der parietalen Fasern das Myoseptum nicht, so dass dann auf beiden Seiten des Faches eine mehr oder weniger grosse Strecke des Fachseptums von Muskeln freibleibt (Taf. XX, Fig. 2 und Taf. XXI, Fig. 19). Soweit das Fachseptum zwischen den parietalen Muskelschichten liegt, erscheint es dünn und gleichmässig breit. Von der Stelle an, wo die parietalen Muskeln aufhören, wird es dicker und erhält ein ganz anderes Aussehen. Es liegt dies daran, dass dieser von Muskeln freie Teil den Typus des Myoseptums bekommt (Fig. 2 und Fig. 19). Da wo die Fachsepten sich an die Myosepten ansetzen, gehen sie, falls die parietalen Muskeln sich bis dicht an das Myoseptum heranlegen, mit einer kurzen dreieckigen Verbreiterung in die Myosepten über (Fig. 2). Die Myosepten selbst zeigen ziemlich unregelmässig gelagerte Bindegewebsfibrillenbündel und dazwischen zahlreiche Fettzellen. Die Fibrillenbündel können sehr verschieden dick sein. Meistens erscheint das Myoseptum auf beiden Seiten von fibrillärem Bindegewebe mit dazwischen gelagerten Bindegewebzellen begrenzt und in der

Mitte zwischen diesen beiden Grenzsichten liegen dann die zahlreichen Fettzellen (Taf. XX, Fig. 7). Indessen ziehen auch durch diesen mittleren Teil des Septums vielfach mehr oder weniger dicke Fibrillenbündel hindurch. Die Fachsepten enthalten keine Fettzellen. Erst an der Stelle, wo sie an die Myosepten anstossen und wo jene oben erwähnten kleinen dreieckigen Verbreiterungen liegen, werden sie in ihrem Baue dem des Myoseptums ähnlich. An denjenigen Stellen nun, an denen die parietalen Fasern schon früher aufhören und also einen mehr oder weniger grossen Teil des Fachseptums frei lassen, erhält dieser ganze Abschnitt des Fachseptums den Typus des Myoseptums (Fig. 19). Er wird dicker, enthält mehr oder weniger Fettzellen und das Bindegewebe erscheint unregelmässiger. Es ist dies eine sehr interessante Tatsache, denn sie spricht dafür, dass das Bindegewebe der Fachsepten durch die Muskulatur beeinflusst wird: Soweit die Muskulatur geht, hat das Fachseptum einen ganz anderen Bau als an den Stellen, wo es von Muskulatur frei ist. Ich habe schon in meiner zweiten Muskularbeit (2) darauf aufmerksam gemacht, dass das Bindegewebe der Muskeln seiner Menge nach, seiner Anordnung nach und auch zum Teil seinem feineren Baue nach für jeden Muskel spezifisch ist, es ergibt sich jetzt dasselbe hier beim Neunauge. Ich werde weiter unten auf dieses Verhalten des Bindegewebes noch näher einzugehen haben.

Diejenigen Fächer, welche direkt an die Haut anstossen, verhalten sich etwas anders (Taf. XX, Fig. 5). Hier bekleiden die parietalen Muskelfasern, von beiden Seiten her auf die Hautseite des Faches übertretend, auch noch diese Seite, allerdings in der Weise, dass gegen die Mitte dieser Hautseite hin die letzten Fasern der beiderseitigen Muskulatur sich wieder keilförmig zuschärfen und so entweder zusammenstossen oder noch meist ein verschiedenes grosses, aber gewöhnlich nur kleines Stückchen der bindegewebigen Fachwand zwischen sich frei lassen. Auch Maurer erwähnt, dass die Fächer sich in dieser Hinsicht verschieden verhalten, und beschreibt das weitere Herumgreifen der parietalen Muskulatur (7, S. 505; man vergleiche auch die Textfiguren dieser Arbeit a und b), er gibt aber nicht an, dass gerade die an die Haut angrenzenden Fächer sich in dieser Weise verhalten. An dieser Hautseite endigen die Fächer mit flachen Kuppen, in der Weise, dass zwischen je zwei benachbarten Kuppen kleine, dreieckige Lücken bleiben. Der schmale Raum, welcher zwischen den flachen Kuppen einerseits und der Cutis andererseits übrig bleibt, ist ebenso wie diese kleinen Dreiecke von Fettgewebe ausgefüllt. Die Fachsepten nun teilen sich an der Stelle, wo die beiden benachbarten Kuppen auseinander zu weichen beginnen, wo also die Spitze jenes kleinen Dreieckes liegt, gewöhnlich mehr oder weniger deutlich in drei Teile: einen mittleren und zwei seitliche (Fig. 5). Die beiden seitlichen Teile bilden die bindegewebige Begrenzung der beiden nebeneinander liegenden Kuppen, also die Begrenzung der beiden benachbarten Fächer gegen die Haut hin, und sind auf ihrer dem Fache zugewendeten Seite bedeckt von den Querschnitten der parietalen Muskelfasern. Der mittlere Teil des Septums dagegen setzt sich als ein mehr oder weniger starker und mehr oder weniger geschlängeltes Bindegewebszug durch das

Fettgewebe hin in die Cutis fort. Er kann sich dabei auch verästeln und ebenso können auch Bindegewebsäste von dem die Kuppe bildenden Bindegewebszuge sich unter spitzen Winkeln abzweigen und zur Cutis hinziehen.

Wie man auf Fig. 5 deutlich erkennt, besitzt der bindegewebige Teil der Haut bei *Petromyzon* einen ganz eigenartigen Bau. Unter der Epidermis, deren unterste Schichten hier noch dargestellt sind (Ep), liegt eine dicke Schicht, welche eine deutliche, ziemlich breite Faserung zeigt, die der Oberfläche parallel läuft (C), zwischen den Fasern liegen ziemlich zahlreiche Kerne. Diese Schicht erscheint hier bei der Calleja-Färbung merkwürdigerweise in einem eigentümlichen rosa Farbentone, während ja sonst alles deutlich fibrilläre Bindegewebe bei dieser Färbung dunkel blaugrün wird. Unter dieser Schicht liegt dann eine weit dünnere, in welcher eine ebenfalls der Oberfläche parallele Faserung nur schwach hervortritt, welche sich blaugrün gefärbt hat (Sc) und in welche die Fortsetzungen der Fachsepta übergehen. Unter dieser Schicht endlich liegt Fettgewebe, welches bis zu den Fächern hinzieht. Diese untere blaue Schicht zeigt also die der Calleja-Färbung eigentümliche Farbenreaktion auf deutlich fibrilläres Bindegewebe und stimmt darin überein mit den Fachsepten, und überhaupt mit dem sämtlichen übrigen Bindegewebe des Tieres. Ich habe diese untere blaue Schicht der Haut als „Subcutis“ zunächst bezeichnet, um ihr einen neutralen Namen zu geben. Ich weiss nicht, wie weit diese eigentümlichen Verhältnisse der Haut beim Neunauge bekannt sind und habe in dieser Arbeit auch nicht Gelegenheit gehabt, näher auf sie einzugehen. Vielleicht komme ich später dazu, diese Dinge weiter zu verfolgen. In der Subcutis liegen zahlreiche und recht grosse braune Pigmentzellen, so dass die Schicht an dickeren Schnitten häufig im ganzen dunkelbraun erscheint. Kleinere derartige Pigmentzellen kommen auch im Corium vor, aber nur hin und wieder; sie liegen dann entweder irgendwo in der Dicke der Schicht oder mitunter auch in ganz charakteristischer Weise dicht unter der Epidermis. Das Corium muss hier aus einem ganz eigenartigen Bindegewebe bestehen, das wohl des näheren Studiums wert wäre und auch die Subcutis zeigt ein immerhin eigenartiges Verhalten.¹⁾

Auf der Innenseite des Tieres liegen die Muskelfächer dem supraspinalen Fettkörper, dem Rückenmarkskanale, der Chorda und der Wand der Leibeshöhle an. An allen diesen Stellen hängen die flachen Kuppen der Fächerenden durch ihre Bindegewebshüllen direkt mit dem Bindegewebe zusammen, das die genannten Organe umgibt (Taf. XXI, Fig. 19, B J). Eine solche Dreiteilung des bindegewebigen Fachseptums, wie ich sie oben

¹⁾ Anmerkung. Ich bemerke hier, dass auf Schnitten durch den Körper von inzwischen frisch eingelegten Flussneunaugen auch das Corium mit der Calleja-Färbung sich deutlich blaugrün färbte und dann von der Subcutis kaum zu unterscheiden war. Es muss also bei dem alten Exemplare die Beschaffenheit des Coriums sich aus irgend einem Grunde verändert gehabt haben. Da diese Arbeit inzwischen zum Drucke eingesandt worden war, konnte diese Beobachtung nur als kurze Anmerkung Platz finden.

für die Fächer beschrieben habe, die an die Haut anstossen, gibt es hier nicht. Das Fachseptum teilt sich einfach in die Bindegewebszüge, welche die Kuppen umgeben, und gleichzeitig treten sowohl von der Teilungsstelle aus, wie auch von den Kuppen aus, Bindegewebszüge ab, die in das anstossende Bindegewebe übergehen.

Während die parietalen Muskelfasern als eine einzige Reihe von vierseitigen Querschnitten auf jeder Seite dem Fachseptum aufliegen, erfüllen die Querschnitte der zentralen Muskelfasern das Innere der Fächer in drei bis fünf nebeneinander liegenden Reihen, meist in vier Reihen (Taf. XX, Fig. 2, zM). Diese Faserquerschnitte sehen sehr sonderbar aus: Sie haben meistens die Gestalt von mehr oder weniger langen, mitunter sehr kurzen, mitunter aber auch ausserordentlich langen, bandförmigen Parallelogrammen. Ihre Breite ist dabei überall sehr ähnlich. Mitunter spitzen sich die Enden etwas zu, mitunter sind auch die Seitenkonturen nicht gerade Linien, sondern verlaufen etwas wellenförmig, im allgemeinen aber herrscht der Parallelogrammtypus entschieden vor. Zwischen den einzelnen Muskelfaserquerschnitten liegen immer mehr oder weniger breite, helle Räume, in denen häufig gar nichts zu sehen ist, in denen mitunter aber auch helle, ungefärbte, feinkörnige Massen liegen, die den Eindruck von Gerinnseln machen. Es scheint also, dass die zentralen Muskelfaserquerschnitte umgeben sind von einer lymphartigen Flüssigkeit, welche alle Zwischenräume zwischen den Muskelfasern in den Fächern ausfüllt. In den grossen, gut ausgebildeten Fächern sind diese hellen Zwischenräume zwischen den Querschnitten der zentralen Fasern recht gross, schätzungsweise im ganzen etwa halb so gross wie die gesamte zentrale Muskulatur, mitunter vielleicht noch grösser. Ich habe oben in der Literaturangabe schon angeführt, dass Maurer annimmt, dass diese Lücken durch eine Schrumpfung der zentralen Muskulatur entstanden seien, und dass auch jene eben als Faserquerschnitte beschriebenen Muskelstücke durch Schrumpfung und Zerstörung der Muskulatur infolge der Einwirkung der Reagenzien sich gebildet haben. Nachdem, was ich gesehen habe, halte ich eine solche Annahme für ausgeschlossen. Auf die Bedeutung jener einzelnen als Faserquerschnitte erscheinenden Stücke werde ich weiter unten noch näher einzugehen haben, nachdem ich die Längsschnitte besprochen habe. Eine Zerstörung des Sarkoplasmas durch den härtenden Alkohol ist ja an sich eigentlich ausgeschlossen, es bliebe also nur die Annahme einer Schrumpfung übrig. Eine Schrumpfung, bei der in einem Gewebe derartig grosse Lücken entstehen, muss schon eine ausserordentlich starke sein. Nun zeigen die der zentralen Muskulatur unmittelbar benachbarten Teile, die parietale Muskulatur, die Myosepten keine Spur von einer Schrumpfung. Ich möchte daraus schliessen, dass auch die zentrale Muskulatur nicht oder doch nicht sehr stark geschrumpft ist, und dass man infolgedessen diese Lücken nicht als Kunstprodukte, sondern als normale Bildungen anzusehen hat, die höchstens durch die Einwirkung der Reagenzien zu gross geworden sind. Ich werde weiter unten, wo ich über die Bedeutung der einzelnen

Stücke der zentralen Muskulatur zu sprechen haben werde, noch einmal hierauf zurückkommen.

Die Fächer, welche ein Myotom aufbauen, sind übrigens sehr verschieden stark entwickelt. Die mittleren Fächer sind am stärksten entwickelt und die am meisten dorsalwärts und ventralwärts gelegenen weit weniger gut entwickelt, am wenigsten dort, wo sie an die inneren Teile des Tieres anstossen (Taf. XXI, Fig. 19). Zwischen diesen Extremen finden sich nun alle Übergänge. Maurer hat ähnliches für die erste embryonale Entwicklung nachgewiesen. In diesen wenig entwickelten Fächern nun verhalten sich die Muskeln in recht eigentümlicher Weise (Fig. 19). Die ganzen Fächer sind schmaler und kürzer, oft sehr kurz (immer nach der Beschreibung des Querschnittes). Je weniger gut nun die Fächer entwickelt sind, um so mehr tritt die parietale Muskulatur zurück, während die zentrale Muskulatur bis zum Ende eine kräftige Entwicklung zeigt. Die parietalen Muskelfasern werden zunächst dünner, sie erscheinen auf dem Querschnitte nicht mehr vierseitig, sondern plan-konvex, mit der Konvexität nach dem Fache zu gerichtet, nach den beiden Seiten sich zuschärfend, mitunter fast spindelförmig. Dabei nehmen sie an Menge ab, so dass grössere Teile des Fachseptums von ihnen frei bleiben, und zwar stets nach der Hautseite zu. Andererseits kann es aber allerdings auch wieder vorkommen, dass an der entgegengesetzten Seite des Faches die schmalen parietalen Fasern sich auf die Kuppe des Faches hin mehr oder weniger weit fortsetzen. Werden die Fächer noch weniger entwickelt und noch kleiner, so kann die parietale Muskulatur noch weiter abnehmen, so dass in den extremen Fällen sie völlig oder fast völlig fehlt und die zentrale Muskulatur allein das Fach ausfüllt. Je kleiner die Fächer werden, um so häufiger kommt es dabei dann vor, dass die Querschnitte der zentralen Fasern ohne Unterbrechung oder fast ohne eine solche durch die ganze Länge des Faches hindurchziehen. Man findet auch hier stets die oben beschriebenen drei bis fünf, gewöhnlich vier Schichten, die auch die gewöhnliche Breite zu zeigen pflegen. Auch hier bleiben dann zwischen den Faserquerschnitten jene oben beschriebenen Lücken übrig, doch sind dieselben im ganzen weniger breit. Wenn diese Lücken durch Schrumpfung entstanden sein sollten, so wäre es nicht recht einzusehen, warum sie hier in diesen weniger entwickelten Fächern weniger stark ausgesprochen sein sollten als in den gut entwickelten.

Diese Abnahme der parietalen Muskulatur gegenüber der zentralen in den weniger gut entwickelten Fächern ist eine sehr merkwürdige Tatsache. Vielleicht könnte man hieraus schliessen, dass die zentrale Muskulatur die ursprünglichere ist, während die parietale erst später durch Differenzierung zu einem bestimmten Zwecke entstanden ist. Jedenfalls kann man daraus wohl auch schliessen, dass die zentrale Muskulatur für die hauptsächlichlichen Bewegungen des Tieres die wichtigere ist. Hierfür würde ja auch schon die bei weitem grössere Masse der zentralen Muskulatur

sprechen. Dafür, dass die zentrale Muskulatur die ursprünglichere ist, würden ja bis zu einem gewissen Grade auch die entwicklungsgeschichtlichen Tatsachen sprechen.

Auch der feinere Bau der Muskelfaserquerschnitte ist bei den parietalen und zentralen Muskelfasern ein durchaus verschiedener. Schon bei mittleren Vergrößerungen sieht man in den zentralen Fasern den ganzen Querschnitt dicht erfüllt von einzelnen Fibrillenquerschnitten, während man in den parietalen Fasern (Taf. XX, Fig. 9) eine Menge von kleinen Häufchen von Fibrillenquerschnitten wahrnimmt, in denen die kleinen Pünktchen ziemlich locker zusammenliegen und welche von einander getrennt sind durch verhältnismässig sehr breite helle Streifen. Diese hellen Streifen sowie die hellen Massen zwischen den Pünktchen in den Häufchen müssen natürlich erfüllt sein von einem Sarkoplasma, das sehr hell und gleichmässig erscheint. Ob man aus diesem Aussehen schliessen darf, dass dieses Sarkoplasma verhältnismässig dünnflüssig ist, will ich dahingestellt sein lassen, jedenfalls sind irgendwelche Körnchenbildungen beim Alkoholpräparate nicht sichtbar. Betrachtet man einen dünnen Zelloidin-Querschnitt einer parietalen Faser mit starker Vergrößerung (Taf. XXI, Fig. 17, Vergrößerung 1283, homog. Imm.), so sieht man ein entsprechendes Bild: Kleine, sehr verschiedene grosse Häufchen von Fibrillenquerschnitten, von sehr unregelmässiger Form, liegen durch breite Sarkoplasmastreifen voneinander getrennt. Auch innerhalb der Häufchen ist verhältnismässig viel Sarkoplasma vorhanden. Auch hier erscheint das Sarkoplasma wieder durchaus hell und homogen. Im Gegensatze zu diesem eben beschriebenen Querschnitte einer parietalen Faser erscheint ein Querschnitt einer zentralen Faser ganz anders (Taf. XXI, Fig. 16, Vergrößerung 1283, homog. Imm.): Der Querschnitt ist fast ganz von den Querschnitten der Fibrillen erfüllt. Dieselben liegen in grösseren Häufchen vereinigt, innerhalb deren nur ganz feine Sarkoplasmastreifen zu erkennen sind. Die Häufchen sind voneinander getrennt durch verhältnismässig sehr schmale Sarkoplasmastreifen, welche an den Kreuzungspunkten mit anderen leichte Verdickungen zeigen, die häufig fast kreisförmig erscheinen, aber auch dreieckige und polygonale Formen haben können. Auf dem nach Calleja gefärbten Zelloidinschnitte treten diese feinen Sarkoplasmazüge als zarte, glänzende Linien hervor, und die verbreiterten Stellen erscheinen als glänzende helle Kreise, etwa wie Querschnitte von Zylindern. Wenn man die hier gegebene Zeichnung aus weiterer Entfernung betrachtet, so erhält man ungefähr diesen Eindruck des mikroskopischen Bildes. Es ist wenigstens versucht worden, die Zeichnung möglichst naturgetreu auszuführen, soweit das bei so zarten Dingen möglich war, immerhin fehlt hier natürlich der Glanz des mikroskopischen Bildes. Diese Fibrillenhäufchen auf den Querschnitten dieser beiden Faserarten sind natürlich der Ausdruck der Querschnitte von Muskelsäulchen, welche durch die Fasern hindurchziehen. Man ersieht aus der Beschreibung, dass die parietalen Fasern sehr sarkoplasma-reich sind, während die zentralen Fasern als entschieden sarkoplasma-arm zu bezeichnen sind. Der Unterschied zwischen den beiden Faserarten ist also ein sehr wesentlicher. Endlich sind auch die Fibrillen in den beiden

Faserarten verschieden dick. Es fiel mir diese Verschiedenheit schon bei mittleren Vergrößerungen auf. Wenn ich nun auch keine spezifische Fibrillenfärbung bei diesen Präparaten ausführen konnte, so habe ich doch versucht, die Dicke der Fibrillen festzustellen an dünnen Paraffinschnitten, die nach Calleja gefärbt waren. Diese Schnitte zeigten allerdings zum Teile nicht unbeträchtliche Schrumpfungen. Ich kann daher nicht sagen, wie weit die gefundenen Maße der Wirklichkeit entsprechen. Es ergab sich, dass die Fibrillen der parietalen Fasern einen Durchmesser von etwa $0,4 \mu$ besaßen, die der zentralen dagegen einen solchen von $0,6$ bis $0,7 \mu$. Der Unterschied in der Fibrillendicke war also ein sehr beträchtlicher. Es ist versucht worden, in den Fig. 16 und 17 die Fibrillen in der richtigen Dicke wiederzugeben. In dieser Dicke würden also auch die Fibrillen im mikroskopischen Bilde erscheinen. Die starken Schrumpfungen, welche unter Umständen an Paraffinschnitten nach Alkoholhärtung an den beiden Faserarten auftreten, würden ja allerdings dafür sprechen, dass das Sarkoplasma stark wasserhaltig ist. Starke Schrumpfungen treten an so behandelten Präparaten ja auch bei den Muskeln der höheren Wirbeltiere und des Menschen auf, aber allerdings waren diese bei dem Neunauge beobachteten so hochgradig, dass man wohl annehmen kann, dass das Sarkoplasma des Neunauges reicher an Wasser ist als das der höheren Wirbeltiere.

Die Kerne der „zentralen“ Fasern erscheinen auf dem Querschnitte meist mehr rundlich: Sie sind recht klein und liegen über die Faserquerschnitte hin verstreut, bald am Rande, bald mehr oder weniger weit in der Mitte (Taf. XX, Fig. 2). Die Faserquerschnitte erscheinen auf ihrer Aussen-seite scharf konturiert, lassen aber zunächst irgend eine Umhüllung nicht erkennen. Die Querschnitte der „parietalen“ Fasern dagegen sind umgeben von einer deutlichen, wenn auch dünnen, kernhaltigen Haut, welche die ganze Faser umhüllt (Taf. XX, Fig. 2 und 9). Man sieht deutlich zwischen je zwei parietalen Muskelfasern diese kernhaltigen Häute hindurchziehen. An der dem Inneren des Faches zugewandten Seite der Muskelfasern angekommen, biegt die dünne Haut um die entsprechende Ecke des viereckigen Muskelquerschnittes herum und verläuft dann geradlinig, entsprechend dem geraden Kontur des Muskelfaserquerschnittes, bis zu der anderen Ecke, um hier wieder um einen rechten, mehr oder weniger abgerundeten Winkel der Muskelfaser herumzubiegen, zwischen den benachbarten Muskelfaserquerschnitten als dünnes Septum hindurchzuziehen bis zu dem Fachseptum hin und um dann, hier wieder umbiegend, auch die dem Fachseptum zugewendete Seite der Muskelfaser geradlinig zu umziehen. Es würde sich hier also um eine voraussichtlich bindegewebige, mit Kernen versehene Hülle handeln, welche jede parietale Muskelfaser umschliesst. Diese Hülle würde demgemäss dem „Perimysium“ der höheren Wirbeltiere entsprechen. Sie färbt sich bei Calleja-färbung nicht blau, enthält also kein ausgebildetes fibrilläres Gewebe, würde also jenem Teile des Perimysiums der höheren Wirbeltiere entsprechen, das ich seiner Zeit als „fibrillenfreies“ Bindegewebe beschrieben habe. In meiner dritten Muscularbeit (3) habe ich es näher besprochen und als „argentophiles“ oder „nutritives“ Bindegewebe beschrieben, da die in ihm enthaltenen Fibrillen sich durch Silber darstellen

lassen und da es speziell zur Ernährung der Muskelfasern dient. Bei diesen alten Neunaugenpräparaten habe ich nun allerdings eine Silberfärbung nicht versucht. Ich kann daher über die nähere Beschaffenheit dieser Hülle beim Neunaugen nichts aussagen, jedenfalls färbt sie sich aber nicht blaugrün sondern, wenn überhaupt, rosa. Es entspricht dieser Farbenunterschied durchaus dem, was man bei den höheren Tieren findet. Dieses Perimysium ist nun auch der Träger der feinen Blutgefäße („nutritives“ Bindegewebe), welche die parietalen Muskelfasern versorgen (Taf. XX, Fig. 9). Die grösseren Blutgefäße liegen zunächst in den Myosepten, geben von hier aus Äste ab in die bindegewebigen Fachsepten und von diesen aus treten dann wieder feine Äste in das Perimysium ein. Sie verlaufen in diesem so, dass sie die Wand des Perimysiums nach den Muskelfasern hin vorwölben, liegen also den letzteren unmittelbar an. Sie finden sich auf allen Seiten der Fasern. Die feinen Blutgefäße würden sich hier also ähnlich verhalten wie die Lungenkapillaren. Man erkennt die Blutgefäße in nicht injiziertem Zustande teils an den in ihnen liegenden kernhaltigen Blutkörperchen, von denen gewöhnlich nur die kleinen, runden Kerne scharf gefärbt hervortreten (Fig. 9), teils daran, dass sie als hohle, der Länge nach verlaufende Räume hinziehen, oder auch als hohle, scharf umgrenzte Lücken auftreten. An der dem Inneren des Faches zugewandten Seite liegen recht viele Blutgefäße. Das Perimysium der einzelnen parietalen Muskelfasern verschmilzt an der dem Inneren des Faches zugewandten Seite der Fasern mit dem der benachbarten Fasern zu einer gemeinsamen dünnen Haut, welche also durch die ganze Länge und Breite des Faches hindurch die parietale Muskulatur überziehen würde und ebenso sieht man auf der Seite des Fachseptums eine den parietalen Muskelfasern gemeinsame zarte, kernhaltige Haut, die sich von dem blaugrünen Bindegewebe des Fachseptums scharf abhebt. An den zentralen Muskelfasern sieht man, wie schon erwähnt, nichts von einer solchen Hülle, und nichts von Blutgefässen. Die Faserquerschnitte liegen vollkommen frei in den Lymphräumen und man sieht keinerlei Gebilde zu ihnen hintreten, weder Blutgefäße noch Nerven. Was die Kerne der „parietalen“ Muskelfasern anlangt (Taf. XX, Fig. 9), so sind dieselben meist kurz oval bis rundlich, gewöhnlich mit einem deutlichen Kernkörperchen versehen, bedeutend grösser als die der zentralen Fasern und liegen bald am Rande des Querschnittes, bald an beliebigen Stellen innerhalb desselben. Meiner Meinung nach hat Schneider (6) dieses richtiger gesehen als Maurer. Die Kerne, welche am Rande liegen, können mitunter scheinbar ganz frei unter dem Perimysium liegen, doch kann man auf dünnen Querschnitten erkennen, dass die parietalen Muskelfasern umgeben sind von einem sehr feinen Häutchen (Taf. XX, Fig. 9 und Taf. XXI, Fig. 17, Skl), welches kernlos ist, und, da es den ganzen Inhalt der Fasern umschliesst, dem Sarkolemm der Muskelfasern der höheren Tiere entsprechen würde. Dieses Sarkolemm tritt immer nur hin und wieder deutlich sichtbar hervor. Meist liegt es dem Perimysium so dicht an, dass es nicht als selbständige Haut unterschieden werden kann. So kommt es denn auch, dass recht häufig die Muskelkerne dem Perimysium direkt anzuliegen scheinen. Auch bei den „zentralen“ Fasern habe ich

an geeigneten Stellen ein derartiges Häutchen gesehen (Taf. XXI, Fig. 14 und 15, Skl). Durch das Vorhandensein eines solchen Sarkolemm würde es sich denn auch erklären, dass Muskelkerne, welche ganz am Rande der zentralen Fasern liegen und auf ihrer äusseren Seite nicht mehr von Fibrillen umgeben sind, dennoch deutlich abgeplattet erscheinen. Bisher ist bei den zentralen Fasern ein Sarkolemm nicht nachgewiesen worden. Es ist auch für gewöhnlich nicht sichtbar, da es den dichten Fibrillenmassen der Fasern unmittelbar anliegt und daher nicht als besondere Haut unterschieden werden kann. Nur an besonders günstigen Stellen tritt es deutlich hervor. Fig. 14 stammt von dem Querschnitte einer zentralen Muskelfaser auf einem sehr dünnen Paraffinschnitte. Das Präparat zeigte stellenweise starke Schrumpfung. Auch die Fig. 14 zeigt die Erscheinungen einer starken Schrumpfung: Der Faserkontur ist wellig und die Fibrillenbündel liegen ganz unregelmässig, häufig durch breite Sarkoplasma-massen voneinander getrennt. Es haben also infolge der Schrumpfung starke Verschiebungen innerhalb der Faser stattgefunden. Man erkennt die Veränderungen leicht, wenn man die Fig. 14 mit der Fig. 16 vergleicht. Die grossen Lücken, welche zwischen den Fibrillenbündeln aufgetreten sind, sind nun aber für die Erkennung des Sarkolemm sehr günstig. Man sieht dasselbe als eine sehr feine Haut an der Oberfläche der Faser hinziehen. Zwei Kerne liegen unmittelbar an dem Sarkolemm an. In Fig. 15 ist das äusserste Ende eines Querschnittes einer zentralen Muskelfaser von einem Celloidinpräparate dargestellt. An diesem Ende wird der Schnitt einmal sehr fein und zweitens sind auch hier wieder Schrumpfungerscheinungen vorhanden. Man sieht deutlich, wie die weiter nach dem Schnittende zu gelegenen Fibrillenbündel noch ziemlich regelmässig angeordnet sind und wie dann nach dem Ende zu, an dem der Kern liegt, diese Anordnung immer unregelmässiger wird, wobei immer grössere Lücken zwischen den Fibrillenbündeln auftreten. Während man an den mehr normalen Stellen des Faserquerschnittes das Sarkolemm gar nicht oder kaum erkennen kann, tritt es an den geschrumpften Teilen, wieder infolge der Lückenbildung zwischen den Fibrillenbündeln, als eine sehr feine Haut hervor, an der wiederum ein Muskelkern anliegt. Dieser letztere zeigt an der äusseren Seite eine deutliche Abplattung, ein Zeichen dafür, dass er dem Sarkolemm ursprünglich dicht angelegen hat und dass dieses erst nach eingetretener Härtung des Kernes sich etwas von ihm entfernt hat. Es ist also, meiner Meinung nach, an den zentralen Fasern ebenfalls ein Sarkolemm vorhanden.

An den „parietalen“ Fasern kommt es öfters vor, dass, namentlich an den Ecken, ein Kern oder auch zwei bis drei Kerne, die unmittelbar zusammenliegen, ganz frei, ausserhalb der Faser, zu liegen scheinen. Bei genauem Zusehen erkennt man aber stets, dass diese Kerne noch umgeben sind von dem Sarkolemm, das ja allerdings oft so dicht dem Perimysium anliegt, dass es von diesem kaum zu unterscheiden ist. Es sieht dabei auch so aus, als wenn solche Kerne frei in einem leeren Raume lägen. Ich habe oben schon hervorgehoben, dass das Sarkoplasma der parietalen Fasern ganz hell und homogen erscheint, so dass es als Substanz nicht zu erkennen

ist. So werden diese Muskelkerne natürlich auch in dem Sarkoplasma liegen, das augenscheinlich an manchen Stellen der parietalen Fasern mehr oder weniger weit über die Grenze der Fibrillenbündel hinaus vortreten kann, aussen begrenzt von dem Sarkolemm. Es spricht auch diese Tatsache wieder für den grossen Reichtum an Sarkoplasma, der den parietalen Fasern eigentümlich ist.

2. Färbung mit Hämatoxylin, (Ehrlich.)

Die so gefärbten Präparate zeigen nicht mehr als die nach Calleja gefärbten.

3. Färbung mit Karmin-Fuchsin-Resorcin.

Elastische Fasern sind nirgends auf dem Querschnitte nachweisbar.

4. Färbung mit Karbol-Toluidinblau.

Mastzellen sind nirgends sichtbar.

B. Längsschnitte in sagittaler Richtung durch die Rumpfmuskulatur.

1. Färbung nach Calleja und mit Hämatoxylin (Ehrlich).

Man sieht auf dem Schnitte die Myosepten und zwischen ihnen die Muskelfächer, in denen bei günstiger Lage derselben sowohl die parietalen wie die zentralen Muskelfasern im Längsschnitte erscheinen (Taf. XX, Fig. 8). An den bindegewebigen Fachsepten erkennt man an diesen Schnitten sehr deutlich, dass dieselben nicht durch eine zusammenhängende Lage von Bindegewebsfibrillen gebildet werden, sondern nur aus einzelnen ziemlich starken Bindegewebsfibrillenbündeln bestehen, die durch grössere Zwischenräume, welche unter Umständen das Mehrfache des Durchmessers der Fibrillenbündel betragen können, voneinander getrennt sind. Während die Querschnitte der dicken Fibrillenbündel tiefblau erscheinen, ist das zwischen ihnen liegende Gewebe nicht blau, sondern, wenn überhaupt, hellrosa gefärbt. Dasselbe enthält viele Blutgefässe. Allerdings können in diesen Zwischenräumen auch noch wieder kleinere, tiefblau gefärbte Querschnitte von kleineren Fibrillenbündeln neben den Gefässen liegen. Nur an den Enden der Fachsepten, wo diese nicht mehr von den parietalen Fasern bekleidet sind, werden die Fachsepten weit dicker (siehe die Beschreibung des Querschnittes). Sie bestehen hier eben schon aus dickeren Bindegewebszügen, welche direkt in das Myoseptum übergehen und den Typus des Bindegewebes des Myoseptums besitzen (Taf. XX, Fig. 6, 7, 8, 10). Diese dickeren Bindegewebszüge dienen als Sehnen für die sich zuschärfenden parietalen Muskelfasern. So finden wir zwei dickere Fibrillenzüge, zwischen denen bereits, wie im Myoseptum, Fettzellen liegen können, und mit denen zusammen Blutgefässe von dem Myoseptum aus nach dem Fachseptum hinziehen, um sich in diesem zu verästeln. Das Bild auf dem Längsschnitte entspricht also sehr gut dem auf dem Querschnitte, bei dessen Beschreibung ich schon näher auf dieses Verhalten des Bindegewebes eingegangen bin. An solchen Fächern, die etwas schräg getroffen sind, und bei denen dann also auch die Fachsepten im Schrägschnitte erscheinen, sieht man die eben beschriebene Zusammensetzung der Fachsepten sehr deutlich und erkennt auch, dass die Binde-

gewebszüge der Fachsepta die Muskelfasern nicht genau unter rechtem Winkel schneiden, sondern etwas schief zu ihnen liegen (vergl. dieserhalb auch Fig. 12). An den zugeschärften Enden der parietalen Muskelfasern ganz in der Nähe ihres Sehnenansatzes, sieht man häufig eine Vermehrung der Muskelkerne (Fig. 6 und 10). Die zugeschärften Enden der parietalen Fasern werden von den Sehnen mehr oder weniger umfasst und das Perimysium geht in die oberflächlichste Schicht der Sehne über. Diese Verhältnisse entsprechen also durchaus denen bei den höheren Wirbeltieren. Wir haben oben schon gesehen, dass die parietalen Muskelfasern nach ihrem Verhalten auf dem Querschnitte im wesentlichen mit den Fasern der höheren Tiere übereinstimmen, und sehen jetzt, dass das Längsschnittbild dem durchaus entspricht.

Die „zentralen“ Fasern erscheinen hier ebenfalls der Länge nach getroffen (Fig. 8), liegen zu drei bis fünf, meist zu vier, in der Mitte der Fächer und sind voneinander getrennt durch mehr oder weniger breite Spalten, die vollkommen hell erscheinen und nur hin und wieder feinkörnige oder feinstreifige Gerinnmassen enthalten. Das Bild entspricht also durchaus dem von dem Querschnitte her beschriebenen. Die Fasern erscheinen in ihrem Verlaufe durchschnittlich ziemlich gleich breit, nur hin und wieder tritt eine Verschmälerung oder Verbreiterung oder eine unregelmässige Konturierung der Fasern auf. Mitunter hört allerdings auch eine Faser während ihres Verlaufes mehr oder weniger plötzlich auf, um aber meist nach einer mehr oder weniger breiten Lücke wieder weiter zu verlaufen. An ihren Enden, dort wo sie an die Myosepten anstossen, verbreitern sich die Fasern, so dass sie sich hier häufig berühren (Fig. 7, 8). Die Fasern zeigen während ihres ganzen Verlaufes eine feine, von den Fibrillen herrührende Längsstreifung, diese wird an den verbreiterten Enden weit deutlicher (Fig. 6, 7, 10), wohl weil hier mehr Sarkoplasma zwischen die Fibrillen sich einschiebt. Man sieht dann sehr deutlich, dass das verbreiterte Ende der Faser sich einfach an das Bindegewebe des Myoseptums ansetzt, ohne dass irgend ein Übergang zu bemerken ist. An diesen verbreiterten Enden sieht man dann in dem vermehrten Sarkoplasma zwischen den Fibrillen auch eine grössere Anzahl von Kernen liegen als sonst in den Fasern; die Kerne erscheinen dabei auch breiter als sonst in den Fasern und zugleich kürzer. Alles dieses spricht ja auch für eine Vermehrung des Sarkoplasmas an den Faserenden, wobei dann die Fibrillen entsprechend auseinander weichen. Das Myoseptum enthält verschieden dicke Fibrillenbündel und zwischen diesen eine reichliche Menge von Fettzellen. Die Fibrillenbündel verlaufen in verschiedenen Richtungen und verflechten sich weitläufig, und so kommt es, dass man häufig auch Bindegewebsfibrillenbündel an den Enden der Muskelfasern, quer zu diesen verlaufend, glatt vorüberziehen sieht (Fig. 6, 7, 10). Jedenfalls zeigen alle diese Fibrillenbündel niemals irgend eine Beziehung zu den Faserenden. Die zentralen Muskelfasern können also nur an der Grundsubstanz des Bindegewebes anhaften, mit dieser müssen sie irgendwie verklebt sein. Es sieht in der Tat so aus, als wären sie einfach an das Myoseptum angeklebt, etwa so, als wenn ich ein Stückchen eines Wachsstockes auf

einer Tischplatte festgeklebt haben würde. Die Fibrillen der Muskelfasern hören dabei scharf abgeschnitten in einer leicht bogenförmigen Linie auf (Fig. 6, 7, 10), so dass die zentralen Muskelfasern also sich meist mit einer flachen Kuppe an das Bindegewebe ansetzen würden. Das Wesentliche bei dieser Art der Endigung ist augenscheinlich die Verbreiterung der Faser, sie fehlt so gut wie niemals. Statt der Kuppe kann man öfters auch mehr flache Enden sehen, immerhin ist die Kuppe wohl die häufigste Form. Die Art des Ansatzes der parietalen und zentralen Muskelfasern ist also wesentlich voneinander verschieden: während die parietalen Fasern sich zuspitzen und in deutliche, mehr oder weniger lange bindegewebige Sehnen übergehen, verbreitern sich im Gegenteil die zentralen und setzen sich in einer flachen Kuppe direkt an der Grundsubstanz der Myosepta an. Allerdings sind ja die bindegewebigen Sehnen der parietalen Fasern eigentlich nur Fortsetzungen des Bindegewebes der Myosepten auf die Fachsepten, so dass im Grunde genommen auch die parietalen Fasern sich an die Myosepten direkt ansetzen würden, gerade so wie die zentralen. Bei den parietalen Fasern geht dabei das Perimysium in die Sehnen über, die zentralen Fasern besitzen ein solches ja nicht. Beiden Muskelfaserarten gemeinsam ist es, dass an den Enden eine mehr oder weniger deutlich hervortretende, aber immer vorhandene. Anhäufung von Muskelkernen sich findet, wie das ja auch bei den Muskelfasern der höheren Tiere beim Ansatz an die Sehne der Fall ist. Es scheint dieses also ein durch die ganze Wirbeltierreihe hindurchgehendes Vorkommnis zu sein, das demgemäss irgendwie von wesentlicher Bedeutung sein muss. Die Kerne der Muskelfasern treten auf dem Calleja präparate bei dem Längsschnitte nicht so deutlich hervor, wie auf dem Querschnitte, man sieht sie hier, bei den Längsschnitten, besser auf dem mit Hämatoxylin gefärbten Präparate. Die Form der Kerne ist bei den „parietalen“ und bei den „zentralen“ Muskelfasern wieder deutlich verschieden: bei beiden sind die Kerne oval, bei den parietalen aber kürzer, breiter und heller als bei den zentralen Fasern, bei denen sie schmaler, länger und dunkler erscheinen (Taf. XX, Fig. 6 und 10, Taf. XXI, Fig. 11, 12, 13). Ein deutliches Kernkörperchen besitzen die Kerne beider Muskelarten. Kurze Kernreihen sieht man mitunter in den zentralen Fasern. Das Perimysium tritt bei den parietalen Fasern auch auf dem Längsschnitte wieder sehr deutlich hervor (Fig. 6, 7, 8, 10) und man sieht wieder, dass sich dicht unter ihm, zwischen ihm und der Muskelfaser, zahlreiche Blutgefässe befinden. Entsprechend dem Querschnittsbilde beider Muskelarten in bezug auf das Verhalten der Fibrillen ist auch das Längsschnittsbild bei beiden wesentlich verschieden (Taf. XX, Fig. 6, 10 und Taf. XXI, Fig. 11, 12, 13). Während bei den zentralen Fasern nur eine sehr feine Längsstreifung zu sehen ist, entsprechend den dicht aneinander liegenden Fibrillen des Querschnittes, — nur an den Enden weichen die Fibrillen, wie schon erwähnt, mehr auseinander, so dass die Streifung deutlicher wird, wobei man aber auch wieder immer nur einzelne Fibrillen sieht — zeigen die parietalen Fasern in ihrem ganzen Verlaufe eine sehr deutliche grobe Streifung: die Muskelsäulchen, die durch die breiten, hellen Sarkoplasmasepta voneinander getrennt sind. Die Muskel-

sälchen selbst lassen eine sehr feine Streifung erkennen: die Fibrillenstreifung. Die parietalen Fasern würden also auf dem Längsschnitte sehr deutlich von den zentralen Fasern durch ihren hellen Ton zu unterscheiden sein.

Die Querstreifung ist bei den beiden Muskelarten nicht wesentlich verschieden: die zentralen Fasern zeigen oft eine schöne, breite Querstreifung des Ruhezustandes, bei welcher bei einfacher Hämatoxylinfärbung die Q-Streifen und die Z-Streifen deutlich hervortreten. Die Querstreifung der parietalen Fasern zeigt ebenfalls oft Ruhezustand und ebenfalls eine schöne, breite Querstreifung, die aber etwas weniger deutlich hervortritt. Diese Verhältnisse sind wieder etwas besser sichtbar auf den Hämatoxylinpräparaten als auf den Callejapräparaten. An anderen Stellen der zentralen Fasern kann man auch ausgesprochenen Kontraktionszustand finden, ohne dass indessen die Fasern an solchen Stellen eine Verbreiterung zeigen. Auch Stellen, an denen gar keine Querstreifung sichtbar ist, der sogenannte Übergangszustand, kommen bei beiden Faserarten vor.

Von Blutgefässen oder Nerven ist an den zentralen Fasern auch auf dem Längsschnitte nichts zu sehen.

C. Horizontaler Längsschnitt aus der Gegend etwa der Mitte zwischen Bauch und Rücken. Färbung mit Hämatoxylin-Eosin und nach Calleja.

Der Schnitt ist so gelegt, dass das Fach oder Kästchen der Fläche nach, resp. leicht schräg dazu, getroffen ist. Man sieht hier nun ein sehr überraschendes Bild, das hauptsächlich von den merkwürdigen Bildungen, welche die zentrale Muskulatur darbietet, beherrscht wird. An dem Myoseptum (Taf. XXI, Fig. 11) liegt zu beiden Seiten eine völlig zusammenhängende Masse von Muskelfibrillen an, welche augenscheinlich längs der ganzen Länge des Faches sich hinzieht. Aus diesen sondern sich mehr oder weniger früh nach dem Inneren des Faches zu Fibrillenbündel ab von sehr verschiedener Dicke, welche durch mehr oder weniger breite helle Lücken voneinander geschieden werden. Diese Fibrillenbündel ziehen also von einer Seite durch das Fach hindurch bis auf die andere Seite, zu dem nächsten Myoseptum hin, und verschmelzen dort wieder zu einer gemeinsamen Fibrillenmasse. Die Fibrillenbündel bilden dabei, bei ihren Ursprüngen aus den beiden gemeinsamen Fibrillenmassen, miteinander spitze, mitunter leicht ausgerundete Winkel. So können dann deutliche Arkadenbildungen entstehen. Vergleichen wir dieses Bild mit dem, das wir auf dem sagittalen Längsschnitte gesehen haben, so müssen wir annehmen, dass in jedem Fache, an den beiden dieses Fach begrenzenden Myosepten, etwa vier Fibrillenplatten (eventl. drei bis fünf) von einer bestimmten Dicke, die einander ziemlich gleich ist, nach der Höhe des Faches übereinander angeordnet, hinziehen. Diese Fibrillenplatten würden jedesmal miteinander zusammenhängen durch eine verschieden grosse Anzahl von Fibrillenbündeln, die eine ziemlich grosse Dicke besitzen können und bald mehr gerade, bald leicht schräg oder bogenförmig von der einen Seite zur anderen hinüberlaufen. Diese Fibrillenplatten würden sich an die Grundsubstanz des Bindegewebes des Myoseptums direkt

anfügen und mit ihr verkleben. Diese an dem Bindegewebe anliegende Kante würde flach gewölbt sein, entsprechend der Art, wie die zentralen Muskelfasern auf dem sagittalen Längsschnitte an dem Myoseptum endigen. Denn die zentralen Muskelfasern des sagittalen Längsschnittes sind ja natürlich nichts weiter als der Ausdruck dieser Fibrillenplatten mit den zwischen ihnen liegenden, sie miteinander verbindenden Fibrillenbündeln. Die an den Myosepten anliegenden Kanten der Fibrillenplatten würden sich demgemäss auch durch Vermehrung des Sarkoplasmas an dieser Stelle so weit verbreitern, dass sie häufig mit den benachbarten Fibrillenplatten zusammenstossen würden, ohne aber mit ihnen zu verschmelzen, es würde nur eine Berührung stattfinden. Entsprechend der auf dem sagittalen Längsschnitte an den Enden der zentralen Muskelfasern beschriebenen Vermehrung der Kerne findet man hier auf dem Horizontalschnitte eine lange Reihe von Muskelkernen, die, immer durch eine Anzahl von Fibrillen getrennt, ziemlich dicht aneinander liegen (Taf. XXI, Fig. 18), dem Myoseptum dicht anliegen und bald mehr senkrecht, bald etwas schräg zu diesem gerichtet sind. Diese Kerne stehen so regelmässig, dass sie an eine epithelartige Anordnung erinnern. Entsprechend dem, was ich von diesen Kernen auf dem sagittalen Längsschnitte gesagt habe, sind die Kerne auch hier dicht an dem Myoseptum breiter als weiterhin in der Faser, dafür dann aber auch kürzer. Es liegt also auch hier wieder, wie das ja natürlich nach dem sagittalen Bilde auch der Fall sein muss, dicht an dem Myoseptum mehr Sarkoplasma zwischen den Fibrillen als weiterhin innerhalb der Fibrillenbündel. Wenn die Fibrillen in ihrer Gesamtmasse an den beiden Myosepten des Faches eine zusammenhängende Platte bilden, wenn dann aber die Fibrillenbündel, die zwischen den beiden Fibrillenplatten sich hinziehen und in denen alle in der Fibrillenplatte enthaltenen Fibrillen wiederum enthalten sind, zwischen sich breite Lücken lassen, so müssen entweder die Fibrillenbündel in der Höhendimension des Faches dicker sein als die Fibrillenplatten oder es müssen in ihnen die Fibrillen bedeutend dichter aneinander liegen als in den Fibrillenplatten. Dass diese Fibrillenbündel nicht breiter sind als die Fibrillenplatten, lehrt das Bild des sagittalen Längsschnittes, also bleibt nur übrig, dass die Fibrillen in den Fibrillenbündeln enger aneinander liegen, d. h. also dass die Fibrillen in den Fibrillenbündeln durch weniger Sarkoplasma voneinander getrennt sind als in den Fibrillenplatten. Das ist ja nun, wie wir eben gesehen haben, auch der Fall. Die Fibrillenbündel können nun — diese Fibrillenbündel sind natürlich die zentralen Muskelfasern des sagittalen Längsschnittes — während ihres Verlaufes in der Flächenrichtung des Faches (Taf. XXI, Fig. 11) sehr verschieden dick sein und auch an Dicke abnehmen oder zunehmen; sie können auch in der Flächenrichtung des Faches durch spitzwinkelig übertretende Anastomosen miteinander verbunden sein, in der Höhenrichtung des Faches aber müssen sie, wie schon erwähnt, annähernd von gleicher Dicke sein, und die Fibrillenbündel der übereinander liegenden Schichten dürften nur sehr selten oder gar nicht durch Anastomosen miteinander verbunden sein. Ich habe überhaupt gefunden, dass es gar nicht so einfach ist, das klare Bild der drei bis fünf, durchschnittlich vier, deutlichen, einander parallel verlaufenden zentralen

Fasern des sagittalen Längsschnittes, die vollkommen so aussehen, wie sonstige gut ausgebildete Muskelfasern, zu vereinigen mit dieser unregelmässigen, verschieden dicken, mehr oder weniger durcheinander laufenden Masse von Fibrillenbündeln auf dem Flächenschnitte, die an beiden Enden in jene zusammenhängenden Fibrillenplatten übergehen, während jene zentralen Fasern auf dem sagittalen Längsschnitte so klar bis zum Ende hin getrennt voneinander verlaufen und sich so deutlich als einzelne Fasern an das Myoseptum ansetzen.

Die parietalen Muskelfasern verlaufen auf dem horizontalen Längsschnitte in derselben Richtung wie die zentralen und erscheinen als breite, bandartige Fasern mit grober Längsstreifung, entsprechend dem, was ich bei dem sagittalen Längsschnitte gesagt habe (Taf. XXI, Fig. 12, 13), während die zentralen Fasern wieder sehr fein gestreift sind. Die parietalen Fasern sind daher sowohl auf dem sagittalen wie auf dem horizontalen Längsschnitte schon durch ihren hellen Ton leicht von den zentralen zu unterscheiden. Hin und wieder anastomosieren die parietalen Fasern durch breite, unter sehr spitzen Winkeln abtretende Äste miteinander (Fig. 13), und zwar liegt dann gewöhnlich eine ganze Anzahl von solchen Anastomosen in einer Reihe nebeneinander, wie das auch schon Grenacher (4) beschrieben hat. Es erinnert dieses Verhalten durchaus an das, das ich in meiner ersten Muskelarbeit (1) von den menschlichen Muskeln beschrieben habe. Ich kannte damals die Verhältnisse bei dem Neunauge noch nicht, sonst würde ich die Homologie zwischen diesen Verhältnissen und denen bei den höheren Tieren sofort erkannt und hervorgehoben haben; sie sind in der Tat ausserordentlich ähnlich. Es geht hieraus dann aber auch wieder hervor, dass jene Anastomosen in den Skelettmuskeln der höheren Wirbeltiere und des Menschen eine uralte Einrichtung der Wirbeltiere sind und daher an sich garnichts merkwürdiges haben. Die Kerne der parietalen Muskelfasern sind auf diesen Schnitten gewöhnlich erst bei mittleren Vergrösserungen einigermaßen gut zu erkennen, da das Bindegewebe des Fachseptums mit seinen Blutgefässen und mit dem Perimysium der parietalen Muskelfasern über diesen Muskelfasern auf den Horizontalschnitten gewöhnlich darüber oder unmittelbar darunter liegt, wodurch eine Menge verschiedenartiger Kerne neben- und übereinander auftreten (Taf. XXI, Fig. 12), so dass man sich die Muskelkerne erst genauer herausuchen muss. Die zahlreichen Kerne der zentralen Fasern treten sehr deutlich hervor und liegen überall durch die Fibrillenbündel hin zerstreut. Sie unterscheiden sich natürlich wieder ebenso von denen der parietalen Fasern, wie ich das oben bei der Beschreibung des sagittalen Längsschnittes schon angegeben habe (Fig. 12, 13).

Das Bindegewebe des Fachseptums zieht in dickeren und dünneren Fibrillenbündeln, wie ich das schon bei dem sagittalen Längsschnitte beschrieben habe, über die parietalen Muskelfasern hin (Fig. 12), wobei zwischen den Fibrillenbündeln recht grosse Lücken bleiben, die von der Grundsubstanz des Bindegewebes, Blutgefässen und den Platten des Perimysiums ausgefüllt werden. Diese Zwischenräume enthalten daher auch, wie ich eben schon bemerkt habe, zahlreiche und verschiedenartige Kerne.

Hier liegt auch jenes Bindegewebe, das bei Callejafärbung rosa oder ungefärbt bleibt und also keine blau gefärbten Fibrillen enthält, das sich in das Perimysium der parietalen Muskelfasern fortsetzt. Es entspricht jenem Teile des Bindegewebes, das ich in meinen früheren Muskelarbeiten (1, 2) als „fibrillenfreies“ Bindegewebe beschrieben habe, dessen Fibrillen eben mit der Callejamedhode nicht hervortreten, wohl aber mit Silber, ich habe es daher in meiner dritten Arbeit (3) als „argentophiles“, oder seiner Funktion nach als „nutritives Bindegewebe“ bezeichnet. Besonders zu bemerken ist dabei noch, dass die Fibrillenbündel des Fachseptums die parietalen Muskelfasern nicht unter rechten Winkeln schneiden, sondern schief zu ihnen verlaufen (Fig. 12). Diese Erscheinung ist stets zu beobachten und der Schnittwinkel, den die Fibrillenbündel mit den parietalen Muskelfasern bilden, scheint annähernd überall derselbe zu sein. In den Myosepten verlaufen die Bindegewebszüge, sich durchflechtend, in verschiedenen Richtungen, vielfach wiederum quer zu der Richtung der ansetzenden Muskelfibrillen und vielfach dicht an dem Ansatz derselben hin, also genau ebenso, wie ich das von dem sagittalen Längsschnitte schon beschrieb. Es geht daraus hervor, dass an den beiden Fachseiten des betreffenden Myoseptums gerade vielfach stärkere Fibrillenbündel hinziehen, und dass diese sich in senkrecht aufeinander stehenden Richtungen kreuzen, in der Tat liegen auch in der Mitte des Myoseptums hauptsächlich Fettzellen, doch finden sich auch hier, zwischen den Fettzellen, hin und wieder dickere und dünnere Fibrillenbündel.

In den Myosepten liegen grössere und kleinere Blutgefässe und man sieht an geeigneten Stellen Äste von solchen in die Fachsepta übertreten und sich in diesen verästeln, um dann zu den parietalen Muskelfasern hinzuziehen. Zu den Fibrillenplatten der zentralen Muskelfasern sieht man keine besonderen Blutgefässe hinziehen, natürlich sieht man auch nirgends solche in die Fibrillenplatten und in die von ihnen ausgehenden Fibrillenbündel übertreten oder von aussen an sie herantreten. Die ganze Masse der zentralen Muskulatur entbehrt der Blutgefässe vollkommen. Diese zentrale Muskulatur muss also ernährt werden von dem gefässhaltigen Myoseptum aus, an welches sie sich ansetzt, und von den voraussichtlich mit Lymphe angefüllten Lücken aus, die zwischen den Fibrillenbündeln liegen.

Auch Nerven sieht man nicht, was ja bei diesen nicht spezifisch auf Nerven gefärbten Präparaten nicht gerade wunderbar sein würde, jedenfalls sieht man aber an der zentralen Muskulatur nirgends eine Endplatte und nirgends einen Nervenast, der an ein Fibrillenbündel herantritt, es muss also die Nervenversorgung der zentralen Muskulatur jedenfalls auch an der Ansatzstelle der Fibrillenplatten an die Myosepten stattfinden und hier durch das Bindegewebe an meinen Präparaten verdeckt werden. Bei den parietalen Fasern muss natürlich entsprechend die Nervenversorgung von Nervenästchen ausgehen, die in den Fachsepten hinziehen und von diesen aus zu den parietalen Fasern übertreten. Da die parietalen Muskelfasern aber dem Fachseptum so dicht anliegen, so würde auch hier ein solcher Nervenübertritt am ungefärbten Präparate nur schwer zu beobachten sein.

Besprechung des mikroskopischen Bildes und Resultate.

Bei *Petromyzon fluviatilis* besteht die Seitenrumpfmuskulatur aus Myotomen, die durch Myosepta getrennt sind. Die Muskulatur eines jeden Myotoms zerfällt durch fächer- oder kästchenförmige Abteilungen, die wiederum durch bindegewebige Septa hergestellt werden, in eine grosse Anzahl von gleich gebauten Abschnitten. In jedem Fache oder Kästchen finden wir zwei Arten von Muskelfasern; die einen liegen in einfacher Reihe dem Fachseptum an: die „parietalen“ Muskelfasern oder „Randfasern“, die anderen liegen in drei bis fünf, gewöhnlich vier Schichten in dem Inneren des Faches: die „zentralen“ Muskelfasern. Die „parietalen“ Muskelfasern besitzen ein gefässführendes Perimysium und ein Sarkolemm, die „zentralen“ Muskelfasern besitzen nur das letztere. Jede dieser drei, vier oder fünf Muskelschichten, welche die zentrale Muskulatur bilden, ist als eine zusammenhängende Fibrillenplatte anzusehen, bei der infolge einer eigenartigen Bildung von Fibrillenbündeln in dem grössten Teile der Platte, die die ganze Mitte derselben einnehmen, das Entstehen von grösseren lymphhaltigen Spalten ermöglicht wurde. Es geschieht dies wahrscheinlich dadurch, dass innerhalb der Fibrillenbündel die Menge des Sarkoplasmas geringer ist als an den beiderseitigen Endplatten, so dass die Fibrillen sich ganz eng aneinander legen können. Hierfür spricht auch die Beobachtung, dass die Kerne der Muskelfasern nahe dem Sehnenansatze weit breiter sind, als weiter in den Fibrillenbündeln. Am Sehnenansatze ist eben zwischen den Fibrillen mehr Raum vorhanden. Zwischen den Fibrillenplatten selbst liegen ebenfalls breite derartige Spalten.

Ich will hier nun etwas näher auf die Bedeutung dieser lymphhaltigen Spalten und auf die Frage eingehen, wieweit die zentrale Muskulatur des Neunauges den Muskelfasern höherer Tiere zu vergleichen ist. Ich muss hierbei wieder zunächst zurückgreifen auf jenes Bild des Muskelbandes bei *Ammocoetes*, das wir Maurer verdanken. Wie man sich erinnern wird, unterschied Maurer, dessen Abbildung ich hier nochmals vorführe, bei *Ammocoetes* einen peripheren Fibrillenbezirk, der rings dem Fachseptum anlag, und innerhalb dieses drei weitere: den zentralen und an jeder Seite dieses eine Platte des intermediären Bezirkes. Diese inter-

mediären Platten konnten sich auch vermehren. Alle diese verschiedenen Bezirke waren voneinander getrennt nur durch die Anordnung ihrer Fibrillen und durch feine Sarkoplasmastreifen, welche an den Grenzen der Bezirke hinzogen. Bei *Petromyzon* ist nun der periphere Bezirk umgewandelt worden in die einfache Schicht der parietalen Muskelfasern und diese grenzt sich gegen

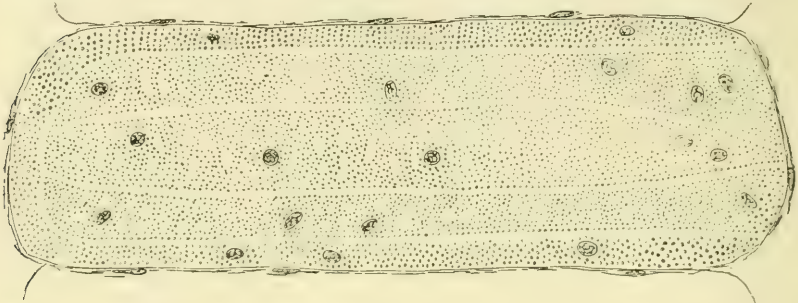


Fig. a. Schrägschnitt durch ein Muskelband der Rumpfmuskulatur von *Ammocoetes* (9. S. 11, Fig. 7 a).

die Mitte hin ab durch die innere Platte des Perimysiums. Die innerhalb dieser Begrenzung liegenden drei bis fünf, gewöhnlich vier, Schichten der zentralen Muskulatur entsprechen also wohl sicher den zentralen und den intermediären Bezirken. Wenn diese hier bei *Petromyzon* zwischen sich deutliche breite Spalten erkennen lassen, so müssen also jene Sarkoplasmastreifen von *Ammocoetes* sich in irgend einer Weise verflüssigt haben, so dass an ihre Stelle eine lymphartige Flüssigkeit treten konnte. Es ist eine Spaltbildung in ihnen aufgetreten. Es ist dies ja auch nicht schwer zu verstehen, denn jene feinen, fibrillenfreien Sarkoplasmastreifen, welche bei *Ammocoetes* die verschiedenen fibrillenreichen Bezirke voneinander trennen, sind doch augenscheinlich nur die zunächst nur angedeuteten Grenzlinien von Muskelabschnitten, die bei *Petromyzon* selbständig werden. Die Verflüssigung dieser Sarkoplasmastreifen ist also in der Entwicklung begründet. Wenn ferner in jeder der so voneinander geschiedenen Fibrillenplatten innerhalb ihrer Substanz wieder solche Lymphspalten aufgetreten sind zwischen ganz unregelmässig breiten Fibrillenbündeln, so muss diese Spaltbildung innerhalb des Sarkoplasmas auch in die Fibrillenplatten selbst eingedrungen sein. Maurer nimmt das, wie ich oben schon mehrfach erwähnt habe, nicht an, er führt die sämt-

lichen Spalten auf Fehler der Konservierung und Behandlung zurück, sieht sie also als Kunstprodukte an. Ich habe schon oben, bei der Beschreibung des mikroskopischen Bildes, meine Bedenken gegen diese Auffassung auseinander gesetzt. Meiner Meinung nach ist es vollkommen unmöglich, diese lymphhaltigen Spalten zwischen den Fibrillenplatten und innerhalb derselben als Kunstprodukte auf irgend eine Weise zu erklären. Ich würde also der Meinung sein, dass hier in der Tat bei der Entwicklung des Ammocoetes zu Petromyzon eine wesentliche Umwandlung stattgefunden hat. Das Nähere freilich müsste erst auf Übergangs-

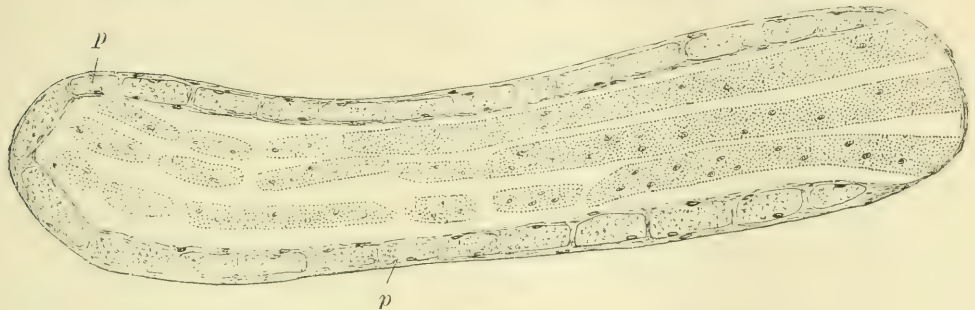


Fig. b. Schrägschnitt durch ein Muskelband der Rumpfmuskulatur von *Petromyzon fluviatilis*, ausgewachsen. p = Parietalfasern (9. S. 11, Fig. 7b).

stadien untersucht werden. Wenn übrigens, wie das ja wohl als sicher anzusehen ist, zwischen den Platten der zentralen Muskulatur Bindegewebe nicht vorhanden ist, dann würden diese Platten direkt aneinander anliegen. Da eine Verbindung zwischen ihnen nicht besteht, so müssen also Spalten zwischen ihnen vorhanden sein, und diese können dann wieder nur mit einer lymphähnlichen Flüssigkeit erfüllt sein. Dasselbe gilt von den Fensterbildungen. Mögen die Lymphräume zwischen den Muskelplatten also gross oder klein sein, mögen sie eventuell im natürlichen Zustande nur als ganz schmale Spalten vorhanden sein, vorhanden müssen sie sein.

Als diese Arbeit schon völlig niedergeschrieben war, erhielt ich noch einige frische Exemplare von Flussneunaugen. Um über das Vorhandensein dieser Lymphräume ins Klare zu kommen, injizierte ich eine Lösung von Berlinerblau durch Einstich dem eben getöteten Tiere direkt in die Muskelfächer. An den so injizierten Stellen wurden Scheiben durch die ganze Dicke des

Tieres herausgeschnitten und direkt in Alkohol von 96 % gelegt. Von diesen so gehärteten Stücken wurden dann nach Paraffin-einbettung (um schnell Präparate zu erhalten, da die Zeit drängte) Schnitte durch die injizierten Teile angefertigt, die sich auf den Querscheiben deutlich blau abzeichneten. Die Schnitte zeigten eine ziemlich starke Schrumpfung des Präparates, wenigstens an vielen Stellen, immerhin waren sie aber für meine Zwecke brauchbar. Auf Taf. XX, Fig. 4, sind zwei solcher Fächer wiedergegeben. Man erkennt deutlich, dass fast alle Stücke der zentralen Muskulatur umgeben sind an einer oder an mehreren Seiten von verschiedenen dicken blauen Linien, die durch den Niederschlag des Berlinerblaus entstanden sind. Auch da, wo Stücke der zentralen Fasern dicht aneinander liegen, finden sich zwischen ihnen ganz regelmässig feine blaue Linien. Es ist also ganz zweifellos, dass die blaue Injektionsmasse schon bei dem eben getöteten Tiere die zentrale Muskulatur in den uns von der bisherigen Beschreibung her bekannten Abteilungen vorgefunden hat, und dass sie ohne Schwierigkeit überall zwischen diese einzelnen Abteilungen eingedrungen ist, wie das eben sonst die Lymphe tun würde. Auf Fig. 3 ist ein Fach wiedergegeben, bei dem man einmal noch grössere Mengen von Berlinerblau in den Lymphräumen vorfindet und in dem zweitens die zentrale Muskulatur eine ganz abweichende Form und Anordnung zeigt. Man sieht hier nur an den beiden schmalen Enden des Faches jene drei bis vier Schichten, während in der Mitte dicke und ganz unregelmässig geformte Muskelstücke in einer oder höchstens zwei Reihen liegen. Wir würden hier also eine Missbildung der zentralen Muskulatur in einem Fache vor uns haben. Bei der Umwandlung des Ammocoetes in Petromyzon ist hier die zentrale Muskulatur nur an den Enden in die gewöhnlichen drei bis fünf Platten zerfallen, während in der ganzen mittleren Partie die Platte einfach geblieben ist oder auch hin und wieder doppelt geworden ist. Trotzdem ist aber hier auch wieder eine Fensterung dieser dicken zentralen Platte eingetreten, ein deutliches Zeichen dafür, wie notwendig diese für die Ernährung der zentralen Muskulatur ist. Ich glaube, dass diese Injektionsresultate durchaus beweisend für meine Annahme sind.¹⁾

¹⁾ Anmerkung. Inzwischen habe ich von diesen Injektionspräparaten auch Celloidinschnitte erhalten, welche die Verhältnisse noch weit schöner

Ich habe schon oben angegeben, dass die weniger gut entwickelten dorsalen und ventralen Fächer und namentlich die letzten Enden derselben, welche an die inneren Organe des Tieres anstossen, besondere Eigentümlichkeiten in bezug auf die Muskulatur zeigen (Taf. XXI, Fig. 19). Ich habe oben schon erwähnt, dass die parietale Muskulatur mit der geringeren Ausbildung der Fächer immer mehr und mehr schwindet und dass die zentrale Muskulatur im Gegensatze dazu besonders kräftig entwickelt ist. Die zentralen Muskelplatten sind eher breiter als in den gut ausgebildeten Fächern und liegen ausserdem weit enger aneinander, so dass die Lymphräume ganz erheblich an Grösse abnehmen. Auch die Fenster sind sehr eng geworden, denn man sieht innerhalb der einzelnen Muskelplatten nur schmale Spalten. Vergleicht man die Fig. 19 mit der Fig. 2, so ist der Unterschied ein sehr auffällender. Aber auch in Fig. 19 selbst sieht man deutlich die allmählich auftretenden Veränderungen innerhalb der hier dargestellten Fächer. Es scheint also, als wenn ziemlich gleichzeitig die parietale Muskulatur und die Lymphräume an Mächtigkeit abnehmen. Nun ist es ja klar, dass diese kurzen Muskelplatten in den kleinen Fächern leichter von den Gefässen der Myosepten aus ernährt werden können, als jene langen Muskelplatten der gut ausgebildeten Fächer, es wird daher auch bei den kleinen Fächern die Ausbildung der Lymphräume und die Fensterung der Platten nicht mehr in dem Grade nötig sein, wie bei den gut ausgebildeten Fächern.

Diese Lymphräume oder Lymphseen werden rings umgeben von gefässhaltigem Bindegewebe. Auf der schmalen Seite sind es die Myosepten, von denen ja allerdings nur sehr kleine Stückchen an die Lymphräume angrenzen dürften, da sie fast ganz von den Muskelansätzen bedeckt werden. Die Myosepten würden also für die Abgabe von Nahrungsstoffen an die Lymphseen kaum in Frage kommen. An den langen Seiten der Fächer aber liegt das Perimysium der parietalen Muskelfasern durch die ganze Ausdehnung des Faches hindurch den Lymphräumen an und dieses Perimysium ist eine sehr dünne Haut, in der sehr zahlreiche, feine Blutgefässe verlaufen. Von dem

erkennen liessen als die hier abgebildeten Paraffinpräparate. Es war indessen nicht mehr möglich, Abbildungen von diesen Präparaten dieser Arbeit beizufügen.

Perimysium der parietalen Fasern aus wird also hauptsächlich der Stoffwechsel der zentralen Muskulatur durch die Vermittlung der Lymphseen beeinflusst werden. Wir haben also einen grossen Lymphraum, in dem die zentrale Muskulatur nackt darin liegt. Damit die Lymphe in diesem Lymphraume gut zirkulieren und ihre Stoffwechselfunktionen möglichst vollkommen ausüben kann, ist es natürlich von der grössten Bedeutung, dass die in dem Raume enthaltene Muskelmasse möglichst vielseitig von Spalten durchsetzt wird, durch welche die Lymphe hindurchtreten kann. Das ist hier erreicht worden: Die solide Amocoetesmuskulatur ist bei *Petromyzon* in gefensterte Platten zerfallen, zwischen denen wieder breite Spalten liegen.

Wir haben oben gesehen, dass die parietale Muskulatur sehr reichlich von Blutgefässen versorgt wird. Die zentrale Muskulatur aber konnte nur von ihren Ansatzstellen an den Myosepten her mit Ernährungsflüssigkeit versehen werden; hier in den Myosepten war der einzige Ort, wo Blutgefässe an sie herantraten. Wenn nun auch an diesen Stellen die Fibrillenplatten sich durch Vermehrung des Sarkoplasmas und der Kerne verbreiterten, wenn sie sich gleichzeitig auch zu flachen Kuppen umbildeten und so eine noch grössere Berührungsfläche dem ernährenden Gewebe darboten, durch welche die Ernährung erleichtert wurde, wenn namentlich auch an dieser Stelle das vegetative Sarkoplasma und die dem Stoffwechsel vorstehenden Kerne ziemlich dicht zusammenlagen, so war dies doch immer nur eine verhältnismässig sehr ungünstige Art der Ernährung, wenn man die grosse Masse der zentralen Muskulatur in Betracht zog, eine Ernährungsart jedenfalls, die gar keinen Vergleich aushielt mit der der parietalen Fasern. Als ein wesentliches Hilfsmittel zur besseren Ernährung der zentralen Muskulatur sind nun diese Lymphseen entstanden, welche es ermöglichen, dem gesamten mittleren Teile der zentralen Muskulatur Ernährungsstoffe zuzuführen und die Verbrauchsstoffe von ihm fortzuführen. Das Perimysium der parietalen Muskelfasern ernährt also nicht nur diese, an denen es unmittelbar anliegt, sondern auch die zentrale Muskulatur, mit welcher es durch die Lymphseen verbunden ist, zusammen mit den Myosepten. Bei der Düntheit dieses Perimysiums hat es gar keine Schwierig-

keit, anzunehmen, dass von den in ihm enthaltenen Blutgefässen aus flüssige und gasförmige Ernährungsstoffe durch die Membran hindurch in die Lymphseen übertreten, und dass ebenso umgekehrt die verbrauchten Stoffe rückwärts durch sie hindurchwandern. Die zentrale Muskulatur wird sich dabei voraussichtlich immer noch schlechter stehen als die parietale. Die beiden Muskelarten würden also sehr verschieden gut ernährt werden. Da ist es ja nun immerhin auffallend und interessant, dass gerade die besser ernährte Muskulatur weit reicher an Sarkoplasma ist als die weniger gut ernährte, bei der die Fibrillen bei weitem überwiegen. Die Fibrillen sind jedenfalls derjenige Bestandteil der Muskelfaser, von dem aus hauptsächlich die Kontraktion bewirkt wird, während das zweifellos ebenfalls kontraktile Sarkoplasma doch vor allem auch noch vegetative Funktionen zu erfüllen hat. Wir haben hier also bei *Petromyzon* einen sehr eigenartigen und sehr interessanten Fall einer indirekten Ernährung durch Lymphe für einen sehr grossen Teil der Körpersubstanz des Tieres feststellen können.

Maurer beschreibt bei *Ammocoetes*, dass innerhalb der bindegewebigen Umhüllung des Muskelbandes eine feine, strukturlose Haut liegt, die er als „Bandsarkolemm“ bezeichnet. Es würde dies Sarkolemm also für die gesamte Muskelmasse eines Muskelbandes einheitlich sein. Wenn nun, wie das Maurer selbst beschrieben hat, der periphere Bezirk der gemeinsamen Muskelmasse sich von dem zentralen abspaltet und in die einzelnen parietalen Fasern zerfällt, von denen jede ihr eigenes Sarkolemm erhält, wie Maurer das ebenfalls anführt, und ausserdem von ihrem Perimysium unwachsen wird, so würde der gesamte zentrale Teil der Muskulatur jetzt sarkolemmfrei sein, wie das Maurer ebenfalls angibt, während er früher, in einem früheren Entwicklungszustande, als Teil des gesamten Muskelbandes ein Sarkolemm besass. Das würde direkt ein Rückschritt gewesen sein, und doch war im Gegenteile anzunehmen, dass die Muskulatur bei dem höheren Entwicklungsstadium eine bessere Entwicklung zeigen musste, als bei dem tieferen Entwicklungsstadium. Dieses Verhalten, das ja ganz unverständlich gewesen wäre, ist ja nun durch meine Beobachtung, dass die zentrale Muskulatur

ein Sarkolemm besitzt, aufgeklärt worden und als eine irrtümliche Annahme erkannt worden. Die zentrale Muskulatur zeigt in der Tat bei *Petromyzon* einen Fortschritt, indem sie mehr individualisiert worden ist. Wir haben jetzt bei *Petromyzon* statt der einen dicken Muskelmasse bei *Ammocoetes* in der Mitte jedes Faches drei bis fünf, gewöhnlich vier, grosse Fibrillenplatten, die voneinander getrennt sind durch Lymphräume, sich nur an ihren Ansatzstellen an den Myosepten eventuell berühren und durchsetzt werden von zahlreichen Lymphräumen, die zwischen ganz unregelmässig abgespalteten Fibrillenbündeln liegen; diese gefensterten Muskelplatten sind überzogen von einem Sarkolemm.

Es fragt sich nun, welche Teile dieser zentralen Muskulatur sind den Muskelfasern der höheren Wirbeltiere zu vergleichen? Wir haben aus den Arbeiten von Maurer erfahren, dass die gesamte Muskulatur, also auch jede einzelne Muskelfaser, hervorgeht aus einem embryonalen Syncytium, das aus den Zellen des Muskelblattes entsteht. Es folgt hieraus, dass eine jede spätere Muskelfaser, mag sie gross oder klein sein, wieder als ein Syncytium anzusehen ist. Das habe ich auch schon in meiner ersten Muskelarbeit als wahrscheinlich angenommen. Wie ist nun eine ausgebildete Muskelfaser der Wirbeltiere zu definieren? Ich glaube, es bleibt nichts anderes übrig, als zu sagen: eine Muskelfaser ist ein Teil eines grossen, aus Muskelzellen hervorgegangenen Syncytiums, das von anderen ähnlichen Teilen abgetrennt ist durch das Sarkolemm. Ein von einem Sarkolemm umgebenes Muskelzellen-Syncytium wird demnach als eine ausgebildete Muskelfaser anzusehen sein, mag es gross oder klein sein und mag es eine Form haben, wie es will. Wenn das richtig ist, dann wird jede von den grossen, gefensterten Fibrillenplatten, welche die zentrale Muskulatur bei *Petromyzon* bilden, als eine Muskelfaser anzusehen sein, als eine sehr grosse und gefensterte Muskelfaser. Nach der eben gegebenen Definition würde die Bezeichnung „Faser“ in vielen Fällen nicht

mehr für das damit bezeichnete Objekt als passend zu erachten sein, wie auch hier bei den zentralen Fasern des Neunauges. Es würde daher wohl richtiger sein, wenn man statt von „Muskel-fasern“ von „Muskelementen“ sprechen würde, das würde wenigstens eine neutrale Bezeichnung sein, die an irgend eine bestimmte Form nicht erinnert. Bei den bei weitem meisten Tieren wird ja nun ausser durch das Sarkolemm noch eine weitere Abgrenzung der einzelnen Fasern durch das in den Muskel hineingewucherte Bindegewebe, das Perimysium, gebildet. So geschieht es auch schon, wie Maurer das beschrieben hat, bei den Myxinoiden (Fig. c), wo die gesamte zentrale Muskelmasse in lauter drehrunde Fasern zerfällt, von denen jede ihr eigenes Sarkolemm erhält und durch das Perimysium von den benachbarten Fasern getrennt wird. Das Neunauge ist in bezug auf die Muskulatur ein überaus interessantes Tier. Bei ihm findet sich in der zentralen Muskulatur eine recht tiefe Stufe der Muskelfaserbildung, die parietale Muskulatur bietet schon Fasern, die, abgesehen von ihrer eigenartigen vierseitig-prismatischen Gestalt,

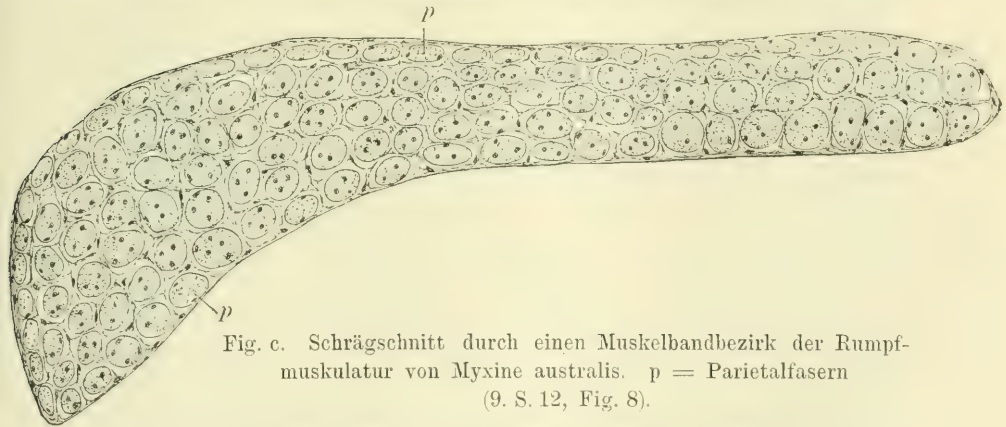


Fig. c. Schrägschnitt durch einen Muskelbandbezirk der Rumpfmuskulatur von *Myxine australis*. p = Parietalfasern
(9. S. 12, Fig. 8).

durchaus den Muskelfasern der höheren Tiere entsprechen, und die an dem Kopfe von *Petromyzon* befindliche Muskulatur scheint sich, nach den vorliegenden Beschreibungen zu schliessen, ich selbst habe sie ja nicht untersucht, noch mehr den Muskelfasern der höheren Tiere zu nähern. Als eine tiefere Stufe der Muskulatur würden dann nur noch jene Fibrillenplatten bei *Amphioxus* übrig bleiben, auf die ich weiter unten noch zu sprechen kommen werde.

Petromyzon bietet nun auch Gelegenheit, über die Abstammung des Sarkolemm's ins Klare zu kommen. Es ist bekanntlich eine alte Streitfrage, ob das Sarkolemm als eine Haut anzusehen ist, die vom Bindegewebe oder von der Muskelfaser aus gebildet wird. Im letzteren Falle könnte man sie als Zellmembran ansehen oder als eine epitheliale Basalmembran oder Cuticula, da ja die Muskelfaser einen epithelialen Ursprung hat. Entscheiden lässt sich diese Frage, meiner Ansicht nach, nur an einer Muskulatur, die ein Sarkolemm besitzt, aber kein Bindegewebe. Bis jetzt war ein solcher Fall nicht bekannt. Maurer hat wohl das um die gesamte Muskulatur des Muskelbandes herumliegende Sarkolemm, das Bandsarkolemm, als wahrscheinlich einer Basalmembran entsprechend gedeutet, und ebenso auch das bei den Myxinoiden um jede einzelne aus der zentralen Muskulatur entstandene Muskelfaser herumliegende Sarkolemm, aber sowohl an dem Bandsarkolemm wie zwischen den Muskelfasern der Myxinoiden lag Bindegewebe. Es blieb also immer noch die Möglichkeit, dass das Sarkolemm sich von diesem aus gebildet hatte. Wenn meine Beobachtung richtig ist, dass die zentrale Muskulatur von Petromyzon ein Sarkolemm besitzt, so würden wir in ihr die lange gesuchte Muskulatur vor uns haben, die ein Sarkolemm besitzt, aber von Bindegewebe vollkommen frei ist. Da würde dann natürlich nur die Annahme übrig bleiben, dass das Sarkolemm in der Tat von der Muskulatur aus gebildet wird. Gerade in den letzten Jahren ist ja wieder versucht worden, so von Pappenheimer (11), das Sarkolemm als aus feinen Fibrillen bestehend darzustellen und es so von dem Bindegewebe abzuleiten. Es gelang das scheinbar durch Silberfärbung, welche ja jene Bindegewebsfibrillen darzustellen erlaubt, die man mit den gewöhnlichen Methoden für die Färbung der Bindegewebsfibrillen nicht darstellen kann, jene „Gitterfasern“ usw. Ich habe derartige Silberfärbungen auch ausführen lassen und habe dabei, so namentlich beim Frosche, auch schon den Eindruck gehabt, dass innerhalb dieser feinen Fibrillenhäutchen noch eine sehr feine, strukturlose Haut vorhanden war, eben das eigentliche Sarkolemm. Diese Anschauung würde nun durch diesen Befund bei Petromyzon ihre Bestätigung finden. Jene feinen Fibrillenhäutchen würden, wie mir das von vornherein wahrscheinlich war, jenem „argen-

tophilen“ oder „nutritiven“ Bindegewebe angehören, das ich in meinen früheren Muskelarbeiten immer wieder als fibrillenfreies Bindegewebe beschrieben habe, und in meiner dritten Muskelarbeit (3) in dieser Weise bezeichnet habe. Sie würden also einfach die innersten Schichten des Perimysiums darstellen.

Es bliebe nun noch eine Frage zu erörtern. Wie würde sich die oben gegebene Definition einer Muskelfaser aufrecht erhalten lassen, wenn benachbarte Muskelfasern miteinander anastomosieren? Ich bin auf diese Frage schon gestossen, als ich in meiner ersten Muskelarbeit (1) von menschlichen Muskeln ausgedehnte Verbindungen durch spitzwinklig abtretende Äste zwischen den Fasern der von mir untersuchten Muskeln des Menschen beschreiben konnte. Es handelte sich damals um Anastomosen, die teilweise so weit ausgedehnt waren, dass eine ganze Anzahl von benachbarten Muskelfasern miteinander verbunden waren, und dieses nicht nur einmal, sondern mehrfach, so dass auf diese Weise hin und wieder wirklich eine Art von Muskelnetzen zustande kam. Ich hob damals schon hervor, dass es nach unseren bisherigen Begriffen von einer Muskelfaser sehr schwer sein würde, solche Muskelnetze unterzubringen. Die Fibrillenzüge gingen durch die Anastomosen direkt von einer Muskelfaser in die andere über, ebenso das Sarkoplasma und die Kerne. Es entstand auf diese Weise eigentlich wieder eine Art von Syncytium, das durch die verbundenen Muskelfasern gebildet wurde. Wenn nun nach unserer jetzigen Definition eine jede Muskelfaser an sich schon ein Syncytium darstellt, so würden wir bei solchen Anastomosen diese Syncytien wieder zu einem neuen, ausgedehnteren Syncytium verbunden finden. Ich glaube, in dieser Weise wird man die Sache auffassen müssen. Es hat das auch, meiner Meinung nach, keine Schwierigkeit, denn gerade so gut, wie ein Syncytium entsteht, wenn Zellen durch ihre Ausläufer miteinander verbunden sind, so kann auch ein umfangreicheres Syncytium entstehen, wenn solche Syncytien selbst wieder untereinander organisch zusammenhängen. Die Frage tritt ja beim Neunauge schon bei den parietalen Fasern hervor, die durch breite Anastomosen, die gewöhnlich in einer Reihe liegen, miteinander verbunden sind, wie das schon Grenacher bekannt war und wie ich es hier auf Taf. XXI,

Fig. 13, abgebildet habe. Jedenfalls geht aber aus diesen Befunden hervor, dass jene Anastomosen, welche ich seinerzeit beim Menschen und dann auch bei anderen Tieren vielfach gefunden habe, als eine uralte Eigentümlichkeit der Wirbeltiermuskeln anzusehen sind, und dass ihr Vorkommen bei den höheren Tieren daher nicht weiter überraschen darf. Merkwürdig ist bei diesen Anastomosen noch eines. Ich habe schon früher, in meiner ersten Muskelarbeit, bei der Untersuchung von menschlichen Muskeln gefunden und darauf aufmerksam gemacht, dass sehr gewöhnlich die Anastomosen zwischen benachbarten Muskelfasern in Reihen liegen, so dass man, wenn man eine Anastomose findet, mit einiger Wahrscheinlichkeit darauf rechnen kann, in der Nähe noch weitere zu finden. Ganz dasselbe findet sich hier bei den parietalen Fasern des Neunauges (Taf. XXI, Fig. 13). Ich habe früher eine Ursache hierfür nicht finden können und auch jetzt beim Neunauge, wo die Verhältnisse ja so ausserordentlich klar liegen, bin ich in bezug auf die Ursache nicht weiter gekommen. Man muss ja wohl annehmen, dass bei der embryonalen Bildung der Muskeln das Bindegewebe das Muskelsyncytium durchwächst und so die einzelnen Muskelfasern oder Muskelemente voneinander trennt. Dass bei diesem Prozesse Teile des Syncytiums nur mehr oder weniger weit voneinander getrennt werden und teilweise im Zusammenhange bleiben können, ist leicht verständlich. Man würde also eigentlich von vornherein auf recht zahlreiche Anastomosen rechnen müssen. Nun ist es ja denkbar, und sogar sehr wahrscheinlich, dass das Bindegewebe von bestimmten Stellen aus in das Muskelsyncytium hineinwuchert. Da wäre es dann schon denkbar, dass dieses Hineinwuchern von einer Stelle aus ziemlich gleichmässig weit geschieht und dass infolgedessen die einzelnen Teile des Syncytiums auch ziemlich gleichmässig weit voneinander getrennt werden und dann wieder eine Strecke weit in dem alten Zusammenhange bleiben, bis dann ein neuer Bindegewebszug, der von einem anderen Punkte ausgeht, sie wieder eine Strecke weit zertrennt. Auf diese Weise könnte man sich vielleicht jene Anastomosenreihen entstanden denken. Ich gebe aber gerne zu, dass diese Hypothese noch sehr des weiteren Beweises bedarf. Auch hier bei Petromyzon, wo die Verhältnisse ja so ausserordentlich klar liegen, würde es noch zweifelhaft sein,

ob diese Hypothese berechtigt ist. Dass solche Anastomosen durch das Hereinwuchern des Bindegewebes in die Muskelsyncytien entstehen können, dafür hat sich auch Maurer bei der Betrachtung über die Entstehung der parietalen Fasern und der zwischen ihnen vorhandenen Anastomosen ausgesprochen.

Untersucht man Muskeln von menschlichen Embryonen, so findet man, dass an diesen ein Sarkolemm augenscheinlich erst sehr spät auftritt. Pappenheimer (11. S. 439) fand bei Embryonen von 8 Monaten membranähnliche Fibrillennetze, die er als Sarkolemm auffasst, von denen ich allerdings annehmen würde, dass sie dem „argentophilen“ oder „nutritiven“ Bindegewebe angehören. Bei Embryonen aus dem vierten oder fünften Monate und wahrscheinlich schon weit früher findet man, wie ich aus eigener Anschauung weiss, überall Gebilde, die durchaus als Muskelfasern imponieren, aber kein Sarkolemm besitzen. Ich habe solche bei meinen Muskelarbeiten mehrfach aufzeichnen und ausmessen lassen und die so erhaltenen Resultate direkt mit den bei den erwachsenen Muskeln gefundenen verglichen. Es finden sich also zweifellos Muskelfasern, die noch kein Sarkolemm haben, wohl aber von anderen getrennt sind, wenn auch nur durch Bindegewebe. Es geht hieraus hervor, dass das Sarkolemm an einer Muskelfaser erst auftritt, wenn dieselbe einen bestimmten „Reifezustand“ erreicht hat. Ich habe daher oben bei meiner Definition der Muskelfaser auch ausdrücklich von der „ausgebildeten“ Muskelfaser der Wirbeltiere gesprochen. Wodurch sich dieser Reifezustand sonst kennzeichnet, ist freilich bisher noch unbekannt. Er kann bei den Muskelfasern verschiedener Tiere augenscheinlich verschieden früh eintreten. Da das Auftreten des Sarkolemmes nicht davon abhängig ist, dass die Muskelfaser von einem andersartigen Gewebe, also z. B. von Bindegewebe, umgeben ist, und da es augenscheinlich abhängig ist und zwar allein abhängig ist von einem bestimmten „Reifezustande“ der Muskelfasern, so wird man das Sarkolemm als eine „Zellmembran“ anzusehen haben. Es scheint mir hierfür gleichgültig zu sein, ob die Muskelfaser einer einzelnen Zelle gleichzusetzen ist, oder einem Syncytium, denn ein solches ist doch schliesslich auch nichts weiter als eine Anhäufung von Zellen, die mehr oder weniger weit miteinander verschmolzen — bei der Muskelfaser völlig miteinander ver-

schmolzen sind — und die daher auf ihrer freien Oberfläche, ebenso wie jede freie Zelle, eine Membran abscheiden können. Eine „Basalmembran“ würde die Berührung mit einem andersartigen Gewebe voraussetzen und eine „Cuticula“ bildet sich an der freien Seite einer Epithelzelle. Das alles stimmt hier nicht und so scheint mir die Auffassung des Sarkolemm als „Zellmembran“ die richtigste zu sein.

Wenn nun eine solche Membran in einem bestimmten „Reifezustande“ einer Zelle oder hier der Muskelfaser auftritt, so fragt es sich, welche Bedeutung wird das für die Zelle resp. hier für die Muskelfaser haben? Warum tritt die Membran zu dieser Zeit auf und warum bleibt sie dann durch das ganze Leben bestehen? Wir wissen, dass das Sarkolemm recht widerstandsfähig ist, und dass bei Erkrankung der Muskelfasern eventuell der mehr oder weniger leere Sarkolemmschlauch übrig bleiben kann, der zum Teile mit den Trümmern der Muskelfasern erfüllt ist, zum Teile vielleicht auch noch mehr oder weniger normales Gewebe enthält. Von diesem normalen Reste aus kann eventuell eine Regeneration der Fasern innerhalb des alten Sarkolemmschlauches wieder vor sich gehen. Dass das Sarkolemm einfach dazu dienen sollte, die Muskelfasern zu schützen oder ihren Inhalt zusammenzuhalten, halte ich für sehr unwahrscheinlich. Es dürfte das nicht nötig sein, gerade so wenig wie bei einer sonstigen Zelle. So bleibt eigentlich kaum etwas anderes übrig, als anzunehmen, dass das Sarkolemm eine Bedeutung für die Ernährung der Muskelfaser hat, indem es bestimmten Stoffen den Durchtritt gewährt, anderen nicht. Es ist sehr wohl denkbar, dass das Bedürfnis nach einer derartigen, der elektiven Ernährung dienenden Hülle erst in einem bestimmten Reifezustande der Faser auftritt. Ist diese Erklärung richtig, dann versteht man auch, warum die zentralen Muskelfasern des Neunauges, die nur von Ernährungsflüssigkeit umgeben sind, an welche kein anderes Gewebe irgendwie anstößt, von einem Sarkolemm umhüllt werden, das sich aber auch erst bildet, wenn ein bestimmter Reifezustand erreicht ist. Allerdings tritt das gemeinsame „Bandsarkolemm“, wie es scheint, schon ziemlich frühzeitig auf, aber immerhin doch auch erst, nachdem ein gewisser Entwicklungszustand erreicht worden ist.

Man würde nach dem Gesagten also bei den Muskelfasern zu unterscheiden haben: unreife, sarkolemmfreie Fasern, und reife, mit einem Sarkolemm versehene Fasern, wobei wohl zu berücksichtigen ist, dass die Reife der Muskelfasern schon während der Entwicklung derselben eintritt, die „reifen“ Muskelfasern würden noch lange zu wachsen haben und sich noch erheblich zu vergrössern haben, bis sie zu „erwachsenen“ Muskelfasern geworden sind, für das weitere Wachstum der Fasern bildet also das Sarkolemm absolut kein Hindernis, gerade so, wie wir auch sehen, dass die Muskelfasern im erwachsenen Zustande in kurzer Zeit hypertrophieren oder atrophieren können, ohne dass das Sarkolemm dabei irgend ein Hindernis bildet. Es scheint sich schnell mit der Muskelfaser ausdehnen und ebenso schnell wieder verkleinern zu können, denn man sieht auf atrophischen Fasern niemals eine Faltung des Sarkolemm, ausser an solchen Stellen, an denen direkt Höhlen innerhalb des Sarkolemm Schlauches entstanden sind. Es spricht dies dafür, dass das Sarkolemm durch das Sarkoplasma ausserordentlich leicht und stark beeinflussbar ist, und dies würde wiederum dafür sprechen, dass es in der Tat als eine „Zellenmembran“ anzusehen ist. Eigene Kerne besitzt das Sarkolemm selbstverständlich nicht, sondern die Kerne, welche ihm eventuell unmittelbar anliegen, sind eben diejenigen Kerne der Muskelfasern, die ganz peripher gelagert sind. Bei den Muskelfasern mancher Tiere hat man ja auch die Beobachtung gemacht, dass die Z-Streifen nicht nur die einzelnen Fibrillen untereinander verbanden, sondern dass sie sich auch an das Sarkolemm anhefteten. Es ist dies für manche Tiere mit Sicherheit behauptet worden, und ich selbst glaube auch, in manchen Fällen solches gesehen zu haben. Jedenfalls ist es aber zurzeit noch unbekannt, ob ein solches Verhalten für alle Wesen gilt. Wo es der Fall ist, würde das Sarkolemm dann noch eine weitere Bedeutung erhalten für die schnelle Rückkehr der kontrahierten Muskelfasern bei der Erschlaffung zur ursprünglichen Länge, wie ich das in meiner ersten Muskelarbeit schon ausgeführt habe (I. S. 209 ff., und 309). Ein derartiger Zusammenhang der Z-Streifen mit dem Sarkolemm würde ebenfalls am leichtesten verständlich sein, wenn man das Sarkolemm als eine Zellmembran auffasst.

Die parietalen Fasern endigen mit deutlichen bindegewebigen Sehnen, indem sie sich zuspitzen, die zentralen Fasern dagegen

setzen sich mit ihren Kanten direkt, ohne alle Sehnenbildung, an die Grundsubstanz des Myoseptums an und verbreitern sich dabei. Die Myosepten würden demnach als Sehnen für die zentralen Fasern dienen. Im Grunde genommen würden die Myosepten nicht nur als Sehnen für die zentrale Muskulatur dienen, sondern auch für die parietale Muskulatur, denn wir haben oben schon gesehen, dass auch die parietalen Muskelfasern sich an direkte Fortsetzungen des Bindegewebes der Myosepten ansetzen. Die Sehnenverhältnisse sind hier beim Neunauge also noch sehr primitiv und ein eigentliches spezifisch ausgebildetes Sehnen-gewebe fehlt der Rumpfmuskulatur wenigstens noch vollständig; wie sich die besser ausgebildeten Muskeln des Kopfes in dieser Hinsicht verhalten, kann ich nicht sagen.

Die Kerne der parietalen Fasern sind kurz-oval, breiter und färben sich heller, die der zentralen Fasern sind lang-oval, schmaler und färben sich dunkler. Beide besitzen ein Kernkörperchen.

Eine sehr merkwürdige Tatsache ist es, dass, während nach den Angaben von Maurer, wie ich bei der Besprechung der Literatur schon angeführt habe, bei *Ammocoetes* die Menge der Kerne in dem zentralen und in den intermediären Bezirken, kurz in der gesamten zentralen Fibrillenmasse, weit geringer ist als in dem peripheren Bezirke — sie verhalten sich nach Maurer etwa wie 3:8 — später bei *Petromyzon* im Gegenteile die zentrale Muskulatur weit mehr Kerne enthält als die parietale. Nach den Zählungen, die ich weiter unten mitteilen werde, beträgt die Anzahl der auf dem mikroskopischen Querschnitte sichtbaren Kerne in der zentralen Muskulatur etwa doppelt soviel wie in der parietalen. Wenn man die oben angegebenen Zahlen wieder verwenden will, so würden also auf acht Kerne in der parietalen Muskulatur ungefähr sechzehn in der zentralen entfallen, d. h. also: Bei der Entwicklung der *Ammocoetes* muskulatur zu der *Petromyzon* muskulatur würde die Menge der Kerne in der zentralen Muskulatur von drei auf sechzehn gestiegen sein, also sich etwa um das fünffache vermehrt haben. Das ist eine ungemein grosse Änderung, namentlich da es sich ja nicht nur um eine absolute Vermehrung der Kerne handelt, sondern um eine relative, die absolute Vermehrung der Kerne würde also voraussichtlich noch weit bedeutender sein. Es

spricht diese Beobachtung ebenfalls dafür, dass die zentrale Muskulatur bei dieser Entwicklung eine tiefgreifende Änderung durchmacht.

Die Fibrillen sind bei den parietalen Fasern feiner als bei den zentralen ($0,4\mu:0,6-0,7\mu$). Die Muskelsäulchen, zu denen sie sich zusammenlegen, sind bei den parietalen Fasern weit lockerer gebaut als bei den zentralen und auch zwischen diesen Säulchen liegt bei den parietalen Muskelfasern weit mehr Sarkoplasma als bei den zentralen. Das Sarkoplasma ist ausserordentlich hell und durchsichtig und ist wahrscheinlich reicher an Wasser als das der höheren Tiere. Die parietale Muskulatur ist also sehr „sarkoplasmareich“, die zentrale entschieden „sarkoplasmaarm“.

Auffallend ist es, dass gerade die sarkoplasmareiche Muskulatur weit besser ernährt wird als die sarkoplasmaarme und dass sie bei den weniger gut entwickelten Fächern bis zum völligen Verschwinden abnimmt, während die sarkoplasmaarme zentrale Muskulatur sehr stark entwickelt ist. Gleichzeitig hiermit nehmen auch die Lymphräume bedeutend an Grösse ab, so dass man annehmen kann, dass für die kurzen zentralen Muskelplatten die Ernährung von den Myosepten aus genügt.

Beiden Muskelarten gemeinsam ist es, dass an der Stelle des Ansatzes der Muskelfasern an die Sehne resp. an das Myoseptum, das als Sehne dient, eine besonders grosse Zahl von Muskelkernen zu beobachten ist. Da dieses eine auch bei den höheren Wirbeltieren und dem Menschen seit langer Zeit bekannte Erscheinung ist, so ist auch diese wieder als eine uralte Eigentümlichkeit der Wirbeltiermuskeln anzusehen. Da wir ferner wissen, dass gemeinlich an den Stellen, wo die Kerne in den Zellen liegen, ein besonders starker Stoffwechsel der Zelle stattzufinden pflegt, ich konnte dies in meiner ersten Muskelarbeit auch für die Muskelkerne bestätigen — so halte ich es für möglich, dass dieß auch bei den Kernanhäufungen an dem Sehnenansatze der Muskelfasern der Fall ist, und dass infolgedessen der Stoffwechsel der Muskelfasern in nicht unwesentlicher Weise an den Enden der Fasern erfolgen dürfte, wahrscheinlich beeinflusst von dem Bindegewebe der Sehne aus. Es

ist wohl denkbar, dass das Perimysium und die Sehne den Stoffwechsel der Muskelfaser in verschiedener Weise beeinflussen.

Nach dem bisher Gesagten müssen die parietalen Fasern als die höher differenzierte Muskulatur angesehen werden; sie ist in ihrem ganzen Verhalten schon durchaus ähnlich der der höheren Wirbeltiere. Die zentrale Muskulatur dagegen stellt eine sehr eigenartige und interessante Art der Muskelbildung dar. Ich kenne die Muskulatur von *Amphioxus* nicht aus eigenen Untersuchungen, sondern nur aus der Beschreibung. Nach den Angaben von *Schneider* (5. S. 391) bestehen die Myotome hier aus Fibrillenplatten, die gleichmässig aufeinander folgen. Bindegewebe fehlt innerhalb des Muskels vollkommen. Jede Platte besteht aus einer Reihe dicht gestellter quergestreifter Fibrillen, welche durch Quermembranen in der Höhe von *Z* miteinander verbunden werden. Verbindungen der benachbarten Platten untereinander liegen nicht vor. Die länglichen, bläschenförmigen, ein Kernkörperchen enthaltenden Kerne liegen einzeln zwischen den Fibrillenplatten diesen dicht an. Sie verteilen sich in der äusseren Hälfte des Muskels. *Schneider* hebt hervor, dass der ganze Muskel medial, lateral, dorsal und ventral an präformierte Hohlräume (*Myo-* und *Sklerocöl*) stösst, die ineinander übergehen. Die Räume können nach ihm artifiziiell erweitert sein, sind aber auch an guten Präparaten vorhanden und daher keine Kunstprodukte.

„Aus der Entwicklungsgeschichte (*Hatschek*) ergibt sich die Entstehung des Muskels aus dem Muskelblatte der Ursegmente. In den Endothelzellen, die nach und nach zur Segmentlänge auswachsen, treten die Myofibrillen an der basalen Seite in Reihen geordnet auf. Allmählich wird sämtliches Sarc der Zellen in Fibrillenplatten umgewandelt. Die Zellgrenzen verschwinden und die Kerne erscheinen zwischen den Platten verstreut.“ (5. S. 592).

Hiernach scheint die zentrale Muskulatur des Neunauges der Muskulatur des *Amphioxus* noch sehr nahe zu stehen, aber doch schon höher entwickelt zu sein, da sie von zahlreichen Muskelkernen überall durchsetzt wird, da sie von einem Sarkolemm umgeben ist und da schon eine bestimmte Anordnung der Muskelfibrillen zu Muskelsäulchen in ihr wahrzunehmen ist.

Was die Querstreifung anlangt, so trat diese sowohl bei den parietalen wie bei den zentralen Muskeln an vielen Stellen mehr oder weniger deutlich hervor. Vielfach handelte es sich um Ruhezustand, bei welchem eine schöne, breite Querstreifung

sichtbar war. Soweit die vorliegenden nicht speziell auf Querstreifung gefärbten Präparate darüber Auskunft geben konnten, schien ein irgendwie wesentlicher Unterschied zwischen der Querstreifung der beiden Faserarten nicht vorhanden zu sein. An vielen Stellen beider Muskelarten — es schien in dieser Hinsicht kein Unterschied zwischen ihnen zu bestehen — war Kontraktionszustand zu beobachten, indessen, ohne dass deshalb eine Verbreiterung der Fasern auf dem Längsschnitte zu beobachten gewesen wäre. Hiernach zu schliessen, dürfte dieser Kontraktionszustand also auch keinen Einfluss gehabt haben auf die Querschnittsgrösse der betreffenden Fasern, die gezeichnet und ausgemessen wurden. An vielen anderen Stellen fand sich auch der sog. Übergangszustand, bei dem eine Querstreifung entweder überhaupt nicht oder nur in Andeutungen wahrzunehmen war. Die Muskelfasern waren also in sehr verschiedenen Zuständen abgestorben und fixiert worden, was ja schon verständlich war, wenn man überlegt, dass einzelne Stücke des ganzen Tieres in die Fixierungsflüssigkeit gelangt waren. Die Muskeln, die ich bisher, in meinen früheren Arbeiten, untersucht habe, waren in dieser Hinsicht weit gleichartiger: es fand sich fast überall Ruhezustand, nur hin und wieder, auf kurzen Strecken, auch Kontraktionszustand. Diese kontrahierten Stellen waren im ganzen so selten, dass ich sie bei meinen Ausmessungen vernachlässigen zu können glaubte. Hier bei dem Neunauge würden diese verschiedenen Kontraktionszustände der Fasern, da sie so häufig auftraten und so grosse Strecken der Fasern einnahmen, natürlich von wesentlicher Bedeutung für die Ausmessung der Querschnitte gewesen sein, wenn nicht eben die Fasern, trotz dieser verschiedenen Kontraktionszustände, eine Verdickung nicht hätten erkennen lassen. Da dies aber absolut nicht der Fall war, so kann man, wie ich glaube, auch die Resultate der Ausmessung der Querschnitte ruhig verwenden.

Wie ich bei der Beschreibung des mikroskopischen Bildes mehrfach erwähnt habe, verhielt sich das Bindegewebe der Fachsepta an den Stellen, an denen dem Fachseptum die parietalen Fasern auflagen, ganz anders, wie an den Stellen, die von diesen Fasern frei waren. Die letzteren wiesen durchaus den Typus des Myoseptums auf, während die ersteren, augenscheinlich durch die Muskelfasern beeinflusst, spezifisch differenziert waren. Ich er-

wähnte bei der Beschreibung schon, dass ich ganz ähnliche Befunde auch bei den Muskeln der höheren Tiere gemacht habe. Das Bindegewebe der Muskeln scheint danach in der ganzen Wirbeltierreihe einen für jeden Muskel spezifischen Bau zu besitzen und nicht nur das, sondern es nimmt auch zu entsprechend der Zunahme der Muskelfasern bei der Hypertrophie des Muskels, die durch Übung hervorgerufen wird, und es nimmt ab bei der Atrophie des Muskels, wie ich das in meiner ersten Muskelarbeit an dem Sartorius des Hundes und an den atrophischen menschlichen Muskeln eingehend nachweisen konnte.

Weiter tritt beim Neunauge aber auch wieder ein deutlicher Unterschied hervor zwischen demjenigen Bindegewebe, das die Muskelfasern unmittelbar umhüllt und dem eigentlichen fibrillären Stützgewebe. Bei diesem letzteren färben sich die Fibrillenbündel mit der Callejafärbung tief blaugrün, während das andere Bindegewebe hellrosa oder mehr ungefärbt erscheint. Es ist mir sehr interessant gewesen, dass auch hier bei einem so tief stehenden Tiere wie das Neunauge, dieser Unterschied ebenso deutlich in die Erscheinung trat, wie ich es bei den höheren Tieren immer gefunden habe. Dieses „argentophile“ oder „nutritive“ Bindegewebe, wie ich es in meiner dritten Muskelarbeit genannt habe, umgab hier beim Neunauge die parietalen Fasern völlig, auch auf der Seite des Fachseptums, und war auf dieser Seite ganz scharf von dem eigentlichen Gewebe des Septums zu unterscheiden, wenigstens auf dem Querschnitte des Tieres, auf dem man die Fibrillenbündel des Septums auf weitere Strecken neben den Muskelfaserquerschnitten hin verlaufen sieht (Taf. XXI, Fig. 17). Ich habe bei der Beschreibung dann weiter hervorgehoben, dass man überall in den grossen Zwischenräumen zwischen den Fibrillenbündeln des Fachseptums dieses rosa oder nicht gefärbte Bindegewebe ebenfalls vorfand, in dem auch die Blutgefässe lagen, die sich mit ihm zusammen zu den parietalen Fasern hinbegaben, und, wie ich schon hervorgehoben habe von der Begrenzung des Lymphsees aus gleichzeitig auch die zentralen Fasern ernährten, so dass also dieses „nutritive“ Bindegewebe hier nicht nur für die Ernährung der parietalen, sondern auch für die der zentralen Fasern in Betracht kommt.

Ich habe dann bei der Beschreibung weiter erwähnt, dass die grossen zentralen Muskelplatten sich mit kuppenförmig gewölbten und verbreiterten Kanten an das Bindegewebe der Myosepten ansetzten. Diese Verbreiterung wurde bewirkt durch eine Vermehrung des Sarkoplasmas und der Kerne. Nach dem, was ich oben schon hierüber gesagt habe, muss man also annehmen, dass die Muskelfasern im allgemeinen von zwei verschiedenen Arten des Bindegewebes aus ernährt werden: Einmal von dem nutritiven Bindegewebe mit den in diesem verlaufenden Kapillaren aus und zweitens von der Sehne aus. Es ist möglich, dass die Art des Stoffwechsels an diesen beiden Stellen verschieden ist.

Ich habe oben bei der Beschreibung des mikroskopischen Bildes hervorgehoben, dass man auf Flächenschnitten und Schrägschnitten durch das Fachseptum mit der anliegenden parietalen Muskulatur auf Calleja präparaten leicht feststellen kann, dass die Bindegewebsfibrillenbündel des Fachseptums die parietalen Muskelfasern niemals unter einem rechten Winkel schneiden, sondern von einem solchen stets um eine bestimmte und, wie es scheint, stets etwa gleiche Grösse abweichen. Der Grund hierfür muss in dem allgemeinen Aufbaue des Tieres liegen, doch glaube ich nicht, dass man dieser eigenartigen Lagebeziehung eine funktionelle Bedeutung beilegen darf.

Die Ausmessung der Fasern und Kerne und ihre Ergebnisse.

Ich will mich nun zu den Ergebnissen der Ausmessung der Fasern und der Kerne wenden. Zum Verständnisse derselben muss ich aber zuerst noch einige kurze Erklärungen geben. Aus den durch die Aufzeichnung der Querschnitte der Fasern und Kerne und durch die Ausmessung der Grösse dieser gewonnenen Zahlen wurden die folgenden Grössen festgestellt:

1. Die „Grösse der Faserquerschnitte“, ihre Maxima und ihre Minima in $q\mu$ (Quadratmikra).

2. Die „Absolute Kernzahl“, d. h. die Zahl der Kerne, die durchschnittlich auf einem Faserquerschnitte vorhanden ist.

3. Die „Absolute Kerngrösse“, d. h. die Querschnittsgrösse der Kerne im Durchschnitte, die Maxima und Minima in $q\mu$.

4. Die „Absolute Kernmasse“, d. h. die Gesamtmasse der Querschnitte der Kerne auf einem Faserquerschnitte im Durchschnitte, in $q\mu$.

5. Die „Relative Kernmasse“, d. h. die auf einem Querschnitte der Faser befindliche Gesamtkernmasse in Prozenten der Fasermasse ausgedrückt, im Durchschnitte.

Ausser diesen besonders wichtigen Grössen wurden dann noch berechnet zwei weniger wichtige, die aber eventuell zur Orientierung ganz praktisch sind:

6. Die „Relative Fasergrösse“, welche mir angibt, wie sich die Zahl für die durchschnittliche Querschnittsgrösse eines Kernes verhält zu der durchschnittlichen Querschnittsgrösse einer Faser.

7. Die „Relative Fasermasse“, welche mir angibt, in welchem Verhältnisse die durchschnittliche Kernmasse zu der durchschnittlichen Masse einer Faser steht.

Ferner wurden festgestellt:

8. Die „Kernfaserzahlen“, welche mir angeben, auf wieviel $q\mu$ des Faserquerschnittes durchschnittlich ein Kern entfällt.

9. Die „Kernlänge“, welche mir die durchschnittliche Länge der Kerne in der betreffenden Faserart angibt, mit Zahlen für den Durchschnitt, das Maximum und das Minimum. Ein direktes und sehr wichtiges Maß.

10. Das „Kernvolumen“, welches gefunden wird durch Multiplikation der durchschnittlichen Kernlänge mit der durchschnittlichen absoluten Kerngrösse.

11. Das Verhältnis der Dicke des Kernes zu seiner Länge, DK:LK, eine Grösse, die ich in meiner vierten Muskelarbeit (13) zuerst bestimmt habe. Es ging das hier einigermassen zu machen, da die Querschnitte der Kerne bei den zentralen Fasern fast als Kreise angesehen werden konnten; bei den parietalen Fasern waren sie allerdings mehr kurz-oval, doch näherten sich auch viele der Kreisform. Es wurde aus der Zahl für die absolute Kerngrösse, welche ja danach als der Ausdruck des Inhaltes eines Kreises angesehen werden konnte, der Durchmesser dieses Kreises berechnet, und dieser dann in die für die Kernlänge gefundene Durchschnittszahl dividiert. Die so gewonnenen Verhältniszahlen werden mich also darüber unterrichten können, wie weit die Kerne mehr schlank oder mehr dick waren.

12. Die „modifizierten Kernzahlen“. Die absoluten Kernzahlen, welche direkt durch Berechnung aus Durchschnittszahlen gefunden werden, geben mir wohl richtige Grössen für den betreffenden Muskel, erlauben mir aber nicht, richtige Verhältniszahlen zu finden, wenn ich zwei verschiedene Muskeln miteinander vergleiche, wenigstens, wenn diese Muskeln Kerne von verschiedener Länge besitzen. Da die Kernzahl der Fasern festgestellt wird durch die Auszählung der Kerne auf den Querschnitten, so werde ich natürlich verhältnismässig hohe Kernzahlen erhalten bei Muskeln, welche lange Kerne haben und verhältnismässig kleine bei Muskeln, welche kurze Kerne haben. Die langen Kerne werden eben mehr auf Querschnitten getroffen worden sein als die kurzen. Wenn ich also beim Vergleiche von Muskeln mit verschieden langen Kernen richtige Verhältniszahlen erhalten will, so muss ich dabei die Kernlängen berücksichtigen. Ich muss also die absoluten Kernzahlen ändern im Verhältnisse der Kernlängen. Es folgt hieraus, dass die so gefundenen „modifizierten Kernzahlen“ nur relative Zahlen sind, die nur Geltung haben für die gerade miteinander verglichenen Muskeln. Für diese sind sie aber auch die einzig richtigen und daher von Wichtigkeit.

13. Die „Gesamtkernmasse“. Diese Grösse wird gefunden, wenn ich die modifizierte Kernzahl multipliziere mit dem Kernvolumen. Auch diese Zahlen für die Gesamtkernmasse sind dementsprechend nur relative Zahlen, welche nur Wert haben für den Vergleich der gerade in Rede stehenden Muskeln.

In meinen früheren Muskelarbeiten habe ich die verschieden dicken Fasern, aus denen jeder Muskel sich aufbaut, zu Gruppen geordnet und die „Absolute Kernzahl“, die „Absolute Kerngrösse“ und die „Relative Kernmasse“ für diese einzelnen Gruppen berechnet, um so festzustellen, in welcher Weise sie sich mit der zunehmenden Dicke der Fasern ändern. Man vermochte aus der Art dieser Änderung wichtige Schlüsse in bezug auf den feineren Aufbau des Muskels zu ziehen. Eine derartige Untersuchung war hier bei dem Neunauge nicht möglich. Die zentralen Fasern stellten dicke Muskelplatten dar, von denen auf dem Querschnitte indessen immer nur die einzelnen durch die Fensterung entstandenen Fibrillenbündel als Faserquerschnitte imponierten und gemessen werden konnten. Es ging auch nicht an, einfach die sämtlichen in einer Reihe liegenden und somit zu einer Muskel-

faser gehörenden Querschnittsstücke gemeinsam zu messen, um auf diese Weise wirklich einen Durchschnitt durch eine plattenförmige Muskelfaser zu bekommen, da die Richtung der Fibrillen in den einzelnen Fibrillenbündeln durchaus nicht immer übereinstimmte, und da es für meine Ausmessung durchaus nötig ist, nur solche Querschnitte zu messen, in denen die Fibrillen und die Kerne möglichst genau quer getroffen sind; es muss bei der Aufzeichnung nach dieser Richtung hin eine Auswahl getroffen werden. So sind also auf den Tabellen die Querschnitte dieser einzelnen Fibrillenbündel, die nur Teile der grossen, zentralen, plattenförmigen Muskelfasern darstellen, als zentrale Muskelfasern aufgeführt worden. Ich führe dies hier ausdrücklich an, damit ein jedes Missverständnis nach dieser Richtung hin vermieden wird. Bei den zentralen Fasern war also natürlich eine jede Gruppierung in feinere und dickere Fasern von vornherein ausgeschlossen. Aber auch bei den parietalen Fasern habe ich eine solche Gruppierung gar nicht erst versucht, da der ganze Aufbau der parietalen Muskulatur noch ein so primitiver war, dass man eigentlich kaum sagen konnte, dass die parietalen Muskelfasern auch wirklich einen parietalen Muskel als Organ aufbauten, in dem Sinne, wie bei den höheren Tieren die Muskelfasern einen Muskel zusammensetzen. Ich glaube auch nicht, nach dem, was ich gesehen habe, dass die in der Tat vorhandene verschiedene Dicke der parietalen Fasern von irgend einer Bedeutung für die Funktion dieser parietalen Muskelplatten sein kann. Entsprechend der grossen Einfachheit in dem Aufbaue der gesamten Muskulatur beim Neunauge haben sich also auch die Tabellen erheblich vereinfacht. Dazu kam noch, dass es sich in der vorliegenden Arbeit nur um ein einziges Tier handelte und nur um zwei verschiedene Arten von Muskeln, so sind denn die Tabellen ausserordentlich klein geworden gegenüber den teilweise sehr umfangreichen Tabellen meiner früheren Muskelearbeiten.

In Tabelle I ist die Querschnittsgrösse der Muskelfasern angegeben. Bei den parietalen Fasern handelt es sich also nach dem eben Gesagten um wirkliche Faserquerschnitte, bei den zentralen Fasern aber nur um die Querschnitte jener durch die Fensterung in den grossen plattenförmigen Muskelfasern entstandenen Fibrillenbündel. Die Zahlen sind also nicht

direkt vergleichbar und ich habe daher auch die der zentralen Fasern in Klammern gestellt. Ich werde das bei den nicht vergleichbaren Zahlen auch in den weiteren Tabellen so machen. Vergleicht man die Zahlen für die parietalen Muskelfasern mit

Tabelle I.

Petromyzon fluviatilis; Flächeninhalt eines Faserquerschnittes im Durchschnitte, Maximum, Minimum in $q\mu$.

Name des Muskels	Durchschnitt	Max.	Min.
Zentrale Muskelfasern . . .	(2530,50)	(5220)	(305)
Parietale „ . . .	1977,04	3460	815

den Zahlen für die bisher von mir untersuchten Muskeln (2. Tab. Bd. LX, S. 282 und 283), so sieht man, dass die Querschnitte der parietalen Fasern immerhin schon recht gross sind, sie sind grösser als alle Querschnitte der bisher vom Menschen, vom Kaninchen, vom Hunde und von der Karausche untersuchten Fasern, auch grösser als die Querschnitte der Fasern des Zwerchfelles des Menschen und des Hundes in meiner dritten Muskelarbeit (3. Tab. I, S. 373), aber kleiner als die Fasern des Frosches (13. Tab. I und II). Aus den Zahlen für die Querschnitte der zentralen Muskelfasern, die nach dem vorher Gesagten mit den Querschnitten der parietalen Muskelfasern natürlich nicht vergleichbar sind, erkennt man, dass die Fibrillenbündel von sehr ungleicher, aber im Durchschnitte doch recht beträchtlicher Dicke sind, welche die der parietalen Fasern noch bei weitem übertrifft. Aus den Zahlen für die Maxima und Minima geht hervor, dass die parietalen Fasern wohl nicht unbedeutende Schwankungen in ihrer Grösse zeigen, doch sind diese Schwankungen, wenn man sie mit denen vergleicht, die für die bisher untersuchten Muskeln festgestellt worden sind, keineswegs besonders gross zu nennen. Die parietalen Muskelfasern gleichen also auch in dieser Hinsicht durchaus den Fasern der höheren Tiere.

In Tabelle II sind verschiedene Maße zusammengestellt. Die „Absolute Kernzahl“ gibt mir an, wieviel Kerne sich im Durchschnitte auf einem Faserquerschnitte befinden. Es ist klar, dass hierbei die Querschnitte der parietalen Fasern und die der zentralen Fibrillenbündel wieder nicht direkt miteinander vergleichbar sind und es ist weiter nicht auffallend, dass auf den letzteren, die ja weit grösser sind, sich auch mehr Kerne befinden

(7,60:2,84). Es ist daher notwendig, hier gleich die in Tabelle III zusammengestellten „Kernfaserzahlen“ zu Hilfe zu nehmen, die mir ein richtigeres Bild geben von der Dichtigkeit der Kerne in den Fasern. Auch nach dieser Tabelle haben die zentralen Fasern etwa doppelt soviel Kerne als die parietalen. Diese Zahlen geben in der Tat die richtige Zahl der Kerndichte in den Fasern an, denn die Summe der Querschnitte der verschiedenen Fibrillenbündel, aus denen diese Kernfaserzahlen berechnet worden sind, können in der Tat als der Ausdruck der

Tabelle II.

Petromyzon fluviatilis; Zahl und Grösse der Kerne, Durchschnitt, Maximum, Minimum in $q\mu$. Relat. Fasergrösse, Relat. Fasermasse; Absol. Kernmasse; Relat. Kernmasse.

Name des Muskels	Kernzahl			Kerngrösse			Relat. Faser- grösse	Relat. Faser- masse	Absol. Kern- masse	Relat. Kern- masse
	Durch- schnitt	Max.	Min	Durch- schnitt	Max.	Min.				
Zentrale Muskelfasern	(7,60)	(18)	(2)	3,39	8,50	1,00	(746,46)	(98,35)	(25,73)	1,02
Parietale Muskelfasern	2,84	5	1	10,60	24,00	3,00	186,51	65,59	30,14	1,52

Tabelle III.

Petromyzon fluviatilis. Kernfaserzahlen.

Name des Muskels	Kernfaserzahlen
Zentrale Muskelfasern	1 : 333
Parietale „	1 : 696

zentralen Muskulatur angesehen werden, also wird auch die aus diesen Zahlen resultierende Kerndichte der der zentralen Fasern entsprechen. Ich habe schon weiter oben darauf aufmerksam gemacht, dass bei der Entwicklung des *Ammocoetes* zu *Petromyzon*, wenn man die Beobachtungen von *Maurer* zum Vergleiche heranzieht, die Anzahl der Kerne in der zentralen Muskulatur ausserordentlich stark zunimmt im Verhältnisse zu der in der parietalen Muskulatur. Während nach *Maurer* bei *Ammocoetes* das Verhältniss der Kernmenge in der zentralen Muskulatur zu der in der parietalen wie 3:8 ist, ist es jetzt wie 1:333 zu 1:696, d. h. also es würden jetzt etwa 16—17 zentrale Kerne auf acht parietale entfallen. Es würden demnach die Kerne der

zentralen Muskulatur bei der Entwicklung um das fünffache zugenommen haben im Verhältnisse zu denen der parietalen Muskulatur. Dem mikroskopischen Bilde nach werde ich demnach den Eindruck haben, dass die zentralen Fasern etwa doppelt soviel Kerne besitzen als die parietalen. Wir werden später bei der Betrachtung der „modifizierten Kernzahlen“ sehen, dass die wirklichen Mengenverhältnisse der Kerne in den beiden Faserarten sich noch etwas anders stellen. Die hier gegebenen Faserzahlen weichen sonst von denen, die ich bisher gefunden habe, nicht irgendwie ab. Sie entsprechen etwa denen, die ich bei den Kaninchenmuskeln gefunden hatte, bei welchen ein ähnlicher Unterschied zwischen den weissen und roten Muskeln bestand, wie hier zwischen den parietalen und zentralen Fasern. Die Zahlen für die roten Kaninchenmuskeln entsprechen ziemlich genau der für die zentralen Fasern gefundenen, die Zahl für die parietalen Muskeln würde einigermaßen den Zahlen für die weissen Kaninchenmuskeln entsprechen. Natürlich soll hiermit nicht gesagt sein, dass die Muskeln des Neunauges infolgedessen den weissen und roten Kaninchenmuskeln direkt zu vergleichen wären. Die Zahlen beim Neunauge würden auch etwa denen der weissen und roten Karaschemuskeln entsprechen, bei denen aber das Verhältnis zwischen den weissen und roten Muskeln gerade umgekehrt war, wie bei dem Kaninchen. Jedenfalls fallen die hier gefundenen Zahlen also in den Rahmen der schon bisher bekannten hinein. Die Muskeln des Neunauges sind kernreicher als die des Frosches, bei dem der an Kernen reichste Muskel das Verhältnis 1 : 615 aufwies (13. Tab. VIII und IX).

Einen sehr grossen Unterschied zeigt bei den beiden Muskelarten die „Absolute Kerngrösse“ (3,39:10,60 μ), welche direkt vergleichbare Zahlen ergibt. Die Kerne der parietalen Fasern sind danach etwa dreimal so gross (Querschnittsgrösse) wie die der zentralen. Derselbe Grössenunterschied zeigt sich merkwürdigerweise auch bei den Maxima und Minima, wodurch der Wert des Grössenunterschiedes bei dem Durchschnitte noch erhöht wird. Bei dem Vergleiche für die Zahlen dieser Kerngrösse mit denen, die für die bisher untersuchten Muskeln gefunden worden sind (2. Tabelle LX, S. 282 und 283), ergibt es sich, dass die Zahlen für das Neunauge wohl noch in den Rahmen der bisher gemachten Beobachtungen hineinfallen, dass sie aber

immerhin doch schon ziemlich extreme Grössen darstellen. So betrug bei dem Menschen die grösste Zahl für die absolute Kerngrösse 10,00 qu (Rectus oculi superior, Mann von 52 Jahren), so fanden sich für den roten Semitendinosus und den roten Masseter des Kaninchens 9,22 und 9,90 qu . So betrug andererseits die absolute Kerngrösse bei dem weissen Biceps femoris des Kaninchens 3,69 qu und die des ebenfalls weissen Gastrocnemius des Kaninchens 4,02 qu . Weiter zeigten zwei rote Muskeln der Karausche die Zahlen 3,23 und 3,09, während die weissen Muskeln der Karausche noch kleinere Zahlen aufwiesen (2,62 und 2,67 qu). Immerhin besteht noch ein wesentlicher Unterschied zwischen den Zahlen für das Neunauge und den sonstigen eben angeführten, da die Fasergrösse beim Neunauge eine sehr viel bedeutendere ist. Nun habe ich ja allerdings immer wieder gefunden, dass sich kein bestimmtes Verhältnis zwischen der Grösse des Kernquerschnittes und der des Faserquerschnittes feststellen lässt. Immerhin konnte man aber doch sagen, dass grösseren Fasern im allgemeinen auch grössere Kerne entsprachen. Hier beim Neunauge ist das nun aber in keiner Weise der Fall, denn einmal sind die zentralen Muskelfasern weit grösser als die parietalen und besitzen doch die kleineren Kerne und zweitens stimmt das auch nicht im Vergleiche der parietalen Muskeln mit den von mir früher untersuchten. Jedenfalls wird also meine frühere Feststellung, dass die Querschnittsgrösse des Kernes in hohem Grade unabhängig ist von der Querschnittsgrösse der Fasern durch die Befunde beim Neunauge wieder bestätigt. Beim Frosche lagen die Zahlen für die Kerngrösse zwischen 4,77 und 10,29 qu , erinnerten also einigermassen an die des Neunauges. Auch hier war ein Verhältnis zwischen Kerngrösse und Fasergrösse nicht festzustellen (13. Tab. I. II. VII).

Aus dem bisher Besprochenen geht also hervor, dass die zentralen Fasern verhältnismässig viele, aber auf dem Querschnitte kleine Kerne besitzen, während die parietalen Fasern verhältnismässig wenige Kerne von grossem Querschnitte enthalten. Inwieweit die ganzen Kerne als Körper als gross oder klein anzusehen sind, wird weiter unten aus Tabelle IV hervorgehen.

Die „Absolute Kernmasse“ gehört wieder zu den Massen, die nicht direkt vergleichbar sind, da es sich hier wieder nur

um die einzelnen Fibrillenbündel handelt. Dagegen ist die folgende Grösse, die „Relative Kernmasse“, wieder durchaus vergleichbar.

Die „Relative Kernmasse“ (die Kernmasse ausgedrückt in Prozenten der Fasermasse), bei der ausser der Kerngrösse auch die Fasergrösse berücksichtigt ist und die eine der wichtigsten Grössen darstellt, zeigt für die zentralen Fasern kleinere Zahlen als für die parietalen: 1,02:1,52; der Unterschied ist also ein recht bedeutender. Die parietalen Fasern würden hiernach etwa mit anderthalb so viel Kernmasse arbeiten wie die zentralen. Das ist nach meinen bisherigen Erfahrungen schon ein sehr grosser Unterschied. Die Bedeutung der Grösse der „Relativen Kernmasse“ ist ja bis jetzt noch nicht ganz klar. Beim Menschen und bei dem Kaninchen zeigten diejenigen Muskeln besonders hohe Zahlen, welche andauernd tätig waren, so beim Menschen die Augenmuskeln, beim Kaninchen die roten Muskeln und von diesen wieder besonders der Masseter. Bei der Karausche trat dieser Unterschied allerdings nicht hervor. Beim Zwerchfelle des Menschen zeigte sich wieder, dass diejenigen Menschen eine besonders hohe „Relative Kernmasse“ besaßen, bei denen das Zwerchfell kräftiger entwickelt war und augenscheinlich intensiver tätig gewesen war, als bei den andern. So zeigte auch das Zwerchfell des Hundes eine verhältnismässig hohe Zahl. Es ist ja bisher noch immer sehr schwierig, die Zahlen, welche man bei diesen Muskelberechnungen erhält, zu deuten; man steht eben noch immer ganz im Anfange jenes ungeheuren Gebietes, das die Muskulatur darstellt. Die Zahl für die „Relative Kernmasse“ bei den zentralen Fasern entspricht sonst etwa der, welche ich bei den menschlichen Skelettmuskeln gefunden hatte, so bei dem Deltoides, dem Biceps, dem Serratus, dem Pectoralis major.

In Tabelle IV sind die Zahlen für die „Kernlänge“, das „Kernvolumen“ und für das „Verhältnis der Dicke zur Länge des Kernes“ angegeben. Auch hier treten wieder sehr grosse Unterschiede zwischen den beiden Muskelarten hervor. Die Kerne der zentralen Fasern sind mit $19,50 \mu$ ziemlich genau doppelt so lang als die der parietalen mit $9,18 \mu$; hiermit stimmt wieder das Verhältnis der Maxima und Minima fast genau überein. Aus den Zahlen für das „Verhältnis der Dicke des Kernes zu seiner Länge (DK:LK)“ geht dabei hervor, dass die Kerne der zentralen

Fasern lang und schlank sind, die der parietalen Fasern dagegen recht kurz und dick. Die Kerne der beiden Faserarten unterscheiden sich also sehr deutlich. Auch das aus der durchschnittlichen Kernlänge und der durchschnittlichen Querschnittsgrösse berechnete „Kernvolumen“ ist bei den beiden Faserarten wesentlich verschieden: die zentralen Fasern haben ein Kernvolumen von etwa 66 $k\mu$ (Kubikmikra), die parietalen eines von etwa 97 $k\mu$.

Tabelle IV.

Petromyzon fluviatilis. Kernlänge und Kernvolumen.

Name des Muskels	Kernlänge			Kernvolumen in $k\mu$.	Dk : Lk
	Durchschn.	Max.	Min.		
Zentrale Muskelfasern . .	19,50	30,00	10,00	66,105	1 : 9,37
Parietale „	9,18	14,00	6,00	97,308	1 : 2,50

Die letzteren sind also anderthalbmal so gross an Körper als die ersteren. Die Grösse der Kernvolumina fällt wieder durchaus in den Rahmen der bei den früheren Muskeluntersuchungen gefundenen Zahlen. Auch ähnliche Unterschiede fanden sich schon, so wieder bei den roten und weissen Kaninchenmuskeln, die weissen Muskeln hatten hier kleinere Volumina als die roten. Auch waren bei diesen Muskeln wieder, ganz ähnlich wie beim Neunauge, die Kerne der weissen Fasern länger, aber weit dünner, als die der roten, doch war der Unterschied bei weitem nicht so gross wie hier. Die Kerne des Frosches waren meist weit länger: von 20,64 μ beginnend und bis zu 30,48 μ ansteigend, und ihr Volumen weit grösser: von 104 $k\mu$ beginnend und bis zu 250 $k\mu$ ansteigend (13. Tab. XII und XIII).

In Tabelle V sind dann endlich die „modifizierte Kernzahlen“ angegeben und die Zahlen für die „Gesamtmasse der Kerne“. Wie ich schon früher hervorgehoben habe, sind diese beiden Grössen nicht absolute, sondern relative.

Tabelle V.

Petromyzon fluviatilis. Modifizierte Kernzahlen, Gesamtkernmasse.

Name des Muskels	Modifizierte Kernzahlen	Gesamtkernmasse
Zentrale Muskelfasern	(5,57)	(368,18)
Parietale „	4,42	430,07

und gelten nur für die gerade miteinander verglichenen Muskeln. Bei dieser Tabelle sind nun wieder die zentralen Fasern nicht direkt vergleichbar mit den parietalen, immerhin aber ersieht man aus den Zahlen, dass sich die Anzahl der Kerne in den parietalen Fasern gegenüber der absoluten Kernzahl der Tabelle II doch ganz erheblich vergrössert hat, so dass sich also die Anzahl der Kerne in den beiden Muskelarten in Wirklichkeit doch nicht so stark voneinander unterscheidet als die früheren Zahlen es annehmen liessen. Diese starke Veränderung der ursprünglich gefundenen Kernzahl wird eben bedingt durch den grossen Unterschied in der Länge der Kerne der beiden Muskelarten. Auch die Zahlen für die Gesamtkernmasse sind nicht vergleichbar, da sie bei den zentralen Fasern wieder nur für die einzelnen Fibrillenbündel gelten.

Wenn man nach den bisherigen Angaben die beiden Faserarten charakterisieren will, so würde sich das folgende ergeben:

1. Die „zentralen“ Fasern enthalten viele und verhältnismässig dicke Fibrillen (0,6—0,7 μ) und sehr wenig Sarkoplasma. Sie enthalten etwas mehr Kerne als die parietalen Fasern. Ihre Kerne sind lang und schlank und dabei ihrem Volumen nach kleiner als die der parietalen Fasern. Die relative Kernmasse beträgt ein Prozent der Fasermasse.

2. Die „parietalen“ Fasern enthalten verhältnismässig wenige und feinere Fibrillen (0,4 μ) als die zentralen Fasern und verhältnismässig viel Sarkoplasma. Sie besitzen weniger Kerne als die zentralen Fasern, die Kerne sind kurz und dick und übertreffen an Volumen die Kerne der zentralen Fasern. Die relative Kernmasse ist bedeutend grösser als bei den zentralen Fasern und beträgt etwa 1 $\frac{1}{2}$ Prozent der Fasermasse.

Die eben angegebenen Unterschiede der beiden Faserarten erinnern in mehrfacher Hinsicht an die, welche zwischen den roten und weissen Kaninchenmuskeln bestehen, doch kann man durchaus nicht sagen, dass alle Unterschiede denen der Kaninchenmuskeln entsprechen. Es ist daher auch durchaus nicht möglich, die beiden Arten der Neunaugenmuskeln mit den roten und weissen Kaninchenmuskeln direkt zu vergleichen, immerhin halte ich es für wichtig, darauf hinzuweisen, dass

bei einem so tiefstehenden Tiere, wie das Neunauge es ist, schon solche Verschiedenheiten zwischen zwei Muskelarten bestehen. Es würde das dafür sprechen, dass auch diese bei den höheren Tieren mehr oder weniger deutlich auftretenden Unterschiede in der Muskulatur uralte sind. Nach den Angaben der Autoren besitzen ja auch die roten Kaninchenmuskeln mehr Sarkoplasma als die weissen, wengleich ich das durch meine Messungen nicht bestätigen konnte. Ebenso wird angenommen, dass die roten Kaninchenmuskeln reichlicher mit Blut versehen werden als die weissen. Auch diese Unterschiede würden zwischen den beiden Arten der Neunaugenmuskeln bestehen: Die parietalen Fasern haben weit mehr Sarkoplasma und werden weit reichlicher mit Blut versorgt als die zentralen.

Was die Funktion der beiden Muskelfaserarten anlangt, so ist es nicht leicht, hierüber etwas irgendwie Sicheres zu sagen. Als diese Arbeit schon völlig niedergeschrieben war, erhielt ich allerdings einige lebende Neunaugen, aber diese Tiere waren schon so lebensschwach, dass sie bald starben und dass nicht mehr viel an ihnen zu beobachten war. Ich möchte glauben, dass die zentrale Muskulatur, welche bei weitem die Hauptmasse der Muskulatur darstellt, welche sarkoplasmaarm und sehr reich an Fibrillen ist und welche eine relative Kernmasse besitzt, die der des menschlichen Deltoides entspricht und von den roten und weissen Kaninchenmuskeln der der weissen, den gewöhnlichen, kräftiger und schneller vorübergehenden Bewegungen des Tieres dienen wird. Die parietale Muskulatur, welche so schwach ist, welche eine so eigentümliche Anordnung an den Begrenzungsflächen der Lymphseen zeigt, welche so sarkoplasmareich und fibrillenarm ist und dabei so gut ernährt wird und welche eine weit höhere relative Kernmasse aufweist und in dieser Hinsicht also mehr den roten Kaninchenmuskeln entspricht, dürfte meiner Meinung nach sehr geeignet sein, andauernd periodische Bewegungen auszuführen. Solche könnte man sich ja wohl denken zum Zwecke der Zirkulation der Lymphe in jenen Lymphseen, in denen die zentralen Muskelfasern enthalten sind. Dann würde die parietale Muskulatur ähnlich, aber doch natürlich auch wieder anders, wie ein Lymphherz wirken. Ich habe das bei den mir

zu Gebote stehenden lebensschwachen Exemplaren indes in keiner Weise feststellen können und muss die Entscheidung hierüber weiteren Untersuchungen überlassen. Der Umstand, dass in den wenig gut ausgebildeten Muskelfächern die zentrale Muskulatur verhältnismässig ausserordentlich stark entwickelt war, während die parietale Muskulatur an Masse mehr und mehr abnahm und schliesslich völlig verschwand, wobei gleichzeitig auch die Lymphseen erheblich kleiner wurden, scheint mir ebenfalls für diese meine Auffassung zu sprechen. Die zentrale Muskulatur ist die für das Tier wichtigste, sie bleibt bis zuletzt erhalten, die parietale Muskulatur ist nur zu dem bestimmten Ernährungszwecke differenziert worden, dieser Ernährungszweck fällt fort, wenn die zentralen Muskelplatten so klein werden, dass sie von den Myosepten her ausreichend ernährt werden können, daher dann die gleichzeitige Verkleinerung der Lymphseen und das Schwinden der parietalen Muskulatur. Hierfür scheinen mir auch zu sprechen die Beobachtungen, welche *Maurer* über das Verhalten der Muskulatur bei *Myxine* gemacht hat (man vergleiche hierzu die Textfig. c, S. 457). Hier bei diesem Tiere, bei dem die gesamte zentrale Muskulatur aus lauter einzelnen zylindrischen Muskelfasern besteht, die von einem Sarkolemm und einem Perimysium jede für sich umhüllt werden, wo also die Ernährungsbedingungen für die Fasern ausserordentlich günstige sind, fehlen natürlich die Lymphseen. Die parietalen Fasern sind noch als vererbte Eigentümlichkeit vorhanden, aber sie zeigen eine geringe Entwicklung, treten mehr sporadisch auf. Sie werden jedenfalls eine andere Funktion bei diesem Tiere zu erfüllen haben, wie beim Neunauge. Ob man in diesem Vorhandensein dieser beiden so verschiedenen Arten von Muskelfasern bei *Myxine* vielleicht die erste Andeutung davon sehen darf, dass bei den höheren Tieren in den einzelnen Muskeln sarkoplasmaarme und sarkoplasmareiche Fasern miteinander vermischt vorkommen? Ich will hier nur diese Frage aufwerfen, die vielleicht bei künftigen Untersuchungen weiter berücksichtigt werden kann, ohne dabei eine Hypothese aufstellen zu wollen. Auch jene Hypothese, die ich oben über die Bedeutung dieser beiden Muskelarten mitgeteilt habe, schwebt vorläufig noch sehr in der Luft und bedarf durchaus der weiteren Beweise. Ich halte es vorläufig nur für möglich, dass es so sein könnte.

Zusammenfassung der Resultate.

1. Das Neunauge besitzt Muskelfasern von sehr verschiedener Entwicklungsstufe. Es scheinen wenigstens drei verschiedene Arten vorhanden zu sein: die „zentralen“ Fasern und die „parietalen“ Fasern der Rumpfmuskulatur und die Fasern, welche sich in den Muskeln des Kopfes finden; ich habe hier nur die beiden ersten Arten untersucht. Die parietalen Fasern entsprechen im wesentlichen den Fasern der höheren Tiere und weichen nur in ihrer Form von diesen ab, da sie im allgemeinen vierseitig-prismatisch sind; die zentralen Fasern stellen dagegen grosse Muskelplatten dar, die ausserdem noch gefenstert sind, besitzen also eine durchaus abweichende Form.

2. Die zentralen Fasern besitzen ein Sarkolemm, aber kein Perimysium; die parietalen Fasern besitzen ein Sarkolemm und ein Perimysium.

3. Während die parietalen Fasern durch zahlreiche Blutgefässe reichlich ernährt werden, ist die Ernährung der zentralen Fasern eine sehr viel ungünstigere, sie geht aus von den Myosepten und von Lymphseen, innerhalb deren die zentralen Muskelfasern liegen. Diese Lymphseen erhalten ihr Ernährungsmaterial wahrscheinlich hauptsächlich wieder von den Blutgefässen aus, die in dem Perimysium der parietalen Fasern verlaufen.

Es dürfte dies wohl der erste bisher bekannte Fall bei einem Wirbeltiere sein, dass ein grösserer Teil des Körpers, und die zentrale Muskulatur stellt einen recht bedeutenden Teil des Körpers dar, nicht direkt durch Blutgefässe, sondern indirekt durch Lymphräume ernährt wird. Allerdings haben wir ja hier noch eine gemischte Ernährung, da von den Myosepten aus ja direkt Blut auf die zentrale Muskulatur einwirken kann.

4. In den parietalen Fasern bilden die feinen, etwa $0,4 \mu$ dicken Fibrillen kleine, sehr lockere Muskelsäulchen, die sich zu grösseren, ebenfalls sehr lockeren, Säulchen zusammensetzen können, die dann stets durch ein sehr reichliches Sarkoplasma von sehr heller, durchsichtiger Beschaffenheit voneinander getrennt sind. Die Fasern sind sehr sarkoplasma reich.

In den zentralen Fasern liegen die etwa $0,6-0,7 \mu$ dicken Fibrillen sehr eng aneinander und bilden grössere, solide Muskelsäulchen, die durch sehr spärliches Sarkoplasma voneinander getrennt werden. Die Fasern sind sarkoplasma arm.

Es ist möglich, dass das Sarkoplasma der Neunaugenfasern reicher an Wasser ist, als das der höheren Wirbeltiere.

5. Die parietalen Fasern hängen an manchen Stellen durch ziemlich breite, spitzwinklig abtretende Anastomosen miteinander zusammen. Diese Anastomosen liegen gewöhnlich in einer Reihe. Die Verhältnisse entsprechen also durchaus denen, welche sich bei den höheren Tieren finden. Die Anastomosen der Muskelfasern sind demnach augenscheinlich eine uralte Einrichtung der Wirbeltiermuskeln.

6. Auch die Kerne der beiden Faserarten sind nach Form und Beschaffenheit wesentlich voneinander verschieden.

7. Die beiden Muskelarten liegen in Fächern, welche begrenzt werden von den Myosepten und von den Fachsepten, welche selbst von einem Myoseptum zum nächstfolgenden herüberziehen. Ein Myotom baut sich aus einer grösseren Anzahl solcher Fächer auf.

8. Die am meisten dorsalwärts und ventralwärts gelegenen Fächer eines Myotomes sind weit kleiner als die mittleren und enthalten eine weit weniger gut entwickelte Muskulatur. Es gilt dies namentlich von den Teilen dieser Fächer, die am weitesten nach dem Inneren des Tieres zu gelegen sind. Die mittleren Fächer sind die grössten und beherbergen die am besten entwickelte Muskulatur.

In den weniger gut entwickelten Fächern tritt die parietale Muskulatur mehr und mehr zurück, während die zentrale dann allein oder fast allein das Fach ausfüllt. Vielleicht kann man hieraus schliessen, dass die zentrale Muskulatur die ursprünglichere ist.

Jedenfalls ist sie durch ihre weit grössere Masse die für die Bewegungen des Tieres weit wichtigere. Sie enthält ja auch verhältnismässig weit mehr Fibrillen.

9. Die parietalen Fasern liegen in einfacher Schicht auf beiden Seiten dem Fachseptum an, lassen aber häufig an den beiden Enden desselben mehr oder weniger grosse Stücke des Septums frei.

Die zentralen Fasern nehmen die Mitte des Faches ein und liegen hier in drei bis fünf, gewöhnlich vier Schichten.

10. Die parietalen Fasern gehen zugeschärft in mehr oder weniger lange bindegewebige Sehnen über, die aber eigentlich nur direkte Fortsetzungen der Myosepten sind. Die platten-

förmigen zentralen Muskelfasern setzen sich mit ihren Kanten, die sich verbreitern und flache Kuppen bilden, direkt an die Grundsubstanz des Bindegewebes der Myosepten an.

11. Das Bindegewebe der Fachsepta verhält sich verschieden an denjenigen Stellen, an welchen die parietalen Muskelfasern dem Fachseptum anliegen, und an denjenigen Stellen, die frei von Muskelfasern sind. An den letzteren Stellen sind die Septa dicker und ihr Bindegewebe zeigt den Typus desjenigen der Myosepten. An den Stellen, wo die Muskeln anliegen, ist das Bindegewebe des Fachseptums, durch die Muskeln beeinflusst, spezifisch differenziert. Es entspricht dies durchaus den Befunden an den höheren Tieren, bei denen auch ein jeder Muskel ein spezifisch differenziertes Bindegewebe besitzt.

Elastische Fasern fanden sich bei dem Neunauge nicht.

12. Ein spezifisch ausgebildetes Sehnengewebe fehlt den Rumpfmuskeln des Neunauges. Sowohl die parietalen wie die zentralen Muskelfasern setzen sich, wie in Nr. 10 schon erwähnt wurde, an das Bindegewebe der Myosepten an. Bei beiden Muskelarten findet eine Kernvermehrung an den Stellen statt, die an die Sehnen angrenzen. Es entspricht dies durchaus dem Verhalten bei den Muskeln der höheren Tiere und dieses ist demgemäss wieder als eine uralte Eigentümlichkeit der Wirbeltiermuskeln anzusehen.

13. Auch beim Neunauge liessen sich wieder in bezug auf die Muskeln zwei Arten von Bindegewebe unterscheiden, geradeso wie bei den höheren Tieren: das „argentophile“ oder „nutritive“, welches die Muskelfasern direkt umgibt, die kleinsten Gefässe führt und zur Ernährung der Muskelfasern dient, und das „fulcrale“ oder „stützende“ Bindegewebe, das in den Septen liegt, die grösseren Blutgefässe führt und die Muskelfasern niemals berührt.

14. Die Anhäufung der Kerne an den Sehnenenden der Muskelfasern spricht dafür, dass auch an diesen Sehnenenden ein stärkerer Stoffwechsel vor sich geht. Man muss demnach für die Wirbeltiermuskeln im allgemeinen annehmen, dass die Fasern derselben nicht nur von dem nutritiven Bindegewebe aus ernährt werden, sondern auch von den Sehnen aus. Vielleicht ist die Art des Stoffwechsels an diesen beiden Stellen verschieden.

15. Bei der Entwicklung der Petromyzonform aus der Ammocoetesform findet augenscheinlich in der Rumpfmuskulatur eine tiefgreifende Änderung statt.

16. An den zentralen Muskelfasern von Petromyzon lässt sich feststellen, dass das Sarkolemm von der Muskelfaser aus gebildet wird. Es ist als eine „Zellmembran“ anzusehen.

17. Wie bekannt, tritt das Sarkolemm an einer Muskelfaser erst in einem bestimmten Reifezustande dieser auf, es ist daher anzunehmen, dass es für die Ernährung der Muskelfaser von Bedeutung ist. Wahrscheinlich wird es eine elektive Ernährung bewirken.

Für die Muskelfasern mancher Tiere ist nachgewiesen, dass die Z-Streifen sich an das Sarkolemm ansetzen; wenn dieses eine „Zellmembran“ darstellt, so ist dieser Zusammenhang leicht verständlich. In solchen Fällen wird das Sarkolemm mitwirken können bei der Verschmälerung und Verlängerung der Muskelfaser nach Ablauf der Kontraktion.

18. In bezug auf die Membranbildung würde die Muskelfaser natürlich übereinstimmen mit jeder anderen Zelle, die zu einer bestimmten Zeit ihres Lebens eine Zellmembran erhält. Zuerst ist die nackte Zelle da, und diese lässt erst zu einer bestimmten Zeit ihres Lebens die Membran aus sich entstehen.

19. Die Querstreifung der parietalen und der zentralen Muskelfasern liess auf den Präparaten keine wesentliche Differenz erkennen, doch sind allerdings spezifische Färbungen nach dieser Richtung hin nicht ausgeführt worden.

20. Man kann eine ausgebildete quergestreifte Muskelfaser der Wirbeltiere definieren als ein aus Muskelzellen bestehendes Syncytium, das von einem Sarkolemm umgeben wird. Die Grösse und Form sind dabei gleichgültig. Diese Definition würde allerdings nur für die „reifen“, ausgebildeten Muskelfasern gelten, da die noch „unreifen“ eines Sarkolemms entbehren. Diese letzteren würden also nur als aus Muskelzellen bestehende Syncytien, die irgendwie voneinander getrennt sind, zu definieren sein. Es folgt aus dem Gesagten, dass das Wort „Faser“ eigentlich nicht mehr nach unseren jetzigen Kenntnissen für das muskulöse Grundelement eines Muskels passt. Man könnte vielleicht einfacher und passlicher von „Muskelementen“ als von „Muskelfasern“ sprechen.

21. Wenn in einem Muskel Muskelfasern mit benachbarten anastomosieren, so entsteht auf diese Weise ein mehr oder weniger ausgedehntes grösseres Syncytium. Hierbei entsteht dann natürlich die Schwierigkeit, dass die so zu einem grösseren Syncytium vereinigten Muskelelemente nicht mehr voneinander getrennt sind und daher ebensogut auch als ein einziges, sehr grosses und sehr weit verästeltes Muskelelement aufgefasst werden können. Diese Schwierigkeit lässt sich nicht vermeiden.

22. Die Lymphräume oder Lymphseen, innerhalb deren die zentralen Muskelplatten liegen, sind sicher keine Kunstprodukte, ebensowenig wie die zahlreichen und grossen, die zentralen Muskelplatten durchsetzenden Fenster, durch welche die einzelnen Teile der Lymphseen in ausgedehntem Maße miteinander kommunizieren können. Es ist möglich, dass sie auf meinen Präparaten durch Schrumpfung der zentralen Muskulatur etwas vergrössert erscheinen. Aber wenn auch nur ganz schmale Spalten in Wirklichkeit zwischen den zentralen Muskelplatten vorhanden sein sollten, so würden diese, durch die zahlreichen Fensterräume miteinander verbunden, doch immer einen ausgedehnten, gemeinsamen Lymphraum darstellen, in welchem die zentrale Muskulatur liegt, und von dessen Lymphe sie fortdauernd allseitig gespült wird. Schmale Spalten müssen aber sicher zwischen den zentralen Muskelplatten vorhanden sein, da jede Spur von Bindegewebe fehlt. Solche Spalten können dann nur von Lymphe erfüllt sein. Die von mir am frischen Tiere ausgeführten Injektionen der Lymphräume mit Berlinerblau bestätigen das Vorhandensein derselben in der von mir angenommenen Weise.

23. Die Lymphräume werden umgeben von dem Bindegewebe der Myosepten und der dem Inneren des Faches zunächstliegenden Schicht des Perimysiums der parietalen Muskelfasern. Da die Myosepten fast völlig von den Ansätzen der zentralen Muskelfasern bedeckt sind, so kommt als bindegewebige Begrenzung eigentlich nur das Perimysium der parietalen Fasern in Frage. Die in diesem letzteren liegenden zahlreichen feinen Blutgefässe ernähren also nicht nur die parietalen Muskelfasern, denen sie zunächst anliegen, sondern gleichzeitig auch durch Vermittlung der Lymphräume die zentrale Muskulatur.

24. Die Haut von *Petromyzon* zeigt in dem Aufbaue ihrer bindegewebigen Teile folgende Besonderheiten: Das Corium, das

eine straffe, der Oberfläche parallele Streifung mit entsprechend dazwischen gelagerten Kernen erkennen lässt, färbte sich bei der Calleja färbung bei den untersuchten alten Präparaten nicht, wie man erwarten sollte, blaugrün, sondern eigenartig rosarot. Unter ihm liegt eine weitere dünnere Schicht, die ebenfalls eine schwach ausgeprägte, der Oberfläche parallele Streifung erkennen lässt, welche sich blaugrün färbte, und in welche die blaugrünen Bindegewebszüge der Fachsepta übergehen, die „Subcutis“, wie ich sie genannt habe. Diese letztere enthält zahlreiche grosse Pigmentzellen, während solche in dem Corium nur in geringer Menge hin und wieder vorkommen und dann kleiner sind. Unter der Subcutis folgt Fettgewebe. Bei Schnitten von einem frisch eingelegten Tiere färbten sich dagegen sowohl das Corium wie die Subcutis grünblau. Es muss also bei den älteren Präparaten eine Veränderung des Gewebes des Coriums stattgefunden haben, durch welche dann aber gerade die Subcutis deutlich hervortrat, diese Hautverhältnisse scheinen einer näheren Untersuchung wert zu sein.

25. Die Ausmessung der Muskelfasern nach meiner Methode ergab, dass die für die einzelnen Grössen gefundenen Zahlen durchaus in den Rahmen der für die höheren Tiere bis jetzt gefundenen Zahlen hineinpassen, dass aber zwischen den zentralen und parietalen Muskelfasern grosse Verschiedenheiten bestehen. Diese Verschiedenheiten erinnern in mehrfacher Hinsicht an diejenigen, welche zwischen den roten und weissen Muskelfasern des Kaninchens zu beobachten sind.

Es ist jedenfalls eine sehr interessante Tatsache, dass schon bei einem so tiefstehenden Tiere, wie dem Neunauge, solche Unterschiede aufzufinden sind. Vielleicht würden daher auch jene Unterschiede bei den höheren Tieren, wie z. B. beim Kaninchen, eine uralte Eigentümlichkeit der Wirbeltiermuskulatur darstellen. Es ist aber natürlich auch möglich, dass die hier beim Neunauge gefundenen Unterschiede für die Zwecke dieses Tieres speziell entstanden sind. Was hiervon richtig ist, müssen erst weitere Untersuchungen lehren. Sehr wichtig würde es auch sein, die übrigen höher differenzierten Muskeln des Neunauges in der Weise zu untersuchen, wie es hier für die Rumpfmuskeln geschehen ist. Jedenfalls geht aus der vorliegenden Untersuchung aber hervor, dass die Muskulatur des Neunauges schon hochgradig differenziert ist.

26. Über die Funktionen der zentralen und parietalen Muskelfasern vermag ich irgendwie Sicheres noch nicht auszusagen. Wahrscheinlich ist es, dass die zentralen Fasern die eigentlichen, kräftigen Körperbewegungen ausführen, die nur rasch vorübergehend sind. Die parietalen Fasern würden ihrem Baue nach wahrscheinlich mehr für ausdauernde, eventuell periodische Bewegungen geeignet sein. Die Masse der zentralen Muskulatur überwiegt die der parietalen sehr bedeutend und so werden die zentralen Muskeln eine weit grössere Kraft zu entwickeln vermögen. Ich halte es für wahrscheinlich, dass die parietalen Muskeln einem ganz speziellen Zwecke dienen, vielleicht der Bewegung der Lymphe in den Lymphräumen oder so ähnlich. Auch dass in den weniger gut entwickelten Muskelfächern die parietale Muskulatur mehr und mehr, schliesslich völlig verschwindet, während die zentrale Muskulatur stark entwickelt ist und die Lymphräume immer kleiner werden, spricht dafür, dass die zentrale Muskulatur die für die gewöhnliche Bewegung des Tieres wichtige ist, vielleicht auch die ursprünglichere, und dass die parietale Muskulatur eine Bedeutung für die Zirkulation der Lymphe und damit für die Ernährung der zentralen, der Hauptmuskulatur des Tieres, hat.

Literaturverzeichnis.

1. Schiefferdecker, P.: Beiträge zur Kenntnis der Myotonia congenita, der Tetanie mit myotonischen Symptomen, der Paralysis agitans und einiger anderer Muskelkrankheiten, zur Kenntnis der Aktivitätshypertrophie und des normalen Muskelbaues. Mit klinischen Beiträgen von Prof. Schultze. Deutsche Zeitschr. f. Nervenheilk., Bd. 25, H. 1—4, 1903, S. 1—345 mit 15 Taf.
2. Derselbe: Muskeln und Muskelkerne. Leipzig, Joh. Ambros, Barth, 1909, 317 S. mit 20 Abb. im Text.
3. Derselbe: Untersuchungen über den feineren Bau und die Kernverhältnisse des Zwerchfelles in Beziehung zu seiner Funktion, sowie über das Bindegewebe der Muskeln. Pflügers Arch., Bd. 139, S. 337—427, 1911, mit 7 Textfiguren und 4 Fahmentabellen.
4. Grenacher, H.: Beiträge zur näheren Kenntnis der Muskulatur der Cyclostomen und Leptocardier. Zeitschr. f. wissensch. Zool., Bd. 17, 1867, S. 577—597 mit 1 Taf.
5. Schneider, K. C.: Histologisches Praktikum der Tiere für Studenten und Forscher. Jena, Gustav Fischer, 1908, 615 S. mit 434 Abb.

6. Schneider, A.: Beiträge zur vergleichenden Anatomie und Entwicklungsgeschichte der Wirbeltiere. Berlin, Reimer, 1879, 164 S. mit 16 Taf.
7. Maurer, F.: Die Elemente der Rumpfmuskulatur bei Cyclostomen und höheren Wirbeltieren. Ein Beitrag zur Phylogenie der quergestreiften Muskelfasern. Morphologisches Jahrbuch, Bd. 21, 1894, S. 473—619 mit 4 Taf.
8. Derselbe: Die Rumpfmuskulatur der Wirbeltiere und die Phylogenese der Muskelfasern. Ergebnisse der Anatomie und Entwicklungsgeschichte, Bd. 9, Literatur, 1899, Wiesbaden, J. F. Bergmann, 1900, S. 691—819, 13 Fig. im Text.
9. Derselbe: Die Entwicklung des Muskelsystems und der elektrischen Organe. O. Hertwig, Handbuch der vergleichenden und experimentellen Entwicklungslehre der Wirbeltiere, Jena, Gustav Fischer, 1906, Bd. 3, Teil 1, S. 1—80 mit 41 Fig. im Text.
10. Schneider, A.: Über das Sarkolemma. Zool. Beitr., Bd. 2, 1890, S. 212—217 mit 1 Taf.
11. Pappenheimer, A. M.: Über juvenile familiäre Muskelatrophie. Zugleich ein Beitrag zur normalen Histologie des Sarkolemmis. Beiträge zur pathologischen Anatomie und zur allgemeinen Pathologie, Bd. 44, 1908, S. 430—457 mit 2 Taf.
12. Länsimäki, T. A.: Über die Anordnung der Fibrillenbündel in den quergestreiften Muskeln einiger Fische. Anat. Hefte, H. 126, (Bd. 42, H. 1), 1910, S. 253—278 mit 1 Taf. und 17 Fig. im Text.
13. Schiefferdecker, P.: Untersuchung einer Anzahl von Muskeln von *Rana esculenta* in bezug auf ihren Bau und ihre Kernverhältnisse. Pflügers Arch., Bd. 140, 1911, S. 363—435.

Erklärung der Abbildungen auf Tafel XX und XXI.

Allgemein gültige Bezeichnungen.

BFs = Bindegewebsbündel in den Fachsepten.	Lh = Leibeshöhle.
BJ = Bindegewebe um die inneren Organe.	Ls = Lymphsee.
Bk = rote Blutkörperchen.	Mk = Muskelkern.
Bkk = Kerne der roten Blut- körperchen.	Ms = Myoseptum.
Bl = Blutgefäß.	P = Perimysium.
C = Corium.	Pgz = Pigmentzelle.
Ch = Chorda.	Pk = Kern des Perimysiums.
E = Eier.	pM = parietale Muskelfaser.
Ep = Epidermis.	R = Rückenmark.
F = Fach (Muskelfach).	Sc = Subcutis.
Fs = Fachseptum.	sF = supraspinaler Fettkörper.
Fz = Fettzelle.	SkI = Sarkolemm.
H = Haut.	SpM = Sehne der parietalen Muskel- faser.
	zM = zentrale Muskulatur.

Tafel XX.

- Fig. 1. Ein Teil eines Querschnittes durch den Körper eines Neunauges. Übersichtsbild. Vergr. 5. Man sieht ein Stück der Leibeshöhle mit darin liegenden Eiern, die grossen Gefässe, die Chorda, das Rückenmark und den supraspinalen Fettkörper, ferner ein Stück der Oberhaut und die Durchschnitte der zwischen der Haut und den erstgenannten inneren Organen gelegenen Myotome. In diesen als Unterabteilungen die Fächer, in denen die zentralen Muskelfasern nur schematisch durch kurze Striche angedeutet sind. Zwischen den Myotomen ziehen deutlich die Myosepten hin, welche durch die Fachsepten miteinander verbunden sind.
- Fig. 2. Übersichtsbild über ein Fach vom Querschnitte des Tieres, bei schwacher Vergrösserung (60). Man unterscheidet deutlich die parietalen, den blaugrünen Fachsepten anliegenden Muskelfasern mit den sie umgrenzenden Kernreihen des Perimysiums und die zentralen Fasern, welche die ganze Mitte des Faches erfüllen. Beide Muskelfaserarten sind im Querschnitte getroffen, in den zentralen Fasern sieht man die zahlreichen Kerne.
- Fig. 3. Ebensolcher Querschnitt eines Faches bei gleicher Vergrösserung. Das Fach war durch Einstich beim lebenden Tiere mit Berlinerblau injiziert worden. Man sieht die blauen Massen überall zwischen den zentralen Muskelfasern liegen. Die zentralen Muskelfasern sowohl wie die parietalen sind nur skizziert. Die zentrale Muskulatur zeigt eine unregelmässige Bildung. Das Präparat zeigte eine stärkere Schrumpfung.
- Fig. 4. Zwei Fächer im Querschnitte bei derselben Vergrösserung wie die beiden vorigen Figuren. Die Fächer sind wiederum durch Einstich beim lebenden Tiere mit Berlinerblau injiziert worden. Man sieht den Farbstoff überall zwischen den zentralen Muskelfaserquerschnitten liegen. Die Muskulatur zeigt hier den gewöhnlichen Typus. Sämtliche Muskelfaserquerschnitte sind nur skizziert. Dieses Präparat zeigte ebenso wie das vorige eine stärkere Schrumpfung, die Verhältnisse sind daher etwas anders wie bei den übrigen Abbildungen.
- Fig. 5. Teil eines Querschnittes eines Neunauges. Vergrösserung 150. Es sind hier dargestellt die am meisten der Haut zugewendeten Enden der im Querschnitte getroffenen Fächer und ein Teil der Haut selbst bis in die untersten Schichten der Epidermis hinein. Man sieht, dass die parietalen Muskelfasern die ganze Hautseite des Faches noch mit überziehen bis auf eine kleine Stelle in der Mitte, an der das Fachseptum zwischen ihnen frei liegt. Man sieht ferner deutlich, dass der bindegewebige Teil der Haut aus verschiedenen Schichten besteht: dem hier rosa erscheinenden Corium mit seiner straffen Faserung und seinen Kernen, der hier blau erscheinenden Subcutis, in der zahlreiche grosse Pigmentzellen liegen, und dem an diese sich anschliessenden Fettgewebe, das den

Raum ausfüllt zwischen der Subcutis und den Fachsepten. Man sieht deutlich die Fortsetzungen der Fachsepten durch das Fettgewebe hindurch in die ähnlich, nur etwas heller, gefärbte Subcutis verlaufen, in der sie endigen. An den parietalen Fasern, die von der gesamten Muskulatur hier allein gezeichnet worden sind, sieht man deutlich das Perimysium und innerhalb der Fasern einzelne Kerne.

- Fig. 6. Ein Stück von einem sagittalen Längsschnitte. Vergrößerung 435. Man sieht ein Stück eines Myoseptums, das sich nach oben hin zu dem Fachseptum fortsetzt. Auf der linken Seite des Fachseptums liegt das sich zuschärfende Ende einer parietalen Muskelfaser, die sich hier unmittelbar an das Myoseptum ansetzt. Die parietale Faser der rechten Seite endigte schon früher und ist daher auf dieser Abbildung nicht mehr sichtbar. Ferner sieht man drei zentrale Muskelfasern resp. Stücke von solchen, die an dem Myoseptum endigen. Man sieht an diesen deutlich die Verbreiterung an dem Ansatzende, wobei die Fibrillen auseinander weichen. Man sieht an dieser Stelle ferner die Vermehrung der Kerne in den zentralen Fasern und, dass dieselben etwas breiter und kürzer sind als im übrigen Teile der Fasern. Die parietale Faser zeigt hier zufällig einen welligen Verlauf, man erkennt an ihr aber deutlich die gröbere Faserung, das Perimysium mit seinen Kernen und die Kernvermehrung an dem Ansatzende.
- Fig. 7. Ein Stück aus einem sagittalen Längsschnitte. Vergrößerung 190. Man sieht in der Mitte ein Stück eines Myoseptums, von dem nach links oben ein Fachseptum abtritt, das zuerst noch vollständig den Typus des Myoseptums zeigt. Erst wo die parietalen Muskelfasern dem Fachseptum anliegen, zeigt dieses den normalen Typus. Die parietalen Muskelfasern setzen sich hier wieder zugeschärft an das als Sehne dienende Bindegewebe an, welches vom Myoseptum zum Fachseptum hinzieht. Sonst sieht man eine Anzahl von zentralen Muskelfasern, welche mit deutlich verbreiterten Enden, die teilweise flache Kuppen bilden, teilweise mehr eben erscheinen, sich an das Myoseptum ansetzen. Dicht am Myoseptum die vermehrten Kerne, welche gleichzeitig breiter und kürzer erscheinen als die sonstigen Kerne der Fasern. An den Stellen, wo die Fasern ansetzen, sieht man meistens Bindegewebszüge quer vorüberziehen, im Inneren des Myoseptums zahlreiche helle Stellen, die Fettzellen enthalten, welche hier nicht weiter ausgezeichnet sind.
- Fig. 8. Ein Teil eines sagittalen Längsschnittes. Vergrößerung 60. Ein Muskelfach im Längsschnitte. An den beiden schmalen Enden die Myosepten, an den breiten Enden die Fachsepten, deren Zusammensetzung aus einzelnen Fibrillenbündeln hier deutlich hervortritt. Die vier der Länge nach getroffenen Fasern liegen in einem Lymphsee. Die parietalen Fasern sind überkleidet von dem Perimysium und setzen sich spitz zulaufend an ihre Sehnen an. Man erkennt deutlich, dass das Fachseptum ganz anders beschaffen ist an den

Stellen, an denen die parietalen Fasern anliegen, wie an denen, die von Muskulatur frei sind.

- Fig. 9. Ein Stück eines Querschnittes. Vergrößerung 600. Ein Fachseptum mit den auf beiden Seiten anliegenden parietalen Fasern. Ein Teil der Zeichnung ist völlig ausgezeichnet, bei einem anderen Teile sind die Fibrillen der Muskelfasern weggelassen worden, um die Häute besser hervortreten zu lassen. Man sieht, dass jede Muskelfaser umgeben ist von einer feinen grünen Haut, dem Sarkolemm, welche noch wieder umzogen wird von einer rötlichen Haut mit spindelförmigen Kernen, dem Perimysium, das zahlreiche Blutgefässe enthält, die das Perimysium nach den Muskelfasern zu ausbuchtet und rote Blutkörperchen enthalten, von denen meist nur die kleinen runden Kerne sichtbar sind. Das Perimysium erscheint rötlich, während das fibrilläre Bindegewebe des Fachseptums blaugrün erscheint. Die Muskelkerne liegen meist am Rande, aber auch im Innern der Fasern. Die Muskelsäulchen erscheinen als kleine Häufchen von Fibrillenquerschnitten, zwischen denen viel Sarkoplasma liegt. Die Häute teilweise deutlicher dargestellt, als sie zu sehen waren.

- Fig. 10. Ein Teil eines sagittalen Längsschnittes. Vergrößerung 435. Die Abbildung zeigt ganz ähnliches wie Fig. 6. Von dem Myoseptum steigt eine dicke Bindegewebsmasse in die Höhe, um den Anfang des Fachseptums zu bilden und als Sehne für die beiden parietalen Muskelfasern zu dienen, die sich zugeschärft ansetzen. Die linke Faser zeigt dabei wieder die Kernvermehrung, welche bei der rechten Faser hier nicht deutlich ist. Seitlich von den beiden parietalen Fasern liegen Stücke von zentralen Fasern, die sich an das Myoseptum ansetzen. Das Bindegewebe des Fachseptums erscheint hier nur in der Form von drei etwas schräg getroffenen blaugrünen Stücken von Bindegewebsbündeln. Zwischen den beiden parietalen Muskelfasern und auf der linken parietalen Muskelfaser liegen Reihen von Blutkörperchen, welche zeigen, dass hier Blutgefässe von dem Myoseptum aus herüberziehen. In dem Bindegewebe des Myoseptums sieht man grössere helle Lücken, die von Fettgewebe erfüllt sind, das hier nicht besonders ausgezeichnet ist.

Tafel XXI.

- Fig. 11. Ein Stück eines horizontalen Längsschnittes, etwa aus der Mitte des Tieres. Vergrößerung 60. Man sieht hier ein Stück der zentralen Muskulatur im Flächenbilde zwischen zwei Myosepten. Unmittelbar an den Myosepten sieht man die kontinuierliche Fibrillenplatte, die ganze Mitte wird eingenommen von einzelnen Fibrillenbündeln von verschiedener Breite, die zum Teile untereinander anastomosieren: Die gefensterte Muskelplatte, welche als zentrale Muskelfaser anzusehen ist. Alle die hier hellen Lücken würden mit Lymphe erfüllt sein.

- Fig. 12. Ein Teil eines horizontalen Längsschnittes, etwa aus der Mitte des Tieres, wie die vorige Abbildung. Vergrößerung 150. An der rechten oberen Ecke sieht man ein Stück eines Myoseptums. Sonst wird der Untergrund des Bildes gebildet von den zentralen Fasern. In einem Teile der Figur liegt über diesen die dünne Schicht der parietalen Muskulatur, welche durch die grobe Streifung und den hellen Ton sich deutlich abheben, und über dieser noch wieder, die Faserung quer durchziehend, sieht man die einzelnen blaugrünen Fibrillenbündel des der Fläche nach getroffenen Fachseptums. Es treten deutlich hervor die verschieden gestalteten Kerne der zentralen und der parietalen Muskulatur. Zwischen den Bindegewebszügen des Fachseptums liegen dann zahlreiche Bindegewebskerne, die dem Fachseptum und dem Perimysium angehören und an ihrer spindelförmigen oder langgestreckt dreieckigen Form leicht zu erkennen sind, und zahlreiche Blutgefässe, die als Reihen von Blutkörperchenkernen erscheinen.
- Fig. 13. Ein Teil eines horizontalen Längsschnittes, etwa aus der Mitte des Tieres, wie die beiden vorigen Abbildungen. Vergrößerung 150. Es ist hier ein Stück einer Schicht der parietalen Muskulatur für sich dargestellt, nur einige Enden von zentralen Muskelfasern ragen deutlich unterscheidbar in das Bild hinein. Man sieht deutlich die grobe Streifung und den hellen Ton der parietalen Fasern sowie ihre kurz-ovalen Kerne. Es ist eine Stelle gewählt worden, an der eine solche Reihe von Anastomosen sichtbar war, wie sie an der parietalen Muskulatur häufig vorkommen. In den schmalen Zwischenräumen zwischen den Muskelfasern sieht man die Kerne des Perimysiums und die kleinen runden Kerne der Blutkörperchen, welche in den Blutgefässen des Perimysiums enthalten sind.
- Fig. 14. Ein kleines Stück eines Querschnittes einer zentralen Muskelfaser von einem sehr dünnen Paraffinquerschnitte. Das Präparat zeigt starke Schrumpfung. Vergrößerung 1283. Infolge der Schrumpfung liegen die Fibrillenhäufchen sehr unregelmässig und es treten grosse Lücken zwischen ihnen auf. Dadurch wird aber das Erkennen des Sarkolemm erleichtert, das als eine feine grüne Linie an der äusseren Fläche der Muskelfaser hinzieht. Unmittelbar an dem Sarkolemm an liegen die Querschnitte zweier Muskelkerne mit ihren Kernkörperchen. Bei Vergleich mit Fig. 17 sieht man leicht, dass die hier dargestellten Kernquerschnitte der zentralen Faser weit kleiner sind als die dort dargestellten der parietalen Fasern.
- Fig. 15. Ein Stück eines Querschnittes einer zentralen Faser von einem Celloidinpräparate. Der Querschnitt läuft nach der einen Seite sehr dünn aus und zeigt hier wohl auch etwas Schrumpfung. Vergrößerung 1283. Nach dem dünnen Ende zu, an dessen Spitze der Muskelkern mit seinem Kernkörperchen liegt, wird die Anordnung der kleinen Gruppen von Fibrillenquerschnitten, der Muskelsäulchen,

unregelmässig und es treten grössere Lücken zwischen ihnen auf. Dadurch tritt hier wieder das Sarkolemm deutlich hervor, welches weiterhin nicht mehr sichtbar war.

- Fig. 16. Ein kleines Stück eines Querschnittes einer zentralen Muskelfaser von einer dünnen Stelle eines Celloidinquerschnittes. Vergrösserung 1283. Das Stück ist aus der Mitte einer Faser entnommen. Man sieht deutlich die normale Anordnung der Fibrillen zu ziemlich grossen Muskelsäulchen, zwischen denen ganz schmale Züge von Sarkoplasma liegen, die an den Ecken der zusammenschliessenden Querschnittsfelder vielfach mehr rundliche oder auch mehr eckige verdickte Stellen zeigen. Das Bild einer sehr plasmaarmen Muskulatur. Die einzelnen Fibrillenquerschnitte sind, soweit dies eben möglich war, in der richtigen Grösse dargestellt worden.
- Fig. 17. Kleine Stücke von dem Querschnitte zweier parietaler Muskelfasern. Celloidinpräparat, sehr dünne Stelle. Vergrösserung 1283. Die Abbildung soll die Anordnung und Grösse der Fibrillen der parietalen Muskelfasern zeigen zum Vergleiche mit der vorigen Abbildung, welche dasselbe von der zentralen Faser zeigte. Man sieht, dass die wieder möglichst in ihrer richtigen Grösse dargestellten Fibrillenquerschnitte kleiner sind als die der zentralen Faser, dass sie in viel kleineren und lockeren Häufchen zusammenliegen, den Querschnitten der Muskelsäulchen, und dass zwischen diesen Häufchen weit mehr Sarkoplasma vorhanden ist. Das Bild einer sehr sarkoplasma-reichen Muskulatur. Ausserdem sieht man vier Muskelkerne mit ihren Kernkörperchen, das Perimysium mit seinen spindelförmigen Kernen, innerhalb dieses das Sarkolemm und ein Stück des Fachseptums. Die Häute deutlicher gefärbt als in Natur.
- Fig. 18. Ein Stück eines horizontalen Längsschnittes, etwa aus der Mitte des Tieres. Vergrösserung 190. Man sieht ein Stück eines Myoseptums mit Bindegewebszügen und hellen Lücken, welche von Fettzellen erfüllt sein würden, die hier nicht weiter eingezeichnet worden sind. An dieses Myoseptum setzt sich die zentrale Muskulatur mit ihrem zusammenhängenden Fibrillensaume. Die Fibrillen weichen hier auseinander und lassen so Raum für das vermehrte Sarkoplasma und die vermehrten Kerne am Sehnenansatze, welche breiter und kürzer sind als die übrigen Muskelkerne und eine deutliche Reihe bilden.
- Fig. 19. Ein Teil eines Querschnittes des Tieres. Vergrösserung 90. Es sind hier eine Reihe von immer weniger gut entwickelten Muskelfächern dargestellt von dem dorsalsten und am meisten nach dem Inneren des Tieres zu gelegenen Endabschnitte eines Myotomes. Nach oben liegt das Bindegewebe, welches die inneren Organe umhüllt, nach unten ein Stück eines Myoseptums. Man erkennt deutlich, dass schon in dem grössten der hier dargestellten Fächer die parietale Muskulatur erheblich an Masse abgenommen hat: Die Faserquerschnitte sind dünner und grosse Stücke der Fachseptas

bleiben von Muskulatur frei. Man sieht weiter deutlich, dass die zentrale Muskulatur verhältnismässig sehr kräftig ist und dass die Lücken zwischen den einzelnen Stücken derselben sehr viel schmaler sind als bei den früher dargestellten, gut ausgebildeten Fächern (Fig. 2, 3 und 4). In den kleinsten Fächern ist die parietale Muskulatur bis auf ganz geringe Reste völlig verschwunden. So weit die Fachsepta nicht von parietaler Muskulatur bedeckt sind, erscheinen sie dicker und haben mehr oder weniger den Typus der Myosepten. Nach dem Inneren des Tieres zu sieht man die Fachsepta in das Bindegewebe übergehen.

Die Färbung, in welcher die sämtlichen Abbildungen mit Ausnahme von Fig. 1 wiedergegeben worden sind, ist die *Calléja*-färbung. Bei weitem die meisten der hier abgebildeten Präparate waren in der Tat so gefärbt, bei den wenigen, bei denen es nicht der Fall war, ist die Färbung bei der Zeichnung entsprechend umgeändert worden, eine Umänderung, welche auf die Genauigkeit des Dargestellten natürlich gänzlich ohne Einfluss war. Es wurde die gleichmässige Färbung für die Abbildungen einmal aus dem Grunde gewählt, um die Darstellung einheitlicher zu machen und dann vor allem auch deshalb, um die Tafeln nicht noch teurer werden zu lassen. Mit Ausnahme von den Fig. 3, 4 und 14, welche nach einem Paraffinquerschnitte von einem anderen Tiere gezeichnet worden sind, sind alle Abbildungen dargestellt nach Celloidinschnitten eines und desselben Tieres.

Die Fig. 9 ist insofern nicht ganz naturgetreu, als zur Darstellung des Perimysiums und der Blutgefässe auch noch ein paar andere Stellen des Präparates benutzt worden sind, da sich keine Stelle fand, die so günstig war, dass alles nötige an einer Stelle vereint war.

Aus dem Neurologischen Institute in Frankfurt am Main.

Die Ausführwege der Hypophyse.

Von
Ludwig Edinger.

Hierzu Tafel XXII und 3 Textfiguren.

Der Trichterabschnitt des Gehirnes ist in der ganzen Tierreihe so überaus enge mit dem aus dem Epithel der hinteren Mundbucht stammenden sogenannten vorderen Hypophysenabschnitt zur Gesamthypophyse verbunden — nur das sehr rückgebildete Gehirn von *Myxine* macht eine scheinbare Ausnahme — dass ganz von selbst die Frage auftaucht, was dieser Anordnung zugrunde liegen möge. Soweit ich sehe, hat man bisher nur morphologische Elemente, und dazu solche sehr spekulativer Art, zur Beantwortung herangezogen. Bei der Frage nach dem Urmund spielt seit den ersten hierher zielenden Bemerkungen von Dohrn besonders seit Kupffers und Gaskells Untersuchungen die Lage eines aus dem Mundbucht-epithel stammenden drüsigen Apparates dicht an einer ventralwärts gerichteten Hirn- ausstülpung eine bekannte Rolle. Es ist aber nicht wahrscheinlich, dass ein so uraltes rein morphologisches Verhalten weiter bestände, wenn es nicht Träger irgend einer Funktion wäre. Hier soll deshalb nicht untersucht werden, wie es gekommen ist, dass Gehirn und Rachenepithel so innig verwachsen, sondern ob nicht etwa Verhältnisse vorliegen, die auf einen funktionellen Zusammenhang hinweisen.

Als gesichert darf vorausgesetzt werden, dass die in dem Vorderlappen der Hypophyse enthaltenen Zellen funktionieren und es soll auf deren eigentliches Verhalten, das gerade in den letzten Jahren so oft studiert worden ist, nicht eingegangen werden. Es genügt darauf hinzuweisen, dass alle Autoren zu der Ansicht gekommen sind, dass die Hypophysenzellen etwas absondern. Schon die zuerst von Flesch und Lothringer festgestellten verschiedenartigen Zellen des Drüsenteiles weisen darauf hin, ihr später von Benda, B. Haller, P. T. Herring und so vielen

anderen bei Säugern festgestelltes wechselndes färberisches Verhalten, das Auftreten und Verschwinden namentlich von Granulis, all das stützt schon für die Säuger diese Ansicht. Zudem wissen wir durch Studnicka, dass die Drüsenzellen von Orthogoriscus sehr deutliche, gegen die dicht anliegenden Blutgefäße immer dichter werdende Körnchen aufweisen und es ist das gleiche für einen Hai, dem *Centroscyrnus*, von Pettit gefunden worden. Gerade die Absonderungsvorgänge wurden dann später von den Medizineren Benda, Erdheim, Thom, Creutzfeld sehr genau untersucht, und wir kennen jetzt alle möglichen Stadien der Körnung, der Ruhe usw. in den Hypophysenzellen.

Wohin das Sekret gerät, darüber herrschen die mannigfachen Meinungen. B. Haller hat — kein anderer konnte es wiederfinden — Öffnungen der Drüsenkanäle in die Schädelhöhle gesehen, von denen er neuerdings annimmt, dass sie sich, wie die Drüsenschläuche selbst, von langsam aufkommendem Sekrete erweitern, öffnen, um wieder zusammenzuschumpfen; die meisten Autoren denken daran, dass die überaus dichten Gefäße das Sekret aufnehmen und dafür spräche, dass in ihnen gelegentlich die gleichen Körnchen wie in den Drüsenzellen gefunden werden, auch dass sie die gleichen colloidartigen Tröpfchen manchmal enthalten, denen man in den Drüsenschläuchen begegnet, namentlich in denjenigen, welche im caudalen Abschnitte von besonderer Weite sind. Es ist aber auch schon behauptet worden, dass im Zwischengewebe selbst freies Colloid gefunden werde. Die genauesten Angaben hat Thom gemacht; nach ihm erzeugen die chromophilen Zellen in feinen Körnchen das Sekret, das sich mit einem dünneren, von den chromophoben Zellen gelieferten Stoff mischend, durch die Membran der Alveolen in die interfolliculären Lymphräume ergießt. Da und dort sollen durch Zerstörung einzelner Zellen freie Kommunikationen mit diesen Räumen gebildet werden. In den Lymphbahnen findet man das Sekret als colloide Massen, und von hier soll es in die subarachnoidalen Räume des Gehirns abfließen. Zu ganz ähnlichen Ergebnissen kommt die sehr sorgfältige Untersuchung von Creutzfeld, der ausserdem ausdrücklich hervorhebt, dass er unzweifelhafte Übergänge aus den Lymphspalten der Hypophyse in die weiten Spalten gesehen hat, welche das Organ besonders auch dorsal umgeben.

Der Hinterlappen ist bekanntlich bei allen Säugern, bei den Vögeln und bei den Reptilien ein sackförmiger Anhang des Trichters, der *Processus infundibularis*. In ihn erstreckt sich der Hohlraum des Gehirnes ganz verschieden weit hinein, bei den meisten Säugern und bei dem Menschen bildet er, wenn man das Epithel als Grenze des Ventrikels ansieht, einen nur sehr kurzen Blindsack, der bald nach dem Abgang vom Trichter sich verengt und verödet. Dabei aber, und darauf hat man bisher wenig Wert gelegt, setzt sein aus Gliasubstanz bestehendes Gewebe sich weithin, oft verbreitert, fort, dringt in die Drüse selbst in langen Zügen ein, ja es ist oft recht schwer zu sagen, wo der Hirnanhang in der Drüse eigentlich endet. Die meisten Abbildungen zeichnen diese Gliabalken zwischen den Drüsenepithelzellen gar nicht. Ganz besonders variable Verhältnisse liegen bei den Fischen vor. Die *Lamina postoptica*, der Boden des Zwischenhirnes, wölbt sich da zwar regelmässig zu einer leichten langgestreckten Hohlkehle des medialsten Bodens aus, die sich am caudalen Ende in den *Saccus vasculosus* öffnet, es entsteht aber nur selten ein von hier ventralwärts ausgehender eigentlicher *Processus infundibularis*. Die dünne und allemal an Lücken reiche gliomatöse Masse, welche aussen das Ventrikelepithel bedeckt, verbindet das Gehirn mit dem Drüsenlappen. Dicht vor dem Anfang des *Saccus vasculosus*, an der Stelle, wo bei den Fischen

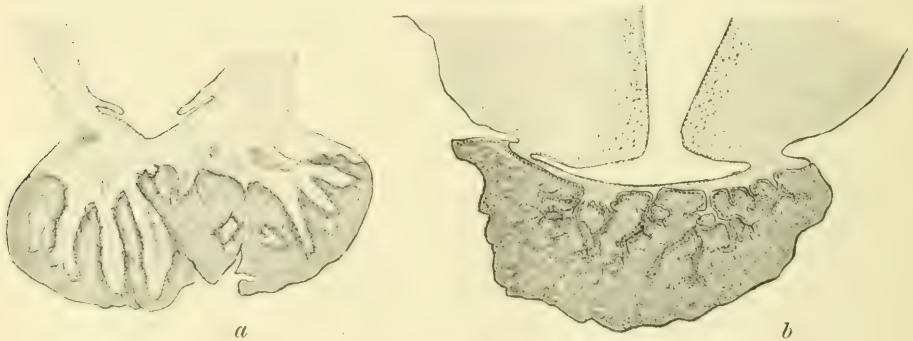

Fig. 1.

Frontalschnitte durch den Hirnboden und die Hypophyse von a) *Accipenser sturio*, b) *Petrocephalus*.

manchmal, bei den Sauropsiden immer, ein *Processus infundibularis* abgeht, vermehrt sich dies Gewebe und dringt in grösserer

Menge, in viele Septen gespalten, überall hin in den Drüsenlappen. Diese Verhältnisse wechseln sehr, wie ein Blick auf die Abbildungen der Fig. 1a und b lehrt, bleiben aber im Prinzip immer die gleichen.

Andere Male aber bildet der Boden enorme trichterförmige Ausstülpungen. So war schon Gottsche bekannt, dass *Lophius piscatorius* einen langen Infundibularfortsatz hat, der erst ganz frontal, weit vor dem Gehirne, zwischen den Olfactoriis sich in die fast kirschgrosse Hypophyse senkt. Auch Fritsch hat diesen merkwürdigen Stiel abgebildet, er ist auf seinem Bilde sogar mehrfach fast wie ein Blutgefäß gewunden. Ich habe dieser für Teleostier so abnormen Bildung zweifelnd gegenüber gestanden, aber neuerdings mich an mehreren Schnittserien von *Lophius* verschiedener Altersstufen überzeugt, dass es ein in variabler Länge vom Hirnboden her offener Strang ist. Er ist bei einem 2 cm langen Jungfische noch ganz kurz, die Drüse liegt hier hinter dem Chiasma, aber bei einem ca. 15 cm grossen Exemplare hat er schon Länge und Lage wie bei den erwachsenen Tieren. In der Drüse verbreitert er sich sehr. Ich gebe, da bisher kein Schnitt dieser merkwürdigen Formation abgebildet ist, in Fig. 2 einen Medianschnitt wieder, an dem man sich, weil die einzelnen Hirnteile eingeschrieben sind, leicht orientieren wird.

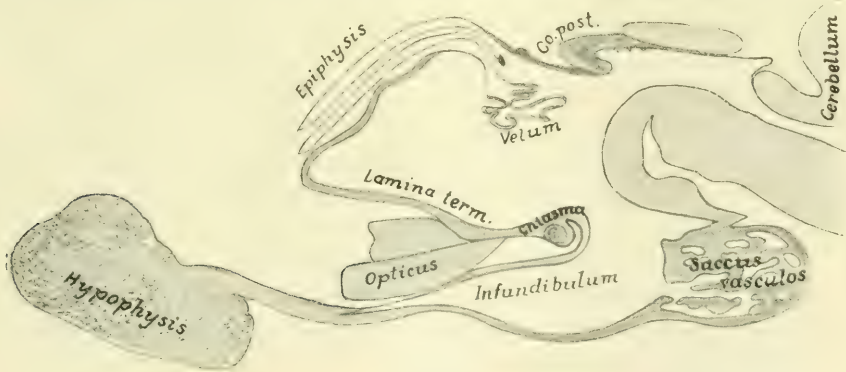


Fig. 2.

Sagittalschnitt genau in der Mittellinie durch das Gehirn eines ca. 25 cm langen *Lophius piscatorius*.

Auch andere Teleostier haben gelegentlich wirkliche Infundibularfortsätze. So hat *Cyclothone acinidens* nach der Abbildung und Beschreibung von Gierse einen längeren auch frontalwärts

gerichteten Fortsatz und kleinere finden sich auch bei Caracinen und einigen Cyprinoiden, die Malme abbildet.

Bei allen Fischen ist bekanntlich der Zwischenhirnboden caudal als Saccus vasculosus reichlich ausgestülpt. Dieser Apparat ist nun bei einigen, z. B. bei *Lepidosteus*, in seinem frontalen Abschnitte noch mit echtem Hypophysenepithel in mehrfacher Schicht von aussen her bedeckt, so dass man ebensowohl sagen kann, bei diesen Tieren gehen in die Drüse zahlreiche sekundäre Infundibularfortsätze hinein und ganz ebenso finde ich es bei *Hexanchus*. Hier besteht die ganze Hypophyse aus einem engen Gemische von Drüsen- und von Hirnschläuchen. Die merkwürdigen Bilder, die ich da gesehen und in Fig. 172, Bd. II, meiner „Vorlesungen“, 7. Aufl., abgebildet habe, bedürfen insofern einer Nachprüfung, als mir keine im Schädel geschnittenen Exemplare zur Verfügung stehen und an den herausgenommenen *Hexanchus*-gehirnen die Basis etwas verletzt war. Ich hoffe selbst diese Nachprüfung vorlegen zu können.

Die *Mustelushypophyse* zeigt, wie zuerst Sterzi gezeigt hat, im Drüsenabschnitte sehr weite Hohlgänge, von denen einige weithin rückwärts und auch ventral den Gesamtapparat frei in die Schädelhöhle überragen. Sterzi hat in seiner Hypophysenarbeit den bei *Mustelus* ventral gehenden Hohllappen für einen *Processus infundibularis* erklärt. Ich habe mich am Präparat überzeugt, dass er dem Drüsenabschnitt angehört und zu meiner Genugtuung dann gefunden, dass der Autor in einer späteren Arbeit zu derselben Anschauung wie ich gekommen ist. *Mustelus* hat nur einen minimalen hohlen *Processus infundibularis*.

Wie wechselnd also alle diese Verhältnisse sind, eines bleibt bestehen, der überaus enge Zusammenhang beider Hypophysenteile und die Fortsetzung des gliösen Hirnteiles weit über den Epithel tragenden Blindsack hinaus mitten in das Drüsengewebe. Da geraten seine Elemente auf das innigste in Kontakt mit den Blutgefässen und den Drüsenzellen.

Der feinere Bau des Hirnteiles ist wiederholt, S. Ramón y Cajal, Berkeley, Gemelli, Herring u. a., untersucht worden. Er enthält im wesentlichen Elemente, die wir heute für Glia ansehen müssen, trotzdem sie wiederholt für Ganglienzellen mit Ausläufern erklärt worden sind. Einige längere glatte Fäden sind vielleicht Nervenfasern zur Hypophyse. Solche habe ich

schon vor Jahren bei Haien gefunden, wo ich auch zuerst den mächtigen Nerven zu dem Saccus vasculosus nachweisen konnte, der seitdem wiederholt bestätigt worden ist und neuerdings dem Saccus die Auffassung als Sinnesapparat eingetragen hat.

Beide Hypophysenteile, ganz besonders aber der epitheliale, sind ungemein reich vascularisiert. Das weist darauf hin, dass entweder sehr lebhaft Absonderungsprozesse hier vorgehen oder dass es für etwaige Absonderungen besonders reicher abführender Blutbahnen bedarf.

Wird aber das zweifellos vorhandene Sekret wirklich von den Blutgefäßen oder allein von den Blutgefäßen abgeführt?

Die enge Beziehung zu dem gliareichen und deshalb auch spaltenreichen Infundibularteil, die eben geschildert ist, lässt auch an die Möglichkeit denken, dass dieser Sekret dem Hirne zuführen könnte. Dieser Gedanke ist mir, der allmählich die Hypophysen in der ganzen Vertebratenreihe kennen gelernt hatte, immer wieder gekommen. Ich habe versucht, ihm auf experimentellem Wege näherzutreten.

Bei Kindern und Erwachsenen habe ich schon vor zwölf Jahren gelegentliche Injektionen mit der Einstichkanüle sowohl vom Gehirne als von der Drüse her vorgenommen. Da im ersteren Falle wahrscheinlich immer das Epithel am Boden des Trichters durchbrochen wurde, habe ich, nachdem einmal konstatiert war, dass das Resultat in beiden Fällen das gleiche war, später nur noch am freihängenden Organe oder durch einen Stich in die Sattelgrube von der Basis her injiziert.

Dabei füllen sich immer feine Hohlräume um die Zellen der Drüsen, die bis dahin niemand gesehen hatte. Ich habe das in der 1904 erschienenen Auflage meiner Vorlesungen über den Bau der nervösen Zentralorgane, im Abschnitt Hypophyse, schon mitgeteilt, auch bereits angegeben, dass diese Hohlräume zwischen den Zellen und den Blutgefäßen liegen. Den Gegenstand selbst aber habe ich, da diese Notiz merkwürdigerweise von niemand aufgenommen wurde, erst neuerdings eingehend bearbeitet und die Resultate lege ich im folgenden vor.

Wenn man eine Einstichinjektion der am Gehirn hängenden Hypophyse mit Berliner Blau oder besser noch mit der mir von E. Goldmann in Freiburg besonders empfohlenen Pelikantinte, die man um ein wenig verdünnen mag, vornimmt, und dabei

während des Spritzens die Kanüle bald nach der einen, bald nach der anderen Seite etwas verschiebt, so kann man prachtvolle Bilder erhalten. Auf weite Strecken hin liegen die Drüsen-schläuche umgeben von schwarzen Tuschmassen, und wenn ein solcher angeschnitten ist, sieht man, dass die Tusche immer zwischen die Zellen hineindringt. Niemals aber liegt sie in einem zentralen Hohlraum des Schlauches. Ein solcher ist mir überhaupt, weder jetzt, noch früher, je zu Gesicht gekommen. Schnitte in verschiedenen Richtungen zeigen dann, dass jede Hypophysenzelle einzeln in einer Art Trogliegt, dessen offene Seite dem Zentrum des Schlauches zu gerichtet ist, während die Böden der verschiedenen Tröge unter sich in Kommunikation stehen. Diese Kommunikationen erscheinen, wie Fig. 1, Taf. XXII zeigt, bei Injektion unter absolut geringstem Druck, als lange Linien, die immer, siehe ebenda, zwischen den Blutgefäßen und den Zellen sich ausdehnen. Bei starkem Druck erhält man, siehe Fig. 3, eine so reiche Füllung aller pericellulären Tröge, dass das Bild der Kanäle etwas verwischt wird. Die genau mit dem Zeichenapparat gezeichneten Abbildungen, welche ich in Fig. 1—3 vorlege, beweisen die Richtigkeit der vorhin zitierten älteren Äusserung. Sie beweisen: dass die Drüsenzellen der Hypophyse von Sekreträumen umgeben sind, welche andererseits wieder an die Blutgefäße grenzen. Eigene Wandungen sind in der Richtung nach den Zellen hin niemals wahrgenommen worden. Man hat durchaus den Eindruck, dass die Sekreträume direkt an die Zellen einerseits, an die Capillarwand andererseits, grenzen. In die Blutgefäße dringt von hier aus keine Injektionsmasse, wohl aber erhält man dieselben natürlich gelegentlich bei missratenen Einstichen weithin schön injiziert.

Die zweite Frage, die sich jetzt erhob, war, wohin begeben sich die Sekretgänge der Hypophyse? Ich habe sehr viele, sehr langsam ausgeführte Injektionen ganzer Gehirne gemacht und dabei das folgende festgestellt: Die Tusche dringt niemals in den Ventrikel ein, sie zieht vielmehr in langen Zügen aus dem cerebralen Hypophysenteil mitten in die Hirnsubstanz hinein, und diese Züge liegen alle wieder perivascular. Es sind die Scheiden — Lymph-

scheiden? — der kleinen Blutgefäße, welche sie in die Hirnsubstanz selbst hineinleiten. Das ist Fig. 2 gut sichtbar. Bei diesen Feststellungen muss man sich vor den gelegentlich vorkommenden reinen Gewebssprengungen hüten, deren unregelmässig begrenzte Züge aber leicht unterschieden werden. Im Anfang glaubte ich, weil ich nur solche vor mir hatte, dass das Hypophysensekret in solche Gewebsspalten ergossen würde, aber eine weitere Durchsicht der besten Präparate liess erkennen, dass es sich um Kunstprodukte handelte, und dass die Fortführung in den perivascularären Spalten die Regel ist. Ganz auszuschliessen ist natürlich nicht, dass von hier aus gefässfreie, reine Gliaspalten in das Hirngewebe hineinführen. Gefüllt werden zunächst nur die Virchow-Robinschen Räume.

Ich habe bisher nur am Menschen gearbeitet, weil mir das Material in beliebiger Menge zur Verfügung stand, und hier ist es mir nicht gelungen, die schwarzen Massen weiter als bis in die Basis des Tuber zu verfolgen. Einmal habe ich ganz feine Tuschkörnchen dicht über dem Corpus mammillare gesehen, sie waren aber so zerstreut, dass die Möglichkeit, dass etwa das Messer sie aus einem grösseren Hohlraum dahin geschoben, nicht absolut auszuschliessen ist. Durch Einstich in ferner liegende Hirnteile die Hypophysen zu füllen, ist mir nicht gelungen. Es wäre ganz möglich, dass die Sekretströme im Tuber enden.

Bekanntlich besteht der sogenannte intermediäre Teil der Hypophyse aus einer Anzahl relativ weiter Schläuche, die bei Selachiern ganz ungeheuer entwickelt sind, beim Menschen aber erst spät gefunden wurden, weil sie da nur sehr eng sind. Diese Schläuche legen sich zwischen den Drüsenlappen und den Hirnteil. Sie sind an vielen Stellen mit geronnenen — die Autoren sagen meist colloidnen — Massen gefüllt, und solche Massen werden auch gelegentlich im Hypophysengewebe selbst gefunden. Es war mir nun von besonderem Interesse, zu ermitteln, ob die Sekretcapillaren in diese Schläuche münden. Es ist mir nur einmal eine Injektion gelungen, welche mir Aufschluss gibt, und da sah ich, siehe Fig. 3, dass sich aussen um ihr Epithel, also peripher von jenen geronnenen Massen, die Injektionsflüssigkeit in weiten Lacunen ansammelt, dass sie aber auch da und dort etwas in das Lumen eindringt. Vielleicht wird das Epithel nur durch den Druck der Spitze durchbrochen. Siehe Fig. 3 oben links. Es

wäre aber möglich, dass die Hohlräume etwa in einem Gehirn gefüllt werden können, wo sie nicht durch geronnene Massen schon von vornherein dem Eindringen der Injektionsmasse Widerstand bieten. Nennenswerte Massen sind jedenfalls nie in die allergrössten Räume eingedrungen.

Da nun nachgewiesen ist, dass das Hypophysensekret in die Lymphbahn gelangt, wäre es sehr erwünscht, zu wissen, ob die Epithelöffnung, die Bela Haller in dem Subduralraum gesehen hat, einem Raum, der ja auch ein Lymphraum ist, sich auch durch Injektion darstellen lässt. Ich habe sehr darauf geachtet, aber niemals etwas dahingehendes wahrgenommen. Auch die Behauptung Creutzburgs, dass mehrfach offene Lymphspalten der Drüse mit dem Subarachnoidalraum kommunizierten, wäre nachzuprüfen. Um die Hypophyse füllen sich allerdings fast bei allen Injektionen lockere Räume im Bindegewebe. Da aber die Serienschnitte niemals einen Zusammenhang mit den Sekretörhrchen ergeben haben, nehme ich an, dass es sich um Imbibitionen durch die immer der Stichöffnung entquellende Farbe handelt. Niemals habe ich diese periglandulären Räume gleich Anfangs bei der Injektion sich füllen sehen, wie es wohl, wenn sie mit den Zellen irgendwie zusammenhängen, der Fall sein würde. Immerhin kommen auch Lymphbahnen um die Gefässe, die an der Basis ausserhalb der Hypophyse liegen, gelegentlich zur Füllung. So habe ich in einem Falle durch Einstich in die Drüse perivasculäre Bahnen bis in die Plexus chorioidei einer Seite reichlich injiziert. Hier war nachzuweisen, dass nicht die perivasculären Räume im Hirnstil, sondern solche, die um Gefässe der Hirnschenkel, also ausserhalb der Hirnmasse lagen, sich gefüllt hatten.

Ergebnis.

Durch diese Untersuchung sind die zwei Fragen, welche uns die Hypophyse immer aufgegeben hat, gelöst. Es ist nachgewiesen, wohin das Sekret gelangt, und es ergibt sich aus dem Nachweise, dass es in die Hirnmasse eintritt, endlich, warum das Organ bei allen Vertebraten mit dem Gehirne so innig zusammenhängt.

Geklärt ist nun auch die Beobachtung der Experimentatoren, dass Unterbindung des Stieles, trotzdem das Organ dann noch mit seinen Blutgefässen zusammen bleibt, die bisher für die Abflussbahn galten, ganz dieselben Erscheinungen macht, wie Exstirpation der ganzen Drüse.

Und es erhebt sich eine neue Frage: ist die Wirkung des Hypophysensekretes, wie man bisher annimmt, eine direkte auf die Körpergewebe oder geschieht sie auf dem Wege des Sympathicus, dessen Gehirnanfänge gerade in der Trichterregion liegen?

Literaturverzeichnis.

Die Literatur der Hypophyse ist so oft gesammelt, dass hier nur einige der zitierten Arbeiten dem Titel nach angegeben werden sollen.

Haller, B.: Untersuchungen über die Hypophyse und die Infundibularorgane. Morph. Jahrbuch, Bd. 25, 1897.

Derselbe: Über die Hypophyse niederer Placentalier etc. Arch. f. mikr. Anat., Bd. 74, 1909.

Herring: The Histological Appearances of The Mammalian Pituitary Body. Quarterly Journal of Experimental Physiology. Vol. I, No. 2, April 1908.

Thom, Waldemar: Untersuchungen über die normale und pathologische Histologie der Hypophysis des Menschen. Arch. f. mikr. Anat., Bd. 57, 1901.

Erdheim: Beitrag zur normalen und pathologischen Histologie der Glandula thyreoidea, parathyreoidea und Hypophysis. Zieglers Beitr., Bd. 33, 1903.

Benda: Pathologische Anatomie der Hypophysis. Handbuch der pathologischen Anatomie des Nervensystems, 1903.

Erklärung der Abbildungen auf Tafel XXII.

- Fig. 1. Stichinjektion der Hypophyse. Die Masse ist zwischen die Drüsenzellen eingedrungen und vielfach auch im Schnitt auf der Zelloberfläche sichtbar. Oben rechts ein Kapillar.
- Fig. 2. Dasselbe; die Injektionsmasse geht aus den pericellulären Räumen in der Adventitia der Blutgefäße weiter und dringt mit dieser in den Hirnteil (rechte Hälfte des Schnittes) ein.
- Fig. 3. Dasselbe; reiche Injektion durch starken Druck, die Injektionsmasse dringt (siehe Strich rechts) aus den pericellulären Räumen in die Umgebung der intermediären Cysten und bildet dort grosse Hohlräume.

Über die Gruppierung der Nervenzellen im Fisch- rückenmark, erläutert an Querschnitten des Rückenmarks von *Tinca vulgaris*.

Von

L. Jacobsohn.

Hierzu 9 Textfiguren.

Eine Reihe sehr bedeutender Forscher ist in den vergangenen Jahren dafür eingetreten, und hegt auch jetzt wohl noch die gleiche Ansicht, dass die Nervenfibrillen, welche man im Inneren der Ganglienzellen und ihrer Fortsätze beobachtet, vollkommen selbständige Gebilde seien. Sie sollten zwar aus den Nervenzellen entstehen, aber später sich von ihnen vollkommen emanzipieren, in ähnlicher Weise, wie sich die Muskelfibrillen aus der Muskelzelle, die Bindegewebsfibrillen aus der Bindegewebszelle entwickelten. Die Nervenfibrille sollte gleichsam wie ein Schienenstrang glatt durch die Nervenzelle durchgehen und sollte mehrere solche Stationen durchlaufend eine peripherische reizaufnehmende Anfangsstation mit einer peripherischen reizabgebenden Kraftstation verbinden. Die Nervenfibrillen sollten im Plasma der Nervenfortsätze, welche die Nervenzellen syncytial verbänden, nur eingehüllt verlaufen, und im Plasma der Nervenzellen sollten sich die Fibrillen locker überkreuzen, um von hier durch diesen oder jenen Fortsatz nach dieser oder jener Richtung weiter zu laufen, bis sie ihre peripherische motorische Endstation erreicht hätten.

Würde diese Ansicht zu Recht bestehen, so hätten die Nervenzellen ihre aktive Rolle schon im intrauterinen, jedenfalls aber zu Beginn des extrauterinen Lebens ausgespielt, und sie würden in letzterem nur noch Umfassungsmauern von Schienensträngen darstellen, die sich in ihrem Inneren überkreuzen.

Indessen die Mehrzahl der Forscher hat sich dieser Ansicht über die unwesentliche Rolle, welche die Nervenzellen im extrauterinen Leben spielen sollen, nicht anschliessen können, weil sie zu mangelhaft gestützt erscheint. Einmal fehlt der Beweis, dass die Nervenzellen einen syncytialen Verband untereinander bilden,

ferner ist es noch nicht sicher, ob die Nervenfibrillen oder das Hyaloplasma die leitende Substanz des Nervengewebes darstellen. Aber selbst, wenn man die Fibrillen als die Leitungsdrähte betrachtet, so überzeugen die meisten nach der Fibrillenmethode dargestellten Nervenzellen eher davon, dass die Fibrillen in der Nervenzelle ein reiches und feines Netz bilden, als dass sie sich in der Zelle nur durchflechten, ein Ausdruck dafür, dass die Nervenzelle nicht eine blosse Durchgangsstation, sondern ein Sammelpunkt für die in sie eintretenden Reize ist. Auch die Erfahrungen der Physiologie (Versuche Verworⁿs und seiner Schüler) und vor allem diejenigen der experimentellen Pathologie sprechen dagegen. Es wäre wenigstens bei Annahme des blossen Durchganges der Nervenfibrillen und eines syncytialen Zusammenhanges der Nervenzellen schwer verständlich, warum die Nervenzellen so schnell und so stark geschädigt werden, ja eventuell zugrunde gehen sollten, wenn die Fibrillen der zugehörigen Achsenzylinder resp. der ganze Achsenzylinder lädiert ist. Die Nervenzelle hat bei Annahme eines syncytialen Verbandes noch so viele andere Zusammenhänge und Zufüsse, dass weder ihre Funktion noch ihre Ernährung dabei allzu grossen Schaden erleiden dürfte.

Ich halte deshalb im Verein mit vielen anderen Forschern die Ansicht für unerschüttert, dass die Nervenzelle eine Zentralstation ist, in welcher Nervenzellenenergie produziert resp. gesammelt und umgeformt wird, und dass diese gesammelte und umgeformte Energie alsdann von ihr aus in die Nervenbahnen fortgeleitet wird. Ich bin ferner der Ansicht, dass die Nervenzellenenergie keine qualitativ einheitliche ist, wie etwa der elektrische Strom in den Batterien, der nur grössere und geringere Kraft entfalten kann, sondern dass sie von recht verschiedener Art in ihrem Wesen und in ihrer Zusammensetzung ist. Diese Verschiedenartigkeit findet meiner Ansicht nach histologisch ihren Ausdruck in dem verschiedenen strukturellen Bau der Nervenzellen, die sich im Laufe der Phylogenese aus einem vielleicht einfachen allgemeinen Typus zu ausserordentlich mannigfaltigen Typen herausdifferenziert haben.

Diese Ansicht musste notwendigerweise dazu führen, in ähnlicher Weise, wie es Nissl vor einer ganzen Reihe von Jahren versucht hatte, die Nervenzellentypen ihrer verschiedenen Form

und Struktur nach zu bestimmen und zu gruppieren, soweit es mit den uns zur Verfügung stehenden Methoden möglich ist, und danach eine Topographie der einzelnen verschieden funktionierenden Stationen des Zentralnervensystems herzustellen.

Die darauf gerichteten Arbeiten von mir und meinen Schülern (Malone, Neiding, Agadschaniantz) haben eine solche Topographie der Elementarkerne des Rückenmarks, Hirnstammes und Kleinhirns gegeben und sollen noch weiter besonders auf das ganze menschliche Zentralnervensystem ausgedehnt werden.

In der Arbeit über die Kerne des menschlichen Rückenmarks konnten eine Anzahl von Zellgruppen aufgestellt werden, die sich durch besondere Form, Struktur und Lagerung auszeichneten, und von denen man schon zum Teil wusste, dass sie eine nur ihnen zukommende Funktion ausübten, zum Teil nach ihrem ähnlichen Bau mit anderen ihrer Funktion nach bekannten Zellformen eine diesen ähnliche Funktion vermuten liessen. Indessen noch so manche Zellgruppen und zerstreute Zellen blieben, was ihre Funktion betrifft, in Dunkel gehüllt. Es entstand nun die Frage, ob man auf irgend eine Weise der Natur dieser letzteren näher kommen könnte. Es lag nahe, als Hilfsmittel die auch sonst üblichen der vergleichenden Anatomie und der experimentellen Pathologie heranzuziehen.

Da nun die vergleichende Anatomie, speziell der Faserbau bei niederen Tieren infolge seiner einfacheren Gestaltung manchen Aufschluss über gewisse Fasersysteme des menschlichen Zentralnervensystems schon gegeben hatte, so konnte man vermuten, dass auch die relativ einfachere Art und Lagerung der Nervenzellen bei niederen Tieren uns vielleicht einen grösseren Einblick über analoge Formationen beim Menschen verschaffen könnte.

Die vorliegende Untersuchung über die Zellgruppen des Rückenmarks eines sehr niederen Wirbeltieres, von *Tinca vulgaris*, bildet einen Versuch nach dieser Richtung hin, der selbstverständlich, um zu befriedigenden Schlüssen zu führen, sowohl nach der anatomischen, wie physiologischen, wie experimentell-pathologischen Richtung weitgehendster Ergänzung bedarf.

Literatur.

Das Rückenmark der Fische speziell der Knochenfische ist bezüglich der Zellgruppierung noch wenig Gegenstand der Unter-

suchung gewesen. Das Wesentlichste, was darüber bis zum Jahre 1896 erforscht worden ist, findet sich in Köllikers Handbuch der Gewebelehre, Band II, S. 165 u. f. Die Konfiguration der grauen Substanz scheint nach der Darstellung dieses Autors etwas wechselnd bei den verschiedenen Spezies zu sein, aber im allgemeinen schon an diejenige der Säugetiere zu erinnern. Die ventralen Hörner zeigen in der Regel nur eine einzige Gruppe von meist grossen, multipolaren Zellen, untermengt mit kleineren Elementen, die ihren Sitz in den lateralen Teilen derselben haben und die Gruppe der lateralen Zellen darstellen. Andere Zellen, die medialen Zellen, meist von geringerer Grösse, finden sich in der Nähe des Zentralkanales bis in die Höhe des dorsalen Randes desselben. Die dorsalen Hörner sind sehr unentwickelt, schmal, näher beisammen gelegen als bei höheren Geschöpfen und an Nervenzellen so arm, dass dieselben bei manchen Gattungen nach den bisherigen Angaben zu fehlen scheinen, was jedoch nach Ansicht von Kölliker kaum als richtig anzusehen ist. Wo solche gesehen wurden, ergaben sich dieselben als klein und unscheinbar, und ist bis jetzt nur ein Fall bekannt, bei der jungen Forelle nach Rohon, in welchem in diesem Horne von Stelle zu Stelle immer nur je eine grössere multipolare Zelle sich fand. Rohon soll nach Köllikers Bericht diese Zellen der Forellenembryonen mit den von Reissner entdeckten medialen dorsalen grossen Zellen von Petromyzon vergleichen, von denen Freud direkte Beziehungen zu den sensiblen Wurzeln nachgewiesen hat, doch lässt er solche Wurzelfasern auch aus kleineren Zellen entspringen. Ferner nimmt Rohon an, dass die Reissner-Freudschen Zellen auch bei erwachsenen Forellen an der dorsalen Grenze des dorsalen Hornes in einfacher Reihe sich finden. Diese Zellen, die auch von Beard bei *Lepidosteus* und *Raja* gesehen wurden, und die er für motorische ansieht, hält Kupffer für transitorische Gebilde.

Bei *Protopterus annectens* fand Kölliker im gesamten Umkreise der grauen Substanz Nervenzellen. Er unterscheidet hier folgende Gruppen: 1. Die lateralen ventralen Zellen, welche sich in dem den ventralen Hörnern entsprechenden Teile der grauen Substanz finden. Multipolar von Gestalt, zeichnen sich viele derselben durch ganz kolossale Grösse aus. Das Protoplasma ist feinkörnig homogen oder feinstreifig und die oft

mächtigen Fortsätze dringen ventral- und lateralwärts in die weisse Substanz ein und verästeln sich da, während ein ventraler Ausläufer in die vorderen Wurzeln überzugehen scheint. Nach den Abbildungen, die v. Lenhossék von diesen Fortsätzen bei *Pristiurus* und Kolster bei Knochenfischen gibt, scheint ein Übergang in die vordere Wurzel sicher zu sein. 2. Die ventralen Zellen: sie liegen in winziger Zahl zwischen dem Zentralkanal und den Mauthnerschen Kolossalfasern des Vorderstranges. Es sind grosse rundliche, multipolare Zellen, deren Fortsatz nicht zu verfolgen war. 3. Die lateralen Zellen, sie liegen am Rande der grauen Substanz zu beiden Seiten des Zentralkanals und gehen ohne Abgrenzung 4. in die dorsalen Zellen über. 3 und 4 bestehen meist aus kleineren, bipolar aussehenden Elementen, von denen nach Burchhardt einige Strang-, andere Kommissurenzellen zu sein scheinen. Aber auch grössere und selbst kolossale Elemente finden sich namentlich unter den dorsalen Zellen. Kölliker sah eine grosse Zelle an der ventralen Seite der Dorsalstränge quer gelagert, andere am Ausgangspunkt der schmalen Spitze der Dorsalhörner. Manche Zellen dieser Gegend sandten je einen spitzen Ausläufer in der Richtung der sensiblen Wurzeln, doch war nie die volle Überzeugung zu gewinnen, dass dieselben die Bedeutung der Freudschen Zellen des *Petromyzon* besitzen.

R. Kolster (Studien über das zentrale Nervensystem. I. Über das Rückenmark einiger Teleostier. *Acta Societatis Scientiarum Fennicae*. Tom. XXIV, 4) unterscheidet bei *Leuciscus rutilus* folgende Zellgruppen:

1. Eine Zellgruppe in dem Teil des Ventralhornes, welcher das laterale Ende desselben bildet, laterale grosszellige Gruppe.
2. Eine Gruppe in der Nähe des Zentralkanals, welche denselben von der ventralen und lateralen Seite umfasst, mediale grosszellige Gruppe.
3. Eine Gruppe liegt dorso-lateral vom Zentralkanal teils im zentralen Grau, teils auch in dem hier von der grauen Substanz gebildeten Maschenwerk, dorso-laterale grosszellige Gruppe.
4. Vereinzelt grosse Zellen am Anfang der Dorsalhörner, dorsale grosse Ganglienzellen.

5. Zellen mittlerer Grösse, oft ausgesprochen birnförmig, nehmen im ventralen Horn eine Lage zwischen der medialen und lateralen grosszelligen Gruppe ein, mittlere Gruppe des Ventralhornes.
6. Kleine Nervenzellen an der Spitze des Ventralhornes, einzelne bisweilen ganz bis zur Peripherie verschoben, laterale kleinzellige Gruppe.
7. Zellen in der Commissura accessoria und in den ventralen Strängen, ventrale Zellen.
8. Die in den Dorsalhörnern zerstreut liegenden Zellen, die etwas grösser als diejenigen der lateralen kleinzelligen Gruppe sind, können als kleinzellige Gruppe der Dorsalhörner unterschieden werden.

Kolster erwähnt noch Zellen, welche innerhalb des breiten Keiles liegen, den das dorsale Septum kurz vor Insertion an die Rückenmarkshüllen bildet. er vergleicht sie mit den Riesenzellen, welche Dahlgren bei den Acanthinen gefunden hat.

Diese Darstellungen von Kölliker und Kolster bringen ungefähr das Wesentlichste, was über die Zellelemente des Fischrückenmarkes (die niedersten Typen oder besondere Arten, z. B. elektrische Fische ausgenommen) bekannt ist.

Einige Einzelheiten aus der Literatur werde ich noch bei der nun folgenden Beschreibung der Zellgruppen des Rückenmarks von *Tinca vulgaris* erwähnen.

Das Rückenmark des Schleies wurde sofort nach Tötung des Tieres aus dem Wirbelkanal herausgenommen und in 96% Alkohol gelegt. Es wurde sodann in einzelne grössere Segmente zerlegt,¹⁾ und die der Reihe nach nummerierten Segmente wurden in Paraffin eingebettet und geschnitten. Die Schnitte wurden mit 1% Toluidinblau gefärbt und einer genauen mikroskopischen Untersuchung unterworfen.

Da es sich hier um eine elektive Nervenzellenfärbung handelt und demgemäss auch nur die Art und Gruppierung der Nervenzellen Gegenstand der Untersuchung sind, so will ich nach einer kurzen Beschreibung des Rückenmarksquerschnittes, wie er sich nach der erwähnten Methode dem Beschauer darbietet, so-

¹⁾ Die einzelnen Stücke wurden nicht nach Wurzelsegmenten genommen, weil diese zu klein sind und sich makroskopisch auch nicht ganz sicher voneinander abscheiden lassen.

gleich näher auf die Form, Grösse, Struktur, Lagerung und Gruppierung der Nervenzellen eingehen.

Der Rückenmarksquerschnitt von *Tinea vulgaris* ist bilateral symmetrisch (Fig. 2—9). Sein Breitendurchmesser ist gemeinhin grösser als sein dorso-ventraler. Auf manchen Querschnitten erscheint das Verhältnis umgekehrt, doch bin ich nicht ganz sicher, ob das nicht durch eine künstliche Verschiebung infolge

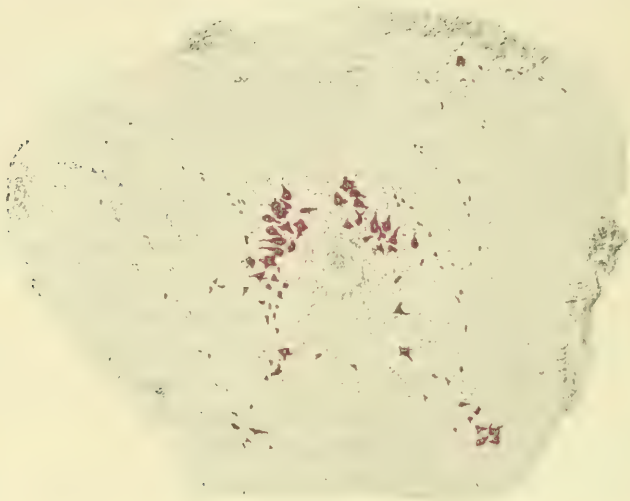


Fig. 1.

der Alkoholhärtung zustande gekommen ist. Sowohl der etwas abgeplattete ventrale, als auch der etwas sich vorwölbende dorsale Rand des Rückenmarksquerschnittes hat in der Mitte eine kleine Rinne: diese Rinne ist am dorsalen Rande durch einen Zapfen von mesodermalem Gewebe ausgefüllt. Letzteres ist ausserordentlich kernreich, es ist mit dem äusseren Rande des Rückenmarks fest verwachsen und schiebt auch feine Zapfen in den dorsalen Rand des Rückenmarks hinein. Diese feinen Zapfen machen die genaue Abgrenzung der grauen Substanz ungemein schwierig.

Die graue Substanz füllt die zentrale Partie des Rückenmarksquerschnittes aus: sie hat auf einem solchen Querschnitt ungefähr die Form eines gegerbten Tierfelles, wie man es als Fussteppich benutzt. Inmitten des Hauptteiles liegt der ziemlich kreisrunde Zentralkanal. Dieser Hauptteil stellt eine

dicht gefügte herzförmige graue Masse dar, welche sich am Aussenrande nach der weissen Substanz zu aufsplittert. Diese Aufsplitterung ist am ventralen Rande besonders stark, so dass hier oft ein weitmaschiges Netz von grauer Substanz zustande kommt, welches wie ein kommunizierendes Kanalsystem in weitem Bogen den ventralen Rand der festen grauen Substanz umgibt. An den latero-ventralen Ecken der grauen Substanz zieht sie sich aufgelockert als ein maschenförmiger Zipfel bis weit nach ventral in die weisse Substanz hinein. Aber auch am dorsalen, sich nach der Mittellinie zuspitzenden Teil der grauen Substanz finden Aufsplitterungen statt, die jederseits nach lateral divergierend, einen etwas gedrungenen Zipfel bilden. Sowohl der ventrale, wie dorsale Zipfel können als Rudimente von Ventral- und Dorsalhörnern aufgefasst werden.

Die Gliaelemente der grauen Substanz sind sehr zahlreich; sie finden sich vorwiegend an zwei Stellen. Zunächst sind es die charakteristischen Ependymzellen, welche dicht aneinander liegend den Rand des Zentralkanals umsäumen. Besonders dicht liegen sie dorsal und ventral neben der Medianlinie; hier legen sich ihre langen Fortsätze fest aneinander und bilden die charakteristischen Septen, welche in der Medianlinie verlaufend bis zur dorsalen und ventralen Peripherie zu verfolgen sind. Der dorsale Zapfen ist der stärkere. Zuweilen kann man auch an einzelnen Schnitten zwei Zapfen resp. Septen sehen, welche das Rückenmark in querer Richtung bis zum äusseren Rande durchziehen und letzteres in eine ventrale und dorsale Hälfte teilen. Doch lassen sich diese queren Septen nicht bis zu den Ependymzellen verfolgen. Die anderen Gliaelemente lagern im übrigen Teil der grauen Substanz, besonders dicht gedrängt häufen sie sich in ihrer äusseren Zone, an der sie oft einen mehrschichtigen Wall bilden. Man sieht ausschliesslich kleine rundliche, oder stäbchenartige oder zackig polygonale Körner, die wie Sandkörner besonders stark den äusseren Teil der dichten grauen Substanz einnehmen und sich auch auf die von hier ausgehenden strahlenartigen Septen erstrecken. Letztere Septen durchziehen nach allen Richtungen verschieden weit die weisse Substanz des Rückenmarks. Manche kann man bis zur äusseren Peripherie verfolgen, wo sie sich endbäumchenartig aufsplittern, die Mehrzahl hört schon vorher auf. Diese radienartig in die

weisse Substanz aussprühenden Gliasepten verzweigen sich in der weissen Substanz ausserordentlich stark und bilden ein reich verästeltes Maschenwerk.

Von dieser eben geschilderten Gestaltung der grauen und weissen Substanz zeigt nur der unterste Abschnitt des Rückenmarks eine kleine Abweichung, insofern die dichte graue Substanz um den hier obliterierten Zentralkanal geringer ist, während ein

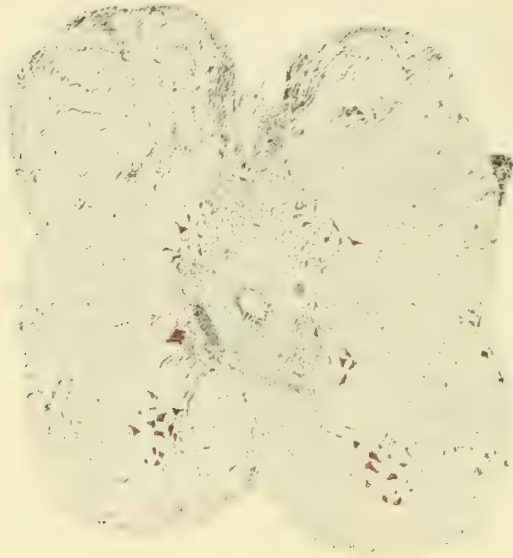


Fig. 2.

sehr grosser Teil sich nach allen Richtungen in der weissen Substanz aufgesplittert hat, so dass beide Substanzen wie untermischt erscheinen (Fig. 9).

Über grössere Gliazellen, die sich in der Peripherie des Rückenmarks finden, siehe weiter unten.

Die Nervenzellen, ob gross oder klein, ob vielgestaltig oder einfacher geformt, ob einzeln oder in Gruppen liegend, lagern mit wenigen Ausnahmen entweder am äusseren Rande der grauen Substanz oder in dem Maschenwerk, welches letztere in der weissen Substanz bildet.

Am hervorstechendsten unter allen Nervenzellen sind diejenigen, welche an der ventro-lateralen Ecke der grauen Substanz resp. in dem von dieser Ecke ausgehenden Maschenwerk an der

Grenze zwischen Vorder- und Seitenstrang liegen. Einmal treten sie besonders scharf heraus, weil sich unter ihnen die grössten Nervenzellen befinden, die man überhaupt auf den Querschnitten antrifft.¹⁾ zweitens sind sie stark chromophil und heben sich deshalb durch ihre intensive Farbe ab, und schliesslich bilden sie eine resp. zwei Gruppen.

Die eine Abteilung dieser grossen, dunkelgefärbten Zellen liegt am äusseren Rande der grauen Substanz entweder direkt im Niveau des Zentralkanals oder etwas ventral davon. Es sind, wie gesagt, mit Ausnahme der Riesenzellen, welche sich im hintersten Rückenmarksabschnitte befinden, und auf deren Besprechung ich noch weiter unten zurückkomme, die grössten

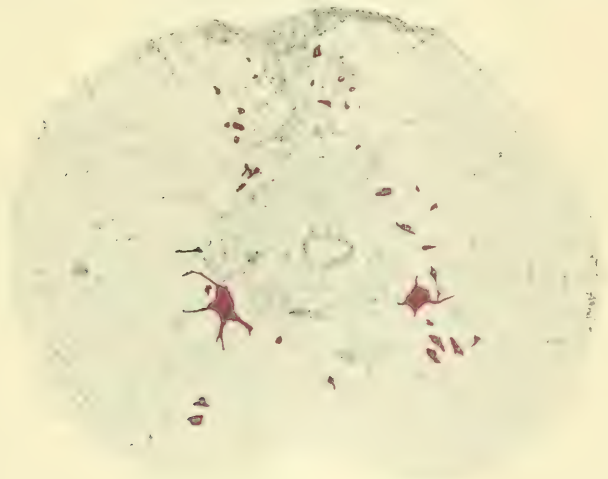


Fig. 3.

Zellen, die man im Rückenmark findet. Sie sind in gewissem Gegensatz zu den Zellen der zweiten Abteilung typisch polygonal mit zentral gelegenem deutlichen Kern und Kernkörperchen und mit zahlreichen zum Teil sehr weit zu verfolgenden Fortsätzen. Auf jedem Schnitte findet man etwa eine bis drei dieser Zellen (Fig. 3, 4, 8); in vereinzelt Schnitten sind es mehrere, die dann eine durch ihre Grösse auffällige Zellgruppe bilden (Fig. 6). Diese charakteristischen Zellen sind bis in die Medulla oblongata hinein

¹⁾ Nur die Riesenzellen im hintersten Rückenmarksabschnitt sind noch voluminöser.

zu verfolgen (Fig. 1), wo sie auch an der entsprechenden Stelle lagern, wo sie aber von kleinerer Gestalt sind. Ob sie hier den Hypoglossuskern darstellen, was man vermuten könnte, lasse ich dahingestellt. Die Fortsätze dieser grossen chromophilen Zellen strahlen nach allen Richtungen aus, besonders weit in den Seitenstrang (Fig. 7, 8). Man sieht gröbere aus dem Zelleib heraus-treten, die sich dann weiter verästeln, und auch feinere, die unverästelt bleiben. Da aber auch letztere nach allen Richtungen verlaufen, so konnte ich mit voller Sicherheit den Verlauf des Achsenzylinders nicht feststellen. Nach Untersuchungen Köllikers

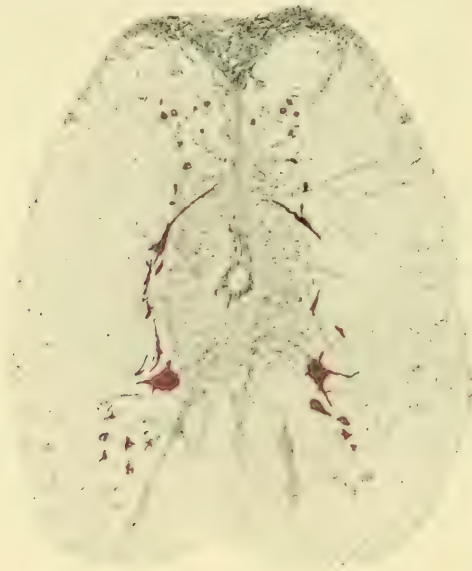

Fig. 4.

und denen von Lenhossék (Anat. Anzeiger 1892) scheint der Übergang des Achsenzylinders in die vordere Wurzel sicher zu sein. Bemerkenswert ist, dass einzelne dieser Zellen einen Fortsatz über die Mittellinie senden, der bis zum Vorderstrang der anderen Seite zu verfolgen ist (Fig. 5). Einen solchen Übergang haben auch Goronowitsch u. a. beobachtet.

Von diesen ungemein charakteristischen Zellen unterscheidet sich eine zweite Gruppe von Zellen, die gewöhnlich etwas getrennt von ihnen in dem maschenförmigen ventro-lateralen Zipfel der grauen Substanz liegt, welcher sich von deren ventro-lateraler

Ecke an der Grenze zwischen Vorder- und Seitenstrang nach ventral hinzieht. Bei flüchtiger Betrachtung sieht es aus, als ob die Zellgruppe einfach in der weissen Substanz drin liegt (Fig. 2, 5, 8). Die Zellen dieser Gruppe sind gewöhnlich erheblich kleiner als die erstgenannten, doch können auch hier grössere Zellen vorkommen. Man begegnet auch Schnitten, in denen die Zellen beider Gruppen so nahe aneinander stossen, dass sie eine einzige Gruppe zu bilden scheinen (Fig. 6 rechts). Die Zellen dieser zweiten Gruppe haben vielfach eine birn- resp. keulenförmige

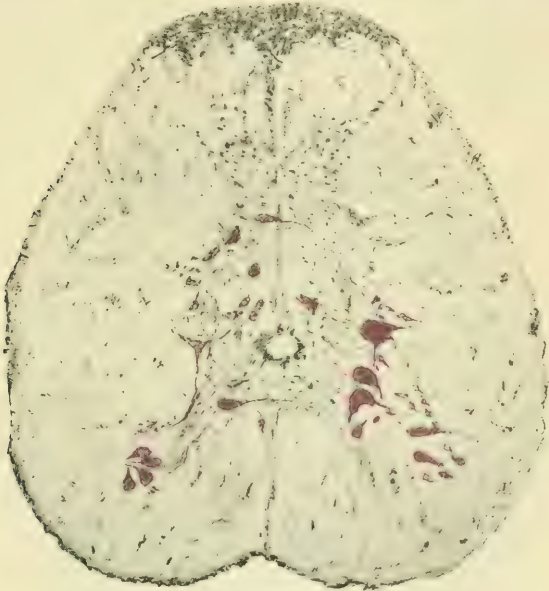

Fig 5.

Gestalt, bei denen von dem einen zugespitzten Pole ein langer Fortsatz in den Seitenstrang ausläuft (Fig. 5, 6). Während bei den Zellen der ersten Gruppe der Kern fast immer zentral liegt, sieht man ihn bei der zweiten Gruppe gewöhnlich exzentrisch am Kopfende der Zelle. Von dieser zweiten Gruppe zweigen sich mitunter einzelne Zellen ab und liegen direkt am Grunde oder neben dem Septum medianum ventrale (Fig. 7). Auch diese zweite Gruppe ist bis in die Medulla oblongata zu verfolgen (Fig. 1).

Ich möchte noch im Gegensatz zu B. Haller erwähnen, dass ich niemals zwischen den Fortsätzen dieser Zellen, obwohl

sie auf verhältnismässig weite Strecken zu verfolgen waren, irgend eine deutliche Anastomose beobachten konnte.

Was die Struktur der Zellen dieser beiden Gruppen anbetrifft, so habe ich darüber schon in meiner Arbeit: Struktur und Funktion der Nervenzellen, Neurol. Zentralbl., 1910. Nr. 10, das Wesentlichste gesagt. Man sieht bei Ölimmersion im Zelleibe dieser eben beschriebenen Zellen die Nisslschen Schollen. Aber diese Schollen zeigen nicht die Verschiedenartigkeit derjenigen, wie man sie von den motorischen Zellen im Rückenmark der höheren Säugetiere und des Menschen zu sehen gewohnt ist, sondern das chromophile Material sieht wie zerrieben aus und liegt im Zelleibe so dicht gehäuft, dass eine solche Zelle bei

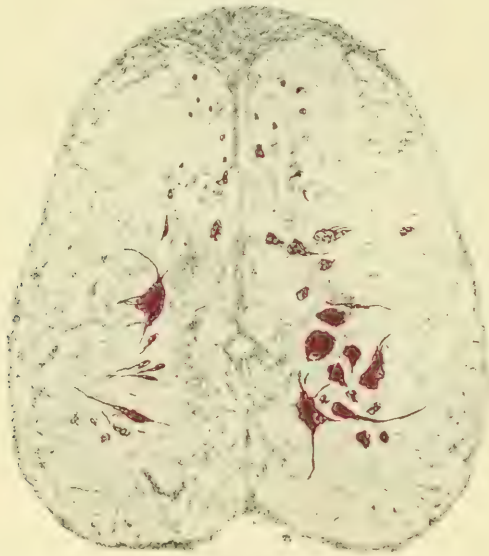


Fig. 6.

schwächerer Vergrösserung als eine dunkelblaue homogene Masse erscheint. Das charakteristische Aussehen des mosaikartigen Baues ist kaum an einer einzigen dieser Zellen zu erkennen. Da es sich bei diesen Zellen höchstwahrscheinlich um motorische handelt.¹⁾ muss man annehmen, dass diese Strukturform einen niederen Typus darstellt, aus dem sich in der Phylogenese der höhere herausentwickelt hat.

¹⁾ Den vollgültigen Beweis dafür müsste die experimentelle Pathologie erbringen.

Beide Abteilungen dieser chromophilen Zellen gehen durch das ganze Rückenmark hindurch. Die Zahl der Zellen in den einzelnen Schnitten ist recht schwankend; eine deutliche Segmentierung in der Anordnung dieser Zellen habe ich nicht wahrnehmen können.

Die nächste Zellgruppe bilden die Reticulariszellen. Die am meisten charakteristischen Elemente dieser Art liegen dicht am äusseren Rande der ventralen Hälfte der grauen Substanz (Fig. 4, 5). Sie sind wie spitze Pfeile, die sich der Kontur des erwähnten äusseren Randes anschmiegen. Der Zellkörper ist verhältnismässig klein; trotzdem erscheinen sie als etwas grössere Elemente, weil gewöhnlich von zwei gegenständigen Polen je ein langer Fortsatz abgeht, von denen der eine ventral.

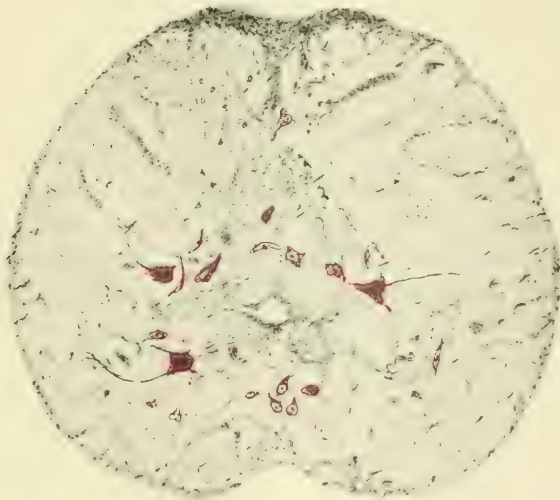


Fig. 7.

der andere dorsal gerichtet ist. Zuweilen begegnet man unter diesen Elementen solchen, die mit ihrer Achse fast vollkommen quer gestellt sind, oder deren dorsal gerichteter Fortsatz schräg verläuft (Fig. 6). Ist letzterer von beträchtlicher Länge, wie z. B. Fig. 4 es zeigt, so erhält man den Eindruck, als ob er in seiner weiteren Verlängerung die Medianlinie kreuzen müsste. Trotz dieser auffallend bipolaren Gestaltung sind diese Zellen in Wirklichkeit nicht bipolar, sondern zeigen oft noch mehr

Fortsätze, wie z. B. in Fig. 5, wo im Niveau des Zentralkanals eine dreipolige Zelle abgebildet ist.

Ausser diesen durch ihre langen Fortsätze etwas grösser erscheinenden Elementen gehören wohl zur gleichen Gruppe auch noch etwas kleinere, welche man sogar öfters als die vorigen am Rande des ventralen Abschnittes der grauen Substanz antrifft, und welche von der ventro-lateralen Ecke der grauen Substanz in das Gebiet des Vorderseitenstranges ausstrahlen. Hier untermischen sie sich gleichsam mit der ventralen Abteilung der chromophilen Zellen und werden, da letztere sie an Grösse und an Farbenintensität weit übertreffen, von diesen überdeckt. Trotzdem bilden sie, da sie hier oft in grösserer Zahl auftreten, eine Art Gruppe, die in solchen Präparaten besonders hervortritt, wo die chromophilen Zellen spärlich oder gar nicht vertreten sind (Fig. 4 links, Fig. 7 rechts). Einzelne dieser Zellen sprühen auch weit in den Seitenstrang aus. In der Medulla oblongata nehmen die Reticulariszellen an Zahl zu (Fig. 1). Die Reticulariszellen haben gewöhnlich einen etwas grösseren Kern, der im Zentrum der Zelle liegt. Die chromophile Substanz des Zelleibes ist etwas spärlich und ist bipolar angeordnet. Auch diese Reticulariszellen sind in allen Rückenmarkshöhen bald in grösserer, bald in geringerer Zahl auf den Querschnitten vorhanden. Eine Segmentierung ist auch bei ihnen nicht wahrnehmbar.

Die dritte Gruppe der konstant vorkommenden Zellen sind diejenigen, welche in der dorsalen Abteilung der grauen Substanz liegen und sich in die als Hinterhornrudimente ausstrühenden Teile genannter Substanz verlieren resp. auch am Septum dorsale lagern. Es sind das kleine Elemente von linsenförmiger oder rundlicher Gestalt. Sie liegen im dorsalen Teil am Rande der grauen Substanz und sind an diesem Rande bis zum Niveau des Zentralkanals zu verfolgen. Man findet, wie gesagt, einzelne am Septum posterius, einzelne im Rudiment des Hinterhorns. In letzterem kann die Zahl dieser Zellen bald etwas zahlreicher, bald sehr gering sein. Sie mischen sich hier unter die zahlreichen Gliaelemente, und es ist mitunter nicht ganz leicht, beide Elemente voneinander zu trennen. Gewöhnlich aber sind die Nervenlemente etwas grösser und dunkler gefärbt als die Gliazellen. Durch diese Vermischung von Gliaelementen

und kleinen Nervenzellen gewinnen die Rudimente der Hinterhörner eine gewisse Ähnlichkeit mit der Substantia gelatinosa Rolandi des Rückenmarks höher stehender Wirbeltiere. Auch Burckhardt meint in seiner Beschreibung des Rückenmarks von *Protopterus annectens*, dass hier zum erstenmal eine deutliche als Maschenwerk erkennbare Substantia gelatinosa Rolando vorhanden ist. Kölliker allerdings äussert sich nicht so bestimmt über die Natur dieses Teiles der grauen Substanz. Die hier beschriebenen Zellelemente setzen sich auch in die Medulla oblongata fort und zwar in einer Zone, welche gleichfalls der

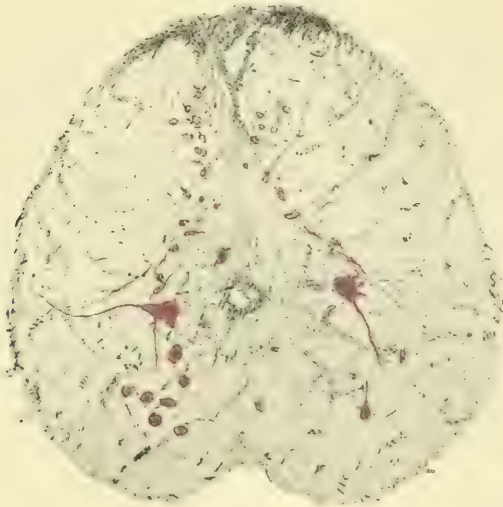

Fig. 8.

Substantia gelatinosa entspricht. Einzelne Forscher haben in der dorsalen Partie überhaupt keine Nervenzellen gesehen, Kölliker meint, dass die Zellen sehr spärlich sind, Kolster dagegen (*Anat. Anz.*, Bd. 14) fand sie hier recht zahlreich. Der Zelleib dieser kleinen Zellen zeigt ein fast vollkommen homogenes Strukturbild.

Ausser diesen drei (resp. vier) konstanten Zellgruppen, welche man in allen Höhen des Rückenmarks von *Tinca vulgaris* antrifft, kommen in diesem Rückenmark noch andere Nervenzellen an vereinzelt Stellen vor.

Es sind zunächst Nervenzellen, die inmitten der grauen Substanz und zwar dorsal vom Zentralkanal gelegen sind. Sie

liegen bei *Tinca vulgaris* nur an einzelnen Stellen des mittleren und hinteren Rückenmarksabschnittes. Der Mehrzahl nach trifft man sie vereinzelt (Fig. 8), auf einigen Schnitten waren sie in etwas grösserer Anzahl vorhanden (Fig. 6. 7). Es sind mittelgrosse Zellen von zarter Färbung mit reichlichen Nissl'schen Schollen. Der Zelleib zeigt einen deutlichen, gewöhnlich im Zentrum gelegenen Kern mit Kernkörperchen. Diese Zellen liegen entweder dicht neben resp. hinter dem Zentralkanal oder in einer gewissen Entfernung von ihm, wie es die kurz vorher genannten Figuren deutlich veranschaulichen.

Ferner kommen vereinzelt grössere Zellen in demjenigen Teil der grauen Substanz vor, den man als Dorsalhorn bezeichnen könnte, und zwar das eine Mal im basalen Abschnitte des Hornes, das andere Mal mehr am dorsalen Rande des Querschnittes. Im ganzen sind sie, wie gesagt, recht selten. Auch Kolster (l. c.) u. a. erwähnen diese grösseren Zellen als vereinzelt vorkommende Elemente an der dorsalen Rückenmark-peripherie oder sogar im Septum dorsale kurz vor dessen Insertion an die Rückenmarkshüllen.

Drittens habe ich an vereinzelt Stellen der grauen Substanz und zwar mehr im ventralen Teile mittelgrosse linsenförmige Zellelemente gefunden, die wie glasige Kapseln aussahen und nirgends einen deutlichen Fortsatz erkennen liessen. Auch diese Elemente waren nur in geringer Zahl hin und wieder erkennbar.

Viertens ist zu erwähnen, dass man nicht allzu selten in den peripherischen Schichten der weissen Substanz mittelgrosse Elemente antrifft von polygonaler Form, von denen man zweifelhaft ist, ob man es mit Nerven- oder Gliazellen zu tun hat. Die intensive Farbe und die polygonale Gestalt spricht für den Charakter von Nervenzellen, der Umstand andererseits, dass alle Fortsätze dieser Zellen gleichmässig zart und fein sind, und dass sich der Zelleib gewöhnlich dem Maschenwerk des Gliagerüsts fast vollkommen anschmiegt, spricht mehr für den Charakter von Gliazellen. Ich bin geneigt, die überwiegende Mehrzahl dieser an der Peripherie des Querschnittes liegenden Zellen für Gliaelemente zu halten. Die Ansicht der Autoren darüber ist schwankend.

Schliesslich bedürfen noch einer besonderen Erwähnung die Riesenzellen, welche im hintersten Abschnitte des Rücken-

marks vorkommen (Fig. 9). Sie sind hier in nennenswerter Zahl fast auf jedem Schnitte zu sehen. Man kann sie ihrer Gesamtheit nach mit Recht als einen Kern, und nach ihrer Lokalisation als den Kaudalkern bezeichnen. Ihr Zellkörper hat ungefähr die doppelte Grösse der gewöhnlichen schon recht grossen chromophilen Zellen im ventralen Abschnitt der grauen Substanz des Rückenmarks. Sie haben eine ganz beträchtliche Zahl von Fortsätzen, welche nach allen Richtungen abgehen. Vereinzelt sah ich hier und da einen, welcher die Medianlinie überschritt und in der kontralateralen Rückenmarkshälfte sich aufsplitterte.

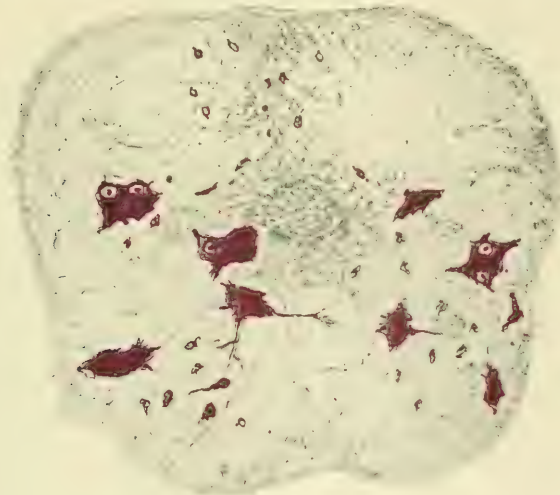


Fig. 9.

Die Zellen liegen auf dem ganzen Rückenmarksquerschnitte zu beiden Seiten der grauen Substanz verteilt. Wie schon erwähnt, ist letztere hier nach seitwärts stark aufgesplittert und in dieser aufgesplitterten Substanz liegen die Zellen bis an die Peripherie des Rückenmarksquerschnittes heran.

Die Zellen sind alle stark chromophil; sie sind oft so stark gefärbt, dass von einer Struktur nichts Rechtes zu erkennen ist, ja oft wird durch die Stärke der Färbung der Kern verdeckt. In anderen Zellen, die etwas helleren Farbenton zeigen, ist der Kern deutlich sichtbar. In vereinzelt Zellen waren zwei deutliche Kerne zu sehen. Ich muss gestehen, dass ich dieses überaus seltene Phänomen hier zum erstenmal gesehen habe.

Es handelt sich nicht etwa um zwei dicht aneinander oder übereinander gelagerte Zellen, sondern um einen einheitlichen homogenen Zelleib. in dessen Innerem zwei Kerne mit Kernkörperchen liegen. Ich kann in dieser Hinsicht die Angaben von Dahlgren (*Anat. Anz.*, Bd. XIII, p. 284) bestätigen. Er fand Riesenzellen allerdings an einer anderen Stelle, nämlich an der dorsalen Fissur, wo sie auch bei Embryonen von anderen Forschern beobachtet wurden, die sie für vorübergehende Bildungen halten.

Fasse ich die Ergebnisse der soeben beschriebenen Zellgruppen zusammen, so gebe ich zunächst zu, dass in dieser Systematisierung wie in jeder etwas Willkürliches liegt. Jede der aufgestellten Gruppen zeigt natürlich in den einzelnen, sie zusammensetzenden Individuen eine grosse Mannigfaltigkeit. Wollte man aber alle diese Einzelheiten berücksichtigen, so müsste man auf eine Gruppierung von vornherein verzichten. Ausserdem bin ich mir bewusst, dass diese Mannigfaltigkeit zu einem gewissen Grade wohl auf Härtung und Färbung und schliesslich auf der Schnittrichtung beruht, von welcher die einzelnen Zellen betroffen werden. Zum anderen Teile glaube ich, dass die Mannigfaltigkeit mancher Zellformen, z. B. der Reticulariszellen, der anatomische Ausdruck von Unterschieden in der Funktion ist, die diese Zellen ausüben. Hier liegt die Grenze, bis zu welcher die rein anatomische Forschung uns führen kann.

Sieht man von dieser Fehlerquelle ab, so könnte man, wenn das Rückenmark sämtlicher Wirbeltierklassen in ähnlicher Weise untersucht wäre, nun einen Vergleich ziehen zwischen den Zellgruppen, die bei den einzelnen Klassen existieren, und man hätte eventuell dadurch ein Mittel gewonnen, über die Funktion dieser oder jener Zellgruppe etwas Bestimmteres auszusagen.

Da die Untersuchung in solchem Umfange noch nicht durchgeführt worden ist, so kann ich vorläufig nur einen Vergleich zwischen den Zellgruppen des Fische Rückenmarks und denen des menschlichen ziehen, die nun beide von mir systematisch untersucht sind. Dieser Vergleich bezieht sich darauf, welche Zellgruppen beiden gemeinsam sind, resp. welche man als gemeinsam ansehen kann, und welche andererseits jedem von beiden besonders eigen sind.

Als gemeinsam glaube ich nun folgende aufstellen zu können:

1. Die in der ventralen Abteilung der grauen Substanz vorkommenden grossen, polygonalen chromatinreichen Zellen. Diese Zellen sind beim Menschen in sehr viele Unterabteilungen gruppiert. Denkt man sich aber die ganzen Extremitätenregionen fort, so würde die Lagerung dieser Zellen, wie sie im Dorsalmark des Menschen stattfindet, einigermaßen derjenigen beim Fische entsprechen, d. h. die Lagerung würde hier wie dort eine ziemlich regellose sein. Auch das hätten beide noch gemeinsam, dass die Grösse dieser Zellen gewissen Schwankungen unterliegt. Nur sind die Schwankungen beim Fische insofern noch intensiver ausgeprägt, als die grösseren Elemente von den kleineren räumlich besser getrennt sind, so dass man ziemlich deutlich zwei Abteilungen, eine dorsale im Niveau des Zentralkanals und eine ventrale, im Maschenwerk des Vorderseitenstranges gelegene unterscheiden kann. Dass dieser Grössenunterschied auch einen gewissen Funktionsunterschied bedeutet, halte ich für ziemlich sicher. Ob allerdings dieser Funktionsunterschied ein qualitativer oder nur ein quantitativer ist, vermag ich vorläufig natürlich nicht zu sagen.

Man kann auch auf die Vermutung kommen, dass die etwas kleineren Elemente der ventralen Abteilung oder wenigstens ein Teil derselben zum sympathisch motorischen System gehören, weil sie recht oft eine birn- resp. keulenförmige Gestalt zeigen und weil sie mit Zellen des Vagus-kerns in ihrer Grösse einigermaßen übereinstimmen. Indessen bin ich doch zweifelhaft darüber aus dem Grunde, weil sie eine fast kontinuierliche Zellsäule bilden, was mir für die Zentren des sympathischen Systemes nach meiner bisherigen Erfahrung nicht begegnet ist.

Ich rechne also beide Gruppen zum motorischen System und muss es der experimentellen Forschung überlassen, festzustellen, welcher Funktionsunterschied zwischen beiden Zellformen besteht.

2. Die kleinen im dorsalen Teil der grauen Substanz vorkommenden Zellen. Hier ist die Ähnlichkeit der Zellform und Zellgrösse beim Fischrückenmark und beim menschlichen vielleicht noch grösser als bei der eben erwähnten ersten Gruppe. Die ganze dorsale Abteilung mit ihrer Auszackung als Rudiment eines Hinterhorns erinnert stark an die Substantia gelatinosa. Ich halte die Zweifel von Kölliker hierüber wohl für unberechtigt, zumal

wenn man die Abbildungen, die Schacherl vom Rückenmark der Plagiostomen gibt (Arb. a. d. Neurol. Instit. a. d. Wien. Univ., Bd. IX) ins Auge fasst. Das Zellbild dieses Rückenmarksgraues bestärkt mich beim Fehlen anderer Elemente noch mehr in der Annahme, dass wir es hier mit ureigentlichen sensiblen Elementen zu tun haben, so dass ich für sie die Bezeichnung als *Nucleus sensibilis proprius* durchaus für berechtigt halte.

3. Die Reticularis- oder Strangzellen. Diese Zellen zeigen vielleicht die grösste Ähnlichkeit von allen mit den analogen des menschlichen Rückenmarks. Sowohl in ihrer Form, Grösse und Struktur und auch in ihrer Mannigfaltigkeit gleichen sie ihnen fast vollkommen. Ihre Fortsätze gehen in alle Abteilungen der weissen Substanz mit Ausnahme der Hinterstränge ein. Aus der Richtung mancher Fortsätze kann man schliessen, dass sie zum Teil den sensiblen Reiz auf die kontralaterale Seite überführen. Dass sie den Namen „Strangzellen“ mit Recht führen, wird gerade am Fischrückenmark recht sinnfällig, indem sie zum Teil direkt in den Strängen liegen. Ob die Mannigfaltigkeit in der Form, Grösse und Struktur dieser Zellen der anatomische Ausdruck für die verschiedenen sensiblen Reize ist, die sie auf andere Zentren übertragen, darüber kann natürlich nichts Bestimmtes ausgesagt werden, aber ich halte es wohl für möglich.

Als besonders eigen sind dem Fischrückenmark (gegenüber dem menschlichen) folgende Zellarten:

1. Die Riesenzellen im hintersten Abschnitt des Rückenmarks. Da sie der Mehrzahl nach beiderseits im Niveau des Zentralkanals liegen, so vermute ich, dass sie die Fortsetzung der grossen, polygonalen, chromophilen Zellen sind, die auch im übrigen Rückenmark im gleichen Niveau einzeln lagern. Nur sind es hier im hintersten Teile des Rückenmarks wahrscheinlich viel stärkere Kraftstationen als die im übrigen Rückenmark gelegenen. Dafür spricht der Umstand, dass der Fisch mit seinem Schwanze die grösste Kraft entfalten kann. Um aber nichts zu präjudizieren, dürfte vorläufig die Bezeichnung „*Nucleus caudalis*“ wohl die zweckmässigste sein.

2. Die an wenigen Stellen des mittleren Rückenmarksabschnittes vorkommenden etwas grösseren Zellen, die in der grauen Substanz selbst etwas dorsal vom Zentralkanal vorkommen. Über die Bedeutung dieser Zellen kann man nur vermutungs-

weise sich dahin äussern, dass sie eventuell in einem gewissen Zusammenhange mit der Rücken- resp. den Bauchflossen stehen. Gegen die Annahme, dass es sich um Homologe der Zellen der Clarkeschen Säule handelt, spricht einmal der Zellcharakter und ferner, dass sie nur in vereinzelt Schnitten zu beobachten waren.

3. Sind es noch vereinzelt vorkommende Zellen, z. B. die schalenförmigen, die an wenigen Stellen der grauen Substanz gefunden wurden, und über deren Natur ich gar nichts aussagen kann, und ferner die wenigen grösseren Zellen im Dorsalkern, die auch nur hier und dort einmal ganz unregelmässig auf einem Schnitte beobachtet wurden.

Habe ich nun im vorstehenden zunächst die Zellarten genannt, die Mensch und Fisch gemeinsam besitzen, habe ich dann weiter die Zellarten aufgezählt, die dem Fische besonders eigen sind, so bleibt zuletzt übrig, die Zellarten zu erwähnen, die im Fischrückenmark nicht anzutreffen sind, während das menschliche sie besitzt.

1. Die sympathischen Zellgruppen. Ich habe im Fischrückenmark keine Zellgruppe gefunden, die ich mit Bestimmtheit oder auch nur mit Wahrscheinlichkeit den sympathischen Gruppen des menschlichen Rückenmarks gleichstellen kann (vergl. hierzu auch das auf S. 525 Gesagte). Ob beim Fisch vielleicht der Vagus die ganze sympathische Innervation versieht, weiss ich nicht. Ich möchte auch nicht in Abrede stellen, dass vielleicht einzelne am Rande der grauen zentralen Substanz befindliche Zellen diesem Systeme angehören, aber was ich schon bei Beschreibung des menschlichen Rückenmarks für die sympathischen Zellen sagte, das gilt auch hier. So charakteristisch sind die sympathischen Zellen nicht, dass man sie einzeln als solche erkennen kann. Jedenfalls deutliche Gruppen wie beim menschlichen Rückenmark sind hier nicht vorhanden.

2. Es fehlen vollständig die Zellen der sogenannten Clarkeschen Säule. Das ist auch verständlich, da der Fisch nur ein ganz rudimentäres Cerebellum besitzt.

3. Es fehlen auch (wenigstens bei Tinca) die anderen grossen Zellen des Dorsalhorns der grauen Substanz, welche man im menschlichen Rückenmark in allen Höhen, aber besonders zahlreich und auch besonders gross im unteren Rückenmarksabschnitte antrifft. Diese Zellen müssen wohl auf die andersartige Loko-

motion bei Säugetieren und beim Menschen eine gewisse Einwirkung ausüben.

Damit bin ich am Schluss der Ergebnisse dieser Arbeit; ich muss mich vorläufig mit diesen begnügen, hoffe sie aber mit der Bearbeitung von Vertretern anderer Wirbeltierklassen noch ergänzen zu können.

Erklärung der Abbildungen.

Die Fig. 1—9 stellen Abbildungen von Querschnitten durch das Rückenmark von *Tinca vulgaris* vor. Fig. 1 ist ein Querschnitt durch die Medulla oblongata, Fig. 2 durch den Übergangsteil zwischen Medulla oblongata und spinalis, Fig. 3 und 4 durch den vorderen, Fig. 5 und 6 durch den mittleren, Fig. 7 und 8 durch den hinteren und Fig. 9 durch den ganz kaudalen Abschnitt des Rückenmarks. Die Vergrößerung der Bilder entspricht derjenigen von Obj. A.A., Okular 2 des Zeiss'schen Mikroskopes. Die Fig. 1, 2 sind auf $\frac{2}{3}$, die Fig. 3, 4 auf $\frac{4}{5}$ verkleinert. Die rot gezeichneten Zellen stellen die Nervenzellen dar.

Histologisch-anthropologische Untersuchungen der Plica semilunaris bei Herero und Hottentotten, sowie bei einigen Anthropoiden.

Von

Dr. Paul Bartels,

Privatdozent der Anatomie und Anthropologie, Berlin.

Hierzu Tafel XXIII und 1 Textfigur.

Giacomini, dem die Rassenanatomie so manche wertvolle Beobachtung und Anregung verdankt, gelang auch die schöne Entdeckung, dass bei Farbigen im Grunde der Plica semilunaris conjunctivae ausserordentlich häufig ein Knorpelstückchen sich findet, dessen Vorkommen bei unserer Rasse zu den grössten Seltenheiten gehört. Die Bedeutung dieses Fundes lag nicht in erster Linie darin, dass damit der atavistische Charakter der Plica semilunaris des Menschen nunmehr gesichert worden wäre; denn darüber bestand wohl stets Übereinstimmung, dass es sich um einen Überrest des sogenannten dritten Augenschildes, der bei Amphibien, Reptilien und Vögeln vorkommenden Nickhaut, handelt, mag dieser Überrest nun als ein Rudiment der ganzen Palpebra tertia oder nur eines Teiles derselben aufzufassen sein. Was aber diesen Fund für die Anthropologie so erfreulich machte, war die Möglichkeit, an einem schlagenden Beispiele zeigen zu können, was sonst meist nur durch mehr oder weniger zweifelhafte Varietäten-Statistik nachzuweisen versucht werden muss, dass tatsächlich grosse Gruppen der Menschheit in höherem Maße thermorph sind als andere, mögen auch durchgreifende Unterschiede des Körperbaues nicht feststellbar sein. Es scheint wirklich auch heutzutage noch nötig zu sein, diesen Grundsatz besonders zu betonen, da immer noch gelegentlich Stimmen laut werden, welche überhaupt jede Verschiedenheit der Rassen in bezug auf höhere oder niedere Merkmale leugnen und ihnen allen gleichwertige Plätze innerhalb der Hierarchie des Menschengeschlechtes anweisen wollen.

Die Entdeckung von Giacomini ist mehrfach bestätigt worden; so sehr bald durch mehr gelegentliche Beobachtungen

von Eversbusch und von Romiti, welche ebenfalls Farbige untersucht haben (je 1 Fall), und später, an einer grösseren Beobachtungsreihe (25 Individuen) von Adachi an Japanern. Mich hat es immer gelockt, diese merkwürdige Erscheinung auch einmal an einer eigenen Untersuchungsreihe feststellen zu können, und als ich vor mehreren Jahren in den Besitz einer grösseren Anzahl von Köpfen aus Südwest-Afrika gelangte, war dies eine der ersten Fragen, die ich zu untersuchen begann. In der Tat war auch ich überrascht von der relativen Häufigkeit des Vorkommens dieses Knorpelstückes bei Herero und Hottentotten. Ich habe darüber bereits 1909, unter Vorlegung von Präparaten, auf der 40. Versammlung der deutschen anthropologischen Gesellschaft zu Posen berichtet und in den Verhandlungen eine ganz kurze Inhaltsangabe meines damaligen Vortrages gegeben. Ich habe mittlerweile meine Untersuchungen nach verschiedenen Richtungen hin vervollständigt, so dass ich heute eine bis zu einem gewissen Grade abgeschlossene Darstellung meiner Befunde geben kann. Wesentlich erleichtert wurde mir der weitere Gang meiner Untersuchungen und das Verständnis meiner Befunde ausser durch die ältere klassische Darstellung von Waldeyer durch die mittlerweile erschienene klare und umfassende Schilderung der für unsere Rasse normalen Bauverhältnisse der Caruncula und der Plica, welche H. Virchow in seinem umfangreichen Beiträge zu der neuen Auflage des Handbuches der Augenheilkunde von Gräfe-Sämisch geliefert hat; ich wurde so veranlasst, auch auf manches zu achten, was vielleicht nicht vom Standpunkte der Rassenanatomie, wohl aber zur Vervollständigung unserer Kenntnisse vom Bau der Caruncula bzw. Plica beim Menschen überhaupt von Interesse sein kann.

Mein Material besteht aus den Köpfen von 25 Individuen, von denen 8 als Herero, die übrigen als Hottentotten bezeichnet waren. Ich bin mir wohl bewusst, dass die Bezeichnung „Herero“ oder „Hottentott“ nicht in allen Fällen absolut einwandfrei sein mag; wenn ich diese Gesamtbezeichnungen übernehme, so will ich damit nur ausdrücken, dass die betreffenden Menschen, — Kriegsgefangene, — politisch zu diesen Gruppen sich gehalten haben; auf die Reinblütigkeit kommt es für unsere Frage vorläufig wohl nicht an. Die „Herero“ habe ich mit lateinischen, die „Hottentotten“ mit griechischen Buchstaben geführt: Kinder-

leichen sind mit arabischen Ziffern bezeichnet. Das männliche Geschlecht ist vertreten durch die 6 Herero A, C, D, E, 1 und 3 und durch die 9 Hottentotten α , β , γ , ι , κ , λ , ν , π , ρ ; weiblich sind 2 Herero: B und 9, und sechs Hottentotten: δ , ϵ , η , ϑ , σ , 10. Unbekannt ist das Geschlecht bei den 2 Hottentotten ζ und μ .

Das Material ist meist ausgezeichnet fixiert; die Fixierung und Konservierung geschah auf meinen Wunsch in etwa zehnfach verdünnter Formollösung. Der grossen Freundlichkeit von Herrn Geheimrat Fürbringer und Herrn Dr. Loth in Heidelberg verdanke ich es, dass ich auch einiges Anthropoiden-Material zum Vergleich untersuchen konnte; sie überliessen mir Bulbi von je einem Schimpanse und Orang, ferner mehrere von *Hylobates*, von denen ich einen „*Hylobates syndactylus*“ und einen „*Hylobates Weissbart*“ bisher mikroskopisch durchgearbeitet habe; ein Stück Bulbus vom Gorilla mit anhängenden Resten (der *Caruncula*?) erwies sich zu meinem grossen Bedauern als nicht für meinen Zweck geeignet, weil der Zustand des Präparates zu trümmerhaft war; ich bin nicht einmal sicher, dass in meinen Schnitten die Plica oder Teile derselben überhaupt enthalten sind, und lege deshalb auch keinen Wert darauf, dass ich hier das Knorpelstück, welches ich bei den anderen Affen nie vermisste, nicht auffinden konnte. Bei Schimpanse und Orang scheint die Konservierung spät erfolgt zu sein, die Färbbarkeit der Kerne ist hier sehr beeinträchtigt und das Epithel stark beschädigt. Immerhin war es mir von besonderem Wert, dieses kostbare Material zum Vergleich heranziehen zu können, und ich möchte nicht verfehlen, Herrn Geheimrat Fürbringer und Herrn Dr. Loth auch an dieser Stelle meinen aufrichtigsten Dank auszusprechen.

Wohl hätte ich gewünscht, meine Untersuchung auf breiter vergleichender Basis durchzuführen; aus äusseren Gründen aber, vor allem auch, weil schon so das zu verarbeitende Material recht umfangreich und schwer zu übersehen ist, spare ich mir dies für später und begnüge mich zunächst mit der Mitteilung meiner Befunde an dem südwestafrikanischen Material; später hoffe ich auch weiteres, mir mittlerweile zugekommenes Material anderer Herkunft beschreiben zu können.

Die Verarbeitung geschah in der Weise, dass nach Betrachtung der *Caruncula* und Plica in situ diese mit einem

anhängenden Teil der Coniunctiva bulbi im Zusammenhang herausgeschnitten wurden, unter möglichst tiefem Eindringen in die Augenhöhle. Bei meinen ersten beiden Versuchen (Herero A) begnügte ich mich dann mit Rasiermesserschnitten: bald aber überzeugte ich mich, dass ohne die freilich mühevoll und zeitraubende Zerlegung in Schnittserien mittels des Mikrotoms nicht auszukommen ist. So sind alle übrigen Objekte ausser den genannten, nach Einbettung in Paraffin in Schnittserien (im ganzen 51, bei Einschluss des Anthropoiden-Materiales) zerlegt worden. Dass man ein Objekt, welches ziemlich voluminös ist und Muskulatur und Knorpel enthält, nicht in allerfeinste Schnitte zerlegen kann, wenigstens nicht serienmässig, ist ohne weiteres klar: es ist auch nicht einmal empfehlenswert, weil die Aufgabe, topographische Beziehungen zu studieren, dadurch unnütz erschwert wird. So wurde in der Regel eine Schnittdicke von 30 μ , oft auch von 50 μ gewählt, letztere erwies sich zuweilen sogar als die günstigere (z. B. zum Zwecke des Studiums der Pigmentverteilung). Gefärbt wurde mit van Giesons Gemisch, oder mit Alaunkarmin, welches letzteres das Pigment besser sichtbar bleiben lässt; in einzelnen Fällen mit Weigerts Gemisch zur Darstellung der elastischen Fasern, mit und ohne nachträgliche Anwendung von alkoholischem Boraxkarmin. Die Färbung ist m. E. durchaus erwünscht: ich hatte anfangs, aus Sorge um das Pigment, teilweise nicht gefärbt; aber für das Studium der Drüsen ist die Anwendung der Färbung unerlässlich, während andererseits, besonders bei Verwendung von Alaunkarmin, wie gesagt, das Pigment doch kenntlich bleibt. Es sind überall die Plicae beider Seiten untersucht worden.

Als Schnittrichtung wählte ich (mit Ausnahme des Orang) die horizontale: doch ist es natürlich bei einem so gekrümmten und oft bei der Fixierung geschrumpften oder verlagerten Objekt wie die Plica meist nur annähernd möglich, Horizontalschnitte zu erhalten.

Grösse der Plica semilunaris.

Beim erwachsenen Europäer soll nach Wiedersheim (S. 161) die Breite der Plica $1\frac{1}{2}$ —2 mm nicht überschreiten; beim Neugeborenen und auch noch in den ersten Lebensjahren besitzt sie eine verhältnismässig grössere Ausbildung als später.

Schon bei C. Vogt (S. 162) und Ch. Darwin (S. 22) findet sich eine Angabe über Rassenunterschiede: bei Negern und Australiern scheine sie etwas grösser zu sein, als bei Europäern („in nicht minderer Grösse als bei den Affen, so dass also eine deutliche Hinneigung zu dem tierischen Typus sich ausspricht“ C. Vogt). Miklucho-Maclay nennt als eine besondere Eigentümlichkeit der Orang Sakai auf Malakka „die sehr bedeutende Grösse der Plica semilunaris oculi (Palpebra tertia)“. In einem späteren Reisebericht (über West-Mikronesien und Nord-Melanesien) sagt er dann ausführlicher (S. 104):

„Durch die Breite der Palpebra tertia bei den Sakai der Malayischen Halbinsel aufmerksam gemacht, betrachtete ich durchgehend die Augen der Eingeborenen; die Plica semilunaris erwies sich individuell verschieden breit (nicht selten von 4—5 mm¹) und bedeutend durchscheinend. Dieses Rudiment scheint also bei mehreren Rassen eine verhältnismässige Grösse zu erlangen; es soll bei Negern und Australiern grösser sein als bei Europäern“ (Ch. Darwin, C. Vogt); „ich habe es bei Melanesiern (Papuas von Neu-Guinea und den Sakais der Malayischen Peninsula) und Mikronesiern (Insel Jap und Archipel Pelau) bedeutend grösser (zwei- bis dreimal so breit) als beim Durchschnitts-Europäer, gefunden“.

Auch Romiti (S. 3) bezeichnet in der Beschreibung seiner interessanten Beobachtung an einer 60-jährigen Ägypterin die Plica semilunaris als „grandemente svilupata“.

W. Lehmann erwähnte vor kurzem in einem in der Berliner anthropologischen Gesellschaft (1910) gehaltenen Vortrage die bedeutende Grösse der Plica semilunaris bei manchen von ihm besuchten Eingeborenen Zentralamerikas; hoffentlich wird er in seinem Reisewerk noch Genaueres darüber mitteilen; im Druck hat er bisher nichts darüber angegeben.

Anfangs hatte ich versuchen wollen, die grösste Ausdehnung der Plica an meinem Material zu messen. Ich stand aber bald davon ab. Einmal nämlich wäre es nötig gewesen, die Plica zum Zwecke der Messung anzuheben, um die Krümmung auszugleichen, und eine solche Berührung derselben hätte natürlich sich mit den Zwecken der histologischen Untersuchung nicht vereinigen lassen; andererseits sind die Einflüsse der Konservierung offenbar sehr bedeutende. Letzteres zeigt sich auch darin, dass zuweilen die durch die Fixierung bedingte Schrumpfung,

¹) Die abweichende Angabe bei Wiedersheim, S. 161, muss auf einem Irrtum beruhen.

ja Faltung, ungleichmässig eingetreten ist. Endlich fehlt die Möglichkeit, einen so unregelmässig gestalteten Körper wie die Plica auf Millimeter und Bruchteile derselben genau festzustellen. Eine Messung wäre also ein Unsinn gewesen. So beschränkte ich mich auf die Feststellung des Gesamteindrucks: ich kann aber nur sagen, dass danach die Falte allerdings wohl öfters recht stark entwickelt erschien, zuweilen aber auch, besonders wenn die Bulbi tief in den Höhlen lagen, nur mit Mühe aufgefunden werden konnte. Mit den am Lebenden gewonnenen Ergebnissen lassen sich diese schon deshalb nicht vergleichen, weil ja im Leben die Füllung der Gefässe sicherlich eine bedeutende Rolle spielen muss.

Beim Orang mass ich als grösste Breite der Plica ca. 3 mm; beim Schimpanse konnte ich sie nicht feststellen, die Plica schien hier sehr gering entwickelt zu sein (vgl. auch Taf. XXIII, Fig. 8; aber auch die Angabe von Wiedersheim, S. 161, Anm. 1: „Bei Schimpanse ist die Plica semilunaris stark ausgebildet und nähert sich in mancher Hinsicht derjenigen des Menschen“); bei *Hylobates Weissbart* mass ich 4 mm, bei *Hylobates syndactylus* 5 mm. Bei dem Bulbusstück des Gorilla war leider die Coniunctiva stark eingerissen, nur ein Rest der Caruncula (?) vorhanden und die Plica grösstenteils, wenn nicht ganz, abgerissen (siehe oben), so dass ich über die Ausbildung derselben gar nichts auszusagen vermag.

Bei allen Affen (vom Gorilla sei hier abgesehen) zeigte sich sowohl in der Mitte der Caruncula als auch in der Mitte der Plica, am freien Rand derselben, auf einer hier vorhandenen knötchenartigen Verdickung, ein dunklerer Fleck. Weder das Knötchen noch der Pigmentfleck konnte bei den menschlichen Bulbi bei makroskopischer Betrachtung deutlich gesehen werden

Form der Plica semilunaris.

Sowohl bei den menschlichen als auch bei den Affen-Bulbi erschien die Plica stets halbmondförmig, ihrem Namen entsprechend: meist liess sich hier deutlich das obere und das untere Horn, an der Stelle, wo die Plica allmählich zu verstreichen beginnt, feststellen.

Bei den beiden *Hylobates*-Arten schien mir das untere Horn weiter temporalwärts, bis zur Augenmitte hin, sich zu erstrecken, während das obere bereits vorher endigte; beim Orang wurde die Augenmitte zwar nicht erreicht, doch übertraf auch hier das untere Horn an Ausdehnung das obere; beim Schimpanse

schiene mir beide Hörner in gleicher Höhe, aber ebenfalls vor der Augenmitte zu enden: eine Verbindungslinie beider Hörner spitzen liefe parallel dem vertikalen Hauptdurchmesser des Bulbus, aber nasalwärts von ihm. Dies erschien mir auch bei den menschlichen Bulbi als die Regel. Ich stimme also mit H. Virchow (S. 539) darin überein, dass nicht, wie anderwärts angegeben, die Plica im Kreise um den ganzen Augapfel herumläuft, ihm also ringförmig umgibt. Doch will ich wegen der oben erwähnten in der Fixierung gelegenen Fehlerquelle hierauf nicht allzuviel Wert legen.

Ebenso lege ich keinen besonderen Wert auf die Entscheidung der Frage, ob eine Verdoppelung der Plica vorkommt. Ich hatte in meinem Vortrage erwähnt, und auch an einer Zeichnung und am Präparat erläutert, dass in seltenen Fällen mehrere Falten kulissenartig hintereinander zu liegen scheinen. Giacomini (d) beschreibt den Bulbus eines Buschmannes, bei dem die Falte in zwei Teile zerfiel, von denen der oberflächlicher gelegene offenbar die wahre Plica semilunaris vorstellte, denn sie war durch die ganze Dicke des Objektes auf allen Schnitten sichtbar, während die tiefer gelegene, also hintere, weniger hervortrat und auf den unteren Schnitten verschwand. Beide zeichneten sich durch grosse Unregelmässigkeit des Reliefs aus, welche durch sekundäre Faltenbildungen hervorgerufen war.

Ich habe eine solche durch sekundäre Faltenbildung entstandene Zerklüftung der Plica sehr vielfach gesehen, ja ich kann wohl sagen, leichtere Grade eigentlich nie vermisst.

H. Virchow (S. 539) schreibt, dass er Horizontalschnitte von dem Auge eines Neugeborenen mit zwei sehr steilen, durch ein tiefes Tal getrennten Falten besitzt, einer medialen und einer lateralen, welche die Erscheinung viel schöner als die Abbildungen von Giacomini zeigen. Er möchte aber doch den Wert aller dieser Präparate nicht zu hoch anschlagen. „Bei der überaus grossen Schlaffheit der Plica selbst und der angrenzenden Coniunctiva und bei dem welken Zustande, in welchen die letztere regelmässig nach dem Tode gerät, können allerlei Faltungen, die gar nichts zu besagen haben, nicht ausbleiben. Wird nun ein Kopf im ganzen oder der Coniunctivalsack mit dem Bulbus oder gar nur die Gegend des medialen Augenwinkels konserviert, dann imponiert uns auf dem Schnitt eine solche festgewordene Falte, die wir, so lange sie weich ist, gar nicht beachten würden. In dem Falle von Giacomini möchte ich angesichts der Figuren dieses Autors glauben, dass die laterale Falte nichts anderes ist als die zur Falte erhobene Coniunctiva bulbi.“

In der That finde ich bei nochmaliger aufmerksamer Durchsicht meiner Schnitte, dass sich Stellen finden, die vielleicht doch sich dahin deuten lassen, dass einfach eine postmortale Übereinanderschlebung stattgefunden hat. Auch konnte ich zuweilen durch Zug bzw. Druck am Bulbus nach Belieben Falten der Coniunctiva zum Verschwinden bringen oder hervortreten lassen.

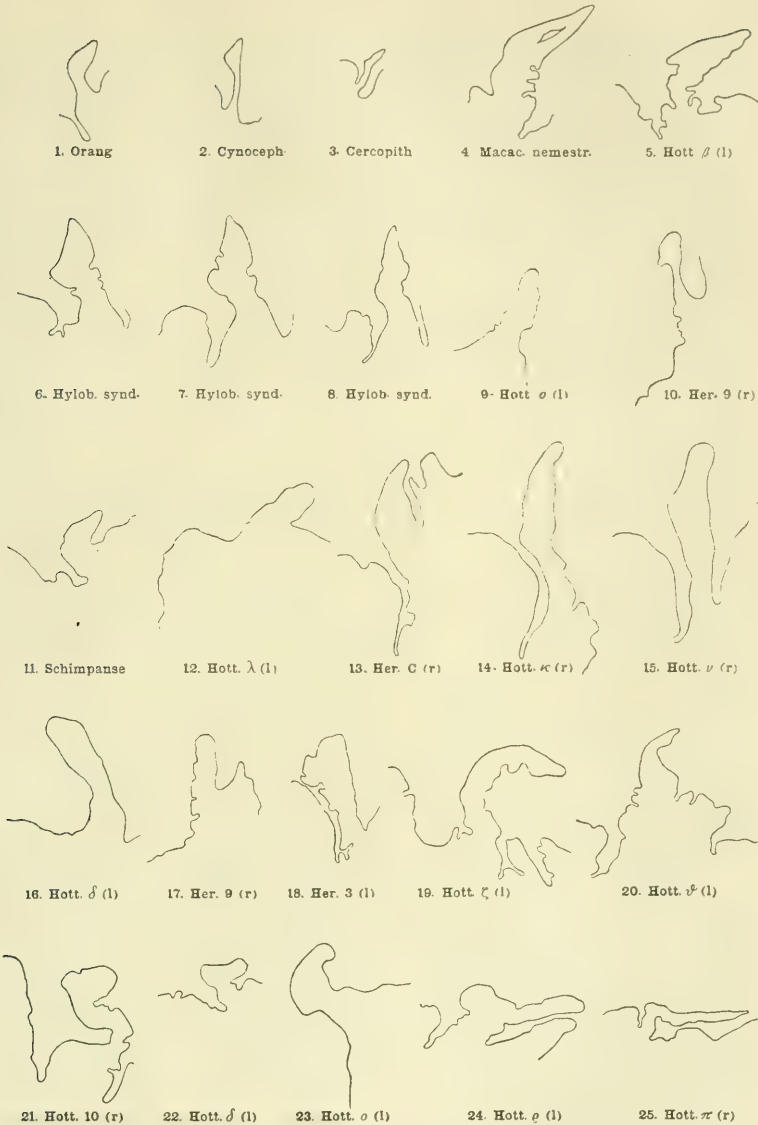
Ich will also auf die Frage der etwaigen Verdoppelungen keinen Wert mehr legen; ich hatte meine Beobachtungen nur im Anschluss an Giacomini's Angabe mitgeteilt.

Wichtiger dagegen scheint es mir zu sein, die Form der Plica im ganzen zu betrachten und diese mit der der Affen zu vergleichen.

Auf den Schnitten ergeben sich da nun recht verschiedene Bilder, und diese sind nur z. T. von der Schnittführung abhängig. In einigen wenigen Fällen war es nicht möglich, ein Urteil über die Form der Plica zu gewinnen, weil offenbar Schiefschnitte vorlagen. Sieht man aber von solchen immerhin seltenen Mängeln ab, so bleibt trotzdem eine grosse Schwierigkeit für die Beurteilung bestehen, da die Form innerhalb derselben Serie wechseln kann: man kann also nicht einfach eine bestimmte Grundform als typisch für das betreffende Objekt ansehen. Ich unterscheide folgende Hauptformen, welche durch die unstehende schematische Figurenzusammenstellung, in welche ich auch einige der von Giacomini (a, Fig. 2—4) und die von H. Virchow in Fig. 157 gegebenen Abbildungen aufnehme, erläutert werden:

1. steife spitze Zottenform (siehe Textfig. Abb. 1—10)
hierher gehört von den Affen:
(bei Giacomini) *Cercopithecus* (Fig. 3), *Cynocephalus* (Fig. 2); Orang (Fig. 1);
(bei H. Virchow) *Macacus nemestrinus* (Fig. 157); (bei mir) *Hylobates syndactylus* (Textfig. Abb. 6—8);
2. stumpfe, glatte Zottenform (siehe Textfig. Abb. 11—15)
(bei mir) Schimpanse;
3. mehr weniger stark gebuchtete Zottenform
(siehe Textfig. Abb. 16—20)
(bei Giacomini) Europäer (Fig. 5); Femme Nègre (Fig. 1):
4. Hammerform (siehe Textfig. Abb. 21—24)
(bei mir) *Hylobates Weissbart*;
5. Peitschenform (siehe Textfig. Abb. 25)
(bei mir) Hottentotte π .

Schliesslich kommt 6. ein Wechsel der Form innerhalb derselben Serie zur Beobachtung: so bei α , wo rechts die Form 3, links die Form 4 vorherrscht, bei δ , wo Form 2 in Form 4, bei o , wo Form 1 in Form 4, bei q , wo Form 1 in Form 4 übergeht (z. T. infolge schiefer Schnitttrichtung!).



Verschiedene Formen der Plica semilunaris. 1—3 aus: Giacomini (a); (Vergrößerung unbekannt); 4 aus H. Virchow; die übrigen nach meinen Präparaten. Letztere sind alle bei gleicher Vergrößerung gezeichnet, und zwar so, dass stets die Caruncula links liegt, der besseren Vergleichbarkeit halber: es sind deshalb zum Teil Spiegelbilder gezeichnet worden. Form I: Reihe 1 und 2. Form II: Reihe 3. Form III: Reihe 4. Form IV: Fig. 21—24. Form V: Fig. 25. Man beachte die Übergänge, sowie das Vorkommen verschiedener Formen beim gleichen Objekt!

In der Tat kann man ja nicht erwarten, scharf geschiedene Formen beim Menschen zu finden, und mein Versuch, die Mannigfaltigkeit der Bilder in ein bestimmtes Schema zu zwingen, soll nur den Zweck haben, eine kurze Bezeichnung für die verschiedenen vorkommenden Formen zu ermöglichen; im Einzelfall bin ich oft recht im Zweifel gewesen, wie ich die Form benennen sollte. Es ist ohne weiteres klar, dass z. B. die Peitschenform eigentlich nichts anderes ist als die Hammerform, und diese wieder lässt sich oft nur mit Zwang von der „stark gebuchteten Form“ abtrennen. Entsprechen alle diese Zustände besonderen Formen bei verschiedenen Affen, dann wäre die Sache freilich einfach; nach dem spärlichen bisher vorliegenden Material und meinen geringen eigenen Erfahrungen erscheint mir aber der Versuch, etwa eine „Hylobates-Form“, eine „Schimpanse-Form“ u. dgl. zu unterscheiden, als verfrüht. Es ist anzunehmen, dass auch hier mannigfache Variationen vorliegen, die z. T. überhaupt als Kunstprodukte, hervorgerufen durch die Fixierung und durch die Schnittrichtung (Schiefsschnitte), aufzufassen sein werden. Dafür spricht auch, dass zuweilen das Bild rechts ein anderes ist als links; so bei meinem Hottentotten z, der rechts mehr die meinem Schimpanse, links mehr die meinem Hylobates ähnliche Form zeigt.

H. Virchow (S. 541) hat bereits darauf hingewiesen, dass der Besitz einer eigentlichen Plica, im Gegensatz zur Palpebra tertia der übrigen Tiere, etwas den Affen und den Menschen Gemeinsames darstellt. Er sagt dann:

„Jedoch ist die Plica des Affen kräftiger, mehr lidähnlich entwickelt wie die des Menschen. Wie Fig. 157 (vgl. unsere Textabbildung 4) zeigt, macht eine solche Plica in dem Spitzenteil einen steiferen Eindruck wie an der Basis, an welcher durch die reichlichen Falten der temporalen Fläche sich die Weichheit deutlich verrät. Auch beim Anthropoiden (Schimpanse) ist die Form steil und der Rand scharf, so dass hierin der Anthropoide dem Affen und nicht dem Menschen gleicht; auch ist das Bindegewebe der Plica dichter als beim Menschen.“

Hierin kann ich ihm nun, soweit mein exotisches Material in Betracht kommt, nicht bestimmen. Wenn die von H. Virchow hervorgehobenen Besonderheiten für den Weissen zutreffen mögen, — worüber ich aus eigener Erfahrung nichts aussagen kann, — so finde ich unter meinem afrikanischen Material Formen, welche den von H. Virchow und von Giacomini abgebildeten und beschriebenen Zuständen bei Affen zum mindesten sehr ähnlich sind.

Ebensowenig wie es auch möglich ist, die Variationen der Plica an meinen verschiedenen Präparaten vom Menschen scharf nach Gruppen zu trennen, bin ich in der Lage, an der Form der Plica meines Schimpanse und meiner Gibbons irgend etwas Besonderes zu sehen, welches sie scharf von einer menschlichen Plica unterscheidet; ich würde an der Form der Plica die von Schimpanse und Gibbon (vgl. Textfigur) stammenden nicht von menschlichen unterscheiden können; ebensowenig den Orang nach der von Giacomini gegebenen Abbildung — bei meinem Orang habe ich aus anderen Gründen eine von der sonstigen abweichende (mehr frontale) Schnittrichtung gewählt. Entschieden fremdartig dagegen sehen die von Giacomini und von H. Virchow gegebenen Abbildungen von *Cynocephalus*, *Cercopithecus* und *Macacus* aus; doch auch hier finde ich in einzelnen Fällen (Hottentott v, Herero C) eine ziemlich grosse Ähnlichkeit mit menschlichen Formen.

Ich möchte also, wenn ich auch hinsichtlich der Form der Plica gewisse Unterschiede zwischen Mensch und Affe anerkenne, sie doch nicht so scharf unterstreichen, wie es H. Virchow tut.

Struktur der Plica.

Ich will auf die Struktur der Plica nur mit wenigen Worten und nur insoweit eingehen, als es für die Vergleichung von Interesse ist. Im übrigen kann ich auf die eingehende Schilderung, welche H. Virchow (S. 541 u. ff.) von ihrem histologischen Bau gegeben hat, verweisen.

Das Epithel zeichnet sich durch einen grossen Reichtum von Schleimzellen (Krypten) aus; ähnliches sehe ich bei *Hylobates*; über die anderen Affen kann ich nicht urteilen, da hier das Epithel stark geschädigt ist.

Über das Pigment, das in seinem Vorkommen nicht nur auf das Epithel beschränkt ist, will ich vorläufig keine Angaben machen, da ich darauf nach Bearbeitung weiteren Rassen- und Affenmaterials genauer einzugehen gedenke; für die Vergleichung ergaben sich mir vorläufig noch keine bestimmten Gesichtspunkte.

Es sei hier daran erinnert, dass Waldeyer in der Lidhaut das Vorkommen pigmentierter Bindegewebszellen im Corium beim Menschen zuerst beschrieben hat. An manchen meiner Präparate sind solche Pigmentzellen im subconjunctivalen Gewebe der Plica und Caruncula gleichfalls zu erkennen.

Von Interesse ist die Anordnung des Bindegewebes, der eigentlichen Propria der Plica. Es scheint mir nämlich hierin ein durchgreifender Unterschied zwischen menschlicher und äffischer Plica vorzuliegen. Wie ich schon oben hervorgehoben habe, finde ich bei den Affen in der Mitte des freien Randes der Plica — man könnte sagen: an der Stelle ihrer stärksten Ausbildung, — ein schon makroskopisch sichtbares derbes Knötchen. Auf den Schnitten zeigt sich entsprechend in dieser Region eine Verdickung und Verdichtung des Bindegewebes, welche ich auch in den Bildern und Beschreibungen von Giacomini und H. Virchow wiederfinde. Letzterer hebt bereits die grössere Dichtigkeit des Bindegewebes als eine Besonderheit der Anthropoiden- (Schimpanse-) Plica gegenüber dem Menschen hervor. Ein derartiges Knötchen fand ich nun bei meinem Rassen-Material niemals deutlich ausgebildet, und auch mikroskopisch erscheint die Verdickung des Bindegewebes, wenngleich sie vorhanden ist, doch nie so umschrieben wie bei Affen. Der leicht wulstige Randvorsprung, welchen H. Virchow (S. 539) beschreibt und in Fig. 155 abbildet, in Höhe der Lidspalte gelegen, würde das einzige sein, was man mit diesem Knötchen der Affen vergleichen könnte; ein eigentliches Knötchen aber wie bei diesen ist es nicht. Über den Grad der Verdickung des Bindegewebes zu urteilen ist sehr schwierig. Mit Recht sagt H. Virchow (S. 549):

„Man muss sich jedoch bei der Beurteilung des Gefüges der Vorsicht befehligen, da bei der Dehnbarkeit desselben und der mit den Stellungen des Auges und des Lides wechselnden Gestalt der Zustand, den wir auf dem einzelnen mikroskopischen Schnitt finden, ja doch immer nur ein fixierter Augenblickszustand ist, an dessen Stelle ein ganz anderer hätte treten können, wenn das Präparat unter anderen Bedingungen fixiert worden wäre. Ich habe Präparate von einer nach Fixierung durch Injektion von Formalin und Alkohol in situ horizontal geschnittenen Plica, auf welchen diese keulenförmig erscheint, d. h. die Randpartie ist dick geblieben, der basale Teil dagegen stark zusammengedrückt. Auf diesen Schnitten erscheint natürlich das Bindegewebe verhältnismässig dicht. Auf anderen Schnitten dagegen, auf denen der basale Abschnitt breit ist, ist das zentrale Bindegewebe ausserordentlich locker.“

So finde auch ich die Verteilung des Bindegewebes ausserordentlich wechselnd, und möchte nicht aus dem Vorkommen derberer Fügung desselben auf eine grössere Ähnlichkeit mit dem Bau der Anthropoiden-Plica schliessen, zumal ja die diesen

zukommende circumscriphte knötchenartige Anhäufung bei meinen Hottentotten und Herero überall fehlt.

Der von H. Virchow hervorgehobene auffallende Reichtum an Gefässen ist auch an meinen Präparaten deutlich. In einem Fall (Herero-Knabe 3) zeigten sich solche derartig zahlreich und gross, vollgestopft mit Blut, dass ich fast an einen pathologischen Zustand denken möchte, falls nicht hier etwa das Lebensalter (Neugeborener) von Einfluss gewesen sein sollte. Lymphoide Infiltration fand ich auch im Gebiete der Plica selbst; grosse Anhäufungen von Lymphzellen zu einer Art. von Knötchen finde ich häufig, aber mehr im Gebiete der Wurzel der Plica, an der Stelle des Übergangs in die Coniunctiva bulbi, seltener an der carunculären Seite (vgl. als Beispiel Taf. XXIII, Abb. 1); auch bei *Hylobates syndactylus* sah ich, und zwar noch innerhalb der Plica, im Fussteil derselben, und an der der Caruncula zugewandten Seite, eine solche Anhäufung lymphoider Zellen.

Über Muskulatur, elastische Fasern und Drüsen als Inhalt der Plica werde ich weiter unten sprechen.

Das Knorpelstück.

Ein ganz wesentliches Interesse bietet natürlich, wenn vorhanden, der Knorpel dar. Es interessiert seine Form, seine Grösse, seine Lage, seine Struktur und seine Verbindung mit anderen Gewebebestandteilen.

Was zunächst die Häufigkeit des Vorkommens betrifft, so fand ich ihn unter 25 Farbigen bei 12 Individuen (= 48 %); und zwar bei 6 der 8 Herero (A, D, E, 1, 39) und bei 6 der 17 Hottentotten (α , ε , ι , μ , π , ϱ). Giacomini hatte ihn bei 16 Afrikanern verschiedener Herkunft 12 mal gefunden (= 75 %); rechnen wir die beiden später von Eversbusch und von Romiti mitgeteilten Einzelbeobachtungen (Material aus Ägypten) dazu, so wären das 14 von 18 Fällen, = rund 78 %. Adachi fand ihn bei 25 Japanern 5 mal (= 20 %). Beim Europäer ist er äusserst selten; Giacomini hat nach und nach nicht weniger als 548 Individuen unserer Rasse (297 Männer, 251 Weiber) daraufhin untersucht, und konnte ihn im ganzen nur 4 mal (3 mal bei Männern, 1 mal bei einem Weibe) auffinden; das entspricht einem Prozentsatz von 0,73; oder 1 % für die Männer, und 0,4 % für die Weiber. Bei Affen soll der Knorpel konstant

sein; dass ich ihn bei meinem Gorilla nicht auffinden konnte, dürfte, wie oben bereits erwähnt, dem schadhaften Zustande des Materials zuzuschreiben sein. Es scheint, dass der Knorpel, wenn vorhanden, dann stets an beiden Augen vorkommt. Adachi hat das an seinem Material festgestellt. Giacomini hat nicht in allen Fällen beide Seiten untersucht. Ich fand ihn ebenfalls stets beiderseitig, mit einziger Ausnahme des Falles ι . Hier hatte ich zuerst die rechte Seite untersucht und ihn nicht gefunden: als ich später auch die linke Seite in Serien zerlegte, entdeckte ich auf einer Reihe von Schnitten ein Stück des Knorpels: wahrscheinlich war hier beim Herausschneiden von vornherein zu wenig Material entnommen worden, und so rechts gar nichts, links nur ein Teil des Knorpels mit eingebettet worden¹⁾.

Wenn die Augen sehr tief in den Höhlen lagen, so war es natürlich nicht immer leicht, da die Lider aus anderen Gründen geschont werden mussten, an die Plica heranzukommen und auch wirklich so viel und so tief herauszuschneiden, dass man annehmen durfte, genug entnommen zu haben, dass der Knorpel, wenn er überhaupt an der Leiche vorhanden war, in den Schnitten auch wirklich enthalten gewesen wäre. Ich habe, wo ich den Knorpel auf einer Seite, die zunächst allein untersucht wurde, vermisste, nachher bei Herausschneiden der anderen Seite noch immer ganz besondere Sorgfalt darauf verwendet, ein genügend grosses Stück zu entnehmen. Ich habe, mit Ausnahme eben des Falles ι , nie nachträglich dann noch auf der anderen Seite Knorpel gefunden. So glaube ich sicher sein können, — was man übrigens auch den Schnitten einigermaßen ansehen kann. — dass in den Fällen, wo kein Knorpel in der Serie aufgefunden wurde, auch an der Leiche der Knorpel nicht vorhanden war.

Bei dieser Gelegenheit muss ich noch einen Irrtum berichtigen, der in meiner vorläufigen Mitteilung (1909) enthalten ist. Hier ist als knorpelhaltig auch das Präparat \varkappa aufgezählt, und zwar sollte hier der Knorpel nur als ein sehr spärliches Rudiment auf einem einzigen der 30 μ messenden Schnitte vorhanden sein. Nachdem das Präparat trocken geworden und die Anwendung stärkerer Objektive möglich gewesen war, habe ich mich überzeugt, dass es sich hier doch nicht um Knorpelzellen handelt. Der

¹⁾ Merkwürdig ist es allerdings, dass bei ι auch hinsichtlich des Vorkommens von Drüsen (siehe oben) Verschiedenheiten beider Seiten bestehen: Rechts, wo ich keinen Knorpel fand, fehlen auch Krause'sche Drüsen; links sind sie vorhanden.

Fall α ist also zu streichen; der Fall γ kommt dafür neu hinzu: ausserdem aber der Fall ϵ , wo ich nachträglich den Knorpel noch gefunden habe, so dass die auf der Versammlung in Posen gegebenen Zahlen einer geringen Abänderung bedürfen. (Ich hatte damals nur die linke Seite untersucht, wo nur die vier letzten Schnitte der Serie ein Stückchen des Knorpels erkennen lassen, was damals übersehen worden war; rechts fand ich ihn nun durch seine ganze Ausdehnung getroffen.)

Adachi hatte den Gedanken geäussert, dass hinsichtlich der Häufigkeit des Knorpels ein Geschlechtsunterschied vorliegen könne, weil vier von seinen fünf positiven Beobachtungen dem weiblichen Geschlechte zugehörten. Für die weisse Rasse ergibt Giacomini's Statistik das Gegenteil: nur einmal fand sich der Knorpel bei einem Weibe, dreimal beim Manne, bei annähernd gleich grossen Untersuchungsreihen für beide Geschlechter. Auch meine Zahlen, wenn man sie bei der Ungleichheit der Reihen für diese Frage überhaupt verwerten will, ergeben eher das Gegenteil.

Zweifelhaft erscheint mir, ob man in der verschiedenen Häufigkeit des Vorkommens des Knorpels bei Herero und bei Hottentotten einen Rassenunterschied sehen darf: bei meinen 8 Herero kam er ebenso oft (75%) zur Beobachtung wie bei Giacomini's 16 „Negern“ (unter denen ein Buschmann); bei meinen 17 Hottentotten war er nicht ganz so häufig (35,3%), aber doch immerhin häufiger als bei Adachi's 25 Japanern (20%); ich stelle diese (selbstverständlich mit Vorsicht zu beurteilenden) Prozentzahlen zusammen, da bekanntlich von mancher Seite den Hottentotten Beimischung mongolischen Blutes zugeschrieben wird.

Die folgende Tabelle gibt eine Zusammenstellung der bisherigen Ergebnisse der Statistik:

Herkunft des Materiales	Grösse des Materiales	Knorpel vorhand.		davon				Beobachter
		abs. Zahl	Pro- zent	bei ♂		bei ♀		
				unter	bei ♂	unter	bei ♀	
Afrika . . .	16	12	75					Giacomini
„ . . .	18	14	78					Giac., Evers- busch, Romiti
D.-S.-W.-Afr.	25	12	48	15	9=60%	8	2=25%	P. Bartels
Herero . . .	8	6	75	6	5=83,3%	2	1=50%	
Hottentotten	17	6	35,3	9	4=44,4%	6	1=16,6%	
Afrika . .	43	25	58,1					alle Genannten zusammen
Japan . .	25	5	20	13	1=7,7%	12	4=33,3%	Adachi
Europa .	548	4	0,73	297	3=1%	251	1=0,4%	Giacomini

Nicht mit berücksichtigt habe ich die beiden interessanten Fälle, welche Pichler und Fleischer beschrieben haben. Beide Male handelte es sich um Missbildungen (Mikrophthalmie), welche vielleicht (Fleischer, v. Hippel) eine Deutung in atavistischem Sinne zulassen; daher ist das Vorkommen des Knorpels in diesen Fällen bei unserer Rasse doppelt interessant. — Die von H. Virchow (S. 551) übernommene Beobachtung von Alt, welcher vom Erwachsenen beschreibt und abbildet (Fig. 51) ein „small body of hyaline cartilage lying in the loose tissue (in one lid only) of the lower eyelid, just below the caruncle“ berücksichtige ich gleichfalls nicht, weil ich nach Durchsicht der Originalarbeit darüber im Zweifel bin, ob es sich hier um einen Weissen (wie H. Virchow anzunehmen scheint) oder um einen Neger gehandelt hat; Alt hat nämlich auch von Negern stammendes Material verwendet; er glaubte übrigens den Knorpel entdeckt zu haben, gibt aber keine Deutung.

Die Form des Knorpels ist auf meinen Präparaten beim Menschen überall im Grunde die gleiche: das Knorpelstück stellt eine Platte dar, mit einer vorderen (carunculären oder nasalen) und einer hinteren (bulbären oder temporalen) Fläche, und hat meist eine rundliche Gestalt; man kann an ihm einen medialen und einen lateralen Rand unterscheiden; diese beiden Ränder sind meist ziemlich regelmässig geschwungen; da wo sie ineinander übergehen, also oben und unten, treffen sie oft spitz aufeinander: hier entsteht also ein sich verjüngender Vorsprung, eine Art von Horn. Die Wölbung der beiden Flächen finde ich in der Regel einander entgegengesetzt, so dass also auf dem Durchschnitt (senkrecht zur Fläche) ein Oval erscheint; zuweilen ist die eine der beiden Flächen weniger gewölbt als die andere, oder eine von beiden sogar vertieft; doch besteht hier keine Regelmässigkeit etwa in dem Sinne, dass die dem Bulbus nähere Fläche konkav, die andere konvex wäre. Charakteristisch erscheint auch die gleichmässige Glattheit der beiden Flächen.

Bei dem von mir untersuchten Schimpanse finde ich diese gleichfalls ausgesprochen. Dagegen fällt bei Orang, sowohl nach meinen Präparaten (Frontalschnitte) als auch dem von Giacomini (a, Fig. 4) gegebenen Bilde, eine unregelmässige, abwechselnd mit Hervorragungen und Einziehungen versehene Gestaltung der Oberfläche auf. Leichte Grade ähnlicher Formen kommen allerdings auch beim Menschen vor, so z. B. bei meinem Herero-Knaben 1, und bei dem von Giacomini (a, Fig. 5) abgebildeten „homme de notre race“. Bei Hylobates, sowohl H. syndactylus als auch

Weissbart, finde ich dagegen die beiden Flächen auffallend gerade, der ebenen angenähert. Cercopithecus und Cynocephalus zeigen nach Giacominis Bildern (a, Fig. 2 und 3) eher den menschlichen vergleichbare Formen.

Allein das Präparat vom Schimpanse könnte ich also, nur die Form des Knorpels betrachtend, nicht von einem menschlichen unterscheiden.

Die Grösse des Knorpelstückes variiert nicht unbedeutend, sowohl hinsichtlich der Anzahl der Schnitte, auf welchen es sichtbar ist, wie auch hinsichtlich der Ausdehnung, welche die durch dasselbe gelegten Schnitte einnehmen.

Denken wir uns zum Zweck der Benennung seiner Dimensionen für einen Augenblick das Knorpelstück in die Plica semilunaris selbst verlegt (wo es ja tatsächlich nicht liegt — siehe unten), so wollen wir als Höhe des Knorpelstückes diejenigen Durchmesser bezeichnen, welche einer Verbindung der Hörner der Plica, also dem vertikalen Durchmesser des Auges, parallel gehen; sie lässt sich in meinen Serien ermitteln durch Auszählung der Anzahl der Schnitte, welche knorpelhaltig sind, unter Berücksichtigung der Schnittdicke. Als Breite wollen wir, dem Breitenmesser der Plica entsprechend, die mehr parallel der Augenspalte gerichteten Durchmesser betrachten; die Ausdehnung in der Richtung von vorn nach hinten ist dann die Dicke: Genaue Messungen auszuführen ist nun freilich nicht möglich; erstens ist ja die Richtung der Schnittführung nicht immer genau horizontal, sondern meist etwas schief (siehe oben) und zweitens ist der Rand, das Ende, des Knorpels nicht so scharf bestimmbar; auch habe ich nicht in allen Serien den Knorpel in seiner vollständigen Ausdehnung erhalten. Bei den folgenden aber ist das der Fall: Hottentott: α (rechts), ε (links), ι (links), μ (rechts), π (beiderseits), ρ (links); Herero D (beiderseits), E (links), I (links), 9 (links); bei letzterem, bei α und bei ρ ist wenigstens eine annähernde Bestimmung möglich, weil nur wenige Schnitte zu Anfang bzw. zu Ende fehlen; ich setze die ermittelte Zahl in Klammern. Die Breite und die Dicke wurden in der Gegend der grössten Ausdehnung an einem geeigneten Schnitte unter Zuhilfenahme der Lupe mit dem Zirkel direkt (annähernd) gemessen. Demnach ergeben sich folgende Werte:

Annähernde Bestimmung der Grösse des Knorpelstückes
(in Millimetern).

Fall	Körperseite	Höhe	Breite	Dicke
Herero-Knabe 1	links	(über 1,8)	2	$\frac{1}{2}$
„ Mädchen 9	links	2,2	2	$\frac{1}{2}$
„ D	links	3,8	2	1
„	rechts	2,6	2	1
„ E	links	3,6	$2\frac{1}{2}$	1
Hottent. α	rechts	(über 1,95)	2	1
„ ε	links	3,57	$2\frac{1}{2}$	1
„ ι	links	0,6	—	—
„ μ	rechts	1,7	1,5	$\frac{3}{4}$
„ π	links	0,8	1	$\frac{3}{4}$
„	rechts	0,9	1	$\frac{1}{2}$
„ ϱ	links	(über 3,45)	2	1

Anhangweise gebe ich hier noch einige Massangaben anderer Autoren. Pichler (S. 586) gibt an, dass die bei der von ihm beschriebenen Missbildung vorhandene Knorpelplatte „ungefähr 0,23 mm dick und ihre grösste Ausdehnung etwa 1,4 mm breit“ war; Fleischer (S. 468) fand in seinem gleichfalls pathologischen Fall „ein rundliches Plättchen aus hyalinem Knorpel von ca. 0,25 mm Dicke und 0,8 mm Durchmesser“. Giacomini (b, S. 9) bezeichnet als rudimentär ein Knorpelstück, „welches die Grösse von 1 mm wenig überschritt“; der „Hauptknorpel“ bei seinem Buschmann (b, S. 8) hatte eine Länge von $4\frac{1}{2}$ mm, eine Höhe von 7 mm und war ebenso dick wie lang. Der „Nebenknorpel“ hatte an der Stelle seiner grössten Ausdehnung eine Länge von $1\frac{1}{2}$ mm. Eversbusch gibt an, dass Messungen nicht möglich waren, weil ein Teil des Knorpels bereits abgeschnitten war. Alt gibt keine Massangabe. Romiti (S. 3) beschreibt das bei der 60jährigen Ägypterin von ihm gefundene Knorpelstück als „di figura triangolare, colla base in avanti, e, misurante 6 millimetri verticalmente e 5 millimetri trasversalmente“. Adachi teilt keine Messungen mit.

Die Lage des Knorpelstückes finde ich an meinem Material überall ganz gleichartig, in der Tiefe, eigentlich mehr der Caruncula als der Plica angehörig; man kann nicht einmal immer sagen, dass der Knorpel in der Verlängerung der Plica nach hinten gelegen sei, denn gar nicht selten würde er, vorgeschoben gedacht, nicht in die Plica hineinschlüpfen, sondern einen anderen, zwischen Plica und Caruncula gelegenen Bezirk des Epithels hervortreiben. Doch mögen diese Bilder durch die oben, im Anschluss an H. Virchow, schon besprochenen in der Fixierung liegenden Fehlerquellen vorgetäuscht werden. Jeden-

falls erschien es mir auffallend, dass der Knorpel zuweilen mit seiner Schneide mehr nasalwärts gerichtet war. Es scheint derartige auch bei Affen vorzukommen, wenigstens finde ich dies z. B. in der von Giacomini (a) gegebenen Abbildung (2) bei *Cercopithecus*; ebenso bei meinem *Hylobates* Weissbart (vgl. meine Figur 7).

H. Virchow hat in Fig. 157 eine Plica von einem *Macacus nemestrinus* abgebildet, bei der das Knorpelstückchen im vorderen Teile desselben liegt; er hat es in keinem der neun Schnitte, die er von diesem Fall aufbewahrt hat, tiefer angetroffen. Er ist aber geneigt, auch diesen Befund auf fehlerhafte Fixierung zurückzuführen, da er bei einem anderen Exemplar der gleichen Spezies das Knorpelstückchen unterhalb der Basis der Falte gefunden hat. Giacomini (d) beschreibt einen Fall von Verdoppelung des Knorpelstückes bei einem Buschmann; ausser dem eigentlichen Knorpel („Hauptknorpel“) fand sich an seinem der Plica zugewandten Rande auf einer Reihe von Schnitten ein zweites, knötchenartiges, rundliches Knorpelstück („Nebenknorpel“), welches in ein Gebiet hineinreicht, das sich auf weiteren Schnitten als mehr dem vorderen Teil der Plica angehörig erweist. Wenngleich das von Giacomini (d, Taf. V, Fig. 1) gegebene Bild sich nicht streng mit H. Virchows Fig. 157 vergleichen lässt, so gehörten beide Fälle vielleicht doch in dieselbe Kategorie. Man wird auf derartiges bei weiterer Untersuchung von Affenmaterial achten müssen. Übrigens habe ich bei *Hylobates syndactylus* ebenfalls einen kleinen, oberhalb des Hauptknorpels aber ganz dicht an ihm, an der temporalen Seite gelegenen, rundlichen Nebenknorpel gefunden, der aber schliesslich sich als mit dem Hauptknorpel zusammenhängend erweist und also einen umgebogenen, hornartigen Fortsatz darstellt. Für die Frage der Homologisierung des Knorpelstückes der Primaten kann dies alles, wie schon H. Virchow (S. 550) hervorhebt, von Bedeutung werden.

Die Struktur des Knorpelstückes wird verschieden beurteilt. Bei Giacomini wird er gewöhnlich als „Noeud fibro-cartilagineux“ bezeichnet; Romiti (S. 4) gibt an, dass der von ihm untersuchte Knorpel „i caratteri spiccati di cartilagine fibrosa“ gehabt habe; Adachi setzt die Worte „hyaliner Knorpel“ in Gänsefüsschen. Alt schreibt „hyalin cartilage“; Ewersbusch spricht von bandartigen, die Knorpelkapseln trennenden Streifen der homogenen Grundsubstanz, welche direkt in die Fasern des bindegewebigen Perichondriums übergehen. Pichler gibt an, dass in seinem Falle die Knorpelplatte aus hyalinem Knorpel bestanden habe; ebenso Fleischer. — Mir war schon bei Färbung mit Karmin oder mit van Giesons Gemisch eine faserigstreifige Struktur aufgefallen. Bei Anwendung der Weigertschen Farblösung zur Darstellung des elastischen

(Gewebes konnte ich mit Sicherheit ein reiches Netz von zarten elastischen Fasern nachweisen, und zwar überall, wo ich die Reaktion zur Anwendung brachte (vgl. z. B. Taf. XXIII, Abb. Fig. 2 und 3). Dies geschah in den Fällen: α , ε , g , D und 1.

Soweit mein Material in Betracht kommt, muss ich also sagen, dass es sich um elastischen Knorpel handelt; wenn andere wegen der anscheinend homogenen Struktur der Grundsubstanz von hyalinem Knorpel sprechen, so muss ich das mit dem Bemerken verzeichnen, dass sich in diesen Fällen keine Angabe darüber findet, ob der Versuch, elastische Fasern nachzuweisen, angestellt worden ist. Es wäre übrigens nicht unmöglich, dass sowohl an verschiedenen Augen wie auch an verschiedenen Schnitten derselben Serie die Struktur eine andere sein könnte.

Beim Schimpanse z. B. gelang mir an manchen Schnitten der Nachweis der elastischen Fasern, an anderen nicht; auch bei Orang konnte ich elastische Fasern nachweisen; dagegen gelang mir dies nicht bei *Hylobates Weissbart*; auch bei *Hylobates syndactylus*, wo ich allerdings die Weigertsche Färbung nicht angewendet habe, macht der Knorpel einen durchaus homogenen Eindruck, ähnlich wie hyaliner Knorpel. Da aber möglicherweise die Färbung bei meinem Affenmaterial durch mangelhafte Fixierung beeinträchtigt ist, so will ich hier auf meine bisherigen spärlichen Erfahrungen in dieser Frage nicht allzuviel geben.

Auffallend erschien mir, dass sowohl bei Orang wie bei Schimpanse die Fasern an manchen Stellen im Innern des Knorpels in ausserordentlicher Häufung, wie Inseln, auftraten, also nicht so gleichmässig verteilt wie beim Menschen; übrigens ist auch beim Menschen der zentrale Teil des Knorpelstückes viel reicher an elastischen Fasern als die Peripherie, die bei Anwendung schwacher Vergrösserungen als eine helle, fast faserfreie Randzone erscheint: erst bei stärkerer Vergrösserung traten auch in dieser Randzone feine, mit dem Perichondrium zusammenhängende Fasern hervor (vgl. Taf. XXIII, Abb. 3).

Die Verbindungen des Knorpelstückes mit anderen Gewebsbestandteilen können von mancherlei Art sein. Das Perichondrium ist in der Regel recht dick und derb; die Abbildungen (vgl. Taf. XXIII, Fig. 1—5) zeigen dies zur Genüge. Stets ist in der Nachbarschaft des Knorpels Fettgewebe gelegen: das Vorkommen grösserer Bezirke von Fettgewebe ist so charakteristisch, dass man auf den Schnitten, auf denen das Knorpelstück noch nicht sichtbar ist, durch das Auftreten dieses Gewebes oft

gewissermassen auf das in den folgenden Schnitten zu erwartende Vorkommen des Knorpels vorbereitet wird. Allerdings kommt es zuweilen auch zu Ansammlungen grösserer Massen von Fettgewebe an der typischen Stelle, ohne dass irgend eine Spur von Knorpel nachweisbar wird. — Besonders bei Orang und *Hylobates*, bei denen freilich auch das Knorpelstück sehr gross ist, fiel mir die verhältnismässig mächtige Ausbildung des Fettpolsters auf. Es dürfte in dem Vorhandensein dieses Fettpolsters ein die Beweglichkeit des Knorpelstückes erleichterndes Moment gegeben sein.

Die Bewegungen des Knorpelstückes können nun in zweierlei Weise vor sich gehend gedacht werden: einmal mehr passiv, bei den Bewegungen des Augapfels gewissermassen unfreiwillig mit entstehend; anderseits aber auch direkt, indem benachbarte mit dem Knorpelstück verbundene Teile an ihm ziehen; als solche kommen in Betracht elastische Fasern und Muskulatur. Elastische Fasern sah ich auf manchen Schnitten in grosser Häufigkeit von der *Caruncula* her an den Knorpel, speziell an sein *Perichondrium*, herantreten, bzw. von ihm in die *Caruncula* einstrahlen; man vergleiche z. B. Taf. XXIII, Abb. 2. Eine zweite grössere Ausstrahlung fand ich zuweilen nach der Wurzel der *Plica* hin sich erstreckend. In der *Plica* selbst sind elastische Fasern nur in geringer Mächtigkeit, als äusserst feine und zarte Fäserchen, nachweisbar.

Sehr interessant sind die Beziehungen von Muskulatur zum Knorpelstück.

Ich hatte geglaubt, und dies in meinem Vortrage 1909 angegeben, dass ich zum ersten Male glatte Muskelfasern nachgewiesen hätte, welche aus der Tiefe der Augenhöhle an die Basis des Knorpelstückes herantreten und zum Teil an seinem *Perichondrium* ansetzen können. Mittlerweile habe ich gesehen, dass bereits *Giacomini* in seiner „*Quarta Memoria*“ — diese hatte ich damals nicht berücksichtigt, da ich nur seine französisch geschriebenen Abhandlungen in den *Archives ital. de Biologie*, in welchen diese *Quarta Memoria* fehlt, zur Verfügung hatte, — bei einem Buschmanne von „*fibre musculari lisce*“ spricht, welche eine Art muskulärer Verbindungsmembran zwischen oberem und unterem Lide darstellen sollen: der grösste Teil dieser Fasern stand mit dem Knorpel nur in der losen Beziehung der Nachbarschaft, einige endigten jedoch am *Perichondrium*. — Auch

Fleischer (S. 468) gibt bei der von ihm beschriebenen Missbildung Beziehungen des Knorpelstückes zu Muskelfasern an: „nach hinten geht aus dem Knorpelplättchen ein strangförmiger Fortsatz ab, der, allmählich sich verjüngend, bis zum Sehnenansatz des Internus an der Sclera reicht, wo er am unteren Rand desselben endigt. Dieser Fortsatz besteht aus einem lockeren Bindegewebe mit reichlichen elastischen Fasern und hebt sich deutlich von dem benachbarten Bindegewebe ab. Zusammen mit dem Knorpelplättchen ist er eingebettet in ein straffes gefäßreiches Bindegewebe, welches sich aus dem *Musc. rect. internus* entwickelt. Er enthält auch spärlich Muskelfasern, die nach hinten zu teilweise quergestreift, nach vorn zu glatt sind, und erstreckt sich bis zur *Coniunctiva*, wo er fächerförmig auseinanderstrahlt“. *Giacominis* Befund scheint Fleischer gleichfalls unbekannt geblieben zu sein. Er hält übrigens diese Muskelfasern, „die nach hinten zu teilweise quergestreift, nach vorn zu glatt sind“, für den Rest des *Retractor bulbi* (S. 470); eine Folgerung, für die der Beweis wohl nicht erbracht ist.

Ich finde das Vorkommen grösserer Massen von glatter Muskulatur, welche aus der Tiefe herkommen, und zum Teil am Perichondrium des Knorpels enden, bei den Hottentotten α , ε , μ und ϱ , ferner bei dem Herero D, bei dem Herero-Knaben 3 und dem Herero-Mädchen 9: die Art der Verzweigung ist immer dem auf Taf. XXIII in Fig. 4 und 5 abgebildeten Falle ε ähnlich: die Figur 5 gibt wohl den sicheren Beweis der Endigung der Muskelfasern am Knorpel selbst.

Auch wenn der Knorpel nicht vorhanden ist, kann man Bündel glatter Muskulatur an der Basis der *Plica* und in der *Caruncula* verlaufen und sich in das derbe, dicke Bindegewebe derselben aufsplintern sehen; *Waldeyer* erwähnt (S. 245) gleichfalls „einzelne Züge glatter Muskelfasern (*H. Müller*)“ in der *Caruncula*.

Ebenso finden sich in der *Caruncula* Ausstrahlungen von quergestreifter Muskulatur ziemlich häufig; *Waldeyer* erwähnt (S. 245) unter den Bestandteilen der *Caruncula* „einzelne quergestreifte Muskelfasern, welche mit grosser Constanz sich finden und am medialen Rande bis nahe zur Oberfläche verlaufen“. Sie konnten für sich allein (δ , ϑ , z , λ , μ , ϱ) oder zusammen mit dem Vorkommen glatter Muskulatur (ζ , ι , C , E , 1, 9.

10) konstatiert werden; in den Fällen ι , μ , E, 1, 9 war ausserdem der Knorpel vorhanden.

Glatte Muskulatur allein, ohne gleichzeitiges Vorkommen des Knorpels oder quergestreifter Muskulatur, fand ich bei β .

Gar keine Muskulatur, weder glatte noch quergestreifte, wurde gefunden bei γ , η , ν , \omicron , π , ϱ ; in letzteren beiden Fällen war aber der Knorpel vorhanden.

Es kommen also alle möglichen Kombinationen vor. Sie unterscheiden sich wohl sämtlich nicht von dem, was auch bei unserer Rasse beobachtet wird; mit alleiniger Ausnahme der Fälle, auf die ich besonders hinweisen möchte, wo die glatten Muskelfasern zum Teil wirklich ihren Ansatz am Knorpelstück bzw. am Perichondrium finden.

Dass quergestreifte Muskulatur am Knorpelstück ansetzt, habe ich beim Menschen nie gesehen. Giacomini (α) hat zuerst auf die interessante Tatsache hingewiesen, dass beim Orang eine derartige Endigung vorkommt. Ich habe derartiges bei *Hylobates* und Schimpanse, bei denen ich allerdings wie beim Menschen Horizontalschnitte hergestellt habe, nicht sehen können, trotzdem es mir bei der vorausgegangenen makroskopischen Präparation bei dem Schimpanse-Material so erschien, als ob vom *M. rectus medialis* Fasern an das Knorpelstück herantraten. Bei einem zweiten Exemplar von *Hylobates syndactylus* scheint mir bei makroskopischer Präparation eine Ausstrahlung des *M. rectus superior* nach der Gegend der Plica hin zu bestehen; eine mikroskopische Untersuchung habe ich hier noch nicht durchgeführt. Für Orang aber kann ich die Angabe von Giacomini auf Grund von Frontalschnitten bestätigen und durch eine Abbildung erläutern (vgl. Taf. XXIII, Abb. 6). Man sieht hier nicht nur, wie die Bündel und Fasern der quergestreiften Muskulatur in ausserordentlich naher Lagebeziehung zum pericartilaginären Bindegewebe stehen, fast wie in dieses eingesprengt erscheinen, sondern es lassen sich auch Stellen finden (vgl. Abb. 6), wo man die charakteristische Zuspitzung der Muskelfasern und die Auflösung des *Perimysium*s in das Bindegewebe des Perichondriums erkennen kann. Ich meine, dass hiermit für den Orang die Tatsache des Ansetzens quergestreifter Muskeln am Knorpel nachgewiesen ist.

Es ist wohl müssig, darüber zu diskutieren, welchem Muskel diese verschiedenen beim Menschen und beim Affen vorkommenden Bündel als Ausläufer zuzurechnen sind. Eine sichere Angabe könnte hierüber nur derjenige machen, welcher imstande wäre, durch Präparation, sei sie makroskopische Darstellung oder Herstellung mikroskopischer Serienschritte, den Zusammenhang mit einem bestimmten Muskel des Auges festzustellen: doch dürfte es sich kaum verlohnen, hierauf die dafür nötige grosse Mühe und Zeit zu verwenden. *Giacomini* hat die von ihm beim Orang gesehenen gestreiften Muskelfasern als Ausläufer des *M. rectus medialis* aufgefasst. Wie bereits oben kurz erwähnt, richtete ich bei Präparation des Schimpanse-Bulbus hierauf meine besondere Aufmerksamkeit, glaubte auch von diesem Muskel zum Knorpelstück abzweigende Fasern zu sehen, konnte aber bei mikroskopischer Betrachtung ein wirkliches Ansetzen dieser Fasern am Knorpel nicht feststellen. *Romiti* (S. 3 und 4) sagt über den von ihm beobachteten Fall der 60jährigen Ägypterin „il muscolo retto interno presentava la stessa disposizione descritta da *Giacomini* a p. 22 della sua 1a Memoria: si dirigeva in tre fasci dirigentisi uno alla sclerotica, uno alla terza palpebra, il terzo alla caruncola“. Ob diese Bündel aber bis an den Knorpel gingen, bleibt unentschieden. — Über die quergestreiften Muskeln in der *Caruncula* vgl. übrigens *H. Virchow* (S. 564 und 565).

Was die glatte Muskulatur betrifft, so reiht *H. Virchow* (S. 551) sie ein „in die Anordnung glatten Muskelgewebes, welche als ‚Müller-scher Muskel‘ im oberen Lide die stärkste Ausbildung erfährt, aber auch an der Unterseite vorkommt und von letzterer nicht nur in das Lid, sondern auch in die Hinterwand des Coniunctivalsackes, also in die Coniunctiva, eintritt“. Die Wirkung dieser Muskulatur soll nach *H. Müller* darin bestehen (S. 353), „die Coniunctiva, welche ja bei den Bewegungen der Lider in gewissen Phasen sehr stark zusammengedrängt werden muss am Ausweichen aus ihrer Lage zu hindern“.

Wie dem immer sein möge, jedenfalls dürfte sowohl die glatte wie die gestreifte Muskulatur auf die *Caruncula* und mittelbar damit auch auf die *Plica* eine Art von Zugwirkung ausüben können, welche als eine Zurückziehung des „dritten Lides“ sichtbar werden müsste; falls ein Knorpelstück noch vorhanden ist, so würde diese Muskelwirkung wohl noch erleichtert. Ich möchte deshalb glauben, dass auch das Vorhandensein von Muskulatur als ein Atavismus aufgefasst werden muss, und dass die Fälle, in denen zwar kein Knorpelstück, wohl aber Muskelfasern vorhanden sind, eine Art von intermediärem Stadium auf dem Wege der Entwicklung bzw. Rückbildung darstellen; die Fälle, in denen sowohl das Knorpelplättchen wie die Muskulatur vermisst wird, würden dann ein progressives Stadium bilden. Ich gebe aber gern zu, dass erst ausgedehntere vergleichende Beobachtungen hierüber Sicherheit zu bringen vermögen.

Die Richtigkeit der Annahme von Fleischer, dass die gestreiften Fasern seines Falles (Missgeburt) als Rudiment eines *M. retractor bulbi* aufzufassen seien, ist bereits durch H. Virchow (S. 552) bestritten worden, unter Hinweis auf ihre diesem nicht entsprechende Lage; auch gibt Fleischer (S. 468) an, dass diese spärlichen Muskelfasern nach hinten zu teilweise quergestreift, nach vorne zu glatt sind; diese complexe Natur des fraglichen Gebildes spricht wohl gleichfalls gegen die Möglichkeit einer Homologisierung.

Die Drüsen.

Ein gewisses Interesse, sowohl vom rein deskriptiven als auch vom vergleichenden Standpunkte aus, beanspruchen auch die mit der Plica oder der Caruncula in Verbindung stehenden Drüsen, welche beim Menschen häufig gefunden werden: in ersterer Hinsicht sind sie interessant, weil noch mancherlei hier unklar ist, besonders die Frage der Ausmündung; vom vergleichenden, rassen-anatomischen Standpunkte aus aber verdienen sie Beachtung, weil Giacomini (d) geglaubt hat, in einem von ihm beschriebenen Falle (Buschmann) das Vorkommen einer solchen Drüse als atavistische Erscheinung deuten zu müssen.

Das Vorkommen von Drüsen, welche in ihrem histologischen Bau der Tränendrüse gleichen (sog. Krausesche Drüsen), in der Caruncula des Menschen, wird von manchen Autoren, welche über eine grössere Erfahrung auf diesem Gebiete verfügen, als so gut wie normal betrachtet.

So sagt E. Enslin (S. 263): „In der Karunkel sind 1 bis 4 accessorische Tränendrüsen vorhanden. Ihre Grösse ist sehr wechselnd, meist ist es so, dass entweder ein grösserer, oder mehrere kleinere Drüsenkomplexe sich vorfinden. Die Form der ganzen Drüse ist meist länglich oval, wobei bei grösseren Drüsen die Länge bis zu 1 mm, die Breite bis 0,4—0,5 mm beträgt. Auch die Lage ist ziemlich variierend, indem manche ganz nahe unter dem Epithel sich befinden, andere aber — und dies ist das häufigere — in der fibrösen Schichte der Mucösa oder in der Submucosa liegen, in welchem letzterem Falle sie vom Fettgewebe eingehüllt sind“

Und Alt (S. 195), welcher sowohl Material von Weissen als von Negern untersucht hat: „With much more regularity, indeed, almost as a rule, I find one, and quite often two, small glandular bodies of the acinous type situated in the lacrymal caruncula“

Andere dagegen, so Terson, Ciaccio, schlagen die Häufigkeit des Vorkommens dieser Drüsen weit geringer an, wie bei H. Virchow (S. 567) nachzusehen ist.

Ich habe in etwa einem Drittel der Fälle derartige Drüsen gänzlich vermisst; auch bei den von mir untersuchten Affen fand ich keine Drüsen.

In den übrigen Fällen waren Krausesche Drüsen vorhanden, oft in mehrfacher Anzahl. Diese Drüsen münden mit gewundenen Ausführungsgängen im Gebiet der Caruncula selbst; ein Ausmünden in die Plica, welches H. Virchow (S. 567) auf Grund einer, wie er aber selbst sagt, vielleicht nur auf ungenaue Ausdrucksweise zurückzuführenden Angabe von Alt als möglich verzeichnet, habe ich niemals gesehen.

Interessanter als diese, ja im Grunde gut bekannten carunculären Drüsen sind diejenigen, welche im Zusammenhange mit der Plica semilunaris vorkommen können, und zwar wegen der etwaigen Möglichkeit, sie mit der Nickhautdrüse oder mit der Harderschen Drüse, welche im Tierreich oft zu verhältnismässig mächtiger Entwicklung gelangen, zu homologisieren. In der Tat, wenn eine solche Homologisierung möglich wäre, so würde man in dem Vorkommen derartiger Drüsen beim Menschen, selbst wenn sie hier nur zu geringer Entwicklung gelangten, etwas Rudimentäres, ein Zeichen niederer Bildung, erkennen müssen.

Eine gute Übersicht dessen, was bisher beim Menschen hierüber bekannt geworden ist, sowie eine Darstellung der für die Vergleichung wichtigen Punkte findet man wiederum bei H. Virchow (S. 552—555).

Er sagt, dass die mehrfach beim Menschen gefundenen in Verbindung mit der Plica stehenden kleinen Drüschchen sich in ihrem geweblichen Bau, soweit bisher bekannt geworden, in nichts von den disseminierten kleinen Tränendrüsen der Coniunctiva, den Krauseschen Drüsen, unterscheiden. Was das Vorkommen von Drüsen der Plica bei Tieren betrifft, so hebt er scharf die Notwendigkeit hervor, welche sich aus neueren Arbeiten über diesen Gegenstand ergeben hat, die Hardersche und die Nickhautdrüse auseinander zu halten; ausser diesen beiden Hauptdrüsen aber finden sich bei Tieren gelegentlich auch kleine Einzeldrüsen. Solche erwähnt H. Virchow z. B. als besonders charakteristisch ausgebildet beim Elefanten; auch bei einem *Macacus rhesus* sah er (vgl. auch seine Fig. 161) eine ganze Anzahl derartiger Einzeldrüsen; hier fand er „an der bulbären Fläche der Plica semilunaris, d. h. also an der nasalen Wand der Nickhauttasche, eine Gruppe von zehn kleinen Einzeldrüsen“. Bei anderen Affen hat er sie nicht wiedergefunden. (Ich füge hinzu, dass ich bei keinem der von mir untersuchten Affen derartige Drüsen gesehen habe.) Als konstant kann man sie also auch beim Affen nicht bezeichnen (wie das H. Virchow auch nicht tut), ebensowenig, wie sie beim Menschen konstant sind.

Alle diese Drüsen, sowohl die Einzeldrüsen und die Nickhautdrüse, als auch die Hardersche Drüse, haben das Gemeinsame, dass sie in der Nickhauttasche münden, also in dem zwischen Plica und Bulbus gelegenen Raum. Sie sollen also nach dem Vorgange von H. Virchow (S. 554) als Drüsen der Nickhauttasche bezeichnet werden. Im geweblichen Aufbau aber bestehen Unterschiede und zwar gehören, wie neuere Untersuchungen gezeigt haben, die Einzeldrüsen und die Nickhautdrüse zusammen, während die Hardersche Drüse sich durch Besonderheiten auszeichnet.

Peters war wohl der erste, welcher eine scharfe Trennung der bis dahin meist zusammengeworfenen Harderschen von der Nickhautdrüse auf Grund einer ausgedehnteren vergleichenden Untersuchung durchgeführt hat. Durch die Arbeiten von Wendt, Löwenthal, Lutz und Miessner sind wir dann über den Bau und das Vorkommen der Harderschen Drüse hinreichend unterrichtet worden, um die etwas verwickelte Sachlage klarer übersehen zu können: das Vorkommen dieser Drüsen ist insofern wechselvoll, als, wie Löwenthal gezeigt hat, „manche Säugetiere beide Drüsen, andere nur die Nickhautdrüse und noch andere nur die Hardersche Drüse besitzen“ (H. Virchow).

Im Bau sind beide nach Peters schon makroskopisch zu unterscheiden: die Hardersche Drüse ist viel lockerer gefügt, die Drüsenlumina sind weit; die Nickhautdrüse dagegen stellt sich als eine eng zusammenhängende Drüsenmasse dar. Miessner charakterisiert die Hardersche Drüse als tubuloacinös, reichliches Bindegewebe trennt die Alveolen, ihre Membran ist unscharf, und der Kern liegt im Zentrum der Zellen; die Nickhautdrüse dagegen ist von acinösem Bau, nur sehr feine Septen trennen die Alveolen, die Membran ist scharf und der Kern der Drüsenzellen hat eine basale Lage. Die Nickhautdrüse (in diesem Sinne) und die disseminierten Einzeldrüsen unterscheiden sich — darin besteht wohl heute Übereinstimmung — in ihrem geweblichen Bau nicht von der Tränendrüse, sind also als accessorische Tränendrüsen aufzufassen.

Wenn man diese auf Grund der heutigen, geklärten Ansichten gegebene Definition der neueren Autoren annimmt, so wird man Peters beistimmen müssen, wenn er sagt, dass die von Giacomini (d) beim Buschmann beobachtete, von ihm als Hardersche Drüse gedeutete Drüse der Nickhauttasche nichts anderes als eine Nickhautdrüse sei. Es darf wohl überhaupt als höchst zweifelhaft bezeichnet werden, dass eine Hardersche Drüse beim Menschen vorkommt. (Über die Befunde am menschlichen Embryo, welche Contino als Rudiment der Harderschen Drüse deutet, vgl. H. Virchow, S. 555.) Auch die von mir an meinem

Material gefundenen Drüsen der Nickhauttasche entsprechen durchweg dem Bilde der Nickhautdrüse, welches die neueren Arbeiten uns gegeben haben.

Wenn wir also von der Harderschen Drüse absehen, so bleibt als „Drüsen der Nickhauttasche“ eigentlich nur eine einzige Art übrig, die als accessorische Tränendrüse aufzufassen ist: denn zweifellos hat H. Virchow recht, wenn er sagt, dass man die „Nickhautdrüse“ als einen Princeps inter pares wohl der Gruppe der Einzeldrüsen hinzuzählen dürfe. Es besteht ja beim Menschen hier nur der Unterschied in der Grösse, und dieser ist ausserordentlich labil; denn auch die „grosse“ Nickhautdrüse ist beim Menschen immer noch recht klein, wie ich sowohl aus den wenigen vorliegenden Beschreibungen (Giacomini, Pichler, Fleischer) wie aus meinen eigenen Präparaten ersehe.

Ich kann deshalb H. Virchow darin nicht beistimmen, dass er hier für die Homologisierung einen Unterschied zwischen „Nickhautdrüse“ und kleinen Einzeldrüsen machen will. Er referiert (S. 554) die oben zitierte Deutung, welche Peters dem Befunde Giacominis (Buschmann) geben will, indem er diese Drüse als Nickhautdrüse, nicht als Hardersche, deutet; H. Virchow fügt dann hinzu: „ja wir müssen sogar noch weiter gehen und es für möglich erklären, dass diese Drüse nichts anderes als eine der kleinen disseminierten Drüsen dieser Gegend und nicht ein Homologon der Nickhautdrüse der Säugetiere war“. Eine so tiefgreifende prinzipielle Unterscheidung beider Drüsenformationen erscheint mir nicht recht verständlich. Ob ein Organ wie die Tränendrüse bei seinem Bestreben, sich nach medialwärts hin auszudehnen, dies in der Form eines grösseren oder mehrerer selbständiger kleinerer Drüsenkörper tut, das scheint mir doch von keiner grundsätzlichen Bedeutung zu sein, insofern in jedem der beiden Fälle und auch dann, wenn beide Fälle nebeneinander vorkommen, dies Bestreben selbst sich darin dem Beobachter offenbart.

Ausser den carunculären und den Drüsen der Nickhauttasche kommt nun noch eine dritte Gruppe in Betracht, welche der nasalen Fläche der Plica angehören.

Solche Drüsen sind bisher nicht bekannt. H. Virchow (S. 554) hatte aber die Möglichkeit ihres Vorkommens bereits vorausgesetzt, als er schrieb: „Es muss aber im Interesse einer scharfen differentiellen Diagnose wenigstens als Möglichkeit auch im Auge behalten werden, dass kleine Drüsen an der carunculären Seite der Palpebra tertia liegen, die auch auf der carunculären Fläche ausmünden. Dass Drüsen auf der nasalen Seite des Knorpels liegen, aber mit ihren Ausführungsgängen den letzteren durchbohren, das wissen wir z. B. von der Nickhautdrüse des Kaninchens. Solche Drüsen sind dann doch den Drüsen der Nickhauttasche hinzuzurechnen, weil sie in diese münden. Sie müssen von dem Epithel der bulbären Fläche der Palpebra

tertia ausgegangen und durch den Knorpel hindurchgewachsen sein. Aber es ist bei der weiten Verbreitung Krause'scher Drüsen und der Variabilität ihres Vorkommens nicht ausgeschlossen, dass Drüsen gefunden werden, welche in dem oben gekennzeichneten Sinne als solche der nasalen Fläche der Palpebra tertia anzusehen sind. W. Krause spricht ganz gelegentlich (1861, S. 107) von acinösen Drüsen der vorderen Fläche der Palpebra tertia der Rinder, aber die Erwähnung ist so kurz, dass man ihr vielleicht keine grosse Bedeutung zuerkennen darf.“

Das Vorkommen derartiger, bisher noch nicht aufgefundener Drüsen konnte ich bei meinem Material mit Sicherheit nachweisen. Dieses ist der Fall bei den Hottentotten α und λ ; bei beiden ist ausserdem eine starke carunculäre Drüse vorhanden. Ein besonders charakteristisches Präparat, vom Falle α , an welchem man die Mündung der Ausführungsgänge beider Drüsen gleichzeitig auf einem Schnitt und ihre Lagebeziehungen recht deutlich erkennen kann, habe ich in Taf. XXIII, Fig. 10 abgebildet; die grösste Ausbildung, welche beide Drüsen im Laufe der Serien zeigen, liegt freilich an anderer Stelle als dort, wo beide Ausführungsgänge gleichzeitig sichtbar sind, und zwar ist diese Stelle für die carunculäre Drüse eine andere als für die Drüse der nasalen Flächen der Plica.

Die Nickhautdrüse finde ich im Falle ν und π vergesellschaftet mit einer carunculären Drüse (vgl. Fig. 9); in ζ , D und E finden sich zwei Drüsen der Nickhauttasche, von denen eine sich durch bedeutendere Grösse auszeichnet; hier kann man also zweifeln, ob man von einer „Nickhautdrüse“ im obigen Sinne oder von mehreren disseminierten Krause'schen Drüsen sprechen soll; einen prinzipiellen Unterschied sehe ich, wie gesagt, darin nicht.

Hinzufügen möchte ich noch, dass eine Übereinstimmung beider Körperseiten hinsichtlich des Verhaltens der Drüsen nicht immer festzustellen war.

Kurz zusammenfassend finde ich folgendes Verhalten der Drüsen bei meinem Material:

- a) Fehlen jeder Art von Drüsen bei α , β , γ , ϑ , ι (rechts), o , 10, 1; ferner bei den von mir untersuchten Affen.
- b) Nur carunculäre Drüsen allein vorhanden bei: δ , ε , ν , μ , ϱ .
- c) Nur Nickhautdrüse allein vorhanden in keinem Falle.

- d) Kombination mehrerer Nickhautdrüsen (von denen vielleicht eine als echte Nickhautdrüse, die anderen als disseminierte Krausesche Drüsen anzusehen wären) bei: D, E, ζ.
- e) Kombination der Nickhautdrüse und der carunculären Drüse bei: ι (links), ν und π.
- f) Kombination von Drüsen der nasalen Seite der Plica und carunculären Drüse bei: z und λ.

Da über die Frage, wie häufig bzw. selten diese verschiedenen Möglichkeiten beim Weissen sich finden, bisher ein Urteil, das auf systematische Untersuchung ausgedehnter Materialreihen sich stützen liesse, nicht möglich ist, so muss ich darauf verzichten, über die etwaige ethnische Bedeutung der Häufigkeit dieser Vorkommnisse mich irgendwie zu äussern: um so mehr, als meine Erfahrungen über Affen sowie über andere Menschenrassen in diesem Punkte noch zu gering sind, — eine Lücke, die ich bald auszufüllen hoffe. Ich möchte aber nicht verfehlen, eine gelegentliche Bemerkung von Alt zu zitieren. Er hat für seine Zwecke Material aus amerikanischen Krankenhäusern verwendet, und zwar sowohl solches von Weissen wie von Negern, ohne dabei irgendwie die Absicht zu haben, auf etwaige Rassenunterschiede seine Aufmerksamkeit zu richten. Dennoch bemerkt er beiläufig (S. 186) über die Tränendrüse: „As an interesting fact, I may say, that in the Negro I have found this gland to be as a rule larger than in the Caucasian. I have seen it often to be twice as large or even more“. Seine Figuren 2 und 3 illustrieren dies.

Über die Grösse der Tränendrüse habe ich bei meinem Material bisher keine Beobachtungen angestellt. Aber vielleicht liegt in einer stärkeren Entwicklung der Tränendrüsen, mag sie wie bei Alt in der Grösse der eigentlichen Tränendrüse sich zeigen, oder mag, wie bei meinem Material, die Neigung zu einer Vermehrung der Krauseschen Drüsen vorhanden sein, — vorausgesetzt, dass diese Neigung sich bei weiteren Untersuchungen wirklich als grösser wie beim Weissen erweisen sollte, — in der Tat ein Rassenmerkmal, vielleicht sogar ein Merkmal niederer Rasse? Jedenfalls dürfte dies bei weiteren Untersuchungen zu beachten sein.

Zusammenfassung der hauptsächlichsten Ergebnisse.

Auf Grund der makroskopischen und mikroskopischen Untersuchung (Schnittserien) der Plica semilunaris und des benachbarten Gewebes einschliesslich der Caruncula lacrimalis bei 25 Südafrikanern (8 Herero, 17 Hottentotten) und einigen Affen (Schimpanse, Orang, Gorilla, *Hylobates syndactylus* und Weissbart) sowie der von Giacomini, Eversbusch, Romiti, Alt, Adachi, Miklucho-Maclay, H. Virchow u. a. mitgeteilten Beobachtungen und Erfahrungen komme ich zu folgenden Ergebnissen:

1. Ob die Plica semilunaris, wie angeblich bei anderen sog. „wilden“ Völkern, bei Herero und Hottentotten durch eine besondere Grössenentwicklung sich auszeichnet, kann am konservierten Material nicht sicher entschieden werden; mancherlei spricht freilich dafür. Doch können für die Entscheidung dieser Frage wohl nur Beobachtungen am Lebenden, wo die in der Fixierung und Konservierung gelegene Fehlerquelle ausgeschaltet ist, verwendet werden.

2. Die Variabilität der Form ist aus der im Text gegebenen Übersichtstafel ohne weiteres zu ersehen. Einen grundsätzlichen Unterschied in der Form gegenüber den Anthropoiden kann ich nicht erkennen: bei niederen Affen ist (nach H. Virchow) die Form der Plica auf Schnitten eine steifere, weniger gebuchtete.

Bei den von mir untersuchten Affen fand ich schon bei makroskopischer Betrachtung in der Mitte des freien Randes der Plica eine auch durch dunklere Färbung ausgezeichnete knötchenartige Verdickung, die sich auf den Schnitten als eine Anhäufung derben Bindegewebes darstellt; diese fand ich bei Herero und Hottentotten niemals: sie scheint auch nach Erfahrungen anderer beim Menschen überhaupt nicht deutlich ausgeprägt zu sein; wohl aber bei niederen Affen. — Verdoppelungen der Plica sind vielleicht auf die bei der Fixierung eintretenden Faltungen und Quellungen des Gewebes zurückzuführen

3. Das Knorpelstück im Grunde der Plica semilunaris, welches den Affen nie zu fehlen scheint, und das nach Giacomini's Beobachtungen beim Weissen äusserst selten ist (er fand es bei 548 Weissen nur 4 mal = 0,73 %), fand ich bei 25 Südafrikanern 12 mal = 48 % (Herero 75 %, Hotten-

totten 35,3% — Rassenunterschied?); Giacomini hatte es zuerst bei Farbigen als ziemlich häufig nachgewiesen (unter 16 Fällen 12 mal = 75%). Adachi fand es bei 25 Japanern 5 mal = 20%. — Es handelt sich offenbar hier zweifellos um eine Thermo-morphie, die als Merkmal niederer Rasse aufgefasst werden darf.

Die Form dieses Knorpelstückes ist bei meinem Material die eines Plättchens mit abgestumpften Rändern und meist biconvex, zuweilen aber auch mit einer abgeplatteten oder gar ausgehöhlten Fläche: die Grösse zählt nur nach wenigen Millimetern. — Bei Orang und Hylobates ist die Grösse viel beträchtlicher, bei ersterem die Fläche unregelmässig, mit Einziehungen und Vorsprüngen versehen, bei Hylobates mehr gerade. Das Knorpelstück bei dem von mir untersuchten Schimpanse finde ich in Form und Grösse dem des Menschen am ähnlichsten. — Die Lage des Knorpelstückes ist stets im Grunde der Plica, nicht in dieser selbst. — Der Struktur nach gehört der Knorpel, wie ich überall, wo ich Weigerts Elastica-Färbung anwendete, gefunden habe, zum elastischen Knorpel: auch bei Schimpanse und Orang konnte ich elastische Fasern nachweisen, nicht aber bei den beiden Hylobates. — Das Knorpelstück ist von einem derben, dicken Perichondrium und zum Teil von Fettgewebe eingehüllt; grössere Züge elastischer Fasern können von der Caruncula her an das Perichondrium herantreten. In der Caruncula können sowohl quergestreifte wie glatte Muskelfasern in grösserem Maße auftreten. In mehreren Fällen konnte ich ein Ansetzen der glatten Muskulatur am Perichondrium des Knorpels nachweisen; das Ansetzen von quergestreifter Muskulatur sah ich beim Menschen nie, wohl aber konnte ich es beim Orang einwandfrei feststellen. — Ob das Vorkommen derartiger Muskel-elemente, mit oder ohne Vorhandensein des Knorpels, gleichfalls als ein Atavismus, ein Bestehenbleiben des Bewegungsapparates der Nickhaut, aufgefasst werden darf, müssen weitere vergleichende Untersuchungen lehren.

4. An Drüsen habe ich die sog. Krauseschen Drüsen (accessorische Tränendrüsen) in der auch sonst beim Menschen bekannten Art des Vorkommens angetroffen: sowohl als Drüsen der Caruncula, wie auch als Drüsen der Nickhauttasche, die man wieder als „Nickhautdrüse“ und „kleinere Einzel-

drüsen“ unterschieden hat; ausserdem konnte ich zum ersten Male „Drüsen der nasalen Seite der Palpebra tertia“ nachweisen, deren Vorhandensein bereits H. Virchow als Möglichkeit theoretisch in Betracht gezogen hatte. — Inwieweit man diese Drüsen, die ich bei den von mir untersuchten Affen nie gesehen habe, als Rudimente, und die Häufigkeit ihres Vorkommens als rassenanatomisch wertvoll wird erkennen dürfen, müssen weitere Untersuchungen, sowohl bei andern Rassen wie bei Affen, lehren.

Literaturverzeichnis.

- Adachi: Das Knorpelstück in der Plica semilunaris conjunctivae der Japaner. Zeitschr. f. Morph. u. Anthr., 1906, Bd. IX, S. 325—326, 1 Tafel.
- Alt, A. d.: Original contributions concerning the glandular structures appertaining to the human eye and its appendages. Transact. of the Acad. of Science of St. Louis, 1900, Vol. X, p. 185—207, 71 Abbildungen auf 36 Tafeln.
- Bartels, P.: Beitrag zur Rassenanatomie des sogenannten dritten Augenlides. Korr.-Bl. d. Deutsch. anthropolog. Gesellsch., 1909, Bd. 40, S. 84, 85.
- Contino, A.: Über die Entwicklung der Karunkel und der Plica semilunaris beim Menschen. Arch. f. Ophthalmol., 1909, Bd. 71, S. 1—51, 8 Tafeln, 4 Figuren.
- Darwin, Charles: Die Abstammung des Menschen, Bd. I, S. 22, Anm. 1. Gesammelte Werke, übersetzt von J. Carus, Bd. V. Stuttgart 1875.
- Enslin, E.: Die Histologie der Caruncula lacrymalis des Menschen. Arch. f. Augenheilk., 1905, Bd. 51, S. 252—267, 1 Tafel.
- Eversbusch: Einige Veränderungen der Plica semilunaris. Bericht über d. 15. Vers. d. ophthalmol. Gesellsch. zu Heidelberg. 3. Sitzung. Klin. Monatsbl. f. Augenheilk., 1883, Bd. 21, S. 155—163.
- Fleischer: Musculus retractor bulbi und drittes Lid bei einer menschlichen Missbildung. Anat. Anz., 1907, Bd. 30, S. 465—470, 1 Abbildung.
- Giacomini¹⁾: a) Annotazioni sopra l'anatomia del Negro. Premier Mémoire: Cartilage du repli sémilunaire dans l'homme blanc, dans le Nègre, dans l'Orang, dans le Cercopithèque et dans le Cynocéphale . . . (italienisch 1878). Archives Ital. de Biol., 1883, Vol. III, p. 331—356, 8 Figuren.
- b) Seconda Memoria. III. Ancora della piega semilunare nell uomo Bianco e nel Negro. Giornale dell' Accad. di Medicina di Torino, 1882, 14 Seiten.

¹⁾ Ich zitiere nur diejenigen italienischen Veröffentlichungen dieses Autors mit genauem Titel, welche nicht auch ausserdem in französischer Sprache in den Archives italiennes de Biologie erschienen sind.

- c) Troisième Mémoire. Arch. Ital. de Biol., 1884, Vol. VI, p. 248, 249 (italienisch Giorn. dell' Acc. di Med. di Torino, 1884, Terza Memoria und Appendice).
- d) Quarta Memoria. Esistenza della ghiandola d'Harder in un Boschimane. Duplicità della cartilagine della Plica semilunaris . . . Giornale dell' Acc. di Med. di Torino, 1887, 16 Seiten, 2 Tafeln.
- e) Cinquième Mémoire. Arch. Ital. de Biol., 1892, Vol. XVII, p. 337—371.
- f) (La plica semilunaris e la laringe nelle scimmie antropomorfe. Giornale dell' Accad. di Medicina di Torino 1898 Anno 60 p. 649—672.) — Diese von H. Virchow in seinem Literatur-Verzeichnis aufgeführte Arbeit ist mir leider nicht zugänglich.
- Loewenthal, N.: Beitrag zur Kenntnis der Harderschen Drüse bei den Säugetieren. Anat. Anz., 1892, Bd. VII, S. 546—556.
- Derselbe: Drüsenstudien. Internat. Monatsschr. f. Anat. u. Physiol., 1896, Bd. XIII, S. S. 27—34; S. 41—65. 2 Taf.
- Lutz, A.: Beiträge zur Kenntnis der Drüsen des dritten Augenlides. Zeitschr. f. Tiermed., 1899, Bd. III, S. 129—144 und S. 181—193.
- Miessner, H.: Die Drüsen des dritten Augenlides einiger Säugetiere. Arch. f. wiss. u. prakt. Tierheilk., 1900, Bd. XXVI, S. 122—154, 2 Tafeln.
- Mikluchow-Maclay: Über die Orang-Semang und Orang-Sakai. Zeitschr. f. Ethnol., 1876, Bd. VIII, S. (226), (227).
- Derselbe: Anthropologische Notizen, gesammelt auf einer Reise in West-Mikronesien und Nord-Melanesien im Jahre 1876. Zeitschr. f. Ethnol., 1878, Bd. X, S. (99)—(118).
- Peters, A.: Beitrag zur Kenntnis der Harderschen Drüse. Arch. f. mikr. Anat., 1890, Bd. 36, S. 192—203.
- Pichler, A.: Beitrag zur pathologischen Anatomie und Pathogenese der Mikrophthalmie, der Colobombildung und des Gehirns. Arch. f. Augenheilk., 1900, Bd. III, S. 570—636, 2 Tafeln, 11 Abbildungen.
- Romiti: La cartilagine della piega semilunare ed il pellicciaio nel Negro. Nota anatomica, 1885. Estr. dagli Atti della Società Toscana di Scienze Naturali residente in Pisa, Vol. VII, fasc. 1, 4p.
- Virchow, Hans: Mikroskopische Anatomie der äusseren Augenhaut und des Lidapparates. Handb. d. Augenheilk. von Graefe-Saemisch, 2. Aufl., 1. Bd., II. Kap., 1910.
- Vogt, Carl: Vorlesungen über den Menschen. Giessen 1863, Bd. I, S. 162.
- Waldeyer, W.: Microscopische Anatomie der Cornea, Sklera, Lider und Coniunctiva. Graefe-Saemischs Handb. d. ges. Augenheilk. Leipzig 1874 (Lider, Coniunctiva. Bd. I. S. 233—253).
- Wiedersheim, R.: Der Bau des Menschen als Zeugnis für seine Vergangenheit. Tübingen 1902, 3. Aufl.

Erklärung der Abbildungen auf Tafel XXIII.

- Fig. 1. Übersichtsbild der linken Plica semilunaris nebst Caruncula: von einem 15jährigen Herero (D); links. Horizontalschnitt, 50 μ , Färbung mit Alaunkarmin; ca. 10 fache Vergrößerung. — Man sieht die zerklüftete hammerförmige Gestalt der Plica, ihr Bindegewebegerüst, die Verteilung des Pigmentes (braun), eine Art von Lymphfollikel am Übergang zur Conjunctiva bulbi, den Knorpel in seiner charakteristischen Lage, tief im Grunde der Plica, zum Teil von Fettgewebe umhüllt, von derbem Bindegewebe kapselartig umhüllt, mit Andeutung der faserigen Struktur, sowie seine auf dem Schnitt biconvexe Gestalt.
- Fig. 2. Verteilung des elastischen Gewebes im und am Knorpel. Horizontalschnitt von 25 μ Dicke. Herero-Knabe (1); links. Färbung der elastischen Fasern mit Weigerts Gemisch, Nachfärbung der Kerne mit alkohol. Boraxkarmin; ca. 15fache Vergrößerung. — Die feineren elastischen Fasern (z. B. auch in der Plica selbst) sind bei dieser Vergrößerung nicht sichtbar.
- Fig. 3. Nachweis der elastischen Fasern im Knorpel; eine Stelle aus dem in Fig. 2 dargestellten Präparate bei ca. 225 facher Vergrößerung. — Die elastischen Fasern sind am stärksten in der Mitte des Knorpels.
- Fig. 4. Ansatz glatter Muskulatur am Knorpel. Horizontalschnitt von 60 μ Dicke. Hottentotten-Weib (E, 20 Jahre alt; links). Färbung nach van Gieson; ca. 10fache Vergrößerung. — Man sieht die aus der Tiefe kommenden Bündel glatter Muskulatur zum Teil an dem den Knorpel einhüllenden Bindegewebe enden, zum Teil anderwärts, besonders nach der Caruncula (rechts) hin sich aufsplintern.
- Fig. 5. Ansatz glatter Muskulatur am Knorpel; eine Stelle aus dem in Fig. 4 dargestellten Präparate bei ca. 75facher Vergrößerung. — Man sieht deutlich das Ansetzen der Bündel glatter Muskulatur an dem den Knorpel einhüllenden Bindegewebe.
- Fig. 6. Ansatz quergestreifter Muskulatur am Knorpel (Orang). Frontalschnitt von 40 μ Dicke. Färbung nach van Gieson; ca. 250fache Vergrößerung. — Man sieht die sehr nahe Lagebeziehung der Muskelbündel zu dem den Knorpel einhüllenden Bindegewebe, in welches sie fast wie eingesprengt erscheinen; an einigen Muskelfasern, bei denen die (überall möglichst naturgetreu wiedergegebene) Querstreifung zeigt, dass sie der Länge nach getroffen sind, sieht man die charakteristische Zuspitzung und die Verbindung des Perimysium mit dem benachbarten pericartilaginären Bindegewebe an ihrem Ansätze.
- Fig. 7. Plica, Knorpel und ein Stück der Caruncula bei Hylobates Weissbart. Horizontalschnitt von 40 μ Dicke. Färbung nach van Gieson; ca. 10fache Vergrößerung. — Hammerförmige,

wenig steife Bildung der Plica, mit leichter (auf anderen Schnitten deutlicher ausgeprägter) Verdichtung des Bindegewebes an der bulbären Fläche; beträchtliche Grösse des Knorpelstückes, Ungleichmässigkeit seiner Oberfläche, keine Andeutung von Fasern im Knorpel.

- Fig. 8. Plica, Knorpel und ein Stück der Caruncula bei Schimpanse. Horizontalschnitt von 40 μ Dicke. Färbung nach van Gieson; ca. 10fache Vergrösserung. — Gebuchtete, wenig steife Form der Plica, mit Verdichtung des Bindegewebes an der bulbären Fläche; beträchtliche Grösse des Knorpelstückes, geringe Ungleichmässigkeit seiner Oberfläche, stellenweise Andeutung von Fasern im Knorpel. — Im ganzen eine grosse Ähnlichkeit mit menschlichen Formen.
- Fig. 9. Krausesche Drüsen: „Nickhaut-“ und „carunculäre Drüse“ bei einem 20 jährigen Hottentotten ν rechts. Horizontalschnitt von 50 μ Dicke. Färbung mit Alaunkarmin; ca. 15fache Vergrösserung. — Man sieht die Drüse der Nickhauttasche („Nickhautdrüse“) nebst Ausführungsgang, und in der Caruncula eine (auf anderen Schnitten beträchtlich grössere) Krausesche Drüse („carunculäre Drüse“). Starke lymphoide Infiltration; neben dem Ausführungsgang an der Coniunctiva bulbi eine knötchenähnliche Anhäufung von lymphoiden Zellen.
- Fig. 10. Krausesche Drüsen: eine „carunculäre Drüse“ und die (neu gefundene) „Drüse der nasalen Seite der Plica“, (deren Vorkommen H. Virchow bereits als eine Möglichkeit theoretisch in Betracht gezogen hatte), bei einem 20 jährigen Hottentotten ν rechts. Horizontalschnitt von 30 μ Dicke. Färbung mit Alaunkarmin; ca. 15fache Vergrösserung. — Man sieht die neu gefundene Drüse mit ihrem Ausführungsgang. Auf anderen Schnitten, wo aber der Ausführungsgang nicht oder nicht in dieser Ausdehnung getroffen, sind die Körper beider Drüsen noch beträchtlich grösser.

Über das Conjunctival-Epithel des Menschen.

Von

Hans Virchow, Berlin.

Hierzu Tafel XXIV und XXV.

Die vorliegende Arbeit ist durch meine Beschreibung der Conjunctiva in dem Handbuch der Augenheilkunde von Graefe-Saemisch¹⁾ veranlasst, ja sie ist geradezu eine Ergänzung derselben. Als ich die Durcharbeitung dieses Kapitels im Jahre 1909 besorgte, machte ich die Erfahrung, dass die Zahl der Figuren, welche bereits 5 bis 8 Jahre früher gezeichnet waren, viel zu beschränkt sei, um das Epithel in den verschiedenen Modifikationen, welche ich in meiner Darstellung erwähnen musste, zur Anschauung zu bringen, und es war mir auch klar, dass die Angaben über die verschiedenen Erscheinungsweisen des Epithels sich keine Beachtung erringen würden, wenn sie nicht durch bildliche Anschauung gestützt wären. Dies aber ist es meiner Meinung nach augenblicklich ganz ausschliesslich, worauf es in der Angelegenheit des Conjunctival-Epithels ankommt. Nicht Spekulationen, weder solche morphologischer noch solche physiologischer Natur, sondern genaue anatomische Tatsachen, aufs zuverlässigste topographisch geordnet, in ihrer individuellen Variabilität sichergestellt und vergleichend-anatomisch vervollständigt. Morphologische Spekulationen mögen anziehender sein, physiologische Betrachtungen sich unmittelbarer an den Praktiker wenden und beide einen grösseren Leserkreis fesseln, aber beide haben ohne eine breite Grundlage gut gesicherter Tatsachen gar keinen Wert und keine Berechtigung und führen nur zu Willkürlichkeiten. Ich will die Situation durch einige Bemerkungen nach der morphologischen und nach der funktionellen Seite hin erläutern.

Morphologische Betrachtung. Als Beispiel einer morphologischen Spekulation auf ganz ungenügender empirischer Basis, ja fast ohne jegliche empirische Basis möchte ich die Arbeit W. Pfitzners „Das Epithel der Conjunctiva“, Zeitschrift für

¹⁾ I. Bd., I. Abteil., Kapitel II, 1905—1909. Im folgenden wird diese Bearbeitung unter der Abkürzung Handb. wiederholt vorkommen.

Biologie, Bd. 34, n. F. 16, S. 397—431, 1896, besprechen. Dieser Autor behauptet von der Conjunctiva der Säugetiere „Übereinstimmung mit der Epidermis der Fische und Amphibienlarven“. ja er bezeichnet sogar diese Übereinstimmung als eine „absolute“ (l. c., S. 397). Er stellt es so dar, als sei er durch empirische Untersuchung zu diesem Ergebnis gekommen, es ist jedoch für mich kein Zweifel, dass er durch apriorische Spekulation zu seiner Ansicht gelangt ist, und dass er dann alles, was er brauchte, in das Material hineinsah und die grossen Lücken nicht bemerkte, welche erst noch auszufüllen gewesen wären. Von der Fischepidermis weiss er nicht das geringste. Er findet sich mit ihr mit den Worten ab: „Die Amphibien sind als Larven Fische, im erwachsenen Zustand Quadrupeden: sie besitzen als Larven eine Fischepidermis, als erwachsene Tiere eine Amnioteneperidermis.“ (S. 415.) Diese Äusserungen sind derartig nichtssagend, dass sie dadurch eigentlich über jede Kritik erhaben sind. Die genauen Untersuchungen Maurers (Die Epidermis und ihre Abkömmlinge, Leipzig 1895) haben gezeigt, wie verschiedenartig innerhalb der verschiedenen Gruppen der Fische die Epidermis gestaltet ist. Man müsste doch die Epidermis der Amphibienlarven an einen bestimmten Typus der Fischepidermis anknüpfen können und sich nicht mit dem Ausspruch: „Die Amphibien sind als Larven Fische“ über das ganze morphologische Problem hinwegsetzen. Schlimmer kann man es auch nicht machen, wenn man die vergleichend-morphologische Betrachtung bewusst lächerlich machen will. Ebenso wenig ist natürlich die Epidermis der Amphibien nach der Metamorphose eine „Amnioteneperidermis“. Es ist nicht einmal die Epidermis sämtlicher Amphibienlarven identisch; so entbehrt z. B., wie Maurer gezeigt hat, die Epidermis der Anurenlarven der Leydig'schen Zellen, welche bei der Salamanderlarve vorkommen. (l. c., S. 113, 156.)

Gegenüber diesen vagen und nichtssagenden Verallgemeinerungen ist erst einmal zweierlei zu betonen: 1. die Epidermis der Salamanderlarve ist das Jugendstadium der Epidermis des fertigen Tieres, muss also gewisse Merkmale enthalten, welche erst im fertigen Zustande, beim Landtiere, ihre Bedeutung bekommen, 2. sie ist die Epidermis einer Larve, hat also gewisse larvale Eigenschaften, wobei z. B. an die für Amphibienlarven charakteristischen larvalen Häutungen zu denken ist. Daneben

kann man natürlich auch noch nach Merkmalen suchen, welche sich vergleichend-morphologisch, d. h. von einer bestimmten fischartigen Vorfahrenart aus erklären lassen, aber dies darf nicht in der Weise geschehen, dass man ohne jede Spur von Tatbestand sich mit der Phrase zufrieden gibt: „Die Amphibien sind als Larven Fische“. Vielmehr muss es die Aufgabe einer sorgfältigen Analyse sein, diese drei Kategorien von Merkmalen zu sondern.

Ebenso summarisch und gewaltsam ist das, was Pfitzner über das Conjunctional-Epithel der Säugetiere sagt; er schliesst seine Ausführungen mit den Worten: „Mehrschichtiges Epithel mit gestricheltem Cuticularsaum und Leydig'sche Zellen — die ausgesprochenste Fischepidermis!“ (l. c., S. 430.) „Fischepidermis“ ist für den Autor wie gesagt identisch mit Epidermis der Salamanderlarve. Gehen wir auf die drei hier aufgeführten Merkmale ein, so wird die Angabe „mehrschichtiges Epithel“ an einer anderen Stelle erläutert als „zwei- bis dreischichtiges Epithel“. Nun kommt zweilagiges und dreilagiges Epithel in der Conjunctiona der Säugetiere tatsächlich vor, aber auch mehr als drei Lagen. Die Zahl der Lagen ist also von lokalen Bedingungen abhängig und hat an sich keine spezifische Bedeutung. Von der Gestalt der Zellen, die doch auch in Betracht zu ziehen wäre, weiss Pfitzner wenig; das zylindrische Epithel, in welchem sich der Typus des Conjunctional-Epithels am extremsten ausgeprägt findet, kennt er gar nicht; seine Figur (l. c., Fig. 9) zeigt zwei gleich dicke Lagen kubischer Zellen; ich halte diese Figur für im höchsten Maße schematisch.

Das zweite Merkmal, welches Pfitzner dem Conjunctional-Epithel zuschreibt, sind die Leydig'schen Zellen. Man braucht nur die Worte des Autors zu citieren, um dem Wissenden klar zu machen, mit welcher Nichtachtung sowohl der Tatsachen wie der Literatur hier vorgegangen wird: Becherzellen finden sich „niemals im Ektoderm. Becherzellen stehen im Niveau der Oberfläche und entwickeln sich aus Oberflächenzellen“ „Sie kommen vor in einschichtigem Epithel; wenn in mehrschichtigem, dann ausschliesslich in der obersten Lage, stets so, dass sie zu jeder Zeit, in jedem Entwicklungsstadium an der freien Oberfläche teilnehmen“. (l. c., S. 425.) „Die blasigen Zellen in der Conjunctiona des Menschen und der Säugetiere aber verhalten sich durchaus

entgegengesetzt. Sie kommen überhaupt nie an die Oberfläche, von der sie stets durch die Schicht der Cuticularzellen getrennt bleiben“ (l. c., S. 426.)

Das dritte Merkmal ist der „gestrichelte Cuticularsaum“. Ich habe mich über die Frage eines Saumes im Handb. von Graefe-Saemisch (l. c., S. 582) ausführlich ausgesprochen und werde sie auch in dieser Arbeit kurz berühren. Jedenfalls muss ich nach meinen Erfahrungen eine gestrichelte Cuticula, wie sie Pfitzner abbildet (l. c., Fig. 9), in das Reich der Phantasie verweisen und ich bin nicht geneigt, einem Autor, der sich in der so leicht zu entscheidenden Frage der Schleimzellen als so unzuverlässig erweist, in der so viel schwierigeren Frage der Cuticula Zutrauen zu schenken.

Ich werde im folgenden bei einer speziellen Frage noch einmal auf die Darstellung Pfitzners zurückzukommen haben, nämlich bei der Modifikation des Conjunctival-Epithels, welches sich in der admarginalen Zone der Lider findet.

Funktionelle Betrachtung. — Auch für die funktionelle oder physiologische Betrachtung, welche ja die Grundlage für die Auffassung der Praxis bildet, ist eine breite Kenntnis der Tatsachen notwendig. Ich meine das nicht so sehr mit Rücksicht auf vergleichend anatomische-Kenntnisse, obwohl auch in dieser Hinsicht ein gewisses Maß von Erfahrungen dringend erwünscht ist. Dies gilt einmal mit Rücksicht auf diejenigen Tiere, an welchen experimentiert wird, und das andere Mal mit Rücksicht auf die Haustiere. Aber es kommt doch in erster Linie die Conjunctiva des Menschen in Betracht.

Mit Rücksicht auf diese zeigt nun die Literatur so grosse Widersprüche, dass schon daraus geschlossen werden kann, dass es sich um besondere Schwierigkeiten handelt. Ein Teil der unsicheren oder fehlerhaften Angaben ist ohne Zweifel darauf zurückzuführen, dass die Untersucher nicht hinreichend geschult waren oder es mit ihrer Aufgabe nicht ernst genug nahmen, und man wird nicht umhin können, diesen individuellen Faktor in Betracht zu ziehen. Bei älteren Arbeiten fällt auch ins Gewicht, dass ihnen nicht die mikrotechnischen und optischen Hilfsmittel von heute zur Verfügung standen. Es ist drittens in Betracht zu ziehen, dass es sehr schwer ist, vollkommen frisches Material von menschlichen Lidern zu erhalten. Noch eher lässt sich ein

frischer Augapfel bekommen, da derselbe bei Operationen öfters entfernt werden muss, aber gesunde Lider werden aus kosmetischen Gründen stets geschont. Es ist ferner schon durch mich und vorher schon durch andere darauf hingewiesen worden, dass diejenigen Bevölkerungskreise, aus denen das Material zu anatomischen Untersuchungen gewonnen werden kann, vielfach in unhygienischen Verhältnissen leben, infolge derer sie früher oder später an entzündlichen Zuständen der Conjunctiva gelitten haben. Endlich muss auch in Betracht gezogen werden, dass diejenigen Menschen, von denen das Material für Untersuchungen genommen worden ist, vielfach vor ihrem Tode schwer krank gewesen waren, und dass sich die Folgen davon, sowie die Folgen des vor dem Tode mangelhaft unterhaltenen Lidschlages auch im Conjunctival-Epithel ohne eigentliche Conjunctivitis äussern mögen.

Es sind also Gründe genug, welche Unsicherheiten und Widersprüche der literarischen Angaben erklären können. Aber dieselben geben doch dem Untersucher, welcher gut beglaubigtes und gut konserviertes Material in Händen hat, noch nicht das Recht, abweichende Angaben seiner Vorgänger zu verwerfen und seine eigenen Erfahrungen als die allein maßgebenden hinzustellen. Ich habe wenigstens aus dem Studium der Literatur den Eindruck erhalten, dass zuweilen auch Arbeiten, die zweifellos ganz sorgfältig und gewissenhaft gemacht worden waren, doch zu widersprechenden Ergebnissen geführt haben. Die Ursachen müssen also zum Teil in dem Objekte selbst liegen. Es ist sehr wahrscheinlich, dass nicht unerhebliche individuelle Verschiedenheiten vorkommen. Ich habe deren auch selbst gefunden, wie ich im Handb. angegeben habe, indem wenigstens das Epithel der Conjunctiva tarsalis bei einem 23-jährigen und bei einem 24-jährigen Hingerichteten im oberen Lide erheblich voneinander abwich. Hieraus ergibt sich die nicht zu ungehende Forderung, mit dem Urteil so lange zurückzuhalten, bis in einer Reihe von Fällen an gut konserviertem und als gesund beglaubigtem Material genau durchgeführte Untersuchungen vorliegen.

Ein Teil der Unsicherheiten und Widersprüche der Literatur beruht aber ohne Zweifel darauf, dass die Stellen nicht genau angegeben wurden, von denen das untersuchte Epithelstück entnommen war, und dass die lokalen Unterschiede nicht genügend berücksichtigt wurden. Und dies ist das erste Erfordernis und

ist auch für meine Untersuchung hauptsächlich bestimmend gewesen, dass eine ganz strenge mikrotopographische Untersuchung durchgeführt wird. Diese Aufgabe zwingt uns aber wieder zu bestimmten sehr strengen Forderungen bei der Beschaffung und Vorbereitung des Materials, welche ich zwar schon formuliert habe, die ich aber hier von neuem zur Sprache bringen muss, da sie die unerlässliche Vorbedingung für die Beschaffung eines sicheren Tatsachenmaterials und eine zuverlässige Verständigung sind.

Um eine vollständige und topographisch genau geordnete Untersuchung aller Modifikationen des Conjunctival-Epithels bei einem Individuum vornehmen zu können, ist es notwendig, nicht nur ein Stück seiner Conjunctiva, sondern den ganzen Conjunctivalsack zur Verfügung zu haben. Die allermeisten Untersuchungen haben sich darauf beschränkt, Schnitte vom Tarsalteile des oberen Lides zu machen, womit man aber nur Aufschluss über die Conjunctiva tarsalis superior erhält. Dies ist nicht genügend. Schon die Conjunctiva tarsalis inferior weicht von der superior ab; weitere Verschiedenheiten finden sich an anderen Stellen der Conjunctiva.

Die Forderung, den gesamten Conjunctivalsack topographisch geordnet durchzugehen, legt aber dem Untersucher weitere Verpflichtungen auf. An herausgeschnittenen Stücken ist nämlich eine Orientierung nur soweit möglich, als sie den festgewachsenen Abschnitten der Conjunctiva, d. h. der Conjunctiva tarsalis und cornealis angehören; die Conjunctiva mobilis dagegen gestattet wegen ihrer lockeren Unterlage eine strenge Orientierung nicht mehr. Für sie ist es daher notwendig, den gesamten Conjunctivalsack in der Lage zu fixieren, was nur durch Injektion der Konservierungsflüssigkeit in die Arterien des Kopfes geschehen kann.

Auf dieses Verfahren führt auch eine weitere Forderung, welche an das Material gestellt werden muss. Wenn man sich nämlich vergegenwärtigt, dass sich die Conjunctiva der Lider in scharfem Bogen in die Conjunctiva des Bulbus umschlägt, so liegt es auf der Hand, dass bei dem Herausschneiden und Flachlegen dieses Teiles eine verhängnisvolle Zerrung im Epithel eintreten muss, deren Wirkung sich in verschiedener Weise geltend machen wird, je nachdem dieser Eingriff sich an der noch frischen Haut oder nach der Anfixierung derselben vollzogen hat. Im ersteren Falle müssen die noch weichen Epithelzellen gedehnt

und ihre Formen verunstaltet werden, im zweiten Falle muss das Gefüge des Epithels zerrissen werden.

Wenn man alle diese Forderungen zusammenfasst, welche hier an das Material und seine Verarbeitung gestellt sind, so wird man einsehen, dass sie nur in wenigen Fällen erfüllt werden können, und man wird sich auch vergeblich in der ganzen bisherigen Literatur nach einem einzigen Falle umsehen, in dem sie erfüllt worden sind. Es ist mir zwar bekannt, dass ein in der feinen Mikrotechnik wohl erfahrener Kollege den Kopf eines Hingerichteten mit Flemmingscher Flüssigkeit bis zu vollkommener Fixierung injiziert hat, aber ich habe nichts davon erfahren, dass die Untersuchung der Conjunctiva zur Ausführung gelangt wäre.

Hiermit komme ich auf mein eigenes Material und die Untersuchung desselben.

Material. Die eben formulierten, für die Durchführung einer mikrotopographischen Untersuchung notwendigen Forderungen habe ich mir nicht theoretisch vor Beginn der Arbeit ausgedacht, sondern ich bin darauf während der Arbeit selbst Schritt für Schritt gedrängt worden. Daher ist es verständlich, dass meine Arbeit zum Teil ohne strenge Einhaltung dieser Bedingungen gemacht wurde. Ich wäre aber auch gar nicht in der Lage gewesen, die Bedingungen im vollen Umfange zu erfüllen, weil mir selbst keine frischen menschlichen Köpfe zur Verfügung standen. Ich war nur in der Lage, die Fixierung des ganzen Conjunctivalsackes an Tieren und an einigen Anatomieleichen, in letzterem Falle frühestens 4 Tage p. m. vorzunehmen. Die letzteren waren natürlich für irgendwelche feineren Untersuchungen unbrauchbar, doch zeigt meine Fig. 3. dass selbst an solchem Material noch manche wertvolle Aufschlüsse zu gewinnen sind. Immerhin stand mir gutes Material zur Verfügung, nämlich die fast vollständigen Conjunctivalsäcke samt Augäpfeln eines 23jährigen und eines 24jährigen Hingerichteten, der eine durch Pikrinschwefelsäure, der andere durch Sublimat fixiert, welche Herr Friedrich Müller in Tübingen für mich in der sorgfältigsten Weise vorbereitet hatte. Dazu kam die Karunkel nebst Plica semilunaris einer hingerichteten Frau, in Sublimat fixiert, welche mir Herr Joseph Schaffer in Wien überliess.

Ich will übrigens nicht unterlassen, einen Punkt, welchen ich schon erwähnt habe, hier wieder zur Sprache zu bringen.

Es findet nämlich, wenn die Lider noch lebensfrisch zur Konservierung gelangen, durch den Reiz der Fixierungsflüssigkeit eine heftige Kontraktion des Ringmuskels statt, welche eine Deformierung der Lider herbeiführt. Es ist daher zu raten, in solchen Fällen vorher den Muskel möglichst vollständig abzutragen.

Spezielle Aufgabe der vorliegenden Arbeit. — Wie schon gesagt, betrachte ich es als die nächst gebotene Aufgabe auf dem Gebiete des Conjunctival-Epithels, eine möglichst vollständige Synopsis aller lokalen Modifikationen zu erlangen. Von solchen habe ich im Handb. mehrere abgebildet. Die neuen Figuren sollen zur Vervollständigung dienen. Ich hatte deren noch elf weitere zeichnen lassen, welche bestimmt waren, die Kenntnis der Schleimzellen zu fördern, aber ich habe es aufgegeben, auf letztere näher einzugehen und habe daher diese Figuren fortgelassen. Völlig werde ich es aber doch nicht vermeiden können, auf diese Zellen Rücksicht zu nehmen, weil sie an vielen Orten den Aufbau des Epithels derartig beeinflussen, dass sich gebieterisch die Frage nach den Beziehungen der Schleimzellen zum Conjunctival-Epithel aufdrängt.

Schleimzellen und Epithel. — Die Frage nach der Natur dieser Beziehungen und nach ihrer Tragweite muss mit der grössten Sorgfalt und Vorsicht behandelt werden. Man darf sich dabei keine Verallgemeinerungen gestatten, sondern muss immer wieder an jedem Orte von neuem prüfen, ob das, was sich an einer anderen Stelle als sicher oder wahrscheinlich erwiesen hat, auch auf diesen Ort übertragbar ist. Für mich, indem ich viele Hunderte von Schnitten aufs genaueste durchging, hat sich allmählich immer mehr der Eindruck befestigt, dass man hinsichtlich des Verhältnisses der Schleimzellen zu dem Conjunctival-Epithel drei Fälle zu unterscheiden habe: 1. Es gibt Abschnitte des Epithels, in welchen die Schleimzellen reichlich und in gut entwickelten Formen enthalten sind, in denen also die Bedingungen für die Ausbildung derselben günstig sein müssen, ohne dass doch der Aufbau des Epithels durch sie wesentlich bestimmt wird. 2. Es gibt Stellen, an welchen die Schleimzellen in verhältnismässig geringer Zahl vorkommen und ihre Formen dem Typus der Epithelzellen angepasst sind, ja sogar Kümmerformen auftreten. 3. Es gibt Stellen, an welchen die Schleimzellen in grossen Mengen erscheinen, bedeutende Grössen erreichen,

sich in Gruppen zusammenschliessen und durch diese Merkmale bestimmend in den Epithelcharakter eingreifen.

Ich bemerke ausdrücklich, dass ich nicht den Anspruch erhebe, diese Unterschiede zu „erklären“, obwohl ich natürlich beständig über die Möglichkeit von Erklärungen nachgedacht habe. Es ist ebenso naheliegend auf der einen Seite, dass die lokalen Unterschiede in der Beschaffenheit des Epithels hier Vorteile und dort Nachteile für die Ausbildung der Schleimzellen mit sich bringen, wie auf der anderen Seite, dass Verschiedenheiten der funktionellen Beanspruchung an einem Ort eine grössere und an einem anderen Ort eine geringere Menge von Schleimzellen bedingen. Es kann auch sein, dass beide Ursachen nebeneinander wirksam sind. Aber ich würde es für verfrüht halten, schon jetzt eine endgültige Stellung einnehmen zu wollen. Erst bedarf es noch weiterer genauer Untersuchungen über die Schleimzellen selbst, den Ort ihrer Entstehung, den Modus ihrer Bildung, ihre Lebensdauer, die Ausstossung von Inhalt und die Frage, ob sie nach der Entleerung zugrunde gehen oder fortbestehen. Alle diese Fragen habe ich im Handb. erörtert und nachgewiesen, wie unsicher bisher die Kenntnisse sind.

Plan der Darstellung. — Wie schon gesagt, ist es meine Absicht, eine Anzahl von Modifikationen des Conjunctival-Epithels zur Kenntnis des Lesers zu bringen. Alle diese Modifikationen sind im Handb. schon erwähnt; sie erhalten aber hier erst ihre volle Bedeutung, so z. B. ihre Körperlichkeit, durch die Figuren. Auf diesen ruht also die Bedeutung der Arbeit. Allgemeine und zusammenfassende Erörterungen werde ich möglichst vermeiden, da ich nur wiederholen könnte, was ich im Handb. vor kurzem erst gesagt habe. Wo sich aber solche aufdrängen, sollen sie im Anschluss an die Beschreibung der einzelnen Figuren vorgebracht werden. Auch auf die Literatur braucht hier nicht genauer eingegangen zu werden, da sie im Handb. eingehend berücksichtigt worden ist.

Figur 1.

Grenze von Conjunctival-Epithel und Epidermis an der inneren Lidkante des unteren Lides.

Ich habe schon im Handb. gesagt, dass der Hautteil des Lides da aufhört, „wo die Epidermis endigt, was sich an dem

Aufhören des Stratum granulosum und des Stratum corneum bestimmen lässt. An geeignet gefärbten Präparaten lässt sich dieser Punkt auf die Zelle genau nachweisen“. (l. c., S. 448.) Ich will jetzt diese Grenze zwischen Epithel und Epidermis, Grenze im strengsten mikroskopischen Sinne, im Bilde vorführen und dabei das Epithel besprechen, welches sich unmittelbar an die Epidermis anschliesst. Von Epithel spreche ich, indem das Merkmal der Epidermis, nämlich zu verhornen, fehlt. Im übrigen ist aber an dieser Grenze von Epithel und Epidermis die Übereinstimmung zwischen beiden eine anscheinend vollständige, wenigstens für unser Wahrnehmungsvermögen. Deckt man auf der Figur die oberflächlichen Zellagen ab, so erscheint alles übrige rechts und links völlig übereinstimmend. Ich will aber damit durchaus nicht sagen, dass es in Wahrheit völlig übereinstimmend ist, denn ein Epithelteil, welcher verhornt, hat doch sicherlich andere Qualitäten, wie ein Nachbartheil, welcher nicht verhornt. Für unser grobes Wahrnehmungsvermögen verraten sich jedoch diese Unterschiede der Qualität nicht in sichtbaren Merkmalen.

Epitheldicke. Das Epithel ist an der abgebildeten Stelle etwa 15 Lagen stark, doch wechselt dies nach der Anwesenheit von Papillen. Auch lässt sich, da ja die Zellen einer Lage zwischen die der folgenden hineinreichen, nie eine genaue Zahl der Lagen angeben.

Zellengestalt. Die basalen Zellen sind zylindrisch. Auch die nächstfolgenden Zellen sind wenigstens an interpapillären Stellen mehr in senkrechter Richtung gestreckt. Die Zellen der mittleren Lagen sind ebenso breit wie hoch, jedoch greifen dieselben mit Fortsätzen zwischeneinander ein und sind zum Teil mit Buchten versehen, in welche andere Zellen eingedrückt sind.

Konsistenz. Die Dichtigkeit, Festigkeit einer Zelle, deren Kenntnis uns ja erst eine sichere Grundlage für die Beurteilung der mechanischen Eigenschaften bieten würde, sind wir leider nicht in der Lage, durch das Tastgefühl zu prüfen. Wir können nur nach gewissen optischen Merkmalen uns ein schätzungsweise Urteil bilden. Die Zellen der vorliegenden Gegend erscheinen dichter als an anderen Stellen des Conjunctival-Epithels, was sich auch bei schwacher Säurefuchsin-Färbung geltend macht. — Auch die beiden in der Figur sichtbaren Vacuolen (C.) scheinen

mir in dieser Hinsicht verwertbar; die Kerne sind durch irgendeine Zufälligkeit der Reagenzeinwirkung gegen die Wand zusammengezogen, während der Kontur der Kernhöhle, vielleicht die Kernmembran, sich als scharfer Kreis gegen die Zellsubstanz abgrenzt. Derartige Kunstprodukte trifft man besonders in dichtem Epithel. — Auch die Gestalt der Leukocytenkerne, deren einer in der Figur zu sehen ist (L.), lässt sich in diesem Zusammenhange verwerten. Über die Leukocytenkerne in dieser Epithelmodifikation gilt das gleiche, was ich ausführlich beim Hornhautepithel besprochen und durch Abbildungen belegt habe (Handb., S. 27). Sie sind ausserordentlich in die Länge gestreckt, oft gewunden und wurmartig, während an anderen Stellen des Conjunctival-Epithels, wo die Zellen anscheinend weicher sind, die Leukocytenkerne häufig mehr rund erscheinen. Die Vorstellung drängt sich auf, dass in der admarginalen Zone den sich durchzwängenden Leukocyten grössere Widerstände gegenüber stehen. — Auch die noch zu besprechenden Kümmerformen der Schleimzellen erwecken den Eindruck einer grösseren Konsistenz der Epithelzellen: es scheint, dass diese die Schleimzellen nicht mehr recht aufkommen lassen.

Mitosen. Mehr nebenbei möchte ich auf einen Kern hinweisen, welcher sich im Stadium des lockeren Knäuels befindet (M.). Da bei anderer Einstellung ein zweiter Kern der gleichen Art an der gleichen Stelle sichtbar wird, so handelt es sich um eine abgelaufene Teilung. Was ich betonen möchte, ist die verhältnismässig hohe Lage. Ich habe schon im Handb. angegeben, dass ich nach Kernteilungsbildern nicht besonders gesucht habe, aber beim Durchmustern der Schnitte auf eine Anzahl solcher gestossen bin. Nicht eine einzige dieser Figuren fand sich in der basalen Lage, was Zufall sein mag, aber doch immerhin beachtenswert ist.

Zellagen in der Flucht des *Stratum granulosum*. Das *Stratum granulosum* selbst ist am Rande der Epidermis 2—3 Zellagen dick. Die Veränderung gegen das Epithel hin besteht nicht darin, dass die Dicke der Schicht abnimmt, eher wird dieselbe etwas dicker. Es scheint auch nicht, dass die Körnchen kleiner werden. Sie werden vielmehr spärlicher. Aber dies geschieht auch erst unmittelbar an der Stelle, wo sie aufhören, man möchte sagen, in der letzten Zelle. Das letzte Ende

des Stratum granulosum (h.) hat im ganzen einen dunkleren diffusen Farbenton (durch Hämatoxylin) angenommen, und dieser setzt sich noch auf die in gleicher Flucht liegenden nächsten Zellen, etwa 2—3 der letzteren fort. Dann verblasst allmählich die dunklere Färbung, indem zugleich die Zellen dicker werden.

Zellagen in der Flucht des Stratum corneum. Das Stratum corneum hat am Ende der Epidermis eine sehr geringe Dicke und ist in undeutliche Schüppchen aufgeschilfert. Diese Zellen werden jenseits der Grenze dicker und besitzen Kerne; ja man findet einzelne Kerne schon 2—3 Zellen weiter nach der Epidermisseite hin (n.) vor dem letzten Ende des Stratum granulosum. Andererseits trifft man in diesem Gebiet aber auch stark verhornte Schüppchen (k.), wodurch der Schluss berechtigt erscheint, dass die Verhornung nicht in allen Zellen gleich intensiv vor sich geht. Doch betrifft diese Unregelmässigkeit wie gesagt nur ein Gebiet von 2—3 Zellbreiten.

Schleimzellen. Obwohl in dem Gebiet, welches in der Fig. 1 dargestellt ist, Schleimzellen nicht mehr vorkommen, so sind diese doch für die Beurteilung der Beziehungen zwischen Epidermis und Epithel von so grosser Bedeutung, dass ich meine früheren Angaben hier wiederholen will (Handb., S. 449). Ich habe dort zwei Unterzonen der admarginalen Zone unterschieden, die schleimzellenfreie und die schleimzellenhaltige, von welchen jede etwa 40 Zellen breit ist. „Die Schleimzellen treten auf manchen Schnitten gleich in grösserer Zahl auf; auf anderen Schnitten dagegen sind einzelne derselben weit vorgeschoben gegen die erste Unterzone, wie Vorposten. Diese vorgeschobenen Schleimzellen sind stets klein und färben sich dunkel: sie erscheinen den übrigen Schleimzellen gegenüber wie Kümmerformen. Ich glaube jedoch, dass ihre Kleinheit sich daraus erklärt, dass sie in dem dichteren Epithel sich nicht so sehr ausdehnen können, und dass auch die dunklere Färbung hierauf zurückzuführen ist“ (l. c., S. 450).

Beachtenswert ist es, dass alle Schleimzellen dieser Region in den oberflächlichen, meist sogar in den oberflächlichsten Lagen des Epithels getroffen werden. Wichtiger ist es, dass manche der Schleimzellen dieser Gegend kuglig, manche sogar breiter wie hoch sind, und dass sie nicht selten schief liegen, wobei stets, soweit meine Erfahrung reicht, das basale Ende

fornicalwärts, d. h. nach der Seite des Epithels, das freie Ende lidrandwärts, d. h. nach der Seite der Epidermis gewendet ist.

Morphologische Betrachtung. Ich komme jetzt noch einmal auf Pfitzner zurück, nicht um meine in der Einleitung ausgesprochene Kritik über seine Angaben von der Beschaffenheit des Conjunctival-Epithels („Conjunctiva fornicis“ bei Pfitzner) zu wiederholen, sondern um eine solche über seine Ansicht von dem Epithel der admarginalen Zone und die daran geknüpften Folgerungen hinzuzufügen. Pfitzner weiss wohl etwas von dem Vorhandensein einer solchen Epithel-Modifikation, aber er kennt ihre Merkmale nicht. Er sagt von ihr: „Hier haben wir bekanntlich anfangs (vom Lidrande her gerechnet) noch geschichtetes Pflasterepithel“ (l. c., S. 427), und aus seiner nicht sonderlich klaren Darstellung ist zu ersehen, dass er ihm die Fähigkeit der Verhornung zuschreibt.

Um die Denkart des Autors noch genauer zu charakterisieren, ziehe ich auch das in den Kreis der Betrachtung, was er über das Corneaepithel vorbringt. Auch dieses verhornt nach seiner Ansicht, ist also eine Art von Epidermis. Er nimmt zwar an, dass „die Verhornung viel weniger intensiv ist als bei der Epidermis“ (l. c., S. 429), aber immerhin nimmt er doch Verhornung an. Nun ist mir wohl bekannt, dass auch einige andere Autoren von Verhornung des Corneaepithels sprechen, sowohl beim Menschen als bei anderen Säugetieren, aber ich habe doch weder irgendwo in der Literatur einen histologischen Beweis für diese Behauptung gefunden, noch an meinen eigenen Präparaten Anzeichen eines solchen Vorganges gesehen. (Derselbe ist schon aus dioptrischen Gründen unwahrscheinlich.) Der Vorgang der Verhornung macht sich bei Säugetieren durch ein sehr charakteristisches Anzeichen bemerkbar, nämlich durch das mikroskopisch leicht nachweisbare Stratum granulosum. Von einem solchen ist im Hornhautepithel meines Wissens noch nie etwas gesehen worden. Pfitzner nimmt aber auf dieses allgemein bekannte Merkmal gar keine Rücksicht; nach seiner Behauptung finden sich zwischen den basalen und den oberflächlichsten Zellen des Corneaepithels „alle Übergänge von Abplattung und Verhornung“ (S. 425); also ein ganz anderer Modus der Verhornung, als man ihn sonst kennt.

Ich kann das ganze Vorgehen Pfitzners nur als äusserst gewalttätig bezeichnen; mit einem ganz dürftigen Tatsachen-

material betreibt er weitgehende Spekulationen, die nach seiner Meinung Morphologie sind, die aber mit ernsthafter morphologischer Forschung nicht das geringste zu tun haben. Von den verschiedenen lokal fein abgestuften Modifikationen des Conjunctival-Epithels weiss er gar nichts, ja er kennt, wie ich in der Einleitung betont habe, nicht eine einzige Stelle des Conjunctival-Epithels eines Säugetieres genau, und ebensowenig ist ihm bekannt, dass in dem Epithel der admarginalen Zone an einer bestimmt nachweisbaren Stelle die Verhornung ein Ende findet und Schleimzellen vorkommen.

Man sollte meinen, dass die Dürftigkeit des Pfitznerschen Tatsachenmaterials und die Verschwommenheit seiner morphologischen Betrachtung jedem hätte auffallen müssen, der selbst nur über einen geringen Schatz vergleichend-histologischer Kenntnisse verfügt und an strenges morphologisches Denken gewöhnt ist. Trotzdem hat sich ein Autor die Pfitznersche Auffassung zu eigen gemacht und darauf Folgerungen begründet, nämlich Eggeling (H. Eggeling, „Zur Phylogenese der Auglider“, Verhandl. der anatom. Gesellsch., 1904, S. 163—170). Dieser schreibt: „Das Epithel der Conjunctiva bulbi und fornicis gleicht der Epidermis der wasserbewohnenden Vorfahren der Säuger, wie Pfitzner ausgeführt hat“ (l. c. S. 168). Hier sind allerdings aus der Salamanderlarve Pfitzners vorsichtigerweise „wasserbewohnende Vorfahren“ gemacht worden, und der Leser sieht sich damit in die üble Lage versetzt, nun seinerseits auf der weiten Wasserflur auf die Suche zu gehen, wo er diese Vorfahren finde, deren Epidermis in dem Conjunctival-Epithel des Menschen genau erhalten ist. Der kritische Leser aber wird zuvor die Arbeit von Pfitzner aufschlagen und dort finden, dass dieser Vorfahr, der „Fisch“ schlechthin, die Salamanderlarve ist, und er wird an Eggeling die Frage richten, ob er sich wirklich diese Sorte Morphologie zu eigen machen will.

Ich habe schon in der Diskussion zu jenem Jenenser Vortrag es als das Ergebnis meiner eigenen Erfahrungen hingestellt, dass ein scharfer morphologischer Unterschied zwischen zylindrischem und plattem Epithel nicht existiert. „Wenn daher bei einem Tier geschichtetes Pflasterepithel an einer Stelle des Lides gefunden wird, an welcher bei einem anderen Tier geschichtetes Zylinderepithel zu treffen ist, so ist dies nicht so zu deuten, dass die

eine Epithelart zurückgewichen ist und die andere sich ausgedehnt hat, sondern so, dass das gleiche Epithel das eine Mal mit zylindrischer, das andere Mal mit platter Gestalt der obersten Zellen auftritt. So begründet z. B. der Umstand, dass man beim Menschen auf der Conjunctiva tarsalis zylindrisches Epithel, beim Affen und bei der Katze an der gleichen Stelle plattes Epithel findet, keinen tiefer gehenden morphologischen Unterschied". (Jenenser Verhandl., S. 173.)

In demselben Sinne sprechen die Erfahrungen über das Epithel der admarginalen Zone: Der Aufbau des Epithels gleicht genau dem der Epidermis: trotzdem hört die Verhornung an einer bestimmt nachzuweisenden Stelle auf und stellen sich Schleimzellen ein. Von einer scharfen Grenze, etwa von der Art, wie wir sie zwischen Ösophagus-Epithel und Magen-Epithel finden, kann nicht die Rede sein. Vielmehr hat das Epithel der admarginalen Zone gewisse Eigentümlichkeiten mit der Epidermis, andere mit dem Conjunctival-Epithel gemein.

Nach Pfitzner ist es das Epithel der Conjunctiva fornicis, welches „noch genau denselben Zustand aufweist, den die Epidermis bei den Fischen zeigt“ (l. c., S. 427), nach Eggeling, der die Behauptungen Pfitzners übernimmt, aber zur Unbestimmtheit verwässert, gleicht „das Epithel der Conjunctiva bulbi und fornicis der Epidermis der wasserbewohnenden Vorfahren der Säuger“ (l. c., S. 168). In Wahrheit kommt beim Menschen gerade diejenige Modifikation, in welcher der Gegensatz gegen die Epidermis am stärksten zum Ausdrucke gelangt, d. h. das zweischichtige Epithel mit basalen, platten oder kubischen und oberflächlichen zylindrischen Zellen, weder in der Conjunctiva fornicis noch in der Conjunctiva bulbi, sondern in der Conjunctiva tarsalis vor, und die Conjunctiva bulbi weist unter ihren Epithelmodifikationen auch solche auf, welche sich der Epidermis nähern. Es lässt sich leider nicht verhehlen, dass Eggeling, indem er sein Vertrauen Pfitznerschenkte, dabei ebenso übel ankam, wie bei der Angabe von der Unbeweglichkeit der Walfischlider, wo er sich auf Pütter verliess.

Will man zwischen Conjunctival-Epithel und Epidermis Unterschiede aufstellen, so kommen zwei gröbere in die Augen fallende Merkmale in Betracht: das Fehlen der Verhornung und die Anwesenheit von Schleimzellen im Epithel,

wovon aber das zweite Merkmal an einigen Stellen fehlt. Dagegen sind alle von der Gestalt und Lagenzahl entnommenen Merkmale gegenüber dem polymorphen Charakter des Conjunctival-Epithels nicht stichhaltig. Basale zylindrische Zellen, welche man für ein Epidermis-Merkmal halten könnte, kommen auch vor im Epithel der admarginalen Zone, der Karunkel, der Plica semilunaris, einem Teil der Conjunctiva bulbalis und im Hornhaut-Epithel; oberflächliche zylindrische Zellen, in welchen sich der Gegensatz des Conjunctival-Epithels gegenüber der Epidermis besonders scharf auszuprägen scheint, fehlen an vielen Abschnitten der Conjunctiva; an mehreren Stellen, wo wir sehr ausgeprägtes Conjunctival-Epithel haben, treffen wir doch zugleich auf eine grössere Zahl von Lagen.

Das morphologische Urteil kann sich aber natürlich nicht auf das Epithel allein stützen, sondern muss auch andere Merkmale heranziehen; je mehr es ihrer sind, um so besser, da ja jeder morphologische Beweis für den Vorsichtigen nur einen gewissen Grad von Wahrscheinlichkeit besitzt.

Diejenigen Formationen liegen uns hier am nächsten, welche von dem Epithel abstammen, also die Drüsen, in welchen zugleich, da sie höher differenzierte Bildungen sind, sich eine bestimmt gerichtete Tendenz in stärkerer Weise ausspricht. Doch auch hier erwachsen uns zunächst nur schwankende Vorstellungen. Die von Meissner bezw. Stromeyer entdeckten Schweissdrüsen in der Conjunctiva cornealis des Rindes sind „von durchaus derselben Beschaffenheit und denselben Grössenverhältnissen, wie sie die bekannten Drüsen in der Haut des Menschen darbieten“ (Meissner). In der Karunkel sind sowohl Krause'sche Drüsen, also conjunctivale Drüsen vom Typus der Tränendrüse, als auch Schweissdrüsen vom Typus der Lidranddrüsen erwähnt und beglaubigt: ich selbst habe beide Formen gesehen und abgebildet (Handb., Fig. 165 und Fig. 166). Beim Centetes hat Eggeling die hochbedeutsame Entdeckung gemacht, dass „in der Gegend des Fornix in den Conjunctivalsack mächtig ausgebildete Talgdrüsen münden“ (l. c., S. 166). Andererseits aber kommen beim Menschen im Tarsalteil der Lider ganz typisch disseminierte Tränendrüsen vor und von solchen Drüsen findet sich beim Elefanten und Walfisch ein mächtiger geschlossener Gürtel bis an den Lidrand heran.

Solchen Tatsachen gegenüber ist doch die höchste Vorsicht der morphologischen Deutung am Platze. Mir hat sich angesichts des Schwankens der Merkmale, der Vielgestaltigkeit der Typen, der Mischung scheinbar sich widersprechender Charaktere an einer Stelle immer wieder eine Auffassung aufgedrängt, welche ich hier erwähnen möchte: Selbstverständlich geht in letzter Linie das Conjunctival-Epithel zurück auf die Epidermis von fischartigen Vorfahren, ebenso wie die Epidermis der Landtiere es ja auch tut, aber eben nur in letzter Linie und nicht in dem Sinne, als wenn die Conjunctiva genau die Epidermis „der wasserbewohnenden Vorfahren“ Eggelings oder der Salamanderlarve Pfitzners bewahrt hätte. Das ist ja schon aus dem Grunde ganz unmöglich, weil durch die Korrelationen, welche zwischen den Organen eines Tieres bestehen und durch die Bedingungen des Gesamtstoffwechsels, welche sich mit der Erreichung einer neuen phylogenetischen Stufe ändern müssen, die Qualitäten der Gewebe umgeformt werden. Auch müsste doch, da das Conjunctival-Epithel des Säugetieres in verschiedenen Modifikationen erscheint, angegeben werden, in welcher dieser Modifikationen sich die Epidermis jenes legendären „wasserbewohnenden Vorfahren“ erhalten hat. Indem nun die Haut fischartiger Vorfahren sich allmählich in die Haut von Landtieren und endlich Säugetieren umbildete, machte — nach der Vorstellung, die ich hier entwickle — auch die mit ihr eng verwandte Conjunctiva infolge der Korrelationen, welche zwischen den Organen bestehen, diese Umwandlung *potentia* bis zu einem gewissen Grade mit. Die Conjunctiva des Säugetieres enthält also versteckte Qualitäten, welche Qualitäten der Epidermis desselben Säugetieres gleich sind, sie hat es aufgegeben, Epidermis der Fische zu sein und ist vielleicht von dieser mehr verschieden als von der Epidermis der Säugetiere. Hieraus erklärt sich ihre Fähigkeit, Formationen zu erzeugen, welche der Säugetier-Epidermis eigen sind, ihre Geneigtheit, in Epidermis unzuschlagen, sowie die Erscheinung von Mischtypen an der Grenze von Epidermis und Epithel: auch die Neigung zur Pigmentierung bei farbigen Rassen an der Rückseite des Lides (Handb., S. 506) gehört hierher.

Ich bringe diese Vorstellungen hier nicht zum Ausdruck, weil ich glaube, dass dieselben bewiesen oder unmittelbar beweisbar seien, aber ich glaube, dass sie vor der so dogmatisch

vorgetragenen und so schlecht gestützten Theorie von Pfitzner den Vorzug haben, zu zeigen, wie wenig wir von den morphologischen Beziehungen zwischen Conjunctival-Epithel und Epidermis noch wissen und welchen Grad von Genauigkeit und Ausführlichkeit die Untersuchungen erst erlangen müssen, damit wir auf breiter und sicherer Basis zuverlässiger urteilen können.

Figur 2.

Intraepitheliales Stück des Ausführungsganges einer Talgdrüse im Epithel der Kuppe der menschlichen Karunkel.

Der besondere Zweck dieser Figur besteht darin, die Ansammlung von Körnchen in der Wand des Talgdrüsenganges bezw. im Mündungsstück des Haarbalges zu zeigen, während solche Körnchen im Oberflächenepithel fehlen. Aus diesem Zweck erklärt sich auch die Wahl der Vergrößerung, welche jedoch einerseits zu beträchtlich und andererseits zu gering ist: zu beträchtlich insofern, als es angenehmer gewesen wäre, bei schwächerer Vergrößerung ein die Umgebung mit umfassendes Übersichtsbild zu haben; zu gering, indem die Körnchen nicht genau genug wiedergegeben werden konnten.

Das Material stammt von einer hingerichteten Frau, also nicht von dem gleichen Individuum wie Fig. 1, woraus sich für den Vergleich beider eine unliebsame Unsicherheit ergibt, wie ich sogleich noch berühren werde.

Die Untersuchung der menschlichen Karunkel hat mich gezwungen, zwischen Kuppenepithel und Abhangsepithel zu unterscheiden (Handb., S. 559). Während das Abhangsepithel ein typisches Conjunctival-Epithel mit kubischen basalen und zylindrischen oberflächlichen Zellen ist, von denen die letzteren aber auch kubisch sein können (l. c., S. 562), so gleicht das Kuppenepithel fast genau dem eben beschriebenen Epithel der admarginalen Zone. Ich habe die Interzellularbrücken, das ganz spärliche Vorkommen von Pigment und die Schleimzellen beschrieben (l. c., S. 560). Dieses Epithel ist von Verhornung frei, ist aber im übrigen, d. h. in seinen tiefen Lagen der Epidermis gleich. Die Dicke desselben kann man aus der Figur ersehen, wo rechts zwei mit b bezeichnete Zellen der basalen zylindrischen Lage angehören. An der Oberfläche trifft man 5—6 Lagen abgeplatteter Zellen.

Der *intraepitheliale Talgdrüsengang* oder, was dasselbe ist, das Endstück des Haarbalges, verdankt seine erhebliche Weite nicht dem dürrtigen Härchen, sondern der voluminösen Talgdrüse. Leider ist auf dem Schnitt der abgebildete Gang schief getroffen, was sich besonders an der rechten, weniger an der linken Wandseite bemerkbar macht. Auch die im Inneren des Ganges sichtbaren Inhaltmassen liegen nicht so sehr axial als vielmehr der Wand an, sind also von der Fläche gesehen.

Die lebhaft sich färbenden Körnchen nun, welche ich schon früher als *Eleidin* bezeichnet und als Beweis für Verhornung angesehen habe (Handb., S. 559), nehmen 3—4 Zellenreihen ein und zwar bis an das Lumen selbst heran. Sie liegen hauptsächlich unmittelbar um die Kerne herum. In den an das Lumen anstossenden Zellen sind die Tröpfchen grösser, in den entfernteren kleiner.

Die eleidinhaltigen Zellen reichen im Haarbalge noch über die Einmündung der Talgdrüsen erheblich in die Tiefe; sie sind aber hier auf eine Zellage beschränkt und die Körnchen viel kleiner.

Sehen wir uns nun die Körnchen selber an in der auf der Figur wiedergegebenen Zone, so weichen sie doch sehr erheblich ab von den Körnchen des *Stratum granulosum* der ersten Figur, welche durchweg sehr klein und vorwiegend kugelig waren. Diese hier sind dagegen von sehr verschiedener und zum Teil sehr erheblicher Grösse. Rund sind eigentlich nur die kleinsten von ihnen; schon die nur etwas grösseren sind länglich, die noch grösseren eckig oder auch in Spitzen ausgezogen, die ganz grossen umgeben in Form von Schalen Abschnitte der Kerne. Auch die Färbung ist verschieden: während jene sich durch *Hämatoxylin* dunkelblau gefärbt haben, haben diese eine intensive Rotfärbung durch *Eosin* angenommen. Ob die Vorbehandlung darauf einen Einfluss gehabt hat, dort *Pikrinschwefelsäure*, hier *Sublimat*, lasse ich unentschieden.

Hier ist einer der Punkte, wo ich mein lebhaftes Bedauern aussprechen muss, dass ich nicht alle Stellen des *Conjunctival-sackes* von den gleichen Individuen untersucht habe, und wo ich den Wunsch äussern will, dass spätere Untersucher dieses Erfordernis von vornherein auf das Bestimmteste ins Auge fassen.

Die im Inneren des Ganges liegende Masse, welche abwärts bis an die Mündung der Talgdrüsen reicht, lässt noch

Zellgrenzen erkennen und zum Teil auch die Bilder geschrumpfter Kerne. Einer dieser Kerne, ausnahmsweise deutlich und rund, liegt dicht an der Mündung auf der rechten Seite (N.). Diese, das Innere einnehmenden Massen, Zellreste wie Kerne, haben sich durch Eosin rot gefärbt.

Die körnchenhaltigen Zellen setzen sich in der Wand des Ganges nicht bis an die Oberfläche des Epithels fort, wie man besonders deutlich auf der rechten Seite sieht, wo drei körnchenfreie Zellen an das Lumen des Ganges anstossen (s.). Hierbei ist das Verhältnis der letzten körnchenhaltigen Zellen (k.) zu den körnchenfreien Zellen eigentümlich: die einen gehen nicht in die anderen über, sondern sie bleiben vollkommen scharf voneinander getrennt, und dabei schieben sich die letzten körnchenhaltigen Zellen mit schmalen Fortsätzen zwischen die körnchenfreien. Man erhält dadurch den Eindruck, als wenn die körnchenhaltigen Zellen in tieferen Schichten des Epithels gebildet werden und sich an dem Lumen des Ganges in die Höhe schieben, wo sie dann mit den oberflächlichen körnchenfreien Zellen zusammenstossen.

Morphologische Betrachtung. Das Epithel der Karunkel beim Menschen ist keine Epidermis, aber es gleicht im Aufbau und in der Beschaffenheit der tiefen und mittleren Schichten der letzteren. Die Verwandtschaft äussert sich in drei Punkten noch inniger: 1. darin, dass gelegentlich eine verhornte Oberflächenschicht an der Karunkel des Menschen auftreten kann, wovon P eschel einen Fall mitgeteilt hat; 2. darin, dass während der Entwicklung sich die Karunkel vom Rande des unteren Lides abschnürt, wie Ask und Contino aufgeklärt haben, und 3. in der eben besprochenen Tatsache einer anscheinenden Verhornung in dem intraepithelialen Talgdrüsengange. Wenn wir diese Tatsachen richtig bewerten wollen, so müssen wir sie auch hier in den Zusammenhang aller der Tatsachen bringen, welche morphologisch in Betracht kommen können: je mehr ihrer sind, um so besser. In der Literatur findet sich die Erörterung, ob die Karunkel eine cutane oder eine conjunctivale Bildung sei. Jede der beiden Meinungen hat Anhänger gefunden. Wollen wir uns darauf beschränken zu registrieren, so finden wir in der Karunkel sowohl cutane wie conjunctivale Merkmale, von ersteren den Aufbau des Epithels, wenn auch ohne Verhornung, die Haarbälge mit Talgdrüsen und die Schweissdrüsen, von

conjunctivalen Merkmalen Schleinzellen und Krause'sche Drüsen. Ich sage also, indem ich mir keine Theorie ausdenke, sondern die Tatsachen sprechen lasse: In der Karunkel haben wir eine Mischung cutaner und conjunctivaler Merkmale. Will jemand dies nicht gelten lassen, weil er es für etwas theoretisch nicht Mögliches, morphologisch nicht Denkbare hält, so ist ein solcher Zweifel nur zu begrüßen, insofern als er den Ansporn zu weiteren extensiven und intensiven, noch mehr ins einzelne dringenden Untersuchungen enthält. Nur möge ein solcher Zweifler nicht willkürlich einen Teil der Tatsachen unterdrücken und aus dem übrig bleibenden Rest eine sogenannte Theorie zimmern.

Was nun den besonderen Gegenstand der vorliegenden Betrachtung, die Körnchen in der Wand des intraepithelialen Talgdrüsenganges bzw. Haarbalges anbetrifft, so geben sie zu besonderen Erwägungen Veranlassung, welche aber auch nicht zu sicheren Schlüssen führen, sondern zunächst Erwägungen bleiben müssen. Wenn es sich wirklich, wie es scheint, um Zeichen von Verhornung handelt, so ist es auffallend, dass man solche nicht an der Epitheloberfläche, sondern in dem intraepithelialen Gange findet. Man könnte glauben, dass sich hier der Epidermischarakter in Verbindung mit den Haarbälgen und Talgdrüsen erhalten hat, während er an der Oberfläche des Epithels zurückgegangen ist. Ich fasse das aber nicht so auf, als wenn an der Oberfläche eine Invasion von Conjunctival-Epithel stattgefunden hat, sondern so, dass die Tendenz zur Epidermispildung latent geworden ist. Die Situation spitzt sich noch mehr dadurch zu, dass man gelegentlich sogar Schleinzellen in dem intraepithelialen Talgdrüsengange trifft. Wollte man hier noch von einer Invasion von Conjunctival-Epithel in ein ursprünglich cutanes Gebiet sprechen, so würde das nur unter der Annahme möglich sein, dass die beiden Epithelarten in aufgelöster Formation sich gegenseitig mosaikartig durchdringen: eine Annahme, welche zu machen man doch wohl Bedenken tragen wird.

Figur 3.

Epithelmodifikation aus dem Grunde der Furche zwischen Karunkel und Plica semilunaris.

Die Figur hat die Aufgabe, einen besonderen Typus des Epithels zur Anschauung zu bringen, welcher sich in der Rinne

zwischen Karunkel und *Plica semilunaris* vorfand. So weit als zu diesem Typus auch die Abwesenheit von Schleimzellen gehört, so ist derselbe allerdings beschränkt; man kann durchaus nicht sagen, dass dieses Merkmal typisch ist, denn auf anderen Stellen durch die gleiche Gegend trifft man solche Zellen an. Es verdient aber doch immerhin betont zu werden, dass gerade im Grunde dieser Rinne überhaupt schleimzellenfreie Stellen gefunden werden, während man sonst im zylindrischen *Conjunctival-Epithel* ein derartiges Verhalten kaum jemals antrifft, und während nach der landläufigen Vorstellung gerade die Buchten des *Conjunctival-sackes* die Vorzugsorte für Schleimzellenansammlungen sind. Dass diese Vorstellung falsch ist, wird noch weiterhin belegt werden. Wenn es mir aber willkommen ist, eine schleimzellenfreie Stelle getroffen zu haben, so ist es nicht diese Tatsache selbst, d. h. das Fehlen der genannten Zellart, sondern es ist der Umstand, dass dadurch der Typus des *Epithels* rein und ungestört hervortritt. Und dieser Typus besteht in der Streckung der oberflächlichen Zellen und ihrer Kerne.

Material. Der Schnitt ist der *Conjunctiva* einer weiblichen Leiche entnommen, welche mit Formalin und Alkohol injiziert und dadurch vollkommen fixiert war. Da es sich um Anatomie-Material handelt, also um Material, welches frühestens vier Tage p. m. zur Behandlung gelangt war, so hätte es nach den Ansprüchen, welche man für mikroskopische Zwecke stellt, gar nicht verwendet werden dürfen. Es zeigt aber doch hinreichend das was es zeigen soll, nämlich Grösse und Gestalt der Zellen und sogar einiges von den geweblichen Merkmalen. Dieses unerwartet günstige Ergebnis ist wohl daraus zu erklären, dass die an der Oberfläche des Körpers gelegenen Gewebsschichten sich bei Winterkälte schnell abkühlen und dadurch noch brauchbar sind zu einer Zeit, wo die im Inneren des Körpers gelegenen Epithelien bereits eine stärkere Maceration erfahren haben. Auch wird durch die Injektion der Konservierungsflüssigkeit in die Arterien das schon in Lockerung begriffene Epithel besser im Verbande erhalten, als es bei der Entnahme von Stücken und Einlegen in die Fixierungsflüssigkeit geschieht. Immerhin sind doch aber nur die schleimzellenfreien Abschnitte des *Conjunctival-Epithels* nach so langer Zeit noch brauchbar; die schleimzellenhaltigen Abschnitte dagegen sind durch das Aufquellen des Inhaltes der Schleimzellen in ihrem Verbande gelockert.

Über die tiefen Zellen dieses Epithels habe ich nichts von Bedeutung zu sagen; sie sind auch weniger gut erhalten und ihre Grenzen nicht erkennbar. Im Handbuch habe ich das Epithel als zweilagig bezeichnet (l. c., S. 542), an der abgebildeten Stelle ist es dreilagig. Dies ist also nicht von Belang, sowie ja auch an dem Epithel der *Conjunctiva tarsalis* diese Schwankung vorkommt. Die Zellen der basalen Lage sind ebenso breit wie hoch; die der mittleren Lage haben die gleichen Dimensionen. Die oberflächlichen Zellen, auf welche es allein ankommt, sind besser erhalten. Das was sie auszeichnet, ist ihre bedeutende Länge und noch mehr die bedeutende Länge ihrer Kerne. Auf die leichte Rundung ihrer Kuppen kann ich keinen besonderen Wert legen, da das Material nicht frisch war und eine postmortale Quellung vorliegen mag. Ein peripherischer Randabschnitt (c.) hat in verdünntem Säurefuchsin sich stärker gefärbt als der übrige Zellabschnitt, wie dies auch sonst für die zylindrischen Zellen im *Conjunctival-Epithel* typisch ist. Über alle Zellen hin läuft ein sehr schmaler dunkler Saum (s.). Ich habe über die Frage eines Saumes im Handbuch sehr ausführlich gesprochen und ich will daher hier nur folgendes sagen: Würde man an allen Schnitten von *Conjunctival-Epithel* und besonders auch solchen von lebensfrisch konserviertem Material eine derartige Linie treffen, so könnte man wohl die Annahme einer *Cuticula* als eines typischen Merkmales in ernsthaftere Erwägung ziehen. Aber diese Bedingung trifft nicht zu.

Bedeutung dieser Modifikation. Das Besondere der besprochenen Modifikation liegt wie gesagt in nichts anderem als in der besonders langen Gestalt der oberflächlichen Zellen und ihrer Kerne. Man wird dies wohl auf die Raumbeengung an der genannten Stelle, dem Grunde zwischen *Karunkel* und *Plica semilunaris* zurückführen müssen. Diese Vorstellung wird verstärkt durch ein weiteres Merkmal, welches ich bereits im Handb. (S. 542) zur Sprache gebracht habe. Es sind nämlich auf horizontalen Schnitten durch diese Gegend (welche ja übrigens allein anwendbar sind, um den Grund der Rinne richtig zu treffen) die Kerne der zylindrischen Zellen fast sämtlich schmal und erscheinen dunkler als die übrigen Kerne des Epithels, woraus zu schliessen ist, dass sie nicht zylindrisch, sondern abgeplattet sind und bei dieser Schnittrichtung mehr von den Kanten

gesehen werden. Wenn nun aber auch dieser Epitheltypus nur eine leichte Variante des Typus ist, den wir in der *Conjunctiva tarsalis* treffen, so verdient es doch Erwähnung, dass ich ihn gerade an dieser Stelle, in der Furche zwischen Karunkel und *Plica* gefunden habe, eingesprengt in einen wesentlich anderen Typus, den des *Plica*-Epithels auf der einen und des Karunkel-Abhangs-Epithels auf der anderen Seite. Es ist daraus zu ersehen, wie sehr die Modifikationen von Ort zu Ort wechseln, und wie nur die strengste topographische Orientierung vor Irrtümern schützen kann.

Figur 4.

Epithel-Modifikation aus der Furche zwischen *Conjunctiva bulbalis* und *Plica semilunaris*.

Der Zweck der vorliegenden Figur besteht darin, eine Epithelmodifikation vorzuführen, welche durch eine Anzahl von intraepithelialen Hohlräumen gekennzeichnet ist. Ich habe diesen Typus in der Furche zwischen *Conjunctiva bulbalis* und *Plica semilunaris* gefunden und die Vermutung liegt nahe, dass er auch sonst im Grunde des Fornix vorkommt.

Leider ist die Stelle beschädigt und die Figur wird nicht unmittelbar dem Leser ein deutliches Bild geben, um was es sich handelt, oder vorsichtiger ausgedrückt, von dem, was ich selbst aus der anhaltenden Beobachtung mehrerer Stellen mir als das Wesentliche zusammenkombiniert habe, und was ich vielleicht besser erst durch eine schematische Figur zur Anschauung bringen würde. Dass gerade an allen Umschlagstellen der *Conjunctiva*, also besonders in der Rinne, welche die *Conjunctiva bulbalis* nach hinten begrenzt, Verletzungen vorkommen, ist nicht zu verwundern, ja es sind, wie ich schon in der Einleitung ausgeführt habe, solche Verletzungen eigentlich immer zu erwarten, wenn man nicht planmässig darauf ausgeht, durch Injektionen der Konservierungsflüssigkeit in die Arterien den *Conjunctiva*-sack in der Lage zu fixieren und dann mit der grössten Vorsicht ihm die gewünschten Stücke zu entnehmen. Für gewöhnlich aber wird nur in der Hinsicht ein Unterschied sein, dass man entweder an der noch frischen *Conjunctiva* die Falte des Fornix glatt legt und damit das Epithel dehnt, oder dass man an der schon starr gemachten *Conjunctiva* die Falte aufbiegt und damit das Epithel zerreisst. Selbst der an Vorsicht und Zartheit

gewöhnliche Mikroskopiker wird an dieser heiklen Stelle kaum Beschädigungen vermeiden, bevor er nicht durch Schaden klug geworden ist. Hiermit möchte ich es entschuldigen, dass an dem abgebildeten Schnitt Störungen im Epithelverbande zu sehen sind, einmal auf der linken Seite ein Riss (R.), welcher durch die ganze Epitheldicke hindurchgeht, und dann rechts oben eine kleinere Lücke im Epithel (R'): auch sind die Abstände zwischen den Zellen stellenweise künstlich vergrößert.

Betrachtet man den intraepithelialen Hohlraum der vorliegenden Figur, so könnte man vielleicht glauben, es handle sich um eine pathologische Bildung oder um eine leichtere Störung im Epithel, etwa um eine intraepitheliale Cyste, welche dadurch entstanden ist, dass Schleim zwischen die Epithelzellen entleert wurde und keinen Ausweg fand. Das Auftauchen einer derartigen Vorstellung wäre um so begreiflicher, da tatsächlich winzige Schleimcysten im Conjunctival-Epithel zuweilen angetroffen werden. Bei der Durchmusterung der vielen Hunderte von Schnitten, die ich für die Arbeit im Handbuch angefertigt habe, sind mir solche Bildungen in einer gewissen Anzahl von Fällen in die Hände gefallen. Besonders in der Plica semilunaris eines *Macacus* und der angrenzenden Epithelstrecke, von welcher ich bei Fig. 9 sprechen werde, fand sich eine ganze Anzahl dieser Bildungen. Man kann an diesen Cystchen sehen, dass sie aus je einer abgestorbenen Schleimzelle hervorgegangen sind, womit natürlich nicht ausgeschlossen ist, dass nicht zuweilen auch mehrere derartiger Zellen sich zur Bildung einer Cyste vereinigen. Man trifft in ihnen häufig noch den geschrumpften Kern, welcher eine andere Färbung annimmt als die normalen Kerne, oder auch Kernfragmente; der Inhalt färbt sich nicht im ganzen, hat also eine wässerige Beschaffenheit, aber er ist von einem Gerüstwerk feiner Fäden durchzogen, welches sich von dem Inhalt der gewöhnlichen Schleimzellen durch drei Merkmale unterscheidet: dasselbe ist mehr locker, sparrig; seine Fäden sind mit Körnchen (Niederschlägen) besetzt, und sie färben sich dunkler als die Fäden normalen Schleimes.

Um solche Bildungen handelt es sich hier nicht, sondern um Hohlräume, welche nach der Oberfläche des Epithels hin offen stehen und sich im Grunde erweitern. Wenn ich keine dieser offen stehenden Gruben für die Abbildung ausgewählt habe, so

liegt das daran, dass an der abgebildeten Partie die Beziehungen des Epithels zu dem Hohlraum besonders deutlich hervortreten, worauf es mir in erster Linie ankommt. Es ist auch zu vermuten, dass bei der weichen Beschaffenheit des Epithels die Zellen, welche die Ausgangsöffnung begrenzen, sich vielfach zusammenlegen mögen, so dass dann auf dem Schnitt das Bild eines abgeschlossenen Raumes erscheint. Ein Beweis dafür, dass es sich nicht um eine pathologische Bildung oder ein Kunstprodukt handelt, liegt darin, dass die an den Hohlraum angrenzenden Zellen denselben als Oberfläche behandeln, ihm ihre freien Enden zuwenden; und darin liegt die Bedeutung dieser Bildungen.

Um eine deutliche Darstellung von dem Epithel zu geben, betrachte ich vier Stellen desselben: das Epithel in einiger Entfernung von dem Hohlraum (auf der Figur links), das Epithel am Grunde des Hohlraums, die an letzteren seitlich angrenzenden Zellen und die oberflächlichen Zellen über dem Hohlraum.

Das Epithel in einiger Entfernung neben dem Hohlraum, in welchem sich der Epithelcharakter dieser Gegend ausspricht, ist etwa fünfzig und seine Zellen sind in der Richtung zur Oberfläche etwas gestreckt: die oberflächlichen Zellen sind zylindrisch, an den basalen Enden zugespitzt. Da wo dieses Epithel zwischen zwei Hohlräumen liegt, sind seine Zellen noch schlanker, so als wenn sie zwischen den Hohlräumen zusammengedrückt wären (i.).

Das Epithel am Grunde des Hohlraums ist zweilagig, die Zellen der oberen Lage sind zylindrisch, die der tiefen Lage von der rundlichen Gestalt der gewöhnlichen basalen Zellen des Conjunctival-Epithels.

Diejenigen Zellen, welche an den Hohlraum seitlich angrenzen, wenden ihre freien Enden dem letzteren zu, biegen also mit diesen Enden aus der senkrechten Richtung ab und endigen breit. Sie folgen also zwei Einflüssen, indem sie mit ihren basalen Enden in der gemeinsamen Richtung des Epithels liegen, und mit ihren freien Enden auf die durch den Hohlraum gegebene Spezialoberfläche orientiert sind.

Die über dem Hohlraum liegenden oberflächlichen (zylindrischen) Zellen sind schmaler und zum Teil auch länger als

die weiter entfernt liegenden Zylinderzellen, vor allem, wenn es sich um eine Stelle handelt, wo rechts und links ein Hohlraum liegt. Dann erscheinen die dazwischen gelegenen Zylinderzellen unter dem Bilde einer Garbe, deren Köpfe nach beiden Seiten auseinander biegen.

Schleimzellen in der Wand des Hohlraums. In dem an den Hohlraum angrenzenden Epithel sind Schleimzellen enthalten, jedoch nicht häufiger, wie auch sonst im zylindrischen Conjunctival-Epithel. An der abgebildeten Stelle ist es deren nur eine (M.).

Inhalt des Hohlraums. An dem abgebildeten Schnitt ist in dem Hohlraum eine fädige, sich mit Hämatoxylin dunkel färbende Masse vorhanden, welche mit dem Inhalt der Schleimzelle zusammenhängt und offenbar Schleim darstellt. Dieselbe füllt indessen den Hohlraum nicht aus.

Bedeutung der beschriebenen Epithelmodifikation. Es ist für mich nach den ausgedehnten Erfahrungen, welche ich über die Schleimzellen des Conjunctival-Epithels gesammelt habe, nicht zweifelhaft, dass es sich bei der Anwesenheit solcher Zellen in der Wand der beschriebenen Hohlräume nur um eine Nebenerscheinung handelt, welche dadurch bedingt ist, dass Schleimzellen überhaupt in diesem Epithel vorkommen, dass also nicht etwa besonders günstige Standorte für solche geschaffen werden sollen. Auch dafür, dass irgend eine andere Absonderung von besonderer Art oder besonderer Stärke stattfände, ergeben sich keine Anhaltspunkte. Ich vermag in den Zellen, welche an diese erweiterten Gruben anschliessen, keine Merkmale zu finden, durch welche sie sich von den an die freie Oberfläche stossenden Zellen unterscheiden. Sie verhalten sich in dieser Beziehung anders, als die Zellen des Rinnenepithels, welche ich im Handbuch beschrieben habe, und als die Zellen der Säckchen, von welchen bei der folgenden Figur die Rede sein wird. Bei diesen beiden, bei den Rinnen und Säckchen und ebenso bei den verwandten Epithelröhren handelt es sich um höher differenzierte Bildungen, um Einstülpungen des Epithels in die Propria hinein. Die hier besprochenen Gruben oder Hohlräume sind dagegen rein intraepitheliale Bildungen und die Epithelial-Bindegewebsgrenze zieht unter ihnen in glatter Flucht weiter. Man muss bei den verschiedenartigen Erscheinungen der Conjunctiva eine scharfe

differentielle Diagnose üben, damit nicht Ungleichwertiges zusammengeworfen werde, wie es in der früheren Literatur so häufig geschehen ist. Da ich nun in der Wand und in dem Inhalt der Gruben nichts Spezifisches zu finden vermag, und da ich diese Modifikation gerade nur an der Stelle der scharfen Umbiegung der Conjunctiva gefunden habe, so neige ich zu der Ansicht, dass diese Einrichtung eine mechanische Bedeutung hat, und dass sie das an dieser Stelle gelegene Epithel befähigen soll, sich den Veränderungen der Oberfläche bei Verziehungen besser anzupassen.

Figur 5.

Epithelsäckchen aus der Conjunctiva tarsalis des unteren Lides.

Die vorliegende Figur hat die Bestimmung, ein Gebilde zur Anschauung zu bringen, welches ich als Epithelsäckchen bezeichnet habe (Handb., S. 472), um nicht durch eine funktionelle Bezeichnung von vornherein die Vorstellung in einer bestimmten Richtung festzulegen. Wie man aus der Figur sieht, handelt es sich um einen von Epithel bekleideten Hohlraum, welcher unterhalb des Epithels in der Propria der Conjunctiva gelegen ist und durch einen das Epithel durchsetzenden Gang mit der Oberfläche in Verbindung steht. Die Figur gibt jedoch kein ausreichendes Bild von der Gestalt des Säckchens, weil dieses auf der linken Seite schief angeschnitten ist. In Wahrheit ist das Säckchen nicht kugelig, sondern in der Richtung rechtwinklig auf das Epithel etwas abgeplattet. Hätte ich den nächsten Schnitt genommen oder auch ein anderes Säckchen aus der Nachbarschaft gewählt, so wäre diese Gestalt und damit auch die Epithelbekleidung im ganzen Umfange besser zur Anschauung gebracht worden; aber auf dem vorliegenden Schnitt ist der Gang in einer ungewöhnlich ausgezeichneten Weise getroffen, und ich mochte auf diesen Vorteil nicht verzichten. Noch eine zweite Abbildung aber zu geben, musste ich mir versagen.

Bei der Beschreibung sind das Säckchen selbst und der Gang zu unterscheiden. Ich beginne mit dem letzteren.

Der Gang beginnt an einer flachen trichterförmigen Einziehung der Oberfläche (T.). Schon diese ist der Beachtung wert, weil die zylindrischen Zellen des dreilagigen Oberflächenepithels sich mit ihren freien Enden so auf die Wand des Trichters

richten, dass diese Enden rechtwinklig auf die Oberfläche treffen. Dies zu beachten ist insofern von Wichtigkeit, als diese Trichterzellen zwischen den Oberflächenzellen und den Zellen des Ganges vermitteln und dadurch die Beziehung der letzteren zu dem Gange klarer verständlich wird.

Das Ganglumen ist dort, wo es am Ende des Trichters beginnt, nur halb so weit wie weiter innen. Ob dies eine zufällige Eigentümlichkeit oder typisch ist, lasse ich dahingestellt. An dem Gange sind zwei gleich lange Strecken zu unterscheiden, von denen die erste durch das Oberflächenepithel selbst, die zweite durch eine Fortsetzung desselben, das Gangepithel gebildet wird. Da der Gang erst am unteren Ende des Trichters beginnt, so ist er innerhalb des Epithels nicht sehr lang; er hat die Länge von zwei Zellbreiten, und dasselbe ist der Fall in dem zweiten Abschnitt. Hier ist sein Epithel zweilagig aus zwei Lagen kubischer Zellen gebildet.

Schleimzelle im Gange (M.). In dem Epithel des Ganges hat sich eine Schleimzelle gefunden, deren Gestalt ganz ungewöhnlich ist, welche ich aber doch als einen Beitrag zur Morphologie dieser noch so unklaren Bildungen vorführen möchte, um so mehr, da ihre Gestalt anscheinend das Produkt mehrerer konkurrierender Einflüsse ist und daher vielleicht Anhaltspunkte eröffnet zur Beurteilung der an dieser Stelle wirksamen gestaltenden Kräfte. Der Beschauer muss nur in Betracht ziehen, dass diese Schleimzelle bei wechselnder Einstellung gezeichnet werden musste, indem ihr Körper in der Seitenwand des Ganges, das obere Ende aber bei anderer Stellung im Flächenbilde des Ganges zu sehen ist. Die Zelle befindet sich in der Zellschicht, welche an das Ganglumen selbst anstößt. Ihr basales Ende, an dem Kern erkennbar, ist rechtwinklig auf die gemeinsame Epitheloberfläche orientiert. Von da an aber beschreibt sie nicht nur eine Richtungsänderung von 90° , was ja erklärlich wäre, da ihr freies Ende die Oberfläche des Ganges rechtwinklig treffen muss, sondern noch um weitere 90° , im ganzen also um 180° . Der dunkle runde Fleck, welcher von einem hellen Hof umgeben ist, scheint der Mündung der Schleimzelle zu entsprechen, doch ist dies nicht ganz deutlich.

Inhalt des Ganges. In der Figur ist der Gang ebenso wie der Trichter grau getönt; dies ist jedoch so zu verstehen,

dass hier in verwaschener Weise die Flächenansicht der Wand erscheint, wie es auch im Präparate tatsächlich der Fall ist. Denn wenn man bedenkt, dass das Ganglumen nur die Weite eines Zellkernes hat, so müsste das Präparat ungeheuer dünn geschnitten sein, wenn man in Wahrheit einen reinen Mittelschnitt des Ganges vor sich haben sollte. An meinem Präparat (10 μ dicker Schnitt) sieht man jedenfalls die Wand sowohl im Durchschnitt wie von der Fläche und so ist das Bild zu verstehen. Denkt man sich die Flächenansicht der Gangwand, also den grauen Ton fort, so würde der Gang weiss erscheinen und nur eine Anzahl von Körnchen enthalten, welche sich durch Hämatoxylin fast schwarz gefärbt haben. Diese Körnchen vereinigen sich bei anderer Einstellung zu einem feinen körnigen Faden, welcher nach dem dunklen Fleck an der Mündung der Schleimzelle hinführt. Man darf daher wohl diesen spärlichen Inhalt des Ganges für eine Ausscheidung der in der Gangwand selbst steckenden Schleimzelle halten, während jeder Inhalt, der als Ausscheidungsprodukt des Säckchens angesehen werden könnte, fehlt.

Säckchen. Das Säckchen ist von zwei Zelllagen ausgekleidet, von welchen die äussere (basale) durch kubische oder auch plattere (e.), die innere (i.) durch zylindrische Zellen gebildet wird. Ab und zu treten auch Zellen einer intermediären, gleichfalls kubischen Lage auf. Auf der Figur ist das Epithel auf der linken Seite nicht gezeichnet, weil es schief getroffen ist. Betrachtet man aber einen Schnitt, wo das Epithel im ganzen Umfange gut getroffen ist, so ist die äussere, d. h. dem Oberflächenepithel zugewendete Wand etwas dünner wie die innere Wand, welche den Grund des Säckchens bildet. Dieser Unterschied beruht darauf, dass die Zylinderzellen am letzteren Orte höher sind. Auch die übrigen Merkmale, durch welche sich die Zylinderzellen des Säckchens von den Zylinderzellen des Oberflächenepithels unterscheiden, sind im Grunde des Säckchens stärker ausgeprägt, fehlen aber am übrigen Umfange nicht.

Die zylindrischen Zellen sind bis an die Basis heran wirklich zylindrisch und lassen daher keine Lücken zwischen sich, wie man sie im Oberflächenepithel der Conjunctiva oft beobachtet. Ihr Kern liegt basal. Der vom Kern bis an das freie Ende reichende Teil dieser Zellen scheint eine dichtere

Beschaffenheit zu haben als die Zylinderzellen im Oberflächenepithel, da er sich mit schwacher Säurefuchsin-Lösung dunkler färbt, was übrigens auf der Abbildung nicht in gebührender Weise hervorgehoben worden ist.

Von diesem peripheren Zellabschnitt ist ein kleinerer an die Oberfläche grenzender Abschnitt, etwa von Zellkernbreite, noch wieder durch dichtere Beschaffenheit ausgezeichnet, d. h. er färbt sich noch um eine recht bemerkbare Stufe dunkler.

Die freien Enden der Zylinderzellen sind nicht durch ebene Flächen begrenzt, sondern von gerundeten Kuppen eingenommen, welche bei manchen von ihnen die Gestalt steiler Hügelchen annehmen. Diese Erscheinung ist an der Wand, welche den Grund des Säckchens bildet, weit stärker ausgeprägt.

Viele dieser Hügel sind mit kleinen kugeligen Gebilden wie mit Tröpfchen oder Knöpfchen in ziemlich gleichmässigen Abständen besetzt. Auf einen Hügel dürften wohl zehn solcher Köpfchen fallen (k.).

Schleimzellen in der Wand des Säckchens. In dem abgebildeten Epithel-Abschnitt sind gar keine Schleimzellen zu sehen: wohl aber sind in dem schief angeschnittenen Epithelabschnitt zur linken Seite Stücke von vier Schleimzellen enthalten. Ein ähnliches Mengenverhältnis der Schleimzellen zu den schleimfreien Zellen des Säckchens findet sich auch an anderen Schnitten; d. h. es kommen Schleimzellen in dem Epithel des Säckchens ebenso vor wie im Oberflächenepithel, nicht mehr, eher noch etwas weniger.

Inhalt des Säckchens. Anschliessend an die Schleimzellen trifft man eine spärliche Menge ausgetretenen Inhaltes der letzteren, gerade so wie dies auch an Schleimzellen des Oberflächenepithels gesehen wird. Dazu kommt eine spärliche Menge körnig flockiger Masse, offenbar ein durch die Fixierungsflüssigkeit hervorgerufener Niederschlag. Aber beides zusammen nimmt nur wenig Platz ein; der grössere Teil des Innenraumes ist im Sinne des mikroskopischen Bildes „leer“, d. h. sein Inhalt verhält sich weder durch eine geformte Beschaffenheit noch durch Färbung.

Bedeutung der Säckchen. Die Frage nach der Bedeutung der Säckchen zerfällt in zwei Fragen: 1. ob eine bestimmte Funktion nachgewiesen werden kann und 2. ob für

diese Funktion gerade die Gestalt des Säckchens vorteilhaft oder gar notwendig ist.

Was die erste Frage anlangt, die Frage nach der Funktion, so ist mit Bestimmtheit auszuschliessen, dass hier ein spezifischer Ort der Schleimausscheidung gegeben sei; denn die Schleimzellen sind wie gesagt nicht häufiger wie im Oberflächenepithel. Ja man muss sich sogar darüber wundern, dass man nicht mehr von dem Produkt der Schleimzellen im Inneren des Säckchens trifft, denn man sollte meinen, dass ein so kleines Säckchen mit einem so engen Gange bald von Schleim erfüllt sein müsste, wenn die selbst nur spärlichen Zellen in seiner Wand ihren Inhalt austossen.

Dagegen scheint es mir wohl berechtigt, den Säckchen eine sekretorische Tätigkeit zuzuschreiben. Hierfür spricht das trübe Aussehen der Zylinderzellen, die kuppenförmige Erhebung ihrer freien Enden, die stärkere Färbbarkeit und der Tröpfchenbesatz. Das Bild erinnert in einigen Zügen an das, was ich von den Schweissdrüsen des Lidrandes beschrieben habe (Handb., S. 392).

Ob man deswegen die Säckchen als „Drüsen“ bezeichnen will, ist eine andere Frage. Man hat in der Conjunctiva ziemlich wahllos alles mögliche als Drüsen bezeichnet; man muss sich aber doch in jedem Falle überlegen, wie weit die Bezeichnung passt. Falls man den Begriff einer Drüse mit der Vorstellung von Drüsenerven verbindet, durch welche die sekretorische Tätigkeit angeregt und geregelt wird, so muss man mit dem Urteil so lange zurückhalten, bis der Beweis solcher Nerven erbracht ist. Ich glaube nun allerdings aus den beschriebenen Erscheinungen auf eine abscheidende Tätigkeit der Zellen schliessen zu dürfen, die aber vielleicht gar nicht unter Nerveneinfluss steht. Ferner aber glaube ich gar nicht, dass es sich um eine spezifische Zellform handelt, sondern nur um eine Steigerung der Merkmale des Oberflächenepithels, wie es besonders in der Conjunctiva tarsalis vorkommt. Wenn in den Säckchen der Conjunctiva tarsalis inferior und ebenso in den Rinnen der Conjunctiva tarsalis superior (Handb., S. 463) Zeichen einer Abscheidung deutlicher hervortreten, so ist doch das zylindrische Epithel der Oberfläche von dem der Einsenkungen nicht so sehr verschieden, und der Gedanke daher berechtigt, dass auch an der Oberfläche ein flüssiges Sekret austritt. Wenn ich daher

geneigt bin, in einem gewissen Umfange die Conjunctiva als eine „Flächendrüse“ zu bezeichnen, so ist es nicht, weil sie Schleim, sondern weil sie eine wässrige Flüssigkeit ausscheidet. Säckchen, Rinnen und wahrscheinlich auch die Epithelröhren (Handb., S. 476) sind von der Oberfläche zurückgezogene, in die Propria eingebettete Abschnitte des Epithels, an welchen die sekretorische Eigenschaft der Epithelzellen intensiver zum Ausdruck gelangt.

Hiermit ist auch die Frage schon bis zu einem gewissen Grade beantwortet, ob für die Funktion gerade die Gestalt der Säckchen vorteilhaft oder notwendig sei. Mir scheint zwischen dem Epithel der Säckchen und dem der Rinnen im Tarsalteil des oberen Lides kein Unterschied zu bestehen. Die Frage würde sich also so gestalten: Warum treffen wir im unteren Lide Säckchen, im oberen dagegen Rinnen und — wie man wohl hinzufügen darf — an anderen Stellen Röhren?

Das Folgende ist die Antwort auf diese Frage, wie sie sich mir auf Grund der histologischen und mikrotopographischen Erfahrungen ergeben hat und schon im Handbuch ausgesprochen ist: Die Rinnen sind hauptsächlich entwickelt in der oberen Randzone der Conjunctiva tarsalis des oberen Lides, die Säckchen dagegen in der Conjunctiva tarsalis des unteren Lides in halber Höhe. Die Propria im Tarsalteil des oberen Lides besitzt einen Papillarkörper, die des unteren dagegen einen Leisten- oder Netzkörper. Der Papillarkörper bedingt Rinnen, welche die Papillen umgeben, der Netzkörper dagegen ist der Bildung von Säckchen günstig, welche in die Maschen des Netzes eingebettet sind. Mit dieser Darstellung wird der Textur der Propria, also einem mechanischen Moment ein wesentlicher Einfluss auf die Gestaltung der Epithelformationen eingeräumt. Sollten andere hiermit nicht einverstanden sein, sondern es lieber sehen, dass die Gestalt der Säckchen aus der Funktion der Säckchen selbst erklärt wird, so ist gegen eine in dieser Richtung sich bewegende Diskussion, falls sie sich auf gutes Tatsachenmaterial stützt, nichts einzuwenden: ich hoffe aber durch die vorausgehenden Bemerkungen die Forderung genügend zur Geltung gebracht zu haben, dass hierbei nicht auf Grund einzelner Schnitte, sondern auf Grund der mikrotopographischen Gesamtverhältnisse der Conjunctiva diskutiert werde.

Figur 6.

Epithelabschnitt von der karunkulären Fläche der Plica semilunaris.

Die Fig. 6 muss mit Fig. 7 und 8 in Verbindung betrachtet werden; alle drei sind von der gleichen Plica semilunaris, Fig. 7 und 8 sogar von demselben Schnitt. Trotzdem sind die Unterschiede zwischen den drei Figuren nicht unerheblich, sowohl was den Aufbau des Epithels als auch was die Verteilung und Anordnung der Schleimzellen betrifft. Mit diesen drei Bildern sind jedoch keineswegs alle Möglichkeiten erschöpft. Man trifft vielmehr in diesem Epithel eine fast unbegrenzte Fülle von Varianten, welche hauptsächlich durch die wechselnden Phasen und Gruppierungen der Schleimzellen veranlasst sind. In diesem Wechsel der Erscheinung liegt ein grosser Reiz für den Beobachter, indem sich die Probleme in immer neuer Wandlung vorstellen. Ohne Zweifel würde es möglich sein, aus den verschiedenen Bildern eine Reihe sich folgender Phasen und damit die Anschauung eines Vorganges zusammenzustellen. Aber es ist mir nicht gelungen, diese Reihenfolge und damit den Vorgang sicher zu erkennen, und obwohl meine Kenntnis von dem Epithel der Plica semilunaris und seinen Schleimzellen sicher wohl ebenso gut oder besser ist wie die irgend eines anderen, so stehe ich doch trotzdem oder vielleicht gerade deswegen nicht vor gelösten, sondern vor offenen Problemen, welche ich mich bemühen werde, im Anschluss an diese drei Figuren zu formulieren. Ich hoffe, dass die einzelnen Tatsachen, welche an diesen Epithelstellen zur Erscheinung gelangen, nützlich sein werden, um die in Betracht kommenden Probleme herauszuarbeiten, und dass in ihnen nicht etwa Zufälligkeiten sich in den Vordergrund drängen, welche die Betrachtung in Nebenbahnen leiten.

Diese Plica semilunaris stammt von demselben Individuum, wie die Karunkel der Fig. 2, nämlich von einer hingerichteten Frau. Sie ist mit Sublimat fixiert und die Schnitte sind durch Eisenhämatoxylin nach Martin Heidenhain gefärbt. Infolge des ungleichen Ausblassens beim Entfärben ist ein Teil der Kerne hell geworden, ein anderer dunkel geblieben, was ja bei dieser Methode gewöhnlich ist. Sie sind aber so dargestellt, wie sie sich im Präparate finden, was bei denjenigen, welche die Methode

kennen, keine Missverständnisse hervorrufen wird. Manches tritt bei dieser Methode nicht hervor, was bei anderen Methoden deutlicher sein würde, insbesondere die Grenzen der Zellen und die Schleimstrukturen. Eines aber kommt mit grosser Deutlichkeit zum Ausdruck und gibt diesen Präparaten einen ausserordentlichen Wert, nämlich die Verschlussleisten an der Oberfläche des Epithels.

Epithel. Das Epithel ist etwa neun Lagen dick. Die Zellen der basalen Lage (b.) sind zylindrisch. Die Zellen der obersten Lage (s.) sind zum Teil gleichfalls zylindrisch, zum Teil sind sie kubisch oder keilförmig; sie sind im allgemeinen breiter als die Zellen der tiefen und mittleren Lagen. Die Zellen der mittleren Lagen sind in senkrechter Richtung gestreckt und können am besten als spindelförmig bezeichnet werden, indem sie sich mit ihren beiden Enden zwischen die Zellen der darüber und darunter gelegenen Lage einschieben. Daher hat auch die Angabe von neun Lagen nur einen ungefähren Wert.

Schleimzellen. Von Schleimzellen sieht man auf der Figur neun. Sie haben alle ein geschwollenes bauchiges Aussehen. An Isolationspräparaten würde man sicher an ihnen noch einen schmalen feinen basalen Anhang („Fuss“) finden, doch ist im Schnitt nichts von diesem zu sehen. Der Kern ist stets dem Grunde der Zelle aufliegend, doch ist er nur selten stärker abgeplattet. Das Protoplasma macht sich (bei der vorliegenden Behandlung) undeutlich in Gestalt eines zarten Gerüstwerkes bemerkbar, am meisten in den mittleren Teilen der Zelle über dem Kern; eine reichlichere Protoplasma-Ansammlung um den Kern besteht nicht.

Anordnung der Schleimzellen. Von den neun Schleimzellen liegen die drei linken isoliert (M.), die übrigen sind zu zwei Gruppen vereinigt, das eine Mal zu vieren, das andere Mal zu zweien. Jede der beiden Gruppen ist an einen intraepithelialen Gang angeschlossen, wodurch den Zellen, obwohl sie in der Tiefe liegen, eine Beziehung zur Oberfläche gesichert ist.

Es kann die Frage entstehen, ob nicht auch die drei links liegenden Zellen zu einer Gruppe gehören und an einen intraepithelialen Gang angeschlossen sind, welcher nur nicht in den Schnitt gefallen ist. Beide Fragen sind oft schwer zu entscheiden, wie ich schon im Handbuch erörtert habe. Man trifft öfters auf

Schnitten im Inneren des Epithels eine Anzahl von Schleimzellen um ein feines Lumen herum gruppiert, welches als das quer getroffene Stück eines Ganges anzusehen ist, aber ich bin doch nach genauer Prüfung zu der Vorstellung gelangt, dass in diesem Epithel sowohl isolierte Schleimzellen vorkommen, als auch solche, welche nicht mit einem Gange verbunden sind. Obwohl nun diese beiden Fragen an sich von Wichtigkeit sind, so will ich sie doch hier nicht erörtern, sondern mich auf das beschränken, was an dieser Stelle klarer erkennbar ist.

Die linke der beiden Schleimzellengruppen (K. I.) enthält wie gesagt vier Zellen. Natürlich müssen wir sie uns als das Schnittbild eines kugeligen Haufens vorstellen, der einige Zellen mehr enthält. Die Zellen sind auf den Gang orientiert, wie man vor allem an den beiden seitlich (rechts und links) gelegenen Zellen sehen kann, da deren Kerne nicht nach der Tunica propria zu, sondern seitlich gelegen sind. Dass eine solche Orientierung tatsächlich besteht, geht aus dem Vergleich mit den beiden folgenden Figuren noch deutlicher hervor.

Was die Beziehung der Schleimzellen zu den schleimfreien Zellen betrifft, so habe ich schon im Handbuch hervorgehoben, dass sich häufig auch dort, wo die Schleimzellen eng aneinander zu schliessen scheinen, ganz feine Fortsätze der Epithelzellen zwischen sie hineinschieben, welche bis an das peripherische Ende der Schleimzellen reichen können. In der vierzelligen Gruppe unserer Figur sind zwei solcher Fortsätze zu sehen. Bei nicht genügend aufmerksamer Beobachtung bzw. bei nicht hinreichend guten Präparaten werden solche Fortsätze als Membranen der Schleimzellen oder als ein Wandbelag der letzteren angesehen. Ist man aber erst einmal durch anhaltende Beobachtung auf diese Tatsache aufmerksam geworden, so drängt sich die Frage hervor, ob nicht überall zwischen die Schleimzellen sich Fortsätze der Epithelzellen hineindrängen. Diese Frage ist schwer zu entscheiden, da ja solche Fortsätze hauchartig fein sein können. Ich für mein Teil möchte glauben, dass dort, wo Schleimzellen eng gegeneinander gepresst sind, eine unmittelbare Berührung stattfindet, dass aber mindestens dort, wo drei Schleimzellen zusammenstossen, in der Ecke zwischen ihnen ein Fortsatz von einer Epithelzelle sich findet, und dass auch sehr häufig zwei dicht aneinander liegende Schleimzellen durch einen solchen getrennt sind.

Periphere Enden der Schleimzellen. Für die Entscheidung der so viel erörterten und bisher noch so wenig geklärten Frage nach der Ausscheidung seitens der Schleimzellen des Conjunctival-Epithels ist die Beobachtung des freien Endes dieser Zellen von entscheidender Bedeutung. Mit Rücksicht auf diese Frage hat unser Schnitt eigentlich mehr eine kritische Bedeutung, indem er die Schwierigkeit der Entscheidung klar macht. Denn abgesehen davon, dass die Methode nicht günstig ist, indem der Schleim selbst nur als blasser Schatten sichtbar ist, ergibt die Überlegung folgende ungünstige Situation: Wenn wie hier in der linken Gruppe eine Anzahl von Zellen in Gestalt eines kugeligen Haufens um das Ende eines sehr feinen Ganges herumsteht, so ist das Profilbild des Endes einer Zelle von dem Flächenbild des Endes einer Nachbarzelle, welche in einer unmittelbar anstossenden Schnittebene liegt, nicht zu sondern. Auch die rechts liegende zweizellige Gruppe möchte ich nicht für entscheidend halten, denn wenn auch hier eine scharfe Linie zwischen Zelle und Gang gezeichnet und tatsächlich zu sehen ist, so ist es doch sehr wohl möglich, dass neben dieser Linie eine Öffnung in der Zelle besteht. Es lässt sich aber doch immerhin für die links liegende (vierzellige) Gruppe sicher annehmen, dass die Zellen in Ausscheidung begriffen sind. Diese Annahme stützt sich auf zwei Merkmale: 1. darauf, dass die Seitenwände der Zellen am freien Ende der letzteren nicht gerundet zusammenschliessen, sondern geradlinig bis ans Ende fortgeführt sind, und 2. auf die Anwesenheit von Schleim in dem Gange.

Intraepithelialer Gang. An den Epithelzellen, welche an den Gang anschliessen, ist in diesem Falle eine Orientierung auf die Gangoberfläche nicht erkennbar; hierfür scheint wenigstens die Gestalt der Kerne zu sprechen, welche in der Richtung auf die Epitheloberfläche gestreckt sind, also an der Orientierung der übrigen Epithelkerne teilnehmen.

Verschlussleisten. Die Verschlussleisten, welche an der Oberfläche des Epithels zum Teil als feine Linien, zum Teil (auf der Grenze zweier Zellen) unter dem Bilde von Pünktchen oder Stäbchen erscheinen, setzen sich in den Gang hinein bis zum Grunde desselben, ja noch auf die Schleimzellen fort. Bei der ausserordentlichen Feinheit dieser Linien erscheinen und verschwinden dieselben natürlich bei einer geringen Änderung der

Einstellung, und so ist es in das Belieben des Zeichners gestellt, an welchen Stellen er sie sichtbar werden lassen will. Im vorliegenden Falle ist an dem linken Gange auf das Profil und am rechten Gange auf die Fläche eingestellt.

Inhalt des Ganges. Der linke Gang enthält eine zusammenhängende dichte homogene Inhaltsmasse. Der Umstand, dass dieselbe den Gang nicht völlig ausfüllt, ist sicher auf Schrumpfung bei der Konservierung zurückzuführen, welcher ja der Schleim in so hohem Maße unterworfen ist. An der Mündung des Ganges hängt diese Masse mit einer in der Figur nicht wiedergegebenen dünnen Lage zusammen, welche die Oberfläche des Epithels bedeckt und zweifellos Schleim, nicht eine Vorstufe von solchem, ist. In der Tiefe steht der Inhalt des Ganges mit dem Inhalt der Schleimzellen in Verbindung.

Figur 7.

Epithelabschnitt von der karunkulären Fläche der Plica seminalis.

Auf Fig. 7 erblicken wir eine Bucht oder Tasche, welche in ihrer Wand eine ganze Anzahl von Schleimzellen enthält, ferner links im Oberflächenepithel drei Schleimzellen und rechts eine Anzahl solcher, endlich noch links inmitten des Epithels drei Schleimzellen, die aber unklar sind. Es tritt hier die grosse Zahl und die Verschiedenartigkeit in der Anordnung der Schleimzellen hervor, welche dieses Epithel auszeichnen. Ich will im folgenden von den Schleimzellen nur diejenigen besprechen, welche in der Wand der Krypte enthalten sind.

Epithel. Das Epithel gleicht nicht absolut genau dem der vorigen Figur, obwohl der Schnitt auf demselben Objektträger liegt mit dem vorigen und daher gleich behandelt ist. Es gibt feine lokale Unterschiede, feine Schwebungen innerhalb des Epithels, die möglicherweise durch den Einfluss der Schleimzellen, möglicherweise aber auch durch andere Ursachen bedingt sind. Die hier abgebildete Stelle stammt von der Grenze des mittleren und vorderen Drittels der Plica. Das Epithel ist etwa elf Lagen stark. Die basalen Zellen (b.) können als zylindrisch bezeichnet werden, insofern als sie mehr hoch wie breit sind. Sie sind aber doch nicht so schlank wie die basalen Zellen der admarginalen Zone und der Karunkelkuppe. Die Zellen der mittleren Lagen von der

basalen bis zur oberflächlichen sind in senkrechter Richtung gestreckt. Zuweilen sieht man an ihnen spitze Fortsätze, in denen sich diese Streckung noch besonders deutlich äussert. Auch in der Gestalt der Kerne prägt sie sich aus. Die Zellen der obersten Lage weichen am meisten von dieser gemeinsamen Form ab, indem sie oft kürzer und dafür breiter sind. Es macht sich also in der obersten Lage eine ganz schwache Neigung zur Abflachung bemerkbar; doch ist diese in keiner Weise mit grösserer Dichtigkeit bzw. Konsistenz der Zellen verknüpft. Auch sind die oberflächlichen Zellen untereinander recht verschieden.

Krypte (K.). Die Krypte reicht mit parallelen Seitenwänden bis zur halben Epitheldicke hinab, wo sie mit abgerundetem Grunde endigt. Die Öffnung an der Oberfläche ist von gerundeten Ecken eingefasst.

Der Schleimzellenbelag der Krypte ist nicht bis an die Oberfläche des Epithels fortgeführt, sondern, wie ich schon im Handbuch bemerkt habe, ist die Ecke von einer schleimfreien Zelle eingenommen. Dies tritt allerdings auf dem vorliegenden Schnitt nicht mit absoluter Deutlichkeit hervor, und ich will auch nicht behaupten, dass es konstant sei: immerhin kommt es häufig vor und ist beachtenswert.

Man sieht neun Schleimzellen in der Wand der Krypte, von denen die eine rechts auch für zwei gelten kann, deren Grenze nicht deutlich ist. Alle diese Zellen sind sehr gleichartig. Die Kerne liegen am Grunde der Zellen und sind stärker abgeflacht wie auf der vorigen Figur. Bei den Kernen findet sich ein Protoplasmahof, reichlicher als auf der vorigen Figur. Dieser setzt sich in ein in der Nähe des Kernes sichtbares lockeres Gerüstwerk fort. Weiter entfernt von den Kernen sieht man davon nichts mehr. Die Grenzen der Schleimzellen sind bis an das peripherische Ende heran gerade fortgeführt. An den freien Enden einiger Schleimzellen sieht man bei gewisser Einstellung schwarze Linien (Verschlussleisten, Eisenhämatoxylin), und es sind demgemäss auch solche Linien in die Zeichnung aufgenommen worden: aber bei anderer Einstellung schwinden sie und dann haben diese Zellen gar keine Abgrenzung gegen die Krypte. Andere Zellen haben eine Abgrenzung überhaupt nicht, bei keiner Einstellung.

Beziehung der Schleimzellen zu den Epithelzellen. Auch hier erhebt sich die bei der vorigen Figur erörterte

Frage, ob bzw. in welchem Umfange die Epithelzellen Fortsätze zwischen die Schleimzellen senden. An einigen Stellen der vorliegenden Figur sind solche Fortsätze nicht zweifelhaft, namentlich ist ein solcher zwischen der den Grund der Krypte einnehmenden Zelle und ihrem rechten Nachbar zu sehen.

Inhalt der Krypte. Die Krypte ist mit einer bei vorliegender Behandlung (Eisenhämatoxylin) kaum sichtbaren und daher auf der Figur nicht dargestellten körnig erscheinenden Masse erfüllt. Diese hängt mit einer ebensolchen Masse im Inneren der Schleimzellen zusammen.

Figur 8.

Epithelabschnitt von der Basis der bulbären Fläche der Plica semilunaris.

Die abgebildete Stelle gehört nicht nur der gleichen Plica semilunaris an wie Fig. 6 und 7, sondern auch dem gleichen Schnitt wie Fig. 7. Durch den Vergleich der Figuren tritt der grosse Unterschied hervor, der sowohl im Charakter des Epithels als auch in der Verteilung und Gruppierung der Schleimzellen vorkommt.

Epithel. Das Epithel ist etwa sieben Lagen stark, jedoch sind die Lagen nicht voneinander getrennt, sondern zwischeneinander geschoben, indem die Zellen an beiden Enden in Spitzen auslaufen, spindelförmig erscheinen und einen für ein Epithel ganz fremdartigen Eindruck machen. Nur die basale und die oberste Lage sind der der vorigen Figur gleich; in der basalen Lage (b.) sind die Zellen zylindrisch, in der oberflächlichsten Lage sind sie kegelförmig und vor den übrigen Zellen durch Breite ausgezeichnet.

Besonders möchte ich noch hinweisen auf die Stelle unter der Krypte. Indem hier Schleimzellen den Grund der Krypte einnehmen, reichen sie bis dicht an die Propria heran; trotzdem berühren sie dieselbe nicht, sondern es bleibt unter ihnen noch eine basale Lage schleimfreier Zellen erhalten (b'), welche aber hier nicht zylindrisch, sondern kubisch sind.

Krypte (K.). Auch die Krypte dieser Figur weicht von der der Fig. 7 ab und zwar in zwei Beziehungen: 1. ist sie nicht ganz von Schleimzellen eingenommen, 2. befinden sich die Schleimzellen in einer anderen Form, vielleicht in einer anderen Phase.

Die Einsenkung im Epithel reicht bis über die Mitte der Epitheldicke in die Tiefe; es ist sogar möglich, dass sie von dem in der Figur sichtbaren hellen Ende sich noch eine Strecke weit unter Abbiegung nach rechts fortsetzt bis zu den in der Tiefe gelegenen Schleimzellen. Die Epithelverschlussleisten setzen sich auch hier in die Krypte fort.

Die in der Figur wiedergegebene Krypte ist keinesweges in allen ihren Beziehungen so klar, wie die der Fig. 7, so dass ich mir bei der Besprechung eine gewisse Zurückhaltung auferlegen muss; immerhin sind die Tatsachen, welche im Gegensatz zu Fig. 7 Erwähnung verdienen und auf Grund derer bestimmte neue Probleme emporsteigen, deutlich. In der Wand der Krypte liegen bestimmt drei, vielleicht aber zwei oder drei weitere Schleimzellen, nämlich die vorhin erwähnten in der Tiefe. Es genügt jedoch, die drei höher gelegenen Zellen zu betrachten.

Diese Zellen unterscheiden sich in nichts von den Schleimzellen der vorausgehenden Figur; auch sie sind gross und geschwollen (prall gefüllt), ihr Kern liegt platt gedrückt im Grunde der Zelle von einem kleinen Protoplasmahofe umgeben, von welchem spärliche Fäden in Form eines Gerüstwerkes ins Innere der Zelle gehen. Aber es gibt doch einen wesentlichen Unterschied, und dieser besteht darin, dass die Seitenwände der Schleimzellen am freien Ende dicht zusammenbiegen, so dass hier die Zellen rund geschlossen sind. Dies ist besonders an der links liegenden Zelle deutlich, deren Kuppe übrigens bei anderer Einstellung dichter an das Lumen der Krypte herankommt. Die obere der beiden rechts liegenden Zellen ist an einen kurzen Seitengang der Krypte angeschlossen.

Die an die Krypte anstossenden schleimfreien Zellen unterscheiden sich in auffallender Weise von den seitlich davon im Inneren des Epithels gelegenen spindelförmigen Zellen. Sie gleichen mehr den Zellen an der Oberfläche des Epithels, scheinen aber selbst von diesen noch wieder abzuweichen, indem sie durch ihre breite Gestalt schon etwas an Schleimzellen erinnern. Die Lage der Kerne in diesen Zellen ist verschieden; jedenfalls aber sind sie ebenso wie die Schleimzellen streng auf die Kryptenwand als auf ihre Oberfläche orientiert und stehen dadurch in einem auffallenden Gegensatz zu den seitlich von ihnen gelegenen in senkrechter Richtung gestreckten Epithelzellen.

Zusammenfassende Betrachtung über die Figuren 6—8. Da die drei Figuren von der gleichen Plica semilunaris entnommen sind, so kann man aus ihnen ersehen, dass sowohl mit Rücksicht auf das Epithel als auch mit Rücksicht auf die in demselben enthaltenen Schleimzellen ein erheblicher Wechsel der Erscheinung besteht. Dies wird auch durch andere Fälle bestätigt, namentlich aber auch durch den Vergleich mit der Palpebra tertia der Säugetiere, bei welcher die lokalen Unterschiede noch viel grösser sind. Man kann nun die Frage aufwerfen, ob vielleicht die Unterschiede im Epithel nur die Folgen sind von Unterschieden, welche in den Schleimzellen bestehen, bzw. welche in früher in diesem Epithel anwesenden Schleimzellen bestanden haben. Ich muss es aber doch als meine Meinung aussprechen, dass der Epithelcharakter auch unabhängig von den Schleimzellen lokal schwankt. Dies macht sich besonders auch an der Schneide der Plica geltend, in welcher die karunkuläre und bulbäre Fläche zusammenstossen, wenn auch der Epitheltypus sich hier nicht entfernt so stark ändert, wie bei Säugetieren an der gleichen Stelle des dritten Lides.

Eine die Aufmerksamkeit besonders herausfordernde Einrichtung des Plica-Epithels sind die Krypten, von welchen in Fig. 6—8 drei Beispiele vorgeführt sind. Sie sind stellenweise so häufig, dass die Mündungen zweier benachbarter Krypten nur durch eine einzige Oberflächenzelle getrennt sind. Ihnen müssen wir hier also eine besondere Beachtung schenken. Diese Krypten finden sich auch im Abhangsepithel der Karunkel. Sonst habe ich sie nicht oder doch nicht in sehr ausgeprägter Form im Conjunctival-Epithel getroffen. Ich muss sie also für eine besondere Eigentümlichkeit der Plica und der Karunkel ansehen. Die Frage ist nur, ob sie hier einen besonderen funktionellen Zweck erfüllen oder ob sie durch den Aufbau des Epithels als eine Nebenerscheinung bedingt sind.

Die Krypten erscheinen unter den mannigfachsten Varianten. Man braucht nach solchen nicht zu suchen, denn man findet ihrer zahlreiche ohne Mühe; es ist nur die Frage, ob man, wenn man wenige auswählt, gerade diejenigen trifft, in welchen die verschiedenen Typen, bzw. Phasen in charakteristischer Weise wiedergegeben sind, oder ob man nicht vielleicht gerade auf Zufälligkeiten verfällt, die eher von dem Problem abführen

als dasselbe in seinem Kerne treffen. Was aber ist eigentlich das Problem der Krypten? Dies zu entscheiden scheint mir schwierig, und ich hoffe, dass die Verschiedenheiten der drei vorgeführten Bilder doch zur Vorsicht mahnen werden, damit nicht eine Deutung, die vielleicht bei dem flüchtigen Anblick einer einzigen Stelle möglich oder auch wahrscheinlich erscheint, für eine sichere Lösung gehalten werde. Nach meiner Meinung ist das Problem der Krypten nicht gelöst, ja noch nicht einmal formuliert, d. h. es ist noch nicht analysiert, welcher Komplex von Fragen hier miteinander verknüpft ist. Zu dieser Analyse und Formulierung möchte ich beitragen und anregen.

Man hat mehrfach die Krypten als „intraepitheliale Drüsen“ bezeichnet. Ich knüpfe daran an, weil es für die Diskussion ein Vorteil ist, von bestehenden Meinungen auszugehen, auch wenn diese unbewiesen oder irrig sind.

Drüsen sind nach dem Sprachgebrauch der menschlichen Physiologie besondere Organe, welche mit gewissen für ihre Funktion notwendigen Einrichtungen, z. B. mit einer besonderen Anordnung des Bindegewebes und einer besonderen Gefässanordnung versehen sind. Dies fällt natürlich im vorliegenden Falle fort.

Zum Begriff einer Drüse gehören ferner die sekretorischen Nerven, welche dieselbe in Verbindung mit dem Nervensystem setzen und dadurch eine Abhängigkeit der Ausscheidung von Zuständen des Organismus ermöglichen. Von solchen ist in unserem Falle nichts erwiesen.

Eine Drüse ist ferner ein Teil des Körpers, welcher einmal gebildet auch Bestand hat und nicht heute da ist und morgen vielleicht geschwunden ist.

Hiermit haben wir schon Gesichtspunkte für die Forschung gewonnen, zuletzt die Frage: in welchem Tempo wächst das Epithel empor, wie oft erneuert es sich? Erwägt man diese Frage ernsthaft, so wird man darauf antworten müssen, dass man darüber gar nichts zu sagen weiss. Die Mehrzahl der Mikroskopiker stellt sich die Sache wohl in einer sehr unbestimmten und schematischen Weise so vor, dass das Epithel mit einer gewissen Stetigkeit hervorwächst und in dem Maße an der Oberfläche abgestossen wird, wie es nachgebildet wird. Hierüber ist aber meines Wissens gar nichts Genaues bekannt. Mir scheint es, was das Conjunctival-Epithel eines gesunden Menschen betrifft, der unter

völlig hygienischen Verhältnissen lebt, und dessen Conjunctiva nicht durch Schädlichkeiten wie Tabakrauch und bakterielle Invasion gereizt wird, sehr wahrscheinlich, dass dieses Epithel weder Zellen abstösst noch Schleim ausscheidet in irgendwie erheblicher Menge, und dass es daher lange Zeit hindurch in seinem Bestande unverändert bleibt. Einem solchen Epithel wäre aber für den Aufbau kunstvoller Zellengruppierungen, wie sie sich in den Krypten äussern, viel mehr Zeit gegönnt als einem in lebhafter Erneuerung begriffenen Epithel. Sicherlich aber enthält die Frage nach dem Tempo der Erneuerung ein ganz bestimmtes Problem, welches erst gelöst werden muss, bevor wir über die Krypten sicherer urteilen können.

Ebenso steht es mit einem zweiten Problem, der Frage nach dem Modus der Epithelenerneuerung. Für gewöhnlich stellt man es sich wohl so vor, dass die in einer tieferen Lage des Epithels enthaltenen Zellen ziemlich zu gleicher Zeit in eine höhere Lage verschoben werden. In Konsequenz dieser Vorstellung hielt man es, als die mitotische Teilung entdeckt worden war, anfangs für das Wahrscheinlichste, wenn nicht gar Selbstverständliche, dass die Mehrzahl oder überhaupt alle Mitosen in der basalen Lage des Epithels gefunden werden müssten. Bei dem menschlichen Conjunctival-Epithel habe ich nun, wie ich schon im Handb. angegeben habe, zwar nicht nach Mitosen planmässig gesucht, aber doch eine Anzahl derselben zufällig getroffen. Von diesen nun lag nicht eine einzige in der basalen Lage. Betrachtet man die Fig. 8, so taucht der Gedanke auf, ob nicht auch bei dem Emporwachsen des Epithels ein anderer Modus des Vorschiebens vorhanden sein könne, nämlich so, dass das Epithel rechts und links von der Krypte emporwächst, ohne dass diese eine entsprechende Veränderung erfährt.

Weitere Fragen erheben sich bei dem Vergleich der drei Krypten untereinander: Kann die Krypte der Fig. 6 sich in die der Fig. 7 oder umgekehrt eine solche der Fig. 7 sich in eine solche der Fig. 6 verwandeln? und ebenso: Kann eine Krypte der Fig. 7 sich in eine solche der Fig. 8 oder eine solche der Fig. 8 sich in eine der Fig. 7 umwandeln?

Diese Fragen hängen eng zusammen mit denen nach den Beziehungen der Schleimzellen zu den schleimfreien Zellen und der verschiedenen Formen der Schleimzellen untereinander, in

letzter Linie mit der Frage, ob Schleimzellen nach der Abgabe von Inhalt weiter leben oder zugrunde gehen.

Aber die Schleimzellen in den Krypten sind nicht die einzigen Schleimzellen der Plica semilunaris; es gibt deren, wie ich schon im Handb. (S. 543) unterschieden habe: solitäre oberflächliche, gruppierte oberflächliche, solitäre tiefe und gruppierte tiefe Zellen. Wir haben also einmal den Gegensatz von oberflächlichen und tiefen, das andere Mal den Gegensatz von isolierten und gruppierten Zellen, und daraus ergeben sich zwei weitere Probleme.

Über das erste dieser beiden Probleme hat man sich immer leicht hinweggesetzt, bezw. dasselbe gar nicht als Problem empfunden; d. h. man hat angenommen, dass die Schleimzellen in tiefen Lagen entstehen und mit dem Emporwachsen des Epithels an die Oberfläche gelangen. Nun bin ich aber durch meine monatelang fortgesetzten Untersuchungen zweifelhaft geworden, ob diese Vorstellung berechtigt ist. Ich finde, „wenn ich die Gesamtheit aller von mir untersuchten Schnitte zusammenfasse, Schleimzellen am häufigsten in der obersten Lage“ (Handb., S. 594). Dies spricht doch zum mindesten dafür, dass sie auch in der oberflächlichen Lage gebildet werden. Ja man trifft Stellen, wo sie sich nur in den oberflächlichen Lagen finden, vor allem die admarginale Zone. Hiernach muss man die Möglichkeit zugeben, dass sich die oberflächlichen Schleimzellen des Plicaepithels auch in oberflächlicher Lage gebildet haben, und wenn man nun bedenkt, dass die Wände der Krypten eingestülpte Abschnitte der Oberfläche sind, was durch das Hinabsteigen der Verschlussleisten in sie noch deutlicher veranschaulicht wird, so kann man auch die Schleimzellen in der Wand der Krypten in einem ganz anderen Lichte sehen, nämlich dieselben trotz ihrer tiefen Lage als oberflächliche Zellen betrachten, wofür ja auch die Orientierung ihrer Achse auf die Kryptenwand spricht.

Man wird wohl merken, dass die Entscheidung dieses Dilemma in zwingender Abhängigkeit steht von der Frage nach der Entstehung der Krypte, aber auch hier können wir zunächst nichts weiter tun, als die beiden Möglichkeiten zu formulieren: bildet sich die Krypte dadurch, dass eine Gruppe tief gelegener Zellen Inhalt intraepithelial ausscheidet und einen Gang an die

Oberfläche bahnt? Oder besteht ein solcher Gang von Anfang an? Wer diese beiden Fragen genau überlegt, wird einsehen, wie schwierig sie zu entscheiden sind, und jedenfalls zugeben, dass sie nicht aprioristisch, d. h. nach persönlicher Willkür, beantwortet werden dürfen. Ein weiteres Problem liegt noch in dem **Zusammenschluss der Schleimzellen zu Gruppen**, wie es ja in der Kryptenwand so charakteristisch hervortritt. Liegt hier eine Art von „Taxis“ vor, indem benachbarte Schleimzellen sich auf einen Gang einstellen? oder werden, nachdem ein Gang so oder so gebildet worden ist, die an ihn anstossenden Epithelzellen in dem Sinne influenziert, dass sie sich zu Schleimzellen umwandeln?

Endlich scheint mir noch der Erwähnung wert, dass gerade in den Krypten so viele Schleimzellen weit offen stehen, während ich dies im übrigen Conjunctival-Epithel so gut wie niemals gefunden habe. Hier empfinde ich allerdings mit lebhaftem Bedauern, dass die untersuchte Plica semilunaris von einem anderen Individuum stammte wie die untersuchten Conjunctivalsäcke. Die in diesen schwierigen Fragen nötige Kritik muss zu der Frage drängen, ob nicht vielleicht individuelle Unterschiede vorliegen, ob nicht vielleicht auch psychische Erregungen, anhaltendes heftiges Weinen in der letzten Zeit vor dem Tode Unterschiede an den Schleimzellen durch Aufquellung ihres Inhaltes hervorgerufen haben könnten.

Figur 9.

Epithel von der nasalen Seite der Pars bulbalis der Conjunctiva mobilis eines *Macacus nemestrinus*.

Das schon beim Menschen allein sehr wechselvolle Bild des Conjunctival-Epithels wird noch bedeutend bereichert, wenn man die Befunde von den Conjunctiven von Säugetieren hinzufügt. Dies soll durch die drei letzten Figuren geschehen.

Die abgebildete Stelle ist leider nicht ganz genau lokalisiert, ich glaube jedoch, dass sie der Conjunctiva bulbi angehört unmittelbar an der Umbiegung zur Plica semilunaris: das angrenzende Epithel der letzteren ist im wesentlichen ebenso gestaltet, so dass die Stelle auch für dieses gelten kann. Über das Material und die nächste Umgebung der abgebildeten Stellen sei folgendes bemerkt: Das Tier war nicht getötet sondern im Zoologischen Garten gestorben und ging mir von dort, allerdings sehr bald

nach dem Tode, zu. Das eigentümlich blasige gequollene Aussehen der Zellen legt den Gedanken an eine postmortale Quellung nahe, falls nicht etwa eine ungünstige Einwirkung des fixierenden Reagens (gesättigte Pikrinsäure-Lösung) stattgefunden hat. Die Zellengrenzen treten auffallend deutlich hervor, was jedoch an anderen Stellen des Schnittes nicht in gleicher Weise der Fall ist; am wenigsten scharf sind die basalen Zellen abgegrenzt. — Die Grenze des Epithels gegen die Propria ist nicht eben, sondern von unregelmässigen Erhebungen (Papillen) eingenommen, wovon man jedoch an dem abgebildeten Stück wegen der Kleinheit desselben nichts sieht. Auch die Oberfläche des Epithels ist nicht eben, wobei ich nicht an die auf der Abbildung sichtbaren Kuppen der einzelnen Zellen denke, sondern an Erhebungen und Vertiefungen, welche teilweise den Papillen der Propria entsprechen, teilweise aber diesen nicht parallel laufen und daher andere Ursachen haben müssen. Man kann daran denken, dass durch die Ausstossung von Zellen oder Zellgruppen, vielleicht Schleimzellen und Schleimzellengruppen, Defekte entstanden gewesen waren, welche sich noch nicht wieder vollständig ausgefüllt hatten. — An den Schnitten dieses Epithels fand sich eine ganze Anzahl von unizellulären Cysten, welche eine Form des Zugrundegehens der Schleimzellen zeigen und im vorausgehenden (S. 589) schon erwähnt worden sind; ich glaube aber, dass dies nicht eine Art des normalen Absterbens von Schleimzellen ist, sondern auf leichten Störungen im Epithel beruht.

Epithel. Das Epithel ist etwa zehn Lagen stark, so weit man bei der Zwischeneinanderschlebung der Zellen von Lagen sprechen kann. Die basalen Zellen (b.) sind der Haupttrichtung ihrer Kerne nach als zylindrisch zu bezeichnen, übrigens an benachbarten Stellen in noch ausgeprägterer Form. Nur dort, wo Schleimzellen hart an die basale Lage heranreichen, sind die Kerne der letzteren abgeplattet, und dann könnte man einen solchen Kern mit dem einer Schleimzelle verwechseln. Die Zellen aller mittleren Lagen sind in senkrechter Richtung gestreckt und senden spitze Enden zwischen die Zellen der vorausgehenden und folgenden Lagen hinein; am vorliegenden Präparate schliessen alle Zellen eng aneinander. Die Zellen der oberflächlichsten Lage sind kürzer als alle übrigen. Sie sind ebenso breit wie hoch, jedoch sehr unregelmässig gestaltet: sie springen an der abgebildeten Stelle

mit unregelmässigen Kuppen über die Oberfläche vor, was ich aber nicht als typisch bezeichnen kann, da es an benachbarten Stellen fehlt. Ihre gegen die Oberfläche gewendete Randpartie hat sich dunkler gefärbt wie die übrige Zelle.

Schleimzellen. Schleimzellen kommen vereinzelt oder in Haufen vor, auch in der Wand von Krypten, doch sind Einzelschleimzellen in sehr grosser Anzahl vorhanden. Sie finden sich in allen Lagen, nur nicht in der basalen Lage.

Es ist für die Zeichnung eine Stelle ausgewählt, welche fünf der isolierten Schleimzellen enthält; um aber kein Missverständnis hervorzurufen, bemerke ich gleich anfangs, dass es sich nicht um das gewöhnliche, sondern um ein ausnahmsweises Verhalten handelt. An der Mehrzahl der Schleimzellen liegt auch in dieser Gegend der Kern abgeplattet am Boden der Zelle, so wie es auch von den dargestellten fünf Schleimzellen die beiden oberflächlichen (Ms.) zeigen. Aber die drei tieferen Zellen (Mm.) weichen davon ab. Diese haben eine langgezogene, zum Teil von den Seiten her eingedrückte Gestalt; ihr basales Ende ist wie bei den benachbarten Zellen zugespitzt und nur das peripherische schleimhaltige Ende erinnert durch die Abrundung an die Gestalt gewöhnlicher Schleimzellen. Das Bemerkenswerte ist, dass sowohl die beiden oberflächlichen wie die drei tieferen Schleimzellen die Formen derjenigen Zellen mitmachen, zwischen denen sie liegen. Ich möchte diese Übereinstimmung der Formen so deuten, dass die Schleimzellen an dem Orte, wo sie gefunden werden, in diesem Falle sich aus schleimfreien Zellen gebildet haben, dass sie also in verschiedenen Höhen des Epithels entstanden sind.

Figur 10.

Epithel von der bulbären Fläche der Palpebra tertia der Katze.

Wenn schon an der Plica semilunaris des Menschen feinere lokale Unterschiede vorkommen, so sind diese viel erheblicher an der Palpebra tertia der Säugetiere, welche viel grösser ist und nicht ein unbedeutendes Rudiment darstellt, sondern funktionell stark in Anspruch genommen wird. Hiervon geben die beiden letzten Figuren dieser Arbeit eine Anschauung, welche das Epithel von der Palpebra tertia der Katze enthalten, Fig. 10 von der

bulbären und Fig. 11 von der karunkulären Fläche, wobei jedoch bemerkt sein mag, dass damit nicht alle Modifikationen dieser Gegend wiedergegeben sind. Verfolgt man nämlich die eine oder die andere Fläche des dritten Lides, sei es gegen die Basis oder gegen den freien Rand, so ändern in beiden Richtungen die Merkmale ab, und besonders tritt auf der Kante des Lides, in welcher beide Flächen zusammenstossen, eine starke Abplattung der Zellen und zugleich Pigmentierung des Epithels hervor. Es ist wohl an keinem Abschnitt der Conjunctiva die Anpassung an die lokal wechselnden funktionellen Ansprüche in so feiner Abstufung erkennbar.

Die Situation der Fig. 10 und 11 wird jedem durch die Erinnerung an die Nickhaut einer lebenden Katze verständlich sein; ein Orientierungsschnitt ist in der Fig. 156 des Handbuches gegeben.

An der bulbären Seite ist das Bindegewebe an der Grenze gegen das Epithel nicht ganz glatt, sondern in sehr flachen Papillen erhoben; an der abgebildeten Stelle ist gerade eine Einsenkung des Epithels zwischen zwei Papillen zu sehen. Dagegen ist die Oberfläche des Epithels vollkommen glatt, was ja verständlich ist, da dieses Epithel schnell gleitend auf einer anderen Oberfläche (der der Cornea) bewegt werden soll. Die basale Lage des Epithels ist niedrig zylindrisch. Die Zellen der folgenden Lage sind schon abgeplattet, jedoch die Kerne noch dick. Von da gegen die Oberfläche nimmt die Abflachung stetig zu.

Das Epithel ist im ganzen sechslagig. Die Zellen der beiden oberen Lagen (s.) erscheinen mit Ausnahme der Stellen, an welchen die Kerne liegen, auf dem Durchschnitt strichförmig dünn. Hand in Hand mit der Abplattung geht eine Verbreiterung der Zellen in der Fläche einher, so dass eine einzige der Zellen der dritten Lage (von oben gerechnet) etwa sieben Zellen der basalen Lage überdeckt, was natürlich, wenn man es sich nicht linear sondern räumlich vorstellt, einer weit grösseren Anzahl entspricht.

Es sei noch bemerkt, dass wenn man sich der Basis der Palpebra tertia zu bewegt, die Abflachung der oberen Lagen abnimmt und der Bestand des Epithels an Leukocyten, von welchen an der Figur einer zu sehen ist (d.), erheblich zunimmt.

Figur 11.

Epithel von der karunkulären Fläche der Palpebra tertia der Katze.

Auch hier ist das Bindegewebe nicht ganz eben gegen das Epithel abgegrenzt, sondern in schwache unregelmässige Papillen erhoben.

Das Epithel ist etwa sechslagig. Die Grenzen der tiefen und mittleren Zellen sind an dem vorliegenden Präparat nicht erkennbar, sondern es muss aus der Gestalt der Kerne auf die Gestalt bezw. Hauptrichtung der Zellen geschlossen werden. Danach sind die Zellen der basalen Lage (b.) niedrig zylindrisch, doch kommen auch kugelige Kerne vor. Die Zellen der mittleren Lagen sind etwas in der Richtung senkrecht zur Oberfläche gestreckt. Die Zellen der obersten Lage (s.) sind kubisch oder kegelförmig, oft aber auch sind sie mehr hoch wie breit. Diese oberflächlichen Zellen schliessen nur am freien Rande eng aneinander.

Ein in diesem Epithel enthaltener Leukocytenkern (L.) ist, wie man bei wechselnder Einstellung sieht, wurstförmig gestreckt.

Die Zahl der Schleimzellen wechselt in dem Maße, dass man in diesem Epithel schleimzellenreichere und schleimzellenärmere Abschnitte unterscheiden kann: durchschnittlich ist die Zahl dieser Zellen grösser wie auf dem abgebildeten Stück, häufig ist das Bild völlig von ihnen beherrscht, ja das Epithel scheint dann ganz aus ihnen zu bestehen, mit Ausnahme einer basalen Lage schleimfreier Zellen. In solchen Partien würde natürlich der Gegensatz gegen die bulbäre Fläche (Fig. 10) besonders stark in die Erscheinung treten, doch würden sie nichts charakteristisches über den Ort der Schleimzellenbildung lehren. Und darauf kam es mir hier an, nämlich zu zeigen, dass in dem Epithel der karunkulären Fläche Schleimzellen auch in tiefen Lagen gebildet werden. Es sind in der Figur zwei solcher Zellen sichtbar (M.), von denen die eine (rechte) ihren Kern in der dritten Lage von unten, die andere (linke) ihn in der zweiten Lage von unten hat. Eine dritte nur angeschnittene Schleimzelle ist noch weiter links sichtbar. Die Schleimzellen reichen durch etwa drei Lagen hindurch.

Verfolgt man dieses Epithel nach dem freien Rande der Palpebra tertia, so ändert sich sein Charakter: die oberflächlichen

Zellen platten sich ab, die Schleimzellen schwinden und es tritt Pigment auf, welches vorwiegend an den distalen Seiten der Kerne abgelagert ist.

Vergleich der Fig. 10 und 11. Wir haben es hier mit zwei Epithelmodifikationen an dicht beieinander liegenden Stellen zu tun, welche starke Unterschiede zeigen. Man wird wohl vergeblich nach morphologischen Gründen suchen bezw. auf die Salamanderlarve oder wasserbewohnende Vorfahren zurückgreifen wollen, um diese Unterschiede zu erklären. Vielmehr wird man nicht zweifeln, dass die letzteren funktionell bedingt sind. Aber man würde vermutlich auch, wenn man erraten sollte, wie sich wohl die bulbäre und karunkuläre Fläche voneinander unterscheiden, nicht auf das kommen, was sich tatsächlich gefunden hat. Vielleicht würde sogar mancher, wenn man ihm die Fig. 10 und 11 vorlegte und raten liesse, welches die bulbäre und welches die karunkuläre Fläche ist, beide miteinander verwechseln. Er würde vielleicht vermuten, dass die stärker abgeplattete und dementsprechend resistenter Epithelmodifikation der freien Luft, dagegen die dickere weichere und mit Schleimzellen versehene Modifikation in versteckter Lage dem Bulbus zugewendet ist. In Wahrheit ist es umgekehrt, und nachdem man die Tatsache einmal als solche kennen gelernt hat, kann man auch einen funktionellen Sinn darin erblicken: die auf dem Hornhautepithel schleifende Fläche ist diesem Epithel ähnlich, die gegen die Luft gewendete Fläche dagegen ist mit Schleimzellen reichlich ausgestattet, um sie vor Vertrocknung zu schützen.

Vergleichen wir endlich das Nickhautepithel der Katze mit dem Plicaepithel des Affen, wie es in Fig. 9 dargestellt ist, so sind abgesehen von der gewaltigen Dicke des Epithels bei letzterem die Verhältnisse zwischen Fig. 9 und Fig. 11 dem Wesen nach ziemlich übereinstimmend.

Ich hoffe, dass die mitgeteilten Befunde auch bei dem Leser die Überzeugung erweckt haben, dass für die Aufklärung der Verhältnisse der Conjunctiva eine möglichst grosse Summe sorgfältig beobachteter und topographisch genau geordneter Tatsachen erforderlich ist.

Erklärung der Abbildungen auf Taf. XXIV u. XXV.

- Fig. 1. Grenze von Conjunctival-Epithel und Epidermis an der inneren Kante des unteren Lides eines 23jährigen Hingerichteten. Vergr. 800 mal. b = Basale Lage des Epithels. C = Zwei durch die Behandlung veränderte Kerne. h = Die letzten Zellen des Stratum granulosum. k = Zwei stark verhornte Zellen der Epidermis. L = Leukocytenkern. M = Kern in Mitose. n = Kernhaltige Zelle im Stratum corneum. s = Oberflächliche Lagen des Epithels.
- Fig. 2. Ein Stück des Kuppenepithels aus einem Horizontalschnitt der Caruncula lacrimalis einer Hingerichteten mit Talgdrüsengang. Vergr. 635 mal. b = Basale Lage des Epithels. k = die oberflächlichsten der körnchenhaltigen Zellen in der Wand des Talgdrüsenganges, zwischen körnchenfreie Zellen hineingeschoben. N = Abgestorbener Kern im Inhalt des Talgdrüsenganges. s = Oberflächliche, abgeplattete Lagen des Epithels. s' = Körnchenfreie Zellen um die Mündung des Talgdrüsenganges.
- Fig. 3. Epithel aus der Furche zwischen Caruncula lacrimalis und Plica semilunaris von dem Kopfe einer Frau, welcher mehrere Tage nach dem Tode mit Formalin und Alkohol bis zur Erstarrung injiziert worden war; Schnitt horizontal. Vergr. 1250 mal. b = Basale Lage des Epithels. c = Stärker sich färbende Randpartie der oberflächlichen Lage des Epithels. m = Mittlere Lage. N = Ungewöhnlich lange Kerne der oberflächlichen Lage. s = Überaus dünne saumartig erscheinende sich stärker färbende Bildung (Abschlussleisten?) an der freien Fläche der oberflächlichen Zellen.
- Fig. 4. Abschnitt des Epithels aus der Furche zwischen Conjunctiva bulbi und Plica semilunaris von einem 23jährigen Hingerichteten; Horizontalschnitt. Vergr. 800 mal. b = Basale zylindrische Zellen. b' = Basale kubische Zellen unterhalb des Grundes der Epithelgrube. c = Zylindrische oberflächliche Zellen am Grunde der Epithelgrube. i = Vershmälerte Zellen zwischen zwei Epithelgruben. M = Schleimzelle am Grunde der Epithelgrube. R = Riss durch die ganze Dicke des Epithels. R' = Riss in der oberflächlichen Lage des Epithels. s = Oberflächliche Lage des Epithels, aus zylindrischen Zellen gebildet.
- Fig. 5. Epithelsäckchen aus der Conjunctiva tarsalis des unteren Lides eines 23jährigen Hingerichteten; Schnitt senkrecht. Vergr. 800 mal. C = Blutkapillare. e = Äussere (basale) Lage der Epithelbekleidung des Säckchens. i = Innere Lage der Epithelbekleidung des Säckchens. k = Tangentialschnitt durch die Kuppen innerer Zellen des Säckchenepithels mit Tröpfchenbesatz. M = Schleimzelle in der Wand des Ganges, mit ihrem basalen Ende in Seitenansicht, mit dem oberen Ende im Flächenbilde des Ganges dargestellt. T = Trichterförmige Einziehung der Epitheloberfläche oberhalb der Gangmündung.

- Fig. 6. Epithelabschnitt von der karunkulären Fläche der Plica semilunaris einer Hingerichteten; Schnitt horizontal. Vergr. 800mal. b = Basale Lage des Epithels. K. I = Gangartige Krypte im Mittelschnitt dargestellt, Schleim enthaltend, welcher durch die Behandlung geschrumpft ist; im Grunde vier Schleimzellen. K. II = Eine ebensolche Krypte, von deren Wand das Flächenbild dargestellt ist, mit Abschlussleisten; im Grunde zwei Schleimzellen. M = Gruppe von Schleimzellen im Epithel, an welchen eine Beziehung auf einen Gang nicht sichtbar ist. s = Oberflächliche Lage des Epithels.
- Fig. 7. Epithelabschnitt von der karunkulären Fläche der gleichen Plica semilunaris wie Fig. 6 aus der gleichen Serie. Vergr. 800mal. b = Basale Lage des Epithels. K = Krypte, deren Wand von Schleimzellen eingenommen ist, und deren Mündung zum Teil von schleimfreien Zellen umgeben ist. Mm = Schleimzellengruppe in der mittleren Lage des Epithels. Ms = Schleimzellen in der oberflächlichen Lage des Epithels, an die freie Oberfläche anstossend. Ms' = Schleimzellen in der oberflächlichen Lage des Epithels, jedoch von der Oberfläche getrennt.
- Fig. 8. Epithelabschnitt von der Basis der bulbären Fläche der gleichen Plica semilunaris aus der gleichen Serie wie Fig. 6 und 7. Vergr. 800mal. b = Basale Lage des Epithels, von zylindrischen Zellen gebildet. b' = Kubische Zellen dieses Epithels unterhalb der Schleimzellen, welche am Grunde der Krypte gelegen sind. K = Krypte, in deren Wandbekleidung teils Schleimzellen, teils schleimfreie Zellen zu sehen sind. Ms = Schleimzelle in der oberflächlichen Lage des Epithels.
- Fig. 9. Epithelabschnitt von der nasalen Seite der Pars bulbalis der Conjunctiva mobilis eines *Macacus nemestrinus*; Schnitt horizontal. Vergr. 1250mal. b = Basale Lage des Epithels. Mm = Schleimzelle in einer mittleren Lage. Ms = Schleimzelle in der oberflächlichen Lage des Epithels.
- Fig. 10. Epithelabschnitt von der bulbären Fläche der Palpebra tertia einer jungen Katze; Schnitt horizontal. Vergr. 1250mal. b = Basale Lage des Epithels. L = Leukocytenkern. m = Mittlere Lagen des Epithels. s = Oberflächliche Lagen des Epithels.
- Fig. 11. Epithelabschnitt von der karunkulären Fläche der gleichen Palpebra tertia wie Fig. 10 aus der gleichen Serie. Vergr. 1250mal. b = Basale Lage des Epithels. L = Leukocytenkern. M = Schleimzelle in einer mittleren Lage. s = Oberflächliche Lage des Epithels.

Die Entstehung des Dottersackentoblast und die Furchung bei der Forelle (*Salmo fario*).

Von

Fr. Kopsch.

Hierzu 16 Textfiguren.

Inhalt:	Seite
I. Einleitung	618
II. Material und Methode	619
Abgrenzung der Teilungen	622
III. Bezeichnungen	623
IV. Übersicht des konservierten Materials und einiger Ergebnisse	624
V. Beschreibung	628
VI. Zusammenfassung der Ergebnisse	656
VII. Literatur	659

I. Einleitung.

Dottersackentoblast ist die morphologische Bezeichnung für die mit zahlreichen eigentümlich gestalteten Kernen versehene plasmodiale Protoplasmahülle, welche den Dotter des Fischeies während des grössten Teiles der Embryonalentwicklung überzieht.

Als Periblast wurde diese Schicht durch Agassiz und Whitman (1), als Dottersyncytium durch H. Virchow (10) bezeichnet.

Die Entstehung dieses embryonalen Organs, welches nach dem Verbrauch des Dotters vollständig schwindet, ist vielfach untersucht worden.

Die unsicheren Befunde und unklaren Darstellungen der Anfangszeit wurden bald durch sichere tatsächliche Feststellungen ersetzt. Genaue Bestimmungen nicht allein über Art und Ort, sondern auch über die Zeit seiner Entstehung wurden ausgeführt (Fr. Kopsch [5, 6]).

In bezug auf den Zeitpunkt stellte sich die interessante und wahrscheinlich sehr bedeutungsvolle Tatsache heraus, dass bei vier Knochenfischarten (*Belone acus*, *Crenilabrus pavo*, *Gobius minutus*, *Cristiceps argentatus*) die Entstehung des Dottersackentoblast an das Ende der X., bei *Salmo fario* in die XI. Teilung fällt.

Als typische Art der Entstehung des Dottersackentoblast bei Knochenfischen wurde (bisher bei acht verschiedenen Arten) festgestellt (Fr. Kopsch [6]), dass eine Anzahl von Blastomeren, welche von Anfang der Furchung an, sowohl untereinander, wie mit dem Protoplasma des Dottersackentoblast ein Syncytium bilden, ihre Individualität gänzlich verlieren und miteinander völlig verschmelzend zunächst noch ein Syncytium, später aber ein Plasmodium bilden.

Als Ort der Entstehung sind nachgewiesen:

- a) Der Rand der Keimscheibe. (*Belone acus*, *Crenilabrus pavo*, *Ctenolabrus coeruleus*, *Serranus atrarius*, *Labrax lupus*.)
- b) Der Rand und ein Teil der Unterfläche der Keimscheibe. (*Salmo fario*, *Perca fluviatilis* [?].)
- c) (Die Entstehung nur an einem Teil der Unterfläche, welche theoretisch möglich ist, wurde bisher nicht sicher nachgewiesen.)

Bei der Mehrzahl der untersuchten Knochenfischeier findet also die Bildung des Dottersackentoblast statt am Rande der Keimscheibe, bei der Forelle aber am Rande und an einem Teile der Unterfläche, was die folgende Beschreibung ausführlich beweisen soll.

Die Darstellung beginnt mit der II. Teilung und erstreckt sich über die XI. Teilung, in welcher die Bildung des Dottersackentoblast stattfindet, noch auf eine Anzahl älterer Furchungsstadien.

II. Material und Methode.

Die sichere Feststellung von Art, Ort und Zeit der Entstehung des Dottersackentoblast kann nur geschehen durch andauernde Beobachtung desselben lebenden Eies, oder, wenn dies nicht möglich ist, durch Gewinnung und statistische Verarbeitung einer lückenlosen Reihe konservierten Materials aus der Zeit der ersten Teilungen, oder noch besser durch beide Untersuchungsarten zusammen.

Bei der Forelle ist die Beobachtung des lebenden Eies infolge der undurchsichtigen Eischale unmöglich. Es bleibt also nur der zweite Weg, die Beschaffung und Untersuchung einer lückenlosen Reihe konservierten Materials. Dies geschah auf Grund folgender Überlegung.

Nach den Feststellungen über die Zeit der Entstehung des Dottersackentoblast bei *Belone acus*, *Crenilabrus pavo* u. a. konnte vermutet werden, dass bei der Forelle vielleicht ähnliche zeitliche Verhältnisse für diese Bildung vorliegen könnten. Es musste also zunächst das Material von der ersten bis etwa zur dreizehnten Teilung beschafft werden, und zwar, wenn möglich, verschiedene aufeinanderfolgende Stadien von jeder dieser Teilungen.

Dazu ist es nun nötig zu wissen, wieviel Zeit eine Teilung bei der Forellenkeimscheibe beansprucht.

Infolge des Fehlens von Vorarbeiten (anderer Untersucher und eigener) hinsichtlich dieses Punktes konnten einige Anhaltspunkte nur durch folgende Überlegung gewonnen werden.

Eine Teilung des Keimes von *Belone acus* dauert bei 18—19° C. (Wassertemperatur) ungefähr eine Stunde; sie dürfte also bei dem erheblich grösseren Forellenei bei 10° C. — wie es das Wasser der Berliner Wasserleitung im Winter besitzt —, wenigstens zwei Stunden in Anspruch nehmen. Es wurde deshalb jede Stunde eine Anzahl von Eiern konserviert.

Schon während der Konservierung der ersten Teilungsstadien stellte sich heraus, dass die zu einer Teilung notwendige Zeit bei 10° C. ungefähr vier Stunden beträgt. Für die Untersuchung ist dies insofern günstiger, als die Zahl der von jeder Teilung gewonnenen Stadien grösser wird, auch wenn nur jede Stunde eine Anzahl Eier konserviert wird.

Wenn nun die ersten dreizehn Teilungen hindurch eine fortlaufende, regelmässige Konservierung durchgeführt werden sollte, so musste zwei bis drei Tage lang Tag und Nacht gearbeitet werden. Dies übersteigt aber auch die Leistungsfähigkeit eines jüngeren Menschen, und zwar um so mehr, als es sich nicht nur darum handelt, jede Stunde eine Anzahl von Eiern in die Fixierungsflüssigkeiten zu legen und dann die Zeit arbeiten zu lassen. Vielmehr ist der Untersucher fast die ganze Stunde zwischen zwei Konservierungen beschäftigt, teils mit der Präparation der vorfixierten Eier und mit ihrer Weiterbehandlung, teils mit dem Umlegen der vorher fixierten und präparierten Keimscheiben. Diese starke Beanspruchung ist bedingt durch die Schwierigkeit der Konservierung von Knochenfischeiern im allgemeinen und des Forellenmaterials im besonderen.

Die Arbeit musste also auf mehrere Personen verteilt werden, welche einander ablösten.

Herr von Opperl, Professor an der Militär-medizinischen Akademie zu St. Petersburg, welcher sich studienhalber in Berlin aufhielt und sich in der Anatomischen Anstalt mit Entwicklungsgeschichte beschäftigte, übernahm den grössten Teil der nächtlichen Arbeit und auch Herr Dr. Frohse half eine Anzahl von Stunden.

Bis zur 52. Stunde wurde stündlich, nach der 53. Stunde nur noch in Zwischenräumen von mehreren Stunden, je eine Anzahl von Keimscheiben konserviert. Die letzten stammen aus der 78. Stunde.

59 Portionen Eier wurden im ganzen konserviert; davon 33 durch Kopsch, 16 durch von Opperl, 8 durch Frohse.

Die Gleichartigkeit des Materials ist eine sehr notwendige Bedingung. Es erleichtert in hohem Maße die Abgrenzungen der einzelnen Teilungen, wenn alle Eier zu derselben Zeit dasselbe Stadium durchlaufen. Dies wird erfahrungsgemäss am vollkommensten erreicht, wenn Eier von einem Weibchen befruchtet mit Sperma eines Männchens benutzt werden.

Bei der Art des Materialbezuges von entfernten Orten her ist dies nur bei grossem Entgegenkommen seitens der Leiter der betreffenden Fischzucht-Anstalten möglich. Herr Kommissionsrat Haack von der Kaiserlichen Fischzucht-Anstalt in Hünningen hat auch diesmal dafür gesorgt, dass mir ein entsprechend behandeltes Material zur Verfügung stand.

Trotzdem ist ein geringer Unterschied zwischen verschiedenen Eiern vorhanden: eine geringe Anzahl von Keimen ist der Mehrzahl um etwa ein Viertel einer Teilung (der Zeit nach gerechnet) voraus.

Die Ursachen hierfür können mancherlei Art sein. Schliessen wir innere, im Ei selbst gelegene Ursachen aus, so sind Temperatur und Respiration als wesentlichste äussere Einflüsse zuerst in Betracht zu ziehen. Niedrige Temperatur und Sauerstoffmangel bedingen, jedes für sich oder zusammen wirkend, eine Verlangsamung der Entwicklung; Wärme beschleunigt sie. Es ist nun sehr leicht möglich, dass beim Versand und Transport eine Gruppe von Eiern anderen Bedingungen ausgesetzt war als die Mehrzahl, wodurch sich der Unterschied leicht und ungezwungen erklärt.

Die weitere Verarbeitung des konservierten Materials war wesentlich statistischer Art durch Zählung der Kerne und Bestimmung des Teilungsstadium an Schnittserien.

Die quere Schnittrichtung wurde bevorzugt; nur wenige Flachschnittserien sind angefertigt worden. Zwar sind Flachschnitte zur Bestimmung der Zahl der Randsegmente geeigneter; sie sind aber dafür beinahe unbrauchbar für die Beurteilung der Abfurchung, welche bei dieser Untersuchung von grosser Bedeutung ist.

Die Schnittdicke beträgt überall 10 μ . Die Färbung geschieht mit Eisen-Hämatoxylin und Orange. Die vor elf Jahren angefertigten Präparate scheinen noch ebenso leuchtend in den Farben, wie kurz nach der Herstellung. Sie sind in Xylol-Canadabalsam eingedeckt und zwar so, dass der Rand des Deckglases wenigstens 5 mm von den äussersten Schnitten entfernt ist.

Die Zahl der zu dieser Arbeit verwendeten Serien beträgt 98. Ihre Verteilung auf die verschiedenen Stadien, ihr Alter und andere statistische Angaben, welche sich aus der Durcharbeitung ergeben haben, sind in dem folgenden Täfelchen übersichtlich zusammengestellt.

Abgrenzung der Teilungen.

Das Kennzeichen der beendeten Teilung ist (bei Oberflächenbetrachtung) die Bildung der Teilungsfurchen und der Blastomeren. Ein Keim mit zwei Blastomeren gehört in die erste Teilung, einer mit vier Blastomeren zur zweiten usw.

Von aussen ist jedoch nicht zu erkennen, wie weit die Kerne schon wieder in den Phasen der nächsten Teilung vorgeschritten sind. Ein Keim von vier Blastomeren kann entweder aus dem Ende der II. Teilung sein, wenn die vier Kerne sich im Zustand der Ruhe befinden, oder er kann dicht vor dem Schluss der III. Teilung stehen, wenn vier Anaphasen vorhanden sind.

Bei der Forelle kann ausserdem das Oberflächenbild nur bis zur III. Teilung für die Stadienbestimmung verwendet werden. Bei den folgenden Teilungen gelingt die genaue Bestimmung nur durch Zählung der Kerne und der Teilungsbilder. Anfang und Ende der Teilung werden nach dem Zustand der Kerne bestimmt.

Sobald die Kerne in Prophase sich befinden beginnt eine neue Teilung.

Die Zählung der Kerne ist bis zur VI. Teilung sehr leicht; bis zur IX. Teilung gelingt die Zählung auch noch beim einfachen Durchmustern der Schnittserie, wenn für jeden Kern ein Tintenpunkt an den Rand des betreffenden Schnittes gesetzt wird. Von der X. Teilung an ist es jedoch notwendig, jeden Schnitt zu zeichnen und die Kerne mit Zahlen zu versehen.

Die ersten 34. Serien (bis zur VII. Teilung) sind sämtlich durchgezählt worden; bei der VIII. Teilung wurden noch drei, bei der IX. und X. nur noch je eine Serie gezählt. Ausserdem sind bei je einer Serie der VI. bis XI. Teilung die Zahl der im Syncytium befindlichen Kerne und der Randsegmente bestimmt worden. Bei einer Serie aus dem Beginn der XII. Teilung ist die Kernzahl des Randsyncytium festgestellt.

III. Bezeichnungen.

In der folgenden Beschreibung werden dieselben Namen benutzt werden wie in meinen früheren Mitteilungen (Fr. Kopsch [5, 6]). Zur Orientierung sei hier eine Übersicht gegeben.

Nach der Befruchtung zieht sich die Hauptmasse des Ei-protoplasma an der Stelle der Oberfläche zusammen, an welcher das Spermium eingedrungen ist und der Eikern liegt. Diese Stelle ist als dickere Scheibe, Keimscheibe, deutlich abgegrenzt von der dünnen Lage von Protoplasma, welche die übrige Oberfläche des Eies bedeckt.

Das Hinströmen des Protoplasma zur Keimscheibe dauert an während des Ablaufes der Befruchtung und während der ersten Teilungen.

Beim Forellenei ist die Keimscheibe sehr dick und setzt sich durch eine tiefe Ringfurche ab von dem peripheren (peripher mit Rücksicht auf die Keimscheibe) Protoplasma des Dottersackentoblast. Der basale Teil der Keimscheibe trennt sich später von den darüber liegenden Schichten und wird zum zentralen Protoplasma des Dottersackentoblast. Die im Dottersackentoblast befindlichen Kerne sollen als Dotterkerne bezeichnet werden.

Die ersten Teilungsfurchen schneiden nicht durch die ganze Dicke der Keimscheibe durch, sondern furchen sie nur oberflächlich.

IV. Übersicht des konservierten Materials und einiger Ergebnisse.

Teilung	Zeit der Konservierung	Temperatur in Centigraden	Stunden-Nr.	Serien-Nr.	Kern-Stadien	Gesamtzahl aller Kerne Zahl der Kerne des Syncytium	Zahl der Randsegmente	Bemerkungen		
II.	am 19/XII. 9 h Vorm.	10°	1	1	Prophase	2		Fig. 1		
				2	Anaphase	2				
	10 h.	10°	2	3	Ruhe	4				
III.	11 h.	10°		4	Ruhe	4		Fig. 2		
			3	5	Prophase	4				
		6	Anaphase	4						
	4	7	Metaphase	4						
IV.	12 h.	10,5°		8	Metaphase	4		Fig. 3		
			4	7	Metaphase	4				
	1 h.	10,5°	5	9	Anaphase	4				
			6	10	Ruhe	8				
	2 h.	10,5°		11	Ruhe	8				
			7	12	Prophase	8				
	V.	3 h.	10,5°		13	Prophase	8			Fig. 4
				8	14	Metaphase	8			
4 h.		11,5°	9	15	Telophase	8				
			16		Ruhe	16				
6 h.		10,5°	10	17	Prophase	16				
			18		Anaphase	16				
7 h.	10°	11	19	Metaphase	16					
		20		Prophase	16					
		12	21	Prophase	16					
8 h.	10°		22	Prophase	32		Flachschnittserie			
		23		Prophase	32					
		13	24	Prophase	32					
9 h.	10°		25	Anaphase	16		Erst am Ende der V. Teilung lösen sich einzelne Blastomeren aus dem syncytischen Verbands.			
		14	26	Telophase	16					
			27	Telophase	32					
		15	28	Prophase	32					
VI.	11 h.	10°		29	Prophase	32		Keim zweischichtig.		
			16	30	Prophase	32				
			31		Metaphase	32				
	12 h.	10°	17	32	Prophase	64	19		Fig. 5	
			33		Anaphase	64				13
	am 20/XII. 1 h.	10,5°	17	32	Prophase	64				
				33	Anaphase	64				

Teilung	Zeit der Konservierung	Temperatur in Centigraden	Stunden-Nr.	Sorten-Nr.	Kern- Stadien	Gesamtzahl aller Kerne	Zahl der Kerne des Syneytium	Zahl der Randsegmente	Bemerkungen
VII.	2 h	10,5°	18	34	Metaphase	64	29	19	Fig. 6 Keim dreischichtig
				35	Prophase				
	3 h	10,5°	19	36	Prophase				
			37	Prophase					
VIII.	4 h	10,5°	20	38	Prophase	128	45	20	Fig. 7
				39	Pro- u. Metaphase				
	5 h	11°	21	40	Prophase	126			
				41	Prophase				
6 h.	11°	22	42	Meta- u. Anaphase					
			43	Telophase					
IX.	7 h.	11°	23	44	Ruhe				Keim vierschichtig
				45	Ruhe				
	8 h.	10,7°	24	46	Pro- u. Metaphase	256	69	28	Fig. 8
				47	Pro- u. Metaphase				
9 h.	10,5°	25	48	Pro- u. Metaphase					
			49	Ruhe					
10 h.	10,3°	26	50	Telophase					
			51	Meta-, Ana- und Telophase					
X.	11 h.	10,5°	27	52	Ruhe u. Prophase	512	90	33	Keim sechschichtig Fig. 9
				53	Ruhe u. Prophase				
	12 h.	10,5°	28	54	Pro- u. Metaphase				
				55	Meta-, Ana- und Telophase				
1 h.	10,2°	29	56	Pro-, Meta- und Anaphase					
			57	Pro-, Meta- und Anaphase					
2 h.	10,4°	30	58	Telophase					
			59	Ruhe					
XI.	3 h.	10,3°	31	60	Pro- u. Metaphase				Flachschnittserie Fig. 10 Entstehung des Dottersackentoblast
				61	Pro- u. Metaphase				
	4 h.	10,5°	32	62	Pro-, Meta- und Anaphase		41		
				63	Pro-, Meta- und Anaphase				
	5 h.	10,5°	33	64	Ruhe				
				65	Pro-, Meta- und Anaphase				
6 h.	10,7°	34	66	Anaphase, Ruhe					
			67	Ruhe					

Teilung	Zeit der Konservierung	Temperatur in Centigraden	Stunden-Nr.	Sorten-Nr.	Kern-Stadien	Gesamtzahl aller Kerne Zahl der Kerne des Syncytium	Zahl der Randsegmente	Bemerkungen
XII.	7 h.	10,5°	35	68	Prophase		73 Kerne im Rand-syn-cytium	Flachschnittserie
	8 h.	10,6°	36	69	unbefruchtet			
				70	Meta-, Ana- und Telophase			
				71	Ana-Telophase, Ruhe			
	9 h.	10,7°	37	72	Ruhe			
				73	Ruhe			
	10 h.	10°	38	74	Ruhe			Fig. 11
				75	Prophase			Flachschnittserie
XIII.	11 h.	10°	39	76	Prophase			
				77	Pro- u. Metaphase			
	12 h.	10,5°	40	78	Alle Phasen, in den freien Zellen; ruhende Kerne im D. E.			Fig. 12 Keine Synchronie der Teilung mehr vorhanden
			79					
			80					
	am 21/XII. 1 h	11°	41	81	Meist ruhende Kerne und Anaphasen der Zellen. Metaphasen im D. E.			Flachschnittserie
				82				
	2 h.	10,5°	42					Keine Serien geschnitten.
	3 h.	10,5°	43	83	Pro- und Meta-phasen in den Zellen. Ruhende Kerne im D. E.			Fig. 13
				84				
	4 h.	10,75°	44					Keine Serien geschnitten.
	5 h.	11°	45	85	Meist ruhende Kerne, wenige Pro- und Meta-phasen d Zellen. Ruhende Kerne des D. E.			
				86				
	6 h.	11°	46					Keine Serien geschnitten
	7 h.	10,8°	47	87	Meist ruhende Kerne, wenige Metaphasen der Zellen. Ruhende Kerne des D. E.			Fig. 14
				88				
	8 h.	10,8°	48					Keine Serien geschnitten
	9 h.	10,°	49	89	Sämtliche Stadien, anscheinend regellos verteilt, vorhanden.			
				90				
	10 h.	10,7°	50					Keine Serien geschnitten.

Teilung	Zeit der Konser- vierung	Temperatur in Centigraden	Stunden-Nr.	Serien-Nr.	Kern- Stadien	Gesamtzahl aller Kerne	Zahl der Kerne des Syncytium	Zahl der Randsegmente	Bemerkungen
	11 h.	10,5°	51		Sämtliche Stadien, an- scheinend regel- los verteilt, vorhanden.				Keine Serien geschnitten.
	12 h.	10,5°	52	91					
	3 h.	10,8°	55	93					Fig. 15
	.			94					
	6 h.	10,5°	58	95					
				96					Fig. 16
	10 h.	10,5°	62	97					
				98					
	12 h.	11°	64						Keine Serien geschnitten.
	am 22/XII. 3 h.	11°	67						
	8 h.	11°	72						
	2 h.	10,8°	78						

Die dadurch an ihren oberen Enden abgegrenzten Teilstücke, Blastomeren, hängen miteinander zusammen durch die unteren Protoplasmaschichten der Keimscheiben und bilden ein Syncytium. Das zu jeder einzelnen Blastomere bzw. ihrem Kern gehörige Protoplasma ist gegen die benachbarten Blastomeren abgegrenzt durch helle Strassen, Diasteme durch W. His (3) genannt, welche in den Ebenen der Teilungsfurchen durch die unteren Schichten der Keimscheibe ziehen und so die einzelnen Territorien, Plasmochoren, abgrenzen. Von Furchungszellen kann erst gesprochen werden, wenn allseitig von Membranen umgebene Blastomeren sich aus dem primär vorhandenen syncytischen Verbands gelöst haben.

Die am Rand der Keimscheibe befindlichen Blastomeren hängen sowohl untereinander als auch mit dem zentralen und mit dem peripheren Protoplasma des Dottersackentoblast zusammen; sie sollen Randsegmente genannt werden. Die mit dem zentralen Protoplasma des Dottersackentoblast zusammenhängenden Blastomeren werden entsprechend als zentrale Segmente bezeichnet werden.

Während des Ablaufes der Furchung lösen sich fortdauernd Blastomeren aus dem primären syncytischen Verbands und werden

zu Furchungszellen. Dieser Vorgang wird als *Abfurchung* bezeichnet. Am Ende der XI. Teilung hört bei der Forelle diese Abfurchung im wesentlichen auf; die durch weitere Kernteilungen entstehenden Kerne bleiben fast sämtlich im syncytischem Verbands. Dieser wird dadurch ausserordentlich reich an Kernen und zeigt drei regionäre Abschnitte: der Randbezirk, hervorgegangen aus den Randsegmenten und einigen benachbarten Plasmochoren, der zentrale Bezirk, fast stets exzentrisch an der Keimbasis gelegen, der intermediäre Bezirk zwischen den beiden erstgenannten Abschnitten (Randsyncytium, zentrales, intermediäres Syncytium von H. Virchow [10]).

Eine gewisse Zeit hindurch sind innerhalb des Syncytium noch Diasteme und Plasmochoren zu erkennen und die Kernteilungen erfolgen durch Mitose. Zur Zeit aber, in welcher die Keimscheibe beginnt, sich auszubreiten, geht der syncytische Charakter verloren, Diasteme und Plasmochoren sind nicht mehr zu erkennen, die Kerne nehmen besondere eigentümliche Formen an und liegen in unregelmässigen Abständen voneinander in einer gemeinsamen Protoplasamasse. Aus dem Syncytium ist ein Plasmodium geworden.

V. Beschreibung.

II. Teilung (Fig. 1).

Die erste Teilung war an dem zu dieser Untersuchung benutzten Material schon beendet.

Die Eiersendung kam in Berlin am 18. Dezember 1900, abends 8 Uhr an und wurde während der Nacht vom 18. zum 19. Dezember in der Verpackung gelassen, in welcher sie sich bei der Temperatur des schmelzenden Eises befinden und sich nur äusserst langsam entwickeln.

Am 19. Dezember, vorm. 9 Uhr, wurden die Eier in den Brutrog getan, welcher mit Zu- und Abfluss versehen, durch das 10—11° C. besitzende Wasser der Wasserleitung versorgt wurde. Zu derselben Zeit wurden die ersten Eier konserviert.

Die ersten konservierten Keimscheiben zeigen noch die erste Teilungsfurche und zwei Blastomeren. Die Kerne der beiden Teilstücke sind aber schon weiter entwickelt: die Keimscheibe befindet sich also schon in der II. Teilung.

Vier Querschnittserien sind aus dieser Zeit vorhanden. Zwei aus dem Anfang und der Mitte der II. Teilung zeigen je eine Furche und zwei Blastomeren. Die eine besitzt zwei Kerne in Prophase, die andere zwei Kerne in beginnender Anaphase. Die beiden anderen Keimscheiben (aus der zweiten Stunde) sind vom Ende der zweiten Teilung, sie zeigen die erste und zweite Furche, vier Blastomeren und in jeder von diesen einen ruhenden Kern.

Bei allen vier Serien ist die untere Grenzlinie des Keimes deutlich zu erkennen. Dies ist eine scharfe, mit Eisen-Hämatoxylin sich dunkelschwarz färbende Linie, welche den Keim gegen den Dotter abgrenzt. Sie hat die Aufmerksamkeit fast aller Autoren erregt, welche die Furchung bei Salmoniden untersucht haben (Öllacher [7], S. 382—386, Klein [4], S. 115, H. E. Ziegler [12], Henneguy [2], S. 457, Samassa [8], S. 194, Sobotta [9], S. 549, His [3], S. 405).

Sobotta (9, S. 543) legt ihr grosse Bedeutung bei und sieht in ihr die Grenze der Keimscheibe gegen das übrige die Dotterkugel überziehende Protoplasma; so wäre schon vor Beginn der Furchung die Keimscheibe von dem übrigen Protoplasma völlig getrennt.

Die Konsequenz dieser Anschauung von Sobotta ist dann, dass der Dottersackentoblast durch Verschmelzung von vorher selbständigen Furchungszellen mit der den Dotter umgebenden dünnen, eine gewisse Zeit hindurch kernlosen Protoplasmaschicht entstehen müsste.

Dieser Auffassung widersprechen aber sowohl die Lage wie das Verhalten der unteren Grenzlinie. Die Lage insofern, als sie den Kern nicht von dem Protoplasma des Dottersackentoblast trennt, sondern weiter nach dem Dotter zu an der Innenfläche der Eiprotoplasma sich befindet. Sie ist am deutlichsten im Bereich der Keimscheibe, kann aber noch eine Strecke weit über den Rand derselben hinaus verfolgt werden und zwar als Grenze des peripheren Protoplasma des Dottersackentoblast gegen den Dotter. Würde sie den Keim vom Protoplasma des Dottersackentoblast trennen, so müsste sie am Rande der Keimscheibe von der unteren Fläche bis zur Oberfläche reichen. Solche Bilder sind aber weder auf jüngeren noch auf älteren Stadien zu finden.

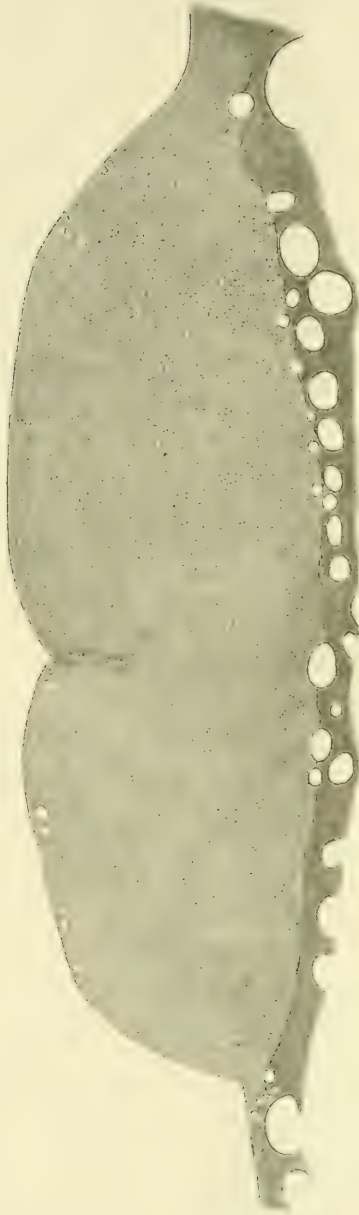

Fig. 1.

Querschnitt durch eine Keimscheibe vom Ende der II. Teilung. Schnittrichtung senkrecht zur ersten Furche. Zwei Kerne in Anaphase sind vorhanden. 62. Schnitt von 104 Schnitten zu 10 μ . Maßstab 100:1.

Die untere Grenzlinie ist ferner nicht das Schnittbild einer zusammenhängenden Membran. Es gibt kleinere und grössere Bezirke, an denen sie fehlt, und ausserdem besteht sie schon zur Zeit der VI. und VII. Teilung, also noch vor Entstehung des Dottersackentoblast, nur noch aus einzelnen Fäden, die sich allerdings noch lange Zeit hindurch erhalten. Sie ist also weder eine Membran, noch grenzt sie den Keim vom Protoplasma des Dottersackentoblast ab.

Die beiden ersten Furchen schneiden wenig tief ein; die erste reicht in der Mitte der Keimscheibe etwa bis zur Grenze des oberen Drittels, die zweite ist noch sehr seicht. An ihren unteren Enden schliessen sich Diasteme an, welche bis zur unteren Grenzlinie reichen und in den zentralen Teilen der Keimscheibe deutlicher sind als in den Randbezirken. Sie verlaufen nicht völlig gerade, sondern sind in verschiedener Weise gebogen.

Die vier ersten Blastomeren sind meist von verschiedener Grösse. Sie bilden ein Syncytium miteinander und mit dem gesamten Protoplasma des Dottersackentoblast.

III. Teilung (Fig. 2).

Es sind fünf Querschnittserien angefertigt: zwei aus der dritten, zwei aus der vierten, eine aus der fünften Stunde (gerechnet vom Beginn der Arbeit, nicht von der Befruchtung an).

Die eine der Serien aus der dritten Stunde zeigt vier Kerne in Prophase, die andere Keimscheibe besitzt aber schon vier Kerne in Anaphase, wie es die eine Serie aus der fünften Stunde zeigt. Dagegen haben die beiden Keimscheiben aus der vierten Stunde je vier Kerne in Metaphase (Fig. 2).

Eine Keimscheibe von diesem Material ist aber auch etwas weiter entwickelt, als die anderen.

Die erste Furche schneidet im zentralen Teil etwa durch das obere Drittel der Keimscheibe durch, in dem peripherischen Teil schneidet sie im Verhältnis zur Keimdicke tiefer ein und ist breiter. Sie verhält sich darin also genau so wie die erste Furche bei *Belone acus* (Fr. Kopsch [5]).

Die zweite Furche schneidet auch am Ende der Teilung nur wenig tief ein. Die Diasteme reichen als Fortsetzungen der Furchen bis zur unteren Grenzlinie und verlaufen unregelmässig gebogen. Am deutlichsten treten sie während der Metaphase,

d. h. während der stärksten Kontraktion des Protoplasma auf und werden am Schluss der Teilung wieder etwas undeutlicher.

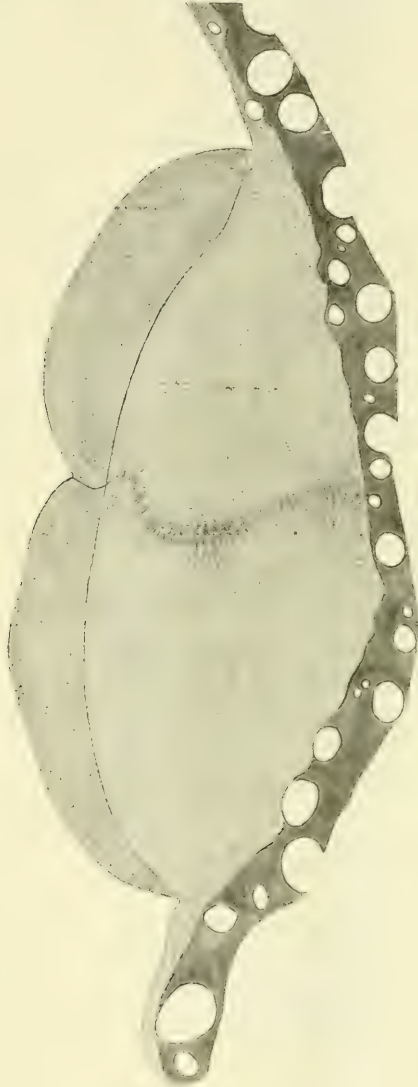

Fig. 2.

Querschnitt durch eine Keimscheibe aus der Mitte der III. Teilung. Schmittrichtung senkrecht zur ersten Furche. Vier Kerne in Metaphase sind vorhanden. Der Verlauf des unteren Randes der zweiten Furche ist aus mehreren benachbarten Schnitten zusammengestellt. 42. Schnitt von 91 Schnitten zu 10μ . Maßstab 100:1.

IV. Teilung (Fig. 3).

Sieben Querschnittserien sind angefertigt worden. Aus der sechsten Stunde zwei je mit acht Kernen in Ruhe, aus der siebenten Stunde zwei Serien mit je acht Kernen in Prophase,

aus der achten Stunde eine Serie mit acht Kernen in Metaphase. Von den beiden Serien aus der neunten Stunde zeigt die eine acht Kerne in Telophase, die andere 16 Kerne in Ruhe.

Unter diesen Keimscheiben befindet sich also nur eine, welche etwas weiter entwickelt ist als die Mehrzahl.

Die erste Furche schneidet im Anfang dieser Teilung in einem grossen Teil ihres Verlaufes ungefähr bis zur halben Dicke der Keimscheibe ein. An der Kreuzungsstelle mit der zweiten Furche reicht sie nicht so weit in die Tiefe als seitlich. An dieser Kreuzung befindet sich ein kleiner Hohlraum, welcher dadurch entsteht, dass die Ecken der hier zusammenstossenden Blastomeren beginnen, sich an ihrer Unterfläche abzulösen von dem tiefer liegenden Protoplasma. Hiermit beginnt die Lösung von Blastomeren aus dem primären syncytischen Verbände.

Am Ende dieser Teilung schneiden auch die unteren Enden der zweiten Furche unter die benachbarten Blastomeren unter.

Die Furchen der III. Teilung verlaufen bekanntlich in der Regel parallel zur ersten Furche, sie sind noch sehr flach und weit. Die sich an sie anschliessenden Diasteme sind aber ebenso deutlich und scharf wie die Diasteme, welche die erste und zweite Furche fortsetzen.

In einigen Keimscheiben ziehen die Diasteme der dritten Furchen senkrecht bis zur unteren Grenzlinie herunter, in anderen (Fig. 3) verlaufen sie schräg zur ersten Furche und treffen in verschiedener Höhe auf das sie fortsetzende Diastem. Sie bewirken dadurch eine Brechung im Verlauf der ersten Teilungsebene.

Die untere Grenzlinie ist sehr deutlich, sie wird an den Stellen, wo die Diasteme an sie herantreten, von den Protoplasmastrahlen der benachbarten Blastomeren durchbrochen, welche also noch über die Grenzlinie hinausreichen.

Sämtliche Blastomeren dieser Teilung bilden noch ein Syncytium miteinander und mit dem gesamten Protoplasma des Dottersackentoblast.

Solange acht Blastomeren vorhanden sind, ist die Keimscheibe noch einschichtig; gegen Ende der Teilung aber, wenn durch die Protoplasteileung 16 Blastomeren entstanden sind, macht sich der Anfang der Entstehung zweier Schichten bemerk-

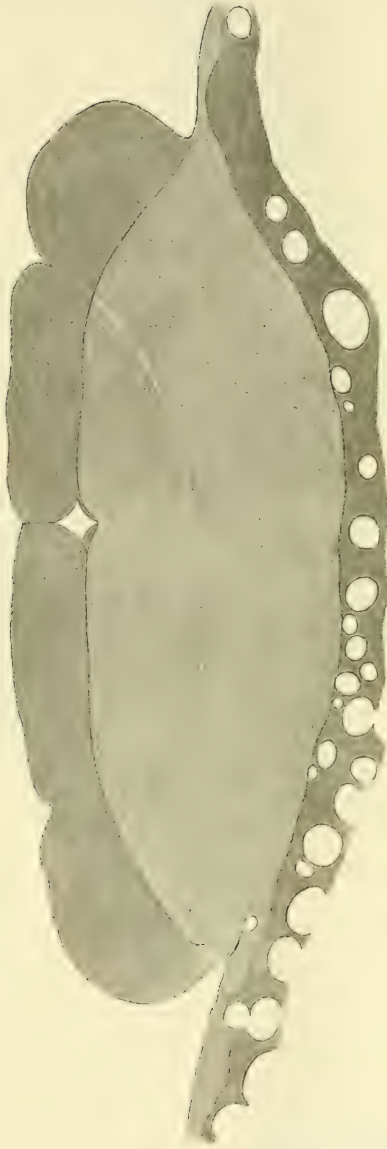

Fig. 3.

Querschnitt durch eine Keimscheibe aus dem Anfang der IV. Teilung.
 Schnittrichtung senkrecht zur ersten Furche. Acht Kerne kurz vor Metaphase sind vorhanden.
 Der Verlauf des unteren Randes der zweiten Furche ist aus mehreren benachbarten Schnitten
 zusammengestellt. 54, Schnitt von 96 Schnitten zu 10 μ . Maßstab 100:1.

bar, indem durch das Unterschneiden der ersten Furchen die Trennung in eine obere und eine untere Lage von annähernd gleicher Dicke sich anbahnt.

V. Teilung (Fig. 4).

Elf Serien sind geschnitten, und zwar zehn in querer Richtung und eine flach. Von diesen elf Serien haben sieben je 16 Kerne, vier dagegen besitzen schon je 32 Kerne. Es ist also beinahe ein Drittel etwas weiter entwickelt.

Auch in dem Stadium der Kernteilungen zeigen sich geringe Ungleichheiten zwischen den Keimscheiben derselben Stunde. Dagegen besteht noch eine ziemlich vollkommene Gleichartigkeit der Kernteilungsstadien der einzelnen Zellen jeder Keimscheibe.

Von den Serien aus der zehnten Stunde hat die eine 16 Kerne in Prophase, die andere 16 Kerne in Anaphase; aus der elften Stunde besitzt die eine Serie 16 Kerne in Metaphase, die andere 16 Kerne in Prophase. Von den drei Serien aus der zwölften Stunde zeigt die eine 16 Kerne in Prophase, die andere und die Flachschnittserie schon 32 Kerné in Prophase. Aus der 13. Stunde hat die eine Serie 32 Kerne in Prophase, die andere 16 Kerne in Anaphase und aus der 14. Stunde besitzt die eine Serie 16, die andere 32 Kerne in Telophase.

Das Unterschneiden der ersten Furchen schreitet während dieser Teilung weiter fort, so dass eine obere und eine untere Schicht von Blastomeren voneinander abgegrenzt werden; doch gibt es am Anfang dieser (V.) Teilung noch keine vollständig abgefurchten Zellen, da auch die am meisten abgelösten Blastomeren der oberen Schicht noch mehr oder weniger breite Verbindungen mit den benachbarten Blastomeren besitzen. Auch die in Fig. 4 links oben selbständig scheinende Blastomere hängt auf den folgenden Schnitten der Serie noch durch einen erheblichen Teil ihrer Unterfläche zusammen mit der unter ihr liegenden Blastomere.

Erst am Ende der V. Teilung lösen sich durch die fortschreitende Protoplasmateilung die Blastomeren der oberen Schicht von der im syncytischen Zustand verbleibenden unteren Lage der Blastomeren ab.

VI. Teilung (Fig. 5).

Sechs Querschnittserien sind angefertigt; vier von ihnen zeigen je 32, zwei aber je 64 Kerne.

Aus der 15. Stunde sind zwei Keimscheiben geschnitten mit je 32 Kernen in Prophase. Von den beiden Serien aus der

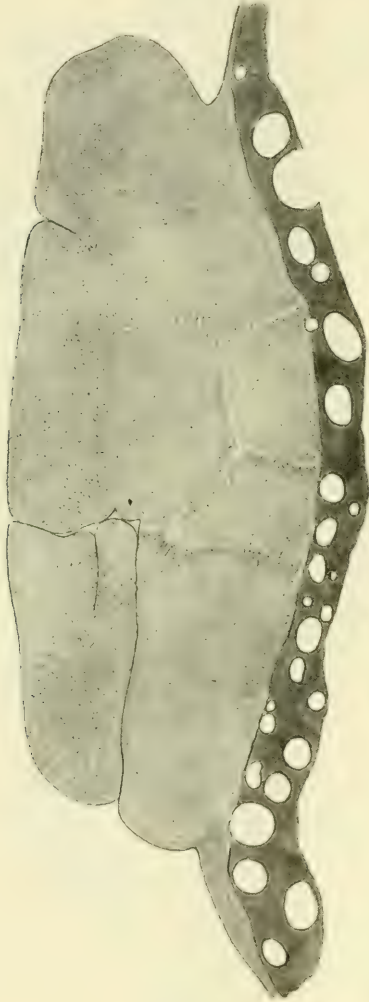

Fig. 4.

Querschnitt durch eine Keimscheibe aus dem Anfang der V. Teilung. 16 Kerne in Prophase sind vorhanden. 48. Schnitt von 108 Schnitten zu 10 μ . Maßstab 100:1.

16. Stunde zeigt die eine 32 Kerne in Prophase, die andere 32 Kerne in Metaphase (Fig. 5) und von den beiden Serien aus der 17. Stunde hat die eine 64 Kerne in Ruhe, die andere 64 Kerne in Anaphase.

Auch unter diesen Keimscheiben ist also die eine beinahe um eine ganze Teilung den anderen voraus.

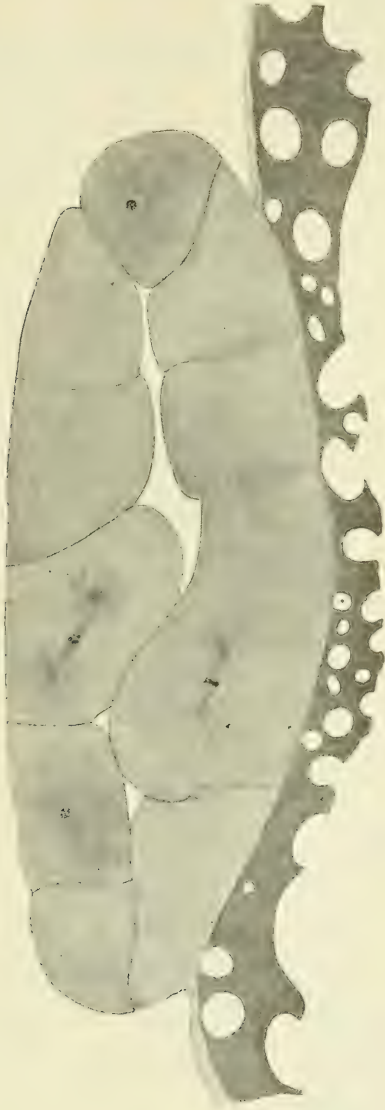

Fig. 5.

Querschnitt durch eine Keimscheibe aus der Mitte der VI. Teilung. 32 Kerne, grösstenteils in Metaphase, zum geringeren Teil im Beginn der Anaphase, sind vorhanden. 63. Schnitt von 109 Schnitten zu 10 „. Maßstab 100:1. (Die Kerne sind aus den Schnitten 63—66 eingetrag.)

Im Anfang der VI. Teilung, welche noch das Ende der Protoplasmateilung der vorhergehenden (V.) Teilung enthält, werden die Blastomeren der oberen Schicht ganz selbständig.

Die Keimscheibe besteht also vom Ende der V. oder vom Beginn der VI. Teilung an aus zwei Schichten, einer oberen Schicht von (in einem Falle 13) Furchungszellen und einer unteren syncytischen Schicht von (19) Blastomeren, welche noch unter einander und mit dem gesamten Protoplasma des Dottersackentoblast zusammenhängen. Die Zahl der Randsegmente beträgt in einem Falle 13.

Am Ende dieser (VI.) Teilung wird die Keimscheibe dreischichtig. Die untere syncytische Lage besitzt zwischen den oberen Abschnitten ihrer Blastomeren deutliche Zellmembranen, zwischen deren unteren Teilen nur Diasteme.

Die Teilungsphasen der Kerne sind bei denselben Keimscheiben nicht mehr ganz genau gleich. Geringe Ungleichheiten machen sich schon an einzelnen Kernen bemerkbar. So zeigt z. B. die eine Zelle der oberen Schicht der Fig. 5 beginnende Anaphase, während die anderen Kerne noch in Metaphase sind. Bei den folgenden Teilungen werden diese Ungleichheiten grösser und zahlreicher werden; es wird sich zeigen, dass die Kerne der unteren syncytischen Schicht allmählich mehr und mehr zurückbleiben.

VII. Teilung (Fig. 6).

Vier Serien sind vorhanden, zwei aus der 18. und zwei aus der 19. Stunde. Von den beiden Serien aus der 18. Stunde zeigt die eine 64 Kerne in Metaphase, die Kerne der anderen Serie und der beiden Serien der 19. Stunde sind in Prophase.

Gezählt sind nur die 64 Kerne einer Serie der 18. Stunde. Aus dieser Serie stammt auch die Fig. 6.

Die Keimscheibe ist dreischichtig (Fig. 6). Am Ende der vorhergehenden Teilung sind neun Zellen abgefurcht, wie die Vergleichung der Zahlen über die syncytischen Kerne der VI. und VII. Teilung ergibt. 19 syncytische Kerne sind bei einer Serie der VI. Teilung festgestellt worden. Diese haben bei der Synchronie der Teilungen aller Blastomeren 38 neue Kerne am Ende der VI. Teilung geliefert. Da nun aber in einer Serie aus dem Anfang der VII. Teilung nur 29 Kerne der syncytischen Schicht gezählt werden, müssen 9 Zellen abgefurcht sein. Die Zahl der Randsegmente ist auf 19 gestiegen.

Am Anfang der VII. Teilung werden also gezählt 35 Furchungszellen und 29 Blastomeren im syncytischen Verbands; davon sind 19 Randsegmente.

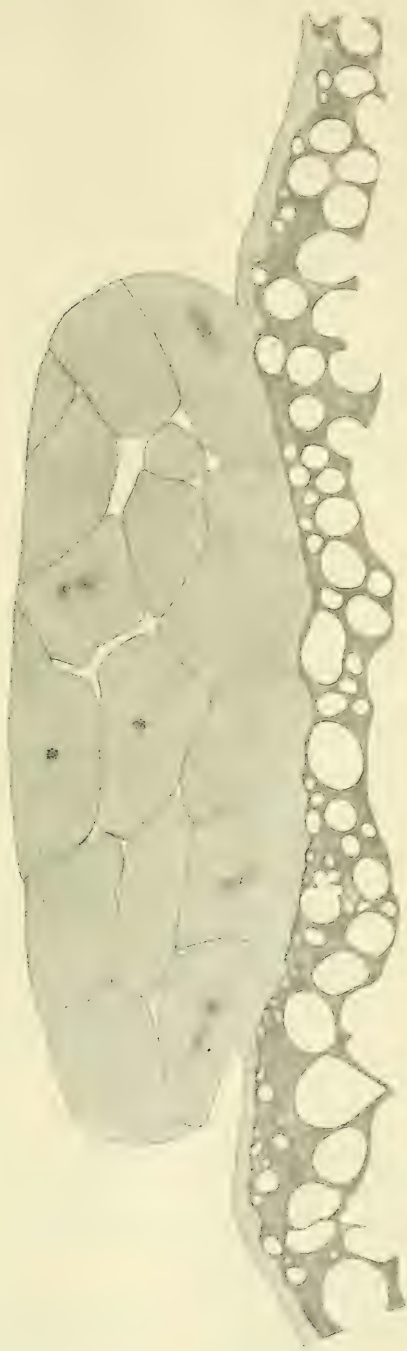


Fig. 6.

Querschnitt durch eine Keimscheibe aus dem Anfang der VII. Teilung.
64 Kerne, teils in Prophase, teils in Metaphase, sind vorhanden. 75. Schnitt von 117 Schnitten
zu 10 μ . (Die Kerne sind aus den Schnitten 70—75 eingetrag.)

Zwei obere Schichten, meist aus Furchungszellen bestehend, und eine einschichtige untere syncytische Lage sind nunmehr vorhanden. Die in der mittleren Schicht befindlichen Blastomeren sind noch nicht sämtlich von der unteren Schicht gelöst, einige stehen noch durch mehr oder weniger breite Verbindungen mit der unteren syncytischen Schicht im Zusammenhang. Ferner sind nicht alle Blastomeren der mittleren Schicht aus der unteren abgefurcht, vielmehr stammt eine Anzahl von ihnen aus der oberen Furchungszellschicht, wie unter anderem auch die Stellung der Teilungsfiguren und Teilungsebenen zeigt.

Die Ungleichheit in den Teilungsphasen der einzelnen Blastomeren an derselben Keimscheibe ist etwas grösser als vorher. Während z. B. in der Serie, aus welcher Fig. 6 entnommen ist, sich die Mehrzahl der Kerne in Prophase befindet, zeigt eine (geringere) Anzahl von Zellen der oberen Schichten schon das Stadium der Metaphase.

VIII. Teilung (Fig. 7).

Sechs Serien sind geschnitten; zwei aus der 20. Stunde, davon die eine mit 128 Kernen in Prophase, die andere mit 127 Kernen in Metaphase. Zwei Serien sind aus der 21. Stunde, jede mit Kernen in Prophase, und zwar sind bei der einen 126 Kerne gezählt worden. Aus der 22. Stunde sind zwei Serien geschnitten, die eine mit Kernen in Meta- und Anaphase, die andere mit Kernen in Telophase.

Die Zählung der Kerne von drei Serien hat, wie soeben angegeben, 126, 127 und 128 Kerne ergeben. Bei völliger Synchronie der Kernteilungen müssen 128 Kerne vorhanden sein, wie es in dem einen Falle festgestellt wurde. Es ist nun wohl in hohem Maße wahrscheinlich, dass bei den anderen beiden Zählungen ein bzw. zwei Kerne übersehen wurden; trotz mehrfacher Durchsicht der betreffenden Serien habe ich die fehlenden Kerne nicht finden können.

Im Beginn der (VIII.) Teilung ist die Keimscheibe noch dreischichtig, sie wird am Ende derselben vierschichtig. Die unterste einschichtige Lage befindet sich im syncytischen Zustande, mit ihr hängen auch noch einige Blastomeren von der nächstoberen Schicht zusammen.

Durch Abfurchung sind am Ende der VII. Teilung 13 Furchungszellen gebildet worden, wie die Vergleichung der Kern-

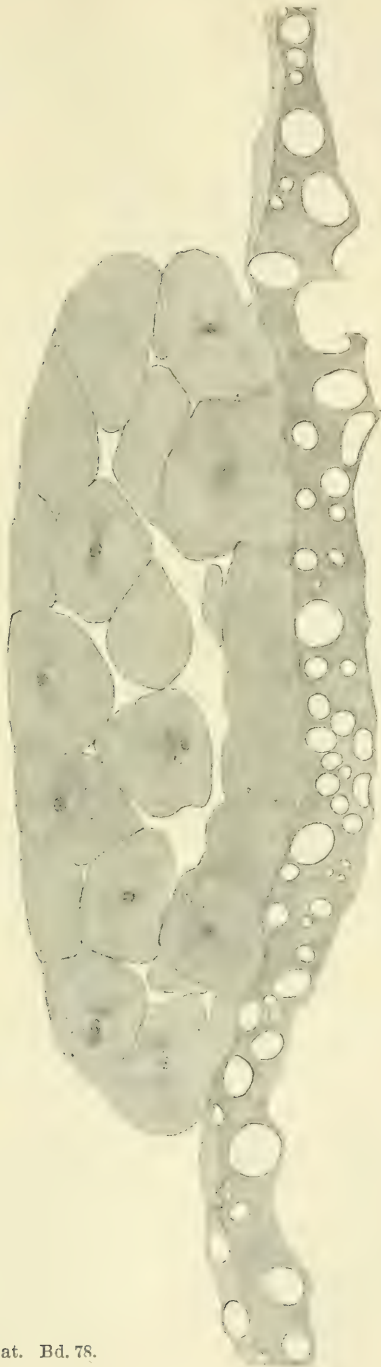

Fig. 7.

Querschnitt durch eine Keimscheibe aus dem Anfang der VIII. Teilung.
128 Kerne in Prophase sind vorhanden. 66. Schnitt von 122 Schnitten zu 10 μ . (Die Kerne
sind aus den Schnitten 63—67 eingetragen.)

zahl des Syncytium aus dem Anfang der VII. und der VIII. Teilung ergibt. Es sind also insgesamt 83 Furchungszellen vorhanden. Die Zahl der Randsegmente ist nahezu dieselbe geblieben, 20 am Anfang der VIII. Teilung gegen 19 der VII. Im Syncytium werden im ganzen 45 Kerne gezählt.

Das schon bei den vorhergehenden beiden Teilungen festgestellte Zurückbleiben der Kerne der unteren Schichten wird nunmehr sehr deutlich. Während z. B. in den unteren Schichten derselben Keimscheibe Metaphasen vorhanden sind, zeigen zahlreiche Zellen der oberen Schichten schon Anaphasen.

IX. Teilung (Fig. 8).

Acht Serien sind vorhanden. Bei den beiden Keimscheiben der 23. Stunde befinden sich die Kerne meist in Ruhe, einige zeigen noch die Telophasen der VIII. Teilung. Die beiden Serien der 24. Stunde haben Kerne in Prophase und Metaphase. Dasselbe zeigt die eine Keimscheibe der 25. Stunde, während die andere Kerne in Ruhe enthält. Da die Zellen und Segmente dieser letztgenannten Keimscheibe ausserdem kleiner sind als bei den anderen Serien, so handelt es sich hier wieder um eine der weiter entwickelten Keimscheiben. Die eine Serie der 26. Stunde zeigt Telophasen, bei der anderen Serie sind Meta-, Ana- und Telophasen vorhanden.

Von dieser Teilung sind nur die Kerne einer Serie aus der 24. Stunde gezählt worden. Die festgestellte Zahl von 256 Kernen erbringt den Beweis für die Synchronie und die richtige Abgrenzung der bisher beschriebenen Teilungen. Fig. 8 ist ein Schnitt aus dieser Serie.

Von diesen 256 Kernen sind 187 in den Furchungszellen, im Syncytium befinden sich 69, von denen 28 zu den Randsegmenten gehören. Während der VIII. Teilung sind also 21 Zellen abgefurcht.

Der Unterschied zwischen den Teilungsphasen der Kerne des Syncytium und der Kerne der Furchungszellen ist jetzt sehr deutlich. So befinden sich letztere in der Serie, aus welcher Fig. 8 genommen ist, schon in Metaphase, während die ersteren noch in Prophase sind. Ein entsprechender Unterschied ist an allen acht Serien festzustellen.



Fig. 8.

Querschnitt durch eine Keimscheibe aus der Mitte der IX. Teilung. 256 Kerne, teils in Metaphase, teils in Prophase, sind vorhanden. 65. Schnitt von 126 Schnitten zu 10 μ . (Die Kerne sind aus den Schnitten 65–67 eingetrag.)

Die Randsegmente hängen nur noch durch ihre Basis mit dem zentralen und dem peripheren Protoplasma des Dottersackentoblast zusammen. Dies kommt dadurch zustande, dass die Furchen zwischen den zentralwärts gerichteten Flächen der Randsegmente und der benachbarten Blastomeren des Syncytium tief einschneiden. Dieses Verhalten der Randsegmente entspricht genau den bei *Belone acus* (F r. K o p s c h [5]) festgestellten Zuständen.

Auch an anderen Stellen der syncytischen unteren Schicht schneiden Zellgrenzen und Zellmembranen tief zwischen die benachbarten Plasmochoren ein, so dass oft sich grosse Knospen von Protoplasma auf der Oberfläche der unteren Schicht bilden. Diese Hervorragungen sind es, welche von den früheren Autoren teils als Bilder der Abfurchung, teils als Zeichen der Verschmelzung gedeutet werden. Letztere Auffassung ist, wie schon die bisher vorliegenden Teilungen ergeben, nicht zutreffend. Es handelt sich hier um eine Phase der Abfurchung. Da aber solche Stellen viel zahlreicher sind als abgefurchte Zellen, so folgt, dass nicht alle diese Hervorragungen abgefurcht werden, sondern dass es sich oft nur um Kontraktionserscheinungen des Protoplasma handelt, wie sie bei bestimmten Phasen der Kernteilung besonders stark auftreten. Nach der Telophase flachen diese Knospen sich wieder sehr erheblich ab.

X. Teilung (Fig. 9).

Acht Querschnittserien sind vorhanden; zwei aus der 27. Stunde, jede mit Prophasen und ruhenden Kernen. Von den zwei Serien aus der 28. Stunde zeigt die eine Kerne in Pro- und Metaphase, in der anderen sind Meta-, Ana- und Telophasen vorhanden. Die beiden Serien aus der 29. Stunde zeigen Pro-, Meta- und Anaphasen. In einer der Serien aus der 30. Stunde sind Telophasen, in der anderen ruhende Kerne.

Gezählt sind nur die Kerne einer Serie aus der 27. Stunde, also einer Keimscheibe, welche soeben die IX. Teilung beendet hatte. 512 Kerne sind festgestellt worden, welche bis auf drei Metaphasen sich in Prophase befinden. Unter diesen Kernen sind 90 im Syncytium, von denen 33 Randsegmente sind, der Rest, 422 Kerne, gehört zu Furchungszellen. Abgefurcht werden also durch die IX. Teilung 48 Zellen, wenn man die Zahlen aus der

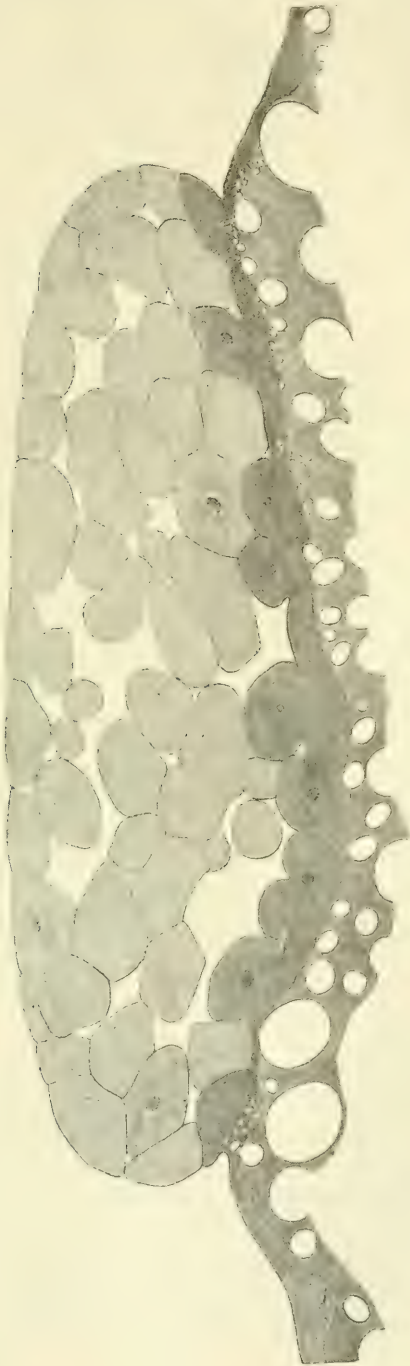


Fig. 9.

Querschnitt durch eine Keimscheibe aus dem Anfang der X. Teilung.
Die 512 Kerne sind fast sämtlich in Prophase. 66. Schnitt von 130 Schnitten zu 10 μ .
(Die Kerne sind nach den Schnitten 65 und 66 eingetrag.)

gezählten Serie der IX. Teilung dieser Berechnung zugrunde legt. Es kann sich dabei natürlich nur um Näherungswerte handeln, doch erhält man auch unter Annahme einer erheblichen Fehlerbreite immerhin eine gewisse Vorstellung über die Grösse der Abfurchung.

Die Keimscheibe ist durch die IX. Teilung sechsschichtig geworden. Nur die unterste Lage befindet sich im syncytischen Zustand (Fig. 9). Ihre Oberfläche ist mit zahlreichen weit vorspringenden Knospen versehen, für welche dieselben Erwägungen gelten, die wir bei ihrer Betrachtung in der vorhergehenden Teilung angestellt haben. An manchen Stellen ist durch die Abfurchung die syncytische Schicht so dünn geworden wie sie ausserhalb der Keimscheibe ist.

Die von der Abfurchung am meisten verdünnte Region bildet eine den Randsegmenten parallele Zone, welche an einer Stelle am breitesten, an der gegenüber liegenden am schmalsten ist. Sie verbindet die ringförmige Zone der Randsegmente mit dem kreisförmigen Bezirk des zentralen oder richtiger gesagt exzentrischen Teils des Syncytium der Keimbasis.

In dieser Anordnung sind für denjenigen, welcher die Literatur über den Dottersackentoblast kennt, die drei regionären Teile erkennbar, welche H. Virchow (10) am Syncytium unterscheidet, der zentrale (genauer exzentrische), der intermediäre, der Randteil. Wir sehen, dass die von H. Virchow an älteren Keimscheiben erkannten Unterschiede sich frühzeitig ausbilden und ihre Erklärung finden durch die Abfurchung, welche die intermediäre Zone stärker betrifft als die beiden anderen Teile. Wir sehen weiter, dass Virchows zentrales Syncytium von Anfang an exzentrisch gelegen ist und zwar einer Stelle des Randes näher als allen anderen.

Aus Virchows Untersuchungen wissen wir weiter, dass dieser Teil zwar mancherlei individuelle Verschiedenheiten der Tiefe nach besitzt, dass er aber in älteren Stadien erhalten bleibt und dicht vor dem vorderen Kopfe der Embryonalanlage, d. h. exzentrisch zur Peripherie der Keimscheibe liegt. Nachdem sich nun gezeigt hat, dass diese exzentrische Lage schon zur Zeit der ersten Abgrenzung dieses Teiles vorhanden ist, so werden wir wohl den Schluss machen dürfen, dass an dem Teil der Keimscheibenperipherie, welcher am nächsten zu dem exzentrischen

Teil des Syncytium liegt, die Embryonalanlage entstehen wird. Ausserdem wird gegenüber den Angaben von Samassa (8), der seinerzeit das zentrale Syncytium von H. Virchow nicht finden konnte, die Richtigkeit von Virchows Beschreibung festgestellt.

Die Ungleichheit in den Teilungsphasen der im Syncytium befindlichen Kerne und der Furchungszellenkerne ist, wie die Serien aus der 28. und 29. Stunde erkennen lassen, noch grösser geworden.

Als eine neue Bildung tritt in einiger Entfernung von dem Keimscheibenrande eine Verdickung des peripheren Protoplasma des Dottersackentoblast auf. Diese Verdickung verläuft konzentrisch zum Rand der Keimscheibe, sie ist gegen den Dotter gerichtet, sie springt nicht nach der äusseren Oberfläche vor. Vielleicht kann man in ihrem Erscheinen einen Ausdruck dafür sehen, dass die Konzentration des Protoplasma zur Keimscheibe hin nicht mehr in dem Maße stattfindet wie vorher und kann diese Tatsache im Verein mit dem festgestellten Zurückbleiben der Kernteilungen des Syncytium verwenden als Beweis für eine Schwächung der kinetischen Funktionen (der Kontraktilität) des im Syncytium befindlichen Protoplasma. Die weiteren Umbildungen an den Kernen und den kinetischen Organen der Plasmochoren, welche schliesslich zur Bildung des Plasmodium führen, sind einer solchen Anschauung günstig.

Auf dieser und den folgenden Teilungen sind die Strahlungen innerhalb der Plasmochoren und die sie trennenden Diasteme allerdings noch sehr deutlich und kräftig. Ebenso ist die untere Grenzschicht noch vorhanden.

XI. Teilung (Fig. 10).

Acht Serien sind vorhanden und zwar sieben Querschnittserien und eine Flachschnittserie. Aus der 31. Stunde sind zwei Querschnittserien mit Kernen in Pro- und Metaphase vorhanden. Die Kerne der beiden Serien aus der 32. Stunde zeigen Meta- und Anaphasen in den Furchungszellen, Prophasen in den Randsegmenten und einigen benachbarten Zellen und Plasmochoren. Die eine der Serien aus der 33. Stunde gehört zu den weiter entwickelten Keimscheiben, sie ist etwa eine ganze Teilung den anderen voraus. Die andere Serie aus der 33. Stunde zeigt ruhende




Fig. 10.

Querschnitt durch eine Keimscheibe vom Ende der XI. Teilung. 55. Schnitt von 125 Schnitten zu 10 μ . (Die Kerne der unteren Schicht sind aus den Schnitten 53-56 eingetrag.)

Kerne in den Furchungszellen, Meta- und Anaphasen der Kerne der syncytischen Schicht. Die beiden Serien aus der 34. Stunde haben meist ruhende Kerne, doch sind in den Randsegmenten und den Plasmochoren des exzentrischen Bezirkes noch zahlreiche Meta- und Anaphasen vorhanden.

Das Zurückbleiben der im syncytischen Verbande befindlichen Kerne ist noch stärker geworden. Der intermediäre Bezirk des Dottersackentoblast ist infolge der weiteren Abfurchung breiter geworden.

Bei der Flachschnittserie werden 41 Randsegmente gezählt. Sie sind im Anfang der Teilung noch als stark emporragende Hügel vorhanden, werden aber nach Beendigung derselben sehr flach und niedrig. Darin verhalten sie sich genau ebenso wie die Randsegmente von *Belone acus*. Die Abfurchung seitens der Randsegmente ist nur noch gering, wie die Zählung der Kerne im Bereich des Randbezirkes bei Serie 68 aus dem Anfang der folgenden Teilung ergibt. Die Mehrzahl der durch die XI. Teilung in den Randsegmenten entstandenen Kerne bleibt im Randbezirk des Dottersackentoblast, denn es werden bei der Serie 68 als ganz sicher in ihm befindliche Kerne 73 gezählt. Da nun im Anfang der XI. Teilung 41 Randsegmente gezählt werden, so sind nur neun von den 82 durch die XI. Teilung gebildeten Kernen samt dem dazu gehörigen Protoplasma abgefurcht. Dieses Verbleiben der Kerne im Protoplasma des Dottersackentoblast ist unter Berücksichtigung der bei anderen Knochentischarten durch direkte Beobachtung des lebenden Eies und Nachprüfung am konservierten Material als Kriterium für die Art der Entstehung des Dottersackentoblast anzusehen. Sie verläuft bei der Forelle nicht in der fast schematischen reinen Form wie bei *Belone*, *Crenilabrus pavo* u. a. Bei diesen verschmelzen sämtliche Randsegmente miteinander, ohne dass (in der Regel) die geringste Abfurchung stattfindet. Bei der Forelle findet, wie wir gesehen haben, noch eine, wenn auch geringe, Abfurchung statt und ausserdem verschmelzen hier nicht nur eine Reihe von Randsegmenten, sondern es geht auch hier und dort noch ein benachbartes Segment mit in den Aufbau des Randbezirkes ein.

Dieselben Vorgänge wie an den Randsegmenten finden auch im exzentrischen Bezirk der unteren syncytischen Schicht der Keimscheibe statt. Auch hier furchen sich nur einige wenige Zellen

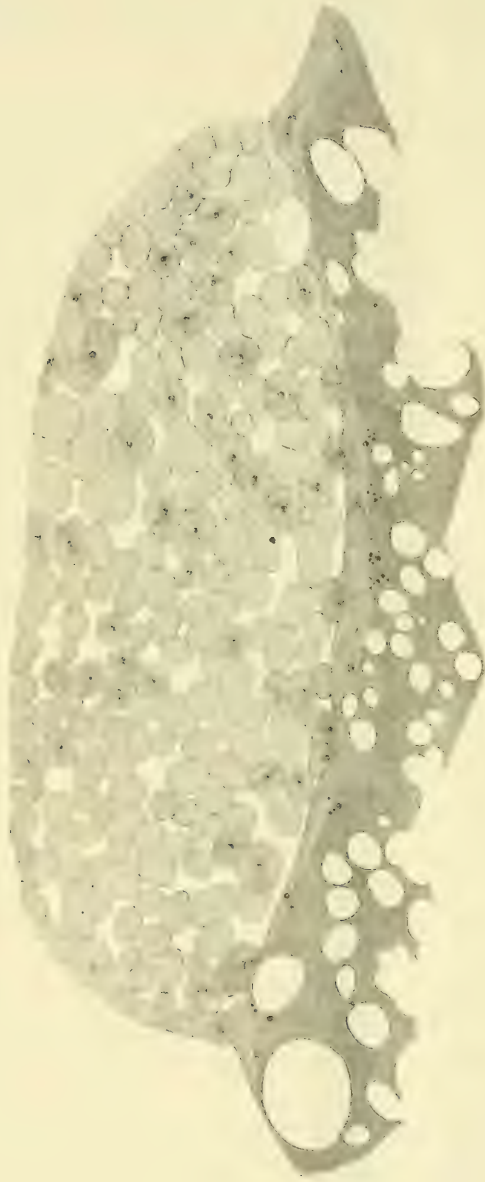

Fig. 11.

Querschnitt durch eine Keimscheibe vom Ende der XII. Teilung. 61. Schnitt von 1-23 Schnitten zu 10 μ . (Die Kerne des Dottersackentoblast sind nach den Schnitten 60—63 eingetragen.)

ab, die Mehrzahl der durch die XI. Teilung gebildeten Kerne bleibt im Syncytium. Der intermediäre Bezirk aber ist zu dieser Zeit fast vollkommen frei von Kernen. Diese kommen erst später vom exzentrischen und vom Randbezirk aus in den intermediären Bezirk hinein.

Als Ort der Entstehung des Dottersackentoblast finden wir also den Rand und einen (exzentrisch gelegenen) Teil der Unterfläche der Keimscheibe.

Die Zeit der Entstehung des Dottersackentoblast ist also die XI. Teilung.

XII. Teilung (Fig. 11).

Acht Serien sind vorhanden aus der 35.—38. Stunde. Die eine Keimscheibe aus der 35. Stunde ist unbefruchtet, die andere zeigt die Furchungszellen in Prophase. Aus der 36. Stunde hat die eine Serie Meta-, Ana- und Telophasen in den Furchungszellen, ruhende Kerne aber und Metaphasen im Dottersackentoblast, die Kerne der anderen Serie sind ein wenig weiter entwickelt. Die Furchungszellen der beiden Serien aus der 37. Stunde haben ruhende Kerne, im Dottersackentoblast zum Teil Metaphasen, zum Teil ruhende Kerne. Bei den Serien aus der 38. Stunde sind die Kerne der Furchungszellen im Ruhestadium oder in Prophase, die Kerne des Dottersackentoblast sind meist in Ruhe, vereinzelte Metaphasen kommen aber auch vor.

Die Synchronie der Teilungen ist in diesem Stadium schon sehr bedeutend gestört. Es gelingt aber doch noch, allein auf Grund der Kernteilungsbilder die XII. Teilung abzugrenzen, denn die grosse Mehrzahl der Kerne zeigt noch eine grosse Übereinstimmung der Teilungsphase. Die Kerne des Dottersackentoblast sind jetzt um eine halbe Teilung hinter den Furchungszellen zurück.

Der Dottersackentoblast bekommt nunmehr seine charakteristischen Eigentümlichkeiten. Die Oberfläche des Randbezirkes flacht sich ab, die Plasmochoren erheben sich in viel geringerem Maße über die Oberfläche als früher, die Kerne und die Teilungsfiguren des Randbezirkes schieben sich über den Rand der Keimscheibe nach aussen vor. Der intermediäre Bezirk ist noch kernfrei, im exzentrischen Bezirk sind die Plasmochoren zwar noch höher als im Randbezirk, doch liegen die Kerne in ihnen verhältnismässig tiefer als in früheren Teilungen (z. B. in Fig. 9).

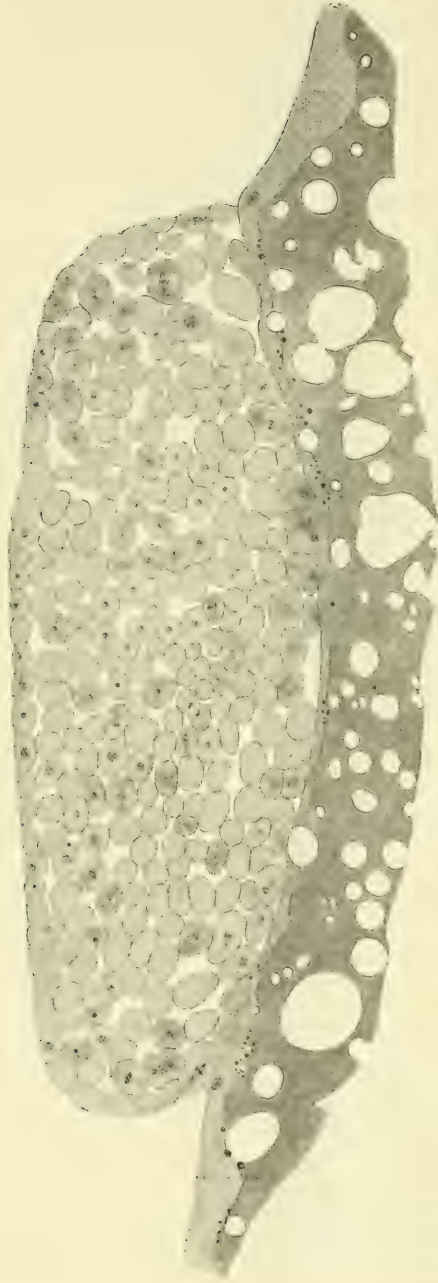


Fig. 12.

Querschnitt durch eine Keimscheibe aus der XIII. Teilung. 63. Schnitt von
125 Schnitten zu 10 μ .

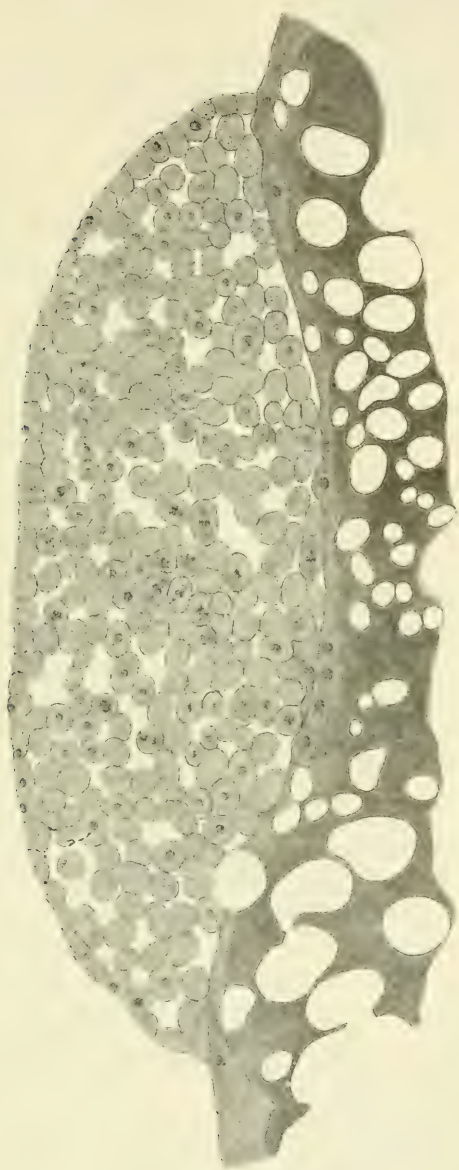


Fig. 13.

Querschnitt durch eine Keimscheibe aus der 43. Stunde. 87. Schnitt von 141 Schnitten zu 10 μ . (Die Kerne des Dottersackentoblast sind nach den Schnitten 85—88 eingetragen.)

Diasteme und Strahlungen sind im Dottersackentoblast noch sehr scharf und deutlich, auch die untere Grenzlinie ist stellenweise noch zu erkennen.

Die bei der X. Teilung erwähnte Verdickung des Protoplasma im peripheren Teil des Dottersackentoblast liegt noch in einiger Entfernung vom Randbezirk.

XIII. und folgende Teilungen (Fig. 12—16).

Die Teilung der Furchungszellen verläuft jetzt nicht mehr synchron, denn man findet alle Phasen der Kernteilung in derselben Keimscheibe anscheinend regellos verteilt. Eine Abgrenzung von Teilungsstadien ist also nicht mehr möglich.

Die folgenden Entwicklungsstufen, deren Reihenfolge genau bestimmt ist, geben aber einige interessante Bilder über die weiteren Schicksale des Dottersackentoblast, und so* sollen hier noch eine Anzahl von Stadien beschrieben werden.

Eine Keimscheibe aus der 40. Stunde (Fig. 12) zeigt entsprechend der weiteren Teilung kleinere Furchungszellen. Die Oberfläche des Randbezirkes vom Dottersackentoblast ist noch mehr abgeflacht wie auf der vorhergehenden (XII.) Teilung. Die Zahl der Kerne im Dottersackentoblast hat zugenommen. Stärkere Erhebungen der Plasmochoren finden sich hauptsächlich im exzentrischen Bezirk, der intermediäre Bezirk ist noch ganz frei von Kernen.

Kurze Zeit später, etwa von der 41. Stunde an, beginnt die Keimscheibe in grösserem Maße sich auszubreiten. Einen zahlenmässigen Ausdruck findet diese Tatsache in der Zunahme der Zahl der Schnitte, welche die einzelne Keimscheibe ergibt. (Man vergleiche die Angaben in den Figurenerklärungen.) Ein anderes Zeichen ist der Verlauf der Umrisslinie der Schnittbilder: Die tiefe Einschnürung, welche die Basis der Keimscheibe auf den jüngeren Teilungen besitzt, verflacht mehr und mehr (Fig. 13—16). Aus der knopfartig vorspringenden Keimscheibe wird ein flaches linsenförmiges Gebilde.

Der Randbezirk des Dottersackentoblast macht diese Ausbreitung mit und erreicht bald den bei der X. Teilung erwähnten Protoplasmaring des peripheren Protoplasma des Dottersackentoblast und vereinigt sich mit ihm (Fig. 14—16). Die Zahl der Kerne des Dottersackentoblast nimmt bedeutend zu. Die

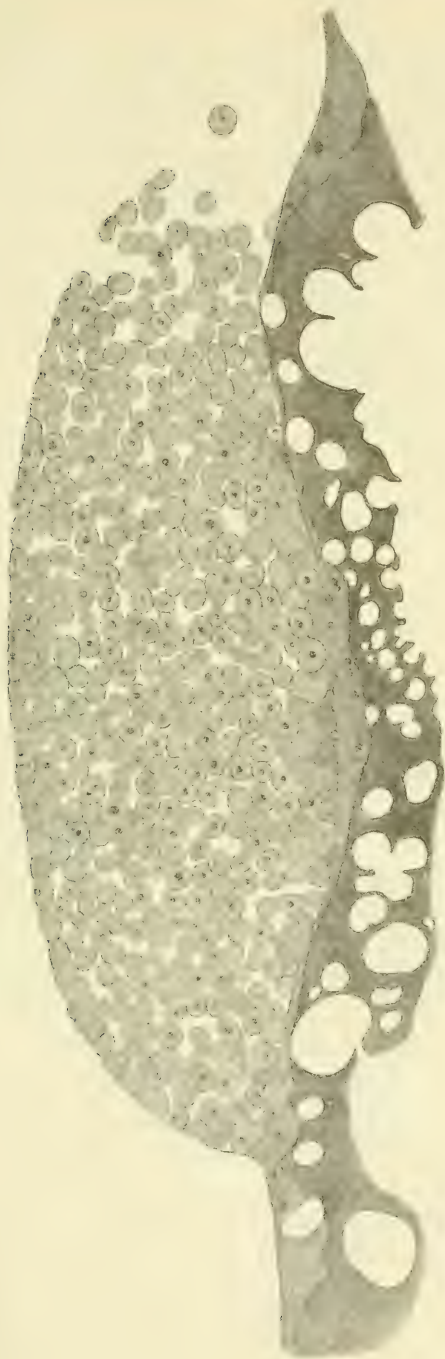


Fig. 14.

Querschnitt durch eine Keimscheibe aus der 47. Stunde (rechts beschädigt).
80. Schnitt von 139 Schnitten zu 10 μ . (Die Kerne des Dottersackentoblast sind nach den
Schnitten 78-81 eingetragen.)

Kerne des Randbezirkes schieben sich sowohl ein wenig über den Rand der Keimscheibe hinaus und versorgen auch etwas den intermediären Bezirk (Fig. 16). Dieser bleibt aber verhältnismässig dünn und kernarm. Dicker, d. h. tiefer in der Richtung von oben nach unten, ist der exzentrische Bezirk des Dottersackentoblast, welcher sehr zahlreiche Zellkerne enthält (Fig. 14—16). Leider besitzt das in dieser Arbeit benutzte Material nur einen sehr wenig tiefen exzentrischen Bezirk des Dottersackentoblast. Bei anderem Material ist dieser Teil, wie es H. Virchow beschrieben hat und ich bestätigen kann, viel dicker und dann für die Untersuchung günstiger.

Die Kerne des Dottersackentoblast beginnen am Ende des zweiten Tages ihre Gestalt zu ändern, sie werden grösser und blasiger. Ihre Teilungen erfolgen noch auf mitotischem Wege, doch treten jetzt pluripolare Mitosen auf, und im Verlauf des dritten Tages bilden sich die eigentlichen bizarren Kernformen der Dotterkerne aus.

VI. Zusammenfassung der Ergebnisse.

Die Blastomeren des Forelleneies bilden bis zur Mitte der V. Teilung miteinander und mit dem Protoplasma, welches die Dotterkugel überzieht, ein Syncytium.

Aus diesem syncytischen Verbände lösen sich vom Ende der V. Teilung an fortdauernd Furchungszellen ab.

Dieser Vorgang der Abfurchung erreicht am Schluss der XI. Teilung im grossen und ganzen sein Ende. Die bei dieser Teilung im Syncytium entstandenen Kerne verbleiben fast sämtlich in ihm; die zu dieser Zeit noch vorhandenen Grenzen zwischen den einzelnen Territorien verschwinden später vollständig, so dass aus dem Syncytium ein Plasmodium wird = Zeit und Art der Entstehung des Dottersackentoblast.

Die Abfurchung betrifft in verschiedener Weise bestimmte Teile des Syncytium. Dadurch entstehen ein Randbezirk, ein exzentrischer Bezirk, beide mit Kernen versehen, und ein intermediärer Bezirk des Dottersackentoblast, welcher zunächst keine oder nur wenige Kerne besitzt.

Der Ort für die Entstehung des Dottersackentoblast sind also der Rand und ein exzentrisch gelegener Teil der Unterfläche der Keimscheibe.

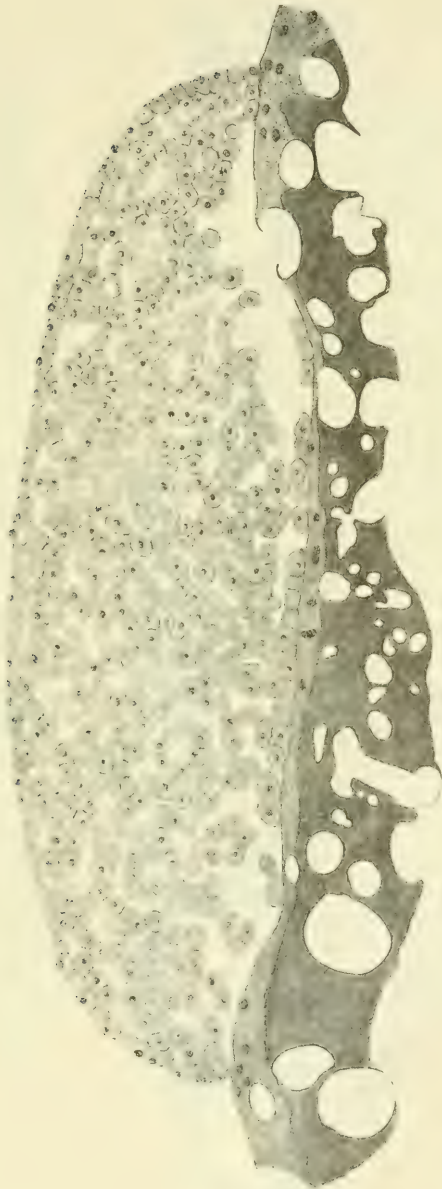


Fig. 15.

Querschnitt durch eine Keimscheibe aus der 55. Stunde. 64. Schnitt von 137 Schnitten zu 10 μ . (Die Kerne des Dottersackentoblast sind nach den Schnitten 64 und 65 eingetragen.)

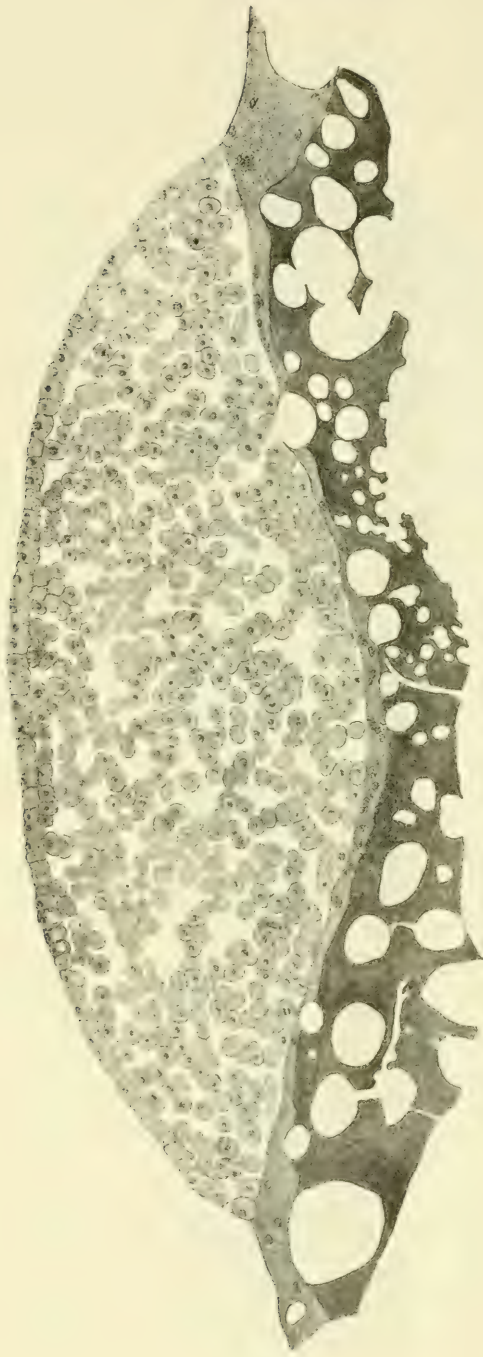
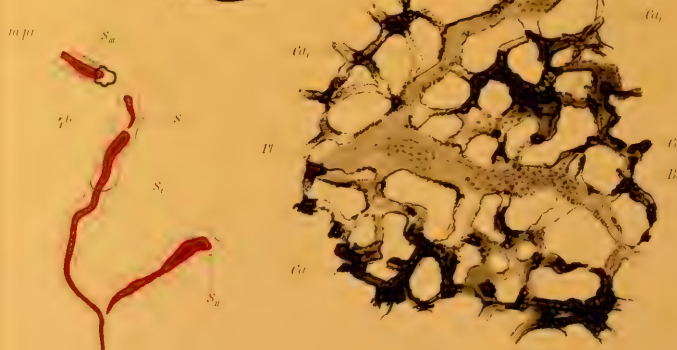
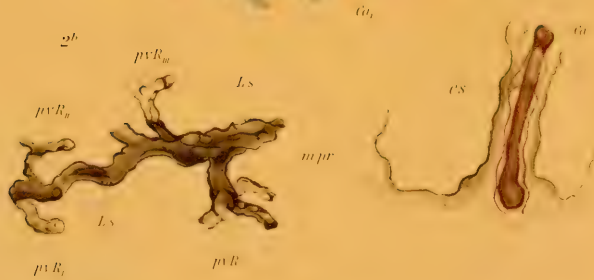
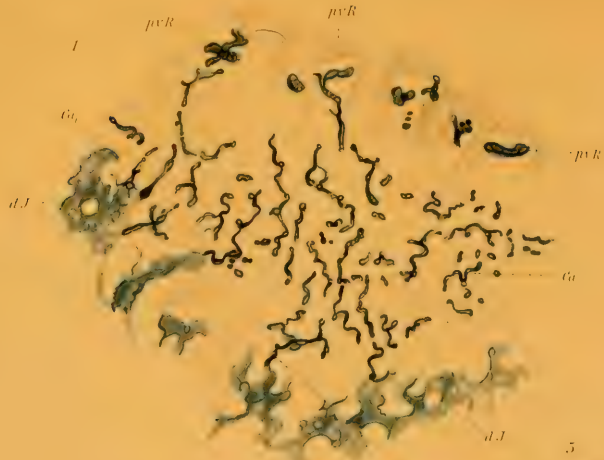


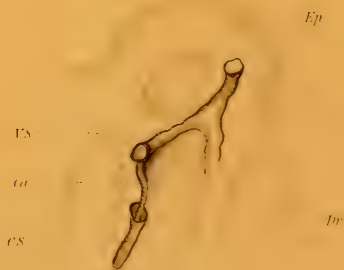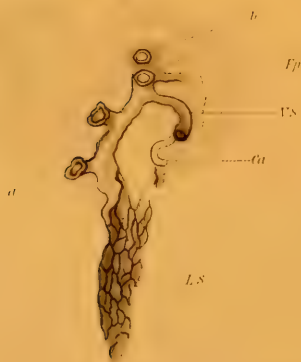
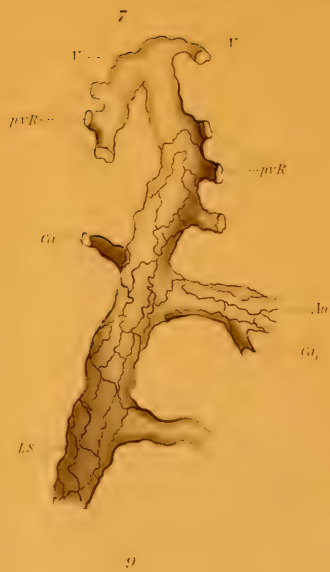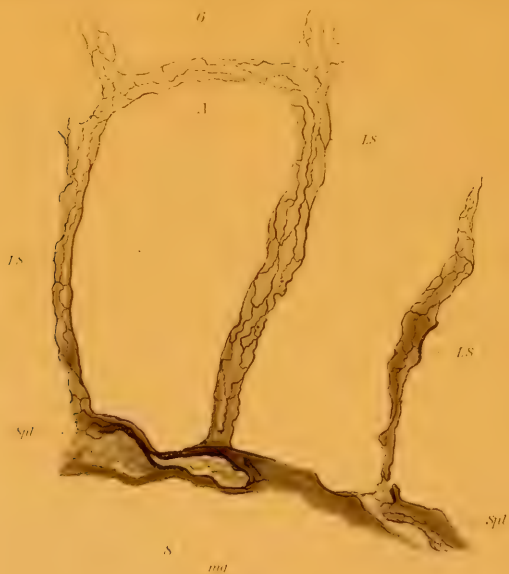
Fig. 16.

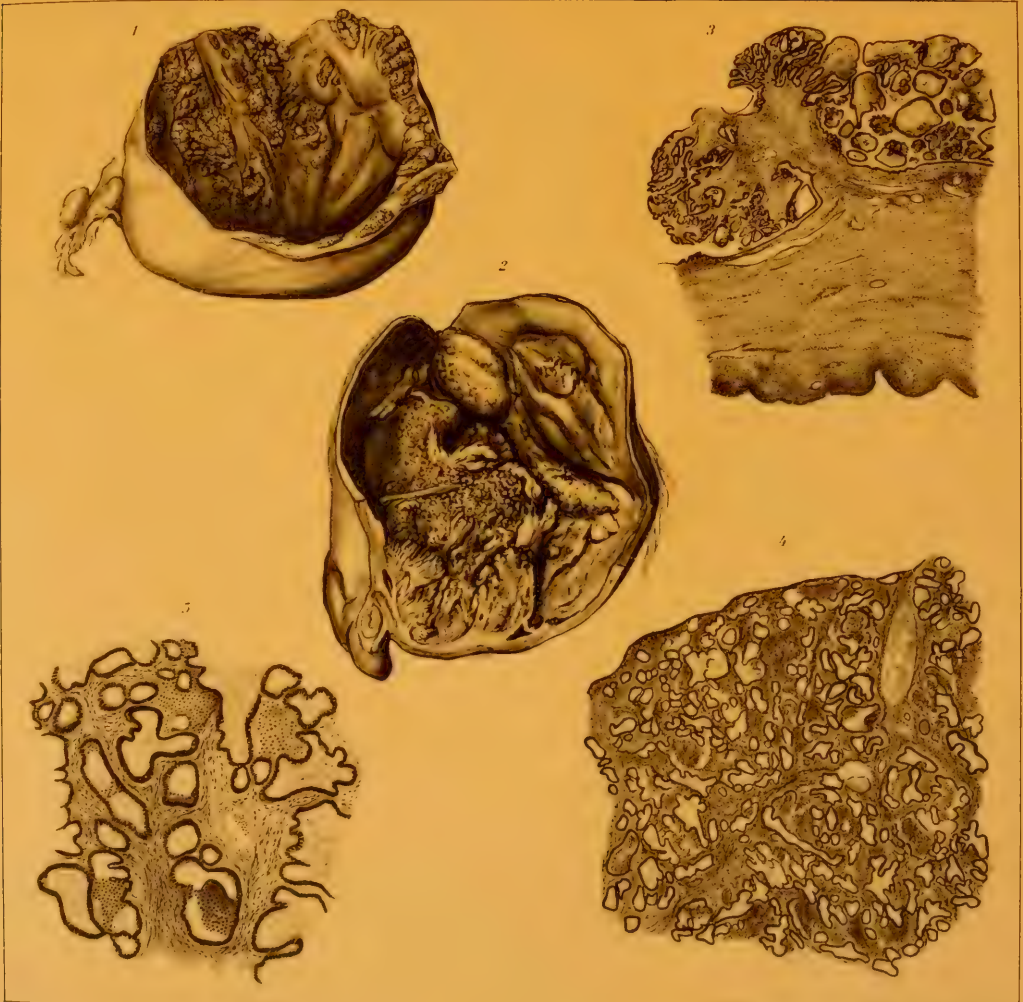
Querschnitt durch eine Keimscheibe aus der 62. Stunde. 81. Schnitt von 146 Schnitten zu 10 μ . (Die Kerne des Dottersackentoblast sind nach den Schnitten 81 und 82 eingetragten.)

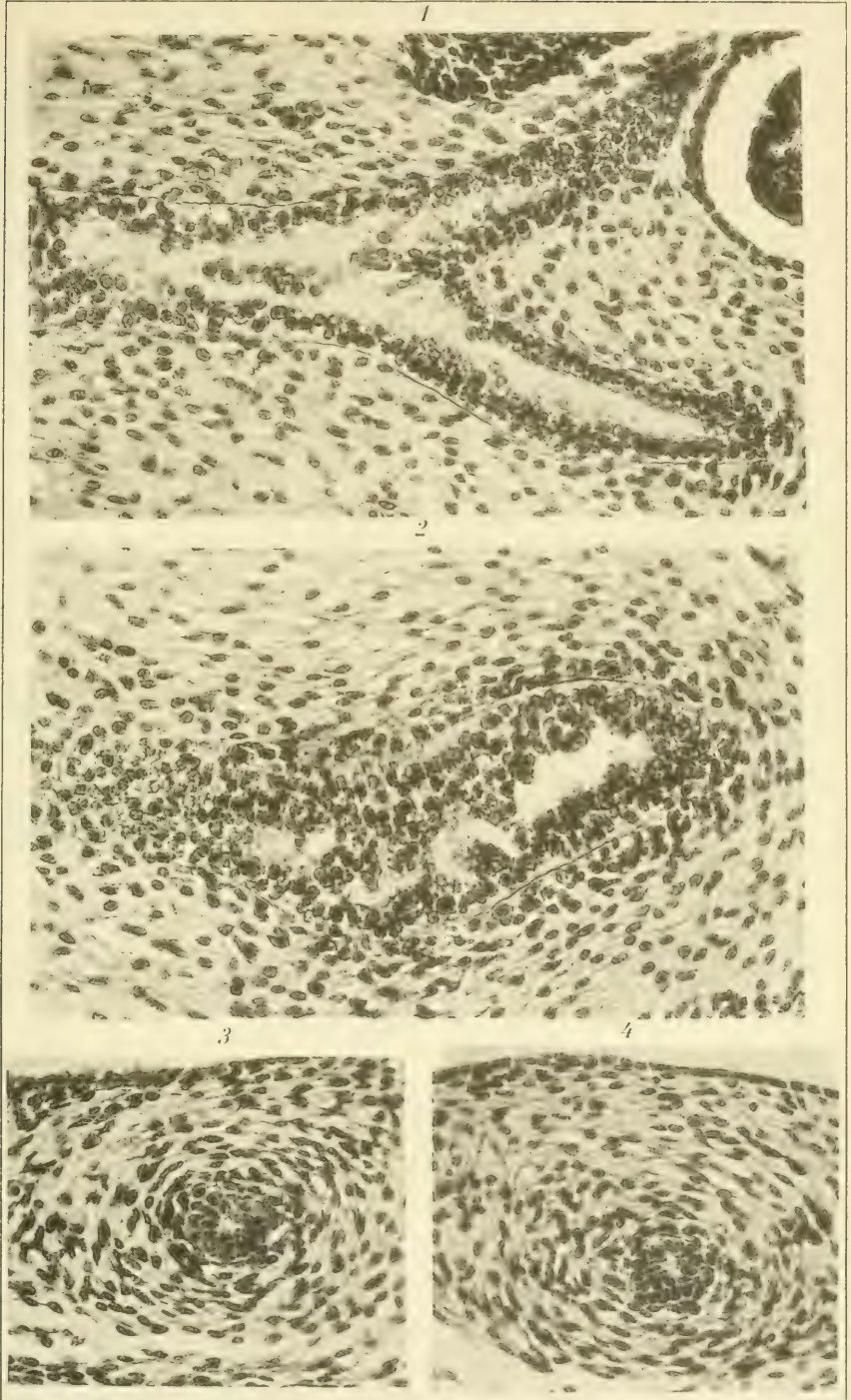
VII. Literatur.

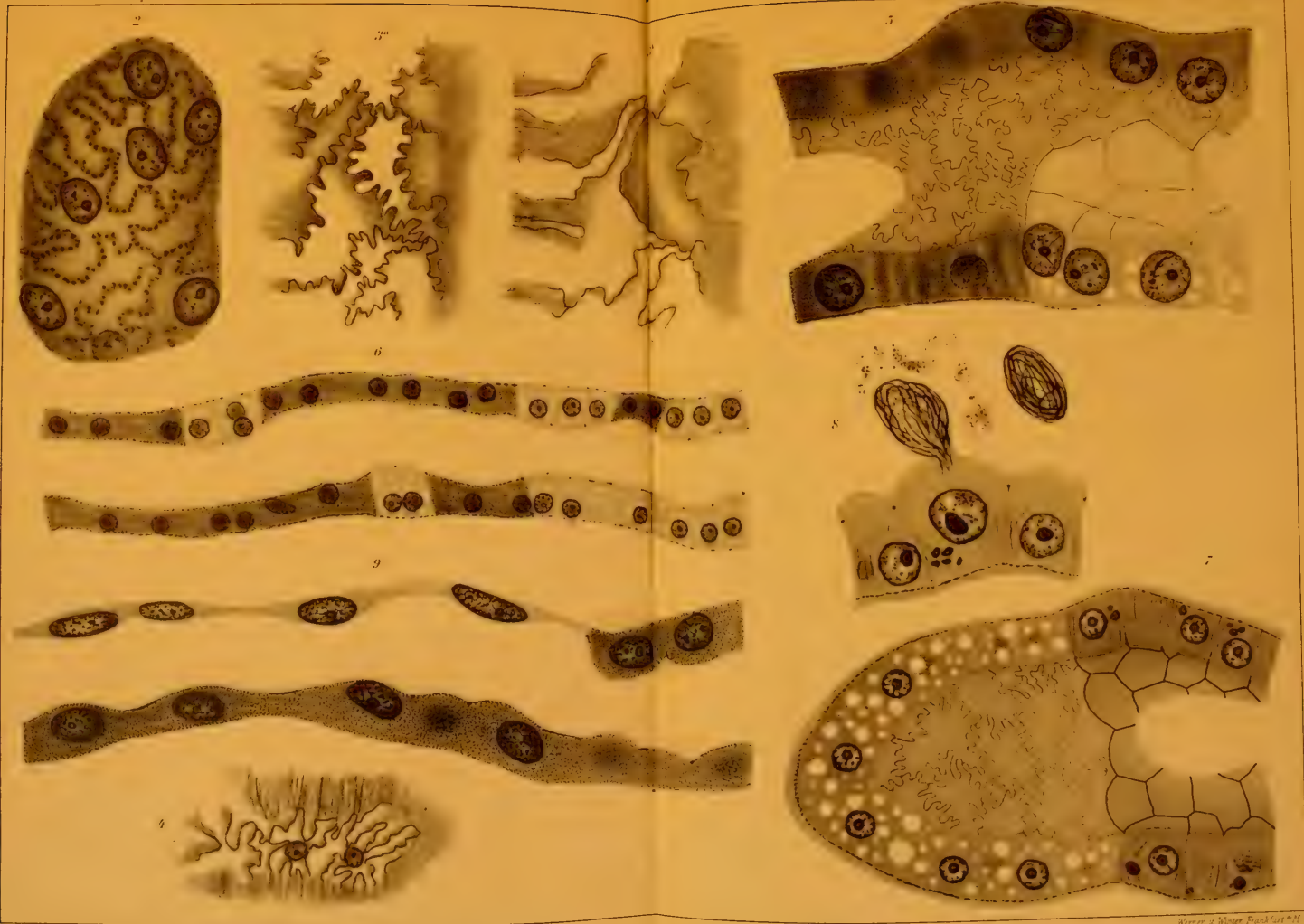1. Agassiz, Alexander and Whitmann, C. O.: On the Development of Some Pelagic Fish Eggs. Preliminary Notice. Proceedings of the American Academy of Arts and Sciences 1885, New Series, Vol. XII, S. 23—75, 1 Tafel.
2. Henneguy, Felix: Recherches sur le développement des poissons osseux. Embryogénie de la truite. Journal de l'Anat. et de la Physiol., Année 24, 1888, S. 412—502, 525—617, Taf. XVIII—XXI, 28 Textfiguren.
3. His, Wilhelm: Über Zellen- und Syncytienbildung. Studien am Salmonidenkeim. Abhandl. math.-phys. Kl. Kgl. Sächs. Ges. Wiss., Leipzig 1898, S. 401—468, 41 Textfiguren.
4. Klein E.: Observations on the Early Development of the Common Trout (*Salmo fario*). Quarterly Journal of micr. Science, New Series, Vol. XVI, 1876, S. 113—131, Taf. VI.
5. Kopsch, Fr.: Die Entstehung des Dottersackentoblasts und die Furchung bei *Belone acus*. Internat. Monatsschr. f. Anat. u. Phys., Bd. XVIII, 1901, S. 43—127, 34 Textfiguren.
6. Derselbe: Art, Ort und Zeit der Entstehung des Dottersackentoblasts bei verschiedenen Knochenfischarten. Internat. Monatsschr. f. Anat. u. Phys., Bd. XX, 1902, S. 101—124, 15 Textfiguren.
7. Öllacher, Joseph: Beiträge zur Entwicklungsgeschichte der Knochenfische nach Beobachtungen am Bachforellenei. Zeitschr. f. wiss. Zool., Bd. XXII, 1872, Kap. I, II, S. 373—421, Taf. XXXII und XXXIII. Bd. XXXIII, 1873, Kap. III—V, S. 1—115, Taf. I—IV, 1 Textfigur.
8. Samassa, Paul: Studien über den Einfluss des Dotters auf die Gastrulation und die Bildung der primären Keimblätter der Wirbeltiere. III. Teleostier. Arch. f. Entw.-Mech., Bd. III, 1896, S. 191—218, Taf. XII, XIII.
9. Sobotta, J.: Die Furchung des Wirbeltiereies. Ergebn. d. Anat. u. Entwicklungsgesch., Bd. VI, 1897, S. 493—593.
10. Virchow, H.: Über das Dottersyncytium und den Keimhautrand der Salmoniden. Verhandl. d. anat. Gesellsch., Strassburg 1894, S. 66—77, 8 Textfiguren.
11. Derselbe: Keimhautrand und Beziehungen zur Konkreszenzlehre. Ergebn. d. Anat. u. Entwicklungsgesch., Bd. VI, 1897, S. 594—651.
12. Ziegler, H. E.: Die embryonale Entwicklung von *Salmo salar*. Inaugural-Dissertation. Freiburg i. Brsg. 1882, 64 S., 4 Tafeln.

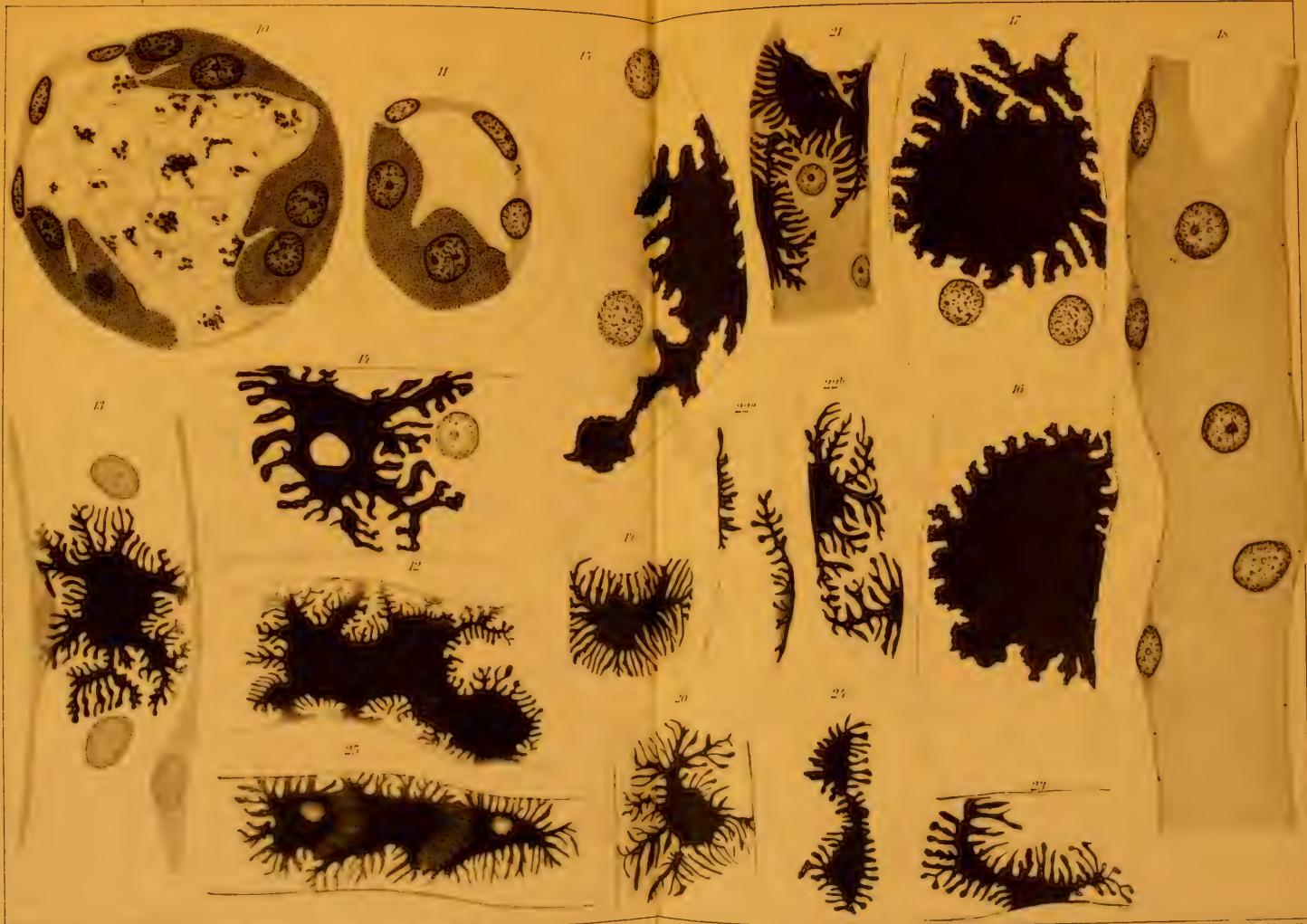


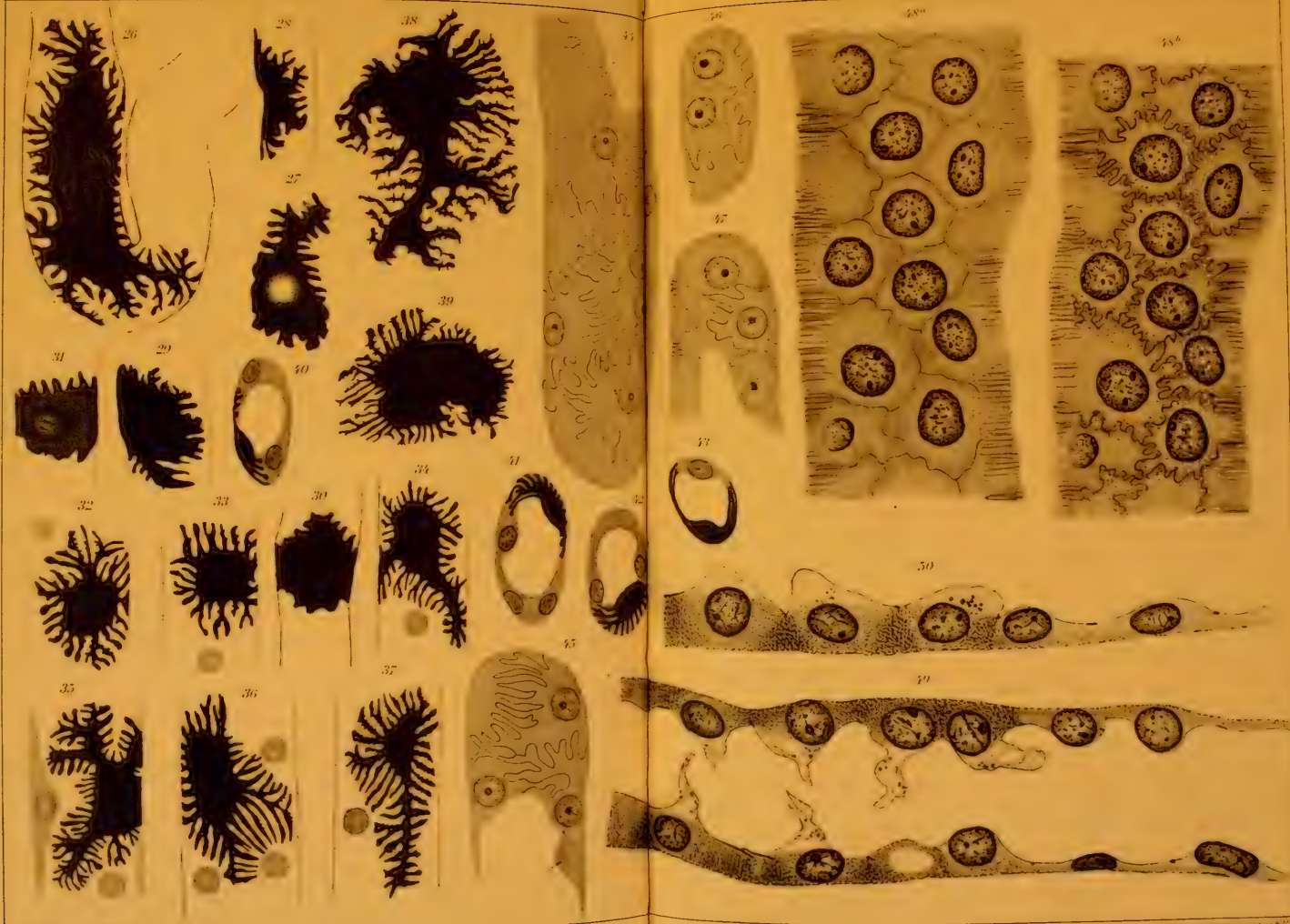


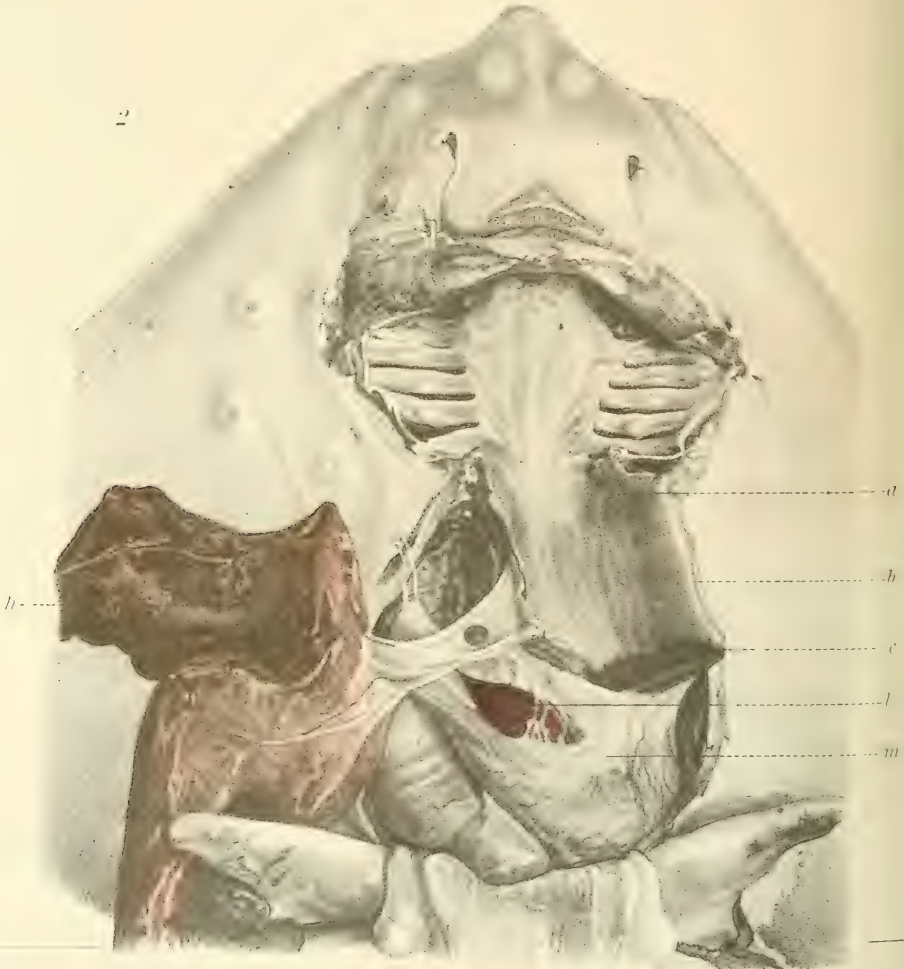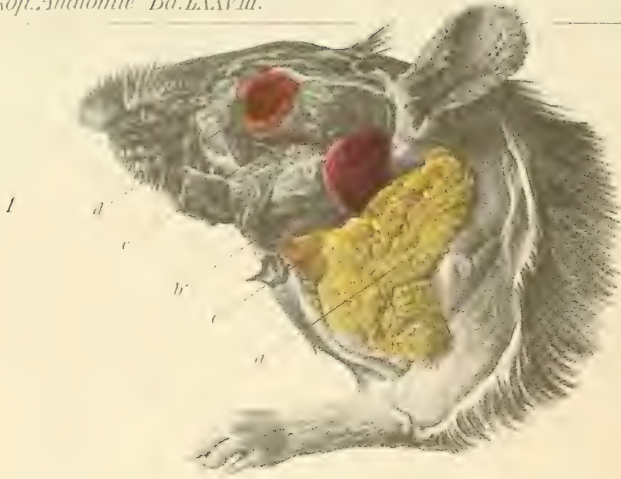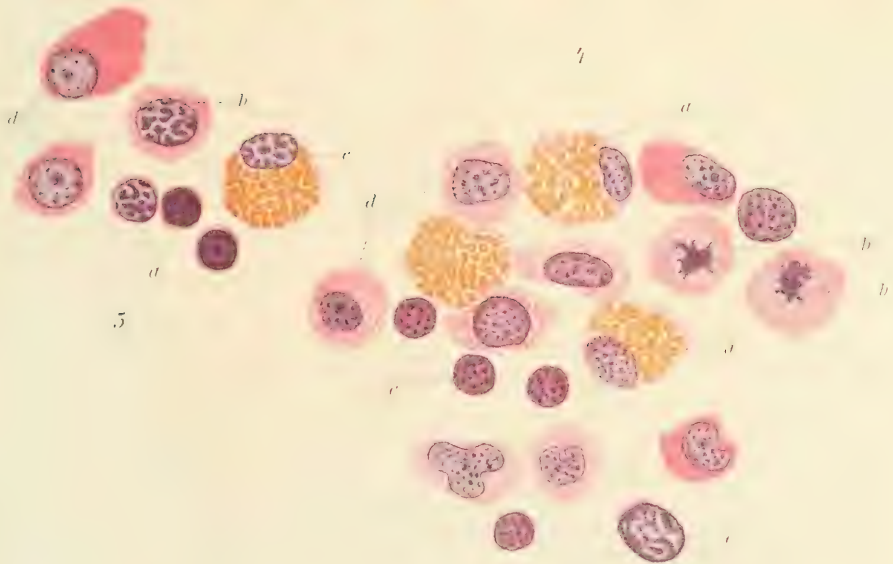
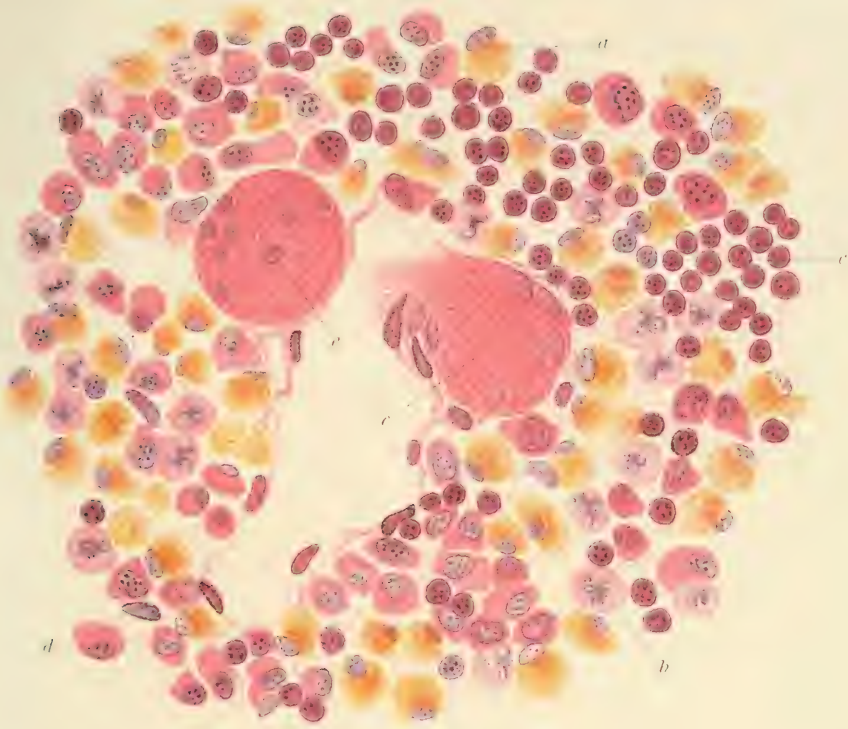


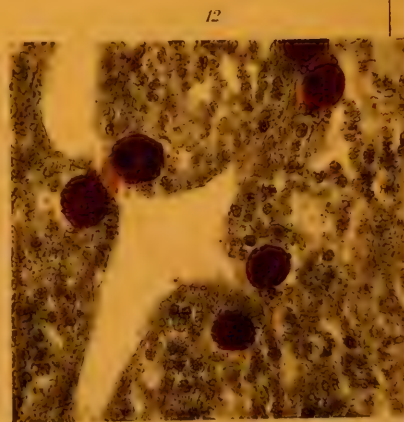
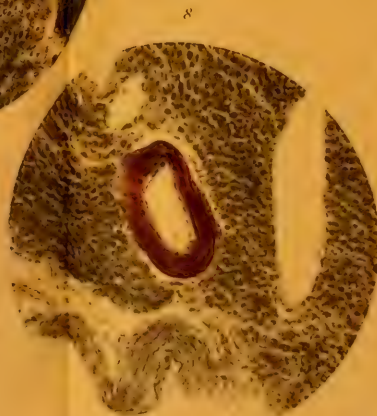
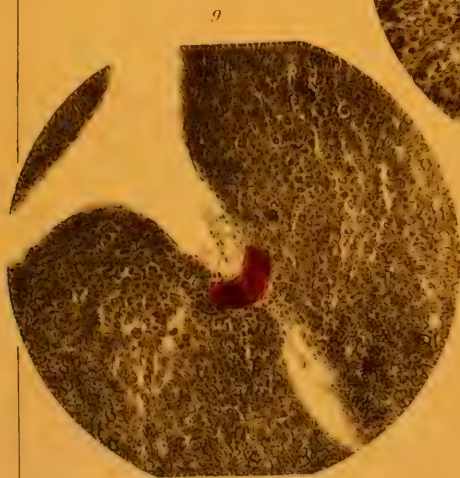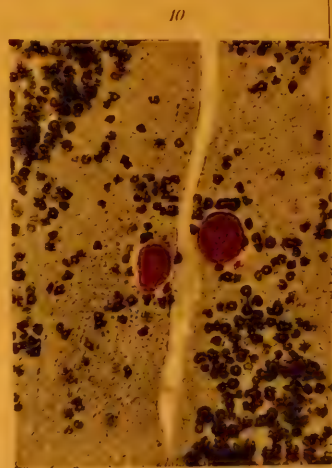
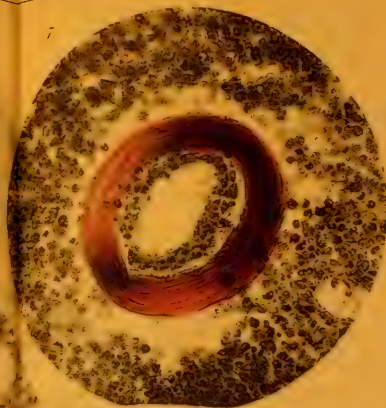
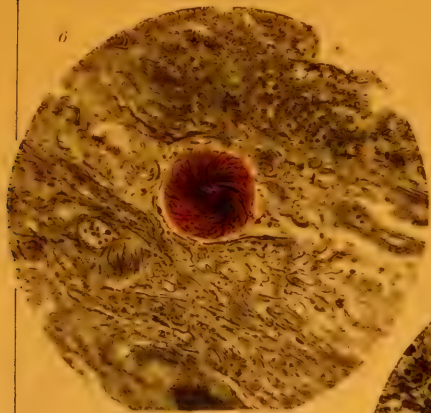












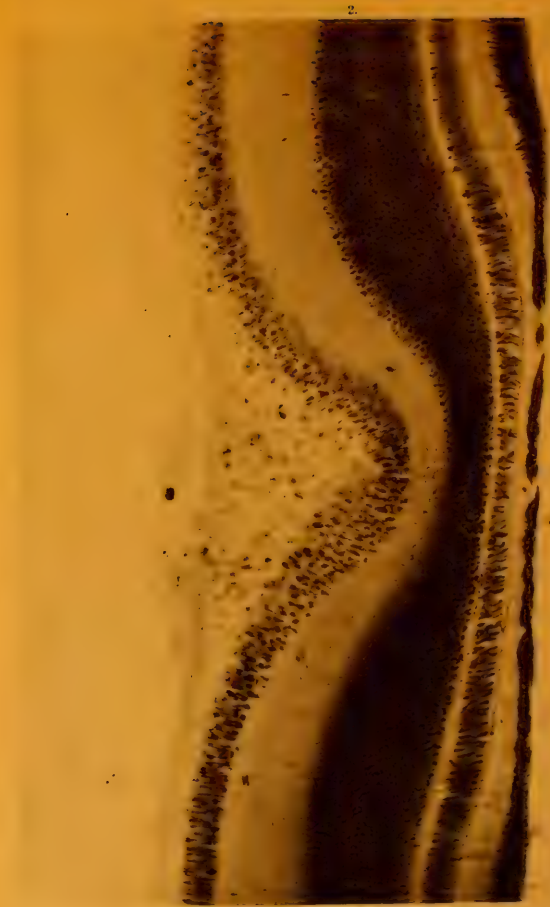


Fig. 1. Querschnitt der Fovea centralis vom Sperling. Vergr. 200 lin.
Fig. 2. Querschnitt der Fovea centralis der Taube. Vergr. 200 lin.





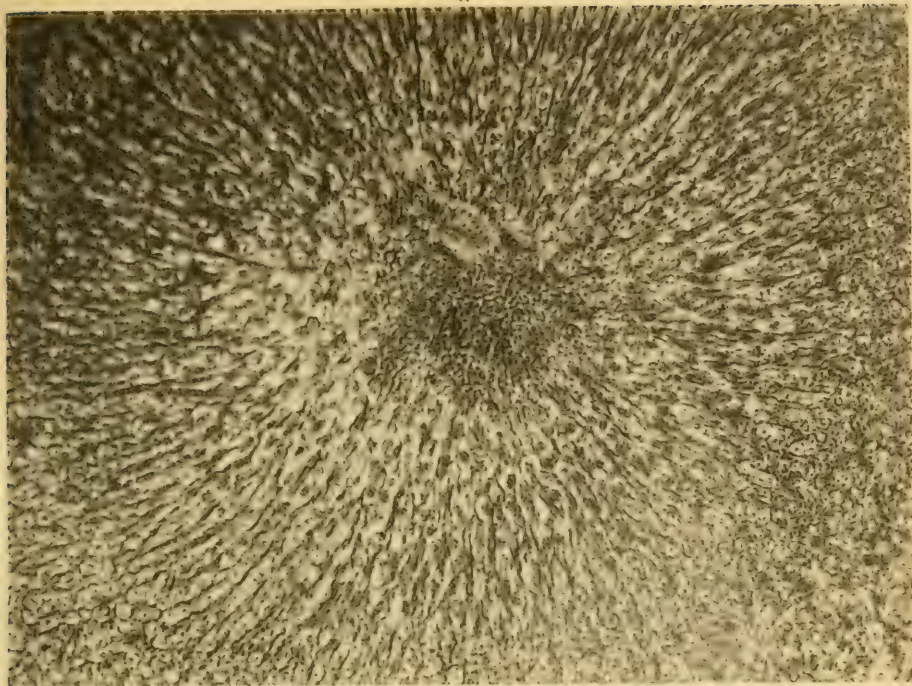


Fig. 3. Flächschnitt der Fovea centralis der Krabbe dicht oberhalb der Limitans externa. Vergr. 200 lin.
Fig. 4. Flächschnitt derselben Fovea dicht unterhalb der Limitans externa. Vergr. 200 lin.
Fig. 5. Flächschnitt der Fovea centralis vom Wollaus, dicht unterhalb der Limitans externa. Vergr. 200 lin.
Fig. 6. Flächschnitt derselben Fovea durch den Abgang des Pigmentepithels. Vergr. 200 lin.

7.



8.

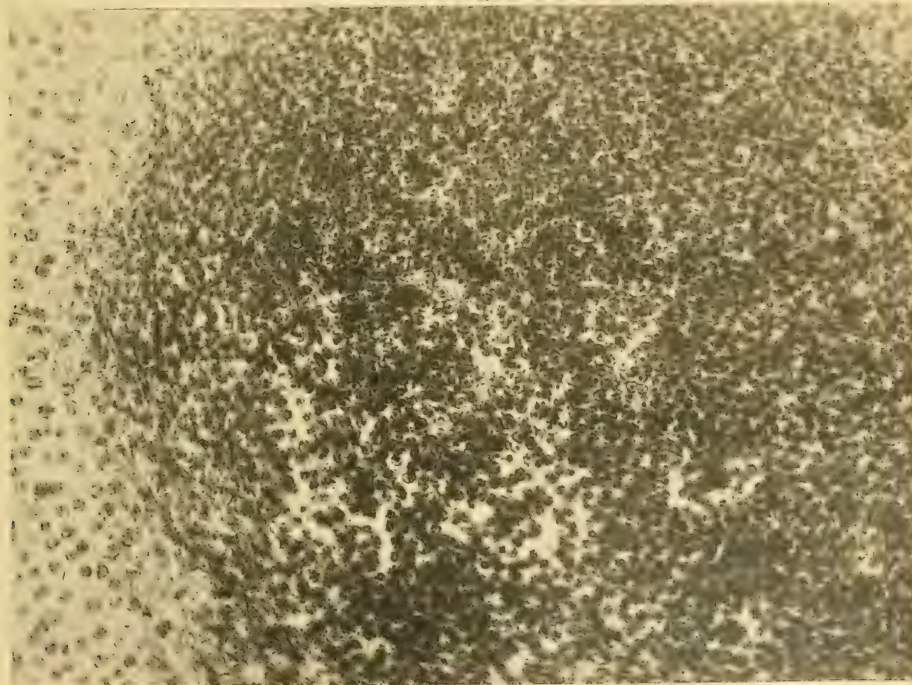
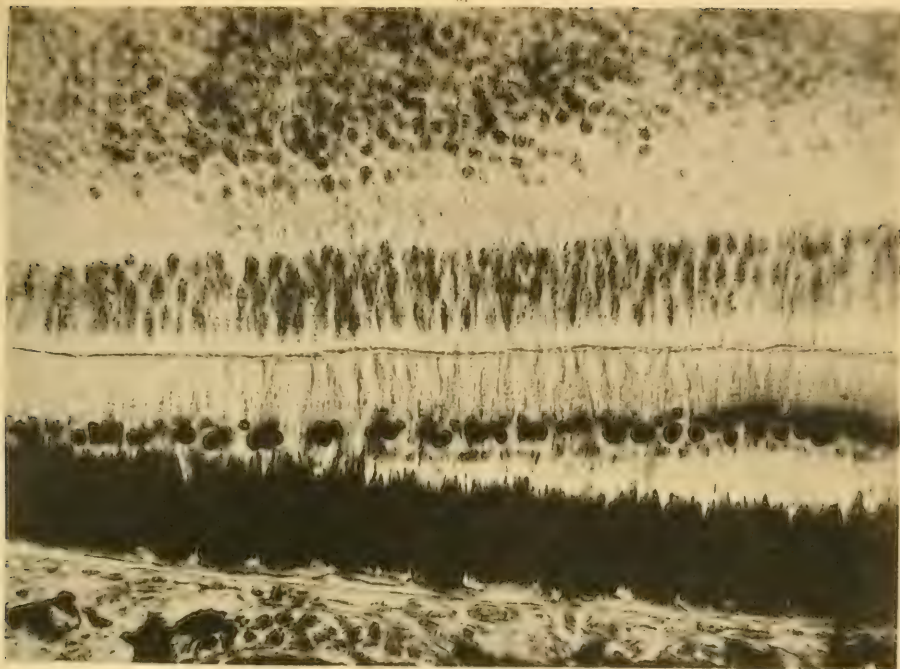


Fig. 7. Das Präparat zu Fig. 4 bei doppelt so starker Vergr.
Fig. 8. Das Präparat zu Fig. 5 bei doppelt so starker Vergr

9.



10.

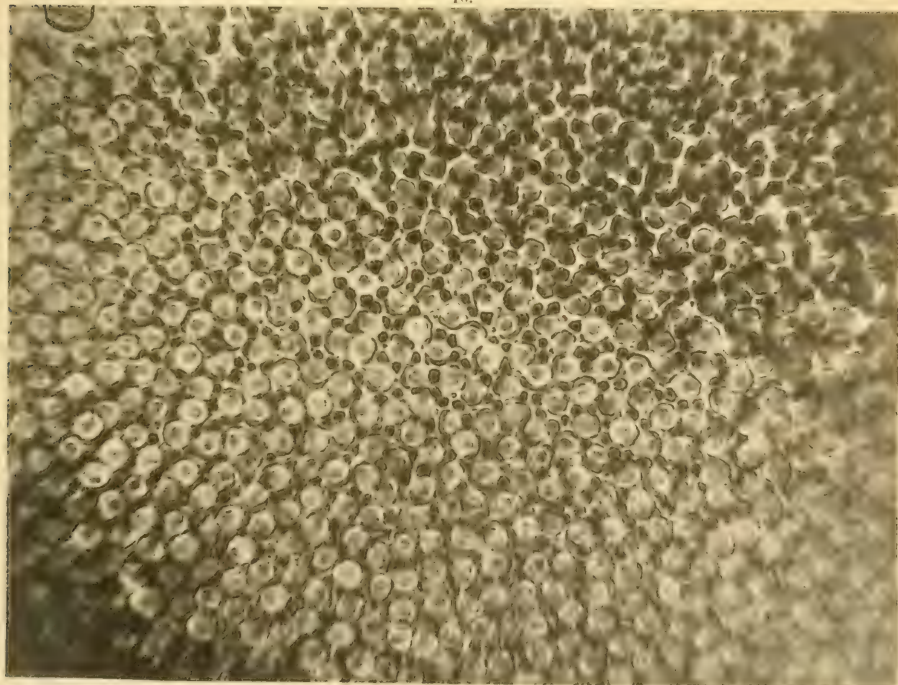
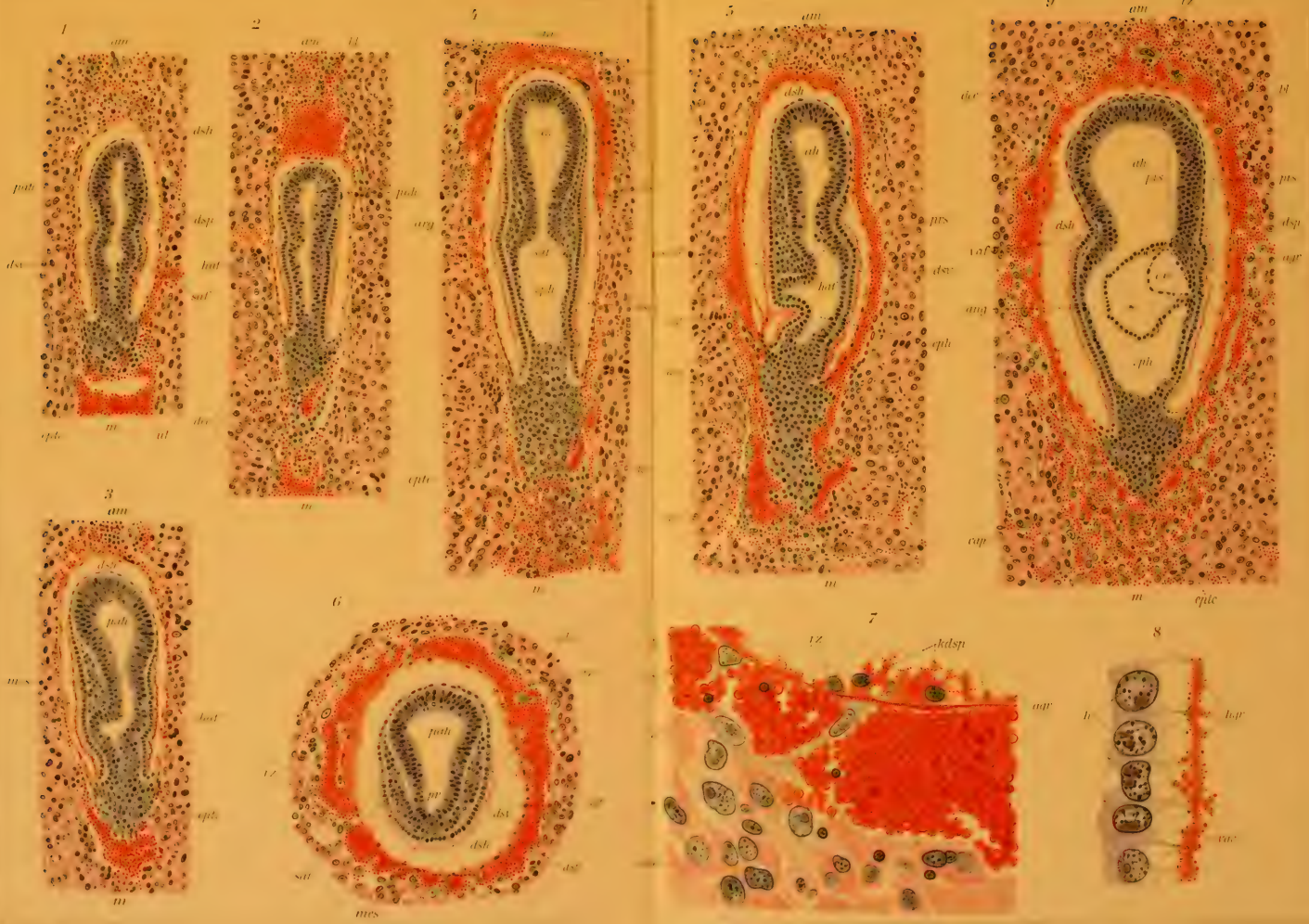
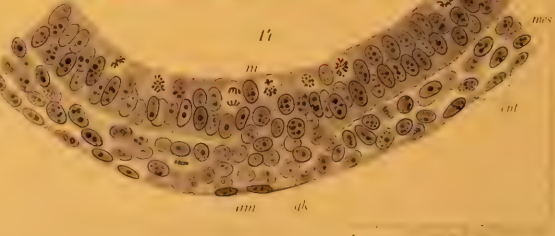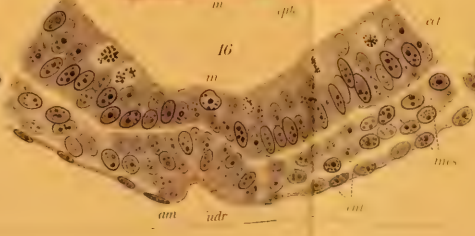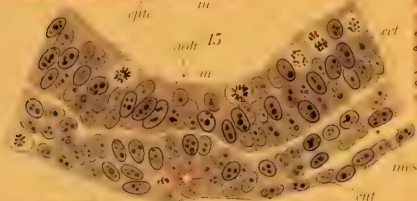


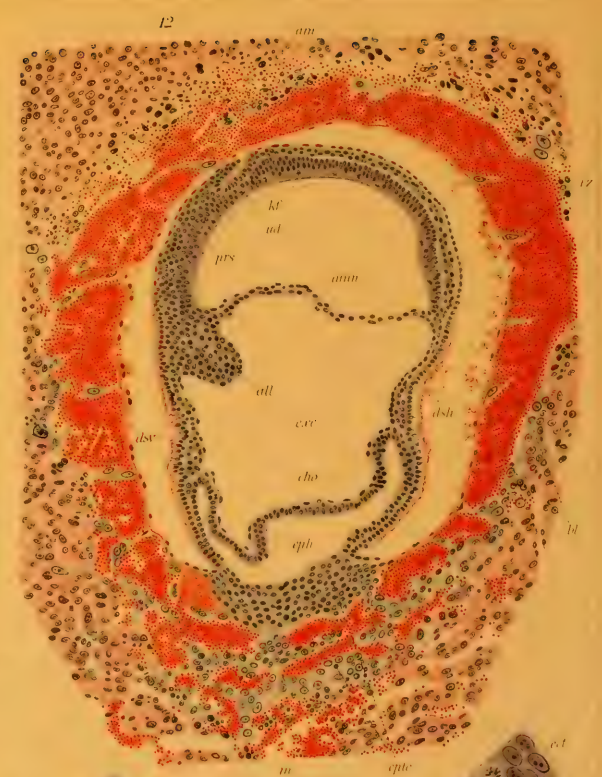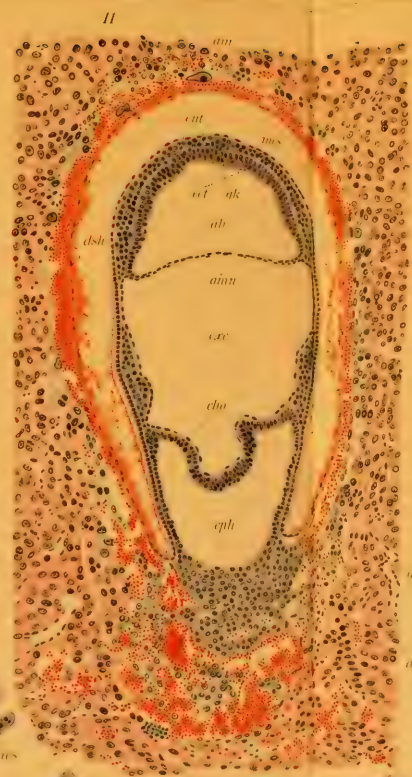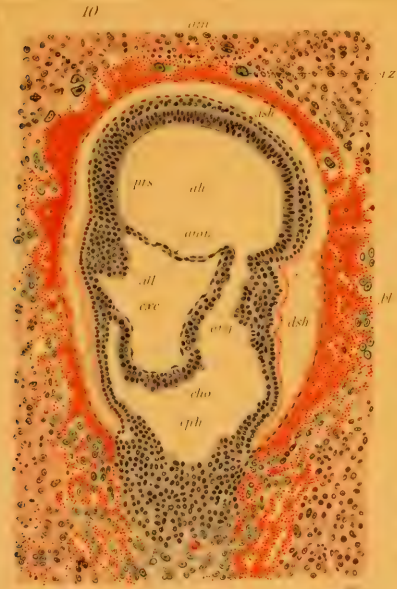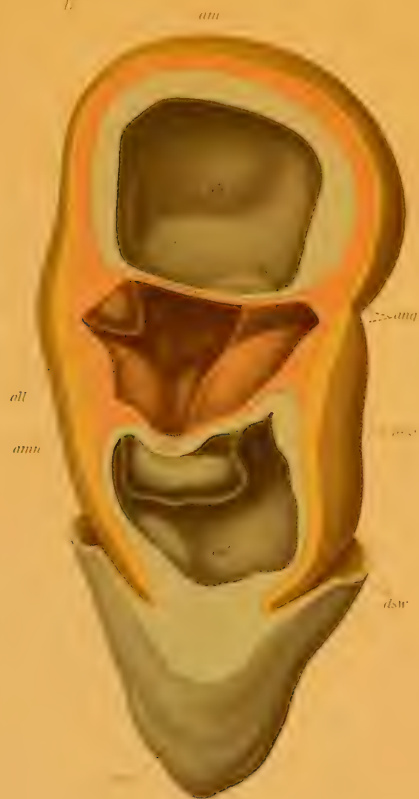Fig. 7. Querschnitt der Retina des Sperlings zwischen Pecten und Fovea. Apochrom 2 mm Linear Vergr. 500.

Fig. 8. Flachschnitt der Retina nahe der Fovea von der Krähe durch die Stäbchenzapfenschicht. Apochromat Leitz 2 mm. Linear-Vergr. 500.

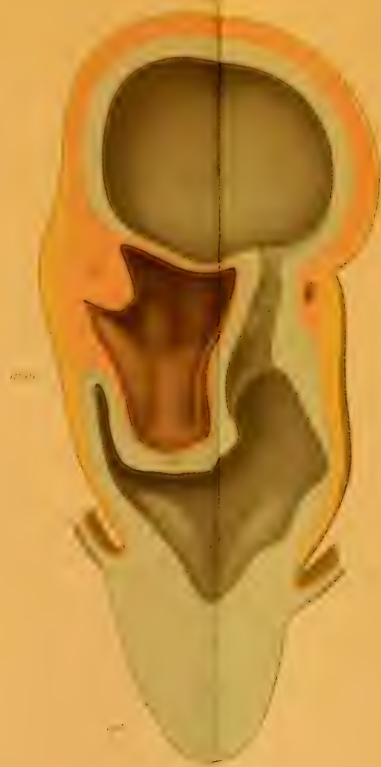



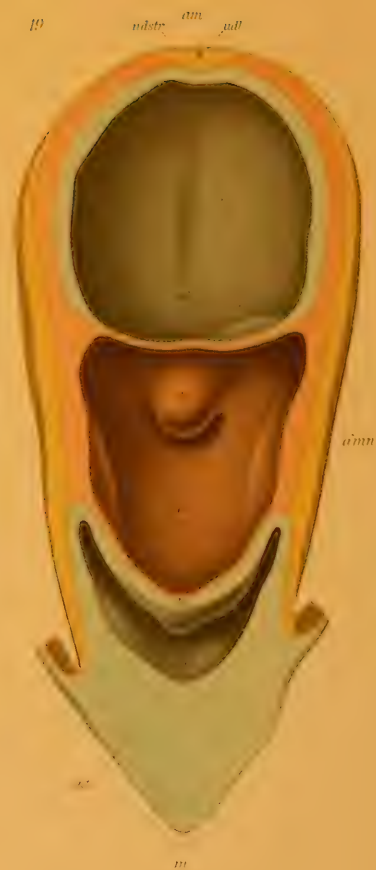17

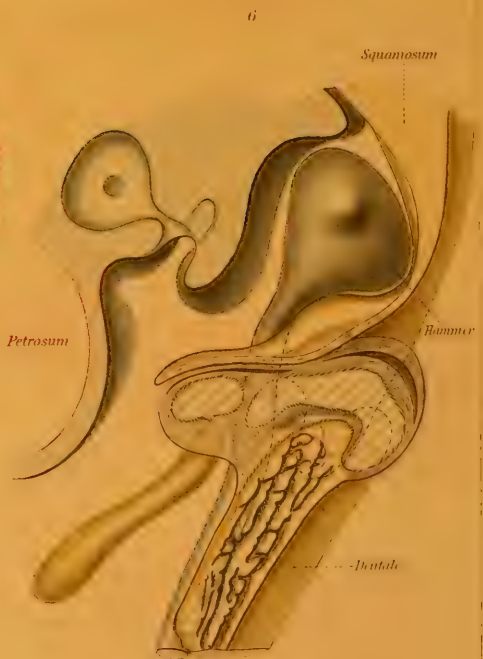
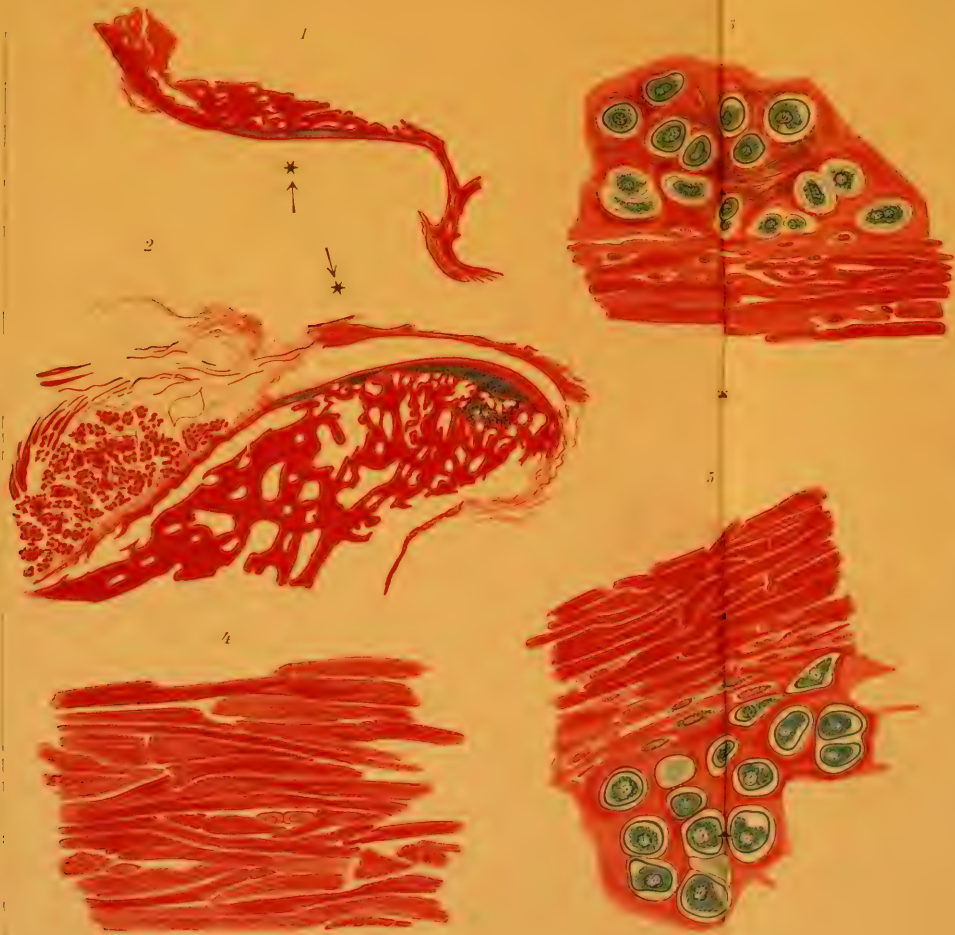
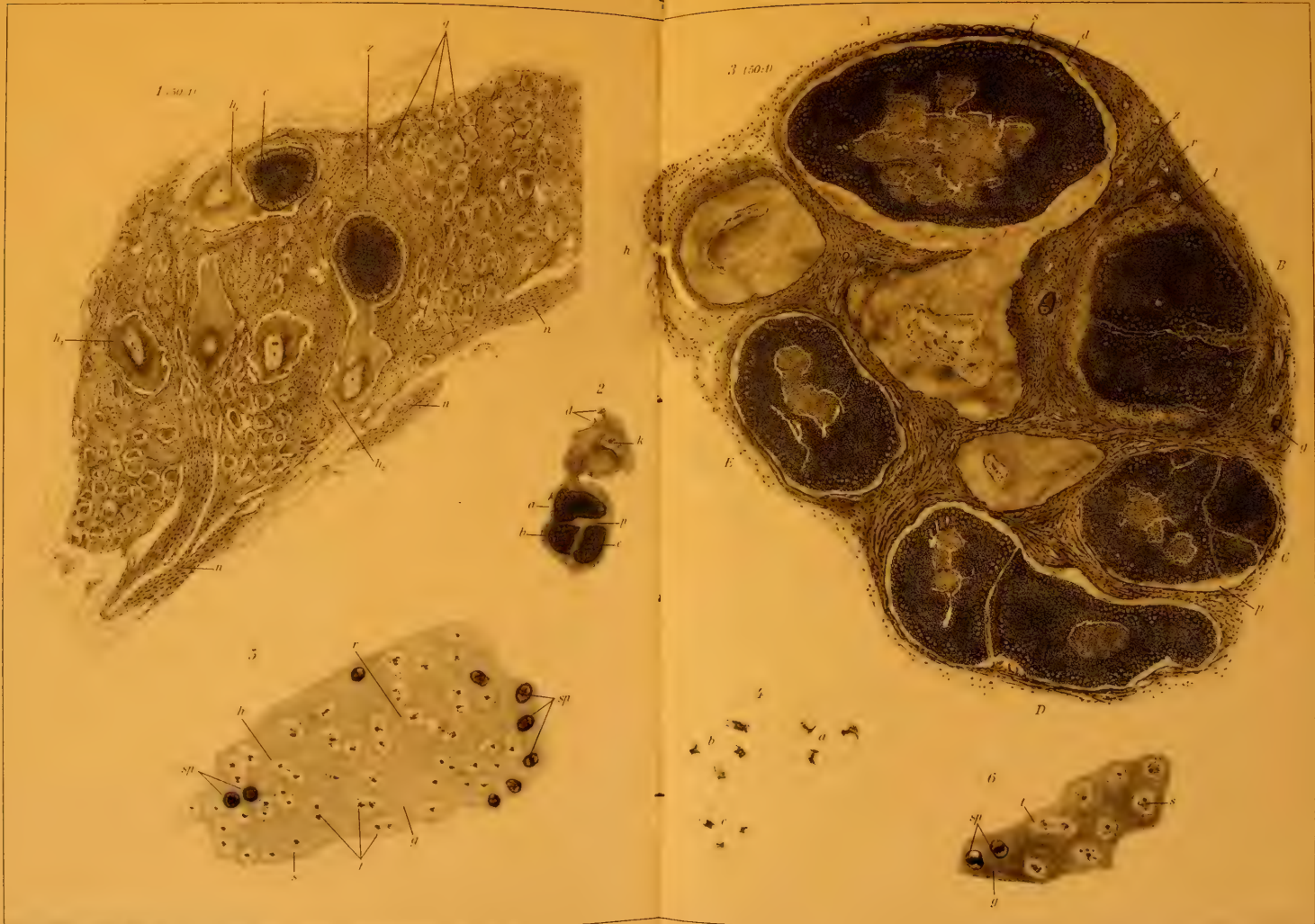
18

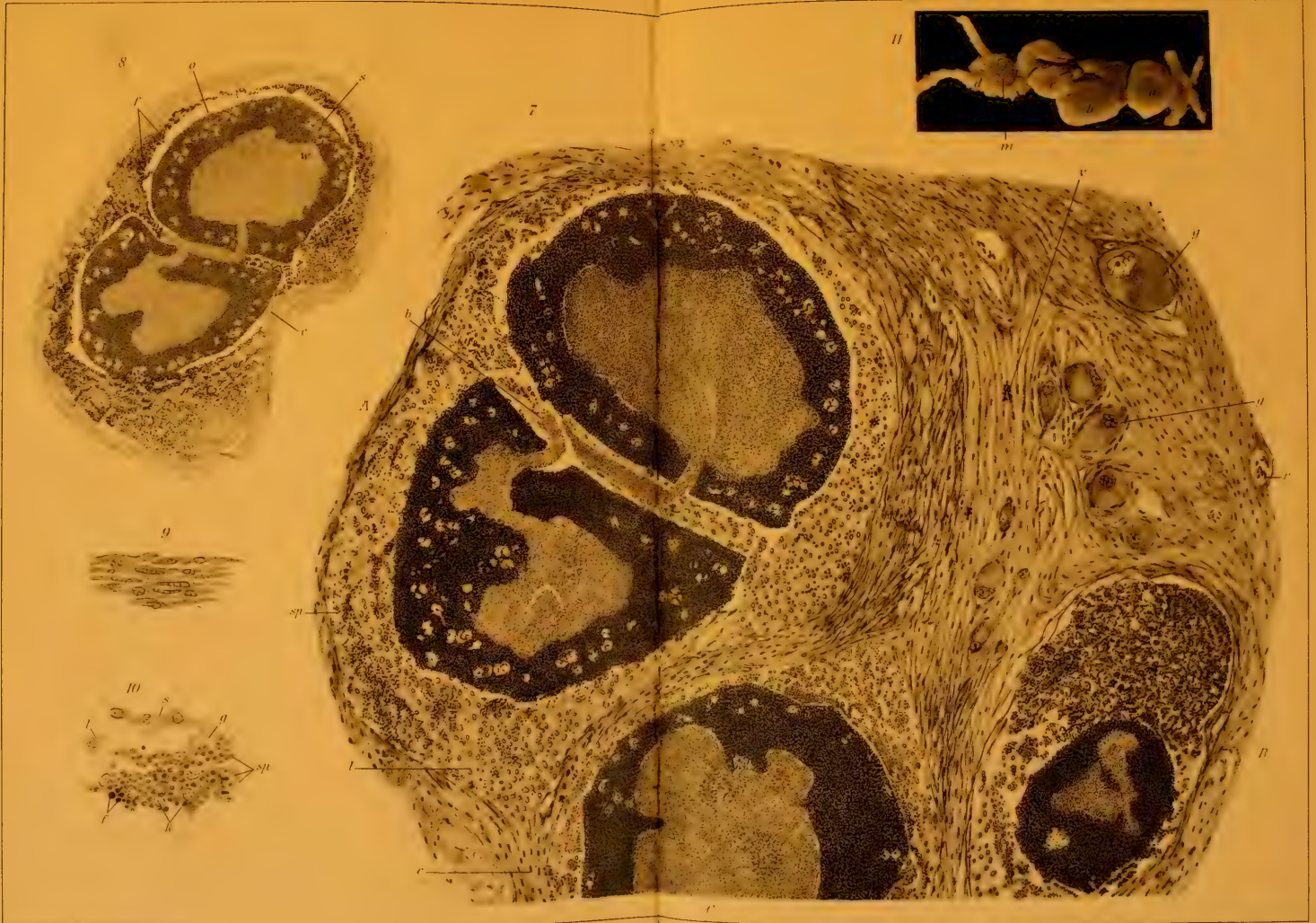



19






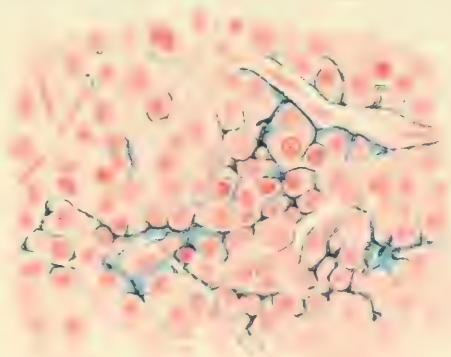




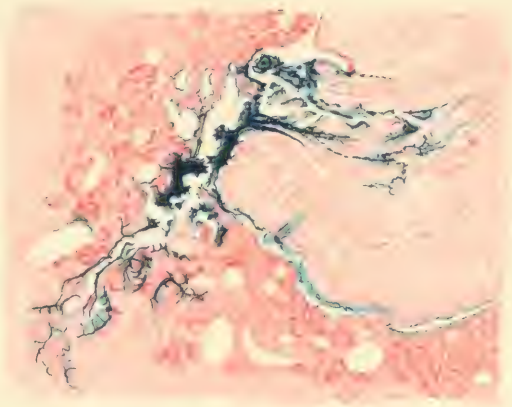




1



2



3

