











# ARCHIV

für

## Mikroskopische Anatomie

### I. Abteilung

für vergleichende und experimentelle  
Histologie und Entwicklungsgeschichte

### II. Abteilung

für Zeugungs- und Vererbungslehre

herausgegeben

von

**O. Hertwig** und **W. Waldeyer**  
in Berlin

---

**Einundachtzigster Band**

**I. Abteilung**

Mit 30 Tafeln und 17 Textfiguren

---

**BONN**

Verlag von Friedrich Cohen

1913

ARCHIV

Ministerialarchiv



Ministerialarchiv

Ministerialarchiv

Ministerialarchiv

F575  
5

Ministerialarchiv

Ministerialarchiv

1463

Ministerialarchiv

Ministerialarchiv

Ministerialarchiv

Ministerialarchiv

Ministerialarchiv

Ministerialarchiv



# Inhalt.

## Abteilung I.

**Erstes Heft.** Ausgegeben am 22. Oktober 1912.

	Seite
Über die Entwicklung des sympathischen Nervensystems beim Frosch. Von René Camus. (Aus dem zoologischen Institut der Universität Strassburg.) Hierzu Tafel I—IV und 4 Textfiguren . . . . .	1
Zur Kenntnis der verzweigten Muskelfasern. Von cand. med. Géza Glücksthal, Zenta (Ungarn). (Aus dem vergleich.-anatom. Institut der Universität Freiburg i. Br.) Hierzu Tafel V . . . .	53

**Zweites Heft.** Ausgegeben am 15. November 1912.

Über eine neuartige Verwendung des Farbstoffes „Neutralrot“. Von † Prof. Dr. Siegmund Mayer. (Aus dem histologischen Institut der deutschen Universität zu Prag) . . . . .	61
Über die Darstellung des Glaskörpergerüsts und peripherer markloser Nervenfasern nach S. Mayers Methode. Von Dr. J. Kubik, Assistent. (Aus dem histologischen Institut der deutschen Universität zu Prag.) Hierzu Tafel VI und VII . . . . .	74
Azidophile Zellen in der Nebenniere von Rana esculenta. Von V. Patzelt und Dr. J. Kubik. (Aus dem histologischen Institut der deutschen Universität zu Prag.) Hierzu Tafel VIII . . . . .	82
Bau, Entwicklung und systematische Stellung der Blutlymphdrüsen. Von Siegmund v. Schumacher, a. o. Professor in Wien. (Histologisches und embryologisches Institut der k. u. k. Tierärztlichen Hochschule in Wien.) Hierzu Tafel IX und X . . . .	92
Die Beziehungen zwischen dem Strukturbilde des Achsenzylinders der markhaltigen Nerven der Wirbeltiere und den physikalischen Bedingungen der Fixation. Von Leopold Auerbach, Frankfurt a. M. Hierzu Tafel XI . . . . .	151
Genese, entwicklungsgeschichtliche und teratologische Bedeutung des Ligamentum rotundum uteri und des Gubernaculum Hunteri. Von Prof. Dr. Fritz Kermauner, Wien . . . . .	174

**Drittes Heft.** Ausgegeben am 25. Januar 1913.

Die „basal gekörnten Zellen“ des Dünndarmepithels. Von Harry Kull. (Aus dem Institut für vergleichende Anatomie der Kaiserlichen Universität Jurjew [Dorpat]. [Direktor Prof. Dr. W. Rubaschkin.]) Hierzu Tafel XII und 1 Textfigur . . . . .	185
Untersuchungen über die Histologie der Uterusschleimhaut. Von Dr. S. H. Geist, New York. (Aus dem pathologischen Institut der Universität Freiburg i. Br.) Hierzu Tafel XIII (Fig. 1—6) .	196
Die senile Involution der Eileiter. Von Dr. S. H. Geist, New York. (Aus dem pathologischen Institut der Universität Freiburg i. Br.) Hierzu Tafel XIII (Fig. 7 und 8) . . . . .	220

Die Intelligenzphären des Molluskengehirns. Ein Beitrag zur stufenweisen Entfaltung dieser bei den Achordaten. Von B. Haller. Hierzu Tafel XIV—XIX und 12 Textfiguren . . . . .	233
Bemerkungen zu der Arbeit Aurel von Szilys: Über die Entstehung des melanotischen Pigments im Auge der Wirbeltierembryonen und in Choreoidealsarkomen. Von Dr. med. E. Meirovsky, Cöln a. Rh. . . . .	323
<b>Viertes Heft.</b> Ausgegeben am 20. Februar 1913.	
Untersuchungen über die Anatomie und Entwicklung des peripheren Nervensystems bei den Selachiern. Von Erik Müller. (Aus der anat. Anstalt des Carolinischen Institutes in Stockholm.) Hierzu Tafel XX—XXVIII . . . . .	325
Zur Frage über die Folgen der Unterbindung des Wurmfortsatzes beim Kaninchen. Von Dr. L. W. Sobolew aus Petersburg . . . .	377
Über das Auftreten von Dermocystidium pusula (Pérez), einem einzelligen Parasiten der Haut des Molches bei Triton cristatus. Von Hans Moral. (Aus dem Biologischen Institut der Königl. Universität Berlin. [Direktor: Geh. Rat Prof. Dr. O. Hertwig.] Hierzu Tafel XXIX . . . . .	381
Über das Chondriom der Pankreaszellen. Von Dr. N. Mislavsky aus Kasan, Russland. (Aus der Anatomischen Anstalt zu Tübingen.) Hierzu Tafel XXX . . . . .	394

Aus dem zoologischen Institut der Universität Strassburg.

# Über die Entwicklung des sympathischen Nervensystems beim Frosch.

Von  
**René Camus.**

Hierzu Tafel I—IV und 4 Textfiguren.

<b>Inhalt.</b>		Seite
Einleitung . . . . .		2
Material und Methode . . . . .		3
I. Entwicklung des sympathischen Grenzstranges . . . . .		4
A. Rumpfteil . . . . .		4
1. Eigene Beobachtungen . . . . .		4
a) Sympathische Ganglien . . . . .		4
b) Rami communicantes . . . . .		9
c) Längskommissuren . . . . .		14
d) Grenzstrang . . . . .		15
2. Historisches . . . . .		18
3. Kritik . . . . .		26
B. Schwanzteil . . . . .		30
1. Historisches . . . . .		30
2. Eigene Beobachtungen . . . . .		30
C. Kopfteil . . . . .		31
1. Historisches . . . . .		31
2. Eigene Beobachtungen . . . . .		32
3. Kritik . . . . .		34
II. Entwicklung des Darmnervensystems . . . . .		38
1. Historisches . . . . .		38
2. Eigene Beobachtungen . . . . .		39
a) Nervus intestinalis . . . . .		39
b) Nervus vesicalis . . . . .		42
3. Anatomische Befunde anderer Autoren und Kritik derselben . . . . .		45
Anhang . . . . .		48
Literaturverzeichnis . . . . .		48
Erklärung der Figuren . . . . .		51

### Einleitung.

Das sympathische Nervensystem im weiteren Sinne ist im wesentlichen das Eingeweide-Nervensystem; es versorgt besonders den Tractus intestinalis mit seinen Anhangsorganen, das Gefäßsystem und die Harn- und Geschlechtsorgane.

Physiologisch zeichnet es sich dadurch aus, dass es nicht wie das cerebrospinale Nervensystem die quergestreifte, dem Willen unterworfenen, sondern ausser der besonderen Herzmuskulatur nur die glatte, sogenannte unwillkürliche Muskulatur beherrscht. Ausserdem sind die Nervenfasern der sympathischen Elemente nur von einer Schwannschen Scheide umgeben, und sie entbehren der Myelinscheide in ihrer ganzen Ausdehnung.

Als Zentralorgan dieses Nervensystems betrachtet man im allgemeinen den Grenzstrang; das ist ein linker und ein rechter unter der Wirbelsäule und zu beiden Seiten der Aorta hinziehender Längsstrang, welcher metamere gangliöse Anschwellungen besitzt, die mit den entsprechenden Spinalnerven durch dünne faserige Stränge, die Rami communicantes, verbunden sind.

Was die Entwicklung des sympathischen Nervensystems anbetrifft, so nahmen die älteren Autoren, Remak und Goette, für dasselbe einen selbständigen Ursprung und zwar aus dem mittleren Keimblatt an, während im Laufe der letzten drei Jahrzehnte sämtliche Forscher, mit Ausnahme von Paterson und Fusari, das sympathische Nervensystem mit dem cerebrospinalen Nervensystem vom äusseren Keimblatt ableiteten. Waren sich aber die letzteren im allgemeinen über den Ursprung des Sympathicus einig, so hatten doch ihre Untersuchungen in speziellen Punkten Gegensätze hervortreten lassen, so dass vier Bildungsmodi um Anerkennung gerungen haben. Die Zellen, die den Sympathicus bilden, stammen:

1. von den Spinalnerven (Balfour, Marshall, Hoffmann, van Wyhe, Kohn, Neumayer);
2. von den Spinalganglien (Schenk und Birdsall, Onodi, W. His, His jun., Mazzarelli, Sedgwick, Jones, Rabl, Held, Abel);
3. vom Medullarrohr (Froriep, Kuntz);
4. von der Ganglienleiste (Marcus).

Wie man sieht, sind also noch heute hinsichtlich der Entwicklung des Sympathicus manche und gerade die interessantesten Fragen Gegenstand von Kontroversen. Ich werde später, nach der Mitteilung meiner Beobachtungen, auf die Literatur näher eingehen.

Als mir Herr Prof. Goette vorliegende Arbeit empfahl, war er trotz der umfangreichen gegnerischen Literatur von seiner alten Anschauung über die Selbständigkeit des sympathischen Nervensystems nicht abgekommen, da seine Befunde über das getrennte Auftreten des Nervus lateralis bei der Unke, der Kiemennerven und des Eingeweideastes des Nervus vagus bei Petromyzon seine 1875 gemachten Angaben durch berechtigte Analogieschlüsse stützten.

Für den glücklichen Vorschlag und für die mannigfachen Anregungen, die mir Herr Prof. Goette zuteil werden liess, gestatte ich mir auch an dieser Stelle, meinem hochverehrten Lehrer meinen aufrichtigsten und bleibenden Dank auszudrücken.

### **Material und Methode.**

Hoffmann sagt in seiner Schrift vom Jahre 1900, „der Sympathicus gehöre ohne Zweifel wohl zu einem der schwierigsten und kompliziertesten Bestandteile des ganzen Nervensystems“. Dass die Lösung einer so subtilen Aufgabe, wie es die Entwicklungsgeschichte des Sympathicus ist, bei einem niederen Wirbeltier am ehesten zu suchen sei, lag auf der Hand. Es wurde der Frosch gewählt wegen der Grösse der Zellen und weil er leicht in genügender Menge zu beschaffen ist. *Rana esculenta* schien in weit grösserem Maße geeignet als *Rana temporaria*, da bei letzterer Art das überall fein verteilte Pigment störend wirkt, insofern es die frühesten Differenzierungen der sympathischen Ganglienzellen leicht übersehen lässt.

Die Larven wurden in sandfreien Gefässen mit Plankton gefüttert, das hauptsächlich aus einzelligen Grünalgen bestand. Nebenbei wurde ihnen tierische Nahrung verabreicht, meist in Form von Teilstücken junger Froschlarven. Auf diese Weise konnte ich ein andauerndes, normales Wachstum konstatieren, das, wie sich zeigte, durchaus günstig war.

Von den zahlreichen erprobten Fixierungsmitteln erwies sich Brasils Gemisch als unübertrefflich. Nach kurzer Einwirkungs-

dauer kamen die Objekte direkt in 80% Alkohol. Als Intermedium zwischen absolutem Alkohol und Paraffin diente Chloroform oder Benzol. Die dotterhaltigen Larven verweilten höchstens 10 Minuten in geschmolzenem Paraffin, wodurch der Dotter sich in beliebiger Dicke schneiden liess. — Indem die Kerne mit Heidenhains Hämatoxylin gefärbt wurden, erleichterten sie das Auffinden junger Nerven- oder Ganglienzellen ungemein. Als Plasmafärbung diente vorzüglich Pikrinsäure und Säurefuchsin. So konnten in zweifelhaften Fällen nervöse Fasern von bindegewebigen sicher unterschieden werden. — Die älteren Larven, von denen in vorliegender Arbeit die Rede ist, sind nicht in ganzer Länge gemessen worden, sondern nur vom Mund bis zum After. Für die jüngeren schien mir eine Längenbezeichnung nicht geeignet. Es mögen daher die Angaben über den Grad der Entwicklung der inneren Organe, z. B. des Gehörorgans, der Lunge, sowie die grössere oder kleinere Dottermenge Anhaltspunkte über den Grad der allgemeinen Entwicklung liefern.

## I. Die Entwicklung des sympathischen Grenzstranges.

### A. Der Rumpfteil des Sympathicus.

#### 1. Eigene Beobachtungen.

Bei einer sehr jungen Larve von *Rana esculenta*, die noch keine Kiemenfalte zeigt, deren Gehörorgan ein einfaches Bläschen ohne Andeutung einer Faltenbildung darstellt, deren Lungen-divertikel aber schon deutlich hervortreten, habe ich die ersten sicheren Anlagen des sympathischen Grenzstranges in dem Mesenchym zwischen je einem Rumpfspinalnerven und der Aorta (resp. den Aortenbögen) gefunden. — In diesem Stadium sind die Spinalganglien wohl differenziert; die Spinalnerven sind faserig und erstrecken sich weit über die Stelle hinaus, wo später der Grenzstrang zu suchen ist. — Die Anlagen des Sympathicus bestehen aus einzelnen oder gleich aus mehreren, segmental angeordneten Zellen, die durch eine dicke Plasmahülle und durch ihren etwas grösseren, kugligen und weniger chromatinhaltigen Kern sich leicht von den umgebenden noch undifferenzierten Zellen unterscheiden (Fig. 1—3). Von ihrem homogenen, höchstens

kleine Vakuolen führenden Plasma gehen mehrere äusserst dünne und verzweigte Fortsätze aus, welche an ihrer Ansatzstelle oft verbreitert sind und in diejenigen der benachbarten Mesenchymzellen übergehen. Die beschriebenen Elemente, welche sich in der Folge als Nerven- oder Ganglienzellen ergeben, sind bisweilen dem Spinalnerven eng angeschmiegt, oft aber auch von ihm getrennt durch Mesenchymzellen oder deren verzweigte Ausläufer oder durch grössere oder kleinere Dotteranhäufungen.

Gegen die Ableitung der Anlagen der sympathischen Ganglienzellen vom cerebrospinalen Nervensystem spricht ihr mesenchymatischer Charakter, ihr vom Spinalnerven gesondertes Auftreten, ferner die Tatsache, dass weder innerhalb eines Spinalnerven noch an dessen Peripherie, von dem Rückenmark und dem Spinalganglion an ventralwärts bis zur Höhe der Aorta und darüber hinaus, ausser den als solchen mit Sicherheit erkennbaren Schwannschen Kernen keine anderen zelligen Gebilde anzutreffen sind.

Die obigen Beobachtungen zeigen vielmehr, dass die sympathischen Ganglienzellen an Ort und Stelle aus dem Mesenchym sich differenziert und mit dem Spinalnerven zunächst nichts zu tun haben.

Bevor ich zur Schilderung der weiteren Stadien übergehe, muss ich erwähnen, dass die sympathischen Ganglien nicht, wie Hoffmann dies für Selachier beschrieben hat, „in vollkommen regelmässiger Weise cranio-caudalwärts entstehen, so dass man Gelegenheit hat, in einer Serie von Querschnitten durch einen und denselben Embryo verschiedene Entwicklungsstadien studieren zu können“. Es können vielmehr einige sympathische Ganglien in ihrer Entwicklung den anderen vorausgehen, auch halten diejenigen der einen Seite mit denen der anderen Seite nicht immer gleichen Schritt. Um eine Vorstellung von der Entwicklung der sympathischen Ganglien gewinnen zu können, muss man aus vielen Quer- und Längsschnittserien die günstig getroffenen und dann überhaupt erst erkennbaren einzelnen Ganglienanlagen durch Vergleiche in eine fortlaufende Reihe unterzubringen versuchen.

Ein zweites Stadium in der Entwicklung des Sympathicus findet man in Larven, deren Gehörorgane die Anfänge des komplizierten Labyrinths erkennen lassen. Hier treten

in der vorderen Rumpfhälfte schon kleine sympathische Ganglien auf.

Die am wenigsten differenzierten bestehen aus Syncytien, in welchen grosse, für Nervenzellen schon charakteristische Kerne eingebettet sind. Die diesen Kernen gemeinsame Protoplasmahülle ist äusserst zart, speichert wenig Farbstoff auf und enthält mehrere Vacuolen. Sie geht peripher allmählich in sehr feine und verzweigte Ausläufer über, welche mit den umgebenden Zellen oder Zellprodukten zusammenhängen. Die Fig. 4 und 5, welche das II. und das IV. sympathische Ganglion zum Teil repräsentieren, mögen das Gesagte illustrieren.

Das III. sympathische Ganglion derselben Larve zeigt schon vorgeschrittenere Verhältnisse. Dasjenige der rechten Seite ist vollständig, d. h. mit allen Schnitten, in die es zerlegt wurde, in den Fig. 6—11 wiedergegeben. Es liegt nahe an dem Spinalnerven, ohne jedoch mit ihm eine Masse zu bilden; es sind keine das Ganglion mit dem Spinalnerven verbindende Nervenfasern zu finden. Das aus zirka zehn Nervenzellen bestehende Ganglion ist nicht überall scharf abgesondert, denn mehr oder weniger dünne Fortsätze seiner peripheren gangliösen Elemente gehören dem Mesenchymnetz noch an. Die median gelegene Portion des Ganglions setzt sich in mehrere Zellen fort, welche einen Teil der Anlagen des die Aorta und das von ihr abgehende Gefäss begleitenden Plexus aorticus darstellen (Fig. 8 und 9, P. ao.). Um mehrere grosse Kerne ist ein bereits dichteres Plasma sichtbar; an einer Zelle sieht man einen mächtigen Fortsatz von dem kernhaltigen Pol der Zelle abgehen (Fig. 10), während die Fortsätze der Mehrzahl der Zellen auch an ihrer Ansatzstelle so ausserordentlich dünn sind, dass sie scheinbar dem Zerreißen nahe stehen. Um andere grosse Kerne desselben Ganglions ist das Plasma noch unregelmässig verteilt, es scheint um die Kerne etwas dichter zu sein als an der Peripherie, wo es ein dünnes und vacuolenreiches Netzwerk bildet (Fig. 11). Diese letzten, an das in Fig. 4 dargestellte Stadium erinnernden Verhältnisse lassen sich an einem peripheren Teil eines Ganglions oft beobachten. Der mit n in Fig. 11 bezeichnete Kern, der durch seine Grösse alle anderen Zellkerne übertrifft, stellt also wohl mit dem umgebenden, noch nicht abgegrenzten, stellenweise schaumigen Protoplasma die jüngste sympathische Ganglienzelle des Ganglions dar. —



In dem Ganglion finden sich aber noch kleinere, von kaum nachweisbarem Protoplasma umgebene längliche Kerne R. Sie ähneln zum grössten Teil denjenigen des Mesenchyms, aber ihre Zugehörigkeit zum sympathischen Ganglion ergibt sich schon daraus, dass sie tangential in bezug auf die einzelnen Ganglienzellen angeordnet sind und bisweilen an der diesen zugekehrten Seite eine leichte Aushöhlung zeigen. Diese Kerne, von denen ein jüngeres Stadium in Fig. 14 dargestellt ist, bilden die Anlagen der Randkerne der Ganglienzellen. Der zwischen den einzelnen Ganglienzellen bestehende Grössenunterschied im III. sympathischen Ganglion rechts ist im entsprechenden Ganglion der linken Seite schärfer ausgeprägt. Zwei aufeinanderfolgende Schnitte dieses Ganglions sind in Fig. 12 und 13 wiedergegeben. In jeder fällt eine Zelle besonders auf, deren umfängliches, mit dem Mesenchymnetz zusammenhängendes Plasma einen ausserordentlich grossen Kern umgibt. Dieser birgt in seinem Innern ein grosses Kernkörperchen, im übrigen erscheint er fast ganz homogen und durchsichtig. Die anderen Ganglienzellen, welche in den beiden abgebildeten Schnitten sich finden, stehen in einer späteren Phase der Histiogenese der sympathischen Zellen als die zuerst beschriebenen. Ich entnehme dies zunächst aus ihrer fast vollständigen Absonderung aus dem Mesenchym, dann aus dem Umstand, dass sie eine Ähnlichkeit bekunden mit solchen Ganglienzellen, die zweifellos differenzierter sind. Ihre Kerne sind viel kleiner als diejenigen der zuerst beschriebenen Ganglienzellen, und deren Chromatin ist auch nicht mehr in dem Maße zusammengeballt wie bei diesen.

Das I. sympathische Ganglion, welches wie das II. den folgenden anfangs in der Entwicklung nachsteht, wollen wir in einer etwas älteren Larve mit einem Kiemendeckel betrachten. — Das I. Ganglion links (Fig. 15) besteht aus einer dem Spinalnerven dicht anliegenden, medianwärts konvexen dichten Protoplasma-masse, in welcher zwei grosse Kerne eingebettet sind.

Auf der Strecke zwischen dem sympathischen Ganglion und dem Spinalganglion zeigt der Spinalnerv mehrere mehr oder weniger längliche Kerne mit kaum nachweisbarem Plasma, unter denen sich solche finden, die nicht die für Schwannsche Kerne charakteristische Form besitzen (Fig. 15, v.). Ohne die Kenntnis der vorausgehenden Stadien könnte man daher aus der blossen

Betrachtung dieses Ganglions zu der Vorstellung gelangen, die sympathischen Ganglienzellen seien Umbildungsprodukte jener noch wenig differenzierten, in der Bahn des Spinalnerven „wandernden“ Elemente. — Dagegen lässt die vom sympathischen Ganglion distal gelegene einzelne Ganglienzelle ihre Herkunft nicht verkennen (Fig. 14, Sy.). Sie zeigt noch ein jugendliches Aussehen, insofern sie sich noch einseitig, nach der Muskulatur, in dem Verband der Mesenchymzellen befindet. Durch ihren grossen charakteristischen Kern und ihren Plasmasaum ist die Richtung ihrer Differenzierung ausgeprägt.

In der mesenchymatischen Zelle R glaube ich ein Vorstadium der in Fig. 6 und 8 ebenfalls mit R bezeichneten Randzellen erblicken zu können, weil ihr Kern auf der der Ganglienzelle zugekehrten Seite eine leichte Aushöhlung besitzt.

Das aus fünf Ganglienzellen nebst mehreren Randzellen bestehende sympathische Ganglion der anderen Seite ist in Fig. 16—20 wiedergegeben. Die zentralgelegenen Ganglienzellen sind abgerundet und zeigen ein etwas dichteres Plasma als die peripheren, welche mit feinen Ausläufern ihrem Mutterboden noch angehören. Die Zellen R bekunden ihre Zugehörigkeit zu den Nervenzellen durch die ihnen zugekehrten konkaven Konturen ihrer Kerne; es sind dies die Randzellen. Das entsprechende Spinalganglion ist durch die am meisten ventral gelegene Ganglienzelle SpG in Fig. 19 repräsentiert.

In einem späteren Stadium (Fig. 25) ist das sympathische Ganglion SyG zellenreicher geworden, aber die einzelnen Elemente erscheinen in ihren Bestandteilen kleiner. Das Plasma der sympathischen Zellen ist bei weitem nicht mehr so umfänglich wie früher, es umgibt den Kern fast gleichmässig. Die Kerne werden von denjenigen der Spinalganglienzellen an Grösse übertroffen, und sie lassen sich etwas stärker tingieren als früher.

Fig. 25 zeigt noch über dem Nephrostom und dorsal vom Spinalnerven eine mächtige sympathische Zelle Sy, welche mit dem Spinalnerven keinerlei Verbindungen zeigt; nur mit dem Mesenchym hängt sie noch durch einen sehr dünnen Fortsatz zusammen. Ein stärkerer Fortsatz geht von dem protoplasmareichen Pol der Zelle aus und erstreckt sich bis nahe an den Spinalnerven; sein weiterer Verlauf konnte nicht festgestellt werden, weil er sehr dünn und daher auf dem benachbarten

Schnitt nicht mehr erkennbar wird. Die Zelle stellt offenbar ein Stadium dar, welches dem in Fig. 14 dargestellten folgt. Sie scheint wie diese viel jünger zu sein als die Zellen des entsprechenden Grenzstrangganglions.

Solche isolierte sympathische Nervenzellen finden sich meist einzeln oder, wenn auch weniger häufig, zu mehreren in verschiedener Entfernung vom Grenzstrangganglion. Ältere Stadien zeigen, dass sie nicht etwa degenerieren, sondern sie liegen dann dem Spinalnerven eng an, oder sie erscheinen als an seiner Peripherie zerstreute Ganglienkegel.

Überblicken wir die verschiedenen Formen, in welchen sich uns die sympathischen Ganglienzellen in den aufeinanderfolgenden Stadien zeigen, so scheint die erste Differenzierung der sympathischen Ganglienzellen sich folgendermassen abzuspielen:

Die aus dem Mesoderm stammenden Anlagen der sympathischen Ganglienzellen sind als solche zu allererst von den umgebenden Mesenchymzellen durch ihr etwas umfänglicheres Plasma und ihren etwas grösseren und chromatinärmeren Kern unterschieden (Fig. 1 und 2). Diese Anlagen vermehren sich und nehmen dabei an Grösse beträchtlich zu (Fig. 3). Das bedeutende und rasche Wachstum des Plasmas und des Kerns scheint zu erfolgen durch reichliche Nahrungsaufnahme, welche mit der Verflüssigung des Dotters einhergeht. Indem nicht nur das den Kern umgebende Protoplasma, sondern auch die Fortsätze der sympathischen Zellen anschwellen, kommt es zur Bildung von Syncytien (Fig. 4 und 5). Und dadurch, dass die an Dicke zunehmenden Plasmaanastomosen stellenweise nicht verschmelzen, entstehen runde Lücken (Fig. 11). Später verdichtet sich das anfangs zarte Plasma um den Kern herum, rundet sich dabei mehr oder weniger ab, und die in dem entstehenden Zellterritorium befindlichen Lücken scheinen als vacuolenähnliche Gebilde in das Zellinnere einbezogen zu werden. Die Ganglienzellen lösen sich allmählich aus dem Mesenchymnetz heraus, nehmen unter starker Vermehrung an Grösse ab, bis sie um ein Geringes kleiner erscheinen als die Ganglienzellen der Spinalganglien.

Bald nachdem sich aus den die einzelnen sympathischen Ganglien darstellenden Syncytien um die Kerne ein dichteres Plasma abgesondert hat, beginnt die Bildung der *Rami communicantes* (Fig. 12 und 13). Ich habe dieselben zuerst als

verdickte Stränge unterschieden, welche aus einem ziemlich dichten Protoplasma bestehen und, wie Fig. 13 zeigt, einige kleine Vacuolen führen können. Sie sind ohne Zweifel durch Anschwellung einiger fortlaufend zusammenhängender, das Mesenchymnetz bildender Fäden entstanden. Diese Stränge betrachte ich als Vorstadien der Rami communicantes, weil sie in späteren Phasen in ihrem Innern eine Differenzierung erkennen lassen (Fig. 24). Sie stehen dann noch an vielen Stellen durch dünne Fäden mit dem umgebenden Mesenchym in Verbindung; aber ihre Grundmasse ist nun vollständig durchsichtig geworden, und in derselben finden sich der Länge nach mehrere Fasern, welche nach ihrer Lokalisierung und nach der angenommenen Farbe nur Nervenfasern sein können.

Wie die Nervenfasern nun zu den Ganglienzellen in Beziehung treten, habe ich nicht untersucht. Da aber zu der Zeit, wenn ein zelliger Ram. com. entwickelt ist, die sympathischen Ganglienzellen sich noch nicht vollständig aus ihrem Mutterboden abgesondert haben, ihre einzelnen Zellterritorien also noch nicht abgegrenzt sind, so besteht eine Kontinuität zwischen dem Plasma der Ganglienzellen, des Mesenchymnetzes und also auch der zelligen Anlage des Ram. com. Den weiteren Verlauf könnte man sich dann so denken, dass im Augenblick der Differenzierung der Nervenfasern die Emanzipation der Ganglienzellen noch keine vollständige ist, so dass die Verbindung der Nervenfasern mit den Ganglienzellen von vornherein besteht. — Dass die Vorläufer der faserigen Nerven in undifferenzierten Plasmasträngen zu suchen sind, ergibt sich schon aus folgender Überlegung: Bekanntlich reagieren junge Froschembryonen schon auf äussere Reize, ehe es zur Bildung differenzierter peripherer Nervenbahnen gekommen ist. Daher lässt sich die Annahme nicht von der Hand weisen, dass während der Ontogenese die Reizleitung zunächst nach allen Richtungen hin durch undifferenzierte Plasmastränge erfolgt. Indem nach und nach nur gewisse Plasmastränge die Leitung besorgen, während die anderen sich an dieser Funktion nicht mehr beteiligen, wird durch die Lokalisierung der Funktion in ersteren eine spezifische Ausbildung bedingt.

Es fragt sich nun, ob die Differenzierung des Nerven gleich in ganzer Länge erfolgt, oder ob sie von einem und dann von welchem Ende aus beginnt.

Es ist einleuchtend, dass die Lösung dieser Frage für die Erkenntnis, als was die Rami com. aufzufassen sind, nicht unwichtig erscheint. Dass aber die Bildung der Rami com. der Beobachtung ziemlich viele Schwierigkeiten bereitet, habe ich bald erkannt, weil die Entfernung der sympathischen Ganglien von den Spinalnerven in den betreffenden Stadien zu gering ist, um den in sehr kurzer Zeit sich abspielenden Prozess der Faserbildung einwandfrei studieren zu können, ferner weil der zellige Ram. com. vielfach Biegungen aufweist und daher selten in einer Ebene verläuft. —

Ich ging aus von einer bereits fibrillären, konstant vorkommenden peripheren Verzweigung einer Anastomose des X. mit dem XI. Spinalnerven, wie sie Fig. 23 zeigt. Der Zweig *n* gabelt sich in zwei sehr dünne Äste, denen längliche Schwannsche Kerne *sw* angelagert sind. In Fig. 22, welche ein jüngeres Stadium darstellt, gleicht der untere Ast dem korrespondierenden in Fig. 23, während der obere ein anderes Aussehen hat. Er ist deutlich breiter als der untere; seine nicht länglichen Kerne liegen inmitten des protoplasmatischen Astes. Ausserdem gehen an ihrer Ansatzstelle verbreiterte Ausläufer stellenweise von ihm ab, die mit dem Mesenchymnetz zusammenhängen. Dagegen sind Nervenfasern in ihm nicht nachweisbar, wohl aber sind solche in dem Zweige bis zu seiner Gabelung und im unteren Ast vorhanden. — Bei einem jüngeren Embryo ergab sich ein ähnliches Bild (Fig. 21), wie es für den Ram. com. in Fig. 12 und 13 dargestellt ist. Die Mesenchymkerne des peripheren Nerven liegen noch ganz undifferenziert wenigstens teilweise in dem angeschwollenen dotter- und vacuolenhaltigen Plasmastrang. Wie sich dieser dem fibrillären Nervenstrang anschliesst, konnte wegen der ungünstigen Schnittrichtung und dann wegen der fehlenden festen Punkte in dem betreffenden und in den angrenzenden Schnitten durch Projektion nicht sicher ermittelt werden.

Aus den drei beschriebenen Stadien ergibt sich, dass

1. die Bildung des Nerven oder, genauer ausgedrückt, die faserige Differenzierung der Nervenbahn zentrifugal vom Zentrum aus erfolgt durch

vorschreitende Umbildung bereits vorhandener mesenchymatischer Plasmastränge.

2. die Schwannschen Kerne aus Kernen mesenchymatischer Zellen hervorgehen, deren Plasma, zum grössten Teil wenigstens, zur Bildung der Nervenfasern verwandt wird.

Während mein erster Schluss mit dem, welchen Held (1909) aus seinen Beobachtungen über die Bildung peripherer Nerven bei Anamniern gezogen hat, übereinstimmt, besteht zwischen Held und mir eine grundsätzlich verschiedene Auffassung über die Herkunft der Schwannschen Kerne.

Held hat mittelst der Molybdän-Hämatoxylinfärbung das Auswachsen eines langen Zellfortsatzes aus den Neuroblasten des Rückenmarks beobachtet. Er fand bei der Forelle die erste faserige Differenzierung eines Hautnerven wohl innerhalb der dünnen Plasmastränge des mesodermalen Reticulums; aber der Nerv war zuerst in seiner ganzen Länge eine vollständig freie Faser. Erst nachdem „Bindegewebszellen aus der Cutislamelle hervorgehen und das vorzeitige und epitheliale zu einem zelligen Bindegewebe“ umgewandelt haben, rücken Bindegewebszellen an den „aus einer einzigen und starken Neurofibrille und einer perifibrillären Plasmahülle mit ansetzenden Fäserchen bestehenden Hautnerven, ohne aber (was Held besonders hervorhebt) sich streng seiner Richtung anzupassen und sich eng zu ihrer Oberfläche einzustellen“. Weiter heisst es, die Schwannschen Zellen des primären Hautnerven der Forelle seien ganz andere Bildungen wie jene Bindegewebszellen. Sie seien vielmehr an der Nervenbahn vorgleitende Elemente, die anscheinend aus dem Medullarrohr an ihrer dorsalen Austrittsstelle hervorgehen und sich durch ihren spindelförmigen Leib, durch längsovale Kerne und eine enge Zusammengehörigkeit mit den Nerven selbst auszeichnen. —

Die Fig. 178 und 180, auf die der Autor hinweist, sind aber, meines Erachtens, schon vorgerückte Stadien. Dagegen sind in Fig. 179, „in welcher das sekundäre kernreiche Bild der Nervenstrecke in das des früheren Entwicklungsstadiums übergeht, die Schwannschen Zellen auf dem ersten Stadium ihrer peripheren Wanderschaft noch vielfach mit den umgebenden Bindegewebszellen und ihren Fortsätzen verbunden“. — Wie diese primären Schwannschen Zellen nun aus dem Rückenmark an

der Nervenbahn vorgleiten und dabei doch mit dem umgehenden Bindegewebe vielfach verbunden sein sollen, kann ich mir nicht vorstellen. Ich betrachte die in Fig. 179 dargestellte grosse Zelle als eine unverschobene mesenchymatische Zelle, deren Kern in der Folge wohl zu einem Schwannschen Kern wird.

Nachdem wir in dem wachsenden Nerven eine vom Zentrum aus peripher vorschreitende Differenzierung mesodermaler Teile erkannt haben, würde unsere Frage nach der Bildung des Ram. com. sich folgendermassen präzisieren: Stellt der Ram. com. eine vom Spinalnerven aus erfolgte Bildung dar, oder ist er vom sympathischen Ganglion aus entstanden? In letzterem Falle wäre dann der Ram. com. primär rein sympathischer Natur.

Nach His, Kuntz u. a. soll der Ram. com. dadurch entstehen, dass spinale Nervenfasern in der Höhe der Aorta medial eine Ablenkung erfahren und durch Wachstum den Sympathicus erreichen.

Paterson, welcher für einen selbständigen Ursprung des Sympathicus eintritt, beschreibt genau denselben Vorgang.

Dagegen verdankt nach Fusari der Ram. com. seine Entstehung einer zelligen Verlängerung der Anlage des sympathischen Ganglions, die nach dem Spinalnerven zustrebt. Auf den Prozess der Neurofibrillation geht er nicht ein; er sagt bloss, dass später in dem Ram. com. einige Nervenfibrillen sich finden, wo dieser sich mit dem Spinalnerven verbindet.

Nach anderen Autoren, Neumayer u. a., ist die Verbindung des sympathischen Ganglions mit dem Spinalnerven von Anfang an vorhanden, und der Ram. com. entsteht in dem Maße wie das sympathische Ganglion von dem Spinalnerven abrückt.

Nach Kohn endlich ist der Ram. com. zunächst an der Abgangsstelle vom Spinalnerven fibrillär differenziert, während er in seinem übrigen Abschnitt protoplasmatisch ist.

Nach meinen nun folgenden Beobachtungen glaube ich für einen den herrschenden Anschauungen entgegengesetzten Bildungsmodus des faserigen Ram. com. eintreten zu müssen.

Der Kopfteil des Sympathicus entsteht, wie später ausführlicher dargestellt wird, aus einem faserigen Auswuchs aus dem Grenzstrang. Indem im Laufe der Entwicklung die betreffenden Fasern sich denjenigen der cerebralen Nerven beimischen, ist die Verbindung des Sympathicus mit dem cerebralen Nervensystem erreicht.

Einen Hinweis für die gleiche Entstehungsweise einer Verbindung des sympathischen mit dem spinalen Nervensystem glaube ich in einer Verbindung des Darmnerven mit dem N. ischiadicus gefunden zu haben. Ich muss aber hier wieder vorgreifen und Verhältnisse schildern, die erst im II. Teil Platz finden sollten. Fig. 33 möge das Folgende illustrieren. Von den am Übergang des Mesenteriums in den Körperstamm gelegenen Ganglienzellen des Darmnerven geht ein Faserbündel r. c. ab, dessen einzelne Elemente mit denen des Spinalnerven unter einem „spitzen“ Winkel bei  $\times$  zusammentreten. Aus dem Verlauf des Ram. com. und der Art seiner Verbindung mit dem Spinalnerven ist zu entnehmen, dass er zunächst nur aus sympathischen Fasern zusammengesetzt ist. Eine mit Osmiumsäure fixierte Larve von 14 mm Länge zeigte denn auch noch keine myelinhaltigen Fasern in einem Ram. com. zwischen dem Darmnerven und dem Spinalnerven.

Aus diesen Befunden schliesse ich, dass auch die Rami com. des Grenzstranges als Bildungen zu betrachten sind, die vom Sympathicus aus erfolgen, zunächst nur sympathische, dann auch spinale Fasern enthalten.

Das Auffinden der Vorstufe einer die sympathischen Ganglien untereinander verbindenden Längskommissur ist nicht leicht. Es ist mir dies nur an wenigen Serien gelungen. Den am glücklichsten geführten Sagittalschnitt gibt Fig. 26 wieder. Die beiden sympathischen Ganglien stellen noch Syncytien dar. Zwischen ihnen treten innerhalb des Mesenchyms einzelne und zu kleineren Syncytien vereinigte Zellen hervor, die durch ihre Form und Grösse und durch ihre grosse Ähnlichkeit mit denjenigen der Ganglien sich bestimmt als sympathische Zellen erweisen. Es geht meines Erachtens aus der Betrachtung dieses Bildes deutlich



genug hervor, dass der Grenzstrang nicht, wie allgemein angenommen wird, ausschliesslich durch konvergentes Wachstum der einzelnen Ganglien zustande kommt. Die zwischen den Ganglien gelegenen mit *i* bezeichneten gangliösen Anlagen der Längskommissur sind zweifellos an Ort und Stelle aus dem Mesenchym entstanden; nur haben sie sich später differenziert wie die metamer angeordneten Ganglien. Die faserige Ausbildung des Längsstranges erfolgt später als diejenige der *Ram. com.* Fig. 27, die einen Sagittalschnitt einer 6,5 mm langen *Rana temporaria* wiedergibt, zeigt vom VIII. sympathischen Ganglion nach hinten sich erstreckend, einen nahezu gleich breiten plasmatischen mit Kernen versehenen Strang, welcher noch keine Differenzierungen zeigt, sondern vollkommen homogen ist. — Einen fast in seiner ganzen Länge faserigen Grenzstrang konnte ich in seltenen Fällen schon bei 5—6 mm langen Larven von *Rana esculenta* erkennen. Die Ganglienzellen sind noch nicht so zahlreich, dass sie überall eine geschlossene Reihe bilden; auch finden sie sich in unregelmässiger Verteilung, so dass nun von gangliösen Anschwellungen nicht wohl geredet werden kann. In der Folge verwischt sich die zuerst ausgesprochene Metamerie vollständig. Die nunmehr stärker tingierbaren Kerne der sympathischen Ganglienzellen sind viel kleiner als diejenigen der grösseren Spinalganglienzellen: das Plasma umgibt den Kern als spärlicher Saum, so dass bei schwächerer Vergrösserung der Grenzstrang sehr leicht übersehen werden kann. Also nur bei starker Vergrösserung sind die sympathischen Zellen von den umliegenden Mesodermzellen zu unterscheiden und die zu wenigen und dünnen Bündeln vereinigten Nervenfasern wahrzunehmen.

Ungefähr von diesem Stadium ab dehnen sich die ersten beiden Spinalganglien ventralwärts bis in die Höhe des Grenzstranges aus. Dies hat auch Jones bei *Rana* und *Bufo* beobachtet und zwar in seinem Anfangsstadium. Er fand nämlich Zellen inmitten des Spinalnerven, die durch ihre Grösse von den charakteristischen Spinalganglienzellen differierten, aber denen des schon vorhandenen Grenzstranges ähnlich sahen; und er schloss daraus, dass jene Zellen, vom Spinalganglion kommend, in der Höhe der Aorta aus der Bahn der Spinalnerven heraus nach dem Standort des Sympathicus „wanderten“. Eine gleiche Entstehung

nahm er an für die den Grenzstrang bereits bildenden sympathischen Zellen.

Jones hat, wie aus dem Vorhergehenden ersichtlich ist, seine Untersuchungen bei Larven begonnen, welche schon einen kontinuierlichen Grenzstrang besaßen, so dass also seine Befunde schon deshalb einen Schluss über den Ursprung des Sympathicus keineswegs erlauben.

Seine Untersuchungen kann ich auch nur zum Teil bestätigen. Ich finde die von ihm geschilderten Verhältnisse, wie schon erwähnt, nur bei den beiden ersten Spinalnerven; bei den folgenden dagegen sind sie nicht anzutreffen. Da der III. und die folgenden Spinalnerven der kleinen, den sympathischen Nervenzellen ähnlichen Elemente zwischen den Spinalganglien einerseits und den Ram. com. andererseits entbehren, und da diese Elemente nur in den Spinalganglien neben den grossen Ganglienzellen sich finden, müssen wohl die betreffenden Zellen dem Spinalganglion angehören. Ich habe beobachten können, dass gelegentlich auch grosse Spinalganglienzellen weit ventral bis nahe an den Sympathicus vorgeschoben erscheinen. Niemals aber handelte es sich in der Höhe des Sympathicus um einzelne, ich meine vom Spinalganglion isolierte Ganglienzellen im Spinalnerven. Also ist es das Spinalganglion selbst, welches in dem vordersten Rumpfabschnitt bis in die nächste Nähe des Sympathicus hinunterreicht.

Ist somit Jones' Ableitung des Sympathicus schon durch die Betrachtung eines weit vorgeschrittenen Stadiums unhaltbar, so wird sie es um so mehr durch die schon erwähnte Tatsache, dass in früheren Stadien (Fig. 19) die ersten Spinalganglien ventral noch nicht bis an die sympathischen Ganglien hinunterreichen.

Bei einer ca. 7 mm langen Larve ist der Grenzstrang leicht zu verfolgen, er enthält nun viel mehr Ganglienzellen als in dem zuvor beschriebenen Stadium; auch ist das Gefüge der Zellen ein dichteres. Sein vorderes Ende liegt zwischen dem Vagusganglion und dem I. Spinalnerven, sein hinteres am IX. Spinalnerven. Zur Bildung eines X. sympathischen Ganglions kommt es also nicht, wenigstens habe ich ein solches niemals beobachtet. Der Grenzstrang endigt caudal gewöhnlich kurz, nachdem von ihm einige Rami com. nach dem IX. abgegangen sind. Nur in einem Falle ist mir ein anderes Verhältnis in dieser Region begegnet. Man sieht in der Textfig. 1 von dem Ende des Grenz-

stranges bei S einen dünnen Nerven ausgehen, welcher der lateralen Wand der Aorta entlang zieht und sich mit dem X. Spinalnerven verbindet. Während er aber nur halbwegs bis zum X. ein gangliöses Band darstellt, entbehrt seine hintere Hälfte vollständig der Ganglienzellen. Daher ist der zwischen dem IX. und dem X. Spinalnerven liegende sympathische Abschnitt wohl nur als ein peripherer Teil des Grenzstranges aufzufassen. — Was die in der Literatur erwähnten, hinter dem IX. Spinalnerven

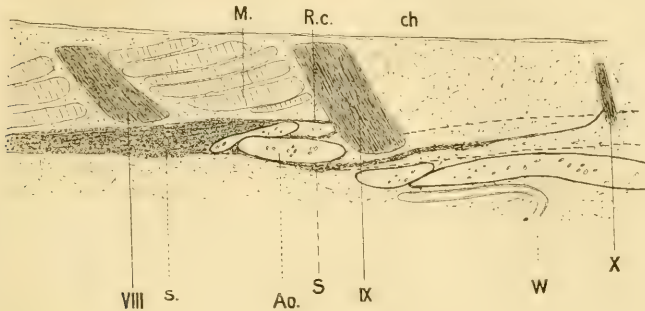


Fig. 1.

*Rana temporaria*. Rechtes Vorderbein durchgebrochen, linkes Vorderbein eben noch unter der Haut. Linke Seite im Sagittalschnitt. s. S. = Sympath. Grenzstrang; VIII.—X. = VIII.—X. Spinalnerv; M. = Muskulatur; Ao. = Aorta; R. c. = Ramus com.; W. = Einmündungsstelle des Wolffschen Ganges in den Darm; ch. = Chorda dorsalis.

gelegenen sympathischen Ganglia coccygea betrifft, so verweise ich auf Teil II 3, in welchem sie als Teile des Darmnerven gedeutet sind.

Die schon beim Auftreten des faserigen Grenzstranges verwischte Metamerie prägt sich in der älteren Larvenperiode nach und nach wieder aus, aber nur teilweise: Während der Grenzstrang im vorderen und im hinteren Teile durch verjüngte und verdickte Stellen Ganglienknoten absondert, sind in seinem mittleren Abschnitt keine Ganglien abgegrenzt. der Grenzstrang bildet hier stellenweise ein Geflecht, welches mit dem die Aorta seitlich und ventral umgebenden gangliösen Nervenplexus zusammenhängt.

Ob nun beim erwachsenen Frosch sich wirklich ein gut definierter Strang überall isolieren lässt, habe ich nicht untersucht.

## 2. Historisches.

Der erste Forscher, welcher sich über die Entwicklung des Sympathicus geäußert hat, ist *Remak* (1843). Beim Huhn tritt der Sympathicus in vier Abteilungen auf, die *Remak* als Grenz-, Darm-, Geschlechts- und Mittelnervensystem bezeichnet und unter dem Namen „Visceralnervensystem“ zusammenfasst. Zuerst bildet sich der Grenzstrang und zwar aus den Urwirbeln; diese sondern sich in eine Zentralmasse, die Anlage der Spinalganglien, und in eine Kapsel. Aus dem äusseren Ende einer jeden Kapsel wachsen kurze, faserige Schenkel hervor, die sich untereinander so zu Bogen verbinden, dass alle Bogen zusammen den Grenzstrang des Nervus sympathicus bilden. Nach *His* (1868) stammen die Zellen, aus welchen die Ganglien des Grenzstranges entstehen, aus den Urwirbelkernen. Unzweifelhaft sind aber auch diejenigen sympathischen Ganglien Abkömmlinge der Urwirbelkerne, welche an der Wurzel des Gekrüses und in diesem selbst auftreten.

1875 widmete *Goette* in seiner „Entwicklungsgeschichte der Unke“ einen Abschnitt der Entstehung des Eingeweidennervensystems. Innerhalb des Mesoderms entwickelt sich ein Nervensystem, das im Anfang seiner Ausbildung eine durchaus selbständige Existenz hat und erst nachträglich mit den Spinalnerven in Verbindung tritt. Zuerst entsteht der Grenzstrang, während die weiteren Verzweigungen in den Eingeweiden erst später erscheinen. Die ersten Andeutungen glaubte er bereits am Ende der ersten Larvenperiode in kleinen Gruppen von Zellen gefunden zu haben, die, in ihrem Aussehen mit den Ganglienzellen der Spinalganglien übereinstimmend, zu beiden Seiten der Aorta, zwischen dieser und den Anlagen der Nieren liegen. Da er sie nur an einzelnen Querschnitten antraf, schien ihm dieser Umstand darauf hinzudeuten, dass die gangliösen Anschwellungen die ersten Anlagen bilden. In der Mitte der zweiten Larvenperiode besteht der Grenzstrang aus spindelförmigen Ganglien und deren Verbindungszweigen, doch existieren noch keine Verbindungen mit den Spinalnerven noch mit dem Vagus, diese erfolgen erst später.

1878 kam eine neue Auffassung von der Entwicklung des Sympathicus auf durch *Balfour*.

Bei Elasmobranchiern fand er die ersten Spuren des Sympathicus in kleinen, segmental angeordneten Zellmassen am Ende eines kurzen, median gerichteten Astes je eines Spinalnerven. Diese Beobachtung verleitete ihn zu der Annahme, der Sympathicus „könne“ als ein Auswuchs (offshoot) aus dem cerebrospinalen System entstehen. Die Längskommissuren fand er erst in späteren Stadien.

1880 bemühen sich *Schenk* und *Birdsall*, die Angaben *Balfours* bei Vögeln und Säugetieren zu bestätigen. Sie finden bei einem fünftägigen Hühnerembryo, desgleichen bei einem 22 mm langen menschlichen Embryo die Ganglien des Sympathicus in Zusammenhang mit den Intervertebralganglien; ferner, dass die sympathische Ganglienmasse am ventralen Ende nicht circumscripht aufhört, sondern sich noch weiter mit zarten Ausläufern von Ganglienmassen anderen Organteilen nähert und an der Wandung der Aorta die Anlage zum Plexus aorticus, an der Wand des Darms die Anlage des Plexus Auerbachii bildet. Zu dieser Zeit ist die Differenzierung der

Gewebe im Darm nicht vollendet, es zeigt sich von diesen nur die Anlage der Ringfaserhaut. Es ist daher begreiflich, wie die Ganglien im Plexus Auerbachii zwischen die beiden Muskelschichten des Darms zu liegen kommen. Hieraus entnehmen sie, „dass die Ganglien, durch die Wachstums- und Bildungsverhältnisse im Embryo bedingt, in ihren Anlagen verschoben werden, bis sie ihren bleibenden Standort erreicht haben, wo sie sich erst metamorphosieren“. — „Während man im Rumpfteil des Huhns den Intervertebralganglien entsprechend in alternativ angelegten Knoten die sympathischen Ganglien auftreten sieht, begegnet man am Halsteil einer zusammenhängenden Ganglienmasse als Anlage des Sympathicus. Die Verbindung der sympathischen Ganglien untereinander als auch mit den bezüglichlichen Intervertebralganglien ist während eines jüngeren Entwicklungsstadiums eine aus Ganglien zusammengesetzte. Die faserigen Verbindungsstränge zwischen den Ganglienknoten sind ein Produkt späterer Bildung.“

Nachdem durch Schenk und Birdsall die Selbständigkeit des sympathischen Geflechts, welches „nach seiner Entwicklungsweise mit dem übrigen Nervensystem in Verbindung steht“, in Frage gestellt und die sympathischen Ganglien als vorgeschobene Massen aus den Spinalganglien betrachtet worden waren, hielt Balfour (1881) den ursprünglichen Zusammenhang des Sympathicus mit den Spinalnerven für erwiesen, da er nach neueren Untersuchungen<sup>1)</sup> die sympathischen Ganglien der Selachier zuerst als blosse Anschwellungen an den Hauptstämmen der Spinalnerven fand.

1886 dehnte Onodi die Lehre vom epiblastischen Ursprung des Sympathicus auf die ganze Wirbeltierreihe aus. An *Scyllium canicula* 18 mm beobachtete er am ventralen Ende des Intervertebralganglions eine dreieckige Verdickung. Dieses Produkt eines segmentartigen Zellenproliferationsprozesses betrachtete er als das erste Stadium des Sympathicus. In derselben Region fand er an 20 mm langen Embryonen die „erste Erscheinung des sympathischen Ganglions in Gestalt einer vollständig abgetrennten Ganglienmasse an der medialen Seite des faserigen Nervenstammes“. Bei 25 mm langen Embryonen ist im proximalen Teil des Stammes die Verbindung der sympathischen Ganglien schon hergestellt. Der Autor sagt, der sympathische Grenzstrang verdanke den in der Richtung gegeneinander wachsenden, separierten sympathischen Ganglien sein Entstehen; ferner der Grenzstrang entwickle anfangs gangliöse, später faserige periphere Äste, aus denen durch Abschnürung grössere periphere Ganglien sich bilden. Nach seinen nicht veröffentlichten Untersuchungen legt Onodi allen grösseren peripheren Ganglien einen durchaus sympathischen Charakter bei. — An *Mustelus laevis* und *Myliobatis aquila* findet Onodi jeden Kiemenast mit einer scharf umschriebenen Anschwellung, einem Ganglion, versehen. Diese Befunde erscheinen ihm als Beweis für die Selbständigkeit der Kiemenäste: er betrachtet sie wie Gegenbauer als den Spinalnerven homolog. Dies zieht eine seinem Standpunkt entsprechende Auffassung der Ganglien nach sich. „Da, wie wir gesehen“, so führt Onodi weiter aus, „die sympathischen Ganglien aus dem distalen Teil

<sup>1)</sup> Balfour: Handbuch der vergleichenden Embryologie, übersetzt von Vetter, 1881.

der Spinalganglien sich entwickeln, und dieser Prozess bei den Selachiern nur auf das Gebiet des Rumpfes beschränkt ist, so ergibt sich uns als natürliche Konsequenz, dass wir in den isolierten Ganglien der den Spinalnerven homologen Kiemenäste nicht nur spinale Ganglien, sondern die Summe der spinalen und der denselben entsprechenden sympathischen Ganglien erkennen müssen. — Die in den Eingeweiden eingelagerten Ganglienzellen entwickeln sich nach Onodi wahrscheinlich separat.

1889 bestätigt van Wyhe die Entdeckung Balfours, dass „jedes Segment des Suprarenalorgans mit dem zugehörigen sympathischen Ganglion als eine zellige Verdickung eines Spinalnerven auftritt und sich allmählich von diesem entfernt, während es nur durch feine Nervenfasern mit demselben verbunden bleibt“.

1890 glaubt His, „dass man nach Onodi's Arbeiten die Herkunft des Sympathicus aus den spinalen Ganglien nicht mehr bezweifeln darf“. doch scheint ihm Onodi's Fassung des Herganges nicht annehmbar. Der genetische Zusammenhang zwischen den sympathischen und den spinalen Ganglien liegt seines Erachtens „nicht darin, dass jene von diesen sich abschütren, sondern es entstehen innerhalb der Spinalganglien unreife, bewegliche Elemente, welche von da in das Gebiet des sich bildenden Grenzstranges überwandern und erst hier zu den eigentlichen Nervenzellen sich umbilden“. Weiter heisst es: „Es fehlt nicht an zahlreichen Anzeichen für diesen Vorgang: die Spinalganglien sowohl als die jungen Grenzstrangganglien enthalten stets eine Anzahl von grösseren, rundlichen oder ovalen Zellen mit Mitosen. Solchen Zellen begegnet man auch innerhalb der Hauptnerven, und verhältnismässig reichliche Mitosen treten in dem gesamten Gebiete auf zwischen dem Nervenstamm einerseits, der Chorda dorsalis und der Aorta andererseits. Ein Teil der in letzterem Bezirk auftretenden Mitosen gehört Bindegewebszellen an; aber dies kann nur für einen Teil gelten, denn in keinem anderen Bindegewebsbezirk finden sich entfernt ähnliche Verhältnisse. Die Grenzstrangganglien sind wohl ihrerseits wieder als der Ausgangspunkt der visceralen Ganglien anzusehen.“ — Es erscheint His sehr bedeutsam, dass die Geschichte des Nervus sympathicus beim Menschen nicht mit den Ganglien ihren Anfang nimmt, sondern mit den Rami communicantes.

Durch ihre an höheren Vertebraten ausgeführten Untersuchungen wurden nun Paterson (1890) und Fusari (1892) veranlasst, wieder für die alte Auffassung vom mesodermalen Ursprung des Sympathicus einzutreten.

Paterson beschreibt die Anlage des Sympathicus als eine unsegmentierte Zellkolumne, welche erst sehr spät, durch die Verbindung mit den Spinalnerven und durch ihre Lagebeziehungen zur Wirbelsäule, eine Segmentierung erfährt.

Fusari findet die ersten Spuren des Sympathicus beim Huhn zu einer Zeit, wo die Spinalganglien die ventralen Wurzeln noch nicht erreicht haben, wo also ein weiter Abstand sie von den sympathischen Anlagen trennt. Es sind dies segmentale Bildungen, die, erst nachdem ein kontinuierlicher Grenzstrang ausgebildet worden ist, Verbindungen mit den Spinalnerven eingehen. Bei 4 mm langen *Mus decumanus*-Embryonen findet er einen

unsegmentierten Strang. Die Anlagen der Rami com. sind in der vorderen Körperhälfte zellig vorgebildet.

1891 baut His jun. im wesentlichen die Theorie seines Vaters aus. Die wandernden Zellen, die nach ihm den Sympathicus bilden sollen, beschreibt er als rundliche oder ovale, zuweilen polygonale Zellen, die vollkommen frei, ohne Hülle in den Zwischenräumen des Mesoblastgewebes liegen. Der Kern sei relativ gross, meist exzentrisch; das grosse Kernkörperchen weise ein ungemein chromatinreiches Fadennetz auf. Das fein granulirte Plasma zeige eine ausgesprochene Tinktionsfähigkeit gegen Hämatoxilin und Eosin, wodurch die Nervenzellen im Mesoblast deutlich hervortreten. In diesem frühesten Stadium besitzen die Zellen keine Fortsätze: sie sind also weder untereinander, noch mit dem Zentralorgan in Verbindung. Nur bei einigen wenigen Zellen konnte His Fortsätze wahrnehmen, die aus dem Plasma hervorgingen, sich rasch verjüngten und zentripetal gerichtet waren. Ihre nervöse Natur hält His durch den Nachweis der auswachsenden Faser für sichergestellt, ihre Abstammung sei durch die bis zur Wurzelkreuzung zu verfolgenden Schwärme klar gelegt. Für die Beweglichkeit schien ihm die Anordnung der Elemente in Stränge und der Umstand, dass die Stränge sich im Laufe der Entwicklung verlängerten, zu sprechen. His glaubt die Fähigkeit zu wandern bis in ziemlich späte Stadien der Entwicklung annehmen zu müssen. Einen weiteren Stützpunkt für seine Theorie sieht His in der auffälligen Ansammlung grösserer Gangliengruppen an Stellen, wo der Wanderung ein Hindernis entgegentreten konnte, an den Teilungswinkeln der Gefässe und Nerven, an der Umschlagsstelle des Pericards; ferner in der Beobachtung, dass im Beginn der Herznervebildung die Ganglien an der Spitze der eindringenden Faserbündel marschieren. — Beim Huhn am Ende des 4. Bebrütungstages „entspringt aus dem Winkel, in dem beide Wurzeln zusammentreffen, ein dünner faseriger Ramus communicans. Dagegen geht von der Vereinigungsstelle der Wurzeln ein Schwarm von Zellgruppen aus, der, ohne scharf begrenzte Bahnen einzuhalten, beiderseits der Bauchseite zustrebt. An einzelnen Stellen staut sich der Schwarm, und es bilden sich grössere Anhäufungen. — Unterhalb des Zwerchfells vereinigen sich die Schwärme beider Seiten zu einer Schlinge, welche die Aorta ventral umschliesst; aus diesem Ring entstehen weitere Zellschwärme, die theils gegen das Darmgekröse, theils gegen die Urniere ziehen und sich dort zu einer zweiten Ansammlung anhäufen.“ —

1893 findet Marshall bei Rana und Gallus die Anlage des Grenzstranges als „eine Serie von Auswüchsen gewisser Cranial- und aller Spinalnerven, die zu gangliösen Anschwellungen werden und später sich untereinander verbinden“. (Nach Jones.)

1895 bestätigt Sedgwick bei Selachiern die Angaben Balfours über die Anlagen des Sympathicus und in demselben Jahr Mazzarelli diejenigen von His, und zwar an Selachiern und Vögeln.

Nach Rabl (1897) ist der Sympathicus der Selachier nicht eine Bildung des Spinalnerven, sondern eine solche, welche allein durch die Verlängerung des Spinalganglions geschieht. (Nach Held.)

1897 führt His jun. im wesentlichen seine früheren Darstellungen weiter aus in einer Arbeit über die Entwicklung des Bauchsympathicus beim Hühnchen und beim Menschen.

Eine Studie über die Entwicklung des Sympathicus bei Selachiern, welche wieder Balfours Angaben bestätigt, gibt Hoffmann (1900). Erst nachdem sich beide Spinalwurzeln vereinigt haben und der gemischte Spinalnerv entstanden ist, beginnen die sympathischen Ganglien sich anzulegen als zellige Verdickungen der Spinalnerven unmittelbar unter der Vereinigungsstelle beider Äste. In jedem Segment, sagt Hoffmann, dessen dorsale Nervenwurzel Gelegenheit findet, sich mit der ventralen Nervenwurzel desselben Segments zu vereinigen, entsteht ein sympathisches Ganglion. Daher sind im Kopf von Acanthias, wo sensible und motorische Fasern getrennt verlaufen, keine sympathischen Ganglien als selbständige Nervenknoten vorhanden; nur der Nervus ophthalmicus (dorsale Wurzel) hat Gelegenheit, eine Verbindung einzugehen mit dem Nervus oculomotorius (ventrale Wurzel), und unter dieser Anastomose entsteht das Ganglion ciliare, welches das erste sympathische Ganglion repräsentiert. Nach Hoffmann differenziert sich das junge sympathische Ganglion in einen peripheren Teil, der faserig wird und die Anlage des Ramus communicans bildet, und in einen zentralen Teil, aus dem das Ganglion hervorgeht. — Längskommissuren zwischen den einzelnen Ganglien findet Hoffmann bei Acanthias nicht, während sie nach Onodi bei Scyllium vorhanden sind. Dagegen gibt Chevreil wieder an, dass es bei den Elasmobranchiern einen Grenzstrang nicht gibt, die einzelnen sympathischen Ganglien seien nicht miteinander verbunden.

1902 findet Hoffmann „bei 9—10 mm langen Triton taeniatus die erste Anlage eines Sympathicus an der Stelle, wo später der Grenzstrang erscheint, als vereinzelte Zellen, die durch einen langen, aber äusserst dünnen Ausläufer mit dem Ramus ventralis spinalis zusammenhängen“.

Dem Autor scheint der Schluss berechtigt zu sein, dass besagte Zellen aus dem Ramus ventralis ausgewandert sind. Bei Salamandra-Embryonen 30—33 mm bildet der Sympathicus einen kontinuierlichen, teils zelligen, teils faserigen Stamm, der sich kopfwärts bis an die Ursprungsstelle der ventralen Wurzel des I. Spinalnerven verfolgen lässt und sich caudalwärts in den Schwanz verlängert. — Weiteres ist über die Entwicklung des Grenzstranges nicht mitgeteilt.

1905 veröffentlicht Jones seine Beobachtungen über die Entwicklung des Sympathicus bei der Kröte und beim Frosch. Er findet bei Bufo 9 mm zwischen dem Vagus und dem II. Spinalnerven den Sympathicus zuerst aus im Mesoderm zerstreuten Zellen bestehend, die besonders in der Region des Spinalnerven dichter stehen und so einen Strang bilden, der sehr unregelmässig erscheint und in jedem Querschnitt drei bis zwölf Zellen zeigt. Da er Zellen innerhalb der I. und II. Spinalnerven findet, die mit den Zellen einerseits der Spinalganglien, andererseits des sympathischen Grenzstranges in Kontinuität stehen, hält er die sympathischen Zellen für ectodermalen Ursprungs und neigt dazu, sie von den Spinalganglien abzuleiten. — In der Region des III. Spinalnerven soll vom Sympathicus nichts zu sehen sein, dagegen lässt sich ein kontinuierlicher Grenzstrang halbwegs zwischen dem



III. und IV. Spinalnerven bis zwischen dem IX. und X. verfolgen. In seinem zweiten Stadium (Bufo 12 mm) stellt der Sympathicus zwischen Vagus und N. Spin. II einen ununterbrochenen Strang dar. Er ist mit dem dahinter liegenden Hauptteil verbunden, welcher mit dem VI. Spinalnerven eine faserige Verbindung zeigt. — Bei Bufo 14 mm findet er auch den IV., V., VII. und VIII. Spinalnerven in Verbindung mit dem Grenzstrang; bei 18 mm langen Larven ist auch N. Sp. IX verbunden. — Bei 21 mm Länge ist das Vagusganglion mit dem Grenzstrang verbunden. Zu dieser Zeit ist auch der Grenzstrang von einer wohl entwickelten Membran umgeben.

Auf Grund seiner Bearbeitung der bisherigen Literatur und seiner eigenen Untersuchungen über die „Histogenese und Morphogenese des peripheren Nervensystems, der Spinalganglien und des Nervus sympathicus“ in Hertwigs „Handbuch der Entwicklungslehre der Wirbeltiere“ betrachtet Neumayer (1906) für die Entstehung des Sympathicus das System der Spinalnerven als Ausgangspunkt. Nach ihm wäre der Sympathicus weder ein abgeschnürter Teil der Intervertebralganglien im Sinne Onodis, noch würde es sich um Wanderzellen handeln, wie das His annimmt. Das System des Sympathicus geht vielmehr aus Elementen hervor, die als Abkömmlinge der vorderen und hinteren Wurzel zu betrachten sind und sich ebenso in loco differenzieren wie die Spinalganglien und die Wurzelfasern. In einem in seiner Fig. 209 wiedergegebenen Querschnitt eines *Pristiurus*-Embryo, welcher wohl die Entstehung des Sympathicus veranschaulichen soll, ist das aus 25—30 Kernen repräsentierte Ganglion „in ganzer Breite mit dem Spinalnerven verbunden, und aus ihm herab zieht ein kernreicher Strang an die Wand der Urniere herab. Der hier noch einheitliche Spinalnerv spaltet sich später in einen medialen, kernreichen, mit dem Sympathicus zusammenhängenden Anteil und in einen lateralen Abschnitt. Der Sympathicus spaltet sich in der Folge der Länge nach vollständig vom übrigen Teil des Nerven ab, und zugleich damit erfolgt eine Ablösung des Ganglions von dem Nerven. Die sympathischen Nerven rücken stetig weiter ab, und in gleichem Maße verlängern sich die freien Strecken der Rami com. Da die sympathischen Ganglien in ihrer Entwicklung im innigsten Konnex mit den gemischten Spinalnerven stehen, muss auch die Anlage zeitlich mit dem Erscheinen der Vereinigung der beiden Wurzeln zusammenfallen. Da, wo es zu einer solchen Vereinigung nicht kommt, fehlen demnach auch sympathische Ganglien (vgl. Hoffmann). Das früheste Auftreten sympathischer Elemente bei Knochenfischen hat Neumayer in seiner Fig. 177 bei einem 20 Tage alten Forellenembryo illustriert. „Von der ersten Anlage des Spinalganglions setzt sich ein kontinuierlicher Zellstrang bis zur Aorta fort und verbreitert sich hier zu einer Zellanhäufung“, die er als Anlage des sympathischen Ganglions betrachtet. Die Zellen dieses Ganglions sind protoplasmaarm, haben grosse, rundliche Kerne, die zum Teil etwas dunkler tingiert sind als diejenigen des Spinalganglions und des Ramus communicans. Ein Grenzstrang existiert zu dieser Zeit noch nicht. „Aus der Untersuchung einiger *Rana*-Embryonen ergab sich, dass schon vor dem Auftreten der sympathischen Ganglien ventro-medial wachsende, von den Spinalnerven auswachsende Zellstränge existieren, von denen ausgehend es dann, wie auch Untersuchungen

an Urodelen ergeben haben, zur Bildung des Grenzstranges kommt.<sup>4</sup> Seine Beobachtungen an Sauropsiden, auf die ich nicht näher eingehen will, stehen mit denen von Onodi beim Hühnchen nicht im Einklange. Dagegen findet er bei Hühnerembryonen Bilder, die den Beobachtungen bei *Lacerta* entsprechen; er stimmt mit den Angaben von His überein, der dem Auftreten der sympathischen Ganglien die Entwicklung des Grenzstranges vorausgehen lässt.<sup>1)</sup>

Nach Froiep (1907) verlassen bei *Torpedo* und *Lepus* die Nervenzellen der zum autonomen Nervensystem gehörigen vertebralen, prävertebralen und terminalen Ganglien als indifferente grosskernige Bildungszellen das Medullarrohr zusammen mit den ventralen Spinalnervenzellen und rücken mit diesen in den Hauptstamm des Spinalnerven. Sie wandern gemeinsam und vorübergehend innig verschmolzen mit auswachsenden Neuroblastenausläufern, die später wohl zu den präganglionären Fasern des autonomen Systems werden. Die Zellen biegen vom Spinalnervenstamm medialwärts ab und rücken an die dorso-laterale Wand der Aorta, wo sie sich zur Bildung der ventralen Grenzstrangganglien anhäufen. Von hier aus wandern wieder Zellen in Verbindung mit Neuroblastenausläufern zwischen der Aorta und der Vena cardinalis ventralwärts in die Wurzel des Mesenteriums und bilden hier die prävertebralen und noch weiter die terminalen Ganglien. Die Zellen wandern demnach weder frei noch durch reine mitotische Sprossung, sondern durch eine Kombination beider Prozesse, gebunden an die in bestimmten Bahnen wachsenden Neuroblastenfortsätze. (Neapeler zoolog. Jahresbericht.)

1907 findet Kohn die ersten unverkennbaren Ansätze der Sympathicusanlage bei 11 Tage 6 Stunden alten *Lepus*-Embryonen in deutlich verzweigten Zellen am Ende des sprossenden faserigen Spinalnerven. Während dieser dem Faserverlauf entsprechend gerichtete und mit länglichen Kernen versehene Zellen ausgestattet ist, sind die jungen sympathischen Zellen grösser, protoplasmareicher. Ihre ansehnlichen Kerne sind mehr rundlich und stellen sich schief bis senkrecht zur Faserrichtung des Spinalnerven und ragen über dessen seitlich mediane Begrenzung hervor. Ihre Fortsätze sind deutlich median zu verfolgen und endigen mit freien Spitzen. Diese Zellen deutet Kohn als Differenzierungen der Neurocyten, welche den embryonalen Zellen des Medullarrohrs und der Spinalganglien entstammen. — Bei um 9 Stunden älteren *Lepus*-Embryonen beschreibt Kohn die sympathischen Zellen als dunklere, mit breit angesetzten, spitzauslaufenden Fortsätzen versehene Zellgruppen, die häufig zu einer syncytialen mehrkernigen Protoplasmamasse vereinigt sind. Selbst wenn Spinalganglienzellen und Neurocyten infolge fortschreitender Differenzierung schon recht verschieden geworden sind, und im Spinalnerven nur die langgestreckten Kerne der Neurocyten vorhanden sind, findet Kohn „Bilder, die klar für einen noch immer andauernden Nachschub sympathischer Zellen von dem Spinalnerven her sprechen“. Aus

<sup>1)</sup> Die Angabe von Neumayer, Goette habe festgestellt, die Verbindungsäste des Grenzstranges mit den Spinalnervenstämmen träten im Gebiet des Vagus zuerst auf, ist unrichtig.

den Neurocyten geht das gesamte Nervensystem mit seinen Ganglienzellen, Randzellen, Nervenfasern und Nervenfasernzellen samt den chromaffinen Zellen hervor. Der Autor spricht von der merkwürdigen Besonderheit des Hals-sympathicus, an dem bei 13 Tage alten Embryonen nichts auf die Abstammung aus den Abzweigungen des Spinalnerven hindeutet; worauf diese beruht, kann er nicht angeben. — Bis zum 16. Tage ist der Grenzstrang unsegmentiert, von da ab zeigt er eine Gliederung, aber die Anschwellungen lassen weder bezüglich ihrer Lage noch ihrer Zahl ein gesetzmässiges Verhältnis zu den Spinalnerven erkennen. Aufgefallen ist weiterhin dem Autor, dass die Differenzierungen in den Geflechten die des Grenzstranges so entschieden überholten. Kohns Angaben wurden von Held vollkommen bestätigt.

1909 findet Held die erste Anlage des Sympathicus bei den Selachiern als eine spindelförmige Anschwellung des verlängerten Spinalganglions. Sie liegt in der Achse des sensiblen Spinalnerven, nicht der motorischen Wurzel, die nirgends mit der sensiblen Wurzel durch Zellenzüge verbunden ist. Die Anlage des Sympathicus erscheint ihm durch eine stärkere Fortsatzbildung an seinen Zellen ausgezeichnet, die sie mit dem umgebenden Bindegewebe vereinigt, während der Spinalnerv selber nur schwächere Plasmodesmen seiner medullogenen Längszellen mit den angrenzenden Mesodermzellen besitzt. — Von der Forelle bildet Held zwei Zellen ab, die die erste Anlage des Sympathicus bilden sollen. Diese Zellen besitzen eine kompakte Plasmazone dicht am Kern, die medialste ist durch mehrere Plasmafäden mit der Wand der Aorta verbunden, wie diese Zellen auch sonst mit den umgebenden und locker verteilten Mesodermzellen zusammenhängen. Von dieser „kurzen Zellenkette“ sagt er, sie sei aus dem Spinalnerven hervorgesprosst. — Die erste Anlage des Sympathicus beim Frosch, *Rana esculenta*, findet er in einer geringen Verdickung des Spinalnerven ungefähr in der Höhe der Aorta. Da anscheinend keine direkten medullaren Zellen längs der ventralen Wurzel vorgehen, so meint er, dass diese erste sympathische Anlage hier eine Zellanhäufung ist, die vom Spinalganglion her, aber zum Unterschied von den Selachiern, längs des motorischen Fibrillenzuges, also innerhalb seiner Bahnen selbst gebildet worden ist. — Was die weitere Entwicklung, sowie die Anlagen des Sympathicus bei *Emys europaea*, bei der Ente und dem Kaninchen anbelangt, verweise ich auf das Original.

1909 erkennt Marcus bei Gymnophionen die erste Spur des Sympathicus als eine medianwärts gerichtete Zellanhäufung am Spinalnerven. Diese metameren Zellklümpchen wachsen rasch heran und verbinden sich mit den Nachbarhäufchen, wodurch ein zelliger Grenzstrang entsteht. Er konstatiert, dass der I. Spinalnerv keine dorsale Wurzel und folglich auch kein Spinalganglion besitzt, aber trotzdem kommt in diesem Segment ein sympathisches Ganglion, das sogar eines der grössten des ganzen Tieres wird, konstant vor. Marcus bestätigt das Vorhandensein der von Froriep erwähnten Zellgruppe, die an der Austrittsstelle der ventralen Wurzel liegt, und zwar hat er „in jungen Stadien stets eine Verbindung dieser Zellgruppe mit der Ganglienleiste beobachten können“. Dieser Befund stehe in bestem Einklang zu dem von Harrison experimentell gewonnenen Nachweis, dass Zellen der Ganglienleiste zu den Neuroblasten werden. Daher glaubt Marcus,

dass die Ganglienleiste ausser den Spinalganglien und den Neuroblasten aller Nerven auch die sympathischen Zellen liefert.

1910 endlich erschien die letzte Arbeit über die Entwicklung des Sympathicus bei Vögeln und Säugetieren. Kuntz beschreibt bei Sus zuerst einen kontinuierlichen Zellstrang, der anscheinend vom Spinalnerven unabhängig ist. Bald findet er die Anfänge der Rami communicantes in Nervenfasern, die von den Spinalnerven abgehen, den Grenzstrang jedoch noch nicht erreichen. Den Spinalnerven und den Rami com. entlang finden sich „*accompanying cells*“, die am Ende der Rami com. sich von ihm ablösen und in die Anlagen des Grenzstranges einzuwandern scheinen. Kuntz leitet diese Zellen von Medullarzellen ab, die in frühen Stadien vom Neuralrohr in die ventrale und in die dorsale Wurzel, dann gemeinschaftlich den gemischten Nerven, dann den Ramus com. entlang an die Stelle wandern, wo später der Grenzstrang zu liegen kommt. — Was seine Untersuchungen an Vögeln anbetrifft, so stimmen sie im wesentlichen mit denen von His jr. überein.

### 3. Kritik der Literatur.

Viele Angaben, welche über die Beobachtung der ersten Anlagen des Sympathicus berichten, sind als Beiträge über bereits vorgeschrittene Entwicklungsstadien zu betrachten. Dies geht teils aus der Beschreibung, welche die Autoren gegeben haben, teils auch aus den die betreffenden Anlagen repräsentierenden Figuren hervor.

Die sämtlichen Beobachtungen Remaks beziehen sich auf vorgerückte Entwicklungsstadien, was am klarsten aus seiner Angabe, die Nerven zeigten überall gleich einen faserigen Bau, zu entnehmen ist.

Die von Goette vermissten Verbindungen des Sympathicus mit den Spinalnervenstämmen in der Mitte der zweiten Larvenperiode konnten nachgewiesen werden.

Wenn Balfour allgemein als der Vater von der ectodermalen Abstammung des Sympathicus gilt, so ist dies nicht gerechtfertigt. Balfour war sehr vorsichtig in der Deutung seiner Befunde. Obgleich er eine ectodermale Abstammung vermutete, schloss er ausdrücklich eine andere Bildungsweise für den Sympathicus keineswegs aus. Erst nachträglich, auf Grund der Arbeit von Schenk und Birdsall, wurde sein Standpunkt präziser. Seine neuere Angabe, wonach er die sympathischen Ganglien zuerst als blosse Anschwellungen an den Hauptstämmen der Spinalnerven fand, betrifft keine erste Anlage mehr, denn das sympathische Ganglion erscheint im beigegebenen Schnitt viel zu zellenreich.

Von der Arbeit Schenk's und Birdsall's sagt schon Onodi, sie behandle die Frage nach der Entstehung des Sympathicus nicht mit eingehender Präzision, und die beigelegten Abbildungen seien auch keineswegs überzeugender Art. „Die Schlussfolgerungen, die Schenk und Birdsall aufstellen, sind“, so meint Kohn, „mehr auf ihren guten Glauben als auf ihre Untersuchungsergebnisse zurückzuführen. Denn die von ihnen untersuchten Entwicklungsstadien waren viel zu alt, um über die erste Anlage des Sympathicus Aufschluss zu bringen. Was sie tatsächlich feststellen konnten, das ist der frühzeitige Zusammenhang vom sympathischen und cerebros spinalen Nervensystem. Dass aber ersteres aus letzterem hervorgehe, dafür haben sie keinen Beweis erbracht.“ — Dass die Arbeiten von Balfour und Schenk auch nicht imstande waren, der Abstammung der sympathischen Ganglien aus den spinalen zur allgemeinen Gültigkeit zu verhelfen, ersieht man, wie Onodi bemerkt, daraus, dass in Handbüchern, wie in Schwalbe's Neurologie, die sympathischen Ganglien entwicklungsgeschichtlich den spinalen Ganglien gegenübergestellt wurden.

Die Figuren Patersons können den Leser von der mesodermalen Herkunft des Sympathicus nicht überzeugen. Seine erste Anlage ist ein Strang, der schon eine ansehnliche Stärke besitzt, wie dies seine Fig. 3 zeigt. Zur Zeit, wenn der Grenzstrang schon von einer bindegewebigen Scheide umgeben ist und ein für sich abgeschlossenes Gebilde darstellt, soll nach Paterson noch keine Verbindung mit den Spinalnerven bestehen. Kohn, der *Lepus* untersucht hat, findet die sympathischen Anlagen viel früher als sie Paterson bei *Mus* und *Rattus* angetroffen hat.

Wie schon Held erwähnt, hat Hoffmann viel zu alte Embryonen untersucht, um über den Ursprung des Sympathicus Bestimmtes aussagen zu können.

Neumayer beginnt das Studium der Sympathicusentwicklung bei *Pristiurus* mit mächtig ausgebildeten sympathischen Ganglien, von denen ein Querschnitt nicht weniger wie 25—30 Zellen enthält, wie seine Fig. 209 zeigt. — Das früheste Auftreten sympathischer Elemente bei der Forelle hat er in Fig. 177 illustriert. Ich finde aber, dass diese halbschematische Figur nicht imstande ist, einen Beleg für das Entstehen eines sympathischen Ganglions aus dem Spinalnerven abzugeben. —

Was seine an „einigen“ Froschembryonen angestellten Untersuchungen betrifft, so kann ich nur mitteilen, dass ich durch die Untersuchung „sehr vieler“ Froschembryonen zu anderen Resultaten gekommen bin.

Auf die Arbeit von Jones ist, um Wiederholungen möglichst zu vermeiden, in dem Abschnitt über meine eigenen Beobachtungen ausführlich eingegangen worden.

Die von Held in Fig. 238, 240 dargestellten, mit den Spinalnerven verbundenen dotterhaltigen Zellanhäufungen bei *Rana* betrachte ich nicht als sympathische Anlagen. Dagegen erkenne ich die von der Forelle abgebildete Anlage als solche an. Obgleich „die medialste Zelle durch mehrere Protoplasmafäden mit der Aortenwand verbunden ist, wie auch sonst die ganze Anlage mit den umgebenden und locker verteilten Mesodermzellen zusammenhängt“, glaubt der Autor, diese sympathischen Zellen doch als eine spinale Zellensprosse betrachten zu müssen. — Die in Fig. 242 als „peripher verlagerte sensible Neuroblasten“ bezeichneten Zellen muss ich als wirkliche sympathische Ganglienzellen ansprechen.

Der in Fig. 240 abgebildete kurze Zellenstrang, welcher die dotterreiche Plasmamasse mit dem Spinalnerven verbindet, soll bereits wenige Fibrillen enthalten und daher den *Ram. com.* vorstellen. Auf Grund meiner Beobachtungen muss ich aber das Vorhandensein von Nervenfasern bestreiten, da, wie ich ausgeführt habe, die erste Differenzierung der sympathischen Ganglienzellen der Bildung der Nervenfasern vorausgeht und in diesem Stadium noch keine gangliösen Anlagen erkennbar sind.

Über die dreieckige Verdickung des Intervertebralganglions, welche Onodi als Anlage des sympathischen Ganglions betrachtet, kann ich mich nicht äussern. — Kohn sagt, dass es Onodi nicht gelang, für alle Wirbeltiere den sicheren Nachweis zu erbringen, wonach die sympathischen Ganglien Abkömmlinge der spinalen seien. Die untersuchten Säugetierembryonen seien zu alt gewesen, um über die ersten Entwicklungsvorgänge Aufschluss zu bringen.

Den aktiv wandernden, leucocytenähnlichen Vorstadien der sympathischen Ganglienzellen, welche His beschrieben und abgebildet hat, muss ich auf Grund meiner Beobachtungen jede Mitwirkung bei der Entwicklung eines Ganglions oder eines

Nerven absprechen. — Eine auffällige Ansammlung grösserer Gangliengruppen an Stellen, wo der Wanderung ein Hindernis entgegentreten konnte, konnte ich nicht beobachten. Den weiteren Stützpunkt, welchen His für seine Theorie angibt, wonach die Ganglien an der Spitze der vordringenden Faserbündel marschieren, kann auch ich nicht annehmen.

Die wandernden Elemente, die nach Kuntz den Sympathicus und den Remak'schen Darmnerven bilden sollen, sind wahrscheinlich dieselben, die His beschrieben hat. Auch hier können die halbschematischen Figuren den Leser nicht überzeugen.

Dass Kohn wirklich die Anlagen des Sympathicus bei *Lepus* beobachtet hat, unterliegt nach seiner Beschreibung keinem Zweifel. Die Ableitung derselben von Neurocyten des Spinalnerven erscheint mir aber gezwungen. Wie soll man sich vorstellen, dass aus den langgestreckten Neurocyten des Spinalnerven, welche besonders durch ihre Form vor einer Verwechslung mit Mesodermzellen geschützt sind, Zellen hervorgehen sollen, welche einen mesenchymatischen Charakter besitzen, um dann diesen wieder aufzugeben? — Ich möchte an dieser Stelle wieder erwähnen, dass der Autor von der merkwürdigen Besonderheit des Halssympathicus spricht, an dem nichts auf die Abstammung aus den Abzweigungen des Spinalnerven hindeutet. Worauf diese aber beruht, kann der Autor nicht angeben.

Zuletzt sei nun noch einmal auf die Angabe von Marcus hingewiesen, da sie in glänzender Weise die Ableitung des Sympathicus aus den Spinalganglien als unmöglich erweist. Nach seiner Entdeckung besitzt nämlich der erste Spinalnerv der *Gymnophionen* keine hintere Wurzel und folglich auch kein Spinalganglion; und dennoch kommt es in diesem Segment zur Bildung eines sympathischen Ganglions.

Dass die Ansichten der einzelnen Forscher hinsichtlich der Entstehung des Sympathicus zum Teil recht weit auseinander gehen, kann nicht wundernehmen, da, wie aus dem Angeführten hervorgeht, der Ursprung desselben mehr diskutiert als beobachtet worden ist.

---

### B. Der Schwanzteil des Sympathicus.

Bei den Teleostiern hat Chevrel einen sympathischen Grenzstrang bis zur Schwanzspitze verfolgt, aber bei den Selachiern und speziell bei Scyllium konnte er das Vorhandensein eines solchen nicht konstatieren. Dagegen findet Hoffmann bei *Acanthias* hinter dem letzten Rumpfganglion noch eine ganze Reihe sympathischer Schwanzganglien, von denen er das achte in einem Querschnitt abgebildet hat.

Bei Urodelen ist ein wohl entwickelter Schwanzsympathicus von Andersson beschrieben worden. Nach Hoffmann bildet er einen dünnen, teils faserigen, teils gangliösen Strang, welcher in viel näheren Beziehungen zu den arteriellen als zu den venösen Gefäßen steht.

Was die Anuren anbelangt, so habe ich in der Literatur keine Angaben über einen Schwanzsympathicus gefunden.

Da jedoch bei diesen der Rumpfsympathicus sich erst kurze Zeit nach der Bildung des Schwanzes anlegt, und da dieses larvale Organ bis zur Metamorphose erhalten bleibt und funktioniert, so ist die Frage, ob auch bei den Kaulquappen ein Schwanzsympathicus in Anlagen vorhanden ist, wohl berechtigt.

In jüngeren Froschlarven habe ich wiederholt an diesem oder jenem Schwanzspinalnerven oder an einigen zugleich Nervenzellen, einzeln oder zu zweien gefunden, die ich wegen ihrer Lage und dem weiten Abstand von den Spinalganglien als sympathische Zellen betrachte. Obgleich sie meist dicht am Spinalnerven lagen, ist es mir doch gelungen, solche auch an einer unter der Chorda dorsalis verlaufenden Längsanastomose zweier Spinalnerven zu finden. — In einer sagittalen Serie konnte ich am X. Spinalnerven eine einzige Zelle als sympathische Zelle sicher unterscheiden: sie lag genau in der Höhe des VIII. und IX. sympathischen Ganglions. Dafür, dass es nicht mehr zur Bildung eines X. sympathischen Ganglions kommt, spricht der Umstand, dass das VIII. und IX. bereits aus (10—15) Zellen bestanden.

Das sporadische Auftreten sympathischer Zellen im Schwanz der Kaulquappe wird sich wohl, im Hinblick auf das Vorhandensein eines gut ausgebildeten Schwanzsympathicus bei den Urodelen, als eine rudimentäre Erscheinung deuten lassen.



### C. Der Kopfteil des Sympathicus.

Nach der neuesten und eingehendsten Beschreibung des Sympathicus des Frosches von Gaupp „tritt der vorderste Kopfteil aus dem ventralsten Teil des Ganglion prooticum commune als dünner Nervenstrang heraus, zieht ventral vom Abducens am Boden der Schädelhöhle caudalwärts und verlässt die Schädelhöhle durch das Foramen jugulare, medial an dem Vagus-Ganglion vorbeiziehend. Hier gesellt sich zu ihm ein zweiter Nerv, der aus dem Ganglion jugulare austritt. Beide Nerven ziehen dann, eng aneinandergelagert, caudalwärts zu dem vordersten Eigenganglion des Sympathicus, das dem I. Spinalnerven angelagert ist.“

#### 1. Historisches über seine Entwicklung.

Die erste mir bekannte Angabe über die Entwicklung des cranialen Teiles des Sympathicus stammt von Paterson (1890) und bezieht sich auf Säugetiere (Mus). Mir scheint, dass der Autor den terminalen Zustand beschreibt, wenn er sagt: „From the anterior end of the growing mass of the superior cervical ganglion a narrow bundle of fibres arises, which is closely applied to the internal carotid artery in its course beneath the auditory capsule. This bundle can be followed for a considerable distance and is gradually lost upon the vessel, forming the carotid plexus.“ Hierauf erklärt Paterson eine Figur, in welcher ein von dem Ganglion cervicale superius ausgehendes Bündel von Fasern dargestellt ist. Weiterhin aber spricht sich Paterson über die Entwicklung des cranialen Sympathicus aus: er betrachtet nämlich das Ganglion cervicale anterius, den Plexus vertebralis und den Plexus caroticus internus als zum „collateralen“ Teil des Sympathicus gehörig, weil diese Auswüchse aus dem Hauptstrang darstellen, und weil keine Rami com. in diesen Teil treten.

Aus den beiden folgenden Jahren datieren die letzten mir bekannten Angaben über die Entstehung des Kopfteils des Sympathicus.

1891 sagt His jr. folgendes: „Der durch abwechselnd zahlreiche und faserige Abschnitte segmentierte Grenzstrang läuft nach dem Kopfe in einen zellfreien Faden aus, ohne mit dem Kopfnerven in Verbindung zu treten. Doch senden bereits der Trigemini, Glossopharyngeus und Vagus Rami com. faseriger

Natur dem Grenzstrang entgegen, die bei Forellen von 12 mm mit demselben in Verbindung treten. Erst bei Forellen von 20 mm enthalten diese Verbindungsäste ihrer ganzen Ausdehnung nach sympathische Ganglienzellen. Dieses Verhalten zeigt, dass auch bei den Fischen das Auftreten der Rami com. dem der Ganglienzellen vorausgeht.“ — Zwei Figuren sollen den beschriebenen Vorgang illustrieren; sie zeigen aber den terminalen Zustand! 1892 unterscheidet His in den Kopfganglien zweierlei Elemente, die sich durch ihre Grösse und Färbung ebenso unterscheiden, wie die spinalen und sympathischen Ganglienzellen. Während Dohrn die kleineren Zellen als nervenbildende Zellen deutet, meint His, man dürfe dieselben nicht ausschliesslich als Jugendformen der grösseren betrachten, denn man findet Mitosen in beiden Arten. Eine Verminderung der kleineren Elemente zugunsten der grösseren sei im Laufe der Entwicklung nicht zu bemerken. Dadurch, dass die grossen Zellen bipolar, die kleinen unipolar sind, hätte man einen Hinweis auf die Zugehörigkeit der letzteren zum sympathischen Nervensystem, welcher dadurch verstärkt wird, dass die Rami com. der Kopfganglien aus den kleinzelligen Abschnitten zum Grenzstrang hervorgehen.

## 2. Eigene Beobachtungen.

Der Kopfteil<sup>1)</sup> des Sympathicus entwickelt sich erst sehr spät beim Frosch. Eine ca. 11 mm lange Larve von *Rana esculenta* besitzt schon einen mächtigen Grenzstrang, der in die ebenfalls stark entwickelten Geflechte der Aorta, der Arteria mesenterica, der Arteria renalis übergeht; die Verbindungen mit den Spinalnerven sind schon mit schwacher Vergrösserung zu finden, aber von einer Fortsetzung des Grenzstranges nach vorn ist noch nichts vorhanden. Dieser läuft proximal in ein oder mehrere Bündel feiner Nervenfasern aus, die das Vagus-Ganglion jedoch nicht erreichen.

Eine ca. 13 mm lange Larve zeigt vorgeschrittenere Verhältnisse. Vom vorderen Ende des gangliösen Grenzstranges geht ein ziemlich dicker faseriger Strang aus, welcher an dem Vagus-Ganglion vorbeizieht, ohne mit ihm in Verbindung zu treten, dann nach innen

<sup>1)</sup> Leider kann ich nur meine Befunde in „einzelnen“ Serien mitteilen; dies wegen der Schwierigkeiten, günstige Frontalschnitte zu erhalten.

umbiegt, durch das Foramen jugulare in die Schädelhöhle eintritt, um dann annähernd parallel der Längsachse des Gehirns nach vorn zu verlaufen. Bald nach seinem Eintritt in die Schädelhöhle verschmälert sich allmählich der Strang, um ventral vom Ganglion prooticum commune (Gangl. trigem. oder G. Gasseri) dicht auf der knorpeligen Schädelbasis zu enden. Kurz vor seinem distalen Ende zeigt der Strang einen median gerichteten homogenen kernhaltigen Fortsatz, welcher der letzte Rest einer mesenchymatischen Zelle ist, deren Kern zu einem Schwannschen Kern wird. Über das histiologische Verhalten des distalen Endes könnte ich nur Unsicheres mitteilen: daher will ich mich jeder Äusserung enthalten. — Bei einer anderen gleich grossen Larve hat der sympathische craniale Strang an Ausdehnung gewonnen. Nachdem er den Nervus abducens gekreuzt hat, zieht er ungefähr in derselben Richtung wie dieser und läuft dann tangential an dem Trigeminalganglion vorbei. In seinem vorderen Teil sind deutlich weniger Fasern als in dem vom gangliösen Rumpfteile abgehenden Abschnitt vorhanden. Auch sind die Schwannschen Kerne des ersteren noch nicht charakteristisch ausgebildet, sie sind breiter und weniger langgestreckt als die des hintersten Abschnittes. Die Fasern des uns hier interessierenden distalen Teiles mischen sich am antero-medianen Rand mit denen des Abducens, dann weiter mit denen des Ramus ophthalmicus des Trigemini. Mehr kann ich über den weiteren Verlauf der sympathischen Nervenfasern nicht berichten.

Es sei an dieser Stelle erwähnt, dass schon nach Wattwille und Strong sympathische Fasern aus dem I. sympathischen Ganglion innerhalb des Ganglion prooticum commune in die Trigemini-Äste übergeführt werden.

Bei einer ca. 15 mm langen Larve finde ich, dass von dem in der Richtung nach dem Ramus ophthalmicus ziehenden intracraniellen sympathischen Strang ein kleines Bündel von Fasern nach der hinteren Peripherie des Trigeminalganglions abbiegt, um dann wahrscheinlich mit den Trigemini-fasern sich zum Ramus maxillomandibularis zu vereinigen. Mittlerweile erscheinen die sympathischen Fasern, welche in den Ramus ophthalmicus eintreten, teilweise von Ganglienzellen des Trigemini-

Ganglions scheidenartig umhüllt, so dass in noch älteren Stadien ein Aufgehen des Sympathicus in dem Ganglion prooticum commune vorgetäuscht wird.

Der vom I. sympathischen Ganglion nach dem Vagus austretende Strang kommt noch später zur Ausbildung als der nach dem Trigeminius ziehende. Ich habe seine Entwicklung nicht verfolgt. Bei einer 15 mm langen Larve war er noch nicht vorhanden, bei einem 20 mm langen Tier war er jedoch schon von ansehnlicher Stärke. Seine Fasern drangen nicht in das Vagus-Ganglion hinein, sondern sie zogen an dessen ventraler Fläche entlang.

Die beschriebenen Stadien zeigen zur Genüge, dass die Bildung des Kopfteils des Sympathicus von dem gangliösen Grenzstrang ausgeht. Periphere, rein faserige Äste des I. Grenzstrangganglions sind es also, welche in cranialer Richtung zuerst frei, dann zusammen mit gewissen Kopfnerven verlaufen.

Daher ist es nicht berechtigt, die von dem I. Grenzstrangganglion des Rumpfes abgehenden und nach dem Ganglion prooticum commune resp. dem Ganglion jugulare ziehenden sympathischen Nerven als den vordersten Teil des Grenzstranges zu betrachten. Die betreffenden Nerven stellen vielmehr sekundär gebildete, ganglienfreie Äste des Grenzstranges dar.

Die Betrachtung des fertigen Zustandes, in welchem die sympathischen Äste in die Ganglien von Kopfnerven eindringen, macht es verständlich, wie sämtliche Autoren, die den Frosch untersucht haben, den sogenannten Kopfteil des Sympathicus in dem Gangl. proot. com. resp. im Gangl. jug. enden liessen.

Als dann die aus den genannten Ganglien austretenden Nerven untersucht und in ihnen sympathische Fasern gefunden wurden, konnte über ihre Herkunft nichts Bestimmtes ausgesagt werden; und so war denn die Hypothese, dass in den gangliösen Anschwellungen gewisser Kopfnerven auch sympathische Ganglien enthalten seien, zur Erklärung des Vorkommens sympathischer Fasern in den betreffenden Kopfnerven willkommen.

Die erste Vermutung über die Entwicklung der peripheren Ganglien ist nach Onodi in einer 1876 von Schenk gelieferten Arbeit zu finden. Er nimmt an, dass im Ganglion Gasserii auch die Elemente der den Trigeminiuszweigen entsprechenden peri-

pheren Ganglien enthalten sind. Seine Annahme stützt sich jedoch, wie schon Onodi erwähnt, auf gar keine objektiven Befunde.

1879 spricht Kölliker von sympathischen Ganglien im Trigeminus-Gebiet, die er als zellhaltige Sprösslinge aus dem Gasserschen Ganglion „deutet“.

Fusari (1892) scheint es wahrscheinlich, dass das Ganglion ophthalmicum seinen Ursprung dem Ganglion des fünften Segments verdankt, dies wegen seiner embryonalen Struktur und seiner nahen Beziehungen zu dem genannten Ganglion; es wäre demnach, ebenso wie das Gangl. sphenopalatin., ein spinales Ganglion. Höchstens, meint der Autor, könnte man beide Ganglien für gemischter Natur halten, dann könnte man immer noch annehmen, dass sich ihnen eine sympathische Anlage während ihrer weiteren Entwicklung zugefügt hätte.

1901 versucht Hoffmann die Frage zu beantworten, welche Bedeutung den Ganglien des Kopfes bei den höheren Vertebraten zukommt, welche man gewohnt ist, als sympathische Ganglien zu bezeichnen. Er glaubt die Ursachen, dass wir an den meisten Urwirbeln des Kopfes entweder keine oder nur schwache motorische Nervenwurzeln finden, nicht darin suchen zu müssen, dass diese Wurzeln fehlen, sondern darin, dass sie mit dem Abortieren oder der schwachen Entwicklung ihrer Myotome eine andere Richtung eingeschlagen haben. Sie treten nicht erst aus dem Zentralorgan, um sich dann, wie die Spinalnerven, mit den dorsalen Nervenwurzeln zu vereinigen; denn das ist für sie unmöglich durch die veränderte Lage der dorsalen Gehirnwurzeln und ihrer Ganglien in Beziehung zu den Somiten. Die ventralen Wurzeln vereinigen sich vielmehr schon in dem Zentralorgan selbst mit ihren korrespondierenden dorsalen Wurzeln, und es tritt der dorsale Gehirnnerv direkt als gemischter Nerv aus dem Zentralorgan, während bei den Spinalnerven der gemischte Nervenstamm durch die Vereinigung des sensiblen und motorischen Nerven ausserhalb des Zentralorgans gebildet wird, und erst darnach das sympathische Ganglion entsteht. — „Diese Auffassung macht“, sagt Hoffmann weiter, „das Fehlen besonderer sympathischer Ganglien im Kopf der Selachier verständlich. Die dorsalen Gehirnnerven, aus motorischen und sensiblen Nerven zusammengesetzt, besitzen bei ihrem Ursprung aus dem Zentralorgan schon das Vermögen, sympathische Nervenfasern bilden zu können. Die grossen peri-

pheren Ganglien dieser dorsalen Gehirnnerven sind nicht allein cerebrospinal, sie sind sympathisch zu gleicher Zeit; die Äste, welche sie abgeben, besitzen nicht allein sensible und motorische, sondern auch sympathische Elemente. Die Tatsache, dass besagte Nerven die Glandula thymus etc. innervieren, zeigt in genügender Weise, dass, wenn auch bei den Selachiern eigene sympathische Ganglien im Kopf fehlen, sympathische Nervenfasern dagegen ganz bestimmt vorhanden sind. Erst bei den höheren Wirbeltieren sehen wir, dass allmählich besondere sogenannte sympathische Ganglien sich auszubilden anfangen. Die einzige Art, auf welche dies stattgefunden haben kann, ist durch Abschnürung oder Abgliederung von den grossen peripheren Ganglien der dorsalen Gehirnnerven, eine andere Entstehung kann ich mir nicht vorstellen. Daraus, dass bei allen Wirbeltieren die segmentalen Gehirnnerven auch gemischte Nerven sind, folgt, dass die sogenannten sympathischen Ganglien des Kopfes Ganglien sein müssen, die sowohl aus cerebrospinalen, als aus sympathischen Elementen aufgebaut sind, und dass das Ganglion ciliare als das einzige, wahre sympathische Ganglion des Kopfes zu betrachten ist."

Wie aus dem Angeführten ersichtlich ist, beruhen die bisherigen Angaben, wonach in den Ganglien gewisser Kopfnerven auch sympathische Ganglien enthalten sind, mehr auf Annahmen, Deutungen und theoretischen Spekulationen als auf Beobachtungen.

Aus meinen Untersuchungen geht aber hervor, dass es keine den Kopfnerven entsprechende sympathische Grenzstrangganglien gibt.

Die Entwicklungsgeschichte des Sympathicus zeigt ausserdem, dass die in den Bahnen des Vagus, des Ramus ophthalmicus und des Ramus maxillo-mandibularis verlaufenden sympathischen Fasern wenigstens zum Teil aus dem Grenzstrang und zwar wohl hauptsächlich aus dem I. sympathischen Ganglion entspringen.

Nun wäre zu untersuchen, ob ein Teil der in den genannten Nerven verlaufenden sympathischen Nervenfasern ihre zugehörigen Ganglienzellen ausserhalb des Grenzstranges besitzen oder nicht, oder, was auf dasselbe hinausläuft, ob es im Kopf vielleicht periphere sympathische Ganglien gibt.

Für das Ganglion prooticum com., in dem man sympathische Ganglien vermuten könnte, will Retzius ihr Nichtvorhandensein festgestellt haben. Dieser Autor hält die sympathische Natur des Ganglion ciliare für wahrscheinlich, während Schwalbe und Antonelli das Ganglion ciliare für ein dem Oculomotorius angehöriges Ganglion halten.

Die Entscheidung, ob das Ganglion ciliare als ein cerebrales oder als ein sympathisches Ganglion zu betrachten ist, wird meines Erachtens nur seine Entwicklungsgeschichte liefern. — Ich habe die Entstehung des Ganglion ciliare nicht verfolgt, aber ich habe keinen Grund, in demselben ein sympathisches Ganglion anzunehmen, da ich mir „sämtliche“ sympathische Fasern der Trigeminiuszweige, sowie die scheinbar aus dem Ganglion ciliare austretenden, im Hinblick auf die Dicke des rein faserigen intracraniellen sympathischen Stranges sehr wohl als dessen Verzweigungen denken kann. — Dafür, dass diese Annahme vielleicht Aussicht auf Bestätigung hat, glaube ich folgendes erwähnen zu können. Nach Gaupp scheint nämlich an der Stelle, wo das Ganglion ciliare dem ventralen Umfang des Ophthalmicus anliegt, ein Austausch von Fasern zwischen beiden stattzufinden. Von hinten her, sagt er weiter, tritt ein kräftiger Ast des Ophthalmicus oder ein kräftiger und einige schwächere an die laterale Seite des Ganglions und geht zum Teil in ihm auf.

Mir scheint das teilweise Aufgehen der Ophthalmicus-Äste in dem Ganglion ciliare ein scheinbares zu sein, da von seiten des Ganglions eine sekundär erfolgte scheidenartige Umhüllung der Ophthalmicus-Fasern, unter denen sich wohl auch sympathische Grenzstrangfasern finden, analog den bei dem Trigenimus geschilderten Verhältnissen nicht ausgeschlossen ist.

## II. Die Entwicklung des Darmnervensystems.

### 1. Historisches.

Unsere Kenntnis von dem Vorhandensein eines Darmnervensystems stammt, wie schon im I. Teil erwähnt, von Remak (1843). In einer ausführlichen Arbeit beschrieb er 1847 bei den Reptilien einen symmetrisch paarigen, bei den Vögeln einen unpaaren Darmnerven, der bei den Säugtieren in dem Nervus haemorrhoidalis sein Homologon fand. Dieses System war nur bei den Amnioten nachgewiesen; von den Fischen sagt der Autor, er habe keinen dem Darmnerven vergleichbaren Nerven gefunden; ein gleiches negatives Resultat habe der Frosch ergeben und zwar auf allen Entwicklungsstufen.

Bei den Vögeln sollte sich nach der Schliessung des Darmrohrs in dessen ganzer Länge bis zum Magen hin von den Darmnervenplatten auf Kosten der Dicke der letzteren ein unpaarer, faseriger, später gangliöser Nervenstrang abschnüren, der, sich allmählich von dem Darmrohr entfernend, mit demselben durch Nervenzweige in Verbindung bleiben sollte. — Remaks am Huhn angestellten Untersuchungen begannen an einem Embryo vom 6. Bruttage, wo der Darmnerv schon einen dem hinteren Darmrohr dicht anliegenden Strang darstellt, welcher in der Dickdarmgegend zylindrisch ist und gegen die Einmündungsstelle der Leber- und Pankreasgänge hin ziemlich rasch sich zuspitzt. Der Dickdarmteil ist schon halb so breit wie der Dickdarm selbst, wogegen der Dünndarmteil verhältnismässig nur sehr klein ist.

Onodi findet beim Huhn im distalen Teil des Mesenteriums einen runden Zellstrang, der vom Darmende bis zum distalen Rand der Leber reicht, aber proximal immer schwächer erscheint. Am 7. Tage findet er den Darmnerven paarig (also nicht wie Remak als eine unpaare Achsenbildung). Eine unmittelbare Verbindung der Darm- und Grenzstrangganglien hat er nicht beobachtet (nach His).

Nach Fusari (1892) differenziert sich der Darmnerv des Hühnchens aus dem umgebenden Gewebe schon vor Ende des 4. Bebrütungstages. Am Ende des 5. Bebrütungstages erstreckt er sich von der Cloake bis zum Ductus vitello-intestinalis. Während er vor dem zuletzt genannten Punkt umbiegt, sich teilt und sich dem Auge entzieht, verdickt er sich caudalwärts immer mehr und erscheint in der Höhe der Stelle, wo die Aorta sich spaltet, durch eine mediane Scheidewand in zwei Bündel aufgelöst. Eine Verbindung des Darmnerven erfolgt mit dem Plexus, den der Grenzstrang des Sympathicus über der Aorta caudalis bildet.

1897 findet His inmitten des Gekröses eine Gruppe von Zellen, die die Charaktere der sympathischen Zellen aufweisen, an welcher Stelle am folgenden Tag der Darmnerv unzweifelhaft nachgewiesen werden kann. Er kann keine Zellschwärme erkennen, die den Darmnerven mit dem Grenzstrang verbinden, ebenso wie er am obersten Kopfteil dieselben nicht mit Sicherheit nachweisen kann. His glaubt eine Wanderung von Zellen annehmen zu dürfen, da eine solche am 4. und 5. Tage an diesen Stellen unzweifelhaft beobachtet wird. Der Darmnerv soll neue spinale Elemente



nur in seinem distalen Teil empfangen, der proximale Teil soll durch Nachrücken der im Dickdarmteil liegenden Elemente wachsen. Der Darmnerv soll an der Versorgung der Darmwand mit Nervenzellen keinen Anteil haben; vielmehr sollen aus dem Aortengeflecht Elemente in die Mangelwand eindringen.

Nach Held (1909) „entstehen bei *Emys europaea* aus den primären sympathischen Ganglien, die den Rand der Aorta begleiten, unter ihrer Auflösung und Zerklüftung, wodurch sie scheinbar verschwinden, die Einzelbildungen des Darmnerven, die späterhin vor der Aorta und im Ansatz des Mesenteriums als splanchnische Geflechte des Sympathicus gelegen sind“.

1910 verlegt Kuntz das erste Auftreten des Darmnerven beim Huhn auf die Mitte des 4. Tages; er beschreibt die Anlage als eine ovale Zellkolumne im Mesenterium gerade dorsal vom Darm gelegen. Auf dem Wege von dieser Zellmasse nach dem nächsten Spinalnerven sind Elemente in einer Figur angedeutet, die „entscheidend beweisen“ sollen, dass das Remak'sche Darmganglion ein Derivat des „hypogastric plexus“ ist.

Endlich sollen nach Abel (1910) von den Spinalganglien sich bei Gallus Zellen ablösen, die den sympathischen Strang bilden. Von ihm verlaufen nun Zellketten um die Aorta herum und wandern durch das Mesenterium in die Darmwandung. (Neapeler Jahresbericht.)

Was die Kritik dieser Angaben anbelangt, so verweise ich, um Wiederholungen zu vermeiden, auf die Kritik des I. Teiles, in welcher sie schon enthalten ist.

## 2. Eigene Beobachtungen.

Bei einer etwa 6 mm langen Larve von *Rana esculenta*, bei welcher die Hintergliedmassen als nahezu halbkugelige Höcker hervortreten, ist bereits eine deutliche Differenzierung der den Anfang des künftigen Darmnervensystems darstellenden Zellen wahrnehmbar. — Im Mesenteriumepithel des Enddarms sind in der Höhe kurz vor der Einmündungsstelle der Urnierengänge in den Darm bis hinter die *Musculi compressores cloacae* einzelne Zellen (G in Fig. 28) durch ihr umfängliches Plasma und ihren grossen kugeligen Kern von den gewöhnlichen flachen Epithelzellen (E) leicht zu unterscheiden.

Indem jene Zellen, welche sich in der Folge als Ganglienzellen ergeben, sich vermehren, dringen sie sehr bald in die Tiefe, ins Mesenchym ein, so dass sie nun eine subepitheliale Lage einnehmen (Fig. 29).

In einer 7—8 mm langen Larve sind schon die Anlagen kleiner Ganglien vorhanden (Fig. 30). Diese treten in wechselnder Zahl und Grösse auf und sind zunächst voneinander wie auch von den spinalen Nerven isoliert.

Bei einer ca. 14 mm langen Larve findet man beiderseits einen ansehnlichen gangliösen Plexus, in welchem die bei weitem grösste Menge von Ganglienzellen in der Längsachse des Darms und unmittelbar unter dem dorsalen Mesenterium-epithel sich vorfindet (Fig. 32). An der dorsalen Befestigung des Mesenteriums am Rumpf hat sich dieser Plexus ein wenig nach innen (Fig. 32) und aussen (Fig. 33) von der Berührungslinie des visceralen mit dem parietalen Mittelblatt ausgebreitet, so dass der linke und der rechte Plexus einerseits durch gangliöse, quer über dem Darm verlaufende Anastomosen untereinander, andererseits mit dem linken resp. dem rechten X. Spinalnerven (oder einer Anastomose desselben mit dem IX.) zusammenhängen. In Textfig. 2 sieht man vier scharf konturierte Ganglien einer 17 mm langen Larve, die schon durch faserige Stränge miteinander und mit dem Spinalnerven verbunden sind, und in Fig. 31 sind zwei dieser Ganglien vergrössert.

Den Vorgang, durch welchen die Verbindung des Darmnerven mit dem Spinalnerven hergestellt wird, habe ich nicht verfolgt. Es wäre dies noch schwieriger gewesen wie die Untersuchung der Bildung der Rami com. des Grenzstranges, da anfangs der X. Spinalnerv sehr nahe an den am meisten dorsal im Mesenterium gelegenen Nervenzellen vorbeizieht, und daher die Wahr-

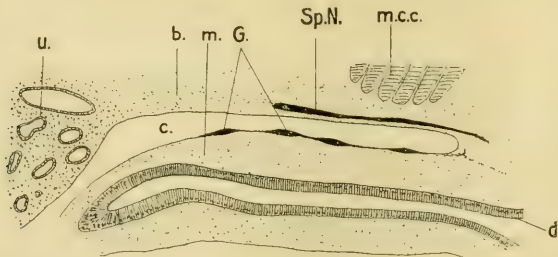


Fig. 2.

Sagittalschnitt *Rana esculenta* 17 mm. u. = Urnieren; c. = Coelom; b. = Bindegewebe des Stammes; m. = Mesenterium; G. = Ganglien des Darmnerven; Sp. N. = Spinalnerv; m. c. c. = Musculus compressor cloacae.

scheinlichkeit, das richtige Stadium in der günstigen Richtung zu schneiden, ausserordentlich gering ist. Dennoch glaube ich, wie im I. Teil ausgeführt worden ist, einen Hinweis auf die

vom Darmnerv aus erfolgte Verbindung mit dem Spinalnerven gefunden zu haben.

Dadurch, dass ungefähr zur Zeit der Bildung der Harnblasenanlage nach innen von dem nun verstärkten, mehr in die Tiefe verlegten Darmnervengeflecht eine Ringmuskelschicht, dann nach aussen von demselben eine Längsmuskelschicht sich ausbildet, kommt nun das Darmnervengeflecht zwischen beide Muskellager zu liegen. Da aber auch Längsmuskelfasern sich in den Maschen des Geflechts aus dem Mesenchym differenzieren, so erscheinen stellenweise Teile des Geflechts mit Längsmuskelfasern verflochten, was dem gangliösen Darmnerven an den verschiedenen Stellen ein recht verschiedenes Aussehen verleiht. Immerhin lässt sich aber jederseits ein starker, wenn auch ungleich dicker und teilweise in einige Stränge aufgelöster Gangliennerv unterscheiden (Fig. 34 und Textfig. 3). — Was seine Ausdehnung

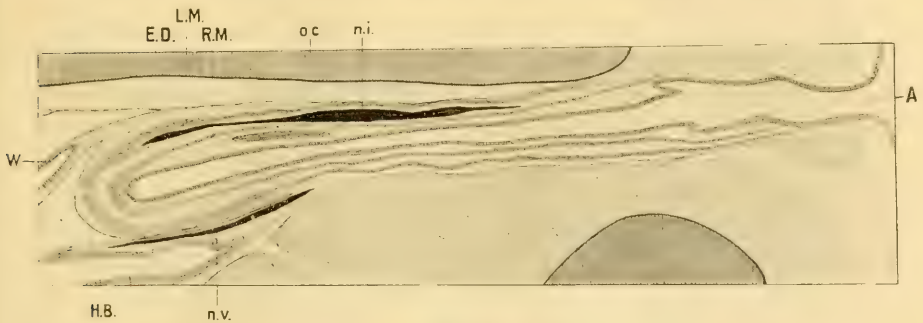


Fig. 3.

Sagittaler Längsschnitt durch eine einjährige *Rana esculenta*. W. = Wolf'scher Gang; E. D. = Lumen des Enddarms; H. B. = L. der Harnblase; L. M. = Längsmuskulatur; R. M. = Ringmuskulatur des Enddarms; o. c. = os coccygis; n. i. = Nervus intestinalis; n. v. = Nervus vesicalis; A. = After.

anbelangt, so besitzt er die grösste Mächtigkeit in der Wandung der Cloake. Sein vorderes, sehr dünnes Ende konnte ich bis weit vor die Einmündung der Harn- und weiblichen Geschlechtswege verfolgen. Bevor diese die Längsmuskulatur des Darms durchbrechen und mit ihm in einer gemeinsamen Scheide verlaufen, ist der Darmnerv als gangliöser Strang wohl erkennbar. Sein hinterer Teil geht, wie schon erwähnt, eine oder einige stärkere Anastomosen mit dem Darmnerven der anderen Seite ein und verliert sich im hinteren Cloakenabschnitt. Die vom

Darmnerven ausgehenden plexusbildenden Äste umspinnen die ganze Cloakenwand. Der paarige Darmnerv des Frosches stellt demnach einen auf den hintersten Darmabschnitt beschränkten, dorsal und zu beiden Seiten in der Längsachse des Körpers bedeutend verstärkten Plexus myentericus dar.

Wie die Untersuchung in allen Entwicklungsstadien bis zum zwei- bis dreijährigen Frosch zeigte, besteht keine direkte Verbindung des Darmnerven mit dem sympathischen Grenzstrang. In dem im I. Teil erwähnten Fall, wo der Grenzstrang sich bis zum X. Spinalnerven ausdehnte, ging der Ram. com. des Darmnerven eine ganze Strecke weiter ventral von dem Spinalnerven ab als der nach dem Grenzstrang ziehende Strang.

Hand in Hand mit der Bildung der Harnblase erfährt das Mesenterium eine Faltung; dadurch kommen nun die in dem betreffenden Mesenteriumteil befindlichen Nervelemente in andere Beziehungen zueinander. Mit der Entwicklung der Harnblase steht in Zusammenhang eine intensive Vermehrung der in Beziehung zu dem genannten Organ stehenden Nervelemente; und wie dorso-lateral vom Enddarm, so bildet sich auch am dorso-lateralen Rand der Harnblase im Mesenterium ein starker Strang aus, der bekannte Nervus vesicalis (Textfig. 3, 4 und Fig. 35, 36).

Dadurch, dass in der ventralen Ausstülpung des Enddarms, als welche die Harnblase aufzufassen ist, die Ausbildung einer

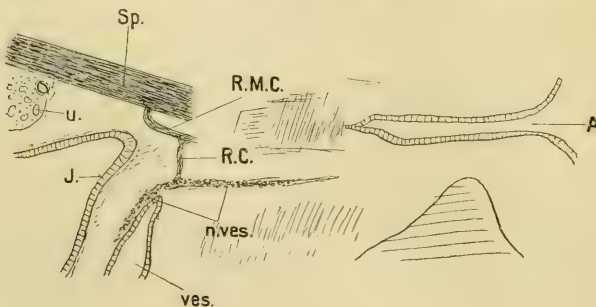


Fig. 4.

Sagittalschnitte kombiniert. u. = Urniere; J. = Enddarm; Sp. = Spinalnerv; R.M.C. = Ramus zum Musculus compressor cloacae; R.C. = Ramus communicans; n. ves. = Nervus vesicalis; ves. = Harnblase; A. = After

Längsmuskellage unterbleibt, werden die Beziehungen des Nervus vesicalis zur Harnblase äusserlich keine so intimen wie diejenigen des Nervus intestinalis zum Enddarm. Während also beim ausgebildeten Tier der Darmnerv in seinen topographischen Verhältnissen sich als ein Nervus myentericus erweist, haben wir in dem Blasenerven einen Nervus mesentericus zu erblicken.

Von den vorliegenden Angaben über den groben Verlauf der Nerven der Harnblase habe ich die von Marcusen so weit bestätigt:

„Der Blasenerv geht an die Seitenfläche der Blase („geht an die“ wäre durch „verläuft an der“ zu ersetzen), an den einen Lappen derselben, bildet auf ihm einen Plexus, aus dem vorn, hinten und unten feinere Äste ausgehen, die sich auf der übrigen Oberfläche der einen Seite der Blase ausbreiten. In diesem in der Seite der Blase liegenden Plexus findet man Ganglienkugeln. Ein Ästchen des Blasenerven geht nach hinten zum Blasenhalse: in ihm, sowie auch an der Stelle, wo die Blase mit dem Rectum verwachsen ist, finden sich Ganglien. Überhaupt ist das Verhalten des Blasenerven eigentümlich, insofern er in einer weiten Strecke mit Ganglienmassen besetzt ist.“

Dieser Beschreibung möchte ich hinzufügen, dass der rein vesicale Teil des Blasenerven dorso-lateral von der Blase verläuft (Fig. 35), während der hintere Abschnitt, in dem Maße wie die Längsmuskulatur der Cloake den Halsteil der Blase umfasst, durch diese mehr und mehr ventral verschoben erscheint (Fig. 36). Sein hinterster der Cloake angehörender Teil geht in den Plexus myentericus derselben über. — Der von Marcusen erwähnte, nach hinten zum Blasenhalse ziehende Ast des Blasenerven stellt, wie sich durch seine Entwicklungsgeschichte ergibt, keinen Zweig, sondern vielmehr den hinteren Teil des Hauptstammes selbst dar.

Nach den bisher gemachten Studien über den Nervus vesicalis des Frosches, die sämtlich rein anatomischer und physiologischer Natur sind, stellt dieser Nerv einen freien oder eine kurze Strecke mit dem gemeinsam entspringenden Ramus des Musculus compressor cloacae verwachsenen Ast des Nervus ischiadicus (oder eines der ihn bildenden Nerven oder einer Anastomose zwischen ihnen) dar.

Da aber, wie bereits ausgeführt, der Nervus vesicalis eine selbständige Bildung im Mesenterium ist, so ist, analog dem Verhältnis des spinalen Nervensystems einerseits zum Grenzstrang,

andererseits zum Darmnerven, der den Nervus vesicalis mit dem Spinalnerven verbindende Strang als eine sekundäre Bildung anzusehen. Diese Betrachtungsweise wird auch durch das rein anatomische Studium des Blasenerven als die richtige erkannt. Ungefähr da, wo der antero-mediane Rand des Musculus compressor cloacae und der Stamm des Nervus vesicalis sich kreuzen, geht von diesem ein Nerv ab (Fig. 35, r. c.) in einer zu ihm nahezu senkrechten Ebene; und während der in der Längsachse verlaufende Stamm (Fig. 35, 36, n. ves.) in seiner ganzen Länge Ganglienzellen enthält, ist der von ihm abgehende die Verbindung mit dem Spinalnerven herstellende Nerv rein faserig. — Demnach stellt der Blasenerv früherer Autoren den wirklichen Nervus vesicalis nebst dem ihm mit dem Spinalnerven verbindenden Ram. com. dar. — Textfig. 4, welche die Verhältnisse in einer Längsschnittserie etwas grob wiedergibt, zeigt die Verbindung des Nervus vesicalis mit dem Ramus des Musculus compressor cloacae durch den Ram. com., dessen Fasern proximal und auch distal sich denen des Ram. des Musc. compr. cl. beimischen.

Was die Angabe von His betrifft, wonach der Plexus myentericus und der Plexus submucosus aus gemeinsamen Anlagen hervorgehen, die erst sekundär, durch die Bildung der Ringmuskulatur getrennt werden, so kann ich sie weder bestätigen noch kann ich ihr widersprechen. Aber ich neige eher zur entgegengesetzten Annahme, der Plexus submucosus stelle eine spätere, ebenfalls anfangs selbständige Bildung dar.

Die Resultate, zu denen meine Untersuchungen in bezug auf das Darmnervensystem des Frosches geführt haben, sind kurz folgende:

Im Epithel des Mesenteriums des Enddarms entwickeln sich die ersten Anlagen sowohl des Darmnerven wie des Blasenerven. Gleich nach ihrem Auftreten nehmen sie eine subepitheliale Lage ein. Dadurch, dass sich die einzelnen Anlagen vermehren, entstehen die Anlagen kleiner Ganglien, welche zuerst voneinander isoliert sind. Erst später bilden sich zwischen ihnen einerseits und zwischen den

Spinalnerven andererseits faserige Verbindungen, so dass das Darmnervensystem nun ein mit dem Spinalnervensystem durch faserige Stränge verbundenes gangliöses Nervengeflecht darstellt. Indem weiterhin besonders die dorso-lateral vom Darm gelegenen Nervelemente sich intensiv vermehren, kommt es jederseits zur Bildung eines mächtigen gangliösen *Nervus intestinalis*, und mit der Entwicklung der Harnblase hält gleichen Schritt die Ausbildung des etwas weniger kräftigen gangliösen *Nervus vesicalis*. Durch die Ausbildung der beiden Muskelschichten des Darms kommt der Darmnerv zwischen diese zu liegen, stellt also einen *Nervus myentericus* dar. Der Blase dagegen fehlt die äussere Längsmuskelschicht, daher erscheint der Blasenerv auch später als ein Mesenterialnerv.

Vergleicht man den fertigen Darmnerven des Frosches mit dem fertigen Remakschen Darmnerven des Vogels, so fallen neben ihrer verschiedenen Ausdehnung folgende Unterschiede auf:

Letzterer verläuft frei im Mesenterium und ziemlich weit vom Darm entfernt; ausserdem zeigt er sich als ein nahezu einheitlicher Nerv, von welchem schwächere Zweige ausgehen. Ersterer dagegen ist innerhalb des Darms gelegen und zeichnet sich durch eine starke plexusartige Ausbildung aus.

Dass aber die angeführten Unterschiede zwischen beiden Darmnerven keine wesentlichen, vielmehr secundäre sind, zeigt eben die Entwicklung des Darm- und des Blasenerven beim Frosch. Letztere sind nämlich, wie wir gesehen haben, anfangs unbedeutende Teile eines und desselben Nervensystems, welche durch secundäre Verhältnisse verstärkt und verschieden ausgebildet werden.

Als Konsequenz dieser Ausführung würde sich für den Remakschen Nerven die gleiche Entstehungsweise ergeben. Ob aber der Remaksche Nerv dem Darmnerven des Frosches homolog ist, müssten spätere Untersuchungen zeigen.

### 3. Anatomische Befunde anderer Autoren und Kritik derselben.

Dass ein so stark entwickelter Nerv, wie es der Darmnerv ist, nicht vollständig übersehen werden konnte, liegt auf der Hand. Aber, wie aus nachstehender Literatur zu ersehen ist, ist er nur fragmentarisch und nicht in seiner ganzen Ausdehnung bekannt.

Daher erklären sich die verschiedenen Angaben über die Bedeutung der beobachteten gangliösen Teile.

In seiner vergleichend-anatomischen Studie über Nervencentren an den Gebärorganen der Amphibien und Sauropsiden sagt Weidenbaum 1894: „In der dorsalen Cloakenwand des Frosches findet sich jederseits ein grösserer Ganglienhaufen, der in der Nähe der Uterinpapillen etwa seine grösste Ausdehnung erreicht: weiter nach hinten nehmen die Ganglien wieder an Grösse ab und verschwinden allmählich, während kleinere Gruppen von Ganglienzellen und einzelne Zellen sich bis weit nach vorn und hinten über die Uterinpapille hinaus in der Cloakenwand befinden.“

Hiermit hatte Weidenbaum offenbar den stärksten Abschnitt des Darmnerven vor sich. Dass er ihn jedoch nicht als solchen erkannte, geht aus folgendem hervor: Weidenbaum verfolgte die Uteri cranialwärts bis sie die Cloakenwand verlassen und noch weiter nach vorn und fand keine Spur mehr von Ganglien im Bereich des Genitalschlauches, was den Tatsachen entspricht. Doch fand er Ganglien „nur“ im Gebiet der Uterinmündung, und deshalb schrieb er ihnen die Rolle von Centren für die Auslösung der Uterusmuskulatur zu. Beim Männchen fand er die Homologen der Uteringanglien an der Ampulle des Harnsamenleiters, die er mit den Prostataganglien des Menschen für identisch erklärte.

Kurz vor dem Erscheinen der Arbeit Weidenbaums hatte Disselhorst (1894) den Harnleiter der Wirbeltiere beschrieben und sich folgendermassen ausgesprochen: „Die Armut an nervösen Elementen am Urogenitalapparat des Frosches gegenüber dem Reichtum an Nerven und Ganglien bei *Bufo* ist ganz auffallend, auch bei weiblichen Exemplaren. Ebenso besitzt der männliche Salamander an seinen Harn- und Geschlechtsorganen nur spärliche nervöse Apparate. Weder an den Nierenvenen noch in der Cloake habe ich bei *Rana* und *Salamandra* Ganglien gefunden; in den Cloakenwandungen treten einige Bündel gemischter Fasern auf. Sehr viel grösser war der Nervenreichtum bei der weiblichen Kröte und dem weiblichen Salamander, und zwar ist die Verteilung der Nerven und Ganglien auch hier so, dass der weitaus grösste Teil auf die Cloake entfällt: das eigentliche Ureterrohr und seine Umgebung ist fast frei von Nerven.“

Dieser negative Befund bei Disselhorst, wonach die Cloake des Frosches Ganglien entbehre, lässt sich nach Weiden-



baum nicht anders erklären, als dass der Autor beim Herauspräparieren der Cloake vielleicht zu wenig von dem umgebenden Gewebe mitnahm und ihm die Ganglien so verloren gingen.

Schliesslich sei noch auf einige Angaben über den Darmnerven in Gaupps „Anatomie des Frosches“ eingegangen.

Gaupp gibt in der Cloake zwischen beiden Muskellagen „sehr zahlreiche Nerven, denen häufig kleine Ganglien eingelagert sind“, an.

Ausserdem verdienen folgende Befunde beachtet zu werden:

Den Grenzstrang des Sympathicus lässt Waldeyer mit zwei Ganglia coccygea endigen, deren jedes sich mit dem X. Spinalnerven verbindet.

Wiedersheim hat noch eine grössere Anzahl mit dem X. spin. X. verbundener Ganglien als hin und wieder vorkommend beschrieben und gibt als Extrem zwölf Ganglia coccygea an.

Mir scheint, dass beide Autoren bei der makroskopischen Präparation auf Deutungen gekommen sind, die sie durch aufmerksame Durchmusterung einer Schnittserie als falsch erkannt hätten. Ich halte diese überzähligen Ganglien für Teile des Darmnerven, die besonders an den Verbindungsstellen mit den Spinalnerven durch die Längsmuskulatur des Darms nach aussen herausgedrängt und wegen ihrer Lage etwa in der Höhe des Grenzstranges als dessen Fortsetzung erschienen. — Wiedersheim versucht seine Befunde so zu erklären: „Diese grossen Variationen hängen wohl mit der Verwischung der Metamerie der Wirbelsäule in der Regio coccygea zusammen. Es scheint wohl, als würde sich das sympathische System der im Skelett zutage tretenden Reduktion noch nicht anbequemen und versuchte, seine ursprünglich segmentale Anlage in Form eines Rückschlages bei diesem oder jenem Froschindividuum wieder zur Geltung zu bringen.“

Dazu bemerkt Andersson, das Vorhandensein eines wohl entwickelten, seine metamere Natur gut konservierenden caudalen Teils des Sympathicus bei Urodelen würde der von Wiedersheim aufgestellten Hypothese (dass die bei *Rana* bisweilen am Os coccygis entlang auftretenden Ganglien als atavistische Bildungen aufzufassen seien) eine gewisse Stütze verleihen.

Den Ausführungen beider Autoren gegenüber muss hervorgehoben werden, dass die betreffenden Ganglien alle mit dem X. Spinal-

nerven verbunden waren, was doch der metameren Natur nicht entspricht, da ja der X. Spinalnerv des metamorphosierten Tieres nicht die larvalen Schwanzspinalnerven in sich aufgenommen hat.

### Anhang.

Da der Grenzstrang des Sympathicus sowie das Darmnervensystem aus selbständigen mesodermalen Anlagen hervorgehen, welche erst secundär mit dem cerebrospinalen Nervensystem in Verbindung treten, so wird man wohl für das übrige sympathische Nervensystem auf eine gleiche Entstehungsweise schliessen dürfen.

Die bei seinem ersten Auftreten ausgesprochene Metamerie des Grenzstranges könnte vielleicht, im Hinblick auf die unregelmässig verteilten Anlagen des Darmnervensystems und des Plexus aorticus, als eine secundäre Erscheinung betrachtet werden, welche durch die Beziehungen des Sympathicus zu dem Spinalnervensystem bedingt worden wäre.

Herrn Prof. Döderlein spreche ich für das wohlwollende Entgegenkommen bei der Anfertigung von Mikrophotographieen meinen herzlichsten Dank aus.

### Literaturverzeichnis.

#### Anatomische Arbeiten.

1827. Weber: *Anatomia comparata nervi sympathici.*  
 1842. Bidder und Volkmann: Über die Selbständigkeit des sympathischen Nervensystems durch anatomische Untersuchungen nachgewiesen.  
 1844. Kölliker: Die Selbständigkeit und Abhängigkeit des sympathischen Nervensystems durch anatomische Beobachtungen bewiesen.  
 1852. Hjelt: *De nervis cerebralibus parteque cephalica nervi sympathici Bufonis cinerei.*  
 1854. Stannius: *Handbuch der Anatomie der Wirbeltiere.*  
 1887. Chevrel: *Sur l'anatomie du système nerveux grand sympathique des Elasmobranches et des poissons osseux.* Archives de zoologie expér. et générale, 2<sup>e</sup> série, Tome V bis suppl.  
 1887. Julin: *Recherches sur l'appareil vasculaire et le système nerveux sympathique de l'ammocoetes.*

1889. R a m a g e: Le sympathique des oiseaux. Annales des sciences naturelles zool., Vol. 7.
1892. A n d e r s s o n: Zur Kenntnis des sympathischen Nervensystems der urodelen Amphibien. Zool. Jahrb., Bd. V, Abt. f. Anat. u. Ontogenie.
1892. A z é m a: Contribution à l'étude du système nerveux des batraciens anoures. Thèse présentée à l'école supérieure de Pharmacie de Montpellier.  
G a u p p: E c k e r s u n d W i e d e r s h e i m s Anatomie des Frosches, auf Grund eigener Untersuchungen durchaus neu bearbeitet.
1899. Lehre vom Nerven- und Gefäßsystem.
1904. Lehre von den Eingeweiden, dem Integument und den Sinnesorganen.
1853. M a r c u s e n: Über die Cloake und Harnblase des Frosches. Bulletin de la classe physico-mathématique de l'académie impériale des sciences de St. Pétersbourg.
1872. L a v d o w s k y: Die feinere Struktur und die Nervenendigungen der Froschharnblase. Arch. f. Anat., Physiol. u. wissenschaftl. Medizin.
1892. B e r n h e i m: Innervation der Harnblase beim Frosch und Salamander. Arch. f. Anat. u. Physiol. — Physiol. Abt., Suppl. Bd.
1894. D i s s e l h o r s t: Der Harnleiter der Wirbeltiere. Anat. Hefte von Merkel und Bonnet.
1894. W e i d e n b a u m: Über Nervenzentren an den Gebärorganen der Vögel, Reptilien und Amphibien. Inaug.-Dissertation Dorpat.
1902. G o e t t e: Lehrbuch der Zoologie.

### Embryologische Arbeiten.

1843. R e m a k: Über die Entwicklung des Hühnchens im Ei. Müllers Archiv.
1847. D e r s e l b e: Über ein selbständiges Darmnervensystem.
1868. H i s: Untersuchungen über die erste Anlage des Wirbeltierleibes.
1875. G o e t t e: Entwicklungsgeschichte der Unke.
1878. B a l f o u r: A monograph on the development of Elasmobranch fishes: Development of the spinal nerves and on the sympathetic nervous system. Journ. of Anat. and Physiology, Vol. 11.
1880. S c h e n k u n d B i r d s a l l: Über die Lehre von der Entwicklung der Ganglien des Sympathicus. Mitteilungen aus dem embryologischen Institut der Universität Wien.
1886. O n o d i: Über die Entwicklung des sympathischen Nervensystems. Arch. f. mikr. Anat., XXVI.
1889. v a n W y h e: Über die Mesodermsegmente des Rumpfes und die Entwicklung des Exkretionssystems bei Selachiern. Arch. f. mikr. Anat., Bd. 33.
1890. H i s, W.: Histogenese und Zusammenhang der Nerven-elemente. Arch. f. Anat. u. Physiol., Anat. Abt.
1890. P a t e r s o n: Development of the sympathetic nervous system in Mammals. Philosophical transactions of the Royal society, Vol. 181.
1891. H i s j u n.: Die Entwicklung des Herznervensystems. Sonderabdruck. Archiv f. mikr. Anat. Bd. 81. Abt. I.

1892. Fusari: Contribuzione allo studio dello sviluppo delle capsule surrenali e del simpatico nel pollo e nei mammiferi. *Archivio per le scienze mediche*, Vol. 16.
1892. His jun.: Über die Entwicklung des Sympathicus bei Wirbeltieren mit besonderer Berücksichtigung der Herzganglien. *Anatom. Anz.*, S. 69—75.
1893. Fusari: Résumé de l'auteur. Contribution à l'étude du développement des capsules surrenales et du sympathique chez le poulet et chez les Mammifères. *Archives italiennes de biologie*, Tome XVIII.
1893. Marshall: Vertebrate embryology.
1895. Sedgwick: On the Inadequacy of the cellular theory of development, and on the early development of nerves, particularly of the third nerve and on the sympathetic in Elasmobranchii. *Quarterly Journal of Microsc. Sc.* Vol. 37.
1895. Mazzarelli: Sur l'origine du sympathique. *Compte rendu de la section d'anatomie au XI<sup>e</sup> congrès internat. des sciences médicales tenu à Rome en 1894.* *Arch. italiennes de Biologie.*
1897. His jun.: Über die Entwicklung des Bauchsympathicus beim Hühnchen und beim Menschen. *Arch. f. Anat. u. Physiol.*
1897. Rabl: Theorie des Mesoderms.
1900. Hoffmann: Zur Entwicklungsgeschichte des Sympathicus bei den Selachiern.
1902. Derselbe: Zur Entwicklungsgeschichte des Sympathicus bei den Urodelen. *Verhandlungen der koninkl. Akad. v. Wetenschappen.*
1905. Jones: Notes on the development of the sympathetic nervous system in the common toad. *Journ. of comp. Neurology and Psychology*, Vol. 15.
1906. Neumayer: Histogenese und Morphogenese des peripheren Nervensystems, der Spinalganglien und des Nervus sympathicus. *Hertwigs Handbuch der vergl. u. experim. Entwicklungslehre der Wirbeltiere*, Bd. II, 3. Teil.
1907. Kohn: Über die Entwicklung des sympathischen Nervensystems der Säugetiere. *Arch. f. mikr. Anat.*, Bd. 70.
1907. Froriep: Entwicklung und Bau des autonomen Nervensystems. *Mediz. naturwiss. Arch.*, Vol. 1.
1909. Marcus: Über den Sympathicus. Seine Entwicklung. *Sitzungsberichte der Gesellschaft für Morphologie und Physiologie in München.*
1909. Held: Die Entstehung der sympathischen Nerven. *Die Entwicklung des Nervengewebes.*
1910. Abel: The development of the autonomic nervous mechanism of the alimentary canal of the birds. *Proc. Royal soc.*, Edinburgh, Vol. 30.
1910. Kuntz: The development of the sympathetic nervous system in Mammals; . . . . in birds. *Journ. of comparative neurology and psychology*, Vol. 20.

**Erklärung der Abbildungen auf Tafel I–IV.**

Für sämtliche Figuren gelten folgende Bezeichnungen:

Sy. = sympathische Ganglienzelle.	Sp. N. = Spinalnerv.
Sy. G. = sympathisches Ganglion.	sw. = Schwannscher Kern.
m. = Myotom.	R. = Randkern.
ao. = Aorta.	r. c. = Ramus communicans.
mes. = undifferenz. Mesenchymzelle.	ch. = Chorda dorsalis.
d. = Dotter.	v. = Vacuole.

**Tafel I.**

- Fig. 1–3. Querschnitte einer Larve von *Rana esculenta* mit einem einfachen Gehörbläschen, aber ohne Kiemenfalte. sp. = VII. Spinalnerv.
- Fig. 4–13. Querschnitte einer Larve, deren Gehörorgan die Anfänge des Labyrinths zeigt.
- Fig. 4. Schnitt durch das II. sympathische Ganglion als Syncytium. p. = Pigment.
- Fig. 5. Schnitt durch das IV. sympathische Ganglion.
- Fig. 6–11. Sechs aufeinander folgende Schnitte, in die das III. sympathische Ganglion rechts zerlegt ist. P. ao. = Plexus aorticus; n. = Kern einer jugendlichen Zelle der Ganglienanlage.
- Fig. 12 und 13. Zwei aufeinander folgende Schnitte durch das III. sympathische Ganglion links. r. c. = protoplasmatischer Ram. com.
- Fig. 14–20. Querschnitte einer Larve mit Kiemenfalte.
- Fig. 14 und 15. Zwei aufeinander folgende Schnitte. Sy. G. = I. sympathisches Ganglion links; Sy. = eine distal von ihm gelegene sympathische Ganglienzelle; R. = Randzelle.

**Tafel II.**

- Fig. 16–20. Fünf aufeinander folgende Schnitte, in die das I. sympathische Ganglion rechts zerlegt ist. Sp. G. = die am meisten ventral vordringende Nervenzelle des Spinalganglions.
- Fig. 21–23. Drei aufeinander folgende Stadien eines peripheren Nerven. (Sagittalschnitte.) f. f. = faserfreier Teil.
- Fig. 24. Querschnitt durch den VII. eben faserig gewordenen Ram. com.
- Fig. 25. Querschnitt durch die Region des II. sympathischen Ganglions. ne. = Nephrostom; Sp. G. = II. Spinalganglion; Sy. = einzelne sympathische Ganglienzelle.
- Fig. 26. Sagittalschnitt durch die Längskommissur zwischen dem VII. und VIII. sympathischen Ganglion. (1. Stadium.) i. = gangliöse Anlagen der Commissur

**Tafel III.**

- Fig. 27. *Rana temporaria* 6,5 mm. Sagittalschnitt. l. = Vorläufer eines faserigen Längsstranges; Sy. G. = VIII. sympathisches Ganglion.

Fig. 28—31. Sagittalschnitte durch die Anlagen des Darmnervensystems.

Fig. 28. ca. 6 mm lange *Rana esc.* E. = Epithelzelle des Mesenteriums; G. = Anlage einer sympathischen Ganglienzelle; mesent. = Mesenterium.

Fig. 29. Etwas älteres Stadium: subepitheliale Ganglienzellen G.

Fig. 30. Anlage eines Ganglions (7—8 mm).

Fig. 31. Zwei in Textfig. 2 angedeutete und vergrösserte, wohl umschriebene Ganglien des Darmnerven (17 mm).

Fig. 32 und 33. Zwei Querschnitte einer 20 mm langen Larve.

Fig. 32. Ausdehnung des Darmnerven nach innen, Fig. 33 nach aussen von der dorsalen Berührungslinie der beiden Mittelblätter. st. = Stamm; c. = Coelom; b. = Blutgefäss. Bei  $\times$  mischen sich die Fasern des Ram. com. des Darmnerven denen des X. Spinalnerven.

#### Tafel IV.

cocc. = os coccygis.

J. = Enddarmepithel.

R. M. = Ringmuskulatur des Darmes.

L. M. = Längsmuskulatur desselben.

D. M. = Müllerscher Gang.

D. W. = Wolffscher Gang.

n. i. = Nervus ischiadicus.

n. int. = Nervus intestinalis.

n. ves. = Nervus vesicalis.

m. c. c. = Musculus compressor cloacae.

ves. = Harnblasenhals.

Fig. 34. Querschnitt durch eine 2—3 jährige *Rana esculenta*. Der Darmnerv in der Gegend seiner grössten Mächtigkeit.

Fig. 35 und 36. Querschnitte eines metamorphosierten Frosches.

Fig. 35. Abgangsstelle des Ram. com. des Nervus vesicalis.

Fig. 36. Hinterer Teil des N. vesic. VIII. + IX. = VIII. und IX. Spinalnerv.

Aus dem vergleichend-anatomischen Institut der Universität Freiburg i. Br.

## Zur Kenntnis der verzweigten Muskelfasern.

Von

cancl. med. **Géza Glücksthal**, Zenta (Ungarn).

Hierzu Tafel V.

Die vorliegenden Untersuchungen wurden auf Anregung des Herrn Professors **G a u p p** ausgeführt, dem ich an dieser Stelle meinen aufrichtigsten Dank für die mir durch seinen Rat erwiesene Unterstützung aussprechen möchte. Zugleich danke ich auch Herrn Geheimrat **Wiedersheim** für die Arbeitsgelegenheit in seinem Institut.

In der Anatomie des Frosches (Ablg. 3, 1904, S. 50) bemerkt **G a u p p**, dass in der dünnen Schleimhautpartie, die den Sinus basihyoideus an der Unterfläche der Froschzunge begrenzt, die verästelten Muskelfasern sehr schön in situ zu erkennen, und z. B. nach Behandlung mit Pikrinsäure schon bei starker Lupenvergrößerung sichtbar sind. An einer anderen Stelle (S. 59) findet sich bezüglich der Muskelfasern dieser dünnen Schleimhautpartie noch bemerkt, dass sie dünnkalibrig sind, und sich zum Teil von den gröberen Stammfasern des Musculus hypoglossus als Astfasern ablösen und untereinander vielfach zusammenzuhängen scheinen. Doch meint **G a u p p**, dass es sich wohl überall nur um eine vielfache Kreuzung der Fasern handelt.

Die Leichtigkeit, mit der hier die Muskelfasern in ihrer normalen Lage erkannt werden können, musste dazu auffordern, sie einer eingehenderen Untersuchung zu unterziehen, um die Art ihrer Verästelung, die Frage nach etwaigem Zusammenhang untereinander, sowie die nach den Beziehungen ihrer Endverästelungen zu klären. Die Ergebnisse dieser Untersuchungen scheinen mir einer kurzen Mitteilung wert, schon aus dem Grunde, weil das Objekt, an dem sie gewonnen sind, leicht zu haben ist und die Möglichkeit bietet, das Verhalten verästelter Muskelfasern in natürlicher Lage ohne viel Vorbereitung zu demonstrieren.

Die dünne Membran, in der sich die Muskelfasern finden, liegt an der Unterfläche der Froschzunge und begrenzt den hier gelegenen und rückwärts auf den Zungenbeinkörper sich fortsetzenden Sinus basiyoideus (Gaupp. Anatomie des Frosches. Abtlg. 2, S. 504, S. 497, Fig. 141). Sie ist gegen die Mundhöhle mit einschichtigem Zylinderepithel bedeckt.

Die verästelten Muskelfasern der Zungenmuskulatur sind schon lange bekannt. Herzig und Biesiadeczeki haben sie auch bei anderen Tieren als dem Frosche nachgewiesen, und zwar in der Weise, dass sie die Zunge kochten und nachträglich die Muskelfasern zur Isolierung in Glycerin legten. Rippmann untersuchte die verästelten Muskelfasern bei dem Huhn, bei Triton cristatus, Testudo europaea und auch beim Menschen, er benützte bei der Isolierung Salzsäure. Margo hat baumförmig ramifizierte Muskelfasern in dem Dünndarme des Flusskrebse festgestellt. Podwysozki fand im Lippenrand des Kaninchens baumförmig verästelte Muskelfasern. Billroth hat die oberflächliche Schichte der dorsalen Fläche der Froschzunge untersucht und fand die seitlichen Äste besonders zwischen den Drüsen. Kölliker sah Verästelungen bei der Raupe von *Sericaria salicis*. Fol konnte bei pelagischen Larven (Pteropoden, Gastropoden) an beiden Enden verästelte Fasern feststellen.

Um die Verästelungen zu studieren, benützte ich zur Färbung zunächst Violett B., das noch Sigmund Mayer empfohlen hat für lebende und überlebende Präparate. Der Farbstoff wird in folgender Weise angewendet: Man breitet das Objekt auf den Objektträger mit feinen Nadeln aus und benetzt es mit einem Tropfen der Farbstofflösung (1 Gramm Violett B. auf 300 ccm 3½ proz. Kochsalzlösung). Die Färbung darf nur sehr kurze Zeit dauern; 10—30 Sekunden genügen schon. Längere Färbung ist nicht empfehlenswert, weil die Aufhellung überfärbter Präparate nur mit Läsion des ausserordentlich subtilen Präparates geschehen kann. Nach der Färbung wird das Präparat mit ½ proz. Kochsalzlösung abgespült. Das Violett B. färbt sehr intensiv die Bindegewebszellenkerne, die elastischen Fasern weniger gut. Auch die Muskelfasern fallen sehr intensiv auf. Um die Präparate für längere Zeit haltbar zu machen, habe ich mit Erfolg auf Sigmund Mayers Empfehlung Kalium aceticum verwendet, was zudem wegen des geringen



Brechungsexponenten die feineren Strukturen sichtbar macht. In Kanadabalsam gehen die Präparate gleich zugrunde. Sigmund Mayer hat diese Methode für die Färbung des Kaninchennetzes angewendet.

Bei meinen Untersuchungen achtete ich zunächst auf das grobe Verhalten der einzelnen Fasern selbst, das immerhin Erwähnung verdient (Fig. 1 und 2). Man sieht vielfach, dass Fasern nach kurzem Verlauf sich teilen, und dass auch ihre Äste sekundär noch eine Teilung erleiden. Die einzelnen Äste anastomosieren nach der Teilung mit den Ästen anderer Muskelfasern. Manchmal laufen Ästchen eine Zeitlang parallel miteinander, biegen dann ab und auf andere zu, die ihnen in gleicher Weise entgegenkommen: doch erfolgt keine Verschmelzung, sondern die beiden Fasern gehen einander gegenüber in ihre Endverzweigungen über. Die freien Enden der Muskelfasern zeigten sich nach der Färbung mit Violett B. teils stumpf, teils spitzig, zum grössten Teil aber verästelt. An einigen Stellen erschienen die freien Enden treppenförmig abgebrochen: andere hatten am Ende Einkerbungen. Nach Rollett wären die schlanken, spitzig endenden Fasern vorübergehende Entwicklungsstadien und würden sich später in verästelte umwandeln, eine Meinung, deren Richtigkeit ich nach meinen Objekten nicht zu entscheiden vermag. Zu wiederholten Malen sah ich Fasern, die an beiden Enden verästelt waren, wie sie auch schon von anderen Autoren beobachtet worden sind. Die betreffenden Fasern erwiesen sich in der Mitte am dicksten und wurden nach beiden Richtungen in dem Maße, wie sie sich verästelten, immer schmaler. Ganz besonders möchte ich noch einmal hervorheben, dass die Verästelung durchaus nicht immer erst am Ende der Muskelfaser erfolgt, sondern dass vielfach auch im Verlauf der Muskelfaser sich längere Seitenäste ablösen, die unter vielfach wiederholter Teilung miteinander anastomosieren, so dass ein dichtes Netzwerk zustande kommt.

Meine Untersuchungen stehen in Einklang mit der von Fol geäußerten Vorstellung, dass diese Verästelung eine allgemeine Erscheinung ist „bei der Befestigung von Muskeln an weichen Oberflächen“.

In zweiter Linie richtete ich mein Augenmerk auf das Verhalten der Muskelfasern und ihrer Endigungen zu dem um-

gebenden Gewebe. Die Färbung mit Violett B. erwies sich dabei als unzulänglich, dagegen gab die Färbung mit Orcein ausgezeichnete Resultate. Einige literarische Bemerkungen über diese vielumstrittene Frage seien vorausgeschickt. Schon Margo (1862) betont, dass das Muskelgewebe in engerem Zusammenhange mit dem Bindegewebe stehen muss, und dass überall, wo sich kontraktile Substanzen entwickeln, man mehr oder minder entwickelten elastischen Fasern begegnet. Nach Billroth spitzen sich die Muskelfasern in der Froschzunge in der Nähe der Papillen zu „feinen dunkeln Fasern“ zu. Meissner erwähnt, dass er an den muskulösen Faserzellen der Blasenwand des Kaninchens einen Übergang in feine elastische Fasern konstatieren konnte. Holmgren sah im Katzendarm elastische Fäserchen, die die glatten Muskelzellen ringförmig umfassten. Martinotti hat sich auch mit dem Zusammenhange von Muskel-elementen mit elastischen Fasern beschäftigt. Er hat seine Untersuchungen mit *Argentum nitricum* am Dünndarm des Schafes gemacht, wo er ein merkwürdiges Verhalten der elastischen Fasern zur glatten Muskulatur beschrieben hat. Er kämpfte auch auf Grund seiner Untersuchungen für die Ansicht, dass das Sarcolemma elastisches Gewebe sei. Meine Aufmerksamkeit wurde auf den Zusammenhang zwischen Muskelgewebe und Bindegewebe und auf die umstrittene Frage der Zusammensetzung des Sarcolemma vor allem gelenkt durch die Arbeit Smirnows: „Über die Beziehungen zwischen dem Muskel- und elastischen Gewebe bei den Wirbeltieren“, die sich im Gegensatz zu den Arbeiten der eben genannten Autoren mit den Beziehungen des elastischen Gewebes zu quergestreiften Muskelfasern beschäftigt. In dieser Arbeit äussert sich Smirnow folgenderweise: „In allen Fällen, in denen die quergestreiften Muskelfasern nicht in direkte Beziehung zum knöchernen oder knorpeligen Skelett treten, in denen sie sich an andere mehr weiche Formen des Bindegewebes anheften, bestehen ihre Sehnen aus rein elastischem Gewebe, oder es ist ihnen wenigstens eine mehr oder weniger grosse Menge elastischer Fasern beigemischt.“ Zu dieser Anschauung wurde er geführt durch die Untersuchung von Organen, in denen quergestreifte Muskelfasern sich an bindegewebige Teile ansetzen. Da letzteres auch in der von mir untersuchten Membran der Fall ist, so erschien mir dieselbe besonders geeignet zu einer

Prüfung der Smirnowschen Anschauung. Ich nahm für meine Untersuchungen, wie schon erwähnt, Orcein in alkoholischer Lösung. Die auf den Objektträgern ausgebreiteten Membranen werden zunächst ungefähr 10—15 Minuten lang Osmiumdämpfen ausgesetzt, solange bis die Präparate eine gelbliche Farbe bekommen. Dann sind sie fixiert und zur Färbung bereit. Die Färbung dauert  $\frac{1}{2}$  bis  $\frac{1}{3}$  Stunde. Um noch deutlichere Bilder zu bekommen, ist sehr empfehlenswert nach Orcein auch mit Boraxcarmin und Fuchsin zu färben, je 10 Minuten lang.

Die Färbung der Präparate nach dieser Methode gab folgende Resultate (Fig. 3—5). Es war bei schwacher Vergrößerung sehr auffallend, dass einige Stellen der Präparate besonders stark gefärbt erschienen. Diese Stellen sind die verästelten Enden der quergestreiften Muskelfasern, die bei dieser Färbung pinselartige Gebilde zeigten. Bei stärkerer Vergrößerung konnte man sehen, wie von den Faserästen dünne sehr gut tingierbare Fäden auslaufen. Die Querstreifung und die Kerne sind bis an den Ansatz dieser letzten Fäden gut zu erkennen. Die Fädchen selbst verästeln sich auch sehr reichlich, so dass ein sehr dichtes Netz gebildet wird. Diese Netze, in die also die Enden je einer Muskelfaser übergehen, sind nur besonders verdichtete Teile des grossen elastischen Netzwerkes, welches die ganze Membran durchzieht; sie sind zugleich der Grund, weshalb die Membran in der Umgebung der Muskelenden dunkler gefärbt erscheint.

Merkwürdigerweise erscheint auch das Sarcolemma, oder, vorsichtig ausgedrückt, die der Muskelfaser anliegende Hülle sehr stark tingiert, was besonders mit Immersion sehr deutlich wird. Es scheint mir darnach zweifellos, dass diese Hülle aus elastischem Gewebe besteht. Aus ihr treten nach allen Seiten kleine Fäserchen heraus, die nur sehr selten wellenförmig sind, sondern grösstenteils gerade verlaufen. Mit Immersion sieht man, dass die ganze Muskelfaser, nicht nur die baumförmige Verästelung in eine Hülle von netzförmig verbundenen elastischen Fasern eingeschlossen ist. Die von Martini erwähnten drei charakteristischen Merkmale: „Bord nettement dessiné, cours ondoyant, contour foncé et centre plus claire“ sind gut bemerkbar: doch fand ich den Verlauf der Fasern, wie erwähnt, meist mehr gerade gestreckt als wellenförmig. Die Fäserchen kreuzen sich und so entsteht ein sehr kompliziertes Netz um die Muskelfasern herum. Bei

der Kreuzung von zwei elastischen Fasern entstehen kleine Knotenpunkte, die das Bild dieses Netzes sehr charakteristisch gestalten. Die elastischen Fasern verlaufen hier meistens quer zu den Muskelfasern. Nur in der Nähe der baumförmigen Verästelungen sieht man elastische Fasern aus der Hülle der Faser austreten, die dann parallel mit der Muskelfaser verlaufen. Es fiel mir auch auf, dass in dem weniger deutlich tingierten übrigen Bindegewebe, besonders schön in der Nähe der Verästelungen auf einmal ein sehr gut gefärbtes dunkleres elastisches Fasernetz auftritt. Es sind Fäserchen, die von der einen pinselartigen Verästelung zu der anderen übergehen, und so mit dieser in Verbindung treten. Die elastische Hülle ist am Ende der Faser nicht geschlossen, sondern geht unmittelbar in die elastischen Endbüschel über.

Ich habe also hier mit Orceinfärbung gefunden, dass die Muskelfasern von elastischen Hüllen umgeben werden. Es mag dahingestellt bleiben, ob diese Hülle das Sarcolemma repräsentiert, oder ob etwa, was ja denkbar wäre, unter ihr noch eine zweite Hülle besteht. Dass auch das wirkliche Sarcolemma der quergestreiften Muskelfasern ausserordentlich resistent ist und Säuren und Alkalien grossen Widerstand leistet, ist ja allgemein bekannt; ebenso ist durch seine Beziehungen zur Muskelfaser schon eine grosse Dehnbarkeit von ihm gefordert. Immerhin mag, wie gesagt, in suspenso bleiben, ob es berechtigt ist, die zweifellos aus elastischem Gewebe bestehende Hülle, die ich an den Muskelfasern meines Objectes fand, kurzweg als Sarcolemma zu bezeichnen. Ob auch die erwähnten elastischen Fäserchen an den verästelten Enden der quergestreiften Muskelfasern in unmittelbarer Kontinuität mit den Muskelfibrillen stehen, wie dies von Schultze kürzlich für die bindegewebigen Sehnenfibrillen beschrieben worden ist, muss ich dahingestellt sein lassen.

### Literaturverzeichnis.

- Aeby, Ch.: Über die Beziehungen der Faserzahl zum Alter des Muskels. Zeitschrift für ration. Medizin. Herausgegeben von Henle und Pfeuffer. Dritte Reihe, Bd. XIV, Leipzig 1862.
- Biesiadecki und Herzig: Die verschiedenen Formen der quergestreiften Muskelfasern. Sitzungsberichte der Kaiserl. Akademie der Wissenschaften in Wien. Mathem.-naturw. Klasse, Bd. 33, Jahrg. 1858.

- Billroth, Th.: Über die Epithelialzellen und die Endigungen der Muskel- und Nervenfasern in der Zunge. Deutsche Klinik, Jahrg. 1857, Berlin.
- Fol: Kursus der vergleichenden Histologie. Leipzig 1884.
- Gaupp, E.: Die Anatomie des Frosches, Bd. 2 und 3, 1899—1904.
- Kölliker: Handbuch der Gewebelehre, I. Bd., 6. Aufl., 1889.
- Lungwitz, M.: Die Bewegungsorgane mit Einschluss der Grundsubstanzgewebe und des Muskelgewebes. In Ellenbergers: Vergleichende Mikroskopische Anatomie 1906.
- Margo: Neue Untersuchungen über die Entwicklung, das Wachstum, die Neubildung und den feineren Bau der Muskelfasern. Denkschrift der Kaiserl. Akad. der Wissenschaften. Mathem.-naturw. Klasse. Bd. 20. 1862, Wien.
- Mayer, S.: Beitrag zur histologischen Technik. Sitzungsberichte der Kaiserl. Akad. der Wissenschaften in Wien, Bd. LXXXV, Jahrg. 1882, 1. Heft.
- Martinotti, Carlo: Sur la réaction des fibres élastiques avec l'emploi du nitrate d'argent et sur les rapports entre le tissu élastique et le tissu musculaire. Anat. Anz., 1898, Bd. 16.
- Podwyssozki, W. (jun.): Über die Beziehungen der quergestreiften Muskeln zum Papillenkörper der Lippenhaut. Arch. f. mikr. Anat., Bd. 30, Bonn, Jahrg. 1887.
- Rollett: Über die freien Enden quergestreifter Muskelfäden im Inneren der Muskeln. Sitzungsberichte der Kaiserl. Akad. der Wissenschaften in Wien. Mathem.-naturw. Klasse, Bd. 21, Jahrg. 1856.
- Smirnow: Über die Beziehungen zwischen dem Muskel- und elastischen Gewebe bei den Wirbeltieren. Anat. Anz., 1899, Bd. 15.
- Schultze, O.: Über den direkten Zusammenhang von Muskelbrillen mit Sehnenbrillen. Arch. f. mikr. Anat., Bd. 79, Jahrg. 1912, Abt. I.

## Erklärung der Abbildungen auf Tafel V.

- Fig. 1. Einige verästelte Muskelfasern und ihre Anastomosen. (Färbung mit Violett B.)
- Fig. 2. Netzförmig zusammenhängende Muskelfasern.
- Fig. 3. Einige Endbäumchen mit den anschliessenden elastischen Fäserchen in natürlicher Lage. (Das allgemeine elastische Netzwerk ist der Klarheit wegen weggelassen.)
- Fig. 4. Einige elastische Endpinsel bei mittelstarker Vergrösserung.
- Fig. 5. Ende einer Muskelfaser mit den Endpinseln. Öl-Immersion  $\frac{1}{12}$ .



Aus dem histologischen Institut der deutschen Universität zu Prag.

## Über eine neuartige Verwendung des Farbstoffes „Neutralrot“.

Von

† Prof. Dr. **Siegmond Mayer.**<sup>1)</sup>

Da zurzeit die Anwendung von Farbstoffen und Reagentien in der Histologie leider noch mehr auf einem rein empirischen Probieren, als auf mehr oder minder sicheren Voraussetzungen beruht, so ist es leicht begreiflich, dass man bestimmten Verfahrensweisen, wenn sie sich einmal für gewisse Zwecke als sehr brauchbar erwiesen haben, einen ausgedehnten Wirkungskreis zu gewinnen bestrebt ist.

Beispiele hierfür lassen sich aus der Geschichte der histologischen Untersuchungsmethodik in grosser Anzahl beibringen. So wurde die Überosmiumsäure zunächst für den Nachweis fettiger Substanzen und des Nervenmarkes in Anwendung gezogen, bis sich bei weiteren Versuchen mit dieser Substanz ihre ausgezeichnete Verwertbarkeit als Fixationsmittel und spezifisches Farbreagens für verschiedene Gebilde herausstellte.

Chlorgold und Methylenblau spielten zuerst nur in der Histologie des Nervensystems eine hervorragende Rolle, während in der Folge die Anwendung der genannten Stoffe bei der Erforschung des feineren Baues der Hornhaut, der quergestreiften Muskelfasern usw. bemerkenswerte Resultate ergaben. Von den durch Golgi und seine Nachfolger in die histologische Technik eingeführten bekannten Methoden machte man zunächst nur für die Untersuchung des zentralen Nervensystems Gebrauch, und erst später stellte es sich heraus, dass man hiermit in unerwarteter Weise auch die feinsten Anfangsteile des Sekretgangsystemes in vielen Drüsen darstellen kann.

<sup>1)</sup> Unter den zahlreichen hinterlassenen Manuskripten meines verstorbenen Vorgängers und Lehrers befand sich auch diese fast druckfertige Arbeit. In der Überzeugung, dass Gegenstand und Methodik viele Fachgenossen interessieren dürften, habe ich mich zu ihrer Veröffentlichung entschlossen.

Alfred Kohn.

Die angeführten Beispiele mögen genügen, um es begreiflich erscheinen zu lassen, dass es mir sehr nahe lag, mit dem Neutralrot, dessen hervorragende Leistungsfähigkeit für die sogenannte Vitalfärbung heute allgemein anerkannt ist, weitere Versuche, die zunächst nicht auf diese Vitalfärbung hinzielten, anzustellen. Und dies um so mehr, als ich glaube, der erste gewesen zu sein,<sup>1)</sup> der nach den Publikationen des verdienstvollen Entdeckers der vitalen Reaktionen des Neutralrot, P. Ehrlich, die Wichtigkeit dieser Methode für die Biologie erkannte und nach dieser Richtung zahlreiche, grösstenteils noch nicht veröffentlichte Untersuchungen anstellte.

In den nachfolgenden Zeilen will ich nun einige Versuche in Kürze beschreiben, aus denen hervorgeht, dass das Neutralrot auch noch in anderer als in der bereits bekannten auf die sogenannte Vitalfärbung gerichteten Weise verwendet werden kann und dass es möglich ist, hierdurch Präparate in einfacher und wenig zeitraubender Weise zu erzielen, deren Studium für Forschung und Lehre, wie ich glaube, nicht ohne Bedeutung sein dürfte.

## **I. Darstellung des fibrillären Baues des Glaskörpers.**

Wer es nicht verschmäht, bei dem Studium der wissenschaftlichen Literatur auch den grösseren und kleineren in den verschiedenen Kultursprachen erscheinenden Lehrbüchern einige Aufmerksamkeit zuzuwenden, wird hierbei auf eine eigentümliche Erscheinung stossen, die für die Lehre gerade nicht als förderlich bezeichnet werden kann. Es zeigt sich nämlich, dass die Darstellung im Texte und die Illustration durch Abbildungen gewöhnlich nach einem bestimmten Schema, dessen erstmalige Aufstellung zeitlich zuweilen schon beträchtlich zurückliegt, durchgeführt werden. So wird von den in Frage kommenden Gegenständen öfters keine ganz zutreffende Darlegung gegeben.

Besonders hinsichtlich der den Text illustrierenden Abbildungen erweist sich der eben berührte starre Schematismus häufig wenig erspriesslich, insofern Dinge gewohnheitsgemäss zur Abbildung gelangen, die auch ohne solche, auf Grund von mit Fug und Recht vorauszusetzenden Kenntnissen und Anschauungen als leicht verständlich angesehen werden können. Andererseits kommen

<sup>1)</sup> Über die Wirkungen der Farbstoffe Violett B und Neutralrot. Lotos. Prag. 1896.



bei der lehrbuchmässigen Darstellung in Beschreibung und Abbildung solche Dinge viel zu kurz, die schon bei oberflächlicher Betrachtung sich als etwas Spezifisches und aus dem Rahmen der gewöhnlichen und vielfach vorkommenden Strukturen Herausfallendes erweisen.

Nach der eben angedeuteten Richtung hin ist hier der Glaskörper des Auges zu nennen, von dem in den Lehrbüchern in Wort und Bild gewöhnlich nur sehr wenig vermeldet wird, trotzdem aus älterer und neuerer Zeit über die eigentümlichen Strukturverhältnisse dieses Gebildes zahlreiche Untersuchungen vorliegen. Schon lange hat man zwar erkannt, dass die Anschauung der älteren Anatomen, nach welcher der Glaskörper einen keinerlei geformte Bestandteile enthaltenden Gallertklumpen darstelle, nicht haltbar sei; darüber aber, in welcher Art und Weise die geformten Substanzen innerhalb der ungeformten gallertigen Masse angeordnet seien, waren lange unrichtige, in den angewendeten Untersuchungsmethoden begründete Vorstellungen im Schwange. Es kann heutzutage wohl kaum mehr ein Zweifel darüber bestehen, dass die hauptsächlich an die Namen Brücke und Hannover geknüpften Lehren von der zwiebelartigen oder apfelsinenähnlichen Anordnung der geformten Anteile im Glaskörper nur noch eine historische Bedeutung haben, während andererseits die zuerst von Ciaccio (sen.) aufgestellte Ansicht von der filzartigen Disposition der faserigen Bildungen im Glaskörper später besonders durch die Untersuchungen von Hans Virchow, G. Retzius u. a. sich allgemeine Anerkennung erworben hat.

Wenn heutzutage in Lehr- und Handbüchern überhaupt Abbildungen von der Glaskörperfaserung vorgeführt werden, dann werden gewöhnlich die schönen, von G. Retzius herrührenden, auf Schnittpräparate sich beziehenden Bilder reproduziert. Man findet jedoch weder in den der Histologie des Glaskörpers gewidmeten Abhandlungen, noch in den Schriften über histologische Technik, selbst nicht in denjenigen, welche speziell der Methodik der histologischen Untersuchung des Auges gewidmet sind, genauere Angaben über die Sichtbarmachung des Fibrillenwerkes im Glaskörper.

Es wird daher nicht ohne Interesse sein, wenn ich in den nachfolgenden Zeilen ein Verfahren schildere, durch welches es

ermöglicht wird, sich von den faserigen Elementen des Glaskörpers zureichende Anschauungen zu verschaffen. Die zu schildernden Versuche sind einfach und ohne besondere Übung und Geschicklichkeit auszuführen, so dass sie in histologischen Kursen auch den in der Technik nicht sehr weit Vorgeschrrittenen zugänglich sind.

Es mag zunächst bemerkt werden, dass sich weitaus die grösste Anzahl meiner Versuche auf das Auge des Frosches beziehen; einige Beobachtungen am Glaskörper eines neugeborenen Kindes und einer Katze haben jedoch ergeben, dass das zu schildernde Verfahren weit davon entfernt ist, nur auf den Frosch angewendet werden zu können.

Indem ich nun zur Beschreibung des *modus procedendi* übergehe, so ist vorerst hervorzuheben, dass man nicht die Augen des eben getöteten Tieres, also das ganz frische Objekt, sondern dass man die Augen ein- bis dreimal 24 Stunden *post mortem* zu unseren Versuchen benutzen muss, wobei selbstverständlich, bei hinlänglich kühler Aufbewahrung, das Auftreten von Fäulnisercheinungen ausgeschlossen ist. Für die *Enucleation* des Augapfels mag hier auf den von W. Kühne schon vor vielen Jahren angegebenen Kunstgriff hingewiesen werden, nach welchem man mit der Schere nicht sowohl den *Bulbus* aus dem Schädel, sondern vielmehr die knöchernen und weichen Umhüllungen des *Bulbus* von letzterem wegschneidet.

Die Benutzung des nicht ganz frischen Materials ist geboten, weil im ganz frischen Auge die Trennung des von einer, bekanntlich beim Frosche gut isolierbaren und reichlich vascularisierten *Membrana hyaloidea* umschlossenen Glaskörpers von der Netzhaut nicht reinlich durchführbar ist.

Wenn der isolierte *Bulbus* nach Ablauf der oben angegebenen Fristen nicht mehr prall gespannt erscheint, sondern, offenbar durch eingetretene Verminderung *intraocularer* Flüssigkeiten, *collabiert* und weich geworden ist, dann schreitet man zur weiteren Bearbeitung in nachfolgender Weise:

Nachdem die *Cornea* und *Iris* entfernt worden sind, hebt man mit einem plattgeschlagenen, vorn in einen stumpfen Winkel abgebogenen Drahte aus dem zurückgebliebenen Becher der *Sclerotica*, der *Chorioidea* und der *Retina* den von der *Membrana hyaloidea* umhüllten Glaskörper samt Linse vorsichtig heraus; hängengebliebene Stückchen der *Chorioidea* und *Retina* sucht

man nach Tunlichkeit zu entfernen: ebenso ist die Linse mit Kapsel vor der weiteren Behandlung in passender Weise aus ihrer Verbindung mit dem Glaskörper zu lösen.

Nun bringt man den Glaskörper samt seiner Umhüllungs- membran in ein Uhrglas und befeuchtet das Objekt mit einigen Tropfen einer Lösung von Neutralrot in  $1\frac{1}{2}$  proz. Kochsalz- lösung, deren Konzentration genau zu bestimmen kaum erforderlich ist; es genügt die Neutralrotlösung derart herzustellen, dass sie die Farbe eines stark gefärbten Rotweins besitzt.

In dieser Lösung braucht der Glaskörper längstens 5 Minuten zu verweilen, aber auch schon nach Verlauf von 1 bis 3 Minuten kann man auf befriedigende Resultate rechnen.

Aus dieser Farbstofflösung überträgt man hierauf das Präparat in  $1\frac{1}{2}$  proz. Kochsalzlösung, in welcher es ebenfalls nur mehrere Minuten zu verweilen braucht, um keine merklichen Spuren von Neutralrot mehr abzugeben. Alsdann wandert das Objekt in ein Uhrsälchen mit mehreren Tropfen einer konzentrierten Lösung von pikrinsaurem Ammoniak, in welcher es sofort seine vorher tief rote Farbe in eine gelbe umändert: nachdem es in dieser Flüssigkeit etwa 2 Minuten verweilt, wird es, ohne Abspülung der anhaftenden Lösung von pikrinsaurem Ammoniak, auf den Objektträger gebracht und mit einem Tropfen konzentrierten Glycerins definitiv eingedeckt. Derartige mit Lackrahmen versehene Präparate haben sich monatelang in sehr brauchbarem Zustande erhalten.

Die nicht sehr ansehnliche Masse des mehr oder minder vollständig membranumhüllten Glaskörpers breitet sich unter dem Drucke des aufgelegten Deckgläschens zu einem sehr dünnen transparenten Häutchen aus: je weniger sich bei der Präparation nicht zu unserem Versuchsobjekte gehörige Teile, wie Pigment, von der Retina, der Chorioidea oder der Iris stammend, Retina, Linse und Linsenkapsel beigemengt haben, die übrigens von einem geübten Beobachter bei der mikroskopischen Betrachtung leicht zu erkennen sind, ein desto eleganteres Aussehen bietet das gefärbte Präparat dar.

Schon bei der Betrachtung mit freiem Auge bemerkt man, dass für gewöhnlich stark gefärbte mit weniger gefärbten Stellen abwechseln, was entweder auf Rechnung einer andersartigen Beschaffenheit in bezug auf die Zusammensetzung der betr. Stelle

(Anwesenheit oder Fehlen der Membrana hyaloidea) oder der verschiedenen Intensität der Einwirkung der Farbstofflösung und des differenzierenden Reagens zu setzen ist.

Indem wir nunmehr zu einer kurzen Schilderung der nach der in den vorstehenden Zeilen beschriebenen Weise erhaltenen Präparate übergehen, soll vorerst bemerkt werden, dass es sich hierbei keineswegs um eine eingehende Erörterung der für den Aufbau des Glaskörpers in Betracht kommenden Fragen handelt, was an dieser Stelle ausserhalb des Bereiches unserer Absichten liegt, sondern dass wir nur die wesentlichen Resultate unserer neuen Behandlungsweise schildern wollen, wobei sich selbstverständlich hie und da Bemerkungen über die Histologie des Glaskörpers ergeben werden.

Unterwirft man zunächst eine der sehr intensiv gefärbten Stellen des Präparates, von denen oben kurz die Rede war, der mikroskopischen Untersuchung, so wird man sich bald über die Verhältnisse klar, welche diese starke Färbung der Hauptsache nach bedingen. Sie hat nämlich ihren Sitz in feineren oder gröberem Körnern, die einem Niederschlage, welchen die angewendeten Reagentien in der amorphen interfibrillären Zwischensubstanz des Glaskörpers hervorgebracht haben, ihre Entstehung verdanken. Allerdings können zur Verstärkung der Färbung auch noch eine sehr intensive Tinktion der Fibrillenmasse, gelegentlich auch eine sehr starke Färbung der dicht mit Blutkörperchen erfüllten Blutgefässe der Membrana hyaloidea mehr oder minder beitragen.

Bei sehr starker Ausbildung des eben erwähnten Niederschlages, wobei die niedergeschlagenen Körner die Fibrillen ganz einhüllen, können letztere fast ganz unsichtbar werden; in ein und demselben Präparat kann man dann übersehen, wie alle möglichen Übergänge vorkommen, von sehr dunklen Stellen, scheinbar ohne Fibrillen, bis zu solchen, wo innerhalb dunkler Granulamassen die Fibrillen in sehr dunkelbrauner Farbe hervortreten oder endlich die störende Nebenwirkung der Niederschlagsbildung in der amorphen Zwischensubstanz ganz ausgeblieben ist, wobei die Bedingungen für die Beobachtung der Glaskörperfibrillatur weitaus am günstigsten sich gestalten.

An solche Stellen muss man sich denn auch halten, um das ungemein dichte Filzwerk, feiner, glatter, eine enorme Anzahl

von Hohlräumen begrenzender Fäserchen zu Gesichte zu bekommen, welche es in ihrer Gesamtheit zuwege bringen, dass der Glaskörper nach den bekannten Versuchen von H. Virchow<sup>1)</sup> eine bemerkenswerte Zugfestigkeit zu entwickeln vermag.

G. Retzius<sup>2)</sup> hat vom Froschglaskörper auf Grund von Celloidinschnitten nach Fixation in Flemmingscher Lösung und Rubinfärbung ein System feiner, straff gespannter Fasern beschrieben und abgebildet, welche von dem bekannten Ringgefäße nach vorn von der Ora serrata ausstrahlten. „Von hier aus radiieren diese eigentümlichen Fasern nach hinten hin und lassen sich bis zum Augenhintergrunde verfolgen. Sie durchziehen in dieser Weise den ganzen Glaskörper, in ihm gewissermassen ein Strickwerk bildend. An der Hyaloidea angelangt, inserieren sie sich an ihr mittelst dreieckigen Ansätzen und zwar bald an Stellen, wo Blutgefäße in der Membran liegen, bald an Stellen zwischen solchen. Zwischen diesen glasartig und steif erscheinenden Fasern findet sich das feinfaserige Glaskörpergewebe, welches sich auch in den Pettischen Raum hinein zu erstrecken scheint.“

Über die Art und Weise, in welcher die spezifische Fibrillatur des Glaskörpers in das histologische System einzureihen ist, können nur weitere eingehende mikrochemische und ganz besonders histogenetische Untersuchungen endgültigen Aufschluss geben. Immerhin gestatten die von uns erzielten Ergebnisse nach dieser Richtung hin einige Schlussfolgerungen, die wir hier kurz vorführen wollen.

Vielfache von mir mit den beschriebenen Kunstgriffen vorgenommene Versuche an transparenten Membranen, die nachweislich typische collagene Bindegewebsfibrillen oder elastische Fasern enthalten, ergaben die vom Glaskörper geschilderte Reaktion nicht. Es ist daher der auch schon von anderer Seite geäußerten Ansicht beizupflichten, dass die Glaskörperfibrillen nicht den genannten Fasergattungen zuzuzählen sind.

In Anlehnung an zahlreiche wohl begründete Aufstellungen der letzten Jahre über die ektodermale Herkunft des Glas-

1) Bericht der Ophthalmolog. Gesellschaft. Heidelberg 1885.

2) G. Retzius, Über den Bau des Glaskörpers und der Zonula Zinnii in dem Auge des Menschen und einiger Tiere. Biologische Untersuchungen. N. F., Bd. VI., S. 67. 1894.

körpergewebes möchte ich die von V. v. Ebner<sup>1)</sup> geäußerte Anschauung, dass die Glaskörperfibrillen eine nahe Verwandtschaft mit den Neurogliafibrillen besitzen, für sehr plausibel halten.

Wir würden dann vor der bemerkenswerten Tatsache stehen, dass nicht allein im Bereiche der mesodermalen Fibrillenbildungen, nach dem Ausweise vieler neueren Untersuchungen, mannigfaltigere Formationen vorkommen, als nur die schon lange bekannten collagenen und elastischen Fasern, sondern dass auch auf ectodermalem Boden Fibrillen von verschiedenen Eigenschaften zur Ausbildung gelangen können.

Wie schon früher erwähnt, erhält man bei der geschilderten Präparationsmethode die Glaskörpermasse mehr oder minder von der Membrana hyaloidea umhüllt. In denjenigen Fällen nun, in denen die genannte Membran auf weite Strecken erhalten und ausserdem das Blutgefässnetz, eventl. mit Blutkörperchen erfüllt, gut ausgefärbt ist, erhält man als Nebenprodukt ein sehr schönes instruktives Bild dieser durch ihr reich entwickeltes Capillarnetz ausgezeichneten Haut.

Am instruktivsten gestaltet sich die Beobachtung, wenn der Glaskörper ganz von der Hyaloidea umhüllt ist, indem man dann beim Wechsel der Einstellung zunächst deren Blutgefässnetz eventl. auch Faltenbildungen, sodann die Fibrillatur eventl. mit den Niederschlägen in der interfibrillären Substanz und endlich wiederum die blutgefässhaltige Membran, glatt oder gefaltet, zu Gesichte bekommt.

## II. Darstellung der Netze feiner markloser peripherer Nervenfasern.

Wie bekannt, hat man schon lange versucht, das Problem des Verhaltens der Nerven in den peripheren Bezirken des Körpers zu lösen. Wir sehen hier von den terminalen Nervenausbreitungen in den quergestreiften Muskelfasern ab und beschränken die nachfolgenden Erörterungen auf das Verhalten der feinen marklosen Nervenfasern, welche entweder Erregungsvorgänge zentralwärts oder peripherwärts zu glatten Muskelfasern resp. Drüsenzellen leiten; die spezifischen Anordnungen der Nervenendigungen in den Sinnesorganen kommen hier nicht in Betracht.

<sup>1)</sup> Koelliker-v. Ebner. Handbuch der Gewebelehre, 6. Aufl., III. Bd., S. 875.

Die Methodik, die für die Darstellung der genannten Bestandteile des peripherischen Nervensystems in Anwendung gezogen wurde, hat im Laufe der Zeit bereits mannigfache Phasen durchlaufen. Im Anfange der hierher gehörigen Bestrebungen erkannte man in der Anwendung der verdünnten Essigsäure ein brauchbares Mittel, um feinste periphere Nerven ausbreitungen sichtbar zu machen. Eine neue Epoche des Fortschritts auf diesem Gebiete wurde sodann durch die Einführung des Chlorgolds in die histologische Technik durch J. Cohnheim herbeigeführt, bis später die Anwendung der mehr oder minder modifizierten Methoden von C. Golgi und seiner Nachfolger, sowie die von P. Ehrlich entdeckte Methylenblaufärbung weitere beträchtliche Errungenschaften in der Lehre von den sensiblen, peripheren Nervenendigungen ermöglichten.

Wenn ich nun in den nachfolgenden Zeilen eine neue Methode zur Darstellung feiner peripherer markloser Nervenfasern beschreiben will, so beabsichtige ich hiermit keineswegs die älteren bewährten Verfahrungsweisen zu verdrängen. Ich verfolge hiermit nur den Zweck, zu zeigen, dass man durch eine eigenartige Anwendung des Neutralrot in sehr einfacher und rascher Weise an bestimmten Objekten feine periphere Nervenetze zur Darstellung bringen kann, so dass dieses Anschauungsgebiet der praktischen Histologie, welches immerhin zu den schwieriger zugänglichen gehört, selbst Anfängern leicht erschlossen werden kann.

Die ersten Beobachtungen dieser Art machte ich an Salamanderlarven.

Ich hatte Salamanderlarven von etwa drei Zentimeter Länge mit Neutralrot (Einsetzen in mit Neutralrot gefärbtes Wasser) intensiv rot gefärbt. In der Absicht, die Wirkung des pikrinsauren Ammoniak auf die hierbei neutralrot gefärbten Gewebsbestandteile zu prüfen, warf ich eine derartig gefärbte Larve in eine konzentrierte Lösung des genannten Salzes, in der sie 18 bis 24 Stunden verweilte. In dieser Lösung hatte sich die vorher rote Farbe der Larve in eine gelbbraune umgewandelt. Unter leichtem Schütteln in Wasser löste sich die epitheliale Decke der Haut von ihrer Unterlage ab, so dass man Stücke der letzteren, (Bauchhaut, Flossensaum etc.) in reinem Glycerin oder in der von mir angegebenen Mischung von Glycerin und konzentrierter

Lösung von pikrinsaurem Ammoniak leicht zur Untersuchung benutzen konnte.

Hierbei zeigte sich nun ein überaus zierliches und reichhaltiges Netzwerk von Fäden, die nach ihrer Anordnung und ihrer Verzweigung als marklose Nerven nicht zu verkennen waren.

Diese Nervenfasern aber stellten sich durchaus nicht als kontinuierliche rotbraun gefärbte Gebilde dar; es war vielmehr der Verlauf der feinen Nervenfasern nur gleichsam markiert durch leicht nebeneinander gelagerte, rot- oder schwärzlichbraun gefärbte Körnchen, deren dichte Anordnung jedoch genügte, um den Nervenverlauf der betreffenden Körperstelle hinreichend sichtbar zu machen.

Als Hauptuntersuchungsobjekt dienten mir späterhin die Nickhaut von Fröschen und Kröten, sowie die abgeschnittenen Flossensäume der Larven von Salam. mac. und Rana fusca.

Der nachfolgenden Beschreibung des Verfahrens, das sich übrigens mit dem für die Glaskörperfaserung angegebenen fast vollständig deckt, legen wir die Versuche an der für viele histologische Beobachtungen so hervorragend geeigneten Nickhaut unserer Batrachier zugrunde.

Die Membran wird in zwei oder drei Stücke zerschnitten, um das Eindringen der Farbstofflösung von den Schnittträgern aus zu erleichtern. Wie beim Glaskörper brauchen alsdann stark weinrote Lösung von Neutralrot, abspülende  $\frac{1}{2}$  proz. Kochsalzlösung (am besten durch Schütteln in einem Probierröhrchen) und pikrinsaures Ammoniak im Maximum je 10 Minuten einzuwirken, um zum Einschluss in Glycerin taugliche Dauerpräparate zu erzielen.

Bei der mikroskopischen Betrachtung halte man sich zunächst an die den Schnittträgern benachbarten Partien und an die dem vorderen geschichteten Plattenepithel anliegenden Schichten der bindegewebigen Grundsubstanz der Nickhaut.

Man wird hier dann, in oft überraschendem Reichtum, die netzbildenden Nervenfasern des sogenannten subepithelialen Plexus wahrnehmen, die jedoch nicht glatt, sondern, offenbar infolge einer Niederschlagsbildung, granuliert erscheinen.

Dass hier in der Tat feine Nervenfasern vorliegen, wird sowohl durch die direkte Beobachtung, bei der man die Verbindung der geschilderten Fäden mit zweifellosen feinen mark-



losen Nervenstämmchen sehen kann, als auch durch die Vergleichung mit der nach anderen Methoden hergestellten Nervatur der Nickhaut, hinlänglich erhärtet.

Bei der Untersuchung der einschlägigen Präparate stösst man häufig noch auf andere Befunde an den nervösen Bestandteilen der Nickhaut, welche die mitgeteilte Methode als sehr brauchbar erscheinen lassen.

1. Bekanntlich kommen in der Batrachiernickhaut in die bindegewebige Grundhaut eingelagerte, einfache, nach dem Typus eines Kochkolbens gebaute, auf der Vorderfläche der Membran mit einem kurzen Gange mündende Drüsen vor, welche bereits mehrfach Gegenstand histologischer und besonders histo-physiologischer Untersuchungen gewesen sind. Im Hinblick auf die Tatsache, dass an diesen Drüsen auch das Verhalten der Nerven untersucht worden ist (Openchowski, Ranvier u. a.), ist es nun sehr interessant zu sehen, dass unsere Methode auch diese periphere Nervenverbreitung häufig in sehr zierlicher Weise zu Gesichte bringt.

Wenn hierbei die Drüsenepithelzellen der Sitz feiner oder auch stärkerer Granula oder Schollen sind, dann sind die Bedingungen für die Sichtbarkeit der feinen Nervenfasern minder günstige. In denjenigen Fällen jedoch, in denen die Anwesenheit der Drüsen eben durch eine spärliche Granulierung in den Zellen der Epitheltapete angedeutet ist, kann man deutlich ein die Konturen der Drüsen nachahmendes Netzwerk feiner Nervenfasern bemerken, in denen diese Organe wie in einem von Lücken durchbrochenen Körbchen aufgehängt erscheinen. Über die vielfach diskutierte Frage, wie sich innerhalb der Membrana propria die feinsten Nervenfibrillen zu den absondernden Zellen resp. denjenigen glatter Muskelfasern, welche zwischen Drüsenzellen und Membrana propria gelegen sind, verhalten, ergaben meine Präparate vorerst keine Aufschlüsse, die zu gewinnen auch zurzeit nicht in meiner Absicht lag.

2. Eine weitere in unseren Versuchen hervortretende Wirkung entfaltete die kombinierte Anwendung des Neutralrot und des pikrinsauren Ammoniak auf die Nerven der Blutgefäße, deren gröbere Ausbreitung in den hinteren Schichten, deren feinere in den vorderen Schichten der Membran stattfindet. Hierbei ist häufig das Vorhandensein der Blutgefäße nur durch die spezifische

Anordnung ihrer marklosen Nervenfasernetze angedeutet. Diese Anordnung ist aber insofern sehr charakteristisch und nicht leicht misszudeuten, als marklose Nervenfasern auf grösseren Strecken parallel verlaufen, die häufig durch querverlaufende Brücken miteinander verbunden sind: bei guter Ausfärbung kommt es vor, dass sich das beschriebene Faserwerk in der für die Blutgefässe typischen netzartigen Anordnung zeigt. Die Auffassung, dass es sich hier um die für die Blutgefässwandungen bestimmten Nerven handelt, wird, falls man nach dieser Richtung hin etwa noch Zweifel hegen sollte, zur vollen Gewissheit erhoben, wenn innerhalb der Nervenstrassen zirkulär angeordnete glatte Muskelfasern oder geformte Elemente des Blutes beobachtet werden. Da die Physiologie mit Sicherheit nachgewiesen hat, dass das Nervensystem durch zentrifugal gerichtete Erregungen auf die Drüsen und Blutgefässe einzuwirken vermag, so ist wohl anzunehmen, dass jedenfalls ein Teil der durch die hier beschriebene und andere schon früher angewendete Methoden nachgewiesenen Nerven für zentrifugale Leitungen bestimmt ist.

Aus den angeführten Tatsachen wird man leicht entnehmen können, dass sich die Wirkungen der kombinierten Anwendung von Neutralrot und pikrinsaurem Ammoniak mit den von Methylenblau hervorgebrachten vielfach decken, wie es sich denn in meinen Versuchen an der Linsenkapsel und den anderen von mir in diesen Zeilen erwähnten Objekten herausgestellt hat, dass auch die von A. S. Dogiel und mir schon vor längerer Zeit aufgefundenen, an die Wirkung des Silbersalpeters erinnernde Reaktion an den Epithelien, welche durch die Kombination Methylenblau-pikrinsaures Ammoniak erzielt werden kann, auch bei der Kombination des letzteren mit Neutralrot hervortritt.

Vom theoretischen Standpunkte aus möchte ich hinsichtlich der beschriebenen Wirkung der kombinierten Anwendung des Neutralrot und des pikrinsauren Ammoniak auf marklose Nervenfasern die nachfolgenden Bemerkungen machen.

Weder von dem Entdecker der Neutralrotmethode, P. Ehrlich, noch von seinen Nachfolgern und auch nicht von mir wurde beobachtet, dass unter die Wirkungen dieser Vitalfärbung auch die Färbung markloser Nervenfasern gehöre.

Wenn nun unter dem Einflusse des pikrinsauren Ammoniak innerhalb der marklosen Nervenfädchen eine deren Verlauf

markierende Körnelung auftritt, kann man, soviel ich sehe, hierfür verschiedene Prozesse verantwortlich machen.

Es wäre zunächst denkbar, dass die primär in Granulis von Epithelzellen lokalisierten Farbstoffmengen unter dem Einflusse des Absterbevorgänge einleitenden pikrinsauren Ammoniak in die mit einer besonderen Aufnahmefähigkeit für das Neutralrot begabten, unter dem Einflusse des genannten Reagens veränderten Nervenlemente überwandern und dort alsbald körnig gefällt werden. Zu einer solchen Auffassung wird man durch die Beobachtung hingeleitet, dass der Gehalt der im Präparate vorhandenen Epithelzellen an primär neutralrot gefärbten Körnchen nach der Einwirkung des pikrinsauren Ammoniak, nach eingetretener sekundärer Umänderung der roten Farbe in eine gelblich-braune, geringer erscheint, als vorher.

Man könnte aber auch der Vorstellung Raum geben, dass die marklosen Nervenfasern in lebendem Zustande das aufgenommene Neutralrot mit grosser Energie in eine farblose Substanz verwandeln und in sich festhalten: beim Absterben könnte dann wieder die gefärbte Substanz auftreten und durch das pikrinsaure Ammoniak zur Fällung gebracht werden.

Eine sichere Antwort auf die hier auftauchenden Fragen vermögen wir jedoch vorerst nicht zu geben.

Aus dem histologischen Institute der deutschen Universität zu Prag.

## Über die Darstellung des Glaskörpergerüsts und peripherer markloser Nervenfasern nach S. Mayers Methode.

Von

Dr. J. Kubik, Assistent.

Hierzu Tafel VI und VII.

Die rasche und einfache Methode, deren sich S. Mayer zur Darstellung des Glaskörpergerüsts und der peripheren marklosen Nervenfasern bediente, forderte zu einer näheren Prüfung ihrer Verwendbarkeit auf. Prof. Mayer hatte sich bei der Ausarbeitung seiner Methode fast ausschliesslich auf die Kaltblüter beschränkt, so dass Erfahrungen über die mit seiner Methode bei Warmblütern und speziell beim Menschen erreichbaren Resultate wünschenswert erschienen.

### a) Darstellung des Glaskörpergerüsts.

Es hat sich bald gezeigt, dass die Vorschrift Mayers, das Auge des Frosches erst 1 bis 3 Tage nach dem Tode zu verwenden, nur insofern Vorteile bietet, als dann der Glaskörper sich leichter von der Membrana hyaloidea befreien lässt, während dies beim frischen Froschauge Schwierigkeiten bereitet. Hiervon abgesehen gelingt auch am frischen Präparate die Darstellung des Glaskörpergerüsts in einwandfreier Weise. Über die Konzentration des verwendeten Farbstoffes macht Mayer keine genauen Angaben. Ich stellte mir eine gesättigte Lösung von Neutralrot in physiologischer Kochsalzlösung her, von welcher ich durch zeh- bis fünfzehnfache Verdünnung (mit physiologischer Kochsalzlösung) eine der Mayerschen Forderung entsprechende Lösung erhielt, mit der zufriedenstellende Resultate erzielt werden können. Die Zeitdauer der Färbung, die Mayer empfiehlt, bewährte sich auch in meinen Versuchen: zu langes Färben oder stärkere Farbstofflösungen führen zu störenden körnigen Niederschlägen, die die Klarheit des mikroskopischen Bildes beeinträchtigen.

Ausgewaschen wird in physiologischer Kochsalzlösung solange, bis keine Farbstoffwolken mehr abgehen, was im allgemeinen nach 2 bis 3 Minuten der Fall ist. Sichtbar wird das Glaskörpergerüst erst, wenn das Präparat in eine Lösung von pikrinsaurem Ammonium gebracht wird.

Untersucht wird in Glycerin.

Die Mayer'sche Methode gibt aber nicht nur bei Amphibien gute Erfolge, sie lässt sich auch ebenso einfach bei Säugetieren anwenden. Untersucht wurde der Glaskörper von Mensch, Kaninchen, Meerschweinchen, Katze. Kleine Stücke des Glaskörpers werden in die Farblösung gebracht und in der angegebenen Weise weiter behandelt. Das frischeste menschliche Material, das ich untersuchen konnte, war einer Leiche 6 Stunden nach dem Tode entnommen. Zum Vergleich wurde der Glaskörper des einen Auges sofort, der andere 24 Stunden später untersucht. Derartige vergleichende Versuche wurden wiederholt unternommen, ohne dass sich ein Unterschied in der Deutlichkeit des mikroskopischen Bildes des Glaskörpers beider Augen feststellen liess.

Die Resultate, die man mit der Mayer'schen Methode bei Säugetieren erhält, zeigt die beigegebene Abbildung des Glaskörpergerüstes des Katzenauges (Fig. 5). Man erkennt ein dichtes Geflecht feiner, durch eng aneinander gereihete Granula gebildeter Fäden, zwischen denen wiederum ein bedeutend feineres Netz derselben Art sichtbar wird. Der Reichtum des Glaskörpers an Fasern, ferner die Stärke der Fasern selbst variiert in den einzelnen Abschnitten des Glaskörpers beträchtlich. Die Deutlichkeit des Bildes leidet häufig durch einen mehr oder weniger stark auftretenden Niederschlag feinsten und gröberer Körnchen von rotbrauner Farbe, die ganz diffus zwischen den Fasern verteilt sind, und deren Auftreten sich trotz verschiedener Abänderungen des Verfahrens nie vollständig vermeiden lässt.

Mit dieser einfachen Methode lässt sich nicht nur das Glaskörpergerüst in kürzester Weise darstellen, es treten auch deutliche Verschiedenheiten in seinem Bau bei verschiedenen Tieren hervor. Natürlich ist es bei den Untersuchungen kleiner Teilstücke nicht möglich, Aufschluss über den Faserverlauf, oder über die Architektur des Gerüstes zu geben. Doch hat die Methode gegenüber den Schnitten aus gehärtetem Material den Vorzug, dass man die Durchflechtung der Fasern auch nach der Tiefe hin

durch Wechseln der Einstellung verfolgen kann und dass man von kleinen Glaskörpern leicht ein Totalbild gewinnen kann. Man sieht ohne weiteres, dass z. B. das Glaskörpergerüst des Kaninchens verhältnismässig grob, auch leichter darstellbar ist, während das Glaskörpergerüst von Mensch (Fig. 4) und Katze von grosser Feinheit, an einzelnen Stellen trotz gelungener Färbung kaum sichtbar ist. In einigen Präparaten von Katze und Mensch ist das Flechtwerk stellenweise so fein, dass man gerade noch mit starken Vergrösserungen das Fadengewirr auflösen kann.

Es ist besonders hervorzuheben, dass die feinen Fäden, die im Glaskörper auftreten, im allgemeinen, wie auch Retzius betont, nirgends untereinander netzartig zusammenhängen, sondern isoliert verlaufen und auf weite Strecken hin zu verfolgen sind. Doch kommen auch parallel verlaufende Faserzüge vor und an verhältnismässig spärlichen Stellen sind auch wirkliche Verzweigungen der Fasern nachzuweisen.

Zahlreiche Kontrollversuche und die Übereinstimmung der so gewonnenen Bilder mit den bestbeglaubigten Darstellungen des Glaskörpers machen es zur Gewissheit, dass es sich bei den beschriebenen Strukturen nicht um Kunstprodukte handelt.

Wenn schliesslich ein Urteil über die Verwendbarkeit der Mayerschen Methode abgegeben werden soll, so liegen ihre Vorzüge in der ungemein raschen Ausführbarkeit. Nach wenigen Minuten schon ist man imstande, am frischen Glaskörper das Vorhandensein eines Gerüsts zu demonstrieren.

## **b) Darstellung peripherer markloser Nervenfasern.**

Prof. Mayer hat nach einer der vorstehenden ähnlichen Methode auch marklose Nervenfasern, vorwiegend an der Nickhaut des Frosches, mit Neutralrot dargestellt. Er verwendet wieder seine bekannte Lösung von Neutralrot in physiologischer Kochsalzlösung, nur erlaubt er hier ein längeres Verweilen in der Farblösung, bis zu 10 Minuten, und wäscht auch länger in physiologischer Kochsalzlösung aus. Es ist von vornherein zu erwarten, dass die Färbungsdauer bei der Darstellung markloser Nervenfasern eine längere sein müsse als für den Glaskörper, weil das Eindringen der Farbe in das dichtere Gewebe, um das es sich dabei in den meisten Fällen handelt, nicht so rasch vor sich gehen kann wie bei dem gallertigen Glaskörper.

Ein zweiter Punkt, in dem die Methode von der früheren abweicht, besteht darin, dass Prof. Mayer hier durchwegs frisches Material verwendet und auf die Erreichung eines gewissen Macerationsgrades verzichtet. Es wurde schon erwähnt, dass diese Bedingung auch beim Glaskörper nur einem technischen Kunstgriff dient, der die Isolierung des Glaskörpers beim Frosche leichter ermöglicht, auf die Färbung selbst dagegen ohne Einfluss ist. Diese kleinen Abweichungen sind also schon in der Verschiedenheit des angewandten Untersuchungsobjektes begründet. Die weitere Behandlung ist die gleiche; auch die Nervenfasern werden erst nach Zusatz von konzentriertem pikrinsauren Ammonium sichtbar. Die Präparate können dann beliebig lange in dem von Mayer angegebenen Gemisch (gleiche Teile Glycerin und konzentriertes Ammoniumpikrat) aufbewahrt werden, wenigstens zeigen die bereits über ein Jahr alten Präparate gar keine Veränderung.

Es liegt nahe, hier auf die Ehrlichsche Methylenblau-methode hinzuweisen, an welche die Mayersche Methode vielfach erinnert und die sie, das mag hier gleich betont sein, gewiss nicht erreicht. Bei beiden Methoden wird meistens frisches Material mit einem für die Vitalfärbung geeigneten Farbstoff behandelt. Während aber bei der Methylenblau-methode die Nervenfasern sehr bald in schöner Blaufärbung sichtbar werden und das Ammoniumpikrat nur zur Fixierung der Färbung dient, ist an den Neutralrotpräparaten vor der Einwirkung des Ammoniumpikrats weder von Nervenfasern noch von Glaskörper-fibrillen irgend etwas zu sehen. Nervenfasern und Fibrillen treten erst dann hervor, das unterscheidet die Methode durchaus von der Methylenblau-methode, wenn das Präparat nach der Einwirkung des Farbstoffes und nach dem Auswaschen in physiologischer Kochsalzlösung mit konzentriertem pikrinsauren Ammonium behandelt wird. Nach dem Auswaschen allein tritt ebensowenig wie vorher auch nur eine Andeutung der Nervenzeichnung hervor. Das Auswaschen verfolgt lediglich den Zweck, das mikroskopische Bild reiner zu gestalten, da die Präparate sonst zwar auch die Nervenfasern zeigen, aber ganz verdeckt von einer grossen Zahl feiner braunroter Körnchen. Dass es sich bei der Neutralrot-methode nicht wie bei der Methylenblau-methode um eine vitale Färbung handelt, geht auch daraus hervor, dass man auch längere

Zeit post mortem noch deutliche Nervenbilder erhalten kann. Es dürfte sich hier mehr um eine Fällungsreaktion handeln, wie sie sich in ähnlicher Weise bei der Darstellung der Endothelgrenzen durch Silbernitrat oder der Darstellung der Gitterfasern der Leber nach Maresch-Bielschowsky abspielt. Dafür spricht die Tatsache, dass bei der Neutralrotmethode ebenso wie bei den Silbermethoden immer auch ein feinkörniger Niederschlag ausserhalb der dargestellten Fasern auftritt. Eine weitere Analogie liegt darin, dass mit Neutralrot in schöner Weise auch die Endothelgrenzen sichtbar gemacht werden können. Dies lässt sich in allen Präparaten der Cornea, in denen die Membrana Descemeti mit dem Endothel der vorderen Kammer erhalten geblieben ist, leicht feststellen. Interessant ist, dass auch schon Dogiel und Mayer mit Methylenblau die Kittlinien der Endothelien darstellen konnten. Auch in dem mehrschichtigen Epithel der vorderen Hornhautfläche zeigen sich die Grenzen der Epithelzellen scharf braunrot gezeichnet. Analog der Methylenblaumethode gelingt es auch mit der Neutralrotmethode, die Saftlücken der Cornea darzustellen; sie treten, von einem feinkörnigen Niederschlag erfüllt, deutlich hervor. Ein grundsätzlicher Unterschied gegenüber der Methylenblaumethode aber zeigt sich darin, dass sei noch einmal nachdrücklich hervorgehoben, dass alle diese Strukturbilder erst nach der Einwirkung des Ammoniumpikrats sichtbar werden.

In ähnlicher Weise wie beim Glaskörper wurden zuerst die Resultate Mayers an dem von ihm hauptsächlich untersuchten Objekte, der Nickhaut des Frosches, nachgeprüft und die Bedingungen ausfindig zu machen gesucht, unter denen die Färbung am besten gelingt. Weiter wurde untersucht, inwieweit auch bei Säugetieren brauchbare Resultate erhalten werden.

Dieselbe Konzentration des Farbstoffes, die bei der Darstellung des Glaskörpers am meisten befriedigte, gab auch für die Nervenfasern der Kaltblüter und Warmblüter die besten Resultate, zeh- bis fünfzehnfache Verdünnung der in der Wärme hergestellten gesättigten Lösung von Neutralrot in physiologischer Kochsalzlösung. Die Zeitdauer der Färbung schwankt, je nach dem es sich um Kalt- oder Warmblüter handelt, und je nach dem Alter des verwendeten Materials innerhalb geringer Grenzen. Bei einer frischen Nickhaut oder einer frischen Froschcornea



setzt das intakte Epithel dem Eindringen der Farblösung einen grösseren Widerstand entgegen, so dass eine längere Färbungsdauer, bis zu 20 Minuten, erforderlich ist. Das Eindringen der Farbe wird daher zweckmässig durch einige tief reichende Scherenschnitte unterstützt, wodurch die Dauer der Färbung auch bei frischem Material von Kaltblütern um die Hälfte abgekürzt wird. Bei älterem Material von Kaltblütern, 24 bis 48 Stunden nach dem Tode, dringt die Farbe durch das macerirte Epithel leicht und rasch ein, so dass die Nickhaut oder die Cornea unzerteilt in 10 Minuten gefärbt werden kann. Bei Warmblütern genügt im allgemeinen eine 5 bis 10 Minuten dauernde Färbung, zumal wenn genügend dünne Objekte untersucht werden. Bei der Cornea von Warmblütern, die wegen ihrer Dicke nicht gut im Ganzen untersucht werden kann, werden zweckmässig vorher Flachschnitte angefertigt. Man wäscht dann in physiologischer Kochsalzlösung ungefähr solange aus, als man vorher gefärbt hat. Im konzentrierten pikrinsauren Ammonium bleiben die Objekte bis zur vollständigen Durchtränkung, bis die vorher rein rote Farbe des Präparates durch eine braunrote ersetzt ist. Dieser ganze Prozess kann auch ganz gut unter dem Mikroskop beobachtet werden; man sieht dann, wie die Nervenfasern im Präparate durch feine Körnchen markiert nach und nach aufschliessen in dem Maße, als das pikrinsaure Ammonium in das Präparat eindringt.

Die beigegebenen Abbildungen sollen eine annähernde Vorstellung von der Leistungsfähigkeit der Mayerschen Methode geben. Die Froschnickhaut, — es wurden in gleicher Weise Eskulenten und Temporarien benutzt — die wegen ihrer Durchsichtigkeit und ihres Nervenreichtums zum Studium der Neutralrotmethode hervorragend geeignet ist, wurde in der schon beschriebenen Weise handelt. Das fertige im konzentrierten pikrinsauren Ammonium liegende Präparat ist aber für die Durchmusterung noch ungeeignet, weil das mitgefärbte mehrschichtige Epithel der äusseren Fläche den Einblick in die tieferen Schichten der Nickhaut verwehrt. Es empfiehlt sich, deshalb das Epithel mit einer Nadel oder einem Spatel durch leichtes Darüberstreifen zu entfernen, was leicht gelingt, da das Ammoniumpikrat tierisches Gewebe stark auflockert. Das Epithel muss, das gilt besonders auch für die Cornea, sehr vorsichtig entfernt werden, weil sonst

auch das subepitheliale Nervenetz mit gefährdet wird. Neben dem subepithelialen Nervenetz und den tiefer gelegenen gröberen Nervenfasern gelingt in der Nickhaut in sehr schöner Weise auch die Darstellung der Gefäss- und Drüsenerven (Fig. 8 und 9).

Auch an den anderen Kaltblüterorganen wurden Versuche zur Darstellung der Nervenfasern gemacht, die ganz befriedigende Resultate ergaben. So zeigen die beigegebenen Abbildungen Nervenetze aus dem Darm (Plexus myentericus) des Frosches (Fig. 7). Die Abbildung der Froschcornea (Fig. 1) zeigt nur das oberflächliche subepitheliale Nervenetz, das bei hoher Einstellung sichtbar wird, während die grösseren Nervenstämmchen erst in der Tiefe auftauchen.

Um die Anwendbarkeit der Neutralrotmethode für Säugetiere zu erproben, wurden zahlreiche Präparate, meist von der Cornea, hergestellt, weil in ihr die Nervenverteilung gut bekannt ist und die Resultate daher leicht beurteilt werden können. Das Material stammte von Mensch, Hund, Katze, Kaninchen, Meer-schweinchen und Pferd. Da regelmässig Flachschnitte der Cornea zur Herstellung der Präparate angefertigt wurden, also ein Eindringen der Farbe von der Schnittfläche her leicht möglich war, so war eine Färbungsdauer von 5 bis 10 Minuten vollständig ausreichend. Die Cornea wurde teils sofort, nachdem das Tier getötet war, verwendet, teils in verschiedenen Zeitabständen, bis 24 Stunden, nach dem Tode; das Ergebnis war immer das gleiche. Das frischeste menschliche Material, das zur Untersuchung kam, stammte von einer Leiche 6 Stunden nach dem Tode.

In den Corneapräparaten sind sowohl die tiefen gröberen Nervenstämmchen als auch die feineren subepithelialen Nervenetze und die von den tieferen Nervenbündeln zu dem oberflächlichen Nervenetze aufsteigenden Verbindungen deutlich zu sehen (Fig. 2 und 3). Zur Kontrolle wurde eine ganze Reihe von Versuchen mit der Methylenblaumethode nach Dogiels Vorschrift angestellt, die die vollständige Zuverlässigkeit der Neutralrotbilder dartaten, zu gleicher Zeit aber auch die Überlegenheit der Methylenblaumethode erwiesen. Es gelingt mit Neutralrot nicht, die feinsten Nervenverzweigungen so schön und vollständig darzustellen wie mit Methylenblau.

Aber interessant ist die Methode S. Mayers auf jeden Fall. Dass man mit Neutralrot überhaupt Nervenfasern darstellen

kann, ist ganz neu. Besonders merkwürdig ist, dass der Farbstoff an sich zu ihrer Darstellung nicht genügt, dass es vielmehr noch der Nachbehandlung mit Ammoniumpikrat bedarf, um sie sichtbar zu machen.

### Erklärung der Abbildungen auf Tafel VI und VII.

Sämtliche Präparate wurden in Neutralrotlösung gefärbt, mit Ammoniumpikrat nachbehandelt und in Glycerin-Ammoniumpikrat eingeschlossen.

#### Tafel VI.

- Fig. 1. Feinere Nervenetze der Froschcornea. Vergr. 190.
- Fig. 2. Verzweigung eines Nervenstämmchens aus den tieferen Schichten der Cornea des Menschen. Vergr. 80.
- Fig. 3. Oberflächliches Nervenetz aus der Cornea des Menschen. Vergr. 120.
- Fig. 4. Glaskörpergerüst des Menschauges. Vergr. 450.
- Fig. 5. Glaskörpergerüst des Katzenauges. Vergr. 330.

#### Tafel VII.

- Fig. 6. Nervenetz vom Plexus myentericus des Dünndarms der Ratte. Vergr. 60.
- Fig. 7. Nervenetz aus dem Plexus myentericus des Froschdarms. Vergr. 60.
- Fig. 8. Nervenetz aus der Nickhaut des Frosches mit Drüsenerven. Vergr. 75.
- Fig. 9. Drüsenerven aus der Nickhaut des Frosches. Vergr. 310.

Aus dem histologischen Institut der deutschen Universität zu Prag.

## Azidophile Zellen in der Nebenniere von *Rana esculenta*.

Von

V. Patzelt und Dr. J. Kubik.

Hierzu Tafel VIII.

H. Stilling<sup>1)</sup> machte bei seinen Untersuchungen über die Nebenniere des Kaninchens die merkwürdige Beobachtung, dass ihr Gewicht periodischen Schwankungen unterworfen sei. Er glaubt auch Hand in Hand mit diesen Gewichtsänderungen Änderungen in der Struktur der Nebennieren wahrgenommen zu haben. Zur genauen Feststellung solcher periodischen Wandlungen stellte er vergleichende Untersuchungsreihen an frei lebenden Tieren an. In der oben erwähnten Arbeit teilt er die Resultate seiner Untersuchungen über die Nebenniere von *Rana esculenta* mit.

Stilling findet auch hier dem Wechsel der Jahreszeiten entsprechende periodische Veränderungen, die hauptsächlich den epithelialen Anteil betreffen. Zwischen den typischen lipoidhaltigen Zellen treten nämlich zur Sommerzeit ganz neue stark granuliert Zellen auf, die sich in einer schwachen Eosinlösung leuchtend rot, im Ehrlich-Biondischen Farbgemisch rotviolett färben. Diese auffallenden, leicht wahrnehmbaren Zellen treten nach seinen Beobachtungen in den Nebennieren der in den letzten Tagen des Mai gefangenen Esculenten auf, sind während des ganzen Sommers vorhanden und verschwinden im Oktober scheinbar vollständig. Über die Art ihrer Entstehung im Frühjahr konnte Stilling ebensowenig Klarheit gewinnen wie über ihr späteres Schicksal im Herbst. Er hält diese Zellen für spezifische, von den Rinden- und Markzellen verschiedene Zellen, die im Herbste zum grössten Teil verschwinden. Nur einige wenige sollten zurückbleiben, die charakteristischen Granulationen verlieren und deshalb von den übrigen Zellen nicht mehr zu unterscheiden sein. Erst im folgenden

<sup>1)</sup> H. Stilling. Zur Anatomie der Nebennieren. Arch. f. mikr. Anat., Bd. 52, 1898.

Sommer beginnen diese sich wieder zu vermehren, erzeugen wieder die charakteristischen Granula und bringen so eine neue Generation solcher Zellen hervor. Stilling nennt diese Zellen, weil sie nur im Sommer vorkommen, „Sommerzellen“. Da ihr Auftreten mit der Paarungszeit der Esculenten zusammenfällt, glaubt er, dass es in irgend einem noch nicht näher aufgeklärten Zusammenhang mit dem Generationszyklus stehe.

Das Schicksal dieser merkwürdigen Zellen, die Stilling als erster beschrieben hat, suchten wir genauer zu erforschen.

Da aber nach allen vorliegenden Beobachtungen die „Sommerzellen“ Stillings ganz unabhängig von der Jahreszeit erscheinen und auch im Winter nicht verschwinden, so glauben wir die unzutreffende Bezeichnung „Sommerzellen“ vermeiden zu sollen und gebrauchen statt ihrer die allgemeinere Benennung „azidophile Zellen“ der Nebenniere.

Untersucht wurden im ganzen die Nebennieren von 60 *Ranae esculentae*, die in den verschiedenen Jahreszeiten getötet wurden. Dabei wurden auch Alter und Geschlecht, Lebensbedingungen und Ernährungszustand stets verzeichnet. Das Untersuchungsmaterial wurde im Laufe von 2 Jahren in kurzen Zeitabständen von 2 bis 3 Wochen zu allen Jahreszeiten beschafft. Ein Teil der Frösche wurde sofort nach der Einlieferung untersucht — im Winter wurden sie zu diesem Zwecke ausgegraben — ein anderer Teil verblieb vor der Untersuchung längere Zeit, bis über 3 Monate, in den Aquarien des Laboratoriums. Der Ernährungszustand war, wie man nach dem Fettkörper beurteilen konnte, bei den frisch gefangenen Tieren bedeutend besser als bei den Laboratoriumstieren. Die kleinste der untersuchten Esculenten hatte eben ihre Metamorphose vollendet, eine andere wies die stattliche Stammlänge von 9,4 cm auf.

Untersucht wurden die Nebennieren frisch und fixiert. An frischen Zupfpräparaten in physiologischer Kochsalzlösung heben sich die azidophilen Zellen infolge ihrer Granulierung und ihrer scharfen Konturen dunkel und deutlich von den übrigen Zellen ab, so dass schon nach der Untersuchung der frischen Zupfpräparate ihre Anwesenheit zu jeder Jahreszeit leicht festgestellt werden kann. Zusatz von 1 proz. Essigsäure verändert die Granula der azidophilen Zellen nicht. Unter der Einwirkung von verdünnter Kalilauge lösen sich die Granula langsam auf, bei Anwendung

einer stärkeren Kalilauge (30 %) stieben die Granula plötzlich auseinander, werden dann undeutlich und aufgelöst. Im ganzen Zupfpräparate bleiben nach genügend langer Einwirkung der Kalilauge nur noch die gelblichen Lipoidtröpfchen der typischen Nebennierenzellen sichtbar.

Neben dem frischen Material wurden Paraffinpräparate der fixierten Nebennieren zum Studium herangezogen. Zur Fixierung wurde vorwiegend Osmiumsäure ( $1/2$  %), das Z e n k e r s c h e Gemisch (Kaliumbichromat-Sublimat-Essigsäure) und Kaliumbichromat-Sublimat-Formol (Helly) in der von Prof. K o h n gewöhnlich benutzten Zusammensetzung (65 ccm einer  $3\frac{1}{2}$  proz. wässrigen Kaliumbichromatlösung, 25 ccm einer 5 proz. wässrigen Sublimatlösung und 10 ccm Formol) angewendet. Kaliumbichromat-Sublimat-Formol bewährte sich besser als das von Stilling hauptsächlich verwendete Z e n k e r s c h e Gemisch, da ersteres die azidophilen Zellen durch stärkere Markierung der Zellgrenzen schon im ungefärbten Präparate deutlicher hervortreten lässt. Zur Kernfärbung diente vorwiegend Delafield'sches Hämatoxylin, das ebenso wie andere Kernfarbstoffe vom Protoplasma der in Rede stehenden Zellen fast gar nicht angenommen wird, vorausgesetzt dass die Schnitte nicht zu lange gefärbt und genügend ausgewaschen werden. Für die Protoplasmafärbung gaben uns ebenso wie Stilling die besten Resultate eine stark verdünnte Eosinlösung (100- bis 200fache Verdünnung der konzentrierten wässrigen Eosinlösung bei 1- bis 6ständiger Färbungsdauer) und in zweiter Reihe das Ehrlich-Biondische Dreifarbengemisch. Mit Eosin färben sich die Granula der azidophilen Zellen besonders bei der angegebenen Verdünnung weit stärker als das Protoplasma der übrigen Zellen, leuchtend rot, und sie stehen hierin nur den azidophilen Körnchen der Leukocyten des Blutes und Bindegewebes ein wenig nach. Nach der Färbung mit dem Ehrlich-Biondischen Farbstoffgemisch erscheinen sie intensiv rotviolett (die Granula der Leukocyten dagegen dunkel orangerot), nach Giemsa-färbung hellrot. Auch mit anderen sauren Farbstoffen, Orange, Erythrosin, Säurefuchsin lassen sie sich leicht darstellen, so dass die Bezeichnung azidophile Zellen nach dem üblichen Sprachgebrauch gerechtfertigt erscheint.

Nur die azidophilen Leukocyten zeigen, wie schon oben erwähnt, eine noch grössere Affinität zu sauren Farbstoffen als

die azidophilen Nebennierenzellen. Das kann man sehr schön zur Anschauung bringen, wenn man die Schnitte mit verdünnter Giemsalösung lange färbt (bis zu 24 Stunden) und nur kurze Zeit in Alkohol differenziert. Da kommt es dahin, dass die azidophilen Zellen noch dunkelblau, die azidophilen Leukocyten dagegen schon kräftig rot gefärbt erscheinen. Erst nach längerer Alkoholdifferenzierung geben die azidophilen Nebennierenzellen den blauen Farbstoff ab und erscheinen in der charakteristischen Rotfärbung.

Besonders schöne Resultate ergibt die Behandlung mit Eisenhämatoxylin nach M. Heidenhain. Je nach dem Grade der Differenzierung färben sich die azidophilen Zellen ganz intensiv schwarz, oder ihre Granula allein heben sich dunkelschwarz von dem schwach graublau gefärbten Protoplasma ab, während die chromaffinen Zellen einen dunkel-blaugrauen Ton annehmen, die Rindenzellen nur ganz schwach blaugrau gefärbt werden.

Sehr instruktive Bilder geben auch die Osmiumpräparate. Die Rindenzellen sind ganz dicht mit verschiedenen grossen Lipoidkörnchen angefüllt: in den azidophilen Zellen dagegen lässt sich weder mit Osmium noch mit Sudan eine lipoide Substanz nachweisen, so dass sie als helle, kleine Inseln scharf gegen die intensiv gefärbte Umgebung kontrastieren. Die Färbung der azidophilen Zellen mit Eosin gelingt auch in Osmiumpräparaten ganz gut, wenn es in höherer Konzentration verwendet wird (Eosin  $\frac{1}{4}$  ‰, eine halbe Stunde Färbungsdauer).

Nicht nur durch ihre besondere Färbbarkeit unterscheiden sich die azidophilen Zellen von den übrigen Nebennierenzellen: sie machen auch sonst durchaus den Eindruck von eigenartigen, wohl charakterisierten Elementen, die weder mit den lipoidhaltigen Rindenzellen noch mit den chromaffinen Zellen verwechselt werden können. Die Unterschiede sind schon im ungefärbten Präparate deutlich, im gefärbten treten sie noch schärfer hervor. Die azidophilen Zellen weisen durchwegs abgerundete, scharf konturierte Formen auf. Sie zeigen meistens eine rundlich birnförmige Gestalt und sind von den Nachbarzellen scharf abgegrenzt. Diese Abgrenzung ist dann besonders deutlich, wenn Kaliumbichromat-Sublimat-Formol zur Fixierung benutzt wurde, weniger scharf nach Fixierung in Zenkerschem Gemisch. An Grösse stehen die azidophilen Zellen den Rindenzellen nach, die chromaffinen

Zellen sind am grössten. Sehr charakteristisch für die azidophilen Zellen ist auch das dichte, intensiv färbare Kerngerüst. Ihr Kern fällt stets gegenüber den Kernen der übrigen Rindenzellen durch seine dunkle Färbung auf und liegt gewöhnlich wandständig am schmäleren Pole der Zelle. Das Protoplasma ist dicht granuliert, doch sind die einzelnen Granula feiner und dichter als die Granula der eosinophilen Leukocyten.

Unsere Beobachtungen über die azidophilen Zellen stimmen soweit mit den Angaben Stillings gut überein. Doch konnten wir im Gegensatz zu Stilling eine Regelmässigkeit in der Anordnung der azidophilen Zellen nicht nachweisen. Sie liegen ziemlich gleichmässig in den Zellbalken der Nebenniere zwischen den lipoidhaltigen Rindenzellen verteilt, bald einzeln, bald in kleinen Gruppen beisammen, ohne dass sich eine nähere Beziehung zu einer der beiden anderen Zellarten oder zu den Gefässen feststellen liesse. Dass die Zellen mit ihrem Längsdurchmesser gerade immer parallel zur Längsachse der Zellbalken stehen oder überhaupt eine bestimmte Richtung zeigen sollten, konnten wir nicht finden.

Wie schon erwähnt, beschrieb Stilling eine merkwürdige Periodizität der azidophilen Zellen. Sie sollten nämlich erst in den letzten Tagen des Mai auftreten, dann den ganzen Sommer über nachweisbar sein und im Oktober wieder verschwinden. Deshalb nannte sie Stilling, der über die Natur dieser Zellen nicht ins reine kam, einfach „Sommerzellen“. Er vermutet, dass ein Teil im Oktober vollständig zugrunde gehe, während ein anderer Teil durch Verlust seiner charakteristischen Granula sich der deutlichen Beobachtung entziehe, aber vermehrungsfähig bleibe. Aus diesen sollte sich im nächsten Jahre die neue Generation von Sommerzellen entwickeln. Eine sichere Grundlage für diese Annahme konnte er aber nicht gewinnen; doch fand er beim ersten Wiedererscheinen oft Sommerzellen mit zwei Kernen und andere, deren Kern in Mitose begriffen war.

Gerade die näheren Vorgänge, die sich beim Untergang der Sommerzellen abspielen, und wie und woher im Frühjahr die neuen azidophilen Zellen sich entwickeln, wollten wir genauer untersuchen. Doch das Resultat war ein völlig unerwartetes. Gleich der erste Frosch, den wir zu diesem Zwecke im Februar 1910 untersuchten, also zu einer Zeit, wo wir Sommerzellen zu finden



nicht erwarten durften, zeigte Sommerzellen in schönster Ausbildung. Es wurden dann während der folgenden Monate in kurzen Zeitabständen die Nebennieren zahlreicher Esculenten untersucht, immer mit dem gleichen Resultate: die azidophilen Zellen waren stets in gleicher Menge und Färbbarkeit vorhanden, ohne dass sich irgend eine Änderung nachweisen liess. Auch Mitosen und Zellen mit zwei Kernen, die nach Stillings Beobachtungen im Frühjahr häufig sein müssten, fanden wir zu selten, als dass man daraus auf eine zeitweilig stärkere Vermehrung der azidophilen Zellen zu schliessen berechtigt wäre. Im Oktober und November war von einem Verschwinden oder auch nur von einer Abnahme der Zellen nichts zu merken.

Wir suchten nach einer Möglichkeit, diesen Widerspruch aufzuklären. Unsere ersten, Ende des Winters und Anfang des Frühjahrs mit positivem Erfolg untersuchten Frösche waren gefangene Laboratoriumstiere, lebten also unter aussergewöhnlichen, für den Fortbestand der Sommerzellen vielleicht günstigen Umständen und waren daher auch nicht wie die im Freien lebenden Frösche in einen dem Winterschlaf ähnlichen Zustand verfallen. Dieser Einwand fällt aber bei jenen Fröschen weg, die dann während des Winters mehrmals im Freien eigens ausgegraben wurden und noch ganz erstarrt zur Untersuchung kamen. Auch diese besaßen die azidophilen Zellen in unverminderter Zahl und Färbbarkeit. Schon deshalb erschien uns der von Stilling vorgeschlagene Namen „Sommerzellen“ unzweckmässig, abgesehen davon, dass solche Namen uns nichts über die Natur und Bedeutung der Elemente sagen.

Wie die widersprechenden Befunde zu erklären seien, ist uns rätselhaft geblieben. Dass Stilling an seinen Winterfröschen die azidophilen Zellen stets vermisste, während an unseren Esculenten keinerlei periodische Schwankungen festzustellen waren, ist doch höchst merkwürdig. Es ist nicht ganz ausgeschlossen, wenn auch unwahrscheinlich, dass es sich um verschiedene noch nicht gekannte Spielarten von *R. esculenta* handelt. Wir dachten auch daran, dass in der Verschiedenheit der benutzten Fixierungsflüssigkeit eine Erklärung zu finden wäre, da Stilling Kaliumbichromat - Sublimat - Essigsäure benutzte, während nach unseren vergleichenden Versuchen Kaliumbichromat - Sublimat - Formol bessere Resultate gibt. In der Tat sind im ungefärbten Zenker-

präparate die azidophilen Zellen viel schwerer zu sehen als im ungefärbten mit Kaliumbichromat-Sublimat-Formol behandelten Präparate. Doch konnten wir auch nach Zenkerfixierung bei Winterfröschen die azidophilen Zellen vollkommen einwandfrei darstellen, und sie wären wohl auch Stilling nicht entgangen.

Auch irgend eine Abhängigkeit der azidophilen Zellen von physiologischen Veränderungen des Tieres konnten wir nicht wahrnehmen. Bei Esculenten, die kurz nach Beendigung der Metamorphose untersucht wurden, zeigten die azidophilen Zellen dasselbe Verhalten wie bei völlig erwachsenen Tieren, bei Männchen das gleiche wie bei Weibchen. Vor allem aber fanden wir nicht die geringsten periodischen Änderungen, die auf eine Abhängigkeit von den Jahreszeiten oder dem Geschlechtsleben hätten schliessen lassen. Ebenso zeigten sich die azidophilen Zellen vollständig unabhängig vom Ernährungszustande. Bei frisch gefangenen Tieren im ersten Frühjahr und im Herbst, bei denen der Fettkörper am besten entwickelt war, waren sie in gleicher Zahl und Färbbarkeit vorhanden wie bei Tieren, die durch mehrere Monate im Laboratorium gehungert hatten und deren Fettkörper sehr stark reduziert war. Wohl schien bei einzelnen Tieren die Zahl der azidophilen Zellen vermehrt, bei anderen verringert; doch waren diese Schwankungen gering, so dass es sich vielleicht nur um individuelle Abweichungen handelt.

Über die funktionelle Rolle der azidophilen Zellen der Nebenniere können wir nach unseren Untersuchungen nicht einmal Vermutungen aufstellen. Für Stillings Ansicht, dass vielleicht ein Zusammenhang mit der Tätigkeit der Geschlechtsorgane bestehen könnte, findet sich in unseren Beobachtungen kein Anhaltspunkt. Doch dürfen wir wohl darauf verweisen, dass in ähnlich gebauten Organen mit innerer Sekretion azidophile Zellen kein ungewöhnliches Vorkommnis darstellen. Vor allem wäre an die azidophilen Zellen des drüsigen Anteils der Hypophyse sowohl des Frosches wie auch höherer Tiere und des Menschen zu erinnern, wo sie als besondere Spezies der epithelialen Zellen des Vorderlappens erscheinen. Die Ähnlichkeit kommt in erster Linie in der eigenartigen Granulierung des Zelleibes zum Ausdruck, welcher die Zellen ihre besondere Färbbarkeit verdanken. In Übereinstimmung mit diesen lange bekannten Tatsachen darf man die azidophilen Zellen wohl als eine besondere Art der

epithelialen Rindenzellen der Nebenniere auffassen. Wir hätten dann in der Nebenniere von *R. esculenta* drei Arten von Zellen zu unterscheiden: epitheliale (Rinden-) Zellen, die erstens in Form der allgemein verbreiteten lipoidhaltigen Zellen und zweitens als azidophil gekörnte Zellen auftreten und dann die chromaffinen Zellen. Es wäre nicht unmöglich, dass auch eine gewisse funktionelle Beziehung zwischen den azidophilen Zellen der Nebenniere und denen der Hypophyse besteht. Jedenfalls aber verlieren sie durch die Einreihung unter die azidophilen Zellen der epithelialen „Drüsen mit innerer Sekretion“ die ganz rätselhafte Sonderstellung, die ihnen durch den Namen „Sommerzellen“ zugefallen war.

Sehr merkwürdig ist es, dass die azidophilen Zellen, die sich so reichlich in der Nebenniere von *R. esculenta* finden, allen anderen untersuchten Amphibien und Reptilien fehlen. Ein ganzes Jahr hindurch wurden parallel mit den Nebennieren der Esculenten die der Temporarien untersucht, ohne dass jemals auch nur eine Andeutung von azidophilen Zellen gefunden werden konnte. Ebenso war auch die Nebenniere einer im Sommer untersuchten *R. arvalis* frei von diesen Zellen. Bei der nahen systematischen Verwandtschaft dieser Arten ist diese Tatsache wohl recht auffällig, und wir gewinnen damit wieder ein neues interessantes inneres Unterscheidungsmerkmal für *R. esculenta* und *temporaria*.

Angeichts der grossen Ähnlichkeit der azidophilen Zellen in Nebenniere und Hypophyse war auch daran zu denken, dass bei den Ranaarten, deren Nebennieren die erwähnten Zellen nicht aufweisen, diese Zellen möglicherweise in der Hypophyse in vermehrter Zahl vorkommen oder umgekehrt auch in der Hypophyse fehlen. Darauf gerichtete Untersuchungen haben gezeigt, dass die Hypophyse von *R. esculenta* und *R. temporaria* keine wesentlichen Unterschiede im Bau aufweist.

In der Nebenniere der anderen im Sommer untersuchten Anuren, und zwar *Bufo vulgaris*, *Bufo variabilis*, *Bombinator igneus*, *Pelobates fuscus*, *Hyla arborea* waren keine azidophilen Zellen aufzufinden. Ebenso negativ war das Resultat bei einigen Urodelen: *Salamandra maculata*, *Triton taeniatus*, *Triton cristatus*. Auch die Reptilien, die vergleichsweise untersucht wurden (*Lacerta smaragdea*, *Tropidonotus natrix*, *Testudo graeca*) zeigten keine azidophilen Zellen in ihrer Nebenniere.

Am besten stimmen unsere Befunde mit der sehr eingehenden und zutreffenden Beschreibung Grynfeldts<sup>1)</sup> überein. Auch er vermisste die Sommerzellen bei den übrigen Anuren und Urodelen, fand sie dagegen bei Esculenten zu jeder Zeit und ganz unabhängig vom Geschlechtsleben. Allerdings ist er geneigt, sie für leukocytäre Elemente zu halten. Ciaccio<sup>2)</sup> beschrieb eine neue Art von sekretorischen Zellen in der Nebenniere von *Rana* (*escul.*?), die vielleicht mit den „azidophilen Zellen“ identisch sind. Bonnamour und Policard<sup>3)</sup> haben Stillings Sommerzellen gleichfalls bei Winterfröschen beobachtet. E. Giacomini<sup>4)</sup> macht die überraschende Angabe, dass er bei *R. temporaria*, nicht aber bei *R. esculenta*, die Sommerzellen aufs deutlichste darstellen konnte. Das ist das zweite grosse Rätsel: Stilling findet die fraglichen Zellen nur im Sommer, alle anderen Beobachter das ganze Jahr hindurch. Wir vermissen die „azidophilen Zellen“ bei *R. temporaria*, und ein so zuverlässiger Forscher wie E. Giacomini findet gerade bei dieser Art analoge Zellen.

Das Resultat dieser Untersuchung können wir kurz in folgenden Sätzen zusammenfassen:

Die Nebenniere von *R. esculenta* enthält wie die Nebenniere der Säugetiere, Vögel und Reptilien einen epithelialen und einen chromaffinen Anteil.

Der epitheliale Anteil enthält zweierlei Zellarten: die allgemein verbreiteten lipoidhaltigen Zellen und zwischen ihnen zerstreut azidophil gekörnte Zellen.

Die azidophilen Zellen der Nebenniere von *R. esculenta* („Sommerzellen“ nach Stilling) finden sich das ganze Jahr hindurch in unveränderter Zahl und Färbbarkeit.

Sie zeigen keine Abhängigkeit von Alter, Geschlechtstätigkeit und Ernährungszustand.

<sup>1)</sup> Grynfeldt, Ed. Notes histologiques sur la capsule surrénale des Amphibiens. Journal de l'Anat. et de la Physiol. norm. et pathol., XLe a. 1904.

<sup>2)</sup> Ciaccio, Carmelo. Sopra una nuova specie di cellule nelle capsule surrenali degli Anuri. Anatom. Anzeiger, 23. Bd., 1903.

<sup>3)</sup> Bonnamour et Policard. Note histologique sur la capsule surrénale de la Grenouille. Comptes rend. Assoc. d. Anatom., Ve sess. Liège, 1903.

<sup>4)</sup> Giacomini, E. Sopra la fine struttura delle capsule surrenali degli Anfibi e sopra i nidi cellulari del simpatico di questi Vertebrati. Siena 1902.

Sie fehlen in der Nebenniere der anderen untersuchten Anuren, der Urodelen und Reptilien.

Eine azidophile Spielart epithelialer Zellen findet sich in den verschiedensten Drüsen mit innerer Sekretion (Epithelkörper der Säugetiere, Hypophyse der Wirbeltiere, Nebenniere von *R. esculenta*).

### Erklärung der Abbildungen auf Tafel VIII.

Die gezeichneten Präparate stammen von einer *Rana esculenta*, die am 6. Februar gefangen, am 9. Februar getötet wurde. Fixierung: Kaliumbichromat-Sublimat-Formol. Färbung: Hämatoxylin-Eosin.

#### Allgemeine Bezeichnungen.

az = Azidophile Epithelzellen.	chr z = Chromaffine Zellen.
lz = Lipoidhaltige Epithelzellen.	blk = Rote Blutkörperchen.

Fig. 1. Zellbalken aus der Nebenniere eines Winterfrosches. Vergr. 260.

Fig. 2. Zellbalken aus der Nebenniere eines Winterfrosches. Vergr. 550.

Histologisches und embryologisches Institut der k. u. k. Tierärztlichen  
Hochschule in Wien.

## Bau, Entwicklung und systematische Stellung der Blutlymphdrüsen.

Von

**Sigmund v. Schumacher**, a. o. Professor in Wien.

Hierzu Tafel IX und X.

### Einleitung.

Vor ungefähr 15 Jahren hatte ich das Vergnügen, unter Leitung Hofrat von Ebners und meines Freundes Professor Schaffers im Wiener histologischen Institute meine wissenschaftliche Tätigkeit mit der Untersuchung der Lymphdrüsen von *Macacus rhesus* zu beginnen. Es gelang mir damals den Nachweis zu erbringen, dass die Lymphdrüsen des *Macacus* Zerstörungsstätten von roten Blutkörperchen darstellen (26). Heute übergebe ich die Untersuchungsergebnisse über einen ähnlichen Gegenstand der Öffentlichkeit, die ich meinem hochverehrten Lehrer und ehemaligen Chef Hofrat von Ebner anlässlich seines Rücktrittes vom Lehrberufe in tiefer Dankbarkeit und Verehrung zueigne.

Seit meiner ersten Arbeit sind von vielen Autoren Beobachtungen über das Vorkommen von roten Blutkörperchen in den Sinus der Lymphdrüsen mitgeteilt worden, ja es wurden sogar derartige Lymphdrüsen als Organe sui generis, als „Haemolymph glands“ oder „Blutlymphdrüsen“ den gewöhnlichen Lymphdrüsen gegenübergestellt.

Besonders eingehend hat sich mit dem Aufbau der Blutlymphdrüsen (speziell beim Schafe) Weidenreich (31, 32, 33) befasst und zum erstenmal betont, dass zwischen Blutlymphdrüsen und gewöhnlichen bluthaltigen Lymphdrüsen ein prinzipieller Unterschied bestehe. Nach Weidenreich unterscheiden sich nämlich die Blutlymphdrüsen von allen anderen Lymphdrüsen dadurch, dass sie weder zu- noch abführende Lymphgefäße besitzen und ausserdem ihre Sinus mit Blut gefüllt sind. Durch diese Eigenschaften, sowie durch ihre Zirkulationsverhältnisse

kämen sie der Milz näher zu stehen als den gewöhnlichen Lymphdrüsen und Weidenreich stellt nach den verwandtschaftlichen Beziehungen folgende Formenreihe auf: a) die Milz, b) die Blutlymphdrüsen, c) die Lymphdrüsen, deren lymphoides Gewebe mit Blut- und Lymphbahn im Zusammenhange steht und d) die gewöhnlichen Lymphdrüsen mit vollständig getrenntem Gefäßsystem.

Helly (13) tritt den Ausführungen Weidenreichs hauptsächlich insofern entgegen, als er die Blutlymphdrüsen nicht als Organe sui generis gelten lässt. Nach Helly steht und fällt die Behauptung von der besonderen Natur der Hämolymphtdrüsen mit der Frage, „ob zwischen ihnen und den gewöhnlichen Lymphdrüsen eine zusammenhängende Reihe von Zwischenformen besteht oder nicht. Bestehen solche Formen, dann haben die fraglichen Gebilde ihre Daseinsberechtigung als Organe sui generis verloren, da die Möglichkeit des Übergehens der einen in die andere Form beständig gegeben wäre.“ Tatsächlich findet man beim Schaf, wo bluthaltige Lymphdrüsen ohne Lymphgefäße (Blutlymphdrüsen) vorkommen, nach Helly alle Zwischenformen von diesen zu jenen mit Lymphgefäßen und eine gleiche Stufenfolge leitet aber auch von den mit Lymphgefäßen versehenen bluthaltigen Lymphdrüsen zu den gewöhnlichen „weissen“ Lymphdrüsen hinüber.

Baum (1) kann die Ansicht Hellys, dass alle „roten“ Lymphknoten nur Sonderformen von echten Lymphknoten sind, nicht ganz von der Hand weisen, da zwischen den echten Lymphknoten und den „roten“ Lymphknoten ohne Lymphgefäße viele Übergangsformen vorkommen.

Piltz (21) sieht in den Blutlymphdrüsen Organe, die in ihrer Entwicklung nicht abgeschlossen sind und wahrscheinlich Entwicklungsstadien gewöhnlicher Lymphdrüsen vorstellen.

Helly schlägt vor, die Blutlymphdrüsen „rote“ Lymphdrüsen und die gewöhnlichen „weisse“ zu nennen. Nach Weidenreich wäre eine derartige Bezeichnung unzweckmässig, da unter „pathologischen“<sup>1)</sup> Verhältnissen Blut in „weisse“ Lymphdrüsen gelangen

<sup>1)</sup> Dass Blut auch unter normalen Verhältnissen in den Sinus gewöhnlicher Lymphdrüsen vorkommen kann, glaube ich, ist wohl einwandfrei durch meine früheren Untersuchungen (26, 27) und auch die anderer Autoren bewiesen.

und diese dann zu „roten“ machen kann, ohne dass sie aber deswegen „Blutlymphdrüsen“ geworden wären: nach der Hellyschen Nomenklatur wären das dann „rot-weiße Lymphdrüsen“. „Die Hellysche Nomenklatur kann also zu Irrtümern Veranlassung geben, sie ist zudem unnötig, da ja bereits ein Name besteht, und also abzulehnen.“

Nach Baum (1) gibt es besonders beim Schaf rote Lymphknoten, die sicher weder zu- noch abführende Lymphgefäße besitzen; es gibt andererseits aber auch rote Lymphknoten, die zu- und abführende oder wenigstens zuführende Lymphgefäße besitzen, die also ein Mittelding zwischen den ersteren und den eigentlichen Lymphknoten darstellen; es gibt demnach rote Lymphknoten ohne Lymphgefäße und solche mit Lymphgefäßen. Die ersteren bezeichnet Baum als „Lymphoide Blutknoten“, die letzteren als „Lymphblutknoten“, fasst aber beide unter der Bezeichnung „rote Lymphknoten“ zusammen.

In seinem grossen Werke über „Das Lymphgefäßsystem des Rindes“ äussert sich Baum (2) über die Diagnose der Blutlymphdrüsen folgendermassen: „Wenn ein Knoten schon nach seiner dunklen Farbe als Blutlymphknoten erschien und sich ausserdem bei der Injektion Venen, nicht aber auch Vasa efferentia füllten, wurde er für einen Blutlymphknoten gehalten. Wenn sich bei der Injektion eines Knotens hingegen Vasa efferentia füllten, wurde er für einen echten Lymphknoten angesehen, selbst wenn die Farbe eine verdächtig dunkle war. Wenn sich weder Lymphgefäße noch Venen füllten und auch die Färbung keine sicheren Anhaltspunkte ergab, wurden die Knoten als zweifelhaft angesehen.“

Ich möchte die Bezeichnung „rote Lymphdrüsen“ nicht als identisch mit Blutlymphdrüsen gebrauchen, sondern diesen Ausdruck für das makroskopische Aussehen von Lymphdrüsen verwenden, die sich gegenüber den „weissen Lymphdrüsen“ durch ihre Rotfärbung auszeichnen. Damit soll aber nicht gesagt sein — und tatsächlich ist es auch nicht der Fall — dass alle rot aussehenden Lymphdrüsen denselben inneren Bau aufweisen. Eine Lymphdrüse kann rot erscheinen, wenn sie in ihren Sinus Blut enthält, sie kann aber ebenfalls rot erscheinen, wenn die namentlich bei jungen Drüsen sehr weiten und reichlichen Venen stark mit Blut gefüllt sind, ohne dass in den Sinus rote



Blutkörperchen liegen. Diese Rotfärbung, die nur durch stärkere Füllung der Blutgefäße bedingt ist, tritt um so deutlicher hervor, je spärlicher das lymphoide Gewebe entwickelt ist.

Injiziert man die Blutgefäße roter Lymphdrüsen mit Berlinerblau, so kann man sehen, wie ein Teil der vor der Injektion rot gewesenen Lymphdrüsen eine intensiv blaue Farbe annimmt, während bei anderen die Farbe bräunlichgrün wird oder die Rotfärbung auch noch nach der Injektion vorherrscht. Im ersten Falle war die Rotfärbung nur durch das in den Blutgefäßen enthaltene Blut bedingt: wird das Blut durch eine blaue Flüssigkeit ersetzt, so wandelt sich die rote Lymphdrüse in eine blaue um. Im 2. und 3. Falle wird die Rosafärbung der Lymphdrüse nicht ausschliesslich durch das in den Gefäßen enthaltene Blut bedingt gewesen sein, sondern es wird die Füllung der Sinus, speziell des Marginalsinus, mit Blut mehr oder weniger zur Rotfärbung beigetragen haben.

Es ist aus dem Gesagten leicht ersichtlich, dass die Bezeichnung „rote Lymphdrüsen“ nur für das makroskopische Aussehen verwendet werden darf und dass die Rotfärbung nicht ohne weiteres einen Rückschluss auf den mikroskopischen Bau der Lymphdrüsen zulässt. Es kann eine rote Lymphdrüse mit Lymphgefäßen in Verbindung stehen oder nicht und es kann eine rote Lymphdrüse in ihren Sinus rote Blutkörperchen enthalten oder nicht.

Andererseits gestattet das weisse Aussehen von Lymphdrüsen ebenfalls keinen sicheren Rückschluss auf ihren mikroskopischen Bau. Jedenfalls ist an zwei Möglichkeiten zu denken. Es können Lymphdrüsen mit oder auch solche ohne Lymphgefäße weiss erscheinen. Ich möchte vorgreifend gleich jetzt schon erwähnen, dass tatsächlich beide Arten vorkommen.

Nach dem Gesagten könnte man folgende Einteilung der Lymphdrüsen treffen:

1. Lymphdrüsen mit Lymphgefäßen:
  - a) ohne rote Blutkörperchen in den Sinus,
  - b) mit roten Blutkörperchen in den Sinus.
2. Lymphdrüsen ohne Lymphgefäße:
  - a) ohne rote Blutkörperchen in den Sinus,
  - b) mit roten Blutkörperchen in den Sinus (= eigentliche Blutlymphdrüsen).

Rote Lymphdrüsen scheinen gelegentlich bei allen Säugetieren vorzukommen und wurden früher schlechtweg insgesamt als Blutlymphdrüsen bezeichnet. Blutlymphdrüsen nach der von Weidenreich eingeführten Definition, also Lymphdrüsen ohne zu- und abführende Lymphgefässe mit bluthaltigen Sinus, sind bisher einwandfrei nur bei Wiederkäuern nachgewiesen worden.

Nachdem wir wissen, dass bei jeder Lymphdrüse freie rote Blutkörperchen in den Sinus und im lymphoiden Gewebe vorkommen können, dass also jede Lymphdrüse gelegentlich rot erscheinen kann, so tritt das für die Blutlymphdrüsen als charakteristisch angegebene Merkmal — die Füllung der Sinus mit roten Blutkörperchen — mehr in den Hintergrund gegenüber dem anderen Hauptkennzeichen der Blutlymphdrüsen, dem Fehlen der Lymphgefässe. Da aber, wie schon kurz erwähnt und noch weiterhin zu zeigen sein wird, Lymphdrüsen vorkommen, deren Sinus nicht mit Blut gefüllt sind und die keine Lymphgefässe besitzen, so ist auch das Fehlen der Lymphgefässe keineswegs ausschliesslich für die Blutlymphdrüsen charakteristisch. Sobald sich in den Sinus einer weissen Lymphdrüse ohne Lymphgefässe rote Blutkörperchen in grösserer Menge ansammeln, wandelt sich die weisse Lymphdrüse in eine Blutlymphdrüse um. Sobald andererseits in einer Blutlymphdrüse die ausserhalb der Blutgefässe liegenden roten Blutkörperchen zerstört worden sind, ohne dass inzwischen neue aus der Blutbahn ausgetreten wären, können wir nicht mehr von einer Blutlymphdrüse sprechen.

Schon aus den bisherigen Andeutungen geht hervor, dass die Blutlymphdrüsen keine streng gesonderte Gruppe gegenüber den anderen Lymphdrüsen bilden; trotzdem soll im folgenden die eingebürgerte Bezeichnung „Blutlymphdrüsen“ beibehalten werden, allerdings nur für Lymphdrüsen ohne Lymphgefässe, die ausserhalb der Blutgefässe gelegene rote Blutkörperchen beherbergen.

Die bis heute im widersprechenden Sinne beantworteten Fragen: Wie gelangen die roten Blutkörperchen in die Sinus; was geschieht weiterhin mit diesen roten Blutkörperchen; können sich Blutlymphdrüsen in gewöhnliche Lymphdrüsen umwandeln oder umgekehrt? werden uns im folgenden hauptsächlich beschäftigen.

Als Hauptuntersuchungsobjekt wählte ich die Lymphdrüsen des Schafes, da diese auch Weidenreich (33) als Grundlage

für seine Beschreibung der Blutlymphdrüsen dienten und Weidenreich mit Recht hervorhebt, dass Nachprüfungen seiner Angaben nur dann Wert haben können, wenn sie an der gleichen Tierart gemacht werden. Allerdings scheint nach den letzten Untersuchungen von Piltz zwischen den Blutlymphdrüsen des Rindes und Schafes kein prinzipieller Unterschied zu bestehen.

Ich kann es mir ersparen, auf die ganze Literatur über Blutlymphdrüsen im einzelnen einzugehen, da sich ausführliche Literaturzusammenstellungen bei Helly, Weidenreich und Piltz über diesen Gegenstand finden. Eingehender werde ich mich mit den Ausführungen der letztgenannten Autoren zu beschäftigen haben.

### **Material und Technik.**

Durch das Entgegenkommen des provisorischen Schlachthausleiters des städtischen Schlachthauses in St. Marx, Tierarzt Wittke, dem ich auch an dieser Stelle besonders danke, hatte ich nicht nur Gelegenheit, Material von frisch geschlachteten Schafen in Hülle und Fülle zu erlangen, sondern auch eine grosse Menge von Schaffeten zu sammeln, so dass ich meine Untersuchungen auch auf die Entwicklung der Lymphdrüsen ausdehnen konnte, was um so wichtiger erschien, da bisher über die Entwicklung der Blutlymphdrüsen so gut wie nichts bekannt war.

Ausser den Blutlymphdrüsen des Schafes kamen nebenbei noch Blutlymphdrüsen vom Halse eines achtmonatlichen Hirschkalbes, die mir mein Freund Professor J. Schaffer überliess, retroperitoneale rote Lymphdrüsen von zwei Rehböcken (zweijähriger und mindestens dreijähriger Bock) und vom Schweine zur Untersuchung.

Zur Fixierung wurde Zenker-Formol, Pikrinsäure-Sublimat und Formol-Alkohol angewendet. Einbettung in Celloidin und nahezu ausnahmslos Anfertigung von durchschnittlich 10  $\mu$  dicken lückenlosen Schnittreihen.

Gefärbt wurde in der Regel mit De la Fiel'schem Hämatoxylin und Eosin. Um möglichst gut differenzierte Färbungen zu erhalten, wurden sehr stark verdünnte Farblösungen angewendet. Namentlich ist eine protrahierte Färbung mit Eosin sehr zu empfehlen, da hierdurch die roten Blutkörperchen ausserordentlich scharf hervor-

treten. Die Eosinfärbung wurde meist auf mehr als 12 Stunden ausgedehnt und nachher ziemlich lange (eventuell mehrere Stunden lang) in Alkohol differenziert.

Da bei der Untersuchung das grösste Gewicht auf das Verhalten der Blutgefässe gelegt wurde, so stellte ich selbstverständlich auch Injektionen an und zwar wurde gewöhnlich mit Berlinerblau injiziert. In einigen Fällen wurde nach dem Vorgange von Weidenreich und Helly eine Einstichinjektion mit der Pravazschen Spritze in eine retroperitoneale Blutlymphdrüse gemacht: es füllt sich hierbei, wie Weidenreich und Helly angeben, die abführende Vene der Drüse und von dieser aus die benachbarten Drüsen. Ich möchte aber gleich hier bemerken, dass sich keineswegs in jedem Falle die abführende Vene füllt: es scheint dies nur dann der Fall zu sein, wenn durch die Injektionsnadel eine Vene im Inneren der Drüse angestochen wurde. An Serienschritten lässt sich dann gewöhnlich leicht die Stelle finden, an der die Injektionsnadel in eine der verhältnismässig weiten Venen eingedrungen ist.

Weidenreich injizierte auch von der Aorta abdominalis aus, die mit dem retroperitonealen Fett und den darin enthaltenen Lymphdrüsen herausgenommen worden war, nach vorheriger Unterbindung aller durchschnittenen Arterien, bemerkt aber ausdrücklich, dass die arterielle Injektion der Blutlymphdrüsen sehr schwierig ist und nur selten gut gelingt.

Ich nahm ebenfalls Injektionen von Arterien aus vor und zwar mit vollkommenem Erfolge, so dass diese jedenfalls den unsicheren Einstichinjektionen in die Drüse vorzuziehen sind. Eine Injektion wurde bei einem 4 Monate alten Lamm von der Aorta abdominalis aus ausgeführt, wobei die ganzen Baucheingeweide in situ belassen und nur die Aa. femorales unterbunden wurden. Ausserdem wurden bei verschiedenalterigen Feten Injektionen von der Nabelarterie aus vorgenommen und zwar ebenfalls mit vollkommenem Erfolge.

### **Vorkommen und makroskopisches Aussehen der roten Lymphdrüsen.**

Bezüglich der Lage der Blutlymphdrüsen beim Schafe bemerkt Weidenreich, dass sie sich im retroperitonealen Zellgewebe abwärts an den Nieren und am Beckeneingang finden; auch im

Mediastinalraum hat Weidenreich Blutlymphdrüsen gesehen: an anderen Körperstellen nicht weiter nach Blutlymphdrüsen gesucht. Auffallend ist nach Weidenreich die Unregelmässigkeit ihres Vorkommens: „Man kann oft viele Schafe durchmustern, ohne an den Prädilektionsstellen irgendwelche zu finden, dann aber trifft man sie wieder in grossen Mengen. Alter und Geschlecht ist dabei anscheinend ohne jeglichen Einfluss, ebenso der Nahrungszustand des Tieres; sie finden sich bei jungen und alten, fetten und mageren Individuen, bei männlichen, weiblichen und Kastraten, oder sie können überall da fehlen. Auch die Jahreszeit spielt hierbei keine Rolle.“

Auch Piltz (20, 21) hebt die grosse Veränderlichkeit des Vorkommens der roten Lymphdrüsen beim Rinde hervor und macht genaue Angaben über die Örtlichkeiten, an denen die roten Lymphdrüsen gefunden werden. Im allgemeinen geht aus diesen Angaben hervor, dass dieselben überall dort vorkommen können, wo gewöhnliche (weisse) Lymphdrüsen gelegen sind. — „Sucht man nach den in jedem Interkostalraum in der Nähe der Rippenköpfchen liegenden echten Lymphknoten, so trifft man oft statt der grauen die uns beschäftigenden roten, manchmal die grauen vertretend, des öfteren auch in demselben Interkostalraum neben einem grauen liegend.“ Der makroskopische Befund ist nach Piltz beim Schafe nicht wesentlich verschieden von dem des Rindes, ebensowenig wie beim Rinde sind diese Organe beim Schafe auf die grossen Körperhöhlen beschränkt. Einen Einfluss des Alters und Geschlechts auf die Häufigkeit des Vorkommens hat Piltz nicht nachweisen können.

Baum fand die roten Lymphdrüsen ausser an verschiedenen anderen Örtlichkeiten auch unter der Haut, ebenso Creshenzi (7) und A. Meyer (19).

Martin (17) erwähnt, dass die Blutlymphdrüsen besonders häufig bei jungen Tieren zu finden sind und sich in gewöhnliche Lymphdrüsen verwandeln können.

Alle Autoren geben übereinstimmend an, dass die Farbe der roten Lymphdrüsen eine ausserordentlich wechselnde ist, dass alle Übergänge vom tiefen Schwarzrot bis zur Färbung der gewöhnlichen (weissen) Lymphdrüsen gefunden werden und dass ausserdem Lymphdrüsen vorkommen, die nicht in allen ihren Teilen gleichmässig rot gefärbt sind, sondern dass dunklere

Partien mit helleren abwechseln, so dass derartige Lymphdrüsen ein geflecktes Aussehen bieten.

Ich kann die Angaben sowohl bezüglich der Variabilität des Vorkommens der roten Lymphdrüsen als auch bezüglich der Färbung nur bestätigen. Eine Gesetzmässigkeit scheint aber nach meinen Befunden doch insofern zu bestehen, als bei jüngeren Tieren unter sonst gleichen Verhältnissen rote Lymphdrüsen in grösserer Menge gefunden werden als bei älteren.

Fernerhin kann man die Beobachtung machen, dass die Färbung insofern mit der Grösse der Drüsen in einer gewissen Beziehung steht, als die kleinsten von ihnen intensiv dunkelrot sind und dass sie mit zunehmender Grösse im allgemeinen immer lichter erscheinen. Grosse Lymphdrüsen sind fast nie blutrot, sondern rötlich oder gelblich-weiss, höchstens mit einzelnen kleineren und grösseren eingesprengten roten Partien.

Bei einem nahezu ausgetragenen Schaffetus, der genau daraufhin untersucht wurde, konnte ich überhaupt keine weisse Lymphdrüse finden; mediastinale, retroperitoneale, mesenteriale, inguinale, axillare usf. Lymphdrüsen waren ausnahmslos mindestens lichtrot gefärbt. Die kleinsten erschienen — allerdings mit einigen Ausnahmen — intensiv dunkelrot, die grössten rötlich. In Fig. 1 habe ich sämtliche retroperitoneal gefundenen Lymphdrüsen dieses Fetus abgebildet.

Bei einem viermonatlichen Lamm kamen sowohl rote wie weisse Lymphdrüsen vor, aber auch hier liess sich nachweisen, dass alle kleinen Lymphdrüsen rot, während die grössten weiss erscheinen.

Bei einem 24 cm langen Schaffetus waren die wenigen vorhandenen axillaren, jugularen und mediastinalen Lymphdrüsen nur eine Spur rosa gefärbt, alle retroperitonealen erschienen rein weiss. Dunkelrote Lymphdrüsen waren hier überhaupt nicht zu finden; man müsste eigentlich alle Lymphdrüsen den weissen zurechnen. Dieser Befund erscheint auf den ersten Blick überraschend, nachdem, wie erwähnt, beim nahezu ausgetragenen Fetus sämtliche vorhandenen Lymphdrüsen als rote zu bezeichnen waren und post partum, wenigstens im allgemeinen, bei jüngeren Tieren mehr rote Lymphdrüsen vorkommen als bei erwachsenen. Teilweise lässt sich aber dieser Befund schon aus dem bisher Gesagten erklären. Wie erwähnt, muss die Rotfärbung der

Drüsen nicht dadurch bedingt sein, dass die Sinus mit Blut gefüllt sind, sondern kann auch darin ihre Ursache haben, dass die bei jugendlichen Lymphdrüsen gewöhnlich sehr weiten Blutgefässe stark mit Blut gefüllt sind, während das lymphoide Gewebe schwach ausgebildet ist (Fig. 13). Ist ein Tier verblutet, so werden weniger rote Lymphdrüsen zu sehen sein, als wenn dasselbe Tier ohne Blutverlust zugrunde gegangen wäre. Wird also bei einem Fetus gleich nach dem Tode des Muttertieres die Nabelschnur einfach (ohne Unterbindung) abgeschnitten, so dass ein starker Blutaustritt aus den Nabelgefässen erfolgt, oder wird der Fetus etwa gar gleich nach dem Absterben geöffnet und weiter verarbeitet, so werden die Venen in den Lymphdrüsen leer sein und können somit die Farbe derselben nicht beeinflussen. Wird hingegen die Nabelschnur vor der Durchschneidung unterbunden und dann die Bauchhöhle geöffnet, so werden die Venen mit Blut gefüllt und daher die Lymphdrüsen röter erscheinen als im ersten Falle.

Immerhin lässt das eventuelle Fehlen von intensiv rot gefärbten Lymphdrüsen bei einem Fetus den Schluss zu, dass in diesem Falle keine Lymphdrüsen mit blutgefüllten Sinus vorhanden sind.

### **Verhalten der Blut- und Lymphgefässe.**

Zunächst konnte ich bei der mikroskopischen Untersuchung von roten Lymphdrüsen des Schafes in Übereinstimmung mit Weidenreich, Helly u. a. nachweisen, dass Lymphdrüsen vorkommen, denen zu- und abführende Lymphgefässe vollkommen fehlen und deren Sinus mit roten Blutkörperchen vollgepfropft erscheinen, somit also echte Blutlymphdrüsen nach der Weidenreich'schen Definition.

Die Grösse dieser Lymphdrüsen ist verschieden. Hauptsächlich sind es aber kleinste und kleine Drüsen, denen die Lymphgefässe fehlen, während bei grösseren fast ausnahmslos zu- und abführende Lymphgefässe vorhanden sind; trotzdem können aber ihre Sinus mehr oder weniger mit roten Blutkörperchen erfüllt sein.

Leider gelang es mir nicht, eine vollkommene Lymphgefässinjektion zu erzielen; es sind aber im allgemeinen die zu- und abführenden Lymphgefässe, wenigstens an den Übergangsstellen in die Lymphdrüse, weit offen, so dass sie auch ohne Injektion

in ihrem Verlaufe leicht verfolgt werden können. Freilich sind lückenlose Serien notwendig, wenn das Vorhandensein von zu- und abführenden Lymphgefäßen in Abrede gestellt werden soll.

Wie schon Weidenreich hervorhebt und Helly und Piltz bestätigen, ergibt eine Einstichinjektion in eine Blutlymphdrüse nur Füllung der abführenden Vene, so dass auch auf diesem Wege keine Lymphgefäße nachzuweisen sind. Ich habe mit demselben Resultate Einstichinjektionen vorgenommen, möchte aber nochmals hervorheben, dass keineswegs in jedem Falle nach einer Einstichinjektion sich die abführende Vene füllt, sondern dass dies nur dann der Fall zu sein scheint, wenn eine von den Venen im Inneren der Drüse angestochen wurde.

v. Ebner (9) spricht sich im „Handbuch der Gewerbelehre“ über die Blutlymphdrüsen folgendermassen aus: „Da das Vorkommen von Blut in den Lymphbahnen ein sehr häufiger Befund ist, so ist es wohl kaum gerechtfertigt, solche Drüsen als besondere Organe hinzustellen. Das wäre nur der Fall, wenn sich insbesondere die Angaben von F. Weidenreich bestätigen sollten, welchen zufolge die Hämolymphdrüsen Organe wären, die nur in der Kapsel Lymphgefäße besitzen, während die den Lymphsinus und Lymphbahnen anderer Lymphdrüsen entsprechenden Räume ausschliesslich mit Blutgefäßen im Zusammenhange stehen sollen, für welche Annahme das Vorhandensein von Blut in den Lymphbahnen keineswegs ein genügender Beweis ist.“

Dass tatsächlich beim Schafe Lymphdrüsen mit blutgefüllten Sinus ohne Lymphgefäße vorkommen, steht zweifellos fest. Dasselbe gilt auch für das Rind, wie aus den eingehenden Untersuchungen von Piltz hervorgeht.

Auffallend ist zunächst der Umstand, dass nach übereinstimmenden Angaben von Weidenreich, Helly und Piltz in der Kapsel und in der unmittelbaren Nachbarschaft der Blutlymphdrüsen Lymphgefäße vorkommen, ohne aber in die Drüse selbst einzudringen. Helly äussert sich diesbezüglich: „Es ist zu erklären, wie es kommt, dass rote Lymphdrüsen an Lymphgefäßen hängen, diese aber bereits in ihrer Kapsel ein Ende finden: Es muss also die Entwicklung der genannten Drüsen erforscht werden.“

Piltz bemerkt bezüglich der Blutlymphdrüsen des Rindes: „Auffällig war, dass die roten Lymphknoten den Lymphgefäßen



fast regelmässig anlagen. Die mikroskopische Untersuchung ergab aber nie einen Beweis für die Einmündung von Lymphgefässen aus dem Organ in das dicht daran vorbeilaufende grosse Lymphgefäss. Es liessen sich demnach durch die Injektion für die Verbindung der Sinus mit dem Lymphgefässsystem keine Anhaltspunkte finden.“

Ich selbst kann diese Befunde bestätigen. Man findet tatsächlich in der Regel die bluthaltigen Lymphdrüsen in der Nachbarschaft von grösseren Lymphgefässen; von letzteren zweigen häufig Äste ab, die an die Lymphdrüse herantreten und an Serienschritten oft auf ziemlich weite Strecken hin in der Kapsel verfolgt werden können, ohne dass sie die Kapsel durchsetzen und in den Randsinus der Drüse einmünden. Mitunter sieht man allerdings, dass sich das eine oder andere Lymphgefäss in den Randsinus öffnet, eine derartige Drüse dürfen wir aber nicht mehr als typische Blutlymphdrüse bezeichnen, da für letztere ja als charakteristisch das Fehlen von zu- und abführenden Lymphgefässen angegeben wird. Ich möchte aber gleich hier bemerken, dass man in bezug auf das Verhalten der Lymphgefässe alle möglichen Übergangsbilder zwischen gewöhnlichen und Blutlymphdrüsen nachweisen kann. So kommen Drüsen vor, bei denen ein oder mehrere Lymphgefässe ohne das Kaliber wesentlich zu ändern die Kapsel durchsetzen, um in den Randsinus einzumünden. Bei vielen Drüsen sieht man aber, dass ein zuführendes Lymphgefäss sich unmittelbar vor seiner Einmündung in den Randsinus ganz wesentlich verengt, so dass nur ein ganz enger Abschnitt die Verbindung zwischen Lymphgefäss und Sinus herstellt und schliesslich kann man nachweisen, dass Lymphgefässe bis knapp an den Sinus heranreichen, ohne die Endothelwand des letzteren zu durchbrechen. Derartige Übergangsbilder, auf welche insbesondere Helly hingewiesen hat, legen den Gedanken nahe, dass entweder die Blutlymphdrüsen seinerzeit mit Lymphgefässen in Verbindung gestanden sind und dieser Zusammenhang im Laufe der Entwicklung verloren gegangen ist, oder aber dass der umgekehrte Vorgang Platz greift, dass nämlich die Blutlymphdrüsen ursprünglich der Lymphgefässe entbehren, während ihrer weiteren Ausbildung aber mit Lymphgefässen in Verbindung treten. Ich werde noch später Gelegenheit haben, auf diese Fragen näher einzugehen.

Bezüglich der mit den Blutlymphdrüsen in Verbindung stehenden Blutgefäße wird allgemein angegeben, dass in jede Blutlymphdrüse am Hilus eine kleine Arterie ein- und eine verhältnismässig grosse Vene austritt, was ich bestätigen kann.

Piltz sah (beim Rind) in einigen Fällen den Austritt zweier grosser Venen an einander gegenüberliegenden Stellen des Organs. „Ihre Äste anastomosierten innerhalb des Lymphknotens, doch standen die Stämme ausserhalb des Organs augenscheinlich nicht in Verbindung untereinander. Ebenso sah ich aus der Kapsel zahlreiche kleine Gefäße kommen, die mit im Fettgewebe hinziehenden Venen und Arterien in Verbindung traten.“ Soweit Piltz.

Weidenreich hat gelegentlich beobachtet, wie eine „Venenlakuue“ aus dem Inneren der Blutlymphdrüse sich direkt in eine in der Kapsel gelegene Vene fortsetzt.

Art. Meyer (18<sup>1</sup>), der die Ergebnisse seiner Untersuchungen der Blutlymphdrüsen des Schafes nur in Form von einer ganz kurzen Zusammenfassung wiedergibt, erwähnt, dass kleine Venen an irgendeinem Punkte der Peripherie die Kapsel von Blutlymphdrüsen durchsetzen können und es sich hierbei um zuführende Venen handelt.

Dass Venen mit den Blutlymphdrüsen nicht nur in der Gegend des Hilus, sondern an ganz verschiedenen Punkten der Peripherie in Verbindung stehen, habe ich wiederholt gesehen. Auch die Angabe A. Meyers, dass zuführende Venen vorkommen, glaube ich nach dem Befunde an einer in Fig. 2 wiedergegebenen Blutlymphdrüse des Schafes bestätigen zu können. Die betreffende Drüse wurde nach der Gefässinjektion mit Berlinerblau in toto aufgehellt und unter dem stereoskopischen Mikroskope untersucht. Wir sehen hier bei zV eine Vene in das Innere der Lymphdrüse eintreten, die sich aus Kapillaren des die Lymphdrüse umgebenden Fettgewebes sammelt. Es kann sich demnach hier nur um eine zuführende Vene handeln. Diese Drüse wurde nachher in eine Schmittreihe zerlegt und es liess sich nachweisen, dass das mit zV bezeichnete Gefäss tatsächlich eine zuführende Vene ist, die ihr Wurzelgebiet in dem der Drüse anliegenden Fettgewebe hat.

Gelegentlich kann man auch zwei oder mehrere kleinere Arterien an verschiedenen Stellen der Peripherie in eine Blutlymphdrüse eintreten sehen.

Zunächst bedarf der Bau der aus den Blutlymphdrüsen austretenden Venen einer Besprechung, wobei gleich erwähnt sein soll, dass derselbe keineswegs etwa charakteristisch für die Blutlymphdrüsen ist, sondern in gleicher Weise an allen kleineren Lymphdrüsen gefunden wird.

Nach Weidenreich stellt die aus dem Hilus austretende ausserordentlich weite Vene nur ein dünnwandiges Rohr dar mit deutlichem Endothelbelag ohne ausgesprochene Muscularis und Adventitia. An deren Stelle ist ein umhüllendes Gewebe getreten, das in seinem Bau mit der Drüsenkapsel übereinstimmt und demnach aus Muskelzellen, fibrillärem und elastischem Bindegewebe, jedoch ohne bestimmte Anordnung, besteht. Diese Umhüllung kann somit direkt als Fortsetzung der Kapsel aufgefasst werden. Weiterhin bemerkt Weidenreich, dass an der injizierten abführenden Vene an manchen Stellen Einschnürungen vorkommen, die jedoch nicht immer auf Rechnung von Klappen zu setzen sind.

Es zeigen somit die aus den Lymphdrüsen austretenden Venen in ihrem Bau soviel Ähnlichkeit mit Lymphgefässen, dass man ohne Gefässinjektion leicht verleitet sein könnte, sie für solche zu halten. Ich muss aufrichtig gestehen, dass ich nach der Untersuchung der ersten (nicht injizierten) Blutlymphdrüsen selbst zur Ansicht hinneigte, dass es sich nicht um Venen, sondern um Lymphgefässe handle. Auch Weidenreich fühlte, dass der Einwand erhoben werden könnte, dass die von ihm als Venen bezeichneten Gefässe Lymphgefässe seien. Dagegen spricht nach Weidenreich nun alles: „erstens würden dann die Drüsen ableitende Lymphgefässe besitzen und keine Venen, weil das fragliche Gefäss das einzige ist, das die Drüse verlässt; zweitens aber lässt sich ohne weiteres nachweisen, dass es schliesslich in eine der Hauptvenen (Vena cava inf. oder V. iliaca comm.) einmündet, von eben da ist auch leicht eine direkte Injektion möglich.“

Tatsächlich lässt das Verhalten der Äste dieser Gefässe im Inneren der Drüse, sowie auch insbesondere das Ergebnis der Injektion mit absoluter Sicherheit die fraglichen Gefässe als Venen erkennen.

Allerdings könnte das Ergebnis der Einstichinjektion in die Blutlymphdrüse, wobei nach Weidenreich sich stets die Vene füllen soll, auch missgedeutet werden; denn bei Lymphdrüsen

mit Lymphgefäßen gelingt es leicht, die Vasa efferentia durch eine Einstichinjektion zu füllen. So könnte man sich auch bei Blutlymphdrüsen verleiten lassen, alle Gefäße, die sich nach einer Einstichinjektion füllen, für Lymphgefäße zu halten. Wie ich aber schon oben bemerkt habe, erhielt ich keineswegs nach jeder Einstichinjektion eine Füllung der Vene — in mehreren Fällen füllten sich nur teilweise die Sinus im Inneren der Drüse, ohne dass Injektionsmasse in die Vene eintrat. Füllte sich aber die Vene, so konnte an den Serienschnitten durch die betreffende Drüse stets nachgewiesen werden, dass im Inneren der Drüse eine Vene durch die Injektionsnadel angestochen worden war, so dass also von dieser Stelle aus die Flüssigkeit direkt in die grosse Sammelvene am Hilus abfließen konnte.

Einwandfrei ist aber auch der venöse Charakter des fraglichen Gefäßes durch Injektion von der Arterie aus nachzuweisen. Nach Injektion von der Aorta abdominalis aus füllte sich neben der Hilusarterie auch stets das fragliche Gefäß, ohne dass etwa im Inneren der Lymphdrüse Injektionsmasse in die Sinus ausgetreten wäre. Genau zu demselben Injektionsergebnis kam auch Piltz bei den Blutlymphdrüsen des Rindes.

Über das Verhalten der Blutgefäße im Inneren der Blutlymphdrüsen werden verschiedene Angaben gemacht.

Weidenreich tritt der Behauptung einiger früherer Untersucher entgegen, dass sich die Bluträume (= Sinus) im Inneren der Blutlymphdrüsen direkt in Venen fortsetzen. Dagegen bestehen nach Weidenreich zahlreiche indirekte Verbindungen mit ihnen, indem die Venenwand Lücken besitzt. Die Injektion von der Vene aus soll diese Befunde bestätigen, indem sich deutlich die Austrittsstellen der Injektionsmasse aus den Venen in die Sinus hinein an Schnitten nachweisen lassen. Gegen die Annahme, dass es sich hierbei um eine Zerreißen der Venenwandung, also um ein Kunstprodukt handelt, spricht nach Weidenreich das mikroskopische Bild, indem keine Spur von Zerreißen nachzuweisen ist und die völlige Übereinstimmung der Austrittsstellen der Injektionsmasse mit den an nicht injizierten Präparaten gefundenen.

Bezüglich der Arterien bemerkt Weidenreich, dass er auf Grund der Injektionspräparate eine direkte Einmündung von Kapillaren in die Bluträume (Sinus) bis jetzt nicht feststellen hat

können. — „Dabei ist allerdings zu bemerken, dass die arterielle Injektion sehr schwierig ist und nur selten gut gelingt.“ Nach Weidenreich würde das Blut aus den arteriellen Kapillaren in die Maschen des lymphoiden Gewebes gelangen und — abgesehen von der direkten Einmündung in das venöse System — dort durchsickernd sich einen Weg bahnen, der es entweder in die Bluträume (Sinus) führt, was die Regel ist, oder aber in die Venen ableitet.

Nach Weidenreich können die roten Blutkörperchen, nachdem das Fehlen von Lymphgefässen für die Blutlymphdrüsen nachgewiesen ist, nur aus der Blutbahn innerhalb der Drüse stammen. Durch die ausschliessliche Einschaltung der Blutlymphdrüsen in die Blutbahn unterscheiden sich nach der Ansicht Weidenreichs dieselben prinzipiell von gewöhnlichen Lymphdrüsen und sind viel eher mit der Milz als mit letzteren zu vergleichen.

Helly kommt auf Grund seiner Injektionen zu einer wesentlich anderen Auffassung als Weidenreich. Nach Helly lehrt die Injektion, dass in den Blutlymphdrüsen des Schafes und der Ziege mit Sicherheit die Arterien und Venen direkt miteinander zusammenhängen. Je nach dem gewählten Injektionswege (direkte oder indirekte venöse Injektion) ist entweder das ganze oder nur das venöse Blutgefässgebiet mit Injektionsmasse gefüllt. Daneben sind aber die Sinus strotzend voll mit roten Blutkörperchen, hingegen frei von Injektionsmasse. Nur hier und da finden sich in den Sinus gelegentlich kleine Extravasate. Es steht also nach Helly in den „roten Lymphdrüsen“ das Blutgefäßsystem in keiner regulären Verbindung mit den Sinusräumen. Helly nimmt an, dass die roten Blutkörperchen durch lokale Blutungen innerhalb der Lymphdrüse in die Sinus hineingelangt sind. An Stellen derartiger Blutungen liegen die roten Blutkörperchen nicht gleichmässig zerstreut, sondern dicht beisammen, das umliegende Lymphgewebe ist durch sie ersichtlich auseinandergedrängt, zertrümmert. Sicher sind nach Helly auch diese Blutungen kein ausschliessliches Merkmal der „roten Lymphdrüsen“. Es bleibt nur die Annahme übrig, dass die ausgetretenen roten Blutkörperchen dem Verfall geweiht sind.

A. Meyer bemerkt, dass die Sinus der Blutlymphdrüsen des Schafes nur dann von den Venen oder Arterien aus injiziert

werden können, wenn hoher Druck angewendet wird. Die Arteriolae öffnen sich direkt in die Venenlakunen.

Piltz nahm an den Blutlymphdrüsen des Rindes Injektionen sowohl von den Arterien als auch von den Venen aus vor und kommt auf Grund dieser zu ähnlichen Ergebnissen wie Helly. An einigen gelungenen arteriellen Injektionspräparaten lässt sich deutlich die Einmündung der Kapillaren in weite, im lymphatischen Gewebe liegende Venen nachweisen. „In diesen Schnitten fand sich aber keine Spur von Injektionsflüssigkeit in den Sinus. Ich halte mich demnach für berechtigt, anzunehmen, dass die Arterien durch die Kapillaren nur mit den Venen in Verbindung stehen und nicht mit den Sinus.“ Weiterhin bemerkt Piltz: „Im Sinus zeigte sich aber auch nach der Veneninjektion keine Injektionsflüssigkeit, so dass ich für die von Weidenreich für das Schaf behauptete und abgebildete Verbindung zwischen Venen und Sinus beim Rind keine Bestätigung gefunden habe. Ich habe also durch arterielle und venöse Injektion nur nachweisen können, dass die Sinus in keiner Verbindung stehen mit dem Blutgefäßsystem, sondern dass Arterien und Venen im lymphatischen Gewebe ineinander übergehen.“

Nach Baum (2) spricht manches dafür, „dass es physiologischerweise zu Blutungen aus den Blutgefässen, namentlich den arteriellen Kapillaren, in das umgebende Lymphgewebe und bis in die Sinus hinein kommen könnte, jedoch ohne dass hierbei ständige und reguläre Verbindungswege geschaffen oder benutzt würden.“

Meinen eigenen Untersuchungen über das Verhalten der Blutgefässe im Inneren der Blutlymphdrüsen liegen vor allem vollkommen gelungene Injektionen von der Arterie aus bei einem 4 Monate alten Lamm zugrunde. Die Injektion ist eine kapillare, wie sich aus der vollständigen Füllung nicht nur der Gefässe innerhalb der Lymphdrüsen, sondern auch der in ihrer Umgebung (im Fettgewebe usw.) gelegenen Kapillaren und Venen ergibt. Von den in Serienschnitten untersuchten Blutlymphdrüsen zeigen verhältnismässig viele an keiner Stelle einen Austritt von Injektionsmasse in das lymphoide Gewebe oder in die Sinus hinein (Fig. 2).

Die eintretende Arterie löst sich schliesslich in Kapillaren auf, und diese sammeln sich ohne irgendeine Unterbrechung in zahl-

reichen meist auffallend weiten Venen. Allerdings fand ich in einigen Blutlymphdrüsen an einer oder auch an mehreren Stellen einen Austritt von Injektionsmasse namentlich aus den Venen in das lymphoide Gewebe, ähnlich wie das Weidenreich abbildet, und von hier aus in die Sinus hinein. Ich will aber gleich hier bemerken, dass diese Austritte von Injektionsmasse aus der Gefässbahn keineswegs charakteristisch für Blutlymphdrüsen sind, sondern dass ich genau dieselben Bilder an gewöhnlichen (weissen) Lymphdrüsen gelegentlich erhielt. Mehr Wert ist auf jene Fälle zu legen, in denen es zu keinem Extravasat gekommen ist, und meines Erachtens gestatten vollkommen injizierte Drüsen, in denen kein Extravasat aufgetreten ist, den sicheren Rückschluss, dass reguläre Verbindungen zwischen der Blutgefässbahn und den Sinus fehlen.

Kommt es aber gelegentlich zum Auftreten eines Extravasates, so sind zwei Möglichkeiten im Auge zu behalten. Entweder handelt es sich um präformierte Lücken in der Gefässwand, durch die die Injektionsmasse austritt, oder um ein Kunstprodukt. Dass es sich kaum um präformierte Lücken handeln dürfte, geht aus den gelungenen Injektionen ohne Extravasat hervor, denn es scheint nicht wahrscheinlich, dass in der einen Drüse präformierte Lücken in der Gefässwand vorkommen, während sie in der anderen fehlen. Handelt es sich aber um ein Kunstprodukt, so darf man schliessen, dass gerade an den Stellen, wo derartige Extravasate auftreten, eine besonders geringe Widerstandsfähigkeit der Gefässwandung besteht. Wir dürfen also wohl annehmen, dass es in den Venen (und Kapillaren) der Blutlymphdrüsen bei höherem Blutdrucke jedenfalls eher zu Blutaustritten kommen kann als in den Gefässen ausserhalb der Lymphdrüsen. Dass aber diese Durchlässigkeit der Gefässwandungen keineswegs nur charakteristisch für die Blutlymphdrüsen ist, geht, wie schon erwähnt, daraus hervor, dass man auch in gewöhnlichen Lymphdrüsen (mit zu- und abführenden Lymphgefässen) genau unter denselben Bedingungen und annähernd ebenso häufig bei der Injektion Extravasate erhält wie in Blutlymphdrüsen.

Schon seinerzeit habe ich (27) auf die grosse Durchlässigkeit der Gefässwände in den Lymphdrüsen hingewiesen und auch eine Stelle abgebildet, an der die Injektionsmasse zwischen die Endothelzellen und das Bindegewebe der Vene eingedrungen ist.

Ich äusserte mich seinerzeit folgendermassen: „Wahrscheinlich sind das jene Stellen, an denen früher Leukocyten durchgedrungen waren und die dadurch weniger widerstandsfähig geworden, auch bei geringem Drucke der Injektionsmasse den Durchtritt gewähren.“

Dass es leichter zu Extravasaten kommen wird, wenn man von der Vene als wenn man von der Arterie aus injiziert, scheint naheliegend. Bei den Arterien der Lymphdrüsen handelt es sich durchweg um enge Röhren, während die Venen im allgemeinen recht weit sind. Injiziert man von der Vene aus, so wird der Druck im Venensystem verhältnismässig gross sein, bis die Masse in die engen arteriellen Kapillaren eindringt. Infolge dieses höheren Druckes im Venensystem kann es dann leicht bei der grossen Durchlässigkeit der Venenwandungen zu Extravasaten kommen. Injiziert man aber von der Arterie aus, so gelangt die Masse von den engen arteriellen Kapillaren in die weiten Venen, und die Masse wird einfach in die Venen abfliessen, ohne dass es in diesen zu einem nennenswerten Drucke kommen wird. Es ist ja auch dies die natürliche Stromrichtung des Blutes, und es werden daher stets die Bilder, die man bei arterieller Injektion erhält, massgebender für die wirklichen Zirkulationsverhältnisse sein, als die nach venöser Injektion. So erhielt auch, wie schon erwähnt, Piltz nach arterieller Injektion der Blutlymphdrüsen des Rindes eine vollständige Gefässfüllung ohne Extravasate. Weidenreich, der an den Blutlymphdrüsen des Schafes zu anderen Ergebnissen kam, stützt sich hauptsächlich auf die Bilder, die er nach venöser Injektion erhielt.

Nach meinen Injektionsergebnissen komme ich demnach zum Schluss, dass in Blutlymphdrüsen sowie in gewöhnlichen Lymphdrüsen das Blut im allgemeinen in geschlossenen Bahnen zirkuliert, dass keine konstante Verbindung zwischen den Blutgefässen und den Sinus besteht, dass man daher auch nicht berechtigt ist, die Sinus etwa als Blutsinus zu bezeichnen. Dass es unter gewissen Verhältnissen infolge der Dünnwandigkeit der Venenwandungen zu Blutaustritten kommen kann und dass dann das extravasierte Blut durch das lymphoide Gewebe schliesslich in die Sinus gelangt, will ich nicht in Abrede stellen; der gewöhnliche Weg, den das Blut einschlägt, geht aber sicher von den Arterien durch die Kapillaren direkt in die Venen, ohne dass es zu einem Blutaustritt aus der Blutbahn kommt. Das gelegentliche Auftreten



von Extravasaten bei der Injektion beweist allerdings noch nicht, dass auch in vivo unter physiologischen Verhältnissen dasselbe der Fall sein muss. Es sprechen aber auch noch andere Umstände für den gelegentlichen Austritt roter Blutkörperchen aus den Blutgefässen. Keineswegs darf aber das Auftreten von Extravasaten bei der Injektion als charakteristisch für die Blutlymphdrüsen angesehen werden. Ich konnte auch in gewöhnlichen Lymphdrüsen unter genau denselben Bedingungen das Auftreten von Extravasaten beobachten.

Betrachtet man den Verlauf der Blutgefässe im Inneren der Blutlymphdrüsen, so kann man nachweisen, dass auch hier, wie in gewöhnlichen Lymphdrüsen, nahezu alle Gefässe (Arterien, Kapillaren und Venen) im lymphoiden Gewebe — in den Marksträngen und Rindenknoten — verlaufen. Nur in der Gegend des Hilus treten die Gefässe umgeben von Hilusbindegewebe ein resp. aus, ohne dass sie von lymphoidem Gewebe umgeben sind. Dieses Bindegewebe begleitet die Gefässe auch noch auf eine kürzere Strecke in das Innere der Drüse hinein und wenn in der betreffenden Drüse Trabekel ausgebildet sind, verlaufen Arterien und Venen eine Strecke weit in diesen („Balkenvenen“ nach Weidenreich).

Nur ausnahmsweise tritt eine Vene auch ganz an die Oberfläche des lymphoiden Gewebes und liegt dann einem Sinus direkt an. In Fig. 3 ist eine derartige Stelle abgebildet.

An vollkommenen Injektionspräparaten von Blutlymphdrüsen überrascht in den meisten Fällen die grosse Menge der Venen und ihre verhältnismässig beträchtliche Weite („Venenlakunen“ Weidenreichs). Ihre Wandung besteht, wie auch Weidenreich hervorhebt nur aus einer einfachen Endothellage: sie weisen also den Bau von Kapillaren auf und können zutreffend als „kapillare Venen“ bezeichnet werden.

Auch an Venen, die an anderen Stellen als am Hilus austreten, sieht man deutlich, dass ihre Wandung nur von einem einfachen Endothel gebildet wird. Dort, wo derartige Venen den Randsinus durchsetzen, erscheint als Grenze zwischen beiden sehr deutlich die einfache geschlossene Endothellage der Venen.

An den Kapillaren und kapillaren Venen im lymphoiden Gewebe sind die Wandungen stellenweise kaum nachweisbar. Man erkennt an Injektionspräparaten an manchen Stellen nur

daran das Vorhandensein einer Wandung, dass die Injektionsmasse nicht in das benachbarte lymphoide Gewebe austritt, sondern sich als Ausguss von mit undurchbrochener Wandung versehenen Röhren kundgibt.

Ich kann daher die Angabe Weidenreichs, dass die injizierte Lösung sich zwischen den Leukocyten einen Weg bahnt und eine Begrenzung nach dem lymphoiden Gewebe hin vollständig fehlt, nicht bestätigen; die Regel ist sicher, dass die Kapillaren und Venen gegen das lymphoide Gewebe hin eine ganz dünne, aber ununterbrochene endotheliale Wandung besitzen.

An den kapillaren Venen kann man an zahlreichen Stellen das Eindringen von Lymphocyten durch die Endothelwand nachweisen. Ist dies in sehr reichlichem Maße der Fall, so kann die Gefässwandung wie durchbrochen erscheinen und an derartigen Stellen kann man gelegentlich auch Injektionsmasse aus den kapillaren Venen austreten sehen. Auch im Inneren der kapillaren Venen findet man oft in grosser Menge Lymphocyten, die zweifellos von dem lymphoiden Gewebe aus in die Gefässe eingewandert sind. Durchwanderungsbilder von Lymphocyten in die Venen und Kapillaren konnte ich schon früher an Lymphdrüsen des Menschen und verschiedener Säugetiere nachweisen und es konnte auch durch vergleichende Zählung der weissen Blutkörperchen im Arterien- und Venenblut der Lymphdrüsen gezeigt werden, dass Leukocyten innerhalb der Lymphdrüsen in die Blutbahn gelangt sein müssen. Das Ergebnis der diesbezüglichen Untersuchung fasste ich (27) seinerzeit folgendermassen zusammen: „Die abführenden Lymphgefässe sind nicht der einzige Abflussweg der neugebildeten Leukocyten, sondern zahlreiche gelangen durch Durchwanderung der Venenwand aus den Lymphdrüsen direkt in die Blutbahn. Wahrscheinlich benutzen die roten Blutkörperchen denselben Weg, den die Leukocyten zu ihrem Übertritt aus den Lymphdrüsen in die Gefässe benutzen.“

Wenn Weidenreich sagt, dass die Ableitung der roten Blutkörperchen nicht die Hauptaufgabe der Venen der Blutlymphdrüsen ist, sondern dass sie vornehmlich dazu dienen, die in den Drüsen gebildeten Leukocyten in den Kreislauf zu bringen, so stimme ich mit ihm insofern überein, als auch nach meiner Ansicht den Venen neben der Ableitung der roten Blutkörperchen die Ab-

leitung der Leukocyten zufällt. Sollen aus den Blutlymphdrüsen, die ja keine Lymphgefässe besitzen, Leukocyten schliesslich in die Blutbahn gelangen, so bleibt kein anderer Weg übrig als durch die dünne Wandung der Blutgefässe hindurch direkt in die Blutbahn. Das Vorkommen eines derartigen Übertrittes wird, wie schon gesagt, durch die mikroskopischen Bilder bestätigt.

Keinesfalls darf aber die Dünnwandigkeit der Venen als charakteristisch für die Blutlymphdrüsen angesehen werden. Wir finden in jedem Punkte genau dieselben Bilder auch in anderen, namentlich jungen Lymphdrüsen, ob sie nun Lymphgefässe besitzen oder nicht.

Auch Piltz fand in den Venen eine überraschend grosse Anzahl von Lymphocyten und schliesst sich der Ansicht an, dass die Venen in den Blutlymphdrüsen die Funktion der abführenden Lymphgefässe mit übernommen haben und die neugebildeten Lymphocyten aus dem Organ wegführen.

Andererseits findet man namentlich die grösseren Venen im lymphoiden Gewebe auffallend häufig ganz inhaltslos, wie dies auch schon Weidenreich und Piltz aufgefallen ist. Derartige Venen sehen auf den ersten Blick den Sinus ähnlich, unterscheiden sich aber von diesen durch das Fehlen des Retikulum.

Eine weitere Frage ist die, wie gelangen die roten Blutkörperchen in die Sinus und das lymphoide Gewebe? Alle Untersucher, die sich in letzter Zeit eingehend mit dem Aufbau der Blutlymphdrüsen befasst haben, stimmen darin überein, dass nirgends innerhalb der Lymphdrüsen eine direkte Einmündung von Blutgefässen in die Sinus erfolgt. Da bei den typischen Blutlymphdrüsen zuführende (und abführende) Lymphgefässe fehlen, so scheint auf den ersten Blick keine andere Möglichkeit zu bestehen, als dass die roten Blutkörperchen in den Sinus aus den Blutgefässen innerhalb der Lymphdrüsen stammen.

Man könnte höchstens daran denken, dass Erythrocyten in den Blutlymphdrüsen in grosser Menge neugebildet werden. Robertson (23), Clarkson (6) und Retterer (22) betrachten zwar die Sinus als Brutstellen roter Blutkörperchen und Gütig (11) hat an Ausstrichpräparaten von „Blutlymphdrüsen“ des Schweines Erythroblasten gesehen. Alle anderen Autoren halten die Blutlymphdrüsen nicht für Neubildungs-, sondern für Zerstörungsstätten roter Blutkörperchen. Bei den ausserordentlich grossen

Mengen von roten Blutkörperchen in den Sinus müssten doch auch in grosser Zahl Erythroblasten gefunden werden, wenn es sich tatsächlich um neugebildete rote Blutkörperchen handeln sollte. Ich fand in den Blutlymphdrüsen des Schafes keine Erythroblasten. Da ausserdem, wie später gezeigt werden soll, nachgewiesen werden kann, dass in grossen Mengen rote Blutkörperchen in die Sinus während der Entwicklung der Lymphdrüsen hineingelangen, so kann mit Sicherheit geschlossen werden, dass wenigstens die überwiegende Anzahl von Erythrocyten nicht innerhalb der Lymphdrüsen neugebildet wird. Dabei besteht ja immerhin die Möglichkeit, dass einzelne rote Blutkörperchen in den Blutlymphdrüsen neugebildet werden, aber jedenfalls müsste wenigstens beim Schafe die Zahl der letzteren ganz in den Hintergrund gegenüber den aus der Blutbahn stammenden treten.

Wie schon erwähnt, nimmt Helly an, dass das Blut in den Sinus der Blutlymphdrüsen aus kleinen lokalen Hämorrhagien innerhalb der Lymphdrüsen herrührt, während Weidenreich eine ständige, allerdings indirekte Verbindung des Blutstromes aus den Blutgefässen durch das lymphoide Gewebe hindurch mit den Sinus annimmt.

Ich stehe auch heute noch auf dem Standpunkt, den ich schon in einer meiner früheren Arbeiten über die Lymphdrüsen eingenommen habe, dass rote Blutkörperchen aus den Venen (und Kapillaren) des lymphoiden Gewebes austreten können, dass also gelegentlich jede gewöhnliche Lymphdrüse sowohl im lymphoiden Gewebe als auch in ihren Sinus rote Blutkörperchen enthalten kann. Namentlich dürfte dort ein reichlicherer Austritt von roten Blutkörperchen aus den Blutgefässen der Lymphdrüsen statthaben, wo durch reichliche Einwanderung von Lymphocyten die Wandungen der Venen und Kapillaren gelockert worden sind.

Allerdings besteht noch ein anderer Weg, auf dem rote Blutkörperchen in die Sinus der Lymphdrüsen in grösster Menge gelangen. Darauf werde ich weiter unten bei der Besprechung der Entwicklung der Lymphdrüsen noch zu sprechen kommen.

### **Sinus, lymphoides Gewebe, Kapsel, Trabekel.**

Bezüglich der Anordnung der Sinus in den Blutlymphdrüsen kann ich die Angaben früherer Autoren in den meisten Punkten bestätigen. Gewöhnlich findet man den Marginalsinus der Blut-

lymphdrüsen auffallend weit und zwar hauptsächlich dann, wenn er strotzend mit roten Blutkörperchen gefüllt ist (Fig. 3). Es kommen aber auch Blutlymphdrüsen vor, wo der Marginalsinus stellenweise auf einen engen Spalt reduziert erscheint, indem das lymphoide Gewebe bis nahezu an die Kapsel heranreicht. In den Randsinus ragen die buckelförmigen Erhebungen der Rindensubstanz hinein, und je mehr das lymphoide Gewebe an Ausdehnung zunimmt, um so mehr wird der Randsinus eingeengt.

Baum erwähnt, dass gelegentlich der subkapsuläre Blutraum in Blutlymphdrüsen vollständig fehlen kann. Auch ich habe kleine Blutlymphdrüsen gesehen, in denen ein Randsinus nicht nachzuweisen war, während die Intermediärsinus erhalten waren.

Mit Ausnahme der allerkleinsten, jüngsten Blutlymphdrüsen sieht man, dass der Marginalsinus an vielen Stellen sich mit den Sinus der Marksubstanz — den Intermediärsinus — in Verbindung setzt. Auch letztere sind im Vergleiche zu Lymphdrüsen, deren Sinus nicht mit Blut gefüllt sind, gewöhnlich recht weit.

Die Sinus sind allenthalben von einem ziemlich spärlichen Retikulum durchzogen, das im wesentlichen und namentlich bei den kleinsten Blutlymphdrüsen zellig ist und mit dem Sinusendothel zusammenhängt.

Nach Piltz sammeln sich in den Blutlymphdrüsen des Rindes, wenn auch nicht konstant, so doch häufig, die vom peripheren Sinus ausgehenden Räume in der Mitte der Lymphdrüse in einem zentralen Sinus.

Ich möchte dieses Verhalten nicht als typisch für die Blutlymphdrüsen des Schafes hinstellen, denn gewöhnlich haben wir es hier nicht mit einem einzigen zentralen Sinus zu tun, sondern mit einem ganzen System von Sinusräumen.

Im grossen und ganzen ist demnach die Anordnung der Sinus dieselbe wie in gewöhnlichen jugendlichen Lymphdrüsen; sie unterscheidet sich von letzteren hauptsächlich durch eine beträchtlichere Weite der einzelnen Sinus. Es erscheinen diese durch die pralle Füllung mit Blut ausgeweitet und infolgedessen das Retikulum verhältnismässig spärlich.

Einen strittigen Punkt bildet die Auskleidung der Sinus mit Endothel. Während eine Reihe von Autoren annimmt, dass das lymphoide Gewebe gegen die Sinus hin durch eine ge-

geschlossene Lage von Endothel abgegrenzt wird, stehen andere auf dem Standpunkt, dass das Endothel keine allenthalben geschlossene Lage bildet, sondern unterbrochen ist, so dass körperliche Elemente vom lymphoiden Gewebe aus stets in die Sinus gelangen können oder umgekehrt.

Wenn Thomé (28), Weidenreich und andere annehmen, dass die Endothelzellen in den Lymphdrüsen nichts anderes als Retikulumzellen sind, die allerdings, wenn sie gegen das lymphoide Gewebe hin angepresst werden, eine Art Endothelbelag bilden können, so schliesse ich mich dieser Ansicht insofern an, als auch ich Endothel- und Retikulumzellen als zusammengehörig betrachte. Es stammen nämlich die Retikulumzellen der Sinus nach meinen Befunden von den Endothelzellen der Sinus ab.

Keinesfalls darf von einem geschlossenen, das lymphoide Gewebe gegen die Sinus hin allenthalben vollständig abschliessenden Endothelbelag gesprochen werden. Wenn auch oft auf grössere Strecken hin eine durch das Endothel gebildete scharfe Grenze zwischen lymphoidem Gewebe besteht, so dass kein regerer Übertritt der in den Sinus gelegenen Elemente in das lymphoide Gewebe hinein oder umgekehrt nachzuweisen ist, so kommen doch andererseits in jeder Blutlymphdrüse (sowie wahrscheinlich auch in jeder gewöhnlichen Lymphdrüse) Stellen vor, wo von einer scharfen Abgrenzung der Sinus nicht die Rede sein kann. Man sieht an derartigen Stellen die Elemente der Sinus und des lymphoiden Gewebes sich gegenseitig durchsetzen, indem zwischen die in den Sinus gelegenen roten Blutkörperchen grosse Mengen von Lymphocyten und andererseits zwischen die Lymphocyten des lymphoiden Gewebes zahlreiche rote Blutkörperchen aus den Sinus eindringen. Ja, es kann die Vermengung der Elemente der Sinus und des lymphoiden Gewebes soweit gehen, dass man auch nicht mehr andeutungsweise eine Abgrenzung zwischen Sinus und lymphoidem Gewebe nachweisen kann. Es erscheint dann eine derartige Partie von ziemlich gleichmässig vermengten roten Blutkörperchen und Lymphocyten eingenommen (Fig. 3, Ue).

Auch Piltz gibt an, dass es infolge der Vermengung von Lymphzellen und roten Blutkörperchen oft nicht möglich ist, zu unterscheiden, ob eine bestimmte Stelle dem Blutraum oder dem lymphatischen Gewebe angehört und dass Sinus und lymphatisches Gewebe nicht durch feste Grenzen getrennt sind.

Die Kapsel der Blutlymphdrüsen ist im allgemeinen schwach entwickelt und kann bei Lymphdrüsen ganz junger Tiere nahezu vollkommen fehlen. Sie enthält, wie von allen Autoren übereinstimmend angegeben wird, glatte Muskulatur, Bindegewebsfibrillen und elastische Fasern; allerdings ist die Beteiligung dieser drei Komponenten in den einzelnen Fällen eine recht verschiedene.

Piltz beschreibt in Übereinstimmung mit anderen Autoren in den Blutlymphdrüsen des Rindes ein allmähliches Auseinanderweichen der Gewebsbündel der Kapsel gegen den Marginalsinus hin, so dass kleinere und grössere Lücken entstehen, die mit Blut gefüllt sind und mit dem Randsinus in Verbindung stehen. Auf diese Weise löst sich nach Piltz die Kapsel so allmählich ins Retikulum des peripheren Sinus auf, dass eine einigermaßen genaue Abgrenzung beider nicht möglich ist. „Dass die in der Kapsel liegenden Räume mit dem Sinus zusammenhängen, lässt sich unschwer schon an ihrer Füllung mit roten Blutkörperchen ganz sicher aber durch Serienschritte nachweisen.“ In den Blutlymphdrüsen des Schafes konnte ich ein derartiges Verhalten der Kapsel ebensowenig wie Weidenreich finden. Hingegen möchte ich gleich hier bemerken, dass in Blutlymphdrüsen des Hirschkalbes eine allmähliche Auflösung der Kapsel gegen den Marginalsinus hin vorkommt, genau in der Weise, wie es von Piltz für das Rind beschrieben wird. In den Blutlymphdrüsen des Schafes setzt sich die Kapsel stets scharf vom Randsinus ab, ohne dass Ausbuchtungen des letzteren in die Kapsel hinein zu beobachten sind.

Trabekel fehlen in den Blutlymphdrüsen nahezu vollständig. Nur in der Gegend des Hilus sieht man in manchen Blutlymphdrüsen das Hilusgewebe die ein- resp. austretenden Gefässe eine Strecke weit in das Innere der Drüse begleiten. Diese Züge von Hilusgewebe, die aber nur um die Gefässe herum gelagert erscheinen, machen den Eindruck von Trabekeln. An anderen Stellen der Blutlymphdrüsen sah ich aber nie grössere Züge von Kapselgewebe nach Art von Trabekeln in das Innere treten, auch dort nicht, wo grössere Venen — entfernt vom Hilus — aus den Drüsen kommen und die Kapsel durchsetzen.

Bezüglich des lymphoiden Gewebes der Blutlymphdrüsen stimmen meine Befunde mit denen früherer Autoren überein. Dasselbe lässt nach den Angaben aller Autoren keine Trennung

in Rinden- und Marksubstanz erkennen. Es bildet eine zusammenhängende Masse, die nur von den in der Regel weiten, aber im Vergleiche zu gut entwickelten gewöhnlichen Lymphdrüsen spärlichen Intermediärsinus unterbrochen wird.

Rindenknoten sind im allgemeinen nur insofern angedeutet, als der äussere Kontur des lymphoiden Gewebes stellenweise buckelförmige Erhebungen gegen den Marginalsinus hin aufweist.

Keimzentren können vollkommen fehlen, was namentlich in den kleinsten Blutlymphdrüsen gewöhnlich der Fall ist. Wo Keimzentren vorhanden sind, zeigen sie die für diese charakteristischen epitheloiden Zellen, und man erkennt auch hier, sowie in gewöhnlichen Lymphdrüsen in der unmittelbaren Umgebung der Keimzentren häufig eine dichtere Lagerung der Lymphocyten, so dass sie in Form von konzentrischen Ringen die Keimzentren umgeben.

Stets findet man im lymphoiden Gewebe der Blutlymphdrüsen rote Blutkörperchen, die bald in grösserer Menge beisammenliegend, bald nur vereinzelt zwischen den Lymphocyten getroffen werden. Während ihre Zahl manchmal eine geringe ist, können sie sich gelegentlich — wie schon Weidenreich betont — in solchen Mengen finden, dass sie den Lymphocyten an Zahl gleichkommen oder sie übertreffen.

In manchen Blutlymphdrüsen fällt der grosse Gehalt des lymphoiden Gewebes an eosinophilen Leukocyten auf (Fig. 3), worauf auch schon Weidenreich (31) hingewiesen hat. Auffallend ist dabei zunächst der Umstand, dass sie innerhalb der Sinus nur verhältnismässig selten gefunden werden. In manchen Blutlymphdrüsen scheinen aber eosinophile Leukocyten vollkommen zu fehlen. Kommen sie in einer Lymphdrüse vor, so sind sie gewöhnlich in sehr grosser Menge vorhanden und liegen entweder einzeln oder in grösseren Gruppen beisammen.

Das Vorkommen von Eosinophilen ist durchaus nicht charakteristisch für die Blutlymphdrüsen. Man findet solche in den gewöhnlichen Lymphdrüsen des Schafes gelegentlich in noch grösserer Menge als in Blutlymphdrüsen. Fig. 4 zeigt, in welcher grosser Anzahl eosinophile Leukocyten mitunter in einer gewöhnlichen Lymphdrüse gefunden werden können. Die Abbildung stammt aus einer Lymphdrüse, in der ähnliche Gruppen



von Eosinophilen auch noch an vielen anderen Stellen und massenhaft einzeln liegende Eosinophile gefunden wurden. Rote Blutkörperchen waren hingegen in dieser Lymphdrüse weder im lymphoiden Gewebe noch in den Sinus zu finden.

### **Zerstörung der roten Blutkörperchen in den Blutlymphdrüsen.**

Die meisten Autoren stimmen darin überein, dass die in den Sinus und auch im lymphoiden Gewebe (ausserhalb der Blutgefässe) der Blutlymphdrüsen gelegenen roten Blutkörperchen dem Untergange geweiht sind und zwar, dass sie innerhalb der Lymphdrüsen zugrunde gehen. Nachdem es feststeht, dass den eigentlichen Blutlymphdrüsen zu- und abführende Lymphgefässe fehlen, besteht auch kaum eine andere Möglichkeit, da ein Zurückgelangen der ausserhalb der Gefässe liegenden roten Blutkörperchen in die Blutbahn wohl kaum anzunehmen ist. Über die Art des Unterganges sind allerdings die Meinungen verschieden. Schon in früheren Arbeiten (26, 27) habe ich gezeigt, dass die Lymphdrüsen ähnlich wie die Milz Zerstörungsstätten roter Blutkörperchen darstellen und dass die in die Sinus gelangten Erythrocyten von Phagocyten aufgenommen und zerstört werden. Letztere sind modifizierte Retikulumzellen. Meine Angaben wurden zunächst von Thomé (28), dann von einer Reihe anderer Autoren bestätigt.

Weidenreich (31) nimmt an, dass in den Blutlymphdrüsen des Schafes die roten Blutkörperchen in Körnchen zerfallen, dass letztere von Leukocyten aufgenommen werden und auf diese Weise eosinophile Leukocyten entstehen: „Die eosinophilen Leukocyten sind also nichts anderes als sogenannte Lymphocyten, welche die durch den Zerfall roter Blutkörperchen entstehenden feinen Trümmer in ihren Plasmaleib aufnehmen, wobei ihr Kern in die polymorphe Form übergeht.“ Während nach Weidenreich ein Teil der eosinophilen Leukocyten durch den Blutstrom in den Kreislauf gelangt, geht ein anderer Teil innerhalb der Drüsen selbst zugrunde und zwar indem sie von Retikulumzellen, die zu Riesenzellen anwachsen, aufgenommen und zerstört werden = „indirekte Hämophagocytose“. Es kommt daneben nach Weidenreich aber noch eine zweite Art von Zerstörung roter Blutkörperchen innerhalb der Blutlymphdrüsen vor, nämlich

die durch Aufnahme von ganzen roten Blutkörperchen durch Retikulumzellen = „direkte Hämophagocytose“.

Die Annahme Weidenreichs, dass die Granula der eosinophilen Leukocyten nichts anderes als Trümmer roter Blutkörperchen darstellen, erfuhr in der Folge teils Zustimmung, teils Ablehnung; ich will hier nicht auf die ganze diesbezügliche Literatur eingehen, sondern möchte nur bemerken, dass meiner Meinung nach gegen die Auffassung Weidenreichs hauptsächlich der Umstand spricht, dass man in grösster Menge eosinophile Leukocyten in gewöhnlichen Lymphdrüsen finden kann, in denen auch nicht ein ausserhalb der Blutbahn liegender Erythrocyt nachzuweisen ist, dass ferner mindestens ebenso grosse Mengen Eosinophiler wie in den Blutlymphdrüsen auch in der Thymus und der Bursa Fabricii vorkommen, also in Organen, in denen eine Zerstörung roter Blutkörperchen in ausgedehnterem Umfange nicht angenommen werden kann. Ausserdem sei erwähnt, dass die eosinophilen Granula bei protrahierter Färbung mit Eosin einen wesentlich anderen, mehr karminroten Farbenton annehmen als die roten Blutkörperchen (Fig. 3).

Piltz konnte in den Blutlymphdrüsen des Rindes nur die Aufnahme ganzer roter Blutkörperchen durch Retikulumzellen nachweisen, die sich innerhalb der letzteren in Pigmentkörnchen umwandeln, will aber die Möglichkeit des von Weidenreich beschriebenen Vorganges der Entstehung eosinophiler Leukocyten nicht in Abrede stellen.

Nach den Befunden von Piltz überwiegt in den Sinusräumen das feingekörnte, im lymphatischen Gewebe das klumpige und schollige Pigment. Piltz macht für die Bemerkung anderer Autoren, dass beim Rind der Prozess der Phagocytose selten zu beobachten wäre, die äusserst starke Füllung der Sinus und die Dichte des Retikulums verantwortlich, indem hierdurch der Nachweis der Phagocyten erschwert wird. Die Aufnahme roter Blutkörperchen durch Phagocyten konnte Piltz hauptsächlich in den Sinus beobachten. In der Nähe der insbesondere im lymphoiden Gewebe gelegenen — vorzugsweise auch in den Keimzentren — groben Pigmentschollen bemühte sich Piltz vergeblich den Vorgang der Phagocytose zu beobachten.

Nach Helly wird noch zu untersuchen sein, „ob der Grad der in den roten Lymphdrüsen stattfindenden Zerstörung

roter Blutkörperchen im Einklange mit deren Menge in den Sinus steht“.

Als ich die ersten Blutlymphdrüsen des Schafes untersuchte, war ich tatsächlich überrascht, trotz der Ummenge roter Blutkörperchen keine einwandfreien Phagocyten, welche Erythrocyten aufgenommen hatten, zu finden, um so mehr, als ich Phagocyten in den bluthaltigen Lymphdrüsen von *Macacus* in grösster Menge zu sehen gewöhnt war. Gewiss wird der Nachweis durch die dichte Lagerung der roten Blutkörperchen in den Sinus wesentlich erschwert, wie dies von Piltz angegeben wurde. Um diese Schwierigkeit zu umgehen, untersuchte ich zwei Blutlymphdrüsen im frischen Zustande, in Zupfpräparaten, aber ebenfalls mit negativem Erfolge. Ich fand wohl einige grössere Zellen mit verschieden grossen Körnchen. Eine einzige von diesen schien Fragmente von roten Blutkörperchen zu enthalten. Später sah ich allerdings in mehreren Blutlymphdrüsen an Schnittpräparaten einwandfreie Phagocyten und zwar hauptsächlich im lymphoiden Gewebe gelegen, die zum Teil mit roten Blutkörperchen vollgepfropft waren, zum Teil nur deren wenige enthielten. Viele von den aufgenommenen Erythrocyten sind schwächer färbbar und nur mehr schwer nachzuweisen. Sicher kommt auch ein scholliger Zerfall roter Blutkörperchen in Phagocyten vor. Ausser roten Blutkörperchen sieht man in vielen Phagocyten auch Kerne resp. Kernreste von verschiedenen Leukocytenformen, so wie ich das für die Lymphdrüsen von *Macacus* beschrieben habe.

Die Phagocyten gehören den Retikulumzellen an; sie zeigen den gleichen Kern wie letztere und gelegentlich — wenn die Zellen nicht zu dicht aneinandergedrängt liegen — kann man auch noch den einen oder anderen Fortsatz an einem Phagocyten sehen. Sind überhaupt mit roten Blutkörperchen beladene Phagocyten in einer Blutlymphdrüse vorhanden, so findet man sie gewöhnlich in grosser Menge. Auch in Keimzentren kommen gelegentlich Phagocyten mit roten Blutkörperchen vor. Ich habe eine derartige Stelle mit vier Phagocyten in Fig. 5 wiedergegeben. In einzelnen Phagocyten lässt sich auch ein Zusammenfliessen von roten Blutkörperchen zu einem grossen kugeligen, sich mit Eosin rot färbenden Tropfen nachweisen.

Pigmentführende Zellen sah ich in den Lymphdrüsen des Schafes verhältnismässig selten. Es scheint Pigment nur in der

feinkörnigen, gelbbraunen Form vorzukommen: die groben, dunklen Pigmentschollen, die Piltz in den Blutlymphdrüsen des Rindes neben dem feinkörnigen Pigment fand, dürften beim Schafe fehlen.

Ich glaube somit auf Grund meiner Befunde annehmen zu dürfen, dass in den Blutlymphdrüsen des Schafes, sowie in anderen Lymphdrüsen, eine Zerstörung der ausserhalb der Blutbahn gelegenen roten Blutkörperchen durch Phagocytose erfolgt, dass die Phagocyten Retikulumzellen sind, innerhalb welcher sich die aufgenommenen Erythrocyten wenigstens teilweise in Pigment umwandeln. Immerhin scheint die Zerstörung von roten Blutkörperchen in den Blutlymphdrüsen des Schafes keine so lebhaft zu sein wie z. B. in den Lymphdrüsen der Affen, und ausserdem scheint sie nicht ununterbrochen abzulaufen, da man auch Blutlymphdrüsen finden kann, in denen keine Anzeichen von Phagocytose nachzuweisen sind. In bluthaltigen Lymphdrüsen mit Lymphgefässen dürfte wenigstens ein grosser Teil der innerhalb der Sinus freiliegenden roten Blutkörperchen durch die Vasa efferentia abgeführt werden, da ich in einigen Fällen in diesen Erythrocyten nachweisen konnte.

Überblicken wir die bisher erhobenen Befunde, so können wir sagen, dass die Blutlymphdrüsen des Schafes Formen darstellen, die im allgemeinen Jugendstadien gewöhnlicher Lymphdrüsen entsprechen. Hierfür spricht die im allgemeinen geringe Grösse, die schwache Ausbildung der Kapsel, das Fehlen der Trabekel, die mangelhafte Gliederung des lymphoiden Gewebes und dementsprechend auch der Sinus, weshalb eine scharfe Trennung in Rinden- und Marksubstanz unmöglich ist, das oft vollständige Fehlen oder doch die spärliche Ausbildung der Keimzentren. Die Weite der Sinus dürfte zum Teil sicher mit dem Füllungsgrade derselben mit Blut zusammenhängen. Da das Vorkommen von Blut in den Lymphsinus keineswegs ausschliesslich für Blutlymphdrüsen charakteristisch ist und ebenso die Lymphgefässe bei nicht bluthaltigen Lymphdrüsen fehlen können, so bleibt kein charakteristisches Merkmal für die Blutlymphdrüsen übrig, das es rechtfertigen würde, dieselben als Organe sui generis hinzustellen.

### Die Entwicklung der Lymphdrüsen beim Schafe.

Obwohl gerade vom Studium der Entwicklung der Blutlymphdrüsen Aufschlüsse über ihre Beziehungen zu den gewöhnlichen Lymphdrüsen zu erwarten sind, so ist hierüber doch so gut wie nichts bekannt. Es werden von einzelnen Autoren Vermutungen hierüber aufgestellt, die aber alle einer tatsächlichen Grundlage entbehren.

Vincent und Harrison (29) halten die Blutlymphdrüsen für modifizierte Lymphdrüsen und glauben, dass sie sich aus diesen entwickeln. Eigene Untersuchungen über diese Entwicklung führten sie aber nicht aus.

Nach Drummond (8) sind die Blutlymphdrüsen als Organe *sui generis* zu betrachten, obwohl ihre erste Entwicklung gleich der gewöhnlicher Lymphdrüsen abläuft.

Piltz nimmt an, dass aus Blutlymphdrüsen sich echte Lymphdrüsen entwickeln. Er stellt sich diese Umwandlung folgendermassen vor: Die Blutsinus bilden ursprünglich eine Erweiterung des Kapillarsystems, verlieren dann den freien Zusammenhang mit den Blutgefässen. Später dringen von aussen her die blinden Enden der Lymphgefässe vor, so dass eine Verbindung der Sinus mit den Lymphgefässen hergestellt wird. Hierbei stützt sich Piltz hauptsächlich auf die Angabe Sabins (24), dass die Lymphdrüsenanlage um Blutgefässe herum beginnt, und dass ein Hineinwachsen von Lymphgefässen erst in einem späteren Stadium, erfolgt.

A. Meyer (18) bemerkt, dass man bei 9,8 cm langen Schaffeten in der Lendengegend die ersten Unterschiede zwischen den Anlagen von Lymphdrüsen und Blutlymphdrüsen findet, gibt aber nur an, dass die Blutlymphdrüsen vom Mesenchym abstammen und später vaskularisiert werden.

Da nach meinen Untersuchungen in der ersten Entwicklung zwischen gewöhnlichen und Blutlymphdrüsen keine Unterschiede bestehen, so möchte ich kurz auf die wichtigsten Literaturangaben über die für unseren Gegenstand in Betracht kommenden Verhältnisse eingehen und speziell die Untersuchungsergebnisse Klings (15) über die Entwicklung der menschlichen Lymphdrüsen in der Achselhöhle anführen.

Kling leitet so wie Chievitz (5), Gulland (12) und Saxer (25) den Marginalsinus aus primär vorhandenen Lymph-

gefässen ab. Kling unterscheidet „allgemeine“ und „spezielle“ Lymphdrüsenanlagen. Im dritten Fetalmonat stellt sich nach Kling innerhalb der Maschen eines Lymphgefässgeflechtes ein Differenzierungsprozess ein, der zur Entstehung von zellen- und blutgefässreichen Partien führt, die wegen ihrer Lokalisation in den Maschen des Lymphgefässnetzes eine unregelmässig trabekuläre Anordnung zeigen. Einer jeden späteren Lymphdrüsengruppe entspricht eine derartige allgemeine Lymphdrüsenanlage. Durch Teilung der letzteren bilden sich die Anlagen für die einzelnen Lymphdrüsen, die speziellen Lymphdrüsenanlagen. Die Teilung scheint durch Einwachsen und Erweiterung benachbarter Lymphgefässe vermittelt zu werden. Die spezielle Lymphdrüsenanlage entbehrt anfänglich innerer Lymphbahnen und bildet also eine kompakte Zellmasse, die von einem reichlichen korbähnlichen Lymphgefässplexus — dem Marginalplexus — umspinnen ist, welcher letzterer an mehreren Stellen mit benachbarten Lymphgefässen in Verbindung steht. Durch Vergrösserung und Konfluenz der Lymphgefässe im Marginalplexus entsteht der Marginalsinus. Aus dem Teile des Marginalsinus, der den Hilus umgibt, dringen in die Drüsenanlage zahlreiche, netzförmig angeordnete Lymphgefässe ein, die erst das Hilusbindegewebe und dann auch das Drüsenparenchym durchwachsen. An der Grenze zwischen beiden verbinden sie sich durch zahlreiche Anastomosen zu einem gewöhnlich plexiformen Terminalsinus. Die in die Drüsensubstanz eindringenden Lymphgefässe bilden die intermediären Lymphsinus, von welchen eine geringere Anzahl allmählich dem Marginalsinus entgegenwächst, um sich von innen her mit diesem zu vereinigen. Die Lymphsinus in der Drüse sind also anfänglich gewöhnliche Lymphgefässe. Die Retikulumzellen in ihrem Lumen treten erst sekundär auf und sind Abkömmlinge des Lymphgefässendothels. Die speziellen Lymphdrüsenanlagen sind vom Anfange an verschieden gross; sie durchlaufen nicht alle gleichzeitig die verschiedenen Entwicklungsphasen. Einige erreichen während des intrauterinen Lebens ihren definitiven Bau, während andere auf einem niedrigen Entwicklungsstadium stehen bleiben. Die kleinen, oft mikroskopischen Drüsen, die man beim erwachsenen Menschen neben den grösseren findet, sind als rudimentäre Drüsen zu betrachten, die unter gewissen Umständen auch beim Erwachsenen sich weiter entwickeln können.

Die Ergebnisse meiner Untersuchungen über die Lymphdrüsenentwicklung beim Schaf stimmen mit diesen Angaben Klings in allen wesentlichen Punkten überein.

Für gewöhnlich wählte ich die Prädilektionsstelle der Blutlymphdrüsen — das ist das retroperitoneale Gewebe von den Nierenarterien bis kaudal von der Teilungsstelle der Aorta — zur Untersuchung. Die betreffende Partie wurde im ganzen eingebettet und in Schnitreihen zerlegt.

Bei einem 14 cm langen Schaffetus treten retroperitoneal in einem verdichteten zellreichen Gewebe Ansammlungen von Lymphocyten auf. Diese Ansammlungen sind nicht scharf gegen die Umgebung abgegrenzt: allenthalben liegen zwischen ihnen zahlreiche Lymphgefäße und sind — was besonders an injizierten Präparaten auffällt — ausserordentlich reichlich vaskularisiert. Die Venen bilden innerhalb der Zellansammlungen Geflechte. Derartige Bilder würden als „allgemeine Lymphdrüsenanlagen“ im Sinne Klings aufzufassen sein. Daneben sind allerdings auch schon „spezielle Lymphdrüsenanlagen“ zu unterscheiden, die kleiner und mehr oder weniger kugelig erscheinen. Lymphgefäße findet man bei den speziellen Lymphdrüsenanlagen nur der Peripherie angelagert. Blutgefässplexus nur im Inneren der Anlage. Diese speziellen Anlagen liegen oft ganz isoliert und weit entfernt von den allgemeinen Anlagen, so dass man annehmen muss, dass spezielle Lymphdrüsenanlagen sich auch unabhängig von den allgemeinen ausbilden können. Es dürften nur dort allgemeine Anlagen auftreten, wo später Gruppen von eng aneinanderliegenden Lymphdrüsen vorkommen.

Lymphdrüsen mit ausgebildeten Lymphsinus kommen in diesem Stadium noch nicht vor.

Bei einem 24 cm langen Schaffetus fand ich keine allgemeine Lymphdrüsenanlage mehr, hingegen zahlreiche spezielle Anlagen (Fig. 6) und auch schon ziemlich gut ausgebildete Lymphdrüsen.

Die speziellen Anlagen sind verschieden weit entwickelt. Weitaus die Mehrzahl führt an der Peripherie Lymphgefäße (= Marginalplexus), die bei einigen schon zu einem Marginalsinus verschmolzen sind, der aber noch kein Retikulum enthält. Während in keiner Lymphdrüsenanlage die lakunenartig angeordneten Blutgefäße zu fehlen scheinen, kommen solche vor, bei welchen von Lymphgefäßen weder an ihrer Oberfläche noch

im Inneren etwas zu sehen ist (Fig. 7). Freilich ist der Nachweis von feineren Lymphgefässen nur dann möglich, wenn sie nicht kollabiert sind. In den grösseren Lymphdrüsenanlagen hat im Vergleiche mit den kleineren die Zahl der Lymphocyten zugenommen: immerhin sind die epitheloiden Kerne der späteren Retikulumzellen des lymphoiden Gewebes sehr reichlich, dazwischen scheinen einzelne rote Blutkörperchen frei zu liegen. Es lässt sich hier allerdings nicht sicher nachweisen, ob die roten Blutkörperchen nicht in Kapillaren liegen, da die Blutgefässe bei diesem Fetus nicht injiziert wurden und der Nachweis der kleineren Blutgefässe ohne Injektion innerhalb der kompakten Zellmasse der Lymphdrüsenanlage kaum möglich ist.

Eine grössere Lymphdrüse zeigt schon ein reichlich entwickeltes Sinussystem. Es lässt sich auch schon eine Rinden- und Markpartie unterscheiden. Erstere bildet eine zusammenhängende Masse ohne Keimzentren: von ihr strahlen die Markstränge aus, die durch reichliche Intermediärsinus voneinander getrennt sind. Ein Marginalsinus ist ebenfalls deutlich ausgebildet, der mit zu- und abführenden Lymphgefässen in Verbindung steht. Er zeigt entsprechend seiner früheren Ausbildung insofern eine höhere Entwicklung, als in ihm ein deutliches Retikulum aus sternförmig verzweigten Zellen bestehend vorhanden ist, während ein solches in den Intermediärsinus noch nahezu vollkommen fehlt. Letztere gleichen daher noch Lymphgefässen. Sie grenzen sich gegen die Markstränge durch ein Endothel ab und stellenweise sieht man, wie von den Endothelzellen einzelne Fortsätze gegen die Lichtung hin vorragen, oder wie eine mit dem Endothel im Zusammenhange stehende Zelle in den Sinus hineinragt. Wir haben es hier mit Bildern zu tun, die die Abstammung des Sinusretikulums aus dem Endothel erkennen lassen.

Bei einem 26 cm langen Schaffetus ist neben verschieden weit ausgebildeten kleineren auch eine verhältnismässig grosse Lymphdrüse zu sehen, deren Sinus prall mit Blut gefüllt sind. Der Marginalsinus ist schon deutlich ausgebildet, enthält aber noch kein Retikulum, so dass er noch den Eindruck eines Lymphgefässes macht. Auch einige Intermediärsinus sind schon entwickelt. Eine Trennung in Rinden- und Marksubstanz ist noch kaum angedeutet. Keimzentren fehlen. In dem Randsinus sieht man an mehreren Stellen weite Lymphgefässe = Vasa afferentia



einmünden, die alle mit Blut strotzend gefüllt sind. Dass es sich um Vasa afferentia handelt, erkennt man aus der Stellung der Klappen. Fig. 8 zeigt ein in den Randsinus eintretendes Lymphgefäss; die Drüse ist hier in ihrer Randpartie getroffen. In dem auf den hier abgebildeten folgenden Schnitt sieht man, dass das Vas afferens (Va) mit dem grossen Lymphgefäss im Zusammenhang steht. Fig. 9 stellt weitere Lymphgefässe derselben Lymphdrüse dar, die sich ebenfalls in den Randsinus öffnen. Ähnliche Bilder sind noch an anderen Stellen dieser Lymphdrüse zu sehen. Im Hilus erkennt man ausser grossen Blutgefässen mehrere weite austretende Lymphgefässe, die alle mehr oder weniger mit Blut gefüllt sind. Würde es sich nicht um einen von der Nabelarterie aus mit Berlinerblau injizierten Fetus handeln, so könnte man daran denken, dass die mit Blut gefüllten weiten Gefässe ganz dünnwandige Venen sind. Da aber die Injektion vollkommen gelungen ist und alle Kapillaren und Venen mit Berlinerblau gefüllt sind, so kann es sich in den mit Blut gefüllten weiten Gefässen nur um Lymphgefässe handeln. Ausserdem spricht für Lymphgefässe die charakteristische grosse Menge von Klappen und die Dünnwandigkeit. Die Wandung scheint nur von einem Endothel gebildet zu werden. Schliesslich kommt es in keinem Fall vor, dass ein Blutgefäss sich in den Marginalsinus einer Lymphdrüse öffnet.

Lewis (16) hat allerdings einen Fall von einer Lymphdrüse der Ratte wiedergegeben, in dem sich eine angebliche Vene in den Marginalsinus öffnet: aber schon Weidenreich hat hierzu mit Recht bemerkt, dass es sich zweifellos um ein Lymphgefäss und nicht um eine Vene handelte.

In derselben Serie liegt eine Lymphdrüsenanlage (Fig. 10), bei der noch keine Sinus ausgebildet sind, die also ein kompaktes Knötchen von lymphoidem Gewebe darstellt. Die Anlage des Randsinus ist in Form einiger Lymphgefässe an der Peripherie des Knötchens angedeutet (Marginalplexus): mit diesen Lymphgefässen, die sämtlich mit Blut gefüllt sind, steht ein grösseres, ebenfalls mit Blut gefülltes, wahrscheinlich zuführendes Lymphgefäss im Zusammenhange. Auch bei dieser Lymphdrüsenanlage sind die Blutgefässe vollkommen mit Injektionsmasse gefüllt.

Das gelegentliche Vorkommen von roten Blutkörperchen in Lymphgefässen ist schon seit langer Zeit bekannt. Schon Herbst

(14) erwähnt, dass sich an Lymphgefässen und Lymphdrüsen gelegentlich eine rote Farbe nachweisen lässt.

Forgeot (10) bemerkt, dass den Blutlymphdrüsen der Wiederkäuer zu- und abführende Lymphgefässe zukommen, und dass die Betrachtung des frischen Präparates genügt, um diesen Nachweis zu erbringen. Man sieht nämlich häufig die Lymphe in den zu- und abführenden Lymphgefässen von Blutlymphdrüsen durch die Beimengung von roten Blutkörperchen mehr oder weniger rot gefärbt und kann so den Verlauf der Lymphgefässe wie an einem Injektionspräparate schon makroskopisch verfolgen.

Nachdem der Nachweis erbracht ist, dass Lymphgefässe mit roten Blutkörperchen gefüllt sein können und dass, sobald dies der Fall ist, jene Lymphdrüsen, in welche derartige Lymphgefässe als Vasa afferentia einmünden, wenigstens zeitweise als Lymphdrüsen mit blutgefüllten Sinus erscheinen werden, drängt sich die Frage auf, wie die Erythrocyten in die Lymphgefässe gelangen.

Durchmustert man die Serien durch das retroperitoneale Gewebe von Schaffeten verschiedenen Alters, so kann man nahezu in jedem Falle Blutextravasate nachweisen. Oft liegen sehr grosse Ansammlungen roter Blutkörperchen frei im Bindegewebe. Neben grösseren Ansammlungen kommen auch mehr vereinzelt Erythrocyten vor (Fig. 8 und 10). Wurden die Blutgefässe des Fetus injiziert, so dringt an den Stellen, wo freiliegende rote Blutkörperchen angesammelt sind, auch Injektionsmasse zwischen diese ein.

Bei Durchsicht der Schnitreihen lässt sich leicht nachweisen, dass mit diesen Blutaustritten degenerierende Blutgefässe im Zusammenhange stehen. In der Mehrzahl der Fälle handelt es sich um degenerierende Venen. Im Bereiche des Blutaustrittes kann man gewöhnlich noch Reste der Blutgefässwandung sehen; teilweise noch im gegenseitigen Zusammenhange stehende Endothelzellen, die aber kein geschlossenes Endothelrohr mehr bilden, Reste von verquollen aussehenden Muskelzellen mit Andeutung einer konzentrischen Schichtung. Je weiter man sich vom Blutaustritte entfernt, um so mehr nähert sich das Aussehen der Gefässwand der Norm, bis schliesslich das Gefäss seine normale Wandbeschaffenheit annimmt.

Mit Sicherheit ist auszuschliessen, dass es sich um Zerreibungen normaler Arterien oder Venen handelt. An keiner

Stelle sieht man etwa eine Kontinuitätstrennung eines Blutgefässes mit normaler Wandbeschaffenheit, sondern stets lässt sich nachweisen, dass ein Blutgefäss (Arterie oder Vene), das in einiger Entfernung vom Blutaustritt eine normale Wandung zeigt, je mehr es sich diesem nähert, um so mehr seine Wandbeschaffenheit ändert, bis schliesslich die Wandung vollständig aufhört und das degenerierende Gefäss im Extravasat sein Ende findet. Kleine degenerierende Arterien, die in einem Extravasat enden, können Bilder darbieten, die an Corpora fibrosa des Eierstocks erinnern. Im einzelnen sind aber die Bilder der in den Blutaustritten sich öffnenden Gefässe ausserordentlich variabel, und nur das eine lässt sich mit Sicherheit für alle Fälle sagen, dass es sich um degenerative Vorgänge in der Gefässwandung handelt, wobei die Elemente derselben wie zerworfen aussehen.

Auffallend ist der Umstand, dass man im Bereiche der Blutaustritte für gewöhnlich kein Pigment findet. Viele von den roten Blutkörperchen haben ihre normale Färbbarkeit eingebüsst und erscheinen nur mehr wie Blutschatten. Nur in einem grösseren Extravasat im retroperitonealen Gewebe eines viermonatlichen Lammes, das schon Anzeichen einer Organisation erkennen lässt, fand ich in den Randpartien ziemlich reichliches Pigment.

Es scheint demnach auch noch in der spätesten Fetalperiode und post partum beim Schafe zu beständigen Umbildungen in den feineren Blutgefässen zu kommen. Dabei dürften nicht nur die normalen Wachstumsvorgänge, sondern namentlich für die Gefässumbildungen im postfetalen Leben, auch der Fettansatz und -schwund eine ursächliche Rolle spielen.

Die erwähnten Blutaustritte sind sicher die Quellen für die in den Lymphgefässen gefundenen roten Blutkörperchen. Letztere gehen zum grossen Teil nicht an Ort und Stelle zugrunde, sondern gelangen aus den Gewebsspalten in die Lymphgefässe, durch diese eventuell in Lymphdrüsen, wo sie, wenigstens zum Teil, zerstört werden, zum Teil — vorausgesetzt, dass die betreffende Drüse abführende Lymphgefässe besitzt — durch die Vasa efferentia mit dem Lymphstrom wieder herausbefördert werden und schliesslich neuerdings in den Blutstrom gelangen können.

Dass die Vasa efferentia von Lymphdrüsen rote Blutkörperchen führen können, hat auch schon Herbst beobachtet, indem er angibt, dass die ausführenden Kanäle der Lymphdrüsen eine

mehr oder weniger rote Flüssigkeit enthalten können, während die zuführenden Gefässe blass oder fast farblos sind.

Bei den zwei untersuchten nahezu ausgetragenen Schaffeten findet man retroperitoneal Lymphdrüsen in der verschiedensten Ausbildung. Neben kleinsten Lymphdrüsen, in denen noch keine Intermediärsinus ausgebildet sind, kommen schon hochentwickelte grosse Lymphdrüsen vor. Der Hauptunterschied gegenüber einem viermonatlichen Lamm besteht nur darin, dass bei den Feten eigentliche Blutlymphdrüsen (mit fehlenden zu- und abführenden Lymphgefässen) nur sehr spärlich vorhanden sind. Weitans die Mehrzahl aller Lymphdrüsen mit roten Blutkörperchen in den Sinus besitzt zu- und abführende Lymphgefässe. Immerhin kommen auch hier kleine Lymphdrüsen vor, die der zu- und abführenden Lymphgefässe entbehren, während die Sinus gut ausgebildet sind. In den Sinus dieser Lymphdrüsen können rote Blutkörperchen vorhanden sein, dann haben wir es mit eigentlichen Blutlymphdrüsen nach der Weidenreichschen Definition zu tun, oder aber es können die Sinus nahezu oder auch vollkommen der roten Blutkörperchen entbehren. In Fig. 11 habe ich eine derartige kleinste Lymphdrüse abgebildet, die weder zu- noch abführende Lymphgefässe besitzt. Man sieht wohl eine Arterie und Vene in der Gegend des Hilus ein- resp. austreten, von einem Lymphgefäss, das mit dem gut ausgebildeten Randsinus in Verbindung tritt, ist aber weder in den vorhergehenden noch in den nachfolgenden Schnitten eine Spur zu sehen. Der Marginalsinus enthält schon ein spärliches Retikulum und stellenweise Lymphocyten, aber keine roten Blutkörperchen. Es handelt sich also in diesem Falle um eine „weisse“ Lymphdrüse ohne zu- und abführende Lymphgefässe. Derartige Lymphdrüsen konnte ich wiederholt finden und zwar nicht nur kleinste Formen, sondern auch solche, bei denen ausser einem Marginalsinus auch schon Intermediärsinus entwickelt waren.

Fig. 12 zeigt eine ähnliche Lymphdrüse wie die in Fig. 11 abgebildete mit fehlenden zu- und abführenden Lymphgefässen, aber mit dem Unterschiede, dass hier ein Lymphgefäss (Ve) in der Gegend des Hilus spitz auslaufend bis an die dünne Kapsel heranreicht, ohne aber in den Marginalsinus einzutreten. Der ganzen Lage nach muss es als ehemaliges Vas efferens der Drüse angesehen werden. Dieser und ähnliche Befunde an Lymphdrüsen

verschiedener Grösse und Ausbildung legen den Gedanken nahe, dass es sich in den bis an die Kapsel oder teilweise noch in diese hineinragenden Lymphgefässen, die sich aber nicht in den Marginalsinus öffnen, um Vasa afferentia oder efferentia handelt, die entweder gegen den Sinus hin vorwachsen, um sich schliesslich mit ihm in Verbindung zu setzen, oder aber, dass diese Lymphgefässe einstmals mit dem Marginalsinus in Verbindung gestanden sind und diese Verbindung verloren haben.

Ich muss mich entschieden für die letztere Möglichkeit entscheiden. Nachdem es sich in dem eben angeführten wie auch in anderen Fällen um Lymphdrüsen handelt, in denen der Marginalsinus und oft auch ausserdem schon Intermediärsinus gut ausgebildet sind, und nachdem von Chievitz (5), Gulland (12), Saxer (25), Sabin (24) und besonders überzeugend von Kling (15) der Marginalsinus aus primär vorhandenen Lymphgefässen abgeleitet wird, womit auch meine Befunde übereinstimmen, so ist nur die Deutung möglich, dass alle Lymphdrüsen mit einem gut ausgebildeten Marginalsinus einstmals mit Lymphgefässen im Zusammenhang gestanden sein müssen, da sonst eine Bildung desselben nicht möglich gewesen wäre.

Die angeführten Befunde sprechen nach meiner Ansicht dafür, dass Lymphdrüsen in verschiedenen Stadien ihrer Ausbildung den Zusammenhang mit den zu- und abführenden Lymphgefässen verlieren können, dass die Lymphgefässe gewissermassen an der Eintrittsstelle in den Marginalsinus abgeschnürt werden. Dieser Abschnürungsvorgang dürfte mit der stärkeren Ausbildung der Kapsel im ursächlichen Zusammenhang stehen. Wir würden dann auch das von verschiedenen Autoren und auch von mir beobachtete Vorkommen von blind in der Kapsel der Blutlymphdrüsen endigenden Lymphgefässen verstehen.

Insbesondere möchte ich hier auf die zutreffenden Beobachtungen Hellys über das verschiedene Verhalten der Lymphgefässe zu den Blutlymphdrüsen und den Übergangsformen zu gewöhnlichen Lymphdrüsen verweisen. Nach Helly liegen die „Zwischenformen“ in nächster Nähe grosser Lymphgefässe, „stehen mit einem oder dem anderen derselben nur durch einen sehr schmalen, in ihren Sinus einmündenden Ast in Verbindung, während das betreffende Lymphgefäss selbst an der Aussenfläche der Drüsenkapsel blind endigt; oder man findet eine Drüse, welche

mit zwei Lymphgefässen in enge Beziehung tritt, aber nur eines derselben mündet in ihren Sinus, während das andere wieder an der Kapsel blind endigt. In anderen Fällen dringt zwar ein Lymphgefäss von ansehnlichem Durchmesser in die Kapsel einer Drüse ein, beginnt aber alsbald sich so sehr zu verkleinern, dass es sein Ende erreicht, bevor es noch die Kapsel vollständig durchsetzt hat, bestenfalls aber nur mehr mit einer sehr engen Mündung den Sinusraum erreicht. So liessen sich noch eine Reihe der verschiedensten Formen aufzählen, unter welchen man die roten Lymphdrüsen in Verbindung mit Lymphgefässen treten sieht, angefangen von solchen mit breit in den Sinus einmündenden bis zu solchen, wo überhaupt keine Lymphgefässe mehr in ihrer Nähe zu sehen sind.“

Diese Übergangsbilder würden so zu erklären sein, dass die ursprüngliche Lymphdrüsenform, das ist die, welche mit zu- und abführenden Lymphgefässen in Verbindung steht, durch immer weitergehende Verengung der Lymphgefässe an der Übertrittsstelle in den Marginalsinus schliesslich den Zusammenhang mit den Lymphgefässen verliert und sich so von einer Lymphdrüse mit Lymphgefässen in eine solche ohne Lymphgefässe umwandelt.

Forgeot (10) beschreibt bei Wiederkäuern Blutlymphdrüsen, die zwar mit Lymphgefässen in Verbindung stehen, bemerkt aber, dass diese Lymphgefässe ausserhalb der Drüse in verschiedener Weise blind endigen, also ihren Zusammenhang mit den benachbarten Lymphwegen verloren haben. Das Verhalten dieser Lymphgefässe kann ein verschiedenes sein. So kommen Fälle vor, in denen jedes Lymphgefäss einzeln blind endigt, oder wo mehrere Lymphgefässe mit der Drüse in Verbindung stehen, sich ausserhalb derselben zu einem stärkeren Stamm vereinigen, der dann blind endigt. In wieder anderen Fällen vereinigen sich die aus- resp. eintretenden Lymphgefässe ausserhalb der Lymphdrüse zu einer Schlinge, wobei aber die Schlinge nur mit der Lymphdrüse, nicht aber mit benachbarten Lymphgefässen in Verbindung steht.

Auch alle diese Fälle sind nach meiner Ansicht nicht in dem Sinne von Forgeot, wonach die Lymphgefässe der Blutlymphdrüsen erst sekundär mit benachbarten Lymphgefässen in Verbindung treten sollen, zu deuten, sondern so, dass es zu einer Obliteration der Lymphgefässe an verschiedenen Stellen kommen

kann, so dass dann die Blutlymphdrüsen von der Lymphbahn ausgeschlossen erscheinen.

An einer ganz kleinen Blutlymphdrüse des viermonatlichen Lammes konnte ich mit Sicherheit nachweisen, dass von den zwei mit dem Marginalsinus in Verbindung stehenden und mit roten Blutkörperchen gefüllten Lymphgefäßen das eine schon knapp ausserhalb der Drüse blind endigt, während sich das andere noch eine Strecke weit fortsetzt, dann aber auch blind zu endigen scheint. Zwei andere Blutlymphdrüsen desselben Tieres zeigen je ein rudimentäres Vas efferens, das in der Gegend des Hilus vom Marginalsinus abzweigt und sich nach kurzem Verlaufe verliert. Auch diese Lymphgefäße sind mit roten Blutkörperchen gefüllt.

Tritt die Obliteration der zu- und abführenden Lymphgefäße an einer Lymphdrüse ein, die in ihren Sinus rote Blutkörperchen enthält, so entsteht aus einer bluthaltigen Lymphdrüse mit Lymphgefäßen eine solche ohne letztere, das ist eine eigentliche Blutlymphdrüse. Die roten Blutkörperchen können in die Sinus entweder durch die zuführenden Lymphgefäße eingeführt worden sein oder auch aus den Blutgefäßen der Lymphdrüse selbst stammen. Es ist ferner wahrscheinlich, dass eine Lymphdrüse ohne rote Blutkörperchen in den Sinus, die den Zusammenhang mit den Lymphgefäßen verloren hat, sich nachträglich durch Austritt von Erythrocyten aus ihren eigenen Blutgefäßen in eine Blutlymphdrüse umwandeln kann.

Bei Feten findet man, wie schon erwähnt, weitaus die Mehrzahl der Lymphdrüsen (auch der bluthaltigen) in Verbindung mit Lymphgefäßen stehen, während z. B. beim viermonatlichen Lamm die Mehrzahl der bluthaltigen Lymphdrüsen keinen Zusammenhang mit Lymphgefäßen zeigt, also eigentliche Blutlymphdrüsen darstellt. Auch dieser Umstand spricht dafür, dass primär ein Zusammenhang der Lymphdrüsen mit Lymphgefäßen besteht und dass dieser erst sekundär verloren gehen kann.

Immerhin wäre auch an die Möglichkeit zu denken, dass jene Lymphdrüsen, die den Zusammenhang mit dem Lymphgefäßsystem verloren haben, gelegentlich wieder in die Lymphbahn eingeschaltet werden, dass gelegentlich die in der Kapsel oder deren unmittelbaren Nachbarschaft befindlichen blinden Enden der Lymphgefäße wieder zu wachsen beginnen und mit

dem Marginalsinus in Verbindung treten. Dann wäre allerdings auch die Möglichkeit gegeben, dass sich eine typische Blutlymphdrüse in eine gewöhnliche Lymphdrüse mit zu- und abführenden Lymphgefässen umwandelt.

Dass man bei manchen Feten keine roten Lymphdrüsen, bei anderen wieder nahezu ausschliesslich solche makroskopisch nachweisen kann, lässt sich, wie eingangs erwähnt, wenigstens teilweise durch den verschiedenen Füllungsgrad der Eigengefässe der Lymphdrüsen erklären, andererseits steht dieses wechselnde Aussehen sicher mit der Tatsache im Zusammenhang, dass bei Feten weitaus die Mehrzahl der Lymphdrüsen mit zu- und abführenden Lymphgefässen in Verbindung steht. Ist es in der Nachbarschaft von Lymphdrüsen zu einem grösseren Blutaustritt gekommen, so wird diesen bluthaltige Lymphe zugeführt, ihre Sinus werden mit roten Blutkörperchen gefüllt sein, die betreffenden Lymphdrüsen erscheinen dann schon makroskopisch rot. Dieselben Lymphdrüsen können aber schon nach kurzer Zeit wieder weiss erscheinen, sobald nämlich die zuführenden Lymphgefässe eine von roten Blutkörperchen freie Lymphe führen und durch diese die roten Blutkörperchen aus den Sinus herausgespült worden sind.

Baum (1) bemerkt, dass es beim Schafe auch Blutlymphdrüsen gibt, denen die subkapsulären Bluträume fehlen.

Auch ich habe beim nahezu ausgetragenen Schaffetus derartige kleine Lymphdrüsen gesehen. Es liegen hier innerhalb der Kapsel ziemlich gleichmässig gemengt Lymphocyten mit roten Blutkörperchen und dazwischen Retikulumzellen. In den unmittelbar unter der Kapsel gelegenen Anteilen lässt sich eine etwas weniger dichte Lagerung der Zellen erkennen. Derartige Stellen könnten vielleicht als Andeutung eines Sinus aufgefasst werden.

Bezüglich der Entwicklung derartiger Lymphdrüsen wären zwei Möglichkeiten ins Auge zu fassen. Entweder handelt es sich um Lymphdrüsen, die sich aus einer Anlage entwickelt haben, zu der keine Lymphgefässe in Beziehung getreten sind, so dass also keine Gelegenheit zur Bildung eines Marginalsinus gegeben war, oder es sind Lymphdrüsen, in denen die Sinus durch ausgiebigste Vermengung der Elemente des Sinus und des lymphoiden Gewebes ihre Begrenzung vollkommen verloren haben. Es wurde schon früher hervorgehoben, dass man bei Feten gelegentlich Lymphdrüsenanlagen findet, die keine Beziehung zu



Lymphgefässen besitzen. Aus derartigen Anlagen könnten sich Lymphdrüsen ohne Sinus entwickeln. Bei der Richtigkeit dieser Annahme müssten die roten Blutkörperchen, welche in derartigen Lymphdrüsen ohne Sinus zwischen den Lymphocyten gefunden werden, aus den Blutgefässen der Lymphdrüsen stammen. Ich halte aber dem ganzen Bilde nach die zweite Annahme für zutreffender, da, wie erwähnt, stellenweise durch weniger dichte Lagerung der Zellen in den Randpartien ein Sinus angedeutet erscheint. Dass es einerseits zu sehr intensiver Durchsetzung des Marginalsinus mit Lymphocyten kommen kann, und dass andererseits auch das lymphoide Gewebe mit grossen Mengen von roten Blutkörperchen überschwemmt werden kann, so dass eine Abgrenzung der Sinus gegen das lymphoide Gewebe wenigstens stellenweise nicht mehr möglich erscheint, kommt, wie schon erwähnt, sehr häufig vor und zwar bei Blutlymphdrüsen ganz verschiedener Ausbildung. Wir dürften somit in den Blutlymphdrüsen mit scheinbar fehlenden Sinus Formen vor uns haben, bei denen es infolge mangelhafter Abgrenzung der Sinus gegen das lymphoide Gewebe zu der denkbar ausgiebigsten Vermengung der beiderseitigen Elemente gekommen ist.

### **Zusammenfassende Darstellung der Entwicklung und der Stellung der Blutlymphdrüsen des Schafes.**

Überblicken wir die Ergebnisse der Untersuchung von Schaffeten, und suchen wir diese mit den Formen der Lymphdrüsen, die wir im postfetalen Leben finden, in Einklang zu bringen, so fällt vor allem auf, dass man bei den einzelnen Feten Lymphdrüsen in den verschiedensten Ausbildungsgraden nebeneinander findet. Neben schon weit vorgeschrittenen Formen liegen noch die ersten Anlagen, und auch in bezug auf die Anordnung von lymphoidem Gewebe, Ausbildung und Inhalt der Sinus, sowie auf das Verhältnis der Lymphgefässe zu den Lymphdrüsen herrscht eine ausserordentlich grosse Variabilität, die ja auch für die Lymphdrüsen des erwachsenen Tieres charakteristisch ist.

Sicher geht daraus hervor, dass ein bestimmtes Entwicklungsstadium der Lymphdrüsen nicht an ein bestimmtes Alter des Fetus gebunden ist, ja es ist sogar sehr wahrscheinlich, dass auch noch im postfetalen Leben eine Neubildung von Lymphdrüsen erfolgt.

Suchen wir die verschiedenen Bilder in eine Reihe zu bringen, so können wir, wenn wir die „allgemeine“ Lymphdrüsenanlage, die keineswegs für alle Lymphdrüsen als erstes Entwicklungsstadium charakteristisch zu sein scheint, unberücksichtigt lassen, mit der „speziellen“ Lymphdrüsenanlage als Ausgangspunkt beginnen und unter Berücksichtigung der vorliegenden Literaturangaben folgenden Entwicklungsgang rekonstruieren:

Die spezielle Lymphdrüsenanlage stellt ein kleines, gegen die Umgebung nicht scharf abgegrenztes Knötchen dar, das sich durch die dichte Lagerung der Zellkerne von dem umgebenden embryonalen Bindegewebe unterscheidet. Neben epitheloiden, chromatinarmen Kernen sind stets schon, wenn auch in der Minderzahl, Lymphocyten vorhanden. In jedes dieser Knötchen dringt eine Arterie ein und daneben eine gewöhnlich bedeutend weitere Vene aus. Die Gefäße bilden im Inneren der Drüsenanlage ein verhältnismässig weites Netz, und namentlich die dünnwandigen (nur aus einem Endothelrohr bestehenden) Venen sind im Inneren des Knötchens auffallend weit, anastomosieren untereinander und können als kapillare Venen bezeichnet werden. Eine scharfe Grenze zwischen letzteren und Kapillaren lässt sich nicht ziehen. Niemals erreichen die Gefäßschlingen die Oberfläche der Drüsenanlage. Die Blutbahn ist nirgends unterbrochen. Diese reiche Vaskularisation ist ganz charakteristisch: ich konnte in keinem Falle eine Anlage finden, in der nicht das Gefässnetz vorhanden gewesen wäre (Fig. 7, 11, 12).

An der Peripherie der Drüsenanlage findet man gewöhnlich reichliche Lymphgefäße (Fig. 6), die zum Teil untereinander verbunden ein Netz bilden. Dieses Lymphgefässnetz = Marginalplexus schmiegt sich der Oberfläche der Lymphdrüsenanlage innig an, ohne dass aber zunächst Lymphgefäße in das Innere der Anlage eindringen. Der Marginalplexus steht an mehreren Stellen mit weiter entfernten Lymphgefässen in Verbindung. An manchen Lymphdrüsenanlagen konnte ich den Marginalplexus nicht nachweisen (Fig. 7), und es muss die Frage offen bleiben, ob später auch zu derartigen Drüsenanlagen Lymphgefäße in Beziehung treten, oder ob sich diese Anlagen ohne das Hinzutreten von Lymphgefässen weiter entwickeln

Als ein weiterer Schritt in der Entwicklung der Lymphdrüsen ist die Ausbildung des Marginalsinus zu betrachten. Dieser

scheint nach den vorliegenden Literaturangaben und auch nach meinen Befunden aus dem Marginalplexus hervorzugehen. Er enthält zunächst noch kein Retikulum (Fig. 8, 9). Letzteres bildet sich aus den Endothelzellen, welche die Wandung des Sinus bekleiden, und ist zunächst rein zelliger Natur.

Die endotheliale Abgrenzung des Marginalsinus gegen das lymphoide Gewebe scheint schon gleich vom Anfange an keine ganz vollständige zu sein, da man schon sehr frühzeitig stellenweise von einer solchen nichts nachweisen kann und an derartigen Stellen Lymphocyten in grosser Menge aus dem lymphoiden Gewebe in den Sinus eindringen.

Die ursprünglichen Verbindungen des Marginalplexus mit weiter entfernten Lymphgefässen stehen zunächst noch mit dem Marginalsinus in Verbindung und stellen Vasa afferentia und efferentia dar.

Vom Marginalsinus dringen Ausbuchtungen in das Innere der Drüse ein und zwar zunächst, wie es scheint, stets in der Gegend des Hilus. Diese Ausbuchtungen sind die Anlagen der Intermediärsinus. Letztere besitzen zunächst kein Retikulum: dieses bildet sich erst allmählich in derselben Weise aus wie das Retikulum im Marginalsinus. Durch weiteres Vordringen der Intermediärsinus können diese schliesslich an verschiedenen Stellen, also sekundär, mit dem Marginalsinus in Verbindung treten, wodurch die Gliederung der Rindensubstanz in Rindenknoten erfolgt.

Der geschilderte Entwicklungsvorgang kann aber insofern modifiziert werden, als bei vielen Lymphdrüsen nach der Ausbildung des Marginalsinus der Zusammenhang mit den zu- und abführenden Lymphgefässen verloren geht. Wahrscheinlich spielt hierbei die stärkere Ausbildung der Kapsel eine Rolle, indem durch sie die in den Marginalsinus eintretenden Lymphgefässe gewissermassen abge schnürt werden. Man findet häufig Bilder, die für einen derartigen Vorgang sprechen (Fig. 12). So sieht man Lymphgefässe aus der Umgebung der Drüse kommend in die Kapsel eintreten, in dieser eine Strecke weit verlaufen und dann unter plötzlicher hochgradiger Verengerung in den Marginalsinus eintreten, oder aber Lymphgefässe, die jede Verbindung mit dem Marginalsinus verloren haben und noch innerhalb der Kapsel blind endigen. Es

ist aber auch möglich — wie dies aus den Angaben und Abbildungen von Forgeot hervorgeht, und wie auch ich in einigen Fällen nachweisen konnte — dass Lymphgefässe vorhanden sind, die ihren Zusammenhang mit Lymphdrüsen bewahrt haben, aber in einiger Entfernung davon blind endigen, also den Zusammenhang mit den benachbarten Lymphwegen verloren haben. Der Obliterationsprozess an den Lymphgefässen wäre also hier nicht im Bereiche der Kapsel, sondern in grösserer oder geringerer Entfernung von dieser ausserhalb der Lymphdrüse erfolgt.

Haben die Lymphdrüsen den Zusammenhang mit den zu- und abführenden Lymphgefässen verloren, so stellen sie Lymphdrüsen ohne Lymphgefässe vor. Man findet derartige Lymphdrüsen in den verschiedensten Ausbildungsstadien. Schon Lymphdrüsen, die nur aus einem lymphoiden, mit einem Marginalplexus umgebenen Knötchen bestehen, können der Lymphgefässe entbehren (Fig. 11), während andererseits auch solche gefunden werden, bei denen ausser dem Marginalsinus auch Intermediärsinus gut ausgebildet sind.

Wir haben also zwei Gruppen von Lymphdrüsen zu unterscheiden, solche mit und solche ohne zu- und abführende Lymphgefässe. Dazwischen würden als Bindeglieder Formen stehen, wie sie Forgeot beschrieben hat, mit denen zwar Lymphgefässe in Verbindung stehen, die aber ihrerseits den Zusammenhang mit benachbarten Lymphgefässen verloren haben. Die erste Entwicklung beider Formen scheint aber genau dieselbe zu sein, beide standen während ihrer ersten Entwicklung mit Lymphgefässen in Verbindung, wofür das Vorhandensein des Marginalsinus, der sich ja aus Lymphgefässen entwickelt, spricht. Nur für jene Lymphdrüsen, bei denen die Sinus vollständig zu fehlen scheinen, muss es unentschieden bleiben, ob ihnen jemals zu- und abführende Lymphgefässe zukamen oder nicht.

Die in den Lymphgefässen zirkulierende Lymphe kann gelegentlich rote Blutkörperchen in grösserer oder kleinerer Menge enthalten und erscheint dann mehr oder weniger rot (Fig. 8, 9, 10).

Die roten Blutkörperchen gelangen wenigstens zum Teil sicher aus Blutextravasaten in die Lymphbahn. Diese Blutaustritte kommen bei der Rückbildung von Blutgefässen zustande.

Wird nun rote Lymphe durch die Vasa afferentia einer Lymphdrüse zugeführt (Fig. 8, 9), so werden natürlich ihre Sinus mehr oder weniger mit roten Blutkörperchen erfüllt erscheinen; die weisse Lymphdrüse hat sich in eine rote umgewandelt. Zu einem anderen Zeitpunkt können aber dieselben Vasa afferentia Lymphe ohne rote Blutkörperchen führen, die noch in den Sinus vorhandenen Erythrocyten werden aus der Lymphdrüse herausgespült, die Sinus werden blutleer, die ganze Lymphdrüse erscheint weiss. So ist also die Möglichkeit gegeben, dass ein und dieselbe Lymphdrüse bald mit Blut gefüllte Sinus zeigt, bald als gewöhnliche weisse Lymphdrüse erscheint.

Erfolgt die Obliteration der zu- und abführenden Lymphgefässe an einer Lymphdrüse, deren Sinus mit roten Blutkörperchen erfüllt sind, so entsteht eine „Blutlymphdrüse“, enthalten die Sinus keine roten Blutkörperchen, eine „weisse“ Lymphdrüse ohne Lymphgefässe.

Ich glaube aber nicht, dass die roten Blutkörperchen ausschliesslich auf dem Wege der Vasa afferentia in die Sinus gelangen: sondern es spricht manches dafür, dass rote Blutkörperchen auch aus den dünnwandigen kapillaren Venen der Lymphdrüse austreten können und zunächst in das die Blutgefässe umgebende lymphoide Gewebe gelangen, um dann schliesslich in die Sinus hineinbefördert zu werden, was infolge der mindestens stellenweise mangelhaften Abgrenzung der Sinus gegen das lymphoide Gewebe möglich ist.

In Lymphdrüsen mit Lymphgefässen könnten die roten Blutkörperchen durch die Vasa efferentia vollständig abgeführt werden, es scheint aber doch ein Teil derselben innerhalb der Drüse durch Phagocytose zugrunde zu gehen. In eigentlichen Blutlymphdrüsen, wo also die zu- und abführenden Lymphgefässe fehlen, müssen die roten Blutkörperchen innerhalb der Drüse zerstört werden. Wenn auch nicht in jeder Blutlymphdrüse Phagocyten gefunden werden, die rote Blutkörperchen enthalten, so kann man solche wieder in anderen in reichlicher Menge finden (Fig. 5). Immerhin scheint beim Schaf die Zerstörung der roten Blutkörperchen in den Lymphdrüsen bedeutend langsamer abzu-

laufen, als dies bei vielen anderen Tieren der Fall ist, wo in den bluthaltigen Lymphdrüsen Phagocyten in grösster Menge vorhanden sind. Auch das seltene und spärliche Vorkommen von Pigment in den bluthaltigen Lymphdrüsen des Schafes dürfte in diesem Sinne zu deuten sein.

Würden in einer Blutlymphdrüse sämtliche roten Blutkörperchen in den Sinus und im lymphoiden Gewebe zerstört, ohne dass es inzwischen zu einem Nachschub von Erythrocyten von der Blutbahn aus kommt, so könnte sich eine Blutlymphdrüse in eine „weisse“ Lymphdrüse ohne Lymphgefässe umwandeln.

Die Frage, ob nicht auch Lymphdrüsen ohne Lymphgefässe gelegentlich wieder mit Lymphgefässen in Verbindung treten und sich dadurch in gewöhnliche Lymphdrüsen umwandeln können, muss ich unbeantwortet lassen; es scheint aber nicht unwahrscheinlich, dass auf diese Weise die Blutlymphdrüsen allmählich verschwinden und als gewöhnliche Lymphdrüsen weiterbestehen.

Jedenfalls erreichen die Lymphdrüsen ohne Lymphgefässe — wenigstens beim Schaf — niemals den Ausbildungsgrad, den Lymphdrüsen mit Lymphgefässen erreichen können. Die Blutlymphdrüsen bleiben stets klein, mehr oder weniger kugelig, die Rindensubstanz bildet meist eine zusammenhängende Masse, so dass es zu keiner Abgrenzung von Rindenknoten gekommen ist; Keimzentren sind spärlich ausgebildet oder fehlen ganz; die Marksubstanz erscheint wenig gegliedert; die Kapsel ist meist schwach entwickelt, Trabekel fehlen in der Regel ganz oder können höchstens in der Gegend des Hilus um die grösseren Blutgefässe herum andeutungsweise vorhanden sein. Es scheint somit die Ausschaltung aus der Lymphbahn bis zu einem gewissen Grade hemmend auf die Weiterentwicklung der Lymphdrüse zu wirken.

Eine Einteilung der verschiedenen Lymphdrüsen kann man folgendermassen treffen:

1. Lymphdrüsen mit Lymphgefässen,
2. Lymphdrüsen ohne Lymphgefässe.

Bei beiden Arten können die Sinus und auch das lymphoide Gewebe rote Blutkörperchen enthalten. Ist dies bei der zweiten Art der Fall, dann sind derartige Drüsen als Blutlymphdrüsen zu bezeichnen.

Eine makroskopische Unterscheidung dieser beiden Arten ist nicht möglich; ja, wir sind makroskopisch nicht einmal imstande, mit Sicherheit Lymphdrüsen mit blutgefüllten Sinus von solchen ohne Blut in den letzteren zu unterscheiden, da als „rote“ Lymphdrüsen nicht nur die ersteren erscheinen, sondern auch solche Lymphdrüsen, in denen verhältnismässig spärliches lymphoides Gewebe und ein stark ausgebildetes Venennetz vorhanden ist, vorausgesetzt, dass die Venen mit Blut gefüllt sind (Fig. 13).

Aus den ganzen Untersuchungen ergibt sich, dass die Blutlymphdrüsen nicht als Organe sui generis aufzufassen sind; sie bilden keine scharf abgegrenzte Gruppe und können nur als rudimentäre Formen gewöhnlicher Lymphdrüsen angesehen werden.

## Anhang.

### Blutlymphdrüsen vom Hirsch.

Es standen mir nur Lymphdrüsen vom Halse eines 8 Monate alten Hirschkalbes zur Verfügung. Unter diesen befanden sich echte Blutlymphdrüsen (ohne Lymphgefässe), die sich durch ihren ausserordentlich grossen Reichtum an roten Blutkörperchen in den Sinus und dem lymphoiden Gewebe und durch die geringe Anzahl von Lymphocyten auszeichnen, so dass die ersteren in weitaus grösserer Menge vorhanden sind als die letzteren und das ganze Bild beherrschen.

Eine Abgrenzung der Sinus gegen das lymphoide Gewebe ist kaum angedeutet. Eine Gliederung in Rinden- und Marksubstanz ist nicht möglich. An der inneren Grenze des weiten Marginalsinus findet man sehr reichliche, verhältnismässig weite kapillare Venen (Fig. 14, RV), deren Wandung stellenweise unterbrochen zu sein scheint; doch will ich die Frage, ob es sich hier um eine direkte Kommunikation der Venen mit dem Sinus handelt, oder ob eine solche infolge der Dünnwandigkeit der Venen nur vorgetäuscht wird, lieber unentschieden lassen, da mir keine Injektionspräparate zur Verfügung stehen.

Jedenfalls unterscheiden sich die Blutlymphdrüsen des Hirsches von denen des Schafes nicht unwesentlich durch das Venennetz an der Innenseite des Marginalsinus, da, wie früher hervorgehoben, beim Schafe die kapillaren Venen im allgemeinen mitten im

lymphoiden Gewebe verlaufen und nur ausnahmsweise bis unmittelbar an den Marginalsinus heranreichen.

Eine weitere Abweichung von den Lymphdrüsen des Schafes besteht im Bau der Kapsel und des Marginalsinus. Ich finde diesbezüglich ganz ähnliche Verhältnisse, wie sie von Vincent und Harrison (29), Drummond (8), Warthin (30), Lewis (16) und eingehend von Piltz (21) als charakteristisch für die Blutlymphdrüsen des Rindes beschrieben werden.

Piltz äussert sich über die Kapsel der Blutlymphdrüsen des Rindes folgendermassen: „Die Kapsel bildet dem umgebenden Fettgewebe gegenüber eine ziemlich scharfe Grenze. Ihre Stärke scheint von der Grösse des Organs gänzlich unabhängig zu sein, weist auch in demselben Schnitte nicht im ganzen Umkreis dieselbe Dicke auf. Bei den wenigsten der uns beschäftigenden Organe sind die die Kapsel zusammensetzenden Gewebsbündel eng aneinander geschmiegt und durcheinander geflochten, in der Regel liegt aussen eine kompakte, geschlossene Gewebsschicht, dann weichen die Gewebsbündel erst ein wenig, nach dem Inneren zu immer mehr, auseinander, so dass unregelmässige kleinere und grössere Lücken entstehen, die in den peripheren Sinus übergehen. Auf diese Weise löst sich die Kapsel so allmählich ins Retikulum des peripheren Sinus auf, dass eine einigermaßen genaue Abgrenzung beider nicht möglich ist. Dass die in der Kapsel liegenden Räume mit dem Sinus zusammenhängen, lässt sich unschwer schon an ihrer Füllung mit roten Blutkörperchen, ganz sicher aber durch Serienschnitte nachweisen“ . . . „Die Kapsel wird gebildet aus Bindegewebe, glatter Muskulatur und elastischen Fasern. Wie das ja auch für die grauen Lymphknoten gilt, ist der Reichtum an Muskelzellen in den roten Lymphknoten des Rindes anderen Tieren gegenüber ein sehr grosser. Eine besondere Schichtung der einzelnen Elemente lässt sich im allgemeinen nicht nachweisen, doch kann ich die Angabe Robertsons, dass sich die glatte Muskulatur vornehmlich in der tiefen Lage der Kapsel fände, für diejenigen Fälle bestätigen, wo die intrakapsulären Räume nur spärlich auftreten und eine stärkere Kapsel vorhanden ist. Die elastischen Elemente bilden ein dichtes, wirres Netz feinsten Fasern.“

Diese Angaben treffen vollinhaltlich auch für die Blutlymphdrüsen des Hirsches zu. In Fig. 14 ist die Kapsel und der



Marginalsinus einer derartigen Lymphdrüse dargestellt. Die Rindensubstanz ist gegenüber dem Sinus nur durch etwas reichlichere Einlagerung von Lymphocyten gekennzeichnet. Zwischen beiden ist eine kapillare Vene sichtbar. Die Kapsel, welche im wesentlichen aus glatten Muskelfasern besteht, bildet zunächst oberflächlich eine kompakte Schicht; weiter nach innen treten immer reichlichere, mit roten Blutkörperchen vollgepfropfte Spalträume auf, so dass die Kapsel immer mehr und mehr zersplittert wird. Erst etwa in der Mitte des Marginalsinus hören die Muskelfasern auf, und hier findet sich nur mehr ein spärliches Retikulum. Der periphere Teil des Marginalsinus erweckt hierdurch den Eindruck eines kavernösen Gewebes.

An Präparaten, die nach Mallory gefärbt sind, erkennt man, dass das Bindegewebe in den äusseren Teilen der Kapsel etwas reichlicher ist als in den weiter nach innen gelegenen Abschnitten, wo die Auffaserung beginnt. Hier überwiegen bei weitem die glatten Muskelfasern, und das Bindegewebe beschränkt sich auf feinste Häutchen und Fibrillen, die die Muskelfasern umschneiden. Auch dort, wo das aufgesplitterte Kapselgewebe schon den Eindruck eines groben Retikulums macht, besteht dasselbe noch der Hauptmasse nach aus glatten Muskelzellen, die in verschiedener Richtung verlaufen. In manchen Blutlymphdrüsen sieht man auch noch vereinzelt Muskelfasern in den innersten Anteilen des Marginalsinus.

Bei Färbung mit Resorcin-Fuchsin erkennt man feinste elastische Fasern zwischen den Muskelzellen, die sich soweit in den Marginalsinus hinein erstrecken, als die glatten Muskelfasern reichen.

#### **Blutlymphdrüsen vom Reh.**

Beim Reh (zweijähriger Bock) kommen unter den roten Lymphdrüsen im retroperitonealen Gewebe auch wahre Blutlymphdrüsen vor. Andere zeigen zwar rote Blutkörperchen in verschiedener Menge in den Sinus und im lymphoiden Gewebe, besitzen aber auch Lymphgefässe.

Die Blutlymphdrüsen stehen denen des Schafes näher als denen des Hirsches. Die an glatten Muskelfasern reiche Kapsel ist entweder gegen den Marginalsinus hin ganz scharf und glattrandig begrenzt wie beim Schaf, oder zeigt in manchen Drüsen eine leichte Auffaserung, so dass einzelne Muskelbündel in den

Sinus hinein vorragen: niemals aber erreicht die Auffaserung den hohen Grad wie beim Hirsch, so dass beim Reh auch nie der Eindruck eines kavernösen Gewebes erweckt wird.

In manchen Blutlymphdrüsen finde ich ziemlich reichliche gelbbraunes, scholliges Pigment enthaltende Phagocyten, die vorzugsweise in den Keimzentren und im übrigen lymphoiden Gewebe gelegen sind, auch Phagocyten mit zahlreichen roten Blutkörperchen kommen vor, allerdings in nicht grosser Menge.

Ein Venennetz an der Grenze zwischen lymphoidem Gewebe und Marginalsinus ist hier — zum Unterschiede vom Hirsch — ebensowenig vorhanden wie beim Schafe.

Im retroperitonealen Fettgewebe ziehen weite Blutstrassen, die keine eigenen Wandungen besitzen und oft unmittelbar der Kapsel von Blutlymphdrüsen anliegen. Auch hier kann nachgewiesen werden, dass diese Extravasate mit sich rückbildenden Gefässen im Zusammenhang stehen.

#### Rote Lymphdrüsen vom Schwein.

Gütig (11) spricht von „Blutlymphdrüsen“ des Schweines, scheint aber nur die körperlichen Elemente derselben an Ausstrichpräparaten und keine Schnitte untersucht zu haben. Seine Befunde sprechen für eine Neubildung von roten Blutkörperchen in den bluthaltigen Lymphdrüsen des Schweines.

Weidenreich (32) bezeichnet die bluthaltigen Lymphdrüsen des Schweines als Übergangsformen. Der Hauptunterschied gegenüber gewöhnlichen Lymphdrüsen besteht darin, „dass sie grosse Mengen von Blut enthalten, dieses Blut aber nun nicht in den Lymphsinus gelegen ist, sondern da, wo man die Lymphfollikel erwartet; das Blut liegt hier aber keineswegs in Gefässen, sondern frei in den Maschen des Retikulums des adenoiden Gewebes, wie sonst die Leukocyten, die sich an einzelnen Stellen auch hier in bekannter Anordnung finden“.

Zunächst sei festgestellt, dass ich Blutlymphdrüsen beim Schwein nicht finden konnte; alle roten Lymphdrüsen im retroperitonealen Fettgewebe stehen mit zu- und abführenden Lymphgefässen in Verbindung. In einigen zuführenden Lymphgefässen konnten rote Blutkörperchen nachgewiesen werden (Fig. 15, Va).

Eine auch nur halbwegs scharfe Abgrenzung zwischen lymphoidem Gewebe und Sinus ist nirgends zu sehen. Wie

Weidenreich hervorhebt, liegen massenhafte rote Blutkörperchen im lymphoiden Gewebe und hier kann die Zahl der roten Blutkörperchen ganz ausserordentlich über die der Lymphocyten überwiegen: ja auf weite Strecken hin sieht man dort, wo man lymphoides Gewebe erwarten sollte, überhaupt nahezu keine Lymphocyten, sondern nur rote Blutkörperchen in einem spärlichen Retikulum (Fig. 15 und 16 R). Der Marginalsinus und auch die übrigen Sinus, soweit solche kenntlich sind, können verhältnismässig frei von roten Blutkörperchen sein.

Dieses auf dem ersten Blick überraschende Bild dürfte so zu erklären sein, dass an jenen Stellen, wo hauptsächlich die Lymphe strömt, also in den Sinus, die roten Blutkörperchen durch die Lymphe ausgespült wurden, vorausgesetzt dass in der betreffenden Lymphdrüse die Vasa afferentia einige Zeit hindurch keine roten Blutkörperchen führten. An jenen Stellen hingegen, die vom Lymphstrom weniger berührt werden — also im lymphoiden Gewebe — können sich rote Blutkörperchen ansammeln und längere Zeit liegen bleiben. Ähnliche Bilder findet man gelegentlich auch in bluthaltigen Lymphdrüsen des Schafes. In der unmittelbaren Nachbarschaft eines zu- oder abführenden Lymphgefässes sieht man hier gewöhnlich den Marginalsinus ganz frei von roten Blutkörperchen, während in derselben Drüse Stellen des Marginalsinus, die weiter entfernt von Lymphgefässen gelegen sind, mit roten Blutkörperchen vollgepfropft erscheinen können. Gleichzeitig scheint in vielen bluthaltigen Lymphdrüsen des Schweines die Neubildung der Lymphocyten eine wenig lebhaftere zu sein: die vorhandenen sind wahrscheinlich zum grossen Teile abgeführt worden, so dass an ihrer Stelle vielfach nur mehr rote Blutkörperchen gelegen sind. Im übrigen zeigen auch beim Schwein, sowie bei anderen Säugetieren, die Lymphdrüsen eine ausserordentlich variable Anordnung des lymphoiden Gewebes und der Sinus.

Noch ein anderer Befund in den bluthaltigen Lymphdrüsen des Schweines verdient der Erwähnung. Es ist dies das Auftreten von Fettgewebe im Bereiche des Marginalsinus. Auf eine fettige Degeneration von weissen Lymphdrüsen des Schweines haben zuerst Baum und Hille (4) aufmerksam gemacht. Baum (3) äussert sich diesbezüglich im „Handbuch der vergleichenden mikroskopischen Anatomie der Haustiere“ mit folgen-

den Worten: „Bei der Mehrzahl der Lymphknoten des Schweines tritt mit dem zunehmenden Alter der Tiere eine fettige Degeneration der Knoten ein, die von der Kapsel aus beginnend, nach dem Zentrum hin fortschreitet und Fettgewebe an Stelle des Parenchyms treten lässt. Diese fettige Degeneration kann so hochgradig werden, besonders in den Körperlymphknoten, dass schliesslich nur noch Inseln lymphoiden Gewebes vorhanden sind, in denen sich dann nur ganz verschwommene, undeutliche Keimzentren vorfinden. Offenbar handelt es sich um eine fettige Degeneration bzw. um eine Fettzellenbildung des Retikulums, die zur Druckatrophie und schliesslich zum Verschwinden der Lymphocyten führt“.

Dass schon frühzeitig Fettzellen in den roten Lymphdrüsen des Schweines auftreten können, zeigen Fig. 15 und 16, die von retroperitonealen Lymphdrüsen eines halbjährigen Schweines stammen. In Fig. 15 sind nur vereinzelte Fettzellen an der Grenze zwischen Rindenssubstanz und Marginalsinus zu sehen, die sich wohl nur aus Retikulumzellen gebildet haben können. Fig. 16 zeigt eine dichtgedrängte Reihe von auffallend grossen Fettzellen, die an Stelle des Marginalsinus getreten sind, so dass vom letzteren nur mehr stellenweise spärliche Reste zu sehen sind.

Eine fettige Infiltration resp. Degeneration ist sicher nicht ausschliesslich für das Schwein charakteristisch; gelegentlich kann man auch bei anderen Tieren Abschnitte einer Lymphdrüse durch Fettgewebe ersetzt sehen; nur dürfte dieser Vorgang nicht so häufig wie beim Schwein auftreten.

Wien, Ende Juni 1912.

---

**Literaturverzeichnis.**

1. Baum, Hermann: Rote Lymphknoten. Deutsche Tierärztl. Wochenschrift, 15. Jahrg., Nr. 34, 1907.
2. Derselbe: Das Lymphgefäßsystem des Rindes. Berlin 1912.
3. Derselbe: Der Zirkulationsapparat. Ellenbergers Handb. d. vergl. mikr. Anat. d. Haustiere, Bd. II, 1911.
4. Baum und Hille: Die Keimzentren in den Lymphknoten von Rind, Schwein, Pferd und Hund und ihre Abhängigkeit vom Lebensalter der Tiere. Anat. Anz., Bd. 32, Nr. 23/24, 1908.
5. Chievitz, J. H.: Zur Anatomie einiger Lymphdrüsen im erwachsenen und fötalen Zustande. Arch. f. Anat. (u. Physiol.), 1881.
6. Clarkson: Report on haemal glands. Brit. medic. Journ., 1891.
7. Creshenzi: Die Blutdrüsen der Wiederkäuer. La Clinica veter., 1906 (zitiert nach Piltz).
8. Drummond, W. B.: On the structure and functions of Haemolymph glands. Journ. Anat. and Physiol., Vol. 34, 1900.
9. v. Ebner, Victor: Köllikers Handbuch der Gewebelehre des Menschen, Bd. III, 1902.
10. Forgeot, E.: Sur quelques particularités des ganglions haemolymphatiques des ruminants. Compt. rend. Assoc. des Anatom., Nancy 1909.
11. Gütig: Zur Morphologie des Schweineblutes. Arch. f. mikr. Anat., Bd. 70, 1907.
12. Gulland: The development of lymphatic glands. Journ. of Pathol. and Bacteriol., Edinburgh 1894.
13. Helly, Konrad: Haemolymphdrüsen. Ergebn. Anat. u. Entwickl., Bd. 12, 1902.
14. Herbst: Das Lymphgefäßsystem und seine Verrichtung. 1844 (zitiert nach Helly).
15. Kling, Carl: Studien über die Entwicklung der Lymphdrüsen beim Menschen. Arch. f. mikr. Anat., Bd. 63, 1904.
16. Lewis, Thomas: The Structure and Functions of the Haemolymph Glands and Spleen. Internat. Monatsschr. f. Anat. u. Physiol., Bd. 20, 1903.
17. Martin: Lehrbuch der Anatomie der Haustiere, Bd. I, II. Aufl., 1912.
18. Meyer, Arthur. W.: The Haemolymph Glands of the Sheep. The Anatomical Record, Vol. 2, 1908.
19. Derselbe: Subcutaneous and Subpanicular Haemolymph Glands. The Anatomical Record, Vol. 2, 1908.
20. Piltz, Hermann: Über Haemolymphdrüsen. Berliner Tierärztl. Wochenschr., 1907, No. 27.
21. Derselbe: Ein Beitrag zur Kenntnis der roten Lymphknoten. Diss. vet., Giessen.
22. Retterer, Ed.: Structure, développement et fonctions des ganglions lymphatiques. Journ. de l'Anat. et de la Physiol., Bd. 37, 1901.
23. Robertson, W. F.: The praevertebral haemolymph glands. Lancet 1890.

24. Sabin, Florence R.: The development of the lymphatic nodes in the Pig and their relation to the lymph hearts. *Americ. Journ. of Anat.*, Vol. 4, 1905.
25. Saxer, Fr.: Über die Entwicklung und den Bau der normalen Lymphdrüsen und die Entstehung der roten und weissen Blutkörperchen. *Anat. Hefte*, H. 19, Bd. 6, 1896.
26. Schumacher, Siegmund: Über die Lymphdrüsen des *Macacus rhesus*. *Arch. f. mikrosk. Anat.*, Bd. 48, 1897.
27. Derselbe: Über Phagocytose und die Abfuhrwege der Leukocyten in den Lymphdrüsen. *Arch. f. mikrosk. Anat.*, Bd. 54, 1899.
28. Thomé, R.: Endothelien als Phagocyten (aus den Lymphdrüsen von *Macacus cynomolgus*). *Arch. f. mikrosk. Anat.*, Bd. 52, 1898.
29. Vincent and Harrison: On the haemolymph glands of some vertebrates. *Journ. of Anat. and Physiol.*, Vol. 31, 1897.
30. Warthin: The pathologie of pernicious anaemia with special reference to changes occuring in the haemolymph nodes. *Americ. Journ. of Medic. Sciences*, 1902 (zitiert nach Piltz).
31. Weidenreich, Franz: Über Blutlymphdrüsen. Die Bedeutung der eosinophilen Leukocyten, über Phagocytose und die Entstehung der Riesenzellen. *Anat. Anz.*, Bd. 20, 1901.
32. Derselbe: Die Blutlymphdrüsen und ihre Beziehung zu Milz und Lymphdrüsen. *Verh. anat. Gesellsch.*, Halle a. S. 1902.
33. Derselbe: Studien über das Blut und die blutbildenden und -zerstörenden Organe. II. Bau und morphologische Stellung der Blutlymphdrüsen. *Arch. f. mikr. Anat.*, Bd. 65, 1904.

## Erklärung der Abbildungen auf Tafel IX und X.

Sämtliche Abbildungen sind mit dem Prisma entworfen.

- Fig. 1. Retroperitoneale Lymphdrüsen im frischen Zustande von einem nahezu ausgetragenen Schaffetus. A = Aorta; Vc = Vena cava posterior; Vr = Vena renalis. Vergr. 2 fach.
- Fig. 2. Retroperitoneale Blutlymphdrüse von einem viermonatlichen Lamm; injiziert mit Berlinerblau von der Aorta aus, in toto aufgeheilt. A = Arterie; V = Vene; zV = zuführende Vene, die das Blut aus den Kapillaren = K des die Drüse umgebenden Fettgewebes sammelt; kV = kapillare Venen im Inneren der Lymphdrüse. Vergr. ca. 40 fach.
- Fig. 3. Randpartie aus einer retroperitonealen Blutlymphdrüse vom Schaf. Pikrinsäure-Sublimat; Delafields Hämatoxylin, Eosin. E = eosinophile Leukocyten; K = Kapsel; M = Marginalsinus; R = Rindensubstanz; V = randständige kapillare Vene. Bei Ue besteht keine scharfe Grenze zwischen Marginalsinus und lymphoidem Gewebe. Vergr. 300 fach.

- Fig. 4. Aus der Marksubstanz einer gewöhnlichen retroperitonealen Lymphdrüse eines nahezu ausgetragenen Schaffetus; Blutgefäße mit Berlinerblau injiziert. Formol-Alkohol; Delafields Hämatoxylin, Eosin. E = Gruppe von eosinophilen Leukocyten; kV = kapillare Venen; S = Sinus. Vergr. 285 fach.
- Fig. 5. Phagocyten mit roten Blutkörperchen aus einem Keimzentrum einer retroperitonealen Blutlymphdrüse vom Schaf. Zenker-Formol; Delafields Hämatoxylin, Eosin. Vergr. 580 fach.
- Fig. 6. Retroperitoneale, spezielle Lymphdrüsenanlage von einem 24 cm langen Schaffetus. Pikrinsäure-Sublimat; Delafields Hämatoxylin, Eosin. L = Lymphgefäße, den Marginalplexus bildend; V = Vene, die aus der Anlage austritt. Vergr. 165 fach.
- Fig. 7. Retroperitoneale, spezielle Lymphdrüsenanlage ohne Marginalplexus von einem 26 cm langen Schaffetus; Blutgefäße mit Berlinerblau von der Nabelarterie aus injiziert. Formol-Alkohol; Delafields Hämatoxylin, Eosin. L = Lymphgefäß mit roten Blutkörperchen; kV = kapillares Venennetz im Inneren der Anlage. Vergr. 165 fach.
- Fig. 8 und 9. Aus einer retroperitonealen Lymphdrüse eines 26 cm langen Schaffetus; Blutgefäße mit Berlinerblau von der Nabelarterie aus injiziert. Formol-Alkohol; Delafields Hämatoxylin, Eosin. Alle Lymphgefäße und Sinus sind mit roten Blutkörperchen vollgepfropft. kV = kapillare Venen; L = Lymphgefäße; M = Marginalsinus; rB = freiliegende rote Blutkörperchen; Va = Vasa afferentia. Vergr. 85 fach.
- Fig. 10. Retroperitoneale, spezielle Lymphdrüsenanlage mit roten Blutkörperchen im Marginalplexus von einem 26 cm langen Schaffetus; Blutgefäße mit Berlinerblau von der Nabelarterie aus injiziert. Formol-Alkohol; Delafields Hämatoxylin, Eosin. M = Marginalplexus; rB = freiliegende rote Blutkörperchen. Vergr. 165 fach.
- Fig. 11. Kleine retroperitoneale Lymphdrüse von einem nahezu ausgetragenen Schaffetus ohne zu- und abführende Lymphgefäße; Blutgefäße mit Berlinerblau von der Nabelarterie aus injiziert. Formol-Alkohol; Delafields Hämatoxylin, Eosin. M = Marginalsinus; A = eintretende Arterie; V = austretende Vene; kV = kapillare Venen. Vergr. 100 fach.
- Fig. 12. Kleine retroperitoneale Lymphdrüse von einem nahezu ausgetragenen Schaffetus; Blutgefäße mit Berlinerblau von der Nabelarterie aus injiziert. Formol-Alkohol; Delafields Hämatoxylin, Eosin. Das Vas efferens = Ve steht nicht mehr in Verbindung mit dem Marginalsinus = M; V = abführende Vene; kV = kapillare Venen; F = Fettgewebe in der Umgebung der Lymphdrüse. Vergr. 165 fach.
- Fig. 13. „Rote“ retroperitoneale Lymphdrüse mit sehr spärlichem lymphoiden Gewebe von einem nahezu ausgetragenen Schaffetus; Blutgefäße mit Berlinerblau injiziert. Formol-Alkohol; Delafields Hämatoxylin, Eosin. Vergr. 25 fach.

Fig. 14. Randpartie aus einer Blutlymphdrüse vom Halse eines achtmonatlichen Hirschkalbes. Formol-Alkohol; Delafields Hämatoxylin, Eosin. Die hauptsächlich aus glatten Muskelfasern bestehende Kapsel = K fasert sich gegen den Marginalsinus = M hin auf. RV = randständige Vene an der Grenze zwischen Marginalsinus und Rindensubstanz = R. Vergr. 300fach.

Fig. 15 und 16. Randpartien aus bluthaltigen, retroperitonealen Lymphdrüsen von einem halbjährigen Schwein. Pikrinsäure-Sublimat; Delafields Hämatoxylin, Eosin. K = Kapsel; F = Fettzellen im Bereiche des Marginalsinus; M = Marginalsinus; L = Lymphgefäß; Va = zuführendes Lymphgefäß, das sich in den Marginalsinus öffnet; R = Rindensubstanz, die zum grössten Teil von roten Blutkörperchen eingenommen wird. Vergr. 85fach.



## Die Beziehungen zwischen dem Strukturbilde des Achsenzylinders der markhaltigen Nerven der Wirbeltiere und den physikalischen Bedingungen der Fixation.

Von

Leopold Auerbach, Frankfurt a. M.

Hierzu Tafel XI.

Die zunächst wohl auffällige Tatsache, dass sich die anatomische Literatur des letzten Jahrzehntes mit dem in biologischer Hinsicht bedeutsamsten, der Reizleitung unmittelbar dienenden Bestandteile der markhaltigen Nervenfasern der Wirbeltiere, dem Achsenzylinder, weniger beschäftigt als mit dem mehr accessorischen Gebilde der Markscheide, erklärt sich daraus, dass einerseits der axiale Teil des Nerven infolge seiner Einbettung im Inneren der stark lichtbrechenden Hülle der direkten Beobachtung im lebensfrischen Zustande so gut wie entzogen ist, andererseits das Schema seiner Struktur, soweit das Studium des fixierten Objektes darüber Aufschluss zu geben vermag, in den wesentlichen Zügen festgelegt scheint. Nachdem noch bis in den Anfang der neunziger Jahre die Angaben von Remak, Max und Hans Schultze sowie Engelmann, welche schon an dem unfixierten Präparate einen fibrillären Bau gesehen haben wollten, und sogar die am osmierten Nerven gewonnenen Resultate Kupffers und Boveris von kompetentester Seite (Schiefferdecker, Held) angezweifelt worden waren, erfolgte hierin mit dem Bekanntwerden der Forschungen Apathys und Bethes ein völliger Umschwung. Als die weiteren eminenten Fortschritte in der Methodik kurz darauf es einem jedem ermöglichten, sich an den Ganglienzellen der Vertebraten mit leichter Mühe über die Existenz und die allgemeinen Eigenschaften jener Kupffer-Betheschen Fibrillen zu unterrichten, konnte es fürderhin kaum als dankbare Aufgabe gelten, genau in Bethes und Mönckebergs Spuren zu wandeln und bestenfalls etliche kümmerliche Früchte bei einer Nachlese auf diesem Felde einzuheimsen.

So blieb hinsichtlich der Struktur des Achsenzylinders zwar etwa ein untergeordnetes Detail wie die Reduktion der Neurofibrillen an den Ranvierschen Einschnürungen (Schiefferdecker, Retzius kontra Bethe und Mönckeberg) der endgültigen Entscheidung vorbehalten, doch herrschte fast absolute Einstimmigkeit darüber, dass der Achsenzylinder sich aus eben diesen Neurofibrillen und einer perifibrillären Substanz zusammensetze. Letztere wurde entweder für eine sehr wasserreiche, seröse Flüssigkeit (Kupffer, Schiefferdecker, v. Lenhossék) oder eine zähflüssige, viscide Substanz (Neumann), oder einen festweichen, elastischen Kitt (v. Kölliker)<sup>1)</sup> erklärt oder endlich mit einer gerüstartigen Stützsubstanz ausgestattet (Joseph). Namhafte Autoren halten diese Frage nach dem Wesen der Zwischensubstanz noch nicht für spruchreif (Kaplan, Warncke): ähnlich lehnen Bethe und Mönckeberg die netzförmige Gerüstsubstanz Josephs ab und neigen der Annahme eines homogenen Körpers zu, ohne hiermit zukünftigen, auf bessere Hilfsmittel gegründeten Erfahrungen mit Bestimmtheit vorgreifen zu wollen. In der allerjüngsten Zeit hat Nageotte das übliche Schema insofern etwas modifiziert, als er dem Achsenzylinder, abgesehen von zahlreichen, in regelmässigen Reihen eingelagerten, stäbchenförmigen Mitochondrien, noch besondere protoplasmatische Bahnen, die von den Schwannschen Zellen ihren Ursprung nehmen und von der Markscheide aus auf den Achsenzylinder übergehen sollen, neben einer die Neurofibrillen auseinander drängenden serösen Flüssigkeit zuerkennt. Im Einklang mit den oben genannten Autoren leitet er aus dem Verhalten einer derartigen den axialen Raum erfüllenden, gewissermassen ödematösen Durchtränkung die Vulnerabilität des Achsenzylinders und die Neigung der Neurofibrillen, zu einem Strang zusammen zu schnurren, in ungezwungener Weise ab.

Im Gegensatz zu den Ansichten über die Natur der perifibrillären Substanz, welche hauptsächlich Folgerungen aus dem physikalischen Verhalten der Nervenfasern im lebensfrischen Zustande darstellen, gründen sich die heutigen Anschauungen von dem Wesen der Neurofibrillen so gut wie ausschliesslich auf Befunde am osmierten Nerven. Zwar hat Bethe der Osmium-

<sup>1)</sup> Schon 1863 hatte Waldeyer dem Achsenzylinder in seiner Gesamtheit eine „festweiche“ Konsistenz zugeschrieben.

säurehärtung ein einfaches Verfahren an die Seite gestellt, indem er in Alkohol von  $-9$  bis  $-15^{\circ}$  C fixierte und danach seine Primärfärbung in Anwendung brachte. Jedoch scheint er persönlich davon nur in beschränktem Umfange Gebrauch gemacht zu haben, und in weiteren Kreisen hat sich die Methode meines Wissens nicht eingebürgert.

Für eine Aufgabe nun, die ich mir seinerzeit stellte, nämlich in die funktionellen Veränderungen der Nervenfasern einen Einblick zu gewinnen und zu diesem Zwecke zunächst die Einwirkung von iso- und anisotonischen indifferenten Medien, Elektrolyten, narkotischen Stoffen usw. auf den Froschnerven zu studieren, bot das Verfahren hauptsächlich den einen Vorteil, dass der Alkohol wegen seiner raschen Diffusion eine gleichmässige Fixation des Objektes verbürgt. In dieser Erwartung übernahm ich es, allerdings mit der Abänderung, dass ich den Alkohol zunächst 2 Stunden lang mittels Kohlensäureschnees kühlte und hernach für 20 bis 22 Stunden im Eisschrank belies, sodass ich demnach im Beginn zu weit tieferen Kältegraden — schätzungsweise auf  $-60$  — bis  $70^{\circ}$  C — herabging. Es leitete mich dabei die Hoffnung, dass diese extremen Temperaturen der Erhaltung einer vitalen Struktur zugute kommen möchten, weil das Gewebe von dem Gefrierprozess so schnell ereilt wird, dass zur Ausbildung von Artefakten kaum Zeit bleibt, und weil die durch das Gefrieren verursachten Formänderungen, wenn sie selbst nicht völlig ausschalten wären, doch den Temperaturgraden umgekehrt proportional sein dürften.<sup>1)</sup> Freilich bleibt es zweifelhaft, inwieweit die Temperatur des Gefrierens mit derjenigen der Fixation zu identifizieren ist, da wir gar nichts darüber wissen, innerhalb welcher Zeit resp. ob überhaupt sich bei diesen äussersten Kältegraden die Gewebekolloide zum Alkoholgel umwandeln, und die Härtung möglicherweise erst in späteren Stadien einsetzt, nachdem sich der Alkohol vorher wieder erwärmt hat. Im übrigen wählte ich den Ischiadicus des Frosches, welchen ich nach der Decapitation und Zerstörung des Rückenmarks blosslegte und behutsam exstirpierte.

Während nun bei Nerven, die nicht sofort nach der Herausnahme zur Untersuchung gelangten, sich etwa erst vorübergehend in einem indifferenten Medium befunden hatten, nach dieser

<sup>1)</sup> Vergl. hierzu Liesegangs Kritik der Møllgaard'schen vitalen Fixation (Anat. Anz., Band 39) und meine Erwiderung (ebenda, Band 40).

Alkohohlärtung und einer exakt nach Bethes Anweisung vorgenommenen Primärfärbung mit Toluidinblau die erwarteten Fibrillenbilder oder leicht verständliche Varianten von solchen zur Darstellung kamen, ergab eine Reihe von Kontrolluntersuchungen, bei welchen zur Feststellung des absolut normalen Strukturbildes auf besonders schonende Präparation sowie auf schleunigste Fixation Bedacht genommen wurde, eine überraschende Tatsache. Die Achsenzylinder mit den typischen Fibrillenbildern werden zur kleinen Minderheit oder fehlen vollkommen, und an ihrer Stelle erscheinen andere Formen von eigenartigem Gepräge. In manchen Achsenzylindern nimmt die Zahl der Fibrillen derart zu, dass der axiale Raum mit Fäserchen bis auf das äusserste vollgepfropft erscheint und die perifibrilläre Masse demgegenüber geradezu verschwindet. Nun ist es auch für das normale Strukturbild kaum zugänglich, bezüglich des Verhältnisses zwischen Fibrillen und Perifibrillärsubstanz eine ganz unabänderliche Proportion festzustellen, weil der Reichtum der einzelnen Achsenzylinder an beiden Bestandteilen nach meinen eigenen Erfahrungen stets in ziemlich weiten Grenzen schwankt. Aber alle Autoren (Bethe, Schiefferdecker, Retzius) stimmen doch darin überein, dass die Perifibrillärsubstanz über die Fibrillen bedeutend überwiegt. Hier dagegen wird das Verhältnis zwischen fibrillären Gebilden und Perifibrillärsubstanz geradezu auf den Kopf gestellt, denn die dichte Menge der ersteren überschreitet unter den gedachten Bedingungen bei weitem das Maß dessen, was man sonst zu sehen bekommt. Auch unterscheiden sich diese fibrillären Elemente von den typischen Formen in ihrem gesamten Habitus, sie lassen den zartwelligen Verlauf vermissen, erscheinen vielfach winklig geknickt, mit kleinen Ästchen ausgestattet, bisweilen kurz abgebrochen, sind ungleich in ihrem Kaliber, mit Knötchen und kleinen Anschwellungen besetzt. So präsentiert sich selbst auf 2—3  $\mu$  dicken Schnitten an Stelle der Regelmässigkeit des gewöhnlichen neurofibrillären Baues eine unentwirrbare Fülle solcher teils paralleler, teils sich kreuzender und durchflechtender Fäserchen, zwischen denen nur ein minimaler Platz für eine Kittsubstanz übrig bleibt (Fig. 1). In einer anderen Kategorie von Achsenzylindern tritt die lineare Zeichnung nicht mehr so scharf zutage, wird vielmehr durch eine mehr oder weniger verschwommene, bisweilen gerade eben noch erkennbare, ungemain

zarte und dichte Streifung ersetzt (Fig. 2). Zwischen dieser verwaschenen Masse tauchen ab und zu einmal schärfer konturierte Fädchen auf, so dass man es direkt mit dem Auge verfolgen zu können glaubt, wie die fibrillären Gebilde aus einer geronnenen Substanz ihren Ursprung nehmen. Wenn hiermit etwa in die rein deskripte Darlegung der Befunde eine bestimmte Deutung des Gesehenen hineingetragen wird, so geschieht dies, weil jene Auffassung sich dem Beobachter unwillkürlich und zwingend aufdrängt. Vielerorts wird man eben aus dem ganzen Charakter der Masse, ob sie sich nun im verschwommenen Bilde zeigt oder sich in die zahllosen Fäserchen zerlegt, auf den ersten Blick die Überzeugung von dem Vorhandensein eines Gerinnsels gewinnen.

Nach den in vorstehendem skizzierten Erfahrungen erschien es natürlich wünschenswert, den Alkohol mit einem anderen Fixationsmittel zu vertauschen, um die experimentellen Bedingungen tunlichst abzuändern und sich über sämtliche Faktoren, welchen bei diesem Ergebnis eine Rolle zufallen könnte, zu orientieren. Somit musste ich wieder zur Osmiumsäure zurückgreifen, weil bei den sonst üblichen, leicht gefrierenden Fixationsmitteln nicht der Ausweg blieb, durch den nach Bethe das Schrumpfen der Achsenzylinder vermieden wird. Freilich ist man bei der Osmiumsäure, sofern die Konservierung bei intensiver Kälte beibehalten werden soll, auf deren Dampf angewiesen, wobei die Abkühlung derart geschieht, dass das Gläschen mit dem Froschnerven in den Kohlensäureschnee eingebettet wird. Trotz dieser Vorkehrung hat man es nicht in der Hand, sogleich eine sehr niedrige Temperatur zu erhalten, weil jedesmal beim Einbringen des Präparates frische, nicht vorgekühlte Luft in das Gläschen einströmt. Um diesen Mißstand auszugleichen, habe ich die Versuche bei strenger Winterkälte ( $-6$  bis  $-8^{\circ}\text{C}$ ) ausgeführt, so dass man auch bei dieser Versuchsanordnung ein hinreichend schnelles Gefrieren des Nerven erwarten durfte. Ein anderer Übelstand ist in der Sache selbst begründet und nicht auszumerzen. Bei stark sinkender Temperatur verflüchtigt sich die Osmiumsäure nicht mehr in dem erforderlichen Maße, um als Dampf noch eine Wirkung zu entfalten. Schliesslich ist die Austrocknung, welcher vorwiegend die langsamer erhärtenden Fasern mehr im Inneren des Nerven unterliegen, recht störend, so dass leider zuletzt stets nur kleine Partien an der Peripherie allen Anforderungen genügen.

Im weiteren Vorgehen hielt ich mich strenge an die von Bethe ausgearbeitete Technik:

Vor der Einbettung Reduktion durch 2% Natriumbisulfit, dem auf je 10 ccm direkt vor dem Einlegen des Nerven 2—4 Tropfen konzentrierter Salzsäure zugesetzt sind, später Färbung der Schnitte entweder direkt mit Toluidinblau, welches durch Ammoniummolybdat fixiert wird, oder indirekt zuerst Beizung mit Ammoniummolybdat und nachherige Tinktion mit Toluidinblau (vergl. Bethe-Mönckeberg).

Bethes Methodik ist nicht allzu kompliziert, man gewinnt sehr schnell die gewünschte Sicherheit, und die Resultate sind bei einiger Routine äusserst zuverlässig.

An dem Nerven, den man in der obenerwähnten Weise mit Osmiumdampf fixiert hat, finden sich in der Nachbarschaft von Stellen, welche eine intensive Austrocknung erlitten haben und diese Schädigung durch die voluminöse Aufblähung der Markscheide sowie den körnigen Zerfall der färbbaren Substanz des Achsenzylinders offenbaren, solche Fasern, deren Markscheide sich bereits ziemlich normal verhält und deren Achsenzylinder jedenfalls eine fibrilläre Struktur besitzen. Ihre Neurofibrillen sind ungefähr so gelagert, wie es dem Betheschen Typus entspricht, aber sie wechseln auffällig im Kaliber, streckenweise von unmessbarer Dünne, verdicken sie sich plötzlich zu kurzen Knoten oder auf etwas längere Strecken, verlaufen oft zickzackförmig und verästeln sich (Fig. 3). Dass bei diesem Verhalten Verklebungen mitspielen, dass sich auch das Eintrocknen in höherem Maße geltend machen könnte, als man es nach dem kaum mehr geblähten Aussehen der Markscheide zunächst meinen sollte, ist zuzugeben.

Die in Fig. 4 dargestellten Achsenzylinder umsäumt eine Markscheide, die annähernd so schmal ist wie im lebensfrischen Zustande und ganz glatte Konturen zeigt. Von dem bläulich tingierten Grunde heben sich Fäserchen ab, die, statt in gleichförmigen, hübsch welligen Linien dahin zu ziehen, einen unregelmässigen Durchmesser zeigen, wiederum stark winklig geknickt sind, sich überkreuzen, ab und zu auch sich netzförmig zu verknüpfen oder zu verzweigen scheinen. Bei diesen Fäserchen tritt desgleichen schon die dichtere Lagerung hervor, welche in Formen, wie sie Fig. 5 wiedergibt, eine weitere Steigerung erfährt und

mit einer entsprechenden Verfeinerung der Fädchen parallel geht. Am Endpunkt dieser kontinuierlichen Folge stehen Achsenzylinder, welche auf ganz lichtem Untergrunde eine äusserst dichte und höchst zarte Schraffierung zeigen, die sich aus engen Reihen unmessbar feiner und nur wegen ihrer guten Tinktion scharf wahrnehmbarer Fädchen und stellenweise auch aus Körnchenreihen zusammensetzt, derart, dass schliesslich die Struktur mit dem typischen Bilde bloss noch die lineare Anordnung gemein hat (Fig. 6)

Will man das Verfahren Bethes vollkommen getreu kopieren, womit auch die Mängel der Fixation durch die dampfförmige Osmiumsäure vermieden werden, so bietet sich die 0,25proz. wässrige Lösung der Substanz, nur muss man alsdann von den extrem niedrigen Temperaturen begreiflicherweise absehen. Wenn der schon vorher durch den Kohlensäurestrahl steif gefrorene Nerv für 24 Stunden in eine Lösung gebracht wird, die gerade den Gefrierpunkt erreicht, so wird ein Auftauen verhütet und die Fixierung im gefrorenen Zustande garantiert. Alsdann erscheinen die Achsenzylinder in ihrer überwiegenden Mehrzahl als tiefblau gefärbte Bahnen, in denen bei sehr starker Vergrösserung oft zahlreiche aneinandergereihte, blauschwarze Körnchen oder feinste Strichelungen auftauchen. Diese breiten Bahnen füllen den axialen Hohlraum derart aus, dass nirgends ein Spalt klafft, wie auch andererseits die Markscheide durchgängig ihre linearen Konturen und geringe Dicke bewahrt hat (Fig. 7). Nichts bekundet eine artefizielle Schädigung, und insbesondere fehlt jede Schrumpfung, wie sie sonst stets den Achsenzylinder des peripheren Nerven kennzeichnet, sobald er sich als ein gleichmässig tingierter Strang darstellt (Bethe, Warncke).

Bei anderen, desgleichen von intakter Markscheide umgebenen Achsenzylindern, die durchweg den Randpartien angehören, lichtet sich der Grund, und man ist imstande, in ihnen eine aus zahllosen, nicht weit verfolgbaren, im grossen und ganzen längsverlaufenden, subtilen Fädchen gebildete Schraffierung zur Auflösung zu bringen. Doch entsteht selbst bei starker Vergrösserung infolge der Häufung, matten Färbung und Diskontinuität dieser Elemente an manchen Stellen wiederum der Eindruck jener diffusen und undefinierbaren Masse, der wir schon anderwärts begegneten. Die Fädchen selbst sind hie und da mit Körnchen untermischt, tragen des öfteren minimale Anschwellungen oder Knötchen und sind unter allen

Umständen unvergleichlich zarter als die echten Neurofibrillen (Fig. 8).

Die in Rede stehenden Befunde leiten zu der letzten und instruktivsten Versuchsreihe hinüber, bei welcher das vorherige Gefrieren des Nerven in Wegfall kommt und auch die Osmiumsäure nicht unter  $+1$  bis  $2^{\circ}$  C gekühlt wird. Man erhält dann unter den einfachsten Bedingungen in den von unversehrter Markscheide umgebenen Achsenzylindern den vorigen analoge Bilder, höchstens, dass die Struktur durchschnittlich häufiger jenen etwas ausgeprägteren Charakter annimmt. Entweder findet sich innerhalb der blauen Bahnen eine an der Grenze der Auflösbarkeit stehende ganz verwaschene Schraffierung (Fig. 9), oder die färbare Substanz verteilt sich vorwiegend auf eine reiche Zahl überaus zarter Fädchen, die sich von dem lichterem Grunde als ungemein subtile, einigermaßen individuelle Gebilde gesondert abheben. Sie verlaufen im allgemeinen in longitudinaler Richtung, bilden aber keine scharfen Linien und sind selten über weitere Strecken klar zu verfolgen, so dass sie mit den eigentlichen Neurofibrillen nur eine entfernte Ähnlichkeit aufweisen (Fig. 10).

Die Kupfer-Betheschen Neurofibrillen der Wirbeltiere sind als „selbständige morphologische Elemente“ durch ihre „körperliche Individualität“ gekennzeichnet, besitzen scharfe und glatte Konturen sowie einen bestimmten, im Querschnittsbild stets deutlichen Durchmesser, treten im Areal des Achsenzylinders gegenüber der Interfibrillärs substanz quantitativ erheblich zurück.

Nun ist es zwar nicht immer leicht, sie im peripheren markhaltigen Nerven in der geschilderten idealen Form zur Darstellung zu bringen; so hat z. B. Schiefferdecker, der nach Kupffer in toto mit Fuchsin färbte, geraume Zeit gebraucht, bis er überhaupt ihre Existenz zugestand, und für Warncke, welcher sich auf das strengste an die Betheschen Vorschriften hielt, „musste doch stets ein gewisser Zweifel bleiben, ob in den an und für sich sehr gut gelungenen Präparaten vom Froschischiadicus diese zarten Fäden nicht doch vielleicht nur Gerinnungsprodukte seien“.

Ich selbst habe aber, namentlich soweit ich den mit Kohlensäureschnee gekühlten Alkohol zur Fixation anwandte, meist schöne,



klare Fibrillenbilder erzielt, vorausgesetzt, dass der Nerv nicht allzu frisch eingelegt ward.<sup>1)</sup>

In dem letzteren, wie man denken sollte, eigentlich optimalen Falle zeigen sich merkwürdigerweise die oben beschriebenen atypischen Bilder, deren Bedeutung demnach nunmehr zu erörtern wäre. Dabei dürfte es sich für die Erledigung der gedachten Aufgabe der grösseren Übersichtlichkeit halber wohl empfehlen, nicht sämtliche irregulären Formen zusammenfassend zu behandeln, sondern zunächst die im ganzen homogenen Bahnen zum Ausgangspunkt der weiteren Betrachtungen zu wählen. Es liegt dies ausserdem darum am nächsten, weil es sich bei denselben um kein vollständiges Novum handelt, sondern man sich hier auf bereits halbwegs bekanntem Boden bewegt. Völlig neu allerdings ist die Tatsache, dass sie sich nicht auf die zentralen Fasern beschränken, sondern unter besonderen Verhältnissen im peripheren Nerven zu finden sind, so dass von jetzt ab die Erklärung ihrer Entstehung dem doppelten Vorkommen gleichmässig gerecht werden muss. Man wird dieser Forderung um so leichter zu genügen imstande sein, als ihre Lagerung innerhalb des Präparates in beiden Fällen rücksichtlich ihrer Genese auf ein und dieselben äusseren Faktoren hinweist.

Warncke hatte nämlich bei strenger Befolgung der Betheschen Vorschriften am Fischrückenmark in inneren Schichten, zu denen die Osmiumsäure langsamer vordringt, regelmässig eine ganze Anzahl von Achsenzylindern gefunden, die, ohne geschrumpft zu sein, eine diffuse Färbung zeigten, und mir selbst war am osmierten Rückenmark der Taube, wiederum mit Ausschluss der Randzone, die nämliche Anomalie seinerzeit aufgefallen. Wie sich Warnckes Abbildungen vollkommen mit meinen eigenen Feststellungen decken, ebenso akzeptiere ich Wort für Wort dessen

<sup>1)</sup> Nebenbei bemerkt, habe ich in derartigen Alkoholpräparaten, deren ich eine sehr beträchtliche Anzahl durchmusterte, nie den von Bethe und Mönckeberg behaupteten, von Schiefferdecker und Retzius energisch bestrittenen isolierten Verlauf der einzelnen Neurofibrillen konstatiert, vielmehr an den Ranvierschen Einschnürungen eine beträchtliche Reduktion, die sich bereits vor der Einschnürung deutlich einleitet, beobachtet. Auch an Zupfpräparaten konnte ich mich hiervon überzeugen. Dass von meinem Standpunkte aus die ganze Streitfrage in nichts zerfällt, wird aus dem folgenden erhellen; ich nehme an, dass die wechselnden äusseren Bedingungen bei der Fixation den Widerspruch verschuldet haben.

Behauptung, dass „bei vielen noch nicht geschrumpften Rückenmarksfasern der fibrilläre Bau durch eine feine gleichmässige Gerinnung verdeckt resp. ersetzt“ wird. In bezug auf die zentralen Fasern erschien sonach seit langem Bethes Ansicht, es speicherten bei seinem Verfahren die Neurofibrillen den Farbstoff in spezifischer Weise und würden hierdurch gegenüber der Grundsubstanz in elektiver Weise dargestellt, einer Korrektur bedürftig. Hinsichtlich des peripheren Nerven durfte man bis zu meinen Studien den Betheschen Standpunkt teilen, indem hier wirklich unter gewöhnlichen Verhältnissen die Darstellung der Neurofibrillen ausschliesslich an geschrumpften Achsenzylindern zu versagen pflegt.

Heute, wo wir wissen, dass es auch bei der peripheren Faser nicht auf die Schrumpfung ankommt, und die Meinung, dass allein die Masse der zusammengeschnurten, zentralwärts gerückten Fibrillen die Farbe aufnehme, von den Tatsachen unzweideutig widerlegt wird, benötigt die Bethesche Lehre, welcher die Prämisse entzogen ist, dringend einer Revision. So einfach, wie man im allgemeinen denkt, liegt die Sache nicht, und man muss die Frage, warum sich in gewissen Fällen die Gesamtmasse des Achsenzylinders färbt und nicht bloss eine mittlere Lage, in der man allenfalls die untereinander verklebten Achsenzylinder zu suchen hätte, unter anderen Voraussetzungen und von einem anderen Gesichtspunkte aus in Angriff nehmen. Was für eine Bewandnis hat es denn in solchem Falle mit den Neurofibrillen? Oder, um die Alternative, welche Warncke nicht mit der wünschenswerten Schärfe herausarbeitet, in der Fragestellung hinreichend zu präzisieren: Werden denn jetzt die Neurofibrillen durch die Masse des Färbaren verdeckt, oder sind sie tatsächlich darin aufgegangen, nachdem sie zuvor der Zerstörung bzw. Auflösung anheim fielen. Ein Drittes ist noch denkbar: ihre Präexistenz wäre überhaupt zu leugnen, und man hätte statt dessen die verschiedenen Strukturbilder auf die verschiedenen Modifikationen kolloidaler Entmischung zu beziehen, wodurch das eine Mal individuelle Gebilde zur Abscheidung gelangten, das andere Mal eine mehr oder weniger homogene Koagulation entstünde.

Dass die an erster Stelle ins Auge gefasste Eventualität nicht zutrifft, ergibt von vornherein die mikroskopische Prüfung

des Objektes. Man entdeckt bei Vorbehandlung mit einer bis zum Gefrierpunkt gekühlten Osmiumsäurelösung nirgends die Spur von einer die Neurofibrillen in sich bergenden Einbettung, man hat es vielmehr bei Bildern, wie sie Fig. 7 zeigt, mit einer gleichmässigen Masse zu tun, aus der hie und da einige stark tingierte Punkte, Punktreihen oder Strichelungen auftauchen, die mit Neurofibrillen nichts gemein haben. In Fasern, welche nur Temperaturen von  $+1-2^{\circ}$  C ausgesetzt waren, fehlen sogar diese schwachen Andeutungen einer Struktur, und die geringfügige Schraffierung, die bei stärkster Vergrösserung noch hervortritt, ist viel zu zart und vor allem viel zu dicht, als dass sie etwas mit den Neurofibrillen zu tun haben könnte (Fig. 9). Ohne vorzugreifen, möchte ich ferner an die Übergangsformen erinnern, welche auf der einen Seite der soeben besprochenen Kategorie noch recht nahe stehen, bei denen andererseits die Sonderung in individuelle Elemente, jedoch derart, dass man diese nicht als Neurofibrillen ansprechen darf, bereits etwas weiter vorgeschritten erscheint (Fig. 8 u. 10). Dem mit Osmiumsäurelösung fixierten Nerven sind die Alkoholpräparate an die Seite zu stellen, worin sich der Achsenzylinder in Gestalt einer verwaschenen, lockeren Masse präsentiert, die gar nicht das erforderliche kompakte Gefüge besitzt, um irgend welche individuellen Elemente zu verdecken und in ihrer Sonderexistenz auszulöschen; auch da, wo ab und zu ein Fädchen aus dem diffusen Grunde auftaucht, ähnelt es selbst dieser Masse in seinem unscharfen gerinnselähnlichen Aussehen (Fig. 2).

Überhaupt könnten die Neurofibrillen in dem gesamten Achsenzylinderinhalt bloss unter der Bedingung verschwinden, dass zuvor der sie trennenden perifibrillären Substanz, die sich normalerweise der Farbe gegenüber total refraktär zeigt, eine ausgesprochene Chromatophilie zuteil würde. Wenn es nun beim Rückenmark darauf ankommt, dass die betreffenden Achsenzylinder innerhalb des Gesamtareals keine ganz periphere Lage einnehmen, oder, was dasselbe bedeutet, von der Fixation erst allmählich erreicht werden, so wird auch in unserem Falle die Herabsetzung der Temperatur kaum in direkter Weise, sondern indirekt durch die Verzögerung der Fixation ihre Wirkung ausüben.

Da nun nicht recht abzusehen ist, wieso der zeitliche Ablauf der Fixation auf physikalischem Wege die färberischen Affinitäten

bezw. die Adsorption des Farbstoffes zu beeinflussen vermag, wäre man genötigt, auf chemische Vorgänge zurückzugreifen, welche ihrerseits mit der Verlangsamung der Fixation in ursächlichem Zusammenhange stünden.

Man würde somit von der Voraussetzung aus, dass die Neurofibrillen in der Gesamtmasse noch vorhanden sind, zu der nämlichen Betrachtung gedrängt, welche mit der Annahme einer Zerstörung resp. Auflösung der Neurofibrillen in den Vordergrund tritt: sind chemische Kräfte im Spiele, die, in offener Abhängigkeit von der verspäteten Fixation, sowohl in der Tiefe des in üblicher Weise osmierten Rückenmarkes wie im Gesamtareal des bei niedriger Temperatur fixierten Ischiadicus das histologische Substrat umzuwandeln vermögen? Denn dass für eine etwaige Destruktion der Neurofibrillen ausschliesslich chemische Agentien in Frage kommen, liegt auf der Hand, weil das einzige, allenfalls damit konkurrierende Moment der Kältewirkung einerseits für die entsprechenden Befunde am Rückenmark überhaupt nicht zutrifft, andererseits nicht einmal geeignet ist, für die eigentümlichen Resultate bei der Osmierung des Ischiadicus eine stichhaltige Begründung zu liefern. —

Eine kritische Besprechung des Faktors des Gefrierens findet sich in meinem Aufsatz: M o l l g a a r d s vitale Fixation und meine Kritik der Neurofibrillenlehre (Anatom. Anz., Bd. 40, S. 182—189), und ich möchte darauf, um Wiederholungen zu vermeiden, nicht nochmals zurückkommen. Dagegen ist es wohl ratsam, sich in Kürze einem damit einigermaßen verwandten Einwurf zuzuwenden, der darauf hinauslief, dass auch in meinen Versuchen mit Osmiumsäurelösung bei  $+1$  bis  $2^{\circ}$  C ein Einfluss der Kälte insofern nicht ganz ausgeschaltet scheine, als unter Umständen in einem oder dem anderen Gel bereits bei Temperaturen oberhalb des Nullpunktes eine Wasserentziehung stattfinden könnte. Da nicht einmal die ausgezeichnete Publikation W. H. Fischers, welche die einschlägige, überaus reiche Literatur auf das eingehendste berücksichtigt, eine destruierende Wirkung von Temperaturen über  $0^{\circ}$  erwähnt, so dürfte ich wohl den gedachten Einwand von vornherein als hinfällig beiseite schieben, wenn ich nicht doch bei einem einzigen Autor auf eine hierher gehörige Bemerkung gestossen wäre. Hardy hat beobachtet, dass in einem Gel, welches etwa 1,5% reine Gelatine enthält, bei  $1^{\circ}$  C unter dem Mikroskop

ausserordentlich winzige Tröpfchen (exceedingly minute droplets) auftauchen. Es wäre also vielleicht theoretisch nicht absolut undenkbar, dass sich in der Osmiumsäurelösung von  $+1$  bis  $2^{\circ}$  C innerhalb der Substanz etwaiger präformierter Fibrillen eine analoge Entmischung abspielte und sich deren inneres Gefüge aus diesem Grunde bis zu einem gewissen Grade lockerte. Es wird dies durch das folgende widerlegt. Man trifft in den fraglichen Präparaten keine distinkten Neurofibrillen, die sich dementsprechend verändert zeigten, minder kompakt erschienen, den Farbstoff schlechter speicherten oder verwaschene Umrisse besässen, sondern man gewahrt ein von Grund auf verschiedenes Bild. Soweit dabei eine diffuse Färbung resultiert, wäre mindestens die Hilfhypothese heranzuziehen, dass bei jener Temperatur, welche die Neurofibrillen eines Teils des in ihnen enthaltenen Wassers beraubt, auch die perifibrilläre Kittmasse ihr refraktäres Verhalten gegenüber der Farbe dadurch verliert, dass sie in sich eine Änderung erleidet, etwa jenes aus den Neurofibrillen frei werdende Wasser ihrerseits wieder chemisch bindet. Es bedarf wohl keiner Ausführung, dass eine solche Kombination vollständig in der Luft schwebt und allzu gekünstelt ist, um ernstlich mit ihr zu rechnen. Ferner erweckt das histologische Substrat keineswegs den Eindruck, als ob hier Primitivfibrillen und Perifibrillärsubstanz einfach zusammengesintert wären. Schliesslich figurieren neben den diffus gefärbten Bahnen die Zeichnungen mit den atypischen fädigen Strukturen, die weder auf diesem Wege noch durch den — übrigens mit der Wasserabgabe nicht genügend zu erklärenden — mechanischen Vorgang einer Aufsplitterung aus den typischen Neurofibrillen herzuleiten sind. (Vergl. hierzu weiter unten.) Kurz, selbst wenn man die Analogie mit Warnckes und meinen Befunden an dem bei mittlerer Temperatur osmierten Rückenmark ausser acht lässt und Erfahrungen, die einer einheitlichen Auffassung unterliegen sollten, gewaltsam auseinanderreisst, verirrt man sich in einem Labyrinth, ohne den Tatsachen irgendwie gerecht zu werden.

Sobald wir das physikalische oder physikochemische Moment der Kältewirkung verwerfen und uns auf streng chemischem Gebiete bewegen, werden wir vor ein ähnliches Dilemma gestellt wie Warncke, der bei verwandter Fragestellung seinen Standpunkt folgendermassen klarlegt: „Entweder die Fasern haben

an dem Zeitpunkt, wo die Osmiumsäure zu ihnen gelangt, ihre vitale chemische Struktur infolge Absterbens nicht mehr besessen, oder aber die Einwirkung der Osmiumsäure in der Peripherie hat aktiv in der Tiefe chemische Prozesse zur Folge gehabt, welche die Fasern verändert haben.“ Was die an zweiter Stelle versuchte Deutung anbelangt, so wäre sie für unseren Fall in dem Punkte zu modifizieren, dass kein erheblicher Unterschied aus der jeweiligen Lage der Fasern im Präparate erwächst. Es kommt darauf nicht viel an; denn erstens wird man der Osmiumsäure bei den äusserst niedrigen Temperaturen kaum eine solche energische Einwirkung — sei sie nun direkter, sei sie indirekter Natur — zuschreiben wollen, und zweitens darf man nicht das gleichsinnige Verhalten der Alkoholpräparate vergessen, bei denen eine nennenswerte chemische Aktivität des indifferenten Fixationsmittels schon an und für sich ausgeschlossen ist.

Bestechender klingt für den ersten Augenblick die Meinung, dass vielleicht die Änderung der färberischen Eigenschaften oder die Schädigung der präexistenten Struktur auf eine spontane Einbusse an Vitalität zurückzuführen sei. Aber auch diese Auffassung hält nicht stand gegenüber dem Einwand, dass weder im 96proz. Alkohol bei solch extremen Kältegraden noch in der 0,25 proz. Osmiumsäurelösung bei Temperaturen um den Nullpunkt eine Autolyse zu erwarten ist.<sup>1)</sup> Wenn man gar mit der Zerstörung und Auflösung der Neurofibrillen rechnete, wodurch freilich der totale Umschlag in den färberischen Eigenschaften gut zu erklären wäre, so müssten die direkten chemischen Wirkungen des Fixationsmittels oder die autolytischen Prozesse eine geradezu erstaunliche Intensität erreichen, um diese als besonders widerstandsfähig bekannten Gebilde zu vernichten. Ich erinnere daran, wie lange die Neurofibrillen der Ganglienzellen schweren pathologischen Prozessen Trotz bieten, und weise vor allem auf den schreienden Widerspruch hin, dass Bielschowsky für seine Silberimprägnation sogar ausdrücklich empfiehlt, die Sektion nicht früher als 24 Stunden post exitum vorzunehmen, dass also in der menschlichen Leiche,

<sup>1)</sup> Hinsichtlich der Osmiumsäure bliebe allenfalls der Ausweg, dass man von ihr bloss die Abtötung des Gewebes abhängig machte, dagegen die Autolyse während des nachfolgenden Stadiums des Auswässerns stattfinden liesse; doch spricht schon das gleichsinnige Verhalten der Alkoholpräparate dafür, dass die Prozedur des Auswässerns für den Erfolg nicht in Frage kommt.

d. h. unter den allergünstigsten inneren und äusseren Bedingungen die Neurofibrillen so überaus lange Zeit nach dem Tode keiner Autolyse unterliegen.

Um einen klaren Überblick über das Tatsachenmaterial zu gewinnen, wurde bisher ausschliesslich jener Bahnen gedacht, bei welchen man am ehesten versucht sein könnte, die mehr oder minder homogenen, stellenweise gerinnselartigen Massen aus dem scheinbaren Verschwinden oder dem wirklichen Untergang etwaiger präexistenter Neurofibrillen herzuleiten. Es ergab sich dabei, dass sowohl der unmittelbare Augenschein wie zwingende Schlussfolgerungen einer derartigen Annahme entgegenstehen. Es bleibt uns jetzt noch übrig, die ausgebildeten Strukturen, welche sich als mehr oder minder scharfe Strichelungen, Liniensysteme oder unter der Form regelmässiger, paralleler, in vieler Hinsicht den typischen Neurofibrillen verwandter, individueller Gebilde zu zeigen pflegen (Fig. 3—6, 8 und 10), in unsere Erörterung einzubeziehen. Um diese eine ausgeprägtere Struktur aufweisenden Achsenzylinder unter den alten Voraussetzungen zu deuten, wäre es natürlich notwendig, sowohl die Zerstörung der vorhandenen, typisch neurofibrillären Struktur als das primäre, wie auch die Umwandlung in den atypischen Bau als sekundäre Erscheinung dem Verständnis zu erschliessen. Hinsichtlich der Osmiumsäure könnte man vielleicht versucht sein, die zwei verschiedenen Akte der Auflösung und der Neuentstehung auf die zwei Hauptabschnitte der Fixierung zu verteilen, indem man der Osmiumsäure die destruirende und verflüssigende Wirkung zuschriebe, die spätere Entmischung der so gebildeten homogenen kolloidalen Masse, d. h. die Neubildung von Strukturen in den Alkohol verlegte. Doch ist damit, dass man in Rücksicht auf die sehr niedrigen Temperaturen der Osmiumsäure das Fixationsvermögen absprechen wollte, die bereits oben berührte Schwierigkeit nicht beseitigt, die aktive Vernichtung der bestehenden Struktur, die Verflüssigung der organisierten Gebilde unter den gleichen Aussenbedingungen plausibel zu machen. Die künstliche Konstruktion stürzt vollends in sich zusammen, sobald man sich vergegenwärtigt, dass nicht minder in denjenigen Präparaten, die einzig und allein der Alkoholwirkung ausgesetzt wurden, bei welchen also von einer vorherigen Auflösung der ursprünglich vorhandenen Neurofibrillen gar nicht die Rede sein kann, fibrilläre Strukturen in ähnlich atypischer Form (Fig. 1) zu beobachten sind.

Aus alledem ergibt sich die unabweisbare Notwendigkeit, eine Deutung der überraschenden Tatsachen auf gänzlich neuer Basis aufzubauen, nämlich die ursprüngliche Existenz histologisch differenzierter Gebilde vollständig zu leugnen und dem Achsenzylinder ein mehr oder minder homogenes Plasma zuzuerkennen, dessen kolloidale Entmischung unter bestimmten äusseren Bedingungen zu recht regelmässigen Pseudostrukturen (typischen und atypischen Fibrillenbildern) führt. Eine solche Behauptung, die freilich dem Dogma von dem auch für die Wirbeltierreihe gültigen neurofibrillären Aufbau des Nervensystems ein Ende bereite, widerspricht, soweit meine Überlegungen reichen, in keinem Punkte irgendwelchen bekannten Tatsachen. Ein Analogieschluss daraus, dass gute Gründe für das Vorhandensein von Neurofibrillen bei Wirbellosen in das Feld zu führen sind, wäre gänzlich verfehlt, um so mehr, als jene vielleicht auch prinzipiell als ganz abweichend zu beurteilende, besonderen Verhältnissen und Zwecken angepasste Stützapparate anzusprechen sind (Goldschmidt).

Ein gewichtigerer Einwand könnte etwa darin gefunden werden, dass Nemiloff mittels vitaler Methylenblaufärbung an Hirnnerven von Fischen (*Lota fluviatilis*) eine neurofibrilläre Struktur zur Darstellung brachte, wenn nicht die Abbildungen des Forschers die an und für sich schon bedingte Beweiskraft seiner Beobachtungen noch weiter erschütterten. Denn es ist nicht zu verkennen, dass auf Fig. 28 sowie 29 der Achsenzylinder kaum ein Drittel des Kalibers der gesamten Faser einnimmt, so dass man hierbei an eine postmortale Schwellung der Myelinhülle denken und diese Bilder nicht auf die lebensfrische, ungeschädigte Faser beziehen wird. Aus der Literatur zitiere ich die Messungen von Hans Schultze, der an isolierten Achsenzylindern des Trigeminus sowie aus Spinalwurzeln von *Gadus morrhua* Breitendurchmesser bis zu 0,012 mm und sogar 0,024 mm (!)<sup>1)</sup> bestimmte, während die höchste Breite der Gesamtfaser von ihm zu 0,027 mm und 0,03 mm angegeben wird. Bezüglich der Fig. 29 ist ausserdem eine Schrumpfung des Achsenzylinders aus der tief

---

<sup>1)</sup> 0,006 mm ist nach dem ganzen Zusammenhang offenbar nur als ein Grenzfall nach unten zu verstehen und nicht auf die breiteren Fasern zu beziehen.



gesättigten Färbung der perifibrillären Substanz zu entnehmen. Man wird demnach nicht berechtigt sein, sich auf Nemiloff zu berufen, und meines Wissens ist es sonst niemanden geglückt, durch Methylenblau einen neurofibrillären Bau am lebensfrischen Objekte aufzudecken.

In meinen eigenen, sehr zahlreichen Versuchen von vitaler Methylenblaufärbung am Frochischiadicus folgte auf die erste Phase einer mässig intensiven, leicht metachromatischen diffusen Tinktion die Abscheidung feinsten Körnchen, welche sich allmählich zu vergrössern pflegten, worauf der Farbstoff schliesslich in Gestalt massiger, annähernd ovaler Klümpchen nach aussen in die sogenannte Gerinnselscheide befördert zu werden schien. Versuche mit Neutralrot, das überhaupt bloss supravital färben soll, habe ich in beschränkterem Maße angestellt, und es gelang mir bis jetzt nicht, damit eine hinreichend scharfe und genügend gesättigte Färbung zu erzielen, weil sich die gedachten Körnchen hier noch schneller abschieden, um sich bald darauf in ähnlicher Weise zusammen zu ballen. Macdonald, der mit dem gleichen Farbstoff arbeitete und anscheinend bessere Resultate erhielt, hat ebenfalls niemals eine neurofibrilläre Struktur zu Gesicht bekommen und hält die letztere aus diesem Grunde auch nicht für präformiert. Es spricht also kein einziges positives Faktum für die Möglichkeit einer Vitalfärbung von Achsenzylinderfibrillen, und ich kann für meine Zwecke die allgemeine Streitfrage hinsichtlich der prinzipiellen Bedeutung der Vitalfärbungen, zu welcher bekanntlich in letzter Zeit Rost und Schulemann wertvolle Beiträge lieferten, ganz auf sich beruhen lassen. Was unser eigenes Objekt anbelangt, so vergeht jedenfalls bei mittlerer Aussentemperatur eine recht geraume Zeit, bis das Methylenblau in den Nerven eindringt; unterdessen verraten wohl stets einzelne benachbarte Fasern in den veränderten Konturen ihrer Markscheiden den Beginn einer Schädigung, und zugleich mit der diffusen Färbung oder sehr bald danach hebt sich in der Regel auch der betreffende Achsenzylinder von seiner Markscheide ab und verliert sein normales Kaliber.

Die Angaben aus der älteren Literatur, wonach Neurofibrillen an lebensfrischen Nerven ohne alle weitere Vorbehandlung gesehen wurden, wird man mit Fug und Recht anzweifeln, nachdem derartige ausgezeichneten neueren Forschern (Held, Nageotte)

nicht glückte.<sup>1)</sup> Dass die Bemühungen, noch innerhalb des lebenden Organismus eine Achsenzylinderstruktur wahrzunehmen, erst recht fehlschlagen, das wird durch die Misserfolge von Held, der die Schwänze von Froschlarven, Triton, Pelobates und Salamandra zum Untersuchungsobjekte wählte, deutlich bewiesen.

Wenn man sich diesen negativen Resultaten gegenüber zukünftig noch auf die seit Max Schultze in das Feld geführten Befunde am lebensfrischen *N. olfactorius* berufen wollte, so genügt der Hinweis darauf, dass in Wahrheit die scheinbaren Fibrillen des fraglichen Nerven bloss ebenso vielen, in gemeinschaftlicher Scheide liegenden Nervenfasern entsprechen (Tuckett). Nach Tuckett lässt sich auch an den Remakschen Fasern keine fibrilläre Struktur zur Anschauung bringen.

Schliesslich möchte ich mit ein paar Worten auf die von mir seinerzeit beschriebenen ultramikroskopischen Bilder eingehen, aus denen ich selbst anfänglich auf eine bestimmte lineare Anordnung elementarer Strukturteile innerhalb des Achsenzylinders schliessen zu dürfen glaubte. Ich habe meine damaligen Versuche jüngst nochmals aufgenommen, um den Gründen für den auffälligen Widerspruch zwischen meinen positiven Ergebnissen und den vergeblichen Bestrebungen Höbers nachzuspüren. Dabei überzeugte ich mich zunächst neuerdings von der Richtigkeit meiner Beobachtungen und stellte wiederum fest, dass nicht irgendwelche accidentellen Umstände die Beugeerscheinungen im Inneren der Fasern verursachen.

Gerade bei den von mir im Anschluss an Gaidukow gewählten ultramikroskopischen Einrichtungen (Dunkelfeldbeleuchtung durch Ablendung im Objektiv mit Wechselkondensor nach Siedentopf) treten die von mir seinerzeit geschilderten Strukturen un-  
gemein scharf hervor, während auch ich bei Anwendung der von Höber bevorzugten Dunkelfeldbeleuchtung mit Paraboloidkondensor keine hinreichend ausgiebige Belichtung zu erreichen imstande war. Eine wesentliche Bedingung für das Gelingen bildet neben

<sup>1)</sup> Übrigens verdient es volle Beachtung, dass unter den früheren Autoren ein Beobachter vom Range Waldeyers, trotz aller Mühe und im Gegensatz zu seinen Feststellungen bei Wirbellosen, bei Vertebraten keine Parallelfaserung im Achsenzylinder nachzuweisen imstande war und daher den Achsenzylinder der gewöhnlichen cerebros spinalen Fasern als ein homogenes Gebilde ansah, das mit den bis dahin zu Gebote stehenden Hilfsmitteln keine feineren Strukturverhältnisse erkennen liess.

der Benutzung einer äusserst intensiven Lichtquelle das peinlich korrekte Festhalten an der Zeiss'schen Apparatur. Schaltet man z. B. eine Sammellinse ein, so misslingt der Versuch, d. h. es leuchtet alsdann der Achsenzylinder in einem ziemlich matten Schimmer, ohne dass sich Einzelheiten als Beugescheibchen oder Liniensysteme darin abheben. Leider bringen nur gerade bei dem gedachten Verfahren die Vorzüge einer weitgehenden Sichtbarmachung allerkleinster Teilchen den Nachteil mit sich, dass man wirklich vor lauter Bäumen den Wald nicht sieht, indem eben die in das ungemessene gesteigerte Diffraktion die Deutung der Erscheinungen unendlich erschwert.

Der Achsenzylinder wird von einem leuchtenden Band umgrenzt, das man wohl mit Recht auf die Markscheide beziehen wird. Dieser helle Streifen geht nach aussen über in zahlreiche Reihen lichter Linien, die ihrerseits des öfteren wiederum von Systemen reihenweise angeordneter kürzerer Striche umsäumt werden. Da nun auch nach innen die Hülle meist von ähnlichen zusammenhängenden Linien umgrenzt wird, kann ich nach meinen letzten Beobachtungen, wobei ich gerade diesen Punkt sorgfältig zu prüfen suchte, mich des Verdachtes nicht ganz erwehren, ob nicht am Ende doch jene Strukturen, welche ich bisher auf den Achsenzylinder bezog, gleichfalls durch Beugung an den ausserhalb desselben gelegenen Gebilden vorgetäuscht werden. Wenn man sich über dieses Bedenken hinwegsetzt, wird man trotzdem aus dem ultramikroskopischen Bilde nicht die reale Existenz von kontinuierlichen Neurofibrillen entnehmen, vielmehr bloss das Vorhandensein kleinster Partikelchen, die zumeist in der Längsrichtung reihenweise angeordnet sind und auch häufig zu kleinen Strichen oder selbst etwas längeren, mit leichten Anschwellungen versehenen Linien zusammenfliessen. Einheitliche, aus gleichmässig dichter Substanz bestehende Primitivfibrillen werden nirgends gefunden, wogegen allerdings die Längslagerung allerfeinsten Strukturteilchen beim Absterben die Bildung paralleler, fädiger Gerinnsel zu begünstigen vermöchte.

Dass es der letzteren Bedingung für die Einleitung einer fibrillären Koagulation nicht bedarf, lehren die Experimente Hardys, auf dessen sehr lesenswerte, die prinzipiellen Fragen der Beurteilung histologischer Strukturen kritisch würdigende Arbeit ich am Schlusse dieser Erörterungen ausdrücklich verweisen

will. Was gerade die Entstehung der fibrillären Strukturen anbelangt, so zeigt der genannte Autor im Einklang mit Bütschli, wie sich fädige Gebilde bei der Entmischung kolloidaler Substanzen dann bilden, wenn ein Zug nach irgend einer Richtung auf die koagulierende Masse ausgeübt wird. Es gelingt dies leicht an gespannten Häutchen von Eieralbumin oder an Seifenlamellen oder besonders schön, wenn man eine kleine Quantität eines Sols entlang einer geneigten Fläche mit der Spitze einer Nadel oder eines Glasstäbchens nach abwärts zieht und ohne Verzug zur Fixation schreitet.

Nach alledem kann behauptet werden:

- I. dass die Gerinnung eines ursprünglich homogenen Plasmas nach den für die Entmischung kolloidaler Lösungen gültigen Gesetzen unter bestimmten Verhältnissen eine fädige Struktur zu erzeugen vermag,
- II. dass das Vorkommen präformierter Primitivfibrillen im Achsenzylinder des markhaltigen Nerven der Wirbeltiere durch keine einzige bisherige Beobachtung erwiesen ist,
- III. dass die Abhängigkeit des Strukturbildes von den physikalischen Bedingungen der Fixation mit der Präexistenz dieser Kupffer-Betheschen Neurofibrillen nicht zu vereinigen ist.

### Literaturverzeichnis.

- v. Apathy, St.: Das leitende Element des Nervensystems und seine topographischen Beziehungen zu den Zellen (Erste Mitteilung). Mitteilungen der zoolog. Station zu Neapel, Bd. 12, 1897.
- Auerbach, L.: Møllgaards vitale Fixation und meine Kritik der Neurofibrillenlehre. Anat. Anz., Bd. 40, 1911, S. 182.
- Derselbe: Ultramikroskopie der lebenden Nervenfasern. 80. Versammlung deutscher Naturforscher und Ärzte in Köln. Ref. Neurolog. Centralbl. 1908, S. 994.
- Derselbe: Zu dem Aufsatz von Rudolf Höber: „Untersuchung erregbarer Nerven bei Dunkelfeldbeleuchtung.“ Pflügers Arch., Bd. 143, S. 574.
- Bethe, A.: Allgemeine Anatomie und Physiologie des Nervensystems. Leipzig 1903.
- Bielschowsky, M.: Die Silberimprägnation der Neurofibrillen. Neurol. Centralbl. 1903, S. 997.
- Boveri, Th.: Abhandlungen der mathem.-physikal. Kl. d. kgl. bayr. Akademie d. Wissensch., Bd. XV, 1886.

- Cremer, M.: Die allgemeine Physiologie der Nerven. Handbuch der Physiologie des Menschen, herausgegeben von W. Nagel in Rostock, Bd. IV, S. 794 u. 795.
- Engelmann, Th. W.: Über die Discontinuität des Achsenzylinders und den fibrillären Bau der Nervenfasern. Pflügers Arch., Bd. 22, 1880, S. 1.
- Fischer, H. W.: Gefrieren und Erfrieren, eine physikochemische Studie. Beiträge z. Biologie der Pflanzen, Bd. 10, H. 2.
- Gaidukow, N.: Über die Anwendung des Ultramikroskops nach Siedentopf zur Untersuchung lebender Objekte. Aus den Verhandl. der Deutschen Zoolog. Gesellsch. 1906, S. 250.
- Derselbe: Über die Anwendung des Ultramikroskops nach Siedentopf und des Mikrospektralphotometers nach Engelmann in der Textil- u. Farbstoff-Industrie. Zeitschr. f. angewandte Chemie, XXI, 1908, H. 9, S. 393.
- Hardy, W. B.: On the structure of cell protoplasm. Journ. of Physiol., Vol. XXIV, 1899, p. 158.
- Held, H.: a) Beiträge zur Struktur der Nervenzellen und ihrer Fortsätze. Erste Abhandl. Arch. f. Anat. u. Physiol., Anat. Abt., 1895, S. 396.
- Derselbe: b) Desgl. Zweite Abhandl. Ebenda, 1897, S. 204.
- Höber, R.: Untersuchung erregbarer Nerven bei Dunkelfeldbeleuchtung. Pflügers Arch., Bd. 133, 1910, S. 254.
- Joseph, M.: Über einige Bestandteile der peripherischen markhaltigen Nervenfasern. Sitzungsber. d. kgl. preussischen Akademie der Wissensch., 1888, S. 1321.
- Kaplan, L.: Nervenfärbungen (Neurokeratin, Markscheide, Achsenzylinder). Ein Beitrag zur Kenntnis des Nervensystems. Arch. f. Psych., Bd. 35, S. 825.
- v. Kölliker, A.: Handbuch der Gewebelehre des Menschen, 1896, Bd. II, Leipzig.
- Derselbe: Gegen die Annahme von Achsenzylindertropfen. Anat. Anzeiger, Bd. 14, 1898, S. 616.
- Kupffer, C.: Über den Achsenzylinder markhaltiger Nervenfasern. Sitzungsbericht d. mathem.-physikal. Kl. der kgl. bayr. Akademie, 1883, S. 466.
- v. Lenhossék, M.: Nervensystem. Ergebnisse der Anat. u. Entwicklungsgesch., Bd. VII, 1897.
- Liesegang, R.: Die Møllgardsche vitale Fixation (aus dem neurolog. Institut in Frankfurt a. M.). Anat. Anz., Bd. 39, Nr. 17/18.
- Macdonald, J. G.: The structure and function of nerve-fibres. Preliminary communication. Proc. Royal Soc. 76, Serie B, p. 322.
- Mönckeberg, G. und Bethe, A.: Die Degeneration der markhaltigen Nervenfasern der Wirbeltiere unter hauptsächlichlicher Berücksichtigung der Primitivfibrillen. Arch. f. mikrosk. Anat. u. Entw.-Gesch., Bd. 54, 1899, S. 135.
- Nagotte, J.: Betrachtungen über den tatsächlichen Bau und die künstlich hervorgerufenen Deformationen der markhaltigen Nervenfasern. Arch. f. mikrosk. Anat., Bd. 77, 1911, S. 245.

- Nemiloff, A.: Einige Beobachtungen über den Bau des Nervengewebes bei Ganoiden und Knochenfischen, Teil II. Der Bau der Nervenfasern. Arch. f. mikrosk. Anat., Bd. 72, 1908.
- Neumann, E.: Nervenmark und Achsenzylindertropfen. Virchows Arch., Bd. 152, 1898, S. 241.
- Owsjannikow, Ph.: Zur Struktur der Nervenfasern. Melanges biologiques tirés du Bulletin de l'académie imp. des sc. de St. Pétersbourg, T. 13, 1891, p. 101.
- Remak, R.: Observationes anatomicae et microscopicae de systematis nervosi structura. Berolini 1838. Dissertation.
- Retzius, G.: Der Bau des Achsenzylinders der Nervenfasern. Verhandl. des Biolog. Vereins zu Stockholm, 1888, Bd. I, S. 83.
- Derselbe: Punktsubstanz, „Nervöses Grau“ und Neuronenlehre. Biolog. Unters. N. F., Bd. 12, Nr. 1, 1905.
- Derselbe: Über die vitale Fixation des Nervensystems von H. Møllgaard und über die Gefriermethode im allgemeinen. Anat. Anz., Bd. 39, Nr. 8.
- Rost, F.: Über Kernfärbung an unfixierten Zellen und innerhalb des lebenden Tieres. Pflügers Arch., Bd. 137.
- Schiefferdecker, P.: Beiträge zur Kenntnis des Baues der Nervenfasern. Arch. f. mikrosk. Anat., Bd. 30, 1887, S. 435.
- Derselbe: Über das Verhalten der Fibrillen des Achsenzylinders an den Ranvierschen Einschnürungen der markhaltigen Nervenfasern. Arch. f. mikrosk. Anat., Bd. 67, H. 4, 1906.
- Schulemann, W.: Beiträge zur Vitalfärbung. Arch. f. mikrosk. Anat., Bd. 79, H. 2, S. 223.
- Schultze, H.: Achsenzylinder und Ganglienzelle. Arch. f. Phys. u. Anat., 1878, S. 259.
- Schultze, M.: Observationes de cellularum fibrarumque nervearum structura. Bonner Universitätsprogramm 1868.
- Derselbe: Allgemeines über die Strukturelemente des Nervensystems. Strickers Handbuch der Lehre von den Geweben, Bd. I, Leipzig 1871, S. 108.
- Tuckett, J. L.: On the structure and degeneration of non-medullated nerve-fibres. Journ. of Physiol., Vol. XIX, Nr. 4, 1896, p. 267.
- Waldeyer, W.: Untersuchungen über den Ursprung und den Verlauf des Achsenzylinders bei Wirbellosen und Wirbeltieren, sowie über dessen Endverhalten in der quergestreiften Muskelfaser. Zeitschr. f. rationelle Medizin von Henle und v. Pfeufer, III. Reihe, Bd. 20, 1863.
- Warncke: Zur Darstellung der Achsenzylinderfibrillen in den markhaltigen Fasern des Zentralnervensystems neben Bemerkungen zur Histologie des Achsenzylinders im allgemeinen. Arch. f. Psych., Bd. 38, S. 156.
-

## Erklärung der Abbildungen auf Tafel XI.

Sämtliche Abbildungen sind nach Präparaten vom Ischiadicus des Frosches gezeichnet. Fig. 1—8: Seibert, Apochromat 2 mm homog. Immersion, Compens.-Ocular 8. Fig. 9 u. 10: Leitz, Apochromat 2 mm homog. Imm., Compens.-Ocular 12.

Fig. 1 und 2. Fixation in 96proz. Alkohol, der mit Kohlensäureschnee auf 60 bis  $-70^{\circ}$  C gekühlt worden. Primäre Nervenfärbung durch Toluidinblau nach Bethe.

Fig. 3, 4 5, und 6. Fixation durch Osmiumsäuredampf, der mit Kohlensäureschnee gekühlt worden. Reduktion durch Natriumbisulfit und direkte Toluidinfärbung bei  $+50$  bis  $60^{\circ}$  C nach Bethe.

Fig. 7 und 8. Fixation des vorher gefrorenen Nerven in 0,25proz. Osmiumsäurelösung von  $0^{\circ}$ . Reduktion durch Natriumbisulfit und direkte Toluidinblaufärbung bei  $+50$  bis  $60^{\circ}$  C nach Bethe.

Fig. 9 und 10. Fixation des Nerven in 0,25proz. Osmiumsäurelösung von  $+1$  bis  $2^{\circ}$  C, direkt nach der Herausnahme ohne vorhergehendes Gefrieren. Reduktion in Natriumbisulfit und indirekte Toluidinblaufärbung nach Bethe.

## Genese, entwicklungsgeschichtliche und teratologische Bedeutung des Ligamentum rotundum uteri und des Gubernaculum Hunteri.

Von

Prof. Dr. **Fritz Kermauner**, Wien.

Das runde Mutterband und sein Gegenstück beim Manne, das Gubernaculum Hunteri, hat in der operativen Praxis viel mehr Bedeutung erlangt als in der Entwicklungsgeschichte, obwohl es auch hier, namentlich in Verbindung mit dem Processus vaginalis peritonei, schon lange die Aufmerksamkeit auf sich gelenkt hat.

Die heute geltende Anschauung über seine Entstehung führt auf Klaatsch u. a. zurück und wurde in neuerer Zeit besonders von O. Frankl wiederholt vertreten. In Kürze stellt sie sich folgendermassen dar.

Ursprünglich reicht der Wolffsche Körper bis an das kaudale Körperende. Frankl hat bei einem 12,5 mm langen Embryo einen derartigen Befund erhoben. Sehr bald kommt es nun zur Reduktion des Wolffschen Körpers, sowohl vom kranialen als vom kaudalen Ende; es bildet sich kranial das Zwerchfellligament, kaudal das Inguinalligament der Urniere, welches letzteres zunächst mit dem Wolffschen Gang in Verbindung tritt und beim Weibe durch diesen sekundär schliesslich in den Müllerschen Gang, den Uterus, übergeht.

Demgegenüber hat Felix eine ganz neue Ansicht geäussert. Er nimmt auf Grund des Querschnittsbildes eines 22,5 mm langen Fetus an, dass das runde Mutterband, bzw. das Inguinalligament der Urniere als knopfförmige Wucherung auf der Uro-Genitalfalte entsteht, als eine wirkliche Wucherung, welche sehr bald die laterale Bauchwand erreicht und dort mit einer Leiste verschmilzt (Crista inguinalis), die ebenfalls anscheinend selbständig entstanden ist. — Als Beleg führt Felix, wie gesagt, nur das Querschnittsbild dieses einen Fetus an. Er exemplifiziert zwar auf einen 13 mm langen; allein bei diesem Bild (Fig. 552, l. c.) kann ich nur ein bereits fertiges Ligament, keine getrennten knopfförmigen Wucherungen finden. Ich glaube daher auch für das spätere Stadium nur Vortäuschung von getrennten Wucherungen durch



die Schmittrichtung annehmen zu müssen, und kann mich mit der Darstellung von Felix nicht befreunden.

Allein auch die Auffassung von Klaatsch-Frankl hat meines Erachtens manche schwache Seite.

Vor allem will es mir nicht einleuchten, dass bei der supponierten Reduktion der Urniere die Falten immer so typisch an derselben Stelle auftreten, dass das Ligament einen so ausserordentlich konstanten Verlauf hat. Wenn es nur eine mehr oder weniger dem Zufall überlassene Faltenbildung ist, so müssten doch Abweichungen zu konstatieren sein. In unserer ganzen Missbildungsliteratur sind jedoch besondere Variationen nicht zu finden. Wir kennen wohl geringe Abweichungen in der Art der Insertion des Ligamentum rotundum am Uterus, kennen beträchtliche Veränderungen seiner Länge und Dicke; aber der Verlauf ist mit einer merkwürdigen Konsequenz festgehalten, und im präinguinalen Abschnitt gibt es wohl verschieden starke Ausbildung, aber keine prinzipiellen Konstruktionsfehler.

Ausserdem fehlt mir bei dieser Erklärung ein wichtiges Moment.

Wenn wir Faltenbildung annehmen, so kann diese sich nur auf das Peritoneum und die innersten Teile des retroperitonealen Gewebes erstrecken. Der ganze gefaltete Abschnitt müsste durch die nach vorne wachsende Muskulatur von der Haut abgehoben und intraabdominal verlagert werden; oder es muss irgend ein Moment hinzukommen, welches diese doch nur passiv entstandenen Falten an die Haut fixiert und so die Entstehung des Leistenkanals erklärt. Ein derartiges Moment ist jedoch bisher noch nicht gesucht worden. Ich kann mir auch keines denken.

Ich glaube, wir müssen für einen so konstanten Befund eine andere Erklärung suchen, die uns zugleich die Konstanz der Erscheinung plausibel macht.

Gegen die Theorie der Faltenbildung infolge von Reduktion der Urniere habe ich noch einen weiteren Einwand zu erheben.

Frankls Fall, welcher das Herabreichen der Urniere bis an die vordere Bauchwand beweisen soll, ist gerade in den in Betracht kommenden untersten Abschnitten nur sehr kurz beschrieben. Eine Modellrekonstruktion wird nicht erwähnt. Er scheint dem von Felix (Fig. 552) abgebildeten Fetus sehr

ähnlich zu sein. Auch hier reicht die Urniere sehr weit herunter, besitzt jedoch ein ganz deutliches Ligament.

Felix, der über die Entwicklung der Urniere ein sehr reiches Detailmaterial bringt, erwähnt von einer kaudalen Reduktion der Urniere in so früher Zeit nichts; ebensowenig Broman und Bonnet. Der kaudale Pol der Urniere bleibt immer in der Höhe des 2. Lumbalsegmentes liegen, reicht später sogar eher noch etwas tiefer herab.

Eine frühzeitige Reduktion der Urniere existiert also nicht.

Damit muss wohl auch die Theorie der Faltenbildung aufgegeben werden.

Nun muss ich noch hinzufügen, dass mir ausserdem der schon in sehr frühen Perioden ganz auffallende Mesenchymreichtum der Plica inguinalis in dieser Hinsicht recht bedenklich erscheint. Wir kennen doch noch andere peritoneale Falten; allein keine ist so mesenchymreich. Sieht man sich ein Ligamentum rotundum vom Ende des 2. Embryonalmonats an, so ist man überrascht, eine ganz mächtige Gewebslage zu finden, welche der Dicke des ganzen Genitalstranges an Mächtigkeit nicht viel nachsteht, beim männlichen Geschlecht genau so wie beim weiblichen. Was soll die Ursache dieser enormen Mesenchymwucherung in einer ganz zufällig entstandenen Peritonealfalte sein?

Ich meine, alles dies muss uns darauf führen, eine andere Quelle für das Inguinalligament zu suchen. Und ich glaube, auf eine Quelle hinweisen zu können, welche zugleich auch die bisher noch ganz rätselhaften Relationen zwischen der Entwicklung des inneren und des äusseren Genitales unserem Verständnis etwas näher bringt.

Die Urniere ist ein Teil des nephrogenen Gewebsstranges, der sich aus den Ursegmentstielen zusammensetzt; diese sind Abkömmlinge der Urwirbel.

Sie ist aber nicht das ganze Produkt dieses nephrogenen Gewebsstranges.

Im Maximum reicht sie vom 3. Zervikalsegment bis zum 2.—3. Lumbalsegment. Hier, am 30. und 31. Körpersegment (3., 4., 5.? Lumbalsegment), entsteht in derselben Flucht des nephrogenen Stranges die Nachniere.

Was aus den restlichen kaudalen Ursegmentstielen des 5. Lumbal-, der fünf sakralen und der kokzygealen Segmente wird, das sagt uns bisher keine Entwicklungsgeschichte, obwohl z. B. der nephrogene Strang im Embryo Ingalls deutlich bis ans 2. Sakralsegment herunterreicht. Es ist nicht wahrscheinlich, dass diese Urwirbel, wenn sie auch stark vernachlässigt sind, nicht ebenso ihre Ursegmentstiele, eine, freilich nur rudimentär bleibende, sagen wir zirrhotische Form, aber doch eben eine Fortsetzung des nephrogenen Stranges bilden. Und dieser kaudale Rest des nephrogenen Gewebsstranges wird meiner Ansicht nach zum Gubernaculum Hunteri und zum Ligamentum rotundum. Irgend eine Differenzierung in ein bestimmtes spezifisches Parenchym kommt gewöhnlich nicht mehr zustande, nur dichtes mesodermales Gewebe findet sich in diesem Strang.

Unter Umständen können jedoch auch Kanälchen, selbst Glomerulusanlagen in diesem Gewebe vorkommen, welche dauernd persistieren, vielleicht sogar wuchern können. Es würden sich so die Adenomyome des Ligamentum rotundum deuten lassen, nicht als abnorme Versprengung, sondern als in loco entstanden, ihren eigentlichen Mutterboden beibehaltend, als eine Art Überproduktion. Bei ihrer ursprünglichen Nachbarschaft zur Nachniere darf es auch nicht wundern, wenn sie gelegentlich den Typus von Nachnierkanälchen deutlich wiedergeben (R. Meyer).

Dass übrigens die primären Grenzen innerhalb des nephrogenen Gewebsstranges zwischen dem zu funktionierendem Nierenparenchym, zur Urniere und zum Inguinalligament werdenden Teil nicht immer ganz streng eingehalten werden, dafür haben wir bei Missbildungen gelegentlich Anhaltspunkte. So fand Schwing bei einer Sirene in der Nähe der Keimdrüse ein abgesprengtes Nierenstück mit Ureter. Wiederholt sind Teilungen der Niere in mehrere gesonderte Abschnitte beschrieben worden. Auch auf die so mannigfach verschiedenen Fälle von doppeltem Ureter, wobei die kranial gelegene Niere häufig überhaupt kein richtig funktionierendes Nierenparenchym besitzt, sei hingewiesen.

Man wird dieser Auffassung vielleicht entgegenhalten, dass der nephrogene Strang in der Nähe der Wirbelsäule gegen das Körperende hin gesucht werden müsste. Dieser Einwand ist jedoch gewiss nicht berechtigt.

Der ganze nephrogene Gewebsstrang gibt seine Verbindung mit den Ursegmenten schon sehr früh auf. Anders wären auch die reichlichen Ortsverschiebungen innerhalb desselben, namentlich die Dislokation der Niere dorsalwärts und kranialwärts gar nicht verständlich. Ich glaube die Sache so deuten zu dürfen, dass in frühen Stadien, sagen wir, vor 7 mm Körperlänge, die Verbindung der Ursegmentstiele mit den Myotomen in der kaudalen Region vielleicht noch bestanden hatte, dass sie aber bald zugrunde ging und der kaudale Abschnitt des nephrogenen Stranges nunmehr zum Wolffschen Gang, welcher bereits in die Kloake einmündet, nähere Beziehungen gesucht hat. Der Strang bleibt in seinem ganzen Verlauf in einer gewissen Verbindung mit ihm, nicht nur an der Kreuzungsstelle. Er erreicht die Membrana reuniens anterior, in welche die Myotome noch lange nicht eingewachsen sind, und — darin erweist sich eine gewisse Selbständigkeit seiner Funktion — verbindet sich mit ihr.

Ich möchte diese Verbindung in eine sehr frühe Zeit verlegen, jedenfalls bald nachdem der Wolffsche Gang die Kloake erreicht hat; wenn nicht schon früher.

Alles andere ist sekundär.

Der nephrogene Strang bleibt lateral. Der Wolffsche Gang, der unterwegs noch den Ureter abspaltet und lateral liegen lässt, hat seine Hauptfunktion, auf die ich an anderer Stelle noch eingehen will, in einem medial-kaudal gerichteten Wachstum.

Die weiteren Veränderungen im kranialen Abschnitt dieses untersten Teiles des nephrogenen Stranges will ich nur kurz andeuten.

Die Nachniere entwickelt sich dorsalwärts, sie tritt aus der Front des nephrogenen Stranges heraus und unterbricht seine Kontinuität. Dadurch gewinnt der kaudale Rest des Stranges Beziehungen zum Wolffschen Gang, dem einzigen Organ, das jetzt in der Nähe ist; das heisst, sein Mesenchym verschmilzt mit dem Mesenchym des Ganges, oder besser gesagt, die Verbindung tritt ganz passiv deutlicher hervor. Der Müllersche

Gang ist ja um diese Zeit noch gar nicht angelegt; es handelt sich um Embryonen von 5—7 mm Körperlänge.

Es wird uns daraus verständlich, dass bei blossen Nierendefekten und Fehlen des Müllerschen Ganges der einen Seite bei Vorhandensein der Keimdrüse das Ligamentum inguinale stets vorhanden ist. Das Verschwinden der Nachniere kann nur sekundär sein.

Wenn Winkler bei einem „Pseudohermaphroditen“ mit Uterus bicornis angibt, dass rechts kein Ligamentum rotundum vorhanden war und die Tube mit blindem abdominalem Ende in der Nähe des Leistenringes dicht neben dem dort liegenden Hoden endete, so ist das ähnlich wie in den ganz analogen Fällen von Langer u. a. so aufzufassen, dass sich statt des Ligamentum rotundum ein Gubernaculum Hunteri ausgebildet hat, dass der Strang in der Hauptsache mit dem Wolffschen Gang in Verbindung geblieben ist und zu dem recht kümmerlichen Müllerschen Gang kaum Beziehungen gewonnen hat. Auch Siegenbeck findet nur eine Spur eines Ligamentum rotundum. Den angeblichen Defekt des Ligamentum rotundum, den einige Autoren (z. B. Rudolphi, 1909) bei Uterus bicornis erwähnen, darf man wohl so verstehen, dass das Ligament zu kurz, der eine Semiuterus zu straff an den Leistenring herangezogen war, als dass es hätte isoliert werden können.

Alle Fälle von Pseudothelie, in welchen der Hoden in den Leistenkanal tritt, haben ein Gubernaculum Hunteri und kein Ligamentum rotundum: oder die beiden scheinbar verschiedenen Gebilde sind so zu einem geworden, dass das Uterushorn dicht am Hoden sitzt (z. B. Pozzi). Als besonders deutliche Belege dafür möchte ich noch jene Fälle hervorheben, in welchen die eine Keimdrüse im Leistenkanal oder im Skrotum, die andere im Becken an Stelle des Ovarium gelegen war (Hengge, Schmorl u. a.). Hier ist immer nur auf jener Seite ein Ligamentum rotundum vorhanden, auf welcher die Keimdrüse nach Art des Ovariums sitzt, gleichgültig, ob der Uterus ein- oder zweihörnig oder einfach ist.

Wenn wir eine primäre Verschmelzung des kaudalen Endes des nephrogenen Stranges mit der Membrana reuniens anterior annehmen (worauf ich noch zurückkomme), so erklärt sich die

Entstehung des Leistenkanals von selbst. Die Ausläufer der Myotome umwachsen den ihnen im Wege stehenden Strang von allen Seiten; der Strang reserviert sich so den Kanal. Er zerfällt jetzt schematisch in einen intraperitonealen, intrakanalikulären und einen präinguinalen Abschnitt. Letzterer, das Ligamentum scroti, ist also nicht eine eigene, selbständige Bildung, kann auch tatsächlich in keiner Zeitperiode des fetalen Lebens gesondert für sich nachgewiesen werden.

Der nephrogene Strang wird zuerst von der dorsalen Seite her vom Mesoderm umfasst; hier treten die Myotome zuerst an ihn heran. Daher die konstante dorsale Lage im Leistenkanal. — Als ein Gewebe, dem eine gewisse aktive Selbständigkeit innewohnt, geht der Strang mit der Nachbarschaft Verbindungen ein: Verbindungen, die jedoch vielleicht zum Teil nur auf Verzögerungen im Wachstum zurückzuführen sind.

Eine Folge solcher früher Verbindung mit dem Peritoneum ist der Processus vaginalis peritonei, das Diverticulum Nuckii. Ich möchte es nicht als durch aktives Wachstum des Peritoneums entstanden auffassen, sondern als Stillstand, als Rückständigkeit. Dafür spricht, was z. B. schon Zuckerkandl und Strauss aufgefallen ist, dass bei Vorhandensein einer angeborenen Bruchpforte beim weiblichen Geschlecht auch die Adnexe stets in Nähe dieser Bruchpforte liegen und sehr häufig verkümmert sind. — Die peritoneale Ausstülpung entsteht dadurch, dass ein mit dem Strang fester verbundener Teil hängen bleibt, obwohl die Bauchdecken immer dicker werden und das übrige Peritoneum abschieben. Mit der Zunahme der Bauchwanddicke wird dieses Divertikel immer tiefer.

Wenn bei Adnexhernien des weiblichen Geschlechts ein Ligamentum rotundum vorhanden ist, so ist es stets sehr kurz (und dick), der Uterus dicht an den inneren Leistenring herangezogen. So erwähnt z. B. Fischer, dass die Torsionsstelle — es lag Stieldrehung der im Bruchsack befindlichen Adnexe vor — dicht am Uterus liege, das Ligamentum rotundum auffallend dick sei.

Eine weitere Folge der Verbindung mit der Bauchwandmuskulatur ist wohl das Eindringen von quergestreifter Muskulatur in das Ligament, die bei 27 cm langen Embryonen nach O. Frankl bereits bis in den intraabdominalen Abschnitt des Bandes, bei Neugeborenen bis fast zum Uterus reicht.

Ein weiteres Argument für die Auffassung, dass das Ligamentum rotundum nicht eine einfache Falte, sondern der noch in gewissem Sinne differenzierungsfähige nephrogene Gewebsstrang selbst ist, sehe ich in den innigen Beziehungen einerseits zum Deszensus testicularum und andererseits zur Ausbildung des äusseren Genitales.

Bisher ist ja eine Korrelation zwischen der Entwicklung des inneren und des äusseren Genitales nur in dem Sinne denkbar, dass gewisse allgemeine Wuchsstoffe oder Wachstumstendenzen lokal in spezifischer Weise einwirken. Stoffe oder Tendenzen, die bis zu einem gewissen Grade von der Keimdrüse protektiv beeinflusst werden.

Der folgende Erklärungsversuch soll nun nicht etwa einen durchaus eindeutigen Zusammenhang konstruieren: er will nur auf gewisse Wechselbeziehungen hinweisen, welche durch das Ligamentum inguinale vermittelt werden.

Der Deszensus testiculi ist verbunden mit einer Reduktion des Gubernaculum Hunteri. Es ist ja schon oft ausgesprochen worden, dass das Band den Hoden herunterzieht; auch sein Name deutet darauf; und ebenso oft ist die Behauptung bestritten worden. Ich glaube doch, dass ein Körnchen Wahres daran ist.

Mit der Reduktion des Gubernaculum ist stets verbunden eine sehr früh auffällige, nach meinen eigenen Beobachtungen Anfang des 3. Monats bereits ganz ausgesprochene Umwandlung des Gewebes in der Tiefe der Genitalwülste, die Vorbereitung für den Deszensus.

Was finden wir anatomisch bei Erwachsenen? Beim Weibe im Labium einen wohl abgegrenzten Fettkörper, in welchen makroskopisch nachweisbar das Ligamentum rotundum übergeht, abgesehen davon, dass Fasern auch bis an die Basis des Phallus (Klitoris) selbst reichen. Und beim Manne direkten Übergang des Gubernaculum Hunteri in das mächtig aufgelockerte Gewebe des Skrotum.

Ich entnehme daraus, dass sowohl der Fettkörper als das skrotale Bindegewebe direkt ein Produkt des nephrogenen Stranges ist; vielleicht steht auch der Schwellkörper des Genitalhöckers irgend in direkter Beziehung zu dem Strang.

Kräftige Ausbildung des kaudalen Endes des nephrogenen Stranges geht mit einer Verkürzung, einer Reduktion der übrigen

Teile, infolge davon mit Deszensus der Keimdrüse einher; die beiden Vorgänge hängen so zusammen, dass man sie eigentlich nicht recht in ein genetisches, kausales Nacheinander auflösen kann. Gleichzeitig damit kräftige Ausbildung der übrigen Teile des äusseren Genitales, Verschmelzung der Genitalfalten und Genitalwülste, dadurch gewissermassen Behinderung in der Ausbreitung des Sinus urogenitalis, Verschieben desselben in Röhrenform bis auf den Genitalhöcker; kurz: Ausbildung des männlichen Genitales.

Es ist naheliegend, dabei zugleich auch schon an die Keimdrüse selbst zu denken, deren primäre Mesenchymwucherung mit diesen Prozessen in Zusammenhang stehen dürfte. An anderer Stelle habe ich es schon hervorgehoben, dass Überwiegen des Bindegewebes zur Zerspaltung der Sexualzellen in Einzelelemente führt, während die Zellen sonst in längeren Verbänden bleiben bzw. in solche eintreten. Geringe Bindegewebswucherung: Hoden: dabei auch schwache Entwicklung des Ligamentum inguinale am kranialen, stärkere am kaudalen Ende; und umgekehrt beim Eierstock.

Geringere Wucherung des kaudalen Endes des nephrogenen Stranges bedingt keine Verkürzung der übrigen Teile: der Strang bleibt lang, kann sogar durch Aufnahme von Gewebe aus der Nachbarschaft verstärkt werden. Dabei bleiben die Genitalwülste klein, der Genitalhöcker, dem noch dazu der zweite Wachstumsimpuls von seiten des Sinus urogenitalis nur teilweise, in abgeschwächter Form zukommt, wird zur Klitoris. Eine Verschmelzung der beiden Seiten findet nicht statt, das Sinusepithel kann sich ausbreiten und bildet den Vorhof der Vulva.

Vielleicht lässt sich sogar die Auffassung stützen, dass das ganze Mesenchym des Genitalstranges von der Stelle der Verbindung mit dem Inguinalligament kaudalwärts, also des Uterus einerseits, des im kaudalen Abschnitt eine dickere Wand aufweisenden Vas deferens andererseits auf diese Weise vom nephrogenen Strang abstammt, und nur zum geringsten Teil von den Müllerschen und Wolffschen Gängen selbst. Es wäre das jedenfalls eine formal-genetische Deutung der Wandunterschiede zwischen Tube und Uterus, die sich z. B. mit den Angaben H. Bayers über die Uterusmuskulatur sehr gut deckt.

Ja, man kann die Hypothese noch weiter ausspinnen. Der Übergang des Inguinalligaments der Urniere vom Wolffschen auf



den Müllerschen Gang ist nur dann möglich, wenn das Ligament hier, in seinem kranialen Teil, eine bestimmte Proliferations- und Differenzierungsfähigkeit besitzt. Und mit dem Übergang entscheidet es sich, ob der Müllersche oder der Wolffsche Gang sich definitiv ausbildet, oder ob beide bestehen bleiben, eventuell beide rudimentär.

Unter Umständen können nämlich am kranialen oder am kaudalen Ende des nephrogenen Stranges Störungen eintreten. Verlängerung des kranialen Teiles bei normaler Entwicklung des kaudalen: Kryptorchis. Keimdrüse selbst fast immer zurückgeblieben, ihr Bindegewebsanteil vermehrt. Reduktion des kranialen Teiles bei geringer Entwicklung des kaudalen, also allgemeine Hemmung im nephrogenen Strang: Descensus der Eierstöcke. Keimdrüse auch zurückgeblieben, fetales Ovarium, Eiballenfollikel, weil der Bindegewebsanteil zu gering ist.

Stehenbleiben des kaudalen Endes auf halbem Wege bedingt alle verschiedenen Formen von *Sexus anzepts* (Kermauner) am äusseren Genitale, meist verbunden mit verschiedenen Störungen im Descensus etc., meist auch in der Ausbildung der Keimdrüse selbst, der Müllerschen und der Wolffschen Gänge; letzteres ein Beweis, dass die Störung nicht auf das Inguinalligament beschränkt ist, sondern die weitere Umgebung mit einbezieht.

Ich habe damit durchaus nur formale Momente besprochen, und glaube für die formale Genese im Descensus der Keimdrüse, in der Ausbildung des Genitales und in gewissen Missbildungen (Kryptorchis, Ovarialhernien, *Sexus anzepts*) wenigstens einen Weg der Erklärung gezeigt zu haben.

Die kausale Genese bleibt dabei vollständig unberührt.

Allein auch die formale Genese ist wichtig genug. Sie zeigt uns ausser den besprochenen Störungen auch noch Verwandtschaft mit anderen Störungen im nephrogenen Gewebsstrang, in der Entwicklung der Niere, der Urniere, der mannigfachsten Art. Ich behalte mir vor, an anderer Stelle auf diese Beziehungen einzugehen. Auch die Genese des *Uterus bicornis* (Thiersch, v. Winckel, O. Frankl) soll dort erörtert werden.

### Literaturverzeichnis.

- Bonnet: Lehrbuch der Entwicklungsgeschichte, 1907 (2. Aufl. 1912).
- Broman: Normale und pathologische Entwicklung des Menschen, 1911.
- Felix: Urogenitalapparat. in Keibel-Malls Handbuch der Entwicklungsgeschichte, 1911, Bd. 2.
- Fischer, O.: Weibliche Adnexe als Inhalt von Inguinalhernien. Archiv f. klin. Chirurgie, 1910, Bd. 93, S. 385.
- Frankl, O.: Das runde Mutterband. Denkschriften der Akademie der Wissenschaften in Wien, 1902, Bd. 74, math.-nat. Klasse.
- Frankl, O.: Über Missbildungen der Gebärmutter und Tumoren der Uterusligamente. Volkmanns Sammlung klin. Vorträge, 1903, Nr. 363.
- Hengge: Ein Beitrag zum Hermaphroditismus beim Menschen. Monatschrift für Geb. u. Gyn., 1902, Bd. 15.
- Kermauner: Sexus anzeps oder Hermaphroditismus. Frankfurter Zeitschrift für Pathologie, 1912, Bd. 11.
- Klaatsch, H.: Über den Descensus testicularum. Morphologisches Jahrbuch, 1890, Bd. 16.
- Langer, C.: Uterus masculinus eines 63jährigen Mannes. Zeitschr. der Gesellsch. d. Ärzte, Wien 1855, XI. Jahrg., S. 422.
- Meyer, R.: Virchows Archiv, Bd. 204, und Zeitschr. f. Geb. u. Gyn., Bd. 71, S. 304.
- Pozzi: Sur un pseudo-hermaphrodite androgynoïde. Annales des maladies des organes gén.-ur., 1897, Jan., No. 1, p. 62.
- Schmorl: Ein Fall von Hermaphroditismus. Virchows Archiv, 1888, Bd. 113, S. 229.
- Schwing: Zentralblatt für Gyn., 1889, S. 484.
- Siegenbeck van Heukelom: Über den tubulären und glandulären Hermaphroditismus beim Menschen. Zieglers Beiträge zur patholog. Anatomie, 1898, Bd. 23, S. 144.
- Strauss: Archiv für klin. Chirurgie, 1887, Bd. 35.
- Winkler: Über einen Fall von Pseudohermaphroditismus masc. ext. Inaug.-Diss., Zürich 1893.
- Zuckerkancl: Archiv für klin. Chirurgie, 1877, Bd. 20.

Aus dem Institut für vergleichende Anatomie der Kaiserl. Universität  
Jurjew, Dorpat. (Direktor Prof. Dr. W. Rubaschkin.)

## Die „basal gekörnten Zellen“ des Dünndarmepithels.

Von  
**Harry Kull.**

Hierzu Tafel XII und 1 Textfigur.

Unter der Bezeichnung „basal gekörnte Zellen“ versteht man gegenwärtig besondere, von Nicolas, Kultschitzky, Möller und Schmidt beschriebene Epithelzellen der Darmschleimhaut, die sich von den benachbarten Zellen durch die Anwesenheit feinsten Körnchen in ihrem basalen Teile unterscheiden.

Da die Angaben der genannten Forscher durchaus nicht übereinstimmen, sei mir, bevor ich über die Resultate meiner eigenen Untersuchungen berichten werde, eine kurze Literaturübersicht gestattet.

Nicolas (4) fand im Darm der Eidechse flaschenförmige Zellen, welche bis zur Oberfläche der benachbarten Zylinderepithelzellen reichen und mit äusserst feinen safraninophilen Körnchen dicht gefüllt sind. Sie unterscheiden sich deutlich von den Becherzellen und den Panethschen Zellen, können aber auch keine eingewanderten Leucocyten sein.

Ähnliche Zellen beschreibt Kultschitzky (2) im Darm des Hundes. Hier liegen die Körnchen stets in der unteren Hälfte der Zelle, welche sich sonst nicht von den gewöhnlichen Zellen der Schleimhaut unterscheidet. Färbt man kurze Zeit (24 Stdn.) mit Ehrlich-Biondi, so tingieren sich die Körnchen gelb, während sie bei langer Einwirkung des Gemisches (einige Tage) eine rote Farbe annehmen. Diese Eigenschaft der Körnchen, saure Farben (Orange und Säurefuchsin) aufzunehmen, weist unzweifelhaft auf ihre acidophile Natur hin.

Dieselben Zellen fand Möller (3) nicht nur bei dem Hunde, sondern auch bei der Katze, dem Rinde, dem Schaf und dem Schwein.

Im allgemeinen bestätigt er die Angaben Kultschitzkys, findet aber, dass die Dauer der Färbung im Gemisch von Ehrlich-Biondi nicht immer die Farbe bestimme, welche die Körnchen annehmen. Oft färbten sie sich schon nach 24 Stunden mit Säurefuchsin, gewöhnlich aber blieben sie in solchen Fällen gelb. Ausserdem können die Körnchen auch im oberen Teil der Zelle liegen.

Die „gelben Zellen“, welche Schmidt (6) beschreibt, unterscheiden sich von den früher bekannten basal gekörnten Zellen hauptsächlich dadurch, dass ihre Körnchen beim Fixieren in Müller-Formol eine gelbe Farbe annehmen, welche auch in Präparaten, die mit Alaunkarmin oder Hämatoxylin gefärbt sind, sichtbar bleibt. Diese Zellen kommen beim Menschen und auch beim Hunde im ganzen Darmtractus mehr oder weniger häufig vor.

Die Möglichkeit, dass die „gelben Zellen“ Ähnliches darstellen könnten, wie die von den vorhin genannten Forschern beschriebenen Zellen, kann Schmidt nicht ausschliessen; der Abbildung nach seien sie aber doch recht verschieden.

Die Schwierigkeit, sich aus diesen Angaben eine klare Vorstellung von den basal gekörnten Zellen zu bilden, erkennt man am besten im Referat A. Oppels (5), welcher sich dahin ausspricht, dass selbst Schmidt seine Zellen nicht mit den von Nicolas, Kultschitzky und Möller beschriebenen sicher identifizieren konnte.

Schliesslich erwähnt M. Kaufmann-Wolf (1) die basal gekörnten Zellen des Menschen in einer vor kurzem erschienenen Arbeit und meint, sie hätten bis jetzt nicht die gebührende Würdigung gefunden.

### Eigene Untersuchungen.

Zum Fixieren der basal gekörnten Zellen eignet sich vorzüglich das von Kopsch angegebene Gemisch aus doppelchromsaurem Kalium und Formol. Beim Färben der dünnen Paraffinschnitte (2—5  $\mu$ ) gebrauchte ich ausser der Kontrollfärbung nach Ehrlich-Biondi hauptsächlich meine Färbung mit Hämatoxylin, Victoriablau und Eosin, welche ich in Bd. 77 dieses Archivs schon beschrieben habe. Hier möchte ich noch eine kleine Verbesserung anführen, die der ganzen Methode eine wesentlich grössere Sicherheit gibt.

Das Gelingen der Färbung hängt hauptsächlich vom Victoriablau ab; je besser dieses färbt, um so besser werden auch die Präparate; das Victoriablau hängt aber seinerseits vom Jod ab. Wenn man nun mit Jod zu stark gebeizt hat oder auch das Jod ungenügend ausgewaschen ist, bildet das Victoriablau Niederschläge, die sich in Alkohol nicht mehr lösen und dem Präparat ein scheckiges Aussehen geben. Beizt man aber zu schwach, so wird die ganze Färbung unbefriedigend. Meine Verbesserung besteht darin, dass ich die Schnitte mit Nelkenöl aufhelle, welches alles überflüssige Victoriablau auflöst. Der Vorteil besteht also darin, dass man jetzt ruhig mit Jod beizen kann, ohne eine Überfärbung mit Victoriablau fürchten zu müssen. Der Verlauf der Färbung ist folgender: zuerst werden die Kerne mit Alaunhämatoxylin gefärbt und darauf wird der Schleim mit Delafield-

schem Hämatoxylin tingiert. Nun kommen die Schnitte in Jodtinktur, welche mit 50° Alkohol abgespült wird. Darauf wird erst mit Victoriablau und dann mit Eosin gefärbt, mit Alkohol differenziert, in Nelkenöl aufgehellt, mit Xylol ausgewaschen und in Balsam eingeschlossen.

Im Resultat erhält man eine tief himbeerrote Färbung der acidophilen Granulationen (Abb. 7 u. 15), während das Plasma blassrosa bleibt. Die Schmidtschen „gelben Zellen“, welche ich

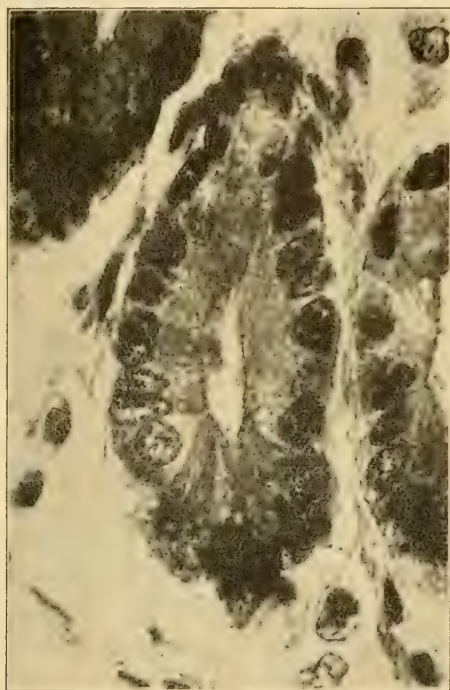


Fig. 1. (Erklärung S. 194.)

bei Mensch, Katze, Igel und Fledermaus gesehen habe, bleiben ungefärbt, das heisst, sie behalten ihre gelbe Farbe, die sie bei der Fixierung mit doppelchromsaurem Kalium angenommen haben. Dass dieses wirklich der Fall ist, sieht man am besten in Präparaten, welche mit Formol fixiert waren.

Es sind also Zellen mit „chromaffinen“ Granulationen, welche deshalb eben eine gewisse Ähnlichkeit mit den „chromaffinen“ Elementen der Paraganglien haben.

Da die Bezeichnung „chromaffin“ auf die chemische Beschaffenheit hindeutet und nicht, wie es Schmidt anzunehmen scheint, unzertrennlich mit dem Begriff vom sympathischen Nervensystem verbunden ist, möchte ich die Schmidtschen „gelben Zellen“ lieber „chromaffine Zellen“ nennen. Es geschieht dieses hauptsächlich aus dem Grunde, weil in der Literatur schon acidophile Zellen beschrieben sind, welche sich nach Ehrlich-Biondi auch gelb färben können (Kultschitzky, Möller). Wie aber meine Untersuchungen zeigen werden, sind die Zellen Kultschitzkys von den chromaffinen Zellen ganz verschieden.

Bezüglich der basal gekörnten chromaffinen Zellen im Darmepithel des Menschen kann ich noch einige Angaben machen, welche die Untersuchungen Schmidts ergänzen. Schmidt kann nicht entscheiden, ob diese Zellen mit ihrem freien Ende das Darmlumen erreichen.

In meinen Präparaten sieht man fast überall die Zellkonturen; daher kann man auch feststellen, dass die chromaffinen Zellen ebenso die freie Oberfläche erreichen, wie das mit den gewöhnlichen Zellen der Fall ist (Abb. 1, 2, 3, 8). Bisweilen färbt sich die obere Hälfte einer chromaffinen Zelle heller, und in solchen Fällen tritt die Grösse und die Form der Zelle besonders deutlich hervor, wie das auf der Mikrophotographie zu sehen ist. Auf derselben Abbildung sieht man auch deutlich den charakteristischen hellen und bläschenförmigen Kern einer solchen Zelle: ausserdem ist die ganze Zelle bedeutend breiter als die Nachbarzellen. Die letzte Eigenschaft ist aber nicht so beständig wie die ersten: vielmehr hängt die Breite der Zelle von der Zahl der chromaffinen Körnchen ab. Die Körnchen füllen in allen Fällen den ganzen Raum zwischen Zellbasis und Kern und umringen den letzteren halbmondförmig (Abb. 1, 2, 8). In den meisten Fällen ist die Basis einer chromaffinen Zelle nicht viel breiter als die Basis der benachbarten Zellen: immer aber ist die Zelle selbst kegelförmig (Abb. 1 u. 8). In einigen Zellen sind die Körnchen aber zahlreicher und füllen die untere Hälfte der Zelle so vollkommen, dass ihre Seitenwände vorgewölbt werden (Abb. 2). Endlich findet man in ganz seltenen Fällen die Körnchen auch in der oberen Hälfte der Zelle, über dem Kern (Abb. 3).

Die chromaffinen Zellen kommen beim Menschen recht spärlich vor, liegen aber nicht nur in den Lieberkühnschen

Drüsen, wie Schmidt angibt, sondern ebenso oft auch auf den Zotten. Über die durchschnittliche Häufigkeit dieser Zellen lassen sich begreiflicherweise nur annähernde Angaben machen. Es scheint mir, dass ich mich nicht zu sehr täusche, wenn ich ihre Zahl auf 3—5 Zellen in einem Längsschnitt (5  $\mu$ ) einer Zotte angebe.

Ausser den chromaffinen Zellen kommen im Dünndarmepithel des Menschen noch andere basal gekörnte Zellen vor, welche ich mit den von Kultschitzky und Möller beschriebenen acidophilen Zellen identifizieren kann. Der Unterschied zwischen beiden Zellarten besteht hauptsächlich in der Färbbarkeit der Körnchen. Während die chromaffinen Zellen in meinen Präparaten gelb bleiben, nehmen die Granula der acidophilen Zellen eine tief himbeerrote Färbung an, welche mit der Farbe der benachbarten eosinophilen Leucocyten vollkommen übereinstimmt (Abb. 7). Färbt man mit Ehrlich-Biondi, so bleiben die chromaffinen Zellen auch gelb, die acidophilen aber tingieren sich mit dem Säurefuchsin schmutzig rot. Der Beschreibung Kultschitzkys entspricht nicht nur die Farbreaktion der Körnchen, sondern auch ihre Lage zwischen der Basis der Zelle und ihrem Kern (Abb. 6, 7, 8 und 9). Selten wird die Zelle von den Körnchen so stark gefüllt, dass ihre Seitenwände vorgewölbt werden (Abb. 8), und noch seltener liegen die Körnchen auch über dem Kern (Abb. 9).

Nur darin kann ich die Angaben Kultschitzkys nicht bestätigen, dass manchmal in den Zellen sehr wenig Körnchen sein könnten. Nach meinen Beobachtungen ist der basale Teil der Zelle immer gefüllt. Vergleicht man jedoch sehr viele acidophile Zellen untereinander, so sieht man, dass die Granula durchaus nicht überall gleich deutlich ausgeprägt und gleich intensiv gefärbt sind (Abb. 4, 5, 6, 7, 8 und 9). Ja, man findet sogar Zellen, welche in ihrem basalen Teile eine anscheinend strukturlose, mehr oder weniger rot gefärbte Masse enthalten (Abb. 5). Einige Zellen sogar unterscheiden sich von den gewöhnlichen Zylinderzellen nur dadurch, dass ihr basaler Teil etwas dunkler gefärbt ist (Abb. 4). Man könnte beinahe annehmen, dass es hier Übergangsstadien zwischen Zylinderzellen und acidophil gekörnten Zellen gäbe. Dafür spricht der Umstand, dass die Färbbarkeit der Granula genau mit ihrer Deutlichkeit übereinstimmt, denn die hellsten Granula sind die undeutlichsten (Abb. 6), und die intensiv gefärbten sind am besten ausgeprägt (Abb. 7, 8, 9). Ausserdem füllen die helleren

Granula die Zelle nie so stark, wie es bei den intensiv gefärbten oft vorkommt (Abb. 6, 7, 8, 9). Die grosse Seltenheit der allerjüngsten Übergangsstadien (Abb. 4, 5) spricht aber gegen diese Annahme.

Die basal gekörnten Zellen mit acidophilen Granulationen kommen auf den Zotten und auch in den Lieberkühnschen Drüsen vor. Häufiger findet man sie im Ileum, spärlicher im Jejunum, im Duodenum jedoch scheinen sie vollständig zu fehlen. Im grossen Ganzen sieht man sie ebenso oft wie die chromaffinen Zellen.

Vergleicht man nun die acidophilen Zellen mit den chromaffinen, so fällt sofort ihre sehr grosse Ähnlichkeit auf (Abb. 1 und 7, 2 und 8, 3 und 9). Der wichtigste Unterschied ist ja die Färbbarkeit der Granula: ausserdem sind die Kerne der chromaffinen Zellen meistens kugelförmig (Abb. 1—3), während die acidophilen Zellen gewöhnliche Kerne haben (Abb. 7—9). Schliesslich kann man noch konstatieren, dass die acidophilen Granula ein wenig kleiner sind als die chromaffinen. Sonst sind alle übrigen Merkmale der Zellen, namentlich ihre Grösse und Form und auch die Anzahl und Lagerung der Körnchen, einander vollkommen identisch. Diese merkwürdige Ähnlichkeit will geradezu zur Annahme zwingen, dass die beiden Zellarten verwandt seien, und dass die eine Zellart aus der anderen entstanden sein könnte.

Gegen diese Annahme spricht jedoch der Umstand, dass zwischen beiden Zellarten überhaupt keine Übergangsstadien vorhanden sind, denn überall unterscheiden sich die gelben chromaffinen Körnchen scharf von den tief himbeerroten acidophilen. Ausserdem sah ich im Duodenum menschlicher Föten (7 und 8 Monate) reichliche chromaffine Zellen, die acidophilen Zellen dagegen fehlten hier ganz und traten erst im Jejunum auf. Endlich kann man bei beiden Zellarten jüngere und ältere Formen unterscheiden. Die jüngeren Stadien enthalten noch wenig Körnchen, so dass die Zelle nicht viel breiter als eine gewöhnliche Epithelzelle ist; die älteren sind schon reichlicher gefüllt, werden daher auch bedeutend breiter und bisweilen enthalten sie so viel Körnchen, dass die letzteren sogar über dem Kern liegen können (Abb. 1, 2, 3, 7, 8 und 9). Ja, bei den acidophilen Zellen scheinen Übergangsstadien zwischen ihnen und den gewöhnlichen Zylinderepithelzellen vorzukommen. Gerade dieser Umstand, dass beide Zell-



arten unabhängig voneinander junge und ältere Formen bilden, spricht, meiner Meinung nach, am besten gegen ihre Verwandtschaft. Denn, wenn man annehmen sollte, dass die eine Zellart durch ihre allmähliche Umbildung die Zellen der anderen Art gäbe, könnte doch die erstere nicht auch so vollkommen entwickelte Formen bilden, wie es mit der letzteren der Fall ist.

Auf Grund dieser Beobachtungen muss ich annehmen, dass die chromaffinen und die acidophilen Zellen zwei voneinander unabhängige Zellarten sind, welche nur eine gewisse äussere Ähnlichkeit haben.

Ebenso liegen die Verhältnisse bei der Katze, bei der Fledermaus und beim Igel, wo auch chromaffine und acidophile basal gekörnte Zellen vorkommen. Diese Zellen der genannten Tiere unterscheiden sich von den homologen Zellen des Menschen nur durch ihre äussere Gestalt, welche jedoch von der schmäleren und höheren Form der Dünndarmepithelzellen dieser Tiere abhängt. Aus demselben Grunde haben die chromaffinen Zellen auf den Zotten keinen kugelförmigen Kern (Abb. 10), während solche Kerne in den Lieberkühnsehen Drüsen gar nicht so selten sind (Abb. 11).

Gegen die Verwandtschaft der chromaffinen und acidophilen Zellen sprechen besonders auch die Befunde beim Meerschweinchen. Hier gibt es überhaupt keine acidophilen Zellen, und dennoch sind hier sehr schöne chromaffine Zellen vorhanden. Die chromaffinen Zellen des Meerschweinchens unterscheiden sich aber so beträchtlich von den homologen Zellen des Menschen und der anderen genannten Tiere, dass ich ihnen meine besondere Aufmerksamkeit zuwenden muss. Ausserdem konnte ich in der Literatur überhaupt keine Angaben über diese Zellen finden.

Von den chromaffinen Eigenschaften der Körnchen kann man sich leicht überzeugen, wenn man mit doppelchromsaurem Kalium fixierte Schnitte nur mit Alaunkarmin färbt (Abb. 12). In solchen Präparaten findet man die chromaffinen Zellen leicht und kann deutlich sehen, wie sich die gelbe Farbe der Körnchen von der grünlich-gelben Farbe der roten Blutkörperchen unterscheidet. Beim Färben nach meiner Methode mit Hämatoxylin, Victoriablau und Eosin bleiben die Körnchen auch gelb, werden

aber vom Eosin auch ein wenig tingiert, so dass sie eine leuchtendere und dunklere Farbe erhalten (Abb. 13). Dieselbe Erscheinung kommt auch bei den chromaffinen Zellen des Menschen beständig vor.

Die eigentümliche Besonderheit der chromaffinen Zellen des Meerschweinchens besteht darin, dass die chromaffinen Körnchen immer fast die ganze Zelle ausfüllen und nie auf den Raum zwischen Zellbasis und Kern beschränkt sind, wie es beim Menschen der Fall ist. Aus diesem Grunde befindet sich die Hauptmasse der Körnchen im oberen Teil der Zelle, über dem Kern (Abb. 12, 13, 14), welcher gewöhnlich ganz an der Zellbasis liegt. Nur in seltenen Fällen, wo die Anzahl der Körnchen eine besonders grosse ist, drängen sie sich reichlich auch zwischen Kern und Zellbasis, so dass ersterer fast in der Mitte der Zelle liegt (Abb. 13, c).

Weiter besitzen alle chromaffinen Zellen des Meerschweinchens noch eine Besonderheit, welche ein wenig an die Verhältnisse beim Menschen erinnert. Es ist nämlich nie die ganze Zelle mit den Körnchen gefüllt, sondern immer ist ihre äusserste Spitze leer (Abb. 13, 14). Dieser leere Raum ist gewöhnlich sehr klein und ragt keilförmig in die Zelle hinein. Seine Grenzen sind nicht immer scharf, da die Körnchen an seinen Rändern nicht so dicht liegen, wie in der übrigen Zelle.

Die Beständigkeit dieser Erscheinung weist unzweifelhaft darauf hin, dass sie eng mit der physiologischen Funktion der Zelle verbunden ist. Demnach kann man die chromaffinen Zellen des Meerschweinchens auch als basal gekörnte bezeichnen, da auch bei ihnen der basale Raum mit Körnchen gefüllt ist, die Spitze aber leer bleibt (Abb. 14).

Dieses trifft aber nur bei den Exemplaren zu, welche in den Lieberkühnschen Drüsen liegen, denn es ist eine weitere Besonderheit der chromaffinen Zellen des Meerschweinchens, dass ihre charakteristischen Eigenschaften davon abhängig sind, an welcher Stelle der Darmschleimhaut die betreffende Zelle liegt. Man kann sogar eine vollkommene Gesetzmässigkeit feststellen, welche sich darin äussert, dass die tief liegenden Zellen alle positiven Eigenschaften in bedeutend grösserem Maße besitzen als die höher liegenden. Deshalb lassen sich zwei Typen aufstellen, welche durch Übergangsstadien verbunden werden. Der erste Typus liegt in den Lieberkühnschen Drüsen und zeichnet

sich aus durch die Grösse seiner Zellen, durch ihren Körnerreichtum und durch ihren grossen, kugelförmigen Kern. Sogar innerhalb dieses Typus lässt sich die genannte Gesetzmässigkeit verfolgen (Abb. 13a, b, c).

Die Zellen des zweiten Typus befinden sich auf den Zotten, wo sie sich von den gewöhnlichen Epithelzellen fast nur durch die Körnchen unterscheiden (Abb. 15). Ihr Kern liegt annähernd in einer Höhe mit den benachbarten Kernen und unterscheidet sich kaum von ihnen. Die Breite der Zelle ist sehr gering und hängt gewiss von der kleinen Zahl der Körnchen ab. Dennoch sammelt sich auch in diesen Zellen die Hauptmasse der Körnchen über dem Kern, so dass der basale Teil nicht einmal ganz gefüllt wird (Abb. 15). Ebenso bleibt auch hier die Spitze der Zelle leer, so dass der keilförmige Raum besonders tief in die Zelle hineinragt.

Diese Gesetzmässigkeit weist darauf hin, dass die physiologische Tätigkeit der chromaffinen Zellen des Meerschweinchens hauptsächlich auf die Lieberkühnschen Drüsen beschränkt ist. Deshalb findet man sie hier auch viel häufiger als auf den Zotten.

Beim Menschen und bei den anderen von mir untersuchten Tieren lässt sich überhaupt keine Abhängigkeit der Zellen von ihrer Lage nachweisen. Deshalb glaube ich annehmen zu können, dass die betreffenden Zellen des Meerschweinchens sich nicht nur äusserlich, sondern auch funktionell von den homologen Zellen des Menschen unterscheiden.

Über die Funktion der basal gekörnten Zellen habe ich keine Aufschlüsse erhalten. Es lässt sich aber die Vermutung aussprechen, dass sie mit der Nahrungsaufnahme, wie es Kultschitzky annimmt, in keinem innigen Verhältnis steht, da die Zahl solcher Zellen bei hungrigen und gefütterten Tieren ungefähr die gleiche ist.

Mit den Panethschen Zellen haben die basal gekörnten keinen Zusammenhang, da sie auch bei der Katze vorkommen, welche ja keine ausgesprochenen Panethschen Zellen besitzt, andererseits aber bei der Maus vollkommen fehlen.

### **Zusammenfassung.**

1. Im Dünndarmepithel des Menschen, der Katze, des Igels und der Fledermaus gibt es besondere Zellen, welche in ihrem basalen Ende sehr feine chromaffine Körnchen enthalten.

2. Ausser den chromaffinen Zellen gibt es hier noch Zellen mit feinsten acidophilen Granulationen in ihrem basalen Ende.

3. Die chromaffinen und acidophilen Zellen sind zwei verschiedene, von einander unabhängige Zellarten.

4. Im Dünndarmepithel des Meerschweinchens gibt es besondere, in der Literatur bisher noch nicht beschriebene, chromaffine Zellen, welche sich von den homologen Zellen des Menschen bedeutend unterscheiden; acidophile Zellen fehlen beim Meerschweinchen.

---

### Literaturverzeichnis.

1. Kaufmann-Wolf, M.: Kurze Notiz über Belegzellen, Panethsche Zellen und basal gekörnte Zellen im Darm des Menschen. *Anat. Anz.*, Bd. 39, 1911.
2. Kultschitzky, N.: Zur Frage über den Bau des Darmkanals. *Archiv f. mikr. Anat.*, Bd. 49, 1897.
3. Möller, W.: Anatomische Beiträge zur Frage von der Sekretion und Resorption in der Darmschleimhaut. *Zeitschr. f. wiss. Zoologie*, Bd. 66, 1899.
4. Nicolas, A.: Recherches sur l'épithélium de l'intestin grêle. *Internat. Monatsschr. f. Anat. u. Physiologie*, Bd. 8, 1891.
5. Oppel, A.: Verdauungs-Apparat. *Ergebnisse der Anatomie und Entwicklungsgeschichte*, Bd. 14, 1904.
6. Schmidt, J. E.: Beiträge zur normalen und pathologischen Histologie einiger Zellarten der Schleimhaut des menschlichen Darmkanals. *Arch. f. mikr. Anat.*, Bd. 66, 1905.

---

### Erklärung des Mikrophotogramms im Text und der Abbildungen auf Tafel XII.

Das Mikrophotogramm ist vom Verfasser aufgenommen worden und zeigt eine Lieberkühnsche Drüse eines 8 Monate alten menschlichen Fötus.

Man sieht deutlich eine chromaffine Zelle, welche das Drüsenlumen erreicht. (Es scheint, dass die chromaffine Zelle sich plötzlich verjüngt und erst dann das Lumen erreicht. Dieses ist aber eine Täuschung, da die eigentliche Eintrittsstelle ein wenig tiefer liegt und das Objektiv auf ihren oberen Rand eingestellt ist.)

Obj. Zeiss homog. Immers. 3 mm; Apert. 1,30, Projektions-Okular 4 und Cameralänge 75 cm. Vergrößerung 1000fach.

Die Abbildungen 1—13 und 15 sind bei 1000facher Vergrößerung gezeichnet (Zeiss Apochromat 1,5 mm; Komp.-Okular 6).

Die Abbildung 14 ist bei 2000facher Vergrößerung gezeichnet (Apochr. 1,5 mm, Komp.-Okular 12).

Färbung der Präparate, nach welchen Abb. 1—11 und 13—15 hergestellt wurden, mit Hämatoxylin, Victoriablau und Eosin.

Abb. 1—9. Zottenepithel eines 8 Monate alten menschlichen Fötus.

Abb. 1. Gewöhnliche chromaffine Zelle.

Abb. 2. Körnchenreiche chromaffine Zelle.

Abb. 3. Seltene Form einer chromaffinen Zelle.

Abb. 4 und 5. Übergangsstadien von gewöhnlichen Zellen zu den acidophilen Zellen.

Abb. 6. Acidophile Zelle mit undeutlichen, schwach gefärbten Körnchen.

Abb. 7. Gewöhnliche acidophile Zelle; unten zwei eosinophile Leucocyten.

Abb. 8. Chromaffine und acidophile Zelle mit vielen Körnchen.

Abb. 9. Seltene Form einer acidophilen Zelle.

Abb. 10. Chromaffine und acidophile Zellen im Zottenepithel der Katze.

Abb. 11. Chromaffine und acidophile Zellen in einer Lieberkühnschen Drüse der Katze.

Abb. 12. Lieberkühnsche Drüse des Meerschweinchens mit chromaffinen Zellen. Alaunkarmin.

Abb. 13. Verschiedene chromaffine Zellen und Panethsche Zellen des Meerschweinchens in einer Lieberkühnschen Drüse.

Abb. 14. Chromaffine Zelle des Meerschweinchens.

Abb. 15. Chromaffine Zellen im Zottenepithel des Meerschweinchens. Unten ein eosinophiler Leucocyt.

Aus dem pathologischen Institut der Universität Freiburg i. Br.

## Untersuchungen über die Histologie der Uterusschleimhaut.

Von

Dr. S. H. Geist, New York.

Hierzu Tafel XIII (Fig. 1—6).

Die verschiedenen Ansichten, die heutzutage über die normale Histologie der Uterusschleimhaut herrschen, haben Herrn Professor Schridde veranlasst, mich mit Untersuchungen auf diesem Gebiete zu betrauen. Bevor ich auf meine eigenen Befunde eingehe, will ich in kurzen Strichen die einzelnen Anschauungen anderer Autoren über den Aufbau der Uterusschleimhaut hier anführen.

Seit dem Erscheinen der Arbeit von Hitschmann und Adler beschäftigten sich eine Anzahl Autoren mit der Frage der zyklischen Umwandlungen der Uterusschleimhaut der geschlechtsreifen Frau, sowohl unter normalen wie pathologischen Verhältnissen, um eine bestimmte Norm feststellen zu können.

Hitschmann und Adler untersuchten ein grosses Material und kamen zu dem Schlusse, dass die Uterusschleimhaut bestimmten zyklischen Umwandlungen unterworfen sei, die normalerweise — abhängig vom Menstruationstypus — zeitlich schwanken, und zwar zwischen drei oder vier Wochen. Sie zerlegten diese Periode in vier scharf voneinander getrennte Phasen, das prämenstruelle, menstruelle, postmenstruelle und das Intervallstadium. Unter der prämenstruellen Phase verstehen sie die Zeit vom 6. bis 7. Tage vor und bis zum Tage des Menstruationseintrittes.

In diesem Stadium beschreiben sie eine Scheidung der Schleimhaut in einen kompakten und einen spongiösen Teil. Die Drüsen sind vergrössert, erweitert, mit ausgedehnten Buchten versehen und mit Sekret gefüllt. Die Epithelzellen selbst sind vergrössert, blass, gequollen; die Kerne sind nur schlecht gefärbt, und der Zelleib zeigt granuliertes Aussehen. Diese Vorgänge halten sie für den Ausdruck sekretorischer Tätigkeit.

Ihrer Angabe nach fanden sich keine ausgesprochenen Flimmerzellen, sondern nur gruppenweise angeordnete oder auch

vereinzelte Zellen mit ziemlich hohem Aufsatz, in denen sie zwar keine deutlichen Cilien unterscheiden konnten, diese Zellen aber dennoch als Flimmerzellen ansprachen.

Auch in den übrigen Phasen vermissten Hitschmann und Adler die Flimmerzellen oder fanden sehr selten und spärlich cilientragende Zellen.

Im Stroma beschreiben diese Untersucher eine decidua-ähnliche Reaktion, hauptsächlich im Oberflächenbindegewebe.

Während der menstruellen Phase werden die Drüsen wieder kleiner, die Schlangelung viel geringer, das Lumen wird enger und das Epithel kleiner und niedriger. Hitschmann und Adler nehmen an, dass das Epithel teilweise -- sowohl an der Oberfläche wie in den Drüsen -- ausgestossen wird. Die Schleimhaut wird mit Blut überschwemmt, und in ihr treten zahlreiche Lymphocyten und Leukocyten auf. Die Flimmerzellen erwähnen sie in diesem Stadium überhaupt nicht.

Postmenstruell nehmen die Drüsen wieder schmale und gerade Formen an. Das Epithel ist niedrig, die Kerne sind oval, verhältnismässig gross und gut gefärbt. Im Epithel fehlt jedes Zeichen der Sekretionstätigkeit, in den Drüsen dagegen findet man gelegentlich noch Reste von Schleim. Während des postmenstruellen Stadiums finden sich zahlreiche Kernteilungsfiguren im Epithel und Bindegewebe. Die Stromazellen sind lang und spindlig, besitzen ovalen, gutgefärbten Kern und sehr wenig Protoplasma. Dies Stadium dehnen sie vom 1. bis 5. Tage nach der Menstruation aus. Auch hier sind die Flimmerzellen nicht besonders beschrieben.

Sodann folgt das Intervallstadium, wo das Epithel wieder höher als postmenstruell ist, die Drüsen anfangs leicht, allmählich immer stärker geschlangelt sind, bis sie endlich wieder den prämenstruellen Typus erreicht haben. In der ersten Hälfte dieses Stadiums finden sich ebenfalls ziemlich reichlich Kernteilungsfiguren. Flimmerzellenbefunde sind auch hier nicht hervorgehoben.

Die meisten Autoren stimmen in bezug auf die zyklischen Umwandlungen mit Hitschmann und Adler überein, nur über manche Zellarten gehen die Meinungen auseinander. Eine scharfe Unterscheidung von vier Phasen wurde von den Beobachtern verneint, welche die einzelnen Phasen weniger deutlich ausgesprochen

finden und Übergang der einen in die andere beschrieben. Am weitesten ging Büttner, der das sogenannte Intervall in noch zwei weitere Unterabteilungen zerlegt, das Frühintervall, wo viele Drüsen noch denen des postmenstruellen Stadiums gleichen, und das Spätintervall, wo eine Anzahl Drüsen vom Typus des prämenstruellen zutage treten.

In einer neuerdings erschienenen Arbeit von Keller und Schickele kommen die Autoren dazu, die zyklische Umwandlung der Drüsen, wie Hitschmann und Adler sie als typisch und normal annehmen, zu verneinen. Sie beschreiben den Befund der angeblich prämenstruellen Drüsen auch in den übrigen Stadien und das Fehlen dieser typischen Drüsen während der prämenstruellen Phase in vielen Fällen. Ihrer Annahme nach nehmen nicht alle Drüsen an dieser Umwandlung teil, und die daran beteiligt sind, sind es doch nicht in gleichem Maß und in gleicher Weise. Sie beschreiben, ähnlich wie Hitschmann und Adler, eine Zelländerung dahin, dass prämenstruell das Epithel hohe, blasse Zellformen aufweist, die keulenförmige Vortreibungen nach dem Lumen und das Auftreten feiner Körnchen und Krümeln innerhalb des Protoplasmas erkennen lassen.

Im Stroma erwähnen sie den Befund charakteristischer Veränderungen, die vom 9. Tage vor bis zum 4. Tage nach der Menstruation nachweisbar sind; es sind dies die Hyperämie, Gefässerweiterung, Quellung und deciduaähnliche Umwandlung der Stromazellen mit Austritt von Flüssigkeit. Sie halten diese Veränderungen wie auch diejenigen am Epithel für die charakteristischen, nicht aber die Drüsenveränderungen.

In der Beschreibung von Hitschmann und Adler findet sich keine Unterscheidung der verschiedenen epithelialen Zelltypen, mit Ausnahme der erwähnten eigenartigen Zellen mit hohem Aufsatz, die sie für Flimmerzellen hielten. Lott erwähnt ebenfalls einen solchen Zelltyp und sprach sie ebenso als Wimperzellen an.

Die Frage der Flimmerzellen wurde von vielen Autoren erörtert, aber alle scheinen mit Hitschmann und Adler darin übereinzustimmen, wenn sie sagen, dass in Fällen, wo Flimmerzellen als regelmässiger Befund in fixierten Präparaten beschrieben sind, „die Wahrheit der Konvention zum Opfer gebracht wurde“.

Mandl sagt: „dass das Epithel der Uterusschleimhaut nicht immer ein flimmerndes ist. Aber wenn es auch flimmernd vor-



gefunden wird, können sich doch streckenweise Partien finden, in denen die Zellen der Cilien entbehren. Das Flimmerepithel des Uterus zeigt zur Zeit, wo es nicht flimmernd ist, Bilder sekretorischer Tätigkeit.“

Ferner behauptet er, dass während der Menstruation und kurz nachher — oder mit anderen Worten: während des postmenstruellen und menstruellen Stadiums — die Flimmern verschwinden und im Intervall regenerieren.

Hoehne hat die Flimmerzellen „diskontinuierlich, herdförmig, insulärer Weise“ gefunden, und er nimmt an, dass diese insuläre Anordnung und der Cilienschwund durch einen Funktionswechsel der Flimmerzellen erklärt werde. Er glaubt weiter, dass wenn Flimmerepithel während der Menstruationszeit gefunden werde, dies durch abnorme Erscheinungen erklärt werden müsse.

Bayer beschreibt, dass bis wenige Tage vor der Menstruation regelmässig Flimmerepithel nachweisbar sei, postmenstruell jedoch fehle. Er schliesst daraus, dass während der Menstruation das Flimmerepithel geschwunden sein müsse.

Henle erwähnt in seinem Handbuch der systematischen Anatomie des Menschen die Tatsache, dass das Drüsenepithel sich vom Oberflächenepithel dadurch unterscheide, dass letzteres bedeutend mehr Flimmerzellen aufweise.

Heimmerding er beschreibt Flimmerzellenbefunde in einem graviden Uterus der 5. bis 6. Woche.

Hitschmann und Adler glauben an die oben erwähnte Möglichkeit eines Funktionswechsels der Flimmerzellen und finden Beziehungen zwischen dieser Rückbildung und der sekretorischen Tätigkeit der Schleimhaut.

Über die sekretorischen Vorgänge herrschen noch verschiedene Anschauungen. Eine Anzahl Autoren erwähnen sie überhaupt nicht. Andere hingegen, wie Chrobak, Rosthorn, geben an, dass nur die Cervix der schleimproduzierende Teil sei, und dass das Corpus ein mehr seröses Produkt liefere. Waldeyer und Gebhardt führen nur an, dass das Sekretionsprodukt des Uterus ein minimales sei.

Hitschmann und Adler beschäftigten sich ebenfalls mit dieser Frage und beschreiben Veränderungen in den Zellen, welche ihren Höhepunkt prämenstruell erreichen und gekennzeichnet sind

durch Quellen der Zelle, Anwesenheit von Granula im Zellkörper und der Existenz typisch gefärbter Sekretionsmassen im Lumen.

Wegelin konstatierte bei seinen Untersuchungen über den Glykogengehalt der Uterusschleimhaut ebenfalls eine regelmässige Glykogenzunahme in den Zellen, welche ihren Höhepunkt prämenstruell und in der Schwangerschaft erreichte. Das Glykogen fand sich in grosser Quantität entweder im oberen Pol oder in geringerer im unteren Pol des Zelleibes, nie aber im Kern.

Neben anderen im Epithel vorhandenen Zellarten ist eine eigentümliche, die sogenannte „Stiftchenzelle“ zu nennen, die von Barfurth zuerst beschrieben und von ihm als degenerierte Form angesprochen wurde.

Auch Albrecht und Logothetopolus hielten sie für einen degenerativen Typus, und diese Zellen machten ihnen den Eindruck sekretorischer Zellen, die ihrer Sekretionsfähigkeit verlustig gegangen, von den umgebenden Zellen zusammengepresst und degeneriert waren, wengleich in den Drüsenlumina solche Zellen niemals gefunden wurden.

Büttner beschreibt Pyknose im Epithel und nimmt an, dass sie in bestimmten Beziehungen zur Menstruation stehe und den Untergang einzelner Zellen anzeige.

Auch Keller und Schickele erwähnen ähnliche Befunde, die sie in der Mehrzahl der Fälle erhoben, und hielten sie ebenfalls für Untergangsformen.

Die im Stroma vorkommenden Bindegewebszellen sind in ihren zyklischen Umwandlungen genau von Hirschmann und Adler beschrieben; diese erwähnen eine Ähnlichkeit der Bindegewebszellen im prämenstruellen Stadium mit denen der Schwangerschaftsdecidua. Andere Autoren, wie Wyder und Christ, verneinen eine solche Ähnlichkeit.

Über die kleinen Rundzellen, die unabhängig von den Bindegewebszellen selbst im Stroma vorkommen, liegen die Beschreibungen vieler Autoren vor. Manche nennen sie Lymphoidzellen, wie Nagel und Waldeyer, und vergleichen die Uterusschleimhaut dem lymphatischen Gewebe der Dünndarm schleimhaut.

Jacoby, Hirschmann und Adler, wie auch Pompe de Meerdewoordt beschreiben ebenfalls das Vorhandensein solcher Lymphoidzellen-Anhäufungen verschiedenster Grösse.

Albrecht und Logothetopolus beschrieben schon diese Zellgruppen und hielten sie für entzündlichen Ursprungs.

Ein weiterer strittiger Punkt ist das Vorkommen von Plasmazellen. Hitschmann und Adler sehen in ihrer Gegenwart das sichere Zeichen einer früheren Endometritis, wohingegen andere Autoren sie in ganz normaler Uterusschleimhaut beschreiben.

Büttner fand die Plasmazellen in Polypen- und Adenomfällen vereinzelt vor.

Aus den obigen Meinungen und Beschreibungen ist leicht ersichtlich, dass noch manche Untersuchungen nötig sind, um ein genaues Bild zu gewinnen. Wir gingen bei unserer Arbeit auf das Ziel zu, wenn möglich, festzustellen, welche Zellarten in der Schleimhaut, sowohl im Epithel wie im Stroma, vorkommen, und innerhalb welcher Grenzen man diese als normal bezeichnen dürfe. Wir hofften, so bestimmte Bilder zu gewinnen, die es ermöglichen sollten, die normalen Verhältnisse in den verschiedenen Phasen festzustellen und von ihnen aus die Grenze zum Pathologischen ziehen zu können.

Mein Material, das aus 75 Fällen besteht, entstammt der Frauenklinik in Freiburg i. Br. Die Ausschabungen wurden lebenswarm in Formalinlösung oder Formalin-Müller fixiert. Die exstirpierten Uteri konnten erst einige Zeit nach der Operation fixiert werden.

Die Einbettung geschah in Paraffin. Zur Untersuchung wurden  $5\ \mu$  dicke Schnitte verwandt. Als Färbungsmethoden habe ich benutzt: Hämatoxylin-Eosin, Methylgrün-Pyronin, Kresylviolett und Heidenhains Eisenalaun-Hämatoxylin. Die Flimmerzellen wurden am besten dargestellt, wenn mit dieser letzten Methode überfärbt wurde.

## Eigene Untersuchungen.

### Das Epithel.

Die Epithelbekleidung der Oberfläche besteht aus einem einreihigen Zylinderepithel, das aus etwas niedrigen und dicht nebeneinander stehenden Zellen gebildet wird. Die Kerne sind oval, meist ausgesprochen basal gelagert und sind in allen Stadien sehr chromatinreich.

Die Oberflächenzellen scheiden sich nun in zwei Hauptgruppen: die Flimmerzellen und die sezernierenden

Zellen. Dazwischen sind noch die Stiftchenzellen und Zellen mit pyknotischen Kernen vorhanden.

Ausserdem sieht man im Oberflächenepithel stets Lymphocyten und unter gewissen Verhältnissen auch neutrophile Leukocyten.

Das Epithel in den Drüsen ist im wesentlichen genau so aufgebaut. Nur sind hier die Zellen höher und nicht so dicht aneinander gedrängt als an der Oberfläche der Schleimhaut.

### Die sekretorischen Zellen.

Die Hauptmasse der Zellen bilden die von mir als sekretorische Zellen bezeichneten Elemente, die sowohl an der Oberfläche wie in den Drüsen vorhanden sind. Ihre genaue Beschreibung sollen die folgenden Zeilen bringen.

Ein Teil dieser zylindrischen Zellen zeigt einen geraden, scharfen oberen Zellrand. Der Kern ist oval, chromatinreich und meist in der Mitte oder basal gelagert. Bei Hämatoxylin-Eosin zeigt das Protoplasma einen gleichmässig rötlichen Farbenton, bei Kresylviolett erweist es sich als blassblau, so dass also von einer Schleimbildung nicht die Rede sein kann. Bei dieser Färbung konnte man gelegentlich im oberen Zellpole kleine purpurn gefärbte Körnchen nachweisen, die bei Eisenalaun-Hämatoxylin schwarz erschienen.

An sämtlichen Zellen dieser Art, sowohl an der Oberfläche wie in den Drüsen, liessen sich mit dieser letztgenannten Färbung distinkt tingierte Schlussleisten nachweisen (Fig. 1). Das Schlussleistennetz trat vor allem bei Flachschnitten in Erscheinung und zeigte, dass die Zellen sechseckige Prismen darstellen.

Ausser diesen sekretorischen Zellen mit geradem Oberende fanden sich, bald in geringer, bald in reichlicher Anzahl, Elemente, die einen knopfförmigen Vorsprung an der Oberfläche aufwiesen (Fig. 4). Dass diese Zellen hierher zu rechnen sind, zeigt einmal der sonst ganz gleiche Aufbau des Plasmas, ferner der gleichgeformte Kern, vor allem aber der Umstand, dass auch sie die gleichen Schlussleisten besitzen.

Der erwähnte Protoplasmapfropf springt mehr oder weniger vor. Dadurch, dass sich immer ganze Gruppen solcher Zellen finden, sieht es so aus, als ob eine Art Perlenschnur den Zellen aufgelagert sei. Zwischen den Pfröpfen erkennt man jedesmal

das eigentliche Oberende an den Schlussleisten. Die Grösse dieser Knöpfe ist verschieden. Manchmal sieht man nur Andeutungen.

Ausser den Schlussleisten waren an diesen Zellen sonst keine besonderen Formationen am Oberende wahrzunehmen.

Bemerkenswert bei diesen Pfröpfzellen oder Knöpfzellen, wie ich sie kurz bezeichnen will, ist, dass die Kerne chromatinärmer sind als bei den anderen sezernierenden Zellen, dass ferner das Plasma blasser erscheint und vielfach hellere Partien aufweist.

Die Pfröpfe zeigen besonders im prämenstruellen Stadium bei der Färbung mit Kresylviolett eine mehr oder minder deutliche Purpurfarbe. Gelegentlich habe ich in ihnen und im Oberende der betreffenden Zellen purpurne Körnchen gesehen. Bei der Heidenhainschen Tinktion waren in ihnen stets dunkle bis schwarz gefärbte Körner enthalten. Bei dieser Methode treten die Knöpfe überhaupt am besten hervor.

In anderen Zellen wieder waren diese Knöpfe mehr bläschenförmig gestaltet oder mehr wabig. Auch in ihnen konnten mit Eisenalaun-Hämatoxylin Körnchen dargestellt werden, die sich um die Bläschen herum gruppierten. Hin und wieder waren auch bei Kresylviolett hier einzelne purpurne Kerne zu sehen.

Aber die Zellknöpfe wiesen auch andere Beschaffenheit auf. Manchmal erschienen sie bei Heidenhain-Färbung als gleichmässig schwarz gefärbte Ballen, oder aber zeigten auch eine unregelmässige faserige Beschaffenheit. Dass es sich hier nicht um degenerierte Flimmerzellen handelte, wurde dadurch erwiesen, dass Schlussleisten nachgewiesen werden konnten, und dass keine Basalknötchen vorhanden waren.

Bezüglich des Vorkommens dieser, hinsichtlich der vorspringenden Plasmaknöpfe verschiedenen Zellen sei bemerkt, dass sie sowohl an der Oberfläche der Schleimhaut wie in den Drüsen vorkommen, dass aber die Zellen mit bläschenförmigen oder wabigen Knöpfen nur in den Drüsen zu finden sind.

Die Untersuchungen haben weiter gezeigt, dass die geschilderten verschiedenen Formen der Sekretionszellen zu verschiedenen Zeiten auftreten. So sind die Zellen mit dem geraden, scharf abgegrenzten Oberende und gleichmässig gefärbtem Protoplasma regelmässig post-

menstruell und im Frühintervall vorhanden (Fig. 1). Die anderen Formen von Knopfzellen fanden sich in allen Phasen, ausgenommen in den eben erwähnten Perioden. Hin und wieder waren allerdings postmenstruell Zellen mit ganz kleinen Knöpfchen nachzuweisen.

Es konnten ferner hinsichtlich der Grösse der knopfförmigen Plasmavorstülpungen Unterschiede festgestellt werden. Sie nehmen während des Intervallstadiums zu und erreichen ihre grösste Ausbildung im Spätintervall und prämenstruell. Während der Menstruation fanden sie sich ebenfalls in einzelnen Drüsen, die aber stets den prämenstruellen Typ darboten.

Die Schwangerschaftsschleimhaut zeigt ein ähnliches Bild wie die prämenstruelle. Hier treten vor allem die Zellen mit den bläschenförmigen Strukturen (Fig. 6) in den Vordergrund, während die mehr soliden Knopfbildungen nur gelegentlich angetroffen wurden. Bemerkenswert war, dass hier diese knopfartigen Vorsprünge besonders gross waren.

Ich habe nun besonders darauf geachtet, ob diese eben beschriebenen Veränderungen an den Zellen mit dem Auftreten der Masse und der Art des Sekretes, das man in den Drüsen findet, in Zusammenhang gebracht werden können. Es scheint mir dieses in ausgesprochenem Maße der Fall zu sein, und deshalb habe ich von vornherein die in Frage stehenden Zellen von vornherein als sekretorische Zellen bezeichnet. Dafür sprach ja auch direkt die ganze Morphologie der Zellen mit ihren knopfartigen Vorsprüngen und den im Oberende und in den Knöpfen hervortretenden Körnern, die sich bei Heidenhain schwarz und bei Kresylviolett purpurn färbten.

Im Spätintervall (Fig. 5) und in der prämenstruellen Periode erkennt man bei Kresylviolett im Lumen der Drüsen Massen, die sich tiefrot färben. Sie sind zum Teil homogen, zum Teil unregelmässig faserig, hie und da enthalten sie auch kleine rote Körnchen. In den Zellen stellt man nun die oben beschriebenen purpurnen Granula fest, die bis an den Kern im Protoplasma sich ausdehnen können. Vor allen Dingen sind die Knöpfe purpurn gefärbt, während die bläschenförmigen Strukturen hell erscheinen. Es besteht also ein augenscheinlicher Zusammenhang zwischen den roten Massen im Lumen, die ohne

Zweifel als Sekretionsprodukt aufgefasst werden müssen, und den genannten Zellveränderungen.

Bezüglich der anderen Stadien sei bemerkt, dass in der menstruellen Phase nur gelegentlich Sekret in den Drüsen gefunden wurde. Die Drüsen, die hier Sekret enthielten, waren von prämenstruellem Typus. Im postmenstruellen Stadium und im Frühintervall war fast durchweg kein Sekret wahrzunehmen. Hier zeigten auch die Zellen keine purpurnen Körner bei Kresylviolett färbung. In der Schwangerschaft sah ich die gleichen Verhältnisse wie im Prämenstruum. Die Sekretionsmassen im Drüsenlumen waren von tieferer Farbe.

Es zeigt sich also, dass die Sekretionstätigkeit der Korpusdrüsen eine Kurve beschreibt, die prämenstruell ihren Höhepunkt erreicht und in der Menstruation absinkt. Wenn die Menstruation infolge von Schwangerschaft nicht eintritt, bleibt die sekretorische Tätigkeit weiter bestehen.

#### Die Flimmerzellen.

Im eigentlichen Aufbau zeigen diese Zellen so gut wie keine Unterschiede. Nur die Gestalt wechselte. Einmal finden sich Zellen, die hochzylindrisch sind und sich nach der Basis zu verjüngen. Auf der anderen Seite sieht man Zellen, die mehr kubisch sind, und deren Oberende sich flachkugelig vorwölbt.

Der Kern der Flimmerzellen ist oval und ziemlich gross. Er kann bis zu drei Viertel der Zelle ganz einnehmen. Sein Chromatingehalt ist ganz besonders gross.

Das Protoplasma zeigt bei den angewandten Methoden eine homogene Beschaffenheit.

Das Oberende der Zellen wird durch die sog. Basalknötchen, die in einer Reihe stehen, eingenommen. Sie färben sich am besten mit Eisenalaun-Hämatoxylin. Bemerkenswert ist, dass sie fast stets eine Stäbchenform besitzen. Deshalb wäre es richtiger, von Basalstäbchen zu sprechen (Fig. 1).

Jedem dieser Stäbchen sitzt ein Flimmerhaar auf. Auch diese Gebilde sind nur bei der Heidenhainschen Färbung gut zu studieren.

Die Cilien sind in manchen Fällen gerade und lang. Ihre Länge beträgt oft zwei Drittel der Zellenhöhe. Ihre Zahl ist

eine verschiedene. Es gibt Zellen, die im Schnitte fünf, und andere, die bis zu zehn aufweisen. In anderen Zellen sind sie kürzer und neigen an ihrem Ende zur Verklebung.

Einen charakteristischen Unterschied gegenüber den Sekretionszellen weisen die Flimmerzellen darin auf, dass sie bei Eisenalaun-Hämatoxylin keine Schlussleisten erkennen lassen (Fig. 1). An diesem Merkmal kann man die beiden Zellsorten ohne weiteres bestimmen, auch wenn bei den Flimmerzellen die Cilien nicht mehr vorhanden sind, oder wenn man sich bei den Sekretionszellen nicht ganz klar ist, ob zusammengebackene Flimmern oder Sekretionsknöpfe vorliegen.

Die Flimmerzellen kommen sowohl an der Oberfläche wie in den Drüsen vor. Sie sind allerdings an der Oberfläche bedeutend reichlicher (Fig. 1). Hier stehen sie stets in Gruppen, die oft sehr ausgedehnt sein können. Ich habe im Schnitte 10—30 und noch mehr Flimmerzellen beobachtet, die nebeneinander standen und keine Sekretionszelle zwischen sich zeigten.

In den Drüsen sind diese Zellen meist seltener und in geringerer Anzahl vorhanden. Mehr wie vier nebeneinander stehende habe ich so gut wie niemals gesehen. In manchen Fällen waren in den Drüsen überhaupt keine Flimmerzellen vorhanden.

Bezüglich ihrer Lokalisation war festzustellen, dass sie sowohl in den oberflächlichen wie in den tiefen Abschnitten, ja auch in den Gabelungen der Drüsen zu finden sind. Hier sind sie allerdings stets vereinzelt.

In einigen Fällen, in denen die Drüsen vermehrt, vergrößert und erweitert waren, und die Diagnose glanduläre Hypertrophie gestellt war, konnten Flimmerzellen in sehr reichlicher Anzahl in allen Abschnitten der Drüsen nachgewiesen werden. In zwei adenomatösen Polypen konnte ich ebenfalls das massenhafte Auftreten dieser Zellen feststellen.

Wie bei den Sekretionszellen war auch das Verhalten der Flimmerzellen hinsichtlich ihrer Menge in den einzelnen Zyklen der Schleimhautveränderung ein verschiedenes. Ich will dieses Verhalten im einzelnen in den folgenden Zeilen schildern.

Von den Stadien, die das histologische Bild der prämenstruellen Schwellung zeigten, habe ich 15 Fälle untersucht. Das Material war 2—10 Tage vor der Menstruation gewonnen.



In diesen 15 Fällen habe ich Flimmerzellen elfmal gefunden. In dreien waren sie sowohl an der Oberfläche wie in den Drüsen festzustellen, in sechs Beobachtungen nur an der Oberfläche, während sie in zwei Fällen nur in den Drüsen vorhanden waren. Der Grund, dass sie in einigen Beobachtungen nicht nachgewiesen werden konnten, liegt vielleicht darin, dass das Schabsel mehrfach gar kein Oberflächenepithel aufwies.

Schleimhaut aus der Menstruationszeit habe ich dreimal untersucht. In allen drei Fällen waren Flimmerzellen vorhanden. In einem Falle fanden sie sich sowohl an der Oberfläche wie in den Drüsen, in den beiden anderen nur in den Drüsen. Hier ist zu bemerken, dass sich in den letztgenannten Beobachtungen überhaupt kein Oberflächenepithel in den Präparaten fand, und dass damit wohl der Befund zu erklären ist.

Aus der Zeit des Intervalls (Fig. 1) standen mir 33 Fälle zur Verfügung, unter denen ich 26mal Flimmerzellen fand. Dass sie hier und auch in anderen Stadien manchmal nicht festgestellt werden können, liegt daran, dass bei der Ausschabung eben nur kleine Partien der Schleimhaut erhalten werden. Diese können zufällig flimmerlos sein. Man darf also aus dem negativen Ergebnis bei Untersuchungen an Uterusausschabungen nicht schliessen, dass Flimmerzellen in den bestimmten Stadien fehlen. Allein verwertbar ist nur der positive Befund.

Unter diesen Beobachtungen des Intervalls habe ich 13mal Flimmerzellen sowohl an der Oberfläche wie in den Drüsen gesehen. Einigemal waren wenige an der Oberfläche und in den Drüsen, dann wieder zahlreiche an beiden Orten. Des öfteren konnte man auch sehr reichlich Flimmerzellen an der Oberfläche sehen und nur vereinzelte in den Drüsen. Das scheint ganz willkürlich zu schwanken. In zehn Fällen waren sie nur an der Oberfläche, in dreien nur in den Drüsen vorhanden.

In acht Fällen aus der postmenstruellen Phase habe ich fünfmal Flimmerzellen konstatiert, viermal sowohl an der Oberfläche wie in den Drüsen. An der Oberfläche waren sie meist in grossen Gruppen vorhanden.

In sechs Fällen von Frühschwangerschaft (Fig. 2 u. 3) — nach den klinischen Angaben 4. bis 7. Woche — wurden viermal Flimmerzellen gefunden. In einer Beobachtung waren sie ganz besonders reichlich an der Oberfläche und in den Drüsen.

Weiter habe ich noch zehn Fälle von Schleimhaut in myomatösen Uteris untersucht und sie hier neunmal festgestellt. Die Frauen hatten ein Alter bis zu 58 Jahren. In sechs Beobachtungen zeigten die Flimmerzellen sich sowohl an der Oberfläche wie in den Drüsen, in dreien nur an der Oberfläche. Die Schleimhaut erschien in allen Fällen histologisch normal. Bemerkenswert ist, dass bei vier Frauen bereits seit 4–10 Jahren Menopause eingetreten war.

Überblicken wir die obigen Befunde, so sind als besonders wichtig folgende Ergebnisse hervorzuheben.

Die Flimmerzellen stehen stets in Gruppen und sind durch Flächen nicht flimmernder Elemente, der Sekretionszellen, voneinander getrennt, wie das auch schon Mandl und Hoehne betont haben.

Das wichtigste Ergebnis meiner Untersuchung aber scheint mir zu sein, dass ich in allen Phasen Flimmerzellen nachweisen konnte, dass sie sowohl in der Menstruation wie in der Schwangerschaft vorhanden sind. Wenn in einigen Fällen ihre Anwesenheit nicht nachgewiesen werden konnte, so liegt das, wie schon hervorgehoben, an der Art des Materiales. Aber dieses gelegentliche negative Ergebnis sagt nichts gegen die Tatsache, dass eben in allen Stadien der Schleimhautumwandlungen diese Zellen konstatiert werden konnten.

Schliesslich ist noch hervorzuheben, dass die Untersuchungen gezeigt haben, dass die Zahl der Zellen in den verschiedenen Stadien Schwankungen unterworfen ist. Im Intervall und prämenstruell sind sie reichlicher zugegen als im Menstruum.

Auch im Frühstadium der Schwangerschaft habe ich Flimmerzellen festgestellt. Über ihr Vorkommen im weiteren Verlaufe der Schwangerschaft kann ich nichts aussagen.

#### Die sog. Stiftchenzellen.

Die Gebilde zeichnen sich dadurch aus, dass sie bei allen Färbungen als schmale, dunkel tingierte Stifte zwischen den anderen Epithelzellen erscheinen. Ein Kern ist in ihnen meist nicht mehr festzustellen. Manchmal sieht man noch eine Andeutung von ihm.

Bei den Heidenhainschen Färbungen konnten niemals Basalstäbchen oder Reste von ihnen nachgewiesen werden.

Bemerkenswert ist, dass diese Stiftchenzellen stets zwischen den Sekretionszellen gelegen sind.

Alles dieses macht es in hohem Grade wahrscheinlich, dass wir es mit zugrunde gehenden Sekretionszellen zu tun haben.

Über ihre Lokalisation ist zu sagen, dass sie sowohl im Oberflächenepithel wie in den Drüsen vorkommen. Sie sind jedoch immer nur vereinzelt vorhanden.

Hauptsächlich treffen wir sie im Spätintervall, wo ich sie in 40% der Fälle feststellen konnte, während sie prämenstruell in 25% zu sehen waren.

Besonders hervorzuheben ist, dass sie niemals im Epithel schwangerer Uteri konstatiert werden konnten.

#### Die Zellen mit „pyknotischen“ Kernen.

Auf diese Zellen hat vor kurzem Büttner aufmerksam gemacht und sie mit dem Menstruationszyklus und dem Untergang einzelner Zellen in Zusammenhang gebracht. Auch Keller und Schickele haben sie als eine Folge der Zelldegeneration angesehen.

Auch in meinen Präparaten habe ich solche Zellen mit tief dunkel tingierten Kernen, die keine Struktur mehr aufwiesen, beobachtet. Auffällig war es von vornherein, dass ich sie in jedem Stadium sah, sowohl an der Oberfläche wie in den Drüsen. Und ferner zeigte sich — und das trat am klarsten bei der Heidenhainschen Färbung zutage —, dass diese Zellen einmal sekretorische Zellen waren, das andere Mal aber auch Flimmerzellen, wenn die Cilien auch oft schwer geschädigt waren. Dass es sich aber um solche Elemente handelte, wurde durch das Vorhandensein der Basalstäbchen bewiesen.

Bei weiterer Untersuchung konnte ich weiter feststellen, dass diese „pyknotischen“ Kerne nicht nur in einzelnen Zellen vorhanden waren, sondern dass alle Epithelien der Oberfläche und der Drüsen und auch die Stromazellen eines Bezirkes in der gleichen Weise betroffen waren. Diese Bezirke lagen aber immer an den Rändern der Schnitte.

Als ganz besonders eigentümlich erschien es ferner, dass diese Befunde nur in den Präparaten von Ausschabungen, nie aber in der Schleimhaut ganzer exstirpierter Uteri gesehen wurden.

Nach allen diesen Befunden kann ich mich daher der Meinung Büttners nicht anschliessen, dass es sich um zugrunde gehende Zellen mit pyknotischen Kernen handele. Ich bin vielmehr der Ansicht, dass hier Kunstprodukte vorliegen, die durch den bei der Ausschabung erfolgten Druck auf die Gewebe entstanden sind. Ganz die gleichen Veränderungen beobachtet man auch an anderen gequetschten Organen, so z. B. am Wurmfortsatze an den Stellen, die mit der Pinzette gefasst sind.

Zu den Epithelzellen mit pyknotischen Kernen mögen aber ferner auch durch das Epithel wandernde Lymphocyten gerechnet worden sein. Diese Durchwanderung des Epithels bildet nach den Untersuchungen Schriddes einen normalen Vorgang. Ich habe nun unter diesen Lymphocyten auch hin und wieder Zellen mit Pyknose und Karyorrhesis gesehen. Ausserdem zeigen die Lymphocyten an sich schon einen sehr dunkel tingierten Kern, so dass eine Verwechslung mit pyknotischen Kernen um so möglicher erscheint.

#### Die Kernteilungen im Epithel.

Nach Hirschmann und Adler sind Mitosen mit grösster Regelmässigkeit postmenstruell und im Frühintervall vorhanden.

Ich habe sie in 45% meiner Fälle postmenstruell und im Intervall bis zum 14. Tage nach der letzten Periode festgestellt.

Im Oberflächenepithel habe ich sie nur zweimal feststellen können. Dagegen zeigten sie sich ziemlich zahlreich in den Drüsen. Bemerkenswert erscheint mir, dass ich in Flimmerzellen niemals Kernteilungsfiguren gesehen habe. Sie scheinen hier sehr schnell abzulaufen.

Wenn ich meine Erfahrungen zusammenfassen soll, so bin ich zu der Ansicht gekommen, dass das zugrunde gegangene Oberflächenepithel hauptsächlich durch Vermehrung der Drüsenzellen ersetzt wird. Darauf hin weisen die hier reichlichen Mitosen, während sie im Oberflächenepithel so gut wie ganz fehlen.

Zum Schlusse dieses Abschnittes möchte ich noch auf die Frage zu sprechen kommen, ob es eine Umwandlung von sekretorischen Zellen in Flimmerzellen oder umgekehrt gibt, wie das Schaffer für die Eileiterschleimhaut behauptet hat. Diese Meinung ist vor allem deshalb aufgestellt

worden, weil einige Autoren, wie beispielsweise Mandl, das Vorkommen von Flimmerzellen in der Menstruation leugnen. Wie nun aber meine Untersuchungen gezeigt haben, sind zu allen Zeiten, auch während des Menstruums, Flimmerzellen vorhanden. Aus ihnen können natürlich wieder neue hervorgehen, und es braucht schon deshalb gar nicht der Hypothese, dass diese Zellen sich aus Sekretionszellen bilden sollen. Auch die Annahme, dass in diesen Stadien die Flimmerzellen ihre Flimmern verlieren und sich zu Sekretionszellen umbilden — weil nach der Angabe der Autoren im Menstruum keine Flimmerzellen vorkommen sollen — ist ebenfalls aus dem Grunde schon hinfällig, weil auch in dieser Zeit, wie gesagt, stets Flimmerzellen vorhanden sind.

Ich muss an dieser Stelle auch gleich bemerken, dass die Meinung von Mandl irrig ist, dass in fixierten Präparaten die Flimmerzellen gar nicht oder schlecht nachzuweisen seien. In meinen Präparaten, die mit Heidenhain tingiert waren, waren sie stets tadellos zu sehen. Dass es Flimmerzellen waren, wurde vor allem durch das Vorhandensein der Basalstäbchen bewiesen. Auf der anderen Seite lassen sich, wie das ebenfalls meine Untersuchungen zeigen, die Sekretionszellen durch ihre Schlussleisten auf das schärfste von den Flimmerzellen trennen.

Ich habe nun niemals irgendwelche Übergänge zwischen diesen beiden Zellsorten feststellen können und muss mich daher ganz der Meinung Schridde's, die er hinsichtlich des Tubenepithels ausgesprochen hat, anschliessen. Schridde sagt über die behauptete Metaplasie der Flimmerzellen zu sekretorischen Zellen: „Es wäre dieses das einzige Beispiel in der gesamten Biologie, dass aus einer nur physikalischen Zwecken dienenden und nur für sie besonders strukturierten Zelle nun also eine sekretorische, d. h. rein chemischen Vorgängen angepasste Zelle würde. Das wäre eine derartige Umwälzung des ganzen Zellaufbaues, wie sie ganz einzig dastände. Wir hätten hier eine derartige direkte Metaplasie vor uns, wie sie selbst der fanatischste Anhänger der unhaltbaren direkten Epithelmetaplasie bisher auch nur zu träumen nicht gewagt hätte.“

### **Das Stroma der Uterusschleimhaut.**

Das Stroma bot im ganzen ein bestimmtes Bild, natürlich mit einzelnen Variationen.

Die Bindegewebszellen erschienen manchmal als schmale ovale oder rundliche Gebilde, etwas grösser als die Lymphocyten, die an einer und der anderen Stelle dichter gelagert sind. Manchmal auch lagen sie dicht über die ganze Schleimhaut ausgebreitet. Dies war die gewöhnliche Anordnung im Ruhestadium. Nur prämenstruell waren sie leicht vergrössert und mehr oder weniger stark auseinandergedrängt, behielten aber immer ihre charakteristische ovale Gestalt. Die Kerne waren gut gefärbt, der Zelleib aber blasser als in den übrigen Stadien.

Freilich fanden wir prämenstruell vereinzelte grosse, platte, blassgefärbte Strukturen mit etwas kleinem Kern, die mit isolierten Deciduazellen Ähnlichkeit besaßen, aber sie fanden sich nur gelegentlich und konnten das Gesamtbild des Stromas nicht mit der wahren Decidua verwechseln lassen.

Die Stromazellen weisen postmenstruell und im Intervall ziemlich häufig Kernteilungsfiguren auf und — wie schon von anderen Autoren angenommen — erleidet auch das Stroma während der Menstruation einen regelmässigen Verlust an Stromazellen.

Im Stroma finden sich nun ferner die von Jakoby, Hitschmann und Adler, Pompe de Meerdewoordt beschriebenen lymphocytären Zellen regelmässig in allen Stadien des Menstruationszyklus. Sie wiesen starke Variationen in Zahl und Verteilung auf. Manchmal waren sie spärlich über die ganze Schleimhaut zerstreut. In anderen Fällen zeigten sie sich in grösserer Zahl und zwar zerstreut und gruppenweise. Bald reichlicher, bald in geringerer Anzahl wurden sie auch stets auf der Durchwanderung durch das Epithel, sowohl in Oberfläche wie Drüsen angetroffen. Sie zeigten im Epithel regelmässig einen grösseren, runden, blassen Zelleib und einen gleichmässig dunkel gefärbten Kern; oft blieb der Zelleib sogar ungefärbt und erschien wie ein helles bläschenförmiges Gebilde, welches die dunklen Kerne in sich schloss. Sowohl im Drüsenepithel wie im Stroma fanden sich auch Lymphocyten mit deutlicher Karyorrhesis.

In manchen Fällen traf man auf kleine, scharf begrenzte Anhäufungen von Lymphocyten. Sie lagen mit Vorliebe in der Nähe der Drüsen oder Blutgefässe. Albrecht und Logothetopolus beschrieben schon diese Zellgruppen und hielten sie für entzündlichen Ursprungs. Dass es sich um einfache runde Zellzusammenlagerung und nicht etwa um echte

Lymphknötchen handelte, war aus der Tatsache ersichtlich, dass sich weder Mitosen noch Keimzentren nachweisen liessen. Über ihre Bedeutung liess sich nichts Bestimmtes sagen, da die Schleimhaut keine ungewöhnlichen Verhältnisse aufwies, und diese Lymphocytenanhäufungen ein häufiger Befund in allen Menstruationsphasen waren. Gelegentlich fanden sich in einem Präparat zwei oder drei solcher Zellenhaufen, manchmal auch noch mehr. In Fällen, wo diese Zellanhäufungen sich zeigten, waren auch die Lymphocyten im allgemeinen zahlreicher.

Neutrophile Leukocyten fanden sich nur in einer geringen Zahl der Fälle mit anscheinend normaler Schleimhaut. In 25% der Intervallfälle zeigten sich vereinzelte Leukocyten, gewöhnlich in der Umgebung der Blutgefässe oder nahe dem Oberflächenepithel. In nur einem einzigen prämenstruellen Falle waren Leukocyten vorhanden und ebenso nur in drei Schwangerschaftsfällen. Die übrigen Befunde in den Schnitten erlaubten keine Schlüsse in bezug auf pathologische Verhältnisse. In einer Anzahl von Fällen, wo grosse Quantitäten freien Blutes im Stroma zu finden waren, wurden auch Leukocyten in geringerer Zahl beobachtet, und es lässt sich daraus schliessen, dass bei Ruptur der Blutgefässe und Blutergüssen die Leukocyten in das Stroma überwandern. In den drei Menstruationsfällen waren Leukocyten in mässiger Zahl vorhanden, was auf die Tatsache der eben erwähnten Blutüberschwemmung der Schleimhaut zurückgeführt werden kann.

Plasmazellen, auf deren Vorhandensein für die Diagnose der Endometritis Hirschmann und Adler so viel Gewicht legen, fanden wir auch in sonst normaler Schleimhaut. In diesen Fällen waren nur vereinzelte Plasmazellen vorhanden. Wir nehmen an, dass sie die Reste einer ganz leichten entzündlichen Reaktion darstellen, welche im übrigen ganz ausgeheilt ist. Es ist wohl verständlich, dass die Uterusschleimhaut sehr häufig eine leichte Infektion oder geringfügige Schädigungen erleidet, was, wenngleich die Einwirkung leicht ist, dennoch stark genug erscheint, eine zelluläre Reaktion auszulösen, als deren Reste wir diesen vereinzelten Plasmazellenbefunden begegnen. Von diesem Standpunkte aus deuten sie eine frühere Entzündung an und da keine anderen Zeichen früherer Entzündung zurückgeblieben sind, sind wir aus diesem Befunde berechtigt anzunehmen, dass vereinzelte

Plasmazellen auch in einer anscheinend normalen Schleimhaut vorkommen, in Fällen, wo klinische Erscheinungen subjektiver oder objektiver Art mangelten.

Auch in Polypenfällen und in einem Fall mit Adenom konstatierten wir vereinzelt Plasmazellen, wie dies auch schon Büttner beschrieb, aber wir sahen in ihrer Gegenwart den Ausdruck oben erwähnter Tatsache, da bei solchen Neubildungen leicht Schädigungen oder Infektion zustande kommen.

Mastzellen fanden wir in mit Kresylviolett gefärbten Präparaten zehnmal, und zwar während des menstruellen und postmenstruellen Stadiums. Sie waren während der Menstruation und in den ersten 2 Tagen nach derselben in mässiger, am 5. bis 7. Tage danach nur in sehr geringer Zahl nachweisbar. In den Präparaten, die Mastzellen enthielten, traten auch die Lymphocyten reichlicher auf.

### **Allgemeine Betrachtungen.**

In den vorliegenden Untersuchungen haben wir die zyklischen Umwandlungen der Uterusschleimhaut geschildert und konnten, wenn auch im allgemeinen, so doch nicht in allen Punkten mit Hitschmann und Adler übereinstimmen. Die Unterscheidung der vier Phasen stellte sich uns nicht so scharf dar, denn wir fanden allmähliche Übergänge der einen in die andere. Die Einteilung Büttners in Früh-, Mittel- und Spätintervall scheint uns eine günstige zu sein, da sie die Übergangsformen gut charakterisiert. In verschiedenen Fällen schienen zwei verschiedene Stadien zu gleicher Zeit gegenwärtig zu sein, da ein Schnitt das Intervallstadium, ein anderer aus demselben Uterus mehr das typisch prämenstruelle Stadium repräsentierte. Diese Vorgänge sind bereits beschrieben und haben zu der Annahme geführt, dass die Umwandlung der Uterusschleimhaut sich in mehr oder weniger stufenartiger Weise vollzieht, erst eine Partie ergreift, und die Umwandlung allmählich vom Fundus zum Isthmus fortschreitet. Gelegentlich fanden wir eine Nichtübereinstimmung der klinischen Daten mit dem mikroskopischen Bilde. So zeigte Material, bei dem wir nach der Anamnese das Bild des postmenstruellen oder Frühintervallstadiums erwarten durfte, dasjenige des prämenstruellen Typus. Diese Abweichungen kamen oft genug vor, um den etwaigen Irrtum in



der Angabe der Patienten auszuschliessen. Man konnte diese Persistenz oder das frühzeitige Auftreten der prämenstruellen Phase auf eine abnorme oder Hyperfunktion des Ovariums beziehen, da in diesen Fällen die menstruelle Periode ungewöhnlich lange dauernd — 6 bis 8 Tage — war.

Die Drüsentypen der verschiedenen Stadien entsprachen meistens den von Hirschmann und Adler beschriebenen. Manchmal fanden sich Drüsen vom Intervalltypus während der prämenstruellen Phase, jedoch wurde die Diagnose des in Frage kommenden Stadiums dadurch nicht beirrt, da die charakteristischen sekretorischen Zellen, die Stromaumwandlung, sowie die Majorität der Drüsen selbst das Bild klarstellten.

Gelegentlich konstatierten wir während des menstruellen Stadiums auch Drüsen vom prämenstruellen Typus, Sekretionsmassen im Lumen enthaltend, mit in typischer sekretorischer Umwandlung befindlichen Zellen, und zu gleicher Zeit Drüsen, deren Sekret bereits ausgestossen, das Lumen kollabiert, und die Zellen im Ruhestadium waren. Postmenstruell zeigten die typischen restierenden Drüsen zahlreiche Kernteilungsfiguren.

Die Veränderungen im Stroma, wie Hyperämie, Ödem und Scheidung in zwei Schichten konnten wir ebenfalls wahrnehmen. Mit Keller und Schickele stimmen wir darin überein, dass die sogenannten prämenstruellen Drüsen auch in anderen Stadien zu konstatieren sind, nicht aber darin, dass sie in vielen Fällen prämenstruell überhaupt nicht vorhanden seien.

In unseren Fällen zeigte die Mehrzahl der Drüsen während des Prämenstruums den charakteristischen prämenstruellen Typus:

Ferner sind wir mit diesen Autoren einer Meinung, wenn sie sagen: „Deciduale Umwandlung, insbesondere in grösseren Verbänden, haben wir nur selten antreffen können, so dass wir diese als typisches Merkmal für die kurz vor der Menstruation stehende Schleimhaut nicht anführen können“.

Überblicken wir das Gesamtbild, so finden wir, dass die Zellelemente eine gewisse Gleichmässigkeit in der normalen Uterusschleimhaut der geschlechtsreifen Frau aufweisen. Die mikroskopische Betrachtung ergibt, dass in allen Phasen des Menstruationszyklus Flimmerzellen vorhanden sind. Die Zahl und Verteilung der Flimmerzellen schwankt leicht, ist anscheinend im Intervall eine zahlreichere. Sie sind in den

Drüsen in annähernd gleicher Zahl in allen Phasen vorhanden; die leichten Variationen sind zu gering, um ihnen eine Bedeutung beimessen zu dürfen.

Das Epithel enthält ferner zahlreicher als Flimmerzellen die sekretorischen Zellen sowohl im Oberflächen- wie Drüsenepithel. Sie sind sehr oft charakterisiert durch die Gegenwart eines an der oberen Zellgrenze vorspringenden Knopfes; dieser wechselt an Grösse und Gestalt und stellt eine Sekretionsmasse dar, die von der Zelle ausgestossen wird. In bezug auf die verschiedenen Phasen variieren sie insofern, als sie grösser und zahlreicher im Spätintervall und prämenstrual auftreten. Während dieser Zeit zeigt das Drüsen- und Uteruslumen eine charakteristische Sekretionsmasse, die mit den spezifischen Färbemethoden demonstriert werden kann. Die sekretorischen Zellen selbst sind oft mit den entsprechenden Färbemethoden an ihrem oberen Pol leicht tingiert, die charakteristischen Knöpfe besonders zeigen Tendenz, sich leicht zu färben.

Die endgültigen Sekretionsprodukte im Drüsen- und Uteruslumen stellen eine mehr oder weniger homogene Masse mit hier und da feinem fibrillärem Netzwerk dar.

Das Drüsen- und gelegentlich auch das Oberflächenepithel zeigt unregelmässig zerstreut die sogenannten „Stiftchenzellen“, deren dunkle gleichmässige Färbung und schmale langgezogene Gestalt sie deutlich ins Auge fallen lässt.

Regelmässig weist das Epithel durchwandernde Lymphocyten in wechselnder Zahl, mit gelegentlich intaktem, gewöhnlich aber blassem, gequollenem Protoplasma und rundem pyknotischem Kern auf.

Uns gilt es als ausgeschlossen, dass das Flimmerepithel eine Zellwandlung eingehen und zu sekretorischen Zellen werden soll; denn die ihnen eigentümliche Struktur erscheint zu allen Zeiten erhalten und wohl unterscheidbar von der der sekretorischen Zellen.

Die Drüsen sind einer mehr oder weniger starken Umwandlung unterworfen, von schmalen, engen, geraden Drüsenformen mit den typischen, im Ruhestadium befindlichen Epithelien des Frühintervalls bis zu den grossen, erweiterten, geschlängelten Drüsen, gelegentlich mit, gelegentlich ohne papilläre Leisten, und mit in deutlicher sekretorischer Aktivität befindlichen Zellen.

das Drüsenlumensekret gefüllt, wie es für das prämenstruelle Stadium charakteristisch ist. Menstruell wird das Sekret ausgestossen, die Drüsen collabieren, die Zellen befinden sich wieder im Ruhestadium, wie es das Bild der postmenstruellen Phase kennzeichnet.

Auch das Stroma zeigt ein bestimmtes normales Bild: Die Stromazellen selbst machen die typischen zyklischen Umwandlungen durch von schmalen ovalen oder manchmal rundlichen blassen Formen mit dunkel gefärbtem Kern — die im Intervall oft zusammengedrängt und dicht stehen — bis zu den grösseren blassen Zellformen mit mehr rundlichem und relativ kleinem Nucleus — wie sie die prämenstruelle Phase charakterisieren, und die nie sich in Haufen lagern.

Neutrophile Leukocyten fanden sich im Stroma und Epithel nur gelegentlich und vereinzelt vor, und diese waren auf Durchwanderung begriffen.

In allen Phasen zeigen sich Lymphocyten in verschiedener Anzahl. Einmal fanden sie sich nur zerstreut periglandulär und perivascular, das andere Mal relativ zahlreich und oft auch in scharf begrenzten runden oder ovalen Anhäufungen. Die Lymphocyten in Epithel und Stroma wiesen oft Pyknose auf.

Auch auf Plasmazellen stiess man nur gelegentlich und vereinzelt in sonst anscheinend normaler Schleimhaut; und wir müssen gestehen, dass in manchen Fällen wir aus diesem Vorkommen allein die Diagnose Endometritis nicht stellen konnten, weil alles übrige normal erschien. So haben wir daraus den Schluss ziehen müssen, dass vereinzelte Plasmazellen auch in sonst normaler Schleimhaut vorkommen können. Wenn man — wie schon früher erwähnt — geneigt ist, sie auf etwaige frühere leichte Infektionen oder Traumen zurückzuführen, die ohne sichtbare Gewebnarbe, Gefässveränderung oder sonstige Zeichen vorausgegangener entzündlichen Reaktion völlig ausheilten, kann man mit Hitschmann und Adler die Plasmazellen eben als Zeichen eines alten entzündlichen Prozesses ansehen.

Als letztes in der normalen Schleimhaut vorkommendes Zellelement mag die Mastzelle erwähnt sein, die jedoch nur während der Menstruation und postmenstruell zu beobachten ist.

Unsere Befunde in der Schleimhaut zur Zeit der Schwangerschaft waren folgende. Bis zur 5. und 7. Woche der Schwanger-

schaft war die Uterusschleimhaut nur geringgradig von der normalen nichtschwangeren Uterusschleimhaut unterschieden, abgesehen von den bereits bekannten Unterschieden, wie der Gegenwart der sogenannten Schwangerschaftsdrüsen, die übertrieben grossen prämenstruellen Typen entsprechen, und abgesehen natürlich von der typischen Decidua. Das Epithel, betrachtet in bezug auf seine einzelnen Zellelemente, zeigt dieselben Zellen wie das des nichtschwangeren Uterus: Flimmerzellen in Drüsen- und Oberflächenepithel, typische sekretorische Zellen ähnlich den im prämenstruellen Stadium gefundenen, entweder mit den soliden vorspringenden Sekretionsmassen oder den verschieden gestalteten, zu Zeiten leicht granulär-vesikulären Strukturen. Auch hier fanden sich wie prämenstruell dunkelgefärbte Sekretionsmassen im Drüsenlumen. Ebenso enthielt die frühschwangere Schleimhaut auch Lymphocyten und spärlich Leukocyten, nie aber Mastzellen oder Plasmazellen. Auch Stiftchenzellen fanden sich nicht im Epithel.

---

### Literaturverzeichnis.

- Albrecht und Logothetopolus: Frankfurter Zeitschr. f. Path., Bd. 7, H. 1.  
 Barfurth: Anat. Hefte, Bd. 9.  
 Büttner: Arch. f. Gynäk., Bd. 92, 1910.  
 Gebhard: Path. Anat. der weibl. Sexualorgane.  
 Henle: Handbuch der systematischen Anat. des Menschen, Bd. 11, 1866.  
 Hitschmann und Adler: Monatsschr. f. Geburtsh. u. Gynäk., Bd. 27.  
 Dieselben: Zeitschr. f. Geburtsh., 1907.  
 Hoehne: Centralbl. f. Gyn., Nr. 5, 1908.  
 Keller und Schickele: Monatsschr. f. Geburtsh. u. Gynäk., Bd. 34, 1911.  
 Mandl: Monatsschr. f. Geburtsh. u. Gynäk., Bd. 34, 1911.  
 Nagel: v. Bardeleben, Handbuch der systematischen Anat. des Menschen, Bd. II.  
 Pompe de Meerdewoordt: Inaug.-Diss., Freiburg 1896.  
 Wegelin: Centralbl. f. allgem. Path. u. Path. Anat., 1911.  
 Wyder: Arch. f. Gynäk., Bd. 13.  
 Derselbe: Zeitschr. f. Gynäk., Bd. 9.
-

### Erklärung der Abbildungen auf Tafel XIII.

- Fig. 1. Intervalltypus der Uterusschleimhaut. Schleimhautoberfläche. Die Flimmerzellen weisen Flimmern und Basalstäbchen auf. Zwischen ihnen ruhende Sekretionszellen mit Schlussleisten. (Färbung mit Eisenalaun-Hämatoxylin.)
- Fig. 2. Schwangerschaftsschleimhaut. Übersichtsbild. (Färbung mit Hämatoxylin-Eosin.)
- Fig. 3. Schwangerschaftsschleimhaut. Oberflächenepithel mit reichlichen Flimmerzellen. (Starke Färbung mit Eisenalaun-Hämatoxylin.)
- Fig. 4. Oberflächenepithel im Spätintervall. Typische Sekretionszellen mit Sekretknopf und Schlussleisten. (Eisenalaun-Hämatoxylin.)
- Fig. 5. Abschnitt einer Drüse im Spätintervall. Sekretionszellen mit Sekretknöpfen und Schlussleisten. (Eisenalaun-Hämatoxylin.)
- Fig. 6. Schwangerschaftsschleimhaut. Abschnitt aus einer Drüse. Die Sekretionszellen zeigen grosse bläschenförmige Oberenden. Unterhalb der Bläschen finden sich im Plasma reichlich schwarz gefärbte Körner, die vereinzelt auch in den Bläschen liegen. (Färbung mit Eisenalaun-Hämatoxylin.)

Aus dem pathologischen Institut der Universität Freiburg i. Br.

## Die senile Involution der Eileiter.

Von

Von Dr. S. H. Geist, New York.

Hierzu Tafel XIII (Fig. 7 und 8).

Für den pathologischen Anatomen ergibt sich oft die Notwendigkeit, zu entscheiden, ob eine vorhandene Tubenveränderung nach der Menopause einem entzündlichen Prozess zuzuschreiben ist, oder ob es sich um eine natürliche Folge einer fortschreitenden senilen Involution handelt.

Die über diese Frage handelnde Literatur ist eine verhältnismässig spärliche. Die meisten Autoren erwähnen die Altersveränderungen nur kurz, da sie in ihren Arbeiten die Tube meist von einem anderen Standpunkt aus betrachteten. Folgende Auszüge einiger Arbeiten zeigen, dass über diese Altersveränderungen die verschiedensten Meinungen herrschen.

Ballantyne und Williams (1) sagen in einer Arbeit über die Histologie und Pathologie der Eileiter folgendes: „The senile changes were found to consist in anarrowing and straightening of the canal with al loss of the curvatures, atrophy of the muscular fibers, more especially the longitudinal, conversion of the submucosa into fibrous tissue, fibrous changes in the mucosa, and obliteration of the tubal folds in the isthmus near the uterine end.“ Im Isthmus fanden sie auch das Epithel abgestossen. Die subseröse Schicht war fester, mehr fibrös und dicht an die Muskulatur angelagert.

Grusdew (2) erwähnt, dass eine Zunahme des Bindegewebes besonders in der Mucosa statt hat, dass die Falten ihre charakteristische Gestalt verlieren. Das Epithel desquamiert gelegentlich, und die Falten verkleben, und die Folge davon ist die Obliteration des Lumens. Er gibt weiter kurz an, dass das Epithel mehr kubisch wird und sogar endothelähnlich werden kann. Die Muskulatur atrophiert und soll in einigen Fällen sogar völlig verschwinden.

Schnaper (3) beschreibt ein allmähliches Niedrigerwerden des Epithels bis zum schliesslichen endothelialen Typus, Desquamation und Anhäufung zwischen den Falten. Die Falten verdicken sich, und einem Granulationsgewebe sehr ähnliches junges Bindegewebe füllt die Falten aus. Wo das Epithel abgestossen ist, wächst das Bindegewebe, eine Brücke bildend, hinüber, die Falten verwachsen und so entstehen schliesslich die drüsenähnlichen Bilder in der Schleimhaut, die mit dem noch erhaltenen Epithel ausgekleidet sind. Es kommt zu einem allmählichen Schwund der Muskulatur und Produktion von Granulationsgewebe, dessen Schrumpfung eine Verdünnung der Tubenwand veranlasst. Die Adventitia der Gefässe zeigt ebenfalls eine Bindegewebswucherung.

Hoermann (4) berichtet in seiner Arbeit über das Bindegewebe der Tube von einem Fall, nämlich einer 70jährigen Frau, über folgende Altersveränderungen: Er beschreibt die Entwicklung plumper, geschwollen aussehender Bindegewebsfasern, welche an Stelle der feinen Fibrillen, die die fetalen und geschlechtsreifen Tuben charakterisieren, treten. Auch die Muscularis weist eine Zunahme des Bindegewebes auf. Ein Teil der Muskulatur bleibt stets erhalten. Im Isthmus sind die Falten nicht mehr vorhanden, während sie sich in der Ampulle als breite und plumpe Gebilde repräsentieren. Die feineren Seitenfalten sind verschwunden. Das Epithel ist im Isthmus noch hoch, während es im Infundibulum niedriger geworden ist. Hoermann fand auch Zunahme des elastischen Gewebes, sogar in der Mucosa.

Buchstab (5) untersuchte das elastische Gewebe der Tube und fand eine ständige Zunahme vom Kindesalter bis zur Menopause, von da an ein allmähliches Abnehmen. In den senilen Tuben fand er das elastische Gewebe hauptsächlich in der Serosa. Die Fasern sind kurz, wenig und bilden kein Geflecht. Er sah sie selten und dann als vereinzelte Fasern in der äusseren Muskelschicht. In der Submucosa und Basis der Schleimhaut fehlen sie völlig. Das Vorkommen der elastischen Fasern, auf die verschiedenen Abschnitte der Tube verteilt, ist ein gleichmässiges.

Schenk und Austerlitz (6) stimmen in ihrer Arbeit über das elastische Gewebe der weiblichen Geschlechtsorgane in dem Punkt nicht mit Buchstab überein, als sie das elastische Gewebe bis zur Zeit der Geschlechtsreife beinahe völlig vermissen.

ausgenommen in den Gefässen. Bei einem 18jährigen Mädchen fanden sie feine Fibrillen sowohl in der Serosa, wie Submucosa und Muscularis. Bei Frauen, die geboren hatten, konstatierten sie eine mässige Zunahme, aber auch hier blieb die Mucosa davon frei. Nach der Menopause fanden sie dickere, stärkere Fasern in der Serosa, Submucosa und Muscularis, und vereinzelt feine Fasern sogar in der Schleimhaut. Die Fasern erfahren eine Zunahme von der Ampulle gegen das uterine Ende zu.

Schridde (7) beschreibt in seiner Arbeit über die eitrigen Tubenentzündungen auch die senile Tube als ein schlankes Organ, dessen Lumen gewöhnlich nur noch mikroskopisch erkennbar ist. Auch er schildert die vollständige Obliteration der senilen Tube. Die feinen Falten im Isthmus sind verschwunden, während die Hauptfalten als kurze Stümpfe noch restieren. Das Epithel stellt einen mehr indifferenten Typus dar, da die Merkmale, welche die Flimmerzellen von den sekretorischen Zellen unterscheiden lassen, verschwunden sind. Auf Veranlassung von Herrn Prof. Schridde habe ich nun die senile Involution der Eileiter einer weiteren histologischen Untersuchung unterzogen.

Unser Material umfasst 22 Eileiter von Frauen zwischen dem 50. und 80. Lebensjahre, 2 Tuben von einem 6 monatlichen und von einem 8 monatlichen Fetus, 2 Tuben von Kindern, einem 10- und einem 14jährigen, weitere 2 Tuben von geschlechtsreifen Frauen, einer 20jährigen und einer 31 jährigen Frau. Der eine Teil des Materials entstammt dem Sektionsmaterial des Pathologischen Institutes, der grössere dem Operationsmaterial der Freiburger Frauenklinik. Das Material wurde entweder in Formalinlösung oder Formol-Müller fixiert und in Paraffin eingebettet. Die angewandten Färbemethoden waren Hämatoxylin-Eosin, Methylgrün-Pyronin, van Gieson, Weigerts Elastica-Färbung und Heidenhains Eisen-Alaun-Hämatoxylin. Schnitte aus der Tube eines Fetus, einer geschlechtsreifen Frau und einer 62jährigen Frau wurden mit Bielschowskischer Silber-Imprägnation behandelt. Von jeder Tube wurden drei verschiedene Abschnitte untersucht, das uterine Ende, der mediale Teil des Isthmus und der mediale Teil der Ampulle.

### Untersuchungsergebnisse.

Makroskopisch repräsentiert sich die senile Tube als ein schlanker glatter Schlauch in der Länge von 5—20 cm; der



Durchschnitt betrug ungefähr 11 cm. Die äussere Besichtigung ergibt ein gleichmässiges Aussehen. Isthmus und Ampulle sind nicht unterscheidbar. In der Dicke variieren die Tuben etwas, sind dünner, je älter ihre Trägerin war. Das durchschnittliche Maß durch den medialen Teil der Tube ist 2,5 mm. Auf die Mucosa entfällt davon ungefähr ein Drittel, während die übrigen zwei Drittel von der Muskulatur und dem Bindegewebe eingenommen werden.

Die Mucosa zeigt bei der mikroskopischen Untersuchung vom Alter und der Faltenanordnung abhängige Unterschiede. Bekanntlich weist die geschlechtsreife Tube longitudinale Falten auf, welche im uterinen Ende und im Anfangsteil des Isthmus spärlich, 5—15, an Zahl sind. Sie sind kurz und etwas plump, mit schmalen feinen Seitenfalten. Dem abdominellen Ende zu werden sie zahlreicher und zarter, besitzen ein dünnes Bindegewebsgerüst und eine einzige Schicht zylindrischer Epithelbekleidung. Zwischen diesen feinen Falten finden sich auch grosse, sogenannte „Hauptfalten“, von welchen starke Nebenzweige abgehen. In der Ampulle gehen von den longitudinalen Falten zahlreiche Seitenfalten ab, und diese wiederum senden noch feinere Zweige aus. Im interstitiellen Teil seniler Tuben und für eine kurze Strecke im Isthmus variieren die Falten in ihrer Form zwischen dicken, kurzen, abgestumpften Tubenfalten und eben wahrnehmbaren Erhebungen (Frauen zwischen 50 und 60 Jahren); oder aber in solchen Tuben, wo das Lumen nur mit der Lupe erkennbar ist, ist überhaupt keine Spur einer Faltenbildung zu konstatieren. Die dicken Falten im proximalen Abschnitt des Isthmus sind 4—5 an Zahl. Diese Falten sind stets einfache und haben keine Seitenzweige, sind einzeln, kürzer, dicker und runder als in der geschlechtsreifen Tube. Näher der Ampulle nehmen die Falten an Zahl zu, sind hier auch verdickt, abgeplattet, und stellen kolbenförmige Erhebungen mit kurzen, plumpen, spärlichen Seitenfalten dar. Zwischen diesen Hauptfalten werden feinere, einfache, ebenfalls verdickte, abgeplattete Falten gefunden. Je älter die Tube ist, um so dicker und kürzer sind die Seitenfalten. Die unverzweigten Falten verschwinden wie in dem uterinen Ende, so dass die Gesamtzahl vermindert erscheint. In den Tuben von Frauen zwischen 70 und 80 Jahren zeigen sich nur die Hauptfalten noch, die breit und plump erscheinen, mit höchst seltenen

kolbenförmigen Seitenfalten. In der Ampulle finden sich dieselben Verhältnisse wie in dem eben beschriebenen terminalen Abschnitt des Isthmus.

Die Änderung in der Faltengestaltung hat eine ausgesprochene Wirkung auf das Lumen. Im interstitiellen und proximalen Teil des Isthmus ist das Lumen sternförmig, während es in den anderen Abschnitten eine sehr unregelmässige und individuell verschiedene Gestaltung aufweist. Infolge der relativen Grössenzunahme der Falten und der allgemeinen Abnahme der Schleimhaut ist es oft im ampullären Teil nahezu verschlossen.

Mikroskopisch ist die Verdickung und Abrundung der Hauptfalten ganz der Zunahme des Bindegewebes in jeder einzelnen Falte zuzuschreiben. In den kleineren, breiteren Falten des uterinen und des proximalen Abschnitts des Isthmus bildet das Bindegewebe ein mehr oder weniger dichtes Netzwerk verschieden grosser Fasern, welche die Falten bis auf die Spalten für die Gefässe völlig ausfüllen. In den mehr verzweigten Falten findet sich ein zentraler Strang dichter Bindegewebszüge, ähnlich wie in der geschlechtsreifen Tube, nur viel mächtiger. Von diesem zentralen Strang aus ziehen dickere und dünnere Züge, und zwar besonders zahlreich um die Gefässe. In den Frühstadien der senilen Veränderungen zeigen sich gerade in der perivaskulären Umgebung die ersten Bindegewebszunahmen. Das Bindegewebe zeigt die Neigung, parallel zur Oberfläche zu verlaufen, und gibt somit die Möglichkeit, zu unterscheiden zwischen der durch entzündliche Prozesse hervorgerufenen Bindegewebszunahme und der senilen (Schridde). Die Fasern bilden gerne eine mehr oder weniger dicke Schicht unterhalb des Epithels, jedoch ist niemals eine echte Membrana propria zu sehen gewesen. Zwischen den einzelnen Epithelzellen ist selbst in den ältesten Tuben kein Bindegewebe zu konstatieren.

Das elastische Gewebe in der geschlechtsreifen Tube ist sehr spärlich, wie wir in Übereinstimmung mit Buchstab feststellen konnten. In den Falten geschlechtsreifer Tuben findet man in vielen Fällen keine, gelegentlich jedoch feine, vereinzelt, kleine Fasern, die aber nicht dem Bindegewebe, sondern den Gefässen angehören. Die von Schenk und Austerlitz in den senilen Tuben beschriebene Zunahme dieses Gewebes glauben wir den Gefässwänden zugute halten zu dürfen, denn wir fanden sogar in

den Wänden der kleinsten Arterien eine mässige Zunahme elastischen Gewebes, welche den Falten den Anschein gab, als ob sie reicher daran wären, denn im geschlechtsreifen Stadium. Wir konstatierten in den Falten seniler Tuben ausserhalb der Gefässbezirke niemals elastisches Gewebe.

Die Gefässe zeigen in sämtlichen Tubenschichten eine Zunahme sowohl an elastischem wie an Bindegewebe mit einem gleichzeitigen Schwund der Muskulatur. In der Media fehlt meist das Muskelgewebe völlig und ist zum grössten Teil durch Bindegewebe und feine elastische Fasern ersetzt. Die Adventitia zeigt eine ringförmig angeordnete starke Zunahme an Bindegewebe und elastischen Fasern. Hier findet man in den mittleren grossen Gefässen Massen von elastischem Gewebe in ununterbrochenen Ringen.

Auch die Intima ist erheblich verdickt, grösstenteils infolge Zunahme des elastischen Gewebes. Hier zeigt sich das elastische Gewebe als dicke, ringförmige Lamellen, zwischen welchen mehr oder wenige konzentrische, kurze, feine, unverzweigte, gewundene, elastische Fasern und Bindegewebsfibrillen eingelagert sind.

Die Endothelzellen weisen auch eigentümliche Veränderungen auf. Hier treten starke Wucherungen der Endothelien auf, wodurch die Intima weiter verdickt wird. Diese Wucherung ist eine regelmässige, und es scheint, als ob sie zur Bildung eines neuen Gefässrohres führt. So entsteht gleichsam in dem alten sklerosierten Gefässrohre ein neues, von Endothel ausgekleidetes Gefäss.

Die ganzen Veränderungen am Gefäßsystem ähneln vollkommen der Schwangerschafts-, Ovulations- und Menstruations-sklerose, wie sie in den übrigen Teilen der Genitalorgane auftritt (Sohma, Pankow).

Von besonderen Befunden im Bindegewebe der Schleimhaut wäre noch zu erwähnen, dass ich in ihm gelegentlich einzelne Mastzellen und Plasmazellen feststellen konnte. Auch vereinzelte Lymphocyten wurden hie und da angetroffen.

Wichtige Veränderungen bietet bei der senilen Involution des Eileiters das Epithel dar. Es zeigt vom Alter des Individuums abhängige starke Variationen. Die typischen zylindrischen Flimmerzellen mit ihren scharf markierten basalen Knötchen, und wohl-erhaltenen Flimmern scheinen besonders in dem distalen Teil des Isthmus und in der Ampulle, bei Frauen bis zum 56.—60. Jahre

normal erhalten zu sein. Mit diesem Zeitpunkt setzt ein allmählicher Schwund der Flimmerzellen ein, aber es finden sich sogar in Tuben von Frauen über 80 Jahre noch wohlerhaltene Flimmerzellen vereinzelt oder in kleinen Gruppen. Im letzteren Falle sind sie gewöhnlich in den Crypten zwischen den Falten, selten auf den Faltenhöhen vorhanden.

Die ersten Veränderungen, die man an den Flimmerzellen sieht, bestehen darin, dass die Flimmern allmählich schrumpfen. Die resistenteren basalen Stäbchen indessen bleiben noch längere Zeit sichtbar, wenn auch die Flimmern bereits vollkommen geschwunden sind. Die Zellfärbung ist eine gute, der Kern deutlich erkennbar.

Bei Färbung mit Heidenhain stiess man auf ein eigenartliches Phänomen, nämlich die Anwesenheit von schwarzgefärbten Körnern in den Flimmerzellen (Fig. 7). Diese Körnchen waren von verschiedener Grösse, teils nur feine Körnchen, halb so gross wie die basalen Knötchen, teils grösser als letztere, rund oder eckig. Sie zeigen Neigung, sich gelegentlich ein- oder zweireihig zusammenzulagern, und zwar direkt unterhalb der basalen Stäbchen; dann wieder sind sie unregelmässig zerstreut im oberen Zellpol zu finden. Sie erstrecken sich nie unterhalb des Kernes oder in ihn selbst. Sie sind vorhanden in den Flimmerzellen der Tuben über 50-jähriger Frauen, meist in den noch wohlerhaltene oder in Rückbildung begriffene Cilien tragenden Zellen. Oft fanden sie sich auch in Zellen ohne Cilien, aber mit basalen Stäbchen (Fig. 8), welche als Merkmale dafür galten, dass man es mit Flimmerzellen zu tun hatte. Nie aber waren sie in solchen Zellen, welche die deutlichen Merkmale der sekretorischen Zellen trugen, auffindbar. Weiterhin fand man diese Granula weder in den Flimmerzellen der Tube eines achtmonatlichen Fetus, noch in kindlichen Tuben, noch auch in zwei geschlechtsreifen Tuben.

Die Möglichkeit, dass diese Körnchen der bei der senilen Involution des Urogenitalsystems auftretenden lipochromen Pigmentgruppe angehören, konnten wir ausschliessen. Denn einmal fanden wir diese Körner nur in den Flimmerzellen, und dann auch konnten sie nie mit den einfachen Färbemethoden oder den spezifischen Fettfärbemethoden (Sudan oder Osmiumsäure) demonstriert werden.

I k e d a (8) beschreibt ähnliche Körnchen in den Flimmerzellen des menschlichen Nebenhodens geschlechtsreifer und alter Individuen und hält sie für sekretorische Elemente. Wir untersuchten auch den Nebenhoden des Menschen, des Meerschweinchens und der Ratte und fanden, dass die ganzen Zellen mehr oder weniger stark mit verschiedenen grossen Granula gefüllt waren, im oberen Pol mit gröbereren und dickeren. Die Zellen, welche diese Granula trugen, sind jedoch von den typischen Flimmerzellen der Tube gänzlich verschieden.

E b n e r (9) macht folgende Angaben:

„Die Epithelzellen des Nebenhodenganges erinnern an einfache Geisselzellen mit einer einzigen dicken Wimper, die aber eine fibrilläre Zusammensetzung zeigt.“

„Auch vermisst A i g n e r (10) an Schnitten fixierter und entsprechend gefärbter Präparate an der Basis der Büschel der Zellen des Nebenhodenganges die für die Flimmerhaare charakteristischen Basalknötchen.“

„Sehr bemerkenswert sind die konstant vorkommenden körnigen Einlagerungen im Protoplasma der Büschelzellen des Nebenhodenganges, welche O. v a n d e r S t r i c h t besonders schön im Nebenhoden der Eidechse entwickelt fand und zuerst als Sekretgranula erklärte.“

Bei unseren Untersuchungen zeigten nun diese Zellen des Nebenhodens ausserdem noch typische Schlussleisten, welche aber in den Flimmerepithelien der Tube fehlen. Das beweist, dass diese Zellen auch morphologisch etwas ganz anderes darstellen als echte Flimmerzellen, und es ist klar, dass kein Vergleich zwischen den in jungen und alten Nebenhoden gefundenen Granula und den von uns in den senilen Tuben konstatierten Körnern gezogen werden darf.

Die Körner in den Flimmerzellen der senilen Tube sind also keine solchen Sekretionsprodukte.

Ich habe mich nun bemüht festzustellen, als was denn sonst man diese Körnchen betrachten könne. Da sie sich bei Heidenhain ebenso schwarz tingieren wie die Basalstäbchen, so liegt es nahe, sie mit diesen in Beziehung zu bringen. Allein für die Ansicht sind keine Beweise beizubringen, denn die Körnchen sind sowohl in Zellen vorhanden, die noch flimmern und

unveränderte Basalstäbchen haben, wie auch in solchen, in denen diese beiden Strukturbestandteile schon völlig geschwunden sind

So ist es mir nicht möglich gewesen, über die Natur dieser Körner etwas zu eruieren, und es lässt sich also nur sagen, dass sie bei der senilen Involution des Eileiters in den Flimmerzellen erscheinen, und dass sie ein sicheres Zeichen für die Involution sind, da sie nur in dieser Zeit gefunden werden.

Am Epithel sehen wir nun noch weitere Veränderungen auftreten. Die Zellen sowohl die Flimmer-, wie die sekretorischen Zellen, verlieren nach und nach ihre Merkmale und zeigen schliesslich einen indifferenten Typus. Sie werden niedriger und werden schliesslich ersetzt von einer kubischen Zellschicht, bei der es unmöglich ist herauszulesen, wo ursprünglich Flimmerzellen und wo sekretorische vorhanden waren. Dieser Zustand wird erreicht in Tuben von über 60jährigen Trägerinnen. Diese Epithelgleichheit wird allerdings gelegentlich unterbrochen von isolierten Flimmerzellen oder von Gruppen derselben.

Die regressive Umwandlung schreitet nun noch weiter fort, und die Zellen werden schliesslich auffallend niedrig, so dass sie sogar in sehr alten Tuben (70jähriger und älterer Frauen) wie Endothelzellen erscheinen. Gelegentlich schwinden die Zellen in kleinen Bezirken auch ganz, und die entblössten Stellen zeigen nur Bindegewebsmassen. Dass diese entblössten Bezirke an Grösse zunehmen und verschmelzen können und so eventuell zu einer totalen Obliteration des Tubenlumens führen (Schridde), ist möglich, wenngleich es in unseren Fällen nicht beobachtet wurde. Wir konnten selbst in den ältesten Fällen ein mit niedrigem Epithel ausgekleidetes Lumen stets demonstrieren.

Die von Ballantyne und Williams, wie auch von Schnaper beschriebenen mächtigen Epitheldesquamationen mit Anhäufung der Epithelien zwischen den Falten sind nach unserer Meinung nicht von der senilen Umwandlung abhängig, sondern vielmehr das Resultat postmortaler Veränderungen, weil auch nicht in einem einzigen Fall unseres Operationsmaterials dies Verhalten zu konstatieren war, während im Leichenmaterial sogar bei Kindern und geschlechtsreifen Frauen diese Bilder sich boten.

Auch die von Schnaper beschriebenen drüsenähnlichen Strukturen sind grösstenteils auf entzündliche Prozesse zurückzuführen, da solche Strukturen als charakteristisch für alte

entzündliche Verwachsungen anzusehen sind. Ich habe sie nie in frisch gewonnenem operativem Material, das im übrigen normale Verhältnisse bot, gefunden.

Ausser den sekretorischen und Flimmerzellen fanden sich auch — wenngleich nur in sehr geringer Zahl — die sogenannten Stiftchenzellen.

Ich komme jetzt auf die Veränderungen der übrigen Tubenwand zu sprechen. Sie erleidet nicht dieselbe Volumenabnahme wie die Mucosa, da die Bindegewebzunahme die Atrophie der übrigen Bestandteile ausgleicht.

Die Muskulatur beginnt vom 50. Jahre an eine rapide progressive Atrophie aufzuweisen. Die Muskelbündel beider Schichten, besonders aber der Längsmuskulatur werden mehr und mehr unterbrochen, die Bündel werden kürzer und kleiner infolge der Grössenabnahme der Muskelfasern. An Stelle der atrophischen Muskulatur treten dichte Bindegewebsstränge. Von diesen aus ziehen feinere Züge zwischen die noch wohl erhaltenen Muskelbündel, und es lässt sich weiter verfolgen, wie aus diesen Bindegewebsmassen der Wand Fasern zu jenen der Falten hinüber sich erstrecken.

Die innere zirkuläre Muskelschicht hält sich länger intakt, wenngleich sie schon kurz nach dem 50. Jahre Abnahme in Grösse und Masse zu zeigen beginnt. Auch hier tritt als allmählicher Ersatz das Bindegewebe. Bei Tuben 65-jähriger und älterer Frauen zeigen sich in der Wand dichte Bindegewebsmassen, die feinere Fasern nach allen Richtungen hin aussenden, welche ein deutliches Netzwerk — besonders um die Gefässe herum — bilden, und so die Komplexe, welche die externe Muskulatur und diejenigen, welche in die Schleimhautfalten sich fortsetzen, verbinden. Dicht unter der Mucosa sammeln sie sich und bilden eine dicke Bindegewebschicht. In Tuben über 70-jähriger Trägerinnen ist die äussere Muskelschicht oft völlig durch Bindegewebe ersetzt, aber immer noch sind vereinzelte Muskelbündel, welche die ursprüngliche zirkuläre Schicht besonders des interstitiellen Teiles und des proximalen Isthmusabschnittes erkennen lassen.

Über das elastische Gewebe ist zu sagen, dass es allmählich verschwindet. Wir stimmen mit Buchstabs Angaben soweit überein, als er angibt, dass nur in der Serosa und gelegentlich in den äusseren Muskelschichten elastisches Gewebe vorhanden ist.

In der inneren Muskelschicht fanden wir nie elastisches Gewebe, ausser in und um die Gefässe, wo es breite, meist komplette Ringe bildet. In den äusseren Schichten finden sich gelegentlich zwischen dem 50. und 60. Jahre feine, kurze Fibrillen, die weit auseinander gelagert zwischen den Muskelbündeln oder den Bindegewebssträngen zutage treten. Sie sind aber nicht verflochten, verzweigt oder überhaupt zusammenhängend, sondern nur vereinzelte Fasern.

Die Serosa war gewöhnlich etwas verdickt, grösstenteils infolge der Bindegewebszunahme, welches hier von seinen grossen Zügen feine Fasern nach den verschiedensten Richtungen hin wie ein Netz aussendet. Dies Netzwerk war weitmaschiger als dasjenige der Falten oder der Wand. Hier fand sich das elastische Gewebe in kurzen, feinen Fasern, gelegentlich verzweigt und einander berührend, so dass ein mehr oder weniger zusammenhängender Ring zustande kam, besonders unterhalb des Peritoneums. Dieser Gewebtring wurde hier und da von Bindegewebszügen unterbrochen und zeigte, je älter die Tube, eine um so stärkere Abnahme. Auch in der Serosa lagerte sich das elastische Gewebe mit Vorliebe um die Gefässe.

### **Zusammenfassung der Ergebnisse.**

Die Alterstube stellt ein dünnes, schlankes und glattes Rohr dar. Die Involution betrifft makroskopisch besonders die Schleimhaut, weniger die übrigen Wandschichten.

Die mikroskopische Untersuchung zeigt, dass in der Schleimhaut zuerst die Seitenfalten der Hauptfalten zu schwinden beginnen. Auch die Hauptfalten werden kürzer, plumper und kleiner, und von den Seitenfalten ist schliesslich nichts mehr zu sehen.

Der Schwund kann im proximalen Abschnitte der Eileiter so weit gehen, dass das Lumen nur mikroskopisch noch sichtbar ist und einen einfachen Spalt darstellt. Schliesslich kann es sogar zur völligen Obliteration (Schridde) kommen.

Bei der Involution finden wir auch eine mässige Bindegewebsvermehrung in den Hauptfalten.

Die Muskulatur, besonders die äussere, zeigt starke Rückbildungserscheinungen. Hier findet eine auffällige Bindegewebsentwicklung statt, so dass die Wand relativ nicht in so hohem Maße verdünnt wird wie die Schleimhaut.



Das elastische Gewebe, das schon in den Tuben geschlechtsreifer Frauen nur sehr spärlich vorhanden ist, schwindet völlig.

Die Gefässe weisen in den Tuben seniler Frauen, die geboren haben, genau die Schwangerschaftsveränderungen auf wie die Gefässe im Uterus und Ovarium.

Besondere Veränderungen erleidet auch das Epithel. Die Flimmer- und Sekretionszellen machen mehr und mehr einem indifferenten Zelltypus Platz. Endlich kann ein ganz plattes Epithel vorliegen, das einen Eindruck wie Endothel macht.

Eine Desquamation des Epithels, wie sie von verschiedenen Autoren beschrieben worden ist, halten wir für Leichenerscheinung.

Wenn auch die Flimmerzellen, wie gesagt, meist durch indifferente Zellen ersetzt werden, so kann man diese Elemente doch vereinzelt bis zum 80. Lebensjahre feststellen.

Die erste Veränderung an den Flimmerzellen zeigt sich darin, dass die Flimmern und dann auch die Basalstäbchen allmählich verschwinden.

Ausserdem finden sich als ein charakteristisches Zeichen der Involution im Oberende der Flimmerzellen grössere und kleinere Körnchen, über deren Natur sich allerdings nichts Bestimmtes aussagen lässt.

---

### Literaturverzeichnis.

---

1. Ballantyne and Williams: British Med. Journ., No. 1, 1891.
  2. Grusdew: Zentralbl. f. Gynäk. 1897, No. 10.
  3. Schnaper: Zentralbl. f. Gynäk. 1898, No. 44.
  4. Hoermann: Arch. f. Gynäk., Bd. 84.
  5. Buchstab: Zentralbl. f. Gynäk. 1897, No. 28.
  6. Schenk und Austerlitz: Zeitschr. f. Heilk., Bd. 24, H. 6, 1903.
  7. Schridde: Die eiterigen Entzündungen des Eileiters, 1910, Jena.
  8. Ikeda: Anat. Anzeiger, Bd. 29, No. 1.
  9. Ebner: Koellikers Handbuch der Gewebelehre.
  10. Aigner: Sitzber. d. k. k. Akad. in Wien, 3. Abt., 109. Bd. (1900), S. 1.
  11. Sohma: Arch. f. Gynäk., Bd. 84, H. 2.
- 

### Erklärung der Abbildungen auf Tafel XIII.

- Fig. 7. Tube einer 60jährigen Frau, Körner im Flimmerepithel aufweisend.  
Fig. 8. Tube einer 72jährigen Frau; Körner in Zellen ohne Flimmern aber mit basalen Stäbchen.

(Färbung mit Eisenalaun-Hämatoxylin.)

# Die Intelligenzphären des Molluskengehirns.

## Ein Beitrag zur stufenweisen Entfaltung dieser bei den Achordaten.

Von  
B. Haller.

Hierzu Tafel XIV—XIX und 12 Textfiguren.

In den Zentralnervensystemen der Achordaten finden sich zwei Typen vor: Nervensysteme von primär reflektorischem Typus<sup>1)</sup> und solche, die eine darüber psychologisch weiter hinauftragende Stufe darstellen. Primär reflektorische Nervensysteme sind die der Coelenteraten und Echinodermen, während mit der Herausbildung eines oberen Schlundganglions, des Urhirns, höhere Zustände geschaffen wurden. Das Urhirn ist die Errungenschaft niederer Helminthen. Von da aus vererbte es sich aber nicht auf die Mollusken, da ein ähnlicher urhirnloser Zustand, wie jener der Turbellarien ist, noch bei den niedersten unter ihnen, den Placophoren, sich vorfindet: ein oberer Schlundring ohne gangliöse Verdickung. Jenes Urhirn gelangt dann erst bei den Zeugobranchiern zum ersten Male unter den Mollusken zur Entfaltung und somit völlig selbständig von den Wurmaggen. Das Urhirn ist aber in beiden Abteilungen geweblich gleich und von diesem Zustand aus erfolgte die weitere Differenzierung als Erfordernis schwierigerer Lebensbedingungen. Bei den Anneliden gelangt das in dreierlei Weise zur Geltung. Erstens durch das

<sup>1)</sup> Mit der Bezeichnung „reflektorisch“ allein käme ich in einen gewissen Gegensatz zu Jordan (27), was ich aber nicht beabsichtige. Unter primärem Reflex verstehe ich den einfachsten Reflexvorgang, wie denn auch Jordan (l. c. S. 116) dem „primären“ Reflex einen „spezialisierten“ entgegenstellt. Letzterer setzt schon die Tätigkeit eines konzentrierten Ganglions, des Cerebralganglions, voraus. Nur in Ermangelung dieses Einflusses spricht dann Jordan von „reflexarmen Tieren“, deren Nervensystem ich primär reflektorisch nenne. Immerhin möchte er diese Benennung, die sicherlich in seinem Sinne zu Missverständnissen Anlass geben wird, nur provisorisch verwendet wissen. Das Auftreten des Urhirns würde dann einen spezialisierten Reflex zur Folge haben, während die Gehirne mit Globuli, meine ich, eine noch höhere psychologische Stufe bedeuten.

Anrücken vorderer Segmente des Bauchmarkes an das Urhirn mit der Entfaltung von Gliedmaßen zu Mundteilen, zweitens durch die höhere Ausbildung von Hirnzentren der Kopfsinnesorgane und endlich durch die Ausbildung einer Intelligenzspäre am oralen Ende des Urhirns. Es erfolgte dies in höherer Weise erst bei den Raubpolychaeten. Nicht alles von diesem Neuerwerb vererbte sich indessen auf die Ahnen der Articulaten, weil eben diese nicht unter den Raubpolychaeten zu suchen sind. Ein Teil jenes Neuerwerbes ist älteren Datums und war schon jenen Articulaten eigen, von denen Peripatus abzuleiten ist. Es ist die Intelligenzspäre, das Globuluspaar, die Peripatus schon besitzt. Von jenem Vorperipatusstadium ererbten sie die Crustaceen, von Peripatus die Tracheaten mit Einschluss der Arachnoiden, für deren Tracheatenabstammung ich kürzlich eingetreten bin (19, 20). In allen Abteilungen der Arthropoden entfaltet sich aber die geerbte Intelligenzspäre, die Globuli oder pilzhutförmigen Körper, mit Übergängen endlich zu hoher Stufe.

Steht einmal aber die Sache so, so stellt sich von selbst die Frage, wie denn die Weichtiere diesbezüglich sich verhalten, denn dass auch bei diesen verschiedene Grade von Intelligenz oder psychischen Werten sich vorfinden, konnte bei genauer Beobachtung nicht entgehen. Dazu kam es, dass ich schon vor sieben Jahren gelegentlich bei *Oliva* (17) am Gehirn einen dorsalen kleinzelligen Kern fand, aus dem weder Nerven noch kommissurale Faserverbindungen, die als lange Bahnen gelten könnten, entspringen. „Es wäre darum also wohl möglich“, sagte ich, „dass wir in dem kleinzelligen frontalen Kern eine Intelligenzspäre, ähnlich wie bei höheren Würmern oder bei den Arthropoden im Globulus (pilzhutförmigen Körpern), vor uns haben“ (l. c. S. 658). Wenn auch nur ganz nebenbei, hat aber schon 1900 H. Smidt (42) den vorderen Abschnitt des Gehirns von *Helix* als Analogon der Globuli oder pilzhutförmigen Körper der Anneliden und Arthropoden angesprochen.

Ich hatte somit allen Grund dazu, die einmal aufgeworfene Frage zu verfolgen und auf Erfolg zu hoffen, wenngleich die Literatur dazu auch wenig Anlass gibt. Hat sich so eine Voraussetzung des Vorhandenseins von Globuli bei den Mollusken bestätigt, so hat der hohe Entfaltungsgrad dieser bei Pulmonaten immerhin doch einigermassen überrascht.

Da mir für diese wieder frisches Material zu erwerben leicht war, so konnte daran mit den neuen technischen Mitteln herangetreten werden, so mit Methylenblaufärbung von Schnitten, die mit Formalin gehärtet waren, mit der Lebendfärbung mit diesem technischen Mittel und mit der Golgischwärzung, und so eingehender die Sache verfolgt werden, als bei den anderen hier bearbeiteten Weichtieren. Darum stelle ich die Behandlung der Pulmonaten an die Spitze dieser Schrift, obgleich der richtigere Weg sicher nach der phyletischen Richtung hin gewesen wäre. An diese Gasteropoden reihe ich dann die anderen Gasteropoden und die Cephalopoden. Von *Murex brandaris*, *Eledone* und *Sepia* stand mir frisch in Formalin gehärtetes Material zur Verfügung, an dem ich auch mit der Golgischen Methode arbeiten konnte. Bei allen anderen wurde an alten Schnittserien beobachtet, also nicht etwa an altem Alkoholmaterial, das angegriffen gewesen wäre. Sonst gute Karminschnittserien lassen sich gut mit Methylenblau nachfärben, wobei wegen der leichten Überfärbung nur ganz kurze Zeit (1—3 Minuten) gefärbt werden darf.

### A. Pulmonaten.

Von diesen gelangten zur Untersuchung: *Helix pomatia*, *Arion empiricorum* und *Limax cinereo-niger*.

Obgleich das Zentralnervensystem der Pulmonaten sonst genau durchgearbeitet ist, bezieht sich eigentlich nur Böhmigs Arbeit von 1883 (2) auf den inneren Bau desselben, denn einfache Zellenstudien ohne genauere Berücksichtigung der Topographie haben doch nur einen relativen Wert.

Nach Böhmig liegt das Supraösophagealganglion, das ich nun als Gehirn bezeichnen will, bei *Helix* in einer mächtigen Bindegewebshülle, die äusserlich die Gestalt seiner beiden seitlichen Gehirnhälften verdeckt. Diese werden durch eine kurze und breite Kommissur zusammengehalten. Am ehesten lässt sich die Form jeder Gehirnhälfte mit einer Scheibe von verzerrter Form vergleichen. „welcher nach vorne ein Ellipsoid und seitlich am Beginn der Querkommissur ein nierenförmiges Gebilde angesetzt sind“. Immerhin ist die Grösse und Form der Gehirnhälften einigen Schwankungen selbst bei gleich grossen Tieren ausgesetzt. In jeder Gehirnhälfte lassen sich drei Abteilungen unterscheiden, und zwar eine erste, zweite und dritte. Die erste Abteilung be-

sitzt „einen zentralen Ballen von Punktsubstanz, der an seiner Peripherie von einer Ganglienzellschicht bekleidet ist. Dieser Zellenbelag variiert aber an Mächtigkeit, Form und Grösse der Zellen ausserordentlich.“ In der hinteren Region ist die Zellschicht am mächtigsten und nehmen die Zellen an Grösse von aussen nach innen ab, was ein allgemeines Verhalten ist. Aber von dieser Region an ist der Zellbelag insofern anders, als er meist nur aus kleinen bi- und multipolaren Ganglienzellen zusammengesetzt ist, unter denen sich nur selten eine grössere Zelle vorfindet. Nach vorne und seitwärts zu nehmen diese Zellen an Grösse ab und nur ganz vorne werden sie wieder grösser. Auch an der unteren Seite der ersten Abteilung des Gehirns sind kleinere Zellen vorhanden und obgleich noch zahlreicher als die grösseren, so sind diese doch reichlicher vorhanden als an den bisherigen Stellen. Aus dem Punktsubstanzballen sammeln sich Nervenwurzeln.

Die zweite Abteilung ist der medianen Hälfte des vorderen Ganglienrandes angefügt, von ellipsoider Form mit kreisrundem Querschnitt. In ihrer Bildung weicht diese Abteilung von den beiden anderen ab, denn „während bei diesen eine den ganzen Punktsubstanzballen umhüllende Rindenschicht von Zellen vorhanden ist, liegt dort das Zellager neben dem Punktsubstanzballen, und zwar auf der äusseren Seite desselben“. Dieses Zellager hat somit sichelförmige Gestalt, wobei aber noch eine dünne Lage von Ganglienzellen, allerdings nicht immer, auch auf der ventralen Seite der zweiten Hirnabteilung sich vorfinden kann. Nie ist eine solche auf der dorsalen Seite vorhanden. Die Zellen der Sichel sind klein und den Kern umschliesst nur ein geringer Plasmaleib. Aus dieser zweiten Hirnabteilung lässt Böhmig den Nervus ommatophorus entstehen. Lacaze-Duthiers (28), und vorher schon Walter (46), der diese Gebilde Lobules superieures nennt, haben keine Nerven aus ihnen entstehen sehen, worauf auch die beiden Sarasin (39) bestehen. Die dritte Abteilung der jederseitigen Hirnhälfte ist die kleinste und medianwärts gelegene, sie ist den beiden anderen insofern nicht gleichwertig, „als sie nur von einem Ganglienzellager ohne Punktsubstanzballen gebildet wird“. Diese Abteilung bilden sehr grosse Zellen und sie soll keinem Nerven zum Ursprung dienen.

Aus dem Gehirn treten folgende Nerven und Kommissuren ab. Vorne aus der zweiten Abteilung, als deren verjüngtes

vorderes Ende. der starke Nervus ommatophorus, von ihm auswärts ein zarter Nerv. Median von dem Ommatophorus der N. labialis internus und noch zwei andere Nerven. Aus der ersten Hirnabteilung der N. labialis externus, der N. facialis und die Buccalkommissur, ferner die Pedal- und Visceralkommissur (Komm. der Kommissuralganglien), sowie die beide Hirnhälften verbindende Cerebralkommissur.

Nabias untersuchte speziell das Zentralnervensystem von *Limnaea stagnalis* und teilt deren Cerebralganglion jederseits ein in ein Protocerebron (III. Abschnitt Böhmigs), ein Deutocerebron, einen Noyaux accessoire und eine Éminence sensorielle cérébrale, welch letztere Lacaze-Duthiers Lobule superieure ist.

Abgesehen davon, dass die obigen zwei Benennungen an Arthropoden vergeben sind, wo Angliederungen von hinteren Segmenten einsetzen, wäre auch zu prüfen, wie sich diese Abschnitte der Basommatophoren zu jenen der Stylommatophoren verhalten, bevor ein endgültiges Urteil hier gefällt werden kann.

Was nun meine eigenen Beobachtungen betrifft, so möchte ich zuerst die äussere Form des Gehirns erörtern.

Wenn wir schon die drei Gehirnabteilungen nach Böhmigs Weise mit Zahlen versehen beschreiben wollten, so müssten wir mit eins doch die vordere und mit drei die hinterste Abteilung bezeichnen. allein ich glaube, es ist geeigneter, die Abteilungen nach ihrer Lage zu benennen. Damit würde dann Böhmigs II. Abteilung zur vorderen, die III. zur mittleren und die I. zur hinteren.

Die vordere Abteilung, Lacaze-Duthiers Lobule superieure bei den Basommatophoren (Textfig. 1. gl), verjüngt sich nach vorne zu allmählich und geht dann dort in den Nervus ommatophorus (2) über, wie dies Böhmig geschildert hat. Darnach können wir ihre Form als konisch bezeichnen mit an die hintere Abteilung (sg) angewachsener Basis. Ihr Querschnitt ist kugelförmig, wobei ihre laterale Seite bei manchen Individuen etwas aufgebuchtet sein kann. doch allerdings nur kaum merklich. Und dies kann auf demselben Präparat der Fall sein, wie eben in dem abgebildeten auf der linken Seite.

Gleich neben dem zweiten Nerven — ich will einstweilen die Nerven mit Zahlen benennen — befindet sich ein sehr feiner Nerv. den Böhmig nicht nennt. Medianwärts legt er (1) sich

dem zweiten Nerven allerdings sehr fest an, weshalb er übersehen werden kann. Die zwei nächstfolgenden Nerven drei und vier (3, 4) gehen entweder noch vom Stamm des zweiten Nerven ab (A), oder der vierte rückt etwas tiefer nach hinten und tritt

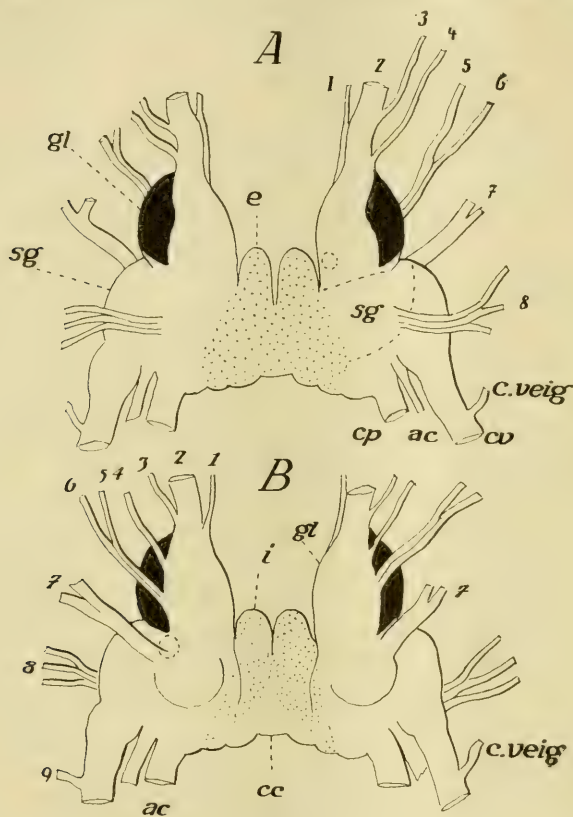


Fig. 1.

Gehirn von *Helix pomatia*, A von oben, B von unten. Die Intelligenz-sphäre (Globulus) schwarz, das Gebiet der grossen motorischen Zellen punktiert. *gl* = vorderer, *sg* = hinterer (sensorischer), *i* = mittlerer (motorischer) Abschnitt; 1–8 = Kopfnerven; *cp* = Commissura pedalis; *cv* = Commissura visceralis; *c* = Kommissur der vorderen Eingeweideganglien (Buccalganglien); *ac* = Nerv. acusticus; *cc* = Commissura cerebialis.

dann von der unteren Seite des vorderen Abschnittes (B) ab. Der nächstfolgende, fünfte (5, 6) Nerv ist stärker als die beiden anderen sind und verlässt hinter dem vierten aus der ventralen Seite des Abschnittes in gleicher Reihe mit jenem das Gehirn,



um bald darauf sich zu gabeln. Da diese Teiläste öfter selbständig das Gehirn verlassen, so haben wir es in dem Falle nur mit der festen Aneinanderlagerung des fünften und sechsten Nerven zu tun.

Aus dem vorderen Abschnitt tritt weiter kein Nerv ab, denn der siebente Nerv (7) gehört schon dem hinteren Abschnitt (sg) des Gehirns, Böhmigs erstem Abschnitt, an. Der Nerv tritt an der ventralen Gehirnsseite (B) von einer kleinen kugeligen Erhabenheit ab und zwar genauestens an der Grenze zwischen dem Vorder- und Hinterabschnitt. Der Hinterabschnitt ist breiter als der Vorderabschnitt und setzt sich nach innen zu in den mittleren Abschnitt fort (i), indessen aus seiner hinteren Seite zu äussert und oberst die Commissura visceralis (cv) zu innerst und unterst die Commissura pedalis (cp) und zwischen beiden der Nervus acusticus nach hinten zu abgehen.

Ausser dem siebenten Nerven geht noch ein Büschel von drei Nerven vom hinteren Hirnabschnitt ab, den ich als achten Nerven bezeichne (8), doch tritt dieser im Gegensatz zu allen anderen Hirnnerven nicht von der ventralen, sondern von der dorsalen Seite des Gehirns ab, allerdings in gleicher Höhe mit den ventral abtretenden Nerven.

Damit sind die aus dem Gehirn abgehenden Nerven und Kommissuren erschöpft, denn die Kommissur zu den vorderen Eingeweide- oder den Buccalganglien entspringt aus der Visceralkommissur (c. veig) und zieht dann auf der ventralen Seite des Gehirns nach vorne, um sich dem N. ommatophorus anzulagern, was wohl seit Lacaze-Duthiers zu der Annahme Veranlassung gab, sie trete vom Cerebralganglion ab, obgleich bei anderen Gasteropoden der richtige Sachverhalt von mir schon mehrmals betont worden war.

Es verbindet der mittlere Gehirnabschnitt die beiden seitlichen Teile des Gehirns untereinander, folglich fasst er auch die Cerebralkommissur in sich, die hinten gelegen (cc) von Ganglienzellrinde fast völlig verdeckt wird. Dieser Gehirnabschnitt, der dritte Böhmigs, gibt, wie dies mein Vorgänger schon feststellte, keine Nerven aus sich äusserlich ab, obgleich er der wichtigste Hort ist, wie ich hinzufügen möchte, für die motorischen Fasern der Hirnnerven. Kennzeichnend an ihm sind zwei kegelförmige Vorsprünge (i), die an der medianen Seite fest aneinander stossen.

Betrachten wir neben diesem stark konzentrierten Gehirn von *Helix*, bei dem äusserlich infolge davon die Cerebralkommissur verschwindet, jenes von *Arion empiricorum* (Textfigur 2, C), so fällt uns vor allem der Umstand auf, dass die

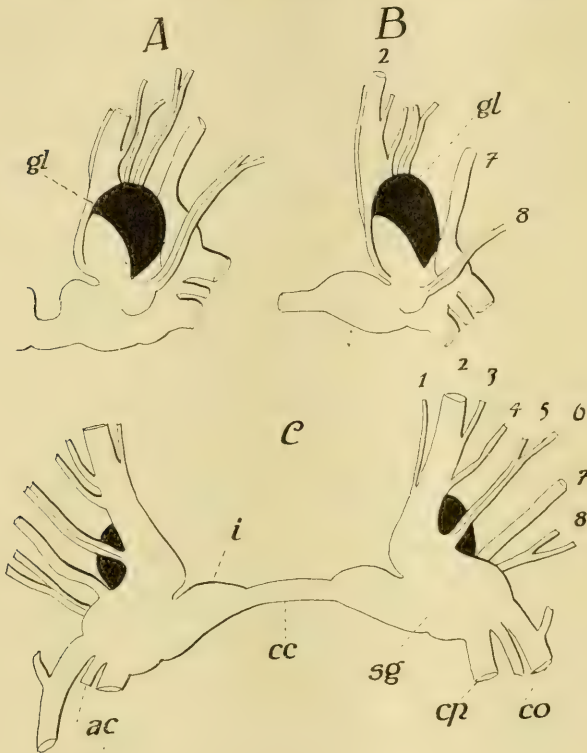


Fig. 2.

Gehirn von *Arion empiricorum*. A und B von oben und nur die rechte Hälfte von zwei verschiedenen Tieren. C von unten. Intelligenzsphäre schwarz. gl = vorderer, i = mittlerer, sg = hinterer Abschnitt; 1–8 = Kopfnerven; cp = Commissura pedalis; cv = Commissura visceralis; ac = Acusticus; cc = Commissura cerebialis.

Cerebralkommissur (cc) noch sehr ansehnlich ist, wodurch die beiden Hirnhälften weiter auseinander liegen als bei *Helix*. Es gibt zwar diesbezüglich individuelle Schwankungen bei *Arion* und kann die Kommissur auch auffallend kurz sein (A), doch nie so kurz, dass sie äusserlich nicht erkennbar wäre, und stets bleibt sie unbedeckt von der Ganglienzellrinde.

Infolge der geringeren Konzentration ist am mittleren Abschnitt (i) die vordere zapfenförmige Erhabenheit nicht vorhanden oder bloss angedeutet, denn ihre innere Grenze der Kommissur zu bezeichnet genau die Stelle, bis wohin die Ganglienzellrinde des mittleren Gehirnabschnittes reicht, und nur im Falle einer kurzen Cerebralkommissur, also einer grösseren Konzentration (A), wölben sich diese Stellen, wenn auch nicht so stark, so doch ähnlich vor wie bei *Helix*.

Der erste Abschnitt des Gehirns hat sich in einer Weise verändert, dass die primären Zustände von *Helix* nicht ohne weiteres daran erkannt werden können. Vor allem ist es die ganze obere Seite, welche infolge einer hypertrophischen Zellrindenvermehrung hühnereiförmig vorspringt (A, B, gl), wobei sie mit der unteren und hinteren Seite nur an den hinteren, beziehentlich mittleren Hirnabschnitt befestigt ist. Dieser ovale Vorsprung kann mit der Längsachse bei konzentrierteren Gehirnen nach vorne und aussen (A) oder bloss nach oralwärts gerichtet sein (B). Erst unter diesem Lappen lagert jetzt jener Teil des vorderen Abschnittes, aus dem die Kopfnerven abgehen. Mit ihm ist der ovale Lappen seiner ganzen Länge nach verwachsen. Es treten dann die Nerven der Reihenfolge nach so ab wie bei *Helix*. Zu innerst vom N. ommatophorus (2) der zarte erste Nerv (1). Der N. ommatophorus anfangs noch konisch, lässt an seiner äusseren Seite den dritten (3) und vierten (4) Nerven abtreten, indessen der fünfte (5) und sechste (6) stets als selbständige Nerven den vorderen Abschnitt an der ventralen Seite verlassen. Der siebente Nerv (7) nimmt mit seinem etwas hügelartig vorspringenden Beginn so eine Lage ein, dass dadurch dorsalwärts die Grenze zwischen dem vorderen und hinteren Gehirnabschnitt verstreicht. Es lässt sich hier kaum eine Grenze ziehen. Der siebente Nerv ist oben mehr nach seitwärts zu gerückt. Auch ventralwärts ist gerade darum die Grenze nicht mehr gegeben (c).

Das achte Nervenpaar (8) geht von einem kleinen Hügel und zwar von der dorsalen Hirnseite ab, doch erscheint es gleichzeitig auch etwas nach vorne verschoben. Um so besser erscheint der hintere Hirnabschnitt, aus dem ja auch hier nach hinten die Visceral- und Pedalkommissur (cv, cp) und der Acusticus (ac) abgehen, dem mittleren Abschnitt gegenüber durch eine allerdings

geringe Einkerbung begrenzt. Der mittlere Abschnitt ist infolge der Länge der Cerebralkommissur (cc) paarig.

Das Gehirn von *Limax cinereo-niger* (Textfig. 3) lässt sich wohl aus jenem von *Arion empiricorum* konstruieren, doch zeigt es demgegenüber doch solche Eigenarten, dass man das von so nahestehenden Formen kaum vermutet hätte. Es wurde hier in der Form eine grosse Veränderung vollzogen durch jenen bereits bei *Arion* einsetzenden Prozess, welcher die Entfaltung jenes

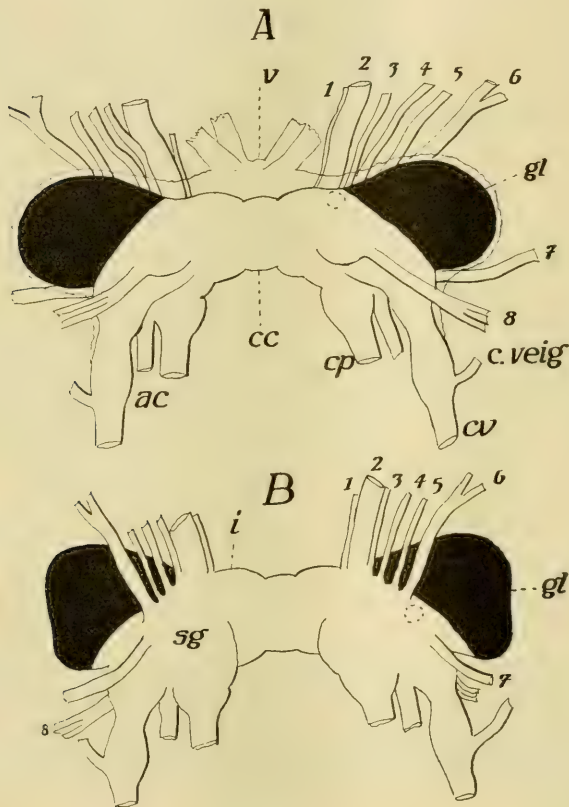


Fig. 3.

Gehirn von *Limax cinereo-niger*. A von oben; B von unten. gl = vorderer (Intelligenzspähre, schwarz); i = mittlerer Abschnitt; cc = Commissura cerebralis; 1—8 = Kopfnerven; ac = Acusticus; cp = Commissura pedalis; cv = Commissura visceralis; c.veig = Kommissur der vorderen Eingeweidganglien. Die beiden Präparate stammten von zwei verschiedenen Tieren. Bei A ist die dicke Umhüllung belassen, der das Befestigungsband v angehört.

ovalen dorsalen Lappens am vorderen Gehirnabschnitt verursachte. Jener ovale Lappen hat bei *Limax* an Grösse zugenommen und jenes Bestreben, bei manchen Individuen von *Arion empiricorum* den ovalen Lappen aus seiner sagittalen Stellung (Textfig. 2, B) in eine quere zu verschieben (A), hat bei *Limax* sein Ziel erreicht, da der Lappen nun ganz quergestellt ist (Textfig. 3, gl). Dadurch gewinnt aber das ganze Gehirn eine andere Formung, denn es erscheint nun quergestellt und die nach oralwärts zu zugespitzte Form der vorderen Seitenhälfte ist verschwunden. Es bildet der N. ommatophorus jetzt nicht mehr das Ende eines Konus, sondern die ganze Nervenreihe bis auf den siebenten und achten Nerven steht in einer fast queren Linie angeordnet an der ventralen Hirnseite (B, 1—6). Damit im Zusammenhang steht es, dass der dritte und vierte Nerv (3, 4) nicht mehr vom Stamme des zweiten (2) abgehen, sondern für sich einzeln das Gehirn verlassen. Der Abgang des siebenten Nerven (7) bildet auch jetzt die Grenzmarke ventralwärts am Gehirn zwischen dem nun mächtigen vorderen Abschnitt und dem hinteren, allein dorsalwärts gelangt die Begrenzung ebensowenig zum Ausdruck wie bei *Arion*.

Die Verdickungen am Abgang der Commissura visceralis und pedalis sind besser markiert als bisher, und an der Visceralkommissur (cv) gelangt dahinter das früher äusserlich unkennbare Pleuralganglion, aus dem die Kommissur zu den vorderen Eingeweideganglien abgeht (c.veig), gut zum Ausdruck.

Infolge der Querstreckung des Gehirns gelangen die beiden vorderen, die Cerebralkommissur zwischen sich fassenden Enden des mittleren Abschnittes (i) nicht einmal so weit zur Geltung wie bei der anderen Egelschnecke, doch ist die Cerebralkommissur (cc), wenngleich kurz äusserlich, doch erkenntlich, da sie keine Ganglienzellrinde deckt.

Über den starken Querlappen am vorderen Hirnabschnitt (gl) möchte ich noch bemerken, dass er zwar völlig rund begrenzt sein kann (A), für gewöhnlich aber seitwärts etwas eingedrückt ist (B).

Wie schon Böhmig für *Helix* mitgeteilt hat, ist die bindegewebige Hülle um das Gehirn herum sehr dick. Dies ist nicht der Fall bei *Limax* und *Arion*, vielmehr ist hier diese Hülle, die äussere Neurogliahülle, dünn. An der oralen Hirnseite gehen aus

dieser Hülle vier (A, v) starke Aufhängebänder hervor, die das Gehirn an die dorsale Kopfhaut befestigt halten.

Hier möchte ich noch an der Hand der Textfig. 4 das Verhalten der Kopfnerven kurz erörtern. Der erste und dritte Nerv (1, 3), der letzte von unten, den Nervus ommatophorus kreuzend, verlaufen miteinander parallel nach oben zur Kopfhaut zwischen den beiden oberen Fühlern, den Augenträgern, um sich hier allem Anscheine nach als reine Hautnerven zu verästeln. Der vierte Nerv (4) zieht mit dem N. ommatophorus bis an die Basis des

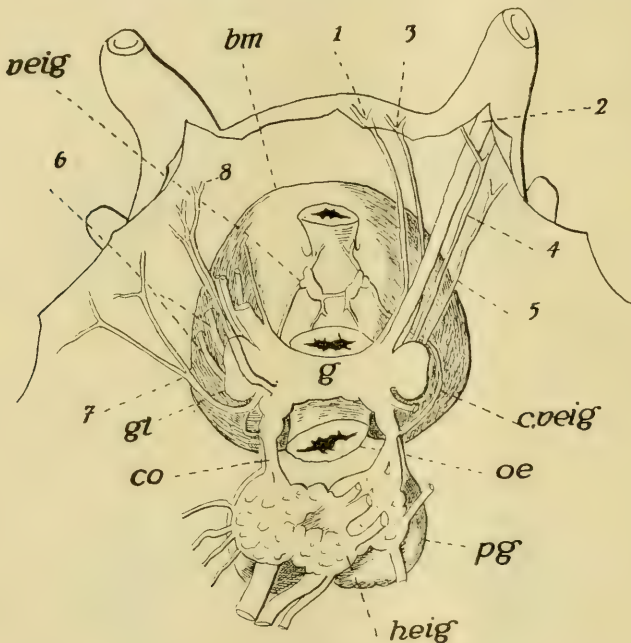


Fig. 4.

*Limax cinereo-niger*. Das Gehirn (g) sowie der gesamte Schlundring mit der Buccalmasse (bm) nach Eröffnung der Kopfhaut von oben und Durchschneiden des Ösophagus (oe), wobei die Buccalmasse nach vorne zu aufgehoben ward. Bezeichnungen wie zuvor. veig = vordere, heig = hintere Eingeweideganglien; pg = Pedalganglien.

Augenfühlers und verzweigt sich da ebenso wie der fünfte (5) Nerv, doch dieser an der lateralen Nackengegend. Während nun diese Nerven in die obere Kopfgegend gelangen, gelangen die nächsten in mehr ventrale Bezirke des Kopfes. Der siebente (7) versieht die untere laterale und die ventrale Halsseite und wohl auch den

unteren Fühler. Er ist ein motorischer Nerv und gibt rechts auch den Penisast ab. Der achte (8) gelangt in die Lippengegend, unter dem Nervus ommatophorus sowie den Retractoren nach unten zu ziehend. Der sechste Nerv ist ein ausschliesslicher Muskelnerv (6), indem er in die Buccalmuskulatur eindringt.

Dass die Kommissur an die vorderen Eingeweideganglien nicht vom Cerebralganglion abgeht, habe ich bereits 1894 und später für *Docoglossen* (14) gezeigt<sup>1)</sup>, er schliesst sich aber solchen an und täuscht somit dieses Verhalten tatsächlich vor. Doch kann das auch anders sein, eben wie in dem abgebildeten Falle, wo sie (c.veig). um die vorderen Eingeweideganglien (veig) zu erreichen, bei *Limax* ventralwärts die Kopfnerven sogar kreuzen muss.

Nebenbei möchte ich noch bemerken, dass Böhmic die Kopfnerven von *Helix* nicht nur unrichtig gedeutet, sondern auch ihren Abgang vom Gehirn irrtümlich angibt, denn ausser dem ersten Nerven geht keiner medianwärts ab.

Dass Böhmic von Pleuralganglien nichts erwähnt, liegt daran, dass solche äusserlich bei *Helix* nicht wahrnehmbar sind und der Autor die Struktur flüchtig verfolgt hatte. Wie erwähnt, verhält sich die Sache auch bei *Arion* ähnlich, und nur *Limax* zeigt die Pleuralganglien auch äusserlich, den ursprünglichen Zustand der opisthopneumonon Lungenschnecken dadurch erhaltend. Dies zeigen aber auch Basommatophoren besser als die meisten Stylommatophoren.

---

<sup>1)</sup> Noch früher, 1882 (10), habe ich berichtet, dass bei *Rhipidoglossen*, speziell bei den Trochiden unter ihnen, die Kommissur zu den vorderen Eingeweideganglien, den Buccalganglien der Autoren, direkt aus dem pleuralen Abschnitt des Zentralnervensystems entspringt. sie dann den beiden langen Kommissuren am Kopfe anschliessend das Cerebralganglion erreicht und hier selbständig. bei *Fisurella* und *Haliotis* jedoch nur dem Cerebralganglion sich anschliessend, abgeht. Diese Befunde hätten, meint man doch, genügen sollen. um die Angabe *Lacaze-Duthiers*, eine gewiss richtige Beobachtung, wonach bei Pulmonaten vielfach die obige Kommissur vom Cerebralganglion abgeht, entweder in diesem Sinne zu deuten oder doch die histologische Prüfung davon vorzunehmen. Allein, das geschah nicht, und einige unerfahrene Autoren blieben bei der alten Auffassung. In vorliegender Schrift wird ja dafür auch der histologische Nachweis erbracht, dass die Kommissur zu den vorderen Eingeweideganglien aus dem den Cerebralganglien von hinten sich anschliessenden Pleuralganglion entspringt. sogar bei den Cephalopoden.

Den inneren Bau des Gehirns hat, wie schon erwähnt wurde, nur Böhmig, und auch er im allgemeinen, verfolgt. Ich will auch hier mit *Helix* beginnen, doch um in der weiteren Beschreibung nicht gestört zu werden, zuvor die Neurogliafrage bei den Mollusken besprechen.

Der Neuroglia im Zentralnervensystem niederer Gasteropoden, jener der Placophoren und Zeugobranchier, habe ich von Anfang an eine geringe Beteiligung eingeräumt, indem ich ihr Vorkommen nur in den Ganglienzellagen zugab, in der Markmasse aber ihr Vorhandensein bestritt. Diesen Standpunkt nehme ich auch heute ein. Von da an aber — es verhält sich genauestens wie bei niederen Anneliden im Gegenteil zu den höheren (12) — gewinnt die Neuroglia an Verbreitung innerhalb des konzentrierten Zentralnervensystems und überfüllt auch die Markmasse, gleichzeitig auch an dem Orte ihres ersten Auftretens zunehmend. Anders innerhalb der peripheren Nerven, wo ihre Beteiligung stets dieselbe intensive ist. H. Smidt, der eine Abhandlung über die Neuroglia bei *Helix* schrieb (40), meint, dass die grösseren Neurogliazellen der *Helix* wohl jenen entsprechen könnten, die ich bei den Rhipidoglossen für zentrale Ganglienzellen erklärt habe; er tut dies mit dem nötigen Vorbehalt. Und er handelt richtig, denn diese multipolaren Zellen sind Ganglienzellen, die zwar im konzentrierten Nervensystem der höheren Gasteropoden immer seltener werden, doch selbst noch bei *Helix* (Fig. 27) neben ausgesprochenen Neurogliazellen ab und zu sich vorfinden. Er wagt es nicht zu entscheiden, ob diese zentralen multipolaren Zellen neuroglial oder gangliös seien, da, die Richtigkeit meiner Beobachtungen vorausgesetzt, wie er sagt, das Verhalten der Neuroglia bei den Rhipidoglossen so sehr abweicht von dem, „was er bei *Helix* und anderen Pulmonaten gesehen hat, dass bei jenen Mollusken ganz andere Verhältnisse wie bei den Pulmonaten vorhanden sein müssen“. Und hierin liegt die Wahrheit. „Sicher scheint“ Smidt „die Umspannung der Ganglienzellen durch multipolare Zellen (Gliazellen, H.), die durch Übergangsformen mit den Nervengliazellen (im peripheren Nerven, H.) verknüpft sind, und deren oft zu beobachtende fibrilläre Verstärkung wieder an die Wirbeltierglia erinnert“. Sicher erscheint es ihm ferner, „dass diese Zellen keine Fortsätze in die Ganglienzellen hineinsenden, wie man es nach Rohdes Untersuchungen



vermuten könnte. Allerdings unklammern sie die Ganglienzellen so fest, dass sehr wohl bei Zupf- und Pinselpräparaten resp. Schrumpfungen durch mangelhafte Fixierung Somatoplasmafäsern an ihnen hängen bleiben können. Eine wirkliche Kontinuität lässt sich aber nicht nachweisen. Umspannt eine Gliazelle mehrere Ganglienzellen, so kann sie bei mangelhafter färberischer Differenzierung leicht eine nervöse Verbindung derselben vortäuschen.“ Eine andere Angabe Smidts bezieht sich auf den vorderen Abschnitt des Gehirns und lautet: „Bekanntlich trägt die Hauptmasse des Oberschlundganglions von *Helix* nach vorne beiderseits einen stumpfen Fortsatz, der dem hutpilzförmigen Hirnteil der Arthropoden und Würmer entspricht (nach Smidt, H.). Die laterale Hälfte besteht aus dichtgedrängten kleinen Ganglienzellen, die ausser dem Kerne nur Spuren von Protoplasma zeigen, die mediale Hälfte aus einem höchst feinen Neuropil, in das die Tentakelnerven münden. Die Fibrillen derselben durchsetzen zum Teil das Neuropil, um sich zu den hinteren Partien des Oberschlundganglions zu begeben, zum Teil dringen sie in das laterale Zellager ein. Das Neuropil der Tentakelganglien zeigt eine ganz gleiche Struktur, auch die kleinen es umgebenden Ganglienzellen scheinen durchaus den eben erwähnten zu entsprechen.

In dieses Neuropil sind nun eigentümliche Kerne eingestreut. Dieselben sind sehr chromatinreich, länglich, oft nur die Längsachse gebogen, wurstförmig, einzeln oder zu mehreren zusammengedrängt.“ Sie lassen „zahlreiche schmale Fortsätze erkennen, die entweder mit anderen gleichartigen Zellen verbunden, oder in Fasern endigen, die mehr weniger weit im Neuropil verfolgt werden können“. Ob diese Zellen nervöser oder gliöser Natur sind, lässt Smidt unentschieden.

Dafür konnte Smidt mit Sicherheit mittelst der Weigert-Palschen Methode eigenartige Gliazellen im Pedal- und Visceralganglion von *Helix* feststellen. Es sind multipolare Gebilde, die einzelne grössere Ganglienzellen oder mehrere kleinere umgreifen und deren oft blattförmige Fortsätze untereinander durch zarte Fädchen verbunden sind. Er weist darauf hin, dass diese Zellen bereits Retzius (37) gekannt hatte, der sie auch als die Ganglienzellen mit ihren Fortsätzen ausspinnende Elemente erkannt hatte.

Sind in diesen Beobachtungen auch wertvolle Funde zu sehen, so hat den vollen und kontinuierlichen Zusammenhang der

Neuroglia weder Retzius noch Smidt erkannt, und auch der Zusammenhang mit dem „Neurilemm“ entging ihnen, warum dieses als Neuroglia-scheide nicht gewürdigt wird. Die Neurogliazellen sind für Smidt bindegewebige Stützzellen ohne allgemeinen Zusammenhang.

Demgegenüber soll nach Veratti (45) eine Neuroglia überhaupt fehlen.

Den Zusammenhang der Neuroglia hat A. Jakubski (22) bei den Mollusken erkannt. Er sagt darüber: „Das Gliagewebe stellt ein parenchymatöses Syncytium von der Gestalt eines Netzwerkes dar, dessen Maschen von ungleicher Grösse, teils als gröbere Balken, teils als membranöse Gebilde erscheinen. In ihrem Inneren verlaufen spärlich vorhandene Fibrillen von verschiedener Länge und Dicke, die entweder in lockeren Bündeln oder einzeln geradlinig, sich schwach verästelnd, dahinlaufen. Auf diese Weise tragen die Gliafasern zur Herstellung der Gliahüllen rings um die Nervelemente nur indirekt bei, die letztgenannten Gliahüllen werden bloss vom plasmatischen Syncytium, das alle Lücken zwischen Nervelementen, Nervenfaserbündeln ausfüllt, bewerkstelligt.

In allgemeinen gilt für alle Molluskengruppen, dass im Neuropil in den obersten Schichten das Gliagewebe am stärksten entwickelt ist; je näher dem Zentrum des Ganglions, tritt die Stärke seiner Ausbildung immer mehr zurück: das Maschenwerk wird immer diffuser, unregelmässiger, seine einzelnen Balken verlieren sich im Neuropil, ohne mit den anderen Balken des Gerüstwerkes in die gegenseitige Verbindung zu treten. Ja es gibt sogar in den zentral gelegenen Partien des Neuropils ganze Strecken, die von der gliösen Masse unberührt bleiben. Nur an einer Stelle, nämlich im Neuropil der beiden seitlichen sensitiven Anschwellungen des Cerebralganglions der Gasteropoden („Éminence sensitive“ de Nabias) ist das Gliagewebe in seiner ganzen Ausdehnung bis in den Bereich der Nervenwurzeln, wie auch der Nervenzellen bis auf jede Spur verschwunden.<sup>1)</sup> In diesem Neuropil, das von den Ausläufern der äusserst kleinen Nervenzellen gebildet ist, kann man keine, geschweige die fibrilläre Struktur nachweisen.

<sup>1)</sup> Autor meint hier die Pulmonaten, bei denen aber, wie wir sehen werden, in dem angegebenen Hirnteil die Verhältnisse der Neuroglia anders sind und Jakubski sich geirrt hat.

Die ganze Masse erscheint homogen, es fehlen auch die Neurogliakerne fast (! H.) vollkommen.“ „Im Gegenteil zur Glia des Neuropils nehmen die Gliafasern der Seitennerven, wie auch der Konnektive sehr regen Anteil am Bau der Gliacheiden, ringsum einzelne Nervenfasern, oder, was in der Nähe der Ganglien häufiger vorkommt, ringsum ganze Nervenfaserbündel. Auf diese Weise wird in ihrem distalen Verlaufe jede Nervenfaser von einer gliösen Membran und von den in ihr verborgen verlaufenden Gliafasern umhüllt.“

Meiner Erfahrung nach verhält sich die Neuroglia der Mollusken genauestens so, wie ich dies für Würmer (12), Hexapoden (18) und Arachnoiden (19) beschrieben habe und auch für die Chordaten ähnliches behauptet habe. Die Neuroglia beginnt nämlich mit der dünnen Neurogliahülle, die als ein äusserst verdichtetes — kompakt gewordenes — Netzwerk aufzufassen ist. Von dieser Hülle aus treten feinste Fortsätze — auch stärkere Balken — nach innen, innerhalb der Ganglienzelllage mit einem weiten Netzwerk zusammenhängend, dessen meiste Knotenpunkte durch kleine Neurogliazellen mit chromatinreichem Zellkern eingenommen werden. Es bildet dann dieses Netzwerk geradezu ein Fachwerk für die Ganglienzellen, die demselben einlagern, da sich ja dies Fachwerk nach allen Dimensionen erstreckt. Mit der Ganglienzellschicht hört das NeurogliaNetz nur bei den jüngeren Formen der Mollusken, den Placophoren und Zeugobranchiern auf, indessen setzt sie sich überall bei konzentrierten Nervensystemen ohne Unterbrechung in die Markmasse fort, deren Grundgewebe das zentrale Nervennetz ist. Dieses wird nach allen Seiten durchzogen durch das NeurogliaNetz, das hier jetzt stellenweise Veränderungen erfuhr, denn abgesehen von stärkeren balkenartigen Fortsätzen, die von der Neurogliahülle kommend die Ganglienzellschicht durchsetzen — begleitet vielfach durch Blutgefässe bei Cephalopoden, — sind es syncyzierte Vereinigungen von drei bis sechs Zellen oder grössere Neurogliazellen von der mannigfachsten Form mit blätterförmig verbreiteten Fortsätzen, welche in vollem Zusammenhang mit dem NeurogliaNetz an geeigneter Stelle Stützpunkte bilden. Mit dem abtretenden Nerven geht die Neuroglia als Nervenülle auf dieselbe über und steht durch Fortsätze im Nerven mit einem Fachwerke im Zusammenhang, das aus dem Netze abzuleiten ist, doch jetzt die Nervenfasern umhüllend,

durchbrochene Septen zwischen denselben bildet. Zellkerne fehlen auch hier nicht.

Mich wunderte es, dass mehrere Autoren wegen der geringen Färbbarkeit der Zellkerne in der Neuroglia sich beklagen, denn durch Methylenblau färbten sich die kleinen ovalen Zellkerne der Neuroglia ungemein tief, wodurch sie sich von den weniger chromatinreichen Zellkernen der Ganglienzellen, mögen diese kugelrunden Gebilde noch so klein sein, sehr scharf abheben. Fig. 20 zeigt auf einem Schnitte durch das Gehirn von *Limax* die innere Neurogliahülle (ih) verbunden mit einer netzigen äusseren (ah) — von der ich es aber unentschieden lasse, ob sie der dicken äusseren Hülle von *Helix* entspricht, oder bei dieser auch reines Bindegewebe mit Teil nimmt — wobei die ovalen, kleinen Kerne der Netzzellen überall gleich tief gefärbt sind. Dabei zeigt das Netz einen viel weniger tiefen Farbenton. Von der inneren Neurogliahülle aus gehen feine Verbindungsfortsätze an das neurogliale Netz in der Ganglienzellrinde (gz), dieses mit jenem innig verbindend (Fig. 51, 52, 54). Entsprechend der Grösse der Ganglienzellen ist das neurogliale Netz in der Ganglienzellrinde enger oder weiter und es umfasst dann dieses netzartige Fachsystem die Ganglienzellen oft von allen Seiten derartig, dass diese eine kernhaltige Hülle um sich haben, was besonders von den grösseren Zellen gilt (Fig. 6, 20). Allein es können oft genug kleinere Zellen, und dies gilt allgemein für die kleineren sternförmigen Zellen, dieser Umhüllung auch ermangeln, wie dies aus den zwei Abbildungen zu ersehen ist. Es legt sich dann die Neuroglia fest an die Ganglienzellen und es werden die interzellularen Räume oft von dieser geradezu austapeziert (Fig. 20, s, s'). Dabei möchte ich bemerken, dass die Neurogliafäden nicht überall gleich breit sind. Manchmal dicker (Fig. 20) können, sie anderorts dünner sein (Fig. 6) und erscheinen dann tiefer gefärbt. Ob letzteres etwa auf eine Schrumpfung zurückzuführen ist, vermag ich indessen nicht zu entscheiden. Jedenfalls färbt sich die Neuroglia dort, wo sie als dickes Balkenwerk erscheint, wie zwischen zwei gleichen Ganglien an ihrer medianen Berührung, wo die innere Neuroglia ein dickes, weitmaschiges Netz bildet, stellenweise (Fig. 38, ih) tief blau, etwas violett (s. a. Fig. 54); doch verliert, wie gesagt, dann öfters diese tiefe Färbung das Netz zwischen den Ganglienzellen.

Von diesem Verhalten des Neuroglianetzes in der Ganglienzellschicht der Gasteropoden weicht jenes bei Cephalopoden insofern ab, als dort die Neuroglia (Fig. 54) viel feiner ist und die Zellen im Netze stecken. Es liegen dann die Zellen nie in kernreichen Hüllen, sondern vielmehr in einer feinnetzigen Masse.

Mögen die Neurogliazellen den Ganglienzellen noch so fest anliegen, so kann man sie sowohl als die Netzfäden mit den angewandten Reagentien vom rein nervösen Gewebe unterscheiden, besonders wenn die Neuroglia einen tieferen Farbenton annimmt (Fig. 6). Es ist dann bei genauem Zusehen kaum möglich, die Neuroglia mit Nervenverbindungen zu verwechseln, zumal da die Verbindungen der Ganglienzellen untereinander, wenn keine wesentliche Schrumpfung vorliegt selbstverständlich, stets breiter sind als die Neurogliafäden. Dazu kommt noch die tiefere Färbung der Neuroglia. Man sieht dann oft Neurogliafäden dünnere Ganglienzell-Verbindungen kreuzen, wann der Unterschied auch auffälliger ist. Dass aber auch Vortäuschungen von Ganglienzell-Anastomosen durch Neurogliafäden einmal vorkommen können, wie Smidt meint, will ich schon zugeben. Hier heisst es eben Vorsicht und Übung in dem Beschauen nervöser Gewebe.

Dringt die Neuroglia in die Ganglienzellrinde mit sehr kleinen Ganglienzellen (Fig. 13, 51), so ist an und für sich eine Umhüllung letzterer durch Neurogliazellen ausgeschlossen. Dann liegen die beiden Netze, das Neuroglianetz und das Ganglienzellnetz, ineinandergeflochten beisammen (Fig. 51), doch selbst für den Fall, dass die beiderlei Zellarten gleich gross sind (Fig. 13), wird man sie untereinander nicht verwechseln können, wenn man beachtet, dass die Neurogliazellen stets schmale, oblonge, äusserst chromatinreiche Zellkerne besitzen, an denen man nur bei sehr starker Vergrösserung eine Kernstruktur erkennen kann, indessen die Ganglienzellen kugelfunde Kerne aufweisen, denen selbst in Fällen, falls ein deutliches Kernkörperchen fehlen sollte, das netzförmig oder wabig angeordnete Chromatin sehr bezeichnend ist. Diesbezüglich verweise ich wohl am besten auf die Fig. 13.

Dort, wo die Neuroglia aus der Ganglienzellrinde in die Markmasse eindringt, stellen sich ungemein viel schwierigere Zustände dem Beschauer entgegen. Die Feinheit des zentralen Nervennetzes einerseits, sowie jene des Glianetzes und des letzteren

weniger tiefe Färbbarkeit andererseits erschweren die Beobachtung. Allein, das zentrale Nervenetz ist stets feiner als das neurogliale Netz, besonders wo letzteres noch weitere Maschen bildet. Denn an solchen Stellen (Fig. 13) hebt sich das zentrale Nervenetz infolge seines eigenartigen Glanzes (cn) von der Neuroglia (nz) ab.

Obgleich viele Neurogliazellen ihre frühere Grösse in der Markmasse beibehalten, so finden sich neben kleineren Zellen oft auch grössere (Fig. 27), doch können auch diese (nz) infolge der angegebenen Charaktere nie mit kleinen zentralen Ganglienzellen verwechselt werden.

Diese grösseren Gliazellen haben oft die wunderlichste Form, wie dies meine Vorgänger schon dargestellt haben.

Grössere Neurogliafortsätze von der inneren Gliahülle aus (Fig. 54) treten bei den Cephalopoden vielfach in Begleitung von Blutgefässen tief in die Markmasse ein und können sich dort mit anderen verbinden, auf diese Weise besseren Halt für das Nervengewebe gewährend. Auch kommt es stellenweise zu Verdichtungen der Neuroglia in der Markmasse selbst. So sehe ich dies, aber nicht überall, unter der Rinde der Globuli (Fig. 13), wo diese Grenzschicht (nz'') mit der interzellulären Neuroglia (nz) sowohl als mit jener im Marke (nz') zusammenhängt. Ferner ist eine solche Verdichtung zwischen dem vorderen (Fig. 24, gr) und dem hinteren Abschnitt (cc) des Gehirns der Pulmonaten vorhanden.

Wo die Nerven von den Ganglien abtreten, setzt sich ja die innere Neurogliahülle als Nervenscheide auf den Nerven fort.

Die Neurogliahülle ist damit aber trotzdem nicht in continuo unterbrochen, sondern erscheint als siebförmige Platte zwischen dem Ganglion und den Nerven. Durch die vielen Öffnungen des Siebes treten die Nervenfasern aus, und vom Siebe treten Fortsätze breitester Form zwischen die Fasern. Diese Fortsätze vereinigen sich aber auf dem Querschnitte des Nerven zu einem wie ein Scheidenetz aussehendem Ganzen, welches mit der Neurogliahülle zusammenhängt. Diese Scheiden der Nervenfasern sind zwar vielfach durchlöchert, doch als solche wenigstens bei Cephalopoden auf Längsschnitten von Nerven erkennbar.

Damit schliesse ich meine Beobachtungen über die allseitig geschlossene Neuroglia der Weichtiere und wende mich dem inneren Bau des Gehirns der Pulmonaten zu.

Ein Frontalschnitt durch das Gehirn von *Helix* (Fig. 1) belehrt, dass der mediane Hirnabschnitt (i) aus sehr grossen, untereinander ziemlich gleich grossen (Fig. 3, i) Ganglienzellen gebildet wird und, dass wir es in diesem Abschnitt mit einem motorischen Gebiet ersten Ranges zu tun haben. Seine Ganglienzellen, fest beisammen liegend, haben alle jene birnförmige Gestalt, wie diese Form für die Pulmonaten seinerzeit in den schönen Werken Buchholz' (3) und Solbrigs (41) so genau geschildert wurde. Mit einem schönen grossen Kern und ein oder zwei mächtigen Fortsätzen an ihren verjüngten, nach innen zu gekehrten Enden.<sup>1)</sup>

Es werden die beiden medianen Zapfen vollständig ausgefüllt von den grossen Ganglienzellen, und erst hinter ihnen an der Cerebralkommissur (cc) lassen die Ganglien den medianen Teil des Abschnittes für die Kommissur frei, indem sie von oben wie von unten diese mit einer Rinde zudecken. Dabei ist dorsalwärts das Verhalten nicht gleich dem ventralwärts. Am ersteren Orte (Textfig. 1, A, punktiert) bilden die Zellen eine vollständig geschlossene Rinde über den ganzen mittleren Abschnitt des Gehirns, so die Cerebralkommissur völlig verdeckend. Anders ventralwärts, denn hier weicht diese Zellage medianwärts auseinander, so zwei laterale Schenkel bildend (B, punktiert), und es bleibt somit medianwärts die Cerebralkommissur (cc) von Ganglienzellen etwas unbedeckt. In der hinteren Seite des medianen Hirnabschnittes geht also dieser grosszellige Rindenbelag der dorsalen Seite in den der ventralen nicht über (Fig. 1).

Die hintere Seite des medianen Abschnittes, dort wo dieser in den lateralen Abschnitt übergeht, wird begrenzt durch eine Einkerbung und wird hier der mediane Abschnitt jederseits durch eine Mittelfurche in einen inneren (Fig. 3, a) und einen äusseren Lappen (b) abgeteilt. Es setzt sich der grosszellige Rindenbelag auf die beiden Lappen fort und hört mit ihnen auf. Es hat sich der Charakter der Rinde hier wesentlich geändert, denn neben

<sup>1)</sup> Diese Beobachtungen sind dann in neuerer Zeit bestätigt worden u. a. durch Veratti (45), der mit richtiger Einsicht auch ein perizelluläres Nervennetz erkannte, welches in dem bindegewebigen — nicht neuroglialen nach Veratti — Hüllgewebe liegt. Auch die Multipolarität von Ganglienzellen, die schon Walter (46) richtig gesehen, wird für Ganglienzellen des zentralen Nervensystems von *Limax* durch Veratti bestätigt.

grossen Ganglienzellen finden sich bezüglich der Grösse alle Übergänge bis zu kleinen (nicht kleinsten) multipolaren Ganglienzellen (Fig. 3, 6), doch wird die Grenze eben durch diese Anordnung den der anstossenden Ganglienzellrinden gegenüber behalten. An der hinteren Hirnseite zeigt sich dies auch (Fig. 1, a, b).

Ich will diese motorische Rinde nicht verlassen, bevor ich ihre äussere Textur erörtert habe.

Mögen die grossen Zellen noch so sehr den Eindruck der Monopolarität infolge ihrer starken Fortsätze machen, so ist diese Annahme doch durch die blossе Isolationstechnik Buchholz' und Solbigs entstanden, bei welcher Methode kleine zarte Fortsätze zumeist alle abreissen. Diese Zellen sind im Gegenteil multipolar (Fig. 7) und besitzen ausser ihrem grossen Fortsatz noch zahlreiche kleinere an ihrem übrigen Zellkörper. Oft sind diese zahlreich, ein andermal seltener (Fig. 25) und gehen dann die Nebenfortsätze zu Beginn des Hauptfortsatzes ab. In letzterem Falle handelt es sich zumeist um Randzellen an der Grenze nach der Markmasse zu. Es lösen sich solche Fortsätze in dieser Masse auf, indessen die anderen am Zelleib ein perizelluläres Netz zustande bringen, durch dessen Vermittlung die grossen Zellen, untereinander zusammenhängend, eine einheitliche Aktion ermöglichen. Aber es können auch direkte Anastomosen ganz kurzer Fortsätze unter den grossen Zellen (Fig. 20) den Zusammenhang vermitteln.

An dem lateralen Teil dieser Rinde, dort wo die grossen Zellen mit kleinen untermischt sind, besteht mit diesen ein innigster Zusammenhang und zwar ebenso genau (Fig. 6), wie ich dies vor nunmehr 27 Jahren für die pedale Ganglienzellrinde der Zeugobranchier geschildert habe (11). Ich habe freilich damals nicht geahnt, dass ich diese innige Verbindung in der Ganglienzellrinde der Pulmonaten wiederfinden werde und dachte später, dass der Zusammenhang mehr auf das zentrale Netz hier übertragen wurde. Dem ist aber nicht so.

Es hängen die grossen Zellen entweder mit einem Nebenfortsatz des Hauptfortsatzes oder auch mit anderen kleineren Zellen auf die mannigfachste Weise untereinander zusammen und da diese untereinander wieder sich verbinden, so besteht der innigste Zellverband (Fig. 6, 20). Die Verbindungsbrücken können manchmal sehr breit sein oder sich teilend, die Zelle mit zwei anderen in



Verbindung setzen. Dabei kann das soweit gehen, dass diese immerhin noch breiten Fortsätze ein Netz von Interzellularbrücken darstellen (Fig. 6, n). Zumeist sind diese Verbindungen dicker als die Fäden des dieses nervöse Gewebe durchsetzenden neuroglialen Netzes und jene Fäden lagern solchen Verbindungen nur zu oft an, einseitig oder von beiden Seiten die nervösen Anastomosen umsäumend. Dies kann aber auch fehlen, und zeigt sich dann die nervöse Verbindung um so deutlicher.

Aus den dem Marke angrenzenden Randgebieten geht ein Teil der Fortsätze der kleinen Zellen auch in das zentrale Nervenetz über (Fig. 20), aber es kann auch eine dieser kleinen Zellen einen Nervenfortsatz längeren Verlaufes abgeben (Fig. 9, f). Regel ist es, dass, wo grosse Zellen mit kleinen untermischt vorkommen, und sei es auch wo immer im Zentralnervensystem, letztere stets von jenen mehr weniger nach innen zu gelegen sind (Fig. 20). Also ein Verhalten, das ich für die Rhipidoglossen schon längst festgestellt habe (11).

Bezüglich der Hauptfortsätze möchte ich bemerken, dass sie nach einiger Länge, vom Zellkörper entfernt, sich als lange Bahnen oder periphere Achsenzylinder zu verbreitern pflegen (Fig. 7, 25, f), eine Tatsache, die ja schon Buchholz festgestellt hatte. Neu ist es indes, allerdings nur für die Mollusken, da anderwärts schon gleiches durch mich bekannt ist, dass lange Bahnen oder periphere Fortsätze untereinander sich mehrfach verbinden können (Fig. 7, f, f'). Ich verweise hier diesbezüglich auf meine Arbeiten über Neochordaten im Morphologischen Jahrbuch und in diesem Archiv.

Der hintere Abschnitt des Gehirns zeigt in seinem Bau zwei so ausgesprochene Verschiedenheiten, dass wir auch, ohne davon Kenntniss zu haben, dass die Pleuralganglien dem Gehirn bei den Stylomatophoren einverleibt wurden, an einen fremden Zuschuss an das Cerebralganglion denken würden. Auf Textfig. 1 A habe ich versucht, durch zwei unterbrochene Linien das vordere Gebiet (sg) von einem hinteren so abzugrenzen, wie die Textur der Ganglienzellrinde es beiläufig erheischt. Was dahinter liegt, würde dem angeschlossenen Pleuralganglion, dessen vorderem Teil nämlich, gleich sein.

Dieser ganze pleurale Bezirk führt eine Ganglienzellrinde, die aus gleichmässig grossen Ganglienzellen etwa fünfter Grösse

besteht, wenn wir die Ganglienzellen des Gehirns ihrer Grösse nach in sieben verschieden grosse Gruppen einteilen. Kennzeichnend für sie ist die gleichmässige Grösse. Demgegenüber sind die Zellen des vorderen Bezirkes untereinander ungleich gross (Fig. 3, sg) und finden sich innerhalb dieser Rinde insofern lokale Differenzierungen vor, als vorne und dorsalwärts eine Gruppe mittelgrosser Zellen liegen (v), welche durch ihre geringe Färbbarkeit sich auszeichnen. Sie senden ein Faserbündel in die Cerebropleural-kommissur (cp). Trotzdem diese Rinde sich durch besonders grosse Zellen nicht auszeichnet, findet sich in ihr doch an zwei bestimmten Stellen je eine grosse Zelle, oben und unten an ihrer Grenze an dem vorderen Gehirnabschnitt (Textfig. 1, runder Kreis), die alle anderen des Gehirns an Grösse übertreffen (Fig. 2, vz). Ich möchte sie die obere und untere Riesenzelle nennen.

Dieser letztgenannte Abschnitt fasst eine Markmasse in sich, die ich aus später anzugebenden Gründen das sensorische Vereinsgebiet (Fig. 1, 2, 3, vg) nennen möchte.

Der erste Abschnitt des Helixgehirns zeigt eine so eigenartige Struktur, dass sie sich von allen Teilen des Gehirns auf das schärfste unterscheidet. Hierauf haben schon Walter, Lacaze-Duthiers, Sarasin, Pelseneer, Böhmig und Smidt hingewiesen. Es besitzt dieser Abschnitt dorso- sowie ventromedianwärts (Fig. 1, 2, 4) gar keine Zellenrinde und diese deckt „halbrundförmig“ im Querschnitte, wie Böhmig sagt, nur die dorsolaterale und lateroventrale Seite (gr) zu. Alles andere ist Mark (gm) und nur dorsal- und ventralwärts ziehen starke Längsbündelsysteme, Nervenwurzeln (Fig. 2, 2') entlang des ersten Abschnittes. Nur medianwärts, vor der vorderen Riesenzelle (Fig. 2, vz), finden sich einzelne mittelgrosse Ganglienzellen, sowie aussen an der Wurzel des zweiten Cerebralnerven. Diese gehören dieser Wurzel an und sind somit dem Abschnitte fremd.

So eigentümlich der Bau des Markes, so eigentümlich ist jener der Rinde. Die dicke Rinde (Fig. 1, gr) ist nicht überall gleich dick, sondern dadurch, dass die Markmasse mit Fortsätzen, die wie etwa die drei am Boden verwachsene Stacheln der Glossularia sich halten, in sie eindringt, dementsprechende innere Ausschnitte zeigt. Nur von hinten und aussen gelangen einige grössere Zellen peripherwärts ein Stück in diese Rinde hinein, sonst aber wird sie von nur gleichmässig grossen, wegen ihrer vielen

gleichen Fortsätze sternkörperigen, kleinsten Ganglienzellen gebildet. Zweierlei Fortsätze lassen sich an diesen unterscheiden. Erstens kurze Fortsätze (Fig. 5), vermittelt welcher die Zellen untereinander in direkter Verbindung stehen, dann solche, die in die Markmasse eindringen. Diese sind nun entweder kräftigere Gebilde oder, soweit es sich um an die Markmasse grenzende Zellen handelt, feine Fortsätze, die sich sofort in dem zentralen Nervenetz (cn) auflösen.

Die grösseren Fortsätze gelangen in die Markmasse und von dort in noch zu beschreibende ferne Gegenden, aber nie werden sie zu Nervenwurzelfasern, denn diese Zellrinde ist eine ausschliesslich zentral wirkende. Der Zellkern dieser Zellen ist im Verhältnis zum Zelleib sehr gross, durchaus kugelförmig und weist viele Nucleoli auf. Dadurch ist auch die Form des Zelleibes selbst, welcher nur als sehr schmaler, aber deutlicher Saum den Kern umgibt, gegeben. Durch Kern und Zelleib unterscheiden sich diese (gz) sehr gut von den ihre Schicht gleichmässig durchsetzenden Zellen des neuroglialen Netzes (glz), welche ja einen ovalen, äusserst chromatinreichen Kern und dementsprechend gestalteten Zellkörper besitzen.

Die Markmasse zeichnet sich durch eine ausserordentliche Feinheit des zentralen Nervenetzes aus, in welcher Markmasse man nie Nervenbündel oder auch nur stärkere Nervenfasern sehen kann, vielmehr herrscht eine ausserordentliche Gleichförmigkeit in dieser Markmasse. Diese Gleichförmigkeit wird auch durch die Neuroglia nicht gestört. Sie ist weitmaschig, allein zellenarm, doch finden sich stellenweise mehrkernige Gebilde, kleine neurogliale Syncycien in ihr.

Bei den anderen zwei Pulmonaten werde ich mich ausführlicher auf die Faserbündel dieser Markmasse einlassen und hier nur soviel darüber, dass aus ihrem hinteren Ende feinste Bündel hervorgehen, die entweder im Vereinsgebiet<sup>1)</sup> derselben oder der anderseitigen Hirnhälfte sich auflösen, so die gesamten Zentren des Hirns und auch die der anderen Ganglien des Schlundringes beherrschend. Es ziehen dann diejenigen Fasern, welche drüben zu endigen haben, über die Cerebralkommissur,

<sup>1)</sup> Solch ein Vereinsgebiet beschrieb ich im Gehirn der Arthropoden und im Hypothalamus der Neochordaten.

mehr deren vorderen Teil einnehmend, bei *Helix* aber doch nicht in von dem anderen Teil der Kommissur abgesonderter Weise.

Wir haben somit in dem vorderen Hirnabschnitt von *Helix* eine Differenzierung vor uns, welche keine Nerven entsendet, dafür aber mit dem Vereinsgebiet in Beziehung steht, wo alle Zentren des Zentralnervensystems Verbindungen haben, ein Gebilde also, das mit den Globuli der Anneliden und Arthropoden, wie Smidtes richtig vermutete, direkt gleichzustellen ist, ein Intelligenzgebiet. Von nun an führe ich also den Namen Globulus für dasselbe ein.

Das Gehirn von *Arion empiricorum* zeichnet sich, wie wir schon gesehen haben, durch geringere Konzentration aus als jenes von *Helix*. Infolgedessen gelangt auch der mittlere Abschnitt mit dem der anderen Seitenhälfte nicht in Berührung, sondern beide sind voneinander (Fig. 21, 22. i) durch die Cerebralkommissur getrennt wie bei den Basommatophoren. Die beiden vorderen Hügel, die ja den Zapfen bei *Helix* entsprechen, sind gleich wie diese durch grosse motorische Zellen ausgefüllt und diese setzen sich dann in ähnlicher Weise sowohl auf die untere als obere Seite des ersten Abschnittes als Rindenbelag fort. Dabei ist die Zellanordnung ziemlich dieselbe. Bemerkenswert wäre bloss, dass diese grossen motorischen Zellen nie die Grösse wie bei *Helix* erreichen, obgleich sie jenen darin ziemlich nahe kommen, ferner, dass der Grössenunterschied zwischen den Zellen ein grösserer ist als bei *Helix*. Immerhin wird der Charakter der Gleichförmigkeit betreffs der Zellengrösse behalten (Fig. 21, 22, 24. i). Auch lateralst liegen diese Zellen noch mehrschichtig übereinander, dann aber nimmt allmählich die Rinde an Dicke ab. Ganz am lateralen Rande, angrenzend an das pleurale Gangliengebiet, ist die Lage dann nicht mehr so einförmig, denn kleinere und grössere Zellen liegen nebeneinander. Es dehnt sich aber hier diese Zellrinde und damit der mittlere Hirnabschnitt um so weiter nach lateralwärts aus, als die Pleuralganglien noch nicht jenen grossen Einbezug in das Gehirn erfahren, wie bei *Helix*. Hier an der Grenze finden sich auch jederseits zwei Riesenzellen in der Zellschicht (Fig. 23), doch können auch drei da liegen, wo dann zwei immer halb so gross sind als die dritte. Diese Riesenzellen liegen aber hier dorsal-

wärts nicht ventralst wie die hintere bei *Helix*, die ausserdem auch weiter nach vorne zu verschoben ist (Textfig. 1, Kreis).

Die Pleuralganglien, welche ja äusserlich auch bei *Arion* unkenntlich sind, nehmen an der Commissura visceralis in Form einer ausgedehnten Rindenschicht (Fig. 22, plg) eine noch ursprünglichere Lage ein und ein Einbezogenwerden in das Gehirn ist hier nicht erfolgt. Auch die Zellage ist eben infolgedessen keine konzentrierte, sondern mehr diffuse (Fig. 21, plg).

Wie schon erwähnt wurde, erfuhrt die Entfaltung des ersten Gehirnabschnittes des Globulus eine höhere Entfaltung als bei *Helix*, denn die Rindenschicht der Zellage nimmt, abgesehen auch von der Zunahme der Dicke, eine grössere Ausdehnung ein als bei *Helix* (Textfig. 2, schwarz, wie auch bei *Helix* auf Textfig. 1) und überzieht jetzt dorsalwärts mehr als die halbe Oberfläche des ganzen Globulus. Dieser erweist sich ja auch in seinem Äusseren mächtiger, da entsprechend der grösseren Entfaltung der Zellrinde auch die Markmasse zugenommen hat. Ventralwärts dehnt sich die Rinde indessen noch nicht weiter aus als bei *Helix*. Somit ist dorsolateral entlang seiner grösseren vorderen Fläche der ovale Globulus von einer dicken Zellrinde überzogen (Fig. 23, gl), unter der aber hier die Markmasse noch geringer ist. Von dieser geht ein feinfaseriges Nervenbündel (gb) unter der Wurzel des achten Nerven (8) in das Vereinsgebiet, während ihre anderen gleichfeinen Fasern sich zu einem mächtigen Querbündel zusammenschliessen, dies dann unter dem vorigen Bündel sich nach innen wendet, um in der schon angegebenen Weise durch die Cerebralkommissur hindurch in die anderseitige Gehirnhälfte zu gelangen. Es ist das die Globularkommissur (Fig. 21, 23, cg). Die Dicke der Zellenrinde erhält sich auch auf der lateralen Seite (Fig. 21, 22, gr). Nach der medianen Grenze der Schicht nimmt dann diese an Dicke fast plötzlich ab (Fig. 24, gr). Von da an ist dies Globularkommissur ein mächtiger Ballen (Fig. 21, 24, gm) und ist von gleichovaler Form, abgegrenzt hinten dem übrigen Gehirn zu durch eine verdichtete Neurogliallamelle (Fig. 24).

An der medianen Seite, wo der Nervus ommatophorus an den Globulus herantritt (Textfig. 2) spaltet sich seine Wurzel in eine obere und eine untere Hälfte. Die obere gelangt als breite kortikal gelegene Faserschicht (Fig. 24, ow) über dem Globulus-

mark an den medianen Hirnabschnitt (Fig. 22, 24, i), die untere lagert jenem Mark ventralwärts auf (Fig. 24, uw), um gleichfalls an jene Stelle zu gelangen.

Die Zellrinde der Globuli ist, wie gesagt, sehr dick und zeigt jene schon für *Helix* beschriebenen Markhalbinseln (Fig. 23).

Die Zellen verhalten sich genau so wie bei *Helix*, sie verbinden sich als kleine multipolare Gebilde untereinander oder schicken Fortsätze in das Globularmark, sonst aber, abgesehen von ihrer grösseren Zahl, zeigt diese Zellage auch in einem anderen Punkte *Helix* gegenüber bei *Arion* einen Fortschritt.

Ich habe nämlich schon bei *Helix* erwähnt, dass von dem hinteren Gehirnabschnitt aus Ganglienzellen kortikalwärts in die Globularrinde eindringen, hier bis etwa zu halber Länge nach vorne reichend. Diese einschichtige Zellage fehlt nun bei *Arion* vollständig, denn dort, wo die Globulusrinde (Fig. 26, gr) an die Zellrinde des hinteren Gehirnabschnittes anstösst, hören die beiden Zellenarten in einer Ebene auf, wodurch eben die Grenze scharf hervortritt. Es ist somit die Globulusrinde von *Arion* der von *Helix* gegenüber von jeder Beimengung anderer Elemente befreit. Hierin wie in der starken Zunahme des gesamten Globulus zeigt sich somit bei *Arion* *Helix* gegenüber ein Fortschritt bezüglich der Intelligenzsphäre.

Bei *Limax*, wo der vordere Hügel am mittleren Gehirnabschnitt entsprechend den weniger als bei *Helix* konzentrierten Verhältnissen niedrig ist, wie eben auch bei der anderen Egel-schnecke (Fig. 10, 11, 14, 15, 16. i) ist gleich wie dort gefüllt mit grossen motorischen Ganglienzellen, die aber bezüglich der Grösse sich verhalten wie bei *Arion*, d. h. die Zellen sind nicht gleich gross und auch kleinere finden sich unter ihnen. Besonders auffallend ist es, dass wenigstens nach innen zu stellenweise die Ganglienzellen immer kleiner werden (Fig. 20), bis innerst an der Markmasse nur noch kleine sternförmige Ganglienzellen sich befinden. Es verbinden sich diese auch vielfach untereinander und ich habe nie beobachtet, dass diese kleinen Zellen einen peripheren langen Fortsatz abgegeben hätten, mit Ausnahme einer lateralsten kleinen Gruppe (Fig. 21, k). Diese geht dann über in eine aussen von den grösseren Zellen sich zwischen ihnen und dem hier ja eine laterale Lage einnehmenden Globulus findenden kleinzelligen Lage (Fig. 10). Diese liegt entlang der

Grenze der grossen Zellen, nach aussen sich bis zur hinteren Hirnseite erhaltend. Obgleich diese Zellage sich auch bei *Helix* und auch bei *Arion* vorfindet, so ist sie nicht so auffallend als bei *Limax*. Am hinteren Hirnrande finden sich dann in der Rinde zumeist nur kleinere Ganglienzellen vor (Fig. 10, 12, 14, 15, 16, i'), unter ihnen eine Riesenzelle genau am Abgange des siebenten Nerven (Fig. 14, 15, 7'). Es ist die hintere Riesenzelle des Gehirns (Fig. 18, hz). Mit dieser gemischten, klein- und grosszelligen Rinde geht dann der innere Gehirnabschnitt in den hinteren über, mit dem aber bei *Limax* kein Pleuralganglion verschmolzen ist. Dieses ist vielmehr von ihm getrennt und verbunden durch die kurze Commissura cerebropleuralis (Fig. 17, c. epl). Das Ganglion selbst wird von einer mässig dicken Zellrinde von verschiedenen grossen, doch nie von ganz grossen Zellen gebildet (plg), wobei die Rinde stellenweise in die Markmasse sich hineinerstreckt. Diese Zellen sind entweder solche, die ( $\gamma$ ,  $\gamma'$ ) ausser ihren Netzfortsätzen in das Mark des Ganglions einen längeren Fortsatz als lange Bahn in das Gehirn entsenden oder solche, die ihren langen Fortsatz ( $\delta$ ) in die Kommissur zu den vorderen Eingeweideganglien (c. veig) schicken. Ausserdem gibt es aber auch Fasern aus diesem Bündel, die sich angelangt in das Pleuralganglion in dessen Markmasse auflösen. Es gelangen ferner lange Bahnen aus Ganglienzellen des hinteren Gehirnabschnittes ( $\alpha$ ) in das Pleuralganglion, und einen solchen entsendet auch die vordere Riesenzelle (vz), als Verbindungsfasern in das Ganglion. Es ist somit auch auf rein histologische Weise der Beweis dafür erbracht, dass die Kommissur zu den vorderen Eingeweideganglien oder den Buccalganglien der Autoren, aus dem Pleural- und nicht Cerebralganglion entspringt.<sup>1)</sup> Es besitzt somit *Limax* eine hintere und eine vordere Riesenzelle (Fig. 18. vz, hz), wobei statt einer hinteren sich manchmal auch zwei vorfinden können, wie eben in dem abgebildeten Falle. Die vordere Riesenzelle entsendet zwei lange Fortsätze ausser den kleinen Netzfortsätzen. Der eine dieser gelangt in den vierten Nerven (4), der andere in die Cerebropleuralkommissur. Die hintere Riesenzelle tritt

<sup>1)</sup> Dass das Pleuralganglion hier im Gegensatz zu allen bekannten Fällen keine weitere Nerven absendet, beruht einfach darauf, dass diese sich der Commissura pleurovisceralis anlagernd, erst von dem jederseitigen Visceralganglion abgehen, ihre ursprünglichen Wurzelverhältnisse damit ja nicht ändernd.

indessen mit dem siebenten Nerven in Verbindung (Fig. 14, 15). Abgesehen nun davon, dass die hintere Riesenzelle oder Zellen von Arion der Lage nach dorsale sind (Fig. 23), im Gegensatz zu jenen von Limax, scheint mir auch durch ihr Verhalten zu Nervenwurzeln die Gleichheit nicht gesichert. Es zieht bei Arion der Hauptfortsatz von dorsal nach ventral und oralwärts, um dann unter der Globularkommissur (cg) gelegen die Wurzel des zweiten Nerven zu erreichen, zuvor einen Nebenfortsatz in die Visceralkommissur entsendend. Es ist also klar, dass sich das einmal eine Ganglienzelle von diesem und ein andermal von jenem Nerven zu einer Riesenzelle entfaltet.

Wie schon weiter oben mitgeteilt ward, ist der erste Gehirnabschnitt, der Globulus nämlich, mächtiger entfaltet bei Limax als bei Arion. Diese hohe Entfaltung verursachte dabei eine Querstellung des Globulus im Gegensatz zu Arion, was wohl daraus zu erklären wäre, dass der Platz im Kopfe nach oralwärts zu für diesen nun mächtigen Hirnabschnitt keinen Platz gewähren konnte. Auch auf Quer- oder Horizontalschnitten (Fig. 10, 14, 15, gl) ist ersichtlich, dass der Globulus durch seine mächtige Entfaltung das ganze übrige Gehirn beherrscht, wie dies schon ganze Präparate deutlich zeigen. Es hat die Ganglienzellrinde an Oberflächenausdehnung im Verhältnis zu Arion sehr zugenommen, denn es wird jetzt dorsalwärts nicht nur die gesamte Oberfläche des Globulus (Textfig. 3, schwarz) überzogen, sondern es schiebt sich die Rinde auch weit nach innen vor, nur einen kleinsten ventralen Abschnitt (Fig. 10, 14, 15) noch freilassend. Damit im Zusammenhang steht dann die mächtige Entfaltung der Markmasse (gm) und die gewaltige Entwicklung der Globularkommissur. Diese sammelt sich innen von der auf Horizontal- und Querschnitten etwas halbmondförmigen Markmasse in einem mächtigen Bündel (Taf. XV, cg) aus jener und zieht in dorsaler Lage in der Cerebralkommissur auf die anderseitige Hirnhälfte. Ausserdem liegt dieses Querbündel in der Cerebralkommissur oralwärts zu und bildet, infolge seiner äusserst feinen Fasern auffallend (Fig. 10, 14, 15), in der sonst grobfaserigen Cerebralkommissur (cg) deren vorderen Abschnitt.

Dies ist bei Arion noch nicht der Fall, geschweige denn bei Helix, denn diese Sonderung ist auch eine Folge der höheren Entfaltung der Globuli.



Es ist die Globuluszellenrinde ebenso frei von anderen Ganglienzellen wie bei Arion und an Stellen, wo diese Rinde an Nachbarrinden anstösst, lässt sich dies recht gut erkennen. Ich verweise nur auf die Figuren der Taf. XV. Denn sowohl dorsalwärts, wo die Globularrinde an jene des mittleren Gehirnabschnittes anstösst und an welcher Grenze die dorsalen Wurzeln der vordersten Kopfnerven gelegen sind (2), als auch seitwärts, wo die Wurzel des siebenten Nerven (Fig. 11, 12, 7) noch nicht die Grenze zwischen den beiden Rinden darstellt, ist dies deutlich zu sehen. Die Schichte der grösseren Zelle der Nachbarrinde liegt wie abgeschnitten neben jener der Globularrinde und nicht eine einzige dieser grösseren Zellen dringt in die Globularrinde mehr ein.

Diese besteht vielmehr durchwegs nur aus kleinen sternförmigen Zellen, die etwas kleiner wie *Helix* (vgl. Fig. 13 mit 5), sonst denen aber durchaus gleich sind. Denn gerade wie jene besitzen sie einen kugelrunden Zellkern mit vielen Nucleoli und einen schmalen Plasmaleib. Zwischen diesen Zellen (Fig. 13, gz) lagern die Neurogliazellen mit ihren chromophilen oblongen Zellkernen (nc).

Wie ich es ja auch schon für *Helix* und *Arion* berichtete, besitzen diese Ganglienzellen ausser ihren kurzen Verbindungsfortsätzen, vermöge welcher sie sich untereinander, gleich wie jene im Globulus der Arthropoden (17, 19), zu einem innigen Ganzen verbinden, noch solche, die in das äusserst feine Nervenetz der Markmasse gelangen. Von den feineren dieser lässt sich dies, da ihre Auflösung gleich nach Eintritt in die Markmasse erfolgt (Fig. 5, 13), leicht feststellen, aber schwerer von den stärkeren Fortsätzen, denn diese gelangen in weiter Ferne nicht nur in die gleichseitige Markmasse, sondern durch die Kommissur sogar auf die anderseitige Hirnhälfte, und zwar in die Markmasse jenes Globulus.

Ausserdem hat aber jeder Globulus noch ein Verbindungsbündel (Fig. 15, 16, gb), welches in das Vereinsgebiet (sg) der gleichseitigen Hirnhälfte gelangt. Durch die Kommissur hindurch gelang es mir leider nie, solche Zellfortsätze im Zusammenhang mit den Zellen verfolgen zu können: nur das eine konnte ich feststellen, dass die Kommissuralfasern, angelangt in der Markmasse des jenseitigen Globulus, sich dort immer verzweigen. Dies geschieht auch mit jenen nun viel kürzeren Zellfortsätzen des

Verbindungsbündels mit dem Vereinsgebiet (Fig. 16, gb). Hier allerdings gelang es mir zweimal, direkte Ganglienzellfortsätze im Vereinsgebiet von der Globularrinde aus zu beobachten. Es bleibt somit ein gleiches Verhalten der Fasern der Globularkommissur eine wohlberechtigte Annahme.

Der Globulus der Pulmonaten ist also eine eigenartige Differenzierung zuerst am lateralen Stirnpol des Gehirns (Helix), welche geweblich darin beruht, dass eine Art kleiner sternförmiger Ganglienzellen sich aus der übrigen Zellrinde herauschält und so für sich als besondere Lage einen besonderen Platz lateralwärts beansprucht. Diese Zellschichte besitzt auch eine besondere, genauestens separierte Markmasse, aus der sich ebensowenig eine periphere Nervenfasern bildet, als aus der Zellrinde eine entspringt. Die Bedeutung dieser Globuli liegt somit anderwärts, in dem nur zentralwirkenden Kern nämlich. Durch den Zusammenhang der beiderseitigen Teile im Gehirn nicht nur, als auch durch die Verbindung mit einem Hirngebiet, dem Vereinsgebiet, in das alle Hirnteile und durch Kommissuren auch andere Ganglien des zentralen Nervensystems Leitungsfasern entsenden, ist dieser Globulus mit jenen der Arthropoden, von denen wir mit Bestimmtheit wissen, dass sie Intelligenzsphären darstellen, ohne Zweifel homolog und von gleicher psychologischer Bedeutung. Es stehen die Globuli der Pulmonaten, was die Kompliziertheit des Baues betrifft, zwar nur mit jenen Globulis auf gleicher Stufe, die die Myriapoden erlangt haben, und somit sind wir denn auch nicht berechtigt, bei den Pulmonaten gleich hohe Intelligenz vorauszusetzen als bei den Besitzern höchstentfalteter Globuli unter den Hexapoden, den Hymenopteren.

Dabei zeigt es sich aber, dass bei den drei untersuchten Vertretern der Pulmonaten drei verschiedene Entwicklungsstufen bezüglich der Globularentfaltung bestehen (vgl. die drei Textfig. 1—3, schwarz), dass die gehäusetragende Form auf einer viel niedrigeren Stufe steht als die beiden Egelschnecken, dass aber auch unter diesen beiden noch ein ansehnlicher Unterschied in der Stufenhöhe besteht. Indem ich wegen dem Warum noch auf diesen Punkt im letzten Abschnitt vorliegender Schrift zurückkommen werde, will ich hier noch die Nerven- und Kommissurenursprünge im Gehirn der Pulmonaten als

einen Beweis dafür, dass diese aus keinem Globulus entstehen, besprechen. Dabei beabsichtige ich nicht, zu weit in die Einzelheiten zu dringen, da diese hier mir überflüssig erscheinen, auch sollen nur einige Nerven Berücksichtigung finden.

Man kann die Kopfnerven der Pulmonaten in zwei Gruppen teilen. Die erste umfasst jene Nerven, welche den oberen Kopfabschnitt versorgen. Es sind das (Textfig. 4) der erste bis fünfte Nerv. Ich möchte diese Gruppe, deren mächtigstes Glied der Nervus ommatophorus ist, die Ommatophorusgruppe bezeichnen und gleich hinzufügen, dass sie alle gemischte Nerven ziemlich in gleicher Weise sind. Die zweite Gruppe umfasst die Nerven sechs bis acht und ist dadurch bezeichnend, dass sich in ihr ein gewisser Drang zur Sonderung in sensorische und motorische kund gibt. Es führt der sechste Nerv dies folgerichtig durch, denn er ist ein ausschliesslich motorischer Nerv, jener der Buccalmuskulatur, indessen der Nerv acht möglicherweise ausschliesslich sensorisch sein dürfte. Der siebente Nerv ist hauptsächlich motorisch. Dies erschliesse ich erstens aus seinem Endverhalten, dann aus der Dicke seiner Fasern und daraus, ob diese vorwiegend aus grossen Ganglienzellen entspringen oder ob seine Fasern im zentralen Nervennetz sich auflösen, also indirekten Ursprungs sind. Damit möchte ich allerdings den Ursprung sensorischer Fasern im Zentralnervensystem aus Ganglienzellen ebensowenig verneinen, als ich dies auch früher nicht tat. Tatsache ist es aber, dass noch mancher Nervenstamm, so der Ommatophorus selbst, Ganglienzellen in sich führt, die man als Zubehör der sensorischen Fasern deuten könnte.

Der Ommatophorus zeichnet sich dadurch aus, dass er zu Beginn seine feinen und groben Fasern zu zwei Bündeln vereinigt (Fig. 12, <sup>2</sup>). Wie ich es schon gesagt habe, teilt sich der Ommatophorus in eine untere und eine obere Wurzel im Gehirn, von denen die obere (Fig. 21, ow) dorsal, die untere (uw) ventral am Globulus nach hinten zieht, allein dicke und dünne Fasern führen diese Wurzel gemischt, die Sonderung erfolgt erst im Nervenstamme.

Die dorsale Wurzel erreicht dann das Pleuralganglion bei Arion und Helix (Fig. 24, 1, <sup>2</sup>) gleich hinter dem Globulus, neben diesem bei Limax, wo sie infolge der seitlichen Lage ja nicht über den Globulus zu liegen kommt (Fig. 10, <sup>2</sup>). Daraus eben, dass sie,

je weiter sie nach hinten an den seitlichen Teil des mittleren Gehirnabschnittes gelangt, um so diffuser und weniger wird (Fig. 14—16), ist ersichtlich, dass diese Wurzel dieses Gebiet mit seinem Ursprunge stark in Anspruch nimmt. Sie nimmt von hier Fasern aus den grossen Ganglienzellen auf (Fig. 24, ow) und ein hinterstes Faserbündel (Fig. 3, <sup>2</sup>), erreicht sogar den äusseren hinteren Lappen, von wo es wie überall aus kleinen wie grossen Zellen Fasern bezieht. Andere Faserbündel gelangen dann in das sensorische Vereinsgebiet, wo sie sich, ohne mit Ganglienzellen direkte Fühlung zu haben, auflösen. Aber nicht nur durch die dorsale Wurzel ziehen aus dem dorsalen Teil des mittleren Gehirngebietes Wurzelfasern in den Ommatophorus. Aus diesem Grunde gelangen diese Fasern zu Bündeln vereinigt zwischen Globulus und Cerebralkommissur dieses kreuzend (Fig. 23, 24, uw') nach ventralwärts.

Die untere Wurzel empfängt aber auch noch mächtige Bündelsysteme aus allen Teilen des hinteren Hirnabschnittes. Es sind hier vier Bündel, die sich zum Stamme vereinigen (Fig. 11, <sup>2</sup>). Das äusserste gelangt noch aus dem mittleren Gebiet gleich hinter der Globularkommissur (cg) zum Ursprung; eines von den innerst gelegenen (<sup>2'''</sup>) entspringt aus der seitwärtigen Seite des hinteren Gebietes (l) und ein inneres darauffolgendes (<sup>2''</sup>) aus dem Vereinsgebiet. Damit ist aber die Reihe noch nicht abgeschlossen, da noch ein innerstes Bündel (<sup>2'</sup>) zum Stamme tritt. Von der mittleren Wurzel, jener aus dem Vereinsgebiet, gelangen welche auch durch die Cerebralkommissur auf die anderseitige Gehirnhälfte (Fig. 2). Ob dies auch Fasern direkt aus Ganglienzellen tun, ist mir nicht bekannt, womit ich aber dies durchaus nicht bestreiten möchte. Somit bezieht der Ommatophorus aus allen Hirnteilen seine Fasern und so verhält sich seine ganze Gruppe. Die hintere Nervengruppe besteht, wie wir es schon gesehen haben, entweder aus motorischen, wie der sechste Nerv, oder doch hauptsächlich motorische weniger sensorische Fasern führenden Nerven. Zu den motorischen gehört der sechste und siebente Nerv.

Es beziehen letztere ihre Fasern hauptsächlich aus dem vorderen Ende des mittleren Gehirnabschnittes. Hier (Fig. 10. i) gibt es Zellen ( $\gamma$ ), die ihren langen Fortsatz direkt dem Stamme des Nerven ( $\gamma$ ) derselben Seite beimengen oder ihren langen

Fortsatz ( $\beta$ ) durch die Cerebralkommissur hindurch auf die anderseitige Hirnhälfte gelangen lassen. Es kann dann diese Faser hier entweder zur Nervenwurzelfaser im anderweitigen Nerven werden oder sich im zentralen Nervennetz der Markmasse auflösen. Dies wieder kann an zwei verschiedenen Orten erfolgen, entweder unter und in nächster Nähe der Ganglienzellrinde des mittleren Gehirnabschnittes oder in dem Vereinsgebiet. Es kann aber dieselbe Nervenzelle (Fig. 10, 11,  $\alpha$ ) auf derselben Seite den einen Gabelast ihres Hauptfortsatzes zur Nervenwurzelfaser derselben Seite werden lassen, indessen der andere Gabelast auf die andere Seitenhälfte gelangt, um sich wie zuvor im zentralen Nervennetz aufzulösen. Das Bündel Wurzelfasern, das der jederseitige Nerv von derselben Seite bezieht, ist nicht geringer als jenes von der anderen Seite.

Es beziehen diese Nerven aber auch Wurzelfasern aus anderen Teilen des mittleren Gehirnabschnittes. So aus der hinteren Seite. Da ist ein ganz starkes Bündel (Fig. 1, b), das in den Nerv derselben Seite gelangt. Hier habe ich dann Zellen beobachtet, die (Fig. 16,  $\alpha$ ) den ersten Gabelast ihres Hauptfortsatzes als Wurzelfaser in den gleichseitigen Nerven (7) gelangen liessen, indessen ein kleiner Ast davon sich im Vereinsgebiet (sg) auflöste: der andere Gabelast gelangte in die Cerebralkommissur. Es kann aber auch der Fall bestehen, dass eine solche Ganglienzelle ( $\beta$ ) noch einen Ast ( $\beta'$ ) in die Pedalkommissur (cp) entsendet und so verhält sich dann, wie wir gesehen haben, auch die vordere Riesenzelle (Fig. 17, 18) mit dem Unterschiede jedoch, dass hier die Commissura cerebrolepturalis in Betracht kommt.

Trotzdem besondere Kerne für die einzelnen Nerven nicht bestehen — und ich verweise nur auf Fig. 11, wo fast aus derselben Stelle eine Nervenfasern für den zweiten und eine andere für den siebenten Nerven entsteht — so ist das Ursprungsgebiet des sechsten und siebenten Nerven doch beschränkter als jenes der Ommatophoren-Gruppe, die ja aus allen Teilen des Gehirns Wurzelfasern bezieht, indessen die früheren nur aus dem mittleren Abschnitte des Gehirns.

Der achte Nerv, der mit drei fest aneinander lagernden Wurzeln die dorsale Seite des Gehirns verlässt, ist dadurch auffallend (Fig. 12,  $\delta$ ), dass er, soviel ich erkannte, nur Fasern Netzursprunges besitzt, denn die eintretenden Wurzelfasern lösen sich

im zentralen Nervennetz der Markmasse auf. Ob dieser Nerv, was höchst wahrscheinlich, eingestreute Ganglienzellen in seinen Stämmen besitzt, habe ich nicht verfolgt.

In gleicher Weise beginnt im Gehirn der Acusticus (Fig. 19, ac), er bezieht Fasern auch aus der anderseitigen Hirnhälfte durch die Cerebralkommissur hindurch. Ein besonderer Acusticus-kern ist mir nicht bekannt geworden und ich vermag mit Bestimmtheit auch nicht anzugeben, ob nicht auch mit zentralen Ganglienzellen ein Zusammenhang besteht.

Auch die kommissuralen Verbindungen stehen direkt nicht in Beziehung mit den Globulis, bloss durch das Vereinsgebiet. Ich unterscheide äussere und innere Kommissuren am Gehirn. Die äusseren sind die Commissura pedalis, visceralis, beziehentlich cerebropleurialis. Ich kann mich bezüglich dieser hier kurz fassen: entweder sind es Fortsätze von Ganglienzellen anderer Ganglien (Pedal-, Visceral-, Pleuralganglien) die durch die Kommissur hindurch sich in dem gleichseitigen oder vermittelt der Benutzung der cerebralen Querverbindung in dem anderseitigen Vereinsgebiet auflösen (Fig. 16, cp; 11, c.cpl; 2, cv; 22, cv), oder es sind Ganglienzellfortsätze aus dem Gehirn, die durch die betreffenden Kommissuren hindurch in das betreffende Ganglion geleitet werden, um sich dort im zentralen Nervennetz aufzulösen (Fig. 10, 11, 16, 17,  $\alpha$ ). Auch solche Fasern können aus der anderseitigen Hirnhälfte stammen.

Innere Kommissuren gibt es viele, folgende will ich anführen. Aus dem vorderen Rande des mittleren Hirnabschnittes gelangt von der bereits genannten kleinen Zellgruppe (Fig. 21, k) ein Bündel an die Stelle, wo das Pleuralganglion mit dem Gehirn verschmilzt bei *Helix* und *Arion*. Doch besitzen auch die Fortsätze der grossen Zellen jener früheren Stelle diese Bahn (Fig. 1, v). Ausserdem steht diese Stelle auch mit der hinteren Seite des übrigen mittleren Hirnabschnittes in Beziehung durch ein Bündel, das die Cerebralkommissur kreuzend nach hinten (Fig. 14, i') gelangt. Da gibt es in der hinteren Hirnseite auch Zellen, die mit ihren zahlreichen langen Fortsätzen (Fig. 14, vs) diese Verbindung herstellen.

Zum Schlusse dieses Abschnittes möchte ich noch darauf hinweisen, dass Globuli bei den Pulmonaten wohl allgemein sich vorfinden. Für die Basommatophoren gibt *Lacaze-Duthiers* (28)

das allgemeine Vorkommen seiner „Lobules superieures“ an und diese sind die Globuli, wie ich schon darauf hingewiesen habe. Es entsteht dieses Gebilde — das Lacaze-Duthiers für ein speziell sensibles Gebiet hält, wegen dem Ursprung des Acusticus und Opticus in seinem Umkreise — als eine ectodermale Einstülpung nach den Befunden der beiden Sarasin (39), Nabias (31), Schmidt (40), Henschmann (21), Pelseneer (35) u. a. und soll erst nachträglich mit dem übrigen Gehirne verwachsen. Allein dieses Verwachsen wird wohl nicht wörtlich zu nehmen sein, da ein Zusammenhang mit der übrigen Hirnanlage von Anfang an vorauszusetzen ist. Nach der Abschnürung der Anlage erhält sich dann noch einige Zeit das Lumen, doch nicht für immer, wie wir es gesehen haben. Pelseneer, der gleich Böhmig keinen Nervenursprung aus dem Globulus feststellen konnte, hält dafür, dass „ce lobule ne semble avoir physiologiquement rien à fair avec les organes actuels des sens spéciales“ und betont dies Lacaze-Duthiers gegenüber. Er verfällt aber dann in einen doppelten Irrtum, denn erstens will er auch bei den Cephalopoden solch einen „Laterallobus“ gefunden haben,<sup>1)</sup> denen, wie wir weiter unten sehen werden, dieser doch fehlt und dann will er ihn mit dem hinteren Hirnlappen der Polychaeten gleichstellen. Ebenso irrig ist die Vorstellung Sarasins ja auch, dass es sich in dieser ontogenetischen Anlage das einstige Bestehen von Kopfgruben-Sinnesorganen der Würmer (Nemertinen u. a.) zu erblicken wäre. Steht es somit bezüglich des Globulus fest, dass er dasselbe Gebilde ist, welches die oben Genannten durch eine Invagination des Ectoderms entstehen sahen, und hierfür ist, meine ich, am massgebendsten eine Abbildung der Sarasins (l. c. Fig. 28), so erscheint eine andere Anlage am frontalen Hirnende für das entwickelte Tier als Gehirnteil zweifelhaft. Doch möchte ich mich diesbezüglich auf Pelseneer berufen. Es sind dies die dorsalen Lobuli Pelseneers, die allerdings im Gegensatz zu ihm Nabias (31) mit der Cerebralkommissur in Zusammenhang gesehen haben will, sein Protocerebrum. Demgegenüber behauptet Pelseneer, dass sie mit dem Gehirn nicht zusammenhängen.

<sup>1)</sup> Der weisse Körper medianwärts von den Augen würde nach Pelseneer als eine ectodermale Einstülpung entstehen. Wegen dieser Art der Entstehung — kann ja doch auch drüsiger Natur sein — kann man aber nicht auf eine Homologie mit den Globuli schliessen.

Wenn ich allerdings die Abbildungen zweier Querschnitte von Pelseneer, eine über das Gehirn von *Limnea* (l. c. Fig. 57), die andere über jenes von *Auricula* (Fig. 61), betrachte, so kann ich den Gedanken nicht abwehren, dass es sich hier bloss um einen vorgeschobenen Abschnitt des Globulus handelt, wie ihn *Paludina* und *Murex* zeigen und wie dies weiter unten noch erörtert werden soll.

Nicht unterrichtet sind wir über die Globuli der räuberischen Ophithopneumonien und doch lässt es sich vermuten, dass unter den Testacelliden noch eine höhere Stufe der Entfaltung erreicht sein wird als bei *Limax*, und zwar wegen der rämbesischen Lebensweise, die doch höhere Intelligenz voraussetzt.

### B. Opisthobranchier.

Eine kleine auf die Art nicht bestimmte Art der Gattung *Oncidiella* diente mir zur Untersuchung neben *Siphonaria*. Es besteht bei den *Oncididen*, diesen den Pulmonaten nahestehenden Nudibranchiern, bekanntlich das Gehirn (Textfig. 5, cg) aus zwei seitlichen Hälften, die durch eine längere Cerebralkommissur (cc) miteinander verbunden sind. Eine kurze Cerebropedalkommissur (cp) vermittelt den Zusammenhang mit den länglichen, untereinander durch zwei Kommissuren wie bei *Oncidium celticum* nach Joyeux-Laffuie (25) verbundenen Pedalganglien (pg), während eine noch kürzere Visceralkommissur das Gehirn mit den jederseitigen Pleuralganglien (plg) verbindet. Die beiderseitigen Pleuralganglien, obgleich gut abgegrenzt, sind verschmolzen mit dem unpaaren hinteren Eingeweideganglion (heig).

An dem Gehirn finde ich lateralwärts und hinter den Kopfnerven eine sehr ansehnliche Aufbuchtung, die ähnlich wie der Globulus bei *Limax* etwas seitwärts schaut. Diese Vorwölbung am Gehirn erwähnt Joyeux-Laffuie bei *Oncidium* nicht, und auch Plate (36), v. Wissel (47) und Stantschinsky (43) scheinen sie übersehen zu haben.

Auf Schnitten zeigt es sich nun, dass dieser Hügel an jedem Cerebralganglion anders gebaut ist (Fig. 32, gr + gn) als die übrige Gehirnrinde, denn während letztere aus grossen Zellen besteht, ist die des Hügels aus kleinen sternförmigen Ganglienzellen gebildet, denen keine anderen Zellen beigemischt sind, sie vielmehr der übrigen Rinde gegenüber gerade so scharf abgegrenzt



sind, wie bei den Egelschnecken. Es handelt sich somit hier um einen für die Mollusken hochentwickelten Globulus, was auch daraus hervorgeht, dass die sehr dicke Globulusrinde (gr) mit zahnartigen Fortsätzen in das Globulusmark (gm) vorspringt, also eine Flächenvergrößerung besitzt. Dieser Globulus steht somit genauestens auf derselben hohen Stufe wie jener von *Limax*. Seine ansehnliche Kommissur (gc) ist denn auch in der Cerebralkommissur (cc) von dem hinteren Abschnitt durch ihre feinen Fasern ausgezeichnet.<sup>1)</sup>

Von der Gattung *Siphonaria* habe ich die Art *albicans* auf den Globulus hin untersucht. Es lässt sich da, allerdings nur auf Schnitten, am äusseren Rande des Cerebralganglions zwischen den Kopfnerven und der Cerebropleuralkommissur ein kleiner hügeliger Wulst erkennen (Fig. 34. g), dessen Gangliendirne bis zur Wurzel der Kopfnerven, aus kleineren Zellen gebildet ist, als die übrige Rinde des Gehirns; auch findet sich unter dieser Zellage eine solche feine Markmasse (gm), wie sie sonst nur den Globulis zukommt.

Es handelt sich hier somit unbestreitbar um einen sehr primären Globulus. Jedenfalls ist die Entfaltung im Gange, denn zwischen den kleinen Zellen finden sich auch solche grosse Zellen, die sonst der Globulusrinde nicht angehören und die längeren Bahnen und

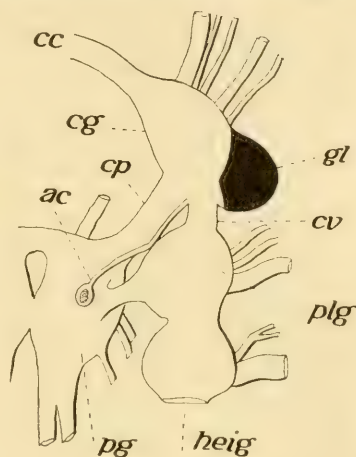


Fig. 5.

Die rechte Hälfte des Schlundringes von *Oncinella*. cg = Cerebral-, pg = Pedal-, plg = Mantelganglion. Links ist die Verbindung zwischen diesem Ganglion und dem hinteren Eingeweideganglion (heig) durchschnitten und dieses nach rechts geschlagen. Die Intelligenzsphäre (Globulus) schwarz. cp = Commissura pedalis; cv = Commissura visceralis; cc = Commissura cerebralis; ac = Acusticus.

<sup>1)</sup> Eine zweite Kommissur, die Plate bei *Oncidium* fand, ist nicht etwa auf eine Abtrennung der beiden Bündel voneinander zurückzuführen bei dem *Oncidium*, da die zweite Kommissur nach Plate subösophageal liegt. Sie hat damit mit den Cerebralganglien nichts zu tun und wird wohl nur als eine Anlagerung von nebenher laufenden Nerven zu deuten sein.

peripheren Fasern zum Ursprunge dienen. Aus der Globulusrinde sind somit diese Elemente noch nicht ausgeschieden worden.

Andere Opisthobranchier auf ihr Intelligenzgebiet zu untersuchen, hatte ich kein geeignetes Material und so kann ich hier bloss die Tatsache feststellen, dass bei ihnen bezüglich der Intelligenzphäre oder Entfaltung der Globuli zwei extreme Fälle vorkommen: ein beginnendes Stadium bei den lediglich wasserbewohnenden Siphonarien, die höchste Entfaltung, die wir bisher kennen, bei den amphibischen Oncidien.

### C. Prosobranchier.

Von Prosobranchiern untersuchte ich auf die Globuli hin von Docoglossen *Nacella vitrea*, von Zeugobranchiern *Fissurella*, die beiden Neotaeniglossen *Paludina* und *Cypraea histrix*, von Rachiglossen *Oliva peruviana* und *Murex brandaris*.

Bei *Fissurella* habe ich die Tatsache feststellen können, dass von einem Globulus nicht einmal die erste Anlage einer Sonderung besteht, denn an der bezüglichen Stelle ist die Zellenrinde genauestens noch so gebaut, wie sonst am Gehirn. Dieses Stadium hat aber *Nacella* unter den Docoglossen weit überschritten, denn bei ihr findet sich ein kleiner Globulus vor, der auf einem etwas höheren Stadium stehen dürfte wie jenes von *Siphonaria*. Es liegt dieser genau hinter den Kopfnerven lateralwärts am Ganglion (Textfig. 6, A, gl), also auf der bisher üblichen Stelle. Er ist etwas vorgewölbt (Fig. 33, gr + gm), besteht aus kleinen Sternzellen und einer deutlich kennzeichnenden Markmasse (gm), aus der nur ein kräftiges Bündel als Kommissur (cg) sich in die Cerebralkommissur begibt, mit deren gröberen Fasern sich dann diese feinen aber vermischen.

Zwischen den kleinen Sternzellen finden sich aber in der Globulusrinde auch andere grössere Zellen, die noch aus der Globulusrinde nicht ausgeschieden wurden und längeren peripheren Nervenfasern und anderen langen Bahnen zum Ursprung dienen. Es hat sich somit hier der Globulus noch nicht voll entfaltet.

Auf gleichem Stadium der Entfaltung befindet sich der jederseitige Globulus auch bei den Architaeniglossen. Bei *Cypraea* liegt er an gleicher Stelle wie bei *Nacella*, also hinter den

Kopfnerven in lateraler Lage (Textfig. 6, B, gl) und ist von geringem Umfang, äusserlich unkenntlich. Er besitzt eine gemischte Zellenrinde (Fig. 35, gr), d. h. zwischen den kleinen Sternzellen befinden sich auch noch andere, der vorgeschrittenen Globulusrinde fremde Elemente und einem schmalen Globulusmark (gm).

Auf gleicher Stufe der Entfaltung findet sich der jederseitige Globulus zwar auch bei *Paludina*, allein mit dem Unter-

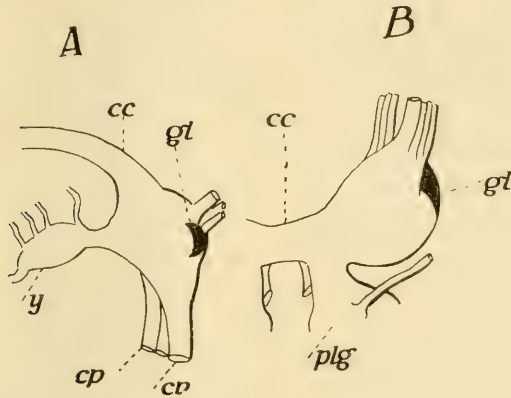


Fig. 6.

Die rechte Hirnhälfte von oben. A von *Nacella vitrea*, B von *Cypraea histrio*. y = innerer gangliöser Fortsatz; cc = Commissura cerebialis; cp = Commissura pedalis; cv = Commissura visceralis; Gl = Globulus.

schiede, dass die Globuli ihre frühere Lage verändert haben und von lateralwärts nach frontalwärts genau auf die vordere mediane Seite des Gehirns verschoben wurden (Fig. 41, gr + gm). Es kann aber keinem Zweifel unterliegen, dass wir es hier mit den Globuli zu tun haben, denn abgesehen von der charakteristischen Zellenrinde (gr) befindet sich unter ihm ein ebenso kennzeichnendes Globulusmark (gm), aus dem die Globuluskommissur sich entfaltet. Die Globulusrinde steht aber doch nur auf jenem Stadium der Entfaltung, auf dem wir sie bei *Cypraea* getroffen. Ihr sonst fremde Zellen lagern zwischen den kleinen Sternzellen. Von ihnen nach auswärts liegen jetzt somit die Kopfnerven, ohne dass einwärts von dem Globulus motorische grosse Zellen wären.

Genauestens die gleiche Lage wird von den Globulis auch bei dem Rachiglossen Murex eingenommen, indessen die nächstverwandte Oliva die laterale ursprünglichere Lage der Globuli aufweist. Ich brauche es wohl kaum zu sagen, dass Murex diese Lage der Globuli in bloss konvergenter Weise mit Paludina erreicht hat.

Bekanntlich ist der Schlundring der Rachiglossen durch seine Gedrungenheit ausgezeichnet (9, 17), was dadurch erreicht ward, dass sämtliche Kommissuren, Cerebral, Cerebropedal, Cerebropleural in den konzentrierten Schlundring einbezogen wurden. Es entsteht dadurch ein so innig gangliös abgeschlossener Schlundring, wie er nur noch von Concholepas übertroffen wird. Die fest aneinander liegenden Cerebralganglien besitzen oralwärts zu einen konischen Fortsatz (Textfig. 7, bl), aus welchem die Kopfnerven, sechs an der Zahl, abtreten.<sup>1)</sup> Hinter diesem Bulbus verdickt sich dann das Gehirn zu je einem ovalen Ganglion, dessen Längsachse bei Oliva (A, cg) sagittal, bei Murex (B, cg) aber quergestellt ist. An das Cerebralganglion schliesst sich nach hinten zu das in eine untere (v) und obere (h) Hälfte sich teilende Pleuralganglion an. Beide Hälften wieder sind in je zwei Abschnitte zerlegt, von denen der vordere (Fig. 28, 29, 30, plg) mit dem Cerebralganglion (cg), der hintere (plg') mit dem Pedalganglion (pg) verschmolzen ist. Jeder dieser Abschnitte besteht aus einem grosszelligen und einem, im Cerebralganglion darauffolgenden, im Pedalganglion ihm vorgelagerten kleinzelligen Kern. Letztere der beiden Abschnitte berühren sich dann an der Grenze, soweit sie in der Mitte miteinander nicht verschmolzen sind. Es durchzieht dann die Cerebropedalkommissur die Ganglienmasse, um dann mit einem Teil ihrer Fasern in der queren Cerebralkommissur (cc) auf die andere Seite sich zu begeben. Die vordere Hälfte des Pleuralganglions, also jene mit dem Cerebralganglion verschmolzene, wird durch die Acusticuswurzel durchzogen (Fig. 28, ac). Ihre Fasern verästeln sich teils

<sup>1)</sup> Am dritten Nerven befindet sich eine spindelförmige gangliöse Verdickung, die ich 1881 bei Murex irrtümlich für die Otocysten hielt. Später habe ich für Oliva diesen Fehler eingesehen und möchte heute auch für Murex diesen berichtigen. Die Otocysten, deren Nerv der Acusticus aus dem Cerebralganglion entspringt, haben ihre normale Lage auf den Pedalganglien (pg).

in dem Vereinsgebiet (sg), teils treten sie in die gleiche Gegend der anderseitigen Gehirnhälfte durch die Cerebralkommissur. Den weiteren Zusammenhang mit zentralen Ganglienzellen der Acusticusfasern habe ich nicht verfolgt und kann nur berichten, dass ein spezialisierter Acusticuskern mir nicht bekannt ist.

Im Cerebralganglion lassen sich mehrere Abschnitte je nach der Art der Zellrinde unterscheiden. Ventralst liegt bei beiden Gattungen jener Bulbus (bl), aus dessen grossen Zellen ein Teil der Wurzelfasern der Kopfnerven entspringt. Über diesem Bulbus befindet sich eine zumeist aus grossen motorischen, birnförmigen Zellen, denen kleinere anlagern. gebildete Rinde (Fig. 29, i), und die den zapfenförmigen Vorsprüngen des mittleren Abschnittes bei den Pulmonaten entspricht. Dies geht schon daraus hervor, dass sich aus ihr ein Bündel sammelt (v), dessen einer Teil in die Cerebropedal- und Cerebropleural-Kommissur sich begibt, der andere aber nach unten und vorne bieugend zu Wurzelfasern

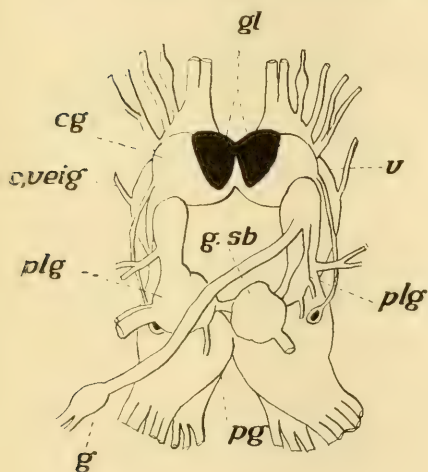


Fig. 7 A.

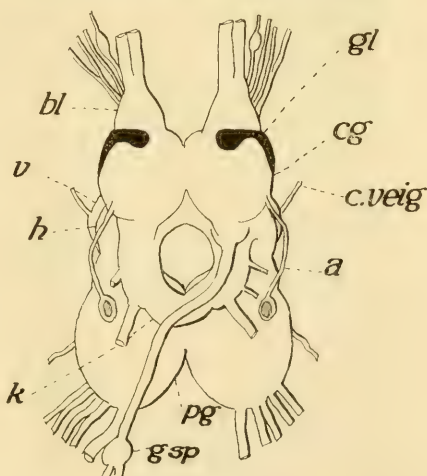


Fig. 7 B.

Schlundring von oben. A von *Murex brandaris*, B von *Oliva peruviana*. cg = Cerebral-, pg = Pedal-, plg = Pleural-, gsb = Subintestinal-, gsp = Supraintestinal-Ganglion; k = Intestinalhalbring; ac = Acusticus; bl = Bulbus des Cerebralganglions; gl = Globulus.

der Kopfnerven wird. Ausser den obigen und diesen Wurzelfasern beziehen die Kopfnerven Fasern aus allen Teilen der übrigen Zellenrinde des Gehirns (Fig. 30). Dies zeigt sich un-

gemein deutlich auf horizontalen Längsschnitten durch den ventralen Cerebralganglienteil, was aus dem zu ersehen ist, dass von überall (Fig. 31) und aus allen Zellengrößen Wurzelfasern in die Kopfnerven gelangen, ohne dass man für die einzelnen dieser einen bestimmten Abschnitt der Rinde als Ursprungsgebiet bezeichnen könnte. Diese Zellenrinde zeigt gleichzeitig, dass sie aus verschieden grossen Zellen zusammengesetzt ist und dass weder grosse noch kleinere Elemente stellenweise die Rinde beherrschen.

Um so auffallender ist es, dass bei der Oliva, wie ich schon seinerzeit nebenbei berichtet habe, an der oberen vorderen Seite des Gehirns beginnend (Fig. 28, gr) sich eine kleinzellige Rinde befindet, die dann von hier seitwärts zu ziehend, tiefer ventralwärts eine ausgesprochen laterale Lage einnimmt (Fig. 30, gr). Nach Schnittserien habe ich dann auf Textfig. 7, B, mit Schwarz (gl) die Form dieses kleinzelligen Rindenstreifens eingezeichnet. Er ist oben und vorne breiter, endet nach innen abgerundet und erreicht die sagittale Mittellinie zwischen der beiderseitigen Gehirnhälfte nicht, dort liegt vielmehr auch dorsalst der grosszellige Kern (Fig. 29, i). Dann wird diese kleinzellige Rinde schmaler (Textfig. 7, A), um seitwärts sich wieder etwas verbreiternd nach hinten bis an das Pleuralganglion heranzureichen (Fig. 30, gr).

Diese kleinzellige Rinde ist der Globulus. Er besitzt eine ansehnliche Entfaltung, eine recht dicke Zellenrinde (gr) und eine dementsprechende Markmasse (gm), aus der die Kommissura (Fig. 28, cg) durch die Cerebralkommissura hindurch in die andere Gehirnhälfte gelangt. Ist aber der Globulus der Oliva von ansehnlicher Ausdehnung, so steht er geweblich doch nicht auf der hohen Stufe jenes der stylommatophoren Pulmonaten, nicht einmal auf jener von Helix. Seine Rinde wird nämlich von zweierlei Zellen gebildet (Fig. 36), von kleinen Sternzellen, die sich tief färben und von grösseren oder direkt grossen birnförmigen Elementen.

Die Globuli von Murex haben ihre frühere Lage insofern verändert, als zusammengezogen auf eine geringere Fläche sie als sehr tiefe Rindenschicht ganz medianst lagern (Textfig. 7, B, gl), also so wie bei Paludina. Sie (Fig. 39, gr) verdrängen somit dorsalst von dieser Stelle die motorische Rindenschichte (i) seit-

wärts und besetzen damit die ganze mediane Dorsalseite des Gehirns. Dies um so mehr, als hinter ihnen hier noch ihr Faserbündel (Fig. 40, gb) in das Vereinsgebiet hinziehend sich befindet, jenes Bündel, das bei *Oliva* (Fig. 28, gb) eine tiefere Lage inne hatte. Wie gesagt, ist die Globulusrinde von *Murex* sehr hoch und die beiden Globuli berühren sich medianwärts (Fig. 39), ihre Kommissur (cg) auf diese Weise verdeckend. Diese ist nach den feinen Fasern gut getrennt von der übrigen Cerebralkommissur (cc).

Immerhin ist auch die Globulusrinde von *Murex* noch nicht rein von ihr fremden Ganglienzellen (Fig. 37), die allerdings bereits in geringerer Zahl als bei *Oliva* zwischen den kleinen Sternzellen lagern.

Fassen wir somit dasjenige zusammen, was über die Intelligenzsphären des Gehirns bei den Prosobranchiern in vorstehendem Abschnitt mitgeteilt ward, so kommen wir zu dem Ergebnis, dass der erste Schritt zu einer Differenzierung der Globuli unter den Prosobranchiern nicht bei den Zeugobranchiern, sondern bei den Docoglossen erfolgte. Diesen gegenüber machen die Architaeniglossen keinen Fortschritt, was aber bei den Rachi-glossen erreicht wird. Doch ist auch bei diesen die höhere Stufe, welche die stylommatophoren Pulmonaten erreicht haben, noch nicht errungen.

Selbstverständlich sind auf die Globuli hin auch noch andere Prosobranchier, brevi- wie longikommissurale Neotaeniglossen und Toxiglossen zu prüfen, was mir leider wegen Materialmangel nicht möglich war.<sup>1)</sup>

#### D. Cephalopoda.

Das ursprünglichere Verhalten des Zentralnervensystems der Cephalopoden findet sich naturgemäss bei dem einzigen rezenten Vertreter der Tetrabranchiaten, dem *Nautilus*. Ausführlicher wurde dieses Nervensystem durch Owens (32) und Iherings Beschreibungen bekannt. Wie durch diese Forscher festgestellt wurde, besteht das Zentralnervensystem dieser Form aus einem weiten Schlundring, dem von hinten ein Halbring mit

<sup>1)</sup> Nur durch die vor zwei Jahren mir gewährte kleine Unterstützung der Heinrich Lanz-Stiftung hier, konnte ich auch diese Arbeit ausführen, da meine Finanzen dazu nicht genügen.

seinen beiden Schenkeln sich anschliesst. Dieser Halbring liegt ebenso unter dem Darm, wie der untere Teil des Vollringes und nur der andere Teil dieses lagert über dem Schlundrohr. Der Halbring ist der Visceralstrang, der über dem Schlundrohr gelegene Teil des Vollringes der Cerebral-, der unterhalb desselben gelegene der Pedalstrang. Aus letzterem gehen nach Owen die Nerven zu der Tentakelkrone oder den Kopffüssen. Dieser Befund war dann wohl die Veranlassung dafür, dass bei den Cephalopoden die Kopffüsse als von pedalen Zentren innerviert dem Fusse zugerechnet wurden. Ihering, der das Zentralnervensystem von Nautilus ausführlicher verfolgt hatte (23), tritt dieser Ansicht entgegen, indem er die Nerven aus dem oberen Schlundringe für die Innervierung der Cirrhen in Anspruch nimmt. Iherings Beschreibung des Zentralnervensystems vermag ich im allgemeinen zu bestätigen und möchte meine Beobachtungen hier gleich anfügen.

Der Cerebralstrang (Textfig. 8, A, B, c) ist ein kräftiger Querstrang von ansehnlicher Länge und gibt an seiner dorsalen Seite, entlang einer niedrigen Kante, eine grosse Zahl von feineren Nerven ab. Diese sind an der Kante in zwei Reihen, einer vorderen und einer hinteren, angeordnet, und zwar so, dass je einem vorderen ein hinterer Nerv entspricht. Diese Nerven gehen sämtlich an die dorsalwärtigen Kopffüsse oder hier Cirrhen. Der äusserste dieser Nerven (nb), es ist ein vorderer, ist mächtiger als die anderen und gelangt an die Mundcirrhen. Einen Nerv unter diesen Cerebralnerven, der, wie Ihering meint, an die Buccal- oder vorderen Eingeweideganglien gelangen würde, kenne ich nicht.

An seinem lateralen Ende geht der Cerebralstrang über nach hinten zu in den Pleurovisceralstrang, nach vorne zu in den Pedalstrang, und genauestens an der Stelle, wo dies erfolgt, d. h. wo alle drei Halbringe aneinanderstossen, geht der mächtige Sehnerv (op) ab. ohne, wie bekannt, am Auge ein Ganglion zu haben. Von hieraus biegt der Pleurovisceralstrang nach unten und innen (pv), um mit der anderseitigen Hälfte unter dem Darm einen Halbring zu bilden. Aus jeder Hälfte des Pleurovisceralstranges treten je zwei Gruppen mächtiger Nerven ab. Das geringere äussere Bündel, bestehend aus vier Nerven, ist jenes des Palliums (np), das innere das vier grosse Stämme enthält die eigentlichen Visceralnerven (nv).



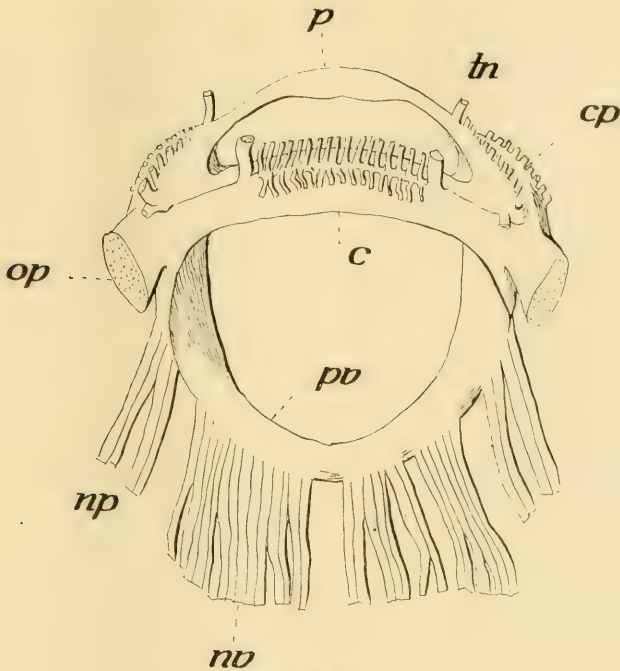


Fig. 8 A.

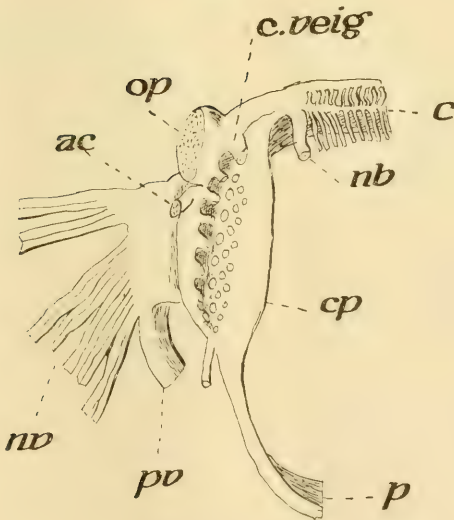


Fig. 8 B.

*Nautilus pomp.* A das Zentralnervensystem von hinten, B die rechte Hälfte von der Seite. p = Pedal-, c = Cerebral-, pv = Pleurovisceral-Strang; cp = Cerebropedaler Abschnitt; np = Nervi pleurales; nv = Nn. viscerales; op = Nerv. opticus.

Das Verhalten der unteren Hälfte des Vollringes zur oberen oder zum Cerebralstrange ist bezeichnend, denn während ihr oberer an Cerebral- und Pleurovisceralstrang angewachsener Teil, wie seit Ihering bekannt, verdickt ist (cp), ist der untere Teil, der rein kommissural ist und keinen Nerven abgibt (p), ganz einfach und glatt, doch der Mitte zu etwas verbreitert. Der obere Teil ist somit gangliös und entsendet bekanntlich die Nerven. Eine Grenze zwischen diesem gangliösen Abschnitt und dem Cerebralstrang gibt es aber nicht. Besser noch ist die Begrenzung dem Pleurovisceralstrang gegenüber gegeben, und einen Teil der von hier abgehenden Nerven müssen wir noch dem Cerebralstrange anreihen. Gleich unter dem Opticus, diesem ganz fest anlagernd, tritt der Acusticus (ac) ab und dieser liegt ausserhalb der Reihe der übrigen. Jene niedrige Kante nämlich, welche dorsalwärts auf dem Cerebralstrang sich befindet und an die sich die Cerebralnerven anreihen, beschreibt vor dem Opticus einen Bogen, um auf diese Weise auf den gangliösen Teil der unteren Ringhälfte sich fortzusetzen. An dieser Kante nun, beginnend in gleicher Höhe mit dem oberen Opticusrande, befindet sich eine Reihe von Nerven, die entlang des ganzen gangliösen Teils der unteren Ringhälfte (cp) hinzieht und deren unterster der Trichternerv (tn) ist. Der oberste Nerv dieser Reihe (c. veig), der mit dem Trichternerv der stärkste der ganzen Reihe ist — die anderen sind untereinander gleich stark — ist die Kommissur zu den vorderen Eingeweideganglien oder den Buccalganglien.

Nur diese Reihe von Nerven hatte Ihering gesehen, doch sind diese nur ein Teil der Nerven, welche von dem gangliösen Abschnitt der unteren Ringhälfte abgehen. Der grössere Teil der Nerven geht innen von der oben genannten Kante ab (B). Diese Nerven sind in drei nebeneinander herabziehenden Reihen angeordnet und zwar alternieren die Nerven der einen Reihe mit jenen der anderen, wobei die der äusseren die mächtigsten, die der inneren die schwächsten sind. Alle diese Nerven gelangen an lateral und ventral angeordnete Kopfcirrhcn.

Während somit die dorsalen Kopfcirrhcn des Nautilus von Nerven des Cerebralstranges versorgt werden, werden die seitwärtigen und unteren von Nerven versehen, die aus einem Grenzgebiet zwischen Cerebral- und Pedalstrang entspringen, und welche

gangliöse Verdickung jederseits darum das Inter-cerebropedal-Ganglion genannt werden möge.

Dieses Verhalten ist aber phyletisch wichtig für die Beurteilung der Kopffüsse der Dibranchen, wie ich dies jetzt schon bemerken möchte.

Der höchst konzentrierte Schlundring der Dibranchen ist schon seit altersher wohl bekannt, ich nenne hier in erster Linie die Veröffentlichungen Chérons (4), Owsjanikows und Kowalewskys (33), Stiedas (44), Dietls (5) und Pelseneers (34).

Owsjanikow und Kowalesky unterscheiden an dem Schlundringe: das obere Gehirn oder das obere Schlundganglion, das untere Gehirn oder das untere Schlundganglion und die beiden Opticusknoten, doch zählen sie auch die „Buccalganglien“ noch dazu, obgleich wie sie ja selbst bemerken, dieselben nicht mehr in der Knorpelkapsel „der Schädelhöhle“ liegen. Das obere Gehirn, „das Analogon des Gehirns der höheren Tiere“, zerfällt in vier, durch schwache Furchen voneinander geschiedene Ganglien, nämlich in das vordere, mittlere, hintere oder die „Hemisphären des grossen Gehirns“ und das untere. Das vordere Ganglion ist unter allen das kleinste und besteht aus zwei medianst miteinander verbundenen Teilen. Es besteht aus grossen, mehr peripherwärts gelegenen und kleineren, fest aneinander lagernden Zellen und steht, ohne Nerven zu entsenden, nach drei Richtungen mit anderen Ganglien in kommissuraler Verbindung, wobei es auch durch eine Verbindung mit dem vorderen unteren Schlundganglion zusammenhängt, und welche Verbindung die „vordere Kommissur“ heisst.

Das mittlere Ganglion besteht aus zwei nach oben gewölbten Hälften und wird seine Rinde durch kleine, untereinander anastomosierende Zellen, die gleich den kleinen Zellen des vorderen Ganglions sind, gebildet. Beide Ganglienhälften stehen nicht nur miteinander in Verbindung, sondern auch mit dem hinteren Ganglion und dem oberen Schlundganglion. Auch die Rinde des grossen hinteren Ganglions besteht nur aus kleinen Zellen, doch ist die Rinde ungleich dick. Ihre Oberfläche wird bei Octopus in fünf zueinander parallele, nach hinten hinziehende Windungen zerlegt, wodurch eine Ähnlichkeit mit dem Grosshirn der Säugetiere entsteht. In der Basis der oberen Schlundganglien befindet sich die Commissura optica und vor dieser ein „Nervenknoten“ von ansehnlicher Grösse, der dorsalwärts eine Zellenlage besitzt.

Das untere Schlundganglion steht durch zwei Kommissuren mit dem oberen in Verbindung und zerfällt in einen vorderen, mittleren und hinteren selbständigen Knoten. Aus dem vorderen gehen die Nerven zu Kopffüssen und Kopfmuskeln, aus dem mittleren an den Trichter, das Gehörorgan und die Augenmuskeln, während der hintere die Mantel- und Eingeweidenerven abgibt.

Die sechs Jahre später erschienene Arbeit Stiedas bringt im wesentlichen nichts Neues gegenüber den Befunden oben genannter Forscher und kann somit als eine Bestätigung jener Befunde gelten, doch berichtet er am Nervus opticus über ein kleines Ganglion, das er Ganglion pedunculi nennt und das ältere Autoren für olfaktorisch hielten. Stieda unterscheidet am oberen Schlundganglion einen vorderen, mittleren und oberen (den hinteren der zwei früheren Autoren) Knoten. ferner einen unteren, hinteren und zentralen. Am unteren Schlundganglion führt er gleichfalls die drei Abschnitte an.

Neu wäre also der zentrale Knoten.

Dietl (5) nennt das vordere Ganglion des supraösophagealen Schlundringabschnittes kurz Supraösophagealganglion, das darauffolgende den unteren Frontallappen. Das hintere Ganglion der bisherigen Autoren wird in ein vorderes Stück, den oberen Frontallappen und ein hinteres Stück geschieden. Dieses hintere, welches bei den Octopoden die bekannten Längsgyri zeigt, nennt er den Scheitellappen. Was unter diesen Teilen liegt, heisst hinterer und vorderer Basallappen. Der obere Schlundring steht mit dem unteren durch zwei Seitenkommissuren in Verbindung. Der erste Abschnitt des Subösophagealabschnittes, der auch den Namen Brachialganglion führt, hängt jederseits mit einer vertikalen Seitenkommissur mit dem ersten Abschnitt des Supraösophagealteiles zusammen. Eine hintere gleichgestellte Kommissur verbindet den hinteren Basallappen sowohl mit dem pedalen, als auch mit dem pleurovisceralen Teil des unteren Schlundringes. Erstere ist die Commissura anterior, letztere die Commissura posterior. Ausserdem kommt Dietl als erster aber auch auf eine Querkommissur über den Ösophagus, die die beiden Brachialganglien untereinander verbindet. Diese Kommissur hat später auch Pelseneer erkannt und auf einem Querschnitte bei Octopus abgebildet (34, Fig. 3).

War eine gewisse Einigkeit in den einzelnen Abschnitten des Schlundringes vorhanden, so entstand ein Zweifel darüber, ob das Brachialganglion, der erste Abschnitt des unteren Schlundringes cerebraler oder pedaler Abkunft sei und je darnach, ob es dorthin oder hierher gerechnet wurde, wurden die Kopffüße als Abkömmlinge des Kopfes oder des Fusses betrachtet. Ihering trat für die erste Ansicht ein und Grobбен (8) entwickelte sie später ausführlicher. Für Grobбен sind mehrere Punkte massgebend. Die Dietlsche hintere Schlundkommissur wird von aussen von einer Ganglienrinde umgeben, die zweifellos dem oberen Schlundringe entstammt und mit dieser sollen auch Optikusfasern in Verbindung stehen. Somit setzt sich der obere Schlundring, wie auch Ihering annahm, auch nach dem unteren Schlundringe zu fort. Es ist somit diese Commissur, da sie sowohl pedale als viscerale Teile nach oben zu verbindet, die Vereinigung von Cerebrovisceral- und Cerebropedalkommissur. Die vordere Dietlsche Commissur geht aber nur bis zum Brachialganglion, sie führt Nervenbündel von oben in das Brachialganglion und von dort in die Brachialnerven, aber aus über dem Schlundring gelegenen Teilen und somit ist das Brachialganglion seinem Ursprung nach nicht Pedal-, sondern Cerebralganglienteil. Die über dem Schlunde gelegene, durch Dietl zuerst erkannte Brachialkommissur wäre aber für Grobбен am ausschlaggebendsten für die cerebrale Natur der Brachialganglien.

Dieser Ansicht trat zwei Jahre später Pelseneer (34) entgegen, der jene Ansicht vertritt, nach der die Brachialganglien pedaler Abkunft seien. Seine Beweisgründe sollen um so treffender sein, da er seinem wissenschaftlichen Gegner gegenüber über eigene Beobachtungen verfügt. Die Deutung der cerebrobrachialen, der brachio-supra-ösophagealen und der pedio-brachialen Commissuren soll seiner Ansicht nach unrichtig sein. Unrichtig sei es, dass die cerebrobrachiale Commissur eine ursprüngliche Einrichtung sei, welche als solche sie mit ihrem Mutterboden, dem Cerebralganglion, verbinde. Es sei diese Verbindung nicht primär. Auch die Ontogenese spreche dafür, dass die Verbindung zwischen den Cerebralganglien mit den Pedalganglien sehr früh entstände, indessen jene der Cerebralganglien und der Brachialganglien sich viel später entfalte.

Auch die supraösophageale Brachialkommissur wäre als sekundär zu betrachten und darum ohne Beweiskraft. Seiner Meinung nach sei eben das Brachialganglion pedaler Abkunft. Indem ich diese Meinungsverschiedenheiten hier kurz erwähne, will ich weiter unten auf dieselben noch einmal eingehen, zuvor die eigenen Beobachtungen mitteilend.

Meine Beobachtungen beziehen sich lediglich auf Eledone, und der Hauptzweck war eben die Feststellung des Verhaltens einer möglicherweise sich vorfindenden Intelligenzphäre, gleich wie bei den Gasteropoden. Da aber das Zentralnervensystem der Dibranchen eben eine eigenartige Bildung ist, die nicht ohne weiteres mit dem in Cerebral-, Pleural- und Pedalganglien ge-

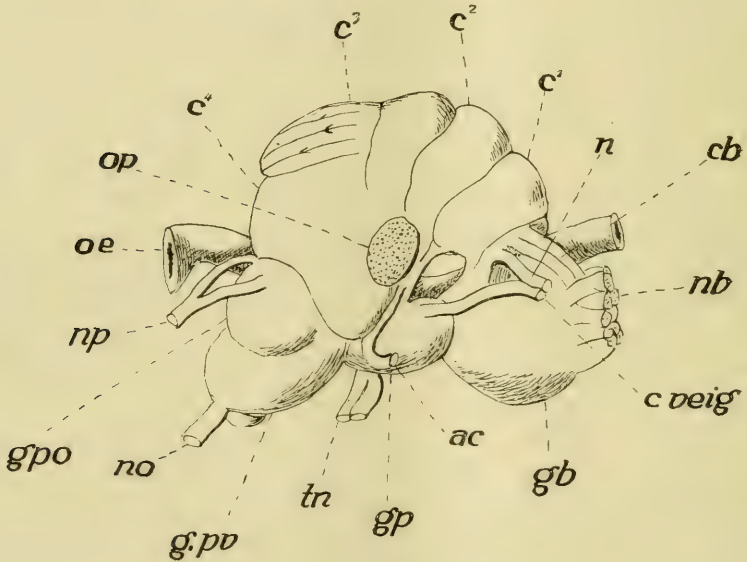


Fig. 10.

Eledone. Das ganze Gehirn von der rechten Seite. Bezeichnungen wie auf Textfig. 11.

sonderten Schlundringe der übrigen Weichtiere verglichen werden kann, eben wegen seiner phyletisch anderen Entfaltung, so war es im Gegensatz zu den Gasteropoden unvermeidlich, sein gesamtes Verhalten zu verfolgen.

Es zeigt das Zentralnervensystem von Eledone, wenigstens von der Seite gesehen, die grösste Ähnlichkeit mit jenem von

Octopus, besonders wie dieses Owsjanikow und Kowalewsky abgebildet haben (l. c. Fig. 4, Taf. V).

Ich unterscheide auch zwei Hauptabschnitte, eben den supra- und subösophagealen Teil oder den oberen und unteren Schlundring. An dem oberen sind vier hintereinander gelegene Abschnitte zu unterscheiden und zwar der erste (Textfigg. 10, 11,  $c^1$ ), der zweite ( $c^2$ ), der dritte ( $c^3$ ) und vierte ( $c^4$ ). Der zweite Abschnitt wird dem ersten und dritten gegenüber begrenzt durch je eine Querfurchung, welche dann lateralwärts von vorne nach hinten und unten gerichtet sind. Es sind die beiden vorderen Abschnitte schmal

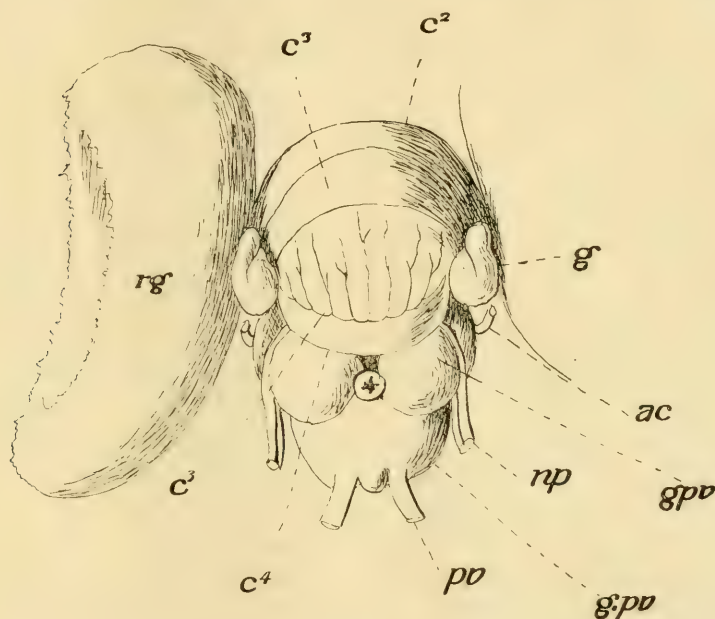


Fig. 11.

Eleutherozoa. Das ganze Gehirn von hinten. oe = Ösophagus;  $c^1$ — $c^4$  = die vier Abschnitte des Cerebralgehirns; rg = Retinalganglion; gb = Branchial-, gp = Pedal-, g.pv = Pleurointestinalganglion; n = dritter Cerebralnerv; nb = Branchialplexus; tn = Trichter-, np = Pallial-, nv = Visceralnerv; op = Opticus; ac = Acusticus; g = Opticusganglion.

der Länge nach, aber breit der Quere nach, indem sie ja den ganzen vorderen Abschnitt des oberen Schlundringes ausmachen. Die begrenzenden Querfurchungen sind tief und der zweite Abschnitt wird dem dritten gegenüber dadurch völlig abgegrenzt (Fig. 62),

indessen es sich mit der Furche zwischen dem ersten und zweiten Abschnitt ( $c^1$ ,  $c^2$ ) anders verhält. Diese Furche trennt nämlich die beiden Abschnitte oben nur oberflächlich voneinander (A, B, c) und nur lateralwärts erfolgt eine völlige Abgrenzung der beiden Abschnitte gegeneinander (D). An ihrem Bodenteil sind somit die beiden vorderen Abschnitte miteinander verwachsen.

Der dritte Abschnitt des oberen Schlundringes ( $c^3$ ) ist allein schon so mächtig wie die beiden vorderen zusammen, aber besitzt nicht ganz dieselbe Tiefe (Fig. 62). Er zerfällt durch eine Querfurche in ein vorderes und hinteres Stück, doch sind die beiden Stücke nur oberflächlich voneinander getrennt, da die Querfurche von geringer Tiefe ist. Diese Abgrenzung scheint nur Eledone eigen, da Owsjanikow und Kowalewsky es bei Octopus nicht erwähnen und den dritten Abschnitt einheitlich darstellen. Es wird der ganze Abschnitt in fünf Längswülste zerlegt, indessen bei Eledone diese Längswülste, aber acht an der Zahl, nicht einmal ganz bis zur Querfurche reichen (Textfig. 11,  $c^3$ ) und somit der vordere Teil des Abschnittes glatt erscheint. Dadurch, dass an den Längsfurchen Seitenfurchen sich wenigstens stellenweise finden, wird die Gliederung noch vollkommener, doch dürften da individuelle Änderungen bestehen und im grossen und ganzen wird die Wulstzahl doch gut gewahrt. Kappenförmig liegen dann diese Wülste über dem vierten Abschnitt des oberen Schlundringes (Fig. 59,  $c^3$ ). Die Abgrenzung des dritten Abschnittes dem vierten gegenüber ist nur hinten eine überall vollständige, denn obgleich medianwärts die Abgrenzung auch besteht (Fig. 62, A), so ist die Vereinigung lateralwärts doch vorhanden (B, C). Der vierte Abschnitt ist der mächtigste unter allen Abschnitten des oberen Schlundringes (Textfig. 10,  $c^4$ ). Oben, an dem oberen Rand des Pleurovisceralganglions (g.pv), senkt er sich dann allmählich nach unten auf den unteren Schlundring am Pedalganglion (gp) herunter und endet hinter und unter dem Opticus, begrenzt nach vorne vom herunterziehenden Acusticus (ac). Dieses Übergreifen, es ist nur eine herabhängende Faltung, ist von meinen Vorgängern gesehen und, wie ich eben mitteilte, durch Grobben bei seinen Erörterungen zugunsten seiner Ansicht benutzt worden.

Ist der vierte Abschnitt an und für sich schon gross, so wird eine weitere Flächenvergrösserung seiner Zellrinde noch dadurch erreicht, dass diese sich vielfach faltend dadurch Fort-



sätze in die Markmasse des Abschnittes entsendet, wodurch auf Schnitten Zellinseln vorgetäuscht werden (Fig. 62, A, B, C).

Der Opticus versenkt sich an jener Stelle in den oberen Schlundring, wo die verschiedenen Abschnitte des oberen Schlundringes aneinanderstossen (Textfig. 11, op) und von wo an nach hinten zu der obere Schlundring mit dem unteren verwachsen und auch die Zellrinde einen kontinuierlichen Überzug bildet (Fig. 62, 58, 59). Es tritt der Opticus somit in erster Linie mit dem vierten Abschnitt des oberen Schlundringes in Verbindung. Hier befindet sich auch die *Commissura optica*, ein Querbündel (Fig. 58, co), das knapp hinter den Acusticuskernen gelegen (Fig. 62, na), von ansehnlicher Mächtigkeit (co) ist und von der anderseitigen Hinterhälfte Fasern bezieht. Wir finden sie bei Owsjanikow und Kowalewsky auf einem Querschnitte des Octopusgehirns (l. c. Taf. V, Fig. 2) abgebildet.

Es strömen dann die Opticusfasern ins Hirn herein und gelangen, mit einziger Ausnahme des ersten Abschnittes, der sich auch geweblich von den anderen unterscheidet, in alle Abschnitte und es steht somit mit einziger Ausnahme des ersten Abschnittes der ganze obere Schlundring im Dienste des Opticus. Der zweite Abschnitt empfängt ein starkes Bündel (Fig. 62, D, op) aus den Wülsten des dritten Abschnittes. Auch an den vorderen Teil desselben treten viele Einzelbündel heran, wie das an der zuletzt angeführten Abbildung Owsjanikows und Kowalewskys am besten zu sehen ist.

Dort, wo der kurze, dicke Opticus das grosse Sehganglion mit dem Gehirne verbindet, befindet sich ein kleines langgestrecktes, bei Eledone wenigstens sogar gefurchtes Ganglion (Textfig. 11, g) fest dem Opticus anliegend, doch ausserhalb der Knorpelkapsel. Es ist jenes Ganglion, das Stieda als Ganglion pedunculi bezeichnet. Wie ich es weiter unten zeigen werde, ist dies Ganglion ein Stück abgetrennte Gehirnrinde und steht mit dem vierten Abschnitte des oberen Schlundringes in Verbindung. Es entsendet Fasern in das grosse Sehganglion, das wohl mit Recht Retinaganglion genannt werden darf. Lenhossék, der eine ausführliche Arbeit über den Bau dieser Ganglien geschrieben (29) und darin gezeigt hat, dass ihr Bau mit Abschlag der Sehepithelschichte die grösste Ähnlichkeit mit der Retina der Neochordaten hat, sagt über dieses sogenannte

Ganglion opticum, welche Bezeichnung eine periphere Abstammung wohl voraussetzt, dass „wenn durch diese Bezeichnung, die funktionell durchaus berechtigt ist, die Vorstellung erweckt werden könnte, als sei das Organ ein Bestandteil des peripherischen Sehapparates, so muss auf der anderen Seite wieder betont werden, dass es seiner ganzen Lage und seinem Aussehen nach in morphologischer Hinsicht mit ebensoviel Berechtigung als ein Teil des Gehirns bezeichnet werden kann“ (l. c. S. 50). Und wahrlich, ein peripheres Ganglion ist es nicht, dagegen sprechen die Verhältnisse bei Nautilus. Weder ich (15) noch Merton (30) haben periphere Ganglienzellen um das Auge herum bei dem Tetrabranchen feststellen können, diese fehlen eben und doch müssten sie vorhanden sein, wenn wir das Retinaganglion der Dibranchen von solchen ableiten wollten. Das Retinaganglion der Dibranchen ist vielmehr ein von dem oberen Schlundring abgelöster Teil, der sich dann weiter entfaltet hat infolge der hohen receptorischen Ansprüche des Sehepithels, etwas Kongruentes somit mit der Retina (ohne Stäbchen- und Zapfenlage) der Neochordaten.

An der Stelle, wo der Opticus in das obere Schlundganglion sich einsenkt, hinter ihm, gelangt die Gehirnarterie (Fig. 62, D) in das Gehirn, einen unteren Ast für den unteren, einen oberen für den oberen Schlundring abgebend, und gleich vor dem Opticus befindet sich der Acusticus kern (Fig. 62, ac). Es ist der vordere Basallappen Dietls jenes Gebilde, das auch Owsjanikow und Kowalewsky gesehen, aber als Acusticus kern nicht erkannt haben. Eine Kommissur befindet sich zwar in ihm (Fig. 62, cd), doch gehört er auch dem Opticus an.

Der untere Schlundring besteht erstens aus dem Brachialganglion (Textfig. 11, A, gb), zweitens dem sog. Pedalganglion (gp) und letztens dem Pleurovisceralganglion (g. pv). Das kleinste unter ihnen ist bei Eledone so ziemlich das Pedalganglion, obgleich von den Autoren für andere Formen das Gegenteil davon gemeldet wird. Es ist dies, scheint es, eine Eigentümlichkeit bei Eledone und wird der geringere äussere Umfang durch besonders mächtige Entfaltung der Ganglienzellrinde der hinteren seitlichen Teile (Fig. 57) ersetzt.

Das Brachialganglion ist bei Eledone einheitlich (Fig. 55, 56) und hoch, wird aber dann nach hinten dem Pedalganglion

zu immer niedriger. An seinem vorderen Rande treten von jeder Seite die acht mächtigen Brachialnervenzwurzeln ab, die aber sofort nach ihrem Abgange einen jederseitig mächtigen wahren Plexus bilden und erst aus diesem Plexus sondern sich die Brachialnerven als solche. Dies ist eine Tatsache, die auf Schnitten ungemein besser zu erkennen ist, als auf ganzen Präparaten. Zu diesem Plexus (Textfig. 10, Fig. 65, nb) gesellen sich ausserdem aber je zwei Nerven aus dem ersten Abschnitt des oberen Schlundringes (cb, cb'), die lateralwärts übereinander gelegen, jene Stätte verlassen. Sie ziehen nach unten (Fig. 65, cb, cb') und verflechten sich vollständig im Plexus brachialis (nb), den einzelnen Bündeln dort Zuschüsse gewährend. Es sind aber nur die zwei oberen Brachialwurzeln, welche dieses Zuschusses teilhaftig werden, die zwei unteren sind rein brachiogangliösen Ursprunges. Ich werde auf diese, die bisherig strittigen Verhältnisse klärende Tatsache weiter unten noch zurückkommen.

Gleich unter dem äusseren Cerebrobrachialnerven zieht aus dem vorderen Abschnitt des oberen Schlundganglions ein Nerv nach vorne (Textfig. 11, n), der, einem anderen Nerven sich beigesellend, mit diesem (c. veig) zu den vorderen Eingeweideganglien, den Buccalganglien, gelangt, um sich in diese zu versenken. Jener aus der oberen Hälfte des Pedalganglions abgehende, jedoch innerhalb desselben bis in das Pleurovisceralganglion verfolgbare Nerv ist aber die Kommissur jener peripheren Ganglien. Diese erhalten somit nicht nur eine sympathische Kommissur, sondern auch einen Cerebralnerven, der wohl mit der Innervierung der Buccalmuskulatur zu schaffen hat.

Obgleich die beiden Brachialganglien einheitlich miteinander verschmolzen sind, befindet sich ventralwärts in ihnen doch eine Querverbindung, die ich die *Commissura anterior* (Fig. 62, A, ca) nenne, im Gegensatz zur Dietlschen *C. anterior*, die der Lage nach als *Commissura superior* (Fig. 62, cs) vorgeführt werden soll.

Diese Kommissur hat, wie schon erwähnt, Dietl entdeckt und Pelseneer den Befund bestätigt. Die *C. superior*, vor und etwas unter dem ersten Abschnitt des oberen Schlundringes gelegen, sitzt dem Ösophagus von oben fest auf (Fig. 55, cs) und versenkt sich mit ihrem jederseitigen Schenkel in die gleichseitige Hälfte

vom Brachialganglion (gb), ohne in irgend einer weiteren Beziehung mit dem oberen Schlundring ( $c^1$ ) gestanden zu haben, von dem es durch die Neurogliahüllen getrennt ist. Die einzelnen der jederseitigen vier Wurzeln der Brachialnerven entspringen zum grössten Teil ihrer Fasern aus der hinteren Rindenwand des Brachialganglions (Fig. 62, D, b) und ziehen durch die Markmasse in gesonderten, untereinander gelegenen Bündeln nach vorne, oralwärts zu (Fig. 56, b). In dem vorderen Abschnitt des Brachialganglions befinden sich auf jeder Seite je drei übereinander gelegene Zellkerne in der Markmasse (Fig. 55, k), welche zwar von der Ganglienzellrinde völlig getrennt sind, ihre Abstammung von dieser wird aber dadurch bewiesen, dass ein vierter gleicher Kern ( $k'$ ) ventromedianst mit der Zellenrinde noch zusammenhängt. Da die beiderseitigen dieser Kerne miteinander verwachsen sind, nur in ihrer Mitte durch einen Blutgefässast getrennt, so zeigt sich hier eine Unpaarigkeit. Gewiss eine sekundäre Erscheinung.

In diese Kerne versenken sich nun die acht Wurzelbündel, je eines in einen Nerv, zwei in den unpaaren — aber bloss um sie zu durchsetzen, — von ihren grossen Zellen<sup>1)</sup> Verstärkungen aufnehmend. Dabei gesellen sich in einemfort von der lateralen Zellrinde her Bündel der Wurzel zu. Diese eingeschobenen Kerne der Brachialnerven bestehen, wie die Zellrinde überhaupt, auf welch letzteres Verhalten Owsjanikow und Kowalewsky schon hingewiesen haben, aus grossen und kleinen Ganglienzellen. Doch liegen in den eingeschobenen Kernen die beiden Zellen vermischt untereinander. Die grossen Zellen geben die peripheren Fasern ab, doch gibt es unter ihnen auch solche, welche einen langen, auf Golgischen Präparaten deutlich erkennbaren Fortsatz in die Commissura superior entsenden (Fig. 55). Solch eine Faser gelangt dann auf die andere Seitenhälfte des Ganglions und löst sich jedesmal in das den gleichgestellten eingeschobenen Kern der anderen Seite umgebende zentrale Nervenetz auf. Es verbindet sich somit eine solche Kommissuralfaser aus dem obersten eingeschobenen Kern der

<sup>1)</sup> Die Arbeit Garjaeffs über Ganglienzellen der Cephalopoden (7) war mir unzugänglich. Es ist wohl im Interesse der Sache zu bedauern, dass solche entlegen erscheinende Veröffentlichungen Interessenten nicht zugesandt werden.

einen Seitenhälfte stets nur mit dem gleichobersten der anderen Seitenhälfte usw.

Die *Commissura superior* ist also lediglich eine Verbindung zwischen den eingeschobenen Kernen der beiden Seiten des Brachialganglions.

Anders verhält es sich mit den Wurzelfasern aus der übrigen Zellenrinde. Aus allen Teilen dieser gesellen sich Wurzelfasern — Fortsätze der grossen Ganglienzellen — den Wurzelbündeln der Brachialnerven zu. Diese begeben sich dann entweder in der schon angegebenen Weise in die Wurzeln oder sie ziehen in die *Commissura anterior* (Fig. 57, ca), durchsetzen diese und gelangen erst auf der anderseitigen Ganglienhälfte in die betreffende Wurzel. Eine Verbindung mit der anderseitigen Markhälfte des Ganglions wird aber auch hergestellt dadurch, dass Seitenfasern des Hauptfortsatzes der grossen Ganglienzellen, aus denen eben die periphere Achsenfaser abgeht, und die sich vielfach in der Markmasse derselben Seitenhälfte auflösen, durch die *Commissura anterior* auf die anderseitige Markhälfte gelangen, sich erst dort verzweigend.

So wird zum grössten Teil die *Commissura anterior* gebildet.

In der lateralen Wand der Ganglienzellenrinde findet sich jederseits ein kleiner isolierter Kern (k) durch kleinere Zellen ausgezeichnet. Dieser Kern gibt auch je eine Wurzel, die aus feinen Fasern besteht, in den Plexus brachialis ab. Vielleicht handelt es sich hier um sensorische Fasern.

Es steht, wie bekannt, das Brachialganglion mit dem oberen Schlundring jederseits durch eine senkrechte Kommissur, einem Konnektiv, in Verbindung, der *Dietischen Commissura anterior*. Bezeichnender ist aber die Benennung *Commissura cerebro-brachialis*. Diese zieht, ohne einen ganglienzelligen Überzug zu haben, von oben nach unten, gleich hinter den Schenkeln der *Commissura anterior*. Sie sammelt ihre Fasern oben aus dem ersten und zweiten Abschnitt des oberen Schlundringes (Fig. 62, C, c. cb), bezieht aber auch ein Bündel von hinten, welches (A, B, c. cb') seine Fasern sowohl aus dem dritten, als auch aus dem vierten Abschnitt des oberen Schlundringes sammelt. Das so sich bildende Hauptbündel (Fig. 56, c, cb) versenkt sich dann in die gleichseitige Hälfte des Brachialganglions, um sich dort aufzulösen, denn eine etwaige Kreuzung in der *Commissura anterior* konnte ich nicht beobachten.

Bezüglich der Fasern der Commissura cerebrobrachialis besitze ich Erfahrungen nur von dem ersten Abschnitt des oberen Schlundringes. Da treten Hauptfortsätze grosser Ganglienzellen (Fig. 56, rechts) in die Kommissur und lösen sich in der Markmasse des Brachialganglions auf. Es wäre aber immerhin möglich, dass solche Fortsätze sporadisch, ohne ein Bündel zu bilden, aus der anderseitigen cerebralen Hälfte sich auch so verhalten, denn solche kreuzen sich wenigstens für die Markmasse des Cerebralganglions (siehe oben).

Es gibt aber auch noch andere Fasern in der Commissura cerebrobrachialis, solche nämlich, die aus Ganglienzellen des Brachialganglions (siehe links) herrühren. Ferner kann ich die Angabe meiner Vorgänger bestätigen, dass die Cerebrobrachialkommissur den oberen Schlundring auch mit dem Pedalganglion verbindet. Die Commissura cerebrobrachialis ist somit eine Verbindung des gesamten oberen Schlundringes mit dem Brachial- und Pedalganglion.

Das Pedalganglion ist gut begrenzt dem Brachialganglion gegenüber, weniger gut aber gegenüber dem Pleurovisceralganglion. Ersterem gegenüber ist es die starke Zellrindenschichte, welche als quere Einsenkung (Fig. 57, gp) die Begrenzung besorgt. Ferner zeigt sich an dem Pedalganglion eine gewisse Paarigkeit, die durch eine mediane Längsdelle ventralwärts und Einwölbung der Zellenrinde dorsalwärts besteht (Fig. 56, pg). Die Zellenrinde ist sehr mächtig mit vorherrschend grossen Ganglienzellen.

Das Pedalganglion besitzt eine Querkommissur, die Commissura media (Fig. 57, 58, 62, cm), und dient einem Nerven, dem Trichternerven, und einer Nervenwurzel des Pallialnerven zum Ursprung.

Die Kommissur kommt durch Querfasern insofern verschiedener Art zustande, als diese nicht nur im Pedalganglion, als vielmehr auch im Pleurovisceralganglion ihren Ursprung haben. Zuerst sind es Fasern, die als Ganglienzellfortsätze der Zellrinde des Ganglions entstammend in der anderseitigen Markhälfte sich auflösen. Dann sind es solche Nebenfasern des Hauptfortsatzes aus dem Kern des Trichternerven, die den Hauptfortsatz als periphere Faser in den gleichseitigen Nerven entsenden. Diese Art Netzfortsätze verbinden die beiden Trichternervenkerne unter-

einander vermittelt der Markmasse. Aber auch grosse Ganglienzellen, die ihren Hauptfortsatz in die vordere Wurzel des Pallialnerven (Fig. 57, np) entsenden, können einen Netzfortsatz auf die anderseitige Hälfte des Ganglions durch die *Commissura media* schicken, wo sich dieser Fortsatz dann gleichfalls in der Markmasse auflöst.

Noch eine andere Art von Fortsätzen der grossen Ganglienzellen habe ich beobachtet und diese sind echte Kommissuralzellen im wahren Sinne des Wortes; ihre Fortsätze bilden lange Bahnen. Es sind das grosse Ganglienzellen aus der medianen unteren Rinde des gleichseitigen Palliovisceralganglions (Fig. 57, gpv). Diese ziehen im gemeinsamen Bündel der *Commissura longitudinalis ventralis* (Fig. 57, 58, clv) bis in das Pedalganglion, geben hier einen Ast in die *Commissura media*, welcher sich in der Markmasse der anderseitigen Pedalganglienhälfte auflöst, und ziehen, mit dem Endast stets in der Längskommissur verlaufend, bis in das Brachialganglion (gb), um sich dort in der Markmasse aufzulösen. Dieser letzte Ast besitzt aber noch Nebenäste für die Markmasse des gleichseitigen Pedalganglions. So eine Zelle setzt somit durch ihren Fortsatz, eine lange Bahn, alle drei Ganglien des unteren Schlundringes in vollkommenste Wechselbeziehung.

Das Pedalganglion verbindet sich ausserdem auch mit dem vierten Abschnitt des oberen Schlundringes (Fig. 62, C. c<sup>4</sup>) durch ein seitliches Faserbündel (v).

Es besitzt der Trichternerv einen besonderen Kern in der seitlichen Rinde des Pedalganglions, welcher Kern im hinteren Ende des Ganglions liegt (Fig. 62, C, 57, tk). Er besteht aus mittelgrossen Zellen und entsendet eine mächtige Wurzel nach aussen, die dort dann sich in zwei Äste teilt (Textfig. 11, A, tov).

Es wird das Pedalganglion durch ein mächtiges Längsbündel durchzogen. Es ist dieses Längsbündel, die *Commissura longitudinalis ventralis*, so mächtig, dass ihre Nichtbeachtung von seiten meiner Vorgänger mich überraschte. Sie liegt lateroventral in der Kommissur, in die Ganglienzellrinde sich fest hineinpessend (Fig. 58, clv) und reicht vom Brachialganglion bis in das Pleurovisceralganglion. Ausser den bereits angeführten Längsbahnen führt sie noch Nervenwurzeln in sich. Diese ziehen aus dem Pedalganglion in das Pleurovisceralganglion und in eine Wurzel der Pallialnerven (Fig. 57, np). Aus dem Pallialganglion

geht diese Bahn, ferner die Wurzel der Kommissur für die vorderen Eingeweideganglien der Buccalganglien ab. Diese Wurzel, nachdem die *Commissura longitudinalis* im Brachialganglion geendet, schlägt sich nach oben auf den oberen Rand des Ganglions (Fig. 55, 56, c. veig), um dann für gewöhnlich von hier abzutreten. Sie kann aber auch schon vorher aus dem Pedalganglion abtreten (Textfig. 11, c. veig) sein.

Das *Palleovisceralganglion* ist in jeder Beziehung das komplizierteste im unteren Schlundringe. Es gliedert sich in zwei paarige obere und einen unpaaren ventralen Abschnitt. Die beiden ersteren, von kugelförmiger Oberfläche, umfassen oben den Ösophagus, ohne miteinander über diesem vereinigt zu sein, und auch die Vereinigung des *Pleurovisceralganglions* mit dem oberen Schlundring erfolgt erst vor ihnen. Innen und oben von jedem dieser kugelförmigen oberen Abschnitte (Textfig. 11, gpv') tritt die innere und von ihrer oberen Seite die äussere Wurzel des *Pallialnerven* ab (np).

Diese oberen Abschnitte sind aber, wie wir dies noch sehen werden, nicht bloss äusserlich, sondern auch geweblich unterschieden vom unteren unpaaren Abschnitt. Der unpaare Abschnitt (gpv) verjüngt sich nach unten und hinten und aus diesem Ende tritt jederseits der mächtige *Visceralnerv* ab (nv). Zwischen den beiden Nerven befindet sich eine kleine kugelförmige Vortreibung der Zellenrinde. Es besitzt auch das *Pleuralganglion* seine allerdings diffuse Kommissur, die *Commissura posterior* (Fig. 62, cp).

Wie ich schon erwähnt habe, besitzen die paarigen Abschnitte des *Palleovisceralganglions* einen eigenartigen Bau. Man sieht schon bei schwachen Vergrösserungen diesen Bau deutlich, er fällt sofort auf (Fig. 57, gpv'). Die Eigentümlichkeit besteht darin (links und rechts innen), dass grosse, mehr weniger birnförmige Ganglienzellen sich zu gleichgrossen Gruppen zusammenschliessen und so eine äussere Lage einnehmen. Sie fassen Zellgruppen zwischen sich, die nur aus ganz kleinen Ganglienzellen bestehen. Die Hauptfortsätze jener Gruppe grosser Zellen vereinigen sich zu Bündeln, die dann ins Mark ziehen und vielfach zu Nervenwurzeln werden. Durch diesen Bau zeigt der Querschnitt der Kugel ein etwa rosettenförmiges Aussehen (links).

Stärkere Vergrösserungen (Fig. 50) zeigen dann, dass die grossen Zellen der äusseren Zellgruppen (b) untereinander nicht



gleichgross sind und auch nicht zu den grössten im Schlundringe gehören, denn an Grösse werden sie nicht nur von gewissen Ganglienzellen, sondern auch von denen des unpaaren Abschnittes im Pleurovisceralganglion übertroffen: aber auch von solchen des Pedalganglions und auch von manchen im Brachialganglion. Ihrer Form nach sind sie hauptsächlich spindelförmig mit zwei kräftigen oppositipolen Fortsätzen ausser den vielen kleinen anderen. Doch kann diese Form durch Kürze und Breite sich abändern, wodurch aber das allgemeine Bild dieser Rinde doch nicht beeinflusst wird. Einer, der untere der beiden Hauptfortsätze, gelangt stets in das bezügliche, nach dem Mark zu gerichteten Hauptbündel ( $f''$ ) der betreffenden Zellgruppe, indessen der entgegengesetzte sich nach auswärts begibt. Es liegen nämlich die Ganglienzellen der Neurogliahülle nicht an, vielmehr befindet sich zwischen dieser und der Ganglienzellenlage eine ansehnliche Lage, welche von Ganglienzellen freigelassen wird und in welcher das NeurogliaNetz Platz hat. In diese Schicht begeben sich die oberen starken Fortsätze der grossen Ganglienzellen, um dann hier nach irgend einer Richtung horizontal weiter zu gelangen. Der Verlauf dieser Fortsätze der zwei Zellen ( $zs$ ), auf der Abbildung ist nur ein kurzer und reicht bis zur anstossenden anderen grosszelligen Zellgruppe ( $f'$ ), um sich dann um die Zellen dieser herum in ein perizelluläres zentrales Nervenetz aufzulösen. Es verbinden also diese äusseren Fortsätze zwei Zellgruppen untereinander. Doch möchte ich gleich bemerken, dass ich auch den Fall beobachtet habe, wo eine der grossen Zellen allein insofern zwei Zellgruppen angehört, als sie zwei starke innere Fortsätze besitzt, die dann ( $z'$ ) in je ein anderes benachbartes Faserbündel gelangen.

Während ihres Verlaufes in jener oberen ganglienzellenfreien Schicht ( $a$ ) geben die Fortsätze noch zahlreiche Seitenfortsätze ab, welche sich dann hier im zentralen Nervenetz auflösen. Es gelangt auf diese Weise hier zu einem sehr dichten Netzwerk (Fig. 54. a), an welchem jedesmal die gröberen Zellfortsätze sich in ansehnlicher Weise beteiligen. Sie bilden dann eine horizontale Lage, ähnlich wie die markhaltigen Fasern in der plexiformen Schichte der Grosshirnrinde der Neochordaten oder im Lobus opticus der Ichthyden. Es gelangt somit zum ersten Male bei Achordaten auf diese Weise zu einer plexiformen Schichte der Gehirnrinde.

In dieser plexiformen Schichte beteiligen sich an dem dichten Netzwerke nicht nur das Nervenetz, sondern in gleichem Grade auch das neurogliale Netz, wodurch aber zwei Netze von verschiedener physiologischer Dignität ineinander greifen, genau so wie bei den Gasteropoden in anderen Stellen des Zentralnervensystems. Immerhin ist das Neuroglianetz weitmaschiger, durch Methylenblau zumeist tiefer gefärbt und birgt stellenweise in den Knotenpunkten kleine Neurogliazellen mit auffallend chromatinreichen Zellkernen (Fig. 54). Dieses Netz hängt ja dann mit der tieftingierten Neurogliahülle zusammen. Doch beteiligt sich diese auch noch in anderer Weise an der Plexiformschichte, insofern mächtige Neurogliafortsätze sich durch sie in die Ganglienzellage fortsetzen, fortwährend durch feine Äste mit dem Neuroglianetze, sei es in der Plexiformschichte oder in der Ganglienzellage, sich verbindend. Mit solchen starken Fortsätzen der Neurogliahülle, die sich stets tief färben, ziehen öfter auch Blutgefässe hinein in die Markmasse, die das Endziel der Fortsätze der Neuroglia sind.

Somit setzt sich das Gewebe der Plexiformschichte auch zwischen die Zellage fort und steht das Nervenetz in fortwährendem Zusammenhange mit den vielen feinsten Fortsätzen der grossen Ganglienzellen (Fig. 54). Hier wird das Netz zu einem pericellulären Netze in engstem Sinne des Wortes und die Ganglienzellen sind geradezu in das doppelte Netz versenkt.

Um aber wieder auf die äusseren, starken Fortsätze der grossen Ganglienzellen zurückzukommen, möchte ich noch bemerken, dass diese öfter auch sehr lang sein können und dann eine sechste bis siebente Zellgruppe mit jener in Beziehung bringen, von der sie ausgehen. Hierdurch wird die Ähnlichkeit dieser Plexiformschichte mit jener der Neochordaten noch grösser.

Unter der Lage der grossen Ganglienzellen, zwischen den nach dem Marke zu ziehenden Faserbündeln (Fig. 50) befinden sich, wie schon mitgeteilt, Gruppen (c) kleinster Ganglienzellen. Sie bilden hier eine dicke Schicht bis zum Marke (m), welche durch die Faserbündel der grossen Zellen (f'') in gleichen Zwischenwällen durchsetzt wird. Diese kleinen Ganglienzellen, die vielleicht bis zur Zwölfschichtigkeit übereinander lagern, unterscheiden sich in erster Linie von den grossen Ganglienzellen durch ihre geringere Färbbarkeit mit Methylenblau und Carmin. Dann sind es noch eine Menge anderer Merkmale, die sie den grossen Zellen gegenüber auszeichnen.

Sie sind sternförmig mit gleich mächtigen Fortsätzen, von denen aber nur einer eine besondere Länge aufweist. Dieser eine Fortsatz, ganz gleich, in welcher Lagenhöhe die betreffende Zelle sich findet, begibt sich in die Markmasse, um sich dort gleich in das zentrale Nervenetz aufzulösen. Eine durch Golgi-Schwärzung dargestellte solche Zelle wurde in die Abbildung Fig. 50 eingetragen.

Dass freilich alle diese Sternzellen solch einen Fortsatz besitzen, möchte ich nicht behaupten. Jedenfalls verbinden sie sich mit ihren anderen kurzen Fortsätzen untereinander, wodurch unter ihnen ein innigster Zellverband besteht. Sie hängen dann durch das perizelluläre Nervenetz mit den grossen Ganglienzellen, mit einem Teil der kurzen Fortsätze untereinander und mit einem längeren Fortsatz mit dem zentralen Nervenetz des Markes zusammen, und nur die grossen Zellen entsenden periphere Fortsätze oder doch solche, die innerhalb des Zentralnervensystems als lange Bahnen gelten können.

Damit hätten wir hier einen Rindenschichtenbau genauestens festgestellt, dessen Verhalten dann für die Gesamtrinde des Zentralnervensystems der Cephalopoden mit geringen Unterschieden Geltung hat. Wir unterscheiden somit an der Rinde überhaupt eine Plexiformschichte, eine mittlere grosszellige und eine innere kleinzellige Ganglienzellschichte.

So sammeln sich eben die Bündelchen aus dem jederseitigen oberen Abschnitt des Visceropallialganglions zu einem mächtigen Bündel (Fig. 61. s), von dem aber der vordere Teil sofort nach oralwärts zu biegend zur inneren Wurzel des Pallialnerven (Fig. 57. np') wird. Eine Nebenwurzel der Hauptwurzel kommt noch dadurch zustande, dass von dem Hauptbündel aus aus dem oberen Pleurovisceral-Ganglienabschnitt ein Unterbündel weiter hinten nach auswärts biegt (Fig. 60, np''), dann in die Rinde gelangt (Fig. 61, np'') und dann nach vorwärts biegend der anderen Wurzel sich anschliesst.

Die innere Wurzel des Pallialnerven kommt eigentlich aus dem Pedalganglion (Fig. 57, np), obgleich sie auch Fasern aus dem Pallovisceralganglion bezieht. Während dann in diesem Falle die Verbindung der beiderseitigen Ursprungshälften durch Nebenfortsätze der bezüglichen Ganglienzellen durch die Com-

missura media (cm) erfolgt, geschieht dies für die äussere Wurzel durch die Commissura posterior (Fig. 57, cp). Allein wie ich schon oben sagte, gelangen zur inneren Wurzel auch Wurzelfasern aus dem Visceropallialganglion und hier gibt es dann auch Kreuzungsfasern in der Commissura posterior. Auf einem Querschnitte, der aber von oben nach hinten und unten neigt (Fig. 59), ist dies Verhalten zusammengestellt. Die innere Wurzel des Pallialnerven (np, vergl. auch Fig. 62 und 57, np) bezieht hier ihre Wurzelfasern aus dem Längsbündel, das sich hier in zwei Unterbündel ( $p'$ ,  $p''$ ) teilt, allein denen gesellen sich auch Fasern zu ( $p'''$ ), die aus der ventralen Rinde des Pleurovisceralganglions herkommen an und zwar aus derselben ( $p$ ,  $p''''$ ) oder der anderseitigen Ganglienhälfte, letztere kreuzend in der Commissura posterior.

So aber der Pallialnerv auf diese Weise aus dem ganzen Pleurovisceralganglion entspringt, so verhält es sich dann auch mit dem Visceralnerven und ihre Ursprungsstätten sind oft dieselben, denn aus den oberen paarigen Teilen des Ganglions mit ihrer eigenartigen modifizierten Rindenbildung (Fig. 60, gpv) erhält jeder gleichseitige Visceralnerv ein starkes Bündel (nv). Der übrige Ursprung des Visceralnerven erfolgt aus dem unpaaren Abschnitt des Ganglions.

Der unpaare ventrale Teil des Ganglions hat sich bezüglich seiner Rinde eigenartig entfaltet. Zwischen dem ventralen Teil des unpaaren Abschnittes und den paarigen oberen Abschnitten (Fig. 60, 61) befindet sich hinten eine Rindenzone (x), welche gleichen Bau zeigt wie die die beiden paarigen Teile verbindende (g), doch sind in ihr die Sternzellen weniger und die grossen Zellen sind nicht in Gruppen abgegrenzt. Ventralwärts hört in dieser Rinde auf eine ganz kurze Strecke ( $\alpha$ ) die Lage der grossen Ganglienzellen ganz auf und auch die der Sternzellen nimmt an Höhe ab. Letztere stösst dann direkt auf die ansehnliche Plexiformschichte, in deren äussere Hälfte aber eine neue Lage von sehr kleinen Zellen sich von ventralwärts einschleibt. Bald darauf, im ventralen Abschnitt des Ganglions, verdrängt diese kleinzellige Schichte völlig die Plexiformschichte und gewinnt dabei an Dicke. In ihrer Mitte sammeln sich aus den kleinen Zellen Fasern zu einem sehr feinfaserigen Bündel ( $\beta$ ), das ein Wurzelteil des Visceralnerven ist.

Hier unten liegt unter der kleinzelligen äusseren Schichte wieder die grosszellige, doch sind ihre Elemente jetzt ansehnlich grösser als ehemals und zu innerst darauf folgt die Sternzellenlage. Weiter vorne, dort, wo die Visceralnerven abtreten (Fig. 61, no) konzentriert sich die grosszellige Lage jederseits zu einem Kern (gk), aus welchem die groben Fasern, mit Ausnahme der schon beschriebenen von dem paarigen Abschnitte des Ganglions, sich bilden. Inmitten dieser beiden Kerne befindet sich jener unpaare Knoten (Fig. 61, 59, kk, siehe auch Textfig. 10, 11), der aber aus kleinen Zellen besteht und als solche Bildung mit der äussersten kleinzelligen Lage (Fig. 60, d) zusammenhängt.

Vielleicht ist nach dieser Wahrnehmung die Annahme berechtigt, dass der ventrale Teil des Pleurovisceralganglions mit seiner eigenartigen Rindenfaltung den eigentlich visceralen Teil im physiologischen Sinne darstellt, indessen die oberen paarigen Abschnitte rein pallialer Natur sind, und dass sowohl der Pallialnerv als auch der viscerele dann selbstverständlich beiderlei Faserarten führen.

Das Palleovisceralganglion tritt, wie bekannt, mit dem oberen Schlundring in kommissurale Verbindung durch die Dietlsche hintere Kommissur, die doch treffender nur die cerebropleurale Visceralkommissur zu heissen hat.

Es ist dies ein mächtiges Fasersystem (Fig. 62, D, cv), das in der Markmasse gelegen, von Rindenbelag überzogen wird (Fig. 59) und mit welchem, doch stets innen von ihm, auch die Cerebropedalkommissur (Fig. 62, C, v) nach unten zieht. Ein Teil seiner Fasern kreuzt in der Commissura posterior, doch ist letztere mit ihm nicht etwa identisch, da dieser auch Kreuzungsfasern des Palleal- und Visceralnerven in grosser Menge führt. Ersterer verbindet aber den oberen Schlundring mit dem Pleurovisceralganglion derselben und der anderen Seitenhälfte.

An Golgischen Präparaten habe ich da zweierlei Fasern feststellen können. Erstens solche (Fig. 59 in c.cv'), die aus Ganglienzellen des oberen Schlundringes kommend, sich in der Markmasse des Pleurovisceralganglions auflösen und dann solche, die (in c.cv) in der Rinde dieses beginnend, in der Markmasse des oberen Schlundringes sich verzweigen.

Von der Commissura longitudinalis möchte ich noch einmal bemerken (Fig. 57, 62, c.lv), dass sie ein Längsfaser-

system in jeder Hälfte des unteren Schlundringes ist, welches teils Längsbahnen — d. h. solche Fasern in sich führt, die das Zentralnervensystem nicht verlassen und dazu berufen sind, weit auseinander gelegene Rindenteile untereinander zu verbinden — teils Nervenursprungsfasern in sich führt. Ein Übergreifen beiderlei Fasern auch auf die anderseitige Schlundringhälfte durch Collaterale vermittelt der Querkommissuren findet dabei auch statt. Durch sie werden somit alle drei Teile des unteren Schlundringes, Brachial-, Pedal- und Pleurovisceralganglion, in Verbindung gesetzt.

---

Zum Schlusse möchte ich hier noch die Rindenstrukturen, worauf es ja in vorliegender Arbeit in erster Linie ankommt, betrachten.

Es lässt sich die Ganglienzellrinde des Zentralnervensystems der Cephalopoden in zwei Kategorien scheiden: in die grosszellige und die kleinzellige. Erstere kann als die motorische Struktur, letztere als die sensorische angesprochen werden, indessen eine dritte kombinierte Struktur wohl als die sympathische gelten wird. Der ganze obere Schlundring mit einziger Ausnahme des ersten Abschnittes, der Acusticus Kern, das Ganglion pedunculi und das Retinaganglion gehört der kleinzelligen Struktur an, der erste Abschnitt des oberen Schlundringes, Brachial-, Pedal- und ein Teil des Pleurovisceralganglions der grosszelligen, während die sympathische Struktur sich auf den unpaaren Abschnitt des Pleurovisceralganglions beschränkt.

Was zunächst die motorische Rinde betrifft, so habe ich bereits einen Teil davon bei Gelegenheit der Beschreibung des Pleurovisceralganglions gewürdigt in dessen paarigen Abschnitten und bin zu dem Ergebnis gekommen, dass die motorische Rinde drei Schichten aufweist. Eine ganglienzellfreie, oberste Plexiformschichte, die als Verbindungsschichte zwischen näher und weiter gelegenen Bezirken der zweiten Schichte gilt, dann die darauffolgende grosszellige Schichte und die innerste kleinzellige oder Sternzellenschichte. Es wurde auch festgestellt, dass stärkere Nervenfasern, mögen dieselben nun periphere Fasern oder Verbindungsbahnen sein, nur von den Fortsätzen der grossen Zellen geliefert werden, indessen die

längsten Fortsätze der kleinen Zellen in der Markmasse der Ganglien sich auflösen. Andererseits stehen diese kleinen Zellen untereinander in vielfacher direkter Verbindung durch ihre kurzen Fortsätze, insofern diese sich nicht in dem perizellulären Nervenetze auflösen, vermöge welchem zwischen den kleinen und grossen Zellen die Verbindung erhalten wird.

Fehlt nun auch diese eigenartige Gruppierung der grossen Zellen ausser in den paarigen Abschnitten des Pleurovisceralganglions durchweg, so kehrt sie in etwas veränderter Form in der motorischen Rinde der bezeichneten Schichten überall wieder. Dabei können Modifikationen dadurch bestehen, dass eine der drei Schichten — und es ist zumeist die mittlere, nur selten die obere — an Breite zunimmt. Eine besondere Zunahme der grossen Zellschicht mit gleichzeitiger Zunahme der Zellgrösse findet sich im Pedalganglion, besonders in dessen seitlichen Teilen, wodurch die kleinzellige Schicht zurückgedrängt wird, ohne aber irgendwo vollständig zu verschwinden. Dabei gibt es überall zwischen den irgendwie modifizierten Rinden Übergangsrinden.

Die sympathische Rinde zeichnet sich nicht nur durch Zunahme der grosszelligen Schicht, sondern auch der Grösse der einzelnen Elemente wegen aus; ferner dadurch, dass in der Plexiformschicht kleine Zellen zu einer ansehnlichen Schicht sich zusammenfinden, die Nervenfasern zum Ursprunge dient. Doch habe ich dies weiter oben erörtert.

So gelangen wir denn zum dritten Rindentypus, zum kleinzelligen. Dieser verrät die Dreischichtigkeit zwar nicht sofort, besonders in seinen Modifikationen nicht, doch ist dieselbe vorhanden, stellenweise gut, stellenweise aber recht undeutlich. Dabei wäre zu bemerken, dass dieser Typus sehr verschiedene Dicke aufweist. Ich verweise diesbezüglich auf die beiden Abbildungen Fig. 51 und 52. Dabei spielen Modifikationen in der Textur eine grosse Rolle. In dem dritten und vierten Abschnitte des oberen Schlundringes ist die Rindenlage sehr dick, was noch dadurch gehoben wird, dass einzelne Rindenfortsätze weit in die Markmasse hineinragen (Fig. 62). Man findet dann hier auch in der Plexiformschicht einzelne Ganglienzellen (Fig. 51, a), allein so zahlreich wie in dem abgebildeten Falle sind sie doch selten. Es handelt sich hier immer um kleine Zellen. Die mittlere Schicht (b) enthält schon grössere Zellen, doch sind diese weder viel

grösser als die anderen dieser Rinde, noch färben sie sich stärker. Sie zeigen nur besser ihre Hauptfortsätze. Diese streben nach der Markmasse zu und sind oft lang genug dazu, um als lange Bahnen zu dienen, ob diese Fortsätze aber auch zu solchen Opticusfasern, die als solche in das Retinaganglion sich begeben, oder vielmehr solche Fasern von dort kommend im oberen Schlundganglion, in dessen Markmasse sich auflösen, verzweigend im zentralen Nervenetze, diese Frage lasse ich offen.

Die Zellen der dritten Lage (c) sind etwas kleiner und ihre dem Marke zustrebenden Hauptfortsätze reichen nicht weit in die Markmasse hinein (m), wobei sie sich dort stets auflösen.

Im grossen und ganzen wird somit eine gewisse Ähnlichkeit mit dem Verhalten der motorischen Rinde auch hier gewahrt, was am besten in der Dreischichtigkeit sich ausspricht, und der Hauptunterschied liegt in der geringeren Verschiedenheit der Elemente der Mittelschicht zu jenen der unteren Schicht. Ferner sind es die vielen Anastomosen, also direkte Verbindungen, die zwischen allen diesen Zellen bestehen. Dabei möchte ich bemerken, dass die Ganglienzellen auch fester aneinander lagern können als in dem abgebildeten Falle. Ungemein reich ist überall die feinere Neuroglia, denn im allgemeinen sind starke Faserzüge davon wie in der motorischen Rinde hier selten. Die zahlreichen sternförmigen Ganglienzellen, mit stark chromophilen Zellkernen, bilden, wie denn auch sonst, ein enges Netz in der Rindenschicht, wobei grössere Neurogliazellen mit mehr weniger abenteuerlicher Gestalt keine Seltenheiten sind.

Modifikationen bestehen somit darin in der kleinzelligen Rinde, dass erstens die Rindendicke zunimmt, dann die Ganglienzellen dichter lagern oder, und dies Verhalten ist nur lokal, die Grösse der Zellen der Mittelschicht zunimmt. Letzterer Fall findet sich auf der ganzen hinteren Seite des vierten Abschnittes (Fig. 62, A—C, c<sup>4</sup>), wodurch weiter ventralwärts noch ausgesprochenere die Übergangsrinde zur motorischen sich einstellt. Es sind diese Zellen grösser in den Pedunkularganglien und in den Acusticuskernen. Es soll dies zum Schlusse noch behandelt werden.

Dichter liegen die Zellen im vorderen, nicht gewulsteten Teil des dritten Abschnittes (c<sup>3</sup>) und ganz dicht auf der hinteren Seite des zweiten Abschnittes. Hier (Fig. 52) ist die Plexiform-



schicht niedrig (a) und die Zellen des zweiten (b) und dritten (c) Abschnittes lagern so fest aneinander, dass ein Auseinanderhalten fast unmöglich wird. Auch sehe ich stellenweise wenigstens die Neurogliazellen dem Marke zu fester aneinander gelagert.

Gerade an dieser Stelle sah ich öfter die Opticusbündel (f) in scharf umschriebener Form bis nahe an die Rinde heranreichen. ohne dass es mir gelungen wäre, Fasern davon, mit Zellen sich verbindend, zu finden.

Schon an der dorsalen Seite des zweiten Abschnittes war die Rinde dicker, wobei dann an der Stelle, wo diese Rinde in die motorische Rinde des ersten Abschnittes ( $c^1$ ) übergeht, sich Übergangsrinde findet. Dort (Fig. 53) werden die grossen Zellen der zweiten Schicht der motorischen Rinde immer spärlicher und ihre Grösse geringer, bis endlich das Verhalten des kleinzelligen Typus erreicht ist. Hierzu gehört auch die fast plötzliche Vermehrung der Neuroglia und die starke Abnahme der Dicke der Plexiformschicht.

Die zwei anderen Modifikationen der kleinzelligen Rinde finden sich wie erwähnt in den Acusticuskernen und in den Pedunkularganglien. Erstere sind drei birnförmige Verdickungen, die mit ihren verjüngten Enden nach unten zu gerichtet (Fig. 58, na, na') fest beisammen vor der Commissura optica gelagert sind (Fig. 62).

Es sind ein unpaarer mittlerer (Fig. 58, na) und zwei paarige laterale Kerne mit Rinde und Markmasse. Die kleinzellige Zellrinde ist reich an Neuroglia und stösst die Plexiformschichte, die ja hier viele Assoziationsbahnen führt (Fig. 63), mit jener der zweiten, beziehentlich dritten Abteilung des oberen Schlundringes so zusammen, dass die beiden Lagen miteinander verschmelzen. Mit dem weiten Nervenetze der Plexiformschichte (a), das ja mit Zellfortsätzen der Rinde ( $c^3$ , r) zusammenhängt, verbinden sich Faserbündel sowohl aus dem unpaaren (na) wie auch aus den paarigen (na') Kernen des Acusticus. Diese Fasern sind Hauptfortsätze von solchen Zellen des Acusticuskernes, die (z), nach oberst gelegen, mit mittelständigen Sternzellen ( $z'$ ) zusammenhängen. Letztere ihrerseits stehen wieder in direktem Zusammenhang mit grösseren Zellen ( $z''$ ), die ihren Hauptfortsatz als Wurzelfortsatz in den Acusticus entsenden. Die Zwischenzellen können stellenweise auch ausgeschaltet sein (links).

Der Acusticus scheint keine gekreuzten Fasern zu führen, denn die Hauptbündel (Fig. 58, na) wenden sich gleich nach unten. Die Acusticuskerne stehen durch ein Bündelsystem, das mit dem Cerebropedalbündel bis zur Stelle gelangt (Fig. 62, v), auch mit der hinteren Wand des vierten Oberschlundring-Abschnittes in Verbindung.

Was die Pedunkularganglien betrifft, so stehen diese (Fig. 64, g) vermittelst stärkerer Bündelsysteme sowohl mit der gleichseitigen Schlundringhälfte ( $b''$ ) als auch durch die Commissura optica hindurch ( $b'$ ) mit der der anderen Seite in Verbindung.

Die kleinen Ganglien besitzen eine Zellrinde und Markmasse und erstere besteht aus allen drei Rindenschichten, doch sind die Zellen der Mittelschichte grösser wie in dem des oberen Schlundringes. Von diesen Zellen aus sah ich auf Golgischen Präparaten Fortsätze in den vierten Oberschlundring-Abschnitt ( $c^4$ ) gelangen und sich dort in der Markmasse auflösen (links). Gleiches taten solche Fortsätze aus der Rinde des vierten Abschnittes in der Markmasse des Pedunkularganglions. Es liegt das Pedunkularganglion mit seiner unteren Fläche so fest dem Retinaganglion (rg) an, dass die Plexiformschicht des Pedunkularganglions mit ihm verschmilzt. An der hinteren Seite des Pedunkularganglions durchbricht aus seiner Markmasse kommend ein Faserbündel ( $b$ ) die Zellenrinde, sich dann in das Retinaganglion versenkend. Dieses Bündel stammt aus dem Pedunkularganglion und verbindet es mit dem Retinaganglion. Auch hier kann ich es nicht mit Sicherheit angeben, obgleich es den Anschein hat (siehe die geschwärzte Einzelzelle), ob es Ganglienzellfortsätze sind, die in das Verbindungsbündel geraten oder Fasern, die sich dort in dem zentralen Nervenetz des Pedunkularganglions auflösen.

Das Pedunkularganglion erweist sich somit trotz seiner extrakapsulären Lage nicht als ein Teil des Retinaganglions, sondern als jenes des oberen Schlundringes, es hat sich aber später von dort abgetrennt als das Retinaganglion.

Trotz der mancherlei Modifikationen innerhalb des kleinzelligen Teiles vom oberen Schlundring zeigt sich in keinem seiner Abschnitte somit eine so hochgradig lokale Ausbildung, dass diese als ein besonderer physiologischer Abschnitt, geradezu als Globulus gleich jenem der Gasteropoden gedeutet

werden könnte. Denn alles ist eine allgemeine, mit den Sehfasern in erster Linie in Beziehung stehende Sehrinde, und zwar im Sinne der Sinnesrinden der Neochordaten.

Verursacht war dieses Verhalten bei den dibranchen Cephalopoden durch die hohe Entfaltung der Augen, die sogar die Sonderung eines Retinaganglions vom Gehirne forderten. Diese hochgradige Entfaltung des Sinnesorganes machte aber jene eines Globuluspaares überflüssig oder trat, wenn man gerade will, für deren Entfaltung hemmend in den Weg.

Bevor ich diesen Abschnitt schliesse, möchte ich noch einen Rückblick auf jene Meinungsverschiedenheit werfen, die zwischen v. Ihering und Grobben einerseits und Pelseneer andererseits entstand.

Während Grobben an Ihering sich anlehnend für die cerebrale Natur des Brachialganglions und damit für die vom Kopfe abstammende Natur der Kopffüsse eintritt und hierbei mit gutem Recht sich unter anderen auf die Commissura superior (anterior Dietls) stützt, widerspricht dem Pelseneer in sehr gewandter Weise und hält das Brachialganglion für rein pedaler Natur. Grobbens Spekulationen gewinnen indessen auch jetzt in Anbetracht des Umstandes an Bedeutung, dass ich in folgender Schrift den Nachweis zu erbringen imstande war dafür, dass nicht nur die Commissura superior zu ihrem guten Rechte besteht, sondern dass ausserdem auch Nerven aus dem ersten Abschnitt des oberen Schlundringes mit in den Plexus brachialis treten, aus einem Teil des Zentralnervensystems, dessen Zugehörigkeit zu dem oberen Schlundganglion niemand und somit auch Pelseneer nie bezweifelt hat. Und trotzdem zererschellen Grobbens Spekulationen vollständig an der Tatsache des Vorhandenseins einer Commissura anterior (mihi) ventralwärts im Brachialganglion. Denn mit demselben Rechte, mit welchem man mit der Commissura superior für die cerebrale Natur des Branchialganglions, kann man für die pedale mit dem Bestehen der Commissura anterior eintreten. Damit ist aber gesagt, dass weder diese rein pedale noch rein cerebrale Natur der Brachial-

nerven bestehen kann, dass weder die Ihering-Grobbensche noch die Pelseneersche Beweisführung zu Recht besteht. Dafür liegt der Grund darin, dass Pelseneer sowohl als v. Ihering und Grobben bei ihren Beweisführungen einen Zustand voraussetzen an dem Zentralnervensystem der dibranchen Cephalopoden, der nie phyletisch bestanden hatte, nämlich die Konzentrierung des Schlundringes in paarige Cerebral-, Pleural- und Pedalganglien, wie wir sie bei Gasteropoden mit Ausnahme der Placophoren antreffen. Es sind das die Voraussetzungen solcher Ganglien, die abgegrenzte Bezirke des Zentralnervensystems darstellen und durch rein faserige Kommissuren untereinander verbunden sind. Pelseneer argumentiert mit Verhältnissen bei Clione, Vermetus und Natica, indessen Grobben geradezu die Abstammung oder doch grosse Verwandtschaft der Cephalopoden mit dem Scaphopoden Dentalium behauptet. Letztere ist aber eine Form, bei der die genannte Gangliensonderung am Zentralnervensystem schon vollzogene Tatsache ist.

Ich zu meinem Teil gebe gerne zu, dass zwischen Dentalium und den Cephalopoden manche Ähnlichkeit besteht, so die dorsale Lage der Gonade, Pro- und Epipodium und die Cirrhen, sowie die ventralständige Lage des Afters. Allein dies sind bloss Konvergenzerscheinungen und keine verwandtschaftlichen Verhältnisse. Dafür spricht in erster Linie das Zentralnervensystem von Nautilus, seine vier Kiemen und manche Leibeshöhlenverhältnisse, welche gleichzeitig nur zu sehr an Beziehungen der Cephalopoden an Placophoren mahnen, besonders aber das Zentralnervensystem.

Dieser Ansicht habe ich dann vor achtzehn Jahren auch Ausdruck gegeben (14, S. 149—150), indem ich über die Cephalopoden aussagte, „dass sie auf einem ursprünglichen Stadium des Torsionsprozesses stehen gebliebene Mollusken sind und sich nun von hier an ganz eigenartig entfaltet haben“. Und vollends der Schlundring des Nautilus lässt sich nur mit placophorenähnlichen Zuständen in Einklang bringen, beziehentlich von solchen ableiten. Dazu habe ich auf Textfig. 9, vorliegender Schrift das Zentralnervensystem von Chiton gezeichnet und darau mit Schwarz dasjenige von Nautilus angeschlossen. Darnach bleibt vom Chiton-nervensystem völlig unberührt bestehen der Cerebralstrang (c) oberhalb des Darmes, ebenso vom pedalen Nervensystem die breite Querverbindung zu Beginn zwischen dem mit dem grössten Teil

des Chitonenfusses verschwindenden Pedalnervensystem (punktiert). Diese Querverbindung pedaler Art besitzt somit noch Nautilus (Textfig. 10, 11, p) und zu seinem Beginn tritt der Trichternerv als Rest der echten Pedalnerven ab. Was dann oberhalb dieser pedalen Querverbindung stehen bleibt (cp), aus der die meisten aber nicht alle Nerven der Cirrhen abgehen, ist ein Übergangsbereich, das man mit gleichem Recht zum cephalen Teil wie zum pedalen hinstellen kann, ohne dafür auch den geringsten Beweis erbringen zu können.

Es haben sich damit die Cirrhen des Nautilus aus einem Übergangsbereich und einem Kopfgebiet, da ja auch Kopfnerven aus dem Cerebralstrang (Ce) sie innervieren, entfaltet. Damit aber lassen sich die Zustände der dibranchen Cephalopoden viel

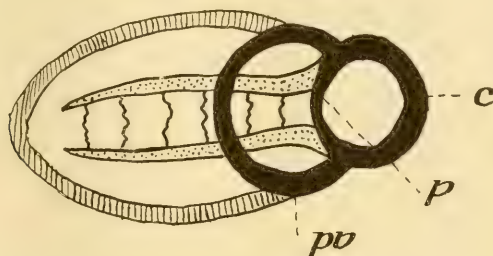


Fig. 9.

Schematisch das Zentralnervensystem von Chiton gezeichnet — die Pedalstränge punktiert, die Pleurovisceralstränge schraffiert — und daraus mit schwarz jenes von Nautilus abgeleitet.

besser erklären, besonders in Anbetracht dessen, dass es nun feststeht, dass auch je zwei Nerven aus jeder Seitenhälfte des ersten Abschnittes des oberen Schlundringes an dem Plexus brachialis teilnehmen. Dabei ist es aber nur zu sehr wahrscheinlich, dass die oberen vier Tentakel bei dem Octopoden aus verschmolzenen Nautilus-Cirrhen abzuleiten sind, infolge ihrer Innervierung und zwar aus Verschmelzung von solchen Cirrhen, die rein dorsalständig waren und somit ihre Innervierung aus dem oberen Schlundring bezogen, mit je einer solchen, die aus dem Übergangsbereich zwischen Cerebral- und Pedalring innerviert ward. Es würde dann bei den Dibranchen das Brachialganglion vom Übergangsbereich des Nautilus (cp) abzuleiten sein und die Commissura anterior als jene von Anfang an gegebene Querverbindung.

die (p) auch vom Placophorenahnen abstammt. Die Commissura superior ist eine Querverbindung, die ursprünglich dem oberen Schlundring einsass, aber den pedalen Teilen angehört und mit der grossen Emanzipation des Brachialganglions sich von ihrem Ursprungsorte abgehoben hat. Ich glaube kaum, dass diese Ansicht auf irgend einen berechtigten Widerspruch stossen würde.

Bei der obigen Ableitung des Zentralnervensystems von Nautilus von jenem der Placophoren ist nur ein scheinbarer Widerspruch vorhanden, der bei den bekannten Tatsachen bei Placophoren sich klärt. Es bezieht sich dies auf das Verhalten des Pallovisceralstranges, denn während dieser bei Nautilus geradeso wie das Pallovisceralganglion bei den Dibranthen subintestinal lagert, lagert dieser Strang der Chitonen über dem After. Es findet dies seine Erklärung darin, dass der ganze hintere Teil dieses Stranges (Textfig. 10, C, schraffiert) der Chitonen auf die Cephalopoden nicht vererbt ward, sondern sich rückbildend nur der vordere Teil sich erhielt (pv). Die untere Verbindung unter dem Darm findet aber ihre Erklärung in der Konzentration jenes subintestinalen Plexus, den ich seinerzeit für Chiton beschrieben habe (16).

### Allgemeine Betrachtungen.

Wenn wir vom einfachsten Zustande eines oberen Schlundganglienpaares, dem Urhirn, ausgehen wollen, so gehen wir wohl am sichersten, wenn wir bei Lumbricus beginnen, denn was die Einfachheit betrifft, wird dieser Zustand nur vom einfachen oberen Schlundring der Placophoren und wohl mancher Turbellarien, sonst aber diesbezüglich von keiner anderen Form übertroffen. Damit will ich durchaus nicht sagen, dass es solche Urhirne nicht genug noch gibt und will nur diesen Zustand als zu den primärsten gehörig darstellen.

Ob Lumbricus den primären Zustand geerbt oder darauf zurückgekommen ist, indem er spätere Erwerbungen infolge seiner Lebensweise eingebüsst hat, kann hier ganz gleichgültig sein, obgleich ich glaube, dass die Oligochaeten der Stammform von denen auch die Polychaeten abgingen, nahe stehen. So ist ein Urzustand in so manchen Einrichtungen erhalten, so auch bezüglich des Urhirns. Es wird immerhin hierüber nicht ohne weiteres zu entscheiden sein. Es geht nun hierin wie in manchen Ein-

richtungen von Amphioxus, wo wir es denn auch nicht immer sagen können ob primär oder vielleicht wiedererreicht.

Das obere Schlundganglion von *Lumbricus* (Textfig. 12) zeigt eine Gehirnrinde, in der, abgesehen von der Dicke, keine weiteren Differenzierungen auftreten, sie überall von der derselben Zellenvermischung dargestellt ist und nur an der oralen Seite infolge des Abganges vom vorderen motorischen Nerven (n) grössere motorische Zellen einliegen. Der sensorische Nerv (n') übt weiter

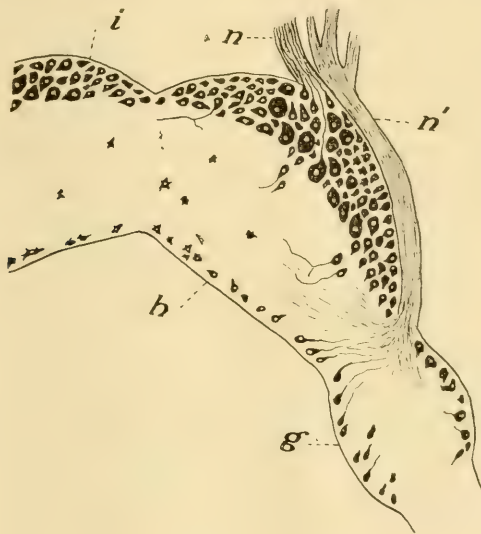

Fig. 12.

Horizontalschnitt durch die rechte Hälfte des oberen Schlundganglions von *Lumbricus*. n = motorischer, n' = sensorischer Kopfnerv; i = frontale, h = anale Rindenschicht; g = Pleuralganglion.

keinen Einfluss aus, er ist mehr für die hinteren Rindenteile (h) interessiert und vielleicht ist auch die Entfaltung einer ganglionalen Anschwellung (g) zu Beginn der Kommissuren von jenem Nerven abhängig.

Dieses primäre Urhirn erhält sich selbst bei den Archanneliden nicht. Fraipont als erster (6) berichtete bereits darüber, dass das Gehirn von *Protodrilus* und *Polygordius* aus zwei Teilen besteht, aus einem vorderen und einem hinteren. Die vorderen am Scheitel gelegenen zwei Hügel bestehen aus kleineren Ganglien-

zellen als das übrige hintere Gehirn. Aus jedem dieser zwei Hügel entsteht ein Tentakelnerv.

Rohde (38) 1887 hat dann diese Gebilde bei Chaetopoden ausführlicher beschrieben, gezeigt, dass sie eine viel höhere Stufe der Entfaltung erreichen als bei den Archianneliden, ja die kleinzellige Ganglienzellrinde geradezu Faltungen eingeht, eine Markmasse besitzt und nannte sie geradezu hutpilzförmige Körper, homolog dem der Arthropoden. Mir war es zwei Jahre später gelungen, eingehender über die Verbindungen dieser Globuli zu berichten (11) und gleichzeitig einen höheren Grad der Entfaltung der Globuli bei *Lepidasthenia* festzustellen als bei *Nereis*, wo aus den Globuli wie bei Archianneliden noch die Tentakelnerven abgehen.

Es steht somit fest, dass die Globuli bei Anneliden einen verschiedenen Grad der Entfaltung aufweisen und zum Teil noch auch andere Elemente als die kleineren Sternzellen es sind, besitzen. Ob dann innerhalb der Anneliden auch völlige Rückbildung der Globuli eintreten kann, ist zwar nicht direkt erwiesen, doch durch die Hirudineen, denen Globuli völlig abgehen, wahrscheinlich gemacht.

Von Anneliden ererbten die Globuli die Protracheaten, die von ihnen auf Myriapoden und von hier aus auf Hexapoden und Arachnoiden übergingen. Vom gemeinsamen Ahnen mit den Protracheaten ererbten auch die Crustaceen die Globuli in einfachstem Zustande, welcher Zustand bei den Arthropoden sich dann steigert vom Skorpion zur Spinne, vom Myriapoden bis zu den Hymenopteren und von niedrigen Vertretern des Crustaceenstammes bis zum hochorganisierten Decapoden und erreicht die höchste Stufe bei Arthropoden überhaupt bei dem *Limulus*.

Aber auch bei derselben Art kann, soweit Staatenleben eine höhere intelligente Aufgabe der betreffenden Form anweist, eine verschiedengradige Entfaltung der Globuli bestehen und besitzt ja die Arbeitsbiene höher entfaltete Globuli als die Drohne wie dies *Jonescu* (26) gezeigt hat. Verschiedengradig hohe Entfaltung zeigen dann auch die Mollusken vom niedrigsten Zustand bis zu einem höheren. Ja bei diesen kennen wir sogar beginnendliche Zustände, wie z. B. die *Docoglossen* zeigen und besitzen auch Formen unter ihnen die noch gar kein Beginn verraten.



Dass höhere Lebensaufgaben höhere Ansprüche an die Intelligenzsphären stellen und dies der erste Anstoss zu einer beginnenden Entfaltung war, braucht ja nicht erst erörtert zu werden, nur fragt es sich jedesmal, worin diese höheren Ansprüche gegeben waren. Ich glaube nicht fehl zu gehen, wenn ich in erster Richtung die Nahrung dafür verantwortlich mache, nicht die eigentliche Nahrung, sondern die Beute, zu deren Erlangung mehr oder weniger Geschicklichkeit und eine gewisse primärste Denkweise beansprucht wird. Es ist ja doch leichter für das Tier, vegetabilische Nahrung zu erlangen als ein anderes Tier als Beute zu bezwingen. Und tatsächlich setzt ja ein höherer Zustand der Globuli bei den Anneliden mit den Raubpolychaeten schärfer ein, bei den Mollusken mit den räuberischen Rachiglossen. Allein auch andere Momente spielen eine hohe Rolle bei der weiteren Entfaltung der Globuli und bei den Insekten war es eben das Staatenleben, das weitere Anlassung dazu ward, denn schon die zusammenwandernde Blattiden zeigen höhere globuläre Entfaltung als ihre einzellebenden Verwandten (17). Vollends bei den in Staaten lebenden Hymenopteren, den einzellebenden gegenüber, hat dies v. Alten (1) deutlich nachgewiesen.

Aber auch andere, freilich im Staatenleben mit einbegriffene, aber auch für sich bestehende Momente spielen eine Rolle und für die stylommatophoren Pulmonaten kommt weder die Beute noch ein Staatenleben in Betracht. Verfolgen wir nur das Verhalten bei *Helix*, *Arion* und *Limax*. Erstere<sup>1)</sup> hat weniger hoch entfaltete Globuli als *Arion*, diesen wieder übertrifft *Limax* bezüglich einer höheren Entfaltung.

*Helix*<sup>2)</sup> besitzt ein Gehäuse und ist imstande, nicht nur bei verschiedenen Angriffen durch das Sichzurückziehen in dasselbe sich zu schützen, sondern bei für das Tier ungeeigneter Witterung, bei Sonnenschein sich irgend an einen festen Gegenstand mit der Fußsohle befestigend zu decken. All dieses ver-

<sup>1)</sup> Dass es möglicherweise auch schalentragende Stylommatophoren mit höherer Globulumentfaltung geben könnte, das würde an der Sache doch nichts ändern und müsste jedesmal der spezielle Grund davon zu verfolgen sein.

<sup>2)</sup> Die Frage, wie das kommt, dass der Globulus bei den Pulmonaten eine eigene Anlage für sich hat, lässt sich wohl so erklären, dass dies erst sekundär mit der hohen Entfaltung bei den Pulmonaten erfolgte, denn ein so grosses Gebilde, wie einmal der Globulus der Pulmonaten ist, wird auch bei der Anlage zur Geltung gelangen müssen.

mögen die Egelschnecken nicht, sie müssen sich an sonnigen Tagen in Erdlöcher flüchten und auch sonst bei ihren Wanderungen vorsichtiger sein. Es erheischt dies aber eine grössere Aufmerksamkeit, ein Plus an Intelligenz. Daraus wohl dürfte sich die mächtigere Entfaltung ihrer Globuli erklären lassen. Und nun das Verhältnis der Egelschnecken. Da zeigt sich denn, dass Arion eine ätzende, jedenfalls ekelige Absonderung hat, welche wieder dem Schleim von Limax abgeht. Enten nehmen Limax gerne, nicht aber Arion. Es hat also Arion gegenüber seinen Feinden eine Schutzwaffe, die aber Limax nicht besitzt, diese vielmehr dies durch grössere Vorsicht ersetzen muss, was wieder höhere Globuli zur Folge hat.

Dafür zeugt ja auch der Umstand, dass Arion in der Gegend, in der er heimisch ist, allgemein vorkommt, indessen Limax cinereo-niger in der Gegend seines Vorkommens immer auf kurze Distrikte sich beschränkt. Es hängt dies damit zusammen, dass Arion keine bestimmten Erdlöcher bewohnt, vielmehr mit jedem einigermaßen geeigneten Erdloche sich zufriedenstellt, indessen Limax in sein Bereich immer zurückkehrt, was eine gewisse Orientierung der Gegend voraussetzt, so sonderbar dies von einer Schnecke auch klingen mag. Neben der bekannten Tatsache möchte ich einen von mir gemachten Versuch hier anführen. Eine gewisse Gegend im Heidelberger Walde, ein gar nicht grosser Bezirk, beherbergt Limax cinereo-niger, indessen ich in grossem Kreise um diesen herum nur ausnahmsweise ihn vorfand. Einem grossen Exemplar schnitt ich, ohne es sonst zu berühren, den einen Ommatophor mit der feinen Scheere ab, um es wieder zu erkennen. Ich fand dieses Tier viermal im Laufe der Zeit in dem kleinen Bezirke wieder und als ich das Tier etwa auf hundert Meter wegtrug von dort, war es nach zehn Tagen wieder an seinem früheren Orte. Leider hatten kurz nachher Spaziergänger das Tier zertreten.

Ich habe in einer früheren Arbeit (18) darauf aufmerksam gemacht, dass die mächtige Entfaltung eines Sinnesorganes bei den Insekten die Entfaltung der Globuli hemmt und dafür die Libellen angeführt. Spätere Beobachter bestätigten diesen Befund.

Ich sehe nun auch etwas Ähnliches bei den Opilionen, wo eine mächtige Entfaltung der beiden Scheitelaugen mit einer viel niedrigeren der Globuli verbunden ist, als dies Spinnen und

Skorpion aufweisen (20). Auf Fig. 66 ist ein Sagittalschnitt durch das eine Auge (au) und das Zentralnervensystem eines Phalangiden abgebildet. Bauchmark (bm) und Gehirn (cg), dem der Spinnen fast gleich, hat sich das grosse Sehorgan auf jeder Seite ein Optikalganglion (og) errungen, das den Spinnen und Skorpionen völlig fehlt und an jenes der Komplexaugen der Hexapoden erinnert. In eine äusserste Zellschicht (a) versenkt sich der in Bündeln aufgelöste Opticus (op) und diese Bündel durchsetzen eine äussere Markmasse (b), bevor sie in eine innere (c) über der Zellrinde des Gehirns gelangen, um dies dann in einzelnen Bündeln durchsetzend in der Markmasse des Gehirns zu enden. Diese hohe Entfaltung des gesamten optischen Apparates geht aber mit nur geringer Entfaltung der unscheinbaren, jederseits paarigen Globuli (gl', gl) einher, mit solchen geringen Globuli, wie sie keine Spinne besitzt und auch ihre Vorfahren, die Skorpione, sie nicht haben. Hier ist also der Zusammenhang zwischen der hohen Entfaltung eines Sinnesorganes und der Geringheit der Globuli klar.

Dasselbe sehen wir dann auch bei den Cephalopoden unter den Mollusken. Hier hat ein mächtig entfaltetes Auge, ähnlich wie bei den Opilionen, sich ein eigenes Ganglion aus der Gehirnmasse nicht nur erworben, sondern sogar die fast gesamte Zellrinde zu einer Sehrinde gestaltet, denn Globuli wie bei anderen Mollusken konnten dadurch gar nicht zur Entfaltung gelangen. Und etwas Ähnliches, sogar in drei Fällen, finden wir bei den Neochordaten, den sogenannten Wirbeltieren. Unter diesen besitzen sowohl die Cyclostomen als auch die Selachier eine Grosshirnrinde, ein nervöses Pallium, indessen dieses bei den Ganoiden und den Teleostiern sich nicht nur nicht weiter entfaltet, was man doch bei jüngeren Formen wohl erwartet hätte, sondern die nervöse, vorher vorhandene Grosshirnrinde konzentriert sich in die sogenannten Basalganglien des Vorhirns. Dafür besitzen die Ganoiden und besonders die Knochenfische viel grössere Augen als die Selachier, oft, wie viele Scomberoiden, geradezu gewaltige optische Sinnesorgane, welche auch im Gehirn höhere Lobi optici verursachen. Das gleiche Bild kehrt bei den Orniden wieder. Bei diesen geradezu immensen Sehern — der Aasgeier findet das stinkende Aas nicht durch sein verkümmertes Geruchsorgan, sondern durch das Gesicht — geht der Geruch fast verloren, wobei die Grosshirnrinde den Reptilien gegenüber keine Fortschritte macht und

sie zieht sich, wenn auch lange nicht in so hohem Grade wie bei den Knochenfischen, in die Basalganglien zurück.

Aber auch die mächtige Entfaltung des Geruchsorganes begünstigt die Entfaltung der Intelligenzsphäre, die Grosshirnrinde der Säugetiere nicht. Erst nachdem das Geruchsorgan sich stark rückgebildet, entfaltet sich bei den Simiern der Grosshirnmantel am mächtigsten und anosmatische Tiere haben bekanntlich eine hochentfaltete Grosshirnrinde.

Damit glaube ich denn auf das Gesetz hingewiesen zu haben, nach dem die besonders hohe Entfaltung eines Sinnesorganes jene der Intelligenzsphären ungünstig beeinflusst oder möglicherweise sogar dafür hindernd im Wege steht.

Es ist dies auch durchaus leicht verständlich, denn ein besonders entfaltetes Sinnesorgan gibt so ungemein klare Eindrücke — dem Menschen unverständliche — dass dann eine weitere Kombination für das Gesehene fast unnötig wird.

Mit dem ersten Auftreten eines Globulus, und mag sein Zustand noch ein so beginnendlicher sein, stellt sich somit jedes Zentralnervensystem auf eine höhere Stufe als vorher es der Fall war. Es fällt schwer, psychologisch hier Grenzen zu markieren und wenn ich jene Zentralnervensysteme zu Beginn dieser Schrift als Reflexnervensysteme bezeichnete, so kann das doch nur im allgemeinen geschehen, denn diese Nervensysteme, ich nenne die der Placophoren, Turbellarien, niederer nicht segmentierten Vermiden überhaupt, das der Branchiopoden, sind ihrem Bau nach doch viel höher gestellt als ein peripheres Zellnetz einer Hydra oder eines anderen Polypen und doch können wir nur bei diesen letzteren von einem eigentlichen Reflexnervensystem im engeren Sinne sprechen. Schon der Nervenring einer Meduse ist ein Schritt weiter vorwärts, und vollends das Nervensystem eines Echinodermen auch ohne Gehirn muss auf eine höhere Stufe der psychologischen Tätigkeit gestellt werden. Es werden sich also unter diesen vielen Nervensystemen ohne Globuli, Reflexnervensysteme im weiteren Sinne des Wortes wohl manche Zwischenstufen bis zu jenen mit Globuli vorfinden, was ich ausdrücklich bemerken möchte. Aber auch ein globuläres Nervensystem kann bei geeigneter Lebensweise zurückkehren auf ursprünglichere Zustände. Ich nenne hier nur *Trombidium*, das wohl noch ein geringes

Rudiment von Globuli besitzt, das noch von den gemeinsamen Arachnoidahnen ererbt ward, dies aber kaum mehr von Bedeutung ist und bei den anderen Milben völlig verschwindet. Parasitismus ist immer die Ursache einer solchen Rückbildung, also die Anpassung an die äusseren Verhältnisse, diesen mächtigsten Faktor bei der Entfaltung der Organismen. So mag es auch den sonst hochorganisierten Hirudineen unter den Gliederwürmern ergangen sein.

Wir müssen also annehmen, dass die Elemente, welche später die Globuli bilden im Zentralnervensystem, sobald dieses sich von dem reinen primären Reflexzustande der Hydra entfernt hat, sich aus früheren Zellen als deren Teilstücken entfalten. Ihre höhere oder geringere Tätigkeit würde dann von ihrer Quantität beeinflusst bis dorthin, wo ein Urhirn sich entfaltet. Dann würde der Sitz dieser Zellen höherer Funktion sich oralwärts konzentrieren, wie bei niederen Gasteropoden etwa, und bei höheren Forderungen des Lebens, bei komplizierten äusseren Verhältnissen zur Globulusbildung hinüberführen.

Das rein reflektorische Nervensystem, das der festsitzenden Polypen, dürfte somit im Tierreiche ein beschränktes sein und im allgemeinen einem Reflexnervensystem im höheren Sinne zumeist Platz gemacht haben. Vielleicht schon bei der Qualle (H. Jordan) und auch das Stocknervensystem des schwimmenden Stockes einer Syphonophore wird vielleicht auf diesem Stadium stehen und die rein reflektorischen der Organ-Individuen beherrschen.

Um Missverständnissen vorzubeugen, möchte ich hier aber noch einmal erörtern, was ich unter primärreflektorisch verstehe. Ist eine Sinneszelle durch eine Ganglienzelle mit einer motorischen Endigung verbunden — dies schematisch gedacht —, so wird auf eine Einwirkung von aussen auf die Sinneszelle vermittelt der Ganglienzelle durch eine Muskelaktion — könnte ja auch eine drüsige sein — geantwortet. Dies nenne ich primär reflektorisch. Dies dürfte bei einem Polypen der Fall sein. Sobald aber die Ganglienzelle sich weiter differenziert, teilt sie sich — phylogenetisch — in zwei Tochterzellen, die nun beide sich nicht nur in die frühere Funktion der Mutterzelle teilen, was eben eine Arbeitsteilung bedeutet, sondern eine der Tochterzellen kann

auch höher funktioniert sein. Dabei ist diese Zelle nur mit der anderen Ganglienzelle verbunden. Es kann schon diese erstere Zelle eine Bewusstseinszelle im primärsten Sinne sein. Nun wird damit die reflektorische Funktion dieses schematischen Nervensystems eine kompliziertere. Es kann durch die physiologische Ausschaltung der Bewusstseinszelle zwar noch immer eine primär reflektorische Tätigkeit einsetzen, doch kann dies auch erst nach Eingreifen der Bewusstseinszelle erfolgen. Hier brauchen wir aber darum noch keinen spezialisierten Reflex anzunehmen. Dies erfolgt vielmehr, wenn zwischen die beiden Ganglienzellen nicht von der Bewusstseinszelle her, sondern durch Teilung von der anderen, zwei andere Zellen sich einschieben. Nun erfolgt erst ein spezialisierter Reflex im Sinne Jordans. Es läßt sich dieses Bild dann weiter ausbauen, bis zum spezialisiertesten Nervensystem, bei dem ja eine unbewusste acceleratorisch-retardierende Funktion der Willkür nicht unterworfenen Organe von bewussten Handlungen sich indes findet. Es wäre dies auch nur eine weitere Stufe und die Differenzierung der Bewusstseinszelle zu weiteren Einheiten würde das Bild noch komplizierter gestalten.

Damit glaube ich, wird, um Missverständnissen vorzubeugen, das Reflektorische nur im primären Sinne zu verwenden sein.

Heidelberg, im Herbst 1912.

### Literaturverzeichnis.

1. A l t e n , v. H.: Zur Phylogenie des Hymenoptereengehirns. Jenaische Zeitschr. f. Naturwiss., Bd. XLVI, 1910.
2. B ö h m i g , L.: Beiträge zur Kenntnis des Zentralnervensystems einiger pulmonaten Gasteropoden. Diss. Leipzig 1883.
3. B u c h h o l z , R.: Bemerkungen über den histologischen Bau des Zentralnervensystems der Süßwassermollusken. Arch. f. Anat. u. Physiol. 1863.
4. C h é r o n , J.: Recherches pour servir a l'histoire d. système nerveux des Cephalopodes dibranchiaux. Annales Sc. nat., V Ser., Zoolog., Tom. V, 1866.
5. D i e t l , M. J.: Untersuchungen über die Organisation des Gehirns wirbelloser Tiere. I. Abt. Sitzungsber. d. Akad. d. Wiss. zu Wien, Bd. LXXVII, 1878.
6. F r a i p o n t , J.: Recherches s. l. système nerveux central et périphérique d. Archiannelides. Arch. de Biolog., Tom. V, 1884.

7. Garjaeff, W.: Structure histologique d. syst. nerveux central d'Octopus vulgaris. Travaux d. l. Soc. des Naturalistes à l'Université de Charkow, Tom. XLIII. 1909.
8. Grobben, C.: Zur Kenntnis der Morphologie und der Verwandtschaftsverhältnisse der Cephalopoden. Arb. a. d. zoolog. Institut zu Wien, Bd. VII, 1886.
9. Haller, B.: Zur Kenntnis der Muriciden. Denkschr. d. Wiener Akad. d. Wiss. Math.-naturwiss. Cl., Bd. XLV, 1882.
10. Derselbe: Untersuchungen über meine Rhipidoglossen I. Morphol. Jahrb., Bd. IX, 1883.
11. Derselbe: Untersuchungen über meine Rhipidoglossen II. Ebenda, Bd. XI, 1885.
12. Derselbe: Beiträge zur Kenntnis der Textur des Zentralnervensystems höherer Würmer. Arb. a. d. zoolog. Institut zu Wien, Bd. VIII, 1889.
13. Derselbe: Die Anatomie von Siphonaria gigas. Ebenda, Bd. X, 1892.
14. Derselbe: Studien über docoglosse und rhipidoglosse Prosobranchier. Leipzig 1894.
15. Derselbe: Beiträge zur Kenntnis der Morphologie von Nautilus pompilius. Jenaische Denkschr., Bd. VIII, 1895 (Semons Forschungsreisen).
16. Derselbe: Beiträge zur Kenntnis der Placophoren. Morphol. Jahrb., Bd. XXI, 1894.
17. Derselbe: Über Oliva peruviana. Jenaische Zeitschr. f. Naturwiss., Bd. XL, 1905.
18. Derselbe: Über den allgemeinen Bauplan des Tracheatensyncerebrums. Arch. f. mikr. Anat., Bd. LXXV, 1905.
19. Derselbe: Über die Atmungsorgane der Arachnoiden. Ebendort Bd. LXXIX, 1912.
20. Derselbe: Über das Zentralnervensystem des Skorpions und der Spinne. Ebendort, Bd. LXXIX, Abt. I, 1912.
21. Henschmann, A.: The origin and development of the Central Nervous System in Limax murinus. Bull. Mus. Comp. Zoolog. Harvard, College, V. XX.
22. Jakubski, A.: Zur Kenntnis des Gliagewebes im Zentralnervensystem der Mollusken. Verh. d. 8. internat. Zoolog.-Kongresses Graz 1910.
23. Ihering, v. H.: Vergleichende Anatomie des Nervensystems und Phylogenie der Mollusken. Leipzig 1877.
24. Derselbe: Über die Verwandtschaftsbeziehungen der Cephalopoden. Zeitschr. f. wiss. Zoolog., Bd. XXXV.
25. Joyeux-Laffaie, J.: Organisation et développement de l'Oncidie. Arch. d. Zool. expér. et gén., V. X, 1882.
26. Jonescu, C. N.: Vergleichende Untersuchungen über das Gehirn der Honigbiene. Jenaische Zeitschr. f. Naturwiss., Bd. XLV, 1909.
27. Jordan, H.: Über reflexarme Tiere. Zeitschr. f. wiss. Zoolog., Bd. C, 1912.
28. Lacaze-Duthiers, H. de: Du système nerveux de Mollusques Gastéropodes Pulmonés aquatiques. Arch. Zoolog. expér. et gén., S. 1, T. I.

29. Lenhossék, v. M.: Histologische Untersuchungen am Schlappen der Cephalopoden. Arch. f. mikr. Anat., Bd. XLVII, 1896.
  30. Merton, H.: Über die Retina von Nautilus und einiger dibranchen Cephalopoden. Zeitschr. f. wiss. Zoolog., Bd. LXXIX, 1905.
  31. Nabias de: Recherches sur le système nerveux des Gastéropodes Pulmonés aquatiques. Travaux labor. Soc. sc. et station zoolog. Arcachon, 1899.
  32. Owen: Memoir on the Pearly Nautilus. London 1832.
  33. Owsjanikow, Ph. und Kowalewsky, A.: Über das Zentralnervensystem und das Gehörorgan der Cephalopoden. Mem. d. l'Acad. d. Sc. de St. Petersburg, VII Ser., Tom. XI, 1868.
  34. Pelseneer, P.: Système nerveux centr. d. Cephalopodes. Arch. d. Biologie, Tom. VIII, 1888.
  35. Derselbe: Études sur les Gasteropodes pulmonés I. Mém. des membres de l'Acad. de Belquie, Tom. LIV, 1901.
  36. Plate, L.: Die Oncidiiden. Zoolog. Jahrb., Bd. VII.
  37. Retzius, G.: Biologische Untersuchungen. N. F. II.
  38. Rohde, E.: Histologische Untersuchungen über das Nervensystem der Chaetopoden. A. Schneiders zoolog. Beiträge, Bd. II, 1887.
  39. Sarasin, P. und Fr.: Aus der Entwicklungsgeschichte der Helix Waltoni. Ergebn. naturw. Forschungsreisen auf Ceylon in den Jahren 1884—1886. Wiesbaden 1888.
  40. Schmidt: Studien zur Entwicklungsgeschichte der Pulmonaten. Diss. Dorpat 1891.
  41. Solbrig, A.: Über die feinere Struktur der Nervenlemente bei den Gasteropoden. Leipzig 1872.
  42. Smidt, H.: Über die Darstellung der Begleit- und Gliazellen im Nervensystem von Helix mit der Golgimethode. Arch. f. mikr. Anat., Bd. LV, 1900.
  43. Stantschinsky, W.: Zur Anatomie und Systematik der Gattung Oncidium. Diss. Naumburg a. S. 1907.
  44. Stieda, L.: Studien über den Bau der Cephalopoden. Zeitschr. f. wiss. Zoolog., Bd. XXVI, 1874.
  45. Veratti, E.: Ricerche sul sistema nervoso dei Limax. Mem. Inst. Lomb. Sc. Milano, V. IX, 1900.
  46. Walter, G.: Mikroskopische Studien und das Zentralnervensystem wirbelloser Tiere. Bonn 1863.
  47. Wissel, v. K.: Beiträge zur Anatomie der Gattung Oncidiella. Zoolog. Jahrb., Suppl. IV, 1898.
-



**Erklärung der Abbildungen auf Tafel XIV—XIX.**

## Allgemeine Bezeichnungen.

cg = Cerebralganglion.	gb = Brachialganglion.
pg = Pedalganglion.	gp = Pedalganglion.
plg = Pleuralganglion.	na = Nucleus acusticus.
gsp = Supraösophagealganglion.	ac = Nervus acusticus.
gsb = Subösophagealganglion.	tn = Tentakelnerv.
heig = hinteres Eingeweideganglion.	tk = dessen Kern.
g. pv = Pleurovisceralganglion.	op = Opticus.
veig = vorderes Eingeweideganglion.	nb = Brachialnerven.
c. veig = Commissur der vorderen Eingeweideganglien.	cb = deren cerebrale Wurzeln.
cc = Cerebralkommissur.	n = cerebrale Kommissur der vorderen Eingeweideganglien.
gl = Globularkommissur.	np = Nervus pallialis.
cp = Pedalkommissur.	nv = Nervus visceralis.
cv = Visceralkommissur.	cs = Commissura superior.
ac = Nervus acusticus.	ca = Commissura anterior.
gl = Globulus.	cm = Commissura media.
gr = Globulusrinde.	cp = Commissura posterior.
gm = Globulusmark.	c. lv = Commissura longitudinalis ventralis.
gb = Globulusbündel.	c. cb = Commissura cerebro-brachialis.
sg, vg = Vereinsgebiet.	c. cv = Commissura cerebro-visceralis.
1—8 = Cerebralnerven.	g = Ganglion pedunculi.
gz = Ganglienzelle.	
glz = Gliazelle.	
c <sup>1</sup> —c <sup>4</sup> = erster bis vierter Abschnitt des Cerebralganglions.	

**Tafel XIV.***Helix pomatia* L.

- Fig. 1. Frontalschnitt durch das Gehirn. i = frontaler Teil des medianen motorischen Gebietes; a = innerer, b = äusserer hinterer Abschnitt desselben. (Vergr.  $\frac{2}{4}$ , Reichert.)
- Fig. 2. Gleicher Schnitt weiter ventralwärts. vz = vordere mediane Riesenzelle.
- Fig. 3. Gleicher Schnitt ganz ventralwärts, aber stärker vergrössert. (Vergr.  $\frac{3}{4}$ , Reichert.)
- Fig. 4. Schräger Querschnitt durch den Globulus. (Vergr. wie zuvor.)
- Fig. 5. Stark vergrössertes Stück aus der Globulusrinde. cn = zentrales Nervenetz. (Vergr.  $\frac{4}{8}$ , Reichert.)
- Fig. 6. Horizontalabschnitt durch den äusseren hinteren Abschnitt des medianen motorischen Gebietes. (Vergr.  $\frac{4}{8}$ , Reichert.)

- Fig. 7. Grosse Ganglienzelle aus dem vorderen Teil des motorischen Mediangebietes, wobei der eine Fortsatz (f.cv) in die Visceralkommissur, der andere in die Cerebralkommissur gerät, sich dort mit einem anderen Fortsatz mehrfach verbindend. Vitale Methylenfärbung. (Vergr.  $\frac{4}{8}$ , Reichert.)
- Fig. 8. Zwei miteinander sich direkt verbindende kleinere Ganglienzellen. Ebenso und dieselbe Vergrößerung.
- Fig. 9. Vier miteinander sich direkt verbindende kleine Ganglienzellen aus der ventralen Seite des Cerebralganglions. f = periphere Achsenfaser in den ersten Nerven. Ebenso und dieselbe Vergrößerung.

#### Tafel XV.

*Limax cinereo-niger* (maximus, L.).

- Fig. 10. Horizontalschnitt durch das Gehirn. (Vergr.  $\frac{2}{4}$ , Reichert.)
- Fig. 11. Frontalschnitt durch die linke Hirnhälfte.
- Fig. 12. Ebenso, doch weiter ventralwärts.
- Fig. 13. Schnitt durch den Globulus. (Vergr.  $\frac{4}{8}$ , Reichert.)
- Fig. 14. Frontalschnitt durch die rechte Gehirnhälfte.
- Fig. 15. Ebenso, doch mehr ventralwärts.
- Fig. 16. Ebenso, doch noch weiter ventralwärts unterhalb des Globulus.

#### Tafel XVI.

- Fig. 17—20 *Limax cinereo-niger*, Fig. 21—26 *Arion empiricorum*, Fer., Fig. 27 *Helix*.
- Fig. 17. Horizontalschnitt durch die rechte Gehirnhälfte und die hintere Hälfte des Pleuralganglions. gy; c.veig = Kommissur zu den vorderen Eingeweideganglien (Buccalganglien).
- Fig. 18. Sagittalschnitt durch das Gehirn innen vom Globulus, so, dass das Globulusmark (gm) noch getroffen ist.
- Fig. 19. Ebenso, doch weiter medianwärts vom vorigen Schnitt, den ganzen zweiten Nerven treffend.
- Fig. 20. Aus einem Querschnitt des frontalen Teiles vom medianen motorischen Gebiet. (Vergr.  $\frac{4}{8}$ , Reichert.)
- Fig. 21. Frontaler Schnitt durch die linke Gehirnhälfte, so, dass der frontale Teil des medianen motorischen Gebietes (i) und der Globulus getroffen ward.
- Fig. 22. Ebenso, doch weiter ventralwärts.
- Fig. 23. Sagittalschnitt entlang des Globulus und der hinteren Hälfte des Gehirns.
- Fig. 24. Ebenso, doch weiter medialwärts. ow = obere, und untere Wurzel des zweiten Cervikalnerven.
- Fig. 25. Grosse Ganglienzelle aus einem vitalgefärbten Methylenpräparat. (Vergr.  $\frac{4}{8}$ , Reichert.)
- Fig. 26. Sagittaler Schnitt aus dem Globulus und der nach hinten anliegenden Rinde. (Vergr.  $\frac{2}{6}$ , Reichert.)
- Fig. 27. *Helix*. Multipolare zentrale Ganglienzelle mit zwei anliegenden Gliazellen. Schnitt. (Vergr.  $\frac{4}{8}$ , Reichert.)

## Tafel XVII.

Fig. 28—31 *Oliva peruviana* Lam.

- Fig. 28. Frontaler Schnitt, wobei der obere Teil des Globulus (gr) und die Acusticuswurzel (ac) getroffen ward.
- Fig. 29. Ebenso, folgt bald auf den obigen Schnitt.
- Fig. 30. Ebenso, doch von der linken Hirnhälfte, wobei der laterale Teil des Globulus getroffen ward. bl = Bulbus der Kopfnerven.
- Fig. 31. Dieser Schnitt ist von einer anderen Serie mit der horizontalen Schnittrichtung von oben nach unten und frontalwärts.
- Fig. 32. *Oncinella spec.?* Querschnitt durch die rechte Gehirnhälfte. (2mal so stark vergrössert wie die obigen Bilder.)
- Fig. 33. *Nacella vitrea*, Philippi. Querschnitt durch das Cerebralganglion beim Abgang des Opticus (op). Vergrößerung wie zuvor.
- Fig. 34. *Siphonaria albicans* Quoy et Gaimard. Querschnitt durch das rechte Cerebralganglion. Vergrößerung wie zuvor.
- Fig. 35. *Cypraea histrio* L. Querschnitt durch das Cerebralganglion. nw = Nervenwurzel. Vergrößerung wie zuvor.
- Fig. 36. *Cypraea histrio*. Ein Stück aus der Globularrinde. (Vergr.  $\frac{2}{6}$ , Reichert.)
- Fig. 37. *Murex brandaris* L. Globularrinde. (Vergr.  $\frac{2}{6}$ , Reichert.)
- Fig. 38. *Murex brandaris* L. Aus einem Querschnitt zwischen den beiden Cerebralganglien. (Vergr.  $\frac{4}{6}$ , Reichert.)
- Fig. 39. *Murex brandaris* L. Querschnitt durch das vordere Ende der Cerebralganglien. (Vergr.  $\frac{3}{4}$ , Reichert.)
- Fig. 40. *Murex brandaris* L. Schräg nach ventral und hinten, dann nach links geneigter Schnitt durch die Cerebralganglien. (Vergr.  $\frac{3}{4}$ , Reichert.)
- Fig. 41. *Paludina vivipara* L. Nach links und unten geneigter Horizontalschnitt durch die Cerebralganglien. (Vergr.  $\frac{2}{4}$ , Reichert.)

## Tafel XVIII.

*Eledone moschata* Lam.

- Fig. 50. Querschnittstück aus der dorsalen Hälfte des Pleurovisceralganglions. a = äussere Faserlage; b = Schicht der grossen, c = jene der kleinen Ganglienzellen; m = Mark. (Vergr.  $\frac{3}{6}$ , Reichert.)
- Fig. 51. Querschnittstück aus dem vierten Cerebralganglion-Abschnitt. a = äussere Faserlage; b = Schicht der grossen, c = der der kleinen Ganglienzellen; m = Mark. (Vergr.  $\frac{2}{8}$ , Reichert.)
- Fig. 52. Gleiches Stück aus dem zweiten Abschnitt des Cerebralganglions. Bezeichnungen wie zuvor. (Vergr.  $\frac{4}{6}$ , Reichert.)
- Fig. 53. Aus einem Sagittalschnitte den Übergang der dorsalen Rinde des ersten Cerebralabschnittes c<sup>1</sup> in den zweiten c<sup>2</sup> zeigend. ng = Neurogliahülle mit eingelagerten Blutgefässen. (Verg.  $\frac{2}{6}$ , Reichert.)
- Fig. 54. Ein kleines Stück aus dem Präparat auf Fig. 50, stark ( $\frac{2}{9}$  Imm., Reichert) vergrössert.

## Tafel XIX.

Ele done moschata Lam.

- Fig. 55. Querschnitt durch den ersten Cerebralabschnitt  $c^1$  und das Brachialganglion. Einige Ganglienzellen sind nach Golgischen Präparaten eingetragen.  $k$  = Kerne der Brachialnerven.
- Fig. 56. Gleicher Schnitt, doch etwas weiter hinten durch die Commissura cerebro-brachialis ( $c. cb$ ).
- Fig. 57. Horizontalschnitt unterhalb des Ösophagus durch das ganze zentrale Nervensystem, doch etwas schief von links nach rechts gesenkt.
- Fig. 58. Querschnitt durch den Acusticuskern ( $na, na'$ ) in der Gegend der vorderen Opticuskommissur.
- Fig. 59. Querschnitt durch den dritten ( $c^3$ ) und vierten Abschnitt ( $c^4$ ) des Cerebralganglions und das Pleurovisceralganglion ( $gpv$ ). Doch sind die Nervenwurzeln nach drei Schnitten kombiniert.
- Fig. 60. Gleicher Schnitt durch das Pleurovisceralganglion weiter hinten wie der vorige.
- Fig. 61. Ebenso, doch noch weiter nach hinten.
- Fig. 62. Vier Sagittalschnitte durch das ganze zentrale Nervensystem mit A neben dem Ösophagus beginnend nach seitwärts fortschreitend. In D = Blutgefäß schwarz.
- Fig. 63. Querschnitt durch den Acusticuskern.  $na$  = mittlerer,  $na'$  = rechter lateraler Kernteil.
- Fig. 64. Ele done. Auf einem Horizontalschnitte das Verhältnis des Sehganglions ( $sg$ ) zum vierten Abschnitt des Cerebralganglions ( $c^4$ ) und zum Retinalganglion ( $rg$ ) zeigend. Einige Zellen sind nach Golgipräparaten eingetragen.
- Fig. 65. Aus einem Sagittalschnitt die Vermengung der cerebralen Wurzeln ( $cb, cb'$ ) des Brachialnerven mit dessen Plexus ( $nb$ ) zeigend.
- Fig. 66. Troglus spec.? Auge ( $au$ ) und Zentralnervensystem  $cg$  +  $bm$  sagittal geschnitten.  $op$  = Opticus;  $og$  = Opticusganglion;  $gl$  = Globuli im Cerebralganglion ( $cg$ );  $bm$  = Bauchmark;  $oe$  = Ösophagus.
-

## Bemerkungen zu der Arbeit Aurel von Szily: Über die Entstehung des melanotischen Pigments im Auge der Wirbeltierembryonen und in Choreoidealsarkomen.<sup>1)</sup>

Von

Dr. med. E. Meirowsky, Cöln a. Rh.

In der obengenannten Arbeit hat von Szily S. 21 (des Sonderabdrucks) meine Beweise für die Entstehung des Melanins im Pigmentepithel als „recht armselig“ und meine technischen Leistungen „als wenig vertrauenerweckend“ bezeichnet. Eine solche Behauptung ist imstande, den Wert und die Bedeutung meiner Arbeiten zur Pigmentfrage in den Augen der engeren und weiteren Fachkollegen, denen meine Originalarbeiten unbekannt sind, herabzusetzen. Es ist deshalb am Platz, gegen ein solches Vorgehen Verwahrung einzulegen. Ist es an und für sich in Deutschland nicht üblich, in wissenschaftlichen Publikationen eine die persönliche Ehre herabsetzende Bemerkung zu machen, so ist das in diesem speziellen Falle um so verwunderlicher, als von Szily nicht etwa gegen meine Resultate polemisiert, sondern sie bis auf geringfügige Abweichungen bezüglich der Benennung der nukleogenen Muttersubstanz des Pigments vollinhaltlich bestätigt. Es setzt den Wert seiner Arbeit gewiss nicht herunter, dass ich meine Befunde über die nukleogene Bildung des Pigments der Haut schon im Jahre 1906, also fünf Jahre vor ihm, bezüglich der Entwicklung des Pigments des Auges drei Jahre vor ihm (nicht 1910, wie er behauptet, sondern 1908) festgelegt habe. Was nun die beanstandeten Beweise bezüglich des Retinapigments betrifft, so zeigen die Fig. 277—281 meiner Monographie auf Taf. VIII die vorzüglich gelungene Fixierung der Retina und die nukleogene Entwicklung des Retinapigments am Rinderembryo.

An diesem Objekt ist mir die Fixierung und Färbung der Retina in ausgezeichneter Weise gelungen und deshalb wurde es zur Lösung unseres Problems allein von mir benutzt. Wenn man bedenkt, dass ich meine Arbeit nicht wie v. Szily in staat-

<sup>1)</sup> Archiv für mikroskopische Anatomie, 77. Band, 1911.

lichen Universitätsinstituten, sondern in Graudenz (Westpreussen) neben dem Getriebe einer grossen Praxis ausgeführt habe, so wird man mein offenes Geständnis, dass meine Versuche am bebrüteten Hühnerei misslingen, anerkennen und es bedauerlich finden müssen, dass es zu einem meine wissenschaftliche Ehre herabsetzenden Angriff benutzt wird. Ausdrücklich sei noch darauf aufmerksam gemacht, dass v. Szily in seiner Arbeit mit keinem Worte meine Beobachtung an der Choreoidea des Rindes erwähnt, obwohl ich hier in exakter Weise an vorzüglichen Präparaten in 38 Bildern die Entwicklung des Pigments aus der farblosen, aus dem Kern stammenden „pyrenoiden“ (= pyrenin-ähnlichen) Substanz bewiesen habe (nicht pyronoide = pyronin-ähnliche (!) Substanz, wie v. Szily in Verkennung der Bedeutung des Wortes Pyrenin und der Endsilbe „oid“ sagt). Auch die 276 übrigen Abbildungen meiner Monographie, die ich grösstenteils auf Grund eigener Untersuchungen erbracht habe, beweisen, dass v. Szily kein Recht hat, meine Technik als „wenig vertrauenerweckend“ zu bezeichnen. Ich überlasse die Beurteilung der Handlungsweise des Herrn v. Szily den Fachkollegen.

Aus der anatomischen Anstalt des Carolinischen Institutes in Stockholm.

## Untersuchungen über die Anatomie und Entwicklung des peripheren Nervensystems bei den Selachiern.

Von  
Erik Müller.

Hierzu Tafel XX—XXVIII.

Die folgenden Blätter beabsichtigen, einen Beitrag zu der Morphologie des Nervensystems zu liefern. Das periphere Nervensystem, welches hier behandelt wird, dasjenige eines Selachiers, ist in vielen Beziehungen einfacher gebaut als dieselben Organe bei den höheren Wirbeltieren. Andererseits bietet es schon die Rätsel, deren Lösung die Forschung auf diesem Gebiete gegenwärtig beschäftigt: die Plexusbildungen, das Verhältnis zwischen Muskel und Nerv, alles Fragen, welche mit dem viel debattierten Probleme über die Entstehung des peripheren Nervensystems zusammenhängen. Ein Umstand, welcher ganz besonders geeignet ist, die Untersuchung der berührten Fragen zu erleichtern und einen grossen Vorzug gegenüber den Verhältnissen bei den höheren Vertebraten darstellt, ist der, dass die Muskelanlagen während der ersten Entwicklung von epithelialem Baue sind. Hierdurch sowohl wie durch die Klarheit und Einfachheit der histologischen Bilder von den Selachierkeimen wird die allerdings auch hier schwierig zu beurteilende Frage über die Beziehungen zwischen den Muskelanlagen und den embryonalen Nerven leichter in Angriff genommen als bei den höheren Tieren.

Die Aufgabe, eine Anatomie des Nervensystems der Selachier im erwachsenen und embryonalen Zustande klarzulegen, wird wesentlich dadurch erschwert, dass die Nerven in beiden Fällen schwierig darzustellen sind. Das periphere Nervensystem des erwachsenen Haies bildet ein Zwischending zwischen dem makro- und mikroskopischen Gebiete, welches sich weder durch einfache Messerzergliederung noch durch die gewöhnlichen histologischen Methoden darstellen lässt. Hier sind andere Methoden notwendig.

Ich habe wie bei früheren Gelegenheiten die Essigsäure-Osmium-Methode gebraucht und bin überzeugt, dass man durch diese Methode einen genügenden Einblick in die größeren Verhältnisse gewinnt. Noch wichtiger ist es aber, dass wir durch die vorzügliche Methode von Bielschowsky die Möglichkeit erhalten haben, die embryonalen Nerven von ihrem ersten Anfange bis zum fertigen Zustande verfolgen zu können. Hierdurch kann man nicht nur die Entwicklung studieren, sondern auch die Befunde mit der Essigsäure-Osmium-Methode, von dem erwachsenen Zustande gewonnen, wesentlich vervollständigen.

Die Bielschowsky-Methode ist für das Studium der Entwicklung der Nerven bei den Selachiern schon von Paton mit gutem Erfolge gebraucht worden. Dieser Forscher hat aber nur die frühesten Stadien der Nerven bei Embryonen von 5—14 mm Länge untersucht. Meine Untersuchungen fangen an, wo diejenigen von Paton endigen, und beschäftigen sich dann mit den späteren bis zu den erwachsenen Zuständen. Ich habe die Untersuchungen mit den Nerven der paarigen Flossen angefangen und bin von hier aus zu den Nerven der Körperwand und der unpaarigen Flossen übergegangen. Die Gesamtheit dieser Nerven bildet den Gegenstand des folgenden Berichtes. Die Gehirnnerven, die occipitalen und cervicalen Nerven habe ich nicht berücksichtigt.

Das Material der vorliegenden Untersuchung stammt von unserer zoologischen Station Kristineberg in Bohuslän. Ich benutze die Gelegenheit, dem Direktor der Station, Herrn Prof. Dr. H. J. Theel, sowie dem Vorstand der Station, Herrn Dr. H. J. Östergren, meinen herzlichsten Dank auszusprechen für all das Wohlwollen und die Dienste, die mir bei der Materialsammlung und der Bearbeitung auf der Station geleistet worden sind.

### **Die Myomeren und Nerven der Körperwand.**

Ehe ich zu meinem eigentlichen Thema, der Entwicklung der Nerven, übergehe, wird es notwendig sein, eine Übersicht über das Verhältnis der Myomeren und Nerven im ausgewachsenen Zustande zu geben. Um die Entwicklung zu verstehen, ist es nämlich notwendig, im Gedächtnis zu haben: 1. den komplizierten Verlauf der Myomeren und ihre Einteilung in Unterabteilungen durch längs verlaufende Septa, 2. den Verlauf der Nerven im Verhältnis zu diesen.



Die Einteilung des Seitenmuskels wird von verschiedenen Autoren verschieden gemacht. Joh. Müller unterscheidet eine dorsale und eine ventrale Abteilung, welche durch ein Septum von der Seitenlinie nach der Wirbelsäule voneinander geschieden werden. Zu dieser Auffassung bekennen sich Fürbringer, Maurer, Rabl, Göppert und Kaestner.

Nach Humphry besteht der Seitenrumpfmuskel aus vier Längsstreifen: dem medio-dorsalen, dem latero-dorsalen, dem latero-ventralen und dem medio-ventralen. Sie sind voneinander durch längslaufende Septa getrennt und unterscheiden sich weiter durch den verschiedenen Verlauf der geknickten Myomeren. Innerhalb der medio-dorsalen Abteilung bilden die Myomeren sehr spitzige, kaudalwärts offene Winkel, in der latero-dorsalen Zone verlaufen sie ventral- und kranialwärts, um dann an der Seitenlinie umzubiegen und in der latero-ventralen Abteilung ventral- und kaudalwärts zu verlaufen. Innerhalb der medio-ventralen Abteilung verlaufen sie wieder kranialwärts, um in den am meisten medialwärts belegenen Teilen wieder kaudalwärts umzubiegen.

Gestützt auf die Innervationsverhältnisse teilt Wikström den Seitenmuskel in eine dorsale, eine laterale und eine ventrale Abteilung. Die Teilung des lateralen Muskels in einen ventralen und einen dorsalen Teil ist nebensächlich.

Meine Erfahrungen über die Nerven des ausgewachsenen Tieres wie deren Entwicklung haben mich gelehrt, dass die Innervationsverhältnisse für die Einteilung nicht zu brauchen sind. Ausschlaggebend sind nur die rein anatomischen Verhältnisse. Wie Joh. Müller teile ich zuerst den Muskel in zwei Hauptabteilungen, eine ventrale und eine dorsale, welche durch das mächtige horizontale Septum von der Seitenlinie nach der Wirbelsäule getrennt sind. Diese Teile müssen dann in Unterabteilungen getrennt werden, und in bezug auf diese folge ich der Einteilung von Humphry und unterscheide also den medio-dorsalen, den latero-dorsalen, den latero-ventralen und den medio-ventralen Abschnitt des Seitenmuskels. Für die nähere Beschreibung weise ich auf meine Abhandlung „Muskeln und Nerven der Brustflosse etc.“ hin. Die latero-ventrale und die latero-dorsale Abteilung fasse ich unter der Benennung des lateralen Muskels zusammen.

Über den Verlauf und die Verästelung der dorsalen Spinalnervenäste sind die Angaben spärlich und unvollständig. Nach

Stannius verlaufen die dorsalen Äste der Spinalnerven bei den Fischen längs der oberen Bogen der Wirbel und später auf den an den Flossenträgern befestigten tiefen Flossenmuskeln aufwärts zum Rücken. Während dieses Verlaufes gibt jeder Ast feine Zweige ab, sowohl für den Rückenteil des Seitenmuskels, wie für die tiefen Flossenmuskeln. Von besonderem Interesse ist seine Angabe, dass alle dorsalen Äste durch einen Längsstamm verbunden werden, welcher auf den tiefen Muskeln gelegen ist.

Nach Fürbringer besteht ein Unterschied in der Innervation der dorsalen Rumpfmuskulatur zwischen den Selachiern und den höheren Wirbeltieren darin, dass bei den ersteren die betreffenden Nervenzweige teils von den dorsalen, teils von den ventralen Ästen der Spinalnerven abgehen, während bei den höheren Wirbeltieren alle diese Äste auf die Rami dorsales der Spinalnerven konzentriert sind.

Wikström liefert keine besondere Beschreibung der dorsalen Äste trotz seiner Angabe, dass die von ihm vorgeschlagene Muskeleinteilung auf den Innervationsverhältnissen basiert.

Nach P. Mayer, welcher die dorsalen Nerven im ausgewachsenen Zustande bei *Zygaena*, *Scyllium*, *Mustelus* und *Centrina* untersuchte, verbinden sich die dorsalen Äste durch Anastomosen miteinander in einer Weise, welche nach den verschiedenen Regionen und Ästen ziemlich viel variiert. Die dorsalen Äste sind weiter durch längslaufende Sammelstämme, die Collectoren, miteinander verbunden. Ein solcher Längsstamm liegt dicht an der Medianlinie und verbindet sämtliche dorsalen Äste miteinander. Im Gebiete der Flossen werden zwei solche Collectoren gefunden: der eine von diesen liegt ausserhalb der Flosse, während der andere, in der Flosse selbst gelegen, über die Basalstücke der Knorpel hin verläuft. Innerhalb der Flosse weisen die Nerven reichliche Plexusbildungen auf.

Der allgemeine Verlauf der ventralen Äste der Spinalnerven ist gut bekannt. Die Nerven verlaufen erst im Gebiete des latero-ventralen Muskels innerhalb seines Myomers, dann ziehen sie, in die medio-ventralen Muskelgebiete gelangt, schräg über die Myomere, in der Weise, dass sie erst nur über einen Myomer, dann aber, je weiter kaudalwärts, über zwei, drei oder mehrere ziehen. In dem medialsten Teile des medio-ventralen Muskels folgen sie wieder den Myomerengrenzen, verbinden sich aber hier durch mehrere Anastomosen miteinander.

Zu dem ventralen Gebiete gehört auch der Nervenstamm, welcher von v. Davidoff zuerst entdeckt und *N. collector* genannt ist. v. Davidoff beschreibt ihn in folgender Weise. Der erste Nerv der Bauchflosse nimmt vor seiner Teilung in einen ventralen und dorsalen Ast einen längslaufenden Stamm auf, welcher so zustande kommt, dass er als Ast eines achten vor dem ersten Flossenerv gelegenen Spinalnerven beginnt und dann eine Anzahl von sieben solchen in sich aufnimmt, während er feine Zweige medialwärts zu den Bauchmuskeln absendet.

Bei einer Untersuchung über die Entwicklung der Spinalnerven bei den Selachiern sind vor allem folgende Punkte zu berücksichtigen: 1. die Entstehung der Dysmetamerie in dem ventralen Teile, 2. das Wesen der Sammelstämme sowohl in dem dorsalen wie in dem ventralen Gebiete der Spinalnerven.

### **Die Entwicklung der Myotome und Nerven in der Körperwand des *Acanthias vulgaris*.**

Man hat seine Aufmerksamkeit beim Studium der Entwicklung der Myotome vor allem auf die muskelbildenden Teile gerichtet. Das Wachsen ventral- und dorsalwärts ist auch genügend durchstudiert. Für die Entstehung der Längsstreifen und im Zusammenhang hiermit für die Entstehung der zickzackförmigen Biegungen hat man aber weniger Interesse gehabt. Es wird sich aber zeigen, dass für das Verstehen der Nervenentwicklung diese Biegungen von grosser Bedeutung sind.

Das Material meiner Untersuchung bilden Embryonen von *Acanthias vulgaris* von einer Länge zwischen 12 und 50 mm. Bei den jüngsten Embryonen von 12 bis 15 mm Länge verlaufen die Myotome ungefähr sagittal. Das dorsale Ende reicht zu einer Ebene durch die dorsale Fläche des Medullarrohres, das ventrale Ende bis zu einer Ebene durch die ventrale Fläche der Aorta. Sie zeigen schon eine winkelförmige Biegung mit kaudalwärts geöffnetem Winkel. Die Nerven sind gut entwickelt, verlaufen lateral und etwas ventralwärts und verbinden sich mit den Myotomen, auf deren medialer Fläche, entsprechend der Winkelspitze desselben (Fig. 6). Von hier zerstreuen sich die Nervenfasern sowohl dorsal- wie ventralwärts eine kleine Strecke längs der medialen Wand des Myotoms ohne die Enden zu erreichen. Gewisse Nervenfasern scheinen sich direkt mit den Myotomzellen zu verbinden.

Bei einem Embryo von 18 mm sind die Myotome stumpfwinklige Gebilde. Die dorsalen und ventralen Teile sind breite Platten mit parallelen Rändern. Sie sind ungefähr symmetrisch angeordnet und gleich stark im Umfange. Die dorsalen und ventralen Nerven sind gut ausgebildet, verlaufen ganz wie ihre Myotomanteile ventral- resp. dorsalwärts und etwas kaudalwärts, reichen jedoch nicht bis zu den Enden der Myotome. Die Teilungsstellen der motorischen und sensiblen Wurzeln der Nerven entsprechen den Biegungswinkeln der Myotome. Jeder Nerv entspricht also genau jeder Myotomhälfte.

Mit der weiteren Entwicklung bei Embryonen von 23 mm Länge findet nun die charakteristische zickzackförmige Biegung der Myotome ganz symmetrisch in dem ventralen und dem dorsalen Teile statt. Auf beiden Stellen machen nämlich die Myotome eine Biegung kranialwärts. Von der Seitenlinie ab verläuft also das Myotom zuerst kaudalwärts, dann kranialwärts, sowohl in der ventralen wie in der dorsalen Hälfte.

Von der kranialwärts abgebogenen Abteilung des ventralen Teiles gehen die Dohrn'schen Knospen ab. Die Nerven haben sich gleichzeitig längs der Myotome weiterentwickelt. Eine ins Auge fallende Eigentümlichkeit ist die, dass der ventrale Nerv bedeutend stärker als der dorsale ist. Dies steht im Zusammenhang damit, dass die Muskulatur im Verhältnis zu den Nerven ihren Platz verändert hat. In den früheren Stadien entsprach die Teilungsstelle der Nerven derjenigen des Myotoms. Jetzt liegt die Nerven- teilungsstelle mehr dorsalwärts innerhalb des dorsalen Teiles des Myotoms. Die Muskulatur ist ventralwärts verschoben, die Nerven dorsalwärts. Diese halten sich fortwährend streng innerhalb der Myotomgrenzen. Dies sieht man zum Beispiel in den Fig. 1 und 7, wo der Nerv längs seines Myotoms nach der kranialen Knospe im Gebiete zwischen der Brust- und der Bauchflosse verläuft. Hier löst er sich in eine Menge feiner Endäste auf. Während seines Verlaufes gibt er einen kurzen aber starken Stamm ab, welcher sich weiter zu dem Ramus medius von Stannius entwickelt. Dieser entspringt bald nach der Vereinigung der motorischen und sensiblen Portionen und läuft eine kurze Strecke kaudalwärts nach dem Raume zwischen den Myomeren. Mit Ausnahme des beschriebenen Stärkeunterschiedes zwischen den dorsalen und ventralen Nerven zeigen sie beide ein symmetrisches Verhältnis.

Ich werde nun die Entwicklung der dorsalen und der ventralen Nerven jede für sich besonders beschreiben.

Die Entwicklung der ventralen Äste wird ohne weiteres durch eine Betrachtung der Fig. 1—5, 7 und 8 klar. Bei einem Embryo von 23 mm Länge (Fig. 1 und 7) halten die Nerven sich noch innerhalb seiner Myotomgrenze. Proximal verlaufen sie längs des kaudalen Randes des Myomers, weiter distal entfernen sie sich von jenem und laufen mehr in dessen Mitte. Schliesslich kreuzen sie über dem kranialwärts abgebogenen Endteile und endigen in der kranialen Dohrn'schen Myotomknospe (Fig. 7). In Fig. 1, welche ein etwas mehr fortgeschrittenes Stadium darstellt, scheint im Zusammenhang mit der stärkeren Biegung der Myotome kranialwärts eine Verschiebung der Knospen kaudalwärts stattgefunden zu haben. Dies hat einen deutlichen Einfluss auf die Nerven gehabt; sie verlaufen jetzt im allgemeinen über die umgebogenen Myotome nach dem Myocomma oder gar im Gebiete des nächsten Myomer.

In dem nächsten Stadium (Fig. 2), bei einem Embryo von 26 mm Länge, haben die Knospen eine Rückbildung erlitten. Nach einigen Autoren werden sie aufgelöst, nach anderen sollen sie eine Wanderung nach der Bauchflosse ausführen und in deren Radialmuskel übergehen. Nach meinen Präparaten findet weder das eine noch das andere statt. Die Knospen bleiben in der Entwicklung stehen und verschmelzen mit den weiter auswachsenden Enden der Myotome. Dies sieht man deutlich in Fig. 2, K; die Äste, welche zu den Knospen verlaufen, sind gerade noch zu beobachten, trotzdem sie auch in der Entwicklung stehen geblieben sind. Die Lage der Nerven zu den Myotomen ist nun verändert. Sie halten sich nicht innerhalb ihrer Myotomgrenzen, sondern verlassen diese und laufen, je mehr kaudalwärts sie gelegen sind, über ein, zwei oder drei kaudalwärts gelegene Myotome. Im Zusammenhang mit dieser veränderten Lage zwischen Nerven und Muskeln steht auch noch eine andere Erscheinung: Die Endteile der Nerven splittern sich in eine Menge von Ästen, welche sich untereinander verbinden und ein schön entwickeltes Geflecht innerhalb der ventralen Abteilungen der Myomeren bilden. Von diesen Ästen kann man folgende besonders unterscheiden: 1. die Endäste, welche zwischen den Myomeren nach der Haut verlaufen, 2. die kleinen, im Verschwinden begriffenen Äste, welche sich

nach den Knospen begeben und lateral von den Myotomen gelegen sind, und 3. die Mehrzahl der Äste, welche medialwärts von den Myomeren liegen und das obengenannte Flechtwerk bilden. Alle diese zahlreichen Endäste sind nun von besonderem Interesse, weil die Äste der Nerven sonst sehr sparsam sind. Die R. medii haben sich freilich stark entwickelt, haben den kranialen Rand des nächst unten liegenden Myotoms erreicht und sich längs dieses weiterentwickelt. In der Strecke zwischen diesem und den Endästen findet man nur spärliche, unter rechtem Winkel abgehende Äste, welche eine kurze, gerade Strecke innerhalb des zugehörigen Myotoms verlaufen.

Die Fig. 3 und 4 zeigen ein weiter fortgeschrittenes Stadium in der Entwicklung der ventralen Äste der Spinalnerven. Sie stammen von Embryonen von 30—32 mm Länge. Die ventralen Teile der Myotome sind nun weiter kranialwärts ausgewachsen, und die kleine kaudalwärts gerichtete Abbiegung ist sogar angedeutet. Die Nerven haben nun die bleibende Lage zu den Myomeren angenommen. Proximal von der Bauchflosse laufen sie über vier Segmente. Am weitesten kranialwärts laufen sie nur über zwei und in der zwischenliegenden Strecke über drei solche. In bezug auf die Äste, welche an den Nerven entspringen, muss bemerkt werden, dass der R. medius sich in einen ventralen und einen dorsalen Ast aufgeteilt hat, dieser dorsal, jener ventral von der Seitenlinie. Beide ziehen längs des kranialen Randes des folgenden Myomers und senden feinere Äste in diesen hinein. Die feinen, gerade verlaufenden Äste haben sich auch stärker entfaltet und ziehen nun über das Myocomma zu dem am nächsten kaudalwärts gelegenen Myotom. Am meisten Interesse wecken aber die starken und kräftigen Nervenäste, welche innerhalb der ventralen Abteilung der Muskulatur gelegen sind. Man findet nämlich hier eine longitudinal angeordnete Kette von Anastomosen, welche kranialwärts von der Flosse liegt und mit dem ersten Bauchflossennerv zusammenhängt. In dieser Kette gehen bei der einen Spezies sechs (Fig. 4), bei der anderen (Fig. 3) bis zehn Nerven-segmente hinein. Die Anastomosen werden schwächer, je mehr kranialwärts sie liegen. Die meisten Anastomosen charakterisieren sich dadurch, dass sie aus einem Ast von einem oberen Nerv und aus einem Ast von einem unteren Nerv bestehen, diese laufen gegeneinander, verbinden sich mit dem Muskel und gehen bogen-

förmig ineinander über. Die Anastomosenkette liegt auf der inneren Fläche der Myotome, ein wenig lateralwärts von den nach der Mittellinie umgebogenen, ventralen Enden der Myotome, in unmittelbarer Nähe der in diesem Stadium entwickelten Vena parietalis.

Bei den Embryonen von 35 mm Länge (Fig. 5) ist nun eine wichtige Veränderung eingetreten. Statt der eben beschriebenen Anastomosenkette findet man nun einen schön und kräftig entwickelten Längsstamm, welcher rechtwinklig gegen die Spinalnerven gerichtet ist, aus gerade verlaufenden Nervenfasern, die die Nervensegmente kranialwärts von der Bauchflosse verbinden, besteht und kaudalwärts in die freie Bauchflosse verläuft. Er liegt ganz an der V. parietalis und entspricht in allen Einzelheiten dem vollentwickelten v. Davidoffschen Collector der Bauchflosse.

Zu der Beschreibung der Entwicklung der dorsalen Äste übergehend, kann ich mich kurz fassen, weil die Erscheinungen prinzipiell mit denjenigen der ventralen Äste übereinstimmen. Die Fig. 9–11 illustrieren die Vorgänge bei der Entwicklung der dorsalen Äste. Wie schon oben berichtet ist, herrschen symmetrische Verhältnisse bei einem Embryo von 23 mm Länge in bezug auf die dorsalen und ventralen Äste. Jene liegen zuerst innerhalb seines Myomers (Fig. 9). Da nun die dorsalen Myotome anfangen, kranialwärts auszuwachsen, splintern sich die Nerven in mehrere Äste. Während dieser Zeit wachsen die Nerven von dem einen Myotom zum anderen hinüber (Fig. 10) und kommen allmählich, je mehr das Auswachsen der Myotome kranialwärts stattfindet, über mehrere Myotome zu laufen (Fig. 11). Gleichzeitig bildet sich eine longitudinale Anastomosenkette aus, welche ursprünglich aus einfachen, bogenförmigen Verbindungen zwischen den Nerven gebildet, später zu einem langen Nervenstrang umgebildet wird, in dem die Fasern über längere Strecken verfolgt werden können (Fig. 11).

In die proximalen Teile der dorsalen Myotome senden die Nerven kurze Äste aus, welche direkt in die Myotome eindringen. Sie sind stärker entwickelt als auf der ventralen Seite und dringen früher als diese in den nächsten kaudalwärts gelegenen Myomer hinein (Fig. 11). Dadurch, dass diese Anastomosen in einer Linie sich anordnen, kommen im Gebiete des latero-dorsalen Teiles des Muskels feine Längsstämme zustande.

Innerhalb des Schwanzes verhalten sich die Nerven wie im Rumpf. Die Symmetrie zwischen den dorsalen und ventralen Ästen tritt hier noch stärker hervor. Innerhalb der medio-dorsalen und medio-ventralen Streifen kommen stattliche Collectoren zur Ausbildung.

In der Einleitung habe ich hervorgehoben, dass die dorsalen Äste in ihrer Verästelung, Anordnung und Ausbreitung nicht vollständig bekannt waren. Durch die nun mitgeteilten Untersuchungen lässt sich diese kleine Lücke leicht ausfüllen. Die dorsalen Äste verlaufen zwischen den Neuralbögen und der tiefen Fläche des dorsalen Muskels bis an dessen medialen Rand. Hier zieht er um diesen Rand und wird subkutan. Gleich nach seinem Ursprunge geht ein starker Ast ab, der durch den latero-dorsalen Muskel zu der subkutanen Schicht verläuft und hierbei Äste an diesen abgibt. Der Ramus medius von Stannius innerviert sowohl den latero-dorsalen wie den latero-ventralen Muskelstreifen. Der medio-dorsale Muskel wird also nur von dem dorsalen Spinalnervenast, der latero-dorsale sowohl von dem dorsalen wie von dem ventralen Spinalnervenaste, der latero-ventrale und medio-ventrale Muskel werden nur von dem ventralen Spinalnervenaste innerviert.

Von den beschriebenen Vorgängen in bezug auf die Entstehung der Spinalnerven hebe ich als besonders wichtig hervor: 1. die Symmetrie zwischen den ventralen und dorsalen Spinalnervenästen, 2. die deutliche bineure Innervation des lateralen Muskels, 3. die Erkenntnis, wie die Dysmetamerie im Gebiete des medio-ventralen und medio-dorsalen Muskels zustande kommt, und 4. die Bildung der Collectoren an beiden Stellen.

Ursprünglich ist die Symmetrie zwischen den ventralen und dorsalen Nerven ebenso vollständig, wie die beiden Hälften des stumpfwinklig gebogenen Myotoms gleich sind; später findet aber eine Verschiebung so statt, dass ein Teil des dorsalen Myotoms innerhalb des Gebietes des ventralen Spinalnervenastes zu liegen kommt, wonach der dorsale Ast schwächer wird. In diesem Verlaufe herrscht aber immer insoweit eine Symmetrie, als sich sowohl der ventrale wie der dorsale Spinalnervenast im Gebiete des latero-ventralen resp. latero-dorsalen Teiles des Seitenmuskels innerhalb der Myotomgrenze halten, während mehr peripherie-



wärts, d. h. in den Gebieten des medio-dorsalen und des medio-ventralen Gebietes, die Nerven über mehrere Myotome verlaufen.

Die bineure Innervation der latero-dorsalen und latero-ventralen Abteilungen des Seitenmuskels kommt zustande teils durch den R. medius, teils durch die kurzen geraden Äste des Spinalnerven. Jener ist für den der Wirbelsäule am nächsten gelegenen Teil der Myomere bestimmt und entspringt aus dem Spinalnerv des nächstvorliegenden Segmentes. Die kurzen Äste halten sich zuerst innerhalb ihres Myotoms, wachsen dann in das kaudalwärts gelegene Nachbarsegment. Das Innervationsgebiet eines Spinalnerven umfasst also teils das Myotom, innerhalb dessen der Nerv liegt, teils das am nächsten kaudalwärts belegene Nachbarmyotom.

Das Zustandekommen der Dysmetamerie in den peripheren Teilen der Körperwand und die Bildung der Collectoren sind Erscheinungen, welche nahe verwandt sind. Beide haben ihren Grund in der veränderten Wachstumsrichtung der Myotome, welche zu der Ausbildung der medio-ventralen und medio-dorsalen Abteilungen des Seitenmuskels führen. Während die Myotome und die Spinalnervenäste bisher dieselbe Richtung bei ihrem Wachstum eingeschlagen haben, findet nun eine Veränderung statt: die Myotome biegen kranialwärts um, die Nerven jedoch wachsen dabei medio-kaudalwärts aus und nehmen darum ihren Weg von dem einen Segment zum anderen. Die Dysmetamerie ist eine Funktion von der kranialwärts gerichteten Biegung der Myotome.

Der N. collector bildet bei den erwachsenen Haien einen gerade verlaufenden Nervenstamm, welcher Fasern von ca. zehn kranialwärts von der Bauchflosse gelegenen Nervensegmenten ins Gebiet dieser letzteren überführt. Durch die mitgeteilten Untersuchungen sind wir nun über die Bildungsweise des N. collector informiert. Frühere Untersucher (Braus, Mollier) hatten gelernt, dass er im Zusammenhange mit den Abortivknospen entstehen sollte, insoweit als diese eine Wanderung nach der Bauchflosse ausführen und hierbei die Fasern mitführen würden. Nach meinen Präparaten zu beurteilen, ist die Entstehung wesentlich anders. Im Zusammenhang mit dem Hervorwachsen der Nerven über mehrere Myotome treiben die Nerven eine Menge von Ästen, welche untereinander anastomosieren. Innerhalb dieses Gebietes entsteht eine longitudinale Kette von bogenförmigen Anastomosen.

In dem kaudalen Teile dieser Anastomosenkette gehen ein paar oder mehr von den Nervenästen, welche zu den Abortivknospen verlaufen, hinein. Die grösste Mehrzahl der Abortivknospen und ihrer Nerven gehen zugrunde und haben also mit der Collectorbildung nichts zu tun. Aus der Anastomosenkette entsteht der Collector in solcher Weise, dass jede bogenförmige Verbindung allmählich von kranialwärts nach kaudalwärts an Mächtigkeit zunimmt und einen geraderen Verlauf erhält. Im Zusammenhang mit dieser Formveränderung von einer Reihe Kettenanastomosen bis zu einem gerade verlaufenden Nervenstamm geht eine innere Umbildung des Faserverlaufes insofern vor sich, als die Fasern zuerst von dem einen Nerven zu dem anderen oder unter Durchflechtung zu dem Myotome gehen, während sie später einen bestimmten Längsverlauf nehmen, indem sie von kranialwärts höher gelegenen Segmenten nach der Bauchflosse ziehen.

Insofern als diese ontogenetischen Befunde etwas über die Phylogenie des Collectors aussagen, ist es klar, dass er gar nichts mit einer hypothetischen Wanderung der Bauchflosse zu tun hat. Es ist nämlich sehr bemerkenswert, dass der dorsale Collector von ganz derselben Beschaffenheit ist und in ganz derselben Weise entsteht, wie der ventrale Collector. Die Bildung des einen wie des anderen steht im Zusammenhang mit den starken, zickzackförmigen Biegungen derjenigen Myotomabschnitte, welche am weitesten peripherwärts von der Wirbelsäule gelegen sind. Vom phylogenetischen Gesichtspunkte aus lässt sich also nur so viel aussagen, dass die Collectorbildung im Zusammenhang mit der Bildung des spulförmigen Körpers der Haie steht.

Die feineren Vorgänge bei der Entwicklung der Nerven gestalten sich ähnlich in allen Teilen des Selachierkeimes. Um Wiederholungen zu vermeiden, behandle ich dieses Thema nur an einer Stelle, nämlich bei der Beschreibung der Entwicklung der Brustflossenerven, wo ich die histologischen Verhältnisse am gründlichsten durchstudiert habe.

### **Die Nerven der paarigen Flossen.**

Die älteren Angaben sind ziemlich dürftig. Man begnügte sich mit der Angabe, dass die Nerven innerhalb der Flossen Geflechte bildeten. Weitere Untersuchungen wurden dann von

Braus und mir ausgeführt. In bezug auf das Verhältnis dieser Untersuchungen zueinander muss ich auf meine vorige Abhandlung (29) hinweisen. Hier brauche ich nur an folgendes zu erinnern. Das Hauptergebnis der ersten Arbeit (2) von Braus bestand darin, dass er glaubte nachweisen zu können, dass die zu der Flosse hinlaufenden, vorher metameren Nerven sich innerhalb dieser in Geflechte auflösen, wodurch sie ihren metameren Charakter verlieren. Unter diesen Geflechten wurde ein prä- und ein postaxiales Geflecht als morphologisch besonders wichtig unterschieden, weil sie mit ähnlichen Geflechten bei *Ceratodus* homolog sein sollten. Im Gegensatz hierzu zeigte ich, dass die Nerven in der Brustflosse ihre metamere Natur in der Anordnung und Lage ebensogut wie diejenigen in der Körperwand behielten. In zwei späteren Arbeiten (3, 4) hat Braus dann seine ursprüngliche Ansicht wesentlich geändert. Die regelmässige Anordnung der Nerven wird nun im Gegensatz zu der früheren Auffassung anerkannt, daneben soll ein mehr diffuses Nervengeflecht vorhanden sein, das die eigentliche motorische Innervation besorgen soll. Nach dem Berichte über meine eigenen neueren Untersuchungen werde ich diese Angaben von Braus näher beleuchten.

Wenn ich nun wieder die Untersuchung der Brustflossennerven aufnehme, so geschieht es hauptsächlich, um eine Basis für die entwicklungsgeschichtliche Darstellung zu legen. Wie ich vorher ausführlich hervorgehoben habe, ist die Anatomie der grossen Hauptnerven der Brustflosse durch meine vorigen Untersuchungen vollständig erledigt. Die feineren inter- und intramuskulären Nerven dagegen habe ich früher nur nebensächlich behandelt. Hier hat Braus schon eine gute Vorarbeit geliefert, aber nach meiner Meinung in nicht genügender Weise. Bei meinen fortgesetzten Untersuchungen habe ich vor allem meine Aufmerksamkeit auf den Faserverlauf in den Plexusbildungen gerichtet.

Die Fig. 12—15 stellen die Nerven der Brustflosse bei *Acanthias vulgaris* dar, von der tiefen Fläche des ventralen Flossenmuskels nach der Wegnahme des Skeletts präpariert. Man findet hier die Hauptnerven mit derselben Anordnung zu den Muskeln, wie ich sie vorher mit Hinsicht auf die Lageverhältnisse zu den Strahlen beschrieben habe. Zwischen den Hauptnerven verlaufen dünnere Nerven, die von mir sogenannten Nn. intermittentes, welche Anastomosen von den beiden naheliegenden

Hauptnerven aufnehmen. In solcher Weise kommt ein zusammenhängendes Nervengeflecht, das tiefe Grundgeflecht der Flosse, zustande. Innerhalb dieses Geflechtes lassen sich die Ausbreitung und Verteilung der Nervenfasern gut verfolgen.

Ich fange die Beschreibung mit Fig. 12 an. Sie zeigt das vollständigste Bild an, welches man mit der betreffenden Methode erhalten kann. Das Präparat enthält 10 Flossennerven und die 20 dazu gehörenden Radialmuskeln. Die proximalen Teile der Flossennerven sind in ihrem Verlauf über dem Basale des Metapterygium nicht dargestellt: wie die Nerven sich hier verhalten, kann man aus den Fig. 33—37 in meiner Abhandlung „Die Brustflosse der Selachier“ ersehen. Der 1. Flossennerv ist nicht dargestellt. Der 2. ist unvollständig. Der 3. bis 7. sind in ihrem peripheren Teile vollständig dargestellt. Der 8. bis 11. sind unvollständig. Der allgemeine Verlauf ist so, wie ich in meiner zitierten Abhandlung beschrieben habe. Die Hauptnerven verlaufen parallel miteinander längs jedes zweiten Radialmuskels. Während ihres Verlaufes geben sie zahlreiche Äste ab, welche sich miteinander zu feineren längsgehenden Nerven verbinden. Auf diese Weise bilden die Nerven in ihrer Gesamtheit ein Geflecht von sehr charakteristischem Aussehen. Das Hauptmerkmal dieses Geflechtes besteht darin, dass die überwiegende Anzahl der Nervenfasern sich längs der Radialmuskeln verteilt.

Es lässt sich auch zeigen, wie sich die Nerven zu den Muskeln verhalten. Ich berücksichtige dann nur diejenigen, welche vollständig dargestellt sind. Die Muskeln werden nach ihrem Vorhandensein in dem Präparate numeriert. Der 3. Flossennerv verteilt seine Äste hauptsächlich innerhalb der 3. und 4. Radialmuskeln und sendet dazu feinere Äste an den 2. und 5. Radialmuskel. Der 4. Flossennerv innerviert den 5., 6. und 7. Radialmuskel. Der 5. Flossennerv sendet Äste an den 7., 8. und 9. Radialmuskel. Der 6. Flossennerv innerviert den 9. und 10. Radialmuskel. Der 7. Flossennerv verteilt seine Äste hauptsächlich innerhalb der Dreimuskelgruppe 11, 12 und 13.

Fig. 13 zeigt ein Bild von demselben Aussehen. Man sieht hier acht Flossennerven mit ihren zugehörigen Muskeln. Auch hier verteilen sich die Nervenfasern längs der Muskeln, wodurch eine Innervation der Dreimuskelgruppen zustande kommt. Nur kaudalwärts sieht man Anastomosen über mehrere Segmente sich verteilen.

Fig. 14 ist nach einem Präparat gezeichnet, welches in dem peripheren Teile der Flossennerven eine sehr reiche Geflechtsbildung zeigt. Ein näheres Studium lehrt aber auch hier, dass die Verteilung der Fasern der oberen Nerven in der Figur, welche den mittleren der Flosse entsprechen, sich innerhalb eines ziemlich kleinen Gebietes, entsprechend zwei bis vier Radialmuskeln, hält. In dem kaudalen Teile der Flosse herrschen dagegen wesentlich andere Verhältnisse. Hier sieht man, wie die zwei kaudalsten Nerven über ein viel beträchtlicheres Gebiet sich ausbreiten.

Fig. 15 ist auch von Interesse. Sie zeigt die Verteilung der kaudalen Nerven. Der 7. und 8. Flossennerv verästeln sich in gewöhnlicher Weise. Die Fortsetzung des 9. Nerven hat auch den gewöhnlichen Verlauf. Von dessen proximalem Teil geht indessen ein starker Ast an dem 8. Nerven vorbei, um sich dann in dessen kraniale Muskelgebiete zu verteilen. In derselben Weise verhält sich der 10. Nerv.

Wenn man nun die mitgeteilten Beschreibungen und die beschriebenen Präparate mit meinen früheren Mitteilungen über dasselbe Thema vergleicht, so wird man leicht eine vollständige Übereinstimmung konstatieren können. Freilich sind die nun mitgeteilten Bilder etwas reicher an Details. In der Hauptsache findet man eine Uebereinstimmung darin, dass die Nerven in der Mitte der Flosse drei (ausnahmsweise vier oder zwei) Radialmuskeln innervieren, während sich an den kranialen und kaudalen Rändern der Flosse die Nerven über mehrere Segmente verteilen.

Ich komme nun zu der Beschreibung der feineren inter- und intramuskulären Nerven der Brustflosse bei *Acanthias*. Diese habe ich in meiner vorigen Untersuchung mehr oberflächlich behandelt, weil sie im Verhältnis zu den groben Hauptstämmen quantitativ und qualitativ zu wenig bedeuten. Ich habe dies bereits hervorgehoben. Ebenso verkehrt, wie es wäre, wenn ein Untersucher der Nerven des menschlichen Armes damit anfinge, die feineren intramuskulären Nerven zu beschreiben und die grossen Stämme ganz vernachlässigte, ebenso verkehrt ist es, wenn man den inter- und intramuskulären Nerven der Selachierflossen seine Hauptaufmerksamkeit zuwendet und die groben Hauptnerven vernachlässigt. Dies hat Braus gemacht. Die kleineren intermuskulären Nerven hat er in seiner *Ceratodus*-Abhandlung (1900)

gut abgebildet und beschrieben, während die Hauptnerven nicht oder sehr wenig berücksichtigt wurden.

Man kann in der Brustflosse zwei Systeme von Nerven unterscheiden. Das eine bildet den Hauptteil der Flossennerven und breitet sich horizontal zwischen der tiefen Fläche des Hauptmuskels und dem Skelette aus, das Grundgeflecht bildend, welches soeben beschrieben ist. Das andere System von Nerven fängt mit Ästen an, welche unter rechten oder schrägen Winkeln von den vorigen entspringen und sich dann innerhalb der Muskeln verteilen.

Die Nerven, welche im Kaliber denjenigen des Grundgeflechtes am nächsten kommen, sind die intermuskulären Nerven (Nn. intermusculares). Sie laufen in den Interstitien zwischen den Radialmuskeln und sind in den Fig. 16—18 dargestellt. Jeder Flossenmuskel hat ungefähr die Form eines rechteckigen Dreiecks. Die kürzere Kathete ist gegen die Körperwand gerichtet. Die längere entspricht der Befestigung an dem Flossenskelett. Die Hypotenuse entspricht der freien Fläche des ganzen Flossenmuskels. Jeder Radialmuskel ist deutlich gefiedert. Die Insertionssehne setzt sich nämlich teils als Sehnen Spiegel auf der freien Fläche des Muskels, teils im Inneren des platten Dreiecks fort. Die oberflächlichen, vom Schulterbogen kommenden Fasern setzen sich an der oberflächlichen Sehne fest. Die so aussehenden Muskeln liegen nun mit ihren Flächen dicht aneinander. Zwischen den Flächen kommen dadurch feine Spalten zustande, welche die intermuskulären Nerven enthalten. Diese entspringen aus dem Grundgeflecht im allgemeinen von den grossen Hauptnerven und bilden dann durch Verästelung und Anastomosenbildung reiche Flechtwerke um die besonderen Radialmuskeln. Ihre Endäste verlaufen gegen die Oberfläche, biegen hier um und verbinden sich miteinander (Fig. 19 und 20). Jeder Radialmuskel wird in dieser Weise von einem zusammenhängenden Geflecht umspinnen. Im allgemeinen werden die intermuskulären Nerven während des ganzen Verlaufes eines Hauptnerven entsandt. In diesem Falle sind die proximalen Nerven die mächtigsten; in distaler Richtung nehmen sie an Grösse immer mehr ab. Oft kann man in dem Muskelinterstitium nur einen starken intermuskulären Nerven finden. Dieser entspringt dann proximal, bald nachdem der Hauptnerv in den Flossenmuskel hineingedrungen ist, und verläuft dann

distal in kurzer Entfernung nicht weit von dem Hauptnerv, um erst nach Abgabe einer Menge feiner Äste auf dem schmalen distalen Teil des Radialmuskels zu enden. In diesem Falle erhält man oft den Eindruck, als ob der Hauptnerv sich in eine motorische (den intermuskulären Nerv) und eine hauptsächlich sensible Portion aufgespaltet habe.

Die streng regelmässige Anordnung der intermuskulären Nerven der Selachier-Brustflosse ist auffallend. Alle die intermuskulären Nerven sind voneinander durch die Radialmuskeln getrennt. Die in einem Zwischenraume gelegenen Äste hängen nur mit denjenigen in dem nächst kranialen und kaudalen Spaltenraume belegenen Nerven zusammen. Dies geschieht durch die Anastomosen, welche über der freien Fläche der Radialmuskeln verlaufen. Denkt man sich, dass die Radialmuskeln unter Beibehaltung der an diesen Flächen sitzenden Nerven voneinander entfernt werden könnten und dass die Muskeln in der Mitte von der tiefen Fläche gespalten werden könnten ohne Beschädigung der feinen, auf der freien Fläche befindlichen Nerven, und dann ausgebreitet werden könnten, bekäme man ein zusammenhängendes, in einer Ebene ausgebreitetes, sehr regelmässiges, nur von den intermuskulären Nerven gebildetes Geflechtwerk. In diesem kann der Nervenreiz nicht nach Belieben verlaufen. Sowohl in morphologischer wie in funktioneller Hinsicht muss das Geflecht in kleinere Gebiete aufgeteilt werden, welche nach der obenbeschriebenen Verteilung zwei Radialmuskeln umfassen müssen.

Im Zusammenhang mit den beschriebenen Befunden über die intermuskulären Nerven müssen auch einige Bilder über die Nerven auf der medialen Fläche des Hauptmuskels beurteilt werden (Fig. 21). Bevor die ventralen Flossenerven in den Muskel eindringen, geben sie, wie Braus richtig beschrieben hat, jeder einen feinen Ast ab, welcher zu den oberflächlichen Schichten der Flosse hinzieht. Während des Verlaufes auf der medialen Fläche des Hauptmuskels gehen feinere Äste ab, welche sich weiter verästeln und verbinden, so dass ein reiches Geflecht gebildet wird (Fig. 21). Es liegt hier vielleicht die Bildung vor, die Braus unter dem Namen Plexus präaxialis beschrieben hat. Es muss aber hervorgehoben werden, dass dies Geflecht gar nicht von den groben metameren Nerven gebildet wird, wie Braus es in seiner Textfigur (Fig. 15, S. 196) gezeichnet hat. Morphologisch

wie funktionell gehört es zu den oberflächlichen Geflechtes, welche die intermuskulären Nerven um die Muskeln bilden.

Sowohl von den Stämmen des Grundgeflechtes wie von den intermuskulären Nerven entspringen nun feinere Äste, welche nach dem Inneren der Muskeln ziehen. Hier teilen sie sich wieder auf unter abnehmendem Kaliber, die Teiläste verbinden sich miteinander, und so kommen die intramuskulären Geflechtes zustande, von denen die feinsten Nerven, welche für die Muskeln bestimmt sind, entspringen. Diese Geflechtes sind mit der Essigsäure-Osmium-Methode schwierig darzustellen. Doch ist es ziemlich gut gelungen, wie Fig. 22 zeigt. Hier sieht man, wie die Radialmuskeln eine Menge feiner Nervengeflechte enthalten. Die Geflechtes bieten ein regelmässiges Aussehen, indem sie aus Nerven bestehen, welche teils in der Richtung der Muskelbündel, teils senkrecht gegen diese verlaufen. In dieser Weise werden die Geflechtes von rechtwinkligen Maschen gebildet, deren Längsrichtung parallel mit den Muskelfasern gestellt ist.

Wenn ich nun das Vorhergehende rekapituliere, so will ich zuerst hervorheben, dass man die Innervation der Muskeln sehr gut aus den anatomischen Bildern ablesen kann. Man kann direkt an den Bildern beobachten, wie gross „the overlapping“ der motorischen Nervengebiete ist. Die Bilder lehren auch, dass dies Übergreifen ganz und gar vermittle der Nerven des tiefen Grundgeflechtes stattfindet. Eine Verteilung der feinen intermuskulären oder intramuskulären Nerven über mehrere Segmente ist absolut unmöglich und ausgeschlossen. Schon der Kaliberunterschied zwischen den Nerven beweist dies. Das grösste Kaliber besitzen die Nerven des Grundgeflechtes, dann folgen die intermuskulären Nerven, die dünnsten Nerven sind die intramuskulären Nerven. Nun ist es a priori gegeben und wird von den tatsächlichen Befunden bestätigt, dass die Nervenverteilung direkt proportional dem Kaliber der Nerven ist. Die groben Hauptnerven der Flossen, in dem tiefen Grundgeflechtes belegen, senden die Fasern im allgemeinen nach drei Muskeln, in geringer Zahl (an den Enden der Flossen) nach mehr Muskeln, die intermuskulären Nerven innervieren zwei, die intramuskulären Nerven halten sich innerhalb des Gebietes von einem Muskel. Diese Regel von der Innervation der Flossenmuskeln



findet ihre Erklärung aus der Entwicklung der Flossennerven, wie unten näher mitgeteilt werden soll.

Ich habe in meiner Abhandlung „Die Brustflosse der Selachier“ ausführlich die sehr regelmässige Verteilung der Brustflossennerven bei Raja beschrieben. Auf jedem ungeraden Strahl resp. in jedem ungeraden Radialmuskel lief ein Hauptnerv, welcher drei Radialmuskeln innervierte. Die feinen, von zwei Nachbar-Hauptnerven kommenden Äste traten oft zusammen zur Bildung eines feinen, längs der tiefen Fläche jedes geraden Muskels verlaufenden Nerven, des N. intermittens. Solche Nn. intermittentes wurden besonders auf der dorsalen Seite der Brustflosse gefunden.

Ich habe nun, wie bei *Acanthias*, Kontrolluntersuchungen ausgeführt, um meine Befunde zu bestätigen oder eventuell zu erweitern und zu korrigieren. Ich habe dabei meine Aufmerksamkeit vor allem auf die vorhandenen Anastomosen und den Faserverlauf innerhalb dieser gerichtet. Es ist dabei auffallend, dass die Anastomosenbildung in den verschiedenen Teilen der Flossen sehr verschieden ist. Dies geht sehr deutlich aus Fig. 52 meiner zitierten Abhandlung hervor. In den beiden Fig. 23 und 24 habe ich zwei Präparate abgezeichnet, welche durch Präparation von der tiefen Fläche gewonnen sind. Man sieht hier die sehr regelmässige Lage der Nerven zu jedem zweiten Muskel, man beobachtet weiter, wie von diesen Nerven feinere Äste abgehen, die sich teils in die Muskeln, teils zwischen diese einsenken. Trotz der sorgfältigsten Untersuchungen ist es mir nun nicht gelungen, eine einzige Anastomose zu finden, welche über das Gebiet von zwei Nerven verlief.

Ein wesentlich anderes Bild erhält man in dem peripheren Teile der Flosse. Die Fig. 25 und 26 illustrieren die dort waltenden Verhältnisse. Hier fällt ja die Anastomosenbildung sofort ins Auge. Fig. 25 ist bei 9maliger Vergrösserung und Fig. 26 bei 18maliger Vergrösserung gezeichnet. Die Präparate sind jedoch so beschaffen, dass man sie sehr leicht mittels Zeiss' Apochr. 16 mm untersuchen kann, und dann kann man den Faserverlauf gut verfolgen. Fig. 26 zeigt einen Abschnitt der Flosse, wo die Nn. intermittentes sehr schön ausgebildet sind. Es folgen in regelmässiger Folge von links nach rechts ein Hauptnerv (n), ein N. intermittens (n. i.), ein Hauptnerv usw. Die Anastomosen sind nun sehr einfach gebaut. Kompakt in der Mitte, splittern

sie sich, an dem Nerv angekommen, in zwei Bündel, von denen eines proximal, das andere distal seinen Weg fortsetzt. In dem unteren Teile der Figur sieht man eine ganze Reihe von solchen Anastomosen, welche die Nerven untereinander verbinden. Sie passieren auch über die feinen Nerven. Es lässt sich nun zeigen, dass in diesen Kreuzungspunkten kein Austausch von Fasern stattfindet, die Anastomosen ziehen einfach über die Nerven. Man sieht weiter an den Stellen, wo die Anastomosen in die Hauptnerven oder in die Nn. intermittentes übergehen, dass keine einzige Faser von der einen Anastomose in die andere übergeht, d. h., dass die abgebildeten Geflechte so gebildet sind, dass alle Fasern von den Hauptnerven zu den Nn. intermittentes oder vice versa übergehen. Fasern von dem einen Hauptnerven nach dem anderen überziehend sind nicht zu finden, also noch weniger Fasern, welche über mehrere solche verlaufen.

Figur 25 liefert das Bild einer anderen vollständigen Färbung des tiefen Grundgeflechtes in der Brustflosse von Raja. Das Bild entspricht einer Stelle, wo sich die Flossennerven in ihre Endäste aufgeteilt haben. Diese laufen parallel miteinander. Zwischen diesen gröberen Ästen findet man feinere, auch längsverlaufende Äste, welche von den gröberen entspringen und mit diesen durch schräg- oder quergehende Anastomosen zusammenhängen. Mit stärkeren Vergrößerungen untersucht, zeigt es sich, dass die feinen Fasern nicht über grössere Strecken verlaufen; sie halten sich innerhalb der Räume, welche von den gröberen Nerven begrenzt sind, oder verlaufen allerhöchstens von einem Zwischenraume nach dem nächstliegenden.

Wenn man nun die Muskeln in Fig. 25 und 26 entsprechend den Strahlen einsetzt, so findet man, dass das Innervationsgebiet eines Hauptnerven in der Brustflosse von Raja drei Radialmuskeln entspricht, ein Befund, der durch die physiologischen Reizversuche bestätigt worden ist.

Die Beckenflossen bei Raja sind wegen der Dünne ihrer Muskeln ganz besonders geeignet für die Essigsäure-Osmium-Methode. Ich teile zwei Bilder über deren Nerven mit. In Fig. 27 sieht man die Hauptnerven mit ihren charakteristischen Endteilungen längs jedes zweiten Muskels, zwischen diesen liegen die ungeraden Muskeln, welche von zwei Nachbarnerven innerviert werden. Die Innervationsgebiete lassen sich also direkt aus dem anatomischen

Präparate ablesen und entsprechen mit aller Deutlichkeit drei oder vier Radialmuskeln. Fig. 28 stammt von einem anderen Präparate. Neben den grossen Nerven sieht man hier ein reiches, über die sechs dargestellten Radialmuskeln verteiltes Nervengeflecht. Eine nähere Untersuchung lehrt aber, dass dieses Geflecht nicht in den Muskeln, sondern oberhalb dieser gelegen und in der Fascie eingelagert ist. Dieses hat also mit der Innervation der Muskeln nichts zu tun.

Wenn ich nun diese Befunde von der Brust- und Bauchflosse bei Raja überblicke, so finde ich eine vollständige Übereinstimmung mit meinen früheren Untersuchungen. Die Nerven verteilen sich innerhalb einer Gruppe von drei, ausnahmsweise vier Muskeln. Diese Innervationsgebiete decken einander innerhalb des Gebietes von einem Muskel.

Nach dieser Darstellung der Nerven der Brustflossen bei *Acanthias* und der paarigen Flossen bei *Raja* drängt sich die Frage auf, wie sich die Bauchflossennerven bei *Acanthias* verhalten. Es wird sich dann zeigen, dass ein Vergleich zwischen diesen Nervengebieten von grossem Interesse ist. Die Nerven der Bauchflosse sind viel leichter darzustellen als diejenigen der Brustflosse. Die Essigsäure-Osmium-Methode liefert hier (Fig. 27) ausgezeichnete Bilder über die Nervengeflechte, die hier zu finden sind und die ich von meinen ersten Untersuchungen wohl kenne. In der Bauchflosse liegen prinzipiell andere Verhältnisse der Nerven vor als in der Brustflosse.

Die Nerven der Bauchflosse wurden zuerst von M. v. Davidoff näher beschrieben. Sämtliche Extremitätennerven teilen sich in ventrale und dorsale Äste. Die ventralen Äste der beiden vordersten treten durch die knorpelige Beckenplatte. „Sowohl auf der dorsalen als auch auf der ventralen Fläche der Flosse besteht in den Verzweigungen und Verbindungen der bezüglichen Äste der Extremitätennerven unter sich eine gleichsam metamerenartige, zwischen zwei Nerven sich regelmässig wiederholende Anordnung, welche übrigens in untergeordneten Dingen zahlreiche Variationen bietet. Die drei ersten, zuweilen auch nur die beiden ersten oder nur der erste Extremitätennerv weichen von dieser allgemeinen Verzweigungsart etwas ab, lassen sich aber dennoch, wie wir sehen werden, auch den übrigen Nerven anreihen.“ Die drei ersten Äste teilen sich in Äste, welche unter reichlicher Anasto-

mosierung miteinander und mit dem folgenden längs der Radien weiter verlaufen. Von dem fünften ab verhalten sich alle Nerven gleichmässig, insoweit als jeder eine starke Anastomose von dem proximalen Nachbar aufnimmt, dann gewöhnlich mehrere längs der Radien verlaufende Zweige abgibt, um dann zu dem folgenden zu ziehen und mit diesem zu verschmelzen. „Auf diese Weise hängen alle ventralen Äste der Extremitätennerven unter sich zusammen und bilden vom vierten Aste angefangen einen lateralwärts, am Basale metapterygii und diesem parallel verlaufenden Längsstamm, welcher zwischen je zwei in ihn eingehenden Nerven lateralwärts verlaufende Zweige abgibt.“ Die von dem Längsstamme abgehenden Äste liegen zwischen zwei Muskeln und entsprechen diesen in ihrer Anzahl. Wegen ihrer bedeutenden Feinheit lässt sich nichts Näheres über ihre Verteilung aussagen. Der erste Flossennerv nimmt vor seiner Teilung in einen ventralen und einen dorsalen Ast den vorher besprochenen Sammelstamm (den N. collector) auf. Die dorsalen Äste der Extremitätennerven bilden auch Längsstämme in der prinzipiell gleichen Weise wie ventralwärts. Kranialwärts bilden die fünf ersten Nerven zwei solche: einen medialen und einen lateralen, im Gebiete der vier letzten Nerven wird nur ein solcher gebildet.

Braus beschreibt am ventralen Hauptmuskel der Beckenflosse von *Acanthias* einen Plexus postaxialis und präaxialis von derselben Art wie an der Brustflosse. Jener liegt als ein feiner Plexus auf den Mm. zonoptyrgiales und hat die Form einer Längsstammbildung, ähnlich wie bei der vorderen Extremität von *Laemargus*. Der Plexus präaxialis wird in folgender Weise beschrieben. „Am lateralen Rande des Metapterygium der Bauchflosse liegt ein kräftig entwickelter Plexus mit mehreren Längsstämmen, welche parallel miteinander verlaufen. Von diesen hat v. Davidoff einen gesehen und als Längsstamm beschrieben. Aus dem Geflecht der durch zahlreiche Anastomosen miteinander verbundenen Längsstämme setzen sich dann lateralwärts die Endäste fort, welche wie die Längsstämme selbst zwischen der Unterfläche des Muskels und dem Skelett liegen. Sie sind sehr zahlreich und verhalten sich zu den Mm. radiales gerade so wie die Nerven der Brustflosse zu diesen.“ Die innige Geflechtbildung der Nerven machte es für Braus unmöglich, die metameren Nerven bis zu ihren Enden zu verfolgen.

Ich gehe jetzt zu meinen eigenen Untersuchungen über.

Der Collector, von Fasern aus 11 bis 12 Segmenten gebildet, läuft nach der dorsalen Fläche des Beckens. Hier teilt er sich in einen ventralen stärkeren und einen dorsalen schwächeren Stamm. Jener läuft durch ein Loch nach der ventralen Flossenfläche. Die diazonalen Nerven variieren in meinen Präparaten zwischen eins und zwei. Die neun metazonalen Nerven teilen sich innerhalb der Bauchwand in ihre ventralen und dorsalen Äste. Jene laufen durch das Interstitium zwischen der Bauchwand und der Flosse, ziehen dann quer über dem Metapterygium durch den trunco-basialen Muskel und setzen sich dann in der freien Flosse zwischen dem Skelette und den Radialmuskeln fort. Bevor sie durch die trunco-basialen Muskeln verlaufen, geben sie Äste ab, welche sich nach der tiefen Fläche des trunco-basialen Muskels begeben. Diese Äste verbinden sich hier durch quere Anastomosen, welche in einer längsverlaufenden Linie parallel mit dem Metapterygium belegen sind. Diese Anastomosen bilden den Plexus postaxialis von Braus.

Nachdem der Collector das Loch des Beckens passiert hat, teilt er sich in mediale Äste, welche eine quere Anastomose um den kranialen Teil des Metapterygiums bilden. Die lateralen Äste laufen nach den zwei ersten Radien. Die Hauptfortsetzung des Collectors läuft schräg nach hinten und verbindet sich mit den diazonalen Nerven zu dem eigentümlichen, schon von v. Davidoff gesehenen Flossenplexus. Durch die Essigsäure-Osmium-Methode tritt dieser Plexus ausgezeichnet schön hervor, und ich habe ihn schon bei meinen ersten Untersuchungen dargestellt. Das Charakteristische dieses Plexus, wie aus Fig. 28 hervorgeht, besteht darin, dass sich die Flossenerven (inkl. des den ersten begleitenden Collectors) am lateralen Rande des Basale metapterygii in zwei oder mehrere Portionen von sehr verschiedener Mächtigkeit teilen. Von diesen setzt sich ein dünnerer Teil als Fortsetzung der Hauptnerven längs jedes zweiten Strahles fort. Der oder die anderen dickeren Teiläste schlagen dagegen eine ganz andere Richtung ein, indem sie kaudalwärts parallel dem Basale verlaufen, um sich mit den nächstfolgenden Ästen zu verbinden. So kommen ein, zwei oder drei Längsstämme zustande, je nach der grösseren oder kleineren Aufsplitterung der Hauptäste. Von den Längsstämmen gehen in den Zwischenräumen zwischen den Hauptfortsetzungen

der Flossennerven neue Äste ab, welche längs der ungeraden Strahlen verlaufen, sich hierbei verästeln und sich durch Anastomosen mit den nächsten Hauptnerven verbinden. In der Beckenflosse von *Acanthias* kommt also ein sehr regelmässiges Flechtwerk zustande. Medial im Gebiete des Basale verlaufen die Flossennerven sehr regelmässig im allgemeinen parallel miteinander. Dann folgt eine Mittelzone, welche durch die Anwesenheit der Längsstämme charakterisiert ist, lateralwärts folgt endlich eine Zone, wo die Nerven parallel mit den Strahlen verlaufen.

Was die Nerven der Beckenflosse also besonders charakterisiert, sind die mächtigen, parallel mit dem Basale metapterygii verlaufenden Anastomosen. Eine nähere Untersuchung, besonders von aufgeklärten Präparaten, lehrt nun, dass eine solche Anastomose mit Leichtigkeit über drei oder vier Nervengebiete verfolgt werden kann, d. h. sich mindestens über sechs oder acht Radialmuskeln verteilt. Eine Ausnahme hiervon machen nur die letzten Flossennerven, welche sehr schwach ausgebildet sind.

Wie aus dem Vorhergehenden deutlich wird, stimmen meine Befunde mit denjenigen von v. Davidoff und Braus überein. Zu dem, was besonders Braus gesehen hat, habe ich nichts hinzuzufügen. Auf die Einzelheiten werde ich nicht weiter eingehen.

Ich komme nun aber zu dem wichtigsten Punkte in bezug auf die Nerven der Bauchflosse, nämlich dem Vergleiche mit den Nerven der Brustflosse. Eben um diesen Vergleich ausführen zu können, habe ich mich mit der Bauchflosse beschäftigt. v. Davidoff hat nichts über die Nervenverhältnisse der Brustflosse mitgeteilt und also keinen Vergleich ausführen können. Braus dagegen äussert sich ausführlich über den Vergleich der Nerven in der Brust- und Bauchflosse. „Der Nervenbefund an der Beckenflosse“, so schreibt er, „erinnert in allen Einzelheiten<sup>1)</sup> an die Befunde bei der Brustflosse, zeigt aber überall, dass eine höhere Stufe der Entwicklung erreicht ist. Die Nervengeflechte haben sich allenthalben zu Längsstämmen verdichtet, auch an Stellen, an welchen bei der Brustflosse solche nicht vorkommen, und sind da, wo sie auch bei der Brustflosse vorhanden sind, den extremen Fällen an Ausdehnung gleich. Ausserdem ist die Teilung in ventrale und dorsale Äste für die beiden Hauptmuskeln bei der

<sup>1)</sup> Gesperrt von mir.

Beckenflosse eine gleichmässige bei allen Nerven, wie es nur bei wenigen an der Brustflosse der Fall ist.“

Der Vergleich, den ich mit meinen Präparaten ausgeführt habe, ist ganz anders ausgefallen als der obenstehende. Zuerst muss bemerkt werden, dass sich alle Brustnerven regelmässig in ventrale und dorsale Äste teilen. Hierin besteht eine vollständige Übereinstimmung zwischen den Nerven der Brust- und Bauchflosse. Weiter ist es nicht abzuleugnen, dass eine allgemeine Ähnlichkeit zwischen der Nervenordnung in den beiden verschiedenen Flossen vorhanden ist. Diese besteht in dem regelmässigen Verlaufe der ventralen und dorsalen Nerven über dem Basale metapterygii, sowie in der regelmässigen Verteilung ihrer Endäste an den Radien. Es existiert aber ein bedeutender und prinzipieller Unterschied zwischen den Brustflossennerven und den Beckenflossennerven, welcher Braus ganz entgangen zu sein scheint. Dieser Unterschied besteht darin, dass die für die Bauchflosse charakteristische Längskette von Anastomosen, welche lateral von dem Basale metapterygii gelegen und von Braus Plexus präaxialis genannt worden ist, absolut nichts Entsprechendes in der Brustflosse besitzt. Es findet sich hier keine Spur von einer solchen Anastomosenkette. Um davon überzeugt zu werden, braucht man nur Fig. 33—37 meiner Arbeit über die Brustflosse der Selachier oder Fig. 12 dieser Arbeit, welche alle die Brustflossennerven darstellen, mit Fig. 27 dieser Arbeit, welche die Bauchflossennerven darstellt, zu vergleichen. Man kann auch den oben erwähnten Unterschied so ausdrücken: Anastomosen, welche sich über drei oder vier Nerven ausbreiten, sind nicht in der Brustflosse zu finden, während sie konstant in der Beckenflosse vorhanden sind und eine ganz konstante Lage zu den Skelettteilen einnehmen, wodurch die zuerst von v. Davidoff entdeckte Längsstambildung zustande kommt. Natürlich resultiert hieraus eine ganz verschiedene Innervationsweise der Muskeln in der Bauchflosse.

Der genannte Unterschied zwischen den Nerven der Brust- und Bauchflosse wird noch mehr hervortreten, wenn man die Entwicklung der Nerven kennen gelernt hat. Dann wird es auch verständlich werden, worin der bedeutende Unterschied näher begründet ist.

---

Im vorhergehenden habe ich eine vollständig anatomische Beschreibung der Flossenerven bei *Acanthias* und *Raja* gegeben, aus der sich die Grösse der Innervationsgebiete auch feststellen lässt. Ich komme nun auf eine Beurteilung der neuesten Untersuchungen von Braus zurück. Auf die zahlreichen Meinungsverschiedenheiten, zu denen unsere Untersuchungen geführt haben, werde ich hier nicht eingehen, da Braus in seiner letzten Mitteilung auf die meisten von meinen gegen ihn gerichteten Bemerkungen nicht eingegangen ist. Ich will nur hervorheben, dass die ursprüngliche „Kontroverse“ gar nicht nur die Frage über die Polyneurie der Muskeln betraf. Über diese Frage hatte ich mich in meiner ersten Mitteilung sehr wenig und nur nebenbei geäußert. Meine Hauptbemerkung gegen die Arbeit von Braus galt seiner Darstellung über die Anatomie der grossen Flossenerven und richtete sich gegen seine vollständig irrtümlichen und missverständlichen Darstellungen von der Auflösung der Hauptnerven in unregelmässige Geflechte und von dem Vorhandensein eines prä- und postaxialen Plexus in der Brustflosse, welche homolog mit den v. Davidoff'schen Längsstämmen in der Bauchflosse wären. Braus hat nicht einmal versucht, diese Kritik zu widerlegen.

In seiner letzten Abhandlung über diesen Gegenstand schreibt nun Braus: „Während Goodrich die Nervengeflechte der Squaliden nicht bestritt, sondern den motorischen Charakter dieser Nerven leugnete, hat E. Müller (1909) überhaupt die Existenz der von mir früher (1892—1900) gefundenen Nerven in Abrede gestellt. Er hat sie weder bei *Acanthias* noch bei *Raja* entdecken können. Ich habe sie aber bei *Raja* geradeso einwandfrei gefunden wie früher bei *Acanthias*.“ Hiergegen muss ich folgendes bemerken. Dass die Nerven innerhalb der Brustflosse bei *Acanthias* überhaupt Geflechte bilden, habe ich niemals bestritten. Was ich aber fortwährend auf das kräftigste bestreite, ist, dass die Geflechte so aussehen, wie sie Braus in seiner *Ceratodus*-Arbeit beschrieben und abgebildet hat. Die Nervengeflechte, die ich in Abrede gestellt habe, sind von Braus in Textfig. 15 b auf der Seite 196 des oben erwähnten Werkes abgebildet. Ich stelle nun folgende direkte Frage an Braus: „Entsprechen die in der genannten Figur gezeichneten Plexus prä- und postaxialis dem wirklichen Zustande der Nerven in der Brustflosse bei *Acanthias vulgaris*?“ —



Die Antwort hierauf kann nur ein absolutes Nein werden. Denn für jeden unbefangenen Forscher, der diese Nerven untersuchen will, — und ich stelle meine Präparate sofort zu seiner Verfügung — wird es klar sein, dass das oben erwähnte Bild der Brustflossennerven von *Acanthias* — und dieses Bild enthält die Hauptsumme der Brausschen Beobachtungen — ein Phantasieprodukt von ihm ist, welches gerade eine Umkehrung der faktisch bestehenden Verhältnisse bei den Nerven darstellt.

Was nun die Polyneurie der Muskeln betrifft, so halte ich auch die neuesten Untersuchungen von Braus für unrichtig. Die Innervationsgebiete in der Brustflosse sind nicht so gross, wie sie Braus nach seinen Reizungsversuchen darstellt. Es besteht ein bestimmter Unterschied zwischen den Innervationsgebieten an den Enden und in der Mitte der Brustflosse. Es besteht weiter ein bedeutender Unterschied zwischen den Nerven der Brust- und denjenigen der Bauchflosse. Alles dies sind fundamentale Einrichtungen; und doch scheint es Braus nicht beobachtet zu haben. Kommende Untersuchungen müssen entscheiden, wer von uns recht hat. Nur so viel muss gesagt werden, dass ich auch nach seinen letzten Untersuchungen an der Richtigkeit meiner Reizversuche bei *Acanthias* wie bei *Raja* festhalte.

Indessen kann ich nicht unterlassen, auf die letzten anatomischen Untersuchungen von Braus etwas näher einzugehen. In seiner *Ceratodus*-Arbeit von 1901 lässt Braus die grossen vorher metameren Nerven in der Flosse ihre Metamerie verlieren und sich in unregelmässige Geflechte auflösen. In seiner letzten Schrift hegt er eine ganz andere Auffassung, teilt aber kein Wort über seinen veränderten Standpunkt mit. Die grossen Hauptnerven werden nun in ihrer richtigen Lage und Anordnung beschrieben und lösen sich nicht in unregelmässige Geflechte auf. Die bedeutende Polyneurie der Muskeln, die nach seiner Meinung besteht, soll nun zustande kommen durch feinere Geflechte, welche basal innerhalb der Muskeln, mehr distalwärts in derselben Höhe wie die Hauptflossennerven gelegen sein sollen. Durch diese Geflechte sollte ein Spinalnerv seine Fasern über sieben Radialmuskeln verteilen. Leider kann ich auch dieser neuen Brausschen Auffassung der betreffenden Nerven nicht zustimmen.

Es muss zuerst bemerkt werden, dass Braus selbst zugesteht, dass er bei *Raja* durch Präparation nicht feststellen

konnte, wie weit sich die letzten Verästelungen eines Spinalnerven durch die Geflechte verbreiten. Einen anatomischen Beweis, dass ein Flossennerv bei Raja sich über sechs oder sieben Muskeln verteile, hat er also nicht bringen können. Nun lässt es sich durch meine Untersuchungen direkt zeigen, dass eine solche Verteilung der Nervenfasern eines Flossennerven nicht existiert.

Die Textfig. 6A in Braus' letzter Arbeit enthält drei Hauptflossennerven nebst einigen von diesen abgehenden Ästen und einem innerhalb der Muskeln gelegenen, feinen Nervengeflechte, durch welches die Polyneurie zustande kommen soll. Dieses letztere Geflecht dokumentiert sich nun als das typische intramuskuläre Nervengeflecht der Radialmuskeln. Ihre Lage innerhalb der Muskeln, ihr Bau von regelmässigen, rektangulären Maschen beweist dies. Nun lehrt aber besonders die entwicklungsgeschichtliche Untersuchung, dass diese intramuskulären Geflechte die Grenzen der besonderen Radialmuskeln nicht überschreiten, während das Ausbreiten eines Flossennerven über mehrere Muskeln immer durch das tiefe Grundgeflecht stattfindet. Eine Verteilung der Nervenfasern eines Flossennerven über sechs bis sieben Radialmuskeln durch die von Braus in seiner Textfig. 6 A gezeichneten Geflechte ist also vollständig ausgeschlossen.

Das zweite Geflecht von Raja, welches nach der Meinung von Braus die Verteilung eines Flossennerven über sechs oder sieben Muskeln bewirken soll, ist in seiner Textfig. 7 dargestellt. Dies Geflecht entspricht nun ganz den von mir in den Fig. 25 und 26 dargestellten Bildern von den Nerven in der Raja-Brustflosse. Nun lässt sich aus diesen Bildern direkt ablesen, dass sich die Fasern eines Flossennerven nicht über mehr als drei Muskeln verteilen. Zwar sind die Muskeln nicht in die Figuren eingezeichnet. Die Strahlen sind aber deutlich, und jeder Strahl trägt einen Radialmuskel. Man betrachte nun Fig. 25. Diese Figur enthält acht Strahlen und entspricht also ebenso vielen Muskeln. Nun sollte der dritte, mit N<sup>3</sup> bezeichnete, in zwei Äste gespaltene Nerv seine Äste über sechs oder sieben Strahlen verteilen. Dies ist jedoch, schon nach der Natur des Geflechtes zu urteilen, nicht möglich. Wenn man sich aber die Mühe macht, mit stärkeren Vergrösserungen die Fasern des in Kanadabalsam eingeschlossenen Präparates zu verfolgen, so kann man direkt

beobachten, dass sich die Fasern eines Flossennerven nur über drei oder höchstens vier Radialmuskeln verteilen.

Ich konstatiere also, dass die anatomischen Untersuchungen, welche Braus selbst ausgeführt hat, nicht die Resultate seiner physiologischen Reizversuche bestätigt haben. Dagegen stimmen die Resultate der anatomischen Untersuchungen sehr gut mit den von Goodrich und mir erhaltenen Befunden überein, nach denen sich bei Raja im allgemeinen drei Muskeln bei der Reizung eines Flossennerven zusammenziehen.

Wenn wir nun die dargestellten Befunde übersehen, so haben wir verschiedene Geflechtbildungen der Nerven gefunden, welche im einzelnen einander ziemlich unähnlich sind. Am einfachsten ist die Anordnung der Flossennerven bei Raja. Sowohl in der Brustflosse wie in der Bauchflosse verlaufen die Flossennerven sehr regelmässig. Die metameren Nerven tauschen nur wenig Fasern untereinander aus. Der Geflechtcharakter kommt vor allem zustande dadurch, dass die grösseren Flossennerven zu den zwischenliegenden Radialmuskeln Nervenäste absenden, welche sich miteinander zu den Nn. intermittentes verbinden. Der grössere mittlere Teil der Brustflosse bei *Acanthias* zeigt dieselbe regelmässige Anordnung, Verlauf und Verteilung der Nerven wie bei Raja. Nach dem kranialen und kaudalen Ende wird das Verhältnis etwas anders, insoweit als sich hier die Nerven über grössere Strecken verteilen. Die Nerven-Anordnung in der Bauchflosse von *Acanthias* zeigt wieder einen ganz anderen Typus. Hier kommt lateral von dem Basale eine mächtige Anastomosenbildung zustande, deren eigentliches Wesen darin besteht, dass nur eine kleinere Anzahl der Fasern der metameren Flossennerven auf ihrem Platze längs ihres Radialmuskels zurückbleibt, während der grösste Teil der Fasern längs der oben genannten Anastomosenbrücke sich in die kaudalwärts folgenden Muskeln verteilt. Schliesslich verdient es unter Hinweisung auf Fig. 58, welche die Nerven der ersten Rückenflosse bei *Acanthias* darstellt, hervorgehoben zu werden, dass in den unpaarigen Flossen Geflechte vorhanden sind, welche ganz unregelmässig und verschieden von den vorher beschriebenen sind.

Wie nun die verschiedenen Zustände zueinander sich verhalten, wird aus deren Entwicklung hervorgehen.

## Die Entwicklung der Nerven der paarigen Flossen.

Eine ausführliche Besprechung der Literatur über die Entwicklung der Flossenmuskeln habe ich in meiner vorigen Abhandlung geliefert, auf welche ich deswegen hinweise. Die wichtigste Angabe über die Entwicklung der Flossennerven stammt von Mollier, der gezeigt hat, dass sich die Hauptnerven längs der proximalen Knospen entwickeln. Die distalen Knospen jedes Paares sind am Anfang ohne Nerven: wie deren Innervation zustande kommt, lässt Mollier unentschieden. Ich habe dann vermittels Rekonstruktionen der Flossenmuskeln und -nerven die Mollierschen Befunde bestätigt und erweitert. Es wurde gezeigt, dass die Regelmässigkeit, die bei den entwickelten Brustflossen vorhanden ist, eben darum zustande kommt, weil sich bei den Embryonen von 18—27 mm Länge die Nerven längs der tiefen Fläche der kranialen oder ungeraden Knospen jedes Paares entwickeln. Die geraden Myotomknospen, entsprechend den kaudalen Knospen jedes Paares, bekommen ihre Nerven erst bei den Embryonen von 27—30 mm Länge, indem in diesen Stadien feine Nervenäste gefunden werden, welche unter spitzen Winkeln von den groben Hauptstämmen ausgingen und sich in den nächstliegenden kranialen und kaudalen Knospen resp. Radialmuskeln verteilen.

Die Präparate, mit der Bielschowskyschen Methode gewonnen, bestätigen nun auf die deutlichste Weise die so gewonnenen Erfahrungen. Dies sieht man aus den Fig. 30, 31, 32 und 33, welche vier verschiedene Stadien der Flossennerven von vier Embryonen von resp. 20, 23, 27 und 40 mm Länge darstellen. Dazu kommt, dass die Bielschowsky-Präparate viel schärfer und vollständiger die Nerven darstellen, wodurch es möglich wird, ihre Entstehung zu erforschen.

In dem ersten Stadium (Embryo 20 mm, Fig. 30), wo die Myotomknospen entweder noch mit den Myotomen zusammenhängen oder soeben von diesen abgeschnürt sind, sieht man fünf Flossennerven, die von den Spinalnerven entspringen und kranialwärts von seinem zugehörigen Myotom zu den proximalen von den beiden Myotomknospen verlaufen. Hier endigen sie als feine, spitzig auslaufende Äste an der Basis der betreffenden Knospe. In dem folgenden Stadium (Embryo 23 mm, Fig. 31) sind die Knospen vollständig abgeschnürt und strecken sich als lange,

keulenförmige Bildungen bis zu dem Rande der Flosse. Die Nerven sind als feine, schmale Stämme bis zu der Mitte der Knospen zu verfolgen. In dem folgenden Stadium (Embryo 27 mm, Fig. 32) sind gewisse von den Nerven bis zu den Knospenenden verfolgbar, andere endigen in den äusseren Teilen der Knospen. Bei einem Embryo von 30 mm reichen die Stämme alle bis zu dem Flossenrande.

Es ist durch den Vergleich dieser Bilder deutlich, dass ein wirkliches Heranwachsen der Hauptnerven in der Flosse zusammen mit den Muskelanlagen stattfindet. Ursprünglich, wenn die Knospen eben gebildet sind, ist die Flosse nervenfrei oder besitzt wenigstens keine durch die Bielschowsky-Methode darstellbaren Nerven. Dann schreitet die Nervenbildung von der Basis der Extremität nach der Peripherie, wie die demonstrierten Bilder ja sofort zeigen. Man könnte denken, dass der Vorgang so vor sich geht, dass ein ursprünglicher Zusammenhang zwischen den Nerven und den Myotomknospen vorhanden ist, und dass die Nerven im Zusammenhange mit dem Auswachsen der Myotome gleichzeitig passiv in die Länge gezogen würden. Dies ist aber nicht der Fall. Es gibt ein Anfangsstadium, wo die Flossenanlagen keine Nerven enthalten, und schliesslich ein Endstadium, wo die Nerven sich frei über die Myotome hinaus erstrecken und sich in dem Flossen-saume verästeln. Folglich müssen die Nerven wirklich hervorzunehmen. In welcher Art und Weise dieses Hervorwachsen geschieht, ist eben der springende Punkt der Lehre von der Nervenentwicklung. Um dies vom histologischen Gesichtspunkte aus beantworten zu können, ist ein Eingehen auf die feineren Strukturverhältnisse notwendig.

Das Aussehen der Nerven variiert. Man findet Bilder (Fig. 34 und 35), wo der Nerv kompakt und homogen schwarz ist, nur hier und da beobachtet man eine fibrilläre Streifung. An einer anderen Stelle des Präparates besteht der Nerv aus streifigen Bündeln, welche sich peripheriwärts wieder zu einem kompakten Stamm verbinden (Fig. 36 und 37). Von dem Stamme gehen Äste ab von gröberem und feinerem Kaliber. Dünnere Schnitte durch den Nerv lehren nun, dass ein solcher aus einer Menge feiner Fasern besteht von derselben Art, wie die eben genannten feineren Äste. Ihr gegenseitiges Verhalten innerhalb eines Nervensammes ist nicht leicht klarzulegen. Dass sie sich teilen und

verflechten, ist deutlich, ob sie sich gegen die Peripherie wieder miteinander netzförmig verbinden, ist sehr schwierig darzulegen, weil die Verbindungen dadurch hervorgerufen werden können, dass sich die Fasern sehr dicht aneinanderlegen und vielleicht agglutinieren, ohne direkt zusammenzuschmelzen.

Von grösstem Interesse ist nun, zu erfahren, wie die Nerven endigen. Die Enden lassen sich in dicken Schnitten ( $15 \mu$ ) leicht beobachten, wenn man Stellen aufsucht, wo man durch verschiedene Einstellung konstatieren kann, dass die Nervenenden innerhalb des Schnittes gelegen sind (Fig. 34—40). Man findet nun ziemlich wechselnde Bilder. Die groben Nerven resp. deren gröbere Äste endigen, wie die Fig. 35 und 36 zeigen, mit keulenförmigen Anschwellungen, mit allmählich auslaufenden Spitzen (Fig. 34, 38) oder mit geweihartigen Verästelungen (Fig. 38, 39) von knotenartig aussehenden Ästen. Die feineren Fäden endigen mit runden oder langgestreckten Keulen, von denen oft noch feinere Fäserchen abgehen (Fig. 39, 40). Sehr oft findet man eine kleine dreieckige, langgestreckte Anschwellung, von deren kurzer Seite feine Fäserchen ausgehen. Es muss bemerkt werden, dass diese Endkeulen mit der Bielschowsky'schen Methode schwieriger darstellbar sind als die gewöhnlichen Nervenfasern. Sie fordern eine energischer Silberbehandlung durch Wärme oder stärkere Konzentration der Lösung als die Fasern. Man kann darum leicht beobachten, wie sich eine schwarze Faser in eine solche ungefärbte fortsetzt, und hier und da kann man direkt sehen, wie sich eine gefärbte Faser in eine ungefärbte Keule fortsetzt. Es ist ohne weiteres klar, dass die eben beschriebenen Nervenenden die Wachstumskeulen sind, welche zuerst von Cajal entdeckt, später von Harrison im überlebenden Zustande beobachtet worden sind.

Dass Paton die Wachstumskeulen in seinen Präparaten nicht gefärbt bekommen hat, beruht nach meiner Meinung darauf, dass er bei seiner Anwendung der Bielschowsky'schen Methode eine zu schwache Silberlösung gebraucht hat.

An anderen Stellen ist das Bild sehr verschieden (Fig. 41, 42). Man sieht hier, wie sich die Flossenerven in ausserordentlich feine, körnige Fäserchen fortsetzen, welche direkt in der Peripherie der Myotome gelegen sind. Diese Bilder, welche gar nicht spärlich sind, sind von grossem Interesse. Sie sind sehr schwierig zu deuten. Ob diese Nervenfasern in loco entstanden oder ob

sie durch Hervorwachsen gebildet sind, lässt sich nicht entscheiden. Gründe sowohl für die eine wie für die andere Entstehungsweise können angeführt werden. Für eine bestimmte Entscheidung ist also die Methode nicht zureichend.

Man fragt sich nun, von welcher Art die feinen Fasern oder Fäserchen sind, welche teils die Nerven zusammensetzen, teils als freie Äste von ihnen abgehen. Haben sie den Wert von Nervenfasern oder Neurofibrillen? In der Literatur ist diese Frage faktisch verschieden beantwortet. Nach Cajal bestehen die auswachsenden Nerven aus deutlich voneinander geschiedenen Axonen. „Au debut, c'est à dire du deuxième au troisième jour de l'incubation chez le poulet, les cylindres-axes sont d'une minceur extrême: ils sont très rapprochés les uns des autres en faisceaux.“ In den meisten Figuren des Hauptwerkes (8) von Cajal sieht man auch die Axonen als distinkte, homogene, schwarz gefärbte Fasern. Nach Vergleichung meiner Bilder mit denjenigen von Cajal nehme ich an, dass Cajal die schwarzen Fasern, welche in meinen Präparaten teils für sich durch die Gewebe verlaufen, teils in den Nervenstämmen vorhanden sind, als Axonen beurteilen sollte.

Eine wesentlich andere Auffassung und Nomenklatur hat Held. Die sich entwickelnden Nerven bestehen aus Zügen von Neurofibrillen. Dieselbe Ansicht hegt Paton. Die schwarz gefärbten Fasern resp. Fäserchen in seinen Präparaten, welche vollständig identisch mit den von mir soeben beschriebenen Fasern sind, werden als Neurofibrillen aufgefasst und beschrieben. Gegen Helds Auffassung hat M. Heidenhain einen wichtigen Einwand gerichtet. Unter Hervorhebung, dass die Neurofibrillen ausnahmslos „Teile oder Differenzierungen innerhalb von Achsenfasern“ sind, und dass die letzteren so fein sein können, dass sie an der Grenze der Wahrnehmbarkeit stehen, wozu weiter kommt, dass Held nicht gezeigt hat, wie die definitiven Achsenfasern aus diesen Neurofibrillen entstehen, meint Heidenhain, dass jede Neurofibrille in den Heldschen Präparaten einer Achsenfaser entspricht und als solche erkannt und benannt werden soll.

Wenn man zu dem Hauptwerke über die Neurofibrillen von Apathy geht, so findet man aus seinen Darlegungen, dass die Neurofibrillen weder in dem Kaliber noch in ihrer Verästelung etwas Charakteristisches zeigen. Sie können von sehr verschiedenem Kaliber sein, sie können sich aufspalten in Elementarfibrillen, und

diese können sich wieder zu Primitivfibrillen verbinden. In bezug auf das Kaliber und die Verästelungsweise ist es also nicht möglich, Nervenfasern und Neurofibrillen zu unterscheiden. Der einzige wirkliche Unterschied zwischen Nervenfasern und Neurofibrille ist der, dass die Neurofibrille, wenn sie allein oder zu mehreren auftritt, stets in eine Interfibrillärsubstanz eingebettet ist. Da nun in meinen Präparaten die schwarz gefärbten Fäserchen in den meisten Fällen nicht in eine solchen Substanz eingebettet sind, so halte ich es nicht für richtig, sie für Neurofibrillen zu beurteilen und so zu benennen. Zu demselben Resultate kommt man, wenn man das Verhältnis der oben beschriebenen Fasern zu den Nervenzellen im Rückenmarke untersucht. Dann findet man innerhalb der Zellkörper ein Gerüstwerk von feinen schwarz gefärbten Fibrillen, welche zusammenlaufend die Faser bilden, die von der Zelle kommend nach der Peripherie verläuft. Hieraus folgt ja ohne weiteres, dass die oben beschriebenen Fasern, auch wenn sie sehr dünn sind, nicht mit den interzellulären Neurofibrillen identisch sind.

Andererseits finde ich es nicht berechtigt, diese Fasern als Achsenzylinder oder Achsenfasern zu bezeichnen. Diese sind nämlich von wesentlich anderem Aussehen, wie die wohlgelungenen Bieleschowsky-Präparate in späteren Stadien zeigen (Fig. 53, 54). Hier besteht der Nerv aus allerdings im Kaliber wechselnden, aber im Durchschnitte viel mächtigeren Fasern, welche sich freilich aufteilen und verflechten, aber niemals so verbinden oder agglutinieren, wie die Fasern in den früheren Stadien. Aus diesen Gründen fasse ich die erwähnten schwarzen Fasern der früheren Stadien als embryonale Nervenfasern auf, welche sich später durch Zuwachs und innere Differenzierung zu den Achsenfasern umwandeln.

Es ist nun zu untersuchen, wie sich die Nerven zu der Umgebung verhalten. Die Nerven folgen den Myotomen, dicht an sie angelagert. Die keulenförmigen Enden sowie die ihnen zunächst gelegenen Teile des Nerven liegen oft innerhalb des Myotoms (Fig. 36). Dies kann man teils durch verschiedene Einstellung, teils in Sagittalschnitten bestimmt entscheiden. Von den Nerven gehen oft knopf- oder keulenförmige Bildungen ab, welche sich in das Plasma der Myotome direkt einsenken. Gewisse Nerven sind nackt und unbekleidet und liegen ganz ausserhalb



des Myotoms (Fig. 34), wenn sie sich auch dicht an dieses anschmiegen. Andere wieder sind von einer plasmatischen Hülle umgeben (Fig. 36 und 41), welche sich direkt in das Plasma des Myotoms fortsetzt. In derselben Weise verhalten sich die feinen Nervenfasern. Die meisten verlaufen frei zwischen den Mesenchymzellen. Andere liegen in sehr intemem Connex mit den Mesenchymzellen, wobei es nicht immer so leicht zu entscheiden ist, ob die Nervenfasern nur dicht an den Mesenchymzügen oder innerhalb dieser selbst gelegen sind. Dass dieser letztere Fall inzwischen wirklich vorhanden ist, scheint mir ausser Zweifel. Auf Grund der später zu berichtenden experimentellen Untersuchungen deute ich die Bilder so, dass die nackten Nerven und Fasern den Primärzustand darstellen, und dass die Nerven später eine plasmatische Hülle von der Umgebung erhalten.

Während in der beschriebenen Weise die grossen Flossennerven entstanden sind, haben die feineren Äste schon angefangen, sich zu entwickeln. Ziemlich früh entstehen die starken kranialen und kaudalen Anastomosen in der Basis der Flosse. Dann folgen die feineren Anastomosen und die Äste zu den geraden, ursprünglich nervenfreien Knospen. Von den groben Flossennerven gehen unter rechtem oder schrägem Winkel feine Äste ab, welche in kürzerer oder weiterer Entfernung mit den charakteristischen Keulen endigen (Fig. 39). Neben diesen kann man ähnliche feine Fasern zu einer Knospe verfolgen. Hier teilen sie sich, und die so entstandene Teilungsgabel umfasst einen von den von mir vorher beschriebenen Basalkegeln, welche in der Peripherie des Myotoms gelegen sind (Fig. 43, 44 und 45). Die auswachsenden feinen Fasern, welche sehr oft eine deutliche, körnige Struktur (Fig. 46) zeigen, legen sich bald dicht aneinander (Fig. 46 und 47), so dass es unmöglich ist, zu entscheiden, ob ein wirkliches Netz oder nur ein Geflecht vorhanden ist. Die weiteren Veränderungen bestehen darin, dass eine ursprünglich einfache Faser (Fig. 44 und 45) sich zu einem Nervenbündel von mehreren solchen entwickelt (Fig. 48 und 49). Der Übergang eines solchen in den Radialmuskel vermittelt immer eine kegelförmige Bildung mit der Basis nach dem Muskel und der Spitze in dem Bündel (Fig. 48, 49, K). Innerhalb dieser kegelförmigen Ansatzstelle verteilen sich die Nervenfasern längs der Peripherie des Radialmuskels. Von den besonderen Ansatzkegeln kommend, begegnen sich die Fasern

und verflechten sich untereinander in der kompliziertesten Weise. So kommen die perimuskulären Nervengeflechte zustande, von denen Bruchstücke in den Fig. 50, 51, 52 dargestellt sind. Es gilt hier dasselbe, was für die Struktur der groben Nerven gesagt ist. Man kann nicht die besonderen Fasern individuell verfolgen. Sie teilen sich, und die Teiläste legen sich so dicht aneinander, dass es nicht möglich ist, zu entscheiden, ob eine wirkliche Verschmelzung, d. h. Netzbildung, oder nur eine Agglutination zustande kommt.

Der soeben beschriebene Entwicklungsprozess, welcher mit dem Auswachsen der feinen Fäserchen anfängt und mit der Ausbildung der perimuskulären Geflechte endigt, nimmt eine lange Zeit in Anspruch. Er fängt bei Embryonen von ca. 23 mm an und ist fertig bei solchen von 40 mm Länge. Es ist nun ein Zustand erreicht, wie er in Fig. 33 dargestellt ist, und welcher die Flossennerven und -muskeln, von der tiefen Fläche gesehen, bei einem Embryo von 40 mm Länge zeigt. Die Radialmuskeln haben die Form von langen, schmalen, von Seite zu Seite abgeplatteten Streifen. Die Hauptnerven zeigen die typische, von mir vorher beschriebene Anordnung. Die starken Flossennerven, welche eine direkte Fortsetzung der metameren Spinalnerven bilden, folgen ganz regelmässig der tiefen Fläche der ungeraden Flossenradialmuskeln und laufen dann in dem Flossensaume unter reichlicher, spitzwinkliger Verästelung aus. Unter spitzen oder rechten Winkeln gehen von diesen Hauptstämmen eine Menge von feinen Ästen ab, welche zu den nächstliegenden geraden Radialmuskeln verlaufen. Hier verbinden sie sich und bilden die perimuskulären Geflechte. In diesen treten die von mir sogenannten Rami intermittentes hervor. Sie sind vorhanden in der Form von sehr dünnen Nerven, welche den tiefen Flächen der geraden Radialmuskeln folgen. Weiter sind die groben kranialen und kaudalen Basalanastomosen vorhanden. Daneben auch die einfachen Kettenanastomosen, welche von dem einen Hauptnerv nach dem anderen verlaufen. Eine nähere Untersuchung mit stärkerer Vergrösserung lässt auch eine Menge feinerer Geflechte erkennen, welche teils in derselben Höhe wie die vorher beschriebenen Nerven, teils um die Radialmuskeln als perimuskuläre Nervengeflechte gelegen sind.

Der Zustand, welcher in Fig. 33 dargestellt ist, entspricht nun der bleibenden Anordnung. Es handelt sich hier um eine

typische metamere Geflechtbildung, wie ich sie vorher im entwickelten Zustande beschrieben habe. Die Bielschowsky-Präparate haben den Vorteil, dass man die verschiedenen Fasern wohl verfolgen kann. Ich habe mich nun durch genaue Untersuchung einer Menge von Präparaten überzeugt, dass in der Mitte der Flosse nur einfache Kettenanastomosen zu finden sind, d. h. Fasern, welche nur von dem einen Nerven nach einem anderen verlaufen, während sich die Nerven nach den beiden Enden über mehrere Segmente verteilen. Hier finden wir also eine vollständige Bestätigung der Befunde, welche mit der Essigsäure-Osmium-Methode gewonnen sind.

Die nächsten Entwicklungsprozesse bestehen teils in einem Zuwachs der gebildeten Organe, teils in einer Entstehung der intramuskulären Nervengeflechte. In Fig. 53 sieht man den kranialen Teil des Grundgeflechtes der Brustflosse bei einem Fötus von 9 cm Länge. Man sieht hier Teile vom 2., 3., 4. und 5. Flossennerven. Ihre Fasern laufen in der Richtung der Nerven, nur feinere Äste werden abgegeben. Eine Ausnahme bildet der 3. Flossennerv, welcher in bedeutender Ausstreckung seine Fasern innerhalb des Gebietes des 4. Flossennerven verteilt. Das Bild stimmt vollkommen mit Fig. 33 meiner Abhandlung „Die Brustflosse der Selachier“ überein, wo dieselbe Nervenverteilung bei einem Essigsäure-Osmium-Präparat dargestellt ist.

Während dieser Zeit, d. h. der Entwicklungsperiode von 4 cm bis 9 cm, entwickeln sich nun auch die intramuskulären Nerven (Fig. 54, 55). Die vorher kompakten Radialmuskeln spalten sich in Bündel auf, von Maurer Muskelbänder genannt. Von den perimuskulären Geflechten gehen nun feine Fasern unter rechtem Winkel ab. Ursprünglich (bei 40 mm-Embryonen) einzeln vorhanden, vermehren sie sich, verbinden sich miteinander und bilden Geflechte zwischen den Bündeln, wie die Fig. 54 und 55 zeigen. Auf die Einzelheiten der Bildung dieser intramuskulären Geflechte werde ich nicht eingehen, da diese sich wie bei der Bildung der vorher beschriebenen Nerven gestalten.

Der Prozess, durch den sich eine motorische Nervenfasern von ihrer oder ihren Ursprungszellen im Zentralorgan bis zum Ende in der Muskelfaser entwickelt, ist also sowohl in zeitlicher

wie in räumlicher Hinsicht sehr kompliziert. Wenn wir z. B. die Entwicklungsgeschichte einer solchen Faser, welche in einem Flossen-Radialmuskel endigt, betrachten, so fängt die Erscheinung wohl ungefähr bei einem Embryo von 5 mm an, wenn die ersten Neuroblasten auszuwachsen beginnen. Der bleibende Zustand ist erst bei einem Fötus von mehr als 10 cm Körperlänge erreicht. Wann der definitive Zustand erreicht wird, kann ich nicht bestimmt entscheiden, weil mein Material nicht vollständig ist. Bei *Acanthias*-Föten von 10 cm (Fig. 53 und 54), von denen ich ausgezeichnete Färbungen besitze, sind die einfachen Muskelfasern noch nicht entstanden. Die Muskeln bestehen aus Bündeln, zwischen denen sich die in Bildung befindlichen intramuskulären Geflechte befinden. Bei Föten von 15–20 cm finde ich die ausgebildeten Muskelfasern und die Nervenfasern mit Verästelungen endigend, wie sie von Retzius beschrieben worden sind. Für *Acanthias* entsprechen diese Entwicklungsprozesse einer Zeit von über 4 Monaten. In räumlicher Beziehung kann man den Prozess in verschiedene Abschnitte einteilen. So finden wir erst den motorischen Nerv an das Myotom angegliedert, ohne andere Äste abzugeben. Dann folgt ein Zustand, in dem die Knospen ausgebildet sind und jede unpaarige von diesen ihren Nerv besitzt. In diesen Zuständen verhalten sich das Myotom und die Knospe zu ihren Nerven, wie die vollentwickelte Nervenfasern sich zu der Muskelfaser verhält. Nun folgt die Ausbildung der perimuskulären Geflechte, welche eine lange Zeit in Anspruch nimmt, und erst wenn jene eine reiche Entfaltung erhalten haben, dringen die Nerven in das Innere des Muskels, um die intramuskulären Geflechte zu bilden, aus denen schliesslich die Nervenfasern hervorgehen. Es ist wohl deutlich, dass wir in diesem Entwicklungsgang eine lange, historische Entwicklung sehen können.

Die ersten Entwicklungsvorgänge in der Bauchflosse gestalten sich ganz wie bei der Brustflosse. Jeder Flossennerv entwickelt sich längs der ungeraden Myotomknospen, wie es die Fig. 1 und 2 zeigen. Man findet hier neun bis zehn Fortsetzungen der Spinalnerven, welche sich in die Flossenanlage hineinstrecken; diesen entsprechend sind neun bis zehn Paar Myotomknospen da; längs der kranialen in jedem Paare verläuft der Nerv. Jene ist mit einem Nerv verbunden, diese hat keinen solchen Zusammenhang. Es finden dann Anastomosenbildungen und Entwicklung von Nerven-

ästen nach den ungeraden Knospen hin statt. Die grössten Veränderungen stehen aber im Zusammenhang mit der Collectorbildung. Dieser setzt sich nämlich in die Flosse fort und wächst gleichsam kaudalwärts, wobei er eine Portion von den Flossennerven mitnimmt, so dass eine lange, geradlinige und mächtige Anastomose entsteht, welche fortschreitend allmählich weiter kaudalwärts reicht. So kommt ein Bild zustande, wie es in den Fig. 56 und 57 dargestellt ist. Diese lockert sich später auf und nimmt das bleibende Aussehen an. Auf die Einzelheiten will ich nicht eingehen, hier ebensowenig wie bei der Anatomie der Bauchflossennerven. Ich bitte aber, dass der Leser die Fig. 56 und 57, welche die Bauchflossennerven bei einem *Acanthias* von 4 cm Länge darstellen, mit Fig. 33 vergleicht, welche die Brustflossennerven in demselben Stadium darstellt. Man wird dann den bedeutenden Unterschied leicht konstatieren, welcher in der Anordnung und Verteilung der Nerven bei den verschiedenen Flossen besteht. Dazu findet man auch die Ursache der Verschiedenheit. Die von Braus mit den Namen Plexus prä- und postaxialis benannten Nervengeflechte sind direkte Fortsetzungen des *N. collector*. Der Hauptunterschied zwischen den Nerven der Brust- und der Bauchflossen besteht also darin, dass die Brustflosse dem Gebiete des latero-ventralen Muskels entspricht, während die Bauchflosse dem Gebiete des medio-ventralen Muskels angehört.

### Die unpaarigen Flossen.

Es liegt ausserhalb des Zieles der vorliegenden Arbeit, eine ausführliche Schilderung der Entstehung der Muskeln und Nerven dieser Körperanhänge zu geben. Nur so viel muss mitgeteilt werden, dass man niemals in dem Selachierkörper so unregelmässige Nervengeflechte findet wie eben hier. Schon Fig. 58, welche die Rückenflosse von einem 4 cm langen *Acanthias*-Fötus darstellt, zeigt dies. Man sieht hier die schon von P. Mayer beschriebenen Längsstämme, und von diesen ziehen die Nerven ohne irgend welche Regelmässigkeit in die Flosse hinein. Ich besitze noch schönere Färbungen von älteren Föten, wo die unregelmässigen Geflechtbildungen noch stärker ausgebildet sind. Ohne auf Einzelheiten einzugehen, will ich nur hervorheben, dass die Nerven gar keine Regelmässigkeit zu den Muskeln oder Strahlen zeigen, und weiter, dass die Nervenverteilung in dieser

Flosse absolut verschieden von derjenigen der Brust- und Bauchflosse ist. Dies stimmt nun gut mit den allgemeinen Resultaten dieser Untersuchung überein. Je weiter man sich von dem Zentrum des Nervensystems entfernt, desto unregelmässiger erscheinen die Anordnung und Verteilung der Nerven. Die Muskeln der unpaarigen Flossen entwickeln sich nun von den am meisten peripher gelegenen Teilen der dorsalen Muskulatur, also viel weiter von dem Zentrum als die paarigen Flossen. In diesem Verhältnis sehe ich den vornehmsten Grund zu der unregelmässigen Geflechtbildung der genannten Flossen.

### **Allgemeiner Teil.**

Die Untersuchung des ausgewachsenen Nervensystems bei den Selachiern hat eine Reihe verschiedener Zustände kennen gelernt. Am einfachsten gestalten sich die Verhältnisse in dem Teil der Körperwand, welcher, entsprechend dem lateralen Muskel, am nächsten der Wirbelsäule gelegen ist. Hier findet man ein aus groben segmental angeordneten Stämmen und feinen diese verbindenden Queranastomosen aufgebautes Geflecht. Die grösste Übereinstimmung hiermit bietet das Grundgeflecht der Brustflosse in seinem mittleren, allergrössten Teile. Hier findet man nämlich auch die Nerven segmental angeordnet durch quere Anastomosen verbunden. Wesentlich anders gestalten sich die Verhältnisse in dem kranialen und kaudalen Teile der Flosse, indem sich die Nerven hier auf Grund der stärkeren Anastomosenbildung über zwei oder mehrere Segmente ausbreiten. Der medio-ventrale und der medio-dorsale Teil der Körperwand bieten auch wesentlich andere Verhältnisse, indem an den beiden Stellen die Nerven über mehrere Myomere verlaufen, im Zusammenhang mit welchen die Sammelstämme oder Collectoren der Nerven entstehen und auch die Geflechtbildung komplizierter wird. Die Bauchflossen sowie die unpaarigen Flossen, welche alle zu diesen Teilen der Körperwand gehören, zeigen in Übereinstimmung hiermit auch eine entsprechende Kompliziertheit ihrer Nervengeflechte. Die Längsstämme z. B., welche für die Bauchflosse im Gegensatze zu der Brustflosse charakteristisch sind, sind nämlich die direkte Fortsetzung des Teiles des N. collectors, welcher in der Körperwand gelegen ist. Der bedeutende Unterschied in der Anordnung der Nerven bei der Brust- und Bauchflosse des *Acanthias* besteht also

darin, dass sie ihren Ursprung von verschiedenen Teilen der Körperwand nehmen. Die Brustflosse entsteht aus dem Gebiete, das dem latero-ventralen Muskel entspricht. Die Bauchflosse gehört dagegen dem medio-ventralen Muskelgebiete an.

Die Kenntnis der embryonalen Entwicklung der Muskeln und Nerven ist nun imstande, diese fertigen Zustände wesentlich zu beleuchten und zu erklären. Sie lehrt nämlich, dass sich in den früheren Stadien die Muskel- und Nervenanlagen in nahester Verbindung und Übereinstimmung miteinander entwickeln. Die Myotome der Körperwand und die kranialen Knospen der Flossen entwickeln sich in dem engsten Verbande mit den entstehenden Nerven. Solange sich die Myotome resp. Knospen in derselben Richtung wie die Nerven entwickeln, zeigen die Nerven eine mit den Muskeln übereinstimmende Metamerie. Dies findet sowohl innerhalb des lateralen Muskels wie in der Mitte der Brustflosse statt. Wenn nun aber die Myotome der Körperwand beginnen, sich zickzackförmig zu biegen, so ändert sich die Übereinstimmung zwischen der Muskel- und Nervenentwicklung. Die Nerven wachsen weiter in gerader Richtung fort und beginnen dadurch über die naheliegenden Nachbarmyomeren zu verlaufen. Gleichzeitig entstehen hiermit zahlreiche neue Äste, die komplizierte Geflechte bilden, und innerhalb dieser bilden sich die Sammelstämme oder Collectoren. Die starke Anastomosenbildung, welche die kranialen und kaudalen Enden der Brustflosse kennzeichnet, scheint in einer ähnlichen Weise zustande zu kommen. Durch den von Mollier näher beschriebenen Konzentrationsvorgang konvergieren sowohl die kranialen wie die kaudalen Nerven auf ihren Wegen nach der Flosse. Während in der Mitte der Flosse die Wachstumsrichtung der Muskeln und Nerven dieselbe ist, bilden die Muskeln und die Nerven an den genannten Stellen Winkel gegeneinander; die Wachstumsrichtung der Nerven entspricht nicht länger derjenigen der Muskeln, und in Übereinstimmung hiermit verbinden sich die Nerven mit starken Anastomosen. Die Bildung der Anastomosen scheint also eine direkte Funktion des Winkels zu sein, mit welchem die Muskeln von ihrer früheren Wachstumsrichtung abbiegen.

Die Ansichten, welche gegenwärtig in bezug auf die Frage von der Entstehung der peripheren Nerven diskutiert werden, sind die folgenden:

1. Die Nerven entstehen in loco durch direkte Umwandlung von ursprünglichen Plasmaverbindungen zwischen den Zellen (Hensen).

2. Die Nerven entstehen durch das Auswachsen einer neurofibrillären Substanz innerhalb der vorgebildeten Plasmodesmen (Held).

3. Die Nerven entstehen durch freien Auswuchs von den Neuroblasten (His, Cajal, Harrison).

In einem früheren Aufsatz über dieses Thema habe ich mich an die Ansicht von Hensen angeschlossen. Die Gründe hierzu waren doppelter Art. Zuerst fand ich die Nerven der Selachierkeime in den Präparaten, welche nach gewöhnlichen Färbungen dargestellt wurden, sowohl in die Fortsätze der Myotomzellen wie auch in ein Geflechtwerk von feinen, zwischen den Myotomen belegenen Fäserchen direkt übergehen. Zweitens war es bei den damaligen Sachverhältnissen deutlich, dass die Hypothese von Hensen vom theoretischen Gesichtspunkte aus die Entstehung der Nerven viel besser als die Auswachsungslehre erklärte. Nach den Erfahrungen, die ich mit der Bielschowsky-Methode gewonnen habe, lässt sich diese Ansicht nicht mehr aufrechterhalten. Die Bielschowsky-Methode hat mich nämlich instand gesetzt, die wirklich auswachsenden Enden der Nerven kennen zu lernen und auch deren Verhältnis zu den Myotomen und dem Mesenchym erklärt.

Die Bilder, welche mit der Bielschowsky-Methode gewonnen sind, können doch nicht, so ausgezeichnet lehrreich sie auch sind, eine vollständige, einwandfreie Antwort auf die Frage geben, wie die Nerven entstehen. Man findet nämlich Bilder in den nach dieser Methode dargestellten Präparaten, welche ebenso gut für in loco entstandene wie für ausgewachsene Nervenfasern gedeutet werden können. Ich meine die vorher beschriebenen Bilder, wo die Nervenenden innerhalb des Plasmas der Zellen gelegen sind, und besonders diejenigen, welche den direkten Übergang der Nervenfasern in die Basalkegel der Myotome zeigen. Um zu einer einwandfreien Deutung der Bielschowsky-Präparate zu gelangen, ist es darum notwendig, dieselben mit jenen Bildern der auswachsenden Nerven, welche Harrison durch Züchtung der embryonalen Nerven ausserhalb des Körpers entdeckt hat, zu vergleichen.



Die ausgezeichneten Untersuchungen von Harrison und seinen Nachfolgern Burrows und W. H. und M. R. Lewis sind wohl bekannt und brauchen darum hier nicht näher referiert zu werden. Ich erinnere nur an folgende Punkte, welche für die Vergleichung mit meinen Präparaten von besonderem Gewicht sind. Neben den ersten grundlegenden Berichten, dass Nervenfasern von den Neuroblasten in koagulierten Lymphe auswachsen und mit den charakteristischen Endkeulen versehen sind, findet man in den Arbeiten von Harrison die wichtigen Angaben, dass sich eine ursprünglich einheitliche Nervenfasern während der weiteren Entwicklung in mehrere solche aufsplittert und dass die neugebildeten Fasern miteinander anastomosieren.

Nach Burrows variieren die auswachsenden Nerven im Aussehen zwischen sehr feinen Fasern und dicken, strangähnlichen „strands“ mit einer feinen longitudinalen Streifung. Diese Bündel splitteln sich entweder in den Enden oder längs ihrer Peripherie in feinere Fasern auf.

In der Arbeit von W. H. und M. R. Lewis finde ich als besonders beachtenswert die Angabe, dass die neugebildeten Nervenfasern durch reichliche Anastomosen wirkliche Netze bilden. In den fixierten und gefärbten Präparaten von den ausgewachsenen Nerven sind die Fasern von Körnern gebildet; ob diese einer vitalen Struktur entsprechen oder nicht, lassen die Autoren unentschieden.

Wenn ich nun meine mit der Bielschowsky-Methode gewonnenen Bilder mit denjenigen, welche die amerikanischen Forscher von den lebenden Nerven beschrieben haben, vergleiche, so finde ich eine ins Detail gehende Übereinstimmung. Die Nerven in meinen Präparaten sind, gleichwie Burrows beschreibt und zeichnet, teils feine Fäserchen, teils dickere Bündel von längs-streifiger Beschaffenheit. Die dreieckigen, ovalen, strangförmigen und geweihartigen Wachstumskeulen in meinen Präparaten sind von ganz demselben Aussehen wie entsprechende Bildungen von Harrison. Die Aufsplitterung einer Faser in mehrere solche und die Verbindung der Fasern zu Netzen sind weitere Übereinstimmungen zwischen den auf verschiedene Weise gewonnenen Präparaten. Auf Grund dieser identischen Verhältnisse wird es notwendig, zu schliessen, dass die Nerven in den Bielschowsky-Präparaten durch ein freies Auswachsen entstanden sind. Nur

über die besondere Art und Weise, wie dies Auswachsen zugeht, könnte man verschiedener Meinung sein. Harrison verlegt das Wachstumsvermögen hauptsächlich in die Endkeulen, welche nach Art der amöboiden Bewegung durch Ausschliessen von Pseudopodien die Verlängerung der Nerven bewirken sollen. Man könnte aber ebensogut berechtigt sein, anzunehmen, dass die ganze Faser durch Vermehrung ihrer kleinsten Teilchen, z. B. in Form von Granula, an Länge und Breite zunimmt. Dieser Gedanke ist auch in der Arbeit von W. H. und M. R. Lewis ausgesprochen. Weiter sprechen die Bilder von den Bielschowsky-Präparaten in hohem Grade dafür, dass bei der Entwicklung der peripheren Nerven die Entstehung neuer Fasern durch Längsspaltung schon ausgewachsener solcher eine grosse Rolle spielt. Dies stimmt ja auch mit den Erfahrungen von den Züchtungen der Nerven ausserhalb des Organismus.

Die Präparate, die nach der Bielschowsky-Methode gewonnen werden, sind nun sehr lehrreich, wenn es gilt, festzustellen, wie sich die auswachsenden Nervenfasern zu der Umgebung verhalten. Aus meinen speziellen Beschreibungen geht es nämlich zur Genüge hervor, dass die embryonalen Nervenfasern in dieser Hinsicht sich verschieden verhalten. Die groben Nerven können mit ihren Endkeulen oder Geweihen frei in den Zellinterstitien liegen oder diese Teile können direkt in dem Plasma der Myotome eingeschlossen sein. In solchem Falle ist der Nerv in seinem proximalen Teile von einer dicken Plasmahülle umgeben, welche direkt in das Myotomplasma übergeht. Dasselbe gilt von den feineren Nervenfasern. Sie können frei zwischen den Mesenchymzellen verlaufen, sie können sich dicht an diese oder ihre Ausläufer anschmiegen oder direkt von deren Zellplasma umgeben sein. Die letzten Bilder sind es, welche der Heldschen Lehre von einem Auswachsen der neurofibrillären Substanz in den Plasmoden zugrunde gelegen haben.

Wenn es nun gilt, diese verschiedenen Bilder zu deuten, so scheint mir, der Harrison'schen Versuche zufolge, die einfachste Erklärung die zu sein, dass die frei hervorstwachsenden Nervenfasern den primären Zustand darstellen. Sekundär treten die ausgewachsenen Nervenfasern in Verbindung mit den Myotomen und den mit diesen zusammenhängenden Mesenchymzellen, wobei es vorläufig unentschieden bleiben mag, ob die Nervenfasern aktiv

in die Zellen hineindringen oder passiv von diesen umhüllt werden. Diese sekundäre Verbindung der Nervenfasern mit den Myotomen findet nun während der ganzen Entwicklung der Nerven statt, von dem ersten Anfange, wenn der kurze Nerv das Myotom eben erreicht hat, bis zu dem Endstadium, wo die einfachen Muskel-fasern mit ihren Nervenendigungen ausgebildet sind. So finde ich schon in dem frühen Stadium, welches in Fig. 6 abgezeichnet ist, dass gewisse Fasern direkt mit kegelförmigen Ansätzen in das Myotomplasma übergehen, während andere ebenso deutliche freie Endkeulen zeigen. Die schönen Befunde von Kerr bei *Lepidosiren* sind nach meiner Meinung so zu deuten, dass hier eine sehr deutlich hervortretende sekundäre Verbindung zwischen einem vorher frei ausgewachsenen Nerv und dem Myotom vorliegt. Die genannte sekundäre Verbindung zwischen den auswachsenden Nerven und den Myotomen ist sicher von der grössten Bedeutung für die Entstehung der Nervenbahnen. Hierdurch erhalten die embryonalen Nerven eine gewisse Stabilität im Verhältnis zu den Muskelanlagen. Durch die Angliederungen der Nerven an die auswachsenden Myotome oder an die Myotomknospen erhalten die Nerven die fixen Punkte, von denen das weitere Auswachsen gesetzmässig stattfinden kann.

Die Lehre von His, dass die Nervenfasern durch freies Auswachsen entstehen, muss also durch die neueren Untersuchungen als bewiesen angesehen werden. Dasselbe gilt aber nicht von seiner Ansicht über die Bildung des peripheren Nervensystems. Nach His würde die Entstehung der peripheren Nerven aus einigen einfachen Prinzipien erklärt werden können. Die Nervenfasern wachsen geradlinig nach ihren Endgebieten. Knorpel, Gefässe oder andere embryonale Organe können hierbei ein Hindernis für ihr Hervorwachsen bilden und die Nerven zwingen, in andere Bahnen einzulenken. Dadurch, dass sich die von verschiedenen Orten kommenden, gerade hervorwachsenden Nervenfasern durchkreuzen, entstehen die Nervengeflechte.

Dass die Nervenbahnen auf diese einfache Weise nicht entstehen, lässt sich an vielen Beispielen aus der vorigen, speziellen Darstellung über die Entstehung des peripheren Nervensystems bei *Acanthias vulgaris* direkt zeigen. Ich wähle als Beispiel die Entstehung des *N. collectors* in der ventralen Bauchwand. Dieser Sammelstamm hat bei dem erwachsenen Tiere die Form von

einem langen und geraden Nervenstrang, welcher Fasern von zehn Segmenten, kranialwärts von der Bauchflosse gelegen, nach den Muskeln derselben hinführt. Nach der Betrachtungsweise von His sollte die Bildung dieses Stammes ziemlich einfach sein. Die auswachsenden Nervenfasern sollten in der Nähe von der V. parietalis einem Hindernis begegnen, wodurch sie gezwungen werden, ihre Wachstumsrichtung zu verändern und einen Weg gegen die Bauchflosse einzuschlagen. Nun lehrt aber die direkte Beobachtung, dass so etwas nicht stattfindet. Die Collectorbildung ist viel komplizierter und lässt verschiedene Stufen erkennen. Den ersten Anlass zu einer Komplikation der früher so einfachen Nervenordnung bildet die Umbiegung der vorher gerade auswachsenden Myomere und das Auswachsen derselben kranialwärts. Die Nerven setzen ihr Wachstum in der ursprünglichen Richtung fort, bekommen aber nun Gelegenheit, sich mit den Nachbarmyomeren zu verbinden, wodurch eine reiche Verästelung und Anastomosenbildung stattfindet. Hierdurch wird zuerst eine longitudinale Kette von einfachen Anastomosen gebildet. Aus dieser entsteht schliesslich durch innere Umbildung der langgestreckte gerade Sammelstamm, welcher die Nervenfasern nach der Bauchflosse leitet. Die Abortivknospen kranialwärts von der Bauchflosse spielen bei der Collectorbildung nur insofern eine Rolle, als die Nerven der letzten Knospen unmittelbar kranialwärts von der Bauchflosse in der Collectorbildung eingehen, wodurch vielleicht der Anlass für das Übertreten des Collectors ins Gebiet der Bauchflosse gegeben wird.

Betrachten wir schliesslich den Entwicklungsprozess, wodurch eine motorische Faser von ihrem Ursprung im Rückenmark bis zu ihrem Ende in einer Muskelfaser eines Flossenmuskels entsteht. Zuerst ist hierbei die lange Zeit zu erwägen, während der die Entwicklung stattfindet. Das erste Auswachsen der Fasern aus dem Rückenmarke findet wohl bei Embryonen von 5 mm Länge statt. Die Bildung der feinsten intramuskulären Muskelnerven ist erst bei *Acanthias*-Föten von einer Länge von mehr als 10 cm abgeschlossen. Diese Periode entspricht einer Zeit von mehreren Monaten. Zuerst wachsen die Nerven nach den Myotomen und verbinden sich mit diesen. Dann setzen sie ihren Weg ventralwärts längs der Myotome fort. Nachdem die Knospenbildung in der Flossenanlage stattgefunden hat, folgen die Äste

der auswachsenden Nerven den ungeraden Knospen jedes Knospenpaares und setzen sich an diese fest. Nun folgt im Zusammenhang mit der Bildung der Nerven, welche zu den geraden Knospen gehören, die Entstehung der perimuskulären Nervengeflechte, welche eine geraume Zeit in Anspruch nimmt. Durch eine Art von Knospung werden nun feine Äste an der tiefen Fläche des perimuskulären Geflechtes gebildet, und diese dringen in das Innere des Radialmuskels hinein. Dieser teilt sich dann in immer feinere Muskelbündel auf, zwischen denen sich die intramuskulären Nerven ausbreiten, und mit denen sie sich verbinden. Schliesslich haben sich die Bündel in die einfachen Muskelfasern aufgespaltet, und jede von diesen enthält ihre Nervenfaser.

Es ist deutlich, dass der Inhalt dieses in zeitlicher und räumlicher Beziehung so komplizierten Prozesses nicht dadurch ausgedrückt werden kann, dass die Nervenfaser einfach aus einem Neuroblast nach der Muskelfaser frei hinauswachse. Wir müssen vielmehr den ganzen Vorgang, durch welchen eine motorische Faser entsteht, in verschiedene Stufen einteilen, von denen jede vorhergehende die Bedingung für die nächstfolgende ist. Die Einteilung in Stufen gibt die allmählich vom Zentrum nach der Peripherie fortschreitende Angliederung der auswachsenden Nervenfasern an die allmählich sich differenzierenden Muskelanlagen. In dieser Weise betrachtet, gibt die Lehre von der Entwicklung des peripheren Nervensystems durch freies Hervorwachsen der Nervenfasern nicht mehr den Eindruck eines „Wunders“, den sie vorher besessen hat. Die Bildung der Flossennerven in der beschriebenen Weise ist ebenso leicht zu verstehen als die Bildung der Radialmuskeln durch das Auswachsen der Myotome.

---

### Literaturverzeichnis.

1. Apáthy, St. v.: Das leitende Element des Nervensystems und seine topographischen Beziehungen zu den Zellen. (Erste Mitteilung.) Mitteilung d. zool. Station zu Neapel, Bd. 12, 1897.
2. Braus, H.: Die Muskeln und Nerven der Ceratodusflosse. Jenaische Denkschr., Bd. 4, 1900.
3. Derselbe: Über Nervengeflechte. Anat. Anz., Ergänzungsheft zum 38. Bd., 1910.
4. Derselbe: Die Nervengeflechte der Haie und Rochen. Jenaische Zeitschrift f. Naturwissenschaft, Bd. 47, 1911.
5. Derselbe: Die Entstehung der Nervenbahnen. Sammlung wissenschaftlicher Vorträge, H. 3.
6. Burrows, Monstrose T.: The growth of tissues of the chick embryo outside the animal body, with special reference to the nervous system. Journ. of experimental zoology, V. 10, 1911.
7. Cajal, S. R.: Nouvelles observations sur l'évolution des neuroblastes avec quelques remarques sur l'hypothèse de Hensen-Held. Anat. Anz., Bd. 32, 1908.
8. Derselbe: Histologie du système nerveux de l'homme et des vertébrés. Paris, A. Maloine, 1911.
9. Davidoff, M. v.: Beiträge zur Anatomie der hinteren Gliedmaßen der Fische. I. Haie, Chimaera und Ganoidei chondrostei. Morph. Jahrb., Bd. V. 1879.
10. Dohrn, A.: Studien zur Urgeschichte des Wirbeltierkörpers. VI. Die paarigen und unpaaren Flossen der Selachier. Mitteil. d. zool. Station zu Neapel, Bd. V, 1884.
11. Fürbringer, M.: Über die spino-occipitalen Nerven der Selachier und Holocephalen und ihre vergleichende Morphologie. Festschr. f. Gegenbaur, Bd. III, 1897.
12. Göppert, E.: Untersuchungen zur Morphologie der Fischripen. Morph. Jahrb., Bd. 23, 1895.
13. Harrison, R. G.: The outgrowth of the nerve fiber as a mode of protoplasmic Movement. Journ. of experim. Zoology, Vol. 9, 1910.
14. Derselbe: The development of peripheral nerve fibers in altered surroundings. Arch. f. Entw.-Mech. d. Organismen, Bd. 30, 1910.
15. Derselbe: The cultivation of tissues in extraneous media as a method of morphogenetic study. The anatom. record., Vol. 6, 1912.
16. Heidenhain, M.: Plasma und Zelle. 2. Lieferung. Die kontraktile Substanz, die nervöse Substanz, die Fadengerüstlehre und ihre Objekte. Jena 1911.
17. Held, H.: Die Entwicklung des Nervengewebes. Leipzig 1909.
18. His, W.: Zur Geschichte des menschlichen Rückenmarks und der Nervenwurzeln. Abh. d. Kgl. Sächs. Ges. d. Wiss., math. - phys. Kl., Bd. XIII. 1886.

19. His, W.: Zur Geschichte des Gehirns, sowie der zentralen und peripheren Nervenbahnen beim menschlichen Embryo. Ebendasselbst, Bd. XIV, 1888.
20. Humphry: The muscles of the smooth Dog-fish (*Mustaelus levis*). Journ. Anat. Phys., Vol. 6, 1872.
21. Kaestner, S.: Über die allgemeine Entwicklung der Rumpf- und Schwanzmuskulatur bei Wirbeltieren. Mit besonderer Berücksichtigung der Selachier. Arch. f. Anat., 16, 1892.
22. Kerr, J. G.: On some points in the early development of motor nerve trunks and myotomes in *Lepidosiren paradoxa*. Transact. Royal Soc. Edinburgh, Vol. 41, P. 1, 1904.
23. Derselbe: The development of the peripheral nerves of vertebrates. Proc. Royal Physical Soc. Edinburgh, Vol. 18, 1910.
24. Lewis, Warren H. and Margaret Reed: The cultivation of sympathetic nerves from the intestine of chick embryos in saline solutions. Anat. Record., Vol. 6, 1912.
25. Maurer, E.: Der Aufbau und die Entwicklung der ventralen Rumpfmuskulatur bei den urodelen Amphibien und deren Beziehung zu den gleichen Muskeln der Selachier und Teleostier. Morph. Jahrb., Bd. 18, 1892.
26. Mayer, P.: Die unpaaren Flossen der Selachier. Mitteil. d. zoolog. Station zu Neapel, Bd. VI, 1885.
27. Mollier, S.: Die paarigen Extremitäten der Wirbeltiere. I. Das Ichthyopterygium. Anat. Hefte, Bd. I, 1894.
28. Müller, E.: Die Brustflosse der Selachier. Anat. Hefte, H. 118, Bd. 39, 1909.
29. Derselbe: Untersuchungen über die Muskeln und Nerven der Brustflosse und der Körperwand bei *Acanthias vulgaris*. Anat. Hefte, H. 129, Bd. 43, 1911.
30. Müller, Joh.: Vergleichende Anatomie der Myxinoïden. T. 1, Berlin 1835.
31. Paton, S.: The reactions of the vertebrate embryo to stimulation and the associated changes in the nervous system. Mitteil. d. zoolog. Station zu Neapel, Bd. 18, 1907.
32. Rabl, C.: Theorie des Mesoderms. 1. u. 2. T. Morph. Jahrb., Bd. 15 und 19, 1889 und 1892.
33. Stannius, H.: Das periphere Nervensystem der Fische. Rostock 1849.
34. Wikström, D. A.: Über die Innervation und den Bau der Myomeren der Rumpfmuskulatur einiger Fische. Anat. Anz., Bd. 13, 1897.

## Erklärung der Abbildungen auf Tafel XX—XXVIII.

### Tafel XX.

Fig. 1, 2, 3, 4 und 5. Ventrale Muskeln und Nerven in der Körperwand und in der Bauchflosse bei *Acanthias*embryonen von 23, 26, 30 (3 und 4) resp. 35 mm Länge. Jedes Bild ist durch Kombination mehrerer Schnitte entstanden. C = N. collector ventralis. K = Knospe. 50mal vergrößert.

**Tafel XXI.**

- Fig. 6. *Acanthias* 12 mm. Querschnitt. E = Ectoderm; M = Myotom; N = Spinalnerv; R = Medulla spinalis. 500mal vergrößert.
- Fig. 7. Ventrale Nerven und Myotome von der Körperwand eines *Acanthias*-embryo von 23 mm Länge. 62mal vergrößert.
- Fig. 8. Ventrale Nerven und Myotome von der Körperwand eines *Acanthias*-embryo von 26 mm Länge. 62mal vergrößert.
- Fig. 9. Dorsale Nerven und Myotome von der Körperwand eines *Acanthias*-embryo von 23 mm Länge. 50mal vergrößert.
- Fig. 10. Dorsale Nerven und Myotome von der Körperwand eines *Acanthias*-embryo von 30 mm Länge. 50mal vergrößert.
- Fig. 11. Dorsale Nerven und Myotome von der Körperwand eines *Acanthias*-fötus von 38 mm Länge. C = N. collector dorsalis. 50mal vergrößert.
- Fig. 12. Die Nerven der Brustflosse bei *Acanthias vulgaris* von der tiefen Fläche präpariert. Essigsäure-Osmium-Färbung. II—XI = 2.—11. Flossennerv. 5 mal vergrößert.

**Tafel XXII.**

- Fig. 13, 14 und 15. Die Brustflossennerven bei *Acanthias vulgaris* von der tiefen Fläche präpariert. Essigsäure-Osmium-Färbung. 6mal vergrößert.

**Tafel XXIII.**

Alle Bilder stammen von Präparaten mit Essigsäure-Osmium gefärbt

- Fig. 16. Zwei Radialmuskeln von der *Acanthias*-Brustflosse mit den gegeneinander gerichteten Flächen in einer Ebene ausgebreitet. H = Hauptflossennerv; I = intermuskuläre Nerven. 2mal vergrößert.
- Fig. 17 und 18. Radialmuskeln von der Fläche gesehen. H = Hauptflossennerv; I = intermuskulärer Nerv. 6 resp. 2<sup>1</sup>/<sub>2</sub>mal vergrößert.
- Fig. 19 und 20. Die Radialmuskeln der Brustflosse von der äusseren Fläche gesehen. Man sieht, wie die feinen Endäste der intermuskulären Nerven aus der Tiefe zwischen den Radialmuskeln hervortauchen, um dann ein Geflecht für jeden Muskel zu bilden. Nach dem kaudalen Ende laufen dagegen die Nerven über mehrere Muskeln. 6<sup>1</sup>/<sub>2</sub> mal vergrößert.
- Fig. 21. Die mediale Fläche der Brustflosse mit dem Plexus postaxialis (P. p.) von Braus. 2mal vergrößert.
- Fig. 22. Die feinen intramuskulären Nerven der Radialmuskeln. 3<sup>1</sup>/<sub>3</sub>mal vergrößert.
- Fig. 23. Brustflossennerven von *Raja* von der tiefen Fläche dargestellt. 2mal vergrößert.

**Tafel XXIV.**

Alle Präparate nach der Essigsäure-Osmiummethode dargestellt.

- Fig. 24. Die Nerven der Brustflosse bei *Raja* von der tiefen Fläche dargestellt. 2mal vergrößert.



- Fig. 25. Die Nerven der Brustflosse bei Raja von der tiefen Fläche dargestellt. Die Hauptnerven haben sich geteilt. Jedes Paar von Nerven (n) gehört zu einem Hauptnerv. 5 mal vergrößert.
- Fig. 26. Die Nerven der Brustflosse bei Raja von der tiefen Fläche gesehen. N. = Hauptnerv; N. i. = N. intermittens. 10 mal vergrößert.
- Fig. 27. Die Nerven der Brustflosse von Acanthias auf dem Skelette liegend dargestellt. 2 mal vergrößert.
- Fig. 28. Die Nerven der Bauchflosse bei Raja von der tiefen Fläche dargestellt. 2 mal vergrößert.
- Fig. 29. Die Nerven der Bauchflosse bei Raja von der tiefen Fläche gesehen. Man sieht die Hauptnerven und die davon ausgehenden Äste nebst einem diffusen, in der Fascia belegenen Netz. 12 mal vergrößert

#### Tafel XXV.

Alle Figuren stellen Bielschowsky-Präparate dar.

- Fig. 30, 31, 32 und 33 stellen die Nerven der Brustflosse dar bei Acanthias embryonen von resp. 20, 23, 27 und 40 mm Länge.
- Fig. 34 und 35. Muskelknospen mit ihren Hauptnerven in den Brustflossen von Acanthiasembryonen von 27 mm Länge.

#### Tafel XXVI.

- Fig. 36, 37 und 38. Die Brustflossennerven mit ihren verschiedenen Enden bei Acanthiasembryonen von 27 mm Länge.
- Fig. 39 und 40. Brustflossennerv vom Acanthiasembryo von 27 mm Länge. K = Endkeulen.
- Fig. 41 und 42. Muskelknospen und Nerven in der Brustflosse beim Acanthiasembryo von 20 mm Länge.
- Fig. 43. Muskelknospe und Nerv in der Brustflosse vom Acanthiasembryo von 23 mm Länge. Die feinen auswachsenden Nerven in ihren Verhältnissen zu den Knospen und dem Mesenchym.
- Fig. 44. Muskelknospen und Nerv in der Brustflosse vom Acanthiasembryo von 26 mm Länge. Die Bildung der ersten Nerven (N) zu den geraden Knospen.

#### Tafel XXVII.

Alle Figuren sind nach Bielschowsky-Präparaten gezeichnet.

- Fig. 45, 46 und 47. Muskelknospen und Nerven vom Acanthiasembryo von 26—30 mm Länge. Die Bildung der Nerven zu den geraden Knospen und das tiefe Grundgeflecht. K = Basalkegel.
- Fig. 48, 49 und 50. Nerven und Radialmuskeln in der Brustflosse bei Acanthiasembryonen von 35—40 mm Länge. Die Bildung der perimuskulären Geflechte. K = Basalkegel.
- Fig. 51 und 52. Teile der perimuskulären Geflechte in der Brustflosse bei Acanthiasembryonen von 40 mm Länge.

**Tafel XXVIII.**

- Fig. 53. Ein Teil des tiefen Grundgeflechtes der Brustflosse beim Acanthiasfötus von 9 cm Länge. II, III, IV und V = der zweite, dritte, vierte und fünfte Flossennerv.
- Fig. 54. Ein Teil des tiefen Grundgeflechtes der Brustflosse beim Acanthiasfötus von 9 cm Länge. N = Flossennerven; i m N = intramuskuläre Nerven.
- Fig. 55. Längsschnitt durch Radialmuskeln von der Brustflosse eines Acanthiasfötus von 9 cm Länge. Bildung der intramuskulären Nerven (i m n); i N = intermuskuläre Nerven.
- Fig. 56 und 57. Radialmuskeln und Nerven von den Bauchflossen der Acanthiasembryonen von 40 mm Länge.
- Fig. 58. Die Muskeln und Nerven der ersten Dorsalflosse bei einem Acanthiasembryo von 40 mm Länge.

## Zur Frage über die Folgen der Unterbindung des Wurmfortsatzes beim Kaninchen.

Von

Dr. L. W. Ssobilew aus Petersburg.

Zur Fortsetzung meiner früheren Arbeit über dasselbe Thema habe ich noch einige Experimente nach einer schon damals ausgesprochenen Idee (Archiv f. mikr. Anat., Bd. 62, 1903) ausgeführt. Um den Einfluss der Unterbindung und der funktionellen Ausschliessung des Wurmfortsatzes auf die übrigen Gedärme zu prüfen, hielt ich jetzt die Tiere noch längere Zeit am Leben.

Die Resultate der nicht zahlreichen Experimente gestatte ich mir doch zu veröffentlichen, da ich nichts über ähnliche Versuche kenne und da die Ausführung dieser Experimente überaus schwierig ist. Wenn man z. B. die Operation an den neugeborenen Tieren zu spät vornimmt, so haben schon die Jungen viel Milch gesogen und diese Milch befindet sich im Coecum. Wenn ich dann die Ligatur an der Übergangsstelle vom Coecum in den Wurmfortsatz anlegte, entwickelte sich eine diffuse oder circumscriphte Peritonitis, an welcher die Tiere starben. Es ist auch schwer ein Kaninchenweibchen zu bekommen, welches immer sorgfältig seinen Wurf, auch die operierten Jungen, pflegt.

Ich verfügte über fünf Paar Tiere: fünf operierte und fünf Kontrolltiere vom selben Wurf. Vom ersten Paare lebten die Tiere 29 Tage. Das operierte starb an einer narbigen Darmstriktur. Seine Gedärme unterschieden sich nur wenig von denen des Kontrolltieres und zwar waren sie um 24 cm kürzer als bei diesem.

Das operierte Tier des zweiten Paares starb aus einer unbekanntem Ursache nach 50 Tagen während der Ferien. Das zu ihm gehörige Kontrolltier wurde gleichzeitig getötet und die Gedärme von beiden gemessen und konserviert. Jetzt fanden sich folgende Verhältnisse:

	Operiertes Tier	Kontrolltier
Dünndarm . . .	189	175
Coecum . . .	7	18
Appendix . . .	12 (mit ein. Teil d. Coecum)	7 $\frac{1}{2}$
Dickdarm . . .	72	72
<hr/>		
Gesamtlänge	280	272 $\frac{1}{2}$

Das dritte Paar wurde nach 343 Tagen getötet. Das operierte Tier wog 100 gr mehr, hatte aber augenscheinlich eine schlechtere Ernährung: sein Bauch war evident grösser. Bei der Sektion fand sich der Wurmfortsatz durch die Ligatur abgetrennt. Der Magen und die Gedärme fielen durch ihre weit stärkere Füllung auf. Auch die leeren kontrahierten Strecken des Dickdarms zwischen den Kotkugeln waren dicker als beim Kontrolltiere. Die Länge der einzelnen Darmabschnitte war bei dem operierten Tiere ebenfalls grösser, wie es aus der Tabelle ersichtlich ist.

	Operiertes Tier	Kontrolltier
Dünndarm . . . . .	348	283,5
Coecum . . . . .	33,5	30
Appendix . . . . .	4	9
Dickdarm . . . . .	133	121,5
<hr/>		
Gesamtlänge	518,5	443,5

Das vierte Paar lebte 427 Tage. Beide Tiere waren gut ernährt und hatten dasselbe Gewicht. Die Ligatur trennte den unteren Teil des Fortsatzes ab: dieser Teil stellte eine Blase dar mit dünnen durchsichtigen Wänden und einem dünnflüssigen schleimigen Inhalt; oberhalb der Ligatur blieb noch ein 1,5 cm langes Stück des unveränderten Wurmfortsatzes. In der Dicke und Füllung der Gedärme bemerkte ich keine Unterschiede. Die Länge war aber wieder beim operierten Tier grösser.

	Operiertes Tier	Kontrolltier
Dünndarm . . . . .	244	209
Coecum . . . . .	21	25,5
Appendix . . . . .	1,5 + 3	6
Dickdarm . . . . .	75	62
<hr/>		
Gesamtlänge	344,5	302,5

Das fünfte Paar lebte 572 Tage. Das operierte Kaninchen hatte wieder dasselbe Gewicht und eine etwas schlechtere Ernährung bei etwas grösserem Bauche als das Kontrolltier. Die Wand des Wurmfortsatzes oberhalb und unterhalb der Ligaturstelle ist beinahe gleichdick. Diese Stelle erkennt man an einer kleinen Einschnürung: die Ligatur selbst fehlt. Die Füllung der Därme, besonders des Coecum, und die Dicke der kontrahierten Bezirke des Dickdarms war auch grösser: die Dicke der aufgeschnittenen Darmwand ist aber bei beiden Tieren gleich. Dem-

zufolge ist diese Verdickung der kontrahierten Bezirke nur der Ausdruck der grösseren Flächenausdehnung des Darmrohres.

	Operiertes Tier	Kontrolltier
Dünndarm . . . . .	328	311
Coecum . . . . .	40	35
Appendix . . . . .	1	10
Dickdarm . . . . .	136	136
Gesamtlänge 505		492

Die Längenverhältnisse sind wieder derselben Art, — bei dem operierten Tiere ist der Darm länger.

Auch in diesem Falle wie in den übrigen konnte ich keinen mit blossem Auge sichtbaren Unterschied im Bau der Darmwand bemerken. Ebenfalls sah ich keinen Unterschied in der Zahl und Grösse der lymphatischen Bildungen. Mikroskopisch sah ich auch keine Abweichungen im Bau der Darmwand sowie der Lymphkörper.

In der Literatur fand ich keine Erwähnung über ähnliche Versuche. Die Länge des Darmkanals bei den normalen Kaninchen ist bei Krause und Tarenetzky, in einer Arbeit von Crampe und im Lehrbuch der vergleichenden Anatomie von Cuvier angegeben. Nach diesen Angaben soll diese Länge in weiten Grenzen wechseln: der Dünndarm von 1,970 bis 3,192 cm; der Dickdarm von 0,920 bis 1,215 cm; das Coecum von 0,324 bis 0,510 cm.<sup>1)</sup> Es variiert also die Darmlänge bei den Tieren derselben Species in hohem Maße wie die übrigen körperlichen Eigenschaften: nach Crampe kann sie sogar das Doppelte erreichen. Crampe sagt weiter, dass die Nachkommen derselben Eltern nur selten gleich langen Darmkanal haben. „Es ist hierbei zu unterscheiden die absolute und die relative Darmlänge. Absolute Gleichheit wird häufiger gefunden, als relative. In den meisten Fällen besitzen einige Nachkommen desselben Wurfs absolut oder relativ gleich lange Eingeweide; die übrigen zeigen bald grössere, bald geringere Unterschiede und zwar sind solche von 1:1,5 bis 1:1,7 nicht so selten, als man vielleicht anzunehmen geneigt sein würde.“ Diese Beobachtungen könnten scheinbar die Bedeutung meiner Mitteilung vollständig vernichten. Die Unterschiede, welche ich beobachtete, liegen nicht ausserhalb der Grenzen der individuellen Schwankungen und könnten einfach als solche erklärt werden.

<sup>1)</sup> Meine Zahlen sind oft grösser.

Aber in meinen Fällen waren sämtliche Abweichungen nur einseitig, — der Darmkanal hatte bei den operierten Tieren eine grössere Flächenausdehnung. Nur beim ersten Paare, welches nach der Operation nur 29 Tage lebte, war der Darmkanal des Kontrolltieres um 24 cm länger und eher breiter als beim Operierten. Man kann es dadurch erklären, dass der Einfluss der Operation sich in dieser kurzen Zeit noch geltend machte in einer die Entwicklung des Darmes hemmenden Wirkung. Diese Wirkung übte vermutlich denselben Einfluss auf die Entwicklung des Darmes auch bei den übrigen Tieren, und wenn die Verlängerung doch beobachtet wird, so ist sie durch diesen hemmenden Einfluss noch beschränkt.

Da bei den übrigen Tieren die Länge des Darmkanals mit der Zeit zunimmt, so ist es doch nach den Angaben desselben Forschers Crampe leicht erklärlich, wenn man zugibt, dass die verdauende Kraft des Darmkanals herabgesetzt ist. Das Tier versucht diese Herabsetzung durch das Fressen einer grösseren Menge von Nahrung zu kompensieren. Dies führt aber zur Vergrösserung der Darmschleimhautfläche. Crampe schreibt auf S. 723: „Ein Tier, welches sich bei gehaltlosem Futter in einem mageren Zustande befindet, verfügt über eine weit grössere Darmschleimhautfläche, als ein Tier im Mastzustande. Die Darmschleimhautfläche verringert sich in ganz demselben Maße, als das Tier bei Mastfutter an Gewicht zunimmt.“ Die geringe Anzahl der Versuche erlaubt mir freilich nicht, diese Schlüsse als völlig bindend hinzustellen.

### Literaturverzeichnis.

- Crampe, H.: Vergleichende Untersuchungen über das Variieren der Darmlänge und der Grösse der Darmschleimhautfläche bei Tieren einer Art. *Archiv f. Anat., Physiol. und wissensch. Med.*, 1872.
- Custor, J.: Über die relative Grösse des Darmkanales und der hauptsächlichsten Körpersysteme beim Menschen und bei Wirbeltieren. *Arch. f. Anat. u. Physiol.*, Reichert und Du Bois-Reymond, 1873.
- Cuvier, G.: *Leçons d'anatomie comparée*, T. IV, Paris 1835.
- Krause, W.: *Die Anatomie des Kaninchens*. Leipzig 1884.
- Tarenetzky, A.: Beiträge zur Anatomie des Darmkanals. *Mémoires de l'Acad. imper. des sciences St. Petersburg*, T. 28, 1881.

Aus dem Biologischen Institut der Königl. Universität Berlin.  
(Direktor: Geh. Rat Prof. Dr. O. Hertwig.)

## Über das Auftreten von *Dermocystidium pusula* (Pérez), einem einzelligen Parasiten der Haut des Molches bei *Triton cristatus*.

Von  
Hans Moral.

Hierzu Tafel XXIX.

Durch die Liebenswürdigkeit des Herrn Dr. Weissenberg, dem ich an dieser Stelle meinen Dank auszusprechen gerne Gelegenheit nehme, bin ich in den Besitz eines Triton gekommen der auf seiner Haut einen Parasiten besass. Es handelt sich um ein ziemlich kräftiges Exemplar unseres gewöhnlichen Triton cristatus, der allerdings zur Zeit, als ich ihn zuerst sah, bereits einen ziemlich matten Eindruck machte, seine Bewegungen waren ungeschickt und auffallend langsam und träge. Nahrung nahm das Tier nicht mehr an und bot überhaupt das Bild eines in seiner Gesundheit schwer geschädigten Individuums. Sobald erkannt war, dass der Triton eine Veränderung seiner Haut zeigte, die nur als pathologische Bildung aufgefasst werden konnte, wurde er sofort von den anderen Tieren isoliert aufbewahrt und mehrere Tage lang beobachtet.

Auf der Haut des Tieres sah man eine Reihe grösserer und kleinerer Warzen und Erhebungen (cf. Fig. 1), die bedeutend grösser waren als die normalen Drüsenwarzen. Diese kleinen Knötchen waren annähernd gleichmässig über die ganze Haut des Tieres verbreitet, standen aber da, wo sie sich fanden, immer in kleinen Haufen beieinander. Der Rücken liess am meisten derartiger Knötchen erkennen, die etwa die drei- bis vierfache Grösse einer normalen Drüsenwarze besaßen. Die Farbe der Knötchen schwankte zwischen braun, schwarz und weisslich. Die Extremitäten zeigten vorwiegend braune Knötchen, und hier fanden sie sich besonders an den Seiten und den dorsalen Teilen. Die Bauchseite des Tieres war bei Lupenvergrösserung betrachtet ziemlich frei von derartigen Neubildungen. Gleich am ersten Tage wurde eines

der Knötchen geöffnet und an dem angefertigten Ausstrichpräparat konnte man bereits erkennen, dass es sich um einen kleinen offenbar einzelligen Parasiten handeln müsse.

Von Pérez ist im Jahre 1907 ein solcher Parasit gefunden und auch kurz beschrieben worden. Die Ähnlichkeit zwischen dem Befund von Pérez und dem meinigen war eine so grosse, dass ich vermutete, es handele sich um denselben Parasiten. Dies wurde mir dann auch von Herrn Prof. Dr. Pérez, der so freundlich war, meine Präparate anzusehen, bestätigt, wofür ich ihm auch an dieser Stelle bestens danke. Pérez' Untersuchungen erstrecken sich auf den Marmormolch; meine Beobachtungen auf den Triton cristatus. Pérez gab dem Parasiten zuerst einen Namen und nannte ihn *Dermocystis pusula*, änderte ihn dann aber und nannte ihn *Dermocystidium pusula*. Die von Pérez untersuchten Tiere litten nicht sehr in ihrem Allgemeinzustand, denn nachdem sich der Inhalt der Cysten entleert hatte und vorübergehend eine kraterförmige Vertiefung der Haut an jener Stelle entstanden war, heilte alles ab und bald konnte man den Tieren die überstandene Infektion nicht mehr anmerken. In der Zeit, da die Cysten sich entleerten, fand Pérez eine nicht unbedeutende Phagocytose, speziell beobachtete er polynucleäre Leukocyten. Das erkrankte Tier wurde sofort gesondert aufbewahrt, um alles das, was sich von der Haut ablöste, sorgfältig untersuchen zu können. Man fand morgens in dem Glase bald grössere, bald kleinere Epidermisfetzen, bald braune, bald grünliche und graue Klümpchen, die sich teils als abgestossene Parasiten, teils einfach als abgelöste Epidermis erkennen liessen. Zunächst erschien auffallend, dass, je älter das Tier wurde, die Zahl der weissen Knötchen zunahm, die der braunen jedoch von Tag zu Tag geringer wurde. Später stellte es sich dann heraus, dass die braunen Knötchen noch von einer mehr oder weniger dünnen Lage von Epithelzellen überdeckt waren, während in den weissen Knötchen die Parasiten direkt zutage lagen. Dadurch, dass der Parasit ziemlich klein ist, eine runde Gestalt hat und ausserdem in seinem Innern einen stark glänzenden Körper enthält, erklärt es sich auch, dass die Knötchen dann, wenn eine schützende Decke fehlt, das Licht an den nach Tausenden zählenden kleinen Parasiten unregelmässig reflektieren und dadurch das Ganze eine weisse Farbe erhält.



Nach einigen Tagen der Beobachtung wurde dem Tiere das linke Hinterbein amputiert, um Material aus diesem Zeitabschnitt noch vom lebenden Tiere gewinnen zu können. Die nun folgende äusserst langsame Heilung der Wunde tat auch wieder von neuem dar, dass das gesamte Tier durch den Parasiten in seinem Allgemeinzustand in sehr schwerer Weise geschädigt war. Von Zeit zu Zeit wurden einige der Cysten eröffnet und in frischem und konserviertem Zustande untersucht, immer zeigte sich dasselbe Bild. Daraus entsprang der Wunsch, künstlich andere Stadien des Parasiten zu erhalten, aber Versuche durch Fütterung jüngerer Tiere, speziell Larven, hatten nicht den gewünschten Erfolg, ebenso wurde durch Überimpfung keine Infektion bei einem anderen Tiere erzielt. Als Versuchsobjekte dienten Tritonen und Axolotl. Es wurde ferner versucht, den Parasiten ausserhalb des tierischen Körpers auf Nährböden zu züchten, und zwar wurde Traubenzuckergelatine und ein pflaumensafthaltiger Nährboden benutzt, die Herr Prof. Hartmann die Liebenswürdigkeit hatte, zur Verfügung zu stellen, wofür ich ihm an dieser Stelle bestens danke. Auch diese Versuche endigten mit einem negativen Resultate. Möglicherweise hätte man den Parasiten erst eintrocknen lassen müssen, um ihn erfolgreich weiter verimpfen zu können.

Pérez beobachtete nur ein Stadium seines Parasiten, und auch er hatte mit der Verfütterung kein Glück, denn er fand die Parasiten in den Exkrementen der Versuchstiere noch intakt vor, auch ein Züchtungsversuch in der feuchten Kammer ergab kein positives Resultat.

Nach einiger Zeit wurde dann das Tier getötet und nun die einzelnen Teile in verschiedenen Fixierungsmitteln konserviert (Fixierungsflüssigkeit nach Fleming, Schuberg, Schaudin etc.).

Frisch in Wasser aufbewahrt, hielt sich der Parasit nur relativ kurze Zeit, denn nach einigen Wochen zeigte er ein solches Aussehen, dass man ihn wohl für untergegangen halten musste.

Was nun die Organe angeht, in denen der Parasit gefunden wurde, so kann man wohl, ohne zu weit zu gehen, sagen, dass es sich hier um einen typischen Hautparasiten handelt, wenigstens habe ich ihn in den inneren Organen nicht beobachten können.

An dieser Stelle möchte ich mir erlauben, auf eine Arbeit von Alexejeff näher einzugehen, in der er einen Parasiten

behandelt, der eine gewisse Ähnlichkeit mit dem vorliegenden hat. Allerdings fand Alexejeff das von ihm beschriebene Tier nicht in der Haut, sondern im Darm des Triton cristatus und verwandter Tiere. Ob es sich hier um denselben Parasiten handelt, ist schwer zu sagen, die Schilderungen sind äusserst ähnlich und in einer zweiten Publikation, in der die ursprünglich angenommene Verwandtschaft mit den Flagellaten aufgegeben wird, tritt dies noch mehr zutage.

Wenn man nun zunächst ein Präparat ansieht, das mittelgrosse Knötchen im Durchschnitt zeigt, dann sieht man, dass das ganze Gebilde von vornherein einen in sich abgeschlossenen Eindruck macht, indem es sich nach allen Seiten gut und deutlich gegen die Umgebung abgrenzen lässt (Fig. 2). Das ganze Gebilde, das in seinem Innern eine Unmenge kleinster Parasiten birgt, zeigt auf seiner dem Wirtsgewebe zugewandten Fläche eine deutliche Membran, die offenbar ziemlich stark gespannt sein muss, da sie beinahe kreisförmig erscheint und Einkerbungen und Faltenbildungen nicht zu sehen sind. Diese Membran macht den Eindruck einer sekundären Bildung und scheint nicht direkt zum Parasiten zu gehören. Es ruft den Eindruck hervor, als ob es sich hier um eine Bildung von seiten des Wirtes handelt, indem dieser sich durch die Schaffung einer solchen Wand gegen den Eindringling zu schützen sucht, dazu kommt dann noch, dass man bei genauer Untersuchung finden kann, dass die Hülle nicht ganz einheitlich gebaut ist, sondern aus einzelnen ganz dicht gelagerten, parallel verlaufenden Fasern besteht und dass feinste Fäserchen vom Bindegewebe der Umgebung zu dieser Hülle ziehen und sich mit ihr verflechten. Für diese Auffassung spricht auch noch das Verhalten der Bindegewebskerne, denn man beobachtet, dass allenthalben an die Membran Zellen angelagert sind, und zwar so, dass sie mit ihrer Längsachse parallel zur Kapseloberfläche liegen. Diese Zellen sind fraglos Bindegewebszellen und auch als solche leicht zu erkennen.

Mikrochemisch ist über diese Membran etwa folgendes zu sagen: Tingiert man das Präparat mit Hämatoxylin-Eosin, so zeigt die Membran eine deutliche Rotfärbung, die sich in nichts unterscheidet von der roten Farbe, die das Bindegewebe der Umgebung angenommen hat. Einen weiteren Einblick gibt dann die van Gieson-Färbung, mit der sich diese auch rot färbt, wodurch be-

wiesen ist, dass es sich in der Tat um Bindegewebe handelt; die Membran nimmt freilich eine etwas dunklere Farbe an, als das Bindegewebe der Umgebung, ja stellenweise erscheint die Membran sogar mehr braun. Daher glaube ich mich berechtigt, annehmen zu können, dass es sich hier um ein Bindegewebe handelt, aber um ein solches, das zum mindesten in färberischer Beziehung ein wenig modifiziert ist.

Pérez fand auch bestimmte Beziehungen zum Bindegewebe, ist jedoch der Meinung, dass jene Membran nicht hierzu, sondern zum Parasiten zu rechnen ist.

Untersucht man nun einen jener kleineren Knoten, so findet man, dass er überall von Epithel bedeckt ist und dass unter diesem sich Bindegewebe befindet, in wechselnder Menge, an den dem Körper abgewandten Teilen immer am wenigsten; an dieser Stelle sieht man mitunter nur ganz vereinzelt Bindegewebsfasern, mitunter auch gar keine mehr.

Die Kapsel selbst muss eine ziemliche Festigkeit besitzen, denn selbst dann, wenn sie bereits gesprungen war und der grösste Teil des Inhalts entleert ist, auch dann hatte sie beinahe noch ganz ihre Form behalten. Diese Fähigkeit erklärt sich wohl unschwer aus dem Umstande, dass die Kapsel aus einer grossen Menge feinsten Fasern zusammengesetzt ist. Sonstige Veränderungen im Bindegewebe habe ich nicht gefunden, auch die Muskeln, an die die Knoten manchmal anstossen, zeigten keine Veränderungen gegenüber der Norm. Diese Beziehungen zum Bindegewebe gaben leider gar keinen Aufschluss über den Infektionsmodus, denn der Umstand, dass man Teile des Knötchens ganz von Bindegewebe umgeben findet, spricht nicht gegen die obengemachte Anschauung, insofern dies hier sekundär entstanden sein kann.

Der von der Membran umschlossene Raum ist prall angefüllt mit lauter kleinen, einzelnen Mikroorganismen: ihre Zahl annähernd zu schätzen, ist ganz unmöglich, einmal, weil sie sehr dicht liegen und sich dadurch zum Teil gegenseitig verdecken: denn selbst in 10  $\mu$  dicken Schnitten muss man durch mehrere Lagen einander wenigstens zum Teil sich deckender Parasiten hindurchsehen, dann aber ist auch die Grösse der Knoten eine so wechselnde, dass man selbst aus der Berechnung der Schnittzahl nur zu einem ganz ungenauen Mittelwert kommen kann.

Dazu kommt dann noch eine rein technische Schwierigkeit: man findet nicht selten, dass ausserhalb des Präparates einzelne Parasiten liegen, und es entzieht sich nun vollständig der Beurteilung, wieviel beim Schneiden, Übertragen und Färben auf diese Weise verloren gegangen sind.

Dass der Parasit ein einzelliges Individuum ist, kann man am besten aus gefärbten Präparaten erkennen. Gewöhnliche Hämatoxylinpräparate geben hier schon einigen Aufschluss, Genaueres kann man aber erst dann sagen, wenn mehrere verschiedene Färbungen gemacht sind und man die einzelnen Resultate miteinander vergleichen kann. In dieser Beziehung gibt von den angewandten Färbungen die Saffranin-Lichtgrünfärbung die besten Bilder.

Der einzelne Parasit zeigt im optischen Bilde eine runde Gestalt, und er muss wohl in der Tat diese Form haben, denn überall weist er dasselbe Bild auf, ganz gleich, in welcher Richtung man auf ihn blickt. Die meisten Bilder zeigten den Parasiten so, wie es etwa den Fig. 3 und 4 entspricht. Der Parasit hat überall die gleiche Grösse, denn an mehreren Stellen, an denen ich ihn gemessen habe, konnte ich feststellen, dass sein Durchmesser ca.  $6 \mu$  beträgt, und die grössten und kleinsten nur ganz unerheblich von dieser Zahl abweichen. Nur die nach Flemming fixierten Objekte zeigten zwischen den Parasiten kleine Körperchen, die ich aber aus weiter unten zu erörternden Gründen als zugrunde gegangene Parasiten ansehen möchte.

Betrachtet man den Parasiten bei starker Vergrösserung, so ist das Auffallendste, dass beinahe die ganze Zelle angefüllt ist mit einem Körper, der so gross ist, dass er alles andere an den Rand drückt und der so sehr das ganze Bild beherrscht, dass man ihn anfänglich für den wichtigsten Teil hält. Erst bei genauerer Untersuchung findet man dann alle die Teile, die man in einem einzelligen Individuum vermutet, und erkennt dann auch, dass dem Innenkörper trotz seiner imponierenden Grösse doch nur eine geringe Bedeutung beizumessen ist. Die Membran, die den Parasiten gegen die Aussenwelt abgrenzt, ist nicht überall deutlich zu sehen. Zwischen dieser Membran und dem zuvor genannten Innenkörper findet sich nur ein schmaler Raum von Protoplasma, in das eine Reihe kleiner Gebilde eingeschlossen ist. Der Protoplasmasaum ist nicht an allen Stellen gleich breit, viel-

mehr ist er dort, wo der Kern sich findet, von mehr als der doppelten Stärke wie am entgegengesetzten Pole der Zelle. Zwischen diesen beiden Extremen findet in den Seitenteilen ein ganz allmählicher Übergang statt. Das Protoplasma scheint mir eine ganz feinmaschige Struktur zu haben, sofern man die erhaltenen Bilder nicht als Kunstprodukte ansehen muss. Den verschiedenen Färbemethoden gegenüber verhält es sich einigermaßen verschieden, im allgemeinen kann man sagen, dass eine besondere Affinität zu den Farben nicht besteht, denn in fast allen Bildern zeigt der Protoplasmasaum einen blassen Ton.

An der Stelle, an der das Protoplasma seine grösste Dicke hat, findet sich ein Gebilde, das sich mit der Safranin-Lichtgrünfärbung rot tingiert hat und ganz deutlich gegen seine Umgebung abzugrenzen ist. Dieses Gebilde ist in nicht seltenen Fällen umgeben von einem hellen Hofe. Man kann wohl, ohne zu weit zu gehen, dieses sich rot färbende Körperchen als den Kern des Ganzen ansehen und muss dann den hellen Hof (da für eine Deutung als Kunstprodukt infolge Schrumpfung keine Gründe vorliegen) wohl für eine Art Saftraum erklären. Neben dem sich rot färbenden Kern findet man wohl in allen Präparaten — mitunter aber äusserst schwer zu sehen — einige viel kleinere Körperchen, die gleichfalls eine rote Farbe zeigen und die um so kleiner werden, je weiter sie von dem Kern entfernt sind; ihre Zahl ist schwankend, man findet meist zwei bis vier auf jeder Seite. Die Deutung dieser Gebilde macht nun schon bedeutendere Schwierigkeiten als die des Kernes selbst: denn wenn man auch aus der Gleichheit der Färbung mit einiger Sicherheit schliessen darf, dass diese Körperchen mit dem Kerne in chemischer Beziehung einige Verwandtschaft besitzen, dann kann man daraus absolut keine Schlüsse ziehen über die biologische Bedeutung des Gebildes und über den Wert, den sie für den Parasiten haben. Man muss es zunächst dahingestellt sein lassen, ob diese Körper dem eigentlichen Kerne gleich erachtet werden müssen oder ob es Einschlüsse ganz anderer Art sind. Wenn ersteres zuträfe, dann würde man sich das ganze als Vorstufe für die Vermehrung des Parasiten denken können und das nächste Stadium wäre das, wo der Parasit in so viel Tochterzellen zerfällt, als er zurzeit Kerne besitzt. Für diese Auffassung spricht ziemlich wenig, denn die ganze Zelle macht nicht den Eindruck, als wenn

sie sich zur Vermehrung anschicken wollte, auch wird man in diesem Falle eher eine Gleichheit der einzelnen Kerne erwarten müssen, als eine Ungleichheit. Gegen diese Auffassung spricht auch der Innenkörper, der offenbar einen Reservekörper darstellt; dies würde eher mit einem Zustand der Ruhe, nicht aber mit einem der Zellvermehrung in Einklang zu bringen sein. In ähnlicher Weise äussert sich auch Pérez: „Il s'agit donc là, semble-t-il d'une sorte de spore durable marquant la fin d'une évolution inconnue.“

Die Biondi-Färbung hat nicht vermocht, in diese Frage Klarheit zu bringen, denn damit färbt sich der eigentliche Kern dunkelrot, daneben findet man aber auch jene kleinen Gebilde in ähnlicher oder gleicher Weise tingiert. Auch die Eisenhämatoxylin-Färbung nach Heidenhain hat kein neues Licht in die Frage gebracht. Mit dieser Färbung nun findet sich der Kern des Parasiten ganz dunkelschwarz gefärbt, aber auch die kleinen Körperchen kann man bei deutlichem Zusehen beobachten, meist sind sie freilich nur schwer zu sehen, mitunter aber beobachtet man eine ganz bedeutende Zahl ziemlich gleichmässig im Protoplasmastreifen verteilt, oft liegen sie der äusseren Membran ganz dicht an.

Ausser diesen Gebilden findet sich nun noch ganz besonders jener grosse, schon zu Anfang genannte, ein wenig exzentrisch gelegene Körper, der weitaus den grössten Teil der Zelle für sich in Anspruch nimmt und sich mit einer gewöhnlichen Hämatoxylin-Färbung ein wenig dunkler tingiert als der Protoplasmasaum, heller aber als der Kern. Dieser Körper erscheint beinahe ganz und gar rund, mitunter an der Stelle, wo er in die Nähe des Kernes kommt, ein wenig abgeflacht. Anfänglich machte es den Eindruck, als ob sich in diesem Körper noch einmal ein kernartiges Gebilde findet, denn man sah in der Mitte einen runden Teil, der sich ein wenig anders tingierte als seine Umgebung. Das stellte sich dann aber doch als nicht ganz zutreffend heraus, weil diese dunkle Stelle ihre Grösse änderte, je nachdem man die Mikrometerschraube bewegte, also wechselte mit der optischen Ebene, die jeweils eingestellt war. Das erinnerte nun sehr an das Verhalten der roten Blutkörperchen der Säuger, nur war das optische Phänomen hier ein umgekehrtes, daher muss man den Gedanken mit in Erwägung ziehen, ob es sich hier

doch vielleicht ganz ähnlich wie bei den Blutkörperchen nur um eine verschiedene Dicke eines sonst ganz gleichmässig gebauten Körpers handeln könnte. Da dieser Innenkörper als ein Einschluss in der Zelle angesehen werden muss, so kann das ja auch sehr wohl möglich sein.

Über die chemischen Verhältnisse dieses Körpers konnte ich keinen genauen Aufschluss erhalten, und ich kann daher nur das sagen, was sich aus den verschiedenen Färbungen ergeben hat. Es sei erwähnt, dass auch Pérez an ein pflanzliches Gebilde gedacht haben muss, denn er stellte die üblichen Reaktionen auf Cellulose an, allerdings mit negativem Erfolge. Er fügt hinzu, dass man daraus keinerlei Schlüsse ziehen dürfe, denn auch bei Pilzen finde man nicht selten, dass die Reaktion nicht positiv ausfiele. Auch ich konnte Cellulose nicht nachweisen.

Die van Gieson-Färbung zeigt den Innenkörper ähnlich gefärbt wie das umliegende Protoplasma, auch hier zeigt er sich etwas dunkler als dieses. Die Farbe, die der Parasit hierbei als Ganzes angenommen hat, ist eine rötliche, und erinnert bis zu einem gewissen Grade an den Farbton, den das Bindegewebe bei dieser Färbung zeigt, allerdings fehlt das Leuchtende, die Farbe ist eine mehr stumpfe. Die obengenannten physikalischen Verhältnisse des Innenkörpers treten bei dieser Färbung weniger deutlich hervor.

Ganz andere und auf den ersten Blick sehr überraschende Bilder gibt die Eisenhämatoxylin-Färbung nach Heidenhain, denn hier sieht man den ganzen Innenkörper mattgrau gefärbt, während der innerste Teil dunkelschwarz erscheint und dieselbe Farbe zeigt wie der Kern. Die Gestalt dieses innersten Körpers ist bei dieser Färbung eine mehr längliche, manchmal auch ein wenig mehr rund; mitunter erscheint die Figur eingekerbt und bietet dann ein noch komplizierteres Bild (Fig. 4). Dieser dunkle Fleck ist grösser als der eigentliche Kern der Zelle.

Der Innenkörper färbt sich mit Saffranin-Lichtgrün bei einigen Parasiten schmutzig rötlich und nicht so schön leuchtend wie der Kern; bei anderen Parasiten hat er einen mehr graugrünen Ton angenommen, in diesem Falle zeigt auch der Parasit als Ganzes eine ähnliche Tinktion. Übergänge aller Art von der einen Farbe zur anderen finden sich reichlich und sind wohl am leichtesten durch die Technik der Färbung zu erklären. In den

Fällen, in denen der Innenkörper rot gefärbt ist, erscheint wieder der innerste Teil von ihnen dunkler. Hier macht es häufig den Eindruck, als wenn dieser Teil grösser ist als es zuvor auf Grund der Eisenhämatoxylin-Färbung schien. Auch mit anderen Methoden gefärbte Präparate geben da keine neuen Gesichtspunkte.

Es erhebt sich nun sofort die Frage, was das für ein Körper sein mag und welche Bedeutung ihm beizumessen ist. Nach der hier gegebenen Beschreibung scheint es mir kaum zweifelhaft, dass es sich um einen Reservekörper handelt, der vielleicht dazu bestimmt ist, um in Zeiten schlechter Ernährung als Reservefonds zu dienen: auch die Möglichkeit einer Concrement-Ablagerung in das Innere der Zelle darf man nicht aus dem Auge lassen, doch scheint mir das in Anbetracht der Grösse des Körpers und seiner runden Gestalt nicht gerade wahrscheinlich. Schliesslich muss man auch noch daran denken, dass es möglichenfalls Abfallprodukte des Stoffwechsels der Zelle sein könnten, die hier nicht nach aussen entleert, sondern im Innern angehäuft wurden.

Wenn es sich wirklich, wie es am wahrscheinlichsten ist, um einen Nährkörper handelt, so entsteht natürlich sofort die Frage: woraus mag dieser Nährkörper bestehen? Wie mag er chemisch zusammengesetzt sein? So viel kann man aus dem bislang Geschilderten schon sagen, dass es zum mindesten chemisch kein ganz einheitlicher Körper sein kann, wofür eben das geschilderte Verhalten bei den einzelnen Färbungen spricht. Zunächst muss man daran denken, dass hier ein Fettkörper vorliegen könnte, was man aber aus dem negativen Ausfall der Flemmingschen Fixierung und ebenso der Färbung mit Kongorot als ausgeschlossen ansehen kann. Dass auch Glykogen nicht in Frage kommt, geht aus dem Verhalten nach der Fixation in wässrigen Mitteln hervor, denn Glykogen als ein in Wasser äusserst leicht löslicher Körper wäre unbedingt ausgelaugt worden, statt dessen findet sich der Innenkörper auch in den so behandelten Präparaten deutlich vor. Versuche mit Jod, resp. mit Jod und Schwefelsäure auf Stärke und Cellulose fielen gleichfalls negativ aus. Es bleibt noch die Möglichkeit, dass es sich um einen Eiweisskörper handelt, wengleich auch die Xanthoproteinreaktion und die Millonsche Reaktion kein positives Resultat ergaben. Dies will jedoch nicht viel bedeuten. Denn bei der Dünne des Objektes kann man geringe Veränderungen in der Farbe leicht übersehen. Der Um-



stand, dass es sich in der Tat um einen Eiweisskörper handelt, findet vor allem eine Stütze in dem Verhalten gegen die einzelnen Farbstoffe. Wenn man dies nun als zu Recht bestehend annehmen will, dann muss man auch einen weiteren Schritt gehen und sagen, dass es sich hier offenbar um zwei verschiedene Eiweissstoffe handelt, von denen der eine den anderen schalenartig umgibt. Dieser innerste Eiweisskörper hat offenbar eine runde, kugelförmige Gestalt, wie aus den Präparaten hervorgeht. Dies erklärt nun mit einem Male das eigentümliche Verhalten, das zu Anfang beschrieben werden konnte. Man stellt sich die Sache nun wohl am einfachsten so vor: Der innerste dunkelgefärbte Körper hat eine Kugelgestalt und wölbt dadurch den ihn schalenartig umgebenden zweiten Eiweisskörper in der Mitte vor. Hierdurch kommt es dann, dass man, wenn gerade die Stelle im optischen Bilde eingestellt ist, an der der höchste Teil jenes kugeligen Innenkörpers liegt, zunächst nur ganz wenig von dem innersten Eiweisskörper erkennen kann, in dem das andere zum Teil durch den äusseren Eiweisskörper, der auch eine graue Farbe angenommen hat, verdeckt wird. In dem Maße nun, wie man die Bildebene senkt, wird mehr und mehr von dem inneren Eiweisskörper sichtbar und es hat dies das oben beschriebene Verhalten von der Veränderung der Grösse des innersten Teiles bedingt. Dies alles ist natürlich nur möglich, solange innerer und äusserer Eiweisskörper Farben angenommen haben, die durch ihre Intensität und den Ton nicht alle Konturen verwischen. In dieser Beziehung muss man auch eine gewisse Vorsicht bei der Aburteilung der Eisenhamatoxylin-Färbung walten lassen, indem man nicht ohne weiteres einen Schluss auf die wirkliche Grösse des sich dunkel färbenden Innenkörpers machen darf.

Hiermit ist im wesentlichen die Beschreibung zu Ende, die ich von dem Parasiten in gefärbtem und fixiertem Zustande zu geben habe, und es sind nur noch einige Worte zu sagen über den Einfluss der auf die Epithelzellen der Haut erkennbar ist. Dass die Epithelzellen über den Knoten einfach durch Raummangel mechanisch fest aneinander gepresst sind, darf nicht weiter wundernehmen. Anders hingegen sieht es mit dem Verhalten einiger Kerne von Drüsenzellen aus, die in der Nachbarschaft des Parasiten gelegen sind: hier macht es mitunter den Eindruck, als ob die Kerne ein wenig grösser seien als es der

Norm entspricht, doch wage ich darüber kein definitives Urteil zu fällen.

Wenn schliesslich noch Präparate in den Kreis der Untersuchung mit hineingezogen werden sollen, in denen der Parasit angetrocknet auf Glimmerplättchen aufbewahrt wurde, so ist darüber eigentlich nicht viel zu sagen. Bei der Untersuchung der ungefärbten Präparate ergeben sich keine neuen Gesichtspunkte, und auch gefärbt lassen sie nicht mehr erkennen, als die in Serien geschnittenen Hautstücke.

In Wasser aufbewahrt, halten sich die Parasiten nur sehr schlecht, sie zeigen unter dem Deckglase, in dem Maße, wie das Wasser eintrocknet, ebenfalls Eintrocknungserscheinungen und sind schliesslich kaum mehr in ihrer Form zu erkennen. Nach der Eintrocknung sind keinerlei feinere Strukturen mehr an ihnen zu erkennen. Durch Hintanhaltung des Wasserverlustes kann man die einzelnen Parasiten länger am Leben erhalten.

Bei dieser Gelegenheit muss ich auch noch jener Reihe von kleinen Körpern Erwähnung tun, die zuerst in Flemming-Präparaten gefunden sind und die dann später auch in anders behandelten Objekten gesehen wurden. Diese Körperchen sind ganz klein, viel kleiner noch als der Parasit und etwa von derselben Grösse wie der Kern der Zelle. Sie sind fetthaltig, denn mit Osmiumsäure färben sie sich ganz dunkelschwarz, müssen aber auch sonst noch einen die Farbstoffe aufnehmenden Bestandteil enthalten, da sie sich mit den meisten Farbstoffen blass tingieren. Mit Eisenhämatoxylin färben sie sich nicht. Diese kleinen Körperchen möchte ich eben in Rücksicht auf ihren Fettgehalt als zugrunde gegangene Parasiten ansehen; irgend eine feinere Struktur konnte ich an ihnen nicht finden. Ihre Zahl ist sehr schwankend.

Wenn nun noch einige Worte über den Platz gesagt werden sollen, der dem Parasiten in der Systematik zukommt, so muss zunächst die Frage aufgeworfen werden, ob es sich hier um ein pflanzliches oder um ein tierisches Individuum handelt. Dies ist nicht ganz leicht zu entscheiden, denn wenn auch Pérez offenbar an ein pflanzliches Gebilde gedacht hat, so entscheidet er sich doch nicht ganz und lässt die Frage der Systematik ungelöst. Alexejeff nahm anfänglich an, dass es sich um encystierte Flaggelaten handele, sah also in dem Parasiten ein tierisches

Individuum. Er änderte dann seine Meinung und sieht in ihm ein den parasitischen Hefen nabestehendes Gebilde, dem er den Namen Blastocystis interocola (Alexejeff) gibt.

### Erklärung der Abbildungen auf Tafel XXIX.

- Fig. 2. a = Cyste mit Parasiten, b = Hautdrüsen, c = kraterförmige Vertiefung nach Abstossung der Cyste (Lupen-Objektiv, Ok. 12).  
Fig. 3a. Saffranin-Lichtgrün ( $\frac{1}{16}$  Öl-Imm., Ok. 12).  
Fig. 3b. Saffranin-Lichtgrün ( $\frac{1}{16}$  Öl-Imm., Ok. 12).  
Fig. 3 und 4. k = Kern, p = Protoplasmasaum, i = Innenkörper. Eisenhämatoxylin ( $\frac{1}{16}$  Öl-Imm., Ok. 12).

Aus der Anatomischen Anstalt zu Tübingen.

## Über das Chondriom der Pankreaszellen.<sup>1)</sup>

Von

Dr. N. Mislawsky aus Kazan, Russland.

Hierzu Tafel XXX.

### I.

Die Entdeckung der Pankreasgranula durch Claude Bernard (1856) bezeichnet den Ausgang aller Untersuchungen über die geformten Sekretmaterialien. Anfangs zwar waren die Befunde auf diesem Gebiete mehr zufälliger Natur und nicht allgemein bekannt, so lange, bis R. Heidenhain in der zweiten Hälfte der sechziger Jahre dem Gegenstande systematische Studien widmete und die Schicksale der in den Drüsenzellen sichtbar aufgestapelten Stoffe in ein festes Verhältnis zur Sekretionsperiode zu setzen suchte. Diese Untersuchungen erregten seinerzeit grosses Aufsehen, weil man zum ersten Male die Veränderungen der Zellen, welche mit ihrer physiologischen Tätigkeit Hand in Hand gehen, an einem ausgezeichneten Beispiele kennen lernte, und es entstand daher in den folgenden zwei Jahrzehnten eine reiche Literatur, an welcher neben den Schülern Heidenhains (Lavdowsky, Grützner etc.) viele andere Autoren beteiligt waren (Pflüger, Schwalbe, von Ebner, Langerhans, Nussbaum, Biedermann und besonders Langley). Jedoch erst Altmann (1890, erste Auflage der „Elementarorganismen“) gab der Sache eine neue Wendung; denn während die älteren Autoren angenommen hatten, dass die in den Drüsenzellen auftretenden körnigen Materialien tote Reservestoffe seien, bestimmt zum Aufbrauch während des Verlaufs der äusseren Sekretion, suchte Altmann darzulegen, dass die Drüsengranula lebendige Gebilde, Bioblasten, seien, welche an der Hervorbildung der spezifischen Drüsenprodukte mitarbeiten und sich durch Selbst-

<sup>1)</sup> Herr Dr. Mislawsky hatte die russische Niederschrift der vorliegenden Arbeit im April 1912 vollendet. Die Übertragung ins Deutsche hat sich indessen verzögert, und so konnte das Manuskript erst zu Beginn des Winters der Redaktion übergeben werden. M. Heidenhain.

teilung (auf direktem Wege oder vermittelt der „vegetativen“ Fädchen) regenerieren.

Es ist bekannt, dass die weitschichtigen Arbeiten Altmanns auf dem Gebiete der Drüsenliteratur eine nachhaltige Wirkung gehabt haben, und dass infolge der von diesem Autor gegebenen Anregungen besonders die Frage der lebendigen Natur der Drüsengranula, ebenso das Problem ihrer Herkunft eifrig diskutiert worden ist. M. Heidenhain hat über die Resultate der in Rede stehenden Arbeitsperiode, zum Teil fussend auf seinen eigenen Untersuchungen (Beckendrüse, Giftdrüsen etc.), in seinem Werke über „Plasma und Zelle“ ein ausführliches Referat gegeben und als Summe der damaligen Erfahrungen festgelegt (1906), dass die Geschichte der Granula in zwei Perioden zu gliedern ist, eine erste, während der sie assimilieren und wachsen und demgemäss als lebendige Organellen der Zelle sich verhalten, und eine zweite der Auflösung und des Zerfalls, in deren Verlauf ihre stofflichen Bestandteile in das flüssige Sekret übergeführt werden.

Jedoch die intimste Seite der Geschichte der Granula, nämlich ihre Herkunft, konnte bis zum heutigen Tage nicht genügend aufgeklärt werden, und so sind besonders im Anschlusse an die Untersuchungen über die Chondriosomen in den letzten Jahren abermals eine grössere Reihe von Untersuchungen erschienen, welche sich mit diesem Gegenstande befassen. Diese Frage hat mein Interesse erregt, und ich will mit der vorliegenden Arbeit versuchen, der neueren Entwicklung der Dinge zu folgen.

Es ist klar, dass, wenn die Drüsengranula zunächst lebendige Organellen der Zelle sind, zu ihnen Muttergebilde gesucht werden müssen, von denen sie abstammen. In dieser Richtung bemühen sich die Anstrengungen der neueren Autoren. Ich kann nun für meinen Teil darauf verzichten, eine ausführliche referierende Übersicht über die Abstammungsfrage im allgemeinen zu geben, da sich meine Arbeit im wesentlichen auf das problematische Verwandtschaftsverhältnis zwischen Chondriosomen und Drüsengranula bezieht. Es mag uns vielmehr genügen, festzustellen, dass a priori betrachtet eigentlich nur drei Möglichkeiten der Auflösung der Abstammungsfrage gegeben sind, welche ich wie folgt aufrechne.

1. Die kleinsten Anlagen der Granula könnten ein konstantes histologisch sichtbares Element der Zellstruktur

sein, indem sie sich nach dem Altmannschen Prinzip „omne granulum ex granulo“ vermehren; sie würden alsdann, um einen neueren Ausdruck zu gebrauchen, dem Kreise der Teilkörper oder Histomeren (M. Heidenhain) zugerechnet werden können.

2 Diese Anlagen könnten eventuell auch als das Resultat einer besonderen Differenzierung innerhalb der optisch gleichartigen, jedoch lebenden Grundmasse der Zelle zur Erscheinung kommen, eine Eventualität, welche schon Altmann (vergl. M. Heidenhain, Plasma und Zelle, Bd. 1, S. 395) ins Auge gefasst hatte, nachdem er schliesslich zu der Ansicht gekommen war, dass die homogene Grundsubstanz der Zelle (das „intakte Protoplasma“) aus unsichtbaren Granulis oder Bioblasten sich zusammensetze. Diese Auffassung würde mithin dem Sinne nach eventuell mit der These unter 1. zur Deckung gebracht werden können.

3. Die kleinsten sichtbaren Anlagen der Granula könnten sich schliesslich auch von besonderen präexistenten histologisch bestimmt geformten Strukturteilen der Zelle ableiten. In diesem Falle kommen den Umständen nach nur die verschiedenartigen Formen der Plasmafilamente in näheren Betracht.

Diese letztere Vermutung ist es, welche in den jüngst vergangenen Jahren wiederum im Vordergrund der Diskussion gestanden hat, und zwar waren es die fadenförmigen Chondriosomen oder Chondriokonten von Meves, denen zuerst die französischen Autoren, später andere, eine hervorragende Rolle in der Bildung des geformten Sekretmaterials zugeschrieben haben. Über die Untersuchungen, welche in dieser Richtung sich bewegen, erlaube ich mir im folgenden eingehend zu referieren, da es mein hauptsächliches Bestreben gewesen ist, die einschlägigen Angaben der Autoren an einem günstigen Objekte, dem Pankreas, zu kontrollieren.

Alle Bemühungen auf dem in Frage stehenden Felde gehen schliesslich auf die älteren Arbeiten Bendas zurück. Benda war der erste Autor, der in den Zellen eines Drüsenorgans, nämlich der Niere, Strukturen von mitochondrialem Charakter auffand (1903). Nach seiner Meinung bestehen nämlich die bekannten von R. Heidenhain entdeckten Stäbchen des Nierenepithels aus mitochondrialer Substanz. Ihm folgend, haben M. und P. Bouin (1905) das Vorkommen der Chondriosomen in den

serösen Zellen der Speicheldrüsen festgestellt und den Versuch gemacht, diese Bildungen mit dem „Ergastoplasma“ von Garnier, bzw. den „Basalfilamenten“ von Solger zu identifizieren.

Nachdem dieser Anfang gemacht war, erschienen in schnellerer Folge eine ganze Anzahl von Mitteilungen, durch welche die allgemeine Verbreitung der teils körnchen-, teils fadenförmigen Chondriosomen in den Drüsenzellen festgestellt und der Versuch gemacht wurde, die spezifischen Granula der Genese nach von jenen abzuleiten.

So haben Regaud und Mawas (1909, I, II, III) bei einer ganzen Reihe von Säugetieren (Mensch, Hund, Katze, Esel) in den serösen Zellen der Speicheldrüsen das Vorhandensein eines mitochondrialen Apparates nachweisen können. Dieser besteht hier nach den Mitteilungen der Autoren aus einer Summe von Fäserchen, welche nach ihrer morphologischen Beschaffenheit zu den Chondriokonten von Meves gehören und mit den vegetativen Fäserchen von Altmann identisch sind. Weiterhin haben diese Autoren ganz richtig dargetan, dass die gedachten Fädchen mit den Basalfilamenten von Solger oder dem Ergastoplasma von Garnier gar nichts zu tun haben, sondern mit letzteren Strukturen koexistent und demgemäss im Verhältnis zu ihnen interstitiell gelagert sind. Es gelang ferner den erwähnten Autoren, Veränderungen in der Form und in der Verteilung der Chondriokonten im Verlaufe der verschiedenen Stadien der Tätigkeit der sezernierenden Zelle zu beobachten. „Ces éléments“, sagen Regaud und Mawas zum Schluss ihrer letzten Arbeit, „présentent des variations connexes aux variations des grains de ségrégation: ces variations sont cycliques: elles traduisent les phases et l'alternances fonctionnelles des cellules. En passant du minimum au maximum d'accumulation du matériel élaboré et inversement, les phénomènes sécrétoires se succèdent ainsi: formation de plastes le long des filaments (sc. mitochondriaux), transformation des plastes en grains de ségrégation indépendants des filaments, et maturation des grains; dissociation, au moment de l'excrétion, de la substance à excréter et du substratum plastique, qui est probablement récupéré“ (1909, III). Auch O. Schultze (1911) kam auf Grund seiner Beobachtungen über die Zellen der Glandula parotis bei der Maus zu dem Schluss, dass die fadenförmigen Elemente des Chondrioma fähig sind, auf dem Wege der

Segmentierung und der weiteren Umwandlung der entstehenden Fragmente die serösen Drüsengranula zu liefern.

Weiterhin gelang es Guieyessé-Pelissier (1911) mitochondriale Bildungen bei der Submaxillaris der Maus nachzuweisen. Eine wirkliche Umwandlung der Elemente des Chondrioms in Sekretgranula beobachtete er jedoch nicht, denn er war ausserstande, bei der Differenzialfärbung der Chondriosomen und der Sekretgranula mittels der kombinierten Methode von Sjövall und Altmann das Vorhandensein von Übergangsformen festzustellen. Obwohl nun der Autor im Prinzip den genetischen Zusammenhang zwischen beiden Körperklassen für durchaus möglich hält, entschliesst er sich doch nicht, sich positiv dafür auszusprechen.

In den Epithelzellen der Pflügerschen Tubuli der Speicheldrüsen wurde die Existenz des mitochondrialen Apparates zuerst von Regaud und Mawas (1909, III) festgestellt. Diese Autoren kamen zu dem Schlusse, dass an dem genannten Orte die seit Pflüger bekannte basale Streifung durch die Gegenwart der Chondriosomen bedingt wird, eine Ansicht, welcher O. Schultze später beitrug.

Das Chondrioma der Pankreaszelle, welches zuerst von Hoven (1910) beim Kaninchen beschrieben wurde, ist späterhin in den Arbeiten von Champy (1911, Batrachier, Hund) und O. Schultze (l. c., Frosch) näher besprochen worden. Ich nehme davon Abstand, auf die von diesen Autoren erzielten Resultate schon jetzt näher einzugehen, da das Pankreas der Gegenstand meiner vorliegenden Arbeit ist und ich mich mit den genannten Autoren weiter unten im einzelnen auseinandersetzen werde. Einstweilen begnüge ich mich damit, zu erwähnen, dass diese Autoren die Anlagen der Granula von Claude Bernard aus den Chondriokonten durch deren körnige Metamorphose hervorgehen lassen.

Die Chondriosomen der Leberzellen wurden besonders eifrig von den französischen Autoren studiert; man untersuchte nicht nur ihre morphologische Erscheinungsweise, sondern auch ihre Veränderungen unter verschiedenen biologischen Bedingungen ebenso wie ihre chemische Zusammensetzung. Policard (Frosch und Säugetiere, 1909, I und II) fand, dass das Chondriom der Leberzelle aus einer Summe kurzer Fädchen oder Chondriokonten besteht, die mit den Elementarfädchen von Altmann beim Frosch



und den von Landsteiner (zitiert nach Policard) bei Säugern beobachteten analogen Bildungen identisch sind. Beim Frosch konnte Policard irgendwelche besonderen Veränderungen des Chondrioms, welche etwa mit der Sekretbildung in Zusammenhang gebracht werden könnten, nicht konstatieren; bei den Säugetieren jedoch fand er, dass die Chondriokonten durch Fragmentierung und weitere Veränderung in schwach färbbare grosse Granula spezifischer Art übergehen. In einigen späteren Mitteilungen (1909, III, 1910, 1912, I) berichtet Policard unter anderem über das Verhalten des Chondrioms der Leberzelle bei Intoxikationen und bei hohen Temperaturen, ebenso bei der Autolyse nach dem Tode. Als besonders bemerkenswert hebe ich hervor, dass unter den erwähnten Bedingungen die Degeneration, bzw. rückläufige Veränderung des Chondrioms der Regel nach zu einer körnigen Verwandlung desselben führt, welche jedoch nicht durch Zerfall, sondern durch Zusammenziehung und entsprechende Abänderung der Elementarfäden zustande kommt. Mit diesen Veränderungen der äusseren Form sollen auch solche der chemischen Zusammensetzung Hand in Hand gehen, welche an einer Abnahme der Färbbarkeit in den zentralen Teilen der Chondriosomen kenntlich werden. Gelegentlich kam es unter den gleichen Bedingungen zu einer völligen Auflösung des Chondrioms: hierbei nahm das ganze Protoplasma die charakteristische Färbbarkeit der mitochondrialen Substanz an.

In diesen seinen letzten Mitteilungen (1912, II und III) berichtet Policard noch einmal ergänzend und zusammenfassend über die zahlreichen Verwandlungen der Chondriosomen, welche im normalen Verlauf der Dinge zustande kommen. Nach seiner Meinung können sie durch die besondere Mittelform der „plastés“ (Plastiden) in Sekretgranula oder in Fettröpfchen übergehen, ja sogar kristallinische Blutpigmente in sich speichern.

N. Fittinger und Lyon-Caen (1910) kamen auf Grund ihrer eigenen Beobachtungen zu dem Schluss, dass die Sekretgranula und die Fettröpfchen sich in der Leberzelle auf Kosten der Elemente des Chondrioma hervorbilden. Auch Prenant sah die Fettröpfchen der Leberzelle bei Batrachiern auf die gleiche Weise entstehen, wofür er folgendes Verwandlungsschema feststellt: Chondriokonten — Chondriomiten — Mitochondrien — Plastiden („plastés“) — Fettröpfchen.

Was die Niere betrifft, so hat Policard (1905, I und II), anknüpfend an die älteren Untersuchungen Bendas, bestätigt, dass die sezernierenden Zellen dieses Organs mitochondriale Bildungen enthalten, welche nach der Auffassung der genannten Autoren den von R. Heidenhain entdeckten Stäbchenformationen zugrunde liegen sollen. Auch hat Policard einige Variationen in der Verteilung und in der Form der Chondriosomen bei den Epithelien identischer Drüsenabschnitte nachweisen können und hält demnach diese Varianten für solche, welche mit der funktionellen Tätigkeit des Organs in Zusammenhang stehen, obgleich er dies im einzelnen nicht genauer feststellen konnte. Jedenfalls lehnt der Autor es ab, den mitochondrialen Stäbchen mit Benda motorische Funktionen zuzuschreiben. Ihre Beteiligung am Sekretionsprozesse sucht Regaud bei der Schlangenniere in genauerer Weise zu ermitteln. Hier enthalten die Drüsenzellen, wie vielfach bei niederen Wirbeltieren, charakterische Granula, welche nach Regaud einer formativen Tätigkeit des Chondrioms ihre Entstehung verdanken. Nach seiner Vorstellung bilden sich die Granula längs dem Chondriokonten in Form sehr feiner Körperchen, die später, nachdem sie den ganzen Zyklus der Ausreifung durchgemacht haben, während der sekretorischen Phase der Zelltätigkeit, nahezu verschwinden, indem sie nur ein blasses, sich schwach färbendes Substrat hinterlassen.<sup>1)</sup> Endlich hat auch O. Schultze die Nierenepithelien von neuem untersucht und bezieht mit den vorgenannten Autoren die R. Heidenhainsche Plasmastreifung der Zellen auf die Gegenwart der mitochondrialen Substanz.

H. Hoven (1911) beschäftigt sich in einer neueren Arbeit mit dem Chondriom der Milchdrüse und sucht dessen Beteiligung am Sekretionsprozesse nachzuweisen. Entsprechend der Darstellung, welche der Autor schon früher vom Pankreas gegeben hatte, sollen auch hier die Chondriokonten durch Fragmentierung zerfallen. Die auf diese Weise entstehenden feinen Körperchen verwandeln sich fernerhin einesteils in Sekretgranula, andernteils in Fettröpfchen. Von ersteren leitet der Autor das Kasein der Milch ab.

Auch die Hauptzellen der Magendrüsen enthalten nach Regaud (1908, I) die Elemente des Chondrioms; diese sollen

<sup>1)</sup> Siehe die oben referierte Arbeit von Regaud und Mawas (1909, III).

nach einer Untersuchung von O. Schultze an der Sekretbildung teilnehmen, und zwar wiederum in der Art, wie dies zuerst von Hoven für die Drüsenelemente des Pankreas dargelegt wurde. Es sollen also die Chondriokonten sich fragmentieren und alle Übergangsstadien zwischen den Fragmenten und den wahren Drüsengranula auffindbar sein. O. Schultze hat auch in der Glandula thyreoidea die Anwesenheit des Chondrioms festgestellt.

Weiterhin hat Mulon (1910, I und II, 1912) die Gegenwart der Chondriosomen in den Nebennierenzellen festgestellt und sich dafür ausgesprochen, dass sie im ganzen Bereiche des Organs bei der Ausarbeitung der spezifischen Drüsenprodukte beteiligt sind.

Endlich sind in der Glandula parathyreoidea die Chondriosomen von G. Bobeau (1911) beschrieben worden: hier sollen nach des Autors Meinung die lipoiden Einschlüsse der Drüsenzellen aus der mitochondrialen Substanz sich hervorbilden.

Anschliessend an die vorstehende Darlegung betreffend die Beteiligung der Chondriosomen am Sekretionsprozesse möchte ich hervorheben, dass nach der Ansicht einiger neuerer Autoren ihnen auch noch andere Stoffwechselfunktionen zukommen. So z. B. kann jetzt in der Literatur eine Richtung beobachtet werden, nach welcher den Chondriosomen auch eine Absorptionsfunktion bei der Assimilation verschiedener in der Umgebung der Zelle befindlicher Stoffe zugeschrieben wird. Diese Funktion hat Regaud (1909, 1911) mit dem angeblichen Lipoidgehalt der Chondriosomen in Verbindung gebracht.

Der Autor stützt sich zunächst auf den Umstand, dass mancherlei Stoffe, deren die Zelle für ihren Haushalt bedarf, in Lipoidsubstanzen lösbar sind. Andererseits glaubt er in genügendem Maße nachgewiesen zu haben, dass die mitochondrialen Bildungen mikrochemisch eine Kombination von Eiweiss- und Lipoidstoffen darstellen. Daher ergibt sich für den Autor unter Berücksichtigung der grossen Verbreitung der Chondriosomen in Zellen aller Arten, ferner unter besonderer Berücksichtigung ihrer zyklischen Veränderungen während des Sekretionsprozesses der Schluss, dass „les formations mitochondriales sous les organites intracellulaires, chargés de l'extraction et de la fixation électives“.

Zu demselben Resultate kam auch Dubreuil (1911) auf Grund seiner Untersuchungen an Fettzellen. Ferner macht Champy (1911) den interessanten Versuch, die Resorption im Darmkanale mit der physiologischen Leistung der Chondriosomen in Zusammenhang zu bringen, wobei ihn der Gedanke leitet, dass nach einer alten Vorstellung die wesentlichen Vorgänge bei der Sekretion und Resorption die nämlichen sind. Die Rolle des Chondrioms der Darmepithelien ist auch von Arnold (1911) behandelt worden, und zwar auf Grund von Untersuchungen über die Resorption der Kohlehydrate.

---

In der vorliegenden Abhandlung veröffentliche ich einen Teil der Resultate, die ich am Pankreas der Nager erzielte; meine Beobachtungen erstreckten sich jedoch vergleichsweise auch auf die Speicheldrüsen, die Niere, die Leber, die Nervenzellen und -fasern, sowie einige andere Gewebsarten.

Es ist mir eine angenehme Pflicht, an dieser Stelle Herrn Prof. M. Heidenhain für die Stellung des Themas und die Leitung der Arbeit meinen tiefgefühlten Dank auszusprechen. Ich bitte auch Herrn Prof. Dr. von Froriep für die liebenswürdige Erlaubnis, in seinem Institut arbeiten zu dürfen, meinen herzlichsten Dank entgegenzunehmen.

## II.

Als Untersuchungsobjekt diente das Pankreas vom Kaninchen und der Ratte, welches im Hinblick auf die Konservierung bei diesen Tieren einige Vorzüge vor dem Pankreas der Fleischfresser an die Hand gibt. Denn letzteres ist (etwa bei Hund und Katze) voluminöser und muss daher beim Einlegen in die Fixierungsflüssigkeit in stärkerem Grade zerstückelt werden. Dies kann nicht vorteilhaft sein, weil wir mit gutem Grunde annehmen dürfen, dass die künstlichen Schnittflächen der Stücke einem zerstörenden Trauma unterlegen haben, während es doch darauf ankommt, die äussersten Oberflächen in möglichst gutem Zustande zu erhalten, da die für die Chondriosomen bisher angegebenen Fixierungsmittel nur die äusserste Gewebsschichte in genügendem Grade erhalten. Das Pankreas von Kaninchen und Ratte stellt sich jedoch als eine relativ dünne, aus locker miteinander ver-

bundenen Drüsenläppchen bestehende Platte dar, welche in das Mesoduodenum eingeschlossen ist und in kleinen Abschnitten ohne Abhebung des Bauchfelles konserviert werden kann.

Indem ich jetzt zur Beschreibung der von mir angewandten Konservierungsmethoden übergehe, möchte ich auf eine vergleichende Kritik einiger am häufigsten zur Anwendung kommenden Verfahrensweisen etwas näher eingehen. Es handelt sich nämlich darum, dass, obgleich, wie schon Prenant gezeigt hatte, die Chondriosomen zuweilen zufälligerweise bei Anwendung eines beliebigen das Protoplasma fixierenden Mittels erhalten bleiben, wir dennoch bis jetzt noch kein einziges Verfahren besitzen, welches uns die vollkommene Sicherheit einer tadellosen Fixierung der Chondriosomen gewährt. In der Tat ist es ungeheuer schwierig, brauchbare Bilder zu erhalten, weil einerseits die Substanz der Chondriosomen in vielen der üblichen Fixierungsmittel in hohem Grade löslich ist, und weil andererseits die fadenförmigen Elemente des Chondrioms eine ausserordentliche Neigung zeigen, in feinere körnchenartige Bruchstücke zu zerfallen.

Die zahlreichen Vorschriften für Konservierung der Chondriosomen, welche gegenwärtig in der Literatur verbreitet sind, lassen sich auf drei Grundverfahren zurückleiten, welche obligatorisch sind für jeden, der sich mit dem in Frage kommenden Gebiete näher beschäftigen will. Dies sind die Verfahrensweisen von Benda, Altmann und Regaud.

Benda (1901) härtet sehr kleine Stückchen des zu untersuchenden Organs im Laufe einiger Tage in starker Flemming-Lösung, welche jedoch nur Spuren von Essigsäure enthalten darf (3—4 Tropfen an Stelle von 1 ccm in der ursprünglichen Formel). Nach der Fixierung wird das Präparat zuerst mit einem Gemisch von Ac. chrom. 1% und Ac. pyrolignosum ana im Laufe von 24 Stunden bearbeitet und alsdann für weitere 24 Stunden in eine 2proz. Lösung von Kal. bichrom. gebracht, eine Prozedur, die der Autor Postchromierung nennt. Nach Hoven jedoch ist letztere entbehrlich, was ich bestätigen kann. Meves (1908, II) modifizierte diese Benda'sche Flüssigkeit dadurch, dass er erstens in dieselbe NaCl im Verhältnis der physiologischen Kochsalzlösung einführte und zweitens den Gehalt an Chromsäure auf  $\frac{1}{2}$ % herunterdrückte.

Zweitens haben wir die klassische Methode von Altmann, welche von ihm zur Darstellung der Bioplasten ausgearbeitet wurde: Fixierung in einem Gemisch von 5% Sol. Kal. bichrom. + 2% Sol. Ac. osmici ana (Chromosmiumgemisch), und endlich drittens stammt aus neuerer Zeit das von Regaud (1908, II) vorgeschlagene Verfahren, bei welchem das Objekt zunächst in einem Gemisch von Kal. bichrom. + Formalin (Sol. Kal. bichr. 3% — 80 Vol., Formalin — 20 Vol.) fixiert und dann weiterhin in einer 3proz. Lösung von Kal. bichr. bis zu 8 Tagen belassen wird.

Von diesen drei Methoden, von denen eine jede bedeutende Mängel aufweist, erwies sich für die Konservierung des Chondrioms der Drüsenzellen die erste als die am wenigsten geeignete, das ist also die Fixierung des Objektes in einer modifizierten Flemmingschen Lösung. Dabei war es gleichgültig, ob die Prozedur der Postchromierung vollzogen wurde oder nicht. Bei Anwendung des in Rede stehenden Mittels erscheint wegen des unregelmässigen und nicht gleichzeitigen Eindringens der verschiedenen Bestandteile der Mischung das Chondriosom sogar in den glücklichsten Fällen nur längs einer schmalen Zone, ganz an der Oberfläche, mehr oder weniger gut fixiert; dabei sind selbst an diesem beschränkten Orte nicht alle Zellen in gleichartiger Weise erhalten, was selbstverständlich die Interpretation der histologischen Bilder im höchsten Grade erschwert. Aus diesem Grunde musste ich nach einer Reihe missglückter Versuche von dieser Methode gänzlich Abstand nehmen. Auch Rubaschkin (1909) hat, wie er dieses selbst angibt, mit Hilfe der Meveschen Modifikation der Fixierungsmethode von Benda nur bei jüngeren Vogelembryonen gute Resultate gehabt; bei grösseren Embryonen in den späteren Stadien (über 11—12 mm Länge) konnte er eine genügende Konservierung der Chondriosomen nicht erzielen.

Bedeutend besser waren die Resultate nach Anwendung des Chromosmiumgemisches von Altmann, welches mir in einigen Fällen eine geradezu ideale Konservierung der Form der Chondriosomen ergab. Wenn auch dieses Gemisch bis zu einem gewissen Grade dieselben Nachteile hat wie die Flemmingsche Lösung, indem es bei weitem nicht die ganze Dicke des Objektes gleichmässig durchdringt, so ist doch die Zone des nutzbaren Effektes viel breiter als bei den nach Benda fixierten Präparaten.

Die *Altmann'sche* Lösung gibt besonders befriedigende Resultate beim Pankreas des Kaninchens, weil, wie ich schon erwähnte, hier die Drüsenläppchen vermöge eines lockeren interstitiellen Gewebes miteinander verbunden sind, wodurch das Eindringen erheblich erleichtert wird. Wenn jedoch, wie bei der Ratte, das Drüsenparenchym in kompakterer Form auftritt, sind die Resultate schon bei weitem schlechter. Bei letzterem Objekte zeigt sich deutlich der Hauptnachteil der *Altmann'schen* Methode. In den nicht vollkommen fixierten Teilen zerlegen sich die Chondriokonten in einzelne Fragmente. Daher treten in den Zellen eine grosse Menge von körnigen Formen der Chondriosomen auf, welche ohne allen Zweifel artifizieller Natur sind, da sie in der Richtung nach der Tiefe des Stückes an Zahl zunehmen. Ich will damit nicht gesagt haben, dass überhaupt alle körnigen Formen der Chondriosomen in den Pankreaszellen der Ratte Artefakte sind; ich will nur darauf hinweisen, wie schwierig die Deutung der histologischen Bilder sein würde, wenn vielleicht im Verlaufe der Sekretionsperiode normalerweise ein körniger Zerfall der Chondriokonten zustande kommen sollte.

Beim Kaninchen erhält man nach der Fixierung des Pankreas mittelst des *Altmann'schen* Gemisches noch eine sehr annehmbare Nebenwirkung. Denn die Untersuchung der Präparate ergibt häufig, wenigstens in den peripheren Schichten des Objectes, eine vollständige Auflösung der *Claude Bernardschen* Körnchen, wodurch deren Verwechslung mit den granulaartigen Chondriosomenformen vermieden werden kann. Diese Lösungserscheinung führe ich auf die 24stündige Einwirkung des fliessenden Wassers nach der Fixierung zurück; eventuell kommt auch noch das Verfahren der Härtung in steigendem Alkohol dabei in näheren Betracht (vgl. *Held*, 1899).

Was endlich das Konservierungsverfahren von *Regaud* anbelangt, so dringt dessen Fixierungsflüssigkeit in das Innere des Gewebes gut durch und fixiert ziemlich gleichmässig sogar Stücke von etwas grösserem Umfang, hat aber den grossen Nachteil, dass man bei ihrer Anwendung eine gewisse Quellung sowohl der Pankreaszellen selbst als auch besonders der Chondriosomen erhält. Letztere zeigen zuweilen in den Präparaten die merkwürdigsten Formen, beispielsweise die von Perlenketten oder von Gebilden, die sich nur auf Einschnürung bzw. Zerschnürung der

Chondriokonten zurückführen lassen. Dabei tritt fast immer an der Peripherie des Gebildes eine besondere im Vergleich zur ganzen Masse intensiver gefärbte Schicht zutage. Weiter unten bei der Beschreibung der morphologischen Formen der Chondriosomen werde ich auf diese Deformationen näher eingehen.

Um die eben erwähnte Quellung zu vermeiden, habe ich (1911) das Regaudsche Gemisch etwas modifiziert, indem ich eine kleine Menge Osmiumsäure hinzusetzte. Diese Maßnahme hat sich vollkommen bewährt und ich darf die Kombination Kal. bichr. + Formalin + Osmiumsäure als die relativ beste in Ansehung der Konservierung des Chondrioms der Drüsenzellen empfehlen. Offenbar verhindert die Osmiumsäure die Quellung, welche man nach der Einwirkung des Regaudschen Originalgemisches beobachtet, während andererseits die gute Penetrationsfähigkeit desselben unverändert bleibt. Diese Mischung gestattet ferner, die Präparate sowohl nach Benda als auch mit Eisenhämatoxylin nach M. Heidenhain in gleich guter Weise zu färben.

Ich erlaube mir im folgenden die genauere Formel meiner Modifikation zu geben, von deren tadelloser Wirkung ich mich auch bei der Fixierung einer ganzen Reihe anderer Organe überzeugen konnte: so ergaben die Spinalganglien, der Hoden, die quergestreiften Muskelfasern, die Leber, die Speicheldrüsen usw. gute Resultate. Die Formel lautet:

Sol. Kal. bichrom.	3%	. . .	80
Formalini	. . . . .	. . .	20
Sol. Acidi osmici	1%	. . .	5

Fixierung 48 Stunden, darauf Bearbeitung der Stücke nach Regaud mit 3% Sol. Kal. bichr. 7—8 Tage lang, Auswaschen 24 Stunden in fließendem Wasser, Härtung in steigendem Alkohol und endlich Einbetten in Paraffin nach Passage durch Chloroform oder Schwefelkohlenstoff (Xylol ist zu vermeiden).

Bei der Färbung meiner Schnitte benutzte ich hauptsächlich die Methode von Benda in der Modifikation von Meves und Duesberg, ferner das Eisenhämatoxylin nach M. Heidenhain. Ich benutzte ebenfalls und sogar ziemlich oft die von mir angegebene modifizierte Methode der Färbung mit saurem Fuchsin nach Altmann. halte jedoch dieses Verfahren für weniger sicher und besonders für weniger dauerhaft als die beiden ersten, da



meine 1907 nach dieser Methode gefärbten Präparate ihre Prägnanz in bedeutendem Maße eingebüsst haben.

Die schärfste Darstellung der Chondriosomen ergibt die Kristallviolettfärbung, welche übrigens auch nach der Altmannschen Fixierung angewendet werden kann, besonders wenn die Schnitte vorher mit 10% Perhydrollösung (Merck) behandelt wurden. Diese letztere Prozedur hat hinsichtlich der elektiven Verschärfung der Chondriosomenfärbung denselben Effekt wie die von Rubaschkin (1909) und Tschaschin (1910) empfohlene Bearbeitung der Schnitte nach Pal, doch ist sie bedeutend einfacher und deshalb auch bequemer zu handhaben. Auf die mit Perhydrol vorbehandelten Schnitte lässt sich auch die Eisenhämatoxylinfärbung erfolgreich anwenden.

Schliesslich müssen wir hinzufügen, dass die besprochenen Färbungsmethoden in bezug auf die Chondriosomen keineswegs von absolut elektiver Natur sind; vielmehr pflegen sich die Drüsengranula mitzufärben, daher sind dann die körnigen Formen der Chondriosomen und die Drüsengranula oft kaum voneinander zu unterscheiden. Unter solchen Umständen ist ohne besondere Übung und Erfahrung in der Detailkritik ein wissenschaftliches Urteil nicht zu erzielen.

### III.

Bis jetzt haben nur zwei Autoren (von meiner vorläufigen Mitteilung [1911] abgesehen) Beobachtungen über den mitochondrialen Apparat der Pankreaszelle veröffentlicht: Hoven und Champy.<sup>1)</sup> Ersterer untersuchte das Pankreas vom Kaninchen, letzterer das vom Hunde. Weiter unten werde ich Champys Befunde vergleichsweise berücksichtigen; an dieser Stelle jedoch möchte ich zunächst eine Übersicht der von Hoven erzielten Resultate vorausschicken, da dieser Autor dasselbe Objekt benutzt hat wie auch ich und da die Beschreibung und die Schlüsse von Hoven in vielem sich von dem unterscheiden, was ich bei meinen eigenen Untersuchungen als Resultat erhalten habe.

Hoven teilt in seiner Arbeit den Bericht über das Chondriom der Pankreaszellen in drei Abschnitte ein, entsprechend dem Wechsel der physiologischen Zustände, welche sich morpho-

<sup>1)</sup> Ausserdem sind zweifellos Chondriokonten in den Pankreaszellen bei Katzen und Mäusen von Altmann (1890, 1894) unter dem Namen Elementarfädchen beschrieben worden, was aus den wunderbar ausgeführten Zeichnungen des Autors sofort zu ersehen ist.

logisch durch die Anwesenheit einer mehr oder minder grossen Anzahl der Drüsengranula charakterisieren lassen. Diese häufen sich bekanntlich in demjenigen Teile der Zelle an, welcher dem Drüsenlumen zugewendet ist, und treten je nach den Umständen in sehr verschiedenen Mengenverhältnissen auf.

In einem ersten Stadium, welches durch einen minimalen Gehalt an Drüsengranula ausgezeichnet ist, findet man in den Zellen eine grosse Anzahl von einzelnen langen, wellenförmigen, sich spezifisch färbenden Fäden, welche der Richtung nach gegen das obere freie Ende des Zelleibes verlaufen. Längs der Ausdehnung einiger dieser Fäden, welche nach der Nomenklatur von Meves als Chondriokonten bezeichnet werden müssen, bemerkt man in diesem Stadium einige eben nicht sehr zahlreiche Auftreibungen, welche sich mit Eisenhämatoxylin etwas intensiver färben, und welche Hoven für die ersten Anlagen der Sekretgranula hält. Was die fertigen, zweifellos schon als Pankreasgranula anzusprechenden Gebilde anlangt, so treffen sie sich im oberen Teil der Zelle und zwar zunächst in spärlicher Menge. Diese typischen Drüsengranula sind jedoch von sehr verschiedener Grösse; die kleinsten erinnern an die eben erwähnten Auftreibungen der Chondriokonten und von da ab finden sich alle Übergänge bis zu den grossen typischen, völlig ausgereiften Granula von Claude Bernard.

In den weiteren Stadien verändern die Chondriokonten stark ihr Aussehen, da die Anzahl der Auftreibungen sich bedeutend vergrössert, aus welchem Grunde viele Fäden in Form von Körnerketten erscheinen. Die Gestalt der Körner tritt um so besser hervor, je blasser die sie verbindenden Fäden sind. Wiederum andere Chondriokonten erscheinen entweder in ihrer ganzen Längenrichtung gespalten oder aber sie zeigen nur vereinzelte lokale Spaltungen in Form von Schleifen oder endlich sie weisen gabelförmige Teilungen an ihren Enden auf. Parallel mit den beschriebenen Veränderungen des Chondrioms geht eine Vermehrung der Pankreasgranula vor sich, die wiederum, ihrer Grösse nach, alle Übergangsformen zwischen den Auftreibungen des Chondriokonten einerseits bis zum reifen Claude Bernard-schen Granulum andererseits erkennen lassen.

Schliesslich im Stadium der Erschöpfung, welches nach besonders stürmischer Tätigkeit eintritt (Pilocarpin), gruppieren

sich die immer noch zahlreichen Chondriokonten wieder in Form von wellenförmigen Fäden im basalen Teil der Zelle, während der distale obere Abschnitt derselben nur einzelne Sekretgranula enthält und im übrigen eine alveoläre Struktur aufweist: Spuren der eliminierten Granula. In allen Stadien der Tätigkeit färben sich die Claude Bernardschen Granula, nach den Beobachtungen von Hoven ebenso wie die Elemente des Chondrioms.

Auf Grund der referierten Beobachtungen kommt Hoven zu dem Schluss, dass die Claude Bernardschen Granula auf Kosten des Chondrioms gebildet werden und zwar auf dem Wege der Fragmentierung der einzelnen Chondriokonten, wodurch die ersten Anlagen der Granula zur Isolation kommen.

Nunmehr kann ich meine eigenen Beobachtungen am Kaninchenpankreas zur Darstellung bringen.

An Schnitten aus Altmannscher Flüssigkeit und nach Bendascher Färbung kann man, wenn zuvor die Drüsengranula durch langes Spülen der Stücke vollständig entfernt wurden (siehe oben S. 405), sowohl die Form der Chondriosomen als auch ihre Verteilung im Zelleibe in ausserordentlich genauer Weise beobachten (Fig. 1--11). Wie Hoven schon feststellte, tritt das Chondriom bei diesem Objekte in Form langer wellenförmiger Fäden auf, die jedoch nach meinen Beobachtungen durch Anastomosen miteinander verbunden sind. Im ganzen bilden sie daher ein Netz, welches den granulafreien Teil des Zelleibes nach allen Raumesrichtungen hin durchsetzt (Fig. 1, 2, 6). Im basalen Abschnitt der Zelle, in unmittelbarer Nähe der Membrana propria des Drüsenkanälchens, kommen diese Anastomosen bedeutend häufiger vor, weshalb hier das Netz dichter wird: seine Schlingen nehmen eine mehr rundliche Form an und erscheinen parallel zur Basisfläche der Zelle gelagert (Fig. 8b, 7). Von diesem basalen System nehmen lange wellenförmige oder geschlängelte Fäden ihren Anfang, die der Längsachse des Zelleibes ungefähr parallel laufen. Auch diese Fäden sind durch schräge Anastomosen miteinander verbunden, jedoch nicht so häufig wie an der Basis der Zelle, weshalb die Schlingen hier sehr gross und parallel der Längsachse der Zelle ausgedehnt erscheinen (Fig. 2). An der Peripherie des Zelleibes bemerkt man zuweilen eine gewisse Verdichtung des Chondriomanetzes; in diesem Falle

erinnert das ganze periphere Fadensystem an ein Flechtwerk, welches in die äussersten Schichten des Zellprotoplasmas eingelagert ist (Fig. 1).

Was die Veränderungen des Chondrioms während des Sekretionsprozesses anlangt, so stehen dieselben in einer gewissen Beziehung zu der Anzahl der Pankreasgranula, die im Bereiche der apikalen Zone des Zelleibes angehäuft sind.

Im Stadium der grössten Erschöpfung der Drüsenzelle, in welchem die Summe der Granula auf ein Minimum reduziert ist, durchziehen die langen Fäden des Chondrioma den ganzen Zelleib und reichen mit ihren freien Enden fast bis zum Lumen des Drüsenkanälchens (Fig. 1). Da nun die Chondriokonten den von Granulis erfüllten Teil der Zelle immer freilassen, so nehmen sie, wenn die dem Lumen zugewandte Körnerzone allmählich wächst, in entsprechendem Maße an Höhengausdehnung ab. Dadurch kommen bemerkenswerte Bilder zustande. Hat man die im Stadium der Speicherung befindliche Drüse nach Altmann fixiert und, wie oben besprochen, die Granula durch energische Wasserspülung zum Verschwinden gebracht (Fig. 3, 4), so scheiden sich an der Pankreaszelle ganz deutlich zwei Zonen, eine hellere distale, welche trotz der meist nicht differenten Färbung der Plasmamassen zuweilen eine ausgesprochen alveoläre Struktur erkennen lässt, und eine basale, welche kompakter erscheint und das Chondriomanetz enthält. An der Grenze beider Zonen bemerkt man bei günstiger Schnitttrichtung häufig, dass die freien Enden der Chondriomafäden sich in der Richtung zur Zellbasis umbiegen, wodurch hier eine Reihe von Schlingen oder Bogen entsteht, die mit ihrer Konvexität zur Spitze des Drüsenelementes gekehrt sind, wie dieses z. B. aus der Fig. 2 zu ersehen ist. Hier hat es am Objekt selbst den Eindruck gemacht, als ob die Chondriokonten durch die successive Ansammlung der Granulamasse in einer gewissen Ausdehnung gegen die Zellbasis hin zurückgedrängt werden, woraus sich die besprochene Umbiegung der Fäden erklären würde.

Nur ausnahmsweise konnte ich das Eindringen einzelner Chondriomafädchen auch in den oberen Teil des Zelleibes beobachten, welcher von den Claude Bernardschen Granula erfüllt ist; jedoch meine ich, dass das mikroskopische Bild eventuell auf das oben beschriebene periphere System des Chondriomanetzes zurückgeführt werden kann.

In meinen Präparaten erscheinen, eine gute Fixierung vorausgesetzt, die Chondriokonten immer nur in Form homogener Fäden mit glatten Konturen, wobei keinerlei Auftreibungen an ihnen wahrnehmbar sind. Gewisse nicht sehr zahlreiche, in den Verlauf der Fäden eingeschaltete, intensiv gefärbte, scheinbar granulaartige Gebilde erwiesen sich ausnahmslos bei genauester Betrachtung (Zeiss' Obj. 3 mm, Ap. 1,40, Komp.-Oc. 18) als wirkliche oder optische Schnitte dieser Fäden. Körnige Chondriosomen, Mitochondrien oder Chondriomiten konnte ich bei diesen rein ausgefärbten Präparaten, bei welchen die Pankreasgranula durch Wasserspülung entfernt waren, niemals beobachten. Ebenso gelang es mir nicht, auf gut fixierten und scharf gefärbten Präparaten die von Hoven beschriebene Längsspaltung einzelner Chondriokonten wahrzunehmen.

An den erwähnten Präparaten, die im Altmannschen Gemisch fixiert waren, erscheint die Hauptmasse des Protoplasmas der Pankreaszelle fast vollkommen homogen, und nur im oberen Abschnitte kann man, wie erwähnt, eventuell eine undeutlich ausgeprägte alveoläre Struktur wahrnehmen, welche der Einlagerung der Granula ihren Ursprung verdankt. Wenn jedoch kleine Drüsenteilchen in dem von mir modifizierten Regaudschen Gemisch fixiert werden, lassen sich in dieser scheinbar homogenen Masse deutlich faserige Strukturen erkennen, die vom mitochondrialen Apparate der Drüsenzelle vollkommen verschieden sind (Fig. 12 bis 18). An dünnen Schnitten, welche nach M. Heidenhain mit Eisenhämatoxylin gefärbt werden, beobachtet man neben einzelnen Teilen des Chondriomanetzes, welche nunmehr völlig geschwärzt sind, auch nach Lage und Form den vorhin beschriebenen Bildern vollkommen entsprechen, eine Zerfällung des gesamten Zellplasmas in zahlreiche blasse, wellenförmige Fäserchen, die im basalen Abschnitt des Zelleibes einander parallel gelagert sind und im distalen Teile desselben in ein unregelmässiges dichtes Netz übergehen. Diese parallelfaserige Struktur ist bemerkenswerterweise auf Längs- und Querschnitten des Zelleibes, besonders der basalen Zone, in gleichem Maße deutlich ausgesprochen. Daraus lässt sich schliessen, dass es sich in dieser Faserstruktur zugleich auch um einen lamellosen Bau des Plasmas handelt (Fig. 13 und 16).

Auf die lamellöse Struktur des basalen Abschnittes der Pankreaszelle beim Menschen hat schon Zimmermann (1898)

hingewiesen; er beobachtete an den Längsschnitten der Zellen eine zarte parallele Streifung im basalen Teile, während an Tangential-schnitten sich diese Streifung in Form mehrfacher paralleler Linien-systeme präsentierte, die gegeneinander in wechselnden Richtungen orientiert waren. An meinen Präparaten vom Kaninchen habe ich eine derartige regellose Nebeneinanderlagerung der Lamellen nicht beobachten können, und die tangentialen Bilder von Zimmermann decken sich demzufolge im einzelnen nicht mit den meinigen, welche eher schon den Eindruck einer konzentrischen Lagerung jener lamellären Schichten ergeben. Dabei wird das supponierte Zentrum der Struktur augenscheinlich durch einen homogenen, sich schwach färbenden, neben dem Kern gelegenen Körper von unregelmässig rundlicher Form gebildet. Derartige Körper, in denen man unschwer den Nebenkern der Autoren erkennt, und die sozusagen eine Verdichtung der Strukturmasse des Protoplasmas darstellen, sind an den Fig. 13 und 15 zu erkennen; hier scheinen sie mit der von uns beschriebenen Faserstruktur intim verbunden zu sein, indem sie gleichsam als Zentrum der Faserung auftreten. Die fraglichen Körper sahen in meinen Präparaten entweder homogen aus, oder aber sie erschienen undeutlich konzentrisch strukturiert (vgl. Champy [1911], Laguesse [1899]); mit Eisenhämatoxylin färbten sie sich etwas intensiver als die anderen Teile des Zellprotoplasmas. Ob diese Gebilde in irgendeiner besonderen Beziehung zu den Elementen des Chondriomas stehen, konnte ich nicht feststellen (vgl. dagegen Champy l. c.).

Die von Garnier (unter anderem auch in der Pankreaszelle) als Ergastoplasma beschriebene faserige Masse setzt sich meiner Meinung nach aus zwei Komponenten zusammen, welche von dem genannten Autor nicht in genügender Weise getrennt wurden, nämlich aus der eben beschriebenen Faserstruktur des Plasmas plus den Resten des mangelhaft fixierten Chondrioms. Dass dem so ist, davon kann man sich leicht überzeugen, wenn man tadellos fixierte Präparate etwa mit solchen vergleicht, welche in der Zenkerschen Flüssigkeit fixiert wurden. Ich verfüge eben jetzt über eine ganze Serie von Pankreaspräparaten vom Hunde, wo die von Garnier beobachteten Bilder im höchsten Grade deutlich hervortreten (Fig. 19 und 20). Diese Präparate bestätigen meines Erachtens in vollem Maße das eben Gesagte.

Wie ich schon früher erwähnte, erscheint beim Kaninchen an gut fixierten Abschnitten der Pankreasdrüse das Chondrioma ausschliesslich in Form homogener Fäden, die miteinander durch mehr oder weniger seltene Anastomosen in Form eines Netzes verbunden sind. Nun habe ich schon in einem voranstehenden Kapitel darauf hingewiesen, dass die Erhaltung dieser normalen äusseren Form nicht so leicht zu erzielen ist, und dass die fadenartigen Elemente des Chondriomas in ungemeinem Grade dazu neigen, sich unter dem Einfluss der Konservierungsflüssigkeiten zu deformieren. An dieser Stelle nun möchte ich auf die Beschreibung der in Rede stehenden Artefakte näher eingehen, da diejenigen Forscher, welche darauf verzichten, die Formen der freiwilligen, postmortalen Veränderungen der Chondriokonten näher zu verfolgen, sich mannigfachen Täuschungen aussetzen.

Als Beweis dafür, dass die von mir unten beschriebenen Chondriosomenformen wirkliche Artefakte sind und nicht durch den funktionellen Zustand der Zellen bedingt werden, dient (übrigens unabhängig von der eben durchgeführten Beschreibung der wirklichen äusseren Form des Chondrioms) vor allem die Tatsache, dass die Häufigkeit bzw. die Intensität der Veränderungen in der Richtung der Tiefe der Gewebestücke ständig wächst. Weiterhin liegt die Möglichkeit vor, die nämlichen Veränderungen willkürlich zum Vorschein zu bringen, wie man das z. B. durch die Anwendung stark verdünnter Fixierungsflüssigkeiten erreichen kann (Altmannsches Chromosmiumgemisch mit dem fünffachen Volumen destillierten Wassers versetzt).

Die gewöhnlich vorkommenden artifizialen Veränderungen der Chondriokonten bestehen wesentlich in folgendem. Es lösen sich die Zusammenhänge des mitochondrialen Netzes, so dass eine Mehrzahl isolierter Fäden entsteht, welche jedoch schon in sich selbst wiederum artifizial verändert sind. An ihnen erscheinen zunächst einige nicht sehr zahlreiche Auftreibungen, welche bei wachsender Intensität des Prozesses an Zahl und Grösse zunehmen. An den vergrösserten, scheinbar gequollenen Körperchen wird eine sich intensiver färbende periphere Schicht und ein hellerer Inhalt kenntlich. Die anfangs noch bestehenden Verbindungsfädchen blassen allmählich ab und verdünnen sich, bis schliesslich der Chondriokont in mehrere Bruchteile zerfällt. Die auf die Weise entstandenen Fragmente behalten im weiteren

einige Zeitlang noch ihre anfangs ovale Gestalt bei; bald aber nehmen sie die Form runder Granula an, die sich immer schwächer und schwächer färben, um schliesslich ganz zu verschwinden.

Was die Wirkung der einzelnen Fixierungsmittel anlangt, so habe ich darüber folgendes ermittelt. Der Prozess der Fragmentierung ist die HAUPTERSCHEINUNG in den nach Benda fixierten Präparaten; er verheert dieselben bis zu dem Grade, dass sie kaum brauchbar sind. Die Fragmentierung mit mässiger Quellung wird ebenfalls häufig bei unvorsichtiger Anwendung des Altmannschen Gemisches beobachtet. Schliesslich beim Verfahren von Regaud treten neben der Fragmentierung vor allen Dingen die Quellungserscheinungen in sehr typischer Weise auf.

Ich gebe hier in Fig. 9 eine Abbildung von Zellen aus den ungenügend fixierten tiefen Abschnitten eben derselben Präparate, von deren tadellos fixierter Oberfläche die Musterbeispiele der Fig. 1—8 entnommen worden sind. Ferner gebe ich zum Vergleich einige Zellen aus absichtlich schlecht fixierten Drüsenteilchen (Fig. 11).

Wenn auch aus dem Vergleich der angezogenen Abbildungen (Fig. 9 und 11) sich ergibt, dass die artifiziellen Veränderungen des Chondriomanetzes in beiden Fällen vielleicht nicht absolut identisch sind, so zeigt sich doch, dass es sich bei den Fixierungen wesentlich um dieselbe Art von Deformationen handelt, welche auf künstlichem Wege (Fig. 11) in sehr typischer Weise zum Vorschein gebracht werden können. Fig. 10 stellt ferner ein Maximum der artefiziellen Veränderungen dar, welchem gelegentlich die vollständige Auflösung der mitochondrialen Substanz nachfolgen kann. Diesen letzteren Vorgang beobachtete ich öfters auch an Objekten, welche im allgemeinen gut fixiert waren, und zwar an denjenigen Stellen, wo die Drüsensubstanz vor der Fixierung ein Trauma, z. B. durch unvorsichtige Berührung mit der Pinzette, erlitten hatte (vgl. Policard l. c.).

Meine Beobachtungen an den typisch konservierten und an den willkürlich geschädigten Präparaten zeigen somit deutlich, dass das durchaus fädige Chondriom der Pankreaszelle des Kaninchens sich durch artifizielle Veränderungen in körnchenartige Gebilde zerlegen kann, welche bei starker Färbung nach Benda oder in Eisenhämatoxylin den Pankreasgranula ähnlich sehen. Jedoch beweisen genauere Untersuchungen, dass die



mitochondriale Substanz und die Substanzen der echten Granula sich durchaus verschiedenartig verhalten. Denn die Granula lösen sich nach langer Spülung bzw. durch die nachfolgende Behandlung mit steigendem Alkohol, während in denselben Präparaten die Chondriokonten vollkommen erhalten bleiben. Ferner besitzen letztere die Fähigkeit der Quellung, während an den Granulis niemals Quellungserscheinungen nachweisbar sind. Auch erhält man bei Ausübung der Bendaschen Methode gewisse Farbendifferenzen zwischen dem Chondriom und der Granulamasse. Schliesslich sind die normalen Chondriosomen immer von homogener Beschaffenheit, während die Pankreasgranula von geringen Anfängen an eine feine membranöse Hülle und eine innere etwas weniger färbare Substanz erkennen lassen. Ich bin daher der Meinung, dass in richtig behandelten Präparaten die Chondriosomen und die Granula nicht verwechselt werden können, während jedoch Hoven behauptet, dass letztere von ersteren sich ableiten. Dies ist nur dadurch möglich geworden, dass der genannte Autor den artifiziellen Veränderungen der Chondriokonten nicht in genügendem Grade nachgegangen ist.

Es ist klar, dass Hoven sich in seinen Schlussfolgerungen hauptsächlich auf die in Flemmingscher Flüssigkeit nach Benda fixierten Präparate stützt, während ich, wie oben schon erwähnt, diese Methode ganz verwerfen musste, weil sie bei unserem Objekte die schwächsten Resultate ergab. Und in der Tat kann man sich bei Betrachtung der Bilder, welche Hoven von den angeblich normalen Formänderungen der Chondriokonten gibt, leicht davon überzeugen, dass letztere sicherlich grösstenteils den von uns beschriebenen artifiziellen Deformationen zugehören. So z. B. erinnern seine Fig. 1 und 2 an die initialen Stadien der freiwilligen Deformation, bei welchen das Netz in isolierte Fäden zerfällt, die ihrerseits eben nicht zahlreiche, sich intensiver färbende Auftreibungen enthalten. Auf den Fig. 3 und 4 ist der typische Prozess der Deformation etwas stärker ausgeprägt, wobei das histologische Bild noch durch die Anwesenheit zahlreicher Pankreasgranula verschlechtert wird. Letztere sind von verschiedener Grösse und dabei unglücklicherweise ebenso gefärbt wie die Chondriosomen, aus welchem Grunde man leicht Gefahr läuft, die kleineren dieser Granula mit den ebenso kleinen Bauchteilen und Auftreibungen des deformierten Chondriomas zu

identifizieren. Es ist selbstverständlich, dass man auf Grund derartiger Bilder leicht den Eindruck eines genetischen Zusammenhanges zwischen den Chondriokonten und den Granulis gewinnen wird, obgleich in Wahrheit diese Bilder für die Ableitung des fraglichen Verwandtschaftsverhältnisses gänzlich untauglich sind. — Endlich können jene eigenartigen bläschenförmigen Verdickungen der Chondriokonten, welche auf Fig. 5 von Hoven sofort ins Auge fallen, ihrem Aussehen nach, soweit man nach der Abbildung urteilen kann, auf die von mir wiederholt gesehene Quellung der artefiziellen Auftreibungen der Chondriokonten bezogen werden.

#### IV.

Indem wir jetzt zur Beschreibung des mitochondrialen Apparates in der Pankreaszelle der Ratte (Fig. 21—26) übergehen, müssen wir vorerst auf den scharf ausgesprochenen Polymorphismus der Chondriosomen bei diesem Objekte hinweisen. Dieser ist um so auffallender, weil beim Kaninchen die ausserordentlich konstante Form des Chondriomanetzes unsere Aufmerksamkeit in besonderem Grade erregte.

• Offenbar ist auch bei der Ratte die Grundform des Chondriosoms die Fadenform, nur dass hier die Anastomosen und mit ihnen die Netzbildungen gänzlich fehlen. Die Grösse und Form der Fädchen ist selbst in der nämlichen Zelle ausserordentlich variabel. So finden wir neben ziemlich langen wellenförmigen Fäserchen, die zuweilen Abzweigungen aufweisen, eine enorme Menge von kürzeren Gebilden, welche gerade oder etwas gekrümmt sind, oder endlich ausnahmsweise in Form von fast geschlossenen Ringen auftreten. Ausserdem finden sich auch körnerartige Chondriosomen, die jedoch grösstenteils keine typische Granuliform besitzen, vielmehr wie kleine unregelmässige, in Kristallviolett spezifisch färbbare Fragmente oder Schollen sich darstellen. Offenbar wird das normale histologische Bild in bedeutendem Maße durch die Anwesenheit solcher Formen verschlechtert, welche als Artefakte der Fixierung angesehen werden müssen. Eine ganze Reihe von Stadien der Alteration, welche in ganz allmählicher, fast unmerklicher Stufenfolge die untadelhaft konservierten mit den zweifellos verunstalteten Formen verbinden, erschweren in hohem Grade die Interpretation der Präparate. Wie ich schon in meiner vorläufigen Mitteilung hervorgehoben

habe, halte ich für Kunstprodukte vor allem diejenigen Chondriosomenformen, bei denen es gelingt, eine intensiver gefärbte Membran und einen hellen Inhalt zu differenzieren, da ich der Meinung bin, dass das Auftreten dieser Form durch Quellung unter dem Einfluss einer mangelhaften Fixierung bedingt ist. Wenn wir zu dem Gesagten noch hinzufügen, dass es uns niemals gelungen ist, unter normalen Verhältnissen der Zelltätigkeit die vollständige Konservierung des Chondrioms mit der ebenso vollständigen Auflösung der Drüsengranula zu kombinieren, was beim Kaninchen so gut gelungen war, so erhellt, dass bei der Ratte die Unterscheidung der wahren Granula und der körnerartigen Chondriosomen, ebenso wie die Feststellung ihrer etwaigen genetischen Beziehungen, ausserordentlich erschwert ist. Aus diesem Grunde halte ich es für nötig, auf diejenigen besonderen Merkmale zurückzukommen, welche uns bei erhöhter Aufmerksamkeit dennoch befähigen, selbst die kleinsten Formen der Claude Bernardschen Körnchen von den körnigen Chondriosomen zu trennen.

Von diesen unterscheidenden Merkmalen war schon oben die Rede, als über das Kaninchen verhandelt wurde. Hier bei der Ratte fällt die Eigenschaft der Löslichkeit der Granula in fließendem Wasser fort; dagegen treffen die Merkmale der stofflichen Homogenität und der Quellbarkeit für die Chondriosomen auch hier zu, welche sich dadurch von den Drüsengranula unterscheiden. Letztere zeigten in unseren Präparaten niemals Quellungserscheinungen und liessen immer die schon beim Kaninchen erwähnte äussere Hülle erkennen. Was schliesslich die Differenzialfärbungen anlangt, so hebe ich für die Ratte folgendes hervor. Wird bei der Bendaschen Färbung in genügendem Grade extrahiert, so nehmen die Granula einen gelblich-roten Ton an, während die Chondriosomen die prächtige Farbe des Kristallvioletts zurückbehalten. Bei Eisenhämatoxylinfärbung nach Altmannfixierung lassen sich ebenso die Granula total entfärben, während die Chondriosomen geschwärzt bleiben. Ferner gelingt es häufig mit Hilfe der Altmannschen Fuchsinmethode die Chondriosomen leuchtend himbeerrot zu erhalten, während die Granula mehr gelblichrot erscheinen. Tingiert man endlich die Präparate, welche mit dem Altmannschen Chromosmiumgemisch oder nach Regaud mit einem Zusatz von Osmiumsäure

fixiert wurden, mit Safranin, wendet darauf die Nachfärbung mit Cajalscher Flüssigkeit an (Indigocarmin 0,25, Ac. picronitrici 100) und differenziert mit Kreosot, so kommt eine isolierte Tinktion der Claude Bernardschen Körnchen zustande, während die Chondriosomen ganz und gar ungefärbt bleiben.

Wenn also auch, wie oben dargestellt wurde, die Formen der Chondriosomen bei der Ratte ungemein wechselnd und wenig charakteristisch sind, so ist es doch andererseits möglich, sie durch Färbung kenntlich zu machen, und es ist auch, worüber wir nunmehr handeln wollen, die Art ihrer Verteilung innerhalb des Zellterritoriums durchaus typisch und recht konstant. Wir finden in allen Stadien des Sekretionsprozesses eine deutlich ausgesprochene Tendenz der Körperchen, sich vorzugsweise in den peripheren Schichten des Zellprotoplasmas anzuordnen. Dabei lagern sich die Chondriokonten an der Zellbasis parallel der Grundfläche, während sie an den Seitenflächen in der Richtung der Höhengausdehnung der Zelle verlaufen. Dank diesem Umstande zeigt sich die Zellgrenze meist an Quer- und Längsschnitten durch die intensiv gefärbte Zone des Chondrioms deutlich markiert (Fig. 21—26). In der Tiefe der Zelle finden wir unter normalen Verhältnissen der Tätigkeit nur vereinzelt Chondriosomen, und zwar vorzugsweise in der Umgebung des Kerns oder auf der Grenze gegen die Körnerzone hin. Mitunter bilden diese Chondriosomen um den Kern ein quasi isoliertes System, welches von der oben beschriebenen peripheren Mantelschichte durch eine chondriosomenfreie Zone getrennt ist.

Da ich unter normalen Verhältnissen der Sekretion Änderungen in der Form und in der Verteilung der Chondriosomen niemals wahrnehmen konnte, so wandte ich Pilocarpininjektionen an, um die Drüsengranula, wenn möglich, vollständig aus der Zelle zu eliminieren. Die Elimination gelang jedoch nur bis zu einem gewissen Grade und auch nur dann, wenn wir nach dem Rate von Herrn Prof. Grützner, um eine maximale Wirkung zu erzielen, wiederholte subkutane Injektionen kleiner Dosen in Anwendung brachten. An Präparaten von Drüsen, welche auf diese Weise bis zur völligen Erschöpfung gebracht wurden, konnte ich folgendes feststellen (Fig. 27, 28, 29).

In der Mehrzahl der Zellen verringerte sich die Menge der Drüsengranula ad minimum: jedoch dieselben schwanden nicht

ganz, und die zurückgebliebenen gruppierten sich in einer sehr schmalen Zone des Zelleibes, die unmittelbar an das Lumen des Drüsenkanälchens grenzte. Diese restierenden Granula von Claude Bernard unterscheiden sich von den gewöhnlichen in dem Rattenpankreas vorkommenden durch ihre sehr kleinen Dimensionen und durch ihre ungemein dichte Lagerung (Fig. 29).<sup>1)</sup>

Die periphere Schicht der Chondriosomen bleibt ziemlich gut erkennbar, wobei sie zuweilen bis an die Spitze der Zelle verfolgbar ist (Fig. 28). In der Masse des Zellplasmas zeigen sich ferner helle Zwischenräume, die den Eindruck von Abschnitten intrazellulärer Kanälchen machen, von der Art, wie sie Holmgren beschrieben hat (Fig. 27).

Die Form der Chondriosomen hat sich auf dem ganzen Zellenterritorium in deutlicher Weise verändert. Die Anzahl der langen Chondriokonten ist geringer geworden, und umgekehrt, die kurzen, besonders die ringförmig zusammengebogenen, haben bedeutend an Zahl zugenommen (Fig. 29). Ausserdem sind zahlreiche körnige Formen zutage getreten, die den Eindruck von Bruchteilen zerfallener Fäserchen machen. Ausserst charakteristisch für dieses Stadium ist ferner die Anwesenheit einer gewissen Anzahl sehr kleiner Chondriosomen im distalen Abschnitte der Zelle in der Nähe der Körnerzone. Die Rolle und das weitere Schicksal dieser kleinen Fragmente blieben mir un- aufgeklärt: nirgends fand ich Beweise für die direkte Umwandlung derselben in Drüsengranula. Im Gegenteil, meine negativen Erfahrungen an der Pankreaszelle des Kaninchens widersprechen sogar in bedeutendem Grade dieser Voraussetzung. So möchte ich lieber fürs erste zwei Möglichkeiten in Rechnung ziehen: entweder die Fragmente werden von der Zelle als Material für die Sekretbildung resorbiert, oder wir haben hier eine pathologische Erscheinung der Fragmentation des Chondrioma vor uns, welche auf die Giftwirkung des Pilocarpins bei der Methode der mehrfach wiederholten Injektionen zurückzuführen ist. Ist mir doch eins der Tiere unter der Giftwirkung gestorben. Die ausserordentliche Vermehrung der ringförmig zusammengebogenen Fäserchen scheint mir in

<sup>1)</sup> Dies war sehr gut am Objekte selbst zu beobachten, ist aber bei der Wiedergabe der Abbildungen durch die Lithographie nicht deutlich zum Ausdruck gekommen.

besonderem Grade auf den pathologischen Charakter der Fragmentierung hinzudeuten. Im übrigen kann ich für ein abnormes Verhalten der Zellen auch anführen, dass nach maximaler Pilocarpinwirkung in ihrem basalen Abschnitte Ansammlungen feinsten Fettröpfchen entstehen, welche normalerweise nicht vorkommen und jedenfalls auf Degeneration zu beziehen sind.

## V.

Altmann war der erste, dem es gelang, die jetzt sogenannten Chondriosomen resp. Chondriokonten in den Drüsenzellen zu konservieren und zu färben. Er beschrieb dieselben unter den Namen von Elementarfädchen (vegetative Fäden) unter anderem auch in der Pankreasdrüse einiger Säugetiere, speziell bei Katzen und Mäusen. Und in der Tat kann man sich schon beim ersten Blick auf die von Altmann gegebenen Tafeln VIII und XXX leicht davon überzeugen, dass die vom Autor reproduzierten Fädchen mit gewissen Formen der Chondriosomen identisch sind, und zwar gerade mit denjenigen Formen, welche wir bei der Bearbeitung des Pankreas an der Hand unserer anderen Methoden zu beobachten gewohnt sind. Diese Identität wird unbestreitbar, wenn wir uns dessen erinnern, dass auch in der gegenwärtigen Technik die von Altmann ausgearbeitete Fixierungs- und Färbungsmethode der Bioblasten eine der sichersten Methoden in bezug auf die Darstellung der Chondriosomen bleibt (vgl. Meves, 1910, Samsonow, 1910).

Altmann hielt auf Grund seiner Versuche an pilocarpinierten Drüsen diese Elementarfädchen für vegetative Formen seiner Bioblasten und glaubte, dass sie durch Zerfall in schneller Folge eine grosse Zahl typischer Abkömmlinge liefern, von denen ein Teil in Drüsengranula sich verwandelt, während der hinterbleibende Rest dem weiteren Ersatze dient. Wie aber schon M. Heidenhain (1907, S. 387) ganz richtig hervorgehoben hat, finden wir in der Arbeit von Altmann nirgends einen direkten und überzeugenden Beweis für die Entstehung seiner primären Granula aus dem körnigen Zerfall der oben erwähnten Fädchen. Im Gegenteil sprechen einige der Abbildungen Altmanns direkt gegen die in Rede stehende Behauptung des Autors. In dieser Beziehung ist für uns die Tafel VIII von Altmann von besonderem Interesse, auf welcher Abbildungen nach verschieden-

artig fixierten Präparaten von ein und derselben Pankreasdrüse der Maus reproduziert werden. Dank dem Wechsel der Fixierungsmethode sieht man auf Fig. 1 ausschliesslich nur Granula, während auf Fig. 2, wo diese vollständig zur Lösung gekommen sind, ausschliesslich nur spezifisch geformte Fädchen hervortreten. In diesem Falle kommen Übergangsformen zwischen seinen Bioplasten und den Granula nicht vor; und doch hätten diese gefunden werden müssen, wenn ein genetischer Zusammenhang zwischen den in Rede stehenden Strukturelementen der Zelle vorhanden wäre.

In diesem Zusammenhange war es mir von besonderem Interesse, davon Kenntnis zu nehmen, dass in letzter Zeit B. P. Babkin, W. J. Rubaschkin und W. W. Sawitsch (1909) im Verlaufe ihrer Arbeit, welche der Untersuchung des Zustandes der Pankreaszellen bei Hunden in Beziehung auf die Variationen der physiologischen Eigenschaften des Pankreassaftes gewidmet ist, irgendwelche entsprechenden Veränderungen in dem faserigen, sich nach Galeotti spezifisch färbenden Apparate (Chondrioma) zu keiner Zeit finden konnten. Leider geben die Autoren dieser interessanten Arbeit viel zu wenig Angaben über die Morphologie des mitochondrialen Apparates, als dass man auf Grund derselben sich genauer orientieren könnte.

Oben haben wir schon gesehen, dass die Schlussfolgerungen in der speziell dem Studium des Chondrioma der Pankreaszelle gewidmeten Arbeit von Hoven wegen der Angreifbarkeit der sachlichen Unterlagen ebensowenig überzeugend sind, wie die früheren Darlegungen Altmanns. Aus diesem Grunde möchte ich bei der Mitteilung von Hoven nicht länger stehen bleiben und erlaube mir, unmittelbar sofort auf die Untersuchung von Champy (1911) überzugehen, mit welcher ich die kurze Literaturübersicht über das Pankreas abschliesse.

Champy beschäftigt sich in seiner Arbeit, welche in erster Linie der Resorption im Darmkanal und den dabei auftretenden Veränderungen des Chondrioms der Darmepithelzellen gewidmet ist, aus Gründen der physiologischen Analogie auch mit der Rolle des Chondrioms in den Drüsen und wählt zu letzterem Zwecke als paradigmatisches Beispiel das Pankreas. Seine Versuche beziehen sich auf den Hund und einige Batrachier (*Bombinator igneus* u. a.). Bei Hunden benutzte der Autor, da er das Pilocarpin wegen seiner toxischen Wirkung nicht anwenden wollte,

intravenöse Injektionen des Sekretins von Bayliss und Starling, das, wie bekannt, eine ausgiebige Absonderung des Pankreassaftes hervorruft.

Im ruhenden Zustand erscheint das Chondrioma der Pankreaszelle beim Hunde in Form langer wellenförmiger Fädchen resp. Chondriokonten, die sich vorzugsweise im basalen Abschnitte des Zelleibes vorfinden. Der Autor geht nun in der Weise vor, dass er die Drüse zunächst im Beginn der Absonderung nach dem Eintritt der Sekretinwirkung untersucht und glaubt aus den gefundenen Bildern herleiten zu können, dass während der Sekretion ein körniger Zerfall der Chondriokonten stattfindet, wobei seiner Meinung nach sich zuerst die „plasten“ von Prenant bilden, die im weiteren als Entstehungsquelle der echten Granula dienen. Ferner weist Champy darauf hin, dass in den Pankreaszellen der Batrachier die Chondriokonten nach der Nahrungsaufnahme kürzer und körniger erscheinen als im hungernden Zustande. Auf Grund dieser Beobachtungen hält der Autor die Anwesenheit der körnigen Chondriosomen für ein Merkmal des tätigen Zustandes, während die glatten Fäden den statischen Zustand des Chondrioms darstellen sollen. Somit muss Champy ebenso wie auch Hoven zu den Anhängern jener Theorie der Entstehung der Drüsengranula gezählt werden, welche mit einer körnigen Veränderung der fädigen Elemente des Chondrioms glaubt rechnen zu können.

Die Resultate der interessanten Arbeit von Champy scheinen mir jedoch nicht überzeugender zu sein als diejenigen von Hoven. Es handelt sich nämlich darum, dass einzelne Versuche der Fixierung von Fragmenten der Drüse, welche unter der Sekretinwirkung gestanden haben, für mich noch lange nicht massgebend sind, da bei den besonderen Schwierigkeiten, welche sich einer genügenden Konservierung der äusseren Form der Chondriokonten entgegenstellen, die Gefahr nahe liegt, dass die Effekte der künstlichen Deformation des Chondrioms für funktionelle Veränderungen gehalten werden: so z. B. scheint mir die Fig. XXXV, S. 121 der Arbeit von Champy nicht vertrauenswert zu sein. Andererseits sieht es so aus, als ob sogar das angebliche Faktum der Neubildung der Pankreasgranula unter dem Einfluss der Sekretinwirkung recht zweifelhaft ist: denn in denjenigen Fällen, in denen der Autor die Drüse nicht wie vorher im Beginn der Sekretinwirkung, sondern unmittelbar nach einer ausgiebigen Ab-



sonderung fixierte, fand er keinerlei Veränderung, weder in der Zahl der Granula, noch in der Form der Chondriosomen. Obgleich Champy sich bemüht, diese Erscheinung durch die Schnelligkeit des Regenerationsprozesses zu erklären, scheint mir doch die von ihm bestrittene Meinung von Wertheimer und Laguesse viel überzeugender zu sein, welche sich auf die physiologischen Eigentümlichkeiten des bei der Erregung der Drüse durch das Sekretin gewonnenen Pankreassaftes stützen und die Beteiligung der Claude Bernardschen Granula bei dieser Form der Sekretion in Abrede stellen. Diese Erklärung deckt sich vollkommen auch mit den Resultaten der von uns zitierten Arbeit dreier russischer Autoren, denen es nicht gelungen war, bei der Sekretion des Pankreas unter dem Einfluss von Eingiessungen von Säuren ins Duodenum irgendwelche Veränderungen im Gehalt an Zymogengranula zu konstatieren, trotz ausgiebiger Sekretabsonderung; hingegen bei der Reizung des N. vagus beobachteten diese Autoren immer eine bedeutende Erschöpfung der Zelle mit folgender Neubildung der Granula. Ausserdem ist die von Champy verzeichnete Verringerung der Pankreasgranula auf Abb. 2 der Fig. XXXV dermassen gering im Vergleich zur ruhenden Zelle auf Abb. 1, dass man dieselbe durch die individuellen Eigenschaften der betreffenden Zellindividuen erklären kann.

Zum Gesagten könnte ich noch folgendes hinzufügen: In meinen Laboratoriumsprotokollen ist ein Fall notiert, wo bei der Sektion eines jungen Kaninchens zwecks Fixierung des Pankreas das ganze Duodenum mit Chymus angefüllt war, d. h., es musste sich die Pankreasdrüse im Zustande der lebhaftesten Funktion befunden haben: und trotzdem gab mir gerade dieser Fall die demonstrativsten Präparate mit voller Erhaltung der charakteristischen Form der Chondriomfäden unabhängig von dem Stadium der Granulaspeicherung in den einzelnen Zellen.

Endlich finden wir noch einige Zeilen, die sich auf die uns interessierende Frage beziehen, bei O. Schultze, welcher in seiner bereits mehrfach zitierten Arbeit (1911) unter anderem auch eine Beschreibung der Resultate seiner Osmiumhämatoxylinmethode beim Pankreas des Frosches gibt. Der Autor fand dünne Chondriokonten, die parallel der Längsachse des Zelleibes gelagert waren. Es gelang ihm nicht, irgendeine konstante Gesetzmässigkeit der Verteilung der Fädchen wahrzunehmen, doch erwähnt

O. Schultze, dass sie in grosser Zahl sichtbar wurden, wenn der Kern nicht im Schnitt oder nur tangential berührt war. Danach muss also auch beim Frosch eine mehr periphere Lagerung der Chondriokonten statt haben, ähnlich wie in dem Fall der Ratte. Einige der Chondriokonten reichten fast bis zur Drüsenlichtung, andere liessen sich bis in die Körnerzone hinein verfolgen, ein Verhalten, welches in unseren Präparaten nur äusserst selten einmal zur Beobachtung kam.

Obwohl nun O. Schultze die Anschauung von Hoven über die Entstehung der Drüsengranula von den Chondriokonten aus teilt, gelang es ihm hier beim Pankreas doch nicht, den vermuteten genetischen Zusammenhang wirklich nachzuweisen. Der Autor war gezwungen, das Fehlen von Übergangsformen dem betreffenden Stadium der Tätigkeit zur Last zu legen, in welchem die Drüsenzellen zufälligerweise zur Konservierung gelangten.<sup>1)</sup>

Ziehen wir das Gesamtergebnis, so können wir nicht anders, als auf Grund eines Vergleichs der Literaturangaben mit den eigenen Beobachtungen unsere gegenwärtigen Kenntnisse über die etwaige funktionelle Bedeutung des Chondrioms im Pankreas wie folgt zusammenzufassen.

Ogleich die Chondriosomen der Pankreaszelle vielleicht eine sehr wichtige Rolle im Prozess der Sekretbildung spielen, wofür ihr reichliches Vorkommen im allgemeinen, sowie eventuell auch ihre reziproke Abnahme während des Prozesses der Speicherung der Granula ins Feld geführt werden können, so ist doch die Möglichkeit der Entstehung der ersten Anlagen der Drüsengranula auf dem Wege des körnigen Zerfalls der Chondriokonten bisher in gar keiner Weise erwiesen worden. Ja ein solcher Vorgang ist nach meinen klaren und einwandfreien Beobachtungen am Pankreas des Kaninchens in das Bereich des Unwahrscheinlichen gerückt worden.

Durch den Vergleich vieler Gewebeformen, welche ich auf die Chondriosomen hin genauer untersucht habe (Leber, Hirn,

<sup>1)</sup> Die letzten Mitteilungen von Laguesse über das Pankreas, in welchen der Autor seine früheren Resultate mit den neueren Untersuchungen über die Chondriosomen in Übereinstimmung zu bringen sucht, sind mir leider nicht zugänglich gewesen.

seröse Zellen und Pflügersche Tubuli der Speicheldrüsen. Muskeln, Nervenzellen und -fasern etc.), bin ich einstweilen, wie M. Heidenhain (Plasma und Zelle II, 1911), zu der Auffassung gelangt, dass es sich in ihnen im allgemeinen um vegetative Organellen handelt, welche dem intermediären Stoffwechsel dienen.

In histologischer Beziehung ist mein Hauptresultat, dass die Chondriosomen im Verhältnis zu den eigentlich so zu nennenden Plasmastrukturen interstitiell gelagert sind. Die Anordnung der Teile, wie ich sie in der Pankreaszelle, der Muskelfaser, und besonders in der Nierenzelle gefunden habe, beweist dies in unwiderleglicher Weise. Von besonderem Interesse sind die Verhältnisse in den Stäbchenepithelien der Tubuli contorti der Nieren, über welche ich eine weitere Mitteilung veröffentlichen werde. Hier lässt sich sehr schön zeigen, dass innerhalb der streifigen Zone der Epithelien die eigentlich so zu nennenden Plasmafilamente und die Chondriokonten in paralleler Lagerung befindlich sind.

### Literaturverzeichnis.

- Altmann: Die Elementarorganismen. 1890 und 1894, 2. Auflage.
- Arnold: Über feinere Strukturen und die Anordnung des Glykogens im Magen und Darmkanal. Arch. f. mikr. Anat., 1911.
- Babkin, Rubaschkin und Sawitsch: Über die morphologischen Veränderungen der Pankreaszelle unter der Einwirkung verschiedenartiger Reize. Arch. f. mikr. Anat., 1909.
- Benda: Die Mitochondriafärbung und andere Methoden zur Untersuchung der Zellsubstanz. Verh. d. Anat. Ges., 1901.
- Derselbe: Die Mitochondria des Nierenepithels. Verh. d. Anat. Ges., 1903.
- Bobeau, G.: Recherches cytologiques sur les glandules parathyreoides du cheval. Journ. d'An. et de la Phys., 1911.
- Bouin, M. et P.: Ergastoplasme et mitochondria dans les cellules glandulaires séreuses. C. R. S. B., 1905.
- Champany, Ch.: Recherches sur l'absorption intestinale et le rôle des mitochondries dans l'absorption et la sécrétion. Arch. d'An. Microsc., 1911.
- Dubreuil, G.: Les mitochondries des cellules adipenses. C. R. S. B., 1911.
- Fauré-Fremiet, E.: Le rôle des mitochondries dans l'élimination du fer chez les Rhyssopodes arénacés. C. R. S. B., 1910.
- Fissinger, N. et Lyon-Caen, L.: Les modifications et altérations du chondriome chez les mammifères. C. R. S. B., 1910.
- Garnier, Ch.: De quelques détails cytologiques concernant les éléments séreux des glandes salivaires du rat. Bibl. Anat., 1899, I.

- Garnier, Ch.: Contribution à l'étude de la structure et du fonctionnement des cellules glandulaires séreuses. Thèse de Nancy, 1899, II.
- Guieysse-Péllissier: Étude des mitochondries de l'organe entérique des Crustacés décapodes. *Bibl. Anat.*, 1910.
- Derselbe: Grains osmiophiles et grains fuchsinophiles dans les cellules séreuses de la glande soumaxillaire de la Souris. *C. R. S. B.*, 1911.
- Heidenhain, M.: Plasma und Zelle. I. Lief. 1907, II. Lief. 1911.
- Held, H.: Beobachtungen am tierischen Protoplasma. *Arch. f. Anat. u. Entw.*, 1899.
- Hoven, H.: Contribution à l'étude du fonctionnement des cellules glandulaires. Du rôle du chondriome dans la sécrétion. *Anat. Anz.*, 1910.
- Derselbe: Du rôle du chondriome dans l'élaboration des produits de la sécrétion de la glande mammaire. *Anat. Anz.*, 1911.
- Lagousse: Corpuscules paranucléaires, filament basaux et zimogène dans les cellules sécrétantes (pancreas, soumaxillaire). *Cinquant. de la Soc. de Biol.*, 1899.
- Derselbe: Sur les panucléi et le mécanisme probable de l'élaboration dans la cellule pancréatique de la Salamandre. XIII Congr. Intern. de Medec. à Paris, 1900.
- Derselbe: Le Pancreas. *Rev. Gener. d'Histolog.*, 1905.
- Mayer, A., Rathery, F. et Schaefer, G.: Sur l'aspect et les variations des granulations ou mitochondries de la cellule hépatique. *G. R. S. B.*, 1910.
- Meves, F.: Die Chondriosomen als Träger erblicher Anlagen. *Arch. f. mikr. Anat.*, 1908.
- Derselbe: Zur Einigung zwischen Faden- und Granulalehre. *Arch. f. mikr. Anat.*, 1910.
- Meves und Duesberg: Die Spermatozytenteilungen bei der Hornisse. *Arch. f. mikr. Anat.*, 1907.
- Mislawsky, A. N.: Beiträge zur Morphologie der Drüsenzelle. *Anat. Anz.*, 1911.
- Mulon, P.: Les mitochondries surrénales (substance medullaire). *C. R. S. B.*, 1910, I.
- Derselbe: Sur les mitochondries de la glande surrénale (substance corticale, couche grasseuse). *C. R. S. B.*, 1910, II.
- Derselbe: Modes de formation du pigment figuré dans la corticale surrénale. *C. R. S. B.*, 1911.
- Oppel: Lehrbuch der vergleichenden mikroskopischen Anatomie der Wirbeltiere. Bd. III, 1900.
- Policard: Sur les formations mitochondriales du rein des Vertébrés. *C. R. S. B.*, 1905, I.
- Derselbe: Sur la striation basale des cellules du canalicule contourné du rein des Mammifères. *C. R. S. B.*, 1905, II.
- Derselbe: Notes histophysiologiques sur la cellule hépatique. I. Les formations filamenteuses de la cellule hépatique de la Grenouille, modifications pendant la digestion. *C. R. S. B.*, 1909, I.

- Policard: Notes histophysiologiques etc. II. Sur certaines formations colorables par l'hématoxyline ferrique dans la cellule hépatique des Mammifères. C. R. S. B., 1909, II.
- Derselbe: Notes histophysiologique etc. III. Modifications protoplasmique de la cellule hépatique des Mammifères sous l'influence d'intoxications massives. C. R. S. B., 1909, III.
- Derselbe: La structure de la cellule hépatique en fonctionnement normal. C. R. S. B., 1910.
- Derselbe: Sensibilité des chondriosomes aux élévations de temperature. C. R. S. B., 1912, I.
- Derselbe: Rôle du chondriome dans la formation des cristaux cellulaires de la cellule hépatique. C. R. S. B., 1912, II.
- Derselbe: Attitudes fonctionnelles de la cellule hépatique. C. R. S. B., 1912, III.
- Prenant, A.: Les mitochondries et l'ergastoplasme. Journ. d'Anat. et de la Phys., 1910.
- Regaud, C.: Caractères histologique des enclaves lipoides ne réduisant pas l'acide osmique. C. R. S. B., 1908, I.
- Derselbe: Sur les mitochondries de l'épithélium seminal. C. R. S. B., 1908, II.
- Derselbe: Participation du chondriome à la formation des grains de ségrégation dans les cellules des tubes contournés du rein (chez les ophiidiens et les amphibiens). C. R. S. B., 1909, I.
- Derselbe: Attribution aux „formations mitochondriales“ de la fonction générale „d'extraction et de fixation électives“ exercée par les cellules vivantes sur les substances dissoutes dans le milieu ambiant. C. R. S. B., 1909, II.
- Regaud et Mawas: Sur les mitochondries des glandes salivaires des Mammifères. C. R. S. B., 1909, I.
- Dieselben: Ergastoplasme et mitochondries dans les cellules de la glande sousmaxillaire de l'homme. C. R. S. B., 1909, II.
- Dieselben: Sur la structure du protoplasma (ergastoplasme, mitochondries, grains de ségrégation) dans les cellules sérozymogènes des acini et dans les cellules des canaux excréteurs des quelques glandes salivaires des Mammifères. C. R. d'Assoc. des Anat., 1909, III.
- Samsonow: Über die Beziehungen der Filarmasse Flemmings zu den Fäden und Körnern Altmans nach Beobachtungen an Knorpel-, Bindegewebs- und Epidermiszellen. Arch. f. mikr. Anat., 1910.
- Schultze, O.: Über die Genese der Granula in den Drüsenzellen. Anat. Anz., 1911.
- Rubaschkin, W.: Chondriosomen und Differenzierungsprozesse bei Säugtierembryonen. Anat. Hefte, 1909.
- Tschaschin, S.: Über die Chondriosomen der Urgeschlechtszellen bei Vögelebryonen. Anat. Anz., 1910.
- Zimmermann: Beiträge zur Kenntnis einiger Drüsen und Epithelien. Arch. f. mikr. Anat., 1898.

## Erklärung der Abbildungen auf Tafel XXX.

Fig. 1—4, 13 und 14 Zeiss' Apochr. 2 mm, Ap. 1,30, Oc. 18. Proj. auf den Objektisch. Fig. 10, 11, 21—23, 27—29 Zeiss' Apochr. 2 mm, Ap. 1,30, Oc. 12. Proj. auf den Objektisch. Fig. 5, 9, 12, 15—20, 24—26 Zeiss' Apochr. 3 mm, Ap. 1,40, Oc. 18. Proj. auf den Objektisch.

Fig. 1—9. Drüsenzellen vom Pankreas des Kaninchens. Chromosmiumgemisch von Altmann. Die Zellen der Fig. 34 sind mit Eisenhämatoxylin nach M. Heidenhain, alle anderen nach Benda-Meves-Duesberg (1907) gefärbt. Bei der Spülung mit Wasser und nach der Fixierung haben sich die Pankreasgranula aufgelöst, so dass nur das Chondrioma erhalten geblieben ist.

Fig. 1. Pankreaszelle nach einer Periode lebhafter Sekretion. Die Fäden des Chondrioms, welche ein Netz bilden, durchziehen den Zellkörper in allen Raumesrichtungen und erreichen fast das Lumen des Drüsenschlauches.

Fig. 2—4 zeigen jene Veränderungen in der Verteilung des Chondrioms, welche durch die successive Speicherung der Granula bedingt sind.

Fig. 5 und 6. Diese Abbildungen zeigen sehr deutlich, dass die Fäden des Chondrioms in Form eines Netzes unter sich zusammenhängen.

Fig. 7 und 8a. Querschnitte durch den basalen Teil der Pankreaszellen: man sieht das „Basalsystem“ des Chondrioms, welches der Grundfläche der Zellen parallel gelagert ist.

Fig. 8a. Dieselbe Zelle wie bei 8b, aber bei Einstellung in der Höhe des Kernes; die Fäden des Chondrioms erscheinen im optischen Querschnitte als Punkte. In allen Zeichnungen sehen die Chondriomfäden vollkommen glatt und homogen aus, wie dies der Natur der Dinge entspricht.

Fig. 9. Eine Zelle aus dem unvollkommen fixierten tiefen Teile desselben Präparates, aus welchem Fig. 6 und 7 entnommen wurden. Hier zeigen sich die ersten Anzeichen der artefiziellen Deformation des Chondrioms; es treten im Verlauf der Fäden dunkel gefärbte Anschwellungen auf und gleichzeitig bemerkt man die beginnende Fragmentierung des Netzes.

Fig. 10—11. Verschiedene Stadien der Veränderung des Chondrioms der Pankreaszellen des Kaninchens unter dem Einfluss einer 5mal verdünnten Altmannschen Lösung. Fig. 10 zeigt die höchste Stufe der vorhin erwähnten Deformation.

Fig. 12—18. Pankreaszellen des Kaninchens. Fixierung mit Kaliumbichromat-Formol-Osmiumsäure, Postchromierung nach Regaud. Fig. 12—15 Eisenhämatoxylin nach M. Heidenhain. Fig. 16 und 17 Hämatoxylin nach Delafield, also ohne Färbung des Chondrioms und der Granula. Deutlich ausgeprägte wellig-faserige Struktur des Protoplasmas, der mitochondriale Apparat befindet sich in interstitieller Lagerung. Fig. 13 und 16 Querschnitte der Zellen in der Höhe der Kerne; die anderen Figuren stellen Längsschnitte des

Zellkörpers vor. Auf Fig. 13 und 15 sind gewisse dunkle Plasmakörper — die Nebenkerne der Autoren — deutlich zu sehen.

Fig. 19 und 20. Längs- und Querschnitt der Pankreaszelle des Hundes mit deutlich ausgeprägtem faserigen Bau des Protoplasmas. Diese Faserungen färben sich nach einer allgemeinen Erfahrung im basalen Teil der Zelle leicht mit basischen Farbstoffen — Basalfilamente von Solger oder Ergastoplasma von Garnier. Technik: Zenkersche Flüssigkeit, Hämatoxylin plus Kongorot.

Fig. 21. Querschnitt eines Drüsenschlauches des Pankreas der Ratte. Kaliumbichromat-Formol-Osmiumsäure, Eisenhämatoxylin nach M. Heidenhain. Periphere Lage der Elemente des Chondrioms.

Fig. 22—26. Pankreaszellen der Ratte. Fixierung wie vorher. Fig. 22—24 Eisenhämatoxylin. Fig. 25 und 26 Färbung nach Benda-Meves-Duesberg. Verteilung des Chondrioms und der Drüsengranula im Zellterritorium bei normaler Tätigkeit der Drüse. Fig. 23 die Zelle auf der Höhe ihres Kernes quer geschnitten. Fig. 24 eine andere Zelle bei verschiedener Einstellung, nämlich in a Längsschnitt auf der Höhe des Kernes, in b Tangentialschnitt durch die Mantelschichte der Zelle.

Fig. 27—29. Pankreaszellen nach wiederholter Pilocarpinisierung des Tieres. Die Zellen sind ad maximum erschöpft und enthalten eine nur sehr geringe Menge rötlich gefärbter Drüsengranula, deren Grösse im Vergleich mit den normal bei der Ratte vorkommenden sehr gering ist. Diese Granula gruppieren sich in einer schmalen, an das Drüsolumen angrenzenden Zone des Zelleibes. Die Chondriosomen, der Form und den Konturen nach von grosser Mannigfaltigkeit, sind in der ganzen Zelle verteilt; die periphere Mantelschichte bleibt gut erhalten. Im oberen Teile der Zelle, zwischen den Drüsengranulis, welche gelblichrot gefärbt sind, sieht man kleine Bruchteile der Chondriosomen, die wegen ihrer Violettfärbung von den ersteren gut unterschieden werden können. NB.: Fixierung wie vorher, Färbung nach Benda-Meves-Duesberg.

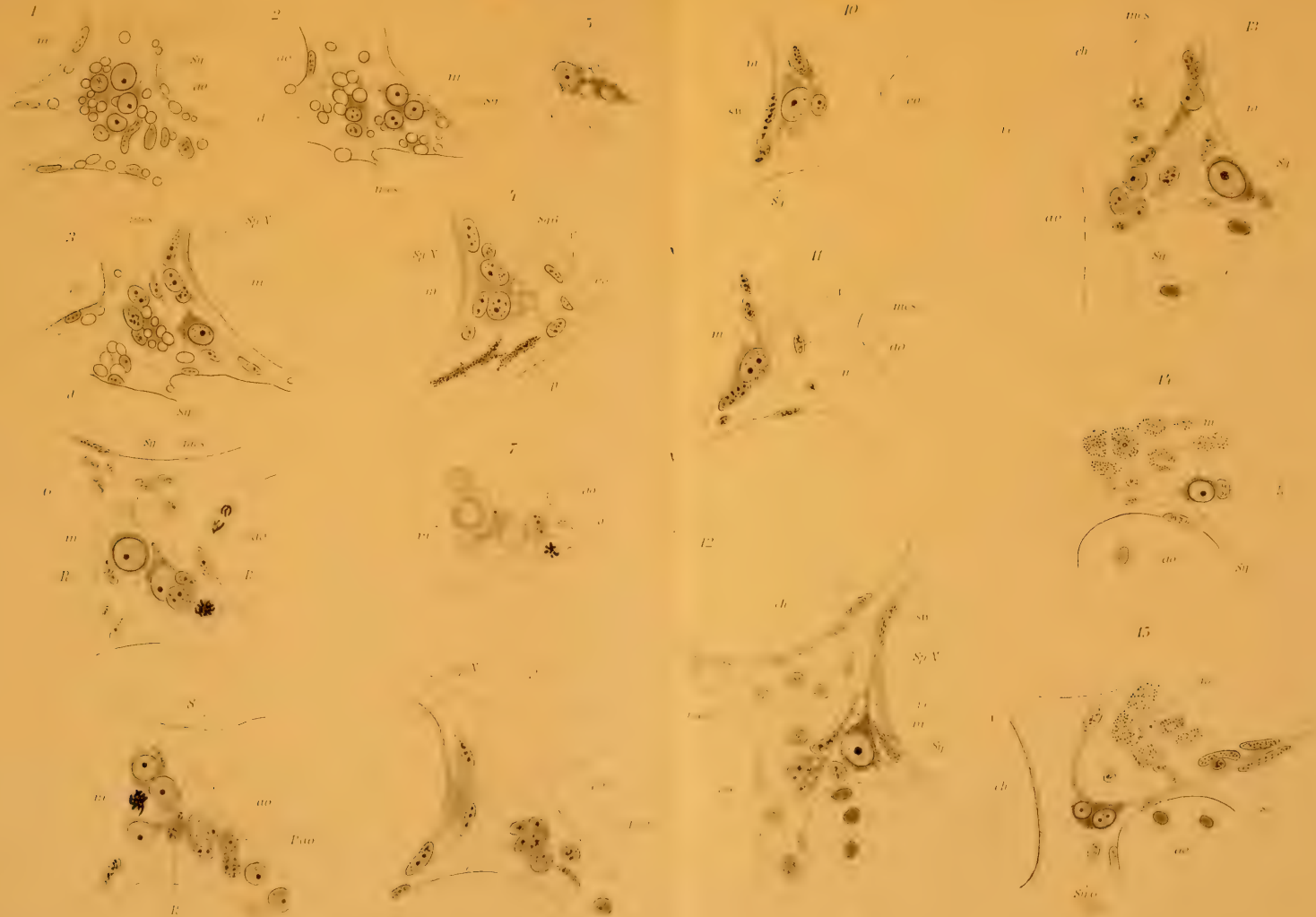
---

















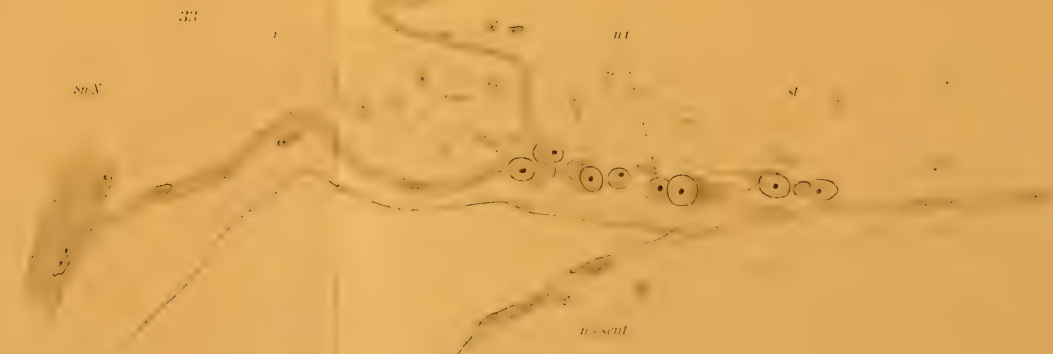
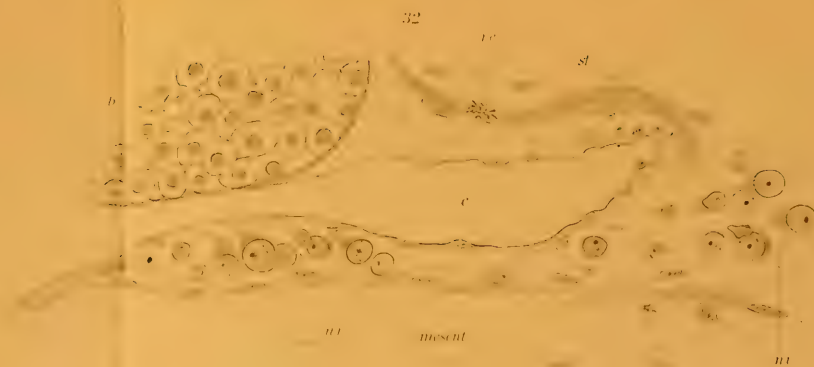




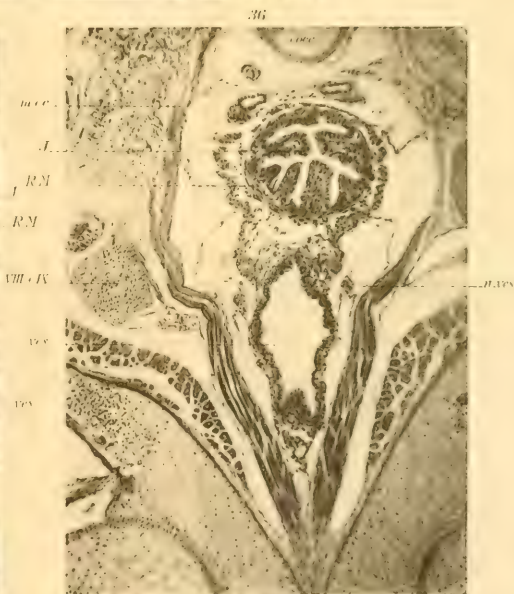
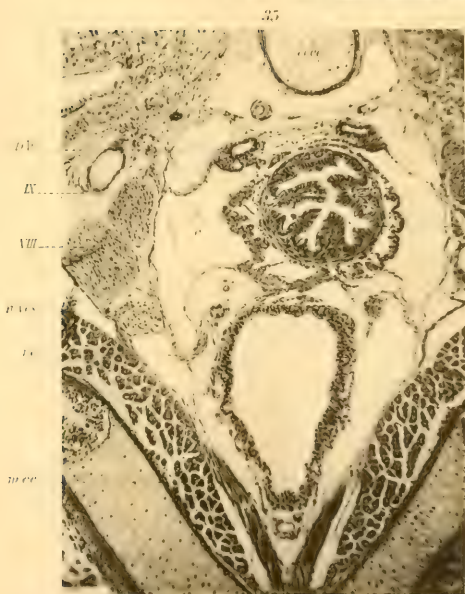

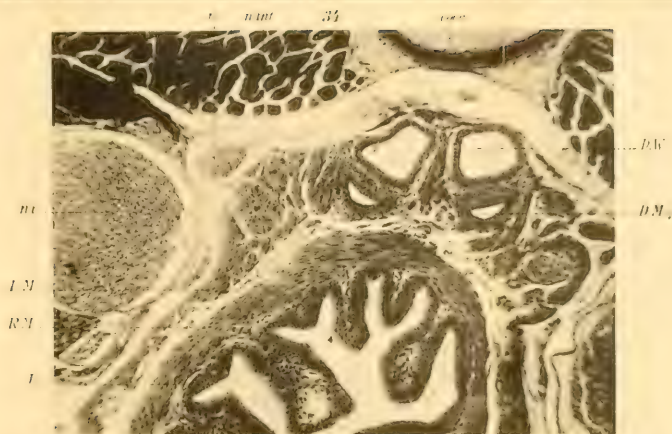





















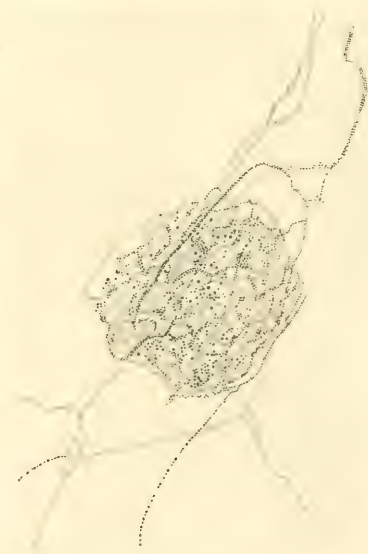






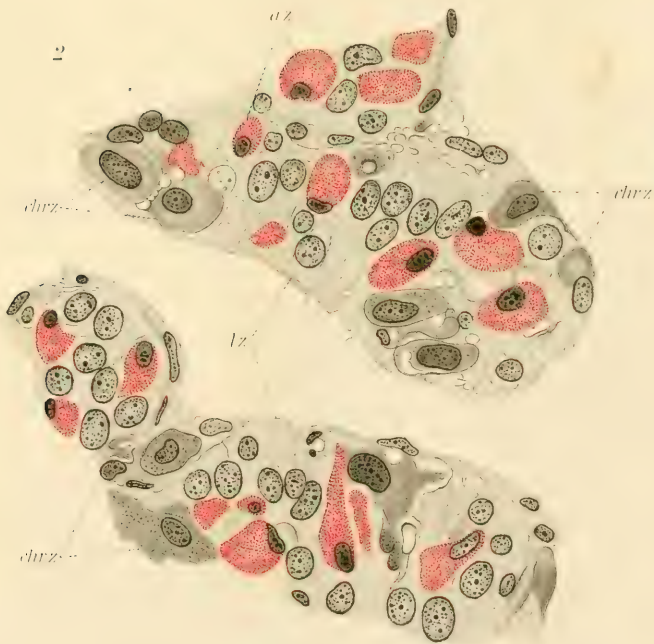
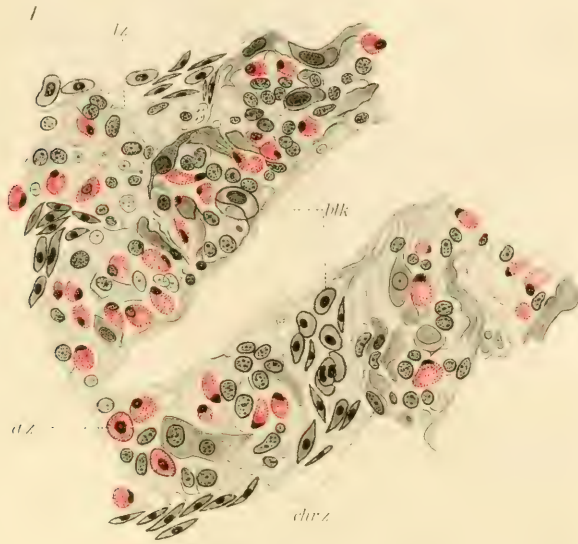











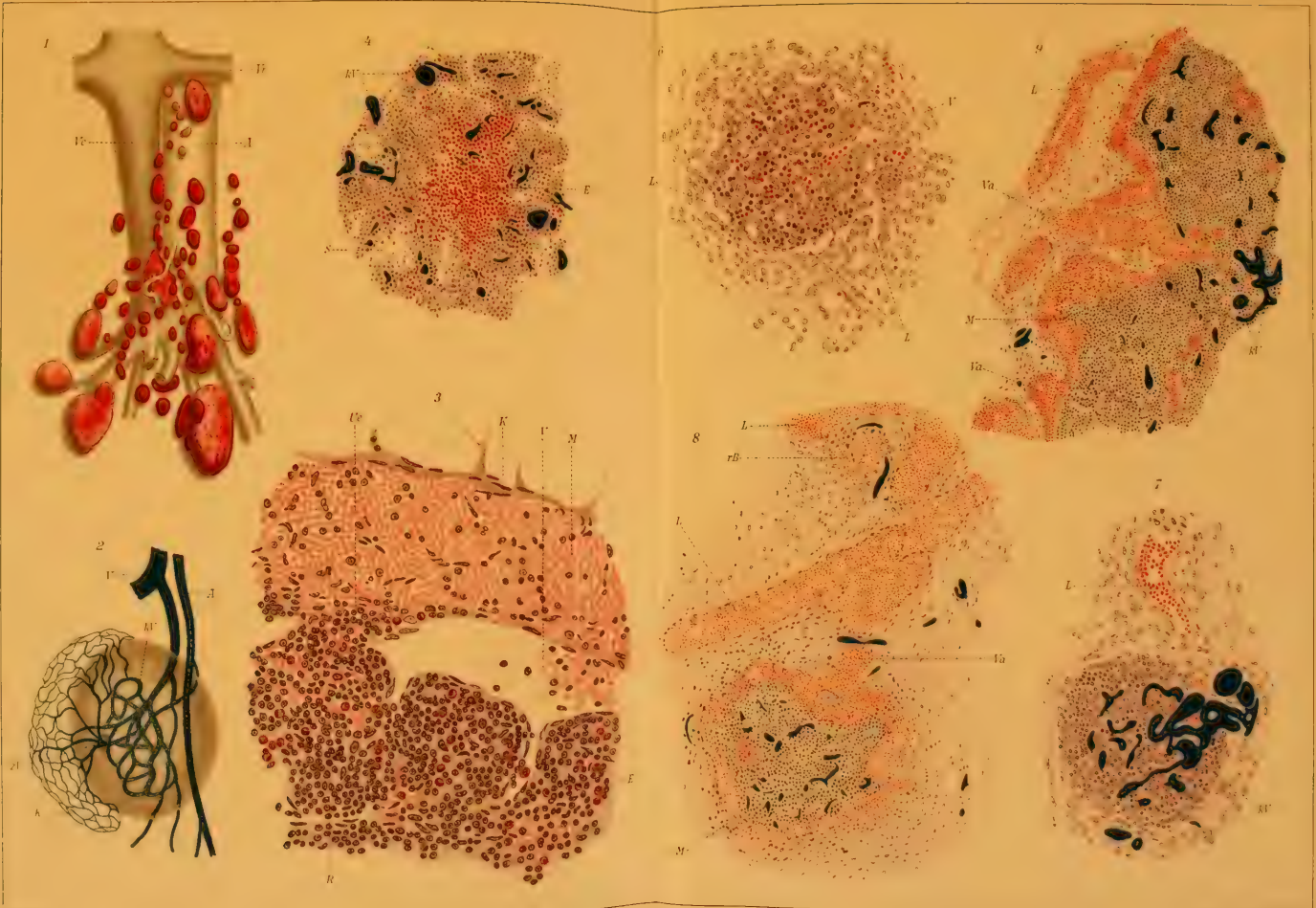










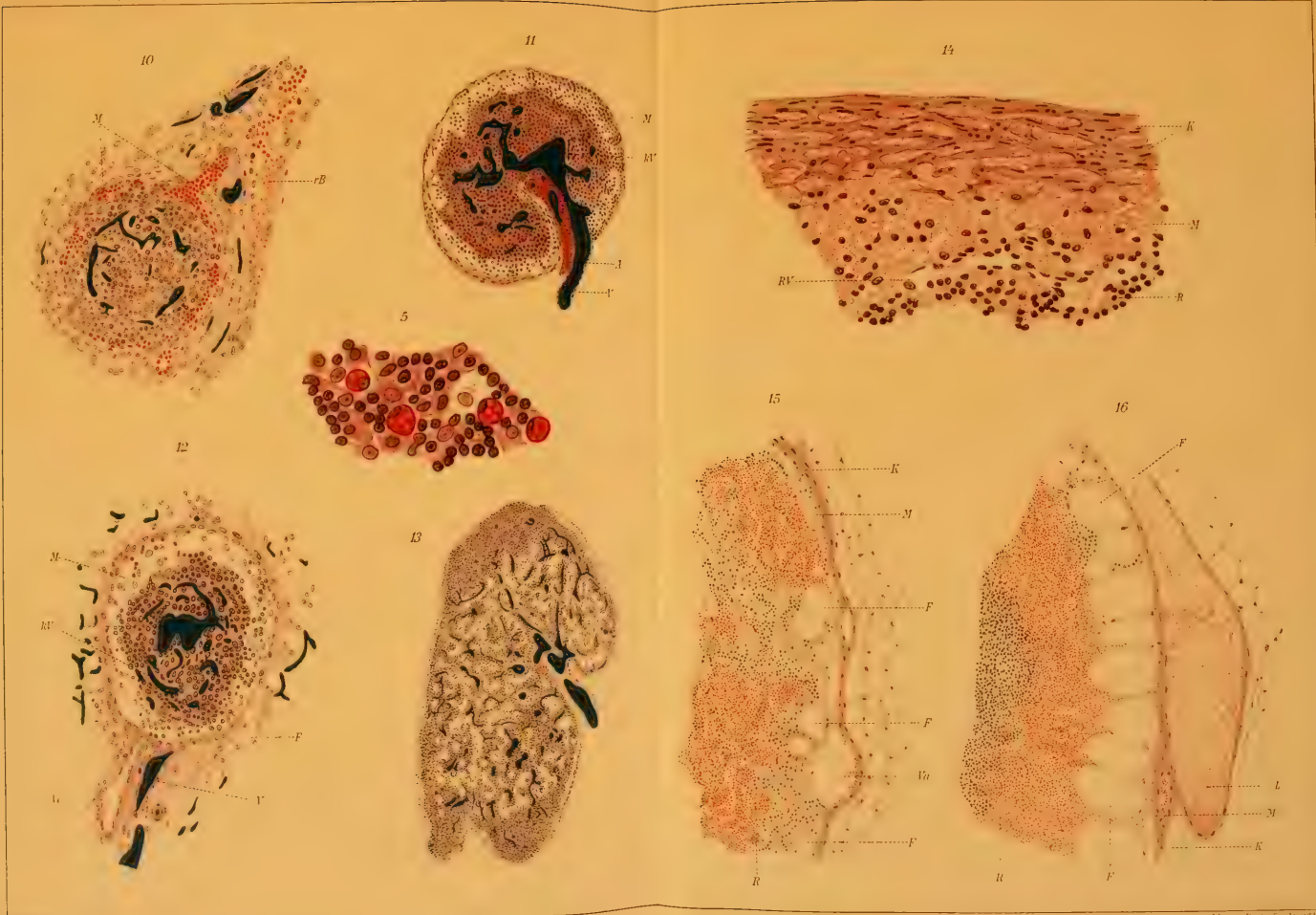























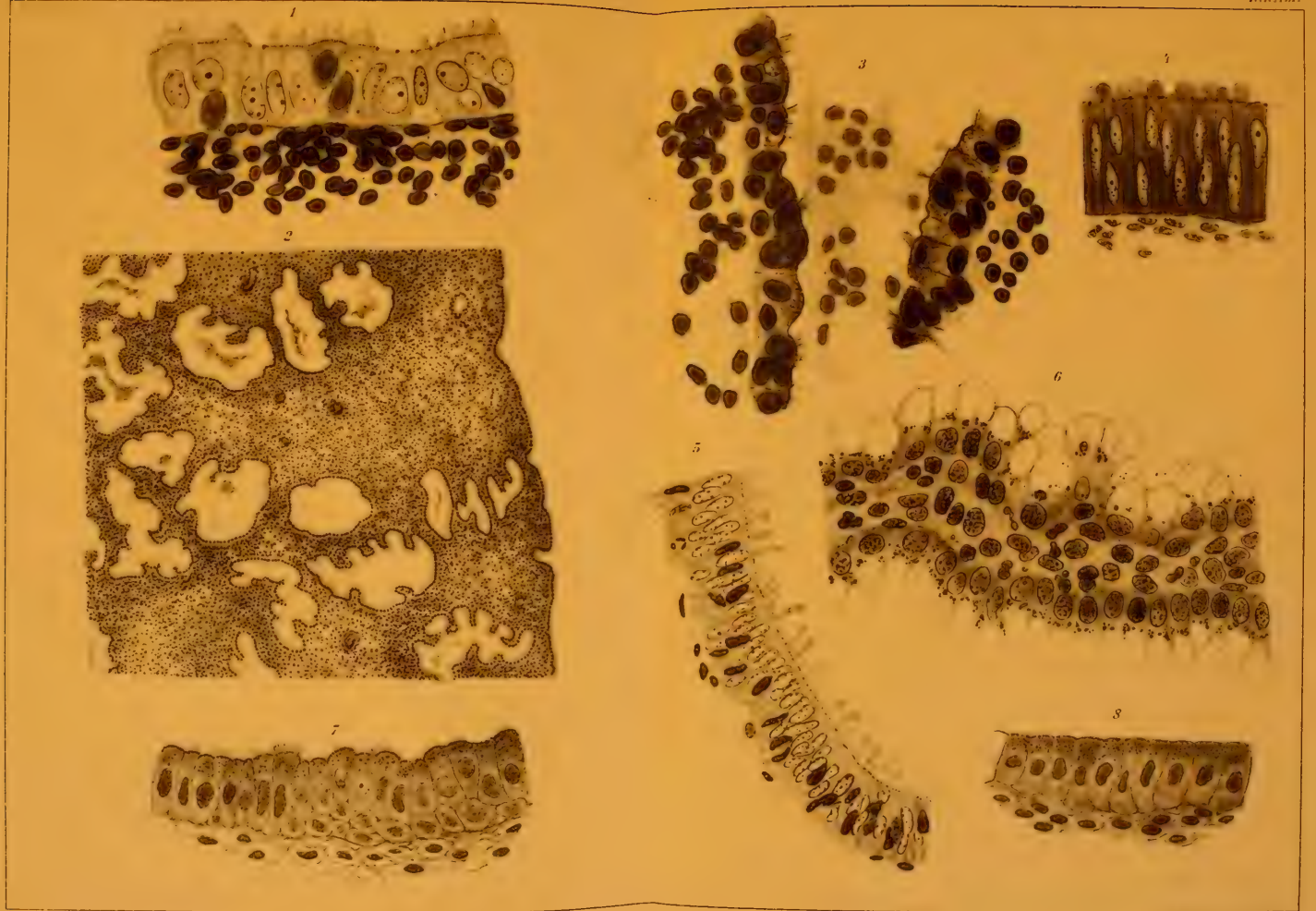













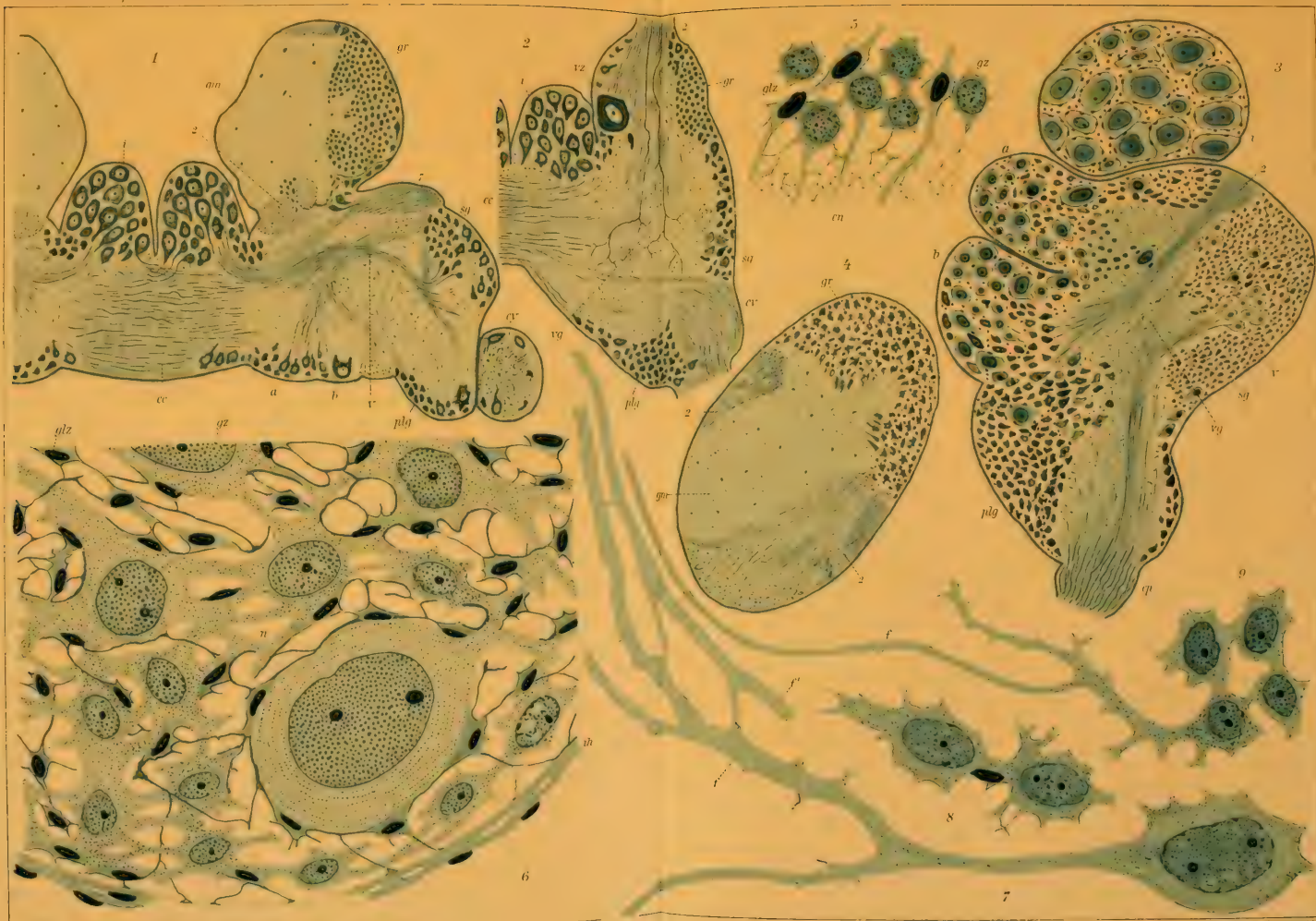


















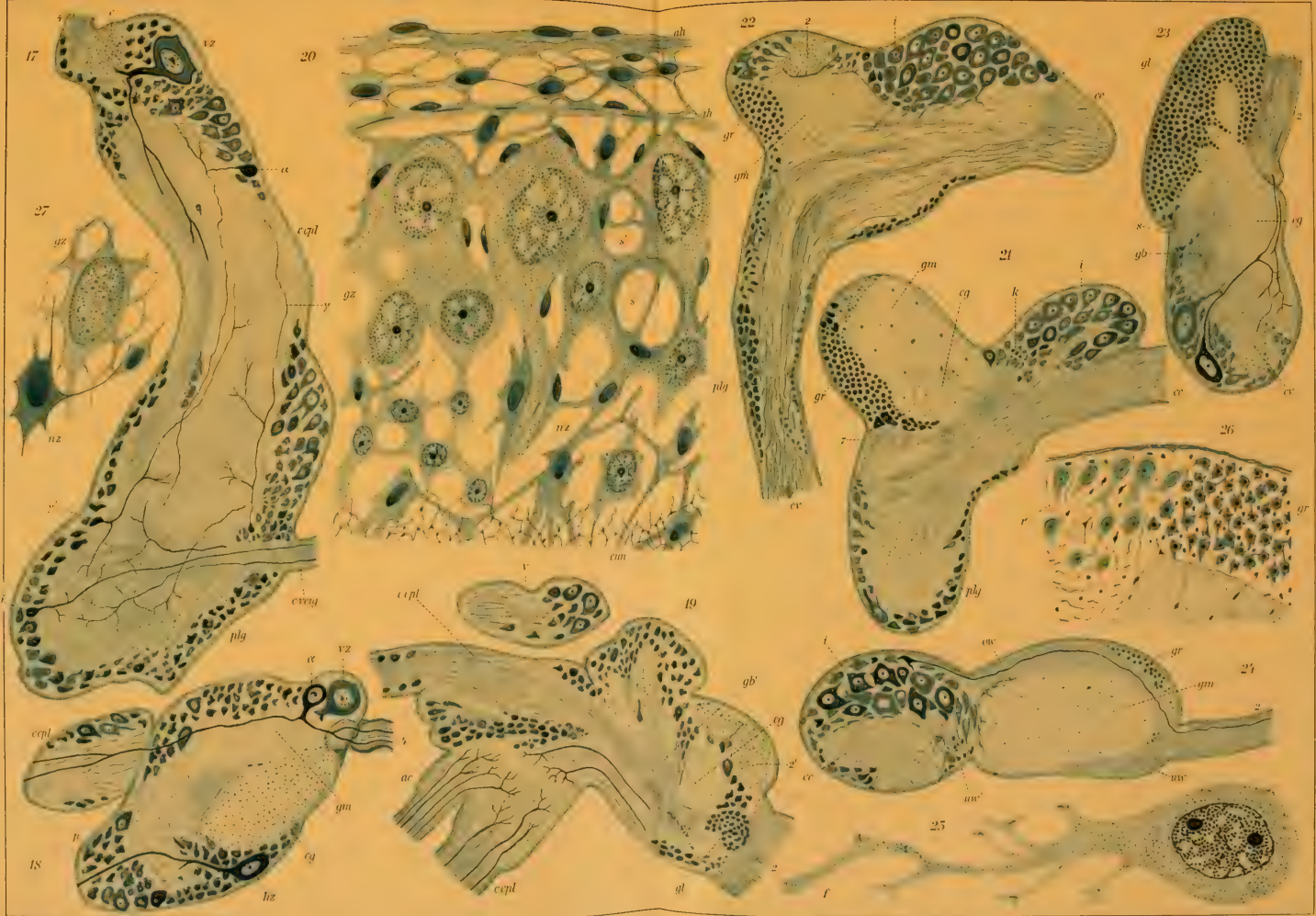





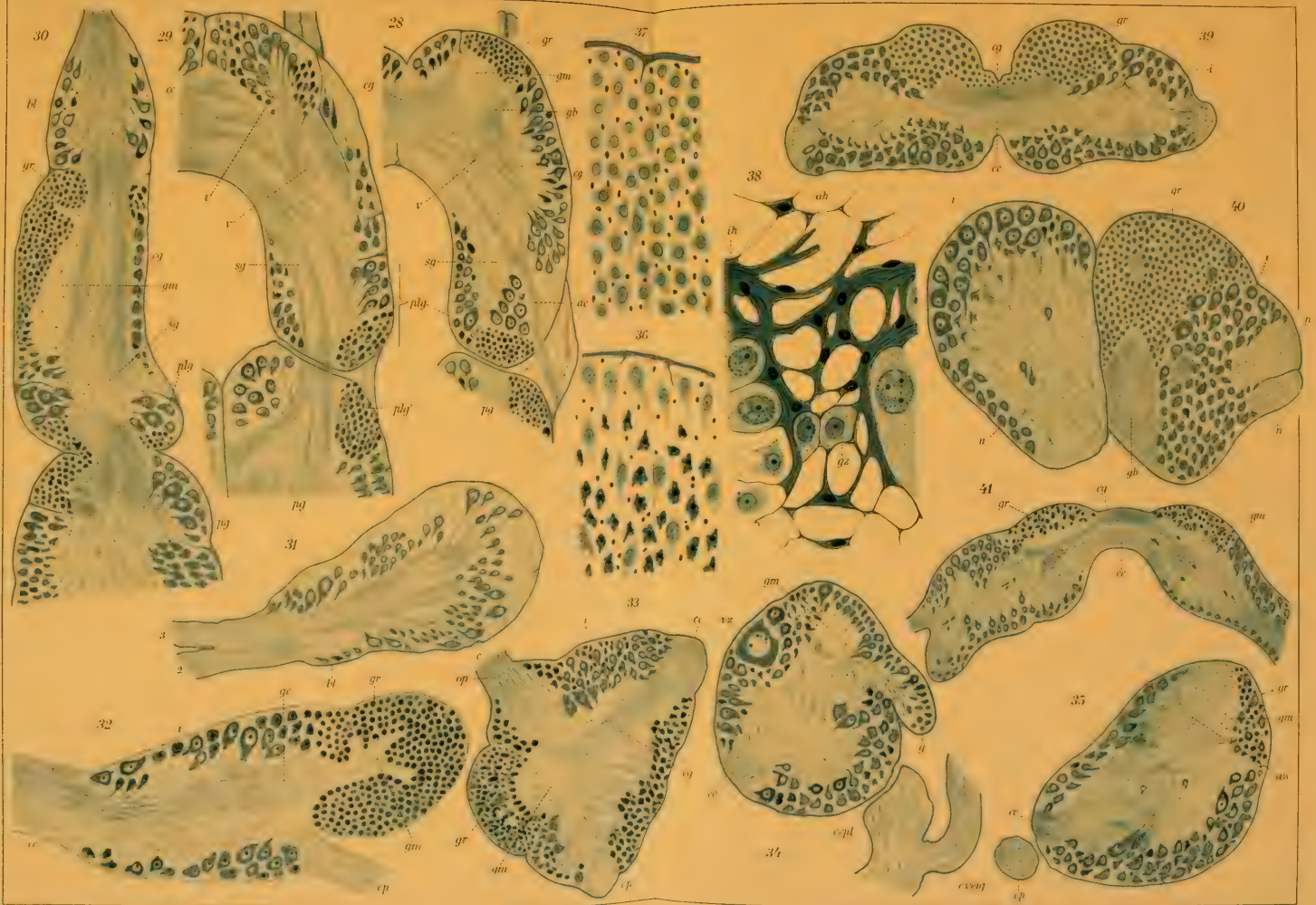










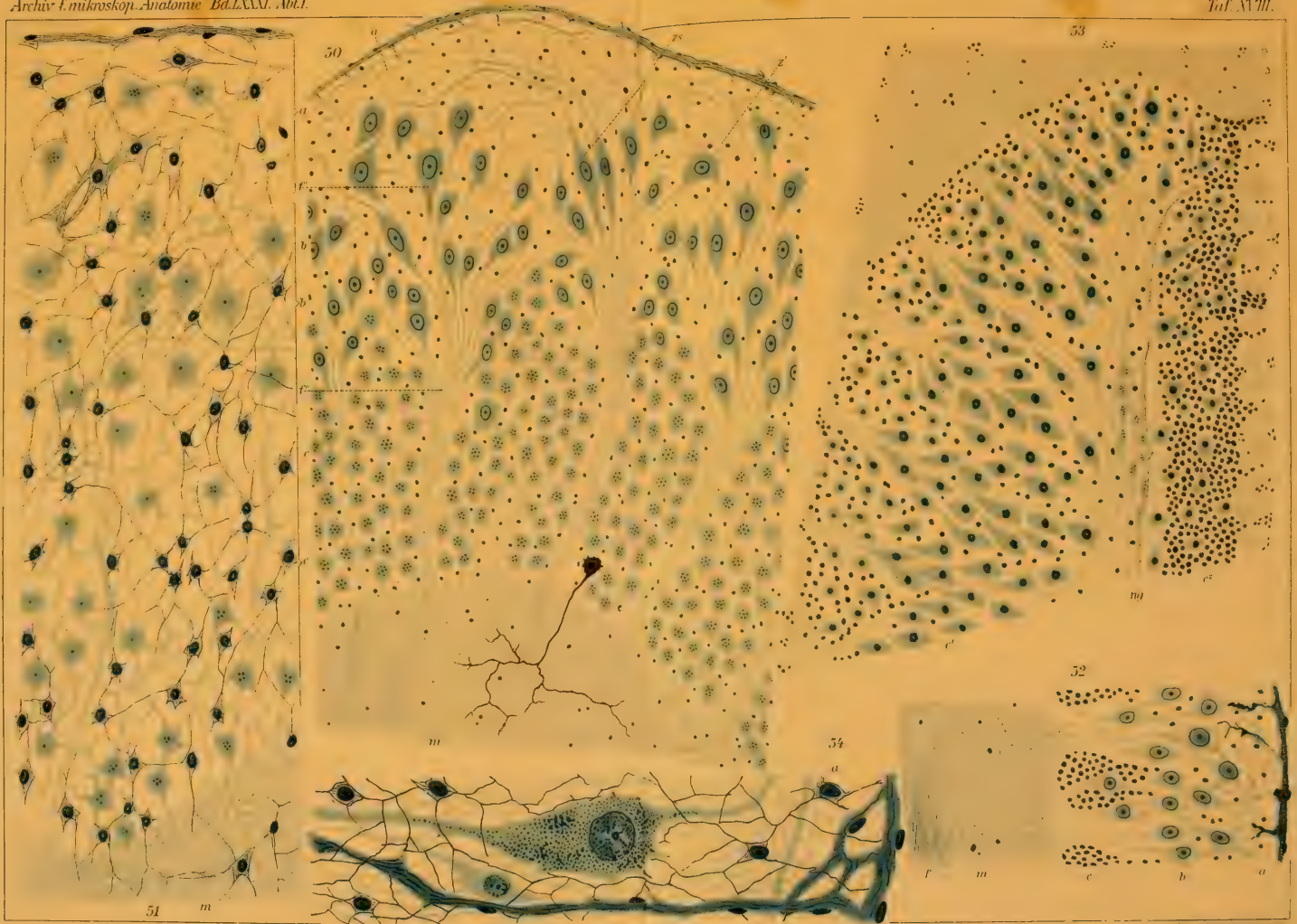























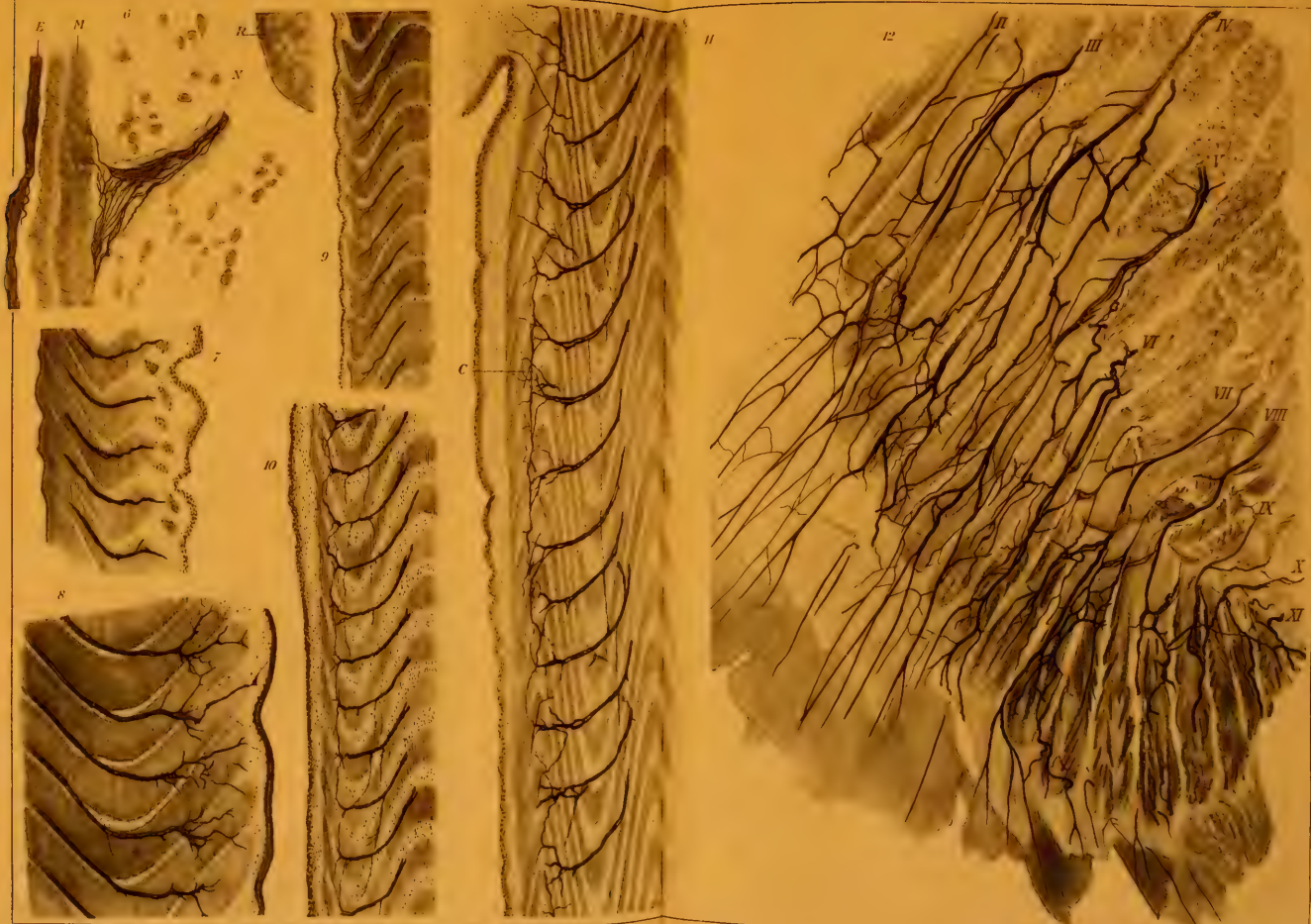














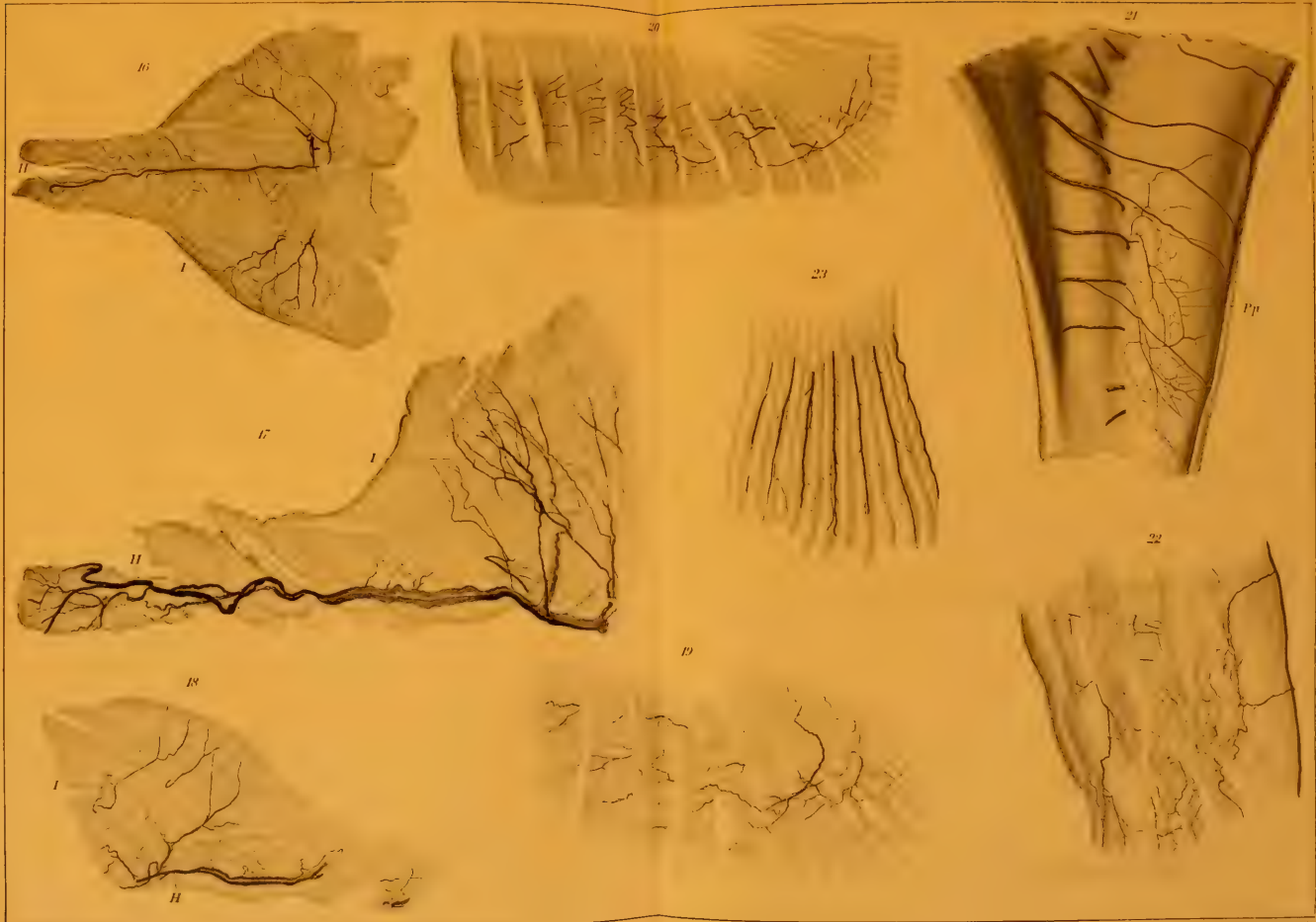



















24




25



26



27



28



29



























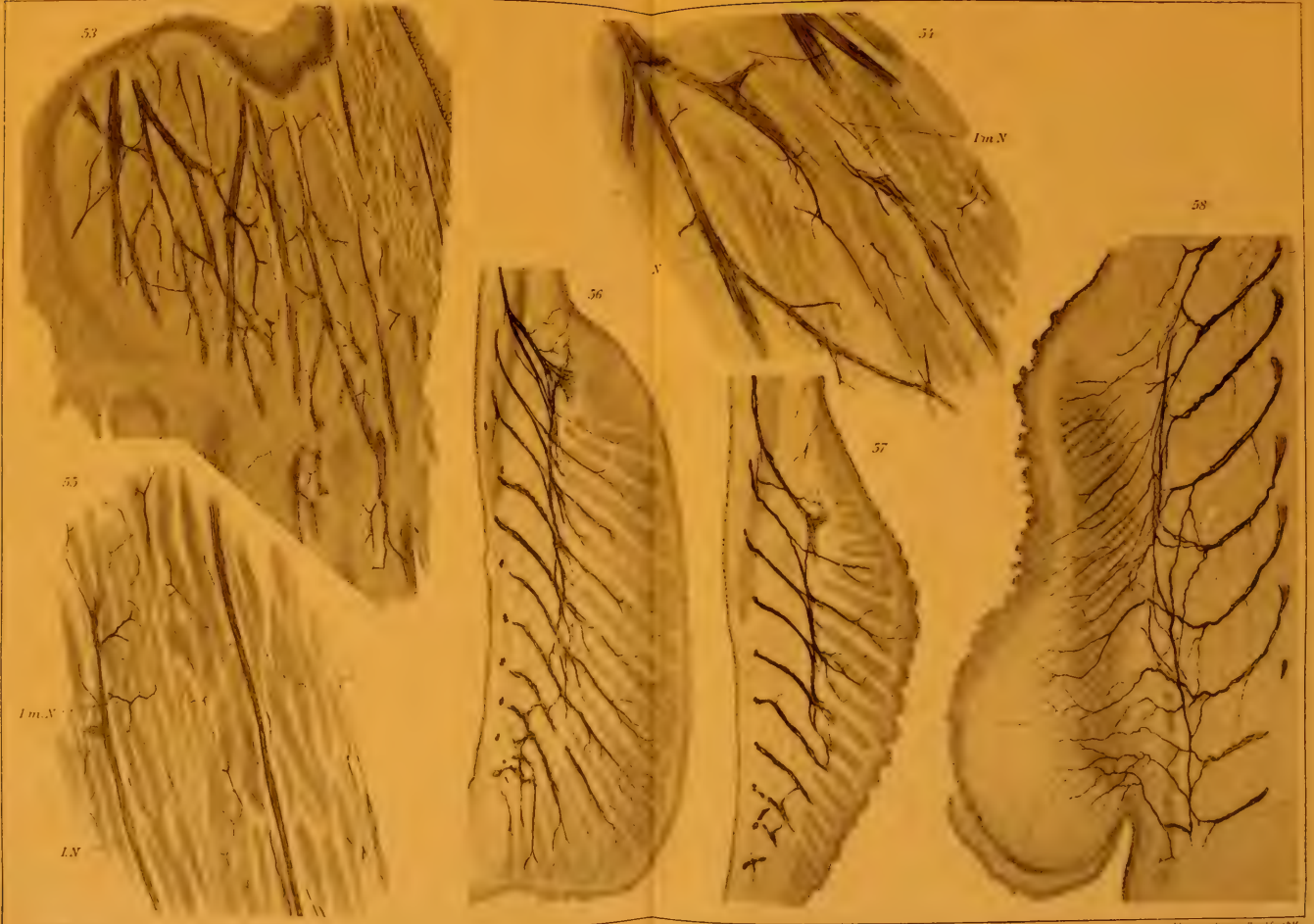











































MBL WHOI Library - Serials



5 WHSE 02649

14

