



This is a digital copy of a book that was preserved for generations on library shelves before it was carefully scanned by Google as part of a project to make the world's books discoverable online.

It has survived long enough for the copyright to expire and the book to enter the public domain. A public domain book is one that was never subject to copyright or whose legal copyright term has expired. Whether a book is in the public domain may vary country to country. Public domain books are our gateways to the past, representing a wealth of history, culture and knowledge that's often difficult to discover.

Marks, notations and other marginalia present in the original volume will appear in this file - a reminder of this book's long journey from the publisher to a library and finally to you.

Usage guidelines

Google is proud to partner with libraries to digitize public domain materials and make them widely accessible. Public domain books belong to the public and we are merely their custodians. Nevertheless, this work is expensive, so in order to keep providing this resource, we have taken steps to prevent abuse by commercial parties, including placing technical restrictions on automated querying.

We also ask that you:

- + *Make non-commercial use of the files* We designed Google Book Search for use by individuals, and we request that you use these files for personal, non-commercial purposes.
- + *Refrain from automated querying* Do not send automated queries of any sort to Google's system: If you are conducting research on machine translation, optical character recognition or other areas where access to a large amount of text is helpful, please contact us. We encourage the use of public domain materials for these purposes and may be able to help.
- + *Maintain attribution* The Google "watermark" you see on each file is essential for informing people about this project and helping them find additional materials through Google Book Search. Please do not remove it.
- + *Keep it legal* Whatever your use, remember that you are responsible for ensuring that what you are doing is legal. Do not assume that just because we believe a book is in the public domain for users in the United States, that the work is also in the public domain for users in other countries. Whether a book is still in copyright varies from country to country, and we can't offer guidance on whether any specific use of any specific book is allowed. Please do not assume that a book's appearance in Google Book Search means it can be used in any manner anywhere in the world. Copyright infringement liability can be quite severe.

About Google Book Search

Google's mission is to organize the world's information and to make it universally accessible and useful. Google Book Search helps readers discover the world's books while helping authors and publishers reach new audiences. You can search through the full text of this book on the web at <http://books.google.com/>



Über dieses Buch

Dies ist ein digitales Exemplar eines Buches, das seit Generationen in den Regalen der Bibliotheken aufbewahrt wurde, bevor es von Google im Rahmen eines Projekts, mit dem die Bücher dieser Welt online verfügbar gemacht werden sollen, sorgfältig gescannt wurde.

Das Buch hat das Urheberrecht überdauert und kann nun öffentlich zugänglich gemacht werden. Ein öffentlich zugängliches Buch ist ein Buch, das niemals Urheberrechten unterlag oder bei dem die Schutzfrist des Urheberrechts abgelaufen ist. Ob ein Buch öffentlich zugänglich ist, kann von Land zu Land unterschiedlich sein. Öffentlich zugängliche Bücher sind unser Tor zur Vergangenheit und stellen ein geschichtliches, kulturelles und wissenschaftliches Vermögen dar, das häufig nur schwierig zu entdecken ist.

Gebrauchsspuren, Anmerkungen und andere Randbemerkungen, die im Originalband enthalten sind, finden sich auch in dieser Datei – eine Erinnerung an die lange Reise, die das Buch vom Verleger zu einer Bibliothek und weiter zu Ihnen hinter sich gebracht hat.

Nutzungsrichtlinien

Google ist stolz, mit Bibliotheken in partnerschaftlicher Zusammenarbeit öffentlich zugängliches Material zu digitalisieren und einer breiten Masse zugänglich zu machen. Öffentlich zugängliche Bücher gehören der Öffentlichkeit, und wir sind nur ihre Hüter. Nichtsdestotrotz ist diese Arbeit kostspielig. Um diese Ressource weiterhin zur Verfügung stellen zu können, haben wir Schritte unternommen, um den Missbrauch durch kommerzielle Parteien zu verhindern. Dazu gehören technische Einschränkungen für automatisierte Abfragen.

Wir bitten Sie um Einhaltung folgender Richtlinien:

- + *Nutzung der Dateien zu nichtkommerziellen Zwecken* Wir haben Google Buchsuche für Endanwender konzipiert und möchten, dass Sie diese Dateien nur für persönliche, nichtkommerzielle Zwecke verwenden.
- + *Keine automatisierten Abfragen* Senden Sie keine automatisierten Abfragen irgendwelcher Art an das Google-System. Wenn Sie Recherchen über maschinelle Übersetzung, optische Zeichenerkennung oder andere Bereiche durchführen, in denen der Zugang zu Text in großen Mengen nützlich ist, wenden Sie sich bitte an uns. Wir fördern die Nutzung des öffentlich zugänglichen Materials für diese Zwecke und können Ihnen unter Umständen helfen.
- + *Beibehaltung von Google-Markenelementen* Das "Wasserzeichen" von Google, das Sie in jeder Datei finden, ist wichtig zur Information über dieses Projekt und hilft den Anwendern weiteres Material über Google Buchsuche zu finden. Bitte entfernen Sie das Wasserzeichen nicht.
- + *Bewegen Sie sich innerhalb der Legalität* Unabhängig von Ihrem Verwendungszweck müssen Sie sich Ihrer Verantwortung bewusst sein, sicherzustellen, dass Ihre Nutzung legal ist. Gehen Sie nicht davon aus, dass ein Buch, das nach unserem Dafürhalten für Nutzer in den USA öffentlich zugänglich ist, auch für Nutzer in anderen Ländern öffentlich zugänglich ist. Ob ein Buch noch dem Urheberrecht unterliegt, ist von Land zu Land verschieden. Wir können keine Beratung leisten, ob eine bestimmte Nutzung eines bestimmten Buches gesetzlich zulässig ist. Gehen Sie nicht davon aus, dass das Erscheinen eines Buchs in Google Buchsuche bedeutet, dass es in jeder Form und überall auf der Welt verwendet werden kann. Eine Urheberrechtsverletzung kann schwerwiegende Folgen haben.


Über Google Buchsuche

Das Ziel von Google besteht darin, die weltweiten Informationen zu organisieren und allgemein nutzbar und zugänglich zu machen. Google Buchsuche hilft Lesern dabei, die Bücher dieser Welt zu entdecken, und unterstützt Autoren und Verleger dabei, neue Zielgruppen zu erreichen. Den gesamten Buchtext können Sie im Internet unter <http://books.google.com> durchsuchen.

6hh h500 Sh 2



LANE MEDICAL LIBRARY STANFORD



LANE

MEDICAL



LIBRARY

**THE BARKAN LIBRARY OF
OPHTHALMOLOGY AND OTOTOLOGY**

LANE




MEDICAL

LIBRARY

**THE BARKAN LIBRARY OF
OPHTHALMOLOGY AND OTIOLOGY**





BEITRÄGE

ZUR

NORMALEN UND PATHOLOGISCHEN

HISTOLOGIE DER CORNEA.

VON

DR. WILHELM HIS.

MIT VI TAFELN.

BASEL.

SCHWEIGHAUSER'SCHE SORTIMENTSBUCHHANDLUNG.

MDCCCLVI.

MP

DRUCK DER SCHWEIGHAUSER'SCHEN OFFICIN IN BASEL.

BASEL 3741

Q4
H67
1856

SEINEM VATER

HERRN ED. HIS-LAROCHE IN BASEL

UND


SEINEM LEHRER

HERRN PROF. RUD. VIRCHOW IN WÜRZBURG

WIDMET DIESE ARBEIT AUS DANKBARER LIEBE

DES VERFASSEN.

56662



Vorrede.

In der vorliegenden Arbeit, die die Fortsetzung einer schon vor längerer Zeit begonnenen und theilweise bereits veröffentlichten*) Reihe von Untersuchungen bildet, habe ich gesucht, einen Beitrag zur nähern Kenntniss der Hornhaut zu liefern, eines Gewebes, das ob der eigenthümlichen Lebensbedingungen, unter denen es steht, von Alters her die Aufmerksamkeit der Forscher in hohem Grade auf sich gezogen hat und dessen Ernährungsweise im gesunden und kranken Zustand eines der physiologischen Probleme bildet, an dessen endlicher Lösung die besten Kräfte verschiedener Zeiten vergeblich sich versucht haben.

Ein oberflächlicher Blick auf die betreffende Litteratur zeigt, dass es wesentlich immer anatomische Schwierigkeiten gewesen sind, die der Frage von der Hornhauternährung hinderlich im Wege gestanden haben, und mit Recht durfte man daher erwarten, dass die Fortschritte der neuern histologischen Forschung, insbesondere die Auffindung eines Netzwerkes anastomosierender zelliger Theile von bestimmendem Einfluss auf den Entscheid

*) Verhandl. der phys.-medic. Gesellschaft in Würzburg. Bd. IV. pag. 90.

der so viel discutierten Frage werden würden. Der Einfluss hat nun allerdings nicht auf sich warten lassen; was aber die Entscheide betrifft, so sind dieselben in mancher Beziehung anders ausgefallen, als man vielleicht a priori erwarten mochte. Während einerseits die Hornhaut ihrer exceptionellen Stellung beraubt und in Bezug auf Structur und Ernährung andern Geweben ebenbürtig an die Seite gestellt worden ist, so hat sich anderseits um so klarer gezeigt, wie weit wir noch von der Kenntniss der Gewebsernährung überhaupt entfernt sind; wie mit der Erklärung einer Flüssigkeitszufuhr die Erklärung des Ernährungsvorganges nur zum allerkleinsten Theil erfüllt wird, und zwar gerade zu demjenigen, der wegen dem allgemeinen Quellungsvermögen thierischer Substanzen und ihrer Permeabilität jedenfalls am allerwenigsten Schwierigkeiten darbieten kann. Vielmehr drängen alle Förschungen mehr und mehr zur Ueberzeugung hin, dass die eigentlich maassgebenden Factoren der Ernährung im Gewebe selbst, in dessen zelligen Elementen zu suchen seien, und dass in den Wechselbeziehungen dieser Theile zu einander, zu der Intercellularsubstanz und zu der zugeführten Flüssigkeit das eigentliche Räthsel der Gewebsernährung verborgen sei, dessen Lösung sich jedenfalls nicht durch einige einfache Deductionen, sondern nur durch langwierige und mannigfache Untersuchungen, theils anatomischer, theils chemischer, theils physikalischer Art erstrebt und erreicht werden kann. Die von mir unternommenen Untersuchungen sind nun vorwiegend morphologischer Natur und ich gestehe gerne, dass im Verlaufe der darauf verwendeten Zeit meine leitenden Gesichtspunkte wesentliche Umwandlungen

erlitten haben; denn während ich beim Beginn der Arbeit mein hauptsächlichstes Augenmerk vergeblich darauf gerichtet hatte, zwischen Gefässsystem und Zellensystem einen vermutheten offenen Zusammenhang zu finden, kam ich späterhin zu der bestimmten Ueberzeugung, dass wenn auch ein solcher Zusammenhang zwischen Zellen und Blutgefässen je zu finden wäre, was ich gegenwärtig bezweifle, er nur von untergeordneter Bedeutung für die Frage von der Hornhauternährung sein könne und dass die Function der Zellen qua solche immer dasjenige Moment sein werde, welches vor der eines Leitungsapparates in den Vordergrund gestellt werden müsse. Die Durchblätterung der nachfolgenden Beobachtungen wird, wie ich glaube, im Stande sein, diese Ueberzeugung genügend zu stützen und vor allem sind es die pathologischen Verhältnisse, welche ein Licht werfen können über die Beziehungen, die auch unter Normalverhältnissen zwischen Zellenthätigkeit und Ernährung existieren.

Ueber die Anordnung des Stoffes ist kaum etwas zu bemerken; was die Abbildungen betrifft, so habe ich dieselben sämmtlich nach der Natur gezeichnet, während die Uebertragung auf den Stein durch Herrn J. W. Lerch in Freiburg i. Br. mit vielem Fleisse besorgt worden ist. Leider war es mir wegen meiner Entfernung vom Orte des Steinzeichnens und des Druckes nicht möglich darüber zu wachen, dass die Tafeln in allen Theilen mit jener Präcision ausgeführt wurden, deren sie der Subtilität der Verhältnisse halber bedurft hätten, und ich konnte nicht verhindern, dass nicht einzelne Ungenauigkeiten sich eingeschlichen haben.

Meine Arbeit war schon zum grössern Theile gedruckt, als mir die Untersuchungen von Dr. Fr. Dornblüth (über den Bau der Cornea oculi in Henle und Pfeuffer's Zeitschr. f. rat. Med. Bd. VII. pag. 212) zukamen, welche an getrockneten Hornhäuten angestellt, eine wesentliche Vertheidigung der parallel geschichteten homogenen Henle'schen Lamellen enthalten. Nach den weitläufigen Erörterungen, die ich darüber im Texte gegeben, will ich hier nicht auf die Sache zurückkommen; nur dagegen muss ich mich mit aller Entschiedenheit aussprechen, dass man ein so proteusartiges Gewebe, wie die Hornhaut, glaubt mit einer einzigen Präparationsmethode erschöpfend durchforschen zu können, während nur die andauernde Anwendung der aller- verschiedensten Behandlungsweisen im Stande ist, ein etwelchermaassen befriedigendes Bild vom Hornhautbau zu geben. Dornblüth's Abbildungen können aus dem Grunde für den absoluten Parallelismus der Lamellen Nichts beweisen, weil sie, abgesehen von einigen schematischen Figuren, viel zu unbestimmt gehalten sind.



Methodologische Vorbemerkungen.

Die Methoden, nach denen ich im Allgemeinen die nachfolgenden Untersuchungen angestellt habe, sind durchaus nicht der Art, dass sie als besondere Novitäten in die histologische Technik eingeführt zu werden verdienten und wenn ich gleichwohl über dieselben einige Notizen zu geben mich veranlasst fühle, so geschieht dies um der Verpflichtung zu genügen, die ein jeder Untersucher hat, den spätern Beobachtern die Controlle seiner Angaben möglichst zu erleichtern.

Es lassen an der Hornhaut manche sehr wesentliche Verhältnisse, wie z. B. gerade die Existenz der Zellen, ohne alle Schwierigkeit an durchaus frischen Objecten sich beobachten und wenn sie bis dahin nicht gesehen worden sind, so lag die Schuld vielleicht gerade darin, dass man zuviel vorgängige mechanische Eingriffe gegen das Gewebe sich erlaubt hatte. — Andere Verhältnisse sind an ganz frischen Hornhäuten desshalb nicht zu eruieren, weil das Ganze zu blass ist, und wir sind genöthigt zu Reagenzien zu greifen, um gewisse Differenzen schärfer hervortreten zu lassen, oder um durch Erhärtung des Gewebes dessen Behandlung zu erleichtern. Meistens handelt es sich dabei um optische Differenzierungen von Zellen und Zellenderivaten und von Intercellularsubstanz. Ein Mittel welches diesen Zweck sehr rasch erreicht, ist die Anwendung von Essigsäure, besonders in Verbindung mit Jod: Dem mit Essigsäure betupften Object bringt man einen Tropfen mässig verdünnter Jodtinctur hinzu, indem man Sorge hat, den Jodüberschuss bald wieder

wegzuwaschen. Bei kurzer Jodeinwirkung färben sich bloß die zelligen Theile gelb und die Intercellulärsubstanz bleibt blass, wogegen bei längerem Verweilen in der gefärbten Flüssigkeit das ganze Gewebe sich damit imbibierte und der gewünschte Erfolg vereitelt wird.

Ein unschätzbare Mittel zu Erforschung sämtlicher Verhältnisse der Hornhaut besitzen wir im rectificirten Holzessig (die Qualität muss farblos sein). Es dient nämlich der Holzessig, den ich ziemlich verdünnt anzuwenden pflege, nicht sowohl als vorübergehendes Reagens, denn vielmehr als ein beständiges Aufbewahrungsmittel für all die Präparate, die nicht auf den ersten Sitz absolviert werden können. Er hat die, für das Studium der leimgebenden Bindesubstanzen ausgezeichnete Eigenschaft, die Intercellulärsubstanz durchsichtig zu lassen, während er den Inhalt der zelligen Bestandtheile trübt und wohl auch etwas färbt; erstere quillt dabei auf. Eine weitere vortreffliche Eigenschaft desselben besteht darin, dass er das gesammte Gewebe fest erhärten macht, so dass man leicht die allerfeinsten Schnitte davon bereiten kann. Dieser Vortheil einer leichten Schnittführung wiegt reichlich die allfälligen Nachtheile auf, welche die Quellung durch Verschiebung der Theile in ihrem Gefolge haben mag. — Ich besitze Präparate, die seit bald drei Jahren im Holzessig liegen und welche noch heute die schönsten Objecte für die Untersuchung der Hornhautzellen darbieten; freilich sind sie nachgerade etwas brüchig geworden und verlangen grosse Vorsicht der Behandlung. — Man muss sich beim Holzessig hüten, die Gläser in denen Präparaten liegen, der Sonne ausgesetzt zu lassen, indem sonst die Flüssigkeit eine bräunliche Färbung annimmt, diese Färbung auch dem Präparat sich mittheilt und dieses zuletzt ganz undurchsichtig und unbrauchbar wird.

Ein ebenfalls passendes Aufbewahrungsmittel, welches mindere Quellung, dabei dennoch schöne Darstellung der Zellen giebt, ist die von Remak empfohlene Mischung von verdünntem

Holzessig, verdünntem Alkohol und einer schwachen Lösung von Kupfervitriol, blos hat sie den Nachtheil, dass sie die Messer, deren man sich zur Schnittführung bedient, rasch ruiniert.

Der Chromsäure, sowie der reinen Essigsäure, welche ich früher empfohlen, bediene ich mich nicht mehr als Aufbewahrungsmittel, da sie vor dem Holzessig keinen Vortheil, wohl aber mancherlei Nachtheil bieten; dasselbe gilt von andern verdünnten Säuren. Dagegen wird die Einsicht in manche Verhältnisse wesentlich erleichtert durch Maceration der Hornhäute in starken Mineralsäuren, besonders in halb zu halb verdünnter Salzsäure oder Schwefelsäure. Eine derartige mehrstündige Maceration bewirkt eine Auflösung der Intercellulärsubstanz und somit eine Isolation von Hornhautzellen, von Gefässen und von Nerven. Es hat diese Methode vor der Isolation durch Kochen besonders den Vortheil, dass dabei die relativen Lageverhältnisse nicht gestört zu werden brauchen. Man bringt sein Object, das man vorher ohne Reagens oder mit etwas Essigsäure untersucht hat, auf dem Objectträger mit der Säure zusammen, ohne das Deckglas wegzunehmen und nachdem man es, durch ein Uhrglas geschützt, mehrere Stunden sich selbst überlassen hat, unterwirft man es der abermaligen Untersuchung. Ist man mit der nöthigen Vorsicht verfahren, so wird man meist mit eben derselben Leichtigkeit sich zu orientieren vermögen, als ob die Intercellulärsubstanz gar nicht entfernt wäre. — Ein weiteres Eingehen auf einzelne Manipulationen scheint mir hier nicht am Ort, dagegen darf ich nicht versäumen, auf's Dringendste den beständigen Gebrauch sehr scharfer Scalpelle zu empfehlen. Schlechte Schneiden bewirken augenblicklich ausgedehnte fibrilläre Zerklüftungen und damit ist die Beobachtung der zelligen Elemente dahin. — Im Allgemeinen sind für das Studium der meisten Gewebsbestandtheile flache Schnitte viel instructiver als senkrechte; an erhärteten Präparaten kann man sich dieselben mit beliebiger Feinheit führen, wogegen es an frischen Hornhäuten viel zweckmässiger ist, zuerst zu halbieren und dann jede Hälfte

nur in etwa drei oder vier Scheiben zu zerlegen; die successive Untersuchung dieser Scheiben ist sehr leicht und man kann sich hienach ein vollständiges Bild von den Vorkommnissen in sämtlichen Schichten des Gewebes machen.

Dass für manche Verhältnisse, wie z. B. gerade für die der Intercellularsubstanz, es nöthig ist, vergleichende Studien an verschiedenartig behandelten Präparaten zu machen, um sich ein allseitiges Urtheil zu bilden und um nicht Artefacten für Naturerzeugnisse zu halten, das ist von selbst verständlich, wie denn überhaupt die Kritik der Einwirkung, welche ein Reagenz oder eine sonstige Behandlungsweise auf jeden Gewebsbestandtheil auszuüben vermag, unumgänglich nothwendig ist.

Anatomische Beziehungen der Hornhaut zu den Nachbarhäuten; allgemeine Anordnung ihrer Elemente.

Die Hornhaut bildet die vordere Fortsetzung der vereinigten Conjunctiva und Sclerotica. Von diesen beiden Häuten nimmt sie ihren Ursprung in der Weise, dass sie von ersterer einen verhältnissmässig kleinen, von letzterer einen ungleich überwiegenden Antheil von Elementen empfängt, die, nachdem sie kaum die eigenthümlichen Charactere des Cornealgewebes angenommen haben, in einer so vollständigen Weise sich vermischen und durchfilzen, dass eine fernere Scheidung beider Theile unmöglich wird. — Hienach erhält die Cornea, wie dies auf feinen Vertikalschnitten leicht zu controllieren ist, einen Bindehautantheil, der nicht nur aus Epithel und vorderer Lamelle, sondern auch aus einer bestimmten Menge von Elementen der substantia propria besteht. — Manche Anatomen und Ophtalmologen haben sich veranlasst gefühlt, ein besonderes Bindehautblättchen der Cornea anzunehmen; eine solche Annahme ist aber aus dem Grunde unzulässig, da sie voraussetzt, dass es wirklich die aus

der *Conjunctiva* hervorgegangenen Elemente sind, welche die oberflächlichste Schicht der Hornhaut zusammensetzen. Die Abstammung dieser Schicht ist aber, wie die Beobachtung zeigt, eine sehr gemischte, indem eben manche von den der *Sclera* entsprungenen Elementen in sie hinaufsteigen, während jene, die aus der *Conjunctiva* hervorgegangen sind, grossentheils in die Tiefe sich begaben.

Dass die *Sclerotica* und *Cornea* nur eine Haut bilden, das hatten im Grund bereits die alten Anatomen sehr bestimmt erkannt, wie denn auch von vielen die beiden Theile mit einem gemeinsamen Namen als *Cornea opaca* und *Cornea transparentis* aufgeführt wurden*). — Eigenthümlicher Weise brach sich späterhin eine Ansicht Bahn, wonach zwischen beiden Häuten nicht ein Continuitäts-, sondern ein blosses Contiguitätsverhältniss existieren sollte; man stützte diese Ansicht vornehmlich auf den differenten Character beider Gewebe, zum Theil auch darauf, dass an gekochten Bulbis leicht eine Trennung von *Cornea* und *Sclera* sich soll bewerkstelligen lassen. — Bekanntlich ist bis in die neuesten Zeiten noch die Lehre vielfach vorgetragen worden, es sei die *Cornea* nach Art eines Uhrglases in eine vordere Oeffnung der *Sclerotica* eingepasst und einige Anatomen haben sich viele Mühe gegeben, die verschiedene Art dieser Einfügung bei den differenten Thierklassen genauer zu constatieren. — Nach unsern gegenwärtigen histologischen und entwicklungsgeschichtlichen Kenntnissen sind wir indessen genöthigt, wieder unmittelbar zu der alten Lehre von der Continuität von Hornhaut und *Sclerotica* zurückzukehren und mit Zinnius unsere Ansicht dahin zu formulieren: *est autem cornea pars scleroticae quidem continua, sed magis convexa et pellucida.*

*) *Tertia tunica cornea dicta quae et ratione substantiae et ratione exortus crassa et dura dicitur, quod a dura cerebri meninge visorium nervum investiente producat. Pars enim anterior diaphana est, pars vero posterior opaca. Quare sunt qui Arabes imitati ex hac duas fecere. (Theatr. anat. Casp. Bauhini. Bas. 1621 p. 392.)*

Die mikroskopische Betrachtung ergibt über die Verbindung von Conjunctiva, Sclerotica und Cornea bei Säugethieren folgendes:

Alle drei Gewebe haben in histologischer Beziehung das Gemeinsame, dass sie aus verästelten zelligen Bestandtheilen und aus einer nach verschiedenen Richtungen verschieden ausgebildeten, in Lamellen oder Faserbündel zertheilbaren Intercellularsubstanz bestehen. Die Differenz, die zwischen denselben besteht, liegt nun theils in der verschiedenen Form und Ausbildung der zelligen Theile, theils aber geht sie hervor aus dem wechselnden Gefüge und aus der mehr oder minder bestimmt ausgesprochenen Individualisirung der Elemente der Intercellularsubstanz. Am bestimmtesten tritt an feinen Vertikalschnitten die Differenz zwischen dem compacten areolären Gefüge der Sclerotica und dem lockern, wenig characterisierten Gewebe der Conjunctiva hervor. Die Gränze beider pflegt gewöhnlich durch ein dichtes Stratum von Pigment und Bindegewebskörpern besonders markiert zu sein, von dem ausgehend bei manchen Geschöpfen ein Maschenwerk streifig verdichteter, mit Pigment reichlich durchsetzter Substanz gleichsam als eine Art soliden Gerüstes in die Sclera sich hineinsenkt. — Zwischen den Maschen dieses Gerüstes, oder, wenn es fehlt, auch ohne dasselbe, gehen nun die sehr scharf ausgeprägten Faserbündel der Sclera ausgedehnte Durchkreuzungen und häufige Anastomosen ein, und parallel damit verlaufend, bilden neben reichlichen Pigmentkörpern auch die geschrumpften und verkümmerten zelligen Theile ein dichtes Netzwerk von areolärem Character. — Der Uebergang in die Cornea macht sich von der Sclerotica aus in der Weise, dass die Elemente der letzteren regelmässiger sich lagern: die Zellen ordnen sich zu Längsreihen, zwischen denen die Queranastomosen weniger häufig werden, die Bündel der Intercellularsubstanz verlieren an fasrigem Character und ordnen sich ebenfalls der Fläche nach so, dass das Gewebe statt des areolären einen scheinbar geschichteten Bau bekommt. — Gleichwohl ist diese

Schichtung keine vollständige, denn Lamellendurchkreuzungen kommen auch in der Cornea noch häufig genug vor, wie wir späterhin eines Genauern sehen werden. Besonders unruhig bleibt immer der Character der Cornealoberfläche. Nachdem nämlich die lax geschichteten Gewebstheile der Conjunctiva am Cornealrand in compactere Lamellen übergegangen sind, beginnen diese, wie wir dies oben erwähnt, mit den aus der Sclerotica entsprungenen Lamellen unter bedeutenderen Winkeln sich zu kreuzen und zu verfilzen, wodurch es kommt, dass die Textur der Hornhautoberfläche eine viel dichtere ist, als die der mittlern und tiefern Hornhautlagen.

Von der Fläche gesehen, stellt sich die allgemeine Anordnung der Hornhautelemente so dar, dass an der Oberfläche und in der Tiefe eine Schicht circulär den Rand der Cornea umsäumt, welche nach dem Centrum zu sich auflöst und in einzelne, Anfangs unter wenig geneigten, späterhin unter stärkern Winkeln sich kreuzende Bündel zerfällt. In den mittleren Lagen der Hornhaut ist diese Circulärschicht nicht vorhanden, sondern hier haben wir nur die radiär aus der Sclera herübertretenden Substanzbündel, welche häufig noch auf eine gewisse Strecke hin einen leichtstreifigen Character beibehalten. Der Umstand, dass die Anwesenheit der zwei Circulärschichten das directe Uebertreten der Scleroticalelemente in die der Cornea nur in den mittlern Verbindungslagen gestattet, trägt die Schuld, dass man auf senkrechten Schnitten durch die Gränze beider Häute immer eine Art fächerförmige Ausstrahlung von den Bündeln der Sclerotica in die Substanz der Cornea beobachtet.

*) Die vielcitierte ältere Angabe von Valentin (Rep. f. An. und Phys. I. p. 306) über Faserumbiegung an der Gränze von C. und S. beruht wohl auf einer Verwechslung mit bogenförmigen Anastomosen zelliger Theile; dagegen vermag ich die Angabe Stellwags (Ophtalmol. I. p. 5) über die Zwischenlagerung einer structurlosen homogenen Substanz, einer von ihm sogenannten Intercallarmasse platterdings mit keiner Beobachtung zu vereinigen.

Gränzhäute der Cornea.

Nach ihren beiden Gränzflächen hin, nach der hintern und nach der vordern, findet sich die Hornhaut von zwei Schichten eingefasst, die in ihren physikalischen Characteren von der Intercellularsubstanz abweichend, unter sich merkliche Verwandtschaft zeigen. Sie gehören beide zu den sogenannten glashellen oder structurlosen Membranen. — Die eine davon, die hintere, als eigenthümliche Haut bestimmter sich abgränzend, ist bekanntlich unter dem Namen der descemetischen oder der demoursischen Membran seit bald einem Jahrhundert in allen anatomischen Lehrbüchern eingebürgert und hat sich genugsamer Untersuchungen zu erfreuen gehabt. Die andere, nach vorn gelegene dagegen, einer ausgeprägten Isolierbarkeit entbehrend, war der Aufmerksamkeit der Forscher völlig entgangen, bis sie im Jahr 1845 gleichzeitig durch Reichert und durch Bowmann aufgefunden worden ist. — Die beiläufig mitgetheilte Notiz von Reichert blieb längere Zeit hindurch unbeachtet und es ist bis dahin meist Bowmann als der einzige Entdecker dieser von ihm anterior elastic lamina benannten Membran aufgeführt worden*).

Die Bezeichnung einer elastischen Membran wird von Reichert aus dem Grunde angegriffen, weil die fragliche Schicht mit dem gewöhnlich so genannten elastischen Gewebe die Eigenschaft nicht theilt, Fasernetze zu bilden. Aehnlicher Weise dürften Bedenken sich erheben, wollte man ihr ohne Weiteres den Namen einer glashellen Haut ertheilen; denn wie wir sehen werden, stimmt sie durchaus nicht in allen Punkten mit den übrigen glashellen Häuten überein. — Wollen wir uns daher nach einem durchaus unpräjudizierlichen Titel umsehen, so werden wir allerdings bis auf Weiteres den von Reichert ge-

*) Es scheint beinahe, als ob Reichert nur den vordern Saum der ant. lamina gesehen habe; er beschreibt sie als eine äusserst dünne Gränzschrift, die unter dem Mikroskop durch eine einfache dunkle Contour sich auszeichne. (Reichert, zur vergl. Naturforschung etc. pag. 88.)

brauchten Ausdruck einer »vorderen Gränzschrift« beibehalten müssen.

Die vordere Gränzschrift wird in ihren Eigenthümlichkeiten am Besten auf feinen Vertikalschnitten der Hornhaut studiert. Es ist eine 0,003—0,004''' dicke, nach vorn glatte, nach hinten aber wenig scharf begränzte Lage; vom übrigen Hornhautgewebe ist sie durch ihren eigenthümlichen Glanz, ihre bedeutende Durchsichtigkeit und ihre absolute Structurlosigkeit, d. h. die Unfähigkeit in Fasern zu zerfallen deutlich unterschieden. Ihre Gränze gegen die Hornhaut hin ist, wie eben bemerkt, keine so scharf markierte als die der descemetischen Haut; sie schmiegt sich vielmehr, einem nachträglichen Gusse vergleichbar, in all die Unebenheiten ein, welche die unregelmässig gelagerten Hornhautelemente an der Oberfläche lassen, und es scheint sogar, als ob sie mit einem Theil dieser Elemente den aus der Tiefe aufsteigenden, von Bowmann sogenannten Stützfasern eine innigere Verbindung eingiege. — Eine solche Verschmelzung findet zwar jedenfalls nicht statt mit den Zellen, dagegen sehr wahrscheinlicher Weise mit der Intercellularsubstanz. Es wäre sonst schwer zu erklären, warum die vordere Gränzschrift der mechanischen Isolation so unüberwindliche Schwierigkeiten in den Weg legt. Selbst auf chemischen Weg ist eine Isolation derselben nicht möglich, und alle Reagenzien, die wir zu Zerstörung, resp. Auflösung der Intercellularsubstanz anwenden, vertilgen auch die anterior lamina. Andauerndes Kochen löst sie auf; Maceration in concentrirten Mineralsäuren macht sie Anfangs brüchig (weit früher als die descemetische Haut), dann wirkt sie ebenfalls lösend.

Eine unvollständige Isolation, welche ich durch Maceration eines vordern Hornhautdritttheils in verdünnter Salzsäure und Wegschaben der gequollenen Substantia propria erzielt habe, zeigte, dass die anterior lamina gleich der descemetischen Haut in hohem Grad die Tendenz hat, sich aufzurollen, und zwar geschieht diese Rollung nach innen. Mit dieser Eigenschaft in

Zusammenhang steht die Thatsache, dass bei einer jeden stärker quellenden Hornhaut die Ränder nach innen sich umschlagen, wodurch sogar bei stärkerer Auftreibung der Substanz (z. B. nach dem Kochen) die Hornhaut eine völlig kuglige Gestalt annehmen kann.

Mikrochemisch characterisiert sich leider die anterior lamina nicht bestimmt genug, um von der Intercellularsubstanz scharf unterschieden zu sein. Durch Salpetersäure und Kali färbt sie sich gelb, durch Jod ebenfalls; in geringerm Grade findet jedoch (wegen durchtränkender albuminhaltiger Flüssigkeit) diese Färbung auch bei der Intercellularsubstanz statt.

Was nun die Verwandtschaftspunkte der anterior lamina mit der descemetschen Haut anbetrifft, so bestehen dieselben nicht nur in den allerdings sehr ausgeprägten physikalischen Characteren, sondern auch noch in den Uebereinstimmungen ihrer Entwicklung. Schon bei sehr jungen Geschöpfen, z. B. bereits bei $1\frac{1}{2}$ —2zölligen Rinds- oder Schaafsembryonen finden sich sowohl descemetsche Haut, als anterior lamina angelegt und unterscheiden sich als zwei 0,001—0,003''' dicke durchsichtige Säume sehr bestimmt von der durch ihren Zellenreichtum getrübtten Substantia propria. Nach aussen hin sind beide scharf contouriert und glatt, während nach innen hin weder die eine, noch die andere scharf abgesetzt ist, sondern beide mit der Substanz in eben dem innigen Zusammenhange sich darstellen, indem die anterior lamina zeitlebens verbleibt. Die descemetsche Haut, obwohl bereits um ein Erkleckliches dicker, als die anterior lamina, verhält sich in dieser Beziehung durchaus gleich wie diese (vergl. tab. I. fig. 3). Meine an die von Reichert ausgesprochene Ansicht (l. c.) sich annähernde Auffassung des Verhältnisses geht dahin, dass anterior lamina und descemetsche Haut ursprünglich beide nichts als reichlicher abgelagerte Schich-

*) Der Ansicht von Hessling (illustr. med. Zeitung I. 168), wonach die descemetsche Haut aus einer dicken Zellenstratum sich entwickle, liegt unzweifelhaft eine Verwechslung mit einer anderweitigen Zellenlage zu Grunde.

ten von Intercellularsubstanz sind, welche über das Niveau der Zellenstrata vorragend, späterhin von der übrigen Intercellularsubstanz sich differenzieren. In dieser Differenzierung geht die descemetische Haut weiter, als die anterior lamina, und es stellt, wenn man so will, die letztere eine Art Uebergangsformation von ersterer zu der Intercellularsubstanz dar. Man hat wohl auch für ähnliche Beziehungen den Ausdruck »unreif« gebraucht, man hat z. B. die Cornea ein unreifes Bindegewebe (Kölliker), die Hornhautkörper unreife Capillaren (Bruch) genannt, allein es erscheint mir unzulässig, irgend einen Gewebstheil des erwachsenen Organismus unreif zu nennen, der seiner functionellen Stellung conform gebaut, auf dem Rubepunkt seiner normalen Entwicklung angelangt ist. Was übrigens den Unterschied in der Isolierbarkeit von Membrana anterior und Membrana Descemeti betrifft, so ist hervorzuheben: 1) dass die Isolierbarkeit der Letzteren eben auch nur eine bedingte ist, und es uns am frischen Auge kaum gelingen wird, die descemetische Haut rein, ohne anhängende substantia propria abzulösen, und 2) dass die leichtere Ablöslichkeit der descemetischen Haut wesentlich unterstützt wird durch die viel parallelere Lagerung (resp. Spaltbarkeit) der tiefern, als der oberflächlichen Elemente.

Die anterior lamina verliert sich am Rande der Hornhaut, indem sie in eine einfache, die Conjunctiva nach vorn begränzende scharfe und dunkle Contour übergeht.

Die anterior lamina zeigt keine so allgemeine Verbreitung, wie die descemetische Haut; während ich sie sehr schön ausgebildet beim Menschen, beim Rind, beim Schaaf, beim Schwein, beim Kaninchen und Meerschweinschen, sowie auch bei Tauben und Krähen vorfand, vermisste ich dieselbe beim Pferd, bei der Ziege, bei Hunden und Katzen. Bei letzteren Geschöpfen liegt das Epithel unmittelbar der zellenhaltigen Substantia propria auf; die des Epithels beraubte Oberfläche erscheint wellig uneben und an den Orten, wo die Stützfasern herantreten, ist sie eingezogen. Bei solchen Thieren mögen Gefäße unmittelbar unter dem Epi-

thel verlaufen, wogegen sie bei den übrigen immer von der anterior lamina bedeckt sind.

Die anterior lamina theiligt sich, wie die descemetische Haut, kaum bei pathologischen Vorgängen. Einer Trübung ist sie nicht fähig, daher pathologisch getrübe Hornhäute besonders geeignet sind, ihre Existenz zu demonstrieren. Unter Umständen scheint sie jedoch brüchig zu werden; so fand ich sie in der Nähe eines malacischen Geschwüres stellenweise ganz ausgebrochen. Natürlich muss ein solches Ausbrechen immer vorkommen, wenn Geschwüre sich bilden. — An senkrechten Schnitten von Geschwürsrändern sieht man sie wie abgeschnitten aufhören. Eine Regeneration derselben nach vorangegangener Zerstörung habe ich nicht beobachtet.

Substantia propria.

Die Substanz der Hornhaut besteht aus den Hornhautzellen und aus der Intercellularsubstanz. Beide Bestandtheile gehören ihrer Entwicklung und ihrem gesammten physiologischen Dasein nach unmittelbar zusammen, und eine wissenschaftliche Betrachtung darf dieselben ebensowenig trennen, als sie die Knorpelzellen von der Knorpelsubstanz, oder die Knochenkörperchen vom Knochen getrennt denken darf.

Die Intercellularsubstanz bildet beim Erwachsenen bei weitem die Hauptmasse der gesammten Hornhaut, sie scheint indess wohl nur passiver Weise durch ihre physikalischen Eigenschaften, ihre Form, ihre Durchsichtigkeit, ihr Lichtbrechungsvermögen und ihre Festigkeit zu functionieren, wogegen die Hornhautzellen als die Hauptcentren des Stoffwechsels, die activen Träger der Ernährungsthätigkeit sind. Unter gewöhnlichen Verhältnissen nur einen kleinen Bruchtheil der Gesammtmasse ausmachend, gewinnen diese jederzeit dann ein Uebergewicht, wenn,

durch innere oder äussere Anstösse bedingt, der Stoffwechsel ein regerer ist, und sowohl bei den Entwicklungs- als bei den Entzündungsvorgängen sehen wir sie in der aller lebhaftesten Weise sich betheiligen. In der fötalen Periode wiegen die zelligen Theile Anfangs absolut über die äusserst sparsam angelegte Intercellularsubstanz vor. Späterhin wächst zwar die Intercellularsubstanz relativ bedeutend mehr als die Hornhautzellen, indess nehmen diese doch in den ersten Zeiten nach der Geburt noch einen unverhältnissmässig bedeutenden Raum ein, und betheiligen sich noch immer in directer Weise am Wachstumsprozess. Ist dieser einmal vollendet, so ziehen sie auf einen beschränkten Umfang und auf eine wohl auch sehr bescheidene Thätigkeit sich zurück, erheben sich aber alsobald wieder tumultuarisch, sobald durch Einwirkung eines reizenden Agens die Gleichgewichtsverhältnisse intensiver gestört werden. — Die Intercellularsubstanz erscheint wenigstens morphologisch bei all diesen Vorgängen ganz passiv, sie steht fortwährend zu den Zellen in einem räumlich compensatorischen Verhältnisse, nimmt zu, wenn diese abnehmen, nimmt ab, wenn diese zunehmen, und es liegt sehr nahe aus diesem Verhalten zu schliessen, dass die Intercellularsubstanz nichts anderes sei, als der amorph abgelagerte Ueberschuss desjenigen Bildungsmateriales, das die Zellen nicht zu ihrem eigenen Aufbau verwenden. Dieser Ueberschuss in ruhigen Zeiten an Masse weit überwiegend, wird augenblicklich angegriffen, sowie das Zellenleben ein erregteres ist und kann, wie die Erfahrung lehrt, stellenweise wieder gänzlich consumiert und durch Zellenmassen verdrängt werden.

Intercellularsubstanz.

Die Lehre von der Intercellularsubstanz der Hornhaut gehört nicht gerade zu den erquicklicheren Capiteln der Gewebelehre. Bis vor kurzem noch war in ihr die gesammte Doctrin

von der Hornhautstructur aufgegangen, und trotzdem, dass es scheinen muss, als hätten durch die neuern histologischen Forschungen die bis dahin in Betracht gekommenen Fragen bedeutend an Interesse verloren, sind sie noch in den allerletzten Jahren der Tummelplatz ziemlich heftiger Discussionen gewesen, und schroffer denn je stehen sich gegenwärtig die laufenden Ansichten auf diesem Boden gegenüber. Dazu kommt, dass die Verwirrung, welche in der bezüglichen Litteratur herrscht, keine geringe ist, so dass es wirklich einer gewissen Ueberwindung bedarf, um sich an diesen Theil der Arbeit heranzuwagen. Es liegt nicht in meiner Absicht, eine detaillirte Aufzählung der Ansichten zu geben, die von alten und neuen Autoren bis dahin über die Hornhautstructur zu Tage gefördert worden sind; es wäre dies eine Arbeit, die allein schon eine kleine Monographie erfordern möchte. Dagegen kann ich nicht umhin, mit einigen Worten die Hauptphasen hervorzuheben, die die Lehre im Lauf der Zeit durchgemacht hat. — Zwei Eigenschaften sind es, welche den Anatomen seit ältester Zeit an der Hornhaut aufgefallen sind, und welche beinahe nicht minder als die eigenthümliche Durchsichtigkeit so frühe den Vergleich des Gewebes mit gewalztem Horn hervorgerufen haben. Es sind dies: 1) die Spaltbarkeit der Hornhaut in Schichten, welche der Oberfläche parallel laufen, in sogenannte Lamellen, und 2) ihre weitere Trennbarkeit in gröbere oder feinere faserartige Gebilde. — Je nachdem man dem einen oder dem andern dieser Zerreisungsprodukte grössern Werth beilegte, modificierte man auch seine Ansichten, und die Resultate der anatomischen Technik für präexistierende Objekte ansehend, liess man die Hornhaut bald aus Lamellen, bald aus Fasern, bald aus Lamellen und Fasern bestehen, wobei zu bemerken, dass diese Bezeichnungen selbst mit den Fortschritten der Technik für wesentlich verschiedene Dinge angewendet wurden.

Nach der ältesten, durch die ganze antihistologische Zeit hindurch gültigen Ansicht, besteht die Hornhaut aus einer An-

zahl von Lamellen, die durch ein zelliges Gewebe eng verbunden und mit einer durchsichtigmachenden Flüssigkeit durchtränkt sind*). Die Angaben über die Zahl dieser Lamellen wechseln. Nach dem Vorgang von Ruffus Ephesius nehmen die meisten Schriftsteller deren vier an (das Epithel nicht mit inbegriffen), andere Angaben dagegen variieren von drei, fünf und sieben, bis vierzehn und sechzehn. Manche finden sich auch, die genauere Zahlenangaben vermeiden, indem sie zur Einsicht gelangt sind, dass dieselben etwas willkürliches haben und von der Geschicklichkeit des Zergliederers abhängig sind**). Auch über die Constitution und Verbindung der Lamellen weichen die einzelnen Angaben, insoweit solche vorliegen, von einander ab; manche lassen sie selbst wiederum aus Fasern zusammengesetzt oder durch solche verbunden sein, während andere sogar den

*) Ruffus corneam quidem dictam voluit aut propter firmitatem aut quoniam interius conditus humor per hanc tanquam per corniculum seu laternam translucet aut quod instar cornu in corpuscula ethedonas vocata, scilicet fibras aut filamenta aut laminas resolvitur. (Fabricius ab Aquapendente de Visione Voce et auditu. Venetiae 1600, pag. 5.)

Eine eigenthümliche, bei den alten Anatomen häufig wiederkehrende teleologische Argumentation für die Existenz der Lamelle ist die, dass sie einander ersetzen könnten. Fabricius sagt in dieser Hinsicht: Eandem ob causam etiam multiplex existit hoc est ex quatuor tunicis confata, ut cum pulveri fumoque multisque laedentibus esset obvia, si forte fortuna aut ab his aut ab illis, quae intrinsecus nocere possunt nimirum internis humoribus una tunica erosa aut labefacta esset, secunda et reliquae sufficerent ad crystallini tutelam.

Das was die alten Anatomen an der Cornea als Fasern vorfanden, das entspricht unstreitig den Bildungen, die wir späterhin als Lamellen bezeichnen werden; die eigentlichen Fibrillen scheint jedoch Leeuwenhoek gekannt zu haben, der sie für Blutgefäße hielt. Op. omn. Bd. III. p. 77. An einem Ochsenauge, dessen Hornhaut er in sieben Lamellen getheilt hat, sieht er: magna cum admiratione maximam per se invicem implexarum pellucidarum striarum copiam, quarum multas esse vascula sanguifera statuebam, sed adeo tenuis, ut nullos globulos, aut materiam sanguinem rubrum reddentem intra se admitterent.

***) Porro laminis fit, quae manifesto, quot libuerit tres, quatuor, septem, quatuordecim, sedecim scalpello ex ordine levantur aut a morbo secedunt, cellulosis tenerrimis filis conjunctae. Haller El. Phys. V. 360.

Nerven oder den Lymphgefässen eine grosse Rolle in deren Constitution zuertheilen^{*)}).

Mit der Entwicklung der Gewebelehre überhaupt, trat die Bindegewebsfaser, wie sie Jahrzehnte hindurch die Wissenschaft beherrscht hat, auch in unserer Lehre^{*)} in den Vordergrund. Indem die Beachtung des geschichteten Baues theilweise zurücktrat, liess man fortan das wesentliche Componens der Hornhaut ein Geflechte von Faserbündeln sein, die netzförmig sich durchsetzend, mehr der Fläche, als der Tiefe nach sich verbreiten sollten.

Es findet sich diese Darstellung vom Hornhautbau in den meisten Schriften der letzten Jahrzehnte vertreten; wesentliche Abweichungen zeigen sich in den verschiedenen Angaben nur darin, dass die einen, der älteren Lamellentheorie sich annähernd, jeder Lage eine besondere Faserrichtung vindizieren, und eine Faserkreuzung nur als optisches Phänomen durch gegenseitige Deckung verschiedener Schichten zugeben, während nach den andern ein wirkliches Anastomosieren der Faserbündel ein förmliches Durchflechten derselben stattfindet^{**)}. Nach den einen

*) Die Hornhaut ist aus einer Menge von Häutchen zusammengesetzt, welche auf einander liegen und durch lymphatische Gefässe und Nervenfäden vereinigt sind. (Abhandlung und Beobachtung über das Auge von Janin, übersetzt von Sellé. Berlin 1788.)

**) Es findet sich erstere Darstellung u. A. in Henle's allg. Anatomie, wo der Verfasser seine Ansicht über den Hornhautbau dahin resumirt: »dass die Hornhaut aus Schichten gebildet wird, und jede Schicht aus glatten Zellfasern, welche unvollkommen entwickelte Kernfasern neben sich haben und dadurch von einander abgegränzt werden.« In neuerer Zeit ist es besonders Stellwag, der dieselbe vertritt. (Opthalmol. I. p. 3), »die Hornhaut besteht aus einer Unzahl von Blättern von 0,0013—0,0022" Dicke, welche gleich concentrischen Schalen über einander liegen und ihrem Bau und ihren physikalischen Eigenschaften nach, sich vollkommen gleichen. Sie werden zusammengesetzt aus ungemein feinen, äusserst durchsichtigen Fasern, welche in jedem Blatt parallel, in verschiedenen Blättern aber mehr in verschiedenen Richtungen ziehen.« — Die andere Darstellung, welche mehr die anastomosierenden Faserbündel urgirt, ist vor Allem vertreten durch Valentin (Repert. I. 312 und Wagner Hdwb. I. 674) und durch Pappenheim (Gewebelehre des Auges), ferner in den anatomischen Werken von Krause, Huschke, E. H. Weber, M. J. Weber u. m. Andern.

sollen die Lamellen wirklich durchgehende concentrisch schaalige Blätter, nach den andern dagegen schmälere bandartige Streifen von einer begränzten Ausdehnung sein. — Dieser Ansicht von der wesentlich fasrigen Natur der Hornhaut haben in den letzten Jahren zwei Anschauungsweisen sich entgegengestellt, welche unter sich selbst wiederum wesentlich auseinandergehen. Die eine davon, welche im Gefolge der durch Reichert angebahnten, durch Virchow und Donders zum Durchbruch gebrachten Umgestaltung der Bindegewebslehre zu Tage getreten ist, giebt der bisher alleinbeachteten leimgebenden Gewebsmasse, als gleich, wo nicht höher berechtigten Bestandtheil, ein System von Zellen zur Seite und, indem sie die Präexistenz aller Fasern oder Lamellen leugnet, erkennt sie in diesen nur den Ausdruck einer eigenthümlichen Spaltbarkeit, welche die ursprünglich durchaus homogene Intercellularsubstanz durch den Einfluss der eingelagerten Zellen angenommen hat. Natürlicher Weise erhält bei dieser Betrachtungsweise dasjenige, was früher allein discutirt worden war, die lamellöse oder fasrige Natur der Intercellularsubstanz ein nur secundäres Interesse.

Nach der anderen, vor zwei Jahren durch Henle emittierten Theorie, enthält die Hornhaut zwar ebenfalls keine präexistirenden Fasern, dafür aber besteht sie aus einem Stratificat concentrisch schaaliger Lamellen, deren Zahl Henle auf 300 erhöht. Diese Lamellen sollen durchaus homogen sein und durch ihre Kräuselung den Effect von Fasern hervorrufen; ihre gegenseitige Verbindung wird durch einen zwischengelagerten Kitt bewerkstelligt, der stellenweise fehlen und durch allerlei eingelagerte Massen ersetzt sein kann.

Durch mannigfache Fusionsbestrebungen sind die Gränzen zwischen den entwickelten Grundansichten mannigfach verwischt worden, und gerade in den neuesten Schriften hält es oft äusserst schwer, sich über die eigentliche Idee des Autors einen bestimmten Begriff zu machen. Sowie die Frage jetzt steht, darf man bei einer Beschreibung des Hornhautbaues sich nicht mehr da-

mit begnügen, hervorzuheben, man habe wirkliche Fasern gesehen, oder man habe aus einem Bilde eine Schichtung structurloser Lamellen erschlossen, sondern es muss auf den entwicklungsgeschichtlichen Boden zurückgegangen und die histogenetische Entwicklung der betreffenden Dinge gegeben werden; um so mehr, da an manche der ursprünglich ganz unpräjudicierlichen anatomischen Bezeichnungen, wie z. B. gerade an das kaum zu umgehende Wort »Faser« im Laufe der Zeit allerlei histogenetische Vorstellungen sich geknüpft haben, deren Aufrechterhaltung bei dem Einen und Nichtbeachtung bei dem Andern nothwendig zu Confusionen führen muss.

Die drei hauptsächlichsten Entwicklungsmöglichkeiten für die Hornhaut möchten wohl folgende sein, entweder

1) die Hornhaut ist durch successive Aneinanderlagerung von Schichten aus einem Mutterboden entstanden; sie besteht somit aus präformirten Lamellen, die entweder ganz homogen, oder nach ein oder der andern Richtung zerspalten sein können, deren Schichtung aber immer eine durchaus parallele sein muss. Die Vereinigung dieser Lamellen kann man sich durch irgend einen Kitt bewerkstelligt denken, die Bedeutung der sternförmigen Zellen bleibt eine fragliche; oder

2) die Hornhaut ist aus einem gegebenen Conglomerat von Bildungszellen hervorgegangen, deren einer Theil als Hornhautkörper persistiert, während die Uebrigen nach dem von Schwann gegebenen Schema in Fasern zerfallen und zur leimgebenden Substanz werden. Darnach besteht die Hornhaut aus einem Bündel- oder Netzwerk von Fasern, deren Richtung durch die Anlage und Entwicklung der präexistierenden Zellen gegeben ist; oder

3) die Hornhaut besteht ursprünglich nur aus Zellen; diese aber differenzieren sich nicht in leimgebende Fasern und in bleibende Hornhautzellen, sondern sie persistieren alle sammt und sonders als Hornhautkörper, und die leimgebende Masse ist eine der Zeit nach erst secundäre Bildung, welche als anfänglich

durchaus homogene Grundsubstanz zwischen die Bildungszellen hinein sich drängt. Es bleibt hiebei unentschieden, ob sie als eine Art Blastems direct aus den jungen Gefäßen stamme, oder ob sie durch einen eigenthümlichen Exsudationsprozess von den Zellen selbst geliefert werde. Nicht lange bliebe aber die Grundmasse eine durchaus homogene, denn sowie die Hornhautzellen einen einseitigen Entwicklungsmodus befolgten, so gestaltete sich in Uebereinstimmung damit auch die moleculäre Anordnung der Intercellularsubstanz sehr bald so, dass nach gewissen Richtungen eine exquisite Spaltbarkeit aufträte, welche es ermöglichte, mit Leichtigkeit das Gewebe in lamellose oder fibrilläre Elemente zu zerreißen. Hienach wäre histogenetisch genommen die Intercellularsubstanz eine durchaus einfache und einheitliche Masse.

Würde nun aber die Frage von der histogenetischen Einheit und Einfachheit der Intercellularsubstanz in bejahendem Sinne beantwortet, so bliebe als eine zweite weiterhin zu erörternde Frage die, ob beim Erwachsenen auch in anatomischem Sinne die Intercellularsubstanz eine einzige und einfache sei; ob mit andern Worten, die Spaltbarkeit derselben eine blos facultative bleibe, oder ob schon frühzeitig eine innere Zerklüftung des Gewebes, ein Zerfallen desselben in Bündel und Fasern stattfinde, wie dies bei manchen andern Geweben, z. B. bei der Sclera der Fall zu sein scheint.

In einem spätern Capitel findet man dasjenige genauer mitgetheilt, was ich über die Entwicklung der Hornhaut zu ermitteln vermochte. Aus jenen zwar noch lückenhaften Beobachtungen ergibt sich soviel:

dass für eine Entstehung der Hornhaut nach Nr. 1 all und jeder Anhaltspunkt abgeht;

dass eine Bildung der Intercellularsubstanz nach Nr. 2 sehr unwahrscheinlich ist und dass das innerhalb der Zeit der Beob-

achtung liegende bedeutende Wachstum derselben jedenfalls nicht nach diesem Schema geschieht;

dass dagegen die weiche Beschaffenheit der jugendlichen Intercellularsubstanz, ihr ursprünglicher Mangel an Spaltbarkeit, ihr allmähliges, eigentlich erst in die letzte Zeit der Entwicklung fallendes Wachstum, sowie mehrere andere Gründe dafür sprechen, dass sie ihren Ursprung aus einer durchaus formlosen, wahrscheinlich Anfangs flüssigen Masse nimmt, die allmählig fester werdend, in ihren chemischen sowohl als physikalischen Eigenschaften fort und fort sich umwandelt, bis sie, verhältnissmässig erst spät, diejenigen Qualitäten besitzt, die man an der ausgebildeten Intercellularsubstanz als die Wesentlichen aufzählen pflegt. Die Intercellularsubstanz jüngerer Föten ist nicht nur für die einfache Betrachtung eine durchaus homogene und continuierliche, sondern auch die Untersuchung mittelst polarisierten Lichtes zeigt noch keine Spur von Doppelbrechung und bestätigt, was auch der Mangel an Spaltbarkeit andeutet, die vollständige Homogenität der gesammten Masse.

Wenn ich nun nach Besprechung des histogenetischen Werthes der Lamellen und Fibrillen, zu der zweiten Frage übergehe, ob die intacte Hornhaut bereits zerklüftet und in ein System kleinerer Elemente zerlegt sei, so glaube ich auch diese Frage für die gewöhnlichen Verhältnisse durchaus verneinen zu müssen. Es ist die Entscheidung keine so ganz leichte, und kann dieselbe nur aus frischen Präparaten geschöpft werden. Hornhäute, welche irgend eine Quellung erlitten haben, sind nicht massgebend, theils weil durch Auftreibung der Substanz wirklich vorhandene Lücken verdeckt werden möchten; theils weil durch verschieden starke Quellung gekreuzter Lagen mechanische Zerreibungen eingeleitet werden und zu künstlicher Spaltbildung veranlassen könnten. Noch weniger brauchbar sind dazu getrocknete Präparate, denn es leuchtet ein, dass wenn wir einer Hornhaut $\frac{3}{4}$ ihres Gewichtes an Wasser entziehen, und sie auf einem entsprechenden Bruchtheil ihrer Dicke reduzieren, dies

nicht ohne zahlreiche Zerreibungen ihrer Substanz geschehen kann; bekommt doch jeder Eiweiss- und Leimtropfen, den wir auf dem Objectglas eintrocknen lassen, zahlreiche Risse, Risse, welche oft sehr regelmässige sternförmige Gestalt annehmen, und doch fällt es uns nicht ein, daraus auf die moleculäre Anordnung des Tropfens Schlüsse zu ziehen.

Will man sich von der Abwesenheit aller Lücken und Zwischenräume in der Hornhaut überzeugen, so bereite man sich von ganz frischen Präparaten mittelst eines äusserst scharfen Scalpells feine senkrechte Schnitte. Es darf der Schnitt nicht sägenförmig geführt werden, sondern er muss in einem Zuge geschehen, und darf ferner, was das beste Kriterium des Gelingens ist, der fertige, auf dem Objectglas ausgebreitete Schnitt in seinem Breitendurchmesser die Dicke der Cornea nicht überschreiten. Schnitte, bei denen irgend welche Zerrung stattgefunden hat, überschreiten dies Mass oft um das doppelte und dreifache, und bieten dann unter dem Mikroskop ein Maschenwerk von Faserbündeln zur Schau, in dem ohne Reagenzzusatz keine Spur von Körpern zu entdecken ist. Dagegen sieht man an gut gelungenen Präparaten, die man wohl ausgebreitet und ohne Deckglas unter das Mikroskop bringt, keine Spur von lamellösem oder fibrillärem Zerfall; sondern in der durchaus gleichförmigen, beinahe gallertartig aussehenden Grundmasse erblickt man auf's zierlichste das gesammte System der glänzenden Hornhautzellen mit den korkzieherartig sich schlängelnden Längsausläufern und den kürzern Queranastomosen. Dieses Bild, das man auf keine andere Weise so klar und so zierlich herzustellen vermag, wird augenblicklich zur Unkenntlichkeit verunstaltet, sowie der Schnitt durch ein etwas schweres Deckglas belastet wird; indem sich die Grundmasse zerklüftet und faltet, schwindet die Ansicht der Körper vollständig, statt dessen erhält man den Anblick von geschichteten Faserlagen, wie er jedem Mikroskopiker hinreichend bekannt ist. Dabei tritt nicht selten (besonders bei stärkerer Quetschung) eine eigenthümliche muskel-

ähnliche Querstreifung auf, welche bereits von mehreren Forschern hervorgehoben und als Kreuzungsphänomen gedeutet worden ist.

Den Anblick einer durchaus gleichförmigen Grundmasse mit den eingestreuten feingranulierten Hornhautzellen verschafft man sich auch mit Leichtigkeit, wenn man wohlgeführte Flächenschnitte frischer Hornhäute untersucht; und es ist dieses Bild für die Lückenlosigkeit der Substanz nur insofern weniger beweisend, als überhaupt auf flachen Schnitten der lamellöse oder fibrilläre Bau sich weniger bestimmt auszusprechen pflegt, denn auf senkrechten Schnitten. Jederzeit aber, sowohl an flach, als an senkrecht geschnittenen Präparaten wirkt das Hervortreten der Fibrillen absolut störend auf die Sichtbarkeit der Zellen, wie denn überhaupt aus der mikroskopischen Untersuchung sich die bestimmte Ueberzeugung gewinnen lässt, dass das Hornhautgewebe von dem Augenblick an seine Durchsichtigkeit verliert, wo es in Fibrillen zerfällt*). — Ich bemerke bei diesem Anlass, dass höchst wahrscheinlicher Weise die gesammte Reihe der sogenannten fibrösen Gewebe ihren opaken Character nur einer innern Dehiscenz ihrer Intercellularsubstanz verdankt. Auch an der Hornhaut kommt unter gewissen Verhältnissen diese Dehiscenz während des Lebens vor und bedingt an derselben Trü-

*) Reichert (Müll. Arch. Jahresb. f. 1853 p. 39) will sämtliche auf flachen Hornhautschnitten zu Tage tretenden Fibrillen für blose Messerriffe erklärt wissen. Dass ein unscharfes Messer bei der Zerklüftung der Substanz eine bedeutende Rolle spiele, darüber kann nach dem mehrfach Auseinandergesetzten kein Zweifel sein; allein deshalb sind eben doch die Fibrillen keine Messerriffe; denn, wenn auch das Messer den nächsten Anstoss zur Zerspaltung giebt, so ist es durchaus ohne Einfluss auf die Spalttrichtung; diese geschieht nach einer präexistierenden moleculären Anordnung der Theile; es geht dies unter anderem ja bereits daraus hervor, dass man auf demselben Bilde die Fibrille in gekreuzter Richtung verlaufen sieht, wobei jeweilen eine gewisse, der Breite einer Lamelle entsprechende Parthie, nach derselben Richtung hin fertig erscheint. — Ueber die Existenz der fibrillären Spaltbarkeit geben ohne Anwendung eines Messers auch die Bowmann'schen Injectionen, besonders wenn sie, statt mit dem schweren Quecksilber, mit dem feinen Augenpigment ange stellt werden, den schönsten Aufschluss.

bungen, welche von den Trübungen aus Alteration der Zellen durch ihr gleichmässiges, verwaschenes Aussehen deutlich unterschieden sind. So zeigt sich die Intercellulärsubstanz zerklüftet beim Arcus senilis am Rande der Hornhaut, sie ist es ferner bei der traumatischen Entzündung in der Umgebung neugebildeter Gefässe, sie ist es endlich sehr häufig in den nach Substanzverlusten wiedererzeugten Gewebsmassen und verleiht diesen den undurchsichtigen Character einer Narbe. Künstlich können wir die Dehiscenz auf kleinere Strecken hin hervorrufen, durch Einwirkung von concentrirter Schwefelsäure oder durch Aetzen mit dem Ferrum candens (in beiden Fällen wirkt die Wasserentziehung).

Was die Momente anbetrifft, welche einer Dehiscenz der Intercellulärsubstanzen zu Grunde liegen, so sind sie theils innerer, theils äusserer Natur. Als inneres prädisponierendes Moment wirkt die mehr oder weniger einseitige Entwicklung der eingelagerten Zellen. Es ist ein allgemeines Gesetz, dass die Form und Entwicklung der Gewebszellen im wesentlichen Einklang mit den Spaltrichtungen ihrer Intercellulärsubstanz (in Grösse und Anordnung der Faserbündel oder Lamellen) stehen, und dass je einseitiger die Entwicklung der Zelle ist, um so ausgesprochener die Intercellulärsubstanz Tendenz zu fibrillärem Zerfall zeigt. Inwiefern aber dieser Tendenz Raum gegeben wird, das scheint von den äussern rein mechanischen Einflüssen des Druckes oder der Zerrung abzuhängen, die das betreffende Gewebe zu erleiden hat. In dieser Beziehung steht offenbar die Hornhaut während des Lebens unter Spannungsverhältnissen, welche ihre Integrität wesentlich begünstigen müssen. Auf dem vordern Sclerotikalringe wie auf einem Rahmen ausgespannt, ist sie einer continuierlichen, senkrecht auf ihren Spaltrichtungen wirkenden Compression von Seiten der Augencontenta ausgesetzt, welche ihrerseits unter dem doppelten Einfluss des Muskeldruckes und des Blutdruckes in den inneren Gefässen nach vorne gedrängt werden. Es hat diese Compression zur Folge,

dass die Hornhaut dem bedeutenden Quellungsvermögen, das sie besitzt^{*)}, nicht Genüge leisten kann, und dass sie alle Flüssigkeit, die sie von innen her aufnimmt, wie ein gepresster Schwamm, nach aussen hin entleeren muss. Es ist eine seit Leeuwenhoek bekannte Thatsache, dass man durch das Drücken ausgeschnittener Bulbi den tropfenweisen Austritt einer Flüssigkeit aus der Cornea zu bewirken vermag. An ausgeschuittenen Augen, welche einige Zeit sich selbst überlassen bleiben, pflegt, wegen des mangelnden Druckes, die Cornea jeweilen etwas aufzuquellen. Mit Unrecht hat man übrigens bezweifelt, dass überhaupt Humor aqueus durch die Cornea hindurch zu treten vermöge. Bindet man versuchs halber eine frische Hornhaut auf eine U-förmig gebogene Röhre, in die man Humor aqueus einfüllt, und belastet man diesen mit einer Quecksilbersäule von

^{*)} Beispiels halber gebe ich in untenstehenden Tabellen die Resultate zweier Quellungsversuche. Die ausgeschnittene, ihres Epithels beraubte Ochsen-Hornhaut 1 lag in destilliertem Wasser, die Hornhaut 2 in frischem Humor aqueus. Vor dem Wägen wurden jeweilen die Membranen mit einem Tuch abgetrocknet; bei Berechnung 1 ist der Werth der frischen, bei Berechnung 2 der der trocknen Hornhaut = 1 gesetzt. — Als Mittel der trockenen Bestandtheile aus 13 Bestimmungen galt 23,38 %.

No. 1.				
Zeit der Wägung.	Gewicht.	Dicke.	Berechnung 1.	Berechnung 2.
Sogleich p. m.	0,499 Gr.	1 mm.	1	1
Nach 24 Stunden	2,224 »	6½ »	4,45	19,0
» 42 »	2,651 »	7 »	5,31	22,7
» 66 »	2,833 »	8 »	5,67	24,2
» 90 »	3,062 »	—	6,13	26,0

No. 2.				
Zeit der Wägung.	Gewicht.	Dicke.	Berechnung 1.	Berechnung 2.
Sogleich p. m.	0,458 Gr.	1 mm.	1	1
Nach 24 Stunden	1,224 »	3 »	2,67	11,4
» 42 »	1,457 »	—	3,18	13,6
» 66 »	1,665 »	4 »	3,63	15,5
» 90 »	1,938 »	5 »	4,23	18,1

Nach dieser Zeit begannen beide Flüssigkeiten sich zu trüben und die Versuche wurden, trotzdem dass das Quellungsmaximum nicht erreicht war, suspendiert.

2—3 Decimètres, so sieht man, wie alsobald nach Anbringung des Druckes, der Humor aqueus in ziemlich grossen Tropfen aus der Membran hervorquillt, und doch ist dies gewiss noch nicht die Druckgrösse, die während des Lebens auf der Hornhaut lastet, denn statt dass diese nach dem Versuch ausgedehnt und verdünnt wäre, erscheint sie vielmehr verdickt und aufgequollen. Versuche mit höhern Quecksilbersäulen mögen wohl noch exquisitere Resultate geben, und ich zweifle nicht, dass man dadurch erheblichere Flüssigkeitsmengen durch die Hornhaut durchzutreiben vermöge, sie sind mir indess nicht gelungen wegen der Schwierigkeit, eine so kleine und verhältnissmässig dicke Membran, wie die Hornhaut, so fest auf eine Röhre aufzubinden, dass sie einem stärkern Drucke Widerstand zu leisten vermag. Der Humor aqueus, der sich im täglichen Leben nach aussen entleert, wird wohl wenig beachtet, weil er, mit der Thränenflüssigkeit sich mischend, durch den Lidschlag entfernt wird; und es möchte schwer sein, auch nur annähernd seine Menge zu bestimmen. Bekanntlich erzeugt sich derselbe sehr rasch wieder, wenn er durch eine Wunde abgeflossen war; so sah ich bei einer jungen Ziege, 5 Minuten nach Abfluss derselben die vordere Kammer wieder ganz erfüllt. — Jedenfalls aber geschieht die Erzeugung hinreichend rasch, um die Verluste zu decken, die durch den Austritt durch die Cornea geschehen.

Ich kehre nun nach diesem beiläufigen Excurse wieder zur Structur der Intercellularsubstanz zurück und glaube nach dem früher Auseinandergesetzten keine Missverständnisse hervorzurufen, wenn ich im Nachfolgenden häufiger des Ausdrucks »Lamelle« mich bediene. Es werden nämlich, in die oben ausgeführte Betrachtungsweise übersetzt, als Lamelle jeweilen diejenigen Parthien von Intercellularsubstanz bezeichnet werden, welche nach einer Richtung (der Längsrichtung der Lamelle) spaltbar sind, und wenn von einer Durchkreuzung der Lamellen die Rede ist, so wird damit gesagt, dass die Substanz in verschiedenen Ebenen verschiedene Spaltrichtung besitze.

Als Lamellen wurden, wie bereits früher erwähnt, zu verschiedenen Zeiten an der Hornhaut sehr verschiedene Dinge benannt, und wenn einerseits die Alten zusammengesetztere mit Messer und Pincette darstellbare Platten so genannt haben, welche nur so lange als einheitliche Elemente betrachtet werden durften, als man noch keine bessern Methoden besass, so ist anderseits ein Autor der Neuzeit darin so weit gegangen, dass er als Lamellen alles dasjenige bezeichnet hat, was unter Umständen auf mikroskopischen Vertikalschnitten getrennt erscheinen kann. Legen wir die oben gegebene Begriffsbestimmung dem Ausdruck »Lamelle« zu Grunde, so lehrt die Beobachtung, dass es weder die complexen von den alten Anatomen isolierten Platten, noch die 300 feinen aus den Bildern senkrechter Schnitte erschlossenen Straten von Henle sind, welche Lamellen genannt zu werden verdienen, sondern bandartige Streifen von einer unbestimmten Länge, von einer Dicke $0,002—0,004'''$ und einer zwischen $0,04—0,12'''$ wechselnden Breite. — Diese bandartigen Streifen, welche mit den Lamellen von Bowmann und Kölliker, mit den platten Faserbündeln vieler anderen Autoren identisch sind, finden sich in der Hornhaut in der Weise angeordnet, dass sie allerdings im Ganzen genommen flach übereinander geschichtet sind; allein wie dies aus den verschiedenlichsten Bildern senkrechter sowohl als flachgeführter Schnitte zu ersehen ist, ist ihre Schichtung keine absolut parallele, sondern indem die Bänder unter wenig geneigten Winkeln sich überlagern und durchflechten, bilden sie ein Maschenwerk, dessen Maschen auf senkrechten Durchschnitten jeweilen sehr schmal und in die Länge gezogen erscheinen. — Wie ich in meiner ersten Hornhautarbeit (l. c. p. 91) darauf aufmerksam gemacht habe, lassen sich schon makroskopisch die kleinen Lamellen und ihre Durchkreuzung in schlagender Weise beobachten, wenn man eine Hornhaut der Fläche nach zerreisst, wobei jeweilen an der Risslinie ein kleines Netzwerk feiner Fäden ausgespannt erscheint. Ich habe dort gezeigt, dass diese Fäden unter dem Mikroskop

als bandartige Bildungen sich darstellen, welche unter Umständen fasrig zerklüftet sein können, und dass dieselben Bänder auch auf senkrechten oder auf flachen Hornhautschnitten leicht genug zur Anschauung zu bringen sind. Unter sich können sie Anastomosen eingehen, indem zwei gleichgerichtete einfach sich aneinanderlegen; oder sie können sich auch in der Weise durchsetzen, dass zwei aufeinanderstossende Lamellen, jede in eine Reihe von Fascikeln zerfällt, die wie die Finger von gefalteten Händen durcheinander durchtreten und nach dem Durchtritt wieder zu einem Ganzen sich vereinigen; oder aber, was das Häufigste ist, sie laufen ohne gegenseitige Verbindung über und unter einander in gekreuzter Richtung hinweg. Die Durchkreuzung der Lamellen auf der Fläche geschieht bei den Thieren mit runder Cornea, den Vögeln, Amphibien und Fischen vorwiegend unter Winkeln von nahezu 90° , während bei den Säugethieren, deren Cornea eine ovale Form zu besitzen pflegt, der Kreuzungswinkel ein mehr oder minder stumpfer ist.

Das Verhalten der Hornhautzellen zu den Lamellen ist ein sehr einfaches; die Zellen liegen, wie dies auf senkrechten Schnitten äusserst deutlich ist, immer zwischen den Lamellen; von den beiden Axen, in denen sie ihre Flächenausläufer ausschicken, läuft die eine mit der überliegenden, die andere mit der unterliegenden Lamelle parallel; schneiden sich die Lamellen unter einem rechten Winkel, so ist der Zellkörper nach allen Seiten gleich ausgedehnt, kreuzen sie sich aber unter sehr spitzen Winkeln, so ist er in die Länge gestreckt, beinahe spindelförmig; es ist ein Verhältniss, wie man es sich am besten versinnlichen kann, wenn man vier gleich lange Stäbchen an ihren Enden beweglich aneinander befestigt und nun bald die Form des Quadrates, bald die einer mehr oder minder langgestreckten Raute aus ihnen darstellt; die Richtung der Stäbchen entspricht der Richtung der Lamellen und der Ausläufer, die Form der geometrischen Figur giebt im Allgemeinen die Form des Zellkörpers wieder.

Die völlige Uebereinstimmung in der Richtung des Zellen- und des Lamellenverlaufes tritt an senkrechten Schnitten auch in der Nähe der Oberfläche zu Tage, wo trotz des unruhigeren, gegen die Anterior lamina heranstrebenden Verlaufes jede Lamelle doch immer beiderseits von parallel verlaufenden Zellen begleitet wird. Das was Bowmann Stützfasern der Anterior lamina nennt, sind eben solche von Zellen begleitete Lamellen, die man häufig Gelegenheit hat soweit zu verfolgen, bis man sie in eine der Fläche ziemlich parallel gelagerte tiefere Lamelle übergehen sieht*). Es ist von Henle (Canstatt Jahresb. f. 1853. Art. Hornhaut) angezweifelt worden, dass wirklich die Hornhautzellen zwischen den Lamellen liegen; es ist dies aber eine so unmittelbare Sache der Beobachtung, dass es gar nicht möglich ist, darüber eine Discussion zu führen. Man kann bloß darüber discutieren, ob das, was wir als Lamellen beschrieben haben, den Namen verdient, oder ob man mit Henle noch feinere Schichten anzunehmen genöthigt sei. Die Henleschen Lamellen haben vor allem das gegen sich, dass sie nur aus einem einzigen Bilde erschlossen sind, und zwar aus einem Bilde, das der Autor selber angiebt, früher anders gedeutet zu haben. Nach dem, was wir über die Spaltbarkeit der Intercellularsubstanz wissen, muss es mir daher meinerseits als unzweifelhaft erscheinen, dass das, was Henle für Lamellen nimmt, nichts Anderes ist, als der Ausdruck fibrillärer Zerklüftung auf dem senkrechten Schnitte, die nun allerdings jeweilen eine absolut parallele ist, für eine jede der von uns als Lamellen bezeichneten Schichten, durch die Gesamtdicke der Hornhaut aber nur scheinbar parallele Streifung hervorzurufen vermag.

Aeusserst instructiv für die Structurverhältnisse der Intercellularsubstanz sind die Beobachtungen, welche bei polarisiertem Lichte sich anstellen lassen. — Schon im Jahr 1839

*) Es liegt ein Missverständniss zu Grunde, wenn mich Kölliker (Mikrosc. Anat. II. 2, pag. 611) behaupten lässt, die Bowmannschen Stützfasern seien bloße Zellausläufer. — Dazu wären sie ja schon viel zu breit.

hatte Boeck das Gesetz aufgestellt^{*)}, dass alle fasrigen organischen Körper das Licht doppelt brechen, in der Weise, dass die Faserrichtung des Körpers mit seiner optischen Achse zusammenfällt; acht Jahre später bestätigte v. Erlach^{**)} das von Boeck aufgestellte Gesetz und erörterte zu Handen der Mikroskopiker die dabei in Betracht kommenden optischen Grundsätze. Hienach muss man sich jedenfalls wundern, dass diese Untersuchungsmethode bis dahin so wenig in Anwendung gezogen worden ist, da doch sie in manchen Fällen einzig entscheidende Antworten über die moleculäre Structur eines Theiles zu geben vermag.

Beziehen wir das Boeck'sche Gesetz auf die Hornhaut, so wird, wenn dasjenige was wir über die Natur der Hornhautlamellen gesagt haben, richtig ist, eine jede derselben einem doppeltbrechenden Krystallindividuum entsprechen müssen, in der Art, dass ihre Längsachse der Hauptachse oder der optischen Achse des Krystalls entspricht. Hienach wird jeder Lichtstrahl, der unter einem Winkel auf dieselbe auffällt, in zwei Strahlen zerlegt, welche senkrecht zu einander schwingen, und von denen der eine (der ordentliche) senkrecht zur Längsachse, der andere (der ausserordentliche) in der Ebene dieser mit dem einfallenden Strahl (in dem Hauptschnitte) schwingt. Lassen wir auf die Lamellen von einer Seite her einen polarisierten Lichtstrahl auffallen und untersuchen von der andern Seite her mittelst eines Nicols die Durchgängigkeitsverhältnisse, so muss folgendes sich ergeben:

1) Der Lichtstrahl fällt parallel mit der Längsachse der Lamelle ein, jede hiebei mögliche Schwingungsrichtung ist zugleich Hauptschnitt, der Strahl bleibt unzerlegt; zwischen parallelen Nicols erscheint die Lamelle im Maximum der Helligkeit, zwischen gekreuzten dagegen durchaus dunkel.

2) Der Lichtstrahl macht mit der Längsachse der Lamelle irgend einen Winkel, den wir der Einfachheit wegen auf 90°

^{*)} Vergl. das Referat in Müll. Arch. v. J. 1844 p. 1.

^{**)} Müll. Arch. v. J. 1847 p. 313.

setzen wollen. Hiebei tritt er entweder unzerlegt und mit voller Intensität durch die Lamelle hindurch, und diese erscheint bei gekreuzten Prismen dunkel, bei parallelen hell, oder er wird zerlegt, und dann sind die Helligkeitsverhältnisse wechselnd. Ersteres geschieht, wenn die Längsrichtung der Lamellen mit der Schwingungsebene des einfallenden Strahls parallel ist, oder wenn sie mit ihr einen Winkel von 90° macht; letzteres dagegen ist der Fall, wenn der Winkel zwischen 0 und 90° schwankt. Die Intensität beider Zerlegungsstrahlen wächst in entgegengesetztem Sinne von 0 bis zu 1. Dieselbe Intensität besitzen beide, wenn der Winkel, den die Schwingungsebene des einfallenden Strahles mit der Längsachse macht $= 45^\circ$ ist. Treten die beiden getrennten Strahlen an's obere Prisma, so werden sie wieder vereinigt; ein Vorgang, welcher, wie die Zerlegung, beim Eintritt in die Lamelle mit einem Verlust von Intensität verknüpft ist. Dieser Verlust lässt sich nach dem Gesetz vom Parallelogramm der Kräfte leicht ermitteln, und eine einfache Betrachtung zeigt, dass der Winkel von 45° es ist, für welchen die Intensitätsabnahme bei parallelen Prismen am grössten, bei gekreuzten dagegen am geringsten ist. In ersterem Fall wird die Lamelle dunkler, als ihre anders verlaufenden Nachbarn, in letzterem dagegen heller erscheinen. Für beide Fälle wird es auch der Winkel sein, unter dem die durch Interferenz der beiden Zerlegungsstrahlen bedingten Farben am lebhaftesten auftreten müssen. — Prüfen wir die eben auseinandergesetzten Verhältnisse, indem wir senkrechte Hornhautschnitte zwischen zwei Nicols betrachten, so bestätigt die Beobachtung auf's vollständigste, was die Theorie verlangt (vergl. tab. II. fig. 1). Zwischen gekreuzten Prismen erscheint der Schnitt vollkommen dunkel, sobald er seiner Länge nach mit der Polarisationssebene eines der beiden Prismen parallel läuft, wird er dagegen so gedreht, dass er mit diesen einen Winkel, am besten einen Winkel von 45° macht, so bietet er ein Bild dar, in dem die Lamellen abwechselnd hell und dunkel er-

scheinen, und zwar bilden die hell erscheinenden Streifen ein flachgedrücktes Netzwerk, dessen Maschen, gleich als ob es bloße Lücken wären, dunkel erscheinen. Nach dem oben Gesagten ist es aber klar, dass es sich da nicht um Lücken handelt, sondern um diejenige Lamelle, die man auf dem Querschnitte sieht, während die längsdurchschnittenen hell und gefärbt erscheinen müssen. Gegen die Oberfläche hin ist der Wechsel von hellen und dunkeln Streifen ein weit unregelmässigerer und durchschlungenerer, wie dies ebenfalls aus der anatomischen Anordnung der Elemente klar werden muss. — Ebenso ist beim Austritt der Elemente aus der Sclerotica, sowie in dieser selbst eine viel ungeschichtete Lagerung und eine viel mannigfaltigere Färbung der Theile zu beobachten, als dies in der eigentlichen Cornea der Fall ist. — Dreht man bei gleichbleibendem Präparate das obere Prisma so, dass sich seine Polarisationsebene mit der des untern parallel stellt, so werden diejenigen Streifen, welche früher dunkel erschienen waren, völlig hell, ohne eine Färbung zu bekommen, während diejenigen, welche bei gekreuzten Prismen hell waren, nunmehr an relativer Lichtintensität verlieren, etwas dunkler als ihre querdurchschnittenen Nachbarn erscheinen, und zugleich die complementäre Farbe der früher besessenen annehmen. Während nämlich die meisten Hornhautlamellen bei gekreuzten Prismen eine bläuliche Färbung hatten, erscheinen sie bei parallelen Prismen in einer Orangenüancierung.

Die Untersuchung flacher Hornhautschnitte bei polarisiertem Licht ist, wie dies in der Natur der Sache liegt, weniger instructiv, als die der senkrechten, da durch die gegenseitige Deckung der gekreuzten Lamellen die Verhältnisse nicht klar hervortreten können. Flache Hornhautschnitte erscheinen daher zwischen gekreuzten Prismen unregelmässig fleckig, bei der Drehung des Objectes ändern die Flecken ihre Stelle, es werden dunkle Stellen hell, helle dunkel; eine klare Gesetzmässigkeit in der Form oder Anordnung der Flecken, lässt sich aber nicht herausbringen. — In einer völlig klaren Weise stellt sich

nur die Circularschicht dar; beobachtet man nämlich bei gar keiner oder bei nur schwacher Vergrößerung ganze Hornhäute (wozu sich besonders diejenigen kleinerer Thiere eignen) zwischen gekreuzten Prismen, so erscheint die Circularschicht als ein heller, die Cornea umsäumender Rand, der an vier Punkten, den Kreuzungspunkten der Circularschicht mit der Polarisationssebene der Prismen, wie durch ein schwarzes Kreuz unterbrochen ist. Der Kreis ist constant bei allen Drehungen der Hornhaut; das dunkle Kreuz dreht sich nicht mit, sondern behält bei einer jeden Stellung der Hornhaut dasselbe Verhältniss zu den Prismen bei. — Dagegen kommen zuweilen noch andere Hauptfaserrichtungen zum Vorschein, die bei verschiedenen Thierklassen verschieden zu sein scheinen, die sich aber nur so lange mit einiger Sicherheit auffinden lassen, als die Hornhäute der Thiere klein genug sind, um ungefaltet auf eine Glasplatte sich auszubreiten; so giebt taf. II. fig. 2 und 3 die Abbildung einer Froschhornhaut, an der, neben der Circularschicht, noch ein gewisses Transversalsystem ersichtlich wird (bei fig. 2 sieht man dasselbe deshalb nicht, weil es mit der Polarisationssebene des einen Prismas in gleicher Richtung liegt; dagegen tritt es hervor an fig. 3, allwo die ganze Hornhaut und mit ihr das fragile Transversalsystem um 45° gedreht ist). In gleicher Weise wie hier ein Transversalsystem, so lassen sich mit mehrerer oder minderer Deutlichkeit an der Cornea kleinerer Säugethiere gewisse radiäre Systeme auffinden.

Die Fähigkeit, das Licht doppelt zu brechen, ist eine Eigenschaft, welche die Intercellularsubstanz der Hornhaut nicht jederzeit besitzt. Ich habe bereits pag. 20 erwähnt, dass sie ihr in den frühern fötalen Zeiten abgeht und erst späterhin allmählig sich entwickelt. — Ausserdem besitzen wir noch ein künstliches Mittel, die Hornhautsubstanz wieder einfach brechend zu machen, in der starken Quellung. Wird eine Hornhaut in kochendes Wasser gebracht, so quellen ihre Lamellen so bedeutend auf, dass sie auf Kosten der Länge eine äusserst

beträchtliche Dicke bekommen und die Hornhaut eine völlig kuglige Form annimmt. Bereitet man sich von solch einer Hornhaut feine vertikale Schnitte, so zeigt sich, dass diese zwischen gekreuzten Prismen nicht mehr einen Wechsel dunkler und heller Streifen zeigen, sondern dass sie ganz dunkel bei einer jeden Stellung bleiben. Die Quellung hat hienach in dem Spannungsverhältniss der Theile ein Gleichgewicht, das früher fehlte, wieder völlig hergestellt. — Die Hornhautkörper, sowie die beiden Gränzhäute besitzen die Fähigkeit, das Licht doppelt zu brechen, nicht; sie erscheinen daher zwischen gekreuzten Nicols unter allen Verhältnissen dunkel.

Die Hornhautzellen (Hornhautkörper).

Die Hornhautkörper bilden ein durch zahlreiche Ausläufer zu einem ununterbrochenen Gerüste vereinigt System von Zellen, das nach der vordern und hintern Fläche hin in sich abgeschlossen ist, ringsumher aber an jene Systeme unmittelbar sich anschliesst, welche die Bindegewebszellen der Conjunctiva und der Sclerotica unter sich bilden. — Die Hornhautzellen sind als solche noch nicht sehr lange in die Wissenschaft eingebürgert. Ihre erste Entdeckung machte Toynbee im Jahre 1841*); seine Mittheilung blieb lange Zeit hindurch ganz unbeachtet und wurde erst nach einer zweimaligen Entdeckung der Zellen durch Virchow und Beschreibung derselben durch Strube (1851)

*) Of the organization and nutrition of non-vascular tissues Phil. Transact. 1841 tom. 1. In diesem vortrefflichen Aufsatz stellt schon damals Toynbee die zelligen Elemente als Hauptfactoren der Gewebsernährung in den Vordergrund und weist ihre Verbreitung durch eine grosse Reihe gefässloser Theile nach. Von den Hornhautzellen, die er auf senkrechten Schnitten zu studieren empfiehlt, sagt er: Some of these cells are rounded, other are oval, and have fine branches radiating from them, similar to the osseous and pigment-corpuscles.

von Henle^{*)} wieder an's Tageslicht gezogen. Gegenüber den ersten Beschreibern, welche verästelte und unverästelte (runde) Hornhautzellen angenommen hatten, wies ich (1853) nach, dass Alle nach dem verästelten Typus gebaut sind und zeigte als Beweis ihrer körperlichen Selbstständigkeit, dass sie durch Kochen und durch Maceration in Säure isolierbar werden.

Der Typus, nach dem die Hornhautzellen gebaut sind, ist im Wesentlichen durch alle vier Wirbelthierklassen derselbe, zeigt aber an einer jeden Hornhaut drei hauptsächlich, durch den Ort ihres Vorkommens geschiedene Modificationen; hievon ist die Hauptform die sternförmige, die beiden andern haben nur ein beschränktes Vorkommen, die eine an der Hornhautoberfläche, die andere in der Circularschicht, und sind im Grunde als Uebergangsformen zu den verwandten Zellenbildungen der Conjunctiva und der Sclerotica zu betrachten. Die Angabe von Bruch^{**}), dass mit den sternförmigen Zellen gemischt, Bildungen vorkämen, die nach dem Typus der Kernfasern gebaut seien und von jenem durch ein anderes Verhältniss zu den Lamellen sich unterscheiden sollen, kann ich nicht bestätigen. Ebenso wenig vermag ich in den Bowmannschen Stützfasern ein System von elastischen Fasern zu erkennen, wie dies Henle^{***}) thut, sondern muss sie, wie ich es oben ausgeführt habe, ganz einfach für solche Hornhautlamellen halten, welche in der Nähe der Oberfläche eine von der übrigen abweichende Lagerung annehmen.

Die *sternförmigen Zellen* der Hornhaut gehören ihren äussern Formen nach zu den ausgezeichnetsten Gewebelementen

*) Die von Henle in verschiedenen seitherigen Jahresberichten wiederholte Behauptung: Virchow habe die Hornhautkörper gar nicht gesehen, sondern blose Lücken dafür genommen, entbehrt einer thatsächlichen Grundlage, wie das ein jeder einsehen wird, der die Verhältnisse aus eigener Anschauung kennen lernt. Canst. Jahresb. f. 1852 und f. 1854.

***) »Ueber Bindegewebe« Steb. und Köll. Z. f. w. Z. VI. p. 185.

**) Canstatt Jahresber. f. 1852. Art. Hornh. pag. 28.

des thierischen Organismus. Mit andern zelligen Theilen in allen wesentlichen Punkten übereinstimmend, characterisieren sie sich in specie durch einen abgeplatteten, meist ziemlich umfanglichen Zellkörper und eine nach verschiedenen Verhältnissen wechselnde Menge von Ausläufern, die theils in der Ebene des Zellkörpers, theils geneigt darauf verlaufen und unter sich in einer reichlich anastomosierenden Verbindung stehen.

Der Inhalt dieser Zellen ist an Hornhäuten, die ohne Reagenz untersucht werden, ein blasser, feinkörniger (ähnlich mattgeschliffenem Glas); durch Essigsäure hellt er sich etwas auf und lässt mit mehrerer oder minderer Deutlichkeit einen rundlich ovalen, ebenfalls granulierten Kern erkennen, der, wie die Zelle selbst, abgeplattet und mit seiner Fläche der Hornhautfläche annähernd parallel gelagert ist. Je mehr die Hornhautzelle mit einem körnigen Inhalte ausgefüllt ist, um so deutlicher stellt sie sich der Beobachtung dar, und es sind in dieser Hinsicht vor Allem die Augen der wiederkäuenden Hausthiere, sowie der Schweine und der Kaninchen zur Beobachtung zu empfehlen; wogegen bei anderen Geschöpfen, wie beim Menschen, beim Pferd, bei der Katze u. a. die Zellen deshalb viel schwieriger zu sehen und in ihren Verzweigungen zu verfolgen sind, weil sie inhaltsärmer zu sein scheinen und sich oft sammt ihrem Kern wie zusammengefallen und eingefaltet darstellen. (Störend wirkt hier auch die leichte Spaltbarkeit der Intercellularsubstanz.)

Die äussere Form des Zellkörpers ist theilweise von der Anfüllung mit soliderem Inhalt abhängig, theils aber wird sie davon modificiert, wie die einzelnen Ausläufer von ihr abgehen, und es verdient dies Verhältniss eine genauere Berücksichtigung.

Der Ramificationstypus ist ursprünglich ein quadripolarer; bei Neugeborenen oder bei jungen Thieren findet sich meist, dass jede Hornhautzelle nur vier Ausläufer besitzt, die mit je vier Nachbarzellen sich verbinden und ein Netzwerk bilden, das rhomboidale Maschen von einem kaum sehr scharf ausgesprochenen Character zwischen sich lässt (vergl. tab. I. fig. 4). Beim Er-

wachsenen ist nicht allein die Zahl der vom Zellkörper abgehenden Ausläufer eine viel bedeutendere geworden, sondern es ist zu diesen primären Bildungen noch eine grosse Zahl secundärer Verbindungszweige hinzugetreten, die als Ausläufer der Ausläufer die Communication der Theile ungemein vermehren. In Bezug auf alle Ausläufer aber, mögen sie primärer oder secundärer Natur sein, pflegt sich das ursprüngliche Gesetz vom quadripolaren Ramificationstypus in der Weise zu äussern, dass für eine jede Zelle und Zellengruppe zwei unter einem gegebenen Winkel sich schneidende Achsensysteme vorhanden sind, in deren Richtung allein die Ausläufer auszustrahlen und sich zu verbinden pflegen. Diese Achsensysteme stehen in genauester Beziehung zur Spaltrichtung der Intercellularsubstanz in der Weise, dass ein jedes derselben der Spaltrichtung einer darüber oder darunter liegenden Lamelle entspricht (vergl. pag. 26). Bei den Thieren mit ovaler Cornea, bei denen die Lamellendurchkreuzung sowohl als die Durchkreuzung der Achsensysteme immer unter einem spitzen, resp. stumpfen Winkel geschieht, kann man durchweg eine Haupt- und eine Nebenachse unterscheiden, wovon erstere parallel mit der Längsachse des Zellkörpers und seines Kerns, letztere unter einem gewissen Winkel dazu verläuft. Für die Thiere mit kreisrunder Cornea dagegen, bei denen der Kreuzungswinkel nahezu 90° zu sein pflegt, wird eine solche Unterscheidung unstatthaft, indem die Zellen selbst nach einer Seite nicht mehr denn nach der andern ausgebildet sind.

Die Zahl der Ausläufer, die in der Richtung der Längsachse abzugehen pflegen, ist immer eine beschränkte, zuweilen nur einer, meist aber deren zwei, während in der Richtung der queren Achse eine etwas grössere Zahl, drei, vier oder noch mehr auszustrahlen pflegen. In der Art und Weise des Abgangs finden sich an ein und derselben Cornea mannigfache Modificationen, bald sitzen die Ausläufer zu zweien oder dreien auf einer gemeinschaftlichen trichterförmigen Basis, in die der Zellkörper sich verlängert; bald geht wiederum ein jeder ge-

sondert von diesem ab, mit einem einfachen, fadenförmigen Ende an ihn sich anschliessend, bald entsendet der Zellkörper einen kleinen Stamm, der nach beiden Seiten hin dichotomisch sich theilend Zweige absendet und so allmählig an Caliber abnimmt. Je nach der Art der Ausläuferentsendung ist auch die Form des Zellkörpers eine ziemlich differente; am häufigsten nähert sie sich der Hauptsache nach einem Oval, dessen Contouren an all den Stellen, wo Fäden davon abgehen, ausgebuchtet erscheinen; in andern Fällen aber können durch Verkümmern der Ausläufer von einer Seite und besondere Entwicklung der andern, T-förmige Gestalten, oder es können durch Verlängerung des Zellkörpers nach den vier Seiten hin Kreuzesformen oder verschiedentliche andere Eigenthümlichkeiten zu Stande kommen, die alle insofern übereinstimmen, als sie der Zelle einen auffallend starren und sparrigen Character verleihen, wie man ihn sonst an organischen Formelementen nicht zu sehen gewohnt ist.

Wenn schon in der Form der einzelnen Zellen ein bestimmter, gesetzmässiger Character sich ausspricht, so ist dies nicht minder der Fall in der Art und Weise, wie sich dieselben zusammengruppiren: es finden sich nämlich jeweilen vier, sechs, neun, sechzehn und mehr Zellen zu einem rhomboidalen Felde in der Weise zusammengestellt, dass je ihre Längs- und ihre Querachsen parallel zu einander stehen, dass also immer zwischen vier Zellen ein ebenfalls rhomboidales Feld von Intercellularsubstanz frei bleibt, das seinerseits wieder durch eine ansehnliche Menge secundärer Ausläufer in eine Menge kleinerer, unter sich gleichwinkligen Rauten getheilt wird, deren Seiten oft kaum mehr denn 0,002—0,003''' breit sind.

Von den einzelnen Zellen einer Gruppe kann jeweilen eine oder die andere den Uebergang zu einer benachbarten Gruppe dadurch bilden, dass sie mit ihrer Nebenachse der Hauptachse der übrigen sich parallel stellt und mit ihrer Hauptachse eine andere Richtung einzuschlagen und in das benachbarte System einzutreten beginnt, oder es kann auch nur ein oder der andere

ihrer primären oder secundären Ausläufer eine von der der übrigen differente Richtung annehmen und an die Ausläufer einer anders geordneten Gruppe sich anschliessen. Uebrigens ist zu bemerken, dass nicht ein jeder von einer Zelle ausgehender Ausläufer alsobald mit der nächsten Nachbarzelle sich zu vereinigen braucht; wenn dies auch weitaus für die meisten Ausläufer der Fall ist, so giebt es eben doch andere, welche neben ganzen Reihen von Hornhautzellen vorbeilaufen, ohne direct in sie einzumünden, und welche gleichsam als seitliche Abzugskanäle nur deren Seitenausläufer in sich aufzunehmen im Stande sind.

Was diejenigen Ausläufer betrifft, welche nicht in der Ebene der Hornhautzellen sich ausbreiten, so sind es, wie die Betrachtung senkrechter Schnitte lehrt, theils solche, die wie Leitersprossen quer von einem Zellenstratum zum andern hinüber-treten, theils gehen sie in spitzem Winkel von der einen Zelle ab, um sich in sanftgeschwungenen Wellenlinien mit denjenigen einer darunter liegenden Körpergruppe zu verbinden. Die Anzahl dieser Dickenausläufer ist viel geringer, als diejenige der Flächenausläufer; ihre Existenz dagegen ist unzweifelhaft.

Während die Hornhautzellen, von der Fläche gesehen, in grössern oder kleinern Gruppen zusammengestellt erscheinen, so zeigen sie sich auf senkrechten Schnitten zu continuierlichen Reihen angeordnet, welche jeweilen als trennende Zwischenlagerung zwischen den Lamellen der Intercellularsubstanz vorhanden sind.

In Betreff der Grössenverhältnisse der Hornhautzellen findet im Einzelnen eine ziemliche Mannigfaltigkeit statt. In den nachfolgenden Zahlen gebe ich einige an der Ochsenhornhaut bestimmte Mittelwerthe, die als solche wohl für eine grosse Reihe von Säugethieren die gültigen sein dürften:

Länge des Zellkörpers	0,006—0,008 ^{'''}
Breite desselben	0,0045—0,0055 ^{'''}
Länge des Zellkerns	0,004—0,005 ^{'''}
Breite desselben	0,002—0,003 ^{'''}

Dicke der Ausläufer	0,0003—0,001 ^{'''}
Distanz der Ausläufer von einander	0,001—0,004 ^{'''}
Distanz zweier Zellen einer Gruppe von einander (vom Mittelpunkt des Kerns gemessen)	0,01—0,02 ^{'''}

Die *Zellenformation an der Oberfläche der Cornea* weicht in manchen Stücken von den bis dahin beschriebenen zelligen Bildungen wesentlich ab und zeigt in etwas anderer Weise, als diese, ein morphologisch äusserst charakteristisches Verhalten. Wie die sternförmigen Hornhautzellen, so gehören auch die Zellen der Oberfläche dem mehrfach verästelten Typus an, unterscheiden sich aber von jenen durch das äusserst geringe Caliber ihrer Zellkörper und Kerne, durch die unbedeutendere Zahl ihrer Ausläufer und hauptsächlich durch die eigenthümliche Art und Weise, wie diese Ausläufer zu einem System bogenförmig begränzter Maschen sich vereinigen.

An den Augen erwachsener Geschöpfe und im Normalzustand gelingt es kaum, die Verhältnisse dieser Zellen eines genauern zu verfolgen; sie pflegen zumeist sehr verkümmert zu sein, und ihr Studium wird noch dadurch erschwert, dass sie nicht wie die übrigen Zellen mit der Hornhautfläche parallel verlaufen, sondern wie die oberflächlich gelegenen Lamellen unter einen geneigten Winkel dazu gestellt sind. Man pflegt daher an der Oberfläche normaler ausgewachsener Hornhäute meist nur ein Gewirre einfacher langgestreckter, beinahe fadenförmiger Körper wahrzunehmen, über deren gegenseitige Verbindung sich kaum etwas ermitteln lässt. Anders gestaltet sich das Bild an den Augen jüngerer Thiere, oder an solchen Hornhäuten, die in einem Zustand leicht entzündlicher Reizung sind, insofern als unter diesen Verhältnissen die Zellen etwas erweitert sind und dadurch mit all ihren Verzweigungen viel klarer zu Tage treten. Es zeigt sich nämlich nunmehr ein eigenthümliches System von lauter schön ausgebildeten Bogen, die unter sich reichlich zusammenhängen und sämmtlich so gestellt sind, dass das geschlossene convexe Ende nach dem Centrum, das

offene Ende nach der Peripherie hin gewendet ist und die in ihrem Gesamtbild auffallend an ein System von Blutgefäßmaschen erinnern. Untersucht man die Fäden, resp. Röhren, welche diese Bogen bilden und welche durch ein ziemlich constantes (meist nicht mehr als 0,001 Linie betragendes) Caliber sich auszeichnen, so findet man, dass sie jeweilen mässig aufgetrieben und mit einem länglichen, beinahe stabförmigen Kern versehen sind. Diese dem Zellkörper entsprechende kernhaltige Aufreibung befindet sich meistens an einem der gabelförmig gespaltenen Schenkel eines Bogens, nicht selten aber befindet sie sich auch an dem eigentlichen quer zu den radial gestellten Schenkeln verlaufenden Bogenstücke. Die Spannweite der einzelnen Bogen ist eine an derselben Cornea sehr verschiedene, je nachdem ein solcher Ausläufer an eine sehr nahe gelegene Zelle sich anschliesst, oder ob er einen weitem Weg macht, um zu einer entferntern zu gelangen. Die Maschen zwischen den verschiedentlich anastomosirenden Bogen sind meist unregelmässig vierseitig, sie zeigen zwei mehr oder minder gerade, radial gestellte Seiten, eine convexe, nach dem Centrum hin gewendete und eine concave peripherische Begränzung, unter welcher Grundform in vielfach modificierter Weise doch noch ein Anschluss an den Quadripolartypus der sternförmigen Hornhautzellen sich vorfindet (vergl. tab. I. fig. 6). Die Schicht, welche diese so eigenthümlich bogenförmig angeordneten Zellen enthält, ist keine sehr mächtige, und es gehen dieselben sehr bald in die sternförmige Form der tiefer gelegenen Zellen über. Eine besondere Beziehung derselben zu den Blutgefäßschlingen am Rande der Hornhaut ist nicht aufzufinden.

Was nun die *Circularschicht* anbetrifft, so besitzt, wie oben erwähnt, auch sie Formen von Zellen, die auf den ersten Blick wesentlich anders aussehen, als die der übrigen Substanz, die aber ihre Verwandtschaft mit diesen schon dadurch beurkunden, dass zwischen beiden Formen mannigfache Uebergangsformen sich finden. Die Zellen der *Circularschicht* sind ebenfalls cir-

culär gestellt und indem ihr Längsdurchmesser über den queren ungemein überwiegt, besitzen sie eine Configuration, die sie leicht für einfache Spindelzellen halten lässt. Gleichwohl sind auch diese Zellen multipolar, und es lassen sich an ihnen theils kürzere theils längere Ausläufer unterscheiden; die kürzern Ausläufer sind solche, die in queren Verlauf die Circularschicht durchschneiden und die Verbindung der Zellen unter sich oder ihren Anschluss an längere Ausläufer vermitteln, wogegen die längern Ausläufer einen circularen Verlauf nehmen, unter sich meist gar nicht und mit den Zellen nur wenig sich verbinden; da letztere Ausläufer oft sehr dicht angeordnet sind und unter sich einen meist ganz parallelen Verlauf zeigen, so ist man leicht versucht, sie ganz einfach für Bindegewebsfibrillen zu nehmen. Einen Kern pflegt man in den langgestreckten Zellen der Circularschicht nicht wahrzunehmen, dieser bleibt in einer körnigen Masse, welche das Lumen ausfüllt, versteckt (vergl. tab. I. fig. 7). Der Uebergang dieser Zellen zu den sternförmigen Zellen der Hornhaut geschieht in allmählicher Weise; indem sie erst an Dicke zu-, an Länge abnehmen, unter sich in reichlichere quere Verbindung treten, einen Kern erkennen lassen u. s. w.

Chemische Verhältnisse der Hornhaut.

Wenn man unter Ersatz der verdampfenden Flüssigkeit, oder in geschlossenen Gefäßen die Hornhaut längere Zeit hindurch (20—30 Stunden) mit Wasser kocht, so löst sich die Inter-cellularsubstanz; als unlöslicher Rückstand bleibt das Gerüste der Hornhautkörper im Zusammenhang mit der descemetischen Haut.

Die auf diese Weise erhaltene Lösung bildet eine geruch- und geschmacklose, sehr schwach alkalisch reagierende Flüssigkeit, welche immer etwas wenig opalisiert. In concentrirtem

Zustand hat sie die Fähigkeit zu gelatinieren und besitzt eine nicht unbeträchtliche Klebkraft. Durch eine auch nur mässige Verdünnung verliert sie diese Eigenschaften. Wird sie eingetrocknet, so erhält man eine gelblich durchsichtige, hornartig spröde Masse.

Nach dem Vorgang von Joh. Müller*) pflegt man die Hornhautsubstanz den chondringebenden Geweben beizuzählen. Diese Ansicht scheint, wie aus den unten angegebenen an verschiedenen Abkochungen von (Ochsen-) Hornhäuten controllierten Reactionen ersichtbar wird, einer gewissen Modification zu bedürfen, insofern als der Hornhautleim allerdings von eben den Reagenzien gefällt wird, die das Chondrin fällen, von diesem aber durch die leichte Wiederlöslichkeit seiner meisten Präcipitate im Ueberschuss des angewandten Reagens sich unterscheidet.

Alkohol fällt aus sehr concentrirten Lösungen den Hornhautleim in grössern Fetzen aus, während er die verdünnteren bloß zum Opalescieren bringt. Wasserzusatz löst wieder die Fällung.

Essigsäure mit dem Glasstab im Minimum zugesetzt, bewirkt einen feinvertheilten weissen Niederschlag, der in Form einer leichtbeweglichen zarten Wolke sich zu Boden setzt, im Ueberschuss von Essigsäure aber sich wieder zu einer opalescierenden Flüssigkeit löst. Unter dem Mikroskop besteht der Niederschlag Anfangs aus fein moleculären Massen, welche nach und nach (beim Stehen und beim Erwärmen) zu hellen Tropfen zusammenreten, die theilweise ineinanderfliessend völlig netzförmige Figuren darstellen, oder auch durch gegenseitige Ueberlagerung ganz zellenähnliche Bilder gewähren können, in ähnlicher Weise, wie wir dies am ausgetretenen Inhalt der Linsenröhren oder am Nervenmark zu beobachten Gelegenheit haben. In Lösungen von Salzen (NaCl , CaCl , MgOSO_3 , NaOPO_5) ist der Es-

*) Poggendorf Annal. Bd. 38, pag. 313 und Müller's Physiol. I. 239.

essigsäure-Niederschlag leicht löslich. Wird eine ganze Hornhaut mit Essigsäure behandelt, so nimmt sie Anfangs eine weisslich undurchsichtige Färbung an, quillt aber alsobald beträchtlich auf, und indem sie sich wieder aufhellt, bekommt sie einen gallertartig durchscheinenden Character. Eine Lösung der Intercellularsubstanz findet auch bei sehr langem Liegen in Essigsäure nicht statt.

Schwefelsäure, Salpetersäure und Salzsäure geben, wenn sie mit gehöriger Vorsicht der Hornhautabkochung zugesetzt werden, gleichfalls weisse Niederschläge, die indess im geringsten Ueberschuss wieder löslich sind. Diese Niederschläge verhalten sich unter dem Mikroskop dem so eben geschilderten sehr ähnlich; sie bestehen ebenfalls aus zähflüssigen mancherlei Gestaltungen eingehenden Tropfen. Werden ganze Hornhäute in concentrirte oder wenig verdünnte Mineralsäuren gelegt, so schwellen sie augenblicklich mächtig auf, indem sie gleichzeitig bedeutend an Umfang abnehmen; vorübergehend werden sie weisslich trübe, nehmen aber nach wenigen Minuten wieder ein gallertartig durchscheinendes Aussehen an (bei Anwendung von Schwefelsäure zugleich eine violette, bei der von Salpetersäure eine gelbe Färbung, die mehr und mehr zunimmt). Nach Ablauf einiger Stunden (die Zeit wechselt nach dem Concentrationsgrad der Säuren) hat die Hornhaut an Dicke bedeutend ab-, an Umfang wieder etwas zugenommen, ihre Intercellularsubstanz wird weicher und weicher und schwindet zuletzt vollständig, so dass die Hornhautzellen nebst descemetscher Haut allein zurückbleiben. Mehrtägige Säureeinwirkung vermag auch diese Ueberreste spurlos zu vertilgen. Verdünnte Mineralsäuren sind nicht im Stande die Intercellularsubstanz zu lösen, dagegen besitzen sie wie die organischen Säuren einen sehr eigenthümlichen Einfluss, welcher für die Intercellularsubstanz der Knochen Liebig bereits vor einer Reihe von Jahren aufgedeckt hat^{*)}: Eine in verdünnter Salz-

^{*)} Wöhler und Liebig *Annal.* Bd. 50, pag. 176.

Schwefel- oder Salpetersäure macerirte Hornhaut löst sich, in kochendes Wasser gebracht, binnen wenigen Augenblicken. Maceration in Essigsäure bewirkt, wenn auch keine so bedeutende, eine immerhin sehr auffällige Erleichterung der Löslichkeit*). In den betreffenden Lösungen ist im Gegensatz zur einfach wässrigen Hornhautabkochung durch Ferrid-cyankalium ein flockiger Niederschlag zu erzielen.

Chromsäure der Hornhautabkochung mit einem Glasstabe spurenweise zugesetzt, bewirkt wolkige Trübung, die im Anfang beim Schütteln wieder schwindet, späterhin bleibt und als zarte, unter dem Mikroskop sehr feinkörnige Wolke sich zu Boden setzt. Ein Ueberschuss von Chromsäure löst diese wieder zu einer opalisierenden Flüssigkeit.

Ferro- und Ferrid-cyankalium zu der angesäuerten Hornhautabkochung gebracht, bewirken keinen Niederschlag.

Gallustinctur erzeugt eine starke, gelbliche Fällung, die im Ueberschuss des Reagens, gleich wie im Ueberschuss von Wasser, unlöslich ist. Sie setzt sich nach Art eines Pulvers zu Boden, und besteht mikroskopisch aus gelblichen dunkeln Körnerconglomeraten.

Chlorwasser giebt ebenfalls einen bleibenden wolkigen, mikroskopisch feinkörnigen Niederschlag.

Alaunlösung bewirkt eine im Ueberschuss vollständig lösliche weisse Fällung.

Schwefelsaure Thonerde giebt eine unbedeutende zart vertheilte Trübung, im Ueberschuss löslich.

Von den Metallsalzen erzeugt:

Schwefelsaures Kupferoxyd einen blauweissen, in Flocken sich absetzenden, im Ueberschuss völlig löslichen Niederschlag (mikroskopisch feinkörnig).

*) In den Säuren, in denen die Hornhäute macerirt waren, giebt Kali im Ueberschuss keinen Niederschlag; einen geringen Niederschlag erzeugt es dagegen in den wässrigen Lösungen der macerirten Hornhäute.

Neutr. essigsäures Bleioxyd im Minimum zugesetzt, erzeugt eine weisse, beim Schütteln wieder lösliche Wolke, die, auf einem gewissen Punkte angelangt, bleibt und flockig sich absetzt, im Ueberschuss aber zu einer opalisierenden Flüssigkeit wieder sich löst.

Basisch-essigsäures Bleioxyd unter allen Verhältnissen zugesetzt, bewirkt keine Fällung, sondern blose Opalescenz der Flüssigkeit.

Schwefelsäures Eisenoxydul giebt auch eine Trübung, die zu Anfang beim Schütteln sich löst, weiterhin bleibt und zuletzt im Ueberschuss zu einer durchaus klaren Flüssigkeit sich wieder löst.

Quecksilberchlorid giebt eine im Ueberschuss unlösliche Trübung, die beim Stehen pulverig sich absetzt und mikroskopisch aus feinen Körnern besteht.

Millonsches Reagenz giebt einen fetzigen, unter dem Mikroskop locker geballten feinkörnigen Niederschlag, der im Ueberschuss unlöslich, beim Stehen, sowie beim Erwärmen fleischroth sich färbt.

Salpetersäures Silberoxyd giebt eine äusserst unbedeutende Trübung, die in einem Tropfen Ammoniak wieder sich löst.

Platinchlorid dagegen zeigt einen bleibenden gelben Niederschlag, der sich pulverig absetzt und unter dem Mikroskop aus dunkel contourierten feinen Körnern besteht.

Zu erwähnen bleibt endlich, dass Kali oder Ammoniakzusatz zu den Lösungen des Hornhautleimes keinerlei Fällung erzeugt (Abwesenheit von Erdphosphaten).

Obige Reactionen gelten von der gelösten Intercellularsubstanz der erwachsenen Cornea; das Verhalten der fötalen ist unzweifelhaft ein anderes, wie denn schon Pappenheim die Beobachtung gemacht hat, dass die jugendliche Hornhaut durch Essigsäure sich nicht aufhellt. Genauere Untersuchungen sind hierüber noch anzustellen.

Was nun die Hornhautzellen betrifft, so herrscht kein Zweifel darüber, dass sie wesentlich eiweisshaltig sind. Beruhen doch

all die Methoden, deren wir uns zu ihrer Sichtbarmachung bedienen, auf Nichts anderem, denn auf einer Congulation ihres Inhaltes, und sind um so vorzüglicher, je mehr sie diesen Zweck erreichen, ohne gleichzeitig die Intercellularsubstanz zu trüben. Zum mikrochemischen Nachweis des Albuminates der Hornhautkörper können wir uns der Probe mit Salpetersäure und Kali, der Färbung mit Jod oder wohl auch der Schulze'schen Probe mit Zucker und Schwefelsäure bedienen. Es ist in hohem Grad wahrscheinlich, dass während des Lebens die Hornhautzellen zwei Modificationen von Eiweisskörpern enthalten; eine, welche dem Fibrin nahestehend, nach dem Tode gerinnt und den Zellen der ohne Reagenz untersuchten Hornhäuten das eigenthümlich granulirte Ansehen verleiht; eine andere, welche dem gewöhnlich so genannten Albumin ähnlich, durch Kochen coaguliert und welche die Schuld trägt, dass in den Körpern gekochter Hornhäute der Inhalt nicht gleichmässig vertheilt ist, sondern zu kleinen Bröckeln zusammengehäuft erscheint.

Für die Ernährungsgeschichte der Hornhaut nicht ganz unwichtig erscheint die Frage, ob auch die Intercellularsubstanz der Hornhaut mit einer eiweisshaltigen Flüssigkeit imbibiirt sei. Dies scheint nun wirklich in geringerem Grad der Fall zu sein, denn auf feinen Hornhautschnitten gelingt es kaum durch Jod oder durch Salpetersäure und Kali die Zellen allein zu färben; immer bekommt die Zwischensubstanz noch eine mehr oder minder bestimmt ausgesprochene gleichmässige Nüancierung. Ferner lässt sich die Beobachtung hieher ziehen, dass aus der Lösung gekochter Hornhäute ausser dem zusammenhängenden Gerüste der Zellen noch eine, freilich höchst unbedeutende Menge von leichten Flocken beim Stehen sich abzusetzen pflegt. Da, wie früher erwähnt, der albuminhaltige Humor aqueus die ganze Hornhaut durchdringt, so kann uns die Anwesenheit geringer, auch ausserhalb der Zellen vorhandener Albuminmengen nicht so sehr wunderbar erscheinen.

Berzelius giebt in seiner Thierchemie an, dass man durch Digestion von Hornhäuten in Essigsäure eine Flüssigkeit bekomme, in der durch Blutlaugensalz Eiweiss sich nachweisen lasse. Dieser Versuch gelingt kaum spurenweise, wenn man ihn mit den ihres Epithels beraubten Membranen anstellt; dagegen gelingt er auf's Beste, wenn man die epithelbelegten Hornhäute oder wenn man geradezu das Epithel allein dazu verwendet. Essigsäure ist sonach nicht im Stande Albumin aus dem eigentlichen Hornhautgewebe auszuziehen; ebensowenig thut dies verdünnte Salzsäure. Löst man dagegen, wie dies pag. 44 angegeben wurde, die in Säuren macerierten Hornhäute in kochendem Wasser, so erhält man eine Flüssigkeit, die nicht allein mit rothem Blutlaugensalz einen Niederschlag giebt, sondern die auch, wenn sie durch kohlen saure Alkalien sorgfältig neutralisirt und gekocht wird, ein flockiges Coagulum ausfallen lässt.

Wasser, worin Hornhäute mehrere Tage maceriert worden sind, giebt mit einem Tropfen Essigsäure und mit Blutlaugensalz versetzt, eine äusserst geringe Trübung.

Ueber den Gehalt der Hornhaut an sonstigen organischen Materien vermag ich keine Angaben zu machen, da mir die Untersuchungen hiezu fehlen; auch eine Fettbestimmung musste ich unterlassen, da es mir nicht möglich war, die getrocknete Hornhaut in pulverförmigen Zustand zu bringen.

Die mineralischen Bestandtheile sind, wie aus später folgenden Versuchen hervorgeht, in der Hornhaut ungefähr in demselben Mengenverhältnisse vorhanden als im Blute, in einem ziemlich geringeren als im Knorpel. Ich besitze keine in's Einzelne gehende quantitative Bestimmung derselben (denn hiezu sind grössere Hornhautmengen nothwendig), sondern ich habe mich auf einige qualitativ bestimmende Versuche beschränkt, welche als einzig auffallendes Resultat die Anwesenheit von Eisen dargeboten haben. Es wäre sehr wünschenswerth zu wissen, wie die Salze während des Lebens vertheilt sind, welche von ihnen in der die Zellen erfüllenden und welche in der die In-

tercellularsubstanz imbibierenden Flüssigkeit aufgelöst sind, allein hierüber vermag uns die Untersuchung natürlicher Weise selbst dann keinen Aufschluss zu geben, wenn wir die Asche des Hornhautleimes und die des in kochendem Wasser unlöslichen Rückstandes getrennt untersuchen. Beide Aschenarten reagieren übrigens alkalisch und brausen mit Säuren auf. In der wässrigen Lösung der Gesamtasche lassen sich durch salpetersaures Silberoxyd geringe Chlormengen; durch schwefelsaure Magnesia und kohlen-saures Ammoniak relativ bedeutende Mengen von Phosphorsäure nachweisen. Alkalien allein geben keinen Niederschlag, es fehlen hienach lösliche Erdsalze und wir haben es vorzugsweise mit einer Lösung von phosphorsauren und mit geringen Mengen von Chlor-Alkalien zu thun. In der sauren Lösung derjenigen Aschentheile, die in Wasser unlöslich geblieben, lässt sich durch die genannten Reagenzien ebenfalls Phosphorsäure in etwas geringerer Menge nachweisen und durch Kali fallen sich Erdsalze aus. Zusatz von Schwefel-cyankalium giebt blutrothe Färbung, weist somit auf Eisengehalt. In der bloß wässrigen Aschenlösung tritt die Reaction nicht ein, was aus dem Grunde auffallen muss, weil sie doch an der Aschenlösung des durch wässrige Lösung gewonnenen Hornhautleimes auftritt. Auch die Asche des Hornhautepithels ist eisenhaltig.

Um über die relativen Massenverhältnisse der einzelnen Hornhautbestandtheile etwelche Anhaltspunkte zu gewinnen, machte ich einige Gewichtsbestimmungen an frischen, dem soeben geschlachteten Thiere entnommenen Ochsenaugen.

Die durch sorgfältiges Abschaben ihres Epithels beraubten Hornhäute wurden mittelst eines scharfen Instrumentes vom Rande der Sclera losgelöst, durch ein trockenes Tuch vom anhängenden Humor aqueus gereinigt und zwischen zwei Uhrgläsern gewogen. Weiterhin wurden sie im Luftbad bei einer Temperatur von 100—110 getrocknet und auf ihre festen Bestandtheile unter-

sucht. Von den in der Weise bestimmten Hornhäuten wurde ein Theil zu Kochversuchen verwendet, während ich die übrigen mit Hülfe einiger Tropfen Salpetersäure einäscherte und deren Aschenbestandtheile wog. Das Epithel je einer gewissen Anzahl von Hornhäuten wurde gesondert zwischen Uhrgläsern gesammelt und bestimmt. Letztere Bestimmung, die im Uebrigen nicht in den Rahmen meiner sonstigen Arbeit hineingehört, schicke ich als beiläufige Mittheilung voraus.

Versuch 1. Das sorgfältig gesammelte Epithel von sieben Ochsenhornhäuten wog

0,622 Grammes;

daraus berechnet sich auf eine Hornhaut der Werth von

0,089 Grammes.

Das Epithel von sechs andern Hornhäuten wog

0,595 Grammes;

daraus der Werth für eine Hornhaut

0,099 Grammes.

Mittelwerth aus beiden Bestimmungen

0,094 Grammes.

Die festen Bestandtheile beider vereinigten Portionen betragen

0,298 Grammes;

daraus würde sich auf eine Hornhaut ergeben

0,0225 Grammes.

Im Platintiegel eingeäschert hinterlassen die Epithelien dieser dreizehn Hornhäute

0,014 Grammes;

das macht auf eine Hornhaut etwas über ein Milligramme Asche.

Nach diesen Bestimmungen enthalten

1000 Theile frisches Hornhautepithel

755,2 » Wasser,

244,8 » feste Bestandtheile, wovon

11,5 » feuerfeste Bestandtheile.

Versuch 2. Sieben Ochsenhornhäute nach oben beschriebener Weise gesammelt, wiegen zusammen

3,588 Grammes.

Aus den Einzelbestimmungen, die meistens sehr nahe um 500 Mgr. herumliegende Werthe ergeben, gehen als Maximal- und Minimalwerth hervor:

0,571 und 0,463 Grammes.

Die festen Bestandtheile dieser sieben Hornhäute wiegen zusammen

0,806 Grammes.

Darnach würden auf je eine Hornhaut

0,512 Grammes feuchtes Gewebe,

0,115 » trockene Bestandtheile kommen.

Auf 1000 Theile berechnet, macht das

778,2 Theile Wasser,

221,8 feste Bestandtheile.

Diese sieben Hornhäute werden weiterhin zu einem Kochversuch verwendet, vergl. Versuch 5.

Versuch 3. Zwei frische, ihres Epithels beraubte Hornhäute wiegen

0,848 Grammes;

sie enthalten

0,221 Grammes an festen Bestandtheilen,

0,008 » Asche.

Das macht auf eine Hornhaut

0,424 Grammes feuchtes Gewebe,

0,110 » trockene Bestandtheile, wovon

0,004 » Asche.

Auf 1000 Theile berechnet

739,4 Wasser,

260,6 feste Bestandtheile, wovon

9,4 Asche.

Versuch 4. Vier ihres Epithels beraubte Ochsenhornhäute wiegen zusammen

1,786 Grammes;

an festen Bestandtheilen enthalten sie

0,438 Grammes.

Diese vier Hornhäute werden nun mit destilliertem Wasser in eine Glasröhre eingeschmolzen und in einem Papinianischen Topfe bei mässigem Druck 20—24 Stunden lang gekocht. Nach dieser Zeit hat sich die leimgebende Intercellularsubstanz zu einer trüblich opalisierenden Flüssigkeit, die beim Erkalten gerinnt, aufgelöst; die Hornhautkörper und die descemetsche Haut bleiben ungelöst und in ihrem natürlichen Zusammenhange. Zur Trennung der gelösten von den ungelösten Theilen bringe ich den Inhalt der etwas erwärmten Röhre auf ein bei 100° getrocknetes und gewogenes Filter, indem ich mit heissem Wasser nachwasche.

a) Das Filtrat, welches ausser der leimgebenden Substanz auch die in Wasser löslichen Salze enthält, wird abgedampft, bei einer Temperatur von 100—110 Grad im Luftbad getrocknet und wiegt nunmehr

0,379 Grammes.

b) Das auf dem Filter zurückbleibende, in Wasser unlösliche Residuum, bestehend aus den Hornhautkörpern, der descemetschen Haut und den unlöslichen Salzen, wiegt in getrocknetem Zustand

0,052 Grammes.

Addiert man die beiden unter *a* und *b* erhaltenen Werthe und vergleicht sie mit dem oben für die trockenen Bestandtheile erhaltenen Totalwerth, so ergiebt sich ein Minus von sieben Milligrammes, eine Differenz, die wohl von einer unvollständigen Trocknung der vier Hornhäute herzuleiten ist.

Ich glaubte nun durch Wiederaufquellenlassen des Rückstandes *b* eine Ablösung der descemetschen Häute von den Zellenmassen ermöglichen zu können, allein auch nach 48stündigem Liegen in Wasser war noch kaum eine merkliche Quellung der

Theile eingetreten; die Bestimmung der descemetschen Haut auf einen besondern Versuch versparend, äscherte ich die Portion ein. Nach Abzug der Filterasche blieben für die in Wasser unlöslichen Theile

0,002 Grammes Asche,

für die Portion *a*, die in Wasser löslichen Bestandtheile aber

0,015 Grammes Asche.

Stellen wir nun die Werthe dieser Versuchsreihen zusammen und nehmen 0,491 Grammes als den Werth der festen Bestandtheile, so ergibt sich im Mittel für eine Hornhaut:

0,4460 Grammes feuchtes Gewebe,

0,3383 » Wasser,

0,1077 » feste Bestandtheile.

Hievon

0,0910 an leimgebender Intercellularsubstanz,

0,0125 an Hornhautkörpern und descemetscher Haut,

0,0037 an in Wasser löslichen Salzen,

0,0005 an in Wasser unlöslichen Salzen.

Auf 1000 Theile berechnet

758,7 an Wasser,

241,3 an festen Bestandtheilen, davon

203,8 an leimgebender Intercellularsubstanz,

28,0 an Hornhautkörpern und descemetscher Haut,

8,4 an in Wasser löslichen Salzen,

1,1 an in Wasser unlöslichen Salzen.

Versuch 5. Zum Vergleich schliesse ich an diese Versuchsreihe eine andere, minder gelungene an, welche ich mit den in Versuch 2 erwähnten sieben Hornhäuten angestellt habe. Jene Hornhäute, welche frisch 3,588 Grammes, getrocknet 0,806 Gr. gewogen hatten, wurden in eine Glasröhre eingeschmolzen und unter gleichen Verhältnissen wie Portion 4 gekocht. Allein nach Beendigung dieser Operation zeigte sich, dass der Verschluss der

Röhre ein unvollständiger gewesen war. Es hatte sich zwar, wie das Mikroskop auswies, die leimgebende Intercellulärsubstanz bis auf geringe Spuren vollständig gelöst, allein sie hatte sich mit dem durch einen kleinen Sprung in die Röhre eingedrungenen Brunnwasser gemischt, und es hatten sich allerlei Niederschläge von kohlensaurem Kalke gebildet. Gleichwohl brachte ich die ungelösten Hornhautrückstände auf ein bei 100° getrocknetes Filter, wusch sie zu Entfernung des Kalkes mit sehr stark verdünnter Salzsäure, nachher mit reinem Wasser aus und trocknete sie im Luftbad. Hienach wogen sie

0,111 Grammes.

Auf eine Hornhaut macht das

0,016 Grammes.

Auf 1000 Theile feuchtes Gewebe berechnet,

28,4.

Dieser Werth begreift nur die descemetsche Haut und Hornhautkörper; denn, wie die Einäscherung zeigt, sind durch das Auswaschen mit salzsäurehaltigem Wasser sämtliche Aschenbestandtheile in's Filtrat übergegangen. Dieses wurde wegen der obwaltenden Verhältnisse keiner weitem quantitativen Bestimmung unterworfen.

Versuch 6. Vier frische Hornhäute, welche zusammen

2,144 Grammes

wogen, liess ich in destilliertem Wasser während drei Tagen liegen und bemühte mich nach dieser Zeit die vier descemetschen Häute in möglichster Reinheit und Vollständigkeit davon abzulösen. Im Luftbad getrocknet wogen diese zusammen:

0,027 Grammes.

Auf eine trockene descemetsche Haut macht das

0,0067 Grammes.

Auf 1000 Theile berechnet, beträgt es

12,5.

Beim Verbrennen hinterlassen die Häute unwägbare Spuren einer alkalischen Asche.

Stellen wir hienach, leichterem Vergleichung halber, die Resultate obiger Versuche tabellarisch zusammen:

	Versuch 2 u. 5.	Versuch 3.	Versuch 4.	Versuch 6.
Frische Hornhaut	512	424	446	538
Trockene Bestandtheile . . .	115	110	107,7	—
Leimgebende Substanz . . .	—	—	91	—
Hornhautkörper	} 16 {	—	} 12,5 {	—
Descemetsche Haut		—		6,7
In Wasser lösliche Salze . .	—	} 4 {	3,7	—
In Wasser unlösliche Salze .	—		0,5	—
Frische Hornhaut	1000	1000	1000	1000
Trockene Bestandtheile . . .	221,8	260,6	241,3	—
Leimgebende Substanz . . .	—	—	203,8	—
Hornhautkörper	} 28,4 {	—	} 28,0 {	—
Descemetsche Haut		—		12,5
In Wasser lösliche Salze . .	—	} 9,4 {	8,4	—
In Wasser unlösliche Salze .	—		1,1	—

Es ist die Anzahl der Versuche eine geringe; indess können sie bei der Uebereinstimmung, die sie unter sich zeigen, doch genügen, ein vorläufiges Bild von der Zusammensetzung des Hornhautgewebes zu geben. Spätere weitergehende Untersuchungen würden dann hauptsächlich auf die Anwesenheit gewisser physiologischer Schwankungen Rücksicht zu nehmen haben und, was eine gewiss sehr interessante Aufgabe wäre, vergleichende Reihen über entwicklungsgeschichtliche und über pathologische Verhältnisse feststellen müssen.

Eine Aufgabe, die man sich ebenfalls stellen muss, für die aber vor der Hand noch gar keine Aussicht auf erspriessliche

Bearbeitung vorhanden ist, das ist die Frage über das quantitative Verhältniss der feuchten Gewebstheile zu einander. Unstreitig ist während des Lebens der Wassergehalt der Hornhaut nicht gleichmässig über Hornhautzellen, Intercellularsubstanz und descemetische Haut vertheilt und möchte wohl letztere den geringsten, die Zellen den grössten Antheil an Wasser besitzen. Die anterior lamina entzieht sich durch ihre Löslichkeit einer gesonderten Berechnung und ist ihr kleiner Gewichtsantheil zu dem der Intercellularsubstanz geschlagen.

Entwicklungsgeschichte der Hornhaut.

Die ersten Stadien der Hornhautentwicklung fallen ausser den Bereich der Beobachtung, und zu der Zeit, wo eine sichere Isolierung und eine technische Bewältigung des jugendlichen Hornhäutchens möglich wird, sind bereits sämtliche wesentliche Bestandtheile der Hornhaut, das Zellensystem, die Intercellularsubstanz und die beiden Gränzhäute völlig angelegt. Litterarisch besitzen wir über die Entwicklung der Hornhaut verschiedene zerstreute Angaben; so existieren einerseits Angaben von Valentin, von Ammon, von Pappenheim und von Günzburg, welche unter dem Einfluss der Schwann'schen Bindegewebslehre geschrieben, die gesammte Hornhaut durch spindelförmiges Auswachsen und fasriges Zerfallen der ursprünglichen Bildungszellen entstehen lassen. Andererseits sind Angaben von Bruch (in dem mehrfach citierten Bindegewebsart. pag. 187) vorhanden, welche in manchen Punkten mit meiner Beobachtung übereinstimmen, und die Intercellularsubstanz frühzeitig neben den Bildungszellen auftreten lassen.

Mein frühestes Untersuchungsobject war das Augenpaar eines 7—8wöchentlichen menschlichen Embryo (der Gesamtdurchmesser des ausgeschnittenen Auges betrug 1 Millimeter).

Cornea und Sclerotica, wenn gleich in ihrem Aussehen und in ihren elementaren Theilen noch äusserst ähnlich, schieden sich doch bereits durch eine deutlich markierte circuläre Linie. In toto betrachtet, zeigten die beiden Hornhäutchen unter dem Mikroskop nur ein unentwirrbares Gewimmel rundlicher und ovaler Kerne; indess liessen durch mechanische Insulten davon einzelne Zellen sich ablösen, theils von rundlicher Form (Epithelien?), theils aber feine Spindeln mit länglich ovalem Kerne und zwei feinen Ausläuferchen. Ueber die Anwesenheit von Gränzmembranen und Intercellularsubstanz vermochte ich nicht zu urtheilen, da es mir unmöglich war, passende senkrechte Schnitte zu machen.

Viel bestimmter waren bereits die Ergebnisse, welche die Beobachtung an circa zweizölligen Rinds- oder Schweinsembryonen ergab. An diesen haben nicht allein die zelligen Elemente eine bemerkenswerthe Entwicklung erreicht, sondern auch Gränzmembranen und Intercellularsubstanz sind bereits nachweisbar vorhanden. Ueber das Verhalten der beiden Gränzmembranen habe ich im betreffenden Capitel das Erwähnenswerthe mitgetheilt. Ueber die Intercellularsubstanz lässt sich zu der Zeit noch wenig bemerken, da sie überhaupt erst in Minimo vorhanden ist. Sie zeigt sich als eine weiche, durchaus gleichartige Masse zwischen die Zellen eingelagert; Spaltrichtungen besitzt sie noch nicht, und ein gewaltsames Zerreißen der Hornhaut oder ihrer senkrechten Schnitte giebt statt der Lamelle nur ganz unregelmässige Fetzen und Bruchstücke; in Uebereinstimmung damit geht ihr auch die Fähigkeit, das Licht doppelt zu brechen, vollkommen ab. Die jugendlichen Zellen sind in dieser Periode bereits abgeflacht und der Fläche nach geschichtet, daher sie auf dem senkrechten Hornhautschnitte eine ziemlich parallele und regelmässige Anordnung zeigen, dagegen zeigt ihr Verhältniss in den einzelnen Lagen noch keine Spur von der später so exquisiten Regelmässigkeit. Die einzelnen Zellen sind noch um ein bedeutendes kleiner als späterhin, sie sind vor-

waltend nach der Längenrichtung hin entwickelt und besitzen einen länglich ovalen kernkörperchenhaltigen Kern und drei oder vier feine Ausläufer. Die Kerne zeigen theilweise unzweifelhafte Theilungsphänomene. Die nächstfolgenden Entwicklungsperioden bringen wenig Neues, wie ich an menschlichen sowohl als thierischen Embryonen mich zu überzeugen Gelegenheit hatte; die Zellen wachsen etwas und gewinnen an Ausläufern, auch die Intercellularsubstanz nimmt langsam zu, bleibt jedoch noch weich und ohne Spaltbarkeit.

Erst in der zweiten Hälfte des intrauterinalen Lebens nimmt die Intercellularsubstanz nicht allein an Menge erheblicher zu, sondern sie bekommt auch, neben der Anfangs nur schwachen Fähigkeit, das Licht doppelt zu brechen, eine bestimmter sich aussprechende Spaltbarkeit. Gleichzeitig nehmen auch die Zellen eine gedeihliche Entwicklung, sie werden voluminöser, ihre Kerne zeigen volle, rundlich ovale Formen, ein jeder von ihnen enthält eine grössere Anzahl von Kernkörperchen; das System von Ausläufern erweitert sich ebenfalls und man nimmt auf flachen Schnitten ein äusserst dichtes Maschenwerk desselben wahr. Noch zeigt sich jedoch keine nachweisbare Regelmässigkeit in dessen Anordnung. Theilungserscheinungen der Kerne kommen kaum mehr vor. In dieser Zeit geschieht auch die Anlage der Hornhautnerven als eine Aneinanderreihung feiner Spindelzellen mit länglichen schmalen Kernen.

Mit der Geburt eines Geschöpfes ist die Entwicklung seiner Hornhaut noch nicht abgeschlossen; im Gegentheil, es scheint, der häufigen Mehrkernigkeit der Zellen nach zu schliessen, gerade zu der Zeit wieder ein neuer Bildungsimpuls gegeben zu sein. Was die Hornhäute neugeborener oder sehr junger Geschöpfe auf den ersten Blick auszeichnet, das ist der relativ enorme Reichthum an Zellen, sowie deren schöne Entwicklung. So ist z. B. beim neugeborenen Menschen an der Oberfläche das Netzwerk derselben ein so dichtes, dass die durch Intercellularsubstanz erfüllten Maschenräume häufig kleiner sind, denn

die Zellen selbst. Die einzelnen Hornhautkörper sind voluminöser als in der Folgezeit, häufig erscheinen sie ganz kuglig aufgetrieben, oder sie bilden ein weites Röhrensystem, das sehr an den Anblick von Gefässen erinnert*); der Inhalt ist meist etwas klarer als späterhin; die Kerne sind gross, von schön ovaler Gestalt, frei von Kernkörperchen, dafür gleichmässig granuliert, häufig sind deren mehrere in einer Zelle vorhanden. Auch die Zellenausläufer sind durchweg viel voluminöser; es ist jedoch ihr Caliber ein ziemlich schwankendes und, wie es scheint, von Zufälligkeiten abhängiges; neben Ausläufern von der Dicke des gesammten Zellenkörpers, findet man im gleichen Stratum solche, welche zu dünnen Fäden trichterförmig ausgezogen sind. Im Allgemeinen kann man sagen, dass sie an der Oberfläche kürzer und dicker sind, als in der Tiefe, wie denn überhaupt die tiefern Lagen den oberflächlichen in ihrer Endentwicklung vorausgeeilt sind. Die Anzahl der Ausläufer ist noch eine geringe; jede Zelle pflegt deren vier zu zählen und es stellt sich demgemäss in dieser Periode der quadripolare Ramificationstypus, welcher durch alle Thierklassen der gültige ist, in reinerer Form dar, als dies in der späteren Lebenszeit der Fall ist. Die vielen secundären Ausläufer, welche in der Folgezeit eine so grosse Rolle spielen, fehlen fast ganz, ebenso wie auch die häufigen Doppelanastomosen der Zellen. Es sind dies eben alles secundäre Bildungen, welche nach dem, was ich beim Menschen gesehen habe, in der Weise zu entstehen scheinen, dass von den fertigen Zellen und von ihren Hauptausläufern aus, feinere Sprossen hervorzunehmen, welche, zu den benachbarten Elementen hinstrebend,

*) Bei Henle, Canstatt Jahresbericht für 1851, pag. 29, findet sich über dies Röhrensystem folgende Mittheilung: »Beide Membranen (Cornea und Sclerotica des Neugeborenen) sind von einem gleichförmigen Netz von Lücken durchzogen, die zahlreiche runde oder verlängerte Körper enthalten und von einer schwachkörnigen Membran ausgekleidet sind, die in Verbindung mit den Kernen an collabierte Gefässe erinnert. Beim Erwachsenen bleiben die Lücken in beiden Häuten, in der Hornhaut auch die Kerne; in der Sclerotica schwinden die letztern.«

mit diesen sich vereinigen. Unstreitig findet nach der Geburt auch noch eine Neubildung von Zellen statt, und dabei ist wohl der Hergang der, dass eine zwei- oder mehrkernige Zelle in der Längsrichtung auswächst, und indem ihre Kerne mehr und mehr sich voneinander entfernen, zwischen beiden eine trennende Einschnürung des Zellenkörpers geschieht. Doppelzellen, welche auf einen derartigen Vorgang hinweisen, sind ein ganz häufiges Vorkommen. Zu welcher Zeit des Lebens die Hornhaut ihre Entwicklung abschliesst, vermag ich nicht anzugeben.

Die Nerven der Hornhaut.

Die Hornhautnerven, 1830 durch Schlemm entdeckt, sind seitdem Gegenstand vielfacher Untersuchung gewesen, und es sind ihre Verhältnisse durch die Arbeiten von Bochdalek, Pappenheim, Purkinje, Brücke, Rahm, Kölliker u. a. in den meisten Punkten so vollständig aufgehell't worden, dass darüber wenig beizufügen ist.

Zu ihrem grössern Theil aus den hintern Ciliarnerven, zu einem kleinern aus den Stämmchen der Conjunctiva bulbi entsprungen, treten die Nerven der Hornhaut als Zweige von wechselnder Zahl und Stärke ein. Ihre Fasern sind beim Eintritte bald markhaltig, dunkelcontouriert, bald blass und mit Kernen versehen, und es herrscht in diesem Punkte so wenig eine bestimmte Gesetzmässigkeit, dass man zuweilen an ein und demselben eintretenden Stämmchen blass neben markhaltigen Fasern eintreten sieht. In jedem Falle aber verlieren die dunkelcontouriert eintretenden Fasern sehr bald nach dem Eintritt ihren Markgehalt, werden blass und zeigen in ihrem weitern Verlaufe blassgranulierte, längliche, pfriem- oder stäbchenförmige Kerne. Dieser Uebergang einer Faserart in die andere lässt sich bei manchen Thieren: bei Kaninchen, Hunden, Katzen, Schaafen u. s. w.

sehr schön verfolgen (vergl. tab. III. fig. 1). Bei jüngern Geschöpfen pflegt man sehr häufig den Markgehalt noch nicht ausgesprochen und die eintretenden Stämmchen ganz aus blassen Fasern bestehend zu finden; ebenso ist auch bei jungen Thieren der Kernreichthum ein relativ bedeutenderer als späterhin. In einer grössern oder geringern Distanz nun von ihrem Eintritte zerfallen die Nervenstämmchen dichotomisch, entweder indem sie in zwei Zweige von gleicher Stärke sich theilen, oder indem sie einzelne Bündel von nur wenigen Fasern, ja zuweilen sogar nur eine einzelne Faser seitlich abgeben. Die secundären Stämmchen zerfallen wieder ihrerseits dichotomisch, und nachdem sie so in eine Anzahl von Zweigen kleineren Calibers sich aufgelöst haben, treten sie unter sich dadurch in Verbindung, dass die einzelnen Zweige sich aneinander anschliessen und ein gröberes, durch die ganze Hornhaut ausgebreitetes Netzwerk formieren. Innerhalb dieser Nervenstämmchen mittlern Calibers hat man bereits nicht so gar selten Gelegenheit, Theilungen von Primitivfasern zu beobachten, und zwar geschehen diese Theilungen gewöhnlich in der Nähe eines eingelagerten Kernes. Zur eigentlichen Regel werden aber diese Fasertheilungen an denjenigen feinsten Fasern, welche als Endzweige aus den zusammengesetzten Stämmchen hervorgegangen sind, und welche unmittelbar unter der Hornhautoberfläche in reichlicherer Weise sich verbreiten. An diesen feinen Fäserchen geschieht die Theilung in der Weise, dass jeweilen an der Trennungsstelle eine kleine dreieckige Anschwellung vorhanden ist, in der man mit mehrerer oder minderer Deutlichkeit einen kleinen, verschiedentlich gestalteten Kern wahrzunehmen vermag. Verfolgt man ein jedes aus der Trennung hervorgegangene Fäserchen näher, so zeigt sich, dass dasselbe nie frei endet, sondern dass es zu einem andern Knotenpunkte hin sich begiebt, wo es in eine ähnliche Anschwellung einmündet, wie die aus der es entsprungen, dass somit die feinsten Fasern, wie dies bereits Kölliker vermuthungsweise ausgesprochen hat, ein geschlossenes Netzwerk bilden;

die Knotenpunkte desselben wird man wohl als eine Art peripherischer Ganglienzellen ansprechen müssen*) (vergl. taf. III. fig. 3). Mit den Hornhautzellen und ihren Ausläufern stehen die Nerven durchaus in keiner anatomischen Beziehung; eine Verwechslung der feinem Fasern mit den Zellausläufern kann bei einiger Uebung nicht vorkommen, denn jene unterscheiden sich von diesem durch einen eigenthümlichen Glanz, durch einen gestreckten geradlinigen Verlauf und ein, mit Ausnahme der kernhaltigen Stellen, durchaus constantes Caliber; in zweifelhaften Fällen ist das entscheidende Kriterium der Zusammenhang der Faser mit dem Hauptnervenstamm.

Was die Verbreitung der Nerven nach der Dicke der Hornhaut betrifft, so ist diese eine nur beschränkte, und es beruht auf einer irrthümlichen Schlussfolgerung, wenn Strube in allen Schichten der Hornhaut Nervenfasern vorkommen lässt. Beschäftigt man sich viel mit der Untersuchung senkrechter Hornhautschnitte, so hat man allerdings zuweilen Gelegenheit, Nervenstämmchen zu beobachten, welche in der Weise sich theilen, dass ein Zweig nach aufwärts, der andere ein Stück weit nach abwärts sich begiebt; allein eine umfassendere Untersuchung lehrt, dass auch diese letztern Zweige nie sehr weit in die Tiefe dringen, sondern sehr bald der Oberfläche sich zuzuwenden und an ihr die Endverzweigung einzugehen pflegen. Der Hauptsitz der Hornhautnerven ist das vordere Drittheil der Membran, in der hintern Hälfte findet man nur ausnahmsweise einzelne Stämme, im hintern Drittheil wohl absolut keine. Die feinste Ner-

*) Am besten war ich im Stande diese Verhältnisse an jüngern Ziegenhornhäuten zu verfolgen, indess fand ich sie auch unzweifelhaft an Kaninchenaugen, und zwar waren es auffallender Weise immer solche Thiere, deren Hornhaut in leichtem Reizungszustand sich befand, an denen auch die Nervenverzweigungen am deutlichsten hervortraten. Feine, ganz oberflächliche Schnitte sind am geeignetsten, die terminale Ausbreitung der Nerven zu sehen; im Uebrigen machen dieselben Methoden, durch die die Zellen deutlicher werden, auch die Nerven leichter sichtbar.

venverzweigung aber geschieht in der unmittelbaren Nähe der Oberfläche, wohin man jene in der Tiefe gebliebenen Stämmchen manchmal sehr rasch und unter steilen Winkeln heran-eilen sieht.

Die Hornhautnerven bestehen in ihrer ersten Anlage aus aneinandergereihten feinen spindelförmigen Zellen mit länglich-ovalem Kern, wie ich dies von einem menschlichen Fötus zu Ende des fünften Monats tab. III. fig. 4 abgebildet habe.

Die anatomische Betheiligung der Nerven bei entzündlicher Ergriffenheit des Hornhautgewebes ist sehr unbedeutend, auffallend erscheint ein etwas vermehrter Glanz der einzelnen Fasern; dass umgekehrt nach Zerstörung der Nerven das Gewebe auch leidet, darüber findet man späterhin Einiges mitgeteilt.

Als nachträgliche physiologische Bestätigung dessen, was ich über die oberflächliche Endigung der Nerven bemerkt habe, führe ich die experimentelle Erfahrung an, dass Kaninchen, denen ich mit einem glühenden Drahte die Cornea ätzte, beim Berühren der Hornhaut, besonders beim Eintritt in die eigentliche Substanz, heftig zusammenzuckten, dann aber ohne weitere Schmerzzeichen den Draht bis zur descemetischen Haut vor-dringen liessen.

Ueber die Gefässe und die Pigmentkörper der Hornhaut und über das Verhalten der Gefässe zu den Hornhautzellen.

Der Streit über den Gefässgehalt der Hornhaut hat Jahrhunderte hindurch ein stehendes Capitel in der anatomischen sowohl, als in der ophthalmologischen Litteratur gebildet, und es ist selbst der Neuzeit mit ihren verbesserten Hilfsmitteln nicht gelungen, über all die Fragen, wie sie schon von den Alten aufgeworfen worden, zu einem definitiven Entscheid zu gelangen.

Die Cornealsubstanz ist ihrem grössern Theile nach völlig blutgefässlos; das, was sie von Gefässen enthält, sind Capillarschlingen, welche theils den Gefässen der Conjunctiva bulbi, theils den obern Stämmchen der Sclerotica entsprungen, bald auf grössere, bald auf geringere Strecken hin, über den Rand hinaustreten. Diese Capillargefässe bilden in der Hornhaut entweder einfache Schlingen, die nach kurzem Verlauf wieder dahin zurückkehren, von wo sie gekommen, oder, indem die Stämmchen zwei-, drei- oder mehrmals sich verästelten, bilden sie kleine Geflechte, die entweder isoliert bleiben oder mit den kleinen Geflechten benachbarter Stämmchen sich vereinigen können. Blind endende Gefässe kommen in der Cornea normaler Weise nie vor und müssen die hieher gehörigen Beobachtungen von verschiedentlichen Forschern unzweifelhaft auf pathologische Bildungen bezogen werden.

Sämmtliche Blutgefässe der Hornhaut finden sich in der vordern Hälfte, resp. im vordern Drittheil der Membran; was ihre Länge anbetrifft, nach ihrem Uebertritt über den Cornealrand, so wechselt dieselbe nicht nur nach verschiedenen Thiergattungen, sondern kann selbst bei ein und derselben Species, ja bei ein und demselben Individuum mannigfachen Differenzen unterworfen sein. Während beim Kaninchen beinahe gar keine Capillaren auf die Hornhaut übertreten, während beim Menschen der Gefässsaum $\frac{1}{2}$ bis höchstens 1 Linie breit ist, so können nach Coccias Beobachtungen*) beim Schaaf die Gefässe zuweilen bis zur Mitte der Hornhaut vordringen und hier mit denen der andern Seite sich vereinigen. Beim Fötus hat, wie dies durch J. Müller und durch Henle (de membr. pupill. p. 44) nachgewiesen worden ist, der Gefässkranz der Cornea eine viel bedeutendere Ausdehnung und die Stämmchen erstrecken sich viel weiter in die Substanz als beim Erwachsenen. Nach der Geburt

*) Coccias, über die Ernährungsweise der Hornhaut und die Serum führenden Gefässe. Leipzig 1852, pag. 41.

verschwindet ein Theil von diesen Gefässen, wovon indess der Grund nicht in einem blossen Obliterieren, sondern in einer wirklichen Rückbildung zu suchen ist. Die Rückbildung kann wahrscheinlich auf verschiedenen Wegen geschehen; einen Modus, der aber jedenfalls nicht der einzige ist, hatte ich Gelegenheit aufs bestimmteste zu verfolgen; es ist dies die Umwandlung der Gefässe, resp. ihres Inhalts in Pigmentmassen.

Bekanntlich finden wir bei einer grossen Menge von Wirbelthieren, wenn sie erwachsen sind, die Cornea umsäumt von einem Kranz von Pigmentmassen, welcher bei verschiedentlichen Individuen derselben Thierspecies sehr verschiedentlich stark entwickelt sein kann, im Uebrigen reichlicher und intensiver gefärbt zu sein pflegt bei alten, als bei jungen Individuen, bei manchen Thiergattungen aber auch völlig fehlt. Die mikroskopische Betrachtung lehrt, dass dieser Pigmentkranz bei einem und demselben Individuum einen ganz verschiedentlichen Sitz hat, dass nämlich das Pigment einerseits in den Epithelien, anderseits in den Geweben selbst von Conjunctiva, Cornea und Sclerotica eingelagert ist. Während die pigmenthaltigen Epithelien in ihrer Form von den sonstigen Epithelien durchaus keine wesentlichen Differenzen darbieten, so ist hingegen die Art und Weise, wie das Pigment in den Geweben sich abgelagert findet, eine äusserst eigenthümliche und verdient eine nähere Betrachtung. Es finden sich nämlich in der Sclerotica und am Rande der Cornea zerstreut, sehr zierliche, zackige und oft verästelte, ganz aus körnigen Pigmentanhäufungen bestehende Figuren eingelagert, welche bei verschiedenen Thieren sehr abweichende Formen haben können; sie sind durchweg grösser als die normalen Hornhautzellen, zeichnen sich aber wie diese durch starre und sparrige Formen aus; unter sich sind sie bald verbunden, bald liegen sie von einander ab, kommen jedoch meistens gruppenweise zusammengehäuft vor. Man hat diese Körper gewöhnlich sammt und sonders als Pigmentzellen betrachtet und sie unmittelbar den pigmenthaltigen Zellen der Chorioidea und

anderer Gewebe an die Seite gestellt; man schien hiezu um so mehr berechtigt, als man wirklich nicht selten einen hellen Lückenraum in ihnen enthalten sieht, der als ein vorhandener Kern betrachtet werden kann. Die Entwicklung dieser Pigmentkörper lehrt jedoch, dass diese Anschauung nicht die allgemein gültige sein kann, indem dieselben trotz ihrer äussern Uebereinstimmung einen doppelten Ursprung haben, einerseits nämlich aus früher vorhandenen Blutgefässen, anderseits aber wirklich aus Gewebszellen sich herausbilden. Die Entstehung der Pigmentkörper aus Zellen habe ich bis dahin häufiger Gelegenheit gehabt zu beobachten, als die aus Gefässen, indess sah ich von letzterer, besonders bei jungen Schweinsaugen sowie an Krähenaugen so ausgezeichnete Beispiele, dass ich gar keinen Zweifel an der Existenz dieses Bildungsmodus besitze. In den Zellen pfl egt das Pigment erst in gelöster Form als diffuse röthliche Färbung aufzutreten; späterhin schlägt es sich körnig nieder, indem es entweder die Kerne frei lässt oder indem es auch diese umhüllt; es können die Pigmentniederschläge bis in den feinsten Ausläufern stattfinden (vergl. tab. I. fig. 5 eine Darstellung solcher Pigmenteinlagerungen bei der jungen Katze). Ist die Pigmenteinlagerung eine etwas reichliche, so geht die Zellmembran, gleich wie bei der Fettmetamorphose, darüber zu Grunde und schwindet völlig. Dasselbe geschieht auch mit der Gefässmembran, wenn körniges Pigment innerhalb des Gefässlumens sich niederschlägt, und man findet daher in späteren Zeiten weder die Pigmentanhäufungen des einen, noch die des andern Ursprunges mehr von einer umschliessenden Hülle umgeben. Die geringe Differenz, welche in spätern Lebenszeiten zwischen beiden Formen zu herrschen pfl egt, rührt übrigens zum Theil auch noch daher, dass die jugendlichen Hornhautzellen selbst viel grösser, dadurch viel gefässähnlicher sind, als die der ausgebildeten Membran.

Dass gerade an der Randstelle der drei Häute Pigment mit solcher Vorliebe und in so mannigfacher Form sich abzulagern pfl egt,

das muss offenbar eine gemeinsame Ursache haben und diese Ursache möchte wohl am ungezwungensten in einer Stagnation zu suchen sein, die das Blut in den Randgefässen durch die beim Wachsthum des Bulbus fort und fort sich mehrende Compression der Häute erleidet. Bei dieser Stagnation wandelt sich der Blutfarbstoff theils in den Gefässen selbst zu seiner körnigen Modification um, theils diffundiert er ins umliegende Gewebe und sammelt sich vorzugsweise in den zelligen Gebilden des Gewebes und im Epithel an, um da ebenfalls körnig sich niederzuschlagen.

Bei ähnlichen Bedingungen kommen auch unter pathologischen Verhältnissen Pigmentmetamorphosen des Blutrothes in der Cornea vor, wie man dies z. B. in tab. III. fig. 6 und 7 gezeichnet findet.

Im Nachfolgenden komme ich auf Fragen subtilerer Natur, auf das Verhalten der Zellen zu den Gefässen, auf die Existenz von Lymphgefässen, überhaupt auf die Art und Weise, wie das Ernährungsmaterial in die Hornhaut gelangt und in derselben vertheilt wird. Die anatomischen Verhältnisse, wie wir sie bis dahin für die Hornhautzellen kennen gelernt haben, sind da unstreitig in hohem Grade verführerisch zu aprioristischen Constructionen, welche, wenn sie in der Beobachtung sich bestätigen würden, geeignet wären, eine grosse Klarheit in die Lehre von der Hornhauternährung hineinzubringen. So liegt es vor Allem sehr nahe, anzunehmen, dass das Netzwerk der Hornhautzellen als ein intermediäres System zwischen Blut- und Lymphstrom eingeschaltet sei, und somit als integrierender Bestandtheil des Gefässsystemes zugleich den lange gesuchten serösen Gefässen und den capillaren Ursprüngen der Lymphgefässe entsprechen möchte. Hatten doch schon Nuck, Haller und andere Forscher auf Injectionen und auf Beobachtungen über gewisse eigenthümliche Beimischungen der Lymphe gestützt, angenommen, dass

eine solche directe Verbindung zwischen Blut- und Lymphgefäßsystem vorhanden sein müsse, eine Verbindung, durch deren directen Nachweis man im Stande wäre eine Reihe physiologischer Probleme aufs einfachste zu lösen. Bevor wir die Frage nach dem Zusammenhang eines und des andern der beiden Gefäßsysteme mit unserem Zellensystem einer nähern Prüfung unterwerfen, wird es sich noch um Erledigung einer Vorfrage handeln, ob nämlich die Hornhautzellen mit ihren Ausläufern wirklich ein communicierendes Röhrensystem bilden, oder ob, wie dies Bruch (l. c. p. 185 und 186) vermuthet, die Verbindungsfäden solid und blos die Zellkörper mit einer wirklichen Höhlung versehen sind. Es ist nämlich allerdings jenen, grossentheils sehr feinen Fäden, welche die Verbindung der Zellen vermitteln, vom bloßen Anblick nicht anzusehen, ob sie hohl, oder ob sie solide sind und wir werden uns nach gewissen Kriterien für die eine oder die andere der beiden Möglichkeiten umsehen müssen. Zwar kommen beim Fötus und beim Neugeborenen Ausläufer vor, von einem Caliber, welches dem der Zellkörper wenig nachsteht und deren Hohlheit wohl ebensowenig bezweifelt werden dürfte, als die der Zellkörper selbst (vergl. tab. I. fig. 4); allein es ist denkbar, dass dieselben beim Auswachsen und dem consecutiven Dünnerwerden ihre Lumen verlieren und wieder zu soliden Strängen sich umbilden könnten. Viel bestimmter sprechen in dieser Hinsicht für ein Hohlsein der Ausläufer, die nicht so gar selten vorkommenden Einlagerungen von Pigment oder von Fett, welche von dem Zellkörper aus bis in die feinsten Zweige hinein sich erstrecken können (vergl. tab. I. fig. 5). Interessant, und nicht allein für ein Hohlsein der Zellanastomosen, sondern für ein wirkliches Fortleitungsvermögen derselben sprechend, scheint folgende Thatsache: Aetzt man die Cornea irgend eines Thieres (meine Versuche erstrecken sich auf Kaninchen und Ziegen) mit Argentum nitricum, so bildet sich ein undurchsichtiger, anfangs weisser, späterhin dunkel werdender Fleck an der betreffenden Stelle, der unter dem Mikroskop nach einiger Zeit untersucht,

aus kleinen, in Salpetersäure wieder löslichen Körnchen, also wohl unzweifelhaft aus reduziertem Silber besteht. Das Auffallende an der Sache ist nun das, dass diese Körnchen nur in den Zellen selbst abgelagert sind, die Intercellularsubstanz dazwischen nur eine diffuse und leichte bräunliche Färbung zeigt, ferner aber, dass der Niederschlag von Silber nicht auf die in der nächsten Umgebung der Aetzungsstelle befindlichen Zellen beschränkt bleibt, sondern, dass von dieser Stelle aus dunkle Sparren nach allen Seiten hin ausstrahlen und einzelne, mit Silberkörnern erfüllte Zellen und Ausläufer von dem Hauptfleck völlig isoliert und ziemlich weit entfernt vorkommen. Man hat demnach hierbei die Wahl entweder anzunehmen, die Silberpartikelchen hätten sich als solche durch die Zellen und durch ihre Ausläufer hin weiter verbreitet, oder, was das Wahrscheinlichere ist, es habe sich das gelöste *Argentum nitricum* so weit fortgeleitet, bis es durch die in den Zellen vorhandenen Chloride völlig präcipitiert war, und habe dann das Chlorsilber in der Zelle eine nachträgliche Reduction erlitten.

Eine Präcipitation von festen Theilen aus einer in den Zellen und in ihren Ausläufern verbreiteten Flüssigkeit möchte wohl noch auf ein und dem andern Wege zu erreichen sein; ich erwähne hier nur eines Modus, weil er bei seinem ersten Auftreten mich sehr in Erstaunen gesetzt hat. Behandelt man nämlich feine mit Jodtinctur betupfte Schnitte mit concentrirter Schwefelsäure und untersucht sie nach Verlauf von 12—24 Stunden, so zeigt sich, dass in den ihrer Intercellularsubstanz beraubten Zellen und Zellausläufern das Jod durchweg krystallinisch ausgeschieden ist und auf die Weise eine Art künstlicher Pigmentzellen sich erzeugt und isoliert hat.

Wenn es nach diesen Beobachtungen völlig wahrscheinlich erscheinen muss, dass das System der Hornhautzellen ein durchweg röhriges sei, so erhebt sich nun allerdings die weitere Frage, inwiefern dasselbe mit dem Blutgefäß-, inwieweit es mit dem Lymphgefäßsystem in offener Verbindung stehe. Den Zusammen-

hang von Blutgefässen mit den Hornhautkörpern hat bekanntlich Dr. Coccius in Leipzig vor nunmehr vier Jahren in einer ausführlichen Schrift auf das angelegentlichste verfochten, indem er durch Druck auf die Capillarschlingen zersetztes Blut in die Körper will eingetrieben haben. Leider ist jene mühevollen Arbeit zu einer Zeit verfasst worden, wo die Kenntnisse über die Hornhautzellen noch in manchen Punkten sehr lückenhaft waren, wie denn Coccius selbst dieselben für Kerne hält und den Kernen der Capillaren gleich stellt. Als ich etwa ein Jahr nach dem Erscheinen von Coccius Schrift durch meinen damaligen Lehrer Prof. Virchow aufgefordert wurde, die von Coccius angestellten Beobachtungen einer kontrollierenden Revision zu unterwerfen, stellte sich mir nach einer längern Reihe fruchtloser Injectionsversuche das dringendere Bedürfniss dar, die Hornhautkörper selbst in ihrem anatomischen Detail näher zu studieren, und seit jener Zeit habe ich diesem letzten Punkt meine vorzügliche Aufmerksamkeit geschenkt, ohne mich seitdem mehr mit Coccius'schen Injectionen befasst zu haben. Wenn ich nunmehr auch jetzt mich nicht entschliessen kann, zu jener zeitraubenden Untersuchungsmethode zurückzukehren, so geschieht dies hauptsächlich desshalb, weil ich glaube, dass selbst positive Resultate, d. h. ein wirkliches Hineinpressen von Blut aus Gefässen in benachbarte Zellen nicht zu beweisen im Stande sind, dass wirklich normaler Weise ein offener Zusammenhang zwischen beiden existiere. Es scheint mir, dass wenn ein solcher wirklich da wäre, er am ehesten in der jugendlichen und in der fötalen Hornhaut dadurch nachweisbar werden müsste, dass hier in die ungemein weiten Hornhautzellen und ihre gefässähnlichen Ausläufer Blut als solches eindringe; solches wird aber nicht beobachtet, wie dies denn überhaupt auch unter pathologischen Verhältnissen, wo ja gerade die den Gefässen zunächst gelegenen Zellen am meisten sich erweitern, niemals wahrgenommen wird. Ein weiterer Grund gegen eine offene Communication ~~in~~ Zellen und Gefässen scheint mir der zu sein, dass unter

Normalverhältnissen gerade die den Gefässen zunächst gelegenen Zellen so ungemein verkümmert und oft kaum wahrnehmbar sind, da sie doch, wenn sie unter directem Druck einer Flüssigkeitssäule sich befänden, gewiss im Vergleiche zu den entfernter liegenden eine grössere Dilatation erfahren müssten.

Ueber das anatomische Verhalten der den Cornealcapillaren zunächst gelegenen Zellen, habe ich das Wesentlichste pag. 62 beigebracht, da es sich mir am einfachsten dort einzureihen schien.

Eine auffallende, mit den oben auseinandergesetzten Behauptungen in einem gewissen Widerspruch befindliche Thatsache ist die, dass wenn die Hornhautzellen fettig entarten, auch die Cornealcapillaren Fett in kleinern und grössern Tropfen beige-mischt enthalten können; vorläufig bleibt dieser Punkt unerklärt und bedarf noch weiterer Untersuchungen.

Ueber die Beziehungen der Hornhautzellen zum Lymphgefässsystem ergeben bis jetzt die Beobachtungen noch gar keine zuverlässigen Anhaltspunkte, obwohl ich auch diesem Gegenstande sehr sorgfältig nachzuspüren mich bemüht habe. Unsere Kenntnisse von Lymphgefässen in der Hornhaut, sowie die von den Anfangswurzeln des Lymphgefässsystemes sind bis dahin überhaupt noch sehr im Unklaren. Sehen wir ab von den gegenwärtig kaum mehr zu verwendenden ältern Angaben von Arnold und von Fohmann, welche in der Hornhaut einen ungemeinen Reichthum an Lymphgefässen wollen aufgefunden haben, so besitzen wir blos eine Angabe von Kölliker (Mikrosc. Anat. II, p. 621). Kölliker fand nämlich in einem einzigen Fall bei einer jungen Katze neben den blutführenden Capillaren ein System von blassen, sehr weiten (0,01 — 0,03^{mm}) Gefässen, welche vom Rande her in die Cornea eindrangten, hier theilweise Schlingen bildeten und mit spitzen oder kolbigen, central gestellten Enden ausliefen. Die Wandungen dieser Gefässe bestanden aus einer zarten, structurlosen, mit Kernen besetzten Membran, ihr Inhalt aus

einem hellen, viel runde Zellen führenden Saft. Es ist Kölliker nie gelungen, diese Gefäße zum zweiten Mal zu sehen. Ich selbst habe nie Bildungen beobachtet, welche ganz mit den Angaben von Kölliker stimmten, indess kamen mir zwei Fälle von Schlauchbildung zu Gesicht, welche vielleicht an Köllikers Beobachtung sich anschliessen lassen. In einem Falle nämlich sah ich an einem Kalbsauge ein System von weiten, ebenfalls zwischen 0,01 und 0,02^{'''} schwankenden Gefäßen neben den blutführenden Capillaren in die Hornhaut eindringen, hier einige weitmaschige Schlingen bilden und dann nach dem Centrum hin in spitze Ausläufer ausgehen; ein Gefäßsystem, welches sonach mit dem von Kölliker beschriebenen in manchen Punkten übereinstimmte, welches aber nicht wie jenes mit einer zellenhaltigen klaren Flüssigkeit, sondern mit einer blaskörnigen, auch in Essigsäure und in Kalilösung nicht sich aufhellenden Masse erfüllt war.

Die andere Beobachtung, welche ich an einem unzweifelhaft erkrankten Auge angestellt habe, ist weiter unten näher beschrieben, und in tab. V. fig. 6 gebe ich eine dazu gehörige Abbildung; in ihrer Isoliertheit ist jene Beobachtung allerdings noch kaum zu verwerthen, dagegen kann sie uns einen Fingerzeig geben, dass unter pathologischen Verhältnissen Bildungen vorkommen können, die uns möglicher Weise auf eine directe Verbindung von Zellen und von Lymphgefäßen hinleiten können. Vor Allem werden es chronische Hornhautentzündungen sein, auf die man vor der Hand sein Augenmerk richten müssen; bis auf Weiteres aber bleibt die Frage noch als eine offene stehen.

Wenn es uns nach dem bisher Auseinandergesetzten noch nicht möglich ist, über den Modus des Säftewechsels in der Hornhaut eine etwelcher Maassen klare Vorstellung zu machen, so lässt sich doch mit Bestimmtheit soviel entnehmen, dass die Verhältnisse der Hornhauternährung viel complicierterer Art sind,

als man sich gewöhnlich zu denken pflegt, und dass es eine sehr ungenügende Formulierung der bezüglichen Streitfrage ist, wenn man nur im Humor aqueus oder nur in der von den Randcapillaren exsudierten Flüssigkeit den Grund und das Material für den Stoffwechsel des Gewebes sucht. Nachdem, wir früher gesehen, dass der Humor aqueus wirklich in einer ziemlich bedeutenden Menge durch die Cornea hindurchtritt, wird es uns ziemlich unwahrscheinlich sein, dass er sich ganz und gar nicht an der Ernährung derselben betheilige (wäre es auch nur dadurch, dass er beim Verdampfen seine festen Theile zurücklässt). Andererseits aber werden wir späterhin bei den aus Entzündungsversuchen gewonnenen Resultaten ganz unzweifelhafte Beweise für einen directen Einfluss der Gefässe auf die Ernährungsfähigkeit des Gewebes bekommen. Es lässt sich daraus schliessen, dass sowohl Humor aqueus als Gefässe an der Ernährung der Hornhaut sich betheiligen, allein nur dadurch, dass sie das Material dazu liefern; die eigentlichen Factoren des ernährenden Stoffwechsels, sowohl der Vertheilung als der Verarbeitung der Stoffe, sind nicht ausserhalb des Gewebes, sondern innerhalb desselben, in seinen integrierenden Elementen und zwar vor Allem in seinen Zellen zu suchen; es ist dabei bis auf einen gewissen Punkt gleichgültig, ob die Zellen zugleich als leitendes Röhrensystem zu functionieren vermögen oder nicht; die Hauptsache ist die, dass sie als Zellen functionieren, und wenn man dieses zugiebt, so wird man auch dahin kommen, in der Frage nach der Ernährung der Hornhaut nicht mehr ein Problem ganz eigenthümlicher Art zu erblicken, sondern man wird sie eben an die Räthsel anderer Gewebsernährungen anreihen und mit diesen einer gemeinschaftlichen Bearbeitung unterziehen müssen.

Von den entzündlichen Gewebsalterationen der Hornhaut.

Wie die Lehre vom Gefässgehalte der Hornhaut und in fortwährender innigster Verknüpfung mit dieser ist auch die Frage nach der Existenz und dem Zustandekommen einer Hornhautentzündung von Alters her Gegenstand vielfachen wissenschaftlichen Streites gewesen und Jahrhunderte hindurch ist über die Sache discutirt worden, ohne dass mit der Zeit die Zahl, noch das Gewicht der in den Kampf geführten Argumente ein wesentlich anderes geworden wäre; vielmehr drehte man sich häufig in eigenthümlichen Kreisen herum, die Einen schlossen aus der Gefässlosigkeit der Hornhaut auf das Nichtvorhandensein einer Entzündung, die Andern aus der kaum zu läugnenden Existenz einer Hornhautentzündung auf das Vorhandensein von Gefässen. Beide Wege führten gleich wenig zum Ziele, da sie beide von einer richtig beobachteten Thatsache ausgehend, zu Schlüssen fortschritten, die mit der Erfahrung nicht im Einklange standen und dadurch zu Widersprüchen gelangten, die blos durch künstliche Annahmen, wie z. B. durch die Annahme eines physiologisch appart sich verhaltenden Conjunctivalüberzuges der Cornea und dergleichen mehr gehoben werden konnten.

Wenn in naturwissenschaftlichen Dingen die Beantwortung einer klar formulirten Frage auf Hindernisse stösst, die nicht sowohl in methodologischen Schwierigkeiten der Erforschung, als vielmehr in den wohlconstatirten, aber scheinbar sich widersprechenden Thatsachen selbst gelegen sind, so führt dies mit Nothwendigkeit darauf zurück, dass unsere Fragestellung, wo nicht von unrichtigen, so doch jedenfalls von ungenügenden Prämissen ausgegangen sei, und wir werden darauf bedacht sein müssen, diejenigen Momente aufzufinden, welche wir bei unserer Berechnung ausser Spiel gelassen und durch deren Berücksichtigung wir unsere Auffassung zu erweitern haben. Wie für

die Lehre von der Entzündung überhaupt, so ist es für die Lehre von der Hornhautentzündung insbesondere von den allerhinderlichsten Folgen gewesen, dass man den selbstthätigen Antheil so lange ausser Acht gelassen hat, den das Gewebe selbst bei den entzündlichen Vorgängen nimmt, und dass man in einseitiger Weise immer die gesammte Erscheinungsreihe entzündlicher Symptome nur aus Alterationen der Gefästhätigkeiten herleiten zu dürfen geglaubt hat. Dadurch, dass man in der Lehre von der Hornhautentzündung so fest an den unklaren Begriff von Exsudaten sich anklammerte, jede entzündliche Trübung als Exsudat und die Intensität derselben als quantitativen Massstab eines solchen annahm, kam man zu dem eigenthümlichen Widerspruch, dass man Exsudate da statuieren musste, wo gar keine Gefässe sind. Dieser Widerspruch schwindet alsbald, sowie man den Begriff von Hornhautexsudaten ganz fallen lässt und an seine Stelle den von entzündlichen Gewebsalterationen setzt.

Den autonomen Antheil der Gewebe am Entzündungs-, sowie überhaupt am Ernährungsprozess hatten zwar schon die ältern Forscher statuiert (Attractionstheorie), späterhin aber ist er über den einseitigen Gefäss- und Nerventheorien ganz ausser Acht gelassen worden und erst in der allerneuesten Zeit hat man von verschiedenen Seiten her denselben wieder bestimmter erkannt. Vor Allem haben Virchow's geistvolle Arbeiten mit Consequenz das Ziel verfolgt, einer allseitigeren Auffassung vom Entzündungs- sowie vom Ernährungsprozess gebührender Maassen die Berücksichtigung des Gewebsantheiles zu Grunde zu legen und es hat Virchow besonders darauf hingewiesen, dass eine Reihe von Bildungen, die man bis dahin als die Umwandlungen angeblicher Exsudate betrachtet hatte, nichts Anderes sind, als die metamorphosierten Gewebstheile selbst und zwar in specie die zelligen.

Im nachfolgenden Theile meiner Arbeit habe ich gesucht, die histologischen Momente der Hornhautentzündung möglichst genau festzustellen und in ununterbrochener Suite die Entwicklungen darzulegen, welche die einzelnen Gewebselemente vom Be-

ginn bis zum Ablauf des Processes erleiden. Das Hauptobject meiner Untersuchungen bildet eine fortlaufende Reihe künstlich erzeugter Keratitiden, an die ich in zweiter Linie die Befunde anschliesse, welche ich über anderweitige, meiner Untersuchung zugängliche Hornhautaffectionen zu erheben im Stande war.

Traumatische Keratitis.

Ich habe meine Versuche beinahe ausschliesslich an Kaninchen angestellt; die Mittel, deren ich mich zur Erzeugung von Hornhautentzündungen bedient habe, sind Aetzungen mit Argentum nitricum oder mit glühendem Drath, Abtragung kleiner Hornhautlappen; Durchziehen und Liegenlassen von Fäden. Der Effect, den diese verschiedenen Reizmittel hervorrufen, ist ein nur quantitativ verschiedener. Makroskopisch wahrnehmbar stellt sich bald nach Einwirkung des Agens*) eine feine Injection der Conjunctival- und Subconjunctivalgefässe ein, welche von Stunde zu Stunde sich mehrt, und wodurch weiterhin die Cornea wie von einem feinen rothen Saum umgeben wird. An der Reizungsstelle tritt sehr bald (schon nach Ablauf einer Stunde sehr merklich) eine Trübung auf, welche je länger je intensiver wird, indem sie gleichzeitig von der Reizstelle aus im Umkreise weiter greift. Gleichzeitig mit dieser centralen Trübung entwickelt sich eine andere, die ihren Sitz am Rande der Hornhaut, in der Umgebung der dem Reizpunkt am nächsten gelegenen Gefässe hat; diese Trübung ist wie die central gelegene von Anfang an eine grauliche, sie breitet, wie jene an ihren Rändern, sich weiter aus, sodass sie zuletzt mit der centralen verschmilzt; niemals aber erreicht sie jene gesättigte Intensität, welche die centrale Trübung unter Umständen zu erreichen im Stande ist. Wenn nun auch bei länger einwirkendem intensivem Reize die ganze Cornea an der Trübung participiert, so ist

*) Der einfachern Auffassung der Verhältnisse wegen wurde der Reiz immer central angebracht.

es doch immer ein bestimmter keilförmiger Bezirk, den ich der Kürze halber Reizbezirk nennen will, welcher am intensivsten ergriffen ist; ein Bezirk, dessen breitere Basis an der Hornhautperipherie, dessen Spitze im gereizten Punkte selbst liegt. Auf Grundlage der peripherischen Trübung entwickeln sich, wenn die erzeugte Keratitis intensiv genug war, die neugebildeten Gefässe, welche bekanntlich immer schrittweise und in geschlossener Phalanx vom Rande her auf das Centrum zuwachsen, indem sie, wie die Ophtalmologen sich auszudrücken pflegen, jeweilen ein Exsudat vor sich herschieben. In der centralen Trübung sieht man niemals eine andere Gefässbildung, als eine vom Rande her vorgeschobene, und es beruht auf einer für mich unbegreiflichen Täuschung, wenn Stellwag^{*)} die Gefässe zuerst im Centrum sich bilden und hier entweder ohne Verbindung persistieren, oder erst nachträglich an die Conjunctivalgefässe herantreten lässt.

Von den einzelnen Entzündungsversuchen, die ich angestellt habe, führe ich nur zwei etwas ausführlicher an, deren Ergebniss in mehrfacher Hinsicht interessant erscheint.

Exp. 1. Donnerstag den 23. Nov. 1854 (Abends 5 Uhr) zog ich einem erwachsenen Kaninchen mittelst gekrümmter Nadel einen Faden vom äussern Pupillenrande her gegen die Mitte hin, etwa eine Strecke von zwei Linien weit, durch die Cornea hindurch. Beim Ein- und beim Ausstich der Nadel blieb das Thier ruhig, wogegen es beim Durchziehen des Fadens sehr unruhig wurde. Schon nach 24 Stunden zeigte sich die Cornea durchweg graulich überschleiert; aus der vordern Kammer sah man weissliche Flocken hindurchschimmern. Am dritten Tage noch keine neugebildeten Gefässe sichtbar, dagegen starke Injection und Schwellung der gesammten Conjunctiva, sowohl bulbi als palpebrarum; der Faden war dick aufgequollen und mit einer

^{*)} Zur Lehre vom Hornhautgeschwüre u. s. w. Journal für Chirurgie und Augenheilkunde von Walther und Ammon. B. 39, pag. 409.

schleimig eitrigen Masse durchtränkt; die Schwellung der Lieder so bedeutend, dass man nur mit Mühe die Cornea zur Anschauung bringen konnte. Am 29. November, somit am siebenten Tage nach der Operation, nachdem die Conjunctivalanschwellung bereits wieder abgenommen und die Lieder sich eröffnet hatten, wurde das Thier getödtet. Am Rande, besonders am obern, der durchweg getrübten Cornea zeigt sich ein dichter Saum von zierlichen, unter sich parallel, zur ganzen Cornea aber radiär gestellten Gefässstämmchen, welche etwa eine Linie weit in die Substanz hineinragen und, wie nach der Schnur abgeschnitten, alle in der gleichen Entfernung vom Rande, mit spitzen Enden aufhören. Im Hornhautcentrum findet sich ein grosser weisser Erweichungsherd; der Faden ist ausgefallen, indess sind, mit Ausnahme der beiden Punkte, wo der Faden lag, keine weitem Substanzverluste vorhanden. Zwischen dem durchaus opaken Centrum und der ebenfalls stark trüben gefässhaltigen Peripherie ist die Hornhaut zwar ebenfalls dicht überschleiert, indess doch noch insoweit durchsichtig, dass man die anliegende, stark verfärbte Iris hindurchschimmern sieht.

Ein äquatorialer Durchschnitt des Auges zeigt, dass die Entzündungserscheinungen, die diesem Experimente gefolgt sind, bis auf die tiefsten Theile des Auges sich verbreitet haben. Es ist der Glaskörper seinem grössten Theile nach ganz in eine eitrige Masse umgewandelt. Bloss im Centrum noch durchsichtig, hat er an seinem gesammten Umfange ein durchaus weissliches opakes Ansehen gewonnen und das Mikroskop weist die Einlagerung einer grossen Menge junger, theils einkerniger, theils eiterkörperartiger mehrkerniger Zellen nach. Die Retina zeigt sowohl makro- als mikroskopisch keine wahrnehmbare Abweichung von der Norm; wogegen Iris und Chorioidea mit abziehbaren Pseudomembranen bedeckt sind, die theils ebenfalls Eiterzellen, theils aber grössere spindelförmige Zellen mit geblähtem kernkörperhaltigen Kerne enthalten. Beide Gewebe erscheinen stark aufgelockert und sehr injiciert. Linse und Cornea liegen

sich an und sind durch einen dicken weisslichen Pfropf, der neben Linsenfasern ebenfalls Eiterzellen enthält, verbunden (durch Verletzung der vordern Kapsel?).

Exp. 2. Am 7. December wurde einem andern Kaninchen gleichfalls ein Faden durch die Cornea gezogen. Wie bei dem vorigen Thiere, so entwickelte sich auch bei diesem in den ersten Tagen nicht nur eine heftige Entzündung, Trübung, Gefässbildung der Cornea, sondern auch starke Injection und Schwellung der gesammten umgebenden Theile, insbesondere der Bindehaut. Diese letztere Affection war indess nur von vorübergehender Dauer und hatte im Verlauf von 8—14 Tagen sich vollständig verloren, wogegen die Trübung der Cornea, trotzdem dass der Faden ausgefallen war, mehr und mehr zunahm und die Ausbreitung der Gefässe fort und fort weiter schritt. Nach etwa vierzehn Tagen begann die Cornea in der Mitte sich vorzuwölben und sie gewann nach Verlauf von etwa vier Wochen eine Ausdehnung, welche ungemein bedeutend war und den Schluss der beiden Lieder förmlich verhinderte. Am 19. Januar, somit nach Ablauf von sechs Wochen, wurde das Thier getödtet und das Auge untersucht. Der ganze Bulbus ist, selbst in seinem Aequator vergrössert; besonders aber hat die Basis der Cornea an Umfang zugenommen, so dass mit der des andern Auges verglichen, ihr Durchmesser wohl um $\frac{1}{4}$ bis $\frac{1}{3}$ erweitert ist. Die Hornhaut ist kegelförmig vorgetrieben, in der Mitte blasenartig verdünnt, am Umfange dagegen viel dicker als normal. Die Hornhaut ist durchweg getrübt, am intensivsten in der Mitte, sehr unbedeutend am obern und seitlichen Rand, in ausgesprochenerer Weise wiederum nach der untern Peripherie hin. Einige starke Gefässstämme laufen von oben her bis über das Centrum weg, wo sie mit kleinern, zum Theil von der Seite, grösstentheils aber von unten her kommenden Stämmchen sich verbinden und ein grobmaschiges Netzwerk bilden. Was die übrigen Theile des Auges betrifft, so ist die Iris wie die Cornea vorgetrieben und im Centrum mit dieser verwachsen. Chorioidea

und Retina zeigen nichts abnormes; dagegen ist der Glaskörper grösstentheils verflüssigt und enthält eine kleine Menge blasser grosskerniger Zellen, aber keine Eiterkörperchen. Im Uebrigen ist er klar und giebt durch Essigsäure kein Coagulum.

Es ist dieser Fall interessant, weil er uns zeigt, wie in Folge entzündlicher Gewebsweichung eine allmählig sich ausbildende staphyломartige Vortreibung der Cornea entstehen kann. Indess ist zu bemerken, dass es von Nebenumständen abhängig scheint, ob eine entzündliche Erweichung auch wirklich zur ausgedehnten Ausbauchung der Hornhaut führe oder nicht, denn bei einem Kaninchen, dessen Hornhaut in ganz gleicher Weise behandelt worden war wie die beschriebene und in gleicher Weise sechs Wochen hindurch sich selbst überlassen blieb, zeigte sich trotz der übereinstimmenden histologischen Gewebsumwandlungen gar keine Vortreibung der Hornhaut. Dagegen war bei diesem Thier der eingeführte Faden durch die ganze Zeit sitzen geblieben, während er bei jenem nach wenigen Tagen ausgefallen war.

Doch ich gehe nun nach diesen beiläufigen Mittheilungen zu meiner eigentlichen Aufgabe, zur mikroskopischen Betrachtung entzündeter Hornhäute über:

Untersucht man die Hornhaut eines Kaninchens eine *halbe Stunde* nachdem ein intensiverer traumatischer Reiz darauf eingewirkt hat, so bietet sie zwar makroskopisch noch kaum sehr bemerkbare Veränderungen dar; dagegen zeigt das Mikroskop bereits in deutlicher Weise Alteration der Gewebstheile. Zunächst nämlich sind die *oberflächlichen Zellen, vor Allem die des Reizbezirkes*, merklich vergrössert. Im Gegensatz zu ihrem Normalverhalten zeigen sie einen deutlichen Zellkörper mit auffallend grobkörnigem Inhalt; auch die bogenförmig anastomosierenden Ausläufer sind erweitert und mit körniger Masse erfüllt. Die Kerne der Zellen sind scharf contouriert, glänzend, ohne sichtbare Kernkörperchen und fallen auf den ersten Blick auf durch ihre unregelmässigen und ungewöhnlichen Formen, die im All-

gemeinen der Hauptform des Zellkörpers parallel laufend, statt rundlich oder oval zu sein, meist mehr oder minder eckig erscheinen; sie zeigen sich gekerbt oder förmlich eingeschnürt, sie bieten hufeisenförmige Knickungen dar, sie wachsen nach einer Seite aus, als ob sie Sprossen bilden wollten, oder sie ziehen sich in die Länge und nehmen Biscuit- oder Trommelschlägelformen an. Manche von ihnen sind getheilt in zwei nach Form und Grösse meist ganz differente Stücke und zwar findet sich eine solche Theilung am reichlichsten in der unmittelbaren Umgebung der Reizungsstelle und am peripherischen Theil der Hornhaut innerhalb des Reizbezirkes (vergl. tab. IV. fig. 1). Die oberflächlichen Zellen, welche *ausserhalb des Reizbezirkes* liegen, sind viel minder afficiert, als die eben beschriebenen, sie sind zwar im Allgemeinen deutlicher sichtbar als im Normalzustand, was immer schon auf eine Erweiterung ihres Lumens schliessen lässt, im Uebrigen aber zeigen sie keinerlei auffallende Eigenthümlichkeiten. Ebenso zeigen diejenigen Hornhautzellen, welche der Oberfläche nicht unmittelbar zunächst liegen, noch keine merklichen Abweichungen vom Normalzustand, ihre Zellkörper sind nicht erweitert, ihre Kerne weder geschrumpft noch gekerbt.

Wesentlich weitergeschritten zeigt sich das Bild, welches Kaninchenhornhäute *eine Stunde* nach stattgehabter Reizung darbieten. Es hat die Ausdehnung der Zellen, die eigenthümliche Gestaltveränderung und stellenweise Theilung der Kerne von der *Oberfläche* nach *abwärts* sich ausgebreitet; auch hier erscheint der Zelleninhalt auffallend grobkörnig und er beginnt auf eine eigenthümliche Weise sich von der Membran zu emancipieren. Man findet nämlich in den *obern Schichten*, dass er fester um den Kern herumgeballt ist, so dass er diesen oft ganz verdeckt und dass er von der erweiterten Zellmembran durch einen hellen Saum sich abgegränzt hat. Es bildet dadurch der Inhalt eine Art selbstständigen, von der Zellenwandung allenthalben getrennten Körpers, der zwar im Allgemeinen die Form der Zellenhöhle wiedergiebt, im Uebrigen aber von keinerlei fester Hülle

umgeben ist^{*)}, sondern nur ein Conglomerat körniger Masse darstellt. Der Kern ist in manchen dieser Inhaltskörper noch seinen Hauptcontouren nach erkennbar, in andern aber ist er durch die körnige Masse ganz verdeckt und man ist dann leicht versucht, den gesammten Inhaltskörper sammt Kern für den Zellkern allein zu halten, um so mehr, da nach einiger Zeit der Kern im Innern des Inhaltskörpers aufzuquellen und einen unverhältnissmässig bedeutenden Raum darin einzunehmen scheint. Was indess vor einer Verwechslung vom Inhaltskörper mit Kernen schützt, das ist ausser der Berücksichtigung der wenig scharfen, körnigen Contour und der eigenthümlichen, den Hauptformen des Zellkörpers conformen Gestalt, besonders auch die vergleichende Betrachtung vieler solcher Körper, wobei man immer im Stande sein wird, einzelne zu finden, in deren Inneren der Kern als solcher noch deutlich sichtbar ist. Am ausgesprochensten ist die Abhebung des Zelleninhaltes von der Wandung am *Hornhautrande*, resp. im peripherischen Theil des Reizbezirkes; eben daselbst sind auch die Hornhautzellen am bedeutendsten erweitert und wie wir schon vorhin an diesen Zellen häufigeren Kerntheilungen begegnet sind, so treffen wir jetzt auf reichlichere Theilungen der um den Kern agglomerierten Inhaltskörper; die Inhaltskörper finden sich nämlich in vielen der Zellen zerfallen in zwei oder mehrere unregelmässige Stücke von meist sehr ungleicher Grösse; in einem jeden dieser Stücke kann man unter günstigen Umständen einen, oder bei grössern Stücken wohl auch zwei eigene Kerne erkennen, so dass es wahrscheinlich erscheint, dass der Inhalt nur in jenen Zellen sich getheilt hat, in denen bereits die Kerne vermehrt gewesen waren. Wie die ganzen Inhaltskörper oft mit einem oder mit mehreren Aesten in die Hauptausläufer des Zellkörpers hineinragen, so findet man

*) Auch mittelst der von Remak für Darstellung innerer Zellhüllen empfohlenen Mischung von Alkohol, Holzessig und Kupfervitriollösung lässt sich durchaus keine umhüllende Membran nachweisen.

an den getheilten besonders häufig, dass gerade diese verlängerten Portionen sich abgelöst und vom übrigen Körper isoliert haben (vergl. tab. IV. fig. 2). Ein Vorgang der bereits zu dieser frühen Zeit in einzelnen Hornhautkörpern aufzutreten beginnt, das ist die *Bildung endogener Zellen*. Man findet nämlich, dass unter den randständigen erweiterten Hornhautzellen mit zerklüftetem Inhalt einzelne sind, in denen statt der einen abgelösten Inhaltsportion eine kleine rundliche Zelle mit heller, von einer Membran deutlich umgränzter Zellhöhle und einem rundlichen, ziemlich dunkelcontourierten granulierten Kern sichtbar wird. Diese kleine Zelle liegt, wie der körnige Inhaltskörper selbst, der Membran des Hornhautkörpers nicht unmittelbar an, sondern sie ist im Anfang von jener gleichfalls durch einen mehr oder minder breiten, hellen Saum getrennt; sie ist häufig in eine förmliche Grube des körnigen Inhaltskörpers eingebettet und stellt in so bestimmter Weise das räumliche Aequivalent eines abgelösten Inhaltssequesters dar, dass es kaum zweifelhaft erscheinen kann, dass eben die Zelle wirklich aus einem solchen emancipierten Inhaltsantheil hervorgegangen sei, indem die den Kern umgebende körnige Masse in Membran und Contentum sich differenziert hat.

Was die Zellen im *gereizten Hornhautcentrum* betrifft, so zeigen sie eine von den peripherischen Hornhautkörpern zwar nicht absolut, aber doch relativ ganz differente Entwicklung, insofern als bei ihnen die Kerntheilung vorwaltet, ohne dass die Zellen eine entsprechende Vergrößerung erlitten hätten. Dies Verhältniss ist deshalb sehr zu berücksichtigen, weil es, wie wir nachher sehen werden, den Grund legt zu spätern, viel bedeutenderen Entwicklungsdifferenzen.

Die *Zellen ausserhalb des Reizbezirkes* zeigen sich in den *oberflächlichen Lagen* zwar erweitert, indess noch ohne Theilung des Kerns und Abhebung des Inhalts; in den *tiefern Lagen* der gesammten Hornhaut ist an ihnen kaum eine Veränderung wahrzunehmen.

Die Untersuchung einer Kaninchenhornhaut *zwei bis drei Stunden* nach Einwirkung des Reizes ergibt ausser einer bedeutenderen Ausbreitung der Gewebsveränderungen in die Fläche und in die Tiefe, und einer grössern Intensität derselben im Reizbezirk nicht gerade wesentlich neue Entwicklungsstadien und eine Beschreibung der Verhältnisse würde sich im Ganzen ziemlich an die eben gegebenen einstündigen Reizveränderungen anschliessen; ich gehe daher über zur Beschreibung von Hornhäuten, welche *sechszehn bis zwanzig Stunden* vor dem Tode des Thieres heftiger gereizt worden sind.

An diesen Hornhäuten sind die Alterationen schon makroskopisch sehr bestimmt ausgesprochen und besonders lässt sich jenes oben hervorgehobene Vorhandensein eines engern Reizbezirkes und innerhalb dieses wiederum einer, durch einen verhältnissmässig wenig veränderten Zwischenraum getrennten intensivern, centralen und einer minder intensiven, peripherischen Trübung feststellen. Die mikroskopische Untersuchung lehrt, dass die Aufblähung der Zellen mit Abhebung der Membran vom Inhalt bereits bis auf die tiefsten, der descemetschen Haut zunächst liegenden Zellen sich ausgebreitet hat und es wiederholt sich im Allgemeinen in den *tiefen Lagen* das, was wir zu einer frühern Zeit bereits in den oberflächlichsten zu beobachten Gelegenheit gehabt haben. Die Zwischenräume zwischen den unregelmässig geformten körnigen Inhaltkörpern, sowie die Grösse der letztern, sind mancherlei Differenzen unterworfen, immer aber pflegt der Zwischenraum völlig klar und frei von ungelösten Bestandtheilen zu sein, während der Inhaltkörper bald ganz gleichmässig granuliert und undurchsichtig erscheint, bald durch die körnige Umgebung hindurch einen oder mehrere blasse kernkörperhaltige Kerne (zuweilen auch bloss die Kernkörperchen) hindurchschimmern lässt. In geringem Maasse erstreckt sich die Volumszunahme nicht nur auf die Zellkörper, sondern auch auf primäre und secundäre Ausläufer, daher diese verhältnissmässig deutlicher hervortreten, als im Normalzustand. Die Theilung des

Inhaltskörpers ist in den tiefen Lagen der Hornhaut im Ganzen nur selten, obwohl sie auch vorkommt, dagegen zeigt sie sich mit steigender Häufigkeit, wenn man aus den tiefern Lagen gegen die oberflächlichen hinanrückt (es gilt dies zwar von der gesammten Hornhaut, vor Allem aber immer vom eigentlichen Reizbezirke). Die Theilung des Inhalts ist bald eine quere, bald verläuft sie der Länge nach; die einzelnen Stücke sind meist ganz unregelmässig von ungleicher Grösse und da wo Kerne erkennbar sind enthält jeder Partikel seinen eigenen, wohl auch mehrere Kerne. Ein besonders häufiger Theilungsmodus ist der, dass in die trichterförmig erweiterte Einmündungsstelle eines Hauptausläufers hinein, ein besonderer Partikel sich abgelöst hat, wodurch die Anlage jener spindelförmig in die Ausläufer hinein wachsenden Zellen gegeben ist, die wir später werden kennen lernen. Mit der Inhaltstheilung gleichzeitig und wie diese in den tiefern und mittlern Schichten nur sporadisch auftretend, erscheint die endogene Zellenbildung. Die endogene Zellenbildung zeigt sich da, wo sie vereinzelt auftritt, ganz in der Art, wie wir sie oben beschrieben; die jungen Zellen finden sich in den Hornhautkörpern neben einem oder mehreren granulierten Inhaltskörpern eingeschlossen und zeigen im Gegensatz zu diesen einen ziemlich dunkel contourierten, granulierten Kern, der von einer zwar zarten, aber immerhin scharf markierten Membran durch einen klaren wasserhellen Inhaltstheil geschieden ist^{*)}. Rückt man mit der Untersuchung von den *tiefen Lagen* zu den *obern vor*, so hat man Gelegenheit eine ganze Reihe verschiedener Entwicklungsstadien zu beobachten. Man findet einzelne Zellen mit einem einfachen grössern körnigen Inhaltskörper; andere, deren Inhalt in zwei oder mehrere Stücke zerfallen ist; neben diesen finden sich welche, die neben dem Inhaltskörper

^{*)} Diese Beschreibung gilt für die angesäuerten, wie z. B. für die Holzessigpräparate, wogegen an frischen Objecten die jungen Zellen grau granuliert sind und wie frische Schleim- oder Eiterkörperchen aussehen.

eine oder zwei endogene Zellen enthalten und an der *Oberfläche* endlich (im peripherischen Theil des Reizbezirkes) trifft man die Hornhautkörper zu grossen und weiten anastomosierenden Schläuchen umgewandelt, die ganz mit einer Brut endogener Zellen erfüllt sind und in denen von den einzelnen granulierten Inhaltskörpern nichts mehr übrig geblieben ist (vergl. tab. IV. fig. 3). Man findet solche schlauchartige Hornhautkörper, in denen zwei oder drei, man findet aber auch solche, in denen gegen zwanzig und noch mehr Zellen enthalten sind und die daher auch an Umfang vielmal das normale Maass überragen. Die Grundform aller der endogenen Zellen ist die rundliche, dagegen finden sie sich in den Mutterzellen, in denen ihre Zahl eine grössere ist, häufig aneinander zu mehr polyedrigen Formen abgeplattet (vergl. Abbildung). Was den Kern der jungen Zellen betrifft, so ist derselbe gleichfalls bei vielen annähernd rundlich von Gestalt, bei andern aber zeigt er Formen, die sich von der rundlichen entfernen, und entweder ebenfalls mehr an das Polyedrische streifen, oder aber gekerbt sind, oder nach einer Richtung hin sich verlängern, biscuit- oder kleeblattförmig werden oder endlich findet man solche, die in zwei, drei, vier und selbst noch mehr kleinere Bröckel zerfallen sind, von unregelmässiger Gestalt, wodurch die Zellen unmittelbar den Character von Eiterzellen angenommen haben. Mögen die Kerne der endogenen Zellen einfach oder getheilt sein, so besitzen sie immer ein ziemlich bedeutendes Lichtbrechungsvermögen und diese Eigenschaft nimmt zu, je mehr die Kerne zu kleinern Partikeln zerfallen. Einfach gekernte und mehrfach gekernte Zellen finden sich zwar häufig genug neben einander in ein und derselben Mutterzelle, wie denn beide Formen ihre Hauptentwicklung am Hornhautrande finden. Im Allgemeinen jedoch zeigt es sich, dass die einkernigen Zellen mehr an dem eigentlichen Hornhautrande, die mehrkernigen in einer von diesem nach innen hin liegenden Zone liegen. Damit im Zusammenhang findet sich, dass die Zahl der mehrkernigen Zellen innerhalb einer Mutter-

zelle selten eine so bedeutende wird, als es die der einkernigen Zellen werden kann.

Was die Hornhautkörper betrifft, welche *zwischen* der an endogenen Zellen so reichen *oberflächlichen Randzone* und dem *intensiv getrühten Centrum*, somit in jenem Rayon liegen, von dem wir oben hervorgehoben haben, dass es makroskopisch kaum getrüht erscheint, so findet sich, dass deren Inhalt entweder nur theilweise, oder wohl auch noch gar nicht in eigentliche Zellen sich umgebildet hat; dagegen findet man ihn auf den verschiedenen oben auseinandergesetzten Zwischenstufen der Umbildung. Rücken wir nun aber mit unserer Untersuchung gegen die *intensive Trübung des Centrums vor*, so ändert sich die Scene vollständig und man wird leicht versucht zu glauben, dass wir da auf Entwicklungsverhältnisse stossen, die von den bisher geschilderten von Grund aus verschieden seien. Es zeigt sich nämlich die Trübung bedingt durch das Vorhandensein einer Unzahl kleiner stark lichtbrechender Kerne, welche jeweilen in feinen fadenförmigen und geradlinigen Röhren eingelagert sind, wovon je eine Anzahl nebeneinanderliegender einen parallelen Verlauf zeigt und mit der Richtung, in der die übrigen angeordnet sind, unter fixen Winkeln sich kreuzt. Der Gehalt einer solchen Röhre an Kernen ist ein äusserst wechselnder, manche zeigen deren nur einen, zwei oder drei, in andern aber ist die Zahl eine ungemein bedeutende; die Anordnung der Kerne pflegt meist eine einfache perlschnurförmige zu sein, oder wenn der Reichthum ein grösserer ist, so sind in eine Röhre die Reihen streckenweise gedoppelt oder es finden sich spindelförmige Haufen derselben beisammen. Die Form der Kerne ist meist eine längliche und ganz besonders häufig finden sich Einschnürungen und fadenförmige Ausziehungen derselben, welche auf eine vorsichgehende Theilung hindeuten. Da die kernhaltigen Röhren an den stärker getrühten Stellen in ganz immenser Menge vorhanden sind, so ist man dadurch einigermaßen in Verlegenheit gesetzt, wie man ihre Genese sich denken soll, um so mehr, da

an diesen Stellen von den Hornhautzellen meist keine Spur mehr wahrnehmbar ist. Es belehrt uns aber das Studium der Randstellen der Trübung, oder das der minder oberflächlich gelegenen Schichten, dass die besagten Röhren gleichfalls auf Grundlage der frühern Hornhautkörper sich entwickelt haben, dadurch dass eine fortdauernde Theilung und Wucherung der Kerne in die präexistierenden Ausläufer hinein stattgefunden hat, dass die geschilderten Röhren daher nichts anderes als kernhaltige Ausläufer der alten Hornhautkörper sind. Nicht selten hat man Gelegenheit Hornhautkörper zu beobachten mit verschiedentlich weit entwickeltem Inhalt, zuweilen zellenlos, zuweilen auch zellenhaltig, welche nach einer oder mehrern Seiten hin solche kernbeladene Ausläufer aussenden. Da aber der Zellkörper selbst nicht von Anfang an eine bedeutendere Ausdehnung erleidet und sein Inhalt meistens ganz über der Kerntheilung consumiert wird, so verschwindet er in der Regel völlig in dem Gewirre kernhaltiger Ausläufer und ist als solcher nicht mehr zu erkennen. Sehr schwer zu entscheiden ist die Frage, ob die Kern-erfüllung der Ausläufer eine unmittelbare ist, oder ob die Kerne innerhalb der Ausläufer noch in endogen gebildeten Zellen liegen. Die ungemeine Feinheit der Bildung erlaubt keine directe entscheidende Beobachtung des Verhältnisses. Wenn man Hornhautkörper sieht, deren Zellhöhle eine Tochterzelle mit getheilten Kernen (Eiterzelle) enthält und dessen Ausläufer ebenfalls mit Kernen erfüllt sind, die den Kernen der Eiterzelle in ihren physikalischen Characteren sehr nahe stehen, so kann es einem ganz plausibel scheinen, dass beiderlei Kerne in gleicher Weise innerhalb endogengebildeter Zellen liegen mögen und man kann in dieser Ansicht bestärkt werden, wenn man an tiefer liegenden Stellen und in spätern Stadien wirklich ein Vorhandensein von Zellen innerhalb der Ausläufer zu beobachten im Stande ist (vergl. tab. IV. fig. 4); allein es ist zu bemerken, dass ein deutliches Vorhandensein von Zellen innerhalb der Ausläufer immer nur da beobachtet werden kann, wo die vorgängige Kernproli-

feration eine nur mässige war und es finden sich da, wo der Kernreichtum ein so ausgebreiteter ist, wie in der unmittelbaren Umgebung der Reizungsstelle, keine auf Vorhandensein getrennter Zellen in den Ausläufern bezüglichen Bilder. Es scheint mir vielmehr, dass da, wo die Kernproliferation eine bedeutendere war, das Material, welches zur Umhüllung der Kernpartikeln und zur Zellenbildung hätte verwendet werden können, consumiert worden, die endogene Zellenbildung somit durch die präcipitirte Kernvermehrung hintangehalten worden sei.

Ueberspringen wir nun mit unsern Untersuchungen einen Zeitraum von einigen Tagen und betrachten eine Hornhaut, welche durch einen vor sechs Tagen eingelegten Faden der Art afficiert ist, dass sie uns die *entzündlichen Gewebsalterationen auf ihrem Höhepunkt* darzustellen im Stande ist. Makroskopisch ist solch eine Hornhaut durchweg getrübt, in der Mitte hat die Trübung einen gelblich weissen Character angenommen und ist durchaus undurchsichtig, vom Rande her pflegt ein $\frac{1}{2}$ —1 Linie breiter Kranz von parallelen und dichtgedrängten Gefässen gegen das Centrum vorzurücken.

Die mikroskopische Untersuchung zeigt bereits in den *hintersten, der descemetischen Haut zunächst gelegenen Straten* einen ziemlichen Reichthum verschiedentlicher, mannigfach gemischt vorkommender Entwicklungsstufen der Gewebszellen. Ein sehr häufiges Vorkommen bilden zunächst stattlich erweiterte Hornhautkörper, die dadurch, dass die Volumszunahme nicht nur auf die Zellkörper, sondern auch auf die Ausläufer, insbesondere auf die trichterförmigen Insertionsstellen derselben sich erstreckt hat, ein Aussehen erhalten haben, das sehr an dasjenige multipolarer Ganglienzellen erinnert. In Bezug auf ihren Inhalt sind diese Zellen verschiedentlich ausgestattet; es finden sich viele, die einfach mit einer körnigen Masse angefüllt sind, durch welche man einen oder zwei blasse kernkörperhaltige Kerne von abgerundeten vollen Formen hindurchschimmern sieht; deren körniger Inhalt hat sich allenthalben vollständig der Wandung angeschlossen und erscheint

nicht mehr, wie dies in den ersten Zeiten nach Einwirkung des Reizes der Fall gewesen, von ihr durch einen klaren Zwischenraum getrennt. In vielen Zellen sind die körnige Masse und die blassen Kerne das einzige Contentum der umschlossenen Höhle; in andern aber, die weder durch Grösse noch durch Lage oder durch sonstige Charactere von diesen sich unterscheiden, findet sich neben dem körnigen Inhalt und den blassen Kernen noch eine oder zwei junge Zellen von den mehrfach beschriebenen Characteren eingelagert; es sitzen diese Zellen bald mitten in der Mutterzelle drin, bald finden sie sich an der Einmündungsstelle eines oder mehrerer Hauptausläufer, oder sie sind wirklich in die Ausläufer selbst eingetreten und haben hier durch seitliche Compression eine etwas cylindrische Form angenommen. Die Kerne dieser endogenen Zellen sind im grössern Theil der Ebene nur einfach vorhanden, eine weitergehende Theilung erleiden sie nur in der unmittelbarsten Umgebung der centralen Reizungsstelle und es finden sich da nicht allein Hornhautzellen, die ganz mit eiterkörperartigen Zellgebilden erfüllt sind, sondern wir finden auch, durch allerlei Uebergänge vermittelt, die ausgedebnteste Ausbildung eines Gitterwerkes von kernhaltigen Röhren, ähnlich wie wir sie schon pag. 86 u. f. kennen gelernt haben. Auch hier wiederholt sich eine ähnliche Schwierigkeit für die Anschauung, wie wir sie oben schon vorgefunden. Während es nämlich einerseits gar nicht zweifelhaft erscheint, dass die kernhaltigen Röhren auf Grundlage der Zellausläufer sich gebildet haben und dass das zum Theil dadurch geschehen kann, dass erst endogene Zellen in dem Ausläufer sich bilden und dann deren Kerne sich theilen, so hat man anderseits Mühe zu glauben, dass auch die weitgediehenen, zu cylindrischen oder spindelförmigen Massen angesammelten Kernanhäufungen nur auf dem Umweg vorheriger endogener Zellenbildung entstanden sein sollen. Da die Kerne in zusammenhängenden längern Röhren sich befinden, welche oft von Stelle zu Stelle wieder eine varicose Ausdehnung zeigen, so müsste man jedenfalls annehmen,

dass die einzelnen endogenen Zellenindividuen entweder verschmolzen oder geradezu über der Zellenwucherung geborsten wären. Die Entwicklung kernhaltiger Schläuche wird an den direct vom Reiz afficierten Stellen eine so bedeutende, dass die Intercellularsubstanz darüber ganz verdrängt wird und zwar erleidet sie dabei nicht allein eine mechanische, sondern wie es scheint, auch eine chemische Umwandlung, denn sie wird völlig weich und zerdrückbar, ähnlich der Intercellularsubstanz embryonaler Gewebe.

Die Wucherung der Kerne übrigens innerhalb der gegebenen zelligen Theile ist keine unbeschränkte, sondern auf einem gewissen Höhepunkt angelangt, setzt sich der Prozess selbst ein Ende, indem die Lebensfähigkeit des Theils ob der excessiven Thätigkeit erlischt und der Inhalt der Röhren fettig zerfällt. Man findet, dass jene kernerfüllten spindel- und röhrenförmigen Schläuche neben den Kernen theilweise einen detritusartigen Inhalt bekommt, dass die Kerne ganz verschwinden und nur eine scheinbar zähflüssige, stark lichtbrechende Masse zurückbleibt, dass endlich auch die umhüllende Membran zu Grunde geht und die Detritusmassen zwar noch in der cylindrischen Form, aber nicht mehr in gemeinschaftlicher Hülle vorhanden sind. Anders als die Metamorphosen der Hornhautzellen im gereizten Centrum stellen sich diejenigen der *dem Rande nahe liegenden* dar. Dieselben Differenzen, die wir schon frühzeitig an der Oberfläche kennen gelernt haben, haben sich mittlerweile auch in den tiefern Schichten ausgebildet, d. h. während es im Centrum zu excessiver Kernproliferation gekommen ist, blieb diese am Rande eine beschränkte, wogegen hier eine reichlichere Bildung endogener Zellen stattgefunden hat und einem jeden Kern auch eine eigene Zelle entspricht. Das quantitative Verhältniss der in der Tiefe gebildeten endogenen Zellen ist mit dem der Oberfläche zwar nicht zu vergleichen, reicht indess hin, dem Gewebe einen völlig veränderten Character zu verleihen. Zunächst nämlich haben die meisten der jungen Zellen nicht ihre runde Form

beibehalten, sondern sie sind zu Spindeln ausgewachsen, was, wie wir schon mehrfach bemerkt haben, immer in der Richtung der Ausläufer der Mutterzelle geschieht; weiterhin haben sie aber eben durch ihre eigene Entwicklung die Mutterzelle zerstört und liegen völlig frei und gemeinsamer Hülle baar im Gewebe; drittens hat sich unter ihrem Einfluss auch die umgebende Interzellulärsubstanz wesentlich verändert und ist in ausgedehnter Weise faserig zerklüftet, so dass sie ein ausgezeichnetes Bild gekreuzter Faserplatten darstellt, wie man es selbst künstlicher Weise selten so exquisit zu erzeugen vermag. Die Faserrichtung einer Platte läuft jeweilen mit der Richtung der darin vorhandenen Spindelzellen parallel, da wo Zellen liegen weichen die Fasern auseinander um dieselbe einzuschliessen. Die Zone der reichlicheren Spindelentwicklung und der faserigen Zerspaltung des Gewebes ist beschränkt (1—1½ Linien breit); es trägt unstreitig die Faserung dazu bei, jene Randtrübung zu erzeugen, welche wir früher erwähnt haben, denn schon an mikroskopischen Hornhautschnitten wirkt sie ungemein störend auf die Durchsichtigkeit des Gewebes und erschwert in hohem Grade die Beobachtung der vorhandenen zelligen Theile.

Die Beschreibung, die ich bis dahin von den Gewebsalterationen der allertiefsten Hornhautstraten gegeben habe, gilt in ihren Hauptzügen auch für die höher gelegenen Theile und es finden sich im Allgemeinen nur quantitative Steigerungen der beschriebenen Vorkommnisse. Eine besondere Darstellung bedürfen die Verhältnisse der *oberflächlichen Lagen*. Untersucht man an einem oberflächlich geführten flachen Hornhautschnitte das Gewebe der Mittelzone (zwischen Rand und Centrum), so fällt es einem auf durch einen eigenthümlich knorpelartigen Character. Es finden sich über das ganze Gesichtsfeld zerstreut eine grosse Menge runder verhältnissmässig ziemlich grosser Zellen mit einem grösstentheils klaren wasserhellen Inhalte. Eine oberflächliche Betrachtung würde die Vermuthung rege machen, dass diese Zellen ganz frei im Gewebe liegen, allein beim sorg-

fältigeren Nachsehen erkennt man, dass neben den meisten derselben, oder vielmehr um dieselben herum ein blass granuliertes sternförmiges Gebilde, der alte Hornhautkörper, gelagert ist, dessen Inhalt überall der Wand anschliesst und in dem die übrig gebliebenen Kerne ebenfalls sehr blass erscheinen. An andern dagegen ist der umschliessende Mutterkörper nicht mehr wahrzunehmen und scheint derselbe über der Brutbildung zu Grunde gegangen zu sein. Ich habe soeben erwähnt, dass die besagten runden Zellen eine für junge Gebilde auffallende Grösse besitzen, es steht dies im Zusammenhang damit, dass diese Zellen selbst wiederum in der Fortpflanzung begriffen sind und in ihrem Innern eine neue Brut bilden. Der Vorgang dabei scheint ganz derselbe zu sein, wie wir ihn für die Brutbildung in den ursprünglichen Hornhautkörpern festgestellt haben. Man findet, dass um den zwar dunkel contourierten, indess in vielen Fällen doch kernkörperhaltigen Kern herum eine körnige, von der Zellenwandung durch einen breiten hellen Saum geschiedene Masse gruppiert ist; weiterhin findet man, dass in diesen körnigen Inhaltballen statt der einfachen Kerne solche vorkommen, die entweder, an jedem Ende ein Kernkörperchen enthaltend, biscuitförmig eingeschnürt oder solche, die wirklich geteilt sind; noch weiter findet man in einer Zelle getrennte Inhaltsballen um getrennte Kerne und schliesslich sieht man diese einzelnen Ballen von eigenen Membranen umgeben.

Das Verhalten des *Hornhautcentrums* ist in den oberflächlichen Straten kein anderes, als wir es in den tiefen geschildert, nur ist das Gitterwerk der kern- oder detritushaltigen Röhren ein noch viel dichteres und ausgedehnteres, und es hat sich die intensivste, eben durch fettigen Zerfall der eingelagerten Massen weisslich gelb getrübe, ganz weiche Masse förmlich von der nicht mortificierten Nachbarschaft abgegränzt und wäre bei längerer Andauer des Prozesses unstreitig geschwürig ausgestossen worden.

Vor Allem erwähnenswerth müssen die Veränderungen erachtet werden, die in den *oberflächlich gelegenen Schichten des Hornhautrandes* mittlerweile sich ausgebildet haben. Wir haben schon achtzehn Stunden nach der Reizung hier eine ausgedehnte endogene Zellenbildung kennen gelernt, wir haben späterhin gesehen, dass auch in den tiefen Straten die Zellenerzeugung verhältnissmässig sehr reichlich ist und dass die junge Brut ihre Lebensfähigkeit dadurch bezeugt, dass die einzelnen Zellen zu Spindeln auswachsen und sich vergrössern. Schon in den mittlern Hornhautstraten finden wir, dass bei dem grössern Zellenreichtum die Spindelzellen nicht vereinzelt bleiben, sondern zu zweien, dreien und mehrern aneinandertreten, dass sie zu soliden Strängen sich verbinden und dass verschiedene solcher Stränge unter sich wieder in Connex gelangen können. Diese Stränge und ihre Verbindungen werden um so reichlicher und um so stärker, je näher der Oberfläche sie liegen, und sie sind es schliesslich, welche die Anlage für die bei der Entzündung auftretenden neuen Gefässe herstellen. Es nöthigt mich die Betrachtung dieses Verhältnisses etwas weiter auszuholen und da es wünschenswerth erscheint, den ganzen Prozess entzündlicher Gefässverstärkung und Gefässneubildung im Zusammenhange darzustellen, muss ich theils auf gewisse aus den fötalen Zeiten zurückbleibende Anlagen gewöhnlich unbeachteter Gewebstheile zurückgehen, theils aber sehe ich mich genöthigt, da die Randcapillaren der Kaninchenhornhaut ihrer Kürze halber sich nur wenig für das Studium der ersten Gefässbildungsstadien eignen, Beobachtungen zu Hülfe nehmen, die an leicht gereizten Menschenhornhäuten gemacht sind.

Betrachtet man die Hornhautcapillaren sehr jugendlicher, z. B. neugeborener Geschöpfe, so findet man sie umgeben von einer grössern oder geringern Menge ziemlich auffälliger spindelförmiger Zellen, welche in der Richtung des Gefässes verlaufen, von diesem meist nur durch einen sehr schmalen Zwischenraum getrennt zu sein pflegen und häufig genug die eigentliche

Gefässwand ganz maskieren. Die einzelnen Zellen sind ziemlich dickbäuchig, an beiden Enden laufen sie in feine fadenförmige Ausläufer aus, die ihrerseits unter sich in Verbindung stehen können. Diese Zellen, welche man als das nicht zur Gefässbildung verwendete Residuum der fötalen Spindelzellstränge betrachten muss, bilden in ihrer Totalität eine Art von capillarer Adventitia und es bleibt bei der vermittelnden Stellung, die sie einnehmen, der Willkühr eines jeden überlassen, ob er sie als integrierende Theile der Gefässwand, oder ob er sie als bereits zum eigentlichen Hornhautgewebe gehörig betrachten will. Beim Erwachsenen haben die fraglichen Zellen sehr an Volum abgenommen, und sie sind in gleicher Weise wie die Zellen der gesammten Hornhautoberfläche so verkümmert, dass man sie, wenn nicht ihre Existenz zuerst am fötalen Auge constatirt worden wäre, leicht ganz übersehen würde, um so mehr, da ihre leicht bauchige Anschwellung die grösste Aehnlichkeit mit den Kernen der Capillarwand selbst darbietet. Eine aufmerksame Betrachtung zeigt jedoch dieselben mit Bestimmtheit als feine fadenförmige, von den Capillaren durch einen hellen, schmalen Saum getrennte Elemente, die in der Mitte, da wo ihr länglicher Kern liegt, etwas weniges aufgetrieben erscheinen (vergl. tab. III. fig. 5 und tab. V. fig. 1).

Hat nun ein Reiz auf die Cornea eingewirkt, so ist eine sehr bald eintretende Folge die, dass wie die übrigen Hornhautzellen, so auch die Adventitialzellen beträchtlich wachsen und sehr bald wieder die Grösse erreichen, die sie im Fötalzustande besessen haben (vergl. tab. V. fig. 2). Die Capillare erscheint wieder eingesäumt von einer Anzahl dickerer, granulirter spindelförmiger Körper. Weiterhin gehen nun diese Spindelzellen eine reichlichere Vermehrung ein, deren genauerer Modus sich zwar nicht so exact verfolgen lässt, wie an den sternförmigen Zellen, die aber zur Folge hat, dass die Capillarwand eine ziemlich bedeutende zellige Umhüllungsschicht bekommt, welche späterhin unstreitig in die Constitution des wach-

senden Gefässes mit eingeht. Am bedeutendsten ist die Zunahme der Adventitialzellen an den Theilungswinkeln und an den Endschlingen der Capillaren und es pflegt durch die reichlichere Anhäufung derselben an diesen Stellen das Gefäss eine Art solider, in die Substanz hineinragender Verlängerung zu bekommen (vergl. tab. V. fig. II). Es sind diese von den Gefässen auswachsenden Zellenagglomerate als die ersten Anlagen eigentlich neuer Gefässbildung zu betrachten. Dieselben stossen bei ihrem Wachsthum sehr bald auf jene, ebenfalls zu Spindeln auswachsenden und zu Strängen sich vereinigenden Zellenmassen, welche mittlerweile als endogene Brnt in den Hornhautkörpern entstanden sind, sie vereinigen sich mit diesen und es besteht darnach die Gesamtlage der neuzubildenden Gefässe zu einer gewissen Zeit ganz aus soliden Strängen aneinandergereihter Spindelzellen, welche zu einem Netzwerk mit Anfangs starren Formen und eckigen Maschen sich vereinigen. An dem peripherischen Ende nimmt dieses Netzwerk seinen Ausgangspunkt von der zelligen Adventitia der Randcapillaren, an seinem centralen Theile dagegen verläuft es, wie man unter günstigen Verhältnissen durch directe Beobachtung sich überzeugen kann, häufig noch innerhalb der Hülle der ursprünglichen Hornhautkörper und befolgt in seiner Anordnung die Verbindungswege, die ihm durch diese vorgeschrieben sind. Wir können daher gewissermassen sagen, dass das neuzubildende Gefäss förmlich in die frühern Hornhautzellen hineinwächst; müssen uns aber vergegenwärtigen, dass unter einem solchen Hineinwachsen, nur die Gruppierung, nicht aber die eigentliche Bildung der betreffenden zelligen Theile verstanden werden darf.

Die einzelnen Zellen, welche in die Constitution der Gefässanlagen eingehen, besitzen, wie erwähnt, Spindelform, sie enthalten alle einen ziemlich grossen, länglich ovalen Kern, worin häufig noch Kernkörperchen sichtbar sind. Die Menge der Zellen, die zu einem Stamm sich vereinigen, ist veränderlich und hängt eben ab von der mehr oder minder reichlichen

Brutbildung die vorausgegangen ist. Stärkere Stämmchen bestehen aus zwei- oder dreifachen, schwächere dagegen nur aus einfachen Zellenreihen. Dass die Stämme wirklich aus einzelnen Zellen bestehen, davon kann man an dünnern Schnitten mit Leichtigkeit sich überzeugen, besonders an denjenigen Stellen, wo ein Stämmchen sich auflöst und die dasselbe constituierenden Elemente nach verschiedenen Seiten hin divergieren.

Die Umbildung der Zellstränge im Blutgefässe geschieht in der Weise, dass sie von der Peripherie nach dem Centrum hin hohl werden und mit dem vorhandenen Capillarstamme in offene Verbindung sich setzen. Der genauere Modus, nach dem Gefässwand und Höhle sich bilden, ist ganz unbekannt; sehr wahrscheinlich ist es, dass die alte Capillarwand zu Grunde geht und die umhüllende Adventitia in Verbindung mit den anstossenden Zellsträngen die Rolle einer neuen Gefässwand übernimmt. Nicht alle jungen Zellen, welche in der Gegend des Hornhautrandes entstanden sind, participieren auch wirklich an der Bildung der Gefässanlagen; manche von ihnen bleiben frei im Gewebe liegen, ohne an jene sich anzuschliessen, und gehen da ihre eigenen Entwicklungsphasen durch. Gleichwohl ist an der Hornhautoberfläche das Netzwerk der Spindelzellstränge von ungemeiner Dichtigkeit und da sämmtliche einmal gebildeten Stränge auch zu Blutgefässen werden, so wird es leicht erklärlich, wesshalb die makroskopische Beobachtung am lebenden Geschöpfe die Gefässneubildung von Anfang an immer als eine sehr dichtgedrängte erscheinen lässt; es erklärt sich ferner, wesshalb die jungen Gefässe gewöhnlich spitz enden und wesshalb ihre Formen zuerst so steif und sparrig sind: Die steife Form der jungen Gefässe verliert sich, sobald einmal das Blut reichlicher darin zu circulieren beginnt und auch die spitzen Enden persistieren nicht, sondern es bilden sich entweder durch Eröffnung neuer Blutwege terminale Anastomosen, oder es obliterieren die Stämmchen und werden bis zum nächsten Seitenzweige hin unwegsam.

Ich werde im Nachfolgenden nochmals Gelegenheit finden, auf die weitem Stadien der Gefässneubildung zurückzukommen, und wende mich nun zur Betrachtung einer Cornea, durch welche *zehn Tage* vor dem Tode ein Faden hindurchgelegt worden ist. Die Keratitis hat ihren Höhepunkt überschritten, wir finden zum Theil bereits eingeleitete Rückbildung der stattgehabten Veränderungen, zum Theil jedoch auch Weiterentwicklung derselben auf dem begonnenen Wege.

Die Rückbildungserscheinungen zeigen sich an jenen Stellen, welche vom Reizpunkte entfernter sind, in den *mittlern* und in den *tiefer gelegenen Hornhautschichten*. Es haben hier die Hornhautkörper an Volum wieder abgenommen, ihre Kerne erscheinen theilweise collabiert, die in ihnen zerstreut enthaltenen endogenen Zellen, sowohl rundliche als spindelförmige, sehen grossentheils verkümmert und geschrumpft aus. Daneben findet man jedoch auch Hornhautkörper, die ihre abnorme Grösse beibehalten haben, deren Inhalt jedoch blasser und feinkörniger geworden, deren Kern verhältnissmässig gross, blass und kernkörperhaltig ist. Mögen endogene Zellen da sein oder nicht, so schliesst sich der Inhalt der Körper allenthalben der Membran unmittelbar an, zeigt somit keine anatomische Selbstständigkeit mehr.

An der *Oberfläche* der Hornhaut, sowie in den Umgebungen der Reizungsstelle ist dagegen der Prozess nicht stille gestanden, sondern es haben primäre und secundäre Zellenproliferation eine gedeihliche Entwicklung genommen, in der Weise, dass an den stärker mitgenommenen Stellen nicht allein die Intercellularsubstanz verdrängt, sondern überdies noch das Gewebe beträchtlich verdickt ist. Von den Hornhautkörpern ist im Allgemeinen wenig mehr übrig geblieben, sie sind ob der Entwicklung der in ihnen enthaltenen Brut zu Grunde gegangen. Die jungen Zellen selbst sind durchweg zu Spindeln ausgewachsen; sie besitzen entweder einfache rundliche und ovale glänzende Kerne, oder sie bilden endogene Brut, indem, wie wir dies schon oben gesehen haben, zuerst die Kerne sich einkerben und theilen, dann

die Inhaltsportionen in getrennter Weise um die Kerne herum sich gruppieren und schliesslich in der bauchig aufgetriebenen Höhle zwei oder mehrere kleine, rundliche Zellen mit dunkelm Kern und knapp anschliessender Membran sichtbar werden. Am reichlichsten ist die Zellenproliferation auch da wieder in der Nähe der Gefässe und sie wird hier so dicht und so reichlich, dass die Verfolgung der Gefässe selbst äusserst schwierig und unsicher wird.

Ich überspringe nun mit der Betrachtung von Keratitispräparaten einen Zeitraum von mehreren Wochen und gebe im Nachfolgenden zwei Befunde, die beide Affectionen von gleichem Alter, aber sehr ungleicher Intensität betreffen; No. 1 ist eine Hornhaut, durch die vor sechs Wochen ein Faden gelegt wurde, No. 2 eine solche, aus der ich zu derselben Zeit einen kleinen Lappen excidiert habe.

In der Hornhaut No. 1 findet sich ein ungemein bedeutender Reichthum von verschiedenen Formelementen, von denen ein Theil noch immer in fortschreitender Entwicklung begriffen ist. Beginnen wir die Untersuchung zunächst den *hintersten Schichten*, so begegnen wir sternförmigen Hornhautkörpern, welche noch immer um ein erkleckliches grösser sind als normal, deren Ausläufer noch erweitert und von ungewöhnlicher Deutlichkeit sind; wie die Zellen selbst, so haben auch die Kerne, mögen sie einfach oder doppelt vorhanden sein, gerundete volle Formen angenommen und jenes Collabieren derselben, welches wir an einem frühern Präparat zu beobachten Gelegenheit hatten, scheint nur ein vorübergehender Zustand gewesen zu sein. In all den Kernen sind deutliche Kernkörperchen sichtbar und zwar sind es deren meist zwei. Der Inhalt von Kernen sowohl als von Zellen ist blass und feinkörnig. Die endogenen Zellen finden sich durchaus nicht reichlicher vorhanden in den tief gelegenen Hornhautkörpern, als sie es schon am sechsten Tage der eingeleiteten Entzündung waren; in Beziehung auf ihren Entwicklungsmodus zerfallen sie in zwei ganz geschiedene Gruppen. Ein Theil von ihnen ist nämlich offenbar verkümmert, ihr Kern ge-

schrumpft, schwächer lichtbrechend als im Beginn, die Membranen knapp anliegend und daher der von ihnen eingenommene Raum im Verhältniss zur Grösse der Mutterzelle sehr beschränkt. Ein anderer Theil von ihnen ist dagegen innerhalb der Mutterzelle zu einer auffallend gedeihlichen Entwicklung herangewachsen, indem sie gewachsen sind und deren Höhle oft zum grössern Theile ausfüllen. Die Form dieser letztern Zellen ist nicht mehr die rundliche, sondern meist eine polyedrische, unregelmässig vier- oder fünfseitige, an den Ecken zuweilen in Spitzen auslaufende. Es liegt der Kern der Membran nicht an, sondern ist von ihr durch eine beträchtliche Menge feinkörnigen, blassen Inhaltes getrennt. Was aber besonders auffällig erscheint, das ist der Umstand, dass diese Zellen nicht unmittelbar in den übrigen körnigen Inhalt der Mutterzelle eingebettet sind, sondern von diesem durch einen wasserklaren, durchsichtigen Saum getrennt erscheinen. Diese helle umgebende Substanz ist nach dem, was wir über die Entstehung der endogenen Zellen kennen gelernt haben, erst in secundärer Weise entstanden und ich kann nicht umhin, derselben per analogiam die Bedeutung einer Intercellularsubstanz beizulegen, d. h. einer Substanz, die entweder direct von der Zelle secerniert ist, oder die durch den unmittelbaren Contact mit dieser eine eigenthümliche physikalische und chemische Umwandlung erlitten hat.

Neben den Mutterzellen mit einer polyedrischen Tochterzelle finden sich solche mit zweien oder selbst dreien, in welchen die einzelnen Zellen unter sich ebenfalls nicht direct aneinanderstossen, sondern durch eine trennende Brücke durchsichtiger Substanz getrennt bleiben. Weiterhin gegen die *Oberfläche* werden die Zellengruppen noch grösser und reicher an Individuen; in eben demselben Maasse schwinden aber die ursprünglichen Hornhautkörper, und man kann den gemeinschaftlichen Ursprung je einer Zellengruppe nur noch aus der Anordnung und gegenseitigen Abplattung der zusammenliegenden Zellen erkennen. Solche Gruppen, wie sie z. B. tab. V. fig. 4 sich abgebildet finden,

bieten in mancher Beziehung grosse Aehnlichkeit mit jenen Zellgruppen, wie sie an verknöchern den rhachitischen Knorpeln sich beobachten lassen und es bietet ihr Vorkommen einen der vielen Belege dar für die nahen Verwandtschaftsbeziehungen, die zwischen Hornhaut und Knorpel bestehen.

Die Zahl der zu einer Gruppe vereinigten Zellen kann sehr bedeutend werden, um so mehr, da häufig Gruppen verschiedenen Ursprungs zu einem einzigen Haufen zusammenstossen, besonders finden wir nicht selten ganz massenhafte Zellanhäufungen in den Winkeln der Gefässe. Es kann uns dies nicht wundern, da wir ja oben gesehen haben, dass auf die primäre Proliferation, die innerhalb der ursprünglichen Hornhautkörper stattgefunden hatte, in der Nähe der Oberfläche eine zweite Brutbildung im Innern von deren Tochterzellen folgte und somit Anlass zu einer ungemainen Zellenvermehrung in den oberflächlichen Hornhautschichten gegeben war. Entsprechend der Spindelform der primären Tochterzellen ist ein sehr häufiger Gruppierungsmodus secundärer Tochterzellen der, dass eine Anzahl von zweien, dreien, vieren, sechsen und noch mehr, in einfacher, an beiden Enden spitz zulaufender Reihe beisammen stehen, wobei dann die einzelnen Elemente mit Ausnahme der beiden, am Ende der Reihe stehenden gewöhnlich vierseitige Gestalt besitzen (vergl. tab. VI. fig. 1). Neben solchen zusammengesetzten Zellengruppen, die meist von keiner gemeinschaftlichen Hülle mehr umschlossen zu sein pflegen, kommen noch genugsam Zellen vor, die isoliert geblieben sind, resp. sich nicht zum zweiten Male vermehrt haben; es sind dies vorwiegend Spindelzellen, welche in sehr verschiedenen Richtungen das Gewebe durchstreifen und welche stellenweise (besonders in der Nähe der Reizungsstelle) so ungemain reichlich und dicht gedrängt vorhanden sind, dass es unmöglich wird, ihr Gefüge zu entwirren und ihre gegenseitigen Beziehungen zu ermitteln.

Was das Verhältniss der Gefässe zum Gewebe anbetrifft, so ist dieses ebenfalls ziemlich verschiedenartig. Dieselben erstrecken

sich, wie sich schon bei Lebzeiten constatieren lässt, über die ganze Hornhautebene, und sie bestehen zum Theil aus stärkern arteriellen und venösen Stämmchen, theils sind es capillare Zweige, theils findet man an diese angereiht solide Stränge von Zellen, entweder spindelförmigen (tab. V. fig. 4) oder polyedrischen (tab. VI. fig. 1), welche als neue Gefässanlage gelten müssen, ohne bis dahin mit den eigentlichen Blutkanälen in offener Verbindung zu stehen. Die wirklichen Gefässstämme, besonders die stärkeren, sind mehrentheils mit dicken Hüllen polyedrischer oder spindelförmiger Zellen umgeben; vor Allem pflegen sich die Zellanhäufungen in den Theilungswinkeln derselben vorzufinden, wobei man gewöhnlich noch deutlich erkennen kann, dass ein solcher Haufen aus ursprünglich verschiedenen Gruppen zusammengesetzt ist.

Die Hornhaut No. 2, aus der ich *vor sechs Wochen* einen *Lappen excidiert* hatte, zeigt statt der fortgeschrittenen Veränderungen, die wir an dem eben beschriebenen Präparate constatieren konnten, nur die Residuen jener wenig ausgebildeten Gewebsalterationen, die wir schon am zweiten Tage nach Einwirkung des Reizes hatten auftreten sehen. In den *tiefern* und *mittlern Hornhautschichten* sind die Hornhautkörper wieder ziemlich auf ihr normales Volum zurückgekehrt, ihr Inhalt ist blass, ihre Kerne ebenfalls blass und kernkörperhaltig; was von endogenen Zellen übrig geblieben ist, ist verkümmert und geschrumpft. In den oberflächlichen Schichten gilt dasselbe, obwohl hier der Reichthum von neugebildeten Zellen, insbesondere am Rande, ein ziemlich bedeutender ist. Es sind dies noch dieselben Gruppen einkerniger und mehrkerniger (eiterkörperähnlicher) Zellen, die wir schon sechzehn Stunden nach der Reizung vorgefunden hatten und die seitdem auf's vollständigste in ihrer Entwicklung stehen geblieben, resp. geschrumpft und verkümmert sind. Eine eigentliche Proliferation von Zellen scheint zur Zeit bloß in der

trüben Gewebsmasse stattzufinden, welche die Stelle des Substanzverlustes ausfüllt, denn hier finden sich allerdings neben mehrkernigen grössern Spindelzellen auch Gruppen rundlicher junger Zellen, welche in jüngster Zeit aus jenen hervorgegangen zu sein scheinen. Im Uebrigen findet sich in der Umgebung der verletzten Stelle eine reichliche Menge feiner fadenförmiger Elemente, welche indess so sehr geschrumpft sind, dass man ihre Kerne kaum noch als schwache stabförmige Anschwellungen erkennen kann.

Zur Blutgefässbildung ist es in diesem Fall nicht gekommen, wie sich dies von selbst aus der geringen Entwicklungsstufe erklärt, auf dem die randständige Zellenbrut stehen geblieben ist.

Im Nachfolgenden schliesse ich einige Untersuchungen über spontane Entzündungsformen menschlicher Hornhäute an. Das äusserst bescheidene Material, das denselben zu Grunde liegt, verdanke ich der Freundlichkeit von Prof. Arlt in Prag; eine Beschreibung davon, die ich vor zwei Jahren brieflich an Prof. Virchow mitgetheilt hatte, hat zwar bereits ihren Weg in die Oeffentlichkeit gefunden*), indess sehe ich mich, so weit es der gegenwärtig defecte Zustand meiner Präparate erlaubt, um so mehr veranlasst darauf zurückzukommen, als jene ersten Untersuchungen mit einem sehr mittelmässigen Instrument und zu einer Zeit angestellt waren, zu der mir theilweise die leitenden Gesichtspunkte noch abgiengen, daher dieselben sehr der Ergänzung bedürfen.

Die Hornhaut No. 1, welche bei lebhafter Injection der umgebenden Conjunctiva zwei halbmondförmige, ziemlich tiefe Geschwüre mit graulich belegtem Grunde dargeboten hatte, zeichnet sich in ihrem mikroskopischen Verhalten aus durch einen un-

*) Virchow Arch. VI. 557.

gemeinen Reichthum und eine grosse Mannigfaltigkeit secundärer Zellenformen. Es sind, wie sich auf flachen Schnitten constatiren lässt, die Hornhautkörper, wenn nicht durchweg in der ganzen Cornea, so doch jedenfalls in ihrem grössern Theile vollständig zu Grunde gegangen, und sie finden sich ersetzt durch lauter junge Zellenformen. In jener Parthie der Hornhaut, wo die Trübung am geringsten ausgesprochen ist, findet man Gruppen von zwei bis vier ziemlich grossen, abgeplatteten, polyedrischen Zellen, die in ihrem Ensemble noch der Form der frühern Mutterzellen zu entsprechen pflegen. Diese Zellen besitzen einen blaskörnigen Inhalt und blasse durchsichtige Kerne mit zwei oder mehreren Kernkörperchen (vergl. tab. VI. fig. 2a). Unter den Kernen findet man manche, die gekerbt sind, wobei dann immer die Kernkörperchen in die beiden Endpunkte hinausrücken; auch finden sich wohl einzelne dieser polyedrischen Zellen mit doppeltem Kern. Weiter kommt es aber mit der Kerntheilung bei den Zellen der angegebenen Form nicht. Rückt man dagegen gegen die dichtern Trübungsstellen vor, so findet man, dass Anfangs einzelne, späterhin mehrere und zuletzt alle die einzelnen Zellen Spindel- und Röhrenform annehmen, wobei zugleich ihre Kerne in einem äusserst grossartigen Massstabe luxurieren, indem sie sich erst zu verlängern und biscuitförmig einzuschnüren pflegen. Mit wachsender Kleinheit nimmt auch das Lichtbrechungsvermögen der Kerne zu und schwindet die Sichtbarkeit von Kernkörperchen. Man findet neben einander Spindelzellen mit ein, zwei, drei und mehrern Kernen und spindelförmig aufgetriebenen Röhren, in denen die Kerne massenhaft zu 20, 40 und darüber angehäuft sind. Es erreichen diese Röhren, deren Ursprung wir uns wohl aus Verschmelzung verschiedener Zellen erklären müssen, eine Dicke, die sehr beträchtlich werden kann, ohne dass die umhüllende Membran zu Grunde geht; zuletzt freilich stossen wir auf denselben Mortificationsprozess, den wir im Gefolge von übermässiger Kernwucherung auch oben haben auftreten sehen; es gehen die Elemente fettigen

Zerfall ein; neben den Kernen findet man in verschiedener Reichlichkeit moleculären Detritus, mit dessen endlicher Zunahme auch die Membran zu Grunde geht und statt des kernerfüllten Schlauches nur ein dicker Pfropf von Kern- und Fettmassen übrig bleibt. Die Anordnung der Spindelzellen, sowie der kleinern und grössern kernhaltigen Röhren ist, von der Fläche gesehen, dieselbe, die wir in der Cornea constant für alle einseitig entwickelten Elemente wiederkehren sehen; sie besteht darin, dass immer je eine Anzahl von Elementen unter sich parallel verläuft und mit einer Anzahl anderer unter sich ebenfalls parallel gestellter Elemente sich kreuzt, wodurch dann das Gesamtbild einen gitterartigen Character bekommt.

Eine Zellenbildung secundärer Art findet sich nur auf den Geschwürsgrund beschränkt, der vorwiegend aus kleinen runden Zellen mit einfachen oder zerfallenen Kernen (Eiterkörperchen) zusammengesetzt ist.

Das Präparat, das ich a. a. O. sub. No. 4 als Keratomalacie beschrieben habe und das von einem Menschen mit chronischem Gehirnleiden herrührte, bot für die makroskopische Betrachtung das Eigenthümliche dar, dass an beiden Augen der untere Theil der Cornea in einem, der halbgeöffneten Lidspalte genau entsprechenden Bezirke intensiv getrübt war und bereits nekrotisch sich auszulösen begann.

Das mikroskopische Verhalten schloss sich im Allgemeinen unzweifelhaft demjenigen der traumatischen Entzündung an, bot jedoch einzelne Abweichungen davon dar, über deren Bedeutung spätere Untersuchungen werden Aufschluss geben müssen, da sie a priori ebensogut aus der andauernden Einwirkung eines Reizes auf einen peripherischen Hornhauttheil, als auch aus dem Allgemeinzustande des Kranken, um mich eines obwohl etwas vagen Ausdruckes zu bedienen, aus einer veränderten Vitalität der Organtheile sich herleiten lassen.

Senkrechte Durchschnitte zeigen, dass die bedeutenden Kernwucherungen, wodurch sich die Gewebsaffection äussert, in abnehmendem Maasse bis zur descemetischen Haut reichen, dass sich aber dieselben durch die ganze Dicke der Cornea hindurch in ziemlich scharf abgeschnittener Weise auf jenen Bezirk beschränken, der auch an der Oberfläche so bestimmt umgränzt erscheint. Flache Schnitte zeigen freilich, dass auch die ungetrübten Hornhautstellen sich nicht normal verhalten, sondern dass durchweg die Körper vergrössert, und dass ihre blassen, stark aufgetriebenen Kerne ebenfalls in verschiedentlichen Uebergängen zur Theilung begriffen sind (vergl. tab. VI. fig. 3). Sämmtliche dieser Kerne zeigen Kernkörperchen (meist zwei), und während die Kernkörperchen an die Enden der Kerne gerückt sind, erscheinen diese bald gekerbt oder eingeschnürt, bald sind sie mit kolbenförmigen Auswüchsen versehen, oder sie sind quer getheilt und auseinandergerückt. Nirgends findet man Abhebungen des Inhaltes der Zellen von der Zellenmembran, durchweg erscheint dagegen derselbe sehr blass und feingekörnt. So verhalten sich in ziemlich gleichmässiger Weise die Zellen der sämmtlichen ungetrübten Hornhauttheile; sowie man aber der Trübung sich nähert, so ändert sich ihr Verhalten in der Weise, dass ihre Kerne sich mehren und kleiner werden. Man findet Zellen mit drei oder vier kleinern, jedoch immer noch blassen und kernkörperhaltigen, oft ganz unregelmässig geformten Kernen; weiterhin aber nimmt neben gleichzeitig bedeutenderer Erweiterung der Zellen auch die Zahl der Kerne beträchtlicher zu und mit der grössern Zahl ändern sich auch deren physikalische Charactere; sie werden nicht nur klein und rundlich, sondern zugleich stark lichtbrechend, dunkel contouriert. Im Uebergangsstadium trifft man auf Zellen, die neben einzelnen blassen kernkörperhaltigen Kernen eine Anzahl kleiner, dunkel contourierter besitzen, und da nicht nur in der Grösse, sondern auch im Lichtbrechungsvermögen sämmtliche Zwischenstufen sich auffinden lassen, so kann man kaum im Zweifel darüber sein, ob auch

wirklich die kleinen dunkeln Kerne mit den grossen blassen einerlei Geschlechtes seien. Mit der Zunahme der Kerne hält die Erweiterung der Zellhöhle gleichen Schritt, daher in den getrübten Stellen die Hornhautkörper zu weiten verästelten Schläuchen ausgedehnt sind, in denen ausser einer Unzahl von Kernen ein sehr blaskörniger Inhalt vorhanden ist. Neben diesen Bestandtheilen tritt in einem, von unten nach oben zunehmenden Maasse fettiger Detritus in denselben auf. Es wird durch die colossale Zellenerweiterung, durch die Kernwucherung und durch die Detritusbildung zuletzt die Intercellularsubstanz grösstentheils verdrängt und dadurch der isolierte Nachweis einzelner Zellhöhlen selbst unmöglich. Das Gewebe wird völlig undurchsichtig, es lassen sich an ihm blos noch verkrüppelte Kern- und Fettmassen unterscheiden, und so gelangt es zuletzt auf den Punkt, wo es völlig lebensunfähig wird und nekrotisch sich abstösst.

Endogene Zellenbildung innerhalb der erweiterten Hornhautkörper vermag ich mit Bestimmtheit nirgends zu unterscheiden, eine Thatsache, die jedenfalls sehr beachtenswerth erscheint, da sie uns auf gewisse Unabhängigkeitsverhältnisse der verschiedenen Vorgänge hinweist. Dagegen findet sich eine reichliche Anzahl isolierter Zellen, meist mit kolbenförmigen Verlängerungen am Scleroticsaum des in der Bildung begriffenen Geschwüres. Ein directer Nachweis für die Abstammung dieser Zellen lässt sich nicht geben.

Sehr interessant sind mir die l. c. sub No. 6 aufgeführten Präparate geworden, da sie einen Blick in die Entstehung und das Wesen des Pannus zu gestatten im Stande sind. Es sind dies zwei kindliche Hornhäute, die die Residuen einer blennorrhoea neonati mit Perforation darbieten. Dem mikroskopischen Befund nach zu schliessen, ist schon eine geraume Zeit seit dem Ablauf der Entzündung vergangen, denn der grössere Theil der

Hornhautzellen in den tiefern und mittlern Gewebsschichten zeigt gar keine, irgendwie bemerkbaren Alterationen mehr. Erst gegen die Oberfläche hin erscheint ein Theil der Körper mässig erweitert und enthält in seiner Höhle kleine Mengen eines sehr feinkörnigen fettigen Detritus; zugleich sieht man da reichlichere, in dicke Stränge von Spindelzellen eingebettete Gefässe die Substanz durchziehen, welche mannigfach sich verzweigen und anastomosieren und welche bis in die centrale Narbe hinein sich erstrecken. In einer ungemeinen Reichlichkeit sind die Gefässe an der eigentlichen Oberfläche der Hornhaut vorhanden, allwo ihr Netzwerk stellenweise so dicht ist, dass der von den Gefässen eingenommene Raum bedeutender ist, als die dazwischen frei bleibenden Lücken. Sämmtliche Gefässe verlaufen ziemlich parallel zu einander, sind dabei durch häufige quere Anastomosen verbunden. Zur Gesammthornhaut sind sie radiär gestellt. Diese Gefässe liegen aber nicht mit nackten Wandungen im Gewebe drinn, sondern sie sind alle in dicke Hüllen von Spindelzellen eingebettet (vergl. tab. V. fig. 5) und auch der dazwischen frei bleibende Raum zeigt einen ungemeinen Reichthum eingelagerter Spindelzellen, welche zum grossen Theil parallel zu den Gefässen gestellt sind. Die einzelnen Spindelzellen sind verhältnissmässig klein (wahrscheinlich bereits geschrumpft) und ihre Kerne sind ziemlich stark lichtbrechend, daher sie durch ihre reichlichere Anwesenheit das Gewebe nicht unbedeutend trüben. Es sind all diese Zellenmassen unzweifelhaft die Resultate einer vorangegangenen massenhaften endogenen Proliferation und eben der Reichhaltigkeit ihres Auftretens müssen wir es auch zuschreiben, dass es zu einer so ausgedehnten Gefässbildung gekommen ist. In der centralen Narbe ist der Reichthum an zelligen Elementen ebenfalls ein ziemlich bedeutender; indess besitzen diese Elemente sämmtlich mehrfache Ausläufer und stehen unter sich in einer durchgreifenden areolären Verbindung. Zwischen den zelligen Theilen, die übrigens eine ziemlich geschrumpfte

Zellhöhle und einen kleinen dunkeln und ovalen Kern besitzen, findet sich eine derbe, resistente Intercellulärsubstanz.

Nachdem ich im Bisherigen gesucht habe, das zu Gebote stehende Beobachtungsmaterial von theoretischen Betrachtungen soviel als möglich getrennt wiederzugeben, wird es im Nachfolgenden meine Aufgabe sein, die dargestellten Thatsachen zusammenzufassen und auf analytischem Wege einer weitem Verwerthung zu unterziehen. Es kann dabei der leitende Gesichtspunkt ein dreifacher sein, denn

- 1) wird es um die Beziehungen zur allgemeinen Histogenese,
- 2) um die zur Lehre von der Entzündung sich handeln,
- 3) aber wird es darauf ankommen, die Anknüpfungspunkte mit der klinisch-ophthalmologischen Beobachtung aufzufinden und auszubeuten.

Als allgemeines Ergebniss der auseinandergesetzten Beobachtungsreihen müssen wir die vollständige Bestätigung des bereits von Virchow ausgesprochenen Satzes in den Vordergrund stellen: *dass bei der Hornhautentzündung ein freies, selbstständig wahrnehmbares Exsudat gar nicht vorkommt.* Weder findet sich ein Exsudat in allfällig vorhandenen Gewebemaschen, noch lässt sich je eine Trübung der Intercellulärsubstanz auffinden, die als Folge einer Exsudation angesehen werden dürfte. Sämmtliche Veränderungen, die die Hornhaut erleidet, gehen an den präexistierenden Gewebselementen vor sich und zwar stammen alle entzündlichen Trübungen, Erweichungsmassen und fetzigen Lostossungen, die man bis dahin für seröse oder fibrinöse Exsudate gehalten hat, in gleicher Weise alle neugebildeten Gefässe, die Regenerations- und die Narbenmassen unmittelbar von den veränderten Hornhautzellen und von deren Derivaten ab und nur in secundärer Weise geht auch die präexistierende Intercellulärsubstanz bestimmte Veränderungen ein, die ihr gewissermaassen durch die veränderte Thätigkeit der zelligen Elemente octroiert

werden. Darnach wird die theoretische Betrachtung der Hornhautentzündung darauf angewiesen sein, die Gesetze von den Veränderungen der zelligen Elemente, ihren Ursachen und Folgen zu studieren und an die Stelle des unklaren Begriffes von Hornhautexsudaten, bestimmte, einer wissenschaftlichen Verarbeitung fähige histogenetische Anschauungen zu setzen.

Ich muss mit Bestimmtheit darauf dringen, dass man auch für die klinische Betrachtung den unrichtigen Ausdruck »Hornhautexsudat« ganz fallen lasse und durch das unpräjudicierliche Wort »Trübung« ersetze. Selbst die von Virchow eingeführte Bezeichnung »parenchymatöses Exsudat« scheint mir viel zu leicht Missdeutungen ausgesetzt, als dass ich dieselbe für die Cornea beibehalten möchte. Noch ist man im Allgemeinen viel zu sehr gewöhnt, unter einem »Exsudat« das unmittelbare Produkt veränderter Gefästhätigkeit sich zu denken, als dass man nicht beim Gebrauch des Wortes die autonome Betheiligung des Gewebes an dem Prozesse ganz ausser Acht zu lassen pflegte, wie denn gerade an der Cornea bei Beibehaltung des Ausdruckes Exsudat, der Irrthum sich gar nicht vermeiden lässt, als ob Trübung und Stoffzunahme Hand in Hand gingen, während doch die Erfahrung zeigt, dass beide Vorgänge ganz getrennt von einander zu verlaufen vermögen. Weiterhin wird man es aber auch deshalb vermeiden müssen, den Ausdruck »parenchymatöses Exsudat« in einem so allgemeinen Sinn in die Ophthalmologie einzuführen, weil derselbe als eine freilich ziemlich vage klinische Bezeichnung bereits vorhanden und auf gewisse Krankheitsformen der Cornea angewendet ist.

Die Veränderungen, die die Beobachtung als entzündliche für die Zellen der Hornhaut ergiebt, sind folgende:

- 1) Volumszunahme der ganzen Zellen.
- 2) Veränderungen, resp. Theilungen und Wucherungen der Kerne.

3) Abhebung der Membranen vom körnigen Inhalt und Theilung des Letztern.

4) Umwandlung einzelner Inhaltspartikeln in endogene Zellen.

5) Weiterentwicklung der jungen Zellen (mit oder ohne Zugrundegehen der Mutterzelle).

6) Fettiger Zerfall der nicht entwicklungsfähigen Brut.

7) Wiederanschluss des körnigen Inhalts an die Zellenmembran mit Aufblähung der alten Zellenkerne und Sichtbarwerden von Kernkörperchen.

8) Volumsabnahme dieser Zellen.

9) Schrumpfung (und Mortification?) der jungen neugebildeten Zellen.

Wollte man diese neun Entwicklungsstadien mit den gangbaren Entzündungsbegriffen zusammenstellen, so würden wohl 1, 2 und 3 der Setzung, 4 und 5 der Organisation, 6, 7, 8 und 9 der Resorption eines Exsudates entsprechen.

Die Reihenfolge der einzelnen Stadien hat übrigens nur eine relative Bedeutung. Schon ein oberflächlicher Blick auf die oben auseinandergesetzten Beobachtungen lehrt, dass der Eintritt und das Maass der aufgezählten Veränderungen, sowie ihr gegenseitiges Verhältniss zu einander zu gleicher Zeit und an derselben Hornhaut für verschiedene Zellen ein ganz verschiedenes ist. Es existieren da gewisse Abhängigkeitsverhältnisse, deren genauere Feststellung uns vor Allem beschäftigen muss, indem wir darauf hinzustreben haben, dass wir präcis und klar die Gesetze formulieren können, nach denen ein gegebener Reiz eine gewisse Reihenfolge von Veränderungen im Gewebe hervorruft. Wir müssen suchen, es so weit zu bringen, dass wir nicht allein aus dem Quantum des Reizes, aus dem Ort und Modus seiner Einwirkung die dadurch bedingten anatomischen Veränderungen berechnen, sondern dass wir auch umgekehrt aus einem anatomisch feststellbaren Befund auf die Verhältnisse der stattgehabten Reizung und Reizmittheilung, somit gewissermaassen auf die ätiologischen Momente zurückschliessen können.

Ich weiss nun wohl, dass die Reihe meiner Untersuchungen allzuklein ist, um die eben präcisierte Aufgabe auch nur in einem Theil ihrer Ausdehnung vollständig zu lösen; gleichwohl werde ich versuchen, inwieweit aus den gegebenen Thatsachen einige allgemeinere Grundsätze sich gewinnen lassen, die, wenn auch in provisorischer Fassung, doch als Ausgangspunkte weiterer Forschung hingestellt werden dürften.

Zur Auffassung der Verhältnisse wird es sehr vereinfachend sein, wenn man sich für die Veränderung der Hornhautzellen drei Haupttypen festhält:

- 1) einen Typus für die Zellen der Reizungsstelle (in unseren Versuchen das Hornhautcentrum);
- 2) einen Typus für die oberflächlich liegenden Zellen des Hornhautrandes;
- 3) einen Typus für die Zellen der tiefern Hornhautschichten.

Für alle drei Typen, so sehr sie auch in ihren Endgliedern auseinanderweichen, sind die einleitenden Veränderungen principiell dieselben (Vergrösserung der Zelle, Theilung der Kerne, Abhebungen und Theilungen von körnigem Inhalt). Allein es zeigen sich gleich in den ersten Zeiten fundamentale Differenzen in der quantitativen Entwicklung jedes einzelnen dieser Vorgänge, denn während in den tiefern, von der unmittelbaren Einwirkung des Reizes entfernteren Schichten der Hornhaut die Vergrösserung der Zellen langsam geschieht, die Abhebung vom Inhalt verhältnissmässig spät eintritt und die Theilungen von Kernen und Inhalt entweder nur in beschränktem Maasse oder auch gar nicht sich einstellen, so entwickeln sich an der Hornhautoberfläche die Gegensätze gleich dahin, dass im gereizten Centrum die Vergrösserung der Zellen eine sehr geringe und im Verhältniss zu den immensen Kernwucherungen beinahe verschwindende ist, während am Hornhautrand die Vergrösserung der Zellen und die Zunahme vom Inhalt mit der zwar nicht unbedeutenden, indess doch weit hinter der des Centrums zurückbleibenden Kerntheilung gleichen Schritt hält und daher die

erzeugte Brut gleich von Anfang an eine materielle Ausstattung bekommt, die ihr im Gegensatz zu jener des Centrums eine bedeutende Lebens- und Entwicklungsfähigkeit verleiht. Die Tragweite dieser Differenz für die nachfolgende Entwicklung ist nach der oben gegebenen ausführlichen Darstellung der Entzündungsvorgänge einleuchtend genug; was das ätiologische Moment derselben betrifft, so ergibt es sich aus der einfachen anatomischen Betrachtung, dass die intensiven Kernwucherungen in der Nähe der Reizstelle, vom Gefässe entfernt, die bedeutenden Zellenvergrößerungen dagegen in der Nähe der Gefässe ihren Höhepunkt erreichen und zwischen beiden drinn eine Zone liegt, in der sowohl Kerntheilung als Zellenvergrößerung auf relativ mässiger Stufe stehen bleiben.

Mit andern Worten ausgedrückt, ist die *Kerntheilung eine Thätigkeit der Zelle, womit diese ganz unabhängig vom Gefässeinfluss auf die Einwirkung der Noxe reagiert; wogegen die Vergrößerung der Zelle in einem Abhängigkeitsverhältniss zur Materialzufuhr aus benachbarten Gefässen steht.*

Wir würden diesen Satz ohne Weiteres dahin aussprechen können: dass die Gefässe überhaupt gar nicht in directer Weise an der Einleitung entzündlicher Gewebsveränderungen sich theiligen, wenn nicht die Beobachtung eine Thatsache ergäbe, die damit im Widerspruch zu stehen scheint. Würden sich Reizeinfluss und Gefässeinfluss einfach als zwei Agentien betrachten lassen, welche von entgegengesetzten Endpunkten aus, auf eine zwischenliegende Strecke in der Art einwirken würden, dass ihre Wirkung mit der Entfernung vom Endpunkt eine fortwährend abnehmende wäre, so müsste, sobald die Kerntheilung dem Reizeinfluss, die Zellenvergrößerung dem Gefässeinfluss äquivalent gestellt wäre, die Stelle der geringsten Kernwucherung mit der der intensivsten Zellenvergrößerung und umgekehrt die der grössten Kernwucherung mit der der geringsten Zellenvergrößerung zusammenfallen. Nun ist letzteres zwar, wie die Beobachtung lehrt, der Fall, ersteres aber nicht, denn der Punkt

der geringsten Kerntheilung fällt, wie wir gesehen haben, nicht an den Hornhautrand, sondern in die Zone zwischen diesem und dem Centrum, und die Kernzunahme am Rande ist von Anfang an durchaus keine geringe.

Wollen wir dies Factum dem Versuch einer Erklärung unterwerfen, so bieten sich uns nur zwei Möglichkeiten dar: entweder wir statuieren, dass am Rande der Hornhaut der vom Centrum aus vermittelte Reiz in seiner Intensität eine lokale Steigerung erfahre, wobei wir vielleicht am ehesten an irgend einen Nerveneinfluss zu denken hätten; oder aber wir nehmen an, dass die am Rande gelegenen Zellen durch die bessern Lebensbedingungen (die leichtere Zufuhr von Ernährungsmaterial) eine grössere Irritabilität besitzen, als die Zellen des Hornhautcentrums, daher sie auf einen verhältnissmässig geringern Reiz hin, bedeutender reagieren, als jene nach einem stärkern Reiz. Es scheint diese letztere Annahme die ungezwungenere und naturgemässere zu sein; insbesondere werden wir von einem directen Einfluss der Nerven auf Kerntheilungsvorgänge völlig abstrahieren müssen, da es sich zeigt, dass in den tiefen, nervenlosen Schichten der Hornhaut die Kernwucherung in gleicher Weise vor sich geht, wie an der Oberfläche, sobald nur die Einwirkung des Reizes direct bis auf diese tiefer liegenden Theile hinwirken kann.

Interessant auch für die physiologischen Ernährungsverhältnisse der Hornhaut ist es übrigens, dass die Verbreitung der Reizsymptome mit so viel grösserer Intensität und Schnelligkeit nach der Fläche hin geschieht, als nach der Tiefe; und insbesondere giebt uns die vorzugsweise Entwicklung jenes Krankheitsherdes, den wir oben als Reizbezirk beschrieben haben, eine Andeutung dafür, dass wohl je eine gewisse Zellengruppe zu einem gegebenen Gefässcomplex in einer bestimmtern Beziehung stehen und zwischen beiden eine gewisse gegenseitige Abhängigkeit vorhanden sein möge.

Wenn wir nun im Obigen ausgesprochen haben, dass die Fähigkeit der Zellen, unter pathologischen Verhältnissen sich zu vergrössern, in einer directen Beziehung zu ihrer Gefässnähe stehe, so ist damit natürlich über den genauen Hergang durchaus nichts gesagt, und wir können uns ebensogut vorstellen, dass die gereizte Zelle von sich aus in primärer Weise dem Blute mehr Stoff entziehe, als wir uns denken können, das dilatirte Gefäss liefere ein reichlicheres Transsudat in seine Umgebung, wodurch in secundärer Weise die Zelle zu vermehrter Stoffaufnahme veranlasst werde. Eine Discussion dieser Frage möchte zur Zeit noch eine ziemlich undankbare sein, zumal da es wohl kaum um eine so einfache Alternative sich handeln mag, sondern um complicirtere, schwieriger entwirrbare Wechselbeziehungen. Wir werden uns daher vorläufig damit begnügen müssen, festzuhalten, dass nach Einwirkung entzündlicher Reize eine Thätigkeit des Gewebes ganz unabhängig vom Gefässe zu Stande kommen kann, dass aber dieselbe unter dem Einfluss des Letztern einen andern Character annimmt, als ohne denselben.

Als die hauptsächlichste Aeusserung der reinen Zellenthätigkeit muss die Kerntheilung in den Vordergrund gestellt werden. Während wohl alle sonstigen Veränderungen der Zellen von complexern Factoren abhängig sind, so scheint die Kerntheilung diejenige Action zu sein, wodurch die Zelle unter allen Bedingungen gegen den einwirkenden Reiz reagiert, so zwar, dass die Intensität der Theilungsvorgänge unmittelbar der Intensität der Reizeinwirkung proportional gesetzt werden kann. In seinen physikalischen und chemischen Momenten ist uns der Prozess der Kerntheilung noch völliges Räthsel. Besonders muss es im höchsten Grade erstaunlich scheinen, dass auf die verschiedenartigsten Einflüsse äusserer Agentien, auf Einwirkung ätzender Stoffe, auf Hitze, auf Verletzung der Umgebung durch schneidende Instrumente u. s. w. u. s. w. die Zelle immer eine und dieselbe Antwort giebt und nur insofern gegen verschiedene

Reize verschieden reagiert, als eben diese in der Intensität ihrer Einwirkung von einander differieren.

Die Intensität der Kerntheilung ist bestimmend für einen Theil der weiteren Metamorphosen, die die Zelle eingeht; so bildet sie vor allem für die Inhaltstheilung, resp. endogene Zellenbildung, ein sehr nothwendiges Moment und nur insofern ist das Maass endogener Zellenbildung von der Reizeinwirkung selbst abhängig, als diese in directer Beziehung zu der Menge der sich bildenden Kerne steht. *Ceteris paribus* finden wir, dass bei mangelnder Kerntheilung die endogene Zellbildung unterbleibt; dass es bei einer unbedeutenden Kerntheilung (Zerfallen des Kernes in zwei oder höchstens drei Fragmente) bald zur endogenen Zellenbildung kommt, bald nicht, eine Eventualität, deren Eintreffen von dem Verhalten des körnigen Inhaltes abhängig ist; dass bei einer gewissen relativen Menge von sich bildenden Kernen der gesammte frühere Zellinhalt zu endogenen Zellen umgewandelt wird und dass endlich, wenn die Kerntheilung dieses gegebene Maass überschreitet, die Zellenbildung unterbleibt und weiterhin die gesammte Masse fettig zerfällt, somit auch die Mutterzelle ihrem Ruin entgegengeht.

Eine sehr wesentliche Beziehung zu den Lebensverhältnissen des Kernes haben dessen äussere Charactere: Form, Grösse, relative Inhaltmenge, Lichtbrechungsvermögen des Inhaltes und Gehalt an Kernkörperchen, in Betreff aller deren bedeutende Schwankungen an einem und demselben Kern vorkommen können.

Veränderungen der Form gehen der Theilung eines Kernes immer unmittelbar voraus; sie sind der eigentlich einleitende Vorgang, und in jenen Regionen, wo der Theilungsimpuls für den Kern ein nicht sehr bedeutender ist, kann es nicht selten damit sein Bewenden haben, dass dieser die präliminarischen Verlängerungen, Einschnürungen oder Sprossbildungen durchmacht und dann, ohne sich wirklich zu theilen, in der so erlangten Form persistiert, wobei er späterhin sich aufbläht und Kernkörperchen erkennen lässt.

Die Gestalten, die die Kerne vor ihrer Theilung annehmen können, sind sehr mannigfache, und es lässt sich darüber um so weniger ein bestimmtes Gesetz aufstellen, als sie meistens ganz gemischt vorkommen; im Allgemeinen zeichnen sie sich eben dadurch aus, dass sie von der runden, resp. ovalen Form mehr oder weniger stark abweichen und nicht selten gewisse Unregelmässigkeiten der Contourierung darbieten, deren die Kerne im Ruhezustand durchaus entbehren. Es scheint dabei, als ob die sich theilenden Kerne vorübergehend eine Volumsabnahme, eine wirkliche Schrumpfung erlitten, die indess jedenfalls in ihren Folgen nicht lange anhält, sondern sehr bald einer absoluten Volumszunahme Platz macht. Es sind zwar immer die einzelnen Kerne, die aus Theilung eines Mutterkerns hervorgegangen sind, um ein beträchtliches kleiner als dieser; dagegen überwiegt ihre Gesamtmasse über die Gesamtmasse desselben ganz entschieden; wie dies ja schon auffallend genug daraus ersichtlich ist, dass in einem entzündeten Gewebstheil die Kerne unter Umständen die übrigen Elemente beinahe ganz verdrängen können. Je stürmischer übrigens die Kerntheilung, um so kleiner fallen die einzelnen Individuen aus.

Ein sehr auffälliges Verhalten zeigen die Kerne in Betreff ihres Lichtbrechungsvermögens. Wir können im Allgemeinen das Gesetz aufstellen, dass *ceteris paribus* mit der Menge der Kerne in einer Mutterzelle, resp. mit ihrer Kleinheit, das Lichtbrechungsvermögen derselben in gleichem Maasse zunimmt: grosse Zellenkerne sind blass, kleine dagegen dunkelcontouriert und glänzend. Es ist dies der Grund, weshalb intensive Kernwucherungen constant mit einer Trübung des Hornhautgewebes einhergehen, während die normalen Kerne dasselbe in seiner Durchsichtigkeit nicht beeinträchtigen. Es ist ein Gegenstand, der weiterer Untersuchungen bedarf, ob das stärkere Lichtbrechungsvermögen, das mit der zunehmenden Kernmenge sich einstellt, abhängig ist von einem wachsenden Fettgehalt des Kerninhaltes. Jedenfalls bleibt es eine bemerkenswerthe Erscheinung, dass in ihren

endlichen Ausgängen die fortgesetzte intensive Kernwucherung jederzeit zu einem wirklichen fettigen Zerfalle führt, und es liegt nahe, hierin nicht einen principiell neuen Vorgang, sondern nur das Endglied einer fortlaufenden Reihe chemischer Umwandlungen zu suchen.

Erreicht die Kernproliferation einer Zelle nicht jene extreme, zum völligen Ruin führende Höhe, so pflegen mit dem Aufhören derselben die einzelnen Kerne, mögen solche unmittelbar in der Mutterzelle liegen oder in einer Tochterzelle, zu wachsen und wieder blässer zu werden. Dieses Wachstum betrifft auch diejenigen Zellkerne, bei denen es gar nicht zur Theilung gekommen ist und es combinirt sich gewöhnlich mit anderweitigen Veränderungen des Zelleninhaltes, mit dem Wiederanschluss der körnigen Theile an die Membran und einem gleichfalls bemerkbaren Erblässen derselben. Im Rückbildungsstadium der Entzündung kommt eine Periode vor, wo die aufgeblähten Zellenkerne eine Art Collapsus erleiden, indem sie ihre abgerundeten Formen verlierend, faltig und arm an Inhalt werden; indess scheint diese Periode bald vorüberzugehen, und man findet späterhin die Kernhüllen wieder mit einem blassen, feinkörnigen Inhalt angefüllt, wobei sie nach und nach an Volum verlieren.

Etwas unklar erscheint das Verhältniss der Kernkörperchen zu den Vegetationsvorgängen des Kernes. Man ist sehr versucht, den Kernkörperchen eine unmittelbare Rolle bei der Kerntheilung beizumessen, wenn man sieht, dass sie meistens zu zweien in einem Kern sich befinden, und dass sie in jenen, die eingeschnürt sind oder in einem sonstigen Zustand beginnender Theilung sich befinden, in der Regel in die verschiedenen Endtheile hinausrücken und für diese gewissermaassen getrennte Centren zu bilden scheinen. Dagegen spricht wiederum gegen ihre wesentliche Theilnahme an der Kerntheilung der Umstand, dass ihr Vorkommen durchaus kein constantes ist und dass wir sehr viele Kerntheilungen ohne Vorhandensein von Kernkörperchen beobachten. Es sind im Allgemeinen die dunkelcontourierten Kerne, in denen

die Kernkörperchen fehlen, während sie in den blassen Kernen ziemlich constant sich vorfinden und es entsteht daraus die Frage, ob sie nicht am Ende in allen Kernen, sowohl blassen als dunkeln, vorhanden, dagegen für gewöhnlich blos in den ersten sichtbar, in den letztern dagegen maskiert seien.

Als ein äusserst interessantes Glied in der Reihe der Entwicklungsphasen, die die Hornhautzelle bald nach Einwirkung des reizenden Agens durchmacht, erscheint die Ablösung des körnigen Inhaltes von der Membran und dessen nachfolgende Theilung. Es geschieht, wie wir gesehen haben, diese Inhaltsabhebung in den Zellen der ganzen Hornhaut; mit dem Unterschiede jedoch, dass sie für die untern Schichten später eintritt als für die obern. In seiner ersten Entstehung hängt der Vorgang innig zusammen mit dem der Zellenvergrösserung und beide Prozesse dürften wohl dieselben Bedingungen des Zustandekommens haben. Auf den ersten Blick ist man sogar versucht, dieselben als einfachen endosmotischen Vorgang so aufzufassen, als ob durch Anwesenheit einer verdünnten Flüssigkeit die Zellen zu vermehrter Wasseraufnahme veranlasst würden, welches Wasser mit dem körnigen Zelleninhalt nur schwer sich mischend, zwischen diesem und der Membran sich vorerst anhäufen würde. Solche Vorgänge können wir ja auch an andern Zellen, wie z. B. an den in Wasser gebrachten Eiterzellen leicht verfolgen. Indess liegt der Anwendung dieses Prinzipes auf unsern Fall sehr Vieles im Wege, vor Allem die Betrachtung, dass unsere Zellen nicht in einer freien Flüssigkeit eingeschlossen sind, sondern in der unter bedeutendem Druck befindlichen, festen Intercellularsubstanz, welche erst verdrängt werden muss, bevor die Zelle an Volum zunehmen kann; sodann der Umstand, dass der Inhalt selbst schon vor der Emancipation gewisse Umwandlungen erleidet, ein stärkeres Körnigwerden, eine grössere Undurchsichtigkeit an sich wahrnehmen lässt, dass er weiterhin an Masse zunimmt und in der Folge Veränderungen eingeht,

die auf viel complicirtere Hergänge, als den oben ausgeführten schliessen lassen.

Die einfachste Veränderung, die der abgelöste Zelleninhalt eingehen kann, ist die, dass er sich vertheilt und wieder allenthalben der Zellenwandung anschliesst, dabei pflegt er blasser zu werden und feinkörniger. Es kommt der Wiederanschluss in allen Zellen vor, mögen sie einfache oder getheilte Kerne, Tochterzellen oder keine enthalten, falls sie nur überhaupt persistieren und nicht über der Bildung der Tochterbrut zu Grunde gehen; und wir müssen ihn daher als ein nothwendiges Glied in unserer Reihe betrachten. Mit dem Wiederanschluss des körnigen Zelleninhaltes an die Membran ist die weitere Bildung endogener Zellen abgeschnitten und falls es nicht, wie dies bei intensiverer Entzündung zu geschehen pflegt, zu einer Bildung von Gross-tochterzellen kommt, so bleibt eben die Zahl der einmal gelieferten Elemente auf dem gegebenen Punkte stehen.

Was die Theilung des körnigen Inhaltes in einzelne Partikeln betrifft, so ist das ein Vorgang, der von der vorhergehenden Theilung der in ihm eingeschlossenen Kerne abhängig ist, indess scheint es, als ob nicht jede Kerntheilung nothwendigerweise eine Inhaltstheilung involvieren würde, sondern als ob diese noch von andern, weniger bestimmbaren Momenten abhängig wäre.

Den Gipfelpunkt ihrer Leistung erreicht eine Zelle jedenfalls mit der Bildung der Tochterzellen, denn mit diesem Acte, wenn er in voller Ausdehnung geschieht, pflegt sie sich als selbstständigem Individuum ihr Todesurtheil zu sprechen und in ihrer weitem Existenz ganz von der Entwicklung abhängig zu sein, welche die von ihr erzeugten Zellen zu erleiden vermögen. Es ist die endogene Zellenbildung bereits von ziemlich complexen Factoren abhängig, denn nicht nur ist es dazu nöthig, dass bereits Zellvergrösserungen, Kerntheilungen, Inhaltsabhebungen und Inhaltstheilungen vorausgegangen sind, sondern für diese einzelnen Vorgänge sind auch gewisse Gränzen vorgeschrieben, in-

nerhalb deren allein die endogene Zellenbildung vorkommt. So sehen wir also, dass es bei übermässiger Kernerzeugung nicht zur Zellenbildung kommt (selbst nicht am Hornhautrande, wie die pag. 105 u. f. dargestellte Beobachtung zeigt); so sehen wir anderseits, dass endogene Zellenbildung niemals in jenen Zellen vorkommt, wo nicht Kerntheilung schon vorausgegangen ist und um die getrennten Kerne auch der Inhalt getrennt sich gruppiert hat. Wir sehen endlich, dass nicht jede emancipierte Inhaltsportion sich wirklich zur Zelle umwandelt, sondern dass manche wieder in die Gesamtmasse des Inhalts sich auflöst, ohne mit einer eigenen Hülle sich umgeben zu haben und bei weiterer Umschau werden wir darauf geleitet, anzunehmen, dass die emancipierte Inhaltsportion, so wie auch ihr Kern, eine gewisse, innerhalb beschränkter Gränzen schwankende Grösse, resp. Kleinheit haben müsse, damit sie zur Zelle sich metamorphosiere, eine Vermuthung, die wesentlich unterstützt wird durch den Umstand, dass alle neugebildeten Zellen approximativ dieselbe Grösse besitzen.

Welches die eigentlichen innern Vorgänge bei der Metamorphose einer Inhaltsportion zur Zelle seien, das lässt sich natürlich nicht feststellen, und blos soviel lässt sich aus dem optischen Verhalten entnehmen, dass es nicht um einen einfachen Umhüllungsprozess, sondern zugleich auch um anderweitige Umwandlungen von Inhalt und Kern sich handle. Die Bildung der Grosstochterzellen schliesst sich in den wesentlichsten Punkten an die der Tochterzellen an. Es geht ihr nicht allein eine Kerntheilung voraus, sondern auch eine Art Aufblähung der Mutterzelle, sowie die Ansammlung und nachherige Zerklüftung eines körnigen Inhaltes um die zu umhüllenden Kerne (vergl. pag. 92 u. f.). Dagegen scheint es, dass für diese Zellen der körnige Inhalt eine nachträgliche Bildung sei, da er an den frisch gebildeten Zellen nicht wahrgenommen wird*).

*) Ich erinnere hier daran, dass sich diese Beobachtungen auf angesäuerte, resp. Holzessigpräparate beziehen.

Am wenigsten bestimmt lässt sich der Vorgang endogener Zellenbildung an den spindel- oder röhrenförmigen Zellen verfolgen, indem hier die Verhältnisse des Inhaltes nur sehr unklar sich darstellen. Indess kann es doch kaum zweifelhaft sein, dass es nicht typische Unterschiede, sondern äussere Zufälligkeiten sind, die der Beobachtung hindernd im Wege stehen, und man darf um so bestimmter auf einen ganz analogen Hergang schliessen, als eine weitere Rundschau im Gebiet der organischen Natur uns lehrt, dass der Zellenbildungsmodus, um den es sich handelt, nicht vereinzelt dasteht, sondern an ein sehr allgemeines, in Thier- und Pflanzenwelt weit verbreitetes Gesetz der Zellen-*genese* sich anschliesst, ein Gesetz, das man als das der *Zellenbildung um Inhaltsportionen von Mutterzellen* bezeichnet hat und dessen physiologischen Typus der Vorgang der Dotterfurchung darstellt.

Ihrem weitem Schicksale nach zerfallen die endogen gebildeten Zellen in zwei Gruppen; ein Theil von ihnen bleibt nämlich in seiner Entwicklung stehen, verkümmert und schrumpft, während ein anderer Theil eine weitergehende Entwicklung zu höher organisierten Gewebstheilen erfährt. Es hängt von den äussern Verhältnissen ab, ob eine Zellengruppe weiter sich entwickle oder stehen bleibe, vor Allem sind hier wieder Intensität und Dauer des Reizes maassgebend. Wir sehen nämlich, dass einerseits an derselben Hornhaut, zu derselben Zeit die oberflächliche Zellenbrut lebhaft fortwuchert und fortwächst, während die untere, der Reizeinwirkung entrücktere, bereits verkümmert und verschrumpft ist, und dass andererseits an verschiedenen Hornhäuten und zu derselben Zeit die Zellen derselben Stelle (z. B. des oberflächlichen Hornhautrandes) noch fort sich entwickeln, wenn der Reiz ein intensiver war, während sie bei schwächerem Reiz ebenfalls verkümmert sind.

Meine Untersuchungen reichen nicht weit genug, um mit Sicherheit zu bestimmen, was aus den endogenen Zellen wird, die keine weitere Entwicklung einschlagen; der Schrumpfungs-

zustand an und für sich beweist jedenfalls noch nicht einen Mangel an Lebensfähigkeit, sondern scheint mehr einer Art latenten Lebens zu entsprechen, da uns das Beispiel der Adventitialzellen, sowie der oberflächlichen Hornhautzellen überhaupt zeigt, dass solche reduzierte Gebilde unter Umständen noch all der Metamorphosen fähig sind, die überhaupt eine Gewebszelle erleiden kann. Ich vermute jedoch, dass zu einer gewissen Zeit die geschrumpften endogenen Zellen wirklich zu Grunde gehen und fettig zerfallen. Ausser der pag. 107 u. f. angeführten Beobachtung, die nach vorangegangener intensiver Keratitis doch nirgends mehr innerhalb der Hornhautkörper endogene Zellen nachwies, sondern nur verschiedentliche Mengen feinkörnigen Fettes, besitze ich noch eine andere, die ich wegen ihres fragmentarischen Characters nicht in extenso aufgeführt habe, wo an einer menschlichen Hornhaut mit älterm, beinahe vollständig ersetzttem Substanzverlust ebenfalls die Intensität der vorangegangenen Affection durch reichliche Blutgefässbildung ersichtlich war und gleichwohl in den mittlern und tiefern Schichten, die auf ihr Normalvolum reduzierten Hornhautkörper statt endogener Zellen nur feinkörniges, bis in die zartesten Ausläufer sich hineinerstreckendes Fett enthielten.

Was nun die zu weiterer Entwicklung gelangenden Zellen betrifft, so ist es nach dem bisher Gesehenen durchaus unstatthaft anzunehmen, dass sie gleich bei ihrer Bildung die Prädestination für diese oder jene Entwicklungsrichtung mitbringen. Das was die Zellen als Eigenthümliches von Anfang an besitzen, das ist nur die Entwicklungsfähigkeit; das Ob und das Wie der Entwicklung, das wird wesentlich bestimmt durch die äusseren Lebensbedingungen, unter die die Zellen nach ihrer Entstehung gelangen. Unsere Kenntnisse vom Zellenleben sind noch nicht so weit vorgerückt, dass wir zu der Behauptung uns vermessen dürften, es seien uns diese Lebens- und Entwicklungsbedingungen in ihrer Totalität bekannt, indess können wir doch die bestimmte Hoffnung hegen, dass wir mit der Zeit einen

tiefern Einblick in deren Existenz und Wirkung erlangen werden: Vorläufig werden wir als auf das Zellenleben bestimmend wirkende äussere Verhältnisse aufführen müssen, die Beziehungen zum Nahrungsmaterial, die Beziehungen zu benachbarten Gewebeelementen und die Beziehungen zu jener weiten Klasse von Agentien, die wir gemeinhin unter dem Namen von Reizen zusammenfassen. Sehen wir z. B. dass Zellen, die an der Einmündungsstelle eines präexistierenden Zellausläufers entstehen, Anfangs zwar rundliche Formen besitzen, dann aber comprimiert werden und wenn sie weiter sich ausbilden, eben in der Richtung dieses Zellausläufers zu Spindeln auswachsen, so haben wir daran schon ein Beispiel, wie ein sehr palpables äusseres Moment der Einfluss eines präexistierenden Gewebstheiles der jungen Zelle, zwar nicht die Bewegung selbst, wohl aber die Richtung einer solchen vorzuschreiben im Stande ist. Eine Beziehung anderer Art stellt sich uns dar in der Beobachtung, dass bei einer rapiden Entwicklung von Zellen, wie sie an der Hornhautoberfläche im Beginn der Entzündung stattfindet, beinahe alle Individuen zu Spindeln auswachsen (wenn sie nicht proliferieren oder zu Grunde gehen), während bei der langsamen Zellenausbildung, wie sie in den spätern Stadien intensiverer Entzündung sich beobachten lässt, jedes einzelne Individuum nach allen Seiten hin gleichmässig sich ausbildet und von seinen Nachbarn durch eine Art von Intercellularsubstanz sich abgränzt. Hier haben wir nämlich eine Beziehung vom Quale der Zellenentwicklung zu der Rapidität derselben, welche letztere wieder wesentlich durch die Intensität und Dauer des Reizes bedingt zu sein scheint.

Am ehesten wäre man vielleicht a priori geneigt, spezifische Eigenthümlichkeiten zu suchen im Prozesse der Gefässneubildung; allein gerade dieser Prozess ist auch am besten geeignet zu zeigen, wie es von ausserhalb liegenden Bedingungen abhängig ist, ob die Zelle diese oder eine andere Laufbahn einschlagen soll. Wenn wir sehen, dass durch die Einwirkung eines äussern Reizes auf das Gewebe, die Bildung endogener Zellen hervor-

gerufen wird, dass es von der Intensität des Reizes abhängig ist, ob diese endogenen Zellen verkümmern, oder ob sie weiter sich entwickeln; wenn wir ferner sehen, dass der bessern Nutritionsverhältnisse halber in der Umgebung der alten Gefässstämme die Proliferation eine gedeihlichere ist als anderwärts und dass bei dem dichtgedrängten Vorkommen der Zellen hieselbst die weitere Ausbildung der einzelnen Individuen nothwendig zu Bildung zusammenhängender Zellstränge führen muss, die eben an die naheliegenden Gefässstämme sich anschliessen; so zeigen sich uns in der ganzen Reihe von Vorgängen die äussern Bedingungen und ihre Complication von so exquisit bestimmendem Einfluss auf die Entwicklung der einzelnen Zellen, dass es widersinnig wäre, wollten wir behaupten, dass es eine inner- oder ausserhalb der Zellen liegende spezifische Kraft sei, welche die einzelnen Individuen gerade zu dieser und zu keiner andern Entwicklung führe. Es würde uns dies in die Nothwendigkeit bringen, von drei in derselben Mutterzelle erzeugten Brutzellen anzunehmen, die eine könne nur zur Bindegewebszelle, die andere nur zur Eiterzelle, die dritte nur zur Gefässwand werden; eine Annahme, die mit der unbefangenen Beobachtung sich nicht vereinen lässt und die bald zu den bedeutendsten Confusionen führen würde.

Es wird sich nun im Weiteren darum handeln, die bisher dargelegten Phasen cellulärer Entwicklung in ihrem Verhältniss zum Gesamtbild der Hornhautentzündung zu betrachten, das die klinische Beobachtung zu ergeben pflegt. Es ist klar, dass die theoretischen Anschauungsweisen, welche in Betreff der Hornhautkrankheiten die geltenden gewesen sind, eine durchgreifende Umarbeitung werden erleiden müssen; es werden, wenn ich mich so ausdrücken darf, die Gesetze, nach denen eine Hornhautentzündung verläuft, in die Gesetze des Zellenlebens übersetzt werden und es wird bei fortgesetzter Untersuchung dahin kommen

müssen, dass der Beobachter im Stande ist, aus dem makroskopischen Befund am lebenden Auge den mikroskopischen herauszulesen und somit eine tiefere Einsicht in den statthabenden Prozess zu erlangen, als es bis dahin möglich war.

Da ich einer selbstständigen ophtalmologischen Erfahrung ganz entbehre, werde ich im Nachfolgenden auf die Betrachtung einiger Hauptpunkte mich beschränken und die weitere Ausführung den eigentlichen Ophtalmologen, in specie denen empfehlen müssen, denen neben der klinischen Erfahrung auch ein ausgedehnteres anatomisches Material zu Gebote steht.

Die Hauptmomente, die wir bei einer Hornhautentzündung beliebiger Art zu berücksichtigen haben, sind:
 die Trübung und deren Rückbildung,
 die Gefässbildung,
 die Gewebsauflockerung und Gewebserweichung,
 die Abscess- und Geschwürsbildung,
 der Ersatz von Substanzverlusten durch Regeneration oder Narbenbildung.

Die *Trübung* pflegt in allen Fällen und Stadien das hauptsächlichste Symptom zu sein, woraus eine Affection des Cornealgewebes erschlossen wird und mit Recht hat man von Alters her auf den Character einer Trübung, auf ihre Ausdehnung, auf ihren Sättigungsgrad, auf ihre Farbe und ihren Glanz grosse Aufmerksamkeit gewendet, und haben die geübten Beobachter auf diese Characterdifferenzen der Trübungen ihre diagnostischen und prognostischen Schlüsse basiert. Man spricht von punktförmigen, von wolkigen, von verwaschenen und von gleichmässigen Trübungen, man verfolgt die Nüancen vom lichten Grau bis zum bläulichen Weiss oder zum gesättigten Weissgelb, man unterscheidet matte und glänzende Trübungen u. dergl. mehr, und es ist klar, dass allen diesen Unterschieden im äussern Aussehen Differenzen im histologischen Character der Substanz zu Grunde liegen. Schon früherhin habe ich gezeigt, wie Unrecht man thut, aus dem Intensitätsgrade einer Trübung immer nur

auf die quantitativen Mengenverhältnisse des angeblichen Exsudates zu schliessen, und nachgewiesen, dass unter Umständen gerade da, wo die Stoffzunahme des Gewebes am bedeutendsten ist, die Trübung am wenigsten sich ausgebildet hat, während da, wo die Trübung am stärksten ist, am wenigsten Stoffzunahme stattgefunden hat.

Die meisten Trübungen der Hornhautsubstanz gehen unmittelbar aus von den Veränderungen der zelligen Elemente; ein geringerer Antheil nur darf den Veränderungen der Interzellulärsubstanz zugeschrieben werden. In den zelligen Elementen selbst sind es wiederum wesentlich die Kerne und deren Abkömmlinge, welche die Transparenz des Gewebes zu stören pflegen, und wir dürfen wohl unbedingt aussprechen, dass die graulichen Trübungen, die zu Anfang einer acuten Hornhautentzündung auftreten, sämmtlich auf Kernwucherungen zu beziehen sind. Es darf bis auf einen gewissen Punkt hin die Intensität der grauen Trübung proportional gesetzt werden der Intensität der Kernwucherung, und zwar hängt dieselbe nicht sowohl von der Zahl der Kerne ab, als vielmehr davon, dass mit der Stärke der Proliferation auch das Lichtbrechungsvermögen der einzelnen Individuen zunimmt.

Es ist für die Trübungsverhältnisse einer Hornhautstelle ziemlich gleichgültig, ob Vergrößerung der Zellen da sei oder nicht; denn, wie ich mich mehrfach zu überzeugen Gelegenheit hatte, kommen ziemlich ausgedehnte Vergrößerungen der Hornhautkörper und Inhaltzunahmen derselben vor, die sich gar nicht durch merkliche Transparenzstörungen des Gewebes verrathen, weil sie nicht mit ausgedehnten Kernwucherungen compliciert sind. Jede intensivere Kernwucherung führt entweder zur Bildung endogener Zellen, wo dann die Trübung auf das Verhalten der in diesen enthaltenen Kerne, zum Theil vielleicht auch auf anderweitigen in diesen enthaltenen körnigen Inhalt, zu beziehen ist; oder aber sie endigt mit fettigem Zerfall, resp. mit Nekrose des Gewebetheiles, die sich, wie dies die Ophthalmologen

ebenfalls längstens wissen, durch eine intensive, weisslich gelbe Färbung dem blossen Auge kundgiebt. Vieles von dem, was in der Praxis als Hornhautabscess betrachtet wird, muss unstreitig auf Rechnung solcher, durch übermässige Kernproliferationen eingeleiteter Degenerativprozesse bezogen werden; und einer weitem Untersuchung muss es vorbehalten bleiben zu zeigen, inwieweit neben dieser Pseudoabscessform die eigentliche mit ausgedebnterer Eiterbildung einhergehende Form in der Hornhaut vorkommt.

Ein Motiv für Trübungen, das von den bisher genannten sehr differiert, kann das Verhalten der Intercellulärsubstanz werden, und zwar nicht sowohl eine Einlagerung von trübenden Elementen in dieselbe, als eine Zerklüftung derselben. Die Beobachtung weist, wie ich dies schon früher besprochen, unter gewissen Verhältnissen Zerklüftungen der Intercellulärsubstanz nach, die sich nur gezwungenermaassen als Kunstprodukte deuten lassen, und die jederzeit schon für mikroskopische Objecte eine Gewebstrübung hervorrufen. Es sind auf Rechnung dieser Veränderung zum Theil die Trübungen zu setzen, die in den ersten Tagen einer heftigen Keratitis am Rande sich kundzugeben pflegen (vergl. pag. 91 u. f.), besonders aber scheinen hieher zu gehören jene perlmutterartig glänzenden Trübungen, die man als Hornhautnarben, als Leukome und mit einer Reihe anderer Namen in den Büchern aufgeführt findet, und die in der Regel auf das allerhartnäckigste allen Versuchen der Aufhellung widerstreben.

Als ein weiteres mir bekanntes trübendes Moment, muss ich die Kalkablagerungen in die Hornhaut aufführen. Ich habe vor etwa zwei Jahren Gelegenheit gehabt, auf der Klinik von Prof. Arlt einen derartigen Fall zu beobachten, und konnte damals mit der Lupe mich überzeugen, dass der Kalk in lauter parallel neben einander stehenden, in verschiedenen Lagen sich kreuzenden spindelförmigen Aggregaten vorhanden sei, ganz ähnlich den Bowmannschen Injectionen; allein ich konnte mir daraus nicht ein

Urtheil bilden, ob der Kalk in zelligen Theilen, oder ob er in der Intercellularsubstanz eingelagert war.

Was die Rückbildung und Rückbildbarkeit der verschiedenen Trübungsformen betrifft, so ist das ein Capitel, das vom histologischen Standpunkt aus noch einer sorgfältigen Durcharbeitung bedarf. Als einen, die Trübungsrückbildung einleitenden Vorgang haben wir oben die Schrumpfung von Kernen und kernhaltigen Zellen kennen gelernt, ein Vorgang, der gewiss eine sehr allgemeine Verbreitung hat, der aber, wie wir dies bereits besprochen, kaum der Einzige sein dürfte.

Sehr interessant und gewiss für Manchen sehr unerwartet, ist die Lösung, welche die Frage von der entzündlichen Gefäßbildung gefunden hat. Wie es für theoretisch discutierte Alternativen nicht selten zu geschehen pflegt, so fällt die Antwort für keine der beiden kampf führenden Partheien direct bejahend aus, während doch jede ein Stück Wahrheit besitzt. In unserm Fall bleibt für die Anhänger der serösen Gefäße das Wahre, dass die Gefäßbildung auf Grundlage eines bereits vorhandenen Gewebstheils zu Stande kommt, während die Vertheidiger der Gefäßneubildung darin durchaus Recht haben, dass es um eine wirkliche Bildung von Gefäßen, nicht um einfache Dilatation bereits vorhandener sich handelt; ja, wir können selbst noch weiter gehen als diese, und von einer Neubildung der alten Gefäße reden, da wir gesehen haben, dass die Wände der vorhandenen Gefäße selbst eine ganz wesentliche Umgestaltung erleiden.

Ich habe oben darauf aufmerksam gemacht, woher es kommt, dass die Anlagen neuer Gefäße immer unmittelbar in der Umgebung der alten sich bilden, ebenso habe ich früherhin, bei Darlegung der Beobachtungen, Gelegenheit gehabt, eine Anzahl anderer Punkte zu berühren, wie die Form der jungen Gefäße, das Vorschieben eines angeblichen Exsudates u. dergl. mehr; Dinge, die daher keiner weitern Auseinandersetzung mehr bedürfen.

Was die Entstehung des Pannus anbetrifft, so haben wir pag. 107 u. f. gesehen, dass derselbe ebenfalls intensiven Zellenneubildungen seine Entstehung verdankt, und es ergibt sich daraus das Verhältniss der beiden früher als Pannus tenuis und Pannus crassus unterschiedenen Formen sehr einfach dahin, dass ihr Unterschied nur in einer Intensitätsdifferenz des anfänglichen Zellbildungsprozesses seinen Grund hat, indem eben in dem einen Fall bei geringerer Zellenneubildung die einzelnen Zellen nur wenig Gelegenheit haben, zu soliden Strängen sich zu verbinden und meist nur isoliert im Gewebe sich entwickeln, während im andern Fall bei sehr bedeutender Zellenentwicklung die dichtgedrängten Elemente zu reichlichen Strängen sich verbinden und in Folge dessen ausgedehntere Gefässbildung zu Stande kommt.

Es ergibt die ophthalmologische Beobachtung noch eine Reihe weiterer Thatsachen über das Verhalten der Gefässe zu Trübungen, zu sogenannten Abscessen u. dergl. mehr, deren Verständniss durch fortgesetzte histologische Studien sich wird müssen erreichen lassen.

Gewebsauflockerung und Gewebserweichung. Der Begriff der Gewebsauflockerung scheint im Allgemeinen ein ziemlich vager und unbestimmter zu sein und mag man wohl in vielen Fällen von einer Auflockerung sprechen, wo es sich im Grunde nur um gewisse Formen der Trübung zu handeln pflegt. Indess unterliegt es keinem Zweifel, dass auch eine wirkliche Auflockerung des Cornealgewebes, eine Volumszunahme desselben mit Cohäsionsverminderung vorkommt. Eine solche Veränderung im Cohäsionszustande geht dann in erster Linie von der absoluten und relativen Zunahme der zelligen Elemente aus, wodurch die Intercellularsubstanz in höherm oder geringerm Grade verdrängt wird, in zweiter Linie von der Intercellularsubstanz selbst. In ophthalmologischen Werken pflegt man nicht selten dem Begriff einer Lamellenschmelzung zu begegnen; es ist dies jedenfalls eine Bezeichnung, die der Wahrheit ziemlich nahe kommt, indem es sich zeigt, dass die Intercellularsubstanz bei ihrer Vo-

lumsabnahme nicht an Festigkeit zunimmt, wie dies der Fall sein müsste, wenn sie von den Zellen einfach comprimiert würde, sondern dass sie wirklich weicher werden kann und sonach neben den physikalischen gewiss auch innere chemische Metamorphosen erleidet.

Dass solche Gewebserweichungen zu Ectasien und zu Geschwürsbildung führen können, ist ziemlich klar; indess ist gerade in Betreff der letztern zu bemerken, dass ein Substanzverlust wohl kaum jemals zu Stande kommt, so lange die zelligen Theile lebenskräftig sind und nicht eine fettige Degeneration erlitten haben. Anderseits scheint es, dass fettige Entartung der zelligen Theile an und für sich noch nicht die Geschwürsbildung involviert, so lange noch die Intercellularsubstanz eine feste Consistenz besitzt (vergl. Arcus senilis).

Was das Princip anbetrifft, wonach die Vorgänge der Demarkation und des Gewebersatzes geschehen, so dürfte darüber wohl kaum ein ernstlicher Zweifel herrschen. Nachdem wir in der Erzeugung einer jungen lebensfähigen Zellenbrut innerhalb der Hornhautkörper einen so ausgebreiteten Prozess haben kennen lernen, so ist es klar, dass eben diese Brutzellen auch im Falle sein werden, da in die Lücke zu treten, wo eine solche entstanden ist, und gerade das Bilden einer Lücke wird in der Regel für die zurückbleibenden Nachbarelemente ein Impuls zu erneuter bruterzeugender Thätigkeit sein. Unzweifelhafterweise sind es dieselben Zellenprodukte, welche sowohl die undurchsichtige Hornhautnarbe, als den durchsichtigen Hornhautersatz liefern, und es liegt wohl blos an der Ausbildung, die die Zellen erlangen, und an den von ihnen abhängigen Characteren der Intercellularsubstanz, ob die betreffende Masse wieder in den Besitz ihrer Durchsichtigkeit gelangt oder nicht. Im Allgemeinen scheint es, dass je reichlicher die Zellenbildung vor sich geht und je rascher die einzelnen Individuen sich entwickeln, um so mehr das neugebildete Gewebe den Narbencharacter bekommt, während, bei einer mässigen Zellenbildung und langsamen Weiter-

entwicklung der Individuen, das Gewebe befähigt wird, wiederum eine mehr oder minder exquisite Durchsichtigkeit zu erlangen. Es sind über das Detail dieser Prozesse jedenfalls noch eingehendere Untersuchungen nothwendig; besonders müssten auch Versuche mit Anwendung der therapeutischen Agentien angestellt werden, deren wir uns zur Beförderung durchsichtigen Ersatzes von Substanzverlusten bedienen. In den meisten Fällen wird es wohl im Interesse des Therapeuten liegen, die Zellenbildung zu beschränken (durch Eiweiss coagulierende Stoffe), während es in andern Fällen sich darum handeln wird, die in ihrer Thätigkeit erschlaffenden Theile neuerdings zur Brutbildung anzutreiben.

Texturveränderungen der Hornhaut nach Durchschneidung des Trigemini.

Es hat in meiner ersten Absicht gelegen, nunmehr einige eingänglichere Mittheilungen über die Texturveränderungen der Hornhaut nach Durchschneidung des Trigemini folgen zu lassen. Erfahrungen, die ich in der allerletzten Zeit gemacht habe, lassen mir meine bisherigen Untersuchungen als ungenügend erscheinen und indem ich mir vorbehalte, demnächst die Frage mit grösserer Sorgfalt wieder aufzunehmen und zum Gegenstand einer besondern Arbeit zu machen, beschränke ich mich hier auf einige vorläufige Notizen.

Der Hauptsache nach sind die Texturveränderungen, die nach der Trigemini durchschneidung an der Hornhaut auftreten, durchaus identisch mit denjenigen der einfach traumatischen Entzündung, wie dies schon der makroskopische Befund bestimmt anzudeuten pflegt. Wir finden denselben Modus von Kerntheilungen, von endogener Zellenbildung, von peripherischer Gefässentwicklung, wie wir ihn oben geschildert haben und es

beruht jedenfalls auf unvollständiger Beobachtung, wenn Schiff*) unter diesen Verhältnissen die endogene Zellenbildung glaubt läugnen zu können. Was aber besonders auffallend erscheinen muss, das ist der Umstand, dass auch bei sehr ausgebildeter Ernährungsstörung die Hornhautnerven entweder gar nicht oder nur theilweise alteriert sein können und dass in letzterm Falle bei fettiger Degeneration der Nerven auch die entarteten Nerven umgebenden zelligen Theile fettigen Detritus zu enthalten pflegen. Es scheint dies darauf hinzuweisen, dass die fragliche Ernährungsstörung der Hornhaut complicierter Art sei, und dass ihr einerseits ein entzündlicher Vorgang zu Grunde liege, der keine directe Beziehung zu den Hornhautnerven besitze, anderseits ein degenerativer Vorgang, der in einem sehr bestimmten Abhängigkeitsverhältniss zu dem Verhalten der Nerven selbst stehe. Die weitere Untersuchung würde hienach festzustellen haben, inwieweit diese beiden Vorgänge getrennt sich auffassen lassen, ob durch gewisse Modificationen des Experimentes, resp. Auseinanderhaltung der aetiologischen Momente eine Sonderung derselben möglich und welches unter den verschiedenen Verhältnissen das histologische Ineinandergreifen derselben sei.

An jene Resultate der Trigemiusdurchschneidung reiht sich in mancher Beziehung nachstehender eigenthümlicher Fall an:

Am 8. April 1855 wurde in Riehen (einem Dorf in der Nähe Basels) bei Gelegenheit einer Schlägerei einem Manne die Spitze eines Regenschirmes an der Innenseite des rechten Bulbus mit solcher Gewalt eingetrieben, dass Conjunctiva, obere Orbitalwand und sogar noch dura mater durchbohrt wurden und das verletzende Instrument bis zum Gehirn vordrang, zwischen welchem und der dura mater es, wie die Section nachwies,

*) Unters. zur Physiol. des Nervensyst. I. pag. 97 u. f.

beim Zurückziehen einen Metallreif sitzen liess. Das verwundete Individuum starb nach zweimal 24 Stunden unter den Symptomen einer heftigen Encephalomeningitis. Am 11. April (36 Stunden post mortem) erhielt ich den ausgeschnittenen Bulbus zur Untersuchung. Derselbe fiel zunächst dadurch auf, dass er sehr schlaff und welk erschien; es bildete die Cornea sammt der Sclerotica nach unten hin eine stark nach einwärts gezogene Falte, die zwar beim Druck auf den Bulbus sich ausglich, beim Nachlasse desselben aber an derselben Stelle wieder auftrat. Das gesammte, den Bulbus umgebende Zellgewebe war stark mit Blut infiltriert, besonders nach oben und nach beiden Seiten hin; theilweise reichten die Blutunterlaufungen bis dicht an den Rand der Cornea heran. Im Uebrigen zeigten sich die Conjunctivalgefässe stark injiciert und die Cornea von einem Saum feiner Gefässchen umgeben. Ihrem grössern Theile nach war die Cornea ganz durchsichtig, blos nach unten hin zeigte sie eine halbmondförmige Trübung.

Die Eröffnung des Bulbus zeigte eine blutig seröse Flüssigkeit zwischen Chorioidea und Sclerotica, kleine Extravasate zwischen Chorioidea und Retina, sowie mächtige Blutergüsse in dem Glaskörper, die ihren Hauptsitz in dessen vorderer Hälfte hatten. Ausserdem zeigten sich sämmtliche inneren Augenhäute sehr blutreich. Im Nervus opticus, der sich schon am unzerschnittenen Bulbus durch eine merkwürdige Beweglichkeit ausgezeichnet hatte, fand sich ein Bluterguss, der merkwürdigerweise den eigentlichen Nervenstamm vor seinem Eintritt in die Retina total amputiert hatte; es war die Continuität der Fasern unterbrochen und statt ihrer fanden sich nur Detritusmassen mit jungen körnchenhaltigen Zellen.

Die mikroskopische Untersuchung der Cornea wies auf eine Complication zweier differenten Prozesse hin, insofern als ein leichter Entzündungszustand (durch Mittheilung von den verletzten Nachbargeweben aus?) sich verknüpft fand mit einem Degenerativvorgange, der durch partielle Zerstörung der Corneal-

nerven eingeleitet schien. Es fanden sich die Zellen der gesammten Hornhaut, besonders die oberflächlichen, bogenförmigen, mässig erweitert; in ihnen waren die Kerne aufgebläht, in den obern Schichten häufig getheilt und alle mit Kernkörperchen versehen (ähnlich wie tab. VI. fig. 3). Stärkere Anhäufungen kleiner dunkelcontourierter Kerne, sowie endogene Zellenbildungen nahm ich nirgends wahr. Dagegen fand sich in der obern Hälfte der Hornhaut ein gewisser Bezirk, in dem die Nerven (wahrscheinlich durch Extravasat) ihren Untergang gefunden hatten, fettig degeneriert waren, und hier wiederholte sich jene früherhin schon erwähnte Thatsache, dass im Bezirke der degenerierten Nerven auch die Zellen feinkörniges Fett enthielten, ohne dass sie von den fettlosen Zellen weder in Beziehung auf Erweiterung, noch auf Kerngehalt wesentlich sich unterschieden hätten. Die Randgefässe der Hornhaut waren erweitert, von Spindelzellen reichlich umgeben und enthielten ebenfalls grössere Mengen eines feinkörnigen Fettes.

Carcinoma melanodes.

Das Auge, das mir zur Untersuchung gedient hat, ist ein älteres Weingeistpräparat der Basler anatomischen Sammlung. Es wurde dasselbe vor mehrern Jahren an einer Frau extirpiert, die hernach, ohne dass anderweitige Carcinomwucherungen aufgetreten wären, lange Zeit hindurch noch ein künstliches Auge getragen hat. Die Untersuchung zeigt Folgendes:

Es sitzen kranzförmig um die Cornea herumgruppiert etwa 8—10 melanotische Knötchen meist von der Grösse eines Stecknadelkopfes und darüber. Diese Knötchen, die vom Rand der Cornea in einer Entfernung von 2—3 Linien entfernt sind, finden sich nach der einen Seite hin, soviel ich zu erkennen

vermag, nach der äussern, ersetzt durch einen grössern, beinahe haselnussgrossen Tumor, der nicht allein bis zum Rande der Cornea vordringt, sondern auch diese zur Hälfte überwuchert und relativ ziemlich fest mit ihr verbunden ist.

Ein Vertikaldurchschnitt durch den ganzen Bulbus zeigt, dass die innern Gebilde sämmtlich von der Affection frei sind; ja aus einer bloss makroskopischen Betrachtung der Theile würde man sogar glauben, dass auch Sclera und Cornea von dem Carcinom nicht ergriffen seien und dieses allein in der Conjunctiva residire. Feine mikroskopische Schnitte belehren uns aber hierüber eines Bessern und zeigen, dass die beiden Gewebe in ihren oberflächlichen Schichten bereits mitergriffen sind. Sowohl in der Cornea als in der Sclerotica sind es die zelligen Gewebstheile, welche den Ausgangspunkt der Erkrankung bilden, und man sieht auf feinen Vertikalschnitten das durch seine Form und Lage charakteristische Netzwerk derselben, von der Gränze der compactern melanotischen Geschwulstmasse ausgehend, auf eine grössere oder kleinere Strecke hin nicht nur erweitert, sondern auch aufs zierlichste pigmentiert (vergl. tab. VI. fig. 7). Nach vorne zeigt sich die Cornea von einer dicken undurchsichtigen Melanosenmasse überwuchert, allein bemerkenswertherweise ist diese Masse im grössern Theil ihrer Ausdehnung von den melanotischen Herden in der Cornea selbst getrennt durch die völlig intact dazwischenliegende anterior lamina. Es scheint darnach durchaus wahrscheinlich, dass das Ueberschreiten des krankhaften Processes auf die Cornea nicht von der vordern Fläche her geschehen sei, sondern vom Rande aus, von da nämlich, wo die Conjunctiva in die Cornea übergeht und dass hier von Zelle zu Zelle die krebsige Wucherung sich fortgepflanzt habe^{*)}. Bei einem stär-

^{*)} Zum Verständniss der beigegebenen Zeichnung muss bemerkt werden, dass der Schnitt sehr nahe vom Cornealrande geführt worden ist, dass daher die nach rechts gelegene Parthie nicht mitten in der Hornhaut liegt, sondern ebenfalls mehr an der Verbindungsstelle mit Conjunctiva und Sclerotica.

kern Ueberhandnehmen der Affection der eigentlichen Cornealsubstanz wäre dann weiterhin die anterior lamina durchbrochen worden und vordere und hintere Krebsmasse wären in Eines verschmolzen. Die Betrachtung flacher Schnitte aus den aller-obersten Corneallagen zeigt ein dichtes Netzwerk von grossen, rundlichen Zellen, die theils diffuses und hellbraunes, theils körniges und dunkelbraunes Pigment enthalten, im Uebrigen nicht von gemeinsamen Hüllen umgeben zu sein scheinen. Das Verhältniss, wie diese direct ergriffenen Hornhautparthien im Uebergang zu den daranstossenden sich verhalten, ist wegen der ungemeynen Blässe letzterer Theile durchaus kein klares. Nur soviel ist gewiss, dass die zelligen Elemente der gesammten Hornhaut schlauchförmig erweitert sind, und dass sie beinahe gar keine durch Alkohol coagulablen Massen enthalten. Gewisse endogene Vorgänge, Kerntheilungen und, wie mir scheint, auch endogene Zellenbildungen scheinen vorhanden zu sein, indess ist deren Feststellung wegen der grossen Blässe und Durchsichtigkeit ungemeyn schwierig.

Ein anderes Verhältniss, das auch hier mit grosser Evidenz hervortritt, das ist eine partielle Degeneration der Nerven (durch den Einfluss der benachbarten Geschwulstmassen) und eine auf deren Rayon beschränkte partielle Fetterfüllung der vorhandenen Zellen. Es ist, zum Unterschied von den früher erwähnten Fällen, hier das Fett nicht in kleinen feinen Körnchen eingelagert, sondern es ist zu grössern Tröpfchen zusammengeflossen (vergl. tab. VI. fig. 6).

Grössere confluierende Fetttropfen finden sich auch theilweise in den völlig blutleeren Capillarschlingen am Rande der Hornhaut, wogegen die Gefässe der Conjunctiva mächtig erweitert und mit einer feinkörnigen, undurchsichtigen Masse ganz vollgefropft sind. Zum Theil sind sie beiderseits von breiten pigmentierten Säumen eingefasst.

Arcus senilis.

Die genaue Untersuchung des Arcus senilis ist eine ziemlich schwierige, und wenn wir auch mit einiger Geduld dahin kommen, uns ein erträgliches Bild von dem anatomischen Befund dieser Affection zu machen, so bleiben uns gleichwohl für das physiologische Verständniss derselben mehrere Räthsel übrig, deren Lösung durch die anatomische Erforschung bis dahin nicht gegeben wird.

Canton hat zuerst nachgewiesen, dass beim Arcus senilis reichlichere Einlagerungen eines feinkörnigen Fettes in das Gewebe der Cornea geschehen und er machte darauf aufmerksam, dass der Prozess immer mit fettigen Degenerativvorgängen anderer Gewebstheile, in specie der Muskeln, sich combinire. Weiterhin haben Virchow und Strube hervorgehoben, dass das Fett beim Arcus senilis zunächst in den zelligen Elementen der Cornea abgelagert sei.

Untersucht man feine Schnitte durch die Trübung eines Arcus senilis, so pflegt man meist das Fett in äusserst feinen Körnchen zu dichtgedrängten, parallel stehenden fadenförmigen Reihen vereinigt zu finden. Diese Parallelreihen durchkreuzen sich nach verschiedenen Richtungen und bilden so eine Art dichten Gitterwerkes, das, wenn es mehrfach geschichtet ist, dem Gewebe den Character bedeutender Undurchsichtigkeit verleiht. An einzelnen Stellen finden sich sodann grössere Häufchen von Körnern beisammen, in deren Mitte man gelegentlich ein oder mehrere verkrüppelte Rudimente eines Kernes vorfindet; eine gemeinsame Umhüllung für diese Fetthäufchen fehlt, und es ist nach diesem Bilde allein nicht möglich, den Nachweis zu leisten, dass dieselben einer frühern Hornhautzelle entsprochen haben. Dagegen gelingt es, unzweifelhafte Hornhautzellen mit mehr oder minder weitgediehener Fetteinlagerung aufzufinden, wenn man in den allerhintersten Schichten einer solchen Hornhaut und an den Stellen untersucht, wo die Trübung des Gewebes eine ge-

ringere ist. Es sind solche Zellen nicht wesentlich erweitert und das Fett liegt theils in der Zelhöhle, theils erstreckt es sich in die feinen Ausläufer und in deren Ramification hinein. Offenbar ist der Zusammenhang jener erst beschriebenen Fettablagerungen und dieser fetthaltigen Zellen der, dass jene aus diesen durch Zerfall der Wandung hervorgegangen sind, ein Vorgang, wie er bei den fettigen Degenerativprozessen der verschiedensten zelligen Formationen genugsam bekannt ist.

Sehr störend für jede genauere Untersuchung der zelligen Elemente und der Nerven ist die exquisite Spaltbarkeit der Intercellularsubstanz, die es nicht erlaubt, irgend einen Schnitt zu führen, ohne dass es zu ausgedehnten Substanzzerklüftungen käme. Es ist dies ein Verhalten, wodurch sich die Veränderungen der Hornhaut beim Arcus senilis sehr nahe an gewisse senile Knorpelveränderungen anschliessen.

Ueber einen der Fettablagerung vorangehenden Prozess giebt die Beobachtung weder am lebenden, noch am toten Auge irgend welchen Aufschluss, und wir sind daher wohl genöthigt, die Bildung des Arcus senilis als einen Vorgang einfacher Atrophie aufzufassen. Wenn wir aber dieses thun, so erhebt sich die Frage, woher es kommt, dass es gerade der Hornhautrand, also der in den günstigsten Ernährungsverhältnissen befindliche Theil der Hornhaut ist, welcher atrophiert und wie es möglich ist, dass bei atrophiertem Rande noch das Hornhautcentrum durch Jahre hindurch seine völlige Integrität bewahren kann. Es sind dies Fragen, die mir zur Zeit durchaus unlöslich erscheinen, worüber hoffentlich weitere Untersuchungen mehr Licht werden verbreiten können.

Zu erwähnen bleibt übrigens, dass uns der Arcus senilis den Beweis liefert, dass es bei einer ausgedehnten Zerstörung der zelligen Gewebstheile noch nicht zur Geschwürsbildung kommt, so lange die Intercellularsubstanz fest und nicht, wie es bei entzündlicher Geschwürsbildung vorzukommen pflegt, erweicht ist.

Zum Schlusse füge ich eine Beobachtung bei, die zwar im höchsten Grade fragmentarisch ist, die aber möglicherweise weiteren Untersuchungen (besonders den Untersuchungen chronisch afficirter Hornhäute) zum Ausgangspunkte dienen kann. Sie betrifft eine menschliche Hornhaut, von deren Geschichte ich so wenig weiss, dass ich sie als angeblich normal längere Zeit unter meinen übrigen Holzessigpräparaten liegen hatte, bevor ich auf ihre Abnormitäten aufmerksam wurde.

Auf einem senkrechten Schnitte durch diese Hornhaut sah man erstens die sämtlichen Zellkörper beträchtlich erweitert, sodann aber von der Sclerotica ausstrahlend eine grössere Anzahl mächtig weiter (bis zu $\frac{1}{100}$ ''') spindelförmig aufgetriebener Schläuche, die mit einer grauen krümmlichen Masse erfüllt waren und theils sich verästelnd und verbindend, theils nur neben einander herlaufend, die Lamellen ihrer Dicke nach durchsetzten. Gleich exquisit wie auf senkrechten Schnitten traten diese Gebilde auch auf Flächenschnitten zu Tage, besonders waren sie äusserst reichlich vorhanden an der Oberfläche und am Rande, wo sie in die Kreuz und Quere über und unter einander weg-liefen. Jeder der Schläuche war bauchig aufgetrieben und lief an beiden Enden spitz zu; sie lagen entweder isoliert neben einander oder es lagerten sich einzelne von ihnen mit einem Theil ihrer Länge an die Nachbarn an, oder sie gingen mit diesen eine förmliche Verschmelzung ein, wodurch dann ziemlich ungeschlachte und steife gefässähnliche Configurationen zu Stande kamen; indess war die Verbindung der Schläuche mehr Ausnahme als Regel. Einzelne von ihnen legten sich auch mit ihrem spitzen Ende an Gefässschlingen an, wodurch sie sehr an die Abbildungen Coccius'scher Injectionen erinnerten (vergl. tab. III. fig. 6, eine solche mit Pigment erfüllte Spindel).

Wenn man nun auf den ersten Blick versucht sein mochte, diese eigenthümlichen Spindelbildungen in irgend eine Beziehung zu dem Blutgefässsystem zu bringen, so sprach doch der Umstand dagegen, dass einzelne sehr voluminöse Schläuche mitten in der

Cornea ohne allen Zusammenhang mit Gefässen und ganz isoliert sich vorfanden (vergl. tab. V. fig. 6); wo sie blos von kleinern, ebenfalls mit graukörnigem Inhalt versehenen Spindelchen umgeben waren, die man wohl unstreitig für Derivate der oberflächlichen Hornhautzellen halten musste.

Im Uebrigen waren die Zellen der gesammten Hornhaut sehr bedeutend erweitert und statt der Kerne sah man in ihnen bloss eine blasse körnige Masse.

Die Blutgefässe vom Hornhautrande waren grossentheils mit Pigment, zum Theil auch mit einer ähnlicher Weise graukörnigen Masse erfüllt. Einzelne, wohl unzweifelhaft auf Extravasate bezügliche Pigmentstreifen fanden sich theils frei im Gewebe, theils längs der in die Cornea eintretenden Nervenstämmen (vergl. tab. III. fig. 7).

Was die Schlauchnatur der beschriebenen Spindeln betrifft, so konnte ich sie mit Sicherheit durch Maceration in Salzsäure constatieren, wobei Intercellularsubstanz und Inhalt sich lösten und die Hülle allein zurückblieb.

In seinem Befund nähert sich dieser Fall an denjenigen an, den ich in den brieflichen Mittheilungen (Virch. Arch. VI. 559) sub No. 2 beschrieben habe. Eine nähere Discussion der vorangegangenen Prozesse erscheint mir aber zur Zeit überflüssig, bis nicht glücklichere Untersuchungen ähnlicher Präparate ein ausgiebigeres Material geliefert haben.

Erklärung der Tafeln.

Tafel I.

Fig. 1. Embryonale Hornhautzellen, auf mechanischem Wege isoliert; die zwei nach links gelegenen sind aus der Hornhaut eines dreimonatlichen menschlichen, die vier nach rechts liegenden aus der eines dreizölligen Rindsembryos. (Vergr. 350.)

Fig. 2. Flacher Schnitt durch die Hornhaut eines neunzölligen Rindsfötus nahe der descemetschen Haut. (Holzessigpräparat. Vergr. 350.)

Fig. 3. Senkrechter Schnitt durch die Hornhaut eines zweizölligen Rindsembryos. An der vordern Hälfte sieht man die Anlage der anterior lamina, als hellen, zellenfreien Saum (durch Versehen des Zeichners etwas zu schmal dargestellt). An der hintern Hälfte stellt sich in gleicher Weise die descemetsche Haut dar. (Vergr. 350.)

Fig. 4. Flacher Schnitt durch die oberflächlichen Hornhautschichten eines menschlichen Neugeborenen. (Vergr. 350.)

Fig. 5. Pigmenthaltige Zellen vom Hornhautrande einer jungen Katze. (Vergr. 350.)

Fig. 6. Maschenwerk der oberflächlichen Hornhautzellen eines jungen Kaninchens. (Vergr. 350.)

Fig. 7. Zellen aus den tiefern Lagen der Circularschicht, wie sie an flachem Hornhautschnitte beim Schwein sich darstellen. (Vergr. 350.)

Fig. 8. Flacher Schnitt durch die mittlern Hornhautschichten eines erwachsenen Kaninchens, woran die Hornhautzellen und das Gitterwerk ihrer Ausläufer zu sehen sind. (Holzessigpräparat. Vergr. 350.)

Tafel II.

Fig. 1. Senkrechter Schnitt durch die Verbindungsstelle von Conjunctiva, Sclerotica und Cornea vom Schaaf. (Holzessigpräparat. Vergr. 50.) Das Präparat liegt zwischen zwei gekreuzten Nicol'schen Prismen, deren Lage durch das untenstehende Kreuz angegeben ist. Die Conjunctiva erscheint dabei ganz dunkel; von der Cornea und Sclerotica dagegen sind nur diejenigen Lamellen dunkel, welche quer durchschnitten sind, während die, der Länge nach liegenden hell und in Farben erscheinen.

Fig. 2 und 3 stellen die zweifach vergrößerte Hornhaut eines Frosches zwischen gekreuzten Nicol's dar. Der helle, durch vier dunkle Linien unterbrochene Saum, der bei beiden Figuren an der Peripherie der Hornhaut sich zeigt, entspricht der Circularschicht. Bei der fig. 3, welche gegen fig. 2 um einen Winkel von 45 Grad gedreht ist, zeigt sich ausserdem die Spur einer, die Cornea transversal schneidenden Faserrichtung.

Fig. 4. Senkrechter Schnitt durch die Verbindungsstelle von Conjunctiva, Sclerotica und Cornea vom Rinde (Holzessigpräparat. Vergr. 100), worüber man den Text pag. 6 u. f. vergleichen möge.

Tafel III.

Fig. 1. Eintretender Nervenstamm aus der Cornea eines Kaninchens; Uebergang markhaltiger Fasern in blasse. (Vergr. 350.)

Fig. 2. Theilungsstelle eines Nervenstämmchens aus der Nähe der Cornealoberfläche eines Kaninchens. (Vergr. 350.)

Fig. 3. Feinste Nervenverzweigungen mit den kernhaltigen Anschwellungen der Verbindungsstellen aus der Cornea einer halbjährigen Ziege. (Vergr. 350.)

Fig. 4. Nervenfasern aus der Cornea eines fünfmonatlichen menschlichen Fötus. (Vergr. 350.)

Fig. 5. Capillarschlinge vom Hornhautrand des Ochsens. (Vergr. 350.) Man sieht neben dem Gefäßrand herlaufend die feinen fadenförmigen Adventitialzellen.

Fig. 6. Pigmenthaltige Blutgefäße aus der Hornhaut, welche pag. 139 u. f. beschrieben wurde; an die Gefäße sich anlegend, zeigen sich pigmenterfüllte spindelförmige Körper fraglicher Natur. (Vergr. 160.)

Fig. 7. Nervenstamm und Blutgefäßschlingen aus derselben Hornhaut. In den Blutgefäßen sowohl als längs des Nerven und im Hornhautgewebe selbst finden sich Ablagerungen eines schwarzen körnigen Pigments. (Vergr. 160.)

Tafel IV.

Fig. 1. Hornhautzellen von der Oberfläche einer Kaninchenhornhaut $\frac{1}{2}$ Stunde nach Reizung. Die Zellkörper sind erweitert, die Kerne missstaltet und im Uebergang zur Theilung. (Vergr. 350.)

Fig. 2. Hornhautzellen aus den mittlern Schichten einer Kaninchenhornhaut achtzehn Stunden nach Reizung. Die Zellkörper sind erweitert, der Inhalt von der Membran abgelöst, theilweise getheilt; hie und da schimmert noch ein Kern durch denselben hindurch; die nach links und oben gelegene Hornhautzelle enthält neben ihrem Inhaltskörper eine endogene Zelle.

Fig. 3. Stark erweiterte Hornhautzellen aus derselben Kaninchenhornhaut, nahe der Oberfläche und dem Rande; sie sind von endogenen Zellen, theils ein-, theils mehrkernigen, erfüllt. (Vergr. 350.)

Fig. 4. Erweiterte Hornhautzellen aus den tiefern, der Descemetischen Haut nahe liegenden Schichten; zehn Tage nach Hindurchziehung eines Fadens durch die Cornea. Sie enthalten neben einem anliegenden, blassen und feinkörnigen Inhalt und

vergrösserten Kernen einzelne endogene Zellen, theils rundliche, theils in den Ausläufern cylindrisch comprimierte. Vergr. 350.

Fig. 5. Kernhaltige Röhren aus der Nachbarschaft der central gelegenen Reizungsstelle, achtzehn Stunden nach Reizung. (Vergr. 350.)

Fig. 6. Fett- und kernerfüllte röhrlige Gebilde aus der Erweichungsmasse, die im Centrum einer vor sechs Tagen mit einem Faden durchgezogenen Kaninchenhornhaut sich gebildet hat. (Vergr. 350.)

Fig. 7. Hornhautzellen aus der Nähe der descemetschen Haut, die im Gefolge einer oberflächlichen Hornhautentzündung sich erweitert haben, ohne endogene Zellen zu bilden, vom Kaninchen. (Vergr. 350.)

Tafel V.

Fig. 1. Capillarschlinge vom Hornhautrand eines vierwöchentlichen Kaninchens, umgeben von spindelförmigen Adventitialzellen. (Vergr. 350.)

Fig. 2. Capillarschlinge vom Hornhautrand eines an Cholera verstorbenen erwachsenen Menschen. Die Adventitialzellen sind vergrössert (und vermehrt?); sie bilden an der Umbiegungsstelle der Schlinge einen soliden, in die Substanz hineinragenden Fortsatz. (Vergr. 350.)

Fig. 3. Solide Blutgefässanlagen vom Rande einer Kaninchenhornhaut, welche vor sechs Tagen durch Hindurchlegen eines Fadens gereizt worden ist. Neben den zu einem starren Netzwerk sich verbindenden Spindelsträngen sieht man die stark erweiterten Hornhautzellen, welche, wie dies leider an der Tafel nur sehr schlecht wiedergegeben ist, in ihrem Innern ebenfalls zellige, zum Theil bereits zu Spindeln auswachsende Elemente enthalten. (Vergr. 350.)

Fig. 4. Flacher Schnitt aus den höhern Lagen einer Hornhaut, durch welche vor sechs Wochen ein Faden hindurchgelegt worden. Man sieht einerseits Gruppen von theils spindelförmigen,

theils polyedrischen Zellen, welche ohne alle Anastomosen im Gewebe umherliegen; anderseits sieht man eine neugebildete Blutcapillare, deren zellige Umgebung nach der einen Seite hin in eine solide, ebenfalls als Gefässanlage zu betrachtende Verlängerung sich verfolgen lässt. (Vergr. 350.)

Fig. 5. Oberflächlicher Schnitt aus der Hornhaut eines Kindes nach Blennorrhoea neonat.; Entwicklung dichtgedrängter Gefässe, welche in dichte Massen von Spindelzellen eingehüllt sind. (Vergr. 350.)

Fig. 6. Eigenthümliche Schlauchbildung aus dem Centrum der Hornhautoberfläche des pag. 139 u. f. beschriebenen Präparates. Die Gebilde laufen nach allen Seiten spitz zu und communicieren nirgends mit Gefässen. (Vergr. 160.)

Tafel VI.

Fig. 1. Flacher, nicht ganz oberflächlicher Schnitt aus einer Kaninchenhornhaut sechs Wochen nach Fadendurchziehung. Man sieht neben den Blutgefässen die verschiedentlichen Zellformationen primärer und secundärer Brutbildung, die zu dieser Zeit das Gewebe erfüllen. (Vergr. 350.)

Fig. 2. Zellige Elemente aus der pag. 102 u. f. beschriebenen menschlichen Hornhaut: a) Zellengruppe, die von keiner gemeinschaftlichen Hülle mehr umschlossen ist, die aber in ihrer Gruppierung noch ihren gemeinschaftlichen Ursprung aus einem frühern Hornhautkörper verräth. b) Einzelne Zellen dieser Generation, die zu Spindeln auswachsen und eine Kernwucherung erfahren. c) Grössere kern- und detrituserfüllte Schläuche, die aus letztern Bildungen hervorgegangen sind. (Vergr. 350.)

Fig. 3. Flacher Schnitt aus den mittlern, ungetrübten Lagen der pag. 104 u. f. beschriebenen menschlichen Hornhaut; erweiterte Hornhautzellen mit getheilten Kernen. (Vergr. 350.)

Fig. 4. Flacher Schnitt aus den getrübten Randstellen derselben Hornhaut. Stark erweiterte, mit Kernen und Fett reichlich erfüllte Hornhautzellen. (Vergr. 350.)

Fig. 5. Flacher Schnitt durch die getrübten Stellen eines Arcus senilis. (Vide Text.) (Vergr. 350.)

Fig. 6. Stark erweiterte, mit Fett erfüllte Hornhautzellen aus der pag. 134 u. f. beschriebenen melanotischen Hornhaut. (Vergr. 350.) Tiefere unter der Geschwulst gelegene Schichten.

Fig. 7. Senkrechter Durchschnitt durch die Verbindungsstelle von Conjunctiva und Sclerotica (links) mit der Cornea (rechts) desselben Präparates, um das Uebergreifen des Processes auf Cornea und Sclerotica und die Integrität der anterior lamina zu zeigen. (Vergr. 100.)



Berichtigung.

Auf Seite 70, Zeile 7 soll es heissen: pag. 93; statt: pag. 62.

Taf.I.

Fig. 1.



Fig. 2.




Fig. 3.




Fig. 4.

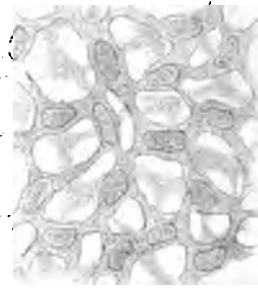


Fig. 5.




Fig. 6.




Fig. 7.




Fig. 8.






Fig. 1.





Fig. 2.



Fig. 3.



Fig. 4.






Fig. 3.

Fig. 4.

Fig. 2.

Fig. 5.

Fig. 7.

Fig. 1.

Fig. 6.

Gez. v. D. W. His.

Auf Stein gez. v. Lerch

Lithogr. v. A. Straub in Freiburg 'B

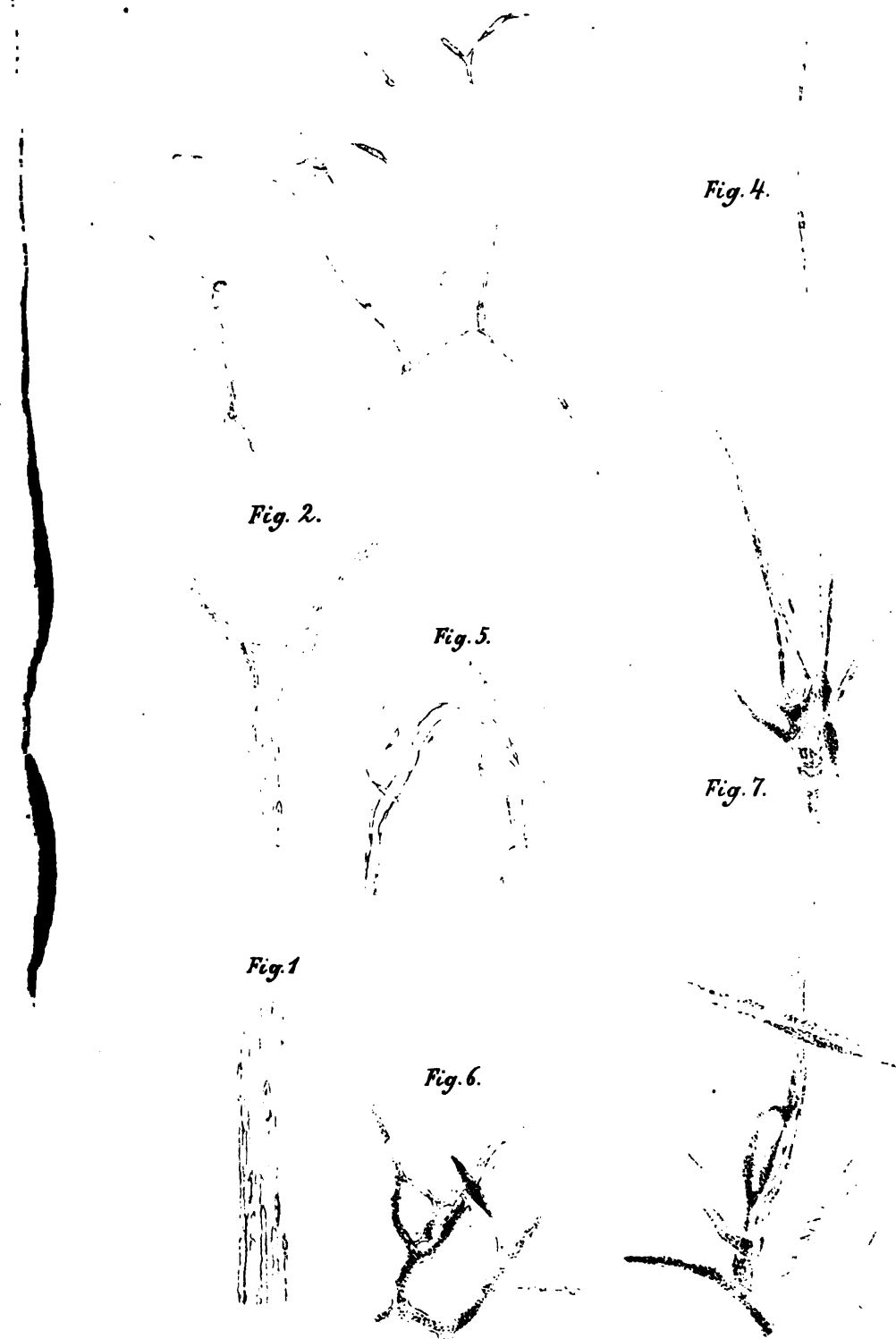


Fig. 1.




Fig. 2. Taf. IV.



Fig. 3.




Fig. 4.



Fig. 5.



Fig. 7.



Fig. 6.




Fig. 1.

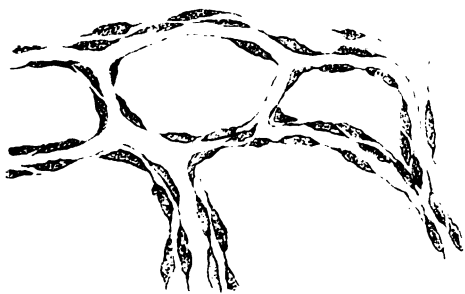

Fig. 2.



Taf. V.

Fig. 3.



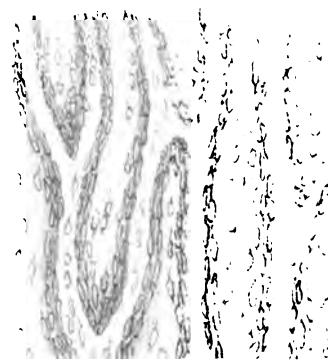
Fig. 4.



Fig. 6.



Fig. 5.



Lithogr. v. A. Straub

Gez. v. Zerch.

Fig. 1.



Fig. 4.

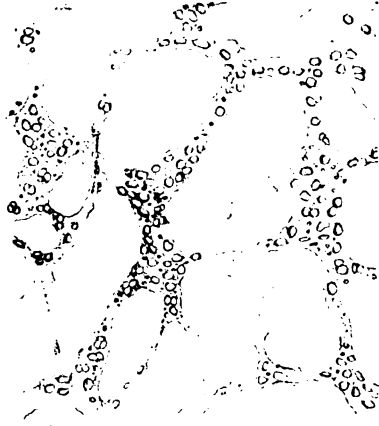


Fig. 2.




Fig. 3.



Fig. 5.




Fig. 6.


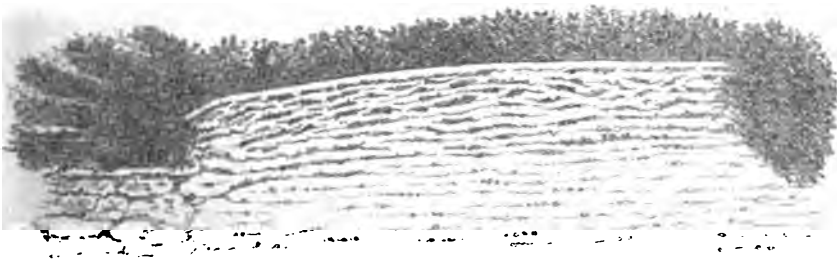



Fig. 7.







LANE MEDICAL LIBRARY

To avoid fine, this book should be returned on
or before the date last stamped below.

JUN 22 1962

MAY 12 1969

